



ΤΜΗΜΑ ΙΑΤΡΙΚΗΣ
ΣΧΟΛΗ ΕΠΙΣΤΗΜΩΝ ΥΓΕΙΑΣ
ΠΑΝΕΠΙΣΤΗΜΙΟ ΘΕΣΣΑΛΙΑΣ
ΠΡΟΓΡΑΜΜΑ ΜΕΤΑΠΤΥΧΙΑΚΩΝ ΣΠΟΥΔΩΝ
ΥΠΕΡΗΧΟΓΡΑΦΙΚΗ ΛΕΙΤΟΥΡΓΙΚΗ ΑΠΕΙΚΟΝΙΣΗ ΓΙΑ
ΤΗΝ ΠΡΟΛΗΨΗ ΚΑΙ ΔΙΑΓΝΩΣΗ ΤΩΝ ΑΓΓΕΙΑΚΩΝ ΠΑΘΗΣΕΩΝ



Μεταπτυχιακή Διπλωματική Εργασία

**"Η ΧΡΗΣΗ ΣΚΙΑΓΡΑΦΙΚΩΝ ΣΤΟΝ ΑΓΓΕΙΑΚΟ ΥΠΕΡΗΧΟ, ΜΙΑ ΕΡΕΥΝΗΤΙΚΗ
ΜΕΘΟΔΟΣ Ή ΕΠΟΜΕΝΗ ΣΗΜΑΝΤΙΚΗ ΕΞΕΤΑΣΗ ΕΚΛΟΓΗΣ"**

υπό

ΞΑΚΟΥΣΤΟΥ ΕΥΦΡΟΣΥΝΗ

Τεχνολόγος Ακτινολογίας-Ακτινοθεραπείας

Υπεβλήθη για την εκπλήρωση μέρους των
απαιτήσεων για την απόκτηση του
Διπλώματος Μεταπτυχιακών Σπουδών

"Υπερηχογραφική λειτουργική απεικόνιση για την πρόληψη & διάγνωση των αγγειακών
παθήσεων"

Λάρισα, 2022

Επιβλέπουσα:

Βάσιου Αικατερίνη, Καθηγήτρια Ανατομίας, Τμήμα Ιατρικής, Πανεπιστήμιο Θεσσαλίας

Τριμελής Εξεταστική Επιτροπή:

1. *Βάσιου Αικατερίνη, Καθηγήτρια Ανατομίας, Τμήμα Ιατρικής, Πανεπιστήμιο Θεσσαλίας*
2. *Γιαννούκας Αθανάσιος, Καθηγητής Αγγειοχειρουργικής, Τμήμα Ιατρικής, Πανεπιστήμιο Θεσσαλίας*
3. *Βασδέκης Σπυρίδων, Καθηγητής Αγγειοχειρουργικής, Τμήμα Ιατρικής ΕΚΠΑ*

Τίτλος εργασίας στα αγγλικά: The use of Contrast enhanced ultrasound (CEUS) in vascular ultrasound, a research method or the next diagnostic step.

ΕΥΧΑΡΙΣΤΙΕΣ

Η μελέτη αυτή διεξήχθη στο πλαίσιο του Διακρατικού Διατμηματικού Μεταπτυχιακού Προγράμματος <<Υπερηχογραφική Λειτουργική Απεικόνιση για την πρόληψη και διάγνωση των αγγειακών παθήσεων>> του Τμήματος Ιατρικής του Πανεπιστημίου Θεσσαλίας.

Η εργασία μου ανατέθηκε από τον Καθηγητή Αγγειοχειρουργικής του Τμήματος Ιατρικής του Πανεπιστημίου Θεσσαλίας κ.Αθανάσιο Γιαννούκα και υπεύθυνος για την παρακολούθηση προόδου ήταν η κ.Βάσιου Αικατερίνη, Καθηγήτρια Ανατομίας του Τμήματος Ιατρικής του Πανεπιστημίου Θεσσαλίας την οποία θα ήθελα να ευχαριστήσω θερμά για την ουσιαστική βοήθεια της.

ΕΥΦΡΟΣΥΝΗ ΞΑΚΟΥΣΤΟΥ

Περίληψη

Η σκιαγραφικά ενισχυόμενη υπερηχοτομογραφία αποτελεί ένα σπουδαίο κομμάτι της διάγνωσης των αγγειακών παθήσεων. Τα τελευταία χρόνια η χρήση των σκιαγραφικών στον υπέρηχο έχει εξελιχθεί σε ένα διαγνωστικό και θεραπευτικό εργαλείο με πολυάριθμες κλινικές εφαρμογές, που τον καθιστούν πλέον ως αναγκαία εξέταση στην κλινική πράξη.

Τα σκιαγραφικά υπερήχων είναι διαλύματα αερίων με τη μορφή μικροφουσαλίδων που εγχέονται ενδοφλεβίως. Χάρη στις φυσικές τους ιδιότητες αυξάνουν σημαντικά τις ηχοανακλάσεις προσφέροντας πολύτιμες πληροφορίες στην απεικόνιση των αγγείων.

Σκοπός της παρούσας συγγραφής είναι να αναλύσει τις νεότερες μελέτες που σχετίζονται με τα χαρακτηριστικά και τις εφαρμογές των σκιαγραφικών στον αγγειακό υπέρηχο, καθώς και τις μελλοντικές προοπτικές αυτής της μεθόδου απεικόνισης.

Ειδικότερα, η απεικόνιση με CEUS αποτελεί μέθοδο εκλογής για την ανίχνευση των ενδοδιαφυγών μετά από ενδοαγγειακή αποκατάσταση (EVAR), καθώς είναι μια αξιόπιστη μέθοδος, γρήγορη και οικονομική.

Σε συνδυασμό με την δυναμική ηχοκαρδιογραφία προσφέρει επιπλέον προγνωστική αξία στην αξιολόγηση των καρωτιδικών πλακών ενώ σε συνδυασμό με την ελαστογραφία διατμητικών κυμάτων μπορεί να αξιολογήσει την νεοαγγείωση και την ελαστικότητα της πλάκας ολοκληρωμένα και ποσοτικά.

Η μη επεμβατική φύση της, την καθιστά μια χρήσιμη μέθοδο που θα μπορούσε να βοηθήσει στον σχεδιασμό της ενδοαγγειακής θεραπείας των χρόνιων ολικών αποφράξεων παρέχοντας χρήσιμες πληροφορίες για τη θέση και το σχήμα τους.

Η χρήση των σκιαγραφικών μπορεί να εκτιμήσει σε πραγματικό χρόνο την μικροκυκλοφορία των σκελετικών μυών και επιπροσθέτως μπορεί να φανεί χρήσιμη για την μελέτη των μοσχευμάτων ήπατος.

Στο μέλλον θα μπορούσε να ενισχύσει τη θρομβόλυση προσφέροντας μοναδικές δυνατότητες για άμεση διάγνωση και θεραπεία καθώς η πρώτη μελέτη σε ασθενείς με μεγάλες αρτηριακές αποφράξεις παρουσιάζει υποσχόμενα αποτελέσματα.

Το χαμηλό κόστος, η μη επεμβατική της φύση και η εύκολη προσβασιμότητα της θα μπορούσαν να την καταστήσουν από μια συμπληρωματική μέθοδο σε εξέταση εκλογής.

Λέξεις -Κλειδιά: vascular ultrasound, ceus, contrast enhanced ultrasound, microbubbles,

Abstract

Contrast-enhanced ultrasound is an important part of the diagnosis of vascular diseases. In recent years, the use of contrast agents in ultrasound has evolved into a diagnostic and therapeutic tool with numerous clinical applications, which now make it a necessary examination in clinical practice.

Ultrasound contrast agents are gas solutions in the form of microbubbles that are injected intravenously. Thanks to their physical properties, they significantly increase echo reflections, offering valuable information in the imaging of vessels.

The purpose of this paper is to review the latest studies related to the characteristics and applications of contrast agents in vascular ultrasound, as well as the future prospects of this imaging modality.

In particular, CEUS imaging is a method of choice for the detection of endoleaks after endovascular repair (EVAR), as it is a reliable, fast and economical method.

In combination with dynamic echocardiography it offers additional prognostic value in the evaluation of carotid plaques while in combination with shear wave elastography it can comprehensively and quantitatively assess neovascularization and plaque elasticity.

Its non-invasive nature makes it a useful method that could help in planning the endovascular treatment of chronic total occlusions by providing useful information on their location and shape. The use of contrast agents can assess in real time the microcirculation of skeletal muscles and additionally can be useful for studying liver grafts.

In the future it could enhance thrombolysis offering unique possibilities for immediate diagnosis and treatment as the first study in patients with large arterial blockages shows promising results.

Its low cost, non-invasive nature and easy accessibility could make it a complementary method in an election examination.

Key words: vascular ultrasound, ceus, contrast enhanced ultrasound, microbubbles,

Περιεχόμενα

Κεφάλαιο 1ο ΕΙΣΑΓΩΓΗ	7
1.1 Ιστορική αναδρομή.....	7
1.2 Βασικά χαρακτηριστικά των σύγχρονων σκιαγραφικών μέσων	8
1.3 Τρόπος λειτουργίας των CEUS.....	12
1.4 Ανεπιθύμητες ενέργειες σκιαγραφικών μέσων	13
1.5 Εφαρμογές των CEUS στα παιδιά	16
Κεφάλαιο 2ο: ΜΕΘΟΔΟΛΟΓΙΑ	18
Κεφάλαιο 3ο: ΠΑΡΟΥΣΙΑΣΗ ΤΩΝ ΜΕΛΕΤΩΝ (RESULTS)	20
Κεφάλαιο 4ο: ΣΥΖΗΤΗΣΗ (DISCUSSION)	34
ΒΙΒΛΙΟΓΡΑΦΙΑ	37

ΚΕΦΑΛΑΙΟ 1

Εισαγωγή

Στις μέρες μας, η έγχρωμη Doppler υπερηχοτομογραφία χωρίς αμφιβολία αποτελεί την κύρια μη επεμβατική μέθοδο μελέτης των αγγειακών παθήσεων, δίνοντας τη δυνατότητα για πλήρη διάγνωση και ολοκληρωμένη θεραπεία. Αφορά μια ενεργητική τεχνική απεικόνισης χωρίς να χρησιμοποιεί τις ionτίζουσες ακτινοβολίες, ενώ το κόστος της εξέτασης είναι πολύ μικρό σε σχέση με άλλες απεικονιστικές μεθόδους. Ο τομέας των ιατρικών υπερήχων έχει υποστεί σημαντική εξέλιξη από τότε που αναπτύχθηκαν τα σκιαγραφικά με μικροφουσαλίδες.

Η χρήση σκιαγραφικών ουσιών στον υπέρηχο αγγείων αποτελεί μια νέα εξελισσόμενη και πολλά υποσχόμενη μέθοδο απεικόνισης, που βελτίωσε σημαντικά την οπτικοποίηση της ροής του αίματος και την οριοθέτηση των τοιχωμάτων των αγγείων προσφέροντας πολύτιμες πληροφορίες για τη διάγνωση των αγγειακών παθήσεων. Στο μέλλον η χρήση αυτών των παραγόντων αντίθεσης θα μπορεί να αυξηθεί με γεωμετρική πρόοδο χάρη στην πληθώρα πληροφοριών που προσφέρουν και το ευρύ πεδίο εφαρμογών.

1.1 Ιστορική αναδρομή

Τα τελευταία χρόνια έχει γίνει εντυπωσιακή πρόοδος στον τομέα των σκιαγραφικών υπερήχων (contrast-enhanced-ultrasound-CEUS), τόσο στη δομή τους όσο και στην τεχνική απεικόνισης. Η ιδέα της απεικόνισης υπερήχων με ενισχυμένη αντίθεση ξεκίνησε στα τέλη της δεκαετίας του 1960 και οι πρώτοι εμπορικά διαθέσιμοι παράγοντες αναπτύχθηκαν αρχικά στη δεκαετία του 1980 [1].

Η ανακάλυψή τους οφείλεται στην τυχαία παρατήρηση του καρδιολόγου Claude Joyner το 1968, ότι κατά την διάρκεια της αγγειοκαρδιογραφίας, η έγχυση ιωδιούχου σκιαγραφικού στο αορτικό τόξο, προκαλούσε σημαντική, παροδική αύξηση της ηχογένειας εντός του αγγείου κατά την υπερηχογραφική απεικόνιση με M-mode.

Έτσι, οι πρώτες προσπάθειες για δημιουργία σκιαγραφικών βασιζόταν στην μεταφορά in vitro φυσιολογικού ορού υπό πίεση, από μια σύριγγα σε μια άλλη, μέσω ενός συνδετικού three-way καθετήρα, με σκοπό να αναμιχθούν ο ατμοσφαιρικός αέρας της κάθε σύριγγας με τον ορό.

Φυσικά, με την τεχνική αυτή δεν ήταν δυνατό να καθοριστεί ακριβώς το μέγεθος και η συγκέντρωση των μικροφουσαλίδων αέρα εντός του μείγματος, ενώ υπήρχαν και επιπλοκές. Επίσης, αυτές οι μικροφουσαλίδες γρήγορα υφίσταντο ρήξη, παραμένοντας για λίγα μόνο δευτερόλεπτα στην κυκλοφορία, ενώ λόγω μεγέθους δεν ήταν δυνατό να περάσουν από τα πνευμονικά τριχοειδή [2].

Η πρώτη εργασία που δημοσιεύθηκε για τα σκιαγραφικά υπερήχων (CEUS) ήταν το 1968 από τους Gramiak και Shah που περιέγραψαν την αύξηση της ηχογένειας εντός της αορτής λόγω των ηχοανακλάσεων από μικροφουσαλίδες αέρα κατά την υπερηχοτομογραφική απεικόνιση [3].

Ακολούθησαν πολλές έρευνες και εργαστηριακές προσπάθειες, οι οποίες κατέληξαν στην ανάπτυξη των σύγχρονων σκιαγραφικών υπερήχων. Τρεις δεκαετίες περίπου αργότερα τα πρώτα σκιαγραφικά (Optison, SonoVue) βρίσκονται στο εμπόριο.

Το 2004 η European Federation of Societies for Ultrasound in Medicine and Biology (EFSUMB) εισήγαγε για πρώτη φορά τις πρώτες κατευθυντήριες γραμμές σχετικά με τη χρήση των σκιαγραφικών στον υπέρηχο [4].

Το 2014 η U.S Food and Drug Administration (FDA) εγκρίνει τη χρήση σκιαγραφικών ουσιών στον υπέρηχο για την απεικόνιση ήπατος σε ενήλικες [5].

1.2 Βασικά χαρακτηριστικά των σύγχρονων σκιαγραφικών

Οι σκιαγραφικές ουσίες είναι χημικές ενώσεις που χορηγούνται για διαγνωστικούς σκοπούς, για την απεικόνιση συγκεκριμένων περιοχών του ανθρώπινου σώματος καθώς έχουν την ιδιότητα να δημιουργούν οπτική αντίθεση μεταξύ του οργάνου μέσα στο οποίο βρίσκονται και των γύρω ιστών.

Η χορήγηση σκιαγραφικών ουσιών γίνεται κατά κανόνα ενδοφλεβίως ή ενδαρτηριακώς και σπανιότερα σε ειδικές εξετάσεις ενδοραχιαίως, ενδοκοιλιακώς, ενδοορθικώς, ενδοπορικώς, από του στόματος κ.λ.π

Μια ουσία για να δράσει ως σκιαγραφικό μέσο πρέπει να πληροί ορισμένες προϋποθέσεις:

- να μπορεί να χορηγηθεί ενδοφλέβια είτε εφάπαξ είτε σε συνεχή βραδεία έγχυση
- να είναι χημικά αδρανής
- να είναι σταθερή και να παραμένει αδιάσπαστη κατά τη δίοδο της από την πνευμονική κυκλοφορία και την καρδιά
- να παραμένει στην κυκλοφορία για ικανό χρονικό διάστημα ώστε να μπορέσει να ανιχνευθεί υπερηχοτομογραφικά [2].

Οι σκιαγραφικοί παράγοντες υπερήχων (CEUS) χρησιμοποιούνται σήμερα σε όλο τον κόσμο τόσο στην κλινική ρουτίνα όσο και ερευνητικά.

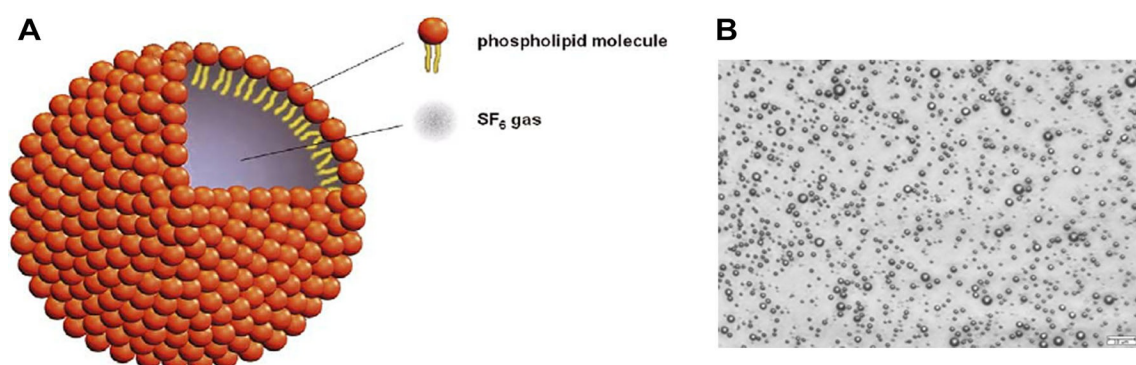
Τα σκιαγραφικά μέσα δρουν ως ενισχυτές ηχογένειας, οι οποίοι συνήθως χορηγούνται ενδοφλεβίως. Οι σύγχρονοι ενισχυτές ηχογένειας είναι διαλύματα μικροφουσαλίδων ενός αδρανούς αερίου, (όπως το SF₆ εξαφθοριούχο θείο ή το C₃F₈ Οκταφθοροπροπάνιο) με ένα ελαστικό και βιοσυμβατό περίβλημα (φωσφολιπίδια, γαλακτόζη, πρωτεΐνη ή πολυμερή). Το περίβλημα αυτό καθορίζει το μέγεθος των μικροφουσαλίδων και τους δίνει την απαιτούμενη σταθερότητα και ελαστικότητα που είναι σημαντική για την αντοχή και την ταλάντωση τους, επιπλέον εμποδίζει τη διάχυση του αερίου στο αίμα [6].

Η διάμετρος των μικροφουσαλίδων είναι 1-10μm (3-5μm ιδανικά, δηλαδή μικρότερη από αυτή των ερυθρών αιμοσφαιρίων). Αυτό το μέγεθος δεν τους επιτρέπει να διαπερνούν το ενδοθήλιο των αγγείων και να εισέρχονται στον διάμεσο-μεσοκυττάριο χώρο, έτσι έχουν αποκλειστικά ενδοαγγειακή κατανομή και εξέρχονται των αγγείων μόνο σε περίπτωση ενεργού αιμορραγίας [2].

Για μια εξέταση απαιτούνται μόνο 1-2ml διαλύματος σκιαγραφικού μέσου που μέσα σε 10-15min από τη χορήγηση του αποβάλλεται από τον οργανισμό με την εκπνοή. Οι σταθεροποιητικοί παράγοντες φιλτράρονται από τους νεφρούς και απομακρύνονται από το ήπαρ.

A) Απεικόνιση μιας μικροφουσαλίδας Lumason, που αποτελείται από ένα πυρήνα αερίου εξαφθοριούχου θείου και ενός μονοστιβαδικού φωσφολιπιδικού κελύφους.

B)Φωτομικρογραφία μικροφουσαλίδων Definity. Γραμμή κλίμακας—10 Ιm [6]



Από την ανακάλυψη του Gramiak και Shah έως σήμερα έχουν αναπτυχθεί 4 γενιές σκιαγραφικών μέσων.

Τα πρώτα εμπορικά σκιαγραφικά έγιναν διαθέσιμα τη δεκαετία του 1980 και ήταν το Echovist (1982) και Levovist (1985) και ήταν διαθέσιμα στην Ευρώπη, Ιαπωνία και Καναδά. Το Albunex ήταν το πρώτο σκιαγραφικό που εγκρίθηκε από τον FDA και κυκλοφόρησε στις ΗΠΑ το 1994 [1]. Η πρώτη γενιά σκιαγραφικών ήταν μεγαλύτερου μεγέθους και αποτελούνταν από φυσαλίδες αέρα χωρίς σταθεροποιητικό κέλυφος. Επομένως είχαν εξαιρετικά βραχύχρονη παραμονή στην κυκλοφορία λόγω της χαμηλής σταθερότητας και επίσης λόγω του μεγέθους τους δεν μπορούσαν να περάσουν από τα πνευμονικά τριχοειδή.

Ένα σκιαγραφικό που ανήκει σε αυτή την κατηγορία είναι το Echovist και εξακολουθεί να χρησιμοποιείται σήμερα για την διάγνωση καρδιακών παρακάμψεων [7].

Η δεύτερη γενιά σκιαγραφικών έχει μικρότερο μέγεθος και αποτελείται από μικροφυσαλίδες με κέλυφος από πρωτεΐνη ή πολυμερή που είναι πιο σταθερές.

Έτσι, μπορούν να περάσουν από τους πνεύμονες και να φτάσουν στην αριστερή καρδιά και σε άλλα όργανα μετά από ενδοφλέβια χορήγηση. Ωστόσο, είχαν ασταθείς πυρήνες αερίου αποτελούμενους από αέρα που διαλύονταν στο αίμα μέσα σε λιγότερο από 5 λεπτά. Σε αυτή την κατηγορία ανήκουν τα Levovist και Albunex. Το Albunex χρησιμοποιείται στην ηχοκαρδιογραφία και περιέχει μικροφυσαλίδες σταθεροποιημένες με ανθρώπινη αλβουμίνη ενώ το Levovist είναι γενικής χρήσης με βάση τη γαλακτόζη και περίβλημα από παλμιτικό οξύ.

Η τρίτη γενιά σκιαγραφικών εξελίχθηκε παράλληλα με την τεχνολογική πρόοδο στον τομέα των υπερήχων. Απαιτούν νέες μορφές απεικόνισης και είναι σαφώς πιο σταθερές με βελτιωμένο χρόνο ημιζωής πάνω από 15 λεπτά. Οι μικροφυσαλίδες των σκιαγραφικών αυτής της γενιάς περιέχουν αδρανή αέρια και όχι αέρα. Στην κατηγορία αυτή ανήκει το Sonovue, που είναι το πιο διαδεδομένο σκιαγραφικό υπερήχων στην Ευρώπη σήμερα [7].

Η τέταρτη γενιά σκιαγραφικών σχεδιάζεται πλέον ως φορείς υπερηχοτομογραφικά καθοδηγούμενων φαρμάκων και γονιδίων που δρουν στοχευμένα σε επίπεδο κυττάρων και αποτελούν αντικείμενο έρευνας παγκοσμίως.

Υπάρχουν διάφορα σκιαγραφικά μέσα που διαφέρουν ως προς τον πυρήνα και το περίβλημα τους. Στην Ευρώπη από το 2009 το SonoVue είναι το μόνο σκιαγραφικό μέσο για γενική χρήση συμπεριλαμβανομένου του αγγειακού υπερήχου.

Οι κυριότεροι ενισχυτές ηχογένειας με κλινική χρήση [2]:

ΟΝΟΜΑΣΙΑ ΣΚΙΑΓΡΑΦΙΚΟΥ ΜΕΣΟΥ	ΚΑΤΑΣΚΕΥΑΣΤΗΣ	ΣΥΝΘΕΣΗ
SonoVue	Bracco	Φωσφολιπιδικό κέλυφος Εξαφθοριούχο θείο
Definity	Lantheus Medical Imaging	Πεντάνιο Οκταφθοροπροπάνιο
Optison	GE Healthcare Sonicated	Κέλυφος αλβουμίνης Οκταφθοροπροπάνιο
Sonazoid	GE Healthcare	Λιπιδικό κέλυφος Υπερ-φθοράνθρακας
Echovist	Schering	Λιπιδικό κέλυφος Αέρας
Levovist	Schering	Λιπιδικό κέλυφος Παλμιτικό οξύ Αέρας

Σύμφωνα με την Ελληνική Ακτινολογική Εταιρεία, τα σκιαγραφικά που χρησιμοποιούνται στις ακτινολογικές πράξεις χωρίζονται σε 6 διαφορετικές κατηγορίες.

Στο υπερηχογράφημα για τον έλεγχο καρδιάς, ήπατος, μαστού και αγγείων η σκιαγραφική ουσία που χρησιμοποιείται είναι το SonoVue:

ΚΩΔΙΚΟΣ	ΟΝΟΜΑΣΙΕΣ ΙΑΤΡΙΚΩΝ ΠΡΑΞΕΩΝ	ΟΥΣΙΑ	ΕΜΠΟΡΙΚΟ ΟΝΟΜΑ	ΔΟΣΗ ΣΕ ml
Κ.519379.5	ΥΠΕΡΗΧΟΓΡΑΦΗΜΑ ΜΕ ΕΝΔΟΦΛΕΒΙΑ ΕΓΧΥΣΗ ΜΙΚΡΟΦΥΣΑΛΛΙΔΩΝ	ΕΞΑΦΘΟΡΙΟΥΧΟ ΘΕΙΟ	SonoVue	2,4-4,8

Ανήκει στον θετικό κατάλογο συνταγογραφούμενων φαρμάκων της παραγράφου 1 του άρθρου 12 του Ν. 3816/2010, όπως αυτός καταρτίστηκε από την αρμόδια Ειδική Επιτροπή Κατάρτισης του Θετικού Καταλόγου του ΥΥΚΑ και είναι καταχωρημένο στην ηλεκτρονική συνταγογράφηση.

1.3 Τρόπος λειτουργίας των CEUS

Η μέθοδος Doppler βασίζεται αποκλειστικά στην κίνηση των ερυθρών αιμοσφαιρίων για να διαχωρίσει τη ροή του αίματος από τους υπόλοιπους ιστούς. Επομένως η μέθοδος αποτυγχάνει όταν η ταχύτητα ροής του αίματος πλησιάζει αυτή του ιστού, περίπου 1cm/s. Για να γίνει διάκριση της ροής του αίματος και των παρακείμενων άλλων ιστών πρέπει να προστεθούν δείκτες στο αίμα που να έχουν συχνότητες συντονισμού στην ιατρική περιοχή των υπερήχων. Η προσθήκη μικροφουσαλίδων παρακάμπει αυτό το πρόβλημα παρέχοντας ένα σήμα ροής αίματος ανεξάρτητο από την ταχύτητα (f) της ροής αίματος που τις μεταφέρει.

Διαθέτουν τη δική τους ιδιοσυχνότητα, ένα φάσμα συχνοτήτων, το οποίο όταν συμπέσει με τη συχνότητα των προσπιπτόντων ηχητικών κυμάτων, θα προκαλέσει ταλάντωση (oscillation) των μικροφουσαλίδων. Η ιδιοσυχνότητα εξαρτάται από το μέγεθος και από την ελαστικότητα του κελύφους τους. Σε ηχητικά κύματα χαμηλής ακουστικής ισχύος οι μικροφουσαλίδες αποκρίνονται με γραμμικό τρόπο παράγοντας ανακλάσεις που έχουν την ίδια συχνότητα με το αρχικό κύμα. Είναι ιδιαίτερα βοηθητικό ότι οι συχνότητες συντονισμού των μικροφουσαλίδων βρίσκονται κοντά στις συχνότητες που χρησιμοποιούνται στη διαγνωστική υπερηχογραφία (περίπου 3 MHz) [2].

Όταν προσπέσει σε αυτές ένα ηχητικό κύμα χαμηλής ισχύος, οι μικροφουσαλίδες πραγματοποιούν μη-γραμμική ταλάντωση και ανακλούν ηχητικά κύματα σε αρμονικές συχνότητες (δηλαδή σε συχνότητες πολλαπλάσιες της συχνότητας της προσπίπτουσας δέσμης). Με τη χρήση ειδικών ψηφιακών τεχνικών, οι αρμονικές συχνότητες που εκπέμπονται από τις μικροφουσαλίδες ανιχνεύονται με μεγάλη ευαισθησία, ενώ οι ηχοανακλάσεις των υπόλοιπων ιστών καταστέλλονται. Έτσι, η παρουσία των μικροφουσαλίδων απεικονίζεται με μεγάλη ακρίβεια και σε πραγματικό χρόνο.

Οι μικροφουσαλίδες συμπεριφέρονται διαφορετικά ανάλογα με την ισχύ της προσπίπτουσας ηχητικής δέσμης, η οποία εκφράζεται με τον Μηχανικό Δείκτη (Mechanical Index-MI). Σε ηχητική δέσμη με πολύ χαμηλή ακουστική ισχύ (χαμηλό $MI < 0.05$) οι μικροφουσαλίδες διαστέλλονται στον ίδιο βαθμό με τον οποίο συστέλλονται και παράγουν ήχους που έχουν την ίδια συχνότητα με την αρχική προσπίπτουσα δέσμη. Αυτή ονομάζεται γραμμική ανταπόκριση.

Με αύξηση της ακουστικής ισχύος ($MI = 0.05 - 0.3$) οι μικροφουσαλίδες αρχίζουν να ταλαντώνονται και να ανακλούν μη γραμμικά τον ήχο (non-linear oscillation): Καθώς τα ηχητικά κύματα προσπίπτουν σ' αυτές, οι μικροφουσαλίδες συστέλλονται και διαστέλλονται. Ωστόσο, οι μικροφουσαλίδες χάρη στο αέριο περιεχόμενό τους, διαστέλλονται ευκολότερα από ότι συστέλλονται, γιατί η συστολή απαιτεί περισσότερη ενέργεια.

Έτσι, η μεταβολή μεγέθους των μικροφουσαλίδων είναι ασύμμετρη, με μεγαλύτερες αυξήσεις παρά μειώσεις της διαμέτρου, με αποτέλεσμα η παραγόμενη από την ταλάντωση των μικροφουσαλίδων ηχητική δέσμη να διαφέρει από την αρχική. Συγκεκριμένα, παράγονται ήχοι με συχνότητα ίση με την αρχική, αλλά και με συχνότητες πολλαπλάσιες της αρχικής, οι οποίες ονομάζονται αρμονικές συχνότητες. Στην πράξη, αξιοποιείται η 2η αρμονική συχνότητα (δηλαδή η διπλάσια της προσπίπτουσας συχνότητας).

Τα σύγχρονα μηχανήματα υπερήχων εκμεταλλεύονται την παραγωγή των αρμονικών συχνοτήτων για την απεικόνιση με CEUS.

Τέλος, σε ακόμη υψηλότερη ισχύ της ακουστικής δέσμης, παρατηρείται ρήξη των μικροφουσαλίδων και έντονη, αλλά παροδική αύξηση του ακουστικού σήματος.

Στην κλινική πράξη γίνεται συνήθως συνεχής απεικόνιση σε πραγματικό χρόνο, με χαμηλό MI (0.05-0.15), ώστε να ελαχιστοποιείται η ρήξη των μικροφουσαλίδων, να παρατείνεται η παραμονή τους στην κυκλοφορία και να είναι εφικτή η ανίχνευσή τους έως και 5 λεπτά μετά την ενδοφλέβια έγχυσή τους [2].

1.4 Ανεπιθύμητες ενέργειες σκιαγραφικών μέσων

Κατά τη διενέργεια εξετάσεων υπερήχων με σκιαγραφικούς παράγοντες υπάρχει ο κίνδυνος εμφάνισης ανεπιθύμητων ενεργειών. Ωστόσο, τα σκιαγραφικά μέσα των υπερήχων έχουν αποδειχθεί πολύ ασφαλή, καλώς ανεκτά και με πολύ μικρό ποσοστό ανεπιθύμητων ενεργειών. Τα σκιαγραφικά υπερήχων δεν είναι νεφροτοξικά και δεν σχετίζονται με την θυρεοειδική λειτουργία σε αντίθεση με τα ιωδιούχα σκιαγραφικά ή το μέσο γαδολινίου. Οι σοβαρές αλλεργικές αντιδράσεις που έχουν παρουσιαστεί μετά από τη χορήγηση τους είναι συγκρίσιμες με αυτές που προκαλούνται από τα σκιαγραφικά μέσα της μαγνητικής τομογραφίας [8].

Οι συχνότερα αναφερόμενες ανεπιθύμητες ενέργειες είναι ήπιες και παροδικές τοπικές αντιδράσεις, όπως αίσθημα θερμότητας, άλγος και ερεθισμό κατά την ενδοφλέβια έγχυση. Σπανιότερα έχουν αναφερθεί κεφαλαλγία, έμετοι, αίσθημα ζάλης και λιποθυμίας, επεισόδια υπότασης ή υπέρτασης, πόνος στο στήθος και αίσθημα κνησμού.

Το ποσοστό αυτών των αντιδράσεων είναι συγκρίσιμο με αντιδράσεις που προκαλούν τα περισσότερα αντιβιοτικά και αναλγητικά φάρμακα (5-15 ανά 100,000) και είναι χαμηλότερο από αυτό των παραγόντων αντίθεσης που χρησιμοποιούνται στην αξονική τομογραφία (35–95 ανά 100 000, 0,035%–0,095%) [9].

Το 2006 μελέτη σκιαγραφικών υπερήχων σε εφαρμογές στην κοιλιακή χώρα σε 23.188 ασθενείς δεν έδειξε κανέναν θάνατο και μόνο δύο σοβαρές αναφυλακτικές αντιδράσεις μετρώντας έτσι το ποσοστό των ανεπιθύμητων ενεργειών σε λιγότερο από 1:10000 [10].

Δεδομένα από 75 ολοκληρωμένες μελέτες (ομαδοποιημένα δεδομένα από 6307 ασθενείς) στη Βόρεια Αμερική, την Ευρώπη και την Ασία έδειξαν ότι οι περισσότεροι συχνές ανεπιθύμητες ενέργειες ήταν πονοκέφαλος (2,1 %), ναυτία (0,9 %), πόνος στο στήθος (0,8 %) και δυσφορία στο στήθος (0,5 %). Όλες οι άλλες παρουσιάστηκαν σε συχνότητα < 0,5 %. Οι περισσότερες ανεπιθύμητες ενέργειες ήταν ήπιες και υποχώρησαν μέσα σε σύντομο χρονικό διάστημα χωρίς επακόλουθα. Στις περισσότερες περιπτώσεις αλλεργία και υπόταση εμφανίστηκαν μέσα σε λίγα λεπτά μετά την ένεση του UCA[11].

Συστήνεται ιδιαίτερη προσοχή κατά τη χορήγησή τους σε ασθενείς με σοβαρή χρόνια καρδιακή ανεπάρκεια, διάμεση πνευμονική ίνωση και συμφορητική καρδιακή ανεπάρκεια χωρίς να αποτελεί αντένδειξη [9].

Η γνώση του ιστορικού των ασθενών, ο τρόπος χορήγησης και η δοσολογία σε εξετάσεις με χρήση σκιαγραφικών είναι υψίστης σημασίας. Η διενέργεια υπερήχων με σκιαγραφικούς παράγοντες αποτελεί σοβαρή ιατρική πράξη που γίνεται μόνο από εξειδικευμένο προσωπικό και χρήζει

ιδιαίτερης προσοχής, τηρώντας τους κανονισμούς ασφαλείας. Μέσα έκτακτης ανάγκης και προσωπικό εκπαιδευμένο στη χρήση τους θα πρέπει να είναι διαθέσιμα επιπλέον συστήνεται να τίθεται ο ασθενής και υπό στενή ιατρική παρακολούθηση κατά τη διάρκεια και τουλάχιστον για 30 λεπτά μετά τη χορήγηση του σκιαγραφικού [12].

Τα έντυπα συγκατάθεσης ασθενούς είναι απαραίτητα.

Η ασφάλεια του SonoVue εκτιμήθηκε σε 4653 ενήλικες ασθενείς οι οποίοι έλαβαν μέρος σε 58 κλινικές μελέτες. Οι πιο συχνά αναφερόμενες ανεπιθύμητες ενέργειες ήταν κεφαλαλγία, τοπικό άλγος, ερεθισμός, κνησμός, ζάλη, ναυτία, τοπικό αίσθημα θερμότητας και παραισθησίες.

Τα σκιαγραφικά υπερήχων μπορούν να προκαλέσουν το φαινόμενο της <<σπηλαιώσης>>. Δηλαδή βλάβης σε μικροαγγειακό επίπεδο προκαλώντας μεταβολές της θερμοκρασίας και πίεσης στην περιοχή. Το αποτέλεσμα αυτού είναι η συσσώρευση των αιμοπεταλίων, καταστροφή ενδοθηλίου, καρδιακές αρρυθμίες και διακοπή του αιματοεγκεφαλικού φραγμού.

Η πρώτη αναφορά ρήξης μικροαγγείων που προκύπτει από το συνδυασμό υπερήχων και σκιαγραφικών παραγόντων μικροφουσαλίδων ήταν από τους Skyba et al. Όπου σε μελέτες σε αρουραίους δεν παρατηρήθηκαν αλλοιώσεις σε MI μέχρι 0,4 ενώ αυξάνοντας το MI παρατηρήθηκαν τριχοειδικές βλάβες. Από τότε αρκετές έρευνες έχουν δημοσιευθεί αναφέροντας μικροαγγειακές διαρροές, θάνατο καρδιομυοκυττάρων, αιμορραγία τριχοειδούς σπειράματος [13]. Φαίνεται ότι η τιμή του MI μέχρι 0,4 αποτελεί όριο πάνω από το οποίο εμφανίζονται βιολογικές επιδράσεις σε εξετάσεις in vivo.

Ο κίνδυνος αυξάνεται με την αύξηση του μηχανικού δείκτη (MI). Στις συσκευές των υπερήχων η ένταση του πεδίου των υπερήχων ρυθμίζεται γενικά από ένα διακόπτη για το μηχανικό δείκτη (MI) αντί του ακουστικού πλάτους. Το MI εξαρτάται από τη μέγιστη τιμή της μέγιστης αρνητικής πίεσης και της κεντρικής συχνότητας του πεδίου υπερήχων. Για MI μικρότερο από 0,3 το ακουστικό πλάτος θεωρείται χαμηλό. Για MI από 0,3 έως 0,7 υπάρχει πιθανότητα βλάβης στον πνεύμονα ή το έντερο του νεογνού. Αυτά θεωρούνται μέτρια ακουστικά πλάτη. Για MI μεγαλύτερο από 0,7, υπάρχει κίνδυνος σπηλαιώσης εάν χρησιμοποιείται σκιαγραφική ουσία υπερήχων [14].

Ο FDA και η EFSUMB έχουν δημοσιεύσει οδηγίες και συστάσεις για τη σωστή χρήση των σκιαγραφικών υπερήχων [15]. Ως εκ τούτου, σε εμπορικούς σαρωτές, ο MI έχει περιοριστεί από τον FDA για λόγους ασφαλείας στο 1,9 για ιατρική απεικόνιση [16].

1.5 Εφαρμογές των CEUS στα παιδιά

Το υπερηχογράφημα είναι μια μέθοδος απεικόνισης πρώτης γραμμής για μια σειρά παθήσεων στον παιδιατρικό πληθυσμό.

Η καταλληλότητά του βασίζεται στο μικρό μέγεθος του σώματος των παιδιών και στη σχετικά χαμηλή αναλογία λίπους σε αυτά, γεγονός που επιτρέπει τη λήψη εικόνων εξαιρετικής ανάλυσης.

Η χρήση του υπερήχου στα παιδιά είναι επίσης πλεονεκτική λόγω της επαναληψιμότητας του, της έλλειψης ιοντίζουσας ακτινοβολίας και της χρήσης νεφροτοξικών σκιαγραφικών παραγόντων, της έλλειψης καταστολής και της ευελιξίας που προσφέρει.

Αναμφίβολα η αξονική και η μαγνητική τομογραφία έχουν σημαντική θέση στη διερεύνηση της παιδιατρικής παθολογίας αλλά είναι ακριβές εξετάσεις και έχουν αρκετούς περιορισμούς στον παιδιατρικό πληθυσμό.

Ένα σημαντικό μειονέκτημα της αξονικής τομογραφίας είναι οι κακοήθειες που προκαλούνται από την ακτινοβολία στα παιδιά.

Στις Ηνωμένες Πολιτείες, από περίπου 600.000 εξετάσεις CT κοιλίας και εγκεφάλου που πραγματοποιούνται ετησίως σε παιδιά ηλικίας κάτω των 15 ετών, μια χονδρική εκτίμηση είναι ότι 500 από αυτά τα άτομα ενδέχεται να πεθάνουν τελικά από καρκίνο που αποδίδεται στην ακτινοβολία CT [17].

Στην μαγνητική τομογραφία τα μειονεκτήματα περιλαμβάνουν το υψηλό κόστος, την ανάγκη καταστολής και τη χρήση σκιαγραφικών με βάση το γαδολίνιο που θεωρούνται νεφροτοξικά.

Ιδανικά η αξονική και μαγνητική τομογραφία θα πρέπει να γίνονται μόνο σε παιδιά όπου η εξέταση με υπέρηχο είναι ασαφής ή σε περιπτώσεις που απαιτείται αξιολόγηση με περαιτέρω λεπτομέρεια που παρέχεται από την αξονική ή μαγνητική τομογραφία.

Ο υπέρηχος με χρήση σκιαγραφικών χρησιμοποιείται όλο και περισσότερο στην παιδιατρική ακτινολογία παγκοσμίως.

Η χρήση των CEUS προσφέρει μια σειρά πλεονεκτημάτων έναντι του συμβατικού υπερηχογραφήματος. Αν και η ενδοφλέβια χρήση σκιαγραφικών παραγόντων στον υπέρηχο στα

παιδιά εξακολουθεί να μην έχει ευρεία χρήση, στην Ευρώπη έχουν χρησιμοποιηθεί με τεκμηριωμένη ασφάλεια και ακρίβεια [18] [19].

Ολοκληρωμένα πρωτόκολλα για κλινικές αξιολογήσεις ασφάλειας έχουν αποδείξει το εξαιρετικά ευνοϊκό προφίλ ασφάλειας των CEUS για ενδοφλέβια, ενδοκυστική και άλλες ενδοκοιλοειδείς χρήσεις. Τα δεδομένα ασφάλειας για τη CEUS συνεχίζουν να συσσωρεύονται καθώς αυτή η μέθοδος απεικόνισης χρησιμοποιείται ολοένα και περισσότερο στην κλινική πράξη παγκοσμίως. Μέχρι τον Αύγουστο του 2021, είχαν δημοσιευθεί 57 πρωτότυπες ερευνητικές μελέτες μόνο για παιδιατρική, που περιελάμβαναν συνολικά 4.518 παιδιά με 4.906 ενδοφλέβιες εξετάσεις CEUS. Μέχρι σήμερα, δεν έχουν αναφερθεί σοβαρές ανεπιθύμητες ενέργειες με αυτές τις εφαρμογές. [20]. Η χρήση τους στην αντιμετώπιση τραυμάτων, σε εστιακές αλλοιώσεις ήπατος καθώς και σε παιδιατρικές μεταμοσχεύσεις είναι πολλά υποσχόμενη [19].

Η έγκριση των μικροφουσαλίδων για εξέταση ήπατος σε παιδιά από τον FDA στις ΗΠΑ το 2016 και την EFSUMB αποτέλεσε μια σημαντική εξέλιξη [5].

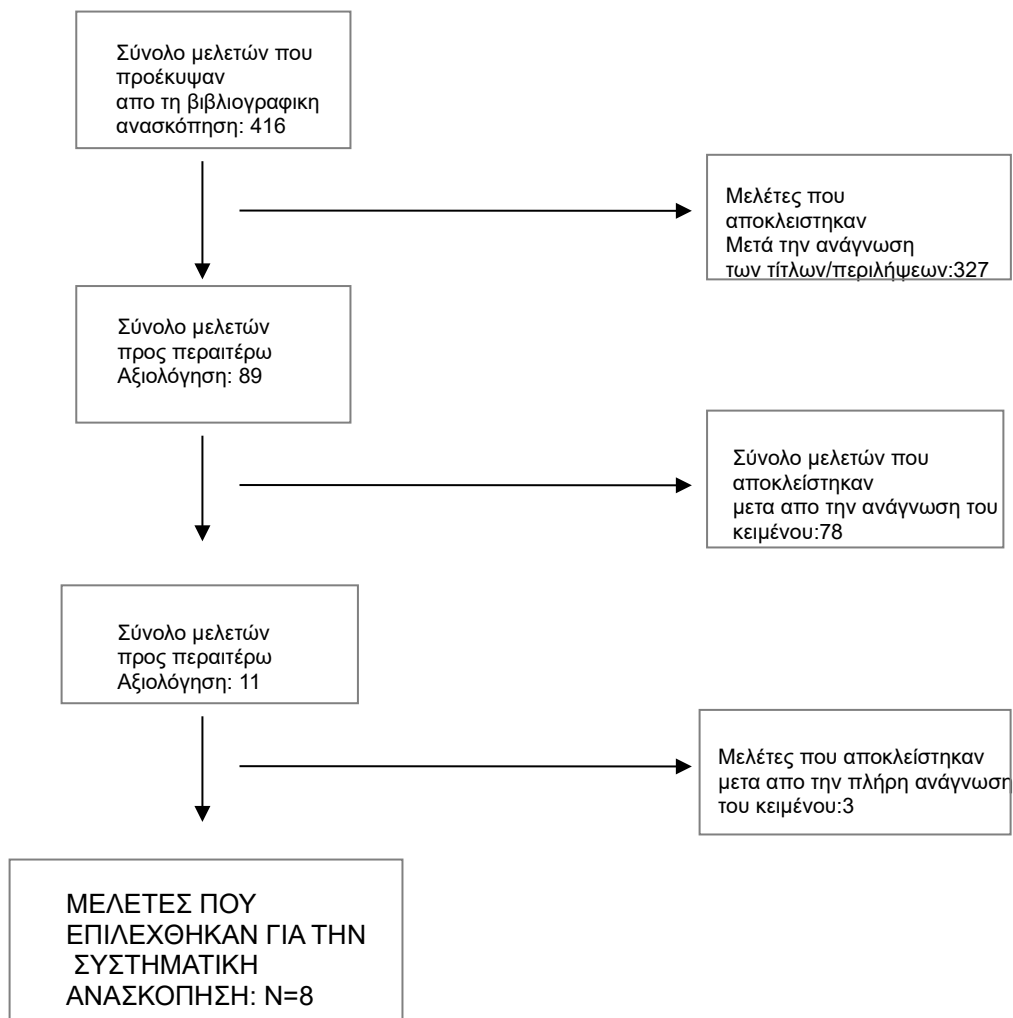
Κεφάλαιο 2

Μεθοδολογία

Στρατηγική έρευνας

Στην παρούσα μεταπτυχιακή εργασία πραγματοποιήθηκε συστηματική ανασκόπηση της βιβλιογραφίας. Η μέθοδος που χρησιμοποιήθηκε ήταν η ηλεκτρονική αναζήτηση pubmed με λέξεις κλειδιά contrast enhanced ultrasound, CEUS, microbubbles, vascular ultrasound σε όλους τους συνδυασμούς. Η αναζήτηση περιορίστηκε στο χρονικό διάστημα 2017 έως και σήμερα, σε δημοσιεύσεις που αφορούσαν ανθρώπους και αποκλειστικά στην αγγλική γλώσσα. Βρέθηκαν 416 άρθρα, εκ των οποίων 89 θεωρήθηκαν ότι άπτονται του βασικού ερωτήματος της μελέτης, είχαν ικανό αριθμό συμμετεχόντων και προσέθεταν κάποια επιπλέον πληροφορία στις εφαρμογές και στα χαρακτηριστικά των σκιαγραφικών στον αγγειακό υπέρηχο. Σκοπός ήταν να αναγνωριστούν οι πιο πρόσφατες μελέτες χρησιμοποιώντας σκιαγραφικούς παράγοντες στον αγγειακό υπέρηχο. Μετά την ανάγωση του πλήρους άρθρου η μελέτη περιορίστηκε σε 8 άρθρα τα οποία τελικά αξιολογήθηκαν καθώς τα υπόλοιπα δεν προσέθεταν επιπλέον γνώση, δεν ήταν διαθέσιμα στην πλήρη τους μορφή ή δεν απαντούσαν στο ερώτημα της μελέτης. Σε περίπτωση σειράς σχετικών άρθρων από την ίδια συγγραφική ομάδα μελετήθηκαν τα πλέον πρόσφατα.

Η αλληλουχία της αναζήτησης παρουσιάζεται στο διάγραμμα ροής 1.



Διάγραμμα Ροής 1: Απεικόνιση των βημάτων της συστηματικής ανασκόπησης της βιβλιογραφίας

Κεφάλαιο 3

Οι κύριες κλινικές εφαρμογές των σκιαγραφικών στον αγγειακό υπέρηχο αφορούν κατά κύριο λόγο την ανίχνευση, το χαρακτηρισμό και παρακολούθηση των καρωτιδικών πλακών, καθώς και την απεικόνιση της ανευρυσματικής κοιλιακής αορτής κυρίως μετά από ενδαγγειακή αποκατάσταση (EVAR) για έλεγχο ενδοδιαφυγής (21).

Η CEUS στην αθηροσκλήρωση της καρωτίδας αυξάνει την ακρίβεια ταξινόμησης της στένωσης και την ανίχνευση επιφανειακών ανωμαλιών της πλάκας, όπως τα έλκη. Επιπλέον, είναι μια εξαιρετική μέθοδος για την αξιολόγηση της ενδοπλακικής νεοαγγείωσης, ένας σημαντικός παράγοντας ευπάθειας της καρωτιδικής πλάκας (22).

Όσον αφορά στην αορτή, η χρήση σκιαγραφικών έχει βελτιώσει την απεικόνιση των ανευρυσμάτων κοιλιακής αορτής καθώς και του αορτικού διαχωρισμού και αποτελεί υποσχόμενη μέθοδο στην ανίχνευση της παρουσίας και του τύπου ενδοδιαφυγών κατόπιν EVAR (22).

Στην παρούσα εργασία παρουσιάζονται τελευταίες μελέτες που υποδεικνύουν τις πολυάριθμες κλινικές εφαρμογές των σκιαγραφικών στον αγγειακό υπέρηχο.

3.1. Αναλυτική παρουσίαση των μελετών

Μελέτες υπερήχων με χρήση CEUS κατά αύξουσα χρονολογική σειρά

Στη μελέτη τους οι **Rubenthaler J et al. (2017)** αξιολόγησαν την αξία της CEUS χρησιμοποιώντας ένα σύστημα υπερήχων υψηλής τεχνολογίας στον χαρακτηρισμό των ενδοδιαφυγών μετά από ενδαγγειακή αποκατάσταση της αορτής (EVAR) και συνέκριναν το Color Doppler με τη CEUS.

Αυτή η μελέτη περιελάμβανε 41 ασθενείς (38 άνδρες, 3 γυναίκες) με μέση ηλικία τα 75 έτη. Τα κριτήρια ένταξης ήταν η παρακολούθηση μετά από EVAR και τα κριτήρια αποκλεισμού περιελάμβαναν ασθενείς με οξεία καρδιακή ανεπάρκεια, οξύ έμφραγμα του μυοκαρδίου καθώς και γνωστή αλλεργία στο σκιαγραφικό υπερήχων.

Όλοι οι ασθενείς έλαβαν αρχικά σαρώσεις B-mode και color-Doppler και στη συνέχεια τους χορηγήθηκε σκιαγραφικός παράγοντας (SonoVue). Έγινε bolus χορήγηση του σκιαγραφικού και ακολουθήθηκε έκπλυση με 10ml φυσιολογικού ορού. Αρκούσε η χορήγηση μεταξύ 1,4-2,0ml σκιαγραφικής ουσίας με μέγιστη δόση 4,8ml και ελάχιστη 1,0ml. Μια δόση ήταν επαρκής αλλά όπου απαιτούνταν χορηγήθηκε και σκιαγραφικό έως και δυο φορές.

Για να αποφευχθεί η πρόωρη καταστροφή των μικροφουσαλίδων χρησιμοποιήθηκε χαμηλό MI (πάντα κάτω από 0,2).

Η μέγιστη διάμετρος των ανευρυσμάτων μετρήθηκε σε δύο επίπεδα. Η μέση διάμετρος των υποβληθέντων σε θεραπεία ανευρυσματικών σάκων ήταν $5,04 \pm 1,5\text{cm}$ στο επίπεδο δεξιά-αριστερά και $4,75 \pm 1,36\text{cm}$ στο κοιλιακό-ραχιαίο επίπεδο.

Η CEUS πραγματοποιήθηκε με επιτυχία και στους 41 ασθενείς, χωρίς να εξαιρεθεί κανείς λόγω χαμηλής διαγνωστικής ποιότητας της εξέτασης ή λόγω αλλεργικών αντιδράσεων από το SonoVue. Χρησιμοποιώντας τη CEUS οι ενδοδιαφυγές ανιχνεύθηκαν σε 28 ασθενείς (68,3%) ενώ οι 13 ασθενείς δεν εμφάνισαν ενδοδιαφυγή μετά από EVAR.

Το color Doppler αναγνώρισε ψευδώς μια ενδοδιαρροή και μπόρεσε να απεικονίσει τις ενδοδιαρροές σε 9 από τους 28 ασθενείς.

Ελέγχθηκε η διαγνωστική ακρίβεια του Color Doppler, η ευαισθησία, η ειδικότητα, η θετική προγνωστική αξία (PPV) και η αρνητική προγνωστική αξία (NPV) σε σύγκριση με τη CEUS.

Το έγχρωμο Doppler έδειξε ευαισθησία 32,1%, ειδικότητα 92,3%, θετική προγνωστική αξία 90% και αρνητική 38,7% σε σύγκριση με τη CEUS.

Οι ενδοδιαρροές κατηγοριοποιήθηκαν σε 4 ομάδες ανάλογα με τα αγγεία που τροφοδοτούσαν.

Τύπου II a με πρόσληψη σκιαγραφικού στην κάτω μεσεντέρια αρτηρία οι 9 από τις 28 (32,1%) .

Τύπου II a με πρόσληψη σκιαγραφικού στην αριστερή ή δεξιά οσφυϊκή αρτηρία 13 από τις 28 (46,4%). Τύπου II b με πρόσληψη σκιαγραφικού σε περισσότερα από δύο αγγεία, αριστερή ή δεξιά οσφυϊκή και ανώ μεσεντέρια αρτηρία 5 από τις 28 (17,9%). Τύπου Ia μια ενδοδιαφυγή περιφερικά στο άκρο του μοσχεύματος (3,6%).

Η μελέτη μας δείχνει ότι ιδιαίτερα χαμηλής ροής ενδοδιαρροές όπως τύπου II (96,4% όλων των ανιχνευθέντων ενδοδιαρροών σε αυτή τη μελέτη) μπορεί να χαθούν χρησιμοποιώντας έγχρωμο Doppler με χαμηλή ευαισθησία 32,1% και χαμηλή αρνητική προγνωστική αξία (NPV) 38,7% σε σύγκριση με το CEUS.

Η απόδοση του Color Doppler σε σύγκριση με το CEUS αξιολογήθηκε και βρέθηκε ότι η CEUS αποτελεί μέθοδο εκλογής για την ανίχνευση των ενδοδιαφυγών.

Το CEUS μετά το EVAR με χρήση συστήματος υπερήχων υψηλής τεχνολογίας είναι μια αξιόπιστη μέθοδος για την ανίχνευση και παρακολούθηση ενδοδιαρροών και είναι μια ανώτερη τεχνική από το Color Doppler ειδικά στην ανίχνευση ενδοδιαρροών τύπου II. Συνδυάζει μια γρήγορη και οικονομικά αποδοτική τεχνική εξέτασης με αξιόπιστα αποτελέσματα και θα πρέπει πάντα να συνιστάται ως η αρχική τυπική εξέταση στην κλινική ρουτίνα.

Στην μελέτη των **Runqing Huang et al. (2020)** ελέγχθηκε η υπόθεση ότι ο συνδυασμός δυναμικής ηχοκαρδιογραφίας (Stress Echocardiography) με την CEUS σε ασθενείς με γνωστό ή ύποπτο στεφανιαίο νόσημα μπορεί να προσφέρει αυξητική προγνωστική αξία.

Αυτή η μελέτη περιελάμβανε 185 ασθενείς με γνωστό ή ύποπτο στεφανιαίο νόσημα (CAD) από τον Φεβρουάριο του 2015 έως τον Οκτώβριο του 2016.

Κριτήρια αποκλεισμού ήταν προηγούμενη χειρουργική επέμβαση καρωτίδας, αγγειοπλαστική, πνευμονική υπέρταση, μυοκαρδιοπάθεια, καρδιακή ανεπάρκεια και άλλες σοβαρές παθήσεις.

Η υπερηχογραφική εξέταση καρωτίδας πραγματοποιήθηκε πριν τη χρήση δυναμικής ηχοκαρδιογραφίας .

Ως βλάβες ορίστηκαν οι αθηρωματικές πλάκες με συνολικό πάχος έσω μέσου χιτώνα (intima media thickness) $\geq 2\text{mm}$. Η ηχογένεια της πλάκας ταξινομήθηκε σε κλίμακα Gray-Weale (τύπος 1-κυρίως υπόηχη πλάκα, τύπος 2- ουσιαστικά υπόηχη με μικρούς τομείς ηχογένειας, τύπος 3- κυρίως ηχογενής πλάκα, τύπος 4- ομοιόμορφα ηχογενής πλάκα).

Στη συνέχεια πραγματοποιήθηκε υπέρηχος με CEUS για την αξιολόγηση των ταυτοποιημένων πλακών με χαμηλό MI (0,15-0,20) και σκιαγραφικό Optison.

Το Optison 0,5ml χορηγήθηκε ενδοφλέβια bolus ακολουθούμενη από αργή έκπλυση με 3-5ml φυσιολογικού ορού και ακολουθήθηκαν επαναλαμβανόμενες δόσεις 0,2ml ενδοφλέβια με αργή έκπλυση 3,-5ml ορού.

Οπτικοποίηση μικροφουσαλίδων CEUS παρατηρήθηκε μέσα στον αυλό της καρωτίδας εντός 15 έως 45 δευτερολέπτων μετά την ένεση Optison.

Η νεοαγγείωση στην καρωτιδική πλάκα (IPN) αναλύθηκε (ως παρούσα ή απύουσα) και ως μια συνεχής μεταβλητή με βάση την επιβάρυνση της IPN στις πολλαπλές πλάκες που εντοπίστηκαν.

Η IPN κατηγοριοποιήθηκε ως παρούσα ή απύουσα παρατηρώντας τις κινούμενες φουσαλίδες στην πλάκα και από την απουσία ή παρουσία τους μέσα σε έναν ή και στους δύο ώμους της πλάκας.

Ως περιοχές ώμου ορίστηκαν οι περιοχές που είναι δίπλα στο εξωτερικό όριο της πλάκας και

εκτείνονται στον καρωτιδικό αυλό.

Από τους 185 ασθενείς με αναγνωρίσιμες πλάκες οι 90 έκαναν άσκηση σε διάδρομο και οι 95 έλαβαν ντοβουταμίνη. Το Optison χρησιμοποιήθηκε στο 56% των ασθενών για τη βελτίωση του υπερηχοκαρδιογραφικού stress.

Από τους 185 ασθενείς που υποβλήθηκαν σε CEUS σε 130 αναφέρθηκαν περισσότερες από μια πλάκες και σε 88 ασθενείς ηχοδιαφανείς πλάκες.

Η μελέτη έδειξε ότι η ανίχνευση CEUS στην νεοαγγείωση της καρωτιδικής πλάκας, ειδικά όταν εντοπίζεται στην περιοχή του ώμου της πλάκας είναι σημαντικός και ανεξάρτητος προγνωστικός παράγοντας καρδιαγγειακών συμβάντων σε ασθενείς που υποβάλλονται σε SE για γνωστό ή ύποπτο στεφανιαίο νόσημα.

Τα ευρήματα υποστηρίζουν ότι ο εντοπισμός των ευάλωτων πλακών όπως ορίζεται από την παρουσία καρωτιδικού IPNS αντιπροσωπεύει μια ενεργοποιημένη φλεγμονώδη κατάσταση σε ολόκληρο το αγγειακό στρώμα και σχετίζεται με αυξημένο καρδιαγγειακό κίνδυνο.

Είναι ενδιαφέρον ότι ανεξάρτητα από το αν τα αποτελέσματα στην SE ήταν φυσιολογικά, δεν διαφοροποίησαν τα αποτελέσματα τα οποία οδηγήθηκαν από την νεοαγγείωση της πλάκας ειδικά όταν υπάρχει στον ώμο της πλάκας (IPNS).

Αυτά τα ανόμοια ευρήματα υπογραμμίζουν ότι η μη επεμβατική δοκιμασία stress με 2D υπερηχοκαρδιογραφία και η αγγειακή αξιολόγηση με CEUS είναι το καθένα μοναδικής αξίας καθώς αξιολογούν διαφορετικές πτυχές στη πορεία της αθηροσκληρωτικής διαδικασίας.

Έτσι οι δυο τεχνικές είναι συμπληρωματικές ως προς τη χρησιμότητα τους ως διαγνωστικά εργαλεία σε ασθενείς που υποπτεύονται ότι έχουν ισχαιμική καρδιακή νόσο.

Η μελέτη αυτή προτείνει ότι το καρωτιδικό CEUS παρέχει ένα νέο εργαλείο δίνοντας μοναδικές πληροφορίες διαστρωμάτωσης κινδύνου ως μη επεμβατικός βιοδείκτης αθηροσκλήρωσης.

Τόσο η παρουσία όσο και η θέση του ώμου του IPN εντός της πλάκας σχετίζεται με χειρότερα αποτελέσματα όπως αποδεικνύεται από τα αυξημένα καρδιαγγειακά συμβάντα.

Η αξιολόγηση CEUS της πλάκας της καρωτίδας κατά τη στιγμή της SE είναι εφικτή.

Το CEUS μπορεί ενδεχομένως να χρησιμεύσει ως εργαλείο διαλογής για τον εντοπισμό ασθενών με υψηλότερο κίνδυνο για CVE πέρα από τους κλινικούς παράγοντες κινδύνου.

Ο στόχος της μελέτης των **Richard B. Allan et al. (2021)** ήταν να αξιολογήσει εάν η εξέταση με CEUS μπορεί να αναγνωρίσει και να χαρακτηρίσει τη διαμόρφωση μικροδιαύλων εντός των χρόνιων ολικών αποφράξεων (CTO) στην μηροϊγνυακή περιοχή.

Αυτή η μελέτη αξιολόγησε την ικανότητα των σκιαγραφικών υπερήχων για αναγνώριση μικροκαναλιών εντός των χρόνιων ολικών αποφράξεων.

Συμμετείχαν 38 ασθενείς που είχαν επιβεβαιωμένη χρόνια ολική απόφραξη από την αγγειογραφία στην άνω μηριαία αρτηρία ή την ιγνυακή αρτηρία. Όλοι οι ασθενείς υποβλήθηκαν σε υπέρηχο με χρήση CEUS μεταξύ Νοεμβρίου 2015 και Ιουλίου 2018.

Ως χρόνια ολική απόφραξη ορίζεται η απόφραξη διάρκειας τουλάχιστον 3 μηνών όπως εκτιμήθηκε από τον αγγειοχειρουργό.

Ασθενείς αποκλείστηκαν εάν είχαν γνωστή αντένδειξη στα σκιαγραφικά υπερήχων, δεν ήταν σε θέση να παράσχουν ενημερωμένη συγκατάθεση, ήταν κάτω των 18 ετών ή είχαν προσδόκιμο ζωής κάτω των 6 μηνών.

Οι σαρώσεις πραγματοποιήθηκαν με εύρος ζώνης 3-11MHz, B-Mode απεικόνιση με linear ηχοβολέα.

Η απεικόνιση πραγματοποιήθηκε με μέσο αντίθεσης Definity (Lantheus Medical Imaging, North Billerica, Mass).

Ολόκληρο το περιεχόμενο των 1.5ml αναμίχθηκε με 8,5ml αλατούχου ορού για να γίνουν 10ml αραιωμένου σκιαγραφικού.

Χορηγήθηκε ενδοφλεβίως από το άνω άκρο 2,5ml του διαλύματος και δόθηκαν έως και τέσσερις δόσεις, με μέγιστη δόση τα 1,5ml σκιαγραφικού.

Η απεικόνιση του σκιαγραφικού έγινε με αρμονική απεικόνιση παλμού, χρησιμοποιώντας το λογισμικό του συστήματος για απεικόνιση με σκιαγραφική ουσία.

Ο μηχανικός δείκτης (MI) ήταν κάτω από 0,08 για την αποφυγή ρήξης των μικροφουσαλίδων.

Όλο το μήκος της απόφραξης ελέγχθηκε σε τμήματα των 5cm με διαδοχικό τρόπο για την παρουσία μικροκαναλιών.

Η αξιολόγηση της CEUS έγινε διαδοχικά σε κάθε τμήμα, πρώτα επιμήκως και στη συνέχεια σε εγκάρσιο επίπεδο για να ανιχνεύσει την παρουσία μικροφουσαλίδων μέσα στην απόφραξη.

Χρησιμοποιήθηκε λογισμικό Micro Flow Imaging (MFI) που επιτρέπει την παρακολούθηση της κίνησης των μικροφουσαλίδων διαχωρίζοντας τις από το σήμα των άλλων κινούμενων δομών καθώς επίσης και για να καθορίσει το μονοπάτι των μικροφουσαλίδων ώστε να οριοθετήσει τη θέση και το σχήμα των μικροκαναλιών που τις περιέχουν.

Χρησιμοποιήθηκαν πολλαπλές γωνίες σάρωσης για να βοηθήσουν στην απεικόνιση του αυλού.

Δόθηκαν πρόσθετες δόσεις σκιαγραφικού παράγοντα όταν η απεικόνιση είχε μειωθεί (συνήθως 5 λεπτά μετά την ένεση).

Εξετάστηκαν τα μικροκανάλια όταν υπήρχε απεικόνιση μικροφουσαλίδων εντός του αποφραγμένου αυλού.

Οι μικροφουσαλίδες που εντοπίστηκαν στην ίδια τοποθεσία με το τοίχωμα του αγγείου θεωρήθηκαν vasa vasorum των μικροκαναλιών μέσα στον αυλό.

Η διαμόρφωση των μικροκαναλιών του κάθε τμήματος αξιολογήθηκε με MFI.

Τα μικροκανάλια κατηγοριοποιήθηκαν είτε ως γραμμικά (ευθεία, με προσανατολισμό παράλληλο ως προς το τοίχωμα του αγγείου) είτε ως ελικοειδή (που δεν ευθυγραμμίζονται με το τοίχωμα του αγγείου).

Πρόσθετα μικροαγγειακά χαρακτηριστικά που καταγράφηκαν ήταν παρουσία μικροκαναλιών στην εγγύς ή άπω κάψα της απόφραξης, αγγειακές διασυνδέσεις μεταξύ των μικροκαναλιών και vasa vasorum κανάλια στο τοίχωμα της αρτηρίας.

Το μήκος των περιοχών των μικροκαναλιών σε κάθε τμήμα των 5cm αθροίστηκε για να δώσει το ολικό μήκος για κάθε τμήμα.

Το συνολικό μήκος των μικροκαναλιών μέσα σε ένα αποφραγμένο αυλό ήταν το άθροισμα των μηκών που ελήφθησαν σε κάθε τμήμα.

Η αναλογία της απόφραξης που περιέχει μικροκανάλια υπολογίστηκε διαιρώντας το συνολικό μήκος που περιέχει μικροκανάλια με το μήκος της απόφραξης.

Η CEUS πραγματοποιήθηκε σε 38 ασθενείς και εντοπίστηκε η εγγύς κάψα της απόφραξης εντός της άνω μηριαίας αρτηρίας σε 36 από τις 38 περιπτώσεις (94,7%) και η περιφερική κάψα εντοπίστηκε εντός του ιγνυακού αρτηριακού τμήματος σε 15 από τις 38 περιπτώσεις (39,5%).

Βλάβες με μήκος μεγαλύτερο από 10cm εντοπίστηκαν σε 26 περιπτώσεις (68,4%).

ασβέστιο παρατηρήθηκε σχεδόν σε όλες τις περιπτώσεις 35 από 38 (92,1%), αλλά σε περισσότερες από τις μισές (55,3%) καταλάμβανε λιγότερο από το 25% του μήκους της απόφραξης.

Μικροκανάλια παρατηρήθηκαν σε 35 ασθενείς. Μικροκανάλια υπήρχαν στο 50% ή και περισσότερο της βλάβης σε 19 ασθενείς και στο 75% σε 13 ασθενείς.

Καμία συσχέτιση δεν βρέθηκε μεταξύ της αναλογίας μιας απόφραξης που περιέχει μικροκανάλια και των παρακάτω χαρακτηριστικών: ηλικία απόφραξης, μήκος απόφραξης και αναλογία ασβεστίου στη βλάβη.

Γραμμικά μικροκανάλια υπήρχαν σε 34 από τις 38 περιπτώσεις (84,2%) και ελικοειδή σε 22 (57,9%). Γραμμικά μικροκανάλια υπήρχαν στο 50% ή και περισσότερο της βλάβης σε 12 ασθενείς και στο 75% ή περισσότερο σε 4.

Μικροκανάλια που διασχίζουν το άνω όριο παρατηρήθηκαν σε 19 περιπτώσεις.

Μικροκανάλια που διασχίζουν και τις δύο κάψες παρατηρήθηκαν σε 6 περιπτώσεις αλλά μόνο σε 2 από αυτές τα μικροκανάλια διέσχισαν το σύνολο της απόφραξης. Σε όλες τις άλλες περιπτώσεις υπήρχε ασυνέχεια μικροκαναλιών.

Συνδέσεις μεταξύ του αυλού των μικροκαναλιών και του vasa vasorum υπήρχαν στα 2/3 των

περιπτώσεων (27 ασθενείς, 71,1%).

Αυτή η μελέτη έδειξε ότι η δραστηριότητα των μικροφουσαλίδων μπορεί να αναγνωριστεί στις CTO.

Η παρακολούθηση των μικροφουσαλίδων με MFI μπόρεσε να οριοθετήσει τη θέση και το σχήμα των μικροκαναλιών.

Αυτό το εύρημα παρουσιάζει ιδιαίτερο ενδιαφέρον γιατί τα μικροκανάλια μπορούν να παρουσιάζουν διόδους για τον οδηγό ή τη συσκευή για μία επιτυχή διέλευση της απόφραξης μέσω του αυλού.

Η μη επεμβατική φύση της CEUS σημαίνει ότι μπορεί να είναι μια χρήσιμη μέθοδος για να βοηθήσει στον σχεδιασμό της ενδοαγγειακής θεραπείας των χρόνιων ολικών αποφράξεων από τον εντοπισμό των οδών.

Η διαμόρφωση των μικροκαναλιών μπορεί επίσης να παρέχει χρήσιμες πληροφορίες σχετικά με την καταλληλότητα των χρόνιων ολικών αποφράξεων για να επιχειρηθεί διέλευση του αυλού.

Η σύγκριση των απεικονιστικών ευρημάτων με ιστοπαθολογικά ευρήματα δεν μπορούσε να πραγματοποιηθεί λόγω έλλειψης δειγμάτων CTO σε ανθρώπους.

Η παρουσία ασβεστίου στο επιφανειακό τοίχωμα του αγγείου είναι ένας άλλος περιορισμός λόγω της ακουστικής σκιάς που δημιουργείται, έτσι χρησιμοποιήθηκαν εναλλακτικές γωνίες σάρωσης.

Τα μέσα αντίθεσης υπερήχων είναι πολύ ασφαλή και η έλλειψη ανεπιθύμητων ενεργειών στην τρέχουσα μελέτη ήταν καθησυχαστικά.

Η μελέτη έδειξε ότι η χρήση CEUS μπορεί να αναγνωρίσει τα μικροκανάλια εντός του αυλού CTO και αποκάλυψε μια σειρά από διαμορφώσεις αυτών των δομών. Αυτά μπορούν να αντιπροσωπεύουν διόδους για τη διάβαση του αυλού.

Οι **Grace M. Young et al. (2021)** στην έρευνα τους προσπάθησαν να προσδιορίσουν το επίπεδο σύνδεσης και συμφωνίας μεταξύ CEUS και Near Infrared Spectroscopy (NIRS) μετρώντας τις μικροαγγειακές αλλαγές στους σκελετικούς μύες μετά από απόφραξη σε μεγαλύτερους ασθενείς.

Οι επιλέξιμοι συμμετέχοντες ήταν 15 μεταξύ 40-79 ετών.

Μια περιχειρίδα ασφαλίστηκε με ελαστικό επίδεσμο γύρω από τον εγγύς μηρό. Ο ηχοβολέας και η συσκευή του NIRS στερεώθηκαν στο σημείο με τη μεγαλύτερη επιφάνεια της κνήμης κ το πόδι στηρίχθηκε σε μαξιλάρι για την αποφυγή κίνησης.

Μετά από 10 λεπτά ανάπαυσης ελήφθησαν μετρήσεις CEUS και NIRS, ακολούθησε ελευθέρωση της περιχειρίδας κ στη συνέχεια γρήγορη διόγκωση της περιχειρίδας στα 200mmHg για 5 λεπτά.

Μετρήσεις CEUS και NIRS συλλέχθηκαν ταυτόχρονα, ακολούθησε απελευθέρωση της

περιχειρίδας και μετρήθηκε η αρτηριακή πίεση.

Ηλεκτροκαρδιογράφημα μονής απαγωγής και ο καρδιακός ρυθμός παρακολουθούνταν συνεχώς καθ' όλη τη διάρκεια της δοκιμής.

Ο ηχοβολέας ήταν γραμμικός με MI (0,10), 14Hz και βάθος 5cm.

Το σκιαγραφικό που χρησιμοποιήθηκε ήταν το Definity 1,3ml όπου αναμείχθηκε στα 50ml φυσιολογικού ορού και χορηγήθηκε ενδοφλέβια σε ρυθμό 200ml/h χρησιμοποιώντας σύριγγα.

Το διάλυμα αναδεύτηκε χρησιμοποιώντας μια τροποποιημένη πλατφόρμα ανάμιξης για την αποφυγή καθίζησης του σκιαγραφικού και εγχύθηκε για 2 λεπτά πριν τη λήψη εικόνας για να φτάσει η συγκέντρωση σε σταθερή κατάσταση.

Τα σήματα που προέρχονται από το NIRS καταγράφονται συνεχώς κατά τη διάρκεια του τέστ, κατά τη διάρκεια της απόφραξης και 45 δευτερόλεπτα μετά την απελευθέρωση της περιχειρίδας με μια συσκευή Portolite.

Η συσκευή του NIRS τοποθετήθηκε πάνω από την γαστέρα του έσω γαστροκνημίου μυός μακριά από τον καθετήρα υπερήχων και ασφαλίστηκε ώστε να προστατευθεί από το φως του περιβάλλοντος.

Τα δεδομένα για τον κορεσμό οξυγόνου της αιμοσφαιρίνης που εξήχθησαν χρησιμοποιήθηκαν για τον προσδιορισμό της βασικής γραμμής (ο μέσος όρος άνω των 60sec πριν από κάθε απόφραξη), ελάχιστο (κατά την απόφραξη της περιχειρίδας), και μέγιστο (μετά την απελευθέρωση της περιχειρίδας), τιμές από τις οποίες υπολογίστηκε το μέγεθος (maximum O₂Hb – baseline O₂Hb).

Και τα δυο δεδομένα που προέρχονται από CEUS και NIRS αναλύθηκαν και συγκρίθηκαν.

Αποδεικνύεται ισχυρή συσχέτιση και συμφωνία μεταξύ των μεθόδων στην παρούσα μελέτη υποστηρίζοντας τη χρήση του NIRS για την ανίχνευση των κλινικών διαφορών στη λειτουργία των μικροαγγείων.

Τόσο οι αποκλίσεις που προέρχονται από το CEUS όσο και από το NIRS αυξήθηκαν γρήγορα με επίτευξη μέγιστης υπεραιμίας εντός 20 δευτερολέπτων από την αποδέσμευση του επιδέσμου.

Οι μετρήσεις μετά από την απόφραξη που προέρχονται από φασματοσκοπία εγγυς υπέρυθρης ακτινοβολίας για τη μικροαγγειακή ανταπόκριση των σκελετικών μυών συνδέονται έντονα με τις μετρήσεις CEUS σε παλαιότερες μελέτες σε ενήλικες. Επιπλέον τα όρια της συμφωνίας των αποτελεσμάτων από το CEUS και το NIRS ήταν μικρότερα από αυτά που αναφέρθηκαν μεταξύ των ατόμων με και χωρίς καρδιαγγειακή νόσο.

Αυτό το επίπεδο συμφωνίας και οι ισχυροί συσχετισμοί στην παρούσα μελέτη υποστηρίζουν τη χρήση του NIRS ως εναλλακτική, μη επεμβατική, φορητή και οικονομικά αποδοτική μέθοδο αξιολόγησης της μικροαγγειακής ανταπόκρισης των σκελετικών μυών μετά από απόφραξη σε ενήλικες μεγαλύτερης ηλικίας.

Στη μελέτη τους οι **Ying Zhang et al. (2021)** διερεύνησαν τη σχέση μεταξύ της ενδοπλακικής νεοαγγείωσης και της ελαστικότητας της πλάκας, συγκρίνοντας τα υπερηχοτομογραφικά ευρήματα με ιστοπαθολογικές αλλαγές σε ασθενείς με στένωση καρωτίδας πάνω από 70%. Συσχέτισαν τα αποτελέσματα με πολλές άλλες μετρήσεις όπως πυκνότητα μικροαγγείων (MVD), αναλογία κολλαγόνου τύπου II/III κ.α που λαμβάνονται κατά τις ιστολογικές εξετάσεις.

Συμπεριλήφθησαν 94 συμπτωματικοί ασθενείς με 98 πλάκες. Οι ασθενείς που συμπεριλήφθησαν σε αυτή τη μελέτη παρουσίασαν συστηματική στένωση καρωτίδας πάνω από 70% και αργότερα υποβλήθηκαν σε προεγχειρητικό υπερηχογράφημα και ενδαρτηρεκτομή.

Από αυτή τη μελέτη αποκλείστηκαν οι ασθενείς με κατακερματισμένες πλάκες, πλάκες με σοβαρή ασβεστοποίηση καθώς και ασθενείς που δεν μπορούσαν να λάβουν σκιαγραφική ουσία ή είχαν ελλιπές ιστορικό.

Επίσης 4 ασθενείς αποκλείστηκαν λόγω της θέσης των πλακών στο περιφερικό τμήμα της έσω καρωτίδας που καθιστούσε δύσκολη την απεικόνιση με SWE.

Υπερηχογράφημα με χρήση CEUS και ελαστογραφία διατμητικών κυμάτων (SWE) χρησιμοποιήθηκαν για τη μέτρηση της νεοαγγείωσης και της ελαστικότητας των πλακών αντίστοιχα.

Η εξέταση CEUS πραγματοποιήθηκε χορηγώντας 2,0ml Sonovue ως έγχυση bolus μέσω περιφερικής φλέβας ακολουθούμενο από έκπλυση 5 ml φυσιολογικού ορού. Η εξέταση έγινε με μηχανικό δείκτη (MI) 0,10 έως 0,15 και βάθος 2-3cm.

Μετά την χορήγηση του σκιαγραφικού αποκτήθηκε βελτιωμένη αντίθεση της καρωτιδικής πλάκας διάρκειας τουλάχιστον 3 λεπτών και τα δεδομένα αποθηκεύτηκαν ψηφιακά για μεταγενέστερες αναλύσεις. Όλες οι πλάκες εξετάστηκαν με λογισμικό ποσοτικοποίησης αντίθεσης και σχεδιάστηκε ROI γύρω από την παρυφή της πλάκας χρησιμοποιώντας έναν ηλεκτρονικό δρομέα ώστε να απομονωθεί ο αυλός από τον περιβάλλοντα ιστό.

Συγκεκριμένες παράμετροι που περιελάμβαναν τον χρόνο έως την αιχμή (time to peak, TP), τον μέσο χρόνο διέλευσης (MTT) και περιοχές κάτω από την καμπύλη (AUC) υπολογίστηκαν 3 φορές και ο μέσος όρος των μετρήσεων υπολογίστηκε και συγκρίθηκε.

Τα δείγματα μετά την ενδαρτηρεκτομή αναλύθηκαν ιστοπαθολογικά για την αξιολόγηση μορφολογικών αλλαγών, πυκνότητα ενδοπλακικής αγγείωσης (MVD), διήθησης φλεγμονής και σύνθεσης κολλαγόνου τύπου I/III. Όλα τα αποτελέσματα με τις παραπάνω παραμέτρους συσχέτιστηκαν και αξιολογήθηκαν.

Η ταυτόχρονη αξιολόγηση και η άμεση σύγκριση μεταξύ ελαστικότητας και νεοαγγείωσης ήταν αποτελεσματική. Η τεχνική SWE παρείχε μια ποσοτική παράμετρο shear wave velocity (SWV) που

έχει δείξει σημαντική συσχέτιση με τα ευρήματα από την CEUS.

Το CEUS επέτρεψε την ανίχνευση της νεοαγγείωσης εντός των αθηρωματικών πλακών *in vivo* και έδειξε μια άμεση συσχέτιση μεταξύ πυκνότητας νεοαγγείωσης και σκληρότητας της πλάκας. Η άφθονη νεοαγγείωση σχετίζεται με μειωμένη ελαστικότητα μέσα στην πλάκα.

Η SWE και η CEUS θα μπορούσαν να αξιολογήσουν την ευπάθεια της καρωτιδικής πλάκας με αξιολόγηση της ελαστικότητας και της νεοαγγείωσης ολοκληρωμένα και ποσοτικά.

Οι **Nai-Wen Chang et al. (2021)** αξιολόγησαν το μεσοδιάστημα άφιξης πρώτης διέλευσης της CEUS στην ηπατική αρτηρία και πυλαία φλέβα την οποία όρισαν ως ηπατική αρτηριακή πύλη-διάστημα άφιξης (APAI) και διερεύνησαν της κλινικές επιπτώσεις αυτής της παραμέτρου στους μεταμοσχευμένους ασθενείς κατά την πρώιμη μεταμοσχευτική περίοδο.

Έλαβαν μέρος 35 ενήλικες ασθενείς στους οποίους έγινε μεταμόσχευση ήπατος από τον Οκτώβριο του 2017 έως τον Αύγουστο του 2019 και ο χρόνος της εξέτασης ήταν μεταξύ 2-23 ημερών μετά τη μεταμόσχευση.

Όλοι οι ασθενείς υποβλήθηκαν σε υπέρηχο με χρήση CEUS εντός ενός μήνα από το χειρουργείο ως εξέταση ρουτίνας.

Μεταξύ των 33 που υποβλήθηκαν σε μεταμόσχευση ήπατος από ζωντανό δότη οι 5 έλαβαν μόσχευμα αριστερού λοβού και οι 28 μόσχευμα δεξιού λοβού.

Δύο ασθενείς έλαβαν μόσχευμα από νεκρούς δότες, ο ένας ολόκληρο το μόσχευμα ήπατος και ο άλλος έλαβε μόσχευμα με διαχωρισμένο δεξιό λοβό.

Υπερηχογράφημα B-mode και color-Doppler του μεταμοσχευμένου ήπατος ολοκληρώθηκαν πριν τη χορήγηση σκιαγραφικού.

Στη συνέχεια χορηγήθηκε το CEUS και πραγματοποιήθηκε υπερηχογράφημα με καμπυλόγραμμο ηχοβολέα και μηχανικό δείκτη 0,16-0,20, αρμονική απεικόνιση ειδικής αντίθεσης.

Ο ηχοβολέας τοποθετήθηκε στον αριστερό λοβό του μοσχεύματος για ταυτόχρονη σάρωση της αριστερής ηπατικής αρτηρίας και της αριστερής πυλαίας φλέβας και λοξά στη μεσοπλευρία περιοχή του δεξιού λοβού για σάρωση της δεξιάς ηπατικής αρτηρίας και πυλαίας.

Το σκιαγραφικό δεύτερης γενιάς Sonazoid εγχύθηκε ενδοφλεβίως σε δόση 0,08ml/kg. Το μέσο αντίθεσης εγχύθηκε είτε μέσω ενός κεντρικού καθετήρα, είτε μέσω ενός επιφανειακού καθετήρα σε φλέβα του άνω άκρου και ακολούθησε έκπλυση με 10ml φυσιολογικού ορού.

Οι ασθενείς έμειναν σε ύπτια θέση καθ' όλη τη διάρκεια της εξέτασης και τους ζητήθηκε να αναπνέουν ήρεμα ή να κρατήσουν την αναπνοή τους κατά τη σάρωση.

Μετά την ενδοφλέβια έγχυση του σκιαγραφικού παράγοντα οι μικροφουσαλίδες έφτασαν γρήγορα

στην ηπατική αρτηρία ενώ η άφιξη του μέσα στην πυλαία εμφανίστηκε λίγα δευτερόλεπτα αργότερα.

Ως χρόνος άφιξης ορίστηκε το χρονικό σημείο κατά το οποίο το αγγείο έγινε εντελώς αδιαφανές από τις μικροφουσαλίδες.

Οι αντίστοιχοι χρόνοι άφιξης στην ηπατική αρτηρία και την πυλαία φλέβα καθορίστηκαν ανεξάρτητα από τους δύο ακτινολόγους.

Στη συνέχεια υπολογίστηκε το APAI αφαιρώντας τον χρόνο άφιξης στην ηπατική αρτηρία από αυτόν στην πυλαία φλέβα.

Ο μέσος χρόνος άφιξης στην ηπατική αρτηρία ήταν $8,02 \pm 4,0$ δευτερόλεπτα και ο μέσος χρόνος άφιξης στην πυλαία φλέβα ήταν $12,7 \pm 4,3$ δευτερόλεπτα. Το APAI ήταν $4,5 \pm 1,8$ δευτερόλεπτα.

Η CEUS παρέχει μια αξιόπιστη αξιολόγηση των χρόνων άφιξης στην ηπατική αρτηρία και πυλαία φλέβα του μεταμοσχευμένου ήπατος. Το παρατεταμένο διάστημα άφιξης μεταξύ της ηπατικής αρτηρίας και της πυλαίας φλέβας σχετίζεται με υψηλό επίπεδο χολερυθρίνης ορού και χαμηλά αιμοπετάλια στην πρώιμη περίοδο μετά τη μεταμόσχευση. Το APAI που αποκτάται από τη CEUS είναι δυνητικά μια χρήσιμη ποσοτική παράμετρος για την αξιολόγηση των μοσχευμάτων ήπατος.

Στη μελέτη τους οι **Sabrina A.N. Doelare et al. (2021)** διερεύνησαν την ασφάλεια και την πρακτική εφαρμογή μιας ενδοαρτηριακής έγχυσης θρομβολυτικού παράγοντα σε συνδυασμό με CEUS σε περιφερικές αρτηριακές αποφράξεις.

Η μελέτη περιελάμβανε 20 ασθενείς με οξεία ισχαιμία των κάτω άκρων.

Πριν την τοποθέτηση του καθετήρα χορηγήθηκε συστηματική μη κλασματοποιημένη ηπαρίνη για την αναστολή της διάδοσης του θρόμβου και διακόπηκε όταν ξεκίνησε η θρομβόλυση κατευθυνόμενη με καθετήρα (CDT).

Χρησιμοποιήθηκαν δυο θρομβολυτικοί παράγοντες (urokinase-UK και rtPA).

Εκτός από την θρομβολυτική θεραπεία οι ασθενείς έλαβαν συνεχή ενδοφλέβια έγχυση τεσσάρων φιαλιδίων μικροφουσαλίδων Luminity, (6ml συνολικά, τα οποία αραιώθηκαν με φυσιολογικό ορό έως 40 ml συνολικά) κατά την πρώτη ώρα της θρομβόλυσης.

Μια αντλία έγχυσης χρησιμοποιήθηκε για τη συνεχή έγχυση των 4 φιαλιδίων.

Το διαδερμικό υπερηχογράφημα κατευθύνθηκε στη θέση απόφραξης κατά την πρώτη ώρα της θρομβόλυσης και ενεργοποιήθηκε κατά διαστήματα 3 δευτερολέπτων για να σκάσει τις μικροφουσαλίδες με μηχανικό δείκτη (MI) 1,08 και συχνότητα 1,8MHz και 7 δευτερόλεπτα με MI 0,11 για οπτικοποίηση των μικροφουσαλίδων.

Πραγματοποιήθηκε επανέλεγχος με αγγειογραφία κάθε 24 ώρες για να αξιολογηθεί η εξέλιξη της θρομβόλυσης. Η μικροκυκλοφορία του άκρου μετρήθηκε κάθε 15 λεπτά κατά την πρώτη ώρα της

θεραπείας και στη συνέχεια κάθε 3 ώρες μέχρι να εμφανιστεί υποτροπή της αρτηριακής ροής του αίματος. Στο εξής οι μετρήσεις γινόταν καθημερινά και κάθε έξι ώρες γινόταν υπερηχογράφημα για την παρακολούθηση σημείων επαναγγείωσης.

Η ηχοθρομβόλυση με CEUS ήταν τεχνικά εφικτή και στους 20 ασθενείς. Όσον αφορά το πρωταρχικό πρωτόκολλο ασφάλειας δεν αναφέρθηκαν σημαντικές αιμορραγικές επιπλοκές, ούτε σημαντικές αλλεργικές αντιδράσεις ή θάνατος εντός 30 ημερών που να σχετίζεται με τις μικροφουσαλίδες.

Ο διάμεσος χρόνος επιστροφής της ροής στο υπερηχογράφημα διπλής όψης καθορίστηκε μετά από 23,1 ώρες.

Σε 9 ασθενείς (50%) η επιστροφή στη ροή με υπερηχογράφημα διπλής όψης επιτεύχθηκε εντός 24 ωρών.

Ο διάμεσος χρόνος για την επαναγγείωση στην αγγειογραφία καθορίστηκε εντός 25,5 ωρών.

Η διάμεση διάρκεια της θρομβολυτικής θεραπείας ήταν 47,5 ώρες.

Οι τιμές του σφυροβραχιόνιου δείκτη (ABI) βελτιώθηκαν μετά τη θεραπεία στο 89% των ασθενών ενώ μια μη σημαντική αύξηση στη μικροκυκλοφορία παρατηρήθηκε στο 61% των ασθενών.

Οι βαθμολογίες visual analogue pain score (VAS) ήταν σημαντικά χαμηλότερες μετά τη θεραπεία σε όλους τους ασθενείς.

Η διάμεση διάρκεια παρακολούθησης ήταν 12 μήνες όπου υπήρξαν 11 επανεμφράξεις και 2 συμπτωματικές στενώσεις.

Τα πρωτεύοντα ποσοστά βατότητας στους 3,6 και 12 μήνες ήταν 75%, 65% και 55% αντίστοιχα.

Μεταξύ των ασθενών που έπασχαν από επανεμφράξεις οι 9 υποβλήθηκαν σε θρομβόλυση και οι 2 ασθενείς αντιμετωπίστηκαν χειρουργικά.

Δυο ασθενείς έλαβαν τουλάχιστον δυο επαναληπτικές παρεμβάσεις κατά την περίοδο παρακολούθησης εκ των οποίων ο ένας χρειάστηκε διακνημιαίο ακρωτηριασμό του ποδιού.

Δεδομένου ότι το αντικείμενο αυτής της μελέτης ήταν να αποδείξει την ασφάλεια και τη σκοπιμότητα της contrast enhanced sonothrombolysis (CEST) σε μια σχετικά μικρή ομάδα ασθενών δεν μπορούν να γίνουν ισχυρισμοί σχετικά με την αποτελεσματικότητα της CEST σε σύγκριση με τη συμβατική θεραπεία.

Τονίζεται ότι οι μικροφουσαλίδες εγγυόμενες ενδοφλέβια προκαλούν κοιλότητα στην επιφάνεια του θρόμβου αλλά δεν διεισδύουν στον θρόμβο.

Περαιτέρω επιτάχυνση της CEST μπορεί να επιτευχθεί με ενδοαρτηριακή χορήγηση μικροφουσαλίδων μέσω ενός καθετήρα.

Συμπερασματική αυτή η πρώτη μελέτη σε ανθρώπους δείχνει πολλά υποσχόμενα αποτελέσματα ασφάλειας και τεχνικής σκοπιμότητας του υπερήχου με χρήση CEUS σε ασθενείς με μεγάλες

αρτηριακές αποφράξεις που αντιμετωπίζονται με CDT. Τα αποτελέσματα αυτής της μελέτης δικαιολογούν περαιτέρω έρευνα σχετικά με αυτήν την τεχνική για την αξιολόγηση της αποτελεσματικότητας σε σύγκριση με τη συμβατική CDT.

Οι **Y. Tan et al. (2021)** διερεύνησαν την πιθανή επίδραση των επιπέδων ουρικού οξέος (SUA) στο βαθμό της ενδοπλακικής νεοαγγείωσης (IPN) σε υπερηχογράφημα με χρήση σκιαγραφικής ουσίας (CEUS).

Βαθμολόγησαν την IPN οπτικά κατά τη διάρκεια της CEUS για να παρέχουν μια ημιποσοτική αξιολόγηση της IPN και συσχέτισαν τα επίπεδα του ουρικού οξέος και την IPN στην πιθανή επίδραση τους στην ευπάθεια της πλάκας.

Η μελέτη εξέτασε 212 ασθενείς με καρωτιδικές αθηροσκληρωτικές πλάκες χρησιμοποιώντας συμβατικό υπέρηχο και στη συνέχεια οι ασθενείς υποβάλλονταν σε CEUS.

Στο συμβατικό υπερηχογράφημα έγινε εξέταση ρουτίνας των καρωτίδων όπου ταξινομήθηκαν οι αθηρωματικές πλάκες ως προς την ηχογένεια και κατηγοριοποιήθηκε ο βαθμός στένωσης της καρωτίδας ως ήπια, μέτρια και σοβαρή.

Στους ασθενείς που βρέθηκαν περισσότερες από μια πλάκες αμφοτερόπλευρα εξετάστηκε με CEUS μόνο η μια πλάκα.

Βασισμένο στην κατανομή των μικροφουσαλίδων στην πλάκα οι ασθενείς χωρίστηκαν σε 3 ομάδες, ομάδα Α (βαθμού 0-1), ομάδα Β (βαθμού 2), ομάδα Γ (βαθμού 3).

Το σκιαγραφικό που χρησιμοποιήθηκε ήταν το SonoVue, το οποίο εγχύθηκε bolus 2,4ml στη φλέβα του ασθενούς και ακολούθησε έκπλυση με 5ml χλωριούχου νατρίου.

Η καταγραφή της εικόνας ξεκίνησε μόλις εμφανίστηκαν οι μικροφουσαλίδες. Το IPN αναφερόταν στις μικροφουσαλίδες που κινούνται γρήγορα και δυναμικά από τα άκρα της πλάκας προς τον πυρήνα της και κατηγοριοποιήθηκε σε βαθμό 0,1,2 και 3, ανάλογα με τη θέση των μικροφουσαλίδων.

Οι συχνότητες των εγκεφαλικών επεισοδίων ήταν στατιστικά διαφορετικές μεταξύ των τριών ομάδων, ομάδα Α 25%, ομάδα Β 43,2% και ομάδα Γ 54,9% αντίστοιχα.

Η ανάλυση του Spearman έδειξε ότι ο οπτικός βαθμός της IPN στη CEUS συσχετίστηκε γραμμικά με το επίπεδο SUA. Τα επίπεδα SUA κυμαίνονταν στο βαθμό 0 (236,92±72,75), 1 (276,46±67,31), 2 (283,93±53,85) και 3 (384,49±79,80) αντίστοιχα, με σημαντικές διαφορές μεταξύ του οπτικού βαθμού IPN του CEUS.

Τα επίπεδα του SUA αυξήθηκαν με τη σειρά τους στις 3 ομάδες και η διαφορά έφτασε σε στατιστική σημασία.

Τα αποτελέσματα υποδήλωναν ότι οι υψηλότεροι βαθμοί IPN έκαναν τις πλάκες πιο ευάλωτες, οδηγώντας σε ρήξη και κατακερματισμό.

Η μελέτη έχει αποδείξει ότι τα φλεγμονώδη κύτταρα θα μπορούσαν να οδηγήσουν σε ρήξη της πλάκας. Επιπλέον τα αποτελέσματα έδειξαν ότι υπήρχαν περισσότερα νεοαγγεία στις πλάκες τύπου I και II σε σύγκριση με τις III και IV και αυτό οφείλεται στην υψηλή περιεκτικότητα σε ινώδη ιστό της ηχογενούς πλάκας τύπου III και IV και στη μεγαλύτερη ακουστική σκίαση της ηχογενή πλάκα που μπορεί να περιορίσει την αντίχνευση CEUS.

Το IPN στη CEUS συσχετίστηκε θετικά με την στένωση της καρωτίδας ωστόσο ο βαθμός στένωσης της καρωτίδας στην παρούσα μελέτη απέτυχε να συσχετιστεί με τον οπτικό βαθμό του IPN στη CEUS μεταξύ των 3 ομάδων, ίσως λόγω του ότι όλοι οι ασθενείς είχαν ηπίου βαθμού στένωση της καρωτίδας.

Οι διαφορές στα επίπεδα SUA μεταξύ των δύο φύλων ήταν στατιστικά σημαντική και οι διαφορές στην ηχογένεια της πλάκας και της διαστολικής αρτηριακής πίεσης μεταξύ των 3 ομάδων ήταν επίσης στατιστικά σημαντική.

Τα επίπεδα SUA των ανδρών ήταν υψηλότερα από αυτά των γυναικών, τα οποία θα μπορούσαν να σχετίζονται με τα επίπεδα των ορμονών.

Επιπλέον η μελέτη έδειξε ότι η ταξινόμηση των 4 επιπέδων CEUS του IPN συσχετίστηκε θετικά σε επίπεδα SUA.

Η σημαντική διαφορά σε επίπεδα SUA υποδηλώνει ότι τα επίπεδα SUA μπορεί να έχουν θετική επίδραση στον αριθμό των νεοαγγείων των πλακών, αυτό θα μπορούσε να θεωρηθεί ως ευαίσθητος και ακριβής δείκτης της ευπάθειας της πλάκας.

Συμπερασματικά τα επίπεδα SUA συσχετίστηκαν γραμμικά με τον οπτικό βαθμό του IPN στο CEUS.

Το ουρικό οξύ μπορεί να έχει θετικά αποτελέσματα σχετικά με την ανάπτυξη νεοαγγείων στην πλάκα.

Αξίζει να σημειωθεί ότι τα παρόντα αποτελέσματα μπορεί να βοηθήσουν περαιτέρω στη βελτιστοποίηση της θεραπείας για τις ευάλωτες πλάκες και τη βελτίωση της διαστρωμάτωσης του κινδύνου εγκεφαλικού.

Κεφάλαιο 4

ΣΥΖΗΤΗΣΗ

Η ανασκόπηση της βιβλιογραφίας όσον αφορά τη χρήση σκιαγραφικών στον αγγειακό υπέρηχο τα αναδεικνύει σε μια απεικονιστική μέθοδο που βελτιώνει τη διαγνωστική ικανότητα χαρακτηρίζοντας και ανιχνεύοντας διάφορες αγγειακές διαταραχές. Σε σύγκριση με το συμβατικό έγχρωμο Doppler καθώς και με άλλες απεικονιστικές τεχνικές υπερτερεί σε αρκετά σημεία.

Η μη επεμβατική φύση της CEUS την καθιστά ένα χρήσιμο εργαλείο με πολύ καλό προφίλ ασφάλειας καθώς σε όλες τις μελέτες η έλλειψη ανεπιθύμητων ενεργειών που οφείλονται στα σκιαγραφικά ήταν καθησυχαστικά.

Η χρήση τους δεν περιορίζεται μόνο σε υπερήχους κορυφαίας ποιότητας αλλά διατίθεται και σε συστήματα χαμηλότερου κόστους.

Έχει εξελιχθεί σε μια χρήσιμη και ασφαλή τεχνική εξέτασης καθώς είναι οικονομικά αποδοτική κ μη επεμβατική απεικονιστική μέθοδος με αποτέλεσμα να συνιστάται και ως εξέταση ρουτίνας.

Επιπλέον η διάρκεια εξέτασης είναι μικρή, η προετοιμασία και η χρήση των υπερήχων είναι απλά και δεν απαιτούν εκτεταμένη εκπαίδευση.

Επιπρόσθετα, ο σχετικά μεγάλος χρόνος δραστηριότητας των μικροφουσαλίδων εντός των αγγείων και η δυνατότητα χορήγησης επιπλέον δόσεων σκιαγραφικού όπου ήταν απαραίτητο καθιστά αυτή την τεχνική πολύτιμη στην απεικόνιση των αγγειακών παθήσεων.

Με βάση τα δεδομένα των μελετών που αναλύσαμε, η σκιαγραφικά ενισχυμένη υπερηχογραφία υπερτερεί στην ανίχνευση και παρακολούθηση των ενδοδιαφυγών μετά από ενδαγγειακή αποκατάσταση (EVAR) έναντι του Color Doppler ιδιαίτερα για τις ενδοδιαφυγές χαμηλής ροής τύπου II.

Επιπλέον είναι ένα πολύτιμο εργαλείο για τη βελτίωση της απεικόνισης του τοιχώματος των καρωτίδων και στην αξιολόγηση της νεοαγγείωσης των πλακών.

Σε συνδυασμό με την δυναμική ηχοκαρδιογραφία μπορεί να δώσει μοναδικές πληροφορίες διαστρωμάτωσης κινδύνου της αθηροσκλήρωσης και ενδεχομένως να χρησιμεύσει ως εργαλείο

διαλογής για τον εντοπισμό των ασθενών που έχουν κίνδυνο για καρδιαγγειακά συμβάντα.

Σε ότι αφορά την κλινική εφαρμογή της CEUS στην αναγνώριση μικροδιαύλων εντός των χρόνιων ολικών αποφράξεων φαίνεται ότι η χρήση μικροφουσαλίδων μπορεί να αναγνωρίσει και να οριοθετήσει τη θέση και το σχήμα των καναλιών. Καθιστώντας την CEUS μια χρήσιμη μέθοδο που θα μπορούσε να βοηθήσει στον σχεδιασμό της ενδαγγειακής θεραπείας και να παρουσιάσει διόδους για μια επιτυχή διέλευση της απόφραξης μέσω του αυλού. Απαιτείται περαιτέρω έρευνα ώστε να διερευνηθεί εάν μπορεί να χρησιμοποιηθεί για τον σχεδιασμό των ενδαγγειακών παρεμβάσεων.

Η CEUS επιτρέπει την ποσοτική αξιολόγηση της μικροαγγειακής λειτουργίας των σκελετικών μυών μετά από απόφραξη σε ενήλικες μεγαλύτερης ηλικίας. Ωστόσο η CEUS περιορίζεται από την ανάγκη για ενδοφλέβια χρήση σκιαγραφικού που απαιτεί ιατρική παρακολούθηση, κόστος σκιαγραφικών, εξοπλισμό και λογισμικό ανάλυσης.

Υπάρχει ισχυρή συσχέτιση και συμφωνία των μετρήσεων μεταξύ της CEUS και της NIRS. Αυτό το επίπεδο συμφωνίας υποστηρίζει τη χρήση της NIRS ως μη επεμβατική, προσιτή και οικονομική εναλλακτική της CEUS, καθώς μπορεί να αξιολογήσει τις αλλαγές στις συγκεντρώσεις της αιμοσφαιρίνης στους σκελετικούς μύες με ιδιαίτερη ακρίβεια.

Έχει αποδειχθεί πως η CEUS μπορεί να γίνει ανεκτίμητο εργαλείο για τον προσδιορισμό της υφής και της σύνθεσης της πλάκας παρέχοντας σημαντικά δεδομένα για την ευπάθεια της πλάκας. Ο συνδυασμός CEUS και ελαστογραφίας διατμητικών κυμάτων μπορεί να προσφέρει επιπλέον πληροφορίες για την ευπάθεια της καρωτιδικής πλάκας καθώς υπάρχει άμεση συσχέτιση μεταξύ της πυκνότητας νεοαγγείωσης και σκληρότητας της πλάκας, η άφθονη νεοαγγείωση σχετίζεται με λιγότερη ελαστικότητα μέσα στην πλάκα. Έτσι ο συνδυασμός των δύο αυτών τεχνικών μπορεί να αξιολογήσει ταυτόχρονα και να συγκρίνει άμεσα την ελαστικότητα και τη νεοαγγείωση της πλάκας ολοκληρωμένα και ποσοτικά.

Η CEUS επιτρέπει την παρατήρηση σε πραγματικό χρόνο της αιμοδυναμικής ενός ηπατικού μοσχεύματος. Παρέχει μια αξιόπιστη αξιολόγηση των ωρών άφιξης στην ηπατική αρτηρία και την πυλαία φλέβα του μοσχεύματος, καθιστώντας τη CEUS μια δυναμικά χρήσιμη ποσοτική παράμετρο για να αξιολογηθεί το μεταμοσχευμένο ήπαρ.

Ο υπέρηχος με χρήση CEUS φαίνεται πολλά υποσχόμενος για ασθενείς με μεγάλες αρτηριακές αποφράξεις που αντιμετωπίζονται με CDT. Η υπερηχοθρομβόλυση ενισχυμένη με σκιαγραφικό είναι εφικτή και ασφαλής. Η προοπτική χρήσης σημασμένων μικροφουσαλίδων θα μπορούσε να αυξήσει τη διάλυση του θρόμβου με προσκόλληση μικροφουσαλίδων στοχευμένων στο ινώδες περίβλημα της αθηρωματικής πλάκας σε συνδυασμό με υπέρηχο υψηλής έντασης ώστε να οδηγηθεί σε τοπική απελευθέρωση του προφορτωμένου θρομβολυτικού παράγοντα. Ωστόσο απαιτείται περαιτέρω έρευνα για να διερευνηθεί αυτή η νέα θεραπεία που θα προσφέρει μοναδικές

δυνατότητες στην απεικόνιση και ταυτόχρονα στην άμεση θεραπεία των αγγειακών παθήσεων.

Επιπλέον, τα υπερηχογραφικά σκιαγραφικά μέσα θα μπορούσαν να βοηθήσουν στη βελτιστοποίηση της θεραπείας για ευάλωτες πλάκες και στη βελτίωση της διαστρωμάτωσης του κινδύνου εγκεφαλικού.

Υπάρχουν επι του παρόντος αρκετοί περιορισμοί καθώς οι υπάρχουσες μελέτες είναι λιγοστές, με μικρό μέγεθος δείγματος σε ανθρώπους.

Η βελτίωση της τεχνολογίας και η ανάπτυξη νέων τεχνικών και πιο κατάλληλων σκιαγραφικών παραγόντων θα μπορέσει να διευρύνει περαιτέρω τις διαγνωστικές προοπτικές της CEUS.

Εν κατακλείδι, από όλα τα παραπάνω γίνεται φανερό, πως ο υπέρηχος με χρήση σκιαγραφικών έχει εξελιχθεί σε μεγάλο βαθμό στον τομέα της διάγνωσης αλλά και της θεραπείας αγγειακών παθήσεων. Οι πολυάριθμες κλινικές εφαρμογές τον καθιστούν πολύτιμη εξέταση καταδεικνύοντας την ανάγκη εξέλιξης του.

Με βάση τις μελέτες που αναλύσαμε, είναι φανερό πως η σκιαγραφικά ενισχυμένη υπερηχογραφία στον αγγειακό υπέρηχο αποτελεί μια βασική συμπληρωματική μέθοδο απεικόνισης και στο μέλλον θα μπορούσε με τη διεξαγωγή περισσότερων στοχευμένων μελετών να αποτελέσει εξέταση εκλογής.

ΒΙΒΛΙΟΓΡΑΦΙΑ

- 1** Update on the safety and efficacy of commercial ultrasound contrast agents in cardiac applications Appis AW, Tracy MJ, Feinstein SB. *Echo Res Pract.* 2015 Jun 1;2(2):R55-62.
- 2** H. Moschouris, A. Papadatou, G. Nikas. Introduction to the basic principles and clinical applications of contrast-enhanced ultrasonography (CEUS). *Scientific Chronicles* 2014;19(2): 100-111.
- 3** Gramiak r, Shah PM (1968) Echocardiography of the aortic root. *Invest RaDdiol* 1968;3:356-366
- 4** Guidelines and good clinical practice recommendations for Contrast Enhanced Ultrasound (CEUS) in the liver - update 2012: A WFUMB-EFSUMB initiative in cooperation with representatives of AFSUMB, AIUM, ASUM, FLAUS and ICUS, *ultraschall in med.*, 2013;34:11-29
- 5** K Seitz, D Strobel Approval of CEUS for Diagnostic Liver Imaging in Adults and Children in the USA *Ultraschall Med* 2016 Jun;37(3):229-32. doi: 10.1055/s-0042-107411. Epub 2016 Jun 8.
- 6** Imaging with ultrasound contrast agents: current status and future
Wui K. Chong,¹ Virginie Papadopoulou,³ Paul A. Dayton
- 7** Microbubbles as Ultrasound Triggered Drug Carriers STELIYAN TINKOV,¹ RAFFI BEKEREDJIAN,² GERHARD WINTER,¹ CONRAD COESTER¹
- 8** EFSUMB study group et al. Guidelines and Good Clinical Practice Recommendations for contrast Enhanced Ultrasound (CEUS)-2008, *Ultraschall in Med.*, 2008;29:28-44

- 9** Microbubble-enhanced US in Body Imaging: What Role? Stephanie R. Wilson , MD Peter N. Burns , 2010;257:24-39
- 10** The safety of Sonovue in abdominal applications: retrospective analysis of 23188 investigations . Ultrasound Med Biol 2006 ; 32 (9): 1369 – 137
- 11** Sidhu PS et al. The EFSUMB Guidelines... Ultraschall in Med 2018; 39: e2–e44
The EFSUMB Guidelines and Recommendations for the Clinical Practice of Contrast-Enhanced Ultrasound (CEUS) in Non-Hepatic Applications: Update 2017 (Long Version)
- 12** sonovue περιληψη χαρακτηριστικών του προϊόντος
https://www.ema.europa.eu/en/documents/product-information/sonovue-epar-product-information_el.pdf
- 13** Safety and bio-effects of ultrasound contrast agents Gail ter Haar Med Biol Eng Comput (2009) 47:893–900
- 14** Current Pharmaceutical Biotechnology, 2007, 8, 355-361 355 1389-2010/07 \$50.00+.00 © 2007 Bentham Science Publishers Ltd. Ultrasound-Directed Drug Delivery Michiel Postema^{1,2,*} and Odd Helge Gilja³
- 15** Guidelines and Good Clinical Practice Recommendations for Contrast Enhanced Ultrasound (CEUS) – Update 2008 EFSUMB study group M. Claudon¹, D. Cosgrove², T. Albrecht³ ..
- 16** Ultrasound molecular imaging Jens-Uwe Voigt Methods 48 (2009) 92–97
- 17** Brenner D, Elliston C, Hall E, Berdon W. Estimated risks of radiation-induced fatal cancer from pediatric CT. AJR Am J Roentgenol 2001; 176: 289–96.
- 18** Sellars ME, Deganello A, Sidhu PS. Paediatric contrast-enhanced ultrasound (CEUS): a technique that requires co-operation for rapid implementation into clinical practice. Ultraschall Med 2014; 35: 203–6.

- 19** Enhancing the role of paediatric ultrasound with microbubbles: a review of intravenous applications Vasileios Rafailidis, Annamaria Deganello, Tom Watson and Maria E Sellars, *Ultrasonography* 2020;39:22-42
- 20** Contrast-enhanced ultrasound: a comprehensive review of safety in children Aikaterini Ntoulia, Sudha A. Anupindi, Susan J. Back, Ryne A. Didier, Misun Hwang, Ann M. Johnson, M. Beth *Pediatric Radiology* 51,2161–2180 (2021)
- 21** Cantisani V, Di Leo N, David E, Clevert DA. Role of CEUS in Vascular Pathology. *Ultraschall Med.* 2021 Aug;42(4):348-366. English. doi: 10.1055/a-1403-2400. Epub 2021 Apr 29. PMID: 33915577.
- 22** Rafailidis V, Partovi S, Dikkes A, Nakamoto DA, Azar N, Staub D. Evolving clinical applications of contrast-enhanced ultrasound (CEUS) in the abdominal aorta. *Cardiovasc Diagn Ther.* 2018 Apr;8(Suppl 1):S118-S130. doi: 10.21037/cdt.2017.09.09. PMID: 29850424; PMCID: PMC5949595.
- 23** Rübenthaler J, Reiser M, Cantisani V, Rjosk-Dendorfer D, Clevert DA. The value of contrast-enhanced ultrasound (CEUS) using a high-end ultrasound system in the characterization of endoleaks after endovascular aortic repair (EVAR). *Clin Hemorheol Microcirc.* 2017;66(4):283-292. doi: 10.3233/CH-179102. PMID: 28527199.
- 24** Huang R, DeMarco JK, Ota H, Macedo TA, Abdelmoneim SS, Huston J 3rd, Pellikka PA, Mulvagh SL. Prognostic Value of Intraplaque Neovascularization Detected by Carotid Contrast-Enhanced Ultrasound in Patients Undergoing Stress Echocardiography. *J Am Soc Echocardiogr.* 2021 Jun;34(6):614-624. doi: 10.1016/j.echo.2020.12.016. Epub 2020 Dec 30. PMID: 33387609.
- 25** Allan RB, Delaney CL. Identification of micro-channels within chronic total occlusions using contrast-enhanced ultrasound. *J Vasc Surg.* 2021 Aug;74(2):606-614.e1. doi: 10.1016/j.jvs.2020.12.108. Epub 2021 Feb 4. PMID: 33548424.
- 26** The Association Between Contrast-Enhanced Ultrasound and Near-Infrared Spectroscopy-Derived Measures of Calf Muscle Microvascular Responsiveness in Older Adults Grace M Young, Digby Krastins, David Chang, Jeng Lam, Jing Quah, Tony Stanton, Fraser Russell, Kim Greaves, Yuri Kriel, Christopher D Askew, *Heart Lung Circulation* 2021 Nov;30(11):1726-1733. doi: 10.1016/j.hlc.2021.07.004. Epub 2021 Aug 9.
- 27** [Plaque Elasticity and Intraplaque Neovascularisation on Carotid Artery Ultrasound:](#)

[A Comparative Histological Study](#). Zhang Y, Cao J, Zhou J, Zhang C, Li Q, Chen S, Feinstein S, Grayburn PA, Huang P. *Eur J Vasc Endovasc Surg*. 2021 Sep;62(3):358-366. Doi: 10.1016/j.ejvs.2021.05.026. PMID: 34266763

28 Chang NW, Wang HK, Liu CS, Loong CC, Lai YC, Chiou HJ, Chou YH. First-Pass Arrival Interval of Ultrasound Contrast Medium in the Hepatic Artery and Portal Vein as a Marker for Assessment of Liver Transplant Recipients. *Transplant Proc*. 2021 Sep;53(7):2329-2334. doi: 10.1016/j.transproceed.2021.07.050. Epub 2021 Aug 24. PMID: 34446308.

29 Doelare SAN, Jean Pierre DM, Nederhoed JH, Smorenburg SPM, Lely RJ, Jongkind V, Hoksbergen AWJ, Ebben HP, Yeung KK; MUST collaborators. Microbubbles and Ultrasound Accelerated Thrombolysis for Peripheral Arterial Occlusions: The Outcomes of a Single Arm Phase II Trial. *Eur J Vasc Endovasc Surg*. 2021 Sep;62(3):463-468. doi: 10.1016/j.ejvs.2021.05.030. Epub 2021 Jul 22. PMID: 34303599.

30 Tan Y, Qing J, Wu G, Li X, Guo F, Wang Y, Wang L, Li M. Correlation between serum uric acid levels and carotid plaque neovascularisation assessed by contrast-enhanced ultrasound. *Clin Radiol*. 2021 Dec;76(12):942.e1-942.e6. doi: 10.1016/j.crad.2021.08.003. Epub 2021 Sep 2. PMID: 34482988.