



**ΠΑΝΕΠΙΣΤΗΜΙΟ ΘΕΣΣΑΛΙΑΣ**  
**ΣΧΟΛΗ ΕΠΙΣΤΗΜΩΝ ΥΓΕΙΑΣ**  
**ΤΜΗΜΑ ΙΑΤΡΙΚΗΣ**



**ΕΡΓΑΣΤΗΡΙΟ ΚΥΤΤΑΡΟΓΕΝΕΤΙΚΗΣ ΚΑΙ ΜΟΡΙΑΚΗΣ ΓΕΝΕΤΙΚΗΣ**

**ΠΡΟΓΡΑΜΜΑ ΜΕΤΑΠΤΥΧΙΑΚΩΝ ΣΠΟΥΔΩΝ**  
**«ΓΕΝΕΤΙΚΗ ΤΟΥ ΑΝΘΡΩΠΟΥ-ΓΕΝΕΤΙΚΗ ΣΥΜΒΟΥΛΕΥΤΙΚΗ»**

**ΜΕΤΑΠΤΥΧΙΑΚΗ ΔΙΠΛΩΜΑΤΙΚΗ ΕΡΓΑΣΙΑ**

**«ΓΕΝΕΤΙΚΟΙ ΠΑΡΑΓΟΝΤΕΣ ΣΤΟ ΜΕΛΑΝΩΜΑ ΧΟΡΙΟΕΙΔΟΥΣ»**

**ΓΑΒΡΙΗΛ ΑΛΕΞΑΝΔΡΙΔΗΣ**

ΜΕΤΑΠΤΥΧΙΑΚΟΣ ΦΟΙΤΗΤΗΣ, ΒΙΟΛΟΓΟΣ

ΤΡΙΜΕΛΗΣ ΕΠΙΤΡΟΠΗ

ΚΩΝΣΤΑΝΤΙΝΟΣ ΔΗΜΑΣ, ΑΝΑΠΛΗΡΩΤΗΣ ΚΑΘΗΓΗΤΗΣ ΦΑΡΜΑΚΟΛΟΓΙΑΣ, *Επιβλέπων*

ΑΣΠΑΣΙΑ ΤΣΕΖΟΥ, ΚΑΘΗΓΗΤΡΙΑ ΙΑΤΡΙΚΗΣ ΓΕΝΕΤΙΚΗΣ, *Μέλος*

ΒΑΡΒΑΡΑ ΤΡΑΧΑΝΑ, ΕΠΙΚΟΥΡΗ ΚΑΘΗΓΗΤΡΙΑ ΚΥΤΤΑΡΙΚΗΣ ΒΙΟΛΟΓΙΑΣ, *Μέλος*

**ΛΑΡΙΣΑ, 2021**



**UNIVERSITY OF THESSALY  
SCHOOL OF HEALTH SCIENCES  
FACULTY OF MEDICINE**



**POSTGRADUATE MASTER PROGRAM  
“HUMAN GENETICS – GENETIC COUNSELING”**

**MASTER’S THESIS  
“GENETIC FACTORS IN UVEAL MELANOMA”**

**GAVRIIL ALEXANDRIDIS**

## ΕΥΧΑΡΙΣΤΙΕΣ

Κατ' αρχάς, θα ήθελα να ευχαριστήσω θερμά τον κύριο Κωνσταντίνο Δήμα, Αναπληρωτή Καθηγητή Φαρμακολογίας του Τμήματος Ιατρικής του Πανεπιστημίου Θεσσαλίας και επιβλέποντα της παρούσας διπλωματικής εργασίας. Η διάθεσή του για γόνιμη συζήτηση συνεισέφερε στην επιλογή ενός θέματος προσκείμενου τόσο στα δικά του ερευνητικά ενδιαφέροντα, όσο και στις δικές μου «γενετικές ανησυχίες». Ακόμα, η άμεση ανταποκρισιμότητά του έχτισε τις βάσεις για μια εποικοδομητική – έστω και διαδικτυακή λόγω της βιβλιογραφικής φύσης της εργασίας – επικοινωνία, καθώς και για μια υγιή συνεργασία. Τέλος, τον ευχαριστώ και για την αποστολή προσωπικού του ερευνητικού υλικού, συγκεκριμένα για το κεφάλαιο Cancer of the Eye (Intraocular Cancer).

Εν συνεχεία, θα ήθελα να ευχαριστήσω τα υπόλοιπα μέλη της τριμελούς επιτροπής, την κυρία Ασπασία Τσέζου, Καθηγήτρια Ιατρικής Γενετικής του Πανεπιστημίου Θεσσαλίας και την κυρία Βαρβάρα Τραχανά, Επίκουρη Καθηγήτρια Κυτταρικής Βιολογίας του Πανεπιστημίου Θεσσαλίας για τη συμβολή τους στην ολοκλήρωση της εργασίας και συγκεκριμένα για το χρόνο που διέθεσαν για την ανάγνωση και αξιολόγηση του παρόντος κειμένου.

Ιδιαίτερες ευχαριστίες οφείλω, επιπλέον, ν' απευθύνω στον κύριο Timothy W. Corson, Αναπληρωτή Καθηγητή του Τμήματος Οφθαλμολογίας του Indiana University – Purdue University Indianapolis για την άμεση αποστολή της ανασκόπησης Intraocular and Orbital Cancers, της οποίας αποτελεί συν-συγγραφέα. Παρομοίως, θα ήθελα να ευχαριστήσω και τον κύριο Rui Bernardes, Ανώτερο Ερευνητή του Coimbra Institute for Biomedical Imaging and Translational Research για την αποστολή του ερευνητικού άρθρου Blood-retinal barrier, του οποίου αποτελεί επίσης συν-συγγραφέα.

Δεν θα μπορούσα, βέβαια, από τις ευχαριστίες να εξαιρέσω το Πρόγραμμα Μεταπτυχιακών Σπουδών, για το οποίο και γράφω την παρούσα εργασία, και κατ' επέκταση το σύνολο των διδασκόντων αυτού. Είμαι ευγνώμων για τις γνώσεις που μου προσφέρθηκαν, καθώς και για την επαφή μου με ανεξερεύνητες πτυχές στον τομέα της γενετικής των ανθρώπινων νοσημάτων.

Τόσο σε όλα τα προηγούμενα, έτσι και στο «μεταπτυχιακό βήμα», ακλόνητος συνοδοιπόρος και συμπαραστάτης υπήρξε η οικογένειά μου. Η βοήθειά της, κυρίως η πνευματική, είναι ανεκτίμητης αξίας και οδηγός για την προσπέλαση όλων των εμποδίων.

## ΠΕΡΙΛΗΨΗ

**Γενικό Μέρος:** Ο καρκίνος του οφθαλμού αποτελεί ένα σπάνιο είδος καρκίνου, στο οποίο απειλούνται τόσο η ζωή, όσο και η όραση. Τα ιδιαίτερα χαρακτηριστικά του αισθητηρίου της όρασης προκύπτουν λόγω της ανατομίας και του ρόλου του και καθιστούν τους σχετιζόμενους καρκίνους χρήζοντες ειδικής μεταχείρισης. Από το φάσμα των οφθαλμικών καρκίνων, αντικείμενο ενδιαφέροντος της παρούσας εργασίας αποτελεί το μελάνωμα χοριοειδούς και παρατίθενται η πληθώρα των παραγόντων κινδύνου για την ανάπτυξή του, τα συμπτώματα-κλινικές εκδηλώσεις που συνοδεύουν την παρουσία του, καθώς και το ρεπερτόριο των διαθέσιμων θεραπευτικών μεθόδων για την καταπολέμηση του πρωτοπαθούς όγκου.

**Σκοπός:** Η παρούσα εργασία αποσκοπεί στην παράθεση των στοιχείων που αφορούν στη γενετική του μελανώματος χοριοειδούς και σ' ένα επόμενο βήμα στην παρουσίαση των συσχετίσεων που έχουν προκύψει στη βιβλιογραφία μεταξύ του γενετικού υποβάθρου της εν λόγω κακοήθειας και των τομέων της πρόγνωσης και της θεραπείας.

**Ειδικό Μέρος:** Η μελέτη του μελανώματος χοριοειδούς έχει σημειώσει πρόοδο από πλευράς γενετικής, καθώς έχει συσχετιστεί με αυτό ένα σύνολο χρωμοσωμικών ανωμαλιών και μεταλλάξεων. Τα γονίδια που υφίστανται συχνότερα μεταλλαξιγένεση θεωρούνται κομβικής σημασίας, καθώς οι κωδικοποιούμενες από αυτά πρωτεΐνες προσφέρουν μια πρώτη εικόνα για τη βιολογία αυτού του καρκίνου μέσω των λειτουργιών τους και των συνδεδεμένων σηματοδοτικών μονοπατιών. Βάσει της κεκτημένης γνώσης ως προς τα γονίδια-κλειδιά καθίσταται, πλέον, δυνατός ο γενετικός προγνωστικός έλεγχος και η ταξινόμηση των ασθενών σε διακριτές ως προς τον κίνδυνο ανάπτυξης μετάστασης ομάδες. Δυστυχώς, παρά τη δοκιμή πολλαπλών μεθόδων, η ανάπτυξη μιας στοχευμένης θεραπείας με γνώμονα τα γενετικά δεδομένα δεν έχει γίνει ακόμα εφικτή, ώστε να περάσει το κατώφλι της έγκρισης για ευρεία χρήση κατά του μεταστατικού μελανώματος χοριοειδούς.

**Συζήτηση:** Παρά τους φραγμούς που δυσχεραίνουν την εύρεση κατάλληλης θεραπείας, υπάρχουν εν ενεργεία δοκιμές σε κλινικό και προκλινικό επίπεδο, οι οποίες ενδεχομένως να δώσουν περισσότερο ενθαρρυντικά αποτελέσματα από προγενέστερες προσπάθειες. Ταυτόχρονα, η μελέτη του καρκίνου σε γενικό πλαίσιο αποτελεί αποθετήριο νέων στρατηγικών που θεωρούνται εφαρμόσιμες και στην περίπτωση του μελανώματος χοριοειδούς, καθώς και νέων στόχων, στους οποίους μπορεί να εστιάσει η θεραπεία.

**Λέξεις/φράσεις-κλειδιά:** “eye cancer”, “ocular cancer”, “uveal melanoma”, “genetic therapy”, “targeted therapy”

## ABSTRACT

**General Section:** The ocular cancer is a rare kind of cancer, which threatens both life and vision. The eye's special characteristics are attributed to its anatomy and role. Because of these characteristics the related cancers require special management. Uveal melanoma, a member of the eye cancer's spectrum, is the subject of interest in this thesis. The latter contains a plenty of risk factors, symptoms-clinical manifestations that accompany uveal melanoma's presence, as well as the repertoire of the available therapeutic methods against the primary tumor.

**Purpose:** This study aims to describe the uveal melanoma's genetic background according to current insight and beyond that, to present the bibliographic correlations between this malignancy's genetics and the sectors of prognosis and therapy.

**Special Section:** The research on uveal melanoma has broken through as far as genetics is concerned, since a group of chromosomal abnormalities and mutations have been correlated to it. The genes that more frequently undergo mutagenesis are considered of high significance, as the proteins codified by them form an early image for this cancer's biology through their functions and the related signaling pathways. Thanks to acquired insight regarding the key-genes one can now conduct genetic testing for prognosis and classify the patients into discrete teams that differ in metastatic risk's level. Unfortunately, no targeted therapy designed against the metastatic uveal melanoma and based on genetic data is currently approved and therefore applied.

**Discussion:** Despite the barriers that make difficult the development of an appropriate therapy, there are ongoing preclinical and clinical trials, which may give more encouraging results in comparison with previous attempts. At the same time, the research on cancer in general is a repository not only of new strategies, which can be applied in uveal melanoma as well, but also of new targets, on which the therapy can focus.

**Keywords:** “eye cancer”, “ocular cancer”, “uveal melanoma”, “genetic therapy”, “targeted therapy”

## ΠΙΝΑΚΑΣ ΠΕΡΙΕΧΟΜΕΝΩΝ

<b>1. ΓΕΝΙΚΟ ΜΕΡΟΣ – Καρκίνος και οφθαλμός</b> .....	7
<b>1.1 Οφθαλμικός καρκίνος και ιδιαίτερα χαρακτηριστικά οφθαλμού</b> .....	7
<b>1.2 Ανατομία οφθαλμού</b> .....	10
<b>1.3 Θεραπευτικές στρατηγικές κατά του οφθαλμικού καρκίνου</b> .....	12
<b>1.4 Κύριοι οφθαλμικοί καρκίνοι</b> .....	13
<b>1.4.1 Ρετινοβλάστωμα</b> .....	13
<b>1.4.2 Ενδοφθάλμιο μυελοεπιθηλίωμα</b> .....	18
<b>1.4.3 Πρωτοπαθές ενδοφθάλμιο λέμφωμα</b> .....	20
<b>1.4.4 Νεοπλασία Πλακώδους Επιθηλίου Οφθαλμικής Επιφάνειας</b> .....	20
<b>1.5 Μελάνωμα χοριοειδούς</b> .....	21
<b>1.5.1 Επιδημιολογικά στοιχεία</b> .....	22
<b>1.5.2 Παράγοντες κινδύνου</b> .....	23
<b>1.5.3 Συμπτώματα – Κλινικές εκδηλώσεις &amp; Διάγνωση</b> .....	26
<b>1.5.4 Πρόγνωση</b> .....	30
<b>1.5.5 Θεραπεία – συμβατικές και νεότερες μέθοδοι</b> .....	32
<b>2. ΣΚΟΠΟΣ</b> .....	37
<b>3. ΕΙΔΙΚΟ ΜΕΡΟΣ – Γενετική μελανώματος χοριοειδούς</b> .....	38
<b>3.1 Χρωμοσωμικές ανωμαλίες</b> .....	38
<b>3.2 Γονίδια – κλειδιά</b> .....	40
<b>3.2.1 GNAQ &amp; GNA11</b> .....	40
<b>3.2.2 BAP1</b> .....	42
<b>3.2.3 SF3B1</b> .....	44
<b>3.2.4 EIF1AX</b> .....	45
<b>3.3 Γενετική και πρόγνωση</b> .....	46
<b>3.4 Η γενετική πορεία του μελανώματος</b> .....	51
<b>3.5 Γενετική και θεραπεία</b> .....	53
<b>3.5.1 Στοχεύοντας τη σηματοδότηση των GNAQ &amp; GNA11</b> .....	53
<b>3.5.2 Αποακετυλάσες ιστονών και λοιποί σχετιζόμενοι με την επιγενετική στόχοι</b> .....	55
<b>3.5.3 Θεραπευτική προσέγγιση SF3B1<sup>mut</sup> μελανωμάτων και λοιπές δοκιμές</b> .....	58
<b>4. ΣΥΖΗΤΗΣΗ – Δεδομένα από το παρελθόν και προοπτικές για το μέλλον</b> .....	60
<b>ΒΙΒΛΙΟΓΡΑΦΙΑ</b> .....	66
<b>ΠΗΓΕΣ ΕΙΚΟΝΩΝ</b> .....	72

# 1. ΓΕΝΙΚΟ ΜΕΡΟΣ – Καρκίνος και οφθαλμός

## 1.1 Οφθαλμικός καρκίνος και ιδιαίτερα χαρακτηριστικά οφθαλμού

Ο καρκίνος του οφθαλμού ή οφθαλμικός καρκίνος (ocular cancer, eye cancer) είναι ένας σπάνιος τύπος καρκίνου και αποτελεί μια διαταραχή που καταβάλλει σε μεγάλο βαθμό τα άτομα που την εμφανίζουν (Dimas 2015, Maheshwari 2018). Σύμφωνα με το American Cancer Society, εκτιμάται ότι εντός του 2021 στις ΗΠΑ θα καταγραφούν 3320 νέα περιστατικά ασθενών με οφθαλμικό καρκίνο και πιο συγκεκριμένα, μεταξύ αυτών αναμένεται πως τα 1750 θ' αφορούν άντρες ασθενείς, ενώ τα 1570 γυναίκες. Ως προς τους θανάτους, εκτιμάται πως 400 άτομα θα χάσουν τη ζωή τους, 220 άνδρες και 180 γυναίκες (American Cancer Society 2021). Στο Ηνωμένο Βασίλειο περίπου 430 νέες περιπτώσεις ασθενών διαγιγνώσκονται ετησίως (Dimas 2015). Οι καρκίνοι του οφθαλμού συνιστούν μια ευρεία ομάδα ασθενειών, γι' αυτό και εισάγονται κάποια κριτήρια για την ταξινόμησή τους.

Κατ' αρχάς, ένας οφθαλμικός καρκίνος μπορεί να συνοδεύει ένα άτομο ήδη από τη γέννησή του (συγγενής) ή να εμφανίζεται σε μεταγενέστερο στάδιο της ζωής του (επίκτητος). Ένα δεύτερο κριτήριο αποτελεί το σημείο σχηματισμού του όγκου. Έτσι, υπάρχουν οι πρωτοπαθείς καρκίνοι (primary), αφετηρία των οποίων είναι το μάτι (αυτοί θ' απασχολήσουν την παρούσα εργασία) και οι δευτεροπαθείς (secondary), οι οποίοι προκύπτουν στο μάτι ως μεταστάσεις καρκίνων με ανατομικά διαφορετική αφετηρία. Στη δεύτερη περίπτωση, οι μεταστατικές εστίες δημιουργούνται κατά κύριο λόγο στον αγγειώδη χιτώνα του ματιού. Επιπλέον, στις γυναίκες οι δευτεροπαθείς οφθαλμικοί καρκίνοι προέρχονται κυρίως απ' τον καρκίνο του μαστού, ενώ στους άνδρες κυρίως απ' τον καρκίνο του πνεύμονα (Dimas 2015).

Ένας ακόμα διαχωρισμός αφορά στην ανατομική περιοχή, στην οποία σχηματίζεται ο όγκος, καθώς καρκίνος μπορεί ν' αναπτυχθεί τόσο στον οφθαλμικό βολβό, όσο και σε παρακείμενες δομές. Οι καρκίνοι της πρώτης περίπτωσης χαρακτηρίζονται ως ενδοφθάλμιοι (intraocular), ενώ της δεύτερης ως εξοφθάλμιοι (extraocular) (Dimas 2015). Ενδοφθάλμιες δομές όπου εμφανίζονται συνηθέστερα καρκίνοι είναι ο αμφιβληστροειδής χιτώνας, ο αγγειώδης χιτώνας – συμπεριλαμβανομένων και των τριών επιμέρους δομών του, δηλαδή χοριοειδούς χιτώνα, ακτινωτού σώματος και ίριδας –, ο κερατοειδής χιτώνας και το υαλοειδές σώμα. Στις εξοφθάλμιες περιοχές που πλήττονται ανήκουν ο επιπεφυκότας, οι δακρυϊκοί αδένες και η κόγχη του ματιού (Dimas 2015,

Lambert-Cheatham 2021). Οι κακοήθεις όγκοι των βλεφάρων, τέλος, υπάγονται στους δερματικούς καρκίνους (Dimas 2015).

Λόγω της σπανιότητας, αλλά και της ποικιλομορφίας που παρουσιάζει ο καρκίνος του ματιού, η διάγνωσή του δύναται να καταστεί αρκετά περίπλοκη. Διαφέρει συγκριτικά με την πλειονότητα των οφθαλμικών παθήσεων, καθώς απειλούνται τόσο η όραση, όσο και η ζωή. Ως εκ τούτου, η θεραπεία στοχεύει να περισώσει – κατά σειρά προτεραιότητας – τη ζωή, την όραση και τον οφθαλμό (Maheshwari 2018). Προκλήσεις, όμως, στην αντιμετώπιση, αλλά και την έρευνα των οφθαλμικών καρκίνων, πηγάζουν από τα ιδιαίτερα χαρακτηριστικά του οφθαλμού. Πιο συγκεκριμένα:

1) Η διείσδυση φαρμάκων στο μάτι παρουσιάζει δυσκολίες λόγω της παρουσίας του αιματοαμφιβληστροειδικού φραγμού (blood retinal barrier/BRB) (Lambert-Cheatham 2021). Ο φραγμός ρυθμίζει τη ροή υγρών και μορίων μεταξύ του εσωτερικού και εξωτερικού περιβάλλοντος του αμφιβληστροειδούς. Ταυτόχρονα, αποτρέπει μεταβολές στους εσωτερικούς οφθαλμικούς ιστούς που απουσία του φραγμού θα συνέβαιναν σε συνεχή βάση (Cunha-Vaz 2011). Εκτός, βέβαια, από τη διατήρηση της ομοιόστασης και την προστασία του νευρικού περιβάλλοντος, οι οποίες είναι απαραίτητες προϋποθέσεις για τη σωστή νευρική λειτουργία και κατ' επέκταση για την όραση, ο φραγμός αποτελεί και οδό αποστράγγισης των απόβλητων που παράγονται κατά τη μεταβολική δραστηριότητα των οφθαλμικών ιστών (Cunha-Vaz 2011, Diaz-Corànguez 2017). Ο BRB δομικά υποδιαιρείται σε δύο επιμέρους φραγμούς, τον εσωτερικό και τον εξωτερικό BRB. Ο εσωτερικός (iBRB) συνίσταται από στενές συνδέσεις μεταξύ των ενδοθηλιακών κυττάρων των τριχοειδών του αμφιβληστροειδούς, ενώ ο εξωτερικός (oBRB) από στενές συνδέσεις μεταξύ των κυττάρων του μελάγχρου επιθηλίου του αμφιβληστροειδούς ή RPE (Retinal Pigment Epithelium) (Cunha-Vaz 2011).

Για να προσπελαστεί το εμπόδιο του φραγμού – καθώς η παρουσία του δυσχεραίνει τη διείσδυση ενδοφλεβίως – , πολλές νέες φαρμακευτικές προσεγγίσεις εστιάζουν σε πιο άμεσες οδούς χορήγησης. Σε αυτές περιλαμβάνονται:

- α) η χορήγηση στο υαλοειδές σώμα,
- β) η τοπική χορήγηση στο πρόσθιο τμήμα του ματιού μέσω σταγόνας,
- γ) η χορήγηση στον πρόσθιο θάλαμο,
- δ) η χορήγηση υπό του τένοντα, ακριβώς πάνω απ' το σκληρό χιτώνα,



ε) η χορήγηση υπό του επιπεφυκότα,

στ) η χορήγηση πίσω από το βολβό και

ζ) η ενδοαρτηριακή χορήγηση (στην οφθαλμική αρτηρία) (Lambert-Cheatham 2021).

2) Το μάτι θεωρείται ένα ανοσολογικά προνομιούχο όργανο, καθώς επάγει ασθενέστερη ανοσολογική απόκριση έναντι ξένων αντιγόνων συγκριτικά με άλλα όργανα. Ίσως αυτό να εξηγεί τη μειωμένη αποτελεσματικότητα των εφαρμοζόμενων ανοσοθεραπειών έναντι οφθαλμικών καρκίνων. Επιπλέον, με το προνόμιο αυτό το μάτι παρουσιάζει ανεκτικότητα στη μόλυνση με ιούς, ιδιότητα που αξιοποιήθηκε για την ανακάλυψη πολλών ιικών θεραπειών για καρκίνους του οφθαλμού, αλλά και γονιδιακών θεραπειών με ιικούς φορείς για άλλες οφθαλμικές παθήσεις (Lambert-Cheatham 2021).

3) Τέλος, το μάτι έχει μοναδική ανατομία. Εν αντιθέσει με πολλούς άλλους εσωτερικούς καρκίνους, οι οφθαλμικοί είναι περισσότερο οπτικοποιήσιμοι. Ως αποτέλεσμα, υιοθετούνται χειρουργικές προσεγγίσεις, θεραπείες με laser και κρυοθεραπείες, οι οποίες δεν είναι τόσο εφαρμόσιμες σε άλλους ιστούς. Επίσης, η ανατομία του ματιού το καθιστά επιρρεπές σε τοξικότητες κατά τη διενέργεια θεραπειών, όπως τοξικότητα λόγω ακτινοβολίας κατά την ακτινοθεραπεία που εκδηλώνεται ως αμφιβληστροειδοπάθεια, οπτική νευροπάθεια, κερατοπάθεια και καταρράκτης. Άλλες πιθανές απειλητικές για την όραση παρενέργειες αποτελούν ο ισχαιμικός τραυματισμός του αμφιβληστροειδούς κατά την ενδοαρτηριακή χημειοθεραπεία και η ενδοφθαλμίτιδα, δηλαδή η μόλυνση ιστού ή υγρού μέσα στο μάτι, κατά τη θεραπεία που εφαρμόζεται στο υαλοειδές σώμα (Intravitreal/IVT therapy) (Lambert-Cheatham 2021).

Με αφορμή το τελευταίο χαρακτηριστικό, θα γίνει στο σημείο αυτό μια ανασκόπηση της ανατομίας του οφθαλμού.

## 1.2 Ανατομία οφθαλμού

Το τοίχωμα του ματιού συνίσταται από τρία στρώματα, τρεις χιτώνες όπως ονομάζονται (Εικόνα 1). Το εξωτερικό στρώμα είναι ο λεγόμενος ινώδης χιτώνας, ο οποίος σχηματίζεται απ' τον κερατοειδή χιτώνα (cornea) και το σκληρό χιτώνα (sclera) (Rubinson 2013). Το πρόσθιο τμήμα του σκληρού χιτώνα αποτελεί συνέχεια του κερατοειδούς, ενώ το οπίσθιο τμήμα του είναι συνεχές με το οπτικό νεύρο. Εν αντιθέσει με τον κερατοειδή, ο σκληρός είναι αδιαφανής, κάτι που οφείλεται στο γεγονός ότι ο κερατοειδής δεν φέρει αγγεία και βρίσκεται σε αφυδατωμένη κατάσταση, ενώ ο σκληρός είναι αρκετά ενυδατωμένος, με τις ίνες κολλαγόνου του να μην παρουσιάζουν οργάνωση (Lambert-Cheatham 2021). Το σκληρό χιτώνα καλύπτει ο επιπεφυκότας, μια συνεχής βλεννογόνος μεμβράνη που εν γένει καλύπτει το πρόσθιο τμήμα του οφθαλμικού βολβού (Shields 2004, Lambert-Cheatham 2021).

Το δεύτερο κατά σειρά στρώμα του οφθαλμού είναι ο αγγειώδης χιτώνας (uvea), ο οποίος αποτελείται από τρία επιμέρους ανατομικά στοιχεία, το χοριοειδή χιτώνα (choroid), το ακτινωτό σώμα (ciliar body) και την ίριδα (iris) (Lambert-Cheatham 2021). Ο χοριοειδής φέρει πληθώρα αγγείων για την τροφοδοσία του εσώτερου ματιού, ενώ περιλαμβάνει και χρωστική (Rubinson 2013). Το ακτινωτό σώμα φέρει τους λεγόμενους ακτινωτούς μύες, με τους οποίους εξυπηρετείται η μεταβολή του σχήματος του κρυσταλλοειδούς φακού. Η μεταβολή αυτή μετέχει σε μια διαδικασία που ονομάζεται προσαρμογή και σχετίζεται με την εστίαση αντικειμένων στην ωχρά κηλίδα. Οι ακτινωτοί μύες νευρώνονται απ' το παρασυμπαθητικό αυτόνομο νευρικό σύστημα κι ενώνονται με το φακό μέσω των ακτινωτών ινών, στις οποίες και ασκείται η τάση τους (Γελαδάς 2011). Η ίριδα, γνωστή και ως κυκλοτερής χρωμοφορούχος ιστός, περιέχει λείες μυϊκές ίνες, με τη συστολή και χάλαση των οποίων ελέγχεται η ποσότητα του φωτός που εισέρχεται στον οφθαλμό (Γελαδάς 2011, Rubinson 2013). Αυτό πραγματοποιείται με τη ρύθμιση του μεγέθους της κόρης (pupil), της οπής στο κέντρο της ίριδας (Γελαδάς 2011, Rubinson 2013). Ο λείος μυς της ίριδας νευρώνεται επίσης από αυτόνομα νεύρα (Γελαδάς 2011).

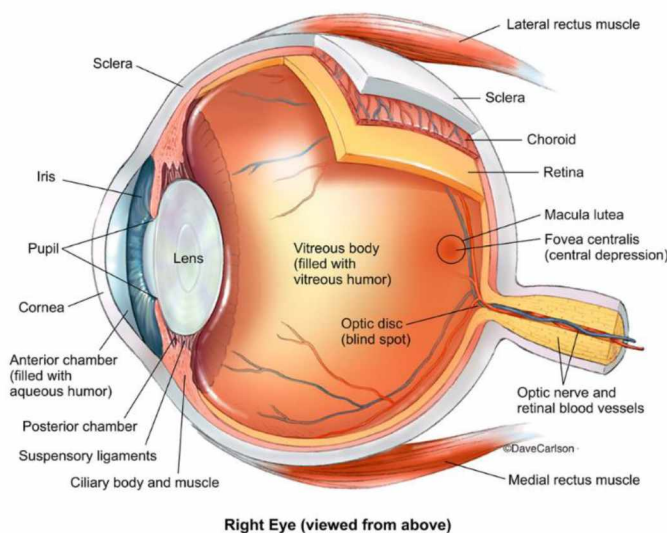
Ο κρυσταλλοειδής φακός (lens), ευρισκόμενος πίσω από την ίριδα, ρυθμίζει την οπτική εστίαση του οφθαλμού (Rubinson 2013). Ειδικότερα, μαζί με τον κερατοειδή σχηματίζει το οπτικό σύστημα που εστιάζει το εισερχόμενο φως και του δίνει μορφή εικόνας πάνω στον αμφιβληστροειδή χιτώνα (Γελαδάς 2011).

Στον οφθαλμό συναντώνται τρεις κύριοι χώροι, ο πρόσθιος θάλαμος, ο οπίσθιος θάλαμος και το υαλοειδές σώμα. Ο πρόσθιος θάλαμος εκτείνεται μεταξύ κερατοειδούς και ίριδας, ενώ ο οπίσθιος

μεταξύ ίριδας και του έσω συνόρου ακτινωτών ινών – φακού. Σε αυτούς τους δύο χώρους περιέχεται το υδατοειδές υγρό., η πίεση του οποίου καθορίζει την ενδοφθάλμια πίεση (Rubinson 2013). Πίσω απ' το φακό βρίσκεται το υαλοειδές σώμα που περιλαμβάνει το υαλοειδές υγρό, μια διαφανή και κολλώδη ουσία τύπου γέλης, η οποία αποτελείται από εξωκυττάριο υγρό φέρον κολλαγόνο και υαλουρονικό οξύ (Rubinson 2013, Lambert-Cheatham 2021).

Το τρίτο και πλέον εσωτερικό στρώμα του ματιού είναι ο αμφιβληστροειδής χιτώνας (retina), πάνω στον οποίο σχηματίζεται η εικόνα του παρατηρούμενου αντικειμένου. Πρόκειται για ένα εκκόλπωμα του πρόσθιου εγκεφάλου και συνδέεται με τον υπόλοιπο εγκέφαλο με τη μεσολάβηση του οπτικού νεύρου. Ο αμφιβληστροειδής αποτελεί το αισθητηριακό τμήμα του οφθαλμού, αφού περιλαμβάνει τους φωτοϋποδοχείς (ή φωτοαισθητήρες), τα ραβδία και τα κωνία (Γελαδάς 2011). Τα ραβδία ανιχνεύουν με μεγάλη ευαισθησία φως χαμηλής έντασης, ενώ τα κωνία αποδίδουν περισσότερο υπό συνθήκες αυξημένου φωτισμού, με άλλα λόγια κατά τη διάρκεια της ημέρας. Ακόμα, στα κωνία αποδίδονται η έγχρωμη όραση και η υψηλή οπτική οξύτητα (Rubinson 2013). Τέλος, η ωχρά κηλίδα (macula) είναι η περιοχή του αμφιβληστροειδούς με τη μεγαλύτερη οπτική οξύτητα και είναι υπεύθυνη για την κεντρική όραση (Γελαδάς 2011, Rubinson 2013).

Πέραν όλων των παραπάνω ανατομικών δομών που συνιστούν τον οφθαλμό, να σημειωθεί πως ο τελευταίος βρίσκεται εντός μιας κοιλότητας, της κόγχης. Αυτός ο χώρος φέρει αρκετές δομές που σχετίζονται με οφθαλμικούς καρκίνους, όπως οι δακρυϊκοί αδένες, το οπτικό νεύρο και οι οφθαλμικοί μύες (Lambert-Cheatham 2021).



*Εικόνα 1: Η ανατομία του οφθαλμού. Διακρίνονται οι δομές που αναφέρθηκαν στο σώμα του κειμένου και είναι εμφανή τα τρία στρώματα ή χιτώνες που απαρτίζουν τον οφθαλμό, ο σκληρός, ο αγγειώδης (κατά βάση ο χοριοειδής) και ο αμφιβληστροειδής (Carlson Stock Art).*

### 1.3 Θεραπευτικές στρατηγικές κατά του οφθαλμικού καρκίνου

Ανάλογα με το είδος, το στάδιο του οφθαλμικού καρκίνου, αλλά και άλλους παράγοντες, όπως το μέγεθος του όγκου, εφαρμόζονται πολλές διαφορετικές θεραπευτικές μέθοδοι (Dimas 2015). Παρακάτω αναφέρονται κάποια στοιχεία για τις καθιερωμένες στρατηγικές που υιοθετούνται για την καταπολέμηση του οφθαλμικού καρκίνου.

Χειρουργικές λύσεις αποτελούν η εξεντέρωση, η εξόρυξη και η εκτομή. Με τον όρο εκτομή προφανώς νοείται η αφαίρεση του όγκου. Εξεντέρωση καλείται η χειρουργική αφαίρεση του ματιού, των βλεφάρων, του κογχικού τμήματος του οπτικού νεύρου και όλων των κογχικών ιστών, συμπεριλαμβανομένων των εξοφθάλμιων μυών, λίπους και νεύρων (Abramson 2003b). Εξόρυξη ονομάζεται η χειρουργική αφαίρεση του οφθαλμικού βολβού, χωρίς να πραγματοποιείται δηλαδή αφαίρεση των βλεφάρων και των εξοφθάλμιων μυών (Abramson 2003b).

Ακτινοθεραπεία είναι γενικότερα η θεραπευτική μέθοδος που αξιοποιεί την ιονίζουσα ακτινοβολία. Αυτή η ακτινοβολία είναι άκρως αποτελεσματική ως θεραπευτικό μέσο, παράλληλα όμως και επικίνδυνη για τους υγιείς ιστούς. Ως εκ τούτου, στόχος στην ακτινοθεραπεία είναι η χορήγηση εκείνου του ποσού δόσης που θα προκαλέσει τη μέγιστη καταστροφή του όγκου με την ελάχιστη δυνατή ζημία για τους παρακείμενους ιστούς (Stannard 2013). Η ακτινοθεραπεία διακρίνεται σε τηλεθεραπεία ή ακτινοβολία εξωτερικής δέσμης και σε βραχυθεραπεία. Στην πρώτη περίπτωση ο όγκος ακτινοβολείται από πηγή εκτός του σώματος, κυρίως με φωτόνια (X, γ), ηλεκτρόνια ή πρωτόνια, ενώ στη δεύτερη τοποθετούνται – πακεταρισμένα εντός πλακών – ραδιενεργά ισότοπα μέσα ή κοντά στον όγκο (Stannard 2013).

Θεραπεία με laser επίσης επιστρατεύεται για την αντιμετώπιση οφθαλμικών καρκίνων. Διακρίνονται δύο τύποι, η διακορική θερμοθεραπεία και η φωτοπηξία. Η διακορική θερμοθεραπεία χρησιμοποιεί υπέρυθρο φως με σκοπό τη θέρμανση του όγκου και τη θανάτωση των καρκινικών κυττάρων. Η θερμότητα ενισχύει την καταστροφική επίδραση της ακτινοθεραπείας και γι' αυτό αυτές οι δύο μέθοδοι εφαρμόζονται συνδυαστικά. Η φωτοπηξία χρησιμοποιεί φως laser για να σκοτώσει τα κύτταρα του όγκου, τα οποία πεθαίνουν λόγω έλλειψης θρεπτικών στοιχείων (Dimas 2015).

Η μέθοδος της κρυοθεραπείας χρησιμοποιεί ακραία χαμηλές θερμοκρασίες για την καταστροφή των καρκινικών κυττάρων. Ειδικά εξαρτήματα (probes) τοποθετούνται πολύ κοντά ή εντός του όγκου και τα κύτταρα παγώνουν (Dimas 2015).

Φυσικά, για την αντιμετώπιση των οφθαλμικών καρκίνων ακολουθείται και η χημειοθεραπεία. Χημειοθεραπεία ονομάζεται η χρήση χημικών ή φαρμάκων για τη θανάτωση των καρκινικών κυττάρων (Huang 2017). Διακρίνεται σε συστηματική και τοπική. Στη συστηματική οι χημειοθεραπευτικοί παράγοντες εισέρχονται στην κυκλοφορία του αίματος και επιδρούν σε όλο το σώμα, ενώ στην τοπική οι παράγοντες χορηγούνται στην ανατομική περιοχή ενδιαφέροντος, εν προκειμένω στο μάτι ή στις συνδεδεμένες με αυτό δομές (InformedHealth.org 2019, Lambert-Cheatham 2021).

Σε όλες τις παραπάνω συμβατικές προσεγγίσεις έρχονται να προστεθούν η ανοσοθεραπεία και η στοχευμένη θεραπεία, ώστε το φάσμα των στρατηγικών αντιμετώπισης να διευρύνεται περισσότερο.

## **1.4 Κύριοι οφθαλμικοί καρκίνοι**

Ακολουθούν μερικοί απ' τους πιο κοινούς και μελετημένους καρκίνους. Το μελάνωμα του χοριοειδούς θ' αναλυθεί ανεξάρτητα, κατόπιν των ακόλουθων καρκίνων.

### **1.4.1 Ρετινοβλάστωμα**

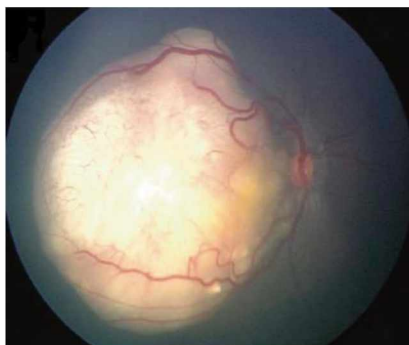
Το ρετινοβλάστωμα (retinoblastoma) αποτελεί το συχνότερο τύπο πρωτοπαθούς οφθαλμικού καρκίνου της παιδικής ηλικίας και έβδομο συχνότερο καρκίνο εν γένει της παιδικής ηλικίας. Εκδηλώνεται μεταξύ των πρώτων 12-24 μηνών της ζωής και σε παγκόσμια κλίμακα η συχνότητα εμφάνισής του είναι 1/18.000-1/16.000 χωρίς διαφοροποίηση αναλόγως του φύλου, της φυλής/καταγωγής ή του προσβαλλόμενου οφθαλμού (αριστερός/δεξιός) (Abramson 2003b, Dimaras 2015, Lambert-Cheatham 2021). Συναντώνται δύο μορφές ρετινοβλαστώματος, η κληρονομική/γαμετική και η σποραδική/σωματική (Abramson 2003b, Ανάγνου 2013, Dimas 2015). Το κληρονομικό ρετινοβλάστωμα συνήθως είναι αμφίπλευρο, προσβάλλονται δηλαδή και τα δύο μάτια, και ταυτόχρονα πολυεστιακό, με άλλα λόγια αναπτύσσονται πολλαπλοί όγκοι-εστίες. Αντίθετα, το σποραδικό ρετινοβλάστωμα είναι ετερόπλευρο και μονοεστιακό (Abramson 2003b).

Το ρετινοβλάστωμα αποτελεί καρκίνο – ορόσημο που συνέβαλε στην ανάδειξη της γενετικής αιτιολογίας του καρκίνου. Η αναζήτηση της γενετικής βάσης του ρετινοβλαστώματος οδήγησε στη διατύπωση της «υπόθεσης των δύο χτυπημάτων» (“two-hit hypothesis”) από τον Knudson το 1971 (Abramson 2003b, Dyer 2010, Ανάγνου 2013, Dimaras 2015). Τα χτυπήματα αντιστοιχούν στις μεταλλάξεις που πρέπει να συμβούν σ' ένα ογκοκατασταλτικό γονίδιο, στο RB1 όπως δείχθηκε αργότερα, για την ανάπτυξη του ρετινοβλαστώματος. Στην κληρονομική μορφή το μοτίβο είναι

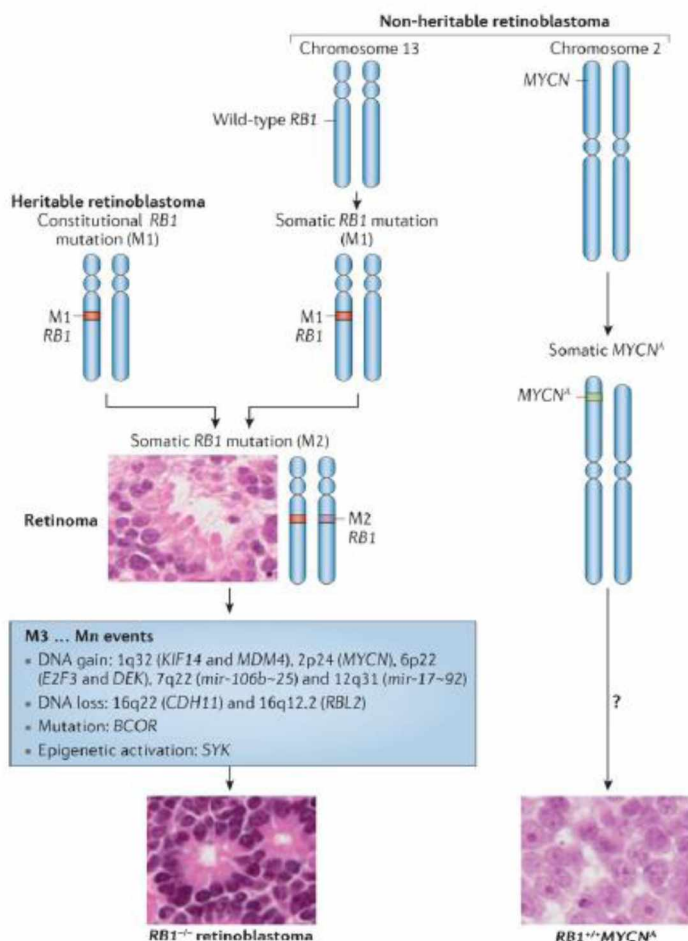
αυτοσωμικό επικρατές και ο απόγονος κληρονομεί μια γαμετική μετάλλαξη και κατ' επέκταση ένα παθολογικό αλληλόμορφο. Μ' αυτόν τον τρόπο ήδη φέρει το πρώτο «χτύπημα» κι επομένως θα χρειαστεί σε μεταγενέστερο επίπεδο μια επιπλέον σωματική μετάλλαξη, το δεύτερο «χτύπημα», που θα απενεργοποιήσει και το δεύτερο αλληλόμορφο του RB1. Αντίθετα, στη σποραδική μορφή απαιτούνται δύο ανεξάρτητες σωματικές μεταλλάξεις στο προγονικό κύτταρο του όγκου (Εικόνα 3) (Knudson 1971, Abramson 2003b, Dyer 2010, Ανάγνου 2013). Η υπόθεση του Knudson βασίστηκε στο γεγονός ότι παιδιά με αμφίπλευρους όγκους και οικογενειακό ιστορικό ανέπτυσαν ρετινοβλάστωμα σε μικρότερη ηλικία συγκριτικά με παιδιά με ετερόπλευρους όγκους που δεν είχαν οικογενειακό ιστορικό ρετινοβλαστώματος (Knudson 1971, Abramson 2003b, Dyer 2010).

Σε ό,τι αφορά στη γενετική του συγκεκριμένου καρκίνου, όπως προαναφέρθηκε, το υπεύθυνο γονίδιο είναι το RB1 (εδράζεται στη χρωμοσωμική περιοχή 13q14) και έχει ογκοκατασταλτική δράση (Lambert-Cheatham 2021). Η πρωτεΐνη που κωδικοποιεί, η pRB, είναι ένας ρυθμιστής του κυτταρικού κύκλου, ο οποίος προσδένεται στο μεταγραφικό παράγοντα E2F, με σκοπό την καταστολή της έκφρασης γονιδίων που προάγουν τον κυτταρικό πολλαπλασιασμό. Η υπερφωσφορυλίωση της pRB από τις κυκλινο-εξαρτώμενες κινάσες/CDKs ως απόκριση σε μιτογόνα σήματα αναιρεί την καταστολή και προάγει τη μετάβαση G1→S. Η απώλεια της pRB οδηγεί σε επαγωγή της κυτταρικής διαίρεσης απουσία μιτογόνων σημάτων (Dimaras 2015). Πέραν των παραπάνω, έχει δειχθεί πως η pRB ρυθμίζει τον κυτταρικό κύκλο και με επιπλέον μεθόδους, όπως επιστράτευση της αποακετυλάσης των ιστονών 1 (HDAC1) ή πρόσδεση σε συν-καταστολείς μεταγραφικών παραγόντων (RBBP4, RBP1, RBBP8) (Lambert-Cheatham 2021). Πρόσφατα, έχει διατυπωθεί πως η απώλεια και των δύο αντιγράφων του RB1 δεν είναι ικανή και αναγκαία συνθήκη για το σχηματισμό του ρετινοβλαστώματος κι ότι χρειάζονται περαιτέρω γενετικές κι επιγενετικές αλλαγές. Σύμφωνα με αυτή τη διατύπωση, η απώλεια των δύο αντιγράφων του RB1 προκαλεί έναν καλοήγη όγκο που ονομάζεται ρετινωμα. Για την εξαλλαγή του ρετινώματος προς ρετινοβλάστωμα απαιτούνται επιπλέον γεγονότα (Dimaras 2015). Τέλος, να σημειωθεί πως ένας μικρός αριθμός περιπτώσεων ετερόπλευρου ρετινοβλαστώματος δεν προκαλείται από μεταλλάξεις που απενεργοποιούν την ογκοκατασταλτική δράση του RB1, αλλά από μεταλλάξεις στο ογκογονίδιο MYCN (Εικόνα 3). Το τελευταίο κωδικοποιεί την πρωτεΐνη N-Myc, ένα μεταγραφικό παράγοντα που εμπλέκεται στη ρύθμιση της χρωματίνης. Ασθενείς με μεταλλάξεις στο εν λόγω γονίδιο έχουν βαρύτερο φαινότυπο και χειρότερη πρόγνωση συγκριτικά με ασθενείς με τις «τυπικές» μεταλλάξεις στο RB1 (Dimaras 2015, Lambert-Cheatham 2021).

Το ρετινοβλάστωμα εμφανίζεται ως ένας όγκος λευκού, γκρι ή και χρυσού χρώματος (Εικόνα 2) που ξεκινά από τον αμφιβληστροειδή και επεκτείνεται στην περιοχή υπό του αμφιβληστροειδούς και στο υαλοειδές σώμα (Dimaras 2015, Lambert-Cheatham 2021, PDQ 2021b). Θεωρείται πως ο όγκος προέρχεται από πρόδρομα κύτταρα των κωνίων (Lambert-Cheatham 2021).



Εικόνα 2: Φωτογραφία βυθού με εμφανή τον όγκο του ρετινοβλαστώματος (Shields 2019a).



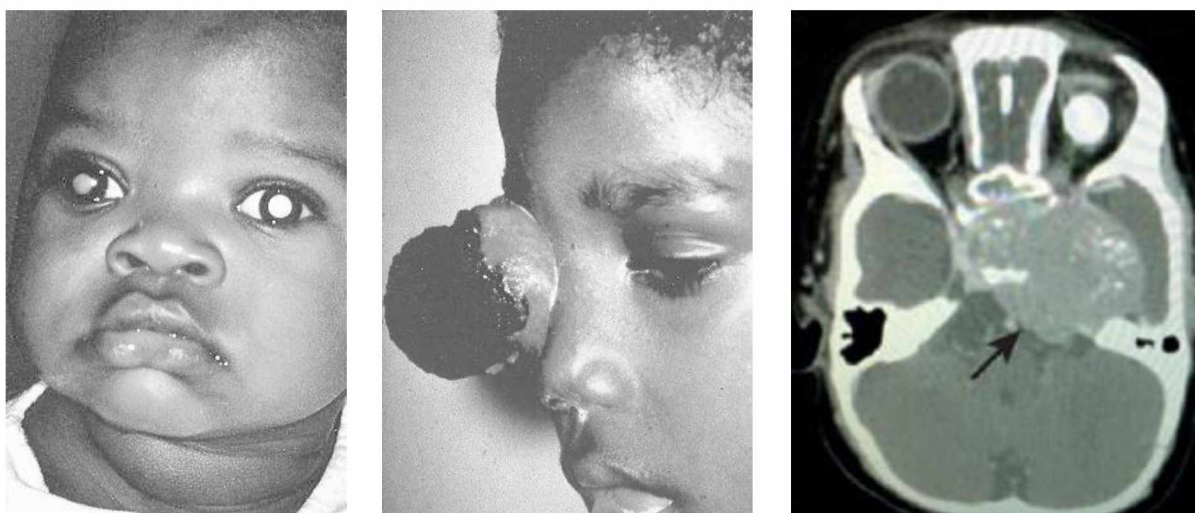Εικόνα 3: Η γενετική του ρετινοβλαστώματος. Οι τρεις κύριες μορφές ρετινοβλαστώματος είναι η κληρονομική (heritable), η σποραδική (non-heritable) και εκείνη που προκαλείται από το γονίδιο MYC, χωρίς να πλήττεται το RB1. Οι δύο πρώτες οδηγούν κατ' αρχάς στο καλόηθες ρετινωμα κι εν συνεχεία περαιτέρω γενετικές κι επιγενετικές αλλαγές οδηγούν στο ρετινοβλάστωμα (Dimaras 2015).

Ως προς τις κλινικές εκδηλώσεις, αυτές διαφέρουν μεταξύ αναπτυσσόμενων και ανεπτυγμένων χωρών, προφανώς λόγω διαφοράς ως προς το επίπεδο γνώσης και διαθεσιμότητας πόρων, ως προς παράγοντες, με άλλα λόγια, που συμβάλλουν στην αναγνώριση της σοβαρότητας της κατάστασης και στη διαχείριση αυτής. Στις αναπτυσσόμενες χώρες παρουσιάζονται συχνά εξοφθάλμιες εκδηλώσεις, οι οποίες αντιστοιχούν σε προχωρημένα στάδια της νόσου. Μεταξύ αυτών περιλαμβάνονται η πρόπτωση του οφθαλμού – ονομάζεται και εξόφθαλμος και αναφέρεται σε μια κατάσταση, κατά την οποία ο οφθαλμός προεξέχει απ' την κόγχη (Εικόνα 4β) – και η παρουσία μάζας στην κόγχη (Abramson 2003b, Dimaras 2015).

Στις ανεπτυγμένες χώρες, αντίθετα, οι εκδηλώσεις είναι ενδοφθάλμιες με συνηθέστερη τη λευκοκορία, μια παθολογική κατάσταση, κατά την οποία η κόρη αποκτά λευκό χρώμα. Αυτή η κλινική εκδήλωση ανιχνεύεται από τους οικείους του πάσχοντος παιδιού. Σημαντική συνεισφορά στην ανίχνευση διαδραματίζουν οι φωτογραφίες, οι οποίες μπορούν να φανερώσουν τη μη φυσιολογική λευκή αντανάκλαση που αντιστοιχεί στη λευκοκορία (Εικόνα 4α) (Abramson 2003b, Dyer 2010, Dimaras 2015, Shields 2019a). Το δεύτερο πιο κοινό σύμπτωμα είναι ο στραβισμός, με άλλα λόγια η διαταραχή της ευθυγράμμισης μεταξύ των δύο οφθαλμών. Απ' το 20-25% των ασθενών με στραβισμό τα 2/3 παρουσιάζουν εσωτροπία (ονομάζεται και συγκλίνων στραβισμός, εν προκειμένω οι οφθαλμοί στρέφονται προς τα μέσα), ενώ το 1/3 εξωτροπία (ονομάζεται και αποκλίνων στραβισμός, εν προκειμένω οι οφθαλμοί στρέφονται προς τα έξω) (Abramson 2003b, Dimaras 2015, Shields 2019a). Άλλα συμπτώματα αποτελούν το επώδυνο γλαύκωμα, συνοδευόμενο από φλεγμονή, και η μειωμένη όραση (Abramson 2003b, Shields 2019a).

Η πρόγνωση του ρετινοβλαστώματος είναι καλή, εφ' όσον αυτό παραμένει ενδοφθάλμια (Lambert-Cheatham 2021). Τρεις απειλητικές για τη ζωή του ασθενούς καταστάσεις προκύπτουν ως αποτέλεσμα του ρετινοβλαστώματος. Αυτές είναι η μετάσταση με αφετηρία το ρετινοβλάστωμα, το τρίπλευρο ρετινοβλάστωμα και οι δεύτεροι πρωτοπαθείς καρκίνοι (Shields 2019a). Η μετάσταση συνήθως αναπτύσσεται μέσα σ' ένα χρόνο απ' τη διάγνωση του όγκου και συνηθέστερες θέσεις μετάστασης είναι τα οστά και το κεντρικό νευρικό σύστημα (Shields 2019a, Lambert-Cheatham 2021). Το τρίπλευρο ρετινοβλάστωμα αφορά παιδιά με κληρονομικό ρετινοβλάστωμα και είναι μια ενδοκρανιακή νευροβλαστική κακοήθεια (Εικόνα 4γ). Τέλος, παιδιά με ρετινοβλάστωμα έχουν περίπου 5% πιθανότητα να εμφανίσουν επιπλέον πρωτοπαθή καρκίνο μέσα στα πρώτα 10 χρόνια παρακολούθησής τους, 18% μέσα στα πρώτα 20 και 26% μέσα στα πρώτα 30. Η συνηθέστερη κακοήθεια είναι το οστεογενές σάρκωμα του μηριαίου οστού (Shields 2019a).





Εικόνα 4: α) Αριστερά ένα παιδί με λευκοκορία, το συχνότερο σύμπτωμα του ρετινοβλαστώματος (Abramson 2003). β) Στο κέντρο ένα παιδί με πρόπτωση, μια δυσχερή εξοφθάλμια κλινική εκδήλωση (Abramson 2003). γ) Δεξιά μια περίπτωση τρίπλευρου ρετινοβλαστώματος. Με βέλος υποδεικνύεται ο ενδοκρανιακός όγκος (Dimaras 2015).

Για τη διαχείριση του ρετινοβλαστώματος έχει αναπτυχθεί ένα ευρύ φάσμα θεραπευτικών μεθόδων. Η επιλογή της μεθόδου εξαρτάται από μια πληθώρα παραγόντων. Ειδικότερα, αυτοί είναι η ηλικία εκδήλωσης, η προσβολή του ενός ή και των δύο οφθαλμών, το μέγεθος και η θέση του όγκου, η προσβολή της ωχράς κηλίδας, η παρουσία του όγκου στο υαλοειδές σώμα ή/και στην περιοχή υπό του αμφιβληστροειδούς, η σχέση του όγκου με τους περιβάλλοντες ιστούς, το στάδιο του όγκου, ο κίνδυνος μετάστασης και το επίπεδο όρασης. Στα παραπάνω προστίθενται η γενικότερη κατάσταση υγείας, καθώς και κοινωνικο-οικονομικοί παράγοντες (Gupta 2019a).

Τρεις είναι οι στόχοι της θεραπείας του ρετινοβλαστώματος, η εξάλειψη της νόσου για τη διάσωση της ζωής του ασθενούς, η κατά το δυνατόν διατήρηση της όρασης και η μείωση του κινδύνου εμφάνισης νεοπλασμάτων ως αποτέλεσμα επιπλοκής της θεραπείας (PDQ 2021b).

Στις συμβατικές μεθόδους περιλαμβάνονται η εξόρυξη του οφθαλμού, οι τοπικές θεραπείες, όπως η κρυοθεραπεία και η διακορική θερμοθεραπεία, η ακτινοθεραπεία είτε ως ακτινοβολία εξωτερικής δέσμης είτε ως βραχυθεραπεία και φυσικά η χημειοθεραπεία είτε συστηματική (μέσω ενδοφλέβιας χορήγησης) είτε τοπική (για παράδειγμα μέσω χορήγησης ενδοαρτηριακά στην οφθαλμική αρτηρία ή στο υαλοειδές σώμα) (Abramson 2003b, Dyer 2010, Dimaras 2015, Gupta 2019a, Lambert-Cheatham 2021, PDQ 2021b).

Η απόφαση σχετικά με τη μέθοδο που θ' ακολουθηθεί λαμβάνεται κατόπιν ζυγίσματος του κινδύνου και του οφέλους. Αν το «βάρος» του κινδύνου που φέρει η θεραπευτική αντιμετώπιση

υπερβαίνει το όφελος, τότε ο οφθαλμός εξορύσσεται, με σκοπό την αποτροπή της μεταστατικής εξάπλωσης. Στην αντίθετη περίπτωση, αν δηλαδή η πιθανότητα διάσωσης του οφθαλμού είναι μεγαλύτερη του κινδύνου, τότε εφαρμόζονται κατάλληλες θεραπευτικές στρατηγικές (Gurta 2019a, Lambert-Cheatham 2021).

Πλην των παραπάνω συμβατικών, υπάρχουν αρκετά υποσχόμενα δεδομένα για μεθόδους, οι οποίες προς το παρόν έχουν προχωρήσει σε προκλινικό στάδιο. Παρακάτω θ' αναφερθούν τέτοιου είδους μέθοδοι.

Ενθαρρυντικές είναι οι ιικές θεραπείες, οι οποίες στηρίζονται στο ανοσολογικό προνόμιο του οφθαλμού να μην επάγει ανοσολογική απόκριση κατόπιν εισόδου αντιγόνων. Ο αδενοϊός VCN-01 με την ιδιότητα να μολύνει όγκους με υψηλή συγκέντρωση ελεύθερου E2F-1, καθώς και ο πικορναϊός SVV-001 και ο αδενοϊός H101 βρίσκουν εφαρμογή κατά του ρετινοβλαστώματος. Μια άλλη κατηγορία θεραπειών βασίζεται στη χρήση αντιαγγειογενών παραγόντων. Τόσο το bevacizumab, ένας αναστολέας VEGF, όσο και το PEDF (Pigment Epithelium-Derived Factor/Παράγων προερχόμενος από το μελάγχρουν επιθήλιο) μειώνουν το μέγεθος του όγκου και την πυκνότητα των αγγείων. Επιπλέον, αναπτύσσονται περαιτέρω μέθοδοι, στις οποίες συνδυάζεται η χορήγηση χημειοθεραπευτικών παραγόντων με άλλες ουσίες, όπως με την MS-275, έναν αναστολέα αποακετυλάσης ιστόνης, με την Nutlin-3a, έναν ανταγωνιστή του MDMX (αναστολέας της p53) και με την νικλοσαμίδη, έναν αντιελμινθικού παράγοντα. Τέλος, σε πιο πρώιμο πειραματικό στάδιο βρίσκονται θεραπείες, οι οποίες στηρίζονται στη στόχευση συγκεκριμένων πρωτεϊνών και γονιδίων. Μεταξύ αυτών των γονιδίων περιλαμβάνονται το KIF14, το STAT3 και το SP1 (Lambert-Cheatham 2021).

#### **1.4.2 Ενδοφθάλμιο μυελοεπιθηλίωμα**

Το ενδοφθάλμιο μυελοεπιθηλίωμα (intraocular medulloepithelioma) είναι ένας σπάνιος οφθαλμικός καρκίνος, ο δεύτερος πιο κοινός της παιδικής ηλικίας με συχνότητα 1/450.000-1/1.000.000. Στις περισσότερες περιπτώσεις εκδηλώνεται ως συγγενής νόσος που προσβάλλει τον ένα οφθαλμό (ετερόπλευρη μορφή), αλλά έχουν καταγραφεί και ασθενείς που εκδήλωσαν τη νόσο σε μεταγενέστερο στάδιο της ζωής τους – όντας ακόμα και ενήλικες – ή που είχαν και τους δύο οφθαλμούς προσβεβλημένους (αμφίπλευρη μορφή) (Dimas 2015). Η διάμεση ηλικία διάγνωσης είναι τα 5 έτη, ενώ στο 75-90% των περιπτώσεων οι όγκοι εμφανίζονται μέσα στην πρώτη δεκαετία της

ζωής του ατόμου (Gupta 2019b, Lambert-Cheatham 2021). Η πρόγνωση αυτού του καρκίνου στις περισσότερες περιπτώσεις είναι ευνοϊκή μετά από εφαρμογή κάποιου τύπου θεραπείας (Lambert-Cheatham 2021).

Πρόκειται για έναν εμβρυϊκό νευροεπιθηλιακό όγκο που προέρχεται από το προγονικό μυελώδες επιθήλιο (Gupta 2019b, Lambert-Cheatham 2021). Συνήθως σχηματίζεται από το επιθήλιο του ακτινωτού σώματος και συγκεκριμένα από την περιοχή pars plicata, η οποία αντιστοιχεί στο πρόσθιο τμήμα του ακτινωτού σώματος. Σπάνια σχηματίζεται στην ίριδα, τον αμφιβληστροειδή, το οπτικό νεύρο και το κεντρικό νευρικό σύστημα (Gupta 2019b, Lambert-Cheatham 2021). Όταν σχηματίζεται απ' το ακτινωτό σώμα, τη συνηθέστερη πηγή αυτού του καρκίνου, ονομάζεται εναλλακτικά και δικτύωμα (Lambert-Cheatham 2021).

Ιστολογικά δύναται να λάβει τερατοειδή ή μη-τερατοειδή μορφή (Dimas 2015, Gupta 2019b, Lambert-Cheatham 2021). Η διάκριση έγκειται στην παρουσία ετεροπλαστικού ιστού. Τόσο τα τερατοειδή όσο και τα μη-τερατοειδή μυελοεπιθηλώματα μπορούν να διακριθούν περαιτέρω σε καλοήθη και κακοήθη (Gupta 2019b, Lambert-Cheatham 2021). Τα μη-τερατοειδή χαρακτηρίζονται από πολλαπλασιασμό του προγονικού μυελώδους επιθηλίου. Αντίθετα, τα τερατοειδή χαρακτηρίζονται από πολλαπλασιασμό των νευροεπιθηλιακών στοιχείων και περιέχουν ετεροπλαστικά στοιχεία, κυρίως υαλοειδή χόνδρο, γραμμωτό μυ και εγκεφαλικό ιστό (Gupta 2019b, Lambert-Cheatham 2021).

Ένεκα της σπανιότητας αυτού του καρκίνου, αλλά και του μικρού μεγέθους του ακτινωτού σώματος που δεν το καθιστά άμεσα οπτικοποιήσιμο, στη συντριπτική πλειοψηφία των περιπτώσεων πραγματοποιείται εσφαλμένη διάγνωση. Λόγω αυτής το χρονικό διάστημα μεταξύ εμφάνισης του όγκου και ορθής διάγνωσης μπορεί να ανέλθει έως και σε 5 χρόνια (Gupta 2019b). Το μυελοεπιθηλώμα εμφανίζεται ως μια λευκή-ροζ μάζα στην περιοχή του ακτινωτού σώματος (Εικόνα 5α) (Kanukollu 2021). Στα κυριότερα συμπτώματα ανήκουν η μειωμένη όραση, ο πόνος και η λευκοκορία. Δευτερογενείς συνέπειες αποτελούν το γλαύκωμα, η νεοαγγείωση της ίριδας, οι καταρράκτες, η μερική εκτόπιση του φακού, το κολόβωμα του φακού και αλλαγές στην κόρη (Gupta 2019b, Lambert-Cheatham 2021).

Ως προς τη θεραπεία, δεν υπάρχει μια συγκεκριμένη οδός. Οι ακολουθούμενες προσεγγίσεις είναι η κρυοθεραπεία, η εξόρυξη του οφθαλμού, η εκτομή του όγκου, η ακτινοθεραπεία και η χημειοθεραπεία (Stathopoulos 2020).

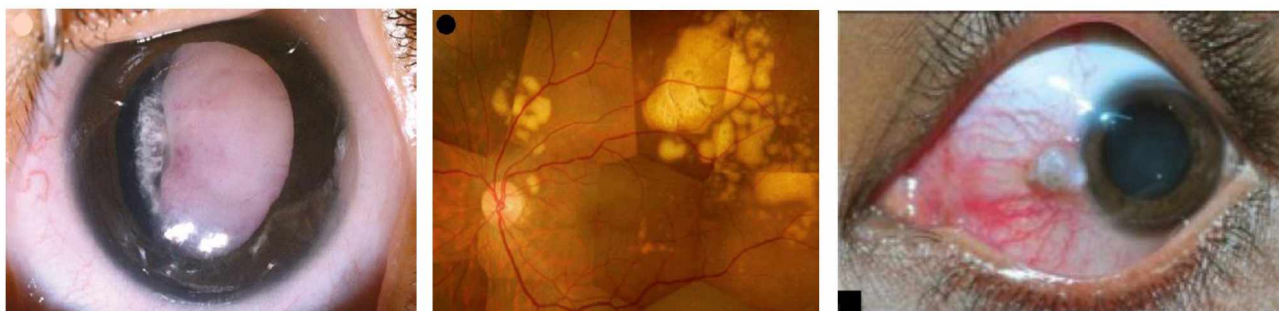
### **1.4.3 Πρωτοπαθές ενδοφθάλμιο λέμφωμα**

Το πρωτοπαθές ενδοφθάλμιο λέμφωμα (Primary IntraOcular Lymphoma / PIOL) είναι ένας επίσης σπάνιος καρκίνος με γενικότερα κακή πρόγνωση που σχηματίζεται στο χοριοειδή χιτώνα, στον αμφιβληστροειδή χιτώνα ή και στο υαλοειδές σώμα. Το PIOL που σχηματίζεται στον αμφιβληστροειδή και στο υαλοειδές σώμα χαρακτηρίζεται ως PVRL (Primary VitreoRetinal Lymphoma) και είναι ο συνηθέστερα συναντώμενος τύπος. Το PVRL συνδέεται στενά με το λέμφωμα του κεντρικού νευρικού συστήματος (Central Nervous System Lymphoma/CNSL). Οι πιο κοινές κλινικές εκδηλώσεις του PVRL είναι η μυοψία και η θολή όραση. Κατά την εξέταση παρατηρείται φλεγμονή του υαλοειδούς σώματος, ενώ σε προχωρημένη μορφή κατά την παρατήρηση του βυθού του ματιού εντοπίζονται χαρακτηριστικές αλλοιώσεις που ονομάζονται «στίγματα λεοπάρδαλης» (Εικόνα 5β). Το όνομά τους οφείλεται στο κιτρινωπό τους χρώμα, με αποτέλεσμα σε συνδυασμό με το σκουρόχρωμο αμφιβληστροειδή που τις καλύπτει, να δίνουν αυτήν την εντύπωση. Το ακολουθούμενο θεραπευτικό σχήμα – που καθορίζεται με βάση την προσβολή του ενός ή και των δύο ματιών και την εμπλοκή ή μη του κεντρικού νευρικού συστήματος – μπορεί να περιλαμβάνει ακτινοθεραπεία, τοπική χημειοθεραπεία με χρήση μεθοτρεξάτης ή ριτουξιμάμπης, ή και συστηματική χημειοθεραπεία (Lambert-Cheatham 2021).

### **1.4.4 Νεοπλασία Πλακώδους Επιθηλίου Οφθαλμικής Επιφάνειας**

Η νεοπλασία πλακώδους επιθηλίου οφθαλμικής επιφάνειας (Ocular Surface Squamous Neoplasia / OSSN) αποτελεί ένα φάσμα αλλοιώσεων που υφίστανται ο επιπεφυκότας και ο κερατοειδής χιτώνας. Περιλαμβάνει προ-καρκινικές και καρκινικές αλλοιώσεις, αντίστοιχα την ενδοεπιθηλιακή νεοπλασία του επιπεφυκότα (Conjunctival Intraepithelial Neoplasia/CIN) και το καρκίνωμα του πλακώδους επιθηλίου (Squamous Cell Carcinoma/SCC) (Honavar 2015). Η συχνότητα εμφάνισης αυτής της νεοπλασίας παρουσιάζει μέγιστο στην Αυστραλία όπου ισούται με 1,9/100.000. Μακροσκοπικά η OSSN συνήθως εμφανίζεται ως μια γκρίζα ή λευκή αλλοίωση του επιπεφυκότα ή και του κερατοειδούς. Την αλλοίωση συνοδεύει θύσανος αιμοφόρων αγγείων για τη συντήρηση της ανάπτυξής της (Εικόνα 5γ) (Lambert-Cheatham 2021). Το συνηθέστερο σημείο εμφάνισης της αλλοίωσης είναι το σύνορο κερατοειδούς-σκληρού χιτώνα, ενώ στα κυριότερα συμπτώματα ανήκουν η ερυθρότητα του ματιού και ο ερεθισμός. Η όραση επηρεάζεται μόνο αν προσβληθεί το κέντρο του κερατοειδούς (Maheswhari 2018). Γενικότερα η πρόγνωση της OSSN είναι

καλή, ενώ ως προς τη θεραπεία, αξιοποιούνται μεταξύ άλλων η τοπική εκτομή του όγκου και η χημειοθεραπεία με ιντερφερόνη α2B (Honavar 2015, Maheswhari 2018).



Εικόνα 5: Κύριοι οφθαλμικοί καρκίνοι. α) Αριστερά το ενδοφθάλμιο μυελοεπιθηλιώμα (Gurta 2019). β) Στο κέντρο το πρωτοπαθές ενδοφθάλμιο λέμφωμα (Goto 2019). γ) Δεξιά η νεοπλασία πλακώδους επιθηλίου οφθαλμικής επιφάνειας (Honavar 2015).

### 1.5 Μελάνωμα χοριοειδούς

Κατ' αρχάς, για τη διευκρίνιση των όρων και προς αποφυγήν παρεξηγήσεων, ο όρος μελάνωμα είναι γενικός και μπορεί ν' αναφέρεται σε πληθώρα παθολογικών καταστάσεων, οι οποίες διαφέρουν βάσει της εκάστοτε προσβαλλόμενης ανατομικής περιοχής. Έτσι, υπάρχει το μακράν γνωστότερο απ' τα υπόλοιπα δερματικό μελάνωμα, το οφθαλμικό μελάνωμα, το ρινοφαρυγγικό μελάνωμα, το ουρογεννητικό μελάνωμα, αλλά και άλλοι τύποι. Το μελάνωμα που εξετάζεται στην παρούσα εργασία υπάγεται στην κατηγορία των οφθαλμικών μελανωμάτων. Τα τελευταία διακρίνονται κυρίως στο μελάνωμα σε αυτά του αγγειώδους χιτώνα και του επιπεφυκότα. Ν' αναφερθεί ότι απ' το σύνολο των μελανωμάτων εν γένει, το μελάνωμα του αγγειώδους χιτώνα συνιστά το 3% - 5% των μελανωμάτων, ενώ στο σύνολο των οφθαλμικών μελανωμάτων, συνιστά περίπου το 83% των περιπτώσεων, μ' εκείνο του επιπεφυκότα να αντιστοιχεί μόλις στο 5% (Kaliki 2017, Krantz 2017). Ο αγγλικός όρος, βάσει του οποίου έγινε η αναζήτηση στη βιβλιογραφία είναι uveal melanoma και μεταφράζεται ως μελάνωμα αγγειώδους χιτώνα. Όπως έχει ήδη αναφερθεί, ο αγγειώδης χιτώνας απαρτίζεται από τρεις επιμέρους δομές, την ίριδα, το ακτινωτό σώμα και το χοριοειδή χιτώνα. Καθώς, όπως θα γίνει πιο σαφές και παρακάτω, τα μελανώματα του αγγειώδους χιτώνα αφορούν στη συντριπτική τους πλειονότητα το χοριοειδή, στην ελληνική ορολογία το μελάνωμα του αγγειώδους χιτώνα συμβατικά ταυτίζεται με το μελάνωμα του χοριοειδούς. Λόγω, λοιπόν, αυτής της σύμβασης, διατηρείται ο όρος «μελάνωμα χοριοειδούς» ως ο τίτλος της κακοήθειας, όμως παρακάτω θα χρησιμοποιείται απλά και μόνο η λέξη «μελάνωμα», η οποία θα αντιστοιχεί στο μελάνωμα εν γένει του αγγειώδους χιτώνα. Στις

περιπτώσεις που θα πρέπει ν' αναφερθεί η συγκεκριμένη από τις τρεις προαναφερθείσες δομές, στην οποία αναπτύσσεται μελάνωμα, τότε τη λέξη «μελάνωμα» θα ακολουθεί το όνομα αυτής της δομής.

### **1.5.1 Επιδημιολογικά στοιχεία**

Το μελάνωμα, μια κακοήθεια εν δυνάμει απειλητική για τη ζωή του ασθενούς λόγω επακόλουθης μετάστασης, αποτελεί το συχνότερο πρωτοπαθή ενδοφθάλμιο καρκίνο των ενηλίκων (Abramson 2003a). Η συνηθέστερη θέση ανάπτυξης μελανώματος είναι ο χοριοειδής χιτώνας, καθώς αφορά κατά προσέγγιση το 90% αυτών των περιπτώσεων και ακολουθούν το ακτινωτό σώμα (6%) και η ίριδα (4%) (Kaliki 2017, Krantz 2017). Σε ό,τι αφορά στη συχνότητα του μελανώματος, αυτή παγκοσμίως ανέρχεται σε περίπου 4,3/1.000.000 (Grisanti 2018). Η συχνότητα αυτή, βέβαια, μεταβάλλεται στις διάφορες χώρες ή ηπείρους. Έτσι, στις ΗΠΑ η συχνότητα του μελανώματος ισούται με 5,1/1.000.000, ενώ στην Ευρώπη η συχνότητα κυμαίνεται αδρά μεταξύ 2/1.000.000 και 8/1.000.000, ανάλογα με το γεωγραφικό πλάτος. Πιο συγκεκριμένα, καθώς κινούμαστε προς τη Νότια Ευρώπη έχοντας ξεκινήσει από τη Βόρεια, η συχνότητα παρουσιάζει βαθμιαία μείωση. Τη μέγιστη τιμή, κοντά σε 8 περιπτώσεις ανά εκατομμύριο παρουσιάζουν η Νορβηγία και η Δανία, ενώ στο αντίθετο, ελάχιστο άκρο, περίπου 2 περιπτώσεις ανά εκατομμύριο διαγιγνώσκονται στην Ισπανία και τη Νότια Ιταλία (Kaliki 2017). Στην Αφρική και την Ασία η συχνότητα είναι αρκετά χαμηλή και ίση με 0,2 – 0,3/1.000.000. Αξιοσημείωτο είναι πως η συχνότητα του μελανώματος στον παγκόσμιο πληθυσμό δεν έχει μεταβληθεί με την πάροδο του χρόνου. Εκτιμάται, ακόμα, πως κάθε χρόνο καταγράφονται περίπου 4400 νέα περιστατικά σε μη – Ισπανούς Λευκούς, 1200 σε Ισπανούς, 860 σε Ασιάτες και 300 σε Αφρικανούς (Kaliki 2017).

Θα πρέπει να σημειωθεί πως η συχνότητα του μελανώματος παρουσιάζει διαφοροποίηση με βάση την ηλικία, το φύλο και την καταγωγή.

Σε ό,τι αφορά στην ηλικία, κατ' αρχάς δεν θα πρέπει να παραλειφθεί πως η μέση ηλικία διάγνωσης είναι τα 60 έτη. Η συχνότητα του μελανώματος αυξάνεται προοδευτικά με την αύξηση της ηλικίας μέχρι να φτάσει σ' ένα μέγιστο στα 70 έτη κι εν συνεχεία, απ' τα 75 έτη κι έπειτα, σταθεροποιείται (Abramson 2003a, Seddon 2013, Kaliki 2017, Grisanti 2018). Φαίνεται πως η ηλικία διάγνωσης αυξάνεται σε μικρό βαθμό με την πάροδο του χρόνου, γεγονός που πιθανώς οφείλεται στην αύξηση του προσδόκιμου ζωής, αλλά και της διενέργειας των οφθαλμολογικών εξετάσεων. Βέβαια,

η ηλικία διάγνωσης παραμένει χαμηλότερη από τη μέση τιμή της σε άτομα ασιατικής, αφρικανικής και ισπανικής καταγωγής (Kaliki 2017).

Αναφορικά με το φύλο, τα αρσενικά άτομα πλήττονται σε μεγαλύτερο βαθμό απ' το μελάνωμα συγκριτικά με τις γυναίκες (Kaliki 2017, Seddon 2013, Krantz 2017, Grisanti 2018, PDQ 2021a). Το ηλικιακό γκρουπ που δημιουργεί αυτή τη διαφορά είναι τα άτομα ηλικίας 65 ετών και άνω. Κάτω των 65 δεν παρατηρείται σημαντική διαφορά μεταξύ ανδρών και γυναικών (Kaliki 2017).

Ως προς την καταγωγή, το μελάνωμα αφορά στη συντριπτική πλειονότητα των περιπτώσεων του τους λευκούς. Η αναλογία μαύρων:λευκών ασθενών είναι ίση με 1/50-1/15. Μια αδρή εκτίμηση υποστηρίζει πως το 98% των ασθενών με μελάνωμα είναι Καυκάσιοι, το 1% Ισπανοί, <1% Ασιάτες κι επίσης <1% Αφροαμερικανοί (Kaliki 2017, Grisanti 2018).

### **1.5.2 Παράγοντες κινδύνου**

Πέραν των παραπάνω επιδημιολογικών στοιχείων, υπάρχουν διάφοροι παράγοντες ευπάθειας ή παράγοντες κινδύνου για την ανάπτυξη του μελανώματος. Πριν την εξέταση αυτών των παραγόντων, να σημειωθεί πως αυτοί διακρίνονται σε ενδογενείς, δηλαδή σε παράγοντες που αφορούν τον ίδιο τον ασθενή, και σε εξωγενείς ή περιβαλλοντικούς, οι οποίοι προφανώς αναφέρονται στην επίδραση του περιβάλλοντος.

Ξεκινώντας με τους ενδογενείς παράγοντες, το ανοιχτό χρώμα ματιών (μπλε/γκρι), το ανοιχτό χρώμα δέρματος και η μειωμένη ικανότητα μαυρίσματος φαίνεται πως αυξάνουν τον κίνδυνο για την ανάπτυξη μελανώματος (Kaliki 2017, Grisanti 2018, PDQ 2021a). Σύμφωνα με την πιθανή εξήγηση που έχει διατυπωθεί, η παρουσία μικρότερης ποσότητας μελανίνης στο χοριοειδή χιτώνα και στο μελάγχρουν επιθήλιο του αμφιβληστροειδούς οδηγεί σε μείωση της προστασίας έναντι του υπεριώδους φωτός. Επίσης, στο παραπάνω αποδίδεται και η μεγαλύτερη συχνότητα του μελανώματος σε άτομα με χαμηλή ικανότητα μαυρίσματος, δηλαδή σε άτομα που είναι περισσότερο ευάλωτα σε εγκαύματα απ' τον ήλιο (Kaliki 2017). Ως προς τη σχέση μεταξύ υπεριώδους ακτινοβολίας και μελανώματος θα γίνει εκτενέστερη αναφορά σ' επόμενη παράγραφο.

Σ' αυτό το σημείο, θα μπορούσε να γίνει μια σύντομη αναφορά στην οφθαλμική μελανίνη, για την ενίσχυση – μεταξύ άλλων – των όσων αναφέρθηκαν στην προηγούμενη παράγραφο.

Στον οφθαλμό υπάρχουν δύο κύριοι τύπου χρωμοφόρων κυττάρων, δηλαδή κυττάρων που εμπεριέχουν μελανίνη, αυτά του αγγειώδους χιτώνα ή αγγειώδη μελανοκύτταρα και τα χρωμοφόρα επιθηλιακά κύτταρα. Τα αγγειώδη μελανοκύτταρα προέρχονται απ' τη νευρική ακρολοφία και διακρίνονται σ' αυτά της ίριδας, του ακτινωτού σώματος και του χοριοειδούς. Τα δε επιθηλιακά, τα οποία διακρίνονται σ' αυτά της ίριδας, του ακτινωτού σώματος και του αμφιβληστροειδούς (RPE), προέρχονται από το νευροεξώδερμα. Συναντώνται δύο μορφές μελανίνης με λειτουργικές διαφορές, η ευμελανίνη, η οποία έχει ένα καφέ-μαύρο χρώμα, και η φαιομελανίνη, η οποία είναι κιτρινωπή. Στα μελανοκύτταρα του αγγειώδους χιτώνα που ενδιαφέρουν την παρούσα εργασία, η ποσότητα της περιεχόμενης μελανίνης εξαρτάται απ' το χρώμα της ίριδας. Ειδικότερα, σε σκουρόχρωμες ίριδες η μελανίνη εντοπίζεται σε υψηλότερα ποσά στα μελανοκύτταρα συγκριτικά με ανοιχτόχρωμες ίριδες. Η υψηλότερη ποσότητα αποτελεί προνόμιο γι' αυτού του τύπου τις ίριδες, διότι παρέχεται περισσότερη προστασία στον οφθαλμό, καθώς η μελανίνη απορροφά το υπεριώδες φως και ταυτόχρονα λειτουργεί απενεργοποιώντας ROS κι έτσι προστατεύοντας τον αμφιβληστροειδή από οξειδωτική καταστροφή. Εξαιτίας των παραπάνω, το χρώμα του ματιού συνιστά παράγοντα κινδύνου για το σχηματισμό μελανώματος με υψηλότερο κίνδυνο να διατρέχουν άτομα με ανοιχτόχρωμα μάτια (Hu 2008).

Κύριο παράγοντα κινδύνου αποτελούν, επίσης, διάφορες καταστάσεις μελανοκυττάρωσης (Abramson 2003a, Seddon 2013, Kaliki 2017). Ειδικότερα, διακρίνονται συναντώνται δύο μορφές μελανοκυττάρωσης που προδιαθέτουν το μελάνωμα, η οφθαλμική (melanosis oculi) και η οφθαλμοδερματική (nevus of Ota). Στην περίπτωση της οφθαλμικής μελανοκυττάρωσης πραγματοποιείται υπερχρωματισμός της εξωτερικής στοιβάδας του σκληρού χιτώνα, καθώς και του αγγειώδους χιτώνα. Ως προς την οφθαλμοδερματική μελανοκυττάρωση, σχηματίζεται ο λεγόμενος σπίλος του Ότα (Seddon 2013). Εν προκειμένω, πραγματοποιείται ένας αποχρωματισμός που είναι ορατός ως μια αλλοίωση μπλε ή γκρι χρώματος κι εντοπίζεται στο δέρμα στις περιοχές της κόγχης και του ζυγωματικού. Καθώς, όμως, αποτελεί αλλοίωση που προσβάλλει και τους οφθαλμούς, ακολουθεί τους οφθαλμικούς και ζυγωματικούς κλάδους του τριδύμου νεύρου, με αποτέλεσμα να εντοπίζεται στο σκληρό χιτώνα και στο βυθό του ματιού (Gurta 2018). Ο σπίλος του Ότα είναι μια αλλοίωση που εμφανίζεται κυρίως σε γυναίκες και παρουσιάζει μέγιστη συχνότητα στον ασιατικό πληθυσμό (Seddon 2013, Gurta 2018). Τόσο η οφθαλμική μελανοκυττάρωση, όσο και ο σπίλος του Ότα, παρουσιάζονται ετερόπλευρα (Seddon 2013). Ο ισόβιος κίνδυνος σχηματισμού μελανώματος για έναν Καυκάσιο με μελανοκυττάρωση, είτε οφθαλμική είτε οφθαλμοδερματική ισούται με 1/400 (Seddon 2013, Kaliki 2017).



Εκτός από τις ανωτέρω καταστάσεις,, η παρουσία δερματικών, αλλά και οφθαλμικών σπύλων έχει ενοχοποιηθεί για την ανάπτυξη μελανώματος (Abramson 2003a, Kaliki 2017). Σε ό,τι αφορά στους δερματικούς, εκτιμάται πως άτομα Καυκάσιας καταγωγής με άτυπους ή δυσπλαστικούς σπύλους έχουν περίπου 4-10 φορές υψηλότερο κίνδυνο για την ανάπτυξη της κακοήθειας συγκριτικά με το γενικό πληθυσμό (Kaliki 2017). Σε ό,τι αφορά στους οφθαλμικούς, ιριδικοί και χοριοειδικοί σπύλοι θεωρείται πως ενέχουν κίνδυνο εξαλλαγής προς μελάνωμα της ίριδας και του χοριοειδούς αντίστοιχα (Kaliki 2017). Ως προς τους χοριοειδικούς σπύλους, αποτελούν το συχνότερο καλοήγη ενδοφθάλμιο όγκο και ο μετασχηματισμός τους προς μελάνωμα σχετίζεται άμεσα με την ταχεία αύξησή τους. Μεταξύ των παραγόντων που μπορούν να οδηγήσουν σε μετασχηματισμό περιλαμβάνονται το άνω των 2 mm πάχος του σπίλου και η παρουσία υγρού στην περιοχή υπό του αμφιβληστροειδούς (Shields 2019c).

Έναν τελευταίο ενδογενή παράγοντα κινδύνου αποτελούν μεταλλάξεις στο γονίδιο BAP-1 (BRCA1 – associated protein 1) (Kaliki 2017, Krantz 2017). Καθώς πρόκειται για ένα γονίδιο που σχετίζεται ισχυρά με το μελάνωμα, το BAP1 θ' αναλυθεί στην ενότητα της γενετικής στο ειδικό μέρος της εργασίας.

Η δεύτερη κατηγορία παραγόντων είναι οι εξωγενείς ή περιβαλλοντικοί. Εδώ περιλαμβάνεται η έκθεση στην ηλιακή ακτινοβολία και η έκθεση στο τεχνητό υπεριώδες φως.

Ως προς την έκθεση στην ηλιακή ακτινοβολία, η βιβλιογραφία δεν έχει αποφανθεί σε ό,τι αφορά στη συσχέτιση αυτής με τον κίνδυνο ανάπτυξης μελανώματος, καθώς υπάρχουν αντικρουόμενες απόψεις (Kaliki 2017, Lambert-Cheatham 2021). Μοριακά δεδομένα και μετα-αναλύσεις τείνουν ν' αποκλείσουν την παραπάνω συσχέτιση (Kaliki 2017, Grisanti 2018). Ο αποκλεισμός αυτός μπορεί να εξηγηθεί σύμφωνα με το γεγονός ότι η υπεριώδης ακτινοβολία δεν φτάνει στον αγγειώδη χιτώνα λόγω της παρουσίας του κερατοειδούς χιτώνα και του φακού, οι οποίοι λειτουργούν ως προστατευτικά φίλτρα. Το γεγονός ότι οι προαναφερθείσες δομές δρουν ως «ασπίδα» έναντι των ακτινοβολιών UV-A και UV-B έχει διαπιστωθεί σε ζωικά μοντέλα, καθώς και σε οφθαλμούς προερχόμενους από εξόρυξη. Ακόμα και στην περίπτωση που ένα μικρό μέρος υπεριώδους ακτινοβολίας καταφέρει να διαπεράσει τις παραπάνω δομές, όπως συμβαίνει σε άτομα νεαρής ηλικίας, τότε ο αμφιβληστροειδής χιτώνας, καθώς καλύπτει τον αγγειώδη, θα παράσχει την απαραίτητη προστασία (Seddon 2013). Στην αντίπερα όχθη, άλλες μελέτες συνηγορούν υπέρ μιας ελαφράς έως μέτριας επίδρασης στο σχηματισμό μελανώματος της έκθεσης στην ηλιακή ακτινοβολία. Σύμφωνα και με όσα προαναφέρθηκαν, αν υπάρχει τελικώς συσχέτιση, τότε η υπεριώδης ακτινοβολία

δρα μέσω ενός διαφορετικού και έμμεσου μηχανισμού στην καρκινογένεση του μελανώματος, για παράδειγμα επηρεάζοντας τη λειτουργία του ανοσολογικού συστήματος μέσω πρόκλησης μιας συστηματικής αλλαγής (Seddon 2013, Grisanti 2018).

Τέλος, ως προς την κατά διαστήματα και στα πλαίσια της εργασίας έκθεση σε τεχνητό υπεριώδες φως, δεν υπάρχει εδραιωμένη θέση αναφορικά με τη σχετική επίδραση. Παρ' όλα αυτά, η ηλεκτροσυγκόλληση τόξου, κατά την οποία το άτομο εκτίθεται σε τεχνητή υπεριώδη ακτινοβολία, θεωρείται ότι ενέχει κίνδυνο για τη δημιουργία μελανώματος. Πιο πρόσφατα δεδομένα συσχετίζουν την έκθεση – στα πλαίσια της εργασίας – σε μπλε φως με την ανάπτυξη μελανώματος (Kaliki 2017). Σύμφωνα με δεδομένα από προκλινικές μελέτες, το μπλε φως επάγει αυξημένη μιτωτική διαίρεση των κυττάρων του μελανώματος. Το γεγονός αυτό αποδίδεται στην πρόκληση θανάτου των κυττάρων του μελάγχρου επιθηλίου απ' τα βραχέα μήκη κύματος του μπλε φωτός μέσω της παραγωγής μιτοχονδριακών ROS (Logan 2015).

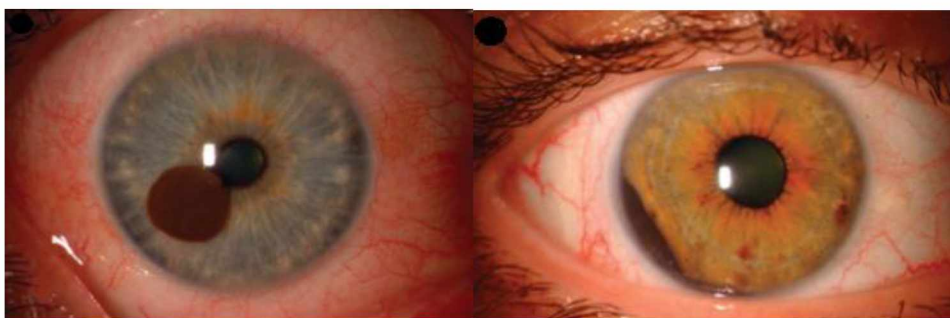### **1.5.3 Συμπτώματα – Κλινικές εκδηλώσεις & Διάγνωση**

Καθώς ο αγγειώδης χιτώνας απαρτίζεται από τρία επιμέρους τμήματα, η παρούσα υποενότητα θα κινηθεί βάσει αυτής της διάκρισης.

Σε ό,τι αφορά στο μελάνωμα ίριδας (Εικόνα 6α), αυτό μπορεί να είναι είτε στη συντριπτική πλειονότητα των περιπτώσεων τοπικό (90%) είτε διάχυτο (10%). Αλλαγές στο χρώμα της ίριδας, φαινόμενο που ονομάζεται ετεροχρωμία, καθώς και το φαινόμενο εκτόπισης της κόρης (corectopia) οδηγούν στην ανίχνευση του μελανώματος της ίριδας. Πέραν των παραπάνω, αυτός ο τύπος μελανώματος προκαλεί δευτερογενές γλαύκωμα, μετακίνηση καρκινικών κυττάρων στη γωνία μεταξύ ίριδας και κερατοειδούς χιτώνα, εκτρόπιο αγγειώδους χιτώνα, ύφαιμα και εξοφθάλμια επέκταση. Ως προς το διάχυτο μελάνωμα ίριδας, αυτό ακολουθεί ένα διηθητικό, αλλά ασαφές μοτίβο ανάπτυξης, με την ίριδα να εμπλέκεται κατά έναν συρρέοντα ή πολυεστιακό τρόπο. Το διάχυτο μελάνωμα ανιχνεύεται δυσκολότερα απ' το τοπικό και συχνά αυτό οδηγεί σε καθυστερημένη διάγνωσή του. Η υπερχρωμική ετεροχρωμία ίριδας και το ομόπλευρο γλαύκωμα αποτελούν κλασσικά ευρήματα που συνηγορούν υπέρ του διάχυτου μελανώματος (Kaliki 2017).

Η διάγνωση του μελανώματος ίριδας πραγματοποιείται μέσω κλινικής εξέτασης, κατά την οποία πραγματοποιείται βιομικροσκόπηση μέσω σχισμοειδούς λυχνίας. Η διενέργεια της τεχνικής της

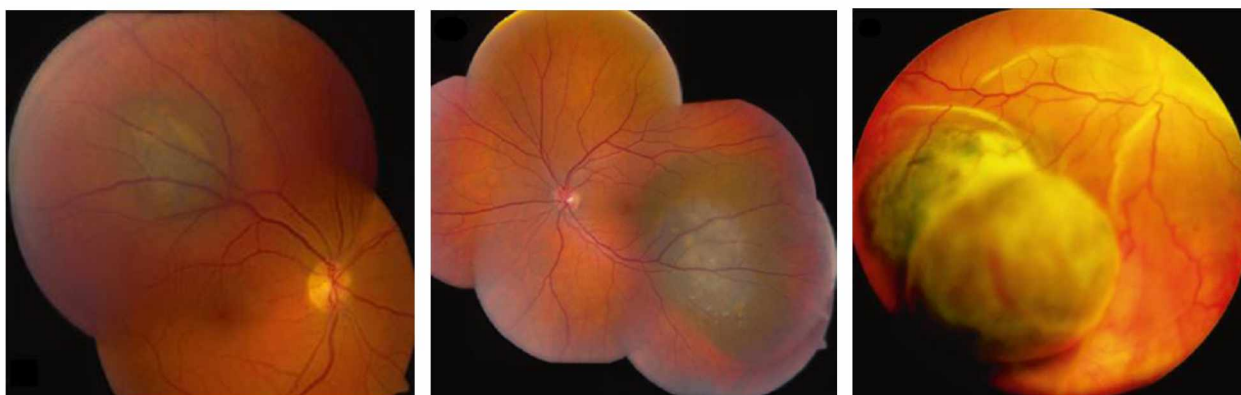
γωνιοσκοπίας λειτουργεί επικουρικά στην αξιολόγηση του κατά πόσον ο όγκος έχει επηρεάσει και επεκταθεί στη γωνία πρόσθιου θαλάμου, η οποία, είναι η προαναφερθείσα γωνία που σχηματίζεται μεταξύ της ίριδας και του κερατοειδούς. Η οπτική τομογραφία συνοχής ή OCT (Optical Coherence Tomography) αξιοποιείται για μικρού μεγέθους όγκους, καθώς απεικονίζει με υψηλή ανάλυση την πρόσθια και τις πλευρικές επιφάνειες. Για μεγάλου μεγέθους μελανώματα ίριδας αξιοποιούνται τόσο η OCT, όσο και η βιομικροσκόπηση μέσω υπερήχων (UBM – Ultrasound Biomicroscopy), καθώς βοηθούν στην οπτικοποίηση της εξάπλωσης του όγκου στο οπίσθιο τμήμα του οφθαλμού. Αξιολογή είναι, ακόμα, και η συνεισφορά του υπερηχογραφήματος B-Scan. Επιπλέον, η τεχνική της διαφανοσκόπησης συμβάλλει στον προσδιορισμό της επέκτασης του όγκου στο ακτινωτό σώμα. Τέλος, περιστασιακά μπορεί ν' αξιοποιηθεί και η βιοψία με αναρρόφηση δια λεπτής βελόνας ή FNA (Fine – Needle Aspiration) για την επιβεβαίωση της διάγνωσης (Kaliki 2017).



*Εικόνα 6: α) Αριστερά μια περίπτωση μελανώματος ίριδας και β) δεξιά μια περίπτωση μελανώματος ακτινωτού σώματος, το οποίο βρίσκεται σε προχωρημένο στάδιο, καθώς, όπως φαίνεται, έχει διηθηθεί στη ρίζα της ίριδας (Αμφότερες από Kaliki 2017).*

Σε ό,τι αφορά τους άλλους δύο τύπους μελανώματος, αυτόν του χοριοειδούς – που είναι και ο κυριότερος – και του ακτινωτού σώματος, παρουσιάζουν κοινά συμπτώματα/κλινικές εκδηλώσεις. Πιο συγκεκριμένα, στα παραπάνω περιλαμβάνονται η θολή όραση, η οποία είναι παρούσα στο 38% των περιπτώσεων, η φωταγμία σε ένα ποσοστό 9%, η μυωπία στο 7%, η απώλεια οπτικού πεδίου στο 6%, η παρουσία ορατού όγκου στο 3%, ο πόνος στο 2% και η μεταμορφία στο 2%. Είναι αξιοσημείωτο πως ένα σημαντικά μεγάλο μέρος των ασθενών, συγκεκριμένα το 30% αυτών, είναι ασυμπτωματικοί. Για τη διευκρίνιση των ανωτέρω όρων, φωταγμία ονομάζεται η αίσθηση, κατά την οποία κάποιος βλέπει λάμψεις, ενώ αυτές δεν υπάρχουν. Μυωπία είναι η παθολογική κατάσταση, κατά την οποία σχηματίζονται δομές σε μορφή τούφας στο υαλοειδές σώμα, με αποτέλεσμα κάποιος να βλέπει σχήματα που μοιάζουν με σκιές, τα κοινώς γνωστά «μυγάκια». Μεταμορφία καλείται η παραμόρφωση της όρασης που συνεπάγεται κάποιος να βλέπει καμπύλες εκεί όπου βρίσκονται ευθείες γραμμές στην πραγματικότητα (Chattopahdyay 2016, Shields 2019b, Lambert-Cheatham 2021).

Στο σημείο αυτό να σημειωθεί πως το μελάνωμα του χοριοειδούς διαιρείται σε τρεις επιμέρους κατηγορίες ανάλογα με το μέγεθος του όγκου. Ειδικότερα, χαρακτηρίζεται βάσει πάχους ως μικρό (0-3 mm) (Εικόνα 7α), μεσαίο (3-8 mm) (Εικόνα 7β) και μεγάλο (>8 mm) (Εικόνα 7γ). Η μέση τιμή της βασικής διάστασης του όγκου είναι 11,3 mm και το μέσο πάχος του 5,5 mm. Δύναται να παρουσιαστεί με τρεις διαφορετικές διαμορφώσεις, σε σχήμα θόλου (στην πλειονότητα των περιπτώσεων, 75%), σε σχήμα μανιταριού (20%) και ως διάχυτο (5%). Ο όγκος λαμβάνει το σχήμα του μανιταριού όταν διασπά τη μεμβράνη του Bruch (το πιο εσωτερικό στρώμα του χοριοειδούς) και σχηματίζει κήλη στο διάστημα υπό του αμφιβληστροειδούς, με αποτέλεσμα ο όγκος ν' αποκτή διλόβη μορφή (Shields 2019b, Grisanti 2018). Επιπλέον, όλες οι περιπτώσεις μελανωμάτων του χοριοειδούς δεν παρουσιάζουν ομοφωνία ως προς το πρότυπο χρωματισμού, αφού στο 55% το μελάνωμα παρουσιάζει χρωματισμό, στο 15% ο χρωματισμός απουσιάζει και στο εναπομείναν 30% παρατηρείται ένας συνδυασμός παρουσίας και απουσίας χρωματισμού (Kaliki 2017, Shields 2019b). Η τελευταία μεικτή κατάσταση χρωματισμού συνδέεται με παθολογικές καταστάσεις περιλαμβανομένων της αποκόλλησης αμφιβληστροειδούς (~70%), της ενδοφθάλμιας αιμορραγίας (10%) και της εξοφθάλμιας επέκτασης (3%) (Kaliki 2017).



Εικόνα 7: Μελανώματα χοριοειδούς. α) Αριστερά ένας όγκος μικρού μεγέθους, β) στο κέντρο μεσαίου μεγέθους και γ) δεξιά μεγάλου μεγέθους (Όλες από Shields 2019b).

Σχετικά με τη διάγνωση αυτών των μελανωμάτων, αρχικά να σημειωθούν κάποιες δυσχέρειες που αυτή παρουσιάζει. Ως προς το μελάνωμα ακτινωτού σώματος, αυτό διαγιγνώσκεται σε περισσότερο προχωρημένη ηλικία λόγω του γεγονότος ότι η αλλοίωση παραμένει αφανής ή δεν είναι άμεσα ορατή, καθώς εδράζεται πίσω από την ίριδα και ο ασθενής σπανίως παρουσιάζει κλινικές εκδηλώσεις. Έτσι τέτοια μελανώματα διαγιγνώσκονται, όταν πλέον ο όγκος έχει μεγαλώσει σε μέγεθος και ταυτόχρονα υπάρχει διήθηση στην ίριδα ή το χοριοειδή (Εικόνα 6β) (Kaliki 2017). Επίσης, ως προς το μελάνωμα χοριοειδούς, περιστασιακά μπορεί να προκληθεί αιμορραγία είτε υπό

του αμφιβληστροειδούς λόγω της ρήξης της μεμβράνης του Bruch είτε στο υαλοειδές σώμα λόγω διήθησης του όγκου στον αμφιβληστροειδή. Αμφότερες αυτές οι καταστάσεις δύνανται να καταστήσουν δυσδιάκριτο τον όγκο κι έτσι ν' αποτελέσουν τροχοπέδη για την ανίχνευσή του (Shields 2019b).

Μια βασική πρόκληση – δυσκολία που καλούνται ν' αντιμετωπίσουν οι οφθαλμίατροι είναι η διάκριση των μικρού μεγέθους μελανωμάτων χοριοειδούς από τους χοριοειδικούς σπίλους που προαναφέρθηκαν στην ενότητα των παραγόντων ευπάθειας. Για τη συγκεκριμένη διαφοροδιάγνωση έχει προταθεί ο ακόλουθος μνημονικός κανόνας, T-F-S-O-M-UH-H-D, ο οποίος αντιστοιχεί στην έκφραση-πρόταση “To Find Small Ocular Melanomas Using Helpful Hints Daily” (Shields 2019b, Lambert-Cheatham 2021). Τα αρχικά ‘μεταφράζονται’ ως εξής:

T → Thickness >2 mm, δηλαδή πάχος όγκου μεγαλύτερο των δύο χιλιοστών,

F → Fluid, δηλαδή παρουσία υγρού υπό του αμφιβληστροειδούς,

S → Symptoms, δηλαδή εμφάνιση συμπτωμάτων,

O → Orange pigment, δηλαδή παρουσία χρωστικής πορτοκαλί χρώματος,

M → Margin within 3 mm of the optic disc, δηλαδή ο όγκος εκτείνεται εντός τριών χιλιοστών στην οπτική θηλή,

UH → Ultrasound Hollowness, δηλαδή υπερηχογραφικό κενό,

H → absence of Halo, δηλαδή απουσία άλω και

D → absence of Drusen, δηλαδή απουσία αποθέσεων υπό του αμφιβληστροειδούς (Lambert-Cheatham 2021).

Αναφορικά με τις αξιοποιούμενες διαγνωστικές μεθόδους, για τα μελανώματα ακτινωτού σώματος επιστρατεύονται μεταξύ άλλων η γωνιοσκοπία και η εξέταση του βυθού. Για μεγάλου μεγέθους τέτοιου τύπου μελανώματα εφαρμόζεται η διαφανοσκόπηση, ενώ επικουρικά συμβάλλει και το συμβατικό υπερηχογράφημα. Για την ανίχνευση, αλλά και παρακολούθηση μικρότερου μεγέθους (<4 mm) μελανωμάτων ακτινωτού σώματος είναι πολύτιμη η συμβολή της βιομικροσκόπησης μέσω υπερήχων υψηλής συχνότητας (high-frequency UBM). Αυτά τα μικρά μελανώματα δεν θα μπορούσαν να ταυτοποιηθούν με άλλες συμβατικές τεχνικές (Kaliki 2017).

Ως προς τα μελανώματα χοριοειδούς, ως διαγνωστική μέθοδος εφαρμόζεται κατ' αρχάς το υπερηχογράφημα – για τον προσδιορισμό του μεγέθους και του σχήματος του όγκου – και η λεπτομερής εξέταση του βυθού με έμμεση οφθαλμοσκόπια. Ακόμα, η φωτογράφιση του βυθού βοηθά στην απεικόνιση των αλλοιώσεων. Η περισσότερο συμβατική μορφή της οπτικής τομογραφίας συνοχής ή OCT/Optical Coherence Tomography συμβάλλει στην ανίχνευση υγρού υπό του αμφιβληστροειδούς και στην αξιολόγηση των αλλαγών που έχει υποστεί ο αμφιβληστροειδής και το RPE που καλύπτουν το μελάνωμα στο χοριοειδή. Αξιοσημείωτη είναι η εφαρμογή της πιο πρόσφατης τεχνικής EDI-OCT (Enhanced Depth Imaging Optical Coherence Tomography ή Απεικόνιση ενισχυμένου βάθους οπτική τομογραφία συνοχής), η οποία ανιχνεύει μικρούς όγκους (<3 mm) που δεν ταυτοποιούνται με τεχνικές ρουτίνας. Λόγω της υψηλής διακριτικής της ικανότητας, η εν λόγω τεχνική χρησιμοποιείται και για τη διαφορική διάγνωση του χοριοειδικού σπίλου απ' το μικρό μελάνωμα χοριοειδούς. Ωστόσο, η EDI-OCT δεν έχει αντίστοιχη προσφορά για τη διάγνωση όγκων μεγαλύτερου μεγέθους (>3 mm). Επιπλέον, η αξονική και η μαγνητική τομογραφία εφαρμόζονται για την αξιολόγηση της εξοφθάλμιας επέκτασης (Kaliki 2017, Grisanti 2018). Τέλος, μια τεχνική ιδιαίτερα ελπιδοφόρα για τη διαχείριση των ασθενών με μελάνωμα χοριοειδούς αποτελεί η υγρή βιοψία, κατά την οποία συλλέγονται τα CMCs ή circulating melanoma cells / κυκλοφορούντα κύτταρα μελανώματος. Η ανίχνευση κι ο χαρακτηρισμός αυτών των κυττάρων μπορεί να βοηθήσει όχι μόνο στη διάγνωση, αλλά και στην πρόγνωση και την παρακολούθηση των ασθενών (Grisanti 2018).

#### **1.5.4 Πρόγνωση**

Γενικότερα, παρά τη σπανιότητά του, το μελάνωμα μπορεί να καταστεί απειλητικό για τη ζωή του ασθενούς.

Το μελάνωμα ίριδας αποτελεί έναν χαμηλότερου βαθμού καρκίνο και κατ' επέκταση η εξέλιξή του είναι βραδύτερη συγκριτικά με τους άλλους δύο τύπους μελανώματος (Lambert-Cheatham 2021). Τα επίπεδα θνησιμότητας είναι 5-10 φορές χαμηλότερα σε σχέση με τα μελανώματα ακτινωτού σώματος και χοριοειδούς, μ' ένα μικρό ποσοστό των ασθενών να εμφανίζει μετάσταση και θάνατο. Σε μια μελέτη, συγκεκριμένα, με περίπου 320 ασθενείς, μετάσταση εμφάνισε μόλις το 4%, ενώ το 2% απεβίωσε σε βάθος πενταετίας (Kaliki 2017).

Η επικινδυνότητα του μελανώματος προκύπτει απ' την επίδραση στον οργανισμό των μελανωμάτων που προσβάλλουν το χοριοειδή και το ακτινωτό σώμα. Σε αυτές τις περιπτώσεις

υπάρχει υψηλή τάση για μετάσταση, ενώ και τα επίπεδα θνησιμότητας είναι επίσης υψηλά. Πιο συγκεκριμένα, η πιθανότητα να επιβιώσει ο ασθενής είναι περίπου 50%. Μεταξύ των ασθενών που αποβιώνουν, η πλειονότητα χάνει τη ζωή της εντός δεκαπενταετίας και σχεδόν το σύνολό τους εντός εικοσιπενταετίας (Damato 2011, Kaliki 2017). Σύμφωνα με εκτιμήσεις Kaplan-Meier, ο κίνδυνος για μετάσταση αυξάνεται προοδευτικά με την πάροδο των χρόνων κατόπιν της διάγνωσης του μελανώματος χοριοειδούς. Ειδικότερα, 5 έτη μετά τη διάγνωση η πιθανότητα για μετάσταση ανέρχεται σ' ένα ποσοστό 32%, 15 έτη μετά σε 50%, 25 έτη μετά σε 56% και 35 έτη μετά σε 62%. Να σημειωθεί πως από τη στιγμή της διάγνωσης της μετάστασης κι έπειτα, η επιβίωση πέφτει θεαματικά σε 13 μήνες κατά προσέγγιση (Kaliki 2017, Lambert-Cheatham 2021). Στις θέσεις όπου μεθίσταται το μελάνωμα περιλαμβάνονται κατά κύριο λόγο το ήπαρ – με το 90% των ασθενών που αποβιώνουν να φέρουν μετάσταση στο εν λόγω όργανο – και δευτερευόντως οι πνεύμονες, τα οστά, το δέρμα και ο υποδόριος ιστός, καθώς και οι λεμφαδένες (Kaliki 2017, Lambert-Cheatham 2021).

Υπάρχουν διάφοροι τύποι παραγόντων που συνδέονται με την πρόγνωση, κλινικοί, ιστολογικοί και γενετικοί. Οι τελευταίοι θ' αναλυθούν σ' επόμενη ενότητα.

Ένας απ' τους σημαντικότερους κλινικούς προγνωστικούς παράγοντες είναι το μέγεθος του όγκου, με άλλα λόγια η βασική διάμετρος και το πάχος του όγκου. Όσο αυξάνονται τα παραπάνω, τόσο αυξάνεται και ο κίνδυνος μετάστασης και θανάτου. Ειδικότερα, σε βάθος πενταετίας η θνησιμότητα για μικρά μελανώματα (<3 mm πάχος και <10 mm βασική διάμετρος) ισούται με 16%, για μεσαίου μεγέθους (3-8 mm πάχος και <15 mm βασική διάμετρος) με 32% και για μεγάλα (>8 mm πάχος και >15 mm βασική διάμετρος) με 53%. Σε βάθος δεκαετίας, επιπλέον, εκτιμάται πως ο κίνδυνος μετάστασης ανέρχεται σε 12% για μικρά, 26% για μεσαίου μεγέθους και 49% για μεγάλα μελανώματα. Σε μια πολυπληθή μελέτη, μάλιστα, βρέθηκε πως αύξηση του πάχους του όγκου κατά 1 mm συνεπάγεται αύξηση του κινδύνου για μετάσταση σε βάθος δεκαετίας κατά 5% (Damato 2011, Kaliki 2017).

Επίσης, η προσβολή του ακτινωτού σώματος συνεπάγεται δυσμενέστερη εξέλιξη του μελανώματος και αυτό δεικνύεται απ' το γεγονός ότι στις περιπτώσεις μελανωμάτων ακτινωτού σώματος ο κίνδυνος μετάστασης είναι κατά 2-4 φορές υψηλότερος συγκριτικά με αυτόν στο μελάνωμα χοριοειδούς. Η αυξημένη επιθετικότητα των μελανωμάτων ακτινωτού σώματος μπορεί μεταξύ άλλων ν' αποδοθεί στην πιο όψιμη ηλικία διάγνωσης και στην πλούσια παροχή αίματος στην εν λόγω ανατομική θέση, γεγονός που αυξάνει τον κίνδυνο αιματογενούς εξάπλωσης (Damato 2011, Kaliki 2017, Grisanti 2018).

Στους κλινικούς παράγοντες υπάγεται, επιπροσθέτως, η ηλικία εκδήλωσης, με την πρόγνωση να χειροτερεύει, καθώς αυξάνεται αυτή η ηλικία. Η ευνοϊκότερη έκβαση σε άτομα νεαρότερης ηλικίας μπορεί ν' αποδοθεί στο μικρότερο μέγεθος των όγκων, στο περισσότερο εύρωστο ανοσοποιητικό σύστημα και στα λιγότερα γεγονότα μεταλλαξιγένεσης που έχουν συμβεί συγκριτικά με γηραιότερους ασθενείς. Επιπλέον, το φύλο φαίνεται πως επηρεάζει την πρόγνωση, αφού η θνησιμότητα για τους άρρενες ασθενείς είναι διπλάσια από αυτήν των θηλέων δέκα χρόνια κατόπιν της διάγνωσης. Τα θηλυκά άτομα πιθανώς ευνοούνται απ' την προστατευτική επίδραση των οιστρογόνων, τα οποία ενδεχομένως ν' αναστέλλουν την ανάπτυξη μετάστασης. Τέλος, η διάχυτη διαμόρφωση του όγκου, η οφθαλμική ή οφθαλμοδερματική μελανοκυττάρωση, καθώς και η εξοφθάλμια επέκταση συνιστούν περαιτέρω δείκτες που προβλέπουν αρνητική εξέλιξη του μελανώματος (Damato 2011, Kaliki 2017).

Η έτερη κατηγορία προγνωστικών παραγόντων είναι οι ιστοπαθολογικοί. Εν προκειμένω, κακή πρόγνωση δεικνύουν ο επιθηλιοειδής κυτταρικός τύπος, η υψηλή μιτωτική δραστηριότητα, η υψηλή μέση τιμή διαμέτρου των δέκα μεγαλύτερων πυρηνίσκων, η υψηλή μικροαγγειακή πυκνότητα, η παρουσία μικροαγγειακών βρόχων και δικτύων, τα αυξημένα επίπεδα σχετιζόμενων με τη διήθηση του όγκου λεμφοκυττάρων και μακροφάγων, η υψηλή έκφραση του IGF-1, καθώς και η υψηλή έκφραση των αντιγόνων HLA τάξης I και II (Damato 2011, Kaliki 2017, Grisanti 2018).

### **1.5.5 Θεραπεία – συμβατικές και νεότερες μέθοδοι**

Ο βασικός στόχος στην αντιμετώπιση του μελανώματος είναι η αποτροπή της μετάστασης και εν συνεχεία η διάσωση του οφθαλμού, όπως συμβαίνει γενικότερα στον οφθαλμικό καρκίνο (Lambert-Cheatham 2021). Ο τρόπος με τον οποίο θ' αντιμετωπιστεί το μελάνωμα, ήτοι η θεραπευτική μέθοδος που θ' ακολουθηθεί ,εξαρτάται από μια πληθώρα παραγόντων συμπεριλαμβανομένων της θέσης του όγκου, της έκτασης και του μεγέθους του, του επιπέδου οπτικής οξύτητας κατά την εκδήλωση του μελανώματος, την κατάσταση του έτερου ματιού (του υγιούς, αυτού που δεν φέρει το μελάνωμα), της γενικής κατάστασης υγείας του ασθενούς, καθώς και των προτιμήσεων του (Kaliki 2017, Grisanti 2018). Οι θεραπευτικές προσεγγίσεις είναι κυριότερα χειρουργικής ή ακτινοθεραπευτικής φύσεως. Πριν την παρουσίαση των μεθόδων αντιμετώπισης, ν' αναφερθεί πως η παρατήρηση, παρ' ότι δεν συνεπάγεται κάποια άμεση επίδραση στην απόληψη του όγκου, συνιστά μέθοδο διαχείρισης του μελανώματος. Ο γιατρός περιορίζεται στην παρακολούθηση του όγκου και χορηγεί θεραπεία, μόνο όταν εμφανιστούν ή αλλάξουν τα συμπτώματα. Η παρατήρηση



ωφελεί ασθενείς με μικρού μεγέθους και αργής ανάπτυξης όγκους, αλλά προτιμάται και στην περίπτωση ασθενών τελικού σταδίου με μετάσταση (Kaliki 2017).

Ξεκινώντας με τις χειρουργικές μεθόδους, η περισσότερο αξιοποιούμενη μεταξύ αυτών και συνολικά δεύτερη κατά σειρά στη διαχείριση του μελανώματος είναι η εξόρυξη του οφθαλμού. Η εφαρμογή της αφορά όγκους μεγάλου μεγέθους (πάχος >12 mm, βασική διάμετρος >18 mm), όγκους που παρουσιάζουν μέτρια έως εκτεταμένη εξοφθάλμια επέκταση, καθώς και όγκους που η παρουσία τους ελαχιστοποιεί την πιθανότητα για διατήρηση των επιπέδων της όρασης. Ακόμα, εξόρυξη μπορεί να εφαρμοστεί και δευτερογενώς σε περιπτώσεις υποτροπής ή ως «αντίδοτο» σε δυσχερείς επιπλοκές άλλων θεραπευτικών μεθόδων. Σε ακραίες περιπτώσεις, κατά τις οποίες η εξοφθάλμια επέκταση του όγκου είναι αρκετά εκτεταμένη ή συμπεριλαμβάνει την κόγχη, συνιστάται κογχική εξεντέρωση (Kaliki 2017, Grisanti 2018, Yang 2018).

Η τοπική εκτομή ως χειρουργική προσέγγιση αφορά μικρού μεγέθους μελανώματα. Η αξία της έγκειται στο ότι αν και παρεμβατική μέθοδος, διασώζει τον οφθαλμό, εν αντιθέσει με την εξόρυξη. Υπάρχουν δύο τέτοιου είδους μέθοδοι, η transretinal endoresection και η transscleral resection ή exoresection (Kaliki 2017, Grisanti 2018, Yang 2018, Lambert-Cheatham 2021). Κατά την πρώτη, ο όγκος αφαιρείται αποσπασματικά και συγκεκριμένα, ένα εργαλείο που τέμνει το υαλοειδές σώμα διέρχεται μέσω του αμφιβληστροειδούς. Κατά τη δεύτερη, το σύνολο του όγκου αφαιρείται μέσω ενός ανοίγματος στο σκληρό χιτώνα (Kaliki 2017). Παρά το γεγονός ότι οι τεχνικές αυτές έχουν ευεργετική δράση, ενέχουν επιπλοκές όπως αποκόλληση του αμφιβληστροειδούς, οφθαλμική υπέρταση και αιμορραγία στην περιοχή υπό της ωχράς κηλίδας (Yang 2018, Grisanti 2018, Lambert-Cheatham 2021).

Η ακτινοθεραπεία αξιοποιείται ποικιλοτρόπως στο μελάνωμα. Ειδικότερα, η τεχνική της βραχυθεραπείας αποτελεί την κυριότερη οδό στην αντιμετώπιση αυτού του οφθαλμικού καρκίνου. Αναφέρθηκε προηγουμένως πως η εξόρυξη είναι η δεύτερη πιο χρησιμοποιούμενη μέθοδος. Θα πρέπει να σημειωθεί πως η βραχυθεραπεία ήταν εκείνη που εκθρόνισε την εξόρυξη στην προτίμηση της ιατρικής κοινότητας. Το καταλυτικό γεγονός που άλλαξε το σκηνικό ήταν η μελέτη COMS, η οποία εν έτει 2006 έδειξε πως η βραχυθεραπεία δεν υστερεί σε σχέση με την εξόρυξη σε ό,τι αφορά στα - κατόπιν εφαρμογής των δύο μεθόδων - προκύπτοντα επίπεδα επιβίωσης για ασθενείς με μεσαίου μεγέθους μελανώματα. Έτσι, καθώς οι δύο τεχνικές αποδείχθηκαν ισότιμες, το γεγονός ότι η βραχυθεραπεία διατηρεί την παρουσία του οφθαλμού στο ανθρώπινο σώμα, κάτι που δεν ισχύει στην περίπτωση της εξόρυξης, κατέστησε τη συγκεκριμένη μορφή ακτινοθεραπείας την πιο προτιμώμενη

θεραπευτική οδό (Kaliki 2017, Grisanti 2018, Yang 2018, Schefler 2019a, Lambert-Cheatham 2021). Όπως έχει ειπωθεί και σε προηγούμενη ενότητα, στη βραχυθεραπεία τοποθετείται στο μάτι σε κοντινή απόσταση απ' τον όγκο μια πλάκα φέρουσα ένα ραδιενεργό ισότοπο. Η ιονίζουσα ακτινοβολία που εκπέμπει το ισότοπο προκαλεί την καταστροφή του όγκου. Τα χρησιμοποιούμενα ισότοπα είναι κυρίως το ιώδιο-125 ή  $^{125}\text{I}$  ήταν εκείνο που αξιοποιήθηκε στη μελέτη COMS που προαναφέρθηκε), το ρουθίνιο-106 ή  $^{106}\text{Ru}$ , και δευτερευόντως το παλλάδιο-103 ή  $^{103}\text{Pd}$  και το κοβάλτιο-60 ή  $^{60}\text{Co}$ . Με εξαίρεση το  $^{106}\text{Ru}$  που αποτελεί πηγή ακτινοβολίας  $\beta$ , τα υπόλοιπα ισότοπα εκπέμπουν ακτινοβολία  $\gamma$ , η οποία διεισδύει βαθύτερα στους όγκους. Παρά την αποτελεσματικότητα της βραχυθεραπείας, η εφαρμογή της δύναται να οδηγήσει σε σημαντικές επιπλοκές, μεταξύ άλλων επαγόμενη από ακτινοβολία αμφιβληστροειδοπάθεια, καταρράκτη, νεοαγγειακό γλαύκωμα και οίδημα ωχράς κηλίδας (Grisanti 2018, Yang 2018, Lambert-Cheatham 2021).

Πλην της βραχυθεραπείας, επιπλέον αξιοποιούμενες εκφάνσεις της ακτινοθεραπείας είναι η PBR (Proton Beam Radiotherapy) ή ακτινοβολία δέσμης πρωτονίων και η SRT (Stereotactic Radiotherapy) ή ακτινοθεραπεία με στερεοτακτική δέσμη φωτονίων. Η PBR έχει ανάλογα αποτελέσματα και παρενέργειες με τη βραχυθεραπεία και προτιμάται για όγκους μεσαίου μεγέθους, των οποίων η θέση (γύρω από την οπτική θηλή και το κεντρικό βοθρίο) καθιστά μάλλον ανώφελη την εφαρμογή της βραχυθεραπείας (Kaliki 2017, Grisanti 2018, Yang 2018, Lambert-Cheatham 2021). Στην SRT, η οποία είναι εξίσου αποδοτική με την PBR, η ακτινοβολία χορηγείται είτε μονοδοσικά είτε τμηματικά σε μικρότερες ισόποσες δόσεις και εφαρμόζεται μέσω γραμμικού επιταχυντή ή  $\gamma$ -knife ή cyber knife (Kaliki 2017, Grisanti 2018).

Το φάσμα των διαθέσιμων οδών αντιμετώπισης συμπληρώνουν η διακορική θερμοθεραπεία και η φωτοδυναμική θεραπεία. Έχει ήδη αναφερθεί πως η διακορική θερμοθεραπεία καταστρέφει τον όγκο, καθώς τον υπερθερμαίνει. Ειδικότερα, υπέρυθρο φως υπό μορφή laser, αφού διέλθει μέσω της διεσταλμένης κόρης, φτάνει στην επιφάνεια του χοριοειδικού όγκου, όπου και προκαλεί την καταστροφή των ογκο-σχετιζόμενων αιμοφόρων αγγείων και κατ' επέκταση τη νέκρωση του όγκου (Kaliki 2017, Grisanti 2018, Lambert-Cheatham 2021). Η τεχνική αυτή αξιοποιείται σε περιπτώσεις μικρών μελανωμάτων λόγω της μικρής διεισδυτικής ικανότητάς. Στα πλεονεκτήματά της υπάγονται το είναι μη επεμβατική, καθώς και το ότι έχει λιγότερες «παράπλευρες απώλειες» συγκριτικά με τη βραχυθεραπεία ως την καταστροφή του υγιούς περιβάλλοντος χοριοειδικού ιστού. Σαφώς υπάρχει και εδώ κίνδυνος εμφάνισης επιπλοκών με απειλητικότερη την υποτροπή του όγκου. Να σημειωθεί πως ο συνδυασμός βραχυθεραπείας και θερμοθεραπείας είναι εξαιρετικά αποδοτικός σε ό,τι αφορά στον τοπικό έλεγχο του όγκου, με μόλις ένα ποσοστό 3% των μελανωμάτων που υποβάλλονται στο

παραπάνω θεραπευτικό σχήμα να υποτροπιάζουν (Kaliki 2017, Grisanti 2018, Yang 2018, Lambert-Cheatham 2021).

Τέλος, ως προς τη φωτοδυναμική θεραπεία, πρόκειται για μια τεχνική, κατά την οποία μια φωτοευαίσθητη ουσία – κυριότερα η βερτεπροφίνη – εγχύεται ενδοφλεβίως και κατόπιν, laser διόδου στα 690 nm φτάνει στον όγκο με παρόμοιο τρόπο με αυτόν στη θερμοθεραπεία. Ως αποτέλεσμα της έκθεσης στο φως, δημιουργούνται ελεύθερες ρίζες οξυγόνου κι έτσι ο όγκος καταστρέφεται λόγω της κυτταροτοξικής επίδρασης. Η φωτοδυναμική θεραπεία εφαρμόζεται για την αντιμετώπιση μικρού μεγέθους μελανωμάτων, με τα έως τώρα δεδομένα να είναι ενθαρρυντικά, παρ' όλο που τα στοιχεία για το μακροπρόθεσμο έλεγχο του όγκου και την πιθανότητα υποτροπής του είναι ασαφή (Kaliki 2017, Yang 2018).

Οι παραπάνω στρατηγικές αφορούν το μελάνωμα του χοριοειδούς, το οποίο είναι και το συνηθέστερο. Στη σπάνια υποπερίπτωση του μελανώματος ίριδας επιστρατεύονται χειρουργικές μέθοδοι, και η κατάλληλη μέθοδος επιλέγεται ανάλογα με το ποιες ανατομικές δομές πλήττονται. Έτσι, δύναται ν' αφαιρεθεί τμήμα της ίριδας (μερική ιριδεκτομή), τμήμα της ίριδας και του δοκιδωτού πλέγματος ή ακόμα και τμήμα της ίριδας και του ακτινωτού σώματος. Η βραχυθεραπεία και η ακτινοβολία δέσμης πρωτονίων εφαρμόζονται σε περιπτώσεις που δεν είναι αποδοτικές οι χειρουργικές οδοί, ενώ η εξόρυξη αποτελεί λύση για μεγάλου μεγέθους, καθώς και για διάχυτα μελανώματα (Kaliki 2017). Στο σημείο αυτό ολοκληρώνεται η ανασκόπηση των συμβατικών μεθόδων.

Προχωρώντας σε νεότερες μεθόδους, μια ιδιαίτερα αξιόλογη και υποσχόμενη στοχευμένη προσέγγιση αποτελεί το επί του παρόντος υπό δοκιμή φάρμακο AU-011. Το εν λόγω φάρμακο αποτελείται ουσιαστικά από νανοσωματίδια, τα οποία είναι σχεδιασμένα με πρότυπο τα ιικά σωματίδια του ιού των ανθρωπίνων θηλωμάτων (HPV). Τα νανοσωματίδια είναι συζευγμένα με μια φωτοευαίσθητη χρωστική και έχουν την ιδιότητα να προσδένονται μοναδικά στις πρωτεογλυκάνες θειϊκής ηπαράνης που υπερεκφράζονται στα κύτταρα του μελανώματος. Όταν ο οφθαλμός, στον οποίο έχει χορηγηθεί το φάρμακο και συμβεί η ανωτέρω πρόσδεση, εκτεθεί σε υπέρυθρο φως, τότε ασκείται η κυτταροτοξική επίδραση του φαρμάκου και εξαλείφονται τα καρκινικά κύτταρα. Η αξία της όλης μεθόδου έγκειται στην επιλεκτικότητα του φαρμάκου να οδηγεί σε θάνατο αποκλειστικά τα κύτταρα του μελανώματος, με αποτέλεσμα να ελαχιστοποιείται η βλάβη στους παρακείμενους υγιείς ιστούς (Kaliki 2017, Yang 2018, Schefler 2019a, Lambert-Cheatham 2021).

Η τελευταία έκφανση της αντιμετώπισης του μελανώματος που θ' αναφερθεί σ' αυτήν την παράγραφο είναι η ανοσοθεραπεία. Ειδικότερα, έχει μελετηθεί η επίδραση των αναστολέων σημείων ελέγχου του ανοσοποιητικού και συγκεκριμένα τα μονοκλωνικά αντισώματα nivolumab, pembrolizumab και atezolizumab έναντι του αναστολέα PD-1 ή του προσδέτη του PD-L1, καθώς και το επίσης μονοκλωνικό αντίσωμα ipilimumab έναντι του αναστολέα CTLA-4. Η επίδραση αυτών των αναστολέων στους ασθενείς δεν θεωρήθηκε ιδιαίτερα σημαντική. Ένα αξιοσημείωτο και πρόσφατο εύρημα είναι ότι στους όγκους του μελανώματος εκφράζεται σε υψηλά επίπεδα – υψηλότερα από αυτά των PD-1 και CTLA-4 – ένας άλλος αναστολέας, ο LAG3, επομένως θα μπορούσαν οι μελέτες να σχεδιαστούν με γνώμονα αυτό το δεδομένο (Scheffler 2019a, Lambert-Cheatham 2021). Άλλες μορφές ανοσοθεραπείας που μελετώνται είναι ο εμβολιασμός με δενδριτικά κύτταρα φέροντα αυτόλογο RNA του όγκου και η IMCgp100, ένα φάρμακο τύπου ImmTAC (Immune-mobilizing monoclonal TCRs Against Cancer), το οποίο στοχεύει ένα αντιγόνο του μελανώματος, τη γλυκοπρωτεΐνη 100 (gp100) (Kaliki 2017, Lambert-Cheatham 2021). Περαιτέρω θεραπευτικές κατευθύνσεις θ' αναλυθούν στο ειδικό μέρος της εργασίας.

## 2. ΣΚΟΠΟΣ

Η παρούσα βιβλιογραφική μελέτη αποσκοπεί κατ' αρχάς στην ανάδειξη των στοιχείων που διαμορφώνουν την έως σήμερα υπάρχουσα εικόνα αναφορικά με το γενετικό υπόβαθρο του οφθαλμικού καρκίνου του μελανώματος χοριοειδούς. Σ' ένα επόμενο στάδιο, η μελέτη αποβλέπει στη συσχέτιση της γενετικής αυτού του καρκίνου με τους πυλώνες της πρόγνωσης και της θεραπείας. Στην προσπάθεια αυτή, διυλίζει πληθώρα αναφορών και στοιχείων, η συντριπτική πλειοψηφία των οποίων προέρχεται από πολύ πρόσφατες μελέτες. Με άλλα λόγια, η έρευνα επί του θέματος βρίσκεται επί του παρόντος σ' ένα μάλλον πρώιμο στάδιο.

### 3. ΕΙΔΙΚΟ ΜΕΡΟΣ – Γενετική μελανώματος χοριοειδούς

Ο οφθαλμικός καρκίνος του μελανώματος χοριοειδούς φαίνεται πως διαθέτει ένα αξιόλογο γενετικό υπόβαθρο, το οποίο προσδιορίζεται με βάση την ανίχνευση δύο ειδών αλλαγών, χρωμοσωμικών ανωμαλιών και μεταλλάξεων σε γονίδια-κλειδιά. Παρακάτω θα γίνει μια περιγραφή των αλλαγών αυτών κι εν συνεχεία θ' αναφερθεί ο προγνωστικός χαρακτήρας της εκάστοτε αλλαγής. Με δεδομένα τα στοιχεία περί πρόγνωσης θα γίνει ακολούθως απόπειρα προσέγγισης της εξέλιξης του μελανώματος από τη σκοπιά της γενετικής. Τέλος, θ' αναφερθούν συσχετίσεις γενετικής και θεραπείας, δηλαδή οι προσπάθειες εφαρμογής στη θεραπεία των αποκτηθεισών γνώσεων περί γενετικής του εν λόγω καρκίνου. Να σημειωθεί πως όσα θ' αναφερθούν στο εξής υπό τον όρο «μελάνωμα» θ' αφορούν κυρίως το μελάνωμα του χοριοειδούς χιτώνα και του ακτινωτού σώματος. Στην περίπτωση που η κακοήθεια θ' αφορά αποκλειστικά την ίριδα, τότε θα χρησιμοποιείται ο όρος «μελάνωμα ίριδας».

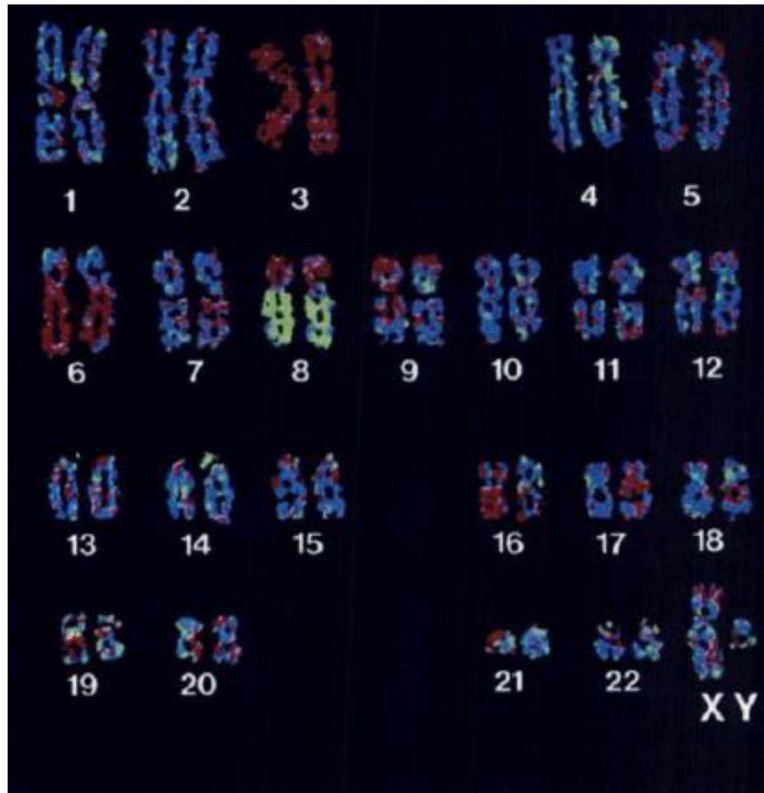
#### 3.1 Χρωμοσωμικές ανωμαλίες

Οι πρώιμες μελέτες που προσπάθησαν ν' ανακαλύψουν το γενετικό υπόβαθρο του μελανώματος ήταν σχεδόν στο σύνολό τους κυτταρογενετικές. Εν αντιθέσει με άλλους στερεούς όγκους, βρέθηκε πως το μελάνωμα συνοδεύεται κυρίως από την παρουσία σχετικά λίγων και χαρακτηριστικών χρωμοσωμικών ανωμαλιών. Υπό αυτήν την έννοια, στο μελάνωμα έχουν ταυτοποιηθεί αλλαγές σε όλα τα χρωμοσώματα, όμως η στατιστικά ασήμαντη συχνότητα των περισσότερων καθιστά συνεπή και χαρακτηριστική μια ολιγομελή ομάδα αλλαγών (Εικόνα 8) (Doherty 2018). Στο σημείο αυτό να σημειωθεί πως η κατάσταση της χρωμοσωμικής αστάθειας (Chromosomal instability/CIN), ενός ορόσημου του καρκίνου, χαρακτηρίζεται από απώλεια (loss) ή κέρδος (gain) αντιγράφων ολόκληρων χρωμοσωμάτων ή τμημάτων αυτών, καθώς και από πληθώρα δομικών χρωμοσωμικών αλλαγών (Wei 2016).

Κατ' αρχάς, τα χρωμοσώματα που υφίστανται συχνότερα αλλαγές στο μελάνωμα είναι το 1, το 3, το 6 και το 8. Η συχνότερη χρωμοσωμική ανωμαλία που ανιχνεύεται στο μελάνωμα – συγκεκριμένα σ' ένα ποσοστό 40-50% – είναι η μονοσωμία 3 ή M3, δηλαδή η απώλεια του ενός αντιγράφου του χρωμοσώματος 3 (Doherty 2018, Grisanti 2018). Μια επίσης χαρακτηριστική αλλαγή

αποτελεί το κέρδος του μεγάλου βραχίονα του χρωμοσώματος 8 ή 8q+, το οποίο δύναται να προκύψει κυριότερα είτε μέσω σχηματισμού του ισοχρωμοσώματος 8q ή i(8q), αλλά είτε μέσω της τρισωμίας 8. Ως προς το ισοχρωμόσωμα, αυτό προκύπτει κατόπιν ταυτόχρονης απώλειας του μικρού (p) και κέρδους του μεγάλου (q) βραχίονα. Ένα αρκετά υψηλό ποσοστό μελανωμάτων (45%) – κατά κύριο λόγο μελανώματα του ακτινωτού σώματος – παρουσιάζει ταυτόχρονα και τις δύο αλλαγές (M3 + i(8q)) (Damato 2011, Kaliki 2015, Doherty 2018). Επίσης, κέρδη του μικρού βραχίονα του χρωμοσώματος 6 ή 6p+, αλλά και ελλείμματα ή απώλεια του μικρού βραχίονα του χρωμοσώματος 1 ή 1p- ανιχνεύθηκαν σε κατά προσέγγιση 40% και 25% των μελανωμάτων αντίστοιχα. Με την ανάπτυξη μεθοδολογιών μεγαλύτερης διακριτικής ικανότητας, ειδικότερα του πολλαπλού φθορίζοντος in situ υβριδισμού ή MFISH (Multiple Fluorescence In Situ Hybridization) και του συγκριτικού γονιδιωματικού υβριδισμού με μικροσυστοιχίες ή aCGH (array Comparative Genomic Hybridization), έγινε εφικτή η ταυτοποίηση περισσότερο δυσδιάκριτων ελλειμμάτων του μεγάλου βραχίονα του χρωμοσώματος 6. Ως αποτέλεσμα, η αθροιστική συχνότητα των αλλαγών που επηρεάζουν το εν λόγω χρωμόσωμα κυμαίνεται μεταξύ 60-70%, γεγονός που το καθιστά το περισσότερο τροποποιημένο στο μελάνωμα. Σ' ένα 10-20% των όγκων παρατηρούνται αλλαγές στα χρωμοσώματα 9, 10 και 11, ενώ ελλείμματα του χρωμοσωμικού βραχίονα 16q και κέρδος του χρωμοσώματος 21 σχετίζονται με τη μονοσωμία 3 και το ισοχρωμόσωμα i(8q) (Doherty 2018).

Σε ό,τι αφορά στο μελάνωμα ίριδας, παρά το μικρό αριθμό των μελετών, τα έως τώρα δεδομένα υποδηλώνουν πως αυτή η υποκατηγορία μελανώματος αποτελεί ενδιάμεσο στάδιο μεταξύ μελανώματος χοριοειδούς-ακτινωτού και δερματικού μελανώματος. Κι αυτό διότι παρουσιάζουν κοινές χρωμοσωμικές ανωμαλίες και με τις δύο προαναφερθέντες τύπους μελανώματος. Πιο συγκεκριμένα, φέρουν ελλείμματα του βραχίονα 1p, M3 και αλλαγές στο χρωμόσωμα 6, όπως συμβαίνει στο ενδοφθάλμιο μελάνωμα, αλλά και αλλαγές στο βραχίονα 9p και ανακατατάξεις στο χρωμόσωμα 18, όπως συμβαίνει στο δερματικό μελάνωμα (Doherty 2018).



Εικόνα 8: Καρυότυπος ενός ατόμου με μελάνωμα, όπως προέκυψε κατόπιν CGH και φθορισμού. Τα χρώματα που λαμβάνουν οι διάφορες χρωμοσωμικές περιοχές σημαίνουν υπερέκφραση (πράσινο), ίση έκφραση (μπλε) ή υποέκφραση (κόκκινο) συγκριτικά με ένα φυσιολογικό καρυότυπο – καρυότυπο αναφοράς. Το άτομο φέρει μεταξύ άλλων μονοσωμία 3, γι' αυτό και τα αντίστοιχα χρωμοσώματα έχουν την ανάλογη χρώση. Άλλες ανωμαλίες συνήθεις στο μελάνωμα, το κέρδος 8q και τα ελλείμματα 6q και 8p, αφορούν και την εν λόγω περίπτωση (Spreicher 1994).

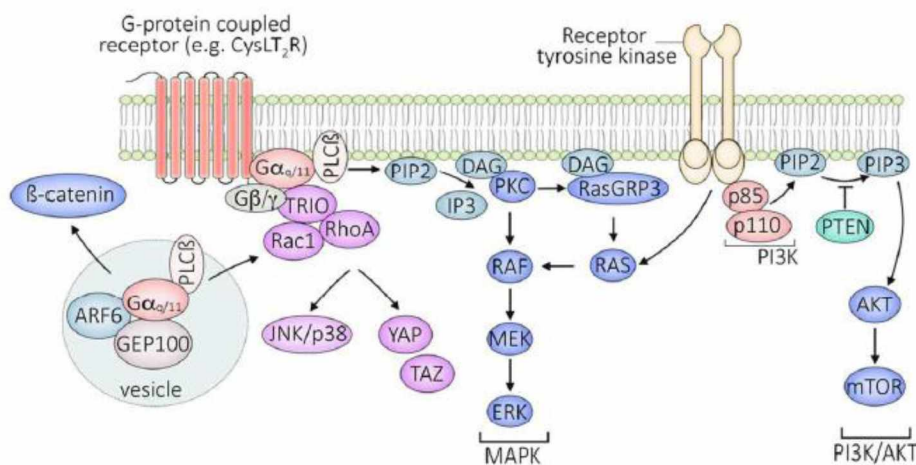
## 3.2 Γονίδια-κλειδιά

### 3.2.1 GNAQ & GNA11

Σχεδόν στο σύνολο των μελανωμάτων, σε ποσοστό 80-90% παρουσιάζονται μεταλλάξεις στα παράλογα γονίδια GNAQ και GNA11, τα οποία εδράζονται στις γενετικούς τόπους 9q21.2 και 19p13.3 αντίστοιχα (Doherty 2018, Lambert-Cheatham 2021). Αυτά τα γονίδια κωδικοποιούν υπομονάδες άλφα/α G-πρωτεΐνης. Συγκεκριμένα, τα ακρωνύμια αναλύονται ως Guanine Nucleotide-binding protein subunit Alpha Q (υπομονάδα  $\alpha_q$  πρωτεΐνης προσδενόμενης σε νουκλεοτίδια γουανίνης) στην περίπτωση του GNAQ και Guanine Nucleotide-binding protein subunit Alpha 11 (υπομονάδα  $\alpha_{11}$  πρωτεΐνης προσδενόμενης σε νουκλεοτίδια γουανίνης) στην περίπτωση του GNA11. Τα παραπάνω πρωτεϊνικά μόρια είναι γνωστά και ως G protein subunit alpha Q και 11 αντίστοιχα (Doherty 2018, Smit 2020, Lambert-Cheatham 2021).



Οι G-πρωτεΐνες αποτελούνται από τρεις υπομονάδες, την  $\alpha$ , τη  $\beta$  και τη  $\gamma$ . Οι  $G_{\alpha_q}$  και  $G_{\alpha_{11}}$  είναι  $\alpha$  υπομονάδες, συνδέονται με ποικίλα σηματοδοτικά μονοπάτια (Εικόνα 9) και βρίσκονται σε ανενεργή κατάσταση για όσο χρονικό διάστημα είναι συνδεδεμένες με GDP. Όταν ο CYSLTR2 (Cysteinyl Leukotriene Receptor 2), ένας GPCR (υποδοχέας συζευγμένος με G-πρωτεΐνη) ευρισκόμενος στην κυτταρική επιφάνεια ενεργοποιηθεί κατόπιν πρόσδεσης λευκοτριενίων, επάγει την ενεργοποίηση της G-πρωτεΐνης, αφού καθιστά ικανή την  $\alpha$  υπομονάδα ν' ανταλλάξει GDP για GTP (Doherty 2018, Croce 2019, Smit 2020). Η σύνδεση με GTP απελευθερώνει το σύμπλεγμα  $\beta$ - $\gamma$ , κι έτσι αυτό δύναται να ενεργοποιήσει πληθώρα καθοδικών τελεστών, όπως τη φωσφολιπάση B4 ή PLCB4, καθώς και τον παράγοντα ADP-ριβοζυλίωσης 6 ή ARF6 (Doherty 2018, Smit 2020). Η ενεργοποίηση της PLCB4 επάγει την αύξηση των επιπέδων των  $Ca^{2+}$  στο κυτταρόπλασμα, με αποτέλεσμα να ενεργοποιούνται μονοπάτια που υπόκεινται σε ρύθμιση απ' το ασβέστιο. Επίσης, η PLCB4 μέσω του καθοδικού τελεστή RasGRP3 ενεργοποιεί τα μονοπάτια MAPK και Akt/mTOR, τα οποία σχετίζονται με την αύξηση και τον πολλαπλασιασμό του κυττάρου. Η ενεργοποίηση του ARF6 οδηγεί σε αρκετές διεργασίες, μεταξύ άλλων στην απελευθέρωση της  $\beta$ -κατενίνης από το κυτταρόπλασμα στον πυρήνα, καθώς και στην ενεργοποίηση του γονιδίου YAP1 που αποτελεί μέρος του μονοπατιού Hippo και είναι κρίσιμο επίσης για την κυτταρική αύξηση (Smit 2020).



Εικόνα 9: Τα σηματοδοτικά μονοπάτια καθοδικά των  $\alpha$  υπομονάδων  $G_{\alpha_q}$  και  $G_{\alpha_{11}}$  (Park 2018).

Θα πρέπει να σημειωθεί ότι οι μεταλλάξεις που υφίστανται τα GNAQ και GNA11 είναι ενεργοποιητικές, με άλλα λόγια καθιστούν διαρκώς ενεργές τις G-πρωτεΐνες και κατ' επέκταση τα καθοδικά σηματοδοτικά μονοπάτια. Επίσης, σημαντικό είναι πως δεν συνυπάρχουν μεταλλάξεις αυτών των δύο παράλογων γονιδίων, με άλλα λόγια οι μεταλλάξεις των GNAQ και GNA11 είναι αμοιβαία αποκλειόμενες. Τα κωδικόνια που πλήττονται είναι πρωτίστως το 209, το οποίο φυσιολογικά κωδικοποιεί γλουταμίνη και συνηθέστερα μεταλλάσσεται έτσι ώστε να κωδικοποιεί λευκίνη ή

προλίνη –, καθώς και δευτερευόντως το 183, το οποίο φυσιολογικά κωδικοποιεί αργινίνη και η μετάλλαξη του το οδηγεί στην κωδικοποίηση γλουταμίνης. Και τα δύο κατάλοιπα (Gln209, Arg183) είναι απαραίτητα για την ενεργότητα GTPάσης της άλφα υπομονάδας. Κατά συνέπεια, παρεμπόδιση αυτής της λειτουργίας των άλφα υπομονάδων  $G_{\alpha q}/G_{\alpha 11}$ , καθιστά ογκογόνο τη δράση τους (Doherty 2018, Smit 2020).

Στις συγκριτικά πολύ λιγότερες περιπτώσεις μελανωμάτων που δεν φέρουν μεταλλάξεις στα γονίδια *GNAQ* και *GNA11*, αυτά φέρουν μεταλλάξεις στα γονίδια που κωδικοποιούν προαναφερθέντα μέλη του ίδιου σηματοδοτικού καταρράκτη, δηλαδή σε αυτά που κωδικοποιούν τον υποδοχέα *CYSLTR2* και τον τελεστή *PLCB4* (Smit 2020, Lambert-Cheatham 2021). Υπό φυσιολογικές συνθήκες, ο υποδοχέας ενεργοποιείται μετά από σύνδεση του κατάλληλου προσδέτη. Στην περίπτωση της μετάλλαξης, ο υποδοχέας παραμένει ενεργός ακόμα κι έπειτα από αποσύνδεση του προσδέτη, ώστε να επάγει την ενεργοποίηση των άλφα υπομονάδων και κατ' επέκταση τα συνδεόμενα σηματοδοτικά μονοπάτια. Το γεγονός αυτό επιβεβαιώνει την αναγκαιότητα της ανώμαλης  $G_{\alpha q/11}$  σηματοδότησης για την ανάπτυξη του μελανώματος (Smit 2020).

### 3.2.2 *BAP1*

Ένα επίσης πολύ σημαντικό γονίδιο στο μελάνωμα είναι το *BAP1* (BRCA1-Associated Protein 1 ή συνδεδεμένη με το BRCA-1 πρωτεΐνη 1). Το συγκεκριμένο γονίδιο εδράζεται στο γενετικό τόπο 3p21.1, είναι ογκοκατασταλτικό και κωδικοποιεί ένα ένζυμο απο-ουβικουιτίνωσης (DUB-Deubiquitinating Enzyme), η λειτουργία του οποίου είναι κρίσιμη για τη ρύθμιση της σηματοδότησης της Ub (ουβικουιτίνης), καθώς την αφαιρεί από τις πρωτεΐνες (Doherty 2018, Grisanti 2018, Smit 2020, Lambert-Cheatham 2021). Το ένζυμο αυτό εντοπίζεται κυρίως στον πυρήνα και αποτελείται από μια αμινοτελική επικράτεια με ενεργότητα ουβικουιτινικής καρβοξυλικής υδρολάσης και μια καρβοξυτελική επικράτεια – σήμα πυρηνικού εντοπισμού (Smit 2020). Οι μεταλλάξεις αυτού του γονιδίου είναι απώλειας λειτουργίας κι έτσι αφαιρούν από την *BAP1* την ικανότητα απο-ουβικουιτίνωσης.

Σε ό,τι αφορά στη λειτουργία της *BAP1*, αρχικά ανιχνεύθηκε λόγω της αλληλεπίδρασής της με την *BRCA1*, ένα επίσης ογκοκατασταλτικό μόριο που εμπλέκεται στην κατευθυνόμενη από ομολογία επιδιόρθωση του DNA (HDR/Homology Directed Repair) (Smit 2020). Μεταγενέστερες έρευνες έδειξαν πως η *BAP1* συμβάλλει στην απόκριση σε βλάβες του DNA, καθώς ρυθμίζει τη δράση

του συμπλόκου BRCA1/BARD1 προσδεδεμένη σ' αυτό. Η αναγκαιότητα της αλληλεπίδρασης μεταξύ της BAP1 και του ανωτέρω συμπλόκου για την επιδιόρθωση του DNA επιβεβαιώνεται από το γεγονός ότι απουσία της BAP1 αυξάνεται η υπερευαισθησία των κυττάρων στην ιονίζουσα ακτινοβολία. Επιπλέον μελέτες έδειξαν πως η BAP1 μεταβαίνει στη χρωματίνη πλησίον των δίκλωνων θραυσμάτων για την επιστράτευση της BRCA1 και της RAD51, διευκολύνοντας έτσι την επιδιόρθωση (Louie 2020). Συνεπώς, η BAP1 ασκεί ένα σημαντικό ρόλο στο συντονισμό των παραπάνω μελών του μονοπατιού DDR κι έτσι συνεισφέρει στη διατήρηση της γονιδιωματικής σταθερότητας (Doherty 2018, Louie 2020). Παρ' όλα αυτά, θα πρέπει να ειπωθεί πως το μικρό φορτίο μεταλλάξεων του μελανώματος συγκριτικά με άλλους καρκίνους υποδηλώνει πως η απώλεια της BAP1 δεν επιδρά δραματικά στη μεταλλαξιγένεση (Smit 2020).

Η βιολογική συνεισφορά της BAP1, όμως, είναι πολυδιάστατη, δεν περιορίζεται στα παραπάνω. Μετέχει στην τροποποίηση της χρωματίνης και πιο συγκεκριμένα, καθώς αφαιρεί τη μονο-Ub από την ιστόνη H2A, αποτρέπει την αποσιώπηση γονιδίων που σχετίζονται με την εμβρυϊκή ανάπτυξη, τη διαφοροποίηση, την αυτο-ανανέωση και την ολοδυναμία (Louie 2020). Επίσης, η BAP1 συμβάλλει στη ρύθμιση του κυτταρικού κύκλου λόγω της ικανότητάς της – μεταξύ άλλων – να απο-ουβικουιτινώνει τον HCF-1 (Host Cell Factor-1), ένα μεταγραφικό ρυθμιστή που η δράση του απαιτείται για τη μετάβαση G1→S. Ο HCF-1 καθιστά ενεργούς τους υποκινητές των γονιδίων των μεταγραφικών παραγόντων E2F. Πλην του κυτταρικού κύκλου, περαιτέρω αλληλεπιδράσεις BAP1 και HCF-1 σε ένα πολυπρωτεϊνικό πλαίσιο συμβάλλουν στη ρύθμιση και του κυτταρικού πολλαπλασιασμού (Louie 2020).

Επιπρόσθετες λειτουργίες της BAP1 αφορούν τον προγραμματισμένο κυτταρικό θάνατο και την ανοσολογική απόκριση. Ως προς τον πρώτο, η BAP1 μεταβαίνει στο ενδοπλασματικό δίκτυο, προκειμένου να προσδεθεί και ν' απο-ουβικουιτινώσει τον υποδοχέα IP3R3, γεγονός που οδηγεί στην απελευθέρωση ασβεστίου στο κυτοσόλιο και τα μιτοχόνδρια κι έτσι στην ενεργοποίηση των αποπτωτικών μονοπατιών (Louie 2020). Ως προς τη ρύθμιση της ανοσολογικής απόκρισης, τέλος, τα έως τώρα δεδομένα δεν μπορούν ν' αποφανθούν για τον ακριβή ρόλο της BAP1, όμως η πρωτεΐνη αυτή έχει σχετιστεί με τη φλεγμονή, τα κύτταρα του ανοσοποιητικού και τα σημεία ελέγχου (Louie 2020).

Πέραν του φάσματος των ρόλων της BAP1, δεν θα πρέπει να παραλειφθεί πως υπάρχει μια παθολογική κατάσταση, το σύνδρομο προδιάθεσης όγκου BAP1 (BAP1 Tumor Predisposition Syndrome ή BAP1-TPDS), το οποίο αυξάνει τον κίνδυνο εμφάνισης μιας σειράς καρκίνων, ανάμεσα

στους οποίους και το μελάνωμα. Το BAP1-TPDS ακολουθεί το αυτοσωμικό επικρατές πρότυπο κληρονομής και η ύπαρξή του δηλώνει πως μια μερίδα των ασθενών με μελάνωμα έχει κληρονομήσει την προδιάθεση για την ανάπτυξη αυτής της κακοήθειας. Μάλιστα, το μελάνωμα που προκύπτει λόγω των εν προκειμένω γαμετικών μεταλλάξεων είναι πιο επιθετικής μορφής από εκείνο που οφείλεται σε σωματικές μεταλλάξεις (Louie 2020, Pilarski 2020). Αξίζει ν' αναφερθεί σ' αυτό το σημείο πως παρομοίως με ό,τι συμβαίνει με το BAP1, έχει περιγραφεί ένα επίσης αυτοσωμικά επικρατώς κληρονομούμενο σύνδρομο προδιάθεσης για μελάνωμα και πιθανώς και άλλες κακοήθειες. Το σύνδρομο αυτό οφείλεται σε γαμετικές μεταλλάξεις του γονιδίου MBD4 (Methyl-CpG Binding Domain Protein 4), το οποίο θεωρείται πως δρα ογκοκατασταλτικά και κωδικοποιεί μια γλυκοζυλάση που συμμετέχει στο μηχανισμό της επιδιόρθωσης μέσω εκτομής βλάβης (Derrien 2021, Lambert-Cheatham 2021).

### 3.2.3 SF3B1

Ένα ποσοστό 10-20% των ασθενών με μελάνωμα φέρει μεταλλάξεις στο γονίδιο SF3B1, το οποίο εδράζεται στο γενετικό τόπο 2q33 και κωδικοποιεί την υπομονάδα 1 του παράγοντα ματίσματος 3B (Splicing Factor 3B subunit 1) (Doherty 2018). Γενικότερα, η απορρύθμιση της διεργασίας του ματίσματος μπορεί να επιφέρει ανάπτυξη καρκίνου. Σωματικές μεταλλάξεις που αφορούν τα συστατικά μέρη του σωματίου ματίσματος, του μεγάλου συμπλόκου που ευθύνεται για την επεξεργασία του πρόδρομου mRNA, έχουν ανιχνευθεί σε αρκετές κακοήθειες, όπως στον καρκίνο του μαστού, του παγκρέατος, αλλά και σε αιματολογικούς καρκίνους. Η πρωτεΐνη που παράγεται στην προκειμένη περίπτωση ευθύνεται για τη σωστή αναγνώριση του σημείου διακλάδωσης κατά το μάτισμα του pre-mRNA (Smit 2020).

Οι μεταλλάξεις του γονιδίου SF3B1 μπορούν να οδηγήσουν σε ανώμαλο μάτισμα και ως προς το μελάνωμα, οδηγούν σ' ανώμαλο μάτισμα στο 3' άκρο των ορίων των εξονίων. Αυτά τα ανώμαλα ματισμένα μετάγραφα μπορούν είτε ν' αποικοδομηθούν μέσω αποδόμησης NMD είτε να μεταφραστούν σε μοναδικές, ανώμαλες πρωτεΐνες (Smit 2020). Στο μελάνωμα τα κυριότερα γονίδια των οποίων τα μετάγραφα υφίστανται διαταραχή κατά τη διαδικασία του ματίσματος είναι το UQCC (ubiquinol-cytochrome c reductase complex chaperone) και το ABCC5 (multidrug resistance-associated protein) (Souto 2019, Smit 2020).

Επιπλέον, να σημειωθεί πως η θέση στην οποία θα υποστεί μετάλλαξη το γονίδιο SF3B1 δεν είναι τυχαία στο μελάνωμα. Πιο συγκεκριμένα, η SF3B1 *απαρτίζεται* από μια αμινοτελική υδρόφιλη επικράτεια κι από μια καρβοξυτελική επικράτεια αποτελούμενη από 22 μη-ταυτόσημες επαναλήψεις HEAT (Huntington, elongation factor 3, protein phosphatase 2A, targets of rapamycin). Σχεδόν στο σύνολό τους τα μελανώματα αναπτύσσουν μεταλλάξεις στην πέμπτη επανάληψη HEAT και ειδικότερα στο κωδικόνιο 625 που αντιστοιχεί σ' ένα κατάλοιπο αργινίνης (Doherty 2018, Smit 2020).

Τέλος, στο μελάνωμα μεταλλάσσονται συγκριτικά σπανιότερα απ' ό,τι το SF3B1 τα γονίδια U2AF1 και SRSF2, των οποίων τα προϊόντα εμπλέκονται στη συναρμολόγηση του σωματίου ματίσματος και των οποίων οι μεταλλάξεις συνεπάγονται την παραγωγή εναλλακτικών μεταγράφων σε αιματολογικές κακοήθειες (Smit 2020).

### 3.2.4 EIF1AX

Το γονίδιο EIF1AX εδράζεται στο γενετικό τόπο Χρ22 και κωδικοποιεί το συνδεδεμένο με το χρωμόσωμα X ευκαρυωτικό παράγοντα έναρξης μετάφρασης 1A (Eukaryotic translation Initiation Factor 1A, X-linked). Μεταλλάξεις αυτού ανιχνεύονται σε κατά προσέγγιση 13% των μελανωμάτων (Doherty, 2018). Το κωδικοποιούμενο πρωτεϊνικό μόριο συμβάλλει στην έναρξη της μετάφρασης στα ευκαρυωτικά κύτταρα. Στη μετάφραση τα ριβοσώματα προσδένονται στο 5' άκρο του mRNA κατά ένα σχετικά ασταθή τρόπο. Η αστάθεια αυτή επιτρέπει τη σάρωση του mRNA για το κωδικόνιο έναρξης. Στη διαδικασία αυτή το ριβόσωμα υποστηρίζεται από πληθώρα ευκαρυωτικών παραγόντων έναρξης, οι οποίοι ακολούθως το σταθεροποιούν, μόλις φτάσει στο κωδικόνιο έναρξης. Στα παραπάνω συμβάλλει και ο παράγοντας EIF1AX. Ειδικότερα, φέρει μια σφαιρική επικράτεια και δύο άμορφες ουρές, την αμινοτελική και την καρβοξυτελική, οι οποίες είναι υπεύθυνες για τη σάρωση του mRNA και τη σωστή αναγνώριση του κωδικονίου έναρξης (Smit 2020).

Στο μελάνωμα οι μεταλλάξεις του EIF1AX απορρυθμίζουν τη μετάφραση και προκύπτουν μόνο στην περιοχή του γονιδίου που κωδικοποιεί την αμινοτελική ουρά της πρωτεΐνης (Doherty 2018, Smit 2020). Η ουρά αυτή συνιστά μια υψηλά συντηρημένη περιοχή στους ευκαρυώτες και οι μεταλλάξεις που επιδρούν σε αυτήν επιδρούν αρνητικά στη σάρωση του mRNA, με αποτέλεσμα να αξιοποιούνται λιγότερο κατάλληλα κωδικόνια έναρξης κι έτσι να τροποποιείται η γονιδιακή έκφραση. Ενδιαφέρον αποτελεί το γεγονός πως, ενώ μεταλλάξεις του EIF1AX έχουν εντοπιστεί και σε άλλους καρκίνους, όπως σε αυτόν του μαστού, του προστάτη, στο αδενοκαρκίνωμα και στο γλοίωμα, σε αυτές

τις περιπτώσεις οι μεταλλάξεις προκύπτουν σε όλο το εύρος του γονιδίου. Αντίθετα, η περίπτωση του μελανώματος αποτελεί εξαίρεση, καθώς οι μεταλλάξεις συμβαίνουν αποκλειστικά στην περιοχή που παρέχει την πληροφορία για το σχηματισμό της αμινοτελικής ουράς. Ο λόγος, βέβαια, αυτής της αποκλειστικότητας δεν έχει αποσαφηνιστεί (Smit 2020). Ακόμα, αξιοσημείωτο είναι πως η συχνότητα των μεταλλάξεων του EIF1AX είναι ιδιαίτερα υψηλή στην περίπτωση του μελανώματος ίριδας (Doherty 2018).

### 3.3 Γενετική και πρόγνωση

Το μελάνωμα αποτελεί, όπως προαναφέρθηκε, εν δυνάμει απειλητικό όγκο για τη ζωή του ασθενούς, καθώς μπορεί να εξαπλωθεί πέραν της πρωτοπαθούς εστίας και να καταστεί μεταστατικό. Τα επίπεδα πρόγνωσης, υπό αυτήν την έννοια, προσδιορίζονται με βάση την ικανότητα του εκάστοτε όγκου να μεθίσταται, αλλά και από το χρόνο που χρειάζεται ο εκάστοτε όγκος για να προβεί στη μετάσταση. Ο χαρακτηρισμός, επομένως, που αφορά την προγνωστική αξία των διάφορων κυτταρογενετικών αλλαγών και των μεταλλάξεων αποδίδεται βάσει των παραπάνω κριτηρίων. Με τις γνώσεις που έχουν αποκτηθεί ως προς την αξία των παραπάνω αλλαγών γίνεται εφικτή η αξιοποίησή τους ως γενετικών βιοδεικτών κι έτσι μπορούν να συνεισφέρουν στον προγνωστικό έλεγχο.

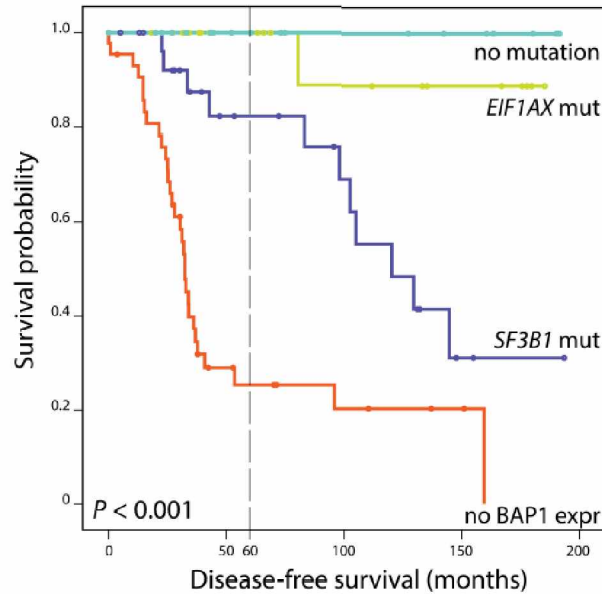
Δύο χρωμοσωμικές ανωμαλίες, οι οποίες έχουν ξεκάθαρη προγνωστική αξία, ώστε να λογίζονται ως γενετικοί βιοδείκτες, είναι η μονοσωμία 3 και το κέρδος 8q. Ως προς τη μονοσωμία 3, η παρουσία της είναι η πλέον δυσμενής, αφού σχετίζεται ισχυρά με την ανάπτυξη μετάστασης (Kaliki 2017, Grisanti 2018, Smit 2020, Lambert-Cheatham 2021). Πιο συγκεκριμένα, τα επίπεδα θνησιμότητας σε βάθος τριετίας παρουσία της μονοσωμίας 3 ανέρχονται σε 50%, ενώ απουσία αυτής είναι μηδενικά (Kaliki 2017). Ως προς το κέρδος 8q, συνοδεύεται επίσης από κακή πρόγνωση, αφού συνδέεται με μειωμένη επιβίωση (Grisanti 2018, Smit 2020, Lambert-Cheatham 2021). Αυτές οι δύο αλλαγές συνδέονται και με δυσμενείς κλινικούς-ιστολογικούς προγνωστικούς παράγοντες, γεγονός που επιβεβαιώνει την υψηλή επικινδυνότητά τους. Ειδικότερα, η παρουσία τους συνοδεύεται από όγκους μεγαλύτερου μεγέθους (διαμέτρου >10mm), αποτελούμενους από επιθηλιοειδή κύτταρα, φέροντες αυξημένο αριθμό αγγειακών βρόχων καθώς και προσβάλλοντες το ακτινωτό σώμα (Kaliki 2017, Doherty 2018). Η επίπτωση στην υγεία του ασθενούς στην περίπτωση που οι δύο αλλαγές παρουσιάζονται ταυτόχρονα είναι βαρύτερη συγκριτικά με τη μεμονωμένη παρουσία μιας εκ των δύο (Kaliki 2017, Doherty 2018).

Είναι ενδιαφέρον πως η πρόγνωση αποκτά διαβαθμίσεις ανάλογα με κάποιες καταστάσεις που αφορούν τις παραπάνω χρωμοσωμικές ανωμαλίες. Πιο συγκεκριμένα, η παρουσία του ισοχρωμοσώματος  $i(8q)$  μπορεί να μην περιορίζεται σ' ένα αντίγραφο, αλλά σε πολλαπλά. Όσο αυξάνεται ο αριθμός των αντιγράφων, τόσο επιδεινώνεται η πρόγνωση και τ' αναμενόμενα επίπεδα επιβίωσης παρουσιάζουν καθοδική τάση. Σε ό,τι αφορά το χρωμόσωμα 3, η παρουσία δύο χρωμοσωμάτων ή δισωμία είναι δείκτης ευνοϊκότερης πρόγνωσης συγκριτικά με τη μονοσωμία, ενώ στις αρκετά σπάνιες περιπτώσεις που προκύπτουν μερικά ελλείμματα στο εν λόγω χρωμόσωμα το επίπεδο της πρόγνωσης βρίσκεται ενδιάμεσα εκείνων που αντιστοιχούν στις προαναφερθείσες χρωμοσωμικές καταστάσεις (Doherty 2018).

Περαιτέρω κυτταρογενετικές αλλαγές με προγνωστική αξία αποτελούν τα ελλείμματα σε  $1p$ ,  $6q$  και  $8p$ , καθώς και το κέρδος  $6p$ . Ως προς τις αλλαγές  $1p-$ ,  $6q-$  και  $8p-$ , θεωρούνται δείκτες με αρνητική προγνωστική χροιά, ενώ η πρόγνωση που αφορά στο  $6p+$  έχει θετικό πρόσημο (Kaliki 2017, Grisanti 2018, Park 2018, Smit 2020, Lambert-Cheatham 2021). Ειδικότερα για το  $6p+$ , το συμπέρασμα ότι συνδέεται με καλή πρόγνωση προκύπτει απ' το ότι στην πλειονότητά τους μελανώματα μ' αυτήν την αλλαγή δεν φέρουν ταυτόχρονα και μονοσωμία 3 (Grisanti 2018).

Σχετικά με τις μεταλλάξεις και την προγνωστική τους αξία, εκείνες που συμβαίνουν στα γονίδια GNAQ και GNA11, παρά το γεγονός ότι ανιχνεύονται στη συντριπτική πλειονότητα των μελανωμάτων, δεν συνεισφέρουν στην πρόγνωση. Ως προς τις μεταλλάξεις των BAP1, SF3B1 και EIF1AX, η παρουσία τους έχει συνδεθεί μ' ένα διαφορετικό επίπεδο κινδύνου για μετάσταση. Έτσι, μεταλλάξεις στο BAP1 συνδέονται με τον πιο επιθετικό φαινότυπο του μελανώματος και υψηλό κίνδυνο μετάστασης, οι μεταλλάξεις στο SF3B1 με ενδιάμεσο κίνδυνο και οι μεταλλάξεις στο EIF1AX με χαμηλό (Εικόνα 10) (Doherty 2018). Οι μεταλλάξεις των SF3B1 και EIF1AX θεωρούνται δείκτες καλύτερης πρόγνωσης, κυρίως λόγω του ότι δεν συνυπάρχουν με τη μονοσωμία 3, με την οποία, αντίθετα, είναι ισχυρά συνδεδεμένες οι μεταλλάξεις του BAP1 (Doherty 2018, Lambert-Cheatham 2021). Ειδικότερα, οι μεταλλάξεις του EIF1AX είναι λιγότερο επιβαρυντικές σε σχέση μ' εκείνες του SF3B1, καθώς δεν συνυπάρχουν με μερικά κέρδη  $8q$ , κάτι που συμβαίνει στην περίπτωση των μεταλλάξεων του SF3B1. Μάλιστα, το γεγονός της καλοήθους φύσης των περισσότερων μελανωμάτων ίριδας μπορεί να συσχετιστεί με την αυξημένη σε αυτά συχνότητα των λιγότερο επιβαρυντικών μεταλλάξεων στο γονίδιο EIF1AX (Doherty 2018). Ως προς τις μεταλλάξεις του SF3B1, αυτές είναι παρούσες περίπου στο 80% των μεταστατικών μελανωμάτων. Εκείνο το στοιχείο που διαφοροποιεί το βαθμό επικινδυνότητας των συγκεκριμένων αλλαγών από εκείνες του BAP1 είναι ότι επάγουν την ανάπτυξη μετάστασης σ' ένα πιο όψιμο χρονικό σημείο, με άλλα λόγια η

εμφάνισή της επιβραδύνεται συγκριτικά με ό,τι συμβαίνει με τις μεταλλάξεις του γονιδίου BAP1 (Smit 2020).

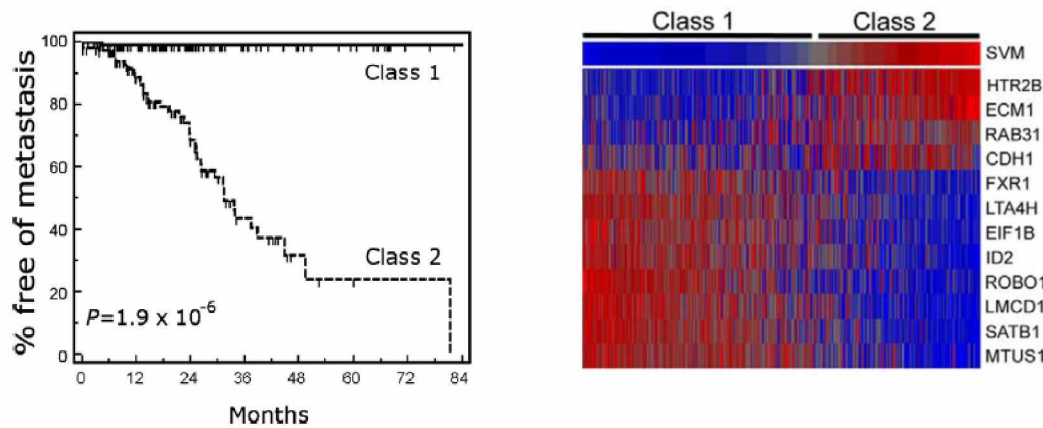


Εικόνα 10: Καμπύλη Kaplan-Meier που δείχνει την επίδραση των μεταλλάξεων των γονιδίων BAP1, SF3B1 και EIF1AX στα επίπεδα της – εξαρτώμενης απ’ την ανάπτυξη μετάστασης – επιβίωσης (Survival probability) (Smit 2020).

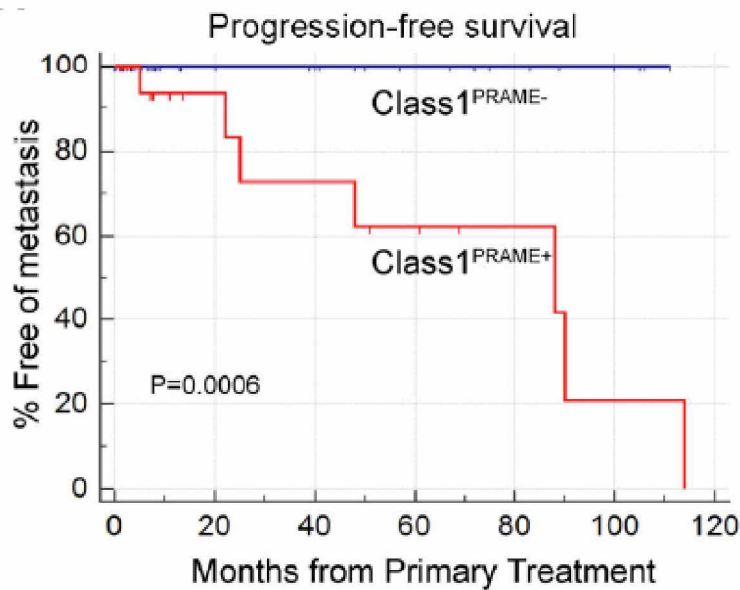
Εκτός των παραπάνω, υπάρχουν και ελάχιστονο σημασίας γενετικά στοιχεία που σχετίζονται με την πρόγνωση. Ειδικότερα, αυξημένη έκφραση του ογκογονιδίου DDEF1, το οποίο κωδικοποιεί τον παράγοντα ενίσχυσης ανάπτυξης και διαφοροποίησης 1 (development and differentiation enhancing factor 1), συνδέεται με μελανώματα που φέρουν υψηλό κίνδυνο για μετάσταση. Ο DDEF1 ρυθμίζει την αναδιαμόρφωση του κυτταροσκελετού, η οποία αποτελεί προϋπόθεση για την κινητικότητα του κυττάρου. Υπερέκφραση του παράγοντα συνεπάγεται αυξημένη κινητικότητα των κυττάρων (Smit 2020). Ακόμα, η έκφραση ενός μακρού μη κωδικού RNA, του PVT1 (Plasmacytoma Variant Translocation 1) συνδέεται με την πρόγνωση. Πιο συγκεκριμένα, το εν λόγω lncRNA έχει ογκογόνο δράση σε πληθώρα καρκίνων και ως προς το μελάνωμα, επάγει τον κυτταρικό πολλαπλασιασμό, την πρόοδο του κυτταρικού κύκλου και τη μετανάστευση των μελανοκυττάρων (Xu 2017, Smit 2020). Επίσης, η ογκογόνος λειτουργία του δεικνύεται κι απ’ το γεγονός ότι δύναται ν’ αναστείλει την έκφραση ογκοκατασταλτικών miRNAs, προσδεδεμένο βάσει συμπληρωματικότητας σ’ αυτά. Ως προς το μελάνωμα, αυξημένη έκφρασή του PVT1 αποτελεί δείκτη κακής πρόγνωσης, αφού συνδέεται με άλλους μη-γενετικούς δείκτες ίδιου προγνωστικού προσήμου και ειδικότερα με όγκους αποτελούμενους από επιθηλιοειδή κυτταρικό τύπο, καθώς και με εξοφθάλμια επέκταση (Xu 2017).



Κλείνοντας την ενότητα της συσχέτισης γενετικής-πρόγνωσης, να σημειωθεί πως μια εφαρμοζόμενη μέθοδο προγνωστικού ελέγχου υψηλής ακρίβειας στο μελάνωμα αποτελεί η ανάγνωση του προφίλ γονιδιακής έκφρασης ή GEP (Gene Expression Profile). Αυτή η τεχνική έχει την ιδιότητα ν' ανιχνεύει ταχέως την αυξημένη ή μειωμένη έκφραση μιας ομάδας 15 γονιδίων (Onken 2010, Schopper 2016). Το αποτέλεσμα της διενέργειας της εξέτασης κατατάσσει τον ασθενή σε μία από τρεις διακριτές τάξεις, οι οποίες αποτυπώνουν τη σοβαρότητα του εκάστοτε μελανώματος (αρχικά διακρίνονταν δύο ομάδες, Εικόνα 11α). Έτσι, η τάξη 1a περιλαμβάνει ασθενείς με χαμηλό κίνδυνο για μετάσταση (2% σε βάθος πενταετίας), η τάξη 1b με ενδιάμεσο κίνδυνο (21%) και η τάξη 2 με υψηλό κίνδυνο (72%) (Schopper 2016). Από τα 15 μελετώμενα γονίδια, τα επίπεδα έκφρασης των 12 παρουσιάζουν διαφοροποίηση μεταξύ των τριών τάξεων, ενώ τα υπόλοιπα 3 (MRPS21, RBM23, SAP130) παρουσιάζουν σταθερή έκφραση στο μελάνωμα. Τα γονίδια HTR2B, ECM1, RAB31 και CDH1 παρουσιάζουν αυξημένη έκφραση σε ασθενείς τάξης 1a και 1b, ενώ τα γονίδια FXR1, LTA4H, EIF1B, ID2, ROBO1, LMCD1, SATB1, MTUS1 παρουσιάζουν αυξημένη έκφραση σε ασθενείς τάξης 2 (Εικόνα 11β) (Onken 2010). Επιπλέον, ειδοποιό διαφορά μεταξύ των τάξεων 1a και 1b αποτελεί το γεγονός ότι η έκφραση των γονιδίων RAB31 και CDH1 είναι υψηλότερη στην περίπτωση της τάξης 1b (Field 2016). Μια εναλλακτική στρωματοποίηση των ασθενών τάξης 1 μπορεί να προκύψει με βάση την έκφραση του αντιγόνου PRAME (PReferentially expressed Antigen in MElanoma). Αυτό το αντιγόνο χαρακτηρίζεται ως ογκο-συνδεδεμένο, καθώς εκφράζεται σε πληθώρα καρκίνων, για τους οποίους αποτελεί δείκτη κακής πρόγνωσης. Το PRAME εκφράζεται και στο μελάνωμα και ειδικότερα, η έκφρασή του σε ασθενείς τάξης 1 συνδέεται με αυξημένο κίνδυνο ανάπτυξης μετάστασης (Εικόνα 12). Σε βάθος πενταετίας η πιθανότητα μετάστασης για ασθενείς τάξης 1<sup>PRAME-</sup> είναι μηδενική, για τάξης 1<sup>PRAME+</sup> ίση με 38% και για τάξης 2 ίση με 71% (Field 2016, Scheffler 2019b, Lambert-Cheatham 2021). Συμπληρωματικά και μόνο, ν' αναφερθεί ότι άλλες εφαρμόσιμες τεχνικές στον προγνωστικό έλεγχο αποτελούν κυρίως ο FISH, ο aCGH, καθώς και η MLPA (Multiplex Ligation-dependent Probe Amplification). Σκοπός αυτών είναι η εύρεση των χρωμοσωμικών ανωμαλιών-βιοδεικτών (Schopper 2016).



Εικόνα 11: Αρχικά οι ασθενείς διακρίνονταν σε δύο ομάδες (1,2) βάσει κινδύνου ανάπτυξης μετάστασης. Σ' επόμενο στάδιο έγινε η περαιτέρω υποδιαίρεση της ομάδας 1 σε 1a και 1b. α) Αριστερά η καμπύλη Kaplan Meier συγκρίνει τα επίπεδα επιβίωσης άνευ μετάστασης (% free of metastasis) μεταξύ των δύο τάξεων ασθενών. β) Δεξιά αποτυπώνεται σε θερμικό χάρτη η διαφορετική έκφραση των 12 γονιδίων του προγνωστικού ελέγχου μεταξύ των δύο τάξεων (Αμφότερες από Onken 2010)



Εικόνα 12: Καμπύλη Kaplan Meier, η οποία συγκρίνει τα επίπεδα επιβίωσης άνευ μετάστασης (% Free of metastasis) μεταξύ ασθενών τάξης 1 που εκφράζουν το αντιγόνο PRAME ( $Class1^{PRAME+}$ ) και ασθενών τάξης 1 που δεν το εκφράζουν ( $Class1^{PRAME-}$ ) (Field 2016).

### 3.4 Η γενετική πορεία του μελανώματος

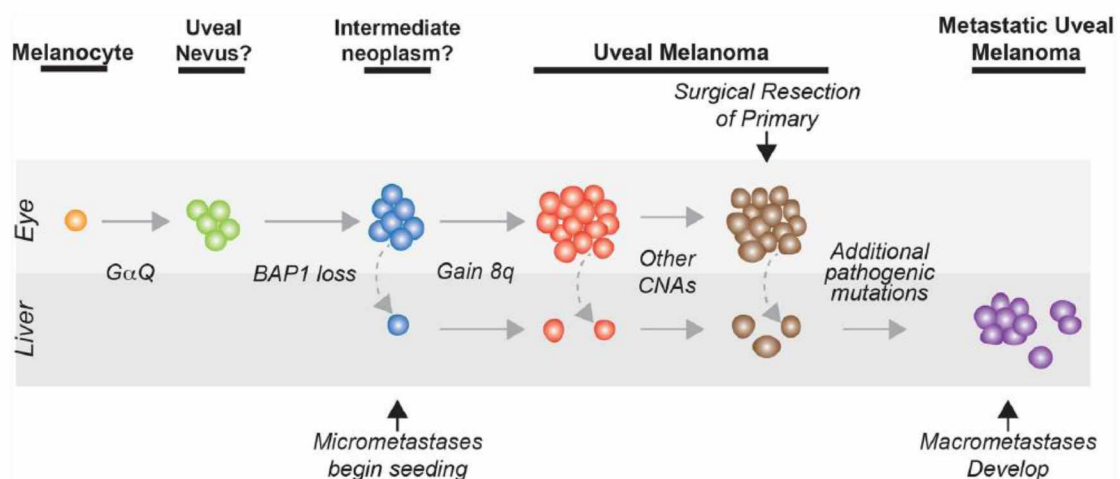
Κατόπιν ανίχνευσης των σημαντικών μεταλλάξεων στο μελάνωμα, αλλά και της προγνωστικής τους αξίας, έχουν γίνει προσπάθειες για τη διαμόρφωση ενός αδρού μοντέλου που να απεικονίζει την εξέλιξη του μελανώματος από τη σκοπιά της γενετικής. Ένα πρώιμο – αν όχι το εναρκτήριο – γεγονός στο μελάνωμα αποτελεί η μετάλλαξη σ' ένα εκ των γονιδίων GNAQ και GNA11. Αυτό υποστηρίζεται απ' το ότι τέτοιες μεταλλάξεις ανιχνεύονται τόσο σε χοριοειδικούς σπίλους, οι οποίοι είναι καλοήθεις και αποτελούν προγενέστερες καταστάσεις του μελανώματος, όσο και στο σύνολο των υπόλοιπων σταδίων της εξέλιξης του μελανώματος (Doherty 2018, Shain 2019, Lambert-Cheatham 2021). Σε πληθώρα καρκίνων η αύξηση της έκφρασης του μονοπατιού MAPK αποτελεί ένα γεγονός νωρίς κατά την εξέλιξή τους κι εν προκειμένω, οι μεταλλάξεις ενεργοποιητικού χαρακτήρα των δύο γονιδίων επηρεάζουν καθοδικά το μονοπάτι MAPK, απορρυθμίζοντάς το, όπως προαναφέρθηκε, κάτι που ενισχύει τη θεώρηση των μεταλλάξεων αυτών ως πρώιμων (Doherty 2018). Οι παραπάνω αλλαγές έχει προταθεί πως οδηγούν στο σχηματισμό σπίλων ευρύτερα στον αγγειώδη χιτώνα. Σε κάθε περίπτωση δεν συνεπάγονται, κακοήθη εξαλλαγή κι έτσι οι μεταλλάξεις στα GNAQ και GNA11 είναι ανεπαρκείς για την επαγωγή αυτής της δυσμενούς εξέλιξης. Αυτό σημαίνει πως απαιτούνται περαιτέρω αλλαγές στο γενετικό υλικό (Doherty 2018, Smit 2020, Lambert-Cheatham 2021).

Δευτερεύουσες μεταλλάξεις θεωρούνται εκείνες που συμβαίνουν στα γονίδια BAP1, SF3B1 και EIF1AX (Doherty 2018, Shain 2019, Smit 2020, Lambert-Cheatham 2021, Vergara 2021). Όπως ειπώθηκε στην προηγούμενη ενότητα, οι μεταλλάξεις αυτές σχετίζονται με διαφορετικές χρωμοσωμικές ανωμαλίες, με αποτέλεσμα ο καταρράκτης των γενετικών γεγονότων να τροποποιείται ανάλογα με τη δευτερεύουσα μετάλλαξη. Να σημειωθεί εξ' αρχής πως οι έως τώρα υπάρχουσες στη βιβλιογραφία πληροφορίες δεν έχουν προσδιορίσει ακριβώς το πότε συμβαίνει κάθε αλλαγή (την αλληλουχία τους), οπότε ό,τι θ' ακολουθήσει διατυπώνεται μ' επιφύλαξη.

Στην περίπτωση που δευτερεύουσα μετάλλαξη είναι η BAP1 (Εικόνα 13) συνυπάρχει η μονοσωμία 3. Μάλιστα, η μετάλλαξη θεωρείται ότι έπεται της μονοσωμίας (Doherty 2018). Το αποτέλεσμα της μετάλλαξης πιθανώς είναι ο σχηματισμός ενός ενδιάμεσου νεοπλάσματος. Ακολουθως, εμφανίζεται το κέρδος στο μεγάλο βραχίονα του χρωμοσώματος 8 ή 8q+, με την προσθήκη αυτής της ανωμαλίας να οδηγεί στην εδραίωση του όγκου του μελανώματος. Επιπρόσθετες αριθμητικές χρωμοσωμικές ανωμαλίες, όπως 8p- και 6q- οδηγούν σε περαιτέρω κακοήθη φαινότυπο, και εν συνεχεία, υπό την επίδραση επιπλέον τριτευουσών μεταλλάξεων ο όγκος καθίσταται ικανός να

εξαπλωθεί στο ήπαρ μεταστατικά (Shain 2019). Τέτοιες τριτεύουσες μεταλλάξεις φαίνεται πως προκύπτουν – μεταξύ άλλων – στα γονίδια PBRM1 και EZH2, τα οποία κωδικοποιούν παράγοντες αναδιαμόρφωσης της χρωματίνης, αλλά και στο γονίδιο CDKN2A (Shain 2019, Vergara 2021). Να σημειωθεί, ακόμα, πως γενικά κατά τη μετάβαση από πρωτοπαθές σε μεταστατικό μελάνωμα (όχι απαραίτητα στην περίπτωση των BAP1 μεταλλάξεων) αυξάνονται τα αντίγραφα του 8q (πέραν του 8q+ που αναφέρθηκε παραπάνω), γεγονός που συνεισφέρει δυσμενώς στην εξέλιξη του μελανώματος (Shain 2019). Κάτι που δεν θα πρέπει να παραλειφθεί είναι πως το μελάνωμα εξελίσσεται σε δύο ταχύτητες, αφού ταυτόχρονα με ό,τι αναφέρθηκε, το οποίο είχε ως τελικό αποτέλεσμα τις μακρο-μεταστάσεις, λαμβάνουν χώρα και μικρο-μεταστάσεις. Υπό αυτήν την έννοια, ήδη από την επίδραση στο φαινότυπο των μελανοκυττάρων της μετάλλαξης στο BAP1, θεωρείται πως ξεκινούν μικρο-μεταστάσεις, οι οποίες δεν μπορούν να διαγνωστούν αυτές καθ' αυτές (Shain 2019).

Στις περιπτώσεις των μεταλλάξεων SF3B1 και EIF1AX υπάρχουν δύο αντίγραφα του χρωμοσώματος 3. Επίσης, αμφότερες οι μεταλλάξεις συνδέονται με το κέρδος 6p. Η SF3B1 συνοδεύεται, επιπλέον, από κέρδος 8q, αντίθετα με το EIF1AX, όπως προειπώθηκε (Doherty 2018). Οι τριτεύουσες μεταλλάξεις σε αυτά τα γενετικά μονοπάτια των SF3B1 και EIF1AX φαίνεται πως συμβαίνουν – μεταξύ άλλων – στο γονίδιο CDKN2A και σ' εκείνα που εμπλέκονται στο μονοπάτι PI3K, όπως το PTEN. Φυσικά, να ειπωθεί και πάλι ότι λόγω της περισσότερο καλοήθους φύσης των μεταλλάξεων στο EIF1AX, τα ανωτέρω αφορούν σε μεγαλύτερο βαθμό τις μεταλλάξεις του SF3B1 (Shain 2019, Vergara 2021).



Εικόνα 13: Η πιθανή αλληλουχία των γενετικών γεγονότων κατά την εξέλιξη του μελανώματος στην περίπτωση που η δευτερεύουσα μετάλλαξη αφορά το γονίδιο BAP1. Uveal Nevus: σπίλος αγγειώδους χιτώνα Intermediate neoplasm: ενδιάμεσο νεόπλασμα, Micrometastasis begin seeding: έναρξη μικρο-μεταστάσεων, CNAs: αλλαγές αριθμού αντιγράφων, Surgical Resection of Primary: χειρουργική εκτομή του πρωτοπαθούς όγκου και Macrometastases Develop: ανάπτυξη μακρο-μεταστάσεων (Shain 2019).

### 3.5 Γενετική και θεραπεία

Στο γενικό μέρος παρουσιάστηκαν οι συμβατικές και εγκεκριμένες για ευρεία χρήση θεραπευτικές μέθοδοι κατά του μελανώματος, άλλες από τις οποίες αξιοποιούνται περισσότερο κι άλλες λιγότερο. Μολονότι η βραχυθεραπεία και η εξόρυξη ασκούν ευεργετική δράση έναντι του μελανώματος, οι μισοί ασθενείς δεν καταφέρνουν να επιβιώσουν λόγω μετάστασης. Στην πραγματικότητα, αυτοί οι ασθενείς φέρουν ήδη κατά τη διάγνωση μη ανιχνεύσιμες μικρο-μεταστάσεις, οι οποίες σε μεταγενέστερο χρονικό σημείο εξελίσσονται προς μη αντιμετωπίσιμες μακρο-μεταστάσεις, την κύρια μεταστατική νόσο (Lambert-Cheatham 2021). Παρακάτω θα γίνει μια αναφορά στις αναπτυσσόμενες πειραματικές θεραπείες που αποτελούν νέες προσεγγίσεις στην αντιμετώπιση του μελανώματος. Αυτές οι θεραπευτικές κατευθύνσεις αποτελούν καρπό της μάλλον πρόσφατης απόκτησης γνώσεων ως προς το γενετικό υπόβαθρο του μελανώματος. Όπως υποδηλώνει και ο όρος «αναπτυσσόμενες», καμία εξ αυτών δεν έχει εγκριθεί για εκτεταμένη χρήση. Παρ' όλα αυτά, οι διάφορες μέθοδοι δεν βρίσκονται στο ίδιο τρέχον στάδιο κλινικών ή προκλινικών δοκιμών.

Το ζήτημα της βασισμένης στη γενετική αντιμετώπισης του μελανώματος έχει προσεγγιστεί πολύπλευρα. Οι κυριότεροι άξονες αυτών των προσπαθειών στηρίζονται στις συχνότερες μεταλλάξεις που ανιχνεύονται στο μελάνωμα. Επομένως, οι μοριακά στοχευμένες θεραπείες στο μελάνωμα αναπτύσσονται με γνώμονα τις λειτουργίες και τα σηματοδοτικά μονοπάτια στα οποία εμπλέκονται τα ανωτέρω γονίδια.

#### 3.5.1 Στοχεύοντας τη σηματοδότηση των *GNAQ* & *GNA11*

Μια πρώτη προσέγγιση αφορά στα γονίδια *GNAQ* και *GNA11* και στην καθοδική αυτών σηματοδότηση. Ανεξαρτήτως του υπόλοιπου γενετικού υποβάθρου των μελανωμάτων και της επιθετικότητας που επάγουν οι περαιτέρω αλλαγές στο γενετικό υλικό, οι πρώιμες μεταλλάξεις στα γονίδια *GNAQ* και *GNA11* θα μπορούσαν ν' αποτελέσουν ιδανικό θεραπευτικό στόχο, καθώς αφορούν σχεδόν το σύνολο των μελανωμάτων (Smit 2020). Σ' αυτό το πλαίσιο, και με δεδομένο το γεγονός ότι το μονοπάτι MAPK επάγεται καθοδικά των Gα υπομονάδων, τέθηκαν υπό δοκιμή αναστολείς τυροσινικών κινασών (Park 2018, Souto 2019, Lambert-Cheatham 2021). Οι κινάσες με ενεργότητα τυροσίνης συνιστούν μια μεγάλη οικογένεια ενζύμων που ρυθμίζουν πληθώρα κυτταρικών διεργασιών. Η απορρύθμισή τους ενέχεται σε πολλές ογκογόνους διαδικασίες, όπως στον κυτταρικό πολλαπλασιασμό και την αγγειογένεση (Lambert-Cheatham 2021).

Παραδείγματα τέτοιων αναστολέων που έχουν μελετηθεί στο μελάνωμα αποτελούν το trametinib και το selumetinib, τα οποία, πιο συγκεκριμένα, αποτελούν αναστολείς MEK. Δυστυχώς, το όφελος αυτών των αναστολέων στην αντιμετώπιση του μελανώματος ήταν περιορισμένο (Croce 2019, Lambert-Cheatham 2021). Ειδικότερα, σε προκαταρκτικό στάδιο κλινικές δοκιμές του selumetinib είχαν ενθαρρυντικά αποτελέσματα. Στους ασθενείς, στους οποίους χορηγήθηκε, οδήγησε σε αύξηση των επιπέδων επιβίωσης κατά 15 εβδομάδες συγκριτικά με ασθενείς που ακολούθησαν χημειοθεραπεία. Ωστόσο, δεν κατάφερε να αυξήσει την ολική επιβίωση των ασθενών, κάτι που σημαίνει ότι η ικανότητα του selumetinib για αναστολή της μεταστατικής ανάπτυξης αφορά ένα περιορισμένο χρονικό διάστημα. Μόλις ο όγκος αποκτήσει αντίσταση σ' αυτού του είδους την αναστολή, αυξάνεται κατά έναν επιθετικότερο τρόπο συγκριτικά με όγκους που δεν υποβλήθηκαν στη χορήγηση του selumetinib (Grisanti 2018, Smit 2020). Σε μια άλλη προσπάθεια, χορηγήθηκαν συνδυαστικά το selumetinib με το χημειοθεραπευτικό παράγοντα dacarbazine, χωρίς όμως επιθυμητά αποτελέσματα, αφού δεν βελτιώθηκαν τα επίπεδα επιβίωσης (Park 2018, Croce 2019, Souto 2019, Smit 2020). Παρόμοια ήταν και η έκβαση της συνδυαστικής χορήγησης του trametinib με το GSK795, έναν αναστολέα Akt (Smit 2020).

Ένα αίτιο της αναποτελεσματικότητας των αναστολέων MEK πιθανόν αποτελεί η ανικανότητά τους να προκαλέσουν διαρκή καταστολή του μονοπατιού MAPK (Lambert-Cheatham 2021). Άλλος παράγοντας μάλλον είναι το γεγονός ότι οι αναστολείς MEK δρουν αρκετά καθοδικά των GNAQ και GNA11. Όσο πιο «κοντά» στο σηματοδοτικό μονοπάτι βρίσκεται το μόριο που απορρυθμίζεται με το μόριο το οποίο αποτελεί τον ουσιαστικό στόχο, τόσο αποδοτικότερη είναι η χρήση του αναστολέα (Smit 2020). Με αφορμή το δεύτερο αίτιο, ένας επιπλέον μελετώμενος στόχος που σχετίζεται με την Gα σηματοδότηση είναι ο ARF6. Αυτός βρίσκεται στο σηματοδοτικό καταρράκτη εγγύτερα στις άλφα υπομονάδες απ' ό,τι οι κινάσες τυροσίνης. Η απάλειψη του γονιδίου του ARF6, καθώς και η χρήση αναστολέων, για παράδειγμα του NAV-2729, είχε ενθαρρυντικά αποτελέσματα. Απαιτείται, ωστόσο, περισσότερη έρευνα επί της χορήγησης αυτών των μοριακά στοχευμένων φαρμακολογικών παραγόντων, προκειμένου να εγκριθούν για ευρεία χρήση (Park 2018, Smit 2020).

Σε επιπλέον στόχους περιλαμβάνεται η εμπλεκόμενη στο μονοπάτι Hippo – το οποίο ρυθμίζεται μέσω της Gα σηματοδότησης – πρωτεΐνη YAP. Σε ζωικά μοντέλα που δοκιμάστηκε η δράση της verteporfin, ενός αναστολέα της YAP, παρατηρήθηκε μείωση στην αύξηση του μελανώματος (Smit 2020). Ακόμα, θεραπευτική προσέγγιση αποτέλεσε και η στόχευση της πρωτεϊνικής κινάσης C ή PKC, η οποία ενεργοποιούμενη επάγει την ενεργοποίηση του μονοπατιού

MAPK (Park 2018). Σε ζωικό μοντέλο δείχθηκε πως η χορήγηση του AEB071, ενός αναστολέα PKC, σε συνδυασμό με έναν εκ των MEK162 και PD0325901, οι οποίοι αποτελούν αναστολείς MEK, μειώνει τον όγκο (καταλαμβανόμενο χώρο) του μελανώματος σε μεγαλύτερο βαθμό απ' ό,τι η μεμονωμένη χορήγηση είτε του ενός είτε του άλλου αναστολέα MEK (Lambert-Cheatham 2021).

Τέλος, υπό δοκιμή θεραπεία αποτελεί η συνδυαστική χορήγηση αναστολέων των κυκλινοεξαρτώμενων κινασών με αναστολείς MEK. Ειδικότερα, αυτή η προσέγγιση, αν και προς το παρόν δεν έχει εισαχθεί σε κλινική δοκιμή, είχε ενθαρρυντικά αποτελέσματα κατά τη συγχορήγηση palbociclib (αναστολέας Cdk 4/6) και trametinib, καθώς μειώθηκε σε μεγάλο βαθμό η βιωσιμότητα των κυττάρων του μελανώματος (Lambert-Cheatham 2021).

### ***3.5.2 Αποακετυλάσες ιστονών και λοιποί σχετιζόμενοι με την επιγενετική στόχοι***

Μία εκ των πολλών λειτουργιών της BAP1 είναι, όπως διατυπώθηκε και παραπάνω, η ρύθμιση της κυτταρικής διαφοροποίησης. Η απώλεια της BAP1 έχει συνδεθεί με μια εκτροπή της κατάστασης της διαφοροποίησης και συγκεκριμένα με μετάβαση σε μία αποδιαφοροποιημένη κατάσταση (Grisanti 2018, Park 2018). Η απόκτηση αυτού του φαινοτύπου από τα μελανοκύτταρα θεωρείται πως συμβάλλει στην ανάπτυξη της μετάστασης. Η θέση αυτή υποστηρίζεται απ' το ότι η EMT ή επιθηλιακή προς μεσεγχυματική μετάβαση, ένα προαπαιτούμενο για τη μετάσταση γεγονός, επάγεται από μια τέτοια αποδιαφοροποίηση (Smit 2020). Ο τρόπος με τον οποίο η BAP1 συμβάλλει στα γεγονότα της διαφοροποίησης σχετίζεται με την ενεργότητα απο-ουβικουιτίνωσης που διαθέτει και ειδικότερα με την άσκηση αυτής της δράσης επί της ιστόνης H2A (Souto 2019).

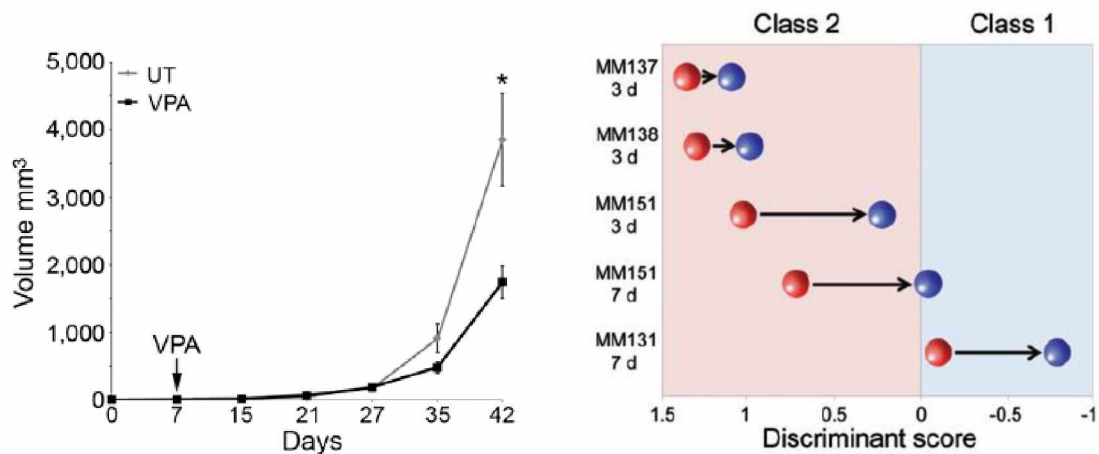
Ο στόχος στην προκειμένη θεραπευτική στρατηγική αφορά τις αποακετυλάσες ιστονών ή HDACs, οι οποίες γενικότερα αποτελούν επιγενετικούς ρυθμιστές, καθώς φέρουν την ικανότητα αφαίρεσης ακετυλομάδων από τις ιστόνες, μια τροποποίηση που αλλάζει τη χρωματίνη με τέτοιο τρόπο, ώστε να μην επιτρέπεται η πρόσβαση στη μεταγραφική μηχανή του κυττάρου κι έτσι να εμποδίζεται η μεταγραφική ενεργοποίηση. Η απώλεια της BAP1 επάγει την ανεμπόδιστη δράση των HDACs, οι οποίες παρακωλύουν την έκφραση των γονιδίων που επάγουν τη διαφοροποίηση των μελανοκυττάρων. Με βάση, λοιπόν, τα παραπάνω, σε διάφορες μελέτες αξιολογήθηκε η χρήση των αναστολέων HDACs ή HDACis σε ό,τι αφορά στην αντιμετώπιση του μελανώματος (Park 2018, Souto 2019, Smit 2020).

Σε μια μελέτη εξετάστηκαν τέσσερις γνωστοί αναστολείς HDACs, οι VPA, TSA, LBH-589 και SAHA (Landreville 2012, Souto 2019). Ευεργετικές ιδιότητές τους ταυτοποιήθηκαν τόσο σε επίπεδο ζωικού μοντέλου, όσο και σε επίπεδο κυτταρικών σειρών. Πιο συγκεκριμένα, η χρήση τους οδήγησε σε αναστολή του κυτταρικού πολλαπλασιασμού και διακοπή του κυτταρικού κύκλου στη φάση G1. Εν συνεχεία, δείχθηκε πως η χορήγησή τους μειώνει την αύξηση του όγκου *in vivo* σε μοντέλο ποντικού (Εικόνα 14α) κι ακόμα, σε κυτταρικές σειρές μελανώματος αναγνωρίστηκαν η ικανότητα μείωσης των επιπέδων ουβικουιτίνωσης της H2A – η οποία ελλείπει BAP1 υπερουβικουιτίνωνεται – , η ικανότητα επαγωγής τέτοιας μορφολογίας μελανοκυττάρων που ν’ αντιστοιχεί σε διαφοροποιημένα κατάσταση, καθώς και η ικανότητα μετατόπισης του προφίλ γονιδιακής έκφρασης προς μια ευνοϊκότερη κατεύθυνση (Εικόνα 14β). Συνολικά, η επίδραση τους οδήγησε σε αναστροφή των επιπτώσεων της BAP1. Θα πρέπει να σημειωθεί ότι η μελέτη εστίασε κυρίως στο βαλπροϊκό οξύ ή VPA, καθώς αυτό επέδρασε ισχυρότερα στην επαναφορά των διαφοροποιημένων μελανοκυττάρων και στη διακοπή του κυτταρικού κύκλου (Landreville 2012).

Το συμπέρασμα που εξήγαγε αυτή η μελέτη ήταν αρκετά ενθαρρυντικό, προφανώς όμως η χρήση των HDACis δεν αποτελεί πανάκεια. Κι αυτό διότι ο βασικός περιορισμός είναι πως δεν μπορούν ν’ αξιοποιηθούν στην αντιμετώπιση του μεταστατικού μελανώματος, καθώς θα έπρεπε η χορήγησή τους να συνοδεύεται από υψηλά επίπεδα κυτταροτοξικότητας. Η χρήση τους, ωστόσο, ενδεχομένως να είναι ακόμα πιο ευεργετική, καθώς προτείνεται πως θ’ αποτελέσουν αρκετά αξιόλογη επικουρική θεραπευτική μέθοδο κατά την αντιμετώπιση του μελανώματος προ της μετάστασης (Landreville 2012). Η επικινδυνότητα του μελανώματος έγκειται στο ότι παρά το γεγονός ότι κατά τη διάγνωσή του δεν ανιχνεύεται παρά σ’ ένα πολύ μικρό ποσοστό μετάσταση, το ήμισυ των ασθενών τελικά παρουσιάζει στην πορεία του χρόνου μετάσταση, ακόμα και κατόπιν της απόλειψης του ενδοφθάλμιου όγκου (Smit 2020). Υπαίτιες γι’ αυτό είναι οι μικρο-μεταστάσεις, οι οποίες θεωρείται πως μπορούν να ρυθμιστούν μέσω της χορήγησης αυτών των αναστολέων (Landreville 2012, Smit 2020). Ειδικότερα, η επαγωγή της διαφοροποίησης των μελανοκυττάρων και η διακοπή του κυτταρικού κύκλου πιστεύεται πως θα διατηρήσουν αδρανείς τις μικρο-μεταστάσεις για μεγαλύτερο χρονικό διάστημα κι έτσι θα συμβάλλουν στο να προληφθεί ή έστω να επιβραδυνθεί η εξέλιξη των μικρο-μεταστάσεων προς μακρο-μεταστάσεις (Landreville 2012).

Επί του παρόντος, μια κλινική δοκιμή βρίσκεται σε εξέλιξη και αφορά τη χορήγηση του HDACi vorinostat σε ασθενείς μεταστατικό μελάνωμα (Park 2018).





Εικόνα 14: Προκλινική δοκιμή του βαλπροϊκού οξέος (VPA) ως θεραπευτικό μέσο μελανωμάτων με απώλεια της BAP1. α) Αριστερά η γραφική παράσταση, η οποία δείχνει τη μείωση της αύξησης του όγκου (Volume) του μελανώματος *in vivo* στην περίπτωση χορήγησης VPA συγκριτικά με την περίπτωση της απουσίας χορήγησης (UT). β) Δεξιά μια απεικόνιση της μεταβολής του προφίλ γονιδιακής έκφρασης που επήγαγε η χορήγηση VPA σε κυτταρικές σειρές μελανώματος. Ειδικότερα, οι σειρές MM137, MM138 και MM151 ανήκουν στην τάξη 2, ενώ η σειρά MM131 στην τάξη 1. Όπως φαίνεται, η χορήγηση VPA (μπλε σφαίρες) οδήγησε σε βελτίωση ως προς την προγνωστική αξία του προφίλ γονιδιακής έκφρασης, ακόμα και κύτταρα που ανήκαν στην τάξη 1. Με κόκκινο χρώμα αναπαριστώνται κύτταρα που δεν υποβλήθηκαν στην παραπάνω χορήγηση (Αμφότερες από Landreville 2012).

Προχωρώντας σε άλλους στόχους που σχετίζονται με την επιγενετική, η πρωτεΐνη EZH2 αποτελεί ένα σημαντικό επιγενετικό ρυθμιστή, ικανό να επιφέρει την τροποποίηση H3K27me<sub>3</sub>, δηλαδή την τριμεθυλίωση της ιστόνης H3 στο κατάλοιπο Lys27. Αυτή η επιγενετική αλλαγή δρα κατασταλτικά στη γονιδιακή έκφραση (Duan 2020). Στο μελάνωμα η πρωτεΐνη EZH2 υπερεκφράζεται, και με δεδομένο ότι γενικά στον καρκίνο έχει συνδεθεί μεταξύ άλλων με πολλαπλασιασμό των καρκινικών βλαστικών κυττάρων και με αύξηση κυτταρικής κινητικότητας, εξετάστηκε προκλινικά ως πιθανός θεραπευτικός στόχος (Jin 2020, Lambert-Cheatham 2021). Μια προκλινική μελέτη χρησιμοποίησε τον GSK126, αναστολέα της EZH2, και στα αποτελέσματά της περιλαμβάνονται η μείωση του όγκου των μελανωμάτων, καθώς και των καρκινικών βλαστικών κυττάρων (Jin 2020, Lambert-Cheatham 2021). Τέλος, προκλινικά εξετάστηκε και η χρήση του 5-aza-dC, ενός αναστολέα DNA μεθυλοτρανσφεράσης, ο οποίος οδήγησε σε μεταγραφική επανενεργοποίηση της E-καντερίνης και σε μείωση της αύξησης και της διηθητικότητας των κυττάρων του μελανώματος (Lambert-Cheatham 2021).

### 3.5.3 Θεραπευτική προσέγγιση *SF3B1<sup>mut</sup>* μελανωμάτων και λοιπές δοκιμές

Ολοκληρώνοντας την παράθεση των στρατηγικών στοχευμένης θεραπείας, αναφορικά με τα μελανώματα με μεταλλάξεις του παράγοντα ματίσματος SF3B1, η έρευνα βρίσκεται σε ακόμα πιο πρώιμο στάδιο συγκριτικά με τη διαχείριση όγκων με τις άλλες κύριες μεταλλάξεις. Η βασικότερη – αν όχι η μοναδική – μελέτη που προσπάθησε να προσεγγίσει προκλινικά τη θεραπεία τέτοιων όγκων στόχευσε το ανώμαλο μάτισμα της πρωτεΐνης BRD9 (Bromodomain Containing 9), η οποία αποτελεί μέλος του συμπλόκου nc-BAF (non-canonical BAF). Το τελευταίο είναι υπεύθυνο για την αναδιαμόρφωση της χρωματίνης. Οι μεταλλάξεις του SF3B1 οδηγούν στην εσφαλμένη αναγνώριση του σημείου διακλάδωσης κατά το μάτισμα, γεγονός που στην περίπτωση του γονιδίου BRD9 συνεπάγεται την εισαγωγή στο μετάγραφο ενός εξονίου που φέρει πρώιμο κωδικόνιο λήξης. Ως αποτέλεσμα του ανώμαλου ματίσματος, επομένως, μειώνεται η έκφραση αυτής της πρωτεΐνης και η επακόλουθη διαταραχή στη λειτουργία του συμπλόκου nc-BAF προάγει την ογκογένεση στο μελάνωμα (Inoue 2019, Nguyen 2020). Στην εν λόγω έρευνα μελετήθηκε το πώς επιδρά η επαναφορά του σωστού ματίσματος της BRD9 στην ανάπτυξη του όγκου του μελανώματος παρουσία μετάλλαξης στο SF3B1, με το αποτέλεσμα να είναι η καταστολή αυτής της ανάπτυξης. Για την αποκατάσταση του φυσιολογικού ματίσματος επιστρατεύτηκαν ανεξάρτητα δύο μέθοδοι, η χρήση αντινοσηματικών ολιγονουκλεοτιδίων και η επαγωγή μεταλλαξιγένεσης κατευθυνόμενης από CRISPR. Και στις δύο περιπτώσεις στόχο αποτέλεσε το γονίδιο της BRD9 και ειδικότερα, το εξόνιο λόγω του οποίου προέκυπτε το ανώμαλο μάτισμα (Inoue 2019).

Τέλος, ακολουθούν τρεις ακόμα αξιοσημείωτες προσεγγίσεις. Η πρώτη αφορά στη συνδυαστική χρήση του χημειοθεραπευτικού παράγοντα dacarbazine μαζί με το olaparib, έναν αναστολέα PARP, η οποία σε ζωικό μοντέλο παρουσίασε αυξημένη αποτελεσματικότητα συγκριτικά με τη μονοθεραπεία με dacarbazine (Lambert-Cheatham 2021). Η δεύτερη αφορά στη χορήγηση του crizotinib, το οποίο βάσει αποτελεσμάτων δοκιμών σε ζωικά μοντέλα θεωρείται πως μπορεί να δράσει ευεργετικά κατά του μεταστατικού μελανώματος. Ειδικότερα, πρόκειται για έναν αναστολέα της κίνησης c-MET, ενός μεμβρανικού υποδοχέα του αυξητικού παράγοντα των ηπατοκυττάρων ή HGF. Η έκφραση της c-MET στο μελάνωμα απορρυθμίζεται, με αποτέλεσμα να υπερεκφράζεται κι έτσι η απορρυθμισμένη πρόσδεσή της στον HGF να διευκολύνει τη μετάσταση (Park 2018, Lambert-Cheatham 2021). Η τρίτη προσέγγιση αφορά στη χορήγηση του bevacizumab, ενός μονοκλωνικού αντισώματος και αναστολέα VEGF. Ο τελευταίος είναι ένας εκ των κυριότερων κυτοκινών που επηρεάζουν την αγγειογένεση, μια απαραίτητη προϋπόθεση για την αύξηση του όγκου και την εξέλιξή του προς την κατεύθυνση της μετάστασης (Souto 2019). Το bevacizumab κατέστειλε την αύξηση των

κυττάρων του μελανώματος *in vitro*, καθώς και την ανάπτυξη του όγκου και τις ηπατικές μεταστάσεις *in vivo* σε ζωικό μοντέλο (Souto 2019, Lambert-Cheatham 2021).

#### 4. ΣΥΖΗΤΗΣΗ –

##### Δεδομένα από το παρελθόν και προοπτικές για το μέλλον

Ο οφθαλμικός καρκίνος αποτελεί μια ξεχωριστή κατηγορία κακοηθειών, η αντιμετώπιση των οποίων απαιτεί ειδική μεταχείριση λόγω των μοναδικών και ιδιαίτερων συνθηκών στο προσβαλλόμενο όργανο, στον οφθαλμό. Οι διάφορες εκφάνσεις του οφθαλμικού καρκίνου είναι αρκετά σπάνιες, με τις πιο κοινές να είναι το ρετινοβλάστωμα και το μελάνωμα του αγγειώδους χιτώνα ή επί της ουσίας – βάσει συχνότητας – μελάνωμα χοριοειδούς. Το μεγαλύτερο μέρος της έρευνας είναι εστιασμένο στο ρετινοβλάστωμα, ενδεχομένως λόγω και της συνεισφοράς του στην εν γένει έρευνα του καρκίνου, καθώς αποτέλεσε αφορμή για τη διατύπωση της «υπόθεσης των δύο χτυπημάτων». Η μελέτη του μελανώματος χοριοειδούς, από την άλλη, μολονότι δεν ξεκίνησε τον 21ο αιώνα, δεν έχει παρουσιάσει άλματα, ώστε να μπορεί κανείς να μιλά για μια διαχειρίσιμη παθολογική κατάσταση. Φυσικά, σε αυτό έχει συντελέσει ένα πλέγμα παραγόντων.

Πριν, όμως, από την έκθεση εκείνων των περιορισμών που παρουσιάζει η μελέτη του μελανώματος, είναι σημαντικό πως έχουν γίνει αξιολογικά βήματα στον τομέα της γενετικής αυτού του καρκίνου. Πράγματι, η ανακάλυψη των συχνότερων χρωμοσωμικών ανωμαλιών, αλλά και μεταλλάξεων σε ασθενείς με μελάνωμα συνέβαλε στην οικοδόμηση της γενετικής του βάσης. Ίσως το πιο ενθαρρυντικό εύρημα ήταν πως το μελάνωμα χαρακτηρίζεται από μια τρόπον τινά «συνέπεια» ως προς τις γενετικές αλλαγές από τις οποίες συνοδεύεται. Αυτό σημαίνει πως έχει συσχετιστεί ισχυρά μ' ένα σύνολο τέτοιων αλλαγών. Επιπλέον, ουσιώδης ήταν και η εύρεση του χαμηλού φορτίου μεταλλάξεων του μελανώματος συγκριτικά με άλλους καρκίνους (Smit 2020).

Σε πιο ειδικές πτυχές του γενετικού οικοδομήματος, η ανακάλυψη πως τόσο το σύνολο των ασθενών, όσο και τα άτομα με συνδεόμενες καλοήθεις και προ-κακοήθεις αλλοιώσεις φέρουν μια μετάλλαξη στα γονίδια GNAQ και GNA11 έφερε στο φως ένα από τα πρώτα, αν όχι το εναρκτήριο, βήμα για την ογκογένεση. Μάλιστα, η σύνδεση του καταρράκτη σηματοδότησης καθοδικά των G-πρωτεϊνών με ποικίλους τελεστές υπέδειξε πληθώρα μονοπατιών, τα οποία έχουν συνδεθεί στο παρελθόν με την ογκογένεση κι έτσι συγκεκριμενοποιήθηκαν πιθανοί θεραπευτικοί στόχοι. Επίσης, η ταυτοποίηση συχνών μεταλλάξεων σε γονίδια τα οποία κατ' επανάληψη έχουν συνδεθεί και με άλλες μορφές καρκίνου, όπως στο BAP1 και το SF3B1, έδωσε ώθηση για την περαιτέρω κατανόηση του τρόπου με τον οποίο αναπτύσσεται και επιδρά στον οργανισμό το μελάνωμα. Ανάλογη ήταν και η συνεισφορά του προσδιορισμού των κύριων χρωμοσωμικών αλλαγών, όπως της μονοσωμίας 3. Τα

ευρήματα πυροδότησαν την εξιχνίαση της βιολογίας του μελανώματος, και έναν πρώτο προσδιορισμό της αλληλουχίας των γενετικών αλλαγών στην πορεία της εξέλιξης αυτού του καρκίνου.

Καθώς, όμως, υπάρχουν εμπόδια που δημιουργούν μια ασάφεια στα παραπάνω, η αξιοποίηση των γενετικών δεδομένων περιορίστηκε στον τομέα της πρόγνωσης. Ειδικότερα, οι δευτερεύουσες μεταλλάξεις σε καθένα από τα τρία γονίδια BAP1, SF3B1 και EIF1AX συνδέθηκαν μ' ένα διαφορετικό επίπεδο πρόγνωσης αναφορικά με τον κίνδυνο ανάπτυξης μεταστατικής νόσου. Με την ανάλυση του προφίλ γονιδιακής έκφρασης υπάρχει η δυνατότητα κατάταξης των ασθενών σε αυτά τα τρία υποσύνολα, ενώ αξιοσημείωτη στην πρόγνωση είναι και η συνεισφορά της έκφρασης του αντιγόνου PRAME. Με τη βοήθεια των ανωτέρω προκύπτουν διαφορετικές οδοί στην αντιμετώπιση του όγκου. Έχει προταθεί πως η ανάπτυξη ενός προγνωστικού ελέγχου που θα συνυπολογίζει τα στοιχεία της γενετικής, τους ιστολογικούς και τους κλινικούς παράγοντες, θα επιτύχει βέλτιστα αποτελέσματα στον προσδιορισμό της επικινδυνότητας του όγκου για τον εκάστοτε ασθενή, ώστε να σημειωθεί πρόοδος στην προσπάθεια για εξατομικευμένη διαχείριση του μελανώματος (Εικόνα 15) (Smit 2020).

Όπως διατυπώθηκε και προηγουμένως, η αντιμετώπιση του μελανώματος παρουσιάζει ιδιαίτερες δυσκολίες. Οι δυσκολίες αυτές δεν αφορούν στη διαχείριση του πρωτοπαθούς όγκου, για την αφαίρεση του οποίου έχουν αναπτυχθεί αρκετές τεχνικές, αλλά στη διαχείριση του μεταστατικού μελανώματος. Η κύρια εξ αυτών αφορά στο φαινόμενο των μικρο-μεταστάσεων που αναλύθηκε και στο ειδικό μέρος. Η ικανότητα του όγκου να μεθίσταται σε πολύ μικρό και μη-προσδιορίσιμο βαθμό οδηγεί το ήμισυ των ασθενών στην ανάπτυξη της κύριας και θανατηφόρου μεταστατικής νόσου. Το γεγονός αυτό καθιστά μη απαραίτητη την απόληψη του πρωτοπαθούς όγκου για την εξασφάλιση της επιβίωσης του ασθενούς. Ένα δεύτερο εμπόδιο συνιστά η μοναδική ανοσολογική συνθήκη που επικρατεί στον οφθαλμό, η οποία προάγει την ανοσοκαταστολή για την προστασία των ιστών του αισθητηρίου από την υπέρμετρη φλεγμονή κι έτσι προστατεύει την όραση. Αποτέλεσμα αυτής της κατάστασης είναι η παρεμπόδιση ανάπτυξης ανοσοθεραπειών (Li 2020). Με αφορμή τις ανοσοθεραπείες, αξίζει να ειπωθεί σ' αυτό το σημείο πως η έρευνα επί της θεραπείας του μελανώματος δεν κατάφερε να προοδεύσει σημαντικά λόγω της έως έναν βαθμό ταύτισής του με το δερματικό μελάνωμα. Το δερματικό μελάνωμα αποτελεί μια κακοήθεια, το βασικό κοινό της οποίας με το ενδοφθάλμιο μελάνωμα είναι ο κυτταρικός τύπος – πηγή της κακοήθειας, τα μελανοκύτταρα, τα οποία, παρά τη διαφορετική ανατομική περιοχή στην οποία εντοπίζονται, έχουν κοινή εμβρυϊκή καταγωγή και λειτουργία (Pandiani 2017). Από εκεί και πέρα, όμως, οι δύο όγκοι διαφέρουν εξαιρετικά σε πολλούς τομείς, όπως στο γενετικό προφίλ, με το δερματικό μελάνωμα να φέρει κυρίως

μεταλλάξεις στα BRAF και NRAS, ενώ στο ενδοφθάλμιο ν' απουσιάζουν τέτοιες μεταλλάξεις και κυρίαρχες να είναι αυτές στα GNAQ και GNA11 (Lambert-Cheatham 2021). Με την πεποίθηση ότι πρόκειται για παρεμφερείς κακοήθειες δοκιμάστηκαν επί του ενδοφθάλμιου μελανώματος – δυστυχώς χωρίς ιδιαίτερη επιτυχία – εκείνες οι θεραπευτικές μέθοδοι που χαρακτηρίζονται από υψηλή ανταποκρισιμότητα στο δερματικό μελάνωμα. Τέτοιου είδους στρατηγικές αποτελούν η στόχευση των τυροσινικών κινασών, αλλά και η αναστολή των σημείων ελέγχου του ανοσοποιητικού, μια μορφή ανοσοθεραπείας (Park 2018, Croce 2019, Lambert-Cheatham 2021). Δεν θα πρέπει να παραλειφθεί, τέλος, πως τροχοπέδη στη μελέτη του (ενδοφθάλμιου) μελανώματος και κατ' επέκταση στην πρόοδο της στοχευμένης θεραπείας αποτελεί η σπανιότητά του (Smit 2020).

Παρά τις όποιες δυσχέρειες και τη μέχρι στιγμής απύσαστα θεραπεία της μεταστατικής νόσου που προκαλείται από το μελάνωμα, υπάρχει εν εξελίξει ένας αριθμός ανολοκλήρωτων κλινικών δοκιμών, ενώ τα δεδομένα που προκύπτουν από την έρευνα αναδεικνύουν μελλοντικά υποσχόμενες στρατηγικές και στόχους.

Κατ' αρχάς, κάποιος διαβάζοντας στην ενότητα γενετικής-θεραπείας όλες τις τεχνικές που επιστρατεύτηκαν για τη στόχευση καθοδικών τελεστών των Ga υπομονάδων πιθανώς ν' αναρωτιέται γιατί δεν στοχεύονται απευθείας τα πρωτεϊνικά μόρια GNAQ και GNA11. Η απάντηση είναι πως η αναστολή των GNAQ/GNA11 αυτών καθ' αυτών μπορεί να καταστεί από δύσκολη – λόγω υψηλών επιπέδων GTP στο κυτταρόπλασμα – έως και τοξική – λόγω της εμπλοκής των G-πρωτεϊνών σε πληθώρα κυτταρικών διεργασιών (Smit 2020, Lambert-Cheatham 2021). Παρ' όλα αυτά, ο FR900359, ένας αναστολέας αυτών των Ga υπομονάδων, αναστέλλει σε προκλινικό επίπεδο αποτελεσματικά τις μεταλλαγμένες Ga υπομονάδες και θεωρείται μελλοντικά υποσχόμενος (Lambert-Cheatham 2021). Παραμένοντας σε στόχους σχετιζόμενους με την Ga σηματοδότηση, οι πολύ λίγες περιπτώσεις μελανωμάτων που δεν φέρουν μεταλλάξεις στα GNAQ και GNA11 συνήθως εμπεριέχουν μεταλλάξεις στα CYSLTR2 και PLCB4. Η PLCB4, ως μόριο καθοδικά του επαγόμενου από τις άλφα υπομονάδες καταρράκτη, θα μπορούσε ν' αποτελέσει έναν πιθανό στόχο, καθώς η απορρύθμισή της οδηγεί σε υπερέκφραση των μονοπατιών MAPK και Akt/mTOR. Καθοδικά, όπως ειπώθηκε, της PLCB4 δρα η RasGRP3, η οποία με το ίδιο σκεπτικό θα μπορούσε επίσης να στοχευθεί (Smit 2020).

Αναφορικά με τη θεραπεία μελανωμάτων με μεταλλάξεις στο γονίδιο BAP1, αυτή φαίνεται ν' αποτελεί δύσκολο εγχείρημα. Αυτό αποδίδεται στο γεγονός ότι ο φυσιολογικός ρόλος της BAP1 είναι ογκοκατασταλτικός και οι μεταλλάξεις απώλειας λειτουργίας, κατά συνέπεια οι θεραπείες θα πρέπει

να εστιάσουν στην επαναφορά της φυσιολογικής λειτουργίας της πρωτεΐνης (Souto 2019). Ωστόσο, ίσως μια από τις περισσότερο υποσχόμενες στρατηγικές στη θεραπεία του μελανώματος, η χορήγηση των αναστολέων HDACs, αφορά περιπτώσεις με μεταλλάξεις στο BAP1.

Σε ό,τι αφορά, επιπροσθέτως, στη διαχείριση μελανωμάτων με μεταλλάξεις στον παράγοντα ματίσματος SF3B1, πλην της στόχευσης της BRD9, αναδύονται περαιτέρω μόρια-κλειδιά. Πρώτα απ' όλα, καθώς μεταλλάξεις στο γονίδιο SF3B1 έχουν εμφανιστεί και σε άλλους καρκίνους όπως σ' εκείνον του μαστού και σε μυελοδυσπλαστικά σύνδρομα, έχουν χρησιμοποιηθεί ποικίλοι αναστολείς σωματίου ματίσματος (Nguyen 2020). Σε αυτούς περιλαμβάνονται η spliceostatin A, η sudemycin και το E7107 (Smit 2020). Ειδικότερα, το E7107 προσδένεται στον παράγοντα SF3B1, με αποτέλεσμα να σχηματίζεται εσφαλμένα το σωματίο ματίσματος και να προκαλείται ανώμαλο μάτισμα. Το σωστό μάτισμα αποτελεί προϋπόθεση για την κυτταρική επιβίωση και από τα καρκινικά κύτταρα δεν περισεύει αυτή η ανάγκη. Ταυτόχρονα, οι μεταλλάξεις στους παράγοντες ματίσματος εμφανίζονται πάντα σ' ετερόζυγη κατάσταση, πιθανώς λόγω της θνησιγόνου επίδρασης για το κύτταρο ενός ολοκληρωτικά ανώμαλου ματίσματος. Αυτό σημαίνει πως τουλάχιστον έως ένα βαθμό το μάτισμα λειτουργεί φυσιολογικά (Nguyen 2020, Smit 2020). Το ενδιαφέρον με τον αναστολέα E7107 είναι πως στοχεύει στον αγρίου τύπου παράγοντα SF3B1 κι όχι στον φέροντα μετάλλαξη, με αποτέλεσμα να επιδρά ανασταλτικά στο φυσιολογικό μάτισμα. Έτσι, εμμέσως ασκεί ανασταλτική επίδραση στα κύτταρα με μετάλλαξη του SF3B1, καθώς αυτά εκφράζουν λειτουργικό παράγοντα SF3B1 κι έτσι διεκπεραιώνουν έστω υποτυπωδώς το φυσιολογικό μάτισμα. Η απώλεια και αυτής της υποτυπώδους λειτουργίας θα αφήσει στο κύτταρο διαθέσιμη μόνο την ανώμαλη εκδοχή του ματίσματος για την οποία υπεύθυνη είναι ο μεταλλαγμένος παράγοντας. Υπό αυτές τις συνθήκες το κύτταρο οδηγείται στο θάνατο. Η παραπάνω στρατηγική έχει αναπτυχθεί προκλινικά σε κύτταρα κολορθηκού καρκίνου και πιστεύεται πως μπορεί να δώσει ενθαρρυντικά αποτελέσματα και στην περίπτωση του μελανώματος (Nguyen 2020, Smit 2020). Αν και σπανιότερα, έχουν βρεθεί μεταλλάξεις και σ' έναν ακόμα παράγοντα ματίσματος στο μελάνωμα, στον SRSF2. Η εφαρμογή της παραπάνω στρατηγικής σε ζωικό μοντέλο μυελοειδούς λευχαιμίας οδήγησε, παρομοίως, σε κυτταρικό θάνατο τα μεταλλαγμένα κύτταρα (Nguyen 2020). Τα παραπάνω δεδομένα συνηγορούν υπέρ της ανάπτυξης μιας αντίστοιχης δοκιμής και για το μελάνωμα.

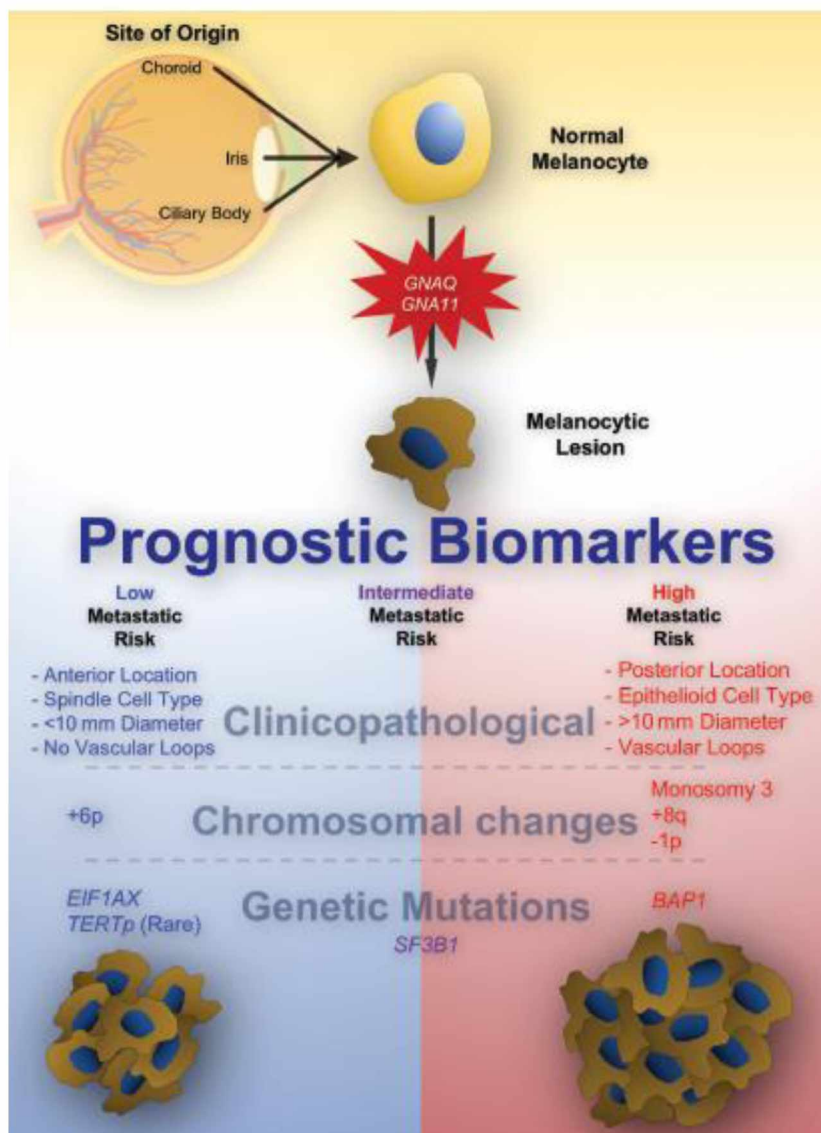
Για τα μελανώματα με μεταλλάξεις των BAP1 και SF3B1 αναδύονται επιπλέον πιθανόν αποδοτικές τεχνικές. Εν γένει στο μεταστατικό μελάνωμα μια χρωμοσωμική ανωμαλία που παρατηρείται είναι το κέρδος 8q, με αποτέλεσμα να πληθαίνουν τ' αντίγραφα είτε μέρους είτε ολόκληρου του μεγάλου βραχίονα του χρωμοσώματος 8 (Shain 2019). Σε χρωμοσωμική περιοχή

εντός του μεγάλου βραχίονα εδράζεται το c-MYC, ένα πρωτο-ογκογονίδιο, το οποίο στο μεταστατικό μελάνωμα παρουσιάζει αυξημένη δραστηριότητα. Έχειδειχθεί πως καρκινικά κύτταρα με υπερέκφραση c-MYC παρουσιάζουν μεγαλύτερη ευαισθησία σε αναστολείς σωματίου ματίσματος κι έτσι μεταστατικά μελανώματα με μεταλλάξεις στα BAP1 και SF3B1 θα μπορούσαν να ωφεληθούν από την επίδραση αυτών των αναστολέων (Nguyen 2020, Smit 2020). Μια ακόμα προοπτική αφορά την εφαρμογή της τεχνικής CRISPR-Cas, δηλαδή μιας μορφής γονιδιοματικής τροποποίησης, η οποία θα αποβλέπει στην επιδιόρθωση της νουκλεοτιδικής αλληλουχίας, ώστε να μπορεί να αποκατασταθεί η φυσιολογική λειτουργία της εκάστοτε πρωτεΐνης (Nguyen 2020).

Συμπερασματικά, παρά την ισχυρή πρόοδο στη μελέτη του μελανώματος στον τομέα της γενετικής και την προκύπτουσα ωφέλεια σ' επίπεδο πρόγνωσης, η ανάπτυξη μιας θεραπείας βασισμένης στο γενετικό προφίλ των ασθενών δεν έχει καρποφορήσει μέχρι στιγμής. Απομένει η διαλεύκανση ποικίλων πτυχών στην έρευνα αυτού του οφθαλμικού καρκίνου, όπως το ποια συγκεκριμένα τμήματα της σηματοδότησης καθοδικά των GNAQ και GNA11 συμβάλλουν στην ανάπτυξη κι εξέλιξη του μελανώματος. Αυτό ίσως καταστήσει πιο αποδοτικές τις έως τώρα συνοδευόμενες από χαμηλά επίπεδα επιτυχίας συνδυαστικές θεραπευτικές προσεγγίσεις. Επιπλέον, άλλα σημεία που χρήζουν αποσαφήνισης είναι το ποιο γονίδιο εντός της χρωμοσωμικού βραχίονα 8q διαδραματίζει ρόλο στην ανάπτυξη της μετάστασης, ποιες είναι πιο συγκεκριμένα οι λειτουργίες της BAP1 – μεταξύ του πολύπλευρου ρεπερτορίου της – που ευθύνονται για τον επιθετικό φαινότυπο μελανώματος, καθώς και ποιος είναι ο καταλυτικός παράγοντας για την ενεργοποίηση των μικρο-μεταστάσεων στο ήπαρ κι έτσι την αύξησή τους προς θανατηφόρες μεταστατικές εστίες (Smit 2020). Με βάση όσα αναφέρθηκαν, ένας σωστός σχεδιασμός ως προς τη διαχείριση ενός ασθενούς με μελάνωμα θα πρέπει να απαρτίζεται από το τρίπτυχο: αφαίρεση πρωτοπαθούς όγκου + προγνωστικός έλεγχος με ενσωματωμένους γενετικούς, κλινικούς και ιστολογικούς παράγοντες + ανάλογα του αποτελέσματος του προγνωστικού ελέγχου εφαρμογή κατάλληλης θεραπευτικής μεθόδου για την αναστολή ή έστω επιβράδυνση της εξέλιξης των μικρο-μεταστάσεων (Croce 2019, Smit 2020). Υπάρχουν, ακόμα, και στοιχεία επιγενετικής που συνδέονται με το μελάνωμα, τα οποία, πλην εξαιρέσεων, δεν αναλύθηκαν στην παρούσα εργασία. Ένα σημαντικό εύρημα στον τομέα της επιγενετικής είναι πως το προφίλ μεθυλίωσης διαφέρει μεταξύ των μεταλλάξεων στα γονίδια BAP1, SF3B1 και EIF1AX. Αυτό το στοιχείο θα μπορούσε ν' αξιοποιηθεί στο μελάνωμα κατά τέτοιο τρόπο, ώστε μεταβολή της κατάστασης μεθυλίωσης μέσω κάποιου φαρμάκου να μπορέσει ενδεχομένως να τροποποιήσει τη μεταστατική συμπεριφορά (Croce 2019). Συνολικά, η εστίαση στην εύρεση ακόμα περισσότερων στοιχείων που αφορούν τόσο τη γενετική, αλλά όπως φαίνεται, και την επιγενετική του μελανώματος, θα διαλύσει τις όποιες ασάφειες και αμφιβολίες υπάρχουν στην κατανόηση του εν λόγω



καρκίνου κι έτσι θα οδηγήσει στην απόκτηση μιας επαρκούς, αν όχι πλήρους, εικόνας για τη βιολογία του. Μ' αυτά ως εφόδια θα επιτευχθεί η ανάπτυξη θεραπευτικών μεθόδων συνοδευόμενων από σημαντική ανταποκρισιμότητα κι έτσι η βελτίωση των επιπέδων επιβίωσης των ασθενών με μελάνωμα χοριοειδούς.



Εικόνα 15: Το σύνολο των προγνωστικών δεικτών στο μελάνωμα και τα επίπεδα κινδύνου ως προς την ανάπτυξη μετάστασης, στα οποία αντιστοιχούν (low, intermediate & high metastatic risk). Οι δείκτες είναι τόσο κλινικής-ιστολογικής φύσεως όσο και γενετικής φύσεως. Anterior/Posterior Location: εντοπισμός του όγκου στο πρόσθιο ή οπίσθιο αντίστοιχα τμήμα του αγγειώδους χιτώνα, Spindle Cell Type: ακρακτοειδής κυτταρικός τύπος, Epithelioid Cell Type: επιθηλιοειδής κυτταρικός τύπος, Vascular Loops: αγγειακοί βρόχοι (Doherty 2018).

## BIBΛΙΟΓΡΑΦΙΑ – ΗΛΕΚΤΡΟΝΙΚΕΣ ΠΗΓΕΣ

- Abramson D.H., Scheffler A.C., Dunkel I.J., McCormick B., Dolphin K.W. (2003a) Adult Ophthalmic Oncology: Ocular Diseases. In Kufe D.W., Pollock, R.E., Weichselbaum R.R., Bast R.C. Jr., Gansler T.S., Holland J.F., Frei E. *Holland-Frei Cancer Medicine, 6<sup>th</sup> edition*, BC Decker, Hamilton (ON)
- Abramson D.H., Scheffler A.C., Dunkel I.J., McCormick B., Dolphin K.W. (2003b) Pediatric Ophthalmic Oncology: Ocular Diseases. In Kufe D.W., Pollock, R.E., Weichselbaum R.R., Bast R.C. Jr., Gansler T.S., Holland J.F., Frei E. *Holland-Frei Cancer Medicine, 6<sup>th</sup> edition*, BC Decker, Hamilton (ON)
- American Cancer Society (Updated 2021 Jan 12) Key Statistics for Eye Cancer., <https://www.cancer.org/cancer/eye-cancer/about/key-statistics.html>
- Chattopahdyay C., Kim D.W., Gombos D., Oba J., Qin Y., Williams M., Esmaeli B., Grimm E., Wargo J., Woodman S., Patel S. (2016) Uveal Melanoma: From Diagnosis to Treatment and the Science in Between. *Cancer* 122 (15), 2299-2312
- Croce M., Ferrini S., Pfeer U., Gangemi R. (2019) Targeted Therapy of Uveal Melanoma: Recent Failures and New Perspectives. *Cancers* 11 (6), 846
- Cunha-Vaz J., Bernardes R., Lobo C. (2011) Blood-retinal barrier. *European Journal of Ophthalmology* 21 Suppl. 6, 3-9
- Damato B., Eleuteri A., Taktak A.F.G., Coupland S.E. (2011) Estimating prognosis for survival after treatment of choroidal melanoma. *Progress in Retinal and Eye Research* 30 (5), 285-295
- Derrien A.C., Rodrigues M., Eeckhoutte A., Dayot S., Houy A., Mobuchon L., Gardrat S., Lequin D., Ballet S., Pierron G., Alsafadi S., Mariani O., El-Marjou A., Matet A., Colas C., Cassoux N., Stern M.H. (2021) Germline MBD4 Mutations and Predisposition to Uveal Melanoma. *Journal of the National Cancer Institute* 113 (1), 80-87
- Diaz-Corànguez M., Ramos C., Antonetti D.A. (2017) The inner Blood-Retinal Barrier: Cellular Basis and Development. *Vision Research* 139, 123-137
- Dimaras H. , Corson T.W., Cobrinik D., White A., Zhao J., Munier F.L., Abramson D.H., Shields C.L., Chantada G.L., Njuguna F., Gallie B.L.(2015) Retinoblastoma. *Nature Reviews Disease Primers* 1, Article number 15021

- Dimas K., Ulukaya E., Sakellaridis N. (2015) Cancer of the Eye (Intraocular Cancer). Reference Module in Biomedical Sciences. Elsevier
- Doherty R.E., Alfawaz M., Francis J., Lijka-Jones B., Sisley K. (2018) Genetics of Uveal Melanoma. In Scott J.F., Gerstenblith M.R. (eds.) *Noncutaneous Melanoma*, Codon Publications, Brisbane, Australia
- Duan R., Du W., Guo W. (2020) EZH2: a novel target for cancer treatment. *Journal of Hematology & Oncology* 13, Article number 104
- Dyer M.A. (2010) Biology of Retinoblastoma. In Rodriguez-Galindo C., Wilson M.W. *Retinoblastoma*, Springer, Boston, MA
- Field M.G., Decatur C.L., Kurtenbach S., Gezgin G., van der Velden P.A., Jager M.J., Kozak K.N., Harbour J.W. (2016) PRAME as an independent biomarker for metastasis in uveal melanoma. *Clinical Cancer Research* 22 (5), 1234-1242
- Grisanti S., Tura A. (2018) Uveal Melanoma. In Scott J.F., Gerstenblith M.R. (eds.) *Noncutaneous Melanoma*, Codon Publications, Brisbane, Australia
- Gupta D., Sidbury R. (2018) 107 – Cutaneous Congenital Defects. In Gleason C.A., Juul S.E. (eds.) *Avery's Diseases of the Newborn (Tenth Edition)*, Elsevier, 1511-1535.e4
- Gupta S., Kaliki S. (2019a) Current Management in Retinoblastoma. In Ramasubramanian A. (ed.) *Ocular Oncology*, Springer, Singapore
- Gupta S., Kaliki S. (2019b) Intraocular Medulloepithelioma. In Rojanaporn D. (ed.) *Ocular Oncology*, Springer, Singapore
- Honavar S.G., Manjandavida F.P. (2015) Tumors of the ocular surface: A review. *Indian Journal of Ophthalmology* 63 (3), 187–203
- Hu D.N., Simon J.D., Sarna T. (2008) Role of Ocular Melanin in Ophthalmic Physiology and Pathology. *Photochemistry and Photobiology* 84 (3), 639–644
- Huang C.Y., Ju D.T., Chang C.F., Muralidhar Reddy P., Velmurugan B.K. (2017) A review on the effects of current chemotherapy drugs and natural agents in treating non–small cell lung cancer. *BioMedicine* 7 (4), 12-23
- InformedHealth.org (Update 2019 Aug 15) How does chemotherapy work?, <https://www.informedhealth.org/how-does-chemotherapy-work.html>
- Inoue D., Chew G.L., Liu B., Michel B.C., Pangallo J., D'Avino A.R., Hitchman T., North K., Lee S.C., Bitner L., Block A., Moore A.R., Yoshimi A., Escobar-Hoyos L., Cho H., Penson A., Lu S.X., Taylor J., Chen Y., Kadoch C., Abdel-Wahab O., RoBradley R.K. (2019)

Spliceosomal disruption of the non-canonical BAF complex in cancer. *Nature* 574 (7778), 432-436

- Jin B., Zhang P., Zou H., Ye H., Wang Y., Zhang J., Yang H., Pan J. (2020) Verification of EZH2 as a druggable target in metastatic uveal melanoma. *Molecular Cancer* 19, Article number 52
- Kaliki S., Shields C.L.(2017) Uveal melanoma: relatively rare but deadly cancer. *Eye* 31, 241–257
- Kaliki S., Shields C.L., Shields J.A. (2015) Uveal melanoma: Estimating prognosis. *Indian Journal of Ophthalmology* 63 (2), 93-102
- Kanukollu V.M., Tripathy K. (Updated 2021 Aug 12) Leukocoria. In *StatPearls [Internet]*, StatPearls Publishing, Treasure Island (FL), <https://www.statpearls.com/ArticleLibrary/viewarticle/24213>
- Knudson A.G. Jr (1971) Mutation and Cancer: Statistical Study of Retinoblastoma. *Proceedings of the National Academy of Sciences of the United States of America* 68 (4), 820-823
- Krantz B.A., Dave N., Komatsubara K.M., Marr B.P., Carvajal R.D. (2017) Uveal melanoma: epidemiology, etiology, and treatment of primary disease. *Clinical Ophthalmology* 11, 279-289
- Lambert-Cheatham N., Jusufbegovic D., Corson T.W., (2021) Intraocular and Orbital Cancers. Reference Module in Biomedical Sciences. Elsevier
- Landreville S., Agapova O.A., Matatall K.A., Kneass Z.T., Onken M.D., Lee R.S., Bowcock A.M., Harbour J.W. (2012) Histone Deacetylase Inhibitors Induce Growth Arrest and Differentiation in Uveal Melanoma. *Clinical Cancer Research* 18 (2), 408-416
- Li Y., Shi J., Yang J., Ge S., Zhang J., Jia R., Fan X. (2020) Uveal melanoma: progress in molecular biology and therapeutics. *Therapeutic Advances in Medical Oncology* 12, 1-27
- Logan P., Bernabeu M.2, Ferreira A., Burnier M.N. Jr (2015) Evidence for the Role of Blue Light in the Development of Uveal Melanoma. *Journal of Ophthalmology* 2015, Article ID: 386986
- Louie B.H., Kurzrock R. (2020) BAP1: Not just a BRCA1-associated protein. *Cancer Treatment Reviews* 90, 102091
- Maheshwari A., Finger P.T. (2018) Cancers of the eye. *Cancer and Metastasis Reviews* 37, 677–690

- Nguyen J.Q.N., Drabarek W., Yavuziyigitoglu S., Medico Salsench E., Verdijk R.M., Naus N.C., de Klein A., Kiliç E., Brosens E. (2020) Spliceosome Mutations in Uveal Melanoma. *International Journal of Molecular Sciences* 21 (24), 9546
- Onken M.D., Worley L.A., Tuscan M.D., Harbour J.W. (2010) An accurate, clinically feasible multi-gene expression assay for predicting metastasis in uveal melanoma. *The Journal of Molecular Diagnostics* 12 (4), 461-468
- Pandiani C., Béranger G.E., Leclerc J., Ballotti R., Bertolotto C. (2017) Focus on cutaneous and uveal melanoma specificities. *Genes & Development* 31 (8), 724–743
- Park J.J., Diefenbach R.J., Joshua A.M., Kefford R.F., Carlino M.S., Rizos H. (2018) Oncogenic signaling in uveal melanoma. *Pigment Cell & Melanoma Research* 31 (6), 661-672
- PDQ Adult Treatment Editorial Board (2021a) Intraocular (Uveal) Melanoma Treatment (PDQ®): Health Professional Version. In *PDQ Cancer Information Summaries [Internet]*, National Cancer Institute (US), Bethesda (MD), <https://www.cancer.gov/types/eye/hp/intraocular-melanoma-treatment-pdq>
- PDQ Pediatric Treatment Editorial Board (2021b) Retinoblastoma Treatment (PDQ®): Health Professional Version. In: *PDQ Cancer Information Summaries [Internet]*, National Cancer Institute (US), Bethesda (MD), <https://www.cancer.gov/types/retinoblastoma/hp/retinoblastoma-treatment-pdq>
- Pilarski R., Carlo M., Cebulla C., Abdel-Rahman M. (Updated 2020 Sep 17) BAP1 Tumor Predisposition Syndrome. In Adam M.P., Ardinger H.H., Pagon R.A., Wallace S.E., Bean L.J.H., Mirzaa G., Amemiya A. (eds.) *GeneReviews® [Internet]*, University of Washington, Seattle (WA), <https://www.ncbi.nlm.nih.gov/books/NBK390611/>
- Rubinson K., Lang E.J. (2013) Οι ειδικές αισθήσεις. In Koepfen B.M., Stanton B.S. (eds.) *Berne & Levy Φυσιολογία*, Έκτη Έκδοση, Επιστημονικές Εκδόσεις Παρισσιανού Α.Ε., Μεταμόρφωση Αττικής
- Scheffler A.C., Kim R.S. (2019a) Diagnosis and Management of Small Choroidal Melanoma. In Ramasubramanian A. (ed.) *Ocular Oncology*, Springer, Singapore
- Scheffler A.C., Koca E., Bernicker E.H., Correa Z.M. (2019b) Relationship between clinical features, GEP class, and PRAME expression in uveal melanoma. *Graefe's Archive for Clinical and Experimental Ophthalmology* 257 (7), 1541–1545
- Schopper V.J., Correa Z.M. (2016) Clinical application of genetic testing for posterior uveal melanoma. *International Journal of Retina and Vitreous* 2, Article number 4

- Seddon M.J., McCannel T.A. (2013) Chapter 139 – Epidemiology of Posterior Uveal Melanoma. In Ryan S.J., Sada S.R., Hinton D.R., Schachat A.P., Wilkinson C.P., Wiedemann P. (eds.) *Retina (Fifth Edition)*, W.B. Saunders, 2231-2237
- Shain A.H., Bagger M.M., Yu R., Chang D., Liu S., Vemula S., Weier J.F., Wadt K., Heegaard S., Bastian B.C., Kiilgaard J.F. (2019) The genetic evolution of metastatic uveal melanoma. *Nature Genetics* 51 (7), 1123–1130
- Shields C.L., Lally S.E. (2019a) Retinoblastoma. In Rojanaporn D. (ed.) *Ocular Oncology*, Springer, Singapore
- Shields C.L., Shields J.A. (2004) Tumors of the Conjunctiva and Cornea. *Survey of Ophthalmology* 49 (1), 3-24
- Shields C.L., Shields J.A. (2019b) Choroidal Melanoma. In Rojanaporn D. (ed.) *Ocular Oncology*, Springer, Singapore
- Shields C.L., Shields J.A. (2019c) Choroidal Nevus. In Rojanaporn D. (ed.) *Ocular Oncology*, Springer, Singapore
- Smit K.N., Jager M.J., de Klein A., Kiliç E. (2020) Uveal melanoma: towards a molecular understanding. *Progress in Retinal and Eye Research* 75
- Souto E.B., Zielinska A., Luis M., Carbone C., Martins-Gomes C., Souto S.B., Silva A.M. (2019) Uveal melanoma: physiopathology and new in situ-specific therapies. *Cancer Chemotherapy and Pharmacology* 84 (1), 15–32
- Stannard C., Sauerwein W., Maree G., Lecuona K. (2013) Radiotherapy for ocular tumours. *Eye* 27 (2), 119–127
- Stathopoulos C., Gaillard M.C., Schneider J., Munier F.L. (2020) Successful treatment of ciliary body medulloepithelioma with intraocular melphalan chemotherapy: a case report. *BMC Ophthalmology* 20, Article number 239
- Vergara I.A., Wilmott J.S., Long G.V., Scolyer R.A. (2021) Genetic drivers of non-cutaneous melanomas: Challenges and opportunities in a heterogeneous landscape. *Experimental Dermatology*
- Wei W., Cheng Y., Wang B. (2016) Chapter 27 – Cancer and Genomic Instability. In Kovalchuk I., Kovalchuk O. (eds.) *Genome Stability*, Academic Press, 463-486
- Xu H., Gong J., Liu H. (2017) High expression of lncRNA PVT1 independently predicts poor overall survival in patients with primary uveal melanoma. *PLOS ONE* 12 (12): e0189675
- Yang J., Manson D.K., Marr B.P., Carvajal R.D. (2018) Treatment of uveal melanoma: where are we now? *Therapeutic Advances in Medical Oncology* 10, 1-17

- Ανάγνου Ν., Σανδαλτζόπουλος Ρ. (2013) Καρκίνος. In Cooper G.M., Hausman R.E. (eds.) *Το Κότταρο: Μια Μοριακή Προσέγγιση*, Πρώτη Ελληνική Έκδοση, Ακαδημαϊκές Εκδόσεις Ι. Μπάσδρα και ΣΙΑ Ο.Ε., Αλεξανδρούπολη
- Γελαδάς Ν., Τσακόπουλος Μ. (2011) Όραση. In Vander A., Sherman J., Luciano D., Τσακόπουλος Μ. (eds.) *Φυσιολογία του Ανθρώπου: Μηχανισμοί της Λειτουργίας του Οργανισμού*, 1η Ελληνική Έκδοση, Broken Hills Publishers LTD, Nicosia, Cyprus

## ΠΗΓΕΣ ΕΙΚΟΝΩΝ

- **Εικόνα 1:** Carlson Stock Art – Life Science Illustration and More, <https://www.carlsonstockart.com/>
- **Εικόνα 2:** Shields C.L., Lally S.E. (2019a) Retinoblastoma. In Rojanaporn D. (ed.) *Ocular Oncology*, Springer, Singapore
- **Εικόνα 3:** Dimaras H. , Corson T.W., Cobrinik D., White A., Zhao J., Munier F.L., Abramson D.H., Shields C.L., Chantada G.L., Njuguna F., Gallie B.L.(2015) Retinoblastoma. Nature Reviews Disease Primers 1, Article number 15021
- **Εικόνα 4:**
  - **α & β)** Abramson D.H., Scheffler A.C., Dunkel I.J., McCormick B., Dolphin K.W. (2003) Pediatric Ophthalmic Oncology: Ocular Diseases. In Kufe D.W., Pollock, R.E., Weichselbaum R.R., Bast R.C. Jr., Gansler T.S., Holland J.F., Frei E. *Holland-Frei Cancer Medicine, 6<sup>th</sup> edition*, BC Decker, Hamilton (ON)
  - **γ)** Dimaras H. , Corson T.W., Cobrinik D., White A., Zhao J., Munier F.L., Abramson D.H., Shields C.L., Chantada G.L., Njuguna F., Gallie B.L.(2015) Retinoblastoma. Nature Reviews Disease Primers 1, Article number 15021
- **Εικόνα 5:**
  - **α)** Gupta S., Kaliki S. (2019) Intraocular Medulloepithelioma. In Rojanaporn D. (ed.) *Ocular Oncology*, Springer, Singapore
  - **β)** Goto H. (2019) Intraocular Lymphoma. In Rojanaporn D. (ed.) *Ocular Oncology*, Springer, Singapore
  - **γ)** Honavar S.G., Manjandavida F.P. (2015) Tumors of the ocular surface: A review. Indian Journal of Ophthalmology 63 (3), 187–203
- **Εικόνα 6 (α & β):** Kaliki S., Shields C.L.(2017) Uveal melanoma: relatively rare but deadly cancer. Eye 31, 241–257
- **Εικόνα 7 (α & β & γ):** Shields C.L., Shields J.A. (2019b) Choroidal Melanoma. In Rojanaporn D. (ed.) *Ocular Oncology*, Springer, Singapore
- **Εικόνα 8:** Speicher M.R., Prescher G., du Manoir S., Jauch A., Horsthemke B., Bornfeld N., Becher R., Cremer T. (1994) Chromosomal Gains and Losses in Uveal Melanomas Detected by Comparative Genomic Hybridization. Cancer Research 54 (14), 3817-3823



- **Εικόνα 9:** Park J.J., Diefenbach R.J., Joshua A.M., Kefford R.F., Carlino M.S., Rizos H. (2018) Oncogenic signaling in uveal melanoma. *Pigment Cell & Melanoma Research* 31 (6), 661-672
- **Εικόνα 10:** Smit K.N., Jager M.J., de Klein A., Kiliç E. (2020) Uveal melanoma: towards a molecular understanding. *Progress in Retinal and Eye Research* 75
- **Εικόνα 11 (α & β):** Onken M.D., Worley L.A., Tuscan M.D., Harbour J.W. (2010) An accurate, clinically feasible multi-gene expression assay for predicting metastasis in uveal melanoma. *The Journal of Molecular Diagnostics* 12 (4), 461-468
- **Εικόνα 12:** Field M.G., Decatur C.L., Kurtenbach S., Gezgin G., van der Velden P.A., Jager M.J., Kozak K.N., Harbour J.W. (2016) PRAME as an independent biomarker for metastasis in uveal melanoma. *Clinical Cancer Research* 22 (5), 1234-1242
- **Εικόνα 13:** Shain A.H., Bagger M.M., Yu R., Chang D., Liu S., Vemula S., Weier J.F., Wadt K., Heegaard S., Bastian B.C., Kiilgaard J.F. (2019) The genetic evolution of metastatic uveal melanoma. *Nature Genetics* 51 (7), 1123–1130
- **Εικόνα 14 (α & β):** Landreville S., Agapova O.A., Matatall K.A., Kneass Z.T., Onken M.D., Lee R.S., Bowcock A.M., Harbour J.W. (2012) Histone Deacetylase Inhibitors Induce Growth Arrest and Differentiation in Uveal Melanoma. *Clinical Cancer Research* 18 (2), 408-416
- **Εικόνα 15:** Doherty R.E., Alfawaz M., Francis J., Lijka-Jones B., Sisley K. (2018) Genetics of Uveal Melanoma. In Scott J.F., Gerstenblith M.R. (eds.) *Noncutaneous Melanoma*, Codon Publications, Brisbane, Australia