



ΤΜΗΜΑ ΙΑΤΡΙΚΗΣ  
ΣΧΟΛΗ ΕΠΙΣΤΗΜΩΝ ΥΓΕΙΑΣ  
ΠΑΝΕΠΙΣΤΗΜΙΟ ΘΕΣΣΑΛΙΑΣ  
ΠΡΟΓΡΑΜΜΑ ΜΕΤΑΠΤΥΧΙΑΚΩΝ ΣΠΟΥΔΩΝ  
ΥΠΕΡΗΧΟΓΡΑΦΙΚΗ ΛΕΙΤΟΥΡΓΙΚΗ ΑΠΕΙΚΟΝΙΣΗ ΓΙΑ  
ΤΗΝ ΠΡΟΛΗΨΗ ΚΑΙ ΔΙΑΓΝΩΣΗ ΤΩΝ ΑΓΓΕΙΑΚΩΝ ΠΑΘΗΣΕΩΝ



***Μεταπτυχιακή Διπλωματική Εργασία***

***" Η συμβολή της υπερηχοτομογραφικής μεθόδου με χορήγηση ενισχυτών ηχογένειας (CEUS) στη μετεγχειρητική παρακολούθηση μετά από ενδοαυλική αποκατάσταση ανευρυσμάτων κοιλιακής αορτής "***

υπό

**ΕΜΜΑΝΟΥΗΛ Μ. ΜΠΑΡΜΠΑΡΕΣΣΟΥ**

Αριθμός Μητρώου: M080619009

Υπεβλήθη για την εκπλήρωση μέρους των  
απαιτήσεων για την απόκτηση του  
Μεταπτυχιακού Διπλώματος Ειδίκευσης

*«Υπερηχογραφική Λειτουργική Απεικόνιση για την πρόληψη & διάγνωση των αγγειακών παθήσεων»*

Λάρισα, 2020

## Επιβλέπων:

Αθανάσιος Γιαννούκας, Καθηγητής Αγγειοχειρουργικής, Τμήμα Ιατρικής, Πανεπιστήμιο Θεσσαλίας

## Τριμελής Εξεταστική Επιτροπή:

1. Αθανάσιος Γιαννούκας, Καθηγητής Αγγειοχειρουργικής, Τμήμα Ιατρικής, Πανεπιστήμιο Θεσσαλίας- (Επιβλέπων),
2. Μιλτιάδης Ματσάγκας, Καθηγητής Αγγειοχειρουργικής, Τμήματος Ιατρικής, Πανεπιστημίου Θεσσαλίας
3. Γεώργιος Κούβελος, Επίκουρος Καθηγητής Αγγειοχειρουργικής Τμήματος Ιατρικής, Πανεπιστημίου Θεσσαλίας

## Τίτλος εργασίας στα αγγλικά:

The contribution of contrast enhanced ultrasound exam (CEUS) as a modality of surveillance after endovascular aneurysm repair.

## Περιεχόμενα

Επιβλέπων:.....	2
Τριμελής Εξεταστική Επιτροπή:.....	2
Τίτλος εργασίας στα αγγλικά:.....	2
Περίληψη.....	5
Λέξεις- Κλειδιά:.....	5
Abstract.....	6
Key words:.....	6
Εισαγωγή.....	7
Οι μετεγχειρητικές επιπλοκές.....	7
Εισαγωγή.....	7
Οι ενδοδιαφυγές.....	8
Η μετανάστευση του ενδομοσχεύματος.....	12
Η έντονη γωνίωση ή κάμψη του ενδομοσχεύματος (Kinking). ....	13
Η θρόμβωση του ενδομοσχεύματος.....	13
Η μετεγχειρητική ρήξη.....	14
Η έκπτωση της νεφρικής λειτουργίας.....	15
Η Μετεγχειρητική Παρακολούθηση.....	16
Εισαγωγή.....	16
Η αξονική αγγειογραφία [Computed Tomography Angiography (CTA)].....	23
Η απλή ακτινογραφία κοιλίας.....	28
Η μαγνητική αγγειογραφία [Magnetic Resonance Angiography (MRA)].....	28
Έγχρωμη Doppler Υπερηχογραφία [Color Doppler UltraSound (CDUS)].....	31
Υπερηχοτομογραφία με χρήση ενισχυτών ηχογένειας [Contrast Enhanced Ultra Sound (CEUS)]. ....	36
Εισαγωγή.....	36
Οι Ενισχυτές Ηχογένειας.....	39
Η χορηγούμενη δόση του ενισχυτή ηχογένειας.....	42
Η ασφάλεια των ενισχυτών ηχογένειας.....	43
Η ρύθμιση των παραμέτρων και οι αλγόριθμοι επεξεργασίας στις συσκευές υπερήχων. ....	43
Περιγραφή της τεχνικής υπερήχων με χρήση ενισχυτών ηχογένειας.....	50
Τα πλεονεκτήματα της χρήσης ενισχυτών ηχογένειας.....	53
Οι περιορισμοί της υπερηχογραφίας με χρήση ενισχυτών ηχογένειας.....	63
Η τριών και τεσσάρων διαστάσεων υπερηχογραφία με χρήση ενισχυτή ηχογένειας [3D/4D Contrast Enhanced UltraSound (CEUS)].....	69
Συγχώνευση εικόνων τρισδιάστατης υπερηχογραφίας με χρήση ενισχυτών ηχογένειας και αξονικής ή μαγνητικής αγγειογραφίας [FUSION 3D CEUS - CTA/MRA].....	71

Μελέτες σύγκρισης της ακρίβειας των υπερήχων με χρήση ενισχυτή ηχογένειας.....	74
Μετεγχειρητική παρακολούθηση ασθενών με παρανεφρικά ή υπερνεφρικά ανευρύσματα κοιλιακής αορτής.....	84
Η υπερ-μικροαγγειακή απεικόνιση [Super-Microvascular Imaging (SMI)] .....	87
Συμπεράσματα.....	89
Βιβλιογραφία.....	90

## Περίληψη

Η ενδαγγειακή αποκατάσταση (EVAR) έχει καταστεί μέθοδος εκλογής στην σύγχρονη αντιμετώπιση των ανευρυσμάτων της κοιλιακής αορτής. Η επιτυχία της μεθόδου στηρίζεται σε μεγάλο βαθμό στην επαρκή παρακολούθηση των ασθενών μετεγχειρητικά με σκοπό την πρόωμη και αποτελεσματική ανίχνευση επιπλοκών αλλά και την παρακολούθηση της φυσικής εξέλιξης της νόσου που στηρίζεται επί του παρόντος στην αξονική αγγειογραφία και στην έγχρωμη υπερηχογραφία. Με τους περιορισμούς ωστόσο της χρήση ιονίζουσας ακτινοβολίας και ενδοφλέβιου σκιαγραφικού στην περίπτωση της αξονικής αγγειογραφίας και την υποκειμενικότητα του υπέρηχου από την άλλη με την αδυναμία που παρουσιάζει στην ανάδειξη της ικανοποιητικής ζώνης πρόσφυσης της ενδοπρόθεσης και της πιθανής μετακίνησης της. Τα τελευταία χρόνια η χορήγηση ενισχυτών ηχογένειας στον υπερηχογραφικό έλεγχο (CEUS) προσφέρει την δυνατότητα βελτίωσης της ακρίβειας του υπερηχογραφικού ελέγχου στην ανάδειξη επιπλοκών μετά από EVAR προσπερνώντας σημαντικούς περιορισμούς. Σκοπός της παρούσας εργασίας είναι η ανασκόπηση της βιβλιογραφίας και η ανάδειξη των δεδομένων όσον αφορά τον ρόλο που έχει ο υπερηχογραφικός έλεγχος με την χρήση ενισχυτών ηχογένειας στην μετεγχειρητική παρακολούθηση των ασθενών μετά από EVAR και επομένως αν θα μπορέσει ως μέθοδος να αλλάξει στο μέλλον την σύγχρονη πρακτική. Μεγάλος όγκος δεδομένων από σειρές και μετα-αναλύσεις αναδεικνύουν παρόμοια ή και μεγαλύτερη ακρίβεια της χρήσης των ενισχυτών ηχογένειας στην ανίχνευση επιπλοκών μετά από EVAR. Ενώ η αξονική αγγειογραφία διατηρεί κεντρικό ρόλο, η χρήση των ενισχυτών ηχογένειας αναδεικνύεται σε πολύτιμο εργαλείο καθώς μπορεί να μειώσει την νοσηρότητα μειώνοντας τον αριθμό των απαιτούμενων αξονικών αγγειογραφιών και να αποτελέσει το μοναδικό εργαλείο σε ειδικές περιπτώσεις. Επιβεβαιώνεται η θέση της χρήσης των ενισχυτών ηχογένειας στην μετεγχειρητική παρακολούθηση των ασθενών μετά από EVAR, ωστόσο χρειάζονται περισσότερα δεδομένα για να προσδιοριστεί αν ο ρόλος της συγκεκριμένης τεχνικής θα πρέπει να είναι ως εξέταση πρώτης ή δεύτερης γραμμής.

### Λέξεις- Κλειδιά:

Ενισχυτές Ηχογένειας, Υπέρηχοι, Ανεύρυσμα, Αορτή, Παρακολούθηση

## Abstract

Endovascular Aneurysm Repair (EVAR) has been the treatment of choice for the abdominal aortic aneurysm. The success of this type of treatment is based, in great extent, on the sufficient post procedure surveillance. The prominent modules of surveillance have been the Computed Tomography Angiography (CTA) and the Color Duplex Ultrasound (CDUS) where the use of radiation and intravenous contrast media for the CTA and the subjectivity and lower resolution of the display of the sealing zone of the endograft for the CDUS are important drawbacks, respectively. The use of Contrast Enhanced Ultrasound recently, provides an accurate and confident recognition of any post procedure complication, by overcoming significant obstacles. The aim of this study is to review the literature for the evidence about the role of CEUS in the surveillance of EVAR patients, hence answering the question whether this imaging module is sufficient to change the everyday clinical practice in the near future. Sufficient and high-quality evidence reveals that the use of the CEUS exhibits better or equal accuracy in identifying complications following EVAR. Although the use of a CTA has still a dominant role, CEUS can lessen the morbidity and the number of the required cross-sectional scans and provide a great alternative method for specific cases. The contribution of CEUS as a modality of surveillance after endovascular aneurysm repair is confirmed, however more evidence is necessary to clarify whether CEUS should be a primary or secondary diagnostic method.

### Key words:

Contrast, Ultrasound, Aneurysm, Aorta, Surveillance.

## Εισαγωγή

Η ενδαγγειακή αποκατάσταση του ανευρύσματος της κοιλιακής αορτής αν και έχει επικρατήσει ως μέθοδος αντιμετώπισης, ο ιδανικός τρόπος μετεγχειρητικής παρακολούθησης των ασθενών αυτών προκαλεί έντονη συζήτηση. Δεδομένης της ανάγκης για δια βίου παρακολούθηση, οι συνέπειες που μπορεί να έχει η μέθοδος απεικόνισης στην υγεία των ασθενών και η σχετιζόμενη οικονομική επιβάρυνση του συστήματος υγείας θα πρέπει να ληφθούν υπόψη στην αναζήτηση της ιδανικής μεθόδου. Η χρήση των ενισχυτών ηχογένειας στην υπερηχογραφική παρακολούθηση των συγκεκριμένων ασθενών έχει προταθεί ότι θα μπορούσε να υπερκεράσει τις άλλες μεθόδους στην αποτελεσματικότητα δεδομένου της μη ύπαρξης σημαντικών περιορισμών. Σκοπός της παρούσας εργασίας είναι η ανασκόπηση της διεθνούς βιβλιογραφίας με σκοπό την διερεύνηση του ρόλου της χρήσης των ενισχυτών ηχογένειας στην σύγχρονη μετεγχειρητική παρακολούθηση των ασθενών που υποβλήθηκαν σε ενδαγγειακή αποκατάσταση ανευρύσματος της κοιλιακής αορτής. Για τον σκοπό αυτό αναλύονται στα επόμενα κεφάλαια οι μετεγχειρητικές επιπλοκές μετά από ενδαγγειακή αποκατάσταση του ανευρύσματος της κοιλιακής αορτής και η λογική πίσω από την ανίχνευση τους, αναλύονται οι σύγχρονοι μέθοδοι απεικόνισης με τις δυνατότητες και τους περιορισμούς που παρουσιάζουν και ακολουθεί η ευρεία ανάπτυξη της υπερηχοτομογραφίας με χρήση των ενισχυτών ηχογένειας. Περιγράφεται η τεχνική, οι τρόποι βελτίωσης, οι εφαρμογές, τα πλεονεκτήματα και οι περιορισμοί της μεθόδου. Αναλύονται οι μελέτες σύγκρισης της χρήσης των ενισχυτών ηχογένειας σε σχέση με τις άλλες μεθόδους και περιγράφονται υποσχόμενες νέες μέθοδοι απεικόνισης.

## Οι μετεγχειρητικές επιπλοκές

### Εισαγωγή

Η ενδαγγειακή αποκατάσταση του ανευρύσματος της κοιλιακής αορτής με την χρήση καλυμμένων ενδοαρθικών [Endo-Vascular Aneurysm Repair (EVAR)] περιεγράφηκε για πρώτη φορά το 1991 από τον Parodi και τους συν. (1). Σταδιακά με την αυξανόμενη εμπειρία και την βελτίωση της χρησιμοποιούμενης τεχνολογίας άρχισε να επικρατεί ως μέθοδος εκλογής στην αντιμετώπιση των ασθενών με Ανεύρυσμα Κοιλιακής Αορτής (ΑΚΑ) καθώς επιβεβαιώθηκε σύντομα ότι σχετίζεται με σημαντικά μειωμένη περιεγχειρητική θνητότητα και

νοσηρότητα καθώς και σημαντικά μικρότερη νοσηλεία (2). Η ενδαγγειακή αντιμετώπιση του ανευρύσματος της κοιλιακής αορτής ως μέθοδος θεραπείας ξεπέρασε την ανοικτή αποκατάσταση τουλάχιστον από το 2003 στις Ηνωμένες Πολιτείες και υπολογίζεται ότι σχετίζεται μέχρι και με το 78% των μη ραγέντων ανευρυσμάτων τουλάχιστον μέχρι το 2010(3). Παράλληλα με την αυξημένη χρήση της ενδαγγειακής αποκατάστασης του ανευρύσματος της κοιλιακής αορτής υπήρξε και αυξημένη αναφορά στις μακροπρόθεσμες επιπλοκές που ακολουθούν αυτού του είδους της θεραπείας όπως η επιμένουσα αύξηση του ανευρυσματικού σάκου, η δημιουργία νέου ανευρύσματος, η ενδοδιαφυγή, η δυνητικά πιθανή ρήξη, η θρόμβωση, η μετακίνηση ή κάμψη του ενδομοσχεύματος (4). Έγινε σύντομα κατανοητό ότι παρά τα γνωστά πρώιμα εξαιρετικά αποτελέσματα πολλοί ασθενείς με EVAR θα χρειαστούν επανεπέμβαση κατά την διάρκεια της όψιμης ή μακροπρόθεσμης περιόδου εξαιτίας παρουσίας επιπλοκών που σχετίζονται με την επέμβαση. Με πιο συχνή επιπλοκή την παρουσία της ενδοδιαφυγής δηλαδή της ανάπτυξης αιματικής ροής μεταξύ του τοιχώματος του ανευρυσματικού σάκου και του ενδομοσχεύματος. Η ενδοδιαφυγή είναι η κύρια αιτία αύξησης της διαμέτρου του ανευρυσματικού σάκου, μπορεί να προκαλέσει ρήξη του ανευρύσματος της κοιλιακής αορτής και είναι συχνά σημαντική ένδειξη για μετατροπή σε ανοικτή αποκατάσταση στις περιπτώσεις που συνοδεύεται από σημαντική αύξηση του ανευρύσματος παρά την οποιαδήποτε παρέμβαση (5,6). Υπολογίζεται ότι το ποσοστό των συνολικών επιπλοκών μετά από EVAR μπορεί να φτάσει το 30% ως 40% (7). Εξαιτίας των μετεγχειρητικών επιπλοκών υπολογίζεται ότι χρήζουν επανεπέμβασης το 12-35% των περιπτώσεων. Οι περισσότερες από αυτές τις επανεπεμβάσεις ωστόσο γίνονται ενδαγγειακά και χρήζουν ελάχιστης επιπρόσθετης νοσηλείας (8,9).

## Οι ενδοδιαφυγές

Η ενδοδιαφυγή περιεγράφηκε για πρώτη φορά το 1997 από των White και του συν. θέτοντας ουσιαστικά τον ορισμό και την κατηγοριοποίηση της συγκεκριμένης παθολογίας στους διάφορους τύπους (10) Η ροή του αίματος μεταξύ του ενδομοσχεύματος και του τοιχώματος του ανευρυσματικού σάκου όπως αναφέρθηκε είναι η συχνότερη μετεγχειρητική επιπλοκή μετά από EVAR. Η επίπτωση της αναφέρεται πως βρίσκεται στο 15 έως 45% και υπολογίζεται πως ευθύνονται για το 8,7% των επανεπεμβάσεων σε μέσο διάστημα  $23 \pm 12$  μηνών (11). Ανάλογα με την προέλευση την ροής του αίματος, το σημείο δηλαδή εισροής γίνεται η κατηγοριοποίηση στα διάφορα είδη ενδοδιαφυγής (10). Οι ενδοδιαφυγές ανιχνεύονται



συνήθως τα δύο πρώτα χρόνια μετά την αρχική παρέμβαση χωρίς να αποκλείεται το ενδεχόμενο να ανιχνευτεί αρκετό διάστημα μετά την επιτυχή ενδαγγειακή αντιμετώπιση του ανευρύσματος και παρά τον αρχικό αρνητικό έλεγχο. Η παρουσία ενδοδιαφυγής καθορίζει και τον τρόπο της μετεγχειρητικής παρακολούθησης(12)

Διακρίνονται πέντε τύποι ενδοδιαφυγής που συμβολίζονται με λατινικούς αριθμούς. Στην τύπου I (ένα) ενδοδιαφυγή το σημείο εισροής αίματος βρίσκεται στα σημεία σφράγισης του ενδομοσχεύματος (sealing zone). Ανεπαρκής κεντρική ή περιφερική σφράγιση οδηγεί στην ανάπτυξη ροή αίματος υψηλών ταχυτήτων και επομένως συνοδεύετε από διατήρηση υψηλών πιέσεων εντός του ανευρυσματικού σάκου με αποτέλεσμα και τον υψηλό κίνδυνο για ρήξη του ανευρύσματος. Υπολογίζεται ότι οι τύπου I ενδοδιαφυγές αναπτύσσονται μέχρι και σε ποσοστό 10% ωστόσο θα πρέπει να ληφθεί υπόψιν ότι η βαθμιαία βελτίωση των ενδομοσχευμάτων και η βελτίωση της ακολουθούμενης τεχνικής πιθανότατα να έχει οδηγήσει πλέον σε μικρότερα ποσοστά τύπου I ενδοδιαφυγής σε σχέση με το παρελθόν (13). Παράγοντες κινδύνου για την εμφάνιση τύπου I ενδοδιαφυγής είναι τα χαρακτηριστικά των ζωνών κεντρικής και περιφερικής πρόσφυσης του ενδομοσχεύματος και κατά πόσο εναρμονίζονται με τα απαιτούμενα ανατομικά χαρακτηριστικά του ενδομοσχεύματος. Εν συντομία το μη επαρκές μήκος, η μέγιστη διάμετρος, η γωνία που σχηματίζεται με τον άξονα της αορτής και με τον άξονα του ανευρύσματος, ο βαθμός των περιφερικών ελικώσεων, η παρουσία έντονης επασβέστωσης, η παρουσία θρόμβου και το σχήμα του αυχένα μπορεί να συσχετιστούν με την εμφάνιση ενδοδιαφυγής τύπου I (14).

Υποκατηγορίες της τύπου I ενδοδιαφυγής είναι η Ia όταν το σημείο εισροής βρίσκεται στην κεντρική ζώνη πρόσφυσης και Ib όταν είναι αντίστοιχα στο περιφερικό σημείο πρόσφυσης, τέλος μια σπάνια υποκατηγορία είναι η Ic στις περιπτώσεις που υπάρχει εισροή αίματος μεταξύ του αρτηριακού τοιχώματος και ενός εμβολικού υλικού (Vascular plug) που χρησιμοποιήθηκε για την αποκλεισμό της κοινής λαγονίου στην περίπτωση της χρήσης σωληνωτού ενδομοσχεύματος (aorto-uni-iliac) και μηρομηριαίας παράκαμψης. Οι τύπου I ενδοδιαφυγές μπορεί να εμφανιστούν διεγχειρητικά κατά την ολοκλήρωση της επέμβασης και θα πρέπει να γίνεται κάθε προσπάθεια να διορθωθεί άμεσα διαφορετικά υπάρχει κίνδυνος ρήξης του ανευρύσματος. Μπορεί ωστόσο ενδοδιαφυγή I να παρουσιαστεί και αργότερα στην μακρά μετεγχειρητική περίοδο εξαιτίας επέκτασης της ανευρυσματικής νόσου που προκαλεί την αναδιαμόρφωση του ανευρύσματος με επιμήκυνση ή βράχυνση του, με αύξηση της μέγιστης διαμέτρου του ανευρύσματος ή/και αύξηση της διαμέτρου της κεντρικής ή της περιφερικής ζώνης πρόσφυσης(15).

Η ενδοδιαφυγή τύπου II (δύο) είναι η συχνότερη εκ των ενδοδιαφυγών με επίπτωση 20% έως 44% (16). Η ενδοδιαφυγή τύπου II αφορά τις περιπτώσεις που η αιτία εισροής αίματος στο ανευρυσματικό σάκο είναι η παλίνδρομη ροή αίματος από αγγειακούς κλάδους της αορτής. Τέτοιοι κλάδοι μπορεί να είναι η κάτω μεσεντέριος αρτηρία, ζεύγη οσφυϊκών αρτηριών, επικουρικές νεφρικές αρτηρίες ακόμα και η μέση ιερά αρτηρία. Οι τύπου II ενδοδιαφυγές διακρίνονται σε τύπου IIa όταν αναδεικνύεται από τον απεικονιστικό έλεγχο ότι ένας και μόνο κλάδος είναι το τροφοφόρο αγγείο της ενδοδιαφυγής και τύπου IIb όταν υπάρχουν δύο ή περισσότερα τροχοφόρα αγγεία. Υπάρχουν ωστόσο και συγγραφείς που καταχωρούν την τύπου IIa στις περιπτώσεις που το σημείο εισροής είναι η κάτω μεσεντέριος και τύπου IIb στις περιπτώσεις που τροφοφόρο αγγείο είναι κάποια βαθτή οσφυϊκή αρτηρία. Η διάκριση αυτή έχει κλινική σημασία γιατί υπάρχουν δεδομένα που δείχνουν ότι όταν υπάρχουν περισσότερα του ενός τροχοφόρα αγγεία θεωρητικά υπάρχει αμφίδρομη ροή και χαμηλή πίεση εντός του σάκου που μπορεί να οδηγήσει αυτόματα υποστροφή της ενδοδιαφυγής λόγω ανάπτυξης θρόμβου εντός του ανευρυσματικού σάκου (17). Έχει αναγνωριστεί ότι οι τύπου II ενδοδιαφυγές έχουν συνήθως καλοήγη πορεία. Δεν αντιμετωπίζονται εξ αρχής χειρουργικά αλλά παρακολουθούνται με διαδοχικές απεικονίσεις για τον έλεγχο της υποστροφής ή της εξέλιξης τους (18). Υπάρχει αρκετή συζήτηση για το αν θα πρέπει να αντιμετωπίζονται οι ενδοδιαφυγές τύπου II. Παρατηρείται διακύμανση μεταξύ των ιδρυμάτων, ωστόσο στις περισσότερες των περιπτώσεων η αντιμετώπιση εφαρμόζεται αν συνυπάρχει αύξηση του ανευρυσματικού σάκου περισσότερο από 5mm ή 10mm στην διάρκεια της ετήσιας παρακολούθησης (19,20). Υπάρχουν αναφορές με ρήξη του ανευρύσματος χωρίς συνοδό αύξηση της διαμέτρου του ανευρυσματικού σάκου παρά την ύπαρξη γνωστής ενδοδιαφυγής που κάνουν ορισμένους μελετητές να υποστηρίζουν πιο επιθετική αντιμετώπιση των ενδοδιαφυγών τύπου II (21).

Παράγοντες κινδύνου για την εμφάνιση ενδοδιαφυγών τύπου II είναι ο αριθμός και το εύρος των βαθών κλάδων που εκφύονται από τον ανευρυσματικό σάκο, η ύπαρξη τοιχωματικού θρόμβου εντός του ανευρυσματικού σάκου και η προχωρημένη ηλικία του ασθενή (22). Η ανάπτυξη του τοιχωματικού θρόμβου είναι μια δυναμική διαδικασία που μπορεί να μεταβληθεί και είτε να οδηγήσει και στην θρόμβωση του τροφοφόρου κλάδου είτε να υποστρέψει και να οδηγήσει στην εμφάνιση ενδοδιαφυγής τύπου II ακόμα και αν εξ αρχής ή κατά το πρώιμο διάστημα παρακολούθησης δεν ήταν ορατή (23). Υπολογίζεται ότι μέχρι και το 40% των τύπου II ενδοδιαφυγών μπορεί να θρομβωθούν αυτόματα (24).

Υπάρχει αρκετή συζήτηση ακόμα για το ποια είναι η πιο αποτελεσματική μέθοδο αντιμετώπισης των ενδοδιαφυγών τύπου II. Η λογική της αντιμετώπισης των ενδοδιαφυγών

τύπου II προσομοιάζει αυτή της αντιμετώπισης αγγειοδυσπλασιών υψηλής ροής όπου στόχος είναι να προσεγγιστεί και να εμβολιστεί ο πυρήνας πρώτα της αγγειοδυσπλασίας. Σε αυτή την κατεύθυνση κερδίζει έδαφος έναντι του αρτηριακού εμβολισμού των τροφοφόρων αγγείων ο διαοσφυϊκός εμβολισμός του ανευρυσματικού σάκου υπό αξονική καθοδήγηση (17). Η αντιμετώπιση των τύπου II ενδοδιαφυγών σχετίζονται με υψηλά ποσοστά επανεπεμβάσεων και σειρές διαδοχικών απεικονίσεων για την αξιολόγηση του αποτελέσματος. Η παρουσία των υλικών εμβολισμού επηρεάζουν την ποιότητα της εικόνα που λαμβάνεται με την χρήση της αξονικής ή της μαγνητικής τομογραφίας και αυτό είναι κάτι που θα πρέπει να λαμβάνεται υπόψιν όταν σχεδιάζεται η μετεγχειρητική παρακολούθηση των ασθενών αυτών (25).

Οι τύπου III (τρία) ενδοδιαφυγές είναι το αποτέλεσμα της κάκωσης/ρήξης του ενδομοσχεύματος ή της αποσύνδεσης των επιμέρους τμημάτων του ενδομοσχεύματος. Υπάρχει σφυγμική ροή αίματος με αποτέλεσμα τις υψηλές πιέσεις εντός του ανευρυσματικού σάκου και τον κίνδυνο ρήξης. Επομένως υπάρχει συμφωνία για άμεση αντιμετώπιση όπου συνήθως η ενδαγγειακή διόρθωση είναι εφικτή. Διακρίνονται και εδώ δυο υποκατηγορίες, την IIIa στην περίπτωση της ρήξης του υφάσματος του ενδομοσχεύματος και την IIIb στην περίπτωση της αποσύνδεσης των τμημάτων του ενδομοσχεύματος (26).

Οι τύπου IV (τέσσερα) ενδοδιαφυγές αναφέρονται στην ροή του αίματος στον ανευρυσματικό σάκο δια των πόρων του μοσχεύματος. Αυτού του είδους η ενδοδιαφυγή αναφέρθηκε στα πρώτα χρόνια της εφαρμογής της ενδαγγειακής τεχνικής με την χρήση συγκεκριμένου ενδομοσχεύματος και πλέον θεωρείται σπάνιο εύρημα. Θεωρείται ότι στην περίπτωση της διόρθωσης των διαταραχών του μηχανισμού πήξης προκαλείται και η αυτόματη διόρθωση της συγκεκριμένης ενδοδιαφυγής (27).

Τέλος η τύπου V (πέντε) ενδοδιαφυγή ή ενδοτάση αναφέρεται στην περίπτωση που υπάρχει αύξηση του ανευρυσματικού σάκου χωρίς υποκείμενη ενδοδιαφυγή. Η διάγνωση τίθεται εξ αποκλεισμού και πιστεύεται ότι η αύξηση του σάκου οφείλεται στην υπερδιήθηση του αίματος δια του ενδομοσχεύματος ή στην μετάδοση των ώσεων του ενδομοσχεύματος δια του θρόμβου στο αορτικό τοίχωμα. Η άποψη που έχει αναπτυχθεί τα τελευταία χρόνια είναι ότι η ενδοδιαφυγή τύπου V οφείλεται σε κάποιο είδος ενδοδιαφυγής που δεν δύναται να απεικονιστεί με τα συμβατικά μέσα όπως αξονική αγγειογραφία ή έγχρωμη υπερηχογραφία αλλά απεικονιστικές τεχνικές συμπεριλαμβανομένου της μαγνητικής αγγειογραφίας και της υπερηχογραφικής απεικόνισης με την χρήση ενισχυτών ηχογένειας μπορούν να συμβάλουν στην οριστική διάγνωση εφόσον έχουν μεγαλύτερη ευαισθησία στην ανίχνευση ενδοδιαφυγών (28).

<b>Τύπος Ενδοδιαφυγής</b>	<b>Σημείο εισροής</b>	<b>Πρωτόκολλο αντιμετώπισης</b>	<b>Ποσοστό επίπτωσης</b>
<b>Τύπος I</b>	Ia – Εγγύς άκρο ενδομοσχεύματος. Ib- Περιφερικό άκρο ενδομοσχεύματος	Άμεση αντιμετώπιση όταν καταστή δυνατόν	12%
<b>Τύπος II</b>	IIa Παλίνδρομη ροή από 1 αγγείο. IIb Παλίνδρομη ροή από 2 αγγεία.	Παρακολούθηση και προγραμματισμένη επανεξέταση, Παρέμβαση με αύξηση διαμέτρου.	76%
<b>Τύπος III</b>	IIIa Αποσύνδεση τμημάτων IIIb Ρήξη υφάσματος μοσχεύματος	Άμεση αντιμετώπιση όταν καταστεί δυνατόν	3%
<b>Τύπος IV</b>	Αυξημένη διαπερατότητα υφάσματος ενδομοσχεύματος	Αυτοπεριορίζεται, ίσως με διακοπή αντιπηκτικών.	3%
<b>Τύπος V</b>	Άγνωστη αιτία αύξησης του ανευρύσματος ή μη δυνατή απεικόνιση ενδοδιαφυγής χαμηλής ροής.	Ασαφές	6%

*Πίνακας 1. Είδη ενδοδιαφυγών, μέθοδοι αντιμετώπισης και ποσοστό επίπτωσης (19).*

## Η μετανάστευση του ενδομοσχεύματος

Η μετακίνηση/μετανάστευση του ενδομοσχεύματος ορίζεται ως η απομάκρυνση από την αρχική του θέση κατά 5-10mm βάση σταθερών ανατομικών δομών που μπορεί να είναι οι εκφύσεις των σπλαγχνικών ή οι οσφυϊκοί σπόνδυλοι. Η έγκαιρη αναγνώριση της μετακίνησης του ενδομοσχεύματος έχει ιδιαίτερη σημασία καθώς προμηνύει την απώλεια την περιφερικής ή της κεντρικής ζώνης πρόσφυσης με αποτέλεσμα την ενδοδιαφυγή τύπου I που μπορεί να είναι ήδη παρών κατά την εκτίμηση. Η οριακή συμμόρφωση με τις ανατομικές προϋποθέσεις του μοσχεύματος που χρησιμοποιήθηκε, η διάταση του αυχένα του ανευρύσματος, ή αύξηση του μεγέθους του ανευρύσματος ή η επιμήκυνση του μπορεί να οδηγήσουν στην περιφερική

μετακίνηση του κεντρικού σημείου πρόσφυσης ή της κεντρικής ή ακόμα και περιφερικής μετακίνηση των λαγονίων σκελών του ενδομοσχεύματος. Γίνεται κατανοητό η σημασία που έχει η μελέτη και παρακολούθηση της σταθερής ανατομικής θέσης του ενδομοσχεύματος στην μετεγχειρητική παρακολούθηση (29).

#### Η έντονη γωνίωση ή κάμψη του ενδομοσχεύματος (Kinking).

Η έντονη γωνίωση (kinking) του ενδομοσχεύματος αφορά συνήθως τα λαγόνια σκέλη του ενδομοσχεύματος και μπορεί να εμφανιστεί άμεσα διεγχειρητικά στις περιπτώσεις της έντονης ελίκωσης των λαγονίων ή στην ακόλουθη μετεγχειρητική περίοδο λόγω αρνητικής αναδιαμόρφωσης του ανευρύσματος ή εξαιτίας λανθασμένου υπολογισμού των διαστάσεων των ενδομοσχευμάτων που χρησιμοποιήθηκαν. Η κάμψη του ενδομοσχεύματος μπορεί να οδηγήσει σε αύξηση των περιφερικών αντιστάσεων την ανάπτυξη υψηλών πιέσεων και τελικά την κεντρική ή περιφερική μετακίνηση του ενδομοσχεύματος, την αποσύνδεση των τμημάτων του ενδομοσχεύματος ή την άμεση θρόμβωση του ενδομοσχεύματος. Το ποσοστό της γωνίωσης του ενδομοσχεύματος κυμαίνεται από 1,7% έως 3,7%. Υπάρχει έντονη συζήτηση αν τα ενδομοσχεύματα τελευταίας γενιάς που διαθέτουν χαρακτηριστικά μικρότερης διαμέτρου (low profile) έχουν θετική ή αρνητική δράση καθώς συνοδεύονται και από μικρότερη ακτινική δύναμη(30).

#### Η θρόμβωση του ενδομοσχεύματος

Η θρόμβωση τμημάτων ή ολόκληρου του ενδομοσχεύματος μπορεί να είναι αποτέλεσμα έντονης γωνίωσης ή κάμψης του μεταλλικού σκελετού εξαιτίας έντονης ελίκωση των λαγονίων αρτηριών ή αυξημένων περιφερικών αντιστάσεων λόγω υψηλόβαθμων στενώσεων των αγγείων απορροής που οδηγούν σε βραδεία ροή και τελικά θρόμβωση. Ορισμένες φορές δεν ανευρίσκεται σαφής αιτία και ίσως θα πρέπει να διενεργείται έλεγχος θρομβοφιλίας πριν από την κάλυψη με πλήρη αντιπηκτική αγωγή. Η κλινική εικόνα της θρόμβωσης ενός εκ των λαγονίων σκελών μπορεί να μην είναι τόσο θορυβώδης ακόμα και αν συμβεί οξέως, επομένως χρειάζεται υψηλός δείκτης υποψίας και σωστή παρακολούθηση. Η επίπτωση της θρόμβωσης υπολογίζεται στο 0,5 με 11% (27).

## Η μετεγχειρητική ρήξη

Οι ασθενείς που έχουν υποβληθεί σε EVAR διατρέχουν σημαντικά υψηλότερο κίνδυνο έναντι της ανοιχτής αποκατάστασης για όψιμη ρήξη του ανευρύσματος (1,4% έως 5,4%) που κυρίως οφείλεται στην επέκταση της ανευρυσματικής νόσου, στην καταπόνηση του ενδομοσχεύματος και στην ανάπτυξη ενδοδιαφυγών ακόμα και χρόνια μετά την αρχική αντιμετώπιση (31). Η ενδοδιαφυγή μπορεί να προκαλέσει ρήξη του ανευρύσματος (18). Έχει γίνει πλέον σαφές ότι η εγκάρσια διάμετρος του ανευρύσματος και ο ρυθμός ετήσιας αύξησης της διαμέτρου είναι σημαντικότεροι προγνωστικοί παράγοντες της ρήξης του ανευρύσματος με τον κίνδυνο να αυξάνεται όσο αυξάνει και το μέγεθος του σάκου (20,32). Η ρήξη του ανευρύσματος είναι εξαιρετικά επείγουσα κατάσταση που χρήζει άμεσης αντιμετώπισης και σχετίζεται με υψηλή θνητότητα. Ορισμένες αναφορές παρουσιάζουν ολική θνητότητα που φτάνει μέχρι και στο 90% (20). Σε συγκριτική μελέτη με πληθυσμό ασθενών που υποβλήθηκαν σε EVAR, υπολογίστηκε ότι το ποσοστό των καθυστερημένων ρήξεων του ανευρύσματος της κοιλιακής αορτής αφορούσε το 5.4% των ασθενών σε διάστημα παρακολούθησης 8 ετών (31). Σε άλλη μελέτη αναδείχθηκε ότι ο κίνδυνος για καθυστερημένη ρήξη του ανευρύσματος μετά από EVAR συμβαίνει σε ποσοστό 0,5 των περιστατικών ανά έτος (33). Είναι ενδιαφέρον ότι οι ρήξεις μπορεί να συμβούν και χωρίς να έχει παρατηρηθεί αύξηση της διαμέτρου του ανευρυσματικού σάκου κατά την παρακολούθηση και αυτό αναφέρεται στις περιπτώσεις της αιφνίδιας εμφάνισης ενδοδιαφυγής υψηλών ροών τύπου I ή τύπου III (33). Το ποσοστό των επανεπεμβάσεων σε ασθενείς με EVAR υπολογίστηκε μέχρι και στο 9% ενώ το αντίστοιχο ποσοστό των ασθενών με ανοικτή χειρουργική αντιμετώπιση αφορούσε το 1,7% με τις επιπλοκές να οφείλονται για το 66% των επανεπεμβάσεων (34,35)

Με την εξέλιξη της νόσου είναι δυνατόν να εμφανιστούν καθυστερημένα ενδοδιαφυγές που χρήζουν αντιμετώπισης (36). Η ύπαρξη ενδοδιαφυγής τύπου II που βαίνει υπό παρακολούθηση θα μπορούσε σταδιακά να οδηγήσει σε διαφοροποίηση των ανατομικών χαρακτηριστικών του ανευρύσματος είτε με την αύξηση της διαμέτρου στον αυχένα είτε με την επιμήκυνση που θα μπορούσε να οδηγήσει σε κάμψη του ενδομοσχεύματος. Ακόμα και με την μείωση της διαμέτρου του ανευρυσματικού σάκου η προκαλούμενη έντονη γωνίωση του ενδομοσχεύματος θα μπορούσε να θέσει τον κίνδυνο για μετακίνηση του ενδομοσχεύματος, για θρόμβωση ή για ενδοδιαφυγή (36).

## Η έκπτωση της νεφρικής λειτουργίας.

Υπολογίζεται ότι συμβαίνει έκπτωση της νεφρικής λειτουργίας μετά από επέμβαση ενδαγγειακής αποκατάστασης ανευρύσματος κοιλιακής αορτής με τα ποσοστά της νεφρικής ανεπάρκειας να φτάνουν στο 6,7% των περιπτώσεων (37). Δεδομένα από σύγκριση με ασθενείς που υποβλήθηκαν σε ανοικτή αποκατάσταση ανευρύσματος κοιλιακής αορτής δείχνουν την μεγαλύτερη έκπτωση της νεφρικής λειτουργίας σε αυτούς του ασθενείς που αντιμετωπίστηκαν ενδαγγειακά. Στα αίτια είναι πιθανότατα οι χορηγούμενοι σκιαγραφικοί παράγοντες προ- και μετεγχειρητικά κατά την παρακολούθηση, οι δευτεροπαθείς επεμβάσεις και η πιθανότητα αθηροεμβολισμού εξαιτίας των ενδαγγειακών χειρισμών (38).

## Η Μετεγχειρητική Παρακολούθηση

### Εισαγωγή

Οι ασθενείς που υποβάλλονται σε ενδαγγειακή αντιμετώπιση ανευρύσματος κοιλιακής αορτής [Endo-Vascular Aneurysm Repair (EVAR)] χρήζουν παρακολούθησης δια βίου καθώς ο κίνδυνος εμφάνιση ενδοδιαφυγής, μετακίνησης του ενδομοσχεύματος και ρήξης του ανευρύσματος δεν εξαφανίζεται τελείως (26). Η ανευρυσματική νόσος μπορεί να εξελίσσεται με αύξηση της διαμέτρου του αυχένα, την επιμήκυνση, την δημιουργία ελικώσεων, την ανάπτυξη τοιχωματικού θρόμβου και την εμφάνιση ενδοδιαφυγής ακόμα και δεκαετία μετά την αρχική αντιμετώπιση επομένως είναι απαραίτητη η μακροχρόνια τακτική παρακολούθηση (39). Η τύπου II ενδοδιαφυγή είναι η πιο συνηθισμένη επιπλοκή με υπολογιζόμενο αθροιστικός επιπολασμός (pooled prevalence) 22% και τις επιπλοκές όπως η μετακίνηση και κάταγμα ενδομοσχευμάτων να είναι πιο σπάνιες (26). Τα προσφάτως δημοσιευμένα αποτελέσματα της δεκαπενταετούς παρακολούθησης των ασθενών της EVAR-1 μελέτης αναδεικνύουν την σημασία που έχει η μετεγχειρητική παρακολούθηση των ασθενών που υποβλήθηκαν σε ενδαγγειακή αντιμετώπιση ανευρύσματος κοιλιακής αορτής (40).

Οι απεικονιστικές εξετάσεις που χρησιμοποιούνται για την μετεγχειρητική παρακολούθηση των ασθενών που έχουν υποβληθεί σε EVAR περιλαμβάνουν την Αξονική Αγγειογραφία της κοιλιακής αορτής [Computed Tomography Angiography (CTA)], την Μαγνητική Αγγειογραφία της κοιλιακής αορτής [Magnetic Resonance Angiography (MRA)], την Έγχρωμη Doppler Υπερηχογραφία [Color Doppler Ultra-Sonography (CDUS)], την Υπερηχογραφία με την χρήση ενισχυτών ηχογένειας [ Contrast Enhanced UltraSound (CEUS)], την απλή ακτινογραφία κοιλίας σε διάφορες θέσεις και τέλος την κλασική ενδαρτηριακή εκλεκτική αγγειογραφία. Παρά τις πολυάριθμες βιβλιογραφικές αναφορές υφίστανται ακόμα ερωτήματα για τον τρόπο και το χρόνο της μετεγχειρητικής παρακολούθησης των ασθενών αυτών(41).

Οι πρώτες οδηγίες στήριξαν την μετεγχειρητική παρακολούθηση στην αξονική αγγειογραφία σε προκαθορισμένα χρονικά διαστήματα τον πρώτο, τον έκτο και τον δωδέκατο μήνυμα μετεγχειρητικά (42). Νεότερα δεδομένα και η προστιθέμενη κλινική εμπειρία αμφισβητούν την πραγματική αξία της αξονικής αγγειογραφίας στο συγκεκριμένο είδος μετεγχειρητικής παρακολούθησης (43).

Είναι σαφές ότι ο τρόπος της μετεγχειρητικής παρακολούθησης κατέχει σημαντικό ρόλο στην συνολική αντιμετώπιση των ασθενών αυτών που αποκτά ακόμα μεγαλύτερη βαρύτητα όταν



πρόκειται για ασθενείς με αυξημένο προσδόκιμο. Υπολογίζεται ότι μέχρι και το 65% του μετεγχειρητικού οικονομικού κόστους των ασθενών αυτών αποδίδεται στην σειρά των αξονικών αγγειογραφιών που ακολουθούν (44). Χρειάζεται επομένως σχεδιασμός της κατάλληλης στρατηγικής που θα σχετίζεται με την λιγότερη νοσηρότητα και την καλύτερη σχέση κόστους-αποτελεσματικότητας. Εξαιτίας της απουσίας ισχυρών δεδομένων στην βιβλιογραφία αλλά κυρίως εξαιτίας της σημαντικής ετερογένειας μεταξύ των διάφορων εργασιών πολλά κέντρα επιλέγουν να εφαρμόσουν ξεχωριστό πρωτόκολλο παρακολούθησης(45). Τα δεδομένα της EUROSTAR καταγραφής (EUROpean collaborators on Stent-graft Techniques for abdominal aortic Aneurysm Repair registry) αναφέρουν ότι μεταξύ των μεθόδων που χρησιμοποιούνται για την μετεγχειρητική παρακολούθηση των ασθενών που υποβλήθηκαν σε EVAR σε ποσοστό 84% αφορούσε την χρήση της αξονικής αγγειογραφίας, το 4% την κλασική αγγειογραφία, στο 3% την μαγνητική αγγειογραφία και το 8% την Doppler υπερηχογραφία (5).

Ο Schlösser και οι συν. αναλύοντας τις ρήξεις του ανευρύσματος της κοιλιακής αορτής μετά από ενδαγγειακή αντιμετώπιση ανευρύσματος κοιλιακής αορτής, διαπίστωσαν ότι οι περισσότερες ρήξεις συνέβησαν στα πρώτα τρία χρόνια μετά την αποκατάσταση με θνητότητα που έφτανε και το 60%. Αυτό θα μπορούσε να ερμηνευτεί ότι στο βραχύ διάστημα μετά την παρέμβαση αποκατάστασης η παρακολούθηση ίσως θα πρέπει να είναι σε πιο αυστηρά πλαίσια. Στην πλειοψηφία των καταγεγραμμένων ρήξεων είχε προηγηθεί η διάγνωση ενδοδιαφυγής ωστόσο σε ένα ποσοστό 35% των ασθενών που συμμετείχαν στη μελέτη, δεν είχε γνωστή ενδοδιαφυγή κατά την διάρκεια της μετεγχειρητικής παρακολούθησης (46).

Η μετεγχειρητική απεικόνιση των ασθενών που υποβλήθηκαν σε EVAR θα πρέπει να έχει ως σκοπό την επίτευξη πέντε στόχων. Αυτοί είναι οι εξής:

1. Την αναγνώριση επαρκούς ζώνης σφράγισης του ενδομοσχεύματος έναντι υγιούς αρτηριακού τοιχώματος που σημαίνει τουλάχιστον 10mm μήκος τόσο κεντρικά στον αυχένα του ανευρύσματος όσο και περιφερικά στις λαγόνιες αρτηρίες.
2. Η παρακολούθηση σε διαδοχικές μετρήσεις της διαμέτρου του ανευρυσματικού σάκου, ότι δηλαδή δεν αυξάνεται και τουλάχιστον παραμένει σταθερή.
3. Η αναγνώριση της δομικής ακεραιότητας του ενδομοσχεύματος και των συνδέσεων μεταξύ των τμημάτων που συνήθως το αποτελούν.
4. Η ανίχνευση ενδοδιαφυγής και η ταξινόμηση του είδους της ενδοδιαφυγής.
5. Ο έλεγχος της βατότητας του ενδομοσχεύματος.

Η διαγνωστική ακρίβεια κάθε απεικονιστικής τεχνικής και οι δυνατότητες που έχει ποικίλουν, ωστόσο η ιδανική μέθοδος θα πρέπει να μην έχει υψηλό οικονομικό κόστος, να

είναι ευρέως διαθέσιμη, να αναπαράγεται εύκολα, να είναι ακριβής στην διάγνωση με την ελάχιστη έκθεση στην ακτινοβολία και την ελάχιστη νοσηρότητα-επιβάρυνση για τον ασθενή(47).

Στην προσπάθεια εξιχνίασης της καλύτερης μεθόδου απεικόνισης και εν όψει της έκδοσης κατευθυντήριων οδηγιών από την Κοινότητα της Αγγειακής Χειρουργικής [Society of Vascular Surgery (SVS)] ο Zaiem και οι συν. διεξήγαγαν συστηματική ανασκόπηση (48). Με την άντληση δεδομένων από έξι μετα-αναλύσεις και 52 εργασίες παρατήρησης που συνέκριναν την μετεγχειρητική παρακολούθηση των EVAR ασθενών με την χρήση αξονικής αγγειογραφίας, μαγνητικής αγγειογραφίας, συμβατικής υπερηχογραφίας και υπερηχογραφίας με χρήση ενισχυτών ηχογένειας διαπίστωσαν ότι η μαγνητική αγγειογραφία παρουσιάζει μεγαλύτερη ευαισθησία σε σχέση με την αξονική αγγειογραφία στην ανίχνευση ενδοδιαφυγών και κυρίως τύπου II (δύο) ενδοδιαφυγών. Η doppler υπερηχογραφία δεν είχε επαρκή διαγνωστική ακρίβεια στην ανίχνευση ενδοδιαφυγών στην καθημερινή κλινική πρακτική. Ωστόσο η διαγνωστική ακρίβεια του υπερήχου είναι επαρκής για την ανίχνευση των άλλων συνηθισμένων επιπλοκών. Αν και η doppler υπερηχογραφία έχει μικρότερη ευαισθησία έναντι της αξονικής αγγειογραφίας στην ανίχνευση ενδοδιαφυγών παρουσίασε μεγαλύτερη ειδικότητα. Αντίθετα η υπερηχογραφία με χρήση ενισχυτών ηχογένειας είχε την ίδια ευαισθησία με την αξονική αγγειογραφία στην ανίχνευση ενδοδιαφυγών και ακόμα μεγαλύτερη ευαισθησία στην ανίχνευση ενδοδιαφυγών τύπου II βραδείας ροής και ίδια ευαισθησία στην ανίχνευση τύπου I και τύπου III ενδοδιαφυγών. Οι συγγραφείς κατέληξαν ότι ο συνδυασμός των απεικονιστικών εξετάσεων επιτυγχάνει τον υψηλότερο ρυθμό ανίχνευσης ενδοδιαφυγών. Τα δεδομένα δεν ήταν επαρκή για να προτείνουν την μέθοδο με την καλύτερη στρατηγική στην μείωση της νοσηρότητας και της θνησιμότητας των ασθενών ούτε κατέληξαν στο ιδανικό διάστημα παρακολούθησης. Επιβεβαίωσαν ότι οι επιπλοκές είναι συχνές μετά από EVAR, κυρίως το πρώτο έτος ωστόσο ο κίνδυνος για καθυστερημένη ρήξη και η σχετιζόμενη με το ανεύρυσμα θνητότητα είναι μειωμένοι. Πρότειναν τέλος ότι η συχνότητα παρακολούθησης και ο τρόπος διαχείρισης δεν είναι δυνατόν προς το παρόν να διαμορφωθεί από τις συγκριτικές μελέτες και θα πρέπει να καθορίζεται από την εμπειρία του θεράποντα ιατρού, τις διαθέσιμες τεχνικές απεικόνισης και την συμμετοχή των ασθενών στην λήψη των αποφάσεων. Πάνω σε αυτά τα δεδομένα στηρίχτηκαν και οι κατευθυντήριες οδηγίες της SVS(12). Ακολουθεί πίνακας με τις διάφορες απεικονιστικές εξετάσεις, τις δυνατότητες και τους περιορισμούς που διαθέτουν όσον αφορά την παρακολούθηση των ασθενών που έχουν υποβληθεί σε EVAR.

	ΑΥΞΗΣΗ ΣΑΚΟΥ	ΑΝΙΧΝΕΥΣΗ ΕΝΔΟΔΙΑΦΥΤΣ	ΈΛΕΓΧΟΣ ΖΩΝΗΣ ΠΡΟΣΦΥΣΗΣ	ΜΕΤΑΚΙΝΗΣΗ ΜΟΣΧΕΥΜΑΤΟΣ	ΒΑΤΟΤΗΤΑ ΜΟΣΧΕΥΜΑΤΟΣ	ΣΧΕΤΙΚΟΙ ΚΙΝΔΥΝΟΙ	ΤΕΧΝΙΚΑ ΣΤΟΙΧΕΙΑ	ΜΕΜΟΝΩΜΕΝΗ ΑΠΕΙΚΟΝΙΣΗ
<b>DSA</b>	Όχι	Ναι	Όχι	Ναι	Ναι	Ιονίζουσα ακτινοβολία – Νεφροτοξικότητα σκιαγραφικού	Επεμβατική εξέταση / Νοσηλεία	Όχι. Δυνατότητα θεραπευτικής παρέμβασης
<b>MRA</b>	Ναι	Ναι	Όχι	Όχι	Ναι	Αντενδείκνυται σε ασθενείς με ΧΝΑ και μεταλλικά εμφυτεύματα	Απεικονιστικά σφάλματα (Artefacts)	Όχι Συνδιασμός με CT/Xray +CE-DUS
<b>CTA</b>	Ναι	Ναι	Ναι	Ναι	Ναι	Ιονίζουσα ακτινοβολία – Νεφροτοξικότητα σκιαγραφικού	Ιδανικός Χρόνος σάρωσης από την χορήγηση σκιαγραφικού	Ναι
<b>CE-DUS</b>	Ναι	Ναι	Περιορισμένος	Περιορισμένος	Ναι	Όχι	Όπως DUS	Όχι Συνδιασμός με Xray ή CT
<b>DUS</b>	Ναι	Ναι	Περιορισμένος	Περιορισμένος	Ναι	Όχι	Εξαρτάται από των εξεταστή και σωματότυπο εξεταζομένου	Όχι Συνδιασμός με CT ή Xray ± CE-DUS
<b>XRAY</b>	Όχι	Όχι	Όχι	Ναι	Όχι	Ιονίζουσα ακτινοβολία	Εξαρτάται από την θέση του ασθενή	Όχι Συνδιασμός με DUS ή CE-DUS

Πίνακας 2. Οι απεικονιστικές εξετάσεις στην μετεγχειρητική παρακολούθηση ασθενών με EVAR (26).

**Πίνακας 2.** *Επισημάνσεις. Xray=Απλή ακτινογραφία κοιλίας, DUS=Duplex Ultrasound, CE-DUS=Contrast Enhanced Duplex Ultrasound, CT=Computed Tomography, CTA=CT Angiography, MRA= Magnetic Resonance angiography, DSA=Digital Subtraction Angiography, XNA=Χρόνια Νεφρική Ανεπάρκεια.*

Οι συστάσεις της SVS αναφέρουν ότι όλοι οι ασθενείς που έχουν υποβληθεί σε EVAR θα πρέπει να υποβληθούν σε αξονική αγγειογραφία τον πρώτο μήνα μετεγχειρητικά. Εάν η αρχική απεικόνιση δεν αναδείξει κάποια παθολογία, η αξονική αγγειογραφία επαναλαμβάνεται σε ένα χρόνο. Εάν με την επανάληψη της αξονικής αγγειογραφίας στον χρόνο, δεν παρουσιαστούν παθολογικά ευρήματα η αξονική αγγειογραφία είναι δυνατόν να αντικαταστασθεί από την ετήσια Doppler υπερηχοτομογραφία ωστόσο προτείνεται να διενεργείται αξονική αγγειογραφία, κάθε πέντε χρόνια τουλάχιστον, ανεξαρτήτου συμπτωμάτων ή προηγούμενων ευρημάτων (12).

Οι οδηγίες της Ευρωπαϊκής Αγγειοχειρουργικής Εταιρείας [European Society of Vascular Surgery (ESVS)] για την διαχείριση των ασθενών με ανεύρυσμα κοιλιακής αορτής που δημοσιεύθηκαν προσφάτων κινούνται στο ίδιο πλαίσιο. Οι πρώιμες οδηγίες τόσο των αγγειοχειρουργικών εταιρειών όσο και των εταιρειών κατασκευής των ενδομοσχευμάτων περιελάμβανε την τακτική παρακολούθηση όλων των ασθενών με την ίδια ένταση-συχνότητα (49,50). Η πραγματική αξία της τακτικής παρακολούθησης των ασθενών που έχουν υποβληθεί σε EVAR με απεικονιστικές εξετάσεις δεν έχει επιβεβαιωθεί. Δεδομένα δείχνουν ότι:

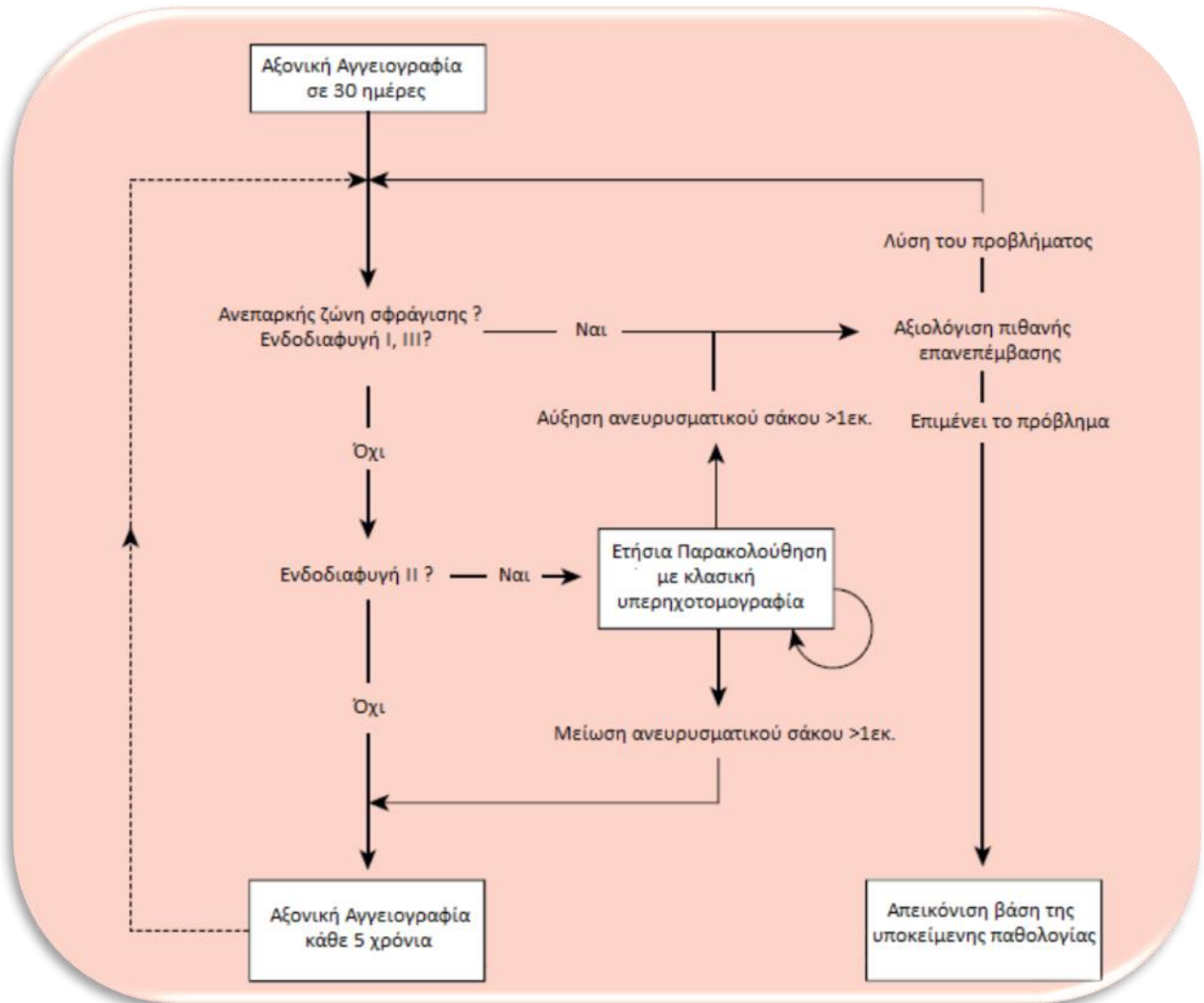
1. Στην περιοδική, τακτική παρακολούθηση των ασθενών αυτών ως επι το πλείστον δεν προκύπτουν παθολογικά ευρήματα που χρήζουν παρέμβασης (43,51).
2. Αντίθετα οι περισσότεροι ασθενείς που χρήζουν επανεπέμβασης μετά από EVAR παρουσιάζουν συνήθως και συμπτώματα (52).
3. Η μη συμμόρφωση με τις οδηγίες για τακτική παρακολούθηση δεν φάνηκε να επηρεάζει την μακροπρόθεσμη θνητότητα, ούτε τα ποσοστά ρήξης του ανευρύματος μετά απο την ενδαγγειακή αποκατάσταση (53).
4. Υπάρχει η δυνατότητα, της διαστρωμάτωσης του κινδύνου, για συμβάματα μετά τον πρώιμο απεικονιστικό έλεγχο (46,54)
5. Τέλος η δια βίου περιοδική παρακολούθηση όλων των ασθενών με την ίδια ένταση έχει επιβάρυνση τόσο στην νοσηρότητα όσο και συνολική οικονομική επιβάρυνση του συστήματος υγείας (26).

Πρόσφατα η de Mik και οι συν. διεξήγαγαν συστηματική ανασκόπηση και μετα-ανάλυση με σκοπό να αποσαφηνοποιήσουν αν η τακτική παρακολούθηση των ασθενών με EVAR

επηρεάζει τα ποσοστά επεμβάσεων και την συνολική θνητότητα (55). Μελετώντας την διεθνή βιβλιογραφία εντόπισαν εννέα εργασίες με συνολικά 21838 ασθενείς που είχαν υποβληθεί σε EVAR και πληρούσαν το κριτήριο της απευθείας σύγκρισης στα ποσοστά επανεπεμβάσεων και συνολικής θνητότητας μεταξύ των ασθενών που έμειναν πιστοί στο πρόγραμμα μετεγχειρητικής παρακολούθησης και σε εκείνους που δεν συμμορφώθηκαν ή συμμορφώθηκαν εν μέρη με την μετεγχειρητική παρακολούθηση. Η μετα-ανάλυση έδειξε στατιστικά σημαντικά περισσότερες επανεπεμβάσεις στους ασθενείς που είχαν συμμορφωθεί με το πρόγραμμα παρακολούθησης με ποσοστό 7% έναντι του 3% των ασθενών με μερική ή μη συμμόρφωση και μεγαλύτερη συνολική θνητότητα 45% στους ασθενείς με συμμόρφωση έναντι 21% των ασθενών με μερική ή μη συμμόρφωση. Παράλληλα μελέτησαν τον πληθυσμό δύο εργασιών με συνολικό πληθυσμό 832 ασθενών με EVAR που γίνεται απευθείας σύγκριση στα ποσοστά των επανεπεμβάσεων λόγω επιπλοκών μεταξύ των ασθενών που παρουσίασαν κλινικές εκδηλώσεις και των ασθενών που αναγνωρίστηκαν οι επιπλοκές από την απεικόνιση. Διαπίστωσαν ότι το 41% έως 53% των επανεπεμβάσεων διενεργήθηκε λόγω επιπλοκών που διαπιστώθηκαν με τον απεικονιστικό έλεγχο με απουσία κλινικών εκδηλώσεων ενώ στις υπόλοιπες περιπτώσεις προηγήθηκαν κλινικές εκδηλώσεις. Οι συγγραφείς κατέληξαν ότι η συμμόρφωση με την τακτική απεικονιστική παρακολούθηση σχετίστηκε με μεγαλύτερο ποσοστό επανεπεμβάσεων και υψηλότερη θνητότητα αμφισβητώντας έτσι το γεγονός ότι η ετήσια παρακολούθηση έχει όφελος στους ασθενείς που έχουν υποβληθεί σε EVAR.

Η Ευρωπαϊκή Αγγειοχειρουργική Εταιρεία αναγνωρίζοντας τα σύγχρονα δεδομένα και την εμπειρία που υπάρχει πλέον στον σχεδιασμό και την ενδαγγειακή αντιμετώπιση των ασθενών με ανεύρυσμα κοιλιακής αορτής προτείνει την ταξινόμηση των ασθενών μετεγχειρητικά, βάση της ύπαρξης ικανοποιητικής ζώνης πρόσφυσης και της απουσίας ενδοδιαφυγής, με την διενέργεια της πρώτης μετεγχειρητικής απεικόνισης. Με τον τρόπο αυτό όπως απεικονίζεται και στο παρακάτω διάγραμμα οι ασθενείς ταξινομούνται σε χαμηλού κινδύνου όταν υπάρχει ικανοποιητική ζώνη πρόσφυσης κεντρικά και περιφερικά, δεν υπάρχει ενδοδιαφυγή και οι ασθενείς έχουν αντιμετωπιστεί εντός των ανατομικών προϋποθέσεων που απαιτούνται για την ασφαλή ενδαγγειακή αντιμετώπιση του ανευρύσματος της κοιλιακής αορτής. Στην περίπτωση αυτή θα μπορούσε να επιτραπεί πιο χαλαρή παρακολούθηση με την διενέργεια νέας απεικόνισης ακόμα και μετά από πέντε χρόνια. Στη συνέχεια αναγνωρίζονται οι ασθενείς μετρίου κινδύνου όπου υπάρχει επαρκής ζώνη πρόσφυσης ωστόσο η παρουσία ενδοδιαφυγής τύπου II επιβάλλει πιο τακτική παρακολούθηση και συγκεκριμένα τη παρακολούθηση της διαμέτρου του ανευρυσματικού σάκου. Εάν παρατηρηθεί μείωση της διαμέτρου του ανευρυσματικού σάκου ο ασθενής μεταπίπτει στην κατηγορία χαμηλού κινδύνου και άρα πιο

χαλαρής παρακολούθησης. Αντίθετα στην περίπτωση της αύξησης της διαμέτρου μεταπίπτει στην κατηγορία του υψηλού κινδύνου, μαζί με τους ασθενείς που στερούνται επαρκούς ζώνης πρόσφυσης ή παρουσιάζουν ενδοδιαφυγή τύπου ένα ή τύπου τρία ή ακόμα και εκείνες τις περιπτώσεις με αύξηση της διαμέτρου του ανευρυσματικού σάκου χωρίς ανιχνεύσιμη παρουσία ενδοδιαφυγής από την συνήθη απεικόνιση (26).



Εικόνα 1. Αλγόριθμος μετεγχειρητικής παρακολούθησης ασθενών που υποβλήθηκαν σε ενδαγγειακή αποκατάσταση ανευρύσματος κοιλιακής αορτής (26).

Η μετεγχειρητική παρακολούθηση συνιστά ένα σύνθετο πρόβλημα. Η βιβλιογραφία αναγνωρίζει ότι με την ανάδειξη των παραγόντων κινδύνου και την διαστρωμάτωση των ασθενών που έχουν υποβληθεί σε EVAR θα επιτραπεί η διαμόρφωση του αλγόριθμου παρακολούθησης ώστε ο κάθε ασθενής να λάβει την πιο αποδοτική παρακολούθηση και να τύχει της καλύτερης μετεγχειρητικής πορείας (12,26).

## Η αξονική αγγειογραφία [Computed Tomography Angiography (CTA)]

Η αξονική αγγειογραφία είναι ευρέως διαθέσιμη εξέταση, εκτελείται ταχέως, έχει υψηλή χωρική ανάλυση και υψηλή διαγνωστική ακρίβεια. Επομένως είναι η κύρια μέθοδος ανίχνευσης και παρακολούθησης των ενδοδιαφυγών καθώς και των υπόλοιπων επιπλοκών σε ασθενείς που υποβλήθηκαν σε EVAR. Τα χρησιμοποιούμενα πρωτόκολλα μπορεί να ποικίλουν μεταξύ των ιδρυμάτων ωστόσο τυπικά περιλαμβάνουν τρεις φάσεις συνήθως. Την αρχική σάρωση πριν την χορήγηση σκιαγραφικού, την αρτηριακή φάση πρώιμα δηλαδή μετά την χορήγηση του σκιαγραφικού και την καθυστερημένη φλεβική ή και πυλαία φάση. Η αρτηριακή φάση είναι χρήσιμη στην ανίχνευση ενδοδιαφυγών υψηλής ροής δηλαδή τύπου I και τύπου III και η καθυστερημένη πιο χρήσιμη στην ανάδειξη ενδοδιαφυγής χαμηλής ροής που αντιστοιχεί στην ενδοδιαφυγή τύπου II (56). Για την εκτέλεση της αρτηριακή φάσης υπολογίζεται ο χρόνος που χρειάζεται για να ανιχνευτεί η εφάπαξ χορηγούμενη ποσότητα στο εγγύτερο σημείο της κοιλιακής αορτής. Αντίθετα η καθυστερημένη φάση υπολογίζεται και εκτελείται στα δύο με πέντε λεπτά μετά την αρχική χορήγηση του σκιαστικού μέσου.

Παραδοσιακά και όπως καθιερώθηκε αρχικά από τις κατευθυντήριες οδηγίες αξονική αγγειογραφία εκτελείται στις τριάντα ημέρες, στους 6 μήνες και ακολούθως ετησίως. Ελέγχεται το μήκος της κεντρικής και η περιφερικής ζώνης πρόσφυσης του ανευρύσματος, η μέγιστη διάμετρος του ανευρυσματικού σάκου, η ακεραιότητα του ενδομοσχεύματος και η ύπαρξη ενδοδιαφυγής. Τα αποτελέσματα αυτά συγκρίνονται με προηγούμενες εξετάσεις αν είναι διαθέσιμες. Οι ενδοδιαφυγές αντιστοιχούν στην ροή σκιαγραφικού μεταξύ του ενδομοσχεύματος και του ανευρυσματικού σάκου. Πρώιμη άθροιση σκιαγραφικού στην αρτηριακή φάση αντιστοιχεί σε ενδοδιαφυγή υψηλής ροής δηλαδή τύπου I ή τύπου III που χρήζουν και άμεσης αντιμετώπισης. Αντίθετα η άθροιση σκιαγραφικού μόνο στην καθυστερημένη φάση στα 5 λεπτά συνήθως αντιστοιχεί σε ενδοδιαφυγή χαμηλής ροής δηλαδή τύπου II που χρήζει παρακολούθησης και ελέγχου για πιθανή μεταβολή της διαμέτρου του ανευρυσματικού σάκου στις διαδοχικές εξετάσεις. Καθώς ενδοδιαφυγές μπορούν να εμφανιστούν οποιαδήποτε στιγμή ακόμα και παρά τον αρχικό έλεγχο είχε προταθεί η ετήσια παρακολούθηση των ασθενών αυτών με αξονική αγγειογραφία.

Στην προσπάθεια μείωσης της χορηγούμενης ακτινοβολίας και του χορηγούμενου νεφροτοξικού σκιαγραφικού έχει προταθεί η λήψη αρχικής σάρωσης χωρίς την χορήγηση σκιαγραφικού και στην συνέχεια η σύγκριση με προηγούμενες εξετάσεις. Αν ανευρεθούν νέα παθολογικά ευρήματα τότε η εξέταση προχωράει και στην χορήγηση σκιαγραφικού μέσου. Μειονέκτημα της μεθόδου αυτής είναι ότι είτε ο ασθενής θα πρέπει να περιμένει την εκτίμηση του

ακτινολόγου για να ολοκληρωθεί η εξέταση σε ένα χρόνο ή σε δεύτερο χρόνο μετά από νέο προγραμματισμό της επανεξέτασης.

Άλλη πρόταση είναι η διαδοχική ετήσια εναλλαγή μεταξύ της χορήγησης και μη του ενδοφλέβιου σκιαγραφικού. Αν ωστόσο παρατηρηθούν πιθανά παθολογικά ευρήματα χωρίς την χορήγηση σκιαγραφικού η εξέταση επαναλαμβάνεται με ενδοφλέβιο σκιαγραφικό φάρμακο (42).

Τέλος έχει προταθεί για τους ασθενείς με επηρεασμένη νεφρική λειτουργία, ο συνδυασμός αξονικής τομογραφίας χωρίς την χρήση σκιαγραφικού για τον έλεγχο της ακεραιότητας του ενδομοσχεύματος και της χρήσης της έγχρωμής doppler υπερηχογραφίας για την ανίχνευση πιθανής ενδοδιαφυγής (42).

Η αξονική αγγειογραφία επιτρέπει την ακριβή και πιο αντικειμενική μέτρηση του ανευρυσματικού σάκου. Η χρήση αξονικού τομογράφου με χρήση πολλαπλών ανιχνευτών [Multi Detector Computed Tomography (MDCT)] επιτρέπει την αναγνώριση ενδοδιαφυγών και άλλων επιπλοκών σχετιζόμενων με την επέμβαση με υψηλή ευαισθησία (57). Η Ευαισθησία και ειδικότητα της CTA στην ανίχνευση ενδοδιαφυγών υπολογίζεται στο 78% και 98% αντίστοιχα με ορισμένους συγγραφείς να αναφέρουν ευαισθησία μέχρι και 88% στην διάρκεια παρακολούθησης του πρώτου έτους (54). Η αξονική αγγειογραφία θεωρείται παγκοσμίως ως εξέταση αναφοράς (19). Εκτελείται ταχέως και εύκολα αναπαράγονται τα δεδομένα-εικόνες που αποκτήθηκαν εξασφαλίζοντας ομοιογένεια μεταξύ των ιδρυμάτων και άρα υψηλή διαγνωστική αξία. Παρέχει ακριβέστερες πληροφορίες σχετικά με την επαρκή ζώνη σφράγισης, την ακεραιότητα του ενδομοσχεύματος την βατότητα ή την πιθανή κάμψη του ενδομοσχεύματος και αναδुकνύει την παρουσία ή όχι καθώς και το είδος της ενδοδιαφυγής. Ο Karthikesalingam με συστηματική ανασκόπηση και μετά-ανάλυση έδειξε ότι η CTA παρουσιάζει μέση ευαισθησία και μέση ειδικότητα στην ανίχνευση ενδοδιαφυγών μετά από EVAR 70% και 98% αντίστοιχα (58).

Λαμβάνοντας υπόψιν τις σειρές που υπάρχουν στην διεθνή βιβλιογραφία που συγκρίνουν τις διάφορες απεικονιστικές δομές συμπεραίνουμε ότι δεν υπάρχει επί του παρόντος γενικά αποδεκτή αποδοχή για το πρωτόκολλο αξονικής τομογραφίας που θα πρέπει να χρησιμοποιείται για την διάγνωση ενδοδιαφυγών σε ασθενείς με EVAR (59). Ο Iezzi και συν. ανέφεραν ότι, η διενέργεια σε ένα μήνα μετεγχειρητικά, αξονικής αγγειογραφίας με συνδυασμό αρτηριακής φάσης και χωρίς χρήση σκιαστικού φάσης (απλή σάρωση) προσφέρει βελτιωμένη ειδικότητα και θετική προγνωστική αξία που είναι συγκρίσιμη με την χρήση μόνο αρτηριακής φάσης. Η χρήση καθυστερημένης φάσης δεν οδήγησε σε στατιστικά σημαντική βελτίωση της ευαισθησίας για τον εντοπισμό ενδοδιαφυγών αλλά βοηθάει στον εντοπισμό



ενδοδιαφυγών που δεν ανέδειξε εξαρχής η αρτηριακή φάση (60). Από την άλλη ο Macari και οι συν. υποστήριξαν ότι η ανάγκη για χρήση αρτηριακής φάσης κατά των παρακολούθηση ασθενών με EVAR είναι υπό αμφισβήτηση καθώς διαπίστωσαν ότι σε μόνο το 3% των ασθενών σε ένα σύνολο 85 ατόμων η αρτηριακή φάση της αξονικής αγγειογραφίας κατάφερε να αναδείξει ενδοδιαφυγή που δεν απεικονίζεται με την καθυστερημένη φλεβική φάση (61).

Από την άλλη οι παρατηρούμενες διαφορές στα ποσοστά αντίχνευσης ενδοδιαφυγών μεταξύ της αξονικής τομογραφίας και της χρήσης ενισχυτών ηχογένειας θα μπορούσαν να αποδοθούν στην διαφορετική ανάλυση του χρησιμοποιούμενου σκιαγραφικού. Πιο συγκεκριμένα η παρατηρούμενη πυκνότητα του ενδοφλέβιου ιωδιούχου σκιαγραφικού μερικά λεπτά μετά την χορήγηση του είναι σχετικά μικρότερη σε σχέση με αυτήν που είχε στην αρτηριακή φάση. Αντίθετα ο παράγοντας που χρησιμοποιείται ως σκιαστικό στην υπερηχοτομογραφική μελέτη δεν παρουσιάζει μεταβολή στην ανάλυση για αρκετό χρονικό διάστημα μετά την χορήγηση του ακόμα και αν αραιώνεται. Επομένως η χρήση των ενισχυτών ηχογένειας επιτρέπει την αντίχνευση ενδοδιαφυγών χαμηλής ροής που πιθανόν να είχαν παραληφθεί με την αξονική τομογραφία (62).

Με την κυριαρχία της αξονικής αγγειογραφίας στην μετεγχειρητική παρακολούθηση των ασθενών που υποβλήθηκαν σε EVAR γίνεται όλο και πιο συχνά αναφορά για την αρνητική επίδραση που μπορεί να έχει τελικά στην μετεγχειρητική πορεία των ασθενών αυτών. Αναφέρεται ότι περισσότερο από το 90% των ασθενών δεν επωφελούνται από την συστηματική παρακολούθηση και η απεικόνιση πιθανόν να οδηγήσει σε μη απαραίτητες επεμβάσεις σε ποσοστό 1,4 έως 9% των ασθενών (51,52,63).

Η επιβάρυνση που υφίστανται οι ασθενείς που υποβλήθηκαν σε EVAR εξαιτίας της αξονικής αγγειογραφίας έγκειται στο ότι κάποιος ασθενής μετά από αντιμετώπιση με EVAR ενδεχομένως να χρειαστεί πολλαπλή απεικόνιση αν παρουσιαστούν επιπλοκές και αυτό προστίθεται στις σε 3 με 4 αξονικές τον πρώτο χρόνο πριν την αντιμετώπιση και ακολούθως την προγραμματισμένη τακτική επανεξέταση με αξονική τομογραφία λεπτών τομών και πολλαπλών φάσεων λήψης των εικόνων. Αυξάνοντας με αυτόν τον τρόπο την ετήσια δόση ιονίζουσας ακτινοβολίας που προσλαμβάνουν αυτοί οι ασθενείς (64). Η αρνητική δράση της αξονικής τομογραφίας οφείλεται στην δόση ακτινοβολίας που υπολογίζεται σε περισσότερο από 20mGy ανά θωρακοκοιλιακή σάρωση αυξάνοντας τον κίνδυνο για καρκίνο και στην αθροιστική επιβάρυνση που προκαλείται στη νεφρική λειτουργία λόγω του χρησιμοποιούμενου σκιαγραφικού (65).

Στην προσπάθεια μείωσης της χορηγούμενης ακτινοβολίας έχουν προταθεί νέα πρωτόκολλα. Αν το επιτρέπουν τα σωματικά χαρακτηριστικά του ασθενή είναι δυνατή η

μείωση της ισχύος με την μείωση της τάσης από 120 kVp σε 70 kVp μειώνοντας την χορηγούμενη ακτινοβολία χωρίς να επηρεάζεται η ποιότητα της εικόνας (66). Ακόμα είναι δυνατή η εικονική λήψη των εικόνων εν απουσία σκιαγραφικού από τα δεδομένα που ελήφθησαν με την χορήγηση σκιαγραφικού μειώνοντας έτσι την ανάγκη για εκτέλεση της αρχικής σάρωσης και επομένως μειώνοντας την χορηγούμενη ακτινοβολία (67). Τέλος έχει αναπτυχθεί πρόσφατα η τεχνική της αξονικής τομογραφίας διπλής ενέργειας όπου χρησιμοποιούνται εικόνες που αποκτήθηκαν από δυο διαφορετικά επίπεδα ενέργειας χρησιμοποιώντας την διαθέσιμη τεχνολογία όπως αυτά της διπλής πηγής, της ταχείας μεταβολής της ισχύος (kVp), του διπλού στρώματος, της διπλής περιστροφής και του διαχωρισμού της λυχνίας. Τα εικονικά/τεχνητά δεδομένα εικόνων που αποκτήθηκαν με την χρήση αξονικής τομογραφίας διπλής ενέργειας προσφέρουν ακρίβεια αντίστοιχη των πραγματικών εικόνων χωρίς σκιαγραφικό μειώνοντας την χορηγούμενη ακτινοβολία μέχρι και στο 40% (68). Υπάρχει βέβαια το μειονέκτημα της μειωμένης ικανότητας ανάδειξης της επασβέστωσης και του ενδοαρθρικού με την χρήση της παραπάνω τεχνικής (69). Η αντικατάσταση της αρτηριακής φάσης με τεχνητά/εικονικά δεδομένα που προέκυψαν από την φλεβική φάση της αξονικής τομογραφίας διπλής ενέργειας θα οδηγούσε σε περαιτέρω μείωση της χορηγούμενης ακτινοβολίας μέχρι και στο 64% (70). Με την χρήση αυτής της τεχνικής υπολογίστηκε ότι η υψηλότερη ευαισθησία επιτυγχάνεται με την χρήση ισχύος 55keV χρησιμοποιώντας τεχνητές εικόνες μονής ενέργειας (71). Η τροποποίηση της τεχνικής μπορεί να μειώσει την χορηγούμενη ακτινοβολία. Προγράμματα αυτόματου υπολογισμού της χορηγούμενης δόσης ακτινοβολίας σύμφωνα με το μέγεθος το ασθενή και την εξασθένιση από τους προσλαμβανόμενους ιστούς μπορούν να μειώσουν την συνολική δόση στο 40-50% (72). Έχει προταθεί ότι η εκτέλεση αρτηριακής φάσης στην αξονική αγγειογραφία ίσως να μην είναι απαραίτητη. Η χορήγηση ενδοφλέβιου σκιαγραφικού θα μπορούσε να εκτελείται μόνο στην πρώτη μετεγχειρητική παρακολούθηση και να παραλείπεται στην συνέχεια στις διαδοχικές απεικονίσεις εφόσον δεν υπάρχουν επιπλοκές. Όπως αντίστοιχα και η παράλειψη της καθυστερημένης φάσης εφόσον δεν υπάρχει υποψία για ενδοδιαφυγή χαμηλής ροής (61).

Ο υπολογισμός του όγκου του ανευρυσματικού σάκου μπορεί να γίνει με την ίδια ακρίβεια είτε χρησιμοποιηθεί ενδοφλέβιο σκιαγραφικό είτε όχι αλλά με σημαντική μείωση της χορηγούμενης ακτινοβολίας (73,74). Αυτό θα επέτρεπε τον ασφαλή περιορισμό της χορήγησης ενδοφλέβιου σκιαγραφικού μόνο στις περιπτώσεις εκείνες που θα υπήρχαν έμμεσα στοιχεία για πιθανή ενδοδιαφυγή.

Νεότερες τεχνικές αξονικής αγγειογραφίας με την χρήση χρονικής ανάλυσης (time-resolved) οδηγούν σε μικρότερη δόση ακτινοβολίας και δυναμική απεικόνιση αντίθετα με τις κλασικές

στατικές εικόνες που λαμβάνονται με την αξονική τομογραφία αυξάνοντας την πιθανότητα ανίχνευσης ενδοδιαφυγών χαμηλής ροής που δεν θα είχαν διαγνωστεί με την στατική φάση (snapshot) των πρωτοκόλλων της αξονικής τομογραφίας (75).

Ο ακριβής προσδιορισμός της διαμέτρου του ανευρυσματικού σάκου είναι ζωτικής σημασίας για την περαιτέρω διαχείριση των ασθενών αυτών. Η παρακολούθηση περιλαμβάνει τον ακριβή προσδιορισμό της διαμέτρου και την σύγκριση με τις διαδοχικές μετρήσεις. Πρωτόκολλο τυποποιημένης μέτρησης της διαμέτρου θα μείωνε την παρατηρούμενη διακύμανση μεταξύ των εξεταστών. Οι μετρήσεις θα πρέπει να γίνονται σε επίπεδο κάθετο στον επιμήκη άξονα του αγγείου χρησιμοποιώντας τα ίδια ανατομικά όρια (από το όριο του έξω χιτώνα έως το αντι-διαμετρικό όριο του έξω χιτώνα). Χρησιμοποιώντας τεχνικές πολυεπίπεδης ανασύνθεσης και ορίζοντας την γραμμή που διέρχεται από το κέντρο του αγγείου είναι εφικτός ο ακριβέστερος υπολογισμός ιδίως σε περιπτώσεις έντονης ελίκωσης του αγγείου όπου η απόκλιση θα είναι μεγάλη αν δεν εφαρμοστεί η σωστή τεχνική (76). Από την άλλη η τρισδιάστατη απεικόνιση επιτρέπει την αξιολόγηση του μοσχεύματος και των αρτηριακών σχηματισμών στο χώρο ενώ παράλληλα επιτρέπει τον υπολογισμό του όγκου του ανευρυσματικού σάκου. Υπάρχουν δεδομένα που δείχνουν ότι ο υπολογισμός του όγκου του ανευρυσματικού σάκου σε σχέση με τον υπολογισμό της διαμέτρου προσφέρει πιο ακριβή εκτίμηση του ρυθμού αύξησης ή μείωσης του ανευρύσματος (77,78). Προτάθηκε ότι μια αύξηση του όγκου του ανευρύσματος σε ποσοστό μεγαλύτερο του 2% είναι το όριο για διερεύνηση υποκείμενης ενδοδιαφυγής (77).

Αναγνωρίζοντας την παρατηρούμενη ετερογένεια στην μετεγχειρητική παρακολούθηση, ορισμένοι συγγραφείς αναφέρουν αβεβαιότητα στο καταλληλότερο τρόπο παρακολούθησης (41). Σε κάποιες σειρές αναφέρεται ότι η χρήση των υπερήχων μπορεί να ανιχνεύσει ενδοδιαφυγή από μικρό κλάδο η οποία πιθανόν να παραληφθεί από την μελέτη της αξονικής αγγειογραφίας προκαλώντας τον προβληματισμό αν η ακρίβεια της αξονικής αγγειογραφίας είναι αρκετή για να θεωρηθεί ακόμα ως εξέταση αναφοράς (79,80). Παρά την παρατηρούμενη εξέλιξη των συσκευών σάρωσης με χρήση αξονικής τομογραφίας πολλαπλών ανιχνευτών υπάρχει η πιθανότητα μη ανίχνευσης ενδοδιαφυγών χαμηλής ροής που απεικονίζονται ωστόσο με την χρήση ενισχυτών ηχογένειας ή την μαγνητική αγγειογραφία (81,82).

Προσθέτοντας στα παραπάνω και το σχετικά υψηλό κόστος από την χρήση της αξονικής αγγειογραφίας η συνολική αξία της μεθόδου στην μετεγχειρητική παρακολούθηση των ασθενών με EVAR έχει τεθεί υπό αμφισβήτηση (43,44).

## Η απλή ακτινογραφία κοιλίας

Η απλή ακτινογραφία κοιλίας σε πρόσθιο-οπίσθια θέση και πλάγιες θέσεις δεν προσφέρει εκτίμηση του μεγέθους του ανευρυσματικού σάκου, ούτε μπορεί να χρησιμοποιηθεί ως μεμονωμένη εξέταση. Ο ρόλος της είναι συμπληρωματικός. Επιτρέπει την συνολική αξιολόγηση της ανατομικής θέσης και της ακεραιότητας του ενδομοσχεύματος. Με την παρακολούθηση της θέσης του ενδομοσχεύματος σε σχέση με τις οστέινες δομές και δεδομένου ότι η λήψη της ακτινογραφία έγινε με τον ασθενή στο κέντρο ώστε να μειωθεί η γεωμετρική παραμόρφωση δίνεται η δυνατότητα της διάγνωσης της μετακίνησης του ενδομοσχεύματος, του κατάγματος ή της εκσεσημασμένης γωνίωσης ή της αποσύνδεσης των επιμέρους στοιχείων του μεταλλικού σκελετού. Η μαγνητική τομογραφία και ο υπέρηχος στερούνται της ικανότητας αναγνώρισης και παρακολούθησης των ανατομικών σχέσεων του ενδομοσχεύματος. Επομένως η χρήση της απλής ακτινογραφίας είναι απαραίτητη για να συμπληρώνει την μαγνητική τομογραφία ή τον υπερηχογραφικό έλεγχο των ασθενών που υπεβλήθησαν σε ενδαγγειακή αντιμετώπιση ανευρύσματος κοιλιακής αορτής. Η συνδυασμός της χρήσης τους σε πρωτόκολλο παρακολούθησης θα μείωνε την συνολική δόση ακτινοβολίας που εκτίθονται οι ασθενείς. Η συγκεκριμένη μέθοδος παρακολούθησης έχει περιγραφεί και εφαρμόζεται από ορισμένα κέντρα(83,84).

## Η μαγνητική αγγειογραφία [Magnetic Resonance Angiography (MRA)]

Η μαγνητική αγγειογραφία με την ενδοφλέβια χρήση χηλικών ενώσεων του γαδολινίου αποτελεί σημαντικό διαγνωστικό εργαλείο στην μετεγχειρητική παρακολούθηση ασθενών που υποβλήθηκαν σε ενδαγγειακή αποκατάσταση του ανευρύσματος της κοιλιακής αορτής. Δύναται να ανιχνεύσει και να παρακολουθήσει ενδοδιαφυγές αποτρέποντας την έκθεση στην ιονίζουσα ακτινοβολία. Υπήρξε σκεπτικισμός αρχικά για τον αν δύναται οι ασθενείς με EVAR να υποβληθούν σε μαγνητική αγγειογραφία λόγω των μεταλλικών σκελετών των ενδομοσχευμάτων και πιο συγκεκριμένα για το μόσχευμα Zenith της COOK εξαιτίας των ισχυρών μαγνητικών δυνάμεων που αναπτύχθηκαν από in vitro δοκιμασίες. Από μικρή σειρά ασθενών με ενδομόσχευμα Zenith (Cook Inc, Bloomington, Indiana) που μελετήθηκαν αναδρομικά δεν διαπιστώθηκε θέρμανση ή συστροφή του ενδομοσχεύματος για μαγνητικό πεδίο μέχρι 3 Tesla (85). Αυτό βοήθησε να χαρακτηριστούν ως μαγνητικά ασφαλή υπό όρους ότι δεν ξεπερνάτε το όριο των 3 Tesla (MR conditional). Στα μόσχευματα όπου ο μεταλλικός

σκελετός κατασκευάζεται από Elgiloy (κράμα κοβαλτίου, χρωμίου, νικελίου, μαγνησίου, και μόλυβδου) είναι πιθανό να δημιουργηθούν τεχνικά απεικονιστικά σφάλματα που δεν θα επιτρέπουν την απεικόνιση του αυλού, ενώ τα μοσχεύματα με ανοξειδωτο ατσάλι δημιουργούν τεχνικά σφάλματα που κάνουν την εξέταση μη διαγνωστική. Οι ενδονάρθηκες από Nitinol παρουσιάζουν την καλύτερη απόδοση με την μαγνητική τομογραφία από πλευράς απεικόνισης σφαλμάτων (artifacts) (28).

Το τυπικό πρωτόκολλο μαγνητικής αγγειογραφίας περιλαμβάνει εγκάρσιες T1 λήψεις και εικόνες μετά την χορήγηση σκιαγραφικού σε αρτηριακή και καθυστερημένη φάση. Οι T1 ακολουθίες σε καθυστερημένη φάση συστήνονται για την ανάδειξη ενδοδιαφυγής (82).

Η χρήση μαγνητική τομογραφίας με χρονική ανάλυση (Time resolved MRA) επιτρέπει την ανάλυση της ροής και μελετώντας την πορεία του σκιαγραφικού στον ανευρυσματικό σάκο είναι δυνατή η κατηγοριοποίηση του είδους της ενδοδιαφυγής από την άλλη όμως οι εικόνες που προκύπτουν δεν έχουν καλή ανάλυση και παρουσιάζουν περισσότερα σφάλματα σε σχέση με την T1 ακολουθίες με χορήγηση σκιαγραφικού (86).

Αντενδείξεις για την διενέργεια μαγνητικής αγγειογραφίας είναι η κλειστοφοβία, η ύπαρξη μόνιμων φερομαγνητικών εμφυτευμάτων όπως ο βηματοδότης και τέλος η επηρεασμένη νεφρική λειτουργία. Είναι γνωστό ότι για ασθενείς με κάθαρση μικρότερη των 30ml/hr υπάρχει αυξημένος κίνδυνος για εκδήλωση συστηματικής νεφρογενούς σκλήρυνσης όπου μετά την αρχική προσβολή του δέρματος μπορεί να προκαλέσει ανεπανόρθωτες αλλοιώσεις στο μυοκάρδιο και στον πνευμονικό ιστό.

Ωστόσο η μαγνητική τομογραφία έχει την ικανότητα να δημιουργήσει εικόνες υψηλής ανάλυσης αναδεικνύοντας την πιθανή αύξηση του ανευρυσματικού σάκου, την μετακίνηση του ενδομοσχεύματος, την βατότητα των ενδομοσχευμάτων και την ύπαρξη ενδοδιαφυγής. Με την μαγνητική τομογραφία δύναται να ανακτηθούν εικόνες μαλακών μορίων υψηλής αντίθεσης επομένως παρουσιάζει αυξημένη ευαισθησία στην ανάδειξη μικρών ή χαμηλής ροής ενδοδιαφυγών. Επιπλέον οι σκιαγραφικοί παράγοντες που χρησιμοποιούνται με την μαγνητική τομογραφία παραμένουν περισσότερο χρόνο στην κυκλοφορία με αποτέλεσμα την διάθεση περισσότερου χρόνου μεταξύ της χορήγησης και της ανάκτησης των εικόνων που προσδίδει επιπλέον μεγαλύτερη ευαισθησία στην μέθοδο (87).

Αρκετές αναφορές αναδεικνύουν ότι η μαγνητική αγγειογραφία είναι πιο ευαίσθητη από την αξονική αγγειογραφία στην ανάδειξη ενδοδιαφυγών (86,88,89). Στις περιπτώσεις που έχει τεθεί η διάγνωση της ενδοτάσης με την αύξηση του μεγέθους του ανευρυσματικού σάκου χωρίς την ανάδειξη ενδοδιαφυγής η μαγνητική αγγειογραφία θα μπορούσε να φανεί ιδιαίτερος χρήσιμη στην ανάδειξη ενδοδιαφυγών που δεν δύναται να εντοπιστούν με άλλο τρόπο (86).

Το κύριο πλεονέκτημα της μεθόδου έναντι της εξέτασης αναφοράς που είναι η αξονική τομογραφία είναι η ικανότητα που έχει η μαγνητική τομογραφία στην ανάκτηση πολλαπλών σειρών με εικόνες μετά την χορήγηση σκιαγραφικού αποφεύγοντας την χορήγηση ιονίζουσας ακτινοβολίας. Ακόμα επιτρέπει την αιμοδυναμική ανάλυση χρησιμοποιώντας τεχνικές υπολογιστικής ροομετρίας και τετραδιάστατης μαγνητικής αγγειογραφίας (90). Σε μετα-ανάλυση ο Habets και οι συν. έδειξαν ότι η μαγνητική τομογραφία παρουσιάζει μεγαλύτερη ευαισθησία από την αξονική αγγειογραφία στην ανίχνευση ενδοδιαφυγών και πρότειναν την χρήση της μαγνητικής αγγειογραφίας σε περιπτώσεις που η αξονική τομογραφία δεν είναι διαγνωστική ή παρατηρείται αύξηση του ανευρυσματικού σάκου χωρίς την ανάδειξη ενδοδιαφυγής (86). Έχει υπολογιστεί πως η ευαισθησία και η ειδικότητα της μαγνητικής αγγειογραφίας στην ανάδειξη ενδοδιαφυγής είναι 96% και 100% αντίστοιχα με την εκτιμώμενη ακρίβεια να φτάνει στο 99% (91). Γνωρίζουμε πλέον ότι δεν έχουν όλες οι ενδοδιαφυγές την ίδια κλινική σημασία, με τις ενδοδιαφυγές τύπου II να παρουσιάζουν καλοήγη πορεία αφού συχνά υποστρέφουν χωρίς να προκαλούν αύξηση του ανευρυσματικού σάκου, επομένως προκύπτει και ο προβληματισμός αν η αυξημένη ευαισθησία της μαγνητικής αγγειογραφίας στην ανάδειξη ενδοδιαφυγών θα οδηγούσε στην καλύτερη έκβαση του ασθενή ή αντίθετα θα πρόσθετε οικονομικό κόστος και πλεονάζουσες επεμβάσεις εξαιτίας υπερθεραπείας (82).

Μειονεκτήματα της μαγνητικής αγγειογραφίας πέρα από τις αντενδείξεις που περιορίζουν το εύρος εφαρμογής της είναι η μειωμένη διαθεσιμότητα τόσο από πλευράς τεχνικού εξοπλισμού όσο και εμπειρίας στην τεχνική, το αυξημένο κόστος της εξέτασης, η μεγάλη διάρκεια της εξέτασης και η εμφάνιση τεχνικών σφαλμάτων (artifacts) από την παρουσία των ενδομοσχευμάτων και πιθανώς υλικών εμβολισμού καθιστώντας αδύνατη την απεικόνιση του ενδονάρθηκα άρα του ελέγχου της ακεραιότητας του ενδομοσχεύματος. Τέλος η μη ανάδειξη των οστέινων δομών δεν επιτρέπει την σύγκριση και τον έλεγχο της θέσης του ενδομοσχεύματος που απαιτείται για τον αποκλεισμό της μετανάστευσης του μοσχεύματος οδηγώντας στην ανάγκη να εκτελείται απλή ακτινογραφία κοιλίας για την ολοκλήρωση του ελέγχου. Η μαγνητική αγγειογραφία φαίνεται να χάνει έδαφος ως απεικονιστική εξέταση για την μετεγχειρητική παρακολούθηση ασθενών με EVAR με τα υπάρχοντα δεδομένα να την αναδεικνύουν ως εξέταση δεύτερης ή και τρίτης γραμμής σε περιπτώσεις ασθενών με διαφοροδιαγνωστικό πρόβλημα ή με πιο συγκεκριμένες ενδείξεις.

Στην προσπάθεια περιορισμού του κινδύνου από την χρήση του σκιαγραφικού σε ασθενείς με έκπτωση της νεφρικής λειτουργία έχει προταθεί η διενέργεια μαγνητικής αγγειογραφίας χωρίς σκιαγραφικό ως αποτελεσματική τεχνική. Ο Resta και οι συν. προτείνουν ότι η

ισορροπημένη μορφολογικά αληθής ταχεία απεικόνιση με ακολουθίες σταθερής κατάστασης περιστροφή [true-FISP(Fast Imaging steady-state precession)] απεικονίζει το ίδιο αποτελεσματικά την αορτή και τους κύριους κλάδους της και αναδεικνύει ενδοδιαφυγές με υψηλή προγνωστική αξία (92). Από την άλλη ο Ichihashi και οι συν. προτείνουν ότι η χρήση σωματιδίων υπερπαραμαγνητικού οξειδίου του σιδήρου ως σκιαγραφικό στην μαγνητική τομογραφία παρουσιάζει την ίδια ευαισθησία και είναι μια εναλλακτική μέθοδος που μπορεί να ληφθεί υπόψιν σε ασθενείς με επηρεασμένη νεφρική λειτουργία (93).

### Έγχρωμη Doppler Υπερηχογραφία [Color Doppler UltraSound (CDUS)]

Η βασική αρχή λειτουργίας της έγχρωμης υπερηχογραφίας είναι το φαινόμενο Doppler. Η διαφορά δηλαδή μεταξύ της εκπεμπόμενης συχνότητας υπερήχων και της προσλαμβανόμενης από την ανάκλαση και την σκέδαση των υπερήχων σε κινούμενο στόχο. Αναλύοντας την τιμή της προσλαμβανόμενης συχνότητας είναι δυνατός ο υπολογισμός της ταχύτητας του αίματος με την χρήση του ταχύ μετασχηματισμού Fourier. Με βάση τον υπολογισμό των ταχυτήτων είναι δυνατή η διαμόρφωση της έγχρωμης υπερηχογραφίας όπου οι διάφορες ταχύτητες του αίματος παραθέτονται υπό χρωματική κλίμακα επί της συμβατικής B-mode (κλίμακα του γκρι) υπερηχογραφίας επιτρέποντας την αναγνώριση περιοχών με ροή του αίματος καθώς και των χαρακτηριστικών της ροής του αίματος (94). Με αυτόν τον τρόπο είναι δυνατή η αναγνώριση ενδοδιαφυγών. Ωστόσο για να είναι εφικτή αυτή η μελέτη θα πρέπει να έχει ρυθμιστεί η συχνότητα μετάδοσης των υπερήχων [Pulse Repetition Frequency (PRF)] ώστε επί ύπαρξης ακόμα και ιδιαίτερα χαμηλών ταχυτήτων ροής όπως είναι η ενδοδιαφυγή τύπου II να είναι δυνατή η αναγνώριση της ροής.

Η τεχνική της B-mode απεικόνισης και κυρίως οι τεχνικές της χρωματικής, της δυναμικής, της Doppler και της ανάλυσης του φάσματος των ταχυτήτων επιτρέπουν την απεικόνιση της ροής του αίματος και κατέχουν προεξέχοντα ρόλο στην αγγειακή υπερηχογραφική αξιολόγηση.

Με την χρήση της χρωματικής doppler απεικόνισης και της ανάλυσης των κυματομορφών είναι εφικτή η αιμοδυναμική αξιολόγηση της ενδοδιαφυγής πέρα από την ανίχνευση της. Έχει αναφερθεί ότι στις περιπτώσεις ενδοδιαφυγής με αμφίδρομη ροή και χαμηλές μεγιστοσυστολικές ταχύτητες λόγω ύπαρξης περισσότερων του ενός κλάδων που εκφύονται από το ανεύρυσμα υπάρχει μεγαλύτερο ποσοστό αυτόματης υποστροφής της ενδοδιαφυγής λόγω θρόμβωσης του ανευρυσματικού σάκου, αντίθετα επι παρουσίας ενός μόνο κλάδου που

θα οδηγούσε στον εμπλουτισμό του ανευρυσματικού σάκου θα αναπτύσσονταν υψηλές πιέσεις εντός του σάκου που θα οδηγούσαν στην αύξηση της διαμέτρου του ανευρύσματος (95,96).

Η χρήση των υπερήχων στην παρακολούθηση ασθενών που υποβλήθηκαν σε ενδαγγειακή αποκατάσταση ανευρύσματος κοιλιακής αορτής είναι ευρέως διαδεδομένη και επιβεβαιωμένη μέθοδος με αναφερόμενη ευαισθησία και ειδικότητα στην ανίχνευση ενδοδιαφυγών από 62% έως 83% και 90% έως 97% αντίστοιχα (83). Κατέχει κεντρικό ρόλο στην παρακολούθηση των ασθενών αυτών ως εξέταση πρώτης γραμμής τόσο στις Αμερικανικές όσο και στις πρόσφατες Ευρωπαϊκές οδηγίες (12,26).

Η συμβατική υπερηχογραφία αποτελεί την μέθοδο εκλογής ως δοκιμασία ελέγχου για την διάγνωση του ανευρύσματος της κοιλιακής αορτής σε ασθενείς υψηλού κινδύνου για εκδήλωση της νόσου και αποτελεί την πρώτη μέθοδο αξιολόγησης των ασθενών με ανευρυσματική νόσο τόσο προεγχειρητικά όσο και μετεγχειρητικά. Με την χρήση των υπερήχων είναι εφικτός ο ακριβής υπολογισμός της διαμέτρου του ανευρύσματος δεδομένου ότι η κεφαλή υπερήχων τοποθετείται με τέτοιο τρόπο ώστε να είναι κάθετη η προβολή των υπερήχων στο τοίχωμα της αορτής για την μέτρηση της μέγιστης διαμέτρου. Αναφέρεται ο υψηλός δείκτης συμφωνίας μεταξύ του ίδιου εξεταστή και μεταξύ διαφορετικών εξεταστών (Inter- και Intra-observer agreement) (97). Τα πλεονεκτήματα της μεθόδου είναι η άριστη σχέση οικονομικού κόστους αποτελεσματικότητας (cost-effectiveness), η ασφάλεια της μεθόδου, η επαναληψιμότητα, και η διαθεσιμότητα της μεθόδου είτε στο σημείο εκτίμησης του ασθενή (point-of-care) όπως στα επείγοντα ή στο τακτικό εξωτερικό ιατρείο είτε ακόμα και διεγχειρητικά ως μέθοδος ελέγχου της ποιότητας της αντιμετώπισης (quality control). Αυτό που μετατρέπει τον υπερηχογραφικό έλεγχο σε τόσο σημαντικό εργαλείο για την εκτίμηση της ανευρυσματικής νόσου είναι η ικανότητα που έχει να απεικονίζει σε πραγματικό χρόνο την αιματική ροή και συγκεκριμένα αν εξαιρέσουμε την ψηφιακή διαγνωστική εκλεκτική αγγειογραφία είναι η μόνο απεικονιστική μέθοδος με αυτήν την δυνατότητα.

Γνωρίζουμε πλέον ότι ο υπέρηχος προφέρει την δυνατότητα της τρισδιάστατης απεικόνισης και με αυτόν τον τρόπο τον υπολογισμό του όγκου του ανευρυσματικού σάκου. Υπάρχουν αναφορές ότι ο όγκος του ανευρυσματικού σάκου μπορεί να υπολογιστεί με την ίδια ακρίβεια με την αξονική αγγειογραφία και ότι είναι καλύτερος δείκτης έναντι του υπολογισμού της διαμέτρου στην μετεγχειρητική παρακολούθηση του ρυθμού μεταβολής του ανευρυσματικού σάκου (98,99).

Δεν μπορούμε να παραβλέψουμε βεβαίως τα μειονεκτήματα ή τους περιορισμούς της μεθόδου ότι είναι μια υποκειμενική εξέταση εξαρτώμενη σε σπουδαίο βαθμό από την εμπειρία και τις γνώσεις του εξεταστή. Περιορίζεται από τον σωματότυπο και πιο συγκεκριμένα από



την περιφέρεια του ασθενή είτε λόγω παχυσαρκίας είτε λόγω παθολογίας όπως είναι ο ασκίτης ή ο μετεωρισμός και συνήθως χρειάζεται προετοιμασία του ασθενή για να αποφευχθεί η δυσχέρεια στην εκτίμηση από την παρουσία αέρα στον εντερικό σωλήνα που παρεμβάλλεται μπροστά από την αορτή. Ακόμα η ικανότητα της Doppler υπερηχογραφίας στην ανάδειξη χαμηλής ροής χωρίς την παρουσία παράσιτων που δημιουργούνται από τους παρακείμενους ιστούς είναι περιορισμένος. Η παρουσία των ενδομοσχευμάτων δημιουργεί ακουστική σκιά και μειώνει την ακρίβεια της μεθόδου. Η ικανότητα της υπερηχοτομογραφίας στην αξιολόγηση των ασθενών με θωρακοκοιλιακό, παρανεφρικό ανεύρυσμα προ-εγχειρητικά ή μετεγχειρητικά είναι περιορισμένη δεδομένου ότι αρκετά συχνά δεν είναι δυνατός ο σαφής διαχωρισμός του υπονεφρικού από το υπερνεφρικό ανεύρυσμα ενώ τέλος είναι αρκετά δύσκολη συχνά η διερεύνηση για πιθανή συνύπαρξη ανευρυσμάτων στις λαγόνιες αρτηρίες (20). Η χρησιμότητα των υπερήχων στην αξιολόγηση των ασθενών με ρήξη ανευρύσματος κοιλιακής αορτής είναι περιορισμένη καθώς δεν μπορεί να παρέχει με ακρίβεια τις απαραίτητες λεπτομέρειες για την επιτυχή αντιμετώπιση του ραγέντος ανευρύσματος ωστόσο πιθανόν να κατέχει χρησιμότητα στις περιπτώσεις που απαιτείται επείγουσα αξιολόγηση, στο σημείο αντιμετώπισης, για τον ασταθή ασθενή που δεν δύναται να μεταφερθεί για αξονική τομογραφία(100).

Η χρήση της CDUS δεν παρουσιάζει ιδιαίτερο κόστος, είναι μη επεμβατική εξέταση χωρίς το κόστος της ακτινοβολίας και του ενδοφλέβιου νεφροτοξικού σκιαστικού μέσου και έχει διερευνηθεί ως εξέταση εναλλακτική της CTA για την παρακολούθηση ασθενών μετά από EVAR (45).

Ενώ ορισμένοι συγγραφείς προτείνουν την χρήση του DUS στην παρακολούθησης ασθενών με EVAR (101–103) άλλοι θεωρούν πως είναι ανεπαρκές σαν μεμονωμένη απεικόνιση για την ανίχνευση ενδοδιαφυγών (104–106).

Αναφέρεται ότι η χρήση του CDUS αποτυγχάνει να ανιχνεύσει μέχρι και το 31% των ενδοδιαφυγών (104,107). Η μετα-ανάλυση του Mirza επιβεβαίωσε ότι η χρήση CDUS έχει ανεπαρκή ευαισθησία στην ανάδειξη ενδοδιαφυγών και πρότειναν την χρήση των ενισχυτών ηχογένειας ως διαγνωστικό εργαλείο υψηλής ευαισθησίας (108).

Η χρήση των υπερήχων θεωρείται ότι εξαρτάται σε μεγάλο βαθμό από τον εξεταστή στην αναγνώριση των ενδοδιαφυγών και υπολογίζεται ότι υποεκτιμά το μέγεθος της αορτής σε σχέση με την αξονική τομογραφία με το αναπαραγόμενο εύρος μεταξύ των εξεταστών να είναι από  $\pm 2\text{mm}$  έως  $\pm 10\text{mm}$  (109,110).

Η ποιότητα της σάρωσης και το πρωτόκολλο εξέτασης ποικίλει μεταξύ των ιδρυμάτων επομένως είναι απαραίτητος ο καθορισμός των βασικών κατευθυντήριων οδηγιών

(standardization) για την διενέργεια του CDUS ενώ η σωστή εκπαίδευση των χειριστών των υπερήχων θα μειώσει την παρατηρούμενη διακύμανση (111).

Παρά την ευρεία χρήση των υπερήχων στην μετεγχειρητική παρακολούθηση των ασθενών με ενδαγγειακή αποκατάσταση ανευρύσματος κοιλιακής αορτής δεν υπάρχει προς το παρόν γενικά αποδεκτή τυποποιημένη μέθοδος προσδιορισμού της διαμέτρου του ανευρυσματικού σάκου. Συγκεκριμένα αν θα πρέπει να λαμβάνονται υπόψιν τα όρια της εξωτερικής διαμέτρου ή τα όρια της εσωτερικής διαμέτρου ή ακόμα και το κορυφαίο εγγύτερο και περιφερικότερο όριο [inner-to-inner (ITI), leading-to-leading edge (LTL), outer-to-outer (OTO)] (112). Αυτό έχει ως αποτέλεσμα αφενός να υπάρχει απόκλιση μεταξύ των μελετών που χρησιμοποιούν διάφορες υπερηχογραφικές μεθόδους, η οποία μπορεί να φθάνει από 0.17 έως 0.39cm και αφετέρου την υποεκτίμηση της μέγιστης αορτικής διαμέτρου σε σχέση με τα αποτελέσματα της αξονικής τομογραφίας(102,109).

Σε μελέτη σύγκρισης της δυο διαστάσεων υπερηχοτομογραφίας με την πιο σύνθετη τριών ή τεσσάρων διαστάσεων υπερηχοτομογραφία παρουσιάστηκε ότι η συμφωνία στον προσδιορισμό της μέγιστης διαμέτρου της αορτής ήταν άριστη όταν γινόταν η μέτρηση της πρόσθιο-οπίσθιας διαμέτρου και καλή όταν γινόταν μέτρηση της πλάγιο-πλάγιας διαμέτρου (113). Η αναγνώριση των ορίων του ανευρυσματικού σάκου με την χρήση των υπερήχων στον εγκάρσιο άξονα είναι ανώτερη της απεικόνισης των ορίων σε πλάγιο-πλάγια προβολή εξαιτίας της μεγαλύτερης διαφοράς ακουστικής αντίστασης μεταξύ των δομών που προσπίπτουν τα ηχητικά κύματα (112).

Η χρήση του υπερηχογραφικού ελέγχου μπορεί να είναι δύσκολα εφαρμόσιμη σε ασθενείς με αυξημένη περιφέρεια, σε ασθενείς με παρατηρούμενη έντονη αρτηριακή ελίκωση και επασβέστωση. Ωστόσο με την ύπαρξη της κατάλληλης εμπειρίας είναι δυνατόν να αναγνωρισθεί με ασφάλεια η διάμετρος του ανευρυσματικού σάκου και η ύπαρξη ενδοδιαφυγής με παρόμοια ακρίβεια με αυτή της αξονικής αγγειογραφίας σύμφωνα με ορισμένες αναφορές (114,115).

Η παρατηρούμενη διακύμανση στα αποτελέσματα του υπερήχου μεταξύ των παρατηρητών και μεταξύ του ίδιου παρατηρητή (interobserver και intraobserver variability) επιβάλλουν ότι η παρακολούθηση των ασθενών δεν θα πρέπει να εναλλάσσετε μεταξύ της αξονικής τομογραφίας και του υπερήχου αλλά να υιοθετείται μια από τις δύο μεθόδους (115).

Σε ορισμένα κέντρα εφαρμόζεται η χρήση των υπερήχων ως μοναδική μέθοδος παρακολούθησης και περιλαμβάνει την έναρξη του υπερηχογραφικού ελέγχου μετά τους έξι μήνες. Σε άλλα κέντρα ο υπερηχογραφικός έλεγχος ξεκινάει μετά τον χρόνο εφόσον παρατηρείται μείωση της διαμέτρου του ανευρύσματος και διενέργεια αξονικής αγγειογραφίας

επί ύποπτων ευρημάτων (116). Αν και υπάρχουν μελέτες που αναδεικνύουν ότι ο υπέρηχος μπορεί να προσφέρει επαρκή παρακολούθηση συγκρίσιμη με αυτή της αξονικής αγγειογραφίας συνεχίζει να εφαρμόζεται η διενέργεια αξονικής τομογραφίας στον πρώτο μήνα και στους δώδεκα μήνες μετεγχειρητικά για την αξιολόγηση της θέσης και της ακεραιότητας του ενδομοσχεύματος, τα μορφολογικά χαρακτηριστικά του ανευρύσματος και την σπλαχνική αιμάτωση. Επί εμφάνισης επιπλοκών, αύξησης της διαμέτρου του ανευρύσματος, ενδοδιαφυγής υψηλής ροής, πιθανής μετακίνησης του ενδομοσχεύματος όπως και στις περιπτώσεις που ο υπέρηχος είναι μη διαγνωστικός συμπληρώνεται από επιπλέον αξονική τομογραφία (102).

## Υπερηχοτομογραφία με χρήση ενισχυτών ηχογένειας [Contrast Enhanced Ultra Sound (CEUS)].

### Εισαγωγή

Η ιδέα της χρήσης των ενισχυτών ηχογένειας με την υπερηχογραφική απεικόνιση έχει διευρύνει την κλινική αξία της υπερηχογραφικής απεικόνισης. Ενώ η πρώτη αναφορά στην χρήση ενδοφλέβιων σκιαγραφικών για τον υπερηχογραφικό έλεγχο σημειώθηκε νωρίς από την εμφάνιση των υπερήχων, συγκεκριμένα το 1968 από τους Gramiak και Shah μόλις πρόσφατα έχει ξεκινήσει η πιο ευρεία εφαρμογή τους (117). Στο γεγονός αυτό συνέβαλε τόσο η βελτίωση των χρησιμοποιούμενων ενισχυτών ηχογένειας όσο και η βελτίωση των συσκευών υπερηχογραφίας που διαθέτουν ειδικούς αλγόριθμους επεξεργασίας.

Στα στάδια εξέλιξης της υπερηχογραφικής απεικόνισης αρχικά η χρήση της B-mode απεικόνισης (κλίμακα του γκρι) προσέφερε εξαιρετική απεικόνιση της ανατομίας και της μορφολογίας των παρεγχυματικών ιστών ωστόσο στερούταν πληροφοριών για την βιωσιμότητα των ιστών και την αιματική παροχή. Στην συνέχεια η έγχρωμη Doppler απεικόνιση αν και εξαρτάται από την γωνία πρόπτωσης των υπερήχων και την συχνότητα μετάδοσης των υπερήχων (Pulse Repeated Frequency) σε μεγάλο βαθμό κατάφερε να προσφέρει πληροφορίες για την ταχύτητα της αιματικής ροής. Ωστόσο με την περιορισμένη ανάλυση και την παρουσία απεικονιστικών σφαλμάτων δεν μπορεί να υπολογίσει τον όγκο ροής του αίματος και να απεικονίσει με ακρίβεια την αιματική ροή στην μικροκυκλοφορία και σε εκείνες τις περιπτώσεις που επικρατούν εξαιρετικά χαμηλές ταχύτητες ροής του αίματος.

Η χρήση των ενισχυτών ηχογένειας ως τελευταία εξέλιξη προσπαθεί να ξεπεράσει τους περιορισμούς των προηγούμενων μεθόδων. Με την ανάπτυξη απεικονιστικών αλγόριθμων ειδικών για την χρήση των ενισχυτών ηχογένειας, είναι δυνατή αφενός η απεικόνιση με υψηλή ανάλυση του όγκου της αιματικής ροής και αφετέρου η απεικόνιση της αιμάτωσης των παρεγχυματικών ιστών με μεγαλύτερη ευαισθησία. Η χρήση των ενισχυτών ηχογένειας καταφέρνει να ξεπεράσει τους περιορισμούς της Doppler υπερηχογραφίας με την χαμηλή σχέση σήματος-θορύβου, την αυξημένη ευαισθησία στην ανάδειξη της αργής ροής και τη μείωση των σφαλμάτων που προκύπτουν λόγω μη χρήσης της κατάλληλης γωνίας πρόπτωσης των υπερήχων και της ανάλογης κάθε φορά ρύθμισης στη συχνότητα μετάδοσης των υπερήχων. Επιτρέπει την βελτίωση στην απεικόνιση της αιματικής ροής, την αποσαφήνιση των ορίων του αρτηριακού τοιχώματος και την ανάδειξη της μικροκυκλοφορίας.

Αναφέρεται ότι με την χρήση των σκιαγραφικών ενισχύεται η ηχογένεια του αίματος που μπορεί να οδηγήσει σε αύξηση της έντασης του προσλαμβανόμενου σήματος μέχρι και 30dB ενώ οι μικροφουσαλίδες δύναται να απεικονιστούν μέχρι και σε τριχοειδικό επίπεδο (118)

Η χρήση των ενισχυτών ηχογένειας βασίζεται στην ταλάντωση που προκαλεί η ακουστική ισχύς της συσκευής των υπερήχων στις μικροφουσαλίδες που περιέχουν κατά βάση οι ενισχυτές ηχογένειας. Η ταλάντωση αυτή έχει ως αποτέλεσμα την ανάκλαση και την σκέδαση των υπερήχων σε ειδικές διαφορετικές συχνότητες από τους παρακείμενους ιστούς όπου προσλαμβάνονται από συσκευές υπερήχων που φέρουν τις κατάλληλες ρυθμίσεις για να μπορέσουν να διακρίνουν τα σήματα των ενισχυτών ηχογένειας με υψηλή αντίθεση σε σχέση με τους παρακείμενους ιστούς.

Η προσθήκη των ενισχυτών ηχογένειας στην υπερηχογραφική εξέταση ανέπτυξε ενδιαφέρον για την χρήση τους σε ένα ευρύ φάσμα παθολογικών καταστάσεων που οδήγησε και στην ανάπτυξη κατευθυντήριων οδηγιών από ιατρικές κοινότητες (118).

Μελετήθηκε η χρήση των ενισχυτών ηχογένειας στην ανίχνευση κακοήθων βλαβών στο ηπατικό παρέγχυμα όπως και κακοήθων βλαβών σε άλλα όργανα συμπεριλαμβανομένου των λεμφικών αδένων, των όρχεων, των νεφρών και του θυρεοειδή (118–120). Ακόμα η χρήση των ενισχυτών ηχογένειας διερευνήθηκε στην ανίχνευση ηπατικών μεταστάσεων με τα μέχρι τώρα δεδομένα να αναδεικνύουν ικανοποιητική συσχέτιση με τα ευρήματα των τομογραφικών απεικονίσεων (121). Τέλος αξίζει να σημειωθεί ότι η ασφάλεια και η αποτελεσματικότητα των ενισχυτών ηχογένειας ελέγχθηκε ακόμα και στον παιδιατρικό πληθυσμό με την δημοσίευση μάλιστα κατευθυντήριων οδηγιών (122).

Η χρήση των ενισχυτών ηχογένειας προσέφερε στην μελέτη των αγγειακών παθήσεων την δυνατότητα δημιουργίας υψηλής ποιότητας αγγειογραφικών εικόνων. Δεδομένης της ανώτερης χωρικής και χρονικής ανάλυσης σε συνδυασμό με τη δυνατότητα για παρατεταμένη δυναμική σάρωση και απεικόνιση σε πραγματικό χρόνο παρέχει περισσότερες κλινικά σημαντικές πληροφορίες σε σχέση με την Doppler υπερηχογραφία (123). Η αυξημένη ευαισθησία στην απεικόνιση της ροής ακόμα και όταν αυτή είναι περιορισμένη επιτρέπει τον χαρακτηρισμό του αυλού με υψηλή ακρίβεια (124)

Όσον αφορά τις αγγειακές παθήσεις η χρήση των ενισχυτών ηχογένειας έχει μελετηθεί σε αρτηριακές και φλεβικές παθήσεις με την μέχρι τώρα έρευνα να επικεντρώνεται στην καρωτιδική νόσο για την ακριβή εκτίμηση της αθηρωματικής στένωσης στον καρωτιδικό διχασμό αλλά και κυρίως, στον εντοπισμό εκείνων των χαρακτηριστικών που χαρακτηρίζουν μια αθηρωματική πλάκα ασταθή και επομένως υψηλού κινδύνου για πρόκληση εμβολικών επεισοδίων, που μεταφράζονται σε αγγειακά εγκεφαλικά επεισόδια. Με την χρήση των

ενισχυτών ηχογένειας είναι δυνατή η ανάδειξη νεοαγγειογένεσης εντός της αθηρωματικής πλάκας, η διαπίστωση του ποσοστού του ινώδους περιβλήματος επί της αθηρωματικής πλάκας και η ύπαρξη πιθανού αθηρωματικού έλκους (125). Τέλος διερευνάται η δυνατότητα μοριακή απεικόνισης στην διερεύνηση της καρωτιδικής νόσου. Η αυξημένη συσσώρευση μονοκυττάρων επί αθηρωματικής πλάκας είναι ένδειξη φλεγμονώδους εξεργασίας και επομένως αστάθειας της αθηρωματικής πλάκας. Η παρατεταμένη ενίσχυση του τοιχώματος της αθηρωματικής πλάκας μετά την χορήγηση ενισχυτή ηχογένειας εξαιτίας δέσμωσης των μικροφουσαλίδων από τα μονοκύτταρα αντανάκλει και την αστάθεια της πλάκας(126). Επίσης η σήμανση των μικροφουσαλίδων με υποδοχείς μορίων προσκόλλησης, όπως είναι οι P-selectin και το VCAM-1 που κυριαρχούν στην φλεγμονώδη εξεργασία, θα μπορούσε να αναδείξει την νεοαγγειογένεση και τον υψηλό κίνδυνο για θρομβωτικά επεισόδια(127).

Το δεύτερο σημαντικό πεδίο ανάπτυξης της χρησιμότητας των μικροφουσαλίδων στις αγγειακές παθήσεις είναι η αορτική νόσος. Ενώ η χρησιμότητα στις αποφρακτική νόσο της αορτής και των σπλαχνικών κλάδων φαίνεται ακόμα να είναι περιορισμένη (128,129) υπάρχει έντονο ακαδημαϊκό ενδιαφέρον στην χρησιμότητα του υπερηχογραφικού ελέγχου με την χρήση ενισχυτών ηχογένειας στην παρακολούθηση ασθενών που υποβλήθηκαν σε ενδοαγγειακή αποκατάσταση ανευρύσματος κοιλιακής αορτής και φαίνεται να καθοδηγείται από τα ενθαρρυντικά αποτελέσματα που έχουν δημοσιευθεί (91,105,130,131).

Στις κατευθυντήριες οδηγίες του 2009 της Αγγειοχειρουργικής Κοινότητας (SVS) για την διαχείριση των ασθενών με ανεύρυσμα κοιλιακής αορτής είχε επισημανθεί η ανάγκη διερεύνησης της χρησιμότητας των υπερήχων με την χρήση ενισχυτών ηχογένειας στην μετεγχειρητική παρακολούθηση (19).

Έχουν αναφερθεί διάφορες προτάσεις για τον ρόλο που μπορεί να παίζει ο υπερηχογραφικός έλεγχος με την χρήση ενισχυτών ηχογένειας, στην μετεγχειρητική παρακολούθηση ασθενών με EVAR. Ορισμένοι προτείνουν την χρήση της τεχνικής CEUS συμπληρωματικά σε περιπτώσεις που η αξονική αγγειογραφία είναι μη διαγνωστική. Άλλοι προτείνουν την αντικατάσταση του ετήσιου ελέγχου της αξονικής αγγειογραφίας με CEUS με σκοπό την στρατηγική μείωση του χορηγούμενου σκιαγραφικού και της έκθεσης στην ιονίζουσα ακτινοβολία. Τέλος έχει προταθεί ως αντιμετώπιση πρώτης γραμμής σε ασθενείς με επηρεασμένη νεφρική λειτουργία (132).

## Οι Ενισχυτές Ηχογένειας.

Οι ενισχυτές ηχογένειας αποτελούνται από μικροφουσαλίδες οι οποίες συνθέτονται από δύο συστατικά. Το περιεχόμενο αέριο και το περίβλημα που σχηματίζεται από φωσφολιπίδια ή αλβουμίνη. Η δράση των ενισχυτών ηχογένειας έγκειται στην έμφυτη δυνατότητα της μη γραμμικής ανάκλασης των εκπεμπόμενων συχνοτήτων των υπερήχων σε υποαρμονικά και υπεραρμονικά σήματα σε αντίθεση με την γραμμική ανάκλαση των παρακείμενων ιστών. Χρησιμοποιώντας αλγόριθμους αναστροφής του παλμού επιτυγχάνεται απαλοιφή των μη ενισχυόμενων ιστών και επομένως αύξηση της αντίθεσης με την αύξηση του λόγου των σημάτων σκιαγραφικού προς τους υποκείμενους ιστούς (133).

Το σκιαστικό πρώτης γενιάς SHU 508A (Levovist, Bayer Schering Pharma, Berlin, Germany) περιελάβανε σχετικά εύθραυστες φουσαλίδες αέρα που περικλείονταν σε ένα λιπιδικό περίβλημα από παλμιτικό οξύ. Η απεικόνιση περιελάβανε έγχρωμη doppler απεικόνιση ή αρμονική απεικόνιση ιστών με το καλύτερο αποτέλεσμα να εμφανίζεται όταν υπήρξε υψηλή ακουστική ισχύς και επομένως το σκιαστικό μέσο απαλειφόταν με την απεικόνιση του επιτρέποντας έτσι μόνο την δημιουργία παροδικών σημάτων αντί της συνεχούς απεικόνισης (134). Με αυτό τον τρόπο η χορήγηση του ενισχυτή είχε ως αποτέλεσμα την αύξηση του προσλαμβανόμενου σήματος από την ροή του αίματος και βελτίωση της σχέσης του σήματος προς τον παραγόμενο θόρυβο με την ενίσχυση των σημάτων doppler.

Τα δεύτερης γενιάς σκιαγραφικά συνήθως αποτελούνται από μικροφουσαλίδες φθοράνθρακα που περικλείονται σε φωσφολιπιδικό περίβλημα. Ακόμα και με την χρήση χαμηλής ακουστικής ισχύος δημιουργούνται σήματα υψηλής έντασης χωρίς την καταστροφή του σκιαστικού παράγοντα, επιτρέποντας την εκτεταμένη απεικόνιση σε πραγματικό χρόνο από διαφορετικές γωνίες για τον έλεγχο της βατότητας των αγγείων ή των μοσχευμάτων. Οι σύγχρονες συσκευές υπερήχων μπορούν να αναπτύξουν ικανοποιητικές εικόνες με την χρήση μηχανικού δείκτη ακόμα και  $\leq 0,1$  μέχρι και 0,05 με διατήρηση των μικροφουσαλίδων. Σε αμφίβολες περιπτώσεις η καταστροφή των μικροφουσαλίδων με την χρήση υψηλής ακουστικής ισχύος θα αναδείξει ή θα αποκλείσει εξαιρετικά χαμηλή ροή από την ύπαρξη στοιχειωδών ενδοδιαφυγών(64).

Οι ενισχυτές ηχογένειας δεύτερης γενιάς όπως το SonoVue®, (Bracco, Milan, Italy) διαθέτουν εύκαμπτο περίβλημα και επιτρέπουν την απεικόνιση σε πραγματικό χρόνο με την χρήση χαμηλής ακουστικής ισχύος. Οι μικροφουσαλίδες περιέχουν εξαφθοριούχο θείο (sulfur hexafluoride) είναι ένα αδρανές, αβλαβές αέριο, ελαφρώς διαλυτό σε υδατικά διαλύματα που απομακρύνεται με την αναπνοή. Το συγκεκριμένο διάλυμα είναι ισότονο και το ιζώδες του

πλησιάζει αυτό του αίματος. Το σκεύασμα είναι ειδικά σχεδιασμένο για την χρήση σε υπερηχογραφική μελέτη. Είναι σε μορφή διαλύματος και είναι σχετικά ανθεκτικό στην πίεση. Προστίθεται φυσιολογικός ορός και αναδεύεται ελαφρώς με το χέρι για την προετοιμασία του διαλύματος. Το εναιώρημα είναι σταθερό για έξι ώρες σε θερμοκρασία δωματίου (135). Το σκεύασμα SonoVue® κυκλοφορεί στις Ηνωμένες Πολιτείες Αμερικής με την επωνυμία Lumason (Bracco, Milan, Italy) το οποίο έλαβε και έγκριση από τον οργανισμό ελέγχου φαρμάκων και τροφίμων [Food and Drug Administration (FDA) για την ανίχνευση κακοηθειών στο ήπαρ. Άλλα σκευάσματα είναι το Optison (GE Healthcare, Milwaukee, USA), που αποτελείται από περφλουτρίνιο και περικλείεται σε περίβλημα αλβουμίνης. Το εν λόγω σκεύασμα χρησιμοποιείται κυρίως στην ηχοκαρδιολογία. Το Sonazoid (GE Healthcare, Milwaukee, USA), που χρησιμοποιείται επίσης για τον χαρακτηρισμό ηπατικών βλαβών και το Definity (Lantheus Medical Imaging, Billerica, Massachusetts) που αποτελείται από οκταφλουροπροπάνιο και περιβάλλεται από φωσφολιπιδικό περίβλημα. Το σκεύασμα SonoVue είναι το πιο ευρέως χρησιμοποιούμενο τόσο στην Αμερική όσο και στην Ευρώπη και είναι το μοναδικό σκεύασμα που έχει λάβει έγκριση για αγγειακές εφαρμογές συμπεριλαμβανομένου του ελέγχου της εγκεφαλικής κυκλοφορίας, της εξωκρανιακής κυκλοφορίας των καρωτίδων, της περιφερικής και σπλαχνικής κυκλοφορίας όπως και για μικροαγγειακές εφαρμογές και για τον χαρακτηρισμό των βλαβών στο ήπαρ και στο μαστό (124).

<i>Παράγοντας</i>	<i>Εταιρεία</i>	<i>Αέριο</i>	<i>Περίβλημα</i>
<i>SonoVue</i>	Bracco, Milan, Italy	Εξαφθοριούχο θείο	Φωσφολιπιδικό
<i>Optison</i>	GE Healthcare, Milwaukee, USA	Οκταφλουροπροπάνιο	Αλβουμίνη
<i>DefinityTM</i>	Lantheus Medical Imaging, Massachusetts, USA	Οκταφλουροπροπάνιο	Φωσφολιπιδικό

*Πίνακας 3 Δεύτερης γενιάς ενισχυτές ηχογένειας με έγκριση για ενδοφλέβια χορήγηση (136).*

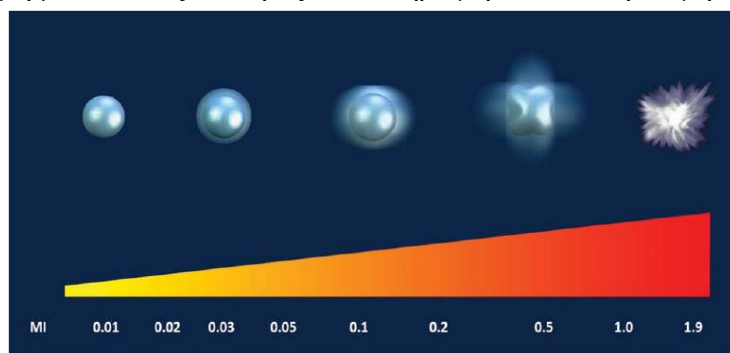
Η μέση διάμετρος των μικροφουσαλίδων που εμπεριέχονται στους ενισχυτές ηχογένειας είναι περίπου 2,5μm με το 90% των μικροφουσαλίδων να είναι διαμέτρου μικρότερης των 8μm με αποτέλεσμα να έχουν μέγεθος μικρότερο από αυτό των ερυθρών αιμοσφαιρίων αλλά αρκετά μεγάλο για να μην εξέρχονται από τα τριχοειδή στον εξωαγγειακό ιστό και από την άλλη να είναι δυνατή η ιδανική ταλάντωση ως απάντηση στην δράση των υπερήχων (137). Η συχνότητα συντονισμού των μικροφουσαλίδων εξαρτάται από το μέγεθος των μικροφουσαλίδων



και κυμαίνεται από 1 έως 10 MHz. Με το σκεύασμα SonoVue που έχουν μέγεθος 2.5μm η συχνότητα συντονισμού πλησιάζει τα 4MHz που χρησιμοποιείται συνήθως στις υπερηχογραφικές εφαρμογές της κοιλιακής χώρας με αποτέλεσμα την αναπαραγωγή ικανοποιητικών σημάτων ακόμα και με μικρή δόση ενισχυτή ηχογένειας.

Μετά την ενδοφλέβια χορήγηση οι μικροφουσαλίδες ανιχνεύονται στην αρτηριακή κυκλοφορία μετά από 10 με 30 δευτερόλεπτα. Η ενίσχυση του αυλού σταδιακά αυξάνεται και διαρκεί δύο έως πέντε λεπτά αναλόγως της ακουστικής ισχύς που έχει επιλεχθεί [mechanical index (MI)] στην συσκευή υπερήχων. Μετά την υποχώρηση της ενίσχυσης μπορεί να χορηγηθεί επαναληπτική δόση του σκιαστικού αναλόγως των κλινικών αναγκών. Το αέριο που εμπεριέχεται στις φουσαλίδες απομακρύνεται με την αναπνοή και το φωσφολιπιδικό περίβλημα μεταβολίζεται στο ήπαρ. Δεν απεκκρίνονται από τα νεφρά και δεν έχουν νεφροτοξική δράση ούτε επηρεάζουν την θυρεοειδική λειτουργία κερδίζοντας με αυτόν τον τρόπο προβάδισμα έναντι των ιωδιούχων σκιαγραφικών και των παραγόντων του γαδολινίου. Το άλλο σημαντικό πλεονέκτημα των ενισχυτών ηχογένειας έναντι των παραπάνω παραγόντων είναι ότι παραμένουν αυστηρά στον ενδαγγειακό χώρο καθώς έχουν διάμετρο παρόμοια με των ερυθρών αιμοσφαιρίων και δεν διέρχονται το ενδοθηλίου (134).

Τα σκιαστικά μέσα που χρησιμοποιούνται στην τεχνική CEUS χαρακτηρίζονται από την ικανότητα να ταλαντώνονται αναλόγως της τεχνικής που χρησιμοποιείται. Δημιουργώντας με αυτό τον τρόπο συγκεκριμένα σήματα αναλόγως της ακουστικής ισχύς που χρησιμοποιείται. Το μέγεθος της οποίας ορίζεται από τον μηχανικό δείκτη {Mechanical Index (MI)}. Με την χρήση υψηλής ακουστικής ισχύος (αυξημένο MI) οι μικροφουσαλίδες καταστρέφονται προκαλώντας ειδικά σήματα που έχουν μεγάλη ένταση σε ένα ευρύ φάσμα συχνοτήτων επιτρέποντας απλά την χρήση χρωματικής Doppler απεικόνισης χωρίς να είναι απαραίτητη η χρήση ειδικού λογισμικού ωστόσο η απεικόνιση με αυτόν τον τρόπο είναι εξαιρετικά σύντομη μειώνοντας το εύρος των πληροφοριών που προσφέρονται.



Εικόνα 2. Με την χρήση υψηλής ακουστικής ισχύος [υψηλός μηχανικός δείκτης – mechanical index =MI] οι μικροφουσαλίδες αρχίζουν να ταλαντώνονται σε μεγαλύτερο βαθμό μέχρι που μπορεί να προκληθεί ρήξη των μικροφουσαλίδων και διαφυγή του αερίου. Η καταστροφή των φουσαλίδων επάγεται από την αύξηση της ακουστικής ισχύς και από την παράταση του χρόνου έκθεσης των μικροφουσαλίδων στην ακουστική ενέργεια (138).

## Η χορηγούμενη δόση του ενισχυτή ηχογένειας.

Υπάρχει αρκετή συζήτηση όσον αφορά το βέλτιστο χορηγούμενο σχήμα τόσο όσον αφορά την χορήγηση εφάπαξ ή δύο δόσεων όσο και την ιδανική ποσότητα της δόσης, 2.4 ml έναντι 1.2 ml (81,139,140). Ο Iezzi και συν. έδειξαν σε μελέτη με 84 ασθενείς ότι η χορήγηση ποσότητας 2.4 ml φάνηκε να έχει μεγαλύτερη ευαισθησία στην ανίχνευση ενδοδιαφυγών (64). Η δόση είναι δυνατόν να τροποποιηθεί αναλόγως του περιστατικού. Μειώνοντας τη δόση σε περιπτώσεις που δημιουργούνται έντονα σφάλματα λόγω της χρήσης μεγαλύτερου όγκου ενισχυτή. Υψηλότερη δόση σκιαγραφικού θα οδηγούσε και σε μεγαλύτερο ποσοστό ενίσχυσης ωστόσο στην πραγματικότητα θα πρέπει να ληφθούν και άλλοι παράγοντες υπόψιν για τον καθορισμό της δόσης. Αύξηση της ενίσχυσης θα είχε ως αποτέλεσμα τα εκπεμπόμενα κύματα υπερήχων να διεισδύσουν δια μεγαλύτερης ποσότητας ηχογενούς ιστού με αποτέλεσμα σημαντικό ποσοστό της ακουστικής ενέργειας είτε να ανακλαστεί είτε να απορροφηθεί με αποτέλεσμα την μεγαλύτερη εξασθένηση. Αυτό σημαίνει ότι η μεγαλύτερη ενίσχυση των εγγύτερων ανατομικών δομών θα συνοδευόταν από σημαντική εξασθένηση του σήματος που λαμβάνεται από τις περιφερικές δομές. Ακόμα η μεγαλύτερη δόση σκιαγραφικού θα οδηγούσε σε εντονότερη διαύγηση (blooming effect) και επομένως την μη ικανή διάκριση μεταξύ περιοχών με χαμηλή ενίσχυση και περιοχών με υψηλή ενίσχυση λόγω επικάλυψης του παραγόμενου σήματος. Από την άλλη οι μειωμένες δόσεις σκιαγραφικού θα επέτρεπαν την επαρκή ενίσχυση στην πρόιμη αρτηριακή φάση αλλά θα ακολουθούσαν από χαμηλή ενίσχυση στις καθυστερημένες φάσεις. Για το σκεύασμα Sonovue που χρησιμοποιείται ως επι το πλείστον στις αγγειακές παθήσεις χορηγούνται 2,4ml που είναι και η συνισταμένη δόση βάση των οδηγιών του φαρμάκου με την δόση να αυξάνεται ανά περίπτωση ασθενή και ανά χρησιμοποιούμενη συσκευή υπερήχων. Με την χρήση της κεφαλής υψηλών συχνοτήτων για την απεικόνιση επιφανειακών δομών η δόση μπορεί να αυξηθεί και στα 4,8ml (135). Ο ενισχυτής χορηγείται συνήθως δια εφάπαξ χορήγησης και ακολουθείται από ξέπλυμα με 5-10ml φυσιολογικού ορού. Σε μερικές περιπτώσεις μπορεί να χρησιμοποιηθεί συνεχής σταθερή ροή με ρυθμό περίπου στα 1ml/λεπτό για την επέκταση της διάρκειας της ενίσχυσης. Αυτό συνήθως χρησιμοποιείται σε παρακολούθηση της θεραπείας κακοήθων βλαβών του ήπατος, σε δοκιμασίες αιμάτωσης του μυοκαρδίου και πυελογραφίας για την διάγνωση κυστεουρητηρικής παλινδρόμησης στα παιδιά (141). Χρησιμοποιείται περιφερικός φλεβοκαθετήρας στο άνω άκρο χωρίς να αντενδείκνυται η χρήση κεντρικού φλεβικού καθετήρα. Ο Eisenbrey και οι συν. μελέτησαν αν το μέγεθος του φλεβοκαθετήρα για εύρος 16-

25 gauge επηρεάζει τον βαθμό ενίσχυσης με διάφορα σκευάσματα ενισχυτών. Διαπίστωσαν σημαντική μείωση της ενίσχυσης με την χρήση φλεβοκαθετήρα μεγέθους 25 gauge ενώ με την χρήση φλεβοκαθετήρα εύρους 18-21 gauge δεν παρατηρήθηκε στατιστικά σημαντική διαφορά στην συγκέντρωση και στον βαθμό ενίσχυσης για τα σκευάσματα Sononue και Sonazoid (142).

#### Η ασφάλεια των ενισχυτών ηχογένειας.

Η ασφάλεια της ενδοφλέβιας χορήγησης οποιοδήποτε παράγοντα είναι υψίστης σημασίας. Έχει αναφερθεί ότι οι ενισχυτές ηχογένειας παρουσιάζουν ένα εξαιρετικά ασφαλές προφίλ. Δεδομένα από ανάλυση 30222 περιπτώσεων χορήγησης ενισχυτή ηχογένειας έδειξαν ότι η επίπτωση των απειλητικών για την ζωή αλλεργικών αντιδράσεων υπολογίζεται στο 0.02% (143). Η συχνότητα των προκαλούμενων αλλεργικών αντιδράσεων από τους ενισχυτές ηχογένειας είναι σημαντικά μικρότερη από αυτή των ενδοφλέβιων σκιαγραφικών που χρησιμοποιούνται στην αξονική και στην μαγνητική τομογραφία και δεν είναι απαραίτητο να προηγηθεί κάποιος εργαστηριακός έλεγχος πριν την χορήγηση τους (144,145). Παρά την μικρή πιθανότητα πρόκλησης ανεπιθύμητων αλλεργιών, εξοπλισμός ανάνηψης θα πρέπει να παρευρίσκεται σε κάθε αγγειακό εργαστήριο που διεξάγει υπερηχογραφικό έλεγχο με την χρήση ενισχυτών ηχογένειας. Σε αντίθεση με τα ιωδιούχα σκιαγραφικά που χρησιμοποιούνται στην αξονική και μαγνητική αγγειογραφία δεν αντενδείκνυνται σε ασθενείς με επηρεασμένη νεφρική λειτουργία και έχουν άριστο προφίλ ασφάλειας (144). Αντενδείξεις για την χορήγηση ενισχυτών ηχογένειας είναι η γνωστή αλλεργία του ασθενή σε κάποιο από τα ενεργά συστατικά ή τα έκδοχα του παράγοντα. Ακόμα η παρουσία πνευμονικής υπέρτασης, η ύπαρξη μη ελεγχόμενης αρτηριακής υπέρτασης και η ύπαρξη εγκευμοσύνης. Τέλος έχει αναφερθεί ότι αντενδείκνυται η χορήγηση σε ασθενείς με γνωστή επικοινωνία-διαφυγή από την αρτηριακή προς φλεβική κυκλοφορία χωρίς ωστόσο να έχει διαμορφωθεί μια σαφής άποψης δεδομένης της ύπαρξης αλληλοσυγκρουόμενων δεδομένων. Οι ευρωπαϊκές οδηγίες της EFSUMB αναφέρουν ότι το τελευταίο δεν είναι περιορισμός στην χρήση των ενισχυτών ηχογένειας (118,146).

#### Η ρύθμιση των παραμέτρων και οι αλγόριθμοι επεξεργασίας στις συσκευές υπερήχων.

Με την χρήση υψηλής ακουστικής ισχύος δηλαδή υψηλού μηχανικού δείκτη [Mechanical Index (MI)] οι παρακείμενοι στατικοί ιστοί ανακλούν τα ηχητικά σήματα με μη γραμμικό τρόπο. Οι αρμονικές που παράγονται τότε δεν απαλείφονται με αποτέλεσμα να επηρεάζουν

αρνητικά την παραγόμενη εικόνα. Ακόμα η υψηλή ακουστική ισχύς προκαλεί την ταχεία ρήξη των μικροφουσαλίδων μειώνοντας σημαντικά τον χρόνο που είναι διαθέσιμες στην κυκλοφορία για εξέταση επομένως μειώνοντας την πρακτικότητα της μεθόδου (134).

Αντίθετα με την χρήση χαμηλής ακουστικής ισχύος οι μικροφουσαλίδες παραμένουν σταθερές, αντανακλούν τον ήχο που προσλαμβάνουν, ενισχύουν την σκέδαση και επομένως αυξάνεται το σήμα που λαμβάνει τελικά ο ηχοβολέας, ενώ η ταλάντωση των μικροφουσαλίδων προκαλεί την εκπομπή ειδικών ηχητικών κυμάτων που δύναται να ανιχνευτούν από τον ηχοβολέα ως ειδικά σήματα με την χρήση ειδικών αλγόριθμων.

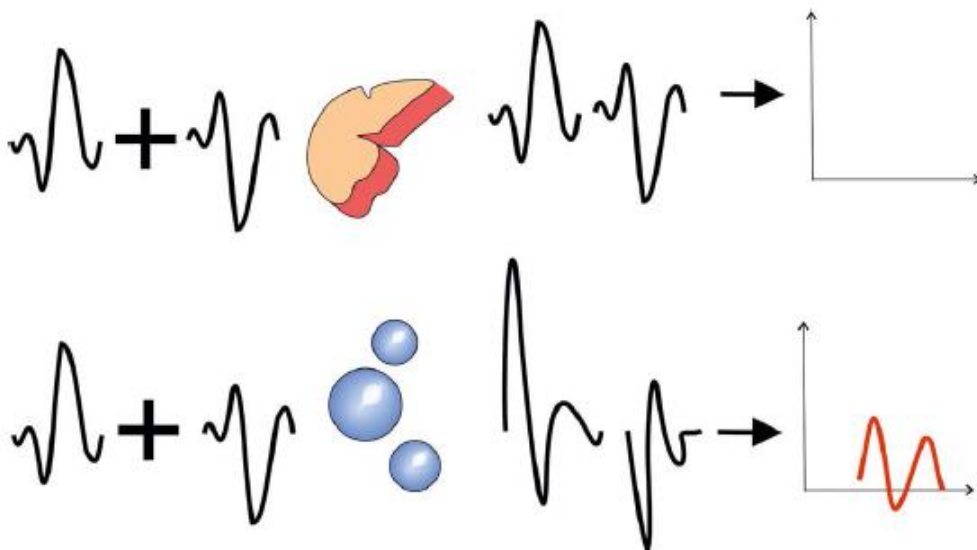
Περιορισμός της χρήσης χαμηλού μηχανικού δείκτη είναι η μείωση του βαθμού διείσδυσης των εκπεμπόμενων υπερήχων. Η ακουστική ενέργεια των υπερήχων σταδιακά μειώνεται καθώς οι υπέρηχοι διέρχονται δια μέσου των ιστών. Το φαινόμενο αυτό καλείται εξασθένηση (attenuation) και είναι εντονότερο όταν υπάρχει σημαντική μείωση της ακουστικής ισχύς στην περίπτωση του μειωμένου μηχανικού δείκτη επομένως με την χρήση των ενισχυτών ηχογένειας η απεικόνιση απομακρυσμένων δομών είναι πρόκληση. Ίσως μια καλή στρατηγική θα ήταν η αποφυγή της απεικόνισης βαθύτερων δομών με την χρήση του κατάλληλου ακουστικού παραθύρου όπως η πλάγια κατακεκλισμένη θέση στον έλεγχο της νεφρικής αιμάτωσης. Εάν αυτό δεν είναι δυνατόν η χρήση μικρότερων ακουστικών συχνοτήτων θα οδηγούσε και σε μικρότερη εξασθένηση με ορισμένη ωστόσο αρνητική επίδραση στην ανάλυση των παραγόμενων εικόνων. Τα σύγχρονα μηχανήματα υπερήχων έχουν κεφαλές ευρέων συχνοτήτων που επιτρέπουν την ρύθμιση της συχνότητας των υπερήχων χωρίς να χρειάζεται και η αντικατάσταση της κεφαλής σε κάθε περίπτωση. Εφόσον ο βαθμός διείσδυσης των υπερήχων παραμένει να μην είναι ικανοποιητικός είναι δυνατόν να επιχειρηθεί η σταδιακή αύξηση του μηχανικού δείκτη στο βαθμό εκείνο που και η αντίστοιχη ρήξη των μικροφουσαλίδων θα είναι ανεκτή. Η ανάπτυξη των εικόνων με την χρήση ενισχυτών καταλήγει να είναι το αποτέλεσμα της ισορροπίας που επιτυγχάνεται στα επίπεδα του χρησιμοποιούμενου μηχανικού δείκτη. Στις περιπτώσεις ασθενών με αυξημένη περίμετρο κοιλίας ο αυξημένος μηχανικός δείκτης της τάξης του 0,2 ίσως και περισσότερο θα ήταν απαραίτητο για να επιτευχθεί η κατάλληλη ένταση του σήματος και ο κατάλληλος βαθμός διείσδυσης. Παράλληλα η ακουστική ενέργεια παρουσιάζει διακύμανση ακόμα και εντός του ίδιας προβολής απεικόνισης. Με τα υψηλότερα ποσοστά να ανιχνεύονται στην ζώνη εστίασης της κεφαλής των υπερήχων. Επομένως για να επιτευχθεί περισσότερο ομοιογενής διάχυση της ακουστικής ενέργειας με άμεση επίδραση στην παραγόμενη εικόνα συστήνεται η ζώνη εστίασης της συσκευής να τοποθετείται στην περιοχή ενδιαφέροντος [Region of Interest (ROI)] (138).

Ακόμα και με την χρήση των ιδανικών παραμέτρων η καταστροφή κάποιας ποσότητας των μικροφουσαλίδων είναι αναπόφευκτη. Όσο μεγαλύτερη είναι η έκθεση των μικροφουσαλίδων στην ακουστική ενέργεια τόσο μεγαλύτερο είναι το ποσοστό ρήξης των μικροφουσαλίδων. Αυτό το φαινόμενο αναγνωρίζεται στις περιπτώσεις αργής αιματικής ροής όπως σε ένα αιμαγγείωμα όπου το αυξημένο ποσοστό κατακερματισμού των φουσαλίδων σε συνδυασμό με την φτωχή εισροή νέων μικροφουσαλίδων πιθανώς λανθασμένα να θεωρηθεί ως πρώιμη απομάκρυνση του σκιαγραφικού και ως εκ τούτου να οδηγήσει σε λανθασμένη διάγνωση. Γίνεται ως εκ τούτου κατανοητό ότι στην χρήση των ενισχυτών κατέχει ιδιαίτερη σημασία ο χρόνος που οι μικροφουσαλίδες παραμένουν στο πεδίο σάρωσης και ακόμα περισσότερο όταν χρειαζόμαστε την απεικόνιση σε καθυστερημένη φάση. Σε περιπτώσεις λίμνασης του ενισχυτή και στις περιπτώσεις της πυλαίας φάσης ή της καθυστερημένης φάσης η δυναμική της ροής είναι περισσότερο μειωμένη ως εκ τούτου κρίνεται απαραίτητο η διακοπτόμενη λήψη μικρών αλληλουχιών διάρκειας ολίγων δευτερολέπτων σε προκαθορισμένες χρονικές στιγμές και η διακοπή της απεικόνισης στο ενδιάμεσο ώστε να αποφευχθεί ο κατακερματισμός των φουσαλίδων σε μεγάλο βαθμό από την ακουστική ενέργεια. Την συνεχή απεικόνιση για τα πρώτα 60 δευτερόλεπτα που θα αντιπροσώπευαν την αρτηριακή και εν μέρη την φλεβική φάση θα ακολουθήσει η διαλείπουσα σάρωση μικρής διάρκειας που θα επιτρέπει την παρακολούθηση της απομάκρυνσης του ενισχυτή με την κυκλοφορία.

Αντίθετα η χρήση υψηλής ακουστικής ενέργειας που θα οδηγούσε σε πλήρη καταστροφή των φουσαλίδων που βρίσκονται στο πεδίο σάρωσης θα μπορούσε να χρησιμοποιηθεί για την αναγνώριση του πρότυπου ροής από τις νέο-εισερχόμενες μικροφουσαλίδες αντιπροσωπεύοντας την καθυστερημένη φάση. Η συγκεκριμένη τεχνική θα ήταν χρήσιμη πέρα από την ανίχνευση της προέλευσης της ενδοδιαφυγής σε ασθενείς που είχαν υποβληθεί σε EVAR, στην ανάλυση του βαθμού ενίσχυσης των αθηρωματικών πλακών και επομένως της νεοαγγειογένεσης ως επί ασταθούς πλάκας και τέλος στην ανίχνευση περιπτώσεων εξαγγείωσης.

Η χρήση αλγόριθμων όπως η αναστροφή παλμού της ATL, η αναστροφή φάσης της Siemens, η ευρυζωνικές αρμονικές της Siemens ή η συναφής απεικόνιση σκιαστικού της Acuson επιτρέπουν την απεικόνιση του σκιαστικού με την μεγαλύτερη ευαισθησία. Το προσλαμβανόμενο σήμα από τους υποκείμενους ιστούς είναι στο ελάχιστο ενώ αντίθετα το προσλαμβανόμενο σήμα από τους ήχους που αντανακλώνται από τις μικροφουσαλίδες είναι στο μέγιστο δημιουργώντας υψηλή αντίθεση μεταξύ των ιστών και των σκιαστικών μέσων εντός της ροής του αίματος (135).

Η χρήση ειδικού αλγόριθμου επιτρέπει τον κατευνασμό της κίνησης και των σφαλμάτων που δημιουργούν οι παρακείμενοι ιστοί δίνοντας την δυνατότητα για συνεχή απεικόνιση σε πραγματικό χρόνο και σε ανάλυση αυτής της κλίμακας του γκρι. Η πρόσληψη των αρμονικών συχνοτήτων που παράγονται από τις μικροφουσαλίδες επιτρέπει και την καλύτερη απεικόνιση των μικροφουσαλίδων. Η απεικόνιση των αρμονικών με τη χρήση του αλγορίθμου της αναστροφής του παλμού (Pulse Inversion) είναι πρόσφατη εξέλιξη στην τεχνική της υπερηχογραφικής απεικόνισης με την χρήση ενισχυτών ηχογένειας. Ο συγκεκριμένος αλγόριθμος χρησιμοποιεί ταυτόχρονα υπερηχητικούς παλμούς με διαφορά φάσης 180 μοιρών. Το αποτέλεσμα είναι τα κύματα που ανακλώνται με γραμμικό τρόπο από τους στατικούς υποκείμενους ιστούς να ακυρώνονται σε μεγάλο βαθμό ενώ αντίθετα οι αρμονικές συχνότητες που παράγονται από τις ταλαντευόμενες φουσαλίδες προσλαμβάνονται και απεικονίζονται με την συσκευή υπερήχων. Αυτό οδηγεί στην εμφάνιση της καλύτερης δυνατής αντίθεσης μεταξύ των μικροφουσαλίδων και των παρακείμενων ιστών επιτυγχάνοντας την καλύτερη χωρική και χρονική ανάλυση σε συνδυασμό με χαμηλό μηχανικό δείκτη.



Εικόνα 3. Σχηματική αναπαράσταση της τεχνικής του ανεστραμμένου παλμού. Στην κορυφαία σειρά η πρόπτωση των κυμάτων στον στατικό ιστό οδηγεί σε μη παραγωγή σήματος εξαιτίας αναστροφής της φάσης. Αντίθετα στην χαμηλότερη σειρά οι μικροφουσαλίδες ανακλούν τα ηχητικά κύματα με μη γραμμικό τρόπο. Οι παραγόμενες αρμονικές συχνότητες ανιχνεύονται τότε από την συσκευή υπερήχων (147).

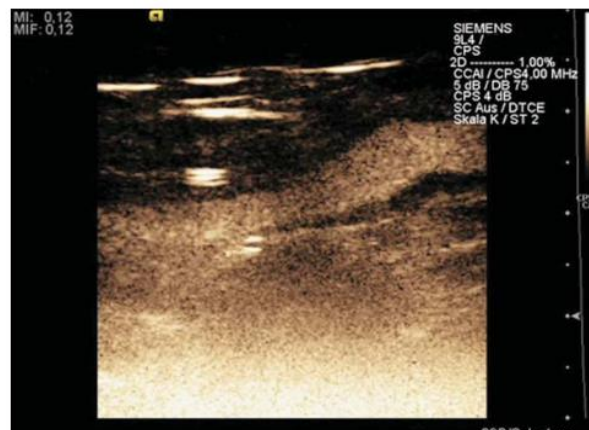Μια άλλη εφαρμοζόμενη τεχνική είναι η τροποποίηση του ύψους των παραγόμενων ηχητικών κυμάτων οδηγώντας σε σειρές ηχητικών παλμών με διαφορετικό ύψος που επιτρέπει την εκλεκτική ανίχνευση και απεικόνιση των ανακλώμενων σημάτων από τις μικροφουσαλίδες. Η τεχνική αυτή επιτυγχάνει καλύτερη διείσδυση από την τεχνική της αναστροφής του παλμού

όχι όμως και καλύτερης ανάλυσης. Παραμένει ωστόσο χρήσιμη για την απεικόνιση των εν τω βάθει αγγείων (148).

Ιδιαίτερα χρήσιμη αποδεικνύεται η εφαρμογή της διπλής απεικόνισης στην οθόνη της συσκευής των υπερήχων. Δηλαδή της εικόνας πριν και μετά την χορήγηση του ενισχυτή ηχογένειας που επιτρέπει στον εξεταστή την ταχεία αναγνώριση των ανατομικών δομών και την εκτίμηση της αιματικής ροής (123).

Η ρύθμιση της ενίσχυσης (Gain) αφορά τον βαθμό που αυξάνεται το προσλαμβανόμενο σήμα κατά την επεξεργασία της εικόνας. Χρήση υψηλής ενίσχυσης οδηγεί στην εμφάνιση φωτεινότερων εικόνων. Η ενίσχυση αυτή ωστόσο αφορά όλες τις δομές που απεικονίζονται στο πεδίο προβολής με αποτέλεσμα την ενίσχυση και του υποκείμενου θορύβου. Ενώ όταν τελικά χρησιμοποιηθούν οι ενισχυτές το παραγόμενο σήμα τους μπορεί να μην δύναται να διακριθεί λόγω του ενισχυόμενου θορύβου όπως στην εικόνα 4. Η ρύθμιση της ενίσχυσης θα πρέπει να προηγείται της χορήγησης του σκιαγραφικού και θα πρέπει να επιδιώκεται η ενίσχυση να είναι στο βαθμό εκείνο που οι δομές θα απεικονίζονται στο μαύρο πλην των υπερηχογενών περιοχών ώστε να είναι δυνατή και η διάκριση μεταξύ των δομών. Ορισμένες

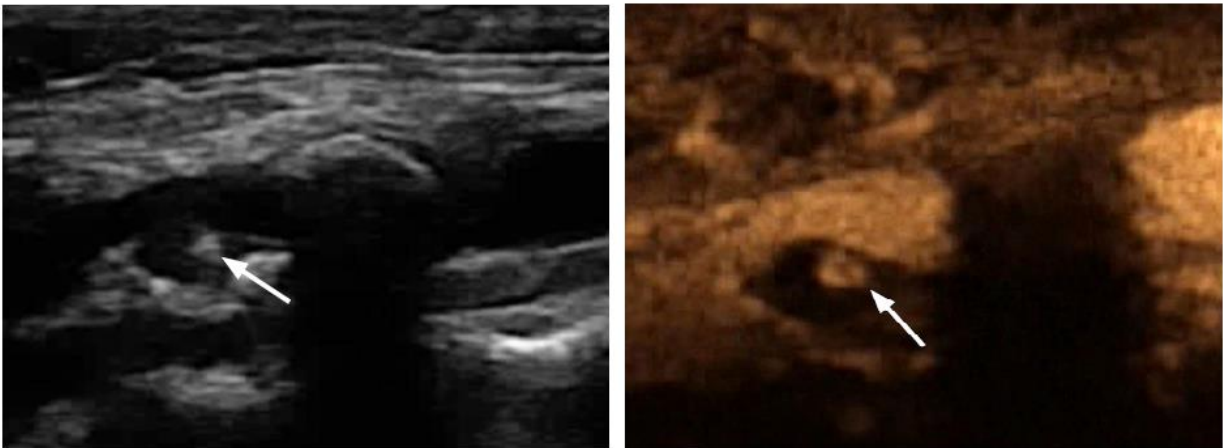
εταιρείες (TEQ, i-Scan) παρέχουν την δυνατότητα της αυτόματης ρύθμισης των παραμέτρων βασιζόμενες στην επεξεργασία των δεδομένων που προκύπτουν από την λήψη των εικόνων πριν την χορήγηση του ενισχυτή. Στην περίπτωση που υπάρχουν ορατά υψηλά σήματα ακόμα και πριν την χορήγηση του ενισχυτή είναι χρήσιμο να διαλευκανθεί αν αυτό οφείλεται στην χρήση υψηλής ακουστικής ενέργειας ή στην υψηλή ενίσχυση με διάχυτα σήματα θορύβων σε ολόκληρο το απεικονιζόμενο πεδίο και να ποιοτητας των προσλαμβανομένων εικόνων.



Εικόνα 4. Η χρήση υπερβολικής ενίσχυσης στο βαθύτερο πεδίο σάρωσης, οδηγεί σε αύξηση του θορύβου από τους παρακείμενους ιστούς, την μείωση της αντίθεσης και σε δυσκολία στην διάκριση των δομών παρά την χρήση ενισχυτή ηχογένειας (138).

διορθωθεί καταλλήλως για την βελτίωση της

Η συμβατική υπερηχογραφία είναι προτιμότερο να προηγείται της χορήγησης ενισχυτών ηχογένειας ώστε να είναι δυνατή στην συνέχεια η σύγκριση. Η κλασική B-mode απεικόνιση, η χρωματική doppler απεικόνιση και ο έλεγχος των doppler κυματομορφών θα πρέπει να έχει εξαντληθεί πριν την χορήγηση του ενισχυτή ηχογένειας. Απεικονιστικά σφάλματα (artifacts) που εμφανίζονται στην συμβατική υπερηχογραφία ενισχύονται με την χρήση ενισχυτών και σε αυτά είναι δυνατόν να προστεθούν σφάλματα ειδικά της χορήγησης των ενισχυτών ηχογένειας. Τα φαινόμενα του αντικατοπτρισμού (mirror image artifact) και της πλήρους ανάκλασης των ήχων με την ανάπτυξη ακουστικής σκιάς είναι δυνατόν να είναι εντονότερα λόγω των ρυθμίσεων που εφαρμόζονται για την απεικόνιση των ενισχυτών. Στα σφάλματα ειδικά για την χρήση ενισχυτών διακρίνεται η απώλεια της αναμενόμενης ενίσχυσης από της μικροφουσαλίδες όπως αναφέρθηκε παραπάνω λόγω της παρατεταμένης τους έκθεσης στην ακουστική ενέργεια που οδηγεί στην ρήξη του επομένως μια λίμναση σκιαγραφικού είναι δυνατόν να ξεφύγει της ανίχνευσης. Ακόμα υπερηχογενείς περιοχές όπως μια επασβεστωμένη πλάκα όπως στην εικόνα 5 που δεν έχει επισημανθεί με την σάρωση ή δεν έχει μειωθεί η ένταση του σήματος καταλλήλως μπορεί να θεωρηθεί λανθασμένα ως περιοχή που ενισχύεται λόγω συσσώρευσης ποσότητας ενισχυτή ηχογένειας. Η αναγνώριση της κίνησης της ενισχυόμενης δομής λόγω και της κίνησης των μικροφουσαλίδων σε σχέση με την μη κινούμενη ενίσχυση λόγω της απεικόνισης στατικών δομών όπως η παρουσία επασβέστωσης θα βοηθούσε στην καλύτερη αξιολόγηση.



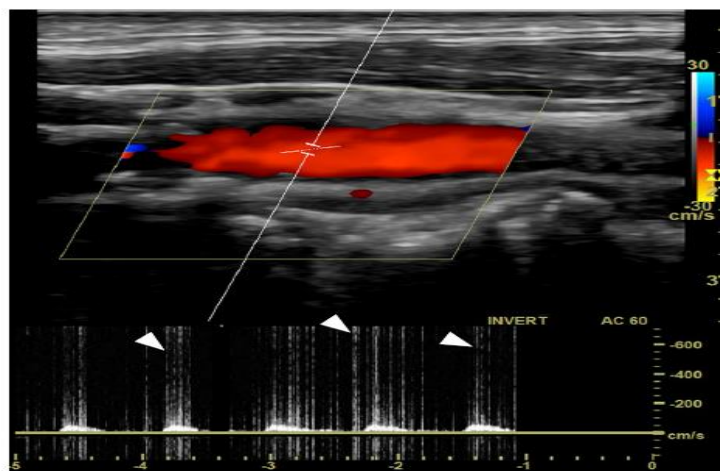
Εικόνα 5. Στην αριστερή εικόνα με την B-mode απεικόνιση αναδεικνύεται επασβέστωση (λευκό βέλος). Στην ΔΕ εικόνα η ίδια δομή έχει την ίδια ένταση σήματος με τους ενισχυτές ηχογένειας και θα μπορούσε λανθασμένα να θεωρηθεί ως αθηρωματικό έλκος αν δεν είχε προηγηθεί η B-mode απεικόνιση. (147)

Με την χρωματική doppler απεικόνιση η ένταση του σήματος από την ροή του αίματος ενισχύεται. Αυτό σημαίνει αφενός ότι θα είναι δυνατή η ανίχνευση ακόμα και μια χαμηλής ροής που με την κλασική υπερηχογραφία δεν είχε ανιχνευτεί αλλά και αφετέρου η



υπερβάλλουσα ενίσχυση της κατά τα άλλα ήδη ανιχνευόμενης ροής με αποτέλεσμα την διαύγαση των χρωμάτων, την ανίχνευση ροής σε περιοχές που δεν αναμένεται φυσιολογικά όπως εντός του θρόμβου του ανευρύσματος και από την άλλη την μη ανίχνευση των αλλοιώσεων στο αρτηριακό τοίχωμα.

Ακόμα η προκαλούμενη από του ενισχυτές αυξημένης έντασης σήματος μπορεί να δώσει την εντύπωση της στροβιλώδους ροής που θα ήταν ενδεικτικό αρτηριακής στένωσης. Στην μελέτη κυματομορφών doppler με παλαιότερα μηχανήματα είχε παρατηρηθεί αύξηση της μέγιστης συστολικής ταχύτητας μέχρι και στο 45% λόγω των χορηγούμενων ενισχυτών (149). Στην μελέτη doppler κυματομορφής είναι δυνατόν να ανιχνευτούν παροδικά μεμονωμένα οξυκόρυφα σήματα υψηλής ταχύτητας και ελάχιστου όγκου δίκην καρφιών (spikes), όπως χαρακτηριστικά φαίνεται στην εικόνα 6. Τα σήματα αυτά οφείλονται στη ρήξη των μικροφουσαλίδων που μπορεί να είναι ακόμα και ακουστά ως τριγμός (150)



Εικόνα 6 Με τα άσπρα βέλη επισημαίνονται υψηλές ταχύτητες ελάχιστου όγκου (spikes) στην κυματομορφή doppler που οφείλονται στη ρήξη των μικροφουσαλίδων (150).

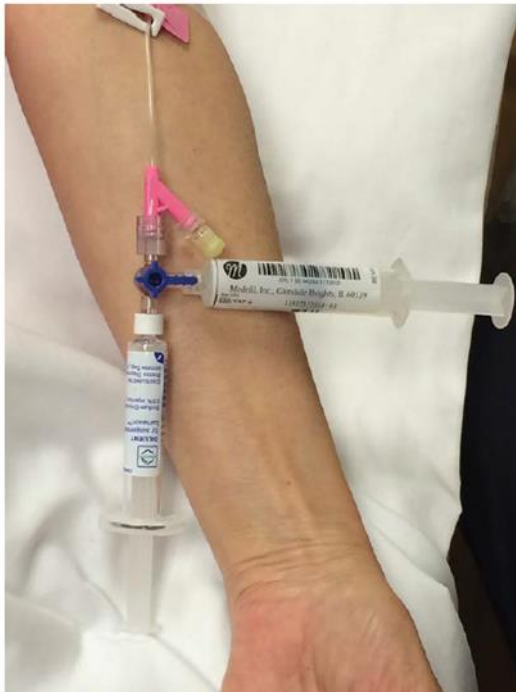Η τεχνική της προβολής μέγιστης πυκνότητας [Maximum Intensity Projection (MIP)] που χρησιμοποιείται και στην επεξεργασία εικόνων της αξονική τομογραφίας έχει αντίστοιχη εφαρμογή και στην υπερηχογραφία με χρήση ενισχυτών. Από την σύντηξη των εικόνων που προσλαμβάνονται με την κεφαλή υπερήχων από ένα συγκεκριμένο πεδίο για καθορισμένο χρόνο επιτρέπει την αναγνώριση της μακροκυκλοφορίας και μικροκυκλοφορίας με λεπτομέρειες. Με τρόπο ανάλογο του κλείστρου της φωτογραφικής μηχανής η υπερέκθεση της κεφαλής υπερήχων στην παρατεταμένη ανάκλαση των ήχων από τους ενισχυτές επιτρέπει την ανασύνθεση πολλαπλών τομών (185).

Αναγνωρίζονται αρκετοί παράμετροι που αλληλοεπηρεάζονται και συμβάλουν στην διαμόρφωση της τελικής εικόνας. Χρειάζονται οι απαραίτητες γνώσεις και η εμπειρία για την προσαρμογή σε κάθε περίπτωση. Η χρήση των ενισχυτών ηχογένειας συνιστά μια τεχνική σε

εξέλιξη και οι εταιρείες κατασκευής υπερήχων μπορούν να προσφέρουν σημαντικά με την δημιουργία αυτόματων αλγορίθμων. Ωστόσο η γνώση της βασικής αρχής λειτουργίας και των χαρακτηριστικών της τεχνικής δεν μπορούν να παραληφθούν καθώς θα ήταν αδύνατη η ερμηνεία του αποτελέσματος.

### Περιγραφή της τεχνικής υπερήχων με χρήση ενισχυτών ηχογένειας.

Ο απαραίτητος εξοπλισμός πέρα από την εξασφάλιση ασφαλούς περιβάλλοντος, σωστής θερμοκρασίας δωματίου και βασικού εξοπλισμού περιλαμβάνει ειδικό λογισμικό για την χρήση ενισχυτών ηχογένειας, τον ενισχυτή ηχογένειας, αγγειακή προσπέλαση και παρουσία τουλάχιστον δύο ατόμων για την διενέργεια της εξέτασης (124). Η ενυπόγραφη συγκατάθεση του ασθενούς προηγείται της εξέτασης. Αναγνωρίζοντας ότι μπορεί να υπάρχει κάποιο είδος διακύμανσης μεταξύ των ιδρυμάτων ως προς το ύψος της συγκατάθεσης γενικά επισημαίνεται ότι ο ασθενής ενημερώνεται για τους λόγους που υποβάλλεται στην συγκεκριμένη εξέταση και για τους κινδύνους που θα μπορούσε να εμπεριέχει η χορήγηση του ενδοφλέβιου ενισχυτή



Εικόνα 7. Η χρήση του διακόπτη τριών δρόμων επιτρέπει την χορήγηση ακόμα και μικρής ποσότητας ενισχυτή χωρίς την σημαντική απώλεια του. Η σύριγγα που περιέχει τις μικροφουσαλίδες τοποθετείται παράλληλα προς την φλεβική προσπέλαση για να αποφευχθεί η ρήξη των μικροφουσαλίδων (123).

όσον αφορά τις ανεπιθύμητες ενέργειες ή της αλλεργικές αντιδράσεις. Η εξασφάλιση αγγειακής προσπέλασης περιλαμβάνει την τοποθέτηση συνήθως περιφερικού φλεβοκαθετήρα στο άνω άκρου μεγέθους τουλάχιστον 20 gauge. Με την χρήση μικρότερης διαμέτρου φλεβοκαθετήρα υπάρχει το ενδεχόμενο της ρήξης των μικροφουσαλίδων κατά την χορήγηση. Η χρήση διακόπτη τριών δρόμων (three-way stopcock) επιτρέπει την πιο εύκολη χορήγηση του ενισχυτή και στην συνέχεια τη προώθηση του συστηματική κυκλοφορία με την χορήγηση 5ml φυσιολογικού ορού. Πέρα από τον εξεταστή συνήθως είναι απαραίτητη η παρουσία βοηθού ο οποίος είναι αυτός που θα χορηγήσει το φάρμακο όταν ο εξεταστής έχει προσανατολιστεί με βάση τα ανατομικά χαρακτηριστικά και σαρώνει την περιοχή ενδιαφέροντος με την κεφαλή υπερήχων.

Ο ασθενής τοποθετείται σε ύπτια κατακεκλισμένη ή πλάγια κατακεκλισμένη θέση με ελαφρώς ανυψωμένη την κεφαλή του ασθενούς στις 10 μοίρες. Είναι απαραίτητο να έχει προηγηθεί αποχή από την λήψη φαγητού για την μείωση της ύπαρξης αερίων και του μετεωρισμού. Η απεικόνιση εκτελείται με την χρήση συσκευής υπερήχων τελευταίας γενιάς που διαθέτουν τον ειδικό αλγόριθμο για εξέταση με σκιαστικό μέσο. Περιλαμβάνει την κυρτή (convex) κεφαλή χαμηλών συχνοτήτων 2-5 MHz και την χρήση χαμηλού μηχανικού δείκτη μεταξύ 0.1-0.2.

Πριν και μετά την χορήγηση του σκιαγραφικού εκτελείται υπερηχογραφική σάρωση σε εγκάρσιο και επίμηκες επίπεδο εστιάζοντας στην κοιλιακή αορτή την έκφυση των σπλαχνικών κλάδων. Ξεκινώντας από το επιγάστριο και κινούμενοι ουραία ελέγχονται οι ζώνες κεντρικής και περιφερικής πρόσφυσης, η βατότητα των κλάδων αν πρόκειται για θυριδωτό ή διακλαδωμένο ενδομοσχευμα, η μέγιστη διάμετρος του ανευρυσματικού σάκου στον πρόσθιο-οπίσθιο άξονα χρησιμοποιώντας την B-mode απεικόνιση και η ύπαρξη ροής εντός του σάκου με την χρήση της έγχρωμης υπερηχογραφίας. Χρησιμοποιώντας την Doppler τεχνική και την τεχνική ανάλυσης των κυματομορφών των ταχυτήτων ελέγχεται η πιθανή ύπαρξη στενώσεων λόγω μετακίνησης ή κάμψης των λαγονίων σκελών του ενδομοσχεύματος (64). Οι ταχύτητες εντός του ενδομοσχεύματος, των νεφρικών αρτηριών και των λαγονίων αρτηριών αναγνωρίζονται και σημειώνονται. Η γωνία πρόπτωσης των υπερήχων στον επιμήκη άξονα της ροής του αίματος θα πρέπει να είναι μικρότερη των 60 μοιρών για την αποφυγή σφάλματος και η ενίσχυση (gain) τόσο υψηλά που να επιτρέπει την ανίχνευση μικρών αγγείων χαμηλής ροής χωρίς να επηρεάζεται η ποιότητα της εικόνας από τα τεχνικά σφάλματα (136).

Η αρχική σάρωση με έγχρωμη Doppler υπερηχογραφία επιτρέπει την αναγνώριση εξαρχής των χαρακτηριστικών του ανευρυσματικού σάκου και την μείωση των ψευδώς θετικών αποτελεσμάτων καθώς για παράδειγμα η ύπαρξη θρόμβου που δεν έχει αναγνωριστεί αρχικά μπορεί να παρουσιαστεί με υψηλή ενίσχυση δίνοντας λανθασμένα την εντύπωση της ύπαρξης ενδοδιαφυγής.

Χρησιμοποιούνται ενισχυτές ηχογένειας δεύτερης γενιάς (SonoVue®, Bracco, Milan, Italy) που διαθέτουν εύκαμπτο περίβλημα και επιτρέπουν την απεικόνιση σε πραγματικό χρόνο με την χρήση χαμηλής ακουστικής ισχύος. Το σκεύασμα είναι ειδικά σχεδιασμένο για την χρήση σε υπερηχογραφική μελέτη, είναι σε μορφή διαλύματος και είναι σχετικά ανθεκτικό στην πίεση. Προστίθεται φυσιολογικός ορός και αναδεύεται ελαφρώς με το χέρι για την προετοιμασία του διαλύματος. Το εναιώρημα είναι σταθερό για τρεις ώρες σε θερμοκρασία δωματίου. Εάν το εναιώρημα δεν χορηγηθεί εντός των τριών ωρών θα πρέπει να προηγηθεί νέα ανάδευση του σκευάσματος με το χέρι πριν την χορήγηση του (141). Χορηγούνται 2,4ml

του ενισχυτή που ακολουθείται από ξέπλυμα με 5ml φυσιολογικού ορού. Συνήθως διενεργούνται δύο χορηγήσεις ενισχυτή ανά εξέταση.

Η σάρωση ξεκινάει ακριβώς μετά την χορήγηση του ενισχυτή καθώς η απομάκρυνση του ολοκληρώνεται μετά από πέντε λεπτά. Η διχοτόμηση της εικόνας στην οθόνη της συσκευής υπερήχων επιτρέπει την σύγκριση των κύριων ανατομικών χαρακτηριστικών πριν και μετά την χορήγηση των ενισχυτών. Διακρίνεται η αρτηριακή φάση στα 10 έως 40 δευτερόλεπτα μετά την χορήγηση και η καθυστερημένη μετά τα 90 έως 300 δευτερόλεπτα. Είναι χρήσιμη η παρουσία χρονομέτρου ή η χρήση εφαρμογής που διαθέτουν οι περισσότερες συσκευές υπερήχων ώστε να είναι διακριτός στην οθόνη της συσκευής υπερήχων ο χρόνος που παρήλθε από την χορήγηση του ενισχυτή. Σε περίπτωση που η εξέταση είναι μη διαγνωστική είναι εφικτό να επαναληφθεί η χορήγηση νέας δόσης ενισχυτή. Είναι προτιμότερο να προηγηθεί η αύξηση του μηχανικού δείκτη που θα προκαλέσει την καταστροφή των υπολειμματικών μικροφουσαλίδων πριν την χορήγηση της νέας δόσης (62). Ορισμένες συσκευές διαθέτουν αυτόματη λειτουργία «ξεπλύματος» με την χρήση υψηλού μηχανικού δείκτη για την απομάκρυνση των μικροφουσαλίδων από την περιοχή ενδιαφέροντος πριν την νέα χορήγηση φαρμάκου ώστε να μελετηθεί η εισροή στην πρώιμη αρτηριακή φάση. Η εξέταση πραγματοποιείται σε στεφανιαίο ή οβελιαίο επίπεδο βάση της καλύτερης απεικόνισης που προέκυψε με την B-mode απεικόνιση επιτρέποντας την ταυτόχρονη απεικόνιση του ενδομοσχεύματος και του τοιχώματος του ανευρυσματικού σάκου. Δεδομένα προκύπτουν από τον χρονισμό του εμπλουτισμού του ενδομοσχεύματος και του ανευρυσματικού σάκου. Σύγχρονη ενίσχυση αναδεικνύει ορθόδρομη ενδοδιαφυγή ενώ ο καθυστερημένος εμπλουτισμός/ενίσχυση παλίνδρομη ενδοδιαφυγή τύπου II. Η εξέταση συνεχίζεται για τουλάχιστον δέκα λεπτά ώστε να εξασφαλιστεί η αναγνώριση καθυστερημένης και χαμηλής ροής ενδοδιαφυγή. Εάν διαπιστωθεί ενδοδιαφυγή η εξέταση επαναλαμβάνεται μετά την απομάκρυνση των ενισχυτών ηχογένειας από την κυκλοφορία που αντιστοιχεί σε δέκα λεπτά περίπου μετά την αρχική ενδοφλέβια έγχυση. Ιδιαίτερη προσοχή θα πρέπει να αφιερωθεί στην ανίχνευση της πιθανής προέλευσης της αιματικής ροής εντός του ανευρυσματικού σάκου και της κατεύθυνσης της. Αυτό επιτυγχάνεται με τον έλεγχο της κεντρικής και της περιφερικής ζώνης πρόσφυσης και των συνδέσεων του ενδομοσχεύματος. Ελέγχονται τα συνήθη σημεία έκφυσης της κάτω μεσεντερίου αρτηρίας και των οσφυϊκών κλάδων και η ύπαρξη επικουρικών νεφρικών κλάδων εκτός και αν αυτοί είναι ήδη γνωστοί από την αξονική αγγειογραφία. Στις περιπτώσεις παχυσαρκίας, έντονης αεροπλήθειας ή παρουσίας μετεγχειρητικών κηλών η απεικόνιση μπορεί να είναι ιδιαίτερα δυσχερή σε ύπτια θέση και θα πρέπει να διερευνάται η απεικόνιση σε πλάγια κατακεκλισμένη θέση ενδεχομένως και σε στεφανιαία προβολή (136).

---

**Σημεία-κλειδιά στην τεχνική υπερηχογραφίας με χρήση ενισχυτών ηχογένειας στην μετεγχειρητικής παρακολούθησης ασθενών με EVAR.**

- 1. Ο ασθενής σε ύπτια θέση.**
- 2. Χρήση κυρτής κεφαλής υπερήχων χαμηλών συχνοτήτων (1-5MHz).**
- 3. Διενέργεια B-mode και έγχρωμης υπερηχογραφίας ξεκινώντας από το επιγάστριο και κατευθυνόμενοι περιφερικότερα.**
- 4. Εξέταση με χρήση ενισχυτών ηχογένειας και εστίαση στη πιθανή ενίσχυση του χώρου μεταξύ του ενδομοσχεύματος και του σάκου.**
- 5. Εάν ο χώρος αυτός ενισχύεται (ενδοδιαφυγή) επανάληψη της εξέταση με το στόχο πλέον την ανεύρεση του σημείου εισροής και της κατεύθυνσης της ροής του αίματος.**

---

*Πίνακας 4. Σημαντικά βήματα στην χρήση ενισχυτών ηχογένειας στην μετεγχειρητική παρακολούθηση ασθενών με EVAR (136).*

#### Τα πλεονεκτήματα της χρήσης ενισχυτών ηχογένειας

Η υπερηχοτομογραφία με την χρήση ενισχυτών ηχογένειας προσφέρει απεικόνιση σε πραγματικό χρόνο και κερδίζει συνέχεια δημοτικότητα. Ενισχύει την απόδοση της έγχρωμης υπερηχογραφίας βοηθώντας στην ανίχνευση, στην κατηγοριοποίηση της ενδοδιαφυγής και στην έλεγχο με σαφήνεια της βατότητας των αγγείων (151). Η ευαισθησία της doppler υπερηχογραφίας σε σχέση με την χρήση ενισχυτών είναι μόλις 40.5% ( $P < .001$ ) (152). Η Johnsen και οι συν. αναφέρουν ότι αν χρησιμοποιηθεί ο υπερηχογραφικός έλεγχος για την μετεγχειρητική παρακολούθηση των ασθενών τότε θα πρέπει να περιλαμβάνει και την χρήση ενισχυτών ηχογένειας (152).

Η τεχνικής της υπερηχοτομογραφίας με χρήση ενισχυτών πλεονεκτεί έναντι των άλλων απεικονιστικών μεθόδων δεδομένης της μη εξάρτησης από νεφροτοξικό ενδοφλέβιο σκιαγραφικό. Υπολογίζεται ότι η επαγόμενη από το σκιαγραφικό νεφροπάθεια [contrast-induced nephropathy (CIN)] παρατηρείται σε ποσοστό μέχρι και 10% στους ασθενείς που υποβάλλονται σε αζονική αγγειογραφία σε εξωτερική βάση (153) .

Η ιονίζουσα ακτινοβολία δεν χρησιμοποιείται μειώνοντας σημαντικά τον κίνδυνο από την συνολική δια βίου έκθεση στην ακτινοβολία (154). Υπολογίζεται ότι η δόση της ιονίζουσας ακτινοβολίας στους ασθενείς που έχουν υποβληθεί σε EVAR φθάνει τα 24.0 mSv κατά την διάρκεια του πρώτου έτους και τα 8.0 mSv τα επόμενα χρόνια εξαιτίας της παρακολούθησης (155). Η ιονίζουσα ακτινοβολία έχει ταξινομηθεί ως τάξης ένα καρκινογόνο και συμβάλει στον

κίνδυνο πρόκλησης καρκίνου στους διάφορους ιστούς με αυξημένο σχετικό κίνδυνο ανά μονάδα χορηγούμενης δόσης mSv (156). Δεδομένης της ευρείας εφαρμογής της ενδαγγειακής αποκατάστασης του ανευρύσματος της κοιλιακής αορτής και του νεαρότερου της ηλικίας των ασθενών, η υπερηχογραφία με την χρήση των ενισχυτών ηχογένειας θα μπορούσε, εφόσον προσφέρει υψηλή ευαισθησία και ειδικότητα, να αντικαταστήσει την αξονική αγγειογραφία προς αποφυγή της ιονίζουσας ακτινοβολίας και των νεφροτοξικών σκιαγραφικών. Επιπλέον προσφέρει αιμοδυναμική αξιολόγηση της οποίας στερείται η αξονική αγγειογραφία (152).

Η υπερηχογραφία με την χρήση ενισχυτών ηχογένειας σχετίζεται με βελτίωση της διαπιστούμενης ευαισθησίας και ακρίβειας στην ανίχνευση των ενδοδιαφυγών. Επιτρέπει την καλύτερη κατηγοριοποίηση του είδους της ενδοδιαφυγής καθώς με την μελέτη σε πραγματικό χρόνο επιτρέπει την ανίχνευση της ταχύτητας ροής του αίματος και της κατεύθυνση αυτού επιτρέποντας την αιμοδυναμική λειτουργική μελέτη της ενδοδιαφυγής που θα καθορίσει και την ανάγκη για αντιμετώπιση (111,130,157).

Η χαμηλή νοσηρότητα που ακολουθεί την χρήση των ενισχυτών ηχογένειας στην μετεγχειρητική παρακολούθηση των ασθενών που έχουν υποβληθεί σε EVAR έχει οδηγήσει στην καθιέρωση της χρήσης τους σε επίπεδο ρουτίνας σε ορισμένα νοσηλευτικά ιδρύματα (105). Οι ελάχιστες ανεπιθύμητες αντιδράσεις που αφορούν κυρίως το πονοκέφαλο, τη ναυτία και την αντίδραση στο σημείο της χορήγησης επιτρέπουν τα ικανοποιητικά επίπεδα ανοχής των ασθενών και την ευρέα διάδοση της χρήσης του (131,158).

Με την χρήση των ενισχυτών ηχογένειας είναι δυνατή η παρακολούθηση των ασθενών που έχουν υποβληθεί σε εμβολισμό του ανευρυσματικού σάκου εξαιτίας ενδοδιαφυγής δεδομένου της απουσίας των απεικονιστικών σφαλμάτων (artifacts) (159). Η εξέταση εκτελείται αρκετά γρήγορα και δύναται να προσαρμοστεί στην καθημερινή κλινική πρακτική. Υπολογίστηκε ότι διαρκεί κατά μέσο όρο 60 λεπτά συμπεριλαμβανομένου και των 20 λεπτών παρακολούθησης μετά την εξέταση (152)

Η χρήση ενισχυτών ηχογένειας παρουσιάζει σημαντικό προβάδισμα έναντι της αξονικής αγγειογραφίας στον χαρακτηρισμό του τύπου της ενδοδιαφυγής. Τα μεταλλικά στοιχεία των ενδομοσχευμάτων που ποικίλουν μεταξύ των ενδομοσχευμάτων σε κατανομή και σε ποσότητα μπορούν να επηρεάσουν αρνητικά την απεικόνιση με αξονική αγγειογραφία λόγω των τεχνικών σφαλμάτων (artifact) με αποτέλεσμα την μη ανίχνευση ενδοδιαφυγών στην αρτηριακή φάση. Οι μεταλλικές αυτές δομές αν και μπορεί ακόμα και με την χρήση των υπερήχων να οδηγήσουν σε τεχνικά σφάλματα αυτό θεωρείται ότι περιορίζεται με την χρήση ενισχυτών ηχογένειας, με την χρήση υπερηχογραφίας χαμηλής ηχητικής ισχύος και αλγόριθμων επεξεργασίας όπως η αναστροφή του παλμού (160).

Με την χρήση των ενισχυτών παρέχετε απεικόνιση σε πραγματικό χρόνο, αντίθετα από τις στατικές εικόνες της αξονικής αγγειογραφίας, παρέχοντας δυναμικές πληροφορίες συνάρτησης του χρόνου για τα χαρακτηριστικά της ροής του αίματος που αφορούν την ταχύτητα και της κατεύθυνση της ροής. Με την χρήση κατάλληλου λογισμικού στην συσκευή υπερήχων επιτρέπεται η απεικόνιση εκλεκτικά του ενισχυτή ηχογένειας και η καταστολή των υποκείμενων ιστών. Οι πληροφορίες αυτές είναι προεξέχουσες όταν πρέπει να διαφοροδιαγνωστεί η ύπαρξη ορθόδρομης από την παλίνδρομη ροή-ενδοδιαφυγή (87). Ο Chissci και οι συν. διαπίστωσαν από την αναδρομική μελέτη 318 ασθενών που παρακολούθηθηκαν μετεγχειρητικά με υπερηχοτομογραφία με χρήση ενισχυτών ότι δεν υπήρξε διαφορά στη σχετιζόμενη με το ανεύρυσμα θνητότητα, στο ποσοστό των επανεπεμβάσεων, στο βαθμό συρρίκνωσης του ανευρυσματικού σάκου και στα ποσοστά ανίχνευσης ενδοδιαφυγής σε σχέση με του ασθενείς που παρακολούθηθηκαν μετεγχειρητικά με αξονική αγγειογραφία. Ανέδειξε ακόμα 100% ευαισθησία και ειδικότητα στην κατηγοριοποίηση των ενδοδιαφυγών και υψηλό δείκτη συμμόρφωσης με την ανάγκη παρακολούθησης όπως φαίνεται και από την πληρότητα των στοιχείων παρακολούθησης. Υπολογίστηκε ότι μειώθηκε στο 90% η χρήση της αξονικής αγγειογραφίας (161). Διατυπώθηκε ότι η χρήση ενισχυτών κατάφερε αναγνωρίσει με την ίδια ευαισθησία τόσο τις ενδοδιαφυγές υψηλής ροής που χρήζουν άμεσης αντιμετώπιση όσο και των χαμηλής ροής αναγνωρίζοντας με βεβαιότητα τη πηγή της ενδοδιαφυγής(161).

Επιπλέον επιτρέπει την διάγνωση των ταχέως ενισχυόμενων δομών που αντιστοιχούν σε αγγειοβριθείς σχηματισμούς όπως στην περίπτωση ενός αιμαγγειώματος. Χρησιμοποιώντας κεφαλή περιορισμένου εύρους πεδίου είναι δυνατή η ανίχνευση και απεικόνιση λεπτών ή μικρών αγγειακών σχηματισμών ακόμα και αν αυτά έχουν τον χαρακτήρα διαφραγμάτων ή εντοπίζονται στο αρτηριακό τοίχωμα. Από τα σημαντικότερα χαρακτηριστικά των ενισχυτών ηχογένειας είναι ότι παραμένουν ενδοαυλικά και εκπροσωπούν αληθής ενδαγγειακούς παράγοντες. Δεν εξαγγειώνονται ούτε διηθούν παρακείμενους ιστούς. Είναι δυνατόν ως εκ τούτου η πολλαπλή χορήγηση τους χωρίς να συνοδεύεται από ανησυχία από την ηπατική ή νεφρική τοξικότητα. Ο χρόνος ημίσειας ζωής υπολογίζεται περίπου στα πέντε λεπτά γεγονός που επιτρέπει την επανειλημμένη χορήγηση του παράγοντα (124).

Με την χρήση των ενισχυτών στην μετεγχειρητική παρακολούθηση των ασθενών με EVAR τίθεται άμεσα η διάγνωση κάποιας πιθανής παθολογίας μειώνοντας το άγχος που θα προκαλούσε στον ασθενή μια πιθανή αναμονή της αξιολόγησης και της συγγραφής της διάγνωσης στην περίπτωση της αξονικής αγγειογραφίας. Παράλληλα προσφέρει στον

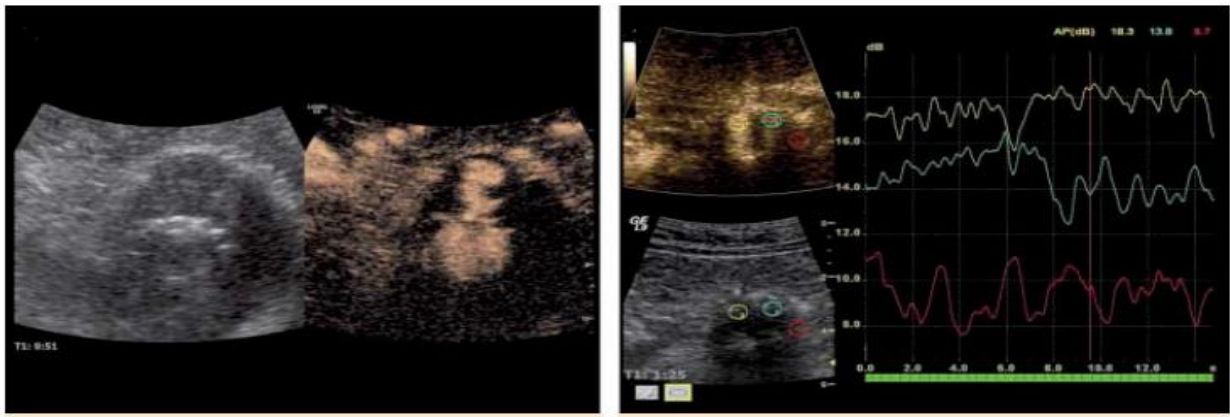
θεράποντα ιατρό την δυνατότητα του άμεσου σχεδιασμού της θεραπευτικής στρατηγικής ή του προγραμματισμού της επόμενης επανεξέτασης (162).

Παρά τα υποκειμενικά χαρακτηριστικά η εξέταση με χρήση ενισχυτών έχει την ικανότητα της αντικειμενικής και ποσοτικής ανάλυσης. Συγκεκριμένα με την τεχνική της Αρμονικής Απεικόνισης του Σκιαγραφικού [Contrast Harmonic Imaging (CHI)] είναι δυνατόν να αναγνωριστεί μια περιοχή ενδιαφέροντος μεταξύ του ενδομοσχεύματος και του τοιχώματος του αορτικού σάκου και στα πλαίσια υπολογισμού του όγκου της ενδοδιαφυγής να προσδιοριστεί η καμπύλη έντασης του σήματος συνάρτηση του χρόνου δημιουργώντας έτσι γραφήματα ενίσχυσης με αντικειμενικό αριθμητικό και αναπαραγωγικό τρόπο.

Η ποσοτική ανάλυση είναι δυνατόν να πραγματοποιηθεί είτε αμέσως μετά την εφάπαξ χορήγηση του ενισχυτή, είτε με την πρακτική της αναπλήρωσης των μικροφουσαλίδων μετά την εσκεμμένη ρήξη τους με την χρήση υψηλού μηχανικού δείκτη (burst-replenishment). Η αύξηση της ενίσχυσης κατά την αρτηριακή φάση που καταλήγει σε μια ισορροπία και ακολούθως μειώνεται κατά την απομάκρυνση του ενισχυτή αναγνωρίζεται στις προσδιοριζόμενες καμπύλες έντασης σήματος συνάρτηση του χρόνου.

Με αυτόν τον τρόπο είναι δυνατόν να υπολογιστεί η μέγιστη τιμή ενίσχυσης, ο χρόνος που εμφανίζεται η μέγιστη ενίσχυση καθώς και ο συνολικός όγκος της ενίσχυσης με τον προσδιορισμό του εμβαδού κάτω από την καμπύλη (163). Η τεχνική αυτή ερευνήθηκε από τον Jung και τους συν. όπου μελέτησαν 30 ασθενείς με ενδοδιαφυγή τύπου II. Τα αποτελέσματα των εξετάσεων επιβεβαιώθηκαν με αξονική αγγειογραφία και κλασική αγγειογραφία ως εξέταση αναφοράς. Οι συγγραφείς δημιουργώντας καμπύλες μεταβολής του χρόνου και της έντασης του προσλαμβανόμενου σήματος από περιοχές ενδιαφέροντος (εικόνα 8) διαπίστωσαν ότι η τεχνική της Αρμονικής Απεικόνισης του Σκιαγραφικού συγκριτικά με την αξονική αγγειογραφία μπορεί με ακρίβεια να απεικονίσει τις ενδοδιαφυγές με 99% ευαισθησία και 93% ειδικότητα, 99% αρνητική προγνωστική αξία και 95% θετική προγνωστική αξία. Πρότειναν την συγκεκριμένη τεχνική ως εναλλακτικό τρόπο παρακολούθησης ασθενών που έχουν υποβληθεί σε EVAR ειδικά στις περιπτώσεις που η συμβατική αξονική αγγειογραφία αυξάνει τον κίνδυνο για επιδείνωση της νεφρικής λειτουργίας. Η μέτρηση της ενίσχυσης εντός του ανευρυσματικού σάκου και επομένως ο έμμεσος προσδιορισμός του όγκου της ενδοδιαφυγής θα βοηθήσει στην διάκριση των ενδοδιαφυγών υψηλής ροής που χρήζουν αντιμετώπισης από τις ενδοδιαφυγές χαμηλής ροής που δύναται να αντιμετωπιστούν συντηρητικά με διαδοχική παρακολούθηση της διαμέτρου του ανευρυσματικού σάκου (164).





Εικόνα 8 Ενδοδιαφυγή τύπου II. Ποσοτική ανάλυση της διάχυσης του ενισχυτή ηχογένειας σε 3 περιοχές ενδιαφέροντος. Η πράσινη γραμμή αντιστοιχεί στην κάτω μεσεντέριο αρτηρία, η κίτρινη γραμμή εντός του ενδομοσχεύματος και η κόκκινη εντός του σάκου (135).

Όλες οι σειρές αναδεικνύουν την ιδιαίτερη αξία της χρήσης ενισχυτών ηχογένειας στον χαρακτηρισμό ενδοδιαφυγών τύπου II. Σε ορισμένες σειρές μάλιστα η χρήση των ενισχυτών ηχογένειας επέτρεψε τον χαρακτηρισμό των παλίνδρομων ενδοδιαφυγών που είτε δεν είχαν ταξινομηθεί, είτε είχαν ταξινομηθεί λανθασμένα (140,151,165,166). Ο υπερηχογραφικός έλεγχος με την χρήση ενισχυτών ηχογένειας βοήθησε στην ανάδειξη υπερτροφικών οσφυϊκών αρτηριών που τροφοδοτούσαν τον ανευρυσματικό σάκο (140). Αντιθέτως οι αγγειακοί αυτοί κλάδοι μπορεί να μην αναδειχθούν με την αξονική αγγειογραφία λόγω της ιδιαίτερα χαμηλής ροής (151).

Η ανωτερότητα της χρήσης των ενισχυτών στην ταξινόμηση του είδους της ενδοδιαφυγής οφείλεται στα βασικά της χαρακτηριστικά. Στην δυναμική της φύση που προσφέρει απεικόνιση σε πραγματικό χρόνο και στην ικανότητα που έχει στον ποσοτικό προσδιορισμό της ροής σε και της κατεύθυνσης του αίματος εντός του αορτικού σάκου (108). Η χρήση του ενισχυτή ηχογένειας μπορεί να μελετήσει την κινητική της ροής του αίματος διαφοροποιώντας τους αρτηριακούς κλάδους που εκφύονται από τον αρτηριακό σάκο σε προσαγωγή ή απαγωγή αγγεία αναλόγως με τον αν συνεισφέρουν στην εισροή ή στην απορροή της αιματικής ροής κατηγοριοποιώντας έτσι περαιτέρω το είδος της ενδοδιαφυγής τύπου II σε άλφα ή βήτα (140). Έχει υποστηριχτεί ότι υπάρχει μεγαλύτερος κίνδυνος για αύξηση του μεγέθους του ανευρυσματικού σάκου σε περίπτωση ύπαρξης ενδοδιαφυγής τύπου II χαμηλής ροής όπου υπάρχουν αγγεία εισροής αλλά απουσιάζουν αγγεία απορροής προκαλώντας με αυτό το τρόπο την συντήρηση υψηλών πιέσεων εντός του ανευρυσματικού σάκου. Η θεωρία αυτή επιβεβαιώθηκε και εργαστηριακά από In vitro μελέτη ανευρυσματικών μοντέλων όπου η απουσία αγγείου απορροής από τον ανευρυσματικό σάκο οδήγησε στην αύξηση των πιέσεων εντός του αορτικού σάκου σε παρόμοιο βαθμό με την μέση αορτική πίεση (167).

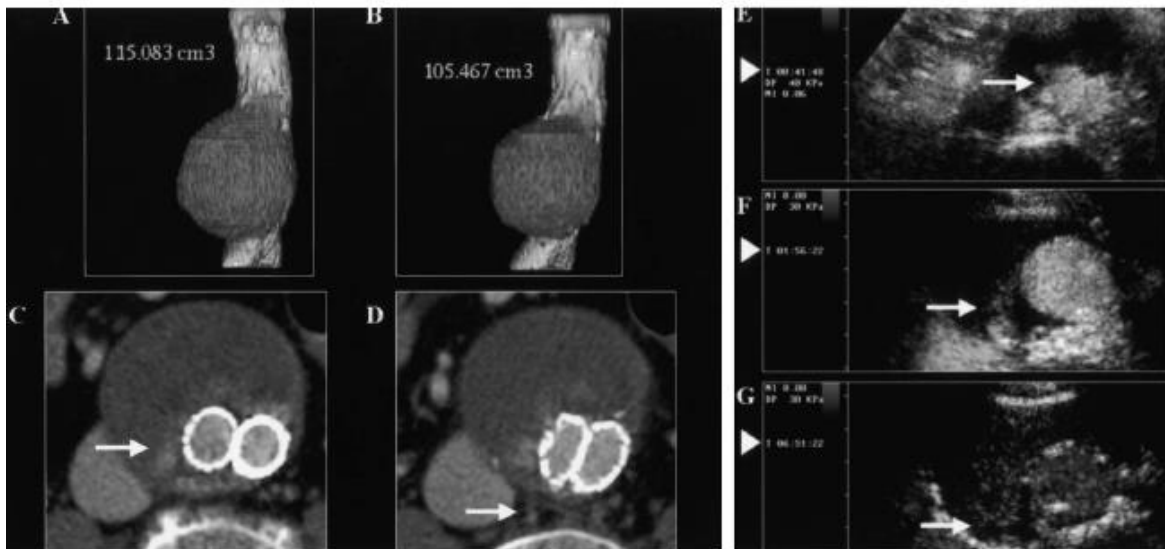
Βασιζόμενη σε αυτή την θεωρία η Bargellini και οι συν. της προχώρησαν σε μια ενδιαφέρουσα μελέτη με την χρήση ενισχυτών ηχογένειας και απόδειξαν ότι δεν έχουν τον ίδιο αντίκτυπο όλες οι ενδοδιαφυγές τύπου II. Χρειάζεται επομένως περισσότερο μελέτη και επιπλέον ταξινόμηση των ασθενών αυτών. Παρακολουθώντας 18 ασθενείς με ενδοδιαφυγή τύπου II υπολόγισαν μεταξύ άλλων την καθυστέρηση στην εμφάνιση του ενισχυτή ηχογένειας εντός του ανευρυσματικού σάκου ως επι ενδοδιαφυγής από την στιγμή της χορήγησης του και το όρισαν ως χρόνος εισροής (wash-in time). Ακολούθως όρισαν ως χρόνο απορροής (wash-out time) το χρόνο που χρειάστηκε μεταξύ της αρχικής χορήγησης και της στιγμής που ο ενισχυτής δεν είναι ορατός πλέον εντός του ανευρυσματικού σάκου. Όλοι οι ασθενείς υποβλήθηκαν σε κλασική αγγειογραφία και σε αξονική αγγειογραφία όπου υπολογίστηκε ο όγκος του ανευρύσματος και ο ρυθμός μεταβολής του όγκου. Θεωρήθηκε ότι η αύξηση κατά 1ml το μήνα είναι σημαντική. Η κλασική αγγειογραφία ανέδειξε με σαφήνεια τις 14 από τις 18 ενδοδιαφυγές και στις υπόλοιπες 4 ανέδειξε έμμεσα στοιχεία έντονου παράπλευρου δικτύου τροφοδότησης του σάκου. Η αξονική αγγειογραφία ανίχνευσε τις 10 από τις 18 ενδοδιαφυγές παρά την διενέργεια αρτηριακής και φλεβικής φάσης. Από την μελέτη προέκυψε ότι :

1. Ο μικρότερος χρόνος απορροής συσχετίστηκε με την ανίχνευση αγγείου απορροής στον υπερηχογραφικό έλεγχο ( $P=0,01$ , Student t δοκιμασία),
2. Οι ενδοδιαφυγές τύπου II με χρόνο απορροής  $\geq 520$  δευτερολέπτων συσχετίστηκαν με την μη ανίχνευση αγγείων απορροής στον υπέρηχο και την κλασική αγγειογραφία.
3. Οι ενδοδιαφυγές που δεν αναδείχθηκαν από την αξονική αγγειογραφία είχαν μεγαλύτερο χρόνο εισροής και απορροής ( mean $\pm$ SD,  $187.9 \pm 179.4$  και  $436.9 \pm 206.8$  δευτερόλεπτα αντίστοιχα) σε σύγκριση με τις ενδοδιαφυγές που απεικονίστηκαν (mean $\pm$ SD,  $69.1 \pm 35.1$  και  $257.5 \pm 147.4$  δευτερόλεπτα)
4. Η παρουσία αγγείου εισροής στον υπέρηχο σχετίστηκε με την ανίχνευση ενδοδιαφυγής στην αξονική αγγειογραφία ( $P=0,002$ ,  $\chi^2$  δοκιμασία)
5. Σε 8 ασθενείς παρατηρήθηκε αύξηση του όγκου μεγαλύτερη από 1ml/μήνα και σε 10 μικρότερη του 1ml/μήνα, με τρεις ασθενείς μάλιστα να παρουσιάζουν σμίκρυνση του ανευρύσματος παρά την ενδοδιαφυγή.
6. Χρησιμοποιώντας το Youden διάγραμμα υπολογίστηκε ότι τα όρια για την ανίχνευση σημαντικής αύξησης του όγκου του ανευρύσματος είναι τα 100 δευτερόλεπτα για τον χρόνο εισροής και τα 520 δευτερόλεπτα για τον χρόνο απορροής. Όταν οι χρόνοι ήταν μικρότεροι των τιμών αυτών οι ενδοδιαφυγές χαρακτηρίστηκαν ως υπερδυναμικές.

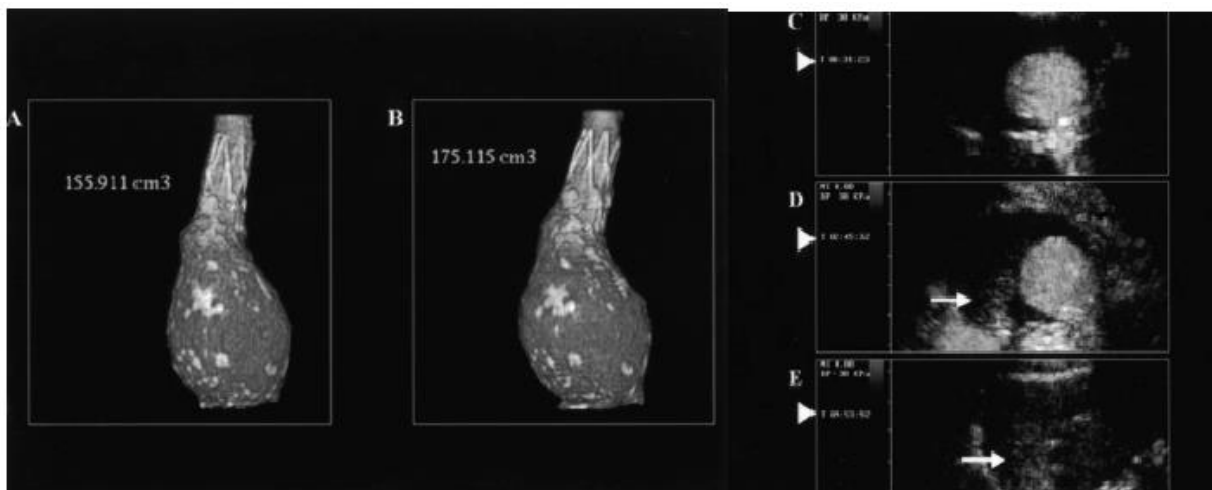
7. Η στατιστική ανάλυση έδειξε ότι ο χρόνος απορροής μεγαλύτερος των 520 δευτερολέπτων ήταν ο μοναδικός ανεξάρτητος παράγοντας για την αύξηση του όγκου του ανευρύσματος περισσότερο από 1ml/μήνα.
8. Επομένως η απουσία αγγείου απορροής εξηγεί την παρατηρούμενη εμμένουσα ενίσχυση που ορίστηκε ως υποδυναμική ενδοδιαφυγή. Οι υποδυναμικές ενδοδιαφυγές σχετίστηκαν με την μη αντίχνευση τους από την αξονική αγγειογραφία.

Τα παραπάνω δεδομένα ενισχύουν τους προβληματισμούς, όσον αφορά την θεώρηση της αξονικής αγγειογραφίας ως εξέταση αναφοράς στην αντίχνευση των ενδοδιαφυγών. Το συμπέρασμα που προέκυψε είναι ότι η χρήση ενισχυτών ηχογένειας είναι πολύτιμο εργαλείο στην αντίχνευση ενδοδιαφυγών ακόμα και στις πιο δύσκολες περιπτώσεις που πιθανώς να χαρακτηριζόταν διαφορετικά ως ενδοτάση αλλά και στην αξιολόγηση της κλινικής σημασίας που θα είχε η ενδοδιαφυγή στην εξέλιξη της ανευρυσματικής νόσου (140).

Η αναγνώριση της ύπαρξης αγγείων απορροής επιτρέπει τον επιπλέον χαρακτηρισμό της τύπου II ενδοδιαφυγής και επομένως την αναγνώριση της καλοήθους πορείας που την χαρακτηρίζει. Αυτό με την σειρά του θα είχε ως αντίκτυπο την μείωση των παρεμβάσεων σε ασθενείς χαμηλότερου κινδύνου και την ανάδειξη αντιστρόφως των ασθενών που χρήζουν αντιμετώπιση(140).



Εικόνα 9. Η αξονική αγγειογραφία αναδεικνύει μείωση του όγκου του ανευρυσματικού σάκου παρά την ενδοδιαφυγή τύπου II η οποία χαρακτηρίστηκε υπερδυναμική (140)



Εικόνα 10. Η αξονική αγγειογραφία αποκαλύπτει αύξηση του ανευρυσματικού σάκου σε ασθενή με υποδυναμική ενδοδιαφυγή τύπου II.(140)

Από την παραπάνω εργασία επισημαίνεται ο κίνδυνος που υπάρχει η αξονική αγγειογραφία αφενός να αναδείξει τις ενδοδιαφυγές εκείνες οι οποίες ωστόσο δεν ακολουθούνται από την αύξηση του ανευρυσματικού σάκου επομένως είναι καλοήθης και αφετέρου να μην αναδείξει τις ενδοδιαφυγές που προκαλούν ωστόσο αύξηση του ανευρυσματικού σάκου και θα έρχονταν τελικά παρέμβασης.

Στην ανίχνευση και την κατηγοριοποίηση των ενδοδιαφυγών τύπου I και τύπου III τα δεδομένα φαίνεται να είναι περισσότερο σαφή. Τα ποσοστά ανίχνευσης ορθόδρομων ενδοδιαφυγών (I και III) είναι ισορροπημένα μεταξύ της αξονικής αγγειογραφίας και της υπερηχογραφίας με χρήση ενισχυτών ηχογένειας (58,87). Βέβαια υπάρχουν περιπτώσεις με ενδοδιαφυγή τύπου I ή τύπου III που διέφυγαν της ανίχνευσης από την αξονική αγγειογραφία (132,168). Η χρήση υπερήχων με ενισχυτές ηχογένειας μπορεί να αναγνωρίσει με σαφήνεια μικρές ορθόδρομες ενδοδιαφυγές στην κεντρική ή στην περιφερική ζώνη πρόσφυσης που διαφορετικά πιθανώς να είχαν διαφύγει της διάγνωσης, εξαιτίας του τεχνικού σφάλματος που θα δημιουργούσε η ύπαρξη των μεταλλικών στοιχείων του ενδομοσχεύματος. Η έγκαιρη διάγνωση θα οδηγήσει και στην απαραίτητη παρέμβαση λόγω του κινδύνου που εμπεριέχουν αυτού του τύπου οι ενδοδιαφυγές για αύξηση του ανευρυσματικού σάκου και πιθανή ρήξη(169).

Όσον αφορά τις ενδοδιαφυγές τύπου IV (αυξημένη διαπερατότητα του μοσχεύματος) αν και σπάνιες έχει αναφερθεί ότι έχει ανιχνευτεί με την χρήση ενισχυτών ηχογένειας ωστόσο σήμερα γνωρίζουμε ότι αυτά τα περιστατικά είχαν συσχετιστεί με συγκεκριμένο τύπο ενδομοσχεύματος για το οποίο έγιναν οι απαραίτητες διορθώσεις από τις εταιρείες κατασκευής των συγκεκριμένων ενδομοσχευμάτων (111,130).

Τέλος όσον αφορά τις ενδοδιαφυγές τύπου V (Ενδοτάση) η διάγνωση τίθεται εξ αποκλεισμού όταν παρατηρείται αύξηση του ανευρυσματικού σάκου χωρίς να αναγνωρίζεται ροή εντός του σάκου βασιζόμενοι στην θεωρία της μετάδοσης των ώσεων από τον ενδομόσχευμα (13). Νεότερα δεδομένα αναδεικνύουν ότι οι περιπτώσεις που είχαν διαγνωστεί ως τύπου V ήταν περιπτώσεις που δεν ήταν δυνατόν να ανιχνευθεί η ροή εντός του ανευρυσματικού σάκου λόγω των ιδιαίτερων χαρακτηριστικών της με τα συμβατικά μέσα εξέτασης. Φαίνεται λοιπόν ότι η χρήση ενισχυτών ηχογένειας κατέχει ιδιαίτερο ρόλο στην διαλεύκανση των περιπτώσεων αυτών (170). Ο Millen και οι συν. παρουσίασαν σειρά με 33 ασθενείς όπου η χρήση ενισχυτών ηχογένειας κατάφερε να αποσαφηνίσει την παθολογία πίσω από την αύξηση του ανευρυσματικού σάκου. Με την ανάλυση των αιμοδυναμικών χαρακτηριστικών επιτεύχθηκε η ανίχνευση και ο χαρακτηρισμός των ενδοδιαφυγών άγνωστης αιτιολογίας (132). Ορισμένοι συγγραφείς προτείνουν ότι αυτός θα πρέπει να είναι και ο ρόλος του υπερηχογραφικού ελέγχου με την χρήση ενισχυτών ηχογένειας. Ως εξέταση δηλαδή δευτέρου επιπέδου στις περιπτώσεις που η απλή υπερηχοτομογραφία ή αξονική τομογραφία δεν είναι διαγνωστική (64).

Η αξονική τομογραφία είναι η μέθοδος εκλογής για την διάγνωση και αξιολόγηση των ασθενών με ρήξη ανευρύσματος κοιλιακής αορτής. Ωστόσο υπάρχουν αναφορές ότι η χρήση μικροφουσαλίδων μπορεί να αυξήσει την διαγνωστική ακρίβεια της απλής υπερηχοτομογραφίας με την ανάδειξη της ενεργού εξαγγείωσης και την άθροιση μικροφουσαλίδων στην περιτοναϊκή κοιλότητα (91,171). Άλλες αναφορές περιγράφουν ότι η παρουσία εστίας στο τοίχωμα της αορτής που δεν ενισχύεται στην απεικόνιση με την χρήση των μικροφουσαλίδων είναι ενδεικτικά νέκρωσης του τοιχώματος και επομένως η υπερηχοτομογραφία με χρήση ενισχυτών ηχογένειας θα μπορούσε να κατέχει θέση στην χρόνια παρακολούθηση ασθενών με ανεύρυσμα κοιλιακής αορτής με στόχο την ανίχνευση πιθανά μειωμένης ενίσχυσης στο τοίχωμα της αορτής που θα μπορούσε να συσχετιστεί με επαπειλούμενη ρήξη (100,172).

Η ρήξη του ανευρύσματος της κοιλιακής αορτής σπάνια μπορεί να γίνει προς την κάτω κοίλη φλέβα με αποτέλεσμα την ανάπτυξη αρτηριοκοιλιακής επικοινωνίας που χρήζει βεβαίως αντιμετώπιση (επίπτωση 3-6% των συμπτωματικών ανευρυσμάτων ή των ρήξεων της κοιλιακής αορτής). Η διάγνωση γίνεται με την αξονική αγγειογραφία που αναδεικνύει με σαφήνεια την επικοινωνία και αναδεικνύει τα ανατομικά χαρακτηριστικά που είναι απαραίτητα για τον σχεδιασμό της αντιμετώπισης. Υπάρχει ωστόσο αναφορά στην χρήση των μικροφουσαλίδων για την διάγνωση με ακρίβεια της αρτηριοκοιλιακής επικοινωνίας. Έχει αναφερθεί ότι η υπερηχογραφία με χρήση ενισχυτών μπορεί να αναδείξει με υψηλή ακρίβεια

την θέση της Αριστερά προς τα Δεξιά διαφυγής παρέχοντας υψηλή αξονική και χρονική ανάλυση σε πραγματικό χρόνο (173).

Υπάρχουν δεδομένα για χρήση των ενισχυτών ηχογένειας στην εκτίμηση του αορτικού διαχωρισμού. Μπορεί να διαχωρίσει τον ψευδή από τον αληθνή αυλό και να αναδείξει την αρτηριακή ροή. Ο Clevert και οι συν. αναφέρουν ότι η προσθήκη ενισχυτών ηχογένειας είχε καλύτερη ευαισθησία στην διάγνωση αορτικού διαχωρισμού και στην απεικόνιση του αληθνή αυλού. Με την ανάδειξη του σημείου εισόδου και της επέκτασης της διαχωριστικής μεμβράνης η τεχνική είναι χρήσιμη στην παρακολούθηση ασθενών με περιορισμένη νεφρική λειτουργία και ίσως με το πλεονέκτημα της μη μεταφοράς του ασθενή μειώνοντας δραστικά την συνολική του έκθεση στα ενδοφλέβια ιωδιούχα σκιαγραφικά και την ακτινοβολία (174,175). Η ικανότητα ανίχνευσης της ροής σε πραγματικό χρόνο θα βοηθούσε σημαντικά στην διαφορική διάγνωση μεταξύ αορτικού διαχωρισμού, ενδοτοιχωματικού αορτικού αιματώματος και του αορτικού έλκους στην βάση των οξέων αορτικών συνδρομών επιτρέποντας και την παρακολούθηση της νόσου χωρίς την επιβάρυνση του ασθενή (176).

Η χρήση των ενισχυτών ηχογένειας επιτρέπει την αναγνώριση ανωμαλιών του αρτηριακού τοιχώματος, είτε στενωτικών βλαβών είτε ελκωτικών αλλοιώσεων. Ενδιαφέρον ωστόσο προκαλεί η ικανότητα των ενισχυτών ηχογένειας στην ανάδειξη της φλεγμονής του αρτηριακού τοιχώματος με την απεικόνιση της νέο-αγγειογένεσης. Τα πρώτα δεδομένα προήλθαν από την διερεύνηση αγγειίτιδας μεγάλων αγγείων και την απεικόνιση των καρωτίδων όπως σε ασθενείς με αρτηρίτιδα Takayasu. Η χρήση των ενισχυτών ηχογένειας έδειξε κυκλοτερή πάχυνση του αρτηριακού τοιχώματος της κοινής καρωτίδας με την αυξημένη ενίσχυση του έξω χιτώνα της αρτηρίας λόγω της αύξησης των τροφοφόρων αγγείων της αρτηρίας (vasa vasorum). Η παρακολούθηση των ασθενών αυτών που υποβλήθηκαν σε ανοσοτροποιοτική θεραπεία χαρακτηρίστηκε από την σταδιακή μείωση της ενίσχυσης του αρτηριακού τοιχώματος ενδεικτικά της μείωσης της φλεγμονώδους δραστηριότητας (177,178). Ο Partovi και οι συνεργάτες του έδειξαν ότι με τον ίδιο μηχανισμό η χρήση ενισχυτών ηχογένειας μπορεί να χρησιμοποιηθεί για την αξιολόγηση και την παρακολούθηση ασθενών με χρόνια περιαορτίτιδα ελέγχοντας τον βαθμό ενίσχυσης και την πάχυνση του αορτικού τοιχώματος (179). Η ενδοαγγειακή αντιμετώπιση κατέχει πρωτεύοντα ρόλο στην αντιμετώπιση των ασθενών με φλεγμονώδες ανεύρυσμα. Στις περιπτώσεις αυτές παρατηρείται υποστροφή του περιαορτικού ιστού, στοιχείο που δείχνει την κοινή παθολογία που διέπει την πρόκληση του ανευρύσματος και της περιαορτικής ινωτικής νόσου. Η παρακολούθηση των ασθενών αυτών με ενισχυτές ηχογένειας θα επέτρεπε την παρακολούθηση της αορτικής

παρέμβασης για την ανίχνευση πιθανών επιπλοκών και την παρακολούθηση της ενεργότητας της φλεγμονώδους νόσου.

Η χρήση των ενισχυτών ηχογένειας μελετήθηκε στην διάγνωση και παρακολούθηση της σπλαχνικής και νεφρικής ισχαιμίας με την ανάδειξη στενώσεων ή αποφράξεων στους κύριους αορτικούς κλάδους πριν και μετά από θεραπευτική παρέμβαση. Η χρήση των μικροφουσαλίδων αναμένεται να αυξήσει την ακρίβεια του υπέρηχου ωστόσο η βιβλιογραφία είναι ακόμα περιορισμένη (118). Η χρήση των ενισχυτών ηχογένειας στην διερεύνηση της νεφρικής ισχαιμίας επέτρεψε την ταχύτερη αξιολόγηση των ενδοπαρεγχυματικών νεφρικών αρτηριών με μεγαλύτερη ευαισθησία και ειδικότητα. Ακόμα επέτρεψε την ακριβέστερη τοποθέτηση του δειγματοληπτικού δείκτη κατά την ανάλυση των doppler κυματομορφών αυξάνοντας την ακρίβεια στον υπολογισμό των ταχυτήτων. Παρά το γεγονός ότι αυτές οι μελέτες έγιναν με τα πρώτης γενιάς ενισχυτή ηχογένειας παρουσίασαν άριστη συμφωνία με τα ευρήματα και τον βαθμό της στένωσης που διαπιστώθηκε από την κλασική αγγειογραφία. Σημαντικό άλλο πλεονέκτημα της μεθόδου είναι η ικανότητα αξιολόγησης της αιμάτωσης του νεφρικού παρεγχύματος και στην ανάδειξη με ακρίβεια νεφρικών εμφράκτων που έχει κλινική σημασία στον σχεδιασμό της αντιμετώπισης. Τα ευρήματα αυτά συσχετίστηκαν με τα ευρήματα που προέκυψαν με την αξονικής αγγειογραφίας (180,181)

Ο Blebea και οι συν. μελέτησαν την χρησιμότητα των ενισχυτών ηχογένειας στην αξιολόγηση της βατότητας της άνω μεσεντερίου αρτηρίας και της κοιλιακής αρτηρίας και διαπίστωσαν υψηλή ευαισθησία στην αναγνώριση αρτηριακών στενώσεων ή αποφράξεων(182). Οι δυνατότητες που έχει επομένως η χρήση των ενισχυτών ηχογένειας στην αξιολόγηση της σπλαχνικής ισχαιμίας επιτρέπει την διαμόρφωση ολοκληρωμένης άποψης για την αορτική νόσο.

#### Οι περιορισμοί της υπερηχογραφίας με χρήση ενισχυτών ηχογένειας.

Παρά τα πλεονεκτήματα και τις διατυπωμένες συστάσεις που στηρίζονται σε υψηλής ποιότητας δεδομένα, η μετεγχειρητική χρήση των ενισχυτών ηχογένειας δεν έχει ευρέως υιοθετηθεί κυρίως γιατί ο απαιτούμενος εξοπλισμός δεν είναι διαθέσιμος σε όλα τα κέντρα, η διάρκεια της εξέτασης περιορίζεται σε ορισμένα λεπτά και σαφώς είναι απαραίτητο να έχει προηγηθεί η εξοικείωση του εξεταστή με την τεχνική (183).

Η χρήση ενισχυτών ηχογένειας απαιτεί την τοποθέτηση περιφερικού φλεβοκαθετήρα για την χορήγηση του φαρμάκου και συνήθως είναι απαραίτητη η συνεργασία τουλάχιστον δύο

ατόμων για την διενέργεια της εξέτασης με την λογική ότι κάποιος θα πρέπει να χορηγήσει το φάρμακο όταν ο εξεταστής σαρώνει την περιοχή ενδιαφέροντος. Ακόμα και αν η εξέταση διαρκεί μόλις τρία λεπτά είναι πιθανή η δημιουργία μεγάλου όγκου δεδομένων. Αυτό ίσως θα απαιτήσει την ύπαρξη συσκευής αποθηκευτικού χώρου για την διαχείριση των δεδομένων που προκύπτουν αυξάνοντας το οικονομικό κόστος που προστίθεται στο ήδη αυξημένο οικονομικό κόστος που προκύπτει από την χρήση ειδικού λογισμικού για την χρήση των ενισχυτών ηχογένειας που μπορεί να φτάσει τις 10000 με 15000 δολάρια. Μια πρόταση θα ήταν η μείωση της διάρκειας των προσλαμβανόμενων βίντεο ή της αποθήκευσης μόνο συγκεκριμένων φάσεων της εξέτασης (124).

Άλλοι περιορισμοί για την χρήση των ενισχυτών ηχογένειας είναι ότι είναι υποκειμενική εξέταση καθώς εξαρτάται από τις γνώσεις και την εμπειρία του χειριστή της συσκευής των υπερήχων. Η Ομοσπονδία των Ευρωπαϊκών κοινοτήτων για την χρήση των υπερήχων στην ιατρική και την βιολογία [European Federation of Societies for Ultrasound in Medicine and Biology (EFSUMB)] διατυπώνει συστάσεις ότι οι εξεταστές που κάνουν χρήση της τεχνικής θα πρέπει να έχουν το υψηλότερο δείκτη επάρκειας στην συγκεκριμένη τεχνική και αναγνωρίζει παράλληλα πως χρειάζεται αρκετός χρόνος για να επιτευχθεί ικανοποιητική εκπαίδευση και πρόσθετη εξειδίκευση στην τεχνική εφαρμογή και στην ερμηνεία των αποτελεσμάτων της εξέτασης (118). Πέρα από τον κατάλληλο εξοπλισμό, είναι συνήθως δυσχερής η απεικόνιση ασθενών με υψηλό (>30) δείκτη μάζας σώματος. Η ύπαρξη αεροπλήθειας, ο προκαλούμενος μετεωρισμός, ο ασκίτης και η ύπαρξη κηλών ή πλεγμάτων μπορεί να μην επιτρέψουν την ανάπτυξης ενός ικανοποιητικού παραθύρου καθώς η αορτή βρίσκεται οπισθο-περιτοναϊκά και επομένως δύναται τα παραπάνω να επηρεάσουν αρνητικά την ακρίβεια της εξέτασης (161). Έχει διατυπωθεί ότι δεν δύναται να ανιχνεύσει κατάγματα και αποσυνδέσεις των ενδομοσχεύματος αν δεν συνοδεύεται απαραίτητα και από εξαγγείωση, ούτε μπορεί να απεικονίσει πιθανή αορτο-εντερική επικοινωνία. Ο μεταλλικός σκελετός του του αορτικού εμφυτεύματος δύσκολα αναπαράγεται στον υπέρηχο και δεν είναι δυνατή η συσχέτιση της θέσης του ενδομοσχεύματος σε σχέση με οστέινα οδηγία σημεία (108). Οι τελευταίοι αυτοί περιορισμοί στερούν από την τεχνική της χρήσης των ενισχυτών ηχογένειας την ικανότητα να χρησιμοποιείται ως μεμονωμένη, μοναδική μέθοδο απεικόνισης (stand-alone). Αυτό σημαίνει ότι θα πρέπει να συμπληρωθεί από μια απλή ακτινογραφία κοιλίας στον έλεγχο ρουτίνας και τελικά θα απαιτηθεί αξονική αγγειογραφία όταν θα πρέπει να γίνει ο σχεδιασμός κάποιας πιθανής παρέμβασης (157).

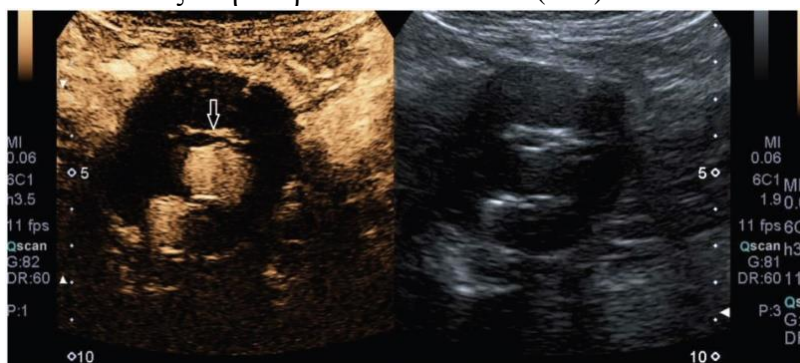
Έχει αναφερθεί δυσκολία στην υπερηχογραφική εκτίμηση του ενδομοσχεύματος Excluder (WL Gore, Flagstaff, Arizona) ένα μήνα μετά την εμφύτευση του λόγω των ιδιαίτερων



χαρακτηριστικών της κατασκευής του. Συγκεκριμένα αποτελείται από ePTFE μόσχευμα ενσωματωμένο σε ενδονάρθηκα από Nitinol και επιπλέον διαθέτει μια δεσμευτική μεμβράνη που συγκρατεί τον ενδονάρθηκα επί του μοσχεύματος. Η παρουσία του ePTFE δημιουργεί σφάλματα και αυξημένη ηχητική ανάκλαση μη επιτρέποντας την εκτίμηση του ενδομοσχεύματος και την ανίχνευση ενδοδιαφυγής. Ωστόσο το φαινόμενο αυτό με το συγκεκριμένο μόσχευμα φαίνεται να εξασθενεί μετά τους έξι μήνες και την ακόλουθη παρατηρούμενη ενσωμάτωση (111).

Υπάρχει η πιθανότητα η χρήση των υπερήχων με ενισχυτές ηχογένειας να μην είναι ικανή να αναδείξει συγκεκριμένα ήδη ενδοδιαφυγής όπως η ύπαρξη ροής εντός του ανευρυσματικού σάκου από οσφυϊκούς αρτηριακούς κλάδους που έχουν ακραία οπίσθια κατανομή και επομένως η παρουσία του ενδομοσχεύματος δυσχεραίνει την εξέταση. Η χρήση των υπερήχων με ενισχυτές ηχογένειας επιτρέπει κάθε φορά τον έλεγχο μόνο μια περιορισμένης περιοχής του ανευρύσματος κάθε φορά για συγκεκριμένη χρονική στιγμή οδηγώντας στην ανάγκη για επανάληψη της χορήγησης των μικροφουσαλίδων για να επιτευχθεί η σάρωση σε διαφορετικό σημείο του ανευρύσματος (36).

Ο υπέρηχος με την χρήση των ενισχυτών ηχογένειας προσφέρει απεικόνιση δύο διαστάσεων για την αξιολόγηση μια τρισδιάστατης δομής. Επομένως υπάρχει πάντα ο κίνδυνος βλάβες να μην απεικονιστούν λόγω της προβολής που χρησιμοποιείται για την εξέταση της δομής. Με την χρήση των ενισχυτών ηχογένειας μπορεί να ξεπεραστεί αυτό μόνο σε κάποιο βαθμό με την χρήση της τρισδιάστατης υπερηχοτομογραφίας. Η παρουσία επασβέστωσης στο αρτηριακό τοίχωμα θα οδηγήσει στην εμφάνιση ακουστικής σκιάς μειώνοντας το εύρος των πληροφοριών που λαμβάνονται για την κατάσταση του αρτηριακού τοιχώματος. Ακόμα όταν δεν έχει προηγηθεί η κατάλληλη ρύθμιση της ενίσχυσης (Gain) η παρατηρούμενη ενίσχυση θα μπορούσε να παρερμηνευθεί ως ενδοδιαφυγή όταν η επασβέστωση παρουσιάζεται εντός του ανευρυσματικού σάκου όπως στην παρακάτω εικόνα 11 (123).



Εικόνα 11. Η παρουσία επασβέστωσης (λευκό βέλος) εντός του ανευρυσματικού σάκου πιθανώς να παρερμηνευθεί ως παρουσία ενισχυτή ηχογένειας και να χαρακτηριστεί ως ενδοδιαφυγή. Η σάρωση της περιοχής ενδιαφέροντος με τεχνικές κλασικής υπερηχογραφίας πριν την χορήγηση των μικροφουσαλίδων θα αποτρέψει τέτοιου είδους σφάλματα (162).

Πολλές μελέτες έχουν αναδείξει την υψηλή ευαισθησία της χρήσης ενισχυτών ηχογένειας στην ανάδειξη ενδοδιαφυγών σε ασθενείς που υποβλήθηκαν σε EVAR, η οποία μπορεί να φθάσει και στο 100% σε σχέση με την δυο φάσεων αξονική αγγειογραφία (139,169). Ο Iezzi και συν. σε ευρεία μελέτη έδειξαν ότι η χρήση ενισχυτών ηχογένειας έχει 98% ευαισθησία και 98% ειδικότητα και υποστήριξαν την χρήση των υπερήχων ως μοναδική μέθοδο παρακολούθησης των ασθενών που υποβλήθηκαν σε EVAR (64). Στόχος της παρακολούθησης θα πρέπει να είναι η αξιολόγηση και η αναγνώριση επιπλοκών που συνδέονται με την αποτυχία της αρχικής επέμβασης. Γνωρίζουμε ότι αν και οι τύπου I και τύπου III είναι σημαντικές επιπλοκές, είναι σπάνιες. Από την άλλη οι επιπλοκές τύπου II είναι συχνές ωστόσο έχουν καλοήγη πορεία και δεν χρήζουν συνήθως αντιμετώπισης. Υπάρχει λοιπόν ο κίνδυνος η πιο ελεύθερη χρήση των ενισχυτών ηχογένειας να οδηγήσει σε αυξημένη διάγνωση καλοηθών ενδοδιαφυγών που με την σειρά τους θα οδηγήσουν είτε σε περαιτέρω διερεύνηση με αξονική αγγειογραφία είτε ακόμα και σε παρέμβαση με εμβολισμό. Οποιαδήποτε παρέμβαση μπορεί να επιφέρει επιπλοκές αυξάνοντας την νοσηρότητα. Η υπερδιάγνωση λοιπόν σε αυτήν την περίπτωση δεν θα είχε κλινικό όφελος. Ο Millen και οι συν. πρότειναν για αυτό το λόγο την χρησιμοποίηση των ενισχυτών ως εξέταση δεύτερης γραμμής. Στην περίπτωση που υπάρχουν ύποπτα ευρήματα από την απλή ακτινογραφία και τον συμβατικό υπέρηχο, πρότειναν την διενέργεια υπερηχοτομογραφίας με την χρήση ενισχυτών ηχογένειας ως εξέταση δεύτερου επιπέδου. Εφόσον προκύψουν και από αυτή την εξέταση ευρήματα οι ασθενείς θα έπρεπε να διερευνηθούν με αξονική τομογραφία (132).

Η χορήγηση του ενισχυτή ηχογένειας αυξάνει την χρονική διάρκεια της επέμβασης και σχετίζεται με υψηλότερο οικονομικό κόστος. Το κόστος του σκιαστικού παράγοντα υπολογίζεται ότι μπορεί να φτάνει και τα 61.5 ευρώ ανά εξέταση. Ενώ το κόστος για κάθε μια από τις χρησιμοποιούμενες εξετάσεις για την μετεγχειρητική παρακολούθηση ασθενών με ανεύρυσμα κοιλιακής αορτής σε τριτοβάθμιο νοσοκομείο στην Αγγλία υπολογίζεται ως εξής : 110.70 ευρώ για την συμβατική υπερηχοτομογραφία, 172.20 ευρώ για την υπερηχοτομογραφία με την χρήση ενισχυτών ηχογένειας και 209.10 ευρώ για την αξονική αγγειογραφία της κοιλιακής αορτής (132).

Υπάρχουν εργασίες που προσπαθούν, πέρα από την ανάλυση της ακρίβειας της χρήσης των ενισχυτών ηχογένειας στην μετεγχειρητική παρακολούθηση των ασθενών που υποβλήθηκαν σε EVAR, να αναλύσουν την οικονομική επιβάρυνση που συνοδεύει την τεχνική και να κάνουν σύγκριση με άλλες τεχνικές. Ο Faccioli και οι συν. μελέτησαν αναδρομικά 137 ασθενείς που παρακολούθηθηκαν μετεγχειρητικά για περίοδο έξι ετών και χρησιμοποιώντας την αξονική αγγειογραφία ως εξέταση αναφοράς μελέτησαν την ακρίβεια της χρήσης των

ενισχυτών ηχογένειας στην ανίχνευση ενδοδιαφυγών και παράλληλα παρατήρησαν στατιστικά σημαντική διαφορά στο συνολικό οικονομικό κόστος μεταξύ των δύο μεθόδων (184). Οι συγγραφείς στηρίχτηκαν στην υπόθεση ότι στις περιπτώσεις των ασθενών που η ετήσια αξονική αγγειογραφία δεν αναδεικνύει παθολογικά ευρήματα η αντικατάσταση της μεθόδου παρακολούθησης με υπερηχοτομογραφία με την χρήση ενισχυτών ηχογένειας θα μπορούσε να συνεισφέρει σημαντικά στην μείωση του κόστους. Όσον αφορά την ακρίβεια της χρήσης ενισχυτών στον υπολογισμό της μέσης διαμέτρου των ανευρυσματικών σάκων μετεγχειρητικά δεν παρατηρήθηκε σημαντική διαφορά ανάμεσα στις δύο μεθόδους. Ανιχνεύτηκαν συνολικά 102 ενδοδιαφυγές και η χρήση ενισχυτών ηχογένειας παρουσίασε 97,1% ευαισθησία, 100% ειδικότητα και 98% ακρίβεια στην ανίχνευση ενδοδιαφυγών. Για τον υπολογισμό του οικονομικού κόστους έλαβαν υπόψιν τους εξής παράγοντες :

- I. Το κόστος της αγοράς και της συντήρησης του εξοπλισμού.
- II. Το κόστος των διάφορων χρησιμοποιούμενων αναλωσίμων (σκιαγραφικός παράγοντας, χορηγούμενα υγρά, βελόνες, δίσκοι εγγραφής).
- III. Ο μισθός του ιατρικού προσωπικού που υπολογίστηκε στο 1,02 ευρώ για κάθε λεπτό της ώρας με την υπερηχογραφία με χρήση ενισχυτών να χρειάζεται 25 λεπτά για εκτέλεση και την αξονική αγγειογραφία 27 λεπτά.
- IV. Ο μισθός του νοσηλευτικού και τεχνικού προσωπικού που υπολογίστηκε στα 0,37 ευρώ για κάθε λεπτό της ώρας.

Η χρήση των ενισχυτών παρουσίασε μέσο κόστος 84,7 ευρώ ανά εξέταση και η αξονική αγγειογραφία 157,77 ευρώ ανά εξέταση. Αυτό σημαίνει 73,07 ευρώ επιπλέον επιβάρυνση για κάθε ασθενή με την χρήση της αξονικής αγγειογραφίας που αντιστοιχεί σε 50.052,95 ευρώ συνολικά για τους 137 ασθενείς στα 6 χρόνια. Η ανάλυση έδειξε στατιστικά σημαντική διαφορά στο κόστος συντήρησης του εξοπλισμού ( $p < 0,001$ ), στο κόστος που του εξοπλισμού για κάθε εξέταση ( $p < 0,0001$ ), στο κόστους του τεχνικού προσωπικού ( $p < 0,001$ ) και στο μέσο κόστος της εξέτασης ( $p < 0,001$ ). Τα δεδομένα της ανάλυσης φαίνονται στον πίνακα (5) που ακολουθεί. Η συγκεκριμένη μελέτη έχει τους περιορισμούς του μικρού σχετικά αριθμού των ασθενών, της αναδρομικής της φύσης και του γεγονότος ότι ο συγκεκριμένος τρόπος οικονομικής ανάλυσης [Activity-Based Costing (ABC)] αποτελεί ένα μέρος μόνο της συνολικής αξιολόγησης της τεχνολογίας [Health Technology Assessment (HTA)] για την διαπίστωση της σχέσης του κόστους-αποτελεσματικότητας

Κόστος	Υπερηχογραφία με χρήση ενισχυτών	Αξονική Αγγειογραφία	Διαφορά κόστους	p
Εξοπλισμός	19.500,00 €	44.145,1 €	24.645,1 €	< 0.001
Αναλώσιμα ανά εξέταση.	19.27 €	73.29 €	54.02 €	< 0.0001
Σκιαγραφικό μέσο.	30.68 €	38.44 €	7.76 €	> 0.05
Ιατρικό προσωπικό	25.50 €	27.54 €	2.04 €	> 0.05
Νοσηλευτικό/ Τεχνικό προσωπικό	9.25 €	18.5 €	9.25 €	< 0.001
<b>Συνολικό Κόστος</b>	<b>84.7 €</b>	<b>157.77 €</b>	<b>73.07 €</b>	<b>&lt; 0.001</b>

Πίνακας 5. Οικονομική ανάλυση και σύγκριση της μετεγχειρητικής παρακολούθησης των ασθενών με EVAR (181).

Οι συγγραφείς της παραπάνω μελέτης κατέληξαν ότι η χρήση ενισχυτών ηχογένειας παρουσιάζει υψηλή ακρίβεια, δεν έχει επιπλέον οικονομική επιβάρυνση και θα μπορούσε να χρησιμοποιηθεί εναλλακτικά της αξονικής αγγειογραφίας σε ασθενείς που δεν παρουσιάζουν αύξηση της διαμέτρου του σάκου ή ενδοδιαφυγή μετά την πρώτη ετήσια απεικόνιση.

Σε άλλη πιο πρόσφατη μελέτη που χρηματοδοτήθηκε από το εθνικό σύστημα υγείας του Ηνωμένου Βασιλείου η Brazzelli και οι συν. προσπάθησαν να αναλύσουν τα σύγχρονα δεδομένα στην μετεγχειρητική παρακολούθηση των ασθενών που υποβλήθηκαν σε EVAR με σκοπό να εντοπίσουν την στρατηγική με την καλύτερη κλινική αποτελεσματικότητα και την καλύτερη σχέση κόστους-αποτελεσματικότητας (185). Χρησιμοποιώντας ένα στοχαστικό μοντέλο μελέτησαν πέντε στρατηγικές παρακολούθησης. Οι συγγραφείς διαπίστωσαν σημαντική ετερογένεια στα δημοσιευμένα δεδομένα όσον αφορά τα χρησιμοποιούμενα πρωτόκολλα με ποικιλία στο είδος των απεικονιστικών μεθόδων, στην συχνότητα και στο διάστημα παρακολούθησης που δεν επιτρέπουν την εξαγωγή ισχυρού συμπεράσματος σχετικά με την βέλτιστη στρατηγική παρακολούθησης. Ιχνηλάτησαν πέντε εργασίες που διεξήγαγαν οικονομική ανάλυση συγκρίνοντας την χρήση της συμβατικής υπερηχοτομογραφίας ή της χρήσης ενισχυτών ηχογένειας με την αξονική αγγειογραφία. Διαπίστωσαν μείωση του κόστους όταν μειώθηκε η διενέργεια αξονικών αγγειογραφιών στην μετεγχειρητική παρακολούθηση. Χρησιμοποιώντας το στοχαστικό μοντέλο ανάλυσης διαπίστωσαν ότι η ετήσια παρακολούθηση με την χρήση κλασικής έγχρωμης Doppler υπερηχοτομογραφίας αναδείχθηκε ως η στρατηγική με το μικρότερο αναμενόμενο κόστος (3799£) ακολουθούμενη από την αξονική αγγειογραφία (3828£) και την χρήση ενισχυτών ηχογένειας (4709£). Οι συγγραφείς κατέληξαν ότι η χρήση της κλασικής έγχρωμης Doppler υπερηχοτομογραφίας παρουσίασε την

βέλτιστη σχέση κόστους αποτελέσματος και μάλιστα είχε 63% πιθανότητα να διατηρήσει την καλύτερη σχέση κόστους-αποτελεσματικότητας μέχρι τις 30000 λίρες Αγγλίας για κάθε ποιοτικός σταθμισμένο έτος ζωής [Quality Adjusted Life Years ( QALY)](185). Τα δεδομένα επομένως προς το παρόν δεν είναι συμπερασματικά για την συμφέρουσα οικονομικά μέθοδο παρακολούθησης των ασθενών που υποβλήθηκαν σε EVAR.

Η τριών και τεσσάρων διαστάσεων υπερηχογραφία με χρήση ενισχυτή ηχογένειας [3D/4D Contrast Enhanced UltraSound (CEUS)].

Η χρήση τεσσάρων διαστάσεων υπερηχοτομογραφία με την χρήση ενισχυτή ηχογένειας αναφέρεται από τον Gargiulo και τους συν. και μάλιστα για την παρακολούθηση ασθενών που υποβλήθηκαν σε ενδαγγειακή αντιμετώπιση υπερ/παρα-νεφρικών ανευρυσμάτων με την χρήση θυριδωτών ενδομοσχευμάτων (186). Χρησιμοποιώντας δεδομένα από την τεσσάρων διαστάσεων υπερηχοτομογραφία που χρησιμοποιείται ήδη στην καρδιολογία και στην επεμβατική ακτινολογία είναι δυνατή η απεικόνιση σε τέσσερις διαστάσεις και σε πραγματικό χρόνο του ενδομοσχεύματος και του αορτικού σάκου. Με την χρήση των νέων κεφαλών υπερήχων που δημιουργούν πλέγμα σειρών (matrix array) επιτρέπουν την πλήρη δειγματοληψία με αποτέλεσμα την υπέρβαση των περιορισμών της δισδιάστατης απεικόνισης. Ο Gargiulo και οι συν. αναφέρουν την χρήση του ίδιου μηχανήματος για τον συμβατικό υπέρηχο, την χρήση ενισχυτών απεικόνισης και την δημιουργία τεσσάρων διαστάσεων απεικόνιση ( σύστημα i22 με λογισμικό Q-lab της Philips Medical Systems, Bothell, WA, USA). Η εξέταση διενεργείται από εξεταστές με μακροχρόνια εμπειρία στην χρήση αγγειακών υπερήχων και ενισχυτών ηχογένειας και χρησιμοποιούνται ενισχυτές δεύτερης γενιάς (SonoVue, Bracco). Η εξέταση ξεκινάει με την συμβατική υπερηχοτομογραφία και την απεικόνιση σε B-mode. Γίνεται αξιολόγηση της αορτής και υπολογίζεται η μέγιστη διάμετρος του ανευρυσματικού σάκου και του ενδομοσχεύματος. Η κοιλιακή αορτή σαρώνεται από το διάφραγμα έως τις έξω λαγόνιες αρτηρίες. Χρησιμοποιώντας την έγχρωμη Doppler υπερηχοτομογραφία ελέγχεται για ύπαρξη αρτηριακής ροής εντός του ανευρυσματικού σάκου που θα υποδείκνυαν την ύπαρξη ενδοδιαφυγής. Ακολουθεί ο έλεγχος των σπλαχνικών αρτηριών με την χρήση της έγχρωμης doppler υπερηχοτομογραφίας και τον προσδιορισμών των ταχυτήτων ροής και του φασματικής ανάλυσης των ταχυτήτων υπολογίζοντας τον βαθμό στένωσης χρησιμοποιώντας γνωστά διαγνωστικά κριτήρια ταχυτήτων για τα ποσοστά στένωσης των γηγενών αρτηριακών κλάδων λαμβάνοντας υπόψιν ότι οι ταχύτητες εντός του

ενδονάρθηκα είναι μεγαλύτερες και δεν υπάρχουν γενικώς αποδεκτά κριτήρια (187,188). Για την διενέργεια στην συνέχεια της υπερηχοτομογραφίας με την χρήση ενισχυτών ηχογένειας ο διαχωρισμός της οθόνης που επιτρέπει την απεικόνιση πριν και μετά την χορήγηση του σκιαστικού θα επιτρέπει τον ταχύτερο προσανατολισμό και την αναγνώριση των προς εξέταση αγγειακών δομών. Έχοντας τοποθετήσει φλεβοκαθετήρα στο άνω άκρο χορηγείται ο ενισχυτής ηχογένειας σε ποσότητα 2,5ml για διάστημα ένα με δύο δευτερόλεπτα και ακολουθείται από ξέπλυμα με 10 ml φυσιολογικού ορού. Είναι απαραίτητη η ενεργοποίηση του χρονομέτρου μετά την χορήγηση του σκιαστικού για την καθοδήγηση της εξέτασης. Χρησιμοποιώντας μικρό μηχανικό δείκτη (0,2-0,3) η κοιλιακή αορτή απεικονίζεται στα 2 πρώτα λεπτά και οι εικόνες που λαμβάνονται αποθηκεύονται στη συσκευή υπερήχων ή σε εξωτερικό σκληρό δίσκο για να είναι δυνατή η περαιτέρω ανάλυση των δεδομένων. Εφόσον τα προσλαμβανόμενα σήματα από τις μικροφυσαλίδες εξαφανίζονται συνήθως μετά από δέκα λεπτά ακολουθεί η δεύτερη χορήγηση εφάπαξ δόσης σκιαστικού και διενεργείται η τετραδιάστατη σάρωση με την χρήση ενισχυτή ηχογένειας. Η πηγή του κάθετου πλέγματος διατηρείται σταθερή και ζητείται από τον ασθενή να μην αναπνέει για πέντε με δέκα δευτερόλεπτα βάση του μεγέθους του όγκου και την μεθόδου ανάκτησης των εικόνων. Μετά την σάρωση τα δεδομένα του όγκου του ανευρύσματος που αποκτήθηκαν μεταφέρονται και επεξεργάζονται από ειδικό πρόγραμμα τρισδιάστατης ανασύστασης (Q-Lab, Philips Medical System).

Η τριών διαστάσεων υπερηχογραφία με χρήση ενισχυτή ηχογένειας παρουσιάζει σε σχέση με την αξονική αγγειογραφία μεγαλύτερη ευαισθησία στην ανίχνευση ενδοδιαφυγών και στην ακριβή ταυτοποίηση του είδους της ενδοδιαφυγής (189). Τα πλεονεκτήματα της τρισδιάστατης απεικόνισης σύμφωνα με την μελέτη του Abbas και των συν. είναι τα εξής:

1. Η μεταξύ των χειριστών συμφωνία ( $k=0.89$ )
2. Η δυνατότητα προβολής και επεξεργασίας των εικόνων σε πολλαπλά επίπεδα [Multi-Planar Reconstruction (MPR)] αντίστοιχα προς την επεξεργασία των εικόνων της αξονικής τομογραφίας και η αποφυγή της απώλειας της περιοχής του ενδιαφέροντος.
3. Με την δυνατότητα της τρισδιάστατης ανασύστασης του όγκου επιτρέπεται και η τμηματοποίηση (segmentation) της αορτής που διενεργείται ταχέως ( 20 λεπτά της ώρας).
4. Το σχετικά χαμηλό κόστος (100 Λίρες Αγγλίας ή 131 Αμερικανικά Δολάρια)
5. Συνδυάζεται η δυναμική λειτουργική μελέτη με την χρήση των υπερήχων και η στερεοτακτική/ογκομετρική μελέτη με την χρήση της τρισδιάστατης απεικόνισης που επιτρέπει και τον έλεγχο της ακεραιότητας του ενδομοσχεύματος.

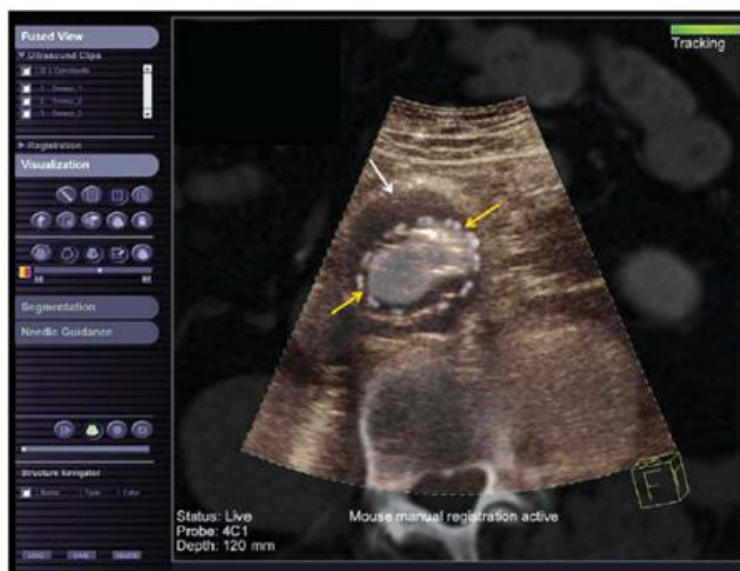Η χρήση της συγκεκριμένης τεχνικής προτείνεται στις περιπτώσεις που υπάρχει αύξηση του ανευρυσματικού σάκου χωρίς εμφανή παθολογία ή στις περιπτώσεις που οι συμβατικές εξετάσεις είναι μη διαγνωστικές.

Ο Rogers και οι συν. συνέκριναν την ακρίβεια των υπερήχων με χρήση ενισχυτή, με τον τρισδιάστατο υπέρηχο με χρήση ενισχυτή και της διεγχειρητική αξονικής αγγειογραφίας με την χρήση της κεφαλής του αγγειογράφου (CONE-BEAM CT) σε 20 ασθενείς που υποβλήθηκαν σε ενδοαγγειακή αντιμετώπιση υπονεφρικού ανευρύσματος κοιλιακής αορτής και διαπίστωσαν ότι η χρήση των ενισχυτών παρουσίασαν μεγαλύτερη ευαισθησία σε σχέση με την αγγειογραφία στην ανίχνευση ενδοδιαφυγών τύπου II ωστόσο παρουσίασαν δυσκολία στην απεικόνιση της βατότητας 12 από τις 13 νεφρικές αρτηρίες που με επιτυχία απεικόνισε η αγγειογραφία. Σκοπός της μελέτης ήταν η σύγκριση της περιστρεφόμενης αγγειογραφίας (CONE-BEAM CT) και της τρισδιάστατης υπερηχογραφικής μελέτης με την χρήση ενισχυτών ηχογένειας. Η μη δυνατή απεικόνιση ενδοδιαφυγών τύπου II με την CBCT έγκειται στο ότι στερείται καθυστερημένης φάσης, ωστόσο οι ενδοδιαφυγές τύπου I και III που έχουν υψηλή κλινική σημασία καθώς χρήζουν άμεσης αντιμετώπισης αναδεικνύονται με επιτυχία. Οι συγγραφείς κατέληξαν ότι η χρήση τρισδιάστατης υπερηχοτομογραφίας με χρήση ενισχυτών ηχογένειας προσδίδει ακρίβεια στην υπερηχογραφική σάρωση με ενισχυτές ηχογένειας και είναι το ίδιο αποτελεσματική με την CBCT. Ωστόσο η κλινική χρησιμότητα θα ήταν ακόμα πιο σπουδαία σε ασθενείς που παρουσιάζουν αλλεργία στο σκιαγραφικό ή έχουν επηρεασμένη νεφρική λειτουργία και η αποφυγή χρήσης ή μείωση της χορηγούμενης ποσότητας σκιαγραφικού είναι υψίστης σημασίας (190).

[Συγχώνευση εικόνων τρισδιάστατης υπερηχογραφίας με χρήση ενισχυτών ηχογένειας και αξονικής ή μαγνητικής αγγειογραφίας \[FUSION 3D CEUS - CTA/MRA\]](#)

Μια νέα τεχνική είναι η συγχώνευση των εικόνων σε πραγματικό χρόνο (image fusion) που προκύπτουν από την τρισδιάστατη υπερηχογραφική απεικόνιση με την χρήση ενισχυτών ηχογένειας και των εικόνων που αποκτήθηκαν προηγουμένως με αξονική ή μαγνητική αγγειογραφία. Αυτή η τεχνική θα βελτιώσει ακόμα περισσότερο την ακρίβεια των υπερήχων με χρήση ενισχυτή και θα δώσει πληροφορίες για το μήκος της ζώνης πρόσφυσης και την ακεραιότητα του ενδομοσχεύματος (191). Επίσης θα επιτρέψει τον εντοπισμό των τροφοφόρων αρτηριών της ενδοδιαφυγής του ανευρυσματικού σάκου που πιθανώς να είχαν

παραληφθεί με την απλή χρήση των ενισχυτών ηχογένειας (113). Η συγχώνευση των εικόνων της υπερηχογραφίας με την χρήση ενισχυτών ηχογένειας και των εικόνων της αξονικής αγγειογραφίας θεωρητικά συνδυάζει και τα πλεονεκτήματα που έχει η κάθε μέθοδος στο σύνολο τους. Από την μία η αξονική αγγειογραφία που παρέχει αναλυτικά ανατομικά χαρακτηριστικά της περιοχής ενδιαφέροντος με την τρισδιάστατη ή την πολυπροβολική εικόνα και από την άλλη η ακριβής σε πραγματικό χρόνο δυναμική πληροφορία από την υπερηχογραφία με την χρήση ενισχυτών. Η συγχώνευση των εικόνων απαιτεί την ύπαρξη γεννήτριας μαγνητικού και ειδικής κεφαλής υπερήχων που εκπέμπει για την ανάπτυξη τρισδιάστατων εικόνων. Απαιτείται ειδικό λογισμικό στην συσκευή υπερήχων (Siemens ACUSONS2000™ ή GE Logic E9) που επιτρέπει τον καθορισμό της κεφαλής στο χώρο και επομένως και τα ανατομικά χαρακτηριστικά της υπερηχητικής εικόνας που δημιουργείται. Ο ασθενής τοποθετείται σε ύπτια θέση για να προσομοιάζει την θέση της αξονικής τομογραφίας και τα δεδομένα που έχουν προκύψει από την αξονική αγγειογραφία του κάθε ασθενή μεταφορτώνονται και επεξεργάζονται από την συσκευή υπερήχων. Για να είναι δυνατή η συγχώνευση θα πρέπει να προηγηθεί της μελέτης η καταχώρηση σταθερών ανατομικών χαρακτηριστικών του ασθενή όπως είναι οι οστέινες δομές. Απαιτούνται τουλάχιστον τρεις καταχωρήσεις και αυτό μπορεί να γίνει αυτόματα ή χειροκίνητα (192).



Εικόνα 12. Σε πραγματικό χρόνο συγχώνευση της υπερηχογραφικής εικόνας με χρήση ενισχυτή ηχογένειας και των εικόνων της αξονικής τομογραφίας. Το λευκό βέλος δείχνει τον ανευρυσματικό σάκο και τα κίτρινα βέλη το ενδομόσχευμα (191).

Ο Clevert και οι συν. μελέτησαν αναδρομικά την απόδοση της μεθόδου συγχώνευσης των εικόνων σε 35 ασθενείς που είχαν υποβληθεί σε ενδαγγειακή αποκατάσταση ανευρύσματος και συνέκριναν την συμβατική υπερηχογραφία με την υπερηχογραφία με χρήση ενισχυτών.



Διαπίστωσαν ότι η τεχνική της σύντηξης εικόνων είχε παρόμοια ευαισθησία και ειδικότητα στην ανίχνευση ενδοδιαφυγών και χρησιμοποιώντας ένα σύστημα βαθμονόμησης προσπάθησαν να δώσουν ένα ποσοτικό χαρακτηριστικό στην αξιολόγηση.

Εξέταση	Έγχρωμη Υπερηχογραφία	Υπερηχογραφία με χρήση ενισχυτή	Συγχώνευση (CTA/US) Εικόνων
Συνολική τιμή από 35 ασθενείς	48	66	65
Μέση τιμή	1.37	1.88	1.86

Πίνακας 6. Ποσοτική σύγκριση των απεικονιστικών μεθόδων στην ικανότητα ανίχνευση ροής παρά την παρουσία σφαιμάτων. Τιμή 0 = ανεπαρκής ανίχνευση ροής εξαιτίας σημαντικών σφαιμάτων. Τιμή 1 = μερική παρουσία σφαιμάτων, ανίχνευση ροής, Τιμή 3= Ιδανική ανίχνευση ροής χωρίς την παρουσία σφαιμάτων (191).

Οι συγγραφείς αναγνώρισαν ότι η συγχώνευση στην υπερηχογραφική μελέτη των εικόνων της αξονικής τομογραφίας σε εγκάρσιο, οβελιαίο και μετωπιαίο άξονα επιτρέπει τον ταχύτερο προσανατολισμό του εξεταστή και τον ακριβή ανατομικό προσδιορισμό της παθολογίας. Συμπεράναν ότι η τεχνική σύντηξης των εικόνων απλοποιεί την παρακολούθηση των ασθενών που έχουν υποβληθεί σε ενδαγγειακή αντιμετώπιση ανευρύσματος και είναι ιδιαίτερα χρήσιμη στις πιο σύνθετες περιπτώσεις όπου οι συμβατικές εξετάσεις είναι μη διαγνωστικές ή υπάρχει αύξηση του ανευρυσματικού σάκου χωρίς να ανευρίσκεται ενδοδιαφυγή επομένως πρότειναν την χρήση της τεχνικής ως εξέταση δευτέρου επιπέδου (191).

Σε άλλη μελέτη η Pfister και οι συν. παρακολούθησαν μετεγχειρητικά 20 ασθενείς που είχαν υποβληθεί σε EVAR διενεργώντας διαδοχικά δισδιάστατη υπερηχοτομογραφία, τρισδιάστατη/τετραδιάστατη υπερηχοτομογραφία με χρήση ενισχυτή ηχογένειας και τέλος μελέτη μετά από σύντηξη εικόνων με την πρώτη μετεγχειρητική αξονική αγγειογραφία (113). Προέκυψαν 300 συνολικά μετρήσεις. Χρησιμοποιώντας την δισδιάστατη υπερηχογραφία ως εξέταση αναφοράς μελέτησαν την απόδοση των επιμέρους μεθόδων. Οι συγγραφείς διαπίστωσαν 100% τεχνική επιτυχία και μέση διαφορά μεταξύ των διάφορων απεικονίσεων στον προσδιορισμό της μέγιστης διαμέτρου του σάκου να είναι μικρότερη του 1mm (0.2-0.9mm). Επίσης υπήρξε συμφωνία μεταξύ των απεικονίσεων στον ρυθμό αύξησης του ανευρυσματικού σάκου στο 95%. Προσδιόρισαν σε κάθε ασθενή με την χρήση τρισδιάστατης και τετραδιάστατης απεικόνισης τον όγκο του αορτικού ανευρύσματος και παρατήρησαν συμφωνία μεταξύ των μεθόδων όταν έγινε σύγκριση για το παρόμοιο μήκος αορτής (συντελεστής συσχέτισης=0,85,  $p<0,05$ ) Οι συγγραφείς κατέληξαν ότι η τυποποιημένη δύο διαστάσεων απεικόνιση μπορεί να χρησιμοποιηθεί ως εξέταση ρουτίνας για τον προσδιορισμό του μεγέθους του ανευρυσματικού σάκου στους ασθενείς που έχουν υποβληθεί σε EVAR

αποδίδοντας ιδιαίτερη προσοχή στην σωστή τοποθέτηση της κεφαλής των υπερήχων και στην τυποποίηση της μεθόδου με την αναφορά των μετρούμενων σημείων (εξωτερικό όριο ανευρυσματικού σάκου με εξωτερικό όριο ανευρυσματικού σάκου ή εσωτερικό όριο με εσωτερικό όριο ή κορυφαίο όριο με κορυφαίο όριο). Αναγνωρίζοντας το μεγαλύτερο οικονομικό κόστος και την μειωμένη διαθεσιμότητα της τρισδιάστατης η τετραδιάστατης απεικόνισης πρότειναν την χρήση τους ως εξέταση δευτέρου επιπέδου όταν η προηγούμενες εξετάσεις είναι μη διαγνωστικές όπως όταν υπάρχει έντονη ελίκωση ή επιμήκυνση της αορτής. Η τεχνική της συγχώνευση των εικόνων της αξονικής αγγειογραφίας και της τρισδιάστατης/τετραδιάστατης υπερηχοτομογραφίας με την χρήση ενισχυτών ηχογένειας έχει την δυνατότητα να προσφέρει την οριστική διάγνωση στις δύσκολες, αμφισβητούμενες περιπτώσεις επιτρέποντας την ανάδειξη κάποιας ενδοδιαφυγής και το χαρακτηρισμό του τύπου της εξαλείφοντας την ανάγκη για διενέργεια νέας αξονικής τομογραφίας πέρα από την πρώτη μετεγχειρητική απεικόνιση (113).

#### Μελέτες σύγκρισης της ακρίβειας των υπερήχων με χρήση ενισχυτή ηχογένειας.

Η πρώτη μετα-ανάλυση για τον έλεγχο ευαισθησίας και ειδικότητας της υπερηχογραφικής απεικόνισης με χορήγηση ενισχυτή ηχογένειας [Contrast Enhanced UltraSound (CEUS)] διεξάχθηκε από τον Mirza και τους συνεργάτες του. Με 285 ζεύγη διασταυρούμενων εξετάσεων από 7 μελέτες όπου η αξονική αγγειογραφία χρησιμοποιήθηκε ως εξέταση αναφοράς (Gold Standard) βρήκαν συνολική (pooled) ευαισθησία 0.98 και συνολική (pooled) ειδικότητα 0.88. με σημαντικό ωστόσο περιορισμό την ετερογένεια μεταξύ των μελετών. Από τα 285 ζεύγη εξετάσεων διαπιστώθηκαν 2 ενδοδιαφυγές που απεικονίστηκαν με την αξονική αγγειογραφία όχι όμως και με την χρήση υπερήχων με χορήγηση ενισχυτή. Αντιστρόφως με την χρήση των υπερήχων με ενισχυτή διαπιστώθηκαν 24 ενδοδιαφυγές που δεν ανέδειξε η αξονική αγγειογραφία. Οι συγγραφείς σχολίασαν ότι το αυξημένο ποσοστό των ψευδώς θετικών αποτελεσμάτων με την χρήση υπερήχων με χορήγηση ενισχυτή σε σχέση με την αξονική αγγειογραφία οφείλεται στην υψηλή ευαισθησία της τεχνικής στην ανίχνευση ενδοδιαφυγών χαμηλής ροής τύπου II (108).

Ο Karthikesalingam και οι συν. αναλύοντας 961 ζεύγη διασταυρούμενων εξετάσεων από 11 μελέτες που συνέκριναν την απόδοση της έγχρωμης Doppler [Color Doppler Ultrasound (CDUS)] υπερηχοτομογραφίας, της υπερηχοτομογραφίας με χρήση ενισχυτή ηχογένειας και της αξονικής αγγειογραφίας στην μετεγχειρητική παρακολούθηση των ασθενών με EVAR

διαπίστωσαν ότι η χορήγηση ενισχυτών σε σύγκριση με την αξονική αγγειογραφία ως εξέταση αναφοράς παρουσίασε συνολική ευαισθησία 0.96 και συνολική ειδικότητα 0.85. Η υπερηχοτομογραφία με χρήση ενισχυτή ηχογένειας έχει ειδικότητα 90-97% και ευαισθησία 62-83% στην ανίχνευση οποιαδήποτε ενδοδιαφυγής. Ενδιαφέρον προκαλεί ότι σε δευτερογενή ανάλυση χρησιμοποιώντας την τεχνική CEUS ως εξέταση αναφοράς διαπίστωσαν ότι η αξονική αγγειογραφία έχει συνολική ευαισθησία μόνο 70% και συνολική ειδικότητα 98% γεγονός που δείχνει ότι η πραγματική ευαισθησία της τεχνικής CEUS πιθανώς να υπερτερεί της αξονικής αγγειογραφίας. Οι συγγραφείς δεν διαπίστωσαν στατιστικά σημαντική διαφορά μεταξύ της ευαισθησίας των απεικονιστικών μεθόδων CEUS και CTA στην ανίχνευση ενδοδιαφυγών τύπου I ή III που είναι και οι ενδοδιαφυγές με την μεγαλύτερη κλινική σημασία. Οι συγγραφείς κατέληξαν ότι η χρήση ενισχυτών ηχογένειας παρουσίασε μεγαλύτερη ευαισθησία σε σύγκριση με το CDUS (96% έναντι 74%) στην ανίχνευση οποιαδήποτε ενδοδιαφυγής ωστόσο για τις τύπου I ή τύπου III δεν βρέθηκε στατιστικά σημαντική διαφορά στην ευαισθησία. Και εδώ οι συγγραφείς αναγνώρισαν σημαντική ετερογένεια μεταξύ των εργασιών που αναλύθηκαν που οφείλεται κυρίως στην διακύμανση που παρατηρείται μεταξύ των ιδρυμάτων στο πρωτόκολλο αξονικής αγγειογραφίας που ακολουθείται. Παρατηρήθηκε ότι δεν ήταν σταθερή η χρήση ή τουλάχιστον δεν αναφέρεται πάντα η λήψη σειράς εικόνων με την αξονική αγγειογραφία σε καθυστερημένη φάση που πιθανόν να αναδείκνυε και μια ενδοδιαφυγή χαμηλής ροής (58).

Σε τρίτη μετα-ανάλυση, το 2015, ο Chung και οι συν. του διαπίστωσαν σε ανάλυση 8 μελετών που αντλήθηκαν από την περίοδο 1997-2013 με συνολικά 453 ασθενείς και 639 διασταυρούμενες εξετάσεις ότι ο υπερηχογραφικός έλεγχος με την χρήση ενισχυτών ηχογένειας παρουσιάζει σε σχέση με την αξονική αγγειογραφία ευαισθησία 0,91 [Διάστημα Εμπιστοσύνης (ΔΕ) 0,866-0,949] και ειδικότητα 0,78 [Διάστημα Εμπιστοσύνης (ΔΕ) 0,741-0,82]. Οι συγγραφείς κατέληξαν ότι η χρήση ενισχυτών ηχογένειας έχει μεγαλύτερη ευαισθησία στην ανάδειξη ενδοδιαφυγών τύπου II σε ασθενείς που υποβλήθηκαν σε EVAR εξαιτίας της ικανότητας που έχει η χορήγηση ενισχυτών για δυναμική απεικόνιση σε πραγματικό χρόνο με την δυνατότητα η σάρωση να έχει μεγαλύτερη χρονική διάρκεια. Οι συγγραφείς λαμβάνοντας υπόψη ότι η διαφορά των ευρημάτων μεταξύ της χρήσης των ενισχυτών ηχογένειας και της αξονικής αγγειογραφίας αφορούσε ενδοδιαφυγές κυρίως τύπου δύο όπου η ανάγκη για αντιμετώπιση δεν είναι σαφής συνέστησαν ότι είναι σημαντικό τόσο η διαπίστωση του τύπου της ενδοδιαφυγής από την απεικονιστική εξέταση όσο και ο καθορισμός των διαστάσεων του ανευρύσματος που θα καθοδηγήσουν την περαιτέρω αντιμετώπιση του ασθενή. Τέλος και εδώ οι συγγραφείς διαπίστωσαν σημαντική ετερογένεια

μεταξύ των εργασιών της μετα-ανάλυσης. Η παρατηρούμενη ετερογένεια αποδίδεται στο πρωτόκολλο της χορήγησης των ενισχυτών ηχογένειας που χρησιμοποιήθηκε, στο τρόπο χορήγησης του σκιαστικού (συνεχής ή εφάπαξ), στην ύπαρξη ειδικού προγράμματος επεξεργασίας στη συσκευή υπερήχων που συνέβαλε στην πρόσληψη των ειδικών αρμονικών που δημιουργούσαν οι μικροφουσαλίδες, και στην εμπειρία του εξεταστή στην χρήση ενισχυτών ηχογένειας. Από την άλλη δεν υπάρχουν αρκετές πληροφορίες για το πρωτόκολλο αξονικής αγγειογραφίας που χρησιμοποιήθηκε αναφορικά με τον χρονισμό της σάρωσης μετά την χορήγηση σκιαγραφικού και της ύπαρξης πέρα από την αρτηριακή και φλεβική ή πυλαίας φάσης. Στο συμπέρασμα διατυπώθηκε ότι παρά τα ενθαρρυντικά αποτελέσματα η χρήση των ενισχυτών ηχογένειας δεν μπορεί να αντικαταστήσει την χρήση των ενισχυτών ηχογένειας αλλά ακόμα και αν έπρεπε να αντικατασταθεί σε κάποιο κλινικό σενάριο, λόγω μη απεικόνισης όλων των απαιτούμενων ανατομικών χαρακτηριστικών με την υπερηχοτομογραφία η τεχνική CEUS θα έπρεπε να συμπληρωθεί από άλλη απεικονιστική δομή για την διαμόρφωση πλήρους εικόνας για τον προγραμματισμό πιθανής παρέμβασης (59).

Το 2016 ο Guo και οι συν. δημοσιεύουν μετα-ανάλυση αντλώντας δεδομένα από 31 μελέτες που συνέκριναν την απόδοση του συμβατικού υπέρηχου, της χρήσης ενισχυτών ηχογένειας, της αξονικής αγγειογραφίας και της μαγνητικής αγγειογραφίας σε ένα σύνολο 3853 ασθενών που υποβλήθηκαν σε EVAR. Το πρωτεύων συμπέρασμα της μελέτης ήταν ο αριθμός των ασθενών που διαπιστώθηκε ενδοδιαφυγή από ένα είδος εξέτασης αλλά δεν διαπιστώθηκε από την άλλη στην μεταξύ τους σύγκριση. Αναγνωρίστηκαν 19 μελέτες που συνέκριναν την ακρίβεια της χρήσης ενισχυτών ηχογένειας και αξονικής αγγειογραφίας σε ένα συνολικό αριθμό από 1694 ζεύγη διασταυρούμενων εξετάσεων και παρατήρησαν ότι χρήση ενισχυτών ηχογένειας ανέδειξε 138 ενδοδιαφυγές που δεν αναδείχθηκαν στην αξονική αγγειογραφία και αντίστροφως η αξονική αγγειογραφία ανέδειξε 51 ενδοδιαφυγές που δεν αναδείχθηκε με χρήση ενισχυτών ηχογένειας. Από τις δεκαπέντε μελέτες που συνέκριναν την ακρίβεια διάγνωσης της Duplex υπερηχογραφίας με την αξονική τομογραφία στην ανεύρεση οποιουδήποτε είδους ενδοδιαφυγής η αξονική τομογραφία ανίχνευσε σημαντικά περισσότερες ενδοδιαφυγές σε σχέση με τον συμβατικό υπέρηχο (214 ενδοδιαφυγές στο σύνολο των 2346 ζευγών εξετάσεων έναντι 77 ενδοδιαφυγές στο ίδιο αριθμό ζευγών). Από έξι μελέτες που συνέκριναν την μαγνητική τομογραφία με την αξονική αγγειογραφία διαπιστώθηκαν ότι η μαγνητική τομογραφία ανέδειξε 42 συνολικά ενδοδιαφυγές που δεν ανέδειξε η αξονική αγγειογραφία ενώ αντίστροφα η αξονική τομογραφία διαπίστωσε 2 ενδοδιαφυγές που δεν έδειξε η μαγνητική τομογραφία. Η αξονική αγγειογραφία διέγνωσε το ίδιο ποσοστό ενδοδιαφυγών τύπου ένα και τύπου τρία με την μαγνητική τομογραφία και την χρήση

ενισχυτών ηχογένειας. Μόνο πέντε ενδοδιαφυγές τύπου I και III εντοπίστηκαν μόνο με την χρήση ενισχυτών ηχογένειας σε σχέση με τις μόνο τρεις ενδοδιαφυγές τύπου I ή III που αναγνωρίστηκαν μόνο με την αξονική αγγειογραφία που σημαίνει ότι η περισσότερες ενδοδιαφυγές που δεν αναδείχθηκαν με την αξονική τομογραφία ήταν τύπου II και αυτό θα πρέπει να ληφθεί υπόψιν αξιολογώντας την συνολική κλινική σημασία της χρήσης των ενισχυτών ηχογένειας ακόμα και αν προκύπτει από τα δεδομένα ότι η χρήση ενισχυτών ηχογένειας είναι καλύτερη της αξονικής αγγειογραφίας στην ανίχνευση ενδοδιαφυγών. Εφόσον επί ενδοδιαφυγής τύπου II συστήνεται απλώς παρακολούθηση σε τακτική βάση οι συγγραφείς ανέφεραν ότι η κλινική αξία της αυξημένης ευαισθησίας ίσως να είναι περιορισμένη.

Ζεύγος σύγκρισης Ενδοδιαφυγές που απεικονίστηκαν μόνο με την μια εκ των δυο μεθόδων.

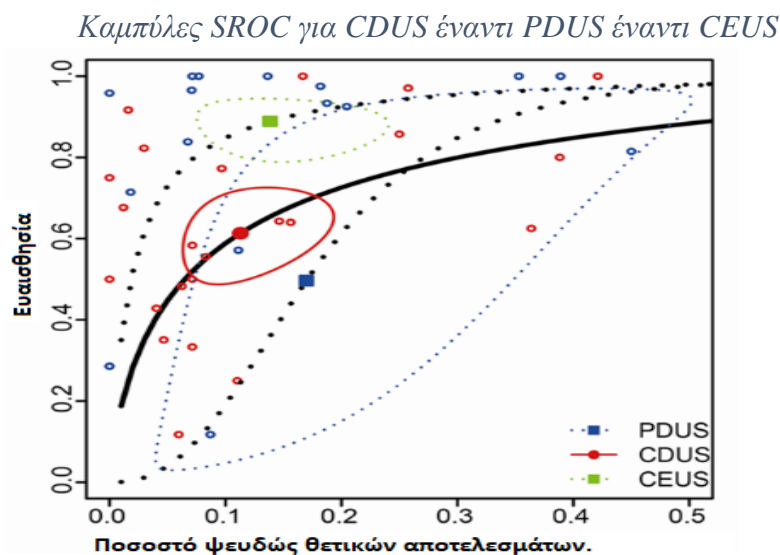
CTA και CEUS	CTA = 51	CEUS=138
CTA και CDUS	CTA = 214	DUS=77
CTA και MRA	CTA=2	MRA=42

*Πίνακας 7. Ο αριθμός των ασθενών από την μετα-ανάλυση του Guo που διαπιστώθηκε ενδοδιαφυγή από ένα είδος εξέτασης αλλά δεν διαπιστώθηκε από την άλλη στην μεταξύ τους σύγκριση (87).*

Ακόμα μελετήθηκε η απόδοση των μεθόδων στις ακριβή μέτρηση της διαμέτρου του ανευρύσματος και από τις εννέα μελέτες που συνέκριναν την απόδοση του υπερήχου σε σχέση με την αξονική αγγειογραφία η μετρούμενη διάμετρος από τις διασταυρούμενες εξετάσεις με την χρήση της αξονικής αγγειογραφίας ήταν στατιστικά μεγαλύτερη από αυτή του συμβατικού υπερήχου (μέση διαφορά -1,70mm, 95% διάστημα εμπιστοσύνης -2,45mm έως -0,96,  $p < 0.001$ ). Επομένως συνέστησαν προσοχή στο είδος εξέτασης που επιλέγεται για την μετεγχειρητική παρακολούθηση των ασθενών αυτών ειδικά όταν αυτό θα κρίνει και την απόφαση μια πιθανής επανεπέμβασης (87).

Το 2017 ο Sun και οι συν. προσπάθησαν να συγκρίνουν την ακρίβεια που παρουσιάζει ο υπέρηχος έναντι της αξονικής αγγειογραφίας ως εξέταση αναφοράς στην ανίχνευση ενδοδιαφυγής μετά από EVAR. Προσπάθησαν ακόμα να συγκρίνουν τις επιμέρους τεχνικές του υπέρηχου. Της Doppler έγχρωμης υπερηχογραφίας, της δυναμικής Doppler έγχρωμης υπερηχογραφίας και τέλος της χρήσης ενισχυτών ηχογένειας έναντι της αξονικής αγγειογραφίας (193). Οι συγγραφείς ανίχνευσαν 42 μελέτες από 32 άρθρα που αφορούσαν σε σύνολο 5229 ασθενείς. Η συνολική ευαισθησία της χρήσης των υπερήχων στην ανίχνευση ενδοδιαφυγής υπολογίστηκε στο 0,719 (με 95% διάστημα εμπιστοσύνης 0,626 έως 0,797) και

ειδικότητα 0,877 (με 95% διάστημα εμπιστοσύνης 0,911 έως 0,833) και υπολογιζόμενη περιοχή κάτω από την καμπύλη 0,884 [Area Under Curve (AUC)]. Από την επιμέρους ανάλυση των εργασιών διαπιστώθηκε ότι από τις 25 μελέτες με 3814 ασθενείς που συνέκριναν της χρήση της doppler έγχρωμης υπερηχογραφίας έναντι της αξονικής αγγειογραφίας παρουσίασε ευαισθησία 0,95 (με 95% διάστημα εμπιστοσύνης 0,68 έως 1,00) και ειδικότητα 0,877 (με 95% διάστημα εμπιστοσύνης 0,826 έως 0,929) και υπολογιζόμενη περιοχή κάτω από την καμπύλη 0,822. Από τις τρεις μελέτες που συνέκριναν την χρήση της δυναμικής έγχρωμης Doppler υπερηχογραφίας με την αξονική αγγειογραφία διαπιστώθηκε σημαντική απόκλιση στην παρατηρούμενη ευαισθησία. Η τελική ευαισθησία διαπιστώθηκε στο 0,497 (με 95% διάστημα εμπιστοσύνης 0,057 έως 0,94) και ειδικότητα 0,830 (με 95% διάστημα εμπιστοσύνης 0,576 έως 0,946) και υπολογιζόμενη περιοχή κάτω από την καμπύλη 0,803. Τέλος αντλώντας δεδομένα από τις 14 μελέτες που συνέκριναν την υπερηχοτομογραφία με χορήγηση ενισχυτών με την αξονική αγγειογραφία ως εξέταση αναφοράς, διαπίστωσαν συνολική ευαισθησία 0,889 (με 95% διάστημα εμπιστοσύνης 0,813 έως 0,936) και ειδικότητα 0,862 (με 95% διάστημα εμπιστοσύνης 0,783 έως 0,915) και υπολογιζόμενη περιοχή κάτω από την καμπύλη 0,936 δείχνοντας έτσι την καλύτερη απόδοση σε σχέση με τις άλλες μεθόδους.



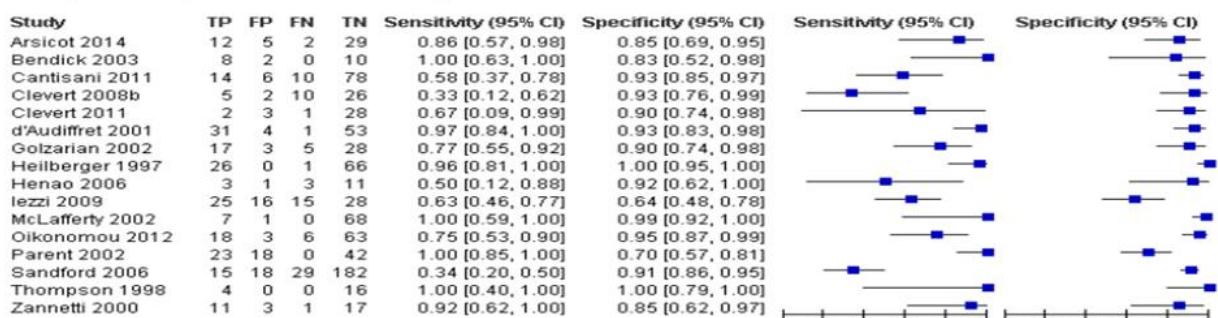
Εικόνα 13. Οι καμπύλες Summary Receiver Operating Curve (SROC) για την έγχρωμη doppler υπερηχογραφία (CDUS), την δυναμική doppler υπερηχογραφία (PDUS) και την υπερηχογραφία με χρήση ενισχυτή ηχογένειας (CEUS) και οι τιμές της Area Under Curve (AUC) 0,822, 0,803 και 0,936.

Οι έντεκα από τις δεκατέσσερις μελέτες παρουσίασαν μεγαλύτερο ρυθμό ανίχνευσης ενδοδιαφυγών με την χρήση ενισχυτών σε σχέση με την αξονική αγγειογραφία. Οι συγγραφείς κατέληξαν ότι η χρήση ενισχυτών ηχογένειας παρουσιάζει συνολικά καλή απόδοση και πρότειναν την χρήση τους εναλλακτικά της αξονικής αγγειογραφίας καθώς φαίνεται ως ιδανική μέθοδος ανίχνευσης ενδοδιαφυγών μεταξύ των διάφορων μεθόδων

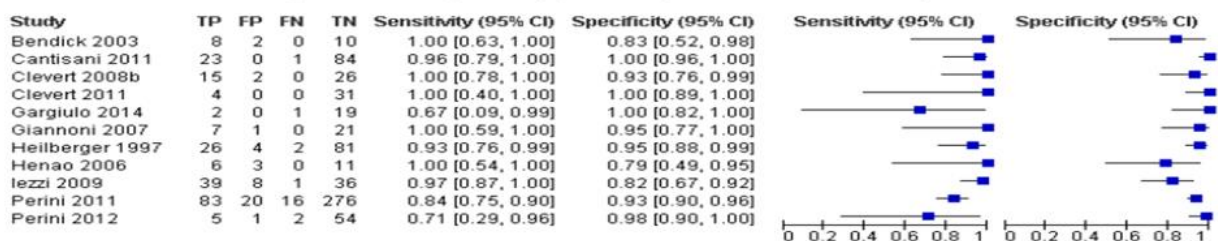
υπερηχοτομογραφίας. Παρόλα αυτά και η χρήση της έγχρωμης doppler υπερηχογραφίας ως μεμονωμένη ή υποβοηθούμενη μέθοδος θα μπορούσε να χρησιμοποιηθεί σε μεγαλύτερο βαθμό εξαιτίας της καλής απόδοσης που παρουσίασε λόγω της αναδεικνυόμενης ειδικότητας. Τέλος αναγνώρισαν ότι η επιλογή της μεθόδου παρακολούθησης θα πρέπει να προσαρμόζεται στην κλινική κατάσταση και τους κινδύνους που έχει ο κάθε ασθενής.

Ο Abraha και οι συν. δημοσίευσαν το 2017, συστηματική ανασκόπηση και μετα-ανάλυση με σκοπό την σύγκριση της ακρίβειας της έγχρωμης υπερηχογραφίας και της υπερηχογραφίας με την χρήση ενισχυτών στην ανίχνευση ενδοδιαφυγών από μελέτες που χρησιμοποιούσαν την αξονική αγγειογραφία ως εξέταση αναφοράς. Αναλύοντας 42 μελέτες με 4220 συμμετέχοντες διαπίστωσαν ότι από τις 16 μελέτες που πληρούσαν τα απαραίτητα κριτήρια προέκυψε ότι η έγχρωμη υπερηχογραφία παρουσίασε 0,82 ευαισθησία (95% ΔΕ 0,66 έως 0,91) και ειδικότητα 0,93 (95% ΔΕ 0,87 έως 0,96) και από τις 11 μελέτες που πληρούσαν τα αντίστοιχα κριτήρια για τη χρήση ενισχυτών προέκυψε ευαισθησία 0,94 (95% ΔΕ 0,85-0,98) και ειδικότητα 0,95(95% ΔΕ 0,90-0,98) αντίστοιχα. Η ανάλυση έδειξε ότι η χρήση ενισχυτών ηχογένειας έχει ανώτερη ευαισθησία από την έγχρωμη υπερηχογραφία στην ανάδειξη ενδοδιαφυγών. Από τις 7 μελέτες που μελέτησαν την ακρίβεια της εξέτασης πριν και μετά τη χορήγηση ενισχυτή ηχογένειας φάνηκε σημαντική βελτίωση της ευαισθησίας με την χρήση CEUS από 0,67 (95%ΔΕ 0,47 έως 0,83) σε 0,97 (95%ΔΕ 0,92 έως 0,99) όχι όμως και μεγαλύτερη ειδικότητα(45).

CDUS (unit of analysis: number of individuals)



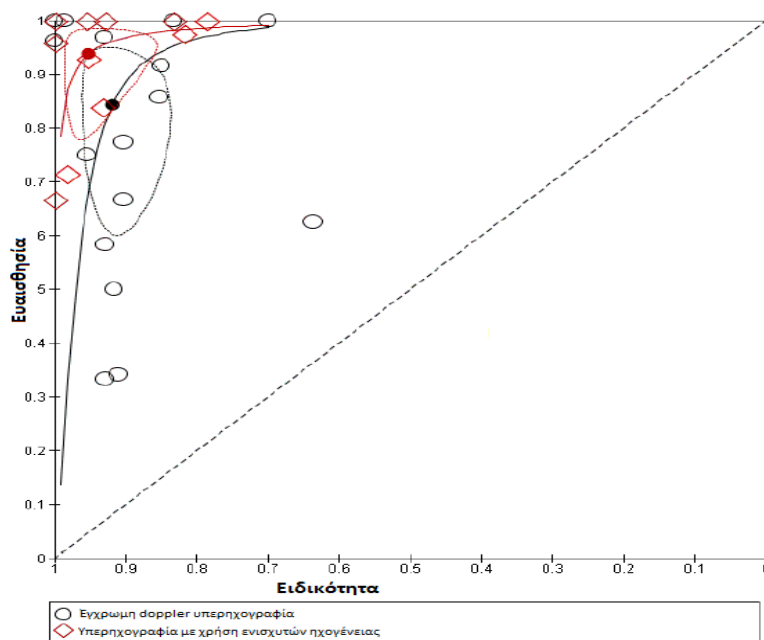
Contrast-enhanced colour duplex ultrasound (CE-CDUS) (unit of analysis: number of individuals)



Εικόνα 14. Διάγραμμα «Δάσος» (forest plot) με τις 16 μελέτες που αναλύουν την ευαισθησία και την ειδικότητα της Έγχρωμης Υπερηχογραφίας στην ανώτερη σειρά και τις 11 μελέτες που αναλύουν την χρήση ενισχυτών ηχογένειας στην χαμηλότερη σειρά. TP= True Positive, FP= False Positive, FN=False Negative, TN=True Negative, CI= Confidence Interval (45).

Παρουσιάζει ενδιαφέρον ότι στην προσπάθεια να δείξουν την κλινική επίπτωση των αποτελεσμάτων σε αριθμούς ανέφεραν ότι αν θεωρήσουμε ότι οι ενδοδιαφυγές παρουσιάζουν επιπολασμό 22% η ευαισθησία που βρέθηκε σημαίνει ότι για κάθε 1000 ασθενείς που έχουν υποβληθεί σε EVAR και υποβάλλονται σε έγχρωμη υπερηχογραφία σε 35 ασθενείς δεν θα ανιχνευθεί λανθασμένα κάποια ενδοδιαφυγή ενώ από την άλλη 47 ασθενείς θα υποβληθούν σε μη αναγκαία αξονική αγγειογραφία. Ενώ με την υψηλότερη ευαισθησία της χρήσης ενισχυτών ηχογένειας από του 1000 ασθενείς που θα παρακολουθηθούν με την τεχνική αυτή σε 15 ασθενείς μπορεί να μην ανιχνευτεί λανθασμένα κάποια ενδοδιαφυγή. Η χρήση του ενισχυτή ηχογένειας οδηγεί στη αύξηση της ευαισθησίας στην ανίχνευση ενδοδιαφυγών. Από την παρακάτω καμπύλη SROC (Summary Receiver Operating Curve) απεικονίζεται το όφελος που προσδίδει η χρήση των ενισχυτών στην ευαισθησία της μεθόδου στην ανίχνευση ενδοδιαφυγών. Όλες οι εργασίες της μελέτης με χρήση ενισχυτών κατανέμονται πάνω από την αντίστοιχη καμπύλη της έγχρωμης υπερηχογραφίας.

Καμπύλες SROC για CEUS έναντι CDUS.



Εικόνα 15. Εκτίμηση της ακρίβειας της έγχρωμης υπερηχογραφίας και της χρήσης ενισχυτών ηχογένειας στην ανάδειξη ενδοδιαφυγών με την καμπύλη Summary Receiver Operating Curve (45)

Οι συγγραφείς κατέληξαν ότι η χρήση των υπερήχων με την χρήση ή όχι ενισχυτών ηχογένειας σχετίζεται με υψηλή ειδικότητα με την χρήση των ενισχυτών να είναι ανώτερη της κλασικής υπερηχοτομογραφίας. Υποστήριζαν ότι τα δεδομένα της μελέτης δείχνουν ότι η χρήση ενισχυτών προσφέρει πολύτιμη βοήθεια τόσο στον αποκλεισμό με σιγουριά πιθανής ενδοδιαφυγής κατά την μετεγχειρητική παρακολούθηση όσο και την ασφαλή διάγνωση



πιθανής ενδοδιαφυγής που θα δώσει το έναυσμα για περαιτέρω απεικονιστικές εξετάσεις. Οι συγγραφείς πρότειναν την χρήση ενισχυτών ηχογένειας ως εργαλείο για την πρόμνη και τακτική παρακολούθηση των ασθενών που έχουν υποβληθεί σε ενδαγγειακή αποκατάσταση ανευρύσματος κοιλιακής αορτής.

Έκτη και μεγαλύτερη μετα-ανάλυση από τον Καπετάνιο και του συν. που έλεγξαν την ακρίβεια της απεικόνισης CEUS στην ανίχνευση ενδοδιαφυγών σε 2217 ασθενείς μετά από EVAR με 2638 διασταυρούμενες εξετάσεις σε 26 μελέτες που δημοσιεύθηκαν το χρονικό διάστημα 1997-2017. Πέντε μελέτες ήταν αναδρομικές και 21 προοπτικές. Στις 21 μελέτες περιγράφεται ότι χρησιμοποιήθηκαν ενισχυτές 2<sup>ης</sup> γενιάς (Optison [GE Healthcare, Princeton, NJ] ή SonoVue [Bracco Imaging, Milan, Italy]) και στις πέντε 1ης γενιάς (Levovist; Bayer HealthCare, Berlin, Germany). Στην πλειονότητα των περιπτώσεων το σκιαστικό χορηγήθηκε εφάπαξ σε δόσεις των 1 ή 2,5 ml. Το πρωτόκολλο της αξονικής τομογραφίας που χρησιμοποιήθηκε παρουσίαζε διακύμανση όσον αφορά αν ήταν δύο ή τριών φάσεων με τις 22 από τις 26 να περιλαμβάνουν CTA με πρωτόκολλο σε αρτηριακή και καθυστερημένη φλεβική φάση. Σε μια μελέτη υπήρχαν ασθενείς με θυριδωτό ενδομόσχευμα και σε τρεις μελέτες χρησιμοποιήθηκε η τρισδιάστατη CEUS απεικόνιση. Διαπίστωσαν συνολική ευαισθησία και ειδικότητα για οποιοδήποτε ενδοδιαφυγή 0,94 (95% διάστημα εμπιστοσύνης [ΔΕ], 0.89-0.97) και 0,93 (95% ΔΕ, 0.89-0.96) αντίστοιχα. Ακόμα και μετά την αφαίρεση των εργασιών που είχαν κίνδυνο για μεροληψία (bias) η συνολική ευαισθησία και ειδικότητα παρέμειναν υψηλή και πιο συγκεκριμένα 0,94(95% ΔΕ, 0.89-0.99) και 0,94 (95% ΔΕ, 0.91-0.97) αντίστοιχα. Οι συγγραφείς κατέληξαν στο συμπέρασμα ότι ο υπερηχογραφικός έλεγχος με την χρήση ενισχυτών ηχογένειας έχει υψηλή ευαισθησία και ειδικότητα στην ανίχνευση ενδοδιαφυγών. Πρότειναν ότι οι παράγοντες που πιθανώς να μειώσουν τα ψευδώς θετικά αποτελέσματα με την χρήση CEUS και να αυξήσουν την ειδικότητα είναι η χρήση ενισχυτών ηχογένειας δεύτερης γενιάς, η χρήση ειδικού αλγόριθμου στη συσκευή υπερήχων που θα μείωνε τα σφάλματα με την χρήση της έγχρωμης απεικόνισης, η χρήση συνεχούς χορήγησης σκιαστικού έναντι της εφάπαξ χορήγησης που θα επέτρεπε πιο χρονικά εκτεταμένη απεικόνιση και τέλος η χρήση πρωτοκόλλου αξονικής αγγειογραφίας που θα περιελάμβανε και καθυστερημένη φάση (194). Το υψηλό ποσοστό ψευδών αποτελεσμάτων έγκειται στην ικανότητα της CEUS τεχνικής να ανιχνεύει εξαιρετικά χαμηλή ροή που αντιστοιχεί σε τύπου II ενδοδιαφυγές (81). Η συνολική ευαισθησία και ειδικότητα για τύπου I και τύπου III ενδοδιαφυγή που χρήζουν άμεσης αντιμετώπισης ήταν αντίστοιχα 0,97 (95% ΔΕ, 0.8-1.00) και 1,00(95% ΔΕ, 0.99-1.00) αντίστοιχα. Αυτό έχει ιδιαίτερη κλινική σημασία δεδομένου του κινδύνου για ρήξη που ελλοχεύουν αυτού του είδους οι ενδοδιαφυγές εν αντίθεση με τις τύπου II που παρουσιάζουν

καλοήθη πορεία και αντιμετωπίζονται μόνο αν συνυπάρχει και αύξηση της διαμέτρου του ανευρυσματικού σάκου. Οι συγγραφείς αναγνώρισαν ότι η τεχνική CEUS χρίζει συνδυασμού με άλλη απεικονιστικής εξέτασης (απλή ακτινογραφία ή 3D CEUS) δεδομένου ότι δεν είναι ικανή να εκτιμήσει την πιθανότητα μετανάστευσης του ενδομοσχεύματος.

Τέλος η μετα-ανάλυση του Harky, που επίσης δημοσιεύτηκε το 2019, αναλύει 18 εργασίες με 1773 ασθενείς. Δεν ανιχνεύτηκαν σημαντικές διαφορές με την χρήση των ενισχυτών ηχογένειας ανάμεσα στο ρυθμό ανίχνευσης των επιμέρους ενδοδιαφυγών. Συνολικά υπήρξε μεγαλύτερη ευαισθησία 98% στην ανάδειξη κάθε είδους ενδοδιαφυγής με την απεικόνιση CEUS έναντι με την αξονική αγγειογραφία 83% (P=0.001) αλλά δεν παρατηρήθηκε διαφορά στην ειδικότητα. Συγκεκριμένα 93% για CEUS και 99% ειδικότητα για την αξονική αγγειογραφία (P=0.28). Η αξονική αγγειογραφία παρέλειψε τις περισσότερες ενδοδιαφυγές. Οι συγγραφείς προτείνουν την χρήση της υπερηχοτομογραφίας με την χρήση ενισχυτών ηχογένειας για την μακροχρόνια παρακολούθηση ασθενών μετά από EVAR ως μια μέθοδος ασφαλή και αποτελεσματική (157). Περιορισμοί της συγκεκριμένης μετα-ανάλυσης είναι ότι οι 7 μελέτες είναι αναδρομικές και υπήρξε ετερογένεια ως προς το χρησιμοποιούμενο πρωτόκολλο/τεχνική υπερηχογραφίας και αξονικής τομογραφία που πιθανώς να επηρέασαν την τελική απόδοση. Είναι ακόμα ενδιαφέρον ότι το 50% των ενδοδιαφυγών που δεν αναδείχθηκαν με την αξονική αγγειογραφία χρειάστηκαν κάποιο είδος επέμβασης ενώ καμία από τις 12 ενδοδιαφυγές που δεν αναδείχθηκαν με την υπερηχογραφική απεικόνιση με την χρήση ενισχυτή δεν χρειάστηκε τελικά επέμβασης.

Συγγραφέας	Έτος	Εργασίες (Συγκρινόμενα Ζεύγη)	Συνολική Ευαισθησία	Συνολική Ειδικότητα	Area Under Curve (AUC)
Mirza (108)	2010	7 (285)	98%	88%	0,96
Karthikesalingam(58)	2012	11 (961)	96%	85%	0,97
Chung (59)	2015	8 (639)	91%	78%	0.88
Guo (87)	2016	19 (1694)	Δεν αναφέρεται	Δεν αναφέρεται	Δεν αναφέρεται
Sun (193)	2017	14 (1270)	88.9%	86.2%	0,93
Abraha (45)	2017	11 (947)	94%	95%	0.95
Kapetanios (194)	2019	26 (2638)	94%	93%	0.98
Harky (157)	2019	18 (499)	98%	93%	Δεν αναφέρεται

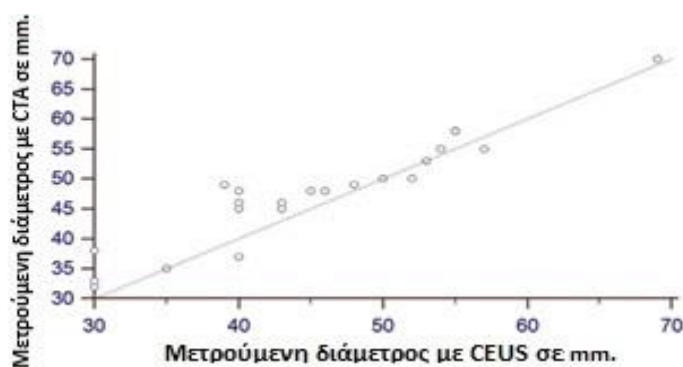
Πίνακας 8. Μετα-αναλύσεις σύγκρισης της ακρίβειας της υπερηχογραφίας με χρήση ενισχυτών ηχογένειας έναντι της αξονικής αγγειογραφίας.

Αξίζει να σημειωθούν οι σημαντικοί περιορισμοί με τις παραπάνω μετα-αναλύσεις . Η υπερηχογραφική τεχνική, το πρωτόκολλο της αξονικής αγγειογραφίας και οι πρακτικές παρακολούθησης παρουσιάζουν έντονη διακύμανση μεταξύ των ιδρυμάτων (41). Για την ανάδειξη της φλεβικής φάσης στο πρωτόκολλο της αξονικής αγγειογραφίας μπορεί να χρειαστούν μέχρι και 300 δευτερόλεπτα μετά την χορήγηση του ενδοφλέβιου σκιαγραφικού ώστε να αναδειχθούν και οι ενδοδιαφυγές χαμηλής ροής (60). Σε ορισμένες σειρές δεν γνωρίζουμε, καθώς δεν αναφέρεται, αν οι εξεταστές που διενέργησαν τον έλεγχο αν γνώριζαν ή όχι τα αποτελέσματα της αξονικής τομογραφίας του εκάστοτε ασθενή καθώς αυτό θα είχε επηρεάσει το αποτέλεσμα του υπερήχου. Επιπλέον γνωρίζουμε ότι οι πρώτης γενιάς ενισχυτές ηχογένειας που χρησιμοποιήθηκαν στις πρώτες σειρές ασθενών είχαν περιορισμένη αποτελεσματικότητα και δεν είχαν αναπτυχθεί αλγόριθμοι επεξεργασίας στα μηχανήματα υπερήχων (86). Δεν αναφέρεται σε όλες τις εργασίες το είδος του υπερηχογραφικού εξοπλισμού που χρησιμοποιήθηκε και αυτό θα μπορούσε να είχε επηρεάσει σημαντικά τα αποτελέσματα. Ορισμένες μελέτες δεν αναφέρονται ξεχωριστά στο είδος των ανιχνευόμενων ενδοδιαφυγών και ούτε αυτό μπορεί να εξαχθεί στο από την μετα-ανάλυση και αυτό είναι σημαντικό καθώς δεν έχουν όλες οι ενδοδιαφυγές την ίδια κλινική σημασία. Τέλος γίνεται η χρήση της αξονικής αγγειογραφίας ως εξέταση αναφοράς. Ωστόσο υπάρχουν περιπτώσεις ενδοδιαφυγής χαμηλής ροής που δεν αναδεικνύονται με την αξονική αγγειογραφία και απομονώνονται με την χρήση υπερήχων και αυτό θα πρέπει να ληφθεί υπόψιν.

## Μετεγχειρητική παρακολούθηση ασθενών με παρανεφρικά ή υπερνεφρικά ανευρύσματα κοιλιακής αορτής.

Η χρήση των θυριδωτών ενδομοσχευμάτων στην αντιμετώπιση των παρανεφρικών και των τύπου IV θωρακοκοιλιακών ανευρυσμάτων είναι πλέον ικανοποιητική λύση. Πολλαπλές σειρές και πολυκεντρικές μελέτες έχουν αναδείξει ότι η νοσηρότητα και η θνητότητα που συνδέεται με την συγκεκριμένη επέμβαση είναι αποδεκτές (195,196). Συμπεριλαμβάνεται και στις τελευταίες οδηγίες της ευρωπαϊκής αγγειοχειρουργικής κοινότητας οι οποίες παράλληλα αναφέρουν ότι οι ασθενείς που υποβάλλονται σε ποιο σύνθετες επεμβάσεις αντιμετώπισης θα πρέπει να παρακολουθούνται και με διαφορετικό πρωτόκολλο από αυτό των ασθενών που υποβάλλονται σε μια συμβατική ενδαγγειακή αντιμετώπιση ανευρύσματος κοιλιακής αορτής (26). Ο λόγος είναι σαφώς η μεγαλύτερη επίπτωση των παρατηρούμενων επιπλοκών σε αυτούς του ασθενείς και το υψηλότερο ποσοστό επανεπεμβάσεων. Οι συνηθέστερες επιπλοκές είναι η παρουσία ενδοδιαφυγής, η μετακίνηση του ενδομοσχεύματος είτε λόγω επέκτασης της νόσου είτε λόγω αποτυχίας της τεχνικής και η ανάπτυξη στένωσης ή ακόμα και απόφραξης λόγω απώλειας της ακεραιότητας του ενδομοσχεύματος που χρησιμοποιήθηκε για την επαναιμάτωση των αγγείων στόχων δια μέσου των θυρίδων ή στη περίπτωση της θρόμβωσης του ενδομοσχεύματος. Υπολογίζεται ότι οι επιπλοκές αυτές μπορεί να παρουσιαστούν μέχρι και στο 74%-85% τον πρώτο χρόνο (197). Η αξονική αγγειογραφία είναι η εξέταση αναφοράς για την παρακολούθηση των ασθενών αυτών. Ωστόσο ο μεγάλος αριθμός των αξονικών αγγειογραφιών που διενεργούνται ήδη πριν την αντιμετώπιση αλλά και μετεγχειρητικά προκαλεί ανησυχία για την συνολική ποσότητα νεφροτοξικού σκιαγραφικού και ακτινοβολίας στην οποία εκτίθενται οι ασθενείς αυτοί. Υπολογίζεται ότι η αθροιστική δόση της ιονίζουσας ακτινοβολίας μπορεί να φθάνει και τα 145με 205mSv στα πέντε χρόνια. Παράλληλα κάποιοι από αυτούς τους ασθενείς μπορεί να έχουν παρουσιάσει επιδείνωση της νεφρικής λειτουργίας μετεγχειρητικά που σε αρκετές περιπτώσεις οφείλεται στην χορήγηση του ενδοφλέβιου ιωδιούχου σκιαγραφικού (198). Υπάρχει ως εκ τούτου συζήτηση για εναλλακτικούς τρόπους παρακολούθησης. Η μαγνητική αγγειογραφία αν και υπάρχουν αναφορές ότι μπορεί να έχει υψηλότερη ευαισθησία από την αξονική αγγειογραφία επί του παρόντος δεν την έχει αντικαταστήσει εξαιτίας των τεχνικών σφαλμάτων που μπορεί να δημιουργηθούν από το ανοξείδωτο ατσάλι που εμπεριέχει ο μεταλλικός σκελετός των ενδομοσχευμάτων και ο θεωρητικός κίνδυνος της μετακίνησης του ενδομοσχεύματος εξαιτίας της μαγνητικής έλξης (ανώτατο όριο 3 Tesla) (91). Αντλώντας δεδομένα από την άριστη απόδοση των ενισχυτών ηχογένειας στην παρακολούθηση ασθενών που υποβλήθηκαν σε ενδαγγειακή αντιμετώπιση

ανευρύσματος της κοιλιακής αορτής υπάρχουν αναφορές από την αξιολόγηση της χρήσης των ενισχυτών ηχογένειας για την παρακολούθηση ασθενών που υποβλήθηκαν σε αντιμετώπιση με θυριδωτά ενδομοσχεύματα (160,186). Πιο συγκεκριμένα ο Gargiulo και οι συν. μελέτησαν προοπτικά την τετραδιάστατη απεικόνιση με την χρήση των ενισχυτών ηχογένειας σε 22 ασθενείς που υποβλήθηκαν σε ενδαγγειακή αντιμετώπιση παρανεφρικού ανευρύσματος με θυριδωτό ενδομόσχευμα και συνέκριναν την απόδοση του σε σχέση με την αξονική αγγειογραφία τριών φάσεων (186). Συνέκριναν την ακρίβεια των δύο μεθόδων στον υπολογισμό μετεγχειρητικά της μέγιστης διαμέτρου του ανευρύσματος, του όγκου του ανευρύσματος, στον έλεγχο της βατότητας των σπλαχνικών αρτηριών που είχαν αποκατασταθεί ενδαγγειακά και στην ύπαρξη ενδοδιαφυγής.



Εικόνα 16. Διάγραμμα διασποράς των μετρήσεων της διαμέτρου με την χρήση υπερηχογραφίας τεσσάρων διαστάσεων με χρήση ενισχυτή ηχογένειας και των αντίστοιχων μετρήσεων με αξονική τομοαγγειογραφία. Παρατηρείται γραμμική συσχέτιση, (συντελεστής συσχέτισης= 0.9424;  $p < .01$ )(186).

Οι συγγραφείς αναλύοντας τα δεδομένα διαπίστωσαν με την χρήση διαγράμματος Bland-Altman την ύπαρξη συμφωνίας από τις δύο εξετάσεις στον υπολογισμό της μετρούμενης μέγιστης διαμέτρου του ανευρύσματος και στον υπολογιζόμενο του όγκου του ανευρύσματος ( $p < 0,01$ ). Ανέφεραν συμφωνία μέχρι και στο 95% στην ανίχνευση ενδοδιαφυγών. Χρησιμοποιώντας τον στατιστικό έλεγχο McNemar's Chi-square διαπίστωσαν ότι οι δύο μέθοδοι έχουν την ίδια ικανότητα στην ανίχνευση ενδοδιαφυγών ( $p > 0,05$ ). Ανιχνεύθηκαν 3 ενδοδιαφυγές με την χρήση της αξονικής αγγειογραφίας εκ των οποίων οι δύο ανιχνεύθηκαν και με την τετραδιάστατη απεικόνιση. Αφορούσαν στο σύνολο τους τύπου δύο ενδοδιαφυγές. Συγκρίνοντας την διαπιστούμενη βατότητα των σπλαχνικών αγγείων φάνηκε με την χρήση του ελέγχου McNemar's Chi-square ότι οι δυο μέθοδοι έχουν την ίδια ικανότητα ωστόσο η αξονική αγγειογραφία παρουσιάζει μεγαλύτερη ακρίβεια στην απεικόνιση της έκφυσης των σπλαχνικών αγγείων. Η χρήση της τετραδιάστατης υπερηχοτομογραφίας με την χρήση ενισχυτών ηχογένειας δεν κατάφερε να αναδείξει την έκφυση 6 από των σύνολο των 78

σπλαχνικών κλάδων που ελέγχθηκαν στους 22 ασθενείς λόγω της αυξημένης περιφέρειας του σώματος ενώ και οι δύο μέθοδοι ανέδειξαν μια απόφραξη νεφρικής αρτηρίας.

Οι συγγραφείς κατέληξαν στο συμπέρασμα ότι η χρήση τετραδιάστατης υπερηχοτομογραφίας με την χρήση ενισχυτών ηχογένειας είναι το ίδιο ακριβής μέθοδος παρακολούθησης των ασθενών που υποβλήθηκαν σε αποκατάσταση με θυριδωτό ενδομόσχευμα και πρότειναν ότι η αξιολόγηση του όγκου του ανευρύσματος με την τρισδιάστατης/τετραδιάστατης απεικόνιση είναι πιο ακριβής σε σχέση με τον υπολογισμό της διαμέτρου και συνέστησαν τον συνδυασμό της χρήσης του υπερήχου με την χρήση των ενισχυτών ηχογένειας και της απλής ακτινογραφίας κοιλίας ως πρώτη μέθοδος μετεγχειρητικής αξιολόγησης των ασθενών αυτών και την χρήση της αξονικής αγγειογραφίας μόνο στην περίπτωση ανάδειξης παθολογικών ευρημάτων με τον υπέρηχο. Ωστόσο αναγνώρισαν τον περιορισμό που έχει ο υπερηχογραφικός έλεγχος ακόμα και με την χρήση ενισχυτών ηχογένειας στην ανάδειξη της ασφαλούς ζώνης πρόσφυσης και της πιθανής μετατόπισης του ενδομοσχεύματος. Ενώ ο έλεγχος ακόμα της ακεραιότητας των επιμέρους κλάδων του ενδομοσχεύματος μπορεί να γίνει μόνο με έμμεσα ευρήματα δηλαδή την παρουσία η απουσία αιματικής ροής. Επομένως η χρήση των ενισχυτών δεν θα μπορούσε να τροφοδοτήσει με τις απαραίτητες πληροφορίες για τον σχεδιασμό μια παρέμβασης. Τέλος ο σωματότυπος είναι ένας περιορισμός που θα πρέπει να λαμβάνεται υπόψιν.

Η δεύτερη αναφορά για την χρήση ενισχυτών ηχογένειας για την παρακολούθηση της κατηγορίας αυτής των ασθενών ανήκει στον Perini και τους συν. οι οποίοι μελέτησαν αναδρομικά την απόδοση της αξονικής αγγειογραφίας τριών φάσεων και του υπερήχου με την χρήση ενισχυτών ηχογένειας τον πρώτο μήνα μετεγχειρητικά σε 62 ασθενείς που υποβλήθηκαν σε ενδαγγειακή αντιμετώπιση ανευρύσματος με την χρήση θυριδωτού ενδομοσχεύματος σε τριτοβάθμιο νοσοκομείο με μεγάλο όγκο περιστατικών (160). Οι συγγραφείς χρησιμοποιώντας στατιστική ανάλυση διαπίστωσαν συμφωνία μεταξύ των δύο απεικονιστικών μεθόδων στην υπολογιζόμενη διάμετρο του ανευρυσματικού σάκου, στον αριθμό των ανιχνευόμενων ενδοδιαφυγών και στον έλεγχο της βατότητας των σπλαχνικών αρτηριών. Κατέληξαν ότι η χρήση ενισχυτών ηχογένειας είναι το ίδιο ακριβής με την αξονική αγγειογραφία για αποτελεσματική παρακολούθηση. Πρότειναν ότι η αξονική αγγειογραφία και ο υπέρηχος με την χρήση ενισχυτών ηχογένειας θα πρέπει να έχουν αλληλοσυμπληρωμένη συμμετοχή στην αναγνώριση της αγγειακής ανατομίας και της αιμοδυναμικής μελέτης του ανευρύσματος. Υποστήριξαν ότι η χρήση ενισχυτών ηχογένειας για την παρακολούθηση ασθενών με θυριδωτό ενδομόσχευμα θα πρέπει να γίνεται από κέντρα με μεγάλο όγκο περιστατικών και διαπιστευμένους εξεταστές. Η απλή ακτινογραφία κοιλίας σε τέσσερις προβολές θα πρέπει

πάντα να συνοδεύει την υπερηχογραφική μελέτη και να ερμηνεύονται στο σύνολο οι δύο εξετάσεις. Η χρήση των ενισχυτών ηχογένειας ακόμα και αν δεν δύναται προς το παρών να χρησιμοποιηθεί ως μοναδική απεικονιστική εξέταση ο ρόλος του είναι κάθε άλλο σημαντικός για την συνολική παρακολούθηση των ασθενών αυτών.

## Η υπερ-μικροαγγειακή απεικόνιση [Super-Microvascular Imaging (SMI)]

Πρόσφατα εταιρεία κατασκευής μηχανημάτων υπερηχογραφικής εξέτασης ανέπτυξε νέα τεχνολογία βασισμένη στο φαινόμενο doppler την οποία ονόμασε υπερ-μικροαγγειακή απεικόνιση (Super-Microvascular Imaging) με την χρήση της συσκευής Aplio™ 500 (Toshiba Medical Systems Corporation, Tochigi, Japan) που επιτρέπει χωρίς την χρήση σκιαστικού μέσου την ανίχνευση και απεικόνιση χαμηλής αιματικής ροής (199). Δίνει την δυνατότητα δημιουργίας εικόνας υψηλής ανάλυσης με υψηλό ρυθμό αναπαραγωγής και ελάχιστα τεχνικά σφάλματα εξαιτίας της κίνησης. Υιοθετώντας έναν αλγόριθμο που απαλείφει τα δημιουργούμενα παράσιτα από τις γειτονικές δομές ενώ παράλληλα διατηρεί υψηλή ευαισθησία στην ανίχνευση ροών χαμηλών ταχυτήτων (200).

Η τεχνική SMI μπορεί να επιβεβαιώσει ή να αποκλείσει την ύπαρξη αιματικής ροής εξαιρετικά χαμηλών ταχυτήτων. Συνήθως περιλαμβάνει δύο μορφές. Πρώτον την μονόχρωμη απεικόνιση σε κλίμακα του γκρι (monochrome SMI) που βελτιώνει την ευαισθησία αφαιρώντας τις υποκείμενες δομές και εστιάζοντας μόνο στις αγγειακές δομές και δεύτερον την έγχρωμη απεικόνιση (colored SMI) που αναδεικνύει σε B-Mode και τις χρωματικές πληροφορίες ταυτόχρονα (201)

Ο Gabriel και οι συν. μελέτησαν και σύγκριναν την απόδοση του CDUS με αυτή του CEUS και του SMI με την CTA ως εξέταση αναφοράς σε τριάντα ασθενείς που παρακολούθηθηκαν μετά από ενδοαγγειακή αποκατάσταση ανευρύσματος. Η ευαισθησία, η ειδικότητα και η ακρίβεια ήταν παρόμοια για SMI και CEUS 100%, 93% και 97% αντίστοιχα και με τις δύο δομές να είναι περισσότερο ακριβείς έναντι του CDUS στην ανίχνευση ενδοδιαφυγών και να παρουσιάζουν παρόμοια ακρίβεια με αυτή της CTA. Δεν υπήρξε στατιστικά σημαντική διαφορά μεταξύ CEUS, SMI και CTA όσον αφορά την ανίχνευση ενδοδιαφυγών με την CDUS να αποτελεί την λιγότερο αξιόπιστη μέθοδο (202).

Ο Cantisani και οι συνεργάτες του συνέκριναν σε 57 ασθενείς που είχαν υποβληθεί σε EVAR τα αποτελέσματα μεταξύ των απεικονιστικών εξετάσεων CDUS, SMI, CEUS και CTA. Ανιχνεύοντας 8 ενδοδιαφυγές φάνηκε ότι CTA, CEUS, CDUS και SMI έχουν ευαισθησία

88%, 100% , 63% και 75% αντίστοιχα με την SMI να είναι περισσότερο ακριβής εξέταση από την CDUS και λιγότερο ακριβής από την CEUS και την CTA στην ανίχνευση ενδοδιαφυγών προτείνοντας την SMI στην μετεγχειρητική απεικόνιση ασθενών όταν CEUS ή CTA δεν δύναται να χρησιμοποιηθούν (203).

Τα κύρια πλεονεκτήματα της τεχνικής SMI είναι η δυνατότητα για συνεχή απεικόνιση σε πραγματικό χρόνο χωρίς άλλους χρονικούς περιορισμούς και χωρίς την χρήση σκιαστικού μέσου. Είναι πιο σύντομη στην διενέργεια, με αυξημένη ευαισθησία και βελτιωμένη διαγνωστική ακρίβεια. Προσφέρει καλύτερη ανάλυση από την έγχρωμη υπερηχογραφία και εξαλείφει τα τεχνικά σφάλματα (artifacts).

Περιορισμοί της μεθόδου είναι ότι η κεφαλή των υπερήχων πρέπει να παραμείνει σταθερή για τον χρόνο της σάρωσης. Μπορεί να επηρεαστεί από οποιαδήποτε ελάχιστη κίνηση και ενδεχομένως να χρειαστεί να ζητηθεί η άπνοια λίγων δευτερολέπτων από τον ασθενή. Ακόμα η αεροπλήθεια ή ο αυξημένος περισταλτισμός του εντέρου είναι άλλο εμπόδιο που θα μπορούσε ενδεχομένως να διορθωθεί με την αλλαγή της θέσης του ασθενή. Είναι απαραίτητη η κατάλληλη εκπαίδευση του εξεταστή στη εκτέλεση και ερμηνεία της συγκεκριμένης εξέτασης. Προς το παρόν μόνο μια εταιρεία έχει αναλάβει την διάθεση της συγκεκριμένης τεχνολογίας και στερείται αναγνωρισμένου πρωτοκόλλου. Ενώ θα μπορούσε να αντικαταστήσει την έγχρωμη υπερηχογραφία και την αξονική αγγειογραφία ως εξέταση πρώτης γραμμής δεν δύναται να παρέχει τις απαραίτητες λεπτομέρειες που χρειάζονται για τον σχεδιασμό μια ενδεχόμενης αντιμετώπισης. Επομένως ο ρόλος της τεχνικής περιορίζεται στο να αναδείξει ποιοι ασθενείς χρειάζονται διερεύνηση δευτέρου επιπέδου το οποίο ακόμα και με αυτόν τον τρόπο θα είχε ιδιαίτερο όφελος τόσο σε οικονομικό κόστος όσο και σε νοσηρότητα(200).



## Συμπεράσματα

Παρά τα δεδομένα από τις σειρές και από τις μετα-αναλύσεις που δείχνουν παρόμοια ή ίσως και καλύτερη ακρίβεια στη χρήση ενισχυτών ηχογένειας από αυτή της αξονικής αγγειογραφίας στην ανίχνευση, στον χαρακτηρισμό των ενδοδιαφυγών και στην ασφαλή διάγνωση των υπόλοιπων επιπλοκών, η μέθοδος δεν είναι ευρέως υιοθετημένη. Πιθανά αίτια είναι η έλλειψη του τεχνικού εξοπλισμού ή η έλλειψη γνωστικής επάρκειας επί του αντικειμένου. Η αξονική τομογραφία διατηρεί ρόλο κλειδί στην ανάδειξη, στον χαρακτηρισμό και τον σχεδιασμό της αντιμετώπισης των σχετιζόμενων επιπλοκών. Αν και ανώτερη της απλής υπερηχογραφίας η χρήση ενισχυτών ηχογένειας δεν θα μπορούσε να αντικαταστήσει πλήρως την αξονική τομογραφία ωστόσο αναδεικνύεται σε ένα αξιόλογο εργαλείο που με ακρίβεια και ασφάλεια θα μειώσει τον αριθμό των αξονικών τομογραφιών και ως εκ τούτου τη συνοδό νοσηρότητα ή θα αποτελέσει το μοναδικό εργαλείο στις περιπτώσεις που οι διαθέσιμες επιλογές είναι περιορισμένες. Οι τεχνικές της τρισδιάστατης/τετραδιάστατης υπερηχογραφία με την χρήση ενισχυτών καθώς και η τεχνική συγχώνευσης των υπερηχογραφικών εικόνων με τις αντίστοιχες της αξονικής θα ενισχύσουν και θα επιβεβαιώσουν τον ρόλο της χρήσης των ενισχυτών στην σύγχρονη κλινική πράξη προσφέροντας λύση στις πιο απαιτητικές περιπτώσεις ασθενών. Οι απεικονιστικές εξετάσεις συνεχώς εξελίσσονται και νέες τεχνικές όπως η υπερ-μικροαγγειακή απεικόνιση ενδεχομένως να μεταβάλλουν σε μεγάλο βαθμό τα δεδομένα στο προσεχές μέλλον. Ο κλινικός ιατρός χρειάζεται να παραμείνει ενήμερος με αυτές τις εξελίξεις ώστε να προσφέρει την καλύτερη θεραπεία στους ασθενείς του. Ο ρόλος της χρήσης των ενισχυτών ηχογένειας στην μετεγχειρητική παρακολούθηση των ασθενών που έχουν υποβληθεί σε EVAR επιβεβαιώνεται, αυτό που χρειάζεται ωστόσο να προσδιοριστεί είναι αν η θέση της συγκεκριμένης τεχνικής θα πρέπει να είναι ως εξέταση πρώτης ή δεύτερης γραμμής. Μελέτες επαρκώς οργανωμένες, βασιζόμενες στα σύγχρονα δεδομένα και στις κατευθυντήριες οδηγίες, μειώνοντας έτσι την παρατηρούμενη ετερογένεια αλλά και περιλαμβάνοντας την οικονομική ανάλυση, θα επιτρέψουν την διαμόρφωση της καλύτερης στρατηγικής παρακολούθησης των ασθενών που υποβλήθηκαν σε ενδαγγειακή αποκατάσταση του ανευρύσματος της κοιλιακής αορτής.

## Βιβλιογραφία

1. Parodi JC, Palmaz JC, Barone HD. Transfemoral Intraluminal Graft Implantation for Abdominal Aortic Aneurysms. *Ann Vasc Surg*. 1991 Nov 1;5(6):491–9.
2. Thomas DM, Hulten EA, Ellis ST, Anderson DMF, Anderson N, McRae F, et al. Open versus Endovascular Repair of Abdominal Aortic Aneurysm in the Elective and Emergent Setting in a Pooled Population of 37,781 Patients: A Systematic Review and Meta-Analysis. *ISRN Cardiol [Internet]*. 2014 Apr 2 [cited 2020 Oct 4];2014:1–9. Available from: <http://dx.doi.org/10.1155/2014/149243>
3. Dua A, Kuy S, Lee CJ, Upchurch GR, Desai SS. Epidemiology of aortic aneurysm repair in the United States from 2000 to 2010. *J Vasc Surg*. 2014 Jun 1;59(6):1512–7.
4. Maleux G, Koolen M, Heye S. Complications after endovascular aneurysm repair [Internet]. Vol. 26, *Seminars in Interventional Radiology*. Thieme Medical Publishers; 2009 [cited 2020 Oct 4]. p. 3–9. Available from: </pmc/articles/PMC3036452/?report=abstract>
5. Vallabhaneni SR, Harris PL. Lessons learnt from the EUROSTAR registry on endovascular repair of abdominal aortic aneurysm repair. *Eur J Radiol [Internet]*. 2001 [cited 2020 Oct 10];39(1):34–41. Available from: <https://pubmed.ncbi.nlm.nih.gov/11439229/>
6. Zarins CK, White RA, Hodgson KJ, Schwarten D, Fogarty TJ. Endoleak as a predictor of outcome after endovascular aneurysm repair: AneuRx Multicenter Clinical Trial. *J Vasc Surg [Internet]*. 2000 [cited 2020 Oct 10];32(1):90–107. Available from: <https://pubmed.ncbi.nlm.nih.gov/10876210/>
7. Greenhalgh RM, Powell JT. Endovascular repair of abdominal aortic aneurysm. *N Engl J Med*. 2008 Jan 31;358(5):494.
8. Becquemin JP, Kelley L, Zubilewicz T, Desgranges P, Lapeyre M, Kobeiter H, et al. Outcomes of secondary interventions after abdominal aortic aneurysm endovascular repair. *J Vasc Surg [Internet]*. 2004 [cited 2020 Oct 29];39(2):298–305. Available from: <https://pubmed.ncbi.nlm.nih.gov/14743128/>
9. Mehta M, Sternbach Y, Taggart JB, Kreienberg PB, Roddy SP, Paty PSK, et al. Long-term outcomes of secondary procedures after endovascular aneurysm repair. *J Vasc Surg [Internet]*. 2010 [cited 2020 Oct 29];52(6):1442–9. Available from: <https://pubmed.ncbi.nlm.nih.gov/20724099/>
10. White GH, Yu W, May J, Chaufour X, Stephen MS. Endoleak as a complication of

- endoluminal grafting of abdominal aortic aneurysms: Classification, incidence, diagnosis, and management [Internet]. Vol. 4, *Journal of Endovascular Surgery*. *J Endovasc Surg*; 1997 [cited 2020 Oct 21]. p. 152–68. Available from: <https://pubmed.ncbi.nlm.nih.gov/9185003/>
11. Hobo R, Buth J. Secondary interventions following endovascular abdominal aortic aneurysm repair using current endografts. A EUROSTAR report. *J Vasc Surg*. 2006;43(5).
  12. Chaikof EL, Dalman RL, Eskandari MK, Jackson BM, Lee WA, Mansour MA, et al. The Society for Vascular Surgery practice guidelines on the care of patients with an abdominal aortic aneurysm. *J Vasc Surg*. 2018 Jan 1;67(1):2-77.e2.
  13. Veith FJ, Baum RA, Ohki T, Amor M, Adiseshiah M, Blankensteijn JD, et al. Nature and significance of endoleaks and endotension: Summary of opinions expressed at an international conference. *J Vasc Surg* [Internet]. 2002 [cited 2020 Oct 14];35(5):1029–35. Available from: <https://pubmed.ncbi.nlm.nih.gov/12021724/>
  14. Aburahma AF, Campbell JE, Mousa AY, Hass SM, Stone PA, Jain A, et al. Clinical outcomes for hostile versus favorable aortic neck anatomy in endovascular aortic aneurysm repair using modular devices. *J Vasc Surg* [Internet]. 2011 Jul [cited 2020 Oct 29];54(1):13–21. Available from: <https://pubmed.ncbi.nlm.nih.gov/21324631/>
  15. Arko FR, Murphy EH, Boyes C, Nussbaum T, Lalka SG, Holleman J, et al. Current Status of Endovascular Aneurysm Repair: 20 Years of Learning. *Semin Vasc Surg* [Internet]. 2012 Sep [cited 2020 Oct 29];25(3):131–5. Available from: <https://pubmed.ncbi.nlm.nih.gov/23062491/>
  16. Brown A, Saggi GK, Bown MJ, Sayers RD, Sidloff DA. Type II endoleaks: Challenges and solutions [Internet]. Vol. 12, *Vascular Health and Risk Management*. Dove Medical Press Ltd.; 2016 [cited 2020 Oct 4]. p. 53–63. Available from: </pmc/articles/PMC4780400/?report=abstract>
  17. Stavropoulos SW, Park J, Fairman R, Carpenter J. Type 2 Endoleak Embolization Comparison: Translumbar Embolization versus Modified Transarterial Embolization. *J Vasc Interv Radiol* [Internet]. 2009 Oct 1 [cited 2020 Oct 29];20(10):1299–302. Available from: <http://www.jvir.org/article/S1051044309006964/fulltext>
  18. Chaikof EL, Blankensteijn JD, Harris PL, White GH, Zarins CK, Bernhard VM, et al. Reporting standards for endovascular aortic aneurysm repair. *J Vasc Surg*. 2002 May 1;35(5):1048–60.
  19. Chaikof EL, Brewster DC, Dalman RL, Makaroun MS, Illig KA, Sicard GA, et al. SVS

- practice guidelines for the care of patients with an abdominal aortic aneurysm: Executive summary. *J Vasc Surg*. 2009 Oct 1;50(4):880–96.
20. Moll FL, Powell JT, Fraedrich G, Verzini F, Haulon S, Waltham M, et al. Management of Abdominal Aortic Aneurysms Clinical Practice Guidelines of the European Society for Vascular Surgery. 2011;
  21. Sidloff DA, Stather PW, Choke E, Bown MJ, Sayers RD. Type II endoleak after endovascular aneurysm repair [Internet]. Vol. 100, *British Journal of Surgery*. *Br J Surg*; 2013 [cited 2020 Oct 29]. p. 1262–70. Available from: <https://pubmed.ncbi.nlm.nih.gov/23939840/>
  22. O'Connor PJ, Lookstein RA. Predictive Factors for the Development of Type 2 Endoleak Following Endovascular Aneurysm Repair. *Semin Intervent Radiol* [Internet]. 2015 Sep 20 [cited 2020 Oct 15];32(3):272–7. Available from: <http://dx.doi.org/>
  23. Ward TJ, Cohen S, Patel RS, Kim E, Fischman AM, Nowakowski FS, et al. Anatomic risk factors for type-2 endoleak following EVAR: A retrospective review of preoperative CT angiography in 326 patients [Internet]. Vol. 37, *CardioVascular and Interventional Radiology*. Springer New York LLC; 2014 [cited 2020 Oct 29]. p. 324–8. Available from: <https://pubmed.ncbi.nlm.nih.gov/23703668/>
  24. Güntner O, Zeman F, Wohlgemuth WA, Heiss P, Jung EM, Wiggermann P, et al. Inferior mesenteric arterial type ii endoleaks after endovascular repair of abdominal aortic aneurysm: Are they predictable? *Radiology* [Internet]. 2014 [cited 2020 Oct 29];270(3):910–9. Available from: <https://pubmed.ncbi.nlm.nih.gov/24475813/>
  25. Stavropoulos SW, Marin H, Fairman RM, Carpenter JP, Litt HI, Itkin M, et al. Recurrent Endoleak Detection and Measurement of Aneurysm Size with CTA After Coil Embolization of Endoleaks CONCLUSION: Despite the presence of streak artifact on CTA following coil embolization of type 2 endoleaks, CTA remains a useful study for following patients. The presence of embolization coils does not prevent CTA measurement of aneurysm diameter and detection of recurrent endoleak with a high degree of interobserver agreement.
  26. Wanhainen A, Verzini F, Van Herzelee I, Allaire E, Bown M, Cohnert T, et al. Editor's Choice – European Society for Vascular Surgery (ESVS) 2019 Clinical Practice Guidelines on the Management of Abdominal Aorto-iliac Artery Aneurysms. *Eur J Vasc Endovasc Surg*. 2019 Jan 1;57(1):8–93.
  27. Liaw JVP, Clark M, Gibbs R, Jenkins M, Cheshire N, Hamady M. Update: Complications and management of infrarenal EVAR [Internet]. Vol. 71, *European*

- Journal of Radiology. *Eur J Radiol*; 2009 [cited 2020 Oct 29]. p. 541–51. Available from: <https://pubmed.ncbi.nlm.nih.gov/18614311/>
28. Picel AC, Kansal N. Essentials of endovascular abdominal aortic aneurysm repair imaging: Postprocedure surveillance and complications [Internet]. Vol. 203, *American Journal of Roentgenology*. American Roentgen Ray Society; 2014 [cited 2020 Oct 14]. p. W358–72. Available from: <https://pubmed.ncbi.nlm.nih.gov/25247965/>
  29. Sternbergh WC, Money SR, Greenberg RK, Chuter TAM, Moore WS, Buth J, et al. Influence of endograft oversizing on device migration, endoleak, aneurysm shrinkage, and aortic neck dilation: Results from the Zenith multicenter trial. *J Vasc Surg* [Internet]. 2004 [cited 2020 Oct 29];39(1):20–6. Available from: <https://pubmed.ncbi.nlm.nih.gov/14718806/>
  30. Fransen GAJ, Desgranges P, Laheij RJF, Harris PL, Becquemin J-P. Frequency, Predictive Factors, and Consequences of Stent-Graft Kink following Endovascular AAA Repair. *J Endovasc Ther* [Internet]. 2003 Oct [cited 2020 Oct 29];10(5):913–8. Available from: <https://pubmed.ncbi.nlm.nih.gov/14656182/>
  31. Schermerhorn ML, Buck DB, James O'Malley A, Curran T, McCallum JC, Darling J, et al. Long-term outcomes of abdominal aortic aneurysm in the medicare population. *N Engl J Med* [Internet]. 2015 Jul 23 [cited 2020 Oct 7];373(4):328–38. Available from: <https://europepmc.org/articles/PMC4532303>
  32. Brown LC, Powell JT. Risk factors for aneurysm rupture in patients kept under ultrasound surveillance. In: *Annals of Surgery* [Internet]. *Ann Surg*; 1999 [cited 2020 Oct 17]. p. 289–97. Available from: <https://pubmed.ncbi.nlm.nih.gov/10493476/>
  33. Becquemin JP, Allaire E, Desgranges P, Kobeiter H. Delayed complications following EVAR. *Tech Vasc Interv Radiol* [Internet]. 2005 [cited 2020 Oct 30];8(1 SPEC. ISS.):30–40. Available from: <https://pubmed.ncbi.nlm.nih.gov/16098935/>
  34. Schermerhorn ML, O'Malley AJ, Jhaveri A, Cotterill P, Pomposelli F, Landon BE. Endovascular vs. open repair of abdominal aortic aneurysms in the medicare population. *N Engl J Med* [Internet]. 2008 Jan 31 [cited 2020 Oct 15];358(5):464–74. Available from: <https://pubmed.ncbi.nlm.nih.gov/18234751/>
  35. Al-Jubouri M, Comerota AJ, Thakur S, Aziz F, Wanjiku S, Paolini D, et al. Reintervention after EVAR and open surgical repair of AAA a 15-year experience. In: *Annals of Surgery* [Internet]. *Ann Surg*; 2013 [cited 2020 Oct 15]. p. 652–7. Available from: <https://pubmed.ncbi.nlm.nih.gov/24002301/>
  36. Gifford JN, Cheong HW, Teoh WC. Late-onset type I endoleak characterized by contrast

- enhanced ultrasound after endovascular repair of aortic aneurysm. *J Clin Ultrasound*. 2018;46(6):424–9.
37. Wald R, Waikar SS, Liangos O, Pereira BJB, Chertow GM, Jaber BL. Acute renal failure after endovascular vs open repair of abdominal aortic aneurysm. *J Vasc Surg* [Internet]. 2006 [cited 2020 Oct 29];43(3). Available from: <https://pubmed.ncbi.nlm.nih.gov/16520155/>
  38. Antonello M, Menegolo M, Piazza M, Bonfante L, Grego F, Frigatti P. Outcomes of endovascular aneurysm repair on renal function compared with open repair. *J Vasc Surg* [Internet]. 2013 Oct 1 [cited 2020 Oct 29];58(4):886–93. Available from: <http://dx.doi.org/10.1016/j.jvs.2013.02.249>
  39. Partovi S, Trischman T, Rafailidis V, Ganguli S, Rengier F, Goerne H, et al. Multimodality imaging assessment of endoleaks postendovascular aortic repair. Vol. 91, *British Journal of Radiology*. 2018.
  40. Patel R, Sweeting MJ, Powell JT, Greenhalgh RM. Endovascular versus open repair of abdominal aortic aneurysm in 15-years' follow-up of the UK endovascular aneurysm repair trial 1 (EVAR trial 1): a randomised controlled trial. *Lancet* [Internet]. 2016 Nov 12 [cited 2020 Nov 14];388(10058):2366–74. Available from: <http://dx.doi.org/10.1016/>
  41. Karthikesalingam A, Page AA, Pettengell C, Hinchliffe RJ, Loftus IM, Thompson MM, et al. Heterogeneity in surveillance after Endovascular Aneurysm Repair in the UK. *Eur J Vasc Endovasc Surg*. 2011 Nov 1;42(5):585–90.
  42. Moll FL, Powell JT, Fraedrich G, Verzini F, Haulon S, Waltham M, et al. Management of abdominal aortic aneurysms clinical practice guidelines of the European society for vascular surgery. *Eur J Vasc Endovasc Surg*. 2011 Jan 1;41(SUPPL. 1):S1–58.
  43. Black SA, Carrell TWG, Bell RE, Waltham M, Reidy J, Taylor PR. Long-term surveillance with computed tomography after endovascular aneurysm repair may not be justified. *Br J Surg* [Internet]. 2009 Nov 1 [cited 2020 Oct 3];96(11):1280–3. Available from: <http://doi.wiley.com/10.1002/bjs.6732>
  44. Prinssen M, Wixon CL, Buskens E, Blankensteijn JD. Surveillance after endovascular aneurysm repair: Diagnostics, complications, and associated costs. *Ann Vasc Surg* [Internet]. 2004 [cited 2020 Oct 25];18(4):421–7. Available from: <https://pubmed.ncbi.nlm.nih.gov/15108054/>
  45. Abraha I, Luchetta ML, De Florio R, Cozzolino F, Casazza G, Duca P, et al. Ultrasonography for endoleak detection after endoluminal abdominal aortic aneurysm

- repair [Internet]. Vol. 2017, Cochrane Database of Systematic Reviews. John Wiley and Sons Ltd; 2017 [cited 2020 Oct 11]. Available from: <http://doi.wiley.com/10.1002/14651858.CD010296.pub2>
46. Schlösser FJV, Gusberg RJ, Dardik A, Lin PH, Verhagen HJM, Moll FL, et al. Aneurysm Rupture after EVAR: Can the Ultimate Failure be Predicted? *Eur J Vasc Endovasc Surg.* 2009 Jan 1;37(1):15–22.
  47. Tsoumakidou G, Brountzos E. Detection of Complications After Aortic Stent Grafting. *Eur Cardiol Rev.* 2010;6(2):83.
  48. Zaiem F, Almasri J, Tello M, Prokop LJ, Chaikof EL, Murad MH. A systematic review of surveillance after endovascular aortic repair. *J Vasc Surg* [Internet]. 2018 Jan 1 [cited 2020 Oct 13];67(1):320-331.e37. Available from: <https://mayoclinic.pure.elsevier.com/en/publications/surveillance-after-endovascular-aortic-repair>
  49. Cook. Physician reference manual. 2010;(April).
  50. Mestres G, Zarka ZA, García-Madrid C, Riambau V. Early abdominal aortic endografts: A decade follow-up results. *Eur J Vasc Endovasc Surg.* 2010 Nov 1;40(6):722–8.
  51. Dias N V., Riva L, Ivancev K, Resch T, Sonesson B, Malina M. Is There a Benefit of Frequent CT Follow-up After EVAR? *Eur J Vasc Endovasc Surg.* 2009 Apr 1;37(4):425–30.
  52. Nordon IM, Karthikesalingam A, Hinchliffe RJ, Holt PJ, Loftus IM, Thompson MM. Secondary Interventions Following Endovascular Aneurysm Repair (EVAR) and the Enduring Value of Graft Surveillance. Vol. 39, *European Journal of Vascular and Endovascular Surgery.* W.B. Saunders; 2010. p. 547–54.
  53. Grima MJ, Boufi M, Law M, Jackson D, Stenson K, Patterson B, et al. Editor’s Choice – The Implications of Non-compliance to Endovascular Aneurysm Repair Surveillance: A Systematic Review and Meta-analysis [Internet]. Vol. 55, *European Journal of Vascular and Endovascular Surgery.* W.B. Saunders Ltd; 2018 [cited 2020 Nov 8]. p. 492–502. Available from: </pmc/articles/PMC6481561/?report=abstract>
  54. Baderkhan H, Haller O, Wanhainen A, Björck M, Mani K. Follow-up after endovascular aortic aneurysm repair can be stratified based on first postoperative imaging. *Br J Surg.* 2018 May 1;105(6):709–18.
  55. de Mik SML, Geraedts ACM, Ubbink DT, Balm R. Effect of Imaging Surveillance After Endovascular Aneurysm Repair on Reinterventions and Mortality: A Systematic Review and Meta-analysis. *J Endovasc Ther.* 2019;26(4):531–41.

56. Avgerinos ED, Chaer RA, Makaroun MS. Type II endoleaks. *J Vasc Surg*. 2014 Nov 1;60(5):1386–91.
57. Golzarian J, Dussaussois L, Abada HT, Gevenois PA, Van Gansbeke D, Ferreira J, et al. Helical CT of aorta after endoluminal stent-graft therapy: Value of biphasic acquisition. *Am J Roentgenol* [Internet]. 1998 [cited 2020 Oct 10];171(2):329–31. Available from: <https://pubmed.ncbi.nlm.nih.gov/9694445/>
58. Karthikesalingam A, Al-Jundi W, Jackson D, Boyle JR, Beard JD, Holt PJE, et al. Systematic review and meta-analysis of duplex ultrasonography, contrast-enhanced ultrasonography or computed tomography for surveillance after endovascular aneurysm repair. *Br J Surg*. 2012;99(11).
59. Chung J, Kordzadeh A, Prionidis I, Panayiotopoulos Y, Browne T. Contrast-enhanced ultrasound (CEUS) versus computed tomography angiography (CTA) in detection of endoleaks in post-EVAR patients. Are delayed type II endoleaks being missed? A systematic review and meta-analysis [Internet]. Vol. 18, *Journal of Ultrasound*. Springer Science+Business Media; 2015 [cited 2020 Oct 11]. p. 91–9. Available from: <https://link.springer.com/article/10.1007/s40477-014-0154-x>
60. Iezzi R, Cotroneo AR, Filippone A, Santoro M, Basilico R, Storto ML. Multidetector-Row Computed Tomography Angiography in Abdominal Aortic Aneurysm Treated With Endovascular Repair. *J Comput Assist Tomogr* [Internet]. 2008 Jul 1 [cited 2020 Oct 14];32(4):609–15. Available from: <http://journals.lww.com/00004728-200807000-00019>
61. Macari M, Chandarana H, Schmidt B, Lee J, Lamparello P, Babb J. Abdominal aortic aneurysm: Can the arterial phase at CT evaluation after endovascular repair be eliminated to reduce radiation dose? *Radiology* [Internet]. 2006 Dec [cited 2020 Oct 22];241(3):908–14. Available from: <https://pubmed.ncbi.nlm.nih.gov/17065562/>
62. Dill-Macky MJ, Wilson SR, Sternbach Y, Kachura J, Lindsay T. Detecting endoleaks in aortic endografts using contrast-enhanced sonography. *AJR Am J Roentgenol* [Internet]. 2007 [cited 2020 Oct 10];188(3). Available from: <https://pubmed.ncbi.nlm.nih.gov/17312033/>
63. Chisci E, Setacci F, Iacoponi F, De Donato G, Cappelli A, Setacci C. Surveillance imaging modality does not affect detection rate of asymptomatic secondary interventions following EVAR. *Eur J Vasc Endovasc Surg*. 2012 Mar 1;43(3):276–81.
64. Iezzi R, Cotroneo AR, Basilico R, Simeone A, Storto ML, Bonomo L. Endoleaks after endovascular repair of abdominal aortic aneurysm: Value of CEUS. *Abdom Imaging*.



- 2010;35(1):106–14.
65. Nadolski GJ, Stavropoulos SW. Contrast alternatives for iodinated contrast allergy and renal dysfunction: Options and limitations. *J Vasc Surg*. 2013 Feb 1;57(2):593–8.
  66. Nakaura T, Nakamura S, Maruyama N, Funama Y, Awai K, Harada K, et al. Low contrast agent and radiation dose protocol for hepatic dynamic CT of thin adults at 256-detector row CT: Effect of low tube voltage and hybrid iterative reconstruction algorithm on image quality. *Radiology* [Internet]. 2012 Aug 1 [cited 2020 Oct 11];264(2):445–54. Available from: [www.rsna.org/rsnarights](http://www.rsna.org/rsnarights).
  67. Zhao Y, Wu Y, Zuo Z, Cheng S. CT angiography of the kidney using routine CT and the latest Gemstone Spectral Imaging combination of different noise indexes: image quality and radiation dose. *Radiol Medica* [Internet]. 2017 May 1 [cited 2020 Oct 11];122(5):327–36. Available from: <https://link.springer.com/article/10.1007/s11547-017-0739-5>
  68. Sommer WH, Graser A, Becker CR, Clevert DA, Reiser MF, Nikolaou K, et al. Image Quality of Virtual Noncontrast Images Derived from Dual-energy CT Angiography after Endovascular Aneurysm Repair. *J Vasc Interv Radiol*. 2010 Mar 1;21(3):315–21.
  69. Shaida N, Bowden DJ, Barrett T, Godfrey EM, Taylor A, Winterbottom AP, et al. Acceptability of virtual unenhanced CT of the aorta as a replacement for the conventional unenhanced phase. *Clin Radiol*. 2012 May 1;67(5):461–7.
  70. Stolzmann P, Frauenfelder T, Pfammatter T, Peter N, Scheffel H, Lachat M, et al. Endoleaks after endovascular abdominal aortic aneurysm repair: Detection with dual-energy dual-source CT. *Radiology* [Internet]. 2008 Nov 1 [cited 2020 Oct 11];249(2):682–91. Available from: <https://pubs.rsna.org/doi/abs/10.1148/radiol.2483080193>
  71. Maturen KE, Kaza RK, Liu PS, Quint LE, Khalatbari SH, Platt JF. “Sweet Spot” for Endoleak Detection. *J Comput Assist Tomogr* [Internet]. 2012 Jan [cited 2020 Oct 11];36(1):83–7. Available from: <http://journals.lww.com/00004728-201201000-00013>
  72. Raman SP, Johnson PT, Deshmukh S, Mahesh M, Grant KL, Fishman EK. CT dose reduction applications: Available tools on the latest generation of CT scanners. *J Am Coll Radiol* [Internet]. 2013 [cited 2020 Oct 29];10(1):37–41. Available from: <https://jhu.pure.elsevier.com/en/publications/ct-dose-reduction-applications-available-tools-on-the-latest-gene-3>
  73. Nambi P, Sengupta R, Krajcer Z, Muthupillai R, Strickman N, Cheong BYC. Non-contrast Computed Tomography is Comparable to Contrast-enhanced Computed

- Tomography for Aortic Volume Analysis after Endovascular Abdominal Aortic Aneurysm Repair insufficiency (potentially sparing them from nephrotoxic contrast agents and unnecessary. *Eur J Vasc Endovasc Surg*. 2011;41:460–6.
74. Bley TA, Chase PJ, Reeder SB, François CJ, Shinki K, Tefera G, et al. Endovascular abdominal aortic aneurysm repair: Nonenhanced volumetric CT for follow-up. *Radiology* [Internet]. 2009 Oct [cited 2020 Oct 28];253(1):253–62. Available from: <https://pubmed.ncbi.nlm.nih.gov/19703867/>
  75. Lehmkuhl L, Andres C, Lücke C, Hoffmann J, Foldyna B, Grothoff M, et al. Dynamic CT angiography after abdominal aortic endovascular aneurysm repair: Influence of enhancement patterns and optimal bolus timing on endoleak detection. *Radiology* [Internet]. 2013 Sep [cited 2020 Oct 14];268(3):890–9. Available from: <https://pubmed.ncbi.nlm.nih.gov/23579050/>
  76. Cayne NS, Veith FJ, Lipsitz EC, Ohki T, Mehta M, Gargiulo N, et al. Variability of maximal aortic aneurysm diameter measurements on CT scan: Significance and methods to minimize. *J Vasc Surg* [Internet]. 2004 [cited 2020 Oct 28];39(4):811–5. Available from: <https://pubmed.ncbi.nlm.nih.gov/15071447/>
  77. Kauffmann C, Tang A, Therasse É, Giroux MF, Elkouri S, Melanson P, et al. Measurements and detection of abdominal aortic aneurysm growth: Accuracy and reproducibility of a segmentation software. *Eur J Radiol* [Internet]. 2012 Aug 1 [cited 2020 Oct 28];81(8):1688–94. Available from: <http://www.ejradiology.com/article/S0720048X11004384/fulltext>
  78. Wever JJ, Blankensteijn JD, Mali WPTM, Eikelboom BC. Maximal aneurysm diameter follow-up is inadequate after endovascular abdominal aortic aneurysm repair. *Eur J Vasc Endovasc Surg*. 2000 Aug 1;20(2):177–82.
  79. Heilberger P, Schunn C, Ritter W, Weber S, Raithel D. Postoperative color flow duplex scanning in aortic endografting. *J Endovasc Surg*. 1997;4(3):262–71.
  80. Sato DT, Goff CD, Gregory RT, Robinson KD, Carter KA, Hefts BR, et al. Endoleak after aortic stent graft repair: Diagnosis by color duplex ultrasound scan versus computed tomography scan. *J Vasc Surg* [Internet]. 1998 [cited 2020 Oct 25];28(4):657–63. Available from: <https://pubmed.ncbi.nlm.nih.gov/9786261/>
  81. Napoli V, Bargellini I, Sardella SG, Petruzzi P, Cioni R, Vignali C, et al. Abdominal aortic aneurysm: Contrast-enhanced US for missed endoleaks after endoluminal repair. *Radiology* [Internet]. 2004 Oct [cited 2020 Oct 10];233(1):217–25. Available from: <https://pubmed.ncbi.nlm.nih.gov/15454621/>

82. Alerci M, Oberson M, Fogliata A, Gallino A, Vock P, Wyttenbach R. Prospective, intraindividual comparison of MRI versus MDCT for endoleak detection after endovascular repair of abdominal aortic aneurysms. *Eur Radiol* [Internet]. 2009 Dec 23 [cited 2020 Oct 12];19(5):1223–31. Available from: <https://link.springer.com/article/10.1007/s00330-008-1253-x>
83. Harrison GJ, Oshin OA, Vallabhaneni SR, Brennan JA, Fisher RK, McWilliams RG. Surveillance after EVAR based on duplex ultrasound and abdominal radiography. *Eur J Vasc Endovasc Surg*. 2011 Aug 1;42(2):187–92.
84. Stavropoulos SW, Charagundla SR. Imaging techniques for detection and management of endoleaks after endovascular aortic aneurysm repair [Internet]. Vol. 243, *Radiology*. Radiology; 2007 [cited 2020 Oct 29]. p. 641–55. Available from: <https://pubmed.ncbi.nlm.nih.gov/17517926/>
85. Hiramoto JS, Reilly LM, Schneider DB, Skorobogaty H, Rapp J, Chuter TAM. The effect of magnetic resonance imaging on stainless-steel Z-stent-based abdominal aortic prosthesis. *J Vasc Surg* [Internet]. 2007 Mar [cited 2020 Nov 30];45(3):472–4. Available from: <https://pubmed.ncbi.nlm.nih.gov/17254740/>
86. Habets J, Zandvoort HJA, Reitsma JB, Bartels LW, Moll FL, Leiner T, et al. Magnetic resonance imaging is more sensitive than computed tomography angiography for the detection of endoleaks after endovascular abdominal aortic aneurysm repair: A systematic review. Vol. 45, *European Journal of Vascular and Endovascular Surgery*. W.B. Saunders; 2013. p. 340–50.
87. Guo Q, Zhao J, Huang B, Yuan D, Yang Y, Zeng G, et al. A Systematic Review of Ultrasound or Magnetic Resonance Imaging Compared with Computed Tomography for Endoleak Detection and Aneurysm Diameter Measurement after Endovascular Aneurysm Repair [Internet]. Vol. 23, *Journal of Endovascular Therapy*. SAGE Publications Inc.; 2016 [cited 2020 Oct 14]. p. 936–43. Available from: <https://pubmed.ncbi.nlm.nih.gov/27542700/>
88. Pitton MB, Schweitzer H, Herber S, Schmiedt W, Neufang A, Kalden P, et al. MRI versus helical CT for endoleak detection after endovascular aneurysm repair. *Am J Roentgenol* [Internet]. 2005 [cited 2020 Oct 29];185(5):1275–81. Available from: <https://pubmed.ncbi.nlm.nih.gov/16247149/>
89. van der Laan MJ, Bartels LW, Viergever MA, Blankensteijn JD. Computed Tomography versus Magnetic Resonance Imaging of Endoleaks after EVAR. *Eur J Vasc Endovasc Surg* [Internet]. 2006 Oct 1 [cited 2020 Oct 29];32(4):361–5. Available from:

<http://www.sciencedirect.com>

90. Karmonik C, Partovi S, Davies MG, Bismuth J, Shah DJ, Bilecen D, et al. Integration of the computational fluid dynamics technique with MRI in aortic dissections. *Magn Reson Med* [Internet]. 2013 May 1 [cited 2020 Oct 12];69(5):1438–42. Available from: <http://doi.wiley.com/10.1002/mrm.24376>
91. Cantisani V, Ricci P, Grazhdani H, Napoli A, Fanelli F, Catalano C, et al. Prospective comparative analysis of colour-doppler ultrasound, contrast-enhanced ultrasound, computed tomography and magnetic resonance in detecting endoleak after endovascular abdominal aortic aneurysm repair. *Eur J Vasc Endovasc Surg*. 2011;41(2).
92. Resta EC, Secchi F, Giardino A, Nardella VG, Di Leo G, Flor N, et al. Non-contrast MR imaging for detecting endoleak after abdominal endovascular aortic repair. *Int J Cardiovasc Imaging* [Internet]. 2013 Jan [cited 2020 Oct 29];29(1):229–35. Available from: <https://pubmed.ncbi.nlm.nih.gov/22588711/>
93. Ichihashi S, Marugami N, Tanaka T, Iwakoshi S, Kurumatani N, Kitano S, et al. Preliminary experience with superparamagnetic iron oxide-enhanced dynamic magnetic resonance imaging and comparison with contrast-enhanced computed tomography in endoleak detection after endovascular aneurysm repair. *J Vasc Surg* [Internet]. 2013 Jul [cited 2020 Oct 29];58(1):66–72. Available from: <https://pubmed.ncbi.nlm.nih.gov/23561434/>
94. Mitchell DG. Color Doppler imaging: Principles, limitations, and artifacts [Internet]. Vol. 177, *Radiology*. Radiology; 1990 [cited 2020 Oct 25]. p. 1–10. Available from: <https://pubmed.ncbi.nlm.nih.gov/2204956/>
95. Arko FR, Filis KA, Siedel SA, Johnson BL, Drake AR, Fogarty TJ, et al. Intrasac flow velocities predict sealing of type II endoleaks after endovascular abdominal aortic aneurysm repair. *J Vasc Surg* [Internet]. 2003 Jan 1 [cited 2020 Oct 15];37(1):8–15. Available from: <https://pubmed.ncbi.nlm.nih.gov/12514572/>
96. Parent FN, Meier GH, Godziachvili V, LeSar CJ, Parker FM, Carter KA, et al. The incidence and natural history of type I and II endoleak: A 5-year follow-up assessment with color duplex ultrasound scan. *J Vasc Surg* [Internet]. 2002 Mar 1 [cited 2020 Oct 29];35(3):474–81. Available from: <http://www.jvascsurg.org/article/S0741521402269220/fulltext>
97. Singh K, Bona KH, Solberg S, Sorlie DG, Bjork L. Intra- and interobserver variability in ultrasound measurements of abdominal aortic diameter. The Tromso study. *Eur J Vasc Endovasc Surg* [Internet]. 1998 [cited 2020 Oct 17];15(6):497–504. Available

- from: <https://pubmed.ncbi.nlm.nih.gov/9659884/>
98. Bredahl K, Long A, Taudorf M, Lönn L, Rouet L, Ardon R, et al. Volume estimation of the aortic sac after EVAR using 3-D ultrasound-A novel, accurate and promising technique. *Eur J Vasc Endovasc Surg*. 2013 May 1;45(5):450–5.
  99. Arsicot M, Lathelize H, Martinez R, Marchand E, Picquet J, Enon B. Follow-up of aortic stent grafts: Comparison of the volumetric analysis of the aneurysm sac by ultrasound and CT. *Ann Vasc Surg* [Internet]. 2014 Oct 1 [cited 2020 Oct 29];28(7):1618–28. Available from: <https://pubmed.ncbi.nlm.nih.gov/24709403/>
  100. Voitle E, Hofmann W, Cejna M. Aortic emergencies—diagnosis and treatment: a pictorial review [Internet]. Vol. 6, *Insights into Imaging*. Springer Verlag; 2015 [cited 2020 Oct 17]. p. 17–32. Available from: <http://link.springer.com/10.1007/s13244-014-0380-y>
  101. Wolf YG, Johnson BL, Hill BB, Rubin GD, Fogarty TJ, Zarins CK. Duplex ultrasound scanning versus computed tomographic angiography for postoperative evaluation of endovascular abdominal aortic aneurysm repair. *J Vasc Surg* [Internet]. 2000 [cited 2020 Oct 9];32(6):1142–8. Available from: <https://pubmed.ncbi.nlm.nih.gov/11107086/>
  102. Chaer RA, Gushchin A, Rhee R, Marone L, Cho JS, Leers S, et al. Duplex ultrasound as the sole long-term surveillance method post-endovascular aneurysm repair: A safe alternative for stable aneurysms. *J Vasc Surg* [Internet]. 2009 Apr [cited 2020 Oct 9];49(4):845–9. Available from: <https://pubmed.ncbi.nlm.nih.gov/19341877/>
  103. Manning BJ, O’Neill SM, Haider SN, Colgan MP, Madhavan P, Moore DJ. Duplex ultrasound in aneurysm surveillance following endovascular aneurysm repair: a comparison with computed tomography aortography. *J Vasc Surg* [Internet]. 2009 Jan [cited 2020 Oct 9];49(1):60–5. Available from: <https://pubmed.ncbi.nlm.nih.gov/18829237/>
  104. Ashoke R, Brown LC, Rodway A, Choke E, Thompson MM, Greenhalgh RM, et al. Color duplex ultrasonography is insensitive for the detection of endoleak after aortic endografting: A systematic review [Internet]. Vol. 12, *Journal of Endovascular Therapy*. SAGE PublicationsSage CA: Los Angeles, CA; 2005 [cited 2020 Oct 3]. p. 297–305. Available from: <http://jet.sagepub.com/lookup/doi/10.1583/04-1479R.1>
  105. Perini P, Sediri I, Midulla M, Delsart P, Mouton S, Gautier C, et al. Single-centre prospective comparison between contrast-enhanced ultrasound and computed tomography angiography after EVAR. *Eur J Vasc Endovasc Surg*. 2011;42(6).
  106. Stefaniak K, Stanisic M, Gabriel M, Oszkinis G. Diagnostic imaging methods applied

- in long-term surveillance after EVAR. Will computed tomography angiography be replaced by other methods? [Internet]. Vol. 12, *Postepy w Kardiologii Interwencyjnej*. Termedia Publishing House Ltd.; 2016 [cited 2020 Oct 9]. p. 6–12. Available from: </pmc/articles/PMC4777700/?report=abstract>
107. Zaiem F, Almasri J, Tello M, Prokop LJ, Chaikof EL, Murad MH. A systematic review of surveillance after endovascular aortic repair. *J Vasc Surg*. 2018 Jan 1;67(1):320-331.e37.
  108. Mirza TA, Karthikesalingam A, Jackson D, Walsh SR, Holt PJ, Hayes PD, et al. Duplex Ultrasound and Contrast-Enhanced Ultrasound Versus Computed Tomography for the Detection of Endoleak after EVAR: Systematic Review and Bivariate Meta-Analysis. *Eur J Vasc Endovasc Surg*. 2010;39(4).
  109. Sprouse L., Meier G., Parent F., DeMasi R., Glickman M., Barber G. Is Ultrasound More Accurate than Axial Computed Tomography for Determination of Maximal Abdominal Aortic Aneurysm Diameter? *Eur J Vasc Endovasc Surg* [Internet]. 2004 Jul 1 [cited 2020 Oct 25];28(1):28–35. Available from: <https://linkinghub.elsevier.com/retrieve/pii/S1078588404001716>
  110. Manning BJ, Kristmundsson T, Sonesson B, Resch T. Abdominal aortic aneurysm diameter: A comparison of ultrasound measurements with those from standard and three-dimensional computed tomography reconstruction. *J Vasc Surg* [Internet]. 2009 Aug [cited 2020 Oct 25];50(2):263–8. Available from: <https://pubmed.ncbi.nlm.nih.gov/19631858/>
  111. Iezzi R, Basilico R, Giancristofaro D, Pascali D, Cotroneo AR, Storto ML. Contrast-enhanced ultrasound versus color duplex ultrasound imaging in the follow-up of patients after endovascular abdominal aortic aneurysm repair. *J Vasc Surg*. 2009 Mar 1;49(3):552–60.
  112. Chiu KWH, Ling L, Tripathi V, Ahmed M, Shrivastava V. Ultrasound measurement for abdominal aortic aneurysm screening: A direct comparison of the three leading methods. *Eur J Vasc Endovasc Surg* [Internet]. 2014 [cited 2020 Oct 25];47(4):367–73. Available from: <https://pubmed.ncbi.nlm.nih.gov/24491283/>
  113. Pfister K, Schierling W, Jung EM, Apfelbeck H, Hennersperger C, Kasprzak PM. Standardized 2D ultrasound versus 3D/4D ultrasound and image fusion for measurement of aortic aneurysm diameter in follow-up after EVAR. *Clin Hemorheol Microcirc*. 2016 Apr 6;62(3):249–60.
  114. Han SM, Patel K, Rowe VL, Perese S, Bond A, Weaver FA. Ultrasound-determined

- diameter measurements are more accurate than axial computed tomography after endovascular aortic aneurysm repair. *J Vasc Surg* [Internet]. 2010 Jun [cited 2020 Oct 29];51(6):1381–9. Available from: <https://pubmed.ncbi.nlm.nih.gov/20488320/>
115. Raman KG, Missig-Carroll N, Richardson T, Muluk SC, Makaroun MS. Color-flow duplex ultrasound scan versus computed tomographic scan in the surveillance of endovascular aneurysm repair. In: *Journal of Vascular Surgery* [Internet]. Mosby Inc.; 2003 [cited 2020 Oct 29]. p. 645–51. Available from: <https://pubmed.ncbi.nlm.nih.gov/14560207/>
  116. Bakken AM, Illig KA. Long-term follow-up after endovascular aneurysm repair: Is ultrasound alone enough? *Perspect Vasc Surg Endovasc Ther* [Internet]. 2010 Sep 1 [cited 2020 Oct 29];22(3):145–51. Available from: <http://journals.sagepub.com/doi/10.1177/1531003510382664>
  117. Gramiak R, Shah PM. Echocardiography of the aortic root. *Invest Radiol* [Internet]. 1968 [cited 2020 Oct 31];3(5):356–66. Available from: <https://pubmed.ncbi.nlm.nih.gov/5688346/>
  118. Piscaglia F, Nolsøe C, Dietrich CF, Cosgrove DO, Gilja OH, Bachmann Nielsen M, et al. The EFSUMB guidelines and recommendations on the clinical practice of contrast enhanced ultrasound (CEUS): Update 2011 on non-hepatic applications. *Ultraschall der Medizin*. 2012;33(1):33–59.
  119. Cantisani V, Bertolotto M, Weskott HP, Romanini L, Grazhdani H, Passamonti M, et al. Growing indications for CEUS: The kidney, testis, lymph nodes, thyroid, prostate, and small bowel. *Eur J Radiol* [Internet]. 2015 Sep 1 [cited 2020 Oct 15];84(9):1675–84. Available from: <https://pubmed.ncbi.nlm.nih.gov/26014102/>
  120. D’Onofrio M, Romanini L, Serra C, Magnolfi F, Bertolotto M, Quaia E, et al. Contrast enhancement ultrasound application in focal liver lesions characterization: a retrospective study about guidelines application (SOCEUS–CEUS survey). *J Ultrasound* [Internet]. 2016 Jun 1 [cited 2020 Oct 15];19(2):99–106. Available from: </pmc/articles/PMC4879012/?report=abstract>
  121. Cantisani V, Ricci P, Erturk M, Pagliara E, Drudi F, Calliada F, et al. Detection of hepatic metastases from colorectal cancer: Prospective evaluation of gray scale US versus SonoVue® low mechanical index real time-enhanced US as compared with multidetector-CT or Gd-BOPTA-MRI. *Ultraschall der Medizin* [Internet]. 2010 [cited 2020 Oct 15];31(5):500–5. Available from: <https://pubmed.ncbi.nlm.nih.gov/20408122/>
  122. Sidhu PS, Cantisani V, Deganello A, Dietrich CF, Duran C, Franke D, et al. Role of

- Contrast-Enhanced Ultrasound (CEUS) in Paediatric Practice: An EFSUMB Position Statement [Internet]. Vol. 38, *Ultraschall in der Medizin*. Georg Thieme Verlag; 2017 [cited 2020 Oct 15]. p. 33–43. Available from: <https://pubmed.ncbi.nlm.nih.gov/27414980/>
123. Rafailidis V, Partovi S, Dikkes A, Nakamoto DA, Azar N, Staub D. Evolving clinical applications of contrast-enhanced ultrasound (CEUS) in the abdominal aorta. Vol. 8, *Cardiovascular Diagnosis and Therapy*. 2018. p. S118–30.
  124. Barr RG. How to Develop a Contrast-Enhanced Ultrasound Program: *J Ultrasound Med* [Internet]. 2017 [cited 2020 Oct 15];36(6):1225–40. Available from: <https://pubmed.ncbi.nlm.nih.gov/28151552/>
  125. Rafailidis V, Charitanti A, Tegos T, Destanis E, Chrysosgonidis I. Contrast-enhanced ultrasound of the carotid system: a review of the current literature [Internet]. Vol. 20, *Journal of Ultrasound*. Springer Science+Business Media; 2017 [cited 2020 Oct 15]. p. 97–109. Available from: <https://pubmed.ncbi.nlm.nih.gov/28592999/>
  126. Yanagisawa K, Moriyasu F, Miyahara T, Yuki M, Iijima H. Phagocytosis of ultrasound contrast agent microbubbles by Kupffer cells. *Ultrasound Med Biol* [Internet]. 2007 Feb [cited 2020 Nov 30];33(2):318–25. Available from: <https://pubmed.ncbi.nlm.nih.gov/17207907/>
  127. Alonso A, Artemis D, Hennerici MG. Molecular imaging of carotid plaque vulnerability [Internet]. Vol. 39, *Cerebrovascular Diseases*. S. Karger AG; 2015 [cited 2020 Nov 30]. p. 5–12. Available from: <https://pubmed.ncbi.nlm.nih.gov/25547782/>
  128. Blebea J, Volteas N, Neumyer M, Ingraham J, Dawson K, Assadnia S, et al. Contrast enhanced duplex ultrasound imaging of the mesenteric arteries. *Ann Vasc Surg* [Internet]. 2002 [cited 2020 Oct 15];16(1):77–83. Available from: <https://pubmed.ncbi.nlm.nih.gov/11904809/>
  129. Blebea J, Zickler R, Volteas N, Neumyer M, Assadnia S, Anderson K, et al. Duplex Imaging of the Renal Arteries with Contrast Enhancement. *Vasc Endovascular Surg* [Internet]. 2003 Nov [cited 2020 Oct 15];37(6):429–36. Available from: <https://pubmed.ncbi.nlm.nih.gov/14671698/>
  130. Gürtler VM, Sommer WH, Meimarakis G, Kopp R, Weidenhagen R, Reiser MF, et al. A comparison between contrast-enhanced ultrasound imaging and multislice computed tomography in detecting and classifying endoleaks in the follow-up after endovascular aneurysm repair. *J Vasc Surg*. 2013 Aug 1;58(2):340–5.
  131. Bredahl KK, Taudorf M, Lönn L, Vogt KC, Sillesen H, Eiberg JP. Contrast Enhanced



- Ultrasound can Replace Computed Tomography Angiography for Surveillance After Endovascular Aortic Aneurysm Repair. *Eur J Vasc Endovasc Surg*. 2016;52(6).
132. Millen A, Canavati R, Harrison G, McWilliams RG, Wallace S, Vallabhaneni SR, et al. Defining a role for contrast-enhanced ultrasound in endovascular aneurysm repair surveillance. *J Vasc Surg* [Internet]. 2013 Jul 1 [cited 2020 Oct 14];58(1):18–23. Available from: <http://dx.doi.org/10.1016/j.jvs.2012.12.057>
  133. Eisenbrey JR, Sridharan A, Liu J Bin, Forsberg F. Recent experiences and advances in contrast-enhanced subharmonic ultrasound [Internet]. Vol. 2015, BioMed Research International. Hindawi Publishing Corporation; 2015 [cited 2020 Oct 13]. Available from: [/pmc/articles/PMC4450275/?report=abstract](https://pubmed.ncbi.nlm.nih.gov/264450275/)
  134. Wei K, Skyba DM, Firschke C, Jayaweera AR, Lindner JR, Kaul S. Interactions between microbubbles and ultrasound: In vitro and in vivo observations. *J Am Coll Cardiol*. 1997 Apr 1;29(5):1081–8.
  135. Greis C. Technology overview: SonoVue (Bracco, Milan). *Eur Radiol Suppl* [Internet]. 2004 Nov [cited 2020 Oct 10];14(ISSUENR. 8):P11–5. Available from: <https://link.springer.com/article/10.1007/s10406-004-0076-3>
  136. Gummadi, Sriharsha. A Narrative Review on Contrast-Enhanced Ultrasound in Aortic Endograft Endoleak Surveillance. *Ultrasound Q*. 2018;34(3):170–5.
  137. Schneider M. Characteristics of SonoVue(TM). In: *Echocardiography* [Internet]. Futura Publishing Company Inc.; 1999 [cited 2020 Oct 15]. p. 743–6. Available from: <https://pubmed.ncbi.nlm.nih.gov/11175217/>
  138. Greis C. Technical aspects of contrast-enhanced ultrasound (CEUS) examinations: Tips and tricks. *Clin Hemorheol Microcirc*. 2014;58(1):89–95.
  139. Henao EA, Hodge MD, Felkai DD, McCollum CH, Noon GP, Lin PH, et al. Contrast-enhanced Duplex surveillance after endovascular abdominal aortic aneurysm repair: Improved efficacy using a continuous infusion technique. *J Vasc Surg* [Internet]. 2006 Feb [cited 2020 Oct 4];43(2):259–64. Available from: <https://pubmed.ncbi.nlm.nih.gov/16476596/>
  140. Bargellini I, Napoli V, Petruzzi P, Cioni R, Vignali C, Sardella SG, et al. Type II lumbar endoleaks: Hemodynamic differentiation by contrast-enhanced ultrasound scanning and influence on aneurysm enlargement after endovascular aneurysm repair. *J Vasc Surg* [Internet]. 2005 Jan 1 [cited 2020 Oct 10];41(1):10–8. Available from: <http://www.jvascsurg.org/article/S0741521404013692/fulltext>
  141. Dietrich CF, Averkiou M, Nielsen MB, Barr RG, Burns PN, Calliada F, et al. How to

- perform Contrast-Enhanced Ultrasound (CEUS) [Internet]. Vol. 4, Ultrasound International Open. Georg Thieme Verlag; 2018 [cited 2020 Nov 3]. p. E2–15. Available from: <https://pubmed.ncbi.nlm.nih.gov/29423461/>
142. Eisenbrey JR, Daecher A, Kramer MR, Forsberg F. Effects of needle and catheter size on commercially available ultrasound contrast agents. *J Ultrasound Med* [Internet]. 2015 Nov 1 [cited 2020 Nov 3];34(11):1961–8. Available from: <https://pubmed.ncbi.nlm.nih.gov/26384606/>
  143. Tang C, Fang K, Guo Y, Li R, Fan X, Chen P, et al. Safety of Sulfur Hexafluoride Microbubbles in Sonography of Abdominal and Superficial Organs: Retrospective Analysis of 30,222 Cases. *J Ultrasound Med* [Internet]. 2017 Mar 1 [cited 2020 Oct 17];36(3):531–8. Available from: <http://doi.wiley.com/10.7863/ultra.15.11075>
  144. Piscaglia F, Bolondi L, Aiani L, Luigi Angeli M, Arienti V, Barozzi L, et al. The safety of Sonovue® in abdominal applications: Retrospective analysis of 23188 investigations. *Ultrasound Med Biol*. 2006 Sep 1;32(9):1369–75.
  145. ter Haar G. Safety and bio-effects of ultrasound contrast agents. *Med Biol Eng Comput* [Internet]. 2009 [cited 2020 Oct 17];47(8):893–900. Available from: <https://pubmed.ncbi.nlm.nih.gov/19597745/>
  146. Parker JM, Weller MW, Feinstein LM, Adams RJ, Main ML, Grayburn PA, et al. Safety of ultrasound contrast agents in patients with known or suspected cardiac shunts [Internet]. Vol. 112, American Journal of Cardiology. *Am J Cardiol*; 2013 [cited 2020 Oct 17]. p. 1039–45. Available from: <https://pubmed.ncbi.nlm.nih.gov/23816393/>
  147. Rafailidis V, Huang DY, Yusuf GT, Sidhu PS. General principles and overview of vascular contrast-enhanced ultrasonography. *Ultrasonography*. 2019;39(1):22–42.
  148. Eckersley RJ, Chin CT, Burns PN. Optimising phase and amplitude modulation schemes for imaging microbubble contrast agents at low acoustic power. *Ultrasound Med Biol* [Internet]. 2005 Feb [cited 2020 Nov 2];31(2):213–9. Available from: <https://pubmed.ncbi.nlm.nih.gov/15708461/>
  149. Gutberiet M, Venz S, Zendel W, Hosten N, Felix R. Do ultrasonic contrast agents artificially increase maximum Doppler shift? In vivo study of human common carotid arteries. *J Ultrasound Med* [Internet]. 1998 [cited 2020 Nov 5];17(2):97–102. Available from: <https://pubmed.ncbi.nlm.nih.gov/9527579/>
  150. Forsberg F, Liu JB, Burns PN, Merton DA, Goldberg BB. Artifacts in ultrasonic contrast agent studies. *J Ultrasound Med* [Internet]. 1994 [cited 2020 Oct 17];13(5):357–65. Available from: <https://pubmed.ncbi.nlm.nih.gov/8015042/>

151. David E, Cantisani V, Grazhdani H, Di Marzo L, Venturini L, Fanelli F, et al. What is the role of contrast-enhanced ultrasound in the evaluation of the endoleak of aortic endoprostheses? A comparison between CEUS and CT on a widespread scale. *J Ultrasound*. 2016;19(4).
152. Johnsen L, Hisdal J, Jonung T, Braaten A, Pedersen G. Contrast-enhanced ultrasound detects type II endoleaks during follow-up for endovascular aneurysm repair. In: *Journal of Vascular Surgery*. 2020.
153. Mitchell AM, Jones AE, Tumlin JA, Kline JA. Incidence of contrast-induced nephropathy after contrast-enhanced computed tomography in the outpatient setting. *Clin J Am Soc Nephrol*. 2010;5(1):4–9.
154. Weerakkody RA, Walsh SR, Cousins C, Goldstone KE, Tang TY, Gaunt ME. Radiation exposure during endovascular aneurysm repair. In: *British Journal of Surgery* [Internet]. *Br J Surg*; 2008 [cited 2020 Oct 4]. p. 699–702. Available from: <https://pubmed.ncbi.nlm.nih.gov/18446782/>
155. Jones C, Badger SA, Boyd CS, Soong C V. The impact of radiation dose exposure during endovascular aneurysm repair on patient safety. *J Vasc Surg*. 2010 Aug 1;52(2):298–302.
156. McColl N, Auvinen A, Kesminiene A, Espina C, Erdmann F, de Vries E, et al. European Code against Cancer 4th Edition: Ionising and non-ionising radiation and cancer. *Cancer Epidemiol*. 2015 Dec 1;39:S93–100.
157. Harky A, Zywicka E, Santoro G, Jullian L, Joshi M, Dimitri S. Is contrast-enhanced ultrasound (CEUS) superior to computed tomography angiography (CTA) in detection of endoleaks in post-EVAR patients? A systematic review and meta-analysis. Vol. 22, *Journal of Ultrasound*. 2019. p. 65–75.
158. Partovi S, Kaspar M, Aschwanden M, Lopresti C, Madan S, Uthoff H, et al. Contrast-enhanced ultrasound after endovascular aortic repair-current status and future perspectives. *Cardiovasc Diagn Ther*. 2015;5(6):454–45463.
159. Cury MH, Cury MVM, Godoy MR, Matiolo MF. Advantages of contrast-enhanced ultrasonography over computed tomography for the detection of persistent type II endoleak after embolization: A case report. *J Clin Ultrasound* [Internet]. 2016 Oct 1 [cited 2020 Oct 3];44(8):522–6. Available from: <http://doi.wiley.com/10.1002/jcu.22356>
160. Perini P, Sediri I, Midulla M, Delsart P, Gautier C, Haulon S. Contrast-Enhanced ultrasound vs. CT angiography in fenestrated EVAR surveillance: A single-Center

- comparison. *J Endovasc Ther*. 2012 Oct;19(5):648–55.
161. Chisci E, Harris L, Guidotti A, Pecchioli A, Pigozzi C, Barbanti E, et al. Endovascular Aortic Repair Follow up Protocol Based on Contrast Enhanced Ultrasound Is Safe and Effective. *Eur J Vasc Endovasc Surg*. 2018;56(1):40–7.
  162. Jawad N, Parker P, Lakshminarayan R. The role of contrast-enhanced ultrasound imaging in the follow-up of patients post-endovascular aneurysm repair. *Ultrasound*. 2016;24(1):50–9.
  163. Clevert DA, Gürtler VM, Meimarakis G, D’Anastasi M, Weidenhagen R, Reiser MF, et al. Classification of endoleaks in the follow-up after EVAR using the time-to-peak of the contrast agent in CEUS examinations. *Clin Hemorheol Microcirc* [Internet]. 2013 [cited 2020 Nov 4];55(1):183–91. Available from: <https://pubmed.ncbi.nlm.nih.gov/23455839/>
  164. Jung EM, Rennert J, Fellner C, Uller W, Jung W, Schreyer A, et al. Detection and Characterization of Endoleaks Following Endovascular Treatment of Abdominal Aortic Aneurysms using Contrast Harmonic Imaging (CHI) with Quantitative Perfusion Analysis (TIC) Compared to CT Angiography (CTA). *Ultraschall der Medizin*. 2010;31(6):564–70.
  165. Carrafiello G, Laganà D, Recaldini C, Mangini M, Bertolotti E, Caronno R, et al. Comparison of contrast-enhanced ultrasound and computed tomography in classifying endoleaks after endovascular treatment of abdominal aorta aneurysms: Preliminary experience. *Cardiovasc Intervent Radiol* [Internet]. 2006 Dec [cited 2020 Oct 14];29(6):969–74. Available from: <https://pubmed.ncbi.nlm.nih.gov/16897267/>
  166. Speziale F, Gossetti B, Giannoni MF, Fanelli F, Citone M, Acconcia MC. ARTICLE IN PRESS Contrast ultrasound imaging: the best method to detect type II endoleak during endovascular aneurysm repair follow-up. [cited 2020 Oct 14]; Available from: [www.icvts.org](http://www.icvts.org)
  167. Chong CK, How T V., Gilling-Smith GL, Harris PL. Modeling Endoleaks and Collateral Reperfusion following Endovascular AAA Exclusion. *J Endovasc Ther* [Internet]. 2003 Jun 25 [cited 2020 Oct 31];10(3):424–32. Available from: <http://journals.sagepub.com/doi/10.1177/152660280301000305>
  168. Ten Bosch JA, Rouwet E V., Peters CTH, Jansen L, Verhagen HJM, Prins MH, et al. Contrast-enhanced ultrasound versus computed tomographic angiography for surveillance of endovascular abdominal aortic aneurysm repair. *J Vasc Interv Radiol* [Internet]. 2010 [cited 2020 Oct 14];21(5):638–43. Available from:

- <https://pubmed.ncbi.nlm.nih.gov/20363153/>
169. Bendick PJ, Bove PG, Long GW, Zelenock GB, Brown OW, Shanley CJ. Efficacy of ultrasound scan contrast agents in the noninvasive follow-up of aortic stent grafts. *J Vasc Surg* [Internet]. 2003 Feb 1 [cited 2020 Oct 4];37(2):381–5. Available from: <https://pubmed.ncbi.nlm.nih.gov/12563210/>
  170. Yoshitake A, Hachiya T, Itoh T, Kitahara H, Kasai M, Kawaguchi S, et al. Nonvisualized type III endoleak masquerading as endotension: A case report. *Ann Vasc Surg* [Internet]. 2015 Apr 1 [cited 2020 Oct 14];29(3):595.e15-595.e17. Available from: <https://pubmed.ncbi.nlm.nih.gov/25596403/>
  171. Catalano O, Sandomenico F, Raso MM, Siani A. Real-time, contrast-enhanced sonography: A new tool for detecting active bleeding. *J Trauma - Inj Infect Crit Care* [Internet]. 2005 Oct [cited 2020 Oct 17];59(4):933–9. Available from: <https://pubmed.ncbi.nlm.nih.gov/16374284/>
  172. Schwartz SA, Taljanovic MS, Smyth S, O'Brien MJ, Rogers LF. CT Findings of Rupture, Impending Rupture, and Contained Rupture of Abdominal Aortic Aneurysms. *Am J Roentgenol* [Internet]. 2007 Jan 23 [cited 2020 Oct 17];188(1):W57–62. Available from: <http://www.ajronline.org/doi/10.2214/AJR.05.1554>
  173. Clevert DA, Stickel M, Flach P, Strautz T, Horng A, Jauch KW, et al. Contrast-enhanced ultrasound in detection and follow-up of an infrarenal abdominal aortic aneurysm with aorto-caval fistula and endovascular treatment. *Cardiovasc Intervent Radiol* [Internet]. 2007 Jun [cited 2020 Oct 17];30(3):480–4. Available from: <https://pubmed.ncbi.nlm.nih.gov/17205366/>
  174. Clevert DA, Weckbach S, Kopp R, Meimerakis G, Clevert DA, Jauch KW, et al. Imaging of aortic lesions with color coded duplex sonography and contrast-enhanced ultrasound versus multislice computed tomography (MS-CT) angiography. *Clin Hemorheol Microcirc* [Internet]. 2008 Jan 1 [cited 2020 Oct 17];40(4):267–79. Available from: <https://europepmc.org/article/med/19126989>
  175. Clevert DA, Horng A, Clevert DA, Jung EM, Sommer WH, Reiser M. Contrast-enhanced ultrasound versus conventional ultrasound and MS-CT in the diagnosis of abdominal aortic dissection. *Clin Hemorheol Microcirc* [Internet]. 2009 [cited 2020 Oct 17];43(1–2):129–39. Available from: <https://pubmed.ncbi.nlm.nih.gov/19713607/>
  176. Clevert DA, Stickel M, Johnson T, Glaser C, Steitz HO, Kopp R, et al. Imaging of aortic abnormalities with contrast-enhanced ultrasound. A pictorial comparison with CT [Internet]. Vol. 17, *European Radiology*. Springer; 2007 [cited 2020 Oct 17]. p. 2991–

3000. Available from: <https://link.springer.com/article/10.1007/s00330-006-0542-5>
177. Giordana P, Baqué-Juston MC, Jeandel PY, Mondot L, Hirlemann J, Padovani B, et al. Contrast-enhanced ultrasound of carotid artery wall in takayasu disease: First evidence of application in diagnosis and monitoring of response to treatment [Internet]. Vol. 124, *Circulation*. *Circulation*; 2011 [cited 2020 Oct 17]. p. 245–7. Available from: <https://pubmed.ncbi.nlm.nih.gov/21747069/>
178. Magnoni M, Dagna L, Coli S, Cianflone D, Sabbadini MG, Maseri A. Assessment of takayasu arteritis activity by carotid contrast-enhanced ultrasound [Internet]. Vol. 4, *Circulation: Cardiovascular Imaging*. *Circ Cardiovasc Imaging*; 2011 [cited 2020 Oct 17]. Available from: <https://pubmed.ncbi.nlm.nih.gov/21406658/>
179. Partovi S, Imfeld S, Aschwanden M, Bilecen D, Jaeger KA, Staub D. The Use of Contrast-enhanced Ultrasound (CEUS) in Chronic Periaortitis. *Ultraschall der Medizin - Eur J Ultrasound* [Internet]. 2013 Feb 7 [cited 2020 Oct 7];34(01):2–3. Available from: <http://www.thieme-connect.de/DOI/DOI?10.1055/s-0032-1313081>
180. Missouriis CG, Allen CM, Balen FG, Buckenham T, Lees WR, MacGregor GA. Non-invasive screening for renal artery stenosis with ultrasound contrast enhancement. *J Hypertens*. 1996;14(4):519–24.
181. Ciccone M. M. 1, Cortese F. 1, Fiorella A. 1, Scicchitano P. 1, Cito F. 2, Quistelli G. 1, Pertosa G. 3, D’agostino R. 1 GP. The clinical role of contrast-enhanced ultrasound in the evaluation of renal artery stenosis and diagnostic superiority as compared to traditional echo-color-Doppler flow imaging - *International Angiology* 2011 April;30(2):135-9 - *Minerva Medica - Journals* [Internet]. [cited 2020 Oct 18]. Available from: <https://www.minervamedica.it/en/journals/international-angiology/article.php?cod=R34Y2011N02A0135>
182. Blebea J, Volteas N, Neumyer M, Ingraham J, Dawson K, Assadnia S, et al. Contrast enhanced duplex ultrasound imaging of the mesenteric arteries. *Ann Vasc Surg* [Internet]. 2002 Jan 1 [cited 2020 Oct 18];16(1):77–83. Available from: <http://www.annalsofvascularsurgery.com/article/S0890509606622620/fulltext>
183. Cantisani V, Grazhdani H, Clevert DA, Iezzi R, Aiani L, Martegani A, et al. EVAR: Benefits of CEUS for monitoring stent-graft status [Internet]. Vol. 84, *European Journal of Radiology*. Elsevier Ireland Ltd; 2015 [cited 2020 Oct 10]. p. 1658–65. Available from: <https://pubmed.ncbi.nlm.nih.gov/26198116/>
184. Faccioli N, Foti G, Casagrande G, Santi E, D’Onofrio M. CEUS versus CT Angiography in the follow-up of abdominal aortic endoprostheses: diagnostic accuracy and activity-

- based cost analysis. *Radiol Medica* [Internet]. 2018 Dec 1 [cited 2020 Oct 4];123(12):904–9. Available from: <https://doi.org/10.1007/s11547-018-0926-z>
185. Brazzelli M, Hernández R, Sharma P, Robertson C, Shimonovich M, MacLennan G, et al. Contrast-enhanced ultrasound and/or colour duplex ultrasound for surveillance after endovascular abdominal aortic aneurysm repair: A systematic review and economic evaluation. *Health Technol Assess (Rockv)*. 2018 Dec 13;22(72):v–220.
  186. Gargiulo M, Gallitto E, Serra C, Freyrie A, Mascoli C, Bianchini Massoni C, et al. Could four-dimensional contrast-enhanced ultrasound replace computed tomography angiography during follow up of fenestrated endografts? Results of a preliminary experience. *Eur J Vasc Endovasc Surg*. 2014 Nov 1;48(5):536–42.
  187. AbuRahma AF, Srivastava M, Mousa AY, Dearing DD, Hass SM, Campbell JR, et al. Critical analysis of renal duplex ultrasound parameters in detecting significant renal artery stenosis. *J Vasc Surg* [Internet]. 2012 [cited 2020 Oct 23];56(4). Available from: <https://pubmed.ncbi.nlm.nih.gov/22595689/>
  188. Aburahma AF, Mousa AY, Stone PA, Hass SM, Dean LS, Keiffer T. Duplex velocity criteria for native celiac/superior mesenteric artery stenosis vs in-stent stenosis. *J Vasc Surg* [Internet]. 2012 Mar [cited 2020 Oct 23];55(3):730–8. Available from: <https://pubmed.ncbi.nlm.nih.gov/22301212/>
  189. Abbas A, Hansrani V, Sedgwick N, Ghosh J, McCollum CN. 3D contrast enhanced ultrasound for detecting endoleak following endovascular aneurysm repair (EVAR). *Eur J Vasc Endovasc Surg*. 2014;47(5).
  190. Rogers S, Lowe C, Carreira J, McCollum C, Ghosh J. Comparison of Contrast-Enhanced Tomographic 3-D Ultrasound Against Rotational Angiography Imaging Immediately After Endovascular Aneurysm Repair. *Ultrasound Med Biol*. 2019;45(9).
  191. Clevert DA, Helck A, D’Anastasi M, Gürtler V, Sommer WH, Meimarakis G, et al. Improving the follow up after EVAR by using ultrasound image fusion of CEUS and MS-CT. In: *Clinical Hemorheology and Microcirculation*. IOS Press; 2011. p. 91–104.
  192. Wein W, Brunke S, Khamene A, Callstrom MR, Navab N. Automatic CT-ultrasound registration for diagnostic imaging and image-guided intervention. *Med Image Anal* [Internet]. 2008 Oct [cited 2020 Oct 24];12(5):577–85. Available from: <https://pubmed.ncbi.nlm.nih.gov/18650121/>
  193. Sun C, Lin S, Zhao L, Xin S. A meta-analysis of ultrasound imaging in diagnosis of endoleak among patients after endovascular abdominal aortic aneurysm repair. *Int J Clin Exp Med*. 2017;10(1):1502–12.

194. Kapetanios D, Kontopodis N, Mavridis D, McWilliams RG, Giannoukas AD, Antoniou GA. Meta-analysis of the accuracy of contrast-enhanced ultrasound for the detection of endoleak after endovascular aneurysm repair. Vol. 69, *Journal of Vascular Surgery*. 2019.
195. Verhoeven ELG, Vourliotakis G, Bos WTGJ, Tielliu IFJ, Zeebregts CJ, Prins TR, et al. Fenestrated Stent Grafting for Short-necked and Juxtarenal Abdominal Aortic Aneurysm: An 8-Year Single-centre Experience. *Eur J Vasc Endovasc Surg* [Internet]. 2010 May [cited 2020 Oct 22];39(5):529–36. Available from: <https://pubmed.ncbi.nlm.nih.gov/20202868/>
196. Amiot S, Haulon S, Becquemin JP, Magnan PE, Lermusiaux P, Goueffic Y, et al. Fenestrated Endovascular Grafting: The French Multicentre Experience. *Eur J Vasc Endovasc Surg* [Internet]. 2010 May [cited 2020 Oct 22];39(5):537–44. Available from: <https://pubmed.ncbi.nlm.nih.gov/20093051/>
197. Brown LC, Greenhalgh RM, Powell JT, Thompson SG. Use of baseline factors to predict complications and reinterventions after endovascular repair of abdominal aortic aneurysm. *Br J Surg* [Internet]. 2010 Aug [cited 2020 Oct 22];97(8):1207–17. Available from: <https://pubmed.ncbi.nlm.nih.gov/20602502/>
198. Saratzis A, Sarafidis P, Melas N, Khaira H. Comparison of the impact of open and endovascular abdominal aortic aneurysm repair on renal function. *J Vasc Surg* [Internet]. 2014 Sep 1 [cited 2020 Oct 23];60(3):597–603. Available from: <http://dx.doi.org/10.1016/j.jvs.2014.03.282>
199. MacHado P, Segal S, Lyshchik A, Forsberg F. A novel microvascular flow technique: Initial results in thyroids. *Ultrasound Q* [Internet]. 2016 Mar 1 [cited 2020 Oct 9];32(1):67–74. Available from: <https://pubmed.ncbi.nlm.nih.gov/25900162/>
200. Gabriel M, Tomczak J, Snoch-Ziółkiewicz M, Dzieciuchowicz Ł, Strauss E, Oszkinis G. Comparison of superb micro-vascular ultrasound imaging (SMI) and contrast-enhanced ultrasound (CEUS) for detection of endoleaks after endovascular aneurysm repair (EVAR). *Am J Case Rep*. 2016;17.
201. Lim AKP, Satchithananda K, Dick EA, Abraham S, Cosgrove DO. Microflow imaging: New Doppler technology to detect low-grade inflammation in patients with arthritis. *Eur Radiol* [Internet]. 2018 Mar 11 [cited 2020 Oct 9];28(3):1046–53. Available from: <http://link.springer.com/10.1007/s00330-017-5016-4>
202. Gabriel M, Tomczak J, Snoch-Ziółkiewicz M, Dzieciuchowicz Ł, Strauss E, Pawlaczyk K, et al. Superb Micro-vascular Imaging (SMI): a Doppler ultrasound technique with



- potential to identify, classify, and follow up endoleaks in patients after Endovascular Aneurysm Repair (EVAR). *Abdom Radiol* [Internet]. 2018 Dec 1 [cited 2020 Oct 9];43(12):3479–86. Available from: [/pmc/articles/PMC6208813/?report=abstract](#)
203. Cantisani V, David E, Ferrari D, Fanelli F, Di Marzo L, Catalano C, et al. Color Doppler Ultrasound with Superb Microvascular Imaging Compared to Contrast-enhanced Ultrasound and Computed Tomography Angiography to Identify and Classify Endoleaks in Patients Undergoing EVAR. *Ann Vasc Surg* [Internet]. 2017 Apr 1 [cited 2020 Oct 10];40:136–45. Available from: <https://pubmed.ncbi.nlm.nih.gov/27671455/>