



ΤΜΗΜΑ ΙΑΤΡΙΚΗΣ  
ΣΧΟΛΗ ΕΠΙΣΤΗΜΩΝ ΥΓΕΙΑΣ  
ΠΑΝΕΠΙΣΤΗΜΙΟ ΘΕΣΣΑΛΙΑΣ  
ΠΡΟΓΡΑΜΜΑ ΜΕΤΑΠΤΥΧΙΑΚΩΝ ΣΠΟΥΔΩΝ  
ΥΠΕΡΗΧΟΓΡΑΦΙΚΗ ΛΕΙΤΟΥΡΓΙΚΗ ΑΠΕΙΚΟΝΙΣΗ ΓΙΑ  
ΤΗΝ ΠΡΟΛΗΨΗ ΚΑΙ ΔΙΑΓΝΩΣΗ ΤΩΝ ΑΓΓΕΙΑΚΩΝ ΠΑΘΗΣΕΩΝ



## *Μεταπτυχιακή Διπλωματική Εργασία*

# “Η ΣΥΜΒΟΛΗ ΤΗΣ ΥΠΕΡΗΧΟΤΟΜΟΓΡΑΦΙΚΗΣ ΜΕΘΟΔΟΥ ΣΤΗ ΜΕΤΕΓΧΕΙΡΗΤΙΚΗ ΠΑΡΑΚΟΛΟΥΘΗΣΗ ΜΕΤΑ ΑΠΟ ΕΝΔΟΑΥΛΙΚΗ ΑΠΟΚΑΤΑΣΤΑΣΗ ΑΝΕΥΡΥΣΜΑΤΩΝ ΚΟΙΛΙΑΚΗΣ ΑΟΡΤΗΣ ΚΑΙ ΤΩΝ ΛΑΓΟΝΙΩΝ ΑΡΤΗΡΙΩΝ”

υπό

**ΑΡΙΣΤΟΤΕΛΗ Ι. ΨΗΜΙΤΗ**

Τεχνολόγου Ακτινολογίας Ακτινοθεραπείας

Υπεβλήθη για την εκπλήρωση μέρους των

απαιτήσεων για την απόκτηση του

Μεταπτυχιακού Διπλώματος Ειδίκευσης

*«Υπερηχογραφική Λειτουργική Απεικόνιση για την πρόληψη & διάγνωση  
των αγγειακών παθήσεων»*

Λάρισα, 2020

## **Επιβλέπων:**

Σπυρίδων Βασδέκης, Καθηγητής Αγγειοχειρουργικής, Τμήματος Ιατρικής ΕΚΠΑ

## **Τριμελής Συμβουλευτική Επιτροπή:**

1. Αθανάσιος Γιαννούκας, Καθηγητής Αγγειοχειρουργικής, Τμήματος Ιατρικής, Πανεπιστημίου Θεσσαλίας
2. *Μιλτιάδης Ματσόγκας, Καθηγητής Αγγειοχειρουργικής, Τμήματος Ιατρικής, Πανεπιστημίου Θεσσαλίας*
3. Γεώργιος Κούβελος, Επ. Καθηγητής Αγγειοχειρουργικής, Τμήματος Ιατρικής, Πανεπιστημίου Θεσσαλίας

## **Τίτλος εργασίας στα αγγλικά:**

**The contribution of ultrasonographic method in postoperative follow-up after intraluminal restoration of aneurysms of the abdominal aorta and iliac arteries.**

## **ΕΥΧΑΡΙΣΤΙΕΣ**

Θα ήθελα να ευχαριστήσω τον κύριο Βασδέκη Σπυρίδωνα, Καθηγητή Αγγειοχειρουργικής, Τμήματος Ιατρικής ΕΚΠΑ, για την πολύτιμη βοήθεια που μου προσέφερε, προκειμένου αυτή η εργασία να ολοκληρωθεί με επιτυχία.

Επίσης, θα ήθελα να ευχαριστήσω τον κύριο Γιαννούκα Αθανάσιο, Καθηγητή Αγγειοχειρουργικής, Τμήματος Ιατρικής, Πανεπιστημίου Θεσσαλίας, που μου προσέφερε τη συγκεκριμένη διπλωματική εργασία.

*Αριστοτέλης Ι. Ψημίτης*

# Πίνακας Περιεχομένων

Περίληψη.....	5
Abstract.....	7
Εισαγωγή.....	9
ΚΕΦΑΛΑΙΟ 1 .....	10
Βασικές αρχές υπερήχων .....	10
1.1 Φυσική των υπερήχων .....	10
1.2 Φαινόμενο Doppler .....	11
ΚΕΦΑΛΑΙΟ 2 .....	12
2.1 Ανατομία κοιλιακής αορτής και λαγονίων αρτηριών .....	12
2.2 Ανεύρυσμα κοιλιακής αορτής.....	13
2.3 Ενδοαυλική αποκατάσταση ανευρύσματος κοιλιακής αορτής.....	14
2.4 Διαγνωστικοί και θεραπευτικοί ρόλοι της απεικόνισης με τη χρήση έγχρωμου υπερήχου και υπερήχου με ενίσχυση σκιαγραφικού μέσου.....	15
ΚΕΦΑΛΑΙΟ 3 .....	18
3.1 Χρήση υπερήχου στην προ και μετεγχειρητική εκτίμηση του EVAR .....	18
3.2 Απεικόνιση ανευρύσματος κοιλιακής αορτής με τη χρήση υπερήχου πριν από EVAR .....	19
3.3 Πρωτόκολλο απεικόνισης επανελέγχου μετά από ενδοαυλική αποκατάσταση ανευρύσματος κοιλιακής αορτής με τη χρήση CDU ΚΑΙ CEUS .....	23
3.4 Υπερηχογραφική επιτήρηση μετά από EVAR .....	25
3.5 Σχέση κόστους-αποτελεσματικότητας χρήσης υπερήχου ως μεθόδου παρακολούθησης μετά από EVAR.....	28
3.6 Έλεγχος πιθανότητας φλεγμονής του μοσχεύματος μετά από EVAR με τη χρήση υβριδικής απεικόνισης PET/CT.....	29
Μεθοδολογία.....	31
Αποτελέσματα.....	32
Συζήτηση/Discussion .....	35
Συμπέρασμα/Conclusion.....	36
Βιβλιογραφία .....	37



## Περίληψη

Οι υπέρηχοι είναι μηχανικά κύματα με συχνότητα μεγαλύτερη του ακουστικού ορίου και χρησιμοποιούνται για την απεικόνιση ανατομικών περιοχών του ανθρώπινου σώματος. Η υπερηχογραφία ανήκει στις μη επεμβατικές μεθόδους εξέτασης του αγγειακού συστήματος και λόγω ότι είναι εξέταση ταχύτατη, χαμηλού κόστους, χωρίς να χρησιμοποιεί ιοντίζουσα ακτινοβολία αποτελεί μέθοδο εκλογής για την επιβεβαίωση παρουσίας της αγγειακής νόσου, τόσο στην έκταση όσο και τη σοβαρότητα της. Κατέχει ιδιαίτερο ρόλο, στη διάγνωση και στην αντιμετώπιση των ανευρυσμάτων ανιχνεύοντας τα ασυμπτωματικά ανευρύσματα, ενώ επικουρεί στην παρακολούθηση του ρυθμού αύξησης των διαστάσεων τους στην πάροδο του χρόνου καθώς και στην εντόπιση ενδεχόμενων μετεγχειρητικών επιπλοκών.

Στόχος αυτής της εργασίας είναι να αναδείξουμε τη συμβολή που κατέχει στη σύγχρονη εποχή η μετεγχειρητική υπερηχογραφική διερεύνηση μετά από ενδαγγειακή αποκατάσταση των ανευρύσματος κοιλιακής αορτής και των λαγονίων αρτηριών βάσει των πιο πρόσφατων κατευθυντήριων οδηγιών. Σκοπός της μετεγχειρητικής υπερηχογραφικής απεικόνισης είναι να εξετάσουμε το μόσχευμα σε όλο το μήκος του αξιολογώντας την λειτουργικότητα του καθώς και την παρουσία ενδοδιαφυγής με πιθανή ανάπτυξη του ανευρύσματος. Απεικονίζοντας τον αυχένα του ανευρύσματος εκκινώντας από το εγγύς μέρος του μοσχεύματος, ακολουθώντας την πορεία του και καταλήγοντας στο περιφερικό του άκρο και αντιστρόφως. Ανάλυση της σχέσης κόστους-αποτελεσματικότητας του υπερήχου ως εξέτασης επιτήρησης μετά από EVAR. Θα γίνει επίσης αναφορά της χρησιμότητας της μεθόδου PET/CT στον αποκλεισμό πιθανότητας φλεγμονής του μοσχεύματος ή παρουσία ενδοδιαφυγής στα ανευρύσματα κοιλιακής αορτής.

Συμπερασματικά η υπερηχογραφία είναι μία σημαντική μέθοδος για την μετεγχειρητική παρακολούθηση ανευρυσμάτων της κοιλιακής αορτής και των λαγονίων αρτηριών, καθώς έχει μικρό οικονομικό μέγεθος, δεν επιβαρύνει τον ασθενή με ιοντίζουσα ακτινοβολία ούτε με χρήση ιωδιούχου ενδοφλέβιου σκιαγραφικού μέσου. Είναι φιλική για τον εξεταζόμενο με δυνατότητα απεικόνισης της κεντρικής και περιφερικής αναστόμωσης για τον έλεγχο πιθανής μετακίνησης του μοσχεύματος καθώς και επιπλοκών, όπως στένωση, θρόμβωση και ενδοδιαφυγή.

**Λέξεις- Κλειδιά:** ανεύρυσμα, ενδοαυλική αποκατάσταση , κοιλιακή αορτή, λαγόνιες αρτηρίες, υπερηχογραφική διερεύνηση

## Abstract

Ultrasounds are mechanical waves with a frequency greater than the acoustic limit and are used to visualize anatomical areas of the human body. Ultrasonography belongs to the non-invasive methods of examining the vascular system and because it is a fast, low cost examination, without the use of ionizing radiation is a method of choice to confirm the presence of vascular disease, both in extent and severity. It plays a special role in the diagnosis and treatment of aneurysms by detecting asymptomatic aneurysms, while helping to monitor growth rate of their dimensions over time as well as identifying possible post-operative complications.

The purpose of this work is to highlight the contribution that post-operative ultrasound examination has made to modern times after endovascular repair of abdominal aortic aneurysms and iliac arteries based on the most recent guidelines. The purpose of postoperative ultrasound imaging is to examine the graft throughout its length by evaluating its functionality as well as the presence of endoleak with possible aneurysm development. Depicting the neck of the aneurysm starting at the proximal part of the graft, following its course and ending at its distal end and vice versa. Analysis of the cost-effectiveness of ultrasound as an EVAR surveillance exam. The utility of the PET/CT method in excluding the possibility of graft inflammation or the presence of endoleak in the abdominal aortic aneurysms will also be mentioned.

In conclusion, ultrasound is an important method for postoperative monitoring of abdominal aortic aneurysms and iliac arteries, as it has small economic size, it does not burden the patient with ionizing radiation nor with the use of iodine intravenous contrast medium. It is patient friendly with the ability to visualize central and peripheral anastomosis to control possible graft movement as well as complications such as stenosis, thrombosis and endoleak.

**Key words:** aneurysm, evar, abdominal aorta, iliac arteries, ultrasound examination

## Εισαγωγή

Η έγκαιρη διάγνωση και κατηγοριοποίηση της αγγειολογικής νόσου αποτελεί βασική παράμετρο για την επιλογή θεραπευτικού πρωτοκόλλου με τη βέλτιστη δυνατή εφαρμογή. Έχει αναδειχθεί η χρησιμότητα του υπερήχου για ανίχνευση ανευρύσματος και τη μετεγχειρητική παρακολούθησή του. Αποτελεί ιδανική μέθοδο επιτήρησης μετά από ενδοαυλική αποκατάσταση ανευρύσματος κοιλιακής αορτής και λαγονίων αρτηριών. Δεν επιβαρύνει τον εξεταζόμενο με ιοντίζουσα ακτινοβολία, προστατεύοντας τον και από την νεφροτοξικότητα που μπορεί να προκληθεί από τη χορήγηση ιωδιούχου ενδοφλέβιου σκιαγραφικού μέσου. Ιδιαίτερα εύχρηστος λόγω της φορητότητας και του χαμηλού κόστους εφαρμογής του.

Σε αντίθεση με την αγγειογραφία υπολογιστικής τομογραφίας θα πρέπει να εφαρμόζεται από τον ίδιο χειριστή για αξιόπιστες και συγκρίσιμες μετρήσεις. Να συνυπολογίζεται ο σωματότυπος του εξεταζόμενου καθώς και ο τεχνικός εξοπλισμός που διατίθεται για τη διενέργεια της εξέτασης.

Στην παρούσα διπλωματική εργασία θα γίνει αναφορά στις βασικές αρχές των υπερήχων, στα ανατομικά χαρακτηριστικά της κοιλιακής αορτής και λαγονίων αρτηριών, στη παθοφυσιολογία και σχηματισμό ενός ανευρύσματος και στην ενδοαυλική αποκατάστασή του. Θα μελετήσουμε σε βάθος τη συμβολή του υπερήχου, έγχρωμου (CDU) και με χρήση σκιαγραφικού μέσου (CEUS) στην επιτήρηση πριν και μετά από EVAR (Endovascular Aneurysm Repair). Θα αναλυθεί η ικανότητα του για ανάδειξη βατότητας του μοσχεύματος, έλεγχος πιθανής θρόμβωσης, ελίκωσης, μετανάστευσης ή ενδοδιαφυγής του. Καθώς επίσης και τη χρήση υβριδικής απεικόνισης μέσω PET/CT για αποκλεισμό πιθανότητας φλεγμονής του μοσχεύματος ή παρουσία ενδοδιαφυγής.

# ΚΕΦΑΛΑΙΟ 1

## ΒΑΣΙΚΕΣ ΑΡΧΕΣ ΥΠΕΡΗΧΩΝ

### 1.1 Φυσική των Υπερήχων

Οι υπέρηχοι είναι μηχανικά κύματα με συχνότητες μεγαλύτερες του ακουστικού ορίου ( άνω των 20.000 Hz ), οι οποίοι χρειάζονται κάποιο μέσο για να μεταδοθούν. Επτά είναι οι βασικές αρχές για τη λειτουργία των υπερήχων:

**1. Συχνότητα (F):** ο αριθμός κύκλων μιας κυματικής μεταβλητής ανά μονάδα χρόνου και εκφράζεται σε μονάδες Hertz , όπου 1 Hz ισούται με 1 κύκλος/sec.

**2. Μήκος κύματος (λ):** το μήκος κύματος που εκτιμάται σε mm.

**3. Ταχύτητα διάδοσης (C):** η ταχύτητα μεταφοράς του υπέρηχου σε ένα μέσο διάδοσης (m/s).

Από την εξίσωση  $\lambda=C/F$  αποδεικνύεται η σχέση των ανωτέρω αρχών.

**4. Εύρος κύματος (A):** είναι η μέγιστη μεταβολή του ήχου αναφερόμενο ως μονάδα μέτρησης του ποσού της ενέργειας σε μία ηχητική κυματομορφή.

**5.Περίοδος (T):** ο χρόνος που χρειάζεται για να ολοκληρωθεί ένας κύκλος και εκτιμάται σε δευτερόλεπτα. Συχνότητα  $F=1/T$  και περίοδος  $T=1/F$  διότι είναι αμοιβαία μεγέθη.

**6. Ισχύς (P):** ορίζεται ως το πηλίκο του έργου W που παράγεται ή μετασχηματίζεται δια του αντίστοιχου χρονικού διαστήματος (W,Watt)

$$1W = 1 \frac{J}{s}$$

**7. Ένταση (I):** η συνάθροιση της ισχύος ανά μονάδα επιφανείας ( $W/m^2$ )  $I \frac{P}{A}$

(Γιαννούκας Αθανάσιος, 2013)

## 1.2 ΦΑΙΝΟΜΕΝΟ DOPPLER

Κατά το φαινόμενο Doppler παρουσιάζεται η αλλαγή των επιτηρούμενων συχνοτήτων ηχητικών κυμάτων εξαρτώμενη από την κίνηση μεταξύ πομπού παραγωγής αυτών και του δέκτη. Κατά την ανάκλαση κύματος από εν κινήσει στόχο η συχνότητα κύματος που δέχεται είναι διαφορετική από αυτή που διαχέεται. Η διαφορά της συχνότητας αυτή ονομάζεται μετατόπιση Doppler ( $f_D$ ) και αναλύεται στην παρακάτω εξίσωση. (Cheung and Firstenberg 2019)

$$f_D = (2f_e V \cos \theta) / C$$

$f_D$ : μετατόπιση Doppler,  $f_e$ : εκπεμπόμενη συχνότητα,  $V$ : ταχύτητα αιματικής ροής,  $\theta$ : συνημίτονο της γωνίας που σχηματίζεται από το αιμοφόρο αγγείο και την υπερηχητική δέσμη,  $C$ : ταχύτητα διάδοσης

Η αυξομείωση της συχνότητας επηρεάζεται από:

- τη συχνότητα κύματος που διαχέεται από τον πομπό
- την ταχύτητα της κίνησης
- τη γωνία σχηματιζόμενη από την πορεία της κίνησης και της πορείας του κύματος.

## ΚΕΦΑΛΑΙΟ 2

### 2.1 ΑΝΑΤΟΜΙΑ ΚΟΙΛΙΑΚΗΣ ΑΟΡΤΗΣ ΚΑΙ ΛΑΓΟΝΙΩΝ ΑΡΤΗΡΙΩΝ

Η αορτή είναι η κύρια αρτηρία του ανθρώπινου σώματος. Εκφύεται από την αριστερή κοιλία της καρδιάς, ταξιδεύοντας προς τα πάνω για να σχηματίσει την ανιούσα αορτή. Στη συνέχεια της πορείας της στρέφεται προς τα κάτω δημιουργώντας το αορτικό τόξο και μέσω του θώρακα σχηματίζοντας την θωρακική αορτή. Αφού διασχίσει το διάφραγμα μέσα στην κοιλιά, η κοιλιακή αορτή διχάζεται στις κοινές λαγόνιες αρτηρίες στην κάτω κοιλιά. Στην πορεία η αορτή δημιουργεί τους αρτηριακούς κλάδους που μεταδίδουν οξυγονωμένο αίμα σε όλους τους ιστούς του σώματος. (Tran and Lui, 2019)

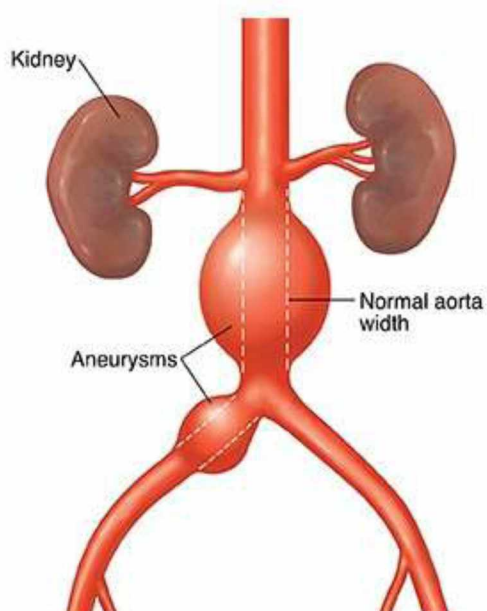
Τα τοιχώματα της αορτής δομούνται από ένα δίκτυο μικρών αιμοφόρων αγγείων κοινώς γνωστό ως vasa vasorum , η λειτουργία του οποίου είναι να παρέχει οξυγόνο και θρεπτικά συστατικά , απομακρύνοντας τα απόβλητα. Η έλλειψη vasa vasorum στην κατιούσα αορτή κάτω από το ύψος των νεφρικών αρτηριών , εξαρτά τις μεταβολικές ανάγκες της από την διάχυση. Για αυτό το λόγο είναι αρκετά λεπτότερο το τμήμα της υπερνεφρικής αορτής, παράγοντας που αυξάνει τις πιθανότητες για δημιουργία ανευρύσματος στην περιοχή αυτή. (Ritman and Lerman, 2007)



## 2.2 ΑΝΕΥΡΥΣΜΑ ΚΟΙΛΙΑΚΗΣ ΑΟΡΤΗΣ

Με τον όρο ανεύρυσμα περιγράφεται η αυξημένη διάμετρος του αγγείου πάνω από 50 % συγκριτικά με γειτνιάζων αγγείο χωρίς διάταση. (Γιαννούκας, 2015) Συγκεκριμένα της ανιούσας αορτής μεγαλύτερη των 5 εκ. και στην κατιούσα αορτή μεγαλύτερη των 4 εκ. με συχνότητα εμφάνισης 7,5 % σε ηλικίες άνω των 65 ετών. Πιο συχνά από τα ανευρύσματα της θωρακικής αορτής είναι τα ανευρύσματα κοιλιακής αορτής (ΑΚΑ).

(Εικόνα 1)



Εικόνα 1. Ανεύρυσμα κοιλιακής αορτής και λαγόνιας αρτηρίας

Η ηλικία , το ανδρικό φύλο , το κάπνισμα και το οικογενειακό ιστορικό αποτελούν παράγοντες κινδύνου. Το ανεύρυσμα αορτής (ΑΑ) αποτελεί μια εκφυλιστική διαδικασία που περιλαμβάνει όλα τα στρώματα του αγγειακού τοιχώματος. Στην παθοφυσιολογία συμπεριλαμβάνονται η διείσδυση του τοιχώματος από μακροφάγα και λεμφοκύτταρα, η καταστροφή ελαστικών συστατικών του μέσου και έξω χιτώνα από τις πρωτεάσες, καθώς και η απώλεια λείων μυϊκών κυττάρων εντός του μέσου χιτώνα. Το κλινικό ενδιαφέρον στα ανευρύσματα αορτής είναι η τάση τους να επεκτείνονται και η πιθανότητα ρήξης τους. Η επιπλοκή που χρήζει άμεσης χειρουργικής αποκατάστασης είναι η ρήξη.

Κατά την Αμερικάνικη ομάδα εργασίας προληπτικών υπηρεσιών (USPSTF) προτείνεται υπερηχογραφικός έλεγχος σε άνδρες καπνιστές ηλικίας 65 έως 75 ετών. Το μέγεθος του ανευρύσματος αποτελεί κριτήριο για τη συχνότητα που θα γίνεται ο υπερηχογραφικός έλεγχος στα πλαίσια επιτήρησης. Η αποτελεσματικότερη θεραπεία για τη πρόληψη ρήξης είναι η εκλεκτική αποκατάσταση του ανευρύσματος κοιλιακής αορτής. Για ασυμπτωματικούς ασθενείς με διάμετρο ανευρύσματος 5,5 εκ. ή ταχέως αναπτυσσόμενο ανεύρυσμα κοιλιακής αορτής συνιστάται εκλεκτική αποκατάσταση από την Εταιρεία Αγγειακής Χειρουργικής.

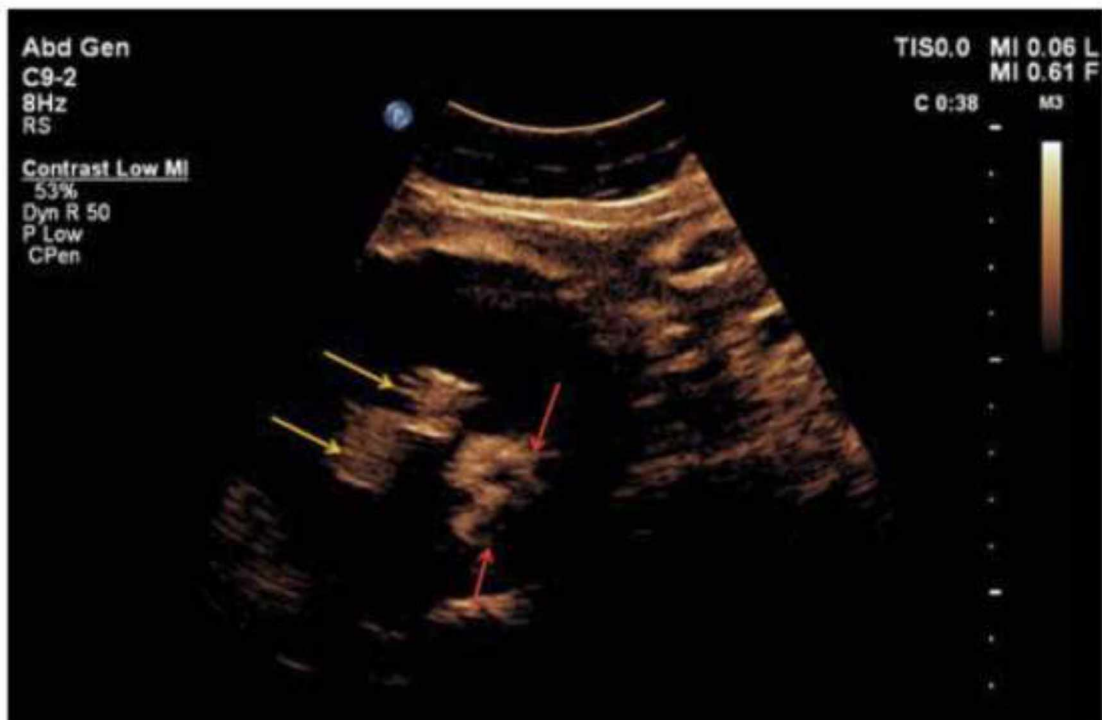
### **2.3 ΕΝΔΟΑΥΛΙΚΗ ΑΠΟΚΑΤΑΣΤΑΣΗ ΑΝΕΥΡΥΣΜΑΤΟΣ ΚΟΙΛΙΑΚΗΣ ΑΟΡΤΗΣ**

Η ενδοαυλική αποκατάσταση ανευρύσματος (EVAR) αποτελεί μια ελάχιστα επεμβατική πράξη για τη θεραπεία του ΑΚΑ με την επιλογή του κατάλληλου στελέχους μοσχεύματος (stent graft) το οποίο αναπτύσσεται εντός του ανευρύσματος μέσω μηριαίας προσπέλασης με σκοπό να αποκλείσει τον ανευρυσματικό σάκο από την κυκλοφορία. Για την άψογη εφαρμογή και στερέωση του EVAR επιλέγονται οι κατάλληλες θέσεις στερέωσης τόσο στην κοιλιακή αορτή όσο και στις λαγόνιες αρτηρίες.

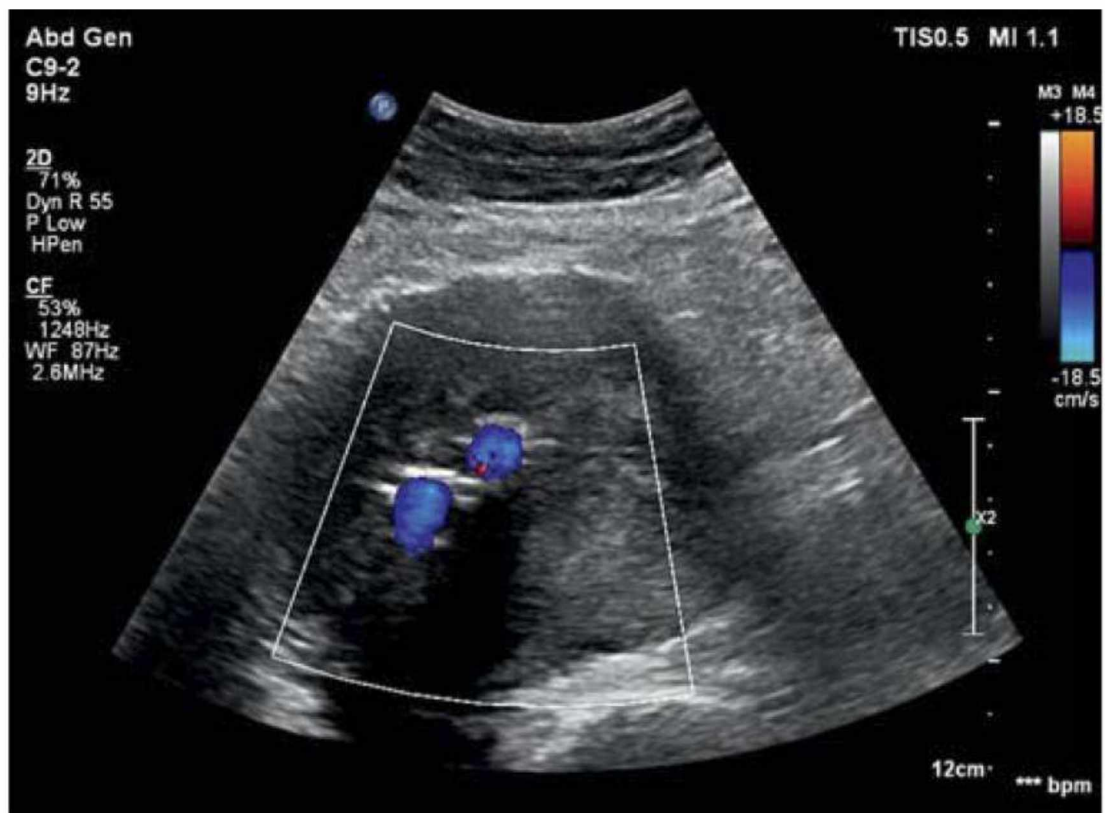
Η τεχνική EVAR υπερτερεί έναντι της ανοιχτής χειρουργικής επιδιόρθωσης λόγω μικρότερης τομής και μετεγχειρητικού πόνου, μειωμένου χρόνου επέμβασης, αποφυγή γενικής αναισθησίας, μειωμένη απώλεια αίματος, χρόνου παραμονής στο νοσοκομείο, λιγότερη ανάγκη για διαμονή σε μονάδα εντατικής θεραπείας (ICU) και το σημαντικότερο μειωμένη μετεγχειρητική θνησιμότητα. Πιθανά μειονεκτήματα συμπεριλαμβάνουν τον κίνδυνο ατελούς σφράγισης ΑΚΑ, με την ανάπτυξη συνεχούς επαναπλήρωσης του ανευρυσματικού σάκου, είτε επειδή το μόσχευμα δεν σφραγίσθηκε τελείως στα άκρα ( ενδοδιαφυγή τύπου I ), λόγω της επαλληλίας του ανευρύσματος από άλλα μικρά αγγεία στο τοίχωμα ανευρύσματος ( ενδοδιαφυγή τύπου II ) ή μεταξύ των τμημάτων του ανευρύσματος ( ενδοδιαφυγή τύπου III ).

## **2.4 ΔΙΑΓΝΩΣΤΙΚΟΙ ΚΑΙ ΘΕΡΑΠΕΥΤΙΚΟΙ ΡΟΛΟΙ ΤΗΣ ΑΠΕΙΚΟΝΙΣΗΣ ΜΕ ΤΗ ΧΡΗΣΗ ΕΓΧΡΩΜΟΥ ΥΠΕΡΗΧΟΥ ΚΑΙ ΥΠΕΡΗΧΟΥ ΜΕ ΕΝΙΣΧΥΣΗ ΣΚΙΑΓΡΑΦΙΚΟΥ ΜΕΣΟΥ**

Δεδομένου ότι ο συμβατικός υπέρηχος είναι παγκοσμίως η πιο συνηθισμένη μέθοδος απεικόνισης με χρήση στην ημερήσια εξεταστική ρουτίνα. Ο υπέρηχος με ενίσχυση σκιαγραφικού μέσου (CEUS) ήρθε να τον πλαισιώσει ως επάξιο συμπλήρωμα. Διευκολύνει την απεικόνιση σημαντικών στενώσεων, ανευρυσμάτων, ενδοδιαφυγής (Εικόνα 2) και αγγειακών διαχωρισμών, ειδικότερα στα μικρότερα αγγεία (παράπλευρα, vasa vasorum) λόγω ανάδειξης της αιματικής ροής. Με ευαισθησία της τάξεως του 95% -98% ο συμβατικός και έγχρωμος υπέρηχος (CDU) (Εικόνα 3) στην ανεύρεση αγγειακής παθολογίας με ειδικότητα στα ανευρύσματα κοιλιακής αορτής (ΑΚΑ), με την ενίσχυση σκιαγραφικής ουσίας βελτιώνεται η οριοθέτηση του αορτικού αυλού και η αναγνώριση των αρτηριών διακλάδωσης. Βοηθά στην ταχύτατη διάγνωση αορτικού διαχωρισμού λόγω της δυνατότητας αντίχνευσης της εξαγγείωσης της αντίθεσης. Στοιχεία που τον καθιστούν συμπληρωματική μέθοδο για τον επανέλεγχο μετά από ενδοαυλική αποκατάσταση ανευρύσματος κοιλιακής αορτής. (Negrao, 2019)



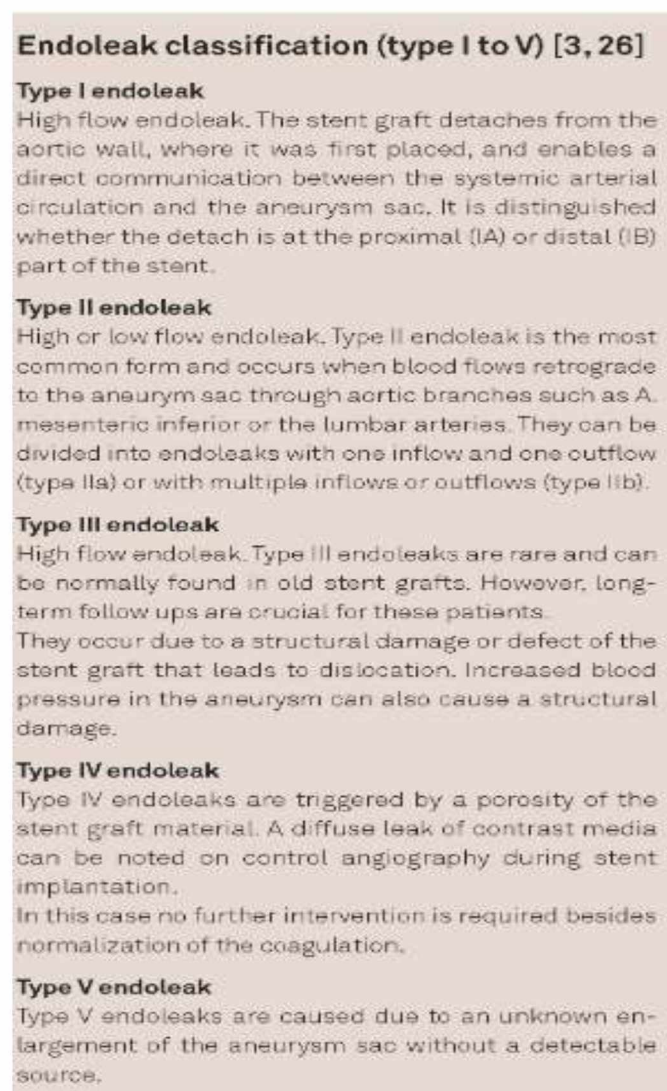
Εικόνα 2. Ίδιος ασθενής με την εικόνα 3. Ο CEUS δείχνει φυσιολογική αιματική ροή εντός του stent (κίτρινα βέλη) αλλά επίσης αναδεικνύει μια ενδοδιαφυγή (Τύπου II) η οποία δεν ήταν ορατή στο έγχρωμο Doppler (κόκκινα βέλη).



Εικόνα 3. Ο έγχρωμος υπέρηχος δεν επιδεικνύει καμία ροή εντός του ανευρυσματικού σάκου, χωρίς ένδειξη ενδοδιαφυγής.

Σύμφωνα με τις κατευθυντήριες οδηγίες του EFSUMB ο CEUS ενδείκνυται για την ανίχνευση ανευρυσμάτων κοιλιακής αορτής (ΑΚΑ), ρήξη ανευρύσματος, διαχωρισμό αορτής και παρουσία ενδοδιαφυγής μετά από αποκατάσταση ΑΚΑ. Προτείνεται επίσης η χρήση του για επανέλεγχο ανίχνευσης ενδοδιαφυγών ΑΚΑ και για απεικόνιση ενδεχόμενης φλεγμονής ΑΚΑ. (Piscaglia, 2012)

Οι ενδοδιαφυγές κατηγοριοποιούνται σε πέντε ομάδες με γνώμονα το αρχικό τους σημείο. Ανεξαρτήτως από τον τύπο της ομάδας, η εκροή μιας ενδοδιαφυγής έχει ως αρχική προέλευση μια οσφυϊκή αρτηρία ή από την κάτω μεσεντέρια αρτηρία. Στην (Εικόνα 4) παρουσιάζονται οι πέντε διαφορετικοί τύποι ενδοδιαφυγής βάσει των κριτηρίων κατηγοριοποίησης τους.



Εικόνα 4. Κατηγοριοποίηση ενδοδιαφυγών

## ΚΕΦΑΛΑΙΟ 3

### 3.1 ΧΡΗΣΗ ΥΠΕΡΗΧΟΥ ΣΤΗΝ ΠΡΟ ΚΑΙ ΜΕΤΕΓΧΕΙΡΗΤΙΚΗ ΕΚΤΙΜΗΣΗ ΤΟΥ EVAR

Η υπερηχογραφική εφαρμογή μπορεί να εξυπηρετήσει δυο σκοπούς. Στην ανίχνευση μιας νόσου και στην παρακολούθηση της μετά από θεραπευτικό χειρισμό και πιο συγκεκριμένα μετά από ενδοαυλική αποκατάσταση ανευρύσματος. Ξεχωρίζει λόγω των βασικών της πλεονεκτημάτων όπως το μειωμένο κόστος, την αποφυγή ιοντιζουσών ακτινοβολιών, μη επεμβατική μέθοδος και μη χρήση σκιαγραφικού μέσου. (Iwakoshi, 2019)

Οι πρώτες τυχαιοποιημένες δοκιμές ελέγχου (RCTs) για την απόδειξη αποτελεσματικότητας ανίχνευσης ΑΚΑ με τη χρήση υπερηχογραφίας στους άνδρες έλαβαν χώρα το 1990.

Βάσει μιας ενημερωμένης μετα-ανάλυσης των μακρύτερων σε χρονική διάρκεια ( $\geq 13$  ετών) αποτελεσμάτων παρακολούθησης από 4 RCTs ελέγχου ΑΚΑ σε γυναίκες  $\geq 64$  ετών. Η πρόσκληση υποβολής προσυμπτωματικού ελέγχου μειώνει σημαντικά τη θνησιμότητα όλων των αιτιών σχετιζόμενων με τα δεδομένα από το χρόνο στο γεγονός (hazard ratio: 0.98; 95% confidence interval [CI]: 0.96-0.99;  $P = .003$ ) παρά τη μείωση σύμφωνα με τα διχοτομικά δεδομένα (odds ratio [OR]: 0.99; 95% CI: 0.96-1.01;  $P = .23$ ). Η πρόσκληση υποβολής σε έλεγχο μείωσε σημαντικά τη θνησιμότητα που σχετίζεται με τα ΑΚΑ (OR: 0.66; 95% CI: 0.47-0.93;  $P = .02$ ) αλλά δεν μείωσε τη θνησιμότητα μη σχετιζόμενη με ΑΚΑ (OR: 1.00; 95% CI: 0.98-1.02;  $P = .96$ ). (Takagi, 2018)

Συνοψίζοντας, τα ποσοστά θνησιμότητας όλων των αιτιών σχετιζόμενα ή μη με ΑΚΑ ήταν σημαντικά χαμηλότερα στους συμμετέχοντες από τους μη, των μη προσκληθέντων ή και των δυο κατηγοριών μαζί. Θνησιμότητες όλων των αιτιών (OR: 1.41; 95% CI: 1.23-1.63;  $P < .00001$ ) και μη σχετιζόμενες με ΑΚΑ (OR: 1.39; 95% CI: 1.18-1.64;  $P < .0001$ ) ήταν σημαντικά αυξημένες στους μη συμμετέχοντες από τους μη προσκληθέντες. Σύμφωνα με την Αμερικάνικη ομάδα εργασίας προληπτικών



υπηρεσιών (USPSTF) συστήνεται υπερηχογραφικός έλεγχος για ΑΚΑ σε άνδρες ηλικίας 65-74 ετών που έχουν καπνίσει.

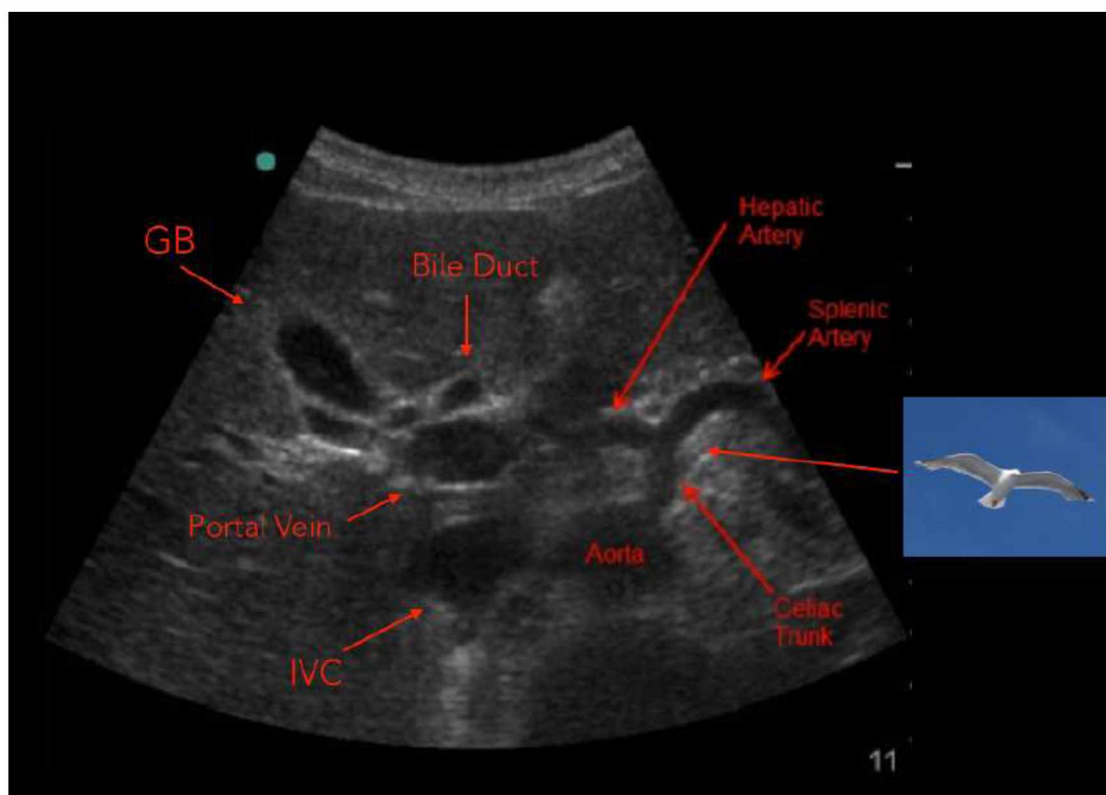
### 3.2 ΑΠΕΙΚΟΝΙΣΗ ΑΝΕΥΡΥΣΜΑΤΟΣ ΚΟΙΛΙΑΚΗΣ ΑΟΡΤΗΣ ΜΕ ΤΗ ΧΡΗΣΗ ΥΠΕΡΗΧΟΥ ΠΡΙΝ ΑΠΟ EVAR

Σύμφωνα με τις κατευθυντήριες οδηγίες του American Institute of Ultrasound in Medicine (AIUM), του American College of Radiology (ACR), και της Society of Radiologists in Ultrasound (SRU) οι προδιαγραφές της εξέτασης είναι οι ακόλουθες.

Ο εξεταστής εκκινεί από την κοιλιακή αορτή λαμβάνοντας

A) Διαμήκειες εικόνες (κατά μήκος του μεγάλου άξονα του αγγείου):

- Εγγύς τμήμα (κάτω από το διάφραγμα, κοντά στον αλλήρειο τρίποδα) (Εικόνα 5)

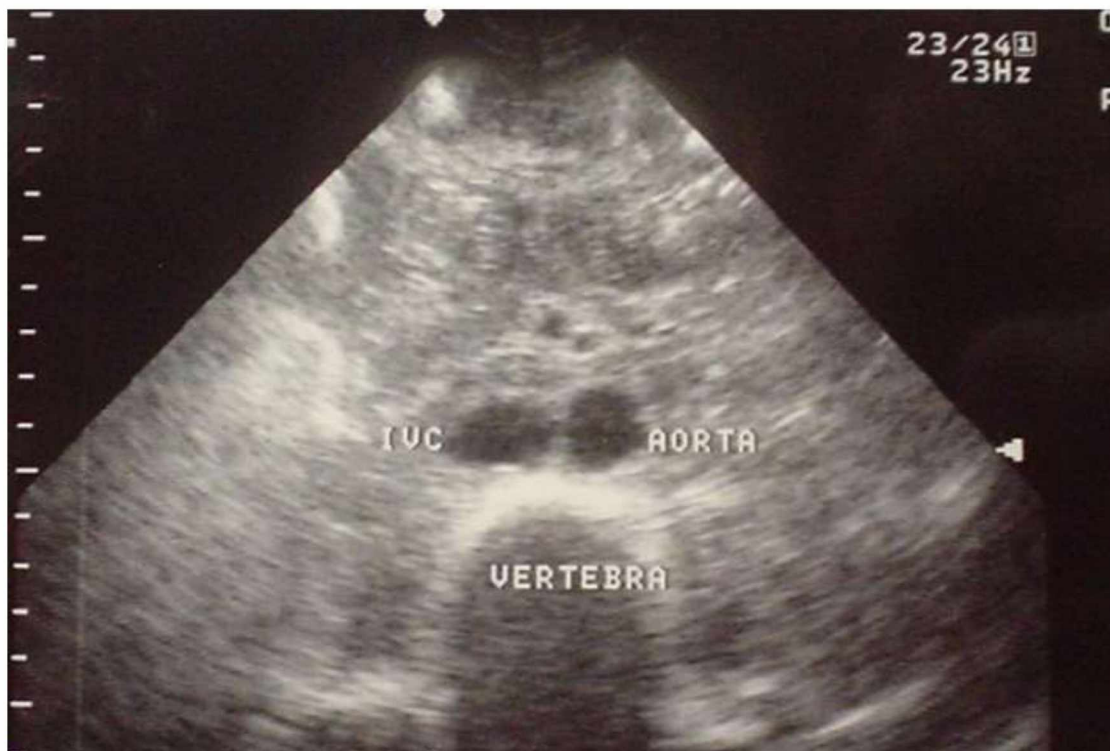

Εικόνα 5. Εικόνα της κοιλιακής αορτής σε εγκάρσιο επίπεδο στο ύψος έκφυσης του αλλήρειου τρίποδα. Αριστερά της απεικονίζεται η κάτω κοίλη φλέβα. Με τη μορφή σιλουέτας "γλάρου" απεικονίζεται ο αλλήρειος τρίποδας με το σώμα του να είναι η κοιλιακή αρτηρία και οι φτερούγες του να αντιστοιχούν στην κοινή ηπατική αρτηρία και σπληνική αρτηρία, δεξιά και αριστερά αντίστοιχα.

- Μεσαίο τμήμα (κοντά στο επίπεδο των νεφρικών αρτηριών)
- Απομακρυσμένο τμήμα (πάνω από το διχασμό της κοιλιακής αορτής σε λαγόνιες αρτηρίες)
- Η αορτή θα πρέπει να απεικονιστεί στο επίπεδο όπου θα είναι παράλληλο με το μεγάλο άξονα του αυλού (για μέτρηση της προσθιοπίσθιας [ΠΟ] διάστασης) και κάθετο στο μακρύ άξονα του αυλού (για μέτρηση της εγκάρσιας διάστασης). Η εγκάρσια μέτρηση μπορεί να γίνει και σε στεφανιαίο επίπεδο.

B) Εγκάρσιες εικόνες (κάθετα στο μεγάλο άξονα του αγγείου)

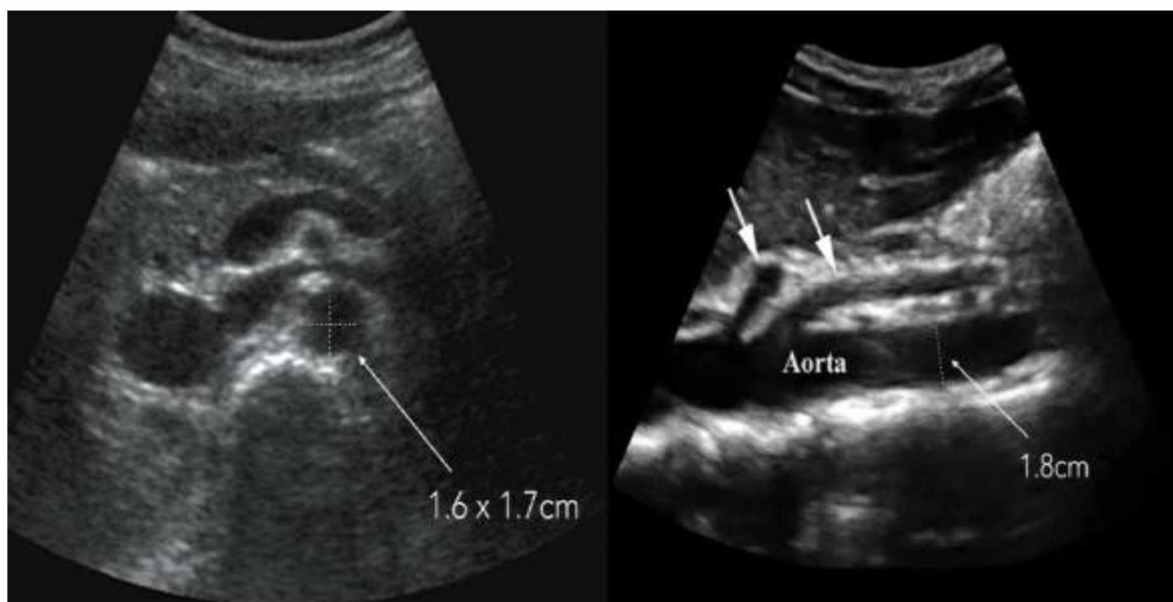- Εγγύς τμήμα (κάτω από το διάφραγμα, κοντά στον αλλήρειο τρίποδα)
- Μεσαίο τμήμα (κοντά στο επίπεδο των νεφρικών αρτηριών)
- Απομακρυσμένο τμήμα (πάνω από το διχασμό της κοιλιακής αορτής σε λαγόνιες αρτηρίες) (Εικόνα 6)





Εικόνα 6. Απομακρυσμένο τμήμα της κοιλιακής αορτής ακριβώς πριν το διχασμό της σε δεξιά και αριστερή κοινή λαγόνια αρτηρία.

Εν συνεχεία λαμβάνονται μετρήσεις στο εγγύς (proximal), μεσαίο (mid) και απομακρυσμένο (distal) τμήμα της αορτής στο μακρύ άξονα για την προσθιοπίσθια διάσταση (ΠΟ). Για μετρήσεις πλάτους λαμβάνονται εγκάρσιες και στεφανιαίες εικόνες. Οι μετρήσεις λαμβάνονται στην μεγαλύτερη διάσταση της αορτής από εξωτερικό άκρο σε εξωτερικό άκρο. (Εικόνα 7) Επί ανίχνευσης ανευρύσματος καταγράφεται η μέγιστη διάσταση και η ακριβής θέση του, αν είναι κοντά στις νεφρικές αρτηρίες ή στον αορτολαγόνιο διχασμό.



Εικόνα 7. Σωστές ΠΟ και πλάγιες μετρήσεις σε εγκάρσιο επίπεδο (αριστερά) και σωστή ΠΟ μέτρηση σε οβελιαίο επίπεδο σε φυσιολογική κοιλιακή αορτή.

Αξιολογούνται και οι λαγόνιες αρτηρίες ως συνέχεια της κοιλιακής αορτής. Λαμβάνονται διαμήκεις εικόνες των απομακρυσμένων τμημάτων των κοινών λαγονίων αρτηριών αμφοτερόπλευρα (κατά μήκος του μεγάλου άξονα του αγγείου). Εγκάρσιες εικόνες (κάθετα στο μεγάλο άξονα του αγγείου) των εγγύς τμημάτων των

κοινών λαγονίων αρτηριών, ακριβώς κάτω από το διχασμό. Μετρήσεις του ευρύτερου τμήματος των κοινών λαγονίων αρτηριών αμφοτερόπλευρα, λαμβάνονται από εξωτερικό άκρο σε εξωτερικό άκρο του αγγείου.

Για να αποδειχθεί η βατότητα και η παρουσία ενδοαυλικού θρόμβου εφαρμόζεται έγχρωμη Doppler και/ή φασματική Doppler απεικόνιση με ανάλυση κυματομορφής της κοιλιακής αορτής και των λαγονίων αρτηριών. (AIUM, 2015)

Η εξέταση θα πρέπει να οδηγεί σε μια τουλάχιστον διάγνωση από τις ακόλουθες:

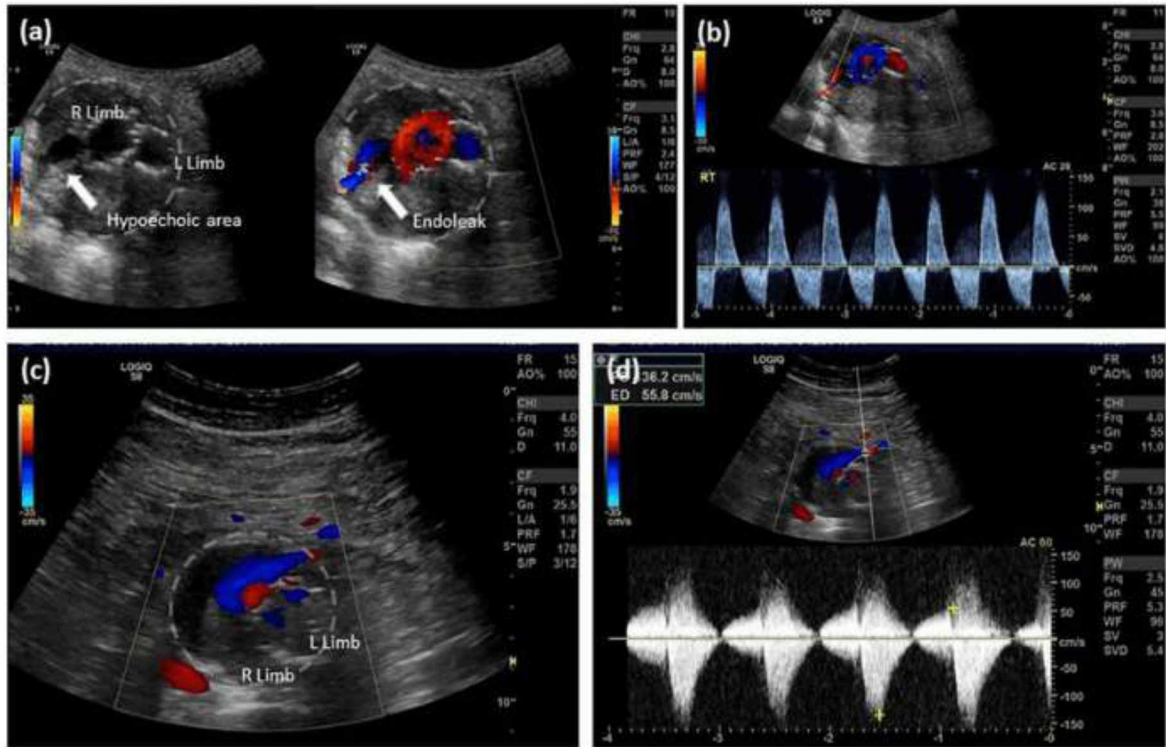
- I. Θετική – Όπου το υπονεφρικό ανεύρυσμα κοιλιακής αορτής είναι μεγαλύτερο από ή ίσο με 3 εκ. σε διάμετρο ή μεγαλύτερο από ή ίσο με 1,5 φορά από τη διάμετρο του εγγύτερου τμήματος της κοιλιακής αορτής υπονεφρικά.
- II. Αρνητική – Δεν υπάρχει ανεύρυσμα κοιλιακής αορτής υπονεφρικά.
- III. Ασαφής – Η ανευρυσματική κατάσταση δεν έχει καθοριστεί λόγω καθόλου ή μη επαρκούς απεικόνισης του υπονεφρικού τμήματος της κοιλιακής αορτής.
- IV. Στη διάγνωση θα πρέπει επίσης να αναφέρεται αν ήταν εφικτή ή μη η απεικόνιση του υπερνεφρικού τμήματος της κοιλιακής αορτής και αν οι διαστάσεις του βρίσκονται εντός φυσιολογικών ορίων. Να αναφέρεται αν η διεύρυνση της κοιλιακής αορτής είναι πάνω από το επίπεδο του αλλήρειου τρίποδα. Δεδομένου αυτής της συνθήκης θα πρέπει να καταγραφεί ως ανεύρυσμα με διάμετρο μεγαλύτερη των 3,9 εκ. για τον ανδρικό και 3,1 εκ. για το γυναικείο πληθυσμό.

### **3.3 ΠΡΩΤΟΚΟΛΛΟ ΑΠΕΙΚΟΝΙΣΗΣ ΕΠΑΝΕΛΕΓΧΟΥ ΜΕΤΑ ΑΠΟ ΕΝΔΟΑΥΛΙΚΗ ΑΠΟΚΑΤΑΣΤΑΣΗ ΑΝΕΥΡΥΣΜΑΤΟΣ ΚΟΙΛΙΑΚΗΣ ΑΟΡΤΗΣ ΜΕ ΤΗ ΧΡΗΣΗ CDU ΚΑΙ CEUS**

Πριν από εξέταση με CEUS προηγείται πάντα μια εξέταση με έγχρωμο υπέρηχο (CDU). Μετά από εφαρμογή αποβραδής νηστείας λαμβάνονται με την κεφαλή του υπερήχου σαρώσεις εγκάρσιες ή οβελιαίες με τον ασθενή σε ύπτια θέση. Εντοπισμός της αορτής γίνεται με απεικόνιση B-mode και στη συνέχεια λαμβάνονται μετρήσεις μέγιστης διαμέτρου του ανευρυσματικού σάκου σε εγκάρσιο επίπεδο. Με τη χρήση φασματικού υπερήχου Doppler αποδεικνύεται η βατότητα των νεφρικών αρτηριών.

Επιβεβαιώνεται η αιμοδυναμική επάρκεια της νεφρικής διάχυσης με τη χρήση CEUS όταν δεν είναι εμφανείς οι νεφρικές αρτηρίες, συνηθέστερα σε άτομα με δείκτη μάζας σώματος (BMI) > 30 ή παχύσαρκους τύπους εξεταζόμενων. Σε ποσοστό 5-10% δεν είναι εφικτή η άμεση απεικόνιση των νεφρικών αρτηριών.

Η αορτή εξετάζεται από το εγγύς (proximal) έως και το απομακρυσμένο (distal) τμήμα του μοσχεύματος. Εφαρμόζεται φασματική ανάλυση και έγχρωμη απεικόνιση για την αξιολόγηση του stent όσον αφορά τη θρόμβωση του μοσχεύματος, την ελίκωση του, τη ροή του περί του μοσχεύματος, τη στένωση και την ενδοδιαφυγή (Εικόνα 8) του βάσει των προτύπων αναφοράς μετά από EVAR. (Chisci, 2018)



Εικόνα 8. Ανίχνευση ενδοδιαφυγής τύπου II με τη χρήση έγχρωμου Doppler υπερήχου σε παρακολούθηση μετά από EVAR. (a) Εγκάρσια διατομή της αορτής απεικονίζει το αριστερό και δεξί μέλος με υπόηχο δεξί οπίσθιο κανάλι εντός του αορτικού θρόμβου. Πλήρωση του καναλιού από έγχρωμο Doppler επιβεβαιώνει την παρουσία ενδοδιαφυγής. (b) Φασματική ανάλυση υποδεικνύει αμφίδρομη ροή κατά μήκος του δεξιού οπίσθιου όριου της αορτής συνέπεια ενδοδιαφυγής τύπου II από μια εμφανή οσφυϊκή αρτηρία. (c) Εγκάρσια διατομή της αορτής απεικονίζει το δεξιό και αριστερό μέλος και ένα κανάλι πρόσθιας ροής. (d) Φασματική ανάλυση υποδεικνύει αμφίδρομη ροή στο πρόσθιο όριο της αορτής συνέπεια ενδοδιαφυγής τύπου II από την κάτω μεσεντέριο αρτηρία. Ευγενική χορηγία του Γιαννακόπουλου Τριαντάφυλλου Επιμελητή Αγγειοχειρουργικής Ν.Ν.Α. (Scaife, 2016)

Εν συνεχεία πραγματοποιείται CEUS με χρήση σκιαγραφικού μέσου αποτελούμενο από μικροφουσαλίδες αερίου επικαλυμμένες από κέλυφος που εμπεριέχει συνήθως φωσφολιπίδια ή αλβουμίνη, οι οποίες εξαλείφονται δια μέσου του αναπνευστικού συστήματος. (Dietrich, 2018)

Προς αποφυγή πρώιμης καταστροφής των μικροφουσαλίδων, το μηχάνημα των υπερήχων ρυθμίζεται με χαμηλό μηχανικό δείκτη (0,2-0,3). Χορηγείται μέσω φλεβοκαθετήρος σκιαγραφικό μέσο και φυσιολογικός ορός, συνηθέστερα από την κεφαλική φλέβα. Σε περίπτωση ανάδειξης ενδοδιαφυγής παρατηρείται ταυτόχρονη ενίσχυση και του ανευρυσματικού σάκου και του μοσχεύματος, το οποίο αποδεικνύει ενδοδιαφυγή τύπου I ή τύπου III. Αν η καθυστέρηση είναι μεγαλύτερη των 5 δευτερολέπτων αναφερόμαστε σε ενδοδιαφυγή τύπου II. Παρουσία θρομβωτικού υλικού εντός του μοσχεύματος απεικονίζεται ως εστιακή ελλιπή πλήρωση.

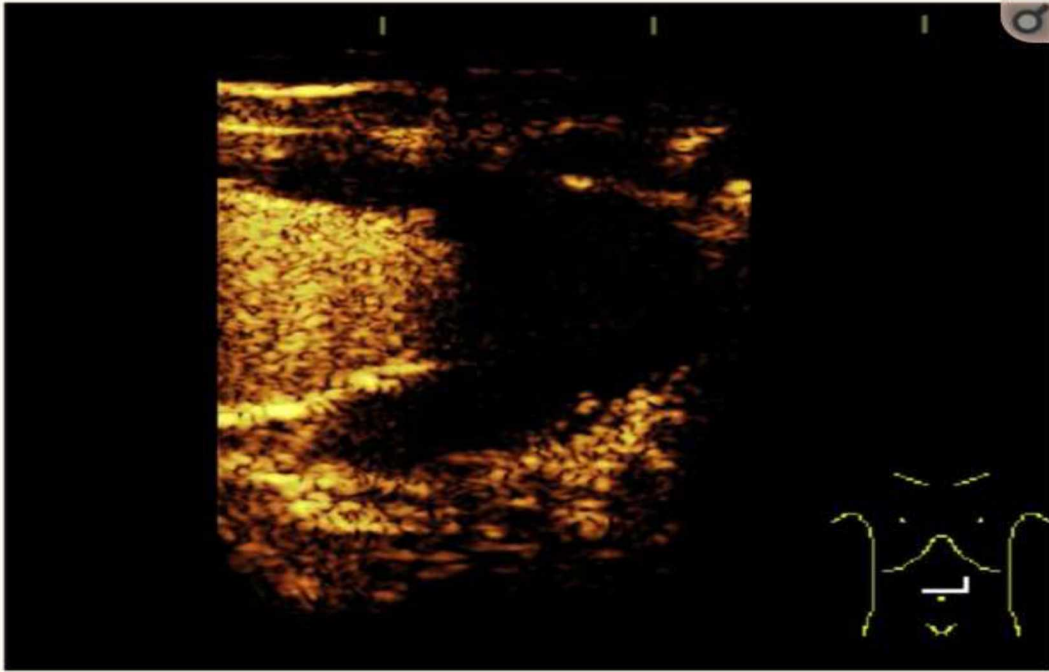
### 3.4 ΥΠΕΡΗΧΟΓΡΑΦΙΚΗ ΕΠΙΤΗΡΗΣΗ ΜΕΤΑ ΑΠΟ EVAR

Η αξονική αγγειογραφία κοιλιακής αορτής (CTA) είναι η εξέταση εκλογής για την επιτήρηση ασθενών που έχουν υποβληθεί σε ενδοαυλική αποκατάσταση ανeurύσματος κοιλιακής αορτής και λαγονίων αρτηριών. Έχει όμως τα μειονεκτήματα της δόσης ακτινοβολίας και ενδεχόμενη νεφροπάθεια σχετιζόμενη από τη χρήση σκιαγραφικού μέσου. Η υπερηχογραφία είναι μια εναλλακτική μέθοδος συμπεριλαμβάνοντας και τον υπέρηχο με τη χρήση σκιαγραφικού μέσου (CEUS).

Η ικανότητα του υπερήχου Doppler να αναγνωρίζει την κατεύθυνση της ροής στις ενδοδιαφυγές είναι μεγάλο πλεονέκτημα έναντι της CTA. Μείζων μειονεκτήματα του υπερήχου είναι η εξαρτώμενη από το χρήστη ικανότητα και τεχνική, ο εξοπλισμός που θα χρησιμοποιηθεί και τα σφάλματα (artifacts) απεικόνισης λόγω εξασθένησης σε μεγαλόσωμους τύπους ασθενών. (Kazimierzczak, 2019)

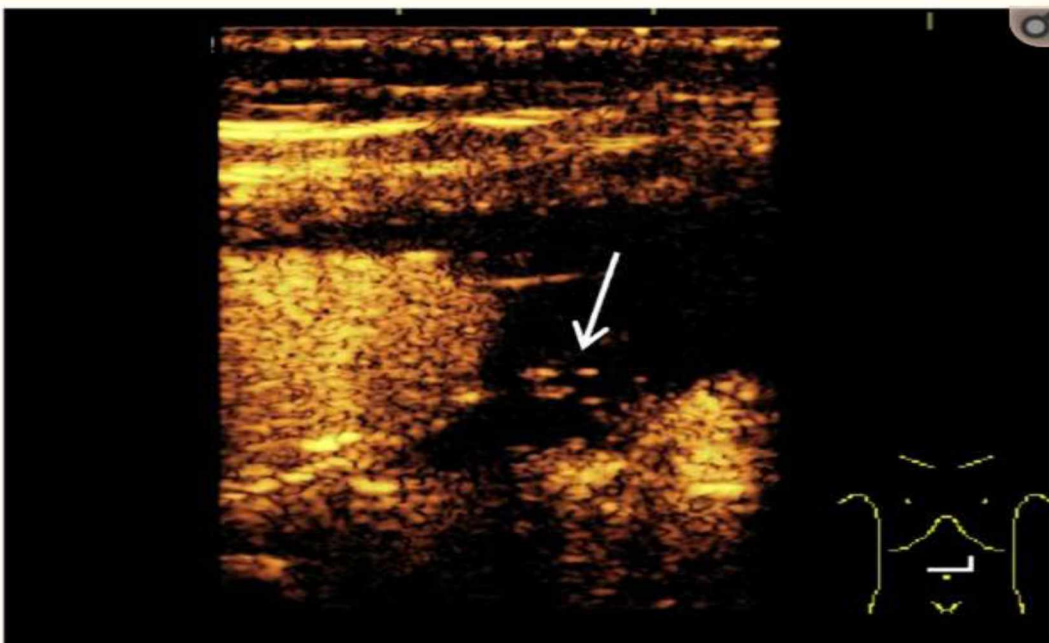
Στις χαμηλής ροής (υποδυναμικές) ενδοδιαφυγές (Εικόνα 9) είναι πιο συγκεκριμένος ο CEUS από την CTA επιτρέποντας καλύτερη ταξινόμηση των ενδοδιαφυγών, προσφέροντας αιμοδυναμικές πληροφορίες, γεγονός που θα μπορούσε κάλλιστα να τον καθιστούσε ως εξέταση εκλογής για την ανίχνευση ενδοδιαφυγών. Η ανίχνευση μιας ενδοδιαφυγής βασίζεται πάνω στην αναγνώριση της ροής που υπάρχει γύρω από το μόσχευμα η οποία υποδεικνύει τη ροή της σκιαγραφικής ουσίας εκτός του μοσχεύματος και εντός του ανευρυσματικού σάκου. Συνήθως οι ενδοδιαφυγές τύπου I και τύπου III ανιχνεύονται στην πρώιμη αρτηριακή φάση ή στην καθυστερημένη φάση (Εικόνα 10), πιο συχνά οι τύπου II. (Kapetanios, 2019) Σε αντίθεση με την CTA με τη χρήση CEUS μπορούμε να έχουμε συνεχή απεικόνιση προ και μετά χορήγησης σκιαγραφικού μέσου ως αποτέλεσμα να μειώνονται στο ελάχιστο οι πιθανότητες απώλειας εικόνας ενδοδιαφυγής οποιουδήποτε τύπου. (Εικόνα 11)





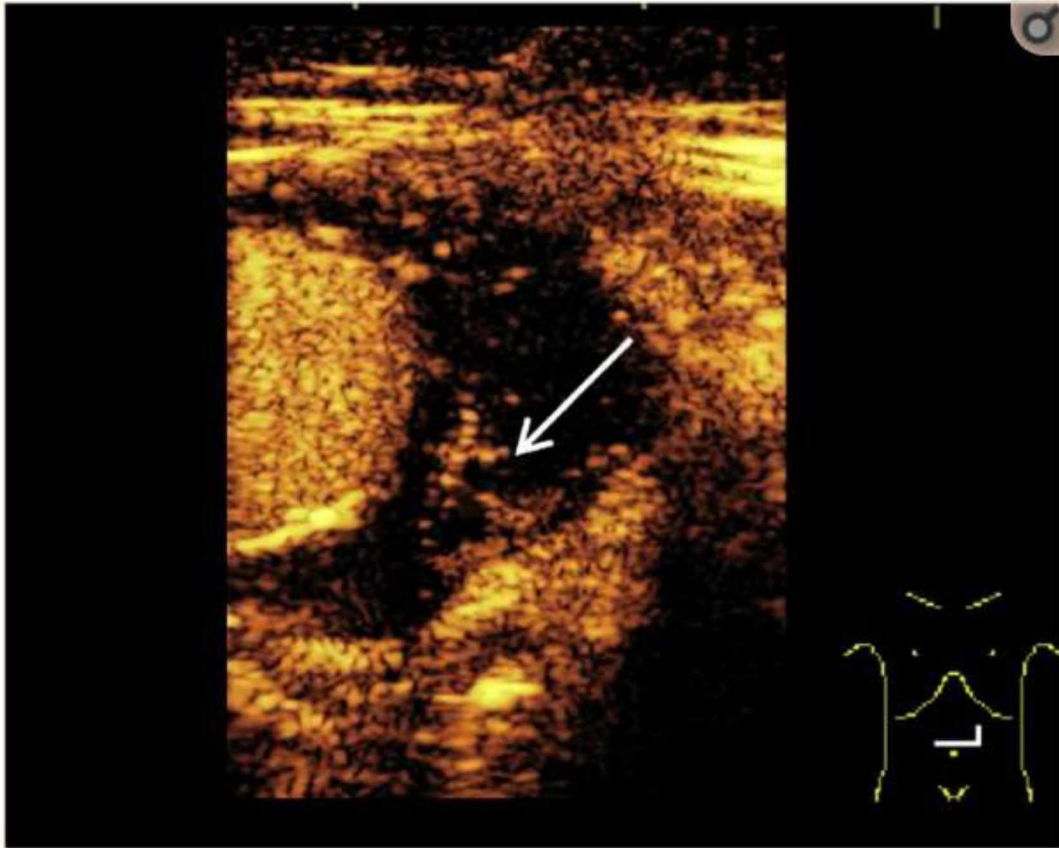
Εικόνα 9. Εικόνα περιστατικού αργής ενδοδιαφυγής με τη χρήση υπερήχου με ενίσχυση σκιαγραφικής ουσίας. Λήψη εικόνας στα 30 δευτερόλεπτα από την χορήγηση σκιαγραφικής ουσίας.

Δεν είναι εμφανής η σκιαγραφική ουσία εντός του ανευρύσματος παρά μόνο εντός του stent μοσχεύματος..



Εικόνα 10. Εικόνα περιστατικού αργής ενδοδιαφυγής με τη χρήση υπερήχου με ενίσχυση σκιαγραφικής ουσίας. Λήψη εικόνας στα 2 λεπτά από την χορήγηση σκιαγραφικής ουσίας.

Μικρή ποσότητα σκιαγραφικής ουσίας διακρίνεται (λευκό βέλος) εντός του ανευρυσματικού σάκου.



*Εικόνα 11. Εικόνα περιστατικού αργής ενδοδιαφυγής με τη χρήση υπερήχου με ενίσχυση σκιαγραφικής ουσίας. Λήψη εικόνας στα 7 λεπτά από την χορήγηση σκιαγραφικής ουσίας.*

*Μεγαλύτερη ποσότητα σκιαγραφικής ουσίας είναι εμφανής (λευκό θέλος) εντός του ανευρυσματικού σάκου σε σύγκριση με τα 2 λεπτά, το οποίο καταδεικνύει αργή ενδοδιαφυγή.*

Ο CEUS προτείνεται ως εξέταση ρουτίνας για παρακολούθηση μετά από EVAR και θα πρέπει να ακολουθείται από CT μόνο όταν ο υπέρηχος είναι θετικός. (Abraha, 2017)

### **3.5 ΣΧΕΣΗ ΚΟΣΤΟΥΣ-ΑΠΟΤΕΛΕΣΜΑΤΙΚΟΤΗΤΑΣ ΧΡΗΣΗΣ ΥΠΕΡΗΧΟΥ ΩΣ ΜΕΘΟΔΟΥ ΠΑΡΑΚΟΛΟΥΘΗΣΗΣ ΜΕΤΑ ΑΠΟ EVAR**

Από οικονομική οπτική γωνία η παρακολούθηση μετά από ενδοαυλική αποκατάσταση ανευρύσματος κοιλιακής αορτής παρουσιάζει ιδιαίτερο ενδιαφέρον. Ολοκληρώθηκε οικονομική αξιολόγηση των στρατηγικών επιτήρησης μετά από εφαρμογή EVAR συμπεριλαμβάνοντας τη χρήση CDU και/ή CEUS εν συγκρίσει με CTA. Συμφωνήθηκαν πέντε στρατηγικές στο μοντέλο επιτήρησης. Τρεις εκ των οποίων ήταν CTA, CDU ή CEUS οι οποίες εφαρμόστηκαν σε ετήσια βάση και δυο άλλες στρατηγικές έλαβαν υπόψιν την CTA επιπροσθέτως του CDU ή του CEUS για την πρώτη επίσκεψη επιτήρησης. Μόνο αν προέκυπτε η ανάγκη περαιτέρω απεικονιστικού ελέγχου εφαρμοζόταν εξέταση CTA. Στα πλαίσια εκτίμησης σε όλες τις στρατηγικές εφαρμόζοταν και απλή ακτινογραφία για έλεγχο του μοσχεύματος.

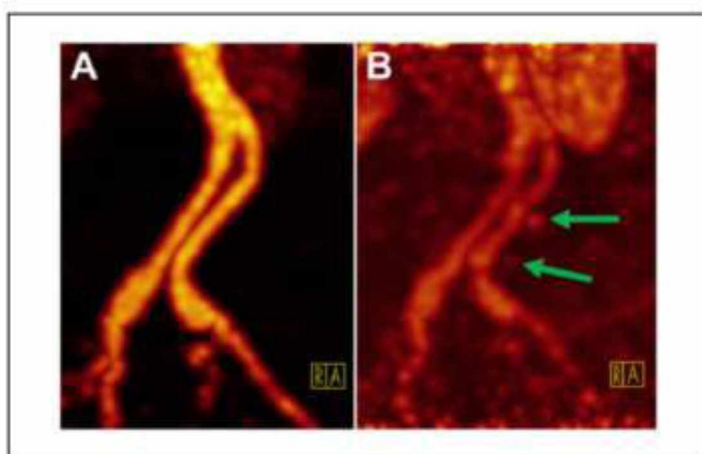
Δεδομένου ότι έχουν εξαλειφθεί οι πρώιμες μετεγχειρητικές επιπλοκές μετά από EVAR, η επιλογή έγχρωμου υπερήχου (CDU) αποτελεί πλέον την οικονομικότερη επιλογή για επιτήρηση πρώτης γραμμής συνδυάζοντας υψηλά ποσοστά ειδικότητας και ευαισθησίας. (Miriam Brazzelli, 2018)



### 3.6 ΕΛΕΓΧΟΣ ΠΙΘΑΝΟΤΗΤΑΣ ΦΛΕΓΜΟΝΗΣ ΤΟΥ ΜΟΣΧΕΥΜΑΤΟΣ ΜΕΤΑ ΑΠΟ EVAR ΜΕ ΤΗ ΧΡΗΣΗ ΥΒΡΙΔΙΚΗΣ ΑΠΕΙΚΟΝΙΣΗΣ PET/CT

Με τη χρήση της υβριδικής απεικόνισης PET/CT μπορεί να εκτιμηθεί η βατότητα του μοσχεύματος και η διάμετρος του ανευρύσματος, να αποκλειστεί η πιθανότητα φλεγμονής του αγγειακού τοιχώματος ή του μοσχεύματος, να ανιχνευθεί ενδοδιαφυγή μετά από EVAR χωρίς τη χρήση σκιαγραφικού μέσου καθώς το ρόλο του αναλαμβάνει ο ραδιενεργός ιχνηθέτης F-18-fluorodeoxyglucose γνωστός ως FDG.

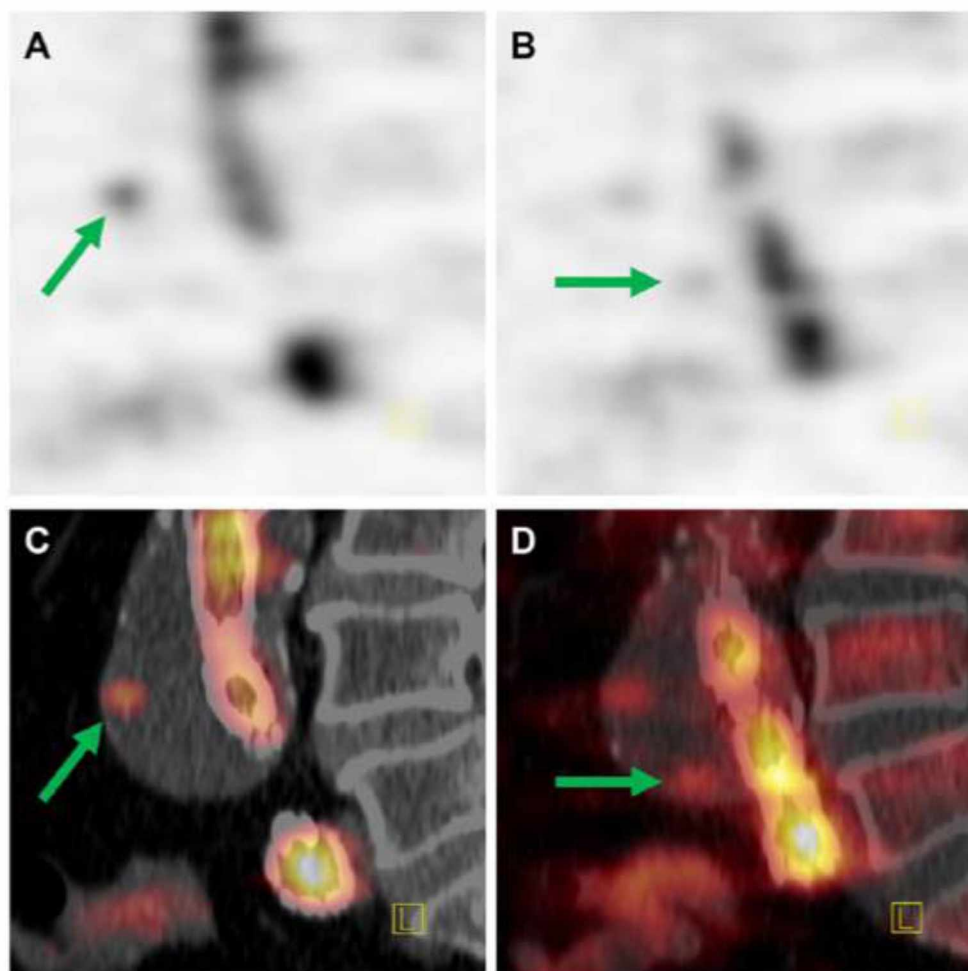
Η αγγειογραφία τομογραφίας εκπομπής ποζιτρονίων (PET angiography) είναι μια ειδική εφαρμογή πρώιμου-δυναμικού PET η οποία μας επιτρέπει ανατομική απεικόνιση των αγγείων. Με τη χρήση πρωτοκόλλου PET/CT συνδυάζοντας δεδομένα δυναμικού PET, δεδομένα μεταβολικής καθυστερημένης φάσης PET και μορφολογικά δεδομένα CT μπορεί να χρησιμοποιηθεί ως εξέταση παρακολούθησης μετά από EVAR. (Εικόνα 12)



Εικόνα 12. (A) Πρώιμη αρτηριακή PET αγγειογραφία (προβολή μέγιστης έντασης MIP) της ενδοπρόθεσης του αορτικού διχασμού (B) Εστία της συσσωρεύσης ιχνηθέτη είναι εμφανής δίπλα από τον αυλό διάχυσης 40 δευτερόλεπτα μετά την χορήγηση (βέλη).

Σε επίπεδο ανίχνευσης αιμοδυναμικών σχετιζόμενων στενώσεων στην περιοχή των κοιλιακών και πυελικών αρτηριών οι αρνητικές τιμές πρόβλεψης αγγίζουν το 90% με 100%. Ωστόσο για τις μικρές ή κινούμενες αρτηρίες είναι ανεπαρκής και περιορισμένη η χωρική ανάλυση των εικόνων που προκύπτουν. Κατά την μελέτη του

ανευρυσματικού σάκου για τυχόν ενδοδιαφυγές μπορεί να μην επιτευχθεί η απεικόνιση τους λόγω προκαθορισμένων χρόνων έγχυσης σκιαγραφικού μέσου σε διφασικά πρωτόκολλα CT. Σε αντίθεση τα δυναμικά δεδομένα ανασύνθεσης του πρώιμου-δυναμικού PET και της PET αγγειογραφίας μπορούν να ρυθμιστούν αναδρομικά και να προσαρμοστούν σε ατομικούς χρόνους αιματικής κυκλοφορίας. (Robert Drescher, 2017) (Εικόνα 13)



Εικόνα 13. (A, B) Πλάγια όψη δυναμικής τομογραφίας εκπομπής ποζιτρονίων (PET)/υπολογιστικής τομογραφίας (CT) και (C, D) PET/CT σύντηξη. Σε χρονικό πλαίσιο 40 με 54 δευτερολέπτων εμφανίζονται οι εστίες συσσώρευσης ιχνηθέτη (βέλη) μέσα στον ανευρυσματικό σάκο.

Δεδομένα μετα-ανάλυσης ακρίβειας διαγνωστικού ελέγχου ανέδειξαν ότι η  $^{18}\text{F}$ -FDG PET έχει υψηλή ευαισθησία στη διάγνωση μόλυνσης αγγειακού προσθετικού μοσχεύματος (VPGI) και η ακρίβεια του μπορεί να αυξηθεί περαιτέρω με το συνδυασμό τομογραφίας εκπομπής ποζιτρονίων PET και υπολογιστικής τομογραφίας CT. (Rojoa, 2019)

## Μεθοδολογία

Σε αυτή τη μεταπτυχιακή διπλωματική εργασία χρησιμοποιήθηκαν δεδομένα τα οποία συλλέχθηκαν από τη σχετική διεθνή και εθνική βιβλιογραφία. Έγινε αναζήτηση από βάσεις δεδομένων άρθρων Ιατρικής όπως το PubMed. Από διαδικτυακές μηχανές αναζήτησης όπως το Google Scholar. Εκθέσεις οργανισμών όπως US Preventive Services Task Force, American Institute of Ultrasound in Medicine, University of California San Francisco. Επιστημονικές εκδόσεις και λήψη ιατρικών εικόνων από το διαδίκτυο.

Για τη σύνθεση των στοιχείων εφαρμόστηκε μέθοδος διεξαγωγής συστηματικής βιβλιογραφικής ανασκόπησης. Έτσι ώστε να εξασφαλιστεί ότι η κλινική πρακτική θα ενημερώνεται με τα καλύτερα στοιχεία της έρευνας. Διατυπώθηκαν τα ερευνητικά ερωτήματα που έχει ως στόχο να απαντήσει η συγκεκριμένη ανασκόπηση. Συμπεριλήφθηκαν όλες οι ειδικότητες που έχουν σχέση με το αντικείμενο ενδιαφέροντος της συγκεκριμένης εργασίας όπως κλινικοί ιατροί, ειδικοί κλινικών πληροφοριών, οικονομολόγοι υγείας και λοιποί εμπειρογνώμονες. (Antoniou, 2019)

Η εκκίνηση συγγραφής της εργασίας έγινε μέσω αναζήτησης βιβλιογραφίας από βάσεις δεδομένων άρθρων Ιατρικής και γκριζας βιβλιογραφίας. Η εξαγωγή των δεδομένων προέκυψε από τον σχεδιασμό της μελέτης, τα στοιχεία παρέμβασης και τα στοιχεία σύγκρισης βάσει του αλγόριθμου PRISMA flow diagram.

Έγινε αναζήτηση στο PubMed χρησιμοποιώντας τις λέξεις κλειδιά ultrasound, evar και endoleak με πεδίο επιλογής από το 2009 έως και το 2019 και βρέθηκαν 763 αποτελέσματα. Εφαρμόζοντας το φίλτρο αγγλικής γλώσσας ο αριθμός έφτασε τα 749 αποτελέσματα. Επιλέγοντας το φίλτρο NOT review και NOT meta-analysis ο αριθμός έφτασε στα 677 αποτελέσματα. Περιορίζοντας ακόμη περισσότερο εφαρμόζοντας φίλτρα ημερομηνίας δημοσίευσης την τελευταία πενταετία ώστε να ληφθούν επικαιροποιημένες κατευθυντήριες οδηγίες και σε μελέτες που αναφέρονται σε ανθρώπους 65 ετών και πάνω, που ανήκουν στην ομάδα στόχο που εφαρμόζεται συνήθως EVAR ο αριθμός αποτελεσμάτων έφτασε στα 291 αποτελέσματα.

Εξαιρέθηκαν δεδομένα που δεν είχαν εστιασμένο προσανατολισμό με την υπερηχογραφική διερεύνηση προ και μετά ενδοαυλικής αποκατάστασης ΑΚΑ. Εφαρμόστηκε ποιοτική και ποσοτική σύνθεση των μελετών που έμειναν ως άμεσα συναφείς με το αντικείμενο προς μελέτη και τη σύγκριση μεταξύ της μεθόδου του υπερήχου (συμβατικού, CDU, CEUS) και της αξονικής τομογραφίας (CTA) σε επίπεδο ευαισθησίας και ειδικότητας. Ακολούθησε ανασκόπηση της υπολειπόμενης βιβλιογραφίας και διεξάχθηκε αναφορά σε βάθος. Συζήτηση με κριτική ανάλυση και συμπεράσματα με προτάσεις για περαιτέρω έρευνα θα αναφερθούν στο τελικό κομμάτι της μελέτης.

## Αποτελέσματα

Στους παρακάτω πίνακες εμφανίζονται τα αποτελέσματα μελετών σύγκρισης του CEUS με τη CTA ως μέθοδο παρακολούθησης μετά από EVAR σε επίπεδο ευαισθησίας και ειδικότητας. (Εικόνα 14) (Εικόνα 15)

**Table.** Studies included in meta-analysis with contingency tables of diagnostic accuracy

Study	No. of patients	Scan pairs	Range of follow-up	Interval between CEUS and CTA	CEUS+ CT+
Lowe et al <sup>40</sup>	99	100	Not stated	Maximum 4 weeks	44
Cantisani et al <sup>40</sup>	57	57	1-12 months	Same day? (unclear)	7
Bredahl et al <sup>53</sup>	278	278	3-15 months	7 days	58
David et al <sup>32</sup>	181	181	1-48 months	Maximum 6 days	37
Gargiulo et al <sup>40</sup>	22	22	1-35 months	Within 30 days	2
Abbas et al <sup>38</sup>	23	30	Not stated	3.9 ± 2.7 weeks	17
Gürtler et al <sup>54</sup>	152	200	Not stated	Within 30 days	84
Perini et al <sup>22</sup>	62	62	1 week-1 month	Maximum 7 days	5
Motta et al <sup>61</sup>	88	142	1 month-10 years	Same day	34
Gilbert et al <sup>34</sup>	35	126	6-38 months	Within 30 days	33
Sommer et al <sup>48</sup>	46	46	32 (±16) months	1 day	17
Perini et al <sup>42</sup>	395	395	1 month-9 years	Maximum 15 days	83
Cantisani et al <sup>21</sup>	108	108	1-24 months	Maximum 1 week	20
Clevert et al <sup>25</sup>	35	35	No follow-up or protocol given	Same day	3
Ten Bosch et al <sup>53</sup>	83	127	1-77 months	Within 30 days	22
Mauro et al <sup>50</sup>	122	220	1-24 months	Within 14 days	78
Iezzi et al <sup>55</sup>	84	84	1-24 months	Same day	39
Clevert et al <sup>44</sup>	43	43	No follow-up or protocol given	Within 1 day	15
Giannoni et al <sup>46</sup>	29	29	1 month-1 year	Within 15 days	7
Dill-Macky et al <sup>57</sup>	24	24	2 days-32 weeks	Same day or within 1 month	6
Henao et al <sup>31</sup>	20	20	1-36 months	Same day	6
Bendick et al <sup>8</sup>	20	20	1-12 months	Within 2 weeks	8
Giannoni et al <sup>46</sup>	28	78	3-24 months	7 days	8
McWilliams et al <sup>36</sup>	53	91	1-36 months	Same day	4
McWilliams et al <sup>37</sup>	20	20	1 week-2 years	Same day	3
Heilberger et al <sup>45</sup>	97	97	1-24 months	Same day? (unclear)	26

CEUS, Contrast-enhanced ultrasound; CT, computed tomography; CTA, computed tomography angiography.

Εικόνα 12. Μελέτες συμπεριλαμβανόμενες σε μετα-ανάλυση με πίνακες έκτακτης ανάγκης διαγνωστικής ακρίβειας



Table. Continued.

CEUS+ CT-	CEUS- CT+	CEUS- CT-	Sensitivity, %	Specificity, %
5	2	49	96	91
1	0	49	100	98
11	10	199	85	95
4	1	139	97	97
0	1	19	67	100
1	0	12	94	92
8	3	105	97	93
1	2	54	71	98
0	3	105	89	100
0	1	92	97	100
1	2	26	89	96
20	16	276	84	93
3	0	85	100	97
1	0	31	100	97
45	5	55	98	91
12	2	128	97	91
8	1	36	98	82
2	0	26	100	93
1	0	21	100	95
2	2	14	75	88
3	0	11	100	79
2	0	10	100	83
21	0	52	100	71
16	14	57	22	78
6	0	11	100	65
4	1	66	96	94

Εικόνα 13. Συνέχεια

Συγκριτικά με την CTA ο CEUS βάσει αποδεικτικών στοιχείων συστηματικής αναθεώρησης και μετα-ανάλυσης δύναται να επιλεγεί ως αποτελεσματική και ασφαλής μέθοδος ανίχνευσης ενδοδιαφυγής μετά από EVAR κοιλιακής αορτής και λαγονίων αρτηριών. Αναλυτικά σε σύνολο 1773 ασθενών δεν υπήρξε σημαντική διαφορά στο ποσοστό ανίχνευσης ενδοδιαφυγής τύπου I με ποσοστό ανίχνευσης 4,3% και για τις δυο ομάδες (OR 1.09, 95% CI [0.78, 1.53],  $p = 0.62$ ) το ποσοστό ανίχνευσης ενδοδιαφυγής τύπου II στην ομάδα του CEUS ήταν 22% έναντι του 23% στην ομάδα της CTA (OR 1.16, 95% CI [0.75-1.79],  $p = 0.50$ ) ενώ το ποσοστό ανίχνευσης ενδοδιαφυγής τύπου III ήταν 1,8% στην ομάδα του CEUS έναντι του 2% της ομάδας της CTA (OR 0.85, 95% CI [0.43, 1.68],  $p = 0.64$ ). Παρά ταύτα το ποσοστό ευαισθησίας του CEUS για ανίχνευση ενδοδιαφυγής ήταν υψηλότερο ( $p = 0.001$ ) ενώ δεν υπήρξε διαφορά στο ποσοστό ειδικότητας ( $p = 0.28$ ). Υψηλότερο ποσοστό χαμένων ενδοδιαφυγών υπήρξε στις ομάδες της CTA ( $n = 12$  vs  $n = 20$ ). (Harky, 2019)

Ο υπέρηχος Doppler θεωρείται ότι έχει λιγότερη ευαισθησία σε σχέση με μια CT με χρήση σκιαγραφικού μέσου για ανίχνευση ενδοδιαφυγής. Μειονέκτημα που στερείται κλινικού ενδιαφέροντος καθότι κατά γενική ομολογία αφορούν μικρές

ενδοδιαφυγές τύπου II οι οποίες δεν έχουν την ανάγκη θεραπείας. Οι μετρήσεις που μας παρέχει είναι ακριβείς για τις διαστάσεις του μεγέθους του ανευρυσματικού σάκου, βασικό γιατί αποτελεί πάγια τακτική θεραπείας για τις ενδοδιαφυγές τύπου II για ανευρύσματα που μεγεθύνονται. Με τον υπέρηχο μπορεί να ανιχνευθεί η ανάπτυξη του ανευρύσματος και αυτό είναι σημαντικό διότι το μέγεθος μετράει. Όταν εφαρμόζονται τυποποιημένες τεχνικές μέτρησης και η μέγιστη εγκάρσια διάσταση μετράται ορθογώνια προς τον άξονα του αγγείου, οι μετρήσεις του ΑΚΑ είναι πιο αξιόπιστες. (David Dawson, 2017)

Study	Method	Sensitivity. %	Specificity. %	Method	Sensitivity. %	Specificity. %
Abraha, I. et al.	CDU	82-91	93-96	CEUS	85-98	90-98
Chisci, E. et al.				CEUS	100	
Kapetanios, D. et al.				CEUS	89-97	89-96
Negrao de Figueiredo, G. et al.				CEUS	98-100	82-93
National Institute for Health and Care Excellence				3D-CEUS	96	

Εικόνα 16. Στον ανωτέρω πίνακα εμφανίζονται μερικές πρόσφατες μελέτες από τη δική μας ανασκόπηση που δεν περιλαμβάνονται στην εικόνα 14 και 15. Φαίνεται σαφώς η υψηλή ευαισθησία και ειδικότητα του CEUS για ανίχνευση ενδοδιαφυγών μετά από EVAR.

## Συζήτηση/Discussion

Συμπερασματικά για την παρακολούθηση μετά από ενδοαυλική αποκατάσταση ανευρύσματος κοιλιακής αορτής και λαγονίων αρτηριών η απεικόνιση είτε με συμβατικό υπέρηχο, έγχρωμο (CDU) ή με ενίσχυση σκιαγραφικού μέσου (CEUS) σημειώνει τα περισσότερα πλεονεκτήματα. Είναι εξέταση μη επεμβατική, με χαμηλό κόστος, προφυλάσσοντας τον εξεταζόμενο από τη χρήση ιοντίζουσας ακτινοβολίας και πιθανότητας νεφροτοξικότητας λόγω της χρήσης ιωδιούχου σκιαγραφικού μέσου.

Ιδιαίτερη δυνατότητα του CDU αποτελεί η αναγνώριση κατεύθυνσης ροής, σημαντικό για ανίχνευση υποδυναμικών ενδοδιαφυγών καθιστά των CEUS πιο συγκεκριμένο από την CTA. Είναι εφικτή η συνεχής δυναμική απεικόνιση της περιοχής ενδιαφέροντος, εν αντιθέσει με την αξονική αγγειογραφία. Σε σύγκριση με την CTA μειονεκτεί στην απεικόνιση μεγάλων σωματοδομών και είναι εξαρτώμενη από τον τεχνικό εξοπλισμό που χρησιμοποιείται και τον χρήστη που κάνει την απεικόνιση. Θεωρείται εξέταση εκλογής και έχει μεγαλύτερη ευαισθησία από τη CTA. Ο CEUS μπορεί να χρησιμοποιείται ως εξέταση ρουτίνας μετά από EVAR και να ακολουθείται από CT όταν ο υπέρηχος είναι θετικός.

Αναφορικά με τη σχέση κόστους-αποτελεσματικότητας βάσει των οδηγιών του NICE (National Institute for Health and Care Excellence) το κόστος προληπτικού ελέγχου και επιτήρησης ενός AKA με τη χρήση έγχρωμου υπερήχου ανέρχεται στις 49 λίρες Αγγλίας ανά εξέταση για εξωτερικούς ασθενείς. Για επιτήρηση μετά από EVAR με τη χρήση 3D CEUS το κόστος ανέρχεται στις 105 Λίρες Αγγλίας (συμπεριλαμβανομένου του σκιαγραφικού μέσου) και θα χρειαστεί Απεικονιστής υπερήχου (sonographer). Για μια εκτίμηση με τη χρήση CTA το κόστος ανέρχεται στις 285 Λίρες Αγγλίας και επιπροσθέτως θα χρειαστεί Ακτινοδιαγνώστης με κόστος 20 Λίρες Αγγλίας ανά ραντεβού. (NICE, 2019)

Αξιοσημείωτη είναι η συμβολή της υβριδικής απεικόνισης PET/CT στη διάγνωση μόλυνσης αγγειακού προσθετικού μοσχεύματος (VPGI). Ενδεχομένως η θέσπιση ενός πρωτοκόλλου επιτήρησης μετά από EVAR με εξέταση εκλογής τον έγχρωμο

υπέρηχο (CDU) και με ενίσχυση σκιαγραφικού μέσου (CEUS) λόγω υψηλής ευαισθησίας και ειδικότητας και ανά περίπτωση συμπληρωματικά CTA και PET/CT θα απέφερε μεγάλα οφέλη τόσο στον εξεταστικό πληθυσμό λόγω ασφαλέστερης μεθόδου όσο και στους οργανισμούς παροχής υπηρεσιών υγείας λόγω σημαντικής μείωσης του κόστους.

## **Συμπέρασμα/Conclusion**

Ο έγχρωμος υπέρηχος (CDU) μπορεί να χρησιμοποιηθεί ως μέθοδος επιτήρησης πρώτης γραμμής μετά από την εφαρμογή EVAR σε ΑΚΑ αντί της CTA. Η ευαισθησία του και ειδικότητα του αυξάνεται ακόμη περισσότερο με την ενίσχυση σκιαγραφικού μέσου (CEUS). Έχει μια εξαιρετική σχέση κόστους-αποτελεσματικότητας, χωρίς να υστερεί σε διαγνωστική ακρίβεια.



## **Βιβλιογραφία**

Aashish Jain, M. S., 2015. Physics of ultrasound. *Anaesthesia, Pain & Intensive Care*, Oct-Dec, pp. 533-535.

Abraha, I. et al. (2017). Ultrasonography for endoleak detection after endoluminal abdominal aortic aneurysm repair. *Cochrane Database Syst Rev*. 6: CD010296.

American Institute of Ultrasound in Medicine (2015). AIUM Practice Parameter for the Performance of Diagnostic and Screening Ultrasound Examinations of the Abdominal Aorta in Adults. Laurel, MD 20707-5906 (USA). Available from: <https://www.aium.org/resources/guidelines/abdominalAorta.pdf>

Antoniou, G. A. (2019). Introduction to bibliographic search and analysis –Evidence synthesis. Department of Vascular and Endovascular Surgery. Pennine Acute Hospitals NHS Trust. Manchester, UK

Brazzelli M, Hernández R, Sharma P, et al. Contrast-enhanced ultrasound and/or color duplex ultrasound for surveillance after endovascular abdominal aortic aneurysm repair: a systematic review and economic evaluation. Southampton (UK): NIHR Journals Library; 2018 Dec. (Health Technology Assessment, No. 22.72.) Chapter 3, Assessment of cost-effectiveness. Available from: <https://www.ncbi.nlm.nih.gov/books/NBK534989/>

Cheung, M. E. and M. S. Firstenberg (2019). Duplex Ultrasound. StatPearls. Treasure Island (FL).

Chisci, E. and Harris, L. and Guidotti, A. and Pecchioli, A. and Pigozzi, C. and Barbanti, E. and Ercolini, L. and Michelagnoli, S. (2018). Endovascular Aortic Repair Follow up Protocol Based on Contrast Enhanced Ultrasound Is Safe and Effective. *Eur J Vasc Endovasc Surg.* 56(1): 40-47

David Dawson, 2017. *Current Role of Duplex Scanning After EVAR.* [Online] Available at: <https://www.acc.org/latest-in-cardiology/articles/2017/08/30/07/55/current-role-of-duplex-scanning-after-evar>

Dietrich, C. F. et al. (2018). How to perform Contrast-Enhanced Ultrasound (CEUS). *Ultrasound Int Open.* 4(1): E2-E15

Harky, A. and Zywicka, E. and Santoro, G. and Jullian, L. and Joshi, M. and Dimitri, S. (2019). Is contrast-enhanced ultrasound (CEUS) superior to computed tomography angiography (CTA) in detection of endoleaks in post-EVAR patients? A systematic review and meta-analysis. *J Ultrasound.* 22(1): 65-75

Iwakoshi, S. and Hirai, T. and Kichikawa, K. (2019). Updates on Ultrasonography Imaging in Abdominal Aortic Aneurysm. *Ann Vasc Dis.* 12(3): 319-322.

Kapetanios, D. and Kontopodis, N. and Mavridis, D. and McWilliams, R. G. and Giannoukas, A. D. and Antoniou, G. A. (2019). Meta-analysis of the accuracy of contrast-enhanced ultrasound for the detection of endoleak after endovascular aneurysm repair. *J Vasc Surg.* 69(1): 280-294 e6

Kazimierczak, W. and Serafin, Z. and Kazimierczak, N. and Ratajczak, P. and Leszczynski, W. and Bryl, L. and Lemanowicz, A. (2019). Contemporary imaging methods for the follow-up after endovascular abdominal aneurysm repair: a review. *Wideochir Inne Tech Maloinwazyjne.* 14(1): 1-11.

Negrao de Figueiredo, G. and Muller-Peltzer, K. and Schwarze, V. and Rubenthaler, J. and Clevert, D. A. (2019). Ultrasound and contrast enhanced ultrasound imaging in the diagnosis of acute aortic pathologies. *Vasa* 48(1): 17-22

National Institute for Health and Care Excellence. (2019). PIUR tUS for abdominal aortic aneurysm surveillance and endovascular aneurysm repair endoleak detection. Medtech innovation briefing[MIB200]. Available at:  
<https://www.nice.org.uk/advice/mib200/chapter/The-technology#costs>

Piscaglia, F., Nolsoe, C., Dietrich, C. F., Cosgrove, D. O., Gilja, O. H. & Bachmann Nielsen, M., et al. The EFSUMB Guidelines and Recommendations on the Clinical Practice of Contrast Enhanced Ultrasound (CEUS): update 2011 on non-hepatic applications. *Ultraschall Med*, 2012. 33(1): p. 33–59.

Ritman, E. L. and A. Lerman (2007). "The dynamic vasa vasorum." *Cardiovasc Res* 75(4): 649-658.

Robert Drescher, 2017. Early-Dynamic Positron Emission Tomography (PET)/Computed Tomography and PET Angiography for Endoleak Detection After Endovascular Aneurysm Repair. *Journal of Endovascular Therapy*, 22 March, pp. 421-424.

Rojoa, D. and Kontopodis, N. and Antoniou, S. A. and Ioannou, C. V. and Antoniou, G. A. 2019. 18F-FDG PET in the Diagnosis of Vascular Prosthetic Graft Infection: A Diagnostic Test Accuracy Meta-Analysis. *Eur J Vasc Endovasc Surg* 57(2): 292-301.

Scaife, Mark & Giannakopoulos, Triantafillos & Al-Khoury, Georges & Chaer, Rabih & Avgerinos, Efthimios. (2016). Contemporary Applications of Ultrasound in Abdominal Aortic Aneurysm Management. *Frontiers in Surgery*. 3. 10.3389/fsurg.2016.00029.

Takagi, H. and Ando, T. and Umemoto, T. and Alice Group (2018). Abdominal Aortic Aneurysm Screening Reduces All-Cause Mortality: Make Screening Great Again. *Angiology*. 69(3): 205-211.

Tran, C. T. and F. Lui (2019). Anatomy, Abdomen and Pelvis, Abdominal Aorta. StatPearls. Treasure Island (FL).

UCSF Emergency Medicine Ultrasound (2017). *UCSF ED Point- of- Care Abdominal Aorta Ultrasound Protocol*, San Francisco: The Regents of the University of California.

Γιαννούκας Α., Μ. Λ. Ι. Τ., 2015. Περιφερικά ανευρύσματα και ανεύρυσμα κοιλιακής αορτής. Στο: *Αγγειακή και Ενδαγγειακή Χειρουργική*. 5η Έκδοση επιμ. Αθήνα: Επιστημονικές Εκδόσεις Παρισιάνου Α.Ε., p. 259.

Γιαννούκας Α., Λ. Ν., 2013. Εισαγωγή στις βασικές αρχές λειτουργίας των υπερήχων . Στο: *Υπερηχογραφική διερεύνηση των αγγειακών παθήσεων*. 1η Έκδοση επιμ. Αθήνα: Επιστημονικές εκδόσεις Παρισιάνου, pp. 18-21.

