



ΤΜΗΜΑ ΙΑΤΡΙΚΗΣ  
ΣΧΟΛΗ ΕΠΙΣΤΗΜΩΝ ΥΓΕΙΑΣ  
ΠΑΝΕΠΙΣΤΗΜΙΟ ΘΕΣΣΑΛΙΑΣ  
ΠΡΟΓΡΑΜΜΑ ΜΕΤΑΠΤΥΧΙΑΚΩΝ ΣΠΟΥΔΩΝ  
ΥΠΕΡΗΧΟΓΡΑΦΙΚΗ ΛΕΙΤΟΥΡΓΙΚΗ ΑΠΕΙΚΟΝΙΣΗ ΓΙΑ  
ΤΗΝ ΠΡΟΛΗΨΗ ΚΑΙ ΔΙΑΓΝΩΣΗ ΤΩΝ ΑΓΓΕΙΑΚΩΝ ΠΑΘΗΣΕΩΝ



## Μεταπτυχιακή Διπλωματική Εργασία

**"Η ΣΥΜΒΟΛΗ ΤΗΣ ΥΠΕΡΗΧΟΤΟΜΟΓΡΑΦΙΚΗΣ ΜΕΘΟΔΟΥ ΣΤΗ ΔΙΑΓΝΩΣΗ ΚΑΙ  
ΠΑΡΑΚΟΛΟΥΘΗΣΗ ΤΗΣ ΦΛΕΒΙΚΗΣ ΦΡΟΜΒΟΕΜΒΟΛΙΚΗΣ ΝΟΣΟΥ ΤΩΝ ΚΑΤΩ  
ΜΕΛΩΝ"**

υπό

**ΚΩΝΣΤΑΝΤΙΝΟΥ Π. ΤΣΙΜΟΥ**

Ειδικού Καρδιολόγου

Υπεβλήθη για την εκπλήρωση μέρους των απαιτήσεων για την απόκτηση του  
Μεταπτυχιακού Διπλώματος Ειδίκευσης

«Υπερηχογραφική Λειτουργική Απεικόνιση για την πρόληψη & διάγνωση των  
αγγειακών παθήσεων»

Λάρισα, 2020

Επιβλέπων:

Ανδρέας Λάζαρης , Αναπληρωτής Καθηγητής Αγγειοχειρουργικής, Ιατρικής  
Σχολής, Εθνικού και Καποδιστριακού Πανεπιστημίου Αθήνας

Τριμελής Συμβουλευτική Επιτροπή:

Αθανάσιος Γιαννούκας, Καθηγητής Αγγειοχειρουργικής, Τμήμα Ιατρικής,  
Πανεπιστήμιο Θεσσαλίας

Κούβελος Γεώργιος, Επίκουρος Καθηγητής Αγγειοχειρουργικής, Τμήμα Ιατρικής,  
Πανεπιστήμιο Θεσσαλίας

Τέγος Θωμάς, Αναπληρωτής Καθηγητής Νευρολογίας, Τμήμα Ιατρικής,  
Αριστοτέλειο Πανεπιστήμιο Θεσσαλονίκης

**Τίτλος εργασίας στα αγγλικά:**

The contribution of the ultrasonographic method to the diagnosis and  
monitoring of venous thromboembolic disease of the lower limbs.

## **ΕΥΧΑΡΙΣΤΙΕΣ**

Η παρούσα μεταπτυχιακή διατριβή εκπονήθηκε με μεγάλο ενθουσιασμό από εμένα στα πλαίσια του Μεταπτυχιακού Προγράμματος Σπουδών «Υπερηχογραφική Λειτουργική Απεικόνιση για την πρόληψη & διάγνωση των αγγειακών παθήσεων» του τμήματος Ιατρικής του Πανεπιστημίου Θεσσαλίας.

Θα ήθελα να ευχαριστήσω θερμά τον Καθηγητή Αγγειοχειρουργικής κ. Γιαννούκα που μου έδωσε την ευκαιρία να συμμετέχω στο μεταπτυχιακό αυτό πρόγραμμα. Ιδιαίτερα πρέπει να ευχαριστήσω τον επιβλέπων μου κ. Ανδρέα Λάζαρη, Αναπληρωτή Καθηγητή Αγγειοχειρουργικής του Εθνικού και Καποδιστριακού Πανεπιστημίου Αθήνας, για την ουσιαστική συμβολή του στην ολοκλήρωση αυτής της μελέτης.

Τέλος ένα πολύ μεγάλο ευχαριστώ στην οικογένειά μου και ιδιαίτερα στη σύζυγο μου Αικατερίνη, για τη διαρκή υποστήριξη και υπομονή.

## Περίληψη

**Εισαγωγή :** Η φλεβική θρομβοεμβολική νόσος (ΦΘΝ) περιλαμβάνει την εν τω βάθει φλεβική θρόμβωση (ΕΒΦΘ) και την πνευμονική εμβολή (ΠΕ), δύο σημαντικά προβλήματα υγείας. Ειδικά όταν η ΦΘΝ εμφανίζεται ως πνευμονική εμβολή (ΠΕ), αποτελεί απειλή για τη ζωή. Οι επιπλοκές της νόσου όπως το μεταθρομβωτικό σύνδρομο, η χρόνια φλεβική ανεπάρκεια, η χρόνια θρομβοεμβολική πνευμονική υπέρταση (CTEPH) και η δεξιά καρδιακή ανεπάρκεια συμβάλουν επίσης στο μέγεθος του προβλήματος. Η ΦΘΝ είναι ένα μείζον πρόβλημα υγείας ιδίως στις αναπτυγμένες χώρες, με τεράστιο οικονομικό κόστος, αυξημένη νοσηρότητα και θνησιμότητα, μπορεί όμως να προληφθεί με την έγκαιρη διάγνωση και να βελτιωθεί η έκβαση της με την κατάλληλη παρακολούθηση και θεραπεία.

**Σκοπός:** Σκοπός της παρούσας μελέτης είναι η αξιολόγηση της συμβολής της υπερηχοτομογραφικής μεθόδου στη διάγνωση και παρακολούθηση της φλεβικής θρομβοεμβολικής νόσου των κάτω άκρων και των επιπλοκών αυτής.

**Μέθοδος:** Πραγματοποιήθηκε ανασκόπηση της αγγλικής βιβλιογραφίας για την ανάδειξη των δημοσιευμένων άρθρων σχετικά με την υπερηχοτομογραφική εκτίμηση της φλεβικής θρομβοεμβολικής νόσου και της εν τω βάθει φλεβικής θρόμβωσης χρησιμοποιώντας τον ιστότοπο Pubmed και google scholar. Μελετήθηκαν άρθρα σύγκρισης της ευαισθησίας και της ειδικότητας της υπερηχογραφικής μεθόδου και της φλεβογραφίας και των νεώτερων τεχνικών απεικόνισης, όπως της μαγνητικής φλεβογραφίας και της αξονικής τομογραφίας. Έγινε ανασκόπηση των μεταanalύσεων ως προς την ευαισθησία και την ειδικότητα της υπερηχογραφικής μεθόδου στη διάγνωση της ΕΒΦΘ, σχετικά με τη συμβολή της στην παρακολούθηση των ασθενών μετά από ΕΒΦΘ όσο αφορά την επανασηραγγοποίηση και την υποτροπή της νόσου, καθώς και την συμβολή της σε διαγνωστικούς αλγόριθμους μαζί με τα d –dimers. Ακολούθησε μελέτη της βιβλιογραφίας σχετικά με τη συμβολή της υπερηχογραφίας στο μεταθρομβωτικό σύνδρομο και την χρόνια φλεβική ανεπάρκεια, τη διάρκεια της αντιπηκτικής αγωγής και την απόφαση διακοπής της. Επίσης μελετήθηκαν άρθρα σύγκρισης πρωτοκόλλων εξέτασης των φλεβών των κάτω άκρων εκτεταμένων και περιορισμένων σε δυο σημεία, άρθρα εκτίμησης της χρήσης της μεθόδου από μη ειδικούς στα τμήματα επειγόντων περιστατικών, καθώς και άρθρα που αφορούν τη διάγνωση της ΕΒΦΘ σε εγκύους και σε ασθενείς με υποψία πνευμονικής εμβολής. Τέλος μελετήθηκε η συμβολή της στη προεγχειρητική και μετεγχειρητική αξιολόγηση σε διαδερμική φλεβοπλαστική.

**Αποτελέσματα:** Σε μια μεγάλη μετά-ανάλυση και μια συστηματική ανασκόπηση σε ασθενείς με υποψία ΕΒΦΘ, οι συγγραφείς καταλήγουν ότι η ακρίβεια της υπερηχοτομογραφικής μεθόδου είναι αντάξια της φλεβογραφίας για τη διάγνωση της ΕΒΦΘ. Το Αμερικάνικο Κολέγιο Ακτινολογίας (ACR) το 2013 αξιολόγησε τις

διαγνωστικές απεικονιστικές μεθόδους για ασθενείς με υποψία ΕΒΦΘ και βαθμολόγησε την καταλληλότητα τους δίνοντας την υψηλότερη βαθμολογία στο υπερηχογράφημα duplex. Ένα ενιαίο πλήρες υπερηχογράφημα συμπίεσης είναι μια ασφαλής στρατηγική και προτιμότερο από το υπερηχογράφημα δύο σημείων. Επιτρέπει αποκλεισμό ή διάγνωση ΕΒΦΘ σε μία μόνο εξέταση. Εντούτοις τα περιορισμένα υπερηχογραφήματα συμπίεσης δυο περιοχών που εκτελούνται από ιατρούς σε τμήματα επειγόντων περιστατικών, (από μη ακτινολόγους – αγγειοχειρουργούς) έχουν δείξει καλή ευαισθησία (96,1%) και ειδικότητα (96,8%) σε ανάδειξη ΕΒΦΘ. Η εκτέλεση συστηματικά υπερηχογραφήματων και στο ασυμπτωματικό άκρο δεν είναι απαραίτητη, καθώς ο κίνδυνος εμφάνισης ΕΒΦΘ και στα δυο άκρα φαίνεται να είναι πολύ χαμηλός.

Η αξιοπιστία του υπερηχογραφήματος για τη διάγνωση της υποτροπιάζουσας ΕΒΦΘ βελτιώνεται με την ύπαρξη υπερηχογραφήματος αναφοράς μετά τη θεραπεία για να προσδιοριστούν ποιες φλέβες είναι φυσιολογικές και ποιες έχουν μόνιμες μεταβολές. Ασθενείς με μη προκληθείσα ΕΒΦΘ που έλαβαν αντιπηκτική θεραπεία για τουλάχιστον 3 μήνες, η υπολειπόμενη φλεβική απόφραξη είναι ασθενής προγνωστικός δείκτης της υποτροπιάζουσας ΦΘΝ.

Υπάρχει υπερηχογραφική σημασία στην αξιολόγηση της επιβολής φλεβικής θρόμβωσης γιατί μπορεί να συνυπάρχει με την εν τω βάθει σε ποσοστό (6- 53%). Η χαρτογράφηση με duplex έχει επεκτείνει τις δυνατότητες για τη μελέτη της φυσικής ιστορίας της ΕΒΦΘ, δηλαδή του μεταθρομβωτικού συνδρόμου και της χρόνιας φλεβικής ανεπάρκειας, της επανασηραγγοποίησης και της νεοαγγειογένεσης.

Η φλεβική duplex απεικόνιση είναι η πιο ενδεδειγμένη τεχνική που χρησιμοποιείται για την επιβεβαίωση της διάγνωσης της χρόνιας φλεβικής ανεπάρκειας. Το υπερηχογράφημα είναι εξέταση πρώτης γραμμής για την προεγχειρητική και μετεγχειρητική παρακολούθηση της φλεβοπλαστικής. Η χρήση του ενδοαγγειακού υπερηχογραφήματος (IVUS) επιτρέπει την ανώτερη οπτικοποίηση της αγγειακής ανατομίας. Τέλος η υπερηχοτομογραφική μέθοδος σε συνδυασμό με κλινικά κριτήρια και δ-διμερή είναι το πρώτο βήμα στον αλγόριθμο υποψίας ΕΒΦΘ. Κατά τη διάρκεια της εγκυμοσύνης η υπερηχοτομογραφία συνιστάται ως πρώτης γραμμής εξέταση απεικόνισης για ΕΒΦΘ και βοήθα να αποφευχθεί η CTPA.

**Συμπεράσματα:** Η υπερηχοτομογραφική μέθοδος είναι με ευρεία αποδοχή η πρώτη διαγνωστική μέθοδος για τη θρομβοεμβολική νόσο των κάτω άκρων, βασιζόμενη στο B-mode σε συνδυασμό ή όχι με έγχρωμο –doppler, spectral Doppler. Η απουσία συμπίεσιμότητας σε μια φλεβική περιοχή από τον ηχοβολέα είναι διαγνωστική για ΕΒΦΘ. Επίσης η απευθείας απεικόνιση του θρόμβου και η αύξηση του μεγέθους της φλέβας καθώς και οι παθολογικές ροές στο φασματικό και στο έγχρωμο Doppler βοηθούν επιπλέον στην ακρίβεια της διάγνωσης. Η υπερηχογραφική μέθοδος έχει ως πλεονέκτημα την υψηλή ευαισθησία και

ειδικότητα, την ευκολία στην χρήση, την μεγάλη διαθεσιμότητα, το σχετικά χαμηλό κόστος εξέτασης, την έλλειψη παρενεργειών και ιονίζουσας ακτινοβολίας, την ακρίβεια και αξιοπιστία στην επανεξέταση. Σημαντικό ρόλο παίζει ακόμα σε αλγορίθμους διάγνωσης και αντιμετώπισης ΕΒΦΘ και ΠΕ, στις εγκύους, στην διάρκεια τις αντιπηκτικής αγωγής. Επιπλέον, η υπερηχοτομογραφική μέθοδος βοηθά στη διάγνωση της υποτροπής, στην παρακολούθηση της επανασηραγγοποίησης, στην εκτίμηση του μεταθρομβωτικού συνδρόμου, στη διενέργεια φλεβοπλαστικής για τη διάνοιξη της φλέβας και στην παρακολούθηση της επιπολής φλεβικής θρόμβωσης και την τυχόν επέκταση στο εν τω βάθει φλεβικό δίκτυο. Ως εκ τούτου, μπορεί να θεωρηθεί ότι η υπερηχογραφική μέθοδος έχει γίνει το νέο χρυσό πρότυπο μεθόδου στη φλεβολογία για τη διάγνωση και παρακολούθηση της ΕΒΦΘ.

**Λέξεις- Κλειδιά:** θρόμβωση, υπερηχογράφημα, διάγνωση, παρακολούθηση, φλεβική θρομβοεμβολική νόσος.

## Abstract

**Introduction:** Venous Thromboembolic Disease (VTE) includes deep vein thrombosis (DVT) and pulmonary embolism (PE), both of which pose a significant health threat, especially when VTE is presented as pulmonary embolism. Also the complications of the disease such as post-thrombotic syndrome and chronic venous insufficiency, chronic thromboembolic pulmonary hypertension (CTEPH) and right heart failure contribute to the magnitude of the problem. VTE is a major health problem especially in developed countries, with enormous financial costs, increased morbidity and mortality, but can be prevented by early diagnosis and improved outcome with appropriate monitoring and treatment.

**Purpose:** The purpose of this study is to evaluate the contribution of ultrasound tomography to the diagnosis and monitoring of venous thromboembolic disease and its complications.

**Method:** Review of published articles in English literature on ultrasound-based on assessment of venous thromboembolic disease and deep vein thrombosis was performed using the Pubmed and google scholar websites. Articles were compared to assess the sensitivity and specificity of the ultrasound method and venography and the newest techniques of magnetic resonance imaging and computed tomography imaging. Overview of sensitivity and specificity analyzes, review of the literature on the contribution of ultrasound in the follow-up of patients with DVT in terms of recurrent of disease, the contribution of ultrasound to diagnostic algorithms along with d -dimers. Also review of the literature on the contribution of ultrasound to post-thrombotic syndrome and chronic venous insufficiency, duration of anticoagulation and decision to discontinue it. We also compared articles comparing extensive lower limb vein examination protocols and limited to 2 points, and articles evaluating the use of the method by non-specialists in emergency departments, as well as the role of the ultrasound method in the diagnosis of DVT in pregnant patients. The contribution of preoperative and postoperative evaluation to transdermal venoplasty was also studied.

**Results:** In a large meta-analysis and systematic review of patients with suspected DVT, the authors conclude that the accuracy of the ultrasound scan is worthy of venography for the diagnosis of DVT. The American College of Radiology (ACR) in 2013 evaluated diagnostic imaging methods for patients with suspected DVT and graded their suitability by giving the highest score to duplex ultrasound. A single complete compression ultrasound is a safe strategy and preferable to two-point ultrasound, allows for exclusion or diagnosis of DVT in a single test. Limited compression ultrasound scans of two areas performed by physicians in emergency departments (non-radiologists - vascular surgeons) have shown a good sensitivity of (96.1%), and a specificity of (96.8%) in DVT. The execution of systemic ultrasound in

asymptomatic limb is not necessary, as the risk of occurrence at both legs appears to be very low. Patients with adequate treatment do not benefit from repeated ultrasound during treatment, unless the findings of a repeated examination affect treatment management.

The reliability of the ultrasound for the diagnosis of recurrent DVT is improved by having a post-treatment reference ultrasound to determine which veins are normal and which have permanent changes. Patients with VTE who received anticoagulant therapy for at least 3 months, residual venous obstruction is a poor prognostic indicator of recurrent DVT.

Ultrasound is important in assessing the incidence of superficial venous thrombosis because it can coexist with in-depth rates of (6-53%). Duplex mapping has expanded the possibilities for studying the natural history of VTE, in post-thrombotic syndrome and chronic venous insufficiency, re-canalization and neo-angiogenesis.

Venous duplex imaging is the most appropriate technique used to confirm the diagnosis of chronic venous insufficiency. Ultrasound is a first-line examination for preoperative and postoperative monitoring of venoplasty. The use of intravascular ultrasound (IVUS) allows superior visualization of the vascular anatomy. The ultrasound scan combined with clinical criteria and d-dimers is the first step in the DVT suspicion algorithm. During pregnancy, ultrasound is recommended as a first-line imaging examination for VTE and helps to avoid CTPA.

**Conclusions:** The ultrasonographic method is with a broad acceptance the first diagnostic method for the thromboembolic disease of the lower extremities, based on B-mode in combination or not with colour-Doppler, spectral Doppler. The absence of compression in a venous area from the transducer is diagnostic for DVT, the direct visualization of the clot and the increase in the size of the vein and the pathological flows in the spectral and colored Doppler help in addition to the accuracy of the diagnosis. The Ultrasound method has the advantage of high sensitivity and specificity, ease of use, high availability, relatively low cost of examination, lack of side effects and ionizing radiation, accuracy and reliability. Ultrasonography plays an important role in diagnostic algorithms and treatment of DVT and PE, in pregnant women, during anticoagulant therapy. Ultrasonography assists in the diagnosis of relapse, monitoring of recanalization, estimation of post-thrombotic syndrome, in the conduction of venous angioplasty for the opening of the vein. Also helps in the monitoring of superficial venous thrombosis and any expansion in the deep venous network. Therefore, it can be considered that the ultrasound method has become the new gold standard method in phlebology for the diagnosis and monitoring of DVT.

**Key words:** thrombosis, ultrasound, diagnosis, monitoring, venous thromboembolic disease.



## Πίνακας Περιεχομένων

### ΓΕΝΙΚΟ ΜΕΡΟΣ

ΠΕΡΙΛΗΨΗ.....	1
ΕΙΣΑΓΩΓΗ.....	8
Κεφάλαιο 1	ΤΟ ΦΛΕΒΙΚΟ ΣΥΣΤΗΜΑ.....8
1.1	ΔΟΜΗ ΚΑΙ ΣΥΝΘΕΣΗ ΦΛΕΒΙΚΟΥ ΤΟΙΧΩΜΑΤΟΣ.....8
1.2	ΑΝΑΤΟΜΙΑ ΦΛΕΒΩΝ ΚΑΤΩ ΑΚΡΩΝ .....8
1.3	ΦΥΣΙΟΛΟΓΙΑ ΚΑΙ ΑΙΜΟΔΥΝΑΜΙΚΗ ΤΟΥ ΦΛΕΒΙΚΟΥ ΣΥΣΤΗΜΑΤΟΣ.....11
Κεφάλαιο 2	ΦΛΕΒΙΚΗ ΘΡΟΜΒΟΛΕΜΒΟΛΙΚΗ ΝΟΣΟΣ.....12
2.1	ΕΠΙΔΗΜΙΟΛΟΓΙΑ .....12
2.2	ΠΑΘΟΓΕΝΕΤΙΚΟΣ ΜΗΧΑΝΙΣΜΟΣ ΦΛΕΒΙΚΗΣ ΘΡΟΜΒΩΣΗΣ.....12
2.3	ΑΝΤΙΘΡΟΜΒΩΤΙΚΟΙ ΜΗΧΑΝΙΣΜΟΙ.....13
2.4	ΦΥΣΙΚΗ ΙΣΤΟΡΙΑΣ ΤΗΣ ΕΒΦΘ.....14
Κεφάλαιο 3	ΚΛΙΝΙΚΗ ΠΑΡΟΥΣΙΑΣΗ ΤΗΣ ΕΒΦΘ.....15
Κεφάλαιο 4	ΕΠΙΠΛΟΚΕΣ ΤΗΣ ΕΒΦΘ – ΘΡΟΜΒΟΕΜΒΟΛΙΚΗΣ ΝΟΣΟΥ.....15
Κεφάλαιο 5	ΑΝΤΙΚΕΙΜΕΝΙΚΗ ΕΠΙΒΕΒΑΙΩΣΗ ΤΗΣ ΦΘΕ ΝΟΣΟΥ.....17
5.1	Η ΦΛΕΒΟΓΡΑΦΙΑ.....18
5.2	ΜΑΓΝΗΤΙΚΗ ΤΟΜΟΓΡΑΦΙΑ (MRI).....19
5.3	Η ΑΞΟΝΙΚΗ ΦΛΕΒΟΓΡΑΦΙΑ.....20
5.4	ΒΑΣΙΚΕΣ ΑΡΧΕΣ ΛΕΙΤΟΥΡΓΙΑΣ ΥΠΕΡΗΧΟΓΡΑΦΟΥ.....20
Κεφάλαιο 6	ΥΠΕΡΗΧΟΓΡΑΦΙΚΗ ΜΕΘΟΔΟΣ ΕΞΕΤΑΣΗΣ ΚΑΤΩ ΑΚΡΩΝ.....22
6.1.	ΦΥΣΙΟΛΟΓΙΚΑ ΕΥΡΗΜΑΤΑ.....25
6.2	ΤΑ ΕΥΡΗΜΑΤΑ ΦΛΕΒΙΚΗΣ ΘΡΟΜΒΩΣΗΣ.....26
6.3	ΔΙΑΦΟΡΙΚΗ ΔΙΑΓΝΩΣΗ ΟΞΕΙΑΣ ΜΕ ΧΡΟΝΙΑ ΕΒΦΘ.....27
6.4	ΠΑΓΙΔΕΣ ΚΑΙ ΠΛΕΟΝΕΚΤΗΜΑΤΑ ΥΠΕΡΗΧΟΓΡΑΦΗΜΑΤΟΣ.....28

## ΕΙΔΙΚΟ ΜΕΡΟΣ

Κεφάλαιο 7	ΣΚΟΠΟΣ ΜΕΛΕΤΗΣ.....	30
Κεφάλαιο 8	ΥΛΙΚΟ ΚΑΙ ΜΕΘΟΔΟΛΟΓΙΑ .....	30
Κεφάλαιο 9	ΑΠΟΤΕΣΜΑΤΑ.....	31
Κεφάλαιο 10	ΣΥΖΗΤΗΣΗ.....	33
Κεφάλαιο 11	ΣΥΜΠΕΡΑΣΜΑΤΑ.....	44
ΒΙΒΛΙΟΓΡΑΦΙΑ .....		46

# ΓΕΝΙΚΟ ΜΕΡΟΣ

## ΕΙΣΑΓΩΓΗ

Η φλεβική θρομβοεμβολική νόσος (ΦΘΝ) των κάτω άκρων είναι μια συχνή και δυνητικά επικίνδυνη για τη ζωή κλινική οντότητα. Χαρακτηρίζεται από υψηλή νοσηρότητα και θνησιμότητα αποτελώντας ένα μείζων πρόβλημα για τη δημόσια υγεία με συνακόλουθα μεγάλο κόστος για τα ασφαλιστικά ταμεία και τους ασθενείς. Ενδεικτικά τα ετήσια έξοδα για τη ΦΘΝ εκτιμάται ότι ανέρχονται σε 3,0-8,5 δισ. Ευρώ για την Ευρωπαϊκή Ένωση. Αναφέρεται ότι η συχνότητα της ΦΘΝ στην Ευρώπη ανέρχεται σε 684,019 ΕΒΦΘ και 434,723 περιστατικά πνευμονικής εμβολής (ΠΕ) ανά έτος. Η θνησιμότητα μετά από ένα πρώτο συμβάν ΦΘΝ είναι περίπου 5-10% ,ενώ μετά από μια αρχική ΠΕ είναι 15-20% και παραμένει σε υψηλά επίπεδα μετά το αρχικό συμβάν.

Συνεπώς η έγκαιρη διάγνωση και η θεραπεία είναι καθοριστική για την έκβαση και την επιβίωση του ασθενούς. Σε αυτό συνδράμει η αντικειμενική διαγνωστική εξέταση με την υπερηχοτομογραφική μέθοδο να θεωρείται η εξέταση εκλογής, έχοντας ως πλεονεκτήματα τη μεγάλη ευαισθησία και ειδικότητα, το χαμηλό κόστος, τη μη επεμβατική φύση, την προσβασιμότητα, την επαναληψιμότητα και την απουσία ιονίζουσας ακτινοβολίας.

## Κεφάλαιο 1: ΤΟ ΦΛΕΒΙΚΟ ΣΥΣΤΗΜΑ

### 1.1 ΔΟΜΗ ΚΑΙ ΣΥΝΘΕΣΗ ΦΛΕΒΙΚΟΥ ΤΟΙΧΩΜΑΤΟΣ

Οι φλέβες συχνά είναι διπλές και παρουσιάζουν πολλές αναστομώσεις μεταξύ τους, διατείνονται εύκολα ανάλογα με την ποσότητα του περιεχομένου αίματος. Το φλεβικό τοίχωμα αποτελείται από τρεις χιτώνες: Ο έσω χιτώνας αποτελείται από μια μονοστιβάδα ενδοθηλιακών κυττάρων και από τη βασική μεμβράνη. Ο μέσος χιτώνας αποτελείται από ελαστικές ίνες και κολλαγόνο αναμειγμένες με λεία μυϊκά κύτταρα. Οι φλέβες τις γαστροκνήμιας έχουν μεγαλύτερο ποσοστό κολλαγόνου δίνοντας έτσι μεγαλύτερη αντοχή στο τοίχωμα. Ο έξω χιτώνας ή πρόσθετος χιτώνας συνίσταται από μεσοκυττάρια θεμέλια ουσία με μερικούς ινοβλάστες, σιτευτικά κύτταρα και νευρικές απολήξεις. Οι γλωχίνες καλύπτονται από μονόστιβο ενδοθήλιο, κάτω από το οποίο υπάρχει σκελετός κολλαγόνων ινών [1].

### 1.2 ΑΝΑΤΟΜΙΑ ΦΛΕΒΩΝ ΚΑΤΩ ΑΚΡΩΝ

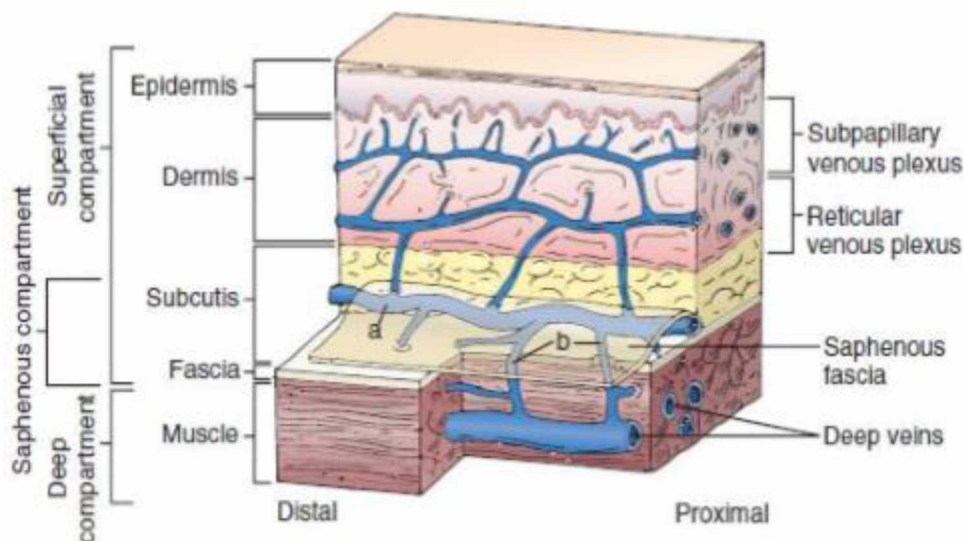
Οι φλέβες των κάτω άκρων διακρίνονται σε τρία συστήματα σε σχέση με την εν τω

βάθει μυϊκή και την επιτολής σαφηνή περιτονία. Οι δυο αυτές περιτονίες οριοθετούν έναν χώρο πλήρως διαχωρισμένο, το σαφηνές διαμέρισμα (Εικόνα1).

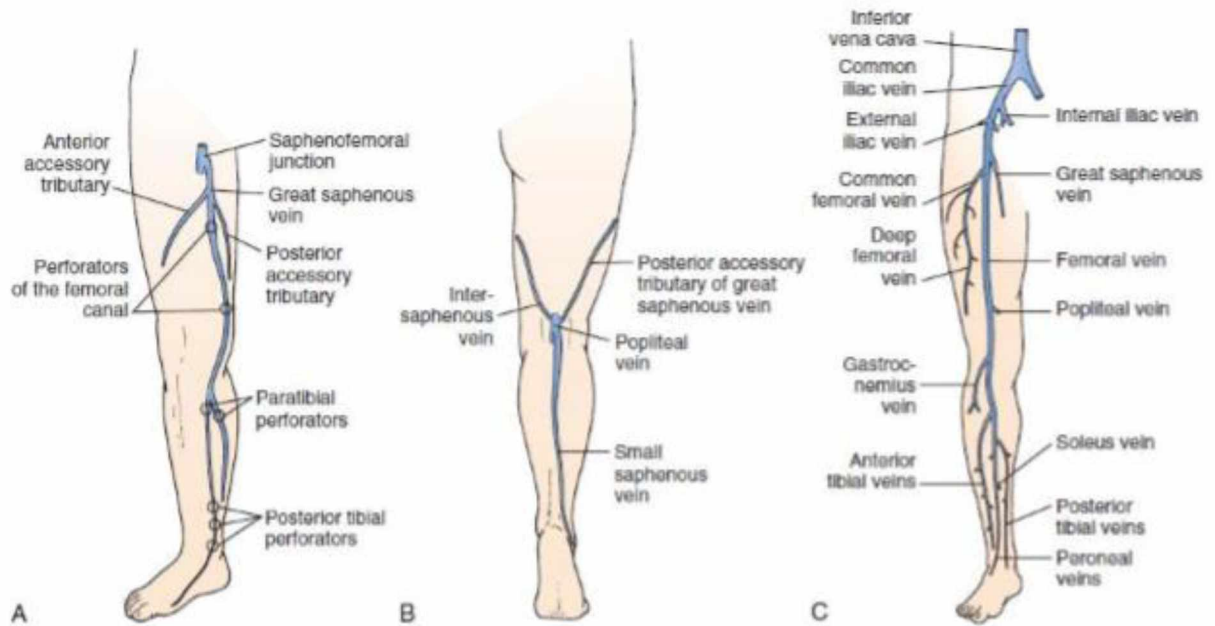
#### Το επιτολής σύστημα:

Η ελάσων σαφηνής πορεύεται πίσω από το έξω σφυρό στην αύλακα που καθορίζεται από τις 2 κεφαλές του γαστροκνημίου. Στην ιγνυακή κοιλότητα διαπερνά την περιτονία και εκβάλλει στην ιγνυακή.

Η μείζων σαφηνής φέρεται από το έσω σφυρό κατά μήκος της έσω επιφάνειας της κνήμης μέχρι τον έσω κνημιαίο και μηριαίο κόνδυλο. Στη συνέχεια πορεύεται κατά μήκος της έσω επιφάνειας του μηρού και εκβάλλει στη μηριαία φλέβα. Το 20% των ασθενών φέρει διπλή μείζονα σαφηνή στην περιοχή του μηρού (Εικόνα 2).



(ΕΙΚΟΝΑ 1). Η ανατομική σχέση μεταξύ της περιτονίας και των φλεβών. (Πηγή: Mozes G, et al: New discoveries in anatomy and new terminology of leg veins: clinical implications. Vasc Endovasc Surg 38:367-374, 2004).



(ΕΙΚΟΝΑ 2). Φλεβικά συστήματα των κάτω άκρων. Α: Επιπολής και διατιτραίνουσες φλέβες (πρόσθια όψη). Β: Επιπολής φλέβες (οπίσθια όψη) Γ: Εν τω βάθει φλέβες ( Πηγή: Pounds LL, Killewich LA. Venous Physiology: In Vascular Surgery Rutherford's 8th Edition. Philadelphia. Saunders 2014; 10:151-162).

#### Το σύστημα των εν τω βάθει φλεβών:

Οι εν τω βάθει φλέβες βρίσκονται ανάμεσα στους μυς και συνοδεύουν ανά δυο τις αντίστοιχες αρτηρίες. Τρεις κύριες ομάδες εν τω βάθει φλεβών αναγνωρίζονται στην κνήμη. Οι πρόσθιες κνημιαίες, οι οπίσθιες κνημιαίες και οι περωναϊκές φλέβες, οι οποίες εκβάλλουν όλες στην ιγνυακή φλέβα, που συνοδεύει την ομώνυμη αρτηρία μέσα στην ιγνυακή κοιλότητα και υποδέχεται την ελάσσονα σαφηνή. Η μηριαία φλέβα αποτελεί τη συνέχεια της ιγνυακής και εκτείνεται από το τμήμα του μεγάλου προσαγωγού μυός μέχρι το βουβωνικό σύνδεσμο, όπου μεταπίπτει στην έξω λαγόνια φλέβα. Αποτελεί τη μεγαλύτερη φλέβα του κάτω άκρου, υποδέχεται τη μείζονα σαφηνή και την εν τω βάθει μηριαία.

#### Το σύστημα των διατιτραίνουσων φλεβών:

Οι διατιτρώσες φλέβες οφείλουν την περιγραφική τους ονομασία στο γεγονός ότι διατιτραίνουν την περιτονία των αντίστοιχων μυών και συνδέουν τις επιπολής με τις εν τω βάθει φλέβες ( Dodd -Boyd- Cockett ).

### 1.3 ΦΥΣΙΟΛΟΓΙΑ ΚΑΙ ΑΙΜΟΔΥΝΑΜΙΚΗ ΤΟΥ ΦΛΕΒΙΚΟΥ ΣΥΣΤΗΜΑΤΟΣ

Τρεις είναι οι βασικοί παράγοντες, οι οποίοι ρυθμίζουν τη ροή του αίματος και την πίεση στο φλεβικό σύστημα των κάτω άκρων:

1. Η λειτουργική δραστηριότητα της καρδιάς και των πνευμόνων, από την οποία εξαρτάται η πίεση στο αρχικό τμήμα του φλεβικού συστήματος.
2. Ο τόνος και η σύσπαση των μυϊκών μαζών ( μιοφλεβικές αντλίες).
3. Η λειτουργική δραστηριότητα των φλεβικών βαλβίδων.

Σε αντίθεση με τις αρτηρίες, ο όγκος του αίματος που μεταφέρεται από μία φλέβα κυμαίνεται σημαντικά, χωρίς ταυτόχρονη αλλαγή στην φλεβική πίεση λόγω της μεγάλης ενδοτικότητας τους. Η μυϊκή αντλία και οι φλεβικές βαλβίδες αποτελούν τους σημαντικότερους παράγοντες για την ανατομική και λειτουργική ακεραιότητα του δικτύου των κάτω άκρων. Η μιοφλεβική αντλία παίζει το ρόλο –περιφερικής καρδιάς [2,3].

## Κεφάλαιο 2: ΦΛΕΒΙΚΗ ΘΡΟΜΒΟΕΜΒΟΛΙΚΗ ΝΟΣΟΣ

### ΕΙΣΑΓΩΓΗ

Η θρόμβωση είναι ο σχηματισμός ενός αποφρακτικού θρόμβου σε μια αρτηρία ή φλέβα ως τελικό προϊόν μιας ανισορροπίας προπηκτικών, αντιπηκτικών και ινωδολυτικών παραγόντων [4].

Η θρόμβωση των εν τω βάθει φλεβών και η πνευμονική εμβολή αναφέρονται συλλογικά ως φλεβική θρομβοεμβολική νόσος (ΦΘΝ) , η οποία είναι η τρίτη κύρια αιτία καρδιαγγειακού συνδεδεμένου θανάτου μετά από έμφραγμα του μυοκαρδίου και εγκεφαλικό επεισόδιο. Η ΦΘΝ είναι ένα από τα πιο σημαντικά προβλήματα του των συστημάτων υγείας [5].

### 2.1 ΕΠΙΔΗΜΙΟΛΟΓΙΑ

Σε πρόσφατη συστηματική ανασκόπηση βρέθηκε εμφάνιση ΦΘΝ με 684,019 ΕΒΦΘ και 434,723 περιστατικά ΠΕ ανά έτος σε άτομα στην Ευρώπη. Παρά την αυξανόμενη εφαρμογή προφυλακτικής αντιπηκτικής αγωγής παρατηρείται μια αυξανόμενη τάση της ΦΘΝ. Ο επιπολασμός της ΦΘΝ θα αυξηθεί τα επόμενα χρόνια λόγω της προχωρημένης ηλικίας του πληθυσμού. Το 60% των περιστατικών προκύπτουν κατά την διάρκεια ή μετά από ενδονοσοκομειακή νοσηλεία. Η συχνότητα υποτροπής της ΦΘΝ είναι περίπου 30% σε διάστημα 10 ετών [6].

Ο κίνδυνος θανάτου είναι μέγιστος τους πρώτους 3-6 μήνες και στη συνέχεια μειώνεται. Βραχυπρόθεσμη (<6 μήνες) θνησιμότητα μετά από ένα πρώτο συμβάν ΦΘΝ είναι περίπου 5-10% ενώ μετά από μια αρχική ΠΕ είναι 15-20% και παραμένει σε υψηλό επίπεδο σε 1 και 3 χρόνια μετά το αρχικό συμβάν, με ποσοστά 20-25% και 30-35% αντίστοιχα. Τα ετήσια έξοδα για την VTE είναι σημαντικά και εκτιμάται ότι ανέρχονται σε 3,0-8,5 δισ. Ευρώ για την Ευρωπαϊκή Ένωση [7].

### 2.2 ΠΑΘΟΓΕΝΕΤΙΚΟΣ ΜΗΧΑΝΙΣΜΟΣ ΦΛΕΒΙΚΗΣ ΘΡΟΜΒΩΣΗΣ

Η αιμόσταση είναι ο φυσιολογικός μηχανισμός με τον οποίο το σώμα σταματά να αιμορραγεί και επισκευάζει τα τραυματισμένα αγγεία. Προέρχεται από τη συντονισμένη δράση του αγγειακού τοιχώματος, των αιμοπεταλίων και μια σειρά πρωτεϊνών πλάσματος (παράγοντες πήξης και ινωδολύσης). Η παθογένεια της φλεβικής θρομβοεμβολικής νόσου έχει στο επίκεντρο την τριάδα του **Virchow** (στάση, τραυματισμός τοιχώματος, υπερπηκτικότητα) (ΠΙΝΑΚΑΣ 1).

**Προδιαθεσικοί παράγοντες κινδύνου για φλεβική θρόμβωση.**

<b>ΠΡΟΚΛΗΘΕΙΣΑ</b>		<b>ΜΗ ΠΡΟΚΛΗΘΕΙΣΑ</b>
<b>ΑΠΟ ΠΑΡΟΔΙΚΟ ΠΑΡΑΓΟΝΤΑ</b>	<b>ΑΠΟ ΜΟΝΙΜΟ ΠΑΡΑΓΟΝΤΑ</b>	
Χειρουργείο (ειδικά ορθοπεδική-νευροχειρουργική επέμβαση )	Παχυσαρκία	Κληρονομική ανεπάρκεια αντιπηκτικών παραγόντων
Νοσηλεία –κλινοστατισμός	Χρόνια παθολογική νοσηρή κατάσταση (καρδιακή – αναπνευστική ανεπάρκεια)	Παράγων V Leiden
Ακίνητοποίηση- πολύωρα ταξίδια	Κακοήθεια - ειδικά πολλαπλό μύελωμα , καρκίνος εγκεφάλου, παγκρέατος, μεταστατικοί καρκίνοι	Προθρομβίνη 20210A
Εγκυμοσύνη –λοχεία	Φλεγμονώδης νόσος εντέρου	Ομάδες αίματος πλην ομάδας O
Κεντρικοί φλεβικοί καθετήρες	Υψηλά επίπεδα προπηκτικών παραγόντων	Ηλικία
Λοιμώξεις		Ανδρικό φύλο
Αντισυλληπτικά χάπια		Ύψος

(ΠΙΝΑΚΑΣ 1) Πηγή: Lijfering WM, Rosendaal FR, Cannegieter SC. Risk factors for venous thrombosis—current understanding from an epidemiological point of view. Br J Haematol 2010;149:824–33.

Σε αντίθεση με τους αρτηριακούς θρόμβους, οι φλεβικοί σπανίως σχηματίζονται σε σημείο εμφανούς αγγειακής βλάβης, οι θρόμβοι συνήθως προέρχονται από τις γλωχίνες των βαλβίδων όπου τους δημιουργεί η στάση του αίματος. Σχηματίζονται υπό συνθήκες χαμηλής τάσης διάτμησης περιέχουν σχετικά λίγα αιμοπετάλια και κυρίως αποτελούνται από ινώδες και παγιδευμένα ερυθρά αιμοσφαίρια έχοντας έτσι μακροσκοπικά κόκκινη εμφάνιση.[8]

### **2.3 ΑΝΤΙΘΡΟΜΒΩΤΙΚΟΙ ΜΗΧΑΝΙΣΜΟΙ**

Τα ενδοθηλιακά κύτταρα έχουν πολλές αντιθρομβωτικές δράσεις. Παράγουν προστακυκλίνη και νιτρικό οξείδιο που εμποδίζουν την έκκριση, σύνδεση και συσσώρευση των αιμοπεταλίων. Επίσης παράγουν αντιπηκτικούς παράγοντες, όπως πρωτεογλυκάνες ηπαράνης, αντιθρομβίνη, θρομβομοδουλίνη και



ενεργοποιούν τους ινωδολυτικούς μηχανισμούς.

Η πλασμίνη είναι κύρια πρωτεάση του ινωδολυτικού συστήματος. Ο ιστικός ενεργοποιητής πλασμινογόνου (tPA) απελευθερώνεται από τα ενδοθηλιακά κύτταρα, συνδέεται με το πήγμα του ινώδους και ενεργοποιεί το πλασμινογόνο σε πλασμίνη η οποία διασπά το ινώδες σε προϊόντα αποδομής του ινώδους [9].

#### **2.4 ΦΥΣΙΚΗ ΙΣΤΟΡΙΑΣ ΤΗΣ ΕΒΦΘ**

Μετά από ένα επεισόδιο ΕΒΦΘ, υπάρχει μια οξεία φλεγμονώδης απόκριση στο τοίχωμα της φλέβας και στον ίδιο τον θρόμβο, οδηγώντας σε υποχώρηση του θρόμβου λόγω επανασηραγγοποίησης, δηλαδή επιστροφή ροής αίματος σε ένα φλεβικό τμήμα που είχε προηγουμένως αποκλειστεί. Είναι μια πολύπλοκη διαδικασία που αρχικά περιλαμβάνει την προσκόλληση του θρόμβου στο τοίχωμα της φλέβας, οδηγώντας σε οργάνωση και επακόλουθη συστολή του θρόμβου, στη νεοαγγειοποίηση και αυθόρμητη λύση των περιοχών μέσα στον θρόμβο. Ωστόσο κατά τη φυσική πορεία της ΕΒΦΘ μπορεί να γίνει επέκταση του θρόμβου, η οποία εντοπίστηκε σε ποσοστό 20 έως 40% των ασθενών χρησιμοποιώντας το υπερηχογράφημα, παρά την επαρκή αντιπηκτική αγωγή [10].

### Κεφάλαιο 3: ΚΛΙΝΙΚΗ ΠΑΡΟΥΣΙΑΣΗ ΤΗΣ ΕΒΦΘ

Τα κλινικά συμπτώματα της ΕΒΦΘ είναι συνήθως μη παθογνωμικά. Πρέπει να τονιστεί ότι η κλινική εξέταση δεν είναι ούτε ειδική, ούτε ευαίσθητη όσον αφορά τη διάγνωση και τη διαφορική διάγνωση της ΕΒΦΘ. Περίπου το ένα τρίτο των ασθενών με ΕΒΦΘ δεν παρουσιάζουν συμπτώματα. Οι περισσότεροι ασθενείς με οξεία ΕΒΦΘ θα αναπτύξουν αρχικά συμπτώματα πόνου, οίδημα, ερυθρότητα, θερμότητα, ευαισθησία, διάταση των επιπολής φλεβών και το σημείο hoffman [11].

Με την πάροδο του χρόνου, τα συμπτώματα συνήθως επιδεινώνονται. Τα κλινικά και φλεβογραφικά ευρήματα δείχνουν ότι η ΕΒΦΘ αρχίζει στις φλέβες της γαστροκνήμιας και με την πάροδο του χρόνου μεταναστεύει εγγύς [12].

Ασθενείς με φλεβική θρόμβωση των λαγόνιων και μηριαίων φλεβών αναπτύσσουν συμπτώματα πόνου στην περιοχή των γλουτών και / ή του μηρού. Φλεβική θρόμβωση σε αυτά τα σημεία εμφανίζεται σε λιγότερο από το 10% των ασθενών με ΕΒΦΘ και σχετίζεται με εγκυμοσύνη, πυελικές μάζες, χειρουργείο πυέλου, σύνδρομο αντιφωσφολιπιδικού αντισώματος και May Thurner Syndrome. Η ΕΒΦΘ συνήθως αναπτύσσεται μόνο σε ένα πόδι, ενώ αμφοτερόπλευρη εντόπιση παρατηρείται σε μεταστατικό αδενοκαρκίνωμα.

Η επιπολής θρομβοφλεβίτιδα χαρακτηρίζεται από την παρουσία ερυθήματος και τάσης και από την εμφάνιση σφύζουσας «φλεβικής χορδής», που αντιστοιχεί στην υπεύθυνη θρομβωμένη επιπολής φλέβα.

Οι περισσότεροι ασθενείς με μετεγχειρητική ΕΒΦΘ, η οποία είναι πολύ συχνή σε αυτούς που δε λαμβάνουν αντιπηκτική προφύλαξη, δεν έχουν συγκεκριμένα συμπτώματα, πιθανώς επειδή οι θρόμβοι είναι πολύ μικροί ( 1 cm μήκος) και συχνά δεν προκαλούν απόφραξη της φλέβας [13].

Διάφορες καταστάσεις μπορούν να μιμηθούν τα σημεία και συμπτώματα της ΕΒΦΘ, όπως η ρήξη του αχίλλειου τένοντα, η λεμφαγγειίτιδα, το νεφρικό σύνδρομο, η συμφορητική καρδιακή ανεπάρκεια, η ουρική αρθρίτιδα, το αιμάτωμα της γαστροκνημίας, η οστεοαρθροπάθεια και η κυτταρίτιδα. Η κύστη Baker εκδηλώνεται ως μάζα στη γαστροκνημία με άλγος και ερυθρότητα [14].

### Κεφάλαιο 4: ΕΠΙΠΛΟΚΕΣ ΤΗΣ ΕΝ ΤΩ ΒΑΘΕΙ ΦΛΕΒΙΚΗΣ ΘΡΟΜΒΩΣΗΣ – ΘΡΟΜΒΟΕΜΒΟΛΙΚΗ ΝΟΣΟΥ

Η φλεβική θρόμβωση σχετίζεται με τις ακόλουθες επιπλοκές: την επέκταση του θρόμβου, την υποτροπή της φλεβικής θρόμβωσης, κυανή ή λευκή επώδυνη φλεγμονή, το μεταθρομβωτικό σύνδρομο και κυρίως την πνευμονική εμβολή.

Η **υποτροπή** μπορεί να επέλθει στα επόμενα χρόνια μετά το πρώτο επεισόδιο. Ποσοστό 5% των υποτροπών είναι θανατηφόρες και το 33% σχετίζονται με το

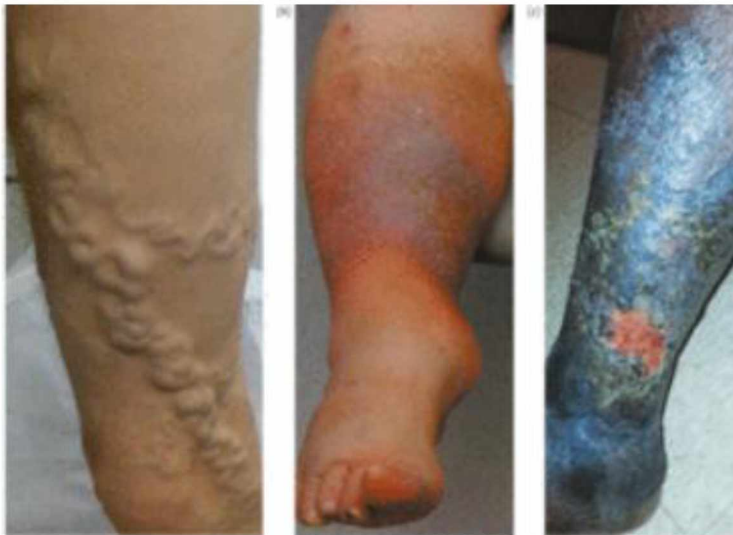μεταθρομβωτικό σύνδρομο.

### **Το μεταθρομβωτικό σύνδρομο – χρόνια φλεβική ανεπάρκεια**

Η συνεχιζόμενη απόφραξη από εναπομείναντα θρόμβο, η βαλβιδική ανεπάρκεια και παλινδρόμηση ή ο συνδυασμός αυτών και η επιβάρυνση από δυσλειτουργία της μυϊκής αντλίας προκαλεί χρόνια φλεβική υπέρταση, η οποία οδηγεί σε οίδημα, έκζεμα, ιστική υποξία και άτονα έλκη (Εικόνα 3).

### **Πνευμονική εμβολή**

Πνευμονική εμβολή (ΠΕ), είναι η απόφραξη κλάδου της πνευμονικής αρτηρίας από θρόμβο ή τμήμα αυτού, που αποσπάσθηκε από φλέβες των κάτω άκρων ή από θρόμβο των δεξιών κοιλοτήτων της καρδιάς. Η θρομβωτική πνευμονική εμβολή (σε αντιδιαστολή της εμβολής αέρα ή άλλων αιτίων) προκαλείται από έμβολα που αποσπώνται από θρόμβους του εν τω βάθει φλεβικού δικτύου των κάτω άκρων (στο 95% των περιπτώσεων). Η πνευμονική εμβολή αποτελεί τη δυσμενέστερη επιπλοκή της φλεβικής θρόμβωσης, καθότι μπορεί να αποδειχθεί θανατηφόρα και εξαρτάται από το μέγεθος του θρόμβου που αποτέλεσε το έμβολο αλλά πρωτίστως από τις καρδιοαναπνευστικές εφεδρείες του ασθενούς. Η δεξιά καρδιακή ανεπάρκεια και η χρόνια θρομβοεμβολική πνευμονική υπέρταση (CTEPH) είναι μια σοβαρή επιπλοκή της ΠΕ με επίπτωση 1-2% στα 2 χρόνια μετά το επεισόδιο και κακή πρόγνωση [5].



(ΕΙΚΟΝΑ 3) Πηγή: The Esc textbook of cardiovascular medicine. Oxford university press

## Κεφάλαιο 5: ΑΝΤΙΚΕΙΜΕΝΙΚΗ ΕΠΙΒΕΒΑΙΩΣΗ ΤΗΣ ΦΘΕ

Πριν το 1970, η διάγνωση της DVT γινόταν αποκλειστικά με κλινική εξέταση. Με την έναρξη χρησιμοποίησης της φλεβογραφίας, έγινε αντιληπτό ότι υπήρχαν λάθη όταν η διάγνωση της ΕΒΦΘ βασιζόταν μόνο στην κλινική εξέταση. Τα κλινικά συμπτώματα της ΕΒΦΘ είναι συνήθως μη παθογνωμικά.

Ασθενείς που μένουν αδιάγνωστοι και δεν αντιμετωπίζονται επαρκώς μπορεί να εμφανίσουν χρόνια φλεβική ανεπάρκεια (CVI) και ακόμη και θάνατο που προκαλείται από ΠΕ. Επομένως, όταν υπάρχει κλινική υποψία ΕΒΦΘ και ανάγκη να εκτιμηθεί η κατάσταση μιας θρομβωμένης φλέβας προκειμένου να αντιμετωπιστούν οι επιπλοκές της, πρέπει να χρησιμοποιηθούν ειδικές εξετάσεις ή διαγνωστικές μέθοδοι ικανές να αποδείξουν άμεσα ή έμμεσα την παρουσία και την έκταση του θρόμβου. Κλινικά μοντέλα πρόβλεψης όπως αυτά που προτείνονται από τους Wells et al, σε συνδυασμό με εργαστηριακές εξετάσεις D-dimers και εξετάσεις απεικόνισης με υπερηχογράφημα διευκόλυναν την αξιόπιστη διάγνωση της ΕΒΦΘ (ΠΙΝΑΚΑΣ 2).

Στην αντικειμενική επιβεβαίωση της ΕΒΦΘ χρησιμοποιούνται διάφορες διαγνωστικές τεχνικές όπως η φλεβογραφία, η φλεβική υπερηχοτομογραφία, διάφορες προσεγγίσεις με ραδιοϊσότοπα, μαγνητική και αξονική φλεβογραφία. Αυτές οι μέθοδοι αξιολόγησης μελετήθηκαν από την Επιτροπή Καταλληλότητας του Αμερικανικού Κολεγίου Ακτινολογίας (ACR) και βαθμολογήθηκαν το 2013.

Το υπερηχογράφημα αναγνωρίζεται ευρέως ως η προτιμώμενη μορφή απεικόνισης για τη διάγνωση της εγγύς ΕΒΦΘ. Είναι μη επεμβατικό, φορητό και μπορεί να χρησιμοποιηθεί αξιόπιστα για επαναλαμβανόμενη αξιολόγηση. Είναι ωστόσο λιγότερο ακριβές στην εκτίμηση των φλεβών πάνω από το βουβωνικό σύνδεσμο και κάτω από το γόνατο. Το κύριο υπερηχογραφικό κριτήριο είναι η αποτυχία πλήρους συμπίεσης των τοιχωμάτων των φλεβών όταν εφαρμόζεται πίεση στο δέρμα. Η αξιολόγηση των υπέρηχων για ΕΒΦΘ συνδυάζεται συχνά με Doppler συνεχούς κύματος και έγχρωμης ροής. Αποτελεί εξέταση εκλογής στην ανίχνευση της ΕΒΦΘ τόσο από πλευράς κόστους και διαθεσιμότητας όσο και από πλευράς ευαισθησίας και ειδικότητας [16].

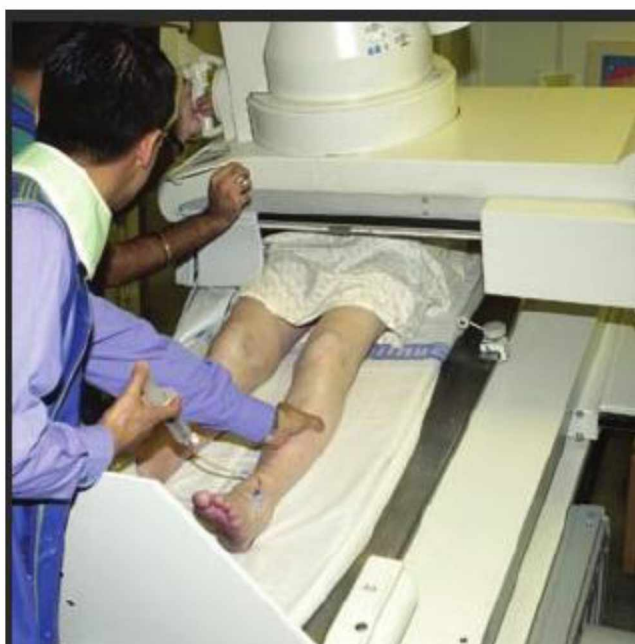<b>ΚΡΙΤΗΡΙΑ WELLS</b>	
<b>ΚΡΙΤΗΡΙΑ</b>	<b>ΒΑΘΜΟΙ</b>
ΕΝΕΡΓΟΣ ΚΑΡΚΙΝΟΣ	1
ΠΡΟΣΦΑΤΟΣ ΚΛΙΝΟΣΤΑΤΙΣΜΟΣ > 3 ΗΜΕΡΕΣ Ή ΜΕΓΑΛΟ ΧΕΙΡΟΥΡΓΕΙΟ ΤΙΣ ΠΡΟΗΓΟΥΜΕΝΕΣ 4 ΕΒΔΟΜΑΔΕΣ	1
ΕΞΟΙΔΗΣΗ ΤΗΣ ΓΑΣΤΡΟΚΝΗΜΙΑΣ >3 CM ΠΕΡΙΣΣΟΤΕΡΟ ΤΗΣ ΑΣΥΜΠΤΩΜΑΤΙΚΗΣ ΠΛΕΥΡΑΣ	1
ΠΑΡΑΠΛΕΥΡΕΣ ΕΠΙΠΟΛΗΣ ΦΛΕΒΕΣ (ΜΗ ΚΙΡΣΩΔΕΙΣ )	1
ΟΙΔΗΜΑ ΟΛΟΥ ΤΟΥ ΚΑΤΩ ΑΚΡΟΥ	1
ΤΟΠΙΚΗ ΕΥΑΙΣΘΗΣΙΑ ΚΑΤΑ ΜΗΚΟΣ	1
ΟΙΔΗΜΑ ΠΟΥ ΣΥΓΚΡΑΤΕΙ ΤΟ ΕΝΤΥΠΩΜΑ	1
ΠΑΛΑΙΟΤΕΡΗ ΔΙΑΠΙΣΤΩΜΕΝΗ ΕΒΦΘ	1
ΠΑΡΑΛΥΣΗ, ΠΑΡΕΣΗ Ή ΠΡΟΣΦΑΤΗ ΑΚΙΝΗΤΟΠΟΙΗΣΗ ΑΚΡΟΥ	1
ΕΝΑΛΛΑΚΤΙΚΗ ΔΙΑΓΝΩΣΗ ΤΟΥΛΑΧΙΣΤΟΝ ΤΟ ΙΔΙΟ ΠΙΘΑΝΗ ΜΕ ΤΗΝ ΕΒΦΘ	-2
<b>ΒΑΘΜΟΙ &lt; 2: ΑΠΙΘΑΝΗ ΕΒΦΘ</b>	

(ΠΙΝΑΚΑΣ 2) Πηγή : Wells PS, Hirsh J, Anderson DR, et al. Accuracy of clinical assessment of deep-vein thrombosis. Lancet. 1995; 345:1326-30.

### 5.1 Η ΦΛΕΒΟΓΡΑΦΙΑ

Η ανιούσα φλεβογραφία ήταν η πρώτη διαθέσιμη εξέταση απεικόνισης για τη διάγνωση της ΕΒΦΘ και θεωρήθηκε ως η πρότυπη τεχνική αναφοράς (gold standard) [17]. Η φλεβογραφία απαιτεί μια σχολαστική τεχνική από ειδικευμένους ακτινολόγους. Θα πρέπει να εκτελείται σε ένα κεκλιμένο φθοριοσκοπικό τραπέζι, και αυτό απαιτεί τη μεταφορά ασθενών στο τμήμα ακτινολογίας (Εικόνα 4). Απαιτεί έναν συνεργαζόμενο ασθενή ο οποίος να μπορεί να εξεταστεί σε ημικαθιστή θέση και ο οποίος να έχει επαρκή φλεβική πρόσβαση στο προσβεβλημένου πόδι. Συχνά απαιτούνται μεγάλες ποσότητες σκιαγραφικού, μέχρι 200 mL. Η ΕΒΦΘ είναι παρούσα αν υπάρχει διακριτό έλλειμμα πλήρωσης, συνήθως στην γαστροκνήμια ή

τον μηρό. Αποτελέσματα πρόσφατων μελετών έδειξαν ότι ακόμη και σε κέντρα όπου διεξάγεται φλεβογραφία για ερευνητικές μελέτες, το 10 -20% των φλεβογραφικών μελετών απέτυχαν να απεικονίσουν κάποιο τμήμα του φλεβικού συστήματος. Εκτός από τις τεχνικές προκλήσεις υπάρχουν και ανεπιθύμητες ενέργειες που σχετίζονται με αυτή την επεμβατική διαδικασία, όπως τοπικός πόνος, δερματικές αντιδράσεις, επιφανειακή φλεβίτιδα μετά την έγχυση, ναυτία, έμετος και ζάλη. Οι σοβαρές ανεπιθύμητες ενέργειες περιλαμβάνουν τοπική δερματική νέκρωση από εξαγγείωση μέσου αντίθεσης, σοβαρές αλλεργικές αντιδράσεις και διαταραχή της νεφρικής λειτουργίας. Η φλεβογραφία αντενδείκνυται σε ασθενείς με νεφρική ανεπάρκεια, με ιστορικό σοβαρής αντίδρασης στο σκιαγραφικό και δε θεωρείται κατάλληλη εξέταση διαλογής λόγω της επεμβατικής φύσης της διαδικασίας [17,18].



(ΕΙΚΟΝΑ 4) Ανιούσα φλεβογραφία .Πηγή: google scholar

## 5.2 ΜΑΓΝΗΤΙΚΗ ΤΟΜΟΓΡΑΦΙΑ (MRI)

Είναι μια μη επεμβατική εναλλακτική λύση με υψηλή ευαισθησία και ειδικότητα. Η MRI έχει ένα εγγενές πλεονεκτήματα έναντι των υπερήχων, ιδιαίτερα στην ικανότητά της να εξετάζει την εξωαγγειακή ανατομία. Μπορεί έτσι να βοηθήσει στον προσδιορισμό των αιτιών εξωγενούς φλεβικής συμπίεσης, όπως σύνδρομο May-Thurner ή μάζα. Διαφορετικές τεχνικές απεικόνισης μαγνητικού συντονισμού μπορούν να χρησιμοποιηθούν, όπως η φλεβογραφία με σκιαγραφικό, καθώς και τεχνικές που απεικονίζουν τα μοτίβα ροής μέσα σε αγγεία, χωρίς ενίσχυση με σκιαγραφικό, όπως η φλεβογραφία αντίθεσης φάσης. Επίσης είναι διαθέσιμες τεχνικές που απεικονίζουν άμεσα το θρόμβο, όπως είναι η άμεση απεικόνιση θρόμβου με μαγνητικό συντονισμό (MRDTI), μια νέα αναδυόμενη τεχνική που

βασίζεται στην απεικόνιση της οξυγόνωσης της αιμοσφαιρίνης σε μεθαιμοσφαιρίνη σε νέους θρόμβους. Το σήμα MRDTI έχει αποδειχθεί ότι εξαφανίζεται μέσα σε μια περίοδο θεραπείας 6 μηνών και έχει αποδειχθεί ότι το MRDTI διακρίνει με ακρίβεια τη χρόνια θρόμβωση από την οξεία ΕΒΦΘ [19]. Η MRI έχει το πλεονέκτημα στην αξιολόγηση των φλεβών πάνω από τον βουβωνικό σύνδεσμο, καθώς το 20% των DVT απομονώνονται στις πυελικές φλέβες [20]. Ο κυριότερος περιορισμός της μεθόδου είναι το υψηλό κόστος και η διαθεσιμότητα.

### 5.3 Η ΑΞΟΝΙΚΗ ΦΛΕΒΟΓΡΑΦΙΑ

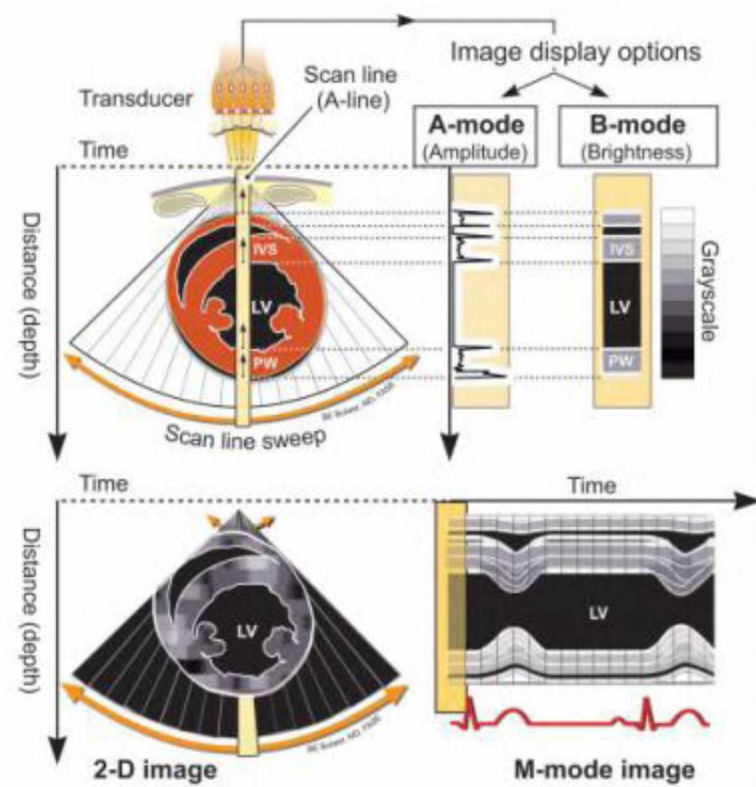
Η αξονική φλεβογραφία των κάτω άκρων και της πυέλου είναι χρήσιμη για τη διάγνωση της ΕΒΦΘ. Αξονική μπορεί να πραγματοποιηθεί είτε άμεσα με την έγχυση σκιαγραφικού από φλέβα του πέλματος, παρόμοια με την κλασική φλεβογραφία, είτε χρησιμοποιώντας φλεβική έγχυση σκιαγραφικού από φλέβα του άνω άκρου και καθυστερημένη λήψη εικόνας. Η CT έχει το πλεονέκτημα αναγνώρισης εξωαγγειακών πηγών συμπίεσης που θα μπορούσαν να αποτελούν υποκείμενες αιτίες της ΕΒΦΘ. Σε ασθενείς με υποψία πνευμονικής εμβολής, μια μετα-ανάλυση διαπίστωσε ότι η CT έχει υψηλή ευαισθησία (95,9%) και υψηλή ειδικότητα (93% - 100%), σε σύγκριση με τους υπερήχους για τη διάγνωση της εγγύς ΕΒΦΘ. Η CT μπορεί επίσης να ενσωματωθεί σε μια περιεκτική εξέταση που περιλαμβάνει τη CTPA για την αξιολόγηση τόσο της πνευμονικής εμβολής όσο και της εγγύς ΕΒΦΘ. Στους περιορισμούς της μεθόδου είναι το κόστος, η διάρκεια και η έκθεση στην ακτινοβολία [21].

### 5.4 ΒΑΣΙΚΕΣ ΑΡΧΕΣ ΛΕΙΤΟΥΡΓΙΑΣ ΥΠΕΡΗΧΟΓΡΑΦΟΥ

Η υπερηχογραφική απεικόνιση στηρίζεται στις βασικές αρχές των υπερήχων, στις οποίες ηχητικά κύματα υψηλής συχνότητας στο 1- έως 12-MHz εκπέμπονται από πιεζοηλεκτρικούς κρυστάλλους που στεγάζονται στο μετατροπέα, διασχίζουν τις εσωτερικές δομές του σώματος, αλληλεπιδρούν με τους ιστούς, αντανακλούν πίσω στον μετατροπέα και στη συνέχεια επεξεργάζονται από μικροϋπολογιστές για να δημιουργηθεί η εικόνα (Εικόνα 5).

Οι συσκευές υπερήχων υπολογίζουν το χρόνο που απαιτείται ώστε τα ηχητικά κύματα να αντανακλασθούν από δομές και να επιστρέψουν στον μετατροπέα, καθορίζοντας έτσι το βάθος των δομών. Αυτές οι πληροφορίες χρησιμοποιούνται για να δημιουργηθούν γραμμές σάρωσης που περιλαμβάνουν δεδομένα για την εστία (βάθος) και για την ένταση της αντανάκλασης.

Επανάληψη αυτής της ακολουθίας δημιουργεί τις κινούμενες εικόνες. Ο ρυθμός με τον οποίο αυτοί οι παλμοί εκπέμπονται, ονομάζεται συχνότητα επανάληψης παλμών (PRF). Η σωστή ερμηνεία των σημάτων επιστροφής περιορίζεται φυσικά από την ταχύτητα του ήχου σε ιστούς (περίπου 1540 m / sec) και από το βάθος των ιστών που διερευνάται [21].



(ΕΙΚΟΝΑ 5 ) Πηγή : Bulwer BE, Rivero JM, editors. Echocardiography Pocket Guide: The Transthoracic Examination. Burlington, Mass: Jones & Bartlett Learning; 2013.

Το μήκος κύματος του υπερήχου που χρησιμοποιείται, το οποίο είναι αντιστρόφως ανάλογο με τη συχνότητα υπερήχων, είναι ο κύριος καθοριστικός παράγοντας της διακριτικότητας των εικόνων και τις ιστικής διείδυσης.

*Υψηλή συχνότητα = υψηλή διακριτικότητα εικόνα, χαμηλή ιστική διείδυση.*

*Χαμηλή συχνότητα = χαμηλή διακριτικότητα εικόνα, υψηλή ιστική διείδυση.*

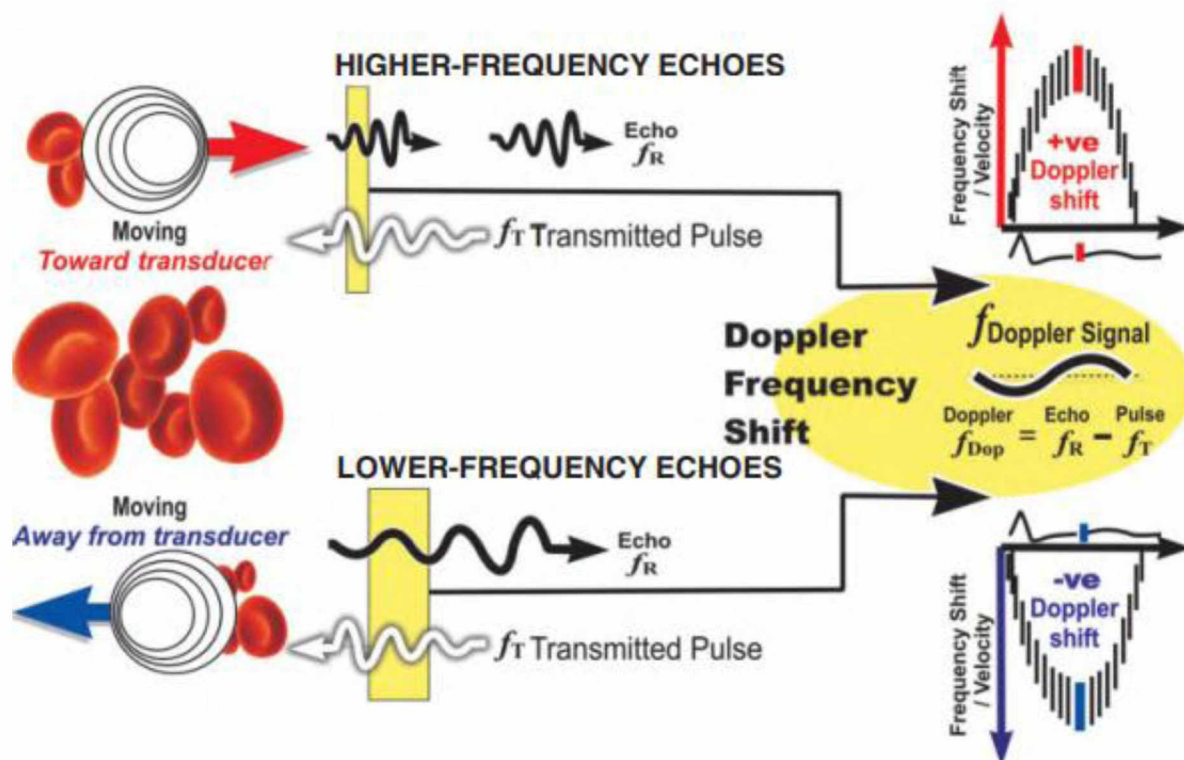
## ΑΡΧΕΣ DOPPLER

Εκτός από τη δημιουργία εικόνων, το υπερηχογράφημα μπορεί να χρησιμοποιηθεί και για τη μέτρηση της ταχύτητας ροής του αίματος στα αγγεία. Η τεχνική αυτή βασίζεται στην αρχή του Doppler, η οποία δηλώνει ότι η συχνότητα μιας κυματομορφής που ανακλάται από ένα κινούμενο αντικείμενο θα μεταβληθεί (μετατοπιστεί) σε σχέση με την εκπεμπόμενη συχνότητα, ανάλογα με το αν το αντικείμενο κινείται προς ή μακριά από τον παρατηρητή (Εικόνα 6). Η βασική εξίσωση για μετατόπιση Doppler ( $fd$ ) είναι :

$$fd = 2 f_t V (\cos \theta) / c,$$

όπου  $f_t$  είναι η εκπεμπόμενη συχνότητα υπερήχων,  $V$  είναι η ταχύτητα της ροής του αίματος,  $c$  είναι η ταχύτητα του υπερήχου στον ιστό, και  $\theta$  η γωνία της ροής σε σχέση με τον ηχοβολέα [21].





(ΕΙΚΟΝΑ 6) Πηγή : Braunwald's Heart Disease: A Textbook of Cardiovascular Medicine, Eleventh Edition

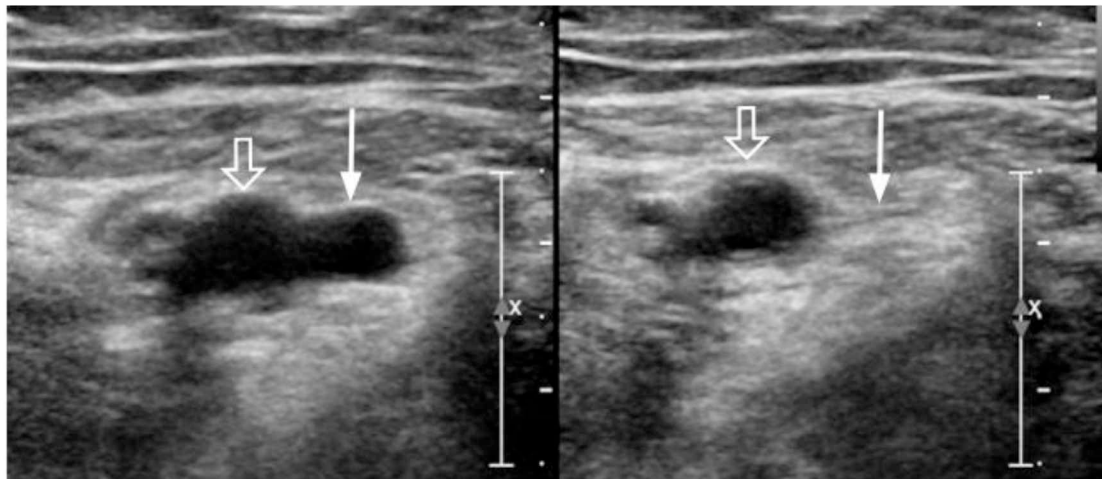
### Doppler χρώματος

Το Doppler χρώματος είναι μια τεχνική στην οποία οι ταχύτητες σε μια περιοχή ενδιαφέροντος κωδικοποιούνται με χρώματα που αντιπροσωπεύουν τόσο τις μέσες ταχύτητες όσο και την κατεύθυνση της ροής, οι οποίες τοποθετούνται πάνω σε μια εικόνα 2D της περιοχής. Η ταραχώδης ροή, στην οποία υπάρχει μεγάλη ποικιλία ταχυτήτων, εμφανίζεται ως πολύχρωμο ψηφιδωτό μοτίβο (συνήθως πράσινο και κίτρινο) και είναι ιδιαίτερα χρήσιμο για την αναγνώριση της επιτάχυνσης της ροής αίματος, για τις αναταράξεις και για την εκτίμηση στενώσεων αγγείων και παλινδρόμησης αίματος [21].

## Κεφάλαιο 6: ΥΠΕΡΗΧΟΓΡΑΦΙΚΗ ΜΕΘΟΔΟΣ ΕΞΕΤΑΣΗΣ ΚΑΤΩ ΑΚΡΩΝ

Η εξέταση εκτελείται με τον ασθενή σε ύπτια θέση, κατά προτίμηση με την κεφαλή της κλίνης να ανυψώνεται 20° - 30° για την προώθηση της φλεβικής συγκέντρωσης στο σκέλος. Το πόδι περιστρέφεται εξωτερικά και κάμπτεται ελαφρά στο γόνατο. Απαιτείται συνήθως γραμμικός μορφοτροπέας 5-10 MHz. Είναι καλό ο ασθενής να είναι νηστικός. Η duplex Doppler ή η έγχρωμη απεικόνιση Doppler ή και τα δύο μαζί βοηθούν στην ταυτοποίηση των φλεβικών αγγείων ίδιως της κάτω κοίλης φλέβας και της λαγόνιας. Ο μορφοτροπέας τοποθετείται εγκάρσια στην περιοχή της βουβωνικής κοιλότητας για να προσδιορίσει την κοινή μηριαία φλέβα.

Ακολουθώντας την κοινή μηριαία φλέβα, διχάζεται στη εν τω βάθει μηριαία και τη μηριαία φλέβα. Η λαγόνιος φλέβα πορεύεται προς τα πίσω και έσω της συνοδού αρτηρίας (Εικόνα 7). Σε περίπτωση απουσίας ΕΒΦΘ, η ελαφριά πίεση θα πρέπει να προκαλέσει την κατάρρευση του αυλού της φλέβας και το εμπρόσθιο και οπίσθιο τοίχωμα να υπερτεθούν (Εικόνα 8).

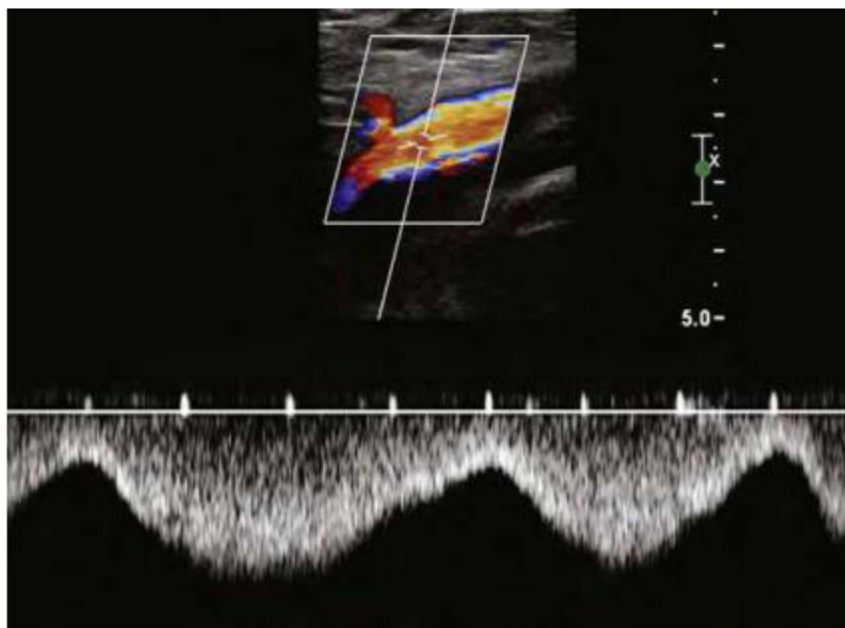


(ΕΙΚΟΝΑ 8). Πηγή: Fraser JD , Anderson DR. Deep venous thrombosis: recent advances and optimal investigation with US. Radiology. 1999 Apr;211(1):9-24

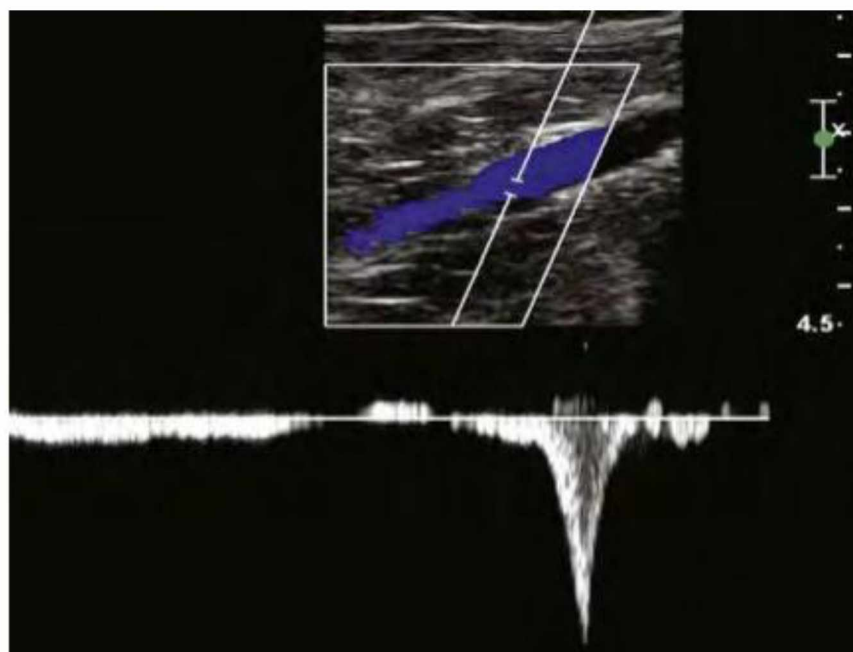
Σε παρουσία DVT, δεν είναι δυνατόν να καταρρεύσει ο αυλός της φλέβας ακόμη και αν με την εφαρμογή επαρκούς πίεσης μπορεί να καταρρεύσει η παρακείμενη αρτηρία. Ο μορφοτροπέας μετακινείται περιφερικά κατά μήκος του εν τω βάθει φλεβικού συστήματος και εφαρμόζεται ελαφριά συμπίεση σε διαστήματα των 1 cm. Η διαδικασία εκτείνεται έως ότου η ιγνυακή φλέβα χωριστεί (τριχασμός των φλεβών). Στην εξέταση θα πρέπει να συμπεριληφθεί η σαφηνομηριαία συμβολή και το εγγύς τμήμα της σαφηνούς φλέβας [23].

Η σάρωση κατά μήκος του επιμήκους άξονα της φλέβας είναι συχνά επωφελής για την παρακολούθηση της φλεβικής ανατομίας και για την εκτίμηση της. Επειδή το κάτω τριτημόριο της επιτολής μηριαίας φλέβας ελέγχεται με δυσκολία στο επίπεδο του πόρου των προσαγωγών χρησιμοποιείται οπίσθια πίεση με το ένα χέρι στο μηρό. Ορισμένες έρευνες συνιστούν την αποφυγή συμπίεσης σε περιπτώσεις διακριτού οξέος θρόμβου και ιδιαίτερα ασταθούς θρόμβου, για την αποφυγή εμβολισμού [24].

Συμπληρωματικά της μεθόδου συμπίεσης στη κλίμακα του γκρι και του έγχρωμου Doppler, η φασματική ανάλυση ροής πρέπει να χρησιμοποιείται αμφοτερόπλευρα από τις λαγόνιες φλέβες έως τις κοινές μηριαίες για την εκτίμηση τους και στις ιγνυακές φλέβες για τον έλεγχο αναπνευστικής φασικότητας και διατασιμότητας. Η συμπίεση στις φλέβες της γαστροκνημίας θα προκαλέσει αύξηση της αιματικής ροής προς την καρδιά (Εικόνα 9, 10).



(ΕΙΚΟΝΑ 9) Αναπνευστική φασικότητα Πηγή: Duplex ultrasound evaluation of patients with chronic venous disease of the lower extremities NM Khilnani - American Journal of Roentgenology, 2014



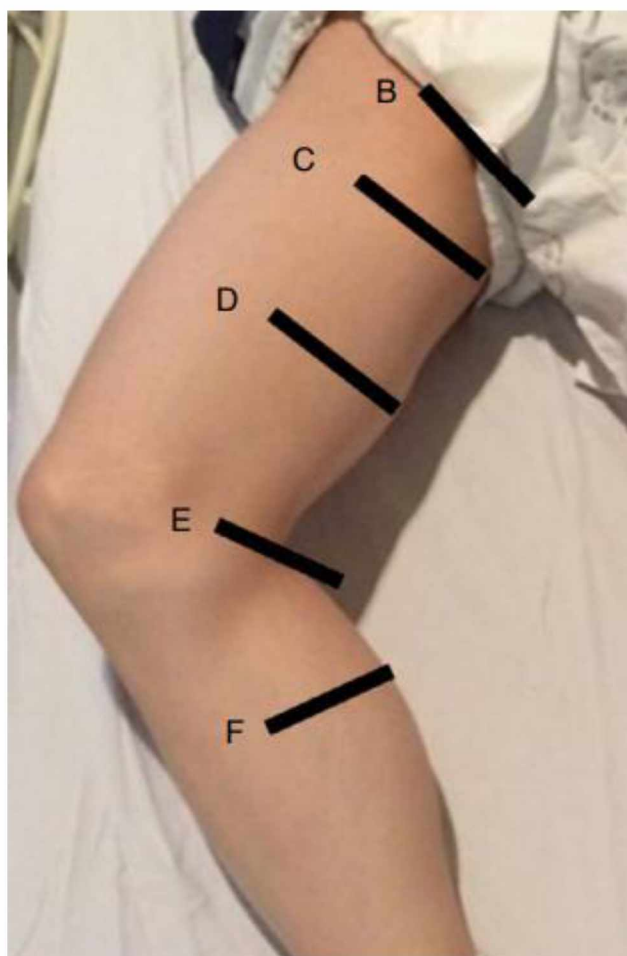
(ΕΙΚΟΝΑ 10) Αντίδραση του φάσματος μετά από πίεση στις γαστροκνήμιες. Πηγή: Duplex ultrasound evaluation of patients with chronic venous disease of the lower extremities NM Khilnani - American Journal of Roentgenology, 2014

Η ιγνυακή φλέβα, διφυής στο 20 % των περιπτώσεων, αξιολογείται καλύτερα στην πλευρική θέση με το γόνατο να κάμπτεται παθητικά σε περίπου  $10^{\circ}$  - $15^{\circ}$  για να αποφευχθεί η κατάρρευσή της. Η ιγνυακή φλέβα βρίσκεται επιφανειακά σε σχέση

με την αρτηρία [24].

Οι πρόσθιες κνημιαίες φλέβες ελέγχονται μόνο στην προσθιοπλάγια επιφάνεια της κνήμης. Οι οπίσθιες κνημιαίες και οι περνιαίες φλέβες βρίσκονται στο διαμέρισμα των καμπτήρων.

Η ανεπάρκεια των επιπολής φλεβών των κάτω ακρών θα πρέπει να αξιολογείται με το άτομο στην όρθια θέση. Η παλινδρόμηση μετά από μια δοκιμή πρόκλησης, όπως ο ελιγμός του Valsalva, ορίζεται ως παθολογική όταν η παλινδρομική ροή στην εγγύς μείζον σαφή φλέβα παραμένει για περισσότερο από 0,5 sec.



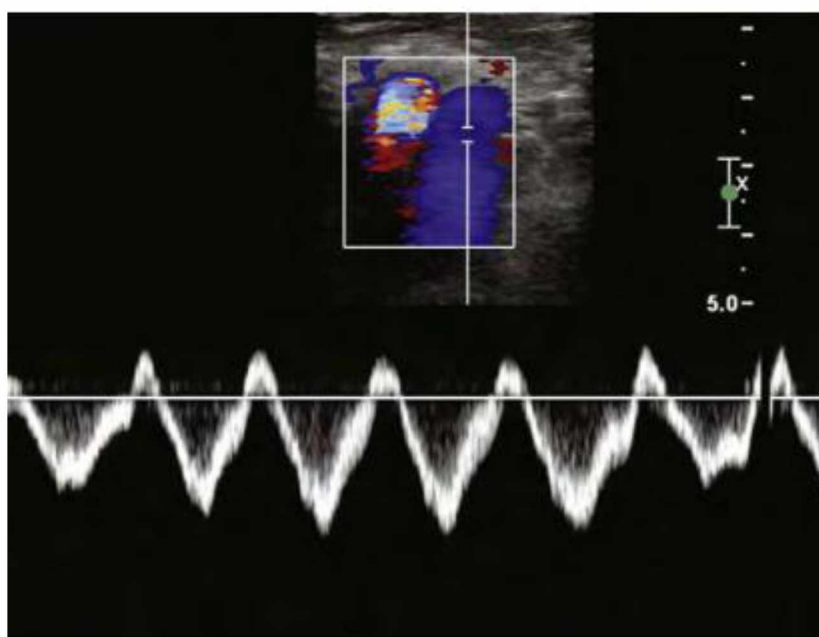
(ΕΙΚΟΝΑ 7). Πηγή: Dong-Kyu Lee, Kyung-Sik Ahn, Chang Ho Kang Ultrasonography of the lower extremity veins, Department of Radiology, Korea University Anam Hospital, Korea University College of Medicine.

### 6.1 ΦΥΣΙΟΛΟΓΙΚΑ ΕΥΡΗΜΑΤΑ

Οι φλέβες έχουν μικρότερη μυϊκή στιβάδα και καταρρέουν εντελώς όταν η φλέβα συμπιέζεται από τον μορφοτροπέα με πολύ μικρή σχετικά πίεση. Η συμπιεστότητα των φλεβών και η παλμικότητα των αρτηριών μπορεί να είναι ένας τρόπος για να τις διακρίνουμε. Η κανονική ροή κατευθύνεται από την περιφέρεια προς το κέντρο

και από τις επιπολής στις εν τω βάθει φλέβες. Ο αυλός θα πρέπει να είναι ανηχοικός, ωστόσο η ροή εμφανίζεται μερικές φορές ως ηχογενής, αντανακλώντας τη συσσωμάτωση των ερυθρών αιμοσφαιρίων σε συνθήκες αργής φλεβικής ροής και δεν πρέπει να συγχέεται με θρόμβωση. Η επιλογή ενός μορφοτροπέα για την αξιολόγηση των φλεβών των κάτω άκρων είναι μια ανταλλαγή μεταξύ της ανάλυσης και της διεισδυτικότητας στους ιστούς. Η ύπαρξη φασικής ροής με την αναπνοή δηλώνει βατό δίκτυο κεντρικά από το σημείο εξέτασης.

Η έγχρωμη ροή θα πρέπει να είναι συνεχής χωρίς χρωματικά κενά, πλήρης κορεσμός. Η φασματική ανάλυση ροής θα πρέπει να επιδεικνύει αναπνευστικές μεταβολές στις λαγόνιες και κοινές μηριαίες φλέβες (Εικόνα 7). Παλινδρομήσεις της τριγλώχινας επηρεάζουν την παλμικότητα της φασματικής ροής (Εικόνα 11).



(ΕΙΚΟΝΑ 11). Παλμικότητα της φασματικής ροής. Πηγή google scholar

## 6.2 ΤΑ ΕΥΡΗΜΑΤΑ ΦΛΕΒΙΚΗΣ ΘΡΟΜΒΩΣΗΣ

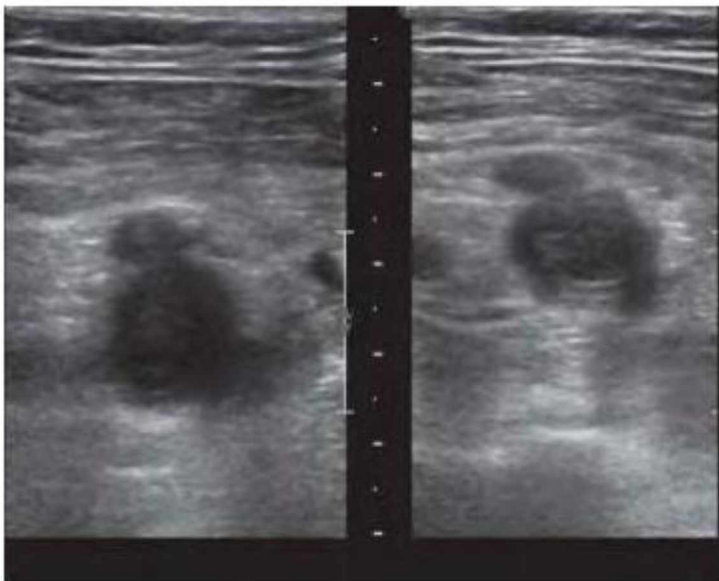
Η αδυναμία πλήρους συμπίεσης του αυλού της φλέβας είναι το κύριο κριτήριο για τη διάγνωση ΕΒΦΘ (Εικόνα 12). Μπορούν να παρατηρηθούν αρκετά συμπληρωματικά ευρήματα που έχουν λιγότερη ευαισθησία και ειδικότητα. Η οξεία ΕΒΦΘ προκαλεί συνήθως διάταση της εμπλεκόμενης φλέβας με θρόμβο που γεμίζει τον αυλό της φλέβας και η αξιολόγηση Doppler μπορεί να αποκαλύψει την απουσία ροής. Σε μη πλήρη θρόμβωση, ο θρόμβος συνήθως επιπλέει στον αυλό μιας μη διατεταμένης φλέβας. Φλέβες που δεν μπορούν να συμπιεστούν ελέγχονται με το έγχρωμο Doppler για την παρουσία ή όχι ροής. Εάν υπάρχει ημιτελής απόφραξη του αυλού της φλέβας μπορεί να παρατηρηθεί ένα συνεχές κύμα ροής που επηρεάζεται ελάχιστα από την περιφερική συμπίεση.

Η οξεία ΕΒΦΘ είναι συχνά υποηχοϊκή και δε μπορεί να διακριθεί από μια

φυσιολογική φλέβα. Με τον καιρό ο θρόμβος συνήθως θα γίνει υπερηχοικός.

Στους συμπτωματικούς ασθενείς οι θρόμβοι βρίσκονται συχνότερα στις εγγύς φλέβες, ενώ στους ασυμπτωματικούς συχνότερα στις φλέβες τις γαστροκνήμιας και είναι μικρού μεγέθους, συνήθως < 2 cm.

Σύμφωνα με την έκταση της λύσης του θρόμβου παρατηρούνται: επιμονή ενός θρόμβου που συνήθως μειώνεται σε μέγεθος και γίνεται πιο ηχογενής, μερική επανασηραγγοποίηση, πλέγματα που οδηγούν σε διαμερισματοποίηση του αυλού, το τοίχωμα της φλέβας εμφανίζεται συρρικνωμένο, με πιθανή πλήρη ίνωση, πάχυνση και / ή ακαμψία [17].



(ΕΙΚΟΝΑ 12) Αδυναμία πλήρους συμπίεσης του αυλού της φλέβας. Πηγή :Needleman L, Cronan JJ, Lilly MP et al Ultrasound for Lower Extremity Deep Venous Thrombosis Circulation. 2018 Apr 3;137(14):1505-1515

### 6.3 ΔΙΑΦΟΡΙΚΗ ΔΙΑΓΝΩΣΗ ΟΞΕΙΑΣ ΜΕ ΧΡΟΝΙΑ ΕΒΦΘ

Μετά την ΕΒΦΘ, η φλέβα μπορεί να θεραπευτεί εντελώς ή να παρουσιάσει ουλή. Σε 12-24 μήνες μετά από μια οξεία ΕΒΦΘ, περίπου το 50% των ασθενών θα έχουν πλήρη υπερηχογραφική αποκατάσταση, χωρίς θρόμβο και με κανονικά συμπίεσιμες φλέβες. Η διάκριση ενός πρόσφατου από ένα παλαιό θρόμβο περιλαμβάνει ορισμένα χαρακτηριστικά (ΠΙΝΑΚΑΣ 3).

ΥΠΕΡΗΧΟΓΡΑΦΙΚΗ ΔΙΑΚΡΙΣΗ ΠΡΟΣΦΑΤΟΥ ΑΠΟ ΠΑΛΑΙΟ ΘΡΟΜΒΟ[ 25]

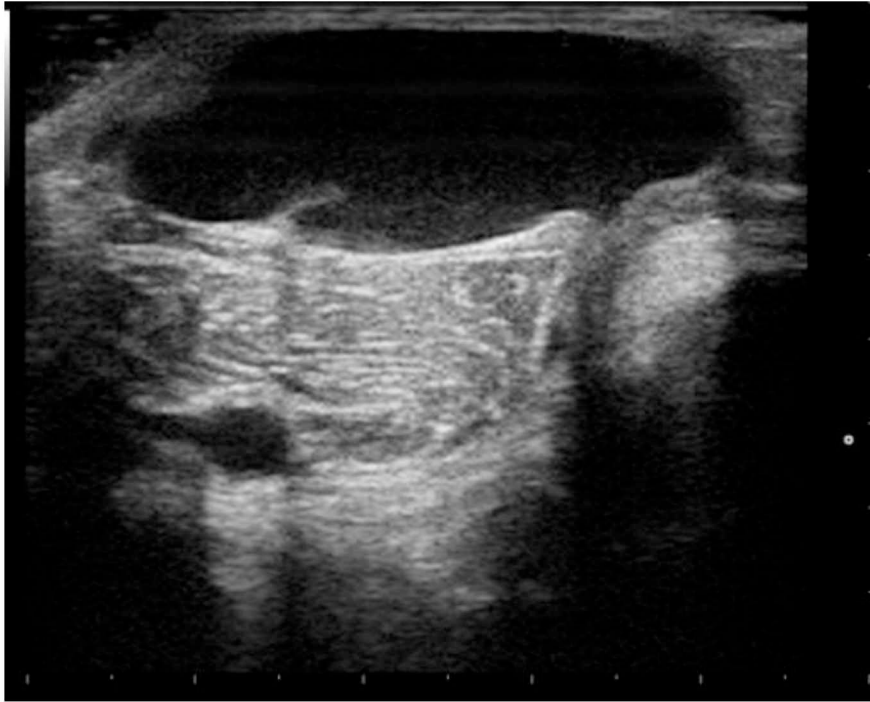
ΧΑΡΑΚΤΗΡΙΣΤΙΚΑ	ΟΞΕΙΑ ΕΙΚΟΝΑ	ΧΡΟΝΙΑ ΕΙΚΟΝΑ
<b>ΑΥΛΟΣ ΤΗΣ ΦΛΕΒΑΣ</b>	ΔΙΑΤΕΤΑΜΕΝΟΣ	ΦΥΣΙΟΛΟΓΙΚΟΣ Ή ΣΥΡΙΚΝΩΜΕΝΟΣ
<b>ΡΟΗ</b>	ΑΠΟΥΣΑ Ή ΕΛΑΧΙΣΤΗ	ΥΠΟΛΕΙΠΟΜΕΝΗ ΡΟΗ Ή ΠΑΛΙΝΔΡΟΜΗΣΗ
<b>ΦΛΕΒΙΚΟ ΤΟΙΧΩΜΑ</b>	ΛΕΠΤΟ	ΠΕΠΑΧΥΣΜΕΝΟ
<b>ΠΑΡΑΠΛΕΡΑ</b>	ΦΤΩΧΗ ΑΝΑΠΤΥΞΗ Ή ΑΠΟΝΤΑ	ΚΑΛΑ ΑΝΑΠΤΥΓΜΕΝΑ
<b>ΧΑΡΑΚΤΗΡΙΣΤΙΚΑ ΘΡΟΜΒΟΥ</b>	ΜΑΛΑΚΟΣ – ΔΙΑΣΤΑΛΛΜΕΝΟΣ	ΣΤΕΡΕΟΣ- ΠΡΟΣΚΟΛΛΗΜΕΝΟΣ- ΣΥΣΤΑΛΜΕΝΟΣ
<b>ΧΑΡΑΚΤΗΡΙΣΤΙΚΑ ΕΠΙΦΑΝΕΙΑΣ- ΟΜΟΙΟΓΕΝΕΙΑΣ ΘΡΟΜΒΟΥ</b>	ΟΜΑΛΗ- ΟΜΟΙΟΓΕΝΗΣ	ΑΝΩΜΑΛΗ-ΛΑΜΠΕΡΗ
<b>ΗΧΟΓΕΝΕΙΑ</b>	ΥΠΟΗΧΟΙΚΗ	ΥΠΕΡΗΧΟΙΚΗ
<b>ΕΠΑΝΑΣΗΡΑΓΓΟΠΟΙΗΣΗ</b>	ΑΠΟΥΣΑ	ΠΑΡΟΥΣΑ

(ΠΙΝΑΚΑΣ 3)

**6.4 ΠΑΓΙΔΕΣ ΚΑΙ ΠΛΕΟΝΕΚΤΗΜΑΤΑ ΣΤΗ ΧΡΗΣΗ ΥΠΕΡΗΧΟΓΡΑΦΗΜΑΤΟΣ**

Ένα ολοκληρωμένο υπερηχογράφημα μπορεί να βοηθήσει στην εξήγηση των συμπτωμάτων του ασθενούς, παρέχοντας έως και 42% εναλλακτική διάγνωση [26]. Θα πρέπει να γίνονται προσεκτικά οι ρυθμίσεις του υπερηχογράφου. Η έγχρωμη απεικόνιση βοηθά σημαντικά αλλά μπορεί και να κρύψει μια μερική θρόμβωση αν η ρύθμιση του χρώματος έχει γίνει λάθος. Επίσης η γωνία στο παλμικό Doppler θα πρέπει να είναι στις 60 μοίρες και το sample volume να περιλαμβάνει όλη τη διάμετρο της φλέβας. Τα σημαντικότερα πλεονεκτήματα του υπερηχογραφήματος σε σχέση με άλλες μη επεμβατικές τεχνικές είναι η ικανότητά του να απεικονίζει ανατομικές παραλλαγές (π.χ. διπλά φλεβικά τμήματα) και εναλλακτικές αιτίες των συμπτωμάτων όπως κύστη Baker (Εικόνα 13), αιμάτωμα στους μύες της γαστροκνημίας ή μάζες, επιπολής φλεβίτιδα, ανεύρυσμα ιγνυακής αρτηρίας ή ψευδοανευρύσματα, αποστήματα, τραυματικές ρήξεις μυών και μάζες μαλακών μορίων [26].

Το υπερηχογράφημα μπορεί να είναι τεχνικά δύσκολο σε ορισμένους ασθενείς (παχύσαρκους, με οιδήματα άκρων, χειρουργημένους στα άκρα, εγκαυματίες). Ευτυχώς ακόμη και σε αυτούς τους ασθενείς οι συνηθέστερες θέσεις για την ΕΒΦΘ (κοινές μηριαίες, ιγνυακές φλέβες) είναι άμεσα προσβάσιμες λόγω της επιφανειακής τους θέσης και η χρησιμοποίηση κυρτού ηχοβολέα μπορεί να βελτιώσει την εικόνα.



(ΕΙΚΟΝΑ 13) Κύστη Baker .Πηγή: google scholar



# ΕΙΔΙΚΟ ΜΕΡΟΣ

## Κεφάλαιο 7 : Σκοπός Μελέτης

Σκοπός της παρούσας μελέτης είναι η αξιολόγηση της συμβολής της υπερηχοτομογραφικής μεθόδου στη διάγνωση και παρακολούθηση της φλεβικής θρομβοεμβολικής νόσου των κάτω άκρων και των επιπλοκών αυτής, σύγκρισή της με άλλες μη επεμβατικές και επεμβατικές μεθόδους διάγνωσης, ως προς την συμβολή στη διάγνωση επανεμφάνισης της ΕΒΦΘ και της επανασηραγγοποίησης του αγγείου.

## Κεφάλαιο 8: Υλικό και Μεθοδολογία

Πραγματοποιήθηκε ανασκόπηση της αγγλικής βιβλιογραφίας για την ανάδειξη των δημοσιευμένων άρθρων σχετικά με την υπερηχοτομογραφική εκτίμηση της φλεβικής θρομβοεμβολικής νόσου και της εν τω βάθει φλεβικής θρόμβωσης χρησιμοποιώντας τον ιστότοπο Pubmed και google scholar.

Μελετηθήκαν άρθρα σχετικά με τη σύγκριση της ευαισθησίας και ειδικότητας της υπερηχογραφικής μεθόδου και της ανιούσας φλεβογραφίας, των νεώτερων τεχνικών απεικόνισης (μαγνητικής φλεβογραφίας, αξονικής τομογραφίας κτλ). Ανασκόπηση των μεταναλύσεων ως προς την ευαισθησία και ειδικότητα του υπερηχογραφήματος στη ΦΘΝ, σχετικά με τη συμβολή της υπερηχογραφίας στην παρακολούθηση των ασθενών μετά από ΕΒΦΘ όσον αφορά την επανασηραγγοποίηση και την υποτροπή της νόσου. Επίσης εκτιμήθηκε η συμβολή της υπερηχογραφίας σε διαγνωστικούς αλγορίθμους μαζί με τα d –dimers στη διάγνωση και αντιμετώπιση της ΦΘΝ. Χρησιμοποιήθηκαν λέξεις κλειδιά στην αγγλική γλώσσα όπως ultrasonography in deep venous thrombosis, pathophysiology of deep venous thrombosis, recent advances in investigation of DVT, accuracy of ultrasonography vein compression, role of ultrasound in recanalization and propagation of DVT, ultrasound in recurrence of DVT. Ακολούθησε μελέτη της βιβλιογραφίας σχετικά με τη φυσική ιστορία της εξέλιξης στο μεταθρομβωτικό σύνδρομο και την χρόνια φλεβικής ανεπάρκεια, τη διάρκεια αντιπηκτικής αγωγής και την απόφαση διακοπή της. Τέλος μελετήθηκαν άρθρα σύγκρισης πρωτόκολλων εκτεταμένης εξέτασης των φλεβών κάτω άκρων και περιορισμένων σε δύο σημεία και άρθρα εκτίμησης της χρήσης της μεθόδου από μη ειδικούς στα τμήματα επειγόντων περιστατικών, καθώς και ο ρόλος της υπερηχοτομογραφικής μεθόδου στη διάγνωση ΕΒΦΘ σε εγκύους και σε ασθενείς με υποψία πνευμονικής εμβολής.

## Κεφάλαιο 9 : Αποτελέσματα

Σε μια μετά-ανάλυση και συστηματική ανασκόπηση σύγκρισης της υπερηχογραφικής μεθόδου και της φλεβογραφίας σε ασθενείς με υποψία ΕΒΦΘ η συνολική ευαισθησία σε εγγύς τμήματα του φλεβικού δικτύου των κάτω άκρων ήταν 94.2%, για περιφερικό φλεβικό δίκτυο 63.5% και η ειδικότητα 93,8%. Όσο αφορά το duplex υπερηχογράφημα έχει ευαισθησία για ΕΒΦΘ εγγύς τμημάτων 96.5%, για περιφερικό φλεβικό δίκτυο 71.2% και ειδικότητα 94%. Το triplex υπερηχογράφημα έχει ευαισθησία για ΕΒΦΘ εγγύς τμημάτων 96,4%, για περιφερικό φλεβικό δίκτυο 75.2%, και ειδικότητα 94,3%. Το υπερηχογράφημα συμπίεσης έχει ευαισθησία για DVT εγγύς τμημάτων 93.8%, για περιφερικό φλεβικό δίκτυο 56,8% και ευαισθησία 97.8%. Συμπερασματικά, ο συνδυασμός colour –Doppler υπερηχογραφικών τεχνικών έχει τη μεγαλύτερη ευαισθησία, ενώ το υπερηχογράφημα συμπίεσης έχει την κατάλληλη ειδικότητα για ΕΒΦΘ.

Η ακρίβεια της υπερηχοτομογραφικής μεθόδου σε σχέση με τις άλλες τεχνικές είναι παρόμοια για τη διάγνωση της ΕΒΦΘ, ενώ σε ασθενείς που υποπτευόμαστε από σημεία και συμπτώματα και παθολογικές ροές στο φασματικό Doppler, θρόμβο στις λαγόνιες ή στη κάτω κοίλη φλέβα, η αξονική τομογραφία ή η μαγνητική φλεβογραφία έχουν μεγαλύτερη ακρίβεια στη διάγνωση.

Το Αμερικάνικο Κολέγιο Ακτινολογίας (ACR) το 2013 αξιολόγησε τις διαγνωστικές απεικονιστικές μεθόδους για ασθενείς με υποψία ΕΒΦΘ και βαθμολόγησε την καταλληλότητα τους δίνοντας την υψηλότερη βαθμολογία στο υπερηχογράφημα duplex.

Ένα ενιαίο πλήρες υπερηχογράφημα συμπίεσης είναι μια ασφαλής στρατηγική και είναι προτιμότερο από το υπερηχογράφημα δύο σημείων. Μία μετά-ανάλυση αναφέρει ότι ο τρίμηνος κίνδυνος φλεβικής θρομβοεμβολικής νόσου, μετά από αρνητικό πλήρες υπερηχογράφημα συμπίεσης, είναι 0,57%. Επιτρέπει αποκλεισμό ή διάγνωση ΕΒΦΘ σε μία μόνο εξέταση. Η διάγνωση ΕΒΦΘ στη γαστροκνήμια έχει κλινική σημασία ακόμα και αν δεν έχει τεθεί αντιπηκτική αγωγή. Μπορεί να δώσει πληροφορίες σχετικά με την έκβαση του ασθενούς (κίνδυνος για την υποτροπιάζουσα ΕΒΦΘ, θνησιμότητα, επακόλουθη διάγνωση καρκίνου, χρόνια φλεβική ανεπάρκεια). Επίσης αξιολόγηση των φλεβών της γαστροκνήμιας μπορεί να βρει εναλλακτικές διαγνώσεις για τα συμπτώματα. Αντιπηκτική θεραπεία πλήρους δόσης, για τουλάχιστον 3 μήνες, όπως για τις εγγύς ΕΒΦΘ ,πρέπει να λαμβάνουν ασθενείς με ΕΒΦΘ και παράγοντες υψηλού κινδύνου.

Η εκτέλεση συστηματικά υπερηχογραφήματων και στο ασυμπτωματικό άκρο δεν είναι απαραίτητη, καθώς ο κίνδυνος εμφάνισης και στα δυο άκρα φαίνεται να είναι πολύ χαμηλός.Οι ασθενείς με επαρκή θεραπεία δεν επωφελούνται από επαναλαμβανόμενα υπερηχογραφήματα κατά τη διάρκεια της θεραπείας, εκτός εάν

τα ευρήματα μιας επανειλημμένης εξέτασης επηρεάσουν τη διαχείριση της θεραπείας.

Η αξιοπιστία του υπερηχογραφήματος για τη διάγνωση της υποτροπιάζουσας ΕΒΦΘ βελτιώνεται με την ύπαρξη υπερηχογραφήματος αναφοράς μετά τη θεραπεία για να προσδιοριστούν ποιες φλέβες είναι φυσιολογικές και ποιες έχουν μόνιμες μεταβολές. Η αύξηση της διαμέτρου 2 - 4 mm μεταξύ δύο μετρήσεων στις κοινές μηριαίες και ιγνυακές φλέβες, μετά από πλήρη συμπίεση, είναι το πιο επικυρωμένο υπερηχογραφικό κριτήριο υποτροπής.

Η MRDTI, μια τεχνική που βασίζεται στην απεικόνιση της οξυγόνωσης της αιμοσφαιρίνης σε νέους θρόμβους αίματος, είναι μια νέα αναδυόμενη τεχνική που διακρίνει με ακρίβεια τη χρόνια θρόμβωση από την οξεία.

Τα περιορισμένα υπερηχογραφήματα συμπίεσης δυο περιοχών που εκτελούνται από ιατρούς σε τμήματα επειγόντων περιστατικών (απο μη ακτινολόγους – αγγειοχειρουργούς) έχουν δείξει καλή ευαισθησία 96,1%, και ειδικότητα 96,8% σε ανάδειξη ΕΒΦΘ.

Σε ασθενείς με μη προκληθείσα ΕΒΦΘ που έλαβαν αντιπηκτική θεραπεία για τουλάχιστον 3 μήνες, η υπολειπόμενη φλεβική απόφραξη είναι ασθενής προγνωστικός δείκτης της υποτροπιάζουσας ΦΘΝ. Η συσχέτιση είναι πιο έντονη εάν ανιχνεύεται υπολειπόμενη φλεβική απόφραξη σε προγενέστερο χρόνο (3 μήνες), αλλά όχι σημαντική αν ανιχνευθεί υπολειπόμενη φλεβική απόφραξη σε μεταγενέστερο χρόνο (> 6 μήνες) μετά από τη διάγνωση της ΕΒΦΘ.

Υπάρχει υπερηχογραφική σημασία στην αξιολόγηση της επιβολής φλεβικής θρόμβωσης γιατί μπορεί να συνυπάρχει με την εν τω βάθει, σε ποσοστό 6- 53%. Πιο συχνά γίνεται λόγω επέκτασης της θρόμβωσης από τη μείζονα σαφηνή φλέβα στη μηριαία φλέβα.

Η χαρτογράφηση με duplex έχει επεκτείνει τις δυνατότητες για τη μελέτη της φυσικής ιστορίας της ΕΒΦΘ, δηλαδή του μεταθρομβωτικού συνδρόμου και της χρόνιας φλεβικής ανεπάρκειας, της επανασηραγγοποίησης και νεοαγγειογένεσης. Έχουν παρατηρηθεί μοτίβα ροής που ταιριάζουν στο προφίλ της αρτηριοφλεβικής φίστουλας στο εσωτερικό του θρόμβου, ως τμήμα της νεοαγγείωσης μετά από οξεία επεισόδια.

Η φλεβική duplex απεικόνιση είναι η πιο ενδεδειγμένη τεχνική που χρησιμοποιείται για την επιβεβαίωση της διάγνωσης της χρόνιας φλεβικής ανεπάρκειας, την εκτίμηση της αιτιολογίας και της ανατομίας και έχει υψηλό επίπεδο σύστασης.

Το υπερηχογράφημα είναι εξέταση πρώτης γραμμής για τη διάγνωση μετά-θρομβωτικού συνδρόμου και της προεγχειρητικής και μετεγχειρητικής παρακολούθησης της φλεβοπλαστικής. Μπορεί να παρέχει σχετικές πληροφορίες

για τη λειτουργική αντιμετώπιση της απόφραξης και της παλινδρόμησης. Ο ενδοεγχειρητικός υπέρηχος χρησιμοποιείται για τη φλεβική πρόσβαση.

Η χρήση ενδοαγγειακού υπερηχογραφήματος (IVUS) επιτρέπει την ανώτερη οπτικοποίηση της αγγειακής ανατομίας για να εκτιμηθεί η αποφρακτική ή η στενωτική νόσος πριν από τη διαδερμική φλεβική παρέμβαση.

Η υπερηχοτομογραφική μέθοδος σε συνδυασμό με κλινικά κριτήρια και d-dimers είναι το πρώτο βήμα στον αλγόριθμο υποψίας ΕΒΦΘ. Σε έναν ασθενή με υποψία πνευμονικής εμβολής, η παρουσία μιας εγγύς ΕΒΦΘ είναι εξαιρετικά προγνωστική για πνευμονική εμβολή, επιτρέποντας τη διάγνωση και έναρξη θεραπείας χωρίς περαιτέρω απεικόνιση στο θώρακα.

Κατά τη διάρκεια της εγκυμοσύνης η υπερηχοτομογραφία συνιστάται ως πρώτης γραμμής εξέταση απεικόνισης για ΕΒΦΘ και βοήθα να αποφευχθεί η CTPA.

## **Κεφάλαιο 10 : Συζήτηση**

Η υπερηχοτομογραφική μέθοδος είναι, με ευρεία αποδοχή, η πρώτη διαγνωστική μέθοδος για τη θρομβοεμβολική νόσο των κάτω άκρων, βασιζόμενη στο B-mode σε συνδυασμό ή όχι, με έγχρωμο – doppler, spectral Doppler. Η απουσία συμπίεσιμότητας σε μια φλεβική περιοχή από τον ηχοβολέα του υπερήχου είναι διαγνωστική για ΕΒΦΘ. Επίσης η απευθείας απεικόνιση του θρόμβου, η αύξηση του μεγέθους της φλέβας και οι παθολογικές ροές στο spectral και έγχρωμο Doppler βοηθούν επιπλέον στην ακρίβεια της διάγνωσης. Η υπερηχογραφική μέθοδος έχει ως πλεονέκτημα την υψηλή ευαισθησία και ειδικότητα, την ευκολία στη χρήση, την μεγάλη διαθεσιμότητα, το σχετικά χαμηλό κόστος εξέτασης, την έλλειψη παρενεργειών και ιονίζουσας ακτινοβολίας, την ακρίβεια και αξιοπιστία στην επανεξέταση.

Το Αμερικανικό Κολέγιο Ακτινολογίας (ACR) το 2013 αξιολόγησε τις διαγνωστικές απεικονιστικές μεθόδους για ασθενείς με υποψία ΕΒΦΘ και βαθμολόγησε την καταλληλότητα τους δίνοντας την υψηλότερη βαθμολογία στο υπερηχογράφημα duplex (ΠΙΝΑΚΑΣ 4) [27].

ΑΜΕΡΙΚΑΝΙΚΟ ΚΟΛΛΕΓΙΟ ΑΚΤΙΝΟΛΟΓΙΑΣ ACR ΚΡΙΤΗΡΙΑ ΚΑΤΑΛΛΗΛΟΤΗΤΑΣΥΠΟΨΙΑ ΕΝ ΤΩ ΒΑΘΕΙ ΘΡΟΜΒΩΣΗΣ ΚΑΤΩ ΑΚΡΩΝ

ΑΚΤΙΝΟΛΟΓΙΚΗ ΜΕΘΟΔΟΣ	ΒΑΘΜΟΣ ΚΑΤΑΛΛΗΛΟΤΗΤΑΣ	ΣΧΟΛΙΑ	ΑΚΤΙΝΟΒΟΛΙΑ
Υπέρηχος κάτω άκρων με Doppler	9	Με συμπίεση	0
Μαγνητική φλεβογραφία κάτω άκρων και πυέλου	7	Πρωταρχική μέθοδος απεικόνισης για φλεβική θρόμβωση πυέλου εάν ο υπέρηχος δεν είναι διαγνωστικός	0
Αξονική φλεβογραφία κάτω άκρων και πυέλου	7	Πρωταρχική μέθοδος απεικόνισης για φλεβική θρόμβωση πυέλου εάν ο υπέρηχος δεν είναι διαγνωστικός	3
Επεμβατική φλεβογραφία πυέλου	6	Όταν υπερηχογραφικά ευρήματα και κλινικά συμπτώματα/ σημεία δείχνουν εγγύς παθολογία στην κάτω κοίλη φλέβα και στη λαγόνια φλέβα ή όταν χρειάζεται θρομβόλυση	2
Επεμβατική φλεβογραφία κάτω άκρων	4	Χρησιμοποιείται μαζί με την θρομβόλυση	2

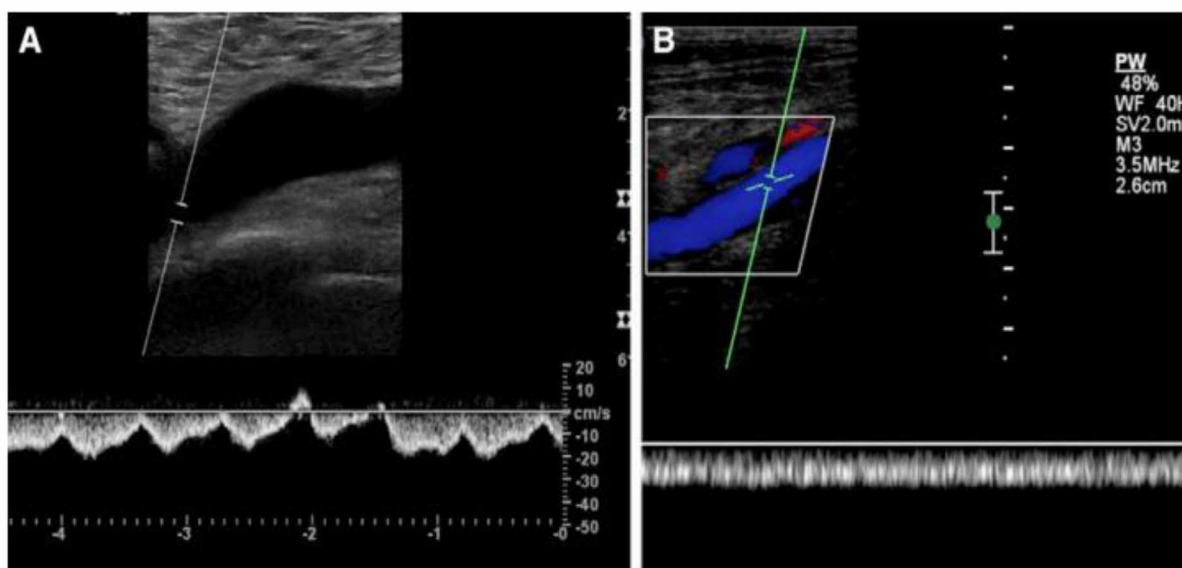
(ΠΙΝΑΚΑΣ 4) Κλίμακα καταλληλότητας (1: λιγότερο κατάλληλη, 9: περισσότερο κατάλληλη εξέταση).

Οι **Goodacre et al.** σε μετα-ανάλυση και συστηματική ανασκόπηση 100 μελετών το 2005 σύγκρισης της υπερηχογραφικής μεθόδου και τις ανιούσας φλεβογραφίας σε ασθενείς με υποψία ΕΒΦΘ κατέληξαν ότι η συνολική ευαισθησία για DVT εγγύς τμημάτων του φλεβικού συστήματος είναι 94.2%, για περιφερικό φλεβικό δίκτυο 63.5% και ειδικότητα 93,8%. Όσο αφορά το duplex US έχει ευαισθησία για DVT

εγγύς τμημάτων του φλεβικού συστήματος 96.5%, για περιφερικό φλεβικό δίκτυο 71.2% και ειδικότητα 94%. Το triplex US έχει ευαισθησία για DVT εγγύς τμημάτων του φλεβικού συστήματος 96.4%, για περιφερικό φλεβικό δίκτυο 75.2% και ειδικότητα 94,3%. Το υπερηχογράφημα συμπίεσης έχει ευαισθησία για DVT εγγύς τμημάτων του φλεβικού συστήματος 93.8%, για περιφερικό φλεβικό δίκτυο 56,8% και ευαισθησία 97.8. Συμπερασματικά ο συνδυασμός colour – Doppler υπερηχογραφικών τεχνικών έχει μεγαλύτερη ευαισθησία, ενώ το υπερηχογράφημα συμπίεσης έχει την κατάλληλη ειδικότητα για DVT [27]. Σε ασθενείς που υποπτευόμαστε χάρη σε σημεία και συμπτώματα και παθολογικές ροές στο spectral Doppler, θρομβο στις λαγόνιες ή στην κάτω κοίλη φλέβα, η αξονική τομογραφία ή η μαγνητική φλεβογραφία έχουν μεγαλύτερη ακρίβεια στη διάγνωση [28].

Οι δύο πιο εφαρμοζόμενες υπερηχογραφικές προσεγγίσεις είναι το υπερηχογράφημα σε όλο το άκρο ή 2 σημείων. Ένα ενιαίο πλήρες υπερηχογράφημα συμπίεσης είναι μια ασφαλής στρατηγική. Μία μετα-ανάλυση ανέφερε ότι ο 3μηνος κίνδυνος φλεβικής θρομβοεμβολικής νόσου μετά από αρνητικό πλήρες υπερηχογράφημα συμπίεσης είναι 0,57% [29].

Υπάρχουν πλεονεκτήματα στην εκτέλεση ενός πλήρους υπερηχογραφήματος σε ασθενείς ύποπτους για το πρώτο επεισόδιο ΕΒΦΘ. Δηλαδή η εξέταση περιλαμβάνει απεικόνιση από την κοινή μηριαία φλέβα (βουβωνική χώρα) έως τον αστράγαλο (αξιολόγηση της οπίσθιας κνημιαίας και περονιαίας φλέβας στην γαστροκνήμια), color Doppler και φασματικό Doppler των κοινών μηριαίων (ή λαγόνιων φλεβών) και στα δυο άκρα, color Doppler και φασματικό Doppler της ιγνυακής φλέβας στην συμπτωματική πλευρά. Αυτό επιτρέπει τον αποκλεισμό ή τη διάγνωση ΕΒΦΘ σε μία μόνο εξέταση. Ένα μη φυσιολογικό φάσμα, ιδιαίτερα μια επίπεδη (συνεχής) κυματομορφή, έχει καλή ειδικότητα για ιγνυακή και απόφραξη κάτω κοίλης φλέβας που μπορεί να οφείλεται σε κεντρική θρόμβωση ή εξωγενή συμπίεση από πυελική παθολογία (Εικόνα 14). Τα μειονεκτήματα αυτής της τεχνικής είναι ότι είναι χρονοβόρα και χρειάζεται έμπειρους χειριστές.



(ΕΙΚΟΝΑ 14) Α .Φυσιολογικό φάσμα Β. Μη φυσιολογικό φάσμα επίπεδη (συνεχής) κυματομορφή  
 Πηγή :Needleman L, Cronan JJ, Lilly MP et al Ultrasound for Lower Extremity Deep Venous Thrombosis. Circulation. 2018 Apr 3;137(14):1505-1515.

Η διάγνωση ΕΒΦΘ στη γαστροκνήμια έχει κλινική σημασία ακόμα και αν δεν έχει τεθεί αντιπηκτική αγωγή. Η παρουσία ΕΒΦΘ στη γαστροκνήμια μπορεί να δώσει πληροφορίες σχετικά με την έκβαση του ασθενούς (κίνδυνος υποτροπής, θνησιμότητα, επακόλουθη διάγνωση καρκίνου, χρόνια φλεβική ανεπάρκεια) [29].

Η αξιολόγηση των φλεβών της γαστροκνήμιας μπορεί να βρει εναλλακτικές διαγνώσεις, όπως οι μυοσκελετικές ανωμαλίες. Είναι σημαντικό ότι μέχρι 50% των ΕΒΦΘ που έχουν διαγνωστεί με υπερηχογραφήμα σε όλο το άκρο είναι απομονωμένοι θρόμβοι στις γαστροκνήμιες, των οποίων η κλινική σημασία είναι αβέβαιη.

Το πρωταρχικό επιχείρημα κατά της εφαρμογής του υπερηχογραφήματος σχετίζεται με τη διαχείριση της απομονωμένης στην γαστροκνήμια ΕΒΦΘ και της ανησυχίας για υπερβολική χρήση αντιπηκτικών. Η ψευδώς θετική διάγνωση της ΕΒΦΘ είναι σπάνια, με ειδικότητα υπερήχου συμπίεσης για τη DVT στη γαστροκνήμια να είναι 97,8% [26].

Τα κύρια πλεονεκτήματα αυτής της στρατηγικής των 2 σημείων (βουβωνική, ιγνυακή) είναι η απλότητα, η αναπαραγωγικότητα, η ευρεία διαθεσιμότητα και η αποφυγή της ανίχνευσης μικρών θρόμβων στη γαστροκνήμια. Με αυτή τη μέθοδο δε θα ανιχνευτεί ΕΒΦΘ στα μη διερευνημένα τμήματα, όμως 9-21,4% αυτών θα επεκταθούν εγγύς. Τα περιορισμένα πρωτόκολλα αντιμετωπίζουν αυτή την ανεπάρκεια συστήνοντας ένα δεύτερο υπερηχογράφημα αργότερα σε 1 εβδομάδα και πάλι σε 2 εβδομάδες εάν ο θρόμβος εξακολουθεί να υπάρχει αλλά δεν επεκτείνεται. Εάν υπάρχει εγγύς επέκταση ή σημαντική αύξηση του θρόμβου ο

ασθενής θα πρέπει να λάβει αντιπηκτική αγωγή. Η συμμόρφωση του ασθενούς με την προγραμματισμένη επαναλαμβανόμενη απεικόνιση υπερήχων είναι ασυνεπής και η παράλειψη της παρακολούθησης με υπερηχογράφημα μπορεί να έχει σοβαρές συνέπειες. Η εγγύς ΕΒΦΘ ανευρίσκεται στο δεύτερο υπερηχογράφημα σε ποσοστό έως και 5.7% (1.9% -12.8%) των ασθενών [30].

Δεν απαιτείται περαιτέρω απεικόνιση εάν η θρόμβωση διαλυθεί σε 1 εβδομάδα ή δεν επεκτείνεται σημαντικά σε 2. Οι δύο στρατηγικές αποδείχτηκαν ότι είχαν συγκρίσιμη ασφάλεια σε δύο μελέτες [31].

Οι περισσότεροι ασθενείς δεν χρειάζονται νέα υπερηχογραφική μελέτη μετά από πρώτη αρνητική μελέτη όταν αυτή πραγματοποιείται σε εξειδικευμένα εργαστήρια. Εξαιρέσεις υπάρχουν εάν τα συμπτώματα της ΕΒΦΘ επιμείνουν ή επιδεινώνονται. Τότε συνιστάται νέο υπερηχογράφημα σε 1 εβδομάδα ή νωρίτερα. Η απεικόνιση των φλεβών και των πυελικών φλεβών δικαιολογείται σε ασθενείς των οποίων τα σημεία και τα συμπτώματα υποδηλώνουν νόσο λαγονίου- κάτω κοίλης φλέβας (π.χ. ασθενείς με οίδημα ολόκληρων ποδιών). Αυτό μπορεί να επιτευχθεί με υπερηχογράφημα πυελικών φλεβών, αξονική τομογραφία ή μαγνητική [32].

Υπάρχουν αμφιβολίες ως προς το αν θα διερευνηθεί μόνο το συμπτωματικό πόδι ή και τα δύο. Συμπερασματικά οι Le Gal et al. απέδειξαν ότι η εκτέλεση συστηματικά υπερηχογραφήματων και στο ασυμπτωματικό άκρο δεν είναι απαραίτητη, καθώς ο κίνδυνος εμφάνισης και στα δυο άκρα φαίνεται να είναι πολύ χαμηλός. Προτείνουν ότι η αμφοτερόπλευρη υπερηχογραφική διερεύνηση φαίνεται να είναι σημαντική σε ορισμένες υποομάδες ασθενών: σε αυτούς με ενεργό καρκίνο, σε εκείνους με σημεία ΠΕ χωρίς ευρήματα στο ένα άκρο, σε νοσηλευόμενους και ασθενείς ηλικίας άνω των 75 ετών [33].

Οι ασθενείς με επαρκή θεραπεία δεν επωφελούνται από επαναλαμβανόμενα υπερηχογραφήματα κατά τη διάρκεια της θεραπείας, εκτός εάν τα ευρήματα μιας επανειλημμένης εξέτασης επηρεάσουν τη διαχείριση της θεραπείας [34].

Η αξιοπιστία του υπερηχογραφήματος για τη διάγνωση της υποτροπιάζουσας DVT βελτιώνεται με την ύπαρξη υπερηχογραφήματος αναφοράς μετά τη θεραπεία για να προσδιοριστούν ποιες φλέβες είναι φυσιολογικές και ποιες έχουν μόνιμες μεταβολές (ουλές) [35].

Η κλινική αξιολόγηση της επαναλαμβανόμενης ΕΒΦΘ παρεμποδίζεται από την ομοιότητα μεταξύ των συμπτωμάτων του μεταθρομβωτικού συνδρόμου και της οξείας θρόμβωσης. Επομένως, όταν ένας ασθενής με υποψία επανεμφάνισης ΕΒΦΘ έχει ένα μη συμπίεσιμο φλεβικό τμήμα, μπορεί να είναι δύσκολο να καθοριστεί εάν αυτό αντιπροσωπεύει νέα νόσο ή υπολειμματική ανωμαλία από προηγούμενη ΕΒΦΘ. Επίμονες υπερηχογραφικές ανωμαλίες στις φλέβες παραμένουν σε περίπου 50% των ασθενών, παρά την επαρκή αντιπηκτική αγωγή [36].



Η αύξηση της διαμέτρου 2 - 4 mm μεταξύ δύο μετρήσεων στις κοινές μηριαίες και ιγνυακές φλέβες, μετά από πλήρη συμπίεση, είναι το πιο επικυρωμένο υπερηχογραφικό κριτήριο [37].

Η επαναληπτικές απεικονίσεις ή τα D-διμερή είναι χρήσιμα σε περιπτώσεις όπου ο υπερηχογράφος δεν ανιχνεύει σαφείς νέες ανωμαλίες ή τα ευρήματα είναι δύσκολο να ερμηνευτούν. Η απουσία αλλαγής στην παρακολούθηση υπερήχων σε 1 έως 3 ημέρες και σε 7 έως 10 ημέρες έχει προταθεί για να αποκλειστεί αποτελεσματικά η υποτροπιάζουσα ΕΒΦΘ [38].

Η MRDTI, μια τεχνική που βασίζεται στην απεικόνιση της οξυγόνωσης της αιμοσφαιρίνης σε μεθαιμοσφαιρίνη σε νέους θρόμβους αίματος, είναι μια νέα αναδυόμενη τεχνική. Το σήμα MRDTI έχει αποδειχθεί ότι εξαφανίζεται μέσα σε μια περίοδο θεραπείας 6 μηνών και έχει αποδειχθεί ότι το MRDTI διακρίνει με ακρίβεια τη χρόνια θρόμβωση από την οξεία ΕΒΦΘ [39].

Τα περιορισμένα υπερηχογραφήματα συμπίεσης δυο περιοχών που εκτελούνται από ιατρούς σε τμήματα επειγόντων περιστατικών, από μη ακτινολόγους – αγγειοχειρουργούς έχουν δείξει καλή ευαισθησία 96,1%, και ειδικότητα 96,8% και μπορεί να είναι χρήσιμα εάν τα αγγειακά εργαστήρια δεν είναι διαθέσιμα 24/7, με την προϋπόθεση ότι ενσωματώνεται σε μια επικυρωμένη διαγνωστική στρατηγική [40].

Υπάρχει ακόμα διάσταση απόψεων στο αν η ΕΒΦΘ που περιορίζεται στις φλέβες τις γαστροκνήμιας θα πρέπει να αντιμετωπίζεται με αντιπηκτικά. Οι Righini et al. σε μια πρόσφατη δόκιμη τυχαιοποιημένων ασθενών με απομονωμένη στην γαστροκνήμια ΕΒΦΘ υποστηρίζουν ότι δεν θα πρέπει να λαμβάνεται πλήρης δόση αντιπηκτικής αγωγής σε όλες τις θρομβώσεις των γαστροκνημίων. Αντιπηκτική θεραπεία πλήρους δόσης, για τουλάχιστον 3 μήνες, όπως για τις εγγύς ΕΒΦΘ, θα πρέπει να λαμβάνουν ασθενείς με παράγοντες υψηλού κινδύνου (πχ: προηγούμενα θρομβοεμβολικά επεισόδια, άνδρες, ηλικία > 50, κακοήθεια, μειωμένη κινητικότητα, επέκταση νόσου σε περισσότερες από 1 φλέβες, εμφάνιση και στα δυο άκρα, γνωστές θρομβοφιλικές παθήσεις). Η βραχύτερη θεραπεία με LMWH για (4-6 εβδομάδες), ακόμη και σε χαμηλότερες δόσεις, είναι αποτελεσματική και ασφαλής σε ασθενείς χαμηλού κινδύνου, όπως μετά από χειρουργείο ή άλλες παροδικές καταστάσεις ακινητοποίησης (νάρθηκας, μεγάλα ταξίδια, λήψη αντισυλληπτικών και θεραπεία ορμονικής υποκατάστασης) [41].

Όταν υπάρχουν υπόνοιες για την ύπαρξη ΕΒΦΘ (χωρίς συμπτώματα πνευμονικής εμβολής), η αντιπηκτική αγωγή μπορεί να διακοπεί με ασφάλεια σε ασθενείς με ένα μόνο φυσιολογικό πλήρες υπερηχογράφημα κάτω άκρων. Το ίδιο ισχύει για περιορισμένο σε δυο σημεία υπερηχογράφημα, εφόσον μπορεί να επαναληφθεί και να ενσωματωθεί σε διαγνωστικό αλγόριθμο, συμπεριλαμβανομένης της κλινικής πιθανότητας, και της αξιολόγησης των D-dimers [42].

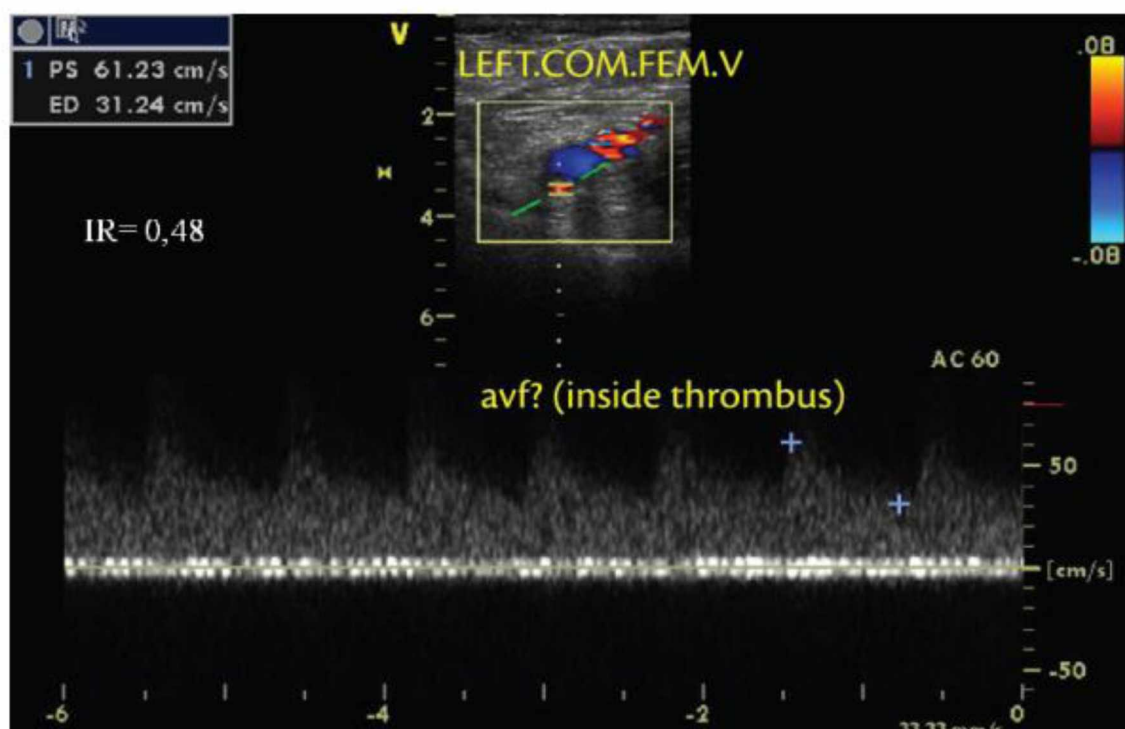
Ο εντοπισμός των ασθενών με πρώτη μη προκληθείσα θρομβοεμβολή (ή VTE προκαλούμενη από παροδικούς παράγοντες κινδύνου) που μπορούν να διακόψουν με ασφάλεια την αντιπηκτική αγωγή με βάση το προτεινόμενο όριο κινδύνου υποτροπής μικρότερου του 5% στο 1 έτος, είναι μια συνεχής πρόκληση.

Μια συστηματική ανασκόπηση από τους Donadini et al. 14 μελετών διαπίστωσε ότι, σε ασθενείς με μη προκληθείσα ΕΒΦΘ που έλαβαν αντιπηκτική θεραπεία τουλάχιστον 3 μήνες, η ανεύρεση υπολειπόμενης φλεβικής απόφραξης είναι ασθενής προγνωστικός δείκτης της υποτροπιάζουσας ΦΘΝ. Η συσχέτιση είναι πιο έντονη εάν ανιχνεύεται υπολειπόμενη φλεβική απόφραξη σε προγενέστερο χρόνο (3 μήνες) αλλά όχι σημαντική αν ανιχνευθεί υπολειπόμενη φλεβική απόφραξη σε μεταγενέστερο χρόνο (> 6 μήνες) μετά από τη διάγνωση της ΕΒΦΘ [43].

Οι Giannoukas et al. έδειξαν ότι η επιβολής φλεβική θρόμβωση μπορεί να συνυπάρχει με την εν τω βάθει, σε ποσοστό 6- 53% [44]. Πιο συχνά γίνεται λόγω επέκτασης της θρόμβωσης από τη μείζονα σαφηνή φλέβα στη μηριαία φλέβα. Η επιπολής θρόμβωση της μείζονος σαφηνούς φλέβας άνωθεν του γόνατος σχετίζεται με ανάπτυξη εν τω βάθει φλεβικής θρόμβωσης σε ποσοστό 17-19%, ενώ όταν η επιπολής θρόμβωση είναι κάτωθεν του γόνατος τότε ο κίνδυνος επέκτασης στο εν τω βάθει φλεβικό σύστημα είναι μόνο 4-5% [45].

Η χαρτογράφηση με duplex έχει επεκτείνει τις δυνατότητες για τη μελέτη της φυσικής ιστορίας της ΕΒΦΘ, δηλαδή του μεταθρομβωτικού συνδρόμου, της χρόνιας φλεβικής ανεπάρκειας, της επανασηραγγοποίησης και νεοαγγειογένεσης, διότι καθιστά δυνατή τη διεξαγωγή ενός απεριόριστου αριθμού διαδοχικών σαρώσεων, αποκαλύπτοντας έτσι τα πρότυπα των γεγονότων. Οι Killewich et al. έχουν δημοσιεύσει στοιχεία ότι η λύση του θρόμβου και η επανασηραγγοποίηση του φλεβικού τμήματος μπορεί να παρατηρηθεί με color duplex mapping την πρώτη εβδομάδα μετά την αρχική διάγνωση[46].

Οι Labropoulos et al. και Barros et al. έχουν παρατηρήσει μοτίβα ροής που ταιριάζουν στο προφίλ της αρτηριοφλεβικής φίστουλας στο εσωτερικό του θρόμβου ως τμήμα της νεοαγγείωσης μετά από οξεία επεισόδια ΕΒΦΘ. Παλμική ροή στο εσωτερικό και δίπλα σε ένα θρόμβο μπορούν να ταυτοποιηθούν με την παρατήρηση του aliasing (που εμφανίζεται ως μίγμα των χρωμάτων) και χαρακτηρίζεται από μία φασματική καμπύλη με υψηλή τελοδιαστολική ταχύτητα και χαμηλό δείκτη αντίστασης (RI), το οποίο είναι ένα τυπικό AVF, όπως απεικονίζεται παρακάτω (Εικόνα 15). Ως εκ τούτου, μπορεί να θεωρηθεί ότι η υπερηχογραφική μέθοδος έχει γίνει το νέο χρυσό πρότυπο μεθόδου στη φλεβολογία για την παρακολούθηση της ΕΒΦΘ[47, 48].

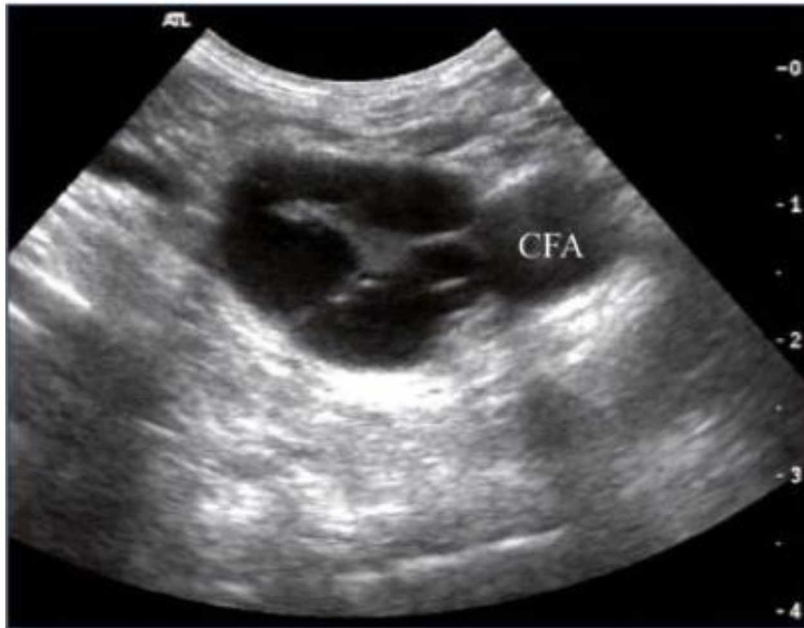

(ΕΙΚΟΝΑ15) Μοτίβα ροής που ταιριάζουν στο προφίλ της αρτηριοφλεβικής φίστουλας στο εσωτερικό του θρόμβου. Πηγή : Labropoulos N, Bhatti AF, Amaral S, et al. Neovascularization in acute venous thrombosis.

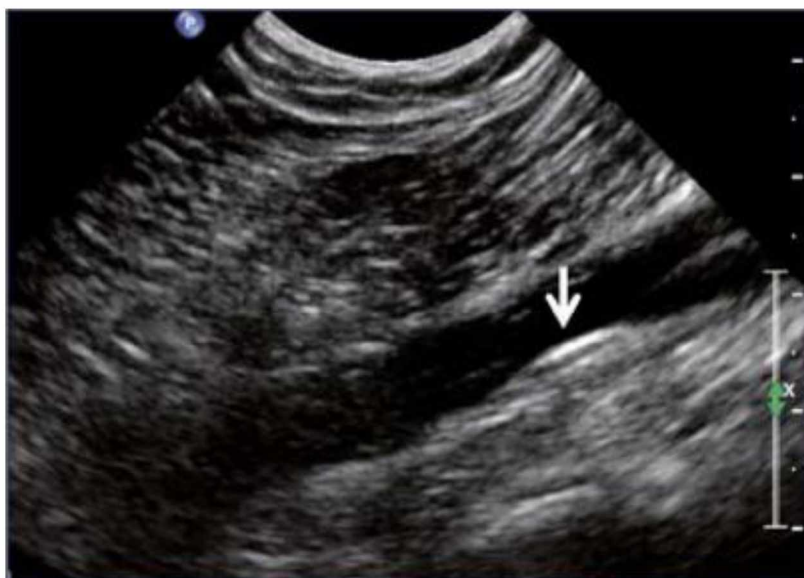Το υπερηχογραφήμα παρέχει πολύ χρήσιμες πληροφορίες σε όλα τα στάδια διαχείρισης του μεταθρομβωτικού συνδρόμου.

Η φλεβική duplex απεικόνιση είναι η πιο συνηθισμένη τεχνική που χρησιμοποιείται για την επιβεβαίωση της διάγνωσης της χρόνιας φλεβικής ανεπάρκειας και την εκτίμηση της αιτιολογίας και της ανατομίας της και έχει υψηλό επίπεδο σύστασης (GRADE 1A) [49].

Οι μεταθρομβωτικές αλλαγές που παρατηρούνται μπορεί να περιλαμβάνουν τον φλεβικό αυλό, τα τοιχώματα και τις βαλβίδες. Σύμφωνα με την έκταση της λύσης του θρόμβου, παρατηρούνται τα ακόλουθα στο φλεβικό αυλό: επιμονή ενός θρόμβου που συνήθως μειώνεται σε μέγεθος και γίνεται πιο ηχογενής και σε τέτοιες περιπτώσεις η φλέβα δεν είναι πλήρως συμπιέσιμη, μερική επανασηραγγοποίηση της φλέβας με υπολειμματικό ενδοαυλικό θρομβωτικό υλικό που παρουσιάζεται ως πλέγματα ή *synechia* που οδηγούν σε διαμερισματοποίηση του αυλού (Εικόνα 16), εντοπισμένους ενδοαυλικούς φλεβόλιθους, πλήρη επανασηραγγοποίηση της φλέβας χωρίς οποιαδήποτε άλλη ανωμαλία. Στο τοίχωμα της φλέβας: συρρίκνωση, πιθανή πλήρη ίνωση και εξαφάνιση από την ανίχνευση υπερήχων, πάχυνση και / ή ακαμψία του φλεβικού τοιχώματος (Εικόνα 17). Τέλος, οι φλεβικές βαλβίδες παρουσιάζουν πάχυνση, μεγάλη ηχογένεια, χωρίς κίνηση βαλβίδας [50].



(ΕΙΚΟΝΑ 16) Πλέγματα ή synechia που οδηγούν σε διαμερισματοποίηση του αυλού. Πηγή : Pichot o, Menez c, et al. Role of duplex ultrasound investigation in the management of postthrombotic syndrome.



(ΕΙΚΟΝΑ 17) Πάχυνση και / ή ακαμψία του φλεβικού τοιχώματος. Πηγή : Pichot o, Menez c, et al. Role of duplex ultrasound investigation in the management of postthrombotic syndrome.

Η διαδερμική αγγειοπλαστική για λαγόνια ή μηριαία απόφραξη έχει αποδειχθεί ότι βοηθά στη βατότητα της φλέβας και βελτιώνει τα συμπτώματα και την

επούλωση των ελκών. Προεγχειρητικά, ο υπέρηχος παρέχει πληροφορίες σχετικά με την έκταση της απόφραξης, την ακριβή ανατομία των επηρεαζόμενων τμημάτων, την παρουσία παράπλευρων και την ύπαρξη φλεβικής παλινδρόμησης. Επίσης βοηθά στην πιο ασφαλή φλεβική πρόσβαση και στην επιλογή σωστών τμημάτων προς τοποθέτηση του stent .

Επιπλέον, το υπερηχογράφημα duplex αναγνωρίζει άλλες ανωμαλίες, όπως η ατρησία κάτω κοίλης φλέβας, το σύνδρομο May-Thurner ή η συμπίεση των φλεβών.

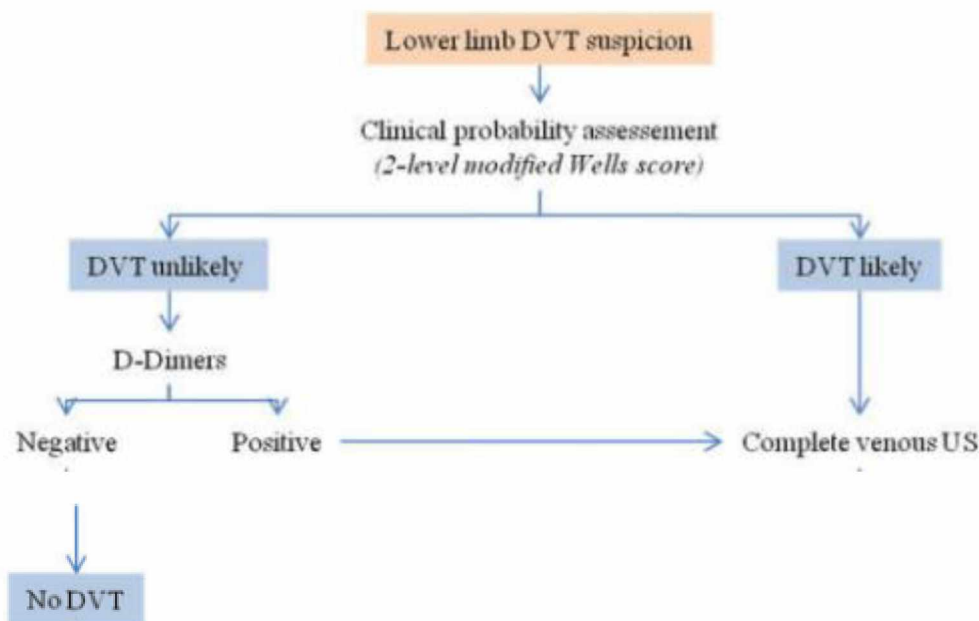
Το υπερηχογράφημα είναι πρώτης γραμμής τεχνική απεικόνισης για τη μετεγχειρητική παρακολούθηση, ανεξάρτητα από τον τύπο επέμβασης (ενδοαγγειακή ή ανοιχτή). Ελέγχει τη βατότητα της φλέβας και την κατάρρευση των παράπλευρων, μετρά τη ροή και εντοπίζει επιπλοκές όπως: θρόμβωση, υπολειμματική στένωση ή υπερπλασία του έσω χιτώνα [51].

Επιπλέον, η χρήση του ενδοαγγειακού υπερηχογραφήματος (IVUS) επιτρέπει την ανώτερη οπτικοποίηση της αγγειακής ανατομίας για να εκτιμηθεί η αποφρακτική ή η στενωτική νόσος πριν από τη διαδερμική φλεβική παρέμβαση [52].

Το IVUS φαίνεται να είναι ανώτερο από την τυπική φλεβογραφία για την εκτίμηση του βαθμού της στένωσης της λαγόνιας φλέβας. Κατά μέσο όρο, η φλεβογραφία υποεκτιμά το βαθμό στένωσης κατά 30%. Το IVUS ήταν ανώτερο από την φλεβογραφία παρέχοντας επαρκείς μορφολογικές πληροφορίες.

Συμπερασματικά, ο φλεβικός IVUS φαίνεται να είναι ανώτερος από την τυπική μονόπλευρη φλεβογραφία για τη μορφολογική διάγνωση της απόφραξης των λαγόνιων φλεβών και αποτελεί ανεκτίμητο βοήθημα για την ακριβή τοποθέτηση των φλεβικών ενδοπροθέσεων μετά από τη φλεβοπλαστική [52].

Η υπερηχοτομογραφική μέθοδος σε συνδυασμό με κλινικά κριτήρια και δ-διμερή είναι το πρώτο βήμα στον αλγόριθμο υποψίας ΕΒΦΘ. Η ευαισθησία και η ειδικότητα των κλινικών συμπτωμάτων είναι χαμηλές όταν εξετάζονται μεμονωμένα. Ωστόσο ο συνδυασμός τους, χρησιμοποιώντας τους κανόνες πρόβλεψης, επιτρέπει την ταξινόμηση κλινικών πιθανοτήτων πριν από τη δοκιμασία, σε δυο: ΕΒΦΘ πιθανή ή απίθανη. Η βαθμολογία Wells έχει εγκριθεί ευρέως και μπορεί να εφαρμοστεί τόσο σε εξωτερικούς όσο και σε νοσηλευόμενους ασθενείς. Τα φυσιολογικά D-διμερή καθιστούν την ΕΒΦΘ απίθανη, αλλά τα D-διμερή έχουν χαμηλή ειδικότητα. Έτσι σε ασθενείς με χαμηλή κλινική πιθανότητα με βάση τα κριτήρια του Wells και αρνητικά D-διμερή δεν χρειάζεται υπέρηχος και δεν υπάρχει ΕΒΦΘ. Σε ασθενείς με χαμηλή κλινική πιθανότητα και θετικά D-διμερή θα χρειαστεί ένα πλήρες υπερηχογράφημα , ενώ σε ασθενείς με πιθανή ΕΒΦΘ με βάση τα κριτήρια Wells δεν χρειάζονται D-διμερή αλλά ένα πλήρες υπερηχογράφημα [53,54] (Εικόνα 18).



(ΕΙΚΟΝΑ 18) Διαγνωστικός αλγόριθμος ΕΒΦΘ. Πηγή: Mazzolai, L., Aboyans, V., Ageno, W. et al. (2017). Diagnosis and management of acute deep vein thrombosis

Το υπερηχογράφημα των φλεβών των κάτω άκρων είναι το κύριο διαγνωστικό εργαλείο για την ΕΒΦΘ, αλλά μπορεί επίσης να είναι χρήσιμο για τη διάγνωση της ΠΕ σε ορισμένες ειδικές περιπτώσεις. Πράγματι, σε έναν ασθενή με υποψία πνευμονικής εμβολής, η παρουσία μιας εγγύς ΕΒΦΘ είναι εξαιρετικά προγνωστική για πνευμονική εμβολή, επιτρέποντας διάγνωση και έναρξη θεραπείας χωρίς περαιτέρω απεικόνιση του θώρακα [55].

Χάρη στη βελτιωμένη ακρίβεια του CTPA, δεν είναι πλέον απαραίτητο να πραγματοποιηθεί επιπλέον υπερηχογράφημα σε ασθενείς με αρνητικό CTPA, στους οποίους η πνευμονική εμβολή μπορεί να αποκλειστεί με ασφάλεια από το CTPA μόνο. Παρ' όλα αυτά, το υπερηχογράφημα παραμένει ενδιαφέρον ως ένα πρώτο βήμα στη διαγνωστική προσέγγιση των ασθενών στους οποίους η CTPA αντενδείκνυται ή δεν είναι επιθυμητή (ασθενείς με νεφρική ανεπάρκεια ή σοβαρή αλλεργία στα ιωδιούχα σκιαγραφικά, εγκυμοσύνη) καθώς η CTPA μπορεί να αποφευχθεί παρουσία εύρεσης υπερηχογραφικά εγγύς ΕΒΦΘ. Σε κλινικά ασταθείς ασθενείς με υπερφόρτωση της δεξιάς κοιλίας χωρίς δυνατότητα επιβεβαίωσης της ΠΕ, το υπερηχογράφημα που εμφανίζει εγγύς ΕΒΦΘ επιτρέπει την έναρξη της θεραπείας θρομβόλυσης. Η εγγύς ΕΒΦΘ έχει υψηλή ειδικότητα και μπορεί να δικαιολογήσει τη θεραπεία ακόμη και αν η πνευμονική CT είναι αρνητική.

Ενώ το αρνητικό υπερηχογράφημα δε μπορεί να αποκλείσει την ΠΕ, μπορεί να δικαιολογήσει τη μη χορήγηση αντιπηκτικής θεραπείας σε ασθενείς με μη διαγνωστικό σπινθηρογράφημα αερισμού / αιμάτωσης και ΠΕ απίθανη από τα κριτήρια του Wells .

Σε συμπτωματικούς ασθενείς με μεμονωμένη υπο-τμηματική ΠΕ ή ασυμπτωματική ΠΕ ως τυχαίο εύρημα, η ταυτόχρονη ΕΒΦΘ δικαιολογεί την αντιπηκτική αγωγή. Επιπλέον, η ύπαρξη συνακόλουθης DVT είναι ένας ανεξάρτητος παράγοντας κινδύνου θανάτου στις 30 ημέρες μετά από ΠΕ [56].

Η πνευμονική εμβολή είναι η κύρια αιτία θνησιμότητας στις νέες μητέρες στον ανεπτυγμένο κόσμο. Η φλεβική θρομβοεμβολική νόσος περιπλέκει 1-2 στις 1.000 εγκυμοσύνες και ο κίνδυνος αυξάνεται με την ηλικία, τον τρόπο γέννησης και συνυπάρχουσες παθήσεις. Κατά τη διάρκεια της εγκυμοσύνης, ο κίνδυνος της ΘΦΝ είναι περίπου κατά 5 φορές αυξημένος σε σύγκριση με μη εγκυμονούσες ίδιας ηλικίας, ενώ στις γυναίκες μετά τον τοκετό είναι περίπου 12 φορές κατά τις πρώτες 6 εβδομάδες και παραμένει αυξημένος έως 3 μήνες μετά τον τοκετό. Ελλείψει επικυρωμένων εργαλείων πρόβλεψης ή βιοδεικτών, κάθε έγκυος ασθενής με υποψία πνευμονικής εμβολής χρειάζεται απεικόνιση [57].

Η υπερηχοτομογραφία συνιστάται ως πρώτη γραμμής τεστ απεικόνισης για DVT, διότι βοηθά να αποφευχθεί η πνευμονική αξονική αγγειογραφία. Αν δεν αντενδείκνυται, η αντιπηκτική αγωγή πρέπει να ξεκινήσει μέχρι την αντικειμενική εξέταση. Εάν το υπερηχογράφημα είναι αρνητικό, αλλά η κλινική υποψία είναι υψηλή, οι δοκιμές πρέπει να επαναληφθούν. Σπάνια μπορεί να χρειαστεί η CT φλεβογραφία ή MRI. Εάν διαγνωστεί ΕΒΦΘ, η αντιπηκτική αγωγή μπορεί να ξεκινήσει χωρίς περαιτέρω απεικόνιση για πνευμονική εμβολή [57,58].

## **Κεφάλαιο 11 : Συμπεράσματα**

Η υπερηχοτομογραφική μέθοδος είναι με ευρεία αποδοχή η πρώτη διαγνωστική μέθοδος για τη θρομβοεμβολική νόσο των κάτω άκρων, βασιζόμενη στο B-mode σε συνδυασμό ή όχι με έγχρωμο –doppler, spectral power Doppler. Η απουσία συμπίεσιμότητας σε μια φλεβική περιοχή από τον ηχοβολέα είναι διαγνωστική για ΕΒΦΘ. Επίσης η απευθείας απεικόνιση του θρόμβου, η αύξηση του μεγέθους της φλέβας και οι παθολογικές ροές στο spectral και έγχρωμο Doppler βοηθούν επιπλέον στην ακρίβεια της διάγνωσης. Η υπερηχογραφική μέθοδος έχει ως πλεονέκτημα την υψηλή ευαισθησία και ειδικότητα, την ευκολία στη χρήση, την μεγάλη διαθεσιμότητα, το σχετικά χαμηλό κόστος εξέτασης, την έλλειψη παρενεργειών και ιονίζουσας ακτινοβολίας, την ακρίβεια και αξιοπιστία στην επανεξέταση. Σημαντικό ρόλο παίζει ακόμα σε αλγορίθμους διάγνωσης και αντιμετώπισης ΕΒΦΘ και πνευμονικής εμβολής, στις εγκύους και στη διάρκεια της αντιπηκτικής αγωγής. Η υπερηχοτομογραφική μέθοδος βοηθά στη διάγνωση της υποτροπής, στην παρακολούθηση της επανασηραγγοποίησης, στην εκτίμηση του μεταθρομβωτικού συνδρόμου, στη διενέργεια φλεβοπλαστικής για τη διάνοιξη της φλέβας, στην παρακολούθηση της επιτολής φλεβικής θρόμβωσης και την τυχόν

επέκταση στο εν τω βάθει φλεβικό δίκτυο. Ως εκ τούτου, μπορεί να θεωρηθεί ότι η υπερηχογραφική μέθοδος έχει γίνει το νέο χρυσό πρότυπο μεθόδου στη φλεβολογία για τη διάγνωση και παρακολούθηση της ΦΘΝ.



## BIBΛΙΟΓΡΑΦΙΑ

- [1]. **Caggiati A**. Fascial relationships of the long saphenous vein. *Circulation* 1999; 100: 2547-49
- [2]. **Alimi YS, Barthelemy P, Juhan C**. Venous pump of the calf: a study of venous and muscular pressures. *J Vasc Surg*. 1994;20:728-735
- [3]. **White JV, Katz ML, Cisek P,**. Venous outflow of the leg: anatomy and physiologic mechanism of the plantar venous plexus. *J Vasc Surg*. 1996;24:819-24
- [4]. **Mackman N**. Triggers, targets and treatments for thrombosis. *Nature* 2008;451:914–8.
- [5] **Camm J, Luescher T, Maurer G, et al**. The esc textbook of cardiovascular medicine. Oxford university press
- [6]. **Raskob GE, Angchaisuksiri P, Blanco AN, et al**. ISTH Steering Committee for World Thrombosis Day. Thrombosis: a major contributor to global disease burden. *Arterioscler Thromb Vasc Biol* 2014;34: 2363–71.
- [7]. **Spencer FA, Gore JM, Lessard et al**. Patient outcomes after deep vein thrombosis and pulmonary embolism: the Worcester Venous Thromboembolism Study. *Arch Intern Med* 2008;168:425–30.
- [8]. **Nicolaides AN, Kakkar VV, Field ES, et al**. The origin of deep vein thrombosis: a venographic study. *Br J Radiol* 1971; 44: 653– 63.
- [9]. **Furie B, Furie BC**. Mechanisms of thrombus formation. *N Engl J Med* 2008;359:938–49.
- [10] **Kearon C**. Natural history of venous thromboembolism. *Circulation*. 2003 Jun 17;107(23 Suppl 1):I22-30.
- [11]. **Cogo A, Lensing AWA, Prandoni P**. Distribution of venous thrombosis in patients with symptomatic deep vein thrombosis. *Arch Intern Med* 1993; 153: 2777–2780.
- [12]. **Cogo A, Lensing AWA, Wells P, et al**. Noninvasive objective tests for the diagnosis of clinically suspected deep-vein thrombosis. *Haemostasis* 1995; 25:27–39.
- [13]. **Robinson KS, Anderson DR, Gross M, et al**. Ultrasonographic screening before hospital discharge for deep venous thrombosis after arthroplasty: the postarthroplasty screening study. *Ann Intern Med* 1997; 127:439–445
- [14]. Υπερηχογραφική διάγνωση της φλεβικής θρόμβωσης των κάτω άκρων, Υπερηχογραφική διερεύνηση των αγγειακών παθήσεων, **Αθανάσιος Δ. Γιαννούκας, Νίκος Λαμπρόπουλος**, σ195
- [15]. **Gornik HL, Sharma AM**. Duplex ultrasound in the diagnosis of lowerextremity deep venous thrombosis. *Circulation* 2014;129:917–21
- [16]. **Fraser JD , Anderson DR**. Deep venous thrombosis: recent advances and optimal

investigation with US. *Radiology*. 1999 Apr;211(1):9-24

[17]. **Michael Hanley, MD** American College of Radiology ACR Appropriateness Criteria® Suspected Lower Extremity Deep Vein Thrombosis

[18]. **Westerbeek RE, VAN Rooden CJ, Tan M, et al.** Magnetic resonance direct thrombus imaging of the evolution of acute deep vein thrombosis of the leg. *J Thromb Haemost* 2008;6:1087–92.

[19]. **Spritzer CE, Arata MA, Freed KS.** Isolated pelvic deep venous thrombosis: relative frequency as detected with MR imaging. *Radiology* 2001;219:521-5

[20]. **Loud P, Katz D, Bruce D, Klippenstein et al.** Deep venous thrombosis with suspected pulmonary embolism: detection with combined CT venography and pulmonary angiography. *Radiology* 2001;219:498–502

[21]. **Solomon SD.** Echocardiographic instrumentation and principles of Doppler echocardiography. In: Solomon SD, ed. *Essential Echocardiography*. Totowa, NJ: Humana Press; 2007.

[22]. American College of Radiology: ACR practice guideline for the performance of peripheral venous ultrasound examination, 2006.

[23]. **Silverstein MD, Heit JA, Mohr DN, et al.** Trends in the incidence of deep vein thrombosis and pulmonary embolism: a 25-year population-based study. *Arch Intern Med* 1998 Mar 23, 158(6):585-93

[24]. **Murphy TP, Cronan JJ.** Evolution of deep venous thrombosis: a prospective evaluation with US. *Radiology*. 1990;177:543–548.

[25]. **Elias A, Mallard L, Elias M, et al.** A single complete ultrasound investigation of the venous network for the diagnostic management of patients with a clinically suspected first episode of deep venous thrombosis of the lower limbs. *Thromb Haemost* 2003;89:221–227

[26]. American College of Radiology. *ACR Standards for Performance of the Peripheral Venous Ultrasound Examination*. Reston, VA: ACR; 2013

[27]. **Goodacre S, Sampson F, Thomas S, et al.** Systematic review and meta-analysis of the diagnostic accuracy of ultrasonography for deep vein thrombosis. *BMC Med Imaging*. 2005;5:6.

[28]. **Needleman L, Cronan JJ, Lilly MP et al** Ultrasound for Lower Extremity Deep Venous Thrombosis: Multidisciplinary Recommendations From the Society of Radiologists in Ultrasound Consensus Conference. *Circulation*. 2018 Apr 3;137(14):1505-1515

[29]. **Johnson SA, Stevens SM, Woller SC, et al.** Risk of deep vein thrombosis following a single negative whole-leg compression ultrasound: a systematic review and meta-analysis. *JAMA*. 2010;303:438–445..

[30]. **Galanaud JP, Arnoult AC, Sevestre MA, et al.** Impact of anatomical location of lower

limb venous thrombus on the risk of subsequent cancer. *Thromb Haemost.* 2014;112:1129–1136.

[31]. **McIlrath ST, Blaivas M, Lyon M.** Patient follow-up after negative lower extremity bedside ultrasound for deep venous thrombosis in the ED. *Am J Emerg Med.* 2006;24:325–328

[32]. **Guanella R, Righini M.** Serial limited versus single complete compression ultrasonography for the diagnosis of lower extremity deep vein thrombosis. *Semin Respir Crit Care Med.* 2012;33:144–150.

[33]. **Liu D, Peterson E, Dooner J, Baerlocher M, et al.** Interdisciplinary Expert Panel on Iliofemoral Deep Vein Thrombosis. Diagnosis and management of iliofemoral deep vein thrombosis: clinical practice guideline. *CMAJ.* 2015;187:1288–1296.

[34]. **Le Gal G, Robert-Ebadi H, Carrier M, et al.** Is it useful to also image the asymptomatic leg in patients with suspected deep vein thrombosis? *J Thromb Haemost.* 2015 Apr;13(4):563-6

[35]. **Watson HG.** RVO—real value obscure. *J Thromb Haemost.* 2011;9:1116–1118

[36]. **Le Gal G, Kovacs MJ, Carrier M, et al.** Validation of a diagnostic approach to exclude recurrent venous thromboembolism. *J Thromb Haemost.* 2009;7:752–759

[37]. **Piovella F, Crippa L, Barone M, et al.** Normalization rates of compression ultrasonography in patients with a first episode of deep vein thrombosis of the lower limbs: association with recurrence and new thrombosis. *Haematologica* 2002;87:515–22.

[38]. **Hamadah A, Alwasaidi T, Leg G, et al.** .. Baseline imaging after therapy for unprovoked venous thromboembolism: a randomized controlled comparison of baseline imaging for diagnosis of suspected recurrence. *J Thromb Haemost* 2011;9:2406–2410

[39]. **Westerbeek RE, VAN Rooden CJ, Tan M, et al.** Magnetic resonance direct thrombus imaging of the evolution of acute deep vein thrombosis of the leg. *J Thromb Haemost* 2008;6:1087–92.

[40]. **Lewis RE, Kaban NL, Saul T.** Point-of-care ultrasound for a deep venous thrombosis. *Glob Heart* 2013;8:329–333

[41]. **Righini M, Galanaud JP, Guenneguez H, et al.** Anticoagulant therapy for symptomatic distal deep vein thrombosis: The cactus randomized placebocontrolled trial. *J Thromb Haemost* 2015;13:50

[42]. **Agno W, Camporese G, Riva N, et al.** Analysis of an algorithm incorporating limited and whole-leg assessment of the deep venous system in symptomatic outpatients with suspected deep-vein thrombosis (PALLADIO): a prospective, multicentre, cohort study. *Lancet Haematol* 2015;2:e474–e480.

[43]. **Donadini MP, Agno W, Antonucci E, et al.** Prognostic significance of residual venous obstruction in patients treated unprovoked deep vein thrombosis: a patient-level meta-

analysis. *Thromb Haemost.* 2014 Jan;111(1):172-9.

[44]. **Giannoukas A, Labropoulos N.** Superficial vein thrombosis: Natural history, and clinical significance In Labropoulos N ed: *Venous and lymphatic diseases* 25: 335-43.

[45]. **Pulliam CW, Barr SL, Ewing AB.** Venous duplex scanning in the diagnosis and treatment of progressive superficial thrombophlebitis. *Ann Vasc Surg* 1991;5:190-95.

[46]. **Killewich LA, Macko RF, Cox K, et al.** Regression of proximal deep venous thrombosis is associated with fibrinolytic enhancement. *J Vasc Surg.* 1997; 26(5):861-8

[47]. **Labropoulos N, Bhatti AF, Amaral S, et al.** Neovascularization in acute venous thrombosis. *J Vasc Surg.* 2005;42(3):515-8. PMID:16171599.

[48]. **Barros F, Pontes S, Silva W, et al.** Identificação pelo eco-doppler de fístula arteriovenosa na trombose venosa profunda. *J Vasc Bras.* 2006;5(3):224-8

[49]. **Nicolaidis AN.** Investigation of chronic venous insufficiency: a consensus statement. *Circulation* 2000;102:e126–163.

[50]. **Pichot O, Menez C, et al.** Role of duplex ultrasound investigation in the management of postthrombotic syndrome Service de Médecine Vasculaire, CHU de Grenoble, France

[51]. **Abai B, Labropoulos N.** Duplex ultrasound scanning for chronic venous obstruction and valvular incompetence. In: Gloviczki P, ed. *Handbook of Venous Disorders: Guidelines of the American Venous Forum.* 3rd ed. London, UK: Hodder Arnold; 2009:142-155.

[52]. **Neglén P, Raju S.** Intravascular ultrasound scan evaluation of the obstructed vein. *J Vasc Surg* 2002;35:694–700.

[53]. **Wells PS, Hirsh J, Anderson DR, et al.** Accuracy of clinical assessment of deep-vein thrombosis. *Lancet* 1995;345:1326–1330

[54]. **Wells PS, Anderson DR, Rodger M, et al.** Evaluation of D-dimer in the diagnosis of suspected deep-vein thrombosis. *N Engl J Med* 2003;349:1227–1235

[55]. **Le Gal G, Righini M, Sanchez O, et al.** A positive compression ultrasonography of the lower limb veins is highly predictive of pulmonary embolism on computed tomography in suspected patients. *Thromb Haemost* 2006;95:963–6.

[56]. **Mazzolai, L., Aboyans, V., Ageno, W. et al.** (2017). Diagnosis and management of acute deep vein thrombosis: a joint consensus document from the European society of cardiology working groups of aorta and peripheral vascular diseases and pulmonary circulation and right ventricular function. *European Heart Journal.* 2017

[57]. **Le Gal G, Prins AM, Righini M, et al** Diagnostic value of a negative single complete compression ultrasound of the lower limbs to exclude the diagnosis of deep venous thrombosis in pregnant or postpartum women: a retrospective hospital-based study. *Thromb Res* 2006;118:691–697. 1

[58]. **Le Gal G, Kercret G, Ben Yahmed K, et al** Diagnostic value of single complete compression ultrasonography in pregnant and postpartum women with suspected deep vein thrombosis: prospective study. *BMJ* 2012;344:e2635.