



**ΠΑΝΕΠΙΣΤΗΜΙΟ ΘΕΣΣΑΛΙΑΣ
ΣΧΟΛΗ ΕΠΙΣΤΗΜΩΝ ΥΓΕΙΑΣ
ΤΜΗΜΑ ΙΑΤΡΙΚΗΣ
ΠΡΟΓΡΑΜΜΑ ΜΕΤΑΠΤΥΧΙΑΚΩΝ ΣΠΟΥΔΩΝ
ΧΕΙΡΟΥΡΓΙΚΗ ΠΑΧΕΟΣ ΕΝΤΕΡΟΥ-ΟΡΘΟΥ**



ΔΙΠΛΩΜΑΤΙΚΗ ΕΡΓΑΣΙΑ

**Πλήρης εκτομή μεσοκόλου στη χειρουργική αντιμετώπιση του
καρκίνου του παχέος εντέρου.**

Αθανάσιος Μπακάλης
Χειρουργός

ΤΡΙΜΕΛΗΣ ΣΥΜΒΟΥΛΕΥΤΙΚΗ ΕΠΙΤΡΟΠΗ

Ιωάννης Μπαλογιάννης, Επ. Καθηγητής Χειρουργικής, Επιβλέπων Καθηγητής
Γεώργιος Κουκούλης, Χειρουργός, Μέλος Τριμελούς Επιτροπής
Δημήτριος Συμεωνίδης, Χειρουργός, Μέλος Τριμελούς Επιτροπής

Λάρισα, 2019



ΠΑΝΕΠΙΣΤΗΜΙΟ ΘΕΣΣΑΛΙΑΣ
ΣΧΟΛΗ ΕΠΙΣΤΗΜΩΝ ΥΓΕΙΑΣ
ΤΜΗΜΑ ΙΑΤΡΙΚΗΣ
ΠΡΟΓΡΑΜΜΑ ΜΕΤΑΠΤΥΧΙΑΚΩΝ ΣΠΟΥΔΩΝ
ΧΕΙΡΟΥΡΓΙΚΗ ΠΑΧΕΟΣ ΕΝΤΕΡΟΥ-ΟΡΘΟΥ



**COMPLETE MESOCOLIC EXCISION FOR COLON
CANCER TREATMENT**

Περιεχόμενα

ΠΕΡΙΛΗΨΗ	5
ABSTRACT	6
ΕΙΣΑΓΩΓΗ	7
ΓΕΝΙΚΟ ΜΕΡΟΣ	8
ΥΛΙΚΟ – ΜΕΘΟΔΟΣ	8
ΚΑΡΚΙΝΟΣ ΠΑΧΕΟΣ ΕΝΤΕΡΟΥ - ΓΕΝΙΚΑ ΣΤΟΙΧΕΙΑ.....	10
Επιδημιολογικά στοιχεία	10
Ορισμοί.....	10
Αντιμετώπιση	10
Χειρουργική εκτομή – Συμβατική ή «παραδοσιακή» κολεκτομή.....	11
Μη χειρουργική θεραπεία	13
ΣΤΟΙΧΕΙΑ ΑΝΑΤΟΜΙΑΣ	14
ΠΕΡΙΓΡΑΦΗ ΤΕΧΝΙΚΗΣ ΠΛΗΡΟΥΣ ΕΚΤΟΜΗΣ ΜΕΣΟΚΟΛΟΥ.....	16
Διαχωρισμός σπλαγγνικού από τοιχωματικό πλάνο	17
Λεμφαδενικός καθαρισμός.....	17
Κεντρική αγγειακή απολίνωση (Central Vascular Ligation – CVL)	18
ΕΚΤΙΜΗΣΗ ΠΑΡΑΣΚΕΥΑΣΜΑΤΟΣ.....	20
ΟΓΚΟΛΟΓΙΚΟ ΑΠΟΤΕΛΕΣΜΑ	21
ΣΥΓΚΡΙΣΗ CME ΜΕ ΣΥΜΒΑΤΙΚΗ ΚΟΛΕΚΤΟΜΗ.....	24
Μετα-αναλύσεις	25
Διεγχειρητική αιμορραγία	26
Διεγχειρητικές επιπλοκές – κακώσεις	26
Μετεγχειρητικές επιπλοκές	26
Προοπτικές μελέτες (prospective trials).....	29
ΕΛΑΧΙΣΤΑ ΕΠΕΜΒΑΤΙΚΕΣ ΤΕΧΝΙΚΕΣ ΣΤΗΝ ΠΛΗΡΗ ΕΚΤΟΜΗ ΤΟΥ ΜΕΣΟΚΟΛΟΥ	31
ΛΑΠΑΡΟΣΚΟΠΙΚΗ ΠΛΗΡΗΣ ΕΚΤΟΜΗ ΜΕΣΟΚΟΛΟΥ	31
Περιγραφή τεχνικής	31
Σύγκριση λαπαροσκοπικής με ανοικτή CME	34
Hand-assisted Laparoscopic Surgery (HALS)	36
Single-Incision Laparoscopic Surgery (SILS).....	38
Λαπαροσκοπικές τεχνικές τύπου «μειωμένων οπών» (reduced port)	38

ΡΟΜΠΟΤΙΚΗ ΠΛΗΡΗΣ ΕΚΤΟΜΗ ΜΕΣΟΚΟΛΟΥ	39
Περιγραφή τεχνικής	41
Παραλλαγές.....	42
ΕΙΔΙΚΑ ΖΗΤΗΜΑΤΑ	44
Πράσινο ινδοκυανίνης - Indocyanine Green (ICG)	44
Τροποποιημένη Πλήρης Εκτομή Μεσοκόλου (mCME)	47
Ιαπωνική προσέγγιση.....	48
ΚΑΜΠΥΛΗ ΕΚΜΑΘΗΣΗΣ	49
ΚΡΙΤΙΚΗ ΣΤΗ CME.....	51
ΣΥΜΠΕΡΑΣΜΑΤΑ	53
ΒΙΒΛΙΟΓΡΑΦΙΚΕΣ ΑΝΑΦΟΡΕΣ	54

ΠΕΡΙΛΗΨΗ

Η τεχνική της Πλήρους Εκτομής Μεσοκόλου (Complete Mesocolic Excision ή CME) για τη χειρουργική αντιμετώπιση του καρκίνου του παχέος εντέρου περιγράφηκε την τελευταία δεκαετία, κατ' αντιστοιχία με την τεχνική της Ολικής Εκτομής του Μεσοορθού στον καρκίνο του ορθού. Ο καρκίνος του παχέος εντέρου είναι μία από τις συχνότερες μορφές καρκίνου και η αντιμετώπισή του είναι κατά βάση χειρουργική, με στόχο την επίτευξη αρνητικών ορίων εκτομής. Παραδοσιακά, η τυπική επέμβαση για τον καρκίνο του παχέος εντέρου είναι η κολεκτομή (εκτομή τμήματος του παχέος εντέρου που περιέχει τον όγκο σε υγιή όρια και των σύστοιχων μεσοκολικών λεμφαδένων).

Η Πλήρης Εκτομή του Μεσοκόλου περιλαμβάνει την πλήρη αφαίρεση του μεσοκόλου, μετά από οξεία παρασκευή και διαχωρισμό του σπλαγχνικού από το τοιχωματικό εμβρυικό πλάνο, καθώς και την κεντρική απολίνωση των τροφοφόρων κολικών αρτηριών (Central Vascular Ligation – CVL). Με τον τρόπο αυτό εξασφαλίζεται ένα άθικτο στην επιφάνειά του παρασκεύασμα σε μορφή «φακέλου» (mesocolic plane) με το μέγιστο αριθμό λεμφαδένων εντός αυτού. Η εφαρμογή της τεχνικής αυτής φαίνεται να έχει θετική επίδραση ως προς τον αριθμό λεμφαδένων και τα ποσοστά επιβίωσης των ασθενών (ογκολογικό αποτέλεσμα).

Πολλές μελέτες επιχειρούν τη σύγκριση της CME με την «συμβατική» κολεκτομή, σε ό,τι αφορά εγχειρητικές παραμέτρους, επιπλοκές και ογκολογικά αποτελέσματα. Τα αποτελέσματα είναι γενικά ευνοϊκά για τη CME, βασίζονται όμως συχνά σε χαμηλής ποιότητας δεδομένα και αναδρομικού τύπου μελέτες. Η CME εξεπλώνεται ολοένα και περισσότερο και στον τομέα της ελάχιστα επεμβατικής χειρουργικής (λαπαροσκοπική και ρομποτική χειρουργική) με υποσχόμενα αποτελέσματα.

Τέλος, παρουσιάζονται και κάποια ειδικά ζητήματα όπως η χρώση ινδοκυανίνης (ICG), προτεινόμενες τροποποιήσεις της τεχνικής, καμπύλη εκμάθησης, ενώ γίνεται και αναφορά στην κριτική που έχει δεχθεί κατά καιρούς. Συμπερασματικά, η CME έθεσε ξανά τη σημασία εφαρμογής των αρχών της ογκολογικής χειρουργικής στην αντιμετώπιση του καρκίνου του παχέος εντέρου, απαιτούνται όμως περισσότερες προοπτικές τυχαιοποιημένες μελέτες για την υιοθέτησή της ως gold standard τεχνική.

Λέξεις κλειδιά: μεσοκολική, ολική, κολεκτομή, λαπαροσκοπική, κεντρική αγγειακή απολίνωση

ABSTRACT

Complete Mesocolic Excision (CME) technique for colon cancer treatment was described over the last decade, in analogy to Total Mesorectal Excision (TME) for rectal cancer. Colon cancer is one of the most common cancers and its treatment is based on surgery, aiming at achieving negative surgical margins. Traditionally, colectomy is the typical operation for treatment of colon cancer (segmental colonic resection, including tumor with negative margins and mesocolic lymph nodes).

Complete Mesocolic Excision includes complete removal of mesocolon after sharp dissection and separation of the visceral plane from the parietal one, as well as central ligation of supplying colic arteries (Central Vascular Ligation – CVL). This ensures an intact specimen with maximum lymph node harvesting in a mesocolic envelope (mesocolic plane). Application of this procedure seems to have a positive impact on number of lymph nodes and long-term survival rates (oncological benefit).

Many studies attempt a comparison between CME and conventional colectomy in terms of surgical factors, complications and oncologic outcome. Their results are generally favorable for CME, but they are often based on low-quality data and retrospective studies. CME is also increasingly spreading in the field of minimally invasive surgery (laparoscopic and robotic surgery) with promising results.

Some special issues concerning CME are finally presented, such as indocyanine green fluorescence imaging (ICG-FI), suggested modifications in technique, learning curve, while reference is made to criticism it has received from time to time. In conclusion, CME has highlighted the importance of applying principles of oncological surgery in the management of colon cancer. However, more prospective randomized trials are needed for its adoption as a gold standard technique.

Keywords: mesocolic, total, colectomy, laparoscopic, central vascular ligation

ΕΙΣΑΓΩΓΗ

Ο καρκίνος του παχέος εντέρου αποτελεί έναν από τους συχνότερους καρκίνους και μια από τις συχνότερες αιτίες θανάτου από καρκίνο παγκοσμίως. Η χειρουργική εκτομή αποτελεί τον ακρογωνιαίο λίθο στην αντιμετώπιση του καρκίνου του παχέος εντέρου. Η τυπική εκτομή του όγκου είναι η μόνη απαιτούμενη θεραπεία σε καρκίνο πρώιμου σταδίου, ενώ σε ασθενείς με τοπικά προχωρημένη νόσο η εκτομή του όγκου σε υγιή όρια και του συνόλου των εμπλεκόμενων λεμφαδένων, ακολουθούμενη από χημειοθεραπεία, προσφέρει πολύ σημαντικό πλεονέκτημα επιβίωσης. Παρά τις διαφορές μεταξύ δεξιού και αριστερού κόλου σε μοριακό και εμβρυολογικό επίπεδο, είναι γενικά καθορισμένες και κοινώς παραδεκτές οι κατηγορίες των «τυπικών» επεμβάσεων που συνιστώνται ανά περίπτωση (δεξιά ημικολεκτομή για καρκίνο τυφλού ή ανιόντος κόλου, εκτεταμένη δεξιά κολεκτομή ή εγκαρσικεκτομή για καρκίνο εγκαρσίου κόλου, αριστερή ημικολεκτομή για καρκίνο κατιόντος κόλου, σιγμοειδεκτομή για καρκίνο σιγμοειδούς, χαμηλή πρόσθια εκτομή για καρκίνο ορθού, κοιλιοπερινεϊκή εκτομή για καρκίνο με διήθηση του σφιγκτηριακού μηχανισμού). Ο στόχος είναι η επίτευξη μικροσκοπικά αρνητικών ορίων εκτομής (R0 εκτομή). Γενικά, αποδεκτά μακροσκοπικά όρια εκτομής θεωρούνται τα τουλάχιστον 5εκ. από το εγγύς και άπω όριο του όγκου, με την απαιτούμενη απόσταση να μειώνεται στην περίπτωση του ορθού (2εκ. έως και 1εκ. περιφερικού ορίου). Οι ογκολογικές αρχές επιβάλλουν η εκτομή να είναι ευρεία και να περιλαμβάνει en bloc τμήμα του μεσοκόλου με όσο το δυνατόν υψηλότερη απολίνωση κατά μήκος του κύριου αγγείου που αρδεύει τον όγκο, ώστε να συμπεριληφθεί ικανός αριθμός λεμφαδένων στο παρασκευάσμα (συμβατικά, μεγαλύτερος ή ίσος του 12). Οι ογκολογικές αυτές αρχές εκτομής διατυπώθηκαν και ως συστάσεις (guidelines) από το National Cancer Institute το 2000. (1)

Η εισαγωγή της ολικής εκτομής του μεσοορθού (Total Mesorectal Excision - TME) από τον Heald RJ το 1986 άλλαξε ριζικά τον τρόπο αντιμετώπισης του καρκίνου του ορθού. Πλέον η καθιέρωση της μεθόδου την έχει καταστήσει ως gold standard, καθώς έχει μειώσει θεαματικά τα ποσοστά τοπικής υποτροπής. Η TME δίνει έμφαση στα εμβρυολογικά χειρουργικά πλάνα στοχεύοντας στην εκτομή όλου του μεσοορθού με την μεσοορθική περιτονία, ώστε να γίνει αφαίρεση ενός άθικτου παρασκευάσματος μεσοορθού με το σύνολο των περιοριστικών λεμφαδένων εντός αυτού. (2)

Την τελευταία δεκαετία, ακολουθώντας τις αρχές της TME, οι Hohenberger et al. εισήγαγαν την έννοια της Πλήρους Εκτομής του Μεσοκόλου (Complete Mesorectal Excision – CME) με κεντρική αγγειακή απολίνωση (Central Vascular Ligation – CVL) για τους καρκίνους του παχέος εντέρου (μέχρι την ορθοσιγμοειδική ανάκαμψη), παρουσιάζοντας ευνοϊκά αποτελέσματα σε ό, τι αφορά την επιβίωση και την τοπική υποτροπή, κατ' αντιστοιχία με την TME για τον καρκίνο ορθού. Πρόκειται για μια νέα σχετικά προσέγγιση που έχει αρκετά κοινά χαρακτηριστικά με την «παραδοσιακή» κολεκτομή, με τη διαφορά ότι στην περίπτωση της CME η εκτομή είναι πιο εκτεταμένη, καθώς

περιλαμβάνει την κινητοποίηση του δωδεκαδακτύλου και της κεφαλής του παγκρέατος, την παρασκευή των τροφοφόρων αγγείων μέχρι την έκφυσή τους και την κεντρική απολίνωση αυτών στο σημείο της έκφυσης, καθώς και την εκτομή επιπλόου και περιπαγκρεατικών και υποπυλωρικών λεμφαδένων, ανάλογα και με την εντόπιση του όγκου. Το μεσοκολικό πλάνο διαχωρίζεται από το πλάνο του τοιχωματικού περιτοναίου, με αποτέλεσμα το παρασκεύασμα να έχει άθικτες στιβάδες δίκην «φακέλου».

Οι θιασώτες της CME υποστηρίζουν ότι βελτιώνει τα ποσοστά επιβίωσης και ελαττώνει την πιθανότητα τοπικής υποτροπής και ότι θα πρέπει να καθιερωθεί ως gold standard τεχνική στις κατευθυντήριες οδηγίες της χειρουργικής αντιμετώπισης του καρκίνου του παχέος εντέρου.

Από την άλλη πλευρά, υπάρχει διχογνωμία ως προς την ανάγκη τόσο εκτεταμένης εκτομής ή ακόμη και για μέρη της επέμβασης όπως η πλήρης κινητοποίηση του δωδεκαδακτύλου. Επίσης, υπάρχουν μελέτες που επισημαίνουν το αυξημένο ποσοστό επιπλοκών.

Τέλος, όλο και περισσότερες είναι οι αναφορές στη βιβλιογραφία για επιτυχή αποτελέσματα σε ό, τι αφορά τη λαπαροσκοπική ή ρομποτική CME.

Σε κάθε περίπτωση, υπάρχει σημαντική ετερογένεια μεταξύ των μελετών και συγχυτικοί παράγοντες όπως ο χειρουργός, το κέντρο αναφοράς, αλλά και ζητήματα ερμηνείας όπως ο ακριβής ορισμός της CME και της «συμβατικής» κολεκτομής στις διάφορες μελέτες.

Στην παρούσα διπλωματική εργασία γίνεται προσπάθεια διεξοδικής παρουσίασης της μεθόδου με έμφαση στην αποτελεσματικότητα, την ασφάλεια, τις διεγχειρητικές παραμέτρους, τα ογκολογικά αποτελέσματα, τη σύγκριση με τη συμβατική κολεκτομή, τις ελάχιστα επεμβατικές τεχνικές, αλλά και ειδικά ζητήματα που απασχολούν τη βιβλιογραφία, όπως η χρήση της χρωστικής πράσινο της ινδοκυανίνης και τροποποιημένες (υβριδικές) τεχνικές.

ΓΕΝΙΚΟ ΜΕΡΟΣ

ΥΛΙΚΟ – ΜΕΘΟΔΟΣ

Η παρούσα εργασία είναι αποτέλεσμα εκτενούς ανασκόπησης της υπάρχουσας βιβλιογραφίας σε διεθνείς βάσεις δεδομένων (databases). Πιο συγκεκριμένα, έγινε αναζήτηση σε βιβλιογραφικές βάσεις δεδομένων με τον όρο «complete mesocolic excision» και συγκεκριμένα στο Pubmed (268 άρθρα), ScienceDirect (242, εκ των οποίων 21 κεφάλαια βιβλίων και 14 πρακτικά συνεδρίων), Google Scholar (314), Cochrane Database (37). Ανευρέθηκαν συνολικά 861 αποτελέσματα. Η αναζήτηση ολοκληρώθηκε στις 31/05/2019. Μετά την αφαίρεση των διπλών ή πολλαπλών καταγραφών, απέμειναν 468 άρθρα. Η επιλογή των άρθρων έγινε με βάση τη συνάφεια με τα ερευνητικά

ερωτήματα, την απήχηση - αριθμό βιβλιογραφικών αναφορών (citation index, impact factor επιστημονικών περιοδικών), αλλά και το είδος της εκάστοτε μελέτης. Έμφαση και προτεραιότητα δόθηκε σε τυχαιοποιημένες προοπτικές κλινικές μελέτες, μετα-αναλύσεις, μελέτες πληθυσμών (registries), συστηματικές ανασκοπήσεις, μη-τυχαιοποιημένες προοπτικές μελέτες, μελέτες κοορτής (cohort studies), αλλά και σε μεγάλες αναδρομικές μελέτες και μελέτες πτωματικών παρασκευασμάτων. Επίσης αντλήθηκαν σημαντικές πληροφορίες και από άλλα είδη μελετών, όπως πιλοτικές μελέτες - ερευνητικά πρωτόκολλα, απλές ανασκοπήσεις (narrative reviews), ερωτηματολόγια, συνέδρια - συναντήσεις ομάδων εργασίας (expert workshops - consensus conferences), video - παρουσιάσεις, μελέτες μικρών σειρών (case series), αναφορές σπάνιων περιπτώσεων (case reports), γνώμες ειδικών (expert opinions - comment letters). Η παρουσίαση γίνεται με τρόπο οργανωμένο και διεξοδικό ώστε να αποτελεί ένα αυτοτελές κείμενο σε μια κατά το δυνατόν πληρέστερης παρουσίασης των υπό μελέτη ζητημάτων. Η διαχείριση της βιβλιογραφίας έγινε με τη βοήθεια του προγράμματος Mendeley και η καταγραφή των βιβλιογραφικών αναφορών με βάση το σύστημα Vancouver.

Το βασικό ερευνητικό ερώτημα που τέθηκε είναι αν η CME υπερτερεί ή όχι της παραδοσιακής κολεκτομής (conventional/traditional colectomy) ως προς το ογκολογικό αποτέλεσμα αλλά και την ασφάλεια (επιπλοκές). Για το σκοπό αυτό έγινε μια ανάλυση της υπάρχουσας βιβλιογραφίας με βάση τις κατευθυντήριες οδηγίες PRISMA-P Guidelines 2015 (Preferred Reporting Items for Systematic Reviews and Meta-analysis Protocols). Το υλικό των μελετών που πληρούν τα κριτήρια εισαγωγής είναι αρκετά ετερογενές, γι' αυτό και δεν επιχειρήθηκε η στατιστική τους επεξεργασία με τη μορφή μετα-ανάλυσης. Παρουσιάζεται όμως αναλυτικά το υλικό αυτό με τη μορφή αφηγηματικής ανασκόπησης (narrative review).

Τα δευτερεύοντα ερευνητικά ερωτήματα αφορούν την καμπύλη εκμάθησης, αλλά και την εφαρμογή τεχνικών ελάχιστα επεμβατικής χειρουργικής (λαπαροσκοπική έναντι ανοικτής CME, Hand-assisted Laparoscopic CME, ρομποτική έναντι λαπαροσκοπικής CME, λαπαροσκοπική ελαχίστων τομών – reduced port, Single-Incision Laparoscopic Surgery). Ο περιορισμός στην απάντηση αυτών των ερωτημάτων είναι ότι καθώς πρόκειται για μια νέα σχετικά τεχνική, οι μελέτες της υπάρχουσας βιβλιογραφίας είναι κυρίως αναδρομικές, με μικρούς συνήθως αριθμούς ασθενών.

Επίσης, γίνεται αναφορά σε κάποια ειδικά θέματα της εφαρμογής της νέας μεθόδου που απασχολούν τη βιβλιογραφία και τους χειρουργούς παγκοσμίως (στοιχεία ανατομίας, χρώση ινδοκυανίνης - ICG, υβριδικές τεχνικές, παραλλαγές της μεθόδου).

ΚΑΡΚΙΝΟΣ ΠΑΧΕΟΣ ΕΝΤΕΡΟΥ - ΓΕΝΙΚΑ ΣΤΟΙΧΕΙΑ

Επιδημιολογικά στοιχεία. Ο καρκίνος του παχέος εντέρου αποτελεί την 4^η συχνότερη κακοήθεια και την 5^η συχνότερη αιτία θανάτου από καρκίνο ανεξαρτήτως φύλου παγκοσμίως. Το έτος 2018, η παγκόσμια επίπτωσή του ήταν 1.096.600 νέες περιπτώσεις, ενώ οι εκτιμώμενοι θάνατοι παγκοσμίως από καρκίνο του παχέος εντέρου ήταν 551.300. Αξίζει να σημειωθεί ότι οι αριθμοί αυτοί δεν περιλαμβάνουν καρκίνους ορθού, αλλά μόνο παχέος εντέρου (colon cancers). Στην Ευρώπη, ο καρκίνος του παχέος εντέρου είναι ακόμη συχνότερος και εξακολουθεί να ευθύνεται για σημαντικό μεγάλο ποσοστό θανάτων από καρκίνο, παρά την πρόοδο που έχει επιτευχθεί στην αντιμετώπισή του και τη σταδιακή μείωση των νέων περιπτώσεων τα τελευταία χρόνια. (3)

Ορισμοί. Στη βιβλιογραφία επικρατεί σύγχυση ως προς τον ορισμό του κολορθικού καρκίνου, τα ανατομικά και χειρουργικά όρια του ορθού, το διαχωρισμό δεξιού και αριστερού κόλου. Στην παρούσα διπλωματική εργασία στον όρο «καρκίνο παχέος εντέρου» δεν περιλαμβάνονται οι καρκίνοι του ορθού, καθώς πρόκειται για όγκους με διαφορετική βιολογική συμπεριφορά και διαφορετικές παραμέτρους σε ό, τι αφορά την αντιμετώπισή τους. Στον όρο «καρκίνος παχέος εντέρου» λοιπόν συμπεριλαμβάνονται όγκοι του τυφλού, ανιόντος κόλου, εγκαρσίου κόλου, κολικών καμπών, κατιόντος κόλου και σιγμοειδούς κόλου, μέχρι την περιτοναϊκή ανάκαμψη στην είσοδο της πυέλου. Γνωρίζοντας πως ανάλογα με την ανατομική εντόπιση του όγκου στο δεξιό ή αριστερό κόλον, διαφέρει και το γενετικό υπόστρωμα, η βιολογική συμπεριφορά, η χειρουργική επέμβαση εκλογής αλλά και η μετεγχειρητική θεραπεία, γίνεται προσπάθεια να γίνει μια διεξοδική παρουσίαση της μεθόδου της πλήρους εκτομής του μεσοκόλου, ανάλογα με την εντόπιση.

Αντιμετώπιση. Η χειρουργική εξαίρεση αποτελεί την κύρια θεραπευτική επιλογή για τον εντοπισμένο μη μεταστατικό καρκίνο του παχέος εντέρου ανεξαρτήτως σταδίου. Στην επιλογή της χειρουργικής επέμβασης λαμβάνονται πάντοτε υπ' όψιν η γενικότερη κατάσταση της υγείας (performance status, American Society of Anesthesiologists score) και οι συννοσηρότητες, καθώς πρόκειται για μείζονες επεμβάσεις.

Αξίζει να σημειωθεί ότι η αντιμετώπιση του καρκίνου του παχέος εντέρου, εκτός της χειρουργικής αντιμετώπισης, περιλαμβάνει και πολλές άλλες θεραπευτικές επιλογές και προϋποθέτει τη συνεργασία ιατρών πολλών ειδικοτήτων. Η ενδοσκοπική εξαίρεση έχει θέση σε επιλεγμένα καρκινώματα πρώιμου σταδίου που εντοπίζονται σε πολύποδες και έχουν ευνοϊκά προγνωστικά χαρακτηριστικά (cT01-1). Η νεοεπικουρική (neoadjuvant) προεγχειρητική χημειοθεραπεία δεν είναι καθιερωμένη θεραπεία εκλογής για τον καρκίνο του παχέος εντέρου, παρά μόνο σε περιπτώσεις τοπικά προχωρημένης νόσου με διήθηση παρακείμενων δομών. Η μετεγχειρητική (adjuvant) χημειοθεραπεία συνιστάται σε όλους τους καρκίνους σταδίου III (θετικοί λεμφαδένες) και εξατομικευμένα σε καρκίνους σταδίου II με

χαρακτηριστικά υψηλού κινδύνου. Η χειρουργική εξαίρεση σε συνδυασμό με τη περιεγχειρητική χημειοθεραπεία είναι θεραπευτικές επιλογές σε περιπτώσεις ολιγομεταστασικής νόσου ήπατος και πνεύμονα. Η παρηγορική συστηματική χημειοθεραπεία προτείνεται σε ασθενείς που δεν είναι υποψήφιοι για χειρουργική επέμβαση, με μη εξαιρέσιμη τοπικά προχωρημένη νόσο ή υψηλό μεταστατικό φορτίο, με σκοπό τη βελτίωση της ποιότητας ζωής και του προσδόκιμου επιβίωσης. Ποικίλες και εξατομικευμένες είναι και οι θεραπευτικές επιλογές σε περιπτώσεις τοπικής υποτροπής.

(4)

Χειρουργική εκτομή – Συμβατική ή «παραδοσιακή» κολεκτομή

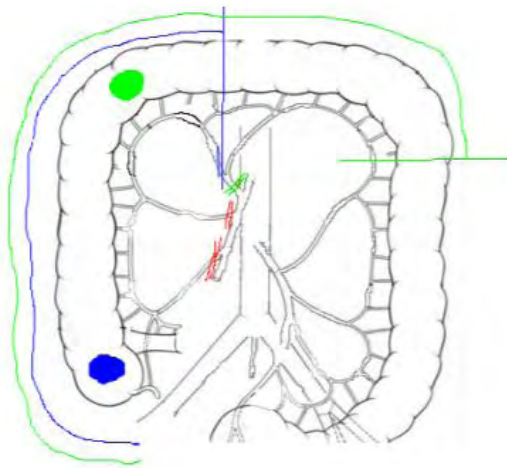
Ο κύριος στόχος της χειρουργικής αντιμετώπισης του διηθητικού καρκίνου του παχέος εντέρου είναι η πλήρης εξαίρεση του όγκου και της λεμφαγγειακής διασποράς του με σκοπό την επίτευξη αρνητικών εγγύς και άπω ορίων εκτομής (R0) και διαίρεση σε υγιή ιστό σε απόσταση 5 εκ. κεντρικά και περιφερικά. Συμπεριλαμβάνεται έτσι στο παρασκευάσμα όλο το τμήμα που αρδεύεται από μία μείζονα αρτηρία και η πλειονότητα των σύστοιχων λεμφαδένων (5). Αντίθετα, στη περίπτωση του ορθού είναι επιθυμητή η διαίρεση σε επίπεδο 5 εκ. κεντρικά και 2 εκ. περιφερικά. Το περιμετρικό/ακτινικό όριο εκτομής πρέπει να είναι μεγαλύτερο του 1 χιλιοστού (mm). Οι αρχές της ογκολογικής εκτομής περιλαμβάνουν κεντρική αγγειακή απολίνωση της τροφοφόρου αρτηρίας και πλήρη εκτομή του μεσοκόλου της περιοχής του όγκου. Μια αποδεκτή ογκολογική εκτομή απαιτεί τη συναφαίρεση 12 ή περισσότερων λεμφαδένων. Το αρχικό βήμα είναι η εκτίμηση του οπίσθιου (τοιχωματικού) περιτοναίου και παρασκευή κατά μήκος της περιτονίας του Toldt. Στη λαπαροσκοπική προσπέλαση τυπικά η παρασκευή γίνεται από μέσα προς τα έξω (medial-to-lateral), ενώ στην ανοικτή προτιμάται η από έξω προς τα μέσα προσέγγιση (lateral-to-medial).

Μετά την εκτομή και αφαίρεση του παρασκευάσματος που εμπεριέχει τον όγκο και το μεσόκολο με τους λεμφαδένες εντός αυτού, στόχος είναι η αποκατάσταση της συνέχειας του εντέρου. Αυτό επιτυγχάνεται με μια αναστόμωση του κεντρικού και περιφερικού τμήματος στον ίδιο χρόνο. Εναλλακτικά εφόσον οι διεγχειρητικές συνθήκες δεν επιτρέπουν τη δημιουργία αναστόμωσης στον ίδιο χρόνο, η αποκατάσταση μπορεί να γίνει σε δύο στάδια με δημιουργία προσωρινής εκτροπής (στομία).

Η συμβατική επέμβαση για την εξαίρεση του καρκίνου του παχέος εντέρου είναι η κολεκτομή. Μπορεί να γίνει με ανοικτή ή λαπαροσκοπική προσέγγιση. Η λαπαροσκοπική κολεκτομή πρέπει να πραγματοποιείται από έμπειρους στη λαπαροσκοπική χειρουργική χειρουργούς παχέος εντέρου με υψηλούς αριθμούς περιστατικών. Η ρομποτική κολεκτομή πραγματοποιείται μόνο σε εξειδικευμένα κέντρα και δεν έχει ακόμη τύχει ευρείας αποδοχής. Παρηγορικές επεμβάσεις σε περιπτώσεις μη εξαιρέσιμου καρκίνου είναι η εκτομή με αναστόμωση, η κολοστομία εκτροπής, και επεμβάσεις εντερικής παράκαμψης (by-pass).

Ανάλογα με την εντόπιση του πρωτοπαθούς όγκου, έχουμε και την αντίστοιχη κατάλληλη χειρουργική επέμβαση:

- Κακοήθεις όγκοι του τυφλού, της σκωληκοειδούς απόφυσης, του ανιόντος κόλου και της ηπατικής καμπής αντιμετωπίζονται με δεξιά (ημι)κολεκτομή με απολίνωση της δεξιάς κολικής αρτηρίας στην έκφυσή της. Απολινώνονται επίσης η ειλεοκολική αρτηρία και ο δεξιός κλάδος της μέσης κολικής αρτηρία. Ακολουθεί ειλεοεγκαρσία αναστόμωση στο ύψος της μεσότητας του εγκαρσίου κόλου.
- Όγκοι του εγκαρσίου κόλου αντιμετωπίζονται με εκτεταμένη δεξιά κολεκτομή. Δυνητικά μπορεί να πραγματοποιηθεί εγκαρσιεκτομή ή και εκτεταμένη αριστερή κολεκτομή, τεχνικά όμως είναι πιο δυσχερείς. Η εκτεταμένη δεξιά κολεκτομή περιλαμβάνει τα στάδια της δεξιάς ημικολεκτομής, και επιπλέον απολίνωση της μέσης κολικής αρτηρίας στην έκφυσή της. Η διαίρεση γίνεται περισσότερο περιφερικά, στο άνω τριτημόριο του εγκαρσίου ή στη αρχή του κατιόντος (Εικόνα 1). Ακολουθεί ειλεοεγκαρσία ή ειλεοκατιούσα αναστόμωση.



Εικόνα 1. Αγγειακή απολίνωση και έκταση εκτομής σε όγκους δεξιού κόλου, ανάλογα με την ακριβή εντόπιση του όγκου. Μπλε χρώμα: βλάβη τυφλού, Πράσινο χρώμα: βλάβη ηπατικής καμπής. (Αναδημοσίευση από: Killeen et al, Colorectal Dis 2014)

- Κακοήθεις όγκοι του άνω εγκαρσίου, της σπληνικής καμπής και του κατιόντος κόλου αντιμετωπίζονται με αριστερή κολεκτομή. Η επέμβαση περιλαμβάνει την απολίνωση της αριστεράς κολικής αρτηρίας στην έκφυσή της ή της κάτω μεσεντερίου αρτηρίας 1εκ. από την έκφυσή της, καθώς και της κάτω μεσεντερίου φλέβας στο κατώτερο όριο του παγκρέατος. Επίσης απολινώνεται και ο αριστερός κλάδος της μέσης κολικής. Ακολουθεί κολο-κολική αναστόμωση εγκαρσίου και σιγμοειδούς ή ανώτερου ορθού.

- Κακοήθεις όγκοι του σιγμοειδούς κόλου αντιμετωπίζονται με σιγμοειδεκτομή ή αριστερά κολεκτομή με κολοορθική αναστόμωση.
- Σε ασθενείς με σύγχρονους καρκίνους του παχέος εντέρου (δύο ή περισσότερες εστίες), με πλήρη απόφραξη και κεντρική διάταση του εντέρου, με σύνδρομο Lynch (κληρονομικό μη πολυποδιασικό καρκίνο παχέος εντέρου ή οικογενή αδενωματώδη πολυποδίαση (Familial Adenomatous Polyposis) συνήθως απαιτείται ολική κοιλιακή κολεκτομή, συμπεριλαμβανομένων του τυφλού, ανιόντος, εγκαρσίου, κατιόντος και σιγμοειδούς κόλου. Σε αυτή την επέμβαση απαιτείται απολίνωση της ειλεοκολικής, δεξιάς κολικής, μέσης κολικής και κάτω μεσεντέριας αρτηρίας. Η αποκατάσταση της συνέχειας του εντέρου γίνεται με δημιουργία ειλεοορθικής αναστόμωσης.

Μετα-αναλύσεις τυχαιοποιημένων κλινικών μελετών (μελέτες COLOR, CLASSIC, COST) υποστηρίζουν ότι η λαπαροσκοπικά υποβοηθούμενη κολεκτομή για καρκίνο του παχέος εντέρου παρέχει τα ίδια αποτελέσματα στην 5-ετή συνολική επιβίωση (Overall Survival – OS) (69% έναντι 68%) και την ελεύθερη νόσου επιβίωση (disease-free survival – DFS) (76% έναντι 75%) με την ανοικτή κολεκτομή. Τα ποσοστά μετατροπής από λαπαροσκοπική σε ανοικτή προσπέλαση κυμαίνονται στο 20% σύμφωνα με την μελέτη COST (Clinical Outcomes of Surgical Therapy). Θετικά όρια εκτομής έχουν αναδρομικά ανευρεθεί σε 5,3% των κολεκτομών για καρκίνο, γεγονός που συνδέεται με χειρότερη συνολική επιβίωση (hazard ratio – HR 3.39, 95% CI 2.41 – 4.77).

Οι τρέχουσες κατευθυντήριες οδηγίες συστήνουν τον αριθμό των 12 λεμφαδένων ως ελάχιστο απαιτούμενο στόχο, καθώς συνδέεται με βελτίωση της συνολικής επιβίωσης, τόσο στη λαπαροσκοπική όσο και στην ανοικτή προσπέλαση. Η βιοψία του λεμφαδένα φρουρού τυπικά δεν έχει θέση στη χειρουργική του παχέος εντέρου.

Τοποπεριοχική υποτροπή μπορεί να συμβεί σε ποσοστό έως και 12% και ταξινομείται σε 4 κατηγορίες: αναστομωτική, μεσεντερική / λεμφαδενική, οπισθοπεριτοναϊκή και περιτοναϊκή. Κακοί προγνωστικοί παράγοντες είναι τα περισσότερα του ενός σημεία υποτροπής και η εμπλοκή του μεσεντερίου / λεμφαδένων.

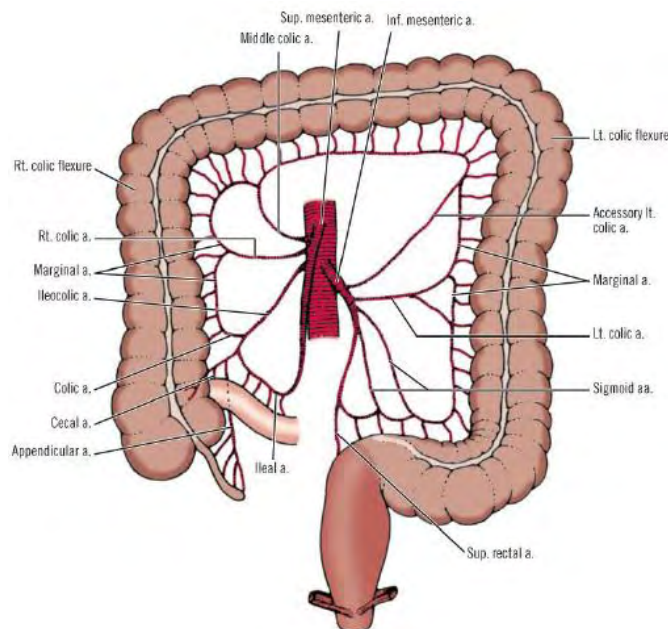
Μη χειρουργική θεραπεία

Το χειρουργείο από μόνο του μπορεί να είναι θεραπευτικό και επαρκές σε ασθενείς σταδίου I. Στο στάδιο III, όπου έχουμε λεμφαδενική διήθηση (θετικούς λεμφαδένες), η 5-ετής επιβίωση είναι 20-50% μόνο με τη χειρουργική εξαίρεση. Έτσι η μετεγχειρητική (adjuvant) χημειοθεραπεία είναι επιβεβλημένη. Σε νόσο σταδίου II, η 5-ετής επιβίωση κυμαίνεται μεταξύ 50% και 60%. Παράγοντες που ενδέχεται να επηρεάσουν την έκβαση είναι η ηλικία, το φύλο, η γενική κατάσταση υγείας, οι μεταλλάξεις και ο φαινότυπος pMMR/MSI-S, η λεμφαγγειακή διήθηση, η περινευρική διήθηση, η

προεγχειρητική τιμή του δείκτη CEA μεγαλύτερη του 5, ο κακός ιστολογικός υπότυπος, κυτταρικοί χαρακτήρες δίκην «σφραγιστήρος δακτυλίου» (signet ring) ή βλεννώδης διήθηση, όγκοι T4, διάτρηση ή απόφραξη του εντέρου, ανεπαρκής συγκομιδή λεμφαδένων (<12). Επίσης, αρνητικοί προγνωστικοί παράγοντες είναι μεταλλάξεις των γονιδίων KRAS και BRAF. Οι μεταλλάξεις αυτές καθορίζουν επίσης σε ένα βαθμό και την ανταπόκριση στη χημειοθεραπεία. Η μετεγχειρητική (adjuvant) χημειοθεραπεία σε ασθενείς σταδίου II με υψηλού κινδύνου χαρακτηριστικά όγκου πρέπει να εξατομικεύεται. (6)

ΣΤΟΙΧΕΙΑ ΑΝΑΤΟΜΙΑΣ

Για τη σωστή εφαρμογή κάθε χειρουργικής τεχνικής είναι απαραίτητη η βαθιά γνώση της ανατομίας της περιοχής και όλων των πιθανών ανατομικών παραλλαγών. Στο παχύ έντερο είναι απαραίτητη η άριστη γνώση παραμέτρων όπως η αγγείωση του εντέρου, τόσο αρτηριακή όσο και φλεβική, η λεμφαγγειακή κατανομή, τα νευρικά πλέγματα, οι ανατομικές σχέσεις με τα παρακείμενα όργανα και αγγειακές δομές, τα όρια της περιτοναϊκής κοιλότητας, οι ανατομικές ιδιαιτερότητες της κάθε περιοχής, αλλά και στοιχεία φυσιολογίας και λειτουργικότητας. Στην Εικόνα 2 απεικονίζεται αδρά η αρτηριακή άρδευση του παχέος εντέρου. Αξίζει να σημειωθεί η ποικιλία των ανατομικών παραλλαγών αλλά και τα πλούσια αναστομωτικά δίκτυα του παχέος εντέρου, καθώς επίσης και η ύπαρξη «ευένδοτων» σημείων που συχνά έχουν μειωμένη αιμάτωση. (7)

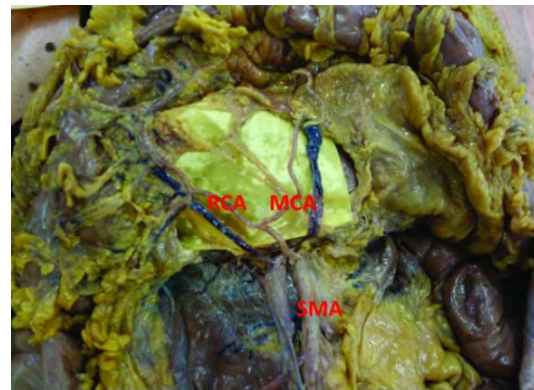
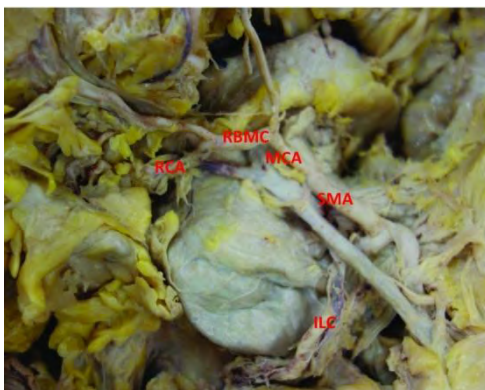


Εικόνα 2. Αρτηριακή αιμάτωση παχέος εντέρου.
(Αναδημοσίευση από Skandalakis et al, *Surgical Anatomy*, 2004)

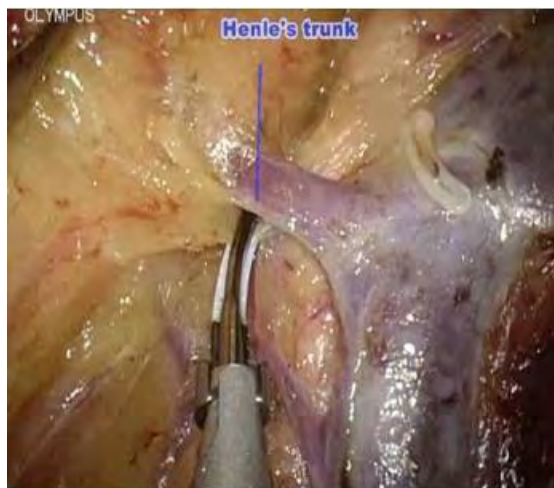
Στην περίπτωση του παχέος εντέρου και της πλήρους εκτομής του μεσοκόλου, είναι σημαντικό να διευκρινιστούν τα εξής:

- η λεμφική διασπορά στο παχύ έντερο ακολουθεί την πορεία των τροφοφόρων αρτηριών, όπως και στο ορθό.
- Το μεσόκολο καλύπτεται από τη σπλαγγική περιτονία και από τις δύο πλευρές του, δίκην «φακέλου».
- Ανατομικές παραλλαγές δεξιάς κολικής αρτηρίας. Για την άρτια εκτέλεση της πλήρους εκτομής του μεσοκόλου πρέπει να λαμβάνονται υπ' όψιν οι διάφορες ανατομικές παραλλαγές των αγγείων.

Πιο συγκεκριμένα, η δεξιά κολική αρτηρία εμφανίζει πολλές ανατομικές παραλλαγές ως προς την έκφυσή της. Έτσι μπορεί να εκφύεται από την άνω μεσεντέριο αρτηρία (36,8%), την ειλεοκολική (31,9%), τη ρίζα της μέσης κολικής (27,7%), το δεξιό κλάδο της μέσης κολικής (2,5%), και από ένα κοινό στέλεχος με τη μέση κολική και την ειλεοκολική (1,1%). Μπορεί επίσης και να απουσιάζει (8,9%). Τέλος μπορεί να ανευρεθούν 2 ή και 3 δεξιές κολικές αρτηρίες (7,0 και 0,4%) (Εικόνες 3, 4). Επίσης ιδιαίτερη σημασία στην εκτέλεση της δεξιάς κολεκτομής έχει η γνώση της ανατομίας του γαστροκολικού άξονα (Henle's trunk), που εκβάλλει στην άνω μεσεντέριο και σχηματίζεται από τη συνένωση δεξιάς γαστρικής και δεξιάς γαστρεπιπλοϊκής φλέβας (Εικόνα 5). Αυτές οι ανατομικές ιδιαιτερότητες και παραλλαγές πρέπει να είναι γνωστές και να λαμβάνονται πάντοτε υπ' όψιν από το χειρουργό, με σκοπό την άρτια και χωρίς ανεπιθύμητη αιμορραγία εκτέλεση της CME. (8)



Εικόνες 3,4. Κλάδοι δεξιάς κολικής αρτηρίας (RCA), πτωματικά παρασκευάσματα. RBMC: δεξιός κλάδος μέσης κολικής αρτηρίας, MCA: μέση κολική αρτηρία, SMA: άνω μεσεντέριος. αρτηρία, ILC: ειλεοκολική αρτηρία. (Αναδημοσίευση από Hanwood et al. *Tech Coloproctol.* 2017)



Εικόνα 5. Γαστροκολικός άξονας. Λαπαροσκοπική εικόνα. Αναδημοσίευση από «Διάλεξεις ΠΜΣ Χειρουργική Παχέος Εντέρου - Ορθού», Αποστολίδης, 2017.

Εκτός από τη βαθιά γνώση της ανατομίας της κοιλίας, είναι επίσης πολύ σημαντική για το χειρουργό η κατανόηση της εμβρυολογίας του παχέος εντέρου, καθώς η CME είναι μία τεχνική που σέβεται τα εμβρυολογικά πλάνα. Έτσι, η διαίρεση του αρχέγονου εντέρου σε πρόσθιο, μέσο και οπίσθιο, η αγγείωσή τους, η ανάπτυξη του μέσου εντέρου και ο σχηματισμός της αρχικής εντερικής έλικας, η περιστροφή της γύρω από τον άξονα της άνω μεσεντερίου αρτηρίας, η σχέση του τελικού τμήματός του με το επίπλουν και το πάγκρεας που είναι δομές του προσθίου εντέρου, καθώς και γενικότερα η κατανόηση της εμβρυικής προέλευσης της κάθε ανατομικής δομής και των περιτονιών, βοηθά στην υπέρβαση των τεχνικών ιδιαιτεροτήτων της CME. (9)

ΠΕΡΙΓΡΑΦΗ ΤΕΧΝΙΚΗΣ ΠΛΗΡΟΥΣ ΕΚΤΟΜΗΣ ΜΕΣΟΚΟΛΟΥ

Η τεχνική της Πλήρους Εκτομής Μεσοκόλου περιγράφεται κατωτέρω, όπως προτείνεται από τους Hohenberger et al. που εισήγαγαν τον όρο και πρωτοπεριέγραψαν τη μέθοδο. (10)

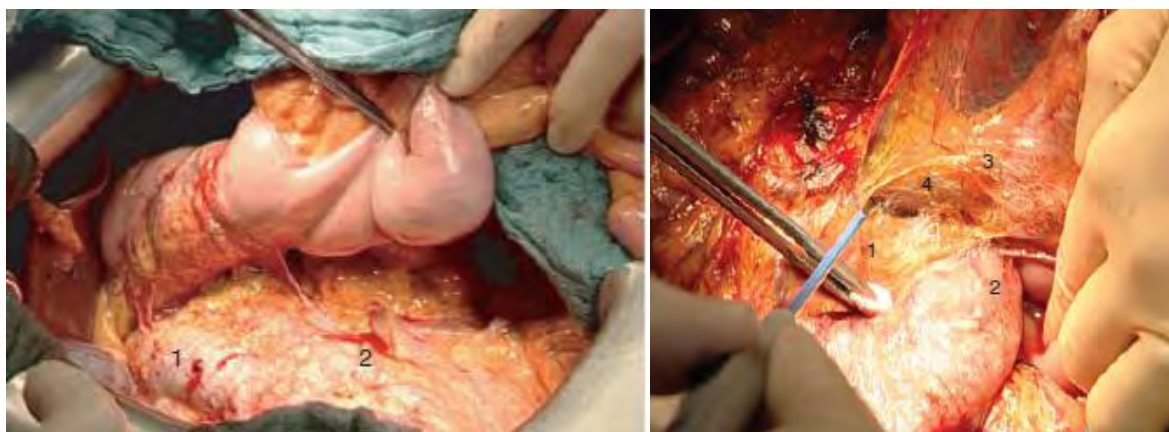
Η τεχνική περιλαμβάνει:

- Οξεία παρασκευή (Sharp dissection) του σπλαγχνικού πλάνου από το οπισθοπεριτοναϊκό (τοιχωματικό ή σωματικό) με σκοπό την αποφυγή κάθε παραβίασης (breaching) της στιβάδας της σπλαγχνικής περιτονίας, η οποία δυναμικά μπορεί να οδηγήσει σε διασπορά του όγκου εντός της περιτοναϊκής κοιλότητας.
- Οι κολικές αρτηρίες παρασκευάζονται και απολινώνονται κεντρικά, στο σημείο της έκφυσής τους, ώστε να διασφαλιστεί η συλλογή του μέγιστου αριθμού περιοχικών λεμφαδένων στο παρασκευάσμα, γεγονός που συνδέεται με βελτίωση της επιβίωσης.

Πιο αναλυτικά:

Διαχωρισμός σπλαγγικού από τοιχωματικό πλάνο

Σε καρκίνους του δεξιού κόλου, πραγματοποιείται κινητοποίηση του δωδεκαδακτύλου και της κεφαλής του παγκρέατος (χειρισμός Kocher), καθώς και της ρίζας του μεσεντερίου μέχρι την έκφυση της άνω μεσεντερίου αρτηρίας για τη βέλτιστη έκθεση των τροφοφόρων αγγείων (Εικόνα 6). Οι προσφύσεις του μεσεντερικού πλάνου που καλύπτει το δωδεκαδάκτυλο και την αγκιστροειδή απόφυση του παγκρέατος διαχωρίζονται από τις αντίστοιχες της ρίζας του μεσεντερίου ώστε να υπάρξει πλήρης πρόσβαση στην άνω μεσεντέριο φλέβα και αρτηρία (Εικόνα 7), με διατήρηση άθικτου του μεσοπαγκρέατος και του μεσοκόλου (χειρουργική κατά μήκος των εμβρυικών πλάνων).



Εικόνα 6. Κινητοποίηση δωδεκαδακτύλου (Χειρισμός Kocher), κεφαλής παγκρέατος και ρίζας μεσεντερίου . 1: Κάτω κοίλη φλέβα 2: Αορτή. (Αναδημοσίευση από Hohenberger et al, Colorectal Dis, 2009)

Εικόνα 7. 1: Αγκιστροειδής απόφυση με μεσοπάγκρεας. 2: Δωδεκαδάκτυλο 3: Ρίζα μεσεντερίου 4: Μεσόκολο. (Αναδημοσίευση από Hohenberger et al, Colorectal Dis, 2009)

Σε όγκους του αριστερού κόλου, μετά την κινητοποίηση της σπληνικής καμπής, παρασκευάζεται ολόκληρο το μεσόκολο του κατιόντος και του σιγμοειδούς κόλου από το οπισθοπεριτοναϊκό πλάνο, αφήνοντας καλυμμένα με το οπίσθιο περιτόναιο το προνεφρικό λίπος, τον ουρητήρα και τα σπερματικά αγγεία. Το μείζον επίπλουν αποκολλάται από το εγκάρσιο κόλο για πλήρη έκθεση στον ελάσσινα επιπλοϊκό θύλακο, και ακολούθως τα δύο πέταλα του εγκαρσίου μεσοκόλου διαχωρίζονται στο ύψος του κάτω ορίου του παγκρέατος. Καθ' όλη τη διάρκεια των κινητοποιήσεων πρέπει αυστηρά και επιμελώς να διατηρείται η ακεραιότητα του μεσοκόλου, όπως γίνεται και στην ολική εκτομή του μεσοορθού.

Λεμφαδενικός καθαρισμός

Η λεμφική διασπορά συμβαίνει στους περιοχικούς λεμφαδένες σε απόσταση μέχρι δεκ. από τον όγκο, καθώς και κεντρομόλα προς τις τροφοφόρες αρτηρίες. Στο δεξιό κόλον οι αρτηρίες αυτές είναι η ειλεοκολική και η μέση κολική, ενώ σε ποσοστό 10-15% η δεξιά κολική αρτηρία εκφύεται απευθείας από την άνω μεσεντέριο. Αξίζει να σημειωθεί ότι σε καρκίνους της δεξιάς κολικής καμπής, θετικοί λεμφαδένες ανευρίσκονται σε ποσοστό 5% άνωθεν της κεφαλής του παγκρέατος και σε ποσοστό 4%

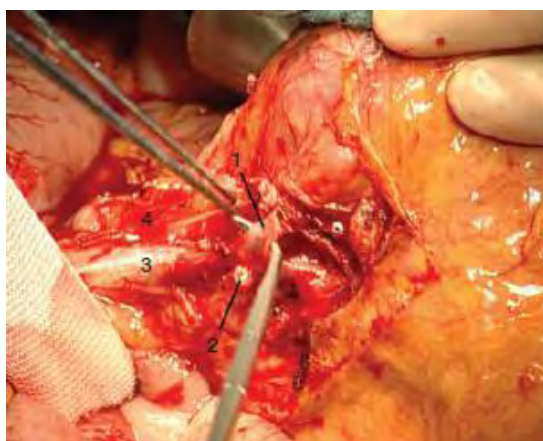κατά μήκος των γαστρεπιπλοϊκών αγγείων στο μείζον τόξο του στομάχου. Όγκοι του εγκαρσίου κόλου μπορεί να διηθούν και κατά συνέχεια ιστού τα γαστρεπιπλοϊκά αγγεία. Επομένως, η παρασκευή θα πρέπει να περιλαμβάνει και τα σημεία αυτά, με αποκόλληση των γαστρεπιπλοϊκών αγγείων από το τοίχωμα του στομάχου για ένα μήκος 10-15εκ.

Όγκοι του άνω εγκαρσίου και της σπληνικής καμπής μπορεί να έχουν λεμφαδενική επέκταση στο κάτω όριο της ουράς του παγκρέατος, και από εκεί σε λεμφαδένες της άνω μεσεντερίου. Οι όγκοι του εγκαρσίου κόλου μπορεί να έχουν επέκταση προς πολλές κατευθύνσεις, πέρα από τη βασική τροφοφόρο τους αρτηρία (μέση κολική).

Σε όγκους του σιγμοειδούς, διασπορά ακολουθεί την κατανομή των σιγμοειδικών αρτηριών και της κάτω μεσεντερίου και η απολίνωση γίνεται όπως και στους όγκους του ορθού, ενώ η διαίρεση γίνεται στο άνω όριο του κατιόντος και το άνω τριτημόριο του ορθού.

Κεντρική αγγειακή απολίνωση (Central Vascular Ligation – CVL)

Καρκίνος δεξιού και εγκαρσίου κόλου: Μετά την πλήρη κινητοποίηση του δεξιού κόλου μαζί με τη μεσεντερική ρίζα, το σύνολο του εντέρου μπορεί να περιστραφεί κατά τη φορά «δεικτών ρολογιού», ώστε να επιτευχθεί εύκολη πρόσβαση στο κεντρικό τμήμα της άνω μεσεντερίου φλέβας και αρτηρίας. Πρώτα τα ειλεοκολικά και κατόπιν τα δεξιά κολικά αγγεία (αν είναι παρόντα) απολινώνονται και διαιρούνται στην έκφυσή τους από την άνω μεσεντέριο φλέβα και αρτηρία αντίστοιχα (Εικόνα 8).



Εικόνα 8. Κεντρική αγγειακή απολίνωση
1:Ειλεοκολική φλέβα, 2:Ειλεοκολική αρτηρία (διαρραγμένη), 3:Άνω μεσεντέριος φλέβα, 4:Άνω μεσεντέριος αρτηρία. (Αναδημοσίευση από Hohenberger et al, Colorectal Dis, 2009)

Σε καρκίνο τυφλού ή ανιόντος κόλου, απολινώνονται κεντρικά μόνο οι δεξιοί κλάδοι των μέσων κολικών αγγείων. Έτσι, το εγκάρσιο κόλο διαιρείται στο επίπεδο των μέσων κολικών αγγείων (ημικολεκτομή).

Σε καρκίνο του *εγκαρσίου κόλου ή των κολικών καμπών*, απαιτείται κεντρική απολίνωση του στελέχους της μέσης κολικής αρτηρίας και φλέβας, λαμβάνοντας υπ' όψιν τις διάφορες πιθανές ανατομικές παραλλαγές. Επιπλέον, λόγω των επιπλέον λεμφαδενικών οδών διασποράς που περιγράφηκαν ανωτέρω, ίσως χρειαστεί κεντρική απολίνωση της δεξιάς γαστρεπιπλοϊκής αρτηρίας και φλέβας. Σε καρκίνο ηπατικής καμπής η διαίρεση του παχέος εντέρου επεκτείνεται στο επίπεδο κοντά στη σπληνική καμπή.

Σε καρκίνο εγκαρσίου κόλου συμπεριλαμβανομένης και της σπληνικής καμπής, το κεντρικό τμήμα του ανιόντος κόλου μπορεί να διατηρηθεί, με διαίρεση περιφερικά κοντά στο σιγμοειδές.

Ενδιαφέρουσες λεπτομέρειες: Πριν την απολίνωση των αγγείων, το μεσεντερικό πλάνο που καλύπτει την άνω μεσεντέριο φλέβα διατέμνεται. Η δεξιά κολική φλέβα σχεδόν πάντα εκβάλλει στην άνω γαστρεπιπλοϊκή φλέβα. Για την αποφυγή σοβαρής ατυχηματικής αιμορραγίας σε αυτό το σημείο συνήθως η δεξιά κολική φλέβα διαιρείται πρώτη. Μετά την έκθεση της άνω μεσεντερίου φλέβας στη δεξιά και πρόσθια πλευρά της, αποκαλύπτεται η άνω μεσεντέριος αρτηρία. Μερικές φορές η ειλεοκολική αρτηρία διέρχεται κάτω από την άνω μεσεντέριο φλέβα και σε αυτές τις περιπτώσεις διαιρείται πρώτη. Μετά τις φλέβες απολινώνονται και διαιρούνται κεντρικά και οι αντίστοιχες αρτηρίες. Το περιβάλλον αυτόνομο νευρικό πλέγμα διατηρείται για την αποφυγή λειτουργικών επιπλοκών (π.χ. διάρροια). Σε κλινική υποψία διήθησης των λεμφαδένων άνωθεν της κεφαλής του παγκρέατος, οι λεμφαδένες αυτοί αποκολλώνται και συμπεριλαμβάνονται στο παρασκεύασμα με την κεντρική απολίνωση της δεξιάς γαστρεπιπλοϊκής αρτηρίας. Η άνω παγκρεατοδωδεκαδακτυλική αρτηρία συνήθως διατηρείται.

Σε καρκίνο του κατιόντος κόλου, η ρίζα της μεσεντερίου αρτηρίας διατηρείται και διασφαλίζεται η διατήρηση του άνω υπογαστρίου πλέγματος. Πραγματοποιείται όμως κεντρική απολίνωση της αριστερής κολικής αρτηρίας και παρασκευή – καθαρισμός των λεμφαδένων στην έκφυση της μεσεντερίου αρτηρίας. Σε καρκίνο της μεσότητας του κατιόντος μέχρι το σιγμοειδές, απολινώνονται και διαιρούνται το στέλεχος της κάτω μεσεντερίου αρτηρίας και η κάτω μεσεντέριος φλέβα στο σημείο κάτω από το πάγκρεας. Η διαίρεση του παχέος εντέρου γίνεται μεταξύ αριστερού εγκαρσίου και περιφερικού κατιόντος κεντρικά, ανάλογα και με τη θέση του όγκου, ενώ περιφερικά η διαίρεση γίνεται στο άνω τριτημόριο του ορθού.

Σε περίπτωση διήθησης παρακαίμενων οργάνων ή δομών, η παρασκευή γίνεται στο επόμενο μη διηθημένο εμβρυικό πλάνο και η εκτομή γίνεται en bloc για την αποφυγή διασποράς στην περιτοναϊκή κοιλότητα, με αποτέλεσμα περιτοναϊκή καρκινωμάτωση, τοπική υποτροπή και επιδείνωση της πρόγνωσης.

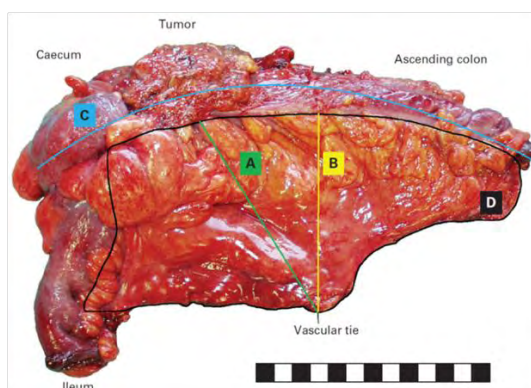
Η πρωτοποριακή εργασία και ανακοίνωση των Hohenberger et al. εκτός από τη λεπτομερή περιγραφή της τεχνικής της πλήρους μεσοκολικής εκτομής παρουσιάζει ιδιαίτερο ενδιαφέρον λόγω των αποτελεσμάτων της. Έτσι, οι συγγραφείς αναφέρουν ποσοστά νοσηρότητας 19.7%, αναστοματική διαφυγή 2.6%, θνητότητα 3.1% και μέσο αριθμό λεμφαδένων 32 (2-169). Τα ποσοστά επιβίωσης και υποτροπής είναι εντυπωσιακά και αναλύονται στη συνέχεια, στο κεφάλαιο «ογκολογικό αποτέλεσμα».

Συμπερασματικά, υπάρχουν 3 βασικές αρχές στην τεχνική της πλήρους εκτομής μεσοκόλου με κεντρική αγγειακή απολίνωση:

1. **Παρασκευή μεταξύ του μεσοκολικού και του τοιχωματικού πλάνου και αφαίρεση του μεσοκόλου μέσα σε έναν πλήρη φάκελο**, που απαρτίζεται από τη μεσοκολική περιτονία και το τοιχωματικό περιτόναιο, και περιέχει όλους τους λεμφαδένες που παροχετεύουν την περιοχή του όγκου.
2. **Κεντρική αγγειακή απολίνωση**, ώστε να αφαιρεθούν πλήρως όλοι οι κεντρικοί λεμφαδένες στην κατεύθυνση του τροφοφόρου αγγείου.
3. **Εκτομή επαρκούς μήκους εντέρου**, ώστε να αφαιρεθούν οι εμπλεκόμενοι περικολικοί λεμφαδένες κατά τον επιμήκη άξονα. (11)

ΕΚΤΙΜΗΣΗ ΠΑΡΑΣΚΕΥΑΣΜΑΤΟΣ

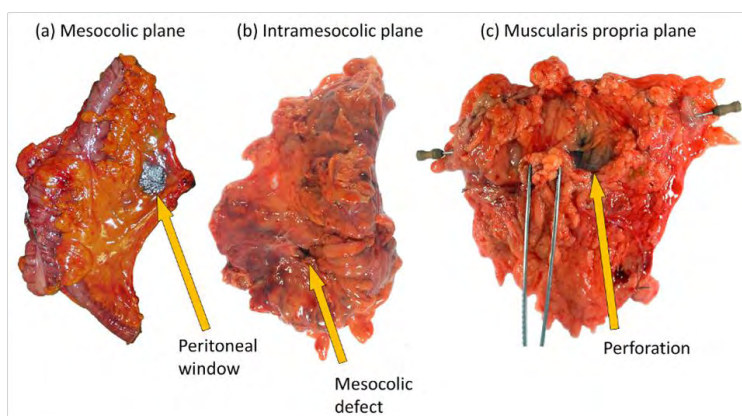
Ο έλεγχος της ποιότητας του παρασκευάσματος είναι πάντοτε απαραίτητος, ώστε να εκτιμηθεί η επάρκεια ογκολογικής κάθαρσης της κολεκτομής. Απαιτείται σε όλες τις περιπτώσεις η φωτογραφική τεκμηρίωση στο χειρουργικό τραπέζι, με απεικόνιση τόσο της περιτοναϊκής όσο και της τοιχωματικής επιφάνειας του μεσοκόλου. Παράγοντες που καταγράφονται κατά τη μακροσκοπική εκτίμηση του παρασκευάσματος είναι: η κεντρική απολίνωση αγγείων (Central Vascular Ligation – CVL ή high-tie), το μήκος εντέρου (cm), η απόσταση CVL – όγκου (cm), η βραχύτερη απόσταση CVL - εντέρου (cm), η επιφάνεια περιτοναίου (mm²) (Εικόνα 9).



Εικόνα 9. Χειρουργικό παρασκεύασμα CME. Α. Απόσταση όγκου-υψηλής απολίνωσης, Β. Απόσταση πλησιέστερου εντερικού τοιχώματος – υψηλής απολίνωσης, C. Μήκος παχέος εντέρου, D. Περιοχή διατομής του μεσοκόλου (Αναδημοσίευση από: West et al.. J Clin Oncol. 2010)

Η ποιότητα της περιτοναϊκής/τοιχωματικής επιφάνειας ταξινομείται σε μία από τις παρακάτω κατηγορίες: (Εικόνα 10)

- Ανέπαφη, μικρές ρήξεις <5mm, → μεσοκολική - mesocolic plane
- Ρήξεις >5mm → ενδομεσοκολική - intramesocolic plane
- Ρήξεις μεσοκόλου μέχρι το τοίχωμα του εντέρου → ενδομυϊκή - intramuscularis plane



Εικόνα 10. Εκτίμηση ποιότητας παρασκευάσματος κολεκτομής. (Αναδημοσίευση από: Hohenberger, University of Erlangen, Berner Symposium, 2015)

Η σχολαστική και άρτια εφαρμογή της μεθόδου της Πλήρους Μεσοκολικής Εκτομής έχει ως αποτέλεσμα ένα παρασκεύασμα ανέπαφο, χωρίς ρήξεις της μεσοκολικής περιτοναίας, τόσο στην περιτοναϊκή (πρόσθια) όσο και την τοιχωματική (οπίσθια) επιφάνειά του (mesocolic plane). Στο παρασκεύασμα αυτό περιλαμβάνονται εγκλεισμένοι σε έναν άθικτο περιτοναϊκό «φάκελο» όλοι οι επιχώριοι λεμφαδένες, καθώς και οι κεντρικοί κατά μήκος του (απολινωμένου στην έκφυσή του) τροφοφόρου αγγείου. Πρόκειται σαφώς για ένα ογκολογικά ανώτερο παρασκεύασμα σε σχέση με αυτό της «παραδοσιακής» κολεκτομής (12).

ΟΓΚΟΛΟΓΙΚΟ ΑΠΟΤΕΛΕΣΜΑ

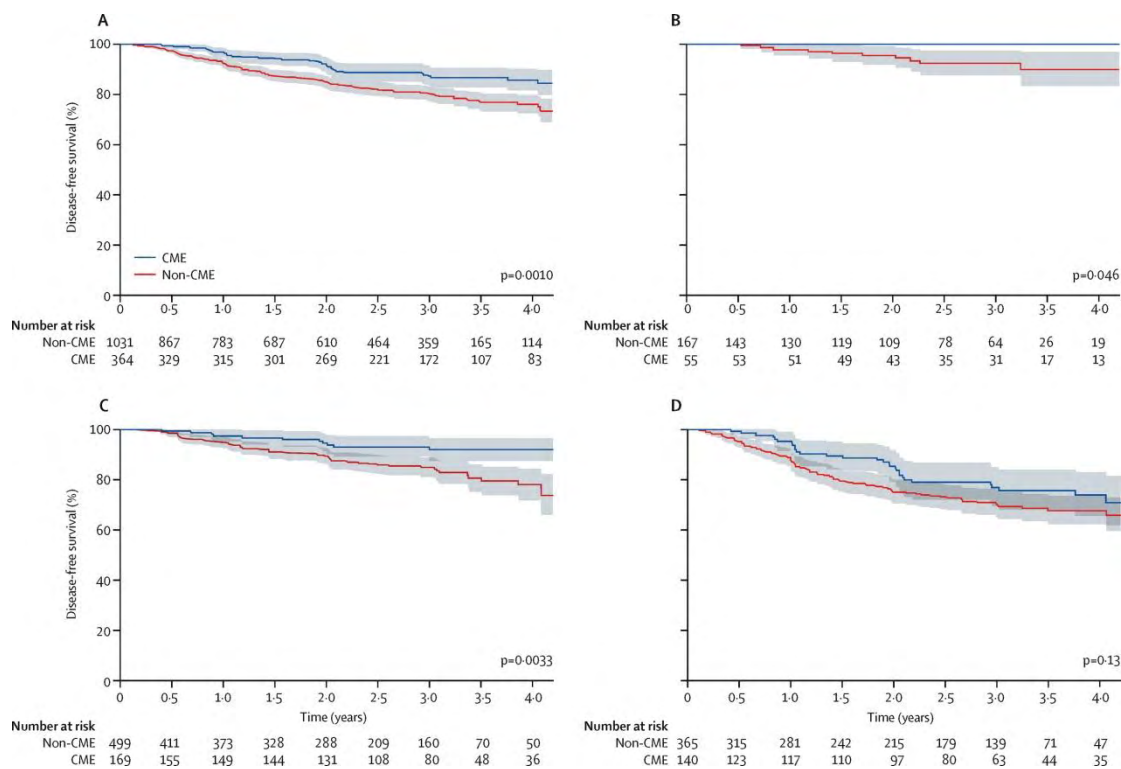
Η πρωτοποριακή εργασία και ανακοίνωση των Hohenberger et al. εκτός από τη λεπτομερή περιγραφή της τεχνικής της πλήρους μεσοκολικής εκτομής παρουσιάζει ιδιαίτερο ενδιαφέρον λόγω των αποτελεσμάτων της. Η μελέτη περιελάμβανε 1438 ασθενείς κατά τη διάρκεια της περιόδου 1978 – 2002. Από αυτούς, οι 1329 υπεβλήθησαν σε R0 εκτομή. Ο διάμεσος (median) χρόνος παρακολούθησης ήταν 103 μήνες (1-335). Το ποσοστό μετεγχειρητικών επιπλοκών ήταν 80,3%, ενώ στο 4,7% των ασθενών απαιτήθηκε επανεπέμβαση (2,6% λόγω αναστομωτικής διαφυγής). Η μετεγχειρητική θνητότητα υπολογίστηκε στο 3,1%. Ο διάμεσος (median) αριθμός λεμφαδένων στο παρασκεύασμα ήταν 32 (2-169). Στους ασθενείς που συλλέχθηκαν άνω των 28 λεμφαδένων, η 5-ετής σχετική με τον καρκίνο επιβίωση (5-year cancer-related survival) ήταν 96,3% (από 90,6% (P=0.018)).

Σε ασθενείς με παρασκευάσματα άνω των 28 λεμφαδένων και θετικούς λεμφαδένες, η 5-ετής cancer-related επιβίωση ήταν 71,7% από 64,6% (P=0.088). Τα ποσοστά επιβίωσης και υποτροπής ήταν:

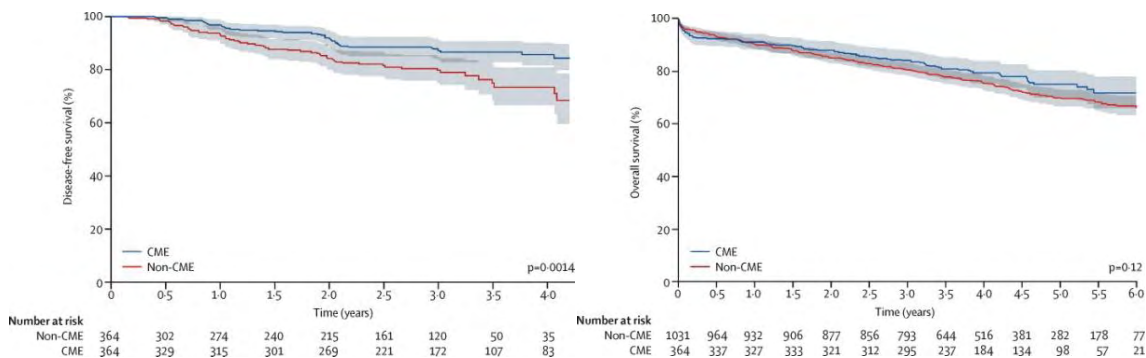
- 5-ετής cancer-related επιβίωση: 85%
- 5-ετής cancer-related επιβίωση μεταξύ χειρουργών: (όλοι με εμπειρία >25 περιστατικών): 73,5% - 94,7%
- **5-ετής cancer-related επιβίωση: 82,1% → 89,1%** (από το 1978 έως το 2002)
- 5-ετής cancer-related επιβίωση: 73,5% - 94,7% (μεταξύ των χειρουργών)
- Τοποπεριοχική υποτροπή: 4,9%
- **Τοποπεριοχική υποτροπή: 6,5% → 3,6%** (μέχρι το 2002)
- **Ανεξάρτητοι προγνωστικοί παράγοντες** (multivariate analysis): pT, pN, extramural venous invasion, N>28 (10)

Η αναδρομική μελέτη πληθυσμού των Bertelsen et al. το 2015 σε σύνολο 1395 ασθενείς υπολόγισε τις 4-ετείς επιβιώσεις (Overall Survival - OS και Disease-Free Survival - DFS) μετά από CME (Εικόνες 11-12): (13)

- **4-y DFS: 85,8%** στη CME ομάδα έναντι **75,9%** στη μη-CME ομάδα, $p=0.0010$ (Εικόνα 11A)
- **4-y DFS - Stage I: 100%** στη CME ομάδα έναντι **89,8%** στη μη-CME ομάδα, $p=0.046$ (Εικόνα 11B)
- **4-y DFS - Stage II: 91,9%** στη CME ομάδα έναντι **77,9%** στη μη-CME ομάδα, $p=0.0033$ (Εικόνα 11C)
- **4-y DFS - Stage III: 73,5%** στη CME ομάδα έναντι **67,5%** στη μη-CME ομάδα, $p=0.13$ (Εικόνα 11D)



Εικόνα 11. Καμπύλες Ελεύθερης Νόσου επιβίωσης (Disease-free survivals), σύγκριση CME-nonCME. A.Ανεξαρτήτως σταδίου B. Στάδιο I (κατά UICC-TNM,) C. Στάδιο II, D. Στάδιο III. (Αναδημοσίευση από Bertelsen et al., Lancet Oncol 2015)



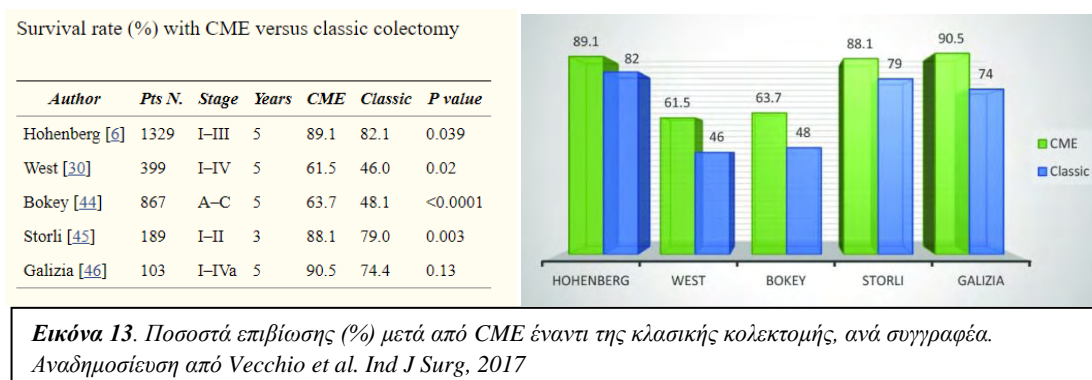
Εικόνα 12. Καμπύλες επιβίωσης Kaplan-Meier μετά από CME. A. Ελεύθερη νόσου επιβίωση (DFS) B.Συνολική επιβίωση (OS). (Αναδημοσίευση από Bertelsen et al., Lancet Oncol, 2015)

Οι Ehrlich et al. μετά από μία ανασκόπηση προοπτικά συλλεχθέντων στοιχείων ασθενών που είχαν υποβληθεί σε λαπαροσκοπική ευρεία εκτομή μεσοκόλου και κεντρική αγγειακή απολίνωση, μετά από 5,5 έτη παρακολούθησης, συμπεραίνουν ότι η μέθοδος έχει καλά μακροχρόνια ογκολογικά αποτελέσματα. Συγκεκριμένα, σε σύνολο 222 ασθενών, η 5-ετής συνολική επιβίωση (Overall Survival

– OS) ήταν 80,2%, η ειδική για τη νόσο επιβίωση 87,5%, ενώ για τους 210 ασθενείς με R0 σταδίου I-III η OS ήταν 83,9% και η ειδική για τη νόσο επιβίωση 93,1%. Η 5-ετής ελεύθερη νόσου επιβίωση (Disease-free Survival – DFS) ήταν 85,8%, ενώ σε υποδιαίρεση ανά στάδιο ήταν: Στάδιο I 94,7%, στάδιο II 90,8%, στάδιο III 75,6%. Η αύξηση του αριθμού των λεμφαδένων είχε ως συνέπεια την αύξηση της 5-ετούς DFS. Το ποσοστό μετατροπής σε ανοικτή επέμβαση ήταν 12,2%, ενώ η θνητότητα και νοσηρότητα 30 ημερών ήταν 1,3% και 19,7% αντίστοιχα και η μετεγχειρητική νοσηλεία 5 ημέρες κατά μέσο όρο. (14)

Σε ό, τι αφορά το 5-ετές αθροιστικό ποσοστό υποτροπής (5 – year cumulative recurrence rate) και τον εκτιμώμενο χρόνο για την υποτροπή (σε μήνες), οι Liang et al. μετά από μελέτη 244 ασθενών υπολόγισαν ανά N στάδιο αντίστοιχα: N0 16,6% και 113,8, N1 21,3% και 108,9, N2 43,2% και 85,4, N3 52,0% και 65,2. Η D3 λεμφαδεκτομή με CME διασφάλισε το μέγιστο αριθμό λεμφαδένων για σταδιοποίηση (n = 34.4 ± 8.4). (15)

Στα διαγράμματα που ακολουθούν απεικονίζονται σχηματικά τα ποσοστά επιβίωσης των κυριότερων μελετών από τα οποία προκύπτει σαφές πλεονέκτημα επιβίωσης με την εφαρμογή της μεθόδου (Εικόνα 13) (16).



ΣΥΓΚΡΙΣΗ CME ΜΕ ΣΥΜΒΑΤΙΚΗ ΚΟΛΕΚΤΟΜΗ

Η τεχνική της πλήρους εκτομής του μεσοκόλου, μετά την περιγραφή της από τον Hohenberger, έθεσε πολλά ερωτήματα στη χειρουργική κοινότητα, σε ό, τι αφορά την υπεροχή της ή όχι σε σχέση με τη συμβατική κολεκτομή. Η σύγκριση είναι αναπόφευκτη, τόσο ως προς την αποτελεσματικότητα και ωφέλεια σε σχέση με το ογκολογικό αποτέλεσμα, όσο και σε ό, τι αφορά τις διάφορες εγχειρητικές παραμέτρους και την ασφάλεια των δύο μεθόδων (διεγχειρητικά συμβάματα, μετεγχειρητικές επιπλοκές). Πολλές είναι οι μελέτες που συγκρίνουν τη CME με τη συμβατική (conventional) κολεκτομή. Υπάρχει μεγάλη ετερογένεια μεταξύ τους ως προς τα ερευνητικά ερωτήματα, αλλά και το

μεθοδολογικό σχεδιασμό. Αξίζει να σημειωθεί ότι οι περισσότερες είναι αναδρομικές (17–19). Στο κεφάλαιο αυτό θα παρουσιαστούν τα αποτελέσματα μόνο μελετών που έχουν 2 σκέλη σύγκρισης, CME και non-CME. Σε επόμενα κεφάλαια θα δοθεί έμφαση σε ελάχιστα επεμβατικές μεθόδους και άλλα ειδικά ζητήματα. Παρουσιάζονται λοιπόν κατωτέρω τα αποτελέσματα πρόσφατων μετα-αναλύσεων αναδρομικών συγκριτικών μελετών, καθώς και προοπτικών μελετών τυχαιοποιημένων ή μη.

Μετα-αναλύσεις

Οι Wang et al. σε μία μετα-ανάλυση του 2017 καταλήγουν ότι η CME είναι πιο αποτελεσματική για τη βελτίωση της ποιότητας του παρασκευάσματος και της επιβίωσης στον καρκίνο του παχέος εντέρου. Η μετα-ανάλυση μελέτησε 8586 ασθενείς από 12 μελέτες που πληρούσαν τα κριτήρια εισόδου. Ωστόσο, η CME συνδέθηκε με μεγαλύτερη διεγχειρητική απώλεια αίματος [weighted mean difference (WMD) 79.87, 95% CI: 65.88–93.86] και περισσότερες μετεγχειρητικές επιπλοκές (relative risk 1.23, 95% CI: 1.08–1.40). Η CME επίσης συσχετίστηκε με μεγαλύτερο μήκος εκτομής παχέος εντέρου (WMD 47.06, 95% CI: 10.49–83.62), μεγαλύτερη απόσταση μεταξύ όγκου και υψηλής αγγειακής απολίωσης (WMD 17.51, 95% CI: 15.16–19.87), μεγαλύτερη περιοχή μεσεντερίου (WMD 36.09, 95% CI: 18.06–54.13) και περισσότερους λεμφαδένες (WMD 6.13, 95% CI: 1.97–10.28) από ό, τι η παραδοσιακή κολεκτομή.

Σε ό, τι αφορά την επιβίωση, η μετα-ανάλυση ανέδειξε θετική επίδραση της CME στην 5-ετή επιβίωση [hazard ratio (HR) 0.33, 95% CI: 0.13–0.81], 3-ετή επιβίωση (HR 0.58, 95% CI: 0.39–0.86), και 3-ετή επιβίωση σταδίου III (HR 0.69, 95% CI: 0.60–0.80) σε σύγκριση με τη συμβατική κολεκτομή (Εικόνα 14). Η ετερογένεια ήταν σημαντική μεταξύ των μελετών ειδικά στις παραμέτρους: μήκος παχέος εντέρου, επιφάνεια μεσοκόλου και ολικός αριθμός λεμφαδένων.

Study	Patients	Survival	HR (95% CI)
Galizia (2014) [25]	45/58	5-year DSS	90%/74%
		3-year DSS	94%/84%
		3-year DSS*	88%/78%
Storli (2014) [27]	84/105	3-year OS	88%/79%
Bertelsen (2015) [23]	364/1031	3-year DFS	87%/80%
		3-year DFS*	78%/70%
Bernhoff (2015) [20]	684/625	3-year DFS	72%/65%
		3-year DFS*	63%/48%
Merkel (2016) [19]	429/414	5-year DSS	91%/79%
		3-year OS*	75%/70%
Siani (2016) [26]	486/114	5-year OS	0.17 (0.13–0.32)

Εικόνα 14. Σύγκριση επιβίωσης. Effect study CME/NCME. *Stage III. (Αναδημοσίευση από: Wang et al, *Colorectal Dis*, 2017)

Διεγχειρητική αιμορραγία

Η πιο κοινή και σημαντική αιτία διεγχειρητικής αιμορραγίας κατά τη διάρκεια της CME για καρκίνο του δεξιού κόλου είναι η κάκωση του γαστροκολικού άξονα (gastrocolic trunk), εξαιτίας της παρασκευής της άνω μεσεντερίου φλέβας και αρτηρίας με κεντρική απολίπωση των τροφοφόρων στο παχύ έντερο αγγείων. Πιθανοί μηχανισμοί κάκωσης της άνω μεσεντερίου φλέβας περιλαμβάνουν ανατομικές παραλλαγές καθώς και τρώση της μέσης κοιλικής φλέβας λόγω υπέρμετρης έλξης. Οι Freund et al. αναφέρουν ποσοστό ιατρογενούς κάκωσης της άνω μεσεντερίου φλέβας 1.6% (5/304) κατά τη διάρκεια της κεντρικής απολίπωσης σε καρκίνους του δεξιού κόλου. (20)

Διεγχειρητικές επιπλοκές – κακώσεις

Οι Bertelsen et al. αναφέρουν υψηλότερο ποσοστό διεγχειρητικής κάκωσης σε διάφορα όργανα όπως η άνω μεσεντέριος φλέβα, ο σπλήνας, άλλα τμήματα του παχέος εντέρου στις περιπτώσεις που πραγματοποιήθηκε CME από τις λοιπές περιπτώσεις κλασικής εκτομής (9.1% vs 3.6%, $P < 0.001$). (21)

Μία άλλη δομή που μπορεί να καταστραφεί στο χειρουργείο είναι το κοιλιακό νευρικό πλέγμα που περιβάλλει την άνω μεσεντέριο αρτηρία, γεγονός που μπορεί να συνδεθεί με δυνητικό κίνδυνο μετεγχειρητικής διάρροιας αποφρακτικού τύπου. (22,23)

Μετεγχειρητικές επιπλοκές

Η ασφάλεια μιας χειρουργικής επέμβασης είναι σε μεγάλο βαθμό συνάρτηση του ποσοστού και της βαρύτητας των μετεγχειρητικών επιπλοκών. Οι μετεγχειρητικές επιπλοκές διακρίνονται σε αυτές που σχετίζονται άμεσα με την επέμβαση και σε εκείνες που σχετίζονται έμμεσα και χαρακτηρίζονται σαν μη χειρουργικές. Στην πρώτη κατηγορία ανήκουν η αναστομωτική διαφυγή, το ενδοκοιλιακό απόστημα, η λοίμωξη χειρουργικού πεδίου (τραύματος) και η μετεγχειρητική απόφραξη (ειλεός). Οι μη χειρουργικές περιλαμβάνουν την πνευμονία, αναπνευστική ανεπάρκεια, σήψη, νεφρική ανεπάρκεια και μπορεί να επηρεάζονται από παράγοντες όπως η ηλικία του ασθενούς, συνυπάρχοντα νοσήματα, η περιεγχειρητική φροντίδα. (24–26)

Η μετα-ανάλυση των Wang et al. ανέδειξε μεγαλύτερο ποσοστό χειρουργικών μετεγχειρητικών επιπλοκών και μεγαλύτερη απώλεια αίματος στις περιπτώσεις που εφαρμόστηκε η CME (RR 1.23, 95% CI: 1.08–1.40). Ωστόσο, δε διαπιστώθηκε στατιστικά σημαντική διαφορά στις μη χειρουργικές επιπλοκές, που αφορούσαν άλλα συστήματα (RR 1.06, 95% CI: 0.92– 1.22).

Η μελέτη πληθυσμού των Bertelsen et al., που είναι η μοναδική αυτού του είδους σε ό, τι αφορά τη CME, έδειξε ότι η CME συνδέεται με περισσότερες διεγχειρητικές κακώσεις οργάνων και χειρουργικές επιπλοκές.

Ωστόσο οι ανωτέρω μελέτες δεν ανέδειξαν αυξημένη μετεγχειρητική θνητότητα (Εικόνα 15). (21,22)

Study	Patients (n)	Operation time (min)	Blood loss (ml)	Complications (n)	Mortality (n)
Bertelsen (2011) [21]	105/93		250 (1000)/217 (917)	19/14	6/8
Galizia (2014) [25]	45/58	187 (21)/130 (20)	280 (40)/200 (30)	6/7	
Bertelsen (2016) [22]	529/1701			110/329	33/83
Feng (2016) [24]	20/40			3/2	
Merkel (2016) [19]	1099/920			234/143	30/25

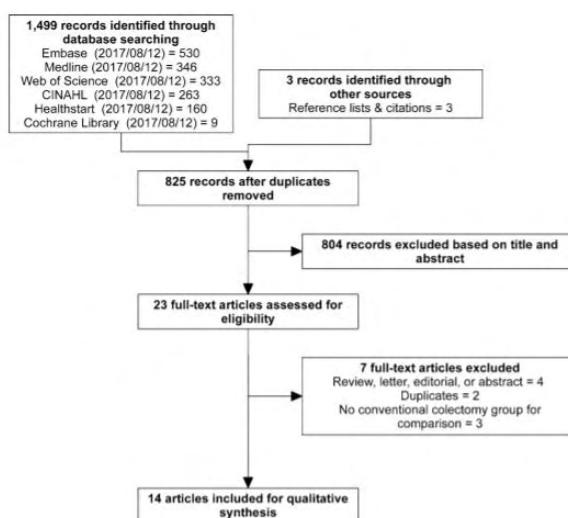
Εικόνα 15. Μετεγχειρητικές επιπλοκές – μελέτη ασφάλειας. CME/NCME. Αναδημοσίευση από Wang et al, *Colorectal Dis.* 2017.

Συμπερασματικά, η μετα-ανάλυση αυτή έδειξε ότι η CME βελτίωσε την ποιότητα του παρασκευάσματος και τη μακροχρόνια επιβίωση ασθενών με καρκίνο παχέος εντέρου. Ωστόσο, η CME συσχετίστηκε με μεγαλύτερη μετεγχειρητική νοσηρότητα. (22)

Παλαιότερη μετα-ανάλυση από την Κίνα (2014) δεν ανέδειξε στατιστικά σημαντικές διαφορές ως προς το διεγχειρητικό χρόνο, αριθμό λεμφαδένων, μήκος εξαιρεθέντος εντέρου, επιφάνεια μεσεντερίου, επίπεδο υψηλής απολίνωσης, μετεγχειρητική νοσηρότητα, ενώ στη CME ομάδα διαπιστώθηκε λιγότερη απώλεια αίματος. Πρόκειται όμως για μετα-ανάλυση μικρότερου αριθμού ασθενών που αφορά τα αρχικά χρόνια εφαρμογής της μεθόδου. (27)

Σε μία πιο πρόσφατη μετα-ανάλυση που δημοσιεύτηκε στις αρχές του 2019, οι Alhassan et al. επανεξέτασαν την υπάρχουσα βιβλιογραφία προσθέτοντας νέες μελέτες και παρουσιάζουν τα αποτελέσματά τους ως προς τη σύγκριση συμβατικής κολεκτομής και κολεκτομής με πλήρη εκτομή του μεσοκόλου (28). 14 συγκριτικές μελέτες πληρούσαν τα κριτήρια εισαγωγής από ένα σύνολο 825 αναφορών με βάση τις κατευθυντήριες οδηγίες PRISMA και MINORS (methodological index for non-randomized studies) (Εικόνα 16). 3 από αυτές προερχόταν από την Ιαπωνία και οι υπόλοιπες 11 από την Ευρώπη. Όλες οι μελέτες ήταν αναδρομικές, ενώ 4 αφορούσαν μόνο το δεξιό κόλον.

Fig. 1 Study identification and selection flowchart



Εικόνα 16. Διάγραμμα επιλογής μελετών, PRISMA flowchart. (Αναδημοσίευση από: Alhassan et al., *Surg Endosc.* 2019)

Η περιεγχειρητική νοσηρότητα με τη μορφή επιπλοκών ήταν 22,5% (95% CI 18.4–26.6, I²=83.4%) για τη CME, έναντι 19,6% (95% CI 13.6–25.5, I²=90.0%) για τη μη-CME χειρουργική. Στις μελέτες με μεγάλους αριθμούς περιστατικών η επίπτωση των επιπλοκών ήταν 24,4% (95% CI 20.0–28.9, I²=88.1%), ενώ στις μικρότερες από άποψη όγκου περιστατικών μελέτες ήταν 15,9% (95% CI 9.0–22.8, I²=45.6%). Μόνο μία μελέτη έδειξε υψηλότερη επίπτωση επιπλοκών μετά από CME (24), ενώ μόνο μία ανέφερε διεγχειρητικά συμβάματα (21). Στη μελέτη αυτή, η CME συνδέθηκε με σημαντικά υψηλότερο ποσοστό διεγχειρητικής κάκωσης οργάνων (CME 9.1% έναντι 3.6% non-CME, p<0.001), ειδικά κάκωση σπληνός και άνω μεσεντερίου φλέβας. Το συνολικό όμως ποσοστό χειρουργικών και μετεγχειρητικών επιπλοκών δε διέφερε (21).

Το ποσοστό αναστομωτικής διαφυγής ήταν το ίδιο για τις 2 μεθόδους, 6,0%. Μόνο μία μελέτη ανέφερε στατιστικά σημαντική διαφορά στο ποσοστό διαφυγής, αλλά αυτό ήταν μικρότερο στη CME ομάδα. (24)

Η διεγχειρητική απώλεια αίματος ήταν παρόμοια σε 3 μελέτες, ενώ μόνο σε μία η CME συνδέθηκε με σημαντικά υψηλότερο ποσοστό απώλειας αίματος (>350 ml).(29)

Σε ό, τι αφορά τα ιστολογικά χαρακτηριστικά, μόνο 4 μελέτες κάνουν λεπτομερή αναφορά. Μεσοκολικό πλάνο εκτομής επετεύχθη σε ποσοστό 85,8% (95% CI 79.8–91.7, I²=67.4%). Η απόσταση όγκου από την υψηλή απολίνωση, η επιφάνεια του αφαιρεθέντος μεσοκόλου και το μήκος του παρασκευάσματος δεν ήταν καλά ορισμένα, αλλά όπου αναφέρονται είναι υπέρ της CME. Ο αριθμός των λεμφαδένων ήταν υψηλότερος στη CME ομάδα σε όλες σχεδόν τις μελέτες, εκτός από δύο.

Τα μακροχρόνια (long-term) ογκολογικά αποτελέσματα εκτιμήθηκαν σε 9 από τις μελέτες. Η συνολική επιβίωση (Overall Survival – OS) ήταν υψηλότερη στη CME ομάδα για τα στάδια I-III σε μία μελέτη (30), και για μόνο για το στάδιο III στην άλλη (24). Οι υπόλοιπες 5 μελέτες που παρέθεσαν 3-ετή και 5-ετή επιβίωση δεν ανέδειξαν στατιστικά σημαντικές διαφορές. Η ελεύθερη νόσου ή η ειδική για τη νόσο επιβίωση (disease-free ή disease-specific survival) ήταν υψηλότερη για τη CME ομάδα σε 3 μελέτες από τις 6 μελέτες που τις αναφέρουν. (13,24,30). Μόνο μία μελέτη από Ιαπωνία αναφέρει χαμηλότερη 5-ετή επιβίωση για D3 εκτομές σε σχέση με D1/D2, αλλά η διαφορά είναι πολύ μικρή (D3 91%, D2 95%, D1 92%). Στη τοπική και απομακρυσμένη υποτροπή αναφέρονται 4 μελέτες, 2 εκ των οποίων αναφέρουν ότι είναι χαμηλότερη στη CME. (24,26) Συνολικά, μόνο 4 από τις 9 μελέτες τεκμηρίωσαν πλεονέκτημα υψηλότερης επιβίωσης ή χαμηλότερης τοπικής ή απομακρυσμένης υποτροπής. Αξίζει να σημειωθούν και οι μεθοδολογικοί περιορισμοί, καθώς 2 από αυτές συνέκριναν αποτελέσματα ενός νοσοκομείου που πραγματοποιούσε CME με άλλα

νοσοκομεία που πραγματοποιούσαν συμβατική κολεκτομή (πιθανοί συγχυτικοί παράγοντες – bias: κέντρα αναφοράς, όγκος περιστατικών χειρουργού και νοσοκομείου, διαφορετικά θεραπευτικά πρωτόκολλα). Οι επικριτές της μεθόδου ισχυρίζονται επίσης ότι οι εργασίες των Hohenberger και Merkel που συγκρίνουν αποτελέσματα του ίδιου κέντρου σε διάφορες χρονικές περιόδους, δεν έλαβαν υπ' όψιν τις συνολικές βελτιώσεις της θεραπείας όλο αυτό το διάστημα (π.χ. χημειοθεραπευτικά σχήματα). (10,24) Επίσης, στις μελέτες που τεκμηριώνεται υπεροχή της CME στην τοπική υποτροπή, τα ποσοστά τοπικών υποτροπών είναι αρκετά υψηλά σε μελέτες συμβατικής κολεκτομής (14.8-20.6%) γεγονός που θέτει ερωτήματα για την επάρκεια των επεμβάσεων αυτών. (24,26).

Η CME θεωρείται γενικώς πιο δύσκολη τεχνικά σε σχέση με τη συμβατική κολεκτομή λόγω της κεντρικής παρασκευής των αγγείων, ειδικά σε ασθενείς παχύσαρκους που έχουν μεγάλη αναλογία σπλαγχνικού λιπώδους ιστού. Τα περιεγχειρητικά αποτελέσματα όπως η νοσηρότητα, η αναστομωτική διαφυγή και η θνητότητα δεν αναφέρονται επαρκώς, γενικά όμως δε διέφεραν μεταξύ των 2 μεθόδων. Μόνο μία μελέτη έχει αναφέρει διεγχειρητικές επιπλοκές, αναδεικνύοντας σημαντικά μεγαλύτερο ποσοστό επίπτωσης κακώσεων στην άνω μεσεντέριο φλέβα και το σπλήνα, αν και η συνολική νοσηρότητα ήταν παρόμοια (21). Η έλλειψη αναφοράς σε διεγχειρητικές επιπλοκές στις υπάρχουσες μελέτες αποτελεί ένα μεγάλο μειονέκτημα σε ό, τι αφορά την ευρεία υιοθέτηση της τεχνικής από τη χειρουργική κοινότητα. Δεν είναι ξεκάθαρο εάν τα δημοσιευμένα πλεονεκτήματα επιβίωσης αντισταθμίζονται από αυτές τις επιπλοκές. Άλλα στοιχεία έχουν εξάλλου δείξει σημαντική σύνδεση μεταξύ περιεγχειρητικής νοσηρότητας και μακροχρόνιας επιβίωσης στη χειρουργική του καρκίνου του παχέος εντέρου (31,32).

Αξίζει να σημειωθεί ότι τα στοιχεία των περισσότερων μελετών είναι χαμηλής ποιότητας, καθώς βασίζονται σε αναδρομικού τύπου μελέτες και έχουν σημαντική ετερογένεια, γεγονός που θα μπορούσε να οδηγήσει σε συστηματικό σφάλμα τύπου II. Η εκτίμηση της ποιότητας (quality assessment) των μελετών επίσης είναι δύσκολη, καθώς δεν υπάρχει ιδανικό εργαλείο εκτίμησης μη-τυχαιοποιημένων μελετών, ενώ η κάθε μελέτη έχει διαφορετικό σχεδιασμό.

Προοπτικές μελέτες (prospective trials)

Σε μία προοπτική, μη-τυχαιοποιημένη, διπλή τυφλή, ελεγχόμενη (controlled) μελέτη, οι Gao et al. εκτίμησαν την αποτελεσματικότητα και ασφάλεια της CME. Η μελέτη συμπεριέλαβε 220 ασθενείς στη CME ομάδα, και 110 ασθενείς στη μη-CME ομάδα. Οι ασθενείς παρακολούθηθηκαν για 3 έτη (follow-up). Τα παθολογοανατομικά χαρακτηριστικά και οι μορφολογικές μετρήσεις απεικονίζονται στον πίνακα που ακολουθεί (Εικόνα 17).

TABLE 1. Pathological Characteristics and Morphological Measurements

Characteristic or Measurement	CME (N = 220)	NCME (N = 110)	P
Tumor diameter, cm, median (range)	5 (4–6)	5 (4–7)	0.135
Number of total LNs, median (range)	24 (17–35)	20 (16–27)	0.002*
Number of positive LNs, median (range)	0 (0–2)	0 (0–1)	0.545
Histological type, N (%)			
Adenocarcinoma	204 (92.7)	100 (90.9)	
Mucinous adenocarcinoma	16 (7.3)	10 (9.1)	0.563
Tumor differentiation, N (%)			
Low	57 (25.9)	28 (25.5)	
Moderate	153 (69.6)	76 (69.1)	
High	10 (4.5)	6 (5.4)	0.936
Tumor deposits, N (%)	19 (8.6)	7 (6.4)	0.470
Lymphovascular invasion, N (%)	69 (31.4)	24 (21.8)	0.069
Cecum and ascending colon cancer			
Area of mesentery, mm ² , median (range)	13,052.4 (10,894.1–15,571.5)	9,093.6 (7,206.9–10,549.1)	<0.001*
Distance from the VT to the tumor, mm, mean (SD)	129.2 (21.6)	113.2 (24.6)	<0.001*
Distance from the VT to the large bowel, mm, median (range)	87.7 (80.5–100.9)	70.6 (65.0–86.4)	<0.001*
Large bowel length, mm, median (range)	238.4 (208.1–269.2)	229.9 (199.0–266.8)	0.203
Sigmoid colon cancer			
Area of mesentery, mm ² , median (range)	10,317.4 (8,299.9–13,160.3)	7,475.5 (5,996.7–8,980.4)	<0.001*
Distance from the VT to the tumor, mm, mean (SD)	143.5 (25.5)	121.3 (28.1)	<0.001*
Distance from the VT to the large bowel, mm, median (range)	101.5 (90.6–121.7)	81.9 (69.8–101.2)	<0.001*
Large bowel length, mm, median (range)	207.7 (182.1–249.5)	211.8 (185.3–263.6)	0.560

*P < 0.05.

CME indicates complete mesocolic excision; LN, lymph node; NCME, noncomplete mesocolic excision; SD, standard deviation; VT, vascular tie.

Εικόνα 17. Παθολογοανατομικά χαρακτηριστικά και μορφολογικές μετρήσεις. Αναδημοσίευση από Gao et al, *Annals of Surgerv.* 2018.

Αποτελέσματα :

- Δεν διαπιστώθηκαν διαφορές ως προς τις μετεγχειρητικές επιπλοκές μεταξύ των 2 ομάδων.
- Η πλήρης μεσοκολική εκτομή είχε θετική επίδραση στην ελεύθερη τοπικής υποτροπής επιβίωση (local recurrence-free survival - LRFS). (100.0% vs 90.2%, log-rank P < 0.001)
- Η μεσοκολική παρασκευή (μεσοκολικό πλάνο) υπερείχε στη CME ομάδα (100.0% vs 87.9%, log-rank P < 0.001)

Η μελέτη αυτή παρέχει στοιχεία υπέρ της θετικής επίδρασης της CME στην LRFS σε σχέση με τη συμβατική κολεκτομή σε ασθενείς με καρκίνο του παχέος εντέρου. Επιπλέον, η CME συνδέθηκε με μείωση του χρόνου νοσηλείας χωρίς αύξηση του περιεγχειρητικού κινδύνου. Τέλος, οι συγγραφείς προτείνουν ότι η CME ίσως είναι καταλληλότερη για νόσο σταδίου III, pT3-pT4 όγκους και θετική λεμφαγγειακή διήθηση (LVI). (33)

Στην Ασιατική βιβλιογραφία, οι Yang et al. ανέλυσαν προοπτικά και συνέκριναν τις 2 μεθόδους. Σύμφωνα με τη μελέτη αυτή, ο μέσος αριθμός λεμφαδένων αυξάνεται στατιστικά σημαντικά με τη CME (26.8±1.9 έναντι 23.2±3.4), ενώ αυξάνεται και ο αριθμός των θετικών λεμφαδένων [4(7) έναντι 1.5(2), P=0.032]. Επίσης στατιστικά σημαντικά αυξημένες είναι και άλλες παράμετροι που σχετίζονται με την αρτιότητα του παρασκευάσματος, όπως η επιφάνεια μεσεντερίου, η απόσταση όγκου – υψηλής απολίνωσης, η απόσταση τοιχώματος εντέρου – απολίνωσης. Ταυτόχρονα, η ασφάλεια της επέμβασης δε διαφέρει σε βαθμό στατιστικά σημαντικό. (34)

ΕΛΑΧΙΣΤΑ ΕΠΕΜΒΑΤΙΚΕΣ ΤΕΧΝΙΚΕΣ ΣΤΗΝ ΠΛΗΡΗ ΕΚΤΟΜΗ ΤΟΥ ΜΕΣΟΚΟΛΟΥ

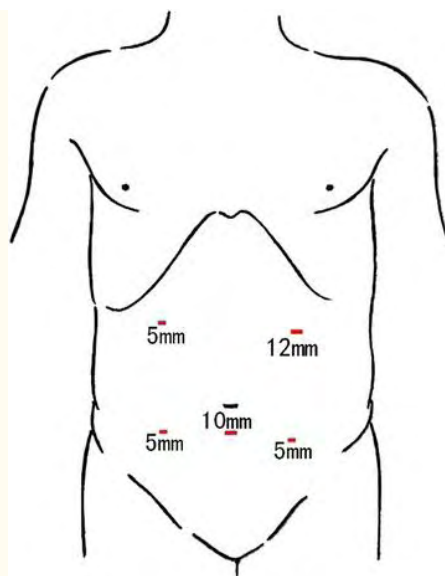
Η εφαρμογή ελάχιστα επεμβατικών τεχνικών στη σύγχρονη χειρουργική είναι ολοένα και αυξανόμενη σε συχνότητα και η εξέλιξή τους αλματώδης. Η λαπαροσκοπική χειρουργική έχει σαφή και ξεκάθαρα βραχυπρόθεσμα πλεονεκτήματα σε σχέση με την ανοικτή χειρουργική, καθώς συνδέεται με μείωση του χρόνου νοσηλείας, ταχύτερη επάνοδο της εντερικής λειτουργίας, λιγότερο μετεγχειρητικό άλγος, μικρότερη διεγχειρητική απώλεια αίματος, λιγότερες επιπλοκές από το τραύμα, καλύτερο αισθητικό αποτέλεσμα (35). Ταυτόχρονα, πολλές μελέτες αποδεικνύουν τη μη-κατωτερότητα της λαπαροσκοπικής χειρουργικής ως προς το ογκολογικό αποτέλεσμα. (36) Μετά την εμφάνιση του όρου CME, πολλές μελέτες έχουν δημοσιευτεί σε σχέση με την πραγματοποίηση της τεχνικής με μεθόδους λαπαροσκοπικής ή/και ρομποτικής προσπέλασης. Ακολουθεί η περιγραφή της λαπαροσκοπικής δεξιάς κολεκτομής με πλήρη εκτομή μεσοκόλου και κεντρική αγγειακή απολίνωση και κατόπιν περιγραφή των αποτελεσμάτων των διαφόρων σειρών.

ΛΑΠΑΡΟΣΚΟΠΙΚΗ ΠΛΗΡΗΣ ΕΚΤΟΜΗ ΜΕΣΟΚΟΛΟΥ

Περιγραφή τεχνικής

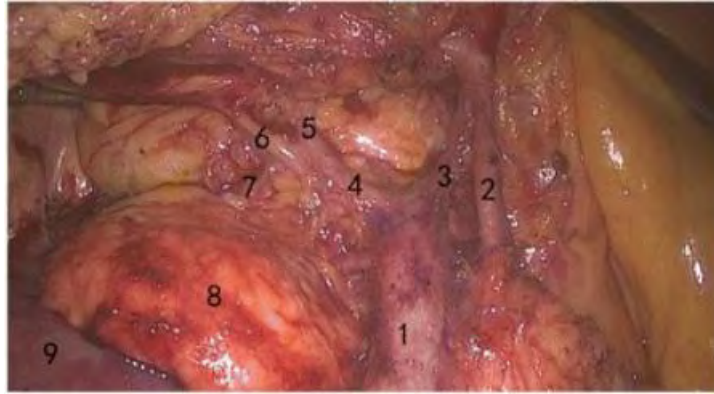
Λαπαροσκοπική δεξιά κολεκτομή με πλήρη εκτομή μεσοκόλου:

Μετά την ενδοτραχειακή διασωλήνωση και την ολοκλήρωση της γενικής αναισθησίας, ο ασθενής τοποθετείται σε ύπτια θέση. Ο χειρουργός στέκεται στην αριστερή πλευρά του ασθενούς, ο πρώτος βοηθός στη δεξιά και ο χειριστής της κάμερας ανάμεσα στα πόδια του ασθενούς. Μετά την εγκατάσταση πνευμοπεριτοναίου, τοποθετούνται τα ports (trocars). Υπάρχουν διάφορες πιθανές θέσεις εισαγωγής των trocars. Συνήθως απαιτούνται 5 ports που τοποθετούνται ως εξής: Ένα οπτικό port διαμέτρου 10mm για την είσοδο της camera, που τοποθετείται 4εκ. κάτωθεν του ομφαλού στη μέση γραμμή. Ένα κύριο οπτικό port διαμέτρου 12mm τοποθετείται στο σημείο διασταύρωσης της αριστερής μεσοκλειδικής γραμμής και μιας κάθετης γραμμής που διέρχεται από το μέσο σημείο μεταξύ ομφαλού και ξιφοειδούς απόφυσης (αριστερό υποχόνδριο). Δύο επικουρικά ports διαμέτρου 5mm τοποθετούνται στη μέση της απόστασης μεταξύ πρόσθιας άνω λαγόνιας άκανθας και ομφαλού, αμφοτερόπλευρα. Τέλος, ένα πέμπτο port διαμέτρου 5mm εισάγεται σε σημείο 3εκ. κάτωθεν του δεξιού πλευρικού τόξου στη δεξιά μεσοκλειδική γραμμή (Εικόνα 18).



Εικόνα 18. Λαπαροσκοπική δεξιά ημικολεκτομή με CME. Τοποθέτηση των χειρουργικών ports. (Αναδημοσίευση από: Wang et al., World J Surg Oncol, 2017)

Η επέμβαση ξεκινά με μία αρχική λαπαροσκόπηση της περιτοναϊκής κοιλότητας και κατόπιν αρχίζει η παρασκευή με κατεύθυνση από μέσα προς τα έξω, ουραία προς κεφαλικά (medial-to-lateral, caudal-to-cranial). Αρχικά, αναγνωρίζονται τα ειλεοκολικά αγγεία με έλξη του τυφλού. Το μεσεντέριο διανοίγεται κατά μήκος των ειλεοκολικών αγγείων μέχρι και αριστερά της άνω μεσεντερίου αρτηρίας στο κατώτερο όριο του παγκρέατος. Το έλυτρο της άνω μεσεντερίου φλέβας διανοίγεται και αποκαλύπτεται (Εικόνα 19). Στη συνέχεια, έχοντας ως οδηγό σημείο την άνω μεσεντέριο φλέβα, γίνεται είσοδος στο παγκρεατοδωδεκαδακτυλικό πλάνο, και με κατεύθυνση προς τα αριστερά γίνεται παρασκευή του λεμφικού ιστού κατά μήκος της άνω μεσεντερίου αρτηρίας. Στη συνέχεια γίνεται είσοδος στο χώρο του Toldt, κάτω από τα ειλεοκολικά αγγεία, ο οποίος και παρασκευάζεται προσθίως μέχρι τον ηπατοκολικό σύνδεσμο, επί τα εκτός μέχρι την περιτονία του κόλου και επί τα εντός μέχρι να συναντήσει το παγκρεατοδωδεκαδακτυλικό πλάνο. Αφού παρασκευαστούν οι λεμφικοί ιστοί ώστε να συμπεριληφθούν στο παρασκεύασμα, τα ειλεοκολικά αγγεία απολινώνονται και διαιρούνται στο σημείο έκφυσής τους. Ακολουθώντας την πορεία της άνω μεσεντερίου φλέβας προς τα άνω, η δεξιά κολική αρτηρία (όταν είναι παρούσα) αποκαλύπτεται και διαιρείται στη ρίζα της. Ακολουθώς παρασκευάζονται οι 2 κλάδοι της μέσης κολικής αρτηρίας. Ο δεξιός κλάδος της μέσης κολικής, ή σε μερικές περιπτώσεις ολόκληρο το στέλεχος της μέσης κολικής αρτηρίας, απολινώνεται και διαιρείται στη ρίζα του. Το γαστροκολικό στέλεχος του Henle (γαστροκολικός άξονας) παρασκευάζεται και η δεξιά κολική φλέβα απολινώνεται και διαιρείται, ενώ διατηρείται η δεξιά γαστροεπιπλοϊκή φλέβα, αφού ληφθούν οι ακροτελεύτιοι λεμφαδένες. Η μέση κολική φλέβα διαιρείται.



Εικόνα 19. Άνω μεσεντέριος φλέβα (SMV) και κλάδοι της. 1. Στέλεχος SMV 2. Δεξιός κλάδος μέσης κοιλικής αρτηρίας 3. Μέση κοιλική φλέβα 4. Γαστροκολικός άξονας (Henle) 5. Δεξιά γαστροεπιπλοϊκή φλέβα 6. Δεξιά κοιλική φλέβα 7. Άνω παγκρεατοδωδεκαδακτυλική φλέβα 8. Κεφαλή παγκρέατος 9. Δωδεκαδάκτυλο

Στη συνέχεια, προχωρώντας από το κάτω όριο του παγκρέατος δια του πρόσθιου παγκρεατικού χώρου, προσεγγίζεται το υπερκοιλικό (supracolic) διαμέρισμα, διανοίγεται ο γαστροκολικός σύνδεσμος και διαιρείται το μείζον επίπλουν. Σε όγκους ηπατικής καμπής συλλέγονται και οι λεμφαδένες εντός του γαστροεπιπλοϊκού αγγειακού τόξου. Ο ηπατοκολικός σύνδεσμος διαιρείται και η πλάγια συνδετική περιτονία συνενώνεται με το κάτωθεν παρασκευασμένο πλάνο. Τέλος, οι προσφύσεις μεταξύ ειλεοτυφλικής περιοχής και πλάγιου κοιλιακού τοιχώματος διαιρούνται μέχρι και αριστερά της άνω μεσεντερίου φλέβας, ώστε να απελευθερωθεί τελείως το δεξιό κόλον με τον τελικό ειλέο.

Για την απομάκρυνση του παρασκευάσματος εκτελείται τομή 5 εκ. στη μέση γραμμή (ή τομή τύπου Pfannestiel) η οποία προστατεύεται με ειδικό άγκιστρο-«μανίκι» (sleeve). Το δεξιό κόλον και ο τελικός ειλέος φέρονται εξωσωματικά και ακολουθεί κλασική δεξιά ημικολεκτομή με πλαγιοπλάγια ειλεοεγκαρσία αναστόμωση. Το έντερο επαναφέρεται στη περιτοναϊκή κοιλότητα και η τομή συγκλείεται. Το πνευμοπεριτόναιο επανεγκαθίσταται, γίνεται τελική επισκόπηση του εντέρου και τοποθετείται παροχέτευση υπηπατικά δια της δεξιάς παρακολικής αύλακας. (Εναλλακτικά η εκτομή και αναστόμωση μπορεί να γίνει και ενδοσωματικά με συρραπτικό μηχάνημα ή συρραφή «στο χέρι»).

Προεγχειρητική προετοιμασία: Περιλαμβάνει εξετάσεις όπως καρκινικοί δείκτες (καρκινοεμβρυικό αντιγόνο – CEA, Ca 19-9), απεικονιστικές εξετάσεις (αξονική τομογραφία – CT), κολονοσκόπηση. Επίσης, αντιμετώπιση συνοδών νοσημάτων, υδρική δίαιτα και εντερική προετοιμασία με διάλυμα πολυαιθυλενικής γλυκόλης. Ενδοφλέβια χορήγηση αντιβιοτικών με αερόβια και αναερόβια κάλυψη μισή ώρα πριν την έναρξη της επέμβασης, για την πρόληψη λοίμωξης χειρουργικού πεδίου.

Μετεγχειρητική φροντίδα: Αντιβιοτικά και παρεντερική διατροφή μπορούν να χορηγηθούν τις πρώτες 1-2 ημέρες. Υδρική διαίτα δίδεται με την έναρξη της εντερικής κινητικότητας, τη 2^η -3^η μετεγχειρητική ημέρα, ενώ η μετάβαση σε κανονική διαίτα γίνεται την 5^η - 7^η μετεγχειρητική ημέρα. Η παροχέτευση αφαιρείται κατά την κρίση του χειρουργού, πριν το εξιτήριο. Βεβαίως υπάρχουν πολλές τροποποιήσεις σε παραμέτρους που αφορούν την προεγχειρητική και μετεγχειρητική προσέγγιση από κέντρο σε κέντρο. (37)

Σύγκριση λαπαροσκοπικής με ανοικτή CME

Η λαπαροσκοπική κολεκτομή αποτελεί σε πολλά κέντρα gold-standard μέθοδο στην αντιμετώπιση του κολο-ορθικού καρκίνου. Προκύπτει λοιπόν το ερώτημα αν η τεχνική της πλήρους εκτομής μεσοκόλου μπορεί να εκτελεστεί με ασφάλεια λαπαροσκοπικά και αν έχει όμοια αποτελέσματα με την ανοικτή τεχνική που περιγράφει ο Hohenberger. Στη βιβλιογραφία η συντριπτική πλειοψηφία των μελετών είναι αναδρομικές μελέτες. Κάποιες από αυτές παρουσιάζουν τα αποτελέσματα του κέντρου τους σε λαπαροσκοπικές CME, ενώ άλλες έχουν και σκέλος σύγκρισης με την ανοικτή μέθοδο.

Οι Negoï et al., σε μία μετα-ανάλυση μελετών σύγκρισης ανοικτής και λαπαροσκοπικής CME με κεντρική αγγειακή απολίνωση σε καρκίνους παχέος εντέρου, συμπεραίνουν ότι η λαπαροσκοπική προσέγγιση προσφέρει χειρουργικά παρασκευάσματα ίδιας ποιότητας με αυτά της ανοικτής. Μάλιστα, η λαπαροσκοπική CME με CVL υπερέχει σε όλα τα περιεγχειρητικά αποτελέσματα και είναι τουλάχιστον μη-κατώτερη σε ό, τι αφορά τα μακροπρόθεσμα ογκολογικά αποτελέσματα.

Πιο συγκεκριμένα, η συγκεκριμένη μετα-ανάλυση μετά την εφαρμογή των PRISMA guidelines, κατέληξε σε μία τυχαιοποιημένη ελεγχόμενη κλινική μελέτη (Randomized Controlled Trial) και 11 μη τυχαιοποιημένες ελεγχόμενες κλινικές μελέτες (Controlled Clinical Trials). 4 μελέτες ήταν προερχόμενες από την Ευρώπη και 7 από την Ασία. Συγκρίθηκαν 1619 ασθενείς στην ομάδα της λαπαροσκοπικής CME με 1477 ασθενείς στην ομάδα της ανοικτής CME. Οι σειρές που μελετήθηκαν αφορούν την περίοδο 2000 - 2014, δηλαδή περιελάμβαναν και ασθενείς πριν την καθιέρωση του όρου CME, όμως τα κριτήρια εισαγωγής ήταν να πληρούνται οι αρχές της CME ή της D3 λεμφαδενοεκτομής. Η 3-ετής συνολική επιβίωση (Overall Survival – OS) αναφερόταν σε 4 μελέτες, με στατιστικά σημαντική υπεροχή της λαπαροσκοπικής προσπέλασης (OR 2.02 , 95%CI: 1.31 to 3.12, $P = 0.001$, $I^2 = 28\%$), ενώ και η ελεύθερη νόσου επιβίωση (Disease-free Survival – DFS) που αναφερόταν σε 3 μελέτες υπερείχε σε στατιστικά σημαντικό βαθμό υπέρ της λαπαροσκοπικής (OR = 1.45, 95% CI: 1.00 to 2.10, $P = 0.05$, $I^2 = 0\%$). Ωστόσο, περαιτέρω στατιστική ανάλυση (meta-regression) με βάση τον αριθμό των ασθενών επιβεβαίωσε μια τάση, χωρίς όμως στατιστική σημαντικότητα. Η 5-ετής συνολική επιβίωση αναφερόταν σε 3 μελέτες με μεγάλη ετερογένεια μεταξύ τους, χωρίς να αναδείξει στατιστικά σημαντικές διαφορές. Τα ποσοστά τοπικής και απομακρυσμένης υποτροπής δεν είχαν στατιστικά σημαντικές διαφορές. Ο αριθμός των λεμφαδένων δε διέφερε σε

στατιστικά σημαντικό βαθμό (MD = -1.06, 95%CI: -3.65 to 1.53, $P = 0.42$). Καμία στατιστικά σημαντική διαφορά δε διαπιστώθηκε και στην παράμετρο «απόσταση όγκου από την υψηλή απολίνωση» (MD = 14.26 cm, 95%CI: -4.30 to 32.82, $P = 0.13$). Η επιφάνεια του αφαιρεθέντος μεσοκόλου ήταν μεγαλύτερη στην ομάδα της λαπαροσκοπικής (MD = 11.75 cm², 95%CI: 9.50 to 13.99, $P < 0.001$). Η λαπαροσκοπική CME συνδέθηκε με χαμηλότερο ποσοστό μεταγγίσεων (OR = 0.45, 95%CI: 0.27 to 0.75, $P = 0.002$), ταχύτερη επάνοδο της γαστρεντερικής λειτουργίας και χαμηλότερο ποσοστό συνολικών επιπλοκών. (38)

Αντίστοιχη μετα-ανάλυση των Athanasiou et al. από το Leeds το 2016, που ήταν και η πρώτη μετα-ανάλυση που συνέκρινε λαπαροσκοπική και ανοικτή προσπέλαση σε CME, καταλήγει στο συμπέρασμα ότι η λαπαροσκοπική χειρουργική είναι τουλάχιστον εξ' ίσου ασφαλής με την ανοικτή σε επεμβάσεις εκτεταμένων λεμφαδενεκτομών για καρκίνο του παχέος εντέρου, με παρόμοια νοσηρότητα και ογκολογικά αποτελέσματα. Η μετα-ανάλυση αυτή περιελάμβανε 1 τυχαιοποιημένη και 7 case-control μελέτες. Αξίζει να σημειωθεί ότι τα δεδομένα των μελετών ήταν χαμηλής μεθοδολογικής ποιότητας. Δε διαπιστώθηκε στατιστικά σημαντική διαφορά στη βραχυχρόνια θνητότητα [OR = 2.16 (95% CI: 0.73-6.41), $P = 0.16$], την αναστομωτική διαφυγή, το μετεγχειρητικό ειλεό και τις λοιμώξεις χειρουργικού πεδίου. Υπήρχε μια τάση για μεγαλύτερο διεγχειρητικό χρόνο [weighted mean difference (WMD) = -30.88 (95% CI: -62.38 to 0.61); $P = 0.05$] και μικρότερο χρόνο νοσηλείας [WMD = 2.29 (95% CI: -0.39 to 4.98); $P = 0.09$] με τη λαπαροσκοπική προσέγγιση. Η λαπαροσκοπική δεξιά ημικολεκτομή είχε χαμηλότερο ποσοστό λοίμωξης χειρουργικού τραύματος [OR = 2.87 (95% CI: 1.38-5.98); $P = 0.005$] σε σχέση με την ομάδα της ανοικτής χειρουργικής. Δε διαπιστώθηκε στατιστικά σημαντική διαφορά στη συνολική επιβίωση [hazard ratio (HR) = 0.85 (95% CI: 0.69-1.06); $P = 0.15$], την ελεύθερη νόσου επιβίωση (disease-free survival), την τοπική υποτροπή και τις απομακρυσμένες μεταστάσεις. (39)

Οι Fingerhut et al, σε μια πρόσφατη συστηματική ανασκόπηση (2019), καταλήγουν ότι η λαπαροσκοπική CME είναι εφικτή, χωρίς στατιστικά σημαντική διαφορά σε ό, τι αφορά τον αριθμό των λεμφαδένων και τη συνολική επιβίωση σε σχέση με την ανοικτή χειρουργική. Ωστόσο, η νοσηρότητα μπορεί να είναι μεγαλύτερη στα χέρια μη-έμπειρων λαπαροσκόπων χειρουργών. (40)

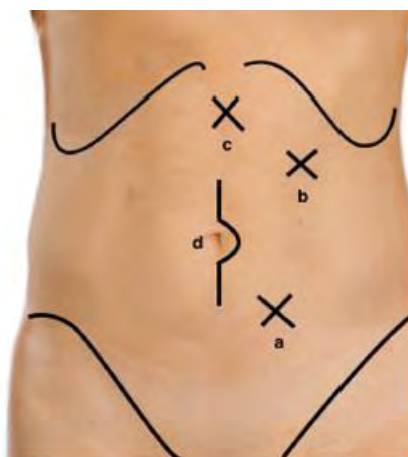Οι Gouvas et al, σε μελέτη του 2012 και σε συστηματική ανασκόπηση του 2016 αναφέρουν ότι η ποιότητα του παρασκευάσματος διαφέρει σε καρκίνους του εγκάρσιου κόλου, καθώς επιτυγχάνεται μικρότερη απόσταση όγκου - απολίνωσης (8,72 εκ. έναντι 11,67 εκ. στην ανοικτή $P=0,049$, απόσταση εντερικού τοιχώματος - απολίνωσης (6,5 εκ. έναντι 9,11 εκ., $P=0,015$) και αριθμό λεμφαδένων στο παρασκεύασμα (39,33 έναντι 46,33 $P=0,033$). (18,41)

Η άποψη αυτή δεν επιβεβαιώνεται σε άλλες μελέτες κυρίως ασιατικής προέλευσης, όπου οι συγγραφείς διαπιστώνουν ότι η λαπαροσκοπική προσπέλαση είναι εξ' ίσου αποτελεσματική με την ανοικτή και ως προς το ογκολογικό αποτέλεσμα. Πιο συγκεκριμένα, οι Wang et al δε διαπίστωσαν διαφορά στον αριθμό των λεμφαδένων (16.2 ± 3.1 vs 15.1 ± 3.5) και το μήκος παρασκευάσματος (26.5 ± 5.4 cm vs 24.8 ± 4.9 cm) σε καρκίνους εγκαρσίου μεταξύ λαπαροσκοπικής και ανοικτής CME. (42) Οι Cao et al. συγκρίνοντας λαπαροσκοπικές εκτομές ανιόντος, εγκαρσίου και κατιόντος κόλου, διαπιστώνουν ότι η λαπαροσκοπική εκτομή έχει παρόμοια αποτελέσματα ως προς την ποιότητα του παρασκευάσματος και τα ποσοστά 5-ετούς συνολικής και ελεύθερης νόσου επιβίωσης, και διαφέρουν μόνο ως προς τον χειρουργικό χρόνο που είναι ελαφρά μεγαλύτερος στην λαπαροσκοπική CME του εγκαρσίου (192.1 ± 58.7 min vs 172.2 ± 54.7 για το ανιόν και 169.1 ± 53.6 για το σιγμοειδές). (43) Οι Storli et al. σε μια προοπτική μελέτη μικρού δείγματος (56 ασθενείς με καρκίνο εγκαρσίου κόλου) δεν τεκμηριώνουν στατιστικά σημαντικές διαφορές στην 4-ετή ειδική για τον καρκίνο επιβίωση και το χρόνο υποτροπής (time-to-recurrence) σε σύγκριση με την ανοικτή χειρουργική. (44)

Hand-assisted Laparoscopic Surgery (HALS)

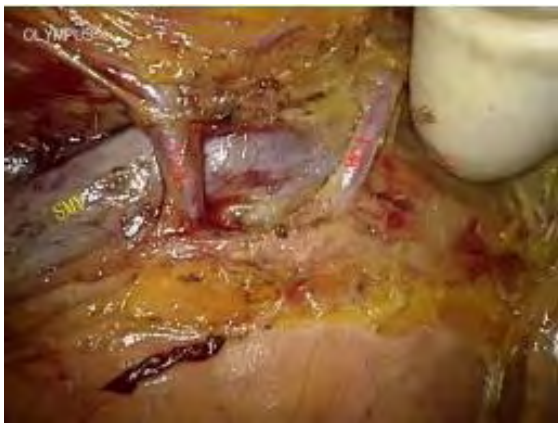Η υποβοηθούμενη από το χέρι λαπαροσκοπική χειρουργική (Hand-assisted Laparoscopic Surgery – HALS) αποτελεί μια ευρέως διαδεδομένη ελάχιστα επεμβατική τεχνική. Ο χειρουργός εισάγει το ένα χέρι του εντός της κοιλίας ενώ το πνευμοπεριτόναιο διατηρείται με τη βοήθεια ειδικού hand-port. Το χέρι βοηθά τις κινήσεις του χειρουργού με τα λαπαροσκοπικά εργαλεία και διευκολύνει την πραγματοποίηση σύνθετων και απαιτητικών επεμβάσεων.

Λίγες είναι οι αναφορές HALS - CME στη βιβλιογραφία. Σύμφωνα με τους Wu QB et al., η τεχνική περιλαμβάνει μια μέση υπερυπομφάλιο τομή 7εκ. για την είσοδο της ειδικής συσκευής (hand port – Lap-Disc device, Ethicon) που θα υποδεχθεί το χέρι του χειρουργού. 3 επιπλέον trocars τοποθετούνται (Εικόνα 20).

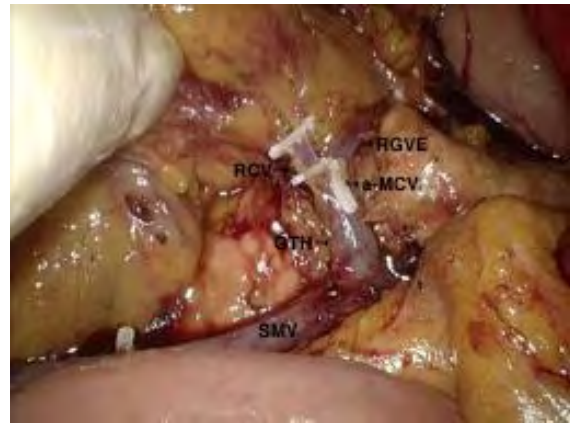

Εικόνα 20. HALS, τοποθέτηση ports. a.Port εργασίας, b.camera port c.port βοηθού d.port χειρός (hand-port). (Αναδημοσίευση από Wu et al., Surg Endosc, 2017)

Το μείζον επίπλου, το εγκάρσιο κόλο και ο τελικός ειλεός διαιρούνται εξωσωματικά (extracorporeally). Εξωσωματικά γίνεται και μέρος της παρασκευής του μεσοκόλου, κατά μήκος του άξονα της άνω μεσεντερίου μέχρι το επίπεδο της ειλεοκολικής φλέβας. Ακολούθως εγκαθίσταται πνευμοπεριτόναιο και εισάγεται το αριστερό χέρι του χειρουργού μέσω της ειδικής συσκευής. Ενδοσωματικά τελείται CME/D3 λεμφαδενεκτομή. Το χέρι ψηλαφά τα άνω μεσεντέρια αγγεία και ασκεί ήπια έλξη ώστε να υποβοηθήσει τη λαπαροσκοπική παρασκευή (Εικόνες 21-22).



Εικόνα 21. HALS-CME. Παρασκευή αγγείων κατά μήκος της αριστερής πλευράς της άνω μεσεντερίου φλέβας. SMV:άνω μεσεντέριος φλέβα. RCA: δεξιά κολική αρτηρία, MCA: μέση κολική αρτηρία. (Αναδημοσίευση από Wu et al., Surg Endosc, 2017)



Εικόνα 22. HALS-CME. Παρασκευή περίξ του γαστροκολικού άξονα. SMV:άνω μεσεντέριος φλέβα, RCV:δεξιά κολική φλέβα, RGVE:δεξιά γαστρεπιπλοϊκή φλέβα, a-MCV:επικουρική μέση κολική φλέβα, GTH:γαστροκολικός άξονας. (Αναδημοσίευση από Wu et al., Surg Endosc, 2017)

Οι συγγραφείς υποστηρίζουν ότι με τη μέθοδο αυτή ξεπερνούν τις τεχνικές δυσκολίες της λαπαροσκοπικής ανεύρεσης της άνω μεσεντερίου φλέβας και παρασκευής γύρω από τα μέσα κολικά αγγεία που συχνά είναι δυσχερής λόγω της μεγάλης ποικιλίας των ανατομικών παραλλαγών των αγγείων της περιοχής. Η μελέτη ήταν μονοκεντρική και περιελάμβανε μικρό σχετικά αριθμό ασθενών (31 ασθενείς). Ο μέσος διεγχειρητικός χρόνος ήταν 130 λεπτά (115 - 180) και ο μέσος αριθμός λεμφαδένων 34. (45)

Σε μία προοπτική μη τυχαιοποιημένη μελέτη σύγκρισης HALS - CME και ανοικτής CME, δε διαπιστώθηκε καμία διαφορά στις δύο τεχνικές σε ό, τι αφορά το ποσοστό τοπικής υποτροπής και απομακρυσμένων μεταστάσεων και το βραχυχρόνιο (short-term) ποσοστό επιβίωσης. Οι δύο προσεγγίσεις είχαν συγκρίσιμα ποσοστά μετεγχειρητικών επιπλοκών και όμοιο αριθμό λεμφαδένων στα παρασκευάσματα. Η HALS είχε ως αποτέλεσμα λιγότερες ημέρες νοσηλείας, ταχύτερη επάνοδο της κινητικότητας του εντέρου, λιγότερο μετεγχειρητικό άλγος, αλλά και μεγαλύτερο εγχειρητικό χρόνο και μεγαλύτερο κόστος (46). Περισσότερες μελέτες, κατά προτίμηση προοπτικές, απαιτούνται

για την πληρέστερη αξιολόγηση και σύγκριση της μεθόδου με τις λοιπές καθιερωμένες τεχνικές. Τέτοια είναι η προοπτική τυχαιοποιημένη μελέτη των Yang et al., που τυχαιοποιεί τους ασθενείς σε 3 ομάδες δεξιάς κολεκτομής: α) υποβοηθούμενης από το χέρι λαπαροσκοπικής (HALS-CME), β) λαπαροσκοπικής CME με απομόνωση (no-touch) και γ) συμβατικής λαπαροσκοπικής D3/CME. Τα αποτελέσματα της μελέτης αναμένονται. (47)

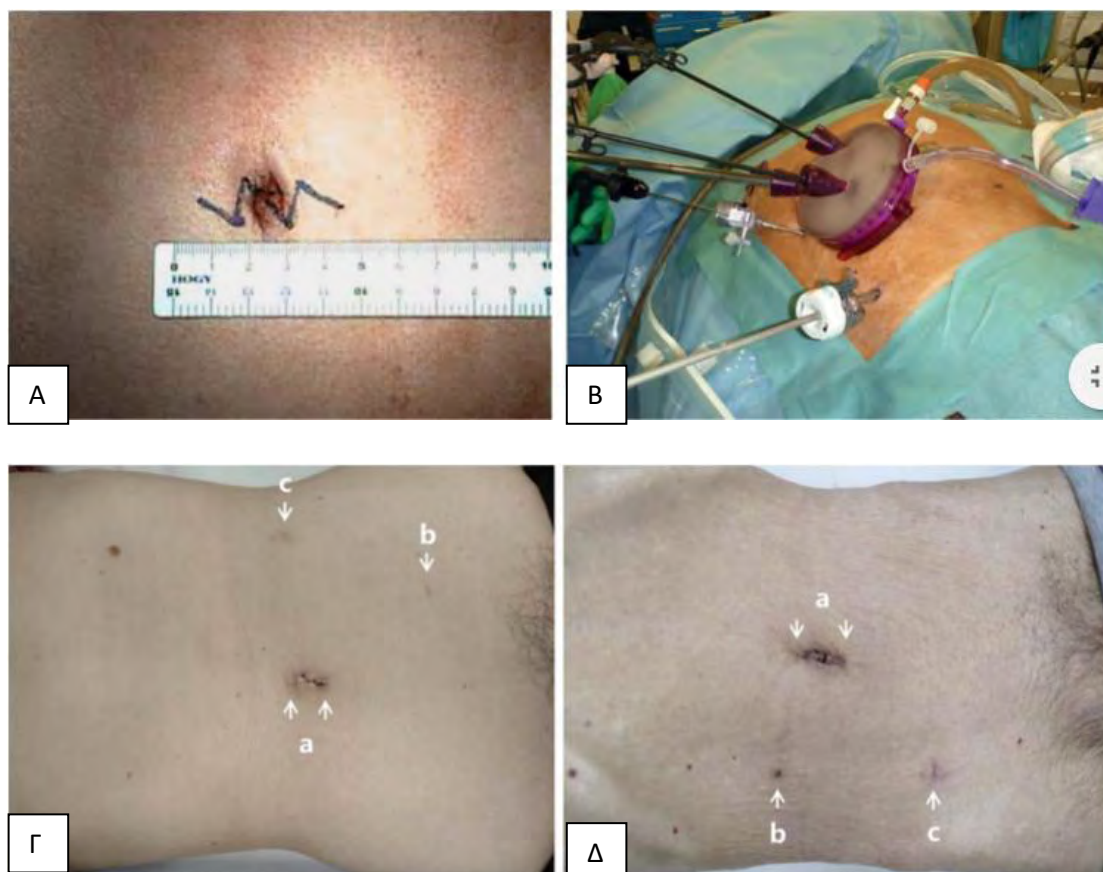
Single-Incision Laparoscopic Surgery (SILS)

Την τελευταία δεκαετία παρατηρείται διεθνώς μία τάση για ολοένα και λιγότερο επεμβατικές τεχνικές. Στα πλαίσια αυτά αναπτύχθηκαν τεχνικές όπως η λαπαροσκοπική χειρουργική μονής τομής (Single-Incision Laparoscopic Surgery - SILS) και άλλες τεχνικές μειωμένων οπών (reduced port techniques).

Η μέθοδος SILS είναι μια ελάχιστα επεμβατική τεχνική που περιλαμβάνει την πραγματοποίηση της επέμβασης μέσω μιας και μοναδικής τομής, δια της οποίας διέρχονται όλα τα λαπαροσκοπικά εργαλεία. Έτσι, πραγματοποιείται μια τομή μήκους 3-5 εκ. στην περιοχή του ομφαλού και δημιουργία πνευμοπεριτοναίου. Εισάγεται ειδική συσκευή (gel port) με δυνατότητα υποδοχής των trocars και των λαπαροσκοπικών εργαλείων, με ταυτόχρονη διατήρηση του πνευμοπεριτοναίου. Εναλλακτικά η τομή μπορεί να γίνει στο σημείο μιας πιθανής προστατευτικής ειλεοστομίας, στο δεξιό λαγόνιο βόθρο. Ακολουθεί η κολεκτομή με προσέγγιση medial-to-lateral με βάση της αρχές της CME. Αξίζει να σημειωθεί ότι πρόκειται για μια ιδιαίτερα δύσκολη και απαιτητική τεχνικά μέθοδο λόγω της συχνής σύγκρουσης των εργαλείων μεταξύ τους, της δυσκολίας στη βελτιστοποίηση των γωνιών μεταξύ των εργαλείων και την εκτέλεση των κατάλληλων χειρισμών (δυσκολία τριγωνισμού του πεδίου) και του συνωστισμού του χειρουργικού προσωπικού σε μικρό χώρο. Η μέθοδος λοιπόν απαιτεί εμπειρία στη λαπαροσκοπική χειρουργική του παχέος εντέρου, αλλά και επιπλέον εκπαίδευση. Η καμπύλη εκμάθησης της SILS δεξιάς ημικολεκτομής με CME για έναν έμπειρο λαπαροσκόπο χειρουργό παχέος εντέρου υπολογίζεται σε 23 περιστατικά, ενώ γενικότερα για τη SILS κολεκτομή κυμαίνεται από 20 έως 70 περιστατικά στις διάφορες μελέτες. (48)

Λαπαροσκοπικές τεχνικές τύπου «μειωμένων οπών» (reduced port)

Η τεχνική δυσκολία της SILS αλλά και η ανάγκη για βέλτιστο αισθητικό αποτέλεσμα έχει οδηγήσει σε υβριδικές τεχνικές που στοχεύουν στη μείωση του αριθμού των χρησιμοποιούμενων trocars. Πρόκειται για τις τεχνικές «μειωμένων οπών» (reduced port). Αυτό μπορεί να γίνει με παραλλαγές στην τεχνική προσέγγιση της επέμβασης, ή με τη χρησιμοποίηση μιας πλατφόρμας SILS και επιπρόσθετων trocars (Εικόνα 23, Α-Δ). Η τεχνική δε διαφέρει στις αρχές και τους βασικούς χρόνους από τη συμβατική λαπαροσκοπική CME. Στη βιβλιογραφία μία είναι η αναφορά λαπαροσκοπικής CME για καρκίνο δεξιού ή αριστερού κόλου με τη μέθοδο αυτή. Πρόκειται για σειρά με μικρό αριθμό ασθενών (17) που μάλλον δεν προσφέρεται για ασφαλή συμπεράσματα. (49)



Εικόνα 23. *Reduced-port CME. Α. Σχεδιασμός ομφαλικής τομής τύπου zig-zag για την τοποθέτηση της συσκευής πρόσβασης Β. Τοποθέτηση συσκευής πρόσβασης και trocars Γ. Αισθητικό αποτέλεσμα 6 μήνες μετεγχειρητικά Δ. Αισθητικό αποτέλεσμα 4 εβδομάδες μετεγχειρητικά. (Αναδημοσίευση από: Mori et al., Dig Surg, 2015)*

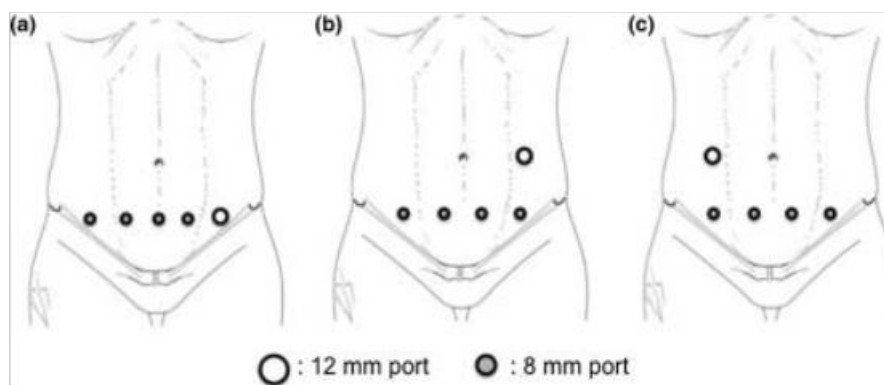
Αξίζει να τονισθεί ότι οι αρχές της ογκολογικής χειρουργικής, δεν πρέπει σε καμία περίπτωση να παραβιάζονται προς επίτευξη καλύτερου αισθητικού αποτελέσματος. Γι αυτό και οι τεχνικές SILS και Reduced Port πραγματοποιούνται μόνο από εξαιρετικά εκπαιδευμένους χειρουργούς, σε επιλεγμένα περιστατικά και δεν έχουν ακόμη γίνει καθολικώς αποδεκτές στην ογκολογική χειρουργική του παχέος εντέρου.

ΡΟΜΠΟΤΙΚΗ ΠΛΗΡΗΣ ΕΚΤΟΜΗ ΜΕΣΟΚΟΛΟΥ

Το 2002 η ρομποτική τεχνολογία άρχισε να εφαρμόζεται για να υπερνικήσει τις τεχνικές δυσκολίες της λαπαροσκοπικής χειρουργικής. (50) Επιτρέπει στο χειρουργό να εκτελεί με ευκολία απαιτητικούς χειρισμούς, ιδιαίτερα σε βαθιά και στενά πεδία, όπως η πύελος και η σπληνική καμπή, δίνοντας τη δυνατότητα ήπιας παρασκευής κατά μήκος των εμβρυολογικών πλάνων. Τα δύο κύρια ρομποτικά συστήματα στις μέρες μας είναι το daVinci Si® and daVinci Xi® (Intuitive Surgical Inc., Sunnyvale/CA, USA). Αυτά τα συστήματα διαφέρουν μεταξύ τους ως προς τα σχήματα των εργαλείων, την κινητικότητα και τους βαθμούς ελευθερίας, αλλά προσφέρουν συγκρίσιμα αποτελέσματα.

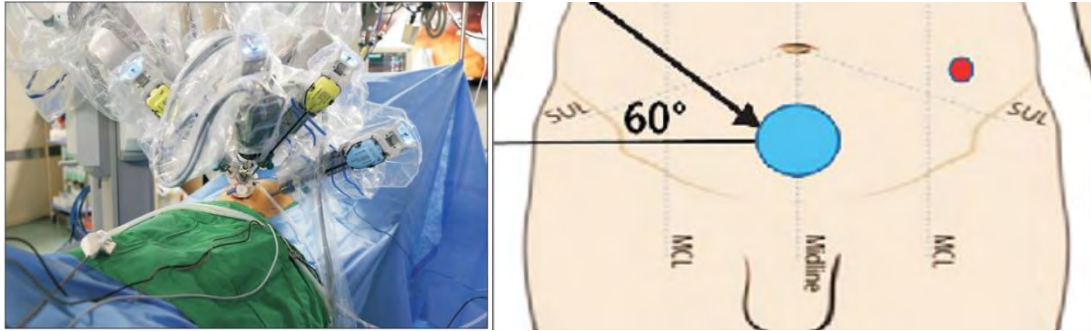
Τα αρχικά ογκολογικά και λειτουργικά αποτελέσματα της ρομποτικής προστατεκτομής οδήγησαν στην εξάπλωση της ρομποτικής και στη χειρουργική παχέος εντέρου και ορθού, κυρίως με την καθιέρωσή της στην ολική εκτομή του μεσοορθού (TME). Η ρομποτική χειρουργική συνδυάζει τα πλεονεκτήματα της ελάχιστα επεμβατικής χειρουργικής (ταχύτερη ανάρρωση, μείωση του μετεγχειρητικού άλγους, λιγότερες επιπλοκές), με επιπλέον πλεονεκτήματα όπως η τρισδιάστατη και σταθερή εικόνα, οι κατάλληλες κινήσεις των ρομποτικών βραχιόνων, εργαλεία με 7 βαθμούς ελευθερίας και δυνατότητα ενδοσκοπικής κάμψης, αμφίχειρη επιδεξιότητα, φιλτράρισμα του χειρουργικού τρόμου και δυνατότητα χρώσης πρασίνου ινδοκυανίνης (ICG) ή διεγχειρητικής υπερηχογραφικής καθοδήγησης. (51)

Στη χειρουργική του παχέος εντέρου η ρομποτική δεν έχει τύχει ευρείας αποδοχής, σε αντίθεση με τη χειρουργική του ορθού. Ένας από τους λόγους είναι ότι το προηγούμενης γενιάς σύστημα daVinci Si® δεν ήταν σχεδιασμένο για χειρουργική και στα 4 τεταρτημόρια της κοιλίας. Το νέο daVinci Xi® δίνει τη δυνατότητα εκτέλεσης της επέμβασης, με την κατάλληλη τοποθέτηση των βραχιόνων. Μία ειδική τεχνική υπερηβικής τοποθέτησης των ports έχει περιγραφεί, σε συνδυασμό με αφαίρεση του παρασκευάσματος μέσω τομής Pfannestiel. Πιο συγκεκριμένα, 4 ρομποτικά trocars των 8 mm και ένα λαπαροσκοπικό των 12mm τοποθετούνται στη σειρά, κατά μήκος μιας εγκάρσιας γραμμής, 3-4 εκ άνωθεν της ηβικής σύμφυσης, μέχρι και 3εκ. από τις πρόσθιες άνω λαγόνιες άκανθες. Το λαπαροσκοπικό port των 12mm μπορεί να τοποθετηθεί και στην αριστερή ή δεξιά μεσοκλειδική γραμμή στο ύψος του ομφαλού (Εικόνα 24). (52)



Εικόνα 24. Τοποθέτηση trocars ρομποτικής CME. 4 ρομποτικά trocars (8mm) τοποθετούνται υπερηβικά. Ένα λαπαροσκοπικό trocar (12mm) τοποθετείται υπερηβικά (a), στην αριστερή μεσοκλειδική (b) ή τη δεξιά μεσοκλειδική γραμμή (c). (Αναδημοσίευση από Yeo et al., J Robot Surg, 2017)

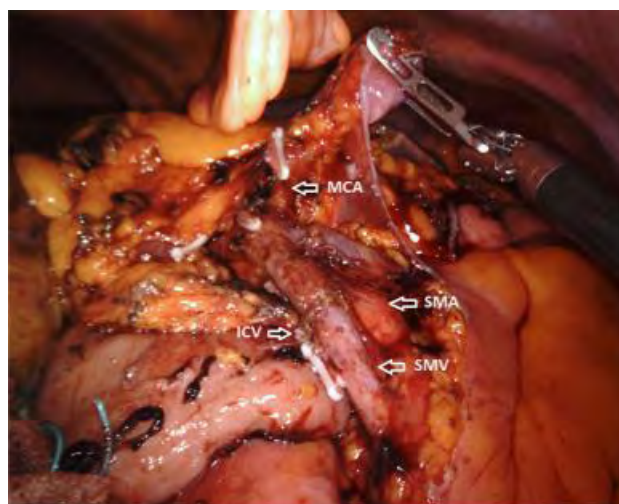
Εναλλακτικά, εφόσον υπάρχει ο κατάλληλος εξοπλισμός και εμπειρία, μπορεί να γίνει ρομποτική προσπέλαση με πλατφόρμα μιας τομής (single-port) με ένα συμπληρωματικό port (Εικόνα 25). (53)



Εικόνα 25. Ρομποτική CME. Προσπέλαση Single-Port με ένα επιπρόσθετο port. (Αναδημοσίευση από: Bae et al., Ann Surg Treat Res, 2016)

Περιγραφή τεχνικής

Περιγράφονται διάφορες παραλλαγές της ρομποτικής τεχνικής από συγγραφέα σε συγγραφέα. Συνοπτικά, η επέμβαση συνήθως πραγματοποιείται με μία από μέσα προς τα έξω προσέγγιση (medial-to-lateral approach). Αρχικά απομονώνονται, απολινώνονται και διαιρούνται τα ειλεοκολικά αγγεία στην έκφυσή τους. Η παρασκευή συνεχίζεται κεφαλικά κατά μήκος της κοιλιακής πλευράς της άνω μεσεντερίου φλέβας. Παραμένοντας στα εμβρυολογικά πλάνα μεταξύ μεσοκόλου και οπισθοπεριτοναϊκών δομών, η παρασκευή φθάνει ως τη ρίζα των δεξιών κολικών αγγείων, αν υπάρχουν, και των μέσων κολικών αγγείων, τα οποία απολινώνονται με clips και διαιρούνται ξεχωριστά στην έκφυσή τους. Ακολουθεί διαίρεση του τελικού ειλεού με ευθύγραμμο κοπτορράπτη, κινητοποίηση του κόλου από το γαστροκολικό σύνδεσμο και τις πλάγιες προσφύσεις, διαίρεση του εγκαρσίου (με ή χωρίς ICG σήμανση). Τέλος, δημιουργείται ενδοσωματική πλαγιοπλάγια ειλεοεγκαρσία αναστόμωση και απομάκρυνση του παρασκευάσματος (Εικόνα 26). (54,55)



Εικόνα 26. Διεχειρητική εικόνα ρομποτικής CME, μετά την απομάκρυνση του παρασκευάσματος. ICV: ειλεοκολική φλέβα, SMV: άνω μεσεντέριος φλέβα, SMA: άνω μεσεντέριος αρτηρία, MCA: μέση κολική αρτηρία (Αναδημοσίευση από: Spinoglio et al., Ann Surg Oncol. 2018)

Παραλλαγές

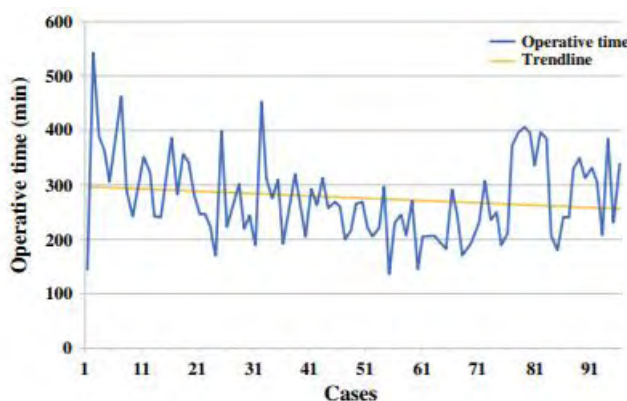
Τεχνική Top down no-touch: Περιλαμβάνει την πρόωμη αναγνώριση του γαστροκολικού άξονα και των μέσων κολικών αγγείων, με σκοπό την αποφυγή ακούσιας αγγειακής κάκωσης στη μεσεντερική ρίζα του εγκαρσίου κόλου. Αυτό επιτυγχάνεται με την αρχική είσοδο στον ελάσσονα επιπλοϊκό θύλακο και ανεύρεση της δεξιάς γαστροεπιπλοϊκής φλέβας. Έχοντας την ως οδηγό σημείο, αναγνωρίζεται ο γαστροκολικός άξονας και ακολουθεί απολίνωση κλάδων του, καθώς και των μέσων κολικών αγγείων. Ακολουθεί παρασκευή κατά μήκος της άνω μεσεντερίου φλέβας από την ειλεοκολική περιοχή μέχρι την εκβολή της, με κεντρική απολίνωση ειλεοκολικών και δεξιών κολικών αγγείων διαδοχικά. Η τεχνική αυτή φαίνεται να είναι χρήσιμη στην περίπτωση της ρομποτικής CME, ενώ ολοκληρώνεται με ενδοσωματική ειλεοεγκαρσία αναστόμωση. (56)

Τροποποιημένη CME: Η τροποποιημένη CME (modified CME – mCME) όπως περιγράφηκε από τους Cho et al., προτιμάται από αρκετούς χειρουργούς στη ρομποτική χειρουργική και περιλαμβάνει τη μη κινητοποίηση κατά Kocher, την παρασκευή όπισθεν της περιτονίας Gerota μόνο σε όγκους ανιόντος κόλου σταδίου T3/T4 και την απολίνωση μόνο του δεξιού κλάδου της μέσης κολικής αρτηρίας. Τέλος, άλλοτε άλλο μήκος τελικού ειλεού εκτέμνεται, ανάλογα με τη θέση του όγκου. (57–59)

Η είσοδος των ρομποτικών συστημάτων στη σύγχρονη χειρουργική επέφερε την αλματώδη εξέλιξη της ρομποτικής χειρουργικής σε πολλούς τομείς συμπεριλαμβανομένης της χειρουργικής παχέος εντέρου και ορθού. Όπως προαναφέρθηκε, τα πλεονεκτήματα της ρομποτικής σε σχέση με τη λαπαροσκοπική χειρουργική είναι πολλά: η βελτιωμένη εικόνα λόγω της τρισδιάστατης απεικόνισης, η καλύτερη εργονομία, η δυνατότητα πιο λεπτομερούς παρασκευής των ιστών, η βελτιωμένη πρόσβαση σε δυσπρόσιτες περιοχές όπως το κατώτερο ορθό, η δυνατότητα εκτέλεσης πολλαπλών λεπτών κινήσεων σε πολλούς άξονες, η άνεση του χειρουργού. Ωστόσο, το κόστος εφαρμογής της ρομποτικής είναι ένα ζήτημα αντιπαράθεσης στις μέρες μας, ενώ απαιτείται και η κατάλληλη εκπαίδευση των χειρουργών σε κέντρα με τον απαραίτητο εξοπλισμό και εμπειρία. Αυτοί οι παράγοντες έχουν σαν αποτέλεσμα τη σχετικά χαμηλή υιοθέτηση της ρομποτικής CME από τη χειρουργική κοινότητα.

Παρ' όλα αυτά, μετά την ολοένα αυξανόμενη καθιέρωση της CME, πολλά κέντρα με την κατάλληλη εμπειρία έχουν εφαρμόσει τη ρομποτική Πλήρη Εκτομή του Μεσοκόλου (robotic CME) ή ρομποτικά υποβοηθούμενη Πλήρη Εκτομή του μεσοκόλου (Robot-assisted CME). Στη βιβλιογραφία αναφέρονται κάποιες αναδρομικές μελέτες με μικρούς σχετικά αριθμούς ασθενών και μεγάλη ετερογένεια. Ενδεικτικά, 3 μελέτες συγκρίνουν ρομποτική με λαπαροσκοπική CME, ενώ άλλες 8 μελέτες παρουσιάζουν τα αποτελέσματά τους στη ρομποτική CME χωρίς κάποιο σκέλος σύγκρισης. Ακολουθεί συνοπτική περιγραφή των αποτελεσμάτων τους.

Σε μία πρόσφατη Ιταλική μελέτη, οι Spinoglio et al. συνέκριναν 202 ασθενείς που υποβλήθηκαν σε ρομποτική (n=101) ή λαπαροσκοπική (n=101) δεξιά κολεκτομή. Τα χαρακτηριστικά των ασθενών των 2 ομάδων ήταν ισοδύναμα. Η «ρομποτική» ομάδα έδειξε στατιστικά σημαντική μείωση στο ποσοστό μετατροπής (0% έναντι 6.9% p=0.01), αλλά μεγαλύτερο διεγχειρητικό χρόνο (279 λεπτά έναντι 236 λεπτών, p<0.001). Δεν ανεδείχθησαν διαφορές ως προς τα περιεγχειρητικά και παθολογοανατομικά αποτελέσματα. Η συνολική 5-ετής επιβίωση (overall survival) των ασθενών της ρομποτικής ομάδας ήταν 77 μήνες, έναντι 73 μηνών στη λαπαροσκοπική ομάδα (p=0.64). Τα ποσοστά ελεύθερης νόσου επιβίωσης (Disease-Free Survival – DFS) ήταν 85% και 83% αντίστοιχα (p=0.58). Στους ασθενείς σταδίου III διαπιστώθηκε ελαφρά υπεροχή της 5-ετούς ελεύθερης νόσου επιβίωσης (DFS) υπέρ της ρομποτικής ομάδας (81 έναντι 68 μήνες, p=0.122). Οι συγγραφείς συμπεραίνουν ότι τόσο η ρομποτική όσο και η λαπαροσκοπική προσέγγιση της Πλήρους Μεσοκολικής Εκτομής είναι ασφαλείς και αποτελεσματικές, καθώς είχαν ως αποτέλεσμα εξαιρετικά ποσοστά επιβίωσης. Η ρομποτική προσπέλαση ήταν επωφελής σε ό, τι αφορά την εκτέλεση ενδοσωματικής αναστόμωσης και την παρασκευή, ενώ συνδέεται με χαμηλότερα ποσοστά μετατροπής. Ο μεγαλύτερος διεγχειρητικός χρόνος θα μπορούσε να ελαττωθεί με την απόκτηση περισσότερης εμπειρίας (Εικόνα 27). (55)



Εικόνα 27. Ο διεγχειρητικός χρόνος της ρομποτικής CME ελαττώνεται με την αύξηση του αριθμού των περιστατικών (Αναδημοσίευση από: Spinoglio et al, Ann Surg Oncol. 2018)

Οι Yozgatli et al. συγκρίνουν τη ρομποτική CME με τη **συμβατική** λαπαροσκοπική ημικολεκτομή για καρκίνους του δεξιού κόλου. Σε σύνολο 96 ασθενών, οι 35 υπεβλήθησαν σε ρομποτική κολεκτομή με CME. Ο διεγχειρητικός χρόνος ήταν σημαντικά μεγαλύτερος στη ρομποτική CME (286 ± 77 λεπτά έναντι 132 ± 40 στη λαπαροσκοπική ομάδα). Ο αριθμός των λεμφαδένων στο παρασκευάσμα ήταν σημαντικά μεγαλύτερος στη ρομποτική «ομάδα» (41 ± 12 έναντι 33 ± 10 , P = 0.04), ενώ μεγαλύτερο ήταν και το μήκος μεταξύ αγγειακής απολίνωσης και εντερικού τοιχώματος (13 ± 3.5 έναντι 11 ± 3 , P = .02). Δε διαπιστώθηκαν στατιστικά σημαντικές διαφορές σε ό, τι αφορά τη μέση εκτιμώμενη απώλεια αίματος, το χρόνο έναρξης της κινητικότητας του εντέρου (time to first flatus), το ποσοστό

μετατροπών (μηδενικό), το χρόνο νοσηλείας και το ποσοστό επιπλοκών (n = 10 [29%] έναντι n = 15 [25%], P = 0.67). (60)

Πολλοί συγγραφείς παραθέτουν τα αποτελέσματα των σειρών τους σε μια αναδρομική βάση. Οι Bae SU et al μετά από 5ετή παρακολούθηση (follow-up) 43 ασθενών που υπεβλήθησαν σε ρομποτική δεξιά κολεκτομή για καρκίνο με τροποποιημένη CME (mCME+CVL) αναφέρουν ποσοστά συνολικής επιβίωσης (OS) 93,6%, μέση ελεύθερη νόσου περίοδο 38 μήνες (εύρος 2-109), ποσοστό ελεύθερης νόσου επιβίωσης (DFS) 81,1% και ποσοστό τοπικής υποτροπής 16,3% (61). Οι Ozben et al. σε μια αναδρομική μελέτη 37 ασθενών συμπεραίνουν ότι η ρομποτική δεξιά κολεκτομή με CME φαίνεται να εξασφαλίζει σημαντικά αυξημένο αριθμό λεμφαδένων στα παρασκευάσματα (41.8 ± 11.9). (62)

ΕΙΔΙΚΑ ΖΗΤΗΜΑΤΑ

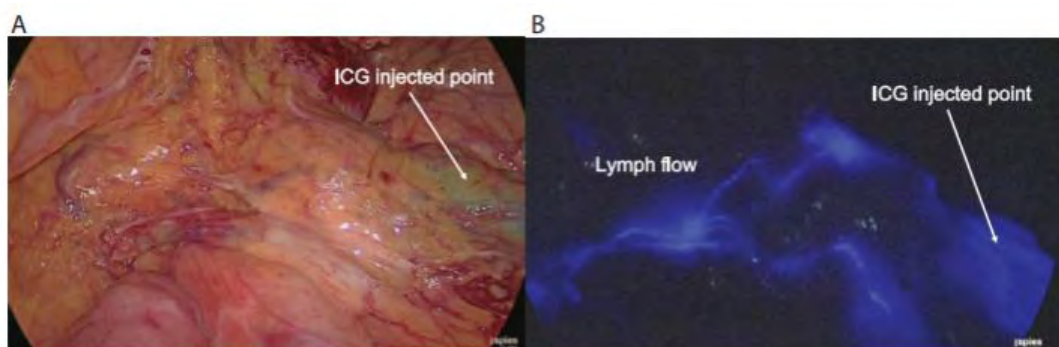
Στο σημείο αυτό θα γίνει αναφορά σε κάποια ειδικά ζητήματα που αφορούν την τεχνική της CME και έχουν απασχολήσει ή απασχολούν τους ειδικούς χειρουργούς παχέος εντέρου και τη βιβλιογραφία. Τέτοια είναι η τεχνική διεγχειρητικής χρώσης - φθορισμού με πράσινο ινδοκυανίνης, καθώς και η λεγόμενη τροποποιημένη CME (modified CME).

Πράσινο ινδοκυανίνης - Indocyanine Green (ICG)

Η λεμφική αποχέτευση σε περιοχές όπως η ηπατική και η σπληνική καμπή ποικίλλει, γεγονός που μπορεί να επηρεάσει το ιδανικό επίπεδο διαίρεσης και εκτομής, αλλά και του ιδανικού σημείου της κεντρικής αγγειακής απολίνωσης (Central Vascular Ligation – CVL). Μία από τις τεχνικές που βοηθά στη διεγχειρητική χαρτογράφηση της λεμφαγγειακής κατανομής είναι η έγχυση της χρωστικής πράσινο της ινδοκυανίνης (Indocyanine Green – ICG) και η απεικόνιση με μέθοδο φθορισμού (ICG Fluorescence Imaging, ICG – FI). Η τεχνική μπορεί να εφαρμοστεί κατά τη διάρκεια λαπαροσκοπικής κολεκτομής (63) ή και ρομποτικής (64).

Η χρωστική ICG είχε αρχικά χρησιμοποιηθεί για την εκτίμηση της περιεγχειρητικής αιματικής ροής και την ταυτοποίηση των λεμφαδένων φρουρών στις επεμβάσεις αορτοστεφανιαίας παράκαμψης (bypass) και τη χειρουργική μελανώματος και καρκίνου του μαστού αντίστοιχα. Στη χειρουργική του παχέος εντέρου και ορθού, η μέθοδος ICG – FI έχει χρησιμοποιηθεί για τη σήμανση όγκων, την εκτίμηση της αιματικής ροής στα σημεία των αναστομών και την ταυτοποίηση των λεμφαδένων – φρουρών. Η πιο διαδεδομένη εφαρμογή της είναι στην εκτίμηση της αιμάτωσης (αιματικής ροής) στη λαπαροσκοπική χειρουργική του παχέος εντέρου, για τον προσδιορισμό του ιδανικού επιπέδου εκτομής και αναστόμωσης, ώστε να μειωθούν οι πιθανότητες αναστόμωσης με κακή αιμάτωση και επακόλουθη διαφυγή. Μια άλλη χρήση της ICG που αναφέρεται πρόσφατα και έχει δυνητικά θέση στη λαπαροσκοπική CME είναι η εκτίμηση της λεμφαγγειακής διασποράς όγκων του παχέος εντέρου.

Πριν την εφαρμογή της τεχνικής προηγείται ενδοσκοπική σήμανση με Indian ink σε χρονική στιγμή μέχρι 96 ώρες από την επέμβαση. Κατά την έναρξη της επέμβασης, μετά την εισαγωγή των trocars, γίνεται έγχυση ICG αραιωμένης σε αποστειρωμένο νερό (2.5mg/1ml) με σύριγγα 23 gauge, στον υπορογόνιο μέχρι και τον υποβλεννογόνιο χιτώνα σε 2 σημεία περίξ του όγκου, υπό άμεση όραση. Η λεμφική ροή απεικονίζεται 30 λεπτά μετά την έγχυση χρησιμοποιώντας ειδική camera υπέρυθρης ακτινοβολίας (near-infrared) (Εικόνα 28).



Εικόνα 28. Η χρωστική ICG έχει εγχυθεί στην υποβλεννογόνια στιβάδα και η λεμφική ροή παρατηρείται διεγχειρητικά με τη βοήθεια ειδικής near-infrared camera, 30 λεπτά αργότερα (A, B). (Αναδημοσίευση από Watanabe et al. Dis Colon Rectum 2018)

Η CME και η κεντρική αγγειακή απολίνωση που ακολουθεί (CVL), περιλαμβάνει την περιοχή όπου έχει παρατηρηθεί λεμφική ροή με τη μέθοδο του φθορισμού. Οι Watanabe et al. εφάρμοσαν τη μέθοδο σε 20 ασθενείς (10 λαπαροσκοπικές δεξιές κολεκτομές για όγκους ηπατικής καμπής και 10 λαπαροσκοπικές αριστερές κολεκτομές για όγκους σπληνικής καμπής). Σε 19/20 ασθενείς έγινε ορατή η χρωστική, υποδεικνύοντας τη λεμφική ροή. Σε μία περίπτωση για τεχνικούς λόγους δεν κατέστη δυνατή η έγχυση. Η λεμφική ροή των καρκίνων ηπατικής καμπής ακολουθούσε την πορεία του δεξιού κλάδου της μέσης κολικής αρτηρίας, ενώ στους καρκίνους της σπληνικής καμπής ακολουθούσε την πορεία της αριστεράς κολικής. Σε 5 περιπτώσεις, η απεικόνιση είχε ως αποτέλεσμα την τροποποίηση της έκτασης της CME, καθώς η λεμφική ροή που παρατηρήθηκε διεγχειρητικά διέφερε από εκείνη που είχε υπολογιστεί από τον προεγχειρητικό έλεγχο. Αυτό είχε ως αποτέλεσμα την τροποποίηση της γραμμής διαίρεσης ή/και του αγγείου της κεντρικής απολίνωσης. Πιο συγκεκριμένα, σε μία περίπτωση καρκίνου ηπατικής καμπής, ως κύριο αγγείο-στόχος της κεντρικής αγγειακής απολίνωσης (CVL) λόγω κατανομής της λεμφικής διασποράς ανεδείχθη η επικουρική δεξιά κολική φλέβα αντί για τον αναμενόμενο δεξιό κλάδο της μέσης κολικής αρτηρίας. Σε μία άλλη περίπτωση καρκίνου σπληνικής καμπής, παρόλο που η πρόβλεψη ήταν υπέρ της αριστεράς κολικής αρτηρίας, η μέθοδος απεικόνισε τη λεμφική ροή κατά μήκος και της αριστεράς κολικής αρτηρίας αλλά και της επικουρικής αριστεράς κολικής. Σε μία άλλη περίπτωση η κατανομή της λεμφικής ροής ήταν στην περιοχή της ρίζας της κάτω μεσεντερίου φλέβας, χωρίς ανάδειξη σαφούς αγγείου – στόχου. Αξίζει να σημειωθεί

ότι λεμφαδενικές μεταστάσεις παρατηρήθηκαν στο 20% των περιπτώσεων. Όλοι οι διηθημένοι λεμφαδένες εντοπίστηκαν εντός της περιοχής που ανέδειξε η φθοριοσκοπική εκτίμηση της λεμφικής ροής. (63)

Η τεχνική λοιπόν της ICG – FI προσφέρει τα πλεονεκτήματα της υψηλής ευαισθησίας, καλύτερης λεμφαγγειακής απορρόφησης, της μη ανάγκης χορήγησης ακτινοβολίας, και της δυνατότητας απεικόνισης της λεμφικής ροής σε πραγματικό χρόνο. Στις περιπτώσεις πλήρους εκτομής του μεσοκόλου με κεντρική αγγειακή απολίνωση η μέθοδος θα μπορούσε να βοηθήσει στην ταυτοποίηση του κατάλληλου αγγείου για την απολίνωση, καθώς και της γραμμής του μεσεντηρίου για τη διαίρεση. Αυτό ίσως έχει μικρή χρησιμότητα σε περιπτώσεις σαφούς διήθησης λεμφαδένων κατά μήκος ενός κύριου αγγείου, αποκτά όμως ιδιαίτερη σημασία σε όγκους με μικρές εντοπισμένες λεμφαδενικές μεταστάσεις ή μικρομεταστάσεις.

Παρόμοια είναι και τα αποτελέσματα της προοπτικής πιλοτικής μελέτης των Chand et al., οι οποίοι εκτίμησαν την αποτελεσματικότητα της μεθόδου στη λαπαροσκοπική κολεκτομή. Η έγχυση έγινε υπορογονίως πέριξ του όγκου, και ακολούθησε φθορίζουσα ICG λεμφαγγειογραφία σε 10 ασθενείς. 8/10 είχαν αποχέτευση στο λεμφαδένα φρουρό, ενώ σε 2/10 εντοπίστηκαν λεμφαδένες εκτός του υπολογιζόμενου πεδίου εκτομής. Ενισχύθηκε έτσι ο ρόλος της ICG αλλά και της ανάγκης πιο ριζικής εκτομής σε κάποιες περιπτώσεις. (65)

Η χρήση της ινδοκυανίνης (ICG) στη CME έχει εκτιμηθεί και στη λαπαροσκοπική χαρτογράφηση του λεμφαδένα φρουρού σε πρώιμους καρκίνους του παχέος εντέρου (T1/T2). Η μέθοδος περιλαμβάνει την ενδοσκοπική προεγχειρητική έγχυση ICG και τη διεγχειρητική ταυτοποίηση του λεμφαδένα φρουρού με χρήση near-infrared κάμερας. Οι Currie et al. σε μία πρόσφατη πιλοτική μελέτη αξιολόγησαν τη μέθοδο σε 30 περιπτώσεις λαπαροσκοπικής CME. Σε 27/30 περιπτώσεις η μέθοδος ταυτοποίησε λεμφαδένες – φρουρούς (μέσος όρος 3 ανά ασθενή). 10 είχαν ιστολογικά θετικούς λεμφαδένες, ενώ μόνο σε μία περίπτωση η μέθοδος απέτυχε να αναδείξει το λεμφαδένα φρουρό. (66)

Η τεχνική της πλήρους εκτομής μεσοκόλου υπό ICG καθοδήγηση εφαρμόστηκε πρόσφατα και στη ρομποτική χειρουργική. Οι Spinoglio et al. σε μία πολύ πρόσφατη ανακοίνωση περιγράφουν με τη σειρά τους την εμπειρία τους με την τεχνική του «σχεδόν υπέρυθρου φθορισμού» με ινδοκυανίνη (Near-infrared Indocyanine Green – NIR ICG). Η σειρά αφορούσε 20 ασθενείς οι οποίοι υπεβλήθησαν σε ρομποτική δεξιά κολεκτομή με CME και bottom-up τεχνική και στους οποίους χορηγήθηκε ενδοσκοπικά ICG μία ημέρα πριν το χειρουργείο. Κατά τη διάρκεια της επέμβασης η ειδική κάμερα (Firefly™, Da Vinci Xi®) παρείχε φθορίζουσα σήμανση στο «σχεδόν υπέρυθρο» φάσμα, χαρτογραφώντας τη λεμφική αποχέτευση του όγκου. Και στους 20 ασθενείς υπήρξε φθορίζουσα χαρτογράφηση. Σε 7/20 (35%) ταυτοποιήθηκαν και αφαιρέθηκαν λεμφαδένες έξω από το

τυπικό λεμφαγγειακό πρότυπο επέκτασης. Οι συγγραφείς συμπεραίνουν ότι η ρομποτική CME με λεμφαδενεκτομή υπό ICG καθοδήγηση είναι ασφαλής και αποτελεσματική. Βεβαίως απαιτούνται περισσότερες μελέτες, κατά προτίμηση προοπτικές τυχαιοποιημένες για τον προσδιορισμό της ακριβούς επίδρασης της μεθόδου στο ογκολογικό αποτέλεσμα. (64)

Τέλος, οι Kobiela et al. εισάγουν τον όρο της «διπλής ICG» (double indocyanine green) στη ρομποτική CME. Περιγράφουν την τεχνική της προεγχειρητικής ενδοσκοπικής σήμανσης με έγχυση στον υποβλεννογόνιο χιτώνα, και της διεγχειρητικής ρομποτικής απεικόνισης. Η CME που προτείνουν είναι μια τροποποιημένη CME που περιλαμβάνει, εκτός από τους τυπικούς χρόνους και βήματα της CME, επιπλέον λεμφαδενεκτομή αναλόγως της ICG σήμανσης. Ακόμη, οι συγγραφείς επωφελούνται της χρήσης της ICG στην εκτίμηση της αιματικής ροής, ώστε τελικά να επιτυγχάνεται βελτιωμένη λεμφαδενεκτομή, αλλά και βελτίωση του κατάλληλου σημείου διαίρεσης του εντέρου με αποτέλεσμα μια πιο ασφαλή αναστόμωση. (67)

Παρόλα τα υποσχόμενα αποτελέσματα των ανωτέρω μελετών, θα πρέπει να αναφερθεί ότι οι μελέτες αυτές είναι λίγες και είχαν μικρούς αριθμούς ασθενών, χωρίς τυχαιοποίηση. Καθώς πρόκειται για μία νέα αλλά υποσχόμενη τεχνική, απαιτούνται περισσότερες μελέτες, προοπτικές τυχαιοποιημένες, που θα εκτιμήσουν με μεγαλύτερη αξιοπιστία τα αποτελέσματα, την ασφάλεια και παραμέτρους όπως το κόστος/όφελος, έτσι ώστε να εξαχθούν πιο ασφαλή συμπεράσματα.

Τροποποιημένη Πλήρης Εκτομή Μεσοκόλου (mCME)

Οι Cho et al. το 2015 στην Κορέα προτείνουν μία τροποποιημένη εκδοχή της πλήρους εκτομής μεσοκόλου για καρκίνους του δεξιού κόλου, σε σχέση με αυτή που περιγράφηκε από τον Hohenberger. Η τεχνική αυτή ορίστηκε ως modified CME (mCME) και ενώ εμπεριέχει τις αρχές της CME, διαφέρει ως προς κάποια στάδια της επέμβασης. Οι βασικές διαφορές με την κλασική TME είναι:

- 1) Ο πλήρης χειρισμός Kocher δε θεωρείται επιτακτικός στις περισσότερες περιπτώσεις. Εξαίρεση είναι οι περιπτώσεις που ο όγκος διηθεί το δωδεκαδάκτυλο ή το περινεφρικό λίπος.
- 2) Για όγκους T3/T4 με επέκταση στο οπίσθιο πλάνο ο χειρουργός οφείλει να «καθαρίσει» και ολόκληρο το προνεφρικό λιπώδη ιστό, πίσω από την περιτονία του Gerota.
- 3) Η ρίζα της μέσης κοιλιακής αρτηρίας πρέπει να αναγνωρίζεται και να διατηρείται, με την απολίνωση να πραγματοποιείται μόνο στο δεξιό κλάδο της. Εξαίρεση είναι οι όγκοι ηπατικής καμψής και εγκαρσίου κόλου, όπου απολινώνονται τα μέσα κοιλικά αγγεία στη ρίζα τους.

Επίσης οι συγγραφείς τροποποιούν το μήκος του αφαιρεθέντος τελικού ειλεού, και περιλαμβάνουν κάποιους επιπλέον ειλεϊκούς αρτηριακούς κλάδους της άνω μεσεντερίου σε περίπτωση που ο όγκος

είναι στο τυφλό ή εγγύς ανιόν κόλον, με αποτέλεσμα μεγαλύτερο μήκος τελικού ειλεού στο παρασκευάσμα.

773 ασθενείς που υπεβλήθησαν σε mCME την περίοδο 2000 – 2009 μελετήθηκαν αναδρομικά. Η μέση περίοδος follow-up ήταν $61,9 \pm 34,7$ μήνες. Η 5-ετής ολική επιβίωση (overall survival) ήταν 84,0% και η 5-ετής ελεύθερη νόσου επιβίωση (disease-free survival) 82,8%. Η 5-ετής τοποπεριοχική υποτροπή ήταν 4,9% και η 5-ετής συστηματική υποτροπή 13,7%, ενώ η υποτροπή σχετιζόταν με όγκους σταδίου III. Ανεξάρτητοι προγνωστικοί παράγοντες που ταυτοποιήθηκαν ήταν το παθολογοανατομικό στάδιο III, οι μετεγχειρητικές επιπλοκές, η ηλικία άνω των 60 ετών και η ελάχιστη επεμβατική προσέγγιση. (57)

Η τεχνική αυτή τροποποίηση έχει υιοθετηθεί και από άλλους συγγραφείς τόσο στη λαπαροσκοπική όσο και τη ρομποτική χειρουργική. Οι Shin JK et al. συνέκριναν ανοικτή mCME (683 ασθενείς) και λαπαροσκοπική mCME. Τα αποτελέσματα ευνοούσαν τη λαπαροσκοπική προσέγγιση τόσο σε βραχεία (short-term) βάση, όσο και σε πιθανά μακροχρόνια (long-term) ογκολογικά οφέλη. (68) Επίσης η τροποποιημένη CME έχει εφαρμοστεί και στη ρομποτική χειρουργική, τόσο στην Κορέα (61) όπου και πρωτοπεριγράφηκε, όσο και στη Ιταλία (58,59) με υποσχόμενα αποτελέσματα. Ωστόσο, για την πιθανή περαιτέρω αξιολόγησή της θα ήταν χρήσιμες πολυκεντρικές προοπτικές τυχαιοποιημένες συγκριτικές μελέτες. Αποτελεί παρόλα αυτά μια εναλλακτική στρατηγική στη φαρέτρα του χειρουργού, μιας και εμπεριέχει τις αρχές της πλήρους εκτομής μεσοκόλου με μία διαφορετική όμως προσέγγιση.

Ιαπωνική προσέγγιση

Οι ιαπωνικές κατευθυντήριες οδηγίες στη χειρουργική του παχέος εντέρου έχουν πολλά κοινά χαρακτηριστικά με τη CME στη φιλοσοφία τους, όπως η κεντρική απολίνωση και η χειρουργική των εμβρυικών πλάνων, διαφέρουν όμως στο προτεινόμενο μήκος του προς εξαίρεση παρασκευάσματος. Έτσι, προτείνουν εκτομή σε απόσταση 5 εκ. από την τροφοφόρα αρτηρία στην κατεύθυνση της λεμφικής ροής και 10 εκ. μακριά από τον όγκο προς την αντίθετη κατεύθυνση. Αυτό έχει ως αποτέλεσμα το μήκος του παρασκευάσματος κατά τον άξονα του εντέρου να είναι μικρότερο από τα αντίστοιχα παρασκευάσματα κέντρων της Ευρώπης, καταλήγοντας ουσιαστικά σε σχετικά περιορισμένη τριγωνική εκτομή γύρω από το τροφοφόρο αγγείο. Η ιαπωνική σχολή είναι ωστόσο πολύ σχολαστική στη λεμφαδενεκτομή καθώς προτείνει τη D3 λεμφαδενεκτομή. (11,69,70)

Σε μία συγκριτική μελέτη ασθενών με καρκίνο παχέος εντέρου σταδίου III από την Αγγλία, Γερμανία και Ιαπωνία, διαπιστώθηκαν ενδιαφέρουσες ομοιότητες και διαφορές. Έτσι, το μήκος του παρασκευάσματος ήταν σημαντικά μεγαλύτερα στην Αγγλική και τη CME ομάδα, σε σχέση με τη D3 (ιαπωνική) ομάδα ($p < 0.0001$). Ο αριθμός των θετικών λεμφαδένων ήταν συγκρίσιμος ($p = 0.64$). Τα

ποσοστά επίτευξης μεσοκολικού πλάνου εκτομής στην Αγγλική, CME και Ιαπωνική ομάδα ήταν 47,4%, 88,5%, και 71,7 % αντίστοιχα ($p=0.022$). Το μήκος μεταξύ αγγειακής απολίνωσης και τοιχώματος εντέρου ήταν το ίδιο στη CME και τη D3 ομάδα. (71)

Αξίζει να σημειωθεί ότι πολλοί Ασιάτες συγγραφείς έχουν υιοθετήσει τον όρο και τη λογική της CME, ενώ άλλοι συμπύσσουν τους 2 όρους σε CME/D3 με αποτέλεσμα τη σύγχυση των αποτελεσμάτων τους σε σχέση με την ακριβή ακολουθούμενη τεχνική. Σε κάθε περίπτωση, είναι χρήσιμο το παρασκεύασμα όπως και η κοίτη της εκτομής να φωτογραφίζεται και να καταγράφεται η ακολουθούμενη τεχνική. (11,72)

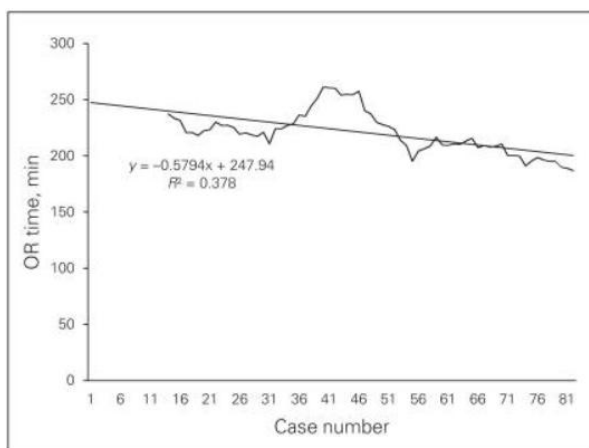
KAMΠΥΛΗ ΕΚΜΑΘΗΣΗΣ

Η τεχνική της πλήρους εκτομής μεσοκόλου αποτελεί αναμφισβήτητα μια προχωρημένη (advanced) και απαιτητική τεχνική τόσο της ανοικτής όσο και της λαπαροσκοπικής χειρουργικής. Απαιτεί κατάλληλη εκπαίδευση του χειρουργού στη χειρουργική του παχέος εντέρου και επιπλέον στην περίπτωση της λαπαροσκοπικής χειρουργικής απαιτεί λαπαροσκοπικές δεξιότητες. Η καμπύλη εκμάθησης εξαρτάται από το επίπεδο εκπαίδευσης και δεξιοτήτων, καθώς και από το αν ο χειρουργός «μεταβαίνει» από την ανοικτή στη λαπαροσκοπική μέθοδο ή αν έχει προηγούμενη εμπειρία στην ελάχιστα επεμβατική χειρουργική.

Η μεγάλη διεθνής πολυκεντρική μελέτη για την εκτίμηση των καμπυλών εκμάθησης της λαπαροσκοπικής χειρουργικής παχέος εντέρου και ορθού, βασισμένη σε 4852 περιστατικά, έδωσε σε γενικές γραμμές μια εκτίμηση για τον απαιτούμενο αριθμό των επεμβάσεων που απαιτούνται για τη συμπλήρωση της καμπύλης εκμάθησης. Έτσι, σε γενικές γραμμές τα διαγράμματα υπέδειξαν τους εξής απαιτούμενους αριθμούς περιστατικών: 152 περιστατικά για τη μείωση των μετατροπών, 143 για τις επιπλοκές, 96 για τον εγχειρητικό χρόνο, 87 για την απώλεια αίματος, 103 για τη διάρκεια νοσηλείας. (73)

Λίγες είναι όμως οι μελέτες που διερευνούν παραμέτρους σχετικές με την ειδική για τη CME καμπύλη εκμάθησης στη βιβλιογραφία. Επίσης απαρτίζονται από μικρούς αριθμούς ασθενών. Οι Melich et al. ανέλυσαν αναδρομικά τις επιδόσεις ενός νέου λαπαροσκόπου χειρουργού σε 81 λαπαροσκοπικές δεξιές κολεκτομές με πλήρη μεσοκολική εκτομή. Η μέση διάρκεια του χειρουργείου ήταν 220 λεπτά. Οι αρχικές διάρκειες των 250 λεπτών σταδιακά έπεσαν στα 200 λεπτά με μία αντίστροφη γραμμική σχέση (Εικόνα 29). Ο εγχειρητικός χρόνος της CME ήταν τριπλάσιος της συμβατικής λαπαροσκοπικής δεξιάς κολεκτομής. Η μεγάλη εγχειρητική διάρκεια κατά την καμπύλη

εκμάθησης, χωρίς την ύπαρξη plateau, αντανακλά τη σύνθετη ανατομία και την ανάγκη για προσεκτική παρασκευή γύρω από κρίσιμες δομές. Τα αποτελέσματα υποδηλώνουν ότι η λαπαροσκοπική δεξιά ημικολεκτομή με CME πρέπει να αντιμετωπίζεται σαν μια απαιτητική και χρονοβόρα χειρουργική επέμβαση. (74)



Εικόνα 29. Ολική διάρκεια χειρουργείου. Σταδιακή πτώση με την αύξηση του αριθμού των περιστατικών. (Αναδημοσίευση από: Melich et al., Can J Surg 2014)

Οι Luglio et al. παρουσιάζοντας τα αποτελέσματα των 50 πρώτων λαπαροσκοπικών κολεκτομών με CME ενός εκπαιδευμένου χειρουργού, ισχυρίζονται ότι η μέθοδος αποδίδει άριστα βραχυχρόνια αποτελέσματα και ανάρρωση, ακόμη και στην περίοδο της καμπύλης εκμάθησης του χειρουργού. (75)

Σύμφωνα με τους Guo et al., η απόκτηση των απαραίτητων δεξιοτήτων για την ασφαλή και αποτελεσματική CME αποκτάται μετά από εκπαίδευση σε 25 περιστατικά. (76) Αντίστοιχα, η καμπύλη εκμάθησης της λαπαροσκοπικής δεξιάς κολεκτομής με CME με τεχνική μονής τομής (Single-Incision) έχει υπολογιστεί στα 23 περιστατικά, με την επισήμανση ότι σε ό, τι αφορά τον εγχειρητικό χρόνο και τη χειρουργική επιτυχία είναι προαπαιτούμενη η προηγούμενη εμπειρία στη λαπαροσκοπική χειρουργική. (48)

Τέλος, οι Alhassan et al. σε μία πρόσφατη μετα-ανάλυση (2019) προσπάθησαν να υπολογίσουν την πιθανή καμπύλη εκμάθησης και την επίδραση του όγκου περιστατικών με ανάλυση υπο-ομάδων στο δείγμα (subgroup analysis. <100 έναντι >100 περιστατικά), χωρίς όμως αποτέλεσμα, καθώς τα διαθέσιμα δεδομένα είναι χαμηλής ποιότητας, με μεγάλη ετερογένεια και μικρή τυποποίηση (standardization) της CME τεχνικής. (28)

Φυσικά, ο ακριβής προσδιορισμός της καμπύλης εκμάθησης εξαρτάται από την προηγούμενη εμπειρία, εξοικείωση και εκπαίδευση του χειρουργού και από τη συχνότητα των περιστατικών, ενώ

απαιτούνται μελέτες με μεγάλους αριθμούς ασθενών και χειρουργών ώστε να εξαχθούν ασφαλέστερα συμπεράσματα. Η δημιουργία κατάλληλων κέντρων εκπαίδευσης θα συνεισφέρει στην ταχύτερη και σωστή εκμάθηση της μεθόδου, σε περιβάλλοντα που διαθέτουν την κατάλληλη εμπειρία και τεχνογνωσία.

ΚΡΙΤΙΚΗ ΣΤΗ CME

Η τεχνική της πλήρους εκτομής μεσοκόλου, παρά τη σταδιακή εγκαθίδρυσή της σε εκπαιδευτικά προγράμματα και την τάση για καθιέρωσή της ως gold standard τεχνική στη χειρουργική του καρκίνου του παχέος εντέρου, λόγω κυρίως της υπεροχής της ως προς τον αριθμό των λεμφαδένων και το ογκολογικό αποτέλεσμα έχει τύχει και κριτικής από αρκετούς συγγραφείς. (77)

Πιο συγκεκριμένα, παράγοντες όπως η καινοτομία και η εξωτερική εγκυρότητα (external validity) των μελετών που υποστηρίζουν τη CME έχουν κατά καιρούς αμφισβητηθεί. Οι Rosenberg et al. επισημαίνουν ότι τα συμπεράσματα των διαθέσιμων μελετών δεν βασίζονται σε προοπτικές τυχαιοποιημένες ελεγχόμενες μελέτες (Randomized Controlled Trials – RCTs), ενώ είναι ελλιπή στοιχεία σχετικά με πιθανές επιπλοκές. Ακόμη, θέτουν ερωτήματα ως προς πληροφορίες για την επιλογή των ασθενών, πληθυσμιακά χαρακτηριστικά, και τα συνδυαστικά αποτελέσματα της χορήγησης περιεγχειρητικών χημειοθεραπευτικών σχημάτων. Οι συγγραφείς επισημαίνουν το μειονέκτημα της μεγαλύτερης διάρκειας χειρουργείου και της ανοικτής προσπέλασης, καθώς η μεγάλη τομή συνδέεται με περισσότερες επιπλοκές από το καρδιαγγειακό και αναπνευστικό και το κοιλιακό τραύμα (λοίμωξη, κήλη). Επισημαίνουν επίσης και το γεγονός ότι σοβαρές και απειλητικές για τη ζωή επιπλοκές έχουν αναφερθεί. (78) Βέβαια, οι εξελίξεις της ελάχιστα επεμβατικής χειρουργικής στον τομέα της CME και η διαφαινόμενη μη-κατωτερότητα της λαπαροσκοπικής προσέγγισης σε σχέση με την ανοικτή έρχονται να αντικρούσουν το παραπάνω επιχειρήμα.

Οι Hogan et al. το 2009, αμέσως μετά την εισαγωγή της CME από τον Hohenberger, επίσης έθεσαν ερωτήματα ως προς την αποτελεσματικότητα της νέας μεθόδου, και πιθανούς συγχυτικούς παράγοντες, επισημαίνοντας όμως την ανάγκη επικαιροποίησης και τυποποίησης των χειρουργικών τεχνικών στις κατευθυντήριες οδηγίες. (79) Επίσης αμφισβήτησαν τον όρο «πρωτοεμφανιζόμενη» μέθοδος (novel concept), καθώς ισχυρίστηκαν ότι η παρασκευή στο μεσοκολικό πλάνο και η κεντρική αγγειακή απολίνωση εκτελούνταν ούτως ή άλλως από τους περισσότερους εκπαιδευμένους χειρουργούς παχέος εντέρου. (79–81)

Ο σχεδιασμός των μελετών και κυρίως τα κριτήρια εισαγωγής και αποκλεισμού επίσης μπορούν να επηρεάσουν σε κάποιο βαθμό τα αποτελέσματα. Η γνωστή μελέτη των Hohenberger et al. έχει επίσης δεχθεί κριτική, ως προς τα κριτήρια αποκλεισμού, καθώς αναφέρει την ελεύθερη καρκίνου επιβίωση

(cancer-free survival) έχοντας πρώτα «αποκλείσει» τη χειρουργική θνητότητα (3%, n=46), εκείνους με άγνωστο tumor status, (2,8%, n=43), εκείνους με καρκίνους σε έδαφος φλεγμονώδους νόσου του εντέρου ή οικογενή πολυποδίαση. Συμπεριέλαβε μόνο τις R0 εκτομές, χωρίς σύγχρονο καρκίνο, προηγούμενο καρκίνο ή neoadjuvant αγωγή. Άλλοι 89 ασθενείς (5.8%) αποκλείστηκαν λόγω έλλειψης στοιχείων και περιεγχειρητικής θνητότητας. Λόγω των παραπάνω η δημοσιευμένη συνολική «cancer-free survival» της τάξης του 85.2% έχει αμφισβητηθεί. (77)

Άλλοι συγχυτικοί παράγοντες στις διάφορες μελέτες είναι η χορήγηση ή όχι adjuvant χημειοθεραπείας και τα χαρακτηριστικά του όγκου. (82) Επίσης έχει αμφισβητηθεί η σημασία του μεσοκολικού πλάνου εκτομής, σε σχέση με τη συμβατική κολεκτομή. Οι Bertelsen et al. συγκρίνοντας ασθενείς την περίοδο πριν και μετά την εφαρμογή της CME, δεν διαπίστωσαν διαφορές ως προς το μεσοκολικό πλάνο ή την R0 εκτομή, γεγονός που ενισχύει το επιχείρημα ότι οι περισσότεροι εκπαιδευμένοι χειρουργοί παχέος εντέρου εκτελούσαν ήδη μεσοκολική εκτομή όταν εισήχθη ο όρος CME. (13)

Προβληματισμοί για την ασφάλεια της επέμβασης και την πιθανότητα σοβαρών επιπλοκών, κυρίως αγγειακών κακώσεων, καθώς και για τις τεχνικές απαιτήσεις της εκτεταμένης εκτομής και της διαχείρισης μιας πιθανής κάκωσης επίσης έχει αναφερθεί από τους επικριτές της τεχνικής. (78) Κάτι τέτοιο όμως δεν επιβεβαιώνεται σε πολλές μελέτες, οι οποίες αναφέρουν συγκρίσιμα ποσοστά επιπλοκών με την κλασική κολεκτομή, παρόμοια νοσηρότητα (19,4%) 30-ήμερη θνητότητα (3,2%), ποσοστό επανεπέμβασης για αγγειακές επιπλοκές (1,1%), καθώς και παρόμοια μέση απώλεια αίματος (150ml) . (77,83,84).

Μία άλλη παράμετρος που δεν έχει επαρκώς μελετηθεί είναι τα λειτουργικά αποτελέσματα και η ποιότητα ζωής μετά από CME. Οι You et al. έδειξαν ότι η εντερική κινητικότητα και η ποιότητα ζωής επιδεινώθηκαν σημαντικά μετά από εκτεταμένη κολεκτομή σε σχέση με την τυπική ημικολεκτομή. Οι εκτεταμένοι χειρισμοί στη CME ίσως συνδέονται με μακροχρόνιες λειτουργικές επιδράσεις, κάτι που δεν έχει ποσοτικοποιηθεί στις σχετικές μελέτες. (85) Οι υποθέσεις αυτές ωστόσο δεν επιβεβαιώθηκαν σε πρόσφατη μελέτη ερωτηματολογίων 622 ασθενών με καρκίνο σιγμοειδούς (cross-sectional questionnaire study), η οποία ενώ διαπίστωσε λειτουργικές διαταραχές στο 20% των ασθενών που χειρουργήθηκαν στο παχύ έντερο, δεν τεκμηρίωσε κάποια διαφορά μεταξύ CME και συμβατικής κολεκτομής. Η CME λοιπόν δεν συνδέθηκε με υψηλότερο κίνδυνο εντερικής δυσλειτουργίας και επιδείνωση της ποιότητας ζωής. (86)

Παρ' όλες τις ενστάσεις και διαφωνίες είναι γεγονός ότι η τεχνική της Πλήρους Εκτομής Μεσοκόλου κερδίζει ολοένα και μεγαλύτερο έδαφος στην καθιέρωσή της στην αντιμετώπιση του καρκίνου του παχέος εντέρου. Είναι βέβαιο ότι απαιτούνται πολλές μελέτες, προοπτικές τυχαιοποιημένες, κατά προτίμηση RCTs με μεγάλο αριθμό ασθενών (πολυκεντρικές) ώστε να προκύψουν ασφαλή

συμπεράσματα επιπέδου 1 (Level of evidence 1). Τα αποτελέσματα τέτοιων μελετών θα μπορούσαν πιθανόν να τροποποιήσουν τις ισχύουσες κατευθυντήριες οδηγίες αλλά κυρίως θα συνέβαλλαν στο να γίνει η τεχνική καθολικά αποδεκτή από τη χειρουργική κοινότητα των χειρουργών παχέος εντέρου ή αντίστροφα να εφαρμοστούν οι όποιες πιθανές τροποποιήσεις.

ΣΥΜΠΕΡΑΣΜΑΤΑ

Η Πλήρης Εκτομή του Μεσοκόλου αποτελεί μία πρωτοποριακή μέθοδο της τελευταίας δεκαετίας στην αντιμετώπιση του καρκίνου του παχέος εντέρου. Οι βασικές αρχές της παρασκευής του μεσοκόλου κατά μήκος των εμβρυικών πλάνων και της κεντρικής αγγειακής απολίνωσης αποτελούν τον ακρογωνιαίο λίθο της ογκολογικής χειρουργικής του παχέος εντέρου.

Μετά την περιγραφή της μεθόδου από τον Hohenberger, πολλές είναι οι αναφορές στη βιβλιογραφία που τεκμηριώνουν το πλεονέκτημα της τεχνικής ως προς την αύξηση του αριθμού των λεμφαδένων στο παρασκεύασμα και τη βελτίωση των ποσοτών επιβίωσης. Επίσης, δυναμική και πολλά υποσχόμενη φαίνεται και η είσοδος της μεθόδου στην ελάχιστα επεμβατική χειρουργική.

Ανεξαρτήτως των επιμέρους ζητημάτων και διχογνωμιών, είναι αδιαμφισβήτητο ότι οι αρχές της ογκολογικής χειρουργικής πρέπει να διέπουν όλους τους χειρουργούς που εμπλέκονται στην αντιμετώπιση του καρκίνου του παχέος εντέρου. Υπό αυτή την έννοια, η CME ανέδειξε στην επιστημονική κοινότητα την ανάγκη αναθεώρησης και τυποποίησης της εφαρμογής των αρχών της ογκολογικής χειρουργικής του παχέος εντέρου.

Από την άλλη μεριά, δεν πρέπει να παραβλέπεται το γεγονός ότι τα περισσότερα μέχρι στιγμής στοιχεία είναι ετερογενή και βασίζονται σε μελέτες αναδρομικού τύπου, γεγονός που αποτελεί μειονέκτημα στην τεκμηρίωση της μεθόδου ως «gold standard» και την καθολική υιοθέτησή της από τη χειρουργική κοινότητα.

Είναι λοιπόν επιτακτική ανάγκη, μιας και πρόκειται για μια νέα σχετικά τεχνική που υπόσχεται βελτίωση της επιβίωσης των ασθενών με καρκίνο του παχέος εντέρου, η έρευνα να εντατικοποιηθεί, με σχεδιασμό προοπτικών πολυκεντρικών τυχαιοποιημένων συγκριτικών μελετών (RCTs), ώστε να δοθούν απαντήσεις στα πλαίσια της βασιμμένης σε ενδείξεις ιατρικής (evidence based medicine). Μόνο τότε θα μπορέσει η μέθοδος να τύχει καθολικής αποδοχής, να υιοθετηθεί σε κατευθυντήριες οδηγίες και να εφαρμοστεί ως «gold standard» μέθοδος αντιμετώπισης του καρκίνου του παχέος εντέρου.

ΒΙΒΛΙΟΓΡΑΦΙΚΕΣ ΑΝΑΦΟΡΕΣ

1. Nelson H, Petrelli N, Carlin A, Couture J, Fleshman J, Guillem J, et al. Guidelines 2000 for colon and rectal cancer surgery. *J Natl Cancer Inst.* 2001;
2. Heald RJ, Ryall RDH. Recurrence and survival after total mesorectal excision for rectal cancer. *Lancet.* 1986;
3. Ferlay J, Colombet M, Soerjomataram I, Mathers C, Parkin DM, Piñeros M, et al. Estimating the global cancer incidence and mortality in 2018: GLOBOCAN sources and methods. *Int J cancer.* 2019;
4. Recio-Boiles A, Cagir B. Cancer, Colon. *StatPearls.* 2018.
5. Chang GJ, Kaiser AM, Mills S, Rafferty JF, Buie WD. Practice parameters for the management of colon cancer. *Dis Colon Rectum.* 2012;
6. Cascinu S, Poli D, Zaniboni A, Lonardi S, Labianca R, Sobrero A, et al. The prognostic impact of primary tumour location in patients with stage II and stage III colon cancer receiving adjuvant therapy. A GISCAD analysis from three large randomised trials. *Eur J Cancer.* 2019;
7. Skandalakis JE, Skandalakis LJ, Skandalakis PN, Mirilas P. The Embryologic and Anatomic Basis of Modern Surgery. In: *Surgical Anatomy.* 2004.
8. Haywood M, Molyneux C, Mahadevan V, Srinivasaiah N. Right colic artery anatomy: a systematic review of cadaveric studies. *Techniques in Coloproctology.* 2017.
9. Matsuda T, Iwasaki T, Sumi Y, Yamashita K, Hasegawa H, Yamamoto M, et al. Laparoscopic complete mesocolic excision for right-sided colon cancer using a cranial approach: anatomical and embryological consideration. *Int J Colorectal Dis.* 2017;
10. Hohenberger W, Weber K, Matzel K, Papadopoulos T, Merkel S. Standardized surgery for colonic cancer: Complete mesocolic excision and central ligation - Technical notes and outcome. *Color Dis.* 2009;
11. Sondenaa K, Quirke P, Hohenberger W, Sugihara K, Kobayashi H, Kessler H, et al. The rationale behind complete mesocolic excision (CME) and a central vascular ligation for colon cancer in open and laparoscopic surgery: Proceedings of a consensus conference. *International Journal of Colorectal Disease.* 2014.
12. West NP, Hohenberger W, Weber K, Perrakis A, Finan PJ, Quirke P. Complete mesocolic

- excision with central vascular ligation produces an oncologically superior specimen compared with standard surgery for carcinoma of the colon. *J Clin Oncol*. 2010;
13. Bertelsen CA, Neuenschwander AU, Jansen JE, Wilhelmsen M, Kirkegaard-Klitbo A, Tenma JR, et al. Disease-free survival after complete mesocolic excision compared with conventional colon cancer surgery: A retrospective, population-based study. *Lancet Oncol*. 2015;
 14. Ehrlich A, Kairaluoma M, Böhm J, Vasala K, Kautiainen H, Kellokumpu I. Laparoscopic Wide Mesocolic Excision and Central Vascular Ligation for Carcinoma of the Colon. *Scandinavian Journal of Surgery*. 2016.
 15. Liang JT, Lai HS, Huang J, Sun CT. Long-term oncologic results of laparoscopic D3 lymphadenectomy with complete mesocolic excision for right-sided colon cancer with clinically positive lymph nodes. *Surg Endosc*. 2015;
 16. Vecchio R, Marchese S, Intagliata E. Laparoscopic Colorectal Surgery for Cancer: What Is the Role of Complete Mesocolic Excision and Splenic Flexure Mobilization? *Indian J Surg*. 2017;
 17. Agalianos C, Gouvas N, Dervenis C, Tsiaoussis J, Theodoropoulos G, Theodorou D, et al. Is complete mesocolic excision oncologically superior to conventional surgery for colon cancer? A retrospective comparative study. *Ann Gastroenterol*. 2017;
 18. Gouvas N, Agalianos C, Papaparaskaeva K, Perrakis A, Hohenberger W, Xynos E. Surgery along the embryological planes for colon cancer: a systematic review of complete mesocolic excision. *International Journal of Colorectal Disease*. 2016.
 19. Kontovounisios C, Kinross J, Tan E, Brown G, Rasheed S, Tekkis P. Complete mesocolic excision in colorectal cancer: A systematic review. *Color Dis*. 2015;
 20. Freund MR, Edden Y, Reissman P, Dagan A. Iatrogenic superior mesenteric vein injury: the perils of high ligation. *Int J Colorectal Dis*. 2016;
 21. Bertelsen CA, Neuenschwander AU, Jansen JE, Kirkegaard-Klitbo A, Tenma JR, Wilhelmsen M, et al. Short-term outcomes after complete mesocolic excision compared with 'conventional' colonic cancer surgery. *Br J Surg*. 2016;
 22. Wang C, Gao Z, Shen K, Shen Z, Jiang K, Liang B, et al. Safety, quality and effect of complete mesocolic excision vs non-complete mesocolic excision in patients with colon cancer: a systemic review and meta-analysis. *Colorectal Disease*. 2017.

23. Bertelsen CA. Complete mesocolic excision an assessment of feasibility and outcome. Danish medical journal. 2017.
24. Merkel S, Weber K, Matzel KE, Agaimy A, Göhl J, Hohenberger W. Prognosis of patients with colonic carcinoma before, during and after implementation of complete mesocolic excision. Br J Surg. 2016;
25. Feng H, Zhao X, Zhang Z, Han D, Mao Z, Lu A-G, et al. Laparoscopic Complete Mesocolic Excision for Stage II/III Left-Sided Colon Cancers: A Prospective Study and Comparison with D3 Lymph Node Dissection. J Laparoendosc Adv Surg Tech. 2016;
26. Galizia G, Lieto E, De Vita F, Ferraraccio F, Zamboli A, Mabilia A, et al. Is complete mesocolic excision with central vascular ligation safe and effective in the surgical treatment of right-sided colon cancers? A prospective study. International Journal of Colorectal Disease. 2014.
27. Xie Y, Wang J, Hu L, Li H. [A meta-analysis of feasibility and safety in complete mesocolic excision for colon cancer]. Zhonghua Wei Chang Wai Ke Za Zhi. 2014;
28. Alhassan N, Yang M, Wong-Chong N, Liberman AS, Charlebois P, Stein B, et al. Comparison between conventional colectomy and complete mesocolic excision for colon cancer: a systematic review and pooled analysis: A review of CME versus conventional colectomies. Surgical Endoscopy. 2019.
29. Olofsson F, Buchwald P, Elmståhl S, Syk I. No benefit of extended mesenteric resection with central vascular ligation in right-sided colon cancer. Color Dis. 2016;
30. Storli KE, Søndena K, Furnes B, Nesvik I, Gudlaugsson E, Bukholm I, et al. Short term results of complete (D3) vs. standard (D2) mesenteric excision in colon cancer shows improved outcome of complete mesenteric excision in patients with TNM stages I-II. Tech Coloproctol. 2014;
31. Coffey JC, Dockery P. Colorectal cancer: Surgery for colorectal cancer-standardization required. Nature Reviews Gastroenterology and Hepatology. 2016.
32. McSorley ST, Horgan PG, McMillan DC. The impact of the type and severity of postoperative complications on long-term outcomes following surgery for colorectal cancer: A systematic review and meta-analysis. Critical Reviews in Oncology/Hematology. 2016.
33. Gao Z, Wang C, Cui Y, Shen Z, Jiang K, Shen D, et al. Efficacy and Safety of Complete

- Mesocolic Excision in Patients With Colon Cancer. *Ann Surg.* 2018;
34. Yang YC, Wang J, Jin L, Zhao XM, Wu GC, Wang KL, et al. [The clinical and pathological research of complete mesocolic excision on the treatment of right colon cancer]. *Zhonghua Wai Ke Za Zhi.* 2016;
 35. Schwenk W, Haase O, Neudecker J, Muller JM, Müller JM. Short term benefits for laparoscopic colorectal resection (Review). *Cochrane Database Syst Rev.* 2005;
 36. Liu ZH, Wang N, Wang FQ, Dong Q, Ding J. Oncological outcomes of laparoscopic versus open surgery in pT4 colon cancers: A systematic review and meta-analysis. *International Journal of Surgery.* 2018.
 37. Wang Y, Zhang C, Zhang D, Fu Z, Sun Y. Clinical outcome of laparoscopic complete mesocolic excision in the treatment of right colon cancer. *World J Surg Oncol.* 2017;
 38. Negoii I, Hostiuc S, Negoii RI, Beuran M. Laparoscopic vs open complete mesocolic excision with central vascular ligation for colon cancer: A systematic review and meta-analysis . *World J Gastrointest Oncol.* 2017;
 39. Athanasiou CD, Markides GA, Kotb A, Jia X, Gonsalves S, Miskovic D. Open compared with laparoscopic complete mesocolic excision with central lymphadenectomy for colon cancer: a systematic review and meta-analysis. *Colorectal Disease.* 2016.
 40. Fingerhut A, Tzu-Liang Chen W, Boni L, Uranues S. Complete mesocolic excision for colonic cancer. *Minerva Chir.* 2019;
 41. Gouvas N, Pechlivanides G, Zervakis N, Kafousi M, Xynos E. Complete mesocolic excision in colon cancer surgery: A comparison between open and laparoscopic approach. *Color Dis.* 2012;
 42. Wang Y, Zhang C, Feng Y-F, Fu Z, Sun Y-M. Comparison of short-term outcomes between laparoscopic-assisted and open complete mesocolic excision (CME) for the treatment of transverse colon cancer. *Chinese Clin Oncol.* 2017;
 43. Cao J, Ji Y, Peng X, Wu W, Cheng L, Zhou Y, et al. [Efficacy evaluation of laparoscopic complete mesocolic excision for transverse colon cancer]. *Zhonghua Wei Chang Wai Ke Za Zhi.* 2017;
 44. Storli KE, Eide GE. Laparoscopic complete mesocolic excision versus open complete

- mesocolic excision for transverse colon cancer: Long-term survival results of a prospective single centre non-randomized study. *Dig Surg*. 2016;
45. Wu Q Bin, Deng XB, Yang XY, Chen BC, He W Bin, Hu T, et al. Hand-assisted laparoscopic right hemicolectomy with complete mesocolic excision and central vascular ligation: a novel technique for right colon cancer. *Surg Endosc*. 2017;
 46. Sheng Q-S, Pan Z, Chai J, Cheng X-B, Liu F-L, Wang J-H, et al. Complete mesocolic excision in right hemicolectomy: comparison between hand-assisted laparoscopic and open approaches. *Ann Surg Treat Res*. 2017;
 47. Yang X, Wu Q, Jin C, He W, Wang M, Yang T, et al. A novel hand-assisted laparoscopic versus conventional laparoscopic right hemicolectomy for right colon cancer: Study protocol for a randomized controlled trial. *Trials*. 2017;
 48. Kim CW, Han YD, Kim HY, Hur H, Min BS, Lee KY, et al. Learning curve for single-incision laparoscopic resection of right-sided colon cancer by complete mesocolic excision. *Med (United States)*. 2016;
 49. Mori S, Kita Y, Baba K, Yanagi M, Okumura H, Natsugoe S. Laparoscopic complete mesocolic excision via reduced port surgery for treatment of colon cancer. *Dig Surg*. 2015;
 50. Weber PA, Merola S, Wasielewski A, Ballantyne GH, Delaney CP. Telerobotic-assisted laparoscopic right and sigmoid colectomies for benign disease. *Dis Colon Rectum*. 2002;
 51. Spinoglio G, Bellora P, Monni M. [Robotic technology for colorectal surgery : Procedures, current applications, and future innovative challenges - German version]. *Chirurg*. 2017;
 52. Yeo SA, Noh GT, Han JH, Cheong C, Stein H, Kerdok A, et al. Universal suprapubic approach for complete mesocolic excision and central vascular ligation using the da Vinci Xi® system: from cadaveric models to clinical cases. *J Robot Surg*. 2017;
 53. Bae SU, Jeong WK, Baek SK. Single-port plus an additional port robotic complete mesocolic excision and intracorporeal anastomosis using a robotic stapler for right-sided colon cancer. *Ann Surg Treat Res*. 2016;
 54. Ozben V, Baca B, Atasoy D, Bayraktar O, Aghayeva A, Cengiz TB, et al. Robotic complete mesocolic excision for right-sided colon cancer. *Surg Endosc*. 2016;
 55. Spinoglio G, Bianchi PP, Marano A, Priora F, Lenti LM, Ravazzoni F, et al. Robotic Versus

- Laparoscopic Right Colectomy with Complete Mesocolic Excision for the Treatment of Colon Cancer: Perioperative Outcomes and 5-Year Survival in a Consecutive Series of 202 Patients. *Ann Surg Oncol*. 2018;
56. Hamzaoglu I, Ozben V, Sapci I, Aytac E, Aghayeva A, Bilgin IA, et al. "Top down no-touch" technique in robotic complete mesocolic excision for extended right hemicolectomy with intracorporeal anastomosis. *Tech Coloproctol*. 2018;
 57. Cho MS, Baek SJ, Hur H, Min BS, Baik SH, Kim NK. Modified complete mesocolic excision with central vascular ligation for the treatment of right-sided colon cancer: Long-term outcomes and prognostic factors. *Ann Surg*. 2015;
 58. Spinoglio G, Marano A, Bianchi P Pietro, Priora F, Lenti LM, Ravazzoni F, et al. Robotic Right Colectomy with Modified Complete Mesocolic Excision: Long-Term Oncologic Outcomes. *Ann Surg Oncol*. 2016;
 59. Petz W, Ribero D, Bertani E, Borin S, Formisano G, Esposito S, et al. Suprapubic approach for robotic complete mesocolic excision in right colectomy: Oncologic safety and short-term outcomes of an original technique. *Eur J Surg Oncol*. 2017;
 60. Yozgatli TK, Aytac E, Ozben V, Bayram O, Gurbuz B, Baca B, et al. Robotic Complete Mesocolic Excision Versus Conventional Laparoscopic Hemicolectomy for Right-Sided Colon Cancer. *J Laparoendosc Adv Surg Tech*. 2019;
 61. Bae SU, Yang SY, Min BS. Totally robotic modified complete mesocolic excision and central vascular ligation for right-sided colon cancer: technical feasibility and mid-term oncologic outcomes. *Int J Colorectal Dis*. 2019;
 62. Ozben V, Aytac E, Atasoy D, Erenler Bayraktar I, Bayraktar O, Sapci I, et al. Totally robotic complete mesocolic excision for right-sided colon cancer. *Journal of Robotic Surgery*. 2019.
 63. Watanabe J, Ota M, Suwa Y, Ishibe A, Masui H, Nagahori K. Real-time indocyanine green fluorescence imaging-guided complete mesocolic excision in laparoscopic flexural colon cancer surgery. *Dis Colon Rectum*. 2016;
 64. Spinoglio G, Petz W, Borin S, Piccioli AN, Bertani E. Robotic right colectomy with complete mesocolic excision and indocyanine green guidance. *Minerva Chir*. 2019;
 65. Chand M, Keller DS, Joshi HM, Devoto L, Rodriguez-Justo M, Cohen R. Feasibility of fluorescence lymph node imaging in colon cancer: FLICC. *Tech Coloproctol*. 2018;

66. Currie AC, Brigid A, Thomas-Gibson S, Suzuki N, Moorghen M, Jenkins JT, et al. A pilot study to assess near infrared laparoscopy with indocyanine green (ICG) for intraoperative sentinel lymph node mapping in early colon cancer. *Eur J Surg Oncol*. 2017;
67. Kobiela J, Bertani E, Petz W, Crosta C, De Roberto G, Borin S, et al. Double indocyanine green technique of robotic right colectomy: Introduction of a new technique. *J Minim Access Surg*. 2018;
68. Shin JK, Kim HC, Lee WY, Yun SH, Cho YB, Huh JW, et al. Laparoscopic modified mesocolic excision with central vascular ligation in right-sided colon cancer shows better short- and long-term outcomes compared with the open approach in propensity score analysis. *Surg Endosc*. 2018;
69. West NP, Kobayashi H, Takahashi K, Perrakis A, Weber K, Hohenberger W, et al. Understanding optimal colonic cancer surgery: Comparison of Japanese D3 resection and european complete mesocolic excision with central vascular ligation. *J Clin Oncol*. 2012;
70. Watanabe T, Muro K, Ajioka Y, Hashiguchi Y, Ito Y, Saito Y, et al. Japanese Society for Cancer of the Colon and Rectum (JSCCR) guidelines 2016 for the treatment of colorectal cancer. *Int J Clin Oncol*. 2018;
71. Kobayashi H, West NP, Takahashi K, Perrakis A, Weber K, Hohenberger W, et al. Quality of surgery for stage III colon cancer: Comparison between England, Germany, and Japan. *Ann Surg Oncol*. 2014;
72. Nakajima K, Inomata M, Akagi T, Etoh T, Sugihara K, Watanabe M, et al. Quality control by photo documentation for evaluation of laparoscopic and open colectomy with D3 resection for stage II/III colorectal cancer: Japan clinical oncology group study JCOG 0404. *Jpn J Clin Oncol*. 2014;
73. Miskovic D, Ni M, Wyles SM, Tekkis P, Hanna GB. Learning curve and case selection in laparoscopic colorectal surgery: Systematic review and international multicenter analysis of 4852 cases. *Diseases of the Colon and Rectum*. 2012.
74. Melich G, Jeong DH, Hur H, Baik SH, Faria J, Kim NK, et al. Laparoscopic right hemicolectomy with complete mesocolic excision provides acceptable perioperative outcomes but is lengthy - Analysis of learning curves for a novice minimally invasive surgeon. *Can J Surg*. 2014;

75. Luglio G, De Palma GD, Tarquini R, Giglio MC, Sollazzo V, Esposito E, et al. Laparoscopic colorectal surgery in learning curve: Role of implementation of a standardized technique and recovery protocol. A cohort study. *Ann Med Surg.* 2015;
76. Guo P, Ye YJ, Jiang KW, Gao ZD, Wang T, Yin MJ, et al. [Learning curve of complete mesocolic excision for colon cancer]. *Zhonghua Wei Chang Wai Ke Za Zhi.* 2012;
77. Killeen S, Mannion M, Devaney A, Winter DC. Complete mesocolic resection and extended lymphadenectomy for colon cancer: A systematic review. *Color Dis.* 2014;
78. Rosenberg J, Fischer A, Haglund E. Current controversies in colorectal surgery: The way to resolve uncertainty and move forward. *Color Dis.* 2012;
79. Hogan AM, Winter DC. Complete Mesocolic Excision—A Marker of Surgical Quality? *J Gastrointest Surg.* 2009;
80. Hogan AM, Winter DC. Complete mesocolic excision (CME): A “novel” concept? *J Surg Oncol.* 2009;
81. Hogan AM, Winter DC. Mesocolic plane surgery: just plain surgery? *Color Dis.* 2009;
82. Graham JS, Cassidy J. Adjuvant therapy in colon cancer. *Expert Review of Anticancer Therapy.* 2012.
83. Ma Y, Yang Z, Qin H, Wang Y. A meta-analysis of laparoscopy compared with open colorectal resection for colorectal cancer. *Med Oncol.* 2011;
84. Braga M, Frasson M, Zuliani W, Vignali A, Pecorelli N, Di Carlo V. Randomized clinical trial of laparoscopic versus open left colonic resection. *Br J Surg.* 2010;
85. You YN, Chua HK, Nelson H, Hassan I, Barnes SA, Harrington J. Segmental vs. extended colectomy: Measurable differences in morbidity, function, and quality of life. *Dis Colon Rectum.* 2008;
86. Bertelsen CA, Elfeki H, Neuenschwander AU, Laurberg S, Kristensen B, Emmertsen KJ. The risk of long-term bowel dysfunction after resection for sigmoid adenocarcinoma: a cross-sectional survey comparing complete mesocolic excision with conventional surgery. *Color Dis.* 2018;

