



ΔΙΑΚΡΑΤΙΚΟ
ΔΙΑΤΜΗΜΑΤΙΚΟ
ΠΡΟΓΡΑΜΜΑ
ΜΕΤΑΠΤΥΧΙΑΚΩΝ
ΣΠΟΥΔΩΝ

ΙΑΤΡΙΚΗ ΣΧΟΛΗ
ΠΑΝΕΠΙΣΤΗΜΙΟ ΘΕΣΣΑΛΙΑΣ
σε συνεργασία με το
UNIVERSITÀ DEGLI STUDI
DI GENOVA



Μεταπτυχιακή Διπλωματική Εργασία

**" Η ΣΥΜΒΟΛΗ ΤΗΣ ΥΠΕΡΗΧΟΤΟΜΟΓΡΑΦΙΚΗΣ
ΜΕΘΟΔΟΥ ΜΕ Η ΧΩΡΙΣ ΧΟΡΗΓΗΣΗ ΕΝΙΣΧΥΤΩΝ
ΗΧΟΓΕΝΕΙΑΣ (CEUS) ΣΤΗ ΜΕΤΕΓΧΕΙΡΗΤΙΚΗ
ΠΑΡΑΚΟΛΟΥΘΗΣΗ ΜΕΤΑ ΑΠΟ
ΕΝΔΟΑΥΛΙΚΗ ΑΠΟΚΑΤΑΣΤΑΣΗ ΑΝΕΥΡΥΣΜΑΤΩΝ
ΚΟΙΛΙΑΚΗΣ Α ΟΡΤΗΣ "**

ΚΑΤΣΙΑ ΦΥΛΛΟΥΔΗ Χ. ΠΕΡΙΚΛΗ

Καρδιολόγου-Εξειδικευόμενου Εντατικολογίας

Υπεβλήθη για την εκπλήρωση μέρους των

απαιτήσεων για την απόκτηση του

Διακρατικού Μεταπτυχιακού Διπλώματος Ειδίκευσης

*«Υπερηχογραφική Λειτουργική Απεικόνιση για την πρόληψη & διάγνωση των
αγγειακών παθήσεων»*

Λάρισα 2019

ΕΠΙΒΛΕΠΩΝ: Γεώργιος Αντωνίου, NHS Consultant Vascular Surgeon, Royal Liverpool University Hospital

ΤΡΙΜΕΛΗΣ ΣΥΜΒΟΥΛΕΥΤΙΚΗ ΕΠΙΤΡΟΠΗ

- 1.** ΓΙΑΝΝΑΚΟΠΟΥΛΟΣ ΤΡΙΑΝΤΑΦΥΛΛΟΣ, Αγγειοχειρουργός, Επιμελητής Αγγειοχειρουργικής Ν.Ν.Α.
- 2.** ΓΙΑΝΝΟΥΚΑΣ ΑΘΑΝΑΣΙΟΣ, Καθηγητής Αγγειοχειρουργικής, Τμήματος Ιατρικής, Πανεπιστημίου Θεσσαλίας
- 3.** ΜΑΤΣΑΓΚΑΣ ΜΙΛΤΙΑΔΗΣ, Καθηγητής Αγγειοχειρουργικής, Τμήματος Ιατρικής, Πανεπιστημίου Θεσσαλίας

Πίνακας περιεχομένων:

Εισαγωγή.....	σελ. 3-5
Ενδοαγγειακή αποκατάσταση των ανευρυσμάτων (EVAR).....	σελ. 5-7
Παρακολούθηση με την χρήση υπερήχων χωρίς ενισχυτές ηχογένειας μετά από επιδιόρθωση του ενδοαγγειακού ανευρύσματος.....	σελ. 7-10
CEUS (Contrast-enhanced ultrasound).....	σελ. 10-11
Η εφαρμοζόμενη τεχνική και η ασφάλεια στην χρήση του CEUS.....	σελ. 11-12
Κλινικές εφαρμογές του CEUS.....	σελ. 12-13
Ρήξη ενός AAA και ο προσδιορισμός από την τεχνική CEUS.....	σελ. 13-14
Μετεγχειρητική αξιολόγηση της αορτής με την τεχνική CEUS.....	σελ. 14
Η διαδικασία απεικόνισης με την τεχνική CEUS.....	σελ. 14-17
Απεικόνιση των ενδοπροθέσεων.....	σελ. 17-18
Οφέλη από την τεχνική CEUS.....	σελ. 18-19
Συζήτηση.....	σελ. 19-21
Μειονεκτήματα της τεχνικής CEUS.....	σελ. 21-22
Τρέχουσες εξελίξεις και μελλοντικές εκτιμήσεις.....	σελ. 22
Συμπεράσματα.....	σελ. 22
Βιβλιογραφία.....	σελ. 23-26

Εισαγωγή

Η ενδαγγειακή αποκατάσταση ανευρύσματος (EVAR) αποτελεί μια ελάχιστα επεμβατική τεχνική που χρησιμοποιείται για τη θεραπεία των ανευρυσμάτων της κοιλιακής αορτής (AAA), πραγματοποιείται τοποθετώντας stent-graft εντός του αυλού της αορτής και παρουσιάζει μειωμένη θνητότητα εντός 30 ημέρων μετά την αποκατάσταση σε σχέση με η ανοικτή χειρουργική επέμβαση όταν η μορφολογία του ανευρύσματος είναι επιδεκτική σε EVAR (Piscaglia et al 2011, Sidhu et al 2015).

Η EVAR έχει πολλά άλλα πλεονεκτήματα έναντι της συμβατικής ανοικτής χειρουργικής επέμβασης των AAA. Είναι ελάχιστα επεμβατική τεχνική, πράγμα που σημαίνει ότι η διαμονή των ασθενών στο νοσοκομείο μειώνεται σημαντικά. Ωστόσο, η ανάγκη παρακολούθησης αυτών των ασθενών μετά την επέμβαση είναι μεγαλύτερη σε σύγκριση με τους ασθενείς που υποβάλλονται σε ανοικτή διόρθωση. Συνεπώς, οι ασθενείς παρακολουθούνται τακτικά. (Bahr 2017).

Το πρωτόκολλο παρακολούθησης μετά από την EVAR είναι εξαιρετικά ποικίλο. Πολλοί τρόποι χρήσης, όπως οι αξονικές τομογραφίες (CT), οι απλές ακτινογραφίες, ο δισδιάστατος υπερηχογράφος και η μαγνητική τομογραφία (MRA), χρησιμοποιούνται σε διαφορετικά στάδια απεικόνισης μετά από την EVAR. Τα περισσότερα ιδρύματα χρησιμοποιούν την CT ως το κύριο εργαλείο για την εκτίμηση των αορτικών μωσχευμάτων μετά την επέμβαση EVAR (Piscaglia et al 2006, Rubenthaler et al 2016).

Η τυπική παρακολούθηση περιλαμβάνει την αξιολόγηση του μοσχεύματος ένα μήνα μετά τη διαδικασία και στη συνέχεια περαιτέρω αξιολογήσεις στους 6 και 12 μήνες. Μετά από αυτό, ο σάκος του ανευρύσματος αξιολογείται ετησίως χρησιμοποιώντας δισδιάστατο υπερηχογράφημα. Η έκθεση του ασθενούς σε ακτινοβολία λόγω της διενεργείας CT, καθώς και οι επιπρόσθετες επισκέψεις στο νοσοκομείο και ενδεχομένως η ανάγκη για επανάληψη της παρέμβασης, αποτελούν μειονεκτήματα σε σύγκριση με την ανοικτή αποκατάσταση (Cantisani et al 2015).

Το CEUS εξελίσσεται γρήγορα σε ένα ισχυρό εργαλείο για την μετεπαμβατική παρακολούθηση και έχει τη δυνατότητα να μειώσει την συχνότητα εκτέλεσης CT, μειώνοντας έτσι το φορτίο ακτινοβολίας στο οποίο εκτίθεται ο ασθενής. Η απεικόνιση σε πραγματικό χρόνο της πλήρωσης του αυλού των αγγείων στο αρτηριακό σύστημα σημαίνει ότι το CEUS είναι ένα εξαιρετικό εργαλείο επίλυσης προβλημάτων, ιδιαίτερα όταν αξιολογείται η ενδοδιαφυγή. Σε ορισμένες περιπτώσεις, το CEUS μπορεί να επιδείξει και να προσδιορίσει μια ενδοδιαφυγή που δεν εντοπίζεται στις εξετάσεις CT.

Η ευρέως διαδεδομένη χρήση των τεχνικών των υπερήχων βασίζεται σε πολλά πλεονεκτήματα, συμπεριλαμβανομένου του χαμηλού κόστους, της επαναληψιμότητας, της δυνατότητας να εκτελούνται σε οποιαδήποτε θέση στο κρεβάτι του ασθενούς ή στο χειρουργείο, με καλή ανεκτικότητα και απουσία αντενδείξεων.

Ωστόσο, οι υπέρηχοι έχουν εγγενείς περιορισμούς και σε ορισμένους περιπτώσεις μπορεί να μην ανταποκρίνονται με επιτυχία σε όλες τις κλινικές απαιτήσεις. Η ακατάλληλη θέση του σώματος, η παρουσία υπερκείμενων βρόγχων που περιέχουν αέρα, η βαθιά θέση στα κοιλιακά όργανα και οι αγγειακές δομές είναι σημαντικοί περιορισμοί για την υπερηχογραφική αξιολόγηση.

Όταν πρόκειται για την αξιολόγηση αγγειακών δόμων στη κοιλιακή χώρα οι τεχνικές Doppler είναι απαραίτητες για τη διάγνωση αλλά και πάλι έχουν εγγενείς περιορισμούς όπως την περιορισμένη ευαισθησία (Cantisani et al 2015).

Αυτοί οι περιορισμοί μπορεί να εμποδίζουν τη σωστή διάγνωση σε δύσκολες συνθήκες όπως η ανίχνευση μιας μικρής ή καθυστερημένης αγγειακής ενδοδιαφυγής ή της αναγνώρισης της νεοαγγείωσης σε μια κακοήθη μάζα. Η υπολογιστική τομογραφική αγγειογραφία (CTA) και η αγγειογραφία μαγνητικού συντονισμού (MRA) είναι σήμερα οι μέθοδοι αναφοράς για τη διαγνωστική αξιολόγηση των κοιλιακών αγγειακών ανωμαλιών.

Ωστόσο, υπάρχουν καταστάσεις όπου το CTA και η MRA πρέπει να αποφεύγονται, συμπεριλαμβανομένων των ασθενών με νεφρική δυσλειτουργία, καρδιακούς βηματοδότες και μεταλλικά ξένα σώματα. Σε ένα αριθμό ασθενών, οι υπέρηχοι είναι η μόνη μορφή απεικόνισης. Πρόσφατες σημαντικές τεχνολογικές εξελίξεις στην χρήση των υπερήχων και την ενίσχυση της αντίθεσης μέσω υπερήχων (CEUS) έχουν επεκτείνει τις δυνατότητες διάγνωσης (Cantisani et al 2015).

Η ενισχυμένη με αντίθεση υπερηχογραφία, χρησιμοποιεί μικροσφαιρίδια (UCA) και έχουν αποκτήσει ευρεία αποδοχή σε πολλά κλινικά σενάρια, με αποκορύφωμα τα τελευταία χρόνια το πλήθος των δημοσιεύσεων με πολλές επίσημες αναφορές και κλινικές συστάσεις .

Όσον αφορά την κοιλιακή αγγειακή παθολογία, έχει ερευνηθεί η χρήση του CEUS σε πολλές εφαρμογές, αν και θεωρείται ιδιαίτερα πολύτιμο για την ανίχνευση και τον προσδιορισμό της αορτικής ανατομίας και για τη διαφορική διάγνωση των νεοπλασματικών θρόμβων στην πυλαία φλέβα και την κατώτερη κοίλη φλέβα (IVC) (Cantisani et al 2015). Το CEUS χαρακτηρίζεται επίσης από βελτιωμένη οπτικοποίηση της ροής ακόμη και σε αγγεία με εξαιρετικά μικρό διαμέτρημα, όπως για παράδειγμα σε ιστούς νεοπλασιών.

Αυτό βασίζεται στη μοναδική ιδιότητα της UCA να παραμένει αυστηρά εντός του αγγειακού δέντρου, ικανή για την διάχυση μέσω του αγγείου όταν το μέγεθός του το επιτρέπει. Επιπλέον, τα πλεονεκτήματα του CEUS περιλαμβάνουν τη υψηλή εξειδίκευση, το εξαιρετικό προφίλ ασφάλειας και τις περιορισμένες αντενδείξεις (Bahr et al 2017).

Ο σκοπός αυτού του άρθρου είναι να παράσχει μια επισκόπηση των εφαρμογών του CEUS στις κοιλιακές αγγειακές ανωμαλίες με βάση την τρέχουσα βιβλιογραφία και επιπλέον παρουσιάσει χαρακτηριστικές περιπτώσεις όπου το CEUS αποδείχθηκε πολύτιμο για διάγνωση των αορτικών ανωμαλιών. Η κύρια εστίαση είναι στις ανωμαλίες της αορτής συμπεριλαμβανομένου του κοιλιακού ανευρύσματος της αορτής και της μετεγχειρητικής παρακολούθηση για την έγκαιρη ανίχνευση αγγειακών ενδοδιαφυγών.

Ενδαγγειακή αποκατάσταση των ανευρυσμάτων (EVAR)

Ένα ανεύρυσμα της κοιλιακής αορτής (AAA) μπορεί να διαγνωστεί εάν αναγνωριστεί μια τμηματική, πλήρους μεγέθους μεγέθυνση μεγαλύτερη από 3 cm στη διάμετρο του αγγείου. Εναλλακτικά, η κοιλιακή αορτή μπορεί να χαρακτηριστεί ως ανευρυσματική εάν η διάμετρος της είναι 50% (ή 2 τυπικές αποκλίσεις) μεγαλύτερη από την κανονική της διάμετρο. Το φυσικό ιστορικό της αορτικής ανευρυσματικής νόσου είναι η σταδιακή επέκταση του σάκου ανευρύσματος, με ρυθμό που κυμαίνεται από 0,1 έως 0,3 εκ. ετησίως και μέχρι ένα σημείο που μπορεί να διαρρήξει το ανεύρυσμα το οποίο είναι απειλητικό για τη ζωή.

Είναι καλά αποδεδειγμένο ότι η διάμετρος του ανευρύσματος και ο ετήσιος ρυθμός αύξησης της μέγιστης εγκάρσιας διαμέτρου είναι οι καλύτεροι προγνωστικοί παράγοντες της ρήξης του ανευρύσματος της αορτής. Η ρήξη AAA αντιπροσωπεύει μια θανατηφόρο χειρουργική έκτακτη ανάγκη που χαρακτηρίζεται από συνολική θνησιμότητα έως 90%. Με βάση αυτό το υψηλό ποσοστό θνητότητας, απαιτείται αυξημένη προσοχή για τη διάγνωση ενός AAA. (White et al 1996, Lezzi et al 2010).

Η διάγνωση επιπλοκών AAA, συμπεριλαμβανομένης της ρήξης σε ασθενείς με οξύ κοιλιακό πόνο, εκτελείται κατά κύριο λόγο χρησιμοποιώντας τεχνικές απεικόνισης διατομής, όπως η CTA. Οι χρήσεις των υπερήχων αντιπροσωπεύουν τη μέθοδο πρώτης γραμμής για τη διαλογή και την παρακολούθηση του AAA, παρουσιάζοντας εξαιρετική ευαισθησία και ειδικότητα και ισχυρή συμφωνία μεταξύ και παρατηρητών. Οι υπέρηχοι μπορούν να μετρήσουν με ακρίβεια τη διάμετρο του ανευρύσματος, υπό την προϋπόθεση ότι ο ηχοβολέας είναι σωστά γωνιασμένος έτσι ώστε οι μετρήσεις να γίνονται σε επίπεδο κάθετο προς τον επιμήκη άξονα της αορτής.

Οι υπέρηχοι μπορούν να χρησιμοποιηθούν ως εργαλείο ανίχνευσης για άνδρες με ιστορικό καπνίσματος ηλικίας 65 έως 74 ετών, προκειμένου να αποκλειστεί η παρουσία ανευρύσματος και να μειωθεί η θνησιμότητα που σχετίζεται με το ανεύρυσμα (Svheimder et al 2009). Όσον αφορά τη ρήξη AAA, η διαγνωστική ακρίβεια τους είναι μάλλον φτωχή και περιγράφονται μόνο περιορισμένα ευρήματα. Ενώ η χρήση μικροφουσαλίδων προσθέτει ελάχιστα στην έρευνα ενός μη ασταθούς AAA και δεν συνιστάται.

Τα ευρήματα CEUS της ρήξης AAA περιλαμβάνουν την ενεργή εξαγγείωση και την συγκέντρωση μικροφουσαλίδων μέσα στην κοιλιακή κοιλότητα. Άλλα ευρήματα CEUS της ρήξης AAA περιλαμβάνουν την εστιακή περιοχή του ανευρυσματικού τοιχώματος που δεν παρουσιάζει ενίσχυση λόγω νέκρωσης. Η μείωση της ενίσχυσης στο ανεύρυσμα μπορεί να είναι ένα εύρημα της επικείμενης ρήξης που δικαιολογεί τη χρήση του CEUS κατά την επιτήρηση των

μεγαλύτερων ανευρυσμάτων. Σε αυτό το σημείο, θα πρέπει να επισημανθεί ότι το CTA παραμένει ο gold standard τρόπος απεικόνισης για τη διάγνωση ρήξης AAA. Ωστόσο, η τεχνική CEUS θα μπορούσε να θεωρηθεί ως ένας τρόπος αξιολόγησης για ασταθείς ασθενείς που δεν μπορούν να μεταφερθούν με ασφάλεια στον αξονικό τομογράφο. Το εξαγγειωμένο αίμα από ένα ραγεν AAA μπορεί να διαρρέψει στον αυλό της κατώτερης κοίλης φλέβας, οδηγώντας στο σχηματισμό ενός αορτικοφλεβικού συριγγίου, μια κατάσταση που απαιτεί ειδική θεραπεία (Yang et al 2015). Αυτός ο τύπος αγγειακής επικοινωνίας διερευνάται καλύτερα με CTA. Παρόλα αυτά, η χρήση μικροφουσαλιδών αυξάνει την ακρίβεια της υπερηχογραφικής τεχνικής για τη διάγνωση αυτής της οντότητας. Το CEUS οριοθετεί με ακρίβεια τις αορτικές επικοινωνίες με υψηλή χωρική και χρονική ανάλυση σε μια δυναμική έρευνα σε πραγματικό χρόνο (Dill Macky et al 2009). Με βάση τα μη αποδεκτά ποσοστά θνησιμότητας σε περίπτωση ρήξης, ένα AAA με διάμετρο μεγαλύτερο από 55 mm ή ετήσιο ρυθμό ανάπτυξης ανευρύσματος > 10 mm ή συμπτωματικό AAA θα πρέπει να υποβληθεί σε κατάλληλη θεραπεία με ενδοαγγειακή αποκατάσταση [επιδιόρθωση ενδοαγγειακού ανευρύσματος (EVAR)] ή με ανοικτή χειρουργική επέμβαση.

Η EVAR είναι μια παρεμβατική μέθοδος στην οποία υπό ακτινοσκοπική καθοδήγηση προωθούνται καθετήρες και θηκάρια από τη μηριαία αρτηρία προς την αορτή ώστε να τοποθετηθεί το stent-graft στο ανεύρυσμα αποκαθιστώντας τη φυσιολογική ροή του αίματος στο αγγείο. Απαραίτητος είναι ο περιοδικός έλεγχος του ενδομοσχεύματος με CDU ή CTA ώστε να βεβαιωθεί η σωστή λειτουργία του.

Παρακολούθηση με την χρήση υπερήχων χωρίς ενισχυτές ηχογένειας μετά από επιδιόρθωση του ενδοαγγειακού ανευρύσματος

Η πλέον αξιόπιστη διαγνωστική εναλλακτική λύση της CTA στην παρακολούθηση μετά το EVAR εξακολουθεί να συζητείται έντονα. Η απεικόνιση με χρήση υπερήχων χρησιμοποιείται συστηματικά σε αγγειακές προβολές επειδή είναι εύκολη στην εκτέλεση, φθηνή, φορητή, ασφαλής και ευρέως διαθέσιμη. Αυτή η τεχνική είναι σημαντική στην ανίχνευση μιας ενδοδιαφύγξης, με υψηλά ποσοστά ψευδώς αρνητικών και ψευδώς θετικών αποτελεσμάτων, κυρίως λόγω αντανάκλασης από ένα μεταλλικό τμήμα του μοσχεύματος, παρουσίας ασβεστοποιήσεων, παχυσαρκίας και βραδείας ροής γεγονός που δεν επιτρέπει τη διάκριση των

σημάτων που προέρχονται από τα τοιχώματα των αγγείων και τον περιβάλλοντα ιστό από εκείνα που προέρχονται από τα συστατικά του αίματος.

Η χρήση απλών υπερήχων ως προτιμώμενου τρόπου απεικόνισης στην παρακολούθηση των ασθενών μπορεί να μειώσει τους βιολογικούς κινδύνους που σχετίζονται με την CT αγγειογραφία (Carrafiello et al., 2008). Η διαδικασία της EVAR και η συνεχής παρακολούθηση με CT εκθέτουν τον ασθενή κατά τη διάρκεια της εξέτασης σε ιονίζουσα ακτινοβολία. Οι ασθενείς λαμβάνουν συνολική δόση ακτινοβολίας περίπου 60mSv εντός του πρώτου έτους μετά την EVAR.

Η μέση δόση ακτινοβολίας σε μια CT αγγειογραφία για παρακολούθηση EVAR είναι περίπου 15 mSv. Ο κίνδυνος ενός θανάτου που προκαλείται από ακτινοβολία εκτιμάται ότι είναι 5%. Ο κίνδυνος πρόκλησης καρκίνου από μια CT αγγειογραφία είναι περίπου 1 στα 1.500 (Διεθνής Επιτροπή Ακτινοπροστασίας, 2007).

Δεύτερον, η CT αγγειογραφία απαιτεί τη χορήγηση ιωδιούχων παραγόντων σκιαγραφικής αντίθεσης, οι οποίοι σχετίζονται με νεφροτοξικές και αλλεργικές αντιδράσεις .

Τα πλεονεκτήματα του υπερηχογραφήματος στην παρακολούθηση ασθενών με ιστορικό επεμβάσεων στην αορτή περιλαμβάνουν τη δυνατότητα να συλλέγονται με την πάροδο του χρόνου οι ακριβείς μετρήσεις της διαμέτρου του αορτικού αυλού. Είναι μια ευαίσθητη μέθοδος για την ανίχνευση ενδοδιαφύγης με μικρό χρόνο διενέργειας ειδικά όταν χρησιμοποιείται ένα δεδομένο πρωτόκολλο. Ο υπερηχογράφος μπορεί εύκολα να αξιολογήσει τη δυσλειτουργία των άκρων του stent-graft ή οποιαδήποτε άλλη αιμοδυναμική βλάβη.

Είναι φθηνή διαδικασία ελέγχου, δεν απαιτεί αντίθεση και μπορεί να περιορίσει την χρήση της CT στην παρακολούθηση ασθενών. Μειονέκτημα της χρήσης δισδιάστατων υπερήχων είναι η ανάγκη για εξοπλισμό σημαντικής ανάλυσης για την επαρκή εκτέλεση αυτής της εξέτασης.

Τα δεδομένα που λαμβάνουμε με την χρήση υπερήχων συχνά επηρεάζονται από την ικανότητα του τεχνολόγου καθώς και από την ποιότητα του διαθέσιμου εξοπλισμού. Ως εκ τούτου, τα αποτελέσματα που λαμβάνονται με υπερήχους είναι πολύ πιο δύσκολο να αναπαραχθούν από κέντρο σε κέντρο, ενώ η CT μπορεί εύκολα να τυποποιηθεί χρησιμοποιώντας ένα αναπαραγόμενο πρωτόκολλο για τη λήψη της σάρωσης. Δυστυχώς, η χρήση προθέσεων στην αορτή μπορεί να προκαλέσει πολλές μεταβολές στις εικόνες που λαμβάνονται. Ως αποτέλεσμα αυτού, η καλύτερη μεθοδολογία για την παρακολούθηση μπορεί να μην είναι μία αλλά ένας συνδυασμός τουλάχιστον δύο. Η μοναδική ικανότητα του υπερηχογραφήματος να εξετάσει τη ροή επιτρέπει την λεπτομερή αξιολόγηση του αυλού του ανευρύσματος με τρόπους που πιθανόν να μην είναι δυνατοί χρησιμοποιώντας άλλες τεχνικές. Οι σημαντικές πτυχές στην εξέταση των

προθέσεων περιλαμβάνουν την αντίθεση μεταβολών στα άκρα του stent-graft, την μέτρηση του μέγιστου μεγέθους του ανευρύσματος και την μετανάστευση της συσκευής.

Τα οφέλη της CT ως τρόπου απεικόνισης σε σύγκριση με την απεικόνιση CDU περιλαμβάνουν το εξαιρετικά αναπαραγωγίμο αποτέλεσμα ενώ προσφέρουν ταχύτερη εικόνα. Ωστόσο, μεταξύ των περιορισμών των CT ανιχνεύσεων περιλαμβάνονται η έκθεση στην ακτινοβολία, οι πιθανές επιπλοκές που σχετίζονται με την αντίθεση, συμπεριλαμβανομένης της αλλεργίας και της νεφρικής ανεπάρκειας και το υψηλό κόστος. Η απεικόνιση CDU είναι ακριβέστερη από την αξονική τομογραφία για την αντίθεση προβλημάτων που απειλούν τη βατότητα του μοσχεύματος, όπως η μετανάστευση, η συστροφή και η στένωση. Οι εικόνες χρώματος ροής δίνουν τόσο φυσιολογικές όσο και ανατομικές πληροφορίες που η CT δεν μπορεί να δώσει.

Η ικανότητα ποσοτικοποίησης και σύγκρισης της σειριακής εξέτασης με οικονομικά αποδοτικό τρόπο, χωρίς αντίθεση και χωρίς κίνδυνο από την προσφερόμενη ακτινοβολία, υποδηλώνει ότι η απεικόνιση CDU θα πρέπει να είναι αποδεκτό πρότυπο για την παρακολούθηση μετά από EVAR. Η απεικόνιση CDU μπορεί σχεδόν πάντα να προσδιορίσει με ακρίβεια αν τα δομικά ελαττώματα προκαλούν πρόβλημα ροής και μετανάστευση του μοσχεύματος.

Οι Beeman et al (2009) έδειξαν ότι ο περιορισμός του κόστους είναι σημαντικός όταν η απεικόνιση CDU χρησιμοποιείται μόνη της για μεσοπρόθεσμη παρακολούθηση έναντι των πολλαπλών σαρώσεων CT. Οι Bendick et al (2003), ανέφεραν ότι η χρήση της CT ως εργαλείου παρακολούθησης μετά από την EVAR έχει ως αποτέλεσμα την επιβάρυνση του κόστους παρακολούθησης με > 16.000 δολαρίων ανά ασθενή. Στην πραγματικότητα, έχουν ήδη προταθεί νέοι τρόποι επιτήρησης για τη μείωση των επιβαρύνσεων που σχετίζονται με την EVAR. Οι Kim et al (2008), εκτιμούν ότι η τρέχουσα αποζημίωση για τη μακροπρόθεσμη παρακολούθηση μετά από EVAR και χρησιμοποιώντας τα παραδοσιακά πρωτόκολλα οδηγούν σε μια καθαρή απώλεια 2.235 δολαρίων ανά ασθενή.

Μια συστηματική ανασκόπηση από το Sun το 2006 εξέτασε την διαγνωστική αξία του CDU σε σύγκριση με τη CT αγγειογραφία για την αντίθεση ενδοδιαφυγών και τη μέτρηση του αυλού ανευρύσματος. Είκοσι μία μελέτες πληρούσαν τα κριτήρια και συμπεριλήφθηκαν για ανάλυση. Η ευαισθησία στην αντίθεση βελτιώθηκε σημαντικά με CDU με ενισχυμένο υλικό αντίθεσης σε σύγκριση με CDU χωρίς αντίθεση. Ωστόσο, δεν διαπιστώθηκε σημαντική διαφορά όσον αφορά την ειδικότητα και την ακρίβεια μεταξύ της ενισχυμένης και μη ενισχυμένης CDU. Η CDU δεν ήταν πιο ευαίσθητη στη μέτρηση της διαμέτρου ανευρύσματος σε σύγκριση με τη CT αγγειογραφία στις περισσότερες περιπτώσεις. Αυτά τα αποτελέσματα έδειξαν ότι η CDU δεν

έχει φτάσει τη διαγνωστική ακρίβεια που απαιτείται για να είναι μια αξιόπιστη εναλλακτική λύση έναντι της CT αγγειογραφίας στην παρακολούθηση της ενδοαγγειακής αποκατάστασης.

Οι Lezzi et al (2009), στην μοναδική προοπτική μελέτη για την αντιμετώπιση αυτού του ζητήματος, έδειξαν ότι η απεικόνιση CEUS βελτιώνει σημαντικά τις διαγνωστικές επιδόσεις της απεικόνισης σε ασθενείς με ενδοαγγειακά μοσχεύματα. Δεν αναφέρθηκε σημαντική διαφορά στην ευαισθησία για την ανίχνευση μεταξύ της ανάλυσης μόνο στην εικόνα της αρτηριακής φάσης και της καθυστερημένης φάσης μετά την αρχική παρακολούθηση. Η ευαισθησία και η αρνητική προγνωστική τους αξία είναι παρόμοιες με την CTA (97,5% και 97,3%, αντίστοιχα) ενώ η ειδικότητα και η ακρίβειά τους είναι ικανοποιητικές (81,8% και 89,3%), αλλά όχι ιδανικές επειδή ο ψευδώς θετικά αποτελέσματα είναι σχεδόν 10%.

Αυτά τα ευρήματα υποστηρίζουν προηγούμενες μελέτες που αξιολογούν μοσχεύματα στην αορτή με απεικόνιση CEUS έναντι CTA, όπου η ευαισθησία για ανίχνευση ήταν 50% έως 100%, με πολλά ψευδώς θετικά αποτελέσματα. Επιπλέον, η απεικόνιση CEUS φαίνεται να είναι πιο ευαίσθητη από την CTA για τη διάγνωση ενδοδιαφυγών χαμηλής ροής, ενώ η αποτυχία της CTA μπορεί να οφείλεται στην μικρότερη διάρκεια απεικόνισης σε σχέση με την CEUS.

CEUS (Contrast-enhanced ultrasound)

Το SonoVue είναι ο συνηθέστερα χρησιμοποιημένος παράγοντας αντίθεσης δεύτερης γενιάς. Περιέχει μικροφουσαλίδες εξαφθοριούχου θείου σταθεροποιημένες σε φλοιό φωσφολιπιδίων. Αυτή η σύσταση είναι διαφορετική από τους παράγοντες αντίθεσης πρώτης γενιάς που περιέχουν αέρα. Οι παράγοντες αντίθεσης πρώτης γενιάς δεν χρησιμοποιούνται πλέον λόγω της υψηλής διαλυτότητας του αερίου στο αίμα (Wang et al 2008).

Το SonoVue παρουσιάζεται ως φιαλίδιο που περιέχει αέριο εξαφθοριούχου θείου και σκόνη φωσφολιπιδίου. Αυτό αναμιγνύεται με προγεμισμένη σύριγγα διαλύματος φυσιολογικού ορού 0,9% και γίνεται ανασύσταση χρησιμοποιώντας το παρεχόμενο σύστημα μεταφοράς και εξαερισμού που σχηματίζει τις μικροφουσαλίδες. Μετά την έγχυση 2,4 ml SonoVue και 5 ml διαλύματος φυσιολογικού ορού 0,9% μέσω καθετήρα σε περιφερική φλέβα ο παράγοντας αντίθεσης συσσωρεύεται στην περιοχή ενδιαφέροντος και αντηχεί όταν εκτεθεί στη δέσμη υπερήχων από τον μορφοτροπέα.

Η ηχογένεση στα αιμοφόρα αγγεία αυξάνεται όταν συγκρίνεται με τους ιστούς υποβάθρου, πράγμα που βελτιώνει το λόγο σήματος προς τον θόρυβο και επομένως την ποιότητα της εικόνας που εμφανίζεται στην οθόνη (Dill Macky et al 2007, Faez et al 2013).

Λόγω της χαμηλής διαλυτότητάς του, η συνεχής απεικόνιση μπορεί να συμβεί σε σχετικά χαμηλό μηχανικό δείκτη (0,01-0,04). Αυτό μειώνει ουσιαστικά το σήμα του ιστού και επιτρέπει την εστίαση στην περιοχή ενδιαφέροντος. Η απεικόνιση με χαμηλό μηχανικό δείκτη είναι ζωτικής σημασίας για να αποφευχθεί η αυξημένη τάση των μικροφουσαλίδων, οι οποίες μπορεί στη συνέχεια να ραγούν (Dill Macky et al 2007, Faez et al 2013).

Το SonoVue παρουσιάζει ένα πρότυπο πρόσληψης εντός των αιμοφόρων αγγείων που είναι παρόμοιο με αυτό που παρατηρείται με τους παράγοντες που χρησιμοποιούνται στην CT και τη μαγνητική τομογραφία (MRI). Παρόμοια πρότυπα πρόσληψης επιτρέπουν την εύκολη ερμηνεία των ανωμαλιών που μπορούν να συγκριθούν άμεσα με τις άλλες μορφές απεικόνισης. Το πλεονέκτημα του SonoVue σε σύγκριση με τους παράγοντες αντίθεσης CT και MRI σχετίζεται με το ότι υπάρχει λιγότερη πιθανότητα πρόκλησης νεφροτοξικότητας. Αυτό οφείλεται στο γεγονός ότι το SonoVue δεν βασίζεται σε νεφρική απέκκριση, αλλά μεταβολίζεται σε αέριο εξαφθοριούχο θείο, το οποίο εκπνέεται και το κέλυφος φωσφολιπιδίων μικροφουσαλίδων, το οποίο μεταβολίζεται ενδογενώς.

Η εφαρμοζόμενη τεχνική και η ασφάλεια στην χρήση του CEUS

Το CEUS γίνεται με την ενδοφλέβια χορήγηση μιας δόσης bolus του UCA και ουσιαστικά πάντοτε εκτελείται μετά από μια πλήρη υπερηχογραφική εξέταση. Αυτό επιτρέπει στον εξεταστή να εντοπίσει την περιοχή ενδιαφέροντος, να διαμορφώσει μια αρχική γνώμη για αυτήν και να σχεδιάσει τη διαδικασία για τη μεγιστοποίηση του διαγνωστικού ελέγχου.

Μόλις το υπερηχογραφικό πρωτόκολλο θεωρηθεί επαρκές μπορεί να εισαχθεί ο ενδοφλέβιος καθετήρας. Είναι καλύτερο να εισάγετε ο ενδοφλέβιος καθετήρας μετά την οριστικοποίηση των συνθηκών διενέργειας των σχετικών ελέγχων για να αξιολογηθεί η εξέταση CEUS και η χρησιμότητα της. Γενικά, η ποσότητα του χορηγούμενου UCA ποικίλει ανάλογα στην ευαισθησία του μηχανήματος των υπερήχων (Dill Macky et al 2007, Faez et al 2013).

Η SonoVue™ (Bracco SpA, Μιλάνο, Ιταλία) είναι το περισσότερο ευρέως χρησιμοποιούμενη ουσία αντίθεσης στην Ευρώπη και αποτελείται από μικροφουσαλίδες που περιέχουν ένα αδρανές αέριο (εξαφθοριούχο θείο) εγκλωβισμένο σε ένα φωσφολιπιδικό περίβλημα, που διατίθεται στο εμπόριο ως Lumason™ (Bracco SpA, Μιλάνο, Ιταλία).

Μια δόση των 2,4 mL Lumason™ / SonoVue™ ανά έγχυση θεωρείται επαρκής ποσότητα για το ήπαρ και για άλλες αγγειακές δομές. Μια δεύτερη δόση μπορεί να χορηγηθεί αν χρειαστεί. Το UCA που χρησιμοποιείται στην διαδικασία είναι ένας αυστηρά ενδοαγγειακός παράγοντας, που χρησιμοποιείται για να αποκλειστεί η διέλευση μέσω του αγγειακού ενδοθηλίου, αλλά και να μπορεί να κυκλοφορεί μέσω μικρών τριχοειδών αγγείων.

Ο μεταβολισμός του UCA είναι ανεξάρτητος από την νεφρική απέκκριση, ενώ το φωσφολιπιδικό κέλυφος μεταβολίζεται από το ήπαρ και το αδρανές αέριο εκπνέεται από του πνεύμονες. Ως αποτέλεσμα, ο CEUS μπορεί να χρησιμοποιηθεί με ασφάλεια σε ασθενείς με νεφρική ανεπάρκεια. Προκειμένου να επιτευχθεί βέλτιστη απεικόνιση μέσω του UCA, η συγκεκριμένη αντίθεση πρέπει να εφαρμοστεί με την βοήθεια υπερηχογραφικής τεχνικής (Dill Macky et al 2007, Faez et al 2013).

Οι τεχνικές αναστροφής και διαμόρφωσης πλάτους γενικά καταστέλλουν ηχητικά σήματα που προέρχονται από στοιχεία των ιστών ενώ παράλληλα απεικονίζουν τα ηχογενή σήματα που παράγουν οι ταλαντούμενες μικροφουσαλίδες. Αυτό έχει ως αποτέλεσμα την βέλτιστη διάκριση ηχογένειας μεταξύ UCA και των ιστών γεγονός που προσφέρει την καλύτερη χωρική και χρονική ανάλυση.

Δύο πολύτιμες τεχνικές στο αγγειακό CEUS περιλαμβάνουν τη λειτουργία αναπλήρωσης μετά από έναν υψηλό μηχανικό δείκτη παλμού και τη προβολής μέγιστης έντασης χρόνου (MIP). Στην πρώτη τεχνική, ένας υπερηχογράφος υψηλού MI παλμού χρησιμοποιείται για να περιορίσει όλες τις μικροφουσαλίδες που βρίσκονται μέσα το πεδίο απεικόνισης επιτρέποντας την παρατήρηση του προτύπου ενίσχυσης των δομών.

Στη δεύτερη τεχνική, τα συσσωματώματα της συσκευής δημιουργούν σωρευτικές εικόνες που απεικονίζουν το αγγειακό πρότυπο ή την αρχιτεκτονική των δομών (Walker et al 2010). Μεταξύ των πλεονεκτημάτων της, η τεχνική CEUS μπορεί να εκτελεστεί χωρίς προηγούμενη εργαστηριακή εξέταση ενώ η μειωμένη νεφρική λειτουργία δεν αποτελεί αντένδειξη για την χορήγηση της UCA, σε αντίθεση με την CTA και την MRA.

Οι αντενδείξεις για το CEUS είναι περιορισμένες και περιλαμβάνουν το γνωστό ιστορικό αλλεργικής αντίδρασης στην ίδια την UCA, σοβαρή πνευμονική υπέρταση και την εγκυμοσύνη. Η παλαιότερη αντένδειξη της παρουσίας δεξιο-αριστερής καρδιακής παράκαμψη έχει πρόσφατα αρθεί (Walker et al 2010).

Σοβαρές ανεπιθύμητες ενέργειες εμφανίζονται μόνο στο 0,0086% των ασθενών και η θεραπεία ήταν απαραίτητη μόνο σε ορισμένους ασθενείς. Το CEUS είναι μια ασφαλής τεχνική. Ωστόσο, δεδομένης της πολύ μικρής πιθανότητας εμφάνισης δυσμενών επιπτώσεων, ο εξοπλισμός ανάνηψης πρέπει να είναι διαθέσιμος σε κάθε τμήμα νοσοκομείου όπου που εκτελούνται εξετάσεις CEUS.

Κλινικές εφαρμογές του CEUS

Ο όρος ανεύρυσμα της κοιλιακής αορτής (AAA) αναφέρεται σε μια μη αναστρέψιμη διεύρυνση της κοιλιακής αορτής μεγαλύτερη από 3 cm ή περισσότερο από το 50% της διαμέτρου αναφοράς. Στις ΗΠΑ το CEUS θεωρείται εξαιρετική εξέταση για την διαγνωστική, αξιολόγηση και παρακολούθηση σε ασθενείς με AAA έχοντας υψηλή ευαισθησία και ειδικότητα (Veith et al 2002).

Η χρήση της UCA προσθέτει ελάχιστα στην αξιολόγηση ενός απλού AAA, αν και θα μπορούσε εύκολα και με ακρίβεια να χρησιμοποιηθεί για την οριοθέτηση του θρόμβου και τον προσδιορισμό της ροής του αίματος, που συχνά δεν εμφανίζεται με τις συμβατικές τεχνικές (Veith et al 2002).

Ρήξη ενός AAA και ο προσδιορισμός από την τεχνική CEUS

Η συσχέτιση της ρήξης ενός AAA με υψηλή θνησιμότητα, απαιτεί έγκαιρη και ακριβή διάγνωση με άμεση θεραπεία. Ο κίνδυνος ρήξης αυξάνεται με την αύξηση της διαμέτρου του ανευρύσματος, αυξάνοντας σε περισσότερο από 30% για ανευρύσματα μεγαλύτερα από 7 cm. Ασθενείς που παρουσιάζουν κοιλιακό άλγος οξείας εμφάνισης και χαμηλή αρτηριακή πίεση ή μείωση του αιματοκρίτη μπορεί να σχετίζονται με ρήξη της AAA γεγονός που πρέπει να αποκλειστεί. Η χρήση του UCA αυξάνει σημαντικά την ευαισθησία για την ανίχνευση αρκετών ευρημάτων της ρήξης (Stavropoulos et al 2007, Millen et al 2013).

Με την ενδοαγγειακή τοποθέτηση του UCA, το CEUS είναι σε θέση να απεικονίσει την ενεργή εξαγγείωση και την συγκέντρωση του UCA στο οπισθιο-περιτόνιο ή στην περιτοναϊκή κοιλότητα. Αν και αυτά τα ευρήματα συσχετίζονται στενά με αυτά που παρέχονται από την CTA, το CEUS έχει τη δυνατότητα να εκτελεστεί στο κρεβάτι του ασθενούς σε συνθήκες έκτακτης ανάγκης συμβάλλοντας στην έγκαιρη και ακριβή διάγνωση.

Η ρήξη AAA σπάνια μπορεί να περιπλέκεται από το σχηματισμό ενός συριγγίου αορτικού τύπου, το οποίο χρειάζεται συγκεκριμένη διαχείριση. Αν και η χρήση της CTA είναι η μέθοδος αναφοράς για την αξιολόγηση των επικοινωνιών της αορτής με άλλες αρτηρίες, η CEUS έχει τη δυνατότητα να οριοθετήσει τέτοια επικοινωνία με υψηλή ακρίβεια σε πραγματικό χρόνο και δυναμικό τρόπο (Gilabert et al 2012).

Η CTA παραμένει το πρωταρχικό εργαλείο για την αξιολόγηση ολόκληρης της αορτής συμπεριλαμβανομένων των λαγόνων αρτηριών. Εάν τα ευρήματα είναι ασαφή αλλά ύποπτα, μπορεί να χρησιμοποιηθεί UCA. Τα ύποπτα συνηθισμένα ευρήματα περιλαμβάνουν αμφίδρομα σήματα ροής χρώματος μέσα στον αυλό της αορτής.

Μετεγχειρητική αξιολόγηση της αορτής με την τεχνική CEUS

Μια ενδοαγγειακή προσέγγιση που χρησιμοποιεί αγγειακά προθέματα (stent) (Endovascular Aneurysm Repair, EVAR) αντικαθιστά σε μεγάλο βαθμό την παραδοσιακή ανοικτή χειρουργική επισκευή του AAA. Η ενδοαγγειακή προσέγγιση χρειάζεται δια βίου παρακολούθηση απεικόνισης επιτρέποντας την έγκαιρη ανίχνευση και διαχείριση των επιπλοκών. Οι επιπλοκές του EVAR περιλαμβάνουν την ενδοδιαφυγή, μετανάστευση μοσχεύματος, αποσύνδεση μοσχεύματος ή προοδευτική διεύρυνση του ανευρύσματος (Kopp et al 2010, Chung et al 2015).

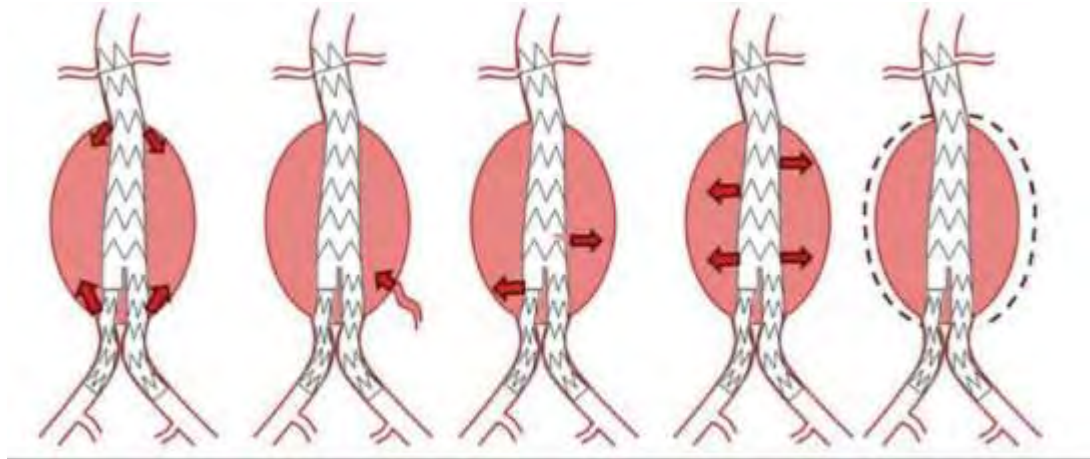
Η διαδικασία απεικόνισης με την τεχνική CEUS

Η παρακολούθηση του ασθενούς μετά από EVAR διεξάγεται συστηματικά με την CTA και υποστηρίζεται δια βίου αν και κίνδυνος εμφάνισης υπότροπων συνήθως παρουσιάζεται τα πρώτα δύο έως τρία χρόνια μετά την EVAR (Torzili et al 2005). Χαρακτηρίζεται από τη χαμηλή ευαισθησία για την απεικόνιση της ροής ενώ η CTA μπορεί να έχει επιδράσεις λόγω του ιωδιωμένου μέσου αντίθεσης και της ιονίζουσας ακτινοβολίας. Το CTA παρέχει "στιγμιότυπα" της ροής αίματος μέσα στην αορτή, ενώ το CEUS χαρακτηρίζεται από αυξημένη ευαισθησία, με συνεχή σάρωση του ανευρυσματικού σάκου και σε πραγματικό χρόνο για > 3 λεπτά. Αυτό το εργαλείο είναι χρήσιμο για τον χαρακτηρισμό της ταχείας ροής και της αργής ενδοδιαφυγής.

Με την απεικόνιση σε πραγματικό χρόνο το CEUS μπορεί να χαρακτηρίσει με ακρίβεια την προέλευση της ενδοδιαφυγής, την κατεύθυνση και την έκταση της.

Οι ενδοδιαφυγές αντιπροσωπεύουν την παρουσία ροής αίματος μέσα τον ανευρυσματικό σάκο αλλά έξω από τον αγγειακό αυλό και χαρακτηρίζεται με βάση την κατεύθυνση της ροής αίματος σε πέντε κατηγορίες (Torzili et al 2005). Αυτό παρατηρείται στο 20-25% των ασθενών μετά από EVAR.

ΤΥΠΟΙ	ΥΠΟΤΥΠΟΙ	ΠΕΡΙΓΡΑΦΗ
ΤΥΠΟΣ I		ανεπαρκής σφράγιση στο σημείο της προσάρτησης του μοσχεύματος - στο εγγύς ή άπω άκρο ή στην επικάλυψη των εξαρτημάτων
	Ia	γύρω από το εγγύς άκρο του σώματος του ενδομοσχεύματος (κεντρική)
	Ib	γύρω από το άπω άκρο του σώματος του ενδομοσχεύματος (διαφυγή από το περιφερικό άκρο)
	Ic	γύρω από το άπω άκρο της λαγόνιας αρτηρίας
ΤΥΠΟΣ II		αιμάτωση του σάκου του ανευρύσματος μέσω κλάδων ή παράπλευρων αρτηριών
	IIa	απλή - (ένα αγγείο)
	IIb	σύνθετη (>2 αγγεία)
ΤΥΠΟΣ III		ενδοδιαφυγή διαμέσου μιας ατέλειας στο ενδομόσχευμα ή ανεπαρκή σφράγιση των επικαλυπτόμενων ενδομοσχευμάτων
	IIIa	διαφυγή στο σημείο επαφής των επικαλυπτόμενων ενδομοσχευμάτων
	IIIb	οπή στο μέσο του ενδομοσχεύματος - "κάταγμα" του ενδομοσχεύματος ή ρήξη στη δομή του ενδομοσχεύματος
ΤΥΠΟΣ IV		διαφυγή μέσα από τη δομή του ενδομοσχεύματος εξαιτίας του πορώδους υλικού του ενδομοσχεύματος (fabric porosity)
ΤΥΠΟΣ V		ενδοτάση - αύξηση της διαμέτρου του ανευρύσματος χωρίς ενδείξεις ενδοδιαφυγής στην απεικόνιση



Η ενδοδιαφυγή τύπου 1 αναφέρεται σε ανεπαρκή σφράγιση του stent-graft στο τοίχωμα της αορτής. Ο τύπος 1 (α) ορίζεται ως πλήρωση του σάκου του ανευρύσματος λόγω ελαττώματος στην εγγύς προσκόλληση του μοσχεύματος. Οι ενδοεπιλογές τύπου 1 (b) εμφανίζονται όταν η απομακρυσμένη σύνδεση του μοσχεύματος είναι ελαττωματική. Σε μερικούς ασθενείς, εισάγεται μόνο ένα μονομερές λαγόνιο μόσχευμα και πραγματοποιείται μηριαία παράκαμψη. Η αντίπλευρη κοινή λαγόνια αρτηρία αποφράσσεται για να αποφευχθεί η πλήρωση και η επέκταση του ανευρυσματικού σάκου. Εάν αποφευχθεί η απόφραξη της ετερόπλευρης κοινής λαγόνιας αρτηρίας, αυτή ονομάζεται ενδοεπιλογή Τύπου 1 (c).

Οι ενδοδιαφυγές τύπου 2 είναι οι πιο συχνές και αντιπροσωπεύουν οπισθοδρομική ροή αίματος από ένα αναστομωτικό κλάδο της αορτής ή των λαγόνων αρτηριών στον ανευρυσματικό σάκο. Τέτοιοι αναστομωτικοί κλάδοι είναι συνήθως οι κατώτερες μεσεντερικές ή οσφυϊκές αρτηρίες. (Veith et al 2012).

Σπάνια, συμβαίνει μηχανική αποτυχία στην τοποθέτηση του μοσχεύματος κατά μήκος οποιουδήποτε τμήματος του μοσχεύματος με αποτέλεσμα την πλήρωση του ανευρύσματος σάκου. Το πορώδες στοιχείο του μοσχεύματος μπορεί να συμβεί και να οδηγήσει σε ενδοδιαφυγή τύπου 4. Η επέκταση του ανευρυσματικού σάκου που εμφανίζεται χωρίς προφανή αιτία ονομάζεται ενδοδιαφυγή τύπου 5.

Οι υπέρηχοι προσφέρουν μια οικονομική και καλά ανεκτή επιλογή απεικόνισης της αορτής μετά την EVAR. Η διαγνωστική ακρίβεια ποικίλλει. Εκθέσεις μελετών έχουν δείξει μια θετική διαγνωστική αξία 45% και ευαισθησία 86% για την ανίχνευση μιας ενδοδιαφυγής. Οι υπέρηχοι σε ορισμένες μελέτες έχουν επιτύχει ακόμη καλύτερα ποσοστά σε σύγκριση με την CT, με 90% ευαισθησία και 81% ειδικότητα και σε σύγκριση με το έγχρωμο Doppler με ευαισθησία 33% - 63% και ειδικότητα από 63% - 93% (Karthikesalingam et al 2015).

Το CEUS έχει διερευνηθεί ευρέως για την ακρίβεια στην ανίχνευση ενδοδιαφυγών. Το Optison™ (Mallinckrodt, St. Louis, Mo) βρέθηκε να ταξινομεί με ακρίβεια τις ενδοδιαφυγές τύπου 1 ή 2, επιτρέποντας να ανιχνευθούν περισσότερες από αυτές που ανιχνεύθηκαν με την καθυστερημένη φάση CTA. Η διαγνωστική ακρίβεια του CEUS με το Optison™ για τη διάγνωση ενδοδιαφυγής αναφέρεται σε ευαισθησία 100% και ειδικότητα 65% (Karthikesalingam et al 2015).

Η τεχνική CEUS με το SonoVue™ έχει επιδείξει μεταβλητά αποτελέσματα, με ευαισθησία 80% - 100% και ειδικότητα 82% -100% στη διάγνωση ενδοδιαφυγών, υπερβαίνοντας την τεχνική Doppler (Giannoni et al 2006).

Η CEUS λοιπόν προσφέρει μια ωφέλιμη εναλλακτική λύση ειδικά για ασθενείς με νεφρική δυσλειτουργία. Επιπλέον, η τεχνική CEUS είναι επίσης μια κατάλληλη εναλλακτική λύση για νεότερους ασθενείς με EVAR μειώνοντας τη σωρευτική έκθεση σε ιονίζουσα ακτινοβολία, εξαιτίας της ανάγκης για δια βίου παρακολούθηση με CTA. Το CEUS θα μπορούσε να ενσωματωθεί σε διαγνωστικούς αλγόριθμους για την ανίχνευση των ενδοδιαφυγών ως δεύτερο βήμα μετά την αρχική εξέταση των υπερήχων, προκειμένου να αυξηθεί η διαγνωστική ακρίβεια της τεχνικής.

Απεικόνιση των ενδοπροθέσεων

Η απεικόνιση με την CT ενδέχεται να μην μπορεί να διαχωριστεί μεταξύ των ενδοδιαφυγών Τύπου 1 και Τύπου 2. Αυτό θα μπορούσε να επιλυθεί από το CEUS με βάση την χρήση των endoleak. Η πρόωμη πλήρωση του ανευρυσματικού σάκου στην ανώτερη πλευρά του μοσχεύματος με ταυτόχρονη πλήρωση της αντίθεσης στο σώμα του μοσχεύματος οδηγεί σε καλύτερη απεικονιστική διαδικασία. Αυτά τα χαρακτηριστικά συμβαδίζουν με την ενδοδιαφυγή Τύπου 1 (α), η οποία απαιτεί επείγουσα παρέμβαση και θεραπεία, καθώς ο σάκος του ανευρύσματος εκτίθεται σε συστηματική αρτηριακή πίεση.

Η πηγή της ενδοδιαφυγής θα μπορούσε να είχε χαθεί αν είχαν αποκτηθεί μόνο καθυστερημένες εικόνες με CT σάρωση. Η συνεχής απεικόνιση με CEUS επιτρέπει την ανίχνευση ενδοδιαφυγών βραδείας ροής (Dill Wicky et al 2007).

Μία περίπτωση ενδοδιαφυγής τύπου 2 ταυτοποιημένη με το CEUS σε ασθενή που είχε προηγουμένως μόνο απεικόνιση με CT έδειξε μια αύξηση στο μέγεθος του ανευρυσματικού σάκου χωρίς προφανή αιτία. Στην περίπτωση αυτή ο σάκος έφθασε σε μέγεθος 9,5 cm και ο ασθενής διαγνώστηκε ότι είχε μεσεντερική ενδοδιαφυγή. Επομένως, η αιτία της σειριακής αύξησης του μεγέθους του σάκου ερευνήθηκε περαιτέρω χρησιμοποιώντας το CEUS.

Αυτό το παράδειγμα καταδεικνύει την αξία του CEUS για τη διερεύνηση της αιτίας ενός προβλήματος που δεν έχει αναγνωριστεί με CT σάρωση. Η πλήρωση της αντίθεσης μέσα στον σάκο εντοπίστηκε μετά από μια καθυστέρηση σάρωσης, γεγονός που θα εξηγούσε γιατί η διαρροή δεν εντοπίστηκε στην εικόνα CT στιγμιαίας απεικόνισης.

Οι ενδοδιαφυγές τύπου 2 σε ακανόνιστες ανιούσες αρτηρίες μπορούν επίσης να οριοθετηθούν με CEUS. Η EVAR μπορεί επίσης να εκτελεστεί εάν οι κλάδοι της δεξιάς εσωτερικής λαγόνιας αρτηρίας προφυλακτικά συνεστραφούν προκειμένου να αποφευχθεί η ενδοθηλιακή προσβολή. Αντίθετες διαρροές στον ανευρυσματικό σάκο μπορούν να οδηγήσουν σε αυξημένη πίεση εντός του σάκου, η οποία μπορεί να αυξήσει το μέγεθος του σάκου και συνεπώς τον κίνδυνο ρήξης (Millen et al 2013).

Οι ενδοδιαφυγές Τύπου 2 δεν παρουσιάζουν συχνά αυτό την επιπλοκή. Έτσι αν δεν υπάρχει σημαντική αύξηση του μεγέθους του σάκου (δηλ. αύξηση μικρότερη από 5 mm), μπορεί να απαιτείται μόνο παρακολούθηση, σε αντίθεση με την επείγουσα παρέμβαση. Οι ενδοδιαφυγές τύπου 1 και 3 έχουν ως αποτέλεσμα την άμεση αποκατάσταση με συστηματική ροή αίματος και συνεπώς αύξηση της πίεσης μέσα στον σάκο γεγονός που απαιτεί άμεση επέμβαση για να αποφευχθεί ο κίνδυνος ρήξης (White et al 2009).

Οφέλη από την τεχνική CEUS

Το CEUS είναι πιο αποτελεσματικό στην ανίχνευση ενδοδιαφυγών από το συμβατικό υπερηχογράφημα Doppler (CDUS). Οι Cantisani et al ανέφεραν ευαισθησία και ειδικότητα 58% και 93%, αντίστοιχα με CDUS σε σύγκριση με 96% και 100% με το CEUS. Η παρουσία και η πλήρωση αντιθέσης φάσης σε πραγματικό χρόνο καθιστά δυνατή τον ακριβή εντοπισμό της ενδοδιαφυγής ακολουθούμενη από ταυτοποίηση της συσσώρευσης της αντίθεσης εντός του σάκου στην καθυστερημένη απεικόνιση.

Μία παρόμοια φτωχή ευαισθησία αναφέρθηκε με το CDUS σε μια μετα-ανάλυση που περιελάμβανε 21 μελέτες που συνέκριναν το CDUS με CT. Οι Mirza et al. ανέφεραν μια συγκεντρωμένη ευαισθησία στην ανίχνευση ενδοδιαφυγών με CDUS της τάξης του 0,77.

Το CEUS έχει μια παρόμοια ευαισθησία με την CT στην ανίχνευση των ενδοδιαφυγών. Οι Gurtler et al ανέφεραν ευαισθησία 97% και ειδικότητα 93% με CEUS σε μια ομάδα 132 ασθενών μετά από EVAR. Μια συστηματική ανασκόπηση από τους Chung et al περιλάμβανε μία ομάδα 454 ασθενών και ανέφερε ευαισθησία 0,914 και ειδικότητα 0,782 με CEUS. Παρόλο που είναι γενικά αποδεκτό ότι το CT παραμένει το gold standard για την εκτίμηση της ενδοδιαφυγής, πρέπει να εξεταστεί η χρήση του CEUS, ιδιαίτερα όταν η CT είναι αμφίβολη. Απαιτείται περαιτέρω έρευνα για τη χρήση του CEUS ως πρωταρχικής μορφής απεικόνισης.

Το πλεονέκτημα της απεικόνισης σε πραγματικό χρόνο είναι ότι μπορεί να συμβάλει στην ανίχνευση ενδοδιαφυγών Τύπου 1 και Τύπου 2 βάσει του χρονικού διαστήματος της άφιξης της αντίθεσης στον σάκο. Το CEUS βοηθά επίσης να οριστεί η διαρροή επιδεικνύοντας το σημείο εισροής και εκροής από το σάκο. Όπως αναφέρθηκε προηγουμένως, η CT συλλαμβάνει μόνο μια εικόνα στιγμιότυπου εντός της αρτηριακής φάσης, επομένως αυτό είναι μια αιτία ψευδώς αρνητικής μελέτης CT.

Παρόλο που το CEUS δεν έχει ακόμη αναγνωριστεί ως τεχνική υποκατάστασης της CT, παραμένει μια συμπληρωματική τεχνική που είναι φιλική προς τον ασθενή και δεν έχει μερικούς από τους περιοριστικούς παράγοντες της CT. Για παράδειγμα, οι ασθενείς που έχουν μειωμένη νεφρική λειτουργία έχουν σωρευτικό κίνδυνο εμφάνισης επιδείνωσης της νεφρικής λειτουργίας όταν χορηγούνται ιωδιωμένες ουσίες αντίθεσης.

Η CT συνεπάγεται και τον κίνδυνο νεφρικής δυσλειτουργίας και τον κίνδυνο ιονίζουσας ακτινοβολίας. Σε σύγκριση με την CT, το CEUS είναι μια ασφαλής μέθοδος και αποδεικνύεται ότι είναι ένα πιο αποτελεσματικό εργαλείο επίλυσης προβλημάτων. Μια μακρύτερη περίοδος σάρωσης παρέχει αυξημένη ευαισθησία στην ανίχνευση των ενδοδιαφυγών, ιδιαίτερα στην Τύπου 2, όπου μπορεί να υπάρχει βραδεία ροή στον σάκο (Kopp et al 2010).

Μερικοί ασθενείς μπορεί να έχουν περιορισμούς με τους τεχνικούς παράγοντες που απαιτούνται για την CT απεικόνιση. Για παράδειγμα, ορισμένοι ασθενείς έχουν κλειστοφοβία και αγχώνεται να βρεθούν σε κλειστό χώρο κατά τη διάρκεια της εξέτασης. Στην οξεία φάση, οι ασθενείς μπορεί να μην είναι αρκετά ικανοί να έρθουν στο τμήμα διενέργειας της CT. Σε τέτοιες περιπτώσεις, το CEUS μπορεί να διεξαχθεί ως διαδικασία απεικόνισης. Η χρήση του CEUS κατά την παρέυρεση έχει επίσης περιγραφεί, ιδιαίτερα σε ασθενείς με αντενδείξεις σε ιωδιωμένους παράγοντες αντίθεσης (Kopp et al 2010).

Το CEUS επιτρέπει επίσης την ακριβή αξιολόγηση της μολυσματικής επιβάρυνσης του μοσχεύματος. Η θεραπεία ενός αποφραγμένου μοσχεύματος εξαρτάται σε μεγάλο βαθμό από τα συμπτώματα και τα ευρήματα των ασθενών μετά από κλινική αξιολόγηση. Η ανίχνευση ενός αποφραχθέντος μοσχεύματος θα προκαλέσει περαιτέρω διερεύνηση και θεραπεία για να αποφευχθεί η ισχαιμία των άκρων (Kopp et al 2010).

Οι ασθενείς μπορούν να έχουν άμεση ενημέρωση και αποτέλεσμα από τον ακτινολόγο που ακολουθεί τη διαδικασία. Είναι εξαιρετικά ευεργετικό και καθησυχαστικό για τους ασθενείς

να έχουν μια άμεση διάγνωση αντί να έχουν την αβεβαιότητα να περιμένουν μια μελλοντική ενημέρωση ή ένα επόμενο ραντεβού.

Συζήτηση

Υπάρχει πλήθος μελετών στη διεθνή βιβλιογραφία που έχουν ασχοληθεί με την αξία των διαφόρων απεικονιστικών τεχνικών στη παρακολούθηση των ασθενών μετά από EVAR, λαμβάνοντας υπόψη πολλές και διαφορετικές παραμέτρους (κόστος, ασφάλεια, ευαισθησία και ειδικότητα της καθεμιάς στην ανίχνευση επιπλοκών).

Σε μια προοπτική μελέτη του Bredahl KK και συν. που δημοσιεύθηκε το 2016, έγινε προσπάθεια να αποσαφηνιστεί η διαγνωστική ακρίβεια του DUS και του CEUS, χρησιμοποιώντας ως μέθοδο αναφοράς τη CTA. Στη μελέτη εντάχθηκαν 278 ασθενείς, στους οποίους διενεργήθηκαν εξετάσεις στους 3 και 12 μήνες μετά την επέμβαση (EVAR). Η ευαισθησία του DUS στην ανίχνευση ενδοδιαφυγής ήταν 46%, ενώ το CEUS και τη CTA που έχουν παρόμοια ευαισθησία, περίπου 85%. Η ειδικότητα του DUS ήταν 93%. Οι περιπτώσεις ενδοδιαφυγής που ανιχνεύθηκαν με τη CTA ανιχνεύθηκαν και με το CEUS (συνολικά 11 περιστατικά), ενώ σε 3 από τα 11 αυτά περιστατικά το DUS δεν κατάφερε να θέσει διάγνωση. Ως εκ τούτου οι ερευνητές θεώρησαν ότι το CEUS θα μπορούσε να αντικαταστήσει τη CTA στη παρακολούθηση ασθενών μετά την αποκατάσταση του ανευρύσματος.

Οι Verhoeven και συν. ανασκοπώντας τη βιβλιογραφία διαπίστωσαν ότι το CEUS στην ανίχνευση ενδοδιαφυγών έχει ευαισθησία 81-98%, ενώ το DUS μεταξύ 66-77% και οι περισσότερες από τις ενδοδιαφυγές που δεν διεγνώσθησαν αφορούσαν στο τύπο II.

Στη προοπτική μελέτη παρατήρησης του 2011 από τον Cantisani και συν. ελέγχθηκαν 108 ασθενείς που υπεβλήθησαν σε αποκατάσταση ανευρύσματος. Σκοπός της μελέτης ήταν να εκτιμηθεί η ευαισθησία, ειδικότητα, ακρίβεια και η αρνητική προγνωστική αξία των απεικονιστικών μεθόδων, ως προς τη διάγνωση ενδοδιαφυγής. Η ευαισθησία και ειδικότητα ήταν 58% και 93% για CDU, 96% και 100% για το CEUS, 83% και 100% για τη CTA και για την MRA 96% και 100%. Η εκτίμηση των ερευνητών ήταν ότι το CEUS για στην ανίχνευση ενδοδιαφυγών έχει παρόμοια ποσοστά με τη CTA και την MRA ενώ είναι ανώτερο από το CDU.

Μία ανασκόπηση από τον Abraha I και συν. που δημοσιεύθηκε το 2017 και περιελάμβανε 42 μελέτες με 4220 ασθενείς, είχε ως σκοπός να διευκρινισθεί η διαγνωστική ακρίβεια του CDU και του CEUS στην ανίχνευση ενδοδιαφυγής μετά από ενδοαυλική αποκατάσταση ανευρύσματος κοιλιακής αορτής καθώς και το επίπεδο της ευαισθησίας και ειδικότητας της καθεμιάς

απεικονιστικής μεθόδου. Τα συμπεράσματα των ερευνητών ήταν ότι και οι δύο υπερηχογραφικές μέθοδοι έχουν υψηλή ειδικότητα, η ευαισθησία όμως του CEUS [ευαισθησία 94% (95% CI. 0.85-0.98) και ειδικότητα 95% (95% CI. 0.90-0.98)] είναι μεγαλύτερη από τη CDU [ευαισθησία 67% (95% CI. 0.47-0.83)].

Ο Mirza TA και συν. δημοσίευσαν το 2010 μια συστηματική ανασκόπηση κάνοντας σύγκριση των υπερηχογραφικών μεθόδων παρακολούθησης και της CT στην ανίχνευση ενδοδιαφυγών, σε ασθενείς μετά από ενδοαυλική αποκατάσταση ανευρύσματος κοιλιακής αορτής. Η ευαισθησία του CDU στην ανίχνευση ήταν 77% (95% CI. 0.64-0.86) και η ειδικότητα 94% (95% CI. 0.88-0.97) ενώ η ευαισθησία του CEUS ήταν 98% (95% CI.0.90-0.99) και η ειδικότητά του 88% (95% CI. 0.78-0.94).

Ο Clevert και συν. σε μελέτη του συνέκρινε την ευαισθησία και την ειδικότητα του CDU και του CEUS για την ανίχνευση ενδοδιαφυγής μετά από ενδοαυλική αποκατάσταση ανευρύσματος κοιλιακής αορτής και διαπίστωσε ότι η ευαισθησία του CDU ήταν 33,3%, η ειδικότητα του 92,8% , ενώ η ευαισθησία του CEUS ήταν 100%, η ειδικότητα του 93%.

Ο Karthikesalingam και συν. το 2012 σε μετα-ανάλυση έντεκα μελετών σύγκριναν CEUS με CTA για την ανίχνευση ενδοδιαφυγών του τύπου I και III, μετά από EVAR και διαπίστωσαν ότι το CEUS είχε ευαισθησία 0,99 (0,25-1,00) και ειδικότητα 1,00 (0,98 - 1,00).

Το 2015 ο Chung και συν. σε μια συστηματική ανασκόπηση συνέκρινε την ικανότητα του CEUS και της CTA στην ανίχνευση ενδοδιαφυγής μετά από ενδοαυλική αποκατάσταση ανευρύσματος κοιλιακής αορτής και διαπίστωσε ότι η ευαισθησία του CEUS ήταν είναι 0.914 (CI 0.866-0.949) και η ειδικότητα 0.782 (CI 0.741-0.820).

Ο Qiang και συν. σε μια μετα-ανάλυση 31 μελετών που περιελάμβαναν 3853 ασθενείς διαπίστωσαν ότι το CEUS και η MRI είναι ειδικότερα της CTA στην ανίχνευση endoleak μετά από EVAR όμως η CTA έχει αυξημένη ειδικότητα στην ανίχνευση ενδοδιαφυγών του τύπου I και III.

Τέλος οι Karpetanios, Antonίου και συν δημοσίευσαν το 2018 μια συστηματική ανασκόπηση και μετα-ανάλυση 26 μελετών που περιέλαβαν 2217 ασθενείς στην οποία διαπίστωσαν ότι το CEUS έχει υψηλή ευαισθησία 0,94 (CI, 0,89-0,97) και ειδικότητα 0,93 (CI, 0,89-0,96), για την ανίχνευση ενδοδιαφυγών του τύπου I και III μετά από ενδοαυλική αποκατάσταση ανευρύσματος κοιλιακής αορτής. Το CDU σε συνδυασμό με CEUS είναι μια αξιόπιστη και αναίμακτη μέθοδος,

με εξαιρετική ευαισθησία και ειδικότητα στην αναγνώριση και ταξινόμηση των ενδοδιαφυγών μετά από EVAR, παρέχοντας πληροφορίες τόσο για τη ροή όσο για την κατεύθυνση του αίματος.

Μειονεκτήματα της τεχνικής CEUS

Η παρουσία της αορτικής ασβεστοποίησης, ιδιαίτερα μέσα στον ανευρυσματικό σάκο, μπορεί να μιμείται μια επιθηλιοποίηση. Αυτό συμβαίνει ιδιαίτερα εάν η περιοχή ασβεστοποίησης δεν εντοπίζεται στις εικόνες αντίθεσης. Αυτό είναι ένα από τα δυνητικά μειονεκτήματα του CEUS, καθώς μπορεί να οδηγήσει σε ψευδή θετικά αποτελέσματα. Ένα παράδειγμα ενός αντικειμένου που προκαλείται δευτερογενώς στην ασβεστοποίηση της αορτής μπορεί να βρίσκεται κοντά στο αορτικό μόσχευμα και μιμείται μια διαρροή (Rozenblit et al 2003).

Παρομοίως η μετέπειτα αξιολόγηση της εικόνας μπορεί να λάβει χώρα σε διάφορους τύπους εμβολικού υλικού που χρησιμοποιούνται στη θεραπεία μιας ενδοδιαφυγής μορφής τύπου 2. Το CEUS, όπως συμβαίνει με τον συμβατικό υπερηχογράφημα, μπορεί να περιορίζεται από το περιβάλλον του ασθενούς. Η αεροπλήθεια του εντέρου μπορεί επίσης να καλύψει εικόνες της αορτής καθ' όλη τη διάρκεια τοποθέτησης του μοσχεύματος. Η χρήση της μηχανής υπερήχων απαιτεί εξοικείωση και εκπαίδευση στο λογισμικό, επομένως υπάρχει ένα στοιχείο εξάρτησης με τον χειριστή προκειμένου να αποκτηθούν εικόνες υψηλής ποιότητας σε πραγματικό χρόνο.

Τρέχουσες εξελίξεις και μελλοντικές εκτιμήσεις

Νέες προοπτικές προέκυψαν πρόσφατα με τη 3-D ογκομετρική απεικόνιση μέσω των ανιχνευτών του ηχοβολέα, το τρισδιάστατο CEUS, με πολλαπλά επίπεδα ανασυνθέσεων, δίνει τη δυνατότητα στο γιατρό να δει τη διαδρομή της ενδοδιαφυγής, χάρη στην ικανότητα της ανασύνθεσης 3-D σε οβελιαία, στεφανιαία, εγκάρσια, και λοξά επίπεδα ταυτόχρονα. Σε μια πρόσφατη μελέτη του Abbas A., et al το 3-D CEUS συγκρίθηκε με το δισδιάστατο (2-D) CEUS και CTA σε 30 συνδυασμένες σαρώσεις από 23 ασθενείς, συμπεραίνοντας ότι η 3-D CEUS είναι πιο ευαίσθητη για ενδοδιαφυγή μετά EVAR.

Συμπεράσματα

Το CDU σε συνδυασμό με CEUS είναι μια αξιόπιστη και αναίμακτη μέθοδος, με εξαιρετική ευαισθησία και ειδικότητα στην αναγνώριση και ταξινόμηση των ενδοδιαφυγών μετά από EVAR, παρέχοντας πληροφορίες τόσο για τη ροή όσο για την κατεύθυνση του αίματος.

Μπορεί να βοηθήσει στη διάγνωση ενδοδιαφυγής τύπου Ια και Ιβ, καθώς και τύπου ΙΙΑ και ΙΙβ. Επίσης δεν προκαλεί νεφροτοξικότητα, έχει μικρό κόστος, δεν απαιτεί χορήγηση σκιαγραφικού ή χρήση ακτινοβολίας και μπορεί να επαναληφθεί εφόσον χρειαστεί. Έχει ευαισθησία και ειδικότητα που προσεγγίζουν το 100%.

Βιβλιογραφία

- Barr RG (2017) How to develop a contrast-enhanced ultrasound program. *J Ultrasound Med* 36:1225–1240.
- Beeman, B.R.; Doctor, L.M.; Doerr, K.; McAfee-Bennett, S.; Dougherty, M.J. & Calligaro, K.D. (2009). Duplex ultrasound imaging alone is sufficient for midterm endovascular aneurysm repair surveillance: A cost analysis study and prospective comparison with computed tomography scan. *Journal of Vascular Surgery*, Vol. 50, No. 5, (November 2009), pp. 1019-1024, ISSN 0741-5214.
- Beeman, B.R.; Murtha, K.; Doerr, K.; McAfee-Bennett, S.; Dougherty, M.J. & Calligaro, K.D. (2010). Duplex ultrasound factor predicting persistent type II endoleak and increasing AAA sac diameter after EVAR. *Journal of Vascular Surgery*, Vol. 52, No. 5, (November 2010), pp. 1147-1152, ISSN 0741-5214.
- Bendick, P.J.; Zelenock, G.B.; Bove, P.G.; Long, G.W.; Shanley, C.J. & Brown, O.W. (2003). Duplex ultrasound imaging with an ultrasound contrast agent: the economic alternative to CT angiography for aortic stent-graft surveillance. *Vascular and Endovascular Surgery*, Vol. 37, No. 3, (May-June 2003), pp. 165-170, ISSN 1538-5744.
- Benozzi L, Cappelli G, Granito M, et al. (2009) Contrast-enhanced sonography in early kidney graft dysfunction. *Transplant Proc* 41:1214–1215.
- Bertolotto M (2009) Contrast-enhanced ultrasound: past, present, and future. In: Dogra V (ed) *Advances in ultrasound, an issue of ultrasound clinics*. Philadelphia: Saunders, pp 339–367
- Bertolotto M, Martegani A, Aiani L, et al. (2008) Value of contrast-enhanced ultrasonography for detecting renal infarcts proven by contrast enhanced CT. A feasibility study. *Eur Radiol* 18:376–383.
- Blebea J, Volteas N, Neumyer M, et al. (2002) Contrast enhanced duplex ultrasound imaging of the mesenteric arteries. *Ann Vasc Surg* 16:77–83.
- Blebea J, Zickler R, Volteas N, et al. (2003) Duplex imaging of the renal arteries with contrast enhancement. *Vasc Endovascular Surg* 37:429–436
- Boggi U, Morelli L, Amorese G, et al. (2009) Contribution of contrast-enhanced ultrasonography to nonoperative management of segmental ischemia of the head of a pancreas graft. *Am J Transplant* 9:413–418.
- Cantisani V, Ricci P, Grazhdani H, et al. Prospective comparative analysis of colour-Doppler ultrasound, contrast-enhanced ultrasound, computed tomography and magnetic resonance in detecting endoleak after endovascular abdominal aortic aneurysm repair. *Eur J Vasc Endovasc Surg* 2011; 41: 186–192.
- Cantisani V, Wilson SR (2015) CEUS: where are we in 2015? *Eur J Radiol* 84:1621–1622.

- Carrafiello, G.; Recaldini, C.; Laganà, D.; Piffaretti, G. & Fugazzola, C. (2008) Endoleak detection and classification after endovascular treatment of abdominal aortic aneurysm: value of CEUS over CTA. *Abdominal Imaging*, Vol. 33, No. 3, (May-June 2008), pp. 357-362, ISSN 0942-8925.
- Catalano O, Aiani L, Barozzi L, et al. (2009) CEUS in abdominal trauma: multi-center study. *Abdom Imaging* 34:225–234.
- Catalano O, Aiani L, Barozzi L, et al. (2009) CEUS in abdominal trauma: multi-center study. *Abdom Imaging* 34:225–234.
- Chung J, Kordzadeh A, Prionidis I, et al. Contrastenhanced ultrasound (CEUS) versus computed tomography angiography (CTA) in detection of endoleaks in post-EVAR patients. Are delayed type II endoleaks being missed? A systematic review and meta-analysis. *J Ultrasound* 2015; 18: 91–99.
- Chung J, Kordzadeh A, Prionidis I, et al. Contrastenhanced ultrasound (CEUS) versus computed tomography angiography (CTA) in detection of endoleaks in post-EVAR patients. Are delayed type II endoleaks being missed? A systematic review and meta-analysis. *J Ultrasound* 2015; 18: 91–99.
- Ciccone MM, Cortese F, Fiorella A, et al. (2011) The clinical role of contrast-enhanced ultrasound in the evaluation of renal artery stenosis and diagnostic superiority as compared to traditional echocolor- Doppler flow imaging. *Int Angiol* 30:135–139
- Claudon M, Dietrich CF, Choi BI, et al. (2013) Guidelines and good clinical practice recommendations for contrast enhanced ultrasound (CEUS) in the liver—update 2012: a WFUMB-EFSUMB initiative in cooperation with representatives of AFSUMB, AIUM, ASUM, FLAUS and ICUS. *Ultraschall Med* 34:11–29.
- Cokkinos D, Antypa E, Stefanidis K, et al. (2012) Contrast-enhanced ultrasound for imaging blunt abdominal trauma - indications, description of the technique and imaging review. *Ultraschall Med* 33:60–67.
- Dill-Macky MJ, Wilson SR, Sternbach Y, et al. Detecting endoleaks in aortic endografts using contrast-enhanced sonography. *Am J Roentgenol* 2007; 188: W262–W268.
- Faez T, Emmer M, Kooiman K, et al. 20 years of ultrasound contrast agent modeling. *IEEE Trans Ultrason Ferroelectr Freq Control* 2013; 60: 7–20.
- Fernandez CP, Ripolles T, Martinez MJ, et al. (2013) Diagnosis of acute cortical necrosis in renal transplantation by contrast-enhanced ultrasound: a preliminary experience. *Ultraschall Med* 34:340–344.
- Giannoni MF, Fanelli F, Citone M, et al. Contrast ultrasound imaging: the best method to detect type II endoleak during endovascular aneurysm repair follow-up. *Interact Cardiovasc Thorac Surg* 2007;6:359-62.
- Gilbert R, Bunesch L, Real MI, et al. Evaluation of abdominal aortic aneurysm after endovascular repair: prospective validation of contrast-enhanced US with a second-generation US contrast agent. *Radiology* 2012; 264: 269–277.
- Goertz RS, Heide R, Bernatik T, et al. (2012) Mesenteric transit time using contrast-enhanced ultrasound (CEUS) does not correlate with disease activity in Crohn's disease. *Ultraschall Med* 33:164–169.
- Greis C. Technology overview: SonoVue (Bracco, Milan). *Eur Radiol* 2004; 14(Suppl 8): 11–15.
- Gürtler VM, Sommer WH, Meimarakis G, et al. A comparison between contrast-enhanced ultrasound imaging and multislice computed tomography in detecting and classifying endoleaks in the follow-up after endovascular aneurysm repair. *J Vasc Surg* 2013; 58: 340–345.
- Guo Q, Zhao J, Huang B, et al. (2016) A systematic review of ultrasound or magnetic resonance imaging compared with computed tomography for endoleak detection and aneurysm diameter measurement after endovascular aneurysm repair. *J Endovasc Ther* 23:936–943.

- Hellinger JC. Endovascular repair of thoracic and abdominal aortic aneurysms: pre- and postprocedural imaging. *Tech Vasc Interv Radiol* 2005; 8: 2–15.
- Iezzi R, Cotroneo AR, Basilico R, et al. (2010) Endoleaks after endovascular repair of abdominal aortic aneurysm: value of CEUS. *Abdom Imaging* 35:106–114.
- Iezzi, R.; Basilico, R.; Giancristofaro, D.; Pascali, D.; Cotroneo, A.R. & Storto, M.L. (2009). Contrast-enhanced ultrasound versus color duplex ultrasound imaging in the follow-up of patients after endovascular abdominal aortic aneurysm repair. *Journal of Vascular Surgery*, Vol. 49, No. 3, (March 2009), pp. 552-560, ISSN 0741-5214.
- Karthikesalingam A, Bahia SS, Patel SR, et al. A systematic review and meta-analysis indicates underreporting of renal dysfunction following endovascular aneurysm repair. *Kidney Int* 2015;87:442-51.
- Kay DH, Mazonakis M, Geddes C, Baxter G (2009) Ultrasonic microbubble contrast agents and the transplant kidney. *Clin Radiol* 64:1081–1087.
- Kim, J.K.; Tonnessen, B.H.; Noll, R.E. Jr; Money, S.R. & Sternbergh, W.C. 3rd. (2008). Reimbursement of long-term postplacement cost after endovascular abdominal aortic aneurysm repair. *Journal of Vascular Surgery*, Vol. 48, No. 6 (December 2008), pp. 1390-1395, ISSN 0741-5214.
- Kopp R, Zurn W, Weidenhagen R, et al. First experience using intraoperative contrast-enhanced ultrasound during endovascular aneurysm repair for infrarenal aortic aneurysms. *J Vasc Surg* 2010; 51: 1103–1110.
- Kopp R, Zurn W, Weidenhagen R, et al. First experience using intraoperative contrast-enhanced ultrasound during endovascular aneurysm repair for infrarenal aortic aneurysms. *J Vasc Surg* 2010; 51: 1103–1110.
- Millen A, Canavati R, Harrison G, et al. Defining a role for contrast-enhanced ultrasound in endovascular aneurysm repair surveillance. *J Vasc Surg* 2013; 58: 18–23.
- Mirza TA, Karthikesalingam A, Jackson D, et al. Duplex ultrasound and contrast-enhanced ultrasound versus computed tomography for the detection of endoleaks after EVAR: systematic review and bivariate meta-analysis. *Eur J Vasc Endovasc Surg* 2010; 39: 418–428.
- Missouris CG, Allen CM, Balen FG, et al. (1996) Non-invasive screening for renal artery stenosis with ultrasound contrast enhancement. *J Hypertens* 14:519–524
- Pandey N, Litt HI (2015) Surveillance imaging following endovascular aneurysm repair. *Sem Interv Radiol* 32:239–248.
- Piscaglia F, Bolondi L, Italian Society for Ultrasound in M, Biology Study Group on Ultrasound Contrast A (2006) The safety of Sonovue in abdominal applications: retrospective analysis of 23188 investigations. *Ultrasound Med Biol* 32:1369–1375.
- Piscaglia F, Nolsoe C, Dietrich CF, et al. (2012) The EFSUMB guidelines and recommendations on the clinical practice of contrast enhanced ultrasound (CEUS): update 2011 on non-hepatic applications. *Ultraschall Med* 33:33–59.
- Rozenblit AM, Patlas M, Rosenbaum AT, et al. Detection of endoleaks after endovascular repair of abdominal aortic aneurysm: value of unenhanced and delayed helical CT acquisitions. *Radiology* 2003; 227: 426–433.
- Rubenthaler J, Reiser M, Clevert DA (2016) Diagnostic vascular ultrasonography with the help of color Doppler and contrast-enhanced ultrasonography. *Ultrasonography* 35:289–301.
- Schmieder GC, Stout CL, Stokes GK, Parent FN, Panneton JM (2009) Endoleak after endovascular aneurysm repair: Duplex ultrasound imaging is better than computed tomography at determining the need for intervention. *J Vasc Surg* 50:1012–1018.
- Sidhu PS (2015) Multiparametric ultrasound (MPUS) imaging: terminology describing the many aspects of ultrasonography. *Ultraschall Med* 36:315–317.
- Sidhu PS, Ellis SM, Karani JB, Ryan SM (2002) Hepatic artery stenosis following liver transplantation: significance of the tardus parvus waveform and the role of microbubble contrast media in the detection of a focal stenosis. *Clin Radiol* 57:789–799

Sidhu PS, Marshall MM, Ryan SM, Ellis SM (2000) Clinical use of Levovist, an ultrasound contrast agent, in the imaging of liver transplantation: assessment of the pre- and post-transplant patient. *Eur Radiol* 10:1114–1126.

Stavropoulos SW and Charagundla SR. Imaging techniques for detection and management of endoleaks after endovascular aortic aneurysm repair. *Radiology* 2007; 243: 641–655.

Tarantino L, Ambrosino P, Di Minno MND (2015) Contrast-enhanced ultrasound in differentiating malignant from benign portal vein thrombosis in hepatocellular carcinoma. *World J Gastroenterol* 21:9457–9460.

Torzilli G (2005) Adverse effects associated with SonoVue use. *Expert Opin Drug Saf* 4(3):399–401.

Valentino M, Ansaloni L, Catena F, et al. (2009) Contrast-enhanced ultrasonography in blunt abdominal trauma: consideration after 5 years of experience. *Radiol Med* 114:1080–1093.

Veith FJ, Baum RA, Ohki T, et al. Nature and significance of endoleaks and endotension: Summary of opinions expressed at an international conference. *J Vasc Surg* 2002; 35: 1029–1035.

Walker TG, Kalva SP, Yeddula K, et al. Clinical practice guidelines for endovascular abdominal aortic aneurysm repair: written by the standards of practice committee for the society of interventional radiology and endorsed by the cardiovascular and interventional radiological society of europe and the canadian interventional radiology association. *J Vasc Interv Radiol* 2010; 21: 1632–1655

Wang CL, Cohan RH, Ellis JH, et al. (2008) Frequency, outcome, and appropriateness of treatment of nonionic iodinated contrast media reactions. *AJR Am J Roentgenol* 191:409–415.

White GH, Yu W, May J (1996) Endoleak—a proposed new terminology to describe incomplete aneurysm exclusion by an endoluminal graft. *J Endovasc Surg* 3:124–125.

White SB and Stavropoulos SW. Management of endoleaks following endovascular aneurysm repair. *Semin Intervent Radiol* 2009; 26: 33–38.

Zheng RQ, Mao R, Ren J, et al. (2010) Contrast-enhanced ultrasound for the evaluation of hepatic artery stenosis after liver transplantation: potential role in changing the clinical algorithm. *Liver Transpl* 16:729–735.

Zhou JH, Li AH, Cao LH, et al. (2008) Haemodynamic parameters of the hepatic artery and vein can detect liver metastases: assessment using contrast-enhanced ultrasound. *Br J Radiol* 81:113–119.