



**ΠΑΝΕΠΙΣΤΗΜΙΟ ΘΕΣΣΑΛΙΑΣ
ΣΧΟΛΗ ΕΠΙΣΤΗΜΩΝ ΥΓΕΙΑΣ
ΤΜΗΜΑ ΙΑΤΡΙΚΗΣ**



**ΠΡΟΓΡΑΜΜΑ ΜΕΤΑΠΤΥΧΙΑΚΩΝ ΣΠΟΥΔΩΝ
«ΓΕΝΕΤΙΚΗ ΤΟΥ ΑΝΘΡΩΠΟΥ»**

ΔΙΠΛΩΜΑΤΙΚΗ ΕΡΓΑΣΙΑ

**«ΓΕΝΕΤΙΚΗ ΤΩΝ ΣΥΝΔΡΟΜΩΝ
ΚΡΑΝΙΟΣΥΝΟΣΤΕΩΣΗΣ»**

**ΠΑΧΗΣ ΝΙΚΟΛΑΟΣ
ΜΟΡΙΑΚΟΣ ΒΙΟΛΟΓΟΣ & ΓΕΝΕΤΙΣΤΗΣ**

ΤΡΙΜΕΛΗΣ ΕΠΙΤΡΟΠΗ

ΓΙΑΠΙΤΖΑΚΗΣ ΧΡΗΣΤΟΣ (Επιβλέπων): Επίκουρος Καθηγητής Νευρογενετικής,
ΕΚΠΑ

ΤΣΕΖΟΥ ΑΣΠΑΣΙΑ (Μέλος Τριμελούς Επιτροπής): Καθηγήτρια Γενετικής Παν/μιου
Θεσσαλίας

ΔΗΜΑΣ ΚΩΝΣΤΑΝΤΙΝΟΣ (Μέλος Τριμελούς Επιτροπής): Επίκουρος Καθηγητής
Φαρμακολογίας Παν/μιου Θεσσαλίας

ΛΑΡΙΣΑ, 2017



**ΠΑΝΕΠΙΣΤΗΜΙΟ ΘΕΣΣΑΛΙΑΣ
ΣΧΟΛΗ ΕΠΙΣΤΗΜΩΝ ΥΓΕΙΑΣ
ΤΜΗΜΑ ΙΑΤΡΙΚΗΣ**



**ΠΡΟΓΡΑΜΜΑ ΜΕΤΑΠΤΥΧΙΑΚΩΝ ΣΠΟΥΔΩΝ
«ΓΕΝΕΤΙΚΗ ΤΟΥ ΑΝΘΡΩΠΟΥ»**

«GENETICS OF CRANIOSYNOSTOSIS SYNDROMES»

ΠΕΡΙΕΧΟΜΕΝΑ

ΠΕΡΙΛΗΨΗ.....	4
ABSTRACT.....	5
Εισαγωγή.....	6
Εμβρυογένεση και Μορφογένεση κρανίου.....	9
Κρανιοσυνοστέωση.....	19
Πειραματικά μοντέλα.....	27
Κλινική διάγνωση.....	34
Θεραπευτική αντιμετώπιση.....	45
Μοριακοί μηχανισμοί ανάπτυξης ραφών.....	59
Σύνδρομα Κρανιοσυνοστέωσης σχετιζόμενα με TWIST.....	62
Σύνδρομα Κρανιοσυνοστέωσης σχετιζόμενα με FGFR1.....	67
Σύνδρομα Κρανιοσυνοστέωσης σχετιζόμενα με FGFR2.....	68
Σύνδρομα Κρανιοσυνοστέωσης σχετιζόμενα με FGFR3.....	77
Άλλα Σύνδρομα Κρανιοσυνοστέωσης.....	82
Γενικά Συμπεράσματα.....	84
Βιβλιογραφία.....	88

ΠΕΡΙΛΗΨΗ

Σκοπός της παρούσης διπλωματικής εργασίας είναι η αναφορά στα σύνδρομα της κρανιοσυνοστέωσης, της πρόωρης σύντηξης ενός ή περισσοτέρων κρανιακών ραφών, μιας δυσπλασίας του κρανίου που μπορεί να οδηγήσει σε παραμόρφωση του προσώπου και αυξημένη ενδοκρανιακή πίεση. Θα γίνει αναφορά στα χαρακτηριστικά σύνδρομα κρανιοσυνοστέωσης, στη δημιουργία ραφών της κεφαλής, στα πειραματικά μοντέλα που χρησιμοποιούνται καθώς και στην κλινική διάγνωση και αντιμετώπιση. Καθώς η διπλωματική εργασία είναι βιβλιογραφική, κύρια πηγή πληροφοριών είναι επικυρωμένες σχετικές βιβλιογραφίες. Έπειτα από μελέτη της προαναφερθείσας βιβλιογραφίας, εξάγεται το συμπέρασμα πως τόσο οι ασθενείς με συνδρομική κρανιοσυνοστέωση όσο και οι ασθενείς με μη συνδρομική μορφή απαιτούν έγκαιρη διάγνωση και διαχείριση. Η πρόωρη σύντηξη ραφών μπορεί να ασκήσει πίεση στον αναπτυσσόμενο εγκέφαλο και να προκαλέσει συνεχιζόμενη, μη φυσιολογική μεταγεννητική κρανιοπροσωπική ανάπτυξη. Οι πιο συνηθισμένες γενετικές μεταλλάξεις που εντοπίστηκαν στη συνδρομική κρανιοσυνοστέωση περιλαμβάνουν την οικογένεια των υποδοχέων αυξητικού παράγοντα των ινοβλαστών (FGFR) με άλλες μεταλλάξεις που εμφανίζονται στα γονίδια για τους παράγοντες μεταγραφής TWIST, MSX2 και GLI3 και άλλες πρωτεΐνες EFNB1, RAB23, RECQL4 και POR, που εμπλέκονται είτε ανοδικά είτε καθοδικά της οδού σηματοδότησης FGFR. Οι ασθενείς με σύνδρομο κρανιοσυνοστέωσης απαιτούν τη διαχείριση και τη θεραπεία θεμάτων που αφορούν συστήματα πολλαπλών οργάνων. Έτσι, η αποτελεσματική φροντίδα αυτών των ασθενών απαιτεί μια πολυεπιστημονική προσέγγιση. Γενετικές μελέτες της σηματοδότησης που προκαλείται από υποκείμενες μεταλλάξεις κρανιοσυνοστέωσης σε *in vitro* καλλιέργεια του κρανίου και *in vivo* σε συστήματα ζωικών μοντέλων έχουν παράσχει ελπιδοφόρα αποτελέσματα στο σχεδιασμό της γενετικής και φαρμακολογικής στρατηγικής για συστημική ή ανοσοενισχυτική χειρουργική θεραπεία.

ABSTRACT

The purpose of this thesis is the presentation of craniosynostosis, the premature fusion of one or more cranial sutures, a skull dysplasia that can lead to facial distortion and increased intracranial pressure. References will be made to the features of craniosynostosis, the creation of cranial sutures, the experimental models used, and clinical diagnosis and treatment. As the thesis is bibliographic, the main source of information is based on validated, relevant bibliographies. After studying the above-mentioned references, it is concluded that both patients with syndromic and non-syndromic form of the condition require early diagnosis and management. Early suture fusion may exert pressure on the developing brain and cause ongoing, abnormal postnatal craniofacial development. The most common genetic mutations identified in syndromic craniosynostosis involve the fibroblast growth factor receptor (FGFR) family with other mutations occurring in genes for transcription factors TWIST, MSX2, and GLI3, and other proteins EFNB1, RAB23, RECQL4, and POR, presumed to be involved either upstream or downstream of the FGFR signaling pathway. Patients with craniosynostosis syndrome require the management and treatment of multiple organ systems that expand beyond craniotomy. Thus, effective care for these patients requires a multidisciplinary approach. Genetic studies of signaling induced by underlying skull transcription mutations in vitro cranial culture and in vivo in animal model systems have provided promising results in the design of the genetic and pharmacological strategy for systemic or adjuvant surgical treatment therapy.

ΕΙΣΑΓΩΓΗ

Η κρανιοσυνοστέωση, η πρόωρη σύντηξη ενός ή περισσότερων κρανιακών ραφών, είναι μια δυσπλασία του κρανίου που μπορεί να οδηγήσει σε παραμόρφωση του προσώπου και αυξημένη ενδοκρανιακή πίεση. Η συνδρομική κρανιοσυνοστέωση παρουσιάζεται σε ~ 15% των ασθενών με κρανιοσυνοστέωση και μπορεί συχνά να διαγνωσθεί κλινικά παρουσία νευροκρανιακού φαινοτύπου καθώς και διάφορων άλλων σκελετικών ανωμαλιών. Οι πιο συνηθισμένες γενετικές μεταλλάξεις που εντοπίστηκαν στη συνδρομική κρανιοσυνοστέωση περιλαμβάνουν την οικογένεια των υποδοχέων αυξητικού παράγοντα των ινοβλαστών (FGFR) με άλλες μεταλλάξεις που εμφανίζονται στα γονίδια για τους παράγοντες μεταγραφής TWIST, MSX2 και GLI3 και άλλες πρωτεΐνες EFNB1, RAB23, RECQL4 και POR, που εμπλέκονται στο μονοπάτι σηματοδότησης FGFR.

Η πρόωρη σύντηξη ραφών μπορεί να ασκήσει πίεση στον αναπτυσσόμενο εγκέφαλο και να προκαλέσει συνεχόμενη μη φυσιολογική μεταγεννητική κρανιοπροσωπική ανάπτυξη. Μέχρι στιγμής, οι μέθοδοι θεραπείας για την κρανιοσυνοστέωση είναι σχεδόν αποκλειστικά χειρουργικές. Σοβαρές επιπλοκές μπορεί να εμφανιστούν σε βρέφη και απαιτούν ανοικτή ή ενδοσκοπική αποκατάσταση και ως εκ τούτου η ανάπτυξη μη χειρουργικών τεχνικών είναι ιδιαίτερα επιθυμητή, αν και δύσκολα μπορεί να σχεδιαστεί και να εφαρμοστεί.

Η κρανιοσυνοστέωση παρατηρείται σε περίπου 1: 2.500 γεννήσεις παγκοσμίως [Lajeunie et al, 1995; Cohen and Maclean, 2000; Boulet et al, 2008]. Κάποιες από τις ραφές που επηρεάζονται συνηθέστερα περιλαμβάνουν τις σαγματοειδής ή στεφανιαίες ραφές. Ωστόσο, μπορεί επίσης να επηρεαστούν και οι μετοπιαίες ραφές. Ανάλογα με το είδος συνοστέωσης, μπορεί να εμφανιστούν διαφορετικοί τύποι αλλοιωμένης μορφολογίας κρανίου και παραμόρφωσης του προσώπου με αποτέλεσμα την παρουσία λειτουργικών ανωμαλιών στους ασθενείς.

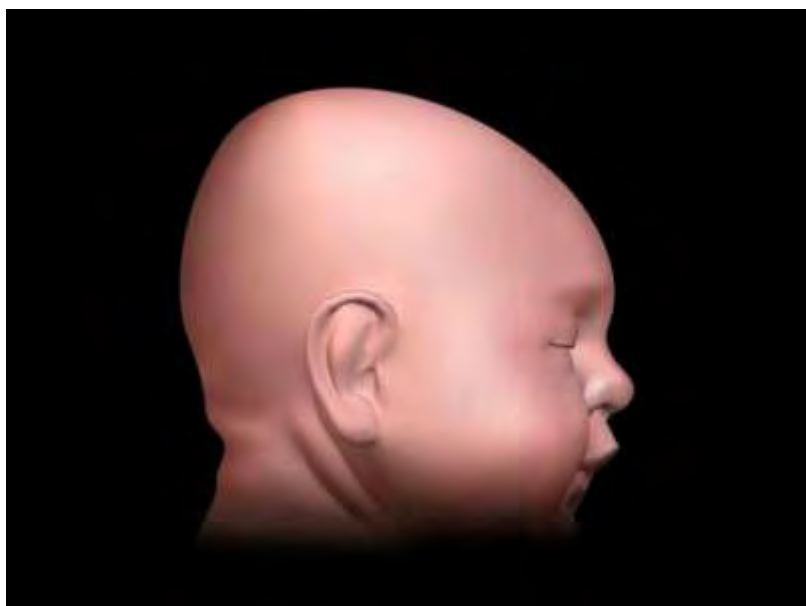Οι κρανιακές ραφές λειτουργούν ως ινώδεις αρθρώσεις που δρουν ως σημεία ανάπτυξης και παρέχουν μια ελαφρά πίεση στο κεφάλι, επιτρέποντας έτσι στο νεογνό να περάσει από το κανάλι γέννησης. Αυτός ο διαχωρισμός των επίπεδων οστών του κρανίου επιτρέπει επίσης την ανάπτυξη του εγκεφάλου κατά τα πρώιμα στάδια της ανάπτυξης. Η πρόωρη σύντηξη μίας ή περισσότερων από αυτές τις ραφές μπορεί να επηρεάσει σημαντικά την κρανιακή και την εγκεφαλική ανάπτυξη, ενώ παράλληλα αυξάνει τον κίνδυνο για αυξημένη ενδοκρανιακή πίεση [Cohen and Persing, 1998], διαταραχή της εγκεφαλικής ροής αίματος, απόφραξη των αεραγωγών και διάφορες ανεπιθύμητες νευρολογικές και φυσιολογικές παρενέργειες, όπως η κώφωση, η τύφλωση και οι επιληπτικές κρίσεις [Cohen, 2006] (Εικόνα 1). Τα συμβάντα της κρανιοσυνοστέωσης μπορούν να αυξήσουν τον κίνδυνο αναπτυξιακής καθυστέρησης, μαθησιακής ανικανότητας ή και των δύο [Lekovic et al., 2004; Speltz et al., 2004; Kapp-Simon et al., 2007].

15% των ατόμων με κρανιοσυνοστέωση εμφανίζουν συνδρομικές καταστάσεις και επηρεάζονται περισσότερο από αυτά με μονή συνοστέωση ραφής [Melville et al, 2010]. Τα σύνδρομα Muenke, Crouzon, Pfeiffer και Saethre-Chotzen αντιπροσωπεύουν τα πιο συνηθισμένα σύνδρομα κρανιοσυνοστέωσης [Hehr and Muenke, 1999]. Εκτός από τη στεφανιαία συνοστέωση, αυτά τα σύνδρομα μπορούν να συσχετιστούν με άλλες φαινοτυπικές εκδηλώσεις, όπως συνδαχτυλία των χεριών και των ποδιών στο σύνδρομο Apert ή ασυνήθιστα ευρείς αντίχειρες και δάκτυλα στο σύνδρομο Pfeiffer.

Η κρανιοσυνοστέωση είναι ένας όρος που ονομάστηκε για πρώτη φορά από τον Otto το 1830 και περιγράφει, όπως αναφέρθηκε, την πρόωρη σύντηξη των κρανιακών ραφών [Otto, 1830]. Η κρανιοσυνοστέωση έχει προσελκύσει το ενδιαφέρον τόσο των βασικών επιστημόνων όσο και των κλινικών γιατρών, θέτοντας μοναδικές προκλήσεις στην κατανόηση της παθογένεσης και στον εντοπισμό κατάλληλων και έγκαιρων κλινικών προσεγγίσεων που είναι ικανές να παρέχουν ασφαλή, ικανοποιητικά και βιώσιμα μακροπρόθεσμα αποτελέσματα. Ο Virchow, στη δεκαετία του 1850, ήταν ο πρώτος που δηλώνει ότι μετά από την πρόωρη σύντηξη μιας εμβρυϊκής ραφής, η αντισταθμιστική ανάπτυξη πραγματοποιείται σε επίπεδο παράλληλο με τη συντετηγμένη ραφή με

ελάχιστη ανάπτυξη σε κάθετο επίπεδο [Virchow, 1851]. Επιπλέον, πρότεινε ότι η πρόωρη σύντηξη συνδέθηκε με φλεγμονή των μηνιγγιών. Το 1912, ο Crouzon έκανε τη βασική παρατήρηση ότι μπορεί να υπάρξει μια γενετική συμβολή στην παθογένεση της κρανιοσυνοστεώσης και το 1959 ο Moss πρότεινε ότι η κρανιοσυνοστεώση οφείλεται σε ανώμαλη ανάπτυξη της κρανιακής βάσης που οδηγεί στη μετάδοση τροποποιημένων μηχανικών δυνάμεων στην υπερκείμενη ραφή [Moss, 1959]. Οι εν λόγω παρατηρήσεις τελικά κατέληξαν σε μια μεταβολή της κλινικής προσέγγισης της κρανιοσυνοστεώσης, με την αποδοχή ότι μόνη της η εκτομή ραφών ήταν ανεπαρκής. Ο Paul Tessier ακολούθησε στη σύγχρονη εποχή της κρανιοπροσωπικής χειρουργικής με την περιγραφή της συνολικής αναμορφώσεως του κρανίου, για να αυξήσει τον ενδοκρανιακό όγκο και να δημιουργήσει μια πιο φυσιολογική εμφάνιση [Tessier, 1967, 1970].

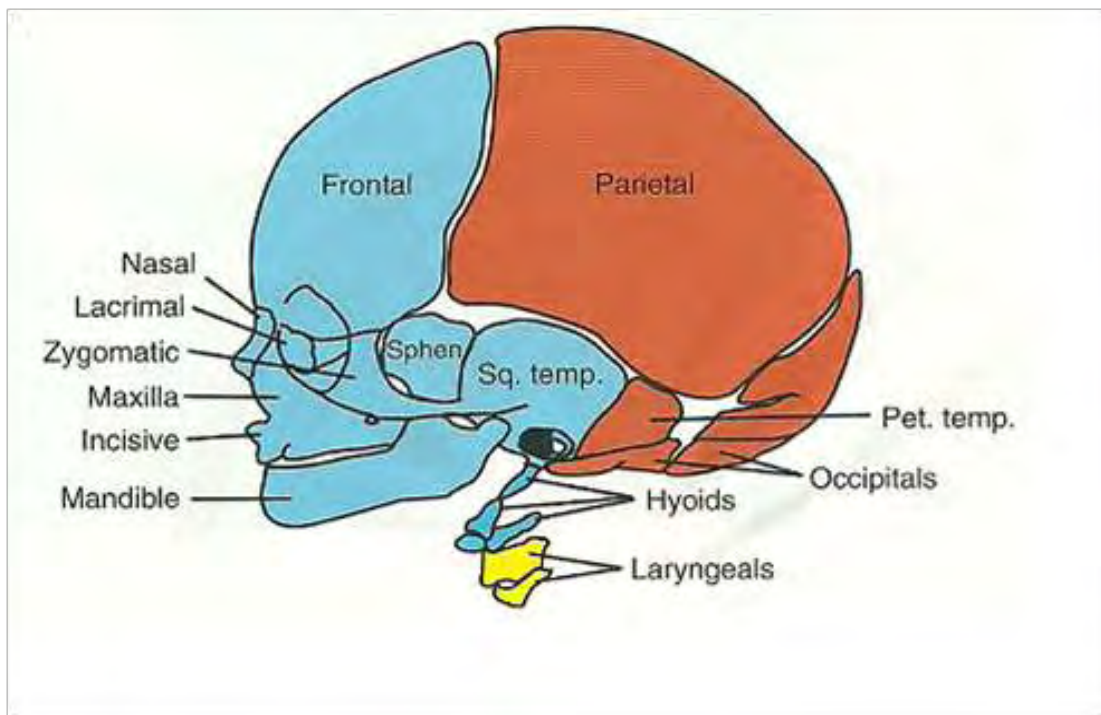
Σκοπός της παρούσας διπλωματικής εργασίας είναι η μελέτη της κλινικής και μοριακής γενετικής σημασίας των συνδρόμων της κρανιοσυνοστεώσης, αναφορά στα πιο σημαντικά σύνδρομα που είναι γνωστά, σε πειραματικά μοντέλα που έχουν χρησιμοποιηθεί, τρόπους κλινικής διάγνωσης, θεραπευτικές προσεγγίσεις καθώς και πρόταση σχεδίου γενετικής διάγνωσης και αντιμετώπισης.



Εικόνα 1: Παράδειγμα εμβρυϊκής κρανιοσυνοστεώσης

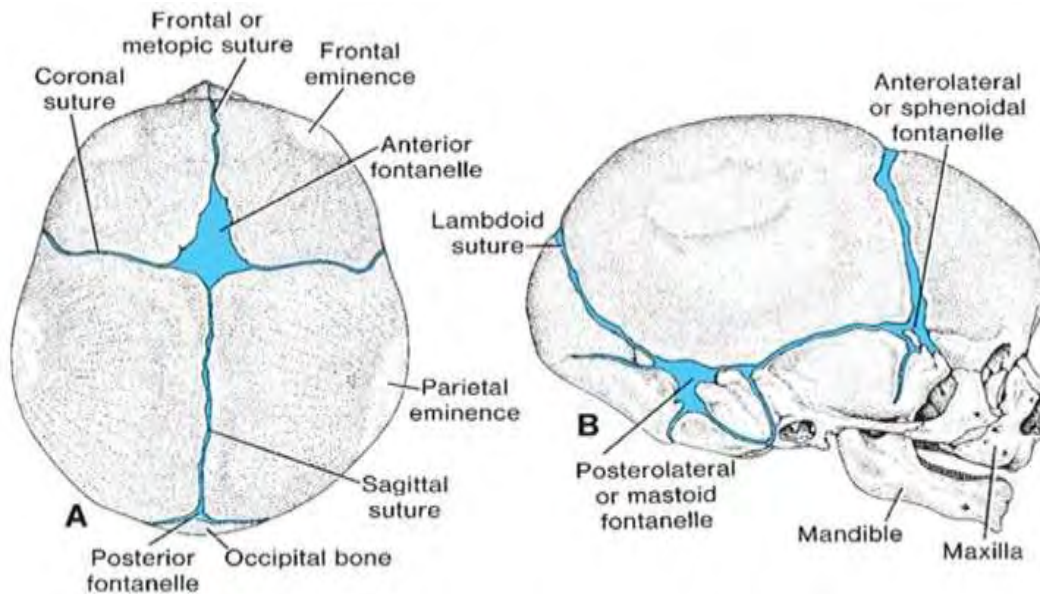
ΕΜΒΡΥΟΓΕΝΕΣΗ ΚΑΙ ΜΟΡΦΟΓΕΝΕΣΗ ΚΡΑΝΙΟΥ

Η εξέλιξη έχει οδηγήσει στη δημιουργία κρανίου που αποτελείται από τρεις διαφορετικές περιοχές, που έχουν διαφορετική αναπτυξιακή προέλευση (Εικόνα 2). Πρόσφατες έρευνες αποκάλυψαν ότι η σκελετογένεση περιλαμβάνει τέσσερις κύριες διαδικασίες [Hall and Miyake, 2000]. Πρώτον, αρχίζει με τη μετανάστευση αδιαφοροποίητων κυττάρων στο σημείο ανάπτυξης. Δεύτερον, παράγεται μια επιθηλιακή μεσεγχυματική αλληλεπίδραση για να ενεργοποιηθεί την οστεογένεση στο σημείο ανάπτυξης. Τρίτον, αυτό το σήμα παράγει μια συμπύκνωση κυττάρων. Και τέλος, τα κύτταρα διαφοροποιούνται σε χονδροβλάστες ή οστεοβλάστες που θα παράγουν οστά [Richtsmeier, 2002].



Εικόνα 2: Σκελετική δομή του κρανίου. Το μεσέγχυμα για αυτές τις δομές προέρχεται από νευρικά κύτταρα (μπλε), πλάγια μεσοδερμική πλάκα (κίτρινο) και σωμίτες παραξονικού μεσοδέρματος (κόκκινο)

Στο ανθρώπινο έμβρυο, το αρχέγονο κρανίο προκύπτει από τα ριζικά τμήματα του νευρικού σωλήνα (νωτοχορδή) καθώς και από τον φάρυγγα, ο οποίος περιβάλλεται από μια σειρά ζευγαρωμένων αορτικών καμάρων. Μεταξύ αυτών των δομών και του υπερκείμενου εκτοδέρματος υπάρχουν μεγάλες μάζες νευρικής κορυφής και μεσεγχύματος προερχόμενο από το μεσόδερμα [Carlson, 1999]. Τα κύτταρα της νευρικής κορυφής προέρχονται από το ουραίο άκρο του μελλοντικού εγκεφάλου (οπίσθιος εγκέφαλος), όπου η νευρική κορυφή είναι οργανωμένη σε επτά τμηματικά ρομβομερή [Ahlberg, 1997]. Τόσο τα κύτταρα της νευρικής κορυφής όσο και τα κύτταρα του μεσοδέρματος θα δημιουργήσουν τα αναπτυσσόμενα οστά του κρανίου (Εικόνα 3).



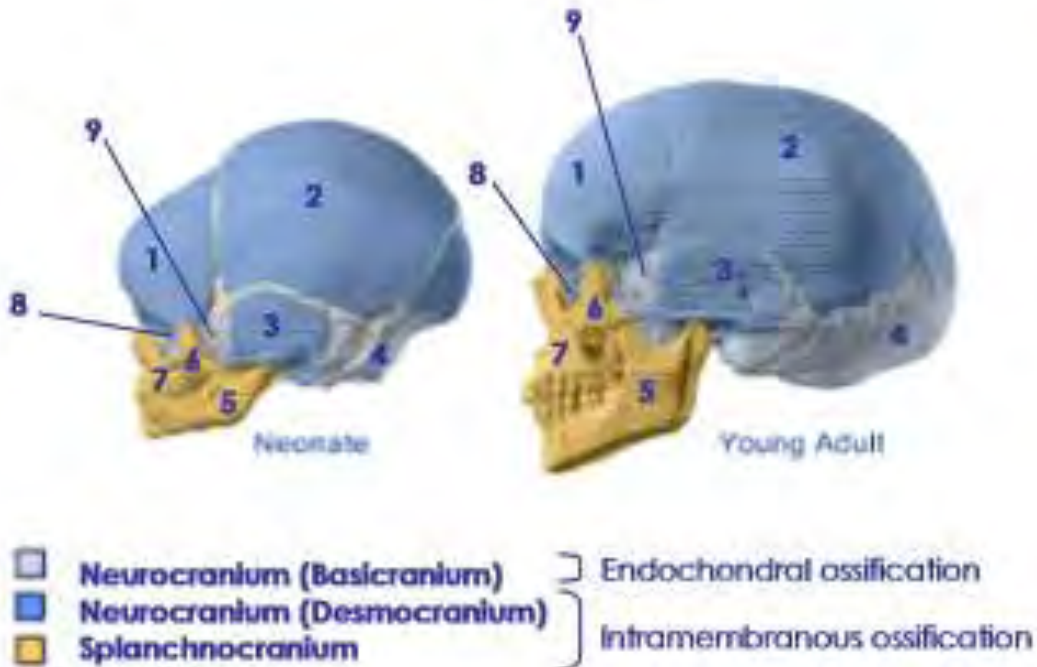
Εικόνα 3: Κρανίο νεογέννητου

Δύο διαφορετικές διαδικασίες οστεοποίησης λειτουργούν για τη δημιουργία του ανθρώπινου κρανίου: τα επίπεδα οστά του προσώπου και της κρανιακής κοιλότητας προέρχονται από την ενδομεμβρανική οστεοποίηση, ενώ οι κρανιακές βάσεις προέρχονται από την ενδοχονδρική οστεοποίηση (Εικόνα 4). Ωστόσο, και οι δύο τύποι οστεοποίησης μπορούν να λειτουργήσουν από κοινού για την παραγωγή ενός μόνο οστού. Όπως αναφέρθηκε παραπάνω, και οι δύο διαδικασίες αρχίζουν με τη συμπύκνωση των κυττάρων αλλά διαφέρουν στον τρόπο παραγωγής του οστού.

Στην ενδομεμβρανική οστεοποίηση, τα μεσεγχυματικά κύτταρα και τα κύτταρα της νευρικής κορυφής διαφοροποιούνται άμεσα σε οστεοβλάστες και σχηματίζουν κέντρα οστεοποίησης σε περιοστικές μεμβράνες. Οι οστεοβλάστες είναι οι τύποι κυττάρων που είναι υπεύθυνοι για τον σχηματισμό νέου οστού. Παράγουν οστεοειδή, μια προερχόμενη από πρωτεΐνη μήτρα αποτελούμενη κυρίως από κολλαγόνο τύπου I που γίνεται οστό μετά από μεταλλοποίηση. Οι οστεοβλάστες επίσης διευκολύνουν την εναπόθεση μετάλλων (δηλαδή ασβέστιο, φωσφορικά) εντός της οστικής μήτρας και παράγουν ορμόνες για τον έλεγχο του σχηματισμού οστών. Οι οστεοβλάστες προκύπτουν από τη διαφοροποίηση των κυττάρων που εντοπίζονται σε οστικές επιφάνειες. Η διαφοροποίηση ελέγχεται από την έκφραση δύο γονιδίων, τον παράγοντα Cba-1 και IHH. Ο σχηματισμός οστών αρχίζει σε γενετικά καθορισμένα κέντρα οστεοποίησης και προκαλείται από αυξητικούς παράγοντες (FGF, PDGF, TOP-β) και μορφογενετικές πρωτεΐνες οστών (BMPs). Η ανάπτυξη των οστών γίνεται με εναπόθεση οστικού ιστού κατά μήκος της περιστολικής μεμβράνης. Η εναπόθεση οστών από οστεοβλάστες αντισταθμίζεται πάντα από την απορρόφηση οστού από κύτταρα οστεοκλαστών. Η όλη διαδικασία αναδιαμόρφωσης των οστών είναι υπό ορμονικό έλεγχο (υπερασβεστιασμική παραθυρεοειδής ορμόνη, υπασβεστιασμική καλσιτονίνη, καθώς και στεροειδείς ορμόνες του φύλου). Το τελικό μέγεθος ενός οστού είναι μια άμεση απόκριση του χρόνου έναρξης της οστεογένεσης: όσο νωρίτερα η έναρξη, τόσο μεγαλύτερο είναι το οστό [Sperber, 2001].

Στην ενδοχονδρική οστεοποίηση, το σχηματισμό του οστού προηγείται ο σχηματισμός ενός χόνδρινου πλέγματος γλυκοπρωτεϊνών που μετά την μεταλλοποίηση θα αντικατασταθεί από ενδοχονδρικό οστό [Sperber, 2001]. Η διαδικασία ξεκινάει με τη διαφοροποίηση των χονδροβλαστών, οι οποίες ωριμάζουν σε χονδροκύτταρα που πρώτα παράγουν μια χόνδρινη μήτρα. Στη συνέχεια, τα χονδροκύτταρα υποβάλλονται σε απόπτωση κυττάρων. Αυτά αντικαθίστανται από οστεοβλάστες που φέρνουν αιμοφόρα αγγεία που διεισδύουν στην ασβεστοποιημένη μήτρα, η οποία χρησιμεύει ως πρότυπο για την κατασκευή του ενδοχονδρικού οστού. Δεδομένου ότι η ενδομεμβρανική οστεοποίηση δεν απαιτεί αυτό το προηγούμενο βήμα, είναι ταχύτερη από την ενδοχονδρική οστεοποίηση.

Η ανάπτυξη του κρανίου είναι αποτέλεσμα της συνδυασμένης μορφογένεσης και ανάπτυξης δύο κύριων περιοχών [Carlson, 1999, Γιαπιτζάκης, 2011]: Η θήκη του εγκεφάλου (νευροκρανίο) και ο σκελετός του προσώπου (χονδροκρανίο). Σύμφωνα με τις διαφορετικές αναπτυξιακές τους καταβολές, το νευροκρανίο χωρίζεται σε δύο περιοχές [Sperber, 2001]. Η πρώτη περιοχή, η κρανιακή κοιλότητα, σχηματίζεται από μεμβρανώδες οστό που προέρχεται από το μεσόδερμα και τη νευρική κορυφή, το δεσμοκρανίο. Η δεύτερη περιοχή, το βασικό κρανίο, σχηματίζεται από ενδοχονδρικό οστό που προέρχεται από έναν πρόδρομο χόνδρου, το χονδροκρανίο, το οποίο προέρχεται από το μεσόδερμα [Mooney et al., 2002]. Η κρανιακή κοιλότητα δίνει χώρο και προστατεύει τα εγκεφαλικά ημισφαίρια και την παρεγκεφαλίδα, ενώ η κρανιακή βάση στηρίζει τα κατώτερα τμήματα του εγκεφάλου [Richtsmeier, 2002]. Ο σκελετός του προσώπου (χονδροκρανίο) οστεοποιείται ενδομεμβρανικά όπως η κρανιακή κοιλότητα αλλά μόνο από πρόδρομες νευρικές κορυφές [Sperber, 2002]. Το σπλαγνοκρανίο περιβάλλει τον φάρυγγα και τις στοματικές και αναπνευστικές κοιλότητες, υποστηρίζοντας τις λειτουργίες της διατροφής και της αναπνοής (Εικόνα 4).



Εικόνα 4: Διαδικασίες οστεοποίησης. Οι αριθμοί δείχνουν τα κύρια οστά του κρανίου: 1, μετωπιαίο. 2, πλευρικό. 3, κροταφικό. 4, ινιακό. 5, κάτω γνάθος. 6, ζυγωματικό. 7, άνω γνάθος. 8, ηθμοειδές. 9, σφαιροειδές

Νευροκρανίο: Δεσμοκρανίο και βασικό κρανίο. Τα περισσότερα οστά των κρανιακών κοιλιοτήτων προέρχονται τόσο από το παρακεντρικό μεσόδερμα όσο και από την νευρική κορυφή, ενώ η κρανιακή βάση προέρχεται από τη νευρική κορυφή [Richtsmeier, 2002]. Η εμφάνιση και η ενσωμάτωση των κυττάρων νευρικής κορυφής στην ανάπτυξη του κρανίου ήταν μία από τις κύριες εξελικτικές καινοτομίες που οδήγησαν στο κρανίο του σκελετού. Τα κύτταρα των νευρικών κορυφών δεν συμμετέχουν μόνο στο σχηματισμό οστών, αλλά παράγουν επίσης μυϊκό ιστό και καθορίζουν εξαιρετικά περιορισμένη σκελετοσωματική σύνδεση [Köntges and Lumsden, 1996]. Τα ρομβομερή παράγουν «πακέτα» που περιέχουν τα απαραίτητα στοιχεία για την παραγωγή του συνδετικού μυϊκού ιστού και των δύο σκελετικών μονάδων στις οποίες συνδέεται ο μυς. Επιπλέον, κάθε μία από αυτές τις μονάδες νευρώνεται από το ίδιο νεύρο. Αυτό το έντονα ολοκληρωμένο πρότυπο μεταξύ σκληρού (σκελετικού) και μαλακού ιστού (μυϊκού) είναι απαραίτητο για τη δημιουργία και τη διατήρηση της ακεραιότητας και της λειτουργικότητας του κρανίου. Ο αναπτυξιακός προγραμματισμός των ρομβομερών έχει ζωτική σημασία για τη συντονισμένη ανάπτυξη του κρανίου, καθώς καθορίζει το σχηματισμό του χονδροκρανίου και τον τρόπο με τον οποίο αυτό συνδέεται με το νευροκρανίο μέσω των μυϊκών προσκολλήσεων [Ahlberg, 1997].

Η νευροκρανιακή ανάπτυξη εξαρτάται εξ ολοκλήρου από την παρουσία του εγκεφάλου, του οποίου η μορφογένεση ελέγχεται με τη σειρά της από διαφορετικά γονίδια Hox [Sperber, 2002]. Σε απουσία εγκεφάλου (εγκεφαλίας), δεν σχηματίζονται οστά των κρανιακών κοιλιοτήτων. Τα νευροκρανιακά οστά εμφανίζονται μετά από αλληλεπίδραση μεσεγχυματικών κυττάρων με επιθηλιακές δομές (όπως ο εγκέφαλος), η οποία προκαλείται από αυξητικούς παράγοντες που αλληλεπιδρούν με την εξωκυτταρική μήτρα του οστού. Η μορφογένεση του κρανίου ελέγχεται επίσης από αυτές τις αλληλεπιδράσεις [Carlson, 1999].

Η νευροκρανιακή ανάπτυξη βασίζεται στον σχηματισμό μιας καψικής μεμβράνης που περιβάλλει τον εγκέφαλο [Sperber, 2001]. Αυτή η μεμβράνη προέρχεται από το μεσόδερμα και το εκτομεσέγχυμα της νευρικής κορυφής και διαφοροποιείται σε δύο στρώματα: η ενδομήνιγγα και η εξωμήνιγγα. Η ενδομήνιγγα δημιουργεί δύο εσωτερικές

μεμβράνες και η εξωμήνιγγα δημιουργεί επίσης μια εξωτερική στρώση, την σκελετογόνο μεμβράνη, η οποία θα παραγάγει την οστεογόνο βάση για την ανάπτυξη της θήκης του εγκεφάλου. Τα δύο στρώματα της εξωμήνιγγας παραμένουν στενά συνδεδεμένα με ινώδεις ταινίες. Αυτές οι διπλές πτυχές περιορίζουν και καθοδηγούν την κατεύθυνση της ανάπτυξης του εγκεφάλου.

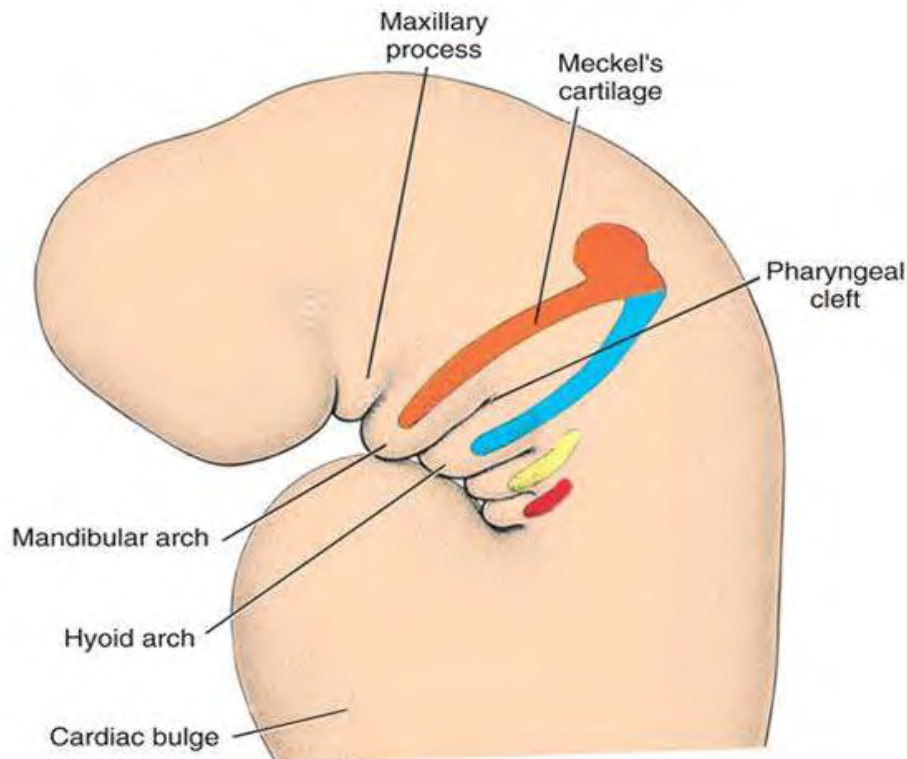
Τόσο η κρανιακή θόλος όσο και η βάση προέρχονται από την οστεογένεση της εξωμήνιγγας, αλλά ακολουθούν διαφορετικές διαδικασίες οστεοποίησης. Τα πρωτογενή και δευτερεύοντα κέντρα οστεοποίησης αναπτύσσονται στο εξωτερικό στρώμα της εξωμήνιγγας για να σχηματίσουν τα μεμονωμένα οστά. Τα οστά των κρανιακών κοιλοτήτων (ζευγαρωμένα μετωπικά, ζευγαρωμένα βρεγματικά και πλακώδη τμήματα των κροταφικών και ινιακών οστών) αναπτύσσονται από την ενδομεμβρανική άμεση οστεοποίηση της εξωμήνιγγας που σχετίζεται με τον επεκτεινόμενο εγκέφαλο. Ο σχηματισμός του δεσμοκρανίου ξεκινά με την εμφάνιση κέντρων οστεοποίησης κατά τη διάρκεια της 7ης και 8ης εβδομάδας της εμβρυϊκής ζωής. Η διαδικασία οστεοποίησης είναι βαθμιαία και επεκτείνεται μετά τη γέννηση.

Τα βασικά οστά αναπτύσσονται από την ενδοχονδριακή οστεοποίηση της χονδροποιημένης εξωμήνιγγας που περιβάλλει τη βάση του εγκεφάλου [Sperber, 2001]. Η επαγωγική επίδραση των επιθηλιακών δομών στις μεσεγχυματικές συμπτυκνώσεις που σχηματίζονται στη βάση της εξωμήνιγγικής κάψουλας ενεργοποιεί το σχηματισμό των βασικών δομών [Carlson, 1999]. Επιπλέον υπάρχουν κανάλια διέλευσης για αιμοφόρα αγγεία, κρανιακά νεύρα και νωτιαία χορδή που έρχονται σε επαφή με τον εγκέφαλο με τα νευρικά και κυκλοφορικά συστήματα. Η επικοινωνία με τον εγκέφαλο περιορίζεται στη βάση του κρανίου, διότι δεν σχηματίζονται κανάλια μέσα από τα οστά του τοιχωματικού μεμβράνης [Morriss-Kay και Wilkie, 2005].

Αυτή η χονδροειδής πλατφόρμα που βρίσκεται κάτω από τον σχηματισμό του εγκεφάλου είναι το "τραχύ σχέδιο" του βασικού κρανίου και εμφανίζεται για πρώτη φορά στον δεύτερο μήνα της εμβρυϊκής ζωής [Sperber, 2001]. Οι πρόδρομοι των οστών αποτελούνται από πολλά σύνολα ζευγαρωμένων χόνδρων: υπάρχει μία ομάδα που

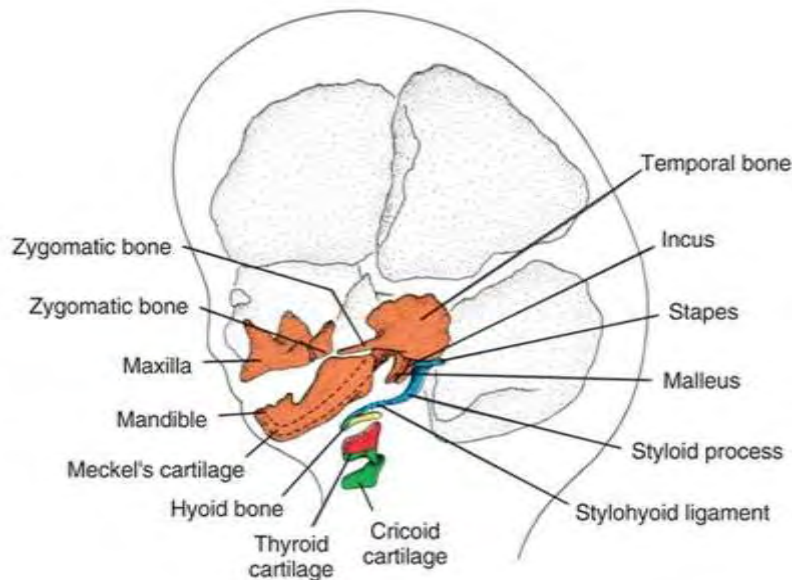
σχετίζεται με την ανάπτυξη των βασικών μεσαίων γραμμών. Επιπλέον, υπάρχει μια σειρά από κάψουλες χόνδρου που αναπτύσσονται γύρω από τα αισθητήρια όργανα, όπως τα μάτια και τα οσφρητικά και ακουστικά όργανα.

Ολόκληρη η θήκη του εγκεφάλου σχηματίζεται από τη διαφορική συγχώνευση θόλων και βασικών οστών (Εικόνα 5). Οι ραφές των κρανιακών κοιλιοτήτων είναι ινώδεις ιστοί και είναι κέντρα ανάπτυξης οστών που επιτρέπουν κάποια κίνηση μεταξύ των οστών μέχρι το κρανίο να φθάσει στο τελικό μέγεθος και το σχήμα των ενηλίκων, όταν οι ραφές ενώνονται. Η κρανιοσυνοστέωση επηρεάζει τη φυσιολογική αναπτυξιακή μορφολογία τόσο του νευροκρανίου όσο και του σκελετού του προσώπου [Richtsmeier, 2002]. Πρόσφατες πειραματικές μελέτες σε έμβρυα ποντικών έδειξαν ότι η θέση των ραφών στο κρανίο σχετίζεται με τα όρια μεταξύ των νευρικών κορυφών και των ιστών που προέρχονται από μεσόδερμα [Morris-Kay and Wilkie, 2005].



Εικόνα 5: Πλευρική όψη της κεφαλής και του λαιμού που δείχνει τους χόνδρους των φαρυγγικών καμαρών που συμμετέχουν στο σχηματισμό των οστών του προσώπου και του λαιμού

Χονδροκρανίο: Τα οστά του προσώπου αναπτύσσονται ενδομεμβρανικά από τα κέντρα οστεοποίησης που βρίσκονται στο μεσέγχυμα της νευρικής κορυφής των προβολών του εμβρυϊκού προσώπου. Η διαφοροποίηση των οστών του προσώπου ξεκινά μετά την αλληλεπίδραση μεταξύ των προεξοχών του εκτομεσεγγύματος και του επιθηλίου που τα περιβάλλει. Ωστόσο, μερικά οστά προσώπου που σχετίζονται με την άνω και κάτω γνάθο και το μεσαίο αντί αναπτύσσονται από έναν πρόδρομο χόνδρου, τον χόνδρο του Meckel (Εικόνα 6).



Εικόνα 6: Οστά που προέρχονται από τους αφιδωτούς χόνδρους και συμβάλλουν στο σχηματισμό του προσώπου, 1^η κάμαρα (πορτοκαλί), 2^η κάμαρα (μπλε), 3^η κάμαρα (κίτρινο) και 4^η κάμαρα (κόκκινο) και 6^η κάμαρα (πράσινο)

Το πρόσωπο υποδιαιρείται σε τρεις περιοχές. Η άνω όψη περιέχει τις τροχιές. Το μεσαίο τμήμα περιλαμβάνει τη μύτη και την άνω γνάθο και συνδέεται με την κρανιακή βάση. Η κάτω επιφάνεια περιέχει την κάτω γνάθο. Αυτές οι περιοχές αντιστοιχούν στις προεξοχές του μετωπιαίου, της άνω γνάθου και της κάτω γνάθου του εμβρύου, οι οποίες εμφανίζονται κατά τον τρίτο ενδομήτριο μήνα [Sperber, 2001].

Η πρώτη περιοχή που αναπτύσσεται είναι η ανώτερη όψη, επειδή συνδέεται άμεσα με το νευροκρανίο και επηρεάζεται από την ταχεία ανάπτυξη των μετωπιαίων λοβών του εγκεφάλου. Το μεσαίο και το κάτω μέρος αναπτύσσονται αργότερα και πιο αργά μέχρι

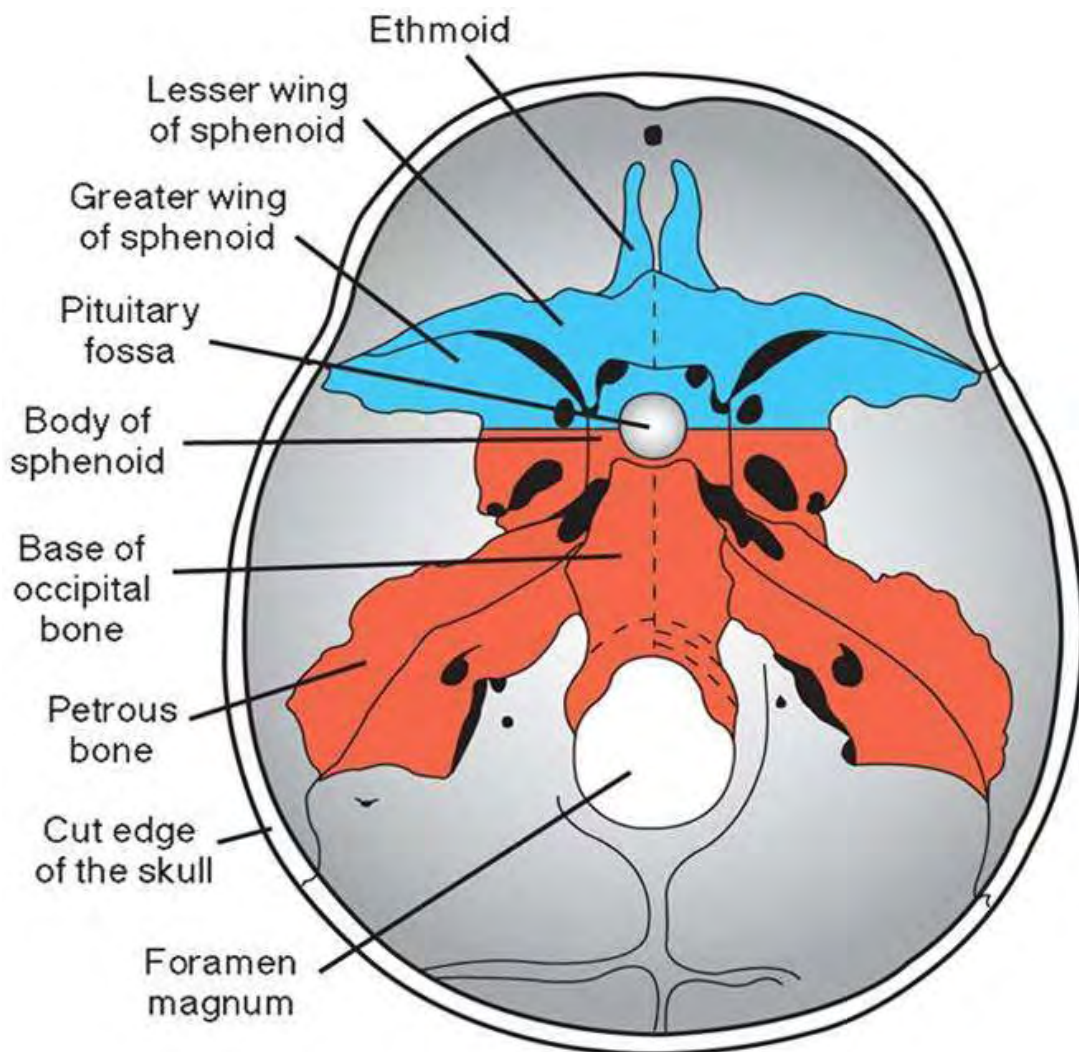
την ενηλικίωση. Όπως και στο νευροκρανίο, τα κέντρα οστεοποίησης εμφανίζονται κατά τη διάρκεια της 7ης και 8ης εβδομάδας της εμβρυϊκής ζωής.

Στο πάνω μέρος αναπτύσσονται οι τροχιακές κοιλότητες, οι οποίες είναι οι προστατευτικοί θάλαμοι για τα μάτια. Οι τροχιακές κοιλότητες σχηματίζονται από μια περίπλοκη αλληλεπίδραση αρκετών οστών: η οροφή αποτελείται από το μετωπικό οστό. Τα πλευρικά τοιχώματα και η βάση των κοιλοτήτων σχηματίζονται από τα οστά του δακρυϊκού, του ηθμοειδούς, του άνω άκρου και του ζυγωτικού. Και τέλος το οπίσθιο τοίχωμα σχηματίζεται από το σφαιρόδιο. Η ανάπτυξη των τροχιακών κοιλοτήτων φαίνεται να συνδέεται στενά με αυτή του εγκεφάλου, παρά με την ανάπτυξη των ματιών [Siebert and Swindler, 2002]. Οι εξελικτικές μεταβολές που οδήγησαν στην μετωπική θέση των τροχιών στους ανθρώπους φαίνεται να συνδέονται με τη μεγαλύτερη ανάπτυξη της οπτικής ικανότητας, παρά με το στρες της μάσησης [Ravosa et al., 2000].

Στο μεσαίο τμήμα αναπτύσσεται η ρινική κοιλότητα, η οποία είναι επίσης μια σύνθετη δομή. Περιβάλλεται από τα ρινικά οστά. Μέσα στη ρινική κοιλότητα υπάρχουν επίσης τα κατώτερα οστά των στροβίλων, το βόειο και ένα ρινικό διάφραγμα. Σε σύγκριση με άλλα πρωτεύοντα, η ρινική κοιλότητα στους ανθρώπους είναι μικρότερη, υψηλότερη και μεγαλύτερη. Αυτή η μορφολογία θεωρείται ως συνέπεια της αυξημένης βασικής κάμψης και εγκεφαλοποίησης [Siebert and Swindler, 2002] και παρέχει στους ανθρώπους μεγαλύτερες αναπνευστικές ικανότητες.

Η ρινική κοιλότητα συντονίζεται με τη γνάθο, η οποία εκτελεί δύο σημαντικές λειτουργίες: πρώτον, κρατά την άνω οδοντοστοιχία. Δεύτερον, υποστηρίζει και διαχέει από το μεσαίο τμήμα τις μηχανικές φορτίσεις του συγκροτήματος μάσησης. Στον άνθρωπο, η άνω γνάθος υφίσταται επανααρροφητική ανάπτυξη, η οποία εντοπίζει την άνω γνάθο σε μια πιο καθοδική θέση σε σύγκριση με τα μη ανθρώπινα πρωτεύοντα και παράγει ένα πεπλατυσμένο πρόσωπο [Siebert and Swindler, 2002]. Ομοίως, το μέγεθος και το σχήμα των ζυγωματικών οστών επηρεάζονται επίσης από το μάσημα.

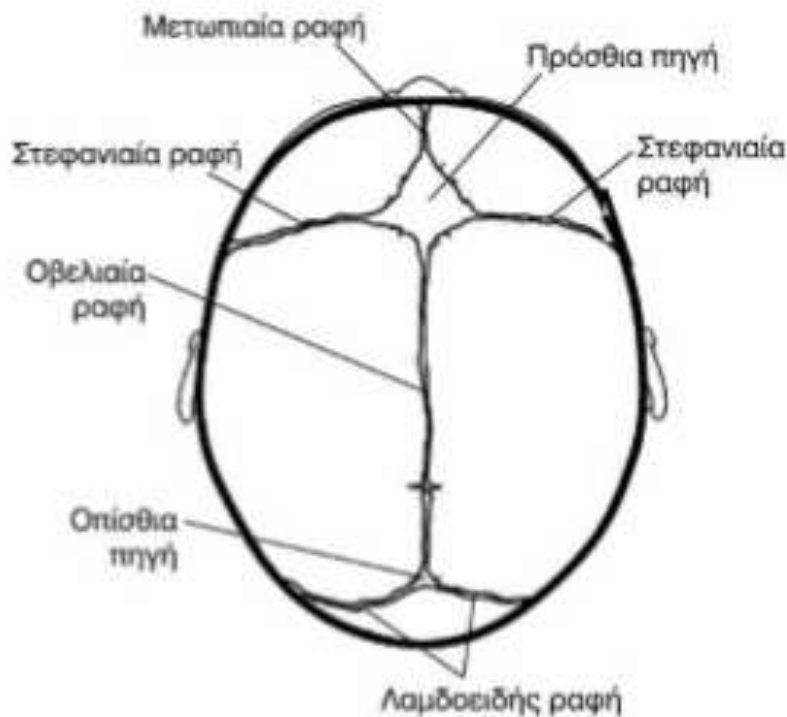
Η ανάπτυξη του προσώπου επηρεάζεται από τρεις κύριους παράγοντες. Πρώτον, επηρεάζεται από την ανάπτυξη της κρανιακής βάσης. Δεύτερον, επηρεάζεται επίσης από την ανάπτυξη των αισθητήριων οργάνων, όπως το μάτι, η ρινική κοιλότητα, το ρινικό διάφραγμα και το εξωτερικό αυτί. Και τρίτον, ρυθμίζεται περαιτέρω από την αλληλεπίδραση με τις μη οστεοειδείς δομές του συμπλέγματος μάσησης, όπως η γλώσσα και τα δόντια (Εικόνα 7).



Εικόνα 7: Βάση του κρανίου σε ενήλικες που δείχνει τα διάφορα εμβρυικά συστατικά που συμμετέχουν στο σχηματισμό του. Μέρος που προέρχεται από κύτταρα νευρικού κρημνού (μπλε) και παραξονικού μεσοδέρματος (κόκκινο)

ΚΡΑΝΙΟΣΥΝΟΣΤΕΩΣΗ

Το εγκεφαλικό κρανίο αποτελείται από τα χονδρογενή οστά της βάσης του κρανίου και τα υμενογενή πλατιά οστά που αποτελούν το θόλο του κρανίου, δηλαδή τα δύο μετωπιαία, δυο βρεγματικά και το ινιακό οστούν. Φυσιολογικά, κατά τη γέννηση τα οστά του κρανιακού θόλου χωρίζονται μεταξύ τους με σχισμές πλάτους αρκετών χιλιοστών γεμάτες απο συνδετικό ιστό, τις κρανιακές ραφές, οι οποίες είναι οι εξής: η μετωπιαία και η οβελιαία ραφή κατα μήκος της μέσης γραμμής, η στεφανιαία και η λαμδοειδής [Κεραμέως-Φόρογλου, 1987] (Εικόνα 8). Η σύγκλειση των κρανιακών ραφών εξελίσσεται σταδιακά μέχρι και την 3^η δεκαετία της ζωής ή αργότερα, με εξαίρεση αυτή της μετωπιαίας ραφής, η οποία συνήθως ολοκληρώνεται μέσα στα δύο πρώτα χρόνια από τη γέννηση [Avin et al., 2002].



Εικόνα 8: Οι ραφές και οι πηγές φυσιολογικού νεογνικού κρανίου

Η πρώιμη σύγκλειση μίας ή περισσότερων ραφών του θόλου του κρανίου ονομάζεται κρανιοσυνοστέωση και έχει ως αποτέλεσμα την πρόκληση κρανιακής δυσμορφίας

[Γιαπιτζάκης, 2011]. Πρώτος ο R. Virchow το 1851 περιέγραψε λεπτομερώς την επίδραση της πρώιμης σύγκλεισης των ραφών στο σχήμα του κρανίου [Virchow, 1851]. Έκτοτε, οι διάφορες μορφές κρανιοσυνοστέωσης έχουν μελετηθεί και ταξινομηθεί εκτενώς, ωστόσο πολλά ερωτήματα που αφορούν την αιτιολογία και τις κλινικές επιπτώσεις της παθολογικής αυτής κατάστασης παραμένουν αναπάντητα. Για το λόγο αυτό, η κρανιοσυνοστέωση εξακολουθεί να αποτελεί μια διαγνωστική και θεραπευτική πρόκληση.

Η πρώτη συνοστέωση μπορεί να αφορά μία κρανιακή ραφή μεμονωμένα ή περισσότερες, οπότε ονομάζεται αντίστοιχα απλή ή πολλαπλή κρανιοσυνοστέωση. Μπορεί να εμφανίζεται στα πλαίσια κάποιου συνδρόμου και να συνοδεύεται από πολλαπλές διαμαρτίες (συνδρομική) ή να εμφανίζεται σποραδικά ως μεμονωμένο γεγονός (μη συνδρομική). Τέλος, υπάρχουν περιπτώσεις στις οποίες η πρώτη σύγκλειση των ραφών οφείλεται σε κάποιο πρωτοπαθές νόσημα, όπως για παράδειγμα μικροκεφαλία, υπερθυρεοειδισμό κ.ά., οπότε χαρακτηρίζεται ως δευτεροπαθής [Aniv et al., 2002; Sun and Persing, 1999]. (Πίνακας 1).

Πρωτοπαθής

A. Απλή

- Μη συνδρομική: οβελισία, στεφανισία, μετωπική, λαμβοειδής
- Συνδρομική

B. Πολλαπλή

- Μη συνδρομική
- Συνδρομική: Νόσος Crouzon, Σύνδρομο του Apert, Νόσος του Pfeiffer κ.ά.

Δευτεροπαθής

- Μεταβολικές διαταραχές (π.χ. υπερθυρεοειδισμός)
 - Δυσμορφίες Ν.Σ. (π.χ. ολιγοπροσεγκεφαλία, μικροκεφαλία, εγκεφαλικήλη, υδροκέφαλος υπό παροχέτευση)
 - Έκθεση του εμβρύου σε τοξικές ουσίες ή φάρμακα (π.χ. βαλπροϊκό οξύ, υδαντοΐνη)
 - Βλενωπολιυσακχαριδώσεις (π.χ. Σύνδρομο του Hurler, Σύνδρομο του Morquio)
-

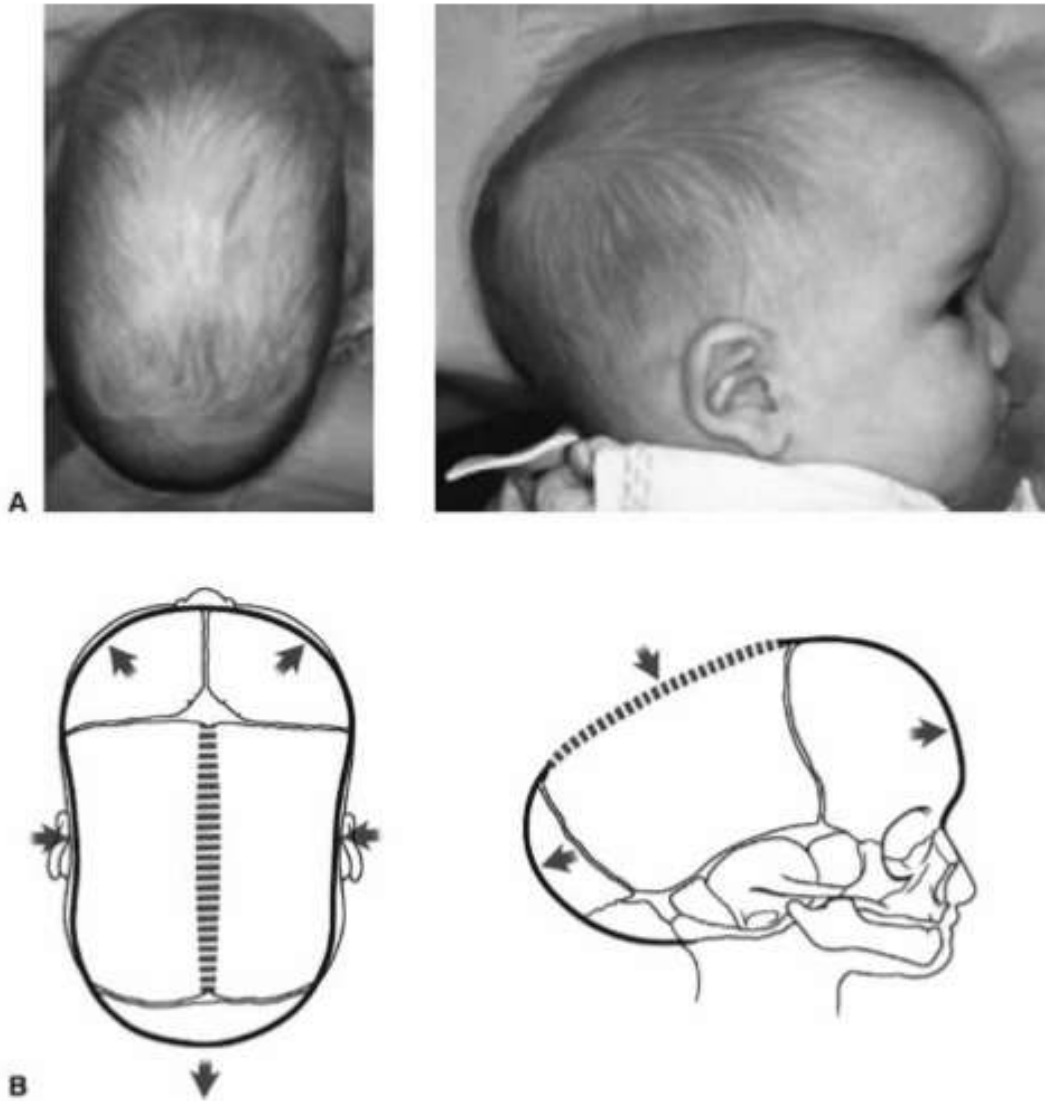
Πίνακας 1: Ταξινόμηση της κρανιοσυνοστέωσης

Η συχνότητα της πρωτοπαθούς κρανιοσυνοστέωσης είναι κατα μέσο όρο μία για κάθε 2000 γεννήσεις [Robin, 1999], πρόκειται δηλαδή για μία κατάσταση ασυνήθη, αλλά όχι σπάνια. Στη συντριπτική πλειοψηφία των περιπτώσεων απαντάται μεμονωμένη συνοστέωση μίας από τις ραφές του κρανίου, ενώ οι υπόλοιπες ραφές παραμένουν ανοιχτές. Η οβελιαία ραφή εμπλέκεται στο 40-60% των περιπτώσεων, ακολουθεί η στεφανιαία στο 20-30% και η μετωπιαία ραφή σε λιγότερο από το 10% των περιπτώσεων. Η αληθής συνοστέωση της λαμδοειδούς ραφής είναι εξαιρετικά σπάνια, αφού αφορά περίπου 3 στις 100.000 γεννήσεις [Aviv et al., 2002].

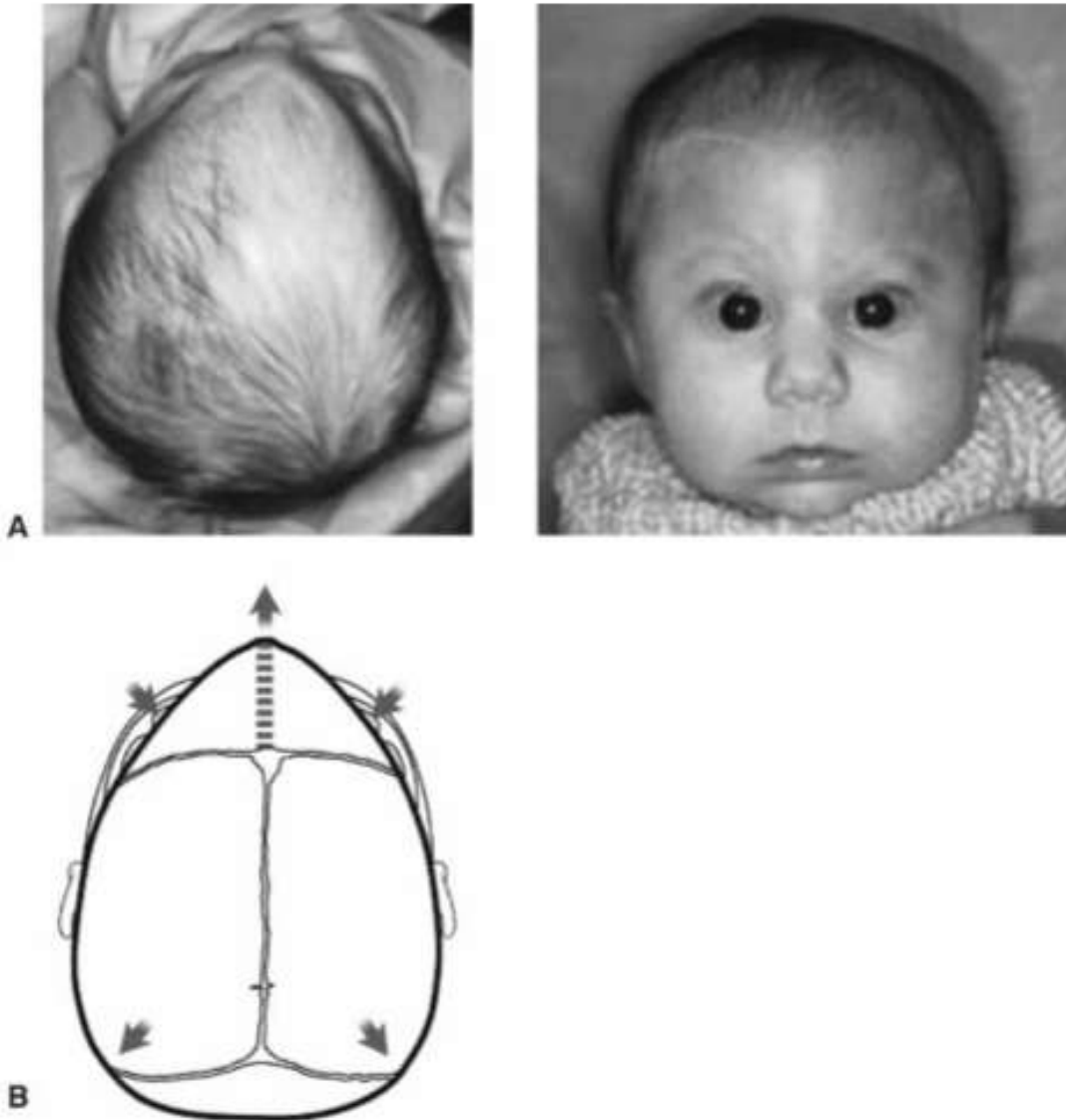
Η συνδρομική κρανιοσυνοστέωση είναι λιγότερο συχνή, καλύπτοντας το 20% του συνόλου των περιπτώσεων. Παρόλα αυτά, έχουν αναγνωριστεί έως σήμερα πάνω από 150 διαφορετικά σύνδρομα στα οποία κάποιας μορφής συνοστέωση, συνήθως πολλαπλή, συνυπάρχει με διαμαρτίες από κάποιο άλλο σύστημα [Cohen, 1995]. Από αυτά, πιο συχνά περιγράφονται η νόσος Crouzon και το σύνδρομο του Apert. Στο πρώτο παρατηρείται οξυκεφαλική διαμόρφωση του κρανίου και υποπλασία του προσώπου με προβολή της μύτης, προγναθισμό και νοητική υστέρηση, ενώ στο δεύτερο συνυπάρχει συμμετρική συνδακτυλία των άκρων με κρανιοσυνοστέωση και διαμαρτίες από το κεντρικό νευρικό σύστημα [Kabbani and Raghuv eer, 2004].

Το σχήμα του κρανίου είναι χαρακτηριστικό για κάθε τύπο κρανιοσυνοστέωσης, ανάλογα με την κρανιακή ραφή ή το συνδυασμό των ραφών που κλείνουν σε κάθε περίπτωση. Σύμφωνα με τους κανόνες που πρώτος ο Virchow αναγνώρισε, όταν μία ραφή συνοστεωθεί πρώιμα στην πορεία της διάπλασης του κρανίου, παρεμποδίζεται η αύξηση του κρανίου κάθετα στην συνοστεωμένη ραφή και συνεχίζεται αντιρροπιστικά προς τις άλλες κατευθύνσεις δίνοντας στο κρανίο μία τυπική τελική μορφολογία [Tord et al., 1999]. Έτσι, η μεμονωμένη πρώιμη σύγκλειση της οβελιαίας ραφής, που είναι και η συχνότερη σε εμφάνιση, οδηγεί σε αύξηση της προσθιοπίσθιας διαμέτρου του κρανίου και τελικό σχήμα που ονομάζεται σκαφοκεφαλία (Εικόνα 9). Η πρώιμη συνοστέωση της μετωπιαίας ραφής οδηγεί στη διαμόρφωση της τριγωνοκεφαλίας, με χαρακτηριστική προσεκβολή στη μετωπιαία χώρα (Εικόνα 10), ενώ η ταυτόχρονη σύγκλειση των στεφανιαίων ραφών αμφοτερόπλευρα οδηγεί σε βράχυνση του μεγέθους του κρανίου που

ονομάζεται βραχυκεφαλία. Στην περίπτωση που η μία από τις δύο στεφανιαίες ραφές παραμένει ανοιχτή, η αύξηση του κρανίου παρεμποδίζεται μόνο προς την πλευρά της συνοστεωμένης ραφής και το τελικό σχήμα του κρανίου χαρακτηρίζεται ως πρόσθια πλαγιοκεφαλία. Τέλος, η συνοστέωση μονόπλευρα της λαμδοειδούς ραφής οδηγεί στη διαμόρφωση της οπίσθιας πλαγιοκεφαλίας.



Εικόνα 9: Βρέφος με σκαφοκεφαλία: Α. κάτοψη κρανίου, πλάγια όψη Β. διαμόρφωση μορφολογίας κρανίου αντίστοιχα



Εικόνα 10: Βρέφος με τριγωνοκεφαλία: Α. κάτωψη κρανίου, πρόσθια όψη, Β. διαμόρφωση μορφολογίας κρανίου

Συνδυασμός ταυτόχρονης συνοστέωσης της στεφανιαίας και οβελιαίας ραφής τείνει να προκαλέσει ένα μυτερό κρανίο με αντιρροπιστική αύξηση προς την κατακόρυφη διάμετρο, η οποία δίνει την εικόνα της λεγόμενης οξυκεφαλίας (Εικόνα 11). Ωστόσο, εάν συνοστεωθεί πρώτη η στεφανιαία ραφή και ακολουθεί με κάποια χρονική απόσταση η

σύγκλειση της οβελιαίας, θα προκληθεί βραχυκεφαλία με δευτερογενή προς τα πάνω διεύρυνση του κρανίου, που καλείται χαρακτηριστικά πυργοκεφαλία [Aicardi, 1992].



Εικόνα 11: Βρέφος με οξυκεφαλία μετά από πρώιμη σύγκλειση της οβελιαίας και των στεφανιαίων ραφών άμφω, πλάγια όψη

Ένας ακόμη τύπος πολλαπλής κρανιοσυνοστέωσης, η οποία συμβαίνει συνήθως στα πλαίσια κάποιου συνδρόμου, είναι η συνοστέωση τύπου «τριφυλλιού» (clover-leaf ή Kleeblattschel), η οποία προκαλεί ιδιαίτερη κρανιακή δυσμορφία και περιορισμό της φυσιολογικής ανάπτυξης του εγκεφάλου. Η κατάσταση αυτή δεν παρατηρείται από τη γέννηση, αλλά εξελίσσεται κατά τη διάρκεια του πρώτου έτους της ζωής με συνοστέωση τόσο της οβελιαίας όσο και των στεφανιαίων ραφών [Aicardi, 1992].

Η αιτιολογία της πρωτοπαθούς κρανιοσυνοστέωσης είναι αμφιλεγόμενη [Alderman et al., 1988; Kallen, 1999; Reefhuis et al., 2003; Graham, 1980; Higginbottom et al., 1980; Opperman et al., 1996]. Τα τελευταία χρόνια έχουν γίνει αρκετές επιδημιολογικές μελέτες και εκτεταμένη έρευνα γύρω από τους μηχανισμούς διάπλασης του εγκεφαλικού κρανίου. Έχουν αναγνωριστεί συγκεκριμένες γονιδιακές μεταλλάξεις, οι οποίες

συνδέονται με συγκεκριμένους φαινοτύπους συνδρομικής ή σποραδικής κρανιοσυνοστέωσης. Ωστόσο, η πρωταρχική αιτία που πυροδοτεί την πρόωμη σύγκλειση κάποιας κρανιακής ραφής παραμένει άγνωστη.

Ως πιθανοί παράγοντες που συνδέονται με αυξημένο κίνδυνο εμφάνισης κρανιοσυνοστέωσης, όπως φαίνεται από επιδημιολογικές μελέτες, είναι οι εξής: λευκή φυλή, άρρεν φύλο, παράταση της ηλικίας κύησης [Alderman et al., 1988], κάπνισμα της μητέρας [Kallen, 1999], έκθεση της μητέρας σε νιτρώση άλατα, θεραπείες υπογονιμότητας [Reefhuis et al., 2003], χωρίς όμως την ανεύρεση συγκεκριμένου μηχανισμού δράσης των παραπάνω παραγόντων. Παλαιότερα, οι επιστήμονες πίστευαν ότι μηχανικοί παράγοντες όπως, για παράδειγμα, ο ενδομήτριος περιορισμός του εμβρυϊκού κρανίου σε πολύδυμη κύηση, διαδραματίζουν κάποιο ρόλο στην εμφάνιση πρόωμης συνοστέωσης, κυρίως της οβελιαίας ραφής [Graham, 1980]. Πιο πρόσφατες έρευνες, ωστόσο, καταλήγουν στο συμπέρασμα ότι ο φυσικός ενδομήτριος περιορισμός μπορεί να οδηγήσει εν μέρει σε δυσμορφίες του κρανίου, χωρίς όμως να προσβάλλει τη βατότητα των κρανιακών ραφών [Higginbottom et al., 1980].

Τα τελευταία χρόνια, πειραματικά μοντέλα σε επίμυες έχουν καταδείξει τον σημαντικό ρόλο που επιτελεί η σκληρά μήνιγγα στη διατήρηση της βατότητας των κρανιακών ραφών [Opperman et al., 1996; Panchal and Uttchin, 2003; Mooney et al., 2001]. Τα αποτελέσματα των ερευνών αυτών στηρίζουν την υπόθεση ότι η σκληρά μήνιγγα εκκρίνει διαλυτούς αυξητικούς παράγοντες, οι οποίοι στη συνέχεια διαχέονται στην υπερκείμενη κρανιακή ραφή δίνοντας το έναυσμα για τη συγκέντρωση οστεοβλαστών και την ενεργοποίηση της οστεοποίησης [Mooney et al., 2001]. Τέτοιο αυξητικοί παράγοντες είναι οι FGFs (fibroblast growth factors) και οι TGF-βs (transforming growth factors-beta) [Opperman et al., 2002; Cohen, 1997], ενώ έχει μελετηθεί και ο ρόλος των IGFs (insulin-like growth factors) στη διαδικασία της πρόωμης κρανιοσυνοστέωσης [Thaller et al., 1993].

Στην τρέχουσα δεκαετία, μετά τη σημαντική πρόοδο που έχει επιτευχθεί στη χαρτογράφηση των ανθρώπινων γονιδίων, έχει επιβεβαιωθεί η γενετική προέλευση

πολλών από τις συνδρομικές μορφές κρανιοσυνοστέωσης (Πίνακας 2). Για παράδειγμα, μεταλλάξεις στα γονίδια τριών από τους τέσσερις υποδοχείς του ινοβλαστικού αυξητικού παράγοντα (FGFR-1, FGFR-2, FGFR-3) έχει αποδειχθεί ότι συνδέονται με την εμφάνιση των συνδρόμων Apert, Crouzon, Jackson-Weiss, Muenke και Pfeiffer [Dhamcharee and Boles, 2008; Anderson et al., 2007]. Επίσης, σε ασθενείς με κρανιοσυνοστέωση τύπου Boston ή σύνδρομο Saether-Chotzen έχουν αναγνωριστεί μεταλλάξεις στα γονίδια MSX και TWIST [Panzekas et al., 1998]. Επιπλέον, υπάρχουν και περιπτώσεις μη-συνδρομικής κρανιοσυνοστέωσης στις οποίες έχουν ανακαλυφθεί κάποιες σημειακές μεταλλάξεις, όπως για παράδειγμα αυτή στον υποδοχέα FGFR-3, που βρέθηκε σε μεμονωμένη συνοστέωση της στεφανιαίας ραφής [Lajeunie et al., 1999]. Ωστόσο, παρά την ταυτοποίηση των παραπάνω γενετικών μεταλλάξεων, ο τρόπος που η γενετική αυτή διαφοροποίηση παράγει ένα συγκεκριμένο φαινότυπο κρανιοσυνοστέωσης παραμένει νεφελώδης, ενώ για τη συχνότερη μορφή κρανιοσυνοστέωσης, δηλαδή τη μεμονωμένη συνοστέωση της οβελιαίας ραφής, καμία μετάλλαξη δεν έχει βρεθεί ακόμη.

Σύνδρομο	Υπεύθυνο γονίδιο
• Σύνδρομο Apert	10q26 FGFR2
• Νόσος Crouzon	10q26 FGFR2
• Σύνδρομο Jackson-Weiss	FGFR2
• Σύνδρομο Pfeiffer	10q23-q2 FGFR2 8q12-p11.2 FGFR1
• Σύνδρομο Muenke	4q16.3 FGFR3
• Σύνδρομο Beare-Stevenson	10q26 FGFR2
• Boston-type κρανιοσυνοστέωση	5q34-35 MSX2
• Σύνδρομο Saethre-Chotzen	7p21 TWIST

Πίνακας 2: Συνδρομικές μορφές κρανιοσυνοστέωσης

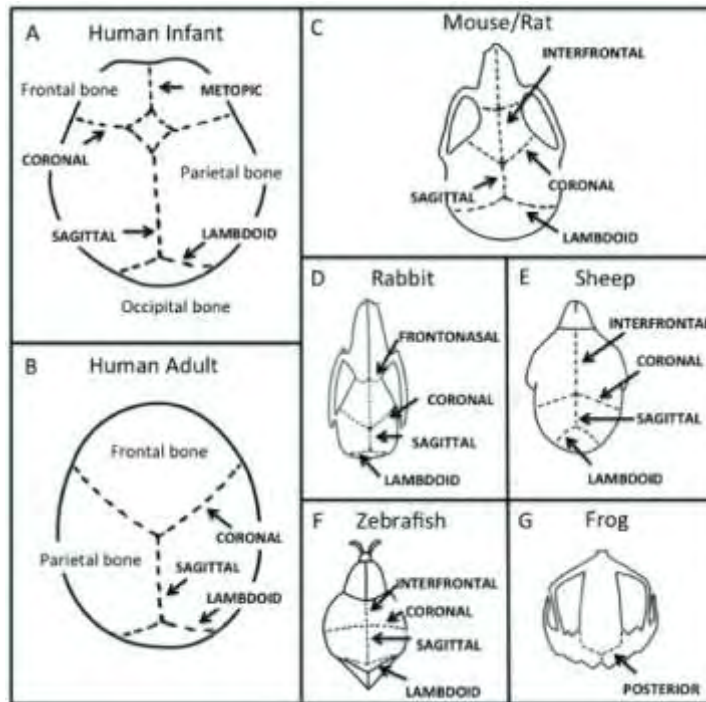
Αυτό που είναι ξεκάθαρο, όμως, είναι ότι τα οστά του θόλου του κρανίου δεν αναπτύσσονται απομονωμένα, αλλά σε στενή και πολύπλοκη αλληλεπίδραση με τον αναπτυσσόμενο εγκέφαλο και τις υποκείμενες μήνιγγες. Πρόσφατες μελέτες κατέληξαν στο συμπέρασμα ότι στην κρανιοσυνοστέωση η αρχιτεκτονική του εγκεφάλου διαφέρει όχι μόνο στις φλοιώδεις περιοχές που υπόκεινται της συνοστεωμένης ραφής αλλά και σε

αρκετούς υποφλοιώδεις σχηματισμούς [Aldridge et al., 2002; Aldridge et al., 2005; Aldridge et al., 2005]. Το γεγονός αυτό οδηγεί στην υπόθεση ότι πιθανόν το αναπτυσσόμενο κεντρικό νευρικό σύστημα να παίζει εξίσου σημαντικό ρόλο στην ανάπτυξη του τελικού φαινοτύπου του κρανίου, και άρα η έρευνα για μεταλλάξεις που προκαλούν πρόωμη σύγκλειση των κρανιακών ραφών θα πρέπει να προσανατολιστεί και σε γονίδια και μηχανισμούς που εμπλέκονται στη διάπλαση του ίδιου του εγκεφάλου.

Τελικά, η κατανόηση της αιτιοπαθογένειας συγγενών ανωμαλιών, όπως η κρανιοσυνοστέωση, εξαρτάται πλήρως από την κατανόηση όλων των παραγόντων – μηχανικών, μεταβολικών και γενετικών -, που επηρεάζουν τη φυσιολογική διάπλαση [Warren and Longaker, 2001].

ΠΕΙΡΑΜΑΤΙΚΑ ΜΟΝΤΕΛΑ

Η πολυπλοκότητα των μονοπατιών μοριακής σηματοδότησης και των αλληλεπιδράσεων με τους ιστούς που εμπλέκονται στην κρανιοσυνοστέωση έχει οδηγήσει στην ανάπτυξη πολλών διαφορετικών ζωικών μοντέλων για τη μελέτη τόσο των κανονικών αναπτυξιακών όσο και των παθολογικών μηχανισμών. Αυτά τα μοντέλα έχουν χρησιμοποιηθεί τόσο σε γενετικές όσο και σε φυσικές μεθόδους για την πρόκληση σύντηξης ραφών ώστε να μιμούνται την ανθρώπινη κρανιοσυνοστέωση. Κάποια από τα πιο συνηθισμένα μοντέλα είναι τα ποντίκια, οι αρουραίοι, τα κουνέλια και τα πρόβατα μαζί με άλλα μη θηλαστικά ζώα όπως το ψάρι-ζέβρα και ο βάτραχος (Εικόνα 12).



Εικόνα 12: Σχηματική απεικόνιση των κρανιακών ραφών στους ανθρώπους και σε διάφορα ζωικά μοντέλα που χρησιμοποιούνται για μελέτες. (A) Ανθρώπινο βρέφος, (B) Ανθρώπινος Ενήλικας, (C) Ποντικός / Αρουραίος, (D) Κουνέλι, (E) Πρόβατο, (F) Ψάρι-Ζέβρα, και (Z) Βάτραχος.



Εικόνα 13: Πειραματικά μοντέλα κρανιοσυνostέωσης [Ποντικός (*Mus musculus*), Αρουραίος (*Rattus norvegicus*), Κουνέλι (*Oryctolagus cuniculus*), Πρόβατο (*Ovis aries*), Βάτραχος (*Xenopus laevis*), Ψάρι-Ζέβρα (*Danio rerio*)].

ΠΟΝΤΙΚΟΣ: Ομοιότητες στην κρανιοπροσωπική ανάπτυξη και τις μοριακές οδούς μεταξύ του ποντικού και του ανθρώπου καθιστούν αυτό το ζώο ένα εξαιρετικό μοντέλο για τη μελέτη της βιολογίας των ραφών [Wilkie and Morriss-Kay, 2001]. Στα ποντίκια, η ενδιάμεση ραφή μεταξύ των ζευγαρωμένων μετωπιαίων οστών είναι ανάλογη με τη μετωπιαία ραφή των ανθρώπων. Η τοξοειδής ραφή μεταξύ των ζευγαρωμένων οστών του βρεγματικού ιστού, οι σταφαναϊές ραφές μεταξύ των μετωπιαίων και των βρεγματικών οστών καθώς και η λαμδοειδής ραφή του ανάμεσα στο βρεγματικό και το διατμηματικό οστό, ονομάζονται ομοίως. Όπως η σύντηξη μετωπιαίας ραφής στους ανθρώπους, έτσι και η ραχιαία ραφή του ποντικού υφίστανται σύντηξη με προβλέσιμο τρόπο μεταξύ των μεταγεννητικών ημερών 7 και 12 [Lenton et al., 2005]. Αυτό το γεγονός συμβαίνει σε μια πρόσθια προς οπίσθια κατεύθυνση και από την ενδοκρανιακή προς την εξωκρανιακή επιφάνεια. Αντίθετα, οι τοξοειδής, σταφαναϊές και λαμδοειδείς ραφές παραμένουν ίδιες καθ' όλη τη διάρκεια ζωής του ποντικού. Αυτή η διαφορετική μοίρα των ραφών επιτρέπει τη μελέτη τόσο των φυσιολογικών όσο και των φυσικά συγχωνευμένων ραφών [Lenton et al., 2005].

Χρησιμοποιώντας το μοντέλο του ποντικού, οι ερευνητές έχουν εντοπίσει πολλούς παράγοντες που παίζουν ρόλο στη σύντηξη ραφών. Τα συστήματα καλλιέργειας οργάνων των κρανιακών ραφών του ποντικού επέτρεψαν τον ορισμό του αυξητικού παράγοντα μετασχηματισμού (TGF)- β ως δυνητικά σημαντικό σηματοδοτικό μονοπάτι καθοδήγησης που παίζει ρόλο στη μοίρα των ραφών [Mehra et al., 2002; Slater et al., 2009]. Ενώ οι εκφυλισμένες ραχιαίες ραφές ποντικού βρέθηκαν να εκφράζουν αυξημένα επίπεδα TOP- β κατά τη διάρκεια της σύντηξης, διακοπή της σηματοδότησης του TOP- β μέσω της εισαγωγής ενός κυρίαρχου αρνητικού υποδοχέα βρέθηκε ότι εμποδίζει το αναμενόμενο κλείσιμο των ραφών [Mehra et al., 2002]. Η μορφογενετική πρωτεΐνη του οστού (BMP), άλλο μέλος της υπερικογένειας TOP- β , έχει παρόμοια αποδειχθεί ότι ρυθμίζει σημαντικά τη μοίρα των ραφών στα ποντίκια. Είναι ενδιαφέρον το γεγονός ότι, ενώ οι BMP είναι γνωστό ότι είναι ισχυροί υποκινητές της οστεογένεσης, οι μελέτες έχουν εντοπίσει τις BMP-2 και BMP-4 σε ραφές που συγχωνεύονται και παραμένουν αναλοιώτες [Kim et al., 1998]. Διαπιστώθηκε ότι στην πραγματικότητα η διαφορική

έκφραση ανταγωνιστών BMP, κυρίως noggin, ήταν υπεύθυνη για τη ρύθμιση των επιδράσεων των BMP στις ραφές των ποντικών [Warren et al., 2003].

Πρόσφατες μελέτες σε ποντίκια έχουν επίσης εντοπίσει εναλλακτικές βιομοριακές οδούς που εμπλέκονται στη διαφορική διαμόρφωση ραφών, συμπεριλαμβανομένων των οιστρογόνων και των Wnts. Η σηματοδότηση Wnt έχει πρόσφατα βρεθεί ότι είναι σημαντική στη ρύθμιση της σύντηξης, με την ενεργοποίηση του κανονικού μονοπατιού κρίσιμης σημασίας για τον προσδιορισμό της τύχης διαφορικών ραφών. Στην οπίσθια μετωπική ραφή των ποντικών, η έκφραση των φυσικών αναστολέων έχει παρατηρηθεί ότι περιορίζει τη δραστηριότητα Wnt [Behr et al., 2010]. Αυτό έχει συσχετιστεί με την κανονική διαδικασία σύντηξης.

Η πραγματική ισχύς του ποντικού για τη μελέτη της κρανιοσυνοστέωσης, ωστόσο, προέρχεται από την ικανότητα μελέτης διαγονιδιακών ζώων με μεταλλάξεις ανάλογες με εκείνες που περιγράφονται σε ασθενείς με παρόμοιο σύνδρομο. Η ταυτοποίηση των γονιδίων FGFR-1, FGFR-2, FGFR-3, TWIST1, EFNB1 και MSX2 που σχετίζονται με διάφορες μορφές κρανιοσυνοστέωσης έχει προκαλέσει την ανάπτυξη πολυάριθμων διαγονιδιακών ποντικών με παρόμοιες μεταλλάξεις κέρδους ή απώλειας λειτουργίας που μιμούνται κάθε κατάσταση. Ο ποντικός κέρδους-λειτουργίας του C342Y fgfr-2 έδειξε φαινότυπο παρόμοιο με το σύνδρομο Crouzon στους ανθρώπους [Eswarakumar et al., 2004]. Η μετάλλαξη κέρδους-λειτουργίας FGFR-1 που σχετίζεται με το σύνδρομο Pfeiffer P252R έχει επίσης συσχετιστεί με P250R fgfr -1 διαγονιδιακό ποντικό με πρόωρη σύντηξη σε πολλαπλές ραφές [Zhou et al., 2000]. Ανάλογα με τους ασθενείς με σύνδρομο Apert με μεταλλάξεις FGFR-2 S252W, έχουν δημιουργηθεί μεταλλαγμένα ποντίκια που φέρουν την αντίστοιχη υποκατάσταση αμινοξέων S250W [Chen et al., 2003]. Εκτός από αυτές τις μεταλλάξεις κέρδους-λειτουργίας των FGFRs, έχουν δημιουργηθεί πολλαπλά άλλα διαγονιδιακά ποντίκια για να μελετήσουν Saethre-Chotzen (μετάλλαξη TWIST1), Κρανιοσυνοστέωση τύπου Boston (MSX2) και Κρανιομετωπορινιαία Δυσπλασία (EFNB1) [Winograd et al., 1997; El Ghouzzi et al., 1999; Davy et al., 2004]. Αυτά τα ποντίκια έδωσαν πληθώρα πληροφοριών σχετικά με την αιτιοπαθογένεση της συνδρομικής κρανιοσυνοστέωσης. Είναι σημαντικό ότι

χρησιμεύουν επίσης ως πιθανή πλατφόρμα για τη μελέτη μελλοντικών γενετικών στρατηγικών με στόχο την πρόληψη της πρόωρης παθολογικής σύντηξης ραφών και όλων των δευτερογενών συσχετισμένων δυσμορφιών.

ΑΡΟΥΡΑΙΟΣ: Ο αρουραίος είναι ένα χρήσιμο μοντέλο για τη μελέτη της κρανιοσυνοστέωσης καθώς οι οπίσθιες μετωπιαίες ραφές ενώνονται με προβλέψιμο τρόπο, παρόμοιο με το ποντίκι μεταξύ των μεταγεννητικών ημερών 12 και 22 [Roth et al., 1997]. Αυτό επέτρεψε την πραγματοποίηση πολλαπλών μελετών που αναγνωρίζουν τους βιομοριακούς μηχανισμούς που καθοδηγούν τη σύντηξη των ραφών. Ο TGF-β υπήρξε ένας ιδιαίτερα σημαντικός παράγοντας που αναγνωρίστηκε στο μοντέλο αρουραίου που εμπλέκεται στενά στη διαφορική μοίρα ραφών. Παρόμοια με τον TGF-β, έχει επίσης πραγματοποιηθεί σημαντική εργασία που διερευνά το ρόλο της σηματοδότησης FGF στον αρουραίο. Ανοσοϊστοχημικές μελέτες έχουν δείξει ότι ο FGF-2 είναι παρών στη σκληρή μήνιγγα κατά τη διάρκεια της σύντηξης ραφών [Mehra et al., 1998]. Αυτές οι μελέτες επιβεβαιώνουν τη σημασία της σηματοδότησης FGF στη ρύθμιση της μοίρας των ραφών και τονίζουν μια πιθανή θεραπευτική στρατηγική που ίσως χρησιμοποιηθεί κάποια μέρα για τη θεραπεία ασθενών με κρανιοσυνοστέωση.

Καθώς ο αρουραίος παρέχει ένα μεγαλύτερου μεγέθους ζωικό μοντέλο σε σχέση με το ποντίκι, διευκολύνει τους χειρουργικούς χειρισμούς που διερευνούν το ρόλο της περιφερειακής σκληρής μήνιγγας στον καθορισμό της μοίρας των ραφών.

ΚΟΥΝΕΛΙ: Εκτός των μοντέλων ποντικού, μια ποικιλία άλλων ζώων έχει επίσης χρησιμοποιηθεί για τη μελέτη της διαδικασίας σύντηξης ραφών. Συγκεκριμένα, ένα στέλεχος λευκών κουνελιών της Νέας Ζηλανδίας με συγγενή, μη συνδρομική συνοστέωση στεφανιαίων ραφών έχει αναπτυχθεί και μιμείται την παθολογία της ανθρώπινης κρανιοσυνοστέωσης [Mooney et al., 1996]. Αυτό το μοντέλο είναι επωφελές καθώς επιδεικνύει, όπως και ο άνθρωπος, αυτοσωμική κυρίαρχη μετάδοση και μεταβλητή φαινοτυπική έκφραση που συμπεριλαμβάνει μονομερώς προσβεβλημένα ζώα, σύντηξη ραφών καθυστερημένης έναρξης και ζώα με πλήρη διμερή σύντηξη Mooney et al., 1996]. Χαρακτηρισμός αυτού του μοντέλου έχει δείξει ότι τα κουνέλια με

συνοστέωση στεφανιαίων ραφών δείχνουν σημαντικά διαφορετική εγκεφαλική ανάπτυξη και μορφολογία, ανωμαλίες στη μεσαία αρτηριακή διαμόρφωση και μεταβολική δραστηριότητα, καθώς και μειωμένους μέσους ενδοκρανιακούς όγκους σε σύγκριση με *controls* [Mooney et al., 1998; Mooney et al., 1998]. Μεθακρυλικό μεθύλιο έχει επίσης χρησιμοποιηθεί για την ακινητοποίηση των στεφανιαίων ραφών και μίμηση της παθολογικής σύντηξης [Mooney et al., 1993]. Συγκρίνοντας τις μορφολογικές μεταβολές αυτών των πειραματόζωων με κουνέλια με συγγενή αμφίπλευρη στεφανιαία συνοστέωση, εκτιμήθηκαν παρόμοια μη φυσιολογικά πρότυπα κρανιοπροσωπικής ανάπτυξης. Ωστόσο, τα κουνέλια με πλήρη συνοστέωση κατέδειξαν κρανιοπροσωπικές δυσμορφίες που μοιάζουν περισσότερο με εκείνες που παρατηρούνται σε κλινικά σύνδρομα ανθρώπου [Mooney et al., 1994].

Το μοντέλο κουνελιού για κρανιοσυνοστέωση επέτρεψε επίσης μια ποικιλία ερευνών σχετικά με τους μοριακούς μηχανισμούς που είναι υπεύθυνοι για την παθολογική σύντηξη ραφών. Ένα από τα πλεονεκτήματα της χρήσης του μοντέλου κουνελιού είναι το σχετικά μεγαλύτερο μέγεθος των ζώων σε σύγκριση με ποντίκια και αρουραίους. Ο χειρουργικός χειρισμός μπορεί να πραγματοποιηθεί ευκολότερα, διευκολύνοντας έτσι τη μελέτη νέων στρατηγικών για την ελαχιστοποίηση του κινδύνου για μετεγχειρητική απόρριψη.

ΠΡΟΒΑΤΟ: Το μοντέλο του προβάτου της κρανιοσυνοστέωσης έδωσε μια καλή βάση για ενδομήτριες μελέτες. Σε σύγκριση με μια περίοδο κύησης 32 ημερών σε κουνέλια, τα πρόβατα έχουν μεγαλύτερη διάρκεια κύησης 140 ημερών, εύκολη ενδομήτρια προσβασιμότητα και πρόωρο σχηματισμό οστικής μάζας [Stelnicki et al., 1998; Stelnicki et al., 1998]. Ένα χαμηλό ποσοστό αυθόρμητης αποβολής και η σχετική ευκολία χειρισμού σε σύγκριση με τα πρωτεύοντα και τους χοίρους επίσης το καθιστούν ένα ελκυστικό μοντέλο για τον χειρισμό των κρανιακών ραφών *in utero* [Stelnicki et al., 1998]. Χρησιμοποιώντας αυτά τα χαρακτηριστικά, αναπτύχθηκε ένα *in utero* μοντέλο προβάτου για να μελετηθεί η μονομερής στεφανιαία συνοστέωση [Stelnicki et al., 1998]. Η περιγραφή αυτού του μοντέλου επέτρεψε την πραγματοποίηση μετέπειτα μελετών σχετικά με το χρόνο της θεραπείας και την ανάπτυξη νέων θεραπευτικών στρατηγικών.

Η προγεννητική κρανιεκτομή έχει εκτελεστεί σε κύηση 91 ημερών και αυτό έχει βρεθεί ότι μετριάζει πολλές από τις δευτερεύουσες μορφολογικές ανωμαλίες του προσώπου που συνήθως παρατηρούνται με τη στεφανιαία συνοστέωση [Stelnicki et al., 1998]. Είναι σημαντικό, ωστόσο, ότι τα πρόβατα δεν έχουν γνωστές γενετικές μεταλλάξεις που σχετίζονται με ανώμαλες ραφές. Έτσι, είναι δύσκολο να προβλεφθεί το επίπεδο ομοιότητας που θα είχε αυτή η παρέμβαση σε όλους τους ασθενείς με κρανιοσυνοστέωση. Η ικανότητα προγεννητικού χειρισμού των προβάτων έχει επίσης επιτρέψει τη διερεύνηση άλλων θεωριών που περιβάλλουν την ανάπτυξη παθολογικής σύντηξης ραφών.

ΜΗ ΘΗΛΑΣΤΙΚΑ ΜΟΝΤΕΛΑ: Ενώ μια ποικιλία ζωικών μοντέλων θηλαστικών έχει χρησιμοποιηθεί για τη μελέτη της βιολογίας των κρανιακών ραφών, πολλά μοντέλα μη θηλαστικών έχουν επίσης καθιερωθεί για τη διερεύνηση της ανάπτυξης των κρανιοπροσωπικών επιφανειών και του σχεδιασμού του κρανιακού θαλάμου. Το ψάρι-ζέβρα εμφανίστηκε ως ένας ελκυστικό μοντέλο λόγω του μικρού κύκλου αναπαραγωγής και του μεγάλου αριθμού απογόνων. Επιπλέον, υπάρχει υψηλός βαθμός γενετικής και αναπτυξιακής διατήρησης μεταξύ του ψαριού-ζέβρα και των ανθρώπων [Sheehan-Rooney et al., 2010]. Καθώς ολόκληρο το γονιδίωμα του ψαριού-ζέβρα έχει αλληλουχηθεί, ο γενετικός χειρισμός και η διαλογή μπορούν να εκτελεστούν σε ένα ολόκληρο γονιδίωμα [Sun et al., 2011]. Επιπλέον, τα ψάρια-ζέβρα είναι γνωστά για το μεγάλα και οπτικά διαφανή έμβρυά τους, επιτρέποντας τη μορφογένεση να παρατηρείται οπτικά ενώ αναπτύσσονται εξωτερικά. Η άμεση παρακολούθηση της συμπεριφοράς μεμονωμένων κυττάρων ή νίνο μπορεί επίσης να πραγματοποιηθεί από τα πρώτα στάδια με μικροσκοπία χρονικής υπέρβασης. Και καθώς τα κρανιοπροσωπικά στοιχεία βρίσκονται ακριβώς κάτω από ένα σχετικά λεπτό στρώμα ιστού μέχρι την ενηλικίωση, αυτά μπορούν να παρατηρηθούν εύκολα σε ζωντανά ή σταθερά ζώα με ελάχιστη επεξεργασία [Quanto and Longaker, 2005].

Ο βάτραχος (*Xenopus laevis*) έχει επίσης χρησιμοποιηθεί ως πειραματικό σύστημα για τη διερεύνηση της εμβρυϊκής και της πρόωρης μετά τη γέννηση ανάπτυξης ραφών λόγω του υψηλού βαθμού συντήρησης στις αναπτυξιακές διεργασίες. Μερικά

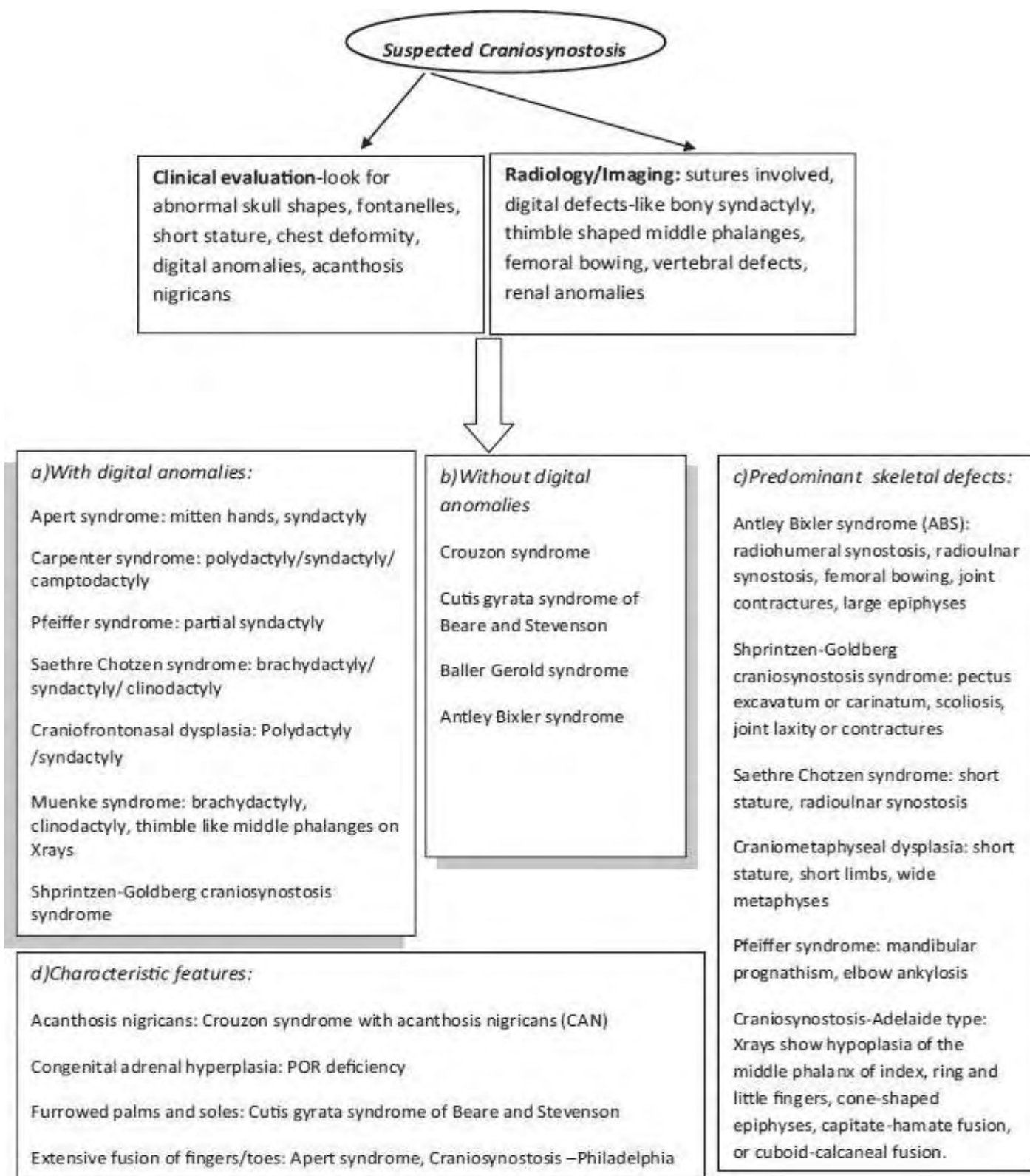
χαρακτηριστικά γνωρίσματα του *Xenopus* το καθιστούν ένα ελκυστικό εναλλακτικό μοντέλο για τη μελέτη του κρανιοπροσωπικού μοτίβου και την ανάπτυξη, συμπεριλαμβανομένης της εξέλιξης των μεγάλων, εύκολα μετακινούμενων εμβρύων, του μεγάλου αριθμού απογόνων και της ευκολίας δημιουργίας καλλιιεργειών [Afouda and Hoppler, 2009].

ΚΛΙΝΙΚΗ ΔΙΑΓΝΩΣΗ

Οι γενετικές εξετάσεις αποτελούν ουσιαστικό μέρος της διαγνωστικής εργασίας των ασθενών με εικαζόμενες γενετικές καταστάσεις δυσμορφίας της κεφαλής [Γιαπιτζάκης, 2003, 2011, 2017]. Η κρανιοσυνοστέωση είναι μια αιτιολογικώς ετερογενής διαταραχή που μπορεί να προκύψει από περιβαλλοντικούς και γενετικούς παράγοντες. Με τους διαθέσιμους σήμερα γενετικούς ελέγχους, μπορεί να εντοπιστεί μια γενετική αιτία για το 45% των ασθενών με κρανιοσυνοστέωση [Jehee et al., 2008; Morriss-Kay and Wilkie, 2005; Wilkie et al., 2007].

Υπάρχουν πολλά πλεονεκτήματα σχετικά τον εντοπισμό της γενετικής αιτίας. Αυτά περιλαμβάνουν τη δυνατότητα πρόβλεψης με μεγαλύτερη ακρίβεια της αναμενόμενης κλινικής πορείας, τον καθορισμό βέλτιστης περίθαλψης (για παράδειγμα προσδιορισμός διορθωτικής χειρουργικής επέμβασης) και τη βελτίωση της ικανότητας παροχής γενετικής συμβουλευτικής, συμπεριλαμβανομένων και των αποφάσεων για αναπαραγωγή.

Τα στάδια της διάγνωσης σε ασθενείς με κρανιοσυνοστέωση μπορούν να χωριστούν σε τρία μέρη [Hehr, 2011]: (1) κλινική αξιολόγηση, (2) μοριακή γενετική διερεύνηση, (3) ερμηνεία των αποτελεσμάτων των εξετάσεων, γενετική συμβουλευτική και διαχείριση των ασθενών (Εικόνα 14).



Εικόνα 14: Διάγραμμα ροής που απεικονίζει την προσέγγιση της κλινικής διάγνωσης των συνδρόμων κρανιοσυστοσέωσης [Panighari, 2011].

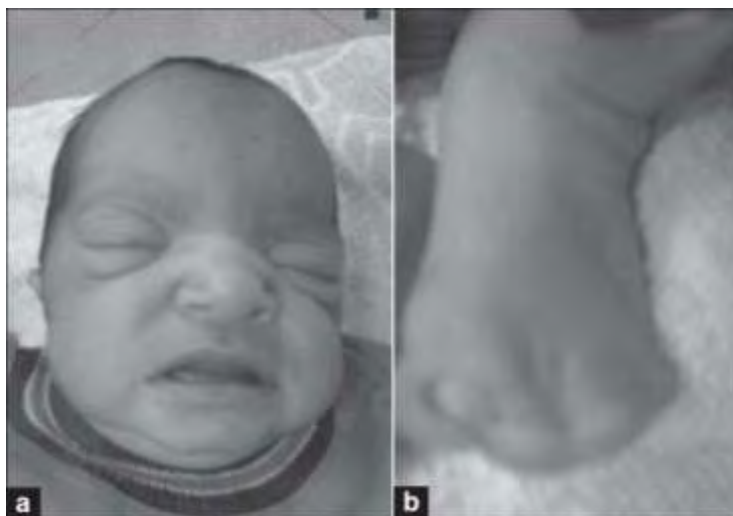Κλινική αξιολόγηση: Αποτελεί πρώτο βήμα, που θα πρέπει να προηγηθεί των γενετικών εξετάσεων [Γιαπιτζάκης 2011, 2017]. Σε αυτό το στάδιο, ο κλινικός γιατρός θα πρέπει να συμπληρώσει ένα πλήρες ιστορικό, συμπεριλαμβανομένου του οικογενειακού ιστορικού (με προσοχή στην κρανιοσυνοστέωση, στο ανώμαλο σχήμα της κεφαλής, στην κρανιακή χειρουργική, στις σκελετικές ή επιληπτικές διαταραχές, στην αναπτυξιακή καθυστέρηση ή άλλες πιθανές γενετικές συνθήκες στην οικογένεια). Το παρελθόν ιατρικό ιστορικό (συμπεριλαμβανομένων των αποτελεσμάτων της μαγνητικής τομογραφίας του εγκεφάλου, εάν έχει πραγματοποιηθεί, το ιστορικό της μητρικής εγκυμοσύνης και τις εκθέσεις); Το χειρουργικό ιστορικό; Το αναπτυξιακό ιστορικό και το ιστορικό των γεννήσεων. Επιπλέον, σε αυτό το στάδιο, οι ασθενείς θα πρέπει να υποβληθούν σε πλήρη φυσική εξέταση για να αξιολογηθούν οι εμπλεκόμενες κρανιακές ραφές και το σχήμα της κεφαλής, οι κρανιοπροσωπικές δυσμορφίες, οι εγκεφαλικές δυσπλασίες, η ακοή και οι ανωμαλίες των άκρων [για παράδειγμα, οι κλινικοί γιατροί θα πρέπει να εξετάσουν τα δάκτυλα του ασθενούς για συνδακτυλία, (Σύνδρομο Pfeiffer) και για άλλες ανωμαλίες].

Παρακάτω αναφέρονται συνοπτικά κάποια από τα πιο γνωστά σύνδρομα κρανιοσυνοστέωσης και τα χαρακτηριστικά τους:

- **Απομονωμένη κρανιοσυνοστέωση:** Σε αυτήν την ομάδα, υπάρχει πρόωρη σύντηξη μίας ή περισσότερων ραφών του κρανίου. Αυτό μπορεί να έχει τη μορφή στεφανιαίας συνοστέωσης. Δεν υπάρχουν σχετικές σκελετικές ή άλλες ανωμαλίες.
- **Σύνδρομο Apert:** Στο κλασσικό σύνδρομο Apert υπάρχει βραχυκεφαλία, επίπεδη ρινική γέφυρα (Εικόνα 15) και συνδακτυλία των δακτύλων των χεριών που ονομάζονται χέρια γάντια, αν και τα δάκτυλα των ποδιών επίσης επηρεάζονται παρομοίως. Ωστόσο, σε μη κλασσικές περιπτώσεις μπορεί να υπάρχει μεταβλητή συνδακτυλία.
- **Σύνδρομο Crouzon:** Οι ασθενείς έχουν συνήθως μακρύ πρόσωπο με πρόπτωση, υποπλασία άνω γνάθου και προεξέχον σαγόني (προεξοχή του κάτω γνάθου). Υπάρχει αγωγή απώλεια ακοής. Συνδέεται με αυξημένη ηλικία του πατέρα. Η παραλλαγή του συνδρόμου Crouzon είναι το σύνδρομο Crouzon με acanthosis

- nigricans, που είναι γενετικά διαφορετική και υπάρχει πρόοδος της ακάνθωσης με αυξανόμενη ηλικία. Οι τυπικοί ασθενείς εμφανίζουν κρανιοσυνοστέωση με κοκκινοειδείς επιφάνειες, acanthosis nigricans με ευρεία και άτυπη κατανομή, μελανοκυτταρικά έμβρυα, αθησία ατρησία ή στένωση χοανής, υδροκεφαλία, δυσμορφίες Chiari και στοματικές ανωμαλίες.
- **Σύνδρομο Pfeiffer:** Οι ασθενείς έχουν υπερτελορισμό, υποπλασία άνω γνάθου, προεξοχή των κάτω γνάθων και βραχυκεφαλία. Υπάρχει μερική συνδακτυλία των δακτύλων των χεριών και των ποδιών. Έχουν περιγραφεί τρεις τύποι: τύπου 1 - ηπιότερη μορφή, τύπου 2 - με κρανίο σε σχήμα τριφυλλίου και αγκύλωση αγκώνα. και τύπου 3-σοβαρή κρανιοσυνοστέωση, χωρίς κρανίο με σχήμα τριφυλλίου, με πρώιμο θάνατο.
 - **Σύνδρομο Αναστροφής Δέρματος των Beare και Stevenson:** Ασθενείς με αυτό το σύνδρομο έχουν υποπλασία του μέσου προσώπου, υπερτελορισμό και πρόπτωση. Τα χαρακτηριστικά γνωρίσματα είναι η αναστροφή δέρματος που περιλαμβάνει το πίσω μέρος του τριχωτού της κεφαλής, την οσφυϊκή περιοχή, μαζί με τις ανοιχτές παλάμες και τα πέλματα και μέλαινα ακάνθωση. Μπορεί να υπάρχει κρανίο σε σχήμα τριφυλλίου, υδροκεφαλία, αναπτυξιακή καθυστέρηση. Αυτό σχετίζεται επίσης με την αυξημένη πατρική ηλικία.
 - **Σύνδρομο Saethre-Chotzen:** Αυτοί οι ασθενείς έχουν βραχύ ανάστημα, βραχεία κατασκευή, ακροκεφαλία, πλαγιοκεφαλία, ασυμμετρία του προσώπου, υπερτελορισμό, κώφωση και καρδιακό ελάττωμα. Μερικοί ασθενείς έχουν ήπια έως μέτρια νοητική καθυστέρηση (Εικόνα 16).
 - **Σύνδρομο Carpenter:** Υπάρχει βραχυκεφαλία με συνοστέωση στεφανιαίων, λαμδοειδών και τοξοειδών ραφών, υποπλασία του μέσου προσώπου, χαμηλά καθορισμένα αυτιά, υψηλό τοξωτό ουρανίσκο. Άλλα χαρακτηριστικά περιλαμβάνουν την απώλεια ακοής, οπτική ατροφία, καρδιακό ελάττωμα και νεφρικά μειονεκτήματα.
 - **Σύνδρομο Muenke:** Οι πάσχοντες ασθενείς έχουν μακροκεφαλία, βραχυκεφαλία, υποπλασία μέσου προσώπου, στεφανιαία σύνδεση, αναπτυξιακή καθυστέρηση και απώλεια ακοής. Οι ακραίες ανωμαλίες περιλαμβάνουν βραχυδακτυλία, ευρεία δάκτυλα των δακτύλων του ποδιού, οσφυαλγία. Τα θηλυκά επηρεάζονται

- περισσότερο από τα αρσενικά. Η πλειοψηφία των ασθενών (95%) παρουσιάζουν ελαφριά έως μέτρια χαμηλή συχνότητα απώλειας ακοής.
- **Σύνδρομο κρανιοσυνοστέωσης Shprintzen-Goldberg:** Οι ασθενείς έχουν προεξέχον μέτωπο, υποπλασία μέσου προσώπου, υπερτελορισμό, χαμηλά αυτιά και μικρογναθία. Υπάρχει χαλαρότητα και σύσφιξη των αρθρώσεων, σκολίωση. Οι καρδιακές ανωμαλίες που παρατηρούνται σε αυτό το σύνδρομο περιλαμβάνουν διαστολή της αορτικής ρίζας και πρόπτωση της μιτροειδούς βαλβίδας.
 - **Σύνδρομο Baller-Gerold:** Υπάρχει βραχύ ανάστημα, διανοητική καθυστέρηση, βραχυκεφαλία, υπερτελορισμός, προεξέχουσα ρινική γέφυρα, μικρογναθία, και χαμηλά αυτιά. Η συνοστέωση περιλαμβάνει στεφανιαίες, μετωπικές και λαμδοειδείς ραφές. Μπορούν να παρουσιαστούν καρδιακές βλάβες, σπονδυλικές και νεφρικές ανωμαλίες.
 - **Σύνδρομο Jackson-Weiss:** Αυτοί οι ασθενείς έχουν κρανιοσυνοστέωση με υποπλασία μέσου προσώπου και δερματικό σύνδρομο δεύτερου και τρίτου δάκτυλου.
 - **Σύνδρομο κρανιοσυνοστέωσης και πνευματικής καθυστέρησης των Lin και Gettig:** Οι ασθενείς έχουν σύντηξη ραφών, μετωπιαίων η λαμδοειδών που οδηγεί σε τριγωνοκεφαλία. Υπάρχει διανοητική καθυστέρηση, υποπλασία μέσου προσώπου, μικρή μύτη, υπερτελορισμός. Άλλες ανωμαλίες που περιγράφονται είναι η ομφαλική κήλη, κρυσορχία, υδρονέφρωση, καρδιακές βλάβες και κακοσμία του εντέρου.
 - **Το σύνδρομο κρανιοσυνοστέωσης του Hunter-McAlpine:** Υπάρχει βραχύ ανάστημα, διανοητική καθυστέρηση, δυσμορφισμός του προσώπου με αμυγδαλωτές και περιστροφικές γωνίες του στόματος και λεπτές σκελετικές ανωμαλίες.



Εικόνα 15: Φωτογραφία του προσώπου (α) σε περίπτωση συνδρόμου Apert που εμφανίζει προεξέχον μέτωπο, υπερτελορισμό, πρόπτωση, χαμηλά αυτιά και ανοικτό στόμα. Το παιδί είχε επίσης χέρια-γάντια. Τα πόδια με εκτεταμένη συνδακτυλία εμφανίζονται στο (β).



Εικόνα 16: Περίπτωση κλινικά διαγνωσμένη ως σύνδρομο Saethre-Chotzen. Βραχύ ανάστημα, διανοητική καθυστέρηση, τριγωνικό πρόσωπο προεξέχοντα μάτια, χαμηλά αυτιά, βραχύς λαιμός, καρδιακή νόσος.

Μοριακή γενετική επεξεργασία και δοκιμή: Στη συνέχεια, ο κλινικός ιατρός παίρνει τα αποτελέσματα όσων αποκαλύφθηκαν στο ιστορικό και ακολουθούν οι γενετικές εξετάσεις. Το αν η γενετική εξέταση υποδεικνύεται ή εκτελείται εξαρτάται κυρίως από

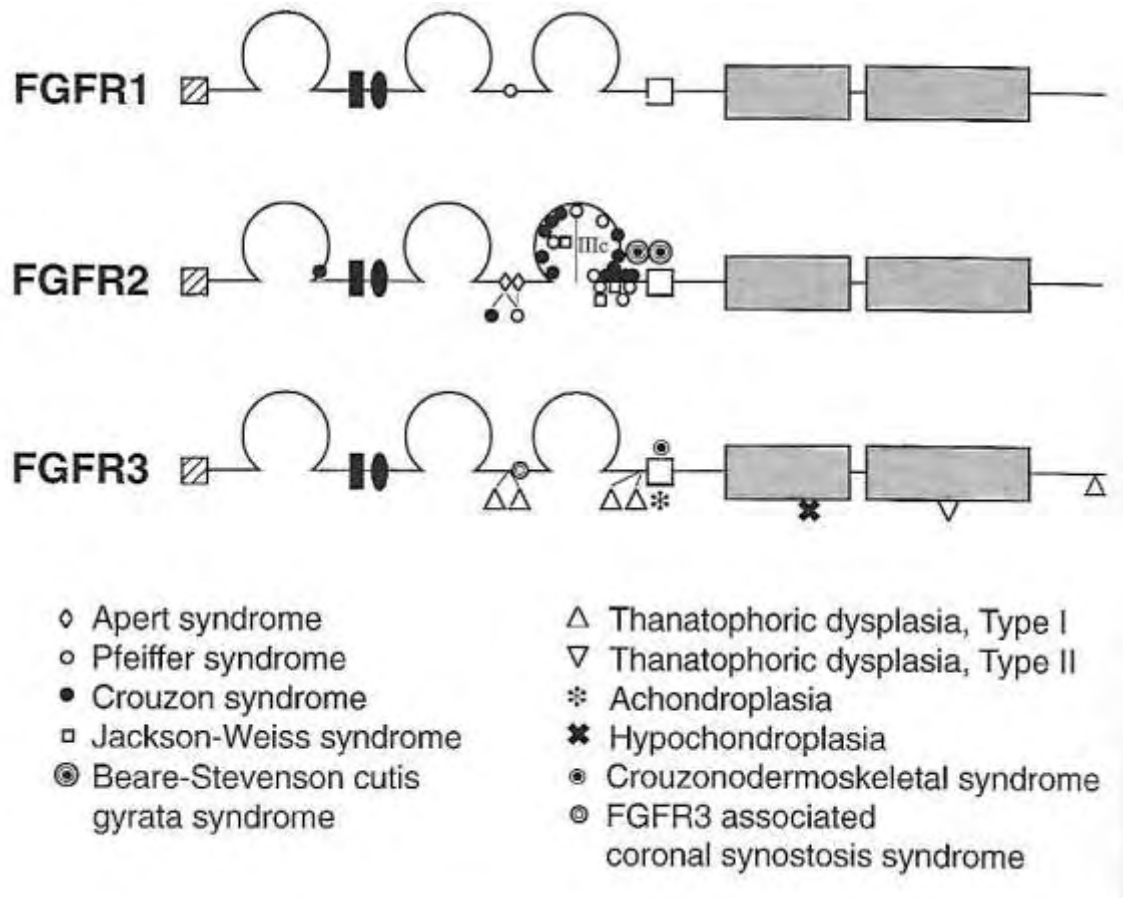
τη συγκεκριμένη ραφή και από την ύπαρξη πρόσθετων ανωμαλιών, καθώς και από τις επιθυμίες των ασθενών και των οικογενειών τους.

Σε καταστάσεις όπου υπάρχουν επιπλέον δυσμορφίες πέρα από την κρανιοσυνοστέωση ή / και την ύπαρξη βαθιάς αναπτυξιακής καθυστέρησης, θα πρέπει να συμπεριληφθεί ένας εκπαιδευμένος κλινικός γενετιστής - δυσμορφολόγος για να εκτιμηθεί εάν η κρανιοσυνοστέωση εμφανίζεται ως μέρος μιας πιο σύνθετης χρωμοσωμικής ή μονογονιδιακής διαταραχής. Για αυτούς τους ασθενείς, η πρώτη σειρά εξετάσεων είναι η χρωμοσωμική μικροσυστοιχία για την αναζήτηση γονιδιωματικών ανισορροπιών (χρωμοσωμικές αλληλοεπικαλύψεις ή διαγραφές) [Miller et al., 2010]. Λόγω προβλημάτων που σχετίζονται με τη διαθεσιμότητα δοκιμών, μπορεί να ληφθεί υπόψη και ο καρύοτυπος ρουτίνας. Όταν παρουσιάζεται μια προφανής περίπτωση, ειδικά για το σύνδρομο (για παράδειγμα, η σοβαρή συνδακτυλία του συνδρόμου Apert ή ο υπερτελορισμός και οι διαμήκεις ραβδώσεις των νυχιών σε μια γυναίκα με κρανιομετωπορινικό σύνδρομο), η διάγνωση είναι πιο απλή και μπορεί συχνά να επιβεβαιωθεί με ειδικές δοκιμές για το σύνδρομο. Σε τέτοιες περιπτώσεις, μια κλινική διάγνωση γενικά επιβεβαιώνεται με τις κατάλληλες μελέτες μοριακού γονιδίου. Με τις νέες τεχνολογίες να αλλάζουν δραματικά τον τρόπο με τον οποίο διεξάγεται η αλληλουχία των γονιδίων, είναι πιθανό ότι στο προσεχές μέλλον, η προσέγγιση θα περιλαμβάνει ταυτόχρονα την αλληλούχιση μεγάλου αριθμού γονιδίων που σχετίζονται με κρανιοσυνοστέωση ως μέρος της τυπικής γενετικής ρουτίνας σε ασθενείς που έχουν προσβληθεί.

Παρόλο που οι στοχευόμενοι γενετικοί έλεγχοι είναι κατάλληλοι για ασθενείς στους οποίους υπάρχει υποψία ειδικής διάγνωσης, γενικότερο ζήτημα ανακύπτει εάν σε ασθενείς με μη συνδρομική συνοστέωση πρέπει να προσφέρονται γενετικές εξετάσεις. Μη συνδρομική δεν σημαίνει ότι μια κατάσταση δεν είναι γενετική δεδομένου ότι είναι ένας όρος που χρησιμοποιείται απλά για να περιγράψει την απουσία πρόσθετων, κλινικά εμφανών ανωμαλιών που συνήθως συνυπάρχουν στο πλαίσιο ενός συνδρόμου. Οι ασθενείς με απομονωμένα, μη συνδρομικά κορωνικά κρανιοσυνοστέωση χρειάζονται γενετικές εξετάσεις (αυτοί οι ασθενείς αντιπροσωπεύουν την πρώτη στήλη της Εικόνας

14), ενώ οι γενετικοί έλεγχοι γενικά δεν συνιστώνται για ασθενείς με απομονωμένες, μη συνδρομικές τοξοειδείς, λαμδοειδείς ή μετοπικές συνοστεώσεις.

Τα γονίδια στα οποία μεταλλάξεις προκαλούν διάφορα σύνδρομα κρανιοσυνοστώσεως είναι τα FGFR1, FGFR2, FGFR3, TWIST, POU3F1, MSX2 κλπ (Εικόνα 17, Πίνακας 3).



Εικόνα 17: Οι περισσότερες μεταλλάξεις για τα κύρια σύνδρομα κρανιοσυνοστώσεως είναι στο FGFR2, με μόνο μία γνωστή FGFR1 μετάλλαξη.

Genes/genetic defect	Disorder with craniosynostosis
FGFR1 (8p11.2-p11.1)	Pfeiffer syndrome Jackson-Weiss syndrome
FGFR2 (10q26)	Crouzon syndrome, Apert syndrome Jackson-Weiss syndrome, Pfeiffer syndrome Saethre-Chotzen syndrome Cutis gyrata syndrome of Beare and Stevenson Isolated coronal craniosynostosis ABS
FGFR3 (4 p16.3)	Muenke syndrome CAN Achondroplasia
TWIST transcription factor gene (7p21)	Saethre-Chotzen syndrome
POR gene	POR deficiency with ABS phenotype
FBN 1 gene	Shprintzen Goldberg Craniosynostosis syndrome
17q23.1-q24.2 deletion	Hunter-McAlpine Craniosynostosis syndrome
8q24.3	Baller-Gerold syndrome
RAB 23	Carpenter syndrome
EFNB1	Craniofrontonasal syndrome
MSX2	Craniosynostosis-Boston type

FGFR = Fibroblast growth factor receptor, POR = Cytochrome P450 Oxidoreductase deficiency, FBN1 = Fibrillin 1 gene, EFNB1 = Ephrin B1, ABS = Antley-Bixler syndrome, CAN = Crouzon with acanthosis nigricans

Πίνακας 3: Γονίδια και τύποι κρανιοσυνostέωσης που σχετίζονται με μεταλλάγες σε αυτά.

Οι γενετικές εξετάσεις σε ασθενείς με απομονωμένη στεφανιαία ραφή αρχίζουν με δοκιμασία FGFR3 (σύνδρομο Muenke). Η δοκιμή προχωρά στη δοκιμασία των FGFR2, FGFR1 και TWIST (για σύνδρομο Crouzon, σύνδρομο Pfeiffer, σύνδρομο Saethre-Chotzen και σύνδρομο Jackson-Weiss). Το τελευταίο στάδιο της γενετικής εξέτασης αυτών των ασθενών, αν δεν έχει βρεθεί αιτιολογική μετάλλαξη, είναι η εκτίμηση των

παραλλαγών του αριθμού αντιγράφων (όπως διαγραφές ολόκληρου γονιδίου) των προαναφερθέντων γονιδίων.

Για τους ασθενείς με επιπρόσθετες δυσπλασίες ή / και σοβαρή καθυστέρηση ανάπτυξης, οι συγκεκριμένοι έλεγχοι ποικίλλουν ανάλογα με το ραφή που εμπλέκεται. Μεταξύ αυτών των ασθενών, η μετωπική συνοστέωση είναι μοναδική. Το πρώτο βήμα για τους ασθενείς με μετωπική κρανιοσυνοστέωση παρουσία επιπρόσθετων δυσμορφιών / ανωμαλιών και / ή βαθιάς αναπτυξιακής καθυστέρησης είναι μια μελέτη χρωμοσωματικής συστοιχίας, η οποία ενδείκνυται για τον προσδιορισμό της παρουσίας παραλλαγών αριθμού γενετικών αντιγράφων (διαγραφές ή αλληλεπικάλυψη εμπλεκόμενων γονιδίων), μιας και οι ασθενείς με σύνδρομο μετωπικής συνοστέωσης μπορεί συχνά να έχουν χρωμοσωμικές ανισορροπίες [Jehee et al., 2008]. Η ερμηνεία των μελετών συστοιχιών μπορεί να απαιτεί γονεϊκές μελέτες.

Οι γενετικές δοκιμές θα πρέπει να διεξάγονται από πιστοποιημένα γενετικά εργαστήρια (δηλ. Πιστοποιημένα με CLIA), με πείρα στη δοκιμή και ερμηνεία των γενετικών εξετάσεων για ασθενείς με κρανιοσυνοστέωση. Διάφορες βάσεις δεδομένων περιέχουν επικαιροποιημένους καταλόγους γενετικών εργαστηρίων που προσφέρουν κατάλληλες γενετικές εξετάσεις. Σε αυτή τη βάση δεδομένων, τα εργαστήρια μπορούν να αναζητηθούν με το όνομα του γονιδίου ή το πιθανό όνομα της νόσου.

Η ερμηνεία των αποτελεσμάτων της εξέτασης, η γενετική συμβουλευτική και η διαχείριση: Τα αποτελέσματα των γενετικών εξετάσεων θα πρέπει να αναφέρονται στις οικογένειες, έχοντας κατά νου ότι ένα αρνητικό αποτέλεσμα δεν αποκλείει άλλα γενετικά αίτια που ενδέχεται να μην καλύπτονται από την ανάλυση που πραγματοποιήθηκε [Yarijakis et al., 2016; Γιαπιτζάκης, 2017]. Για παράδειγμα, εάν κάποιος εξετάσει έναν ασθενή με απομονωμένη στεφανιαία κρανιοσυνοστέωση για σύνδρομο Muenke και η δοκιμή είναι αρνητική, θα πρέπει να γνωρίζει ότι αυτός ο ασθενής μπορεί να έχει άλλη γενετική αλλοίωση που δεν ανιχνεύεται από τις ειδικές δοκιμές για το σύνδρομο Muenke. Έτσι, οι ασθενείς και οι οικογένειες θα πρέπει να γνωρίζουν ότι αν και μια

δοκιμασία είναι αρνητική, δεν σημαίνει ότι ο ασθενής δεν έχει σύνδρομο ή ότι δεν υπάρχει γενετική αιτιολογία στην κρανιοσυνοστέωση.

Όποτε είναι δυνατόν, τα αποτελέσματα θα πρέπει να αναφέρονται σε οικογένειες με γενετικό σύμβουλο μέσω μιας συνεδρίας γενετικής συμβουλευτικής. Η γενετική συμβουλευτική πριν από οποιαδήποτε γενετική εξέταση μπορεί να είναι εξαιρετικά ευεργετική, ώστε οι ασθενείς να μπορούν να ενημερωθούν για ποιες δοκιμές γίνονται και γιατί και ποιό είναι το θετικό και αρνητικό αποτέλεσμα. Στις περιπτώσεις των συνδρόμων κρανιοσυνοστέωσης που περιγράφονται συχνά, ολόκληρες οικογένειες μπορεί να υποβληθούν σε δοκιμή λόγω του αυτοσωματικού επικρατούς προτύπου κληρονομικότητας ή της ποικίλους εκφραστικότητας. Οι οικογένειες πρέπει να συνειδητοποιήσουν ότι η δοκιμή του πρώτου ατόμου με μια πάθηση μπορεί να υποδεικνύει ότι ο γονέας μπορεί να επηρεαστεί επίσης. Οι οικογένειες των ασθενών συχνά υποθέτουν ότι επειδή δεν έχουν ιατρικά προβλήματα ή είναι προφανώς κλινικά ανεπηρέαστες, αυτομάτως δεν επηρεάζονται. Ωστόσο, για παράδειγμα, στο σύνδρομο Muenke, συχνή είναι η περίπτωση στην οποία ένας φαινομενικά κλινικά φυσιολογικός γονέας μπορεί να γεννήσει ένα πιο σοβαρά επηρεασμένο παιδί.

Οι ασθενείς θα πρέπει επίσης να συνειδητοποιήσουν ότι η παρουσία μιας γενετικής κατάστασης ή ενός συνδρόμου δεν αλλάζει ποιοι είναι ή πώς ορίζουν την οικογένειά τους. Αντίθετα, παρέχει μια εξήγηση για το τι βιώνουν ιατρικά. Επιπλέον, αυτή η εξήγηση μπορεί να τους βοηθήσει στο μέλλον με το να τους προετοιμάσει για το τι να περιμένουν κλινικά. Για παράδειγμα, ένας ασθενής με σύνδρομο Muenke θα πρέπει να υποβληθεί σε εξέταση για απώλεια ακοής χαμηλών συχνοτήτων και θα πρέπει να έχει αναπτυξιακές αξιολογήσεις. Η έγκαιρη παρέμβαση, η οποία κατέστη δυνατή με τη συνειδητοποίηση της γενετικής βάσης ενός ασθενούς με κρανιοσυνοστέωση, μπορεί να οδηγήσει στο βέλτιστο αποτέλεσμα.

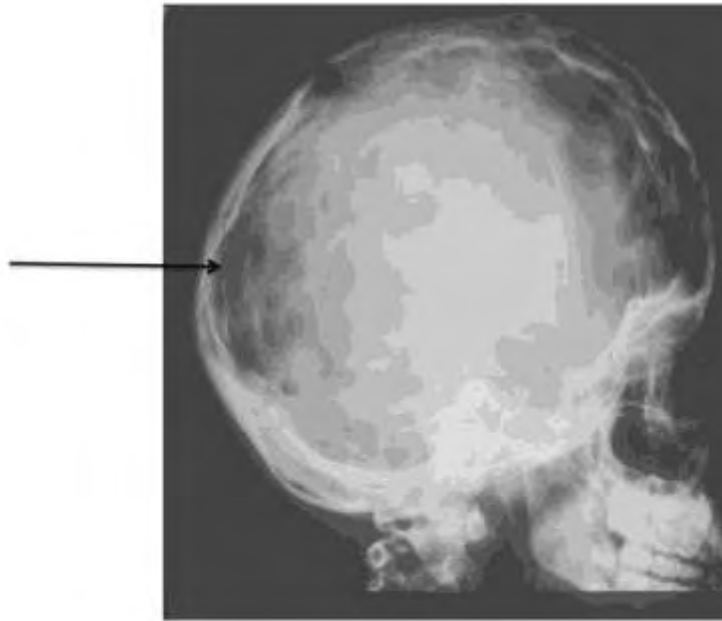
ΘΕΡΑΠΕΥΤΙΚΗ ΑΝΤΙΜΕΤΩΠΙΣΗ

Κεντρικό νευρικό σύστημα, νευροαναπτυξη: Οι ανωμαλίες του κεντρικού νευρικού συστήματος είναι συχνές σε ασθενείς με σύνδρομο Apert και Pfeiffer. Οι πιο συνηθισμένες ανωμαλίες είναι η αγενέση του μεσολοβίου και της κοιλιακής περιοχής [Cohen and Kreiborg, 1990; Cohen and Kreiborg, 1993; Cohen, 2000; Hanieh and David, 1993]. Ανωμαλίες του μεσολοβίου έχουν επίσης αναφερθεί σε ασθενείς με σύνδρομο Muenke [Abdel-Salam et al., 2011; Escobar et al., 2009]. Η επιληψία έχει αναφερθεί σε ασθενείς με σύνδρομο Muenke, σύνδρομο Saethre-Chotzen και σύνδρομο Apert [de Jong et al., 2011; Elia et al., 1996; Rebelo et al., 2002; Ridgway et al., 2011]. Οι ασθενείς με σύνδρομο Apert, σύνδρομο Pfeiffer τύπους 2 και 3 ή που έχουν νευρολογικές ανωμαλίες, αναπτυξιακές ανωμαλίες ή / και επιληψία θα πρέπει να λάβουν αποτελέσματα εγκεφαλικής απεικόνισης για τον εντοπισμό δομικών ανωμαλιών.

Άτομα με σύνδρομο Apert, σύνδρομο Pfeiffer τύπου 2 και 3 και μερικά άτομα με σύνδρομο Muenke έχουν συνήθως κάποιο βαθμό νευρογνωστικής βλάβης, ενώ τα άτομα με σύνδρομο Crouzon, σύνδρομο Pfeiffer τύπου 1 και σύνδρομο Saethre-Chotzen τείνουν να έχουν φυσιολογική γνωστική λειτουργία [Cohen, 2000; Cohen, 2000; Yacubian-Fernandes et al., 2005]. Μια εξαίρεση στο σύνδρομο Saethre-Chotzen είναι εκείνα τα άτομα με μια μικροδιαστολή που περιλαμβάνει το γονίδιο TWIST [Gripp et al., 2001; Johnson et al., 1998]. Αυτά τα άτομα με το Saethre-Chotzen συχνά έχουν βεβαρημένες αναπτυξιακές καθυστερήσεις ή / και διανοητική αναπηρία. Όλοι οι ασθενείς με νεοδιαγνωσθείσα κρανιοσυνοστέωση πρέπει να λαμβάνουν αναπτυξιακή και γνωστική αξιολόγηση, με κατάλληλες θεραπείες που παρέχονται ανάλογα με τις εκάστοτε ανάγκες. Στα παιδιά με καθυστέρηση στην ανάπτυξη, ιδιαίτερα την καθυστέρηση της ομιλίας, μια αξιολόγηση ακοής μπορεί να εντοπίσει έναν πιθανό παράγοντα συμβολής [Gripp, 2011].

Η ενδοκράνια υπέρταση είναι ένας σημαντικός παράγοντας σε ασθενείς με κρανιοσυνοστέωση. Οι ασθενείς με εμπλοκή πολλαπλών ραφών και οι ασθενείς με

μεταλλάξεις FGFR2 έχουν τον υψηλότερο κίνδυνο αύξησης της ενδοκρανιακής πίεσης [Greene et al., 2008]. Θα πρέπει να διεξάγεται συστηματικά σε αυτούς τους ασθενείς ταυτοσκοπική εξέταση για να αξιολογηθεί το οίδημα της οπτικής θηλής. Το εύρημα της οπτικής θηλής εγγυάται επείγουσα χειρουργική επέμβαση. Πρόσθετοι δείκτες ενδοκρανιακής υπέρτασης περιλαμβάνουν πονοκέφαλο, έμετο, απότομη αλλαγή συμπεριφοράς, λήθαργο και «κranίο σφυριλατημένου χαλκού» σε κρανιακές ακτινογραφίες (Εικόνα 18).



Εικόνα 18: «Κranίο σφυριλατημένου χαλκού» σε ασθενή με σύνδρομο Saethre-Chotzen.

Χειρουργική επέμβαση: Απουσία ενδοκρανιακής υπέρτασης, πραγματοποιείται χειρουργική επέμβαση - ανασυγκρότηση κρανιακών θόλων κατά τους πρώτους 6-8 μήνες της ζωής, όταν το δυναμικό επαν-οστεοποίησης είναι υψηλό [Collman, 2011]. Επιπρόσθετα, έχουν πραγματοποιηθεί πρόσφατα ενδοσκοπικές κρανιεκτομές, στις οποίες οι ασθενείς υποβάλλονται σε ενδοσκοπική απελευθέρωση ραφών σε νεότερη ηλικία (3 μήνες), ακολουθούμενη από μετεγχειρητική θεραπεία του κρανίου [Brown and Proctor, 2011; Jimenez and Barone, 1998].

Προεγχειρητικά, θα πρέπει να δοθεί προσοχή στην ανάπτυξη του μέσου προσώπου, ιδιαίτερα σε ασθενείς με σύνδρομο κρανιοσυνοστέωσης, καθώς οι ασθενείς με σύνδρομο Pfeiffer, Crouzon ή Apert είναι πιο πιθανό να υποφέρουν από αναισθητικές επιπλοκές σε σύγκριση με μη συνδρομικούς ασθενείς (π.χ. Στην υποπλασία του μέσου προσώπου) [Basar et al., 2007; Nargozian, 1991]. Οι κύριοι χειρουργικοί κίνδυνοι είναι η ενδοεγχειρητική απώλεια αίματος και η εκ νέου αιμορραγία. Για πολλές οικογένειες, το κύριο μέλημα είναι ο κίνδυνος εγκεφαλικού τραυματισμού ή τραυματισμού του οπτικού νεύρου. Ο κίνδυνος είναι πολύ χαμηλός.

Ακόμη και μετά από χειρουργική διόρθωση, μπορεί να εμφανιστούν διάφορα επίπεδα επαναλαμβανόμενης παραμόρφωσης ή / και αυξημένης ενδοκρανιακής πίεσης. Αυτά τα ζητήματα εμφανίζονται με μεγαλύτερη σοβαρότητα και υψηλότερη συχνότητα σε ασθενείς με συνδρομική κρανιοσυνοστέωση [Honnebier et al., 2008; Thomas et al., 2005]. Επομένως, αυτοί οι ασθενείς θα πρέπει να λαμβάνουν μακροχρόνια μετεγχειρητική παρακολούθηση μέχρι την ηλικία των 12 ετών, όταν ολοκληρωθεί η ανάπτυξη όγκου εγκεφάλου. Αυτό το πρόγραμμα επιτήρησης θα πρέπει να περιλαμβάνει οφθαλμοσκοπικές εξετάσεις σε διαστήματα τριών μηνών σε ασθενείς με συνοστέωση πολλαπλών ραφών (συμπεριλαμβανομένων ασθενών με σύνδρομα Crouzon, Apert, Pfeiffer, Saethre-Chotzen και Muenke) και σε διαστήματα 6 μηνών σε ασθενείς με συνοστέωση τοξοειδών ραφών και συνοστεώσεις μιας ραφής [Collman et al., 2011]. Επιπρόσθετα, οι ασθενείς με δυσπλασίες του κεντρικού νευρικού συστήματος, συμπεριλαμβανομένων των δυσμορφιών υδροκεφαλίας και τύπου Chiari, θα πρέπει να παρακολουθούν και να αντιμετωπίζουν κατάλληλα τα θέματα αυτά.

Οφθαλμολογικά θέματα: Όπως περιγράφηκε, σε ασθενείς με συνδρομική κρανιοσυνοστέωση, οι θεμελιώδεις εξετάσεις υποδεικνύονται τόσο προ- όσο και μετεγχειρητικά και πρέπει να γίνονται επανειλημμένα. Η εμφάνιση της οπτικής θηλής, ενός δείκτη της ενδοκρανιακής υπέρτασης, είναι πιο συνηθισμένη σε ασθενείς με κρανιοσυνοστέωση που σχετίζεται με FGFR2 (σύνδρομα Apert, Crouzon και Pfeiffer). Η οπτική θηλή μπορεί να εμφανιστεί σε ασθενείς χωρίς αναγνωρισμένη γενετική μετάλλαξη, αλλά είναι πιο συχνές σε ασθενείς με γνωστή γενετική μετάλλαξη. Η

αιτιολογία αυτού του φαινομένου είναι άγνωστη, αν και είναι πιθανόν η αυξημένη ενδοκρανιακή πίεση που παρατηρείται σε αυτούς τους πρώην ασθενείς να είναι αποτέλεσμα του συνδυασμού των διαφορών στο σχηματισμό και τη μορφολογία του κρανίου, του εγκεφάλου, της σκληρής και της κρανιακής ραφής που συμβαίνει λόγω της υποκείμενης γενετικής μετάλλαξης.

Σε ορισμένες περιπτώσεις, η κρανιοσυνοστέωση οδηγεί σε πρόπτωση ή μετατόπιση του κρανίου. Σε σοβαρή πρόπτωση, ένας ασθενής μπορεί να αδυνατεί να κλείσει τα βλέφαρα, οδηγώντας σε έκθεση σε κερατίτιδα και έλκη κερατοειδούς, με αποτέλεσμα προβλημάτων στην όραση και στη δημιουργία ουλών. Για να αποφευχθεί αυτό, θα πρέπει να χρησιμοποιηθούν λιπαντικά εάν το ρήγμα παραμένει ανοικτό για > 2 mm κατά τη διάρκεια του ύπνου [Gripp, 2011]. Σε μερικές σοβαρές περιπτώσεις, οι ασθενείς μπορεί να χρειαστούν χειρουργικές διαδικασίες στις οποίες τα βλέφαρα είναι εν μέρει ραμμένα μαζί για να περιορίσουν το άνοιγμα, ή επείγουσα χειρουργική ανακατασκευή του κρανίου για να διορθωθεί η παραμόρφωση. Επιπρόσθετα οφθαλμολογικά ζητήματα που μπορούν να εμφανιστούν περιλαμβάνουν στένωση του δακρυϊκού αγωγού και πτώση (συνήθως στο σύνδρομο Saethre-Chotzen), υπερτριχοληψία, σχισμές, στραβισμός και αμβλυωπία. Το χειρουργείο του κρανίου μπορεί να διορθώσει πολλά από αυτά τα ζητήματα, ιδιαίτερα τον στραβισμό και τον υπερτελορισμό, και έτσι η διόρθωση του στραβισμού πρέπει να αναβληθεί μέχρι να υποβληθεί σε ανακατασκευή των κρανιακών κοιλοτήτων. Είναι αξιοσημείωτο ότι μια μελέτη οφθαλμολογικών αποτελεσμάτων το 2009 κατέδειξε ότι τα παιδιά με μονόπλευρη στεφανιαία συνοστέωση που έλαβαν ενδοσκοπική κρανιεκτομή είχαν βελτιωμένα οφθαλμολογικά αποτελέσματα σε σύγκριση με αυτά που έλαβαν ανακατασκευή των κρανιακών κοιλοτήτων [MacKinnon, 2009].

Αναπνευστικά θέματα: Οι ασθενείς με συνδρομική κρανιοσυνοστέωση μπορεί να έχουν άπνοια ύπνου, δυσκολίες στη διατροφή, αποτυχία ανάπτυξης και πνευμονία ως αποτέλεσμα της υποπλασίας του μέσου προσώπου, στένωσης χοανής και της στένωσης του ρινοφαρυγγικού χώρου [Cohen and Kreiborg, 1992]. Η ανάπτυξη του μέσου προσώπου μπορεί να οδηγήσει σε αναπνευστικές βελτιώσεις σε αυτούς τους ασθενείς [Nout et al., 2012].

Ιδιαίτερη προσοχή πρέπει να δοθεί στη διαδικασία σχεδιασμού αναισθησίας και διασωλήνωσης αυτών των ασθενών. Επιπρόσθετα, οι ασθενείς με σύνδρομο Pfeiffer τύπου 2 και 3 μπορεί να έχουν μια κατάσταση όπου ένα συνεχές τμήμα χόνδρου εκτείνεται από κάτω από την υπογλωττίδα στους καρκινικούς βρόγχους ή τους βρόγχους του κεντρικού συστήματος, γεγονός που μπορεί να οδηγήσει στην ανάγκη για τραχειοστομία και να υποδεικνύει σχετικά κακή πρόγνωση.

Θέματα του λόγου: Παλαιότερες ανωμαλίες, συμπεριλαμβανομένου του κερατοειδούς και του υψηλού τοξωτού ουρανίσκου, έχουν αναφερθεί στα πιο κοινά σύνδρομα κρανιοσυνοστέωσης, συμπεριλαμβανομένου του συνδρόμου Pfeiffer (που σχετίζεται με μεταλλάξεις στο FGFR1 και FGFR2), του συνδρόμου Saethre-Chotzen (TWIST), του συνδρόμου Apert (FGFR2), του συνδρόμου Muenke (FGFR3) και του συνδρόμου Crouzon (FGFR2). Έτσι, όλοι οι ασθενείς με συνδρομική κρανιοσυνοστέωση θα πρέπει να υποβληθούν σε εξετάσεις. Λόγω συνδυαστικής επίδρασης της αποτυχίας ανάπτυξης της βάσης του κρανίου, του ψηλού τοξωτού ουρανίσκου και της κρανιοσυνοστέωσης, τα οδοντικά προβλήματα που απαντώνται συνήθως σε αυτόν τον πληθυσμό ασθενών περιλαμβάνουν την υπερβολική κόπωση στο μάσημα και τον συνοστισμό των οδόντων.

Ηχητικά και ακουστικά θέματα: Η χρόνια ωτίτιδα εμφανίζεται σε μεγάλη συχνότητα σε ασθενείς με συνδρομική κρανιοσυνοστέωση. Υπάρχουν πολλοί παράγοντες που συμβάλλουν, συμπεριλαμβανομένης της επίδρασης του υψηλού τοξωτού ουρανίσκου στη λειτουργία του εκτείνοντα υπερώα μυ, ενός μυ που λειτουργεί στο άνοιγμα και το κλείσιμο του ευσταχιανού σωλήνα, καθώς και στην ανεπάρκεια ανάπτυξης στη βάση του κρανίου. Η υποτροπιάζουσα μέση ωτίτιδα οδηγεί σε αγωγήμη απώλεια ακοής, έναν τύπο απώλειας ακοής που είναι κοινός στις συνθετικές μορφές κρανιοσυνοστέωσης. Το σύνδρομο Muenke είναι μοναδικό μεταξύ των άλλων κρανιακών παθήσεων που σχετίζονται με το FGFR, καθώς είναι το μοναδικό σύνδρομο κρανιοσυνοστέωσης που χαρακτηρίζεται από απώλεια ακοής χαμηλής συχνότητας σε όλους σχεδόν τους ασθενείς.

Μια βιβλιογραφική ανασκόπηση της απώλειας ακοής στα σύνδρομα κρανιοσυνοστεώσεως αποκάλυψε ότι η απώλεια της ακοής εμφανίζεται ως συστατικό μέρος ή έχει αναφερθεί τουλάχιστον σε όλα τα σύνδρομα κρανιοσυνοστεώσεως που σχετίζονται με FGFR (Πίνακας 4 για περίληψη των ηχητικών και ακουστικών εκδηλώσεων αυτών των συνδρομικών κρανιοσυνοστεώσεων).

Syndrome	Hearing loss		Otologic manifestations
	No. of patients/no. examined (%)	Type of hearing loss, <i>n</i> (%)	
Muenke syndrome	160/262 (61 %)	Sensorineural: 126 (79 %) Conductive: 14 (9 %) Mixed: 8 (5 %) Not specified: 12 (8 %)	Low-set posteriorly rotated ears Standard variant venous dysplasia of left petrous bone Tinnitus Auricles low-set and posteriorly rotated Small accessory auricles Prominent crus helicis Hypoplastic right auricle, absent right external auditory meatus, bony atresia of right external auditory canal Low-set ears and apical cartilage deformity
Apert syndrome	100/125 (80 %)	Conductive: 93 (93 %) Sensorineural: 2 (2 %) Mixed: 5 (5 %)	Low-set ears Microtia Macrotia Abnormal surface configuration of pinna Posteriorly rotated external ears Eustachian tube dysfunction Constricted external canal Chronic middle ear effusion Recurrent otitis media Ossicular fixation (stapes footplate fixation)

Syndrome	Hearing loss		Otologic manifestations
	No. of patients/no. examined (%)	Type of hearing loss, <i>n</i> (%)	
Pfeiffer syndrome	35/38 (92 %)	Conductive ^a : 22 (81 %) Sensorineural: 1 (4 %) Mixed: 4 (15 %)	Wide cochlear aqueduct Dilatation/enlargement of vestibule Bulbous vestibule, fusion of bulbous vestibule and lateral semicircular canal Cochlear hypoplasia High riding jugular bulb Posterior semicircular canal dehiscence Malformed and/or fused ossicles Opacified mastoid air cells Fixed ossicular chain Ankylosis of stapes Bilateral dilatation of internal acoustic meatus Chronic, recurrent otitis media with or without effusion Atresia/Stenosis of external auditory canal Enlarged middle ear cavity Hypoplastic middle ear cavity Hypoplasia of middle ear ossicles Fusion/Fixation of middle ear ossicles to wall of tympanic membrane Separation of middle and apical coils of the cochlea Granulation tissue in the external auditory canal Bilateral ossicular malformation with fusion of ossicles to scutum Bilateral capacious cochlear aperture Bilateral vestibular enlargement and proximal

Syndrome	Hearing loss		Otologic manifestations
	No. of patients/no. examined (%)	Type of hearing loss, <i>n</i> (%)	
Crouzon syndrome	43/58 (74 %)	Conductive: 26 (60 %) Sensorineural: 11 (26 %) Mixed: 6 (14 %)	limbs of semicircular canals
			Symmetrical dilatation of internal auditory canals
			Underpneumatization of mastoid bones
			Right encephalocele
			Ossicles abutting brain tissue
			Posterior semicircular canal dehiscence
			Bilateral fluid in semicircular canal, vestibules and cochleas
			Dysmorphic semicircular canal
			Bilateral short internal auditory canal
			Absence of left cochlear nerve
			Sclerosis of mastoid air cells
			Small and opacified middle ear cavities without bone destruction
			Slight angulation of ossicles
Mild enlargement of confluence of semicircular canals			
			Microtia
			Low-set ears
			Posteriorly rotated ears
			Thickened tympanic membrane
			Retracted tympanic membrane
			Perforation of tympanic membrane
			Atrophic tympanic membrane
			Tympanosclerosis
			Otorrhea
			Otitis media with effusion
			Otosclerosis of stapes
			Malalignment of the pinna

Syndrome	Hearing loss		Otologic manifestations
	No. of patients/no. examined (%)	Type of hearing loss, <i>n</i> (%)	
			Atresia of external auditory canal Narrowed and tortuous ear canals Abnormal and fixed incus High riding jugular bulb
Jackson–Weiss syndrome	15/22 (68 %)	Conductive: 8 (53 %) Sensorineural: 4 (26 %) Mixed: 3 (20 %)	Otitis media with effusion not described Otologic findings not described in the literature
Beare–Stevenson syndrome	1/26 (4 %)	Conductive: 1 (100 %)	Skin pitting on ears Posteriorly angulated/rotated ears Pre-auricular creases/furrows Corrugated skin overlying the ears Low-set ears Stenosis of external auditory canals Absent ear lobule Prominent antitragus Macrotia Hypoplastic lobule Displaced ears Dysplastic ears
Crouzon syndrome with acanthosis nigricans	5/36 (14 %)	Conductive: 2 (40 %) Sensorineural: 1 (20 %) Not Specified: 2 (40 %)	Recurrent otitis media

Πίνακας 4: Περίληψη των ηχητικών και ακουστικών εκδηλώσεων των συνδρομικών κρανιοσυνοστεώσεων.

Μόλις ο ασθενής έχει επιβεβαιωμένη διάγνωση ενός συνδρόμου κρανιοσυνοστεώσεως, θα πρέπει να ακολουθήσει μια εκτενή αξιολόγηση για την ακοή του. Στο σύνδρομο Muenke, οι εξετάσεις ακοής πρέπει να δίνουν ιδιαίτερη προσοχή στις χαμηλές συχνότητες λόγω χαρακτηριστικής απώλειας ακοής, χαμηλής έως μέσης συχνότητας. Αυτό έχει ιδιαίτερη σημασία καθώς οι αρχικοί έλεγχοι τείνουν να επικεντρώνονται στις μεσαίες και υψηλές συχνότητες. Εάν επιβεβαιωθεί η απώλεια ακοής, τα επόμενα βήματα εξαρτώνται από το αν πρόκειται για αισθητηριακή, αγωγήμη ή μεικτή απώλεια ακοής. Οι ασθενείς με επιβεβαιωμένη απώλεια ακοής πρέπει να έχουν πλήρη ιατρική και εσωτερική αξιολόγηση, συμπεριλαμβανομένης της απεικόνισης, για να αξιολογήσουν διεξοδικά τις ωτολογικές δομές. Οι μελέτες απεικόνισης εσωτερικού αυτιού στο σύνδρομο Apert, το σύνδρομο Pfeiffer και το σύνδρομο Crouzon έδειξαν ότι οι ασθενείς έχουν υψηλή συχνότητα ανωμαλιών στο εσωτερικό και στο μέσο αυτί, συμπεριλαμβανομένων, αλλά χωρίς να περιορίζονται σε αυτές, δυσμορφιών ή / και υποτροπής των οστών του μεσαίου αυτιού (Πίνακας 3).

Οι ασθενείς με ωτίτιδα μπορεί να ωφεληθούν από την εισαγωγή τυμπανόστομου σωλήνα και τη θεραπεία με αντιβιοτικά καθώς η υποτροπιάζουσα ωτίτιδα είναι μια γνωστή αιτία αγωγήμης απώλειας ακοής. Υπάρχουν πολλά επακόλουθα της υποτροπιάζουσας ωτίτιδας που μπορεί να οδηγήσουν σε απώλεια ακοής εκτός από άλλα προβλήματα, όπως διάτρηση της τυμπανικής μεμβράνης. Επιπλέον, η επίμονη απώλεια ακοής στην παιδική ηλικία έχει συσχετιστεί με την ανάπτυξη αισθητηριακής απώλειας ακοής αργότερα στη ζωή. Πρέπει να συνιστάται η ενίσχυση μέσω ακουστικών βοηθημάτων ή κοχλιακών εμφυτευμάτων, όπως υποδεικνύεται από τη σοβαρότητα της απώλειας ακοής. Ανεξάρτητα από τον τύπο και τη σοβαρότητα της απώλειας ακοής, αυτοί οι ασθενείς χρειάζονται στενή παρακολούθηση. Αν και η απώλεια της ακοής μπορεί να παραμείνει σταθερή, μπορεί επίσης να προχωρήσει, οδηγώντας στην ανάγκη νέων παρεμβάσεων (π.χ., κοχλιακών εμφυτευμάτων ή βοηθημάτων ακοής). Τα παιδιά σχολικής ηλικίας με απώλεια ακοής επωφελούνται ιδιαίτερα από ειδικά καταλύματα όπως η ενίσχυση του ηχητικού πεδίου, γεγονός που έχει αποδειχθεί ότι βελτιώνει την αντίληψη της ομιλίας.

Τα σπλαγγικά όργανα: Οι ασθενείς με σύνδρομο Apert, σύνδρομο Pfeiffer τύπου 2 και 3 και οι ασθενείς με κρανιοσυνοστεώσεις που οφείλονται σε χρωμοσωμικές ανισορροπίες πρέπει να λαμβάνουν ηχοκαρδιογράφημα και υπέρηχο των νεφρών και του ουροποιητικού συστήματος. Αυτά τα άτομα έχουν συχνά διαρθρωτικές ανωμαλίες των οργάνων αυτών. Σε μια μελέτη του συνδρόμου Apert, βρέθηκε ότι καρδιακές ανωμαλίες και ουρογεννητικές ανωμαλίες εμφανίσθηκαν στο 10 και στο 9,6% των ασθενών, αντίστοιχα.

Μυοσκελετικές εκτιμήσεις: Οι ανωμαλίες των άκρων είναι κοινές στα σύνδρομα Apert, Pfeiffer, Crouzon, Jackson-Weiss, Saethre-Chotzen και Muenke (Πίνακας 5). Οι σκελετικές ανωμαλίες, συμπεριλαμβανομένων των συντήξεων των οστών και / ή των ανωμαλιών του τραχηλικού σπονδύλου, είναι κοινές στα σύνδρομα Apert, Pfeiffer, Crouzon, Jackson-Weiss, Saethre-Chotzen και Muenke. Συμπληρωματικές ανωμαλίες του άκρου περιλαμβάνουν συνοστέωση, βραχείς βραχίονες και αγκύλωση αγκώνα / συνοστέωση στα σύνδρομα Apert και Pfeiffer (Πίνακας 5). Σε ασθενείς με σύνδρομο κρανιοσυνοστέωσης και συμπτώματα ακραίου πόνου, αρθραλγίες, μη φυσιολογικό βάδισμα ή / και άλλα παρόμοια συμπτώματα, η απεικόνιση θα πρέπει να εξεταστεί λόγω των γνωστών σχετικών ανωμαλιών των άκρων.

Syndrom e	% affected (no. of patients affected/no . examined)	Types of coalition reported	<i>p</i> value (incidence of tarsal coalition in syndrome vs. general population)	Additional Limb Anomalies of Described	Reference s
Apert syndrome (<i>FGFR2</i>)	91 % (91/100)	Progressive fusion of all tarsal bones, sparing talonavicular joint	<0.0001	Bony syndactyly, synonychia, short metatarsals, malformed metatarsals, metatarsal coalition, symphalangism, carpal bone coalition, clinodactyly, postaxial polydactyly, abnormal bone configuration, winging of scapula, short humeri, glenoid dysplasia, genua valga, elbow ankylosis/synostosis , hypoplastic changes of: scapula, humerus, radius, ulna, pelvis, and femur	Childs Nerv Syst. 2012 Sep; 28(9): 1447– 1463.
Crouzon syndrome (<i>FGFR2</i>)	13 % (3/24)	Calcaneocuboid	0.5078	Clinodactyly, carpal bone fusion, hypoplastic 4th metacarpal, short metacarpals, soft tissue syndactyly, brachydactyly,	Childs Nerv Syst. 2012 Sep; 28(9): 1447– 1463.

Syndrome	% affected (no. of patients affected/no. examined)	Types of coalition reported	<i>p</i> value (incidence of tarsal coalition in syndrome vs. general population)	Additional Limb Anomalies of Described	References
Jackson–Weiss syndrome (<i>FGR2</i>)	82 % (23/28)	Calcaneocuboid, calcaneonavicular, navicular-1st cuneiform, navicular–medial cuneiform	<0.0001	hypoplastic/absent phalanges, broad phalanges, pseudoepiphyses of 1st and 5th metacarpals, broad metatarsals, pseudoepiphysis of 1st and 5th metatarsals, dysplastic cuneiforms, symphalangism Brachydactyly, cone shaped epiphyses, hypoplastic phalanges, carpal bone malsegmentation, bipartite lunate, short and broad metatarsals, broad phalanges, hallux varus, metatarsus adductus, metatarsal coalition, symphalangism, cutaneous syndactyly, short and broad toes, cone shaped epiphyses, malformed metatarsals, malformed	Childs Nerv Syst. 2012 Sep; 28(9): 1447–1463.

Syndrome	% affected (no. of patients affected/no. examined)	Types of coalition reported	<i>p</i> value (incidence of tarsal coalition in syndrome vs. general population)	Additional Limb Anomalies of Described	References
Muenke syndrome (<i>FGFR3</i>)	25 % (27/109)	Calcaneocuboid, calcaneonavicular, cuboid–cuneiform, talocalcaneal	0.0006	phalanges Brachydactyly, clinodactyly, broad toes and thumbs, cone shaped epiphyses, thimble like phalanges, symphalangism, short, broad phalanges, hypoplastic/absent phalanges, partial syndactyly	Childs Nerv Syst. 2012 Sep; 28(9): 1447–1463.
Pfeiffer syndrome (<i>FGFR1</i> , <i>FGFR2</i>)	50 % (20/40)	Medial cuneiform-navicular, calcaneocuboid, cuneiform–cuneiform	<0.0001	Broad halluces, hallux varus, soft tissue syndactyly, broad medially deviated thumbs, metatarsus adductus, malformed metatarsals, symphalangism, hypoplastic/absent phalanges, metatarsal thinning, coxa valgus, shallow acetabulae, elbow ankylosis, elbow synostosis, triangular phalanges, clinodactyly	Childs Nerv Syst. 2012 Sep; 28(9): 1447–1463.

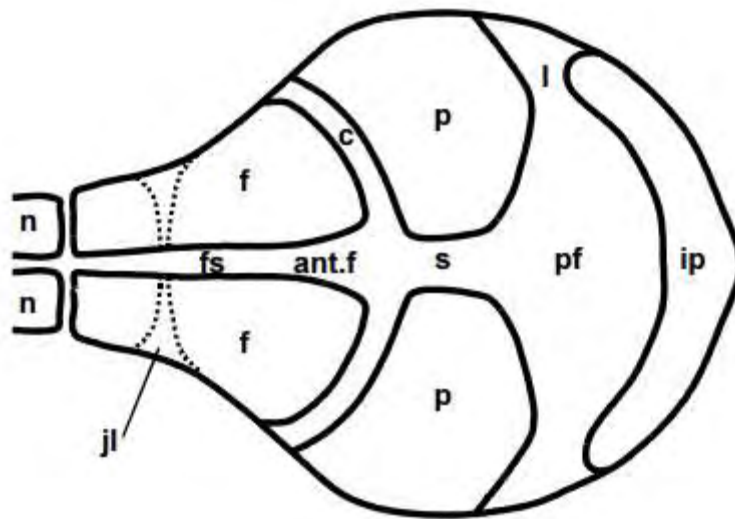
Πίνακας 5: Ανωμαλίες συνδρόμων κρανιοσυνοστέωσης

Οι ανωμαλίες των άκρων στο σύνδρομο Apert είναι πιο σοβαρές στο άνω άκρο και είναι το πιο σοβαρό από όλα τα σύνδρομα κρανιοσυνοστέωσης. Η μη σωστή ενεργοποίηση μεταλλαγμένου μεσεγχυματικού FGFR2c p.P253 από τον FGF10 είναι υπεύθυνη για το σύνδρομο σύνδρομο Apert. Η μετάλλαξη p.P253R αντιπροσωπεύει το 33% των περιπτώσεων του συνδρόμου Apert και σχετίζεται με πιο σοβαρή συνδακτυλία σε σύγκριση με την άλλη αιτιολογική μετάλλαξη του συνδρόμου Apert, p.S252W, που αντιπροσωπεύει το 66% των περιπτώσεων. Αυτό επιβεβαιώνεται από ένα μοντέλο ποντικού του συνδρόμου Apert, στο οποίο το FGF10 knockdown διασώζει ορισμένες από τις σκελετικές ανωμαλίες.

Οι ασθενείς με σύνδρομο Apert θα πρέπει να αξιολογούνται από έμπειρο χειρουργό μέσα στους πρώτους 6 μήνες της ζωής. Η απελευθέρωση της συνδακτυλίας εκτελείται τυπικά σε στάδια.

ΜΟΡΙΑΚΟΙ ΜΗΧΑΝΙΣΜΟΙ ΑΝΑΠΤΥΞΗΣ ΡΑΦΩΝ

Τα οστά του κρανίου μπορούν να χωριστούν σε εκείνα του προσώπου, το χονδροκρανίο, και εκείνα που περιβάλλουν τον εγκέφαλο, το νευροκρανίο. Το νευροκρανίο μπορεί να υποδιαιρεθεί στη βάση του κρανίου και του θώρακα (κρανιακή θόλος, θόλος του κρανίου ή κορυφή του κρανίου). Η θόλος αποτελείται κατά κύριο λόγο από δύο μετωπιαία οστά, δύο οστεοπλασματικά οστά και ένα διασωματωμένο οστό (Εικόνα 19). Υπάρχουν επίσης συνεισφορές από το πλακώδες τμήμα του κροταφικού οστού.



Εικόνα 19: Σχηματική απεικόνιση των οστών, των ραφών και των πηγών του κρανίου σε ποντίκι E17. N ρινικό οστό, f μετωπικό οστό, fs μετωπική ραφή, p οστεϊκό οστό, ip ενδοδιαρθρικό κόκαλο, c σωληνωτή ραφή, τοξοειδής ραφή, λαμδοειδής ραφή, a.εμπρόσθια πηγή, pf οπίσθια πηγή.

Οι ραφές είναι αρθρώσεις, μεταξύ οστών, που στα σπονδυλωτά βρίσκονται μόνο στο κρανιοπροσωπικό σύμπλεγμα [Γιαπιτζάκης, 2011]. Καθώς τα ενδομεμβρανικά οστά αυξάνονται σε μέγεθος τα σύνορά τους πλησιάζουν, και σε αυτό το σημείο, αντί για ένωση, σχηματίζουν μια ραφή. Έτσι, η ραφή είναι μια άρθρωση με δύο μετωπικά οστά παρεμβalλόμενα από μεσέγχυμα ή ινώδη ιστό. Μόλις δημιουργηθεί μια ραφή, μπορεί να εμφανιστεί είτε προσθήκη είτε επαναρρόφηση στα άκρα των οστών, ανάλογα με τις απαιτήσεις κάθε κατάστασης, επιτρέποντας έτσι προσαρμογές στο μέγεθος, το σχήμα και τον χωρικό προσανατολισμό των γειτονικών τμημάτων του κρανιοπροσωπικού σκελετού κατά την ανάπτυξη. Οι ραφές μπορούν επίσης να προσαρμοστούν σε παθολογικές διαταραχές όπως είναι η υδροκεφαλία, όπου το κρανίο επεκτείνεται λόγω αυξημένης ενδοκρανιακής πίεσης. Έτσι, η ανάπτυξη του κρανίου και του υποκείμενου εγκεφάλου είναι πολύ συντονισμένη. Οι ραφές γενικά ονομάζονται σύμφωνα είτε με τον προσανατολισμό τους είτε με τη θέση τους, για παράδειγμα στεφανιαία ή τοξοειδής, ή τα οστά μεταξύ των οποίων βρίσκονται, για παράδειγμα το μετωπιαία ραφή. Στις πρόσθιες και τοξοειδείς ραφές τα άκρα των οστών έρχονται σε επαφή όπως μια άρθρωση, ενώ στη

στεφανιαία ραφή τα οστά επικαλύπτονται. Τα οστά της λαμδοειδούς ραφής μπορούν επίσης να επικαλύπτονται. Στην πιο πλευρική επέκταση της στεφανιαίας ραφής τόσο τα μετωπιαία όσο και τα βρεγματικά οστά επικαλύπτονται από το κροταφικό οστό (Johansen and Hall, 1982).

Καθώς η οστεογένεση των δύο οστών του βρεγματικού ιστού εξαπλώνεται από τα κέντρα οστεοποίησης, οι πρώτες περιοχές που έρχονται σε επαφή, στην κορυφή του κρανίου, βρίσκονται στην κεντρική περιοχή της τεκμηριωμένης ραφής, αν ειδωθεί από πάνω. Ως εκ τούτου, από τη στιγμή που έχει καθιερωθεί η τοξοειδής ραφή, η κεντρική περιοχή είναι πιο προχωρημένη από τα εμπρόσθια ή τα οπίσθια τμήματα (Decker and Hall, 1985). Η τοξοειδής ραφή αναπτύσσεται βαθύτερα οπίσθια από ότι πρόσθια, πιθανότατα επειδή βρίσκεται ανάμεσα στα δύο εγκεφαλικά ημισφαίρια. Αυτό σημαίνει ότι πριν από την καθιέρωση μιας μορφολογίας άρθρωσης, σύντομα μετά τη γέννηση, τα οστεογόνα μέτωπα τείνουν προς τα κάτω προς τα μηνίγγια.

Στα οστεογονικά μέτωπα, οι προστεοβλάστες διαιρούνται και διαφοροποιούνται σε οστεοβλάστες, μπορούν να διακριθούν μορφολογικά από τα περιβάλλοντα μεσεγγυματικά κύτταρα ή ινοβλάστες. Η μεταλλοποίηση λαμβάνει χώρα εξωκυτταρικά, με τις αρχικές αποθέσεις κρυστάλλων να μην παρουσιάζουν ιδιαίτερο προσανατολισμό σε σχέση με τις κυτταρικές ή εξωκυτταρικές ίνες κολλαγόνου (Decker and Hall, 1985). Τα μεμονωμένα οστεογόνα μέτωπα των στεφανιαίων ραφών έχουν παρόμοια εμφάνιση με εκείνα των στεφανιαίων ραφών. Ωστόσο, τα οστεογόνα μέτωπα και αργότερα τα ίδια τα κόκαλα αλληλοεπικαλύπτονται, με το μετωπιαίο ενδοκράνιο οστό να αλληλοεπικαλύπτει το βρεγματικό. Αυτό το μοτίβο έχει οριστεί πριν από την επικάλυψη με τα δύο υποθετικά οστά που βρίσκονται σε διαφορετικά επίπεδα. Τα εμπρόσθια και οριακά οστεογόνα μέτωπα προσεγγίζουν πρώτα την πλευρική όψη του κρανίου. Στη συνέχεια, ο σχηματισμός των ραφών προχωράει προς τη μέση γραμμή, με τρόπο που θυμίζει φερμουάρ. Αυτή η μορφογένεση αντανακλάται στην ιστολογική ωρίμανση των ραφών με πιο προχωρημένη ωρίμανση που παρουσιάζεται πλευρικά και όχι μεσολογικά (Johansen and Hall, 1982).

Η θέση όπου σχηματίζονται οι ραφές καθορίζεται από τη σχετική ανάπτυξη γειτονικών κρανιακών οστών (Moss, 1954; Pritchard et al., 1956; Johansen and Hall, 1982). Επίσης, το βλάστωμα πιθανώς παίζει ρόλο στον προσδιορισμό της θέσης των ραφών, αν και αυτό φαίνεται να διαδραματίζεται μετά την τοποθέτηση των ραφών (Markens, 1975b).

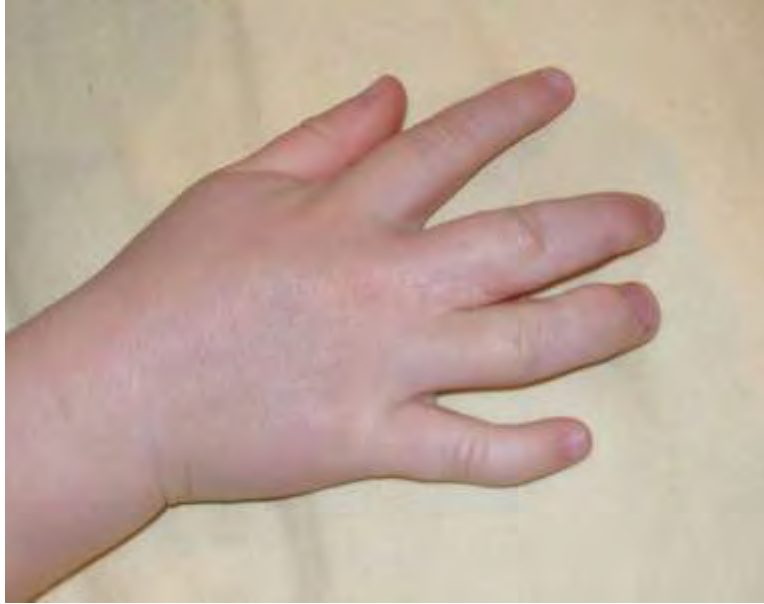Η ανάπτυξη των οστών που συνθέτουν μια ραφή μπορεί να εμφανιστεί σε ίσες ποσότητες σε κάθε οστό. Αυτό συμβαίνει σε μερικές ενδιάμεσες ραφές. Ωστόσο, τα δεδομένα από μελέτες όπου έχουν τοποθετηθεί μεταλλικά εμφυτεύματα σε κάθε πλευρά μιας ραφής και η παρακολούθηση της ανάπτυξης υποδεικνύουν ότι αυτό δεν συμβαίνει πάντα (Persson, 1995). Στις πρόσθιες ραφές, η προσθήκη στην μετωπική πλευρά των οστών είναι πενταπλάσια από εκείνη στην πλευρά του ρινικού οστού. Επίσης, τα οστά μπορούν είτε να γλιστρήσουν, όπως φαίνεται στην ρινοπρεγμαξονική ραφή σε αρουραίους, είτε να περιστρέφονται γύρω από μια στεφαναία γραμμή. Αυτό αποδεικνύεται από τα δύο ανώτατα οστά στο οριζόντιο επίπεδο. Έτσι οι ραφές μπορούν να ανταποκριθούν στις λειτουργικές απαιτήσεις που τίθενται πάνω τους. Πράγματι, αυτό αποτελεί παράδειγμα όταν ατομικές ραφές διασυνδέονται πρόωρα.

ΣΥΝΔΡΟΜΑ ΚΡΑΝΙΟΣΥΝΟΣΤΕΩΣΗΣ ΣΧΕΤΙΖΟΜΕΝΑ ΜΕ TWIST

Το σύνδρομο Saethre-Chotzen είναι μια γενετική κατάσταση που χαρακτηρίζεται από την πρόωρη σύντηξη ορισμένων οστών του κρανίου (κρανιοσυνοστέωση). Αυτή η πρόωρη σύντηξη εμποδίζει το κρανίο να αναπτυχθεί κανονικά και επηρεάζει το σχήμα και την συμμετρία του κεφαλιού και του προσώπου. Άλλα χαρακτηριστικά μπορεί να είναι η ένωση ορισμένων δακτύλων (συνδακτυλία), μικρά ή ασυνήθιστα διαμορφωμένα αυτιά, κοντό ανάστημα και ανωμαλίες των οστών στη σπονδυλική στήλη (Εικόνα 20, 21). Οι ενδείξεις και τα συμπτώματα του συνδρόμου Saethre-Chotzen ποικίλλουν ευρέως, ακόμη και μεταξύ προσβεβλημένων ατόμων στην ίδια οικογένεια. Μεταλλάξεις

στο γονίδιο TWIST1 προκαλούν τις περισσότερες περιπτώσεις του συνδρόμου Saethre-Chotzen. Το σύνδρομο κληρονομείται με αυτοσωμικό κυρίαρχο πρότυπο. Σε ορισμένες περιπτώσεις, ένας επηρεασμένος άνθρωπος κληρονομεί τη μετάλλαξη από έναν παθόντα γονέα. Άλλες περιπτώσεις μπορεί να προκύψουν από νέες μεταλλάξεις στο γονίδιο. Η θεραπεία στοχεύει στην αντιμετώπιση των συμπτωμάτων που εντοπίζονται σε κάθε άτομο και μπορεί να απαιτεί τις συντονισμένες προσπάθειες μιας ομάδας ειδικών. Η χειρουργική επέμβαση είναι συχνά απαραίτητη για την πρόληψη ή τη διόρθωση του πρόωρου κλεισίματος των κρανιακών ραφών και τη διόρθωση ορισμένων κρασιοπροσωπικών ανωμαλιών, σύνδρομων και / ή σκελετικών ελαττωμάτων.

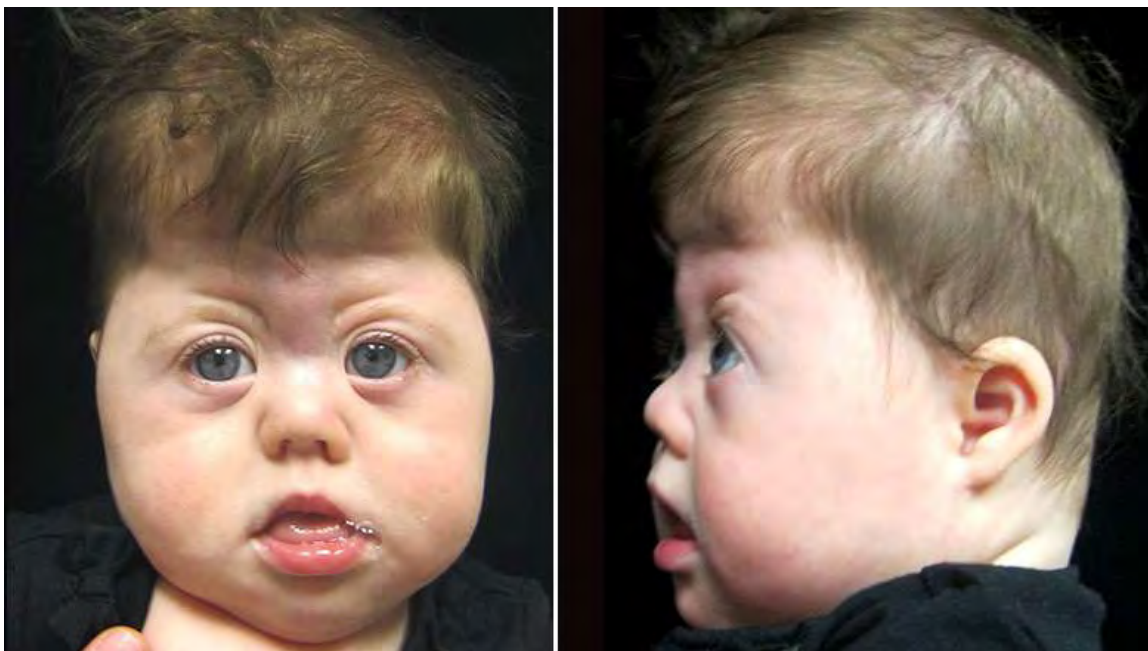Το κλασικό σύνδρομο Saethre-Chotzen χαρακτηρίζεται από στεφανιαία συνοστέωση (μονόπλευρη ή αμφίπλευρη), ασυμμετρία του προσώπου (ιδιαίτερα σε άτομα με μονόπλευρη στεφανιαία συνοστέωση), πτώση και χαρακτηριστική εμφάνιση του αυτιού. Συνδακτυλία των δακτύλων δύο και τρία του χεριού είναι επίσης παρούσα. Η νοημοσύνη είναι συνήθως φυσιολογική, αν και σε περιπτώσεις με μεγάλες γονιδιακές διαγραφές είναι πιο πιθανό να παρουσιάζονται αναπτυξιακές καθυστερήσεις. Λιγότερο συνηθισμένες εκδηλώσεις είναι το σύντομο ανάστημα, τρήματα του βρεγματικού οστού, οι σπονδυλικές συντήξεις, συνοστέωση κερκίδας-ωλένης, η σχιστία υπερώας, η υποπλασία της άνω γνάθου, ο οφθαλμικός υπερτελορισμός, η συνδακτυλία, ο διπλασιασμός της άπω φάλαγγας του μεγάλου δακτύλου και οι συγγενείς καρδιακές δυσπλασίες (Εικόνα 22, 23).



Εικόνα 20: Το χέρι ενός τετράχρονου αγοριού με συνδακτυλία



Εικόνα 21: Το χέρι ασθενούς με συνδακτυλία αρκετών δακτύλων



Εικόνα 22: Ασθενής 6 μηνών με σύνδρομο Saethre-Chotzen. Υψηλό μέτωπο και χαμηλή γραμμή των μαλλιών, ρηχές τροχιές των ματιών, μύτη σχήματος ράμφους. Η κρανιοσυνοστέση είχε ως αποτέλεσμα την ανάκαμψη πάνω από τα μάτια και ένα ψηλό και κοντό σχήμα κεφαλής.

Οι περισσότερες περιπτώσεις του συνδρόμου Saethre-Chotzen προκαλούνται από μεταλλάξεις (παθολόγες παραλλαγές) στο γονίδιο TWIST1. Το γονίδιο TWIST1 παρέχει οδηγίες για την παρασκευή πρωτεΐνης που παίζει σημαντικό ρόλο στην πρόωμη ανάπτυξη. Αυτή η πρωτεΐνη είναι ένας παράγοντας μεταγραφής, πράγμα που σημαίνει ότι προσκολλάται σε συγκεκριμένες περιοχές του DNA και βοηθά στον έλεγχο της δραστηριότητας συγκεκριμένων γονιδίων. Η πρωτεΐνη TWIST1 είναι ενεργή σε κύτταρα που δημιουργούν οστά, μυες και άλλους ιστούς στο κεφάλι και στο πρόσωπο. Συμμετέχει επίσης στην ανάπτυξη των άκρων.

Μεταλλάξεις (παραλλαγές) στο γονίδιο TWIST1 εμποδίζουν ένα αντίγραφο του γονιδίου σε κάθε κύτταρο να παράγει οποιαδήποτε λειτουργική πρωτεΐνη. Η έλλειψη της πρωτεΐνης TWIST1 επηρεάζει την ανάπτυξη και την ωρίμανση των κυττάρων στο κρανίο, το πρόσωπο και τα άκρα. Αυτές οι ανωμαλίες υπογραμμίζουν τα σημεία και τα

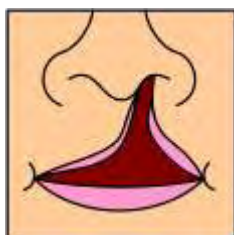συμπτώματα του συνδρόμου Saethre-Chotzen, συμπεριλαμβανομένης της πρόωρης σύντηξης ορισμένων οστών του κρανίου.

Ένας μικρός αριθμός περιπτώσεων συνδρόμου Saethre-Chotzen προέκυψε από μια δομική χρωμοσωμική ανωμαλία, όπως μια διαγραφή ή αναδιάταξη του γενετικού υλικού, στην περιοχή του χρωμοσώματος 7 που περιέχει το γονίδιο TWIST1 (7p21). Όταν το σύνδρομο Saethre-Chotzen προκαλείται από χρωμοσωμική διαγραφή αντί για μετάλλαξη εντός του γονιδίου TWIST1, τα παιδιά που πάσχουν από θρόμβωση είναι πολύ πιθανότερο να έχουν διανοητική αναπηρία, αναπτυξιακή καθυστέρηση και μαθησιακές δυσκολίες.

Τουλάχιστον ένα άτομο με σύνδρομο Saethre-Chotzen έχει περιγραφεί με μια μετάλλαξη στο γονίδιο FGFR2.

Το σύνδρομο Saethre-Chotzen κληρονομείται σε αυτοσωμικό κυρίαρχο πρότυπο, πράγμα που σημαίνει ότι ένα αντίγραφο του τροποποιημένου γονιδίου σε κάθε κύτταρο είναι αρκετό για να προκαλέσει τη διαταραχή. Σε ορισμένες περιπτώσεις, ένας επηρεασμένος άνθρωπος κληρονομεί τη μετάλλαξη από έναν πληγέντα γονέα. Άλλες περιπτώσεις μπορεί να προκύψουν από νέες μεταλλάξεις στο γονίδιο. Αυτές οι περιπτώσεις συμβαίνουν σε άτομα χωρίς ιστορικό της διαταραχής στην οικογένειά τους.

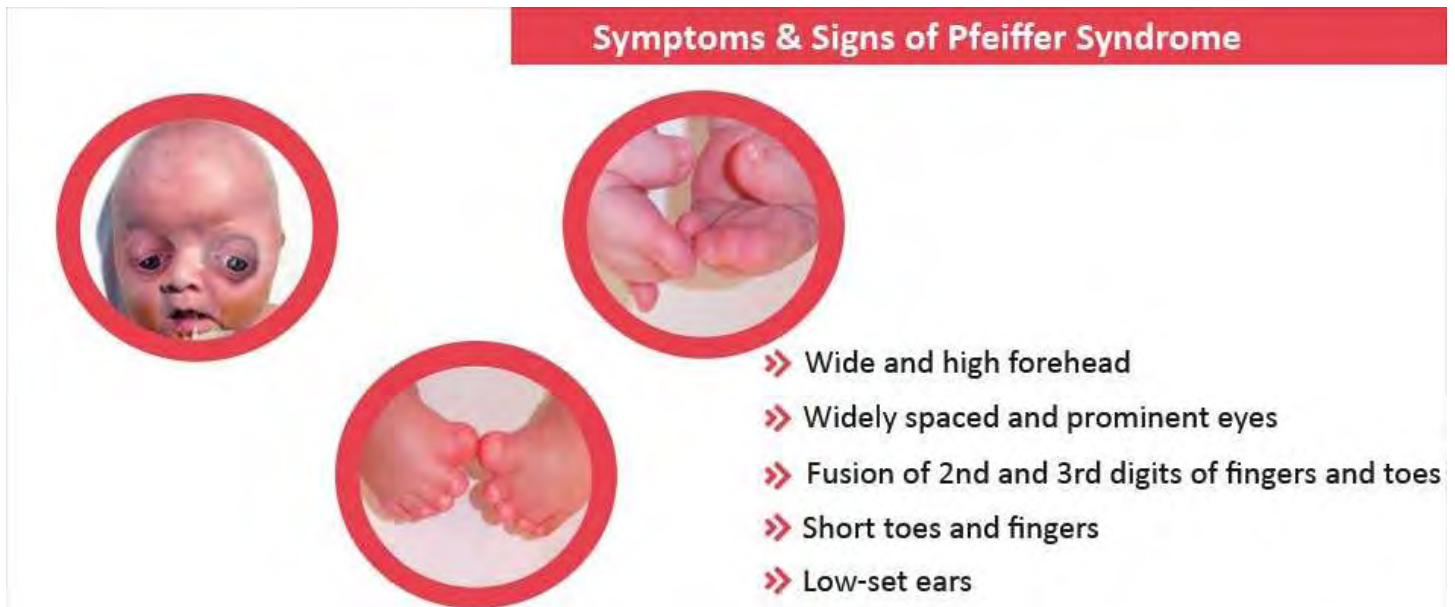
Κάθε παιδί ενός ατόμου με σύνδρομο Saethre-Chotzen έχει 50% πιθανότητα να κληρονομήσει τη μετάλλαξη.



Εικόνα 23: Ένα πλήρες σχιστό χείλος και ουρανίσκος

ΣΥΝΔΡΟΜΑ ΚΡΑΝΙΟΣΥΝΟΣΤΕΩΣΗΣ ΣΧΕΤΙΖΟΜΕΝΑ ΜΕ FGFR1

Το σύνδρομο Pfeiffer είναι ένα από τα κλασσικά αυτοσωμικά επικρατή σύνδρομα κρανιοσυνοστέωσης και παρουσιάζει κρανιακές ανωμαλίες και χαρακτηριστικούς ευρείς αντίχειρες και μεγάλα δάκτυλα. Έχει ήδη χαρτογραφησει ένα από τα γονίδια που το προκαλούν, στην κεντρομερική περιοχή του χρωμοσώματος 8, με ανάλυση σύνδεσης. Οι μεταλλάξεις στο γονίδιο του υποδοχέα-1 αυξητικού παράγοντα των ινοβλαστών-1 (FGFR1), το οποίο αντιστοιχεί στο 8p, προκαλούν μία μορφή οικογενούς συνδρόμου Pfeiffer. Η μεταστροφή C έως G στο εξόνιο 5 (υποκατάσταση της προλίνης από την αργινίνη στην εξωκυτταρική περιοχή), ταυτοποιείται σε όλα τα άτομα που νοσούν αλλά ποτέ σε μη νοσούντες. Επομένως, ο FGFR1 είναι ένας από τους αυξητικούς παράγοντες ινοβλαστών που συνδέονται με αυτοσωμική κυρίαρχη σκελετική διαταραχή (Εικόνα 24).



Εικόνα 24: Συμπτώματα και ενδείξεις του συνδρόμου Pfeiffer

ΣΥΝΔΡΟΜΑ ΚΡΑΝΙΟΣΥΝΟΣΤΕΩΣΗΣ ΣΧΕΤΙΖΟΜΕΝΑ ΜΕ FGFR2

Το σύνδρομο Apert (ακροκεφαλοσυνδακτυλία) είναι μια αναπτυξιακή δυσπλασία που χαρακτηρίζεται από κρανιοσυνοστέωση, ένα κωνικού σχήματος κρανίου (ακροκεφαλία), υπερτελορισμό, υποπλασία μέσου προσώπου, ψευδοσχιστό ουρανίσκο, μύτη που θυμίζει «ράμφος παπαγάλου», εξασθένηση του φάρυγγα και συνδακτυλία των χεριών και των ποδιών [Alp et al., 2007; Canpolat et al., 2009; Rynearson, 2000]. Το σύνδρομο Apert κληρονομείται με αυτοσωμικό επικρατή τρόπο με μετάλλαξη του FGFR2 στο χρωμόσωμα 10q (10q25-26). Τα προγονικά κύτταρα ραφών με υποδοχείς παράγοντα ανάπτυξης ινοβλάστης (FGFR2) που έχουν υποστεί μετάλλαξη δεν μπορούν να παράγουν σήματα από εξωκυτταρικούς παράγοντες ανάπτυξης ινοβλάστης (FGFs). Ως εκ τούτου, αυτά τα κύτταρα δεν λαμβάνουν το σήμα για να παράγουν το απαραίτητο ινώδες υλικό που είναι απαραίτητο για μια κανονική κρανιακή ραφή.

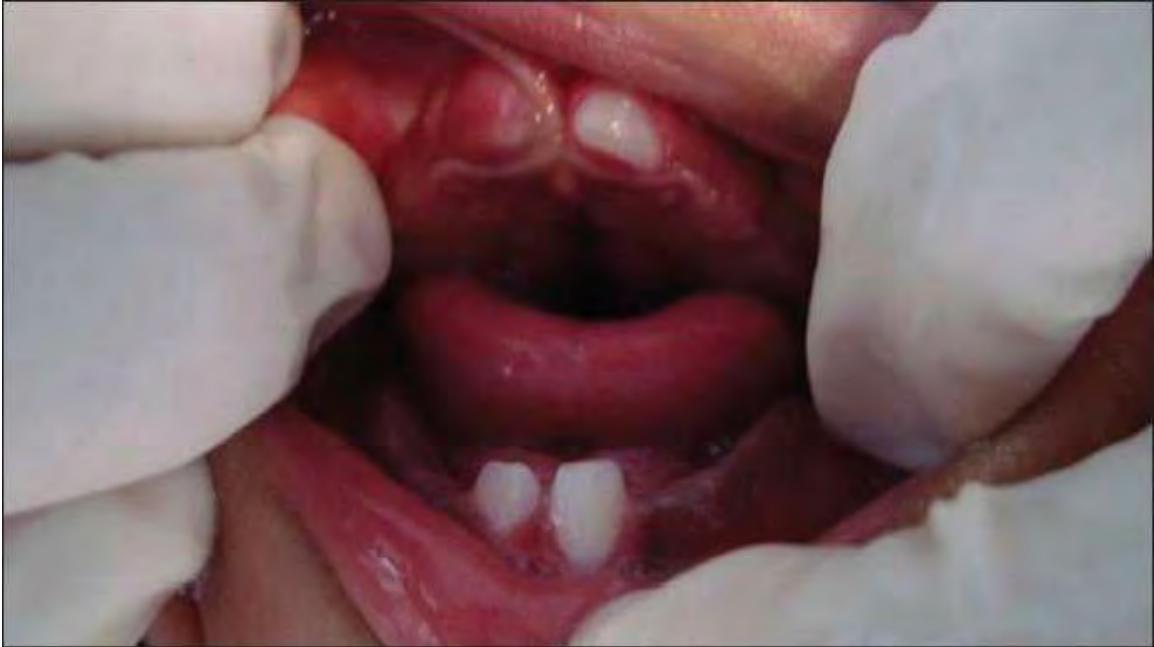Το σύνδρομο Apert αναφέρθηκε για πρώτη φορά από τον Wheaton το 1894 και ο Γάλλος παιδίατρος Eugene Apert δημοσίευσε εννέα περιπτώσεις το 1906 [Alp et al., 2007; Tosun and Sener, 2006]. Οι περισσότερες περιπτώσεις είναι σποραδικές, με συχνότητα 1: 160 000. Ωστόσο, λόγω της υψηλής παιδικής θνησιμότητας, η συχνότητα εμφάνισης στον γενικό πληθυσμό είναι χαμηλότερη. Η προχωρημένη αρσενική γονική ηλικία έχει παρατηρηθεί να παίζει ρόλο στην εμφάνιση [Hall, 1994]. Κατά τη διάρκεια της νόσου, μπορεί να παρατηρηθεί ανάπτυξη και νοητική καθυστέρηση [Alp et al., 2007; Hall, 1994].

Στις περιπτώσεις Apert οι ραφές ενώνονται νωρίς, καταλήγοντας σε μία σοβαρά μικρού μεγέθους οπίσθια κρανιακή βάση και μια σχετικά μικρή πρόσθια κρανιακή βάση, με αποτέλεσμα τη δημιουργία υποπλαστικού μεσαίου προσώπου. Σύμφωνα με την παρατήρηση της μεσογειακής υποπλασίας, η άνω γνάθος παρουσιάζει επίσης εγκάρσια ανεπάρκεια [Rynearson, 2000]. Οι πιο εύκολα παρατηρούμενες κακοήθειες είναι σοβαρή ανώμαλη πρόσθια ανοιχτή μύτη και σοβαρή συνοστισμένη και επαναλαμβανόμενη άνω γνάθος, λόγω του συσφιγμένου ουρανίσκου [Rynearson, 2000]. Το οδοντικό τόξο της

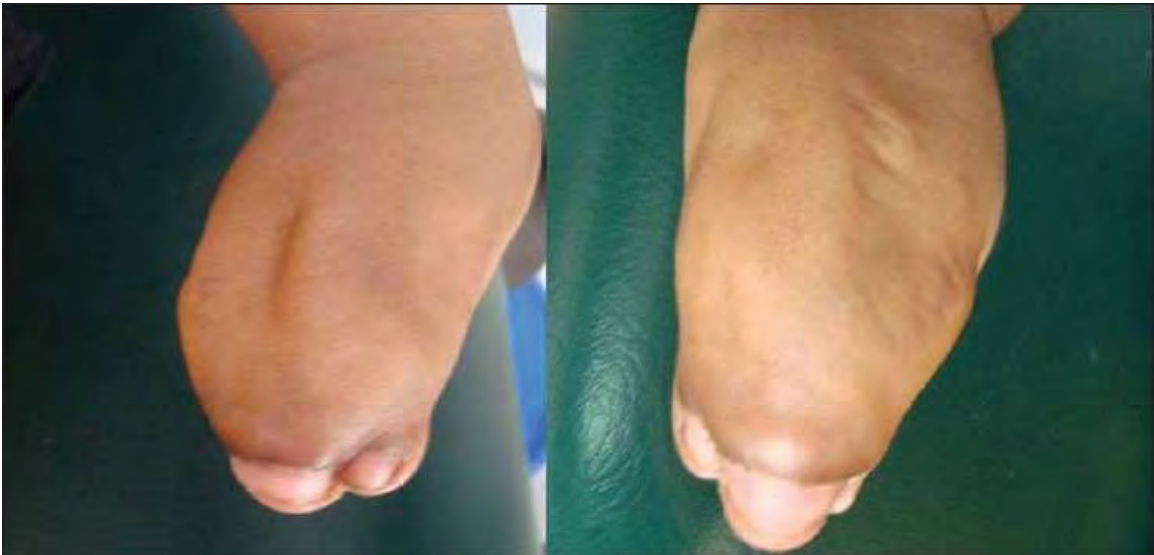άνω γνάθου έχει σχήμα V [Schudy, 1986]. Λόγω της στενότερης άνω γνάθου, μπορεί να παρατηρηθεί αμφίπλευρη ή μονομερής οπίσθια εγκάρσια τομή [Tosun and Sener, 2006; Batra et al., 2002]. Οι ενοχλήσεις, ο σοβαρός συνοστισμός των αναπτυσσόμενων δοντιών εντός της οδοντικής σειράς, η καθυστερημένη έκρηξη, τα παχιά ούλα και μερικές φορές τα υπεράριθμα δόντια ή οι συγγενικά δόντια που απουσιάζουν αποτελούν σημάδια της οδοντικής εξέλιξης της άνω γνάθου σε ασθενείς με Apert [Ferraro, 1991, Παπαρηγοράκης et al., 2003]. Η ρινοφαρυγγική και η στοματοφαρυγγική εξασθένηση αναγκάζει τα άτομα με Apert να αναπνέουν από το στόμα, με αποτέλεσμα το πρόσθιο ανοιχτό στόμα [Ryngerson, 2000]. Η μη φυσιολογική ανάπτυξη του κρανίου και του προσώπου στο σύνδρομο Apert παράγει τα κύρια συμπτώματά του: 1) Ένα κεφάλι που είναι μακρύ, με ένα ψηλό μέτωπο 2) Ευρύχωρα, διογκωμένα μάτια, συχνά με κακή σύσφιξη των βλεφάρων 3) Ένα βυθισμένο μεσαίο πρόσωπο (Εικόνα 25, 26, 27). Άλλα συμπτώματα του Apert προκύπτουν επίσης από την ανώμαλη αύξηση του κρανίου: 1) Κακή πνευματική ανάπτυξη (σε ορισμένα παιδιά με σύνδρομο Apert) 2) Αποφρακτική άπνοια ύπνου 3) Επαναλαμβανόμενες λοιμώξεις αυτιών ή ιγμορίτιδας 4) Απώλεια ακοής. Η μη φυσιολογική σύντηξη των οστών των χεριών και των ποδιών (συνδακτυλία) - με τα χέρια ή τα πόδια που μοιάζουν με ιστούς ή γάντια - είναι επίσης κοινά συμπτώματα του συνδρόμου Apert. Ορισμένα παιδιά με σύνδρομο Apert έχουν επίσης προβλήματα με την καρδιά, το γαστρεντερικό ή το ουροποιητικό σύστημα.



Εικόνα 25: Κρανίο σε σχήμα πύργου, προεξέχον μέτωπο, επίπεδο πρόσωπο, πεπλατυσμένη ρινική γέφυρα, ρηχά κοιλώματα οφθαλμού και υπερτελορισμός.



Εικόνα 26: Η υπερώα είναι στενή, σε σχήμα V, με σχισμή στο πίσω μέρος



Εικόνα 27: Συνδακτυλία των χεριών

Το σύνδρομο Crouzon είναι μια αυτοσωμική κυρίαρχη γενετική διαταραχή. Συγκεκριμένα, αυτό το σύνδρομο επηρεάζει τον πρώτο διακλαδιστικό (ή φαρυγγικό)

θόλο, ο οποίος είναι ο πρόδρομος της άνω και της κάτω γνάθου. Δεδομένου ότι τα παραπάνω είναι σημαντικά αναπτυξιακά χαρακτηριστικά σε ένα αναπτυσσόμενο έμβρυο, οι διαταραχές στην ανάπτυξή τους δημιουργούν διαχρονικά αποτελέσματα.

Αυτό το σύνδρομο ονομάστηκε από τον Κρουζόν, έναν Γάλλο γιατρό που περιέγραψε για πρώτη φορά αυτή τη διαταραχή. [Crouzon, 1912]. Σημείωσε ότι οι πάσχοντες ήταν μια μητέρα και η κόρη της, υπονοώντας μια γενετική βάση. Πρώτα αποκαλέστηκε «κраниοπροσωπική δυσωστέωση», και η διαταραχή χαρακτηριζόταν από μια σειρά κλινικών χαρακτηριστικών. Αυτό το σύνδρομο προκαλείται από μια μετάλλαξη στον υποδοχέα II του αυξητικού παράγοντα των ινοβλαστών, που βρίσκεται στο χρωμόσωμα 10.

Το κρανίο του βρέφους και τα οστά του προσώπου, ενώ βρίσκονται σε εξέλιξη, συγχωνεύονται νωρίς ή δεν μπορούν να επεκταθούν. Έτσι, η φυσιολογική ανάπτυξη των οστών δεν μπορεί να συμβεί. Η σύντηξη διαφορετικών ραφών οδηγεί σε διαφορετικά πρότυπα ανάπτυξης του κρανίου. Κάποια παραδείγματα είναι: Τριγωνοκεφαλία (σύντηξη του μετωπικών ραφών), βραχυκεφαλία (σύντηξη της στεφανιαίας ραφής), δολιχοκεφαλία (σύντηξη της οβελιαίας ραφής), πλαγιοκεφαλία (μονομερές πρόωρο κλείσιμο των λαμδοειδών και στεφανιαίων ραφών), οξυκεφαλία (σύντηξη στεφανιαίων και λαμδοειδών ραφών), τριφυλλοειδής συνοστέωση (πρόωρο κλείσιμο όλων των ραφών) (Εικόνα 28).

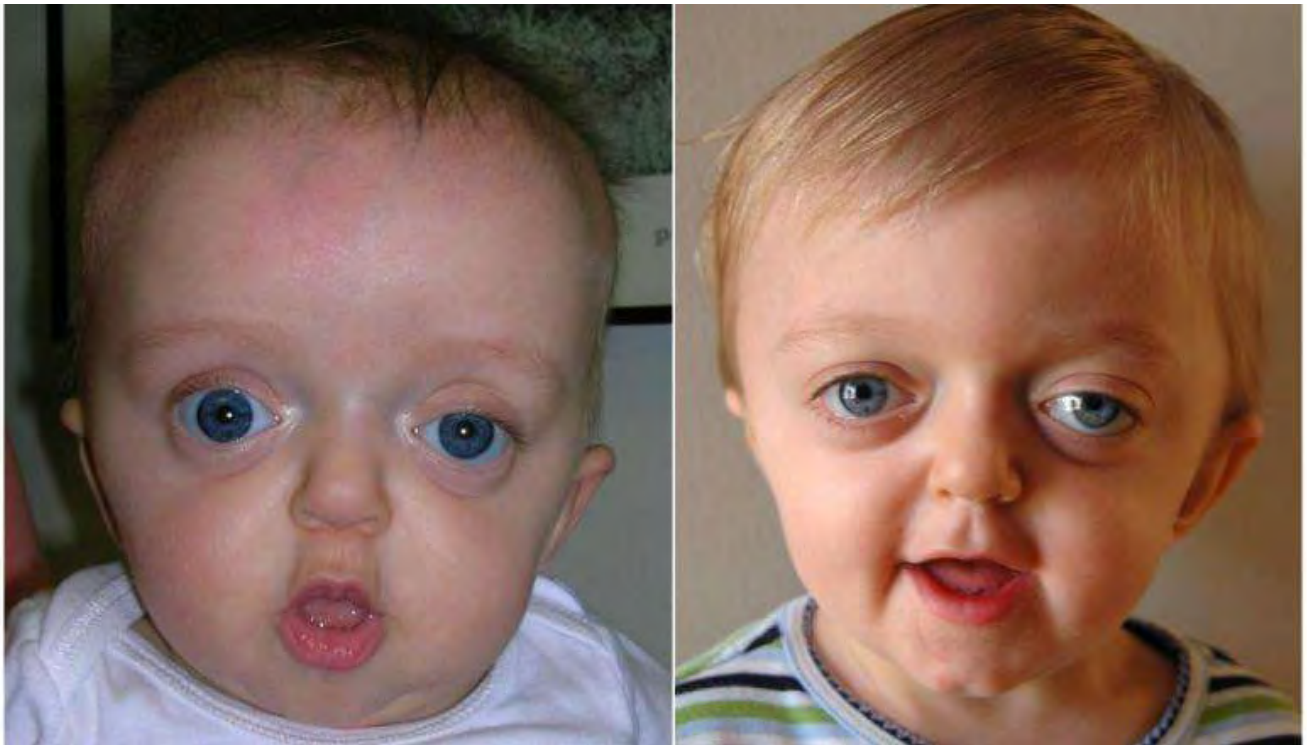Ως αποτέλεσμα των αλλαγών στο αναπτυσσόμενο έμβρυο, τα συμπτώματα αποτυπώνονται ως πολύ έντονα χαρακτηριστικά, ειδικά στο πρόσωπο. Τα χαμηλά αυτιά είναι ένα τυπικό χαρακτηριστικό. Ο λόγος αυτής της ανωμαλίας είναι ότι τα αυτιά σε ένα έμβρυο είναι πολύ χαμηλότερα από αυτά του ενήλικα. Κατά την κανονική ανάπτυξη, τα αυτιά "ταξιδεύουν" προς τα πάνω στο κεφάλι. Ωστόσο, σε ασθενείς με Crouzon, αυτό το πρότυπο ανάπτυξης διαταράσσεται. Οι δυσπλασίες του καναλιού του αυτιού είναι εξαιρετικά συχνές, προκαλώντας κάποια απώλεια ακοής. Σε ιδιαίτερα σοβαρές περιπτώσεις, μπορεί να εμφανιστεί η νόσο του Ménière.

Το πιο αξιοσημείωτο χαρακτηριστικό του συνδρόμου Crouzon είναι η κρανιοσυνοστέωση, όπως περιγράφεται παραπάνω. Παρ' όλα αυτά, παρουσιάζεται συνήθως ως βραχυκεφαλία, με αποτέλεσμα την εμφάνιση ενός κοντού και πλατιού κεφαλιού. Το Εξόφθαλμο (διογκώμενα μάτια που οφείλονται σε ρηχές εσοχές των ματιών έπειτα από πρόωρη σύντηξη των γύρω οστών), ο υπερτελορισμός (μεγαλύτερη από κανονική απόσταση μεταξύ των ματιών), και η μύτη σχήματος ράμφους είναι επίσης κάποια από τα συμπτώματα. Επιπλέον, ο εξωτερικός στραβισμός είναι ένα συνηθισμένο περιστατικό, το οποίο μπορεί να θεωρηθεί ως αντίθετο από τη θέση των ματιών στο σύνδρομο Down. Τέλος, υποπλαστική άνω γνάθος (ανεπαρκής ανάπτυξη του μέσου προσώπου) οδηγεί σε σχετική προγναθισμό της κάτω γνάθου (το πηγούνι φαίνεται να προεξέχει, παρά τη φυσιολογική αύξηση της κάτω γνάθου).

Για λόγους που δεν είναι απολύτως σαφείς, οι περισσότεροι ασθενείς με Crouzon έχουν επίσης αισθητά βραχύτερα βραχιόνια και μηριαία οστά σε σχέση με τα μέλη του γενικού πληθυσμού. Ένα μικρό ποσοστό των ασθενών με Crouzon έχει επίσης αυτό που ονομάζεται σύνδρομο Crouzon τύπου II, το οποίο διακρίνεται από μερική συνδακτυλία.

Αιτία αποτελούν οι υποδοχείς των αυξητικών παραγόντων των ινοβλαστών (FGFR) FGFR2 και FGFR3, ως κύριοι παράγοντες που προκαλούν το αυτοσωμικό επικρατές σύνδρομο Crouzon [Snyder-Warrwick et al., 2010]. Αυτές οι δύο διαμεμβρανικές πρωτεΐνες είναι δύο από τους τέσσερις υποδοχείς του ινοβλαστικού αυξητικού παράγοντα που εμπλέκονται στη διαφοροποίηση των οστεοβλαστών κατά τη διάρκεια της εμβρυϊκής ανάπτυξης. Οι μεταλλάξεις μεταξύ αυτών των υποδοχέων εμπλέκονται σε διάφορες γενετικές διαταραχές [Snyder-Warrwick et al., 2010]. Υπάρχουν 40 γνωστές μεταλλάξεις, οι περισσότερες από τις οποίες προκαλούνται από μια ανερμηνεύσιμη μεταλλαγή [Fenwick et al., 2014]. Ο FGFR2 είναι το πιο συχνά μεταλλαγμένο γονίδιο, μια ανερμηνεύσιμη μεταλλαγή στην κυστεΐνη 342, στο εξόνιο 9, το οποίο δημιουργεί κέρδος λειτουργίας [Fenwick et al., 2014]. Η ισόμορφη FGFR211c, που δημιουργήθηκε μέσω εναλλακτικής συρραφής του εξονίου 3 του γονιδίου FGFR2, χρησιμοποιεί το εξόνιο 9 και χρησιμοποιείται σε μεσεγχοματικά βλαστοκύτταρα για τον έλεγχο της οστεοποίησης. Ωστόσο, η μετάλλαξη ενεργοποιεί ιδιοσυστατικά τη διαμεμβρανική

πρωτεΐνη μέσω δεσμού δισουλφιδίου που σχηματίζεται εσφαλμένα λόγω της απώλειας της κυστεΐνης 342. [Fenwick et al., 2014] Ο FGFR3 εκφράζεται περισσότερο στα πρόσθια οστά κατά τη διάρκεια της εμβρυϊκής ανάπτυξης, καθοδηγώντας την ανάπτυξη των κρανιακών οστών. Μια σημειακή μετάλλαξη προκαλεί ιδιοσυστατική ενεργοποίηση της τυροσίνης στον βρόχο ενεργοποίησης, που εντοπίζεται στην κυτοσολική περιοχή της πρωτεΐνης, οδηγώντας σε επιταχυμένη διαφοροποίηση των μετωπικών οστεοβλαστών, με αποτέλεσμα την πρόωρη σύντηξη μετωπιαίων κρανιακών οστών [Rocco et al., 2014].



Εικόνα 28: Ασθενής με σύνδρομο Crouzon

Το σύνδρομο Pfeiffer είναι μια πολύ σπάνια γενετική διαταραχή που χαρακτηρίζεται από την πρόωρη σύντηξη ορισμένων οστών του κρανίου, η οποία επηρεάζει το σχήμα του κεφαλιού και του προσώπου. Επιπλέον, το σύνδρομο περιλαμβάνει ανωμαλίες των χεριών (όπως ευρείς και αποκλίνοντες αντίχειρες) και των ποδιών (όπως μεγάλα και αποκλίνοντα μεγάλα δάκτυλα των ποδιών). Το σύνδρομο Pfeiffer επηρεάζει περίπου 1 στις 100.000 γεννήσεις.

Πολλά από τα χαρακτηριστικά του προσώπου προκύπτουν από την πρόωρη σύντηξη των οστών του κρανίου (κρανιοσυνοστέωση). Το κεφάλι δεν μπορεί να αναπτυχθεί κανονικά, πράγμα που οδηγεί σε ένα υψηλό προεξέχον μέτωπο και τα μάτια που εμφανίζονται να διογκώνονται και παρουσιάζουν υπερτελορισμό. Επιπλέον, υπάρχει μια υπανάπτυκτη άνω γνάθος. Περίπου το 50% των παιδιών με σύνδρομο Pfeiffer έχουν απώλεια ακοής, ενώ τα οδοντικά προβλήματα είναι επίσης κοινά.

Σε άτομα με σύνδρομο Pfeiffer, οι αντίχειρες και τα πρώτα (μεγάλα) δάχτυλα των ποδιών είναι ευρύα και μακριά από τα άλλα δάχτυλα. Τα ασυνήθιστα μικρά δάκτυλα χεριών και ποδιών (βραχυδακτυλία) είναι επίσης συνηθισμένα και μπορεί να υπάρξουν και συντήξεις μεταξύ των δακτύλων (συνδακτυλία).

Το σύνδρομο Pfeiffer συνδέεται έντονα με μεταλλάξεις του υποδοχέα 1 του αυξητικού παράγοντα των ινοβλαστών (FGFR1) στο χρωμόσωμα 8 ή στο γονίδιο του υποδοχέα 2 του αυξητικού παράγοντα των ινοβλαστών (FGFR2) στο χρωμόσωμα 10 [Muenke et al., 1994; Rutland et al., 1995; Schnell et al., 1995]. Αυτά τα γονίδια κωδικοποιούν υποδοχείς αυξητικών παραγόντων ινοβλαστών, οι οποίοι είναι σημαντικοί για την ανάπτυξη φυσιολογικών οστών [Chan and Thorogood, 1999]. Η προχωρημένη πατρική ηλικία θεωρείται παράγοντας κινδύνου για σποραδικά κρούσματα του συνδρόμου Pfeiffer, λόγω της αύξησης των μεταλλάξεων στο σπέρμα καθώς οι άντρες μεγαλώνουν [Glaser et al., 2000].

Η πιο ευρέως αποδεκτή κλινική ταξινόμηση του συνδρόμου Pfeiffer δημοσιεύθηκε από τον M. Michael Cohen το 1993. Ο Cohen διένειμε το σύνδρομο σε τρεις πιθανώς αλληλεπικαλυπτόμενους τύπους, οι οποίοι χαρακτηρίζονται από ευρείς αντίχειρες, ευρεία μεγάλα δάχτυλα, βραχυδακτυλία και, ενδεχομένως, συνδακτυλία [Cohen, 1993]:

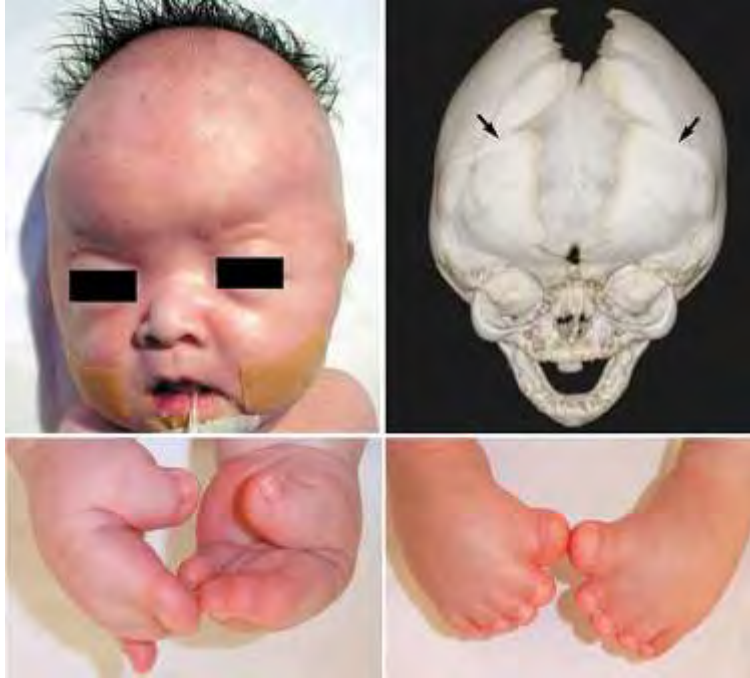- Ο τύπος 1, επίσης γνωστός ως κλασικό σύνδρομο Pfeiffer, περιλαμβάνει κρανιοσυνοστέωση και "έλλειψη μέσου προσώπου". Αυτός ο τύπος κληρονομείται με αυτοσωμικό επικρατές πρότυπο. Τα περισσότερα άτομα με σύνδρομο Pfeiffer τύπου 1 έχουν φυσιολογική νοημοσύνη και κανονική διάρκεια ζωής (Εικόνα 29).

- Ο τύπος 2 περιλαμβάνει κρανίο με σχήμα τριφυλλιού λόγω της εκτεταμένης σύντηξης οστών, καθώς και της σοβαρής πρόπτωσης. Αυτός ο τύπος εμφανίζεται σποραδικά (Δεν φαίνεται να κληρονομείται) και χαρακτηρίζεται από πρόωμο θάνατο (Εικόνα 30).
- Ο τύπος 3 περιλαμβάνει κρανιοσυνοστέωση και σοβαρή πρόπτωση. Αυτός ο τύπος εμφανίζεται σποραδικά (Δεν φαίνεται να κληρονομείται) και χαρακτηρίζεται από πρόωμο θάνατο.

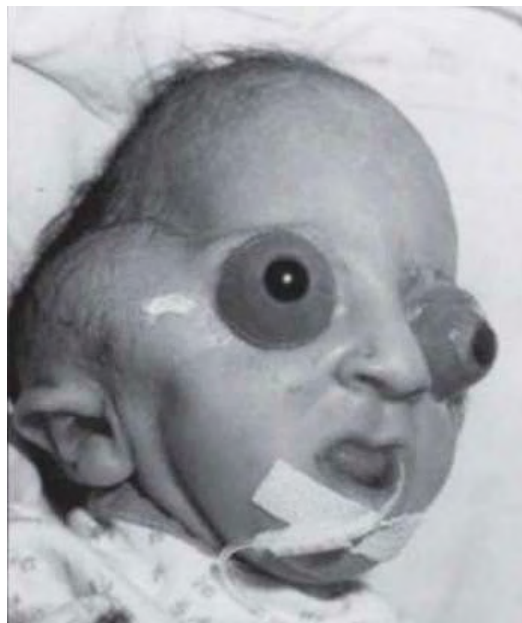Το βασικό πρόβλημα είναι η πρόωμη σύντηξη του κρανίου, η οποία μπορεί να διορθωθεί με μια σειρά χειρουργικών επεμβάσεων, συχνά εντός των τριών πρώτων μηνών μετά τη γέννηση. Οι μεταγενέστερες χειρουργικές επεμβάσεις είναι απαραίτητες για τη διόρθωση των αναπνευστικών προβλημάτων και παραμορφώσεων του προσώπου.

Τα παιδιά με σύνδρομο Pfeiffer τύπου 2 και 3 "παρουσιάζουν υψηλότερο κίνδυνο εμφάνισης νευροαναπτυξιακών προβλημάτων και μειωμένου προσδόκιμου επιβίωσης" από τα παιδιά με σύνδρομο Pfeiffer τύπου 1, αλλά αν αντιμετωπιστούν, μπορεί να οδηγηθούν σε επιθυμητά αποτελέσματα. Σε σοβαρές περιπτώσεις, αναπνευστικές και νευρολογικές επιπλοκές συχνά οδηγούν σε πρόωμο θάνατο.

Το σύνδρομο πήρε το όνομά του από τον Rudolf Arthur Pfeiffer (1931-2012). Το 1964, ο Pfeiffer περιγράφει οκτώ άτομα σε τρεις γενιές μιας οικογένειας που είχαν ανωμαλίες του κεφαλιού, των χεριών και των ποδιών (ακροκεφαλοσυνδακτυλία) που κληρονομούνται με αυτοσωμικό επικρατές πρότυπο [Cohen, 1993; Pfeiffer, 1964].



Εικόνα 29: Βρέφος με σύνδρομο Pfeiffer τύπου 1, που παρουσιάζει βραχυκεφαλία, στεφανιαία συνοστέωση, ευρείς και αποκλίνοντες αντίχειρες και μεγάλα δάκτυλα και συνδακτυλία



Εικόνα 30: Κεφάλι σε σχήμα τριφυλλιού και διογκωμένα μάτια βρέφους με σύνδρομο Pfeiffer τύπου 2

ΣΥΝΔΡΟΜΑ ΚΡΑΝΙΟΣΥΝΟΣΤΕΩΣΗΣ ΣΧΕΤΙΖΟΜΕΝΑ ΜΕ FGFR3

Το σύνδρομο Muenke, επίσης γνωστό ως κρανιοσυνοστέωση που σχετίζεται με το FGFR3, είναι μια ειδική κατάσταση για τον άνθρωπο που χαρακτηρίζεται από το πρόωρο κλείσιμο ορισμένων οστών του κρανίου κατά τη διάρκεια της ανάπτυξης, το οποίο επηρεάζει το σχήμα του κεφαλιού και του προσώπου. Περιγράφηκε αρχικά από τον Maximilian Muenke. Το σύνδρομο εμφανίζεται σε περίπου 1 στα 30.000 νεογνά. Αυτή η κατάσταση αντιστοιχεί σε περίπου 8% όλων των περιπτώσεων κρανιοσυστέωσης (Εικόνα 31).

Πολλοί άνθρωποι με αυτή τη διαταραχή έχουν πρόωρη σύντηξη των οστών του κρανίου κατά μήκος της στεφανιαίας ραφής. Παρόλα αυτά, δεν παρουσιάζεται κρανιοσυνοστέωση σε κάθε περίπτωση. Άλλα τμήματα του κρανίου μπορεί να είναι επίσης κακοσχηματισμένα. Αυτό συνήθως θα προκαλέσει μια ασυνήθιστα διαμορφωμένη κεφαλή, φαρδιά μάτια, χαμηλά αυτιά και πεπλατυσμένα ζυγωματικά σε αυτούς τους ασθενείς. Περίπου το 5% των προσβεβλημένων ατόμων έχουν διευρυμένη κεφαλή (μακροκεφαλία). Μπορεί επίσης να υπάρχει σχετική απώλεια ακοής σε 10-33% των περιπτώσεων και είναι σημαντικό για τα άτομα που έχουν προσβληθεί να κάνουν εξετάσεις ακοής για να ελέγξουν την πιθανότητα εμφάνισης προβλήματος. Μπορούν να χάσουν περίπου το 33-100% της ακοής.

Οι περισσότεροι άνθρωποι με αυτήν την πάθηση έχουν φυσιολογική νοημοσύνη, αλλά είναι δυνατή η καθυστέρηση στην ανάπτυξη και οι μαθησιακές δυσκολίες. Τα συμπτώματα του συνδρόμου Muenke ποικίλλουν μεταξύ των προσβεβλημένων ατόμων και ορισμένα ευρήματα αλληλεπικαλύπτονται με αυτά που παρατηρούνται σε άλλα σύνδρομα κρανιοσυνοστέωσης. Μεταξύ 6% και 7% των ατόμων με γονιδιακή μετάλλαξη που σχετίζεται με το σύνδρομο Muenke δεν παρουσιάζεται κανένα από τα χαρακτηριστικά γνωρίσματα της διαταραχής.

Το σύνδρομο Muenke προκαλείται από ειδική γονιδιακή μετάλλαξη στο γονίδιο FGFR3. Η μετάλλαξη εμφανίζεται τυχαία. Δεν υπάρχει πλήρης κατανόηση για το τι προκαλεί αυτή τη μετάλλαξη. Αυτή η μετάλλαξη αναγκάζει την πρωτεΐνη FGFR3 να είναι υπερβολικά ενεργή. Παρεμποδίζει την φυσιολογική ανάπτυξη των οστών και επιτρέπει στα οστά του κρανίου να διασυνδεθούν πρόωρα. Δεν υπάρχει σχέση μεταξύ του τι έκανε η μητέρα (ή δεν έκανε) για την ενεργοποίηση του συνδρόμου. Εάν κανένας από τους γονείς δεν έχει σύνδρομο Muenke, οι πιθανότητες να έχει ένα άλλο παιδί το σύνδρομο είναι ελάχιστες. Η πάθηση αυτή κληρονομείται σε αυτοσωμικό επικρατές πρότυπο. Αυτό σημαίνει ότι εάν ένας γονέας έχει σύνδρομο Muenke, κάθε νεογέννητο έχει 50% πιθανότητα να κληρονομήσει το σύνδρομο. Σε ορισμένες περιπτώσεις, ένας επηρεασμένος άνθρωπος κληρονομεί τη μετάλλαξη από έναν πληγέντα γονέα. Εάν ένας ασθενής αποδεικνύεται ότι έχει Muenke, έχει 50/50 πιθανότητα να το μεταδώσει στα παιδιά του. Ωστόσο, δεν είναι προφανείς όλες οι περιπτώσεις του Muenke. Άλλες περιπτώσεις μπορεί να προκύψουν από νέες μεταλλάξεις στο γονίδιο. Αυτές οι περιπτώσεις εμφανίζονται σε άτομα χωρίς ιστορικό της διαταραχής στην οικογένειά τους.

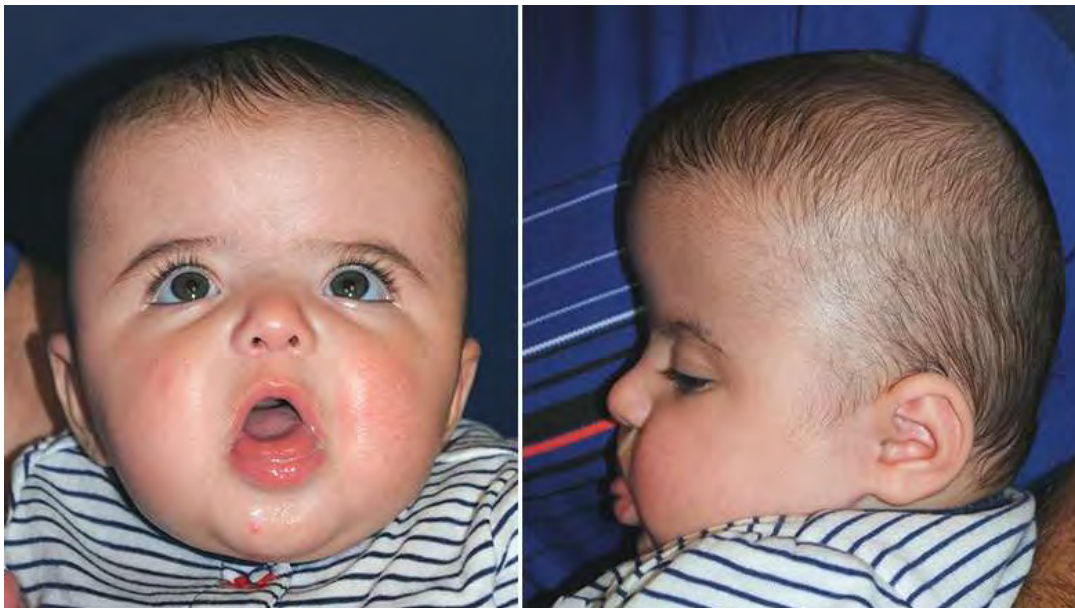Μια μόνο μετάλλαξη στο γονίδιο FGFR3 προκαλεί αυτό το σύνδρομο. Το γονίδιο FGFR3 παρέχει οδηγίες για την παρασκευή πρωτεΐνης που εμπλέκεται στην ανάπτυξη και συντήρηση του ιστού των οστών και του εγκεφάλου. Αυτή η μετάλλαξη αναγκάζει την πρωτεΐνη FGFR3 να είναι υπερβολικά ενεργή, η οποία παρεμποδίζει την φυσιολογική ανάπτυξη των οστών και επιτρέπει στα οστά του κρανίου να συγχωνευθούν πριν την ώρα τους.

Όπως δήλωσαν οι ερευνητές του Πανεπιστημίου της Ουάσιγκτον, το σύνδρομο Muenke κληρονομείται με αυτοσωμικό επικρατή τρόπο, ελλειπτική διεισδυτικότητα και ποικίλη εκφραστικότητα. Η προγεννητική διάγνωση για εγκυμοσύνες με αυξημένο κίνδυνο είναι δυνατή εάν προσδιοριστεί η καθοριστική μετάλλαξη στην οικογένεια. Σύμφωνα με το άρθρο Craniosynostosis: Molecular Genetics, η διεισδυση είναι υψηλότερη στις γυναίκες (87%) από ό, τι στους άνδρες (76%). Το σύνδρομο Muenke

εκτιμάται ότι αντιπροσωπεύει το 25% -30% όλων των γενετικών αιτιών της κρανιοσυνοστέωσης σύμφωνα με το Journal of Anatomy.

Η διάγνωση του συνδρόμου Muenke εξετάζει το ανώμαλο σχήμα του κρανίου και τη στεφανιαία κρανιοσυνοστέωση. Ένα ξεχωριστό φαινότυπο του συνδρόμου Muenke περιλαμβάνει: μονοπλευρική ή αμφοτερόπλευρη στεφανιαία συνοστέωση, υποπλασία του μεσαίου προσώπου, φαρδιά δάκτυλα και βραχυδακτυλία. Λόγω φαινοτυπικής αλληλεπικάλυψης ή / και ήπιων φαινοτύπων, η κλινική διαφοροποίηση αυτού του συνδρόμου είναι δύσκολη. Η διάγνωση επιβεβαιώνεται με εξέταση αίματος για έλεγχο της μετάλλαξης γονιδίων. Για να διαπιστωθεί η έκταση της νόσου σε ένα άτομο που διαγνώστηκε με σύνδρομο Muenke, συνιστώνται διάφορες αξιολογήσεις.

Εκτός από την κρανιοσυνοστέωση, έχει προταθεί ότι η απώλεια ακοής και οι μαθησιακές δυσκολίες είναι συνήθειες στο σύνδρομο Muenke. Σύμφωνα με την Ulster Medical Journal, τα περισσότερα άτομα με σύνδρομο Muenke μπορεί να έχουν ευρήματα στα άκρα. Το πιο συνηθισμένο οφθαλμικό εύρημα στο σύνδρομο Muenke είναι ο στραβισμός.



Εικόνα 31: Ασθενής ηλικίας 4 μηνών με σύνδρομο Muenke. Προεξοχή στην περιοχή του μετώπου, ψηλό σχήμα κεφαλής και μάτια σε μεγάλη απόσταση μεταξύ τους.

Το δερμοσκελετικό σύνδρομο Crouzon είναι μια διαταραχή που χαρακτηρίζεται από την πρόωρη ένωση ορισμένων οστών του κρανίου (κρανιοσυνοστεώση) κατά τη διάρκεια της ανάπτυξης και μια κατάσταση του δέρματος που ονομάζεται μελαγχρωματική ακάνθωση (Εικόνα 32).

Μερικά από τα συμπτώματα του συνδρόμου είναι παρόμοια με αυτά που παρατηρούνται στο σύνδρομο Crouzon. Περιλαμβάνουν πρόωρα ενωμένα οστά του κρανίου, τα οποία επηρεάζουν το σχήμα του κεφαλιού και του προσώπου, εκτεταμένα, διογκωμένα μάτια εξαιτίας ρηχών εσωχών των ματιών; μάτια που δεν κοιτούν προς την ίδια κατεύθυνση (στραβισμός), μια μικρή μύτη σε σχήμα ράμφους και μια υποανάπτυκτη άνω γνάθο. Οι άνθρωποι με αυτές τις συνθήκες έχουν γενικά κανονική νοημοσύνη.

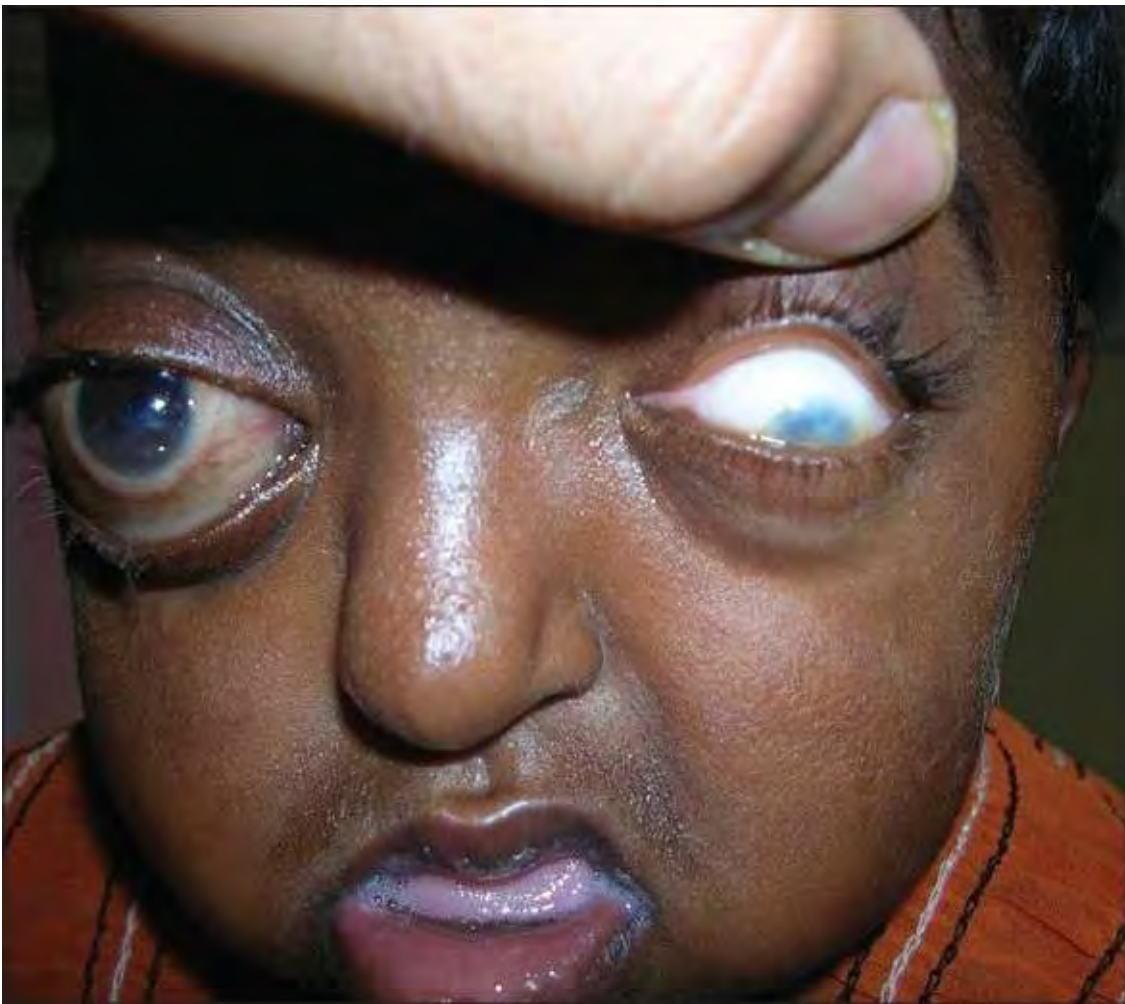Διάφορα χαρακτηριστικά διακρίνουν το σύνδρομο αυτό από το σύνδρομο Crouzon. Τα άτομα με αυτό το σύνδρομο παρουσιάζουν μελαγχρωματική ακάνθωση, μια κατάσταση δέρματος που χαρακτηρίζεται από παχύ, σκοτεινό, βελούδινο δέρμα σε πτυχές του σώματος, συμπεριλαμβανομένου του λαιμού και των μασχάλων. Επιπλέον, παρατηρούνται ανεπαίσθητες αλλαγές στα οστά της σπονδυλικής στήλης (σπόνδυλοι). Μπορούν να αναπτυχθούν μη σακχαρώδεις αναπτύξεις στο σαγόι κατά τη διάρκεια της νεαρής ενηλικίωσης.

Το δερμοσκελετικό σύνδρομο Crouzon είναι σπάνιο. Η κατάσταση παρατηρείται σε περίπου 1 ανά εκατομμύριο ανθρώπους.

Μεταλλάξεις στο γονίδιο FGFR3 προκαλούν το σύνδρομο. Προκαλείται από μια ειδική μετάλλαξη Ala391Glu στο γονίδιο FGFR3, στο χρωμόσωμα 4. Η πρωτεΐνη που παράγεται από το γονίδιο FGFR3 είναι ένας υποδοχέας που παίζει ρόλο στην ανάπτυξη και διατήρηση του οστού και του εγκεφαλικού ιστού. Οι ερευνητές δεν γνωρίζουν πώς μια μετάλλαξη στον FGFR3 οδηγεί στα χαρακτηριστικά γνωρίσματα αυτής της διαταραχής, αλλά οι αλλαγές στον υποδοχέα φαίνεται να διαταράσσουν την κανονική ανάπτυξη των οστών στο κρανίο και να επηρεάζουν την αποχρωματισμό του δέρματος.

Η κατάσταση αυτή κληρονομείται με αυτοσωμικό επικρατές πρότυπο, που σημαίνει ότι ένα αντίγραφο του τροποποιημένου γονιδίου σε κάθε κύτταρο είναι επαρκές για να προκαλέσει τη διαταραχή.

Σε ορισμένες περιπτώσεις, ένας επηρεασμένος άνθρωπος κληρονομεί τη μετάλλαξη από έναν πληγέντα γονέα. Άλλες περιπτώσεις μπορεί να προκύψουν από νέες μεταλλάξεις στο γονίδιο. Αυτές οι περιπτώσεις εμφανίζονται σε άτομα χωρίς ιστορικό της διαταραχής στην οικογένειά τους.



Εικόνα 32: Δερμοσκελετικό σύνδρομο Crouzon

ΑΛΛΑ ΣΥΝΔΡΟΜΑ ΚΡΑΝΙΟΣΥΝΟΣΤΕΩΣΗΣ

Το ***Msx2*** αναγνωρίστηκε αρχικά ως ομόλογο του γονιδίου *homeobox* της *Drosophila* και είναι μία από τις κύριες πρωτεΐνες μοριακού μετασχηματισμού στην διαφοροποίηση των οστεοβλαστών [Ryoo et al., 2006]. Η έκφραση του *Msx2* προκαλείται ειδικά κατά την ανάπτυξη εμβρυονικών σπονδυλωτών σε περιοχές αλληλεπιδράσεων επιθηλίου-μεσεγχύματος [Liu et al., 1994; Sumoy et al., 1995]. Οι γενετικές και αναπτυξιακές μελέτες του *Msx2* έδειξαν ότι διαδραματίζει κεντρικό ρόλο στην ανάπτυξη κρανιοπροσωπική ανάπτυξη [Koshiba., 1998] και ανάπτυξη των άκρων [Nishikawa et al., 1994; Koshiba et al., 1998; Ros et al., 1994] και στην οργανογένεση ιστών [Satokata et al., 2000].

Μοριακές γενετικές μελέτες του *Msx2* έδειξαν ότι είναι απαραίτητο για το φυσιολογικό κλείσιμο των ραφών. Τα ποντίκια *Msx2* παρουσιάζουν πολλαπλές ανωμαλίες. Οι διαγονιδιακοί ποντικοί *Msx2* εμφανίζουν κρανιοσυνοστέωση με αυξημένες συγκεντρώσεις οστεογονικών κυττάρων στο κρανίο [Liu et al., 1999]. Ορισμένοι ασθενείς με τρισωμία *Msx2* εμφανίζουν επίσης κρανιοσυνοστέωση, πράγμα που δείχνει ότι η λειτουργία του *Msx2* διατηρείται στον άνθρωπο. Μελέτες των διαγονιδιακών ποντικών *Msx2*, που παρουσιάζουν υπερανάπτυξη ραφών και επικάλυψη χωρίς ραφές, έδειξαν ότι ο μηχανισμός πρόωρου κλεισίματος ραφών σε αυτά τα ποντίκια οφείλεται σε μια συγκεκριμένη αύξηση στον πολλαπλασιασμό των οστεογονικών κυττάρων [Liu et al., 1999; Dodiq et al., 1999]. Αυτά τα αποτελέσματα αποδεικνύουν ότι το *Msx2* είναι ένας κύριος ρυθμιστής του πολλαπλασιασμού των οστεοπρογονικών κυττάρων που εκφράζουν το *Msx2* και την επακόλουθη διαφοροποίηση των οστεοβλαστών.

Η κρανιοσυνοστέωση τύπου Boston είναι μια αυτοσωμική επικρατής διαταραχή που οδηγεί στην πρόωρη σύντηξη των οστών του κρανίου, η οποία οδηγεί σε ανωμαλίες στην ανάπτυξη του κρανίου και του εγκεφάλου [Warman et al., 1993]. Η υποκείμενη

μετάλλαξη στην κρανιοσυνοστέωση τύπου Boston είναι μία υποκατάσταση αμινοξέων στο Msx2, P148H [Jabs et al., 1993].

Είναι γνωστό ότι το Alx4, ένας παράγοντας μεταγραφής, παίζει ρόλο παρόμοιο και πρόσθετο με το Msx2 στην ανάπτυξη του κρανίου [Antonopoulou et al., 2004]. Πράγματι, οι ετερόζυγες μεταλλάξεις απώλειας της λειτουργίας αυτού του γονιδίου καταλήγουν σε ένα φαινότυπο που είναι κλινικά αδιάφετος από αυτόν που προκαλείται από τις μεταλλάξεις Msx2. Επιπλέον, εντοπίστηκαν δύο παραλλαγές ALX4 σε μια ομάδα 181 δειγμάτων από ασθενείς με μη συνδρομική μορφή κρανιοσυνοστέωσης - μια οικογενειακή διαγραφή σε πλαίσιο (c.314_325del που κωδικοποιεί p.P105_Q108del) και c.605T> G που κωδικοποιούν p. L202W [Mavrogiannis et al., 2006], αν και η λειτουργική τους σημασία δεν προσδιορίστηκε. Έτσι, θεωρείται ότι οι μεταλλάξεις κέρδους λειτουργίας στο ALX4 μπορεί να προκαλέσουν μη συνδρομική μορφή κρανιοσυνοστέωσης ή τουλάχιστον να συμβάλουν με κάποιο τρόπο στην αιτιολογία της.

Το σύνδρομο Pfeiffer είναι μια κλασική μορφή κρανιοσυνοστέωσης που προκαλείται από υποκατάσταση προλίνης - αργινίνης στο αμινοξύ 252 (Pro252Arg) στον υποδοχέα 1 αυξητικού παράγοντα ινοβλαστών (FGFR1). Ποντικοί που φέρουν μετάλλαξη Pro250Arg σε Fgfr1, ο οποίος είναι αντίστοιχος με τη μετάλλαξη του συνδρόμου Pfeiffer σε ανθρώπους, παρουσιάζουν εμπρός και πίσω κοντά, πλευρικά διευρυμένα και κατακόρυφα υψηλότερα νευροκράνια. Η ανάλυση των οπίσθιων και πρόσθιων πρόσθιων, τοξοειδών και στεφανιαίων ραφών των πρώιμων μετα-γεννητικών μεταλλαγμένων ποντικών αποκάλυψε πρόωρη σύντηξη. Οι ραφές των μεταλλαγμένων ποντικών είχαν επιταχύνει τον πολλαπλασιασμό των οστεοβλαστών και την αυξημένη έκφραση των γονιδίων που σχετίζονται με τη διαφοροποίηση των οστεοβλαστών, υποδηλώνοντας ότι ο σχηματισμός οστού στις ραφές αυξάνεται τοπικά στο σύνδρομο Pfeiffer. Αξίζει να σημειωθεί ότι η δραστική αύξηση της έκφρασης της υπομονάδας άλφα τύπου 1 του μεταγραφικού παράγοντα (Cbfa1) που συνοδεύει τον πυρήνα συνοδεύεται από πρόωρη σύντηξη, γεγονός που υποδηλώνει ότι το Cbfa1 μπορεί να είναι στόχος της σηματοδότησης Fgf / Fgfr1. Αυτό επιβεβαιώθηκε in vitro, όπου αποδεικνύεται ότι η επιμόλυνση με άγριου τύπου ή μεταλλαγμένο Fgfr1 επάγει έκφραση Cbfa1. Η επαγόμενη

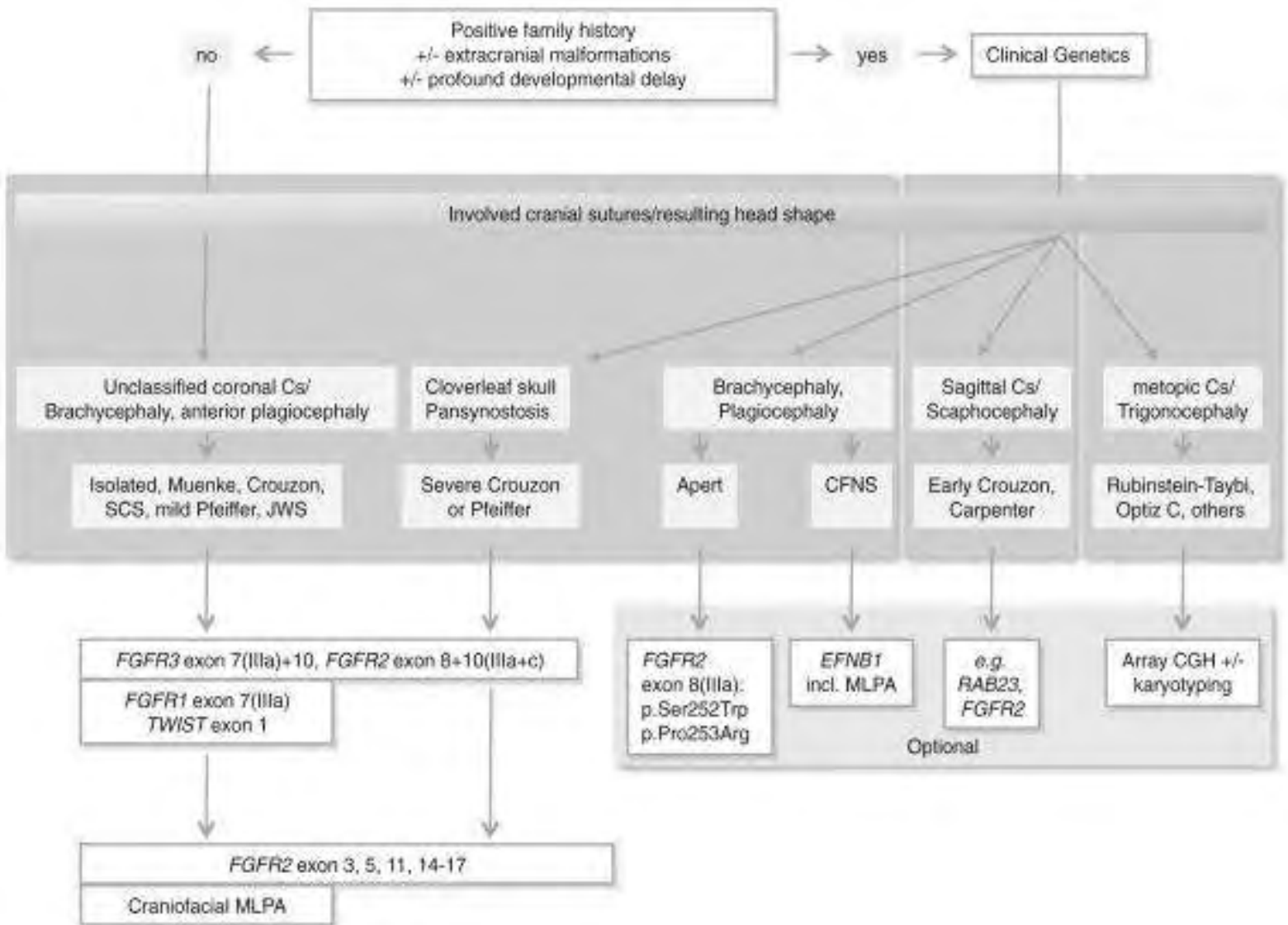
έκφραση παρατηρήθηκε επίσης χρησιμοποιώντας συνδεδητές Fgf (Fgf2 και Fgf8). Αυτές οι μελέτες παρέχουν άμεσες γενετικές ενδείξεις ότι η μετάλλαξη Pro252Arg στο FGFR1 προκαλεί σύνδρομο Pfeiffer και καταδεικνύει έναν μοριακό μηχανισμό στον οποίο τα σήματα Fgf / Fgfr1 ρυθμίζουν το σχηματισμό ενδομεμβρανικού οστού με ρύθμιση της έκφρασης Cbfa1.

ΓΕΝΙΚΑ ΣΥΜΠΕΡΑΣΜΑΤΑ

Η κρανιοσυνοστέωση, η πρόωρη σύντηξη ενός ή περισσότερων κρανιακών ραφών, είναι μια κοινή δυσπλασία του κρανίου που μπορεί να οδηγήσει σε παραμόρφωση του προσώπου και αυξημένη ενδοκρανιακή πίεση. Η συνδρομική κρανιοσυνοστέωση είναι παρούσα σε -15% των ασθενών και συχνά μπορεί να διαγνωστεί κλινικά από το νευροκρανιακό φαινότυπο, καθώς και διάφορες άλλες σκελετικές ανωμαλίες. Οι πιο συχνές γενετικές μεταλλάξεις που προσδιορίζονται στη συνδρομική κρανιοσυνοστέωση περιλαμβάνουν την οικογένεια υποδοχέων αυξητικού παράγοντα ινοβλαστών (FGFR), μαζί με άλλες μεταλλάξεις που συμβαίνουν σε γονίδια για παράγοντες μεταγραφής, όπως TWIST, MSX2, και GLI3, και άλλες πρωτεΐνες, όπως EFNB1, RAB23, RECQL4, και POR και θεωρείται ότι εμπλέκεται είτε προς τα πάνω είτε προς τα κάτω σε σχέση με την οδό σηματοδότησης FGFR.

Σχέδιο Γενετικής Διάγνωσης: Οι περισσότερες μορφές κρανιοσυνοστέωσης κληρονομούνται με αυτοσωμικό επικρατή τρόπο.

Η Εικόνα 33 δείχνει τη γενετική προσέγγιση των γενετικών εξετάσεων για ασθενείς με κρανιοσυνοστέωση [Wilkie et al., 2007]. Αυτός ο αλγόριθμος βασίζεται στις εμπλεκόμενες ραφές που προκαλούν κρανιοπροσωπικούς δυσμορφισμούς και επιπλέον δυσπλασίες.



Εικόνα 33: Προτεινόμενος γενετικός έλεγχος ασθενούς με κρανιοσυνοστέωση

Σχέδιο Αντιμετώπισης: Τόσο οι ασθενείς με συνδρομική κρανιοσυνοστέωση όσο και οι ασθενείς με μη συνδρομική απαιτούν έγκαιρη διάγνωση και διαχείριση. Η πρόωρη σύντηξη ραφών μπορεί να ασκήσει πίεση στον αναπτυσσόμενο εγκέφαλο και να προκαλέσει συνεχιζόμενη, μη φυσιολογική μεταγεννητική κρανιοπροσωπική ανάπτυξη. Επί του παρόντος, οι επιλογές θεραπείας για κρανιοσυνοστέωση είναι σχεδόν αποκλειστικά χειρουργικές. Σοβαρές επιπλοκές μπορεί να εμφανιστούν σε βρέφη που απαιτούν ανοικτή ή ενδοσκοπική αποκατάσταση και ως εκ τούτου, η εύρεση μη

χειρουργικών τεχνικών είναι ιδιαίτερα επιθυμητή, αν και κάτι τέτοιο δύσκολα μπορεί να σχεδιαστεί και να εφαρμοστεί.

Μελλοντική προοπτική: Όπως αναφέρθηκε, οι σύγχρονες προσεγγίσεις για αυτή την κατάσταση είναι κυρίως χειρουργικές και συνδέονται με σημαντική νοσηρότητα και θνησιμότητα. Τα επιπρόσθετα μετεγχειρητικά προβλήματα της απόρριψης ραφών και οστικής υποτροπής μπορούν επίσης να απαιτήσουν επανειλημμένες χειρουργικές επεμβάσεις με τους ίδιους κινδύνους. Συνεπώς, υπάρχει ανάγκη όχι μόνο να βελτιστοποιηθούν οι τρέχουσες στρατηγικές αλλά και να αναπτυχθούν νέες βιολογικές θεραπείες οι οποίες θα μπορούσαν να αποτρέψουν την ανάγκη χειρουργικής επέμβασης και πιθανώς να θεραπεύσουν ή ακόμη και να αποτρέψουν την πρόωρη σύντηξη ραφών. Οι κλινικές μελέτες ασθενών με συνδρομική κρανιοσυνοστέωση έχουν δώσει ορισμένες χρήσιμες γνώσεις σχετικά με τις σημαντικές οδούς σηματοδότησης και τα μοριακά συμβάντα που καθοδηγούν τη μοίρα των ραφών. Επιπλέον, η εξαιρετικά διατηρημένη φύση της κρανιοπροσωπικής εξέλιξης μεταξύ ανθρώπων και άλλων ειδών επέτρεψε την πιο εστιασμένη και σταδιακή διαλεύκανση των μοριακών βάσεων της κρανιοσυνοστέωσης.

Ασθενείς με σύνδρομο Apert (σύνδρομο κρανιοσυνοστέωσης λόγω μεταλλάξεων στο FGFR2) επηρεάζονται σοβαρότερα όσον αφορά τη διανοητική αναπηρία, την καθυστέρηση ανάπτυξης, τις ανωμαλίες του κεντρικού νευρικού συστήματος και τις ανωμαλίες των άκρων. Όλοι οι ασθενείς με συγγενή κρανιοσυνοστέωση που σχετίζεται με FGFR έχουν κάποιο βαθμό απώλειας ακοής που απαιτεί διεξοδικές αρχικές αξιολογήσεις και επακόλουθη παρακολούθηση.

Οι ασθενείς με σύνδρομο κρανιοσυνοστέωσης απαιτούν τη διαχείριση και τη θεραπεία θεμάτων που αφορούν συστήματα πολλαπλών οργάνων που ξεπερνούν την κρανιοσυνοστέωση. Έτσι, η αποτελεσματική φροντίδα αυτών των ασθενών απαιτεί μια πολυεπιστημονική προσέγγιση.

Γενετικές μελέτες της σηματοδότησης που προκαλείται από υποκείμενες μεταλλάξεις κρανιοσυνοστέωσης σε *in vitro* καλλιέργεια του κρανίου και *in vivo* σε συστήματα ζωικών μοντέλων έχουν παράσχει ελπιδοφόρα αποτελέσματα στο σχεδιασμό της γενετικής και φαρμακολογικής στρατηγικής για συστημική ή ανοσοενισχυτική χειρουργική θεραπεία.

ΒΙΒΛΙΟΓΡΑΦΙΑ

1. Γιαπιτζάκης Χ και Σακελλαρίου Μ (2003), Περίπτωση συγγενούς χειλεοϋπερωιοσχιστίας στα πλαίσια του συνδρόμου Waardenburg τύπου Ι, Ελληνικά Στοματολογικά Χρονικά 47: 649-652.
2. Γιαπιτζάκης Χ (2011), Γενετικοί μηχανισμοί ανάπτυξης του προσώπου. Κεφάλαιο στο Κλινική Αισθητική Οδοντιατρική των Γ.Π. Δουβίτσα και Χ. Παξίμαδά-Τσακανίκου, Εκδόσεις Ζήτα, Αθήνα.
3. Γιαπιτζάκης Χ (2017), Γενετική των στοματοπροσωπικών σχιστιών: από τα γονίδια στον ασθενή. Κεφάλαιο στο Γναθοπροσωπική Χειρουργική των Ε.Γ. Βαϊρακτάρη, Ν. Schwenzer, F. W. Neukam, Εκδόσεις Π.Χ. Πασχαλίδης, Αθήνα.
4. Κεραμέως-Φόρογλου Χ (1987), Διάπλαση του εγκεφαλικού κρανίου, στο: Ιστολογία – Εμβρυολογία του Ανθρώπου (τόμος ΙΙ, Ειδικό Μέρος) Θεσσαλονίκη, 430-32.
5. Παπαρηγοράκης ΜΙ et al. (2003), Συγγενείς οδοντικές ελλείψεις: Αιτιολογία, Διάγνωση, Θεραπευτική Αντιμετώπιση. Ελληνικά Στοματολογικά Χρονικά 47: 389-403.
6. Abdel-Salam GM et al. (2011), Syndrome with pigmentary disorder and probable hemimegalencephaly: an expansion of the phenotype, Am J Med Genet A, 155A:207–214.
7. Afouda BA and Hoppler S (2009), Xenopus explants as an experimental model system for studying heart development. Trends Cardiovasc Med, 19:220–226.
8. Ahlberg PE (1997), How to keep a head in order, Nature 385:489-490.
9. Aicardi J (1992), Osseous malformations of the skull and cervical vertebrae In: Diseases of the nervous system in Childhood, London, 268-278.
10. Alderman BW et al. (1988), An epidemiologic study of craniosynostosis: risk indicators for the occurrence of craniosynostosis in Colorado, Am J Epidemiol 128: 431-8.
11. Aldridge K et al. (2005), Brain morphology in nonsyndromic unicoronal craniosynostosis, Anac Rec Part A, 285A: 690-98.

12. Aldridge K et al. (2005), Relationship of brain and skull in pre- and postoperative sagittal stenosis, *J Anat* 206: 373-385.
13. Aldridge K et al. (2002), Central nervous system phenotypes in craniosynostosis, *J Anat* 201: 31-9.
14. Alp E et al. (2007), Apert syndrome. *Türkiye Klinikleri J Pediatr*, 16:264–268.
15. Anderson PJ et al. (2007), Somatic FGFR and TWIST mutations are not a common cause of isolated nonsyndromic single suture craniosynostosis, *J Craniofac Surg*, 18: 312-4.
16. Antonopoulou I et al. (2004), *Alx4* and *Msx2* play phenotypically similar and additive roles in skull vault differentiation, *J Anat*, 204(6):487-99.
17. Aviv RJ et al. (2002), Craniosynostosis, *Clin Radiol*, 57: 93-102.
18. Basar H et al. (2007), An intraoperative unexpected respiratory problem in a patient with Apert syndrome, *Minerva Anestesiol*, 73:603–606.
19. Batra P et al. (2002), Dentofacial characteristic in Apert syndrome: A case report, *J Indian Soc Pedo Prev Dent*, 20:118–123.
20. Behr B et al. (2010), Differential activation of canonical Wnt signaling determines cranial sutures fate: A novel mechanism for sagittal suture craniosynostosis, *Developmental Biology*, 344:922–940.
21. Boulet SL et al. (2008), A population-based study of craniosynostosis in metropolitan Atlanta, 1989–2003, *Am J Med Genet Part A* A146A: 984–991.
22. Brown L and Proctor MR (2011), Endoscopically assisted correction of sagittal craniosynostosis, *AORN J*, 93:566–579.
23. Canpolat M et al. (2009), Apert syndrome: A case report, *Erciyes Medical Journal*, 31:53–61.
24. Carlson BM (1999), *Human Embryology and Developmental Biology*, Philadelphia: Mosby Elsevier.
25. Chan CT and Thorogood P (1999), Pleiotropic features of syndromic craniosynostoses correlate with differential expression of fibroblast growth factor receptors 1 and 2 during human craniofacial development, *Pediatr Res*, 45 (1): 46–53. PMID 9890607. doi:10.1203/00006450-199901000-00008.

26. Chen L et al. (2003), A Ser250Trp substitution in mouse fibroblast growth factor receptor 2 (Fgfr2) results in craniosynostosis, *Bone*, ;33:169–178.
27. Cohen MM Jr and Kreiborg S (1990), The central nervous system in the Apert syndrome, *Am J Med Genet*, 35:36–45.
28. Cohen MM Jr and Kreiborg S (1992), Upper and lower airway compromise in the Apert syndrome, *Am J Med Genet*, 44:90–93.
29. Cohen MM Jr and Kreiborg S (1993), Growth and development in the Apert syndrome, *Am J Med Genet*, 1(47):617–623.
30. Cohen MM (1993), Pfeiffer syndrome update, clinical subtypes, and guidelines for differential diagnosis, *Am J Med Genet*, 45 (3): 300–7. PMID 8434615. doi:10.1002/ajmg.1320450305.
31. Cohen MM Jr (2000), Apert syndrome. In: Cohen MM Jr, MacLean RE, editors, *Craniosynostosis: diagnosis, evaluation and management*, Oxford University Press; New York: pp. 316–353.
32. Cohen MM Jr (2000), Pfeiffer syndrome. In: Cohen MM Jr, MacLean RE, editors. *Craniosynostosis: diagnosis, evaluation and management*, Oxford University Press; New York: pp. 361–365.
33. Cohen MM (2006), The new bone biology: Pathologic, molecular, and clinical correlates, *Am J Med Genet Part A* 140A: 2646–2706.
34. Cohen MM jr. (1995), Craniosynostoses: phenotypic / molecular correlations, *Am J Med Genet*, 56: 334-9.
35. Cohen MM jr. (1997), Transforming growth factor betas and fibroblast growth factors and their receptors: role in sutural biology and craniosynostosis. *J Bone Miner Res*, 12: C322-31.
36. Cohen MM and Maclean RE (2000), *Craniosynostosis: Diagnosis, evaluation, and management*. New York: Oxford University Press.
37. Cohen SR and Persing JA (1998), Intracranial pressure in single-suture craniosynostosis, *Cleft Palate Craniofac J* 35: 194–196.
38. Collman H et al. (2011), Imaging studies and neurosurgical treatment. In: Muenke M, Kress W, Collman H, Solomon BD, editors, *Monographs in human genetics*,

- Craniosynostoses: molecular genetics, principles of diagnosis and treatment, Vol. 19, Karger Publishing; Basel: pp. 216–231.
39. Davy A et al. (2004), Ephrin-B1 forward and reverse signaling are required during mouse development, *Genes Dev*, 18:572–583.
 40. Decker JD and Hall SH (1985), Light and electron microscopy of the new born sagittal suture, *Anat Rec*, 212: 81-89.
 41. de Jong T et al. (2011), Additional phenotypic features of Muenke syndrome in 2 Dutch families, *J Craniofac Surg*, 22(2):571–575.
 42. Dhamcharee V and Boles RG (2008), FGFR mutations and plagiocephaly, *J Craniofac Surg*, 19: 290-1.
 43. Dodiq M et al. (1999), Ectopic Msx2 overexpression inhibits and Msx2 antisense stimulates calvarial osteoblast differentiation, *Dev Biol*. 1999, 209(2):298-307.
 44. El Ghouzzi V et al. (1999), Mutations within or upstream of the basic helix-loop-helix domain of the TWIST gene are specific to Saethre-Chotzen syndrome, *Eur J Hum Genet*, 7:27–33.
 45. Elia M et al. (1996), Saethre–Chotzen syndrome: a clinical, EEG and neuroradiological study, *Childs Nerv Syst*, 12:699–704.
 46. Escobar LF et al. (2009), Significant phenotypic variability of Muenke syndrome in identical twins, *Am J Med Genet A*, 149A:1273–1276.
 47. Eswarakumar et al. (2004), A gain-of-function mutation of Fgfr2c demonstrates the roles of this receptor variant in osteogenesis, *Proc Natl Acad Sci U S A*, 101:12555–12560.
 48. Fenwick AL et al. (2014), Apparently synonymous substitutions in FGFR2 affect splicing and result in mild Crouzon syndrome, *BMC Medical Genetics*, 15: 95. doi:10.1186/s12881-014-0095-4.
 49. Ferraro NF (1991), Dental, orthodontic, and oral/maxillofacial evaluation and treatment in Apert syndrome, *Clin Plast Surg*, 18:291–307.
 50. Glaser RL et al. (2000), Paternal origin of FGFR2 mutations in sporadic cases of Crouzon syndrome and Pfeiffer syndrome, *Am J Hum Genet*, 66 (3): 768–77. PMC 1288162 Freely accessible. PMID 10712195. doi:10.1086/302831.

51. Graham JJ et al. (1980), Coronal craniosynostosis: fetal head constraint as a possible cause, *Pediatrics*, 65: 995-9.
52. Greene AK et al. (2008), Phenotypically unusual combined craniosynostoses: presentation and management, *Plast Reconstr Surg*, 122:853–862.
53. Gripp KW et al. (2001), A diagnostic approach to identifying submicroscopic 7p21 deletions in Saethre–Chotzen syndrome: fluorescence in situ hybridization and dosage-sensitive Southern blot analysis, *Genet Med*, 3:102–108.
54. Gripp KW (2011), Clinical approach to craniosynostosis. In: Muenke M, Kress W, Collman H, Solomon BD, editors, *Monographs in human genetics, Craniosynostoses: molecular genetics, principles of diagnosis and treatment*, Vol. 19, Karger Publishing; Basel: pp. 199–215.
55. Hall BK and Miyake T (2000), All for one and one for all: condensations and the initiation of skeletal development., *Bioessays* 22:138-147.
56. Hall RK (1994), *Pediatric orofacial medicine and pathology*, 1st ed, London: Chapman & Hall Inc; Facial dysmorphism and syndrome diagnosis; p. 53.
57. Hanieh A and David DJ (1993), Apert's syndrome, *Childs Ner Syst*, 9:289–291.
58. Higginbottom M et al. (1980), Intrauterine constraint and craniosynostosis, *Neurosurgery*, 6: 39-44.
59. Hehr U and Muenke M (1999), Craniosynostosis syndromes: From genes to premature fusion of skull bones, *Mol Genet Metab* 68: 139–151.
60. Hehr U (2011), Molecular genetic testing of patients with craniosynostosis. In: Muenke M, Kress W, Collman H, Solomon BD, editors, *Monographs in human genetics, Craniosynostoses: molecular genetics, principles of diagnosis and treatment*, Vol. 19, Karger Publishing; Basel: pp. 177–183.
61. Honnebier MB et al. (2008), The natural history of patients treated for FGFR3-associated (Muenke-type) craniosynostosis, *Plast Reconstr Surg*, 121:919–931.
62. Jabs EW et al. (1993), A mutation in the homeodomain of the human MSX2 gene in a family affected with autosomal dominant craniosynostosis, *Cell*, 75(3):443-50.
63. Jehee FS et al. (2008), High frequency of submicroscopic chromosomal imbalances in patients with syndromic craniosynostosis detected by a combined

- approach of microsatellite segregation analysis, multiplex ligation-dependent probe amplification and array-based comparative genome hybridization, *J Med Genet*, 45:447–450.
64. Jimenez DF and Barone CM (1998), Endoscopic craniectomy for early surgical correction of sagittal craniosynostosis, *J Neurosurg*, 88:77–81.
 65. Johansen VA and Hall SH (1982), Morphogenesis of the mouse coronal suture, *Acta Anat*, 114: 58-67.
 66. Johnson D et al. (1998), A comprehensive screen for TWIST mutations in patients with craniosynostosis identifies a new microdeletion syndrome of chromosome band 7p21.1, *Am J Hum Genet*, 63:1282–1293.
 67. Kabbani H and Raghuveer TS (2004), Craniosynostosis, *Am Fam Physician*, 69: 2863-70.
 68. Kallen K (1999), Maternal smoking and craniosynostosis, *Teratology*, 60: 146-50.
 69. Kapp-Simon K et al. (2007), Neurodevelopment of children with single suture craniosynostosis: A review, *Childs Nerv Syst* 23: 269–281.
 70. Kim HJ et al. (1998), FGF-, BMP- and Shh-mediated signaling pathways in the regulation of cranial suture morphogenesis and calvarial bone development, *Development*, 125:1241–1251.
 71. Köntges G and Lumsden A (1996), Rhombencephalic neural crest segmentation is preserved throughout craniofacial ontogeny, *Development* 122:32293242.
 72. Koshiba et al. (1998), Expression of Msx genes in regenerating and developing limbs of axolotl, *J Exp Zool*, 282(6):703-14.
 73. Lajeunie E et al. (1995), Genetic study of nonsyndromic coronal craniosynostosis, *Am J Med Genet* 55: 500–504.
 74. Laujeunie E et al. (1999), Sex related expressivity of the phenotype in coronal craniosynostosis caused by the recurrent P250R FGFR3 mutation, *J Med Genet*, 36: 9-13.
 75. Lekovic GP et al. (2004), Cognitive impact of craniosynostosis, *Semin Pediatr Neurol* 11: 305–310.
 76. Lenton KA et al. (2005), Cranial suture biology, *Current topics in developmental biology*, ;66:287–328.

77. L. E. O Crouzon (1912), Dysostose cranio-faciale héréditaire, *Bulletin de la Société des Médecins des Hôpitaux de Paris*, 33: 545-555.
78. Liu YH et al. (1994), Regulation of the *Msx2* homeobox gene during mouse embryogenesis: a transgene with 439 bp of 5' flanking sequence is expressed exclusively in the apical ectodermal ridge of the developing limb, *Mech Dev*, 48(3):187-97.
79. Liu YH et al. (1999), *Msx2* gene dosage influences the number of proliferative osteogenic cells in growth centers of the developing murine skull: a possible mechanism for *MSX2*-mediated craniosynostosis in humans, *Dev Biol*, 205(2):260-74.
80. MacKinnon S et al. (2009), Treatment of unilateral coronal synostosis by endoscopic strip craniectomy or fronto-orbital advancement: ophthalmologic findings, *J AAPOS*, 13:155–160.
81. Markens IS (1975b), Embryonic development of the coronal suture in man and rat, *Acta Anat*, 93: 257-273.
82. Mavrogiannis LA et al. (2006), Enlarged parietal foramina caused by mutations in the homeobox genes *ALX4* and *MSX2*: from genotype to phenotype, *Eur J Hum Genet*, 14(2):151-8.
83. Mehrara BJ et al. (1998), Immunolocalization of basic fibroblast growth factor and fibroblast growth factor receptor-1 and receptor-2 in rat cranial sutures, *Plast Reconstr Surg*, 102:1805–1817. discussion 1818–1820.
84. Mehrara BJ et al. (2002), Adenovirus-mediated transmission of a dominant negative transforming growth factor-beta receptor inhibits in vitro mouse cranial suture fusion, *Plastic and reconstructive surgery*, 110:506–514.
85. Miller DT et al. (2010), Consensus statement: chromosomal microarray is a first-tier clinical diagnostic test for individuals with developmental disabilities or congenital anomalies, *Am J Hum Genet*, 86:749–764.
86. Mooney MP et al. (1993), Congenital bilateral coronal suture synostosis in a rabbit and craniofacial growth comparisons with experimental models, *Cleft Palate Craniofac J*, 30:121–128.

87. Mooney MP et al. (1994), Development of a strain of rabbits with congenital simple nonsyndromic coronal suture synostosis, Part II: Somatic and craniofacial growth patterns, *Cleft Palate Craniofac J*, 31:8–16.
88. Mooney MP et al. (1996), Craniosynostosis with autosomal dominant transmission in New Zealand white rabbits, *J Craniofac Genet Dev Biol*, 16:52–63.
89. Mooney MP et al. (1998), A rabbit model of human familial, nonsyndromic unicoronal suture synostosis, I Synostotic onset, pathology, and sutural growth patterns, *Childs Nerv Syst*, 14:236–246.
90. Mooney MP et al. (1998), A rabbit model of human familial, nonsyndromic unicoronal suture synostosis, II. Intracranial contents, intracranial volume, and intracranial pressure, *Childs Nerv Syst*, 14:247–255.
91. Mooney MP et al. (2001), Correction of coronal suture synostosis using suture and dura mater allografts in rabbits with familiar craniosynostosis, *Cleft Palate Craniofac J*, 38: 206-25.
92. Mooney MP et al. (2002), Evolutionary changes in the cranial vault and base: establishing the primate form, In: Mooney MP, Siegel MI, editors, *Understanding craniofacial anomalies, The ethiopathogenesis of craniosynostoses and facial clefting*, Wiley-Liss. p 275-294.
93. Moriss-Kay GM. and Wilkie AOM (2005), Growth of the normal skull vault and its alteration in craniosynostosis: insights from human genetics and experimental studies, *Journal of Anatomy* 207:637-653.
94. Moss ML (1954), Growth of the calvaria in the rat, *Am J Anat*, 94: 333-362.
95. Moss ML (1959), The pathogenesis of premature cranial synostosis in man, *Acta Anat (Basel)*;37:351–70. doi: 10.1159/000141479.
96. Muenke M et al. (1994), A common mutation in the fibroblast growth factor receptor 1 gene in Pfeiffer syndrome, *Nat Genet*, 8 (3): 269–74. PMID 7874169. doi:10.1038/ng1194-269.
97. Nargoizian C (1991), Apert syndrome, Anesthetic management, *Clin Plast Surg*, 18:227–230.

98. Nishikawa K et al. (1994), Differential expression of homeobox-containing genes Msx-1 and Msx-2 and homeoprotein Msx-2 expression during chick craniofacial development, *Biochem Mol Biol Int*, 32(4):763-71.
99. Nout E et al. (2012), Upper airway changes in syndromic craniosynostosis patients following midface or monobloc advancement: correlation between volume changes and respiratory outcome, *J Craniomaxillofac Surg*, 40:209–214.
100. Opperman L et al. (1996), Dura mater secretes soluble heparin-binding factors required for cranial suture morphogenesis, *In vitro Cell Dev Biol*, 32: 627-32.
101. Opperman L et al. (2002), Transforming Growth Factor-beta (TGF-beta3) in a collagen gel delays fusion of the rat Posterior Interfrontal suture in vivo, *Anat Rec* 267: 120-30.
102. Otto A (1830), *Lehrbuch der Pathologischen Anatomie*. Berlin, Germany: Rucher
103. Panchal J and Uttchin V (2003), Management of craniosynostosis, *Plast Reconstr Surg*, 111: 2032-48.
104. Panighari I (2011), Craniosynostosis genetics: The mystery unfolds, *Indian J Hum Genet*, 17(2): 48–53.
105. Panzekas WA et al. (1998), Genetic heterogeneity of Saethre-Chotzen syndrome due to TWIST and FGFR mutations. *Am J Hum Genet*, 62: 1370-80.
106. Persson M (1995), The role of sutures in normal and abnormal craniofacial growth, *Acta Odontol, Scand*, 53: 152-161.
107. Pfeiffer RA (1964), Dominant erbliche Akrocephalosyndaktylie [Dominant Hereditary Acrocephalosyndactylia], *Zeitschrift für Kinderheilkunde* (in German), 90: 301–20. PMID 14316612. doi:10.1007/BF00447500.
108. Pritchard JJ et al. (1956), The structure and development of cranial and facial sutures, *J Anat* , 90: 73-89.
109. Quarto N and Longaker MT (2005), The zebrafish (*Danio rerio*): a model system for cranial suture Patterning, *Cells Tissues Organs*, 181:109–118.
110. Ravosa M et al. (2000), Masticatory stress, orbital orientation and the evolution of the primate postorbital bar, *Journal of Human Evolution* 38:667-693.

111. Rebelo N et al. (2002), Acrocephalosyndactyly—the coalesced hand, *Eur J Pediatr Surg*, 12:49–55.
112. Reefhuis J et al. (2003), Fertility treatments and craniosynostosis: California, Georgia and Iowa 1993-1997, *Pediatrics*, 111: 1163-6.
113. Richtsmeier JT (2002), Cranial vault dysmorphology and growth in craniosynostosis, In: Mooney MP, Siegel MI, editors, *Understanding craniofacial anomalies, The etiopathogenesis of craniosynostoses and facial clefting*, Wiley-Liss, p 321-341.
114. Ridgway EB et al. (2011), Craniofacial growth in patients with FGFR3Pro250Arg mutation after fronto-orbital advancement in infancy, *J Craniofac Surg*, 22:455–461.
115. Robin NH (1999), Molecular genetic advances in understanding craniosynostosis. *Plat Reconstr Surg*, 103: 1060-70.
116. Rocco FD et al. (2014), FGFR3 mutation causes abnormal membranous ossification in achondroplasia, *Human Molecular Genetics*. 23 (11): 2914–2925. doi:10.1093/hmg/ddu004.
117. Roth DA et al. (1997), Studies in cranial suture biology: Part I. Increased immunoreactivity for transforming growth factor-beta (β 1, β 2, β 3) during rat cranial suture fusion, *J Bone Miner Res*, 12:311–321.
118. Ros MA et al. (1994), Recombinant limbs as a model to study homeobox gene regulation during limb development, *Dev Biol*, 166(1):59-72.
119. Rutland P et al. (1995), Identical mutations in the FGFR2 gene cause both Pfeiffer and Crouzon syndrome phenotypes, *Nat Genet*. 9 (2): 173–6. PMID 7719345. doi:10.1038/ng0295-173.
120. Rynearson RD (2000), Case Report: Orthodontic and dentofacial orthopedic considerations in Apert's syndrome, *Angle Orthod*, 70:247–252.
121. Ryoo, HM et al. (2006), Critical molecular switches involved in BMP-2-induced osteogenic differentiation of mesenchymal cells, *Gene (Amst.)*, 366: 51-57.
122. Satokata I et al. (2000), Msx2 deficiency in mice causes pleiotropic defects in bone growth and ectodermal organ formation, *Nat Genet*, 24(4):391-5.

123. Schudy FF (1986), Treatment of Cruson's and Apert's syndromes, *J Clin Orthod*, 20:114–117.
124. Schell U et al. (1995), Mutations in FGFR1 and FGFR2 cause familial and sporadic Pfeiffer syndrome, *Hum Mol Genet*, 4 (3): 323–8. PMID 7795583. doi:10.1093/hmg/4.3.323.
125. Sheehan-Rooney K et al. (2010), A cross-species analysis of Satb2 expression suggests deep conservation across vertebrate lineages, *Dev Dyn*, 239:3481–3491.
126. Siebert JR and Swindler DR (2002). Evolutionary changes in the midface and mandible: establishing the primate form, In: Mooney MP, Siegel MI, editors, *Understanding craniofacial anomalies, The ethiopathogenesis of craniosynostoses and facial clefting*, Wiley-Liss. p 345-378.
127. Slater BJ et al. (2009), Ex vivo Model of Cranial Suture Morphogenesis and Fate., *Cells Tissues Organs*, 190:336–346.
128. Snyder-Warwick AK et al. (2010), Analysis of a gain-of-function FGFR2 Crouzon mutation provides evidence of loss of function activity in the etiology of cleft palate, *Proceedings of the National Academy of Sciences*, 107 (6): 2515–2520. doi:10.1073/pnas.0913985107.
129. Speltz ML et al. (2004), Single-suture craniosynostosis: A review of neurobehavioral research and theory, *J Pediatr Psychol* 29: 651–668.
130. Sperber GH (2001), *Craniofacial development*, London: BC Decker Inc.
131. Sperber GH (2002), Craniofacial embryogenesis: normal developmental mechanisms, In: Mooney MP, Siegel MI, editors, *Understanding craniofacial anomalies, The ethiopathogenesis of craniosynostoses and facial clefting*, Wiley-Liss. p 31-60.
132. Stelnicki EJ et al. (1998), The in utero correction of unilateral coronal craniosynostosis, *Plastic and reconstructive surgery*, 101:287–296.
133. Stelnicki EJ et al. (1998), A new in utero sheep model for unilateral coronal craniosynostosis, *Plastic and reconstructive surgery*, 101:278–286.
134. Sumoy L et al. (1995), Identification of a spatially specific enhancer element in the chicken *Msx-2* gene that regulates its expression in the apical

- ectodermal ridge of the developing limb buds of transgenic mice, *Dev Biol*, 170(1):230-42.
135. Sun PP and Persing JA (1999), Craniosynostosis in: Albright AL, Pollack IF, Adelson PD, eds. *Principles and Practice of Pediatric Neurosurgery*, New York: Thieme Medical, 219-42.
136. Sun Y et al. (2011), Embryological manipulations in zebrafish, *Methods Mol Biol*, 770:139–184.
137. Tessier P (1967), [Total facial osteotomy. Crouzon's syndrome, Apert's syndrome: oxycephaly, scaphocephaly, turriccephaly] *Ann Chir Plast*;12:273–86.
138. Tessier P (1970), [The treatment of facial dysmorphism peculiar to cranio-facial dysostosis (C.F.D.). Crouzon and Apert diseases. Total osteotomy and sagittal displacement of the facial mass] *Chirurgie*;96:667–74.
139. Thaller SR et al. (1993), The effect of insulin growth factor-1 on calvarial sutures in a Sprague-Dawley rat, *J Craniofac Surg*, 4: 35-9.
140. Thomas GP et al. (2005), FGFR3 P250R mutation increases the risk of reoperation in apparent 'non-syndromic' coronal craniosynostosis, *J Craniofac Surg*, 16:347–352.
141. Tord D. Alden et al. (1999), Mechanisms of premature closure of cranial sutures, *Child's Nerv Syst*, 15: 670-5.
142. Tosun G and Sener Y (2006), Apert syndrome with glucose-6-phosphate dehydrogenase deficiency: A case report, *Int J Paediatr Dent*, 16:218–221.
143. Virchow R (1851), Ueber den Cretinismus, namentlich in Franken, und uber pathologische Schadelformen, *Verhs Phys Med Ges Wurzburg*, 2: 230-71.
144. Warman ML et al. (1993), Newly recognized autosomal dominant disorder with craniosynostosis, *Am J Med Genet*, 46(4):444-9.
145. Warren SM and Longaker MT (2001), The pathogenesis of craniosynostosis in the fetus- Review Article, *Yonsei Med J*, 42: 646-659.
146. Warren SM et al. (2003), The BMP antagonist noggin regulates cranial suture fusion, *Nature*, 422:625–629.
147. Wilkie AO and Morriss-Kay GM (2001), Genetics of craniofacial development and malformation, *Nat Rev Genet*, 2:458–468.

148. Wilkie AO et al. (2007), Clinical dividends from the molecular genetic diagnosis of craniosynostosis, *Am J Med Genet A*, 143A:1941–1949.
149. Winograd J et al. (1997), Perinatal lethality and multiple craniofacial malformations in *MSX2* transgenic mice, *Hum Mol Genet*, 6:369–379.
150. Yacubian-Fernandes A et al. (2005), Apert syndrome: factors involved in the cognitive development, *Arq Neuropsiquiatr*, 63:963–968.
151. Yapijakis C et al. (2016), Is Neurofibromatosis Type 1-Noonan Syndrome a Phenotypic Result of Combined Genetic and Epigenetic Factors? *In Vivo* 30(3): 315-320.
152. Zhou YX et al. (2000), A Pro250Arg substitution in mouse *Fgfr1* causes increased expression of *Cbfa1* and premature fusion of calvarial sutures, *Hum Mol Genet*, 9:2001–2008.