



ΔΙΑΚΡΑΤΙΚΟ
ΔΙΑΤΜΗΜΑΤΙΚΟ
ΠΡΟΓΡΑΜΜΑ
ΜΕΤΑΠΤΥΧΙΑΚΩΝ
ΣΠΟΥΔΩΝ

ΙΑΤΡΙΚΗ ΣΧΟΛΗ
ΠΑΝΕΠΙΣΤΗΜΙΟ ΘΕΣΣΑΛΙΑΣ
σε συνεργασία με το
UNIVERSITÀ DEGLI STUDI
DI GENOVA



Μεταπτυχιακή Διπλωματική Εργασία

*" Η σημασία της υπερηχογραφικής
διερεύνησης ως εξέταση πρόληψης για τη
διάγνωση ασυμπτωματικής στένωσης
καρωτίδας"*

Σαλεπτσής Γ. Βασίλειος



ΔΙΑΚΡΑΤΙΚΟ
ΔΙΑΤΜΗΜΑΤΙΚΟ
ΠΡΟΓΡΑΜΜΑ
ΜΕΤΑΠΤΥΧΙΑΚΩΝ
ΣΠΟΥΔΩΝ

ΙΑΤΡΙΚΗ ΣΧΟΛΗ
ΠΑΝΕΠΙΣΤΗΜΙΟ ΘΕΣΣΑΛΙΑΣ
σε συνεργασία με το
UNIVERSITÀ DEGLI STUDI
DI GENOVA



Μεταπτυχιακή Διπλωματική Εργασία

" Η σημασία της υπερηχογραφικής διερεύνησης ως εξέταση πρόληψης για την διάγνωση ασυμπτωματικής στένωσης καρωτίδας"

υπό

Βασιλείου Γ. Σαλεπτού

Αγγειοχειρουργού

Υπεβλήθη για την εκπλήρωση μέρους των

απαιτήσεων για την απόκτηση του

Διακρατικού Μεταπτυχιακού Διπλώματος Ειδίκευσης

«Υπερηχογραφική Λειτουργική Απεικόνιση για την πρόληψη & διάγνωση των αγγειακών παθήσεων»

Λάρισα, 16/09/2017

ΤΡΙΜΕΛΗΣ ΣΥΜΒΟΥΛΕΥΤΙΚΗ ΕΠΙΤΡΟΠΗ

- 1. Δρ. Κούβελος Γεώργιος, Αγγειοχειρουργός, επικ. Επιμελητής Β' ΠΓΝ Λάρισας**
- 2. Δρ. Γιαννούκας Αθανάσιος, Καθηγητής Αγγειοχειρουργικής, Διευθυντής Αγγειοχειρουργικής Κλινικής Π.Γ.Ν. Λάρισας, Τμήμα Ιατρικής, Σχολή Επιστημών Υγείας, Πανεπιστήμιο Θεσσαλίας**
- 3. Δρ. Τέγος Θωμάς, Επίκ. Καθηγητής Νευρολογίας, Α' Νευρολογική Κλινική ΑΧΕΠΑ, Τμήμα Ιατρικής, Σχολή Επιστημών Υγείας Αριστοτέλειο Πανεπιστήμιο Θεσσαλονίκης**

ΕΥΧΑΡΙΣΤΙΕΣ

Η παρούσα διπλωματική εργασία εκπονήθηκε στα πλαίσια του Μεταπτυχιακού Προγράμματος Σπουδών «Υπερηχογραφική Λειτουργική Απεικόνιση για την πρόληψη & διάγνωση των αγγειακών παθήσεων» του πανεπιστημίου Θεσσαλίας σε σύμπραξη με το πανεπιστήμιο της Γένοβας.

Την επίβλεψη ανέλαβε ο κ. Κούβελος Γεώργιος, τον οποίο ευχαριστώ θερμά για την καθοδήγηση και τη συμπαράσταση του καθ' όλη την διάρκεια της εκπόνησης της μεταπτυχιακής εργασίας.

Με εκτίμηση

Βασίλειος Γ. Σαλεπτοής

Πίνακας Περιεχομένων

Κεφάλαιο 1 Γενικό Μέρος		
1.1	Εισαγωγή-Ιστορική Αναδρομή	σελ. 8
1.2	Ανατομία καρωτίδων αρτηριών	σελ. 8-10
1.3	Παθογένεση της καρωτιδικής στένωσης	σελ. 10-11
1.4	Επιδημιολογία	σελ. 12-13
1.5	Διάγνωση	σελ. 13-18
1.5.1	Ακρόαση	σελ. 13
1.5.2	Ψηφιακή Αφαιρετική Αγγειογραφία (DSA)	σελ. 14
1.5.3	Υπολογιστική Αξονική Αγγειογραφία (CTA)	σελ. 14-15
1.5.4	Μαγνητικός Συντονισμός (MRI) & Αγγειογραφία (MRA)	σελ. 15-16
1.5.5	Έγχρωμος Υπέρηχος - Color Doppler Ultrasound (CDU)	σελ. 16-18
Κεφάλαιο 2 Ειδικό Μέρος		
2.1	Μεθοδολογία	σελ. 19
2.2	Μέθοδοι υπολογισμού στένωσης καρωτίδων	σελ. 19-22
2.3	Μέτρηση πάχους έσω - μέσου χιτώνα (Intima Media Thickness - IMT)	σελ. 22
2.4	Ανάλυση της πλάκας με πρόγραμμα ηλεκτρονικού υπολογιστή (Gray Scale Median-GSM)	σελ. 23
2.5	Διάγνωση καρωτιδικής νόσου	σελ. 23-24
2.6	Αποτελέσματα για το screening-πρόληψης	σελ. 25-26
2.7	Κόστος	σελ. 26-27
2.8	Συμπεράσματα	σελ. 27
2.9	Βιβλιογραφία	σελ.28-31

ΕΙΣΑΓΩΓΗ

Η στένωση της καρωτιδικής αρτηρίας (CAS) είναι η στένωση των έσω καρωτίδων αρτηριών, η οποία περιορίζει τη ροή του αίματος στον εγκέφαλο. Η CAS είναι ένας παράγοντας κινδύνου για το εγκεφαλικό επεισόδιο, ένα από τα κύρια αίτια θνησιμότητας και αναπηρίας στις Ηνωμένες Πολιτείες. Η ανίχνευση για την CAS γίνεται συνήθως με τη χρήση έγχρωμης υπερηχογραφίας για να προσδιοριστεί εάν επηρεάζεται η βατότητα των καρωτίδων αρτηριών.

ΜΕΘΟΔΟΛΟΓΙΑ

Διεξάγαμε μια ανασκόπηση της βιβλιογραφίας για να αναλύσουμε τα τρέχοντα στοιχεία σχετικά με τη χρήση της υπερηχογραφίας για τον εντοπισμό ασυμπτωματικών ασθενών με σημαντική CAS. Μια ηλεκτρονική αναζήτηση της αγγλικής γλώσσας έγινε με τη χρήση βάσεων δεδομένων MEDLINE και EMBASE για να βρεθούν μελέτες σχετικές με την ασυμπτωματική εξέταση CAS. Οι όροι αναζήτησης περιλάμβαναν τους όρους asymptomatic carotid artery stenosis, screening, guidelines, duplex ultrasound, carotid plaque, carotid diagnosis

ΑΠΟΤΕΛΕΣΜΑΤΑ

Ο προληπτικός έλεγχος των καρωτίδων για τη διαπίστωση της πρόωμης αθηρωμάτωσης σε κατάλληλες πληθυσμιακές ομάδες, θα μπορούσε ενδεχομένως να εντοπίσει πολλούς ασθενείς που να έχουν όφελος από τις συμβουλές για τον τρόπο ζωής και την ιατρική θεραπεία. Οι κατευθυντήριες γραμμές παρέχουν αντικρουόμενες συστάσεις για τη χρήση της υπερηχογραφικής απεικόνισης σε πληθυσμούς χωρίς πρόσφατα συμπτώματα

ΣΥΜΠΕΡΑΣΜΑ

Συμπερασματικά, ο υπερηχητικός έλεγχος για την ασυμπτωματική νόσο των καρωτίδων μπορεί να έχει πρωταρχική σημασία κυρίως ως εργαλείο για την ταυτοποίηση των ατόμων υψηλού κινδύνου για καρδιαγγειακές παθήσεις με σκοπό την έγκαιρη αντιμετώπιση τους. Τα πλεονεκτήματα και τα μειονεκτήματα μιας τέτοιας στρατηγικής πρέπει να αξιολογούνται με μια ισορροπημένη ανάλυση της υπάρχουσας βιβλιογραφίας. Χρειάζονται περισσότερες μελέτες εύρεσης ιδιαίτερων χαρακτηριστικών ώστε να αναγνωριστούν εκείνες οι υποομάδες των ασθενών με καρωτιδική στένωση που μπορεί να ωφεληθούν από την προληπτική υπερηχογραφική διάγνωση της ασυμπτωματικής στένωσης των καρωτίδων

Introduction

Carotid artery stenosis (CAS) is the narrowing of internal carotid arteries, which limits blood flow to the brain. CAS is a risk factor for stroke, one of the leading causes of mortality and disability in the United States. Screening for CAS is commonly performed using duplex ultrasonography to determine whether the arteries are blocked by plaque.

Methods

We conducted a review of the literature to analyze current evidence on the use of ultrasonography in identifying asymptomatic patients with significant CAS. An electronic search of the English-language literature was conducted using MEDLINE and EMBASE databases to find studies relevant to asymptomatic CAS screening. Search terms included asymptomatic carotid artery stenosis, screening, guidelines, duplex ultrasound, carotid plaque, carotid diagnosis.

Results

Screening programs for the detection of early atherosclerosis in appropriate population groups could potentially identify many patients benefiting from lifestyle advice and medical treatment. The guidelines provide conflicting recommendations for the use of ultrasound imaging in populations without recent symptoms.

Discussion

In conclusion, ultrasound testing for carotid asymptomatic disease may be of primary importance, above all, as a tool for identifying high-risk individuals for cardiovascular disease and for aggressive treatment rather than identifying high asymptomatic carotid stenosis requiring intervention. The advantages and disadvantages of such a strategy should be evaluated with a balanced analysis of the existing literature. More identification studies are needed to identify those subgroups of patients with carotid stenosis who may benefit from the prophylactic ultrasound diagnosis of carotid asymptomatic stenosis.

Εισαγωγή

1.1 Ιστορική Αναδρομή

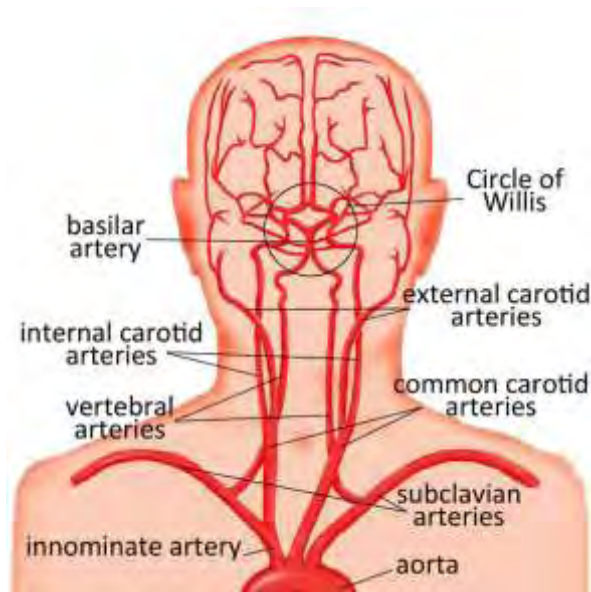
Τα Αγγειακά Εγκεφαλικά Επεισόδια (Α.Ε.Ε) τα οποία οφείλονται στη νόσο των καρωτίδων αρτηριών, αποτελούν την τρίτη αιτία θανάτου στις Ηνωμένες Πολιτείες της Αμερικής (ΗΠΑ) κάθε χρόνο. Ταυτόχρονα αποτελούν τη δεύτερη αιτία καρδιαγγειακού θανάτου, ενώ αποτελούν την πιο συχνή αιτία θανάτου ως αποτέλεσμα νευρολογικών διαταραχών. Η πιθανότητα που αναλογεί για ένα νέο ΑΕΕ είναι περίπου 160 ανά 100000 ανθρώπους κάθε χρόνο.¹

Η πρώτη βιβλιογραφική αναφορά που συνέδεσε το ΑΕΕ με τη στένωση των καρωτίδων έγινε το 1875 από τον Gowers ο οποίος παρουσίασε ένα περιστατικό ασθενούς με δεξιά ημιπληγία και τύφλωση στο αριστερό μάτι.^{2 3} Σαράντα περίπου χρόνια αργότερα το 1914 ο Hunt περιέγραψε πως η στένωση των καρωτίδων αρτηριών θα μπορούσε να είναι πιθανή αιτία ΑΕΕ.⁴ Παρόλο που υπήρξαν αυτές οι αναφορές η έρευνα υπήρξε στάσιμη για αρκετά χρόνια μέχρι και το 1937, όταν ο Moniz ανέφερε πως η αρτηριογραφία θα μπορούσε να χρησιμοποιηθεί για να διαγνώσει την απόφραξη της καρωτίδας αρτηρίας.⁵

Η πρώτη βιβλιογραφική αναφορά για προσπάθεια ενδαρτηρεκτομής απόφραξης έσω καρωτίδας πιστώνεται στον Strully και στους συνεργάτες αυτού, παρόλο που το αποτέλεσμα υπήρξε ανεπιτυχές.⁶ Η πρώτη επιτυχής ενδαρτηρεκτομή καρωτίδας έγινε το 1954 από τον Eastcott και τους συνεργάτες τους, ενώ λίγο αργότερα εμφανίζονται βιβλιογραφικές αναφορές από τους DeBakey και Carrea.^{7 8 9}

1.2 Ανατομία καρωτίδων αρτηριών

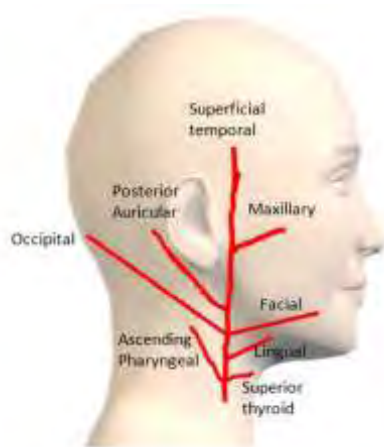
Οι κοινές καρωτίδες αρτηρίες υπάρχουν στην αριστερή και δεξιά πλευρά του τραχήλου. Αυτές οι αρτηρίες άρχονται από διαφορετικό σημείο του αορτικού τόξου, αλλά ακολουθούν συμμετρική πορεία. Η δεξιά κοινή καρωτίδα από την ανώνυμο αρτηρία, ενώ η αριστερή εκφύεται απευθείας από το αορτικό τόξο στον θώρακα. Αυτές με τη σειρά τους χωρίζονται σε έξω και έσω καρωτίδες αρτηρίες στο άνω άκρο του θυρεοειδούς χόνδρου, περίπου στο επίπεδο του τέταρτου αυχενικού σπονδύλου(C4). Εικόνα 1



Εικόνα 1

Η έξω καρωτίδα (Εικόνα 2) μετά την έκφυση της από την κοινή καρωτίδα δίνει 8 κλάδους:

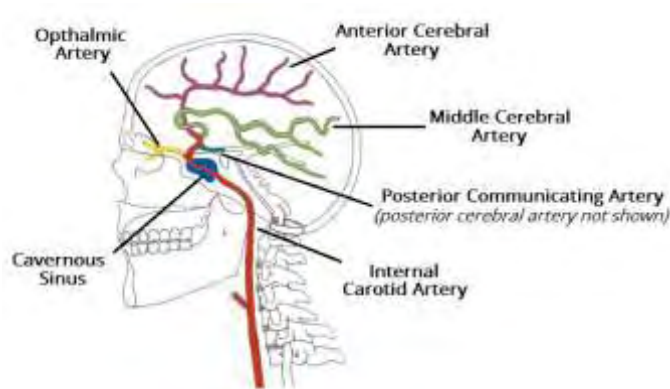
- ✚ Άνω θυρεοειδική αρτηρία
- ✚ Ανιούσα φαρυγγική αρτηρία
- ✚ Γλωσσική αρτηρία
- ✚ Προσωπική αρτηρία
- ✚ Ινιακή αρτηρία
- ✚ Οπίσθια ωτιαία αρτηρία
- ✚ Επιπολής κροταφική αρτηρία
- ✚ Έσω γναθιαία αρτηρία



Εικόνα 2

Η έσω καρωτίδα (Εικόνα 3) μετά την έκφυση της από την κοινή καρωτίδα δε δίνει κλάδους στον τράχηλο, και εισέρχεται στο κρανίο από τον καρωτιδικό σωλήνα. Εμφανίζει τρεις μοίρες την τραχηλική, την λιθοειδή και την ενδοκράνιο. Η ενδοκράνιος μοίρα δίνει 5 κλάδους:

- ✚ Την οφθαλμική αρτηρία
- ✚ Την οπίσθια αναστομοτική αρτηρία
- ✚ Την πρόσθια χοριοειδή αρτηρία
- ✚ Την πρόσθια εγκεφαλική αρτηρία
- ✚ Τη μέση εγκεφαλική αρτηρία

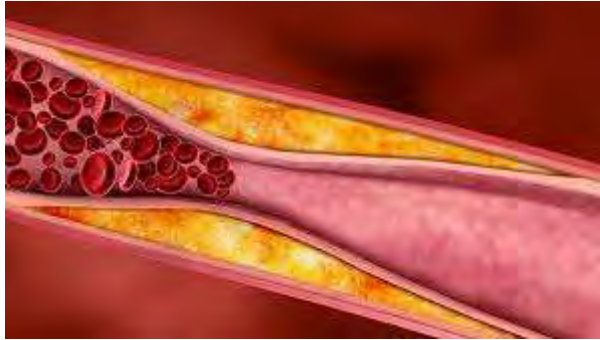

1.3 Παθογένεση της καρωτιδικής στένωσης

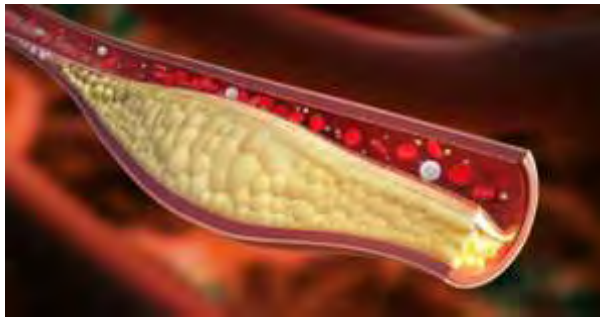
Η πρωταρχική παθολογική οντότητα που είναι υπεύθυνη για το 90% σχεδόν των βλαβών στην περιοχή της καρωτίδας αρτηρίας, είναι η αθηροσκλήρυνση. Το υπόλοιπο 10% απαρτίζεται από οντότητες όπως η ινομυώδης δυσπλασία, η αρτηριακή συστροφή (Kinking) ως αποτέλεσμα επιμήκυνσης της αρτηρίας, η εξωτερική πίεση, ο διαχωρισμός του έσω χιτώνα, φλεγμονώδεις αγγειοπάθειες. Επίσης η αρτηριοσκλήρυνση που οφείλεται σε ακτινοβολία του τράχηλου. Άλλες πιθανές αιτίες είναι η αμυλοείδωση, η κοκκιωμάτωση Wegener, η Γιγαντοκυτταρική αρτηρίτις.¹⁰

Η αθηροσκλήρυνση είναι μια πάθηση με βραδεία εξελικτική πορεία, η οποία πιστεύεται ότι ξεκινά από την παιδική ηλικία. Είναι μια εκφυλιστική πάθηση των μεσαίου και μεγάλου μεγέθους αρτηριών, η οποία προσβάλλει μεγάλες αλλά και μικρές ηλικίες. Προκαλείται λόγω δημιουργίας μιας πλάκας, του λεγόμενου αθηρώματος στο εσωτερικό τοίχωμα των αγγείων. (Εικ 3, Εικ 4) Συνήθως περνούν χρόνια ώσπου η αθηρωματική πλάκα να σχηματιστεί και να μεγαλώσει μέσα στην αρτηρία, η πάθηση όμως αυτή οδηγεί σε πολλά, διαφορετικών τύπων κυκλοφορικά

προβλήματα, με πιο σημαντικά τα καρδιακά και τα εγκεφαλικά επεισόδια. Κανένας δεν μπορεί να αποφύγει μια σκλήρυνση των αρτηριών σε μικρότερο ή μεγαλύτερο βαθμό.



Εικόνα 3

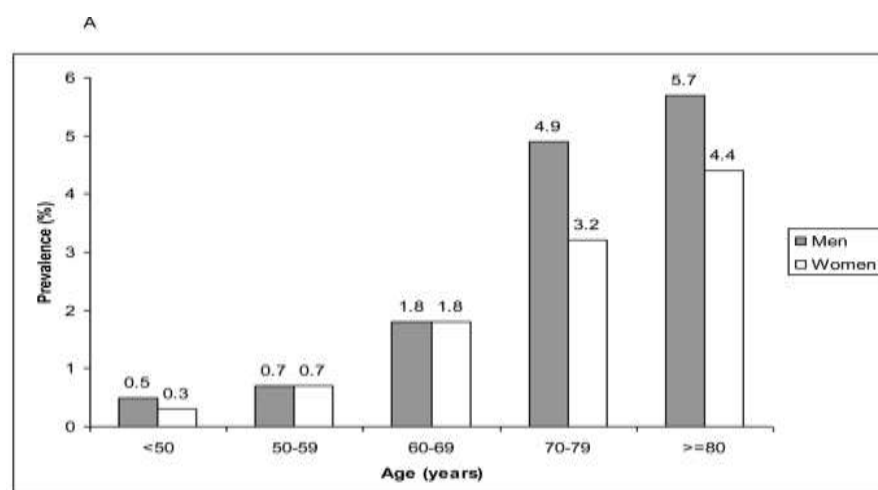


Εικόνα 4

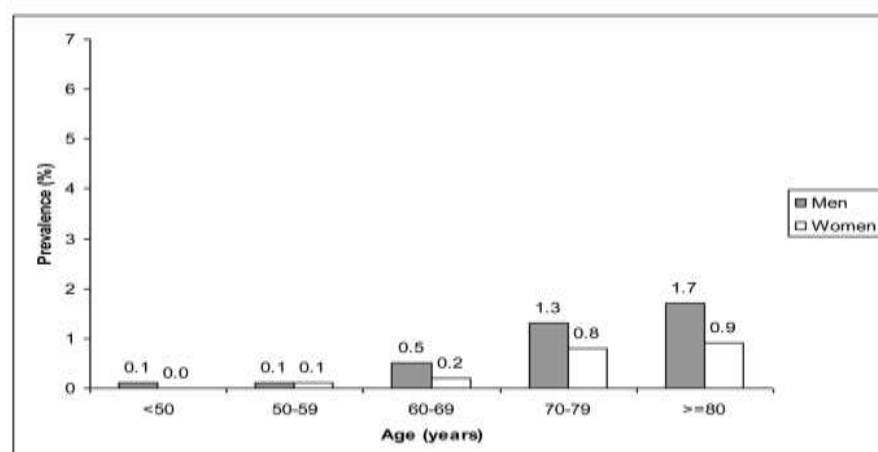
Έως και σήμερα δεν είναι γνωστά τα πραγματικά αίτια της δημιουργίας της αθηρωματικής πλάκας. Ξέρουμε όμως πολύ καλά πως υπάρχουν ορισμένοι παράγοντες που προδιαθέτουν και επιταχύνουν την εμφάνισή της γνωστοί και ως παράγοντες κινδύνου ή προδιαθεσικοί παράγοντες. Μεταξύ αυτών των παραγόντων πρωταρχικό ρόλο παίζουν τα επίπεδα των λιπιδίων στο αίμα, κυρίως η χοληστερόλη, η αρτηριακή υπέρταση, ο σακχαρώδης διαβήτης, το κάπνισμα, το βεβαρημένο οικογενειακό ιστορικό. Επίσης η λειτουργική διαταραχή της στρωτής ροής του αίματος, ιδιαίτερα σε αρτηριακές διακλαδώσεις, προωθεί τη συσσώρευση της LDL και συνεπώς οδηγεί σε αναδιαμόρφωση του τοιχώματος του αγγείου.^{11 12}

1.4 Επιδημιολογία

Ο επιπολασμός της μέτριας ($\geq 50\%$) και σοβαρής ($\geq 70\%$) ασυμπτωματικής στένωσης της καρωτίδας κατά ηλικία και φύλο έχει υπολογιστεί σε μεγάλες μελέτες όπως η Malmö Diet and Cancer Study,¹³ Tromsø¹⁴, Carotid Atherosclerosis Progression Study,¹⁵ and Cardiovascular Health Study.¹⁶ Σύμφωνα με αυτές ο επιπολασμός της μέτριας ασυμπτωματικής στένωσης της καρωτίδας κυμαίνεται από 0,2% σε άνδρες ηλικίας <50 ετών έως 7,5% σε άνδρες ηλικίας ≥ 80 ετών. Για τις γυναίκες, ο επιπολασμός αυτός κυμαίνεται από 0% σε 5,0%. Στη σοβαρή ασυμπτωματική στένωση καρωτίδας κυμαίνεται από 0,1% σε άνδρες ηλικίας <50 ετών έως 3,1% σε άνδρες ηλικίας ≥ 80 ετών. Για τις γυναίκες, ο επιπολασμός αυτός κυμαίνεται από 0% έως 0,9%. Ειδικές εκτιμήσεις επιπολασμού σχετικά με την ηλικία και το φύλο της μέτριας (A) και σοβαρής (B) καρωτιδικής στένωσης σε άνδρες και γυναίκες παρουσιάζονται στην εικόνα 5, ενώ στην εικόνα 6 παρουσιάζεται ο επιπολασμός της σοβαρής στένωση σε υποομάδες.¹⁷

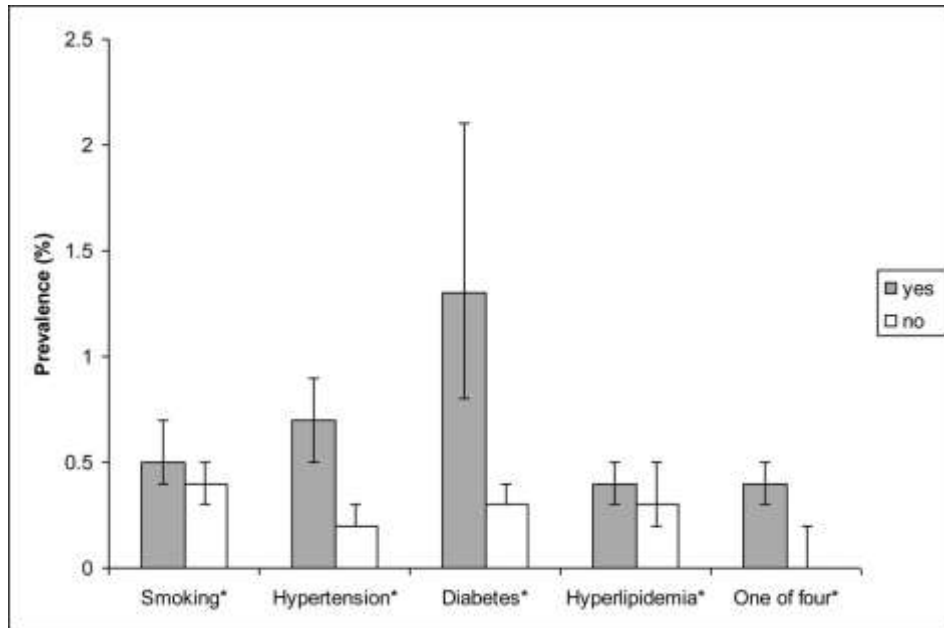


Adjusted for smoking, hypertension, hyperlipidemia and diabetes.



Adjusted for smoking, hypertension, hyperlipidemia and diabetes.

Εικόνα 5



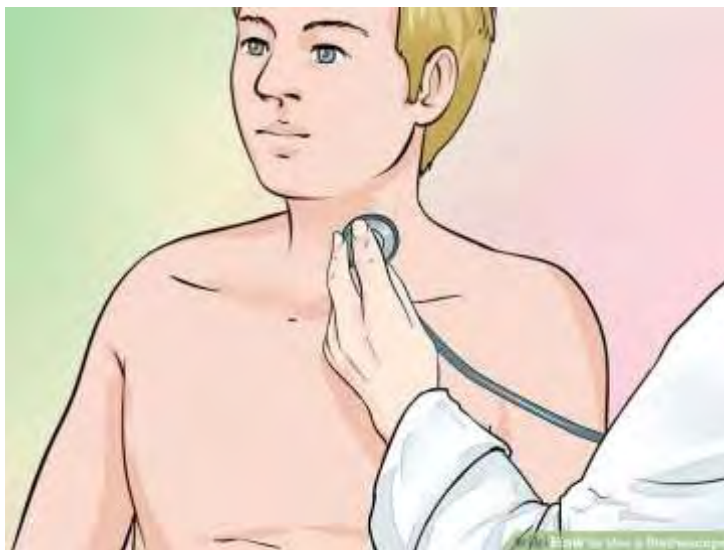Εικόνα 6

1.5 Διάγνωση

Σημαντική πρόοδος στις διαγνωστικές μεθόδους που χρησιμοποιούνται για την ανίχνευση της στένωσης της καρωτίδας έχει επηρεάσει τις γνώσεις μας για τις αιτίες, την εξέλιξη και τους κινδύνους αυτής της νόσου.

1.5.1 Ακρόαση

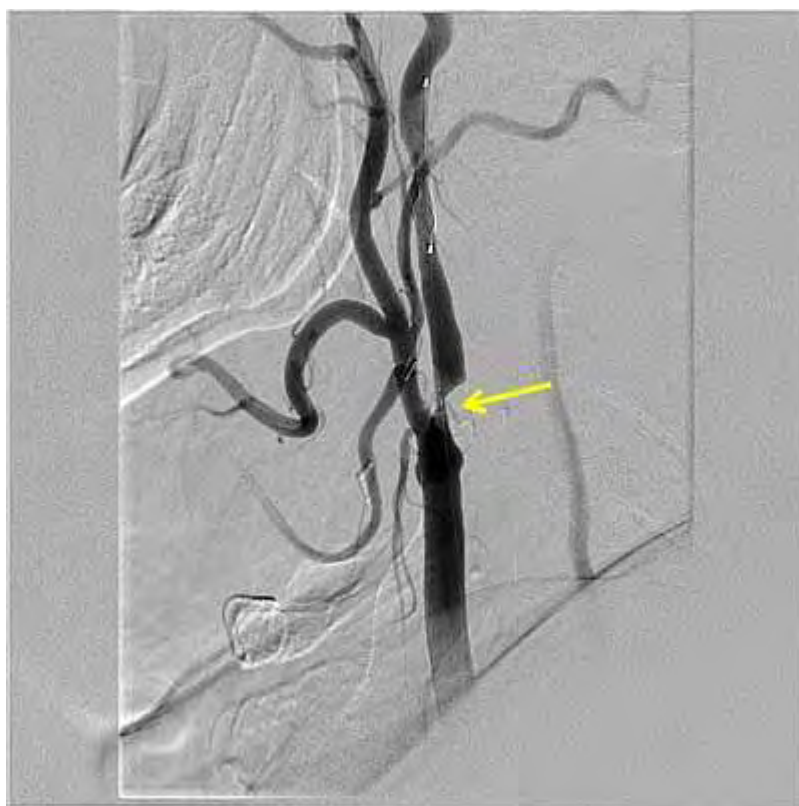Αρχικά, η ακρόαση των καρωτιδικών φυσημάτων ήταν το χρυσό πρότυπο «gold standard» στην κλινική πρακτική. Η συστηματική αξιολόγηση αυτής της μεθόδου, ωστόσο, αποκάλυψε μια πολύ μικρή εξειδίκευση και ευαισθησία.¹⁸ (Εικόνα 7)



Εικόνα 7

1.5.2 Ψηφιακή Αφαιρετική Αγγειογραφία (DSA)

Η Αγγειογραφία είναι η μέθοδος απεικόνισης του αυλού των αγγείων. Η τεχνική αναπτύχθηκε από τον Πορτογάλο γιατρό Egas Moniz. Με την εισαγωγή της τεχνικής Seldinger το 1953 η μέθοδος έγινε πιο ασφαλής για τους ασθενείς, καθώς δεν ήταν αναγκαία η παραμονή αιχμηρών συσκευών εντός των αγγείων. Η Ψηφιακή Αφαιρετική Αγγειογραφία (DSA) (Εικόνα 8) ήταν για μεγάλο χρονικό διάστημα η μόνη μέθοδος ικανή να αναγνωρίσει αξιόπιστα μια στένωση της καρωτίδας, αλλά χρησιμοποιείται πλέον μόνο σε επιλεγμένους ασθενείς εξαιτίας της επεμβατικής της φύσης και τους κινδύνους που συνδέονται με τη διαδικασία, όπως τοπικές επιπλοκές, συστηματικές και νευρολογικές επιπλοκές που ανέρχονται σε 2%, 15% και 3% αντίστοιχα.¹⁹ Απόλυτη ένδειξη για διενέργεια DSA είναι η διαφορική διάγνωση μεταξύ απόφραξης και μεγάλου βαθμού στένωσης(99%) της καρωτίδας.

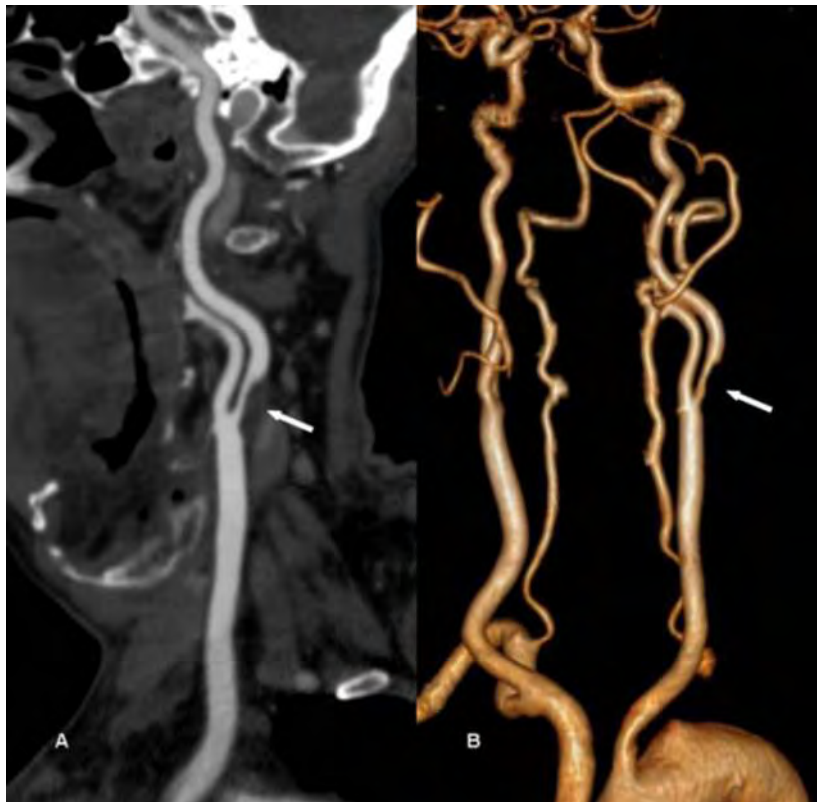


Εικόνα 8

1.5.3 Υπολογιστική Αξονική Αγγειογραφία (CTA)

Η υπολογιστική αξονική αγγειογραφία CTA (εικόνα 9) ανακαλύφθηκε το 1972 από το Βρετανό φυσικό Godfrey Hounsfield. Αναφέρεται συχνά και ως αξονική αγγειογραφία. Η CTA βασίζεται στη λήψη τομών μετά από ενδοφλέβια χορήγηση σκιαγραφικού, σε χρόνο ο οποίος εξαρτάται από την αρτηρία ή την φλέβα που επιθυμούμε να απεικονιστεί. Πρόκειται για μια μη επεμβατική μέθοδο εξέτασης με ραγδαία εξέλιξη τα τελευταία χρόνια. Πλέον διατίθεται η ελικοειδής(spiral) και η

πολλαπλών τομών (multi slice) υπολογιστική τομογραφία με τρισδιάστατη ανασύνθεση εικόνων (Reconstruction 3D) που επιτρέπει την απεικόνιση των αρτηριών ανάλογο της DSA επιτρέποντας την αναγνώριση ακόμη και ανατομικών παραλλαγών όπως και απεικόνιση των αθηρωματικών πλακών.^{20 21} Λόγω της νεφροτοξικότητας των σκιαγραφικών μέσων, θα πρέπει να γίνεται έλεγχος της νεφρικής λειτουργίας προ και μετά της εξέτασης όπως επίσης θα πρέπει να παρακολουθούνται τα επίπεδα κρεατινίνης στους ασθενείς με επηρεασμένη νεφρική λειτουργία ή νεφρική ανεπάρκεια. Σε μια πρόσφατη μετα-ανάλυση δεν προέκυψε στατιστικά σημαντική διαφορά στη νεφρική λειτουργία μετά την εξέταση ασθενών που υποβλήθηκαν σε CTA με σκιαγραφικό και χωρίς σκιαγραφικό.²²

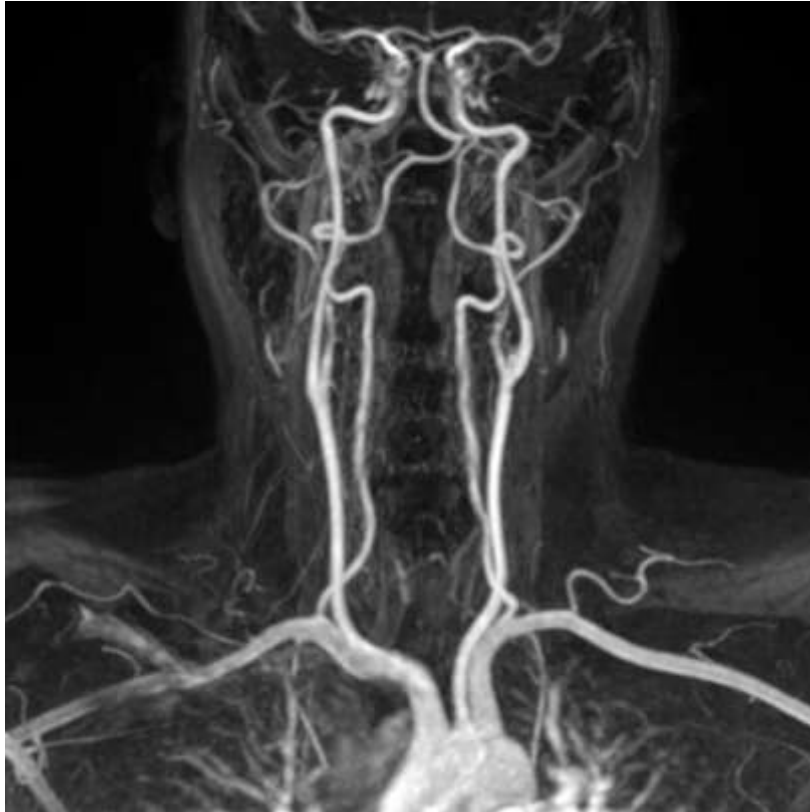


Εικόνα 9

1.5.4 Μαγνητικός Συντονισμός (MRI) και Αγγειογραφία (MRA)

Η απεικόνιση του μαγνητικού συντονισμού (MRI) βασίζεται στις μεταβολές των πυρήνων υδρογόνου, όταν αυτοί εκτίθενται σε ισχυρό μαγνητικό πεδίο 1.5 και 3 Tesla και υφίστανται περιοδική διέγερση από παλμούς ραδιοκυμάτων (RF pulse). Η MRA (εικόνα 10) διακρίνεται σε: 1. Αιμοδυναμική και 2. Ανατομική. εξέτασης. Η MRI αποτελεί ευαίσθητη μέθοδο ελέγχου των καρωτίδων και του εγκεφάλου σε αγγειακές παθήσεις. Οι αθηρωματικές πλάκες μπορούν να αξιολογηθούν και να

χαρακτηριστούν με βάση την MRI ενώ ο εγκέφαλος μπορεί να μελετηθεί για έμφρακτα με βάση τη τεχνική της διάχυσης-αιμάτωσης (Diffusion-Perfusion).^{23 24} Όλοι όμως οι ασθενείς δε μπορούν να μπουν στο εξεταστικό μηχάνημα λόγω κλειστοφοβίας είτε λόγω αντένδειξης από την παρουσία συγκεκριμένων υλικών πχ βηματοδότες, μέταλλα σε αρθρώσεις.

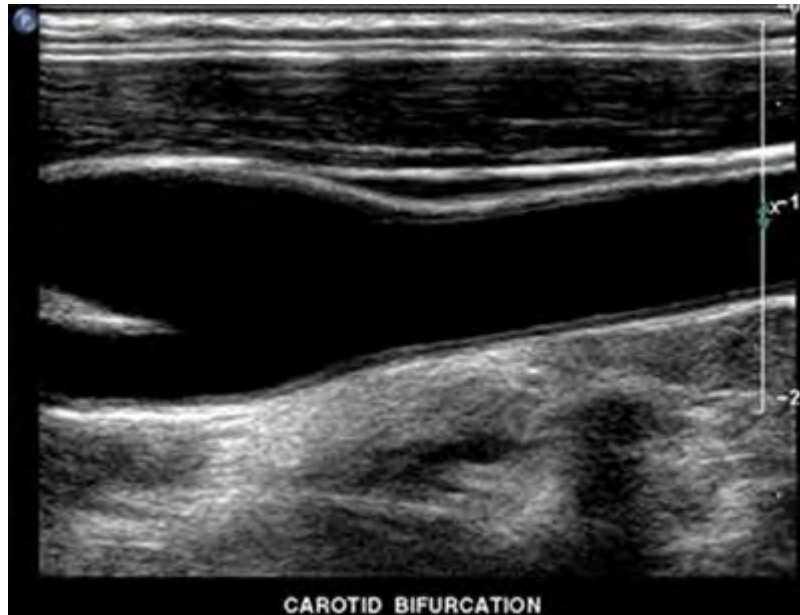


Εικόνα 10

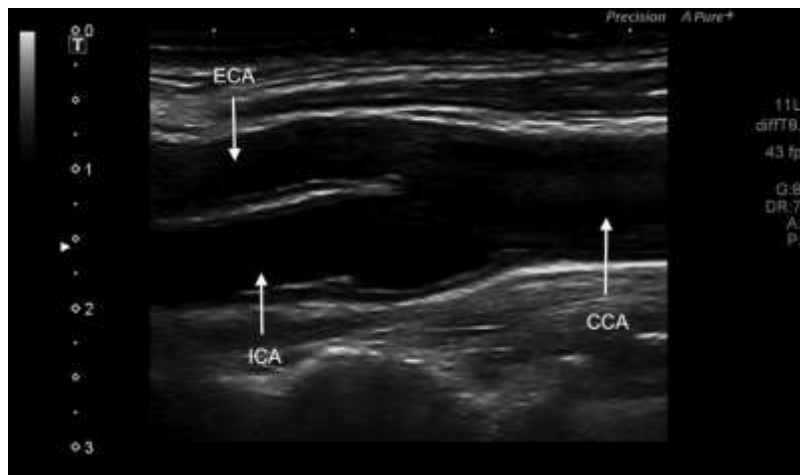
1.5.5 Έγχρωμος Υπέρηχος - Color Doppler Ultrasound (CDU)

Ο Ελβετός φυσικός Jan Colladon ήταν ο πρώτος που χρησιμοποίησε έναν κώδωνα για να καθορίσει την ταχύτητα του ήχου στα νερά μιας λίμνης το έτος 1826. Το 1940 οι υπέρηχοι χρησιμοποιούνται πειραματικά από τον Αυστριακό νευρολόγο Karl Dussik. Υπήρξε ο πρώτος που εισήγαγε τους υπέρηχους στην Ιατρική και κατορθώσει να εντοπίσει όγκους στον εγκέφαλο. Έκτοτε, η πρόοδος στην εξέλιξη των υπερηχογραφικών μηχανημάτων υπήρξε μεγάλη. Με το (CDU) παρέχονται σημαντικές πληροφορίες για το αρτηριακό τοίχωμα συμπεριλαμβανομένου και του μεγέθους της πλάκας καθώς και της υφής αυτής.²⁵ (Εικόνες 11,12,13) Σύμφωνα με τελευταίες μελέτες οι αθηρωματικές πλάκες κατατάσσονται σε 3 κατηγορίες με βάση την ηχογένειά τους και σε σύγκριση με το στερνοκλειδομαστοειδή μύ. Οι κατηγορίες αυτές είναι οι ακόλουθες:

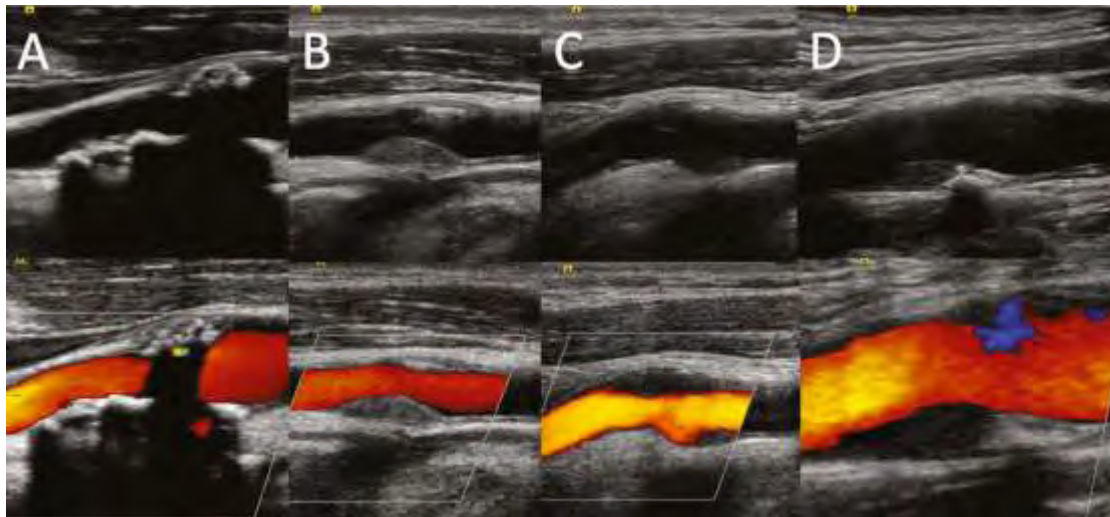
- ✚ Ισοηχικές πλάκες, η ηχογένεια των οποίων είναι περίπου ίση με αυτή του στερνοκλειδομαστοειδή μυός,
- ✚ Υποηχοϊκές πλάκες, η ηχογένεια των οποίων είναι μικρότερη από αυτή του στερνοκλειδομαστοειδή μυ και παρόμοια με αυτή του αυλού της αρτηρίας
- ✚ Υπερηχογενείς πλάκες, η ηχογένεια των οποίων είναι μεγαλύτερη από αυτή του στερνοκλειδομαστοειδή μυός.



Εικόνα 11



Εικόνα 12



Εικόνα 13

Ο έγχρωμος υπέρηχος αποτελεί εξέταση εκλογής για την πλειονότητα των περιστατικών με στένωση καρωτίδων αφού είναι εύκολος στη χρήση, εύκολα επαναλαμβανόμενος, χωρίς χρήση σκιαγραφικών μέσων ή ακτινοβολίας. Μοναδικό μειονέκτημα πως είναι εξαρτώμενος από το χειριστή. Οι CTA και MRA θα πρέπει να διενεργούνται μόνο σαν συμπληρωματικές εξετάσεις ενώ η DSA μόνο σε περιπτώσεις διαφορικής διάγνωσης απόφραξης ή υψηλόβαθμης στένωσης και για λόγους που απαιτούν θεραπευτική παρέμβαση.

Κεφάλαιο 2

Ειδικό Μέρος

2.1 Μεθοδολογία

Στόχος της παρούσας εργασίας ήταν η ανασκόπηση της βιβλιογραφίας για ανεύρεση διαφόρων στοιχείων σχετικά με προγράμματα υπερηχογραφικού ελέγχου πρόληψης «screening», και διάγνωσης της ασυμπτωματικής στένωσης των καρωτίδων αρτηριών. Για το λόγο αυτό έγινε διερεύνηση στις βάσεις δεδομένων Medline, Embase και Cochrane Review Database. Οι λέξεις κλειδιά που χρησιμοποιήθηκαν στην αναζήτηση περιλάμβαναν: asymptomatic carotid artery stenosis, screening, guidelines, duplex ultrasound, carotid plaque, carotid diagnosis.

Το διάγραμμα των μελετών ‘flow chart’ κατά τη διάρκεια της ανασκόπησης έχει ως ακλουθεί:

Συνολικά άρθρα που ανευρέθησαν (n=8022)

Άρθρα που αποκλείστηκαν λόγω διπλής εγγραφής κτλ (n=7968)

Άρθρα που χρησιμοποιήθηκαν στην εργασία (n=54)

2.2 Μέθοδοι υπολογισμού στένωσης καρωτίδων

Η πρώτη βιβλιογραφική αναφορά που αναφέρεται στη συναίνεση ιατρικών κοινοτήτων για την υπερηχογραφική μέτρηση της στένωσης της καρωτίδας προέρχεται από τη Γερμανία το 1986.²⁶ Εκείνη τη χρονική περίοδο το συνεχές κύμα (CW) Doppler ήταν η επικρατούσα μεθοδολογία. Ως μέρος της υπερηχογραφίας προστέθηκε απεικόνιση τύπου B-mode, που μάλλον ήταν κακή μέθοδος για τη διόρθωση του προσανατολισμού της μπάρας Doppler και τοποθέτηση του όγκου του δείγματος (sample volume). Προκειμένου να βελτιωθεί η ποσοτικοποίηση μιας στένωσης, άρχισε να καταγράφεται η μέγιστη συστολική ταχύτητα εντός της στένωσης (Peak Systolic Velocity-PSV) αντί για τις συχνότητες Doppler μετά τη διόρθωση για τη γωνία λήψης του δείγματος. Αρκετές συσχετίσεις μεταξύ του PSV και του βαθμού στένωσης που μετράται με αγγειογραφία ακτίνων-X έχουν δημοσιευθεί.²⁷

Δύο είναι οι βασικές μέθοδοι μέτρησης της καρωτιδικής στένωσης που έχουν επικρατήσει, με βάση την αγγειογραφία. Η ευρωπαϊκή ECST και η Βόρειο-Αμερικανική NASCET. (Εικόνα 14)

Η ECST μέθοδος καθορίζει το βαθμό της στένωσης ως ποσοστό επί τοις εκατό του υπολειπόμενου αυλού, προς τη διάμετρο του καρωτιδικού βολβού.

$$\% \text{Στένωσης} = C-B/C$$

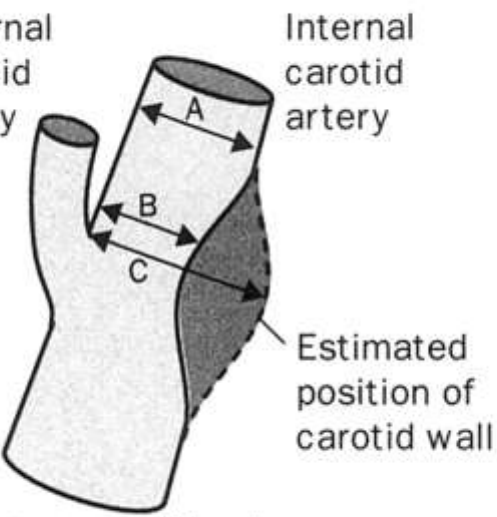
Βασικό πλεονέκτημα της μεθόδου είναι η αξιολόγηση του μεγέθους των αθηρωματικών πλακών στον καρωτιδικό βολβό, αλλά το μειονέκτημα της είναι όταν η αθηρωματική πλάκα δεν επηρεάζει άμεσα τον καρωτιδικό βολβό.

Η NASCET μέθοδος καθορίζει το βαθμό της στένωσης ως ποσοστό επί τοις εκατό του υπολειπόμενου αυλού, προς τον φυσιολογικό αυλό στο περιφερικό τμήμα της έσω καρωτίδας

$$\% \text{Στένωσης} = A-B/A$$

Το μειονέκτημα της μεθόδου αυτής είναι πως υποεκτιμά το μέγεθος της αθηρωματικής πλάκας στον καρωτιδικό βολβό.

Για την απευθείας μέτρηση του ποσοστού της στένωσης των καρωτίδων χρησιμοποιούμε την Power Doppler ή Color Doppler μέθοδο καθώς στην ασπρόμαυρη απεικόνιση είναι πιθανό να διαφύγουν της προσοχής του εξεταστή οι χαμηλής ηχογένειας αθηρωματικές πλάκες και να θεωρηθούν τμήματα του αυλού.

Difference between NASCET and ECST in measurement of internal carotid artery stenosis			
	NASCET	ECST	
	30	65	
	40	70	
	50	75	
	60	80	
	70	85	
	80	91	
	90	97	
Approximate equivalent degrees of internal carotid artery stenosis used in NASCET and ECST according to recent direct comparisons			
NASCET	$\frac{A-B}{A}$	ECST	$\frac{C-B}{C}$

Εικόνα 14

Την περίοδο που οι μελέτες ECST και NASCET τυχαιοποιούσαν ασθενείς, αυτοί υποβάλλονταν σε ενδοαρτηριακή αγγειογραφία. Αυτό έχει εγκαταλειφθεί τώρα λόγω των αγγειακών εγκεφαλικών επεισοδίων σχετιζόμενα με την εξέταση. Στη μελέτη της καρωτιδικής αθηροσκλήρωσης (ACAS), το ποσοστό θανάτου / εγκεφαλικού επεισοδίου στις 30 ημέρες ήταν 2,3% μετά από καρωτιδική ενδαρτηρεκτομή, αλλά περίπου το μισό από αυτά τα εγκεφαλικά επεισόδια (1,2%) ήταν σχετιζόμενα με την ενδοαρτηριακή αγγειογραφία.²⁸

Η Ευρωπαϊκή Αγγειοχειρουργική Εταιρεία έχει συμπεριλάβει σε πρόσφατη δημοσίευση της τη μέτρηση της καρωτιδικής στένωσης με βάση τα διαγνωστικά κριτήρια ταχυτήτων κατά NASCET.²⁹ (Πίνακας 1)

% stenosis NASCET	PSV ICA cm/s	PSV _{ICA} / PSV _{CCA} ratio	St Mary's ratio ¹⁵ PSV _{ICA} /EDV _{CCA}
<50%	<125 ¹⁶	<2 ¹⁶	<8
50–69%	≥125 ¹⁶	2.0–4 ¹⁶	8–10
60–69%			11–13
70–79%	≥230 ¹⁶	≥4 ¹⁶	14–21
80–89%			22–29
>90% but not near occlusion	≥400 ¹⁶	≥5 ¹⁷	≥30
Near-occlusion	High, low — string flow	Variable	Variable
Occlusion	No flow	Not applicable	Not applicable

Reproduced with permission from Oates C, Naylor AR, Hartshorne T, Charles SM, Humphries K, Aslam M, Khodabaksh P. Reporting carotid ultrasound investigations in the United Kingdom. *Eur J Vasc Endovasc Surg* 2009;37:251–61.

Πίνακας 1

Ακολούθως εξέδωσε και τις νέες κατευθυντήριες οδηγίες σύμφωνα με τις οποίες ο υπέρηχος (ως πρώτης γραμμής εξέταση), η αξονική αγγειογραφία και/ή η μαγνητική αγγειογραφία συστήνονται για την εκτίμηση της έκτασης και της σοβαρότητας της εξωκράνιας καρωτιδικής στένωσης. Επίσης συστήνει ότι σε περιπτώσεις όπου τα κέντρα βασίζονται στον υπέρηχο μόνο πριν από την καρωτιδική ενδαρτηρεκτομή, ο ασθενής θα πρέπει να υποβάλλεται και σε δεύτερη επιβεβαιωτικό υπέρηχο, κατά προτίμηση από έναν δεύτερο χειριστή. Και οι δυο συστάσεις έχουν βαθμονόμηση I A. (Πίνακας 2)

Recommendation 1	Class	Level
Duplex ultrasound (as first-line), computed tomographic angiography and/or magnetic resonance angiography are recommended for evaluating the extent and severity of extracranial carotid stenoses	I	A
Recommendation 2		
When carotid endarterectomy is being considered, it is recommended that Duplex ultrasound stenosis estimation be corroborated by computed tomographic angiography or magnetic resonance angiography, or by a repeat Duplex ultrasound performed by a second operator	I	A
Recommendation 3		
When carotid stenting is being considered, it is recommended that any Duplex ultrasound study be followed by computed tomographic angiography or magnetic resonance angiography which will provide additional information on the aortic arch, as well as the extra- and intracranial circulation	I	A
Recommendation 4		
Units who base management decisions on Duplex ultrasound stenosis measurement should state which measurement method is being used	I	C
Recommendation 5		
Intra-arterial digital subtraction angiography should not be performed in patients being considered for revascularisation, unless there are significant discrepancies on non-invasive imaging	III	A

Πίνακας 2

2.3 Μέτρηση πάχους έσω - μέσου χιτώνα (Intima Media Thickness - IMT)

Έχει παρατηρηθεί ότι το πάχος του έσω - μέσου χιτώνα (IMT) σχετίζεται με καρδιαγγειακό κίνδυνο και η μέτρησή του με υπερήχους καθιστά δυνατή την ανίχνευση της πάχυνσης στις αρχικές φάσεις της αθηροσκλήρωσης. Τα αποτελέσματα μίας μετα-ανάλυσης στην οποία συμμετείχαν πάνω από 37.000 άτομα που παρακολούθηθηκαν για μέσο όρο 5,5 χρόνια, έδειξαν ότι για αύξηση του IMT κατά 0,1 mm, αυξανόταν ο κίνδυνος μελλοντικού εμφράγματος του μυοκαρδίου κατά 10-15% και ο κίνδυνος εγκεφαλικού επεισοδίου κατά 13% - 18%.³⁰ Το IMT θεωρείται δείκτης καρδιαγγειακής νόσου, ενώ αποτελεί και ανεξάρτητο παράγοντα κινδύνου και ταυτόχρονα είναι ένα εργαλείο έγκαιρης ανίχνευσης της αρτηριοσκλήρυνσης.³¹

Πρόσφατες εργασίες επιβεβαίωσαν επίσης πως η καρωτιδική πλάκα αποτελεί πρόσθετο παράγοντα μέτρησης που μπορεί να βελτιώσει την ακρίβεια του υπερηχογραφικού ελέγχου. Μία μετα-ανάλυση που περιλάμβανε περισσότερους από 54.000 ασθενείς που παρακολούθηθηκαν για 8 χρόνια κατέληξε στο συμπέρασμα ότι η εκτίμηση της καρωτιδικής πλάκας με υπέρηχο είχε υψηλή διαγνωστική ακρίβεια για την πρόβλεψη του μελλοντικού εμφράγματος του μυοκαρδίου.³²

2.4 Ανάλυση της πλάκας με πρόγραμμα ηλεκτρονικού υπολογιστή (Gray Scale Median-GSM)

Η μελέτη της ηχογένειας των αθηρωματικών πλακών μπορεί να γίνει με τη χρήση προγραμμάτων μέτρησης των βαθμίδων γκρι από ηλεκτρονικό υπολογιστή, η οποία μπορεί να προσφέρει πιο ακριβή αποτελέσματα. Γίνεται καταρχάς εξέταση με B-Mode των αθηρωματικών πλακών και στη συνέχεια επεξεργασία των εικόνων που λαμβάνονται με διάφορα προγράμματα σχεδίαση όπως είναι το Adobe Photoshop. Οι αθηρωματικές πλάκες απομονώνονται από τον αυλό της αρτηρίας και υπολογίζεται η μέση τιμή φωτεινότητας (GSM). Η GSM ορίζεται αριθμητικά από το 0-255, με το 0 να αντιστοιχεί στο μαύρο χρώμα και το 255 στο λευκό. Το αίμα εντός του αυλού έχει GSM 0-5, ενώ ο έξω χιτώνας έχει GSM 185-195. Σε πρόσφατες βιβλιογραφικές αναφορές έγινε κατανοητό πως ασθενείς που είχαν αθηρωματικές πλάκες με GSM<32 είχαν πέντε φορές πιο συχνά σιωπηλό εγκεφαλικό έμφρακτο.^{33 34 35}

2.5 Διάγνωση καρωτιδικής νόσου

Η υπερηχογραφική απεικόνιση των καρωτίδων αρτηριών είναι η λιγότερο επεμβατική μέθοδος που χρησιμοποιείται για την εξέταση της καρωτιδικής στένωσης. Ο βαθμός στένωσης υπολογίζεται έμμεσα με βάση εστιακές αυξήσεις στην ταχύτητα ροής του αίματος λόγω της στένωσης του αυλού της καρωτίδας. Το 2003 μια πολυεπιστημονική ομάδα εμπειρογνομόνων ορίστηκε από την κοινότητα των Ακτινολόγων με ειδικότητα στους υπερήχους, για την επίτευξη συναίνεσης σχετικά με τις παραμέτρους απεικόνισης που χρησιμοποιούνται για τη διάγνωση της καρωτιδικής στένωσης. Μετά την ανασκόπηση της τρέχουσας βιβλιογραφίας από την επιτροπή προτάθηκε όλες οι εξετάσεις των καρωτίδων να εκτελούνται με gray scale doppler, έγχρωμο doppler και φασματικό doppler. Επιπλέον, κάθε εξέταση πρέπει να ταξινομηθεί ως :

- + φυσιολογική όταν η μέγιστη συστολική ταχύτητα στην έσω καρωτίδα (ICA PSV) είναι μικρότερη από 125 cm / s και δεν είναι ορατή αθηρωματική πλάκα ή πάχυνση του έσω χιτώνα.
- + <50% στένωση όταν η ICA PSV είναι μικρότερο από 125 cm / s, αλλά παρουσία αθηρωματικής πλάκας ή πάχυνση του έσω χιτώνα.
- + 50-69% στένωση όταν είναι ICA PSV 125-230 cm / s και η αθηρωματική πλάκα είναι ορατή.
- + ≥70% στένωση ως σχεδόν απόφραξη όταν η ICA PSV είναι μεγαλύτερη από 230 cm / s και εμφανής αθηρωματική πλάκα και στένωση του αυλού.
- + Σχεδόν απόφραξη όταν υπάρχει ένας σαφώς περιορισμένος αυλός στο έγχρωμο doppler
- + Ολική απόφραξη όταν δεν υπάρχει ροή αίματος με gray scale doppler, έγχρωμο doppler και φασματικό doppler.³⁶

Σε μια πρόσφατη μελέτη ο AbuRhama και οι συνεργάτες του επαλήθευσαν αυτά τα κριτήρια ταξινόμησης συγκρίνοντας τα ευρήματα από υπερηχογραφικά και αγγειογραφικά αποτελέσματα 376 καρωτίδων αρτηριών. Η PSV αποδείχθηκε να είναι ο πιο αξιόπιστος δείκτης για την ανίχνευση στένωσης > 50% σε σύγκριση με τον τελικό διαστολικό όγκο ή τον λόγο ταχυτήτων έσω καρωτίδας/κοινή καρωτίδας (ICA / CCA). Μια ταχύτητα PSV ≥ 230 cm / s για $\geq 70\%$ στένωση φάνηκε να έχει ευαισθησία 99%, ειδικότητα 86% και συνολική ακρίβεια 95%. Ωστόσο, οι συγγραφείς πρότειναν πως η ανίχνευση 50-69% στένωσης μπορεί να βελτιωθεί σημαντικά με τη χρήση ταχύτητας έσω καρωτίδας ICA PSV από 140 έως 230 cm / s (αντί για 120-230 cm / s) που αυξάνει την ευαισθησία στο 94% και την ειδικότητα σε 92% καθώς και τη συνολική ακρίβεια σε 92%.³⁷ Η δισδιάστατη απεικόνιση κλίμακας γκρι μπορεί να εντοπίσει υποηχογενείς πλάκες και εξελκώσεις που έχουν συσχετιστεί μεγαλύτερο κίνδυνο εγκεφαλικού.^{38 39}

Στα πλεονεκτήματα υπερήχων περιλαμβάνονται ότι είναι σχετικά φθηνή, και μη επεμβατική μέθοδος. Περιορισμοί της απεικόνισης υπερήχων περιλαμβάνουν ότι η ευαισθησία της δοκιμής εξαρτάται από την ικανότητα του χειριστή, η απεικόνιση περιορίζεται στα εξωκράνια αγγεία και σε υφολική στένωση ο υπολειπόμενος αυλός μπορεί να μην απεικονιστεί. Επιπλέον, η ανίχνευση συμπτωματικής αιμοδυναμική στένωση της καρωτίδας απαιτεί αγγειογραφικό έλεγχο για να διασφαλιστεί ότι δεν υπάρχει μεγαλύτερη αποφρακτική στένωση του αγγείου περιφερικότερα.

Η μελέτη Global Burden of Disease έδειξε ότι η βαρύτητα του εγκεφαλικού επεισοδίου καθώς και της ισχαιμικής καρδιοπάθειας έχουν αυξηθεί ουσιαστικά τις τελευταίες δύο δεκαετίες, και αυτό έχει ως αποτέλεσμα το εγκεφαλικό επεισόδιο να είναι πλέον η τρίτη κύρια αιτία απώλειας της σωματικής ακεραιότητας ανά χρόνο ζωής αναπηρίας Disability Adjusted Life Years (DALYS) παγκοσμίως.⁴⁰ Αυτό καταδεικνύει πως οι στρατηγικές πρωτογενούς και δευτερογενούς πρόληψης σε παγκόσμιο επίπεδο δεν είναι επαρκώς αποτελεσματικές για την πρόληψη καρδιαγγειακών επεισοδίων.

Οι καρδιαγγειακές στρατηγικές πρόληψης βασίζονται επί του παρόντος (λ.χ. Framingham Risk Score [FRS]), με βάση κλασσικούς παράγοντες καρδιαγγειακού κινδύνου όπως είναι το κάπνισμα, η δυσλιπιδαιμία, η υπέρταση, ο διαβήτης) για τον εντοπισμό των ομάδων κινδύνου.⁴¹ Αν και αυτό είναι χρήσιμο, τα περισσότερα καρδιαγγειακά γεγονότα συμβαίνουν σε ασθενείς που ταξινομούνται λανθασμένα ως χαμηλού ή ενδιάμεσου κινδύνου.⁴² Αυτή η ομάδα ασθενών είναι πολύ μεγάλη και περιλαμβάνει περίπου τα τρία τέταρτα του πληθυσμού.⁴³ Κατά συνέπεια, οι κλασσικοί παράγοντες κινδύνου έχουν περιορισμένη ευαισθησία στην πρόβλεψη της πλειοψηφίας των καρδιαγγειακών συμβάντων. Για το λόγο αυτό χρειάζονται νέες στρατηγικές για τον εντοπισμό υψηλού κινδύνου ασθενών χωρίς τους κλασσικούς παράγοντες κινδύνου, στους οποίους συμβαίνουν τα περισσότερα από τα συμβάντα.

2.6 Αποτελέσματα για το screening-πρόληψης

Ο προληπτικός έλεγχος των καρωτίδων για τη διαπίστωση της πρόωμης αθηρωμάτωσης σε κατάλληλες πληθυσμιακές ομάδες, θα μπορούσε ενδεχομένως να εντοπίσει πολλούς ασθενείς που να έχουν όφελος από τις συμβουλές για τον τρόπο ζωής και την ιατρική θεραπεία. Η έγχρωμη υπερηχογραφική απεικόνιση των καρωτίδων αρτηριών είναι μια μέθοδος μη επεμβατική, προσιτή και εύκολα επαναλαμβανόμενη για την αναγνώριση της καρωτιδικής πλάκας που συνδέεται σημαντικά τόσο με το εγκεφαλικό επεισόδιο όσο και με την ισχαιμική καρδιοπάθεια.⁴⁴ Μια μεγάλη μελέτη ασυμπτωματικών ασθενών χωρίς την παρουσία των κλασσικών παραγόντων κινδύνου, διαπίστωσε ότι ο ετήσιος κίνδυνος καρδιαγγειακών επεισοδίων ήταν 0,1% μεταξύ των ατόμων χωρίς καρωτιδική πλάκα και 5% μεταξύ αυτών με οποιοδήποτε βαθμό καρωτιδικής στένωσης.⁴⁵

Οι κατευθυντήριες γραμμές παρέχουν αντικρουόμενες συστάσεις για τη χρήση της υπερηχογραφικής απεικόνισης σε πληθυσμούς χωρίς πρόσφατα συμπτώματα. Η Ειδική Ομάδα Προληπτικών Υπηρεσιών των ΗΠΑ (USPSTF) συμβουλεύει ενάντια σε όλους τους ελέγχους για καρωτιδική νόσο σε ασυμπτωματικούς ασθενείς, ενώ η κατευθυντήρια γραμμή του 2011 από 14 ιατρικές κοινότητες (ASA / ACCF / AHA / AANN / AAN / ACRASNR / CNS / SAIP / SCAI / SIR / SNIS / SVM / SVS) για τη διαχείριση της νόσου των καρωτίδων, προτείνει πως η απεικόνιση μπορεί να δικαιολογηθεί με βάση κλινικά ευρήματα όπως το φύσημα ή την παρουσία πολλών παραγόντων κινδύνου.^{46 47} (Πίνακας 3)

Annals of Internal Medicine



SCREENING FOR ASYMPTOMATIC CAROTID ARTERY STENOSIS CLINICAL SUMMARY OF U.S. PREVENTIVE SERVICES TASK FORCE RECOMMENDATION

Population	Adults without a history of transient ischemic attack, stroke, or other neurologic signs or symptoms.
Recommendation	Do not screen for asymptomatic carotid artery stenosis in the general adult population. Grade: D
Risk Assessment	The major risk factors for carotid artery stenosis include older age, male sex, hypertension, smoking, hypercholesterolemia, diabetes mellitus, and heart disease.
Screening Tests	All screening strategies, including ultrasonography with or without confirmatory tests (digital subtraction or magnetic resonance angiography), have imperfect sensitivity and could lead to unnecessary surgery and result in serious harms, including death, stroke, and myocardial infarction. There is no evidence that screening by auscultation of the neck to detect carotid bruits is accurate or provides benefit.
Balance of Benefits and Harms	The harms of screening for asymptomatic carotid artery stenosis outweigh the benefits.
Other Relevant USPSTF Recommendations	The USPSTF has made recommendations on many factors related to stroke prevention, including screening for hypertension, screening for dyslipidemia, the use of nontraditional coronary heart disease risk factors, counseling on smoking, and counseling on healthful diet and physical activity. In addition, the USPSTF recommends the use of aspirin for persons at increased risk for cardiovascular disease. These recommendations are available on the USPSTF Web site (www.uspreventiveservicestaskforce.org).

For a summary of the evidence systematically reviewed in making this recommendation, the full recommendation statement, and supporting documents, please go to www.uspreventiveservicestaskforce.org.

Πίνακας 3

Δεδομένου ότι δεν υπήρξαν τυχαιοποιημένες μελέτες, δεν υπάρχουν επί του παρόντος στοιχεία υπέρ ή κατά του προληπτικού ελέγχου (screening) για τη μείωση των καρδιαγγειακών συμβάντων. Αυτή η συντηρητική στάση βασίζεται σε μεγάλο βαθμό στην παραδοχή πως ο προληπτικός έλεγχος αυτός μπορεί να χρησιμοποιηθεί μόνο για την ανίχνευση υψηλού βαθμού στένωσης που μπορεί να οδηγήσει σε επέμβαση καρωτιδικής επαναγγείωσης και πρόληψη εγκεφαλικού επεισοδίου, αλλά χωρίς να λαμβάνονται υπόψη τα πιθανά οφέλη από την πρόληψη καρδιαγγειακών επεισοδίων. Μια ευρύτερη λογική για τον έλεγχο της καρωτίδας θα μπορούσε να είναι η ανίχνευση και θεραπεία της πρώιμης αθηροσκληρωτικής νόσου μειώνοντας τον κίνδυνο μελλοντικών καρδιαγγειακών και εγκεφαλικών συμβάντων βελτιώνοντας έτσι την υγειονομική περίθαλψη.

Ο επιπολασμός της υψηλόβαθμης στένωσης της καρωτίδας είναι χαμηλός στο γενικό πληθυσμό, αλλά έως και 38% των ατόμων ηλικίας κάτω των 65 ετών που ταξινομούνται ως χαμηλού κινδύνου σύμφωνα με το FRS, έχει αποδειχθεί ότι έχουν παθολογικά υπερηχογραφικά ευρήματα, τα οποία σχετίζονται με αυξημένο κίνδυνο καρδιαγγειακών επεισοδίων.⁴⁸

2.7 Κόστος

Η βαρύτητα της καρδιαγγειακής νόσου αντικατοπτρίζεται από το συνολικό οικονομικό κόστος της καρδιαγγειακής νόσου, το οποίο εκτιμάται σε 863 δισεκατομμύρια δολάρια ετησίως στις ΗΠΑ και αναμένεται να ανέλθει σε 1.044 δισεκατομμύρια δολάρια ετησίως έως το 2030, μια αύξηση της τάξης του 22%. Εκτιμάται ότι σήμερα περίπου 474 δισεκατομμύρια δολάρια ΗΠΑ (55%) οφείλονται σε άμεσο κόστος υγειονομικής περίθαλψης και το υπόλοιπο 45% στην απώλεια παραγωγικότητας από αναπηρία, ασθένεια ή πρόωρο θάνατο.⁴⁹ Στην Ευρώπη η επίπτωση της καρδιαγγειακής νόσου εκτιμάται σε 196 ευρώ δισεκατομμύρια ευρώ ετησίως, το 54% λόγω κόστους υγειονομικής περίθαλψης, 24% λόγω απώλειας παραγωγικότητας και 22% σε ελλειπούς περίθαλψη ατόμων με καρδιαγγειακή νόσο.⁵⁰

Η σχέση κόστους-αποτελεσματικότητας τέτοιων προγραμμάτων επιλογής screening θα πρέπει να αξιολογούνται σε μελλοντικές μελέτες λαμβάνοντας υπόψη όχι μόνο τις επιπτώσεις (ή την έλλειψη αντίκτυπου) στην πρόληψη των μελλοντικών νευρολογικών εκδηλώσεων, αλλά και την πρόληψη των καρδιαγγειακών παθήσεων και της θνησιμότητας.

Αναμφισβήτητα, τα άτομα ηλικίας άνω των 50 ετών με χαμηλό κίνδυνο Framingham πρέπει να υποβάλλονται σε υπερηχογράφημα καρωτίδων. Εάν είναι αρνητικό, δεν χρειάζεται να επαναληφθεί στα επόμενα 3-5 χρόνια.⁵¹ Στην ύπαρξη αθηρωματικών πλακών, η προφυλακτική ιατρική θεραπεία ενδείκνυται με ετήσιες επαναλαμβανόμενες εξετάσεις για την παρακολούθηση της εξέλιξης της πλάκας ή την υποστροφή αυτής. Η μέτρηση της εξέλιξης της πλάκας ή της υποστροφής από

ένα ετήσιο υπερηχογράφημα έχει μια προστιθέμενη αξία επειδή είναι ένα ισχυρό κίνητρο για τα άτομα να ακολουθήσουν την προφύλαξη. Πρέπει να σημειωθεί ότι, σε απουσία αθηρωματικών πλακών, η τροποποίηση των παραγόντων κινδύνου εξακολουθεί να ενδείκνυται σε άτομα υψηλού κίνδυνου Framingham.

2.8 Συμπεράσματα

Συμπερασματικά, ο υπερηχητικός έλεγχος για την ασυμπτωματική νόσο των καρωτίδων μπορεί να έχει πρωταρχική σημασία κυρίως ως εργαλείο για την ταυτοποίηση των ατόμων υψηλού κινδύνου για καρδιαγγειακές παθήσεις και για την αντιμετώπισή τους επιθετικά αντί για τον εντοπισμό υψηλής ασυμπτωματικής καρωτιδικής στένωσης που απαιτεί παρέμβαση. Τα πλεονεκτήματα και τα μειονεκτήματα μιας τέτοιας στρατηγικής πρέπει να αξιολογούνται με μια ισορροπημένη ανάλυση της υπάρχουσας βιβλιογραφίας.

Χρειάζονται περισσότερες μελέτες εύρεσης ιδιαίτερων χαρακτηριστικών ώστε να αναγνωριστούν εκείνες οι υποομάδες των ασθενών με καρωτιδική στένωση που μπορεί να ωφεληθούν από την προληπτική υπερηχογραφική διάγνωση της ασυμπτωματικής στένωσης των καρωτίδων.

2.9 Βιβλιογραφία

- ¹ Kuller LH, Cook LP, Friedman GD. Survey of stroke epidemiology studies: Committee on Criteria and Methods, Council of Epidemiology, American Heart Association. *Stroke*. 1972 Sep-Oct;3(5):579-85.
- ² Gowers WR. On a case of simultaneous embolism of central retinal and middle cerebral arteries. *Lancet* 2:794, 1875
- ³ Guthrie LG, Mayou S. Right Hemiplegia and atrophy of left optic nerve. *Proc R Soc Med* 1:180,1908
- ⁴ Hunt JR. The role of the carotid arteries in the causation of vascular lesions of the brain, with remarks on certain special features of the symptomatology. *Am J Med Sci* 147:704,1914
- ⁵ Moniz E, Lima A, deLacerda R. Hemiplegies par thrombose de la carotid interne. *Presse Med* 45:977,1937
- ⁶ Strully KJ, Hurwitt ES, Blankenberg HW. Thrombendarterectomy for thrombosis of the carotid artery in the neck. *J Neurosurg* 10:474,1953
- ⁷ EASTCOTT HH, PICKERING GW, ROB CG. Reconstruction of internal carotid artery in a patient with intermittent attacks of hemiplegia.
- ⁸ DeBakey ME. Successful carotid endarterectomy for cerebrovascular insufficiency. Nineteen-year follow-up. *JAMA*. 1975 Sep 8;233(10):1083-5.
- ⁹ CARREA R, MOLINS M, MURPHY G. Surgery of spontaneous thrombosis of the internal carotid in the neck; carotido-carotid anastomosis; case report and analysis of the literature on surgical cases. *Acta Neurol Lat Am* 1:71,1955
- ¹⁰ Feigin I, Budzilovich GN. The general pathology of cerebrovascular disease
- ¹¹ F. D. Kolodgie, H. K. Gold, A. P. Burke et al., "Intraplaque hemorrhage and progression of coronary atheroma," *New England Journal of Medicine*, vol. 349, no. 24, pp. 2316–2325, 2003
- ¹² P. Libby, "Inflammation in atherosclerosis," *Nature*, vol. 420, no. 6917, pp. 868–874, 2002
- ¹³ Hedblad B, Nilsson P, Janzon L, Berglund G. Relation between insulin resistance and carotid intima-media thickness and stenosis in non-diabetic subjects. Results from a cross-sectional study in Malmo, Sweden. *Diabet Med*. 2000;17:299–307
- ¹⁴ Mathiesen EB, Joakimsen O, Bonna KH. Prevalence of and risk factors associated with carotid artery stenosis: the Tromso Study. *Cerebrovasc Dis*. 2001;12:44–51

-
- ¹⁵ Lorenz MW, von Kegler S, Steinmetz H, Markus HS, Sitzer M. Carotid intima-media thickening indicates a higher vascular risk across a wide age range: prospective data from the Carotid Atherosclerosis Progression Study (CAPS) Stroke. 2006;37:87–92
- ¹⁶ O'Leary DH, Polak JF, Kronmal RA, et al. Distribution and correlates of sonographically detected carotid artery disease in the Cardiovascular Health Study. The CHS Collaborative Research Group. Stroke. 1992;23:1752–1760
- ¹⁷ de Weerd M1, Greving JP, Hedblad B, Lorenz MW, Mathiesen EB, O'Leary DH, Rosvall M, Sitzer M, Buskens E, Bots ML. Prevalence of asymptomatic carotid artery stenosis in the general population: an individual participant data meta-analysis. Stroke. 2010 Jun;41(6):1294-7
- ¹⁸ M. Hennerici, A. Aulich, W. Sandmann, and H. J. Freund, “Incidence of asymptomatic extracranial arterial disease,” Stroke, vol. 12, no. 6, pp. 750–758, 1981
- ¹⁹ Ball JB Jr, Lukin RR, Tomsick TA, Chambers AA. Complications of intravenous digital subtraction angiography. Arch Neurol. 1985 Oct;42(10):969-72
- ²⁰ Cumming MJ, Morrow JM: Carotid artery stenosis: a prospective comparison of CT angiography and conventional angiography. AJR Am J Roentgenol 1994; 163: 517-23.
- ²¹ Leclerc X, Godefroy O, Lucas C et al: Internal carotid arterial stenosis: CT angiography with volume rendering. Radiology 1999; 210: 673-82
- ²² Aycock RD, Westafer LM, Boxen JL, Majlesi N, Schoenfeld EM, Bannuru RR. Acute Kidney Injury After Computed Tomography: A Meta-analysis. Ann Emerg Med. 2017 Aug 12. pii: S0196-0644(17)30881-8
- ²³ C. Enzinger, S. Ropele, T. Gatttringer, C. Langkammer, R. Schmidt, and F. Fazekas, “High-grade internal carotid artery stenosis and chronic brain damage: a volumetric magnetic resonance imaging study,” Cerebrovascular Diseases, vol. 30, no. 6, pp. 540–546, 2010
- ²⁴ T. Gao, Z. Zhang, W. Yu, Z. Zhang, and Y. Wang, “Atherosclerotic carotid vulnerable plaque and subsequent stroke: a highresolution MRI study,” Cerebrovascular Diseases, vol. 27, no. 4, pp. 345–352, 2009
- ²⁵ .Wolverson MK, Bashiti HM, Peterson GJ: Ultrasonic tissue characterization of atheromatous plaque using a high-resolution realtime scanner. Ultrasound Med Biol. 1983 Nov-Dec;9(6):599-609.
- ²⁶ Widder B, von Reutern GM, Neuerburg-Heusler D. Morphologic and Doppler sonographic criteria for determining the degree of stenosis of the internal carotid artery. Ultraschall Med 1986;7:70—5.

-
- ²⁷ von Reutern GM, Goertler MW, Bornstein NM, Del Sette M, Evans DH, Hetzel A, et al. Recommendations for grading carotid stenosis by means of ultrasonic methods. *Stroke* 2012;43:916—21.
- ²⁸ Executive Committee for the Asymptomatic Carotid Atherosclerosis Study. Endarterectomy for asymptomatic carotid artery stenosis. *JAMA* 1995;273:1421e8
- ²⁹ Writing Group, Naylor AR, Ricco JB, de Borst GJ, Debus S, de Haro J, Halliday A, Hamilton G, Kakisis J, akkos S, Lepidi S, Markus HS, McCabe DJ, Roy J, Sillesen H, van den Berg JC, Vermassen F, Esvs Guidelines Committee, Kolh P, Chakfe N, Hinchliffe RJ, Koncar I, Lindholt JS, Vega de Ceniga M, Verzini F, Esvs Guideline Reviewers, Archie J, Bellmunt S, Chaudhuri A, Koelemay M, Lindahl AK, Padberg F, Venermo M. Management of Atherosclerotic Carotid and Vertebral Artery Disease: 2017 Clinical Practice Guidelines of the European Society for Vascular Surgery (ESVS). *Eur J Vasc Endovasc Surg.* 2017 Aug 25. pii: S1078-5884(17)30395-7. doi: 10.1016/j.ejvs.2017.06.021. [Epub ahead of print]
- ³⁰ Lorenz, MW et al. (2007) Prediction of Clinical Cardiovascular Events with Carotid intima-Media Thickness: A Systematic Review and Meta-Analysis. *Circulation*, 115: 459 – 467.
- ³¹ Jarauta E et al. (2010) Carotid Intima-Media Thickness in Subjects with no Cardiovascular Risk Factors. *Rev Esp cardiol*, 63 (1): 97 – 102.
- ³² Inaba, Y et al. Carotid Plaque, compared with carotid intima-media thickness, more accurately predicts coronary artery disease events: A meta-analysis. *Atherosclerosis* 2012;220: 128 – 133.
- ³³ Tegos TJ, Sabetai MM, Nicolaides AN et al: Comparability of the ultrasonic tissue characteristics of carotid plaques. *J Ultrasound Med* 2000;14: 399-407
- ³⁴ EI-Barghouty NM, Nicolaides A, Bahal V et al: The identification of high risk carotid plaque. *Eur J Vasc Surg* 1996; 11: 470-8.
- ³⁵ Sabetai MM, Tegos TJ, Nicolaides AN et al: Reproducibility of computer-quantified carotid plaque echogenicity. *Stroke* 2000; 31: 2189-96.
- ³⁶ Grant EG, Benson CB, Moneta GL, Alexandrov AV, et al. Carotid artery stenosis: gray-scale and Doppler US diagnosis—Society of Radiologists in Ultrasound Consensus Conference. *Radiology.* 2003;229:340–6
- ³⁷ AbuRahma AF, Srivastava M, Stone PA, Mousa AY, et al. Critical appraisal of the Carotid Duplex Consensus criteria in the diagnosis of carotid artery stenosis. *J Vasc Surg.* 2011;53:53–9.

-
- ³⁸ Biasi GM, Froio A, Diethrich EB, Deleo G, et al. Carotid plaque echolucency increases the risk of stroke in carotid stenting The Imaging in Carotid Angioplasty and Risk of Stroke (ICAROS) Study. *Circulation*. 2004;110:756–62.
- ³⁹ Eliasziw M, Streifler JY, Fox AJ, Hachinski VC, Ferguson GG, Barnett HJ. Significance of plaque ulceration in symptomatic patients with high-grade carotid stenosis. North American Symptomatic Carotid Endarterectomy Trial. *Stroke*. 1994;25(2):304–8.
- ⁴⁰ Feigin VL, Forouzanfar MH, Krishnamurthi R, Mensah GA, Connor M, Bennett DA, et al. Global and regional burden of stroke during 1990-2010: findings from the Global Burden of Disease Study 2010. *Lancet* 2014;383:245-54
- ⁴¹ Wilson PW, D’Agostino RB, Levy D, Belanger AM, Silbershatz H, Kannel WB. Prediction of coronary heart disease using risk factor categories. *Circulation* 1998;97:1837-47.
- ⁴² Cooney M-T, Dudina A, Whincup P, Capewell S, Menotti A, Jousilahti P, et al. Re-evaluating the Rose approach: comparative benefits of the population and high-risk preventive strategies. *Eur J Cardiovasc Prev Rehabil* 2009;16:541-9.
- ⁴³ Staa T Van, Gulliford M, Ng ES, Goldacre B, Smeeth L. Prediction of Cardiovascular Risk Using Framingham, ASSIGN and QRISK2 : How Well Do They Predict Individual Rather than Population Risk? *PLoS One* 2014;9:e106455.
- ⁴⁴ Perk J, De Backer G, Gohlke H, Graham I, Reiner Z, Verschuren M, et al. European Guidelines on cardiovascular disease prevention in clinical practice (version 2012). *Eur Heart J* 2012;33:1635-701.
- ⁴⁵ Belcaro G, Nicolaidis AN, Ramaswami G, Ferrari P, Geroulakos G, Barsotti A, et al. Carotid and femoral ultrasound morphology screening and cardiovascular events in low risk subjects: a 10-year followup study (the CAFES-CAVE study). *Atherosclerosis* 2001;156:379-87.
- ⁴⁶ LeFevre ML. Screening for asymptomatic carotid artery stenosis: U.S. Preventive Services Task Force recommendation statement. *Ann Intern Med* 2014;161:356-62.
- ⁴⁷ Brott TG, Halperin JL, Abbara S, Bacharach JM, Barr JD, Bush RL, et al. 2011 ASA/ACCF/AHA/AANN/AANS/ACR/ASNR/CNS/SAIP/SCAI/SIR/SNIS/SVM/SVS. guideline on the management of patients with extracranial carotid and vertebral artery disease. *Stroke* 2011;42:e464-540.
- ⁴⁸ Eleid MF, Lester SJ, Wiedenbeck TL, Patel SD, Appleton CP, Nelson MR, et al. Carotid ultrasound identifies high risk subclinical atherosclerosis in adults with low framingham risk scores. *J Am Soc Echocardiogr* 2010;23:802-8.

⁴⁹ The Global Economic Burden of Non-Communicable Disease. World Economic Forum and Harvard School of Public Health. Sept. 2011

⁵⁰ European Cardiovascular Disease Statistics 2012 edition. European Heart Network and European Society of Cardiology, Sept. 2012.

⁵¹ Nicolaides A. Screening for cardiovascular risk. *Br J Cardiol* 2010;17:105e7