




Πανεπιστήμιο Θεσσαλίας
Σχολή Επιστημών Υγείας
Τμήμα Βιοχημείας και Βιοτεχνολογίας
Μεταπτυχιακό Πρόγραμμα Σπουδών

“Αμίαντος (Asbestos): Τοξικότητα και Καρκινογένεση”

Χρυσσαγή Σπυρίδωνος Κούση
Ειδικός Ιατροδικαστής

Διπλωματική Εργασία Ειδίκευσης



ΜΕΤΑΠΤΥΧΙΑΚΟ ΔΙΠΛΩΜΑ ΕΙΔΙΚΕΥΣΗΣ : ΤΟΞΙΚΟΛΟΓΙΑ
ΚΑΤΕΥΘΥΝΣΗ: ΒΙΟΧΗΜΕΙΑ ΚΑΙ ΒΙΟΤΕΧΝΟΛΟΓΙΑ

Λάρισα 2018

ΜΕΛΗ ΤΡΙΜΕΛΟΥΣ ΕΞΕΤΑΣΤΙΚΗΣ ΕΠΙΤΡΟΠΗΣ:

Αντιγόνη Μητσέλου: Ιατρός Παθολογοανατόμος, Επίκουρος Καθηγήτρια
Ιατροδικαστικής Πανεπιστημίου Ιωαννίνων (επιβλέπουσα)

Δημήτριος Κουρέτας: Καθηγητής Τμήματος Βιοχημείας-Βιοτεχνολογίας
Πανεπιστημίου Λάρισας, Υπεύθυνος Μεταπτυχιακού Προγράμματος Σπουδών
(συνεπιβλέπων)

Χαριτίνη Νέπκα: Κυτταρολόγος - Επιμελήτρια Β' Πανεπιστημιακού
Νοσοκομείου Λάρισας (συνεπιβλέπουσα)

ΠΡΟΛΟΓΟΣ

Στην εργασία αυτή διερευνάται η επικινδυνότητα του αμιάντου και πώς σχετίζεται με την ανθρώπινη υγεία τεκμηριώνοντας την υψηλή τοξικότητά του καθώς και το γεγονός ότι αποτελεί έναν από τους σημαντικότερους παράγοντες καρκινογένεσης στηριζόμενοι στην ελληνική και διεθνή βιβλιογραφία. Αναφέρονται οι τρόποι έκθεσης μέσα από το περιβάλλον και τον χώρο εργασίας και εξετάζονται, συνοπτικά, οι εξελίξεις της νομοθεσίας που αφορούν τον αμιάντο, εστιάζοντας σε τυχόν παραλείψεις ή ασάφειες.

Η μελέτη αυτή αποτελεί Διπλωματική Εργασία Ειδίκευσης, στα πλαίσια του μεταπτυχιακού προγράμματος του Τμήματος Βιοχημείας-Βιοτεχνολογίας του Πανεπιστημίου Λάρισας και πραγματοποιήθηκε υπό την επίβλεψη αφενός μεν της Κυτταρολόγου Επιμελήτριας Β' του Παν/κού Νοσοκομείου Λάρισας κας Νέγκα Χαριτίνης, την οποία ευχαριστώ θερμά για την καθοδήγηση, την ενθάρρυνση και την υπομονή της και αφετέρου υπό του Καθηγητή του Τμήματος Βιοχημείας-Βιοτεχνολογίας του Πανεπιστημίου Λάρισας και Υπεύθυνου του Μεταπτυχιακού Προγράμματος Σπουδών Τοξικολογίας και Κουρέτα Δημήτριου, τον οποίο και ευχαριστώ θερμά, για την εμπιστοσύνη που έδειξε στο πρόσωπό μου αλλά και για την πολύ μεγάλη τιμή που μου έκανε ως συνεπιβλέπων της Διπλωματικής μου Εργασίας Ειδίκευσης στην Τοξικολογία..

Ιδιαίτερα ευχαριστώ την ΠαθολογοΑνατόμο κα Μητσέλου Αντιγόνη - Επίκουρο Καθηγήτρια Ιατροδικαστικής Πανεπιστημίου Ιωαννίνων, της οποίας τόσο η συμβολή όσο και οι συμβουλές της υπήρξαν καθοριστικής σημασίας για την εκπόνηση αυτής της εργασίας.

Τέλος, θέλω να ευχαριστήσω τους γονείς μου, τον σύζυγό μου και τους δύο γιούς μου οι οποίοι αποτέλεσαν, με την υπομονή τους και την κατανόηση που επέδειξαν, πηγή δύναμης και έμπνευσης κατά την εκπόνηση και ολοκλήρωση αυτής της εργασίας.

Κούση Χρυσανγή

Λάρισα 2018

ΣΚΟΠΟΣ ΕΡΓΑΣΙΑΣ

Η παρούσα εργασία έχει ως σκοπό της, τη διερεύνηση των σταδίων από την αρχική έκθεση στον αμίαντο και την τοξικότητα των ινών του αμιάντου έως τη δημιουργία και εξέλιξη του καρκίνου του πνεύμονα.

Μέσα από επιστημονικές μελέτες της Ελληνικής και Διεθνούς Βιβλιογραφίας θα τεκμηριωθεί η σύνδεση της επικινδυνότητας για την ανθρώπινη υγεία σύμφωνα με τον τύπο των ορυκτών και το μέγεθος των ινών του αμιάντου.

Ακολουθούν οι παθολογίες οι οποίες σχετίζονται με τον αμίαντο, η παθογένεση, η παθοφυσιολογία, οι κλινικές συνέπειες και η τελική διάγνωση και πρόγνωση αυτών, η σειρά των οποίων καταδεικνύει την βαρύτερη τοξικότητα του αμιάντου για τον ανθρώπινο οργανισμό και την υγεία.

Ενδεικτικά, σε κάθε ενότητα αναφέρονται μέτρα πρόληψης και προστασίας. Επιγραμματικά αναφέρεται η νομοθεσία που σχετίζεται με τον αμίαντο και την προστασία των εργαζομένων, καταναλωτικού κοινού και περιβάλλοντος με σύντομη αναφορά στις οριακές τιμές έκθεσης.

ΠΕΡΙΕΧΟΜΕΝΑ


ΠΡΟΛΟΓΟΣ.....	3
ΣΚΟΠΟΣ ΕΡΓΑΣΙΑΣ.....	4
1. ΕΙΣΑΓΩΓΗ.....	6
1.1 ΓΕΝΙΚΑ ΓΙΑ ΤΟΝ ΑΜΙΑΝΤΟ.....	6-12
1.2 ΟΡΥΚΤΑ ΤΟΥ ΑΜΙΑΝΤΟΥ.....	8
1.2.1 Ο χρυσότυλος αμιάντος.....	8-11
1.2.2 Αμφιβολιτικός αμιάντος.....	11
1.2.2.1 Αμοσίτης.....	11
1.2.2.2 Κροκιδόλιθος.....	11
1.2.2.3 Τρεμόλιθος, Ανθοφυλλίτης, Ακτινόλιθος.....	11
2. Ο ΑΜΙΑΝΤΟΣ ΣΤΟ ΠΕΡΙΒΑΛΛΟΝ ΚΑΙ ΤΟΝ ΧΩΡΟ ΕΡΓΑΣΙΑΣ.....	12-14
2.1 Μέτρα πρόληψης.....	14
2.1.1 Μέτρα ατομικής προστασίας.....	15-17
2.1.2 Νομοθεσία.....	17
2.1.3 Οριακές Τιμές Έκθεσης για τον αμιάντο.....	18
3. ΤΟΞΙΚΟΤΗΤΑ: ΑΝΑΣΚΟΠΗΣΗ ΕΡΕΥΝΩΝ ΓΙΑ ΤΙΣ ΕΠΙΠΤΩΣΕΙΣ ΤΗΣ ΧΡΗΣΗΣ ΑΜΙΑΝΤΟΥ.....	19
3.1.1 Ιστορική ανασκόπηση- Μελέτες.....	19-20
3.1.2 Η σχέση του τύπου και του μεγέθους των ινών αμιάντου στην καρκινογένεση.....	21-27
4. ΠΑΘΟΛΟΓΙΕΣ ΣΥΝΔΕΟΜΕΝΕΣ ΜΕ ΤΟΝ ΑΜΙΑΝΤΟ.....	28
- Βασικές Αρχές.....	28
4.1. Καλοήθειες παθήσεις του αναπνευστικού.....	28-46
4.1.1. Καλοήθειες υπεζωκοτικές παθήσεις.....	29-46
4.1.1.α). Υπεζωκοτικές πλάκες.....	29-34
4.1.1.β). Καλοήθης υπεζωκοτική συλλογή.....	34-36
4.1.1.γ). Διάχυτη πάχυνση υπεζωκότα.....	36-38
4.1.2. Κοινά χαρακτηριστικά στις καλοήθειες υπεζωκοτικές παθήσεις.....	38
4.1.3. Πνευμονοκονίαση.....	39-41
4.1.4. Αμιάντωση.....	41-46
4.2 Κακοήθειες παθήσεις του αναπνευστικού.....	47
4.2.1 Καρκίνος των πνευμόνων.....	48-62
4.2.1 Α). Σταδιοποίηση του καρκίνου του πνεύμονα κατά TNM.....	62-63
4.2.1.Β). Πρόληψη.....	63
4.2.2 Μεσοθηλίωμα.....	64-77
4.2.2.1 Σταδιοποίηση μεσοθηλιώματος.....	77-83
5. ΣΥΜΠΕΡΑΣΜΑΤΑ.....	84
6. ABSTRACT.....	85
6. ΒΙΒΛΙΟΓΡΑΦΙΑ.....	86-95

1. ΕΙΣΑΓΩΓΗ

1.1 ΓΕΝΙΚΑ ΓΙΑ ΤΟΝ ΑΜΙΑΝΤΟ

Ο **αμίαντος** (asbestos) ανήκει στην ομάδα διαφορετικών πυριτικών ορυκτών με κοινό χαρακτηριστικό την ινώδη μορφή τους [1,2].

Ερευνώντας τη χημική δομή του διαπιστώνουμε ότι πρόκειται για ένυδρα πυριτικά άλατα του μαγνησίου, τα οποία ανάλογα με το είδος τους μπορεί να περιέχουν και ασβέστιο (Ca), σίδηρο (Fe), νάτριο (Na) σε διαφορετικούς χημικούς τύπους, καθώς και 2-4% ελεύθερο πυρίτιο (Si). Ορυκτολογικά διακρίνονται στους **ΟΦΕΪΤΙΚΟΥΣ** ή ομάδα των **ΣΕΡΠΕΝΤΙΝΩΝ** (χρυσότιλος) και στους **ΑΜΦΙΒΟΛΙΤΙΚΟΥΣ** (ανθοφυλλίτης, κροκιδολιθικός ή μπλε αμίαντος, αμοσίτης). Ο διαχωρισμός αυτός βασίζεται στην κρυσταλλική δομή. Η δομή των σερπεντινών είναι φυλλώδης ενώ των αμφιβόλων αλυσιδωτή. Κοινές μορφές αμιάντου είναι: ο *λευκός αμίαντος* που αποτελεί παραλλαγή του ορυκτού σερπεντίνης ο *κυανός αμίαντος* και ο *καφέ αμίαντος*, που ανήκουν στην ομάδα ορυκτών που ονομάζονται αμφιβόλοι [1-8] (Εικόνα 1).



Εικόνα 1. Μιακροσκοπικές μορφές αμιάντου

Έχει χρήσιμες φυσικές και χημικές ιδιότητες και για το λόγο αυτό χρησιμοποιήθηκε εκτεταμένα στο παρελθόν σε ποικιλία εφαρμογών. Το υλικό αυτό είναι καλός μονωτής του ηλεκτρισμού και της θερμότητας και ταυτόχρονα έχει τέτοιες μηχανικές ιδιότητες - είναι ελαστικός, ανθεκτικός στα οξέα, τις μεγάλες θερμοκρασίες και την τριβή - ώστε οι ίνες του μπορούν να υφανθούν για να

παραχθούν υφάσματα μέχρι και φίλτρα για νερό, καθώς επίσης λόγω της υψηλής αντοχής του σε εφελκυσμό μπορεί να χρησιμοποιηθεί ως πρόσθετο στο τσιμέντο. Επιπλέον είναι ανθεκτικός σε προσβολή από όξινα και αλκαλικά χημικά διαλύματα, και ως πρώτη ή δευτερεύουσα ύλη εντοπίζεται σε περίπου 5.000 διαφορετικές τεχνικές εφαρμογές και καταναλωτικά προϊόντα [1-8]. Σήμερα η χρήση του έχει πλέον απαγορευθεί πλήρως στην Ελλάδα (Οδηγία 1999/77/EK και Οδηγία 2003/18/EK) και σε πολλές άλλες χώρες [9-13].

Και τα δύο ονόματα asbestos και amiante όπως είναι γνωστός παγκοσμίως είναι ελληνικής προέλευσης. «Asbestos» από τη λέξη άσβεστος, επειδή δεν καιγόταν κατά τη χρήση του στα λυχνάρια και «αμιάντος» από το ότι δεν “υφίστατο μίανσιν”[14]. Υπάρχει σε αφθονία στα 3/4 περίπου του στερεού φλοιού της Γης, η περισσότερη όμως ποσότητα σε εκμεταλλεύσιμα μεγέθη βρίσκεται στα επιφανειακά ορυχεία του Quebec στον Καναδά, στη Βραζιλία, στην πρώην Σοβιετική Ένωση, στη Ζιμπάμπουε και στη Νότια Αφρική. Απαντάται επίσης στην Κίνα, στην Ιταλία, στην Κύπρο, στις Η.Π.Α. και στην Αυστραλία [15].

Στην Ελλάδα υπάρχει στην Κοζάνη, στην Ήπειρο, στην Εύβοια, στην Άνδρο, στην Ανάφη, στη Σάμο και στη Σταμάτα Αττικής. Χρησιμοποιήθηκε στις δεκαετίες 1960-1970 εκτεταμένα, ιδιαίτερα σε μορφοποιημένα υλικά, όπως π.χ. το *Ελληνίτ*, ιδιαίτερα γιατί υπήρχε εγχώρια παραγωγή αμιάντου, από την εταιρεία Μεταλλεία Αμιάντου Βορείου Ελλάδας (MABE), ενώ το μεγαλύτερο ορυχείο αμιάντου στον κόσμο είναι το ορυχείο Τζέφρυ που βρίσκεται στην περιοχή της πόλης Άζμπεστος στον Καναδά [15-16].

Το "Ελληνίτ" ως κυματοειδείς πλάκες αμιαντοτσιμέντου χρησιμοποιήθηκε ευρέως στην Ελλάδα κυρίως ως στέγες δημόσιων αλλά και ιδιωτικών κτηρίων. Οι κυματοειδείς πλάκες παράγονταν σε διαστάσεις του ενός των δύο, όπως και των 3 μέτρων μήκους, που ήταν και οι πιο συνηθισμένες λόγω του ότι κάλυπταν μεγάλη επιφάνεια. Το πλάτος ήταν για όλα τα μήκη 1 μέτρο (Εικόνα 2). Το ειδικό βάρος κυμαίνεται μεταξύ 15-18 κιλά ανά τετραγωνικό μέτρο. Ενώ χρησιμοποιήθηκαν κυρίως στις βόρειες περιοχές της Ελλάδας και πλάκες μεγαλύτερου πάχους που ξεπερνούσαν τα 20 κιλά ανά τετραγωνικό μέτρο [17].

Σε κάποιες μορφές του είναι τοξικός, καθώς η εισπνοή μικροϊνών αμιάντου μπορεί να προκαλέσει σοβαρές παθήσεις του αναπνευστικού συστήματος (μεσοθηλίωμα, καρκίνο του πνεύμονα, πνευμονοκονίαση) [17].



Εικόνα 2 Στέγες αμιαντοσιμέντου

Στον καθορισμό των χρήσεων του αμιάντου, εκτός από τις φυσικοχημικές ιδιότητες, σημαντικό ρόλο παίζει η κατάταξη που πραγματοποιείται ανάλογα με το μήκος των ινών [18]. Η κατάταξη κατά QAMA (Quebec Asbestos Mining Association) είναι εμπορική.

Κατάταξη ινών αμιάντου σύμφωνα με QAMA [Roskill,1986] :

Περιγραφή ίνας	Πρότυπο κατά qama	βαρος (oz) (1 oz = 28.35 g)
Ακατέργαστες για το σύνολο των ινών	Ακατέργαστες 1	Διάμετρος >19 mm
Ακατέργαστες για το σύνολο των ινών	Ακατέργαστες 2	Διάμετροι μεταξύ 9.5 και 19mm
Κατεργασμένες (Ομάδα 3)	3F	10.5 / 3.9 / 1.3 / 0.3
	3K	7.0 / 1.5 / 1.5 / 0.5
	3R	4.0 / 7.0 / 4.0 / 1.0
	3T	2.0 / 8.0 / 4.0 / 2.0
	3Z	1.0 / 9.0 / 4.0 / 2.0
Κατεργασμένες (Ομάδα 4)	4A	0.0 / 8.0 / 6.0 / 2.0
	4K	0.0 / 4.0 / 9.0 / 3.0
	4T	0.0 / 2.0 / 10.0 / 4.0
Κατεργασμένες (Ομάδα 5)	5D	0.0 / 0.5 / 10.5 / 5.0
	5R	0.0 / 0.0 / 10.0 / 6.0
Κατεργασμένες (Ομάδα 6)	6D	0.0 / 0.0 / 7.0 / 9.0

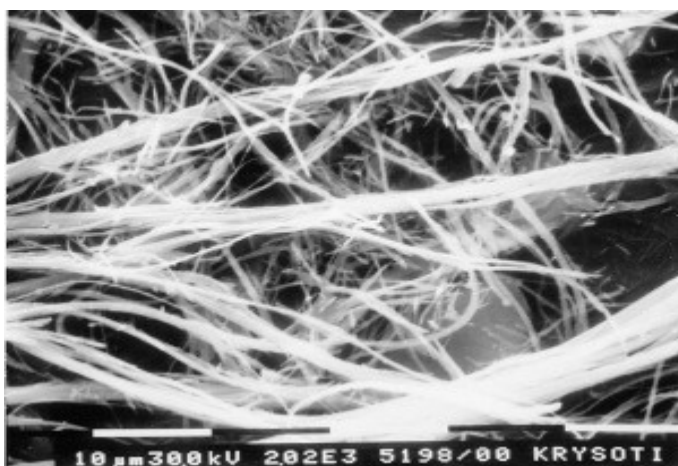
1.2 ΟΡΥΚΤΑ ΤΟΥ ΑΜΙΑΝΤΟΥ

Αμιαντούχες ίνες απαντώνται στη φύση στα ορυκτά σερπεντίνη και αμφίβολο. Οι γνωστότερες κατηγορίες του είναι:

1.2.1 Ο χρυσότιλος $Mg_3Si_2O_5(OH)_4$ (γνωστός ως λευκός αμιάντος) είναι η μοναδική μορφή αμιάντου στην ομάδα των σερπεντινών. Είναι η πλέον χρησιμοποιούμενη μορφή αμιάντου σε ποσοστό 95% επί του συνόλου των προϊόντων του αμιάντου. Οι

ίνες του είναι λεπτές, μεταξωτές, ελαστικές, κυματοειδείς, άσπρες προς γκριζοπράσινες [19, 20].

Ο χρυσοτιλικός αμιάντος εμφανίζει μεγάλη αντοχή στον εφελκυσμό αλλά μικρή αντοχή στη χημική προσβολή [19, 20]. Σε αυτή την ιδιότητα οφείλεται η μεγάλη χρήση του σαν ενισχυτικό στο τσιμέντο (αντί του κροκιδόλιθου που εμφανίζει μεγαλύτερη τοξικότητα στον ανθρώπινο οργανισμό), αφού συνδυάζει τη μεγάλη αντοχή και την μη-επίδραση από ισχυρά αλκαλικά, σε αντίθεση με τα ισχυρά οξέα, που τον διαβρώνουν γρήγορα [17]. Η μεγάλη αντοχή του χρυσοτιλικού αμιάντου στη θερμότητα οφείλεται στη χαμηλή θερμική του αγωγιμότητα, ενώ η θερμοκρασία τήξεώς του ανέρχεται στους 1521°C [19, 20] (Εικόνα 3).

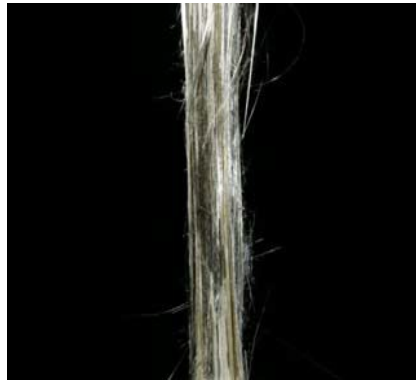


Εικόνα 3 Ίνες και ινίδια χρυσοτίλη στο σαρωτικό ηλεκτρονικό μικροσκόπιο (SEM) σε μεγέθυνση 2.000x.

Σε θερμοκρασία μεγαλύτερη από 800°C, οι ίνες καταστρέφονται. Ιδιαίτερο ενδιαφέρον παρουσιάζουν δύο ιδιότητες του χρυσοτίλη και τις οποίες δεν εμφανίζουν τα υπόλοιπα αμιαντούχα ορυκτά, η διαλυτότητα και η θερμική υποβάθμιση.

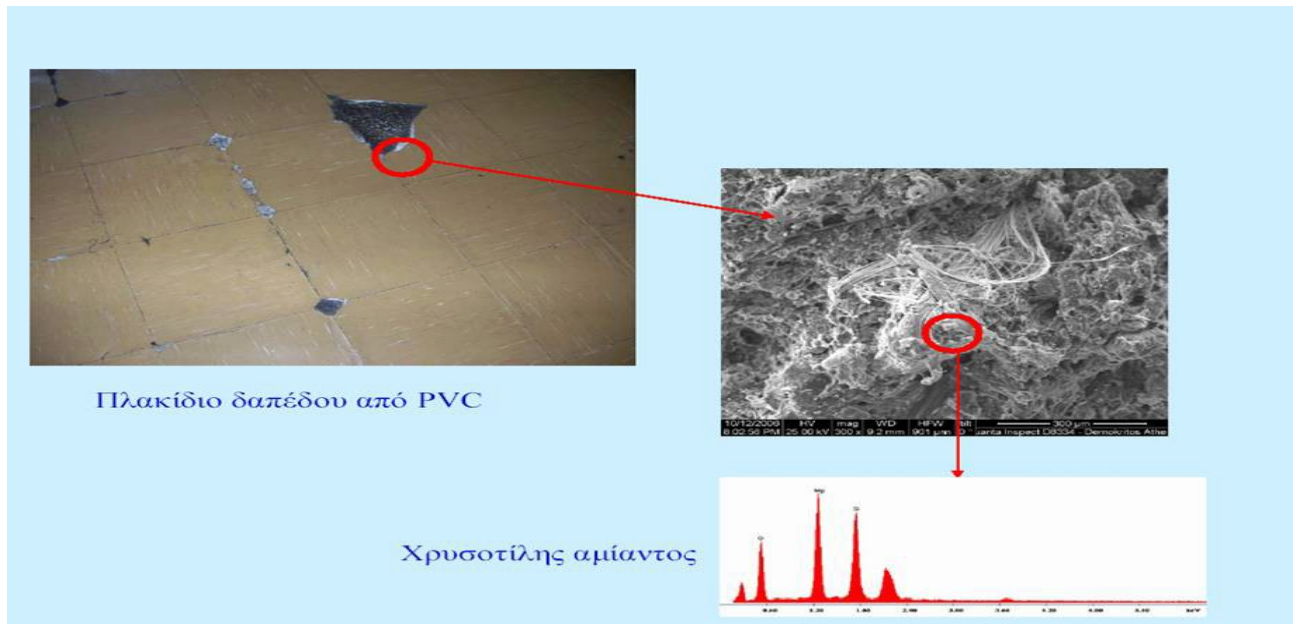
-Διαλυτότητα: Ο χρυσοτίλης είναι αδιάλυτος στο νερό και σε οργανικούς διαλύτες.

-Θερμική υποβάθμιση: Οι χρυσοτιλικές ίνες (Εικ. 4) υπόκεινται σε θερμική αποσύνθεση σε υψηλές θερμοκρασίες [19-21].



Εικόνα 4 Μακροσκοπικές εικόνες αμιαντούχων ορυκτών (α) Χρυσοσίλης, (β) Κροκιδόλιθος, (γ) Αμοσίτης, (δ) Ανθοφυλλίτης, (ε) Τρεμολίτης, (στ) Ακτινόλιθος.

Η ταυτοποίηση των ορυκτών δεν πρέπει να γίνεται μόνο από το χρώμα, γιατί αυτό μπορεί να αλλάζει με την επίδραση της θερμότητας ή με τη χημική επεξεργασία [19] (Εικόνα 5).



Εικόνα 5 Χρήση του χρυσολίτη αμιάντου

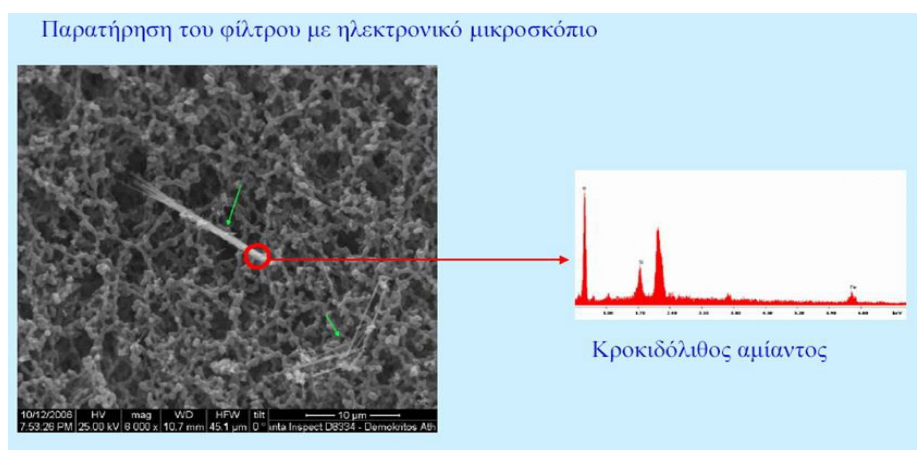
1.2.2 Μορφές αμιάντου

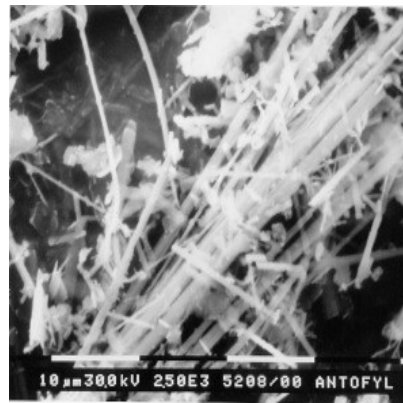
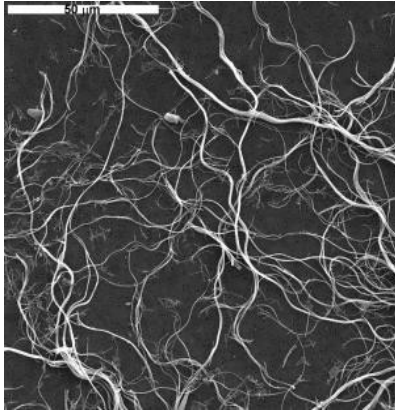
Η ομάδα των αμφιβόλων περιλαμβάνει πέντε μορφές αμιάντου:

1.2.2.1 Ο **αμοσίτης ή γρυνερίτης** $(Fe^{2+}, Mg)_7Si_8O_{22}(OH)_2$ (γνωστός ως καφέ αμιάντος) αποτελεί τη δεύτερη πιο διαδεδομένη μορφή. Οι ίνες του είναι ευθυτενείς, εύθραυστες και στη φυσική τους κατάσταση έχουν χρώμα καφέ προς ελαφρύ γκριζό.


1.2.2.2 Ο **κροκιδόλιθος** $Na_2Fe^{2+}3Fe^{3+}2Si_8O_{22}(OH,F)$ (γνωστός ως μπλε αμιάντος) ανήκει επίσης στα αμφίβολα. Οι ίνες του είναι ευθυτενείς, ελαστικές με χρώμα μπλε.

1.2.2.3 Στην ομάδα αυτή περιλαμβάνονται άλλες τρεις μορφές αμιάντου: ο **ανθοφυλλίτης**, ο **ακτινόλιθος** και ο **τρεμόλιθος**. Οι μορφές αυτές είναι σπάνιες, πολύ λίγο χρησιμοποιούμενες [19]. Συνήθως είναι δύσκολο να διακρίνουμε από το χρώμα ποια μορφή αμιάντου περιέχεται σε κάποιο προϊόν. Η μόνη σίγουρη μέθοδος είναι να αναλύσουμε το προϊόν με ειδικές τεχνικές όπως με **ακτίνες X ή με τη χρήση μικροσκοπίου** [22] (Εικόνα 6).





Εικόνα 7 Σγουρές ίνες χρυσοσίλη στο σαρωτικό SEM (2.500x). Οι ίνες είναι ευθείες και μερικές σπάζουν στα άκρα. Ηλεκτρονικό μικροσκόπιο SEM (X 2.500)



Εικόνα 8 Ινώδης τρεμολίτης στο σαρωτικό ηλεκτρονικό μικροσκόπιο SEM. Οι ίνες του είναι συνήθως μικρότερες από αυτές των άλλων ορυκτών αμιάντου.

2. Ο ΑΜΙΑΝΤΟΣ ΣΤΟ ΠΕΡΙΒΑΛΛΟΝ ΚΑΙ ΣΤΟΝ ΧΩΡΟ ΕΡΓΑΣΙΑΣ:

Οι κυριότερες ομάδες εργαζόμενων, που στο παρελθόν έχουν εκτεθεί σε υψηλές συγκεντρώσεις ινών αμιάντου και για τις οποίες θα πρέπει να δημιουργηθούν αρχεία, είναι:

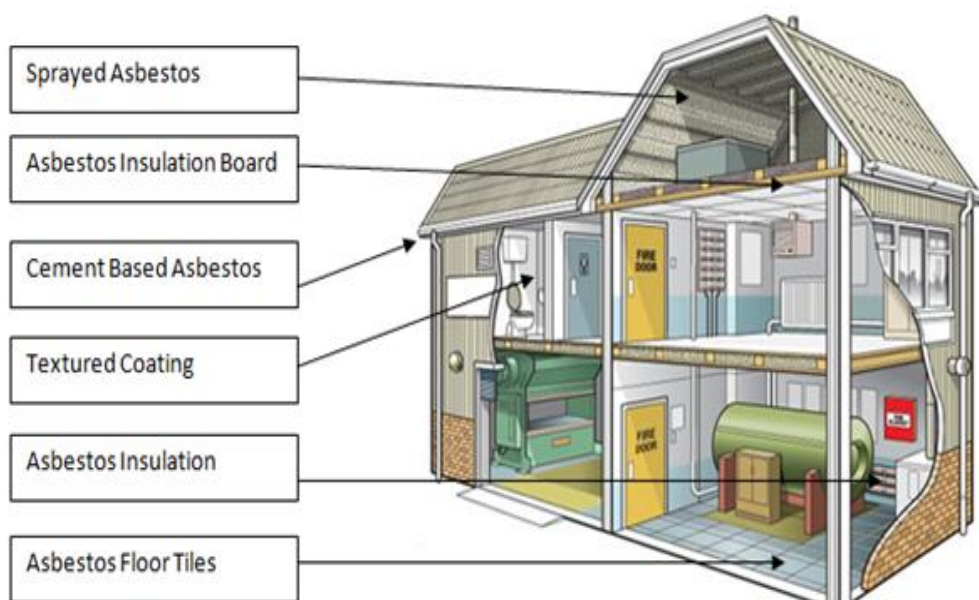
- οι εργαζόμενοι στα ορυχεία αμιάντου
- οι εργαζόμενοι στην παραγωγή προϊόντων αμιαντοτσιμέντου
- οι εργαζόμενοι στα ναυπηγεία και τα διαλυτήρια των πλοίων
- οι εργαζόμενοι στην κατασκευή και επεξεργασία διάφορων προϊόντων αμιάντου [23-28].



Εικόνα 9 Ορυχεία αμιάντου


Στο παρελθόν έχουν εκτεθεί σε ίνες αμιάντου και άλλες ομάδες εργαζόμενων :

- οι εργαζόμενοι στις θερμομονώσεις
- οι οικοδόμοι που χρησιμοποιούσαν υλικά και προϊόντα αμιάντου
- οι τεχνίτες των συνεργείων αυτοκινήτων [23-28].



Σήμερα είναι εκτεθειμένοι σε αμίαντο:

- οι εργαζόμενοι στην ανακαίνιση παλαιών κτηρίων όπου είχε χρησιμοποιηθεί ο αμίαντος ως οικοδομικό υλικό
- οι εργαζόμενοι που ασχολούνται με εργασίες αποξήλωσης, εγκλεισμού ή επικάλυψης αμιαντούχων υλικών καθώς και οι εργαζόμενοι στη μεταφορά αμιαντούχων υλικών [23-28].



Εικόνα 10 Ανακαίνιση παλαιών κτηρίων

Είναι πραγματικά εξαιρετικά πολύ δύσκολο να προσδιορίσουμε τους μη επαγγελματικά εκτεθειμένους στον αμίαντο:

- Οι κάτοικοι των περιοχών που βρίσκονται κοντά σε παλιά ορυχεία αμιάντου ή εργοστάσια επεξεργασίας αμιαντούχων υλικών (Εικόνα 11).
- Οι κάτοικοι των μεγάλων πόλεων κινδυνεύουν επίσης από τη διάβρωση των οικοδομικών υλικών που περιέχουν αμίαντο και την τριβή των φρένων και των συμπλεκτών των αυτοκινήτων και των τρένων [23-28].

Εικόνα 11



Με χαρακτηριστικό τρόπο περιγράφει, ο παγκοσμίως γνωστός για τις σχετικές με τον αμίαντο μελέτες του, Ιατρός Dr. Selikof: “Αυτοί που εκτίθενται στον αμίαντο, συχνά δεν υποπτεύονται ούτε γνωρίζουν την παρουσία του” [23-28].

2.1 Μέτρα πρόληψης

Η προστασία της υγείας των ανθρώπων απαιτεί “Τεχνική” και “Ιατρική” πρόληψη [29].

Η τεχνική πρόληψη περιλαμβάνει μια σειρά από ενέργειες που αποσκοπούν στην ελαχιστοποίηση της έκθεσης στο βλαπτικό παράγοντα, όπως:

- a) αντικατάσταση του επικίνδυνου υλικού
- b) υγρές διαδικασίες παραγωγής
- c) κλειστές διαδικασίες παραγωγής
- d) χρήση ατομικών μέσων προστασίας
- e) διεξαγωγή μετρήσεων για τον ποσοτικό και ποιοτικό προσδιορισμό του βλαπτικού παράγοντα.

Η πρώτη ιατρική εξέταση, συμπεριλαμβανόμενων και των εργαστηριακών εξετάσεων της ακτινογραφίας θώρακος και του σπιρομετρικού ελέγχου, πραγματοποιείται αμέσως μετά την πρόσληψη, για τη σωστή τοποθέτηση του εργαζόμενου στην παραγωγική διαδικασία. Ο περιοδικός ιατρικός έλεγχος των εργαζόμενων που εκτίθενται σε αμίαντο, πραγματοποιείται μια φορά το χρόνο και περιλαμβάνει πλήρη κλινική, σπιρομετρική εξέταση καθώς και διάχυση. Ο ακτινολογικός έλεγχος (ακτινογραφία θώρακος και όχι μικροακτινογραφία) πρέπει να πραγματοποιείται μια φορά κάθε πέντε χρόνια [30, 31].

Σήμερα ο αμίαντος θεωρείται ένας από τους σημαντικότερους παράγοντες καρκινογένεσης με πιο χαρακτηριστικές μορφές το μεσοθηλιώμα και τον καρκίνο του πνεύμονα, στην περίπτωση που οι ίνες του εισχωρήσουν στον ανθρώπινο οργανισμό (Εικόνα 12, 13). Η διαπιστωμένη, πλέον, ενοχοποίηση του για καρκινογένεση έχει οδηγήσει πολλές χώρες στη λήψη αυστηρών μέτρων για τον περιορισμό της χρήσης του και τη σταδιακή πλήρη απαγόρευσή του [32].

Μέχρι σήμερα δεν υπήρχαν αξιόπιστα τεστ ή αναλύσεις αίματος για την ανίχνευση του μεσοθηλιώματος. Όμως Αυστραλοί ερευνητές έχουν ανακαλύψει μια πρωτεΐνη που αυξάνεται στο αίμα των ασθενών που πάσχουν από μεσοθηλιώμα [8]. Η πρωτεΐνη αυτή ονομάζεται **SMR** (soluble mesothelin-related protein). Τα ευρήματά τους ήσαν τα ακόλουθα:

- Οι ασθενείς με μεσοθηλιώμα είχαν πολύ πιο συχνά, αυξημένα επίπεδα της SMR σε σύγκριση με τους ασθενείς που έπασχαν από άλλους καρκίνους.
- Από τους ασθενείς με μεσοθηλιώμα το 84% είχε αυξημένη SMR ενώ από τους ασθενείς με άλλους καρκίνους μόνο το 2% είχε αυξημένη SMR στο αίμα.
- Όσο πιο μεγάλος ήταν ο όγκος του μεσοθηλιώματος και όσο πιο προχωρημένο ήταν το στάδιο, τόσο πιο πολύ ήταν αυξημένη η SMR.
- Από τα άτομα που είχαν ιστορικό έκθεσης στον αμίαντο, τα περισσότερα είχαν αυξημένη SMR στο αίμα τους. Από αυτά μερικά παρουσίασαν μεσοθηλιώμα μέσα στα 5 χρόνια που ακολούθησαν την έρευνα.
- Από τα άτομα που είχαν εκτεθεί στον αμίαντο αλλά δεν είχαν αυξημένη SMR στο αίμα τους, κανένα δεν παρουσίασε μεσοθηλιώμα μέσα στα 8 χρόνια από την έναρξη της έρευνας.

Από τα άτομα που δεν είχαν εκτεθεί στον αμίαντο, κανένα δεν είχε αυξημένη SMR στο αίμα.

Τα συμπεράσματα των ερευνητών είναι ότι η πρωτεΐνη SMR είναι ένα χρήσιμο εργαλείο για τη διάγνωση του μεσοθηλιώματος και για την παρακολούθηση της εξέλιξης της νόσου. Επίσης μπορεί να αποτελέσει ένα ανιχνευτικό τεστ για τα άτομα που έχουν εκτεθεί στον αμίαντο. Η ανακάλυψη αυτή έχει πολύ μεγάλη σημασία για τη δημόσια υγεία καθώς με τον τρόπο αυτό μπορεί να ανιχνευθεί έγκαιρα η ύπαρξη του μεσοθηλιώματος και να γίνει θεραπεία σε ένα όχι τόσο προχωρημένο στάδιο [8].

2.1.1 Μέτρα ατομικής προστασίας

Τα μέτρα ατομικής προστασίας κατά την εργασία με αμίαντο περιλαμβάνουν μάσκες, φόρμες, γυαλιά, ποδιές, γάντια, μπότες [33].

Οι μάσκες ελέγχονται πριν τη χρήση τους και μετά ή πετιούνται ή καθαρίζονται και αποθηκεύονται. Κατά την εργασία δεν επιτρέπεται από τη νομοθεσία η συνεχής χρήση μάσκας και οι λόγοι είναι: πιθανότητα έλλειψης οξυγόνου ή πιθανή παρουσία άλλων επικίνδυνων ουσιών στο χώρο εργασίας (π.χ. ατμοί διαλυτών), το πιο εντατικό είδος εργασίας απαιτεί μεγαλύτερη παροχή αέρα, η θερμοκρασία του περιβάλλοντος, τα χαρακτηριστικά του προσώπου (ανάπτυξη, γυαλιά, γένια), η φυσική κατάσταση του εργαζόμενου, η άνεση που προσφέρει ή όχι στην εργασία, η ανάγκη λεκτικής

επικοινωνίας, πιθανά εμπόδια κατά την εργασία, όπως η χρήση αναπνευστικής συσκευής με παροχή πεπιεσμένου αέρα [34].

Μετά το πέρας της εργασίας πρέπει να γίνεται προσεκτικός καθαρισμός των παπουτσιών και της φόρμας, χρησιμοποιώντας υγρά πανιά για τα αδιάβροχα τμήματα και σκούπα κενού. Κατόπιν οι μάσκες και οι φόρμες να τοποθετούνται σε δοχεία με την κατάλληλη σήμανση. Τα παπούτσια να είναι χωρίς κορδόνια, για ευκολότερο καθαρισμό. Οι εργαζόμενοι πριν την έξοδό τους να πλένονται στα ντους των εγκαταστάσεων υγιεινής της εταιρείας, οι οποίες πρέπει να καθαρίζονται καθημερινά. Για την αποφυγή της έκθεσης στον αμιάντο πρέπει στα αμιαντούχα υλικά που έχουν υποστεί φθορά να γίνεται επικάλυψη (encapsulation) ή στεγανοποίηση (sealing), εγκλεισμός (enclosure), αφαίρεση (removal), ανάλογα με την περίπτωση. Η αφαίρεση αμιάντου πρέπει να γίνεται μόνο όταν είναι αναγκαία και όχι επειδή εντοπίστηκε στο χώρο, αφού με την αφαίρεση υπάρχει κίνδυνος αποδέσμευσης ινών. Αναγκαία θεωρείται όταν: υπάρχει καταστροφή ή φθορά και δεν είναι δυνατή η επικάλυψη, η στεγανοποίηση και ο εγκλεισμός, κινδυνεύει να καταστραφεί από φυσιολογικές καθημερινές δραστηριότητες, πριν από κατεδάφιση, πριν από συντήρηση και αν είναι πιθανή η διατάραξη υλικού που περιέχει αμιάντο. Η εργασία αφαίρεσης θεωρείται ότι ολοκληρώθηκε όταν ο οπτικός έλεγχος και η στατική δειγματοληψία και μέτρηση ινών αμιάντου στον αέρα δώσει ασφαλή αποτελέσματα [35-43].

Οι **εργοδότες** οφείλουν σύμφωνα με το Π.Δ 212/2006, πριν από την έναρξη των εργασιών αφαίρεσης αμιάντου να γίνεται καταγραφή των υλικών στους χώρους εργασίας και να επισημαίνεται κατάλληλα και με σαφήνεια (προσοχή αμιάντος, μη διαταράσσετε το υλικό, αναφέρατε τυχαία καταστροφή αμέσως), να καταρτίζουν το σχέδιο εργασίας, να φροντίζουν ώστε οι εργαζόμενοι να γνωρίζουν το σχέδιο εργασίας και να ελέγχουν αν εφαρμόζεται, να φροντίζουν ώστε οι εργαζόμενοι να έχουν την κατάλληλη εκπαίδευση, η οποία θα συμβάλει σημαντικά στη μείωση των κινδύνων που συνδέονται με αυτή την έκθεση και να φέρουν τα κατάλληλα μέσα ατομικής προστασίας, να ελέγχουν την έκθεση στον αμιάντο, μετά τη λήξη της εργασίας να μεριμνούν για τον καθαρισμό του χώρου και για την επιθεώρηση και τον έλεγχο του εξοπλισμού και των μέσων ατομικής προστασίας, να εξασφαλίζεται ότι οι κατεδαφίσεις ή οι εργασίες αφαίρεσης αμιάντου πραγματοποιούνται από επιχειρήσεις που γνωρίζουν όλες τις προφυλάξεις που πρέπει να λαμβάνονται για την προστασία των εργαζομένων. Η διαχείριση των αμιαντούχων υλικών πρέπει να γίνεται σύμφωνα με το σχεδιάγραμμα της [37, 38].

Οι εργαζόμενοι οφείλουν σύμφωνα με το Π.Δ 212/2006 να μην καπνίζουν στο χώρο εργασίας, να υποβάλλονται σε τακτικές εξετάσεις (checkups), να ζητούν και να λαμβάνουν ιατρική φροντίδα για οποιοδήποτε αναπνευστικό πρόβλημα, να χρησιμοποιούν προστατευτικό εξοπλισμό (μάσκες, γάντια, φόρμες), να εφαρμόζουν καλές εργασιακές πρακτικές [39].

2.1.2 Νομοθεσία:

Στην Ελλάδα η νομοθεσία θέσπιζε ένα αρκετά αυστηρό πλαίσιο για την χρήση του αμιάντου (ΠΔ 70α/1988, ΠΔ 175/97), ενώ πλέον σε εφαρμογή των ευρωπαϊκών οδηγιών 1999/77/ΕΚ και 2003/18/ΕΚ απαγορεύεται η εξόρυξη και χρήση του. Η διαχείριση του αμιάντου σύμφωνα με την ισχύουσα νομοθεσία και με γνώμονα την προστασία του προσωπικού που μπορεί (εσκεμμένα ή όχι) να έρθει σε επαφή μαζί του, προϋποθέτει την αναγνώρισή του. Αυτό δεν είναι πάντα εύκολο δεδομένου ότι μοιάζει μακροσκοπικά με αρκετά άλλα υλικά τα οποία όμως είναι αβλαβή. Για το λόγο αυτό απαιτούνται ειδικές εργαστηριακές αναλύσεις [37-39].

2.1.3 Οριακές Τιμές Έκθεσης για τον αμιάντο :

Το Π.Δ 175/1997 (Φ.Ε.Κ. 150/Α/15.7.1995), καθορίζει στο «Άρθρο 12» τις ακόλουθες Οριακές Τιμές Έκθεσης για τους επαγγελματικά εκτεθειμένους:

1. Η χρονικά σταθμισμένη μέση τιμή συγκέντρωσης ινών χρυσότιλου στον αέρα του χώρου εργασίας στην οποία εκτίθενται οι εργαζόμενοι κατά τη διάρκεια οποιασδήποτε 8ωρης ημερήσιας εργασίας μιας 40ωρης εβδομαδιαίας εργασίας, δεν πρέπει να ξεπερνά τις 0,60 ίνες/cm³ αέρα [10-13].

2. Για όλους τους υπόλοιπους τύπους αμιάντου, είτε μεμονωμένους είτε σε μείγματα, συμπεριλαμβανομένων και των μειγμάτων που περιέχουν χρυσότιλο, η χρονικά σταθμισμένη μέση τιμή συγκέντρωσης ινών στον αέρα του χώρου εργασίας στην οποία εκτίθενται οι εργαζόμενοι κατά τη διάρκεια οποιασδήποτε 8ωρης ημερήσιας εργασίας μιας 40ωρης εβδομαδιαίας εργασίας, δεν πρέπει να ξεπερνά τις 0,30 ίνες/cm³ αέρα [10-13].

Επίσης με την 1154/93 απόφαση του Ανωτάτου Χημικού Συμβουλίου (ΦΕΚ 93/1993) απαγορεύεται η εμπορεία και η χρήση του κροκιδολιθικού αμιάντου.

3. Η Οριακή Τιμή Έκθεσης για τους μη επαγγελματικά εκτεθειμένους είναι το μηδέν ίνες/cm³ [10-13].

3. ΤΟΞΙΚΟΤΗΤΑ : ΑΝΑΣΚΟΠΗΣΗ ΤΩΝ ΕΡΕΥΝΩΝ ΓΙΑ ΤΙΣ ΕΠΙΠΤΩΣΕΙΣ ΤΗΣ ΧΡΗΣΗΣ ΑΜΙΑΝΤΟΥ

3.1.1 Ιστορική ανασκόπηση - Μελέτες

Αναφορές για τη βλαπτικότητα του αμιάντου στην ανθρώπινη υγεία υπάρχουν ήδη από τον 1ο μ.Χ. αιώνα, όταν για πρώτη ο Ρωμαίος ιστορικός Πλίνιος ο Νεότερος, περιέγραψε την αρνητική επίδραση του αμιάντου στην υγεία των σκλάβων που εργάζονταν στην εξόρυξή του. Χρειάστηκε να περάσουν 1.800 χρόνια για να μετατραπούν οι υπόνοιες σε πεποίθηση [44-48].

Το 1906 ο Λονδρέζος γιατρός M Murray κλήθηκε να καταθέσει σε μια κυβερνητική επιτροπή που εξέταζε θέματα συνταξιοδότησης. Η περίπτωση για την οποία η επιτροπή επικαλέσθηκε τη μαρτυρία του Dr. Murray ως ειδήμονα, αφορούσε σε εργαζόμενους μιας εταιρείας επεξεργασίας αμιάντου, όπου σε μια ομάδα 11 εργατών με μέση εργασιακή ηλικία τα 30 χρόνια, οι 10 είχαν πεθάνει [44-48].

Τη δεκαετία του 1920, όταν ο Βρετανός παθολόγος Dr. Cooke εξέτασε εργάτες που εκθέτονταν σε περιβάλλον σκόνης αμιάντου διαπίστωσε τις σημαντικές βλαπτικές επιδράσεις του αμιάντου και ονόμασε την παρατηρούμενη ασθένεια του πνεύμονα "ασβέστωσις" [44-48].

Στη δεκαετία του 1960 εμφανίζονται στον τύπο οι πρώτες αντιδράσεις για τη μαζική παραγωγή και χρήση του αμιάντου, μαζί με τα πρώτα επιδημιολογικά στοιχεία για τη βλαπτική επίδρασή του στην ανθρώπινη υγεία. Παρόλα αυτά η παγκόσμια ετήσια παραγωγή του αμιάντου που το 1960 ήταν 2.200.000 τόνοι, αυξάνεται αλματωδώς στους 6.018.000 τόνους, το 1977 [44-48].

Τα επιδημιολογικά στοιχεία δείχνουν ότι το ποσοστό επίπτωσης ασθενειών αυξάνεται με τα αυξανόμενα επίπεδα σκόνης και τη διάρκεια της έκθεσης. Ο Weiss (1999) υποστηρίζει την υπόθεση ότι ο υπερβολικός κίνδυνος εμφάνισης καρκίνου των πνευμόνων σε ομάδες εργαζομένων που εκτίθενται στον αμιάντο εμφανίζεται μόνο μεταξύ εκείνων με αμιάντωση και ότι η ίνωση αυτή είναι ένας πολύ καλός δείκτης υπερβολικού κινδύνου εμφάνισης καρκίνου των πνευμόνων εξαιτίας της έκθεσης και διευκολύνει ικανοποιητικά στη διάγνωσή του [44-48].

Εντούτοις οι Abraham (1994) και Roggli et al.(1994,2004) αναφέρουν ότι μερικές από αυτές τις μελέτες έχουν προβλήματα στην επιλογή περιπτώσεων και μη συμβατικά ιστολογικά κριτήρια για τη διάγνωση της αμιάντωσης ή έλλειψη στατιστικής ισχύος. Υποστηρίζουν ότι τα στοιχεία είναι ανεπαρκή για να καθορισθεί

η σύνδεση μεταξύ αυτών των δύο ασθενειών. Λίγες μελέτες περιέχουν ικανοποιητικά στοιχεία όσον αφορά τις τρεις απαραίτητες μεταβλητές για να εξετάσουν αυτήν την υπόθεση, δηλαδή δόση, ακτινολογικές αλλαγές και κάπνισμα [44-48].

Ο Meldrum (1996) θεωρεί ότι τα στοιχεία είναι επαρκή για να καταδειχθεί μια σύνδεση μεταξύ της αμιάντωσης και του καρκίνου των πνευμόνων, καθώς υπάρχουν ομοιότητες σε σχέσεις δόσης - αντίδρασης, τις περιόδους λανθάνουσας κατάστασης για την ανάπτυξη της ασθένειας και παρόμοιες εξαρτήσεις στο μήκος και τον τύπο των ινών. Είναι πιθανώς πιο σωστό να ειπωθεί ότι οι ασθενείς με αμιάντωση έχουν έναν αυξανόμενο κίνδυνο για καρκίνο των πνευμόνων [44-48].

Εξ' άλλου απαιτούνται πολύ μεγάλοι πληθυσμοί για να επιβεβαιώσουν πλήρως μια αρνητική υπόθεση, ότι δηλαδή εκείνοι χωρίς ίνωση δεν παθαίνουν καρκίνο των πνευμόνων. Διάφορες μελέτες έχουν προτείνει ότι ο καρκίνος των πνευμόνων μπορεί να προκληθεί από τον αμιάντο χωρίς την προηγούμενη εμφάνιση αμιάντωσης [44-48].

Οι Henderson et al. (2004) επισημαίνουν ότι η αμιάντωση έχει επιπτώσεις στον ακραίο ιστό των πνευμόνων, ενώ η ανατομική διανομή του καρκίνου των πνευμόνων στους εργαζομένους στον αμιάντο δεν διαφέρει σημαντικά από τους καρκίνους των πνευμόνων στο γενικό πληθυσμό [44-48].

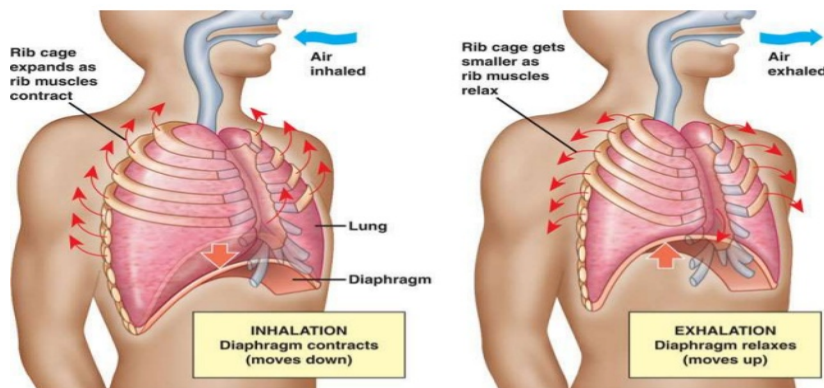
Κίνδυνος εμφάνισης καρκίνου του πνεύμονα από έκθεση στον αμιάντο, κάπνισμα ή και από τα δύο, σε σχέση με το γενικό πληθυσμό:

Παράγοντας	Κίνδυνος εμφάνισης καρκίνου του πνεύμονα (σε σχέση με το γενικό πληθυσμό)
έκθεση σε αμιάντο	X5
Κάπνισμα	X11
έκθεση σε αμιάντο και κάπνισμα	X53

Η συνδυασμένη έκθεση στη σκόνη αμιάντου και στον καπνό τσιγάρων αυξάνει τον κίνδυνο καρκίνου των πνευμόνων. Από κοινού δρουν συνεργικά και ο συνδυασμένος κίνδυνος είναι πολύ μεγαλύτερος από τους μεμονωμένους κινδύνους για την έκθεση στον αμιάντο ή για το κάπνισμα (IPCS, 1996). Πειραματικά αποτελέσματα υποδηλώνουν ότι ο καρκίνος των πνευμόνων από έκθεση σε υψηλές συγκεντρώσεις ινών αμιάντου στο εργασιακό περιβάλλον, έχει βρεθεί στους εργαζομένους που ήσαν καπνιστές και μόνο σπάνια σε μη καπνιστές [49].

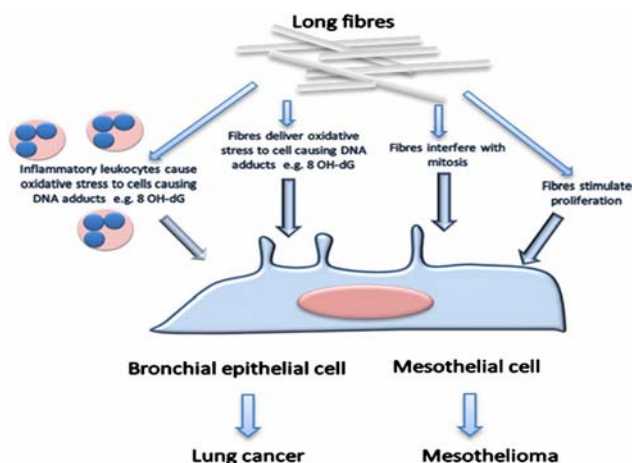
3.1.2 Η σχέση του τύπου και του μεγέθους των ινών αμιάντου στην καρκινογένεση:

Η έκθεση σε αμιάντο μπορεί να οδηγήσει στην εμφάνιση προβλημάτων υγείας για όσους εκτίθενται στις ίνες του αμιάντου που υπάρχουν στον αέρα και οι οποίες μπορεί να εισέλθουν στον ανθρώπινο οργανισμό μέσω του αναπνευστικού και του πεπτικού συστήματος. Μέσω του δέρματος δεν γίνεται απορρόφηση. Σε ιδιαίτερες περιπτώσεις και σε εκτενή έκθεση σε επιβαρυσμένο περιβάλλον διείσδυση ινών αμιάντου μπορεί να οδηγήσει σε τοπική εναπόθεση τους κάτω από το δέρμα. Το ανθρώπινο σώμα μπορεί να αποβάλλει τις περισσότερες από τις μεγαλύτερες εισπνεύσιμες ίνες γιατί η αναπνευστική οδός είναι εφοδιασμένη με μηχανισμό άμυνας που απομακρύνει και καταστρέφει τις ίνες που έχουν διάμετρο μεγαλύτερη από 3μικρά, ενώ επίσης μπορεί να αποβάλλει με φυσικό τρόπο τις ίνες που πιθανόν να ληφθούν με την τροφή και το νερό [50, 51].

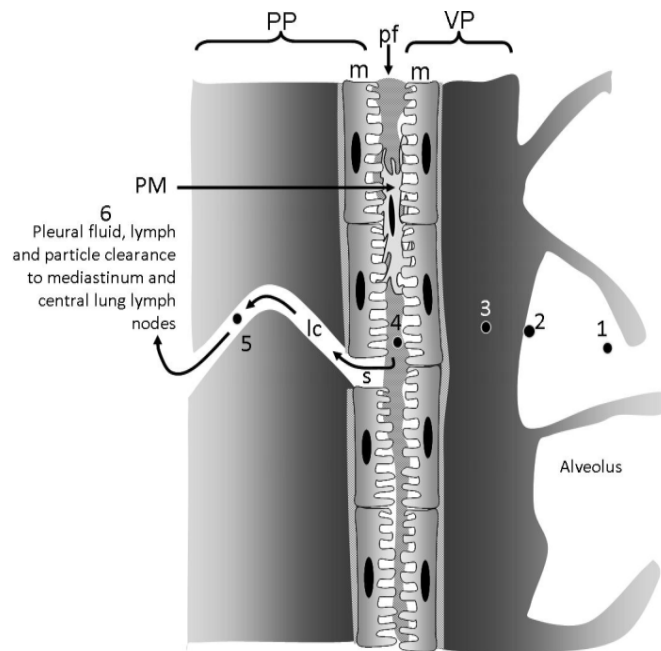


Εικόνα 12 Φυσιολογία του

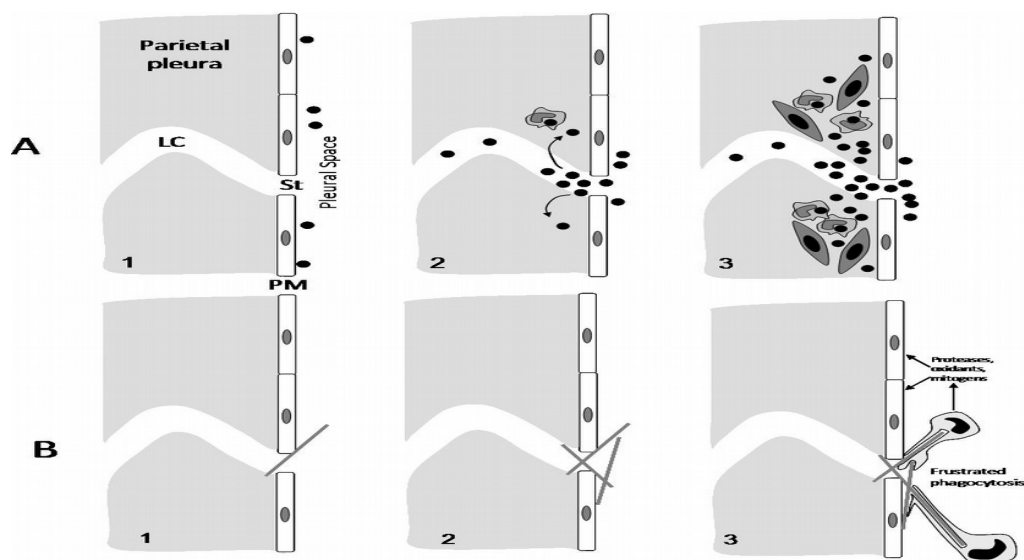
αναπνευστικού συστήματος



Εικόνα 13 Diagram summarizing the hypothesized mechanistic events mediated by long fibres that lead to genotoxic and carcinogenic effects in bronchial epithelial or the mesothelial target cells.



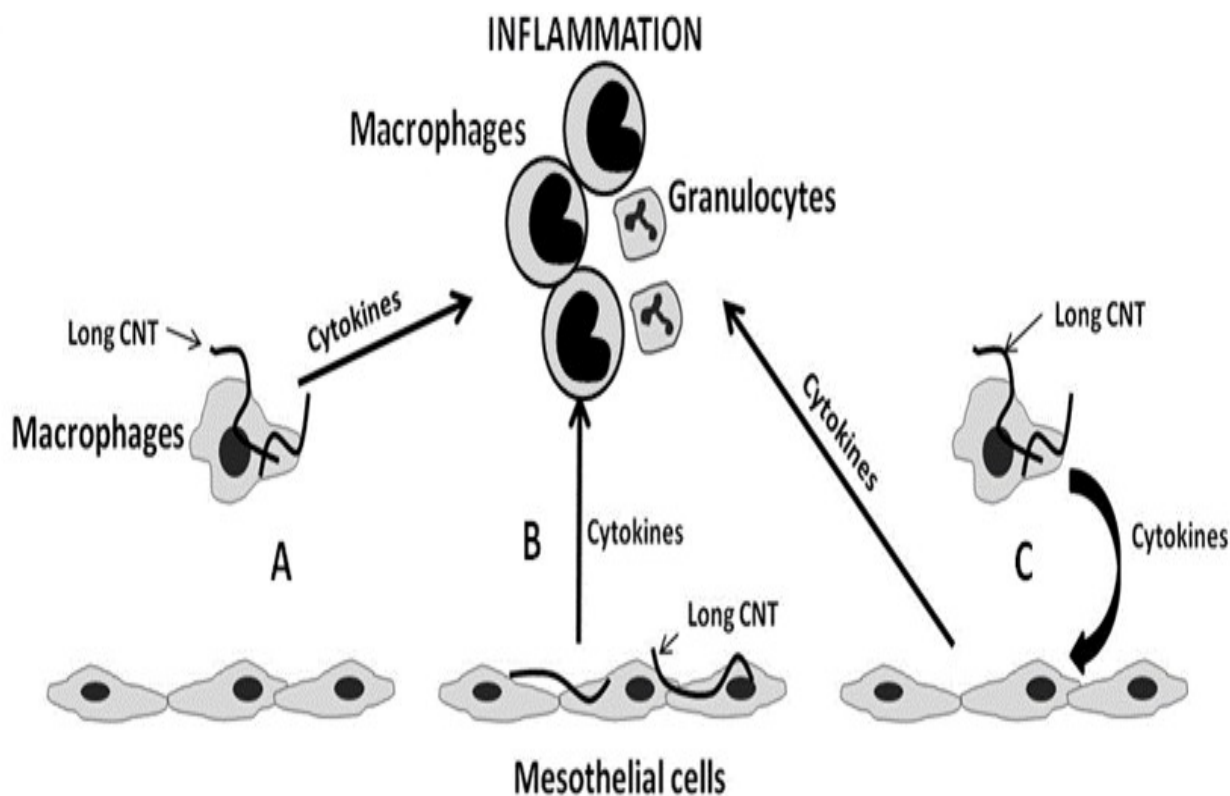
Εικόνα 14 Diagrammatic representation of the relationship between the visceral and parietal pleurae. The visceral pleura (VP) and the parietal pleura (PP) are seen in close apposition separated by a pleural space that contains a small volume of pleural fluid (pf). Contact between the 2 pleurae is made via the mesothelial cell layers (m) on the surface of the parietal and visceral pleurae. Pleural macrophages (PM) are present in the pleural space. The rigid chest wall is tightly locked to the lungs by the adherence of the visceral pleura to the parietal pleura allowing movements of the chest wall caused by the action of the diaphragmatic muscle and intercostal muscle (IM) to expand and relax the lungs, allowing pulmonary inspiration and expiration. The pathway for particles to reach the pleural space is unknown but the path for an airborne particle (1) that deposits in the distal alveoli (2) is shown as it passes into the interstitium (3) enters the pleural space (4) and exits through a stoma in the parietal pleura (s) into a lymphatic capillary (lc, 5) to enter the lymph flow to the lymph nodes in the mediastinum and central lung.



Εικόνα 15 A) diagram showing the events leading up to formation of black spots. A1) particles enter the pleural space; A2) in focusing to exit via the stoma (St) some particles interstitialise through the loose lymphatic capillary endothelium and macrophages begin to accumulate in response; A3) macrophages and particles form a mature ‘black spot’ with mesenchymal cell activation and proliferation depending on the toxicity and dose of the particle. B) In B1 a single long fibre is intercepted as it attempts to negotiate the stomatal opening and is retained; 2) other fibres are caught up and there is an accumulation of retained long fibres; 3) macrophages attempt to phagocytose the fibres and undergo frustrated phagocytosis releasing a range of pro-inflammatory, genotoxic and mitogenic mediators close to the pleural mesothelial cells. PM = pleural mesothelium; St = stoma; LC = lymph capillary.

Η διάμετρος, το μήκος και το σχήμα της ίνας, θεωρούνται κριτικές παράμετροι για την “αναπνευσιμότητα” και κατά συνέπεια για τη διανομή και τελική κατάληξη της ίνας στον πνευμονικό ιστό (Εικόνα 12). Επίσης, σημαντικές για τη βιολογική επίδραση στον ανθρώπινο οργανισμό θεωρούνται η ανθεκτικότητα και η αντοχή της ίνας αμιάντου (Εικόνα 13).

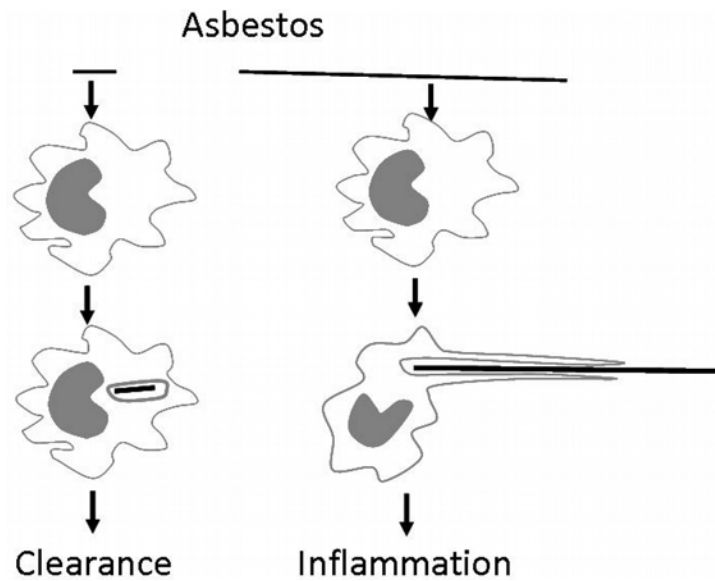
Οι μικροσκοπικές όμως ίνες αμιάντου με διάμετρο μικρότερη από 3μικρά και μήκος πάνω από 5μικρά μπορούν να εισέλθουν στο πνευμονικό παρέγχυμα [50-53]. Αυτές οι ίνες αμιάντου αν φθάσουν στις πνευμονικές κυψελίδες δεν μπορούν να μεταβολιστούν και είναι σχεδόν αδύνατον να αποβληθούν. Παραμένουν εκεί και δρουν ως φλεγμονώδη στοιχεία δια βίου, προκαλώντας έτσι μόνιμη εστία φλεγμονής (Εικόνα 14, 15). Σημαντικό ρόλο επίσης παίζει το είδος των ινών αμιάντου όσον αφορά την διεισδυτικότητα τους στους πνεύμονες. Οι ίνες των αμιφβολιτών (κροκιδόλιθος και αμοσίτης) έχουν μεγαλύτερη διεισδυτικότητα από τις ίνες του χρυσότιλου και γι’ αυτό θεωρούνται πιο επικίνδυνοι από τον χρυσότιλο [50,56].



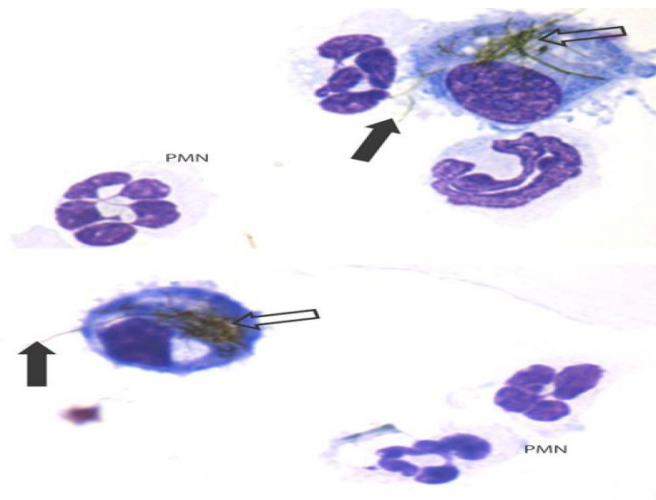
Εικόνα 16 Potential mechanisms of the long fibre-mediated inflammatory response. The following three potential mechanisms by which CNT cause inflammation in the pleural space were explored. (A) Long fibres interact with the pleural macrophages producing cytokines that directly elicit an inflammatory response. (B) Long fibres interact directly with mesothelial cells with the subsequent factors released leading to granulocyte influx. (C) Long fibres interact with macrophages inducing the release of cytokines which stimulate the mesothelial cells, amplifying the inflammatory response. As initial results showed no response from the mesothelial cells to direct exposure to CNT, the effect of factors released from CNT-exposed mesothelial cells on macrophages was not examined.

Οι ίνες αμιάντου μπορούν να εντοπιστούν σε όλο το αναπνευστικό σύστημα κυρίως στον κάτω και μέσο λοβό του πνεύμονα. Αυτές που θα βρεθούν εντός του πνευμονικού παρεγχύματος και έχουν μήκος 10-40 μικρά και διάμετρο 3-5 μικρά, αποκτούν ένα ανώμαλο κάλυμμα που τους δίνει μορφή ρόπαλου ή κομπολογιού και χρώμα κίτρινο μέχρι κόκκινο-καφέ (Εικόνα 17, 18). Οι επικαλυμμένες αυτές ίνες ονομάζονται “σωματίδια αμιάντου”. Αυτά μπορούν να βρεθούν στην απόχρεψη ήδη 2-3 μήνες από την αρχή της έκθεσης ή ακόμα και 3 χρόνια μετά το τέλος της [57-73]. Η δημιουργία τους είναι μια βιολογική διαδικασία, δηλαδή το αποτέλεσμα της αλληλεπίδρασης μεταξύ των ινών αμιάντου και των κυψελιδικών μακροφάγων. Ο εντοπισμός των “σωματιδίων αμιάντου” στα πτύελα των επαγγελματικά εκτεθειμένων, θεωρείται από διαφορετικούς ερευνητές σαν πρώιμος δείκτης μιας

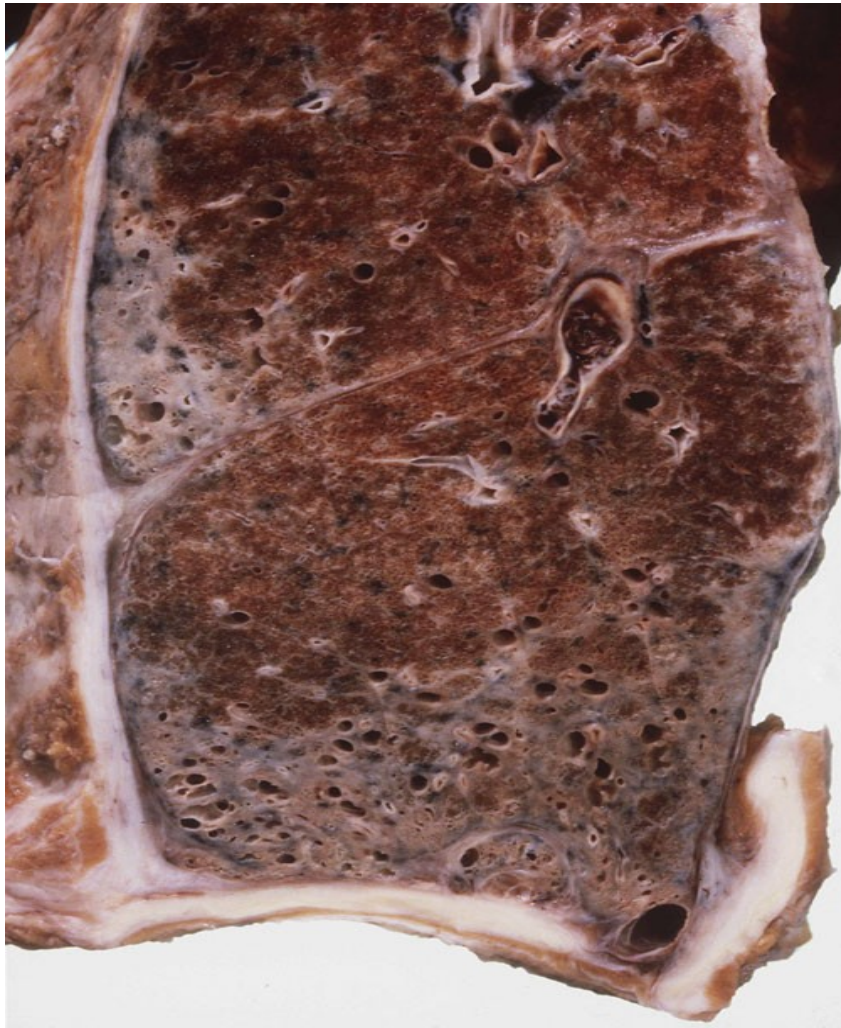
κυψελιδικής φλεγμονής (Εικόνα 16), η οποία οδηγεί στην αμιάντωση (Εικόνα 19, 20).



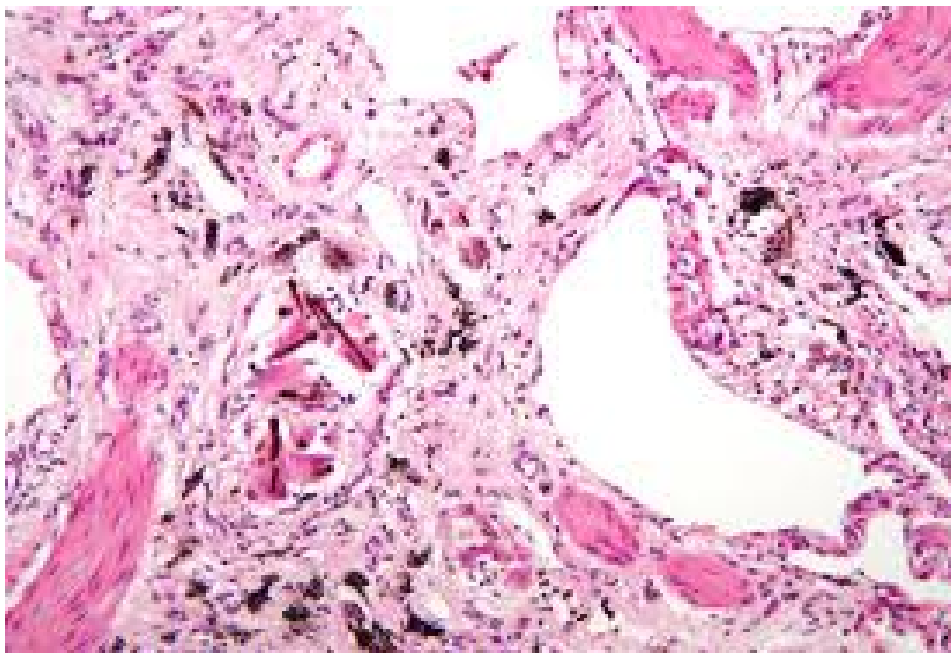
Εικόνα 17 When confronted by short asbestos fibres or tangled, compact carbon nanotube ‘particles’ the macrophage can enclose them and clear them. However the macrophage cannot extend itself sufficiently to enclose long asbestos or long nanotubes, resulting in incomplete or frustrated phagocytosis, which leads to inflammation.

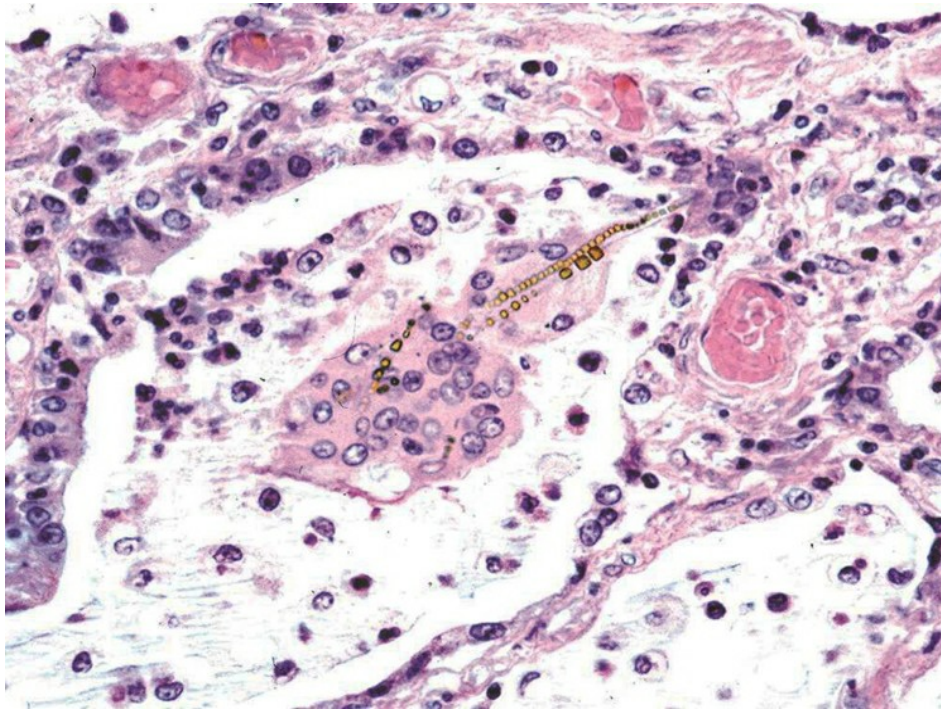


Εικόνα 18 Frustrated phagocytosis (arrows) and the associated acute inflammatory reaction in the bronchoalveolar lavage of mice whose lungs have been instilled with long nanotubes. Aspiration of 50 µg of long fibrous multi-walled carbon nanotubes (CNT) into the lungs of C57BL/6 mice caused an acute inflammatory reaction at 24 hrs typified by a large influx of inflammatory neutrophils (PMN) into the bronchoalveolar lavage. CNT bundles and singlet fibres were seen both within macrophages (hollow arrow) and extending outside the macrophage in the process of incomplete or frustrated phagocytosis (black arrows). All images at taken at ×1000 magnification.

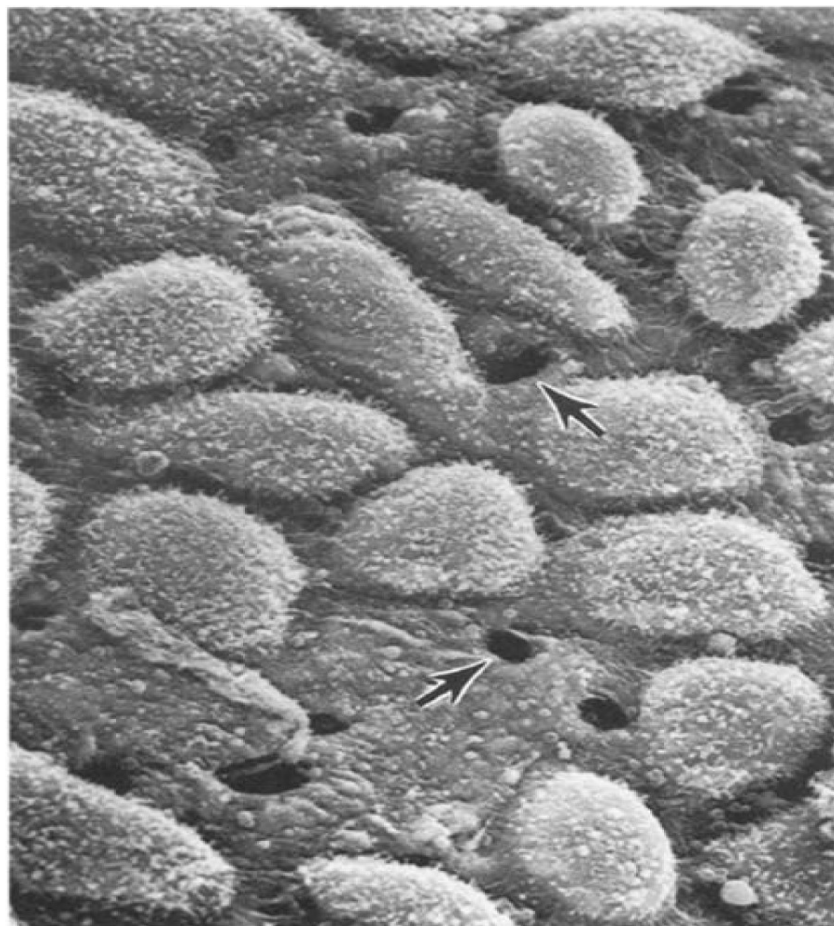


Εικόνα 19 Ανθρώπινος πνεύμονας προσβεβλημένος με ίνες αμιάντου





Εικόνα 20 Μικροφωτογραφία ασβέστωσης πνευμονικού παρεγχύματος. Παρατηρούνται οι ίνες αμιάντου εντός μακροφάγων και γιγαντοκυττάρων



Εικόνα 21 SEM of the surface of the peritoneal face of the diaphragm of a mouse showing the stomata (arrows) reproduced with permission from Moalli et al, Donaldson et al. Particle and Fibre Toxicology 2010, 7:5 <http://www.particleandfibretoxicology.com/content/7/1/5E>

4. ΠΑΘΟΛΟΓΙΕΣ ΣΥΝΔΕΟΜΕΝΕΣ ΜΕ ΤΟΝ ΑΜΙΑΝΤΟ

ΒΑΣΙΚΕΣ ΑΡΧΕΣ

Σήμερα που οι γνώσεις μας για τις ασθένειες που σχετίζονται με τον αμιάντο είναι αρκετά προχωρημένες, παρά τις όποιες αντιπαραθέσεις, μπορούμε να θεωρήσουμε τρεις βασικές αρχές που συνδέονται με τις ασθένειες αυτές:

- ι) Η εισπνοή ινών αμιάντου για κάποια χρονική περίοδο (είτε μέσω συνεχούς έκθεσης είτε μέσω επαναλαμβανόμενων εκθέσεων), έχει σαν αποτέλεσμα την εμφάνιση ασθενειών.
- ii) Από την χρονική στιγμή της έκθεσης σε επιβαρημένο περιβάλλον ινών αμιάντου μέχρι την εκδήλωση των ασθενειών, μεσολαβεί ένα αρκετά μεγάλο χρονικό διάστημα (από 20 έως 40 χρόνια) που ονομάζεται «λανθάνουσα περίοδος».
- iii) Όλες οι σχετιζόμενες με τον αμιάντο ασθένειες είναι πολύ σοβαρές και ως ένα βαθμό ανίατες. Για τον λόγο αυτό αποκτά πολύ μεγάλη σημασία η πρόληψη κατά την διάρκεια της έκθεσης ώστε ν' αποτραπεί η πιθανή εκδήλωση των ασθενειών αυτών [50, 74].

Οι ασθένειες που αποδίδονται στην έκθεση ινών αμιάντου [75-93] είναι οι ακόλουθες:

Καλοήθεις παθήσεις του αναπνευστικού:

1. Καλοήθεις υπεζωκοτικές παθήσεις:
 - α) Υπεζωκοτικές πλάκες (τοιχωματικός υπεζωκότας),
 - β) Υπεζωκοτική συλλογή,
 - γ) Διάχυτη πάχυνση υπεζωκότα
2. Πνευμονοκονίαση
3. Η αμιάντωση

Κακοήθεις παθήσεις του αναπνευστικού:

- 1) Ο καρκίνος των πνευμόνων
- 2) Το μεσοθηλίωμα

4.1.1 ΚΑΛΟΗΘΕΙΣ ΥΠΕΖΩΚΟΤΙΚΕΣ ΠΑΘΗΣΕΙΣ

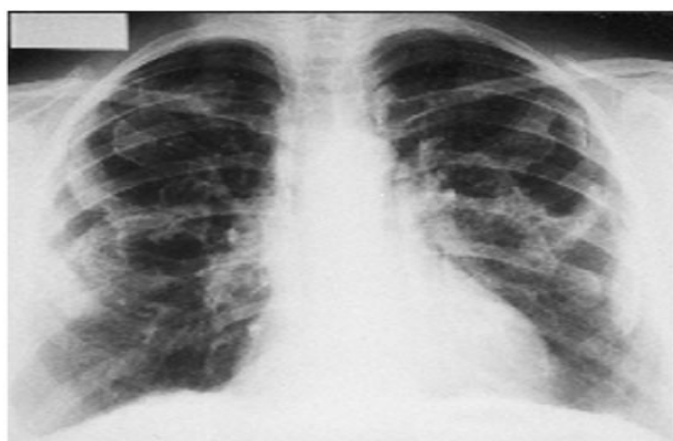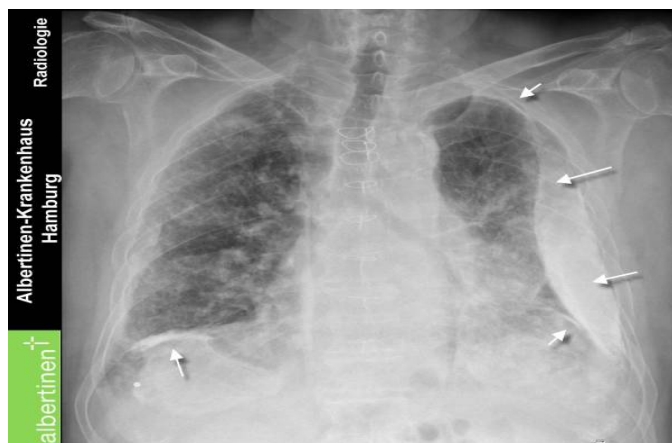4.1.1.α). Υπεζωκοτικές πλάκες (*Pleural plaques*):

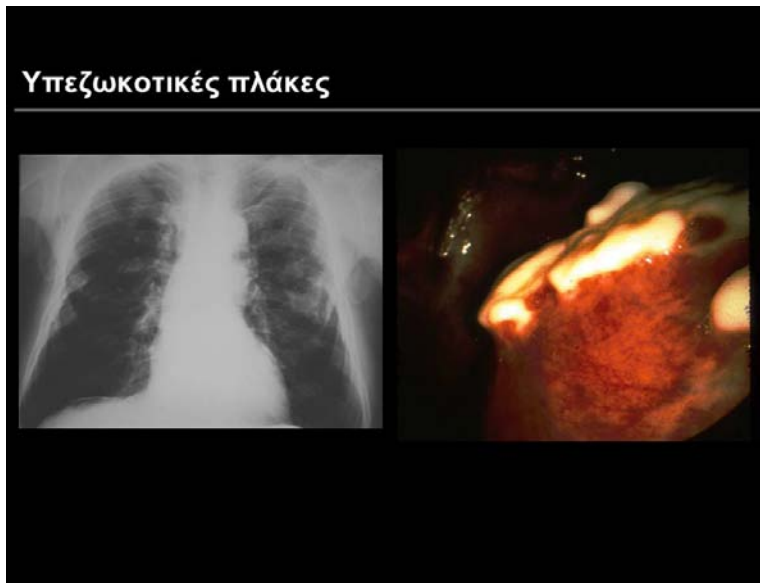
- Η πιο συχνή πάθηση που σχετίζεται με τον αμίαντο
- Σχετίζεται με όλους τους τύπους αμιάντου
- Απεικονιστικά συνήθως ανευρίσκεται αμφοτερόπλευρα
- Από λίγα mm έως 1cm
- Δεν υπάρχει όριο στην έκθεση
- Σπάνια εμφανίζονται σε διάστημα <20 έτη.

Ακτινολογικά χαρακτηριστικά:

1.Α/α θώρακα (συχνά διακρίνονται καλύτερα σε πλάγια):

Εστιακές περιοχές πάχυνσης του υπεζωκότα στα πλάγια τοιχώματα, συνήθως αμφοτερόπλευρες, οι οποίες αποτελούνται από ινώδη ιστό με ίνουργ (κρεμ) χρώμα στον τοιχωματικό υπεζωκότα (3ης-9ης πλευρών) και στο διάφραγμα με καλά αφορισμένα όρια [75-93].





Εικόνες 22, 23, 24 Ακτινογραφία θώρακος στις οποίες παρατηρούνται οι υπεζωκοτικές πλάκες

Metsovo lung - “Πνεύμονας Μετσόβου”

Έχουμε εξετάσει τα επιδημιολογικά δεδομένα, που επιβεβαιώνουν τον κίνδυνο ανάπτυξης υπεζωκοτικών αποτιτανώσεων και κακοήθους μεσοθηλώματος σχετιζόμενα με μη επαγγελματική έκθεση στον αμιάντο στην περιοχή του Μετσόβου. Και οι δύο παθολογίες αποδόθηκαν στην οικιακή χρήση του αμιάντου κατά τη διάρκεια 1940 - 1950, πιο συγκεκριμένα σε ένα ορυκτό χώμα οικιακής χρήσης, που βρέθηκε να περιέχει ίνες τρεμολίτη. Οι περιπτώσεις αυτές πήραν την ονομασία «Πνεύμονας Μετσόβου».

Έχει επίσης αποδειχθεί με βεβαιότητα ότι υπάρχουν πολλές περιοχές του «Πνεύμονα Μετσόβου» στην Ελλάδα. Όλα αυτά προστίθενται σε πολλές προηγούμενες μελέτες, κυρίως από την Τουρκία και αρκετές χώρες της Ανατολικής Ευρώπης που καταδεικνύουν ένα παρόμοιο πρόβλημα και αποδεικνύουν την ισχυρή σχέση μεταξύ περιβαλλοντικής έκθεσης στον αμιάντο και παθήσεων των πνευμόνων.

Σύμφωνα με πρόσφατες μελέτες αποδεικνύεται ότι η παρουσία δύο πρωτεϊνών με M.W. 55KDa και 34KDa στο βρογχοκυψελιδικό έκπλυμα μόνο των Μετσοβιτών με υπεζωκοτικές αποτιτανώσεις, πιθανόν να αποτελεί το τρίτο στοιχείο ενός μηχανισμού ενεργοποίησης μακροφάγων, ο οποίος παρέχει προστασία έναντι της ανάπτυξης νεοπλασίας σε άτομα που έχουν έρθει σε επαφή με τον αμιάντο και συγκεκριμένα με:

1. Αυξημένο αριθμό λεμφοκυττάρων μεταξύ των οποίων και φυσικών φονικών κυττάρων,

2. Υπεξωκοτικές αποτιτανώσεις και
3. Υπεράριθμες πρωτεΐνες στο υγρό βρογχοκυψελιδικής έκπλυσης.

Η υπόθεσή μας ότι τα άτομα με αποτιτανώσεις ακολουθούν διαφορετική οδό ενεργοποίησης των αμυντικών μηχανισμών του πνεύμονα, σε σχέση με αυτούς χωρίς υπεξωκοτικές αποτιτανώσεις, ενισχύεται και από άλλα στοιχεία που προέκυψαν.

Στα άτομα από το Μέτσοβο με υπεξωκοτικές αποτιτανώσεις και με έντονη λεμφοκυτταρική κυψελιδίτιδα, ανιχνεύθησαν επιπλέον πρωτεϊνικές κηλίδες με ηλεκτροφόρηση δύο διαστάσεων [77-84].

Συγκρινόμενες αυτές με πρότυπες εικόνες ηλεκτροφορητικών διαγραμμάτων ανθρώπινου πλάσματος (Melanie II 2-D Page), φαίνεται ότι εντοπίζονται στις περιοχές όπου ανιχνεύονται οι κάτωθι πρωτεΐνες:

- α) Βαριά αλυσίδα ανοσοσφαιρίνης, (M.B.= 55KDa, pI=7-7.5).
- β) C4, παράγων του συμπληρώματος (M.B.= 34KDa, pI=6.2).

Συγκεκριμένα, οι Μετσοβίτες με αποτιτανώσεις έχουν υψηλότερο ποσό ολικής πρωτεΐνης, αλβουμίνης και IgG σε σχέση με αυτούς χωρίς αποτιτανώσεις ενώ αντίθετα, εμφανίζουν μικρότερο ποσό IL-6. Η ιντερλευκίνη αυτή φαίνεται ότι ευοδώνει την ανάπτυξη νεοπλασίας [77-84].

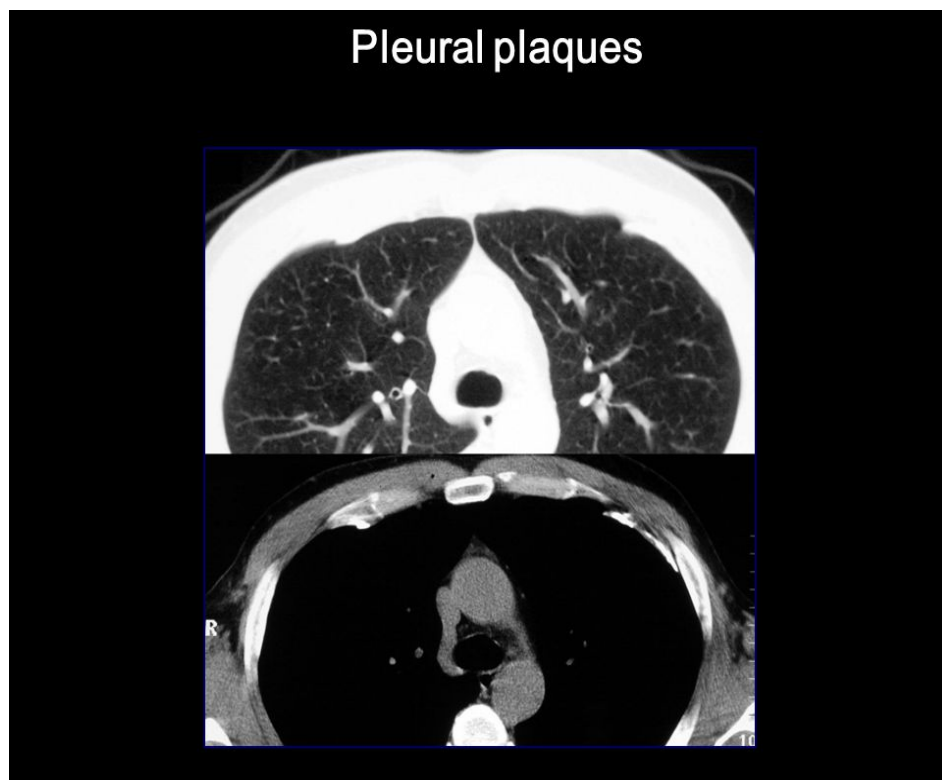
Πιστεύουμε λοιπόν ότι ο αυξημένος αριθμός λεμφοκυττάρων, τα μειωμένα επίπεδα IL-6 και η εμφάνιση επιπλέον πρωτεϊνών στους Μετσοβίτες με υπεξωκοτικές αποτιτανώσεις, αποτελούν στοιχεία κάποιου μηχανισμού "προστασίας" των έναντι νεοπλασίας. Το γεγονός ότι τα άτομα που παρουσίασαν κακοήθες μεσοθηλίωμα δεν εμφάνιζαν κανένα από τα παραπάνω χαρακτηριστικά στο βρογχοκυψελιδικό τους έκπλυμα, μας οδηγεί στη σκέψη ότι στα άτομα αυτά οι μηχανισμοί προστασίας δεν ενεργοποιήθηκαν ή δεν λειτούργησαν σωστά. Κύτταρο κλειδί σ' αυτή την ενεργοποίηση είναι το κυψελιδικό μακροφάγο [77-84].

Το κακοήθες μεσοθηλίωμα και οι υπεξωκοτικές αποτιτανώσεις είναι δύο διαφορετικές απαντήσεις στην εισπνοή ινών αμιάντου, στον πληθυσμό του Μετσόβου. Αφού δε στην ομάδα με υπεξωκοτικές αποτιτανώσεις παρατηρούνται αυξημένα ποσοστά λεμφοκυττάρων στη βρογχοκυψελιδική τους έκπλυση, υποθέτουμε το ενδεχόμενο η συνδυασμένη αυτή αντίδραση να παίζει κάποιο ρόλο στην προστασία των ατόμων αυτών έναντι της νεοπλασίας [77-84].

2. CT&HRCT θώρακα: Με καλύτερη ειδικότητα και ευαισθησία. Εντοπισμός πλακών στα πρόσθια ή παρασπονδυλικά τμήματα ως καλά περιγεγραμμένες περιοχές πάχυνσης του υπεζωκότα με αποτιτάνωση.

Κλινικές συνέπειες:

- Στις περισσότερες περιπτώσεις οι υπεζωκοτικές πλάκες είναι ασυμπτωματικές.
- Οι επιπτώσεις στην αναπνευστική λειτουργία είναι αμφιλεγόμενες.
- Η παρουσία υπεζωκοτικών πλακών δεν σχετίζεται με αυξημένο κίνδυνο ανάπτυξης κακοηθειών [87].

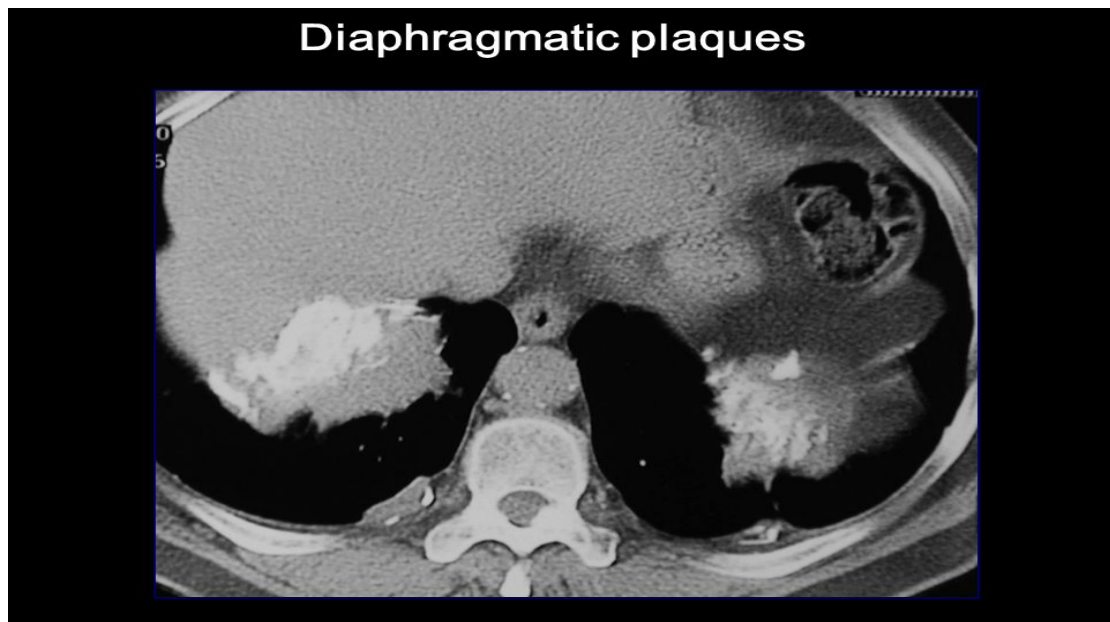


Εικόνα 25 CT θώρακος

Διάγνωση

- Φυσική εξέταση
- Εργαστηριακά ευρήματα
- Απλή ακτινογραφία θώρακα
- PET/ CTSCAN

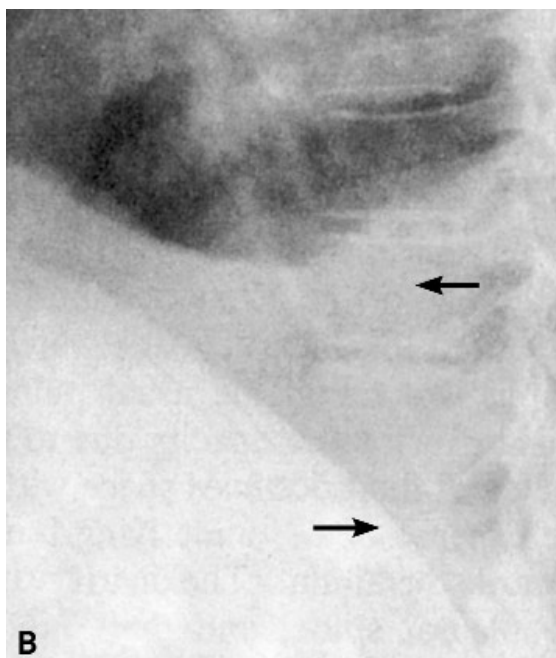
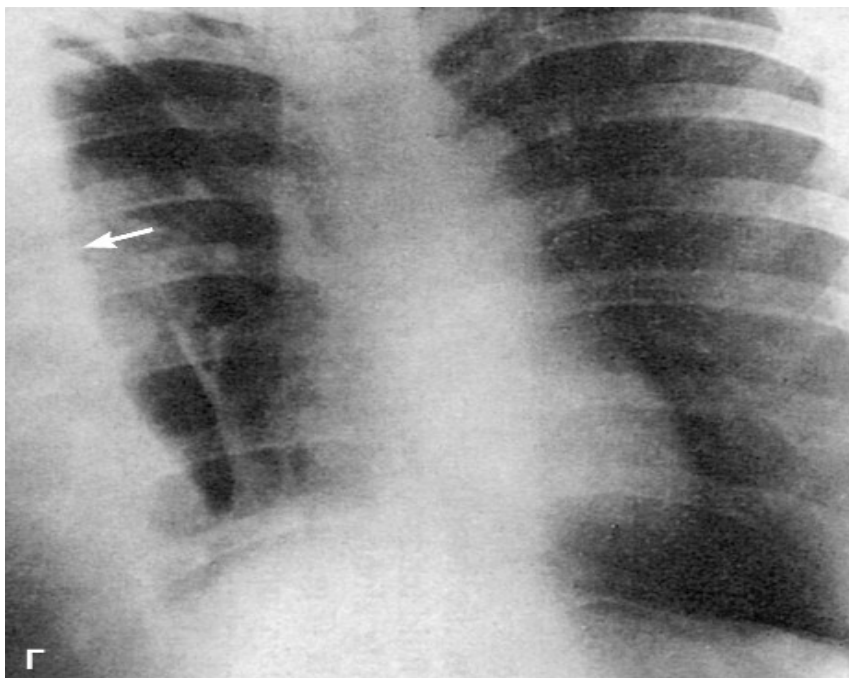
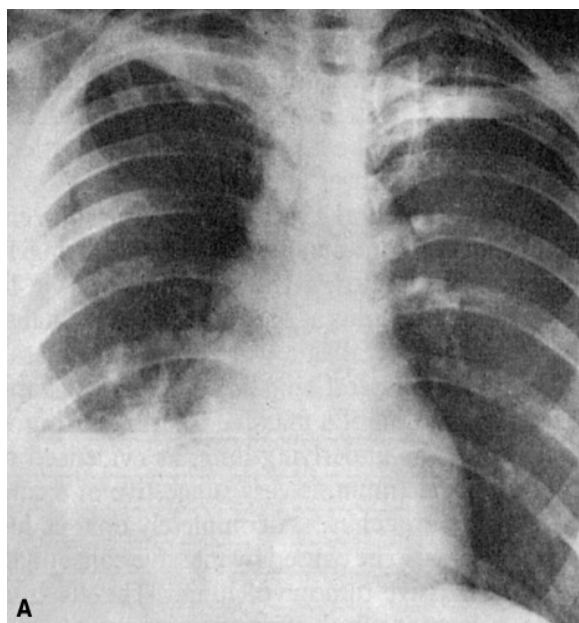
- Λειτουργικός έλεγχος αναπνοής
- Βρογχοκυψελιδικό έκπλυμα (αποκλεισμός λοιμώξεων-κακοήθειας, κυψελιδική αιμορραγία, ηωσινοφιλική πνευμονία, επαγγελματική έκθεση-αμianto, κυψελιδική πρωτεΐνωση, σαρκοείδωση)
- Βιοψία
- Ιστολογική εξέταση: Ανευρίσκονται δεσμίδες ακυτταρικού κολλαγόνου επικαλυμμένες από λεπτό στρώμα φυσιολογικών επιθηλιακών κυττάρων [88].



Εικόνα 26

4.1.1.β). Καλοήθης υπεζωκοτική συλλογή :

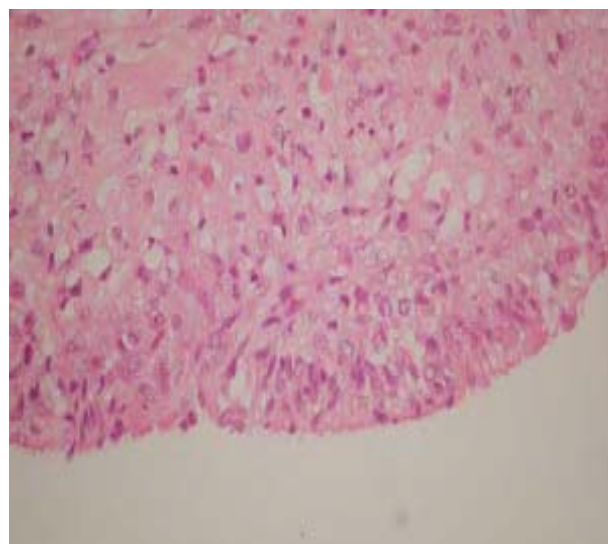
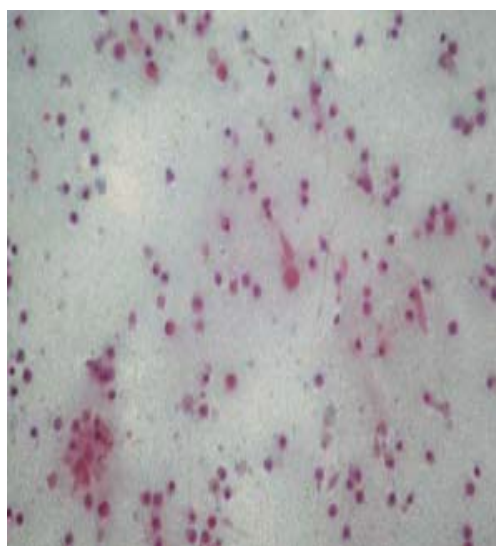
- Δεν έχουν ειδικά κλινικά ή ακτινολογικά χαρακτηριστικά
- Συνήθως είναι μικρές, ετερόπλευρες και ασυμπτωματικές
- Προτεινόμενα διαγνωστικά κριτήρια :
 - Έκθεση σε αμianto
 - Απουσία άλλου αιτίου υπεζωκοτικής συλλογής
 - Μη εμφάνιση κακοήθειας εντός 3 ετών.
- Μέση λανθάνουσα περίοδος ~30 έτη (σπάνια <10 έτη)
- Συχνά εμφανίζουν αυτόματα ύφεση [90, 91]



Εικόνα 27 Πλευριτική συλλογή: **A.** Ελαφρά άνοδος και επιπέδωση του διαφράγματος. **B.** Η παρουσία του υγρού είναι εμφανής στην πλαγία ακτινογραφία από την κατάληψη της δεξιάς πλευρο-διαφραγματικής γωνίας. Η παρουσία του υγρού προκαλεί την εξαφάνιση των ορίων του οπίσθιου τμήματος του δεξιού διαφράγματος (σημείο σιλουέτας). Το αριστερό διάφραγμα διαγράφεται φυσιολογικά. **Γ.** Στην ακτινογραφία επί του δεξιού πλαγίου είναι εμφανής η παρουσία σημαντικής ποσότητας υγρού (βέλος).

Διάγνωση

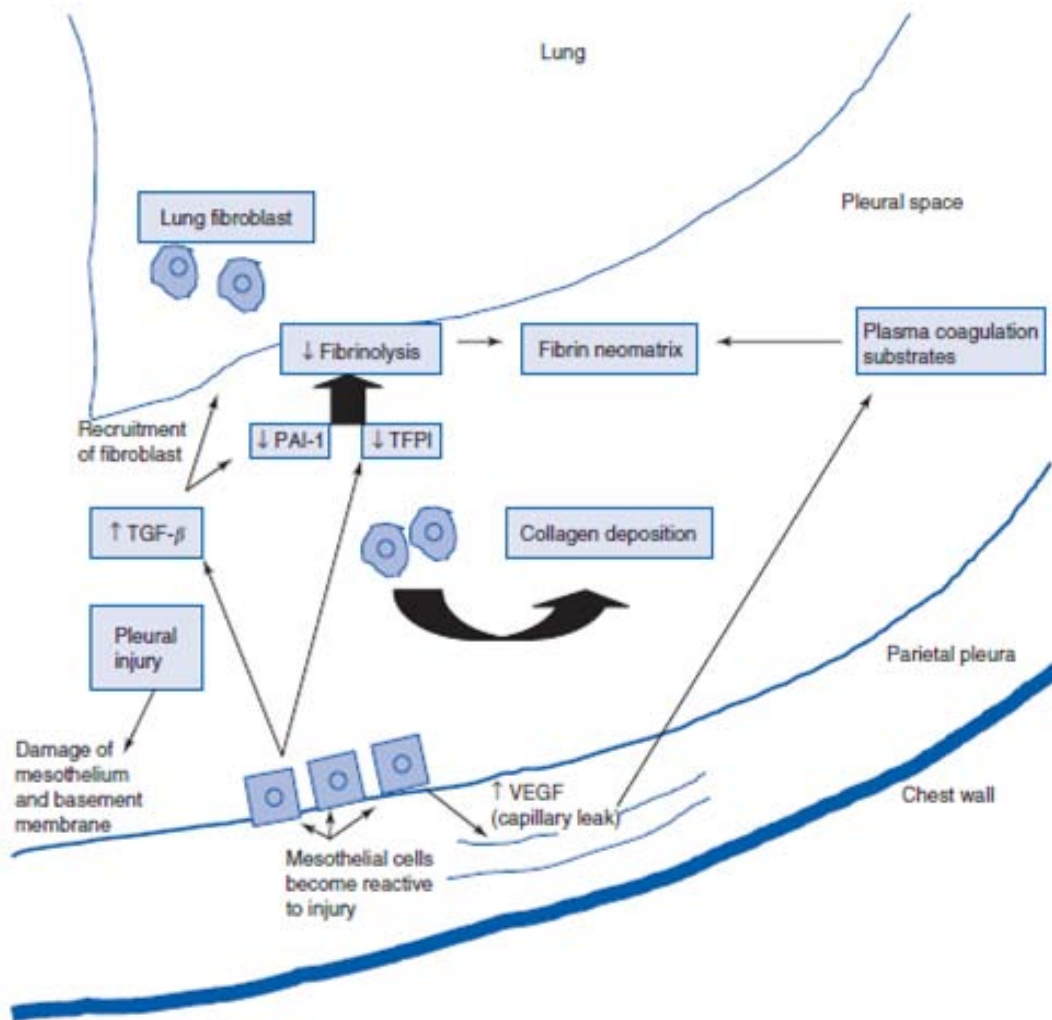
- Τυπικά, δεν υπάρχει τίποτα χαρακτηριστικό ως προς τα γενικά γνωρίσματα του υγρού.
- Η διάγνωση είναι κλινική και συχνά απαιτεί αποκλεισμό άλλων, κοινών αιτιών υπεζωκοτικής νόσου (λοίμωξη: κοινά και ευκαιριακά παθογόνα και TB, πνευμονική εμβολή, καρδιακή ανεπάρκεια, νεφρική ανεπάρκεια).
- Η βιοψία υπεζωκότα συνήθως δείχνει μη-ειδική φλεγμονή και ποικίλου βαθμού ίνωση και διενεργείται για αποκλεισμό κακοήθειας ή TB [92].



Εικόνα 28 Βιοψία υπεζωκότα: χρόνια φλεγμονή, εκτεταμένη ίνωση στον τοιχωματικό, πιθανά οζία στον σπλαχνικό υπεζωκότα, κύτταρα Neylor.

4.1.1.γ). Διάχυτη πάχυνση υπεζωκότα :

- Προσβάλλει κυρίως τον σπλαχνικό υπεζωκότα
- Στις περισσότερες περιπτώσεις προηγείται καλοήθης υπεζωκοτική συλλογή
- Πυκνός ιστός κολλαγόνου με χρόνια φλεγμονή ή/και εναπόθεση ινικής
- Η έκθεση σε ίνες αμιάντου είναι ενδιάμεση μεταξύ υπεζωκοτικών πλακών και αμιάντωσης
- Συνήθως ετερόπλευρη
- Νεκροτομικά ευρήματα 40-70% [93].

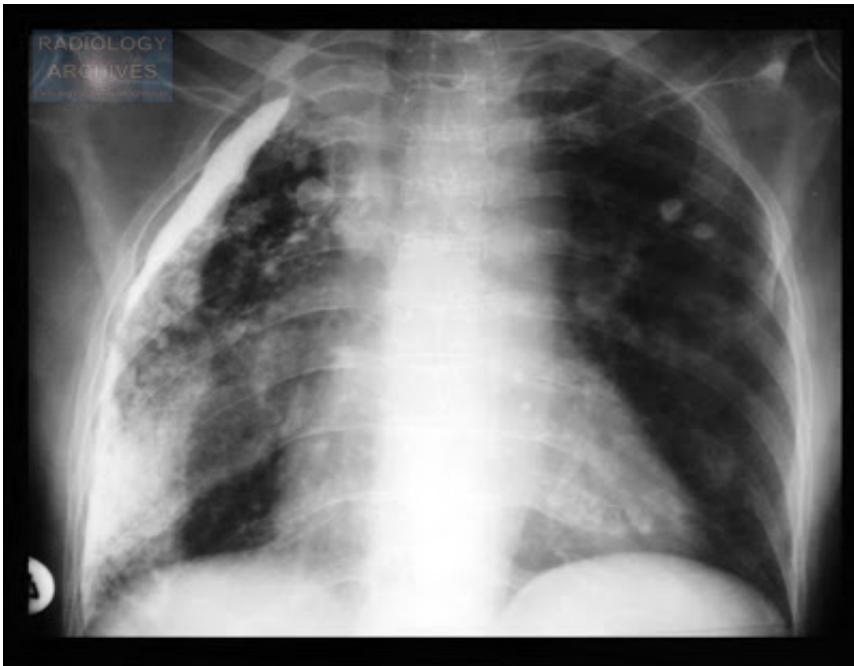


Εικόνα 29 Παθογενετικό μοντέλο της πλευριτικής ίνωσης

Κλινικές συνέπειες

- Κλινική εικόνα “παγιδευμένου πνεύμονος” (δηλ. χρόνιας ετερόπλευρης πλευριτικής συλλογής ως αποτέλεσμα απομακρυσμένης φλεγμονώδους εξέλιξης) και ινοθώρακα ως απότοκες της ίνωσης του υπεζωκότα.
- Αδυναμία του πνεύμονα να εκπτυχθεί και να καταλάβει τη κοιλότητα του θώρακος, λόγω του περιοριστικού, ινώδους, σπλαχνικού υπεζωκότα.
- Εκροή πλευριτικού υγρού λόγω αύξησης της αρνητικής πίεσης στην υπεζωκοτική κοιλότητα.
- Συγκόλληση των δύο πετάλων του σπλαχνικού υπεζωκότα, του σπλαχνικού με τον τοιχωματικό, λόγω της ύπαρξης ινοθώρακα με αποτέλεσμα την συρρίκνωση του ημιθωρακίου και τη μειωμένη κινητικότητα του πνεύμονα και της θωρακικής κοίτης του [88, 93].

- Τα μεσοπλευρία διαστήματα βραχύνονται, το μέγεθος του σύστοιχου ημιθωρακίου μικραίνει και το μεσοθωράκιο εκτρέπεται προς το πάσχον ημιθωράκιο.



Εικόνα 30 Α/α θώρακος: Πλευριτική ίνωση.

Διάγνωση

- Κλασική ακτινογραφία θώρακος ως η αποδοτικότερη μέθοδος διάγνωσης της εστιακής ή διάχυτης παχυπλευρίτιδας και απολύτως αποκαλυπτική αναφορικά με την υποκείμενη αιτιολογία της μη αμιαντωσικής διάχυτης παχυπλευρίτιδας.
- Αξονική τομογραφία για την διάκριση της διάχυτης παχυπλευρίτιδας από το εξωπλευρικό λίπος, καθώς εμφανίζουν διαφορετικές ακτινολογικές πυκνότητες.

4.1.2 Κοινά χαρακτηριστικά στις καλοήθειες υπεζωκοτικές παθήσεις :

- Μακρά λανθάνουσα περίοδος
- Σχέση δόσης- απάντησης
- Παραμονή του κινδύνου μετά τη διακοπή της έκθεσης
- Δεν υπάρχει αποτελεσματική θεραπεία [93].

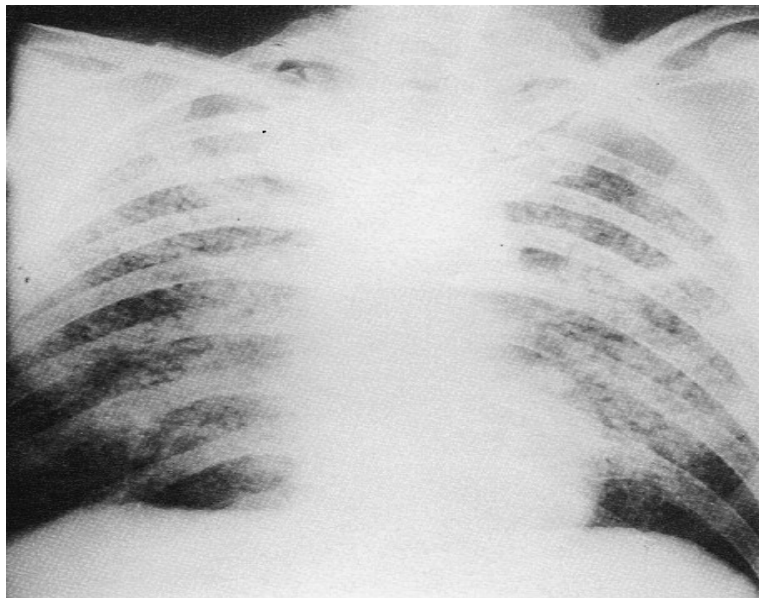
4.1.3 ΠΝΕΥΜΟΝΟΚΟΝΙΑΣΗ

Επαγγελματική νόσος που οφείλεται αφενός στην εισπνοή, εναπόθεση και συσσώρευση σκόνης μέσα στο πνευμονικό παρέγχυμα και αφετέρου στην αντίδραση του πνευμονικού ιστού στη σκόνη.

Οι σκόνες από ανόργανες ουσίες διακρίνονται σε:

- a. Σκληρογόνες που προκαλούν διάχυτη ίνωση (π.χ. πυρίτιο, άνθρακας, αμίαντος),
- b. Μη σκληρογόνες ή ανενεργές που δεν προκαλούν ίνωση αλλά μια τοπική αντίδραση του πνευμονικού ιστού (π.χ. βάριο, κασσίτερος, σίδηρος) και
- c. Αδρανείς που δεν προκαλούν αντιδράσεις, εκτός αν υπάρχουν ικανές προσμίξεις πυριτίου (π.χ. ασβεστόλιθος, γύψος, μάρμαρα, τσιμέντο).

Από όλες τις εισπνεόμενες σκόνες η περισσότερο τοξική για τον πνευμονικό ιστό είναι αυτή που περιέχει διοξείδιο του πυριτίου (SiO_2 -χαλαζίας) στην κρυσταλλική του μορφή [75,92].

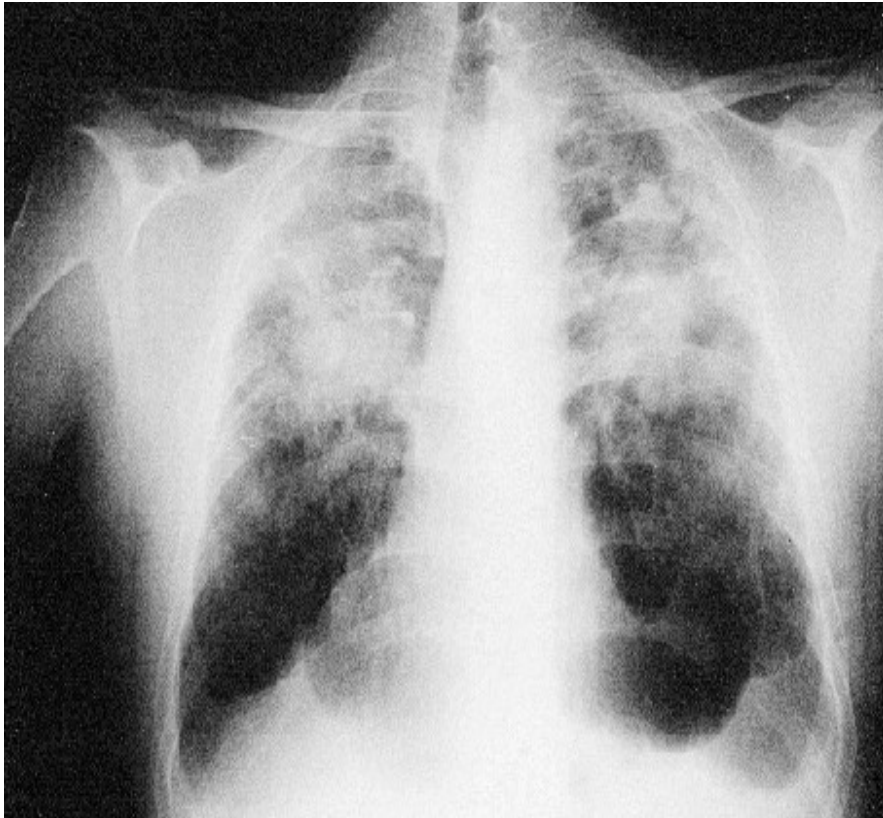


Εικόνα 31 Πνευμονοκονίαση σε μεταλλωρύχο ηλικίας 45 ετών, εργάτη μινωδόρο στα ορυχεία Στρατωνίου Χαλκιδικής για 6 χρόνια.

Κλινικές συνέπειες

- Χρόνια (20 ή περισσότερα χρόνια), υποξεία (5-15 χρόνια έκθεσης) και οξεία φάση (6 μηνών έως 2 ετών από την έναρξη έντονης έκθεσης).
- Διακρίνεται με βάση την ακτινογραφική εικόνα.

- Βήχας, απώλεια βάρους, προοδευτικά επιδεινούμενη δύσπνοια και γρήγορη εξέλιξη της με τελική έκβαση το θάνατο εξαιτίας, κυρίως, των επιπλοκών που επιφέρει (λοιμώξεις, νοσήματα κολλαγόνου, πιθανή καρκινογένεση) [76].

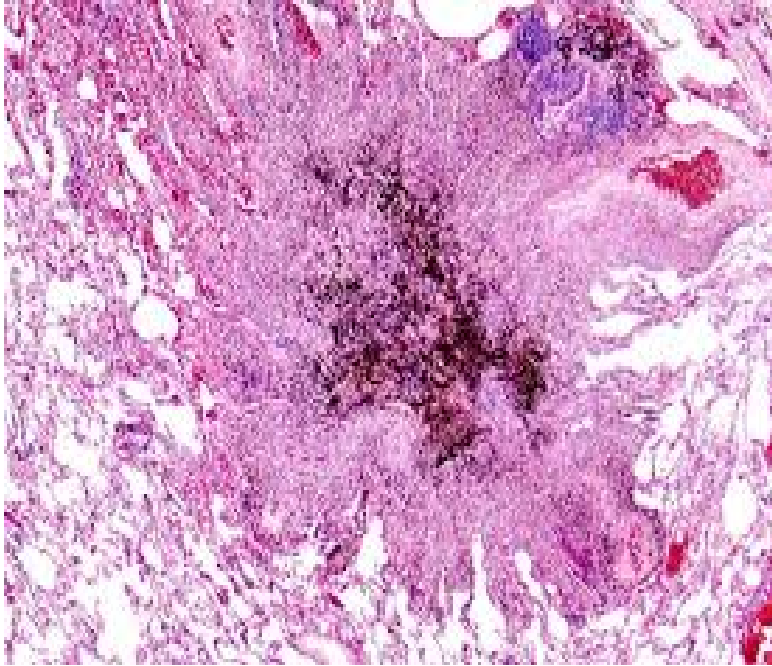


Εικόνα 32 Ανθρακωρύχος ηλικίας 57 ετών, εργάτης στα ορυχεία Βελγίου για 9 χρόνια. Προοδευτική μαζική ίνωση (PMF : ProgressiveMassiveFibrosis).

Διάγνωση

- Κατά το επαγγελματικό ιστορικό.
- Βιοψίες όταν δεν υπάρχουν τυπικά ακτινολογικά ευρήματα ή σε ιατροδικαστικά διλήμματα (όπως αποζημιώσεις σε περιπτώσεις όπου εμπλέκεται έκθεση σε πολλές σκόνες).
- Ιστοπαθολογικά αναγνωρίζονται χαρακτηριστικά υαλοειδή οζίδια διασκορπισμένα στους πνεύμονες με μεγαλύτερη πυκνότητα στους άνω λοβούς και τα οποία αποτελούνται από:
 - Κεντρική μοίρα από άμορφο ινώδη ιστό και από παχιές ίνες κολλαγόνου,
 - Μεσαία ζώνη από ινώδη ιστό και λεπτές ίνες κολλαγόνου με άφθονα κύτταρα (ινοβλάστες),

- ο Ενεργό περιφερική ζώνη που περιέχει μακροφάγα, ινοβλάστες και σκληρογόνο σκόνη (π.χ. πυρίτιο, αμίαντο, άνθρακα) [75].



Εικόνα 33 Μικροφωτογραφία πνευμονοκονίασης

Οι όζοι αυτοί με την πάροδο του χρόνου μπορούν να υποστούν είτε τυρώδη εκφύλιση είτε ισχαιμική νέκρωση λόγω της θρόμβωσης των αγγείων. Η επέκταση προς τους θωρακικούς λεμφαδένες και τον υπεζωκότα είναι συχνή, ειδικά σε βαριές περιπτώσεις [76].

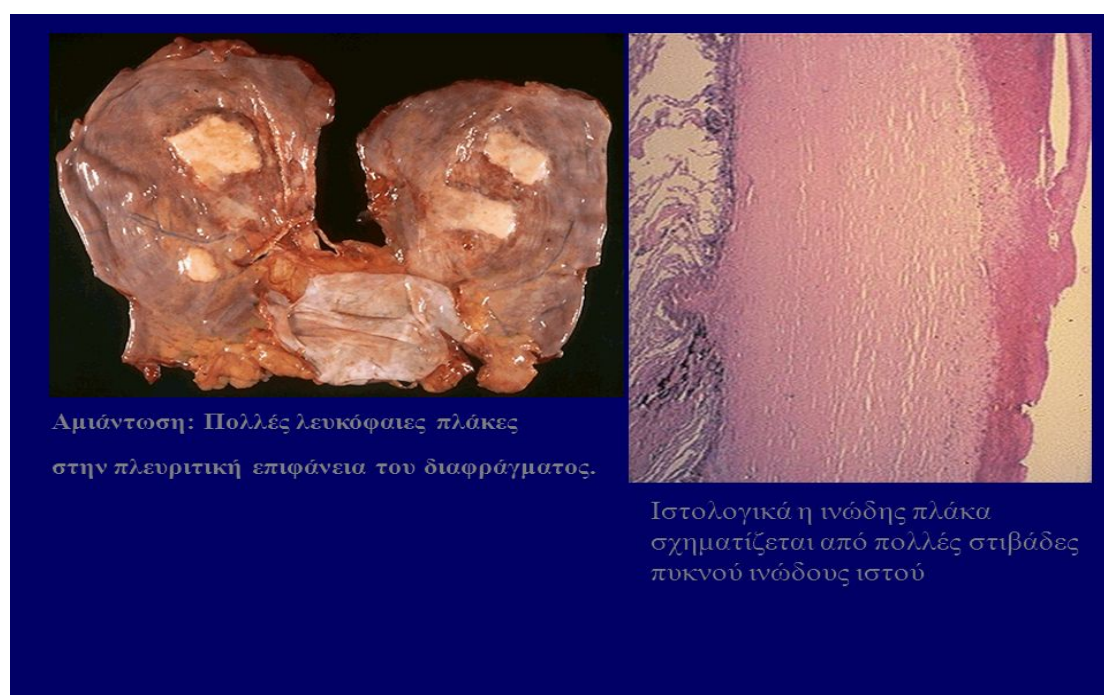4.1.4 ΑΜΙΑΝΤΩΣΗ

Η παρατεταμένη εισπνοή ινών αμιάντου προκαλεί μία χρόνια φλεγμονή των πνευμόνων, την αμιάντωση, που στην ουσία αποτελεί διάχυτη πνευμονική ίωση και οφείλεται αποκλειστικά στις ίνες του αμιάντου, ενώ συχνά αποκαλείται ‘ασθένεια της σκόνης’ και χαρακτηρίζεται ως επαγγελματική νόσος. Αν και είναι γνωστή εδώ και 70 χρόνια περίπου ως νοσολογική οντότητα ωστόσο, ο παθογενετικός μηχανισμός της είναι ακόμα σχεδόν άγνωστος [75, 93, 94].

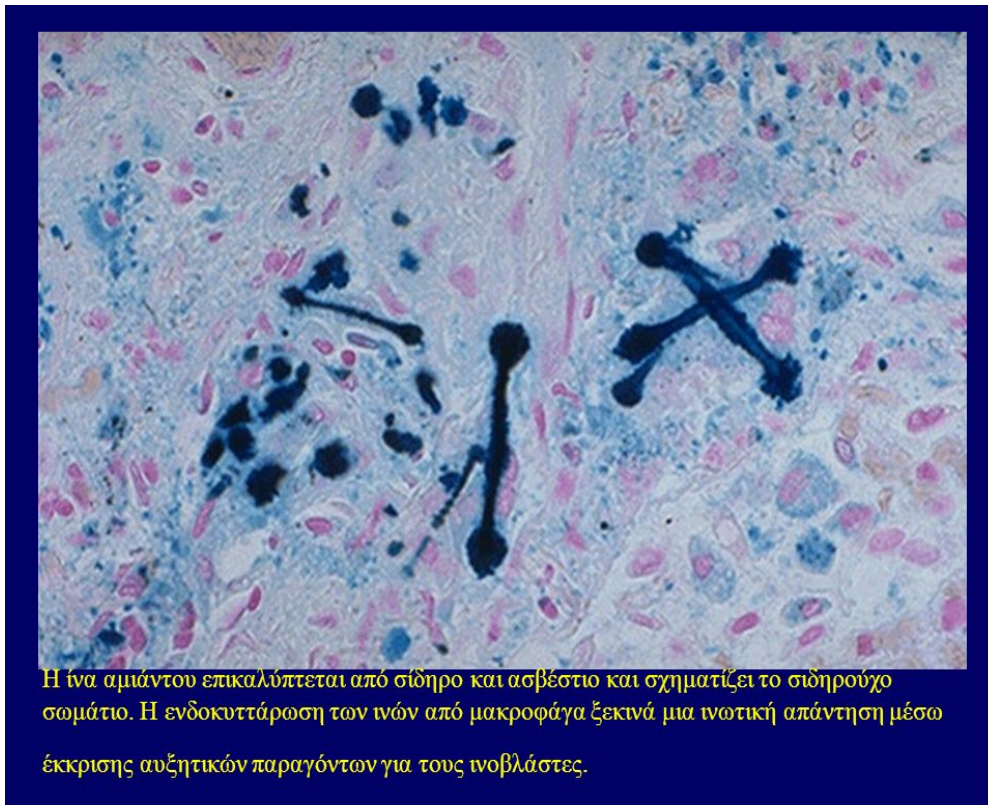Μακροσκοπικά υπάρχει τεφρόλευκη ίωση των κάτω λοβών των πνευμόνων, βρογχεκτασίες και πνεύμονες δίκην μελισσοκηρύθρας, εμφυσηματικές φυσαλίδες και ίωση. Η κατανομή της ινώσεως στους κάτω λοβούς βοηθά στη διαφορική διάγνωση

από άλλες αιτίες ινώσεως, όπως ιδιοπαθή ίνωση, φυματίωση, σαρκοείδωση, χρόνια αλλεργική κυψελιδίτιδα, πυριτίαση που συμβαίνει στους άνω λοβούς. Η ίνωση αρχίζει από τους κάτω λοβούς και επεκτείνεται προς τον υπόλοιπο πνεύμονα [75, 94].

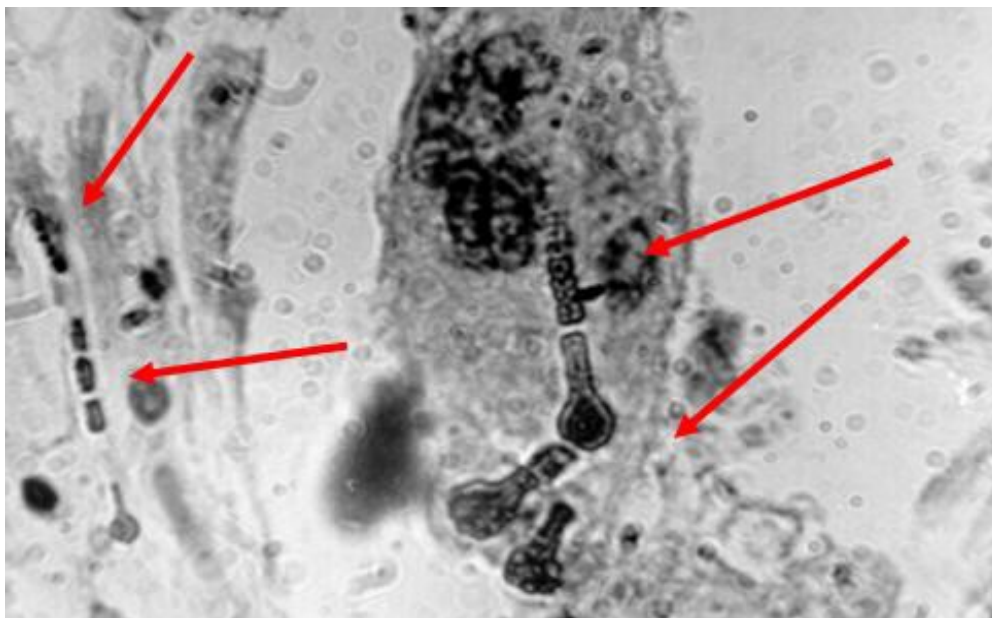
Μικροσκοπικά υπάρχει εικόνα κυψελιδίτιδος και στους πνεύμονες παρατηρείται πλευρική πάχυνση των τοιχωματικών κυττάρων, πλευρική αποτιτάνωση των τοιχωματικών κυττάρων, διάμεση φλεγμονή, διάμεση ίνωση, ίνωση του τοιχώματος των τριχοειδών, εκτενής πνευμονική ίνωση, καταστροφή τριχοειδών και κυστικές αλλαγές, με μακροφάγα και έγγλιστα αμιάντου και ελεύθερες ίνες αμιάντου. Κοκκία φαιού χρώματος από οξειδίο σιδήρου εναποτίθενται αν το άτομο ζήσει πολλά χρόνια από την καταστροφή των αμιαντικών σωματιδίων [75, 94].



Εικόνα 34 Μακροσκοπική και μικροσκοπική εικόνα πνεύμονα μετά από έκθεση στον αμιάντο



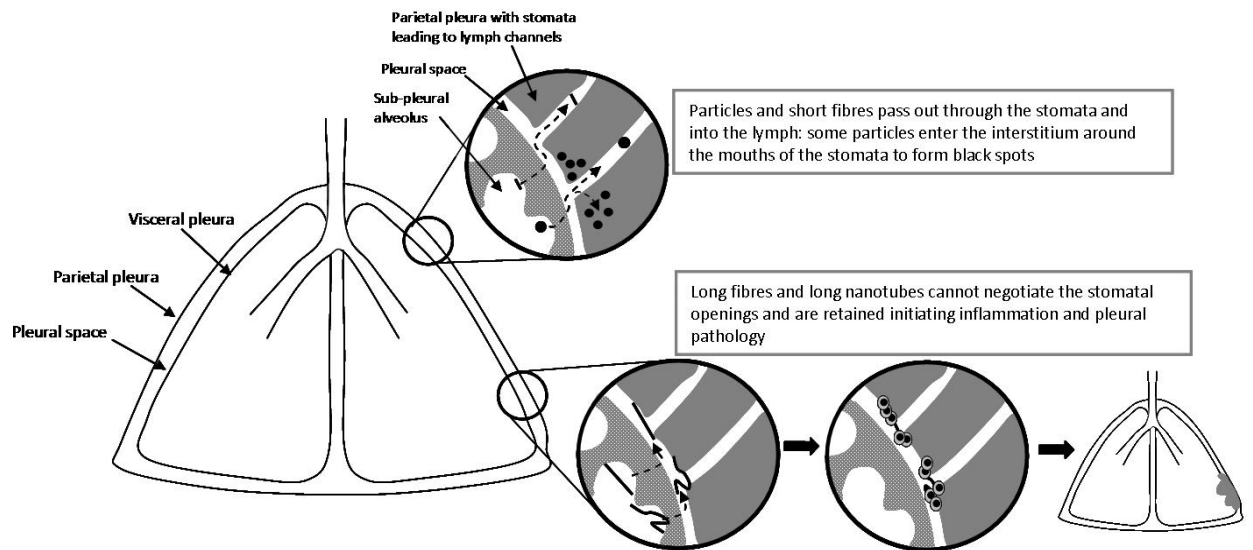
Εικόνα 35 Ιστολογική εικόνα ινών αμιάντου



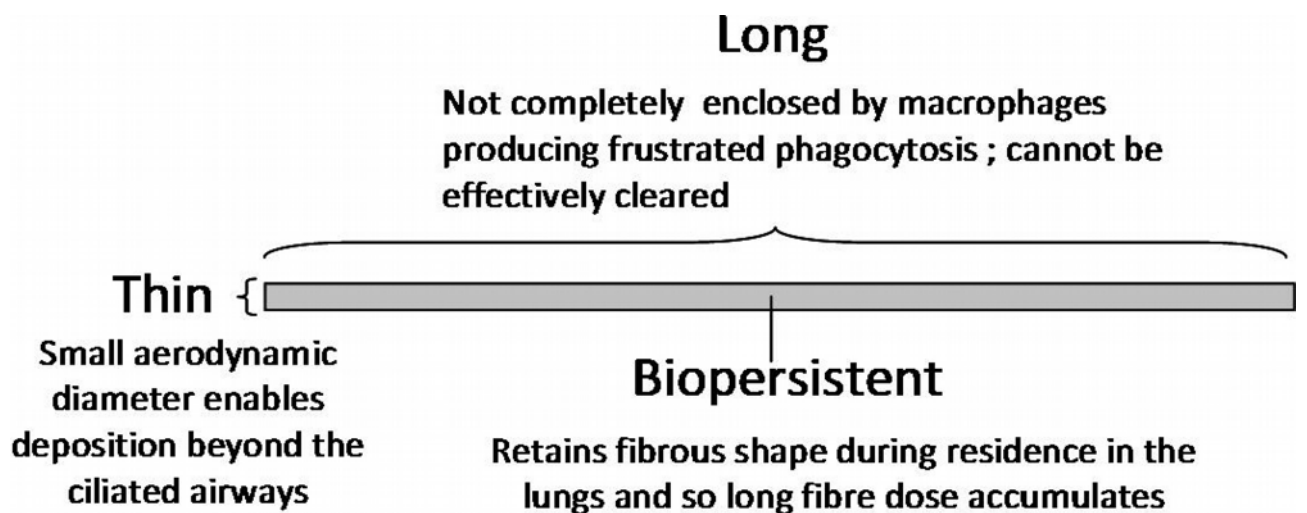
Εικόνα 36 Μακροφάγο περιέχοντας ίνες αμιάντου

Όταν οι πολύ μικρές και λεπτές ίνες του αμιάντου εισπνέονται, ένας αριθμός απ' αυτές διαπερνά τους φυσικούς μηχανισμούς καθαρισμού του εισπνεόμενου αέρα και

καταλήγουν στις πνευμονικές κυψελίδες. Εκεί η παρουσία των ινών αυτών σηματοδοτεί μία αντίδραση με τον πνευμονικό ιστό [51, 88].



Εικόνα 37 Hypothesised sequence of events leading to pleural responses as a consequence of long fibre retention at the parietal pleural stomatal openings.



Εικόνα 38 Diagram illustrating a pathogenic fibre according to the pathogenicity paradigm and the role of particle characteristics.

Κλινικές συνέπειες

Ο συνήθως ελαστικός και μαλακός ιστός των πνευμόνων γίνεται σκληρός και ινώδης. Αυτό έχει σαν αποτέλεσμα σταδιακά το άτομο να παρουσιάζει δυσκολία στην

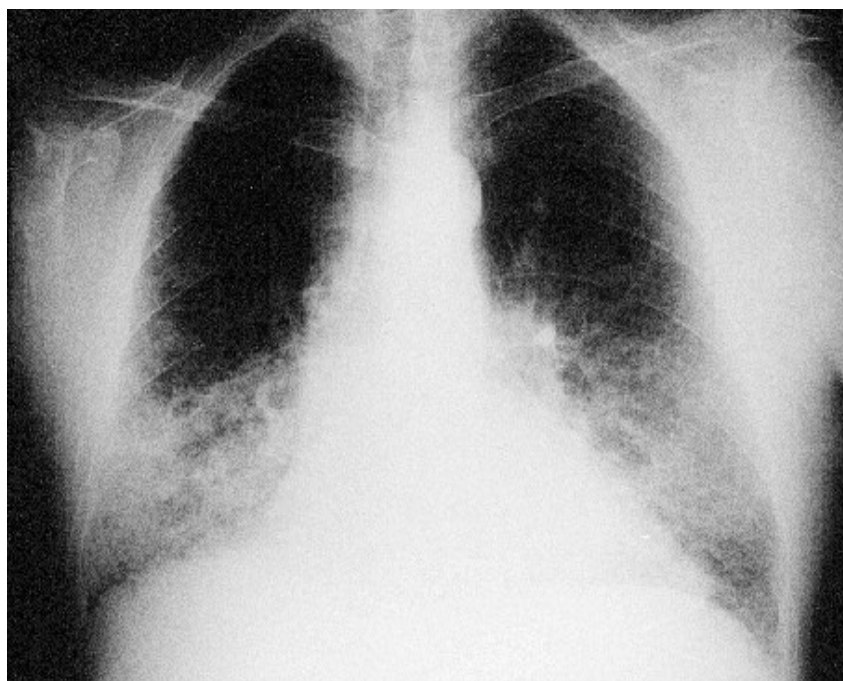
αναπνοή (αναπνευστική δυσχέρεια και αναπνευστική ανεπάρκεια). Η δυσκολία διάγνωσης της αμιάντωσης έγκειται στο γεγονός ότι ειδικά στα πρώτα στάδια δεν είναι δυνατόν να εντοπισθεί ούτε ακόμη και με ακτινογραφία. Όταν η συγκέντρωση των ινών φθάσει ένα ορισμένο επίπεδο, με αποτέλεσμα να εμφανίζονται περιοχές σκληρού πνευμονικού ιστού, τότε γίνεται ορατή μέσω ακτινογραφίας [87, 88].

Διάγνωση

-Υποξαιμία.

-Στην βρογχοσκόπηση στην έκπλυση την βρογχοκυψελιδική βρίσκονται μακροφάγα και ίνες αμιάντου.

-Το χαρακτηριστικό εύρημα της πνευμονικής λειτουργίας σε αμιάντωση είναι μια περιοριστική αναπνευστική βλάβη. Αυτό εκδηλώνεται ως μια μείωση των πνευμονικών όγκων, ιδιαίτερα στη ζωτική χωρητικότητα (VC) και τη συνολική χωρητικότητα των πνευμόνων (TLC). Η TLC μπορεί να μειωθεί μέσω της κυψελιδικής πάχυνσης του τοιχώματος.



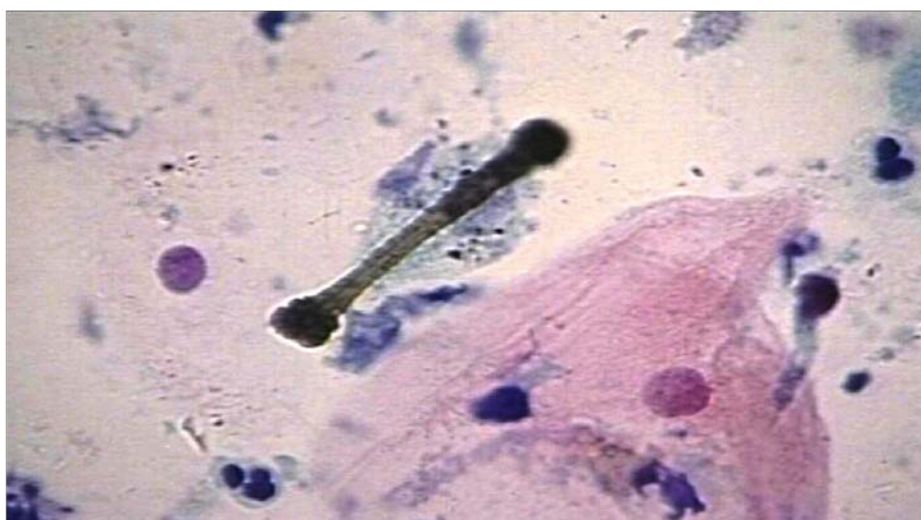Εικόνα 39 Αμιάντωση- Εργάτης 38 ετών, απασχολήθηκε επί 2 χρόνια στη μόνωση με αμιάντο.

Η λειτουργία των μεγάλων αεραγωγών, όπως αντανακλάται από τη FEV_1/FVC , είναι γενικά καλά διατηρημένη. Στις πιο σοβαρές περιπτώσεις, η δραστική μείωση της λειτουργίας των πνευμόνων, λόγω της ακαμψίας των πνευμόνων και μειωμένης

TLC μπορεί να προκαλέσει δεξιά καρδιακή ανεπάρκεια (πνευμονική). Εκτός από περιοριστική νόσο, η αμιάντωση μπορεί να προκαλέσει μείωση της ικανότητας διάχυσης και αρτηριακή υποξαιμία [76, 91].

Η εξέλιξη της νόσου γίνεται σταδιακά και συχνά μπορεί να οδηγήσει έμμεσα και στον θάνατο λόγω της ευπάθειας του ατόμου σε πνευμονικές λοιμώξεις ή σε ανακοπή της καρδιάς λόγω δυσλειτουργίας του αναπνευστικού συστήματος. Η αμιάντωση είναι αποτέλεσμα έκθεσης του ασθενούς σε πολύ επιβαρυσμένο περιβάλλον ινών αμιάντου για μεγάλο χρονικό διάστημα. Απ' αυτή την άποψη θεωρείται ως ασθένεια 'επαγγελματικής φύσης'.

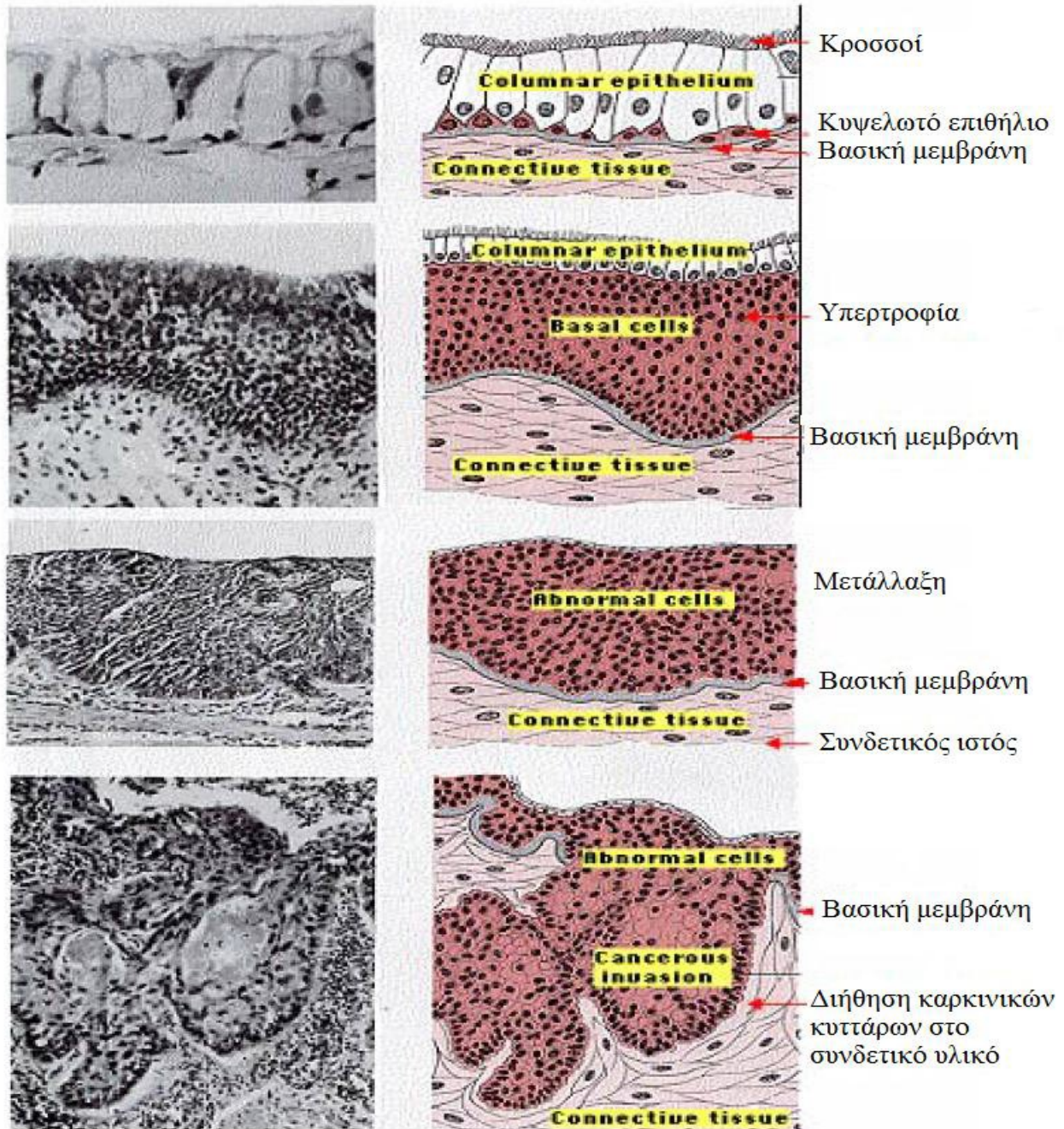
Η ασθένεια όμως εξελίσσεται ακόμη και αν το άτομο σταματήσει να βρίσκεται σε έκθεση ινών αμιάντου. Αν στο εργασιακό περιβάλλον του ατόμου οι ίνες βρίσκονται σε χαμηλότερα επίπεδα, τότε η εξέλιξη της νόσου είναι πολύ αργή με αποτέλεσμα η εμφάνιση της να έχει πολύ μικρή επίδραση στην ποιότητα ζωής του ασθενούς. Η αμιάντωση εκδηλώνεται 10-20 χρόνια από την έκθεση του ασθενούς σε ίνες αμιάντου. Θα πρέπει να τονισθεί ότι η λήψη μέτρων προστασίας στους εργασιακούς χώρους, ελαχιστοποιεί αν όχι εξαλείφει την εκδήλωση της ασθένειας αυτής.



Εικόνα 40 Σωματία αμιάντου βρίσκονται και στα πτύελα αν το άτομο έρχεται σε επαφή με αμιάντο

4.2 ΚΑΚΟΗΘΕΙΣ ΠΑΘΗΣΕΙΣ ΤΟΥ ΑΝΑΠΝΕΥΣΤΙΚΟΥ:

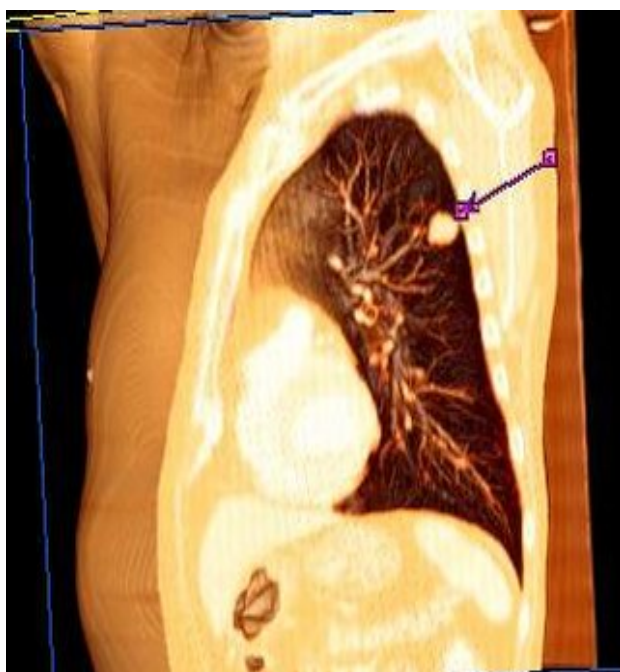Εικόνα 41 Στάδια δημιουργίας καρκίνου του πνεύμονα.



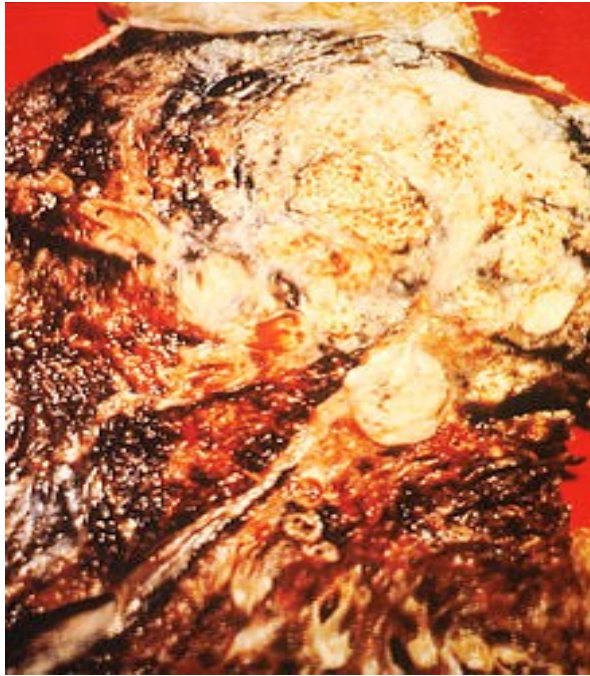4.2.1 Ο ΚΑΡΚΙΝΟΣ ΤΩΝ ΠΝΕΥΜΟΝΩΝ

Μελέτες έχουν δείξει πως η έκθεση στον αμίαντο αποτελεί μια βασική αιτία πολλών τύπων καρκίνου. Ανάμεσά τους το μεσοθηλίωμα, ο καρκίνος του λάρυγγα και ο καρκίνος του πνεύμονα [95-98]. Ο καρκίνος του πνεύμονα ή ‘βρογχικό καρκίνωμα’ δεν σχετίζεται αποκλειστικά με τον αμίαντο. Κυριότερη αιτία του είναι το κάπνισμα. Έχει αποδειχθεί όμως ότι άτομα τα οποία έχουν εκτεθεί σε ίνες αμιάντου σε επαγγελματικούς χώρους, έχουν πενταπλάσια πιθανότητα από τον γενικό πληθυσμό να εκδηλώσουν καρκίνο στους πνεύμονες. Η σχέση μεταξύ του αμιάντου και του καρκίνου είναι η παρουσία των ιών πυριτικών ενώσεων στους πνεύμονες [97].

Οι περισσότεροι καρκίνοι που ξεκινούν στον πνεύμονα, γνωστοί ως πρωτογενείς καρκίνοι του πνεύμονα, είναι καρκινώματα που προέρχονται από επιθηλιακά κύτταρα. Οι κύριοι τύποι καρκίνου του πνεύμονα είναι το καρκίνωμα των μικρών κυττάρων του πνεύμονα (SCLC), που ονομάζεται επίσης καρκίνος κυττάρων βρώμης, και το καρκίνωμα των μη μικρών κυττάρων του πνεύμονα (NSCLC) [75, 94, 99].

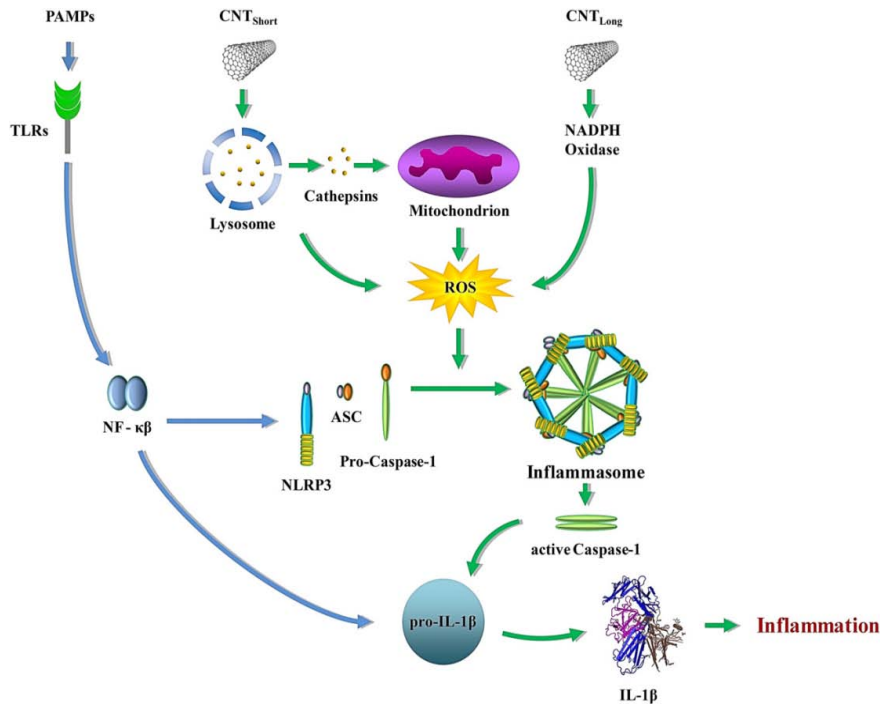


Εικόνα 42 Σε τρισδιάστατη αξονική τομογραφία διακρίνεται όγκος στον πνεύμονα (βέλος)



Εικόνα 43 Σταυρωτή τομή ενός ανθρώπινου πνεύμονα: Η λευκή περιοχή στον άνω λοβό είναι καρκίνος. Οι μαύρες περιοχές αποτελούν αποχρωματισμό που οφείλεται στο κάπνισμα.

Ο αμιάντος έχει αποδειχθεί, σύμφωνα με μελέτες, ότι είναι καρκινογόνος ουσία και μάλιστα, από τις ισχυρότερες. Αυτό αποδείχθηκε και πειραματικά, αλλά και μετά από κλινικές και επιδημιολογικές μελέτες και παρατηρήσεις που έγιναν σε εργαζόμενους σε ορυχεία αμιάντου και βιομηχανίες επεξεργασίας και εφαρμογής του αμιάντου. Αυτοί που εργάζονται στη βιομηχανία αμιάντου αντιμετωπίζουν δέκα φορές μεγαλύτερο κίνδυνο να προσβληθούν από καρκίνο των πνευμόνων, συγκριτικά με τον μέσο όρο προσβολής των ανθρώπων έξω από το επάγγελμα [27, 100, 101].



Εικόνα 44 Inflammasome activation. Schematic diagram illustrating putative pathways for carbon nanotube (CNT)-induced NLRP3 inflammasome activation. Pathogen-associated molecular patterns (PAMPs) eg. lipopolysaccharides (LPS) are recognized by Toll-like receptors (TLRs) on the cell membrane, which leads to NF-κB activation and upregulation of pro-interleukin (IL)-1β and NLRP3 expression. Long CNTs are thought to trigger “frustrated phagocytosis” in macrophages, leading to NADPH oxidase activation, reactive oxygen species (ROS) generation and inflammasome activation. Short CNTs, on the other hand, could be phagocytosed and once inside the cell induce lysosomal damage leading to release of cathepsins which cause mitochondrial damage and ROS production. In both cases, interaction of phagocytes with CNTs induces an overproduction of ROS which results in assembly of NLRP3, ASC (apoptosis-associated speck-like protein containing a CARD), and pro-caspase-1 into the multimeric inflammasome complex, resulting in activation of caspase-1, and release of mature IL-1β, a key pro-inflammatory mediator

Ο αμιάντος είναι ισχυρότατος καρκινογόνος παράγοντας, που είτε εισπνευστεί, είτε καταποθεί παραμένει μέσα στο σώμα και δεν μπορεί να απομακρυνθεί, ούτε η καρκινική διεργασία να αναστραφεί. Η έρευνα των πειραματικών και των επιδημιολογικών εργασιών, έδειξε ότι δεν υπάρχει ασφαλές επίπεδο έκθεσης στον αμιάντο για τους ανθρώπους. Για να προληφθούν τα νεοπλάσματα από τον αμιάντο η έκθεση σ' αυτόν πρέπει να είναι μηδέν [102].

Βέβαια η πιθανότητα αυτή για τους καπνιστές που δεν εργάζονται σε περιβάλλον ιών αμιάντου είναι διπλάσια, δηλαδή έχουν δεκαπλάσια πιθανότητα εκδήλωσης καρκίνου του πνεύμονα σε σχέση με τους μη καπνιστές. Ο συνδυασμός όμως των δύο, δηλαδή καπνιστές εργαζόμενοι σε περιβάλλον αμιάντου, ανεβάζει την πιθανότητα κατά 50 φορές σε σχέση με τον γενικό πληθυσμό. Αυτό οφείλεται στην 'συνέργεια' των δύο γεγονότων. Η εκδήλωση του καρκίνου του πνεύμονα έχει αρκετά

μεγάλη χρονική διάρκεια που φθάνει τα 20 χρόνια από την εποχή της έκθεσης σε περιβάλλον αμιάντου. Υπάρχει σαφής σχέση μεταξύ του καρκίνου του πνεύμονα και του βαθμού της έκθεσης σε επιβλαβή περιβάλλοντα, αλλά δεν έχει καθορισθεί με ακρίβεια το 'ασφαλές επίπεδο' μόλυνσης. Η λήψη μέτρων προστασίας αποτελεί τον ασφαλέστερο τρόπο για την αποφυγή της ασθένειας αυτής [97].

WHO Classification of Lung Tumors

Histologic Type and Subtypes

Epithelial tumors

Adenocarcinoma

- Lepidic adenocarcinoma
- Acinar adenocarcinoma
- Papillary adenocarcinoma
- Micropapillary adenocarcinoma
- Solid adenocarcinoma
- Invasive mucinous adenocarcinoma
- Mixed invasive mucinous and nonmucinous adenocarcinoma
- Colloid adenocarcinoma
- Fetal adenocarcinoma
- Enteric adenocarcinoma
- Minimally invasive adenocarcinoma
- Nonmucinous
- Mucinous
- Preinvasive lesions
- Atypical adenomatous hyperplasia
- Adenocarcinoma in situ
- Nonmucinous
- Mucinous

Squamous cell carcinoma

- Keratinizing squamous cell carcinoma
- Nonkeratinizing squamous cell carcinoma
- Basaloid squamous cell carcinoma
- Preinvasive lesion
- Squamous cell carcinoma in situ

Neuroendocrine tumors

- Small cell carcinoma
- Combined small cell carcinoma
- Large cell neuroendocrine carcinoma
- Combined large cell neuroendocrine carcinoma
- Carcinoid tumors
- Typical carcinoid tumor
- Atypical carcinoid tumor

Preinvasive lesion

- Diffuse idiopathic pulmonary neuroendocrine cell hyperplasia
- Large cell carcinoma
- Adenosquamous carcinoma
- Sarcomatoid carcinomas
- Pleomorphic carcinoma
- Spindle cell carcinoma
- Giant cell carcinoma
- Carcinosarcoma
- Pulmonary blastoma

Other and Unclassified carcinomas

- Lymphoepithelioma-like carcinoma
- NUT carcinoma
- Salivary gland-type tumors
- Mucoepidermoid carcinoma
- Adenoid cystic carcinoma
- Epithelial-myoepithelial carcinoma
- Pleomorphic adenoma
- Papillomas
- Squamous cell papilloma

Exophytic

- Inverted
- Glandular papilloma
- Mixed squamous and glandular papilloma

Adenomas

Sclerosing pneumocytoma
Alveolar adenoma
Papillary adenoma
Mucinous cystadenoma
Mucous gland adenoma

Mesenchymal tumors

Pulmonary hamartoma
Chondroma
PEComatous tumors
Lymphangiomyomatosis
PEComa, benign
Clear cell tumor
PEComa, malignant
Congenital peribronchial myofibroblastic tumor
Diffuse pulmonary lymphangiomatosis
Inflammatory myofibroblastic tumor
Epithelioid hemangioendothelioma
Pleuropulmonary blastoma
Synovial sarcoma
Pulmonary artery intimal sarcoma
Pulmonary myxoid sarcoma with *EWSR1-CREB1* translocation
Myoepithelial tumors
Myoepithelioma
Myoepithelial carcinoma

Lymphohistiocytic tumors

Extranodal marginal zone lymphomas of mucosa-associated
Lymphoid tissue (MALT lymphoma)
Diffuse large cell lymphoma
Lymphomatoid granulomatosis
Intravascular large B cell lymphoma
Pulmonary Langerhans cell histiocytosis
Erdheim-Chester disease

Tumors of ectopic origin

Germ cell tumors
Teratoma, mature
Teratoma, immature
Intrapulmonary thymoma
Melanoma
Meningioma, NOS

Metastatic tumors

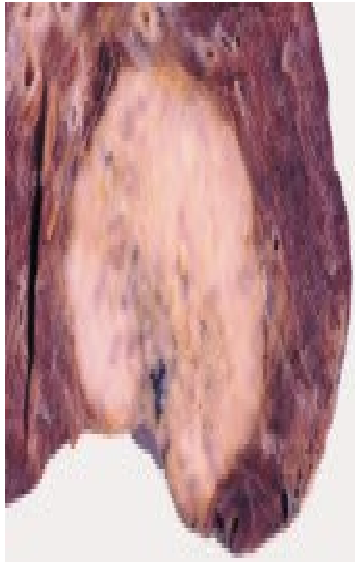Travis et al. Journal of Thoracic Oncology ® • Volume 10, Number 9, September 2015

Συχνοί τύποι πρωτοπαθών καρκινωμάτων πνευμόνων

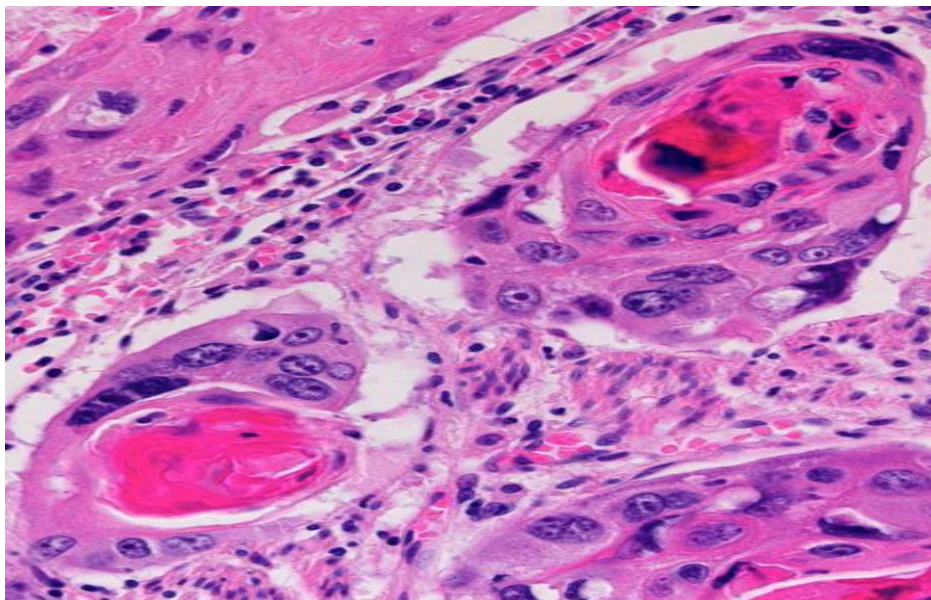
Επιδερμοειδής (πλακώδης) καρκίνος του πνεύμονα

Αποτελεί το 30% των περιπτώσεων διηθητικού καρκίνου του πνεύμονα. Στην πλειονότητά τους, τα επιδερμοειδή καρκινώματα αναπτύσσονται στην κεντρική μοίρα του πνεύμονα και συγκεκριμένα στους κύριους ή τμηματικούς βρόγχους. Μακροσκοπικά, έχουν συνήθως σκληρή σύσταση, λευκόφαιη χροιά, εξελκωμένες βλάβες οι οποίες διηθούν το τοίχωμα των βρόγχων και επεκτείνονται προς το παρακείμενο πνευμονικό παρέγχυμα (Εικόνα 49). Η μικροσκοπική εμφάνιση ποικίλλει σημαντικά. Ο βαθμός διαφοροποίησής τους είναι δυνατό να κυμαίνεται από αυτές που αποτελούνται από ώριμα πλακώδη κύτταρα και περιέχουν σφαιρίδια κερατίνης μέχρι εκείνες που αποτελούνται από έντονα αναπλαστικά κύτταρα τα οποία διαπιστώνεται ότι είναι πλακώδη μόνο με τη βοήθεια του ηλεκτρονικού μικροσκοπίου και των ανοσοϊστοχημικών εξετάσεων. Στους καλά

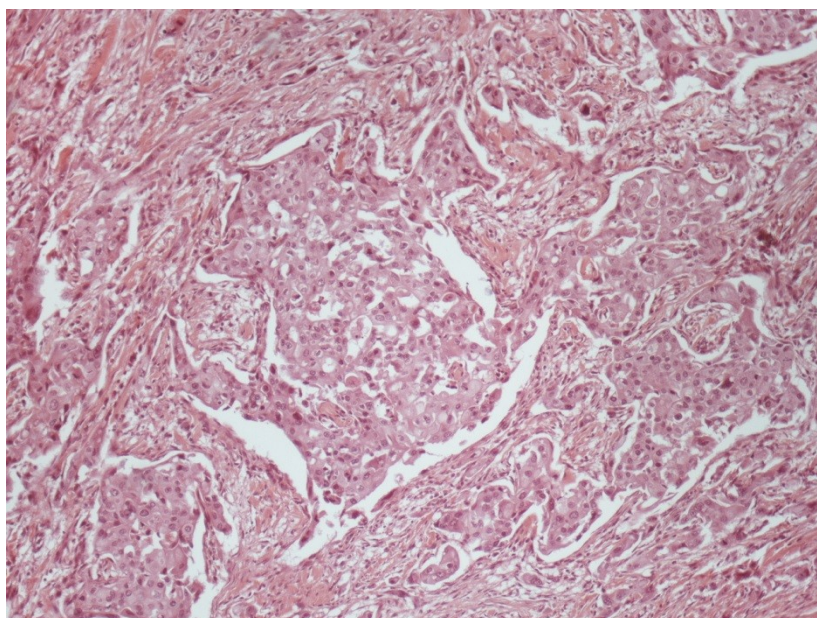
διαφοροποιημένους όγκους η κερατίνη έχει συχνά τη μορφή μαργαριταροειδών σφαιρών τα οποία βρίσκονται στο κέντρο του όγκου και έχουν τη μορφή ηωσινόφιλων μαζών κερατίνης που περιβάλλονται από στιβάδας επιδερμοειδών κυττάρων [75, 94, 99] (Εικόνα 45, 46, 47).



Εικόνα 45 Μακροσκοπική εικόνα επιδερμοειδούς καρκινώματος πνεύμονα



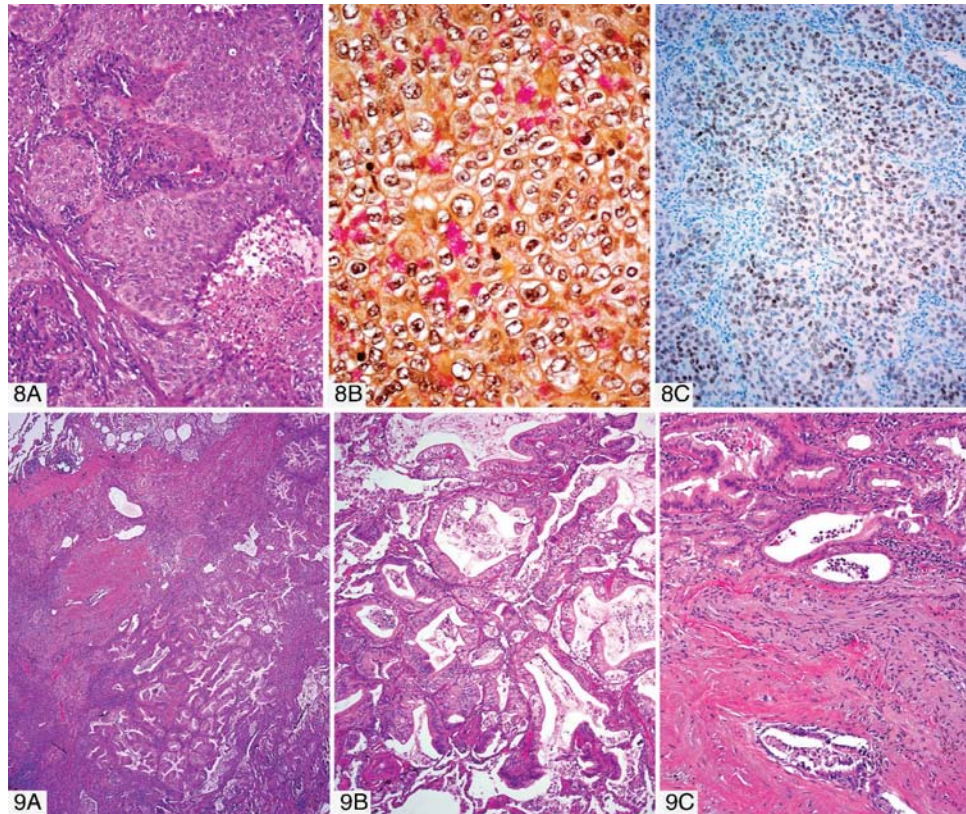
Εικόνα 46 Μικροσκοπική εικόνα καλά διαφοροποιημένου επιδερμοειδούς καρκινώματος του πνεύμονα



Εικόνα 47 Επιδερμοειδές καρκίνωμα πνεύμονα μετρίας διαφοροποίησης

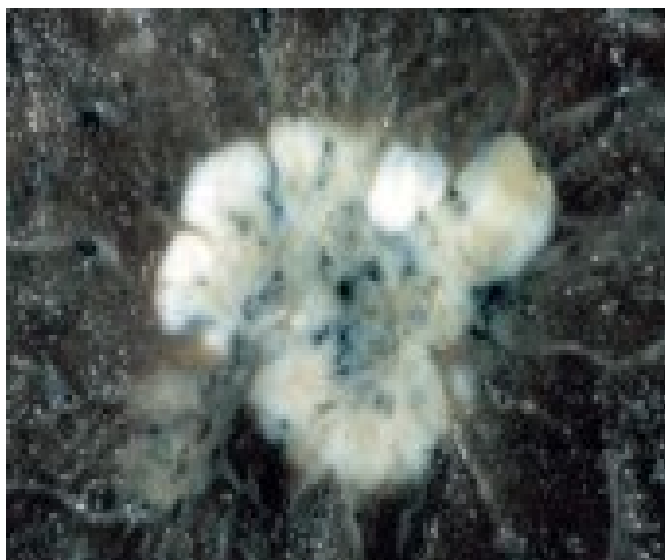Αδενοκαρκίνωμα πνεύμονα

Το αδενοκαρκίνωμα πνεύμονα αποτελεί το ένα τρίτο όλων των διεισδυτικών μορφών καρκίνου του πνεύμονα. Ο όγκος αυτός αναπτύσσεται συνήθως στην περιφέρεια των πνευμόνων και έχει τη μορφή μάζας με ακανόνιστο σχήμα και διάμετρο που κυμαίνεται από 2-5 εκατοστά, αν και σε πολλές περιπτώσεις είναι μεγαλύτερος. Σε διατομή ο όγκος είναι λευκόφαιος και συχνά στιλπνός λόγω της παραγωγής βλέννης από τα κύτταρά του (Εικόνα 52). Ιστολογικά, τα αδενοκαρκινώματα των πνευμόνων παρουσιάζουν ποικίλα μορφολογικά χαρακτηριστικά. Τα νεοπλασματικά κύτταρα μπορεί να ομοιάζουν με κροσσωτά ή μη, κυλινδρικά επιθηλιακά κύτταρα, με καλυκοειδή κύτταρα, με κύτταρα των βρογχικών αδένων ή με κύτταρα Clara. Η πλέον συνηθισμένη τους μορφή, τα καλώς διαφοροποιημένα λοβιδιακά καρκινώματα σχηματίζουν κανονικούς αδένες οι οποίοι καλύπτονται από κυλινδρικά κύτταρα με πυρήνες κοντά στη βάση (Εικόνα 53). Τα θηλώδη αδενοκαρκινώματα αποτελούνται από κυλινδρικά ή κυβοειδή κύτταρα τα οποία διατάσσονται σε μονή στιβάδα γύρω από λεπτούς αγγειοσυνδετικούς άξονες. Τα συμπαγή αδενοκαρκινώματα είναι όγκοι χαμηλής διαφοροποίησης, αν και σε ορισμένες περιπτώσεις υπάρχουν ενδείξεις σχηματισμού αδενίων.



Εικόνα 48 8Α Συμπαγή αδενοκαρκίνωμα του πνεύμονα, 8Β Θετική χρώση για βλέννη, 8C ανοσοϊστοχημική θετική χρώση για TTF-1. 9Α-Β-С Βλεννώδες αδενοκαρκίνωμα του πνεύμονα

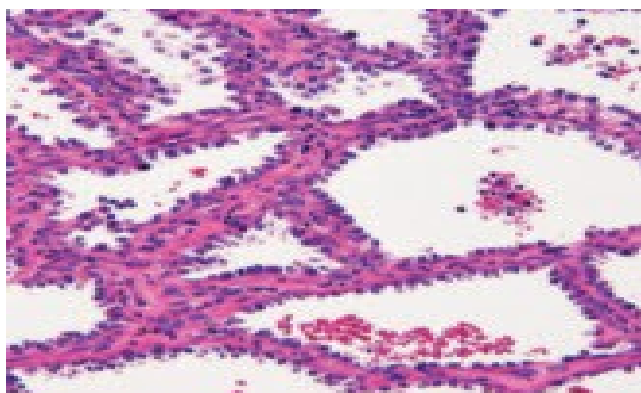
Η ποσότητα βλέννης η οποία παράγεται από τους διάφορους τύπους αδενοκαρκινωμάτων ποικίλλει από ελάχιστη ως άφθονη [75, 94, 99].



Εικόνα 49 Μακροσκοπική εικόνα αδενοκαρκινώματος του πνεύμονα

Λεπιδικό καρκίνωμα πνεύμονα (βρογχοκυψελιδικό καρκίνωμα)

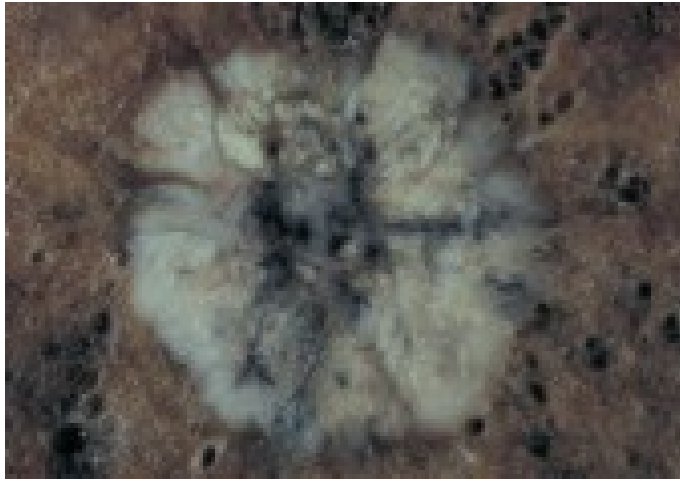Το λεπιδικό καρκίνωμα είναι ένας ιδιαίτερος τύπος αδenoκαρκινώματος ο οποίος αναπτύσσεται κατά μήκος των τοιχωμάτων των κυψελίδων. Ο καρκίνος αυτός αποτελεί το 1-5% όλων των διηθητικών μορφών καρκίνων του πνεύμονα. Σχετίζεται λίγο ή και καθόλου με το κάπνισμα και στην πλειονότητα των περιπτώσεων προέρχεται από τα κύτταρα Clara και σε λίγες περιπτώσεις αποτελείται κυρίως από πνευμονοκύτταρα τύπου II. Μακροσκοπικά, τα λεπιδικά καρκινώματα έχουν τη μορφή μονήρων περιφερικών οζιδίων, πολλαπλών οζιδίων ή διάχυτης διήθησης. Κατά τη διατομή του ο όγκος έχει βλενώδη υφή. Μικροσκοπικά καλώς διαφοροποιημένα κυλινδρικά κύτταρα τα οποία περιέχουν βλέννη καλύπτουν τις κυψελίδες χωρίς να διεισδύσουν στο στρώμα (Εικόνα 50). Θα πρέπει να σημειωθεί ότι οι όγκοι που προέρχονται από κύτταρα τύπου II δεν περιέχουν βλέννη [99].



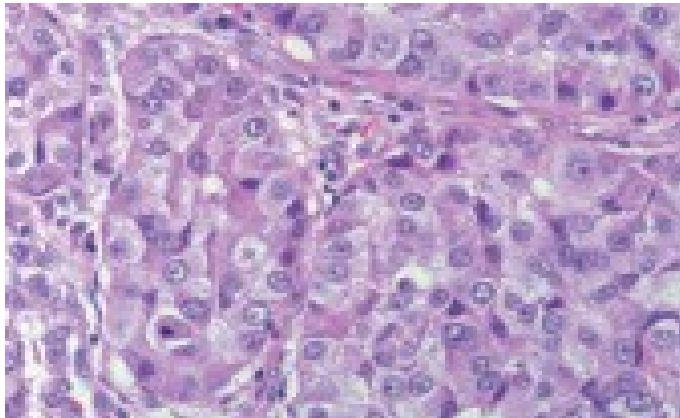
Εικόνα 50 Μικροσκοπική εικόνα λεπιδικού καρκινώματος πνεύμονα

Αδιαφοροποίητο μεγαλοκυτταρικό καρκίνωμα

Το αδιαφοροποίητο μεγαλοκυτταρικό καρκίνωμα αποτελείται από μεγάλα αδιαφοροποίητα κύτταρα, που δεν παρουσιάζουν τους χαρακτηριστικές επιδερμοειδούς καρκινώματος, μικροκυτταρικού καρκινώματος ή αδenoκαρκινώματος (Εικόνα 51, 52). Μία ποικιλία αρκετά σπάνια, είναι το γιγαντοκυτταρικό καρκίνωμα, ο οποίος είναι ένας πολύ κακοήθης όγκος και δίνει γρήγορα μεταστάσεις [75, 94, 99].



Εικόνα 51 Μακροσκοπική εικόνα γιγαντοκυτταρικού καρκινώματος πνεύμονα



Εικόνα 52 Μικροσκοπική εικόνα γιγαντοκυτταρικού καρκινώματος πνεύμονα

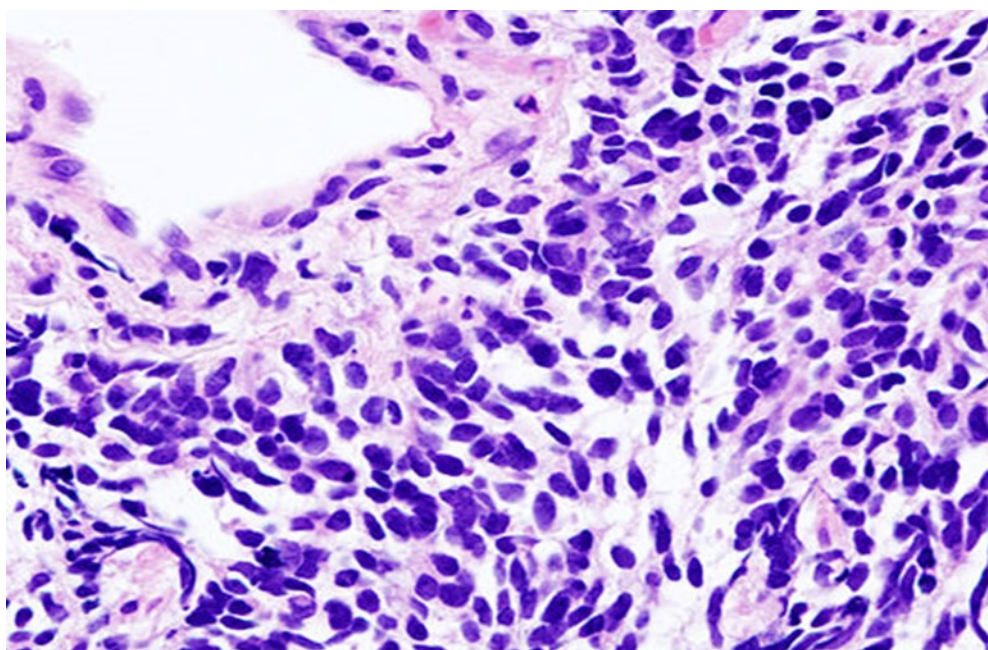
Μικροκυτταρικό καρκίνωμα πνεύμονα

Το μικροκυτταρικό καρκίνωμα είναι ένας όγκος υψηλής κακοήθειας ο οποίος χαρακτηρίζεται από τον σχηματισμό αθροίσεων από μικρά καρκινικά κύτταρα ανάλογων με αυτά που σχηματίζονται από τα νευροενδοκρινικά κύτταρα. Ο καρκίνος αυτός αποτελεί το 20% όλων των καρκίνων του πνεύμονα. Εμφανίζεται συχνότερα σε άνδρες και το 90% των ασθενών είναι καπνιστές. Το μικροκυτταρικό καρκίνωμα θεωρείται ότι προέρχεται από τα πολυδύναμα βασικά κύτταρα του βρογχικού επιθηλίου [75, 94, 99].

Στην πλειονότητα των περιπτώσεων, ο όγκος αυτός αναπτύσσεται κοντά στις πύλες των πνευμόνων. Σε διατομή ο όγκος έχει μαλθακή σύσταση, είναι στιλπνός και λευκόφαιος, και συχνά φέρει εστίες νέκρωσης. Μικροσκοπικά στο 50% των περιπτώσεων τα καρκινικά κύτταρα είναι μικρά, στρόγγυλα ή ωοειδή (Εικόνα 53), έχουν μικρό υπερχρωματικό πυρήνα και λίγο κυτταρόπλασμα. Το ένα τέταρτο των όγκων αποτελείται από ατρακτοειδή ή επιμήκη κύτταρα και άλλο ένα τέταρτο

αποτελείται από μέσου μεγέθους πολυγωνικά κύτταρα με μεγάλη ποσότητα κυτταροπλάσματος [75, 99].

Στην πλειοψηφία τους οι πάσχοντες από μικροκυτταρικό καρκίνο του πνεύμονα είναι ασυμπτωματικοί κατά τη στιγμή της διάγνωσης και στα δύο τρίτα των περιπτώσεων ο όγκος έχει ήδη δώσει μεταστάσεις στα οστά, στο ήπαρ, τον εγκέφαλο ή σε άλλα όργανα [75, 99].



Εικόνα 53 Μικροφωτογραφία μικροκυτταρικού καρκινώματος πνεύμονα

Κλινικές συνέπειες

- Δυσκολία στην αναπνοή, βήχας (συμπεριλαμβανομένης της αιμόπτυσης), πόνος στο στήθος
- Απώλεια βάρους, κακουχία, πυρετός, πόνος στα οστά, συριγμό
- Απόφραξη άνω κοίλης φλέβας, δυσφαγία (δυσκολία στην κατάποση)
- Προδιάθεση για σοβαρές λοιμώξεις (πνευμονία)
- Παρανεοπλασματικά φαινόμενα (σύνδρομο μυσθένειας Lambert-Eaton λόγω αυτοαντισωμάτων, υπερασβεσσαιμία, σύνδρομο ακατάλληλης αντιδιουρητικής ορμόνης (SIADH), σύνδρομο Horner) [75, 76].

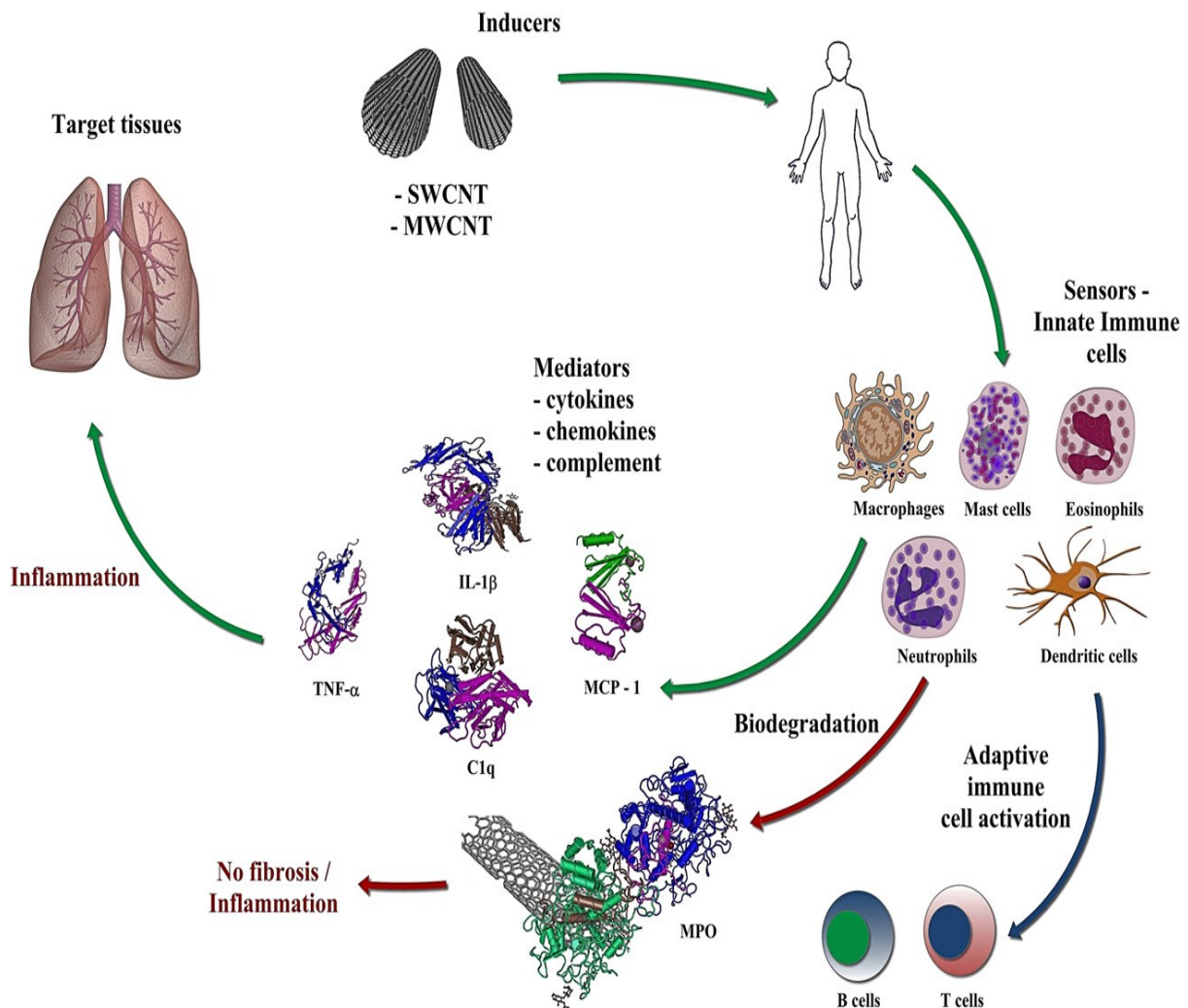
Εντόπιση και μακροσκοπική εμφάνιση καρκινωμάτων πνεύμονα

Τα καρκινώματα και γενικά τα νεοπλάσματα των πνευμόνων, ανάλογα με την εντόπισή τους, διακρίνονται σε κεντρικά και περιφερικά. Περίπου 60-75% των καρκινωμάτων προσβάλλουν κύριους βρόγχους ή τον διχασμό τους ή την τρόπιδα. Μόνο το 1/3 των επιδερμοειδών και περισσότερα από τα 3/4 των αδενοκαρκινωμάτων είναι περιφερικά. Τα επιδερμοειδή καρκινώματα τείνουν να είναι μεγαλύτερα και παρουσιάζουν όχι σπάνια νέκρωση. Σε αρχικά στάδια το βρογχογενές καρκίνωμα αρχίζει ως μια πάχυνση του βρογχικού βλεννογόνου, που βαθμιαία διηθεί το βρογχικό τοίχωμα, αγγεία και τον πέριξ πνευμονικό ιστό. Εκτός από τις συνηθισμένες διηθητικές μορφές βρογχογενούς καρκινώματος υπάρχει και η εκπλαστική μορφή και έχει καλύτερη πρόγνωση. Προφανώς διαγιγνώσκεται εγκαίρως διότι με την εξωφυτική ανάπτυξή της προκαλεί πρώιμα φαινόμενα βρογχικής απόφραξης. Τέλος σε ένα ποσοστό περίπου 4% το βρογχογενές καρκίνωμα εκδηλώνεται με δύο ή περισσότερες πρωτοπαθείς εστίες (πολλαπλό πρωτοπαθές βρογχογενές καρκίνωμα) [75].

Τοπικές επιπλοκές των καρκινωμάτων

1. Απόφραξη βρόγχου με αποτέλεσμα τη σύμπτωση του αντίστοιχου πνευμονικού παρεγχύματος.
2. Λόγω κατακράτησης βρογχικών εκκρίσεων χρονίζουσα βρογχοπνευμονία, βρογχιεκτασία, εμπύημα ή και γάγγραινα.
3. Μαζική αιμορραγία λόγω διάβρωσης σημαντικού πνευμονικού αρτηριακού κλάδου.
4. Σύνδρομο φλεβικής στάσης του τύπου του συνδρόμου της άνω κοίλης φλέβας.
5. Σύνδρομο Pancoast λόγω διήθησης του τραχηλικού συμπαθητικού στέλεχους και του βραχιονίου πλέγματος [75, 94, 99].

Εικόνα 54 Carbon nanotubes and inflammation. Schematic diagram of the inflammatory process.



Exposure to so-called inducers (single- and multi-walled carbon nanotubes, CNTs) initiates a multidimensional response from the sensors (i.e. innate immune cells). These cells produce soluble mediators (cytokines, chemokines, and complement factors; eg. IL-1 β , TNF- α , C1q, MCP-1, and many others) leading to inflammation in target tissues, exemplified here with the lungs. Macrophages are professional phagocytes and the first line of immune defense against foreign intrusion. Recent studies have shown that inflammatory cells (neutrophils, eosinophils) are capable of biodegradation of CNTs through expression of myeloperoxidase (MPO), and other related enzymes. Dendritic cells (DCs) constitute the major bridge between innate and adaptive immune responses and their activation leads to stimulation of B and T cells. Recent studies have shown that CNTs can interact directly with DCs in the lungs thereby leading to systemic immune suppression.

Κλινικές συνέπειες

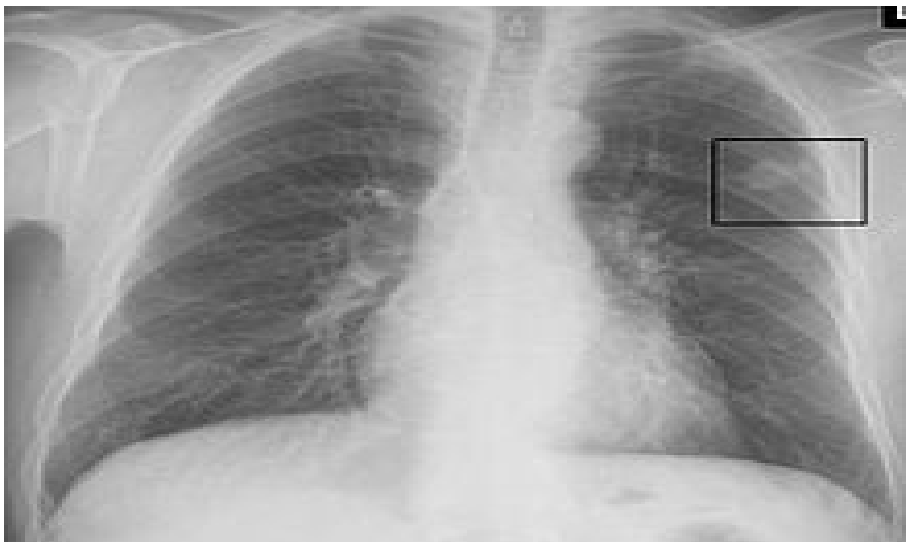- Δυσκολία στην αναπνοή, βήχας (συμπεριλαμβανομένης της αιμόπτυσης), πόνος στο στήθος
- Απώλεια βάρους, κακουχία, πυρετός, πόνος στα οστά, συριγμό
- Απόφραξη άνω κοίλης φλέβας, δυσφαγία (δυσκολία στην κατάποση)

- Προδιάθεση για σοβαρές λοιμώξεις (πνευμονία)
- Παρανεοπλασματικά φαινόμενα (σύνδρομο μυασθένειας Lambert-Eaton λόγω αυτοαντισωμάτων, υπερασβεσταιμία, σύνδρομο ακατάλληλης αντιδιουρητικής ορμόνης (SIADH), σύνδρομο Horner) [75, 76].

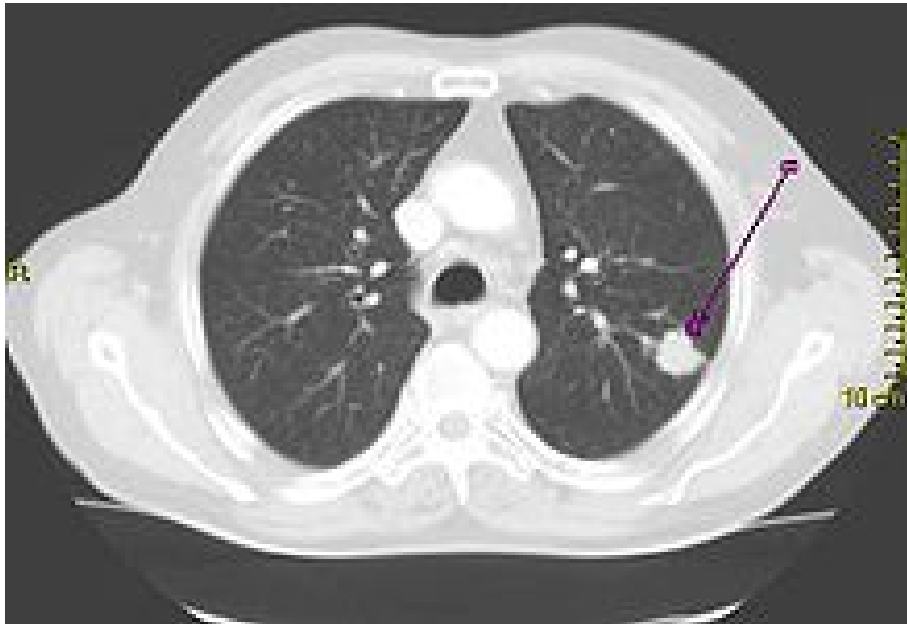
Περίπου 10% των ατόμων με καρκίνο του πνεύμονα δεν έχουν συμπτώματα κατά τη διάγνωση. Αυτοί οι καρκίνοι βρίσκονται συμπτωματικά σε ακτινογραφία θώρακα ρουτίνας [76].

Διάγνωση

- Ακτινογραφία θώρακος
- CT scan
- CT- καθοδηγούμενη βιοψία προς επιβεβαίωση. Η θεραπεία και η πρόγνωση εξαρτώνται από τον ιστολογικό τύπο του καρκίνου (μικροκυτταρικό καρκίνωμα, καρκίνωμα πλακωδών κυττάρων, αδενοκαρκίνωμα, καρκίνωμα μεγαλοκυττάρων του πνεύμονα) [103].



Εικόνα 55 Ακτινογραφία θώρακος που απεικονίζει έναν καρκινικό όγκο στον αριστερό πνεύμονα



Εικόνα 56 Αξονική τομογραφία που απεικονίζει έναν καρκινικό όγκο στον αριστερό πνεύμονα

4.2.2. Α Σταδιοποίηση του καρκίνου του πνεύμονα κατά TNM

Η σταδιοποίηση του καρκίνου του πνεύμονα είναι η αξιολόγηση του βαθμού εξάπλωσης του καρκίνου από την αρχική του προέλευση. Είναι ένας από τους παράγοντες που επηρεάζουν την πρόγνωση και πιθανή θεραπεία του καρκίνου του πνεύμονα [99].

Η αρχική εκτίμηση της σταδιοποίησης του μη μικροκυτταρικού καρκίνου του πνεύμονα (NSCLC) χρησιμοποιεί την ταξινόμηση TNM. Αυτή βασίζεται στο μέγεθος του πρωτογενούς όγκου, την λεμφαδενική διήθηση, και τις μακρινές μεταστάσεις. Μετά από αυτό, χρησιμοποιώντας τους περιγραφείς TNM, μια ομάδα συντίθεται, που κυμαίνεται από τον καρκίνο στα κόπρανα, μέσα από τα στάδια 0, IA (ένα-A), IB, IIA, IIB, IIIA, IIIB και IV (τέσσερα). Αυτή η ομάδα σταδιοποίησης βοηθά με την επιλογή της θεραπείας και την εκτίμηση της πρόγνωσης [99].

Οι ίδιοι οι πρωτοπαθείς καρκίνοι των πνευμόνων ευρέως προκαλούν μεταστάσεις στον εγκέφαλο, τα οστά, το συκώτι, και τα επινεφρίδια. Η ανοσοχρώση ης βιοψίας είναι συχνά χρήσιμη για να προσδιοριστεί η αρχική πηγή [75, 99].

Τόσο για το μη μικροκυτταρικό καρκίνωμα των πνευμόνων όσο και για το μικροκυτταρικό καρκίνωμα, οι δύο γενικοί τύποι της αξιολόγησης της σταδιοποίησης είναι η κλινική σταδιοποίηση και η χειρουργική σταδιοποίηση. Η κλινική σταδιοποίηση εκτελείται πριν από την επικείμενη χειρουργική επέμβαση. Βασίζεται στα αποτελέσματα των μελετών απεικόνισης (όπως η αξονική τομογραφία και η

τομογραφία εκπομπής ποζιτρονίων) και τα αποτελέσματα βιοψίας. Η χειρουργική σταδιοποίηση αξιολογείται είτε ενδο- είτε μετεγχειρητικά, και βασίζεται στα συνδυασμένα αποτελέσματα των χειρουργικών και κλινικών ευρημάτων, συμπεριλαμβανομένης της χειρουργικής δειγματοληψίας των θωρακικών λεμφαδένων [104].

Σπάνιοι τύποι καρκίνου περιλαμβάνουν αδενικούς όγκους, καρκινικούς όγκους και αδιαφοροποίητα καρκινώματα .

4.2.2. Β Πρόληψη

Η πρόληψη είναι το πιο αποδοτικό μέσο μετριασμού της ανάπτυξης καρκίνου του πνεύμονα. Ενώ στις περισσότερες χώρες, οι βιομηχανικές και οικιακές καρκινογόνες ουσίες έχουν εντοπιστεί και απαγορευθεί, το κάπνισμα εξακολουθεί να είναι διαδεδομένο. Η εξάλειψη του καπνίσματος είναι ένας πρωταρχικός στόχος στην πρόληψη του καρκίνου του πνεύμονα, και η διακοπή του καπνίσματος είναι ένα σημαντικό προληπτικό εργαλείο σε αυτή τη διαδικασία [105-107].

Οι πολιτικές παρεμβάσεις για να μειωθεί το παθητικό κάπνισμα σε δημόσιους χώρους, όπως εστιατόρια και τους χώρους εργασίας έχουν γίνει πιο συχνές σε πολλές δυτικές χώρες [105-107].

Ο Παγκόσμιος Οργανισμός Υγείας κάλεσε τις κυβερνήσεις να θεσπίσουν πλήρη απαγόρευση της διαφήμισης προϊόντων καπνού για να αποτρέψει τους νέους από το να αρχίσουν να καπνίζουν. Αξιολογούν ότι τέτοιες απαγορεύσεις μείωσαν την κατανάλωση καπνού κατά 16%, όπου ασκήθηκαν [105-107].

Η μακροχρόνια χρήση των συμπληρωμάτων βιταμίνης A, βιταμίνης C, βιταμίνης D, ή βιταμίνης E δεν μειώνουν τον κίνδυνο του καρκίνου του πνεύμονα. Ορισμένες μελέτες δείχνουν ότι οι άνθρωποι που καταναλώνουν υψηλότερο ποσοστό λαχανικών και φρούτων τείνουν να έχουν χαμηλότερο κίνδυνο, αλλά αυτό είναι πιθανό να οφείλεται σε σύγχυση. Πιο αυστηρές μελέτες δεν έχουν δείξει μια ξεκάθαρη συσχέτιση [105-107].

4.3 ΜΕΣΟΘΗΛΙΩΜΑ

Το μεσοθηλίωμα είναι μία σπάνια μορφή καρκίνου του υπεζωκότος στη θωρακική κοιλότητα ή του περιτοναίου στην στομαχική κοιλότητα. Ανευρίσκεται επίσης, στο περικάρδιο που είναι ο σάκος που περιβάλλει την καρδιά ή στον σπερματικό τόνο που είναι ένας σάκος που περιβάλλει τους όρχεις [75, 94].

Αν και υπάρχουν και **καλοήθη μεσοθηλιώματα** τα περισσότερα είναι κακοήθη με επιθετική συμπεριφορά [75].



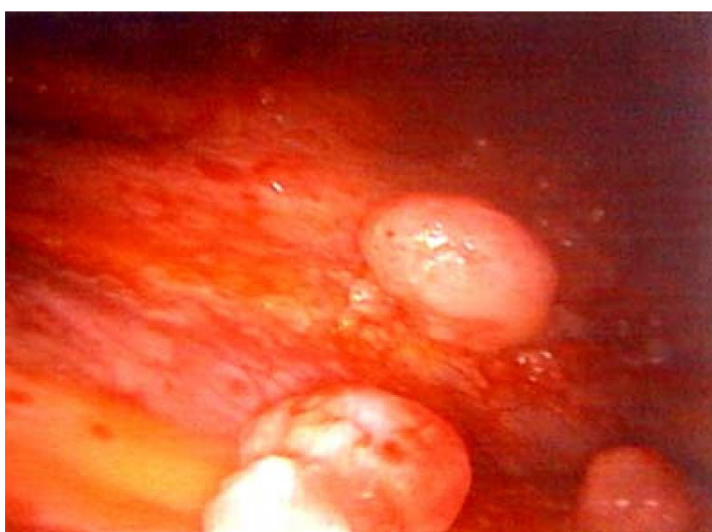
Εικόνα 57 Μακροσκοπική όψη μεσοθηλιώματος του υπεζωκότα

Η ασθένεια αυτή από την εκδήλωση της εξελίσσεται ταχύτατα και το αποτέλεσμα είναι ο θάνατος του ασθενούς σε διάστημα λιγότερο από ένα έτος. Ο ακριβής μηχανισμός της ασθένειας παραμένει άγνωστος, καθώς επίσης και τα αίτια αυτής. Η μόνη γνωστή αιτία του μεσοθηλιώματος είναι η έκθεση του ατόμου σε ίνες αμιάντου [108].

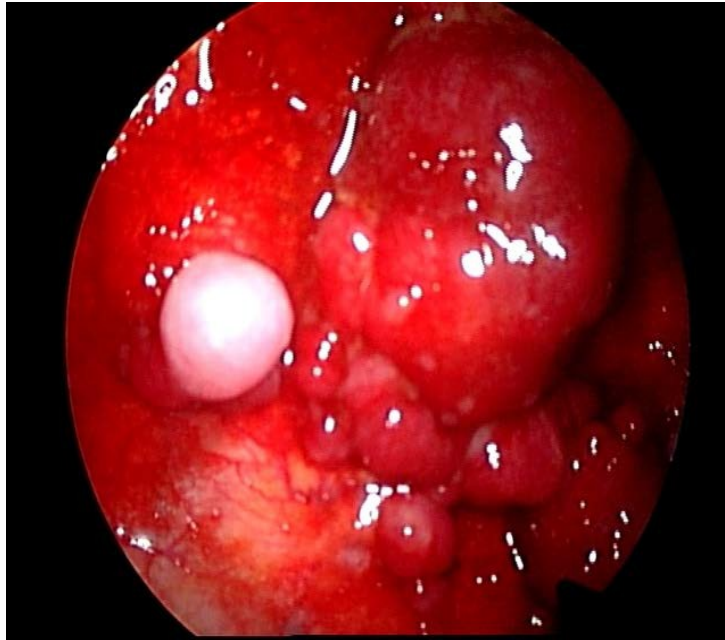


Εικόνα 58 Μακροσκοπική εικόνα μεσοθηλιώματος

Η εισπνοή ή η κατάποση των ινών αμιάντου, ή η αερομεταφερόμενη σκόνη είναι οι αιτίες ενώ το πλύσιμο των ρούχων από ένα μέλος της οικογένειας αυτού που εργάζεται με τον αμιάντο δημιουργεί επίσης κίνδυνο για την ανάπτυξη μεσοθηλιώματος [109].



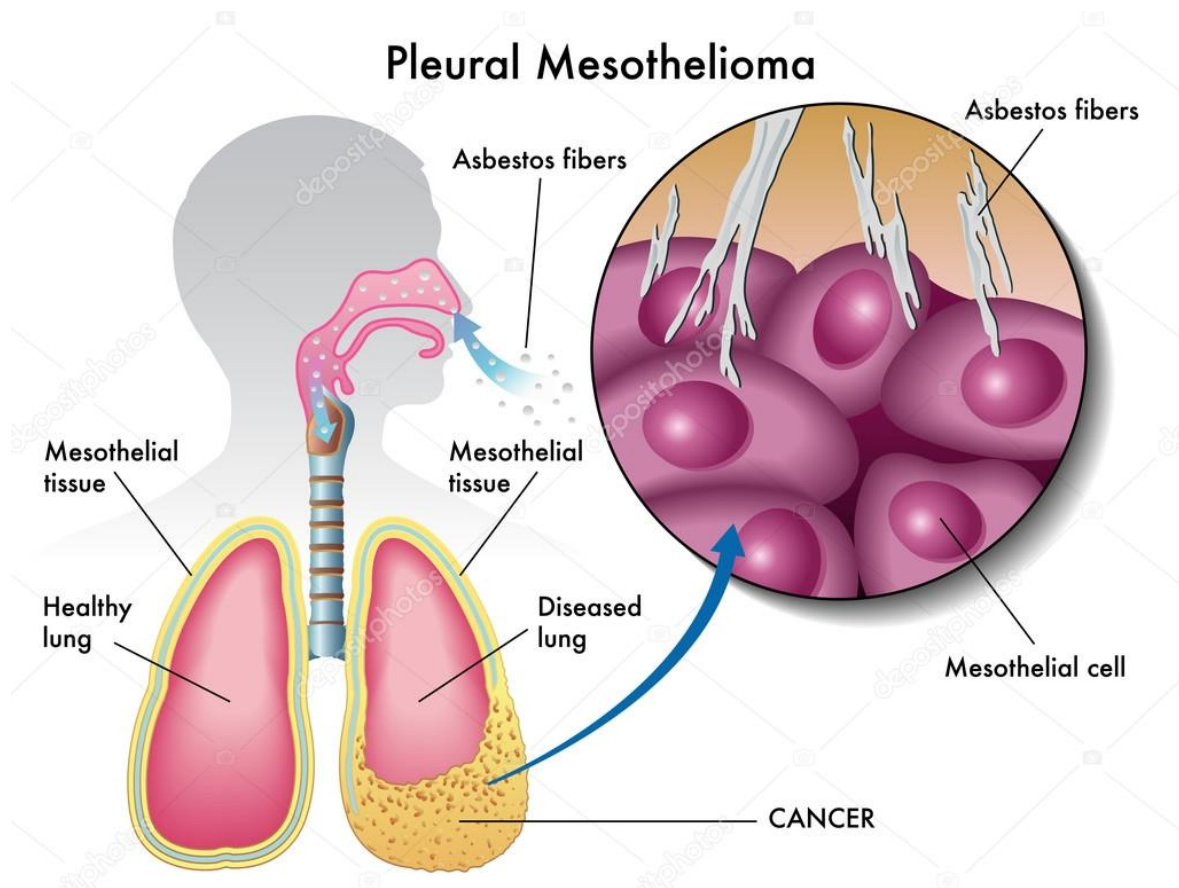
Εικόνα 59 Μεσοθηλίωμα Ενδοσκοπική εικόνα



Εικόνα 60 Ογκόμορφες μεταστάσεις στον τοιχωματικό υπεζωκότα

Οι πρώτες περιπτώσεις μεσοθηλιώματος παρουσιάστηκαν σε ασθενείς που κατοικούσαν σε περιοχές κοντά σε ορυχεία αμιάντου στην Νότιο Αφρική. Κατά τον ίδιο τρόπο παρατηρήθηκε εμφάνιση μεσοθηλιώματος σε βιομηχανικές περιοχές και κυρίως σε ναυπηγικές ζώνες, όπου γινόταν ευρεία χρήση αμιάντου ως μονωτικού υλικού [110].

Παρ' όλα αυτά όμως έχουν εμφανισθεί περιπτώσεις μεσοθηλιώματος σε άτομα τα οποία δεν είχαν καμία σχέση με την έκθεση σε αμιάντο, με χαρακτηριστικότερη περίπτωση τον ηθοποιό Στηβ ΜακΚουίν (Steve McQuin) που πέθανε λόγω της ασθένειας αυτής [111].



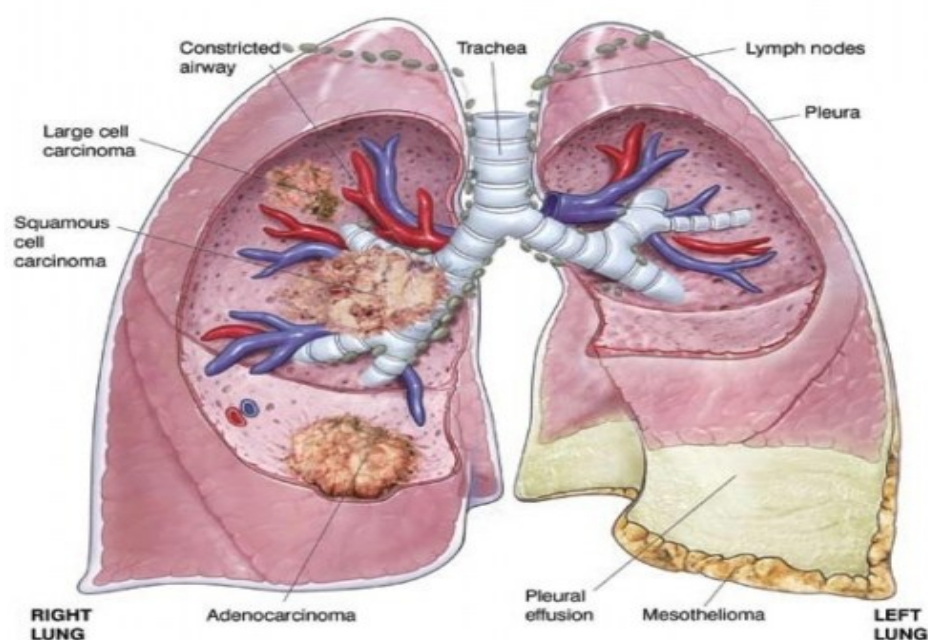
Εικόνα 61 Εντοπισμός του μεσοθηλιώματος στον υπεζωκότα

Πειράματα σε ποντίκια έδειξαν ότι η έκθεση σε όλα τα είδη αμιάντου μπορεί να προκαλέσει το μεσοθηλίωμα. Οι εισπνεόμενες ίνες με κάποιο μηχανικό τρόπο εισέρχονται στην αναπνευστική κοιλότητα και προσβάλλουν τον υπεζωκότα. Κατά αντίστοιχο τρόπο καταλήγουν στο περιτόναιο. Η εκδήλωση της ασθένειας αυτής έχει πολύ μεγάλο χρόνο επώασης που κυμαίνεται από 20 έως 50 χρόνια. Από όλα τα είδη του αμιάντου ο μπλε αμιάντος (κροκιδόλιχος) είναι ο πιο επικίνδυνος και έχει συσχετισθεί με την εμφάνιση του μεσοθηλιώματος. Για τον λόγο αυτό απαιτούνται ιδιαίτερα αυστηρά μέτρα προστασίας σε περιοχές όπου υπάρχει μπλε αμιάντος [112].

Αν και τα ποσοστά εμφάνισης του μεσοθηλιώματος έχουν αυξηθεί τα τελευταία 20 χρόνια, το μεσοθηλίωμα εξακολουθεί να είναι μια σχετικά σπάνια μορφή καρκίνου. Η συχνότητα του κακοήθους μεσοθηλιώματος κυμαίνεται σήμερα από περίπου 7 έως 40 ανά 1.000.000 στις βιομηχανικές χώρες της Δύσης, ανάλογα με το

ποσό της έκθεσης στον αμίαντο των πληθυσμών κατά τη διάρκεια των προηγούμενων δεκαετιών. Η παγκόσμια συχνότητα εμφάνισης εκτιμάται σε 1-6 ανά εκατομμύριο [113]. Το μεσοθηλίωμα εμφανίζεται πιο συχνά στους άνδρες παρά στις γυναίκες σε αναλογία 5:1 και ο κίνδυνος αυξάνει με την ηλικία, αλλά η ασθένεια αυτή μπορεί να εμφανιστεί είτε σε άνδρες ή γυναίκες σε οποιαδήποτε ηλικία. Περίπου το ένα πέμπτο έως το ένα

Lung Cancer and Mesothelioma



Εικόνα 62 Ανάπτυξη καρκινώματος του πνεύμονα και μεσοθηλιώματος

τρίτο του συνόλου των μεσοθηλιωμάτων είναι **περιτοναϊκό**. Λιγότερο από το 5% των μεσοθηλιωμάτων είναι **περικαρδιακό**. Ο επιπολασμός του περικαρδιακού μεσοθηλιώματος είναι μικρότερος από 0,002% και είναι πιο συχνό στους άνδρες παρά στις γυναίκες. Αυτό συμβαίνει συνήθως στην ηλικία 50-70 ενός ατόμου [114].

Αν και το 80% των μεσοθηλιωμάτων συνδέονται με έκθεση στον αμίαντο μόνο 5% των ασθενών που εκτίθενται στον αμίαντο αναπτύσσουν μεσοθηλίωμα. Σε αντίθεση με τον καρκίνο του πνεύμονα και την αμιάντωση το κάπνισμα δεν αυξάνει τον κίνδυνο για μεσοθηλίωμα. Σε αντίθεση με την αμιάντωση που υπάρχει σχέση

δοσοεξαρτώμενη, αυτή η σχέση δεν υπάρχει στο μεσοθηλίωμα με εξαίρεση τον αμιάντο χρυσοτίλη που μπορεί να είναι καρκινογόνος σε μεγάλες δόσεις [112].

Οι καρκινογόνες ιδιότητες του αμιάντου οφείλονται στις φυσικές και όχι στις χημικές του ιδιότητες.

Παθοφυσιολογία μεσοθηλιώματος

Το μεσοθήλιο αποτελείται από ένα μόνο στρώμα από πεπλατυσμένα κυβοειδή κύτταρα που σχηματίζουν την επιθηλιακή επένδυση των κοιλοτήτων του σώματος, συμπεριλαμβανομένων της περιτοναϊκής, της περικαρδιακής και των πλευρικών. Εναπόθεση των ινών αμιάντου στο παρέγχυμα του πνεύμονα μπορεί να οδηγήσει σε διείσδυση στον σπλαχνικό υπεζωκότα από όπου η ίνα μπορεί τότε να μεταφερθεί στην υπεζωκοτική επιφάνεια, οδηγώντας έτσι στην ανάπτυξη των **κακοηθών μεσοθηλιακών πλακών**. Οι διεργασίες που οδηγούν στην ανάπτυξη του περιτοναϊκού μεσοθηλιώματος δείχνουν ότι οι ίνες αμιάντου από τον πνεύμονα μεταφέρονται στα κοιλιά και σε όργανα μέσω του λεμφικού συστήματος. Επιπλέον, οι ίνες αμιάντου μπορεί να εναποτεθούν στο έντερο μετά από την κατάποση των πτυέλων με ίνες αμιάντου [112, 115].

Ο αμιάντος προκαλεί μεσοθηλίωμα με διάφορες διαδικασίες, οι κυριότερες από τις οποίες είναι οι εξής:

- -Ερεθισμός του υπεζωκότα – το σχήμα και η σχέση μήκους προς πάχους της ίνας, καθορίζει το βάθος που θα διεισδύσει κατά την εισπνοή και θα προωθηθεί στους πνεύμονες μέχρι τον σπλαχνικό υπεζωκότα. Οι μακρές, λεπτές ίνες είναι οι επιπλέον σημαντικές, επειδή μπορούν να διεισδύουν βαθύτερα, προκαλώντας αλληπάλληλες βλάβες και επιδιορθώσεις στον υπεζωκότα ιστό.
- -Αναφορικά με την πρόκληση μιτώσεως - οι ίνες αμιάντου έχουν την ικανότητα να διαφοροποιούν τη μιτωτική άτρακτο, προκαλώντας ανευπλοειδική κατάσταση (μοριακή παθολογία) και χρωμοσωμιακή βλάβη.
- -Τοξικές ρίζες οξυγόνου – αντιδραστικά συγκρίματα οξυγόνου (ROS) επαγόμενα από τον αμιάντο προκαλούν βλάβη στο DNA.
- -Διαμεσολαβούμενα από την κινάση σήματα – διάφοροι αυξητικοί παράγοντες, μεταξύ των οποίων η φωσφορυλίωση πρωτεΐνης κινάσης που ενεργοποιείται από μιτογόνα, MAPK, οι εξωκυττάρια πρωτεΐνες κινάσης,

ρυθμίζουσες σήματα, ERK1 και 2 και η επαγόμενη έκφραση της πρώιμης απάντησης πρωογκονιδίων (fos/jun) ή μέλη της οικογένειας ενεργοποιητών πρωτεϊνών, συντηρούνται και ενεργοποιούνται από τον αμίαντο [112, 115, 116].

Κλινικές συνέπειες

Το μεσοθηλίωμα του υπεζωκότα μπορεί να προκαλέσει τα παρακάτω συμπτώματα:

- Πόνος του θωρακικού τοιχώματος
- Υπεζωκοτική συλλογή, ή υγρό που περιβάλλει τον πνεύμονα
- Δυσκολία στην αναπνοή
- Κόπωση ή αναιμία
- Συριγμό, βραχνάδα, βήχα
- Το αίμα στα πτύελα και αιμόπτυση
- Σε σοβαρές περιπτώσεις, το άτομο μπορεί να έχει πολλές καρκινικές μάζες. Το άτομο μπορεί να αναπτύξει πνευμοθώρακα, ή κατάρρευση του πνεύμονα. Η νόσος μπορεί να κάνει μετάσταση και να εξαπλωθεί σε άλλα μέρη του σώματος.

Το μεσοθηλίωμα της κοιλιακής κοιλότητας μπορεί να προκαλέσει τα παρακάτω συμπτώματα (σε προχωρημένο στάδιο) [117]:

- Κοιλιακό άλγος
- Ασκίτη, ή μια ανώμαλη συσσώρευση υγρού στην κοιλιακή χώρα
- Μια μάζα στην κοιλιά
- Προβλήματα με τη λειτουργία του εντέρου
- Απώλεια βάρους

Σε σοβαρές περιπτώσεις μεσοθηλιώματος, τα ακόλουθα σημεία και συμπτώματα παρατηρούνται [114]:

- Θρόμβοι αίματος στις φλέβες, η οποία μπορεί να προκαλέσει θρομβοφλεβίτιδα
- Διάχυτη ενδαγγειακή πήξη, μια διαταραχή που προκαλεί σοβαρή αιμορραγία σε πολλά όργανα του σώματος
- Ίκτερος, ή κιτρίνισμα των ματιών και του δέρματος

- Το επίπεδο του σακχάρου στο αίμα είναι χαμηλό
- Υπεζωκοτική συλλογή
- Πνευμονική εμβολή, ή θρόμβοι αίματος στις αρτηρίες των πνευμόνων
- Σοβαρού βαθμού ασκίτης

Ένα μεσοθηλίωμα συνήθως δεν κάνει μετάσταση στα οστά, τον εγκέφαλο ή τα επινεφρίδια.

Οι όγκοι του υπεζωκότα συνήθως βρίσκονται μόνο στη μία πλευρά των πνευμόνων.

Το περικαρδιακό μεσοθηλίωμα :

Εμφανίζει καρδιακά συμπτώματα, ειδική συμπιεστική περικαρδίτιδα, καρδιακή ανεπάρκεια, πνευμονική εμβολή, και καρδιακό επιπωματισμό. Υπάρχουν, επίσης, μη ειδικά συμπτώματα, όπως οπισθοστερνικός θωρακικός πόνος, ορθόπνοια (δύσπνοια όταν ο ασθενής είναι όρθιος ή καθιστός), και βήχας. Αυτά τα συμπτώματα προκαλούνται από τον όγκο που περισφίγγει διεισδύοντας στην καρδιά. Το περικαρδιακό μεσοθηλίωμα δεν σχετίζεται με την έκθεση στον αμιάντο [76].

Παθολογοανατομικά χαρακτηριστικά μεσοθηλιώματος του υπεζωκότα

Μακροσκοπικά, το μεσοθηλίωμα του υπεζωκότα περιβάλλει και συμπιέζει τον πνεύμονα, επεκτεινόμενο στις μεσολόβιες σχισμές και στις εντομές του. Μπορεί να είναι μονήρη όζοι, είτε διάχυτα καιδιηθητικά [75, 94, 99].

Ιστολογικοί τύποι μεσοθηλιώματος περιλαμβάνουν:

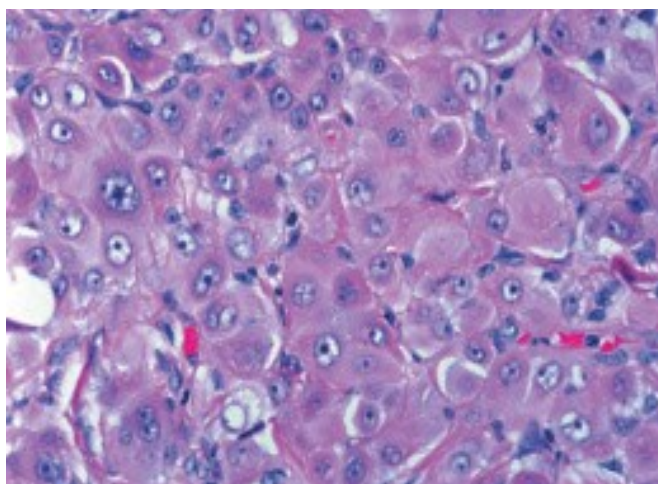
- Το επιθηλιοειδή μεσοθηλίωμα
- Το σαρκωματώδη μεσοθηλίωμα
- Το δεσμοπλαστικό μεσοθηλίωμα
- Το μικτό (biphasic) μεσοθηλίωμα

Ιστολογικοί υπότυποι περιλαμβάνουν το διαυγοκυτταρικό, αδενωματώδη, αδενικός, εκ μικρών κυττάρων, εκ μεγάλων κυττάρων, μυξοειδής, κ.ά.[118-128]

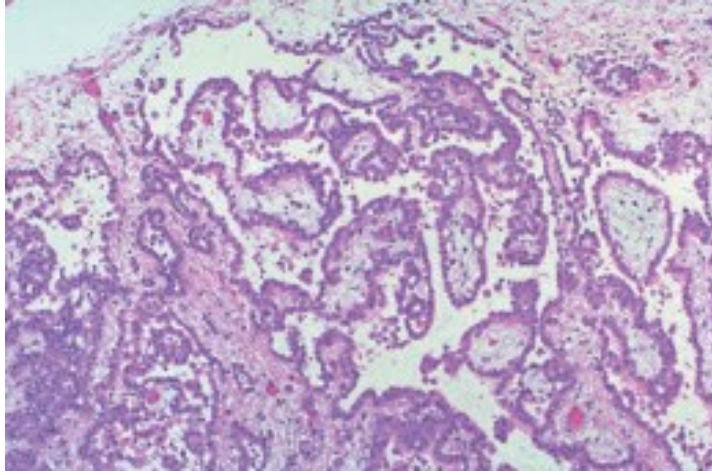
Ο Επιθηλιοειδής τύπος (50%των περιπτώσεων) μπορεί περαιτέρω να διακριθεί σε οζώδη, θηλωματώδη, εκ μεγάλωνκυττάρων / γιγαντοκυττάρων, μικρών κυττάρων,

μυξοειδή, κ.ά, που αντικατοπτρίζουν μορφολογικές ομοιότητες με καρκινώματα άλλης προέλευσης (Εικόνα 65) [118-128]. Ο Σαρκωματώδης τύπος (15% των περιπτώσεων) χαρακτηρίζεται από ακανθοκύτταρα, παρόμοια με αυτά που βρίσκονται στα ινοσαρκώματα και κλινικά έχει βαρύτερη πρόγνωση, σε σχέση με τους άλλους τύπους. Στο σαρκωματοειδή τύπο μεσοθηλιώματος αναγνωρίζονται δεσμίδες κακοήθων κυττάρων, θετικές στην κερατίνη μερικές φορές με ιδιαίτερα εκτεταμένη εναπόθεση κολλαγόνου. Εάν επικρατεί το τελευταίο, τότε προσδιορίζεται με τον όρο “δεσμοπλαστικό μεσοθηλίωμα” [75, 99].

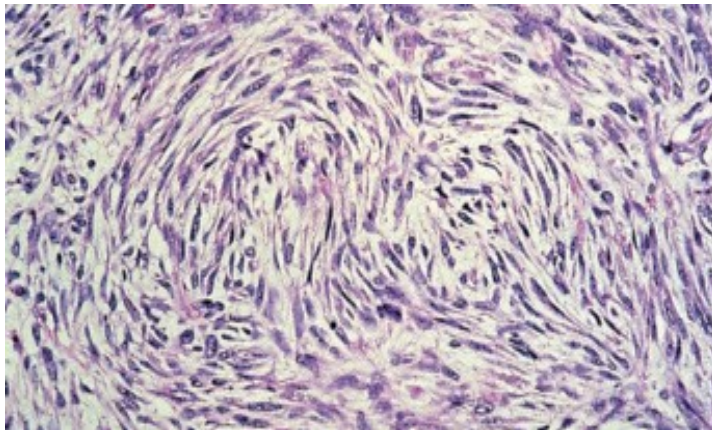
Ο Μικτός τύπος περιλαμβάνει χαρακτηριστικά τόσο του επιθηλιοειδούς όσο και του σαρκωματώδους τύπου [75, 99]. Ανοσοϊστοχημικοί δείκτες, έναντι συγκεκριμένων αντιγόνων, είναι συχνά χρήσιμοι στη διαφοροδιάγνωση του μεσοθηλιώματος από το μεταστατικό αδενοκαρκίνωμα, διαφόρων προελεύσεων. Τέτοια αντιγόνα είναι το CEA, το CD15, που τυπικά απουσιάζουν στο ΚΥΜ, και το αντιγόνο της επιθηλιακής μεμβράνης, που στο μεσοθηλίωμα βάφει με έναν χαρακτηριστικό τρόπο στην μεμβράνη και όχι στο κυτταρόπλασμα, όπως συμβαίνει στα αδενοκαρκινώματα. Επίσης δείγμα θετικό για cytokeratin 5, cytokeratin 6, και calretinin είναι σχετικά ειδικά για το μεσοθηλίωμα [129-131]. Η ηλεκτρονική μικροσκόπηση παραμένει η πλέον ειδική τεχνική και πρέπει να χρησιμοποιείται όταν η μορφολογία ή οι άλλοι ανοσοϊστοχημικοί δείκτες είναι αμφίβολοι [132]. Η εμπλοκή ενός έμπειρου παθολογοανατόμου και η διαθεσιμότητα ενός σχετικά μεγάλου ιστοτεμαχιδίου είναι πάντα απαραίτητα στοιχεία μιας σαφούς διάγνωσης.



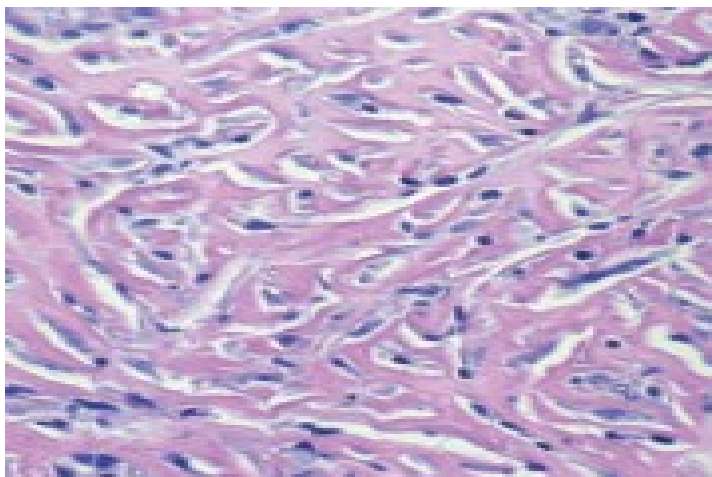
Εικόνα 63 Μικροσκοπική εικόνα επιθηλιοειδούς μεσοθηλιώματος



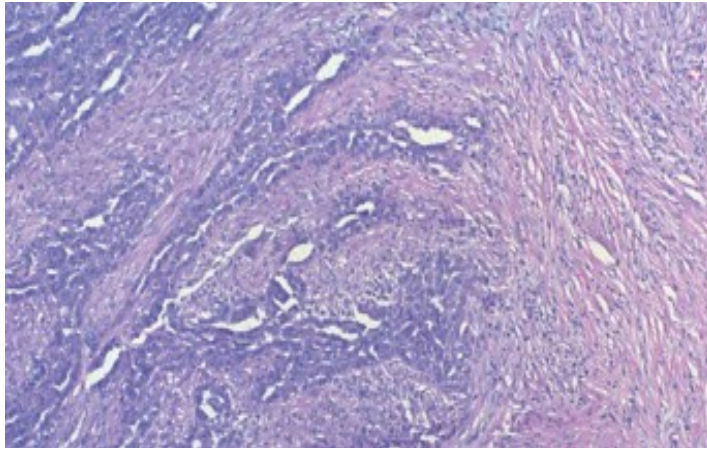
Εικόνα 64 Μικροσκοπική εικόνα επιθηλιοειδούς (θηλώδης υπότυπου) μεσοθηλιώματος



Εικόνα 65 Μικροσκοπική εικόνα σαρκωματώδους μεσοθηλιώματος



Εικόνα 66 Δεσμοπλαστικού τύπου μεσοθηλιώματος



Εικόνα 67 Μικροσκοπική εικόνα μικτού τύπου μεσοθηλιώματος

Διαφορική διάγνωση μεσοθηλιώματος ιστοπαθολογικά με το μεταστατικό αδενοκαρκίνωμα, σάρκωμα του υπεζωκότα, σάρκωμα του πνεύμονα, κακοήθες θύμωμα, μεταστατικό διαυγοκυτταρικό καρκίνωμα εκ νεφρικών κυττάρων, μεταστατικό οστεοσάρκωμα, κ.ά. Η ιστοπαθολογική διάγνωση μπορεί να είναι δύσκολη και οι μέθοδοι λήψεως βιοπτικών δειγμάτων δεν καθίστανται πάντα επιτυχείς [135].

Η διάκριση του μεσοθηλιώματος από το δευτεροπαθές αδενοκαρκίνωμα είναι, επίσης παθολογοανατομικώς, δύσκολη. Η κυτταρολογία του πλευριτικού υγρού και ιστολογία διασερματικών ή θωρακοσπικών βιοψιών του υπεζωκότος πρέπει να ερμηνεύονται σε συνδυασμό με την κλινική εικόνα [135].

Ο όγκος έχει την τάση να επεκτείνεται κατά μήκος της εισόδου της βελόνης βιοψίας, προς εμφάνιση δερματικών οζιδίων. Κυτταρολογικώς, με ανοσοϊστοχημικές χρώσεις και μελέτη στο υποκυτταρικό επίπεδο, κυττάρων που παρελήφθησαν από αναρρόφηση από τις περιοχές εξιδρωμάτων (πλευριτική συλλογή, ασκίτη) ή η διερεύνηση μαζών είναι συνήθως αρκετές για την τεκμηρίωση της διαγνώσεως [134].

Στις ανοσοϊστοχημικές χρώσεις, που χρησιμοποιούνται για τη διάκριση του μεσοθηλιώματος από το αδενοκαρκίνωμα και άλλες παθήσεις περιλαμβάνουν EMA, WT1, calretinin, HBEME-1, cytokeratin 5/6 ή θετικό για μεσοθηλίνη, καθώς επίσης και να αποβαίνουν αρνητικά τα CEA, Cd15, ber-EP4, B72.3, και το mOC-3. Οι επεξεργασίες αυτές διενεργούνται επί υλικού που παραλήφθηκε από βιοψία συμπαγούς όγκου, μέσω κλειστής βιοψίας, θωρακοσκοπικής βιοψίας, ή VATS [131].

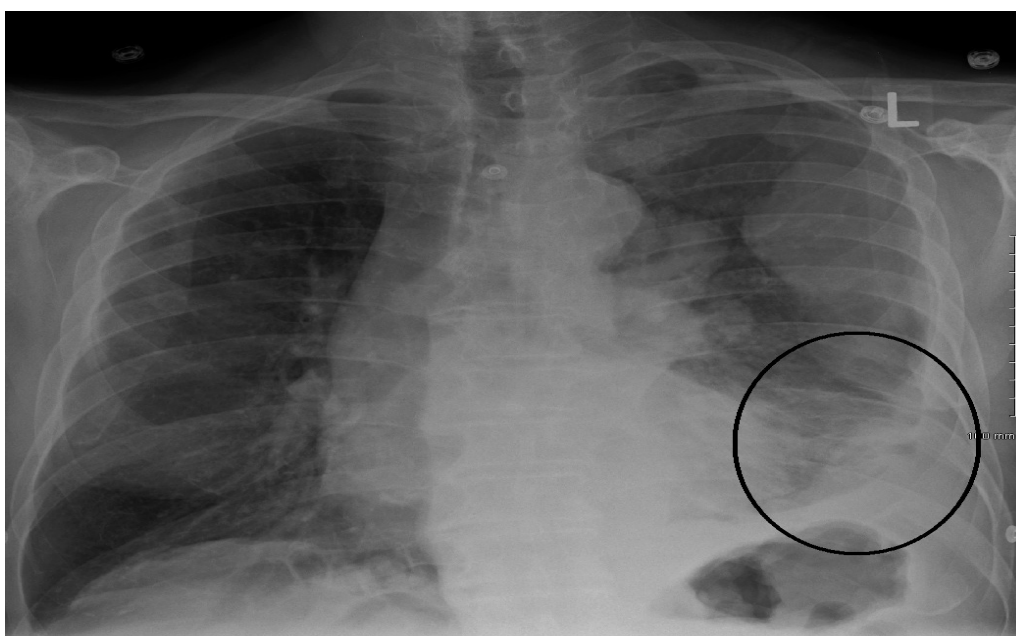
Διάγνωση

Η διάγνωση του μεσοθηλιώματος μπορεί να εξακριβωθεί με την απεικόνιση, αλλά επιβεβαιώνεται με βιοψία. Το πρωτοπαθές περικαρδιακό μεσοθηλίωμα συχνά διαγιγνώσκεται αφού έχει κάνει μετάσταση στους λεμφαδένες ή στους πνεύμονες.

Η διάγνωση του μεσοθηλιώματος είναι συχνά δύσκολη, επειδή τα συμπτώματα είναι παρόμοια με άλλες καταστάσεις [136].

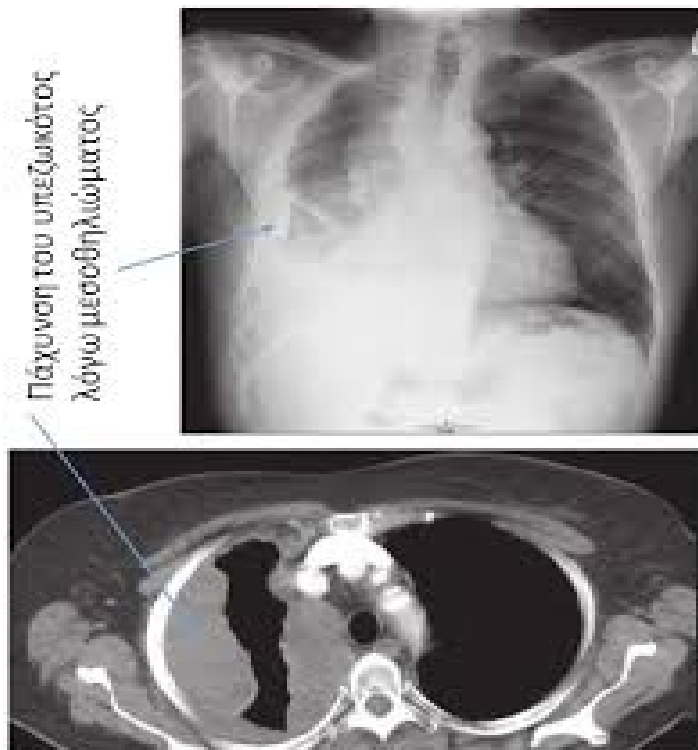
Η διάγνωση ξεκινά με μία ανασκόπηση του ιατρικού ιστορικού του ασθενούς. Ένα ιστορικό έκθεσης σε αμίαντο μπορεί να αυξήσει την κλινική υποψία για μεσοθηλίωμα. Μια φυσική εξέταση γίνεται, ακολουθούμενη από ακτινογραφία θώρακος και συχνά τεστ της πνευμονικής λειτουργίας [136, 137].

Η **ακτινογραφία** μπορεί να αποκαλύψει την πάχυνση του υπεζωκότα που παρατηρείται συχνά μετά από έκθεση στον αμίαντο και αυξάνει την υποψία του μεσοθηλιώματος [136].



Εικόνα

68 Ακτινογραφία θώρακος. Ανάπτυξη μεσοθηλιώματος

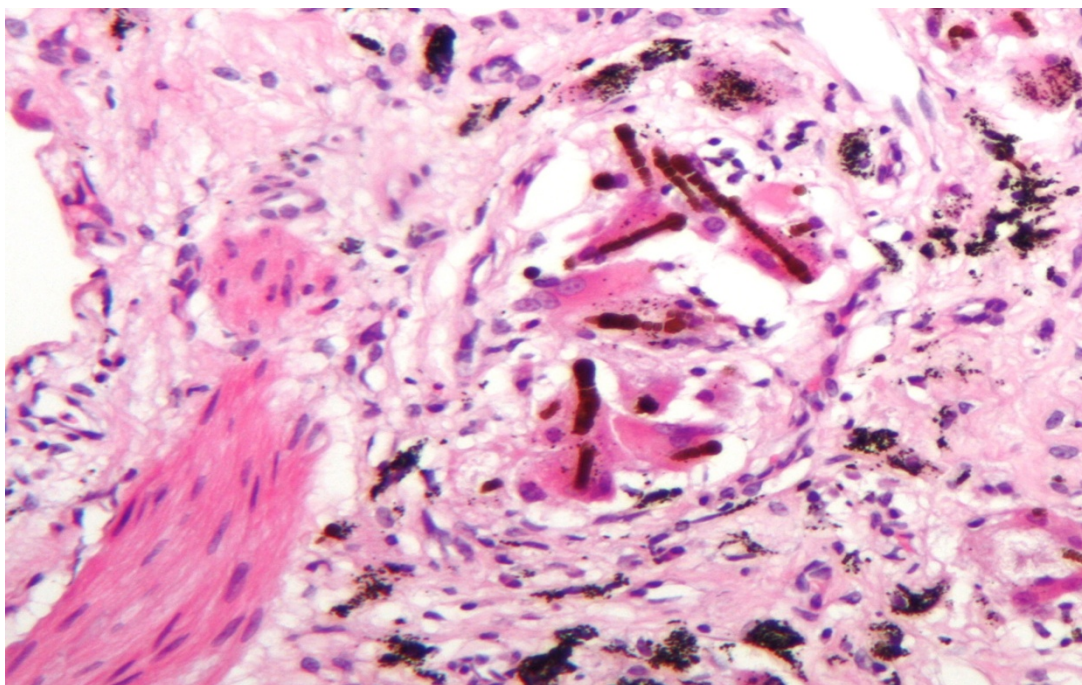


Εικόνα 69 Αξονική θώρακος

Η αξονική τομογραφία ή μια μαγνητική τομογραφία γίνονται συνήθως. Εάν μεγάλη ποσότητα υγρού υπάρχει, τα ανώμαλα κύτταρα μπορεί να ανιχνευθούν με κυτταροπαθολογία εάν αυτό υγρό αναρροφηθεί με μία σύριγγα:

- Για το πλευριτικό υγρό, γίνεται παρακέντηση ή τοποθετείται σωλήνας θωρακοστομίας.
- Για ασκίτη, γίνεται με παρακέντηση ή καθετήρα ασκίτικού υγρού και για περικαρδιακή συλλογή με περικαρδιοκέντηση.

Ενώ η απουσία των κακοηθών κυττάρων στην κυτταρολογική εξέταση δεν αποκλείει εντελώς το μεσοθηλίωμα, το καθιστά πολύ πιο πιθανό, ειδικά εάν υπάρχει μια εναλλακτική διάγνωση, όπως π.χ. φυματίωση ή καρδιακή ανεπάρκεια. Στο πρωτοπαθές περικαρδιακό μεσοθηλίωμα, το περικαρδιακό υγρό μπορεί να μην περιέχει κακοήθη κύτταρα και η βιοψία ιστού είναι πιο χρήσιμη στη διάγνωση. Η κυτταρολογική διάγνωση του κακοήθους μεσοθηλιώματος είναι δύσκολη [138].



Εικόνα 70 Ιστολογική εικόνα πνεύμονα με ίνες αμιάντου εντός μακροφάγων

Σταδιοποίηση μεσοθηλιώματος

Υπάρχουν τουλάχιστον πέντε συστήματα σταδιοποίησης της νόσου με κυρίαρχα τα Butchart, Brigham και TNM. Το τελευταίο λαμβάνει υπόψη τρεις μεταβλητές: τον όγκο, τους λεμφαδένες και τις μεταστάσεις. Ωστόσο η σταδιοποίηση δεν προβλέπει πάντα επιτυχώς την επιβίωση και είναι εφικτή μόνο μετά το χειρουργείο [99].

Η Σταδιοποίηση του μεσοθηλιώματος I-IV με βάση την κατάσταση TNM:

Το σύστημα σταδιοποίησης TNM

Το σύστημα πιο συχνά χρησιμοποιείται για να περιγράψει την ανάπτυξη και εξάπλωση του μεσοθηλιώματος του υπεζωκότα.

T συνοψίζει την έκταση της εξάπλωσης του πρωτοπαθούς όγκου.

N περιγράφει την εξάπλωση του καρκίνου σε λεμφαδένες.

M υποδεικνύει εάν ο καρκίνος έχει κάνει μετάσταση σε άλλα όργανα του σώματος. Οι πιο συχνές περιοχές είναι ο υπεζωκότας στην άλλη πλευρά του σώματος, τους πνεύμονες, και το περιτόναιο.

T: Tumor

TX:Ο κύριος όγκος δεν μπορεί να αξιολογηθεί για κάποιο λόγο.

T0: Δεν υπάρχει απόδειξη ενός κύριου όγκου.

T1: Το μεσοθηλίωμα είναι στον υπεζωκότα, στο θωρακικό τοίχωμα στη μία πλευρά του θώρακα. Αυτό μπορεί ή δεν μπορεί να επηρεάσει το υπεζωκοτικό διάφραγμα (ο λεπτός αναπνοή μυς κάτω από τους πνεύμονες) ή το μεσοθωράκιο (ο χώρος μεταξύ των πνευμόνων). Μπορεί, επίσης, να έχει εξαπλωθεί στον υπεζωκότα που καλύπτει τον πνεύμονα.

T2: Το μεσοθηλίωμα είναι στον υπεζωκότα του θωρακικού τοιχώματος στη μία πλευρά του θώρακα. Είναι, επίσης, στο υπεζωκοτικό διάφραγμα, το μεσοθωράκιο και τον πνεύμονα.

Επίσης, έχει αυξηθεί σε τουλάχιστον ένα από τα ακόλουθα:

- Το διάφραγμα
- Τον ίδιο πνεύμονα

T3: Το μεσοθηλίωμα έχει αυξηθεί περαιτέρω, αλλά μπορεί ακόμα ενδεχομένως να αφαιρεθεί με χειρουργική επέμβαση. Ο όγκος είναι στον υπεζωκότα του θωρακικού τοιχώματος στη μία πλευρά του θώρακα, καθώς και στην επίστρωση του υπεζωκότα του πνεύμονα, το διάφραγμα, και το μεσοθωράκιο.

Επίσης, έχει αυξηθεί σε τουλάχιστον ένα από τα ακόλουθα:

- Το πρώτο στρώμα του θωρακικού τοιχώματος (που ονομάζεται ενδοθωρακική περιτονία)
- Το λιπώδη ιστό στο μεσοθωράκιο
- Σε μια θέση στα βαθύτερα στρώματα του θωρακικού τοιχώματος
- Στην επιφάνεια του περικαρδίου (εξωτερικό στρώμα κάλυψης της καρδιάς)

T4: Το μεσοθηλίωμα έχει αυξηθεί πάρα πολύ και δεν μπορεί να αφαιρεθεί πλήρως με χειρουργική επέμβαση. Ο όγκος έχει εξελιχθεί στον υπεζωκότα του θωρακικού τοιχώματος στη μία πλευρά του θώρακα, καθώς και στην επίστρωση του υπεζωκότα του πνεύμονα, στο διάφραγμα, και το μεσοθωράκιο στην ίδια πλευρά.

Επίσης, έχει αυξηθεί σε τουλάχιστον ένα από τα ακόλουθα:

- Σε περισσότερες από μία θέσεις στα βαθύτερα στρώματα του θωρακικού τοιχώματος, στο μυ ή σε νεύρα
- Μέσω του διαφράγματος και στο περιτόναιο

- Κάθε όργανο στο μεσοθωράκιο (οισοφάγος, τραχεία, θύμος, αιμοφόρα αγγεία)
- Στην σπονδυλική στήλη
- Στον υπεζωκότα στην άλλη πλευρά του θώρακα
- Στο περικάρδιο ή στην ίδια την καρδιά

N: Nodes

NX: δεν μπορούν να εκτιμηθούν οι κοντινοί λεμφαδένες.

N0: Δεν έχει εξαπλωθεί σε κοντινούς λεμφαδένες.

N1: Έχει εξαπλωθεί στους λεμφαδένες μέσα στον πνεύμονα και / ή γύρω από την περιοχή όπου ο βρόγχος εισέρχεται στον πνεύμονα στους πυλαίους ή βρογχικούς λεμφαδένες στην ίδια πλευρά με τον κύριο όγκο.

N2: Έχει εξαπλωθεί σε άλλους λεμφαδένες στην ίδια πλευρά με τον κύριο όγκο, όπως τους υποτροπιδικούς, γύρω από το σημείο όπου οι κλάδοι της τραχείας εισβάλλουν μέσα στον αριστερούς και δεξιούς βρόγχους) και στους λεμφαδένων του μεσοθωρακίου. Επίσης, έχει εξαπλωθεί στους λεμφαδένες στο χώρο ακριβώς πίσω από το στέρνο (που ονομάζονται έσω μαστικοί λεμφαδένες) και σε εκείνους κοντά στο διάφραγμα, που ονομάζονται περιδιαφραγματικοί.

N3: Έχει εξαπλωθεί στους λεμφαδένες κοντά στην κλείδα και στις δύο πλευρές (υπερκλείδιοι λεμφαδένες), και / ή έχει εξαπλωθεί στους πυλαίους ή τους λεμφαδένες του μεσοθωρακίου στην πλευρά απέναντι από τον κεντρικό όγκο.

M: Metastasis

M0: Δεν έχει εξαπλωθεί σε απομακρυσμένα όργανα ή περιοχές.

M1: Ο καρκίνος έχει εξαπλωθεί σε απομακρυσμένα σημεία. Αυτό μπορεί να είναι σε μακρινούς λεμφαδένες ή σε άλλα όργανα.

Στάδια για μεσοθηλίωμα του υπεζωκότα

Στάδιο I

T1, N0, M0: Το μεσοθηλίωμα υπάρχει στο θωρακικό τοίχωμα του υπεζωκότα στη μία πλευρά του θώρακα. Μπορεί ή δεν μπορεί να επηρεάσει επίσης το υπεζωκοτικό διάφραγμα ή το μεσοθωράκιο (ο χώρος μεταξύ των πνευμόνων). Μπορεί επίσης να έχει εξαπλωθεί στον υπεζωκότα που καλύπτει τον πνεύμονα (T1). Δεν έχει εξαπλωθεί στους λεμφαδένες (N0) ή σε απομακρυσμένες περιοχές (M0).

Στάδιο II

T2, N0, M0: Το μεσοθηλίωμα έχει εξελιχθεί στον υπεζωκότα του θωρακικού τοιχώματος στη μία πλευρά του θώρακα. Είναι επίσης στο υπεζωκοτικό διάφραγμα,

το μεσοθωράκιο και τον πνεύμονα. Ο καρκίνος έχει επίσης εξελιχθεί στο διάφραγμα ή του ίδιο τον πνεύμονα (T2). Δεν έχει εξαπλωθεί στους λεμφαδένες (N0) ή σε απομακρυσμένες περιοχές (M0).

Στάδιο III

Καθένα από τα ακόλουθα:

T1 ή T2, N1 ή N2, M0: Το μεσοθηλίωμα υπάρχει στον υπεζωκότα στο θωρακικό τοίχωμα από τη μία πλευρά, και μπορεί ή δεν μπορεί να έχει επεκταθεί στην υπεζωκοτική επένδυση του πνεύμονα, στο διάφραγμα, ή στο μεσοθωράκιο. Μπορεί, επίσης, να έχει διεισδύσει μέσα στο μυ του διαφράγματος ή στον ίδιο τον πνεύμονα (T1 ή T2). Έχει εξαπλωθεί στους λεμφαδένες στον θώρακα στην ίδια πλευρά με τον κύριο όγκο (N1 ή N2). Δεν έχει εξαπλωθεί σε απομακρυσμένα σημεία (M0).

Η

T3, N0-N2, M0: Το μεσοθηλίωμα είναι στον υπεζωκότα στο θωρακικό τοίχωμα από τη μία πλευρά, και έχει επεκταθεί στο πρώτο στρώμα του θωρακικού τοιχώματος, το λιπώδη ιστό στο μεσοθωράκιο, και σε ένα μέρος στα βαθύτερα στρώματα του θωρακικού τοιχώματος, ή το εξωτερικό στρώμα κάλυψης της καρδιάς (T3). Μπορεί ή δεν μπορεί να έχει εξαπλωθεί στους λεμφαδένες στο θωρακικό τοίχωμα στην ίδια πλευρά με τον όγκο, αλλά δεν έχει εξαπλωθεί σε λεμφαδένες κοντά την κλείδα ή στην αντίθετη πλευρά του θώρακα (N0, N1, ή N2). Δεν έχει εξαπλωθεί σε απομακρυσμένα σημεία (M0).

Στάδιο IV

Οποιοδήποτε από τα ακόλουθα:

T4, οποιαδήποτε N, M0: Το μεσοθηλίωμα υπάρχει στον υπεζωκότα του θωρακικού τοιχώματος από τη μία πλευρά και έχει επεκταθεί σε περισσότερες από μία θέσεις στα βαθύτερα στρώματα του θωρακικού τοιχώματος (μυς ή νεύρα), μέσω του διαφράγματος και στο περιτόναιο, σε οποιοδήποτε όργανο στο μεσοθωράκιο, στη σπονδυλική στήλη, στον υπεζωκότα στην άλλη πλευρά του θώρακα, και / ή μέσω της επένδυσης της καρδιάς ή στην ίδια την καρδιά (T4) απέναντι. Μπορεί ή δεν μπορεί να έχει εξαπλωθεί στους λεμφαδένες (οποιαδήποτε N). Δεν έχει εξαπλωθεί σε απομακρυσμένα σημεία (M0).

Η

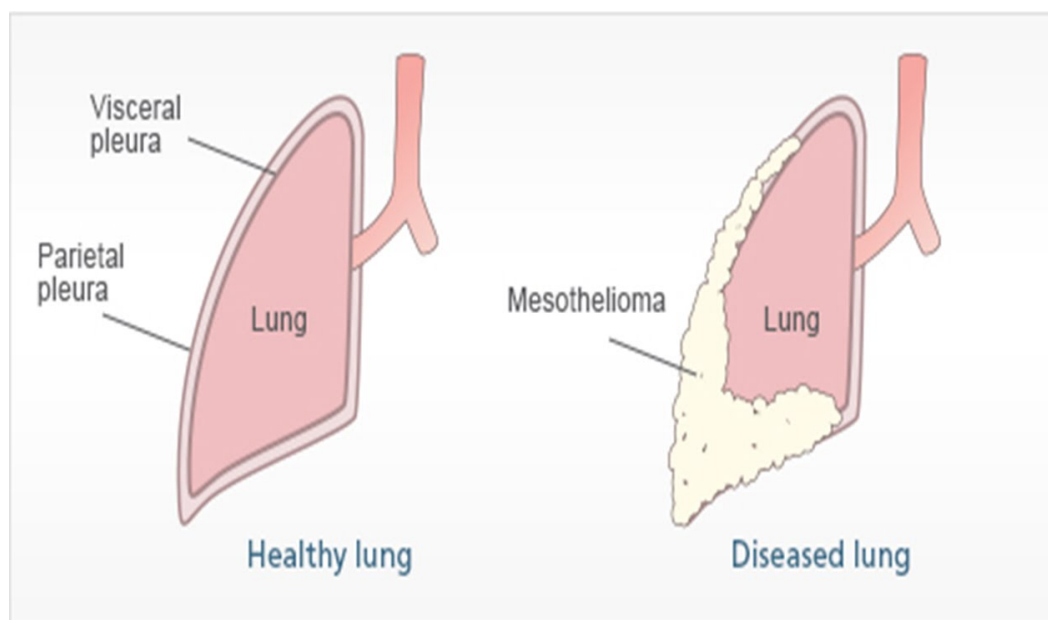
Κάθε T, N3, M0: Ο όγκος μπορεί ή δεν μπορεί να έχει επεκταθεί σε κοντινούς ιστούς (κάθε T). Έχει εξαπλωθεί στους λεμφαδένες κοντά την κλείδα εκατέρωθεν ή / και και

στους πυλαίους ή μεσοπνευμόνιους στην πλευρά απέναντι από τον κεντρικό όγκο (N3). Δεν έχει εξαπλωθεί σε απομακρυσμένα σημεία (M0).

Η

Κάθε T, κάθε N, M1: Το μεσοθηλίωμα μπορεί να έχει ή να μην έχει εξαπλωθεί σε κοντινούς ιστούς (οποιαδήποτε T). Μπορεί ή δεν μπορεί να έχει εξαπλωθεί στους λεμφαδένες (οποιαδήποτε N). Έχει εξαπλωθεί σε απομακρυσμένα σημεία (M1).

Εικόνα 71



Χειρουργήσιμο έναντι μη χειρουργήσιμο μεσοθηλίωμα

Σε γενικές γραμμές, τα μεσοθηλιώματα σταδίου I, II, και III είναι δυνητικά χειρουργήσιμα, αλλά υπάρχουν και εξαιρέσεις. Το αν ή όχι ο καρκίνος μπορεί να αφαιρεθεί δεν εξαρτάται μόνο από το πόσο ο όγκος έχει αυξηθεί, αλλά επίσης και από τον υπότυπο του (οι επιθηλιοειδείς και μικτοί όγκοι είναι δυνητικά χειρουργήσιμοι), το που βρίσκεται, και εάν ο ασθενής είναι αρκετά υγιής για την χειρουργική επέμβαση [139-141].

Ακόμη και στα χειρουργήσιμα μεσοθηλιώματα, στις περισσότερες περιπτώσεις **τα καρκινικά κύτταρα δεν εξαλείφονται μετά την επέμβαση**. Για το λόγο αυτό, πολλοί γιατροί χρησιμοποιούν άλλες μορφές θεραπείας (ακτινοθεραπεία και / ή χημειοθεραπεία), μαζί με τη χειρουργική επέμβαση όταν είναι δυνατόν [139-141].

Άλλοι προγνωστικοί παράγοντες

Το στάδιο ναι ένας σημαντικός προβλεπτικός παράγοντας για την πρόγνωση, αλλά και άλλοι παράγοντες παίζουν επίσης ρόλο.

Μερικοί παράγοντες που συνδέονται με μεγαλύτερους χρόνους επιβίωσης είναι:

- Καλή γενική κατάσταση (το άτομο είναι σε θέση να πραγματοποιήσει τα συνήθη καθήκοντα της καθημερινής ζωής)
- Νεαρότερη ηλικία
- Γυναικείο φύλο
- Επιθηλιοειδής υπότυπος
- Δεν υπάρχει πόνος στο στήθος
- Δεν υπάρχει σημαντική απώλεια βάρους
- Είναι φυσιολογικά τα επίπεδα μιας ουσίας στο αίμα που ονομάζεται LDH
- Είναι φυσιολογικά τα ερυθρά αιμοσφαίρια, τα λευκά αιμοσφαίρια στο αίμα, και τα αιμοπετάλια στο αίμα

Πρόληψη μεσοθηλιώματος

Το μεσοθηλίωμα μπορεί να προληφθεί, στις περισσότερες περιπτώσεις με την πρόληψη της έκθεσης στον αμιάντο. Το συνιστώμενο όριο έκθεσης σε ίνες αμιάντου είναι 0,1 ανά κυβικό εκατοστό [142-146].

Δεν υπάρχει καθολικά αποδεκτό πρωτόκολλο για την ανεύρεση των ατόμων που έχουν εκτεθεί στον αμιάντο. Ένα τεστ ανίχνευσης θα μπορούσε να διαγνώσει το μεσοθηλίωμα νωρίτερα από τις συμβατικές μεθόδους βελτιώνοντας έτσι τις προοπτικές επιβίωσης για τους ασθενείς. Το επίπεδο στον ορό της **οστεοποντίνης** μπορεί να είναι χρήσιμος στη διαλογή των ατόμων που εκτίθενται σε αμιάντο, για μεσοθηλίωμα. Το επίπεδο της **mesothelin-μεσοθελίνης** που είναι μια πρωτεΐνη που είναι αυξημένη στον ορό σε περίπου 75% των ασθενών κατά τη διάγνωση έχει προταθεί ότι μπορεί να είναι χρήσιμη εξέταση για διαλογή. Η δοκιμασία μετρά τα επίπεδα της διαλυτής mesothelin σχετικών πρωτεϊνών (SMRP) που απελευθερώνεται από τα κακοήθη κύτταρα μεσοθηλιώματος [8, 131].

Πρόγνωση μεσοθηλιώματος

Το μεσοθηλίωμα έχει κακή πρόγνωση. Ο διάμεσος χρόνος επιβίωσης για μεσοθηλίωμα του υπεζωκότα είναι 12 μήνες από τη διάγνωση [75, 99].

Το περικαρδιακό μεσοθηλίωμα έχει 10 μήνες διάμεσο χρόνο επιβίωσης [75, 99].

Απαιτείται νέα θεραπευτική προσέγγιση για το μεσοθηλίωμα.

4.4 Άλλες ασθένειες: Αρκετές άλλες ασθένειες έχουν παρατηρηθεί σε επιδημιολογικές μελέτες που έγιναν μεταξύ εργαζομένων στην βιομηχανία του αμιάντου. Αυτές περιλαμβάνουν καρκίνο του στομάχου, του οισοφάγου και του εντέρου. Πρόσφατα, ένας αυξημένος αριθμός περιπτώσεων λεμφώματος έχει παρατηρηθεί στους εργαζόμενους με αμίαντο. Η σωστή προστασία του αναπνευστικού συστήματος κατά την διάρκεια της έκθεσης σε ίνες, αποτελεί την ασφαλέστερη μέθοδο προστασίας από τις ασθένειες αυτές [143-147].

5. ΣΥΜΠΕΡΑΣΜΑΤΑ

Η έκθεση σε ίνες αμιάντου έχει αναγνωρισθεί ως **επαγγελματικός κίνδυνος για την υγεία** από τις αρχές του 20ου αιώνα. Πολυάριθμες επιδημιολογικές μελέτες έχουν συσχετίσει την επαγγελματική έκθεση στον αμιάντο με την ανάπτυξη διάχυτης πάχυνσης του υπεζωκότα, αμιάντωσης, καρκίνου του πνεύμονα και του λάρυγγα, όγκων του γαστρεντερικού, και διάχυτο κακόηθες μεσοθηλίωμα του υπεζωκότα και του περιτοναίου. Ο αμιάντος έχει χρησιμοποιηθεί ευρέως σε πολλά βιομηχανικά προϊόντα, όπως το τσιμέντο, τα φρένα, οι φλάντζες, τα βότσαλα στεγών, τα δάπεδα, τα υφάσματα, τη μόνωση και τη συντήρηση κτιρίων που έχουν αμιάντο.

Τα μέλη της οικογένειας των εργαζομένων στον αμιάντο έχουν αυξημένο κίνδυνο εμφάνισης μεσοθηλιώματος, και, ενδεχομένως, άλλων ασθενειών που σχετίζονται με τον αμιάντο, από την έκθεση σε σκόνη αμιάντου που φέρνουν οι εργαζόμενοι στο σπίτι με τα ρούχα και τα μαλλιά. Για να μειώσουν την πιθανότητα έκθεσης των μελών της οικογένειας σε ίνες αμιάντου, οι εργαζόμενοι στον αμιάντο πρέπει να κάνουν ντους και να αλλάζουν τα ρούχα τους πριν φύγουν από το χώρο εργασίας.

Σήμερα που οι γνώσεις μας για τις ασθένειες που σχετίζονται με τον αμιάντο είναι αρκετά προχωρημένες, παρά τις όποιες αντιπαραθέσεις, μπορούμε να θεωρήσουμε τρεις βασικές αρχές που συνδέονται με τις ασθένειες αυτές:

i) Η εισπνοή ινών αμιάντου για κάποια χρονική περίοδο (είτε μέσω συνεχούς έκθεσης είτε μέσω επαναλαμβανόμενων εκθέσεων), έχει σαν αποτέλεσμα την εμφάνιση ασθενειών.

ii) Από την χρονική στιγμή της έκθεσης σε επιβαρημένο περιβάλλον ινών αμιάντου μέχρι την εκδήλωση των ασθενειών, μεσολαβεί ένα αρκετά μεγάλο χρονικό διάστημα (20-40χρόνια) η οποία ορίζεται ως “λανθάνουσα περίοδος”.

iii) Όλες οι σχετιζόμενες με τον αμιάντο ασθένειες είναι πολύ σοβαρές και ως ένα βαθμό ανίατες. Για τον λόγο αυτό αποκτά πολύ μεγάλη σημασία η πρόληψη κατά την διάρκεια της έκθεσης ώστε ν’ αποτραπεί η πιθανή εκδήλωση των ασθενειών αυτών.

6. ABSTRACT

The word asbestos is derived from Greek and means inextinguishable. The term refers to a group of naturally occurring, heat-resistant fibrous silicates, the fibers of which are long and thin (length-to-diameter ratio >3) and either curved or straight. The curved fibers make up serpentine asbestos (chrysotile is the prime example), and the straight fibers make up amphibole asbestos.

Asbestosis is long term inflammation and scarring of the lungs due to asbestos. It's a type of pulmonary fibrosis, a condition in which the lung tissue becomes scarred over time. It is not a type of cancer, but it has the same cause as mesothelioma and other asbestos-related cancers and it is affected about 157,000 people and resulted in 3,600 deaths in 2015. Asbestos use has been banned in a number of countries in an effort to prevent disease.

Asbestosis is caused by breathing in asbestos fibers and all types of asbestos fibers are associated with concerns. Most cases trace back to consistent exposure to asbestos-containing materials in construction sites, ships and industrial facilities. For an asbestos-related illness to develop, it usually takes years of regular asbestos exposure, followed by a latency period that may last decades before symptoms present.

Asbestosis may coexist with other asbestos-related diseases, including calcified and noncalcified pleural plaques, pleural thickening, benign exudative pleural effusion, rounded atelectasis, and malignant mesothelioma of the pleura.

There is no cure for asbestosis, but treatment can alleviate symptoms.

The production and use of asbestos increased greatly between 1877 and 1967. In the 1930s and 1940s, scientists recognized a causal link between asbestos exposure and asbestosis. In the 1950s and 1960s, researchers established asbestos as a predisposing factor for bronchogenic [carcinoma](#) and [malignant mesothelioma](#).

A higher risk of lung carcinoma has been found in patients with asbestosis. People who smoke are likely to develop chronic bronchitis and obstructive airway disease and are prone to respiratory tract infections. Individuals who both smoke and are exposed to asbestos are several times more susceptible to the development of lung carcinoma than are individuals who have neither exposure.

6. ΒΙΒΛΙΟΓΡΑΦΙΑ

1. Sporn TA. Mineralogy of asbestos. *Resent Results Cancer Res* 189:1-11; 2011.
2. Nicholson WJ and Landrigan PJ. Asbestos: a status report. *Current Issues in Public Health* 2(3):118-123; 1996.
3. Θεωδωρίκας Σ. Ορυκτολογία – Πετρολογία, Εκδόσεις ΖΗΤΗ, Θεσσαλονίκη (1996).
4. Κοκκόρου Π. Γενική Ορυκτολογία, Εκδόσεις Δημ. Ν. Παπαδήμα, Αθήνα (1982).
5. Κωστάκης, Γ. Εισαγωγή στην αξιολόγηση των βιομηχανικών ορυκτών, Σημειώσεις παραδόσεων, Τμήμα Μηχανικών Ορυκτών Πόρων, Πολυτεχνείο Κρήτης, Χανιά (1994).
6. Χρηστίδης, Γ. (2000) Κοιτασματολογία - Βιομηχανικά ορυκτά και πετρώματα, Σημειώσεις παραδόσεων, Τμήμα Μηχανικών Ορυκτών Πόρων, Πολυτεχνείο Κρήτης, Χανιά.
7. Chrysotile asbestos: International Programme on Chemical Safety. Environmental Health Criteria. Geneva: WHO, 1998. xxi pp 197 ISBN 92-4-157203-5.
8. Chrysotile (white asbestos) proposed national exposure standard for the occupational environment, preliminary impact analysis of the proposed national exposure standard. National Occupational Health and Safety Commission (Australia). Canberra: Australian Government Publishing Service. xiv, pp50- ISBN 0-644-45162-9 (1909); 1995.
9. Παπαδόπουλος Π. Αμίαντος: τεχνικά και οργανωτικά μέτρα προστασίας των εργαζομένων –νομοθεσία (Ελλάδα-ΕΟΚ-ΗΠΑ) / (ειδική συλλογή άρθρων 286).
10. ΠΔ 175/97 Τροποποίηση ΠΔ 70α/88 «Προστασία των εργαζομένων που εκτίθενται στον αμίαντο κατά την εργασία» (31/Α σε συμμόρφωση με την οδηγία 91/382/ΕΟΚ (ΦΕΚ 150, τεύχος Α της 15.7.97), Δελτίον εργατικής νομοθεσίας 53(1273):932-936; 1997.
11. Οδηγία 76/769/ΕΟΚ Προσέγγιση των νομοθετικών, κανονιστικών και διοικητικών διατάξεων των κρατών-μελών που αφορούν περιορισμούς κυκλοφορίας στην αγορά και χρήσεως μερικών επικίνδυνων ουσιών και παρασκευασμάτων (Τροποποίηση από 83/478/ΕΟΚ και 91/659/ΕΟΚ) (1976).
12. Οδηγία 90/394/ΕΟΚ Προστασία των εργαζομένων από τους κινδύνους που συνδέονται με την έκθεση σε καρκινογόνους παράγοντες κατά την εργασία. (Τροποποίηση από 97/42/ΕΚ και 1999/38/ΕΚ) (1990).

13. Οδηγία 91/382/ΕΟΚ Τροποποίηση της Οδηγίας 83/477/ΕΟΚ για την προστασία των εργαζομένων από τους κινδύνους που οφείλονται στην έκθεσή τους στον αμίαντο κατά τη διάρκεια της εργασίας (1991).
14. Βαλαβανίδης ΑΠ. Αμίαντος: ανασκόπηση επιδημιολογικών και άλλων μελετών για το είδος των επαγγελματικών ασθενειών των εργαζομένων και το βαθμό επικινδυνότητας του γενικού πληθυσμού από έκθεση σε ίνες αμιάντου. *Ιατρικής της Εργασίας* 2(2):57-77; 1990.
15. Frank AL, Joshi TK. The global spread of asbestos. *Ann Glob Health* 80(4):257-262; 2014.
16. Κουμαντάκης Ε. Προσδιορισμός αμιάντου στις αποθέσεις των Μεταλλείων Αμιάντου Βορείου Ελλάδος (ΜΑΒΕ) – Εκτίμηση της ρύπανσης -Μεταπτυχιακή διατριβή- Πολυτεχνείο Κρήτης, Χανιά (2007).
17. Πρατσόλη Σ. Εκτίμηση επικινδυνότητας αμιάντου στην περιοχή του πρώην εργοστασίου ΕΛΛΕΝΙΤ Α.Ε. της Ν. Λαμψάκου Ευβοίας και στην ευρύτερη περιοχή, -Μεταπτυχιακή διατριβή- Πολυτεχνείο Κρήτης (2006).
18. Αναστασιάδου Κ. Εκτίμηση της τοξικότητας της ευρύτερης περιοχής των ΜΑΒΕ Κοζάνης -Μεταπτυχιακή διατριβή- Πολυτεχνείο Κρήτης, Χανιά (2004).
19. IARC Working Groups. Asbestos (chrysolite, amosite, crocidolite, tremolite, actinolite and anthophyllite) –Monography- 219-309; 2008.
20. Roskill Information Services, Ltd. Asbestos-Market, update, analysis & outlook: London, Roskill International Services, Ltd, p43; 1995.
21. Αξιώτης Δ. Υδροθερμική επεξεργασία αμιάντου -Προπτυχιακή διατριβή- Πολυτεχνείο Κρήτης, Χανιά (2009).
22. Γαλετάκης Μ. Βασικές αρχές φασματοσκοπίας ακτίνων Χ φθορισμού και πρακτική των μετρήσεων -Πολυτεχνείο Κρήτης- Τμήμα Μηχανικών Ορυκτών Πόρων, Χανιά (1991).
23. Froom P, Lahat N, Kristal-Boneh E, Cohen C, Leman Y, Ribak J. Circulating natural killers cells in retired asbestos cement workers. *J Occup Environ Med* 42(1):19-24; 2000.
24. Khudu-Petersen K, Bard D, Garrington N, Yarwood J, Tylee B. Microscopic identification of asbestos fibres associated with African clay crafts manufacture. *Ann Occup Hyg* 44(2):137-141; 2000.
25. Magnani C, Leporati M. Mortality from lung cancer and population risk attributable to asbestos in an asbestos cement manufacturing town in Italy. *Occup Environ Med* 55(2):111-114; 1998.
26. Cowie HA, Wild P, Beck J, Auburtin G, Piekarski C, Massin N, Cherrie JW, Hurley JF, et al. An epidemiological study of the respiratory health of workers

- in the European refractory ceramic fibre industry. *Occup Environ Med* 58(12):800-810; 2001.
27. Niklinski J, Niklinska W, Chyczewska E, Laudanski J, Naumnik W, Chyczewski L, Pluygers E. The epidemiology of asbestos-related diseases. *Lung Cancer* (45 suppl.): S7-S15; 2004.
 28. Mowat F, Bono M, Lee RJ, Tamburello S, Paustenbach D. Occupational exposure to airborne asbestos from phenolic molding material (Bakelite) during sanding, drilling, and related activities. *J Occup Environ Hyg* 2(10):497-507; 2005.
 29. Υγεία και ασφάλεια στην εργασία. Αθήνα: Υπουργείο Εργασίας. Διεύθυνση Συνθηκών Εργασίας pp 688 (363.11 ΥΓΕ); 1987.
 30. Σιγλετίδης Α. Ρύπανση από αμιάντο στο περιβάλλον και σε εργασιακούς χώρους. *Ελληνική ιατρική* 58(1):24-29 (ειδική συλλογή άρθρων 412); 1992.
 31. Tossavainen A. International expert meeting on new advances in the radiology and screening of asbestos-related diseases. *Scand J Work Environ Health* 26(5):449-454; 2000.
 32. Μπλιούρας Δ. Αμιάντος και επιπτώσεις στην υγεία. *Ιατρική της Εργασίας* 3(4):173-182; 1991.
 33. Επιτροπή Ανώτερων Επιθεωρητών Εργασίας (SLIC), Ευρωπαϊκή Επιτροπή Εύχρηστος οδηγός καλών πρακτικών για την αποφυγή ή την ελαχιστοποίηση του κινδύνου από τον αμιάντο σε εργασίες που συνεπάγονται (ή μπορεί να συνεπάγονται) έκθεση στον αμιάντο: για εργοδότες, εργαζομένους και επιθεωρητές εργασίας (2006).
 34. Ελληνικό Ινστιτούτο Υγιεινής και Ασφάλειας Εργασίας ΕΛΙΝΥΑΕ (2011) Η νομοθεσία του αμιάντου, ηλεκτρονική πρόσβαση <http://www.elinyae.gr/el>.
 35. Ελληνικό Ινστιτούτο Υγιεινής και Ασφάλειας της Εργασίας- ΕΛ.ΙΝ.Υ.Α.Ε. (2005) Ασθένειες από AMIANTO, Αθήνα.
 36. Περπεράς Ν. Προτάσεις για την προστασία των εργαζομένων που εκτίθενται σε αμιάντο κατά την εργασία. *Ενημερωτικό δελτίο ΤΕΕ* (2383):13-15; 2006.
 37. Φ.Ε.Κ. 3/Α/17-2-88 (1988) Προστασία των εργαζομένων που εκτίθενται σε αμιάντο κατά την εργασία, Π.Δ. ΥΠ' ΑΡΙΘ. 70Α/1988.
 38. Υπουργείο Εργασίας και Κοινωνικών Ασφαλίσεων – Γενική Διεύθυνση Συνθηκών και Υγιεινής της Εργασίας AMIANTOΣ, Μέτρα Προστασίας, Αθήνα (2003).
 39. The Asbestos hazards handbook: a guide to safety at work in the community and at home. London: London Hazards Centre pp144 ISBN 0-948974-13-3 (2293).
 40. Asbestos in the workplace: a difficult legacy. *World of work*, 50:19-20; 2004.

41. **Asbestos use in buildings: the hazards and their mitigation.** London: Loss Prevention Council pp 40 ISBN 0-902167-45-6 (1044) 1993.
42. **Αμίαντος: μέτρα προστασίας.** Αθήνα: Υπουργείο Εργασίας και Κοινωνικών Ασφαλίσεων (4704, 4705); 2003.
43. **Γάνδας ΧΔ. Αμίαντος: μέθοδοι ασφαλούς απομάκρυνσης.** Αθήνα: Παπασωτηρίου, (4676):139; 2003.
44. **Bartrip P. History of asbestos related disease.** *Postgrad Med J* 80(940):72-76; 2004.
45. **Williams PR, Phelka AD, Pastenbach DJ. A review of historical exposures to asbestos among skilled craftsmen (1940-2006).** *J Toxicol Environ Health B Crit Rev* 10(5):319-377; 2007.
46. **Hollins DM, Paustenbach DJ, Clark K, Mangoid CA. A historical review of exposure to asbestos at Puget sound naval shipyard (1962-1972).** *J Toxicol Environ Health B Crit Rev* 12(3):224-256; 2009.
47. **Wikeley N. Review: Lethal work: a history of the asbestos tragedy in Scotland.** *Soc Hist Med* 15(1):177-178; 2002
48. **Barlow CA, Sahmel J, Pautenbach DJ and Henshaw JL. History of knowledge and evolution of occupational health and regulatory aspects of asbestos exposure science: 1900-1975.** *Crit Rev Toxicol* 47(4): 111-128; 2017.
49. **Johnson A, Farrow P, Jenkins R. Effectiveness of smoking cessation advice for asbestos worker.** *Occupational Medicine* 56(1):59-60; 2006.
50. **Morgan WKS, Seaton A. Occupational Lung Diseases, 3rd ed.** Philadelphia: WB. Saunders 1995.
51. **Donaldson K, Murphy F, Duffin R and Poland CA. Asbestos, carbon nanotubes and the pleural mesothelium: a review of the hypothesis regarding the role of long fibre retention in the parietal pleura, inflammation and mesothelioma.** *Particle and Fibre Toxicology* 7:22; 2010.
52. **Enoksson M, Lyberg K, Möller-Westerberg C, Fallon PG, Nilsson G, Lunderius-Andersson C. Mast cells as sensors of cell injury through IL-33 recognition.** *J Immunol* 186:2523–2528; 2011.
53. **Fernandez EJ, Lolis E. Structure, function, and inhibition of chemokines.** *Annu Rev Pharmacol Toxicol* 42:469–499; 2002.
54. **Dinarello CA, Simon A, van de Meer JWM. Treating inflammation by blocking**
55. **Interleukin-1 in a broad spectrum of diseases.** *Nat Rev Drug Discov* 11:633–652; 2012.
56. **Ricklin D, Hajishengallis G, Yang K, Lambris JD. Complement: a key system for immune surveillance and homeostasis.** *Nat. Immunol.* 11:785–797; 2010.

57. Strowig T, Henao-Mejia J, Elinav E, Flavell R. Inflammasomes in health and disease. *Nature* 481:278–286; 2012.
58. von Moltke J, Trinidad NJ, Moayeri M, Kintzer AF, Wang SB, van Rooijen N, Brown CR, Krantz BA, Leppla SH, Gronert K, Vance RE. Rapid induction of inflammatory lipid mediators by the inflammasome in vivo. *Nature* 490:107–111; 2012.
59. Dagenais M, Skeldon A, Saleh M. The inflammasome: in memory of Dr. Jurg Tschopp. *Cell Death Differ* 19:5–12; 2012.
60. Dostert C, Pétrilli V, Van Bruggen R, Steele C, Mossman BT, Tschopp J. Innate immune activation through Nalp3 inflammasome sensing of asbestos and silica. *Science* 320:674–677; 2008.
61. Anand PK, Malireddi RKS, Lukens JR, Vogel P, Bertin J, Lamkanfi M, Kanneganti TD. NLRP6 negatively regulates innate immunity and host defense against bacterial pathogens. *Nature* 488:389–393; 2012.
62. Bianchi ME. DAMPs, PAMPs and alarmins: all we need to know about danger. *J Leukoc Biol* 81:1–5; 2007.
63. Juliana C, Fernandes-Alnemri T, Kang S, Farias A, Qin F, Alnemri ES. Nontranscriptional priming and deubiquitination regulate NLRP3 inflammasome activation *J Biol Chem* 287:36617–36622; 2012.
64. Mayer-Barber KD, Barber DL, Shenderov K, White SD, Wilson MS, Cheever A, Kugler D, Hieny S, Caspar P, Núñez G, Schlueter D, Flavell RA, Sutterwala FS, Sher A. Cutting edge: caspase-1 independent IL-1 β production is critical for host resistance to mycobacterium tuberculosis and does not require TLR signaling in vivo. *J Immunol* 184:3326–3330; 2010.
65. Zhou R, Yazdi AS, Menu P, Tschopp J. A role for mitochondria in NLRP3 inflammasome activation. *Nature* 469 (2011) 221–225.
66. Shimada K, Crother TR, Karlin J, Dagvadorj J, Chiba N, Chen S, Ramanujan VK, Wolf A J, Vergnes L, D.M. Ojcius, A. Rentsendorj, M. Vargas, C. Guerrero, Y. Wang, K.A. Fitzgerald, D.M. Underhill, T. Town, M. Ardit, Oxidized mitochondrial D activates the NLRP3 inflammasome during apoptosis. *Immunity* 36:401–414; 2012.
67. Riteau N, Baron L, Villeret B, Guillou N, Savigny F, Ryffel B, Rassendren F, Le Bert M, Gombault A, Couillin I. ATP release and purinergic signaling: a common pathway for particle-mediated inflammasome activation. *Cell Death Dis* 3:e403; 2012.
68. Rossol M, Pierer M, Raulien N, Quandt D, Meusch U, Rothe K, Schubert K, Schöneberg T, Schaefer M, Krügel U, Smajilovic S, Bräuner-Osborne H,

- Baerwald C, Wagner U. Extracellular Ca²⁺ is a danger signal activating the NLRP3 inflammasome through G protein-coupled calcium sensing receptors. *Nat Commun* 3:1329; 2012.
69. Malik AF, Hoque R, Ouyang X, Ghani A, Hong E, Khan K, Moore LB, Ng G, Munro F, Flavell RA, Shi Y, Kyriakides TR, Mehal WZ. Inflammasome components Asc and caspase-1 mediate biomaterial-induced inflammation and foreign body response. *Proc Natl Acad Sci U.S.A.* 108:20095–20100; 2011.
70. Morimoto Y, Horie M, Kobayashi N, Shinohara N, Shimada M. Inhalation toxicity assessment of carbon-based nanoparticles. *Acc Chem Res* 46:770–781; 2013.
71. Shvedova AA, Kisin ER, Mercer R, Murray AR, Johnson VJ, Potapovich AI, Tyurina YY, Gorelik O, Arepalli S, Schwegler-Berry D, Hubbs AF, Antonini J, Evans DE, Ku BK, Ramsey D, Maynard A, Kagan VE, Castranova V, Baron P. Unusual inflammatory and fibrogenic pulmonary responses to single-walled carbon nanotubes in mice. *Am J Physiol Lung Cell Mol Physiol* 289:L698–L708; 2005.
72. Shvedova AA, Kisin E, Murray AR, Johnson VJ, Gorelik O, Arepalli S, Hubbs AF, Mercer RR, Keohavong P, Sussman N, Jin J, Yin J, Stone S, Chen BT, Deye G, Maynard A, Castranova V, Baron PA, Kagan VE. Inhalation vs. aspiration of single-walled carbon nanotubes in C57BL/6 mice: inflammation, fibrosis, oxidative stress, and mutagenesis. *Am J Physiol Lung Cell Mol Physiol* 295:L552–L565; 2008.
73. Shvedova AA, Kisin ER, Murray AR, Kommineni C, Castranova V, Fadeel B, Kagan VE. Increased accumulation of neutrophils and decreased fibrosis in the lung of NADPH oxidase-deficient C57BL/6 mice exposed to carbon nanotubes, *Toxicol Appl Pharmacol* 231:235–240; 2008.
74. Huizar I, Malur A, Patel J, McPeck M, Dobbs L, Wingard C, Barna B, Thomassen MJ. The role of PPAR γ in carbon nanotube-elicited granulomatous lung inflammation. *Respir Res* 14:7; 2013.
75. Wang XR, Christiani DC. Respiratory symptoms and functional status in workers exposed to silica, asbestos and coal mine dusts. *J Occup Environ Med* 42(11):1076-1084; 2000.
76. Rosai J. *Surgical Pathology*. Rosai & Ackerman's Ninth Edition, in Mesothelioma pp361-366, Mosby 2004.
77. Andreoli TE. *Cecil Essential of Medicine*. Fifth edition, Saunders Company-Philadelphia-USA, 2010.

78. Bazas T, Bazas B, Kitas D, Gilson JC, McDonald JC. Pleural calcification in northwest Greece. *Lancet* 1:254; 1981.
79. Constantopoulos SH, Goudevenos JA, Saratzis N, Langer AE, Selikoff IJ, Moutsopoulos HM. Metsovo lung: pleural calcifications and restrictive lung function in North-West Greece: environmental exposure to mineral fiber as etiology. *Environ Res* 38:319-31; 1985.
80. Constantopoulos SH, Malamou-Mitsi V, Goudevenos J, Papathanasiou MP, Pavlidis NA, Papadimitriou CS. High incidence of malignant pleural mesothelioma in neighbouring villages of Northwest Greece. *Respiration* 51:266-71; 1987.
81. Constantopoulos SH, Saratzis NA, Kontogiannis D, Karantanas A, Goudevenos JA, Katsiotis P. Tremolite whitewash and pleural calcifications. *Chest* 92:709-712; 1987.
82. Constantopoulos SH, Dalavanga YA, Sakellariou K, Goudevenos J, Kotoulas OB. Lymphocytic alveolitis and pleural calcifications in non-occupational asbestos exposure: Protection against neoplasia? *Am Rev Respir Dis* 146:1363-1370; 1992.
83. Dalavanga YA, Constantopoulos SH, Galanopoulou V, Zerva L, Moutsopoulos HM. Alveolitis correlates with clinical pulmonary involvement in primary Sjogren's syndrome. *Chest* 99:1394-1397; 1991.
84. Lowry O, Rosebrough NJ, Farr AL, Randall RJ. Protein measurement with the Folin phenol reagent. *J Biol Chem* 193(1):265-275; 1951.
85. Langer AM, Nolan RP, Constantopoulos SH, Moutsopoulos HM. Association of Metsovo lung and pleural mesothelioma with exposure to tremolite-containing whitewash. *Lancet* 1:965-7; 1987.
86. Βεγλερής Α. Ο κίνδυνος του αμιάντου. *Ενημερωτικό δελτίο ΤΕΕ* (2415):32-33; 2006.
87. Antony V. Pleural inflammation. In: Light RW and Lee YCG(eds.) *Textbook of Pleural Diseases*, pp. 56–62. New York Arnold (2003)
88. Copley SJ, Wells AV, Rabus MB, et al. Functional consequences of pleural disease evaluated with chest radiography and CT. *Radiology* 220:237–243; 2001.
89. Doelken P and Sahn SA. Trapped lung. *Seminars in Respiratory and Critical Care Medicine* 22:631–635; 2001.
90. Idell S. Coagulation, fibrinolysis and fibrin deposition in lung injury and repair. In: Phan SH and Thrall RS (eds.) *Pulmonary Fibrosis*, vol. 80, pp. 743–776. New York: Dekker (1995).

91. Lee YCG and Lane KB (2003) Cytokines in pleural diseases. In: Light RW and Lee YCG (eds.) *Textbook of Pleural Diseases*, pp. 63–89. New York: Arnold.
92. Nishimura SL and Broaddus C. Asbestos-induced pleural disease. *Clinical Chest Medicine* 19:311–329; (1998).
93. Sahn SA. State of the art. The pleura. *American Review of Respiratory Disease* 138: 184–234; 1988.
94. Schwartz DA and Peterson MW. Asbestosis and asbestos induced pleural fibrosis. In: Schwartz MI and King TE (eds.) *Interstitial Lung Disease*, pp. 351–366. Hamilton, ON: Decker (1998).
95. Rubin E. *Essential Pathology*. Lippincott Williams & Wilkins. Third edition, 2001.
96. Gennaro V. Pleural mesothelioma and asbestos exposure among Italian oil refinery workers. *Scand J Work, Environ Health* (20):213-215; 1994.
97. Gee BL, Browne K. Asbestos exposure and laryngeal cancer. *The Annals of Occupational Hygiene* 44(4):239-250; 2000.
98. Sanders LL and Roggli VL. Asbestos content of lung tissue and carcinoma of the lung: a clinicopathologic correlation and mineral fiber analysis of 234 cases. *Ann Occup Hygiene* 44(2):109-117; 2000.
99. Darnton AJ, McElvenny DM, Hodgson JT. Estimating the number of asbestos-related lung cancer deaths in Great Britain from 1980 to 2000. *Annals of Occupational Hygiene* 50(1):29-38; 2006.
100. Travis WD, Brambilla E, Burke AP, Marx A, Nicholson E. *Pathology & Genetics Tumors of the Lung, Pleura, Thymus and Heart*. World Health Organization Classification of Tumors (WHO). Lyon IARC Press, 2015.
101. Nichols T. Asbestos dust: a killer from the past. *Health Safety at Work*. 18(4):19-20; 1996.
102. Feder IS, Theile A, Tannapfel A. Histological findings and lung data analysis as the basis for occupational disease compensation in asbestos-related lung cancer in Germany. *Int J Occup Med Environ Health* 31(3):293-305; 2018.
103. Vogel L. Asbestos ban. *Newsletter* (17):19-34; 2001.
104. Raju S, Ghosh S, Mehta AC. Chest CT signs in pulmonary disease: A pictorial review. *Chest* 151(6):1356-1374; 2017
105. Vial MR, Eapen GA, Casal RF, Sarkiss ME, ost DE, et al. Combined pleuroscopy and endobronchial ultrasound for diagnosis and staging of suspected lung cancer. *Respir Care Rep* 23:49-51; 2017.
106. Hoffman RM, Sanchez R. Lung cancer screening. *Med Clin North Am* 101(4):769-785; 2017.

107. Akhtar N, Bansal JG. Risk factors of lung cancer in nonsmoker. *Curr Probl Cancer* 41(5): 328-339; 2017.
108. Chassagnon G, Revel MP. Lung cancer screening: current status and perspective. *Diagn Interv Imaging* 97(10):949-953; 2016.
109. Pass HI, Vagelzang N, Hahn S, et al. Malignant pleural mesothelioma. *Curr Probl Cancer* 28:93-174; 2004.
110. Λουίζος Ι. Αμύαντος και μεσοθηλίωμα πνεύμονος. Αθήνα: Υγειονομική Σχολή Αθηνών, (3137):23; 1988.
111. Wagner JC, Sleggs, CA, Marchud P. Diffuse pleural mesothelioma and asbestos exposure in the North Western Cape Province. *Br J Eng Med* 17:260-271; 1960.
112. Kant S, Verma SK. Malignant pleural mesothelioma without asbestos exposure with distant metastasis in a peripheral lymph node: a case report. *Lung India* 25(1):31-33; 2008.
113. Carbone M, Bedrosian CW. The pathogenesis of mesothelioma. *Sem Diagn Pathol* 23(1):55-60; 2006.
114. Bianchi C, Brollo A, Romani L, Bianci T and Giarelli L. Asbestos exposure in malignant mesothelioma of the pleura: a survey of 557 cases. *Industrial Health* 39:161-167; 2001.
115. Brida A, Paodan I, Mercadelli R, Frego M. Peritoneal mesothelioma: a review. *Med Gen Med* 9(2):32-36; 2007.
116. Sekido Y. Molecular pathogenesis of malignant mesothelioma. *Carcinogenesis* 34:1413-1419; 2013.
117. Smith M, Colby T. The diagnosis of thoracic malignant mesothelioma: practical considerations and recent developments. *Turk J Pathol* 30:1-10; 2014.
118. Neumann V, Loseke S, Noeak D, Herth FJF and Tannapfel A. Malignant pleural mesothelioma: incidence, etiology, diagnosis, treatment and occupational health. *Dtsch Arztebl Int* 110:319-326.
119. Weissferdt A, Kalhor N, Suster S. Malignant mesothelioma with adenomatoid features: a clinicopathologic and immunohistochemical study of 10 cases. *Ann Diagn Pathol* 15(1):25-29; 2011.
120. Kadota K, Suzuki K, Sima CS, Rush VWW, Adusumilli PS, Travis WD. Pleomorphic epithelioid diffuse malignant pleural mesothelioma: a clinicopathological review and conceptual proposal to reclassify as biphasic or sarcomatoid mesothelioma. *J Thorac Oncol* 6(5):896-904; 2011.
121. Ordonez NG. Pleomorphic mesothelioma: report of 10 cases. *Mod Pathol* 25(1): 1011-1022; 2012.

122. **Ordenez NG. Mesothelioma with clear cell features: an ultrastructural and immunohistochemical study of 20 cases. Hum Pathol 36(5):465-473; 2005.**
123. **Ordenez NG. Decidual mesothelioma: report of 21 cases with review of the literature. Mod Pathol 25(11):1481-1495; 2012.**
124. **Ordenez NG. Mesothelioma with signet-ring cell features: report of 23 cases. Mod Pathol 26(3):370-384; 2013.**
125. **Ordenez NG. Mesothelioma with small cell features: report of eight cases. Mod Pathol 25(5):689-698; 2012.**
126. **Ordenez NG. Mesothelioma with rhabdoid features: an ultrastructural and immunohistochemical study of 10 cases. Mod Pathol 19(3):373-383; 2006.**
127. **Ordenez NG. Mesothelioma with crystalloid structures: report of nine cases including one with oncocyte features. Mod Pathol 25(2):272-281; 2012.**
128. **Khalidi HS, Medeiros LJ, Battifora H. Lymphohistocytoid mesothelioma: an often misdiagnosed variant of sarcomatoid malignant mesothelioma. Am J Clin Pathol 113(5):649-654; 2000.**
129. **Suen HC, Sudholt B, Anderson WM, Lacho MH, Daily BB. Malignant mesothelioma with osseous differentiation. Ann Thorac Surg 73(2):665; 2002.**
130. **Ordenez NG. Immunohistochemical diagnosis of epithelioid mesothelioma: an update. Arch Pathol Lab Med 129(11):1407-1414; 2005.**
131. **Ordenez NG. Application of immunohistochemistry in the diagnosis of epithelioid mesothelioma: a review and update. Human Pathol 44(1):1-19; 2013.**
132. **Husain AN, Colby T, Ordenez NG, Krausz T, Attanoos R, et al. Guidelines for pathologic diagnosis of malignant mesothelioma. 2012 update of the Consensus Statement from the International Mesothelioma Interest Group. Arch Pathol Lab Med 137(5):647-667; 2013.**
133. **Ferlosio A, Orlandi A. The use of electron microscopy for the diagnosis of malignant pleural mesothelioma. J Thorac Dis 2016; 8(11):E1487-E1489.**
134. **Allen TC. Recognition of histopathologic patterns of diffuse malignant mesothelioma in differential diagnosis of pleural biopsies. Arch Pathol Lab Med 129(11):1415-1420; 2005.**
135. **Johansson L and Linden CJ. Aspects of histopathologic subtypes as a prognosis factor in 85 pleural mesotheliomas. Chest 109(1):109-114; 1996.**
136. **Attanoos R, Gibbs A. The comparative accuracy of different pleural biopsy techniques in the diagnosis of malignant mesothelioma. Histopathol 53:340-344; 2006.**
137. **Gill R. Imaging of mesothelioma Recent Res Cancer Res 189:27-55; 2011.**

138. Reus J. Sonography of the pleura. *Ultrasound Med* 31:8-22; 2010.
139. Corson N, Sensakovic WF, Strauss C, Starkey A, Armato SG. Characterization of mesothelioma and tissues in contrast-enhanced thoracic CT scans. *Med Phys* 38:942-947; 2011.
140. Rodriguez-Panadero FR. Diagnosis and treatment of malignant pleural mesothelioma. *Arch Bronconeumol* 51(4):177-184; 2015.
141. Remon J, Reguart N, Corral J, Lianes P. Malignant pleural mesothelioma: new hope in the horizon with novel therapeutic strategy. *Cancer Treatment Reviews* 41:27-34; 2015.
142. Wald O, Sugarbaker DJ. New concepts in the treatment of malignant pleural mesothelioma. *Annu Rev Med* Oct 13; 2017.
143. Αμίαντος 2006: Ο αμίαντος σκοτώνει! Αποφύγετε την έκθεση: Ευρωπαϊκή εκστρατεία, Δράση για την υγιεινή και ασφάλεια της εργασίας, προστασία περιβάλλοντος (159):2-3; 2006.
144. Μπαλάσκας Κ. Αμίαντος: επαγγελματικά μη νεοπλασματικά νοσήματα που προκαλεί. Αθήνα: Υγειονομική Σχολή Αθηνών (3159):8; 1988.
145. Janus C. Ο έλεγχος των ινών αμιάντου στους χώρους εργασίας 18(IV):12; 1994.
146. Περπεράς Ν. Αναγκαία μια εθνική στρατηγική για την αντιμετώπιση της απειλής από τον αμίαντο. *Ενημερωτικό δελτίο ΤΕΕ* (2415):12-15; 2006.
147. Παπαδόπουλος Σ. Κακοήθη μεσοθηλιώματα σχετικά και άσχετα με τον αμίαντο. *Ιατρική της Εργασίας* 1(4):187-189; 1989.



