

ΠΑΝΕΠΙΣΤΗΜΙΟ ΘΕΣΣΑΛΙΑΣ
ΣΧΟΛΗ ΕΠΙΣΤΗΜΩΝ ΥΓΕΙΑΣ
ΤΜΗΜΑ ΚΤΗΝΙΑΤΡΙΚΗΣ
ΧΕΙΡΟΥΡΓΙΚΗ ΚΛΙΝΙΚΗ

ΑΝΤΙΜΕΤΩΠΙΣΗ ΔΕΡΜΑΤΙΚΩΝ ΕΛΛΕΙΜΜΑΤΩΝ ΤΟΥ
ΑΝΤΙΒΡΑΧΙΟΥ ΜΕ ΧΡΗΣΗ ΕΚΤΑΤΗΡΩΝ ΔΕΡΜΑΤΟΣ
ΣΤΗ ΓΑΤΑ

ΑΝΤΩΝΙΟΣ Γ. ΛΥΜΠΕΡΗΣ
ΚΤΗΝΙΑΤΡΟΣ

ΔΙΔΑΚΤΟΡΙΚΗ ΔΙΑΤΡΙΒΗ

ΚΑΡΔΙΤΣΑ 2017

ΠΑΝΕΠΙΣΤΗΜΙΟ ΘΕΣΣΑΛΙΑΣ
ΣΧΟΛΗ ΕΠΙΣΤΗΜΩΝ ΥΓΕΙΑΣ
ΤΜΗΜΑ ΚΤΗΝΙΑΤΡΙΚΗΣ
ΧΕΙΡΟΥΡΓΙΚΗ ΚΛΙΝΙΚΗ

ΑΝΤΙΜΕΤΩΠΙΣΗ ΔΕΡΜΑΤΙΚΩΝ ΕΛΛΕΙΜΜΑΤΩΝ ΤΟΥ
ΑΝΤΙΒΡΑΧΙΟΥ ΜΕ ΧΡΗΣΗ ΕΚΤΑΤΗΡΩΝ ΔΕΡΜΑΤΟΣ
ΣΤΗ ΓΑΤΑ

ΑΝΤΩΝΙΟΣ Γ. ΛΥΜΠΕΡΗΣ
ΚΤΗΝΙΑΤΡΟΣ

ΔΙΔΑΚΤΟΡΙΚΗ ΔΙΑΤΡΙΒΗ

ΕΞΕΤΑΣΤΙΚΗ ΕΠΙΤΡΟΠΗ

Απόστολος Δ. Γαλάτος, Καθηγητής	Επιβλέπων
Λυσίμαχος Γ. Παπάζογλου, Καθηγητής	Μέλος συμβουλευτικής επιτροπής
Βασιλική Τσιώλη, Επίκουρη Καθηγήτρια	Μέλος συμβουλευτικής επιτροπής
Παγώνα Γ. Γκουλέτσου, Αναπληρώτρια Καθηγήτρια	Μέλος εξεταστικής επιτροπής
Νικήτας Ν. Πράσιнос, Αναπληρωτής Καθηγητής	Μέλος εξεταστικής επιτροπής
Αικατερινή Ι. Σιδέρη, Επίκουρη Καθηγήτρια	Μέλος εξεταστικής επιτροπής
Δήμητρα Ψάλλα, Επίκουρη Καθηγήτρια	Μέλος εξεταστικής επιτροπής

ΚΑΡΔΙΤΣΑ 2017

© Αντώνιος Λυμπέρης

© Πανεπιστήμιο Θεσσαλίας

**Αντιμετώπιση δερματικών ελλειμμάτων του αντιβραχίου με χρήση εκτατήρων
δέρματος στη γάτα**

*Σε όσους με πίστεψαν και με στήριξαν όλα αυτά τα χρόνια.
Στην οικογένεια μου.*

ΠΕΡΙΕΧΟΜΕΝΑ

	ΣΕΛΙΔΑ
ΠΡΟΛΟΓΟΣ	1
ΕΙΣΑΓΩΓΗ	3
ΠΡΩΤΟ ΜΕΡΟΣ	
1. ΣΤΟΙΧΕΙΑ ΑΝΑΤΟΜΙΑΣ, ΙΣΤΟΛΟΓΙΑΣ ΚΑΙ ΦΥΣΙΟΛΟΓΙΑΣ ΤΟΥ ΔΕΡΜΑΤΟΣ	7
1.1. Ανατομία του δέρματος	7
1.1.1. Επιδερμίδα	8
1.1.2. Χόριο	8
1.1.3. Υποδόριος συνδετικός ιστός	10
1.2. Φυσιολογία του δέρματος	10
1.3 Εμβιομηχανικές και βιοχημικές ιδιότητες του δέρματος	11
2. ΥΠΕΡΗΧΟΤΟΜΟΓΡΑΦΙΑ ΔΕΡΜΑΤΟΣ	14
3. ΒΑΣΙΚΕΣ ΑΡΧΕΣ ΠΛΑΣΤΙΚΗΣ ΚΑΙ ΕΠΑΝΟΡΘΩΤΙΚΗΣ ΧΕΙΡΟΥΡΓΙΚΗΣ	16
3.1. Επούλωση του δέρματος	16
3.1.1. Φλεγμονώδης φάση	16
3.1.2. Φάση νεαροποίησης	17
3.1.3. Επανορθωτική φάση	18
3.1.4. Φάση ωρίμανσης	20
3.2. Παράγοντες που επηρεάζουν την επούλωση	21
3.3. Μέθοδοι κάλυψης δερματικών ελλειμμάτων	22
3.3.1. Επούλωση κατά δεύτερο σκοπό	22
3.3.2. Τεχνικές μείωσης της τάσης του δέρματος για κάλυψη δερματικών ελλειμμάτων και επούλωση κατά πρώτο σκοπό	23
3.3.3. Κρημνοί	25

3.3.4. Ελεύθερα μοσχεύματα	28
3.3.5. Διατατές προθέσεις δέρματος (expanders)	30
3.3.6. Εκτατήρες δέρματος	31

ΔΕΥΤΕΡΟ ΜΕΡΟΣ

1. ΥΛΙΚΑ ΚΑΙ ΜΕΘΟΔΟΙ	37
1.1. Γάτες	37
1.2. Πειραματικός σχεδιασμός	37
1.3. Εκτέλεση των πειραματισμών	38
1.3.1. Αναισθητικό πρωτόκολλο, προετοιμασία των ζώων, προεγχειρητική και διεγχειρητική αγωγή	38
1.3.2. Χειρουργική επέμβαση και διάταση του δέρματος με χρήση εκτατήρων	39
1.3.2.α. Ομάδα Α	39
1.3.2.β. Ομάδα Β	43
1.3.3. Μετεγχειρητική αγωγή και παρακολούθηση	43
1.4. Κλινική εκτίμηση της επούλωσης των τραυμάτων	45
1.5. Υπερηχοτομογραφία δέρματος	45
1.6. Βιοψία και ιστοπαθολογική εξέταση	46
1.7. Στατιστική επεξεργασία	48
2. ΑΠΟΤΕΛΕΣΜΑΤΑ	49
2.1. Χειρουργική τεχνική	49
2.2. Κλινική εκτίμηση της επούλωσης των τραυμάτων	49
2.2.1. ΟΜΑΔΑ Α	54
2.2.2. ΟΜΑΔΑ Β	60
2.3. Υπερηχοτομογραφία δέρματος	65
2.4. Ιστοπαθολογική εξέταση	66
2.4.1. ΟΜΑΔΑ Α	79
2.4.2. ΟΜΑΔΑ Β	80
3. ΣΥΖΗΤΗΣΗ	83

4. ΣΥΜΠΕΡΑΣΜΑΤΑ	101
ΠΕΡΙΛΗΨΗ	103
ABSTRACT	107
ΒΙΒΛΙΟΓΡΑΦΙΑ	111

ΠΡΟΛΟΓΟΣ

Με την παρούσα διατριβή διερευνήθηκε η δυνατότητα κάλυψης δερματικών ελλειμμάτων του αντιβραχίου της γάτας με δύο διαφορετικούς τύπους εκτατήρων δέρματος. Η έρευνα πραγματοποιήθηκε στη Χειρουργική Κλινική του Τμήματος Κτηνιατρικής του Πανεπιστημίου Θεσσαλίας (Π.Θ.) και ολοκληρώθηκε με τη συμβολή αρκετών ατόμων, τα οποία επιθυμώ να ευχαριστήσω.

Αρχικά θα ήθελα να ευχαριστήσω θερμά τον κ. Απόστολο Δ. Γαλάτο, Καθηγητή, Διευθυντή της Χειρουργικής Κλινικής του Τμήματος Κτηνιατρικής του Π.Θ. και επιβλέποντα της διατριβής, για την εμπιστοσύνη, την οποία εξαρχής μου έδειξε, και για την πολύπλευρη βοήθεια, τη συμπαράσταση και την ουσιώδη καθοδήγηση που μου προσέφερε κατά την εκπόνηση της διατριβής και ιδίως κατά το τελικό στάδιο της συγγραφής της.

Ιδιαίτερες ευχαριστίες θα ήθελα να εκφράσω και στην κ. Βασιλική Τσιώλη, Επίκουρη Καθηγήτρια στη Χειρουργική Κλινική του ιδίου Τμήματος, για την ουσιώδη συμμετοχή της στην κατάστρωση του πρωτοκόλλου, τη συμβολή της στην πραγματοποίηση των πειραματισμών, την πολύτιμη βοήθεια που μου προσέφερε κατά την εκπόνηση της διατριβής και για τη μετάδοση των γνώσεων και της εμπειρίας της στη χειρουργική των μαλακών ιστών.

Επίσης ευχαριστώ τον κ. Λυσίμαχο Γ. Παπάζογλου, Καθηγητή στην Κλινική Ζώων Συντροφιάς (Μονάδα Χειρουργικής & Μαιευτικής) του Τμήματος Κτηνιατρικής του Αριστοτελείου Πανεπιστημίου Θεσσαλονίκης (Α.Π.Θ.) για την όλη συμβολή του στην πραγματοποίηση της διατριβής.

Επιπλέον, τις θερμές ευχαριστίες μου για τη συμβολή τους στην εκπόνηση της διατριβής εκφράζω προς:

την κ. Δήμητρα Ψάλλα, Επίκουρη Καθηγήτρια στο Εργαστήριο Παθολογικής Ανατομικής του Τμήματος Κτηνιατρικής του Α.Π.Θ., για τη συμβολή της στη μελέτη και στην ερμηνεία των ευρημάτων των ιστοπαθολογικών εξετάσεων του δέρματος, και τη βιολόγο κ. Παναγιώτα Τσιώλη, διδάκτορα της Ιατρικής Σχολής του Εθνικού και Καποδοστριακού Πανεπιστημίου Αθηνών, για την επεξεργασία των ιστοτεμαχίων,

τον κ. Λεωνίδα Λεοντίδη, Καθηγητή, Διευθυντή του Εργαστηρίου Βιοστατιστικής, Επιδημιολογίας και Οικονομίας Ζωϊκής Παραγωγής του Τμήματος Κτηνιατρικής του Π.Θ., για τη συμβολή του στη στατιστική επεξεργασία των αποτελεσμάτων της έρευνας,

την κ. Αικατερίνη Ι. Σιδέρη, Επίκουρη Καθηγήτρια στη Χειρουργική Κλινική του Τμήματος Κτηνιατρικής του Π.Θ., για τη διαρκή ενθάρρυνση και τη φιλία της από την έναρξη της εκπόνησης της διατριβής έως σήμερα,

την κ. Παγώνα Γ. Γκουλέτσου, Αναπληρώτρια Καθηγήτρια στην Κλινική Μαιευτικής και Αναπαραγωγής του Τμήματος Κτηνιατρικής του Π.Θ., για την ουσιαστική βοήθεια στην ανάγνωση και ερμηνεία των ευρημάτων του υπερήχου δέρματος, καθώς και για τη συνεχή ενθάρρυνση που μου παρείχε καθ' όλη τη διάρκεια της διατριβής,

τον κ Νικήτα Ν. Πράσινο, Αναπληρωτή Καθηγητή στην Κλινική Ζώων Συντροφιάς (Μονάδα Χειρουργικής & Μαιευτικής) του Τμήματος Κτηνιατρικής του Α.Π.Θ., για τη βοήθεια που μου προσέφερε κατά την εκπόνηση της διατριβής,

τους ζωοκόμους του Τμήματος Κτηνιατρικής του Π.Θ., κ. Φρειδερίκη Ριζάβα και κ. Ανδρέα Τρούκη, για τη βοήθειά τους στη διαχείριση των πειραματοζώων και για την άριστη συνεργασία μας,

τους κτηνιάτρους κ.κ. Δημήτριο Β. Μπαλωμένο και Γεώργιο Μ. Καλτσά, υποψήφιους διδάκτορες της Χειρουργικής Κλινικής του Τμήματος Κτηνιατρικής του Π.Θ., για τη βοήθειά τους κατά την εκτέλεση των πειραματισμών, καθώς και για τη διαρκή ενθάρρυνση και τη φιλία τους κατά την πραγματοποίηση της έρευνας,

τους μεταπτυχιακούς εκπαιδευόμενους κτηνιάτρους, της Χειρουργικής Κλινικής του ιδίου Τμήματος για την όποια προσφορά τους και την ενθάρρυνση που παρείχαν κατά την διενέργεια των πειραματισμών.

Ιδιαίτερες ευχαριστίες θα ήθελα να εκφράσω στην κτηνίατρο και υποψήφια διδάκτορα της Κλινικής Μαιευτικής και Αναπαραγωγής του ιδίου Τμήματος, κ. Αθηνά Π. Βενιανάκη, για την ουσιαστική βοήθεια που μου προσέφερε κατά την εκτέλεση των πειραματισμών, αλλά και για τη διαρκή ενθάρρυνση που μου παρείχε καθ' όλη τη διάρκεια της εκπόνησής της.

Τέλος, θα ήθελα να εκφράσω τις θερμές ευχαριστίες μου στην μητέρα μου και στην αδερφή μου, για την αγάπη τους και την εμπιστοσύνη που μου έδειξαν, καθώς και για τη στήριξη που με κάθε τρόπο μου παρείχαν κατά τη δύσκολη αυτή προσπάθεια. Χωρίς την υποστήριξη και την τρυφερότητά τους τίποτα δεν θα ήταν εφικτό.

ΕΙΣΑΓΩΓΗ

Το δέρμα συνιστά το μεγαλύτερο και πιο εκτεθειμένο όργανο του σώματος, με αποτέλεσμα να είναι επιρρεπές σε τραυματισμούς. Σχεδόν σε καθημερινή βάση ο κτηνίατρος ζώων συντροφιάς καλείται να αντιμετωπίσει κάθε είδους τραύματα του δέρματος. Όχι σπάνια, η εντόπιση, η φύση και η έκταση ενός τραύματος του δέρματος καθιστούν την αντιμετώπισή του εξαιρετικά δύσκολη. Ιδιαίτερα δύσκολη είναι η αντιμετώπιση τραυμάτων, τα οποία συνοδεύονται από δερματικά ελλείμματα. Τις τελευταίες δεκαετίες, αφενός οι γνώσεις σχετικά με την επούλωση των τραυμάτων και αφετέρου οι τεχνικές κάλυψης δερματικών ελλειμμάτων στα ζώα συντροφιάς έχουν αυξηθεί. Ωστόσο, συνεχίζουν να υπάρχουν περιπτώσεις δερματικών ελλειμμάτων, η αντιμετώπιση των οποίων αποτελεί σοβαρό πρόβλημα για το χειρουργό. Τέτοιου είδους είναι τα δερματικά ελλείμματα που εντοπίζονται στο περιφερικό τμήμα των άκρων. Τα ελλείμματα δέρματος του περιφερικού τμήματος των άκρων είναι αρκετά συχνά στα ζώα συντροφιάς. Η κάλυψη και η κατά πρώτο σκοπό επούλωσή τους είναι δύσκολη, λόγω της μικρής ελαστικότητας του δέρματος στα άκρα. Η συρραφή πρέπει να γίνεται με τέτοιο τρόπο ώστε να αποφεύγεται η μεγάλη τάση στη περιοχή, η οποία ευνοεί την εμφάνιση ισχαιμικών φαινομένων, γεγονός το οποίο μπορεί να οδηγήσει μέχρι και σε απώλεια του άκρου. Επιπλέον, η μεγάλη απόσταση αυτών των δερματικών ελλειμμάτων από περιοχές, οι οποίες μπορούν να χρησιμοποιηθούν ως δότριες κρημών, αυξάνει σημαντικά τη δυσκολία κάλυψής τους. Οι τεχνικές, οι οποίες μπορούν να εφαρμοστούν για την αντιμετώπιση τέτοιων δερματικών ελλειμμάτων, είναι αφενός η επούλωση κατά δεύτερο σκοπό και αφετέρου η χρήση ελεύθερων μοσχευμάτων δέρματος ή διατατών προθέσεων ή εκτατήρων δέρματος. Στην κλινική πράξη, η κατά δεύτερο σκοπό επούλωση των τραυμάτων αποτελεί συχνό τρόπο αντιμετώπισής τους. Ωστόσο, σε ελλείμματα των άκρων, η επιθηλιοποίηση και η ανάπτυξη ουλώδους ιστού δεν οδηγούν πάντοτε σε πλήρη κάλυψη του ελλείμματος, ιδίως σε μεγάλα ελλείμματα που αφορούν τουλάχιστον το μισό της περιμέτρου του άκρου, ενώ η καθυστέρηση της επούλωσης και η ατελής επιθηλιοποίηση αποτελούν συχνές επιπλοκές (Remedios 1999).

Η χρήση ελεύθερων μοσχευμάτων δέρματος προϋποθέτει καλά αιματούμενη και στείρα μικροβίων λήπτρια χώρα, μετεγχειρητική ακινητοποίηση του άκρου για 2-3 εβδομάδες (Swaim 2003), εμπειρία και εξοικείωση με την εκάστοτε εφαρμοζόμενη τεχνική και χρήση ειδικού και ακριβού εξοπλισμού. Στα μειονεκτήματά της

περιλαμβάνονται το κακό κοσμητικό αποτέλεσμα, η δευτερογενής ρίκνωση του μοσχεύματος και τα μεγάλα ποσοστά απόρριψής του (Probst 1990). Η χρήση διατατών προθέσεων έχει εφαρμοστεί στο περιφερικό τμήμα των άκρων σκύλων για την κάλυψη δερματικών ελλειμμάτων μέτριων διαστάσεων (Pavletic 1999). Αν και το κόστος τους είναι αρκετά υψηλό, μπορούν να αποστειρωθούν και να επαναχρησιμοποιηθούν. Ωστόσο, για την εφαρμογή τους απαιτούνται δύο χειρουργικές επεμβάσεις και πολύ καλή συνεργασία με το ζώο και τον ιδιοκτήτη (Madison et al. 1989). Στις επιπλοκές της μεθόδου περιλαμβάνονται η διάσπαση του τραύματος, η ορώδης συλλογή, η μόλυνση, η διαρροή του περιεχομένου της πρόθεσης, η ολίσθηση της πρόθεσης από τη θέση της και η νέκρωση του υπερκείμενου δέρματος (Keller et al. 1994). Οι εκτατήρες δέρματος είναι συσκευές με τις οποίες αξιοποιείται η ιδιότητα του δέρματος να εκτείνεται όταν του ασκηθεί δύναμη. Τοποθετούνται περιμετρικά των χειλέων του τραύματος και με την περιοδική συμπλησίασή τους επιτυγχάνεται η συρραφή ενός δερματικού ελλείμματος κατά πρώτο σκοπό. Στον άνθρωπο έχουν χρησιμοποιηθεί διάφορα είδη εκτατήρων (Cohen & Cosmetto 1992, Hirshowitz et al. 1993). Στον σκύλο αναφέρεται η χρήση της συσκευής του Pavletic, η οποία όμως πρέπει να αποφεύγεται στο περιφερικό τμήμα των άκρων (Pavletic 2000, Tsioli et al. 2015). Ωστόσο, δεν υπάρχει καμία αναφορά για χρήση των εκτατήρων δέρματος στη γάτα. Καθώς η αγγείωση του δέρματος και η διαδικασία της επούλωσης των τραυμάτων διαφέρουν σημαντικά μεταξύ του σκύλου και της γάτας (Bohling et al. 2004), η χρήση των εκτατήρων στο πρώτο ζωικό είδος δεν διασφαλίζει τη δυνατότητα εφαρμογής τους στο δεύτερο.

Αντικείμενο της παρούσας διατριβής είναι η διερεύνηση της δυνατότητας χρήσης εκτατήρων δέρματος για την κάλυψη μεγάλων δερματικών ελλειμμάτων στο περιφερικό τμήμα των άκρων της γάτας. Στην παρούσα εργασία υποθέσαμε ότι η χρήση των εκτατήρων στη γάτα θα είναι το ίδιο αποτελεσματική όπως και αυτή του σκύλου σε σχέση με την κάλυψη δερματικών ελλειμμάτων των άκρων (Tsioli et al. 2015). Στο πρώτο μέρος της διατριβής, στο οποίο γίνεται ανασκόπηση της διεθνούς βιβλιογραφίας, αναφέρονται βασικά στοιχεία ανατομίας, ιστολογίας και φυσιολογίας του δέρματος, καθώς και οι γενικές αρχές πλαστικής και επανορθωτικής χειρουργικής. Στο δεύτερο μέρος αναφέρονται τα υλικά και περιγράφονται οι μέθοδοι που χρησιμοποιήθηκαν κατά τους πειραματισμούς της παρούσας έρευνας, παρατίθενται τα αποτελέσματα που προέκυψαν από αυτούς και ακολουθεί η συζήτηση των αποτελεσμάτων, σε σύνδεση με την υπάρχουσα βιβλιογραφία. Στη συνέχεια παρατίθενται συνοπτικά τα συμπεράσματα

της παρούσας έρευνας και διατυπώνονται, με βάση αυτά, κάποιες προτάσεις. Ακολουθούν η ελληνική και η αγγλική περίληψη και η βιβλιογραφία που χρησιμοποιήθηκε.

1. ΣΤΟΙΧΕΙΑ ΑΝΑΤΟΜΙΑΣ ΚΑΙ ΦΥΣΙΟΛΟΓΙΑΣ ΤΟΥ ΔΕΡΜΑΤΟΣ

1.1. Ανατομία του δέρματος

Το δέρμα συνιστά το μεγαλύτερο σε έκταση όργανο του σώματος, το οποίο σχηματίζει έναν ανατομικό και φυσιολογικό φραγμό μεταξύ του εξωτερικού περιβάλλοντος και των οργάνων του σώματος (Noli 1999). Το δέρμα αποτελείται από δύο στιβάδες: την επιδερμίδα και το χόριο (Monteiro-Riviere 2006, Cornell 2012, Haar et al. 2013), ενώ κάτω από το χόριο βρίσκεται το υποδερμάτιο πέταλο, το οποίο είναι πλούσιο σε λιπώδη κύτταρα και συνδέει χαλαρά το δέρμα με τους υποκείμενους ιστούς (Aughey & Frye 2001).

Το δέρμα των διάφορων ζωικών ειδών εμφανίζει σημαντικές ανατομικές διαφορές. Το μεγαλύτερο τμήμα του δέρματος του σκύλου και της γάτας καλύπτεται από πυκνό τρίχωμα, το οποίο έχει διαφορετικά χαρακτηριστικά ανάλογα με το είδος και τη φυλή του ζώου, ενώ απουσιάζει τελείως από κάποιες φυλές (Affolter et al. 1994). Το πάχος του ποικίλλει ανάλογα με το είδος, τη φυλή και τη χώρα του σώματος και κυμαίνεται από 0,5 έως 5 mm στον σκύλο και από 0,4 έως 2 mm στη γάτα. Στη ραχιαία επιφάνεια του σώματος το πάχος του δέρματος είναι μεγαλύτερο από ό,τι στην κοιλιακή, βουβωνική και μασχαλιαία χώρα. Επίσης, το πάχος του δέρματος μειώνεται από το κεντρικό προς το περιφερικό τμήμα των άκρων (Al-Bagdadi 1993, Affolter et al. 1994, Noli 1999).

Εμβρυολογικά, το δέρμα είναι ένα πολυκύτταρο όργανο και αποτελείται από το ενδόδερμα, τις νευρικές ακρολοφίες και το εξώδερμα, τα οποία συνενώνονται για να σχηματίσουν μια τρισδιάστατη κατασκευή. Το εμβρυϊκό δέρμα αρχικά αποτελείται από μία μονή στιβάδα κυττάρων του εξωδέρματος, ενώ το χόριο περιέχει ακανόνιστα μεσεγγυματικά κύτταρα ενσωματωμένα στη διάμεση ουσία. Από το εξώδερμα προέρχεται η επιδερμίδα, οι αδένες και τα εξαρτήματα του δέρματος, ενώ από το ενδόδερμα προέρχονται το χόριο και το υποδερμάτιο πέταλο (Aughey & Frye 2001). Όλα τα αγγεία στο εμβρυϊκό δέρμα αρχικά σχηματίζονται ως τριχοειδή ενώ, στη συνέχεια, ενώνονται με τη βοήθεια των μεσεγγυματικών κυττάρων του δέρματος και σχηματίζουν σωληνωτές κατασκευές με μονό στρώμα ενδοθηλίου (Scott et al. 2001).

1.1.1. Επιδερμίδα

Η επιδερμίδα αποτελείται από ένα πολύστιβο πλακώδες επιθήλιο, το οποίο συγκροτείται από τις εξής στιβάδες: α) τη βασική, β) την ακανθώδη, γ) την κοκκιώδη δ) τη διαυγή και ε) την κεράτινη. Η βασική και η ακανθώδης στιβάδα αποτελούν τη στιβάδα του Malpighi (Scott et al. 2001, Monteiro-Riviere 2006). Τα κερατινοκύτταρα της βασικής στιβάδας χωρίζουν την επιδερμίδα από το χόριο. Η βασική στιβάδα εξασφαλίζει μηχανική υποστήριξη στην επιδερμίδα και μεταφέρει τα παράγωγα του μεταβολισμού από το χόριο στην επιδερμίδα (Noli 1999, Haar et al. 2013).

Η επιδερμίδα έχει πάχος περίπου 25 μm, ενώ σε περιοχές όπου δεν υπάρχει τρίχωμα, όπως στο ακρορίνιο και στα πελματικά φύματα, η επιδερμίδα έχει μεγαλύτερο πάχος και η κεράτινη στιβάδα είναι πιο αναπτυγμένη (Noli 1999). Το πάχος της κεράτινης στιβάδας είναι περίπου 3-20 μm στις περιοχές με τρίχωμα, ενώ στις άτριχες περιοχές είναι περίπου 15-35 μm (Noli 1999). Ο σκύλος έχει ελαφρώς παχύτερη επιδερμίδα από τη γάτα. Ο κύκλος των διεργασιών της επιδερμίδας είναι σχεδόν ίδιος σε όλα τα ζώα, με μέσο όρο περίπου 22 ημέρες, ανεξαρτήτως του πάχους της (Affolter et al. 1994).

Τα κύτταρα της επιδερμίδας διακρίνονται σε κερατινοκύτταρα, τα οποία αποτελούν την πλειονότητα των κυττάρων (85-90%), σε μελανοκύτταρα (περίπου 5%), σε κύτταρα του Langerhans (3-8%) και σε κύτταρα του Merkel (περίπου 2%) (Noli 1999, Scott et al. 2001). Περιστασιακά μπορεί να βρεθούν λεμφοκύτταρα και ιστιοκύτταρα ενώ η επιδερμίδα στερείται αγγείωσης και επιδερμικών θηλών (Affolter et al. 1994, Noli 1999).

1.1.2. Χόριο

Το χόριο είναι το κύριο τμήμα του δέρματος, το δε πάχος του, το οποίο ποικίλλει μεταξύ των διάφορων περιοχών του σώματος, καθορίζει το συνολικό πάχος του δέρματος (Affolter et al. 1994). Το χόριο παρουσιάζει δυο τμήματα: το επιπολής ή θηλώδες χόριο και το εν τω βάθει ή δικτυωτό χόριο, (Affolter et al. 1994, Scott et al. 2001, Miller et al. 2013).

Το χόριο αποτελείται από ένα πλούσιο δίκτυο ινών, αιμοφόρων αγγείων και λεμφαγγείων, μεσοκυττάρια θεμέλια ουσία, νεύρα, μυς και κύτταρα. Το δίκτυο ινών αποτελείται από κολλαγόνες, ελαστικές και δικτυωτές ίνες. Οι κολλαγόνες ίνες

αποτελούνται κατά 90% από κολλαγόνο, μια νηματοειδή πρωτεΐνη με μεγάλη αντοχή στον εφελκυσμό (Noli 1999). Από τους διάφορους τύπους κολλαγόνων ινών, μόνο οι τύποι I, III και IV, σε ποσοστά 87%, 10% και 3% αντίστοιχα, εμφανίζονται στο χόριο (Scott et al. 2001). Στην επιπολής στιβάδα του χορίου οι κολλαγόνες ίνες είναι λεπτότερες και τυχαία διατεταγμένες, σχηματίζοντας ένα ακανόνιστο δίκτυο. Στο βαθύτερο στρώμα του χορίου εμφανίζονται παχύτερες κολλαγόνες ίνες και μειώνονται σε αριθμό οι ελαστικές ίνες, ενώ και τα δύο είδη ινών είναι παράλληλα προς την επιφάνεια του δέρματος (Affolter et al. 1994). Οι δεσμοί κολλαγόνου στο δέρμα της γάτας είναι πυκνότεροι και παχύτεροι σε σχέση με αυτούς του σκύλου (Pavletic 2003). Η μεσοκυττάρια θεμέλια ουσία, η οποία μοιάζει με άμορφη γέλη, αποτελείται από πρωτεογλυκάνες, γλυκοπρωτεΐνες και μεγάλη ποσότητα νερού, παράγεται από ινοβλάστες και δρα ως φραγμός ενάντια στους μικροοργανισμούς (Noli 1999).

Τα κύτταρα του χορίου είναι πολυάριθμα. Εντοπίζονται ινοβλάστες, ιστιοκύτταρα, μακροφάγα, λεμφοκύτταρα, ουδετερόφιλα, εωσινόφιλα και πλασμοκύτταρα. Οι ινοβλάστες είναι υπεύθυνοι για τη σύνθεση του κολλαγόνου και την παραγωγή θεμέλιας ουσίας και ενζύμων, ιδίως μιας κολλαγενάσης και μιας ζελατινάσης που βοηθούν στον καταβολισμό της θεμέλιας ουσίας και των ινών. Διαδραματίζουν επίσης σημαντικό ρόλο στη φλεγμονή και στην επούλωση των τραυμάτων. Τα πολυάριθμα σιτευτικά κύτταρα στο δέρμα της γάτας εντοπίζονται κυρίως περιαγγειακά και είναι ικανά να συνθέτουν μια σειρά ενζύμων, όπως η χυμάση και η τρυπτάση (Noli 1999). Στο χόριο εντοπίζονται τρία αλληλοσυνδεδεμένα αγγειακά δίκτυα: α) το επιπολής ή υποθηλοειδές δίκτυο, το οποίο παρέχει θρεπτικά συστατικά στην επιδερμίδα και στους θύλακες των τριχών, β) το μέσο ή υποδόριο δίκτυο, το οποίο εντοπίζεται στο ύψος των σμηγματογόνων αδένων και ενισχύει την παροχή αίματος στους αδένες, στους μυς της περιοχής και στον ισθμό των θυλάκων των τριχών, και γ) το εν τω βάθει ή υποχοριοειδές δίκτυο, το οποίο εντοπίζεται κάτω από τους θύλακες των τριχών και παρέχει θρεπτικά συστατικά στις θηλές του χορίου, στους αποκρινείς αδένες και στα άλλα δύο αγγειακά δίκτυα (Noli 1999). Η παραπάνω διάταξη παρατηρείται σε όλες τις περιοχές του σώματος, με ορισμένες διαφοροποιήσεις στον έξω ακουστικό πόρο, στις θηλές των μαστών, στα κεράτινα φύματα και στα βλεννογονοδερματικά όρια του ρινικού κατόπτρου, των χειλέων του αιδoίου, της ακροποσθίας και του πρωκτού (Al-Bagdadi 1993, Pavletic 2003, Pavletic 2010).

Το εν τω βάθει αγγειακό πλέγμα αποτελεί το κυριότερο αγγειακό δίκτυο του δέρματος. Στον άνθρωπο, στον χοίρο και στους πιθήκους η αιμάτωση του δέρματος εξασφαλίζεται από δύο τύπους αρτηριακών συστημάτων: το άμεσο δερματικό και το μυοδερματικό σύστημα, ενώ στη γάτα και στον σκύλο από δύο τύπους αρτηριών: τις σύνθετες και τις απλές δερματικές αρτηρίες (Inoue 1996, Pavletic 2003). Οι σύνθετες δερματικές αρτηρίες διέρχονται από τις μυϊκές μάζες, στις οποίες παρέχουν μεγάλο αριθμό κλάδων και στη συνέχεια διακλαδίζονται και αγγειώνουν το δέρμα, ενώ οι απλές δερματικές αρτηρίες δίνουν λιγότερες διακλαδώσεις στους μυς από τους οποίους διέρχονται, πριν καταλήξουν στο δέρμα. Όλα τα αγγεία του δέρματος της γάτας και του σκύλου πορεύονται παράλληλα προς το δέρμα (Pavletic 2003). Οι αρτηριοφλεβικές αναστομώσεις εντοπίζονται κυρίως στο κεντρικότερο τμήμα των άκρων και σχετίζονται με τη θερμορύθμιση (Noli 1999). Στο περιφερικό τμήμα των άκρων, όπου απουσιάζει ο μυοδερματικός μυς, τα αγγεία εκτείνονται από το υποδόριο λίπος και τον συνδετικό ιστό στην εν τω βάθει στιβάδα του χορίου (Pavletic 2003, 2010).

Τα λεμφαγγεία εντοπίζονται στο χόριο και επιτρέπουν την παροχέτευση των υγρών του δέρματος και τη διατήρηση της ομοιοστασίας του (Noli 1999). Οι νευρικές ίνες ακολουθούν την πορεία των τριχοειδών αγγείων και διακρίνονται σε τρία δίκτυα. Οι ελεύθερες νευρικές απολήξεις καταλήγουν στην επιδερμίδα (Noli 1999, Scott et al. 2001, Miller et al. 2013).

1.1.3. Υποδόριος συνδετικός ιστός

Ο υποδόριος ιστός αποτελείται από ένα στρώμα του συνδετικού ιστού, πλούσιο σε λιπώδη κύτταρα. Διαδραματίζει πολλούς ρόλους, από τους οποίους οι πιο σημαντικοί είναι η αποθήκευση των λιπιδίων και των λιποδιαλυτών ουσιών, η θερμική μόνωση και η προστασία των οργάνων από τραυματισμούς (Noli 1999). Το βαθύτερο στρώμα του περιέχει τον μυοδερματικό μυ (panniculus carnosus muscle), ο οποίος συνδέεται στενά με την υποδόρια αγγείωση του δέρματος. Η διατήρησή του, κατά τους χειρουργικούς χειρισμούς του δέρματος, είναι απαραίτητη προκειμένου να διατηρηθεί η αιμάτωση του δέρματος (Pavletic 2010).

1.2. Φυσιολογία του δέρματος

Το δέρμα είναι ένας σημαντικός δείκτης της υγείας του οργανισμού. Εξαιτίας των ιδιοτήτων του και των λειτουργιών που επιτελεί, θεωρείται παρεγχυματικό όργανο. Στις

ιδιότητες του δέρματος περιλαμβάνονται η ελαστικότητα, η διατατότητα και η σκληρότητα. Το δέρμα αποτρέπει την είσοδο εξωγενών βλαπτικών παραγόντων στον οργανισμό, ενώ ταυτόχρονα εμποδίζει την απώλεια νερού, ηλεκτρολυτών και μακρομορίων, δημιουργώντας έτσι ένα ιδανικό περιβάλλον για τα όργανα που περικλείει (Noli 1999, Scott et al. 2001, Miller et al. 2013). Πιο συγκεκριμένα, το όξινο pH (5,6) του δέρματος δεν ευνοεί την ανάπτυξη μικροβίων, ενώ χάρις στην υφή της κεράτινης στιβάδας του αποτρέπεται η είσοδός τους στον οργανισμό. Ο χρωματισμός του δέρματος, ο οποίος είναι αποτέλεσμα της παραγόμενης μελανίνης, το προστατεύει από τις βλαπτικές ιδιότητες της υπεριώδους ακτινοβολίας (Noli 1999, Scott et al. 2001).

Ταυτόχρονα το δέρμα λειτουργεί και ως εκκριτικό όργανο, εκκρίνοντας ιδρώτα και σμήγμα, ενώ διά του τριχώματος, των ιδρωτοποιών αδένων και της αγγειοβρίθειάς του λειτουργεί ως θερμορυθμιστικό όργανο. Τέλος, χάρις στην ηλιακή ακτινοβολία, παράγει βιταμίνη D₃, η οποία είναι σημαντική για τη διαφοροποίηση και τον πολλαπλασιασμό των στοιχείων της επιδερμίδας (Al-Bagdadi 1993, Affolter et al. 1994, Noli 1999, Scott et al. 2001, Pavletic 2003).

1.3. Εμβιομηχανικές και βιοχημικές ιδιότητες του δέρματος

Το κολλαγόνο, οι ελαστικές ίνες και η θεμέλια ουσία είναι τα βασικά δομικά συστατικά του δέρματος (Wilhelmi et al. 1998). Πρωταρχικό ρόλο στο δέρμα έχει το κολλαγόνο, όπου συνήθως συναντώνται οι τύποι I και III (Lovell et al. 1987). Το κολλαγόνο αποτελείται από α πολυπεπτιδικές αλυσίδες, οι οποίες έχουν γλυκίνη ως κάθε τρίτο αμινοξύ (Minor 1980). Η προλίνη και η υδροξυπρολίνη είναι αμινοξέα, τα οποία επίσης συναντώνται στο κολλαγόνο. Οι α πολυπεπτιδικές αλυσίδες συνδέονται μεταξύ τους με δεσμούς υδρογόνου, σχηματίζοντας μια αριστερόστροφη τριπλή έλικα (Nimni 1983).

Οι ινοβλάστες παράγουν την πρόδρομη μορφή του κολλαγόνου, το προκολλαγόνο. Το προκολλαγόνο, μετά την αποκοπή των τελικών του αμινοξέων, μετατρέπεται σε τροποκολλαγόνο (Wilhelmi et al. 1998). Οι μονάδες τροποκολλαγόνου ενώνονται μεταξύ τους και σχηματίζουν τα νημάτια κολλαγόνου, τα οποία συνδέονται και σχηματίζουν ινίδια (Nimni 1983). Τα ινίδια αυτά ενώνονται μεταξύ τους και σχηματίζουν τις κολλαγόνες ίνες. (Minor 1980, Wilhelmi et al. 1998).

Το δίκτυο των κολλαγόνων ινών σε κατάσταση χαλάρωσης εμφανίζει ακανόνιστη διάταξη. Αντίθετα, όταν ασκηθεί δύναμη στο δέρμα οι κολλαγόνες ίνες ευθειάζονται

και διατάσσονται παράλληλα μεταξύ τους με κατεύθυνση ίδια με τη φορά της ασκούμενης δύναμης (Gibson et al. 1965, Pavletic 2010). Οι κολλαγόνες ίνες καθορίζουν την αντοχή του δέρματος στις ασκούμενες δυνάμεις (Minor 1980).

Το δεύτερο σημαντικό συστατικό του δέρματος είναι οι ελαστικές ίνες, οι οποίες αποτελούνται από ελαστίνη και μικροϊνίδια (Nemoto et al. 2012). Οι ελαστικές ίνες είναι λεπτότερες από τις κολλαγόνες ίνες και, σε περίπτωση που ασκηθεί μεγάλη δύναμη στο δέρμα, μπορεί να υποστούν ρήξη (Wilhelmi et al. 1998). Η θεμέλια ουσία καταλαμβάνει τα μεσοδιαστήματα ανάμεσα στις κολλαγόνες και στις ελαστικές ίνες και κύριο συστατικό της είναι οι πρωτεογλυκάνες, οι οποίες αποτελούνται κυρίως από γλυκοζαμινογλυκάνες (χονδροϊτίνη, θειική δερματίνη, θειική ηπαρίνη, ηπαρίνη και υαλουρονικό οξύ) (Hendriks 2005, Nemoto et al. 2012).

Με την πάροδο της ηλικίας παρατηρούνται μεταβολές στη δομή του δέρματος, όπως μείωση της σύνθεσης του κολλαγόνου τύπου I (Lovell 1987), των δεσμών μεταξύ των κολλαγόνων ινών (Edwards & Marks 1995) και της συνολικής ποσότητας του κολλαγόνου στο δέρμα (Shuster et al. 1975).

Το δέρμα είναι μια σύνθετη δομή και έχει χαρακτηριστεί ως ένα μη γραμμικό, ανισότροπο, ιξωδοελαστικό υλικό με ιδιαίτερη ικανότητα στο να διατηρεί και να αποκαθιστά την ομοιοστασία του (Lim et al. 2008, Zilinsky et al. 2008). Όταν στο δέρμα ασκηθεί δύναμη, έχει την ικανότητα να εκταθεί πέρα από τα όριά του (Pavletic 2010), διαγράφοντας μια καμπύλη στη γραφική παράσταση μεταξύ δύναμης και διατατότητας. Όταν η δύναμη αυτή πάψει να ασκείται το δέρμα επανέρχεται στην αρχική του θέση, η καμπύλη όμως που σχηματίζεται κατά την επιστροφή του είναι διαφορετική από την αρχική καμπύλη της διάτασής του (Zilinsky et al. 2008). Η περιοχή, που βρίσκεται ανάμεσα σε αυτές τις δύο καμπύλες ονομάζεται υστέρηση και αντιστοιχεί στην ενέργεια που καταναλώθηκε για αυτή τη μεταβολή (Wilhelmi et al. 1998).

Η ιξωδοελαστική συμπεριφορά του δέρματος οφείλεται στην αλλαγή της κατεύθυνσης και του προσανατολισμού των κολλαγόνων ινών, στην αναδιάταξη της θεμέλιας ουσίας και του υγρού που περιβάλλει τις κολλαγόνες ίνες και σε αλληλεπιδράσεις μεταξύ των κολλαγόνων ινών και της θεμέλιας ουσίας (Gibson et al. 1965, Stark 1977, Purslow et al. 1998).

Για την περιγραφή των ιξωδοελαστικών ιδιοτήτων του δέρματος χρησιμοποιούνται οι όροι «ενυπάρχουσα διατασιμότητα του δέρματος» (inherent

extensibility) και «ερπυσμός» (biological and mechanical creep) (Armstrong et al. 1995). Ερπυσμός είναι η ικανότητα ενός υλικού να διατείνεται όταν εφαρμόζεται σε αυτό μια σταθερή δύναμη, και διακρίνεται σε μηχανικό (mechanical creep) και σε βιολογικό ερπυσμό (biological creep) (Armstrong et al. 1995, Wilhelmi et al. 1998). Η ικανότητα του δέρματος να διατείνεται πέρα από την ενυπάρχουσα διατασιμότητά του (inherent extensibility), διαφέρει ανάλογα με την ανατομική περιοχή του σώματος, την ηλικία και την παρουσία παθολογικών καταστάσεων του δέρματος. Επίσης, διαφέρει μεταξύ των ζωικών ειδών αλλά και των ατόμων του ίδιου είδους (Sugihara et al. 1991, Hendriks 2005, Pavletic 2010, Silver et al. 2011).

Ως βιολογικός ερπυσμός ορίζεται η διάταση του δέρματος μετά από εφαρμογή συνεχούς δύναμης για μεγάλο χρονικό διάστημα (εβδομάδες έως μήνες) (Zilinsky et al. 2008). Η εφαρμοζόμενη δύναμη ασκείται από μέσα προς τα έξω, δηλαδή από τους υποδόριους ιστούς προς την επιφάνεια του δέρματος. Το φαινόμενο του βιολογικού ερπυσμού έχει ως αποτέλεσμα την ανάπτυξη νέου ιστού και το συναντάμε κατά την παχυσαρκία και την εγκυμοσύνη, στις κήλες και στα νεοπλάσματα (Johnson 1993, Armstrong et al. 1995).

Ως μηχανικός ερπυσμός ορίζεται η διάταση του δέρματος, μετά από εφαρμογή σταθερής δύναμης για συγκεκριμένο χρονικό διάστημα (Armstrong et al. 1995, Topaz et al. 2014). Το αποτέλεσμα του μηχανικού ερπυσμού αποδίδεται στη μετακίνηση υγρών από τον διάμεσο χώρο, στη ρήξη ελαστικών ινών και στον ευθραυσμό των κολλαγόνων ινών, οι οποίες παίρνουν θέση παράλληλη μεταξύ τους (Wilhelmi et al. 1998, Pavletic 2000), καθιστώντας έτσι το δέρμα πιο ιξώδες (Wilhelmi et al. 1998).

Αποτέλεσμα του μηχανικού ερπυσμού του δέρματος είναι η χαλάρωση της τάσης (stress relaxation). Αυτό σημαίνει ότι, όταν το δέρμα εκτείνεται σε μία συγκεκριμένη σταθερή απόσταση, το μέγεθος της δύναμης που απαιτείται για τη διατήρησή του στη νέα αυτή θέση μειώνεται σταδιακά με την πάροδο του χρόνου. Η χαλάρωση της τάσης αποδεικνύεται κλινικά με την εφαρμογή της τεχνικής της περιοδικής έκτασης (cycle loading), κατά την οποία εφαρμόζεται επαναλαμβανόμενη δύναμη στο δέρμα, η οποία ακολουθείται από περιόδους χαλάρωσης (Armstrong et al. 1995).

2. ΥΠΕΡΗΧΟΤΟΜΟΓΡΑΦΙΑ ΔΕΡΜΑΤΟΣ

Η υπερηχοτομογραφία έχει διαγνωστικό ρόλο σε πολλούς τομείς της ιατρικής (Aspres et al. 2002). Η χρήση της στην εξέταση του δέρματος αρχικά εφαρμοζόταν για τον προσδιορισμό του πάχους του (Alexander et al. 1979). Πρόκειται για μια μη επεμβατική, ανώδυνη και ασφαλή απεικονιστική τεχνική (Aspres et al. 2002).

Η αρχή λειτουργίας του υπερηχοτομογράφου βασίζεται στα συστήματα παλμικού ήχου (Schmid-Wendtner et al. 2005). Πιο συγκεκριμένα, ο υπερηχοτομογράφος ανιχνεύει τα ηχητικά κύματα που ανακλώνται από τους ιστούς, οι οποίοι έχουν εκ φύσεως διαφορετική ηχογένεια (Aspres et al. 2002). Σε γενικές γραμμές τα υπερηχοτομογραφικά συστήματα μετατρέπουν τις μεταβολές της τάσης που καταγράφονται από την κεφαλή του υπερήχου και εμφανίζουν τα σήματα ως εικόνες. Υπάρχουν δύο διαφορετικοί τύποι σημάτων, ο Α-τύπος (A-mode) και ο Β-τύπος (B-mode) (Schmid-Wendtner et al. 2005). Ο Β-τύπος είναι αυτός που εφαρμόζεται στη δερματολογία του ανθρώπου, χρησιμοποιώντας συστήματα μεσαίας ή υψηλής συχνότητας υπερήχων (Schmid-Wendtner et al. 2005).

Στην κτηνιατρική οι συχνότητες που χρησιμοποιούνται συνήθως για την απεικόνιση παρεγχυματικών οργάνων κυμαίνονται μεταξύ 3,0 και 10 MHz, ανάλογα με το μέγεθος του ζώου και την εντόπιση του οργάνου (Nylland & Matton 2002). Για την απεικόνιση του δέρματος απαιτούνται μεγαλύτερης συχνότητας υπερηχοτομογραφικά συστήματα (Aspres et al. 2002). Υπερηχοτομογραφικά, το δέρμα του ανθρώπου και του σκύλου χαρακτηρίζεται από 3 ξεχωριστές και διακριτές στιβάδες, την επιδερμίδα το χόριο και τον υποδόριο ιστό (Diana et al. 2008, Mantis et al. 2014). Σε γενικές γραμμές, κατά την υπερηχοτομογραφία με συχνότητα 20 MHz, το χόριο και ο υποδόριος ιστός είναι ευδιάκριτα, σε αντίθεση με την επιδερμίδα, η οποία, λόγω του μικρού πάχους της, δεν απεικονίζεται (Aspres et al. 2002). Στη συχνότητα αυτή απεικονίζονται δομές σε βάθος 6-7 mm (Bleve et al. 2012). Με τη χρήση συσκευών υπερήχων υψηλής συχνότητας (40-100 MHz), επιτυγχάνεται η απεικόνιση πολλών στοιχείων στα ανώτερα στρώματα του δέρματος όπως, της κεράτινης στιβάδας της επιδερμίδας, των θυλάκων των τριχών και των εξωκρινών ιδρωτοποιών αδένων (Turnbull et al. 1995, Gammal et al. 1999, Aspres et al. 2002).

Σύμφωνα με τους Mantis et al. (2014), με χρήση συσκευής υπερήχου συχνότητας 50 MHz στο σκύλο, μπορεί να απεικονιστεί η επιδερμίδα, το χόριο, το υποδόριο λίπος

και, σε ορισμένες περιπτώσεις, η μυϊκή περιτονία, οι μύες και οι θύλακες των τριχών. Επιπλέον, τα όρια μεταξύ των στιβάδων του δέρματος είναι ευδιάκριτα. Η επιδερμίδα εμφανίζεται ως μια λεπτή, υπερηχογενής γραμμική στιβάδα. Το χόριο εμφανίζεται ως μια στιβάδα μεγαλύτερου πάχους, με γραμμική ηχογένεια, ελαφρώς παράλληλη ή σε μικρή γωνία σε σχέση με την επιφάνεια του δέρματος, ενώ, αντίθετα, το υποδόριο λίπος είναι ορατό κάτω από το χόριο ως ένα υποηχογενές ή ανηχογενές στρώμα (Mantis et al. 2014).

Φυσιολογικά, το πάχος του δέρματος διαφέρει μεταξύ των ζωικών ειδών αλλά και μεταξύ ατόμων του ίδιου είδους, ανάλογα με τη φυλή, την ηλικία και την ανατομική περιοχή (Pavletic 1991, Seidenari et al. 1994, Scott et al. 2001, Young et al. 2002). Στον σκύλο η μέση τιμή του πάχους του δέρματος κυμαίνεται από 0,5 έως 5,0 mm, ενώ στη γάτα από 0,4 έως 2,0 mm (Pavletic 1991, Noli 1999, Scott et al. 2001).

Υπερηχοτομογραφικά, το πάχος του δέρματος μεταβάλλεται ανάλογα με την πίεση που ασκείται από την κεφαλή του υπερήχου. Έτσι το χόριο μπορεί να εμφανίζεται λεπτότερο και με αυξημένη ηχογένεια όσο αυξάνεται η πίεση που ασκείται από την κεφαλή (Fornage et al. 1993). Η ηχογένεια του δέρματος εξαρτάται κυρίως από το ποσοστό των κολλαγόνων ινών, οι οποίες αυξάνουν την ηχογένεια κυρίως του χορίου, και λιγότερο από τη μεσοκυττάρια ουσία (Szymanska et al. 2000). Σε γενικές γραμμές, η ηχογένεια του δέρματος μειώνεται σε περίπτωση οιδήματος, αλλά υπάρχουν διαφορές στην κατανομή των χαμηλότερων ηχογενών περιοχών σε διάφορες παθήσεις (Szymanska et al. 2000, Dianna et al. 2008).

Η υπερηχοτομογραφία δέρματος μπορεί να χρησιμοποιηθεί για τη μέτρηση του πάχους του δέρματος και της επιδερμίδας σε διάφορες παθολογικές καταστάσεις, όπως το οίδημα (Dianna et al. 2008) και το σκληρόδερμα (Bouer et al. 2008), καθώς και για τη μέτρηση των διαστάσεων διάφορων δερματικών αλλοιώσεων (Fornage et al. 1993, Szymanska et al. 2000). Επίσης, η χρήση του μπορεί να δώσει πληροφορίες σχετικά με τον ρυθμό επούλωσης ενός τραύματος (Mantis et al. 2005), τη διάταξη των κολλαγόνων ινών και την επιθηλιοποίηση (Rippon et al. 1998).

3. ΒΑΣΙΚΕΣ ΑΡΧΕΣ ΠΛΑΣΤΙΚΗΣ ΚΑΙ ΕΠΑΝΟΡΘΩΤΙΚΗΣ ΧΕΙΡΟΥΡΓΙΚΗΣ

3.1. Επούλωση του δέρματος

Η επούλωση του δέρματος είναι μια σύνθετη βιολογική διαδικασία, η οποία εξαρτάται από πολυάριθμους παράγοντες (Flanagan 1999) και κατά την οποία αποκαθίσταται η ιστοική συνέχεια (Fossum 2013), είτε με αναγέννηση είτε με επανόρθωση (Pope 1993). Η διαδικασία της επούλωσης ξεκινάει αμέσως μετά τον τραυματισμό του ιστού και επιτυγχάνεται με συνδυασμό αλληλένδετων και αλληλοεξαρτώμενων φυσικών, χημικών και κυτταρικών αντιδράσεων, οι οποίες στοχεύουν στην αποκατάσταση του τραυματισμένου ιστού. Η επούλωση διακρίνεται σε 4 φάσεις: α) τη φλεγμονώδη, β) της νεαροποίησης, γ) την επανορθωτική και δ) της ωρίμανσης. Ωστόσο, η διαδικασία της επούλωσης συνιστά μια συνεχή αλληλουχία διεργασιών με αλληλοεπικάλυψη των επιμέρους φάσεων (Swain 1997).

3.1.1. Φλεγμονώδης φάση

Η φάση αυτή, η οποία διαρκεί περίπου 5 ημέρες, χαρακτηρίζεται από αυξημένη διαπερατότητα των αγγείων, χημειοτακτική διήθηση κυττάρων, απελευθέρωση κυτταροκινών και αυξητικών παραγόντων και ενεργοποίηση κυττάρων (μακροφάγων, ουδετερόφιλων, λεμφοκυττάρων και ινοβλαστών) (Swaim 1997, Pavletic 2010, Fossum 2013). Αμέσως μετά τον τραυματισμό προκαλείται αιμορραγία, η οποία διαρκεί 5-10 λεπτά και συμβάλλει στον καθαρισμό της επιφάνειας του τραύματος και στην παροχή κυττάρων, τα οποία είναι χρήσιμα κατά τη φάση της νεαροποίησης που θα ακολουθήσει (Pavletic 2010). Στη συνέχεια τα μικρά αγγεία συστέλλονται με σκοπό τον περιορισμό της αιμορραγίας. Η συσσώρευση αιμοπεταλίων στο τραύμα έχει ως επακόλουθο το σχηματισμό θρόμβου και την περαιτέρω μείωση της αιμορραγίας. Στη συνέχεια αυξάνεται η διαπερατότητα των αγγείων και προκαλείται αγγειοδιαστολή και διαφυγή πλάσματος από τα φλεβίδια, το οποίο περιέχει ένζυμα, πρωτεΐνες, αντισώματα και συμπλήρωμα ή παράγοντες συμπληρώματος. Η ισταμίνη, η σεροτονίνη, η βραδυκινίνη και οι μεταβολίτες του αραχιδονικού οξέος (προσταγλαδίνες και λευκοτριένια) θεωρούνται υπεύθυνες για την αύξηση της διαπερατότητας των αγγείων (Pavletic 2010).

Οι ουσίες, οι οποίες συσσωρεύονται στον τραυματισμένο ιστό, παρέχουν ινωδογόνο και παράγοντες πήξης. Το ινωδογόνο, αφού μετατραπεί σε ινώδες στον

εξωκυττάριο χώρο, εμποδίζει τη λεμφαγγειακή παροχέτευση, περιορίζοντας έτσι τη φλεγμονώδη αντίδραση στην περιοχή του τραύματος (Swaim 1997). Η κλασική εικόνα της φλεγμονής (ερυθρότητα, πρήξιμο, θερμότητα και πόνος) οφείλεται στην αγγειοδιαστολή, στη διαφυγή ουσιών στο τραύμα και στην παρεμπόδιση της παροχέτευσης της λέμφου. Το ινώδες, σε συνδυασμό με τους παράγοντες πήξης που βρίσκονται στην περιοχή του τραύματος, συντελεί στη δημιουργία θρόμβου (Hosgood 2006). Ο θρόμβος, αν δεν απομακρυνθεί, γεμίζει την κοιλότητα του τραύματος και προκαλεί περαιτέρω αιμόσταση, ενώ ταυτόχρονα σταθεροποιεί τα χείλη του (Fossum 2013). Όταν ο θρόμβος έρθει σε επαφή με τον ατμοσφαιρικό αέρα, η επιφάνειά του αφυδατώνεται, με αποτέλεσμα τη δημιουργία εφελκίδας (Swaim 1997). Η εφελκίδα παρεμποδίζει την περαιτέρω μόλυνση του τραύματος, διατηρεί την αιμόσταση, μειώνει την απώλεια υγρών από την περιοχή και παρέχει το κατάλληλο υπόστρωμα για τη μετανάστευση των επιθηλιακών κυττάρων, αυξάνοντας ταυτόχρονα τη συνοχή των ιστών μεταξύ των χειλέων του τραύματος (Hosgood 2006, Fossum 2013). Τέλος, λευκοκύτταρα διαπερνούν το ενδοθήλιο των αγγείων και συγκεντρώνονται στο τραύμα, οπότε ξεκινάει η φάση της νεαροποίησης (Swaim 1997).

3.1.2. Φάση νεαροποίησης

Κατά τη διάρκεια της φλεγμονώδους φάσης και της φάσης της νεαροποίησης εντοπίζονται στο τραύμα διάφοροι τύποι κυττάρων (Swaim 1997). Κατά τη φάση της νεαροποίησης δημιουργείται το φλεγμονώδες εξίδρωμα, το οποίο αποτελείται από λευκοκύτταρα, νεκρωμένους ιστούς και υγρά. Χημειοτακτικοί παράγοντες ευνοούν την προσέλευση ουδετερόφιλων και μονοκυττάρων (συνήθως 6-12 ώρες μετά τον τραυματισμό), οπότε και ξεκινάει η νεαροποίηση (Fossum 2013).

Τις πρώτες 2-3 ημέρες τα ουδετερόφιλα πολλαπλασιάζονται ραγδαία (Swaim 1997, Fossum 2013). Ο ρόλος τους είναι η καταστροφή των βακτηρίων και η απομάκρυνση των νεκρωμένων ιστών και κυττάρων διά της φαγοκυττάρωσης (Fossum 2013). Αυτό επιτυγχάνεται με την έκκριση ελεύθερων ριζών O_2 αλλά και ενζύμων, όπως η ελαστάση, η κολλαγενάση και άλλα υδρολυτικά ένζυμα. Τα ουδετερόφιλα εμφανίζονται και πολλαπλασιάζονται με ταχύτατους ρυθμούς ακόμα και σε στείρο περιβάλλον. Πάντως ο ρόλος τους δεν είναι μείζονος σημασίας για την επούλωση του τραύματος (Swaim 1997, Hosgood 2006).

Αντίθετα, τα μονοκύτταρα, τα οποία μεταναστεύουν από το περιφερικό αίμα στον τραυματισμένο ιστό ταυτόχρονα με τα ουδετερόφιλα, είναι απολύτως απαραίτητα για την επούλωση. Στον τραυματισμένο ιστό, κατά τα πρώιμα στάδια της επούλωσης, κυριαρχούν σε αριθμό τα ουδετερόφιλα, αλλά, εξαιτίας του μικρού χρόνου ζωής τους, αργότερα επικρατούν τα μονοκύτταρα. Αυτά είναι τα κύρια εκκριτικά κύτταρα, τα οποία συνθέτουν αυξητικούς παράγοντες που συμβάλουν στην αναδόμηση του ιστού. Σε 24-48 ώρες από τη στιγμή που φεύγουν από την αιματική κυκλοφορία, μετατρέπονται σε μακροφάγα, οπότε και εκκρίνουν κολλαγενάση, απομακρύνοντας έτσι τα βακτήρια και τους νεκρωμένους ιστούς. Τα μακροφάγα μπορούν να συνενωθούν μεταξύ τους, σχηματίζοντας γιγαντοκύτταρα με φαγοκυτταρική ιδιότητα, ενώ παραμένουν ενεργά μέχρι και την επανορθωτική φάση. Προς το τέλος της φάσης της νεαροποίησης εμφανίζονται στο τραύμα τα λεμφοκύτταρα, τα οποία βελτιώνουν τον ρυθμό και την ποιότητα αναγέννησης του ιστού (Swaim 1997, Hosgood 2006, Pavletic 2010, Fossum 2013).

3.1.3. Επανορθωτική φάση

Μετά τη νεαροποίηση ακολουθεί η φάση της επανόρθωσης, η οποία αρχίζει περίπου την 4^η ημέρα μετά τον τραυματισμό και διαρκεί περίπου έως τη 12^η. Στόχος της είναι η μόνιμη κάλυψη του τραύματος και η αντικατάσταση του κατεστραμμένου ιστού με υγιή (Cornell 2012). Η διάρκειά της εξαρτάται από διάφορους παράγοντες, όπως η έκταση και η εντόπιση του τραύματος, η ηλικία και η κατάσταση του ζώου. Κατά την επανορθωτική φάση τα επικρατέστερα κύτταρα είναι οι ινοβλάστες, τα ενδοθηλιακά και τα επιθηλιακά κύτταρα (Cornell 2012). Η φάση αυτή χαρακτηρίζεται από πολυάριθμες πολλαπλασιαστικές διεργασίες, στις οποίες περιλαμβάνονται η ανάπτυξη νέων τριχοειδών αγγείων, η ινοπλασία, η επιθηλιοποίηση και η συστολή του τραύματος (Hosgood 2006, Cornell 2012).

Κατά την έναρξη της επανορθωτικής φάσης παρατηρείται έντονη εισροή ινοβλαστών στο τραύμα και αυξημένη συσσώρευση κολλαγόνου. Ο συνδυασμός ανάπτυξης νέων τριχοειδών, ινοβλαστών και ινώδους συνδετικού ιστού δίνει το έντονο ερυθρό χρώμα στο τραύμα. Ο κοκκιώδης ιστός, ο οποίος σχηματίζεται, προστατεύει το τραύμα, παρεμποδίζοντας τις επιμολύνσεις, παρέχει το κατάλληλο υπόστρωμα για την επιθηλιοποίηση και περιέχει ειδικούς ινοβλάστες, τους μυοϊνοβλάστες (Hosgood 2006). Οι μυοϊνοβλάστες, οι οποίοι δεν απαντώνται σε υγιείς ιστούς, πιστεύεται ότι παρέχουν

πρωτεΐνες, όπως η ακτίνη και η μυοσίνη, οι οποίες παίζουν σημαντικό ρόλο στη συστολή του τραύματος. Οι ινοβλάστες προέρχονται από αδιαφοροποίητα μεσεγχυματικά κύτταρα του παρακείμενου συνδετικού ιστού και μεταναστεύουν στην περιοχή του τραύματος μέσω των νηματίων ινικής του θρόμβου. Η διεργασία αυτή συμπίπτει με την υποχώρηση της φλεγμονώδους φάσης κατά τη 2^η με 3^η μέρα (Fossum 2013).

Οι ινοβλάστες συνθέτουν κολλαγόνο, ελαστίνη και πρωτεογλυκάνες, στοιχεία τα οποία ωριμάζουν σε ινώδη ιστό. Αρχικά ο προσανατολισμός τους είναι συνήθως τυχαίος, ενώ μετά από 5 ημέρες γίνεται παράλληλος προς τα χείλη του τραύματος. Η ινική στο τραύμα εξαφανίζεται όσο το κολλαγόνο αποδομείται (Fossum 2013). Το κολλαγόνο είναι υπεύθυνο για την αντοχή των ιστών στον εφελκυσμό. Σταδιακά ο ρυθμός παραγωγής κολλαγόνου τύπου I και II αυξάνεται. Η μέγιστη συγκέντρωση κολλαγόνου στο τραύμα παρατηρείται μεταξύ 2^{ης} και 3^{ης} εβδομάδας μετά τον τραυματισμό. Όσο το κολλαγόνο αυξάνεται, ο αριθμός των ινοβλαστών και ο ρυθμός σύνθεσης κολλαγόνου μειώνονται, οριοθετώντας τον τερματισμό της επανορθωτικής φάσης. Η κατάσταση αυτή διαρκεί περίπου 2-4 εβδομάδες. Η μετανάστευση και ο πολλαπλασιασμός των ινοβλαστών, η παραγωγή κολλαγόνου και η ανάπτυξη τριχοειδών αγγείων καθυστερεί σε απουσία των μακροφάγων (Fossum 2013).

Η ανάπτυξη των τριχοειδών αγγείων ή αγγειογένεση είναι αποτέλεσμα της εκβλάστησης τριχοειδών από το ήδη υπάρχον αγγειακό δίκτυο που περιβάλλει το τραύμα. Τα τριχοειδή εισβάλλουν στο τραύμα κατά τη μετανάστευση των ινοβλαστών. Η αγγειογένεση στηρίζεται στην αλληλεπίδραση του εξωκυτταρικού πλέγματος με τις κυτταροκίνες, η οποία διεγείρει τη μετανάστευση και τον πολλαπλασιασμό των ενδοθηλιακών κυττάρων (MacPhail 2013). Η αγγειογένεση διεγείρεται από την παραγωγή αυξητικών παραγόντων από τα κύτταρα (κερατινοκύτταρα, ινοβλάστες, αιμοπετάλια και μακροφάγα), τα οποία βρίσκονται στο τραύμα ή και γύρω από αυτό, αλλά και από τη μειωμένη συγκέντρωση οξυγόνου στο τραύμα, έχει δε ως αποτέλεσμα την εμφάνιση ενός νέου αγγειακού δικτύου, το οποίο παρέχει οξυγόνο και θρεπτικά συστατικά στα κύτταρα και είναι απαραίτητο για την ανάπτυξη του κοκκιώδους ιστού (Johnston 1990, Cornell 2012, MacPhail 2013). Η μιτωτική δραστηριότητα σε παρακείμενα μεσεγχυματικά κύτταρα αυξάνεται καθώς αρχίζει να κυκλοφορεί αίμα στα νέα τριχοειδή. Τα νέα τριχοειδή εισβάλλουν στο τραύμα και μπορεί να είναι ορατά από την 4^η ημέρα μετά τον τραυματισμό. Η αναγέννηση των λεμφαγγείων γίνεται με

παρόμοιο τρόπο, με τη διαφορά ότι η ανάπτυξή τους είναι βραδύτερη (Johnston 1990, Cornell 2012, MacPhail 2013).

Η επιθηλιοποίηση περιλαμβάνει τη σταθεροποίηση, τη μετανάστευση, τον πολλαπλασιασμό και τη διαφοροποίηση των επιθηλιακών κυττάρων (Hosgood 2006). Η διαδικασία αυτή ξεκινάει σχεδόν αμέσως (μέσα στις πρώτες 24-48 ώρες) σε τραύματα τα οποία έκλεισαν κατά πρώτο σκοπό, ενώ σε ανοικτά τραύματα ξεκινάει συνήθως την 4^η με 5^η ημέρα και αφού πρώτα έχει δημιουργηθεί επαρκές υπόστρωμα κοκκιώδους ιστού (MacPhail 2013). Τα βασικά επιδερμικά κύτταρα, μετά από ρήξη των μεσοκυττάρων συνδέσμων τους, ολισθαίνουν το ένα επάνω στο άλλο, χρησιμοποιώντας ένα σύστημα μικροϊνιδίων και σχηματίζοντας έτσι ένα μονόστιβο επιθήλιο στον κοκκιώδη ιστό. Τα επιθηλιακά κύτταρα μετακινούνται και επιμηκύνονται, ενώ ταυτόχρονα προσκολλώνται στον κοκκιώδη ιστό, και αναστέλλουν τη μετανάστευσή τους όταν έρθουν σε επαφή με άλλα όμοιά τους. Κατά το στάδιο αυτό το επιθήλιο είναι μονόστιβο και εύθραυστο, ενώ στη συνέχεια παρατηρείται έντονη μιτωτική διαίρεση και πολλαπλασιασμός των κυττάρων, οπότε και σχηματίζεται πολύστιβο πλακώδες επιθήλιο (Swaim 1997, Hosgood 2006, MacPhail 2013).

Ταυτόχρονα με την ανάπτυξη του κοκκιώδους ιστού και την επιθηλιοποίηση πραγματοποιείται και η συστολή του τραύματος. Πρόκειται για μια διαδικασία κατά την οποία ο επιζών ιστός κινείται προς το κέντρο του τραύματος με σκοπό να μειώσει το εύρος του ελλείμματος, αποκτώντας έτσι ένα αστεροειδές σχήμα. Η συστολή του τραύματος γίνεται με ρυθμό 0,06–0,08 mm την ημέρα (Johnston 1990, Hosgood 2006, Pavletic 2010, MacPhail 2013).

3.1.4. Φάση ωρίμανσης

Η δύναμη συνοχής των ιστών ενός τραύματος αυξάνεται στον μέγιστο βαθμό λόγω των αλλαγών που συμβαίνουν στην ουλή κατά τη διάρκεια της ωρίμανσης. Η φάση αυτή αρχίζει όταν υπάρξει αρκετή εναπόθεση κολλαγόνου στο τραύμα, 17–20 ημέρες μετά τον τραυματισμό και μπορεί να συνεχιστεί για χρόνια. Η παρουσία κοκκιώδους ιστού στο τραύμα μειώνεται όσο νεκρώνονται τα κύτταρα, ενώ ταυτόχρονα μειώνεται και το κολλαγόνο στο εξωκυττάριο υγρό (Fossum 2013). Οι κολλαγόνες ίνες αλλάζουν προσανατολισμό και λαμβάνουν θέση παράλληλη προς τη γραμμή της τάσης, οι δεσμοί των κολλαγόνων ινών γίνονται παχύτεροι (Hengel και συν 2013), ενώ ταυτόχρονα αυξάνονται οι μεταξύ τους δεσμοί, προσδίδοντας έτσι αντοχή στον εφελκυσμό (Swaim

1997, Hengel και συν 2013). Χαρακτηριστικό της φάσης αυτής είναι η σταδιακή μείωση του κολλαγόνου τύπου III και η αύξηση του τύπου I (Swaim 1997, Cornell 2012). Οι μη λειτουργικές κολλαγόνες ίνες σταδιακά αποδομούνται από πρωτεολυτικά ένζυμα, τα οποία εκκρίνονται από μακροφάγα, ενδοθηλιακά και επιθηλιακά κύτταρα και ινοβλάστες. Μεταξύ 7^{ης} και 14^{ης} ημέρας μετά τον τραυματισμό το κολλαγόνο συσσωρεύεται ταχύτατα στο τραύμα, με αποτέλεσμα να αυξάνεται ταχύτατα η αντοχή των ιστών στον εφελκυσμό.

Σε αντίθεση με τον σκύλο, στη γάτα ο ρυθμός ανάκτησης της αντοχής των ιστών στον εφελκυσμό είναι σημαντικά πιο αργός. Την 7^η ημέρα μετά την πρόκλησή του, ένα τραύμα σε γάτα έχει αποκτήσει τη μισή δύναμη συνοχής από ό,τι ένα τραύμα σε σκύλο (Bohling et al. 2004, 2006). Ωστόσο, μικρού βαθμού σταθεροποίηση υπάρχει ήδη από τις πρώτες ημέρες μετά τον τραυματισμό λόγω των ινών που υπάρχουν στο θρόμβο (Swaim 1997, Hosgood 2006). Τις πρώτες 3 εβδομάδες το τραύμα ανακτά το 20% της τελικής δύναμης συνοχής του (Hosgood 2006). Η σύνθεση του κολλαγόνου και η αποδόμησή του γίνονται με τον ίδιο ρυθμό, ο οποίος με την πάροδο του χρόνου μειώνεται σταδιακά, ενώ ακόμα και 3 μήνες μετά τον τραυματισμό συντίθεται και αποδομείται κολλαγόνο οπότε και ο ιστός αποκτά το 80% της δύναμης συνοχής του (Hosgood 2006, Cornell 2012). Πάντως, ο ιστός δεν καταφέρνει ποτέ να αποκτήσει το 100% της αρχικής δύναμης συνοχής του. Καθώς ο αριθμός των τριχοειδών αγγείων στον ινώδη ιστό μειώνεται, η ουλή γίνεται λιγότερο κυκλοτερής, επίπεδη και λεπτότερη (MacPhail 2013).

3.2. Παράγοντες που επηρεάζουν την επούλωση

Οι παράγοντες που επηρεάζουν την επούλωση ενός τραύματος είναι πολλοί και διακρίνονται σε τοπικούς και συστηματικούς (Cornell 2012).

Η παρουσία νεκρωμένων ιστών, ξένων σωμάτων, νεοπλασμάτων και οι τραυματικοί χειρουργικοί χειρισμοί επιβραδύνουν την επούλωση, όπως άλλωστε και η μεγάλη ηλικία, η κακή θρεπτική κατάσταση και η υποπρωτεϊναιμία. Επίσης, τα ηπατικά νοσήματα, ο σακχαρώδης διαβήτης, η λευχαιμία και η επίκτητη ανοσολογική ανεπάρκεια της γάτας, ο υπερφλοιοεπινεφριδισμός και η ουραιμία παρεμποδίζουν τον κυτταρικό μεταβολισμό και άρα την επούλωση. Η επούλωση επηρεάζεται σε μεγάλο βαθμό από την παρουσία μόλυνσης, την τοπική αιμάτωση και διάφορους αυξητικούς παράγοντες και πρωτεΐνες που εκκρίνονται από τα κύτταρα. Σημαντικό ανασταλτικό

ρόλο στην επούλωση παίζουν φάρμακα όπως τα κορτικοστεροειδή και τα χημειοθεραπευτικά, καθώς και η ακτινοβολία. Αντίθετα, ουσίες όπως οι βιταμίνες Α και Ε, η αλόη και τα αναβολικά στεροειδή επιταχύνουν την επούλωση (Amalsadvala 2006, Fossum 2013).

3.3. Μέθοδοι κάλυψης δερματικών ελλειμμάτων

Η επανορθωτική χειρουργική χρησιμοποιείται για την κάλυψη δερματικών ελλειμμάτων, τα οποία προκαλούνται από τραυματισμούς ή από αφαίρεση νεοπλασμάτων, νεκρωμένων ή μειωμένης ζωτικότητας τμημάτων δέρματος, και για να διορθώσει, κατά το δυνατόν, εκ γενετής ανωμαλίες. Υπάρχει πληθώρα διαθέσιμων τεχνικών. Η εκάστοτε επιλογή εξαρτάται από παράγοντες όπως η έκταση, η εντόπιση, η εικόνα και το μικροβιακό φορτίο του δερματικού ελλείμματος, η φορά τάσης του δέρματος, η αιμάτωση του περιφερικού υγιούς ιστού, η γενική κατάσταση του ζώου, η ανάγκη αποφυγής επιπλοκών και η πρακτικότητα, η ιδιαιτερότητα και το κόστος κάθε τεχνικής. Ταυτόχρονα πρέπει να λαμβάνεται υπ' όψιν η καλύτερη δυνατή μορφολογική και λειτουργική αποκατάσταση του τραυματισμένου ιστού (Pavletic 2010, Fossum 2013).

Τα δερματικά ελλείμματα μπορούν να καλυφτούν: α) άμεσα (επούλωση κατά πρώτο σκοπό), β) 1-3 ημέρες μετά τον τραυματισμό, εφόσον είναι απαλλαγμένα μικροβιακού φορτίου, και προ της δημιουργίας κοκκιώδους ιστού (καθυστερημένη επούλωση κατά πρώτο σκοπό), γ) μετά τη δημιουργία κοκκιώδους ιστού (επούλωση κατά τρίτο σκοπό) ή δ) με επιθηλιοποίηση και συστολή του τραύματος (επούλωση κατά δεύτερο σκοπό) (Pavletic 2010, Fossum 2013). Η επούλωση κατά πρώτο και κατά δεύτερο σκοπό με χρήση τεχνικών μείωσης της τάσης του δέρματος, κρημών, μοσχευμάτων δέρματος, διατατών προθέσεων ή εκτατήρων δέρματος αποτελούν τις συνηθέστερα εφαρμοζόμενες μεθόδους κάλυψης δερματικών ελλειμμάτων (Tsioli et al. 2009, Pavletic 2010, Fossum 2013).

Η κάλυψη μεγάλων δερματικών ελλειμμάτων στο περιφερικό τμήμα των άκρων είναι ιδιαίτερα δύσκολη, εξαιτίας της ένδειας δέρματος ικανού για την επούλωση κατά πρώτο σκοπό ή για τη δημιουργία τοπικού κρημνού, ενώ η επούλωση κατά δεύτερο σκοπό χαρακτηρίζεται από καθυστερημένη συστολή του τραύματος και κάλυψη του ελλείμματος. Πάντως, όλες οι παραπάνω τεχνικές μπορούν να εφαρμοστούν στα δερματικά ελλείμματα των άκρων, με την προϋπόθεση ότι περιμετρικά του ελλείμματος

υπάρχει ικανό προς έκταση δέρμα, ώστε να μπορεί να κινητοποιηθεί (Pavletic 1990, Lemarie 1995, Loqman 2004).

3.3.1. Επούλωση κατά δεύτερο σκοπό

Η επούλωση ενός τραύματος κατά δεύτερο σκοπό αποτελεί συχνό τρόπο αντιμετώπισής του στην κτηνιατρική πράξη. Είναι αρκετά οικονομική και απλή μέθοδος και βρίσκει εφαρμογή σε πληθώρα τραυμάτων. Ενδείκνυται σε μολυσμένα τραύματα και σε περιοχές όπου η τοπική κινητοποίηση δέρματος δεν είναι δυνατή ώστε να επιτευχθεί επούλωση κατά πρώτο σκοπό. Αντιθέτως, αντενδείκνυται σε τραύματα, τα οποία γειτνιάζουν με αρθρώσεις, με τα χείλη, τα βλέφαρα, καθώς μπορεί να οδηγήσει σε διαταραχές της κινητικότητας και της λειτουργικότητας. Ωστόσο, το κοσμητικό και λειτουργικό αποτέλεσμα της κατά δεύτερο σκοπό επούλωσης μεγάλων δερματικών ελλειμμάτων δεν κρίνεται ιδιαίτερα ικανοποιητικό εξαιτίας της δημιουργίας δύσμορφων και ρικνωτικών ουλών (Pavletic 2010, Hosgood 2012).

Σε ορισμένες περιπτώσεις η επούλωση κατά δεύτερο σκοπό αποτελεί μακροχρόνια διαδικασία. Η επούλωση των δερματικών ελλειμμάτων και η ανάκτηση της μέγιστης αντοχής στον εφελκυσμό είναι πιο αργή στη γάτα από ό,τι στον σκύλο, ενώ, σε περίπτωση απουσίας του υποδόριου ιστού, η διαδικασία της επούλωσης επιβραδύνεται σημαντικά σε σχέση με τον σκύλο (Bohling et al. 2004, 2006).

Σε τραύματα, τα οποία εντοπίζονται στα άκρα και αντιμετωπίζονται κατά δεύτερο σκοπό, συχνά δεν επιτυγχάνεται πλήρης κάλυψη λόγω της αυξημένης τάσης που αναπτύσσεται στα χείλη τους, με αποτέλεσμα την ατελή επιθηλιοποίηση και την καθυστέρηση της επούλωσης. Η ατελής επιθηλιοποίηση έχει ως αποτέλεσμα τη δημιουργία εξαιρετικά λεπτού ουλώδους ιστού, αρκετά ευαίσθητου σε τραυματισμούς, ή τη δημιουργία χρόνιου έλκους (Pavletic 2010).

3.3.2. Τεχνικές μείωσης της τάσης του δέρματος για κάλυψη δερματικών ελλειμμάτων και επούλωση κατά πρώτο σκοπό

Στο υγιές δέρμα ασκούνται φυσιολογικά δυνάμεις, οι οποίες δημιουργούν τις γραμμές τάσης (γραμμές του Langer). Η φορά των γραμμών αυτών έχει καθοριστεί επακριβώς στις διάφορες περιοχές του σώματος, με μικρές διαφορές στα άκρα των ζώων (Mayhew 2009, Pavletic 2010), ενώ η κατεύθυνσή τους εξαρτάται από τη διάταξη των κολλαγόνων και των ελαστικών ινών. Το είδος, η φυλή, το φύλο και η ηλικία του ζώου

καθώς και η κατάσταση του δέρματός του επηρεάζουν τη φορά των γραμμών τάσης (Swaim 1997).

Κατά την κατά πρώτο σκοπό επούλωση ενός τραύματος, η απουσία υπερβολικής τάσης στα χείλη του συνιστά πρωταρχικό στόχο. Σε αντίθετη περίπτωση, μπορεί να προκύψουν αρκετές επιπλοκές, όπως αδυναμία επούλωσης, διάσπαση του τραύματος και νέκρωση του δέρματος λόγω παρεμπόδισης της αιματικής ροής. Επιπρόσθετα, στα δερματικά ελλείμματα των άκρων μπορεί να προκληθούν οίδημα, περιορισμός της κινητικότητας και διαταραχή της κυκλοφορίας περιφερικά του ελλείμματος (Pope 1996, Fowler 1999, Pavletic 2010), αλλά και βιολογική ίσχαιμη περιέδση (biologic tourniquet) (Swaim 2015). Η τελευταία μπορεί να αποφευχθεί στην περίπτωση που είναι δυνατή η συρραφή του δέρματος έτσι ώστε ο επιμήκης άξονάς του να έχει φορά παράλληλη με τη φορά των γραμμών τάσης (Pavletic 2010, Stanley 2012).

Οι τεχνικές μείωσης της τάσης, οι οποίες μπορούν να χρησιμοποιηθούν, είναι: α) η αποκόλληση του παρακείμενου δέρματος, β) οι πολλαπλές χαλαρωτικές τομές, γ) οι πλαστικές τομές, όπως η τύπου V-Y ή M ή η μονή ή πολλαπλή τύπου Z, δ) οι υποδόριες συμπλησιαστικές ραφές, ε) η τοποθέτηση προ-ραφών και στ) η εκτέλεση ειδικών ραφών (Pavletic 2010, Stanley 2012).

Η αποκόλληση του παρακείμενου δέρματος επιτρέπει την κινητοποίησή του, με αποτέλεσμα την μείωση της τάσης κατά τη συρραφή (Swaim 1997). Πρέπει όμως να γίνει με προσοχή για να αποφευχθεί ο τραυματισμός των αγγείων του υποχωριοειδούς πλέγματος και να διατηρηθεί η αγγείωση του δέρματος. Εξάλλου, με την τεχνική αυτή δημιουργείται νεκρός χώρος και, κατ' επέκταση, αυξάνεται η πιθανότητα εμφάνισης ορώδους συλλογής ή αιματώματος (Swaim 1997, Pavletic 2010).

Με τις χαλαρωτικές τομές ή τις πλαστικές τομές τύπου V-Y ή Z επιτυγχάνεται ο διαχωρισμός των κολλαγόνων ινών και η σταδιακή μείωση της τάσης που ασκείται στα χείλη του τραύματος (Pavletic 2010). Εφαρμόζονται κυρίως σε τραύματα μικρής έκτασης. Η πλαστική τομή τύπου V-Y χρησιμοποιείται σε χρόνια ανελαστικά τραύματα, αλλά δεν μπορεί να μειώσει την τάση σε μεγάλα ελλείμματα δέρματος, ενώ έχει εκτεταμένη χρήση στα βλέφαρα (Hedlund 2006, Pavletic 2010). Με την τομή τύπου Z, η οποία έχει εκτεταμένη χρήση σε περιοχές με αυξημένη τάση, όπως π.χ. οι αρθρώσεις, αυξάνεται το μήκος του δέρματος που μπορεί να χρησιμοποιηθεί για την κάλυψη ενός ελλείμματος ή μιας ρικνωτικής ουλής (Pavletic 2010).

Οι χαλαρωτικές τομές μπορεί να είναι μονήρεις ή πολλαπλές. Η χρήση τους ενδείκνυται κυρίως στα άκρα των ζώων, λόγω της ανελαστικότητας του δέρματος σε αυτά, αλλά και για την κάλυψη τραυμάτων με αποκάλυψη τενόντων, νεύρων ή αγγείων. Οι τομές γίνονται σε απόσταση 1–2 cm από τα χείλη του τραύματος και παράλληλα προς τον επιμήκη άξονά του, με σκοπό την κινητοποίηση του παρακείμενου δέρματος. Ωστόσο, με την τεχνική αυτή δημιουργείται ένα δεύτερο τραύμα, το οποίο επουλώνεται κατά δεύτερο σκοπό.

Η τοποθέτηση υποδόριων συμπλησιαστικών ραφών και η εκτέλεση ειδικών ραφών, όπως οι π-οριζόντιες, οι π-κάθετες ή οι ραφές με δίοδο του ράμματος άπω-εγγύς-εγγύς-άπω και άπω-άπω-εγγύς-εγγύς, αποσκοπούν στη μείωση της τάσης (Pavletic 2010). Οι υποδόριες συμπλησιαστικές ραφές κατανέμουν ομοιόμορφα την τάση σε όλο το μήκος των χειλέων του τραύματος (Swaim 1997). Όμως η χρήση τους αφενός σε ζώα με λεπτό δέρμα, όπως η γάτα, και αφετέρου στους κρημνούς πρέπει να αποφεύγεται, λόγω της πιθανής διακοπής της αιματικής ροής στο δέρμα (Stanley 2012).

Με την προ-ραφή (presuturing) αξιοποιείται η ιδιότητα του μηχανικού ερπυσμού και η χαλάρωση της τάσης προκειμένου να μειωθεί η τάση κατά τη συρραφή (Pavletic 2010, Swaim 2015). Η τεχνική αυτή εφαρμόζεται κυρίως στα άκρα, όταν απαιτείται διάταση του δέρματος, έτσι ώστε να καλυφθεί ένα δερματικό έλλειμμα, το οποίο πρόκειται να δημιουργηθεί σε δεύτερο χρόνο. Σε αυτή την περίπτωση τοποθετούνται ραφές Lembert, σε υγιή ιστό, εκατέρωθεν της υπό εξαίρεση αλλοίωσης 8-24 ώρες πριν από τη χειρουργική επέμβαση (Fowler 1999, Swaim 2015). Ωστόσο, η προ-ραφή μπορεί να προκαλέσει βιολογική ίσχαιμη περίδεση περιφερικά (Swaim 1997).

3.3.3. Κρημνοί

Οι δερματικοί κρημνοί αποτελούν τμήματα δέρματος που διαχωρίζονται μερικώς από το παρακείμενο δέρμα (δότηρια χώρα) και μεταφέρονται σε γειτονική περιοχή (λήπτρια χώρα) για την κάλυψη δερματικών ελλειμμάτων. Η βάση ή ο μίσχος του κρημνού διατηρεί τη συνέχειά του με τη δότηρια χώρα και περιέχει τα αγγεία που αιματώνουν τον κρημνό, εξασφαλίζοντας την παροχή αίματος, η οποία είναι εξαιρετικά σημαντική για την επιβίωση του κρημνού μετά τη μεταφορά του στη λήπτρια χώρα (Pavletic 1990, Pavletic 2003, Kaplan 2006). Οι κρημνοί ενδείκνυται για την κάλυψη μεγάλων δερματικών ελλειμμάτων, τα οποία στερούνται επαρκούς αγγείωσης ή απαιτούν άμεση

κάλυψη λόγω της παρουσίας εκτεθειμένων αγγείων, νεύρων ή τενόντων (Pavletic 1990, Stanley 2007, Pavletic 2010).

Οι κρημνοί ταξινομούνται με βάση: α) την αγγείωσή τους, β) την απόστασή τους από τη λήπτρια χώρα γ) την πρόσφυσή τους στη δότρια χώρα και δ) τους ιστούς που εμπεριέχουν μαζί με το δέρμα (μύς, λίπος, οστό και τένοντες) (Pavletic 2003).

Με βάση την αγγείωσή τους διακρίνονται σε αξονικούς κρημνούς και κρημνούς υποχοριοειδούς πλέγματος ή τυχαίους. Οι αξονικοί κρημνοί περιέχουν τουλάχιστον μία άμεση αρτηρία και μία φλέβα και έχουν μεγαλύτερη πιθανότητα επιβίωσης. Αντίθετα, η αιμάτωση των τυχαίων κρημνών στηρίζεται στο υποχοριοειδές αγγειακό πλέγμα (Pavletic 1990, Fowler 1999).

Οι κρημνοί, ανάλογα με την απόστασή τους από τη λήπτρια χώρα, διακρίνονται σε τοπικούς και απομακρυσμένους. Οι τελευταίοι συχνά χρησιμοποιούνται για τη κάλυψη δερματικών ελλειμμάτων των άκρων (Pavletic 2010, Hunt 2012). Οι τοπικοί κρημνοί ταξινομούνται περαιτέρω σε προωθητικούς, όταν μετακινούνται χωρίς να αλλάζουν κατεύθυνση, και σε μεταθετικούς, όταν περιστρέφονται, συνήθως κατά 90,° για την κάλυψη ενός παρακείμενου ελλείμματος (Pavletic 1990). Οι κρημνοί μπορούν να μεταφερθούν στη λήπτρια χώρα είτε άμεσα (direct flap) είτε έμμεσα (indirect flap), ανάλογα με το αν η μεταφορά τους απαιτεί μία ή περισσότερες χειρουργικές επεμβάσεις (Pavletic 1990).

Οι τοπικοί κρημνοί έχουν καλύτερο αισθητικό αποτέλεσμα σε σχέση με τους απομακρυσμένους, επειδή διατηρούν το μήκος και τη φορά των τριχών και το χρώμα της περιοχής. Οι απομακρυσμένοι κρημνοί χρησιμοποιούνται σχεδόν αποκλειστικά για την κάλυψη δερματικών ελλειμμάτων μεγάλων διαστάσεων των άκρων, όπου ως δότρια χώρα χρησιμοποιείται κυρίως το πλάγιο θωρακικό ή κοιλιακό τοίχωμα (Pavletic 1990, 2010).

Οι αξονικοί κρημνοί, ανάλογα με την πρόσφυσή τους στη δότρια χώρα, διακρίνονται σε τύπου χερσονήσου και νησίδας. Στους πρώτους διατηρείται ακέραια η βάση τους, σε αντίθεση με τους δεύτερους, οι οποίοι συνδέονται με τη δότρια χώρα μόνο διά των άμεσων δερματικών αγγείων (Remedios 1999).

Τέλος, ανάλογα με τους ιστούς που εμπεριέχουν, οι κρημνοί χαρακτηρίζονται ως σύνθετοι (compound ή composite) όταν, εκτός από το δέρμα και το υποδερμάτιο πέταλο, περιέχουν μυ, οστό ή χόνδρο (Pavletic 1990).

Πριν από την επιλογή ενός συγκεκριμένου τύπου κρημνού πρέπει να λαμβάνονται υπ' όψιν η έκταση, η εντόπιση και το αίτιο πρόκλησης του δερματικού ελλείμματος (Hunt 2012). Η λήπτρια χώρα πρέπει να είναι απαλλαγμένη από ξένα σώματα, νεκρωμένους ιστούς, μικρόβια, χρόνιο κοκκιώδη ιστό και επιθηλιοποιημένα όρια (Pavletic 1990, Hunt 2012). Ειδικότερα, πριν την κάλυψη χρόνιων ανοιχτών τραυμάτων με κρημνό, πρέπει να διασφαλίζεται η παρουσία καλά αγγειούμενου κοκκιώδους ιστού και η απομάκρυνση των επιθηλιοποιημένων ορίων. Ένα υγιές υπόστρωμα και υγιή τραυματικά χείλη είναι απαραίτητα, καθώς έτσι διασφαλίζεται η επαρκής αγγείωση και η απουσία τάσης σε αυτά (Hunt 2012).

Αναφορικά με τις διαστάσεις των κρημνών και την βιωσιμότητά τους, αυξάνοντας το πλάτος τους δεν αυξάνεται απαραίτητα το συνολικό βιώσιμο μήκος τους, αλλά η πιθανότητα να περιλαμβάνεται σε αυτούς κάποιο αγγειακό στέλεχος (Pavletic 1990, 2010). Η στενή βάση του κρημνού έχει ως αποτέλεσμα τη μείωση της αιμάτωσής του και συνοδεύεται από αυξημένη πιθανότητα νέκρωσης. Σε αντίθεση με τα παραπάνω, οι αξονικοί κρημνοί έχουν καλύτερη αιμάτωση, με αποτέλεσμα να μειώνεται η πιθανότητα νέκρωσής τους (Pavletic 1990). Στους κρημνούς τυχαίας αιμάτωσης ο αποδεκτός λόγος του μήκους προς το πλάτος τους είναι 2:1 (Mayhew 2009).

Οι κρημνοί που χρησιμοποιούνται για την κάλυψη δερματικών ελλειμμάτων στο περιφερικό τμήμα των άκρων είναι κυρίως οι απομακρυσμένοι άμεσοι (hinge και rouch), οι έμμεσοι (σωληνωτοί) και οι αξονικοί, όπως ο αξονικός κρημνός της επιπολής βραχιόνιας αρτηρίας, της σαφηνούς και της αρτηρίας του γονάτου, ενώ στη γάτα μπορούν να χρησιμοποιηθούν ο κρημνός της θωρακοραχιαίας και της οπίσθιας επιπολής επιγάστριας αρτηρίας (Remedios 1989, Pavletic 1999).

Η χρήση απομακρυσμένων κρημνών για την κάλυψη δερματικών ελλειμμάτων των άκρων περιορίζεται κυρίως σε μικρόσωμα ζώα, εξαιτίας της ανάγκης καθήλωσης του άκρου επάνω στον κορμό του ζώου για μεγάλο χρονικό διάστημα. Σε ορισμένες περιπτώσεις άμεσων απομακρυσμένων κρημνών, τα ζώα δεν είναι αρκετά δεκτικά στο να έχουν ένα άκρο καθηλωμένο για 14 ημέρες στο πλάγιο θωρακικό ή κοιλιακό τοίχωμά τους. Μειονέκτημα των κρημνών αυτών είναι ότι απαιτούνται 2-4 χειρουργικές επεμβάσεις μέχρι την ολοκλήρωση της διαδικασίας, ενώ το ζώο, εξαιτίας της ήπιας μυϊκής ατροφίας του άκρου, εμφανίζει συνήθως χωλότητα μετεγχειρητικά (Pavletic 1990, Swaim 1997, Pavletic 2010).

Οι αξονικοί κρημνοί μπορούν να γίνουν σε ένα χειρουργικό χρόνο, η τεχνική μεταφοράς τους είναι εύκολη και έχουν υψηλό ποσοστό βιωσιμότητας λόγω της καλής αγγείωσής τους (Mooges 2009, Pavletic 2010). Η χρήση κρημνού της επιπολής βραχιόνιας αρτηρίας και της αρτηρίας του γονάτου έχει περιορισμένη εφαρμογή λόγω της μικρής διαμέτρου των αρτηριών, με αποτέλεσμα τη δύσκολη εντόπιση και απομόνωσή τους και, κατ' επέκταση, τον εύκολο τραυματισμό ή και την καταστροφή τους, που μπορεί να οδηγήσει σε νέκρωση του κρημνού. Ο κρημνός της σαφηνούς αρτηρίας είναι ευπαθής σε συμφόρηση και πρόκληση οιδήματος λόγω παύσης της αιματικής κυκλοφορίας (Pavletic 1990, 2010, Wardlaw & Lanz 2012). Η χρήση κρημνού της θωρακοραχιαίας και της οπίσθιας επιπολής επιγάστριας αρτηρίας στη γάτα έχει καλύτερα αποτελέσματα από ό,τι στον σκύλο, αλλά για την παρασκευή του χρειάζεται αγγειογραφία για τον εντοπισμό και τη μέτρηση της διαμέτρου των αγγείων στη βάση του κρημνού (Remedios 1989).

Το οίδημα, το αιμάτωμα, η ορώδης συλλογή, η μόλυνση του τραύματος, η ισχαιμία, η φλεβική απόφραξη και η νέκρωση του κρημνού ή τμήματος αυτού είναι οι πιο συχνές μετεγχειρητικές επιπλοκές. Στους αξονικούς κρημνούς το μεγαλύτερο μειονέκτημα είναι το εκτεταμένο έλλειμμα δέρματος που προκαλείται στη δότρια χώρα και η ανάγκη κάλυψής του (Pope 1996, Pavletic 2010).

3.3.4. Ελεύθερα μοσχεύματα

Το ελεύθερο μόσχευμα ή απλώς μόσχευμα είναι ένα τμήμα της επιδερμίδας και του χορίου, το οποίο αποκολλάται τελείως από τη δότρια και μεταφέρεται στη λήπτρια χώρα. Η επιβίωσή του εξαρτάται από την έγκαιρη και επαρκή παροχέτευση των υγρών, την προσκόλλησή του και την επαναγγείωση του από τη λήπτρια χώρα (Fowler 2006).

Τα μοσχεύματα, ανάλογα με τον δότη, διακρίνονται σε: α) αυτομοσχεύματα (προερχόμενα από το ίδιο ζώο), β) αλλομοσχεύματα (προερχόμενα από το ίδιο ζωικό είδος) γ) ξενομοσχεύματα (προερχόμενα από άλλο ζωικό είδος) και δ) ισομοσχεύματα (προερχόμενα από μονοζυγωτικά δίδυμα ή F1 υβρίδια που δημιουργούνται με ενδογενή αναπαραγωγή) (Bohling & Swaim 2012). Στην κτηνιατρική χρησιμοποιούνται κυρίως αυτομοσχεύματα, τα οποία έχουν την καλύτερη επιβίωση και είναι αντιγονικώς ταυτόσημα με τον λήπτη (Swaim 1990, Fowler 2006). Τα αλλομοσχεύματα και τα ξενομοσχεύματα μπορούν να χρησιμοποιηθούν ως προσωρινή βάση για την κάλυψη

μεγάλων ελλειμμάτων δέρματος ή ελλειμμάτων που οφείλονται σε εγκαύματα (Swaim 1990).

Ανάλογα με το πάχος του ιστού που εμπεριέχουν, τα μοσχεύματα διακρίνονται σε ολικού (αποτελούμενα από την επιδερμίδα και το χόριο) και μερικού πάχους (αποτελούμενα από την επιδερμίδα και τμήμα του χορίου). Τα μοσχεύματα μερικού πάχους διακρίνονται περαιτέρω σε μεγάλο, μεσαίου ή μικρού πάχους, αναλόγως του πάχους του τμήματος του χορίου που περιέχουν. Τέλος, ανάλογα με το σχήμα τους, διακρίνονται σε τύπου φύλλου (sheet), πλέγματος (mesh), λωρίδας (strip) και σφραγίδας (stamp) (Pavletic 2010).

Τα ελεύθερα μοσχεύματα χρησιμοποιούνται κυρίως για την κάλυψη δερματικών ελλειμμάτων του κατώτερου τμήματος των άκρων όταν: α) το έλλειμμα είναι μεγάλων διαστάσεων ή εντοπίζεται σε περιοχή, η οποία δεν μπορεί να καλυφθεί με άμεση κινητοποίηση του παρακείμενου υγιούς ιστού, β) στη λήπτρια χώρα έχει αναπτυχθεί υγιές υπόστρωμα από κοκκιώδη ιστό, που μπορεί να εξασφαλίσει την αιμάτωση του μοσχεύματος, και γ) υπάρχει κατάλληλη δότρια περιοχή. Τα ολικού πάχους μοσχεύματα προτιμώνται περισσότερο για την κάλυψη ενός δερματικού ελλείμματος λόγω της εύκολης τεχνικής παρασκευής και μεταφοράς τους, της επιτυχούς απομόνωσής τους, της σταθερότητάς τους στη λήπτρια περιοχή και του καλού αισθητικού αποτελέσματος που εξασφαλίζουν. Επιπλέον, δεν χρειάζεται ειδικός εξοπλισμός για την παρασκευή τους (Fowler 2006).

Η επιβίωση των μοσχευμάτων εξαρτάται άμεσα από τη λήπτρια χώρα, στην οποία πρέπει να έχει αναπτυχθεί υγιής κοκκιώδης ιστός ή να υπάρχει ένα καλά αγγειούμενο υπόστρωμα που θα διασφαλίσει τη νεοαγγείωση του μοσχεύματος (Fowler 2006). Συνήθως, ως δότρια χώρα χρησιμοποιείται το κάτω τμήμα της πλάγιας θωρακικής χώρας (Bohling & Swaim 2012).

Μείζονος σημασίας είναι η καλή επαφή και σταθεροποίηση του μοσχεύματος στη λήπτρια χώρα. Μετά τη μεταφορά του, το μόσχευμα προσκολλάται στην περιοχή μέσω του δικτύου ινικής. Αυτό είναι πολύ ευαίσθητο στις κινήσεις και στον τραυματισμό της περιοχής κατά τις πρώτες μετεγχειρητικές ημέρες (Pavletic 2010). Η διαδικασία αποδοχής και θρέψης του μοσχεύματος από τη λήπτρια χώρα συντελείται σε τρία στάδια: α) της πλασματικής διαπίδυσης (plasmatic imbibition), β) της δημιουργίας αναστομών μεταξύ των αγγείων του μοσχεύματος και της λήπτριας χώρας (inosculation) και γ) της ανάπτυξης νεοτριχοειδών (Swaim 1990, Bohling & Swaim

2012). Για τη διαδικασία αυτή απαιτούνται περίπου 15-21 ημέρες, διάστημα κατά το οποίο πρέπει να εξασφαλίζεται η ακινητοποίηση της περιοχής με επιδέσεις (Fowler 2006, Swaim 2015). Συνήθως, κατά το πρώτο μετεγχειρητικό διάστημα η αλλαγή των υλικών επίδεσης πραγματοποιείται κάθε 3-4 ημέρες, ενώ στη συνέχεια μπορεί να πραγματοποιείται κάθε δεύτερη ημέρα (Bohling & Swaim 2012). Η επιβίωση του μοσχεύματος δεν μπορεί να αξιολογηθεί νωρίτερα από την 7^η μετεγχειρητική ημέρα (Fowler 2006).

Στα μειονεκτήματα των ελεύθερων μοσχευμάτων περιλαμβάνονται το μέτριο αισθητικό αποτέλεσμα, η παρατεταμένη επίδεση της περιοχής και το μεγάλο ποσοστό απόρριψής τους (Pavletic 2010). Λόγω των παραπάνω δυσκολιών, αλλά και του ειδικού και ακριβού εξοπλισμού (δερμοτόμος) και της εξοικείωσης του χειρουργού με την εκάστοτε τεχνική που απαιτούνται σε ορισμένες περιπτώσεις χρήσης μοσχευμάτων, η χρήση τους για την κάλυψη δερματικών ελλειμμάτων των άκρων πρέπει να εφαρμόζεται μόνο εφόσον δεν υπάρχουν εναλλακτικές τεχνικές (White 2009).

3.3.5. Διατατές προθέσεις δέρματος (expanders)

Οι διατατές προθέσεις δέρματος ή ιστών (skin or tissue expanders) είναι ενθέματα, που αποτελούνται από έναν ελαστομερή σάκο και από ένα σωλήνα σιλικόνης, ο οποίος καταλήγει σε βαλβίδα πλήρωσης (Trout 2003). Η χρήση τους είναι αρκετά διαδεδομένη στην ιατρική, σε αντίθεση με την κτηνιατρική (Johnston 1990). Η τεχνική αυτή επιτρέπει τη δημιουργία κρημών δέρματος για την κάλυψη μεγάλων δερματικών ελλειμμάτων (Fowler 2006). Ωστόσο, απαιτούνται δύο χειρουργικές επεμβάσεις, μία για την τοποθέτηση του ενθέματος και μία για τη δημιουργία και μεταφορά του κρημού. Βρίσκει εφαρμογή κυρίως στο κατώτερο τμήμα των άκρων, σε χρόνια και σε εκτεταμένα δερματικά ελλείμματα (Mayhew 2009, Pavletic 2010, Stanley 2012).

Οι διατατές προθέσεις υπάρχουν σε διάφορα μεγέθη και σχήματα, ενώ μπορούν να κατασκευαστούν και κατόπιν παραγγελίας (Spodnick et al. 1993). Τοποθετούνται υποδορίως και σε γειτνίαση με το έλλειμμα δέρματος που πρόκειται να καλυφθεί, έτσι ώστε η περίσσεια δέρματος που θα δημιουργηθεί να είναι ικανή να καλύψει το έλλειμμα, αλλά ταυτόχρονα να έχει παρόμοιο χρώμα, υφή και φορά τριχώματος (Madison et al. 1989, Trout 2003). Η τομή για την εισαγωγή του ενθέματος πρέπει να γίνεται παράλληλα με τις γραμμές τάσης του δέρματος και σε σημείο που θα αντιστοιχεί στην κορυφή του κρημού που θα δημιουργηθεί (Madison et al. 1989,

Johnston 1990, Fowler 2006). Μετά την τοποθέτησή τους τα ενθέματα πληρούνται με φυσιολογικό ορό κάθε 48-72 ώρες και παραμένουν στη θέση τους για τουλάχιστον 14 ημέρες (Trout 2003, Stanley 2012). Η σταδιακή πλήρωση με φυσιολογικό ορό, προκαλεί προσωρινά αύξηση της μιτωτικής δραστηριότητας στην επιδερμίδα, αύξηση του πάχους της επιδερμίδας, μείωση του πάχους του χορίου, και μείωση του υποδόριου λίπους. Η συμπίεση των σκελετικών μυών της περιοχής από το ένθεμα έχει ως αποτέλεσμα την ατροφία τους χωρίς απώλεια της λειτουργικότητάς τους. Οι μυϊκές μάζες επανέρχονται στη φυσιολογική κατάστασή τους μετά την αφαίρεση του ενθέματος. Πολλές φορές παρατηρείται προσωρινή νευραπραξία λόγω συμπίεσης των νεύρων από το ένθεμα (Fowler 2006, Pavletic 2010).

Τα ενθέματα δεν επηρεάζουν την αγγείωση του υπερκείμενου δέρματος, αντιθέτως αναφέρεται ότι μπορεί και να την ενισχύσουν μέσω του φαινομένου της καθυστέρησης (Spodnick et al. 1993, Trout 2003, Pavletic 2010). Γύρω από το ένθεμα δημιουργείται ινώδης κάψα, η οποία μπορεί να μειώσει την ελαστικότητα του κρημνού (Keller et al. 1994, Trout 2003).

Ο μεγάλος χρόνος που απαιτείται για τη διάταση του δέρματος, το υψηλό κόστος των διατατών προθέσεων και η ανάγκη ξεχωριστής χειρουργικής επέμβασης για την τοποθέτησή τους έχουν ως αποτέλεσμα την περιορισμένη χρήση της τεχνικής στην κτηνιατρική πράξη (Spodnick et al. 1993). Πιθανές επιπλοκές είναι η ρήξη του ενθέματος, η διάσπαση του τραύματος και η προβολή του ενθέματος, η δημιουργία ορώδους συλλογής, η μόλυνση, η νέκρωση του δέρματος, η δημιουργία αρκετά ευμεγέθους ουλής και ο πόνος που προκαλείται κατά τη διάταση του δέρματος λόγω της πλήρωσης του ενθέματος (Pope 1996, Antonyshyn et al. 1988, Trout 2003, Fowler 2006, Pavletic 2010).

3.3.6. Εκτατήρες δέρματος

Οι εκτατήρες δέρματος είναι συσκευές, με τις οποίες επιτυγχάνεται έκταση του παρακείμενου δέρματος με σκοπό την κάλυψη δερματικών ελλειμμάτων. Η δράση τους στηρίζεται στις ιξωδοελαστικές ιδιότητες του δέρματος και συγκεκριμένα στην ενυπάρχουσα διατασιμότητα, στον μηχανικό ερπυσμό και στην περιοδική έκταση του δέρματος (Petro & Niazi 1996, Tsioli et al. 2009). Πιο συγκεκριμένα, όταν στο δέρμα ασκείται μια συνεχής δύναμη οι κολλαγόνες και ελαστικές ίνες επιμηκύνονται, ενώ συγχρόνως μεταβάλλεται ο προσανατολισμός τους ανάλογα με την κατεύθυνση της

εφαρμοζόμενης δύναμης (Knight et al. 1990). Ένας άλλος μηχανισμός, υπεύθυνος για την πρόκληση μηχανικού ερπυσμού στο δέρμα, προκύπτει από την αφυδάτωση που προκαλείται με τη μετακίνηση υγρών και θεμέλιας ουσίας στον διάμεσο χώρο (Johnson 1993). Οι μεταβολές αυτές, καθώς επίσης και η ρήξη μικρού αριθμού ελαστικών ινών έχουν ως αποτέλεσμα την επιμήκυνση και την έκταση του δέρματος (Narayanan et al. 1995, Tsioli et al. 2009, Pavletic 2010, Stanley 2012). Αυτή η έκταση μπορεί να πραγματοποιηθεί μέσα σε λίγα λεπτά μετά την άσκηση δύναμης στο δέρμα (Pavletic 2010).

Περιγράφονται διάφορες συσκευές, οι οποίες έχουν χρησιμοποιηθεί ως εκτατήρες δέρματος σε κλινικές μελέτες στον άνθρωπο, όπως μεταλλικά άγκιστρα, ελαστικά γάντια, υποδερμικές βελόνες, ήλοι Kirchner, συνδετήρες σε συνδυασμό με μεταλλικά ή συνθετικά ράμματα, καθώς και ειδικές συσκευές όπως είναι η Sure-Closure, η TopClosure, η ETE, η STAR, η Wiseband και στα ζώα, η συσκευή του Pavletic (Bashir 1987, Hirshowitz et al. 1993, Bjarnesen et al. 1996, McKenney et al. 1996, Petro & Niazi 1996, Abramson et al. 1997, Concannon et al. 1997, Molea et al. 1999, Pavletic 2000, Barnea et al. 2004, Pavletic 2010, Topaz et al. 2014, Tsioli et al. 2015).

Οι εκτατήρες τοποθετούνται περιμετρικώς των χειλέων του τραύματος ή της περιοχής του δέρματος που πρόκειται να εξαιρεθεί και διενεργείται περιοδική συμπλησίασή τους, ώστε να έρθουν σταδιακά σε επαφή τα χείλη του τραύματος. Οι εκτατήρες εκμεταλλεύονται την ικανότητα του δέρματος να εκτείνεται πέραν της ενυπάρχουσας διατατότητάς του όταν ασκείται σε αυτό δύναμη, με αποτέλεσμα να καθιστούν εφικτή την κάλυψη δερματικών ελλειμμάτων κατά πρώτο σκοπό. Με τη δύναμη που ασκείται με τους εκτατήρες στο δέρμα, προκαλείται το φαινόμενο του μηχανικού ερπυσμού και της προοδευτικής ελάττωσης της τάσης (Cohen 1992), σε αντίθεση με τις διατατές προθέσεις, με τις οποίες προκαλείται το φαινόμενο του βιολογικού ερπυσμού (Samis et al. 2000, Alex et al. 2001, Bostrom et al. 2006, Pavletic 2010). Κατά τη χρήση τους, ασκούνται στο δέρμα δυνάμεις προς δύο κατευθύνσεις, δηλαδή κατά μήκος και κατά πλάτος, οπότε η ασκούμενη δύναμη είναι γραμμική, με φορά από την περιφέρεια προς το κέντρο. Αντίθετα, με τις διατατές προθέσεις ασκούνται δυνάμεις προς τρεις κατευθύνσεις (μήκος, πλάτος και βάθος), με φορά από το κέντρο προς την περιφέρεια (Alex et al. 2001). Εξαίρεση αποτελεί η συσκευή Wisebands (Barnea et al. 2004), με την οποία ασκούνται δυνάμεις προς τρεις κατευθύνσεις.

Οι εκτατήρες μπορούν να χρησιμοποιηθούν προεγχειρητικά, με σκοπό τη διάταση του δέρματος πριν από την εξαίρεση μιας αλλοίωσης, ώστε να εξασφαλιστεί η δυνατότητα κάλυψης του ελλείμματος που θα προκύψει (Bjarnesen et al. 1996). Επίσης, μπορούν να χρησιμοποιηθούν διεγχειρητικά και μετεγχειρητικά με σκοπό τη μείωση της τάσης στα χείλη του χειρουργικού τραύματος (Barnea et al. 2004, Turgut et al. 2009, Pavletic 2010). Οι εκτατήρες βρίσκουν εφαρμογή στην αντιμετώπιση χρόνιων ελκών κατάκλισης, σε εκτεταμένα τραύματα μαλακών μορίων, στην αντιμετώπιση του συνδρόμου διαμερίσματος, σε ανοικτά κατάγματα, σε εγκαύματα, για τη συγκράτηση επιδερμικού υλικού σε ανοιχτά τραύματα και σε κοσμητικές επεμβάσεις (Hirshowitz et al. 1993, Armstrong et al. 1995, Narayanan et al. 1995, Tsioli et al. 2009, Pavletic 2010). Σημαντικό πλεονέκτημα των εκτατήρων είναι η δυνατότητα χρήσης τους σε μολυσμένα τραύματα και σε ανοιχτά τραύματα με αποκάλυψη των υποκείμενων ιστών (Bashir 1987).

Με τη χρήση των εκτατήρων επιτυγχάνεται κάλυψη δερματικών ελλειμμάτων ποικίλων διαστάσεων. Οι περισσότερες συσκευές έχουν χρησιμοποιηθεί με σκοπό την κάλυψη ελλειμμάτων που εντοπίζονται στα άκρα, στον κορμό και στην κεφαλή, ενώ η συσκευή Pavletic έχει χρησιμοποιηθεί κυρίως στον κορμό. Ωστόσο, υπάρχουν περιοχές του σώματος όπου αντενδείκνυται η χρήση τους. Συγκεκριμένα, η τεχνική των Concannon και Pucket και η χρήση της συσκευής του Pavletic υποστηρίζεται ότι πρέπει να αποφεύγονται στο περιφερικό τμήμα των άκρων, λόγω της μικρής δυνατότητας έκτασης του δέρματος στις περιοχές αυτές (Concannon & Pucket 1998, Pavletic 2010, Tsioli et al. 2015). Η χρήση της συσκευής Sure-closure δεν συνιστάται στην περιοχή των γεννητικών οργάνων, των αυτιών και στην περιοφθάλμια χώρα. Η χρήση των συσκευών Sure-closure και Wisebands πρέπει να αποφεύγεται σε νεκρωμένους ή ατροφικούς ιστούς, σε ιστούς υπό ακτινοθεραπεία, σε ασθενείς που υποβάλλονται σε χημειοθεραπεία, καθώς και όταν υπάρχει ενεργή μόλυνση (Armstrong et al. 1995, Barnea et al. 2006). Η χρήση της συσκευής με τους ήλους Kirschner πρέπει να αποφεύγεται κοντά σε αρθρώσεις (Molea et al. 1999).

Ο χρόνος που απαιτείται για την κάλυψη ενός δερματικού ελλείμματος με τη χρήση εκτατήρων εξαρτάται από το είδος της συσκευής, το μέγεθος της ασκούμενης δύναμης και το χρονικό διάστημα εφαρμογής της. Το μέγεθος της δύναμης που μπορεί να ασκηθεί με ασφάλεια στο δέρμα είναι από τους σημαντικότερους παράγοντες που επηρεάζουν την επιτυχή εφαρμογή των εκτατήρων. Άσκηση δύναμης 0,5-3 kg,

θεωρείται ασφαλής (Hirshowitz et al. 1993). Παράγοντες που επηρεάζουν το μέγεθος της δύναμης που μπορεί να ασκηθεί είναι η ηλικία, το φύλο και η κλινική κατάσταση του ασθενούς, η έκταση του τραύματος, το πάχος της επιδερμίδας και του υποδορίου ιστού και η διάρκεια εφαρμογής της. Με την άσκηση δύναμης στο δέρμα αυτό σταδιακά επιμηκώνεται, ενώ το ίδιο συμβαίνει και στον υποδόριο ιστό και στα αγγεία (Hirshowitz et al. 1993). Σε περίπτωση άσκησης υπερβολικής δύναμης, οι κολλαγόνες ίνες μπορεί να ρηχθούν, λόγω υπερέκτασης, ενώ τα αγγεία της περιοχής συστέλλονται, με αποτέλεσμα τη μείωση ή τη διακοπή της αιματικής ροής, γεγονός που μπορεί να οδηγήσει σε νέκρωση των χειλέων του τραύματος (Mayers et al. 1965).

Από τις συσκευές που υπάρχουν, η Sure-Closure διαθέτει ενσωματωμένο δυναμόμετρο και μηχανισμό αποτροπής εφαρμογής δύναμης μεγαλύτερης των 3 kg, ενώ η συσκευή Wisebands αποτρέπει την εφαρμογή δύναμης μεγαλύτερης του 1 kg (Hirshowitz et al. 1993, Barnea et al. 2004). Για τις υπόλοιπες συσκευές, στις οποίες δεν υπάρχει δυνατότητα ελέγχου του μεγέθους της εφαρμοζόμενης δύναμης, ο έλεγχος της αιμάτωσης γίνεται κλινικά. Για τη διαδικασία αυτή απαιτείται εμπειρία, καθώς η μέθοδος είναι αρκετά υποκειμενική. Οι παράμετροι, οι οποίες ελέγχονται είναι το χρώμα και η στιλπνότητα του δέρματος αλλά και η παρουσία πόνου (Hirshowitz et al. 1993, Bjarnesen et al. 1996, Abramson et al. 1997).

Ωστόσο, υπάρχουν αρκετές τεχνικές αντικειμενικού ελέγχου της αιμάτωσης και της βιωσιμότητας του δέρματος, όπως η μέτρηση της θερμοκρασίας του, η πληθυσμογραφία, η υπερηχοτομογραφία (Christiansen 2002, Fournier 2001, Leberte 2002, Reali 1994), η έγχυση διαλύματος φλουορεσκεΐνης ενδοφλεβίως, η διαδερμική μέτρηση της μερικής τάσης του οξυγόνου και του διοξειδίου του άνθρακα στο δέρμα (Rochat et al. 1993), η μέτρηση του κορεσμού της αιμοσφαιρίνης σε οξυγόνο (Hirshowitz et al. 1993), η μέτρηση της αιματικής ροής του δέρματος με τη χρήση Laser Doppler (Chul Eun 1995, Tsioli et al. 2015), κ.ά., οι οποίες όμως έχουν αρκετά μειονεκτήματα και δύσκολα εφαρμόζονται στα ζώα.

Οι βιβλιογραφικές αναφορές στις ιστολογικές μεταβολές που προκαλούνται με την εφαρμογή των εκτατήρων είναι περιορισμένες. Η Alex et al. (2001), με τη χρήση της συσκευής Silastic Dacron, διαπίστωσαν αύξηση του πάχους της επιδερμίδας, του χορίου και του αριθμού των αιμοφόρων αγγείων αλλά δεν αναφέρουν μεταβολή στον αριθμό των κολλαγόνων ινών. Οι Molea et al. (1999), χρησιμοποιώντας ως εκτατήρες ήλους Kirschner, διαπίστωσαν αύξηση του πάχους της επιδερμίδας και ιδίως της

κεράτινης στιβάδας ταυτόχρονα με αυξημένη μιτωτική δραστηριότητα στη βασική στιβάδα, ενώ παρατήρησαν μείωση του πάχους του χορίου, λεμφοκυτταρική αγγειίτιδα και αλλαγή της κατεύθυνσης των κολλαγόνων ινών με φορά παράλληλη προς τη δύναμη έκτασης. Οι Bjarnesen et al. (1996), με τη χρήση της συσκευής ETE, δεν παρατήρησαν μεταβολές στην επιδερμίδα, αλλά μόνο ήπιο οίδημα του δέρματος. Οι Tsioli et al. (2015), με τη χρήση μεταλλικών συνδετήρων και υποδερμικών βελονών ως εκτατήρες, διαπίστωσαν μείωση του πάχους της επιδερμίδας και αύξηση του πάχους του χορίου.

Οι επιπλοκές που μπορεί να εμφανιστούν κατά τη χρήση εκτατήρων δέρματος είναι η δημιουργία υπερτροφικών ουλών, η νέκρωση των χειλέων του τραύματος, η μερική κάλυψη του δερματικού ελλείμματος, η επιμόλυνση και η διάσπαση. Μία επιπλέον επιπλοκή, όταν εφαρμόζονται στα άκρα, είναι η πρόκληση του συνδρόμου διαμερίσματος, λόγω υπέρμετρης τάσης (Armstrong et al. 1995). Επιπλέον, κατά τη χρήση της συσκευής Pavletic, αναφέρεται η μερική ή ολική αποκόλληση των ταινιών από το δέρμα, με ταυτόχρονη αποκόλληση τμήματος της κεράτινης στιβάδας (Pavletic 2000, Tsioli et al. 2015).

Τα πλεονεκτήματα της χρήσης εκτατήρων δέρματος είναι η αποφυγή πολλαπλών χειρουργικών επεμβάσεων, η ευκολία τοποθέτησής τους, το μικρό κόστος, η δυνατότητα εφαρμογής τους με τοπική αναισθησία, το ότι δεν απαιτείται ειδικός εξοπλισμός, το ικανοποιητικό αισθητικό αποτέλεσμα και το μικρό χρονικό διάστημα για την πραγματοποίηση της κάλυψης. Επιπρόσθετα, οι εκτατήρες μπορούν να χρησιμοποιηθούν ακόμα και σε μολυσμένα ή εκτεταμένα τραύματα (Hirshowitz et al. 1993, Armstrong et al. 1995, Bjarnesen et al. 1996, Petro & Niazi 1996).

Σκοπός της παρούσας μελέτης είναι, να διερευνηθούν η δυνατότητα χρήσης των εκτατήρων στη κάλυψη δερματικών ελλειμάτων στο περιφερικό τμήμα των άκρων της γάτας, η αποτελεσματικότητα της αποκόλλησης κατά τη χρήση εκτατήρων, καθώς επίσης οι κλινικές, υπερηχοτομογραφικές και ιστοπαθολογικές μεταβολές που υφίσταται το δέρμα μετά τη χρήση των εκτατήρων.

1. ΥΛΙΚΑ ΚΑΙ ΜΕΘΟΔΟΙ

Η ερευνητική αυτή εργασία πραγματοποιήθηκε στη Χειρουργική Κλινική του Τμήματος Κτηνιατρικής του Π.Θ. μετά την έγκριση του ερευνητικού πρωτοκόλλου από τη Διεύθυνση Κτηνιατρικής της Νομαρχιακής Αυτοδιοίκησης Καρδίτσας (Αρ. Πρωτ: 1173, 13/4/2009).

1.1. Γάτες

Χρησιμοποιήθηκαν 20 ενήλικες γάτες (10 αρσενικές, 10 θηλυκές), φυλής Κοινής Ευρωπαϊκής, ηλικίας 2-5 ετών και σωματικού βάρους (σ.β) 2,6-6,7 kg, οι οποίες προέρχονταν από την εκτροφή πειραματοζώων της Χειρουργικής Κλινικής του Τμήματος Κτηνιατρικής του Π.Θ. Οι γάτες διαβίωναν στους ειδικά διαμορφωμένους χώρους της Χειρουργικής Κλινικής και ασκούνταν καθημερινά. Διατρέφονταν με βιομηχανοποιημένη ξηρή τροφή συντήρησης δύο φορές την ημέρα και είχαν ελεύθερη πρόσβαση σε νερό. Η ιατρική παρακολούθηση των ζώων ήταν καθημερινή με σκοπό τον έλεγχο της κλινικής υγείας τους. Το εμβολιακό πρόγραμμα και η αντιπαρασιτική αγωγή ακολουθούνταν κανονικά.

Προκειμένου να επιβεβαιωθεί η καλή κατάσταση της υγείας των ζώων πραγματοποιήθηκε σε κάθε ένα από αυτά, αμέσως πριν από τους πειραματισμούς, πλήρης κλινικός και εργαστηριακός έλεγχος. Στον τελευταίο περιλαμβανόταν γενική εξέταση αίματος, βιοχημικές εξετάσεις (ουρεϊκό άζωτο, κρεατινίνη, γλυκόζη, δραστηριότητα αλανινοαμινοτρασφεράσης, αλκαλικής φωσφατάσης και γ-γλουταμινικής τρανσφεράσης), ανάλυση του ούρου και ορολογικές εξετάσεις για την ανίχνευση αντισωμάτων κατά του ιού της λευχαιμίας (FeLV) και της επίκτητης ανοσολογικής ανεπάρκειας της γάτας (FIV).

1.2. Πειραματικός σχεδιασμός

Οι 20 γάτες χωρίστηκαν τυχαία, με τη χρήση ειδικού λογισμικού (Random Number Generator), σε 2 ομάδες (Α και Β) των 10 ζώων. Στην ομάδα Α χρησιμοποιήθηκαν ως εκτατήρες βελόνες με υποδερμική διαδρομή, ενώ στην ομάδα Β χρησιμοποιήθηκαν ζεύγη μεταλλικών συνδετήρων. Η κάθε ομάδα χωρίστηκε σε 2 υποομάδες, ανάλογα με

τη δύναμη έλξης που εφαρμοζόταν στο δέρμα. Και στις 2 ομάδες γινόταν κλινική εκτίμηση της πορείας επούλωσης των τραυμάτων μετά την καλυψή τους, μέτρηση του πάχους του δέρματος με υπερηχοτομογραφία δέρματος, με χρήση κεφαλής υπερήχου 50 MHz (Episcan, Longport), και ιστοπαθολογική εξέταση.

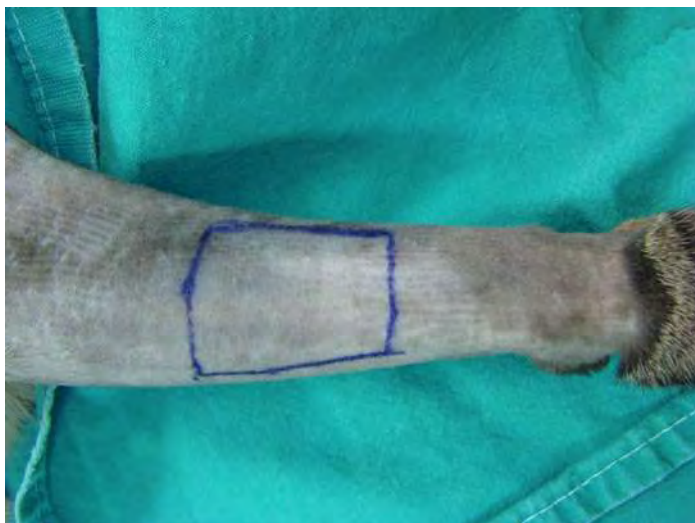1.3. Εκτέλεση των πειραματισμών

1.3.1. Αναισθητικό πρωτόκολλο, προετοιμασία των ζώων, προεγχειρητική και διεγχειρητική αγωγή

Πριν από την έναρξη της επέμβασης όλα τα ζώα υποβλήθηκαν σε στέρηση τροφής και νερού για 12 και 2 ώρες, αντίστοιχα. Η προαναισθητική αγωγή γινόταν με ενδομυϊκή χορήγηση συνδυασμού δεξμεδετομιδίνης (Dexdomitor, Pfizer Hellas, Ελλάδα) σε δόση 35 µg/kg σ.β. και μορφίνης (Morphina cloridrato, Molteni Pharmaceutici, Florence, Italy) σε δόση 0,2 mg/kg σ.β. Η εγκατάσταση της αναισθησίας γινόταν δεκαπέντε λεπτά αργότερα με ενδομυϊκή χορήγηση κεταμίνης (Imalgene 1000, Merial, Γαλλία) σε δόση 10 mg/kg σ.β., ενώ, μετά τη διασωλήνωση της τραχείας, ακολουθούσε διατήρηση της αναισθησίας με χορήγηση μείγματος ισοφλουρανίου (Isoflo, Abbott Laboratories, Αμερική) (1,5-2%) και οξυγόνου με ροή 2 L/min, με τη χρήση αναισθητικού κυκλώματος τύπου T-piece. Σε όλα τα ζώα προεγχειρητικά γινόταν εφάπαξ ενδοφλέβια χορήγηση καρπροφαίνης (Rimadyl, Pfizer, Η.Π.Α.) σε δόση 2 mg/kg σ.β. και κεφαζολίνης (Vifazolin, Pfizer, Η.Π.Α.) σε δόση 20 mg/kg σ.β.

Κατά την προετοιμασία του χειρουργικού πεδίου κουρεύονταν τα πρόσθια άκρα των ζώων, από τις φάλαγγες μέχρι και την ωμοπλάτη και γινόταν μέτρηση του μήκους και της περιμέτρου, σε εκατοστόμετρα (cm), της περιοχής του αντιβραχίου, με χρήση χάρτινου χάρακα. Η μέτρηση της περιμέτρου του αντιβραχίου γινόταν σε τρία διαδοχικά σημεία του (μεσότητα, κεντρικώς και περιφερικώς αυτής). Στη συνέχεια σχεδιάζονταν με ειδικό μαρκαδόρο (Surgical skin marker, Securline, Η.Π.Α.), στην έξω πλάγια και πρόσθια επιφάνεια των αντιβραχίων, η περιοχή στην οποία θα δημιουργούνταν τα ελλείμματα δέρματος (εικόνα 1). Οι διαστάσεις των ελλειμμάτων είχαν σταθερό μήκος 3 cm, ενώ το πλάτος τους κυμαινόταν από 2,75 έως 4,5 cm κεντρικά, από 2,5 έως 4,0 cm στη μεσότητα και από 2,25 έως 3,5 cm περιφερικά, καθώς το έλλειμμα θα έπρεπε να ισούται με το μισό (50%) της περιμέτρου του αντιβραχίου. Ακολουθούσε αντισηψία της περιοχής με αντσηπτικό σαπούνι γλυκονικής

χλωρεξιδίνης (Hibitane scrub 4% w/v, CANA A.E., Αττική, Ελλάδα) και ψεκάσμος της με αλκοολούχο διάλυμα χλωρεξιδίνης (Hibitane sol. 0,5% w/v, CANA A.E., Αττική, Ελλάδα).



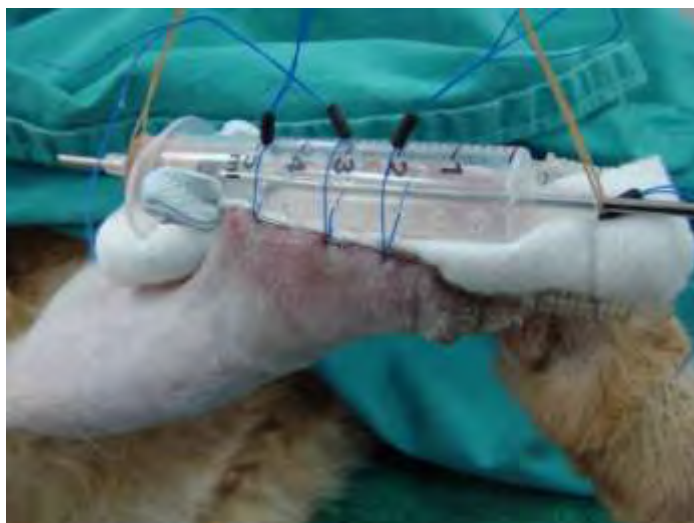Εικόνα 1: Σχεδίαση του προς εκτομή τμήματος δέρματος, στην έξω πλάγια και πρόσθια επιφάνεια του αντιβραχίου.

1.3.2. Χειρουργική επέμβαση και διάταση του δέρματος με χρήση εκτατήρων

1.3.2.α. Ομάδα Α

Στις γάτες της ομάδας αυτής, μετά τη δημιουργία των δερματικών ελλειμμάτων (ημέρα 0) και τον έλεγχο των αιμορραγιών, στο αριστερό αντιβράχιο γινόταν αποκόλληση των χειλέων του τραύματος από τους υποκείμενους ιστούς σε έκταση 0,3-0,5 cm περίπου από τα χείλη του τραύματος, ενώ στο δεξιό αντιβράχιο δεν γινόταν αποκόλληση. Στη συνέχεια, κατά μήκος των χειλέων του τραύματος, εφαρμόζονταν βελόνες με υποδερμική διαδρομή (Petro & Niazi 1996), οι οποίες τοποθετούνταν σε απόσταση 0,5 cm από τα εγχειρητικά χείλη. Για τον σκοπό αυτόν χρησιμοποιήθηκαν οι οδηγοί ενδοφλέβιων καθετήρων (Abbotath No 20, Abbot, Ιρλανδία), περνώντας διαδοχικά, για 0,5 cm υποδερμικά και για 0,5 cm επάνω από την επιφάνεια του δέρματος. Από τα σημεία των βελονών που πρόβαλαν στην επιφάνεια του δέρματος και διαμέσου μιας σύριγγας χωρητικότητας 2,5 ml, στην επιφάνεια της οποίας είχαν δημιουργηθεί πολλαπλές οπές, διέρχονταν μονόκλινα ράμματα από συνθετικό νάιλον διαμέτρου 2/0 (Ethilon, Ethicon, Somerville, NJ, Η.Π.Α.), τα οποία σταθεροποιούνταν στην επιφάνεια της σύριγγας με τη βοήθεια σταθεροποιητών ράμματος από σιλικόνη (silicone line stopper). Το τραύμα προστατευόταν με αντικολλητικό επίθεμα (Mellolin, Smith and

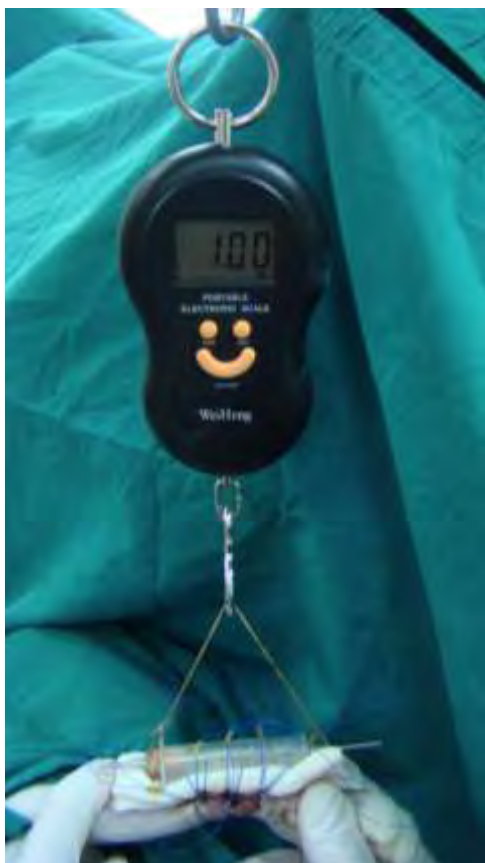Nephew, Ηνωμένο Βασίλειο) ενώ ανάμεσα στο τελευταίο και στη σύριγγα τοποθετούνταν αποστειρωμένες γάζες μίας χρήσης (Εικόνα 2).



Εικόνα 2: Ομάδα Α, χρήση υποδερμικών βελονών ως εκτατήρες.

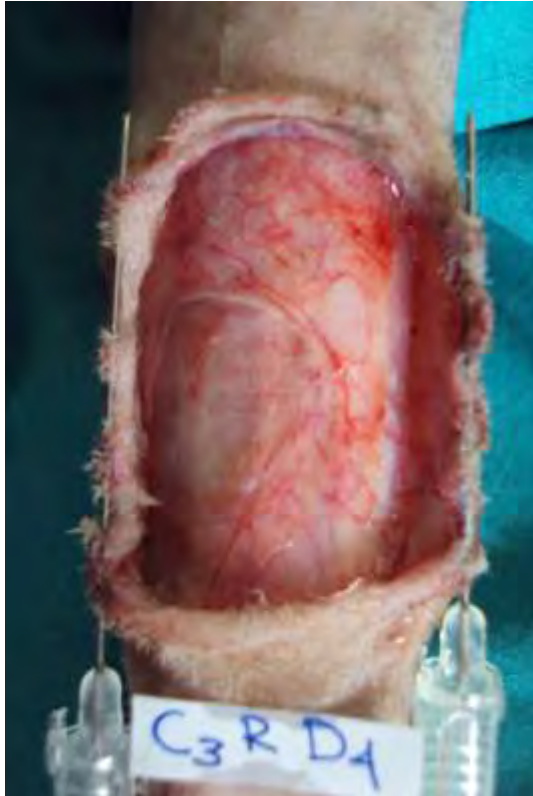Μετά από 24 ώρες (1^η μετεγχειρητική ημέρα) και με το ζώο υπό γενική αναισθησία, με το ίδιο αναισθητικό πρωτόκολλο που ήδη αναφέρθηκε, ασκούσαν τρεις διαδοχικές έλξεις στα χείλη του κάθε τραύματος με δύναμη 1 kg στο δεξιό άκρο και 3 kg στο αριστερό άκρο των ζώων της Α₁ υποομάδας, ενώ στα ζώα της Α₂ υποομάδας ασκούσαν δύναμη 3 kg στο δεξιό άκρο και 1 kg στο αριστερό άκρο. Οι έλξεις είχαν διάρκεια 2'-3' λεπτά, ενώ μεταξύ τους παρεμβάλλονταν διαστήματα χαλάρωσης διάρκειας 1' λεπτού.

Οι έλξεις πραγματοποιούνταν με τη βοήθεια ηλεκτρονικού ζυγού, ο οποίος στο ένα άκρο του έφερε μεταλλικό άγκιστρο. Ο ζυγός αναρτιόταν σε στατό ορού σε σταθερή απόσταση από τα ελλείμματα των αντιβραχίων ενώ, από το άγκιστρο κρεμόταν απορροφήσιμο μονόκλωνο ράμμα από πολυγλυκαπρόνη διαμέτρου 1 (Monocryl, Ethicon, Somerville, NJ, Αμερική). Τα δύο άκρα του ράμματος είχαν δεθεί μεταξύ τους δημιουργώντας έναν τριγωνικό σχηματισμό. Η μεσότητα του σχηματισμού κρεμόταν από το άγκιστρο, ενώ, από τα δύο ελεύθερα άκρα αυτού στηρίζονταν τα άκρα ενός μεταλλικού ήλου ο οποίος διερχόταν μέσα από τον αυλό της σύριγγας (εικόνα 2). Με το τρόπο αυτό επιτυγχάνονταν η σταθερή έλξη του άκρου σε όλο το μήκος του δέρματος και η άσκηση σταθερής δύναμης καθ' όλη τη διάρκεια των έλξεων.

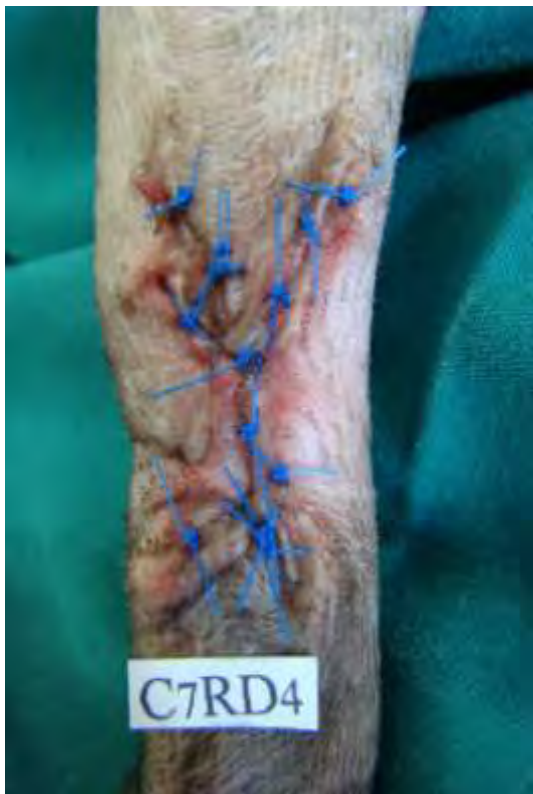

Εικόνα 2: Διενέργεια έλξεων με τη βοήθεια ηλεκτρονικού ζυγού.

Μετά την εφαρμογή των έλξεων γινόταν νέα σύσφιξη των ραμμάτων, με τοποθέτηση των σταθεροποιητών ράμματος από σιλικόνη (silicone line stopper) πιο κεντρικά, με αποτέλεσμα τη συμπλησίαση των χειλέων του τραύματος. Η διαδικασία αυτή γινόταν μία φορά την ημέρα για συνολικά 3 ημέρες (1^η, 2^η και 3^η μετεγχειρητική ημέρα). Την τέταρτη μετεγχειρητική ημέρα πραγματοποιούταν ένας νέος κύκλος έλξεων, στη συνέχεια γινόταν αφαίρεση των υποδερμικών βελονών (εικόνα 3), νεαροποίηση των χειλέων του τραύματος διά απόξεσης με χρήση νυστεριού No 10 (Paragon, Kruuse, Sheffield, Ηνωμένο Βασίλειο) και συρραφή. Η συρραφή του υποδόριου ιστού γινόταν με συνεχή ραφή, με απορροφήσιμο πολύκλωνο ράμμα από πολυγλακτίνη διαμέτρου 4/0 (Vicryl, Ethicon Inc., Somerville, NJ, Η.Π.Α.), και του δέρματος με απλές χωριστές ραφές, με μη απορροφήσιμο μονόκλωνο ράμμα από νάilon διαμέτρου 3/0 (Ethilon, Ethicon, Somerville, NJ, Η.Π.Α.) (εικόνα 4).



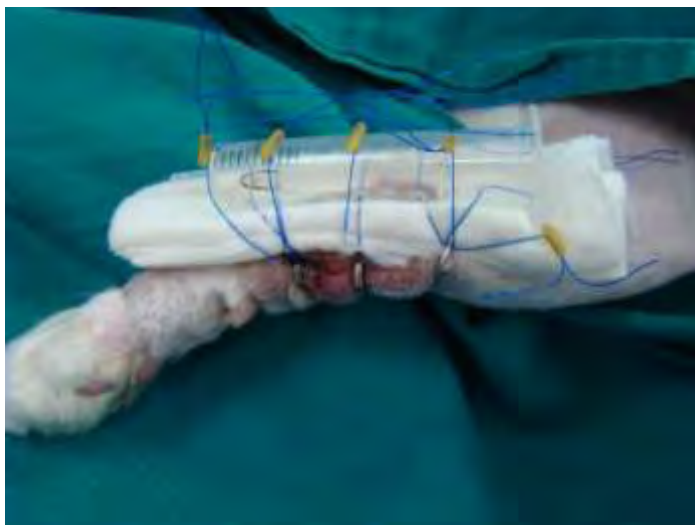
Εικόνα 3: Ομάδα Α, ημέρα αφαίρεσης των εκτατήρων, σε άκρο στο οποίο διενεργήθηκε αποκόλληση του δέρματος.



Εικόνα 4: Συρραφή του τραύματος μετά τη χρήση εκτατήρων.

1.3.2.β. Ομάδα Β

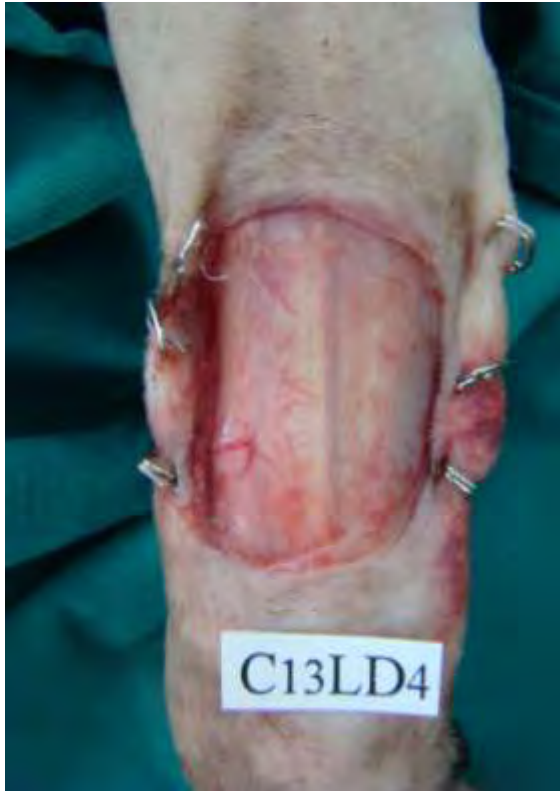Στα ζώα της ομάδας αυτής, δημιουργούνταν δερματικά ελλείμματα ακριβώς όπως και στα ζώα της ομάδας Α. Στην ομάδα Β χρησιμοποιήθηκαν ως εκτατήρες 3 ζεύγη μεταλλικών συνδετήρων, οι οποίοι τοποθετούνταν εκατέρωθεν των χειλέων του τραύματος, με μεταξύ τους απόσταση περίπου 1 cm (Concannon & Puckett 1998). Οι συνδετήρες τοποθετούνταν σε απόσταση 0,5 cm από τα χείλη του τραύματος και κάθετα στον επιμήκη άξονα του αντιβραχίου. Από τα σημεία των συνδετήρων που πρόβαλαν στην επιφάνεια του δέρματος και διαμέσου μιας σύριγγας χωρητικότητας 2,5 ml, στην επιφάνεια της οποίας είχαν δημιουργηθεί πολλαπλές οπές, διέρχονταν μονόκλινα ράμματα από νάilon διαμέτρου 2/0 (Ethilon, Ethicon, Somerville, Η.Π.Α.), όπως και στην ομάδα Α (εικόνα 5). Η επίδεση, η εφαρμογή διαδοχικών έλξεων και η συρραφή των τραυμάτων γινόταν όπως ακριβώς και στα ζώα της ομάδας Α (εικόνα 6).



Εικόνα 5: Ομάδα Β, χρήση μεταλλικών συνδετήρων ως εκτατήρες.

1.3.3 Μετεγχειρητική αγωγή και παρακολούθηση

Σε όλα τα ζώα και των 2 ομάδων από την πρώτη ημέρα του πειραματισμού μέχρι και την ημέρα συρραφής του τραύματος, χορηγούνταν ενδομυϊκώς βουτορφανόλη (Butador, Richter Pharma, Αυστρία) σε δόση 0,2 mg/kg σ.β. ανά 6ωρο, και καρπροφαίνη (Rimadyl inj, Pfizer, Η.Π.Α.) σε δόση 2,2 mg/kg σ.β./24ωρο. Η χορήγηση καρπροφαίνης συνεχιζόταν μέχρι την ημέρα αφαίρεσης των ραμμάτων, μαζί με αμοξικιλίνη με κλαβουλανικό οξύ (Synulox RTU inj, Pfizer, Η.Π.Α.) (20 mg/kg σ.β./24ωρο, υποδορίως).



Εικόνα 6: Ομάδα Β, ημέρα αφαίρεσης των εκτατήρων, σε άκρο στο οποίο δεν διενεργήθηκε αποκόλληση του δέρματος.

Αμέσως μετά το τέλος της χειρουργικής επέμβασης σε όλες τις γάτες γινόταν επίδεση των τραυμάτων από το καρπό μέχρι και τον αγκώνα. Το πρώτο στρώμα της επίδεσης ήταν ένα αντικολλητικό επίθεμα (Mellolin, Smith and Nephew, Ηνωμένο Βασίλειο), το δεύτερο ήταν βαμβακερός επίδεσμος (Rolta Soft, Hartmann, Ελλάδα) και το τρίτο ημιδιαπερατός αυτοκόλλητος επίδεσμος (Vet-Flex, Kruuse, Langeskov, Δανία).

Η αλλαγή των επιδέσεων γινόταν καθημερινά μέχρι την ημέρα αφαίρεσης των ραμμάτων (14^η μετεγχειρητική ημέρα). Από την ημέρα αφαίρεσης των ραμμάτων μέχρι και το πέρας του πειραματισμού στο σημείο του τραύματος τοποθετούνταν αντικολλητικό επίθεμα (Cosmopor E, Hartmann, Γερμανία). Μετά την 14^η μετεγχειρητική ημέρα η αλλαγή των επιδέσεων γινόταν λιγότερο συχνά και συγκεκριμένα την 18^η, 24^η, και 30^η μετεγχειρητική ημέρα. Ωστόσο, σε όποια τραύματα κρινόταν απαραίτητο γινόταν καθαρισμός με διάλυμα αντισηπτικού. Η αλλαγή των επιδέσεων γινόταν ύστερα από ενδομυϊκή χορήγηση συνδυασμού δεξμεδετομιδίνης (35 µg/kg σ.β.) (Dexdomitor, Pfizer Hellas, Ελλάδα), κεταμίνης (10 mg/kg σ.β.) (Imalgene 1000, Merial, Γαλλία) και ενός οπιοειδούς, δηλαδή μορφίνης

(0,2 mg/kg σ.β) (Morphina cloridrato, Molteni Pharmaceutici, Florence, Italy) ή πεθιδίνης (4 mg/kg) (Pethidine hydrochloride, Martindale Pharmaceuticals, Romford, UK) ή βουτορφανόλης (0.4 mg/kg) (Butador; Richter Pharma AG, Austria). Καθ' όλη τη διάρκεια του πειραματισμού σε όλες τις γάτες τοποθετήθηκε κολάρο Ελισάβετ. Από την πρώτη ημέρα του πειραματισμού μέχρι και την ημέρα αφαίρεσης των ραμμάτων, γινόταν κάλυψη των δακτύλων των οπισθίων άκρων των ζώων με επιδεσμικό υλικό, με σκοπό την προστασία των τραυμάτων. Καθ' όλη τη χρονική περίοδο του πειραματισμού τα ζώα διέμεναν σε ειδικά διαμορφωμένα κλουβιά, στο νοσηλευτήριο της Χειρουργικής Κλινικής του Τμήματος Κτηνιατρικής του Πανεπιστημίου Θεσσαλίας.

1.4. Κλινική εκτίμηση της επούλωσης των τραυμάτων

Η κλινική εκτίμηση της επούλωσης των τραυμάτων μετά την συρραφή τους γινόταν πάντα από το ίδιο άτομο (Α.Λ.) τις εξής μετεγχειρητικές ημέρες: καθημερινά έως την 10^η μετεγχειρητική ημέρα, κάθε 2 ημέρες μέχρι την ημέρα αφαίρεσης των ραμμάτων (14^η μετεγχειρητική ημέρα), καθώς και την 18^η, 24^η και 30^η μετεγχειρητική ημέρα. Για την κλινική εκτίμηση των τραυμάτων χρησιμοποιήθηκε κλίμακα 6 διαβαθμίσεων, η οποία στηρίζεται σε ανάλογη κλίμακα της Freeman και των συνεργατών της (Freeman et al. 1987).

Αναλυτικότερα, 1ου βαθμού θεωρούνταν το τραύμα, το οποίο δεν εμφάνιζε φλεγμονώδη αντίδραση, 2ου βαθμού το τραύμα, το οποίο εμφάνιζε ελαφρύ οίδημα ή /και ήπιο ερύθημα, 3ου βαθμού το τραύμα, το οποίο εμφάνιζε ορώδη συλλογή ή εξίδρωμα, 4ου βαθμού το τραύμα, το οποίο εμφάνιζε στοιχεία φλεγμονής (πάχυνση > 1 cm, παρουσία πόνου και έντονο ερύθημα), 5ου βαθμού το τραύμα, το οποίο εμφάνιζε βακτηριακή επιμόλυνση (επιβεβαίωση με καλλιέργεια) ή μη πλήρη επαφή των χειλέων του ή μερική διάσπαση ή μερική νέκρωση των χειλέων του, και τέλος, 6ου βαθμού το τραύμα, στο οποίο έγινε διάσπαση σε όλο το μήκος του ή υπήρξε ολική νέκρωση των χειλέων του ή ήταν αδύνατη η πλήρης κάλυψή του.

1.5. Υπερηχοτομογραφία δέρματος

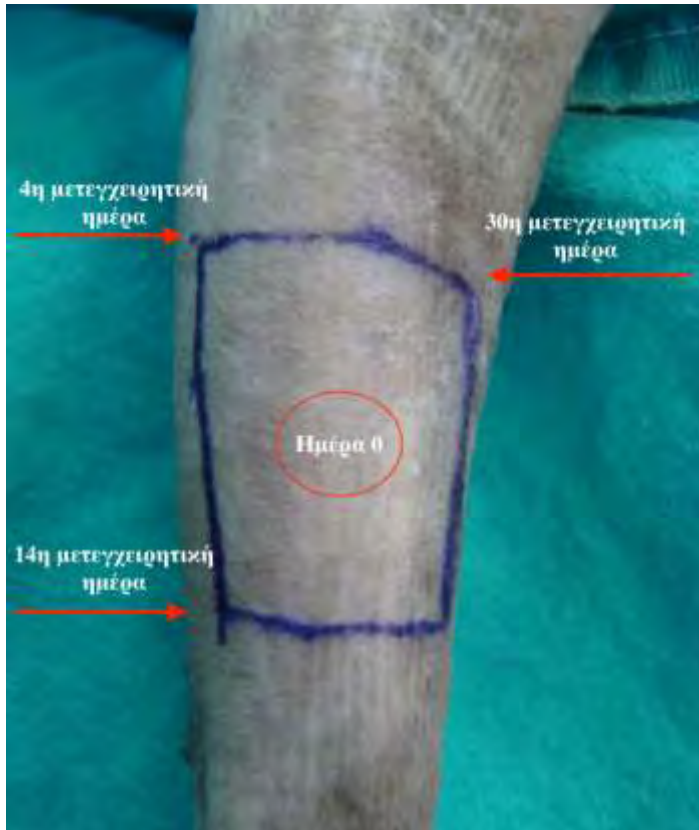Στα ζώα και των δύο ομάδων η μέτρηση του πάχους του δέρματος γινόταν με τη χρήση συσκευής υπερηχοτομογραφίας δέρματος με ηχοβολέα 50 MHz (Episcan I-200; Longport Inc., Chadds Ford, PA, USA). Καθ' όλη τη διάρκεια του

πειραματισμού ο ηχοβολέας τοποθετούνταν στο δέρμα παράλληλα προς τον επιμήκη άξονα του αντιβραχίου, στην έσω και έξω πλάγια επιφάνεια του ελλείμματος, σε απόσταση 0,5 cm από τα χείλη του τραύματος. Οι υπερηχοτομογραφικές μετρήσεις πραγματοποιούνταν πριν τη δημιουργία του δερματικού ελλείμματος (ημέρα 0), την ημέρα κάλυψης των ελλειμμάτων κατά πρώτο σκοπό (4^η μετεγχειρητική ημέρα), την 14^η και την 30^η μετεγχειρητική ημέρα. Οι μετρήσεις την ημέρα 0 και την 4^η μετεγχειρητική ημέρα πραγματοποιήθηκαν με τα ζώα υπό γενική αναισθησία, ενώ οι επόμενες μετρήσεις γίνονταν με τα ζώα σε ήπια ηρέμηση, με χρήση των πρωτοκόλλων που ήδη αναφέρθηκαν.

1.6. Βιοψία και ιστοπαθολογική εξέταση

Προκειμένου να ελεγχθούν οι αλλαγές στη δομή του παρακείμενου στα χείλη του τραύματος δέρματος, διενεργήθηκε βιοψία και ιστοπαθολογική εξέταση. Η λήψη των ιστοτεμαχίων έγινε με διατρητή δέρματος, διαμέτρου 6 mm (Biopsy punch, Kruuse, Langeskov, Δανία). Οι λήψεις των ιστοτεμαχίων γίνονταν σε απόσταση 0,5 cm από το τραύμα, πριν τη δημιουργία των ελλειμμάτων (ημέρα 0) από το προς εκτομή τμήμα του δέρματος, την ημέρα κάλυψης κατά πρώτο σκοπό (4^η μετεγχειρητική ημέρα) από την έξω άνω γωνία του τραύματος, την ημέρα αφαίρεσης των ραμμάτων (14^η μετεγχειρητική ημέρα) από την έξω κάτω γωνία του τραύματος, και την 30^η μετεγχειρητική ημέρα από την έσω άνω γωνία του τραύματος (εικόνα 7). Στα σημεία λήψης των ιστοτεμαχίων γινόταν συρραφή του δέρματος με απλές χωριστές ραφές, με μονόκλωνο συνθετικό ράμμα από νάιλον διαμέτρου 3/0 (Ethilon, Ethicon, Somerville, NJ).

Τα ιστοτεμάχια μονιμοποιήθηκαν σε διάλυμα φορμόλης 10% με ρυθμιστικό διάλυμα ουδέτερου pH, εγκλείσθηκαν σε κύβους παραφίνης, κόπηκαν σε τομές 4–5 μm και χρωματίστηκαν με τη μέθοδο της αιματοξυλίνης-εωσίνης. Τα ιστολογικά παρασκευάσματα εξετάστηκαν με τη χρήση οπτικού μικροσκοπίου χωρίς ο παθολογοανατόμος να γνωρίζει τις ομάδες προέλευσής τους. Οι παράμετροι που εκτιμήθηκαν ήταν: α) η παρουσία κυττάρων φλεγμονής (ουδετερόφιλων, εωσινοφίλων, μακροφάγων, λεμφοκυττάρων, πλασμοκυττάρων και σιτευτικών κυττάρων) (Winkler et al. 2002), β), η παρουσία οιδήματος (Gillette et al. 2001), γ) ο προσανατολισμός των κολλαγόνων ινών (Gillette et al. 2001, Winkler et al. 2002), δ) η αγγειογένεση (Winkler et al. 2002) και ε) το πάχος της επιδερμίδας σε μm.



Εικόνα 7: Σημεία λήψης των ιστοτεμαχίων ανάλογα με την ημέρα του πειραματισμού.

Η φλεγμονώδης αντίδραση εκτιμήθηκε με βάση την καταμέτρηση του συνολικού αριθμού των φλεγμονωδών κυττάρων (ουδετερόφιλα, εωσινόφιλα, μακροφάγα, λεμφοκύτταρα, πλασμοκύτταρα και σιτευτικά κύτταρα) ανά 10 οπτικά πεδία, υψηλής μεγένθυσης (400x), όπου η παρουσία <3 κυττάρων/πεδίο θεωρήθηκε ως απουσία φλεγμονής, ενώ η ανεύρεση 3-10, 11-30 και >30 κυττάρων/πεδίο θεωρήθηκε ως ήπια, μέτρια και σοβαρή φλεγμονή αντίστοιχα (Winkler et al. 2002).

Η παρουσία και η έκταση του οιδήματος εκτιμήθηκε με βάση την παρεμβολή υλικού χωρίς παρουσία κυττάρων, τα οποία δεν χρωματίζονταν ή χρωματίζονταν ελάχιστα ανάμεσα στα επιθηλιακά κύτταρα και στις κολλαγόνες ίνες (Swain et al. 2000). Η απουσία τέτοιου υλικού χαρακτηρίστηκε ως απουσία οιδήματος και στη κλίμακα αντιστοιχούσε στο 0, ο ήπιος διαχωρισμός των κυττάρων και των ινών του κολλαγόνου από αυτό το υλικό χαρακτηρίστηκε ως ήπιο οίδημα και αντιστοιχούσε στο 1, διαχωρισμός της τάξης 30-50 μm θεωρήθηκε ως μέτριο οίδημα και αντιστοιχούσε στο 2 και διαχωρισμός >50 μm θεωρήθηκε ως έντονο οίδημα και αντιστοιχούσε στο 3 (Gillette et al. 2001).

Οι κολλαγόνες ίνες βαθμολογήθηκαν με κλίμακα από το 0 έως το 4 ανάλογα με τον προσανατολισμό τους, όπου το 0 αντιστοιχούσε σε προσανατολισμό τους αποκλειστικά

κάθετο προς το δέρμα, το 1 σε προσανατολισμό κυρίως κάθετο, το 2 σε τυχαίο προσανατολισμό, το 3 σε κυρίως παράλληλο προσανατολισμό και το 4 σε παράλληλο προς το δέρμα προσανατολισμό (Timmenga et al. 1991).

Η αγγειογένεση βαθμολογήθηκε με κλίμακα από το 0 έως το 3. Η απουσία ή η παρουσία <3 νεόπλαστων αγγείων ανά οπτικό πεδίο θεωρήθηκε ως απουσία αγγειογένεσης και βαθμολογήθηκε με 0. Η παρουσία 3–10 νεόπλαστων αγγείων ανά οπτικό πεδίο θεωρήθηκε ως μικρού βαθμού αγγειογένεση και βαθμολογήθηκε με 1, η παρουσία 11-30 και >30 νεόπλαστων αγγείων, θεωρήθηκαν ως μετρίου και έντονου βαθμού αγγειογένεση και βαθμολογήθηκαν με 2 και 3 αντίστοιχα (Winkler et al. 2002).

1.7. Στατιστική επεξεργασία

Για τη στατιστική ανάλυση των αποτελεσμάτων χρησιμοποιήθηκε, αρχικά, το γραμμικό μοντέλο παλινδρόμησης με προσθήκη μικτών επιδράσεων με το χρόνο ως τυχαία μεταβλητή (mixed effect model linear regression) για τον έλεγχο της πορείας της μετεγχειρητικής εξέλιξης των τραυμάτων μεταξύ των ομάδων A και B αλλά και των υποομάδων αυτών (A_1 , A_2 , B_1 και B_2).

Στη συνέχεια, για την σύγκριση των ομάδων με βάση την υπερηχοτομογραφική εικόνα του δέρματος χρησιμοποιήθηκε το t κριτήριο (t-test) αλλά και το μοντέλο μικτών επιδράσεων. Για τον έλεγχο ομοιογένειας των ομάδων και υπο-ομάδων με βάση τα ιστοπαθολογικά ευρήματα χρησιμοποιήθηκε το Kruskal-Wallis κριτήριο ενώ, στις περιπτώσεις όπου υπήρχαν πολλαπλές τιμές (συνεχής μεταβλητή), χρησιμοποιήθηκε ο μέσος όρος αυτών και ελέγχθηκαν με το t κριτήριο (t-test). Οι τιμές παρουσιάστηκαν ως μέσος όρος \pm τυπική απόκλιση. Η σημαντικότητα ελέγχθηκε σε επίπεδο $p < 0,05$.

2. ΑΠΟΤΕΛΕΣΜΑΤΑ

Ο κλινικός και ο εργαστηριακός έλεγχος έδειξαν ότι καθ' όλη τη διάρκεια του πειραματισμού όλα τα ζώα ήταν υγιή.

2.1. Χειρουργική τεχνική

Η πραγματοποίηση και των δύο τεχνικών δεν παρουσίασε ιδιαίτερη δυσκολία. Η τεχνική που εφαρμόστηκε στην ομάδα Α (τοποθέτηση βελόνων με υποδερμική διαδρομή, παράλληλα προς τα χείλη του τραύματος) απαιτούσε περισσότερο χρόνο, λόγω του ιδιαίτερα λεπτού δέρματος της γάτας, συγκριτικά με την τεχνική που εφαρμόστηκε στην ομάδα Β (τοποθέτηση μεταλλικών συνδετήρων). Μεταξύ των ημερών που πραγματοποιούνταν οι έλξεις (1^η – 4^η μετεγχειρητική ημέρα) σε όλα τα άκρα των ζώων, παρατηρήθηκε, ότι τα ράμματα είχαν χαλαρή πρόσφυση πάνω στη κυλινδρική κατασκευή, σε σχέση με την σύσφιξη που είχε διενεργηθεί την προηγούμενη ημέρα.

Κατά την ημέρα συρραφής των τραυμάτων (4^η μετεγχειρητική ημέρα), σε μικρό αριθμό ζώων της ομάδας Α και σε κάποια σημεία διέλευσης των υποδερμικών βελονών παρατηρήθηκε ήπια τοπική αντίδραση του δέρματος. Στα ζώα της ομάδας Β, κατά τη διάρκεια των έλξεων, τις πρώτες τέσσερις ημέρες του πειραματισμού, παρατηρήθηκε οίδημα στα σημεία τοποθέτησης των συνδετήρων. Ωστόσο, αυτό υποχωρούσε μέσα σε 24 ώρες, μέχρι τον επόμενο κύκλο έλξεων του δέρματος. Στην ομάδα αυτή, μικρός αριθμός μεταλλικών συνδετήρων απομακρύνονταν από το σημείο πρόσφυσής τους στο δέρμα, οπότε και αντικαθιστούσαν.

2.2. Κλινική εκτίμηση της επούλωσης των τραυμάτων

Η επούλωση των περισσότερων τραυμάτων, ανεξαρτήτως τεχνικής, εξελίχθηκε φυσιολογικά. Καθ' όλη τη διάρκεια του πειραματισμού, και στις δύο ομάδες, τα περισσότερα τραύματα εμφάνιζαν ελαφρύ οίδημα ή/και ήπιο ερύθημα, ή καμία αντίδραση. Σε 4 ζώα (3 από την ομάδα Α και 1 από τη ομάδα Β) παρατηρήθηκαν νέκρωση και διάσπαση των χειλέων του τραύματος κατά τη διάρκεια του πειραματισμού. Τα τραύματα, τα οποία εμφάνιζαν αδυναμία σύγκλεισης κατά πρώτο σκοπό ή και νέκρωση των χειλέων τους, αντιμετωπίστηκαν ως ανοιχτά και επουλώθηκαν κατά δεύτερο σκοπό.

Η κατανομή των συχνοτήτων του βαθμού της μετεγχειρητικής εξέλιξης των τραυμάτων, στις δύο ομάδες, σε κάθε χρονική στιγμή παρουσιάζεται στον πίνακα 1α και 1β. Ο μέσος όρος και η τυπική απόκλιση των τιμών του βαθμού της μετεγχειρητικής εξέλιξης των τραυμάτων, στις δύο ομάδες, σε κάθε χρονική στιγμή φαίνεται στον πίνακα 1γ.

ΠΙΝΑΚΑΣ 1α: Κατανομή συχνοτήτων του βαθμού της μετεγχειρητικής εξέλιξης των τραυμάτων, στην ομάδα Α, σε κάθε χρονική στιγμή.

Βαθμός μετεγχειρητικής εξέλιξης τραυμάτων	Ομάδα Α										
	5 ^η μετεγχειρητική ημέρα	6 ^η μετεγχειρητική ημέρα	7 ^η μετεγχειρητική ημέρα	8 ^η μετεγχειρητική ημέρα	9 ^η μετεγχειρητική ημέρα	10 ^η μετεγχειρητική ημέρα	12 ^η μετεγχειρητική ημέρα	14 ^η μετεγχειρητική ημέρα	18 ^η μετεγχειρητική ημέρα	24 ^η μετεγχειρητική ημέρα	30 ^η μετεγχειρητική ημέρα
1 ^ο βαθμού	0	0	0	1	0	0	1	4	7	9	15
2 ^ο βαθμού	16	17	17	14	15	15	14	11	7	8	2
3 ^ο βαθμού	1	0	0	0	0	0	0	0	1	0	0
4 ^ο βαθμού	0	0	0	1	1	0	0	0	0	0	0
5 ^ο βαθμού	2	2	1	1	1	2	1	0	0	0	0
6 ^ο βαθμού	1	1	2	3	3	3	4	5	5	3	3

ΠΙΝΑΚΑΣ 1β: Κατανομή συχνοτήτων του βαθμού της μετεγχειρητικής εξέλιξης των τραυμάτων, στην ομάδα Β, σε κάθε χρονική στιγμή.

Βαθμός μετεγχειρητικής εξέλιξης τραυμάτων	Ομάδα Β										
	5 ^η μετεγχειρητική ημέρα	6 ^η μετεγχειρητική ημέρα	7 ^η μετεγχειρητική ημέρα	8 ^η μετεγχειρητική ημέρα	9 ^η μετεγχειρητική ημέρα	10 ^η μετεγχειρητική ημέρα	12 ^η μετεγχειρητική ημέρα	14 ^η μετεγχειρητική ημέρα	18 ^η μετεγχειρητική ημέρα	24 ^η μετεγχειρητική ημέρα	30 ^η μετεγχειρητική ημέρα
1 ^ο βαθμού	3	5	7	9	13	14	15	15	15	18	19
2 ^ο βαθμού	17	15	12	11	7	5	4	4	4	1	0
3 ^ο βαθμού	0	0	1	0	0	1	0	0	0	0	0
4 ^ο βαθμού	0	0	0	0	0	0	0	0	0	0	0
5 ^ο βαθμού	0	0	0	0	0	0	0	0	0	0	0
6 ^ο βαθμού	0	0	0	0	0	0	1	1	1	1	1

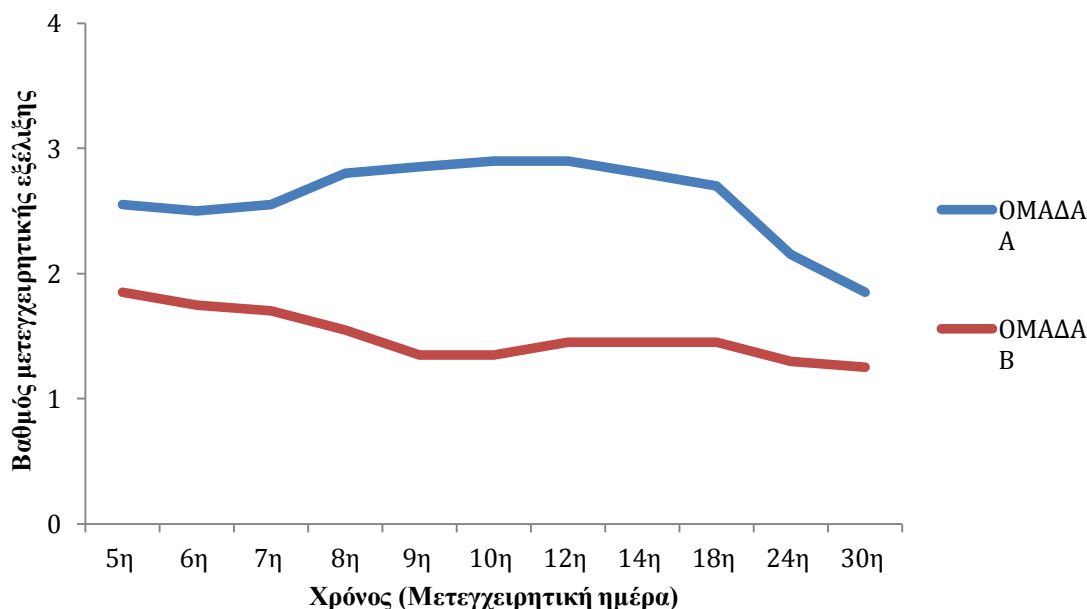
ΠΙΝΑΚΑΣ 1γ: Μέσος όρος και τυπική απόκλιση (μ.ο. ± τ.α.), του βαθμού της μετεγχειρητικής εξέλιξης των τραυμάτων, στις δύο ομάδες, σε κάθε χρονική στιγμή.

Μετεγχειρητική ημέρα	Ομάδα Α (μ.ο. ± τ.α.)	Ομάδα Β (μ.ο. ± τ.α.)
5 ^η	2,55±1,23	1,85±0,37
6 ^η	2,50±1,24	1,75±0,44
7 ^η	2,55±1,36	1,70±0,57
8 ^η	2,80±1,61	1,55±0,51
9 ^η	2,85±1,57	1,35±0,49
10 ^η	2,90±1,62	1,35±0,59
12 ^η	2,90±1,74	1,45±1,15
14 ^η	2,80±1,94	1,45±1,15
18 ^η	2,70±2,03	1,45±1,15
24 ^η	2,15±1,73	1,30±1,13
30 ^η	1,85±1,81	1,25±1,12

Οι μεταβολές του μέσου όρου του βαθμού της μετεγχειρητικής εξέλιξης των τραυμάτων των δύο ομάδων σε κάθε χρονική στιγμή απεικονίζονται στο διάγραμμα 1.

Αναφορικά με τον βαθμό της μετεγχειρητικής εξέλιξης των τραυμάτων, διαπιστώθηκε στατιστικώς σημαντική διαφορά μεταξύ των ομάδων Α και Β ($p<0,001$). Αντίθετα, δεν διαπιστώθηκε στατιστικώς σημαντική διαφορά μεταξύ του δεξιού και του αριστερού άκρου ($p=0,138$). Πιο συγκεκριμένα, συνολικά η βαθμολόγηση της ομάδας Β είναι κατά 1,1 μονάδες μικρότερη από αυτή της ομάδας Α, δηλαδή η πορεία της επούλωσης ήταν καλύτερη και ταχύτερη στην ομάδα Β σε σχέση με την ομάδα Α. Σχεδόν όλα τα τραύματα των ζώων της ομάδας Β από την 5^η μετεγχειρητική ημέρα είχαν χαμηλότερη βαθμολογία μετεγχειρητικής εξέλιξης σε σύγκριση με αυτά της ομάδας Α. Από την 8^η μετεγχειρητική ημέρα, 9/20 τραύματα της ομάδας Β ήταν 1ου βαθμού ενώ, στην ομάδα Α μόνο 1/20. Σταδιακά και μέχρι την 14^η μετεγχειρητική ημέρα, όλο και περισσότερα τραύματα της ομάδας Β (15/20), βαθμολογούνταν ως 1ου βαθμού. Αντίθετα, στην ομάδα Α τα περισσότερα τραύματα (11/20) βαθμολογούνταν ως 2ου βαθμού. Την 30^η μετεγχειρητική ημέρα σχεδόν όλα τα τραύματα (19/20) της ομάδας Β και 15/20 της Α, βαθμολογούνταν ως 1ου βαθμού.

Ουσιαστικά, τα τραύματα των ζώων της ομάδας B είχαν ταχύτερη επούλωση συγκριτικά με τα τραύματα των ζώων της ομάδας A.



Διάγραμμα 1: Μεταβολές του μέσου όρου του βαθμού της μετεγχειρητικής εξέλιξης των τραυμάτων των δύο ομάδων ζώων κατά τη μετεγχειρητική περίοδο.

2.2.1. ΟΜΑΔΑ Α

Οι μεταβολές του μέσου όρου και της τυπικής απόκλισης του βαθμού της μετεγχειρητικής εξέλιξης των τραυμάτων των υποομάδων A_1 και A_2 παρουσιάζονται στον πίνακα 2 και στο διάγραμμα 2.

Σε 7 από τα 10 ζώα της ομάδας αυτής, η επούλωση των τραυμάτων και στα δύο άκρα ήταν ικανοποιητική καθ' όλη τη διάρκεια του πειραματισμού. Πιο συγκεκριμένα, μόνο σε ένα ζώο της A_1 υποομάδας (No1) και σε 2 ζώα της A_2 υποομάδας (No6 και No8) παρατηρήθηκαν διάσπαση και νέκρωση των χειλέων του τραύματος σε ένα από τα 2 άκρα τους. Στα γραφήματα 1, 2, 3 και 4 απεικονίζονται οι κατανομές συχνοτήτων του βαθμού της μετεγχειρητικής εξέλιξης των τραυμάτων της A_1 και A_2 υποομάδας σε δεξιό και αριστερό άκρο αντίστοιχα σε κάθε χρονική στιγμή. Στο ζώο No1 της A_1 υποομάδας δεν ήταν δυνατή η πλήρης κάλυψη του τραύματος στο δεξιό άκρο από την 5^η μετεγχειρητική ημέρα. Ταυτόχρονα, αναπτύχθηκε οίδημα του άκρου περιφερικά του τραύματος. Την 7^η μετεγχειρητική ημέρα εμφανίστηκε μερική νέκρωση των

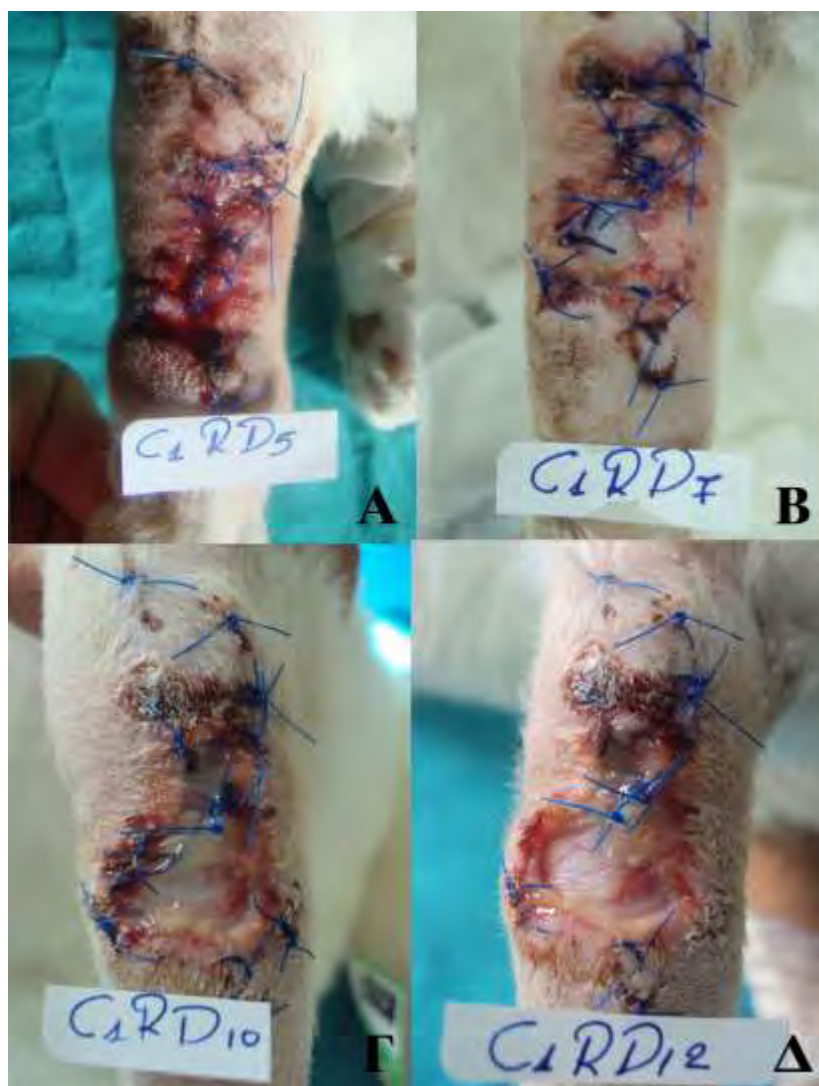χειλέων του τραύματος, η οποία και εξελίχθηκε σε ολική, με αποτέλεσμα η επούλωσή του να γίνει κατά δεύτερο σκοπό (Εικόνα 8).

ΠΙΝΑΚΑΣ 2: Μέσος όρος και τυπική απόκλιση (μ.ο. ± τ.α.), του βαθμού της μετεγχειρητικής εξέλιξης των τραυμάτων, των υποομάδων A₁ και A₂ σε κάθε χρονική στιγμή.

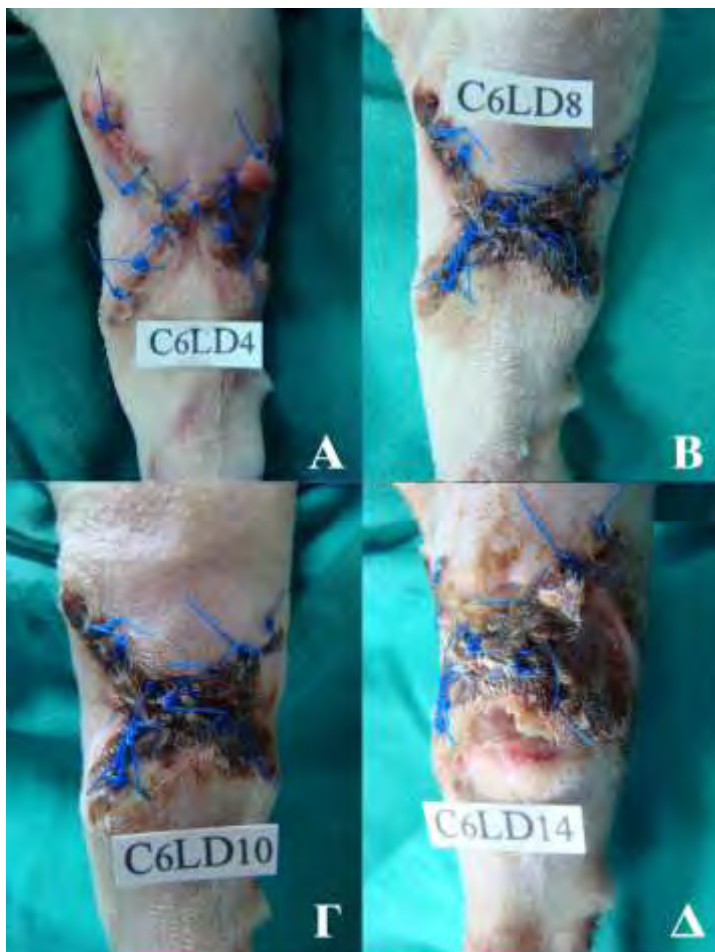Μετεγχειρητική ημέρα	Υποομάδα A ₁ (μ.ο. ± τ.α.)	Υποομάδα A ₂ (μ.ο. ± τ.α.)
5 ^η	3,10±1,60	2,00±0
6 ^η	3,00±1,63	2,00±0
7 ^η	3,10±1,80	2,00±0
8 ^η	3,20±1,93	2,40±1,17
9 ^η	3,20±1,93	2,50±1,08
10 ^η	3,20±1,93	2,60±1,26
12 ^η	3,10±2,02	2,70±1,49
14 ^η	3,00±2,11	2,60±1,84
18 ^η	2,90±2,18	2,50±1,96
24 ^η	2,10±1,45	2,20±2,04
30 ^η	1,70±1,57	2,00±2,11

Στις γάτες Νο 6 και Νο 8 της A₂ υποομάδας, η νέκρωση των χειλέων των τραυμάτων και η αδυναμία σύγκλεισής τους κατά πρώτο σκοπό αφορούσε το αριστερό άκρο (γράφημα 4). Πιο συγκεκριμένα, στο αριστερό άκρο της γάτας Νο6, την 2^η μετεγχειρητική ημέρα, εμφανίστηκε οίδημα περιφερικά του τραύματος, το οποίο αντιμετωπίστηκε με εφαρμογή πιεστικής επίδεσης για 2 ημέρες. Την 4^η μετεγχειρητική ημέρα έγινε συρραφή του τραύματος. Ωστόσο, την 8^η μετεγχειρητική ημέρα εμφανίστηκαν έντονο ερύθημα και πόνος στα εγχειρητικά χείλη. Τη 10^η μετεγχειρητική ημέρα στο τραύμα αυτό εμφανίστηκε μερική νέκρωση των χειλέων του, η οποία εξελίχθηκε σε ολική μέχρι την 14^η μετεγχειρητική ημέρα (Εικόνα 9). Στο ζώο Νο8, την 8^η μετεγχειρητική ημέρα, εμφανίστηκε μερική νέκρωση των χειλέων του τραύματος, η οποία εξελίχθηκε σε ολική μέχρι τη 12^η μετεγχειρητική ημέρα (Εικόνα 10). Και από τα δύο αυτά τραύματα έγινε λήψη υλικού για καλλιέργεια, όπου

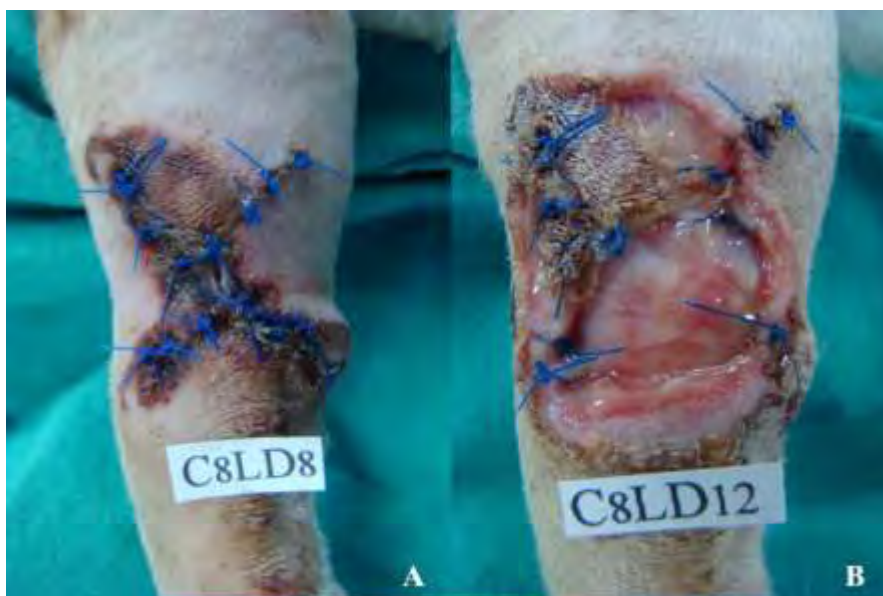διαπιστώθηκε ανάπτυξη *E. Coli* spp. Στα ζώα αυτά χορηγήθηκαν αντιβιοτικά βάσει των αποτελεσμάτων του αντιβιογράμματος.



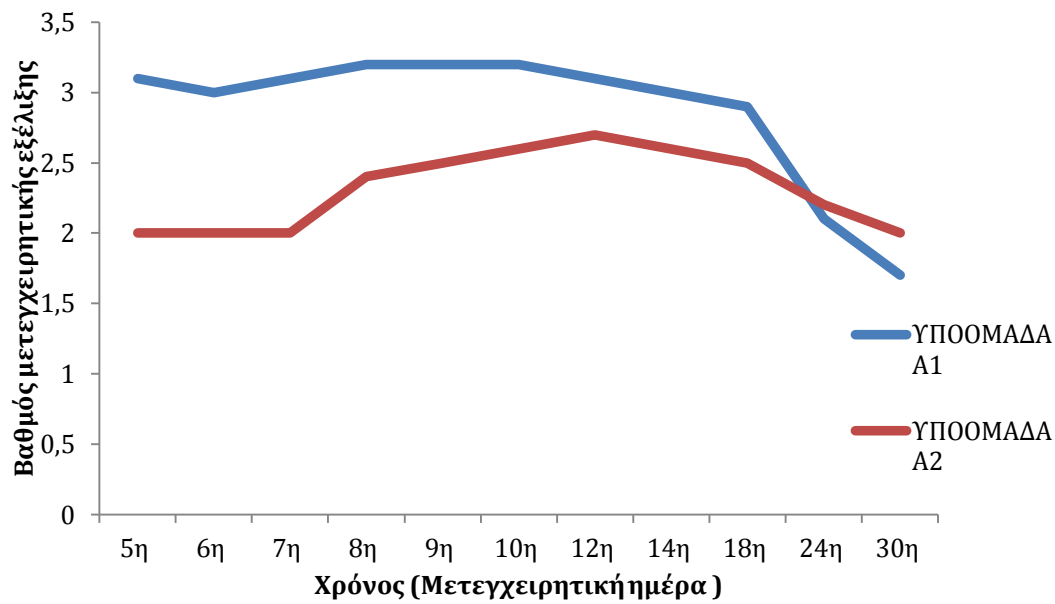
Εικόνα 8: Γάτα Νο1, της Α₁ υποομάδας, δεξιό άκρο τη 5^η (Α), την 7^η (Β), τη 10^η (Γ) και τη 12^η μετεγχειρητική ημέρα (Δ).



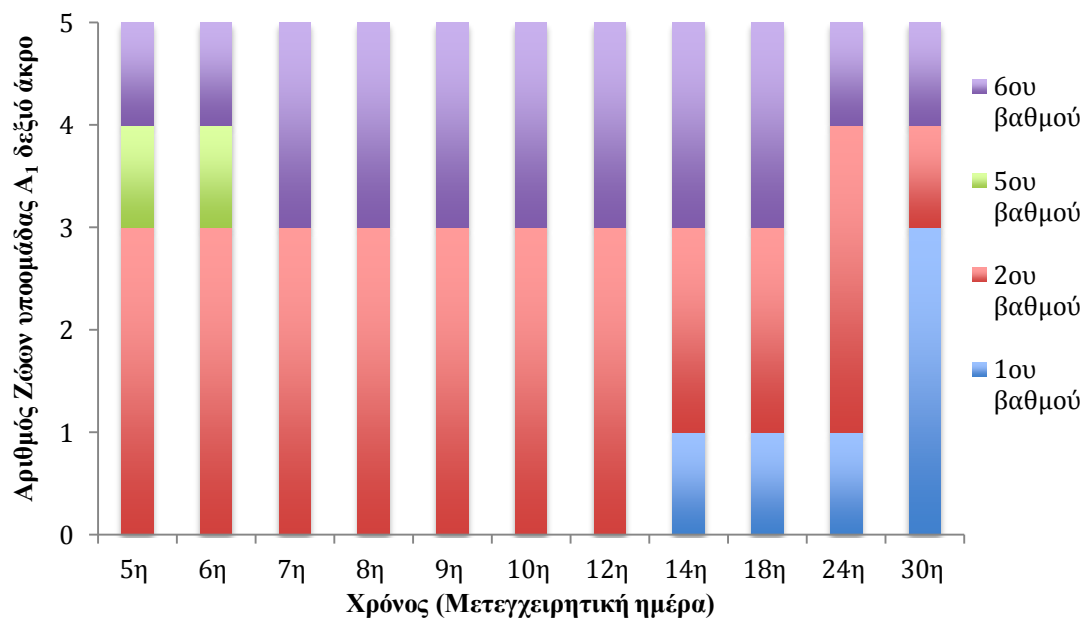
Εικόνα 9: Γάτα Νο6, της Α₂ υποομάδας, αριστερό άκρο τη 4^η (Α), την 8^η (Β), τη 10^η (Γ) και τη 14^η μετεγχειρητική ημέρα (Δ).



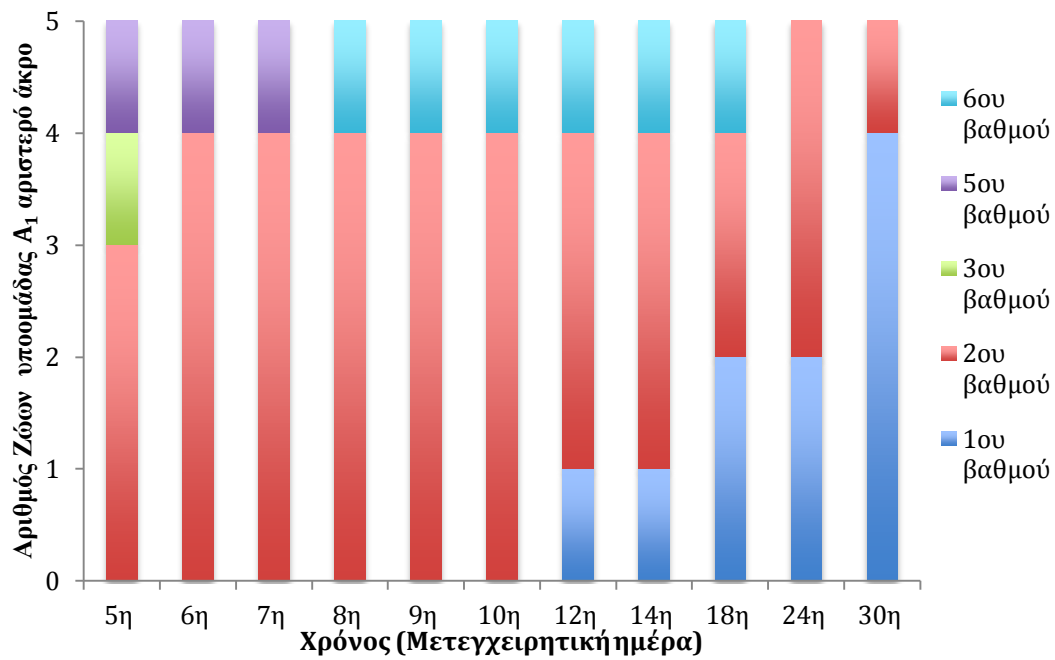
Εικόνα 10: Γάτα Νο8, της Α₂ υποομάδας, αριστερό άκρο την 8^η (Α) και τη 12^η μετεγχειρητική ημέρα (Β).



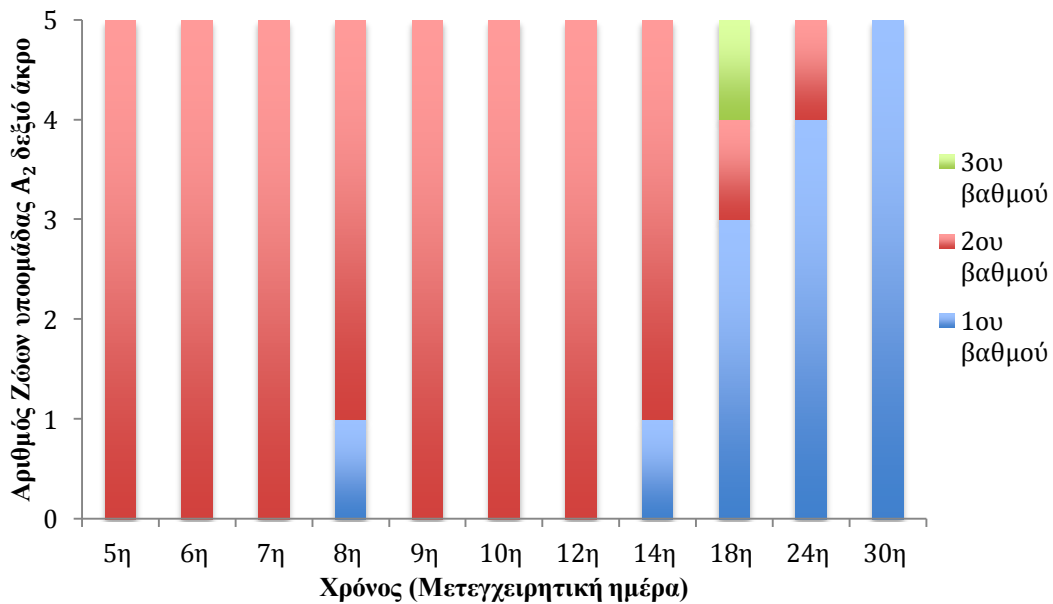
Διάγραμμα 2: Μεταβολές του μέσου όρου, του βαθμού της μετεγχειρητικής εξέλιξης των τραυμάτων, των υποομάδων A₁ και A₂ σε κάθε χρονική στιγμή.



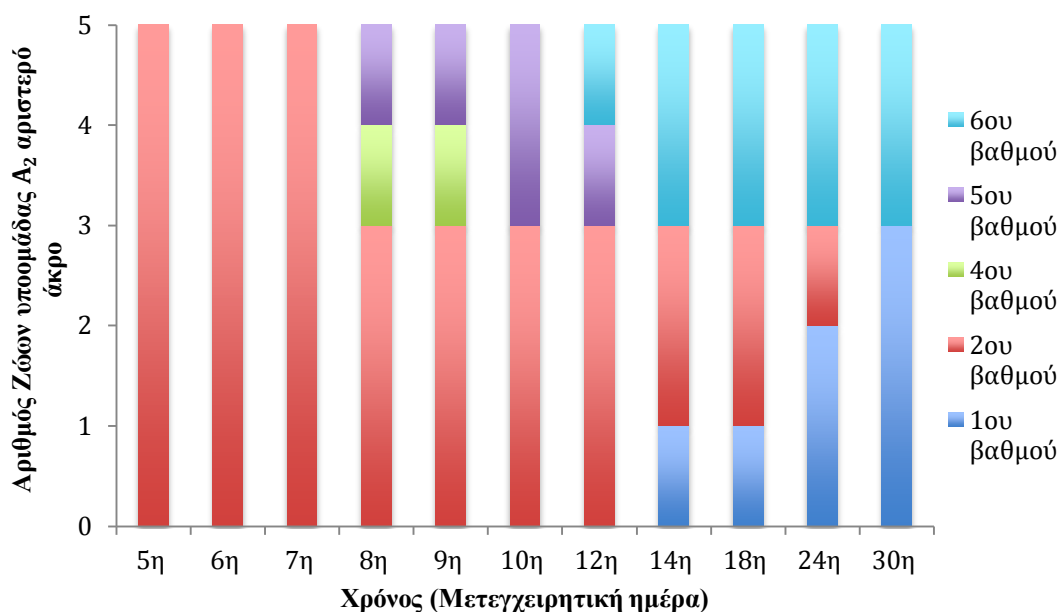
Γράφημα 1: Κατανομή συχνοτήτων του βαθμού μετεγχειρητικής εξέλιξης των τραυμάτων της υποομάδας A₁, σε κάθε χρονική στιγμή για το δεξιό άκρο.



Γράφημα 2: Κατανομή συχνοτήτων του βαθμού μετεγχειρητικής εξέλιξης των τραυμάτων της υποομάδας A₁, σε κάθε χρονική στιγμή για το αριστερό άκρο.



Γράφημα 3: Κατανομή συχνοτήτων του βαθμού μετεγχειρητικής εξέλιξης των τραυμάτων της υποομάδας A₂ σε κάθε χρονική στιγμή για το δεξιό άκρο.



Γράφημα 4: Κατανομή συχνοτήτων του βαθμού μετεγχειρητικής εξέλιξης των τραυμάτων της υποομάδας A_2 σε κάθε χρονική στιγμή για το αριστερό άκρο.

Η σύγκριση του βαθμού της μετεγχειρητικής εξέλιξης μεταξύ των υποομάδων A_1 και A_2 , σε τυχαίο χρονικό διάστημα, έδειξε ότι υπήρχε στατιστικώς σημαντική διαφορά ($p=0,010$), ενώ δεν διαπιστώθηκε στατιστικώς σημαντική διαφορά ανάμεσα στο δεξιό και στο αριστερό άκρο ($p=0,582$). Πιο συγκεκριμένα, συνολικά η βαθμολόγηση της υποομάδας A_2 , στην οποία εφαρμόστηκε δύναμη 1 kg στο αριστερό άκρο και 3 kg στο δεξιό άκρο, ήταν κατά 0,55 μονάδες μικρότερη από αυτήν της A_1 , με εφαρμοζόμενη δύναμη 3 kg στο αριστερό άκρο και 1 kg στο δεξιό άκρο. Δηλαδή, η υποομάδα A_2 είχε καλύτερα κλινικά αποτελέσματα από την A_1 .

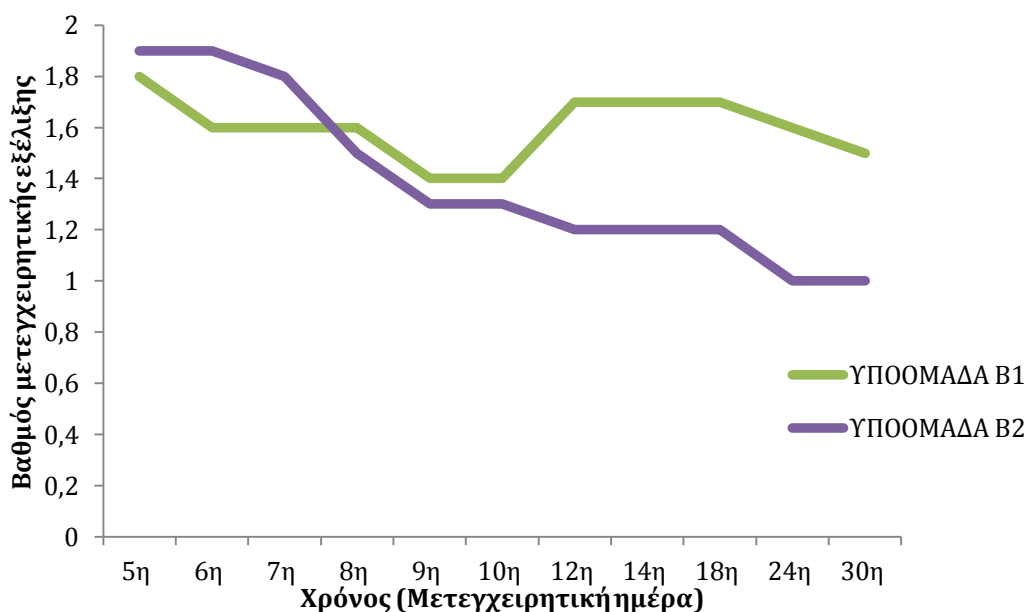
2.2.2. ΟΜΑΔΑ Β

Οι μεταβολές του μέσου όρου και της τυπικής απόκλισης, του βαθμού της μετεγχειρητικής εξέλιξης των τραυμάτων των υποομάδων B_1 , B_2 , παρουσιάζονται στον πίνακα 3 και στο διάγραμμα 3.

Σε 9 από τα 10 ζώα της ομάδας αυτής η επούλωση των τραυμάτων και στα δύο άκρα ήταν ικανοποιητική καθ' όλη τη διάρκεια του πειραματισμού. Στα γραφήματα 5, 6, 7 και 8 απεικονίζονται οι κατανομές συχνοτήτων του βαθμού της μετεγχειρητικής εξέλιξης των τραυμάτων των υποομάδων B_1 και B_2 σε δεξιό και αριστερό άκρο αντίστοιχα, σε κάθε χρονική στιγμή.

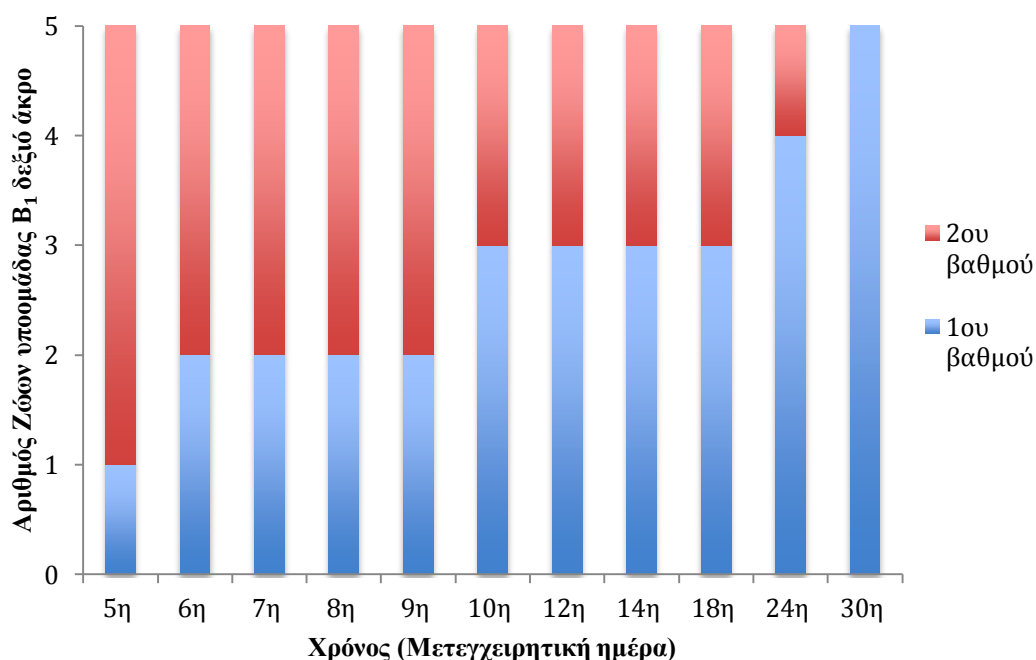
ΠΙΝΑΚΑΣ 3: Μέσος όρος και τυπική απόκλιση (μ.ο. ± τ.α.), του βαθμού της μετεγχειρητικής εξέλιξης των τραυμάτων, των υποομάδων Β₁ και Β₂, σε κάθε χρονική στιγμή.

Μετεγχειρητική ημέρα	ΥΠΟΟΜΑΔΑ Β ₁ (μ.ο. ± τ.α.)	ΥΠΟΟΜΑΔΑ Β ₂ (μ.ο. ± τ.α.)
5 ^η	1,80±0,42	1,90±0,32
6 ^η	1,60±0,52	1,90±0,32
7 ^η	1,60±0,52	1,80±0,63
8 ^η	1,60±0,52	1,50±0,53
9 ^η	1,40±0,52	1,30±0,48
10 ^η	1,40±0,70	1,30±0,48
12 ^η	1,70±1,57	1,20±0,42
14 ^η	1,70±1,57	1,20±0,42
18 ^η	1,70±1,57	1,20±0,42
24 ^η	1,60±1,58	1,00±0
30 ^η	1,50±1,58	1,00±0



Διάγραμμα 3: Μεταβολές του μέσου όρου του βαθμού της μετεγχειρητικής εξέλιξης των τραυμάτων των υποομάδων Β₁ και Β₂, σε κάθε χρονική στιγμή.

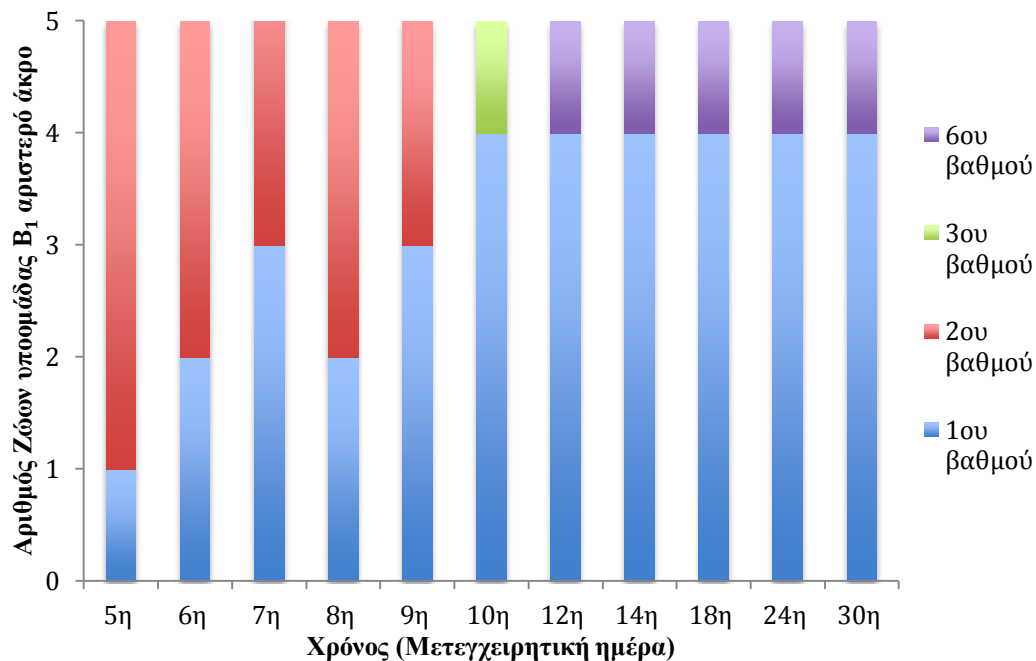
Στην γάτα Νο14 της B₁ υποομάδας, την 3^η μετεγχειρητική ημέρα, παρουσιάστηκε οίδημα στο αριστερό άκρο περιφερικά του τραύματος, το οποίο αντιμετωπίστηκε με εφαρμογή πιεστικής επίδεσης. Την 4^η μετεγχειρητική ημέρα δεν υπήρχε δυσκολία κατά τη συρραφή του τραύματος, αλλά την 10^η μετεγχειρητική ημέρα παρουσιάστηκε πυώδες εξίδρωμα, οπότε, έγινε λήψη υλικού για καλλιέργεια, όπου διαπιστώθηκε ανάπτυξη *Klebsiella pneumoniae*. Στο ζώο αυτό χορηγήθηκαν αντιβιοτικά βάση των αποτελεσμάτων του αντιβιογράμματος. Τη 12^η μετεγχειρητική ημέρα εμφανίστηκε ολική νέκρωση των χειλέων του τραύματος, με αποτέλεσμα η επούλωσή του να γίνει κατά δεύτερο σκοπό (Εικόνα 11).



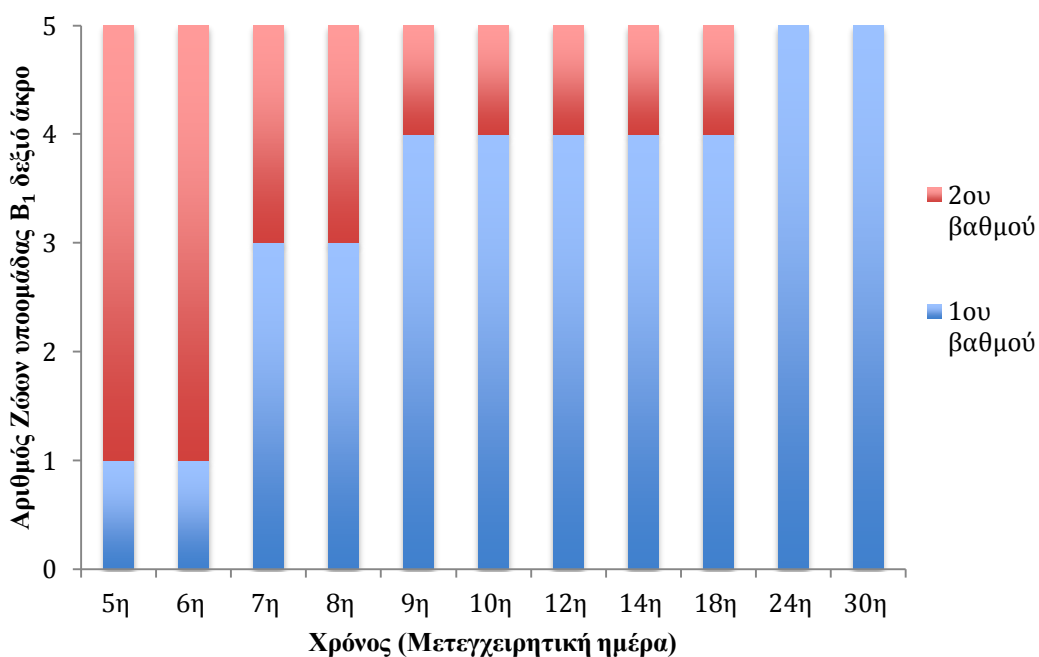
Γράφημα 5: Κατανομή συχνοτήτων του βαθμού μετεγχειρητικής εξέλιξης των τραυμάτων της υποομάδας B₁, σε κάθε χρονική στιγμή για το δεξιό άκρο.

Η σύγκριση του βαθμού της μετεγχειρητικής εξέλιξης μεταξύ των υποομάδων B₁ και B₂, σε τυχαίο χρονικό διάστημα, έδειξε ότι δεν υπήρχε στατιστικώς σημαντική διαφορά ($p=0,06$), ενώ διαπιστώθηκε στατιστικώς σημαντική διαφορά ανάμεσα στο δεξιό και στο αριστερό άκρο ($p=0,027$). Πιο συγκεκριμένα, συνολικά η βαθμολόγηση στο δεξιό άκρο ήταν κατά 0,245 μονάδες μικρότερη από αυτήν στο αριστερό άκρο. Δηλαδή, στο δεξιό άκρο των ζώων που δεν διενεργήθηκε αποκόλληση των χειλέων του τραύματος από τους υποκείμενους ιστούς, παρατηρήθηκαν καλύτερα κλινικά

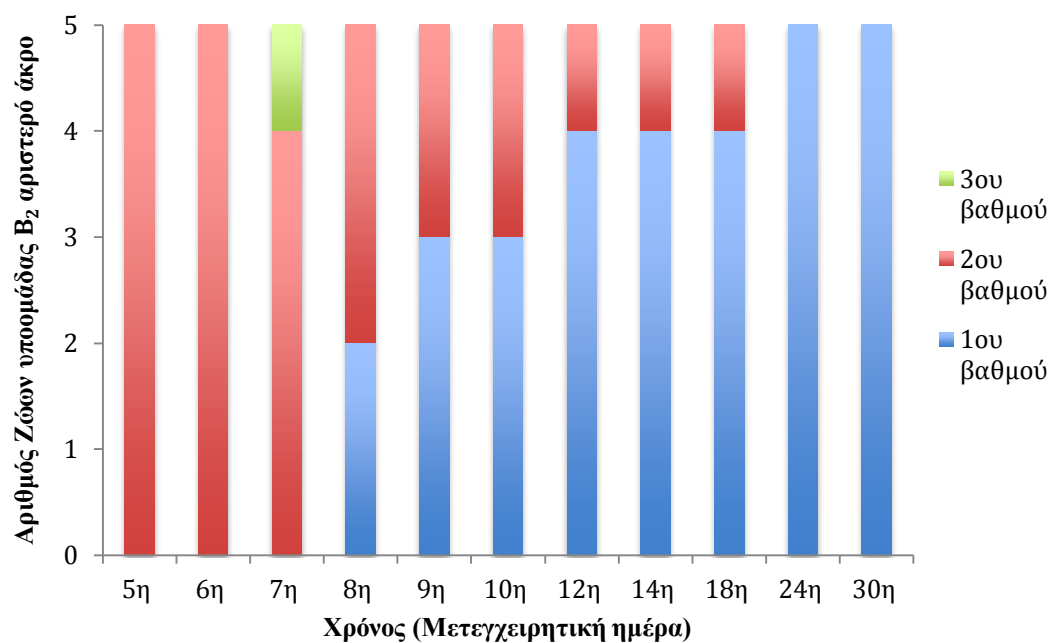
αποτελέσματα σε σύγκριση με το αριστερό άκρο, στο οποίο πραγματοποιήθηκε αποκόλληση.



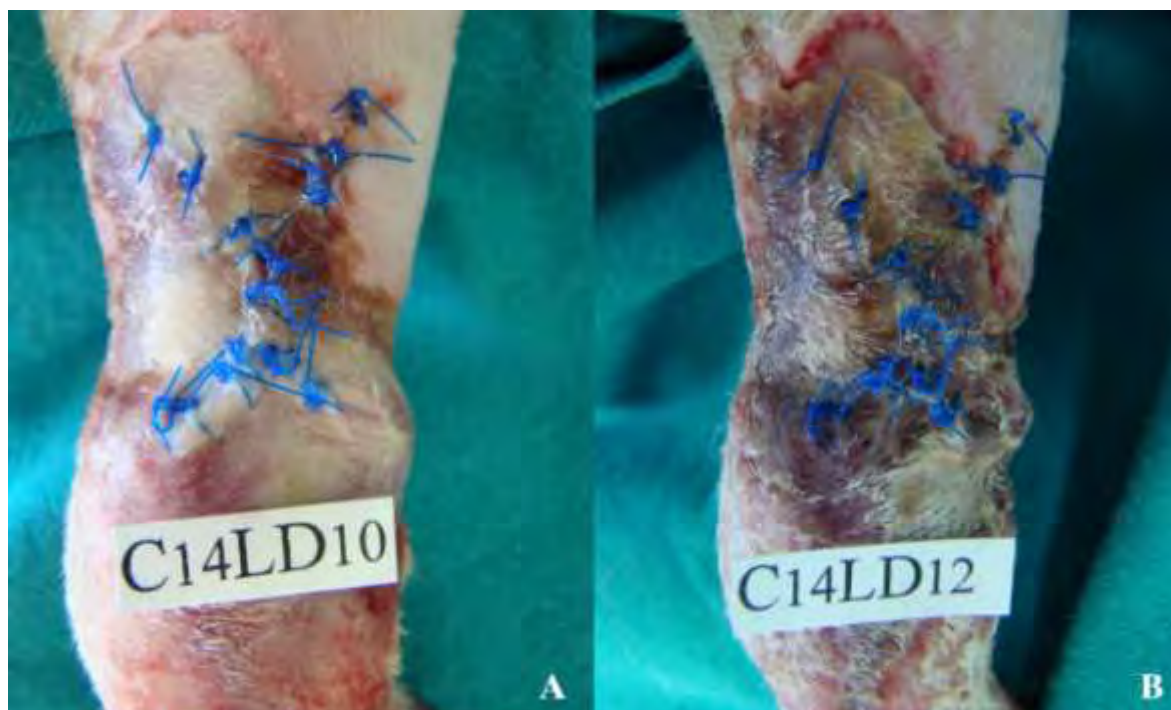Γράφημα 6: Κατανομή συχνοτήτων του βαθμού μετεγχειρητικής εξέλιξης των τραυμάτων της υποομάδας B₁, σε κάθε χρονική στιγμή για το αριστερό άκρο.



Γράφημα 7: Κατανομή συχνοτήτων του βαθμού μετεγχειρητικής εξέλιξης των τραυμάτων της υποομάδας B₂, σε κάθε χρονική στιγμή για το δεξιό άκρο.



Γράφημα 8: Κατανομή συχνοτήτων του βαθμού μετεγχειρητικής εξέλιξης των τραυμάτων της υποομάδας B₂, σε κάθε χρονική στιγμή για το αριστερό άκρο.

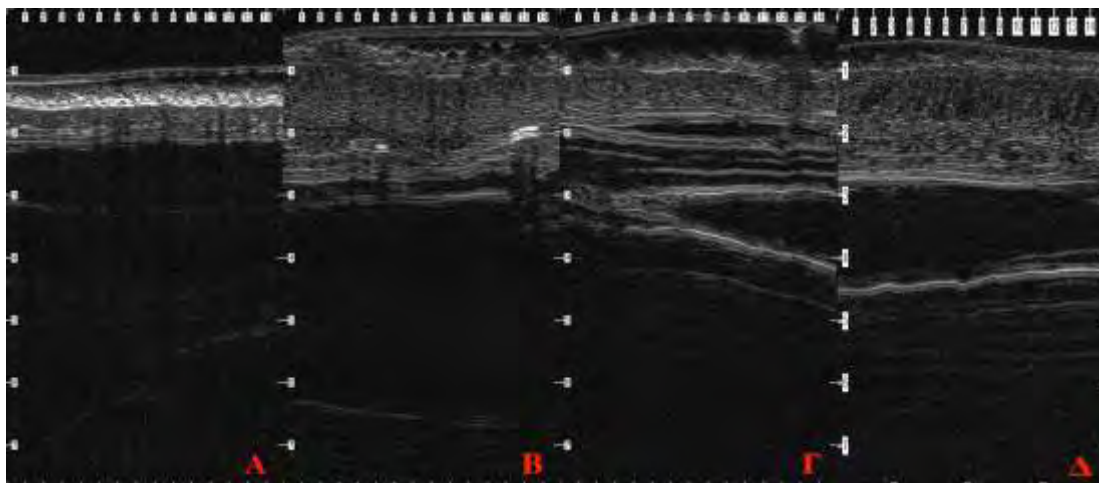


Εικόνα 11: Γάτα Νο14, της B₁ υποομάδας, αριστερό άκρο τη 10^η (A) και τη 12^η μετεγχειρητική ημέρα (B).

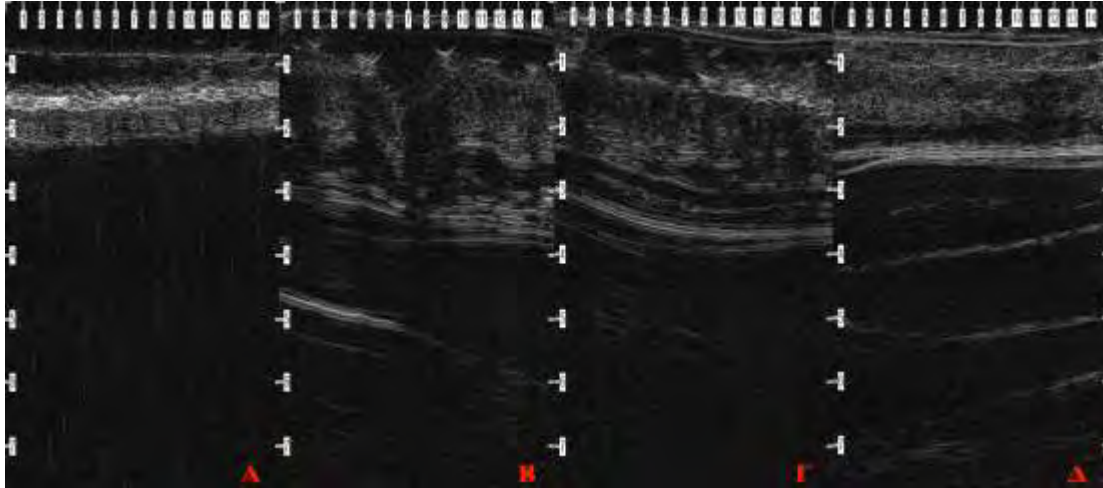
2.3. Υπερηχοτομογραφία δέρματος

Οι μεταβολές του μέσου όρου και της τυπικής απόκλισης των τιμών του πάχους του δέρματος των δύο ομάδων σε κάθε χρονική στιγμή απεικονίζονται στο πίνακα 4α και στο διάγραμμα 4. Μεταξύ των ομάδων Α και Β, ανεξαρτήτως του άκρου, παρατηρήθηκαν στατιστικώς σημαντικές διαφορές την 4^η και την 14^η μετεγχειρητική ημέρα ($p < 0,001$) ενώ, την 30^η μετεγχειρητική ημέρα δεν υπήρξε στατιστικώς σημαντική διαφορά ($p = 0,059$) (εικόνες 12 και 13).

Στους πίνακες 4β και 4γ, εμφανίζονται οι μέσοι όροι και οι τυπικές αποκλίσεις των τιμών του πάχους του δέρματος ενώ, στα διαγράμματα 5 και 6 οι μέσοι όροι των τιμών του πάχους του δέρματος στην ομάδα Α και Β αντίστοιχα, μεταξύ δεξιού και αριστερού άκρου σε κάθε χρονική στιγμή. Και στις δύο ομάδες δεν παρατηρήθηκε στατιστικώς σημαντική διαφορά μεταξύ δεξιού και αριστερού άκρου.



Εικόνα 12: Μεταβολές του πάχους του δέρματος στην ομάδα Α σε κάθε χρονική στιγμή. Ημέρα 0 (Α), 4^η (Β), 14^η (Γ), 30^η μετεγχειρητική ημέρα (Δ). Οι οριζοντίως και καθέτως εμφανιζόμενοι αριθμοί υποδηλώνουν mm.



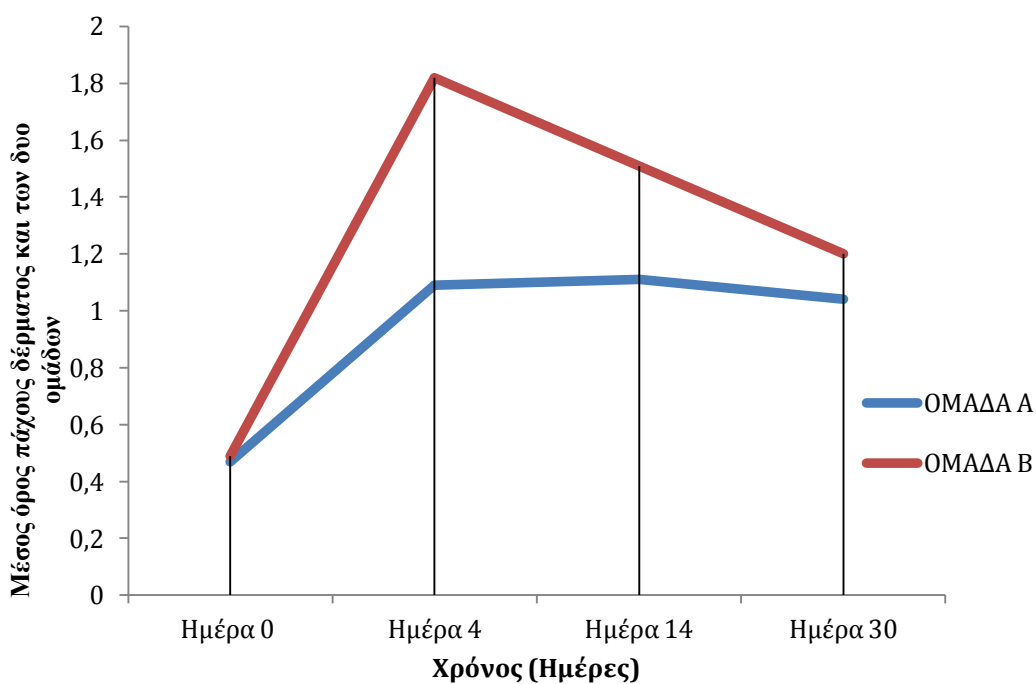
Εικόνα 13: Μεταβολές του πάχους του δέρματος στην ομάδα Β σε κάθε χρονική στιγμή. Ημέρα 0 (Α), 4^η (Β), 14^η (Γ), 30^η μετεγχειρητική ημέρα (Δ). Οι οριζοντίως και καθέτως εμφανιζόμενοι αριθμοί υποδηλώνουν mm.

2.4. Ιστοπαθολογική εξέταση

Η κατανομή των συχνοτήτων των δύο ομάδων καθ' όλη τη διάρκεια του πειραματισμού, με βάση τα ιστοπαθολογικά ευρήματα, δηλαδή τη διήθηση φλεγμονωδών κυττάρων, την παρουσία οιδήματος, τον προσανατολισμό των κολλαγόνων ινών και την αγγειογένεση, παρουσιάζονται στα γραφήματα 9 α_1 , α_2 , β_1 , β_2 , γ_1 , γ_2 , δ_1 και δ_2 , ενώ ο μέσος όρος των τιμών των παραπάνω παραμέτρων παρουσιάζεται στα διαγράμματα 7, 8, 9 και 10 αντίστοιχα. Ο μέσος όρος και η τυπική απόκλιση του πάχους της επιδερμίδας εμφανίζεται στον πίνακα 5 και στο διάγραμμα 11.

ΠΙΝΑΚΑΣ 4α: Μέσος όρος και τυπική απόκλιση (μ.ο. ± τ.α.) του πάχους του δέρματος και στις δύο ομάδες, σε κάθε χρονική στιγμή.

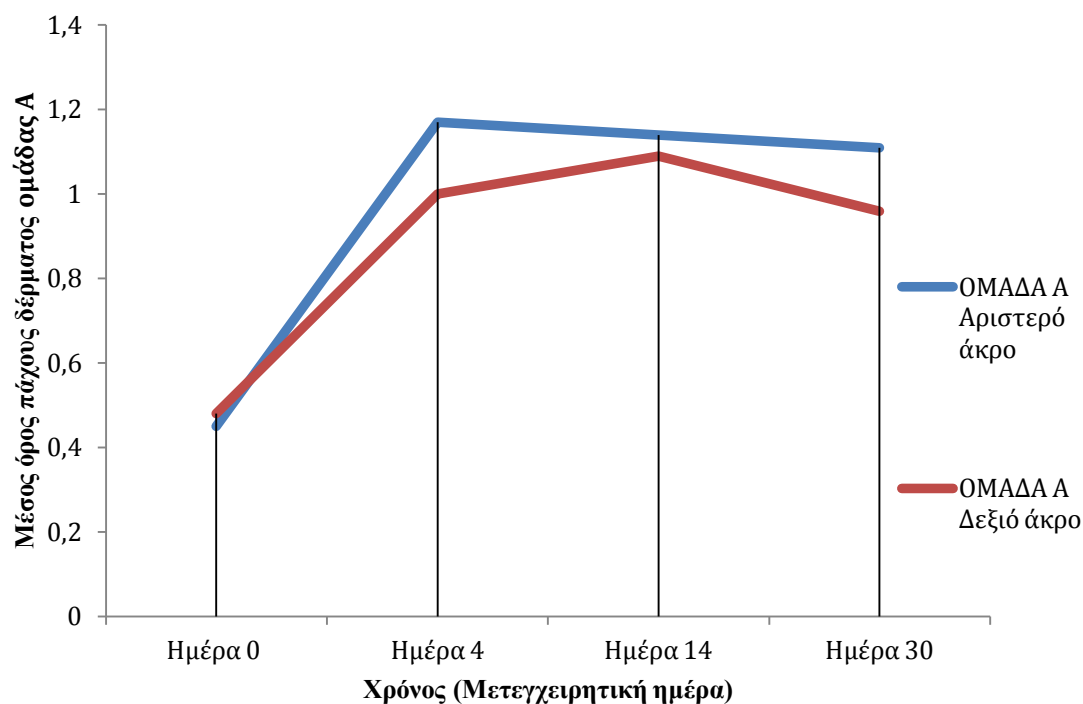
Μετεγχειρητική ημέρα	ΟΜΑΔΑ Α (μ.ο. ± τ.α.)	ΟΜΑΔΑ Β (μ.ο. ± τ.α.)	P
Ημέρα 0	0,47±0,08	0,49±0,06	0,062
4 ^η	1,09±0,25	1,82±0,35	<0,001
14 ^η	1,11±0,13	1,51±0,34	<0,001
30 ^η	1,04±0,26	1,20±0,28	0.059



Διάγραμμα 4: Μέσος όρος του πάχους του δέρματος, και στις δύο ομάδες, σε κάθε χρονική στιγμή.

ΠΙΝΑΚΑΣ 4β: Μέσος όρος και τυπική απόκλιση (μ.ο. ± τ.α.) του πάχους του δέρματος στην ομάδα Α, μεταξύ δεξιού και αριστερού άκρου, σε κάθε χρονική στιγμή.

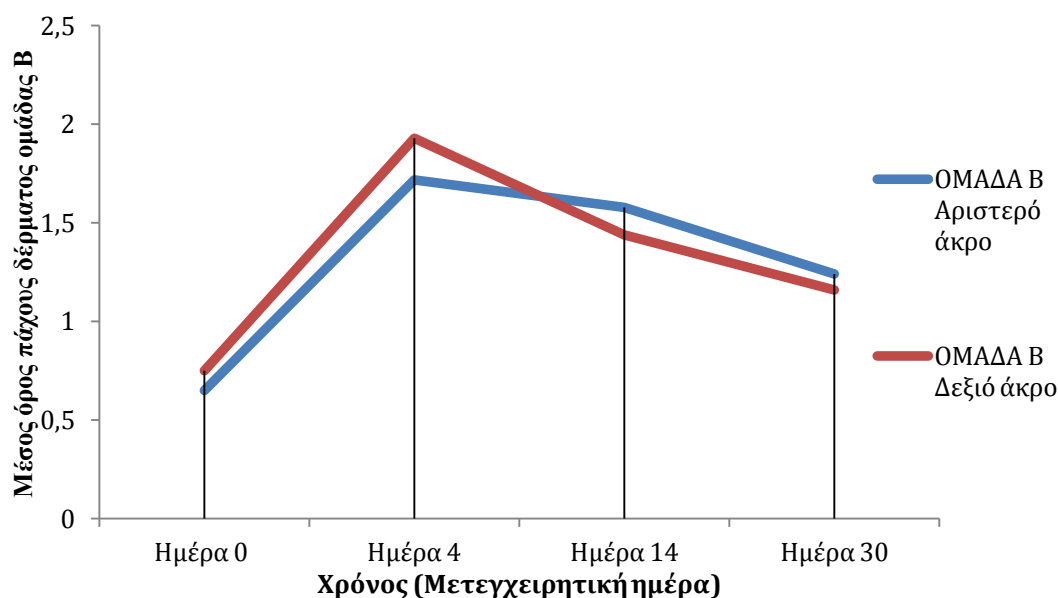
Μετεγχειρητική ημέρα	ΟΜΑΔΑ Α		P
	Αριστερό άκρο	Δεξιό άκρο	
Ημέρα 0	0,45±0,07	0,48±0,08	0,33
4 ^η	1,17±0,26	1,00±0,22	0,13
14 ^η	1,14±0,15	1,09±0,12	0,34
30 ^η	1,11±0,30	0,96±0,21	0,21



Διάγραμμα 5: Μέσος όρος του πάχους του δέρματος, στην ομάδα Α, σε κάθε χρονική στιγμή, μεταξύ δεξιού και αριστερού άκρου.

ΠΙΝΑΚΑΣ 4γ: Μέσος όρος και τυπική απόκλιση (μ.ο. ± τ.α.) του πάχους του δέρματος στην ομάδα Β, μεταξύ δεξιού και αριστερού άκρου, σε κάθε χρονική στιγμή.

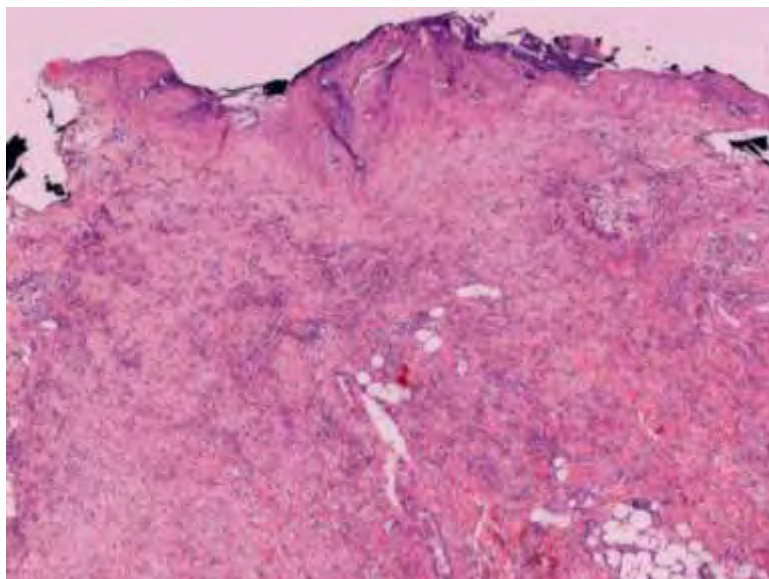
Μετεγχειρητική ημέρα	ΟΜΑΔΑ Β		P
	Αριστερό άκρο	Δεξιό άκρο	
Ημέρα 0	0,65±0,17	0,75±0,21	0,29
4 ^η	1,72±0,26	1,93±0,42	0,19
14 ^η	1,58±0,37	1,44±0,30	0,38
30 ^η	1,24±0,27	1,16±0,29	0,50



Διάγραμμα 6: Μέσος όρος του πάχους του δέρματος, στην ομάδα Β σε κάθε χρονική στιγμή, μεταξύ δεξιού και αριστερού άκρου.

Στην ομάδα Α (γράφημα 9 α₁) την 4^η μετεγχειρητική ημέρα είχαμε τον μέγιστο αριθμό ζώων με έντονη διήθηση από φλεγμονώδη κύτταρα, ενώ στην πορεία ο αριθμός των φλεγμονωδών κυττάρων άρχισε να μειώνεται, σε αντίθεση με την ομάδα Β (γράφημα 9 α₂) όπου η μέγιστη διήθηση εμφανίζεται τη 14^η μετεγχειρητική ημέρα (εικόνα 14). Κατά τη σύγκριση των ιστοπαθολογικών ευρημάτων μεταξύ των ομάδων Α και Β (διάγραμμα 7), παρατηρήθηκε στατιστικώς σημαντική διαφορά όσον αφορά

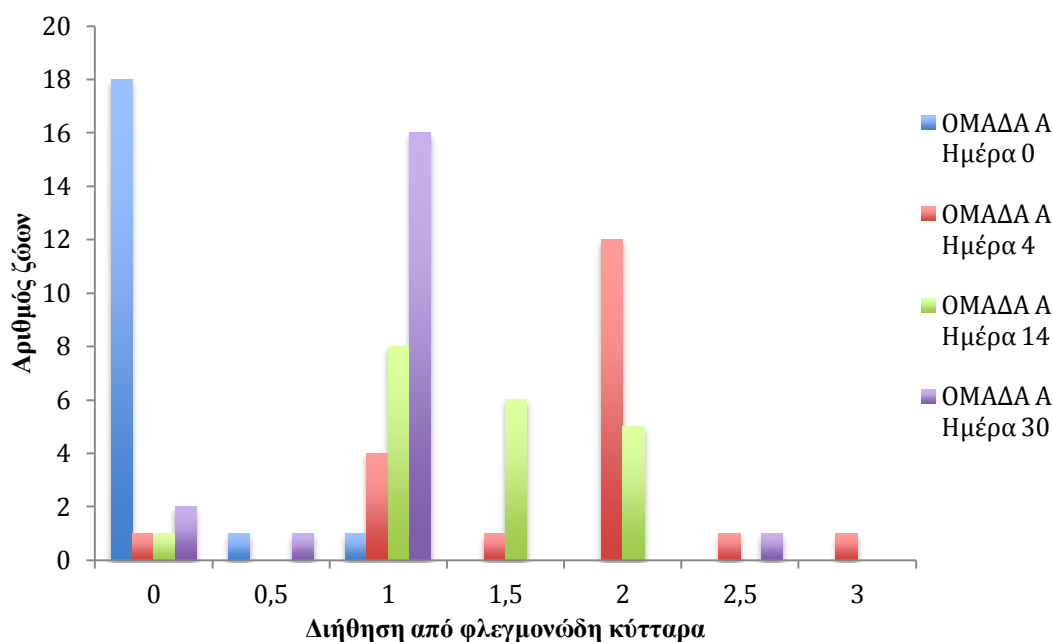
τη διήθηση από φλεγμονώδη κύτταρα την 4^η μετεγχειρητική ημέρα ($p=0,03$), ενώ τις υπόλοιπες ημέρες δεν υπήρχε στατιστικώς σημαντική διαφορά.



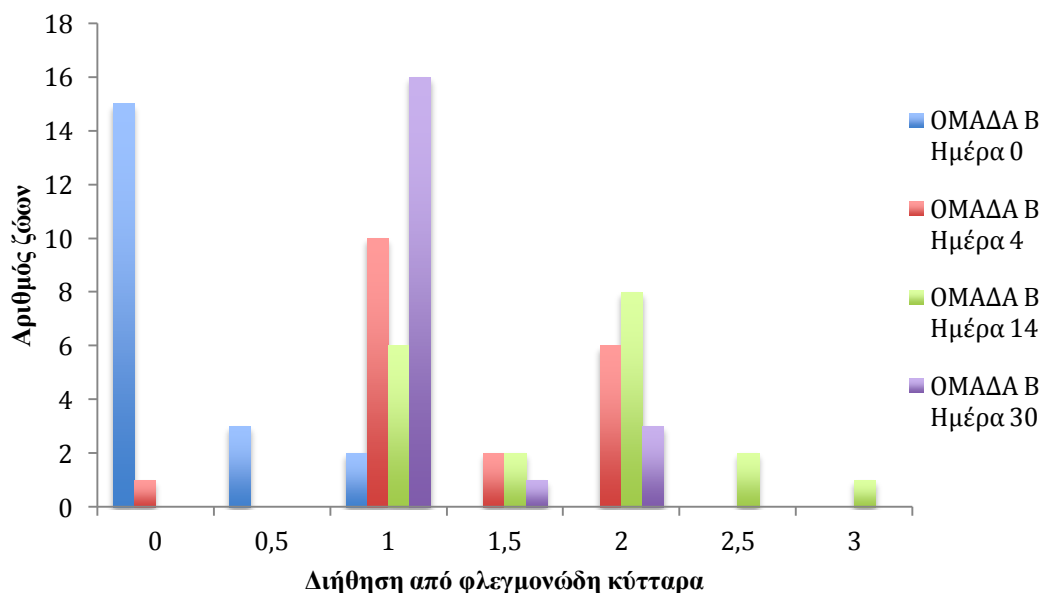
Εικόνα 14: Έντονη διήθηση χορίου από φλεγμονώδη κύτταρα. HE x 40.

Την 4^η μετεγχειρητική ημέρα διαπιστώθηκε και στις δύο ομάδες ήπιο οίδημα, το οποίο υποχώρησε πλήρως μέχρι την 30^η μετεγχειρητική ημέρα (διάγραμμα 8). Η έκταση του οιδήματος δεν διέφερε στατιστικώς σημαντικά μεταξύ των ομάδων σε καμία χρονική περίοδο (γράφημα 9 β₁ και 9 β₂) (εικόνα 15).

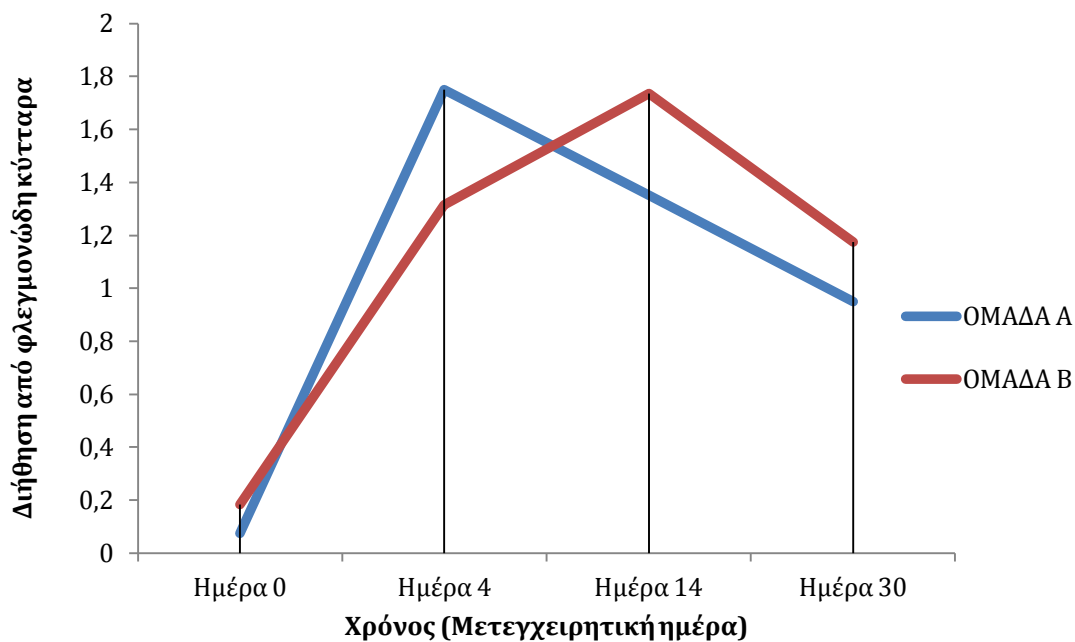
Αναφορικά με τον προσανατολισμό των κολλαγόνων ινών, η μεγαλύτερη απόκλιση από το φυσιολογικό παρατηρήθηκε τη 14^η μετεγχειρητική ημέρα και στις δύο ομάδες, όπως φαίνεται και στο γράφημα 10. Κατά τη σύγκριση των ιστοπαθολογικών ευρημάτων μεταξύ των ομάδων Α και Β, παρατηρήθηκε στατιστικώς σημαντική διαφορά ως τον προσανατολισμό των κολλαγόνων ινών την 4^η μετεγχειρητική ημέρα ($p=0,0255$) (διάγραμμα 9) (εικόνα 16). Στο γράφημα 9 γ₁ και 9 γ₂ απεικονίζεται η κατανομή συχνοτήτων του προσανατολισμού των κολλαγόνων ινών κατά την ιστοπαθολογική εξέταση στις δύο ομάδες καθ' όλη τη διάρκεια του πειραματισμού.



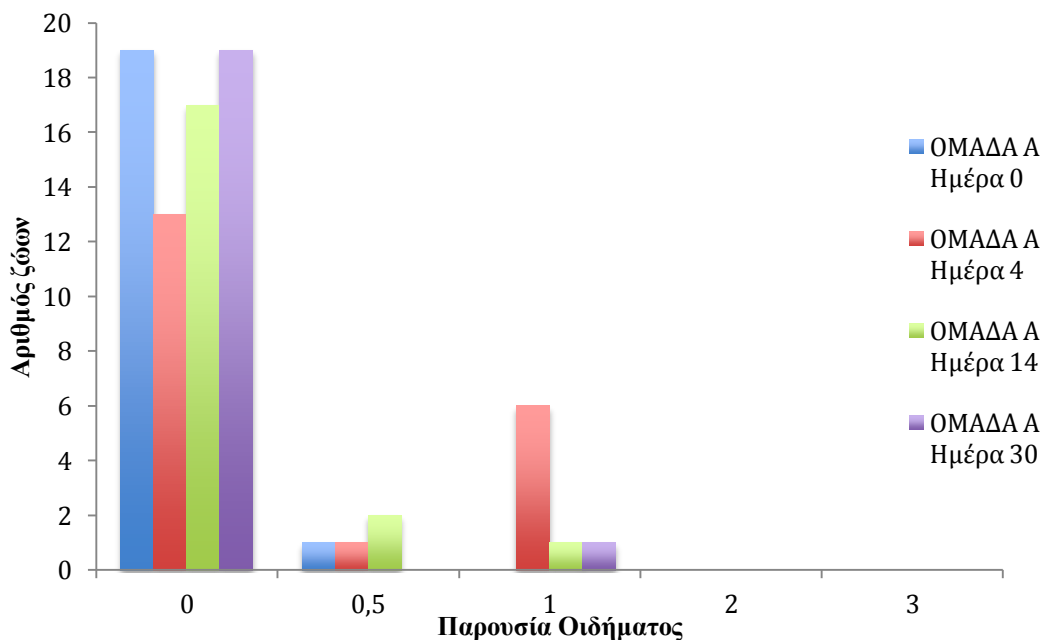
Γράφημα 9α₁: Κατανομή συχνοτήτων για την διήθηση από φλεγμονώδη κύτταρα κατά την ιστοπαθολογική εξέταση στην ομάδα Α, καθ' όλη τη διάρκεια του πειραματισμού.



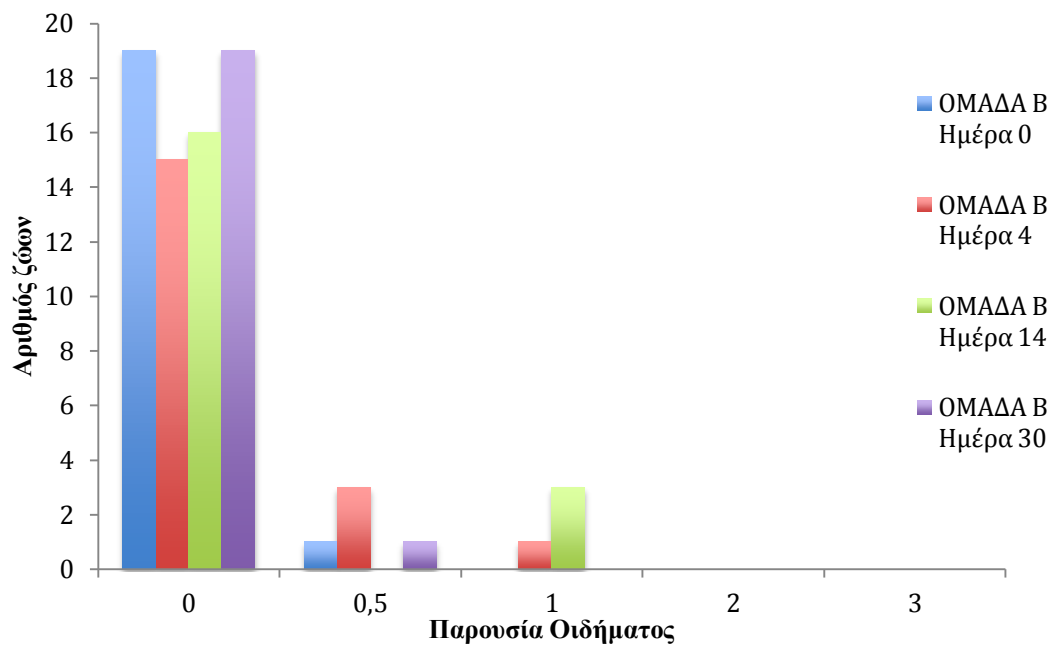
Γράφημα 9α₂: Κατανομή συχνοτήτων για την διήθηση από φλεγμονώδη κύτταρα κατά την ιστοπαθολογική εξέταση στην ομάδα Β, καθ' όλη τη διάρκεια του πειραματισμού.



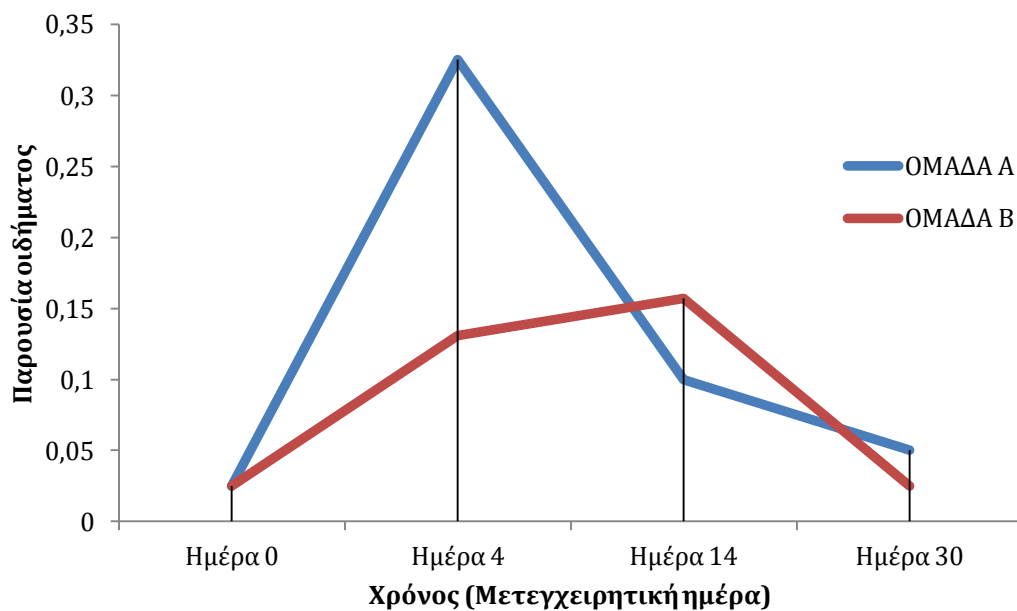
Διάγραμμα 7: Μέσος όρος των τιμών διήθησης από φλεγμονώδη κύτταρα κατά την ιστοπαθολογική εξέταση και για τις 2 ομάδες, σε κάθε χρονική στιγμή.



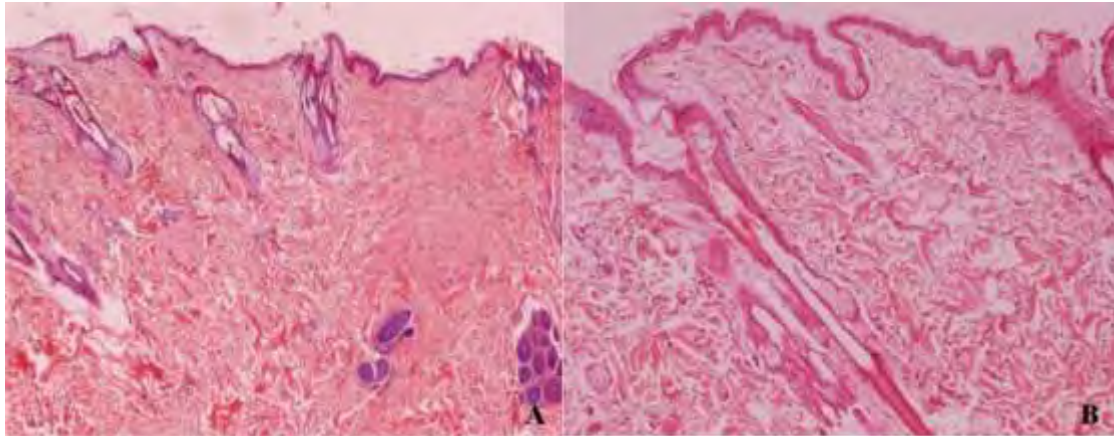
Γράφημα 9β₁: Κατανομή συχνοτήτων της παρουσία; οιδήματος κατά την ιστοπαθολογική εξέταση στην ομάδα Α, καθ' όλη τη διάρκεια του πειραματισμού.



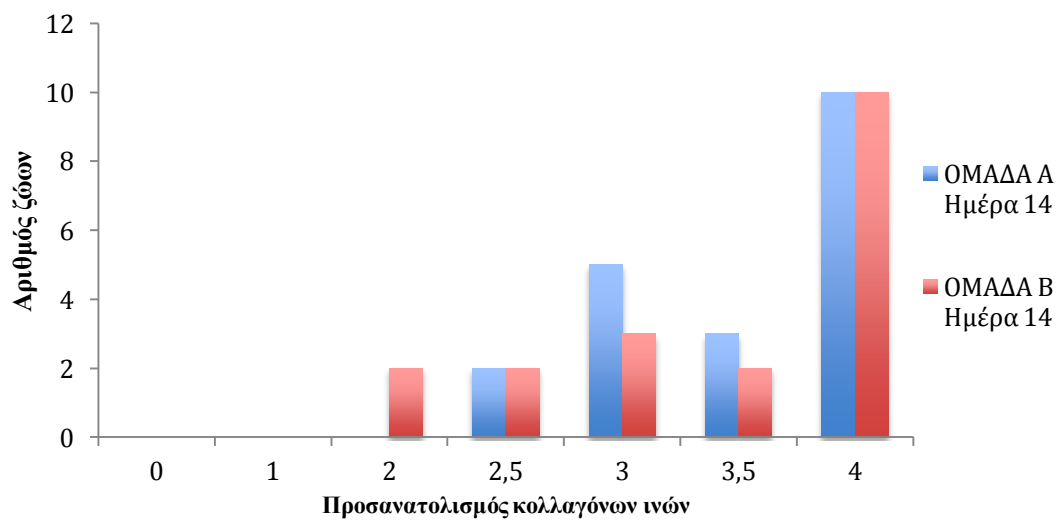
Γράφημα 9β₂: Κατανομή συχνοτήτων της παρουσίας οιδήματος κατά την ιστοπαθολογική εξέταση στην ομάδα Β, καθ' όλη τη διάρκεια του πειραματισμού.



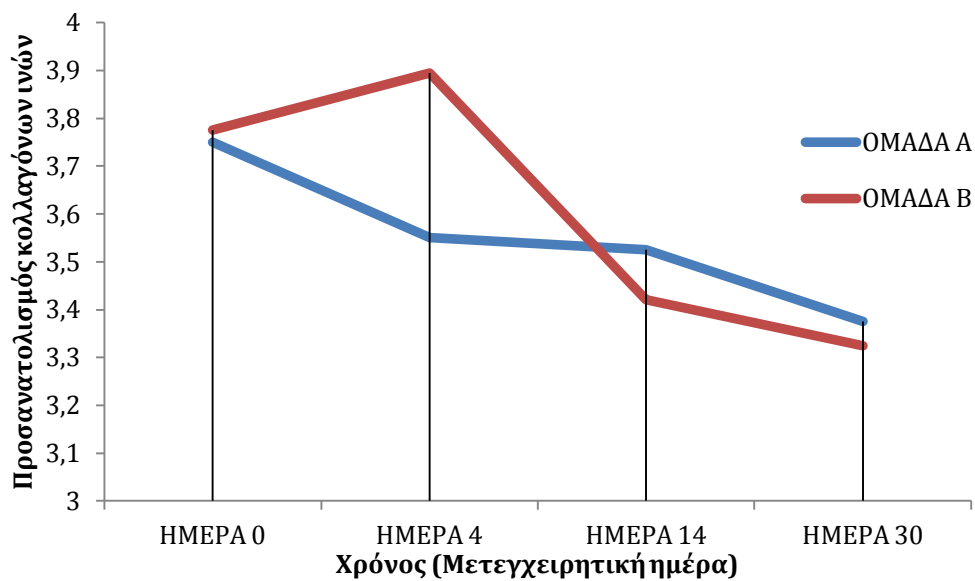
Διάγραμμα 8: Μέσος όρος των τιμών παρουσίας οιδήματος κατά την ιστοπαθολογική εξέταση και για τις 2 ομάδες, σε κάθε χρονική στιγμή.



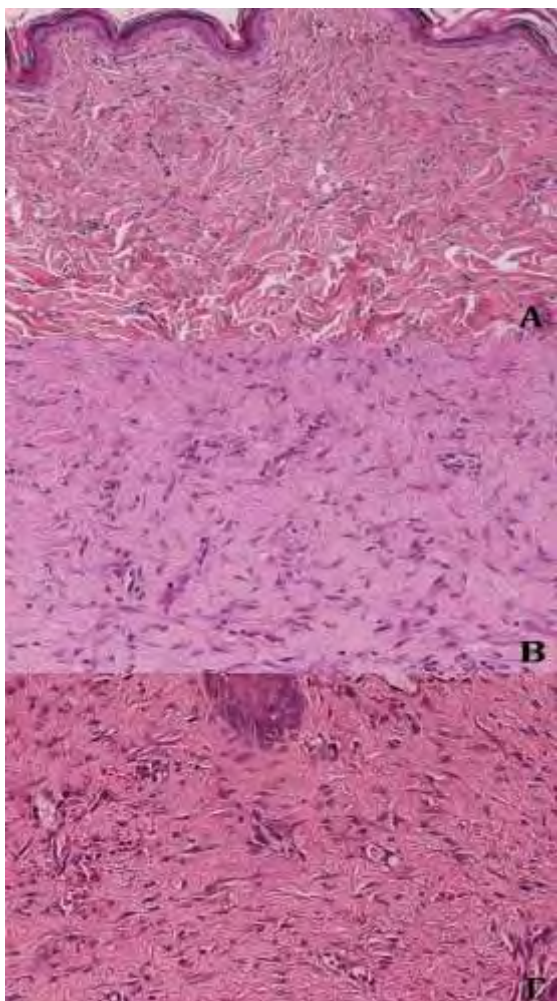
Εικόνα 15: Απουσία οιδήματος (A), οίδημα του χορίου την 4^η μετεγχειρητική ημέρα(B). HE x 40.



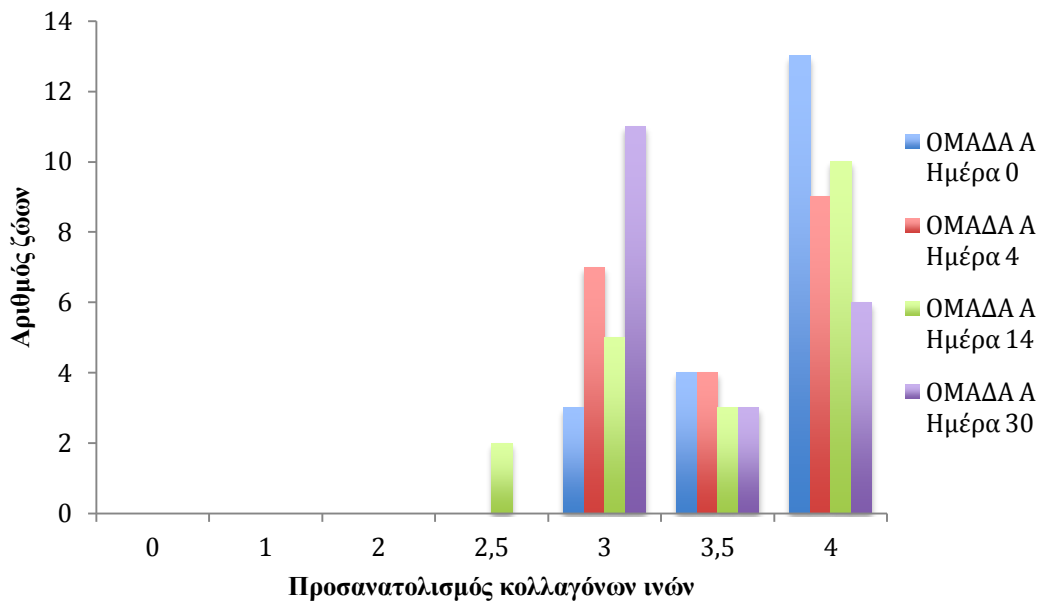
Γράφημα 10: Κατανομή συχνοτήτων προσανατολισμού κολλαγόνων ινών στις δύο ομάδες τη 14^η μετεγχειρητική ημέρα.



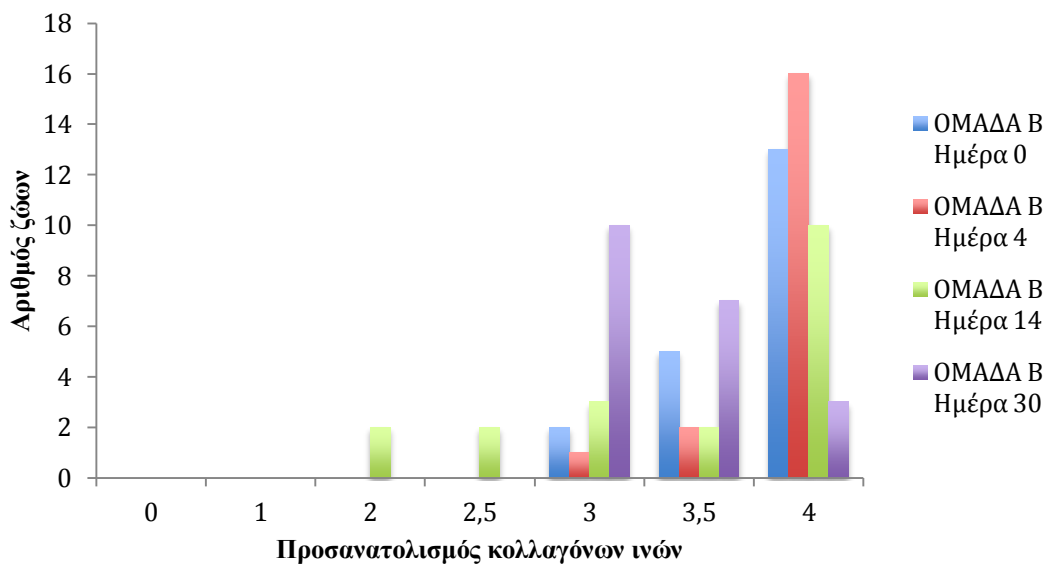
Διάγραμμα 9: Μέσος όρος τιμών προσανατολισμού των κολλαγόνων ινών κατά την ιστοπαθολογική εξέταση και για τις 2 ομάδες, σε κάθε χρονική στιγμή.



Εικόνα 16: Παράλληλος προσανατολισμός κολλαγόνων ινών (A) HE x 100, τυχαίος προσανατολισμός κολλαγόνων ινών (B) και (Γ) HE x 200.

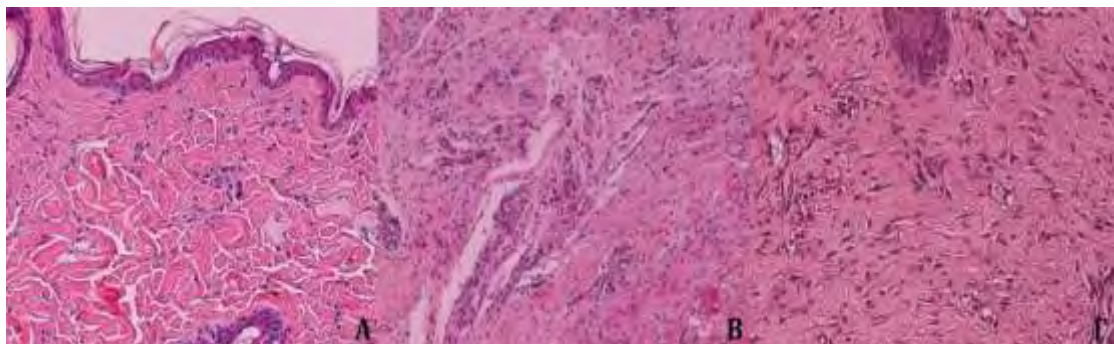


Γράφημα 9γ1: Κατανομή συχνοτήτων του προσανατολισμού των κολλαγόνων ινών κατά την ιστοπαθολογική εξέταση στην ομάδα A, καθ' όλη τη διάρκεια του πειραματισμού.

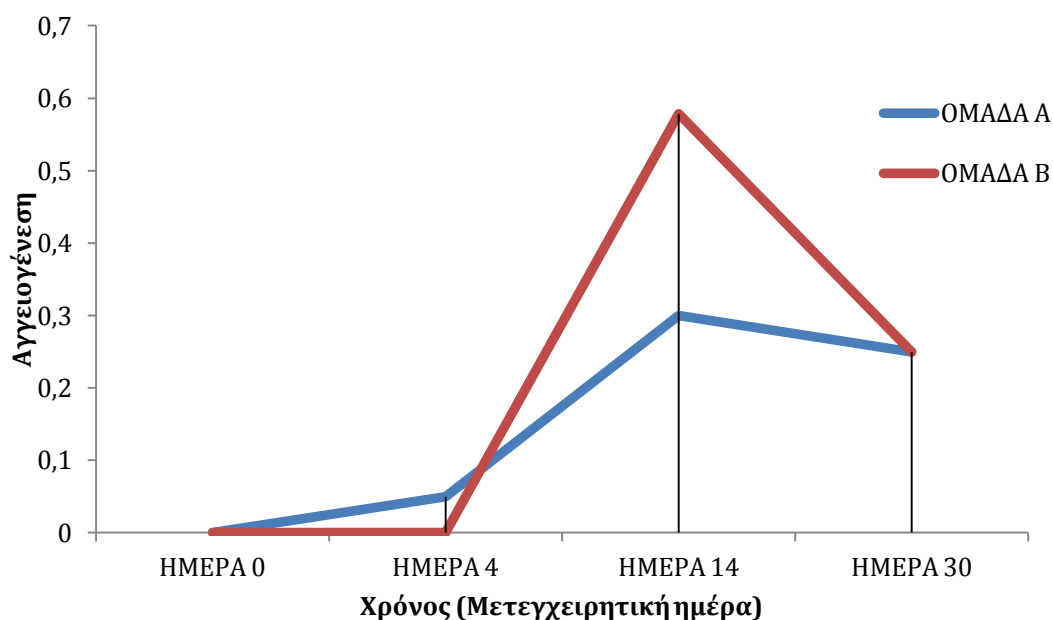


Γράφημα 9γ2: Κατανομή συχνοτήτων του προσανατολισμού των κολλαγόνων ινών κατά την ιστοπαθολογική εξέταση στην ομάδα B, καθ' όλη τη διάρκεια του πειραματισμού.

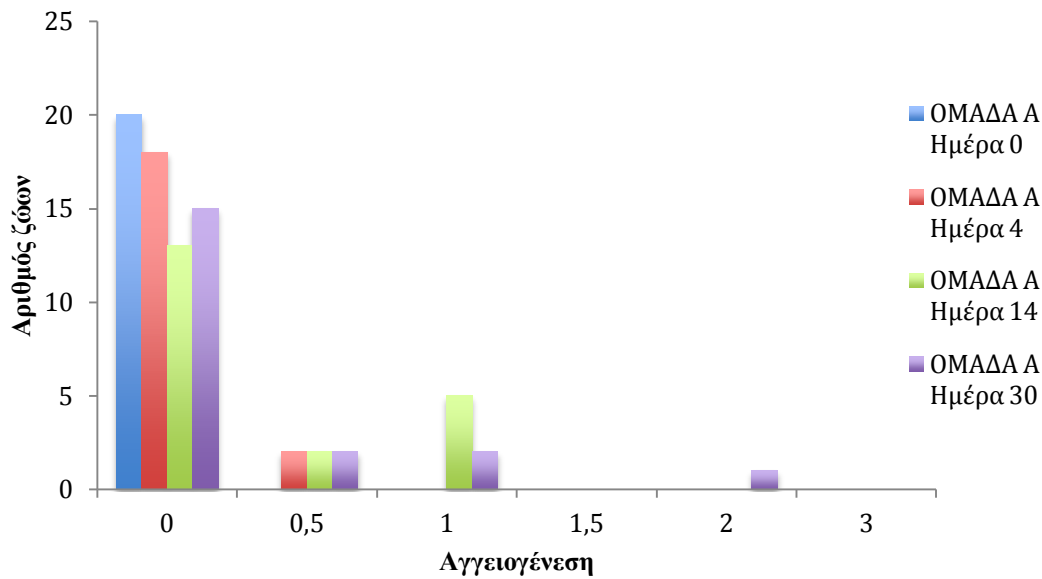
Η παρουσία νεόπλαστων αγγείων δεν διέφερε στατιστικώς σημαντικά μεταξύ των ομάδων σε καμία χρονική περίοδο (εικόνα 17) (διάγραμμα 10). Τόσο στην ομάδα Α όσο και στην ομάδα Β, η αγγειογένεση είχε σταδιακά αυξανόμενο ρυθμό μέχρι και την 30^η μετεγχειρητική ημέρα (γράφημα 9 δ₁ και 9 δ₂).



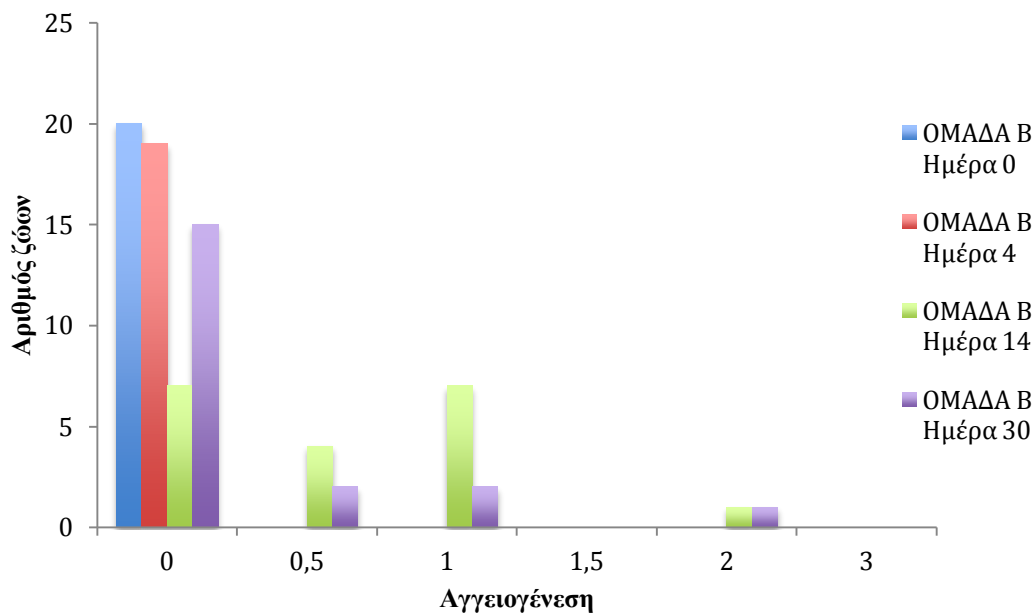
Εικόνα 17: Μεταβολές στην παρουσία νεόπλαστων αγγείων καθ' όλη τη διάρκεια του πειραματισμού. Φυσιολογική αγγείωση του χορίου, ημέρα 0 (Α), αυξημένη αγγειογένεση, 14^η μετεγχειρητική ημέρα (Β), 30^η μετεγχειρητική ημέρα (Γ). ΗΕ x 200.



Διάγραμμα 10: Μέσος όρος τιμών αγγειογένεσης κατά την ιστοπαθολογική εξέταση και για τις 2 ομάδες, σε κάθε χρονική στιγμή.



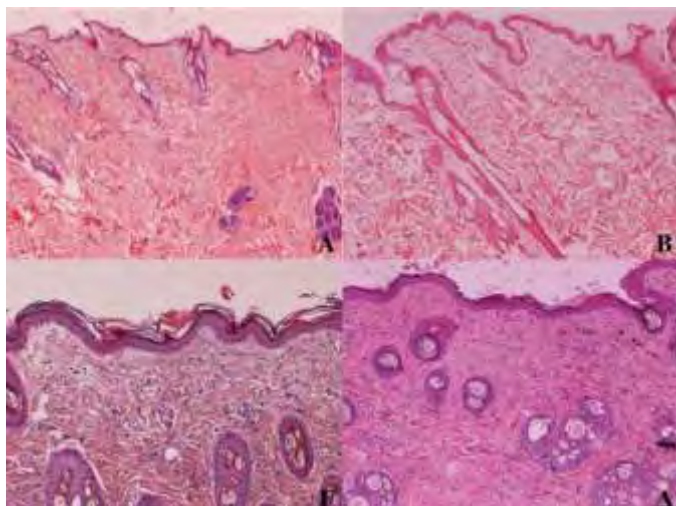
Γράφημα 9δ₁: Κατανομή συχνοτήτων της αγγειογένεσης κατά την ιστοπαθολογική εξέταση στην ομάδα Α, καθ' όλη τη διάρκεια του πειραματισμού.



Γράφημα 9 δ₂: Κατανομή συχνοτήτων της αγγειογένεσης κατά την ιστοπαθολογική εξέταση στην ομάδα Β, καθ' όλη τη διάρκεια του πειραματισμού.

Στον πίνακα 5 απεικονίζονται ο μέσος όρος και η τυπική απόκλιση (μ.ο. ± τ.α.) του πάχους της επιδερμίδας κατά την ιστοπαθολογική εξέταση και στις δύο ομάδες. Το πάχος της επιδερμίδας σε όλα τα ιστοτεμάχια εμφάνιζε αύξηση μεγαλύτερη του φυσιολογικού τη 14^η μετεγχειρητική ημέρα και στις δύο ομάδες ενώ, την 30^η

μετεγχειρητική ημέρα μειωνόταν (εικόνα 18). Στο διάγραμμα 11 φαίνονται οι μεταβολές των μέσων όρων των τιμών του πάχους της επιδερμίδας σε κάθε χρονική στιγμή και για τις δύο ομάδες. Μεταξύ των δύο ομάδων σε κάθε χρονική στιγμή, δεν παρατηρήθηκε στατιστικώς σημαντική διαφορά.



Εικόνα 18: Μεταβολές του πάχους της επιδερμίδας καθ' όλη τη διάρκεια του πειραματισμού. Ημέρα 0 (Α), 4^η (Β), 14^η (Γ) και 30^η μετεγχειρητική ημέρα (Δ). HE x 100.

ΠΙΝΑΚΑΣ 5: Μέσος όρος και τυπική απόκλιση (μ.ο. ± τ.α.), του πάχους της επιδερμίδας και στις δύο ομάδες, σε κάθε χρονική στιγμή.

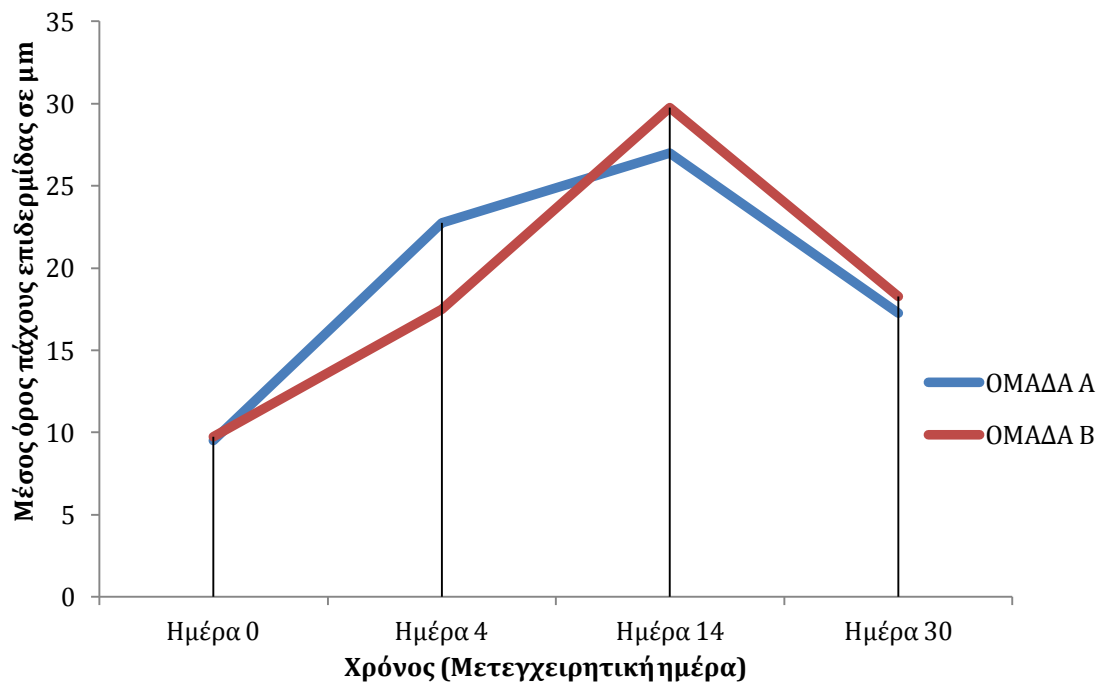
Μετεγχειρητική ημέρα	ΟΜΑΔΑ Α (μ.ο. ± τ.α.)	ΟΜΑΔΑ Β (μ.ο. ± τ.α.)
Ημέρα 0	9,5±3,0	9,75±3,75
4 ^η	22,75±17,5	17,5±10
14 ^η	27±24,25	29,75±24,25
30 ^η	17,25±10,5	18,25±11,75

2.4.1 ΟΜΑΔΑ Α

Στην ομάδα Α δεν παρατηρήθηκαν, σε καμία χρονική περίοδο, στατιστικώς σημαντικές διαφορές τόσο μεταξύ του δεξιού και του αριστερού άκρου, όσο και μεταξύ των υποομάδων Α₁ και Α₂ σε καμία από τις ιστοπαθολογικές παραμέτρους (φλεγμονώδης αντίδραση, οίδημα, λέπτυνση της επιδερμίδας, προσανατολισμός των κολλαγόνων ινών και αγγειογένεση).

2.4.2 ΟΜΑΔΑ Β

Τα ευρήματα ήταν όμοια με εκείνα της ομάδας Α.



Διάγραμμα 11: Μέσος όρος τιμών πάχους επιδερμίδας και για τις 2 ομάδες σε κάθε χρονική στιγμή

3. ΣΥΖΗΤΗΣΗ

Στην κλινική πράξη, τα δερματικά ελλείμματα στο περιφερικό τμήμα των άκρων του σκύλου και της γάτας είναι αρκετά συχνά. Συνήθως οφείλονται σε τροχαία ατυχήματα, δήγματα, βλήματα πυροβόλου όπλου, τραύματα από τέμνοντα όργανα, χειρουργική εξαίρεση αλλοιώσεων κ.ά. (Fowler 2006, Ben-Amotz 2007). Η θεραπευτική αντιμετώπισή τους είναι τεχνικά δύσκολη (Shahar et al. 1999). Αν και η κατά πρώτο σκοπό σύγκλειση είναι η μέθοδος εκλογής, σπάνια μπορεί να εφαρμοστεί σε τέτοια ελλείμματα, λόγω της μικρής ελαστικότητας του δέρματος της περιοχής και της περιορισμένης δυνατότητας του παρακείμενου δέρματος να κινητοποιηθεί (Spodnick et al. 1993, Holt et al. 2011). Η καθυστερημένη κατά πρώτο και η κατά τρίτο σκοπό σύγκλειση και η επούλωση κατά δεύτερο σκοπό μπορούν να βρουν εφαρμογή σε περιορισμένης έκτασης ελλείμματα, στα οποία δεν υπάρχει αποκάλυψη υποκείμενων ανατομικών στοιχείων σημαντικής λειτουργικότητας. Ωστόσο, σε μεγαλύτερα ελλείμματα η επούλωση κατά δεύτερο σκοπό μπορεί να καθυστερήσει σημαντικά ή να οδηγήσει σε ατελή επιθηλιοποίηση (Remedios 1999).

Για την κάλυψη δερματικών ελλειμμάτων στο περιφερικό τμήμα των άκρων των ζώων, έχουν περιγραφεί διάφορες τεχνικές. Συγκεκριμένα, βρίσκουν εφαρμογή οι αξονικοί κρημνοί (Remedios et al. 1989, Degner et al. 1993, Pavletic 1993, Bauer et al. 1995, Cornell et al. 1995), οι τοπικοί ή απομακρυσμένοι κρημνοί (Lemarie et al. 1995), τα ελεύθερα μοσχεύματα δέρματος (Swaim 1993, Shahar et al. 1999), η μεταφορά ιστών με μικροχειρουργική (Miller 1990, Pavletic 2010, Camps & Kirpensteijn 2013), οι διατατές προθέσεις (Madison et al. 1989, Johnston 1990, Spodnick et al. 1993, Keller et al. 1994, Pavletic 1999) και οι εκτατήρες δέρματος (Pavletic 2000, Tsioli et al. 2015).

Η χρήση εκτατήρων για την κάλυψη δερματικών ελλειμμάτων στο περιφερικό τμήμα των άκρων των ζώων είναι μια τεχνική με αρκετά πλεονεκτήματα έναντι άλλων τεχνικών. Στην παρούσα μελέτη, διερευνήθηκαν κλινικά, υπερηχοτομογραφικά και ιστοπαθολογικά τα αποτελέσματα της εφαρμογής δύο διαφορετικών τύπων εκτατήρων για την κάλυψη δερματικών ελλειμμάτων στα άκρα της γάτας.

Όπως ήδη αναφέρθηκε, στη μελέτη αυτή χρησιμοποιήθηκαν 2 ομάδες (Α και Β) των 10 ζώων, μία για κάθε εφαρμοζόμενη τεχνική, ενώ ταυτόχρονα η κάθε ομάδα χωρίστηκε σε 2 υποομάδες (Α₁, Α₂ και Β₁, Β₂ αντίστοιχα) των 5 ζώων, ανάλογα με τη

δύναμη έλξης που ασκούταν στο κάθε άκρο. Για τη δημιουργία δερματικών ελλειμμάτων επιλέχθηκε το αντιβράχιο, λόγω της δυσκολίας κάλυψής τους στη περιοχή αυτή, αλλά και λόγω του ότι η επιφάνειά του είναι ομαλή και αρκετά εκτενής για τη δημιουργία μεγάλων ελλειμμάτων.

Σε όλες τις γάτες δημιουργήθηκαν δερματικά ελλείμματα στη μεσότητα και των δύο αντιβραχίων, σταθερού μήκους (3 cm) και κυμαινόμενου πλάτους, το οποίο ήταν ίσο με το μισό (50%) της περιμέτρου του αντιβραχίου. Η επιλογή του πλάτους έγινε με τη λογική ότι ελλείμματα μικρότερων διαστάσεων θα μπορούσαν να συρραφούν κατά πρώτο σκοπό ή να επουλωθούν κατά δεύτερο σκοπό με ικανοποιητικά αποτελέσματα (Fowler 2006), ενώ η επιλογή του σταθερού μήκους έγινε για να είναι τεχνικά εφικτή η εφαρμογή των υλικών. Αντίθετα, σε ελλείμματα δέρματος των άκρων, έκτασης ίσης ή μεγαλύτερης από 180 μοίρες της περιμέτρου αυτών απαιτείται η χρήση πιο σύνθετων τεχνικών για την καλυψή τους (Pavletic 2010). Επίσης, η απόσταση των περιοχών αυτών από περιοχές που μπορούν να χρησιμοποιηθούν ως δότριες, αυξάνει τη δυσκολία κάλυψης τέτοιων ελλειμμάτων.

Στο αριστερό αντιβράχιο και των δύο ομάδων γινόταν αποκόλληση των χειλέων του τραύματος από τους υποκείμενους ιστούς. Με την ταυτόχρονη χρησιμοποίηση και των δύο αντιβραχίων σε κάθε ζώο, αλλά και τον χωρισμό των ομάδων σε υποομάδες, μειώθηκε ο απαιτούμενος αριθμός ζώων που χρησιμοποιήθηκαν, με ταυτόχρονη λήψη αξιόπιστων αποτελεσμάτων για την αποκόλληση, αλλά και την επίδραση των δυνάμεων στη σύγκλειση των ελλειμμάτων. Η επιλογή των υποδερμικών βελονών και των συνδετήρων ως εκτατήρων έγινε με βάση το χαμηλό κόστος τους, την ευκολία τοποθέτησής τους, τη δυνατότητα εφαρμογής τους χωρίς πρόκληση τραυματισμών και την καλή ανοχή τους από τα ζώα.

Στην ομάδα Α, ως εκτατήρες χρησιμοποιήθηκαν οι οδηγοί ενδοφλέβιων καθετήρων Νο 20 επειδή η διάμετρός τους επιτρέπει την εύκολη τοποθέτησή τους στο λεπτό δέρμα της γάτας χωρίς ιδιαίτερους τραυματισμούς (Affolter & Moore 1994). Στην ομάδα Β τοποθετήθηκαν μεταλλικοί συνδετήρες ανά ζεύγη, παράλληλα με τα χείλη του ελλείμματος και κάθετα στον επιμήκη άξονα του αντιβραχίου. Η συσκευή του Pavletic, η οποία έχει χρησιμοποιηθεί στο σκύλο, στη γάτα και στο κουνέλι για την κάλυψη δερματικών ελλειμμάτων στον κορμό (Pavletic 2000, Bostrom et al. 2006, Pavletic 2010), δεν θεωρείται αποτελεσματική στα άκρα και για αυτόν τον λόγο δεν επιλέχθηκε (Pavletic 2000, Tsioli et al. 2015). Οι συσκευές Sure-Closure του

Hirshowitz και Wiseband του Barnea, αν και έχουν χρησιμοποιηθεί εκτενώς στον άνθρωπο για κάλυψη ελλειμμάτων των άκρων (Stahl et al. 1996, Caruso et al. 1997, Samis et al. 2000, Verhaegen et al. 2014), δεν θα μπορούσαν να εφαρμοστούν στη γάτα λόγω του μεγάλου μεγέθους τους.

Για την συμπλησίαση των υποδερμικών βελονών στην ομάδα Α και των μεταλλικών συνδετήρων στην ομάδα Β, αντί για μεταλλικά ράμματα (Petro & Niazi 1996) ή σύρμα (Bashir 1987), χρησιμοποιήθηκαν συνθετικά μονόκλινα ράμματα, με σκοπό την αποφυγή τραυματισμού του παρακείμενου δέρματος στα σημεία επαφής και την ευκολότερη τοποθέτηση και χρήση τους.

Στην παρούσα μελέτη εφαρμόστηκε η τεχνική της περιοδικής έκτασης του δέρματος σε συνδυασμό με άσκηση σταθερής δύναμης, με σκοπό να επιτευχθεί όσο το δυνατόν μεγαλύτερη διάτασή του (Melis et al. 2001). Έτσι, και στις δύο ομάδες ζώων, ασκούσαν καθημερινά για τρεις ημέρες τρεις διαδοχικές έλξεις στα χείλη του τραύματος διάρκειας 2-3', ενώ μεταξύ τους παρεμβάλλονταν διαστήματα χαλάρωσης διάρκειας 1'. Με την εφαρμογή της τεχνικής αυτής το δέρμα δύναται να διαταθεί σταδιακά πέραν των ορίων της φυσιολογικής εκτατότητάς του, λόγω του φαινομένου του μηχανικού ερπυσμού (Hirshowitz et al. 1986). Επιπλέον, ο μηχανικός ερπυσμός ακολουθείται από το φαινόμενο της χαλάρωσης της έκτασης (stress relaxation), δηλαδή τη σταδιακή μείωση της απαιτούμενης δύναμης για τη διατήρηση μιας δεδομένης επιμήκυνσης στο δέρμα (Pavletic 2000).

Η διαπίστωση αυτή έγινε και στην παρούσα μελέτη, καθώς μεταξύ των ημερών που ασκούσαν έλξεις, το δέρμα δεν ήταν τόσο τεταμένο, συγκριτικά με την προηγούμενη ημέρα. Με την εφαρμογή της περιοδικής έκτασης το δέρμα επιμηκώνεται (Caruso et al. 1997) λόγω μετατόπισης της θεμέλιας ουσίας και αλλαγής στην κατανομή των κολλαγόνων ινών, οι οποίες ευθειάζονται και αποκτούν προσανατολισμό παράλληλο με τη φορά της ασκούμενης δύναμης (Armstrong et al. 1995).

Με την εφαρμογή της περιοδικής έκτασης αυξάνεται η αγγείωση και επομένως η παροχή οξυγόνου στο δέρμα με αποτέλεσμα την επιμήκυνσή του και την ταυτόχρονη διασφάλιση της ζωτικότητάς του (Topaz et al. 2012). Επιπλέον, αναφέρεται ότι επιτυγχάνεται η ίδια επιμήκυνση δέρματος τόσο με την άσκηση μικρής δύναμης με περιοδική έκταση όσο και με τη συνεχή άσκηση μεγάλης δύναμης (Verhaegen et al. 2012).

Με τους εκτατήρες που χρησιμοποιήθηκαν στην παρούσα έρευνα, δηλαδή τις υποδερμικές βελόνες και τους μεταλλικούς συνδετήρες, και στις δύο ομάδες επιτεύχθηκε επαρκής έκταση του παρακείμενου δέρματος, με αποτέλεσμα την επιτυχή κατά πρώτο σκοπό σύγκλιση των ελλειμμάτων. Στα περισσότερα ζώα, η επούλωση των τραυμάτων εξελίχθηκε φυσιολογικά, ανεξάρτητα από την τεχνική που εφαρμόστηκε. Κατά τη σύγκριση μεταξύ των δύο ομάδων διαπιστώθηκε ότι η επούλωση των τραυμάτων στην ομάδα Β ήταν καλύτερη και ταχύτερη από ότι στην ομάδα Α.

Στη διεθνή βιβλιογραφία δεν υπάρχει αναφορά σχετικά με τα ασφαλή ανώτατα όρια των δυνάμεων που μπορούν να ασκηθούν στο δέρμα κατά τη χρήση εκτατήρων, χωρίς να προκληθούν μη ανατάξιμες βλάβες σε αυτό. Από κλινικές μελέτες στον άνθρωπο προκύπτει ότι είναι εφικτή η σύγκλιση ελλειμμάτων χωρίς σοβαρές επιπλοκές με άσκηση δύναμης, η οποία κυμαίνεται από 460 gr έως 11 kg (Myers et al. 1965, Ger 1997, Topaz et al. 2014). Ωστόσο, σε άλλες μελέτες συστήνεται η δύναμη που ασκείται στο δέρμα να μην ξεπερνά τα 3,5 kg (Hirshowitz et al. 1993) ή τα 30 N (Verhaegen et al. 2012).

Η αυξημένη τάση στο δέρμα μπορεί να προκαλέσει υπερέκταση των κολλαγόνων ινών με αποτέλεσμα τη ρήξη τους, ενώ η ταυτόχρονη διάταση των αγγείων μπορεί να οδηγήσει σε διακοπή της αιμάτωσης. Ωστόσο, οι Myers et al. (1965) υποστηρίζουν ότι δεν παίζει ρόλο το μέγεθος της δύναμης που ασκείται σε μια περιοχή, αλλά η πιθανή διακοπή της αιμάτωσης της εξαιτίας των χειρουργικών χειρισμών. Σχετικά με την περιοχή των αντιβραχίων, ο Stark (1977) αναφέρει ότι η περιοχή του κατώτερου τμήματος του άκρου έχει μικρότερη δυνατότητα διάτασης συγκριτικά με άλλες περιοχές. Οι Barnea et al. (2004) υποστηρίζουν ότι δύναμη έλξης 1 kg μπορεί να επιτύχει ικανοποιητικά αποτελέσματα στη κάλυψη ελλειμμάτων στα άκρα. Οι Tsioli et al. (2015) χρησιμοποίησαν εκτατήρες για την κάλυψη ελλειμμάτων στο αντιβράχιο σκύλου και αναφέρουν ότι η εφαρμογή δύναμης 1-3 kg είναι ασφαλής και χωρίς ιδιαίτερες επιπλοκές.

Με βάση τις παραπάνω βιβλιογραφικές αναφορές, σε όλα τα ζώα του πειραματισμού, ανεξαρτήτως τεχνικής, εφαρμόστηκαν δυνάμεις 1 kg και 3 kg στα ελλείμματα τόσο του αριστερού όσο και του δεξιού αντιβραχίου. Στόχος ήταν να ελεγχθεί το κατά πόσον το μέγεθος της εφαρμοζόμενης δύναμης επηρεάζει τη δυνατότητα διάτασης του δέρματος και τη μετεγχειρητική επούλωση των τραυμάτων.

Καθ' όλη τη διάρκεια του πειραματισμού και μέχρι την ημέρα αφαίρεσης των ραμμάτων, τα τραύματα επιδέονταν με σκοπό την αποφυγή επιμολύνσεων και εμφάνισης οιδήματος (Swaim 1997). Η αφαίρεση των ραμμάτων πραγματοποιούνταν την 14^η μετεγχειρητική ημέρα ώστε να διασφαλίζεται η επούλωση των τραυμάτων, όπως βρέθηκε από τη μελέτη του Bohling et al. (2004) για το συγκεκριμένο είδος, όπου ο ρυθμός επούλωσης του δέρματος στη γάτα καθυστερεί σε σχέση με το σκύλο. Ωστόσο, οι Stahl et al. (1996) προτείνουν στα τραύματα που συγκλείνονται υπό τάση, τα ράμματα να αφαιρούνται μεταξύ 14ης και 20ης μετεγχειρητικής ημέρας, καθώς θεωρούν ότι η επούλωση του διατεταμένου δέρματος καθυστερεί.

Όπως ήδη αναφέρθηκε, στη μελέτη αυτή γινόταν αποκόλληση του δέρματος του αριστερού άκρου των ζώων και των δύο ομάδων με σκοπό τη μελέτη της αποτελεσματικότητας της αποκόλλησης στη δράση των εκτατήρων, καθώς και της επίδρασής της στη μετεγχειρητική εικόνα των τραυμάτων, διά των υπερηχοτομογραφικών και των ιστοπαθολογικών μεταβολών του δέρματος.

Η αποκόλληση του δέρματος αποτελεί την πιο διαδεδομένη τεχνική μείωσης της τάσης κατά τη συρραφή ενός τραύματος (Pavletic 2010). Με την αποκόλληση του δέρματος από τους υποκείμενους ιστούς, επιτυγχάνεται η κινητοποίησή του και η αξιοποίηση των ελαστικών ιδιοτήτων του (Trout 2003), με αποτέλεσμα να διευκολύνεται η κάλυψη ελλειμμάτων. Στον τράχηλο και στον κορμό των ζώων συντροφιάς, η χαλαρή πρόσφυση του δέρματος στους υποκείμενους ιστούς δίνει τη δυνατότητα κάλυψης μεγάλων ελλειμμάτων με την τεχνική αυτή (Pavletic 2014). Ωστόσο, δεν ισχύει το ίδιο στα άκρα τους, όπου, λόγω της μικρής ελαστικότητας του δέρματος, η αποκόλληση δεν μπορεί να είναι εκτενής (Pavletic 2010).

Στην παρούσα μελέτη, κατά τη συρραφή των ελλειμμάτων (4^η μετεγχειρητική ημέρα) παρατηρήθηκε ότι, σχεδόν σε όλα τα άκρα (17/20), στα οποία πραγματοποιήθηκε αποκόλληση των χειλέων του τραύματος, ανεξαρτήτως τεχνικής, τα χείλη του τραύματος ερχόντουσαν σε πλήρη επαφή χωρίς τάση. Αντίθετα, στα άκρα που δεν πραγματοποιήθηκε αποκόλληση υπήρχε μικρή τάση στα χείλη του τραύματος.

Κατά την αποκόλληση του δέρματος από τους υποδόριους ιστούς θα πρέπει να διατηρείται ακέραιη η αγγείωση του δέρματος. Για τον λόγο αυτόν, η αποκόλληση θα πρέπει να γίνεται κάτω από τον μυοδερματικό μυ (panniculus muscle), με σκοπό τη διασφάλιση της ακεραιότητας του υποχοριοειδούς αγγειακού πλέγματος. Σε περιοχές

του σώματος όπου ο μυς αυτός απουσιάζει, όπως στο μέσο και περιφερικό τμήμα των άκρων, η αποκόλληση θα πρέπει να γίνεται στο ύψος της υποκείμενης περιτονίας (Fossum 2013, Pavletic 2014), όπως έγινε και στην παρούσα μελέτη. Σε αντίθετη περίπτωση η διαταραχή της αιμάτωσης του δέρματος μπορεί να προκαλέσει ισχαιμία, νέκρωση, διάσπαση και μόλυνση του εγχειρητικού τραύματος. Επίσης, με την αποκόλληση μπορεί να δημιουργηθεί νεκρός χώρος, με αποτέλεσμα τη δημιουργία αιματώματος ή ορώδους συλλογής (Swaim 1990, Topaz et al. 2014). Ειδικότερα, υποστηρίζεται, ότι ο συνδυασμός αφενός εκτενούς αποκόλλησης και αφετέρου τάσης σε ένα τραύμα θα πρέπει να αποφεύγεται, λόγω της αυξημένης πιθανότητας εμφάνισης σοβαρών επιπλοκών (Hirshowitz et al. 1993, Abramson et al. 1995, Narayanan et al. 1995, Caruso et al. 1997, Melis et al. 2001, Tonseth et al. 2004).

Στη διεθνή βιβλιογραφία, υπάρχουν αντικρουόμενες απόψεις σχετικά με την αξία της αποκόλλησης κατά τη χρήση εκτατήρων δέρματος. Υπάρχουν μελέτες, στις οποίες προτείνεται να αποφεύγεται η χρήση των εκτατήρων στο δέρμα με ταυτόχρονη αποκόλληση των χειλέων, ανεξάρτητα από τη δύναμη που ασκείται στα χείλη του τραύματος (Hirshowitz et al. 1993, Bjarnesen et al. 1996, Pavletic 2000, Topaz et al. 2014). Ωστόσο, σε έρευνες που πραγματοποιήθηκαν σε χοίρους, διαπιστώθηκε ότι, με την αποκόλληση, η τάση στο εγχειρητικό τραύμα είναι μικρότερη σε σχέση με την τάση σε τραύματα, στα οποία δεν έγινε αποκόλληση. Παρ' όλα αυτά, η αιμάτωση του δέρματος στα τραύματα με αποκόλληση βρέθηκε σημαντικά μειωμένη (Mackay et al. 1990, Melis et al. 2001, Tonseth et al. 2004).

Στην παρούσα μελέτη η αποκόλληση του δέρματος δεν επηρέασε την επούλωση των τραυμάτων στην ομάδα Α. Πιο συγκεκριμένα στην ομάδα αυτή τα αποτελέσματα της κλινικής εκτίμησης επηρεάστηκαν από τη δύναμη που εφαρμόστηκε στο κάθε άκρο. Ουσιαστικά, στα άκρα που είχε πραγματοποιηθεί αποκόλληση η άσκηση δύναμης 1 kg είχε καλύτερα κλινικά αποτελέσματα από την άσκηση δύναμης 3 kg. Στα άκρα που δεν είχε πραγματοποιηθεί αποκόλληση η άσκηση δύναμης 3 kg, είχε καλύτερα κλινικά αποτελέσματα από την άσκηση δύναμης 1 kg. Προφανώς, ο συνδυασμός της άσκησης μικρής δύναμης και της αποκόλλησης δεν επηρέασε την αιμάτωση του δέρματος, με αποτέλεσμα την ικανοποιητικότερη μετεγχειρητική εξέλιξη.

Στο άκρο του ζώου Νο1 της Α₁ υποομάδας, στο οποίο εφαρμόστηκε δύναμη 1 kg χωρίς αποκόλληση, δεν ήταν εφικτή η πλήρης σύγκλειση του τραύματος. Τα

ευρήματα αυτά συνάδουν με τις διαπιστώσεις των Mackay et al. (1990), Melis et al. (2001) και Tonseth et al. (2004), σύμφωνα με τις οποίες, η αποκόλληση των χειλέων του τραύματος βοηθάει στη μείωση της δύναμης που απαιτείται για την κάλυψη ενός ελλείμματος. Ωστόσο, σε 2 γάτες της A2 υποομάδας (No6 και No8) εμφανίστηκε νέκρωση των χειλέων του τραύματος στο άκρο, στο οποίο εφαρμόστηκε δύναμη 1 kg και είχε διενεργηθεί αποκόλληση. Το γεγονός θα μπορούσε να αποδοθεί είτε σε επιμόλυνση αυτών των χειρουργικών τραυμάτων από *E. Coli* είτε σε καταστροφή του υποχοριοειδούς αγγειακού πλέγματος κατά την αποκόλληση, με συνέπεια την ισχαιμική νέκρωση.

Η άσκηση μεγάλης δύναμης στα άκρα, στα οποία έχει διενεργηθεί αποκόλληση, μπορεί να εξουδετερώνει τα θετικά αποτελέσματα αυτής (Melis et al. 2001, Tonseth et al. 2004). Τονίζεται, ότι η δύναμη που μπορεί να ασκηθεί στο δέρμα δεν είναι απεριόριστη. Υποστηρίζεται ότι δυνάμεις 1-3 kg παρέχουν ικανοποιητικά αποτελέσματα στη διάταση του δέρματος (Hirshowitz et al. 1993). Με την εφαρμογή μεγάλης δύναμης μπορεί να προκληθεί επιμήκυνση των κολλαγόνων ινών αλλά και των μικρών αιμοφόρων αγγείων, με αποτέλεσμα τη μείωση του εύρους του αυλού τους και τη μείωση ή τη διακοπή της αιμάτωσης του δέρματος, με συνέπεια τη νέκρωση των χειλέων του τραύματος (Abramson et al. 1997, Wilhelmi et al. 1998). Για τον λόγο αυτόν συστήνεται, κατά την άσκηση δύναμης στο δέρμα με τη χρήση εκτατήρων, να γίνεται και οξυμετρία αυτού (Hirshowitz et al. 1993, Caruso et al. 1997). Ωστόσο, θα πρέπει να διερευνηθούν τα όρια των δυνάμεων που μπορούν να ασκηθούν χωρίς τον κίνδυνο πρόκλησης μη αναστρέψιμων βλαβών του δέρματος.

Αντίθετα με την ομάδα A, στην ομάδα B διαπιστώθηκε ότι στο δεξιό άκρο, στο οποίο δεν διενεργήθηκε αποκόλληση, ανεξάρτητα από τη δύναμη που ασκήθηκε, παρατηρήθηκαν καλύτερα κλινικά αποτελέσματα σε σύγκριση με το αριστερό άκρο. Υπενθυμίζεται ότι στο αριστερό άκρο ενός μόνο ζώου της ομάδας B παρουσιάστηκε αρχικά πυώδης συλλογή, με τελική κατάληξη τη νέκρωση των χειλέων του τραύματος. Το γεγονός θα μπορούσε να αποδοθεί στην επιμόλυνση του τραύματος από *Klebsiella pneumoniae*.

Οι Concannon και Puckett (1999) υποστηρίζουν ότι για να είναι επιτυχής η έκταση του δέρματος με τη χρήση των μεταλλικών συνδετήρων, θα πρέπει η αποκόλληση να περιλαμβάνει και την υποκείμενη περιτονία. Με τον τρόπο αυτόν δημιουργείται ένας τοπικός δερμοπεριτονιακός κρημνός, έτσι ώστε, κατά τη διάρκεια

της έκτασης, να αποφεύγεται η στροφή των χειλέων του τραύματος προς τα έσω και να διασφαλίζεται η αιμάτωση του δέρματος. Ωστόσο, στην ομάδα Β διαπιστώθηκε ότι η αποκόλληση δεν ήταν απαραίτητη. Πιθανώς, με τη δημιουργία ενός τοπικού δερμοπεριτονιακού κρημνού στα ζώα της παρούσας μελέτης να μεταβαλλόταν η αιμάτωση στα χείλη του τραύματος με διαφορετικά αποτελέσματα. Τέλος, στην παρούσα μελέτη, η αποκόλληση δεν είχε κάποια σημαντική επίδραση στις υπερηχοτομογραφικές και ιστοπαθολογικές μεταβολές του δέρματος.

Στην παρούσα μελέτη, οι εκτατήρες παρέμεναν στα τραύματα για 3 ημέρες. Το ίδιο χρονικό διάστημα έχει προταθεί και για τη συσκευή Sure-Closure (Hirshowitz et al. 1993, Armstrong et al. 1998). Ωστόσο, ο Bashir (1987) και οι Molea et al. (1999), οι οποίοι χρησιμοποίησαν ως εκτατήρες ήλους Kirschner, διαπίστωσαν ότι η παρατεταμένη παραμονή των υλικών, σε συνδυασμό με άσκηση δύναμης ανά τακτά χρονικά διαστήματα, εξασφάλισε σύγκλιση των τραυμάτων κατά πρώτο σκοπό χωρίς ιδιαίτερες επιπλοκές. Ο Bashir (1987) πέτυχε σύγκλιση δερματικών ελλειμμάτων διαστάσεων 13x5 cm με μέγιστο χρόνο παραμονής των υλικών 17 ημέρες ενώ, οι Molea et al. (1999) ελλειμμάτων διαστάσεων 23x9 cm με μέγιστο και μέσο χρονικό διάστημα παραμονής των υλικών 19 και 14 ημέρες, αντίστοιχα. Πιθανώς, και στη γάτα η έκταση του δέρματος για μεγαλύτερο χρονικό διάστημα με άσκηση μικρής δύναμης να έχει καλύτερα αποτελέσματα τόσο στην επιμήκυνση του δέρματος όσο και στο μέγεθος των ελλειμμάτων που μπορούν να καλυφθούν.

Κατά τη σύγκριση των δύο ομάδων διαπιστώθηκε ότι η επούλωση των τραυμάτων στην ομάδα Β ήταν καλύτερη και ταχύτερη από ό,τι στην ομάδα Α. Το γεγονός αυτό θα μπορούσε να οφείλεται στο ότι, εξαιτίας της ενδοδερμικής διαδρομής των βελονών στην ομάδα Α, επηρεαζόταν η μικροκυκλοφορία, με αποτέλεσμα η εφαρμογή μεγαλύτερων δυνάμεων να έχει αρνητική επίδραση. Αντίθετα, στην ομάδα Β ο διαφορετικός τρόπος τοποθέτησης των συνδετήρων, με πιο εστιακή κατανομή της δύναμης, είχε μικρότερη επίδραση στη μικροκυκλοφορία.

Σε όλα τα ζώα της ομάδας Β, κατά την διάρκεια των κύκλων έλξεων, από την πρώτη μετεγχειρητική ημέρα, παρατηρήθηκε οίδημα κατά μήκος των χειλέων του τραύματος στις πλευρές όπου ήταν τοποθετημένοι οι μεταλλικοί συνδετήρες. Η παρουσία οιδήματος πιθανώς να οφειλόταν σε διαταραχή της μικροκυκλοφορίας κατά την τοποθέτηση των συνδετήρων, ενώ η εντόπισή του πιθανώς να σχετιζόταν με το ότι η ασκούμενη δύναμη δεν είχε ομοιόμορφη κατανομή, αλλά εντοπιζόταν κυρίως στα

σημεία πρόσφυσης των συνδετήρων. Ωστόσο, το οίδημα υποχωρούσε σταδιακά μέσα σε 24 ώρες, καθώς κατά τη διενέργεια του επόμενου κύκλου έλξεων δεν ήταν ορατό. Κατά τη συρραφή του τραύματος την 4^η μετεγχειρητική ημέρα, στο χρόνο που μεσολαβούσε από την απομάκρυνση των υλικών μέχρι τη συρραφή του ελλείμματος, το οίδημα υποχωρούσε σταδιακά, με αποτέλεσμα να επιτυγχάνεται συρραφή του τραύματος χωρίς τάση. Η υποχώρηση του οιδήματος πιθανώς οφειλόταν στη μείωση της τάσης. Η παρουσία οιδήματος και η σταδιακή υποχώρησή του αναφέρονται κατά τη χρήση μεταλλικών συνδετήρων από τους Concannon και Puckett (1999), αλλά χωρίς να δίνεται κάποια εξήγηση για αυτό.

Αντίθετα, στα ζώα της ομάδας A δεν παρατηρήθηκε οίδημα των χειλέων του τραύματος. Αυτό πιθανώς οφείλεται στο ότι, με τις υποδερμικές βελόνες, η ασκούμενη δύναμη είχε ομοιόμορφη κατανομή σε όλο το μήκος των χειλέων. Φαίνεται λοιπόν ότι τα αποτελέσματα της μείωσης της τάσης ήταν πιο σημαντικά στην ομάδα B από ό,τι στα περισσότερα ζώα της ομάδας A, στα οποία, σε κάποια σημεία, υπήρχε τάση κατά τη συρραφή. Το οίδημα που παρατηρήθηκε στα ζώα της ομάδας B πιθανώς επηρέασε θετικά την επούλωση, καθώς, κατά τη σταδιακή υποχώρησή του, το δέρμα γινόταν πιο διατατό, με αποτέλεσμα να μην υπάρχει τάση (Baum et al. 1999). Είναι γνωστό ότι η συρραφή τραυμάτων υπό τάση πρέπει να αποφεύγεται, εξαιτίας του κινδύνου εμφάνισης επιπλοκών, όπως η νέκρωση των χειλέων του τραύματος και η διάσπασή του (Pavletic 2010, MacPhail 2013).

Σε ορισμένα ζώα της ομάδας A, σε αντίθεση με αυτά της ομάδας B, την 4^η μετεγχειρητική ημέρα, κατά την αφαίρεση των υλικών, παρατηρήθηκαν εστιακές νεκρώσεις σε ορισμένα σημεία διέλευσης των υποδερμικών βελονών. Ομοίως, στον άνθρωπο, όταν χρησιμοποιήθηκαν ως εκτατήρες ήλοι, παρατηρήθηκαν εστιακές νεκρώσεις στα σημεία εισαγωγής τους (Ismavel et al. 2011). Αντίθετα, στο σκύλο, με τη χρήση των υποδερμικών βελονών, δεν αναφέρεται αυτή η επιπλοκή (Tsioli et al. 2015). Το γεγονός ότι το δέρμα της γάτας είναι λεπτότερο από αυτό του σκύλου (Affolter et al. 1994) μπορεί να θεωρηθεί υπεύθυνο για την παρουσία αυτών των νεκρωτικών εστιών στη γάτα. Το γεγονός αυτό μπορεί να επηρέασε αρνητικά το ρυθμό επούλωσης των τραυμάτων της ομάδας A.

Οι Tsioli et al. (2015) αναφέρουν ότι για τη κάλυψη δερματικών ελλειμμάτων της περιοχής του αντιβραχίου του σκύλου, η χρήση των υποδερμικών βελονών ως εκτατήρων έχει καλύτερα κλινικά αποτελέσματα από τη χρήση μεταλλικών

συνδετήρων. Το γεγονός αυτό αποδόθηκε στην ομοιόμορφη κατανομή της τάσης κατά μήκος των χειλέων του τραύματος στην ομάδα με τις υποδερμικές βελόνες. Αυτό έρχεται σε αντίθεση με τα αποτελέσματα της παρούσας έρευνας, όπου η χρήση μεταλλικών συνδετήρων ήταν πιο αποτελεσματική. Αυτό αποδίδεται στο ότι η εφαρμοζόμενη δύναμη στο σκύλο κυμαινόταν από 0,5 έως 2 kg, ενώ στην παρούσα έρευνα η δύναμη η οποία εφαρμοζόταν και στις δυο τεχνικές ήταν σταθερή. Επιπλέον, οι διαφορές των αποτελεσμάτων μεταξύ των δύο ερευνών ενδεχομένως να οφείλονται και στα διαφορετικά ζωικά είδη. Είναι γνωστό ότι στη γάτα η επούλωση των τραυμάτων διαφέρει σημαντικά σε σχέση με το σκύλο (Bohling et al. 2004).

Κατά την υπερηχοτομογραφία δέρματος χρησιμοποιήθηκε ηχοβολέας συχνότητας 50 MHz. Οι μετρήσεις αφορούσαν στο ολικό πάχος του δέρματος και όχι επιμέρους μετρήσεις του πάχους της επιδερμίδας και του χορίου. Οι Mantis et al. (2014) κατά τη χρήση ηχοβολέα ίδιας συχνότητας σε σκύλους διαπίστωσαν ότι η επιδερμίδα απεικονιζόταν ως σαφής σχηματισμός, ενώ δεν ήταν εφικτή η μέτρηση του πάχους της λόγω της αδυναμίας απεικόνισης των ορίων της με το χόριο. Δεδομένου ότι το πάχος του δέρματος της γάτας είναι πολύ μικρότερο από του σκύλου, καθίσταται σαφές ότι απαιτείται ηχοβολέας μεγαλύτερης συχνότητας για να είναι εφικτή η επιμέρους μέτρηση του πάχους των στιβάδων. Επιπλέον, το πάχος του δέρματος στη περιοχή του αντιβραχίου είναι μικρότερο από ό,τι στον κορμό (Al-Bagdadi 1993, Affolter et al. 1994, Noli 1999).

Κατά τον υπερηχοτομογραφικό έλεγχο διαπιστώθηκε ότι το πάχος του δέρματος αυξανόταν σταδιακά μέχρι την ημέρα αφαίρεσης των ραμμάτων (14^η μετεγχειρητική ημέρα) στην ομάδα Α, και μέχρι την ημέρα αφαίρεσης των εκτατήρων (4^η μετεγχειρητική ημέρα) στην ομάδα Β, ενώ στη συνέχεια εμφάνιζε, και στις δυο ομάδες, σταδιακή μείωση μέχρι την 30^η ημέρα. Σε όλες τις ομάδες, την τελευταία ημέρα του πειραματισμού, παρ' όλο που το πάχος του δέρματος ήταν μειωμένο σε σχέση με την 4^η μετεγχειρητική ημέρα, οι τιμές του παρέμεναν μεγαλύτερες από τις φυσιολογικές. Την ημέρα 0 του πειραματισμού παρατηρήθηκε ότι το πάχος του δέρματος της ομάδας Α ήταν μικρότερο από αυτό της ομάδας Β. Αυτή η διαφορά ήταν πιθανότατα τυχαία και ίσως να οφειλόταν, τουλάχιστον εν μέρει, στον τρόπο χειρισμού του ηχοβολέα. Στη βιβλιογραφία αναφέρεται ότι η δύναμη που ασκείται κατά την επαφή του ηχοβολέα του υπερήχου με την επιφάνεια του δέρματος, αλλά και η κυματιστή αρχιτεκτονική του δέρματος στα όρια μεταξύ χορίου και λίπους, μπορούν

να επηρεάσουν τις τιμές κατά τη μέτρηση του πάχους του (Fornage et al. 1993, Olenius et al. 1994).

Κατά τη σύγκριση των ευρημάτων των δύο ομάδων όσον αφορά στο πάχος του δέρματος, διαπιστώθηκαν στατιστικώς σημαντικές διαφορές την 4^η και την 14^η ημέρα. Η διαφορά μεταξύ των δύο ομάδων κατά την ημέρα αφαίρεσης των εκτατήρων (4^η ημέρα του πειραματισμού) αποδίδεται στο εντονότερο οίδημα του δέρματος εξαιτίας της χρήσης μεταλλικών συνδετήρων στην ομάδα Β. Ωστόσο, κατά την ιστοπαθολογική εξέταση δεν παρατηρήθηκε στατιστικώς σημαντική διαφορά μεταξύ των ομάδων όσον αφορά στην παρουσία οιδήματος. Αυτή η διαφορά μεταξύ υπερηχοτομογραφικών και ιστοπαθολογικών ευρημάτων αποδίδεται στο ότι η λήψη των ιστοτεμαχίων διενεργούνταν μετά τη συρραφή του ελλείμματος, με αποτέλεσμα το οίδημα που υπήρχε στη περιοχή να έχει υποχωρήσει.

Η διαφορά των τιμών του πάχους του δέρματος μεταξύ των δύο ομάδων τη 14^η μετεγχειρητική ημέρα πιθανότατα οφείλεται στη διαφορά του πάχους της επιδερμίδας και όχι του χορίου, καθώς το οίδημα είχε πλέον υποχωρήσει. Εξάλλου, αυτό επιβεβαιώνεται και από την ιστοπαθολογική εξέταση, όπου φαίνεται ότι το πάχος της επιδερμίδας στην ομάδα Β είναι μεγαλύτερο από ό,τι στην ομάδα Α. Κατά τη σύγκριση των υπερηχοτομογραφικώς εκτιμηθέντων τιμών του πάχους του δέρματος μεταξύ δεξιού και αριστερού άκρου, και στις δύο ομάδες του πειραματισμού, δεν παρατηρήθηκε στατιστικώς σημαντική διαφορά.

Αναφορικά με τα ιστοπαθολογικά ευρήματα, η παρουσία φλεγμονωδών κυττάρων ήταν πιο έντονη στην ομάδα Α την 4^η μετεγχειρητική ημέρα, ενώ στην ομάδα Β τη 14^η μετεγχειρητική ημέρα. Μεταξύ των δύο ομάδων παρατηρήθηκε στατιστικώς σημαντική διαφορά στην παρουσία φλεγμονωδών κυττάρων μόνο την 4^η μετεγχειρητική ημέρα. Αυτό πιθανότατα οφείλεται στην ενδοδερμική τοποθέτηση των βελονών, η οποία είναι πιο τραυματική συγκριτικά με τους συνδετήρες. Προφανώς, η σημαντικότερη κάκωση που προκαλούν οι βελόνες στο χόριο έχει ως αποτέλεσμα την πρόκληση εντονότερης φλεγμονώδους αντίδρασης. Η πιο άφθονη παρουσία φλεγμονωδών κυττάρων στην ομάδα Β τη 14^η μετεγχειρητική ημέρα πιθανώς να σχετίζεται με την τοποθέτηση των συνδετήρων, οι οποίοι επεκτεινόταν και στο υποδερμάτιο πέταλο. Αυτό πιθανώς να επηρέαζε τη διαπερατότητα των τριχοειδών αγγείων τοπικά, με αποτέλεσμα την πρόκληση χρόνιας φλεγμονής (Hosgood 2006). Η

Τσιώλη (2006) επίσης αναφέρει ότι στο σκύλο διαπιστώθηκε εντονότερη φλεγμονή την 15^η ημέρα σε σχέση με την 3^η.

Και στις δύο ομάδες διαπιστώθηκε ήπιο οίδημα κατά την 4^η μετεγχειρητική ημέρα, το οποίο, με την πάροδο των ημερών, σταδιακά μειώθηκε. Η παρουσία οιδήματος οδηγεί σε αύξηση του πάχους του χορίου, με αποτέλεσμα το τελευταίο να είναι αυξημένο την ημέρα αφαίρεσης των εκτατήρων (4^η μετεγχειρητική ημέρα). Από τις κατανομές συχνοτήτων φαίνεται ότι η παρουσία οιδήματος ήταν πιο έντονη στην Α ομάδα, χωρίς όμως στατιστικώς σημαντική διαφορά.

Όσον αφορά στον προσανατολισμό και τη διάταξη των κολλαγόνων ινών, φαίνεται ότι αυτές ακολουθούν την κατεύθυνση των δυνάμεων που ασκούνται κατά τη διάρκεια εφαρμογής των εκτατήρων. Έτσι, οι κολλαγόνες ίνες διατάχθηκαν παράλληλα με τα χείλη του τραύματος και στις δύο ομάδες. Την 4^η μετεγχειρητική ημέρα υπήρχε στατιστικώς σημαντική διαφορά μεταξύ των δύο ομάδων, με την ομάδα Β να έχει καλύτερα αποτελέσματα. Το εύρημα αυτό συνάδει με την καλύτερη αποτελεσματικότητα των μεταλλικών συνδετήρων ως εκτατήρων και, επίσης, επιβεβαιώνει την ταχύτερη δράση τους στην επιμήκυνση του δέρματος.

Η αγγειογένεση δεν παρουσίαζε στατιστικώς σημαντική διαφορά μεταξύ των ομάδων σε καμία χρονική στιγμή. Ωστόσο, εμφάνιζε σταδιακή αύξηση μέχρι και το πέρας του πειραματισμού. Επίσης, ούτε το πάχος της επιδερμίδας παρουσίαζε στατιστικώς σημαντική διαφορά μεταξύ των ομάδων. Ωστόσο, φαίνεται ότι το πάχος της επιδερμίδας εμφάνισε σταδιακή αύξηση μέχρι τη 14^η μέρα του πειραματισμού, ενώ, κατά το πέρας αυτού, μειώθηκε και στις δύο ομάδες. Η αύξηση του πάχους της επιδερμίδας ήταν πιο έντονη στην ομάδα Β.

Τα ιστοπαθολογικά ευρήματα της παρούσας έρευνας συνάδουν με τα ευρήματα των Alex et al. (2001), οι οποίοι, κατά τη χρήση εκτατήρων σε χοίρους, διαπίστωσαν αύξηση του πάχους της επιδερμίδας και του χορίου, αλλά και αύξηση της νεοαγγείωσης. Αντίθετα, τα ευρήματα της παρούσας έρευνας διαφέρουν από εκείνα των Tsioli et al. (2015), οι οποίοι αναφέρουν μικρή μείωση του πάχους της επιδερμίδας και αύξηση του πάχους του χορίου κατά τη χρήση εκτατήρων στο σκύλο. Οι Molea et al. (1999) αναφέρουν, επίσης, αύξηση του πάχους της επιδερμίδας, αλλά μείωση του πάχους του χορίου με τη χρήση ήλων Kirschner στον άνθρωπο. Αντίθετα, οι Bjarnesen et al. (1996), με τη χρήση της συσκευής ETE στον άνθρωπο, δεν

διαπίστωσαν αλλαγή στο πάχος της επιδερμίδας, αλλά εμφάνιση ήπιου οιδήματος στο χόριο.

Η αύξηση του πάχους του χορίου που διαπιστώθηκε στην παρούσα έρευνα, είναι πιθανότατα συνέπεια του τρόπου δράσης των εκτατήρων, οι οποίοι δρουν σε δύο διαστάσεις. Οι εκτατήρες δρουν γραμμικά, με αποτέλεσμα να μην προκαλείται μείωση του πάχους του χορίου (Alex et al. 2001). Αναφέρεται ότι η άσκηση δυνάμεων στο δέρμα με τη χρήση διατατών προθέσεων αλλά και ο τραυματισμός του, από την παρουσία υλικών ή εξαιτίας χειρουργικών χειρισμών, μπορεί να προκαλέσει αύξηση του πάχους της επιδερμίδας λόγω αυξημένης μιτωτικής δραστηριότητας στη βασική στιβάδα (Francis & Marks 1977, Argenta 1984, Austad et al. 1986, Johnson et al. 1988, Armstrong et al. 1995). Σε αυτό το φαινόμενο θα μπορούσε πιθανώς να αποδοθεί η αύξηση του πάχους της επιδερμίδας στη παρούσα έρευνα.

Αντίθετα, οι Mustoe et al. (1989) αναφέρουν ότι, κατά τη χρήση διατατών προθέσεων σε σκύλους, η πάχυνση της επιδερμίδας οφείλεται σε επιθηλιακό πολλαπλασιασμό, οίδημα και σχηματισμό εξωκυτταρικής θεμέλιας ουσίας. Ωστόσο, δεν υπάρχει καμία αναφορά στη βιβλιογραφία για το ποιο είναι το πιθανότερο αίτιο πάχυνσης της επιδερμίδας κατά τη χρήση των εκτατήρων, τόσο σε *in vitro* όσο και σε *in vivo* μελέτες.

Κατά την ιστοπαθολογική και υπερηχοτομογραφική διερεύνηση του φυσιολογικού δέρματος του σκύλου έχει διαπιστωθεί θετική συσχέτιση μεταξύ των ευρημάτων των δύο μεθόδων (Dianna et al. 2004, Zana et al. 2012, Mantis et al. 2014). Στην παρούσα έρευνα παρατηρήθηκαν ιστοπαθολογικά και υπερηχοτομογραφικά όμοια ευρήματα, δηλαδή αύξηση του πάχους της επιδερμίδας και του χορίου και αύξηση του συνολικού πάχους του δέρματος αντίστοιχα. Ωστόσο, στη διεθνή βιβλιογραφία δεν υπάρχουν αναφορές στην υπερηχοτομογραφική απεικόνιση και μέτρηση του πάχους του δέρματος μετά από χρήση εκτατήρων.

Σε αντίθεση με τα ευρήματα της παρούσας μελέτης, οι Olenius et al. (1994) αναφέρουν ότι μετά από χρήση διατατών προθέσεων στον άνθρωπο παρατηρήθηκε υπερηχοτομογραφικά μείωση του πάχους του δέρματος στην περιοχή του μαστού, μετά από μαστεκτομή για την αντιμετώπιση νεοπλασμάτων. Η διαφορά αυτή είναι πιθανότατα συνέπεια του διαφορετικού πρωτοκόλλου που εφαρμόστηκε σε αυτή την κλινική μελέτη αλλά και του τρόπου δράσης των εκτατήρων, οι οποίοι, όπως έχει ήδη

αναφερθεί, δρουν σε δύο διαστάσεις, σε αντίθεση με τις διατατές προθέσεις, οι οποίες δρουν σε τρεις διαστάσεις.

Συνεπώς, με βάση τα ευρήματα της παρούσας μελέτης θα μπορούσαμε να συστήσουμε τη χρήση της υπερηχοτομογραφίας δέρματος, ως μη επεμβατικής μεθόδου για τη διερεύνηση των μεταβολών του πάχους του δέρματος κατά την αντιμετώπιση τραυμάτων του με τη χρήση εκτατήρων. Εκτός αυτού, θα πρέπει να διερευνηθεί η περαιτέρω συμβολή της υπερηχοτομογραφίας δέρματος στη πλαστική και επανορθωτική χειρουργική.

Αναφέρθηκε ήδη ότι με τη χρήση εκτατήρων εκμεταλλευόμαστε τις ιξωδοελαστικές ιδιότητες του δέρματος, επιτυγχάνοντας έτσι την έκτασή του πέραν από την ενυπάρχουσα διατασιμότητά του (Narayanan et al. 1995, Pavletic 2010, Stanley 2012). Πιο συγκεκριμένα, με τη χρήση εκτατήρων προκαλείται μηχανικός ερπυσμός, οπότε επιμηκύνεται το δέρμα και συγχρόνως κινητοποιείται μερικώς και το παρακείμενο δέρμα για την κάλυψη του ελλείμματος (Cohen 1992, Pavletic 2000).

Αντίθετα, με τη χρήση διατατών προθέσεων επιτυγχάνεται κυρίως βιολογικός ερπυσμός, δηλαδή προκαλείται αύξηση της μιτωτικής δραστηριότητας (Austad 1982, Johnson et al. 1993, Olenius 1993) και, επομένως, δημιουργία νέου ιστού. Επίσης, με τη χρήση των διατατών προθέσεων για μεγάλα χρονικά διαστήματα, παρατηρείται μείωση των διαστάσεων του δέρματος έως και 56% λόγω του φαινομένου της σύσπασης του δέρματος (stretch-back phenomenon) (Vanderkolk et al. 1988, Wagh et al. 2013).

Στην παρούσα μελέτη, ενώ δεν ελεγχόταν η τάση στα χείλη του τραύματος, ωστόσο, παρατηρήθηκε ότι το δέρμα δεν ήταν τόσο τεταμένο σε σύγκριση με τη σύσφιξη που είχε διενεργηθεί την προηγούμενη ημέρα. Οι Alex et al. (2001) αναφέρουν ότι με τη χρήση των εκτατήρων αναστέλλεται το φαινόμενο της σύσπασης του δέρματος μετά την παύση άσκησης δύναμης σε αυτό, επιτυγχάνοντας έκτασή του μέσω του μηχανικού ερπησμού.

Εκτιμάται ότι στην παρούσα μελέτη η επιμήκυνση του δέρματος που επιτεύχθηκε είναι αποτέλεσμα του μηχανικού ερπησμού. Η διαφορά αυτή προφανώς οφείλεται στη διαφορετική φύση αλλά και κατεύθυνση των ασκούμενων δυνάμεων. Με τις διατατές προθέσεις, οι ασκούμενες δυνάμεις είναι τριών κατευθύνσεων, σε αντίθεση με τους εκτατήρες όπου είναι δύο (Alex et al. 2001).

Με τη χρήση των εκτατήρων, με εφαρμογή περιοδικής έκτασης, το δέρμα επιμηκύνεται (Caruso et al. 1997) λόγω μετατόπισης της θεμέλιας ουσίας και αλλαγής στην κατανομή των κολλαγόνων ινών, οι οποίες ευθειάζονται και αποκτούν προσανατολισμό παράλληλο με τη φορά της ασκούμενης δύναμης (Armstrong et al. 1995). Ωστόσο, θα ήταν αναμενόμενο, μετά από έκταση του δέρματος, αυτό να επανέλθει στην αρχική του κατάσταση, κάτι τέτοιο όμως δεν διαπιστώνεται. Η μεταβολή των διαστάσεων οφείλεται στο γεγονός ότι οι κολλαγόνες ίνες δεν έχουν την δυνατότητα να συσπαστούν για να επανέλθουν στην αρχική τους θέση. Οι μικρές ελαστικές ίνες που έχουν τη δυνατότητα αυτή, είναι λίγες σε αριθμό (10%), με αποτέλεσμα να μην μπορούν να επηρεάσουν τις νέες διαστάσεις του δέρματος (Armstrong et al. 1995).

Οι Concannon και Puckett (1998) υποστηρίζουν ότι, αν οι εκτατήρες εφαρμοστούν για μεγάλο χρονικό διάστημα, μπορεί να προκληθεί και βιολογικός ερπυσμός, δηλαδή δημιουργία νέου ιστού. Ωστόσο, τα ευρήματα από την παρούσα έρευνα δεν συνηγορούν υπέρ αυτής της άποψης. Παρ' όλα αυτά, είναι πιθανό, με τη παραμονή των εκτατήρων για μεγαλύτερο χρονικό διάστημα στο δέρμα της γάτας, να μπορούσε να επιτευχθεί ευκολότερη σύγκλιση και καλύτερη κλινική εικόνα των τραυμάτων, με εφαρμογή μικρότερων δυνάμεων ή χωρίς τη διενέργεια αποκόλλησης.

Στην παρούσα μελέτη, η άσκηση δύναμης στο δέρμα ξεκινούσε την 1^η μετεγχειρητική ημέρα. Πιθανώς η άσκηση δύναμης από την ημέρα 0 (ημέρα δημιουργίας των ελλειμμάτων) να είχε ως αποτέλεσμα τη διάταση του δέρματος σε μικρότερο χρονικό διάστημα. Εκτιμάται ότι θα ήταν επωφελής η διερεύνηση της εφαρμογής των τεχνικών αυτών προεγχειρητικά, για τη διευκόλυνση αφαίρεσης ποικίλων αλλοιώσεων του δέρματος, καθώς και η δυνατότητα διεγχειρητικής χρήσης τους.

Η χρήση μεταλλικών συνδετήρων σε συνδυασμό με ράμματα ως εκτατήρων έχει εφαρμοστεί στον άνθρωπο (Concannon & Puckett 1998) και στο σκύλο (Tsioli et al. 2015), αλλά όχι στη γάτα. Στον άνθρωπο, έχουν εφαρμοστεί μεταλλικοί συνδετήρες σε συνδυασμό και με άλλα υλικά, όπως ράμματα σιλικόνης για προσωρινή διακοπή κυκλοφορίας αγγείων με χιαστή διαδρομή (Berman et al. 1994, Baum & Strauch 1999). Αν και η τεχνική αυτή αναφέρεται ότι είναι αποτελεσματική στον άνθρωπο, δεν θα μπορούσε να εφαρμοστεί στη γάτα λόγω του μεγάλου μεγέθους αυτών των ραμμάτων.

Στην παρούσα μελέτη, και στις δύο ομάδες, τα ράμματα διέρχονταν μέσω μιας διάτρητης κυλινδρικής κατασκευής. Μεταξύ της κατασκευής αυτής και του τραύματος παρεμβαλλόταν επιθέματα γάζας, με σκοπό την άσκηση δύναμης χωρίς επιπλοκές. Η κατασκευή αυτή είχε ως αποτέλεσμα η ασκούμενη στα χείλη του τραύματος δύναμη να μην είναι παράλληλη προς αυτά, αλλά υπό γωνία. Οι Cohen και Cosmetto (1992) αναφέρουν ως τυχαίο εύρημα έναν ανάλογο χειρισμό με την τοποθέτηση επιθεμάτων γάζας ανάμεσα στους εκτατήρες και στο τραύμα, με τον οποίο επιτεύχθηκε διάταση του δέρματος. Η Τσιώλη (2006) αναφέρει ότι, με τη χρήση εκτατήρων στο σκύλο, η ανταπόκριση του δέρματος στις εξωγενείς δυνάμεις έκτασης εξαρτάται σημαντικά από την κατεύθυνση αυτών των δυνάμεων. Η μεγαλύτερη αποτελεσματικότητα της υπό γωνία ασκούμενης δύναμης αποδίδεται στη συγκεκριμένη ανατομική περιοχή, δηλαδή στην περιοχή των αντιβραχίων και στην κατεύθυνση των γραμμών του Langer σε αυτήν. Όπως ήδη αναφέρθηκε, με τους εκτατήρες η άσκηση δύναμης στο παρακείμενο δέρμα είναι γραμμική, ενώ με τις διατατές προθέσεις είναι τρισδιάστατη (Alex et al. 2001). Πιθανώς, η άσκηση δύναμης υπό γωνία να εκμεταλλεύεται μερικώς τα χαρακτηριστικά των διατατών προθέσεων.

Η ηλικία, η γενική κατάσταση του ασθενούς, το πάχος του δέρματος και η ανατομική περιοχή, στην οποία θα εφαρμοστούν οι εκτατήρες, αποτελούν παράγοντες, οι οποίοι επηρεάζουν το μέγεθος της δύναμης που μπορεί να ασκηθεί (Hirshowitz et al. 1993, Barnea et al. 2004). Αναφέρεται ότι το υγιές δέρμα μπορεί να εκταθεί ακόμα και σε χρόνο 20' - 40' με άσκηση δύναμης 1-3 kg (Hirshowitz et al. 1993, Stahl et al. 1996). Αντίθετα, σε χρόνια τραύματα του δέρματος, κακώσεις, παρουσία οιδήματος ή ίνωσης, όπου αντικαθίσταται η φυσιολογική θεμέλια ουσία, ο χρόνος που απαιτείται για τη σύγκλιση των τραυμάτων είναι μεγαλύτερος επειδή ο ρυθμός ευθυγραμμισμού των κολλαγόνων ινών επιβραδύνεται σημαντικά (Hirshowitz et al. 1993, Armstrong et al. 1995).

Αν και αναφέρεται ότι ένα από τα πλεονεκτήματα των εκτατήρων είναι η δυνατότητα χρησιμοποίησής τους ακόμα και σε μολυσμένα τραύματα ή σε τραύματα με έκθεση των υποκείμενων ιστών, δεν υπάρχουν σχετικές μελέτες σε ζώα. Ο προβληματισμός αυτός θα μπορούσε να αποτελέσει πεδίο περαιτέρω διερεύνησης της εφαρμογής των εκτατήρων. Επίσης, θα μπορούσε να διερευνηθεί η χρήση τους σε χρόνια τραύματα χωρίς τάση επούλωσης, τα οποία είναι ιδιαίτερα συχνά στη γάτα (Amalsadvala 2006, Anderson 2014).

Οι επιπλοκές, οι οποίες αναφέρονται κατά τη χρήση εκτατήρων δέρματος, είναι η διάσπαση και η ανεπιτυχής σύγκλειση του τραύματος, ο πόνος, η υπερτροφική ουλή, η νέκρωση του δέρματος, η επιμόλυνση και το σύνδρομο διαμερίσματος, ειδικά όταν εφαρμόζονται στα άκρα (Armstrong et al. 1995, Petro & Niazi 1996, Concannon & Pucket 1998, Barnea et al. 2004, Ismavel et al. 2011). Όπως ήδη αναφέρθηκε, κάποιες από τις επιπλοκές αυτές παρουσιάστηκαν και στην παρούσα μελέτη. Αναφορικά με τον πόνο και παρότι δεν έγιναν συγκεκριμένες μετρήσεις για την εκτίμησή του, στα ζώα της εργασίας αυτής δεν παρατηρήθηκαν αλλαγές στην όρεξη, στη συμπεριφορά και στη διάθεσή τους, οι οποίες θεωρούνται ενδείξεις πόνου, ενώ σε κανένα ζώο δεν εμφανίστηκε χωλότητα (Seksel 2014). Αντίθετα, κατά την εφαρμογή εκτατήρων στο σκύλο αναφέρεται μικρού βαθμού χωλότητα (Τσιώλη 2006).

Οι Verhaegen et al. (2014) υποστηρίζουν ότι με τη χρήση των εκτατήρων μπορεί να παρατηρηθεί εναπόθεση μελανίνης στην ουλή τις πρώτες μετεγχειρητικές ημέρες. Επίσης, αναφέρεται ότι η χρήση εκτατήρων στον άνθρωπο σε περιοχές με έντονη τριχοφυΐα μπορεί να επηρεάσει την αιμάτωση των θυλάκων των τριχών λόγω της ασκούμενης τάσης (Cohen et al. 1995). Στις γάτες που χρησιμοποιήθηκαν στην παρούσα μελέτη δεν παρατηρήθηκε καμία μεταβολή στην ανάπτυξη των τριχών ή στην εναπόθεση μελανίνης στην περιοχή των αντιβραχίων όπου εφαρμόστηκαν οι εκτατήρες.

4. ΣΥΜΠΕΡΑΣΜΑΤΑ

Από την παρούσα μελέτη προέκυψαν σημαντικά συμπεράσματα, αλλά και απορίες και προβληματισμοί που μπορούν να αποτελέσουν έναυσμα για περαιτέρω έρευνα. Συνοψίζοντας, με βάση τα ευρήματα της παρούσας μελέτης, θα μπορούσε να υποστηριχτεί ότι:

1. Οι εκτατήρες μπορούν να χρησιμοποιηθούν επιτυχώς στη γάτα για την κάλυψη μεγάλων δερματικών ελλειμμάτων του αντιβραχίου.
2. Η εφαρμογή των εκτατήρων είναι εύκολη και δεν απαιτείται εξειδικευμένος εξοπλισμός, ενώ, επιπλέον, το κόστος τους είναι μικρό σε σχέση με άλλων τεχνικών κάλυψης δερματικών ελλειμμάτων. Τα αποτελέσματά της είναι ορατά σε σύντομο χρονικό διάστημα, αποτρέποντας έτσι την ανάγκη εφαρμογής πιο σύνθετων τεχνικών όπως η χρήση μοσχευμάτων ή κρημών.
3. Η χρήση μεταλλικών συνδετήρων για την έκταση του δέρματος της γάτας είναι αποτελεσματική και χωρίς σοβαρές επιπλοκές.
4. Το μέγεθος της δύναμης που ασκείται στο δέρμα της γάτας με τους εκτατήρες, επηρεάζει σημαντικά τη μετεγχειρητική εικόνα του τραύματος.
5. Η άσκηση δύναμης 1-3 kg στο δέρμα της γάτας είναι αρκετή για την ασφαλή και επιτυχή έκταση του δέρματος.
6. Κατά την εφαρμογή εκτατήρων, η αποκόλληση του παρακείμενου δέρματος μπορεί να υποβοηθήσει, αλλά πρέπει να είναι μικρής έκτασης ώστε να μη διαταράσσεται η αγγείωσή του.
7. Η άσκηση μικρής δύναμης με τη χρήση υποδερμικών βελονών πρέπει να συνδυάζεται με αποκόλληση του παρακείμενου δέρματος.
8. Η χρήση της υπερηχοτομογραφίας δέρματος μπορεί να μας δώσει αξιόπιστα αποτελέσματα σχετικά με τις μεταβολές του πάχους του δέρματος της γάτας κατά την αντιμετώπιση τραυμάτων του με τη χρήση εκτατήρων.
9. Η χρήση των εκτατήρων στο δέρμα της γάτας προκαλεί αύξηση του πάχους της επιδερμίδας και του χορίου.

Συνεπώς, από την παρούσα μελέτη τεκμαίρεται η δυνατότητα χρήσης εκτατήρων στη γάτα για την κάλυψη μεγάλων δερματικών ελλειμμάτων των άκρων, και συνιστάται, ως πιο αποτελεσματική, η χρήση της τεχνικής με τους συνδετήρες. Η

άσκηση δύναμης 1-3 kg για την έκταση του δέρματος με τους εκτατήρες, είναι ασφαλής και αποτελεσματική.

ΠΕΡΙΛΗΨΗ

Οι εκτατήρες δέρματος είναι συσκευές με τις οποίες αξιοποιείται η ιδιότητα του δέρματος να εκτείνεται όταν του ασκηθεί δύναμη, ενώ ταυτόχρονα, με τη χρήση τους, εκμεταλλευόμαστε τις εμβιομηχανικές και ιξωδοελαστικές ιδιότητές του, επιτυγχάνοντας την κάλυψη μεγάλων δερματικών ελλειμμάτων. Με τη χρήση εκτατήρων στο περιφερικό τμήμα των άκρων του ανθρώπου και του σκύλου έχουν επιτευχθεί ικανοποιητικά αποτελέσματα. Όμως, δεν υπάρχει καμία αναφορά χρήσης τους στη γάτα. Στην παρούσα μελέτη διερευνήθηκε η δυνατότητα χρήσης εκτατήρων με σκοπό την κάλυψη δερματικών ελλειμμάτων στο περιφερικό τμήμα των άκρων της γάτας, καθώς επίσης, οι μεταβολές που υφίσταται το δέρμα μετά από την εφαρμογή τους, όπως διαπιστώθηκαν με κλινική, υπερηχοτομογραφική και ιστοπαθολογική εξέταση.

Στη μελέτη χρησιμοποιήθηκαν 20 ενήλικες γάτες, φυλής Κοινής Ευρωπαϊκής, οι οποίες χωρίστηκαν σε 2 ομάδες (Α και Β) των 10 ζώων, μία για κάθε εφαρμοζόμενη τεχνική, ενώ, ταυτόχρονα, η κάθε ομάδα χωρίστηκε σε 2 υποομάδες (A_1 , A_2 και B_1 , B_2) των 5 ζώων, ανάλογα με τη δύναμη έλξης που ασκούταν στο κάθε άκρο. Στα ζώα της ομάδας Α χρησιμοποιήθηκαν, ως εκτατήρες, βελόνες με υποδερμική διαδρομή, ενώ σε αυτά της ομάδας Β χρησιμοποιήθηκαν ζεύγη μεταλλικών συνδετήρων. Μεταξύ των εκτατήρων και διαμέσου μίας σύριγγας, στην επιφάνεια της οποίας είχαν δημιουργηθεί πολλαπλές οπές, διέρχονταν ράμματα, τα οποία σταθεροποιούνταν στην επιφάνεια της σύριγγας με τη βοήθεια σταθεροποιητών ράμματος από σιλικόνη, ενώ ανάμεσά τους τοποθετούνταν αποστειρωμένες γάζες. Σε αμφότερες τις ομάδες, με τα ζώα υπο γενική αναισθησία, την ημέρα 0, δημιουργούνταν ελλείμματα δέρματος στην έξω και πρόσθια επιφάνεια των αντιβραχίων, σταθερού μήκους 3 cm και κυμαινόμενου πλάτους (ίσου με το 50% της περιμέτρου των αντιβραχίων). Ανεξάρτητα από την τεχνική που εφαρμοζόταν στην κάθε ομάδα, στο αριστερό αντιβράχιο γινόταν αποκόλληση των χειλέων του τραύματος από τους υποκείμενους ιστούς, ενώ στο δεξιό αντιβράχιο δεν γινόταν.

Στα ζώα των υποομάδων A_1 και B_1 , από την πρώτη μετεγχειρητική ημέρα, ασκούταν τρεις διαδοχικές έλξεις στα χείλη του τραύματος με δύναμη 1 kg στο δεξιό και 3 kg στο αριστερό άκρο, ενώ στα ζώα των υποομάδων A_2 και B_2 ασκούταν δύναμη 3 kg στο δεξιό και 1 kg στο αριστερό άκρο. Οι έλξεις αυτές είχαν διάρκεια 2'-3', ενώ

μεταξύ τους παρεμβάλλονταν διαστήματα χαλάρωσης διάρκειας 1'. Μετά την εφαρμογή των έλξεων γινόταν νέα σύσφιξη των ραμμάτων. Η διαδικασία αυτή επαναλαμβανόταν μία φορά την ημέρα για συνολικά 4 ημέρες, ενώ την 4^η μετεγχειρητική ημέρα μετά το πέρας του κύκλου έλξεων, γινόταν αφαίρεση των εκτατήρων και σύγκλειση του τραύματος κατά πρώτο σκοπό. Σε όλα τα ζώα, μετά τη συρραφή γινόταν επίδεση των τραυμάτων. Οι αλλαγές των επιδέσεων γίνονταν καθημερινά μέχρι την ημέρα αφαίρεσης των ραμμάτων (14^η μετεγχειρητική ημέρα), ενώ, στη συνέχεια, γίνονταν την 18^η, 24^η και 30^η μετεγχειρητική ημέρα. Για την κλινική εκτίμηση των τραυμάτων χρησιμοποιήθηκε κλίμακα 6 διαβαθμίσεων. Οι υπερηχοτομογραφικές μετρήσεις πραγματοποιούνταν πριν τη δημιουργία του δερματικού ελλείμματος, την ημέρα σύγκλεισής του κατά πρώτο σκοπό (4^η μετεγχειρητική ημέρα), την ημέρα αφαίρεσης των ραμμάτων (14^η μετεγχειρητική ημέρα) και την τελευταία ημέρα του πειραματισμού (30^η μετεγχειρητική ημέρα). Για την ιστοπαθολογική μελέτη γινόταν βιοψίες σε απόσταση 0,5 cm από το τραύμα, τις ημέρες που γινόταν και οι υπερηχοτομογραφικές μετρήσεις.

Μεταξύ των δύο ομάδων διαπιστώθηκε στατιστικώς σημαντική διαφορά ως προς το βαθμό της μετεγχειρητικής εξέλιξης των τραυμάτων. Στην ομάδα Β η κλινική εκτίμηση της επούλωσης των τραυμάτων ήταν καλύτερη σε σύγκριση με την Α. Αντίθετα, δεν διαπιστώθηκε στατιστικώς σημαντική διαφορά μεταξύ δεξιού και αριστερού άκρου. Αναφορικά με τον βαθμό της μετεγχειρητικής εξέλιξης των τραυμάτων, κατά τη σύγκριση μεταξύ των υποομάδων Α₁, Α₂ διαπιστώθηκε στατιστικώς σημαντική διαφορά μεταξύ των δυνάμεων που ασκήθηκαν στην κάθε υποομάδα, ανεξάρτητα από το άκρο, με την Α₂ να έχει καλύτερα κλινικά αποτελέσματα από την Α₁. Αντίθετα, κατά τη σύγκριση μεταξύ των υποομάδων Β₁, Β₂, διαπιστώθηκε στατιστικώς σημαντική διαφορά μεταξύ δεξιού και αριστερού άκρου και όχι μεταξύ των δυνάμεων που ασκήθηκαν στην κάθε υποομάδα.

Όσον αφορά τις μεταβολές του πάχους του δέρματος με τη χρήση εκτατήρων, οι οποίες διαπιστώθηκαν κατά την υπερηχοτομογραφική εξέταση, μεταξύ της ομάδας Α και της ομάδας Β, παρατηρήθηκε στατιστικώς σημαντική διαφορά την 4^η και την 14^η μετεγχειρητική ημέρα, ενώ μεταξύ δεξιού και αριστερού άκρου δεν παρατηρήθηκε στατιστικώς σημαντική διαφορά. Με την ιστοπαθολογική εξέταση παρατηρήθηκε, στατιστικώς σημαντική αύξηση ως προς τη διήθηση από φλεγμονώδη κύτταρα στην ομάδα Α σε σχέση με την Β καθώς και στον προσανατολισμό των κολλαγόνων ινών

στην ομάδα Β σε σχέση με την Α, κατά την 4^η μετεγχειρητική ημέρα. Τέλος, με τη χρήση των εκτατήρων δέρματος στη γάτα, παρατηρήθηκε αύξηση του πάχους του δέρματος, τόσο με τον υπερηχοτομογραφικό όσο και ιστοπαθολογικό έλεγχο.

Συμπερασματικά, στη γάτα, η χρήση των εκτατήρων για την κάλυψη δερματικών ελλειμμάτων του περιφερικού τμήματος των άκρων έχει ικανοποιητικά αποτελέσματα. Ειδικότερα, με τη χρήση των μεταλλικών συνδετήρων επιτυγχάνονται ταχύτερα και καλύτερα κλινικά αποτελέσματα από ό,τι με τις υποδερμικές βελόνες. Ταυτόχρονα, η άσκηση δύναμης 1-3 kg για την έκταση του δέρματος με τους εκτατήρες, είναι ασφαλής. Ωστόσο, η άσκηση μικρής δύναμης με τη χρήση υποδερμικών βελονών θα πρέπει να συνδυάζεται με αποκόλληση του παρακείμενου δέρματος. Η αποκόλληση μπορεί να βοηθήσει στην κάλυψη δερματικών ελλειμμάτων στη γάτα, αλλά πρέπει να είναι μικρής έκτασης προς αποφυγή επιπλοκών. Σε αντίθεση με τις υποδερμικές βελόνες, κατά τη χρήση μεταλλικών συνδετήρων είναι προτιμότερο να μην διενεργείται αποκόλληση του παρακείμενου δέρματος, ανεξαρτήτως της δύναμης που ασκείται σε αυτό.

**UNIVERSITY OF THESSALY
FACULTY OF VETERINARY SCIENCE
DEPARTMENT OF SURGERY**

**MANAGEMENT OF SKIN DEFECTS ON THE FELINE
ANTEBRACHIUM WITH THE USE OF SKIN
STRETCHING DEVICES**

by

Antonios G. Lymperis, DVM

PhD Thesis

ABSTRACT

Karditsa 2017

Skin stretching devices exploit the viscoelastic properties of skin thus achieving primary closure of large skin defects. Skin stretchers have been used successfully in the management of defects on the distal extremities in humans and dogs; however, there are no reports of their use in cats. Therefore, the purpose of the present study was to evaluate the effectiveness of skin stretching devices on the closure of skin defects on the extremities of cats and to determine the effects of stretching on skin healing as evaluated by ultrasonography and histology.

Skin defects were created on the craniolateral surface of each mid-forearm (day 0) in 20 adult DSH cats under general anesthesia. The defects had a length of 3 cm, whereas their width ranged, in order to be equal to the 50% of the circumference of the mid-forearm. Undermining of the wound edges in the left extremity was further performed at a distance of 0.5 cm. The cats were randomly allocated in two groups (A and B) of 10 cats each. The cats of each group were further allocated in two subgroups (A₁, A₂ and B₁, B₂ respectively) of 5 cats each. In group A, a needle obtained from an over the needle catheter was inserted along each side of the wound. In group B, two pairs of staples placed circumferentially and perpendicular to the skin edges were used. Simple interrupted sutures were passed through the staples on each opposing side of the wound and were tied over a syringe (having side holes), after passing through the syringe's side holes. Sutures were stabilized over the syringe with the aid of silicone stabilizers.

In subgroups A₁ and B₁, on the first postoperative day, three-cycle loading was performed on the wound edges, by forces of 1 Kg on the right, and 3 Kg on the left limb. Forces were applied for 2-3 minutes, followed by relaxation periods of 1 minute duration. In subgroups A₂ and B₂, three-cycle loading was performed by forces of 3 Kg on the right, and 1 Kg on the left limb. After cycle loading, sutures were tightened once again. This procedure was repeated once daily during the first 4 days. On the fourth post-operative day skin stretchers were removed and the defects were closed primarily. In both groups, after primary closure, wounds were bandaged. Bandages were changed daily until suture removal on the 14th postoperative day. Thereafter bandages were changed on the 18th, 24th, and 30th postoperative days. Subjective clinical evaluation of wounds was performed daily from the 4th to the 14th postoperative day and thereafter on the 18th, 24th, and 30th postoperative day. The clinical scoring of wound healing was graded according to a 6-grade scale.

Ultrasonography measurements of skin thickness were performed before the creation of the defects (day 0), and on the 4th, 14th and 30th postoperative day. Specimens for histological evaluation were obtained on the same days.

Comparison between groups A and B revealed statistically significant differences in clinical scoring of wound healing, whereas no differences were observed between undermined and non-undermined wounds. In group B clinical scoring was better than that in group A. Subgroup A₂ had a better clinical scoring compared to A₁; statistically significant differences were revealed between the forces applied but not between undermined and non-undermined wounds. Statistically significant differences were revealed between subgroups B₁ and B₂ between undermined and non-undermined wounds but not between the forces applied. Regarding skin thickness, statistically significant differences were revealed on ultrasonography between groups A and B on the 4th and 14th postoperative day but no significant differences were revealed between undermined and non-undermined wounds. With the exceptions of (a) the degree of cellular infiltration on the 4th postoperative day, which increased significantly in group A compared to B, and (b) collagen orientation on the 4th postoperative day, which increased significantly in group B compared to A, no significant differences were observed. Finally, an increase in the overall skin thickness was observed by both ultrasonography and histology with both skin stretching devices.

In conclusion, skin stretching devices can be used effectively for the management of feline skin defects on the distal forelimbs. Staples had a better effect compared to needles. The tension applied to the skin, ranging from 1 to 3 kg, proved safe and, when used in combination with cycle loading, resulted in skin elongation. Skin stretching with needles is more effective when applied forces of 1 kg are combined with skin undermining. On the contrary, if skin stretching is performed with staples, undermining should be avoided.

BIBΛΙΟΓΡΑΦΙΑ

- Abramson D, Gibstein L, Pribaz J (1997).** An inexpensive method of intraoperative skin stretching for closure of large cutaneous wounds. *Ann Plast Surg*, 38: 540-542.
- Affolter VK, Moore PF (1994).** Histologic features of normal canine and feline skin. *Clin Dermatol*, 12: 491-497.
- Al-Bagdadi F (1993).** The integument. In: Miller's Anatomy of the dog, 2nd ed. Evans HE (ed). Philadelphia, W.B. Saunders, pp. 98-121.
- Alexander H, Miller DL (1979).** Determining skin thickness with pulsed ultrasound. *J Invest Dermatol*, 72(1): 17-19.
- Alex J, Bhattacharyya T, Smyrniotis G, O 'Grady K, Konior R, Toriumi D (2001).** A histologic analysis of three-dimensional versus two-dimensional tissue expansion in the porcine model. *Laryngoscope*, 111(1): 36-43.
- Amalsadvala T, Swaim SF (2006).** Management of hard-to-heal wounds. *Vet Clin North Am Small Anim Pract*, 36: 693-711.
- Anderson D (1996).** Wound management in small animal practice. *In Practice* 18: 115-128.
- Anderson DM, Langley-Hobbs SJ (2014).** Wound and wound management. In: *Feline Soft Tissue and General Surgery*. Langley-Hobbs SJ, Demetriou JL, Fadlow JF, Elsevier 2014, pp. 177-189.
- Antonyshyn O, Gruss JS, Mackinnon SE, Zuker R (1988).** Complications of soft tissue expansion. *Br J Plast Surg*, 41: 239-250.
- Argenta LC (1984).** Controlled tissue expansion in reconstructive surgery. *Br J Plast Surg*, 37: 520-529.
- Armstrong D, Sorensen J, Bushman T (1995).** Exploiting the viscoelastic properties of pedal skin with the Sure-closure skin stretching device. *J Foot Ankle Surg*, 34: 247-253.
- Aspres N, Egerton IB, Lim AC, Shumack SP (2003).** Imaging the skin. *Australas J Dermatol*, 44: 19-27.
- Aughey E, Frye FL (2001).** Integumentary system. In: *Comparative veterinary histology with clinical correlates*. Manson, London 2001, pp. 263-283.

- Austad E. D, Thomas SB, Pasyk K (1986).** Tissue expansion: Dividend or loan? *Plast Reconstr Surg*, 78(1): 63-67.
- Barnea Y, Gur E, Aharon A, Leshem D, Zaretski A, Shafir R, Weiss J (2004).** Our experience with Wisebands: A new skin and soft-tissue stretch device. *Plast Reconstr Surg*, 113: 862-869.
- Barnea Y, Gur E, Aharon A, Leshem D, Zaretski A, Miller E, Shafir R, Weiss J (2006).** Delayed primary closure of fasciotomy wounds with Wisebands, a skin- and soft tissue-stretch device. *Injury, Int J Care injured*, 37: 561-566.
- Bashir A (1987).** Wound closure by skin traction: an application of tissue expansion. *Br J Plast Surg*, 40: 582-587.
- BauerMS, Salisbury SK (1995).** Reconstruction of distal limb injuries in cats using the caudal superficial epigastric skin flap. *Vet Comp Orthop Traumatol*, 8: 98-101.
- Baum TP, Strauch B (1999).** Delayed Primary Closure Using Silastic Vessel Loops and Skin Staples: Description of the Technique and Case Reports. *Ann Plast Surg*, 42: 337-340.
- Ben-Amotz R, Lanz OI, Miller MJ, Filipowicz DE, King MD (2007).** The Use of Vacuum-Assisted Closure Therapy for the Treatment of Distal Extremity Wounds in 15 Dogs. *Vet Surg*, 36(7): 684-690.
- Berman SS, Schilling JD, McIntyre KE, Hunter GC, Bernhard VM (1994).** Shoelace Technique for Delayed Primary Closure of Fasciotomies. *Am J Surg*, 167: 435-436.
- Bjarnesen J, Wester J, Siemssen S, Blomqvist G, Jensen N (1996).** External tissue stretching for closing skin defects in 22 patients. *Acta Orthop Scand*, 67: 182-184.
- Bleve M, Capra P, Pavanetto F, Perugini P (2012).** Ultrasound and 3D Skin Imaging: Methods to Evaluate Efficacy of Striae Distensae Treatment. *Dermatology Research and Practice*, Article ID 673706, 10 pages.
- Bohling MW, Henderson RA, Swaim SF, Kincaid SA, Wright JC (2004).** Cutaneous wound healing in the cat: A macroscopic description and comparison with cutaneous wound healing in the dog. *Vet Surg*, 33: 579-587.
- Bohling MW, Henderson RA, Swaim SF, Kincaid SA, Wright JC (2006).** Comparison of the role of the subcutaneous tissues in cutaneous wound healing in the dog and cat. *Vet Surg*, 35: 3-14.

- Bohling MW (2014).** Wound healing. In: *Feline Soft Tissue and General Surgery*. Langley-Hobbs SJ, Demetriou JL, Fadlow JF, Elsevier 2014, pp. 171-175.
- Bohling MW, Swaim SF (2012).** Skin grafts. *Veterinary Surgery: Small Animal*. Tobias KM, Johnston SA (ed). St. Louis Elsevier 2012, pp. 1270-1290.
- Bostrom B, Wilson H, Radlinsky M (2006).** The use of an external skin-stretching device for wound management in a rabbit (*Oryctolagus cuniculus*). *J Exotic Pet Med*, 15: 145-149.
- Bouer M, Chammas M, Messina ML, Oliveira IR, Cerri GG (2008).** Clinical and ultrasonographic correlation in localized cutaneous scleroderma. *Radiol Bras*, 41(2): 87–91.
- Camps G, Kirpensteijn J (2013).** Avascular and microvascular reconstructive techniques. In: *Reconstructive Surgery and Wound Management of the Dog and Cat*. Kirpensteijn J, Haar G (ed). Manson Publishing Ltd, London, pp. 77-94.
- Caruso D, King T, Tsujimura R, Weiland D, Schiller W (1997).** Primary closure of fasciotomy incisions with a skin-stretching device in patients with burn and trauma. *J Burn Care Rehabil*, 18: 125-132.
- Christiansen J, Leong-Poi H, Amiss L, Drake D, Kaul S, Linder J (2002).** Skin perfusion assessed by contrast ultrasound predicts tissue survival in a free flap model. *Ultrasound Med Biol*, 28(3): 315-320.
- Chul Eun H (1995).** Evaluation of skin blood flow by Laser Doppler flowmetry. *Clin Dermatol*, 13: 337-347
- Cohen M (1995).** Alopecia: An Unfavorable Result of Using A Skin-Stretching Device. *Plast Reconstr Surg*, 96(3): 747-748.
- Concannon M, Puckett C (1998).** Wound coverage using modified tissue expansion. *Plast Reconstr Surg*, 102: 377-384.
- Cornell K (2012).** Wound healing. *Veterinary Surgery: Small Animal*. Tobias K.M, Johnston S.A. (ed). St. Louis Elsevier 2012, pp. 125-134.
- Cornell K, Salisbury K, Jakovljevic S, Bauer M, Petryk D (1995)** Reverse saphenous conduit flap in cats: an anatomic study. *Vet Surg*, 24(3): 202-206.
- Degner DA, Bauer MS, Cozens M (1993).** Reverse saphenous conduit flap: a case report in a cat. *Vet Comp Ortho Traumatol*, 6: 175-177.
- Diana A, Guglieimini C, Fracassi F, Pietra M, Balletti E, Cipone M (2008).** Use of high-frequency ultrasonography for evaluation of skin thickness in relation to

- hydration status and fluid distribution at various cutaneous sites in dogs. *Am J Vet Res*, 69: 1148–1152.
- Diridollou S, Patat F, Gens F, Vaillant L, Black D, Lagarde JM, Gil Y, Berson M (2000).** In vivo model of the mechanical properties of the human skin under suction. *Skin Res Technol*, 6: 214-221.
- Dyson M, Moodley S, Verjee L, Verling W, Weinman J, Wilson P (2003).** Wound healing assessment using 20MHz ultrasound and photography. *Skin Res Technol*, 9: 116-121.
- Edwards C, Marks R (1995).** The evaluation of Biomechanical Properties of Human Skin. *Clin Dermatol*, 13: 375-380.
- Flanagan M (1999).** The Physiology of wound healing, In: Wound management theory and practice. Miller M. & Glover D. (ed). London Emap Healthcare Ltd 1999, pp. 14-22.
- Fornage BD, McGavran MH, Duvic M, Waldron CA (1993).** Imaging of the Skin with 20-MHz US. *Radiology*, 189: 69-76.
- Fossum T (2013).** Surgery of the integument system. In: Small animal surgery 4th ed. St. Louis Mosby 2013, pp. 190-288.
- Fournier C, Bridal S, Berger G, Laugier P (2001).** Reproducibility of skin characterization with backscattered spectra (12-25 MHz) in healthy subjects. *World Fed Ultra Med Biol*, 27: 603-610.
- Fowler D (1999).** Tension relieving techniques and local skin flaps. In: Manual of Canine and Feline Wound Management and Reconstruction. Fowler D, Williams JM (ed). British Small Animal Veterinary Association, Cheltenham, pp. 57-68.
- Fowler D (2006).** Distal limb and paw injuries. *Vet Clin North Am Small Anim Pract*, 36: 819-845.
- Francis AJ, Marks R (1977)** Skin stretching and epidermopoiesis. *Br J exp Path*, 58: 35-39.
- Freeman L, Pettit G, Robinette J, Lincoln J, Person M. (1987).** Tissue reaction to suture material in the feline linea alba: A retrospective, prospective, and histologic study. *Vet Surg*, 16(6): 440-445.
- Gammal SE, Gammal CE, Kaspar K, Pieck C, Altmeyer P, Vogt M, Ermert H (1999).** Sonography of the skin at 100 MHz enables in vivo visualization of stratum

- corneum and viable epidermis in palmar skin and psoriatic plaques. *J Invest Dermatol*, 113: 821–829.
- Ger R (1997).** The Use of External Tissue Expansion in the Management of Wounds and Ulcers. *Ann Plast Surg*, 38: 352-357.
- Gibson T, Kenedi RM, Craik JE (1965).** The mobile micro-architecture of dermal collagen, A bio-engineering study. *Brit. J. Surg.*, 52(10): 764-770.
- Gillette R, Swaim S, Sartin E, Bradley D, Coolman S (2001).** Effects of a bioactive glass on healing of closed skin wounds in dogs. *Am J Vet Res*, 62: 1149-1153.
- Haar G, Buiks SC, Delden M, Reijntjes T, Sanchez RF, Kirpensteijn J (2013).** Introduction. In: *Reconstructive Surgery and Wound Management of the Dog and Cat*. Kirpensteijn J, Haar G. (ed). Manson Publishing Ltd, London, pp. 10-20.
- Hedlund CS (2006).** Large trunk wounds. *Vet Clin North Am Small Anim Pract*, 36: 847-872.
- Hendriks FM, Brokken D, van Eemeren JTWM, Oomens CWJ, Baaijens FPT, Horsten JBAM (2003).** A numerical – experimental method to characterize the non-linear mechanical behaviour of human skin. *Skin Res Technol*, 9: 274-283.
- Hengel T, Haar G, Kirpensteijn J (2013).** Wound management: a new protocol for dogs and cats. In: *Reconstructive Surgery and Wound Management of the Dog and Cat*. Kirpensteijn J, Haar G. (ed). Manson Publishing Ltd, London, pp. 21-48.
- Hirshowitz B, Lindenbaum E, Har-Shai Y (1993).** A skin-stretching device for the harnessing of the viscoelastic properties of skin. *Plast Reconstr Surg*, 92: 260-270.
- Hirshowitz B, Kaufman T, Ullman J (1986).** Reconstruction of the Tip of the Nose and Ala by Load Cycling of the Nasal Skin and Harnessing of Extra Skin. *Plast Reconstr Surg*, 77(2): 316-319.
- Holt DE, Runge J (2011).** Use of Stretchers to Elongate a Peninsular Thoracodorsal Axial Pattern Flap for Antebrachial Wound Closure in a Dog. *Vet Surg*, 40: 352-356.
- Hosgood G (2006).** Stages of wound healing and their clinical relevance. *Vet Clin North Am Small Anim Pract*, 36: 667-685.
- Hosgood G (2012).** Open wounds. *Veterinary Surgery: Small Animal*. Tobias K.M, Johnston S.A. (ed). St. Louis Elsevier 2012, pp. 1210-1220.
- Hunt GB (2012).** Local or subdermal plexus flaps. *Veterinary Surgery: Small Animal*. Tobias K.M, Johnston S.A. (ed). St. Louis Elsevier 2012, pp. 1243-1255.

- Inoue Y, Taylor I (1996).** The angiosomes of the forearm: Anatomic study and clinical implications. *Plast Reconstr Surg*, 98: 195-210.
- Ismavel R, Samuel S, Boopalan PRJVC, Chittaranjan SB (2011).** A Simple Solution for Wound Coverage by Skin Stretching. *J Orthop Trauma*, 25: 127-132.
- Johnson PE, Kernahan DA, Bauer BS (1988).** Dermal and Epidermal Response to Soft Tissue Expansion in the Pig. *Plast Reconstr Surg*, 81(3): 390-395.
- Johnson T, Lowe L, Brown M (1993).** Histology and physiology of tissue expansion. *J Dermatol. Surg. Oncol*, 19: 1074-1078.
- Johnston DE (1990).** Wound healing in skin. *Vet Clin North Am Small Anim Pract*, 20: 1-25.
- Johnston DE (1990).** Tissue expanders. *Vet Clin North Am Small Anim Pract*, 20: 227-234.
- Kaplan EL (2006).** Take advantage of the options available for skin reconstruction. *Veterinary Wound Management Society Newsletter*, Fall 2006, pp. 2-4.
- Keller W, Aron D, Rakish P, Crowe D, Marks M (1994).** Rapid tissue expansion for the development of rotational skin flaps in the distal portion of the hindlimb of dogs: an experimental study. *Vet Surg*, 23: 31-39.
- Leberte M, Ossant F, Vaillant L, Diridollou S, Patat F (2002).** Spatial variation of acoustic parameters in human skin: an in vitro study between 22 and 45 MHz. *Ultrasound Med Biolog*, 28: 599-615.
- Lemarie RJ, Hosgood G, Read RA, Lewis DD, Bellah JR, Salisbury SK, Goldsmid S (1995).** Distant abdominal and thoracic pedicle skin flaps for treatment of distal limb skin defects. *J Small Anim Pract*, 36: 255-261.
- Lim KH, Chew CM, Chen PCY, Jeyapalina S, Ho HN, Rappel JK, Lim BH (2008).** New extensometer to measure in vivo uniaxial mechanical properties of human skin. *J Biomech*, 41: 931-936.
- Loqman MY, Aina-Fazlin IB, Jun KL, Horazian AH, Rashid-Ibrahim (2004).** Reconstructive surgery of traumatic skin wound of extremities in cats and dog. *Proceedings of the 11th International Conference of the Association of Institutions of Tropical Veterinary Medicine, Malaysia 2004*, pp. 184.
- Lovell C, Smolenski K, Duance V, Light N, Young S, Dyson M (1987).** Type I and III collagen content and fibre distribution in normal human skin during ageing. *Br J Dermatol*, 117: 419-428.

- Mackay DR, Siggers GC, Kotwal N, Manders EK (1990).** Stretching Skin: Undermining Is More Important than Intraoperative Expansion. *Plast Reconstr Surg*, 86(4): 722-730.
- MacPhail CM (2013).** Surgery of the integument system. In: *Small animal surgery* 4th ed. Fossum T.W, St. Louis Mosby 2013, pp. 190-288.
- Madison J, Donawick W, Johnston D, Orsini R (1989).** The use of skin expansion to repair cosmetic defects in animals. *Vet Surg*, 18: 15-21.
- Mantis P, Lloyd DH, Pfeiffer D, Stevens K, Auxilia S, Noli C, Abramo F (2005).** High-Resolution Ultrasonography of Experimentally Induced Full-Thickness Canine Skin Wounds: Efficacy in Imaging Canine Skin and Comparison of 2 Methods of Measuring Wound Site. *WOUNDS*, 17(5): 107-113
- Mantis P, Tontis D, Church D, Lloyd D, Stevens K, Balomenos D, Gouletsou PG, Gianouloupoulos G, Doukas D, Galatos AD, Saridomichelakis M (2014).** High-frequency ultrasound biomicroscopy of the normal canine haired skin. *Vet Dermatol*, 25: 176-e45.
- Mayhew P (2009).** Tension relieving techniques and local skin flaps. In: *Manual of Canine and Feline Wound Management and Reconstruction*. Williams J.M., Moores A. (ed) 2nd ed. British Small Animal Veterinary Association, Cheltenham, pp. 69-99.
- Melis P, Noorlander ML, van der Horst CMAM, van Noorden CJF (2001).** Rapid Alignment of Collagen Fibers in the Dermis of Undermined and Not Undermined Skin Stretched with a Skin-Stretching Device. *Plast. Reconstr. Surg.*, 109: 674-680.
- Miller CW (1990).** Free Skin Flap Transfer by Microvascular Anastomosis. *Vet Clin North Am Small Anim Pract*, 20(1): 189-199.
- Miller WH, Griffin CE, Campbell KL (2013).** Structure and function of the skin. In: *Muller & Kirk's Small Animal Dermatology* 7th ed. WB Saunders, Philadelphia, pp. 1-56.
- Minor RR (1980).** Collagen metabolism. Review article. *Am J Pathol*, 98(1): 225-280.
- Molea G, Schonauer F, Blasi F (1999).** Progressive skin extension: clinical and histological evaluation of a modified procedure using Kirschner wires. *Br J Plast Surg*, 52: 205-208.
- Monteiro-Riviere NA (2006).** Integument. In: *Dellmann's Textbook of veterinary histology*. Eurell J.A, Frappier B.R. (ed) 6th ed. Blackwell, Iowa 2006, pp. 320-349.

- Moores A (2009).** Axial pattern flaps. In: Manual of Canine and Feline Wound Management and Reconstruction. Williams J.M., Moores A. (ed) 2nd ed. British Small Animal Veterinary Association, Cheltenham, pp. 100-143.
- Mustoe TA, Bartell TH, Garner WL (1989).** Physical, Biomechanical, Histologic, and Biochemical Effects of Rapid versus Conventional Tissue Expansion. *Plast Reconstr Surg*, 83(4): 687-691.
- Myers MB, Combs B, Cohen G (1965).** Wound Tension and Wound Sloughs. *Am J Surg*, 100: 711-714.
- Narayanan K, Futrell J, Bentz M, Hurwitz D (1995).** Comparative clinical study of the Sure-closure device with conventional wound closure techniques. *Ann Plast Surg*, 35: 485-491.
- Nemoto T, Kubota R, Murasawa Y, Isogai Z (2012).** Viscoelastic Properties Of the Human Dermis and Other Connective Tissues and Its Relevance to Tissue Aging and Aging – Related Disease. In: *Viscoelasticity – From Theory to Biological Applications*, Vicente J., InTech CC BY, pp. 157-170.
- Nimni ME (1983).** Collagen: Structure, Function, and Metabolism in Normal and Fibrotic Tissues. *Seminars in Arthritis and Rheumatism*, 13(1): 1-86.
- Noli C (1999).** Structure and functions of skin and coat. In: *A practical guide to feline dermatology*. Guaguere E., Prelaub P (ed). Merial. Pp. 1.1-1.10.
- Olenius M, Wickman M, Malm M, Jurell G (1994).** Skin Thickness in Expanded Human Breast Skin. *Plast Reconstr Surg*, 93: 1428-1432.
- Pavletic MM (1990).** Skin flaps in reconstructive surgery. *Veterinary Clinics of North America Small Animal Practice*, 20: 81-103.
- Pavletic MM (1991).** Anatomy and circulation of the canine skin. *Microsurg*, 12: 103-112.
- Pavletic MM (1993).** The skin. In: *Disease Mechanisms in Small Animal Surgery*, 2nd edn. Bojrab MJ (ed). Lea & Febiger, Philadelphia, pp 156-167.
- Pavletic MM (1999).** Atlas of small animal reconstructive surgery. 2nd ed., Philadelphia W.B. Saunders, 1999.
- Pavletic MM (2000).** Use of external skin stretching device for wound closure in dogs and cats. *J Am Vet Med Assoc*, 217: 350-354.

- Pavletic MM (2003).** The integument. In: Textbook of Small Animal Surgery, 3rd ed. Slatter D (ed). WB Saunders, Philadelphia 2003, pp. 250-259, pp. 292-321, pp. 321-338.
- Pavletic MM (2010).** Atlas of Small Animal Wound Management and Reconstructive Surgery, 3rd ed. Wiley-Blackwell, Iowa.
- Pavletic MM (2014).** Skin Grafting and Reconstruction Techniques. In: Current Techniques in Small Animal Surgery 5th ed. Bojrab M.J. Tenton NewMedia Jackson 2014, pp. 595-612.
- Pedersen L, Hansen B, Jemec GBE (2003).** Mechanical properties of the skin: A comparison between two suction cup methods. *Skin Research and Technology*, 9: 111-115.
- Petro J, Niazi Z (1996).** Immediate skin expansion: an old concept by a novel and inexpensive technique. *Ann Plast Surg*, 36: 479-484.
- Pope ER (1993).** Skin healing. In: Disease Mechanisms in Small Animal Surgery, 2nd ed. Bojrab MJ (ed). Lea & Febiger, Philadelphia, pp 151-155.
- Pope ER (1996).** Plastic and reconstructive surgery. In: Complication in Small Animal Surgery, Lipowitz A.J, Caywood D.D, Newton C.D, Schwartz A. (ed). Williams & Wilkins, Baltimore 1996, pp. 641-662.
- Purslow P, Wess T, Hukins D (1998).** Collagen orientation and molecular spacing during creep and stress-relaxation in soft connective tissues. *J Exp Biol*, 201: 135-142.
- Reali U, Chiarugi C, De Siena G, Giannotti V (1994).** Sonographic evaluation of dermis and subcutaneous tissue during and after skin expansion. *Plast Reconstr Surg*, 93: 1050-1055.
- Remedios AM, Bauer MS, Bowen CV (1989).** Thoracodorsal and caudal superficial epigastric axial pattern skin flaps in cats. *Vet Surg*, 18: 380-385.
- Remedios A (1999).** Complications of wound healing. In: Manual of Canine and Feline Wound Management and Reconstruction. Foulser D & Williams JM (eds), British Small Animal Veterinary Association, Cheltenham, UK, pp. 137-143.
- Rippon MG, Springett K, Walmsley R, Patrick K, Millson S (1998).** Ultrasound assessment of skin and wound tissue comparison with histology. *Skin Res Technol*, 4: 147-154.

- Samis A, Davidson J (2000).** Skin-stretching device for intraoperative primary closure of radial forearm flap donor site. *Plast Reconstr Surg*, 105: 698-702.
- Schmid-Wendtner MH, Burgdorf W (2005).** Ultrasound Scanning in Dermatology. *Arch Dermatol*, 141: 217-224.
- Scott TW, Miller WH, Griffin CE (2001).** Structure and function of the skin. In: Muller & Kirk's Small Animal Dermatology 6th ed. WB Saunders, Philadelphia, pp. 1-70.
- Seksel K (2014).** The recognition and assessment of pain in cats. In: Pain Management in Veterinary Practice. Wiley-Blackwell, Iowa, pp. 269-273.
- Shahar R, Shamir MH, Brehm DM, Johnston DE (1999).** Free skin grafting for treatment of distal limb skin defects in cats. *J Small Anim Pract*, 40: 378-382.
- Shuster S, Black MM, McVitie E (1975).** The influence of age and sex on skin thickness, skin collagen and density. *Br J Dermatol*, 93: 639-643.
- Silver HF, Freeman JW, DeVore D (2001).** Viscoelastic properties of human skin and processed dermis. *Skin Res Technol*, 7: 18-23.
- Spodnick G, Pavletic M, Clark G, Schelling S, Kraus K (1993).** Controlled tissue expansion in the distal extremities of dogs. *Vet Surg*, 22: 436-443.
- Stahl S, Har-Shai Y, Hirshowitz B (1996).** Closure of wounds in the upper extremity using a skin stretching device. *J Hand Surg*, 21:534-537.
- Stanley BJ (2012).** Tension-relieving techniques. In: *Veterinary Surgery: Small Animal*. Tobias K.M, Johnston S.A. (ed). St. Louis Elsevier 2012, pp. 1221-1242.
- Stanley BJ (2007).** Reconstructive surgery I: Local flaps. Proceedings of the WSAVA Congress, Sydney, Australia 2007.
- Stark HL (1977).** Directional variations in the extensibility of human skin. *Br J Plast Surg*, 30: 105-114.
- Sugihara T, Ohura T, Homma K, Igawa HH (1991).** The extensibility in human skin: variation according to age and site. *Br J Plast Surg*, 44: 418-422.
- Swaim SF (1990).** Skin grafts. *Vet Clin North Am Small Anim Pract*, 20: 147-175.
- Swaim SF, Bradley M, Steissj E, Powers D, Buxtond F (1993).** Free segmental paw pad grafts in dogs. *Am J Vet Res*, 54: 2161-2170.
- Swaim SF, Henderson RA Jr (1997).** Wound healing. In: *Small Animal Wound Management*, 2nd ed. Williams & Wilkins, Baltimore, pp. 1-12.

- Swaim S, Gillette R, Sartin E, Hinkle S, Coolman S (2000).** Effects of a hydrolyzed collagen dressing on the healing of open wounds in dogs, *Am J Vet Res*, 61: 1574-1578.
- Swaim SF (2003).** Skin grafts. In: *Textbook of Small Animal Surgery*, 3rd ed., Slatter D (ed), WB Saunders, Philadelphia, USA. pp. 321-338.
- Swaim SF (2015).** Carpal - Metacarpal / Tarsal – Metatarsal Wounds. In: *Management of Small Animal Distal Limb Injuries*, Swaim S. F, Welch J, Gillette R. L (ed), Teton NewMedia, pp. 70-165.
- Szymanska E, Nowicki A, Mlosek K, Litniewski J, Lewandowski M, Secomski W, Tymkiewicz R (2000).** Skin imaging with high frequency ultrasound — preliminary Results. *Eur J Ultrasound*, 12: 9–16.
- Timmenga E, Andreassen T, Houthoff H, Klopper P (1991).** The effect of mechanical stress on healing skin wounds: an experimental study in rabbits using tissue expansion. *Br J Plast Surg*, 44: 514-519.
- Tonseth KA, Hokland BM (2004).** Evaluation of microcirculation and wound-closing tension after undermining the skin. A study in a porcine model using laser Doppler perfusion imaging. *Eur J Plast Surg*, 27: 295-297.
- Topaz M, Carmel NN, Topaz G, Li M, Zhong Li Y (2014).** Stress – Relaxation and Tension Relief System for Immediate Primary Closure of Large and Huge Soft Tissue Defects: An Old – New Concept. *Medicine*, 93(28): e234 1-6.
- Topaz M, Carmel NN, Silberman A, Li M, Zhong Li Y (2012).** The TopClosure 3S System, for skin stretching and secure wound closure. *Eur J Plast Surg*, 35: 533-543.
- Trout NJ (2003).** Principles of Plastic And Reconstructive Surgery. In: *Textbook of Small Animal Surgery*, 3rd ed. Slatter D (ed). WB Saunders, Philadelphia 2003, pp. 274-291.
- Tsioli V, Papazoglou LG, Papaioannou N (2009).** The use of skin stretching devices and their application to small animal cases. *Aust Vet Practit*, 39(3): 112-119.
- Tsioli V, Papazoglou LG, Papaioannou N, Psalla D, Savvas I, Pavlidis L, Karayannopoulou M (2015).** Comparison of three skin stretching devices for closing skin defects on the limbs of dogs. *J Vet Sci*, 16(1): 99-106.
- Turgut G, Ozcan A, Sumer O, Yesiloglu N, Bas L (2009).** Reconstruction of complicated scalp defect via skin traction. *J Craniofac Surg*, 20: 263-264.

- Turnbull DH, Starkoski BG, Harasiewicz KA, Semple JL, From L, Guta AK, Sauder DN, Fosters FS (1995).** A 40-100 MHz B-Scan ultrasound backscatter microscope for skin imaging. *Ultrasound Med Biol*, 21(1): 79-88.
- Vanderkolk CA, McCann JJ, Mitchell GM, O'Brien B McC (1998).** Changes in area and thickness of expanded and unexpanded axial pattern skin flaps in pigs. *Br J Plast Surg*, 41: 284-293.
- Verhaegen PDHm, Bloemen MCT, van der Wal MBA, Vloemans AFPM, Tempelman FRH, Beerthuisen GIJM, van Zuijlen PPM (2014).** Skins stretching for primary closure of acute burn wounds. *Burns*, 40: 1727-1737.
- Verhaegen PD, Schouten HJ, Gutter WT, Marle J, Noorden CJ, Middelkoop E, Zuijlen PP (2012).** Adaptation of the dermal collagen structure of human skin and scar tissue in response to stretch: An experimental study. *Wound Rep Reg*, 20: 658-666.
- Vogt M, Scharenberg S, Scharenberg R, Hoffmann K, Altmeyer P, Ermert H (2002).** In Vivo Evaluation And Imaging of Skin Elasticity Applying High Frequency (22MHz) Ultrasound. *IEEE Ultrasonics Symposium 2002*, pp. 1819-1822.
- Vogt M, Scharenberg S, Scharenberg R, Hoffmann K, Altmeyer P, Ermert H (2003).** A High Frequency Ultrasound Elastography System for in Vivo Skin Elasticity Imaging. *WCU 2003, Paris, September 7-10 2003*, pp. 393-396.
- Wagh SM, Dixit V (2013).** Tissue expansion: Concepts, techniques and unfavourable results. *Indian J Plast Surg*, 46(2): 333-348.
- Wardlaw LJ, Lanz IO (2012).** Axial pattern and myocutaneous flaps. *Veterinary Surgery: Small Animal*. Tobias K.M, Johnston S.A. (ed). St. Louis Elsevier 2012, pp. 1256-1269.
- White R (2009).** Free skin grafting. In: *Manual of Canine and Feline Wound Management and Reconstruction*. Williams J.M., Moores A. (ed) 2nd ed. British Small Animal Veterinary Association, Cheltenham, pp. 144-158.
- Wilhelmi B, Blackwell S, Mancoll J, Phillips L (1998).** Creep vs. stretch: a review of the viscoelastic properties of skin. *Ann Plast Surg*, 41: 215-219.
- Winkler JT, Swaim SF, Sartin EA, Henderson RA, Welch JA (2002).** The effect of a porcine-derived small intestinal submucosa product on wounds with exposed bones in dogs. *Vet Surg*, 31: 541-551.

- Zanna G, Fondevila D, Ferrer L, Espada Y (2010).** Evaluation of ultrasonography for measurement of skin thickness in Shar-Peis. *Am J Vet Res*, 73: 220-226.
- Zilinsky I, Har-Shai Y, Weiss G (2008).** Tissue Expanders. In: *Textbook of Dermatologic Surgery*. Rusciani L., Robins P. Piccin, Padova, pp. 527-546.
- Τσιώλη Β (2006).** Πειραματική μελέτη σύγκλεισης δερματικών ελλειμμάτων των άκρων με εκταήρες δέρματος στο σκύλο. Διδακτορική διατριβή, Α.Π.Θ., Θεσσαλονίκη.