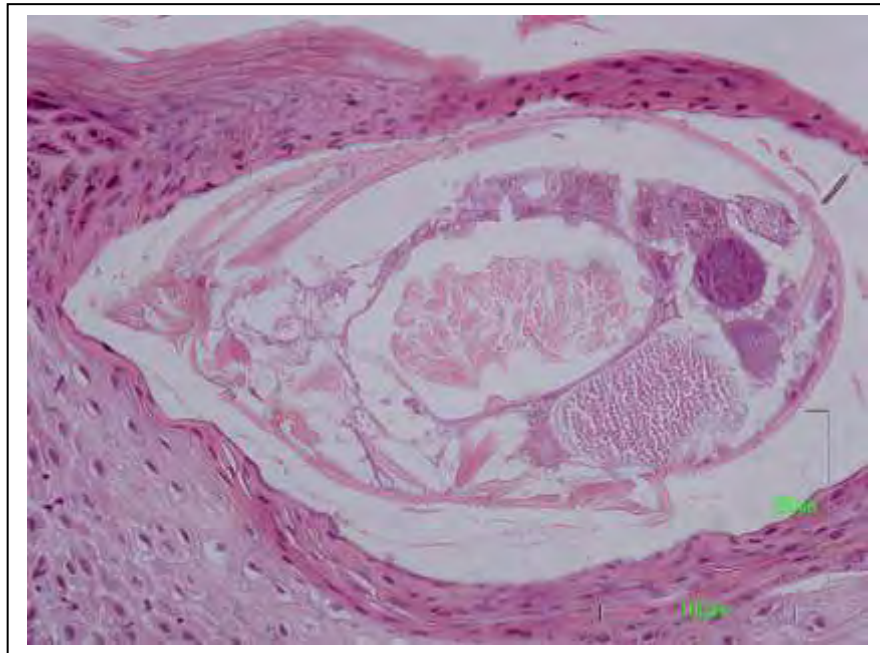


Δημήτριος Δούκας
κτηνίατρος, υπότροφος ΕΠΕΑΕΚ-ΗΡΑΚΛΕΙΤΟΣ

**ΠΑΘΟΛΟΓΟΑΝΑΤΟΜΙΚΗ ΜΕΛΕΤΗ
ΤΗΣ ΣΑΡΚΟΠΤΙΚΗΣ ΨΩΡΑΣ
ΣΤΑ ΜΙΚΡΑ ΜΗΡΥΚΑΣΤΙΚΑ**

διδακτορική διατριβή



**ΕΡΓΑΣΤΗΡΙΟ ΠΑΘΟΛΟΓΙΚΗΣ ΑΝΑΤΟΜΙΚΗΣ
ΤΜΗΜΑ ΚΤΗΝΙΑΤΡΙΚΗΣ
ΣΧΟΛΗ ΕΠΙΣΤΗΜΩΝ ΥΓΕΙΑΣ
ΠΑΝΕΠΙΣΤΗΜΙΟ ΘΕΣΣΑΛΙΑΣ
Καρδίτσα 2014**



ΕΡΓΑΣΤΗΡΙΟ ΠΑΘΟΛΟΓΙΚΗΣ ΑΝΑΤΟΜΙΚΗΣ
ΤΜΗΜΑ ΚΤΗΝΙΑΤΡΙΚΗΣ
ΣΧΟΛΗ ΕΠΙΣΤΗΜΩΝ ΥΓΕΙΑΣ
ΠΑΝΕΠΙΣΤΗΜΙΟ ΘΕΣΣΑΛΙΑΣ

Διδακτορική Διατριβή

ΠΑΘΟΛΟΓΟΑΝΑΤΟΜΙΚΗ ΜΕΛΕΤΗ ΤΗΣ ΣΑΡΚΟΠΤΙΚΗΣ ΨΩΡΑΣ ΣΤΑ ΜΙΚΡΑ ΜΗΡΥΚΑΣΤΙΚΑ

Δημήτριος Δούκας

κτηνίατρος, υπότροφος ΕΠΕΑΕΚ-ΗΡΑΚΛΕΙΤΟΣ

Η παρούσα διδακτορική διατριβή χρηματοδοτήθηκε με το ποσό των 32.263 € στα πλαίσια του ερευνητικού προγράμματος ΕΠΕΑΕΚ ΙΙ, έργο συγχρηματοδοτούμενο από το Κοινό Ευρωπαϊκό Ταμείο και εθνικούς πόρους.



ΥΠΟΥΡΓΕΙΟ ΕΘΝΙΚΗΣ ΠΑΙΔΕΙΑΣ ΚΑΙ ΘΡΗΣΚΕΥΜΑΤΩΝ
ΕΙΔΙΚΗ ΥΠΗΡΕΣΙΑ ΔΙΑΧΕΙΡΙΣΗΣ ΕΠΕΑΕΚ
ΕΥΡΩΠΑΪΚΗ ΕΠΙΧΕΙΡΗΣΗ
ΣΥΓΧΡΗΜΑΤΟΔΟΤΗΣΗΣ
ΕΥΡΩΠΑΪΚΟ ΚΟΙΝΩΝΙΚΟ ΤΑΜΕΙΟ
ΕΥΡΩΠΑΪΚΟ ΤΑΜΕΙΟ ΠΕΡΙΦΕΡΕΙΑΚΗΣ ΑΝΑΠΤΥΞΗΣ



ΠΑΙΔΕΙΑ ΜΠΡΟΣΤΑ
2^ο Επιχειρησιακό Πρόγραμμα
Εκπαίδευσης και Αρχικής
Επαγγελματικής Κατάρτισης

**Η παρούσα διδακτορική διατριβή έχει εκπονηθεί
στο Εργαστήριο Παθολογικής Ανατομικής
του Τμήματος Κτηνιατρικής, του Πανεπιστημίου Θεσσαλίας.**

τριμελής συμβουλευτική επιτροπή:

Τόντης Δημήτριος,

Αναπληρωτής Καθηγητής Τμήματος Κτηνιατρικής, Π.Θ. (επιβλέπων)

Φθενάκης Γεώργιος,

Καθηγητής Τμήματος Κτηνιατρικής, Π.Θ. (μέλος)

Παπαδόπουλος Ηλίας,

Αναπληρωτής Καθηγητής Τμήματος Κτηνιατρικής, Α.Π.Θ. (μέλος)

επταμελής εξεταστική επιτροπή:

Βλέμμας Ιωάννης,

Καθηγητής Τμήματος Κτηνιατρικής, Α.Π.Θ.

Κουκούλης Γεώργιος,

Καθηγητής Τμήματος Ιατρικής, Π.Θ.

Φθενάκης Γεώργιος,

Καθηγητής Τμήματος Κτηνιατρικής, Π.Θ.

Κριτσέλη-Κωνσταντίνου Μαρία,

Αναπληρώτρια Καθηγήτρια Τμήματος Κτηνιατρικής, Α.Π.Θ.

Παπαδόπουλος Ηλίας,

Αναπληρωτής Καθηγητής Τμήματος Κτηνιατρικής, Α.Π.Θ.

Σαριδομιχελάκης Εμμανουήλ,

Αναπληρωτής Καθηγητής Τμήματος Κτηνιατρικής, Π.Θ.

Τόντης Δημήτριος,

Αναπληρωτής Καθηγητής Τμήματος Κτηνιατρικής, Π.Θ.

** Το περιεχόμενο της διδακτορικής διατριβής εκφράζει τον συγγραφέα. Η έγκριση της διδακτορικής διατριβής δεν υποδηλώνει απαραίτητα αποδοχή των απόψεων του συγγραφέα και δεν πρέπει να θεωρηθεί ότι αντιπροσωπεύει επίσημη θέση του Πανεπιστημίου Θεσσαλίας.*

*** Απαγορεύεται η αντιγραφή, αποθήκευση και χρήση της παρούσης εργασίας, εξολοκλήρου ή ενμέρει, για εμπορικό σκοπό. Επιτρέπεται η ανατύπωση, αποθήκευση και χρήση για μη κερδοσκοπικό σκοπό, εκπαιδευτικής ή ερευνητικής φύσης, υπό την προϋπόθεση να αναφέρεται ως πηγή προέλευσης και να διατηρείται το παρόν μήνυμα. Ερωτήματα που αφορούν χρήση της εργασίας για κερδοσκοπικό σκοπό πρέπει να απευθύνονται εγγράφως στον συγγραφέα.*

ΕΙΣΑΓΩΓΙΚΟ ΣΗΜΕΙΩΜΑ ΤΟΥ ΣΥΓΓΡΑΦΕΑ

Η παρούσα διδακτορική διατριβή φέρει τον τίτλο «*Παθολογοανατομική μελέτη της σαρκοπτικής ψώρας στα μικρά μηρυκαστικά*» και χωρίζεται σε τρία μέρη. Στο πρώτο περιλαμβάνονται δύο ανασκοπήσεις, αφενός για τη σαρκοπτική ψώρα στα κατοικίδια και στα άγρια θηλαστικά και αφετέρου για τη δομή και την ανοσοπαθολογοανατομική του δέρματος στα πρόβατα και τις αίγες. Στο δεύτερο μέρος περιλαμβάνεται η δική μας έρευνα, ο τρόπος που υλοποιήθηκε, τα αποτελέσματα που προέκυψαν, καθώς και η σχετική συζήτηση επί των αποτελεσμάτων. Τέλος, στο τρίτο μέρος παρατίθενται οι βιβλιογραφικές πηγές, οι οποίες μελετήθηκαν για την η πραγματοποίηση και συγγραφή της παρούσας διδακτορικής διατριβής.

***Αφιερώνεται
σε αυτούς που εξακολουθούν
να εμπιστεύονται τους ανθρώπους!***

***Ευχαριστώ θερμά
όσους με έχουν βοηθήσει
κατά την παρούσα μελέτη!***

ΠΙΝΑΚΑΣ ΠΕΡΙΕΧΟΜΕΝΩΝ

	σελ.
1. ΑΝΑΣΚΟΠΗΣΗ Α΄: Η ΣΑΡΚΟΠΤΙΚΗ ΨΩΡΑ ΣΤΑ ΚΑΤΟΙΚΙΔΙΑ & ΑΓΡΙΑ ΘΗΛΑΣΤΙΚΑ	7
1.1.ΑΙΤΙΟΛΟΓΙΑ	8
1.2. ΒΙΟΛΟΓΙΑ <i>SARCOPTES SCABIEI</i>	8
1.2.α. Μορφολογία & γενετική ποικιλομορφία <i>Sarcoptes scabiei</i> - Είδη ξενιστών.....	8
1.2.β. Ενδιαίτημα και βιολογικός κύκλος <i>Sarcoptes scabiei</i>	10
1.2.γ. Σημασία <i>Sarcoptes scabiei</i> για τη Δημόσια Υγεία – Η σαρκοπτική ψώρα στον άνθρωπο...	11
1.3. ΠΑΘΟΛΟΓΙΚΗ ΑΝΑΤΟΜΙΚΗ ΤΗΣ ΣΑΡΚΟΠΤΙΚΗΣ ΨΩΡΑΣ	12
1.3.α. Παθογενετικοί μηχανισμοί.....	12
1.3.β. Κλινικο-παθολογοανατομικές μορφές της σαρκοπτικής ψώρας.....	14
1.3.γ. Μακροσκοπικές αλλοιώσεις της σαρκοπτικής ψώρας – κατανομή ανά είδος ξενιστή.....	15
1.3.δ. Ιστοπαθολογικές αλλοιώσεις της σαρκοπτικής ψώρας.....	17
1.3.ε. Κυτταρική ανοσία - ανοσοφαινότυπος των αλλοιώσεων	19
1.3.στ. Χυμική ανοσία - ανοσοσφαιρίνες έναντι του <i>Sarcoptes scabiei</i>	20
1.4. ΣΩΜΑΤΙΚΕΣ ΕΠΙΠΤΩΣΕΙΣ ΤΗΣ ΣΑΡΚΟΠΤΙΚΗΣ ΨΩΡΑΣ	21
1.4.α. Αιματολογικές – Βιοχημικές παράμετροι.....	21
1.4.β. Ρυθμός σωματικής ανάπτυξης – αποδόσεις των ζώων.....	22
1.5. ΔΙΑΓΝΩΣΤΙΚΕΣ ΤΕΧΝΙΚΕΣ.....	22
1.5.α. Ανεύρεση και ταυτοποίηση των παρασίτων <i>Sarcoptes scabiei</i>	22
1.5.β. Ανίχνευση ανοσοσφαιρινών έναντι του <i>Sarcoptes scabiei</i>	23
1.5.γ. Ανίχνευση και ταυτοποίηση γενετικού υλικού του <i>Sarcoptes scabiei</i>	23
2. ΑΝΑΣΚΟΠΗΣΗ Β΄: ΑΝΟΣΟΠΑΘΟΛΟΓΟΑΝΑΤΟΜΙΚΟΙ ΜΗΧΑΝΙΣΜΟΙ ΣΤΟ ΔΕΡΜΑ ΤΟΥ ΠΡΟΒΑΤΟΥ ΚΑΙ ΤΗΣ ΑΙΓΑΣ	24
2.1. ΜΙΚΡΟΣΚΟΠΙΚΗ ΔΟΜΗ ΤΟΥ ΔΕΡΜΑΤΟΣ	25
2.2. ΑΝΟΣΟΛΟΓΙΚΟΣ ΡΟΛΟΣ ΤΩΝ ΚΥΤΤΑΡΩΝ ΤΟΥ ΔΕΡΜΑΤΟΣ.....	27
2.3. ΑΜΕΣΗ (ΦΥΣΙΚΗ) ΑΝΟΣΙΑ ΣΤΟ ΔΕΡΜΑ	30
2.4. ΕΠΙΚΤΗΤΗ (ΕΙΔΙΚΗ) ΑΝΟΣΙΑ ΣΤΟ ΔΕΡΜΑ.....	31
2.5. ΑΝΤΙΔΡΑΣΕΙΣ ΥΠΕΡΕΥΑΙΣΘΗΣΙΑΣ ΣΤΟ ΔΕΡΜΑ.....	32
3. ΣΚΟΠΟΣ ΤΗΣ ΕΡΕΥΝΑΣ	35
4. ΥΛΙΚΑ ΚΑΙ ΜΕΘΟΔΟΙ	37
4.1. ΖΩΑ ΠΟΥ ΧΡΗΣΙΜΟΠΟΙΗΘΗΚΑΝ.....	38
4.2. ΚΛΙΝΙΚΗ ΕΞΕΤΑΣΗ ΖΩΩΝ & ΛΗΨΗ ΒΙΟΛΟΓΙΚΩΝ ΥΛΙΚΩΝ.....	42
4.3. ΠΑΡΑΣΙΤΟΛΟΓΙΚΟΣ ΕΛΕΓΧΟΣ ΞΕΣΜΑΤΩΝ ΔΕΡΜΑΤΟΣ.....	44
4.4. ΕΠΕΞΕΡΓΑΣΙΑ & ΙΣΤΟΧΗΜΙΚΕΣ ΧΡΩΣΕΙΣ ΒΙΟΨΙΩΝ ΔΕΡΜΑΤΟΣ.....	44
4.5. ΑΝΟΣΟΪΣΤΟΧΗΜΙΚΕΣ ΧΡΩΣΕΙΣ ΒΙΟΨΙΩΝ ΔΕΡΜΑΤΟΣ.....	45

4.6. ΑΝΟΣΟΕΝΖΥΜΙΚΗ ΜΕΘΟΔΟΣ ELISA	47
4.7. ΑΙΜΑΤΟΛΟΓΙΚΕΣ ΚΑΙ ΒΙΟΧΗΜΙΚΕΣ ΕΞΕΤΑΣΕΙΣ.....	47
4.8. ΜΕΘΟΔΟΣ ΙΣΤΟΜΟΡΦΟΜΕΤΡΙΑΣ	48
4.9. ΜΕΘΟΔΟΣ ΣΤΑΤΙΣΤΙΚΗΣ ΕΠΕΞΕΡΓΑΣΙΑΣ.....	49
5. ΑΠΟΤΕΛΕΣΜΑΤΑ.....	50
5.1. ΑΠΟΤΕΛΕΣΜΑΤΑ ΑΠΟ ΤΑ ΦΥΣΙΚΑ ΠΕΡΙΣΤΑΤΙΚΑ ΠΡΟΒΑΤΩΝ.....	51
5.2. ΑΠΟΤΕΛΕΣΜΑΤΑ ΑΠΟ ΤΑ ΦΥΣΙΚΑ ΠΕΡΙΣΤΑΤΙΚΑ ΑΙΓΩΝ.....	55
5.3. ΑΠΟΤΕΛΕΣΜΑΤΑ ΤΗΣ 1 ^{ΗΣ} ΠΕΙΡΑΜΑΤΙΚΗΣ ΜΕΛΕΤΗΣ ΣΕ ΑΡΝΙΑ.....	58
5.4. ΑΠΟΤΕΛΕΣΜΑΤΑ ΤΗΣ 2 ^{ΗΣ} ΠΕΙΡΑΜΑΤΙΚΗΣ ΜΕΛΕΤΗΣ ΣΕ ΑΡΝΙΑ ΚΑΙ ΕΡΙΦΙΑ.....	74
5.5. ΕΙΚΟΝΕΣ ΚΑΙ ΠΕΡΙΓΡΑΦΕΣ.....	81
6. ΣΥΖΗΤΗΣΗ.....	113
6.1. ΜΑΚΡΟΣΚΟΠΙΚΕΣ ΑΛΛΟΙΩΣΕΙΣ ΚΑΙ ΣΤΑΔΙΟΠΟΙΗΣΗ ΤΗΣ ΣΑΡΚΟΠΤΙΚΗΣ ΨΩΡΑΣ ΣΤΟ ΠΡΟΒΑΤΟ & ΤΗΝ ΑΙΓΑ	115
6.2. ΙΣΤΟΠΑΘΟΛΟΓΙΚΕΣ ΑΛΛΟΙΩΣΕΙΣ ΤΗΣ ΣΑΡΚΟΠΤΙΚΗΣ ΨΩΡΑΣ	117
6.3. ΕΠΙΛΕΚΤΙΚΗ ΕΝΤΟΠΙΣΗ ΤΗΣ ΣΑΡΚΟΠΤΙΚΗΣ ΨΩΡΑΣ ΣΕ ΣΥΓΚΕΚΡΙΜΕΝΕΣ ΑΝΑΤΟΜΙΚΕΣ ΧΩΡΕΣ ΤΟΥ ΔΕΡΜΑΤΟΣ ΤΟΥ ΠΡΟΒΑΤΟΥ.....	124
6.4. ΑΝΟΣΟΦΑΙΝΟΤΥΠΟΣ ΤΩΝ ΑΛΛΟΙΩΣΕΩΝ ΤΗΣ ΣΑΡΚΟΠΤΙΚΗΣ ΨΩΡΑΣ	127
6.5. ΧΥΜΙΚΗ ΑΝΟΣΙΑ ΚΑΤΑ ΤΗΝ ΑΝΑΠΤΥΞΗ – ΕΠΕΚΤΑΣΗ ΤΗΣ ΣΑΡΚΟΠΤΙΚΗΣ ΨΩΡΑΣ ΣΤΟ ΠΡΟΒΑΤΟ	132
6.6. ΜΕΤΑΒΟΛΕΣ ΑΙΜΑΤΟΛΟΓΙΚΩΝ – ΒΙΟΧΗΜΙΚΩΝ ΠΑΡΑΜΕΤΡΩΝ ΣΤΟ ΠΡΟΒΑΤΟ ΜΕΤΑ ΑΠΟ ΠΕΙΡΑΜΑΤΙΚΗ ΜΟΛΥΝΣΗ	133
6.7. ΔΙΑΣΤΑΥΡΟΥΜΕΝΗ ΜΟΛΥΝΣΗ ΜΕΤΑΞΥ ΠΡΟΒΑΤΩΝ ΚΑΙ ΑΙΓΩΝ ΜΕ <i>SARCOPTES SCABIEI VAR OVIS</i>	134
7. ΣΥΜΠΕΡΑΣΜΑΤΑ	137
8. ΠΕΡΙΛΗΨΗ – SUMMARY	140
9. ΒΙΒΛΙΟΓΡΑΦΙΚΕΣ ΠΗΓΕΣ.....	145
10. ΠΑΡΑΡΤΗΜΑ ΠΙΝΑΚΩΝ	157

1. ΑΝΑΣΚΟΠΗΣΗ α'

1. Η ΣΑΡΚΟΠΤΙΚΗ ΨΩΡΑ ΣΤΑ ΚΑΤΟΙΚΙΔΙΑ & ΑΓΡΙΑ ΘΗΛΑΣΤΙΚΑ

1.1. ΑΙΤΙΟΛΟΓΙΑ

Η σαρκοπτική ψώρα είναι μεταδοτική δερματοπάθεια πολλών ειδών θηλαστικών με αίτιο το παράσιτο *Sarcoptes scabiei* (Bornstein S και συν. 2001, Pence DB και συν. 2002). Είναι νόσημα που έχει καταγραφεί από την αρχαιότητα με αναφορές στην Παλαιά Διαθήκη, στο «Περί των ζώων ιστορία» του Αριστοτέλη και τα «Γεωργικά» του Βιργίλιου. Η σαρκοπτική ψώρα είναι η πρώτη ασθένεια του ανθρώπου και των ζώων, για την οποία προσδιορίστηκε ο αιτιολογικός παράγοντας με τη χρήση μικροσκοπίου από τους Bonomo και Cestoni που παρατήρησαν το παράσιτο σε υλικό από ανθρώπινο δέρμα, ενώ οι Linnaeus και De Geer προχώρησαν σε διεξοδικότερες μελέτες όχι μόνο σε ανθρώπους, αλλά και σε ζώα. Το παράσιτο ονοματίστηκε με βάση τις ελληνικές λέξεις *σάρξ* και *κόπτω* και τη λατινική λέξη *scabere* (= κνησμός), όνομα που ανταποκρίνεται πολύ εύστοχα στον τρόπο δράσης του παρασίτου και στο χαρακτηριστικότερο κλινικό σύμπτωμα της νόσου (Roncalli RA 1987, Ljunggren EL 2005, Hengge UR και συν. 2006).

1.2. ΒΙΟΛΟΓΙΑ SARCOPTES SCABIEI

1.2.α. Μορφολογία & γενετική ποικιλομορφία *Sarcoptes scabiei* - Είδη ξενιστών

Σύμφωνα με τη Ζωολογία το παράσιτο *Sarcoptes scabiei* κατατάσσεται στη συνομοταξία *Arthropoda*, ομοταξία *Arachnida*, τάξη *Acarina*, υποτάξη *Sarcoptiformes* (*Astigmata*), οικογένεια *Sarcoptidae*. Είναι μετάζωο γονοχωριστικό παράσιτο, περιλαμβάνοντας άτομα ώριμα γενετικώς (ενήλικα αρσενικά και θηλυκά που αναπαράγονται με σύζευξη), καθώς και μορφές γενετικώς άωρες, οι οποίες είναι αυγά, προνύμφες, νύμφες (Arlan LG 1989).

Τα ενήλικα άτομα *Sarcoptes scabiei* (αρσενικά και θηλυκά) έχουν ημισφαιρικό εξωσκελετό. Το ενήλικο θηλυκό έχει μήκος 320-520μm, ενώ το αρσενικό 200-280μm. Σε κάθε άτομο *Sarcoptes scabiei* διακρίνονται το γναθόσωμα (ψευδοκεφαλή) και το ιδιόσωμα (με την έδρα στο απώτερο άκρο του). Η ραχιαία επιφάνεια φέρει χιτινώδη πλάκα με βραχείς άκανθες, ενώ στην κοιλιακή επιφάνεια εκφύονται 4 ζεύγη ποδιών, τα οποία είναι κοντά και χονδρά. Τα πόδια του 1^{ου} και 2^{ου} ζεύγους καταλήγουν σε σικύες, σχήματος βεντούζας, τα πόδια το 3^{ου} ζεύγους καταλήγουν σε μαστίγια και τα πόδια του 4^{ου} ζεύγους καταλήγουν, αναλόγως με το φύλο, σε σικύες (αρσενικό) ή μαστίγια (θηλυκό). Ανάμεσα στο 4^ο ζεύγος ποδιών στα αρσενικά εντοπίζεται ο γεννητικός πόρος. Τα αυγά του *Sarcoptes scabiei* είναι ωσειδή με μήκος περίπου 100-150μm, στο εσωτερικό των οποίων

αναπτύσσεται προνύμφη. Μορφολογικά, οι προνύμφες έχουν 3 ζεύγη άκρων σε αντίθεση με τις νύμφες (πρωτονύμφες, τριτονύμφες) και τα ενήλικα άτομα (*Bornstein S και συν. 2001, Pence DB και συν. 2002*).

Έχει διαπιστωθεί ότι δεν υπάρχουν διαφορές (με βάση μορφολογικά κριτήρια) μεταξύ των παρασίτων *Sarcoptes scabiei* που έχουν απομονωθεί από τους διάφορους ξενιστές του. Μέχρι σήμερα, έχει καταγραφεί η ύπαρξη σαρκοπτικής ψώρας σε όλα τα κατοικίδια θηλαστικά, πολλά είδη άγριας πανίδας, καθώς και τον άνθρωπο. Συνολικά έχει καταγραφεί σε 104 είδη θηλαστικών παγκοσμίως (*Bornstein S και συν. 2001, Pence DB και συν. 2002*).

Η απουσία μορφολογικών διαφορών μεταξύ παρασίτων *Sarcoptes scabiei* προερχόμενων από διαφορετικούς ξενιστές είναι δηλωτική ότι πρόκειται για ένα και μόνο είδος παρασίτου. Ωστόσο, έχουν ονοματιστεί ποικιλίες, ανάλογα με το όνομα του ξενιστή (*Arlian LG και συν. 1989*). Τέλος, έχει διαπιστωθεί πειραματικά ότι η κάθε ποικιλία του παρασίτου είναι υπεύθυνη για την εκδήλωση σαρκοπτικής ψώρας μόνο στον ξενιστή της. Η διασταυρούμενη μόλυνση μεταξύ διαφορετικών ξενιστών συνήθως δεν είναι εφικτή ή χαρακτηρίζεται από ήπιες και αυτοπεριοριζόμενες αλλοιώσεις (*Arlian LG και συν. 1989*). Έτσι, για τον άνθρωπο ονοματίστηκε *Sarcoptes scabiei var. hominis*, για το πρόβατο *Sarcoptes scabiei var. ovis*, για την αίγα *Sarcoptes scabiei var. caprae* κ.ο.κ. Αυτό έχει επιβεβαιωθεί πλέον και με μοριακές μελέτες (*Zahler M και συν. 1999, Gu XB και συν. 1999*).

Παρόλο όμως που αποδείχτηκε ότι επρόκειτο για ένα είδος οργανισμού με πολλές ποικιλίες, τέθηκε η υπόθεση ότι υπάρχουν γενετικές διαφορές μεταξύ των διαφόρων ποικιλιών *Sarcoptes* ή ακόμα και μεταξύ των διαφόρων υποπληθυσμών της ίδιας ποικιλίας *Sarcoptes* που πιθανώς να έχουν διαφορετική επίδραση στη λοιμογόνο δύναμη του παρασίτου. Επρόκειτο για προσπάθεια ερμηνείας των διαφορετικών παθολογοανατομικών χαρακτηριστικών (ένταση, έκταση, κατανομή αλλοιώσεων) μεταξύ των διαφόρων ειδών ξενιστή (ή ακόμη και μεταξύ των ατόμων του ίδιου ξενιστή) και της σύνθετης επιδημιολογίας της σαρκοπτικής ψώρας (*Walton SF και συν. 1999*).

Οι μοριακές μελέτες πάνω στο γονιδίωμα του *Sarcoptes scabiei* εξακολουθούν να αποτελούν αντικείμενο έρευνας για τους μοριακούς βιολόγους (*Ljunggren EL 2005*). Πιο πρόσφατη μοριακή μελέτη κατέδειξε ότι υπάρχει σημαντική φυλογενετική διαφορά μεταξύ των ποικιλιών *Sarcoptes scabiei var vulpes* και *Sarcoptes scabiei var rupicaprae* που απομονώθηκαν αντιστοίχως από αλεπούδες και αγριοκάτσικα που μοιράζονταν τον ίδιο βιότοπο (*Soglia D και συν. 2007*). Επιπρόσθετα, η γενετική σύγκριση στελεχών

Sarcoptes scabiei var *vulpes* από ασθενείς αλεπούδες διαφορετικών περιοχών με ποικιλομορφία στην ένταση και την κατανομή αλλοιώσεων δεν κατέδειξε γενετικές διαφορές, δηλωτικό ότι η παρατηρούμενη κλινικο-παθολογοανατομική εικόνα του νοσήματος δεν συνδέεται με γενετικές διαφορές των ατόμων *Sarcoptes scabiei* var *vulpes* (Nimmervoll H 2007). Στην ίδια μελέτη η γενετική σύγκριση στελεχών *Sarcoptes scabiei* var *rupicapra* από αγριοκάτσικα (chamois) διαφορετικών περιοχών με ποικιλομορφία αλλοιώσεων δεν κατέδειξε γενετικές διαφορές, ενισχύοντας το συμπέρασμα ότι η κλινικο-παθολογοανατομική του νοσήματος δεν συνδέεται με γενετικές διαφορές των ατόμων *Sarcoptes* (Nimmervoll H 2007).

Από τις ακολουθίες βάσεων δεδομένων για τα γονίδια του *Sarcoptes scabiei*, που έχουν δημιουργηθεί και διατίθενται στο εμπόριο είναι δυνατή η εμβάθυνση στο αντικείμενο της μελέτης της γενετική ποικιλομορφία του παρασίτου (Rasero R και συν. 2010, Fischer K και συν. 2012). Επίσης, από αυτές τις βάσεις των δεδομένων έχουν ταυτοποιηθεί τα αλλεργιογόνα του παρασίτου, πολλά από τα οποία είναι ομόλογα με τα αλλεργιογόνα των ακάρεων της σκόνης του σπιτιού (Beckham SA συν. 2011).

1.2.β. Ενδιαίτημα και βιολογικός κύκλος *Sarcoptes scabiei*

Η μετάδοση των ακάρεων *Sarcoptes scabiei* από μολυσμένα σε υγιή άτομα του ξενιστή γίνεται κυρίως με άμεση επαφή του δέρματος, αλλά και εμμέσως από μολυσμένα αντικείμενα. Το τελευταίο καθίσταται εφικτό, καθώς τα ακάρεα *Sarcoptes scabiei* αντιλαμβάνονται τόσο την οσμή των θηλαστικών όσο και θερμικά ερεθίσματα, οπότε με βάση αυτά προσεγγίζουν το δέρμα του ξενιστή (Arlian LG 1989).

Ο βιολογικός κύκλος του *Sarcoptes scabiei* ολοκληρώνεται στο ίδιο άτομο του ξενιστή σε διάστημα περίπου 11-17 ημερών (Arlian LG 1989). Περιλαμβάνει τα στάδια: i) ενήλικα άτομα (αρσενικά & θηλυκά), ii) αυγά, iii) προνύμφες, iv) πρωτονύμφες v) τριτονύμφες, vi) ενήλικα άτομα (Bornstein S και συν. 2001, Pence DB και συν. 2002). Ορισμένα στάδια εξελίσσονται στην επιφάνεια της επιδερμίδας, ενώ άλλα εξελίσσονται στο εσωτερικό της κερατίνης στοιβάδας. Η γονιμοποίηση του ενήλικου θηλυκού από το ενήλικο αρσενικό συμβαίνει στην επιφάνεια της επιδερμίδας σε εγκολπώσεις της κερατίνης στοιβάδας (molts). Το γονιμοποιημένο θηλυκό προχωρά μέσα στην κερατίνη στοιβάδα της επιδερμίδας, ορύσσοντας στοές, μέσα στις οποίες γεννάει περίπου 30-40 αυγά με ρυθμό 1-3 αυγά/ ημέρα. Η περίοδος της ωοτοκίας διαρκεί 4-6 εβδομάδες και μετά το πέρας της το ενήλικο θηλυκό *Sarcoptes scabiei* πεθαίνει. Το κάθε αυγό εκκολάπτεται μέσα σε χρονικό διάστημα 3-5 ημερών, δίνοντας προνύμφες. Οι προνύμφες δημιουργούν

νέες στοές, καθώς κατευθύνονται προς την επιφάνεια της επιδερμίδας. Σε χρονικό διάστημα 8-12 ημερών, οι προνύμφες μέσα στις νέες σήραγγες μεταμορφώνονται προοδευτικά σε πρωτονύμφες, κατόπιν σε τριτονύμφες και τελικά ενηλικιώνονται. Ακολουθεί στην επιφάνεια της επιδερμίδας γονιμοποίηση των νέων ενήλικων θηλυκών από τα αρσενικά άτομα και ακολούθως ο βιολογικός κύκλος επαναλαμβάνεται. Τα ενήλικα αρσενικά διαβιούν μόνο στην επιφάνεια της επιδερμίδας, όπου παραμένουν δραστήρια για χρονικό διάστημα περίπου 28 ημερών, μετά το πέρας του οποίου πεθαίνουν (Arlian LG 1989, Bornstein S και συν. 2001, Pence DB και συν. 2002).

1.2.γ. Σημασία *Sarcoptes scabiei* για τη Δημόσια Υγεία – Η σαρκοπτική ψώρα στον άνθρωπο

Η μόλυνση του ανθρώπου από ποικιλίες *Sarcoptes scabiei* προερχόμενες τόσο από ορισμένα κατοικίδια (σκύλος) όσο και από άγρια θηλαστικά (αγριόγιδο) είναι καταγεγραμμένη στη διεθνή βιβλιογραφία. Ωστόσο, αξιοσημείωτο είναι ότι αυτά τα περιστατικά χαρακτηρίζονται από την ανάπτυξη ήπιων μακροσκοπικών αλλοιώσεων (ερύθημα, βλατίδες) που προοδευτικά μέσα σε διάστημα ημερών αυτοπεριορίζονται, ώσπου να εξαφανιστούν τελείως. Αυτό έχει οδηγήσει στο συμπέρασμα ότι οι ποικιλίες *Sarcoptes scabiei* που προέρχονται από τα ζώα δεν πετυχαίνουν να εγκατασταθούν στο ανθρώπινο δέρμα (Van Neste DJJ 1988, Arlian LG 1989).

Σε αντίθεση με τα παραπάνω η ποικιλία *Sarcoptes scabiei* var. *hominis*, είναι υπεύθυνη για την πρόκληση της σαρκοπτικής ψώρας μεταξύ του ανθρώπινου πληθυσμού. Αποτελεί ένα από τα σημαντικότερα μεταδοτικά νοσήματα παρασιτικής αιτιολογίας για την Ιατρική με εμφάνιση κρουσμάτων μεταξύ των ανθρώπων όχι μόνο στον αναπτυσσόμενο, αλλά ακόμα και στον αναπτυγμένο κόσμο. Η μετάδοση των ακάρεων *Sarcoptes scabiei* από μολυσμένους ανθρώπους σε υγιείς γίνεται συνήθως με άμεση επαφή του δέρματος (πχ. εναγκαλισμός, χειραγία, σεξουαλική επαφή κλπ.) και εμμέσως από μολυσμένα αντικείμενα, όπως κλινοσκεπάσματα, πετσέτες, εσώρουχα, ρούχα κλπ. (Van Neste DJJ 1988, Arlian LG 1989). Η σαρκοπτική ψώρα του ανθρώπου ταξινομείται μεταξύ των αφροδίσιων νοσημάτων, παρόλο που η σεξουαλική επαφή είναι μόνο ένας από τους πολλούς τρόπους μετάδοσης και μάλιστα όχι ο συνηθέστερος. Συγκαταλέγεται επίσης μεταξύ των δυνητικά σοβαρών ενδονοσοκομειακών λοιμώξεων, μια και μπορεί να εμφανιστεί κατά την παρατεταμένη περίοδο νοσηλείας. Στις περισσότερες από αυτές τις περιπτώσεις οι ασθενείς πάσχουν από νοσήματα που χαρακτηρίζονται από ανοσοκαταστολή, ενώ σε κάποιες άλλες η ανάπτυξη σαρκοπτικής ψώρας είναι

αποτέλεσμα των κακών ενδονοσοκομειακών συνθηκών υγιεινής. Τέλος, η εμφάνιση σαρκοπτικής ψώρας μεταξύ μεμονωμένων ατόμων του γενικού πληθυσμού μπορεί να μην συνιστά πρωτοπαθή νόσο, αλλά να πρόκειται για επιπλοκή άλλων παθολογικών καταστάσεων (τροφοπενίες - μεταβολικές διαταραχές) ή να αποτελεί ένδειξη υποκείμενης σοβαρής ανοσολογικής διαταραχής πχ. AIDS (*Van Neste DJJ 1988*).

Η παθολογική ανατομική της σαρκοπτικής ψώρας του ανθρώπου έχει μελετηθεί εκτενώς και έχει αποτελέσει πρότυπο για τις αντίστοιχες μελέτες όσον αφορά τη σαρκοπτική ψώρα για κάθε άλλο είδος κατοικιδίου θηλαστικού και αντιστρόφως (*Van Neste DJJ και Staquet M 1986, Van Neste DJJ 1987, Mounsey K και συν. 2010*). Συγκριτικά δεδομένα από τη σαρκοπτική ψώρα του ανθρώπου αποτελούν οδηγό ως στοιχεία αναφοράς για τη μελέτη των παθογενετικών μηχανισμών της σαρκοπτικής ψώρας στα ζώα.

Τέλος, από την ανασκόπηση της βιβλιογραφίας υπάρχουν ελάχιστα δεδομένα (μετά από πειραματική μόλυνση) που να συνηγορούν σε μετάδοση της σαρκοπτικής ψώρας από τον άνθρωπο σε άλλα είδη θηλαστικών, δηλαδή μετάδοση του *Sarcoptes scabiei* var. *hominis* σε κατοικίδια ή άγρια ζώα και ανάπτυξη αυτοπεριοριζόμενων αλλοιώσεων σαρκοπτικής ψώρας σε αυτά (*Arlian LG 1989*).

1.3. ΠΑΘΟΛΟΓΙΚΗ ΑΝΑΤΟΜΙΚΗ ΤΗΣ ΣΑΡΚΟΠΤΙΚΗΣ ΨΩΡΑΣ

1.3.α. ΠΑΘΟΓΕΝΕΤΙΚΟΙ ΜΗΧΑΝΙΣΜΟΙ

Ο αποικισμός της επιδερμίδας του ξενιστή από ακάρεα *Sarcoptes scabiei* και η δράση τους μέσα σε αυτή ευθύνονται για μια αλληλουχία συμβάντων που καταλήγουν στην ανάπτυξη και εξέλιξη παθολογοανατομικών αλλοιώσεων τόσο στην επιδερμίδα όσο και στο χόριο, καθώς και γενικότερες μεταβολές στην κατάσταση της υγείας του ξενιστή (*Ginn PE και συν. 2007, Pence DB και συν. 2002*). Οι προκαλούμενες βλάβες είναι το συνδυαστικό αποτέλεσμα του μηχανικού τραυματισμού της επιδερμίδας από τα ανατομικά μέρη του *Sarcoptes scabiei*, της ερεθιστικής επίδρασης των εκκρίσεων και απεκκρίσεων του στα κερατινοκύτταρα, καθώς και της αντίδρασης υπερευαισθησίας που αναπτύσσεται έναντι αντιγόνων του *Sarcoptes scabiei*, όπως είναι οι πρωτεϊνικές δομές και μεταβολικά προϊόντα του παρασίτου (*Ginn PE και συν. 2007*).

Η καταστροφή των κερατινοκυττάρων του ξενιστή από το *Sarcoptes scabiei* επιτυγχάνεται μερικώς χάρη στα ανατομικά του χαρακτηριστικά και μερικώς χάρη στις εκκρίσεις του παρασίτου (κερατινάσες ή παρόμοια πρωτεολυτικά ένζυμα) που προκαλούν πέψη των ιστών του ξενιστή, διευκολύνοντας την όρυξη στοών για την εναπόθεση των

γονιμοποιημένων αυγών και τη διατροφή του παρασίτου (*Bornstein S και συν. 2001, Pence DB και συν. 2002, Ginn PE και συν. 2007*).

Η ανάπτυξη αντίδρασης υπερευαισθησίας έναντι των αντιγόνων που απελευθερώνονται από τα ακάρεα *Sarcoptes scabiei* είναι ο σημαντικότερος παθογενετικός μηχανισμός της σαρκοπτικής ψώρας. Οι εκκρίσεις (σάλιο) και τα απεκκρίματα (σκύβαλα) αποτελούν σημαντικά αλλεργιογόνα. Επιπλέον, μεγάλος αριθμός δομικών μορίων του παρασίτου απελευθερώνεται στην επιδερμίδα κατά την αποσύνθεση των νεκρών ενήλικων ακάρεων, την εκκόλαψη των αυγών και την ανάπτυξη και εξέλιξη των προνυμφών (*Pence DB και συν. 2002, Ginn PE και συν. 2007*).

Ο τρόπος που η δράση και τα αντιγόνα του *Sarcoptes scabiei* προκαλούν διέγερση του ανοσοποιητικού συστήματος του ξενιστή και ανάπτυξη αντίδρασης υπερευαισθησίας δεν είναι πλήρως εξακριβωμένος και αποτελεί αντικείμενο μελετών μέχρι σήμερα. Η ανοσολογική απάντηση έναντι του *Sarcoptes scabiei* είναι σύνθετο φαινόμενο που συμπεριλαμβάνει μηχανισμούς τόσο κυτταρικής όσο και χυμικής ανοσίας. Όπως έχει προκύψει από μελέτες στα ζώα και τον άνθρωπο (φυσικά περιστατικά και πειραματικές μολύνσεις), τα αντιγόνα του *Sarcoptes scabiei* προκαλούν ανοσολογική διέγερση κατά τη διάρκεια πρωτοπαθούς μόλυνσης («παρθένος ξενιστής»), καθώς και κατά τη διάρκεια επαναμόλυνσης, όπου πλέον ο ξενιστής θεωρείται ως «ευαισθητοποιημένος» (*Arlian LG και συν. 1996, Pence DB και συν. 2002, Cabrera R και συν. 2005*).

Ο ρόλος των κυττάρων του ανοσοποιητικού συστήματος στην πορεία εγκατάστασης και εξέλιξης της σαρκοπτικής ψώρας στην επιδερμίδα του ξενιστή έχει μελετηθεί στον άνθρωπο και σε ορισμένα είδη θηλαστικών (σκύλος, αλεπού, φασκολόμυς, αγριοκάτσικο) με τη χρήση ανοσοϊστοχημικών μεθόδων σε βιοψίες δέρματος (*Falk ES και συν. 1982, Cabrera R και συν. 1993, Stemmer BL και συν. 1996, Arlian LG και συν. 1997, Rode B και συν. 1998, Gallardo F και συν. 2002, Skerratt LF 2003b, Bhattacharjee P και συν. 2007, Walton SF και συν. 2008*)

Εκτός όμως, από τη χρήση της ανοσοϊστοχημείας, ανοσολογικές μελέτες *in vitro* (πχ. σε κυτταροκαλλιέργειες) έχουν οδηγήσει σε σημαντικά συμπεράσματα για τους ανοσολογικούς μηχανισμούς της σαρκοπτικής ψώρας (*Elder BL και συν. 2009, Mullins JS και συν. 2009, Morgan MS και συν. 2010*).

Οι εμπλεκόμενοι ανοσοπαθογενετικοί μηχανισμοί στη σαρκοπτική ψώρα έχουν ως αφετηρία τα αντιγόνα του *Sarcoptes scabiei* που απελευθερώνονται στην επιδερμίδα κατά τη δράση των ακάρεων. Τα αντιγόνα αυτά δεσμεύονται από τα κύτταρα Langerhans της επιδερμίδας. Στη συνέχεια τα κύτταρα Langerhans κάτω από την επίδραση

προφλεγμονωδών κυτταροκινών μεταναστεύουν διαμέσου του χορίου και καταλήγουν στα επιχώρια λεμφογάγγλια, όπου παρουσιάζουν τα αντιγόνα στα CD4+ T-λεμφοκύτταρα (“naive”). Ακολουθεί η διαφοροποίηση των CD4+ T-λεμφοκυττάρων σε δυο διακριτούς κλώνους Th-1 και Th-2, ανάλογα με το είδος των διαμεσολαβούμενων κυτταροκινών, προάγοντας αντίστοιχα την ανάπτυξη τόσο κυτταρικής ανοσίας (ενεργοποίηση κυτταροτοξικών CD8+ T-λεμφοκυττάρων) όσο και χυμικής ανοσίας (παραγωγή αντισωμάτων). Αυτό έχει ως αποτέλεσμα τόσο τη συσσώρευση φλεγμονωδών κυττάρων στο χόριο του δέρματος και την εξωκύττωσή τους στην επιδερμίδα όσο και την παρουσία αντισωμάτων έναντι του *Sarcoptes scabiei* στην αιματική κυκλοφορία (Van Neste DJJ 1986, Pence DB και συν. 2002, Cabrera R και συν. 2005).

Η παρατεταμένη έκθεση του ξενιστή στα αντιγόνα του *Sarcoptes scabiei* έχει ως αποτέλεσμα τη συνεχή διέγερση του ανοσοποιητικού και τη διέγερση μηχανισμών τόσο υπερευαισθησίας τύπου-I, όσο και υπερευαισθησίας τύπου-IV. Ο τύπος υπερευαισθησίας που αναπτύσσεται είναι καθοριστικός για την κλινική εικόνα του νοσήματος, την εξέλιξη των αλλοιώσεων και το μέγεθος του παρασιτικού φορτίου πάνω στον ξενιστή. Σε μερικά είδη θηλαστικών (π.χ. χοίρος, σκύλος) εκδηλώνεται τόσο αντίδραση υπερευαισθησίας τύπου-I, όσο και αντίδραση υπερευαισθησίας τύπου-IV, ενώ σε άλλα (π.χ. αλεπού, κογιότ) μόνο αντίδραση υπερευαισθησίας τύπου-I (Bornstein S και συν. 2001, Pence DB και συν. 2002).

1.3.β. ΚΛΙΝΙΚΟ-ΠΑΘΟΛΟΓΟΑΝΑΤΟΜΙΚΕΣ ΜΟΡΦΕΣ ΤΗΣ ΣΑΡΚΟΠΤΙΚΗΣ ΨΩΡΑΣ

Η σαρκοπτική ψώρα εμφανίζει κλινική ποικιλομορφία στα κατοικίδια και άγρια θηλαστικά. Με βάση τη χρονιότητα των αλλοιώσεων διακρίνεται σε **οξεία μορφή** και **χρόνια μορφή**. Αυτό είναι αποτέλεσμα της διάρκειας και της έντασης της παρασιτικής μόλυνσης, σε συνδυασμό με την ανάπτυξη αντίδρασης υπερευαισθησίας από τον ξενιστή και τη σχετική ικανότητα του να περιορίζει τον πολλαπλασιασμό και τη διασπορά του παρασίτου. Επιπλέον η ένταση και η έκταση των προκαλούμενων αλλοιώσεων εξαρτάται άμεσα και από το είδος του ξενιστή (Pence DB και συν. 2002).

Με βάση την ανοσολογική ανταπόκριση του ξενιστή έναντι του παρασιτικού φορτίου η σαρκοπτική ψώρα διακρίνεται α) στον «**συνήθη τύπο**» ή «**αλλεργική ψώρα**» και β) τον «**υπερκερατωτικό τύπο**» ή «**νορβηγική ψώρα**» (**norwegian-type**), όρος που πρωτοχρησιμοποιήθηκε στη δερματολογία του ανθρώπου (Pence DB και συν. 2002, Bates P 2003). Στον «συνήθη τύπο ή αλλεργική ψώρα» ο οργανισμός αναπτύσσει έντονη ανοσολογική ανταπόκριση απέναντι στο παράσιτο (ανάπτυξη αλλεργικής αντίδρασης).

Όσο η αντίδραση υπερευαισθησίας τύπου-I εξελίσσεται, εκδηλώνεται προοδευτικά κνησμός, ο οποίος αποτελεί την κύρια κλινική εκδήλωση της νόσου. Καθώς ο κνησμός εντείνεται προκαλούνται αυτοτραυματικές αλλοιώσεις (*Bornstein S και συν. 2001, Pence DB και συν. 2002*). Ο συνήθης τύπος χαρακτηρίζεται από την παρουσία μικρού πληθυσμού ακάρεων στο δέρμα του ξενιστή, δηλαδή από μεμονωμένα παράσιτα (σχεδόν απουσιάζουν) έως λίγες δεκάδες παρασίτων (*Bates P 2003*).

Στον «υπερκερατωτικό τύπο» ή «νορβηγική ψώρα», η ανοσολογική απάντηση είναι μειωμένη ή σχεδόν απουσιάζει και παρατηρείται σε οργανισμούς με κακή θρεπτική κατάσταση ή συνυπάρχουσα νόσο. Ο υπερκερατωτικός τύπος χαρακτηρίζεται από την παρουσία μεγάλου παρασιτικού πληθυσμού (χιλιάδες ακάρεα) στο δέρμα του ξενιστή, ενώ ο κνησμός ως σύμπτωμα είναι ήπιος ή απουσιάζει τελείως (*Bates P 2003*). Στο σκύλο και τη γάτα έχουν αναφερθεί μεμονωμένα περιστατικά «νορβηγικής ψώρας», τα οποία έχουν θεωρηθεί ως ειδικά περιστατικά χρόνιας σαρκοπτικής ψώρας μετά από παρατεταμένη χορήγηση κορτικοστεροειδών (*Malik R και συν 2006*). Επίσης, έχουν παρατηρηθεί σποραδικά περιστατικά σε ενήλικους χοίρους και θεωρήθηκαν επίσης ως χρόνια μορφή της σαρκοπτικής ψώρας, αποτέλεσμα μειωμένης αντίδρασης υπερευαισθησίας τύπου-I. Ωστόσο, ο υπερκερατωτικός τύπος παρατηρείται σχετικά συχνότερα σε είδη αγρίων ζώων (*Bornstein S και συν. 2001, Pence DB και συν. 2002, Bates P 2003*). Αξίζει να σημειωθεί ότι ο υπερκερατωτικός τύπος δεν έχει περιγραφεί μέχρι σήμερα στα πρόβατα ή στις αίγες.

1.3.γ. ΜΑΚΡΟΣΚΟΠΙΚΕΣ ΑΛΛΟΙΩΣΕΙΣ ΤΗΣ ΣΑΡΚΟΠΤΙΚΗΣ ΨΩΡΑΣ – ΚΑΤΑΝΟΜΗ ΑΝΑ ΕΙΔΟΣ ΞΕΝΙΣΤΗ

Η αρχική εγκατάσταση του *Sarcoptes scabiei* είναι υποκλινική μια και απαιτείται η πάροδος χρονικού διαστήματος μέχρι να αναπτυχθούν ορατές μακροσκοπικές αλλοιώσεις (περίοδος επώασης). Στη συνέχεια, οι αλλοιώσεις που προκαλεί το *Sarcoptes scabiei* είναι εντοπισμένες και μη κνησμάδες, ενώ μετά από μια περίοδο μερικών εβδομάδων οι αλλοιώσεις είναι περισσότερο εκτεταμένες (*Bornstein S και συν. 2001, Pence DB και συν. 2002, Bates P 2003, Ginn PE και συν. 2007*).

Συγκεκριμένα, οι πρωτογενείς αλλοιώσεις (που συνδέονται με τη δράση του παρασίτου) είναι ερυθρηματώδεις βλατίδες ή φυσαλίδες, που εξελίσσονται σε εντοπισμένες φολίδες-εφελκίδες ως αντίδραση στο παράσιτο που ορύσσει στοές. Το πάχος της υπερκείμενης φολίδας είναι ανάλογο του αριθμού των υποκείμενων στοών. Διαβρώσεις, αιμορραγικές εφελκίδες και αλωπεκία ακολουθούν τις αρχικές αλλοιώσεις. Στο «συνήθη αλλεργικό τύπο» οι αλλοιώσεις εμφανίζονται ως σαφώς οριοθετημένες περιοχές με

αλωπεκία, λειχηνοποίηση και φολίδες. Αντιθέτως, στον «υπερκερατωτικό τύπο» οι αλλοιώσεις χαρακτηρίζονται από αλωπεκία, ιδιαίτερα έντονη λειχηνοποίηση, ρωγμές και παχιές φαιές φολίδες-εφελκίδες (*Bornstein S και συν. 2001, Pence DB και συν. 2002, Bates P 2003, Ginn PE και συν. 2007*).

Οι μακροσκοπικές αλλοιώσεις της σαρκοπτικής ψώρας στα κατοικίδια θηλαστικά εμφανίζουν επιλεκτική εντόπιση σε συγκεκριμένες περιοχές του δέρματος των ξενιστών τους, όπως φαίνεται στην περιγραφή που ακολουθεί. Οι λόγοι για τους οποίους συμβαίνει αυτό δεν έχουν ξεκαθαριστεί επακριβώς.

Στο **χοίρο** τα ακάρεα εμφανίζουν προτίμηση στα χείλη και την εσωτερική επιφάνεια του πτερυγίου των αυτιών, στο ρύγχος, αλλά και στο δέρμα της κοιλιακής χώρας και των γλουτών. Όμως, στο χρόνια «υπερκερατωτικό τύπο» οι αλλοιώσεις δεν εμφανίζουν προδιάθεση και εντοπίζονται σε ολόκληρο το σώμα (*Sheahan BJ 1975, Martineau GP και συν. 1984, Bornstein S και συν. 1993b*).

Στο **σκύλο** οι αλλοιώσεις εντοπίζονται εκλεκτικά στα χείλη του πτερυγίου των αυτιών, τους αγκώνες, τους ταρσούς και την κάτω κοιλιακή χώρα. Σε ζώα με «υπερκερατωτικό τύπο» οι αλλοιώσεις γενικεύονται σε ολόκληρο το σώμα. (*Bornstein S 1991, Jackson HA και συν. 2005, Gross TL και συν. 2005*). Παρόμοια είναι και η εικόνα της σαρκοπτικής ψώρας στη **γάτα** (*Malik R και συν. 2006*).

Στο **πρόβατο** οι περισσότερες αναφορές για τη σαρκοπτική ψώρα προέρχονται από πειραματικές ή κλινικές μελέτες σχετικά με τη δοκιμή φαρμάκων για την αποτελεσματική θεραπεία της νόσου (*Ibrahim KEE και συν. 1987, Fthenakis GC και συν. 2000, Fthenakis GC και συν. 2001, Hidalgo Arguello και συν. 2001*). Οι μακροσκοπικές αλλοιώσεις, εντοπίζονται σχεδόν αποκλειστικά στις περιοχές του σώματος χωρίς εριοκάλυψη. Συνήθως ξεκινούν από την περιοχή γύρω από το άνω χείλος και τους μυκτήρες και επεκτείνονται σε άλλες περιοχές του κεφαλιού, καθώς και στο κατώτερο τμήμα των άκρων (δέρμα μετακαρπίων, μεταταρσίων) σε πολύ σοβαρές περιπτώσεις (*Hidalgo Arguello MR και συν. 2001, Rodriguez-Cadenas και συν. 2010a*). Σε άλλη μελέτη αναφέρεται ότι οι αλλοιώσεις εντοπίζονται κυρίως στο κεφάλι, αλλά έχουν καταγραφεί και αλλοιώσεις σε διάφορες άλλες περιοχές του σώματος, όπως στον τράχηλο, την κοιλιακή χώρα, τα άκρα, την ουρά, το μαστό και το όσχεο (*Dimri και Sharma 2004*). Τα περιστατικά με εντόπιση μακροσκοπικών αλλοιώσεων, εκτός από το κεφάλι, τόσο στο δέρμα της ουράς όσο και το όσχεο θεωρούνται αποτέλεσμα της συμπεριφοράς που εκδηλώνουν οι κριοί στις προβατίνες την περίοδο των οχειών (*Rahbari S και συν. 2009*).

Στην **αίγα**, σε αντίθεση με το πρόβατο, η εντόπιση των αλλοιώσεων της

σαρκοπτικής ψώρας δεν είναι τόσο επιλεκτική. Αν και εντοπίζονται πιο συχνά στο κεφάλι, αναπτύσσονται και σε οποιαδήποτε άλλη περιοχή του δέρματος χωρίς ιδιαίτερη προτίμηση (*Abu Samra και συν. 1984, Jackson PGG και συν. 1983, Ibrahim KE και συν. 1985, Manning TO και συν. 1985, Tarigan S 2003, Menzano A και συν. 2007*).

Στα **βοοειδή** οι αλλοιώσεις της σαρκοπτικής ψώρας εντοπίζονται επιλεκτικά στο κεφάλι και τον αυχένα, αλλά μπορεί να επεκταθούν και σε άλλες περιοχές του δέρματος (*Scott DW 1988, Lowenstein M και συν. 1996*).

Στο **άλογο** εμφανίζονται επιλεκτικά στο κεφάλι και τον τράχηλο και μπορεί να επεκταθούν στο δέρμα του κορμού, εξαιρετικά σπάνια όμως στο δέρμα της χαίτης και των ποδιών (*Scott DW 1988*).

Εκτός από τα κατοικίδια θηλαστικά, η σαρκοπτική ψώρα έχει καταγραφεί και σε δεκάδες είδη θηλαστικών της άγριας πανίδας, τα οποία μπορεί να χρησιμεύουν ως βιολογική δεξαμενή του παρασίτου (*Bornstein S και συν. 2001, Pence DB και συν. 2002*). Η σαρκοπτική ψώρα έχει μελετηθεί εκτενώς σε **κογιότ, φασκολόμυς, αλεπούδες, ρακούν και αγριοκάτσικα** (*Pence DB και συν. 1983, Yeruham I συν. 1996, Leon-Vizcaino L και συν. 1999, Skerratt LF 2003a, Fitzgerald SD και συν. 2004, Nimmervoll H 2007, Davidson RK και συν. 2008, Ninomiya H και συν. 2005, Dagleish MP και συν. 2007, Nakagawa TL και συν. 2009, Sarasa M και συν. 2010*).

Εκτός από τα προαναφερόμενα, στη διεθνή βιβλιογραφία υπάρχουν καταγραφές περιστατικών σαρκοπτικής ψώρας και σε άλλα είδη όπως καμηλοειδή, λαγόμορφα, αλλά και πρωτεύοντα (*Bornstein και συν. 2001, Pence DB και συν. 2002, Oleaga A και συν. 2008*).

1.3.δ. ΙΣΤΟΠΑΘΟΛΟΓΙΚΕΣ ΑΛΛΟΙΩΣΕΙΣ ΤΗΣ ΣΑΡΚΟΠΤΙΚΗΣ ΨΩΡΑΣ

Οι ιστοπαθολογικές αλλοιώσεις της σαρκοπτικής ψώρας στα κατοικίδια και άγρια θηλαστικά παρουσιάζουν ομοιότητες με αντίστοιχες αλλοιώσεις της σαρκοπτικής ψώρας του ανθρώπου.

Στη διεθνή βιβλιογραφία υπάρχουν ιστοπαθολογικά δεδομένα για τη σαρκοπτική ψώρα στο κάθε είδος ζώου που αποτελεί ξενιστή του *Sarcoptes scabiei*. Στα περισσότερα είδη ζώων οι περιγραφές των αλλοιώσεων είναι σύντομες, αφού αποτελούν στοιχείο τεκμηρίωσης σε μεμονωμένα περιστατικά (case reports).

Αντιθέτως, οι ιστοπαθολογικές αλλοιώσεις της σαρκοπτικής ψώρας έχουν περιγραφεί εκτενώς σε φυσικά περιστατικά στο σκύλο (*Gross TL και συν. 2005*). Υπάρχουν εκτενείς αναφορές για τις ιστοπαθολογικές αλλοιώσεις της σαρκοπτικής ψώρας

στο χοίρο, οι οποίες έχουν προκύψει όχι μόνο από τη μελέτη φυσικών περιστατικών, αλλά και από πειραματική αναπαραγωγή του νοσήματος (*Sheahan 1975 BJ, Van Neste DJJ και Staquet M 1986, Martineau GP και συν 1987a, Martineau GP και συν 1987b*). Μάλιστα, ο χοίρος έχει χρησιμεύσει ως πειραματόζωο – πρότυπο για τη μελέτη της σαρκοπτικής ψώρας του ανθρώπου με έμφαση στον υπερκερατωτικό τύπο και τους εμπλεκόμενους ανοσολογικούς μηχανισμούς (*Van Neste DJJ 1987*). Όσον αφορά τις ιστοπαθολογικές αλλοιώσεις στα πρόβατα και τις αίγες αυτές έχουν περιγραφεί συνοπτικά σε φυσικά περιστατικά του νοσήματος (*Dimri και συν. 2004, Rahbari και συν. 2009*).

Οι ιστοπαθολογικές αλλοιώσεις που μπορεί να παρατηρηθούν στη σαρκοπτική ψώρα είναι αποτέλεσμα της δραστηριότητας του *Sarcoptes scabiei* στην επιδερμίδα σε συνδυασμό με την αντίδραση του δέρματος και τη χρονιότητα του νοσήματος. Η φλεγμονώδης αντίδραση που αναπτύσσεται είναι συνήθως εντονότερη στις περιοχές που υπάρχουν ακάρεα, παρά σε περιοχές που τα ακάρεα απουσιάζουν (*Gross TL και συν. 2005*).

i) Ιστοπαθολογικές αλλοιώσεις στο «συνήθη τύπο» («αλλεργικό τύπο»)

Η επιδερμίδα στις περιοχές με ακάρεα εμφανίζει μέτρια έως έντονη ακάνθωση και ποικίλου βαθμού σπογγίωση, συνοδευόμενη με ορθοκερατωτική υπερκεράτωση και οροκυτταρικές εφελκίδες. Παρακεράτωση μπορεί να παρατηρείται εστιακά, ενώ σε μερικές περιπτώσεις μπορεί να είναι εκτεταμένη. Στην κερατίνη στοιβάδα παρατηρούνται εγκάρσιες ή επιμήκεις τομές των ακάρεων ή των αυγών τους. Τα εωσινόφιλα μπορούν να μετακινηθούν μέσα στην επιδερμίδα σε περιοχές σε εγγύτητα με τα ακάρεα, σχηματίζοντας ενδοεπιδερμικά αποστημάτια. Αυτές οι εστίες μπορεί να έχουν επίπεδη επιφάνεια ή να εμφανίζονται ως ελαφρά οδοντωτές, δίνοντας την εικόνα ροκανίσματος «nibbles» (*Martineau GP και συν 1987a, Martineau GP και συν 1987b, Morris DO και συν. 1996, Gross TL και συν. 2005*). Σε αντιδιαστολή με τα παραπάνω η επιδερμίδα, στις περιοχές με αλλοιώσεις, αλλά χωρίς ακάρεα, θυμίζει χρόνια αλλεργική δερματίτιδα οποιασδήποτε αιτιολογίας. Παρατηρείται ακάνθωση, αλλά η σπογγίωση είναι ελάχιστη έως ήπια, επίσης υπάρχει υπερκεράτωση σε αντίθεση με την παρακεράτωση που είναι σπάνια. Ενδοεπιδερμικά αποστημάτια με εωσινόφιλα έχουν αναφερθεί ως σπάνια ευρήματα στο δέρμα που δεν περιέχει ακάρεα (*Morris DO και συν. 1996, Gross TL και συν. 2005*).

Στο χόριο, στις περιοχές που υπάρχουν ακάρεα, το φλεγμονώδες διήθημα αποτελείται κυρίως από εωσινόφιλα και ήπια έως μέτρια διήθηση από λεμφοκύτταρα (συχνά περιαγγειακά) καθώς και λίγα ιστιοκύτταρα. Μπορεί να υπάρχει ήπιο έως μέτριο

οίδημα. Ουδετερόφιλα και πλασμοκύτταρα μπορεί να κυριαρχούν στο φλεγμονώδες διήθημα σε δείγματα από θέσεις με επιδερμидικές διαβρώσεις και εφελκιδοποίηση. Σε τομές χωρίς παράσιτα η φλεγμονώδης διήθηση στο χόριο είναι σχετικά ηπιότερη και αναλογικά λιγότερο εωσινοφιλική. Συχνά παρατηρούνται υπερπλασία των σημηματογόνων αδένων και διάταση των αποκρινών, που συνδέονται επίσης με χρόνια αυτοτραυματισμό (*Gross TL και συν. 2005*).

ii) Ιστοπαθολογικές αλλοιώσεις στον «υπερκερατωτικό τύπο» («νορβηγική ψώρα»)

Όσον αφορά τον «υπερκερατωτικό τύπο», κύριο ιστοπαθολογικό εύρημα στην επιδερμίδα είναι οι μεγάλοι αριθμοί παρασίτων εγκλωβισμένων σε πολύ παχιές εφελκίδες. Σε αυτά τα περιστατικά, στις στοιβάδες από υπερκερατωτικές φολίδες και οροκυτταρικές εφελκίδες παρεμβάλλονται πολλά ακάρεα σε ένα ή περισσότερα επίπεδα (σειρές). Το πάχος των εφελκίδων μπορεί να είναι έξι με οκτώ φορές περισσότερο από αυτό της υποκείμενης επιδερμίδας που εμφανίζει ακάνθωση (*Martineau GP και συν 1987a, Martineau GP και συν 1987b*). Η φλεγμονώδης διήθηση στο χόριο είναι διάχυτη και αποτελείται σχεδόν εξολοκλήρου από λεμφοκύτταρα με κύριο χαρακτηριστικό την παρουσία μεμονωμένων εωσινοφίλων σε ορισμένα περιστατικά έως την πλήρη απουσία τους σε κάποια άλλα (*Pence DB και συν. 2002*).

1.3.ε. ΚΥΤΤΑΡΙΚΗ ΑΝΟΣΙΑ - ΑΝΟΣΟΦΑΙΝΟΤΥΠΟΣ ΤΩΝ ΑΛΛΟΙΩΣΕΩΝ

Η κυτταρική ανοσία έναντι του *Sarcoptes scabiei* χαρακτηρίζεται από τη συσσώρευση κυττάρων φλεγμονής (λεμφοκύτταρα με συγκεκριμένο ανοσοφαινότυπο εωσινόφιλα, μακροφάγα) και άλλων κυττάρων με ανοσολογικό ρόλο (σιτευτικά κύτταρα) στις δερματικές αλλοιώσεις (*Pence DB και συν. 2002, Noviana D και συν. 2002, Cabrera R και συν. 2005*).

Με τη χρήση ανοσοϊστοχημικών μεθόδων σε βιοψίες δέρματος έχει καταγραφεί η *in situ* ανοσολογική ανταπόκριση του δέρματος έναντι του *Sarcoptes scabiei* τόσο στον άνθρωπο όσο και σε ορισμένα είδη ζώων.

Σε μολύνσεις ανθρώπων ο συνήθης τύπος σαρκοπτικής ψώρας χαρακτηρίζεται από την ανάπτυξη αντίδρασης υπερευαισθησίας καθυστερημένου τύπου (τύπου-IV). Συγκεκριμένα, κυριαρχούν τα CD4+ T-λεμφοκύτταρα (T-βοηθητικά κύτταρα) και ιδιαίτερα κοντά στις στοές που ανευρίσκονται τα ακάρεα. Επιπλέον, τα CD4+ λεμφοκύτταρα εντοπίζονται κυρίως και στο επιπολής χόριο. Τα CD8+ T-λεμφοκύτταρα είναι εμφανώς λιγότερα, έτσι ώστε η μεταξύ τους αναλογία CD4+ / CD8+ T-λεμφοκύτταρα να είναι 4:1. Επιπρόσθετα, η διήθηση από B-λεμφοκύτταρα και μακροφάγα

είναι ελάχιστη (Cabreza R και συν. 2005). Αντιθέτως, σε πρόσφατη μελέτη σε 2 περιστατικά ασθενών με υπερκερατωτικό τύπο («νορβηγική ψώρα») διαπιστώθηκε ότι στο φλεγμονώδες διήθημα στο χόριο κυριαρχούσαν τα CD8+ T-λεμφοκύτταρα. Η διήθηση από CD4+ T-λεμφοκύτταρα ήταν ελάχιστη, ενώ απουσίαζαν πλήρως τα B-λεμφοκύτταρα (Walton SF και συν. 2008).

Σε πειραματική μόλυνση σκύλων που μολύνονται για πρώτη φορά (naive), η κυτταρική διήθηση των αλλοιώσεων αποτελείται από υψηλά επίπεδα σιτευτικών κυττάρων και CD4+ T-λεμφοκυττάρων, στοιχεία ενδεικτικά της Th-2 αντίδρασης (Arlan LG και συν. 1996, Arlian LG και συν. 1997, Stemmer BL και συν. 1996). Σε επαναμόλυνση (όπου τα συμπτώματα εμφανίζονται μέσα σε 1-2 εβδομάδες) παρατηρείται αξιοσημείωτη αύξηση στο κυτταρικό διήθημα, που αποτελείται κυρίως από λεμφοκύτταρα και μακροφάγα, ένδειξη Th-1 αντίδρασης. Ανοσοϊστοχημική ανάλυση των αλλοιώσεων δείχνει στην επιδερμίδα διήθηση από κύτταρα Langerhans και εξωκύττωση T-λεμφοκυττάρων (CD3+), ενώ στο χόριο κύτταρα (δενδριτικά κύτταρα, μακροφάγα) που εκφράζουν MHC II μόρια, καθώς και διήθηση από T-λεμφοκύτταρα (CD3+) μέσα σε 12-48 ώρες (Arlan LG και συν. 1996, Stemmer BL και συν. 1996).

Στο φασκωλόμυ (wombat, μαρσιποφόρο της Αυστραλίας) παρατηρήθηκε σε φυσικά περιστατικά σαρκοπτικής ψώρας αντίδραση υπερευαισθησίας τύπου I, όπου εωσινόφιλα και σιτευτικά κύτταρα κυριαρχούσαν στο φλεγμονώδες διήθημα καθώς και αντίδραση υπερευαισθησίας τύπου IV (Skerratt LF 2003b). Σε πειραματική αναπαραγωγή της νόσου, η ανοσοϊστοχημική διερεύνηση των αλλοιώσεων έδειξε ότι κυριαρχούν τα CD3+ T-λεμφοκύτταρα και μάλιστα η παρουσία τους ήταν περισσότερο εκτεταμένη όσο οι αλλοιώσεις γινόταν χρονιότερες. Επιπλέον, όσο μεγαλύτερη ήταν η παρουσία των ακάρεων τόσο πιο ισχυρή ήταν και παρουσία των CD3+ T-λεμφοκυττάρων, δηλαδή υπήρχε θετική συσχέτιση μεταξύ παρασιτικού φορτίου και συσσώρευσης T-λεμφοκυττάρων στο δέρμα (Skerratt LF 2003b).

1.3.στ. ΧΥΜΙΚΗ ΑΝΟΣΙΑ - ΑΝΟΣΟΣΦΑΙΡΙΝΕΣ ΕΝΑΝΤΙ SARCOPTES SCABIEI

Τα αντιγόνα του *Sarcoptes scabiei* προκαλούν την παραγωγή αντισωμάτων σε πολλούς ξενιστές κατά την ανάπτυξη της σαρκοπτικής ψώρας (Arlan LG 1989, Bornstein S και συν. 2001). Σε σκύλους ανιχνεύθηκε 2 έως 5 εβδομάδες αντίστοιχα μετά από πειραματική μόλυνση το *Sarcoptes scabiei* var. *vulpes* (Bornstein και συν. 1993a). Πειραματική μόλυνση σε χοίρους αποκάλυψε παρουσία αντισωμάτων 5-7 ημέρες μετά την μόλυνση, ανάλογα με το μέγεθος της μολύνουσας δόσης (Bornstein S και συν. 1993b).

Τόσο σε αρχική μόλυνση όσο και σε επαναμόλυνση στο σκύλο αναπτύσσεται χυμική ανοσολογική απάντηση. Στον ορό των σκύλων που μολύνθηκαν για πρώτη φορά (*naive*) και σκύλων που επαναμολύνθηκαν η σημαντικότερη αντίδραση χαρακτηριζόταν από αύξηση των αντισωμάτων IgE and IgG (*Bornstein S και συν. 1993a, Bornstein S και συν. 1993b*). Επιπρόσθετα, έχει καταγραφεί ότι οι σκύλοι που εμφανίζονται ανθεκτικοί σε επαναμολύνσεις από *Sarcoptes scabiei var. canis* δείχνουν μια ισχυρότερη κυτταρικού τύπου ανοσολογική απάντηση, αλλά αντιθέτως ασθενέστερη παραγωγή αντισωμάτων σε σχέση με τα μη ανθεκτικά ζώα (*Arlan LG και συν. 1996*).

1.4. ΣΩΜΑΤΙΚΕΣ ΕΠΙΠΤΩΣΕΙΣ ΤΗΣ ΣΑΡΚΟΠΤΙΚΗΣ ΨΩΡΑΣ

Η σαρκοπτική ψώρα στα κατοικίδια και άγρια θηλαστικά είναι συνήθως νόσημα με χρόνια διαδρομή, εφόσον δεν υπάρξει θεραπευτική παρέμβαση από τον άνθρωπο με χρήση τοπικών ή συστηματικών εξωπαρασιτοκτόνων. Καθώς η σαρκοπτική ψώρα εξελίσσεται σε χρόνιο νόσημα επηρεάζει δυσμενώς τη γενικότερη κατάσταση της υγείας του ξενιστή, φαινόμενο που αντικατοπτρίζεται με τη μεταβολή των αιματολογικών και βιοχημικών παραμέτρων, καθώς και από δυσμενή επίδραση στο ρυθμό μεταβολισμού της τροφής όσο και το ρυθμό σωματικής ανάπτυξης των ασθενών ζώων π.χ. χοίροι και πρόβατα (*Davies PR 1995, Fthenakis GC και συν. 2000*).

1.4.α. Αιματολογικές – Βιοχημικές παράμετροι

Η μεταβολή των αιματολογικών και βιοχημικών παραμέτρων είναι χαρακτηριστικό που έχει καταγραφεί σε φυσικά περιστατικά σαρκοπτικής ψώρας στα ζώα (*Arlan LG 1989, Arlian LG 1995*). Ωστόσο, επειδή οι φυσικές μολύνσεις της σαρκοπτικής ψώρας μπορεί να συνυπάρχουν με άλλες παρασιτώσεις ή λοιμώδη νοσήματα, η απόδειξη ότι η σαρκοπτική ψώρα επηρεάζει τις αιματολογικές και βιοχημικές παραμέτρους έχει προέλθει μετά από πειραματική αναπαραγωγή της νόσου. Οι συγκεκριμένες πειραματικές μελέτες έχουν καταδείξει σημαντικές μεταβολές σε αιματολογικές και βιοχημικές παραμέτρους, οι οποίες επιδεινώνονται προοδευτικά, καθώς η νόσος γίνεται χρόνια (*Arlan LG και συν.1996, Skerratt LF 2003a*). Εκτός από τα παραπάνω, φαρμακευτικές δοκιμές με ακαρεοκτόνα φάρμακα έχουν δείξει ότι οι αιματολογικές - βιοχημικές παράμετροι επανέρχονται στα φυσιολογικά επίπεδα μετά την επιτυχή θεραπεία (*Lowenstein M και συν. 1996*).

1.4.β. Ρυθμός σωματικής ανάπτυξης – αποδόσεις των ζώων

Πειραματικές μελέτες, με έμφαση στην αποτελεσματικότητα της θεραπείας της σαρκοπτικής ψώρας που πραγματοποιήθηκαν σε χοίρους, κατέδειξαν τη μεγάλη σημασία του νοσήματος από παραγωγική και οικονομική σκοπιά (Davis DP και συν. 1990, Davies PR 1995). Ειδικά για τη σαρκοπτική ψώρα των προβάτων έχει αποδειχθεί ότι κατά την εξέλιξη της νόσου επηρεάζονται αρνητικά ο ρυθμός ανάπτυξης και οι αποδόσεις τόσο των ενήλικων προβάτων όσο και των αρνιών, στοιχείο δηλωτικό της σημασίας που έχει η σαρκοπτική ψώρα για την προβατοτροφία και την οικονομία των κρατών που στηρίζονται σε αξιόλογο ποσοστό σε αυτό τον κλάδο του πρωτογενούς τομέα (Fthenakis GC και συν. 2000).

1.5. ΔΙΑΓΝΩΣΤΙΚΕΣ ΤΕΧΝΙΚΕΣ

Η διάγνωση της σαρκοπτικής ψώρας στα κατοικίδια και άγρια θηλαστικά επιτυγχάνεται με άμεσες ή έμμεσες διαγνωστικές τεχνικές. Άμεσες είναι οι τεχνικές που αποσκοπούν στην ανεύρεση και ταυτοποίηση των παρασίτων *Sarcoptes scabiei* ή επιμέρους μορφολογικών δομών τους στο δέρμα του ξενιστή. Έμμεσες είναι οι τεχνικές που αποσκοπούν στην ανίχνευση ανοσοσφαιρινών που έχουν παραχθεί στον ξενιστή έναντι των αντιγόνων του *Sarcoptes scabiei* (η θετική ανίχνευση αυτών των ανοσοσφαιρινών είναι δηλωτική ότι έχει προηγηθεί μόλυνση του ξενιστή).

1.5.α. Ανεύρεση και ταυτοποίηση των παρασίτων *Sarcoptes scabiei*

Η διάγνωση τίθεται με την ταυτοποίηση των παρασίτων, προνυμφών, αυγών και απεκκριμάτων του παρασίτου από τα ξέσματα δέρματος. Στην αλλοίωση του δέρματος τοποθετούνται μία ή δύο σταγόνες ελαίου, ακολουθεί ξέσμα του δέρματος και εξέταση του δείγματος με διάλυμα 10% καυστικού καλίου (ΚΟΗ) στο οπτικό μικροσκόπιο. Η μέθοδος αυτή παρέχει υψηλή ειδικότητα, αλλά χαμηλή ευαισθησία εξαιτίας του μικρού αριθμού των παρασίτων, έτσι ώστε η μη ανίχνευση του παρασίτου να μην αποκλείει τη διάγνωση σαρκοπτικής ψώρας. Επιπλέον, αρκετοί παράγοντες μπορεί να επηρεάσουν την ευαισθησία της μεθόδου, όπως για παράδειγμα η κλινική εκδήλωση της νόσου, ο αριθμός των δειγμάτων και η εμπειρία του εξεταστή (Arlian LG 1989, Bornstein S και συν. 2001, Pence DB και συν. 2002).

Η ιστοπαθολογική εξέταση του δέρματος μετά από βιοψία, έχει διαγνωστική αξία μόνο όταν παρατηρούνται ακάρεα στις τομές. Σε αντίθετη περίπτωση, στη διαφορική διάγνωση συμπεριλαμβάνονται και άλλες φλεγμονώδεις δερματοπάθειες πχ. αλλεργική

από επαφή δερματίτιδα, ατοπία, υπερευαισθησία σε νήγματα εντόμων κ.ά. (Eberhard ML 2008, Gross TL και συν. 2005).

Τέλος, σε ύποπτα περιστατικά που δεν έχουν απομονωθεί ακάρεα μπορεί να χρησιμοποιηθεί ως έμμεση διαγνωστική μέθοδος η συμπτωματική θεραπευτική δοκιμή με τη θετική ή αρνητική ανταπόκριση στη θεραπεία (Arlian LG 1989).

1.5.β. Ανίχνευση ανοσοσφαιρινών έναντι του *Sarcoptes scabiei*

Αρκετές έρευνες έχουν αποδείξει ότι η μόλυνση με το παράσιτο προκαλεί την παραγωγή αντισωμάτων στους μολυσμένους ξενιστές (Arlian LG 1989, Bornstein S και συν. 2001). Επίσης αντισώματα IgG του ξενιστή ανιχνεύθηκαν στο πρόσθιο τμήμα του πεπτικού σωλήνα και στον οισοφάγο «φρέσκων» παρασίτων (Rapp CM και συν. 2006).

Η ανοσοενζυμική μέθοδος της ELISA έχει χρησιμοποιηθεί στο σκύλο και στο χοίρο για την ανίχνευση αντισωμάτων έναντι του *Sarcoptes scabiei*, και η μέθοδος αυτή είναι εμπορικά διαθέσιμη στην Ευρώπη. Η μέθοδος αυτή στηρίζεται στην επεξεργασία αντιγόνων ολόκληρου του παρασίτου *Sarcoptes scabiei* var. *suis* και *Sarcoptes scabiei* var. *vulpes* (Bornstein S και συν. 2001, Davidson RK και συν. 2001).

Πρόσφατα, η μελέτη για την ύπαρξη διασταυρούμενης αντίδρασης των IgG αντισωμάτων του παρασίτου της αλεπούς, στην ψώρα του ανθρώπου, έδειξε την ύπαρξη ευαισθησίας κατά 48%, έναντι του 80% στην ψώρα του χοίρου και του 84% στη ψώρα του σκύλου. Αυτό ήταν αναμενόμενο, δεδομένου ότι τα παράσιτα του *Sarcoptes scabiei* από τον άνθρωπο και τα ζώα διαφέρουν γενετικά και η διασταυρούμενη μόλυνση είναι εξαιρετικά σπάνια (Bornstein S και συν. 2001, Curtis CF 2001).

Πολύ πρόσφατα εφαρμόστηκε ανοσοενζυμική μέθοδος ELISA σε πρόβατα ως μέθοδος εκλογής για την ανίχνευση μολυσμένων ζώων στην κτηνιατρική πράξη σε σχέση με την «κλασσική» διαγνωστική μέθοδο με ξέσματα (Rodriguez-Cadenas και συν. 2010b).

1.5.γ. Ανίχνευση και ταυτοποίηση γενετικού υλικού του *Sarcoptes scabiei*

Μελέτες στον άνθρωπο έχουν αποδείξει ότι είναι δυνατή η ανίχνευση και ταυτοποίηση γενετικού υλικού του *Sarcoptes scabiei* με τη μέθοδο της αλυσιδωτής αντίδρασης πολυμεράσης (PCR). Αυτή εφαρμόζεται σε βιοπτικό υλικό που έχει ληφθεί από το δέρμα του ξενιστή, ακόμη και όταν το δείγμα δεν περιέχει άτομα *Sarcoptes scabiei*, αλλά μόνο τμήματά τους, όπως δομές του εξωσκελετού των ακάρεων ή σκύβαλα (Bezold G και συν. 2001).

2. ΑΝΑΣΚΟΠΗΣΗ Β'

2. ΑΝΟΣΟΠΑΘΟΛΟΓΟΑΝΑΤΟΜΙΚΟΙ ΜΗΧΑΝΙΣΜΟΙ ΣΤΟ ΔΕΡΜΑ ΤΟΥ ΠΡΟΒΑΤΟΥ ΚΑΙ ΤΗΣ ΑΙΓΑΣ

2.1. ΜΙΚΡΟΣΚΟΠΙΚΗ ΔΟΜΗ ΤΟΥ ΔΕΡΜΑΤΟΣ

Γενικά, το δέρμα του προβάτου και της αίγας έχει τη δομή και επιτελεί τις βασικές λειτουργίες που αφορούν το δέρμα σε όλα τα είδη των θηλαστικών. Περιλαμβάνει την επιδερμίδα, το χόριο, τις τρίχες και τους τριχικούς θυλάκους, τους σμηγματογόνους και τους ιδρωτοποιούς αδένες, αγγεία και νεύρα. Μεταξύ των διαφόρων περιοχών του σώματος παρατηρούνται τοπογραφικές διαφοροποιήσεις και ιδιαιτερότητες (*Lyne AG και συν. 1968, Kozłowski GP και συν. 1969, Sar M και συν. 1966*).

2.1.α. Η ΕΠΙΔΕΡΜΙΔΑ

Η επιδερμίδα συγκροτείται από τέσσερις διακριτές στιβάδες κερατινοκυττάρων (βασική, ακανθωτή, κοκκώδης και κερατίνη στιβάδα) καθώς και από μελανοκύτταρα, τα κύτταρα Langerhans και κύτταρα Merkel. Τα κερατινοκύτταρα καθώς μεταναστεύουν από τη βασική στιβάδα προς την επιφάνεια του δέρματος υφίστανται αλλαγές στη δομή και τη σύσταση τους, μέχρι να αποφολιδωθούν (νεκρά, κερατινοποιημένα κύτταρα). Με τον τρόπο αυτό η επιδερμίδα ανανεώνεται συνεχώς. Φυσιολογικά, υπάρχει ισορροπία ανάμεσα στο ρυθμό πολλαπλασιασμού των κερατινοκυττάρων της βασικής στιβάδας και στο ρυθμό την διαφοροποίησης και αποφολίδωσής τους (*Wakuri H και συν. 1990, Ginn PE και συν. 2007*).

Η **βασική στιβάδα** της επιδερμίδας αποτελείται από ένα στοιχείο κυβοειδών κερατινοκυττάρων με έντονη μιτωτική δραστηριότητα, που στηρίζονται στη βασική μεμβράνη. Η **ακανθωτή στιβάδα** αποτελείται από πολυεδρικά έως ελαφρώς αποπλατυσμένα κύτταρα με ακανθώδη εμφάνιση (που οφείλεται στη συρρίκνωση των κυττάρων κατά την επεξεργασία των ιστών). Το πάχος της ακανθωτής στιβάδας είναι διαφορετικό στις διάφορες περιοχές του σώματος. Η **κοκκώδης στιβάδα** αποτελείται από αποπλατυσμένα κύτταρα με συρρικνωμένο πυρήνα και άφθονα βασίφιλα κοκκία κερατουαλίνης, καθώς και πεταλιώδη κοκκία που περιέχουν μίγμα λιπιδίων, τα οποία απελευθερώνονται στα μεσοκυττάρια διαστήματα. Η **κερατίνη στιβάδα** αποτελείται από απύρνηνα, αποπλατυσμένα κερατινοκύτταρα (πλήρως κερατινοποιημένα) που αποφολιδώνονται διαρκώς. Το πάχος της επίσης ποικίλει ανάλογα με την περιοχή του σώματος (*Lyne AG και συν. 1968, Kozłowski GP και συν. 1969, Sar M και συν. 1966*).

2.1.β. Η ΧΟΡΙΟΕΠΙΔΕΡΜΙΔΙΚΗ ΣΥΝΔΕΣΗ

Η χοριοεπιδερμική σύνδεση παρεμβάλεται ανάμεσα στη βασική στοιβάδα της επιδερμίδας και την επιπολής στοιβάδα του χορίου. Πρόκειται για μια λεπτή δομή από βλεννοπολυσακχαρίτες (βασική μεμβράνη) πάνω στην οποία προσφύονται τα κύτταρα της βασικής στοιβάδας της επιδερμίδας (*Ginn PE και συν. 2007*). Στο πρόβατο και την αίγα η χοριοεπιδερμική σύνδεση είναι παράλληλη προς την επιφάνεια του δέρματος, σε αντίθεση με τον χοίρο και τον άνθρωπο όπου το επιπολής χόριο εμφανίζεται με προσεκβολές (θηλές του επιπολής χορίου). Το πάχος της ποικίλει σε διάφορες περιοχές του σώματος και είναι μεγαλύτερο στα βλεννογονοδερματικά όρια (*Lyne AG και συν. 1968, Kozlowski GP και συν. 1969, Sar M και συν. 1966*).

2.1.γ. ΤΟ ΧΟΡΙΟ

Το χόριο του δέρματος στο πρόβατο και την αίγα διαχωρίζεται σε επιπολής και εντωβάθει στιβάδα. Αποτελείται από πυκνό συνδετικό ιστό και περιέχει τους τριχικούς θύλακους, τους αδένες του δέρματος, αγγεία και νεύρα. Οι ίνες του χορίου συμπεριλαμβάνουν κολλαγόνες ίνες (του τύπου I και III), δικτυωτές και ελαστικές ίνες, οι οποίες συντίθενται από τις ινοβλάστες του χορίου. Η θεμέλια ουσία είναι μια άμορφη, ζελατινώδης ουσία, ανάμεσα στα δομικά στοιχεία του χορίου, αποτελούμενη από πρωτεογλυκάνες και γλυκοπρωτεΐνες (*Lyne AG και συν. 1968, Kozlowski GP και συν. 1969, Sar M και συν. 1966*).

2.1.δ. ΟΙ ΤΡΙΧΙΚΟΙ ΘΥΛΑΚΟΙ

Η έκταση και το είδος της εριοκάλυψης είναι συνάρτηση του γενότυπου των ζώων, με αποτέλεσμα να διακρίνονται φυλές προβάτων χωρίς μαλλί, φυλές με εριοκάλυψη σε ποικίλη έκταση του κορμού και φυλές με σχεδόν πλήρη εριοκάλυψη (*Lyne AG και συν. 1968, Kozlowski GP και συν. 1969*). Σχετικά με το τρίχωμα στην αίγα αναλυτική περιγραφή έχει γίνει από τους *Scott DW και συν. 1984*.

Οι θύλακοι των τριχών συνιστούν σωληνοειδείς καταδύσεις της επιδερμίδας στο χόριο και τον υποδόριο ιστό. Κάθε θύλακος απαρτίζεται εσωτερικά από τον επιθηλιακό θύλακο, εξωτερικά από τον ινώδη θύλακο, ενώ ανάμεσα τους παρεμβάλλεται ο υαλώδης υμένας. Ο ινώδης θύλακος είναι ιδιαίτερα λεπτός στις τρίχες του κορμού του προβάτου. Με βάση το στάδιο ανάπτυξης κάθε τριχικός θύλακος χαρακτηρίζεται ως αναγενής, τελογενής και καταγενής (*Lyne AG και συν. 1968, Kozlowski GP και συν. 1969*).

Οι τριχικοί θύλακοι ταξινομούνται σε πρωτογενείς και δευτερογενείς. Οι πρωτογενείς έχουν μεγάλη διάμετρο, βρίσκονται βαθύτερα στο χόριο και σχετίζονται με ιδρωτοποιούς και σμηγματογόνους αδένες και με τον ανελκτήρα μυ των τριχών. Οι δευτερογενείς έχουν μικρότερη διάμετρο, βρίσκονται πιο επιφανειακά, και σχετίζονται μόνο με σμηγματογόνους αδένες. Οι πρωτογενείς τριχικοί θύλακοι παράγουν μακρίες σκληρές τρίχες, ενώ οι δευτερογενείς κοντές και μαλακές τρίχες. Τόσο τα πρόβατα όσο και οι αίγες εμφανίζουν σύνθετους τριχικούς θυλάκους που σχηματίζονται από αθροίσματα τριών πρωτογενών θυλάκων και ορισμένων δευτερογενών τριχικών θυλάκων (Lyne AG και συν. 1968, Kozłowski GP και συν. 1969, Sar M και συν. 1966).

2.1.ε. ΟΙ ΣΜΗΓΜΑΤΟΓΟΝΟΙ & ΙΔΡΩΤΟΠΟΙΟΙ ΑΔΕΝΕΣ

Οι σμηγματογόνοι αδένες είναι ολοκρινείς κυψελοειδείς αδένες, εντοπίζονται στο χόριο και παράγουν το σμήγμα, ένα ελαιώδες έκκριμα πλούσιο σε τριγλυκερίδια, φωσφολιπίδια και χοληστερόλη. Στο πρόβατο υπάρχουν τροποποιημένοι σμηγματογόνοι αδένες, μεγάλου μεγέθους, εντοπισμένοι στους υποκόγχιους, τους βουβωνικούς και τους μεσοδακτύλιους κόλπους (Lyne AG και συν. 1968, Kozłowski GP και συν. 1969). Στην αίγα υπάρχουν οι τροποποιημένοι σμηγματογόνοι αδένες των κεράτων που άλλοι εκβάλλουν σε τριχικούς θυλάκους και άλλοι μέσω πόρων απευθείας στην επιφάνεια της επιδερμίδας. Οι αδένες αυτοί είναι χαρακτηριστικά μεγαλύτεροι στους τράγους (Sar M και συν. 1966).

Οι αποκρινείς ιδρωτοποιοί αδένες είναι σωληνοειδείς αδένες σε όλα τα τριχωτά μέρη του σώματος και εκβάλλουν στους πρωτογενείς τριχικούς θυλάκους. Οι μεροκρινείς ιδρωτοποιοί αδένες εντοπίζονται στις άτριχες περιοχές του δέρματος γύρω από το ρύγχος. Η μικροσκοπική τους εικόνα είναι όμοια με των αποκρινών αδένων, αλλά ο εκφορητικός τους πόρος εκβάλλει άμεσα στην επιφάνεια του δέρματος (Lyne AG και συν. 1968, Kozłowski GP και συν. 1969, Sar M και συν. 1966).

2.2. ΑΝΟΣΟΛΟΓΙΚΟΣ ΡΟΛΟΣ ΤΩΝ ΚΥΤΤΑΡΩΝ ΤΟΥ ΔΕΡΜΑΤΟΣ

Στο δέρμα των θηλαστικών λαμβάνουν χώρα τόσο μη ειδικές (φυσική ανοσία) όσο και ειδικές ανοσολογικές αντιδράσεις (επίκτητη ανοσία). Για τη μελέτη τους παλαιότερα είχε χρησιμοποιηθεί ο όρος Skin Associated Lymphoid Tissue (SALT) κατ' αναλογία με τους λεμφικούς ιστούς του πεπτικού (GALT) και του αναπνευστικού (BALT), ενώ σήμερα χρησιμοποιείται ως πιο δόκιμος ο όρος SIS - Skin Immune System (Yager JA 1992, Tizard IR 2009).

Στις ανοσολογικές αντιδράσεις του δέρματος συμμετέχουν τόσο δομικά κύτταρα του δέρματος (κερατινοκύτταρα, κύτταρα Langerhans και δενδριτικά κύτταρα χορίου, επιδερμοτρόπα T-λεμφοκύτταρα, ενδοθηλιακά κύτταρα αγγείων, σιτευτικά κύτταρα, ιστιοκύτταρα, ινοβλάστες) όσο και φλεγμονώδη κύτταρα (ουδετερόφιλα, εωσινόφιλα, T-λεμφοκύτταρα, B-λεμφοκύτταρα, μακροφάγα). Πολλά νοσήματα του δέρματος οφείλονται ενμέρει ή εξολοκλήρου σε διαταραχή ανοσολογικών μηχανισμών (*Yager JA 1992*).

Η ανάπτυξη ανοσολογικής δραστηριότητας βασίζεται αφενός σε μηχανισμούς αναγνώρισης των αντιγόνων από τα κύτταρα του δέρματος και αφετέρου σε μηχανισμούς ενεργοποίησης κυτταρικών υποπληθυσμών του ανοσοποιητικού συστήματος. Οι μηχανισμοί αυτοί στηρίζονται στην ύπαρξη υποδοχέων στην κυτταρική μεμβράνη που δεσμεύουν τα αντιγονικά μόρια ή χυμικούς διαβιβαστές, όπως οι κυτταροκίνες και οι χημειοκίνες (*Tizard IR 2009*). Ειδικότερα:

1) Σύστημα CD

Η κυτταρική μεμβράνη των κυττάρων που συμμετέχουν στις ανοσολογικές αντιδράσεις φέρει εκατοντάδες πρωτεΐνες που ονοματίζονται με βάση το σύστημα CD (Cluster Designation). Το σύστημα CD προέκυψε από ανάλυση μονοκλωνικών αντισωμάτων που παράγονται σε ποντίκια εναντίον πρωτεϊνών των λευκοκυττάρων. Σήμερα, ο δείκτης CD συνήθως χρησιμοποιείται ως δείκτης γενεαλογίας και προσδιορισμού κάθε ειδικής κυτταρικής σειράς π.χ. το CD3 βρίσκεται σε όλα τα T-λεμφοκύτταρα και επομένως χρησιμοποιείται ως pan T-cell marker (*Tizard IR 2009*).

2) Υποδοχείς TCR και BCR

Η αναγνώριση των αντιγόνων από τα T-λεμφοκύτταρα και B-λεμφοκύτταρα γίνεται μέσω ειδικών υποδοχέων τους (*Tizard IR 2009*). Κάθε T-λεμφοκύτταρο φέρει έναν υποδοχέα TCR (T cell receptor), ενώ για κάθε πιθανό αντιγόνο υπάρχει και αντίστοιχος TCR υποδοχέας σε μικρό πληθυσμό T-λεμφοκυττάρων. Υπάρχουν δύο τύποι TCR: ο πρώτος είναι ένα ετεροδιμερές που αποτελείται από δυο πολυπεπίδια α και β, ενώ ο δεύτερος αν και εμφανίζει την ίδια μορφολογία αποτελείται από πολυπεπίδια γ και δ. Ανάλογα με τον υποδοχέα που φέρουν στην επιφάνεια τους τα T λεμφοκύτταρα, διακρίνονται σε αβ T-λεμφοκύτταρα ή γδ T-λεμφοκύτταρα. Ο TCR υποδοχέας συνδυάζεται με μια ομάδα πολυπεπτιδίων, το σύμπλεγμα CD3, συνιστώντας το σύμπλεγμα TCR-CD3 (*Tizard, 2009*). Κάθε B-λεμφοκύτταρο φέρει έναν υποδοχέα BCR (B cell receptor), ενώ για κάθε πιθανό αντιγόνο υπάρχει και αντίστοιχος BCR υποδοχέας σε μικρό πληθυσμό B-λεμφοκυττάρων. Ο υποδοχέας BCR σχηματίζει σύμπλεγμα με δύο επικουρικά ετεροδιμερή, CD79a και CD79b (*Tizard, 2009*).

3) Μόρια ιστοσυμβατότητας (MHC)

Τα μόρια ιστοσυμβατότητας (MHC) είναι εξειδικευμένοι γλυκοπρωτεϊνικοί υποδοχείς που κωδικοποιούνται από το γονιδιακό σύμπλεγμα που ονομάζεται μείζων σύμπλεγμα ιστοσυμβατότητας (major histocompatibility complex). Όλα τα εμπύρρηνα κύτταρα των θηλαστικών φέρουν μόρια MHC-I, ενώ τα κύτταρα με ειδικό αντιγονοπαρουσιαστικό ρόλο (δενδριτικά, μακροφάγα) φέρουν μόρια MHC-II. Τα μόρια MHC είναι απαραίτητα για την έκφραση κάθε μορφής ανοσοαντίδρασης (*Tizard IR 2009*).

Κύτταρα Langerhans & δενδριτικά κύτταρα

Τα κύτταρα Langerhans της επιδερμίδας και τα δενδριτικά κύτταρα του χορίου σχηματίζουν με τις δενδριτικές αποφυάδες τους ένα πυκνό δίκτυο, για να συλλαμβάνουν τα αντιγόνα και έχουν αντιγονοπαρουσιαστικό ρόλο (*Yager JA 1992*). Μελέτη στα πρόβατα έχει δείξει ότι η έκθεση στην υπεριώδη ακτινοβολία επηρεάζει δυσμενώς την ικανότητα αντιγονοπαρουσίασης (*Dandie GW και συν. 2001*).

T-λεμφοκύτταρα

Στη δομή του φυσιολογικού δέρματος εντοπίζονται T-λεμφοκύτταρα τόσο στην επιδερμίδα όσο και στο χόριο. Τα ενδοεπιδερμικά T-λεμφοκύτταρα στην πλειοψηφία τους είναι CD8⁺ και CD45RO κύτταρα μνήμης. (*Yager JA 1992*). Τα T-λεμφοκύτταρα του χορίου εντοπίζονται κυρίως περιαγγειακά και περιλαμβάνουν υποπληθυσμούς τόσο CD4⁺ όσο και CD8⁺ (*McElroy MC και συν. 1998*).

Στο δέρμα του προβάτου (όπως και των υπολοίπων μηρυκαστικών) σημαντικό ποσοστό των T-λεμφοκυττάρων αποτελούν τα γδ T-λεμφοκύτταρα. Ο συνολικός πληθυσμός των γδ T-λεμφοκυττάρων μειώνεται προοδευτικά με την ηλικία (στα νεογέννητα αρνιά αποτελούν την πλειοψηφία ενώ στα ενήλικα πρόβατα αποτελούν μειοψηφία έναντι των αβ⁺ T-λεμφοκυττάρων). Όσον αφορά στον βασικό ρόλο των γδ T-λεμφοκυττάρων του δέρματος δεν έχει εξακριβωθεί πλήρως, φαίνεται όμως ότι μετέχουν κυρίως σε μηχανισμούς φυσικής ανοσίας, αναγνωρίζοντας δομές που προέρχονται από μικροοργανισμούς και κύτταρα που έχουν υποστεί βλάβη (*Hein WR και συν. 1991, Jorudson E και συν. 1999*).

Κερατινοκύτταρα

Τα κερατινοκύτταρα εκκρίνουν προφλεγμονώδεις κυτταροκίνες, όπως τον παράγοντα ενεργοποίησης των μακροφάγων (M-CSF). Επιπλέον, σε περίπτωση που

υποστούν κάποια βλάβη απελευθερώνουν ιντερλευκίνη IL-1 στα γειτονικά κερατινοκύτταρα, τα οποία με τη σειρά τους ανταποκρίνονται στη βλάβη, παράγοντας περισσότερη IL-1, TNF- α , και IL-6, για να ενισχύσουν την ανοσολογική απάντηση. Τα κερατινοκύτταρα παράγουν επίσης χημειοκίνες συμπεριλαμβανομένης της ιντερλευκίνης IL-8, με αποτέλεσμα την προσέλκυση των ουδετεροφίλων στην περιοχή της βλάβης. Τέλος, τα κερατινοκύτταρα συνθέτουν θυμοποιητίνη που επηρεάζει την ωρίμανση των T-λεμφοκυττάρων στο δέρμα, όπως συμβαίνει και στο θύμο αδέν (Yager JA 1992).

Ενδοθηλιακά κύτταρα

Τα ενδοθηλιακά κύτταρα των αγγείων του δέρματος, γίνονται αποδέκτες των προφλεγμονωδών κυτταροκινών (IL-1, TNF- α) που παράγονται από τα κερατινοκύτταρα. Αυτό έχει ως αποτέλεσμα να αυξάνεται η έκφραση των μορίων προσκόλλησης: ICAM-1, E-selectin και vascular cell adhesion molecule (VCAM-1). Αυτά τα μόρια προσκόλλησης προάγουν αρχικά την προσκόλληση και στη συνέχεια τη μετανάστευση των λευκοκυττάρων από τα αγγεία προς τους ιστούς, ιδιαίτερα των κοκκιοκυττάρων και των T-λεμφοκυττάρων (Yager JA 1992).

Σιτευτικά κύτταρα

Τα σιτευτικά κύτταρα του χορίου συμβάλλουν στον έλεγχο της διαπερατότητας των αγγείων και ρυθμίζουν την ανταλλαγή υγρών ανάμεσα στο διάμεσο ιστό και τα αγγεία, ενώ για τη δράση τους δεν απαιτείται ενεργοποίηση των T-λεμφοκυττάρων. Η αποκοκκίωσή τους παρατηρείται μετά από τραυματισμό, με επίδραση της IgE, στους ειδικούς επιφανειακούς υποδοχείς τους (Fc ϵ RI) και όταν έρθουν σε επαφή με διάφορες εκκριτικές ουσίες, όπως για παράδειγμα η IL-1, η IL-4 (Yager JA 1992).

Ιστιοκύτταρα

Στο χόριο εντοπίζονται διάσπαρτα και μονοκύτταρα / μακροφάγα γνωστά ως ιστοκύτταρα. Ο ρόλος τους υπό φυσιολογικές συνθήκες είναι η απομάκρυνση κυτταρικών ρακών προερχόμενων από αποπτωτικά κύτταρα, καθώς και λειτουργίες αναγνώρισης παθογόνων – αντιγονοπαρουσίαση (Lu KQ και συν. 2005).

2.3. ΑΜΕΣΗ (ΦΥΣΙΚΗ) ΑΝΟΣΙΑ ΣΤΟ ΔΕΡΜΑ

Η φυσική ανοσία του δέρματος συνίσταται στην άμεση ανταπόκριση έναντι οποιουδήποτε βλαπτικού παράγοντα (παράσιτα, μικρόβια, τοξίνες). Αφενός, τα

κερατινοκύτταρα απελευθερώνουν σημαντικό αριθμό προφλεγμονωδών κυτταροκινών, όπως IL-1, IL-3, IL-6, IL-8 και GM-CSF. Αφετέρου, οι ινοβλάστες του χορίου ανταποκρινόμενοι στις κυτταροκίνες των κερατινοκυττάρων ενισχύουν την αντίδραση της επιδερμίδας με την παραγωγή IL-1, IL-6 και TNF- α . Οι κυτταροκίνες αυτές επηρεάζουν την διαπερατότητα κυττάρων φλεγμονής (πχ. ουδετερόφιλα και εωσινόφιλα πολυμορφοπύρηνα) διαμέσου των ενδοθηλιακών κυττάρων των αγγείων και τη χημειοταξία προς την επιδερμίδα. Ειδικά, όμως η IL-1 είναι υπεύθυνη και για των ανοσοδιέγερση των κυττάρων Langerhans (έτσι ώστε να ξεκινήσει η ειδική ανοσία έναντι των αντιγόνων). Τέλος, δεν πρέπει να παραγνωρίζεται και ο ρόλος των $\gamma\delta^+$ T-λεμφοκυττάρων, τα οποία συμμετέχουν κυρίως σε μηχανισμούς φυσικής ανοσίας (Yager JA 1992, Tizard IR 2009).

2.4. ΕΠΙΚΤΗΤΗ (ΕΙΔΙΚΗ) ΑΝΟΣΙΑ ΣΤΟ ΔΕΡΜΑ

Η επίκτητη ανοσολογική ανταπόκριση στο δέρμα περιλαμβάνει τρεις φάσεις: α) την αναγνώριση του αντιγόνου, β) την ενεργοποίηση των T-λεμφοκυττάρων και γ) την εξουδετέρωση του αντιγόνου είτε με τη δράση κυττάρων ($CD8^+$ T-λεμφοκύτταρα, μακροφάγα) είτε με την επίδραση αντισωμάτων (σχηματισμός ανοσοσυμπλεγμάτων).

Πιο αναλυτικά, τα κύτταρα Langerhans της επιδερμίδας και τα δενδριτικά κύτταρα του χορίου δεσμεύουν το αντιγόνο και κάτω από την επίδραση προφλεγμονωδών κυτταροκινών μεταναστεύουν διαμέσου του χορίου και καταλήγουν στα επιχώρια λεμφογάγγλια, όπου παρουσιάζουν το αντιγόνο στα $CD4^+$ T-λεμφοκύτταρα. Μετά την αλληλεπίδραση με τα κύτταρα Langerhans τα μέχρι τότε «παρθένα» (*naive*) T-λεμφοκύτταρα ενεργοποιούνται εκφράζοντας πλέον τον παράγοντα Leukocyte Common Antigen (LCA/CD45). Αυτή η έκφραση στα T-λεμφοκύτταρα είναι απαραίτητη, για να κατευθυνθούν στη συνέχεια στο δέρμα (Yager JA 1992, Tizard IR 2009).

Στη φάση αυτή λαμβάνει χώρα η διαφοροποίηση των μη ενεργοποιημένων $CD4^+$ T-λεμφοκυττάρων (Th0) σε δυο διακριτούς κλώνους τα Th-1 και Th-2 κύτταρα, ανάλογα με το είδος των διαμεσολαβούμενων κυτταροκινών. Επιπλέον, το είδος της αντίδρασης επηρεάζεται και από τη φύση του αντιγόνου. Αξίζει να σημειωθεί ότι η επαγωγή της μιας Th οδού περιορίζει τη δραστηριότητα της άλλης (Yager JA 1992, Tizard IR 2009). Μια άλλη υποομάδα βοηθητικών T λεμφοκυττάρων που περιγράφηκε τελευταία είναι γνωστή ως Th17 υποομάδα. Τα κύτταρα Th17 δεν εμπλέκεται σε Th-1 ή Th-2 ανοσολογικές αντιδράσεις με τις αντίστοιχα εμπλεκόμενες κυτταροκίνες, αλλά

χαρακτηρίζονται από την παραγωγή IL-17A, IL-17F και IL-22 (συμμετέχοντας πλέον σε αντίδραση που ονομάστηκε Th17 (Romagnani S, 2006).

Τα Th1 λεμφοκύτταρα εκκρίνουν IL-2, IFN- γ και TNF- α και προάγουν την κυτταρική ανοσία (ενεργοποίηση μακροφάγων ή CD8+ T-λεμφοκυττάρων). Τα CD8+ T-λεμφοκύτταρα ανάλογα με το είδος των εμπλεκόμενων κυτταροκινών διαφοροποιούνται σε δυο διακριτούς κλώνους (Tc1 και Tc2) και αναπτύσσουν κυτταροτοξική δράση έναντι των κυττάρων του οργανισμού που φέρουν ενδογενή αντιγόνα. Τα Th2 λεμφοκύτταρα εκκρίνουν IL-4, IL-5, και συχνά IL-6, IL-9, IL-10 και IL-13 και προάγουν τη χυμική ανοσία (ενεργοποίηση B-λεμφοκυττάρων, διαφοροποίησή τους σε πλασμοκύτταρα και παραγωγή αντισωμάτων). Η επιτυχής αδρανοποίηση-καταταστροφή των αντιγόνων μέσω μηχανισμών κυτταροτοξικότητας, φαγοκυττάρωσης και οψωνινοποίησης έχει ως αποτέλεσμα την προοδευτική μείωση του πλήθους των αντιγόνων στο δέρμα (εφόσον δεν υπάρχει συνεχής εισροή αντιγόνων). Αυτό έχει ως αποτέλεσμα την προοδευτική μείωση των κυτταροκινών, επιτρέποντας τη δράση παραγόντων με ανοσοπεριοριστική δράση. Επιπλέον, μειώνεται η έκφραση των μορίων προσκόλλησης στα ενδοθηλιακά κύτταρα και προοδευτικά περιορίζεται η χημειοταξία των φλεγμονωδών κυττάρων (Yager JA 1992, Tizard IR 2009).

2.5. ΑΝΤΙΔΡΑΣΕΙΣ ΥΠΕΡΕΥΑΙΣΘΗΣΙΑΣ ΣΤΟ ΔΕΡΜΑ

Υπάρχουν πολλές περιπτώσεις που δεν επιτυγχάνεται η εξολόθρευση των βλαπτικών παραγόντων πχ. λόγω της φύσης του αντιγόνου (μετάζωα παράσιτα), της συνεχούς αντιγονικής διέγερσης με υπερπληθυσμό αντιγόνων, καθώς και διαταραχών στους ανοσολογικούς μηχανισμούς). Αυτό έχει σαν αποτέλεσμα να παρατείνεται συνεχώς η φλεγμονώδης εξεργασία με αλλοιώσεις που παραμένουν σε εξέλιξη (Yager JA 1992).

2.5.α. Αντίδραση υπερευαισθησίας τύπου - I

Η αντίδραση υπερευαισθησίας τύπου-I αναπτύσσεται όταν υπάρχει προηγούμενη ευαισθητοποίηση του οργανισμού με παραγωγή ανοσοσφαιρίνης IgE έναντι συγκεκριμένου αντιγόνου, με αποτέλεσμα μόρια IgE να δεσμεύονται στους αντίστοιχους υποδοχείς των σιτευτικών κυττάρων. Σε δεύτερη έκθεση στο ίδιο αντιγόνο (νέα έκθεση στο αντιγόνο μετά την πάροδο χρονικού διαστήματος ή συνεχής και παρατεταμένη έκθεση στο αντιγόνο), η σύνδεση με τα IgE μόρια των ήδη ευαισθητοποιηθέντων σιτευτικών κυττάρων απολήγει στην αποκοκκίωση τους με απελευθέρωση και διαβιβαστών, πχ. ισταμίνη, σεροτονίνη, προσταγλανδίνη D2, λευκοτριένια κλπ.. Η φλεγμονώδης αντίδραση

που προκαλείται χαρακτηρίζεται συνήθως από δυο φάσεις: την άμεση φάση (*immediate reaction*) μέσα σε λίγα λεπτά από την αποκοκκίωση των σιτευτικών κυττάρων και την όψιμη φάση (*late-phase reaction*) που επακολουθεί (Yager JA 1992, Tizard IR 2009).

Η **άμεση φάση**, χαρακτηρίζεται από αύξηση της διαπερατότητας των αγγείων και σύσπαση με αποτέλεσμα την εκδήλωση αγγειοκινητικών φαινομένων (πομπού). Η **όψιμη φάση** χαρακτηρίζεται από φλεγμονώδη διήθηση του δέρματος από ουδετερόφιλα, εωσινόφιλα και CD4+ T-λεμφοκύτταρα (Th-2). Η συσσώρευση εωσινοφίλων και Th-2 λεμφοκυττάρων έχει ως αποτέλεσμα τη συνέχιση («διαίωνιση») της όψιμης φάσης, μια και τα CD4+ T-λεμφοκύτταρα προάγουν την ενεργοποίηση B-λεμφοκυττάρων και περαιτέρω σύνθεση IgE μετά από και διαφοροποίησή τους σε πλασμοκύτταρα. Επιπρόσθετα, η αποκοκκίωση των εωσινοφίλων στις θέσεις φλεγμονής έχει ως αποτέλεσμα την απελευθέρωση *major basic protein* και *eosinophil cationic protein*, παράγοντες που αφενός είναι τοξικοί για τα κερατινοκύτταρα και τα άλλα επιθηλιακής προέλευσης κύτταρα και αφετέρου προάγουν την αποκοκκίωση των σιτευτικών κυττάρων (Yager JA 1992, Tizard IR 2009).

Σύμφωνα όμως με πιο πρόσφατες αναφορές η όψιμη φάση (*late-phase reaction*) της αντίδρασης υπερευαισθησίας τύπου-I αποτελεί υποκατηγορία της αντίδρασης υπερευαισθησίας τύπου-IV, μαζί με την κλασική υπερευαισθησία όψιμου τύπου και την κυτταροτοξικότητα οφειλόμενη σε T-λεμφοκύτταρα (Hargis AM και συν. 2007).

Ως παραδείγματα αντίδρασης υπερευαισθησίας τύπου-I αναφέρονται στο πρόβατο οι δερματοπάθειες που οφείλονται είτε σε νύγματα εντόμων, όπως η σκνίπα *Culicoides* (Yeruham I και συν. 2000), η ψείρα *Bovicola bovis* (Shu D και συν. 2005) είτε στη δράση ακάρεων, όπως ο *Psoroptes ovis* (van de Broek AH και συν. 2005).

2.5.β. Αντίδραση υπερευαισθησίας τύπου - II

Η αντίδραση υπερευαισθησίας τύπου-II είναι το αποτέλεσμα της παραγωγής αντισωμάτων που έχουν δημιουργηθεί έναντι αντιγόνων της κυτταρικής μεμβράνης. Τα αντισώματα αυτά εναποτίθενται στις κυτταρικές μεμβράνες και στη συνέχεια ενεργοποιούν μηχανισμούς αδρανοποίησης της λειτουργίας και καταστροφής των συγκεκριμένων μεμβρανών. Ως παραδείγματα αντίδρασης υπερευαισθησίας τύπου-II στο δέρμα των μικρών μηρυκαστικών μπορεί να αναφερθεί η φυλλώδης πέμφιγα (Pappalardo E και συν 2002).

2.5.γ. Αντίδραση υπερευαισθησίας τύπου - III

Η αντίδραση υπερευαισθησίας τύπου-III είναι το αποτέλεσμα της εναπόθεσης ανοσοσυμπλεγμάτων (σύμπλεγμα αντισώματος-αντιγόνου) σε δομικά στοιχεία του δέρματος. Τα ανοσοσυμπλέγματα έχουν δημιουργηθεί είτε στην κυκλοφορία του αίματος είτε *in situ* στο δέρμα (Yager JA 1992, Tizard IR 2009). Από την ανασκόπηση της βιβλιογραφίας προκύπτει ότι στο δέρμα των μικρών μηρυκαστικών δεν έχει περιγραφεί εκδήλωση αντίδρασης υπερευαισθησίας τύπου-III σε αντίθεση με άλλα κατοικίδια θηλαστικά.

2.5.δ. Αντίδραση υπερευαισθησίας τύπου - IV

Η αντίδραση υπερευαισθησίας τύπου-IV χαρακτηρίζει την ανοσολογική ανταπόκριση του οργανισμού έναντι αντιγόνων που δεν απομακρύνονται κατά τη φάση ευαισθητοποίησης (είτε αντιγόνα που λόγω της φύσης τους είναι αδύνατη η καταστροφή και απομάκρυνσή τους είτε αντιγόνα που μπορούν να καταστραφούν, αλλά «επιτίθενται» συνεχώς και μαζικά). Πρόκειται για χρόνια φλεγμονώδη αντίδραση που χαρακτηρίζεται από τη διαμεσολάβηση T λεμφοκυττάρων και μακροφάγων, χωρίς να εμπλέκονται αντισώματα (Yager JA 1992, Tizard IR 2009). Διακρίνονται 2 μορφές:

i) Κλασική υπερευαισθησία όψιμου τύπου

Διαμεσολαβείται από CD4+T-λεμφοκύτταρα που εκκρίνουν κυτταροκίνες υπεύθυνες για τη συσσώρευση μακροφάγων και το σχηματισμό κοκκιωμάτων (κοκκιωματώδης φλεγμονή). Στο πρόβατο, τέτοιο παράδειγμα αντίδρασης στο δέρμα είναι το αποτέλεσμα της δοκιμής του φυματινισμού (Tizard IR 2009).

ii) Κυτταροτοξικότητα οφειλόμενη σε T-λεμφοκύτταρα

Διαμεσολαβείται από CD4+ T-λεμφοκύτταρα που εκκρίνουν κυτταροκίνες υπεύθυνες για τη συσσώρευση κυτταροτοξικών T-λεμφοκυττάρων (CD8+ T-λεμφοκύτταρα). Πρόκειται για παρατεταμένη αντίδραση με κυρίαρχο χαρακτηριστικό τη συνεχή δράση των CD8+ T-λεμφοκυττάρων έναντι κυττάρων του δέρματος που προσβάλλονται από αντιγόνα (Pyrah ITG και συν 1995). Στο πρόβατο, τέτοιο παράδειγμα δερματοπάθειας είναι η αλλεργική από επαφή δερματίτιδα, οφειλόμενη σε επαφή του δέρματος με συνθετικά χημικά μόρια, όπως το dinitrochlorobenzene (Jorudson E και συν. 1999). Όπως όμως έχει αναφερθεί παραπάνω, η **όψιμη φάση (late-phase reaction)** της αντίδρασης υπερευαισθησίας τύπου-I, θεωρείται πλέον υποκατηγορία της αντίδρασης υπερευαισθησίας τύπου-IV (Snyder PW και συν. 2007).

3. ΣΚΟΠΟΣ ΤΗΣ ΕΡΕΥΝΑΣ

3. ΣΚΟΠΟΣ ΤΗΣ ΕΡΕΥΝΑΣ:

Οι στόχοι στους οποίους αποσκοπεί η παρούσα διδακτορική διατριβή αναφέρονται επιγραμματικά παρακάτω:

A. Σταδιοποίηση της σαρκοπτικής ψώρας στα φυσικά περιστατικά προβάτων και αιγών με βάση την κατανομή και την πορεία εξέλιξης των παθολογοανατομικών αλλοιώσεων.

B. Περιγραφή των μακροσκοπικών και ιστοπαθολογικών αλλοιώσεων κατά την εξέλιξή τους σε πειραματική μόλυνση αρνιών με *Sarcoptes scabiei var ovis*.

Γ. Συμβολή στη διερεύνηση των αιτίων της επιλεκτικής εντόπισης – ανάπτυξης των αλλοιώσεων της σαρκοπτικής ψώρας σε συγκεκριμένες ανατομικές περιοχές του δέρματος του προβάτου.

Δ. Συμβολή στη διερεύνηση των ανοσοπαθογενετικών μηχανισμών κυτταρικής ανοσίας της σαρκοπτικής ψώρας. Ειδικότερα, χαρακτηρισμός του ανοσοφαινότυπου των αλλοιώσεων τόσο σε φυσικά περιστατικά (πρόβατα, αίγες) όσο και μετά από πειραματική μόλυνση (πρόβατα).

Ε. Συμβολή στη διερεύνηση των ανοσοπαθογενετικών μηχανισμών χυμικής ανοσίας της σαρκοπτικής ψώρας. Ειδικότερα, μέτρηση των ανοσοσφαιρινών στα πρόβατα μετά από πειραματική μόλυνση με *Sarcoptes scabiei var ovis*.

ΣΤ. Συμβολή στη διερεύνηση πιθανών επιπτώσεων της σαρκοπτικής ψώρας στις αιματολογικές και βιοχημικές παραμέτρους κατά την εξέλιξη του νοσήματος στο πρόβατο μετά από πειραματική μόλυνση.

Ζ. Πειραματική διερεύνηση της πιθανότητας διασταυρούμενης μόλυνσης μεταξύ προβάτων και αιγών με *Sarcoptes scabiei var ovis* και σύγκριση των ευρημάτων μεταξύ των δύο ειδών.

4. ΥΛΙΚΑ ΚΑΙ ΜΕΘΟΔΟΙ

4. ΥΛΙΚΑ ΚΑΙ ΜΕΘΟΔΟΙ

4.1. ΖΩΑ ΠΟΥ ΧΡΗΣΙΜΟΠΟΙΗΘΗΚΑΝ

Η παρούσα έρευνα περιλαμβάνει τη μελέτη της σαρκοπτικής ψώρας τόσο σε πρόβατα και αίγες εκτροφών (φυσικά περιστατικά) μολυσμένων με σαρκοπτική ψώρα όσο και σε αρνιά και κατσίκια πειραματόζωα, στα οποία πραγματοποιήθηκε επιτυχώς πειραματική μόλυνση με ακάρεα *Sarcoptes scabiei*.

4.1.α. Πρόβατα & αίγες από εκτροφές μικρών μηρυκαστικών

Μέσα σε μια περίοδο 2 ετών εξετάστηκαν στην Περιφέρεια Θεσσαλίας συνολικά 14 εκτροφές προβάτων (11 αμιγείς και 3 με μικρό ποσοστό αιγών), καθώς και 4 εκτροφές αιγών (3αμιγείς και 1 με μικρό ποσοστό προβάτων) με γνωστό ιστορικό σαρκοπτικής ψώρας μετά από υπόδειξη κτηνιάτρων (ιδιώτες ελεύθεροι επαγγελματίες και δημόσιοι λειτουργοί).

Στις εκτροφές αυτές, όλοι οι κτηνοτρόφοι εφαρμόζαν περιστασιακά τοπική ή συστηματική θεραπευτική αγωγή, άλλοτε σε μεμονωμένα ζώα (συνηθέστερα σε εκείνα που οι αλλοιώσεις είχαν επεκταθεί) και άλλοτε σε όλα τα ζώα με εμφανείς αλλοιώσεις (ανεξαρτήτως έκτασης). Αποτέλεσμα των θεραπευτικών χειρισμών ήταν ότι το ποσοστό προσβολής των ζώων της εκτροφής από σαρκοπτική ψώρα παρουσίαζε μεγάλες διακυμάνσεις, ανάλογα με την περίοδο του έτους και το χρονικό διάστημα που μεσολάβησε από την τελευταία εφαρμογή της θεραπευτικής αγωγής.

Σε κάθε επίσκεψη σε συγκεκριμένη εκτροφή, επιλέγονταν αντιπροσωπευτικός αριθμός από τα ζώα που έφεραν μακροσκοπικές αλλοιώσεις στο δέρμα. Ζώα που συνέβη να πάρουν τοπική ακαρεοκτόνο αγωγή τους τελευταίους 4 μήνες ή συστηματική ακαρεοκτόνο αγωγή τους τελευταίους 8 μήνες αποκλείονταν από τη μελέτη.

Αναλυτικότερα στοιχεία για τις εκτροφές και τον αριθμό των ζώων με σαρκοπτική ψώρα που χρησιμοποιήθηκαν αναφέρονται στους *Πίνακες 1 & 2*. Επιπλέον, χρησιμοποιήθηκαν 10 κλινικά υγιή πρόβατα και 10 κλινικά υγιείς αίγες ως ζώα μάρτυρες, προκειμένου να ληφθούν βιοψίες φυσιολογικού δέρματος,

Πίνακας 1. Περιστατικά σαρκοπτικής ψώρας σε εκτροφές προβάτων.

Κωδικός εκτροφής προβάτων*	Πληθυσμός εκτροφής	Ζώα μολυσμένα με σαρκοπτική ψώρα	Αριθμός ασθενών ζώων από τα οποία ελήφθησαν βιοψίες
ΕΠ-01	180	42	15
ΕΠ-02	80	7	7
ΕΠ-03	95	20	11
ΕΠ-04	120	9	9
ΕΠ-05	230	25	10
ΕΠ-06	40	4	4
ΕΠ-07	120	10	7
ΕΠ-08	150	9	9
ΕΠ-09	180	25	12
ΕΠ-10	100	15	6
ΕΠ-11	140	17	7
ΕΠ-12	20	6	3
ΕΠ-13	55	15	7
ΕΠ-14	110	18	8

** τα αναλυτικά στοιχεία των εκτροφών είναι στη διάθεση κάθε αρμόδιου φορέα*

Πίνακας 2. Περιστατικά σαρκοπτικής ψώρας σε εκτροφές αιγών.

Κωδικός εκτροφής αιγών*	Πληθυσμός εκτροφής	Ζώα μολυσμένα με σαρκοπτική ψώρα	Αριθμός ασθενών ζώων από τα οποία ελήφθησαν βιοψίες
ΕΑ-01	38	18	18
ΕΑ-02	90	10	10
ΕΑ-03	220	31	17
ΕΑ-04	135	16	16

** τα αναλυτικά στοιχεία των εκτροφών είναι στη διάθεση κάθε αρμόδιου φορέα*

4.1.β. Αρνιά πειραματόζωα (1^η πειραματική μελέτη)

Για τους σκοπούς της ερευνητικής μελέτης πραγματοποιήθηκε πειραματική πρόκληση σαρκοπτικής ψώρας σε αρνιά με χρήση στελέχους προβάτου (*Sarcoptes scabiei var ovis*) με μολύνουσα δόση περίπου 1000 ακάρεα ανά ζώο.

Χρησιμοποιήθηκαν 20 αρνιά (10 θηλυκά και 10 αρσενικά) ηλικίας 5 μηνών (φυλής Καραγκούνικο), τα οποία ομαδοποιήθηκαν και μολύνθηκαν ως εξής:

* **ομάδα 1A-P:** 8 αρνιά, στα οποία η μολύνουσα δόση εναποτέθηκε στο δέρμα του επιρρινίου

* **ομάδα 1A-K:** 8 αρνιά, στα οποία η μολύνουσα δόση εναποτέθηκε στο δέρμα της κοιλιακής χώρας (10cm μπροστά από το μαστό ή τους όρχεις). Ωστόσο, στο 1 από αυτά διαπιστώθηκε η ύπαρξη κοιλιοκήλης και έτσι απομακρύνθηκε από το πείραμα.

* **ομάδα 1A-M:** 4 αρνιά, τα οποία δεν μολύνθηκαν, αλλά χρησίμευσαν ως υγιή ζώα μάρτυρες.

Κάθε ομάδα ζώων του πειράματος σταβλιζόταν σε ξεχωριστό χώρο με ελεύθερη πρόσβαση σε τροφή και νερό με βάση τις προαπαιτούμενες συνθήκες ευζωίας των ζώων, όπως ορίζονται από την ελληνική και ευρωπαϊκή νομοθεσία και σύμφωνα με την έγκριση του πειραματισμού από το Τμήμα Υγείας των Ζώων της Διεύθυνσης Κτηνιατρικής της Νομαρχιακής Αυτοδιοίκησης Καρδίτσας (αρ. πρωτ. 2411, 26/6/2003).

Η πειραματική μόλυνση των αρνιών-πειραματόζωων έγινε με βάση τη μέθοδο που έχει περιγραφεί στη βιβλιογραφία και αφορούσε αγριοκάτσικα (*Lavin S και συν. 2000*). Σε κάθε πειραματόζωο 20 μέρες πριν από τη μόλυνση πραγματοποιήθηκε κουρά του τριχώματος σε επιφάνεια 16cm² στην περιοχή του δέρματος (επιρρίνιο ή κοιλιά) που επρόκειτο να εναποτεθεί το παρασιτικό φορτίο. Συγκεκριμένα, με τη χρήση κουρευτικής μηχανής απομακρύνθηκε το ελεύθερο τμήμα του στελέχους της κάθε τρίχας, χωρίς όμως η κουρευτική μηχανή να έρθει σε επαφή με την κερατίνη στοιβάδα της επιδερμίδας (δηλ. κοντό κούρεμα). Η περιοχή αυτή στη συνέχεια καθαρίστηκε και απολυμάνθηκε με χρήση αιθυλικής αλκοόλης 93°.

Η πειραματική μόλυνση πραγματοποιήθηκε με άμεση εναπόθεση μολυσματικού υλικού με *Sarcoptes scabiei var ovis*. Συγκεκριμένα, χρησιμοποιήθηκαν ως πηγή του παρασίτου φυσικά μολυσμένα πρόβατα με *Sarcoptes scabiei var ovis*, στα οποία πραγματοποιήθηκε ευθανασία. Στη συνέχεια έγινε απόξεση της κερατίνης στοιβάδας του δέρματος που έφερε μακροσκοπικές αλλοιώσεις (με νυστέρι, αλλά χωρίς παραφινέλαιο). Το υλικό που λήφθηκε μοιράστηκε σε ποσότητες του ίδιου μεγέθους, καταμετρήθηκε ο

αριθμός των ακάρεων *Sarcoptes scabiei var ovis* που περιέχονταν κατά μέσο όρο, ώστε τελικά να σχηματιστούν μολύνουσες δόσεις με περίπου 1000 ακάρεα/ δόση.

Η μολύνουσα δόση τοποθετήθηκε σε αποστειρωμένη γάζα, η οποία καθηλώθηκε στην προεπιλεγμένη περιοχή του δέρματος σε κάθε πειραματόζωο με τη βοήθεια επιδέσμων. Ο χρόνος που μεσολάβησε από της στιγμή της ευθανασίας μέχρι την εναπόθεση της μολύνουσας δόσης στο δέρμα των πειραματοζώων ήταν λιγότερος από 6 ώρες και στο διάστημα αυτό το μολυσματικό υλικό (με τα ακάρεα) παρέμεινε σε θερμοκρασία περιβάλλοντος. Το μολυσματικό υλικό παρέμεινε καθηλωμένο στο δέρμα των πειραματοζώων για 24 ώρες, οπότε και αφαιρέθηκαν οι επίδεσμοι.

Οι ίδιοι ακριβώς χειρισμοί πραγματοποιήθηκαν και στα πειραματόζωα που χρησίμευσαν ως υγιείς-μάρτυρες (control), με την εξαίρεση ότι η γάζα καθηλώθηκε στο δέρμα χωρίς να φέρει μολύνουσα δόση.

4.1γ. Αρνιά & ερίφια πειραματόζωα (2^η πειραματική μελέτη)

Για τους σκοπούς της ερευνητικής μελέτης πραγματοποιήθηκε πειραματική πρόκληση σαρκοπτικής ψώρας παράλληλα σε αρνιά και ερίφια με χρήση στελέχους προβάτου (*Sarcoptes scabiei var ovis*) με μολύνουσα δόση περίπου 250 ακάρεα ανά ζώο. Στην περίπτωση αυτή η δόση ήταν μικρότερη από τη μολύνουσα δόση του πρώτου πειραματισμού (1000 ακάρεα), με την προοπτική η μόλυνση να προσομοιάζει περισσότερο με τις φυσικές συνθήκες μόλυνσης.

Στη 2^η πειραματική μελέτη χρησιμοποιήθηκαν 10 αρνιά ηλικίας 5 μηνών (5 αρσενικά και 5 θηλυκά, φυλής Καραγκούνικο και υβρίδια F1 φυλής Καραγκούνικο) και 10 ερίφια ηλικίας 5 μηνών (5 αρσενικά και 5 θηλυκά εγχώριας φυλής). Τα ζώα ομαδοποιήθηκαν ως εξής:

* **ομάδα 2A-Π:** 6 αρνιά, στα οποία η μολύνουσα δόση εναποτέθηκε στο δέρμα του επιρρινίου

* **ομάδα 2A-M:** 4 αρνιά, τα οποία δεν μολύνθηκαν, αλλά χρησίμευσαν ως υγιή ζώα μάρτυρες.

* **ομάδα 2E-Π:** 6 ερίφια στα οποία η μολύνουσα δόση εναποτέθηκε στο δέρμα του επιρρινίου

* **ομάδα 2E-M:** 4 ερίφια, τα οποία δεν μολύνθηκαν, αλλά χρησίμευσαν ως υγιή ζώα μάρτυρες

Όλα τα μολυσμένα ζώα του 2^{ου} πειράματος, σταβλίζονταν στον ίδιο χώρο και είχαν ελεύθερη πρόσβαση σε τροφή και νερό, ενώ τα ζώα μάρτυρες σε ξεχωριστό χώρο με

ελεύθερη πρόσβαση ομοίως σε τροφή και νερό, με βάση τις προαπαιτούμενες συνθήκες ευζωίας των ζώων, όπως ορίζονται από την ελληνική και ευρωπαϊκή νομοθεσία και σύμφωνα με την έγκριση του πειραματισμού από το Τμήμα Υγείας των Ζώων της Διεύθυνσης Κτηνιατρικής της Νομαρχιακής Αυτοδιοίκησης Καρδίτσας (αρ. πρωτ. 1741, 7/5/2004).

Η 2^η πειραματική μόλυνση πραγματοποιήθηκε με άμεση εναπόθεση μολυσματικού υλικού με *Sarcoptes scabiei var ovis* με τον ίδια μεθοδολογία που ακολουθήθηκε και στην 1^η πειραματική μελέτη.

4.2. ΚΛΙΝΙΚΗ ΕΞΕΤΑΣΗ ΖΩΩΝ & ΛΗΨΗ ΒΙΟΛΟΓΙΚΩΝ ΥΛΙΚΩΝ

Η κλινική εξέταση των ζώων επικεντρωνόταν στην παρουσία ή μη δερματικών αλλοιώσεων, την παρατήρηση και τη φωτογράφιση αυτών με χρήση ψηφιακής φωτογραφικής μηχανής NIKON. Επιπλέον, ελεγχόταν κατά τα συνήθη και η γενικότερη κατάσταση της υγείας τους.

4.2.α. Λήψη ξεσμάτων δέρματος

Με τη χρήση νυστεριού λαμβάνονταν ξέσματα στην περιοχή του δέρματος που έφερε μακροσκοπικές αλλοιώσεις (μετά την επάλειψη με παραφινέλαιο επιφάνειας περίπου 1-2cm²). Το ληφθέν υλικό τοποθετούνταν σε πλαστικό περιέκτη και μεταφέρονταν σε συνθήκες περιβάλλοντος στο εργαστήριο. Η λήψη ξεσμάτων πραγματοποιήθηκε 21 ημέρες πριν από τη μόλυνση καθώς τις ημέρες d25, d53, d75 και d120 μετά τη μόλυνση.

4.2.β. Λήψη βιοψιών δέρματος

Η λήψη των βιοψιών γινόταν με τη χρήση punch βιοψίας 8mm (Kruuze, Denmark) μετά από εφαρμογή τοπικής αναλγησίας με υδροχλωρική λιδοκαΐνη (Xylocaine 2%) από όλα τα ζώα που χρησιμοποιήθηκαν στη μελέτη.

Στα φυσικά περιστατικά προβάτων και αιγών η λήψη 1-3 βιοψιών από την περιοχή/ες του δέρματος που έφερε μακροσκοπικές αλλοιώσεις γινόταν εφάπαξ την ημέρα της επίσκεψης στην εκτροφή (κατόπιν ακολουθούσε η εφαρμογή θεραπείας). Επιπλέον, ελήφθησαν βιοψίες φυσιολογικού δέρματος από τις αντίστοιχες ανατομικές περιοχές, από τα επιλεγμένα υγιή ζώα μάρτυρες.

Στα αρνιά του 1^{ου} πειράματος η λήψη βιοψιών δέρματος πραγματοποιήθηκε 21 ημέρες πριν από τη μόλυνση, καθώς και τις ημέρες d4, d7, d11, d18, d25, d33, d40, d46, d53, d60, d67, d75, d82, d90, d97, d105 και d120 μετά τη μόλυνση.

Στα αρνιά και ερίφια του 2^{ου} πειράματος η λήψη βιοψιών δέρματος πραγματοποιήθηκε 21 ημέρες πριν από τη μόλυνση καθώς τις ημέρες d4, d7, d11, d18, d25, d33, d40, d46, d53, d60, d75, d90, και d120 μετά τη μόλυνση.

Από κάθε ασθενές ζώο λαμβάνονταν μία βιοψία δέρματος από τις περιοχές που έφεραν μακροσκοπικές αλλοιώσεις και κάθε φορά πιο περιφερικά. Από τα υγιή ζώα-μάρτυρες λαμβάνονταν βιοψίες από τις αντίστοιχες περιοχές για σύγκριση.

Οι βιοψίες δέρματος από τα ζώα (πρόβατα και αίγες) με φυσική μόλυνση από *Sarcoptes scabiei*, καθώς και από τα αρνιά του 1^{ου} πειράματος χρησιμοποιούνταν με το ακόλουθο τρόπο: κάθε βιοψία κοβόταν σε δύο ιστοτεμάχια, από τα οποία το πρώτο τοποθετείτο σε ουδέτερο ρυθμιστικό διάλυμα φορμόλης 10% (Merck, Germany) ενώ το δεύτερο ιστοτεμάχιο καταψυχόταν και έμπαινε σε βαθιά κατάψυξη (-80°C), μέχρι να χρησιμοποιηθεί για τομές κρυστάτη. Η διαδικασία αυτή περιελάμβανε τα εξής στάδια: i) σε άδειο ειδικό πλαστικό περιέκτη (embedding mold, Polysciences Inc, USA), τοποθετείτο κόλλα κρυσκατάψυξης (tissue teck medium, Polysciences Inc, USA), ii) στον πάτο του περιέκτη τοποθετούνταν το ιστοτεμάχιο με την επιφάνεια τομής προς τα κάτω, iii) ο γεμάτος περιέκτης εμβαπτιζόταν σε μεταλλικό δοχείο με παγωμένο ισοπεντάνιο (Fluka, Germany) μέχρι τη στερεοποίηση της κόλλας κρυσκατάψυξης, για να τοποθετηθεί στη συνέχεια στη βαθιά κατάψυξη. Η διαδικασία ψύξης πετύχαινε με την τοποθέτηση του μεταλλικού δοχείου με το ισοπεντάνιο μέσα σε μεγαλύτερο μεταλλικό δοχείο με υγρό άζωτο (με τον τρόπο αυτό το ισοπεντάνιο αποκτά πολύ χαμηλή θερμοκρασία, η οποία διατηρείται μέχρι την εξάτμιση του υγρού αζώτου). Ο χρόνος που μεσολαβούσε από τη στιγμή της λήψης της βιοψίας μέχρι και την τοποθέτησή της στη βαθιά κατάψυξη δεν ξεπερνούσε τις 4 ώρες. Στο μεσοδιάστημα αυτό διάστημα αυτό οι βιοψίες ήταν τοποθετημένες σε ισοθερμικό περιέκτη με θρυμματισμένο πάγο.

Οι βιοψίες από τα αρνιά και ερίφια του 2^{ου} πειράματος τοποθετούνταν σε ουδέτερο ρυθμιστικό διάλυμα φορμόλης 10% (Merck, Germany).

4.2.γ. Λήψη αίματος – ορού αίματος

Αιματολογικές και βιοχημικές εξετάσεις πραγματοποιήθηκαν μόνο στα αρνιά του 1ου πειράματος. Οι αιμοληψίες πραγματοποιήθηκαν 20 ημέρες πριν από την ημέρα της

μόλυνσης, 7 ημέρες πριν από την ημέρα της μόλυνσης (d-7) καθώς και τις ημέρες d11, d26, d38, d52, d66, d80, d94, d130 μετά τη μόλυνση.

Οι αιμοληψίες γίνονταν με σύριγγες και βελόνες μιας χρήσης. Από τη σφαγιτίδα φλέβα κάθε ζώου λαμβάνονταν με χρήση βελόνας 21G και κώνου αιμοληψίας 4,5 ml αίματος σε φιαλίδιο κενού (BD Vacutainer™) που περιείχε αιθυλένο-διαμινο-τετραοξικό κάλιο (K₃ EDTA) ως αντιπηκτικό και 5 ml αίματος σε φιαλίδιο κενού (BD Vacutainer™) χωρίς αντιπηκτικό.

Τα φιαλίδια αίματος με EDTA αποστέλλονταν αυθημερόν υπό συνθήκες ψύξης στο Διαγνωστικό Εργαστήριο του Τομέα Κλινικών του Τμήματος Κτηνιατρικής Α.Π.Θ., ώστε να πραγματοποιηθούν αιματολογικές εξετάσεις.

Τα φιαλίδια αίματος χωρίς αντιπηκτικό υποβάλλονταν σε φυγοκέντρηση στις 3.000 στροφές για 10 min και κατόπιν λαμβάνονταν δείγματα του ορού σε ζεύγη, τα οποία μέχρι τη χρήση τους φυλάσσονταν σε καταψύκτη θερμοκρασίας -20°C. Τα μισά δείγματα ορών (1 δείγμα από κάθε ζεύγος) μεταφέρθηκαν υπό συνθήκες ψύξης στο Εργαστήριο Μικροβιολογίας του Πανεπιστημιακού Νοσοκομείου Λάρισας, ώστε να πραγματοποιηθούν βιοχημικές εξετάσεις. Τα υπόλοιπα δείγματα ορών (1 δείγμα από κάθε ζεύγος) αποστάλθηκαν υπό συνθήκες ψύξης στο Εργαστήριο Παρασιτολογίας του Εθνικού Ινστιτούτου Κτηνιατρικής της Σουηδίας στην Upsalla, ώστε να πραγματοποιηθεί ορολογική εξέταση (ELISA) έναντι IgG αντισωμάτων του *Sarcoptes scabiei*.

4.3. ΠΑΡΑΣΙΤΟΛΟΓΙΚΟΣ ΕΛΕΓΧΟΣ ΞΕΣΜΑΤΩΝ ΔΕΡΜΑΤΟΣ

Το υλικό που είχε ληφθεί με ξέσματα δέρματος από τα πειραματόζωα μεταφερόταν σε αντικειμενοφόρες πλάκες με παραφινέλαιο και ακολουθούσε η παρατήρηση σε οπτικό μικροσκόπιο ZEISS Primo Star για την παρουσία ή όχι μορφολογικών χαρακτηριστικών του *Sarcoptes scabiei* (ενήλικα ακάρεα, προνύμφες, αυγά, σκύβαλα).

4.4. ΕΠΕΞΕΡΓΑΣΙΑ & ΙΣΤΟΧΗΜΙΚΕΣ ΧΡΩΣΕΙΣ ΒΙΟΨΙΩΝ ΔΕΡΜΑΤΟΣ

Τα ιστοτεμάχια που μονιμοποιήθηκαν σε φορμόλη εμβαπτίστηκαν σε σειρά αλκοολών και υγρής παραφίνης κατά τα συνήθη (χρήση ιστοκινέτας) και κατόπιν πραγματοποιήθηκε η έγκλειση τους σε μπλοκ παραφίνης. Στη συνέχεια με τη βοήθεια μικροτόμου Leica, πραγματοποιήθηκαν τομές πάχους έως 5μm, που τοποθετήθηκαν σε αντικειμενοφόρες πλάκες (Superfrost, Menzel, Wiesbaden, Germany).

Τα ιστοτεμάχια που καταψύχθηκαν μεταφέρθηκαν από τη βαθιά κατάψυξη στον ψυκτικό μικροτόμο (-20°C), όπου και πραγματοποιήθηκαν κρυοτομές πάχους 5 μm που τοποθετήθηκαν σε θετικά φορτισμένες αντικειμενοφόρες πλάκες (Superfrost Plus, Menzel, Wiesbaden, Germany). Στη συνέχεια οι τομές μονιμοποιήθηκαν με παγωμένη ακετόνη (-20°C), για 10 min και κατόπιν αφού τυλίχτηκε καθεμία ξεχωριστά με αλουμινόχαρτο διατηρήθηκαν σε θερμοκρασία -70°C μέχρι τη χρήση τους την επόμενη μέρα.

Στις τομές παραφίνης πάχους 5μm (βιοψίες από τα φυσικά περιστατικά, τα αρνιά του 1^{ου} πειράματος και τα αρνιά και κατσίκια του 2^{ου} πειράματος) εφαρμόστηκε η ιστοχημική χρώση Hematoxylin-eosin και η χρώση Giemsa.

Επίσης, σε μία κρυοτομή από κάθε βιοψία του 1^{ου} πειράματος εφαρμόστηκε η χρώση Hematoxylin-eosin, τροποποιημένη για τομές κρυοστάτη.

4.5. ΑΝΟΣΟΪΣΤΟΧΗΜΙΚΕΣ ΧΡΩΣΕΙΣ ΒΙΟΨΙΩΝ ΔΕΡΜΑΤΟΣ

Στις βιοψίες από τα φυσικά περιστατικά αιγών και προβάτων και τα αρνιά του 1^{ου} πειράματος πραγματοποιήθηκε ανοσοϊστοχημική μελέτη σε τομές παραφίνης και τομές κρυοστάτη με τη χρήση μονοκλωνικών αντισωμάτων έναντι των CD3, CD79a, CD4 και CD8a, με τη χρήση ενός non-biotin peroxidase kit (Envision System, DAKO, USA), σύμφωνα με τις προτεινόμενες από την εταιρεία παρασκευής οδηγίες.

Για να οριστικοποιηθούν τα πρωτόκολλα ανοσοϊστοχημικών χρώσεων χρησιμοποιήθηκαν τομές λεμφαδένα υγιών προβάτων, ώστε να ελεγχθεί η καταλληλότητα των χρησιμοποιούμενων κλώνων αντισωμάτων και η επιτυχής απεικόνιση των αντίστοιχων κυτταρικών υποπληθυσμών. Στη συνέχεια και αφού καθορίστηκαν επακριβώς μετά από επανειλημμένες δοκιμές τα πρωτόκολλα, χρησιμοποιούνταν κάθε φορά μαζί με τις βιοπτικές τομές δέρματος και τομές λεμφαδένα προβάτων ως θετικοί μάρτυρες.

4.5.α. Ανοσοϊστοχημεία σε τομές παραφίνης

Στις τομές παραφίνης χρησιμοποιήθηκαν τα εξής αντισώματα:

- CD3 (monoclonal mouse anti-human, DAKO, clone F7.2.38)
- CD79a (monoclonal mouse anti-human, DAKO, clone HM57)

Αρχικά, οι τομές ενυδατώνονταν διαμέσου σειράς αλκοολών (κατιούσα) και μεταφέρονταν σε απιονισμένο νερό. Στη συνέχεια ακολουθούσε η αποκάλυψη των αντιγονικών επιτόπων ως εξής:

- οι τομές για το CD3 τοποθετήθηκαν για 20min σε διάλυμα Trilogy (Cell Marque) μέσα σε φούρνο μικροκυμάτων σε ισχύ 850W (πριν εμβαπτιστούν οι τομές, το διάλυμα Trilogy είχε προθερμανθεί για 5 min στα 450W)

- οι τομές για το CD79a τοποθετήθηκαν για 20min σε διάλυμα Target Retrieval Solution, pH 9 (DAKO), μέσα σε φούρνο μικροκυμάτων σε ισχύ 850W (πριν εμβαπτιστούν οι τομές Target Retrieval είχε προθερμανθεί για 5 min στα 450W).

Κατόπιν, οι τομές μεταφέρονταν σε επωαστικό θάλαμο (με θερμοκρασία περιβάλλοντος, αλλά κορεσμένο σε ατμούς) και ακολουθούσαν τα εξής στάδια:

- ξέπλυμα με διάλυμα PBS για 5 min
- επώαση πρωτογενούς αντισώματος ως εξής:
 - CD3 (αραίωση 1:200) για 30 min, ή
 - CD79a (αραίωση 1:50) για 3 ώρες
- ξέπλυμα με διάλυμα PBS για 5 min
- επώαση για 5 min με peroxidase-blocking reagent (DAKO Envision System).
- ξέπλυμα με διάλυμα PBS για 5 min
- επώαση δευτερογενούς αντισώματος (peroxidase-labeled polymer conjugated to goat anti-mouse immunoglobulin, DAKO Envision System) για 45 min.
- ξέπλυμα με διάλυμα PBS για 5 min
- τοποθέτηση χρωμογόνου για 1 min (3,3'-diaminobenzidine substrate-chromagen (DAKO Envision System).
- ξέπλυμα με διάλυμα PBS για 5 min
- εμβάπτιση σε αιματοξυλίνη Mayer για 1 min

Τέλος ακολουθούσε η αφυδάτωση των τομών διαμέσου σειράς αλκοολών (ανιούσα), η τοποθέτηση καλυπτρίδας και τελικά η παρατήρηση στο οπτικό (φωτονικό) μικροσκόπιο

4.5.β. Ανοσοϊστοχημεία σε τομές κρυοστάτη

Στις τομές κρυοστάτη χρησιμοποιήθηκαν τα εξής αντισώματα:

- CD3 (monoclonal mouse anti-human, DAKO, clone F7.2.38)
- CD79a (monoclonal mouse anti-human, DAKO, clone HM57)
- CD4 (monoclonal mouse anti-sheep, VMRD, clone GC50A1)
- CD8a (monoclonal mouse anti-sheep, VMRD, clone CACT80C).

Αρχικά, οι τομές κρυοστάτη μεταφέρονταν από τον καταψύκτη και παρέμειναν για 20 min σε θερμοκρασία περιβάλλοντος. Κατόπιν, μεταφέρονταν σε επωαστικό θάλαμο (κορεσμένο σε ατμούς με θερμοκρασία περιβάλλοντος) και ακολουθούσαν τα εξής στάδια:

- ξέπλυμα με διάλυμα PBS για 5 min

- επώαση πρωτογενούς αντισώματος ως εξής:
 CD3 (αραίωση 1:200) για 30 min,
 CD79a (αραίωση 1:50) για 60 min,
 CD4 (αραίωση 1:50) για 4 ώρες,
 CD8a (αραίωση 1:200) για 60 min,
- ξέπλυμα με διάλυμα PBS για 5 min
- επώαση για 5 min με peroxidase-blocking reagent (DAKO Envision System).
- ξέπλυμα με διάλυμα PBS για 5 min
- επώαση δευτερογενούς αντισώματος (peroxidase-labeled polymer conjugated to goat anti-mouse immunoglobulin, DAKO Envision System) για 45 min.
- ξέπλυμα με διάλυμα PBS για 5 min
- τοποθέτηση χρωμογόνου για 1 min (3,3'-diaminobenzidine substrate-chromagen (DAKO Envision System).
- ξέπλυμα με διάλυμα PBS για 5 min
- εμφάνιση σε αιματοξυλίνη Mayer για 1 min

Τέλος ακολουθούσε η αφυδάτωση των τομών διαμέσου σειράς αλκοολών (ανιούσα), η τοποθέτηση καλυπτρίδας και τελικά η παρατήρηση στο οπτικό (φωτονικό) μικροσκόπιο.

4.6. ΑΝΟΣΟΕΝΖΥΜΙΚΗ ΜΕΘΟΔΟΣ ELISA

Η μέθοδος πραγματοποιήθηκε στο Εργαστήριο Παρασιτολογίας του Εθνικού Ινστιτούτου Κτηνιατρικής της Σουηδίας στην Uppsala. Το αντιγόνο που χρησιμοποιήθηκε ήταν από ακάρεα *Sarcoptes scabiei* που προέρχονταν από μολυσμένη αλεπού (*Vulpes vulpes*) και είχε παρασκευασθεί στο ίδιο Εργαστήριο (*Bornstein and Zakrisson, 1993a*).

Σύμφωνα με την ακολουθούμενη μέθοδο, το αντιγόνο αραιώθηκε σε 3 mg/ml 0.1 M ρυθμιστικού διαλύματος αντιγόνου pH 9,6 και προσκολλήθηκε στα βοθρία της ειδικής πλάκας ELISA από πολυστηρένιο (Flow Laboratories, Irvine, Scotland, U.K.) μετά από 24ωρη επώαση στους +4°C. Τα δείγματα ορών (100μl), συμπεριλαμβανομένων των θετικών και αρνητικών μαρτύρων, εξετάστηκαν εις διπλούν σε αραιώση 1:1600 σε 0.01 M φωσφορικού ρυθμιστικού διαλύματος με 0,05% Tween 20. Το ειδικό αντι-πρόβειο σύζευγμα υπεροξειδάσης (IgG-anti ovine) που χρησιμοποιήθηκε αραιώθηκε 1:3000 σε φωσφορικό ρυθμιστικό διάλυμα. Η ανάγνωση των αποτελεσμάτων, μετά την προσθήκη του ενζύμου, έγινε με φωτόμετρο στα 492 nm μήκος κύματος (Titertech Multiscan, Flow Laboratories).

4.7. ΑΙΜΑΤΟΛΟΓΙΚΕΣ ΚΑΙ ΒΙΟΧΗΜΙΚΕΣ ΕΞΕΤΑΣΕΙΣ

Οι γενικές εξετάσεις αίματος (ΓΕΑ) πραγματοποιήθηκαν σε κτηνιατρικό αυτόματο αιματολογικό αναλυτή (Scil VET abc™ Hematology Analyzer, Scil Animal Care Co, Viernheim, Germany) του Διαγνωστικού Εργαστηρίου του Τομέα Κλινικών του Τμήματος Κτηνιατρικής Α.Π.Θ., στον οποίο προσδιοριζόταν ο αιματοκρίτης (HCT, %), η συγκέντρωση της αιμοσφαιρίνης (Hb, g/dl), και ο αριθμός των λευκών αιμοσφαιρίων (WBC, μl^{-1}) και αιμοπεταλίων (PLT, μl^{-1}).

Η εκτίμηση του λευκοκυτταρικού τύπου γινόταν με τη μικροσκοπική εξέταση ($\times 1000$) επιχρίσματος βαμμένου με τη μέθοδο Giemsa (Giemsa, Merck, Germany), στην οποία καταμετρούνταν και ταυτοποιούνταν 200 συνολικά λευκά αιμοσφαίρια (ουδετερόφιλα, λεμφοκύτταρα, μονοκύτταρα και εωσινόφιλα) οι διάφοροι τύποι των οποίων εκφραζόταν σε απόλυτους αριθμούς (μl^{-1}).

Η μέτρηση των ολικών στερεών (g/dl) γινόταν στο πλάσμα του αίματος, με επιτραπέζιο διαθλασίμετρο (ATAGO T 2-NE CLINICAL, Atago Ltd, Tokyo, Japan).

Οι βιοχημικές εξετάσεις πραγματοποιήθηκαν στο Εργαστήριο Μικροβιολογίας του Πανεπιστημιακού Νοσοκομείου Λάρισας, με τη χρήση αυτόματου βιοχημικού αναλυτή Tehnicon RA-1000 (Tehnicon Instruments, NY, USA). Εξετάστηκαν στον ορό του αίματος οι εξής παράμετροι: γλυκόζη, ουρία, κρεατινίνη, ολικές πρωτεΐνες, αλβουμίνη, ολική χολερυθρίνη, αλανινική αμινοτρανσεράση (ALT), ασπαρτική αμινοτρανσεράση (AST), αλκαλική φωσφατάση (ALP), γ -γλουταμυλτρανσεράση (γ GT).

4.8. ΜΕΘΟΔΟΣ ΙΣΤΟΜΟΡΦΟΜΕΤΡΙΑΣ

Τα ιστολογικά παρασκευάσματα παρατηρήθηκαν και φωτογραφήθηκαν με μικροσκόπιο NIKON ECLIPSE E-200 (NIKON, Japan) με ενσωματωμένη κάμερα και το σύστημα ιστομορφομετρίας NIKON Digital System Fi1-L2 (NIKON, Japan).

Ο ποσοτικός προσδιορισμός των λεμφοκυτταρικών υποπληθυσμών πραγματοποιήθηκε σε σειριακές ανοσοϊστοχημικές τομές τα αρνιά του 1^{ου} πειράματος με τη χρήση του παραπάνω συστήματος ως εξής: σε μεγέθυνση 10X, με τη χρήση ορθογώνιου παραλληλογράμμου grid διαστάσεων 871 μm X 651 μm , γινόταν καταμέτρηση των θετικά βαμμένων κυττάρων σε κάθε τομή και μέχρι να εξαντληθούν τα διαθέσιμα οπτικά πεδία ανά τομή. Οι αριθμοί των θετικά βαμμένων κυττάρων ανά τομή καταγράφονταν ξεχωριστά για την επιδερμίδα και το χόριο (τροποποιημένη μέθοδος από *Arlian LG και συν. 1997*).

Τέλος, στις τομές αιματοξυλίνης-εωσίνης από τα αρνιά του 1^{ου} πειράματος πραγματοποιήθηκε ιστομορφομετρική ανάλυση των ιδρωτοποιών αδένων του δέρματος (με στόχο τη μέτρηση του πάχους του επιθηλίου) συγκρίνοντας το δέρμα του επιρρινίου με το δέρμα της κοιλιακής χώρας. Η συγκεκριμένη ιστομορφομετρική ανάλυση πραγματοποιήθηκε με τη χρήση του λογισμικού Axion-plus 4.6 (Germany) σε ηλεκτρονικό υπολογιστή συνδεδεμένο με οπτικό μικροσκόπιο ZEISS Axioskop (Germany)

Το ύψος του μονόστιβου εκκριτικού επιθηλίου του κάθε αδένου υπολογίστηκε με τη χρήση του παρακάτω μαθηματικού τύπου (*Besteti GE και συν 1987*):

$$\text{Ύψος επιθηλίου} = \frac{(\text{εξωτερικό εμβαδό} - \text{εσωτερικό εμβαδό})}{[(\text{εξωτερική περίμετρος} + \text{εσωτερική περίμετρος}) / 2]}$$

4.9. ΜΕΘΟΔΟΣ ΣΤΑΤΙΣΤΙΚΗΣ ΕΠΕΞΕΡΓΑΣΙΑΣ

Η στατιστική επεξεργασία των ποσοτικών αποτελεσμάτων της παρούσας έρευνας πραγματοποιήθηκε με τη χρήση του λογισμικού πακέτου SPSS 16.0 (έκδοση για Windows) σε ηλεκτρονικό υπολογιστή (PC). Για τις τιμές μεταξύ των ομάδων από καθεμιά από τις παραμέτρους (πχ. πάχος επιθηλίου ιδρωτοποιών αδένων, αιματολογικοί δείκτες, βιοχημικοί δείκτες, τιμές ανοσοσφαιρίνης IgG) εφαρμόστηκε η μέθοδος ANOVA (ανάλυση διακύμανσης) και οι συγκρίσεις των μέσων όρων έγιναν με τη δοκιμή Tukey σε προκαθορισμένο επίπεδο σημαντικότητας $P \leq 0,05$.

Τα αποτελέσματα παρουσιάζονται κατά περίπτωση σε συνοπτικούς συγκριτικούς πίνακες και στατιστικά διαγράμματα (ραβδογράμματα, διαγράμματα τύπου γραμμής).

5. ΑΠΟΤΕΛΕΣΜΑΤΑ

5. ΑΠΟΤΕΛΕΣΜΑΤΑ

5.1. ΑΠΟΤΕΛΕΣΜΑΤΑ ΑΠΟ ΤΑ ΦΥΣΙΚΑ ΠΕΡΙΣΤΑΤΙΚΑ ΠΡΟΒΑΤΩΝ

5.1.α. Παρασιτολογικός έλεγχος

Κατά την παρατήρηση του υλικού των ξεσμάτων διαπιστώθηκε σε κάθε ζώο η παρουσία ατόμων *Sarcoptes scabiei* σε ποικίλα στάδια ανάπτυξης (αυγά, προνύμφες, νύμφες, ενήλικα) με τα ιδιαίτερα μορφολογικά τους χαρακτηριστικά (εικ.1,2).

5.2.β. Μακροσκοπικές αλλοιώσεις & πρότυπα κατανομής στα πρόβατα

Οι μακροσκοπικές αλλοιώσεις σε φυσικά περιστατικά προβάτων (αριθμός ζώων: 222) με σαρκοπτική ψώρα χαρακτηρίζονταν από αλωπεκία, έντονη εφελκιδοποίηση, υπερκεράτωση και λειχνοποίηση, ενώ ορισμένα εμφάνιζαν διάφορες ρωγμές. Σε μερικά ζώα εξαιτίας του κνησμού παρατηρήθηκαν δευτερογενείς αυτοτραυματικές αλλοιώσεις.

Με βάση την κατανομή των αλλοιώσεων στις περιοχές του κεφαλιού (αλλά και σε απομακρυσμένες από το κεφάλι περιοχές του σώματος σε κάποια ζώα), μπορούμε να διακρίνουμε τα παρακάτω πρότυπα κατανομής, τα οποία ενδεικτικά παρουσιάζονται στο σχήμα 1:

1) πρότυπο κατανομής-1, εστιακή κατανομή στο κεφάλι (σε 47 ζώα): παρατηρείται μια μικροεστία συνήθως στο επιρρίνιο (ή γύρω από τους μυκτήρες) με τάση επέκτασης και ασαφή όρια (εικ. 3).

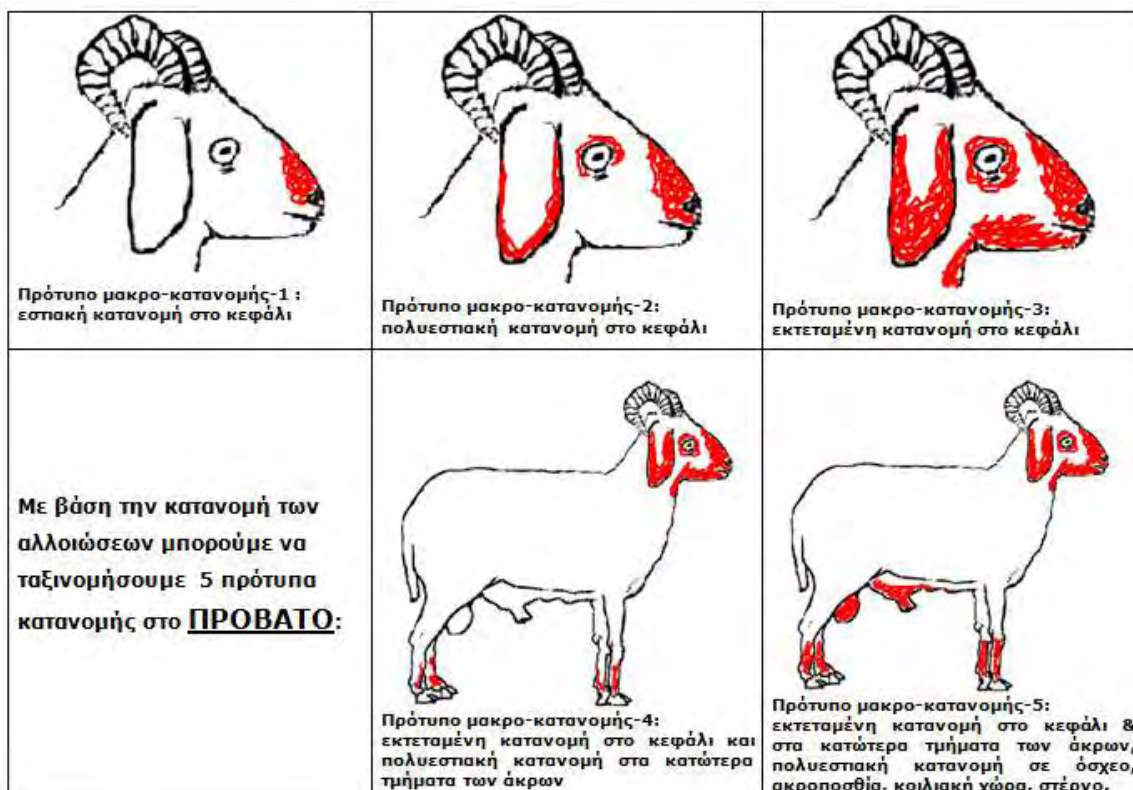
2) πρότυπο κατανομής-2, πολυεστιακή κατανομή στο κεφάλι (σε 114 ζώα): οι μακροσκοπικές αλλοιώσεις εντοπίζονται σε περισσότερες εστίες στο δέρμα του κεφαλιού (επιρρίνιο, γύρω από τους μυκτήρες, πτερύγια αυτιών, περιοφθαλμικά) με τάση επέκτασης και ασαφή όρια (εικ.4,5, 6,7,8).

3) πρότυπο κατανομής-3, εκτεταμένη κατανομή στο κεφάλι (σε 34 ζώα): παρατηρούνται εκτεταμένες μακροσκοπικές αλλοιώσεις έντονου βαθμού (έντονη υπερκεράτωση με ή χωρίς ρωγμές ή/και πάχυνση με πτύχωση του δέρματος) στο κεφάλι ενιαία είτε σε πολυεστιακή κατανομή με τάση συνένωσης. Η συνολική έκταση αφορά και περιοχές όπως το δέρμα γύρω από το κάτω χείλος, της κάτω γνάθου με τάση επέκτασης προς την κοιλιακή επιφάνεια του τραχήλου (εικ. 9, 10, 11, 12).

4) πρότυπο κατανομής-4, εκτεταμένη κατανομή στο κεφάλι και πολυεστιακή κατανομή στα κατώτερα τμήματα των άκρων (σε 21 ζώα): παρατηρούνται εκτεταμένες

μακροσκοπικές αλλοιώσεις έντονου βαθμού (υπερκεράτωση, ρωγμές) στο κεφάλι ενιαία ή σε πολλαπλές εστίες και αρχόμενη προσβολή των άκρων.

5) πρότυπο κατανομής-4, εκτεταμένη κατανομή στο κεφάλι, εκτεταμένη κατανομή στα κατώτερα τμήματα των άκρων, καθώς και σε άλλες περιοχές της κοιλιακής χώρας (σε 6 ζώα): οι μακροσκοπικές αλλοιώσεις έχουν επεκταθεί και στο όσχεο, στην ακροποσθία, στο δέρμα κοιλιακής χώρας κατά μήκος της λευκής γραμμής έως το δέρμα της στερνικής χώρας (εικ. 13,14).



Σχήμα 1. Απεικόνιση των προτύπων κατανομής των μακροσκοπικών αλλοιώσεων στο πρόβατο.

5.1.γ. Ιστοπαθολογικές αλλοιώσεις στα πρόβατα (εικ.27,28)

Οι ιστοπαθολογικές αλλοιώσεις που παρατηρήθηκαν στις βιοψίες δέρματος των προβάτων, σε ό,τι αφορά την επιδερμίδα περιλάμβαναν κυρίως ορθοκερατωτική υπερκεράτωση (σε ορισμένες τομές έντονου βαθμού και συμπαγούς τύπου) και κατά εστίες παρακερατωτική υπερκεράτωση, ιδιαίτερα στις τομές με παρουσία ακάρεων. Επίσης υπήρχε εφελκιδοποίηση, με ορισμένες οροκυτταρικές εφελκίδες να περιέχουν ακάρεα. Συγκεκριμένα, η παρουσία ακάρεων (όπου υπήρχε) αναγνωρίστηκε σε ποικίλο αριθμό, από μεμονωμένα έως άφθονα. Παρατηρήθηκαν φλύκταινες είτε μικροαποστημάτια, υποκεράτια ή γενικότερα ενδοεπιδερμικά, εστιακή κατά τόπους υπερκόκκωση, οίδημα τόσο ενδοκυτταρικό όσο και μεσοκυττάριο με έντονη την εικόνα

σπογγίωσης τον αρχόμενο σχηματισμό φυσαλίδων, σχεδόν σε όλες τις ιστολογικές τομές δέρματος με παρουσία ακάρεων, σε αντίθεση με τομές χωρίς ακάρεα όπου οι παραπάνω αλλοιώσεις ήταν ιδιαίτερα ήπιες είτε απουσίαζαν. Σε ορισμένες τομές με παρουσία ακάρεων σε αυτές, σε φλύκταινες παρατηρούνταν ακανθόλυση με αρκετά ακαθολυτικά κύτταρα. Η εξωκύτωση φλεγμονωδών κυττάρων στην επιδερμίδα ήταν ένα σταθερό και εύρημα. Υπερπλασία της επιδερμίδας παρατηρήθηκε σε πολλές τομές, κυρίως με τη μορφή ακάνθωσης και λιγότερο είτε με τη μορφή της επιμήκυνσης επιδερμικών καταδύσεων είτε με την εικόνα ψευδοεπιθηλωματώδους υπερπλασίας.

Σε ό,τι αφορά στην κυτταρική σύνθεση της φλεγμονώδους διήθησης στην επιδερμίδα, χαρακτηριζόταν από άφθονα εωσινόφιλα (και κατά περίπτωση από ουδετερόφιλα πολυμορφοπύρρηνα) σε φλύκταινες και μικροαποστημάτια. Η εξωκύτωση από άφθονα λεμφοκύτταρα ήταν είτε διάχυτη είτε κυρίως επικεντρωμένη σε περιοχές κοντά στα παράσιτα.

Η κατανομή του φλεγμονώδους διηθήματος στο χόριο ήταν κυρίως περιαγγειακή (επιπολής ή/και βαθιά), χοριοεπιδερμική (ήπια διήθηση στο χοριοεπιδερμικό όριο, ιδίως στις τομές με παράσιτα), παρά «λειηνοειδόμορφη» ή «ταινιοειδής» (band-like, δηλαδή σαφής ή έντονη χοριοεπιδερμική διήθηση, σχηματίζοντας δέσμη ή λωρίδα φλεγμονώδους διηθήματος), αλλά και σπανιότερα διάχυτη. Επίσης, παρατηρήθηκε και εστιακά περιθυλακική – περιεξαρτηματική φλεγμονή (ειδικότερα όταν οι στοές των παρασίτων εντοπίζονταν στο άνοιγμα -χοάνη τριχικού θυλάκου είτε όταν υπήρχε δευτερογενής επιπλοκή από βακτηριακή δερματίτιδα).

Επιπλέον, υπήρχαν αλλοιώσεις περιαδενίτιδας ή/και ιδραδενίτιδας σε ορισμένα περιστατικά. Οι αποκρινείς ιδρωτοποιοί αδένες εμφανίζονταν με υπερπλασία των επιθηλιακών τους κυττάρων σχεδόν σε όλες τις τομές, ενώ σε ορισμένες περιπτώσεις εμφάνιζαν κυστική διάταση με αποπλατυσμένο επιθήλιο.

Η συμμετοχή των κυττάρων στο φλεγμονώδες διήθημα του χορίου στις περισσότερες τομές ήταν μεικτή λεμφοκυτταρική και εωσινοφιλική (ιδιαίτερα στις τομές με παράσιτα), ενώ η συμμετοχή ιστοκυττάρων και πλασμοκυττάρων ήταν μικρή. Σιτευτικά κύτταρα δεν παρατηρήθηκαν, αν και κατά τη γνώμη μας η ταυτοποίησή τους σε τομές αιματοξυλίνης – εωσίνης σε βιοπτικό υλικό φορμόλης, είναι δύσκολη και δεν είναι αξιόπιστη.

Σε 2 κριούς με εκτεταμένες αλλοιώσεις (πρότυπο κατανομής 5 με προσβολή και του οσχέου) παρατηρήθηκε στις βιοψίες του δέρματος ασυνήθιστα υψηλός αριθμός παρασίτων και έντονη λεμφοκυτταρική διήθηση με πολύ μικρό αριθμό εωσινοφίλων

πολυμορφοπύρηνων κυττάρων στο φλεγμονώδες διήθημα, θυμίζοντας την «υπερκερατωτική μορφή» της ψώρας στο χοίρο κατ' αναλογία με τη «νορβηγική ψώρα» στον άνθρωπο (εικ.28).

5.1.δ. Ευρήματα ανοσοϊστοχημικής μελέτης στα πρόβατα (εικ. 30).

Κατά την ανοσοϊστοχημική μελέτη βιοψιών δέρματος παρατηρήθηκε τόσο στην επιδερμίδα όσο και στο χόριο ότι τα κυρίαρχα κύτταρα στο φλεγμονώδες διήθημα ήταν CD3+ T-λεμφοκύτταρα ενώ τα CD79+ κύτταρα ήταν σποραδικά στο χόριο (εκτός από ορισμένα περιστατικά με δευτερογενή βακτηριακή δερματίτιδα) Στα περισσότερα ζώα παρατηρήθηκε έντονη εξωκύττωση CD3+ T-λεμφοκυττάρων στην επιδερμίδα με προσανατολισμό προς την κατεύθυνση του παρασίτου είτε συμμετοχής σε σχηματισμό αποστηματίου. Η διήθηση των CD3+ T-λεμφοκυττάρων στο χόριο ήταν ιδιαίτερα έντονη στη χοριοεπιδερμидική ζώνη (λειχηνοειδές πρότυπο κατανομής), σε ορισμένα ζώα ήταν και περιαγγειακή έως βαθιά στο χόριο (επιπολής και στο εντωβάθει χόριο) είτε ήταν διάχυτη ή/και κατά εστίες περιθλακική (με μικρή εξωκύττωση στο επιθήλιο των τριχικών θυλάκων). Όσον αφορά την αναλογία CD4+ βοηθητικών λεμφοκυττάρων προς CD8+ κυτταροτοξικά λεμφοκύτταρα, μετά από ημιποσοτική εκτίμηση ήταν εμφανής η κυριαρχία των CD4+ βοηθητικών λεμφοκυττάρων (Πίνακας 3).

Πίνακας 3. Ημιποσοτικός προσδιορισμός* των λεμφοκυτταρικών υποπληθυσμών στο φλεγμονώδες διήθημα στο δέρμα φυσικά μολυσμένων προβάτων (n=30) με σαρκοπτική ψώρα (χρόνιες αλλοιώσεις) μετά από ανοσοϊστοχημική χρώση με μονοκλωνικά αντισώματα

Ανοσοφαινότυπος κυττάρων	Πρόβατα με σαρκοπτική ψώρα (30 ζώα)	Υγιή πρόβατα - μάρτυρες (10 ζώα)
CD3+	++++	+
CD4+	+++ έως +++++	+
CD8+	++	+
CD79a+	- έως +	-
Αναλογία CD4 : CD8	4:1 έως 5:1	1,5:1 έως 1,9:1

* (-) = απουσία κυττάρων, (+) = μεμονωμένα κύτταρα, (++) = μικρή κυτταροβρίθεια < 10% (+++)= μέτρια κυτταροβρίθεια 10-50%, (++++)= μεγάλη κυτταροβρίθεια > 50%

5.2. ΑΠΟΤΕΛΕΣΜΑΤΑ ΑΠΟ ΤΑ ΦΥΣΙΚΑ ΠΕΡΙΣΤΑΤΙΚΑ ΑΙΓΩΝ

5.2.α) Παρασιτολογικός έλεγχος

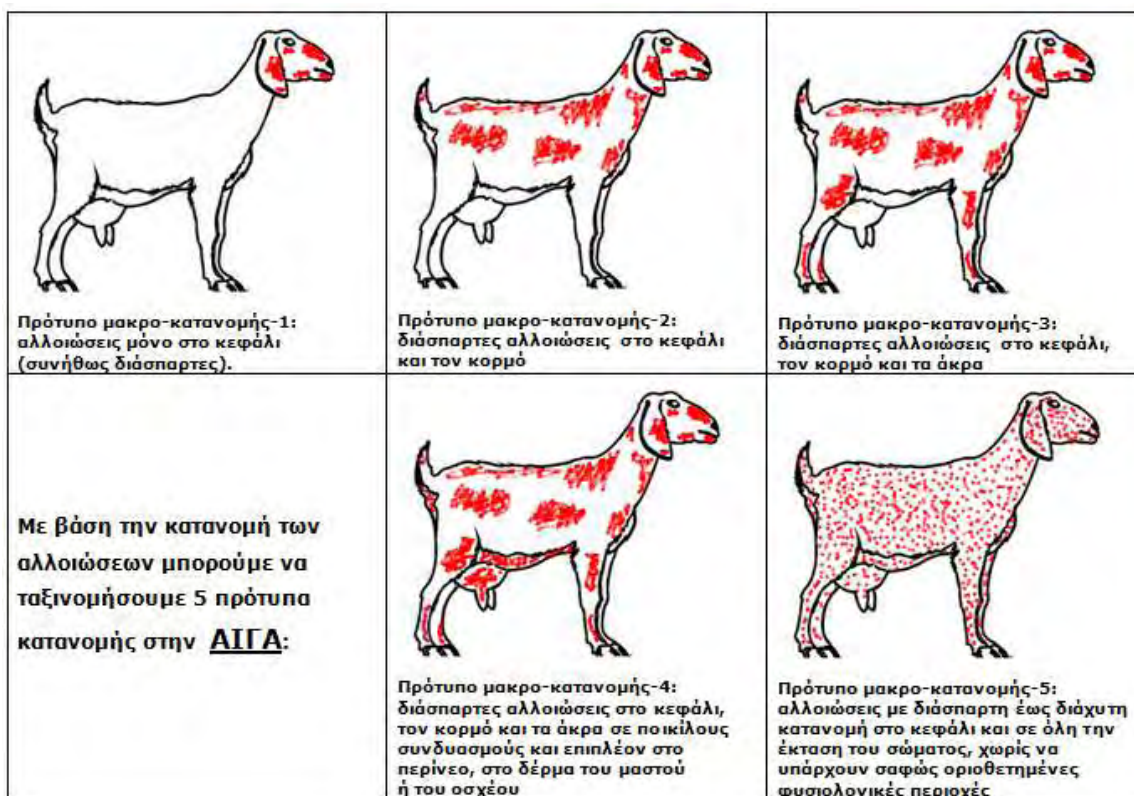
Κατά την παρατήρηση του υλικού των ξεσμάτων διαπιστώθηκε σε κάθε ζώο η παρουσία ατόμων *Sarcoptes scabiei* σε ποικίλα στάδια ανάπτυξης (αυγά, προνύμφες, νύμφες, ενήλικα) με τα ιδιαίτερα μορφολογικά τους χαρακτηριστικά.

5.2.β) Μακροσκοπικές αλλοιώσεις & πρότυπα κατανομής στις αίγες

Οι μακροσκοπικές αλλοιώσεις που παρατηρήθηκαν στα 75 ζώα, ήταν: αλωπεκία, φλύκταινες, παχιές εφελκίδες με έντονη τάση αποφολίδωσης και λειχηνοποίηση. Ως αποτέλεσμα του έντονου κνησμού υπήρχαν και αυτοτραυματικές αλλοιώσεις, αλλά ήταν λιγότερο συχνές.

Σύμφωνα με την κατανομή των αλλοιώσεων στο σώμα του ζώου, οι μακροσκοπικές αλλοιώσεις μπορούν να ομαδοποιηθούν στα ακόλουθα πέντε πρότυπα κατανομής των αλλοιώσεων τα οποία ενδεικτικά παρουσιάζονται στο *σχήμα 2* και απεικονίζονται στις εικόνες 15-26:

- 1) πρότυπο κατανομής 1:** οι αλλοιώσεις εντοπίζονται μόνο στο κεφάλι των αιγών (23 ζώα), όπως για παράδειγμα γύρω από τα χείλη και τους μυκτήρες, στις παρειές, περιοφθαλμικά, τα πτερύγια των αυτιών και το επιρρίνιο,
- 2) πρότυπο κατανομής 2:** οι αλλοιώσεις (σε 28 ζώα) είτε εμφανίζονται μεμονωμένες είτε εμφανίζονται σε συνδυασμό στο κεφάλι, στην ωμοπλατιαία χώρα, κατά μήκος της μέσης γραμμής της ράχης, και στα πλάγια κοιλιακά τοιχώματα,
- 3) πρότυπο κατανομής 3:** οι αλλοιώσεις (σε 16 ζώα), εμφανίζουν συνδυασμό των αλλοιώσεων του προτύπου κατανομής 2 και επιπλέον εντοπίζονται στο δέρμα της βουβωνικής χώρας και των άκρων,
- 4) πρότυπο κατανομής 4:** οι αλλοιώσεις (σε 5 ζώα), εμφανίζουν συνδυασμό των αλλοιώσεων του προτύπου κατανομής 3 και επιπλέον εντοπίζονται στο περίνεο, στο δέρμα του μαστού ή του οσχέου,
- 5) πρότυπο κατανομής 5:** αλλοιώσεις (σε 3 ζώα) με διάσπαρτη έως διάχυτη κατανομή στο κεφάλι και σε όλη την έκταση του σώματος, χωρίς να υπάρχουν ευδιάκριτες φυσιολογικές περιοχές (η διάκριση μεταξύ μακροσκοπικά φυσιολογικού δέρματος και αλλοιώσεων σαρκοπτικής ψώρας είναι ασαφής).



Σχήμα 2. Απεικόνιση των προτύπων κατανομής των μακροσκοπικών αλλοιώσεων στην αίγα..

5.2.γ. Ιστοπαθολογικές αλλοιώσεις στις αίγες (εικ.29)

Αρκετές από τις ιστοπαθολογικές αλλοιώσεις που παρατηρήθηκαν στις βιοψίες δέρματος στις αίγες ήταν αντίστοιχες με αυτές που περιγράφηκαν παραπάνω στο πρόβατο. Ειδικότερα, οι αλλοιώσεις στην επιδερμίδα περιλάμβαναν σοβαρή ορθοκερατωτική και εστιακή παρακερατωτική υπερκεράτωση, πολυεστιακή εφελκιδοποίηση, υποκεράτινα και ενδοεπιδερμικά μικροαποστημάτια, ενδοκεράτια και υποκεράτια παρουσία παρασίτων (από μεμονωμένα έως άφθονα σε αριθμό), εστίες υπερκόκκωσης, ενδοκυτταρικό και μεσοκυττάριο οίδημα έως έντονη σπογγίωση. Η υπερπλασία της επιδερμίδας, κυρίως με ακάνθωση έως έντονη ψευδοεπιθηλιωματώδη υπερπλασία ήταν παρούσα σε πολλές βιοψίες.

Η επιδερμίδα χαρακτηριζόταν από πολυεστιακή διήθηση με εωσινόφιλα και/ή πολλά ουδετερόφιλα πολυμορφοπύρρηνα, σχηματίζοντας μικροαποστημάτια σε ορισμένες περιπτώσεις, σε συνδυασμό με την εξωκύτωση πλήθους λεμφοκυττάρων, είτε διάχυτη είτε επικεντρωμένη σε περιοχές όπου υπήρχαν παρόντα παράσιτα.

Η κατανομή του φλεγμονώδους διηθήματος στο χόριο ήταν κυρίως περιαγγειακή (επιπολής έως βαθιά) και χοριοεπιδερμική, λιγότερο διάχυτη, ενώ λιγότερο συχνά κατά εστίες περιεξαρτηματική, ιδιαίτερα όταν οι στοές των παρασίτων εντοπίζονταν στο

άνοιγμα του τριχικού θυλάκου. Ο κυρίαρχος τύπος κυττάρων στο φλεγμονώδες διήθημα ήταν λεμφοκύτταρα και λιγότερο εωσινόφιλα, ενώ παρατηρήθηκαν και περιστατικά χρόνιας σαρκοπτικής ψώρας με έντονη περιαγγειακή εωσινοφιλική δερματίτιδα. Τα πλασμοκύτταρα, τα ιστιοκύτταρα και τα σιτευτικά κύτταρα συμμετείχαν στο φλεγμονώδες διήθημα ελάχιστα ή απουσίαζαν.

Σε ένα αρσενικό ερίφιο ηλικίας 5 μηνών παρατηρήθηκε μεγάλος αριθμός παρασίτων στις βιοψίες του δέρματος θυμίζοντας την «υπερκερατωτική μορφή» ή νορβηγική ψώρα», με συμμετοχή όμως, εκτός από λεμφοκύτταρα, εωσινόφιλων πολυμορφοπύρηνων στο φλεγμονώδες διήθημα στο χόριο.

5.2.δ. Ευρήματα ανοσοϊστοχημικής μελέτης στις αίγες (εικ. 31,32,33,34).

Τα ευρήματα της ανοσοϊστοχημικής μελέτης βιοψιών δέρματος από χρόνια περιστατικά σαρκοπτικής ψώρας στις αίγες ήταν ανάλογα με αυτά που παρατηρήθηκαν στα πρόβατα, δηλαδή κυρίαρχη έκφραση των CD3+ T-λεμφοκυττάρων, τόσο την επιδερμίδα όσο και στο χόριο (κατανομή λειχνοειδής, διάχυτη, οζώδης, περιαγγειακή). Η εξωκύτωση λεμφοκυττάρων στην επιδερμίδα αφορούσε τόσο CD4+ βοηθητικά λεμφοκύτταρα όσο και CD8+ κυτταροτοξικά λεμφοκύτταρα, αλλά ήταν κυρίαρχη η συμμετοχή των CD4+ λεμφοκυττάρων στο φλεγμονώδες πρότυπο κατανομής στο χόριο σε σχέση με τα CD8+ κυτταροτοξικά λεμφοκύτταρα Στο χόριο επίσης παρατηρήθηκα είτε μεμονωμένα είτε σε μικρή διήθηση CD79a+ λεμφοκύτταρα.

Πίνακας 4. Ημιποσοτικός χαρακτηρισμός* των λεμφοκυτταρικών υποπληθυσμών στο φλεγμονώδες διήθημα στο δέρμα φυσικά μολυσμένων αιγών (n=30) με σαρκοπτική ψώρα (χρόνιες αλλοιώσεις) μετά από ανοσοϊστοχημική χρώση με μονοκλωνικά αντισώματα

Ανοσοφαινότυπος κυττάρων	Αίγες με σαρκοπτική ψώρα (30 ζώα)	Υγιείς αίγες – μάρτυρες (10 ζώα)
CD3+	++++	+
CD4+	+++ έως ++++	+
CD8a+	++	+
CD79a+	+	-
Αναλογία CD4 : CD8	4:1 έως 5:1	1,5:1 έως 1,9:1

* (-) = απουσία κυττάρων, (+) = μεμονωμένα κύτταρα, (++) = μικρή κυτταροβρίθεια < 10% (+++)= μέτρια κυτταροβρίθεια 10-50%, (++++)= μεγάλη κυτταροβρίθεια > 50%

5.3. ΑΠΟΤΕΛΕΣΜΑΤΑ ΤΗΣ 1^{ΗΣ} ΠΕΙΡΑΜΑΤΙΚΗΣ ΜΕΛΕΤΗΣ ΣΕ ΑΡΝΙΑ

5.3.α. Παρασιτολογικός έλεγχος

Ο παρασιτολογικός έλεγχος απέδειξε ότι η εγκατάσταση *Sarcoptes scabiei* στα πειραματόζωα ήταν επιτυχής όσον αφορά την ομάδα 1Α-Π (μόλυνση στο δέρμα του επιρρινίου), μια και ακάρεα (σε διάφορα στάδια ανάπτυξης) παρατηρούνταν στα ξέσματα από όλα τα ζώα μετά την d25 και μέχρι το τέλος του πειράματος (d120) τόσο στην αρχική εστία όσο και στις περιοχές επέκτασης.

Αντιθέτως, στα ζώα της ομάδας 1Α-Κ ((μόλυνση στο δέρμα της κοιλιάς) δεν παρατηρήθηκαν καθόλου ακάρεα σε κανένα ξέσμα, στοιχείο που αποτελούσε σοβαρή ένδειξη για πιθανή αποτυχία της εγκατάστασης του *Sarcoptes scabiei* στο δέρμα της κοιλιακής χώρας, όπως και αποδείχτηκε στη συνέχεια.

Πίνακας 5. Αποτελέσματα παρασιτολογικού ελέγχου σε διάφορες προκαθορισμένες ημερομηνίες στα αρνιά 1^ο πειραματισμού σε ξέσμα δέρματος επιφάνειας από 1 cm² που λήφθηκε, από την περιοχή που εναποτέθηκε η μολύνουσα δόση (δέρμα προσώπου ή δέρμα κοιλιάς).

Ομάδα και κωδικός ζώου	έλεγχος ξεσμάτων day 25 pi	έλεγχος ξεσμάτων day 53 pi	έλεγχος ξεσμάτων day 75 pi	έλεγχος ξεσμάτων day 120pi
1Α-π (2068)	+	+	+	+
1Α-π (2069)	+	+	+	+
1Α-π (2078)	+	+	+	+
1Α-π (2079)	+	+	+	+
1Α-π (2082)	+	+	+	+
1Α-π (2090)	+	+	+	+
1Α-π (2092)	+	+	+	+
1Α-π (2093)	+	+	+	+
1Α-κ (2065)	-	-	ND	ND
1Α-κ (2070)	-	-	ND	ND
1Α-κ (2083)	-	-	ND	ND
1Α-κ (2085)	-	-	ND	ND
1Α-κ (2086)	-	-	ND	ND
1Α-κ (2089)	-	-	ND	ND
1Α-κ (2094)	-	-	ND	ND

day pi = ημέρα μετά τη μόλυνση

+ = ανεύρεση στοιχείων *Sarcoptes scabiei* στα ξέσματα του δέρματος

- = απουσία στοιχείων *Sarcoptes scabiei* στα ξέσματα του δέρματος

ND = δεν ελέγχθηκε, γιατί τα αρνιά της ομάδας 1Α- κ, μετά την 46η μέρα είχαν απομακρυνθεί πλέον από το πείραμα.

5.3.β. Μακροσκοπικές αλλοιώσεις

Στα αρνιά της ομάδας 1A-Π η παρουσία μακροσκοπικών αλλοιώσεων έγινε αντιληπτή από την 4^η ημέρα μετά τη μόλυνση. Στο δέρμα του επιρρινίου παρατηρήθηκε έντονο ερύθημα και φλύκταινες την 7^η ημέρα (εικ. 35), οι οποίες τις επόμενες 2 ημέρες υπέστησαν ρήξη και σχηματίστηκαν παχιές εφελκίδες την 5^η-7^η ημέρα. Η αλλοίωση που προοδευτικά εξελίχτηκε ήταν η υπερκεράτωση που γινόταν ολοένα και πιο έντονη. Κλινικά, μετά την 4^η-5^η εβδομάδα από την ημέρα της μόλυνσης, τα ζώα άρχισαν να εκδηλώνουν κνησμό (μέτριας έντασης) με αποτέλεσμα περιστασιακά να παρατηρούνται αυτοτραυματικές αλλοιώσεις (εκδορές).

Όσον αφορά την επέκταση των αλλοιώσεων, μετά την 33^η ημέρα άρχισαν να παρουσιάζονται εστίες με αλωπεκία και υπερκεράτωση σε περιοχές του κεφαλιού που δεν επικοινωνούσαν με την αρχική εστία εγκατάστασης (δέρμα γύρω από μυκτήρες, δέρμα πτερυγίων αυτιών). Η ημέρα που πρωτοεμφανίστηκε η απομακρυσμένη εστία επέκτασης δεν ήταν η ίδια για όλα τα ζώα, σε κάποια από αυτά εκδηλώθηκε πρωιμότερα σε σχέση με τα υπόλοιπα. Σε ένα ζώο η απομακρυσμένη εστία ήταν εμφανής ήδη από την ημέρα 40, σε άλλο ένα από την ημέρα 46, σε άλλα 2 από την ημέρα 53, σε 2 ακόμη ζώα την ημέρα 67 και 75 αντίστοιχα και στα τελευταία 2 από την ημέρα 105. Τελικά, μετά την 105^η ημέρα και μέχρι το τέλος του πειράματος στο κεφάλι κάθε ζώου υπήρχαν τέσσερις σαφώς ευδιάκριτες εστίες με σαρκοπτική ψώρα (χωρίς άμεση επικοινωνία μεταξύ τους). Ειδικότερα, υπήρχε η αρχική εστία στο επιρρίνιο, η δεύτερη εστία πάνω από τους μυκτήρες, η τρίτη και τέταρτη εστία στα χείλη και εξωτερική επιφάνεια του πτερυγίου κάθε αυτιού (εικ. 36, ημέρα 120). Σε ένα ζώο παρατηρήθηκαν επιπροσθέτως αλλοιώσεις και περιοφθαλμικά μετά την ημέρα 107.

Στα αρνιά της ομάδας 1A-K η παρουσία μακροσκοπικών αλλοιώσεων έγινε αντιληπτή την 4^η ημέρα μετά τη μόλυνση. Σε 4 ζώα παρατηρήθηκε μόνο ερύθημα, ενώ στα υπόλοιπα 3 ερύθημα και φλύκταινες (εικ.37). Τις επόμενες 2 ημέρες υπέστησαν ρήξη και σχηματίστηκαν εφελκίδες (5^η-7^η ημέρα). Στη συνέχεια οι αλλοιώσεις άρχισαν να περιορίζονται και να αποδρομούν, ώστε μετά την 18^η ημέρα το δέρμα να φαίνεται μακροσκοπικά υγιές (εικ. 38). Μέχρι την 46^η ημέρα μετά τη μόλυνση δεν παρατηρήθηκε αναζωπύρωση των αλλοιώσεων στην ίδια περιοχή, ούτε εμφάνιση νέων αλλοιώσεων σε άλλες περιοχές του δέρματος, με αποτέλεσμα όλα τα ζώα της ομάδας 1A-K να αποσυρθούν από το πείραμα από την ημέρα 53 και μετά.

5.3.γ. Ιστοπαθολογικές αλλοιώσεις

Ομάδα 1Α-Π, μόλυνση στο επιρρίνιο (εικόνες 39 - 55).

Η εξέλιξη των ιστοπαθολογικών αλλοιώσεων στην αρχική εστία (δέρμα επιρρινίου) και στις εστίες επέκτασης (δέρμα πτερυγίων αυτιών) παρουσιάζεται αναλυτικά στις δομές του δέρματος στους πίνακες 6α και 6β.

Ειδικότερα, οι ιστοπαθολογικές αλλοιώσεις στην επιδερμίδα περιλάμβαναν ορθοκερατωτική υπερκεράτωση που ξεκινούσε από την ημέρα 7 έως 11 και συνεχιζόταν σταθερά και αυξανόμενη μέχρι το τέλος του πειράματος. Η παρακερατωτική υπερκεράτωση (παρακεράτωση) κατά εστίες αφορούσε σε κάποια από τα περιστατικά της μόλυνσης του προσώπου, αλλά ήταν πιο έντονη μετά τη μέρα 53 στα περισσότερα ζώα στις αλλοιώσεις στα πτερύγια των αυτιών. Οροκυτταρικές εφελκίδες εμφανίστηκαν στα περισσότερα περιστατικά κατά την εξέλιξη και προς το τέλος του πειραματισμού, όμως πολλές δεν σχετίζονταν με την παρουσία παρασίτου, αλλά μόνο με την εξωκύττωση και τη φλεγμονή. Η εξέλιξη της υπερκόκκωσης ήταν περίπου ανάλογη με αυτή της ορθοκερατωτικής υπερκεράτωσης. Το μεσοκυττάριο οίδημα ξεκινούσε σε ορισμένα περιστατικά από την αρχή του πειραματισμού και αυξάνονταν προοδευτικά κατά τη διάρκεια του πειραματισμού τόσο στο πρόσωπο όσο και στο αυτί. Σε ορισμένα περιστατικά από την ημέρα 18 στο πρόσωπο και από την ημέρα 40 και μετά στο αυτί ξεκίνησε ο σχηματισμός φυσαλίδων. Το μεσοκυττάριο οίδημα - σπογγίωση συνυπήρχε σε πολλές περιπτώσεις μαζί με ενδοκυτταρικό οίδημα.

Η εξωκύττωση φλεγμονωδών κυττάρων στην επιδερμίδα ήταν ένα σταθερό εύρημα, σχεδόν σε όλη τη διάρκεια του πειραματισμού, στα περισσότερα ζώα και στις δύο περιοχές (πρόσωπο και πτερύγια αυτιών). Η εξωκύττωση φλεγμονωδών κυττάρων τόσο εωσινόφιλων όσο και λεμφοκυττάρων παρατηρήθηκε από την αρχή του πειραματισμού μέχρι το τέλος, ενώ κατά περίπτωση υπήρχαν και ουδετερόφιλα πολυμορφοπύρηνα. Καθώς η νόσος γινόταν χρονιότερη, αυξήθηκε προοδευτικά η εξωκύττωση λεμφοκυττάρων, κυρίως γύρω από περιοχές που εμφανίζονταν ακάρεα. Ο σχηματισμός φλυκταινών ή/και ενδοεπιδερμικών μικροαποστημάτων παρατηρήθηκε σε ορισμένα περιστατικά από την αρχή του πειραματισμού και αυξάνονταν προοδευτικά σε περισσότερα περιστατικά στα πτερύγια των αυτιών, ιδίως μετά τη μέρα 53.

Στις περισσότερες βιοψίες παρατηρήθηκε υπερπλαστική αντίδραση της επιδερμίδας κυρίως με ακάνθωση, αλλά και με επιμήκυνση των επιδερμικών καταδύσεων μετά τη μέρα 18 στο πρόσωπο και την ημέρα 67 επέκτασης των αλλοιώσεων στα πτερύγια των αυτιών, ενώ σε λίγα ζώα προς το τέλος του πειραματισμού εμφανίστηκε

έντονη ψευδοεπιθηλιωματώδης υπερπλασία. Η υπερπλασία της επιδερμίδας σε αρκετά περιστατικά συνδέονταν με το βαθμό της ορθοκερατωτικής υπερκεράτωσης. Μάλιστα σε ορισμένα περιστατικά παρατηρήθηκε και αυξημένη μιτωτική δραστηριότητα των βασικών κυττάρων της επιδερμίδας, η οποία όμως δεν βαθμοποιήθηκε. Στην πορεία και ιδιαίτερα σε τελικά στάδια παρατηρήθηκαν προβάλλουσες επιδερμидικές θηλοειδείς μικροακανθωματώδεις προσεκβολές (epidermal pits), ενώ σε λίγα ζώα παρατηρήθηκαν επιδερμидικά «μικροδήγματα» (epidermal nibbles). Σε μεμονωμένα περιστατικά παρατηρήθηκε ακανθόλυση και ακανθολυτικά κύτταρα.

Η ενδοκεράτινη και υποκεράτινη παρουσία παρασίτων σε πολλά εξελικτικά στάδια και σε ποικίλο αριθμό, παρατηρήθηκε σε διάφορες μέρες μετά τη μόλυνση τόσο στο δέρμα γύρω από του μυκτήρες όσο και στο δέρμα των πτερυγίων των αυτιών όπου έγινε ιδιαίτερα εμφανής την 120 ημέρα.

Σε λίγα από τα περιστατικά υπήρχε δευτερογενής επιμόλυνση είτε με σαπροφυτικούς μύκητες *Alternaria* είτε με βακτηριακούς κόκκους, ενώ παράσιτα *Demodex* δεν βρέθηκαν στους θυλάκους των τριχών.

Στο χόριο παρατηρήθηκε μαζική διήθηση εωσινοφύλων από την 4^η ημέρα μετά τη μόλυνση στο πρόσωπο, τα οποία ήταν άφθονα ή κυρίαρχα μέχρι και το τέλος του πειράματος τόσο στην αρχική εστία μόλυνσης όσο και στις εστίες επέκτασης (πτερύγια αυτιών). Σε αρκετές περιπτώσεις συνυπήρχαν ουδετερόφιλα πολυμορφοπύρηνα. Βέβαια, προοδευτικά αυξήθηκε και η διήθηση του χορίου από λεμφοκύτταρα, τα οποία σε κάποια από τα ζώα με την εξέλιξη του πειράματος ήταν τα κυρίαρχα κύτταρα φλεγμονής. Ιστιοκύτταρα και πλασμοκύτταρα παρατηρήθηκαν σε μικρό αριθμό σε ορισμένα έως αρκετά ζώα και κυρίως περιαγγειακά στο χόριο.

Η κατανομή του φλεγμονώδους διηθήματος στο χόριο ήταν κυρίως περιαγγειακή (επιπολής ή/και βαθεία), σε ορισμένα περιστατικά και χοριοεπιδερμидική (κύρια δομή – pattern) και σε μεμονωμένα περιστατικά ταινιοειδής (band-like), λιγότερο διάχυτη και σπανιότερα εστιακά περιθυλακική ή οζώδης.

Σε λίγα ζώα στην περιοχή επέκτασης των αλλοιώσεων στα πτερύγια των αυτιών παρατηρήθηκε οίδημα στο επιπολής χόριο και σε ορισμένα ζώα μετά την ημέρα 46 παρατηρήθηκε ίνωση. Σε μεμονωμένα ζώα και σε λίγες βιοψίες παρατηρήθηκε ακράτεια μελανίνης ή/ και μελανινοφαγία. Επιπλέον, στο χόριο παρατηρήθηκε υπερπλασία των ιδρωτοποιών αδένων ή/ και κυστική διάταξη, περιαδενική συσσώρευση φλεγμονωδών κυττάρων, αλλά και ιδραδενίτιδα.

Όσον αφορά τους θυλάκους της τρίχας, παρατηρήθηκε σε ορισμένα περιστατικά στην αρχική εστία (από την ημέρα 4 έως 18, αλλά και μετά την ημέρα 67 σε λίγα ζώα) και σε περιοχές επέκτασης (μετά την ημέρα 53) τριχοθυλακίτιδα τοιχωματική είτε ενδοαυλική και σε λίγες περιπτώσεις δοθιήνωση. Επιπλέον, σε κάποιες από τις παραπάνω περιπτώσεις παρατηρήθηκε και φλεγμονή στους σμηγματογόνους αδένες (σμηγματαδενίτιδα). Όταν η φλεγμονώδης διήθηση περιέβαλε του τριχικούς θυλάκους και τους σμηγματογόνους αδένες χρησιμοποιήθηκε ο όρος περιεξαρτηματική φλεγμονή.

Ομάδα 1 Α-Κ, μόλυνση στην κοιλιά (εικ. 56)

Η εξέλιξη των ιστοπαθολογικών αλλοιώσεων στο δέρμα της κοιλιάς παρουσιάζεται αναλυτικά στον πίνακα 6γ.

Οι ιστοπαθολογικές αλλοιώσεις του δέρματος της κοιλιάς διέφεραν σε σχέση με αυτές του προσώπου. Στα περισσότερα ζώα η επιδερμίδα χαρακτηριζόταν από έντονη εξωκύτωση φλεγμονωδών κυττάρων, κυρίως εωσινόφιλων, με σχηματισμό ευμεγεθών φλυκταινών ή/και οροκυτταρικών εφελκίδων. Σε ορισμένα ζώα υπήρχε έντονο ενδοκυττάριο οίδημα και σπογγίωση μόνο την ημέρα 4 ή/και την ημέρα 7. Όμως στη συνέχεια αποκαταστάθηκαν οι αλλοιώσεις, με εξαίρεση ένα ζώο όπου υπήρχε ορθοκερατωτική υπερκεράτωση (μέχρι την ημέρα 25).

Σε ό,τι αφορά το χόριο η φλεγμονώδης διήθηση ήταν επιπολής ή/και βαθειά περιαγγειακή (σε δύο ζώα έως και διάχυτη) με κυρίαρχα κύτταρα τα εωσινόφιλα πολυμορφοπύρρηνα, αλλά και συμμετοχή ουδετερόφιλων πολυμορφοπύρρηνων και λεμφοκυττάρων, στα περισσότερα ζώα από την ημέρα 4 μέχρι και την ημέρα 25. Ιστιοκύτταρα και πλασμοκύτταρα σχεδόν απουσίαζαν από το φλεγμονώδες διήθημα. Σε αρκετά ζώα παρατηρήθηκε έντονη αγγειεκτασία και σε λιγότερα υπήρχε οίδημα στο χόριο μόνο στα αρχικά στάδια του πειραματισμού. Τα παραπάνω ευρήματα από τη μόλυνση του δέρματος της κοιλιακής χώρας ουσιαστικά χαρακτηρίζονταν από ιστοπαθολογική δομή αλλεργικής αντίδρασης τύπου-I.

Σε ό,τι αφορά τα εξαρτήματα του δέρματος, τις πρώτες ημέρες παρατηρήθηκε κυρίως περιεξαρτηματική φλεγμονή και φλεγμονή των αποκρινών ιδρωτοποιών αδένων. Χαρακτηριστικό όμως εύρημα, που αφορούσε το δέρμα της κοιλιάς σε όλη τη διάρκεια του πειραματισμού, ήταν η επιθηλιακή υπερπλασία και κυστική διάταξη των αποκρινών ιδρωτοποιών αδένων που επιπλέον χαρακτηρίζονταν είτε από ατροφία του επιθηλίου είτε από κενотоπιώδη εκφύλιση των επιθηλιακών κυττάρων και επιπλέον από περιαδενικό οίδημα χορίου.

	D4	D7	D11	D18	D25	D33	D40	D46	D53	D60	D67	D75	D82	D90	D97	D105	D120
βκ. Ομάδα 1Α-Π, (8 ζεύγ)																	
ορθοερωτώσιμη υπερεφάτωση		2	5	7	8	6	8	8	8	8	8	8	8	8	8	8	8
παρυσφάτωση		1	2	1	1	1	1	1	1	1	1	1	1	1	2	3	2
εφέλιδα (οροκοτταρωτή)	3	5	2	4	2	2	3	3	2	2	3	5	6	3	4	3	5
αλάδεα <i>Sarcopites</i>	1		1	2					1	2	1		1	1	2		1
2/γ βακτηριακοί ιόντοι (β) ή σπασμορριτικοί μύκητες <i>Altemaria</i>		1β / Alt	1β / Alt		1β	1Alt				2 Alt	1β / Alt		2 β	1Alt	1Alt		
υπερσφάτωση		4	4	5	7	5	8	6	5	7	7	5	6	7	7	7	5
οίδημα ενδοκοττάσιο	2	3	3	5	3	2	3	2	3	2	2	2	4	1	3	1	3
σπογγώωση	2	3	3	5	6	4	5	8	4	5	7	7	7	6	7	8	6
φραζίδες				6		1	1	1		2	3	3	1	1	1		2
εξωιδάτωση φάρι κοττάσιων	5	7	6	5	5	4	5	2	4	4	7	5	4	5	6	3	5
φλόγινα	3	3	1	2	2	2	2	3	2	2	1	3	1	1	1		3
ακανθόση-ακανθολογία κοττάσι						1		1							1		
επιρύπανση επιδερμικών ιακωδίων	3	3	3	7	8	6	8	8	7	7	7	7	5	3	4	7	5
ακάνθωση		2	2	4	7	6	5	2	5	6	6	5	5	6	4	3	3
ψέμοσφηνωτικότητα υπερπλασία					1		2	2	2	3	2	1	2	2	1	2	1
δοσιαφάτωση ή αποβάτωση							1	4	3	5	3	4	2	3	3	1	
διάχυση: επιδερμικές θηλοειδείς μύκητες-κωνοειδείς πορσεφωλίες					2		1	2	3	5	3	4	2	3	3	1	
επιδερμική «μυροδύμνα»	4/4B	3/5B	2/6B	6/2B	7/1B	5/2B	6/2B	5/3B	8	8	5/3B	6/1B	6/2B	7/1B	6/2B	7/1B	8
φάρι περιγυμνασική επιτολής ή/και βλάβει (B)	1	1	1	3	1	1	4	2	3	4	5	3	2	4	2	1	1
φάρι χροιοσπιδερμική				1			1	1					3			1	
φάρι «κτανιοειδής» (band-like)	2Δ, 10	3Δ, 10	1Δ	10				1			2Δ	2Δ	1Δ			1Δ	3Δ
φάρι διάχυτη (Δ) ή σζώδης (O)	+6, ++2	+7, ++1	+6, ++1	+6	+6	+6	+4	+4	+4, ++1	+4, ++2	+5, ++2	+7, ++1	+7, ++1	+5, ++2	+5, ++2	+7, ++2	+4, ++3
εωσινόφιλα	+8	+8	+8	+8	+6	+5	+5	+3	+4	+3	+4	+4	+4	+4	+5	+4	+4
πολυμορφοποίηση	+1	+8	+7, ++1	+6, ++2	+8	+8	+8	+7, ++1	+8	+8	+7, ++1	+7, ++1	+6, ++2	+7, ++1	+8	+8	+7
συντεροφύλα πολυμορφοποίηση	11	14, Π1	16, Π1	16	18, Π5	16, Π3	17, Π3	17, Π2	14, Π2	17, Π1	12, Π3	11, Π2	14, Π2	13, Π3	13, Π3	11, Π2	
λεμφοειδή																	
ιστιοκύτταρα (I), πλασμακύτταρα (Π)																	
οίδημα							2		1			1	1				
ίωση											3						
αργερινά (A), κολλογονόωση (K)	A1	A3	A3	A5	A1	A4	A5	A3	A1	A3	A3	A3	A3	A4	A2	A3	A1
τροχολαζική ιαφάτωση				1													
τροχολαζική: τοχυματική (T), ενδοκυτταρική (E), δοβίγωση (ΔO)	T2, E1, ΔO4	T2, E1, ΔO2	T2, ΔO1	T1								T1		ΔO1		T1	T1
περιεξοστρωματική φλεγμονή	4	4	4	4	3						1	1	1	3	1	1	
φάρι σμυροκοτόσιων αδένων	4	3		2			1						1	1			
φάρι σπασμικών ιδρωτοποιών αδένων	5	3	5	4	2	1								1	1		
επιθηλιακή υπερπλασία (Υ) ή/ & ιστική διάταση (ΚΔ), ατροφία επιθηλίου (AE) σπασμικών αδένων	Y1	Y1	Y7	Y6, Y/ΚΔ2	Y5, ΚΔ1, Y/ΚΔ2	Y5, ΚΔ1, Y/ΚΔ1	Y1, Y/ΚΔ6, Y/ΚΔ3	Y4, Y/ΚΔ3	Y5, Y/ΚΔ3	Y4, ΚΔ3, Y/ΚΔ1	Y1, ΚΔ4, Y/ΚΔ2	Y1, ΚΔ1, Y/ΚΔ1	Y1, ΚΔ3, Y/ΚΔ1	Y1, ΚΔ2, Y/ΚΔ1	Y3, ΚΔ3, Y/ΚΔ1	Y4, ΚΔ3, Y/ΚΔ1	Y4, ΚΔ2
σφραγίσεις μελανίνης	1	1	1						1			1	2	1		1	

	D 4	D 7	D 11	D 18	D 25	D 33	D 40	D 46	D 53	D 60	D 67	D 75	D 82	D 90	D 97	D 105	D 120
6β. Ομάδα ΙΑ-Π, έρευνα στο δέρμα των πτερυγίων των αυτιών (8 ζώα)																	
ορθοεστιακή υπερεξάρταση	1	2	4	4	5	5	5	5	5	5	5	5	5	6	5	8	6
παραεξάρταση	1	2	4	4	4	4	4	4	4	4	4	4	4	5	5	7	8
επιελιδία (ορογοντιζακή)	1	2	4	4	4	4	4	4	4	4	4	4	4	5	5	8	8
ακίδες <i>Sarcopes</i>	1	1	1	1	2	1	2	1	2	1	2	1	2	3	1	3	4
2/η βικητριζική νόσος (β) ή σπασμοειδείς μώρητες <i>Altemaria</i>	2β	3Alt	3Alt	3Alt	3Alt	3Alt	3Alt	3Alt	3Alt	3Alt	3Alt	3Alt	3Alt	3Alt	3Alt	28, 4Alt	28, 3Alt
υπεριδίαση																	
οίδημα ενδοστιγμίου	1	2	2	2	4	4	4	4	4	4	4	4	4	5	4	8	8
απογνώση	1	2	4	4	4	4	4	4	4	4	4	4	4	5	4	8	8
φρακίλες	1	2	3	2	5	4	2	3	4	2	3	4	2	3	4	2	6
εξωστίαση φλέγης κοκκίων	1	2	4	4	3	5	4	3	5	4	5	5	4	6	5	6	8
φλόγιση	1	2	4	4	4	4	4	4	4	4	4	4	4	5	4	4	5
ακανθώση-ακανθώσιμα κόκκια																	
επιμόρφωση επιδερμικών καταδόσεων	1	2	2	2	5	5	4	6	5	4	6	5	4	6	5	7	7
ακάνθωση																	
ψευδοεπιλωματώδης υπεριλίαση																	
δοσαεξάρταση ή απόπτωση																	
δύο: επιδερμικές θηλοειδείς μικροακανθώσιμες ποσαεξάρτασις																	
επιδερμικός «μυροδότημα»																	
φλέγη περιγγειική επιπόλης ή/και βαθεία (B)	1	2	3/1B	3/1B	3/2B	4/2B	3/2B	3/3B	2/3B	4/4B	5/3B						
φλέγη γορσοεπιδερμική																	
φλέγη «κτινωειδής» (band-like)																	
φλέγη διάχυτη (Δ) ή σζωδής (O)	1A	1A	4A	4A	5A	3A	5A	1A	1A	4A	4A	5A	5A	1A	1A	4A	+2A
εωσινόφιλα πολυμορφοπύργνα	+1	+1	+1	+1	+1	+1	+1	+1	+1	+1	+1	+1	+1	+1	+1	+1	+1
ουδετερόφιλα πολυμορφοπύργνα	+1	+2	+3	+3	+4	+5	+5	+5	+5	+5	+5	+5	+5	+6	+5	+8	+6
λεμφοκύτταρα																	
άλλα κύτταρα: ιστοκύτταρα (I), πλασματώματα (Π)	I1	I2	I4	I4	I4	I4	I4	I4	I4	I4	I4	I4	I4	I5	I3, Π1	I7	I4
οίδημα																	
ίνωση																	
δύοφοροι: αγγρεκτασία (A), κολογονόωση (K)	A1	A1	A2	A2	A4	A5	A4	A5	A4	A5	A7	A5	A4	A4	A5	A7	A5
τροχολακτική κεράτωση																	
τροχολακτική τοιχωματική (T) ή ενδοκυκλική (E) ή/και δοθίνωση (ΔO)	E1	T2	T2	T2	T2	T2	T2	T2	T2	T2	T2	T2	T2	T2	T2	T2	T2
περιεξστραγματική φλεγμονή																	
φλέγη συμγγματογόνων αδένων	2	3	4	4	4	4	4	4	4	4	4	4	4	5	4	5	4
φλέγη α ποικιλιών ιδρωτοποιών αδένων																	
επιθηλιακή υπερπλασία (Υ) ή/ & κοκκική διάταση (ΚΔ), ατροφία επιθηλίου(ΑΕ) ατροφικών αδένων	Υ1	Υ1	Υ1	Υ1	Υ1	Υ1	Υ1	Υ1	Υ1	Υ1	Υ1	Υ1	Υ1	Υ1	Υ1	Υ1	Υ1
αυτάξια μελανίνης																	
δύοφοροι: εωσινοφιλική φλέγη οφθαλμική μεύς																	

E Π I I Δ E P M I I A A

X O P I O

E = A P T H M A M A T T A

	D4	D7	D11	D18	D25	D33	D40	D46
6γ. Ομάδα 1Α-Κ, Δέρμα κολιλεκτικής χύρας (7 ζώα)								
ορθοερασιτική υπερκεράτωση			1	1	1			D46
παρικεράτωση								
εφελίδη (ορσονιταρική)	1	3						
ακάρεια <i>Sarcopes</i>								
2/γ βακτηριακοί νόσοι (β) ή ακπορφυτιοί μύκητες <i>Altrmania</i>								
υπεριδρωσία								
οίδημα ενδοκεράτιο	2	1						
σπογγίωση	2							
φυσκίλλες								
εξωσπίτωση φλύγ κοττίρων	5	2						
φλύδατα	6	+3						
επιμόλυνση επιθερμικών καταδόσεων								
ακάνθωση								
ψευδοεπιθλιωματώδης υπερπλασία								
δοσεράτωση ή απόπτωση								
διάφορα: επιθερμικές θηλοειδείς μικροακνομακτώδεις προσεμβολές								
επιθερμικά «μικροθήματα»								
φλύγ ποικιλική επιτολής ή/και βηθεία (B)	5/2B	4/3B	6/1B	7	6	2		
φλύγ χοριοεπιθερμική	4							
φλύγ «κίτρινο εθήρ» (band-like)	2Δ	2Δ						
φλύγ διάχυτη (Δ) ή σφώδης (O)	++4, +3	++2, +3	+6	+3				
εωσινόφιλα πολυμορφύθηνα	+6	+4						
ουδετερόφιλα πολυμορφύθηνα			++1, +6	+7	+6	+2	+1	
λεμφοκύτταρα	+4	+6			II	1	1	
άλλα κύτταρα: Ιστοκύτταρα (I), Πλασμοκύτταρα (Π)	II, 2	II, ΠII						
οίδημα			1					
ίωση								
διάφορα: αγγειακία (Α), κολληγονόωση (Κ)	A3	A3	A2	A3	A1	A1		
τοξοθλασική κεράτωση								
τοξοθλαστίδα: τογωματική (Τ) ή ενδοκυλική (Ε) ή/και δοθήνωση (ΔΟ)	ΤΙ,ΕΙ,ΔΟ2	Ε2						
περιεξοθηματική φλεγμονή	5	2						
φλύγ σμηγματογόνων αδένων	1							
φλύγ αποκρινών ιδρωτοποιών αδένων	4							
επιθηλιακή υπερπλασία (Υ), κυστική διάτωση (ΚΔ), ατροφία επιθηλίου αποκρινών αδένων (ΑΕ)	ΚΔ3 ΚΔ/ΑΕ1 ΑΕ2	ΚΔ2 ΑΕ2	ΚΔ3 ΚΔ/ΑΕ2 ΑΕ1	ΚΔ1 ΚΔ/ΑΕ1 ΑΕ5	ΚΔ1 ΑΕ5	ΚΔ1 ΑΕ6	ΚΔ/ΑΕ1 ΑΕ4 ΑΕ6	
ατροφία μελανίνης τριχών θύλακων								
διάφορα: περιχρηνικό οίδημα			3	4	2	2		1
νεοτοπιώδης εκρύση επιθηλίου ιδρωτοποιών αδένων	3	3	1	1				

* ο αριθμός που αναγράφεται σε κάθε πλαίσιο δηλώνει τον αριθμό των ζώων που έφταναν την αλλοίωση σε σχέση με το σύνολο, ++ = κυρίαρχος κυτταρικός τύπος φλύγ., + = παρουσία φλύγ.

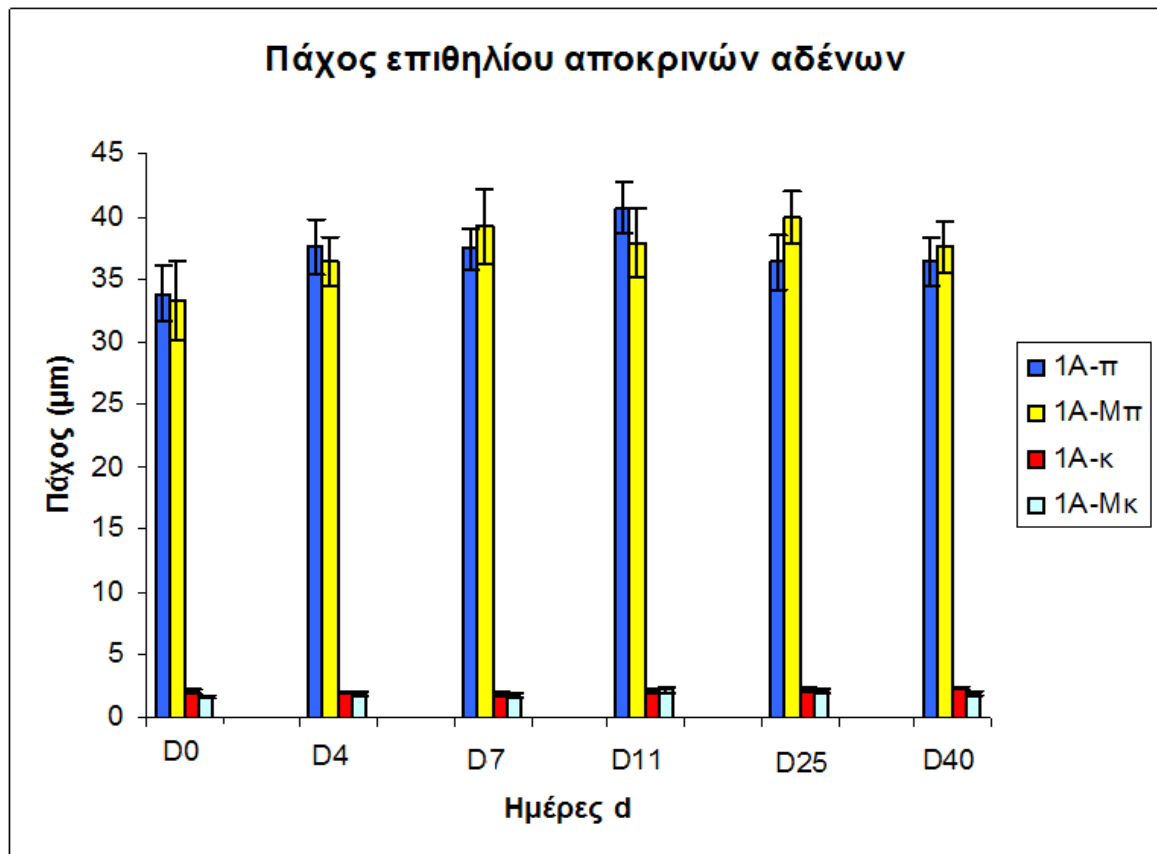
5.3.δ. Ευρήματα ιστομορφομετρίας αποκρινών αδένων

Στα ιστολογικά παρασκευάσματα αιματοξυλίνης-εωσίνης από τα υγιή ζώα μάρτυρες πραγματοποιήθηκε ποσοτική μορφομετρική ανάλυση των αποκρινών ιδρωτοποιών αδένων του δέρματος (με στόχο τη μέτρηση του πάχους του επιθηλίου), συγκρίνοντας το δέρμα του επιρρινίου με το δέρμα της κοιλιακής χώρας. Τα αποτελέσματα παρουσιάζονται στον πίνακα 9α και 9β και στο ραβδόγραμμα που προκύπτει:

Πίνακας 9 και ραβδόγραμμα. Μέση τιμή και τυπική απόκλιση στο πάχος του επιθηλίου των ιδρωτοποιών αδένων στο δέρμα των αρνιών κατά τη διάρκεια του 1^{ου} πειραματισμού.

9α. Πάχος (μm) επιθηλίου ιδρωτοποιών αδένων στο δέρμα του επιρρινίου (mean ± sdev)								
	d0	d04	d11	d18	d25	d33	d40	d46
Ομάδα 1Α-Π	33,86 ±12,57	37,6 ±10,39	37,41 ±8,21	37,84 ±10,5	40,67 ±9,45	38,66 ± 8,94	36,34 ±10,69	36,41 ± 9,19
Ομάδα 1Α-Μ	33,26 ± 10,99	36,41 ± 6,44	39,28 ± 9,91	36,93 ±7,33	37,87 ± 9,18	38,38 ±5,28	39,85± 7,02	37,6 ± 6,58

9β. Πάχος (μm) επιθηλίου ιδρωτοποιών αδένων στο δέρμα της κοιλιάς (mean ± sdev)								
	d0	d04	d11	d18	d25	d33	d40	d46
Ομάδα 1Α-Κ	2,15 ±0,74	2,05 ± 0,64	1,94 ±0,54	2,07 ±0,69	2,12 ±0,67	2,16 ±0,73	2,3 ±0,74	2,38 ±0,66
Ομάδα 1Α-Μ	1,62 ±0,41	1,93 ± 0,6	1,73 ± 0,55	2,1 ±0,53	2,21 ± 0,76	2,33 ±0,53	2,14 ±0,7	1,95 ±0,68



Αποτελέσματα ιστομορφομετρίας πάχους επιθηλίου αποκρινών αδένων στα πρόβατα (σύγκριση στο δέρμα προσώπου vs δέρμα κοιλιάς). Διακρίνεται εμφανώς η σημαντική διαφορά στο πάχος του επιθηλίου των αποκρινών αδένων που εντοπίζονται στο πρόσωπο (ιδιαίτερα λειτουργικοί και παραγωγικοί) σε σχέση με το πάχος των αντίστοιχων αδένων στο δέρμα της κοιλιάς (κύτταρα αποπλατυσμένα και λιγότερο λειτουργικά)

Επεξηγήσεις ραβδογράμματος:

1A-π= δέρμα από αρνιά που μολύνθηκαν στο πρόσωπο,

1A-Mπ= δέρμα προσώπου από υγιή αρνιά –μάρτυρες,

1A-κ= δέρμα από αρνιά που μολύνθηκαν στην κοιλιακή χώρα

1A-Mκ= δέρμα κοιλιακής χώρας από υγιή αρνιά –μάρτυρες)

5.3.ε. Ευρήματα ανοσοϊστοχημικής μελέτης

Ομάδα 1Α-Π, μόλυνση στο επιρρόνιο (εικ. 57 έως 62)

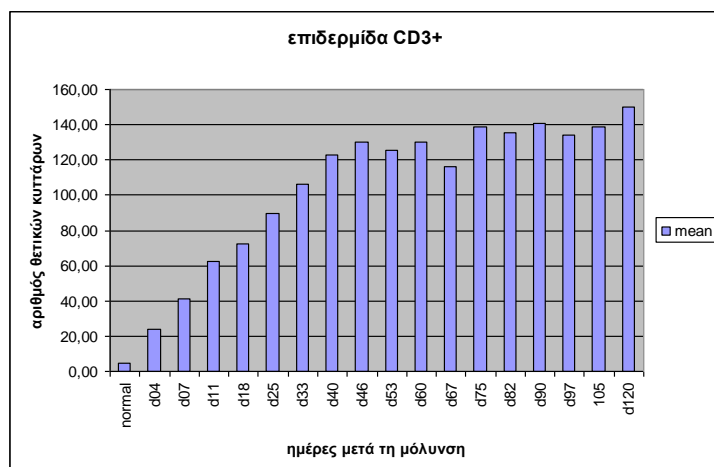
Σε όλα τα αρνιά παρατηρήθηκε προοδευτικά μια συνεχής αύξηση των CD3+ T-λεμφοκυττάρων από την 4^η ημέρα μέχρι και τον τερματισμό του πειράματος την 120^η ημέρα. Ιδιαίτερα χαρακτηριστική ήταν η εξωκύτωση CD3+ T-λεμφοκυττάρων στην επιδερμίδα με αυξημένη ένταση στη περιοχές γύρω από τα παράσιτα *Sarcoptes scabiei*. Παρατηρήθηκε επίσης εξωκύτωση CD4+ T-λεμφοκυττάρων στην επιδερμίδα, και κυρίως CD8+ T-λεμφοκυττάρων με αυξημένη ένταση στη περιοχές γύρω από τα ακάρεα.

Τα κυρίαρχα κύτταρα στο φλεγμονώδες διήθημα στο χόριο ήταν CD3+ T-λεμφοκύτταρα, με κατανομή αρχικά περιαγγειακή και στη συνέχεια περισσότερο διάχυτη και κυρίως χοριοεπιδερμική. Σε κάποια ζώα μετά την 40^η ημέρα CD3+ T-λεμφοκύτταρα εντοπίζονταν περιεξαρτηματικά γύρω από τους τριχικούς θυλάκους και τους αδένες.

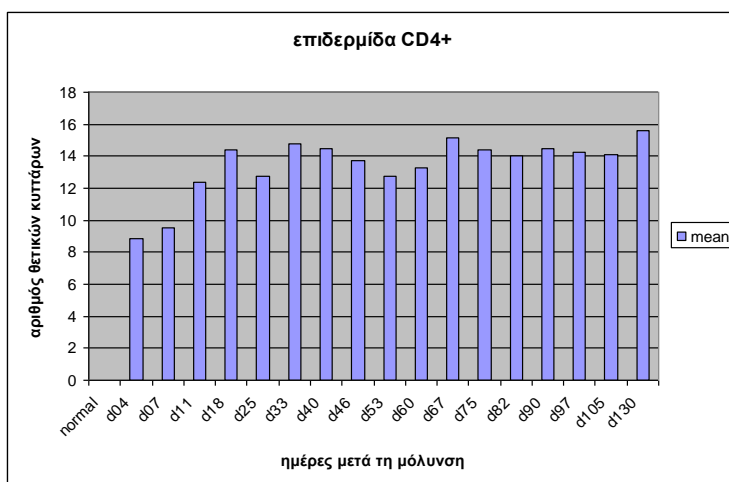
Τα CD4+ T-λεμφοκύτταρα κατανέμονταν αρχικά κυρίως στο επιπολής χόριο (κατά μήκος της χοριοεπιδερμικής σύνδεσης) και περιαγγειακά, για να γίνει με την πάροδο των εβδομάδων η κατανομή τους περισσότερο διάχυτη ή/και λειχηνοειδής. Τα CD8+ T-λεμφοκύτταρα παρουσίασαν προοδευτική αύξηση κυρίως μετά την 33^η ημέρα και αυξάνονταν συνεχώς μέχρι και την ολοκλήρωση του πειράματος. Ιδιαίτερα έντονη ήταν η εξωκύτωση των CD8+ T-λεμφοκυττάρων στην επιδερμίδα, κυρίως γύρω από τις θέσεις εντόπισης των ακάρεων. Η κατανομή τους στο χόριο αρχικά ήταν περιαγγειακή και αφορούσε επίσης τη χοριοεπιδερμική ζώνη, για να εξελιχθεί σε περισσότερο διάχυτη με τη χρονιότητα της νόσου. Η σχέση CD4+ T-λεμφοκύτταρα προς CD8+ T-λεμφοκύτταρα σε ένα φλεγμονώδες πρότυπο π.χ. χοριοεπιδερμικό ή ταινιοειδές (band-like), ιδιαίτερα σε τομές με παρουσία παρασίτου, ήταν σαφής υπέρ των CD4+ T-λεμφοκυττάρων, όπως φαίνεται και σε συγκριτική μελέτη σειριακών τομών (εικ.61, 62). Η αναλογία CD4+/CD8+ λεμφοκυττάρων στο χόριο μεταβλήθηκε προοδευτικά από 1,75±0,19 / 1 στο υγιές δέρμα σε 5,09±1,07 την ημέρα 120 του πειραματισμού.

Τα CD79α+ κύτταρα εμφανίζονταν σε μικρό ποσοστό στο φλεγμονώδες διήθημα με διάσπαρτη κατανομή στο χόριο (κυρίως στο εντωβάθει χόριο), κυρίως μετά την 33^η ημέρα μετά τη μόλυνση.

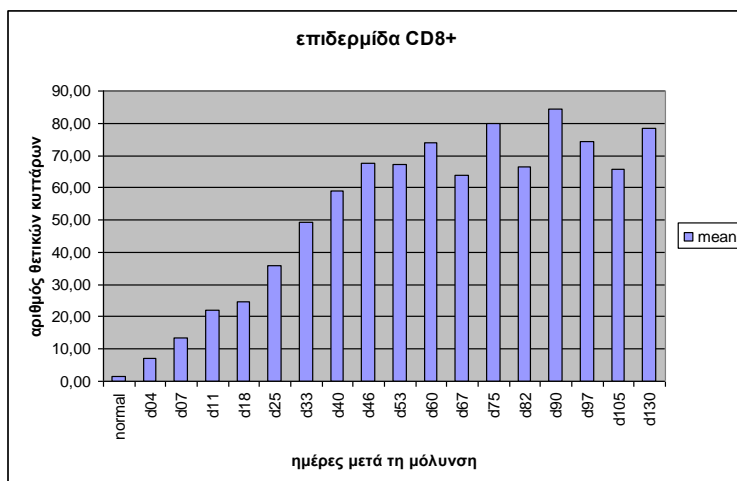
Η εξέλιξη των υποπληθυσμών των T-λεμφοκυττάρων στην επιδερμίδα και το χόριο απεικονίζεται στα *γραφήματα 1 έως 4*. Αναλυτικά αποτελέσματα παρατίθενται στο παράρτημα-Π στο τέλος της διατριβής.



1α

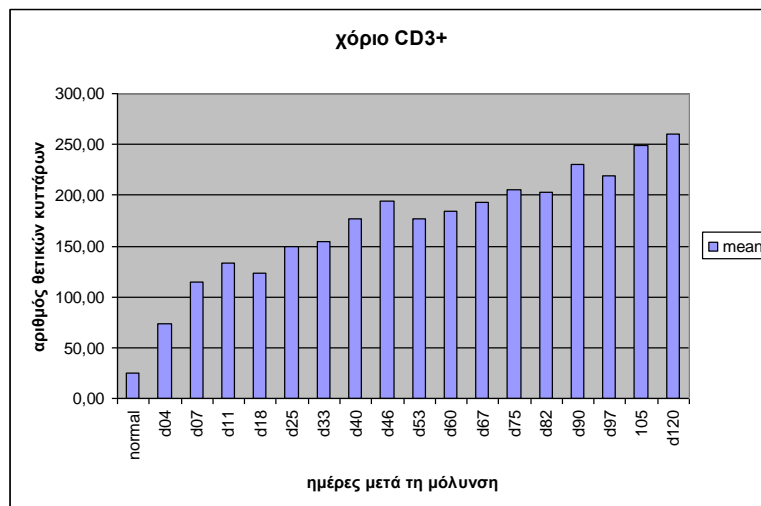


1β

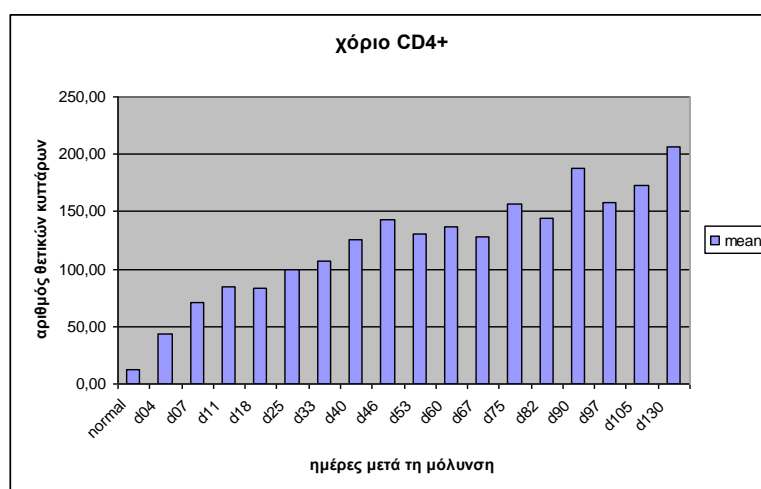


1γ

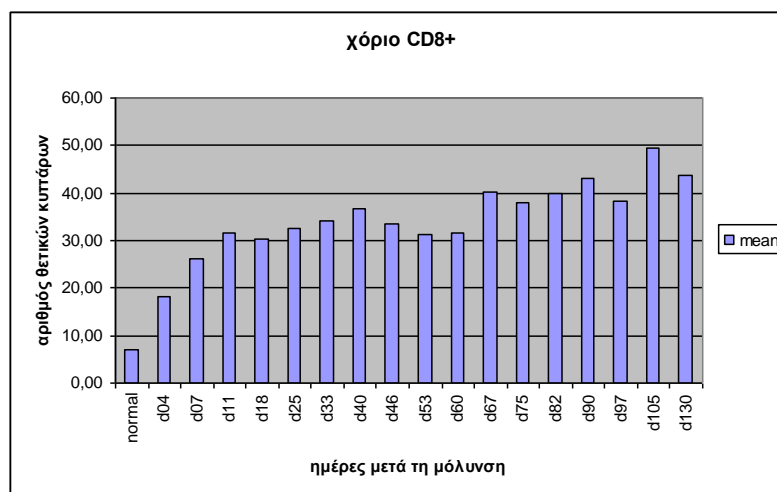
Γράφημα 1 (α, β, γ). Απεικόνιση των υποπληθυσμών των Τ-λεμφοκυττάρων (CD3+, CD4+, CD8+) στην επιδερμίδα (μέση τιμή) κατά την εξέλιξη του 1^{ου} πειραματισμού (αρνιά, ομάδα 1Α-Π, μόλυνση στο δέρμα του επιρρινίου). Οι τιμές αντιστοιχούν σε μήκος επιδερμίδας 2,61 mm (3 από τα χρησιμοποιούμενα grid σε ευθεία γραμμή).



2α

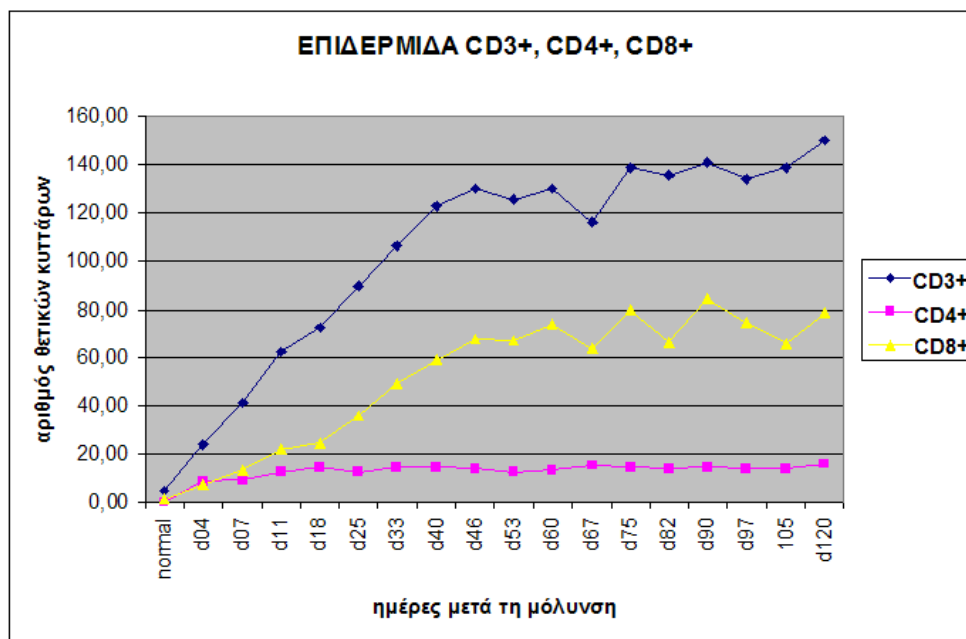


2β

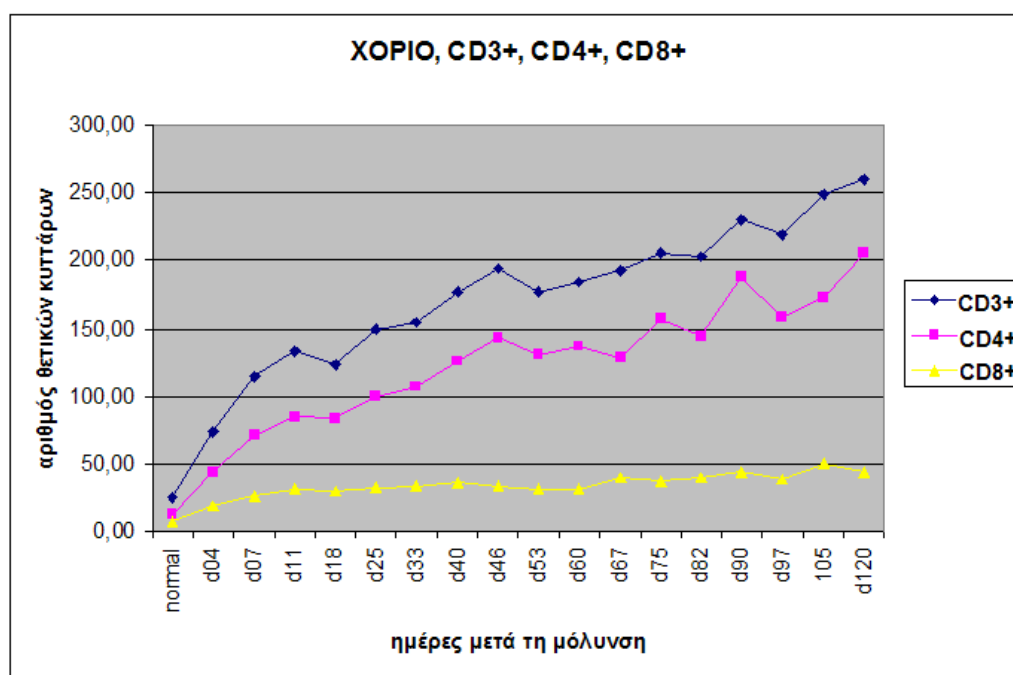


2γ

Γράφημα 2 (α, β, γ). Απεικόνιση των υποπληθυσμών των T-λεμφοκυττάρων (CD3+, CD4+, CD8+) στο χόριο του δέρματος (μέση τιμή) κατά την εξέλιξη του 1^{ου} πειραματισμού (αρνιά, ομάδα 1Α-Π, μόλυνση στο δέρμα του επιρρινίου). Οι τιμές αντιστοιχούν σε εμβαδό 5,1 mm² (εμβαδό που ορίζεται από 9 χρησιμοποιούμενα grid).



Γράφημα 3. Συγκριτική απεικόνιση των υποπληθυσμών των T-λεμφοκυττάρων (CD3+, CD4+, CD8+) στην επιδερμίδα (μέση τιμή) κατά την εξέλιξη του 1^{ου} πειραματισμού (αρνιά, ομάδα 1Α-Π, μόλυνση στο δέρμα του επιρρινίου). Οι τιμές αντιστοιχούν σε μήκος επιδερμίδας 2,61mm (3 από τα χρησιμοποιούμενα grid σε ευθεία γραμμή).



Γράφημα 4. Συγκριτική απεικόνιση των υποπληθυσμών των T-λεμφοκυττάρων (CD3+, CD4+, CD8+) στο χόριο του δέρματος (μέση τιμή) κατά την εξέλιξη του 1^{ου} πειραματισμού (αρνιά, ομάδα 1Α-Π, μόλυνση στο δέρμα του επιρρινίου). Οι τιμές αντιστοιχούν σε εμβαδό 5,1 mm² (εμβαδό που ορίζεται από 9 χρησιμοποιούμενα grid).

Ομάδα 1A-K μόλυνση στο δέρμα της κοιλιακής χώρας

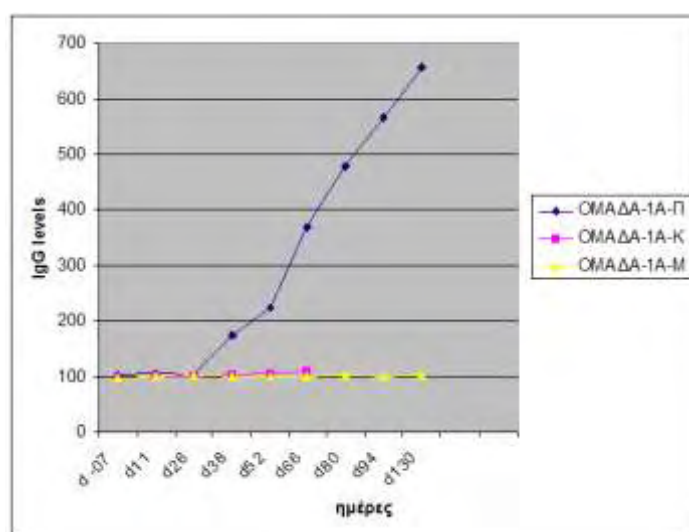
Κατά την ανοσοϊστοχημική μελέτη των βιοψιών δέρματος από την κοιλιακή χώρα παρατηρήθηκε στο φλεγμονώδες διήθημα μέχρι την 11^η ημέρα μικρή αύξηση των CD3+ T-λεμφοκυττάρων περιαγγειακά και κατά μήκος της χοριοεπιδερμидικής σύνδεσης, τα οποία προοδευτικά μειώθηκαν, για να επανέλθουν σε επίπεδα 10-15 κυττάρων ανά τομή.

5.3.στ. Ευρήματα ανοσοενζυμικής μεθόδου ELISA

Στα αρνιά της ομάδας 1A-Π η ανοσοενζυμική μέθοδος ELISA έδειξε αυξημένη συγκέντρωση αντισωμάτων IgG έναντι των αντιγόνων του *Sarcoptes scabiei* μετά την 4^η εβδομάδα μετά τη μόλυνση, με συνεχή αυξητική τάση με μέγιστο επίπεδο την ημέρα d120. Αντιθέτως, στα αρνιά της ομάδας 1A-K δεν παρατηρήθηκε καμιά αξιόλογη μεταβολή σε σχέση με τα υγιή ζώα μάρτυρες μέχρι και τη μέρα 66, οπότε έγινε και η τελευταία αιμοληψία στα ζώα της συγκεκριμένης ομάδας. Τα αποτελέσματα φαίνονται στον πίνακα 7 και το ραβδόγραμμα που ακολουθεί:

Πίνακας 7. Αποτελέσματα ανοσοενζυμικής εξέτασης ELISA στα αρνιά του 1^{ου} πειραματισμού

IgG	d -07	d11	d26	d38	d52	d66	d80	d94	d130
Ομάδα-1A-Π (mean ± sdev)	103 ± 3,42	104,4 ± 3,35	103,25 ± 4,29	173,66 ± 59,58	223,6 ± 73,8	368,36 ± 43,24	477,62 ± 22,75	566,75 ± 35,95	656,25 ± 28,07
Ομάδα-1A-K (mean ± sdev)	99,57 ± 3,96	100,71 ± 1,58	100,57 ± 2,06	103,28 ± 1,67	104,57 ± 2,77	110 ± 4,5			
Ομάδα-1A-M (mean ± sdev)	97,5 ± 2,29	99,25 ± 1,76	101,5 ± 1,66	100,5 ± 2,29	99,75 ± 2,38	99,25 ± 1,3	101,25 ± 1,79	99 ± 2,74	103,25 ± 4,76



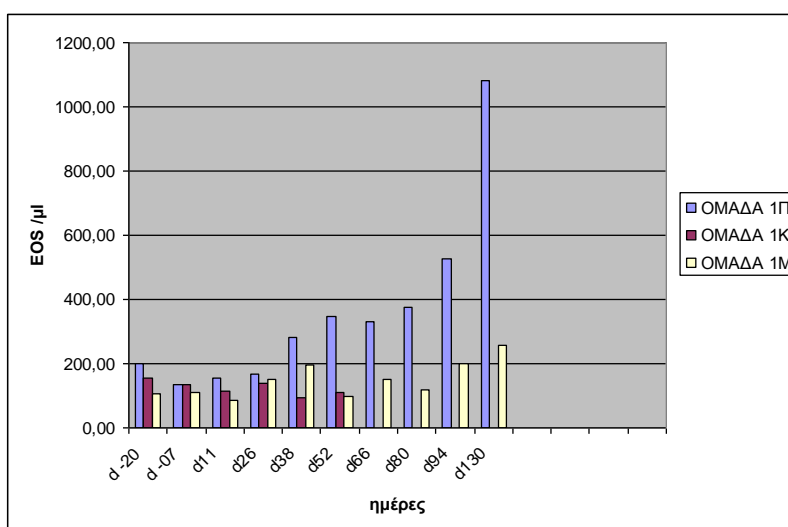
5.3.ζ. Αιματολογικά & βιοχημικά ευρήματα

Οι αιματολογικές και βιοχημικές παράμετροι που μελετήθηκαν συγκρίθηκαν τόσο μεταξύ των ζώων από κάθε ομάδα όσο και σε σχέση με τις βιβλιογραφικές τιμές αναφοράς που ισχύουν για το πρόβατο (*Kaneko JJ και συν. 1997, Feldman BG και συν. 2000, Roubies N και συν. 2006, Papousis NK και συν. 2007*).

Όλες οι αιματολογικές παράμετροι κυμάνθηκαν σε όλα τα ζώα για όλη τη διάρκεια του πειράματος μέσα στα φυσιολογικά όρια και δεν παρατηρήθηκαν διαφορές μεταξύ των ζώων των τριών ομάδων. Εξάιρεση αποτέλεσαν τα αρνιά της ομάδας 1Α-Π, τέσσερα από τα οποία εμφάνισαν εωσινοφιλία μετά την 105^η ημέρα. Τα αποτελέσματα για τη συγκεκριμένη υπο-ομάδα ζώων παρουσιάζονται στον πίνακα 8 και το αντίστοιχο ραβδόγραμμα:

Πίνακας 8 & ραβδόγραμμα. Μέση τιμή και τυπική απόκλιση στη συγκέντρωση των εωσινοφίλων του αίματος κατά τη διάρκεια του 1^{ου} πειραματισμού.

EOS /μl	d -20	d -7	d11	d26	d38	d52	d66	d80	d94	d130
Ομάδα-1Α-Π	198 ±132	134 ±81	153 ±112	166 ±112	281 ±252	348 ±278	330 ±345	373 ±294	526 ±204	1082 ±572
Ομάδα-1Α-Κ	153 ±102	136 ±99	112 ±65	137 ±76	94 ±52	108 ±51				
Ομάδα-1Α-Μ	105 ±24	108 ±56	88 ±57	149 ±78	197 ±76	98 ±55	150 ±66	119 ±70	201 ±100	259 ±35



Τέλος, όλες οι βιοχημικές παράμετροι κυμάνθηκαν σε όλα τα ζώα για όλη τη διάρκεια του πειράματος μέσα στα φυσιολογικά όρια και δεν παρατηρήθηκαν διαφορές μεταξύ των ζώων των τριών ομάδων. Αναλυτικά αποτελέσματα υπάρχουν στο παράρτημα-III στο τέλος της διατριβής.

5.4. ΑΠΟΤΕΛΕΣΜΑΤΑ ΤΗΣ 2ΗΣ ΠΕΙΡΑΜΑΤΙΚΗΣ ΜΕΛΕΤΗΣ

ΣΕ ΑΡΝΙΑ ΚΑΙ ΕΡΙΦΙΑ

5.4.α. Παρασιτολογικός έλεγχος

Ο παρασιτολογικός έλεγχος απέδειξε ότι η εγκατάσταση *Sarcoptes scabiei* στα πειραματόζωα ήταν επιτυχής, μια και ακάρεα (σε διάφορα στάδια ανάπτυξης) παρατηρούνταν στα ξέσματα από όλα τα ζώα μετά την d25 και μέχρι το τέλος του πειράματος (d120) τόσο στην αρχική εστία (πίνακες 10α και 10β) όσο και στις περιοχές επέκτασης.

Πίνακας 10α. Αποτελέσματα παρασιτολογικού ελέγχου σε διάφορες προκαθορισμένες ημερομηνίες στα αρνιά του 2^{ου} πειραματισμού σε ξέσμα δέρματος επιφάνειας από 1 cm² που λήφθηκε, από την περιοχή που εναποτέθηκε η μολύνουσα δόση (δέρμα προσώπου).

Ομάδα και κωδικός ζώου	έλεγχος ξεσμάτων day 25 pi	έλεγχος ξεσμάτων day 53 pi	έλεγχος ξεσμάτων day 75 pi	έλεγχος ξεσμάτων day 120pi
2Α-Π (0001)	+	+	+	+
2Α-Π (0003)	+	+	+	+
2Α-Π (0004)	+	+	+	+
2Α-Π (0006)	+	+	+	+
2Α-Π (0009)	+	+	+	+
2Α-Π (0010)	+	+	+	+
* day pi = ημέρα μετά τη μόλυνση				
+ = ανεύρεση στοιχείων <i>Sarcoptes scabiei</i> στα ξέσματα του δέρματος				
- = ανεύρεση στοιχείων <i>Sarcoptes scabiei</i> στα ξέσματα του δέρματος				

Πίνακας 10β. Αποτελέσματα παρασιτολογικού ελέγχου σε διάφορες προκαθορισμένες ημερομηνίες στα ερίφια του 2^{ου} πειραματισμού σε ξέσμα δέρματος επιφάνειας από 1 cm² που λήφθηκε, από την περιοχή που εναποτέθηκε η μολύνουσα δόση (δέρμα προσώπου).

Ομάδα και κωδικός ζώου	έλεγχος ξεσμάτων day 25 pi	έλεγχος ξεσμάτων day 53 pi	έλεγχος ξεσμάτων day 75 pi	έλεγχος ξεσμάτων day 120pi
2Ε-Π (0011)	+	+	+	+
2Ε-Π (0014)	+	+	+	+
2Ε-Π (0016)	+	+	+	+
2Ε-Π (0017)	+	+	+	+
2Ε-Π (0018)	+	+	+	+
2Ε-Π (0019)	+	+	+	+
* day pi = ημέρα μετά τη μόλυνση				
+ = ανεύρεση στοιχείων <i>Sarcoptes scabiei</i> στα ξέσματα του δέρματος				
- = ανεύρεση στοιχείων <i>Sarcoptes scabiei</i> στα ξέσματα του δέρματος				

5.4.β. Μακροσκοπικές αλλοιώσεις στα αρνιά (εικ. 63-66)

Στα αρνιά της ομάδας 2Α-π η παρουσία μακροσκοπικών αλλοιώσεων δεν έγινε αντιληπτή τις πρώτες ημέρες μετά τη μόλυνση. Την 7^η ημέρα παρατηρήθηκε ερύθημα στην περιοχή που εναποτέθηκε η μολύνουσα δόση. Μέχρι την 25^η ημέρα έγινε αντιληπτή μόνο η αλωπεκία, χωρίς προηγούμενη εμφάνιση μακροσκοπικά ορατών φλυκταινών, ενώ προοδευτικά τα αρνιά εμφάνισαν εφελκίδες και υπερκεράτωση της επιδερμίδας με μικρές ρωγμές μόνο στα αυτιά. Μετά την 46^η ημέρα οι αλλοιώσεις στο κεφάλι ήταν μακροσκοπικά όμοιες (είδος, κατανομή) με αυτές που παρατηρούνται σε χρόνια φυσικά περιστατικά.

Παρόλο που οι αλλοιώσεις ξεκίνησαν από το δέρμα του επιρρινίου, προοδευτικά επεκτάθηκαν ενιαία μέχρι και το δέρμα γύρω από τους μυκτήρες, ενώ μετά την 46^η ημέρα άρχισαν να εμφανίζονται εστίες με αλωπεκία και εφελκιδοποίηση και στα χείλη του πτερυγίου των αυτιών. Μετά την 60^η ημέρα μέχρι την ημέρα τερματισμού του πειράματος στο κεφάλι κάθε ζώου υπήρχαν τρεις σαφώς ευδιάκριτες εστίες με αλλοιώσεις σαρκοπτικής ψώρας χωρίς άμεση επικοινωνία μεταξύ τους: η αρχική εστία στο επιρρίνιο που είχε επεκταθεί μέχρι πάνω από τους μυκτήρες, και η δεύτερη και τρίτη εστία στα χείλη και την εξωτερική επιφάνεια του πτερυγίου κάθε αυτιού.

Κνησμός παρατηρήθηκε μετά την 6^η εβδομάδα από την ημέρα της μόλυνσης. Η έντασή του ήταν αρχικά ήπια, αλλά αυξήθηκε προοδευτικά με αποτέλεσμα σε ορισμένα αρνιά να παρατηρούνται αυτοτραυματικές αλλοιώσεις (κυρίως στην επιφάνεια του πτερυγίου των αυτιών).

5.4.γ. Μακροσκοπικές αλλοιώσεις στα ερίφια (εικ. 67-70)

Στα ερίφια της ομάδας 2Ε-Π η παρουσία μακροσκοπικών αλλοιώσεων δεν έγινε αντιληπτή τις πρώτες ημέρες μετά τη μόλυνση. Την 4^η ημέρα παρατηρήθηκε ερύθημα στην περιοχή που εναποτέθηκε η μολύνουσα δόση (εικ.67). Μέχρι την 18^η ημέρα έγινε εμφανής η αλωπεκία (χωρίς να έχει προηγηθεί εμφάνιση μακροσκοπικά ορατών φλυκταινών) και προοδευτικά τα ερίφια εμφάνισαν εφελκίδες και αρχόμενη υπερκεράτωση (εικ.68). Μετά την 46^η ημέρα οι αλλοιώσεις στο κεφάλι ήταν μακροσκοπικά όμοιες (είδος, κατανομή) με αυτές που παρατηρούνται σε χρόνια φυσικά περιστατικά (εικ.69).

Επιπλέον, μετά την 53^η ημέρα άρχισαν να εμφανίζονται εστίες με αλωπεκία, υπερκεράτωση και λειχνοποίηση σε απομακρυσμένη εστία από το κεφάλι και συγκεκριμένα στην ωμοπλατιαία χώρα, ενώ οι αλλοιώσεις που ξεκίνησαν από το δέρμα

του επιρρινίου προοδευτικά επεκτάθηκαν μέχρι και το δέρμα γύρω από τους μυκτήρες. Την 60^η ημέρα στο κεφάλι κάθε εριφίου υπήρχε μια εκτεταμένη ενιαία εστία σαρκοπτικής ψώρας, καταλαμβάνοντας όλη την επιφάνεια του επιρρινίου και γύρω από τους μυκτήρες εμφανίζοντας τάση περιοφθαλμικής επέκτασης, χωρίς όμως επέκταση στα πτερύγια των αυτιών. Μέχρι την ημέρα 90 η τάση επέκτασης είχε γίνει εμφανής αμφοτερόπλευρα της ραχιαίας χώρας (εικ.70).

Κνησμός παρατηρήθηκε μετά την 6^η εβδομάδα από την ημέρα της μόλυνσης. Η έντασή του ήταν σχετικά ήπια με αποτέλεσμα να μην παρατηρηθούν στα περισσότερα κατσίκια αξιοσημείωτες αυτοτραυματικές αλλοιώσεις.

5.4.δ. Ιστοπαθολογικές αλλοιώσεις στα αρνιά (εικ. 71-74)

Η εξέλιξη των ιστοπαθολογικών αλλοιώσεων παρουσιάζεται αναλυτικά στον πίνακα 11α.

Οι αλλοιώσεις στην επιδερμίδα περιλάμβαναν σοβαρή ορθοκερατωτική υπερκεράτωση, όμως ιδιαίτερα σημαντική ήταν η παρακερατωτική υπερκεράτωση που αφορούσε σχεδόν σε όλα τα ζώα. Οροκυτταρικές εφελκίδες υπήρχαν σχεδόν σε όλα τα ζώα και σε όλες τις ημέρες του πειραματισμού. Επίσης παράσιτα σε τομές δέρματος βρέθηκαν σε αρκετά ζώα σε όλες τις μέρες του πειραματισμού (αρχής γενομένης από την ημέρα 7).

Το μεσοκυττάριο οίδημα ξεκινούσε σε ορισμένα περιστατικά από την αρχή του και αυξανόταν προοδευτικά κατά τη διάρκεια του πειραματισμού. Το μεσοκυττάριο οίδημα - σπογγίωση συνυπήρχε σε πολλές περιπτώσεις μαζί με ενδοκυτταρικό οίδημα.

Σε λίγα περιστατικά παρατηρήθηκε δευτερογενής επιμόλυνση είτε με σαπροφυτικούς μύκητες *Alternaria* είτε με βακτηριακούς κόκκους, ενώ παράσιτα *Demodex* δεν βρέθηκαν στους θυλάκους των τριχών.

Στα περισσότερα περιστατικά υπήρχε υπερπλαστική αντίδραση της επιδερμίδας που χαρακτηριζόταν από επιμήκυνση των επιδερμικών καταδύσεων ή/και ακάνθωση καθόλη την εξέλιξη του πειραματισμού, χωρίς όμως ουσιαστικά να υπάρχει εικόνα ψευδοεπιθηλιωματώδους υπερπλασίας.

Η υπερπλασία της επιδερμίδας και η υπερκόκκωση συνδέονταν με την ορθοκερατωτική υπερκεράτωση.

Σχεδόν στα μισά ζώα παρατηρήθηκαν φλύκταινες σχεδόν καθόλη τη διάρκεια του πειραματισμού, ενώ σε ορισμένες περιπτώσεις παρατηρήθηκαν ακανθόλυση και ακανθολυτικά κύτταρα. Αποπτωτικά κερατινοκύτταρα παρατηρήθηκαν σε αρκετές τομές.

Επίσης, παρατηρήθηκαν προβάλλουσες επιδερμидικές θηλοειδείς μικροακανθωματώδεις προσεκβολές και επιδερμидικά «μικροδήγματα» σε αρκετά ζώα σε όλη τη διάρκεια του πειραματισμού μετά την ημέρα 18.

Η εξωκύτωση φλεγμονωδών κυττάρων στην επιδερμίδα παρατηρήθηκε σε όλα τα ζώα σχεδόν σε όλες τις ημέρες του πειραματισμού και αφορούσε εωσινόφιλα πολυμορφοπύρηνα, λεμφοκύτταρα και ουδετερόφιλα πολυμορφοπύρηνα.

Το πρότυπο φλεγμονής στο χόριο ήταν κυρίως βαθειά και λιγότερο επιπολής περιαγγειακή διήθηση σε όλες τις τομές και όλες τις ημέρες του πειραματισμού. Η διήθηση ήταν ιδιαίτερα έντονη από εωσινόφιλα πολυμορφοπύρηνα με συμμετοχή ουδετερόφιλων πολυμορφοπύρηνων και λεμφοκυττάρων, ενώ σε πολλά ζώα υπήρχαν κυρίως ιστιοκύτταρα, αλλά και λιγότερα πλασμοκύτταρα. Χοριοεπιδερμидική φλεγμονώδης διήθηση ή διάχυτη παρατηρήθηκε σε λίγα ζώα, ενώ σχεδόν απουσίαζε το πρότυπο ταινιοειδούς (band-like) φλεγμονώδους διήθησης στο επιπολής χόριο.

Οίδημα στο χόριο παρατηρήθηκε σε αρκετά έως πολλά ζώα σε όλες τις φάσεις του πειραματισμού. Αγγειεκτασία παρατηρήθηκε σε ορισμένα περιστατικά, ενώ σε αρκετά παρατηρήθηκαν εστίες κολλαγονόλυσης καθόλη τη διάρκεια του πειραματισμού.

Τριχοθυλακίτιδα κυρίως ενδοαυλική παρά τοιχωματική παρατηρήθηκε σε λίγα ζώα, και σε λίγα σμηγματαδενίτιδα, αλλά σε πολλά ζώα παρατηρήθηκε περιεξαρτηματική φλεγμονή καθόλη τη διάρκεια του πειραματισμού.

Επιθηλιακή υπερπλασία των αποκρινών ιδρωτοποιών αδένων παρατηρήθηκε στα περισσότερα περιστατικά σε κάποια από τα οποία παρατηρήθηκε και κυστική διάσταση των αποκρινών ιδρωτοποιών αδένων.

5.4.ε. Ιστοπαθολογικές αλλοιώσεις στα ερίφια (εικ. 75-76)

Η εξέλιξη των ιστοπαθολογικών αλλοιώσεων παρουσιάζεται αναλυτικά στον πίνακα 11β.

Οι αλλοιώσεις στην επιδερμίδα αφορούσαν ορθοκερατωτική υπερκεράτωση σε όλα τα ζώα μετά την ημέρα 18, ενώ σε πολλά ζώα παρατηρήθηκαν και εστίες παρακεράτωσης σχεδόν σε όλες τις μέρες του πειραματισμού. Εφελκιδοποίηση παρατηρήθηκε επίσης σχεδόν σε όλα τα ζώα όλες τις μέρες του πειραματισμού, ενώ ακάρεα παρατηρήθηκαν σε λίγα ζώα, αλλά η παρουσία τους παρατηρήθηκε σχεδόν σε όλες τις ημέρες του πειραματισμού.

Σε κανένα ζώο καθόλη τη διάρκεια του πειραματισμού δεν παρατηρήθηκε δευτερογενής επιμόλυνση είτε με σαπροφυτικούς μύκητες *Alternaria* είτε με

βακτηριακούς κόκκους, ενώ παράσιτα *Demodex* δεν βρέθηκαν στους θυλάκους των τριχών.

Υπερκόκκωση, ενδοκυττάριο οίδημα, σπογγίωση και εξωκύτωση φλεγμονωδών κυττάρων ήταν σταθερά ευρήματα στα περισσότερα ζώα σε όλες τις φάσεις του πειραματισμού. Αρχικά, η εξωκύτωση αφορούσε σε εωσινόφιλα, και προοδευτικά καθώς η νόσος εξελισσόταν και γινόταν χρονιότερη και σε λεμφοκύτταρα, κυρίως γύρω από τις θέσεις που εμφανίζονταν ακάρεα.

Ενδοεπιδερμικές φυσαλίδες παρατηρήθηκαν σε λίγα ζώα, ενώ φλύκταινες σε πολλά ζώα όλες τις ημέρες του πειραματισμού. Σε πολλές από αυτές παρατηρήθηκαν ακανθολυτικά κύτταρα.

Η υπερπλασία της επιδερμίδας αρχικά (από την ημέρα 11) χαρακτηρίζονταν από επιμήκυνση των επιδερμικών καταδύσεων, στη συνέχεια από ακάνθωση (ημέρα 25), ενώ εικόνα ψευδοεπιθηλιωματώδους υπερπλασίας ήταν εμφανής σε λίγα περιστατικά προς το τέλος του πειραματισμού. Σε ορισμένα ζώα και σε πολλά στάδια του πειραματισμού υπήρχαν εικόνες αποπτωτικών κερατινοκυττάρων. Εικόνες από επιδερμικές θηλοειδείς μικροακανθωματώδεις προσεκβολές ήταν αρκετές σε διάφορες ημέρες, σε αντίθεση με εικόνες από επιδερμικά μικροδήγματα που ήταν λίγες ή σχετικά σπάνιες.

Το πρότυπο φλεγμονώδους διήθησης στο χόριο ήταν κυρίως επιπολής περιαγγειακή είτε βαθειά, σε λίγα περιστατικά χοριοεπιδερμική, σε ελάχιστες περιπτώσεις διάχυτη, ενώ απουσίαζε η ταινιοειδής (band-like) ή οζώδης κατανομή.

Τα κύτταρα στο φλεγμονώδες διήθημα ήταν στην πλειονότητά τους, εωσινόφιλα πολυμορφοπύρρηνα, με συμμετοχή λίγων ουδετερόφιλων πολυμορφοπύρρηνων, ενώ άφθονα ήταν τα λεμφοκύτταρα, λιγότερα τα ιστιοκύτταρα και σε λίγες περιπτώσεις πλασμοκύτταρα.

Οίδημα στο χόριο εμφάνιζαν αρκετά ζώα σε ορισμένες φάσεις του πειραματισμού, καθώς επίσης και αγγειεκτασία, ενώ απουσίαζε η ίνωση.

Η φλεγμονή των εξαρτημάτων του δέρματος στα περισσότερα ζώα και σχεδόν σε όλες τις περιόδους ήταν περιεξαρτηματική, ενώ τριχοθυλακίτιδα, κυρίως τοιχωματική παρά ενδοαυλική, παρατηρήθηκε σε λίγα ζώα και σε ορισμένες ημέρες του πειραματισμού.

Η φλεγμονή είτε των σμηγματογόνων αδένων είτε των αποκρινών ιδρωτοποιών αδένων υπήρχε σε μεμονωμένα πειραματόζωα σε λίγες φάσεις του πειραματισμού.

Επιθηλιακή υπερπλασία ή/και κυστική διάταξη των αποκρινών ιδρωτοποιών αδένων παρατηρήθηκε σε διάφορες ημέρες του πειραματισμού σε αρκετά ζώα.

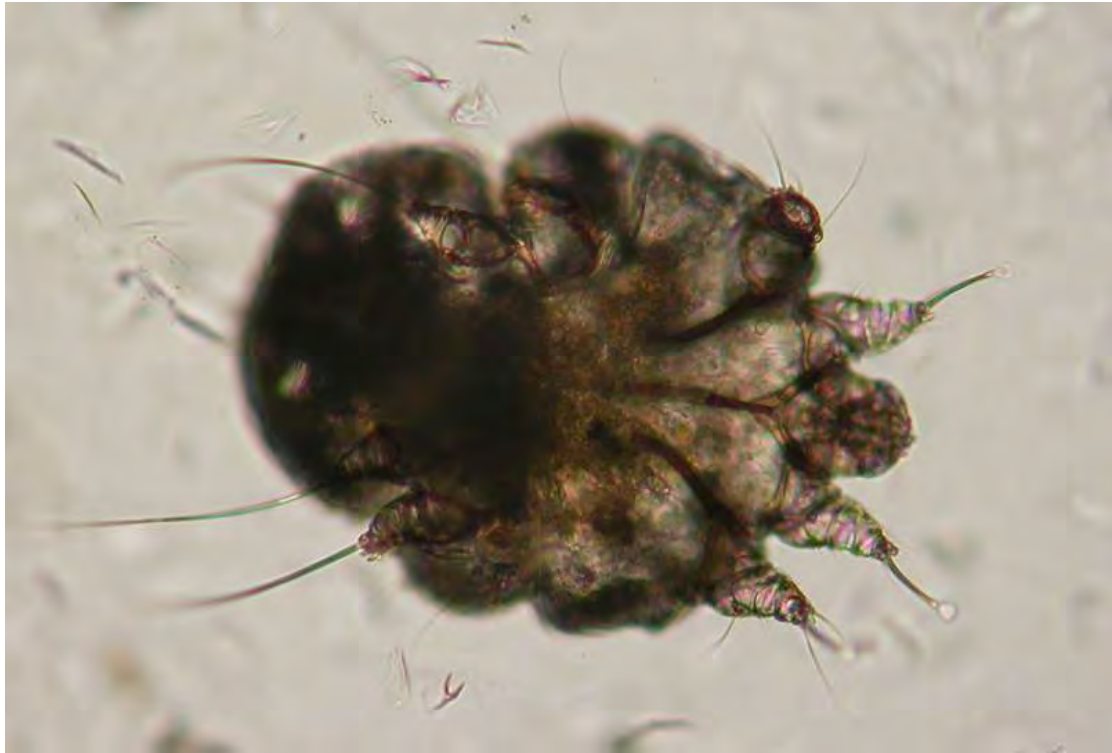	D4	D7	D11	D18	D25	D33	D40	D46	D53	D60	D75	D90	D120
ΠΕΜΑΚΑΣ 11.α. Ομάδα 2Α-Π, δέριμα προσαύλου (6 ΑΡΝΙΑ)													
ορθοεικωνοειδή υπερεικονοειδή		5	5	6	6	6	6	6	6	6	5	6	6
παρνεοεικονοειδή	2	3	4	5	6	5	5	6	4	3	4	2	3
επεικονοειδή (ορθοεικονοειδή)	5	3	4	5	6	6	6	5	3	4	6	3	3
ακόνια <i>Sarcopites</i>		2	2	2	2	1	4	1	2	2	2	2	1
2/γ βικονοειδικοί κόκοροι (β)		1β	2Alt	4β	1β	3β	2β	5Alt	1Alt	1β	1β	1Alt	3Alt
ή ακονοειδικοί μύκητες <i>Altemaria</i>		3Alt	3Alt	1Alt	3Alt	3Alt	3Alt	3Alt	3Alt	3Alt	3Alt	3Alt	3Alt
υπερεικονοειδή	1		3	3	5	4	2	4	5	4	4	6	5
οιδήμα ενδοκονοειδή		4	5	6	6	5	5	5	3	5	6	4	3
σπογγώση		4	5	6	6	6	6	6	5	5	4	6	3
φρακίλλες	1	2	3	4		4	2	3		3		1	1
εξωνοειδή φέρι κοκκίδια	4	5	5	6	6	6	6	5	6	6	4	5	5
φιδάκια		1	3	4	2	2	2	3	2	4		3	3
ακονοειδικοί-ακονοειδικοί κόκοροι	1	1	1	1	2	1	2	2	2	2	1	1	2
επιρροή επιδερμικών καταβάσεων				2	3	3	5	2	5	4	4	5	5
ακόνια				3	2	3	3	4	4	4	4	6	6
ψευδοεπιρροή κωνοειδών υπερεικονοειδών						1							
δυσμεγέθειση ή απόπτωση					2	2	2	2	1	2	2	1	
διάρροια: επιδερμικές θηλοειδείς μικροακονοειδείς προσαυτοειδείς	1				2	2	3	1	2	2	3	3	3
επιδερμικές «μυροειδείς»					3	4	3	2	1	3	3	1	2
φέρι περιρροή επιπόλλης ή/και βοθεία (B)	2/4B	1/5B	1/4B	6B	6B	6B	2/4B	2/4B	1/4B	6B	1/5B	2/4B	2/4B
φέρι γροισποειδών			1	2	1		1	2	2			1	2
φέρι «ακονοειδής» (band-like)													
φέρι, διάκονο (Δ) ή οξείδης (O)	1Δ			2Δ	1Δ	1Δ							
εωσινόφιλα πολυμορφοκύτταρα	++1, +5	++1, +5	++3, +2	++5, +1	++6	++4, +2	++2, +4	++4, +2	++2, +4	++3, +3	++2, +4	++2, +4	++2, +3
ουδετερόφιλα πολυμορφοκύτταρα	+5	+6	+5	+6	+6	+6	+6	+6	+6	+6	+6	+6	+5
λεμφοκύτταρα	+5	+6	+5	+6	+6	+6	+6	+6	+6	+6	+6	+6	+6
άλλα κύτταρα: ιστοκύτταρα (I), πλάσμακύτταρα (Π)	I2, ΠI	I6, Π3	I5, Π2	I5, ΠI	I6, Π2	I6, Π3	I6, Π3	I6, Π2	I6, Π3	I5, Π5	I6, Π2	I6, Π3	I6, Π3
οιδήμα	1	3		3	1	2	2	3	3	3	2	4	3
ήνωση			1							1		1	
διάρροια: υπερεικονοειδή (A), κολοκονοειδή (K)		A3	A2	A1/K3	A4/K4	A1/K4	A3/K4	K1	A2/K1	A1	A2/K2	A3	A4
τροχοβλακτική κεράτωση													
τροχοβλακτική τοιχοκυτταρική (T), ενδοκυτταρική (E), δοθινηνώση (ΔO)		T1		T3,E1		T2, E1		T1	E1	T1		T1	
περιεξαρτηματική φλεγμονή	2	4	4	4	2	5	4	4	2	4	4	2	2
φέρι σμηγματογόνων αδένων				2		1	1	1			1		
φέρι α ποικίλων ιδρωτοποιών αδένων									1		1		
επιρροή υπερεικονοειδών (Y)		Y1	Y3	Y4, Y/K41	Y3, Y/K42	Y4	Y3, Y/K42	Y5, Y/K41	Y4, Y/K42	Y4, Y/K42	Y1 Y/K43	Y4, Y/K42	Y2, K41, Y/K42
ή/ & κοκκική διάτωση (KΔ),													
ατροφική επιρροή (ΔE) αποκονοειδών													
ακόνια μελαγχρής τροχίλων φιδάκια		1		1			2	1		1			1
διάρροια: περινευρική φλεγμονή	1												
εωσινόφιλη φέρι ορθοειδών μύδων τρύγας											1		

	D4	D7	D11	D18	D25	D33	D40	D46	D53	D60	D75	D90	D120
ΠΙΝΑΚΑΣ 11.β. Ομάδα 2Ε-Π, δέρμα προσακού (6 ΕΓΓΩΓΑ)													
ορθοερατώσιμη υπερερρώτωση	1	1	1	6	6	6	6	6	6	6	6	6	6
παρριερώτωση		3	3	1	2	2	3	6	3	5	1	5	2
ερελίδες (οροαντιταξική)	3	5	6	5	5	6	6	5	4	6	5	2	5
ακίδες <i>Sarcophages</i>	2	2	1		1	2	1	1	1	2		1	
Ε Π Π Ι Α Ε Ρ Μ Ι Δ Α													
2/γ βικητριαιό ιδίοιο (β) ή ανεργητικοί μύκητες <i>Alteplasia</i> υπερδίκωση		2	2	1	2	6	3	3	5	5	5	3	6
οίδημα ενδοαντιόριο	3	4	4	4	4	6	4	6	4	6	4	3	2
απογνώση	5	6	6	6	6	6	4	6	2	6	5	4	5
φραγλίδες	1	2	1				1	1					
εξωκρίτωση φλεγμονώδους	3	5	3	4	6	4	6	6	6	6	6	4	5
φλύκταινα	2	1	1	1	3	5	2	3	4	3	2	3	
ακανθόλωτη-ακανθολοτική νόσος		3	3	3	1	3	2	2	3	3	1	2	2
επιμόρφωση επιθερμικών καταθέσεων		2	2	3	3	3	4	3	4	5	5	5	4
ακάνθωση					1	2	3	3	6	6	6	6	5
ψευδοεπιγλωσσώδης υπερπλασία								1	1	1		2	2
δοσινερώτωση ή απόπτωση		2	1	2	3			1	1			2	2
διάρροια: επιθερμικές θηλοειδείς μικροακανθώματες προσεβριδείς επιθερμικά «μυροδύμματα»	1	1				2/4B	2/4B	3/3B	3/3B	4/2B	5/1B	1/5B	4/2B
φλεγμ. περιγγειώσιμη επιπόλις ή/και βλαβική (B)	5/1B	4/2B	3/3B	3/3B	1/5B	2/4B	2/4B	3/3B	3/3B	4/2B	5/1B	1/5B	4/2B
φλεγμ. λοβιοεπιθερμική				1				1	2			1	
φλεγμ. «τακτικό είδη» (band-like)													
φλεγμ. διάχυτη (Δ) ή οξεία (Ο)				1Δ			1Δ					1Δ	
εωσινόφιλα πολυμορφόβληνα	+3	+6	++1, +5	++1, +5	++1, +5	++1, +5	++2, +4	++1, +5	++4, +2	++3, +3	++1, +5	++4, +2	+6
ουδετερόφιλα πολυμορφόβληνα	+1	+6	+5	+6	+6	+6	+6	+6	+6	+6	+6	+5	+4
λεμφοκύτταρα	+1	+6	+6	+6	+6	+6	+6	+6	+6	+6	+6	+6	+6
άλλα κύτταρα: ιστοκύτταρα (I), πλασματόκυτα (Π)	I6	I6	I6	I6	I6, ΠI	I6, ΠI2	I5, ΠI2	I6, ΠI2	I6, ΠI2	I6	I6	I5, ΠI3	I6, ΠI
οίδημα			3		1	2	2	1				3	1
ίνωση													
διάρροια: αγγειεκτασία (A), πολυαγγειολύση (K)		A1	A2	A2	A2	A4	A2	A1	A3	K1	A2	A2	A2
τρογυλοακτική κεράτωση							2						1
τρογυλοακτικές τρογυματικές (T), ενδοακτική (E), δοσινερώση (ΔO)		T1	T1		E1	E1	T1	T1	T1				
περιεξαρτηματική φλεγμονή	3	4	4	3	4	2	1	3	4		4	3	3
φλεγμ. συμπτωτικών αδένων		2									1		1
φλεγμ. αποκρινών ιδρωτοποιών αδένων		2							1				
επιθηλιακή υπερπλασία (Y)		Y3	Y2	Y4	Y3	Y3	KΔ4	Y1	KΔ4	Y2	Y2	KΔ2	Y1
ή/ & ιστική διάταση (KΔ),			Y/ΚΔI	Y/ΚΔI	Y/ΚΔI	KΔ2	Y/ΚΔI	Y/ΚΔI	Y/ΚΔI	KΔ2	KΔ4	Y/ΚΔ3	KΔ2
ατροφία επιθηλίου (AE) αποκρινών αδένων					Y/ΚΔI			Y/ΚΔI	Y/ΚΔI	Y/ΚΔ2			Y/ΚΔ2
ακράτες μελανίνες τρογυλοακτικών													
διάρροια: ενδοτρογυματικό εωσινόφιλο απόστημα											1		

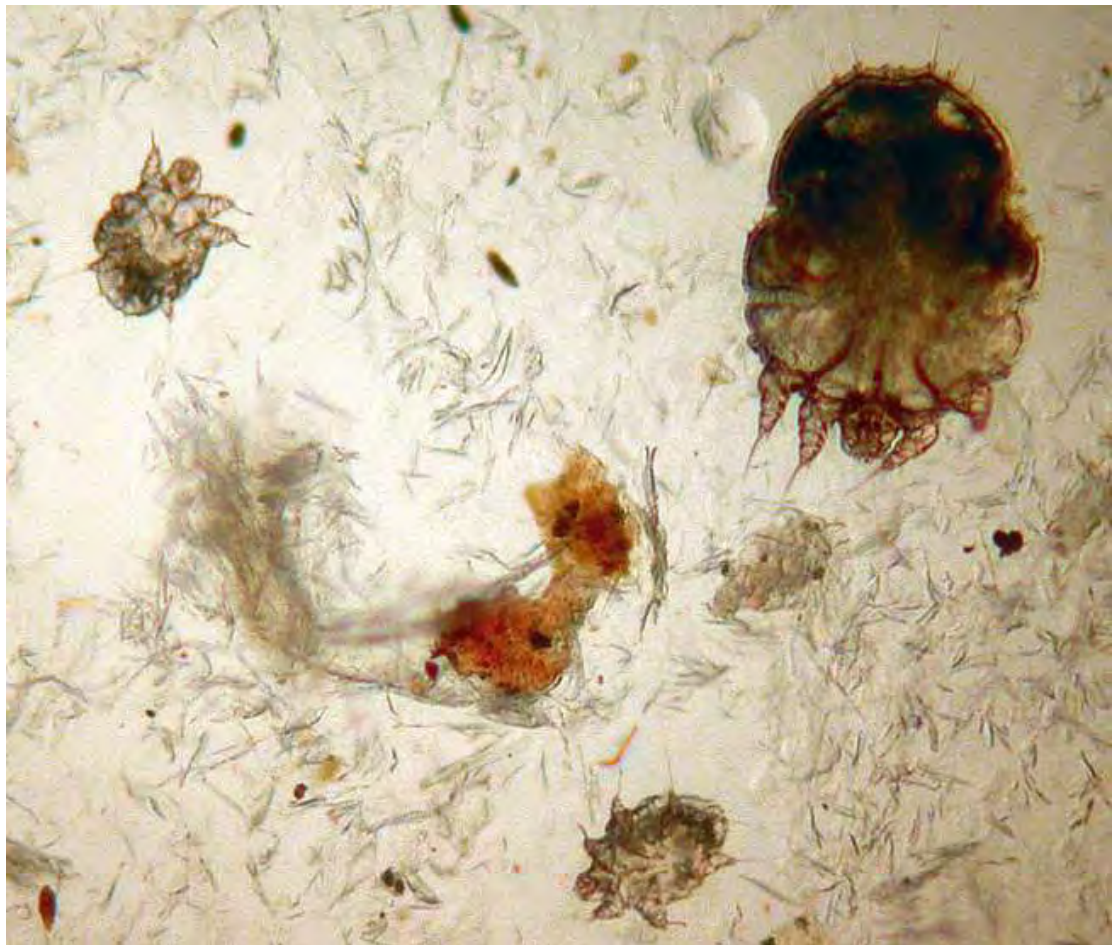
ο αριθμός που αναγράφεται σε κάθε πλαίσιο δηλώνει τον αριθμό των ζώνων που άφρασαν την αλλοίωση σε σχέση με το σύνολο.

++ = κυρίαρχος κυτταρικός τύπος φλεγμ., + = παρουσία φλεγμ.

ΕΙΚΟΝΕΣ ΑΠΟ ΦΥΣΙΚΑ ΠΕΡΙΣΤΑΤΙΚΑ
ΠΡΟΒΑΤΩΝ & ΑΙΓΩΝ



Εικ.01. Ενήλικο θηλυκό άτομο *Sarcoptes scabiei* από ξέσμα δέρματος προβάτου.



Εικ.02. Ενήλικο άτομο και προνύμφες *Sarcoptes scabiei*, καθώς και φολίδες κερατίνης από ξέσμα δέρματος προβάτου.

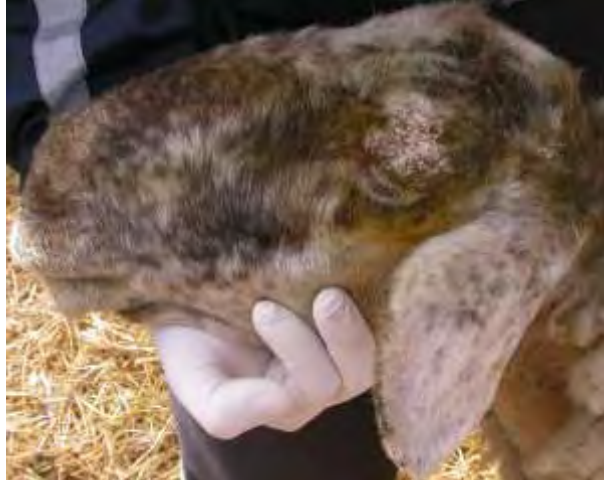Εικ.03. Φυσικό περιστατικό προβάτου με αρχόμενη εστία σαρκοπτικής ψώρας στο δέρμα του επιρρινίου. Παρατηρείται εφελκιδοποίηση και υποτρίχωση.



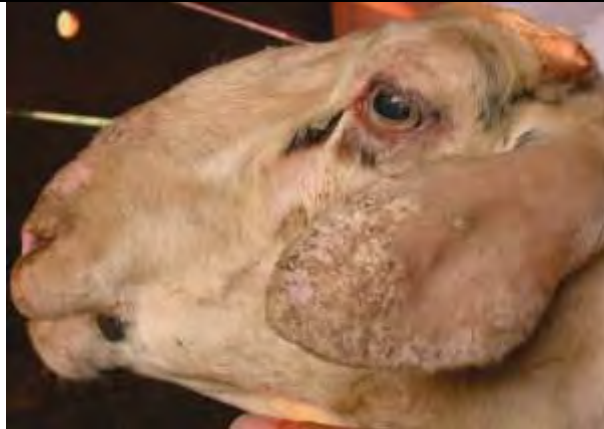Εικ.04. Φυσικό περιστατικό προβάτου με εστίες σαρκοπτικής ψώρας στο δέρμα του επιρρινίου και αμφοτερόπλευρα στα χείλη των ωτικών πτερυγίων. Παρατηρούνται ερύθημα, αλωπεκία και πολλαπλές εφελκίδες.



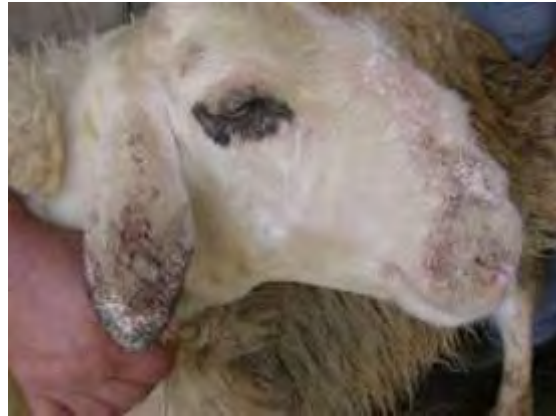Εικ.05. Φυσικό περιστατικό προβάτου με εστίες σαρκοπτικής ψώρας στο δέρμα του επιρρινίου, στα χείλη του ωτικού πτερυγίου και στο άνω βλέφαρο. Παρατηρείται αλωπεκία και σχηματισμός εφελκίδων.



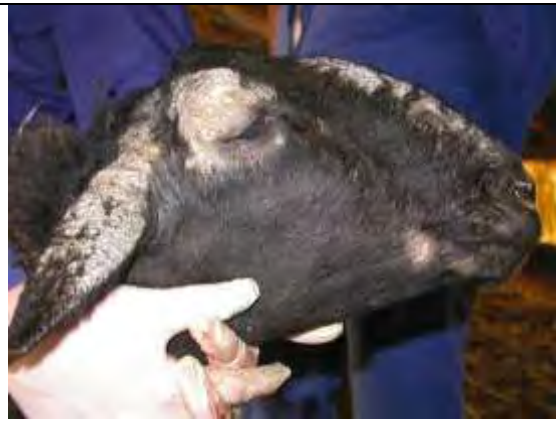Εικ.06. Φυσικό περιστατικό προβάτου με περιορισμένη εστία σαρκοπτικής ψώρας στο δέρμα του επιρρινίου, αλλά με εκτεταμένες αλλοιώσεις στα χείλη του ωτικού πτερυγίου και σε μεγάλο μέρος της εξωτερικής επιφάνειας του αυτιού. Παρατηρείται αλωπεκία και σχηματισμός εφελκίδων.



Εικ.07.Φυσικό περιστατικό προβάτου με εκτεταμένες αλλοιώσεις σαρκοπτικής ψώρας στο δέρμα κατά μήκος το επιρρινίου. γύρω από τους μυκτήρες και στην εξωτερική επιφάνεια του ωτικού πτερυγίου, Παρατηρείται εφελκιδοποίηση, πάχυνση και πτύχωση του δέρματος λόγω υπερπλασίας και υπερκεράτωσης, ενώ υπάρχουν και αλλοιώσεις αυτοτραυματισμού.



Εικ.08.Φυσικό περιστατικό προβάτου με διάσπαρτες αλλοιώσεις σαρκοπτικής ψώρας στο δέρμα κατά μήκος το επιρρινίου και εκτεταμένες αλλοιώσεις περιοφθαλμικά που τείνουν να ενωθούν με τις εκτεταμένες αλλοιώσεις που αφορούν ολόκληρη την εξωτερική επιφάνεια του ωτικού πτερυγίου. Παρατηρείται επίσης μια αρχόμενη εστία στο δέρμα της κάτω γνάθου. Κύριο χαρακτηριστικό των αλλοιώσεων είναι η αλωπεκία και η υπερκεράτωση.



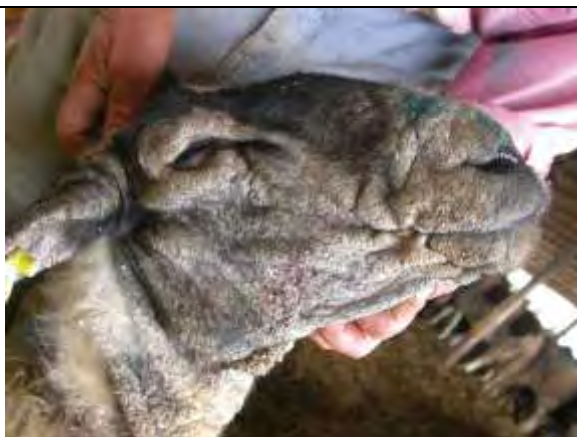Εικ.09.Φυσικό περιστατικό προβάτου με έντονες αλλοιώσεις σαρκοπτικής ψώρας γύρω από το κάτω χείλος και εκτεταμένη περιοχή στο δέρμα της υπογνάθιας χώρας. Παρατηρείται εφελκιδοποίηση, πάχυνση και πτύχωση του δέρματος λόγω υπερπλασίας και υπερκεράτωσης στην επιδερμίδα.



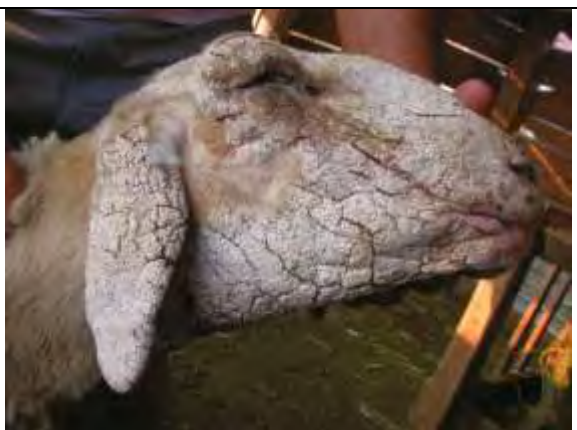Εικ.10.Φυσικό περιστατικό προβάτου με ιδιαίτερα έντονες αλλοιώσεις σαρκοπτικής ψώρας που αφορούν τα χείλη και μέρος της εσωτερικής επιφάνειας των ωτικών πτερυγίων, καθώς και το δέρμα ολόκληρης της υπογνάθιας χώρας, επεκτεινόμενες και στο ανώτερο τμήμα της τραχηλικής χώρας. Κύριο χαρακτηριστικό είναι η πάχυνση και πτύχωση του δέρματος λόγω υπερπλασίας και υπερκεράτωσης με βαθιές ρωγμές.



Εικ.11. Φυσικό περιστατικό προβάτου με ιδιαίτερα έντονες αλλοιώσεις σαρκοπτικής ψώρας. Παρατηρείται υπερχρωμία, εφελκιδοποίηση, πάχυνση και πτύχωση του δέρματος λόγω υπερπλασίας και υπερκεράτωσης, ενώ υπάρχουν και αλλοιώσεις αυτοτραυματισμού



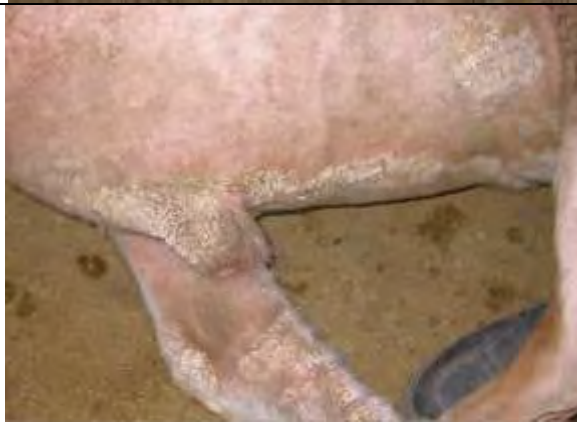Εικ.12. Φυσικό περιστατικό προβάτου με πολύ έντονες αλλοιώσεις σαρκοπτικής ψώρας. Παρατηρείται ιδιαίτερα έντονη υπερκεράτωση και υπάρχουν πολλαπλές ρωγμές.



Εικ.13. Φυσικό περιστατικό κριού με έντονες αλλοιώσεις σαρκοπτικής ψώρας σε εκτεταμένη κατανομή προσβάλλοντας το κατώτερο τμήμα των άκρων και το όσχεο.



Εικ.14. Το κριάρι της προηγούμενης εικόνας, στο οποίο διακρίνονται οι έντονες αλλοιώσεις της σαρκοπτικής ψώρας στο κατώτερο τμήμα των άκρων, την κοιλιακή χώρα και την πόσθη.



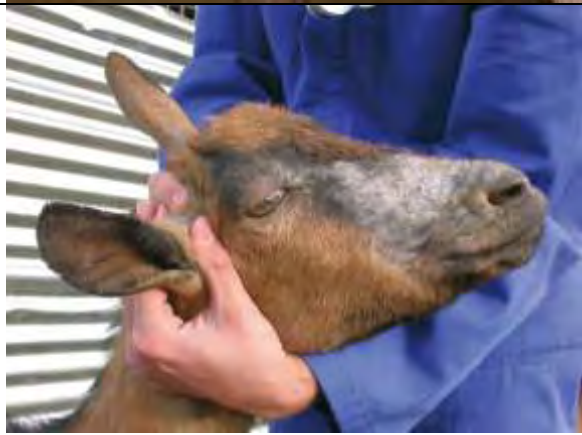Εικ.15.Φυσικό περιστατικό αίγας με αρχόμενη εστία σαρκοπτικής ψώρας στο δέρμα του επιρρινίου. Παρατηρείται εφελκιδopoίηση και υποτρίχωση.



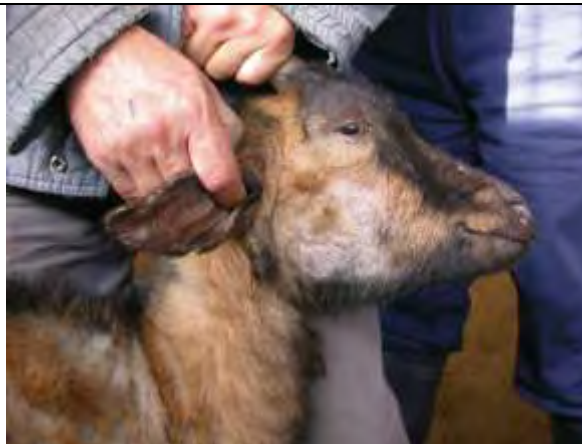Εικ.16.Φυσικό περιστατικό αίγας με εστίες σαρκοπτικής ψώρας στο δέρμα του επιρρινίου και στα χείλη των πτερυγίων των αυτιών. Παρατηρείται ερύθημα, αλωπεκία και κατά εστίες σχηματισμός εφελκίδων.



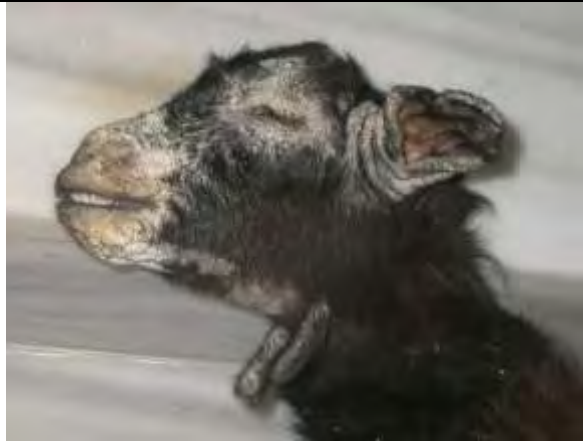Εικ.17.Φυσικό περιστατικό αίγας με εστίες σαρκοπτικής ψώρας στο δέρμα του επιρρινίου, στα χείλη του ωτικού πτερυγίου και στο άνω βλέφαρο. Παρατηρείται αλωπεκία και σχηματισμός εφελκίδων.



Εικ.18.Φυσικό περιστατικό αίγας με εστία σαρκοπτικής ψώρας στο δέρμα του επιρρινίου, στα χείλη του ωτικού πτερυγίου και σε μεγάλο μέρος της παρειάς. Παρατηρείται αλωπεκία και σχηματισμός εφελκίδων.



Εικ.19. Φυσικό περιστατικό εριφίου με έντονες αλλοιώσεις σαρκοπτικής ψώρας στο επιρρίνιο, γύρω από τους μυκτήρες, περιοφθαλμικά, στα πτερύγια των αυτιών, καθώς και γύρω από το κάτω χείλος και σε εκτεταμένη περιοχή στο δέρμα της υπογνάθιας χώρας. Παρατηρείται εφελκιδιοποίηση, πάχυνση και πτύχωση του δέρματος λόγω υπερπλασίας και υπερκεράτωσης.



Εικ.20. Το περιστατικό εριφίου της εικόνας 19 με ιδιαίτερα έντονες αλλοιώσεις σαρκοπτικής ψώρας που εκτός από το κεφάλι καταλαμβάνουν εκτεταμένο τμήμα της ωμοπλατταίας χώρας. Κύριο χαρακτηριστικό είναι η πάχυνση και πτύχωση του δέρματος λόγω υπερπλασίας και υπερκεράτωσης με βαθιές ρωγμές.



Εικ.21. Φυσικό περιστατικό αίγας με εκτεταμένη εστία σαρκοπτικής ψώρας στο δέρμα της βάσης του τραχήλου και της ράχης. Κύριο χαρακτηριστικό είναι η αλωπεκία και πάχυνση εξαιτίας της υπερκεράτωσης, ενώ παρατηρούνται κατά τόπους μεμονωμένες ρωγμές και εφελκίδες.



Εικ.22. Φυσικό περιστατικό αίγας με εκτεταμένη εστία σαρκοπτικής ψώρας στο δέρμα της επιγονάτιας πτυχής που επεκτείνεται στην κάτω κοιλιακή μέχρι την στερνική χώρα, καθώς και το δέρμα της άρθρωσης του αγκώνα. Υπάρχουν επίσης μεμονωμένες εστίες σαρκοπτικής ψώρας στο δέρμα της οσφυϊκής χώρα και του θώρακα. Κύριο χαρακτηριστικό είναι η έντονη πτύχωση του δέρματος στην επιγονάτια πτυχή εξαιτίας της υπερπλασίας και της υπερκεράτωσης.



Εικ.23. Φυσικό περιστατικό αίγας με τοπικά εκτεταμένη εστία σαρκοπτικής ψώρας στο δέρμα της κοιλιακής χώρας. Παρατηρείται υποτρίχωση και αλωπεκία.



Εικ.24. Φυσικό περιστατικό αίγας με πολύ εκτεταμένη εστία σαρκοπτικής ψώρας στο δέρμα της τραχηλικής χώρας που επεκτείνεται στο πρώτο τρίτο της θωρακικής χώρας και κατά μήκος της σπονδυλικής στήλης (αυχενική και θωρακική μοίρα). Παρατηρείται αλωπεκία και κατά εστίες υποτρίχωση και εφελκιδιοποίηση.

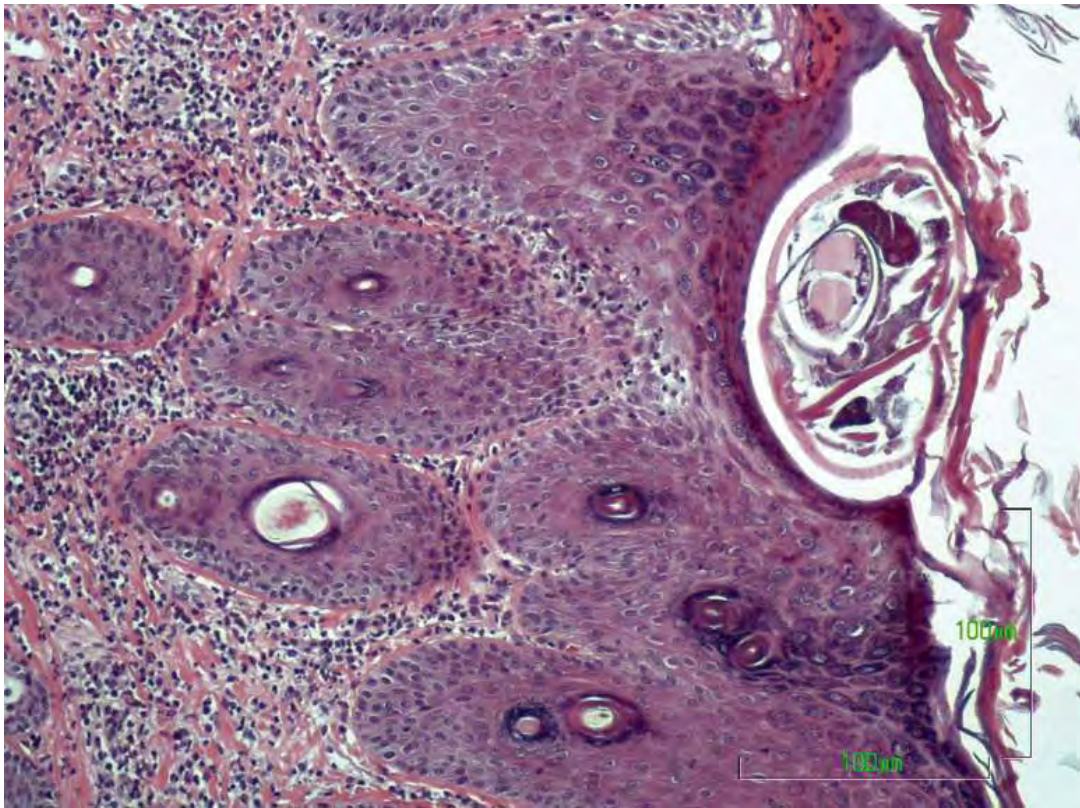

Εικ.25. Φυσικό περιστατικό αίγας με εκτεταμένη εστία σαρκοπτικής ψώρας που εμφανίζει τάσεις επέκτασης στο δέρμα του τραχήλου, επίσης εκτεταμένη εστία στην αρχή της οσφυϊκής χώρας, καθώς και διάσπαρτες εστίες με τάση συνένωσης στο δέρμα του κορμού (πλάγια κοιλιακή χώρα, τμήμα της θωρακικής χώρας). Τέλος, διάσπαρτες εστίες σαρκοπτικής ψώρας με τάση συνένωσης εντοπίζονται και στο δέρμα του κεφαλιού (περιοχή επιρρινίου). Κύριο χαρακτηριστικό των αλλοιώσεων είναι η πτύχωση του δέρματος στην περιοχή του τραχήλου, η αλωπεκία και η κατά τόπους υποτρίχωση.

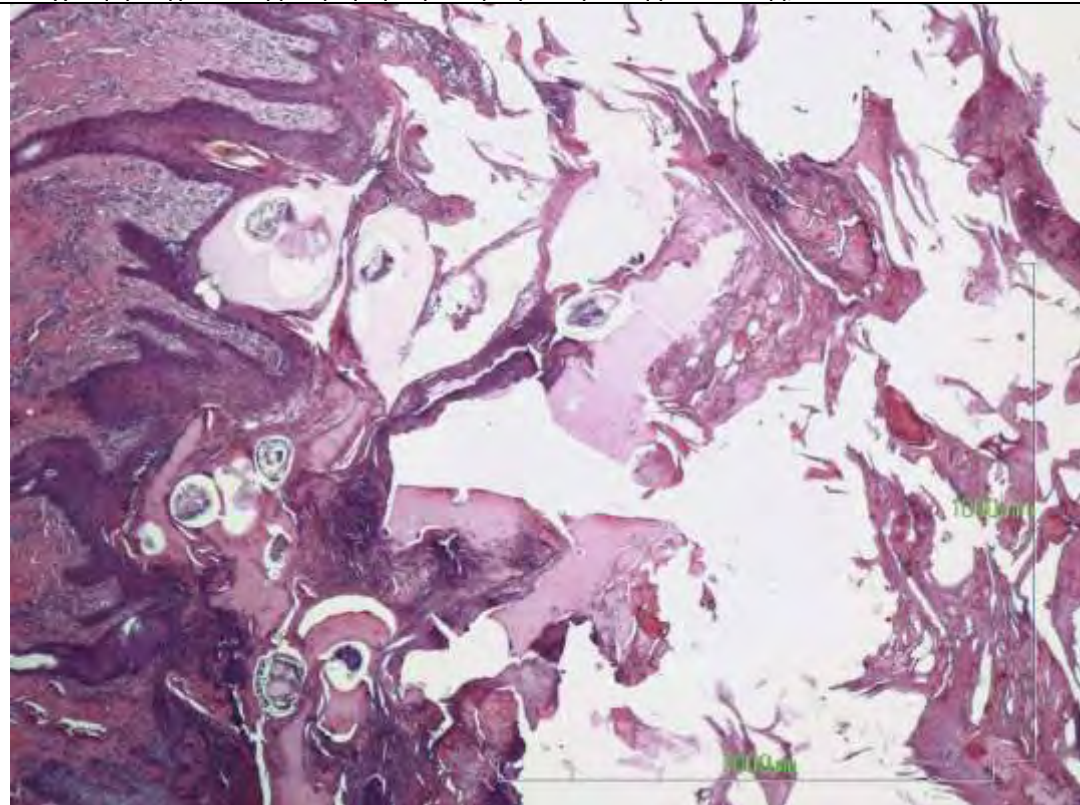


Εικ.26. Φυσικό περιστατικό αίγας με σαρκοπτική ψώρα που εντοπίζεται εστιακά στο δέρμα του επιρρινίου και σε διάσπαρτες εστίες με ποικίλη επιφάνεια (εστιακές, περιορισμένες ή εκτεταμένες, με τάση συνένωσης) στο δέρμα του κορμού (οσφυϊκή χώρα, πλάγια κοιλιακή χώρα, πλάγια θωρακική χώρα μέχρι τη βάση του τραχήλου). Παρατηρείται αλωπεκία και κατά εστίες υποτρίχωση.

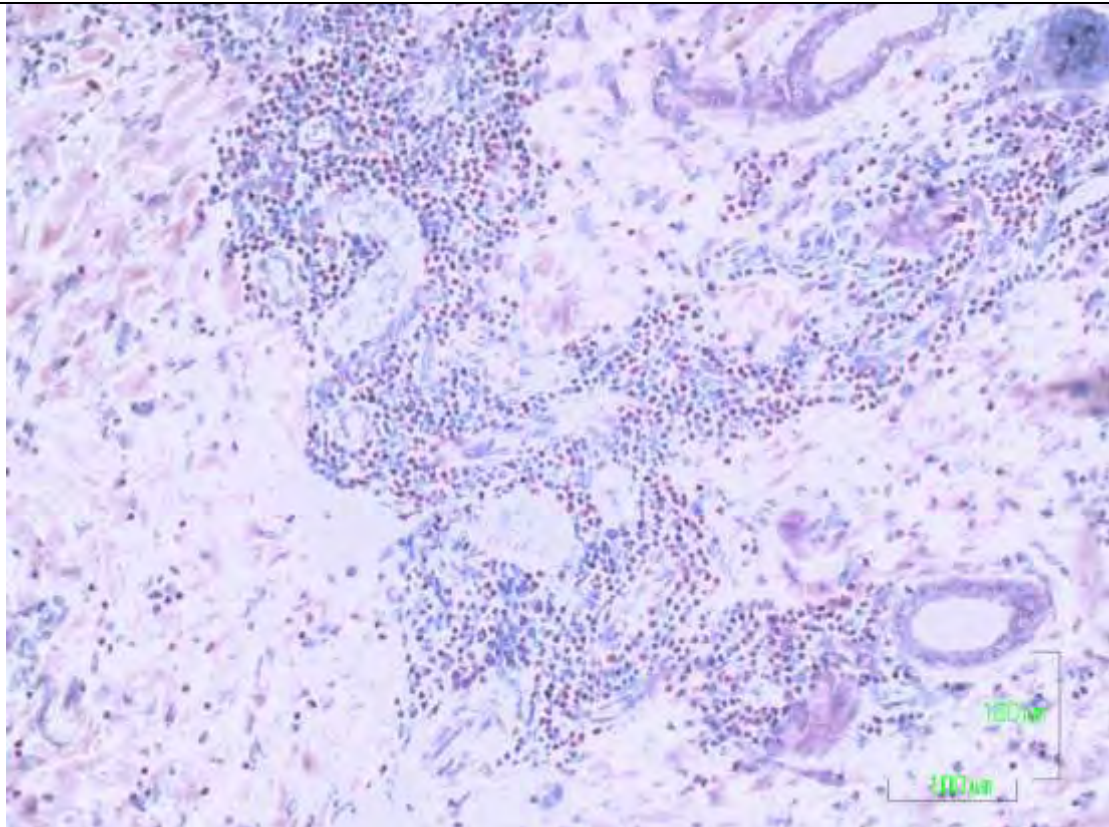




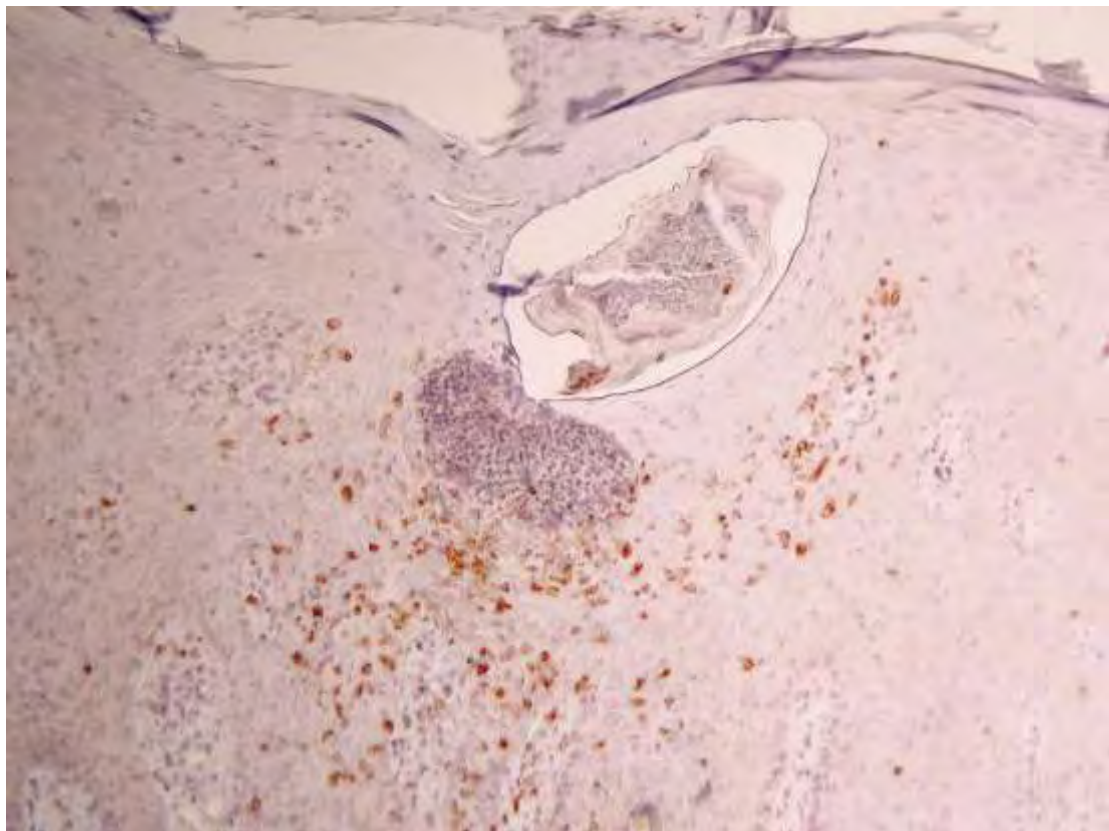
Εικ.27. Βιοψία δέρματος προβάτου (φυσικό περιστατικό). Διακρίνεται σε τομή ενήλικο παράσιτο *Sarcoptes* σε στοά μέσα στην επιδερμίδα, ενώ στο χόριο υπάρχει ιδιαίτερα έντονη και διάχυτη φλεγμονώδης διήθηση. Χρώση αιματοξυλίνης - εωσίνης, x200.



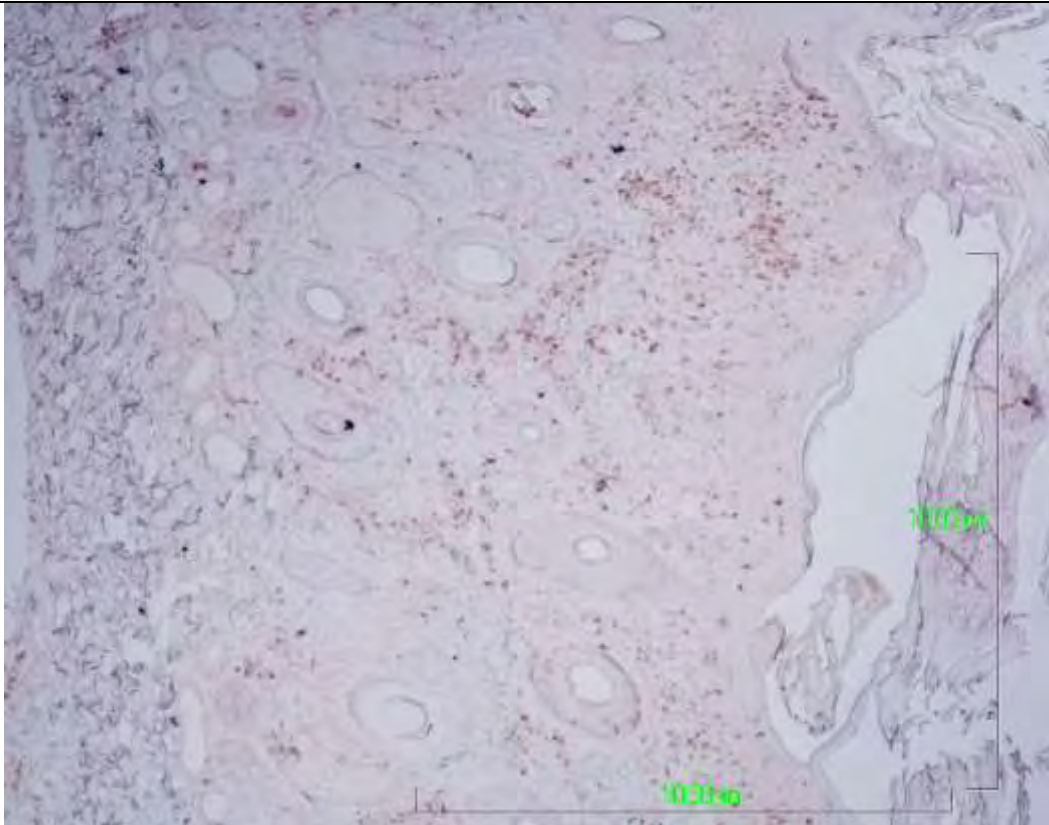
Εικ.28. Βιοψία δέρματος προβάτου (φυσικό περιστατικό) που θυμίζει την υπερκερατωτική (νορβηγική) μορφή σαρκοπτικής ψώρας. Διακρίνεται ο μεγάλος αριθμός παρασίτων σε πολλαπλά στρώματα ιδιαίτερα αυξημένου πάχους οροκυτταρικής - κερατίνης εφελκίδας (τμήματα της οποίας λείπουν λόγω artifact κατά την τεχνική επεξεργασία). Χρώση HE x40.



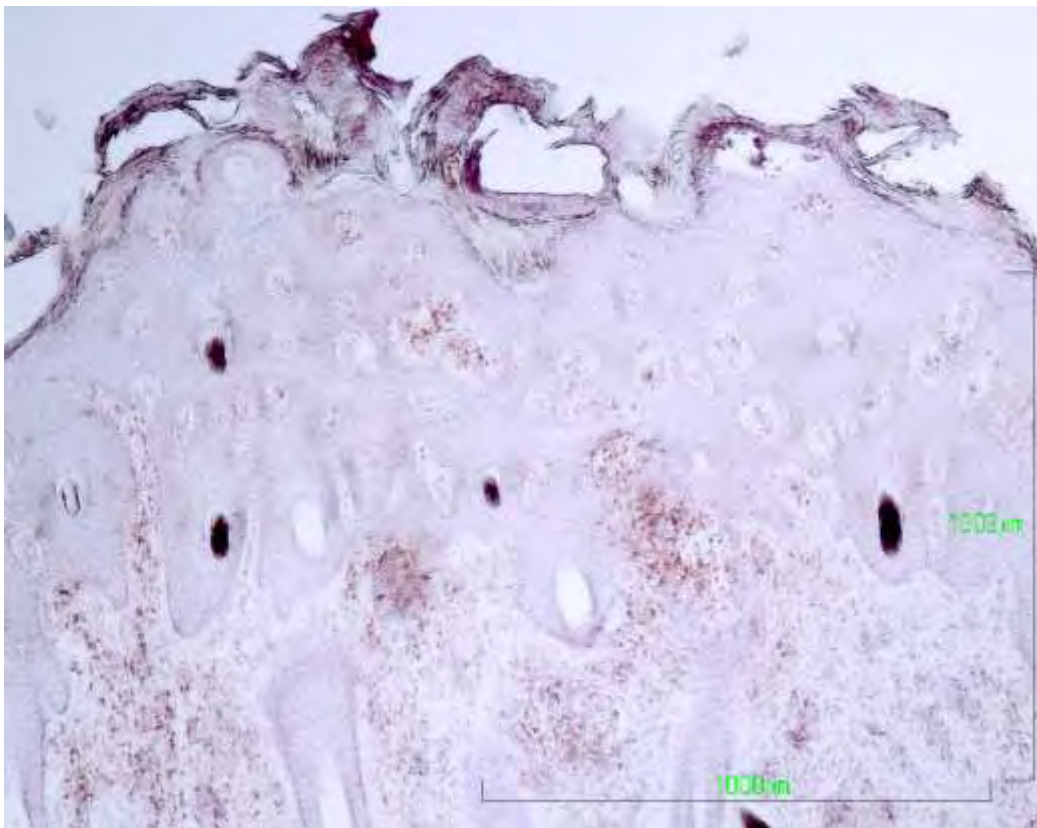
Εικ.29. Βιοψία δέρματος αίγας (φυσικό περιστατικό). Διακρίνεται η ιδιαίτερα έντονη, κυρίως περιαγγειακή φλεγμονώδης διήθηση με άφθονα εωσινόφιλα πολυμορφοπύρρηνα στο χόριο. Χρώση Giemsa, x10



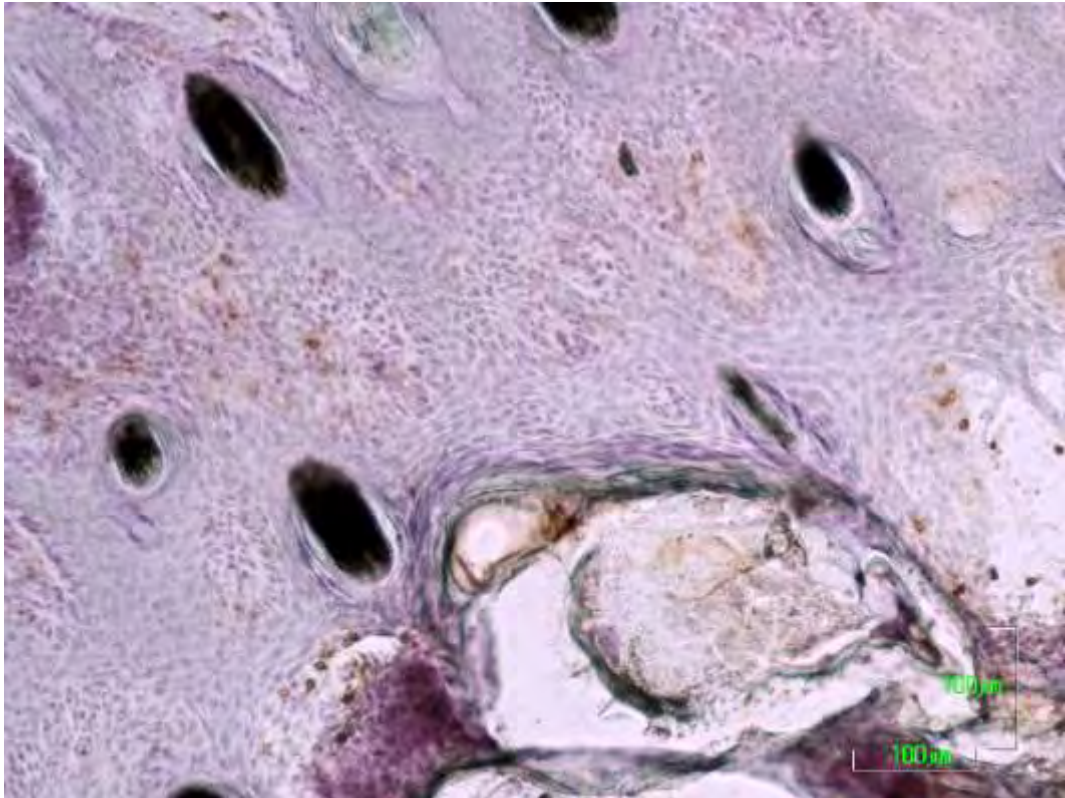
Εικ.30. Βιοψία δέρματος προβάτου (φυσικό περιστατικό). Διακρίνεται η εξωκύτωση CD3+ λεμφοκυττάρων στην επιδερμίδα με «τάση περικύκλωσης» του παρασίτου *Sarcoptes*, το οποίο βρίσκεται μέσα σε στοά στην κερατίνη στοιβάδα. Ανοσοϊστοχημική χρώση σε τομή παραφίνης, x100.



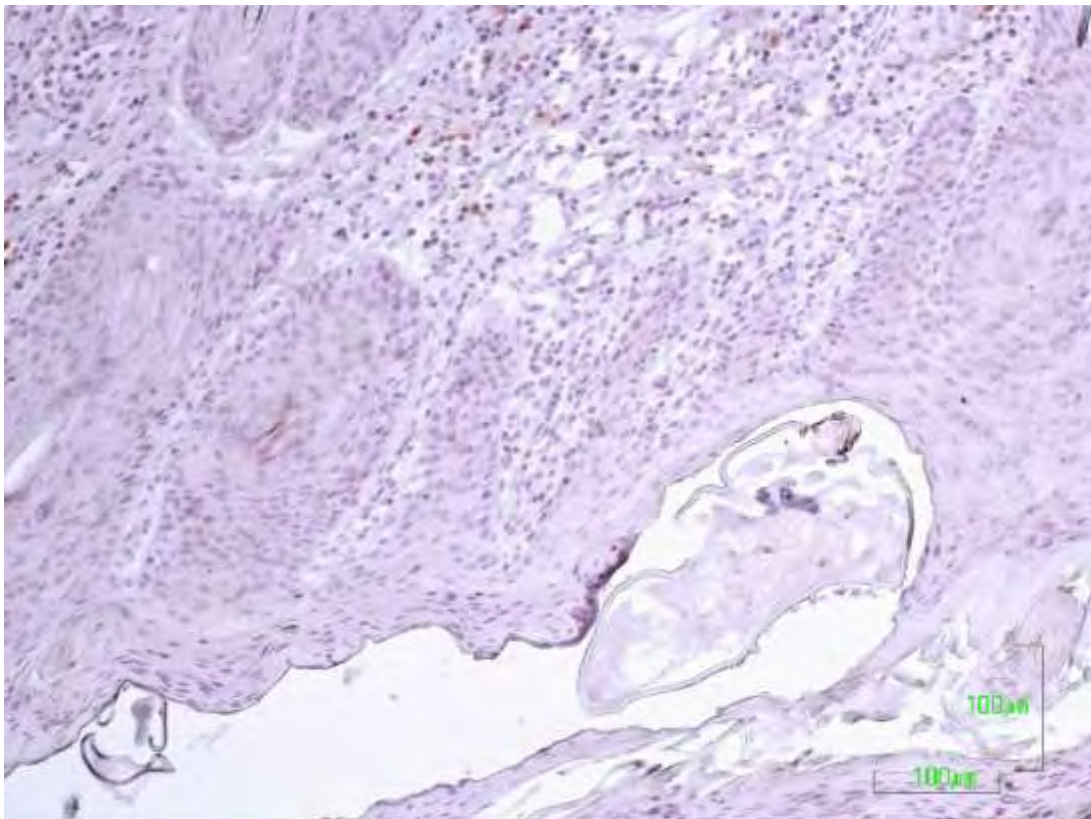
Εικ.31. Βιοψία δέρματος αίγας (φυσικό περιστατικό). Διακρίνεται η μέτρια διάχυτη έως εστιακά έντονη διήθηση του χορίου από CD3+ λεμφοκύτταρα, καθώς και η εξωκύττωσή τους στην επιδερμίδα. Ανοσοϊστοχημική χρώση σε τομή παραφίνης, x40.



Εικ.32. Βιοψία δέρματος αίγας (φυσικό περιστατικό). Διακρίνεται η έντονη οζώδης έως μέτρια διάχυτη διήθηση του χορίου από CD4+ λεμφοκύτταρα, καθώς και η εξωκύττωσή τους στην επιδερμίδα. Ανοσοϊστοχημική χρώση σε τομή κρυοστάτη, x40.



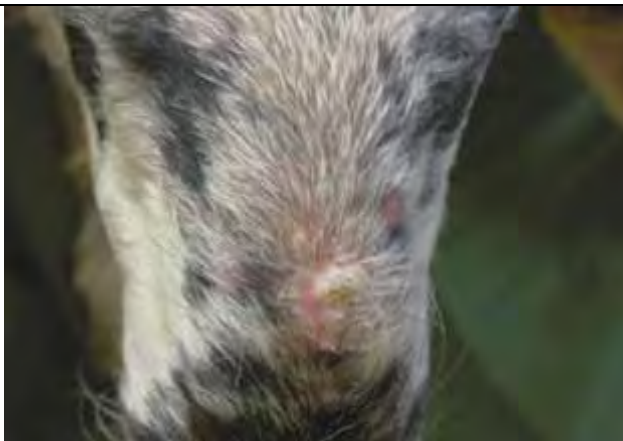Εικ.33. Βιοψία δέρματος αίγας (φυσικό περιστατικό). Διακρίνεται η εξωκύττωση μικρού αριθμού CD8+ κυτταροτοξικών λεμφοκυττάρων στην επιδερμίδα περιμετρικά ενός παρασίτου *Sarcoptes* σε διατομή. Ανοσοϊστοχημική χρώση σε τομή κρυστάτη, $\times 100$.



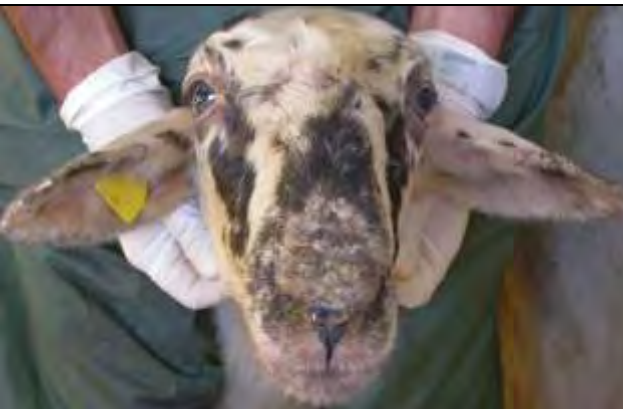Εικ.34. Βιοψία δέρματος αίγας (φυσικό περιστατικό). Διακρίνεται η πολύ μικρή διήθηση του χορίου από CD79+ λεμφοκύτταρα, καθώς και ένα παράσιτο *Sarcoptes* σε σήραγγα στην κερατίνη στιβάδα της επιδερμίδας. Ανοσοϊστοχημική χρώση σε τομή παραφίνης, $\times 100$.

ΕΙΚΟΝΕΣ ΑΠΟ
1^Η ΠΕΙΡΑΜΑΤΙΚΗ ΜΕΛΕΤΗ
ΣΕ ΑΡΝΙΑ

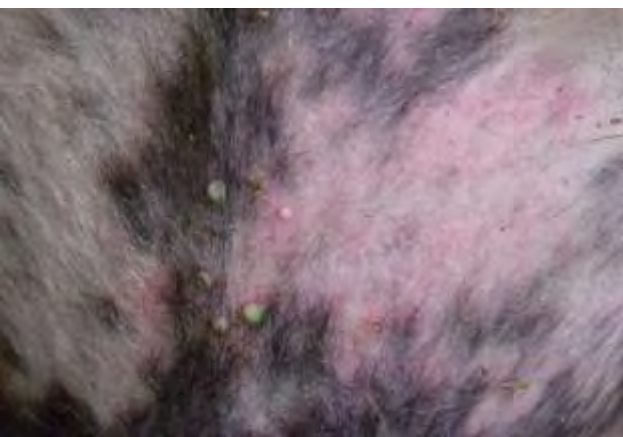Εικ.35. Αρνί (1-A-Π-2090) με δερματικές αλλοιώσεις ημέρα-7 του 1^{ου} πειράματος. Παρατηρείται ερύθημα, ενώ έχουν αναπτυχθεί και αρκετές φλύκταινες.



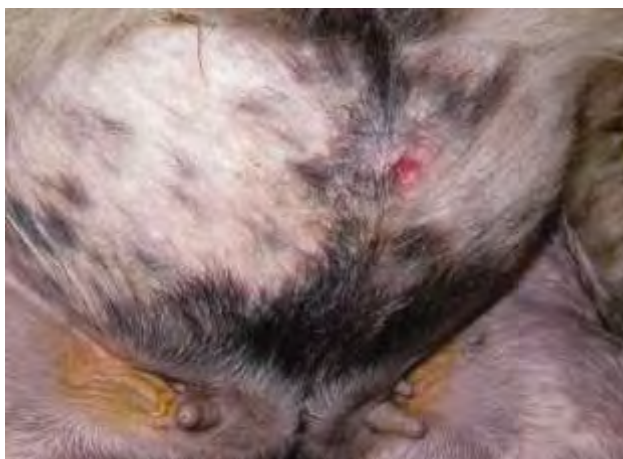Εικ.36. Αρνί (1-A-Π-2090) με δερματικές αλλοιώσεις ημέρα-120 του 1^{ου} πειράματος. Παρατηρείται επέκταση των αλλοιώσεων (υπερκεράτωση, εφελκιδιοποίηση, αλωπεκία) από το επιρρίνιο προς τους μυκτήρες και τα πτερύγια των αυτιών

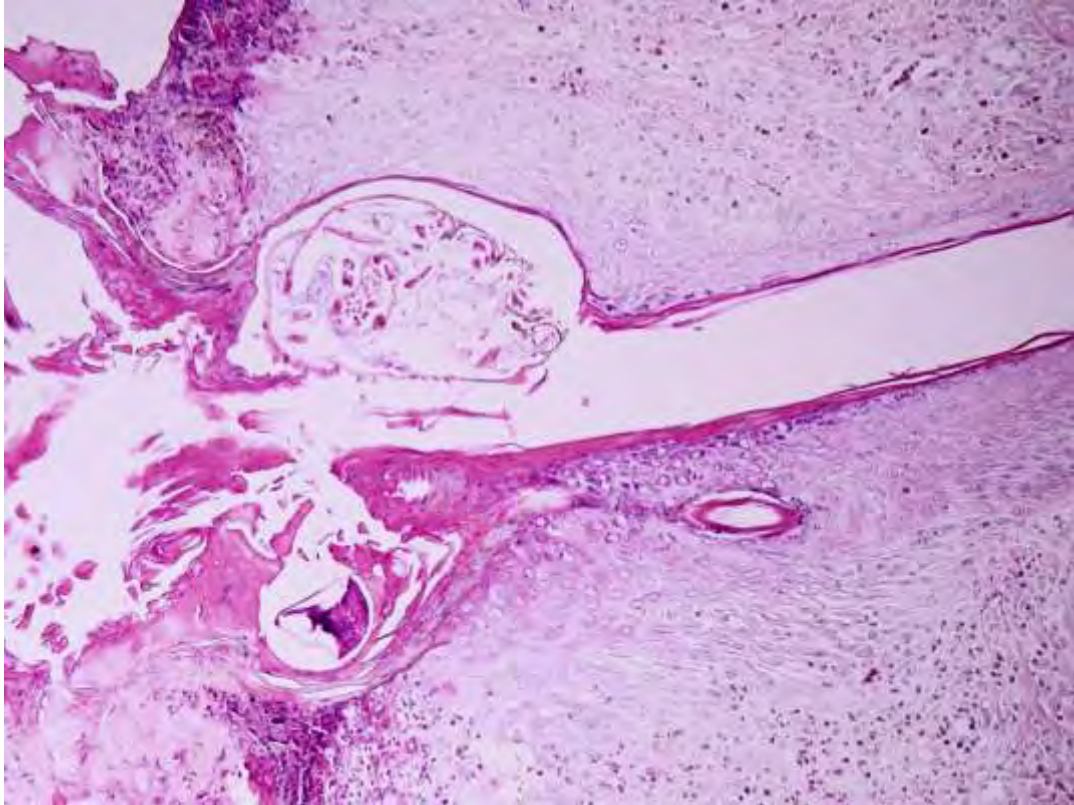


Εικ.37. Αρνί (1-A-K-2094) με δερματικές αλλοιώσεις ημέρα-4 του 1^{ου} πειράματος. Παρατηρείται στην κοιλιακή χώρα ερύθημα, ενώ έχουν αναπτυχθεί και αρκετές φλύκταινες..

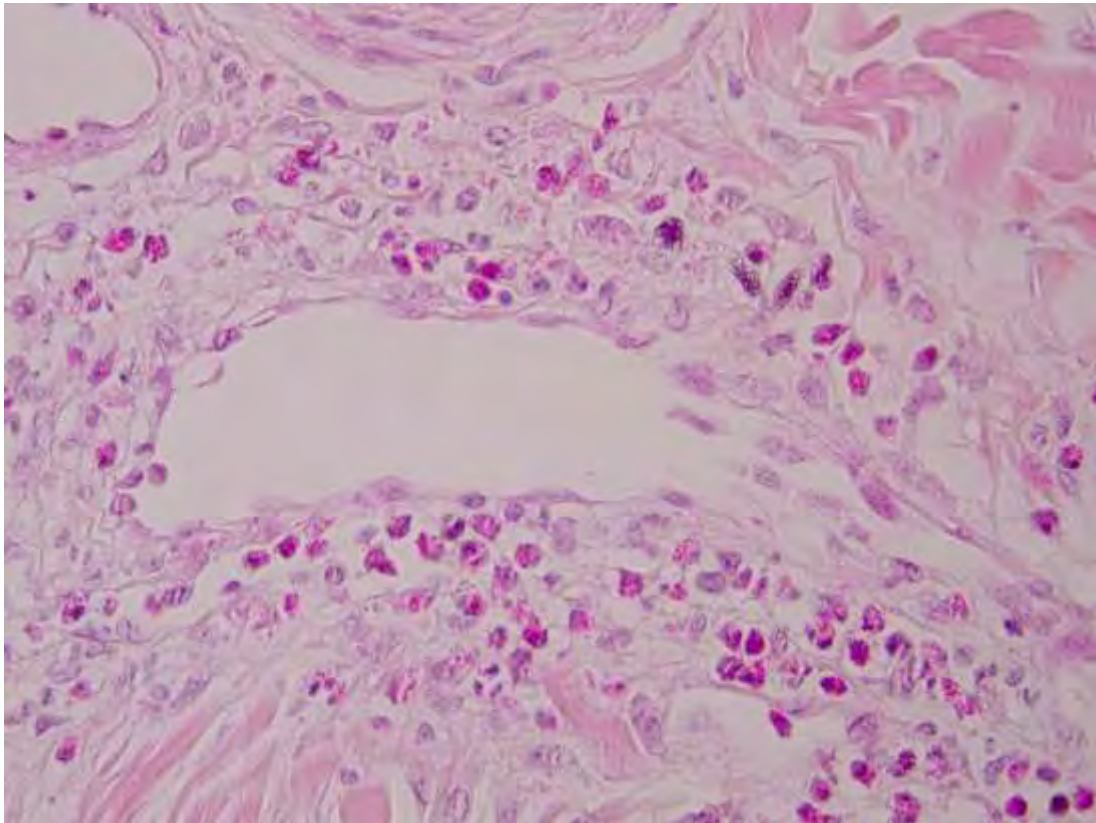


Εικ.38. Αρνί (1-A-K-2094) ημέρα-18 του 1^{ου} πειράματος. Παρατηρείται ότι παραπάνω αλλοιώσεις της εικ. 47 έχουν υποχωρήσει στην κοιλιακή χώρα (διακρίνεται το έλλειμμα δέρματος στο σημείο της βιοψίας).

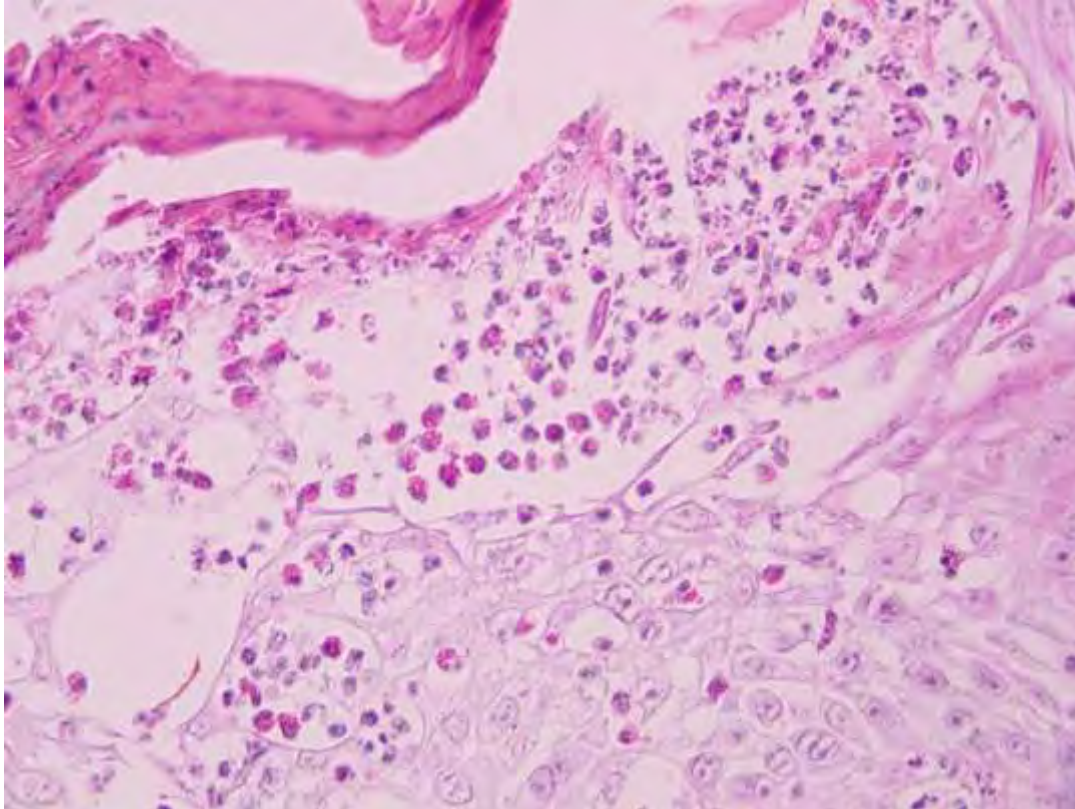




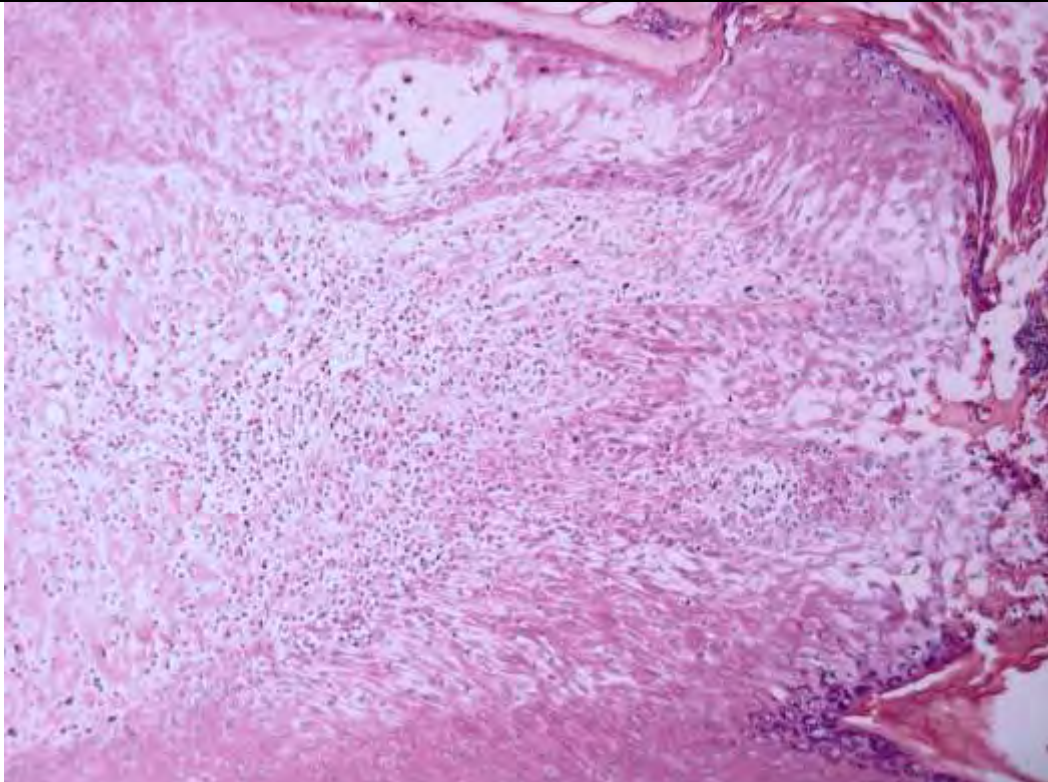
Εικ.39. Βιοψία δέρματος προσώπου από αρνί, ημέρα-4 του 1^{ου} πειραματισμού. Διακρίνεται η σπάνια εντόπιση ταυτόχρονα δύο παρασίτων *Sarcoptes scabiei* που κατασκηνώνουν εκατέρωθεν στην εκβολή (χοάνη) θυλάκου τρίχας, ενώ παρατηρείται ο σχηματισμός εφελκίδας προσκολλημένης στην επιδερμίδα. Χρώση αιματοξυλίνης - εωσίνης, x100.



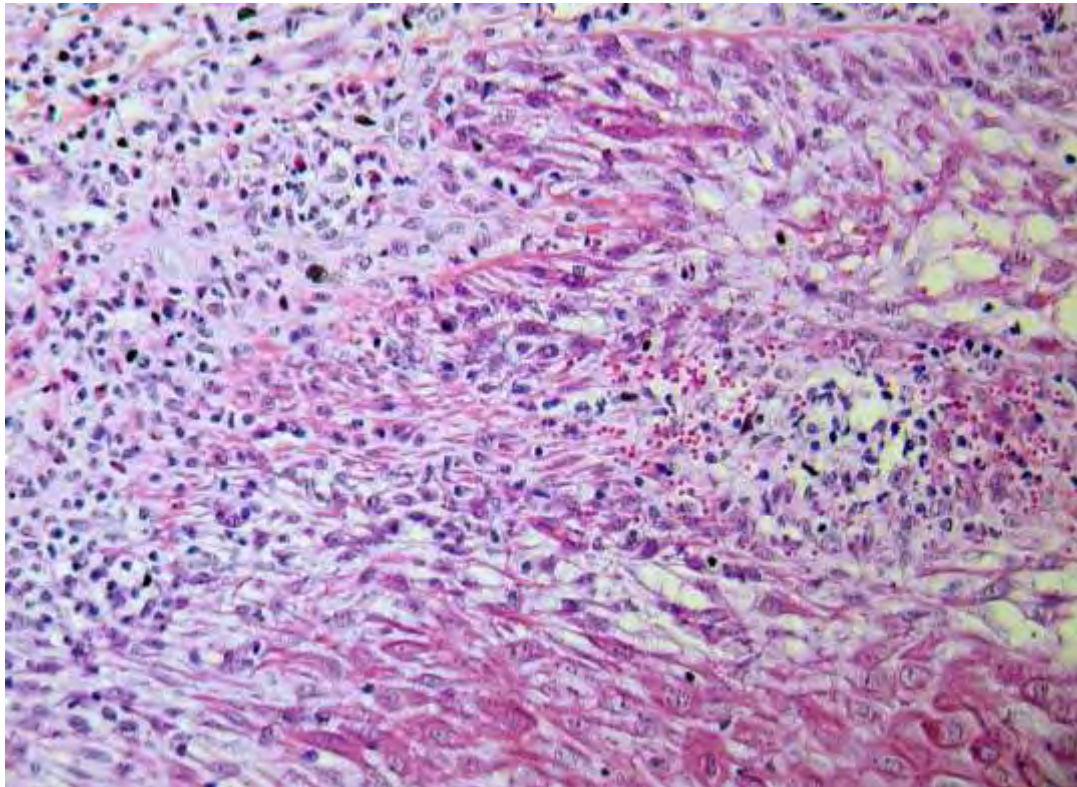
Εικ.40. Βιοψία δέρματος προσώπου από αρνί, ημέρα-4 του 1^{ου} πειραματισμού. Διακρίνεται η έντονη περιαγγειακή συσσώρευση εωσινόφιλων πολυμορφοπύρηνων. Χρώση αιματοξυλίνης - εωσίνης, x400.



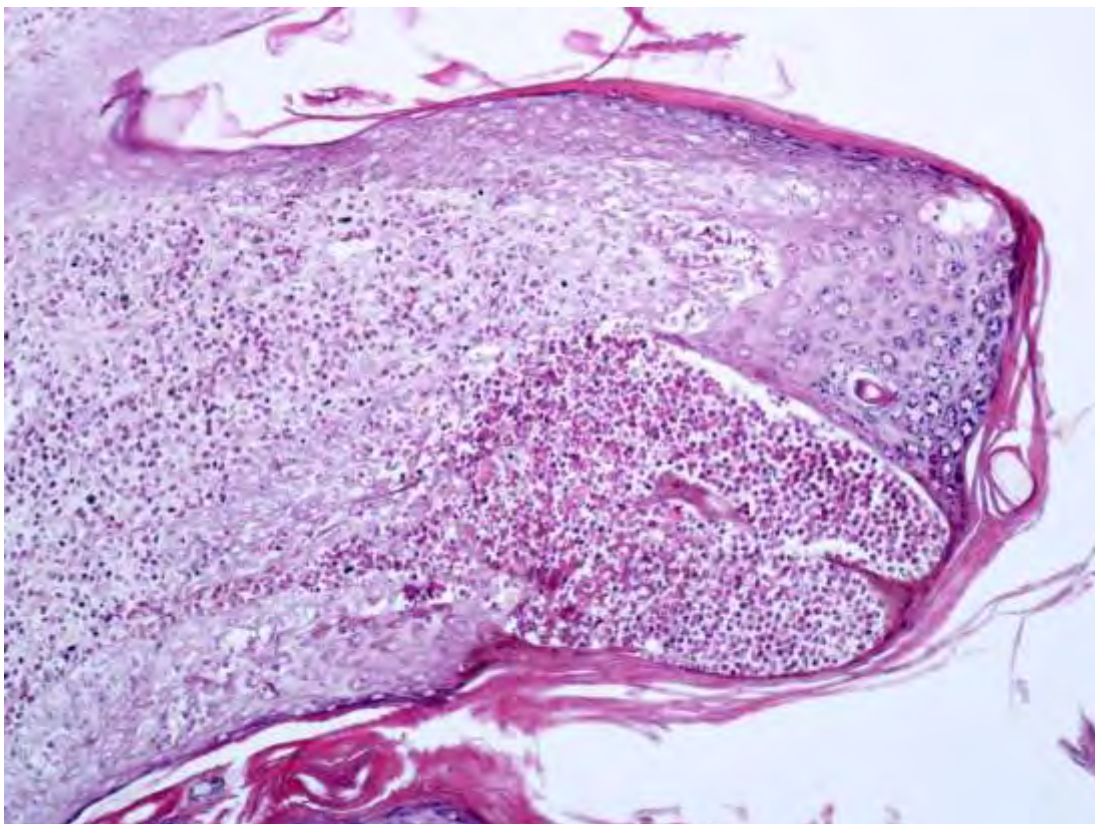
Εικ.41. Βιοψία δέρματος προσώπου από αρνί, ημέρα-4 του 1^{ου} πειραματισμού. Διακρίνεται η εξωκύτωση στην επιδερμίδα άφθονων εωσινόφιλων πολυμορφοπύρηνων, αρκετά από τα οποία έχουν υποστεί αποκοκκίωση, ενώ έχει σχηματιστεί υποκεράτιο αποστημάτιο. Χρώση αιματοξυλίνης -εωσίνης, x400.



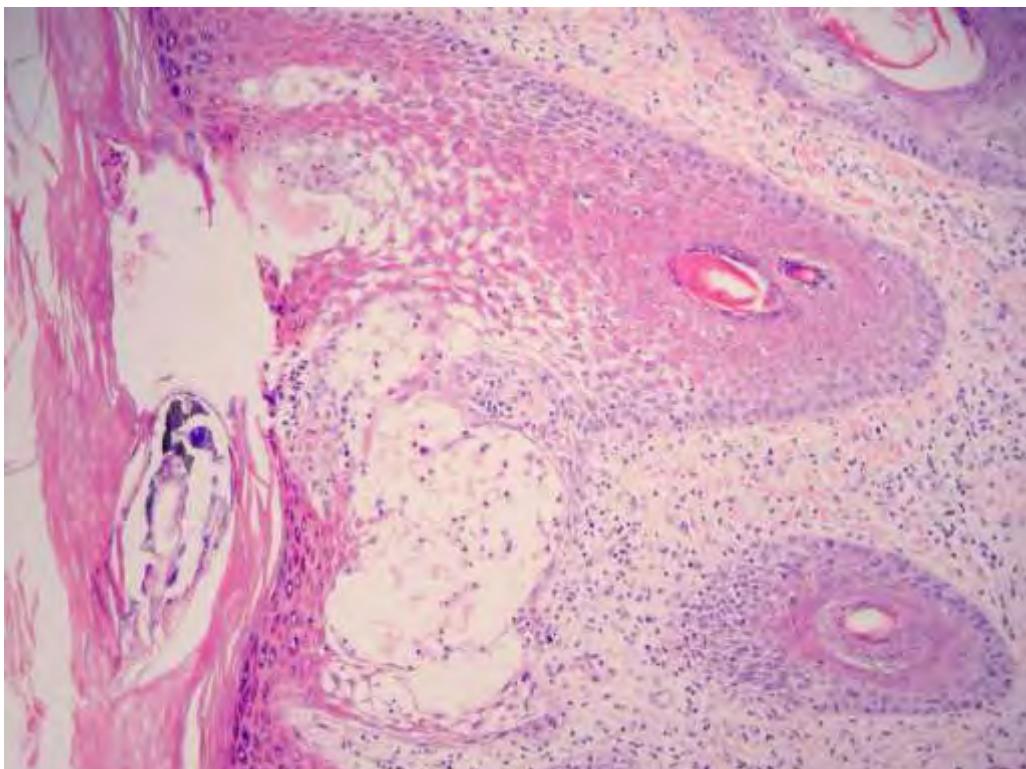
Εικ.42. Βιοψία δέρματος προσώπου από αρνί, ημέρα-7 του 1^{ου} πειραματισμού. Χαρακτηριστική είναι η διαταραχή της ενδοεπιδερμιακής συνοχής των κερατινοκυττάρων, το μεσοκυττάριο οίδημα και η έντονη σπογγίωση, ο σχηματισμός φυσαλίδων, ενώ παρατηρείται έντονη φλεγμονώδης διήθηση στο χόριο. Χρώση HE, x100.



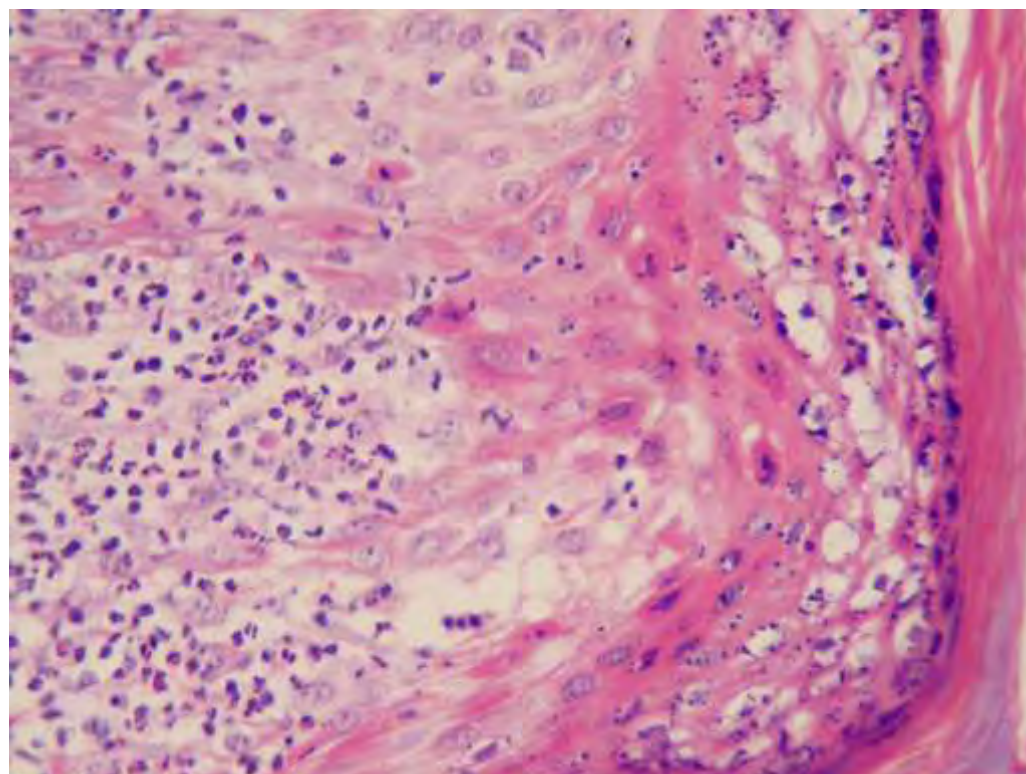
Εικ.43. Βιοψία δέρματος προσώπου από αρνί, ημέρα-7 του 1^{ου} πειραματισμού. Διακρίνεται η έντονη φλεγμονώδης διήθηση στο επίπεδο της χοριοεπιδερμικής σύνδεσης καθώς και η εξωκύττωση κυττάρων φλεγμονής και ερυθροκυττάρων στην επιδερμίδα. Χρώση HE, x200.



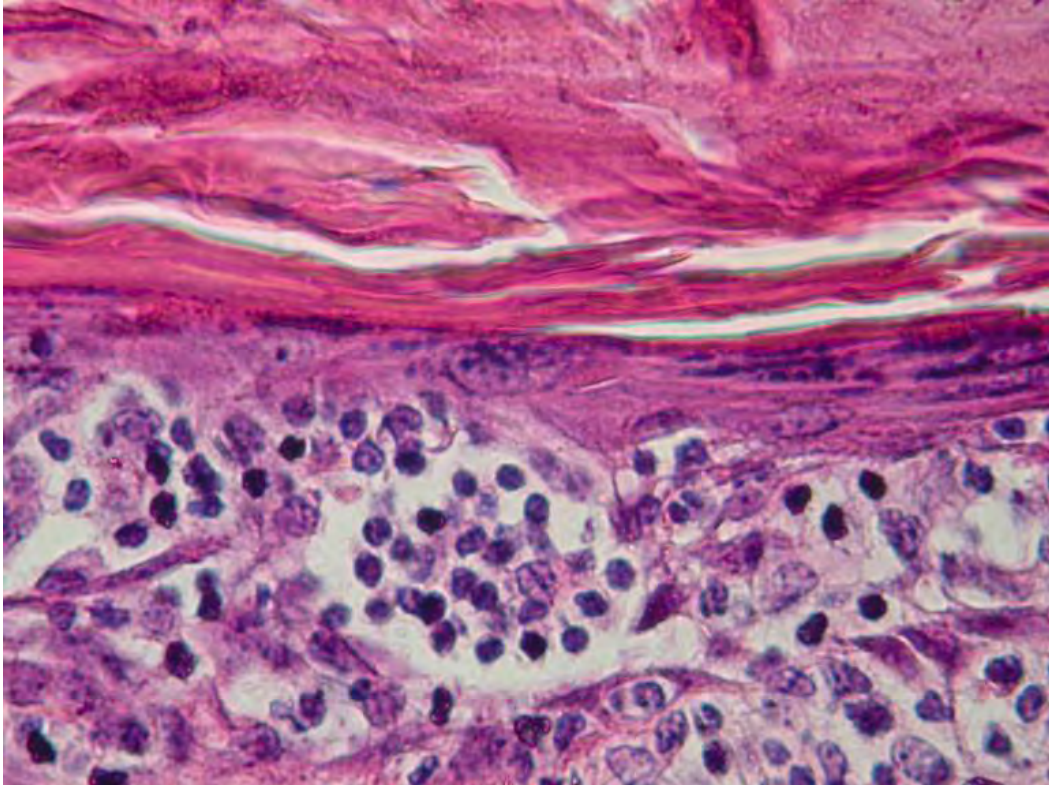
Εικ.44. Βιοψία δέρματος προσώπου από αρνί, ημέρα-11 του 1^{ου} πειραματισμού. Σχηματισμός ενδοεπιδερμικού αποστήματιου (φλύκταινα) αποτελούμενου κυρίως από εωσινόφιλα πολυμορφοπύρρηνα. Χρώση αιματοξυλίνης - εωσίνης, x100.



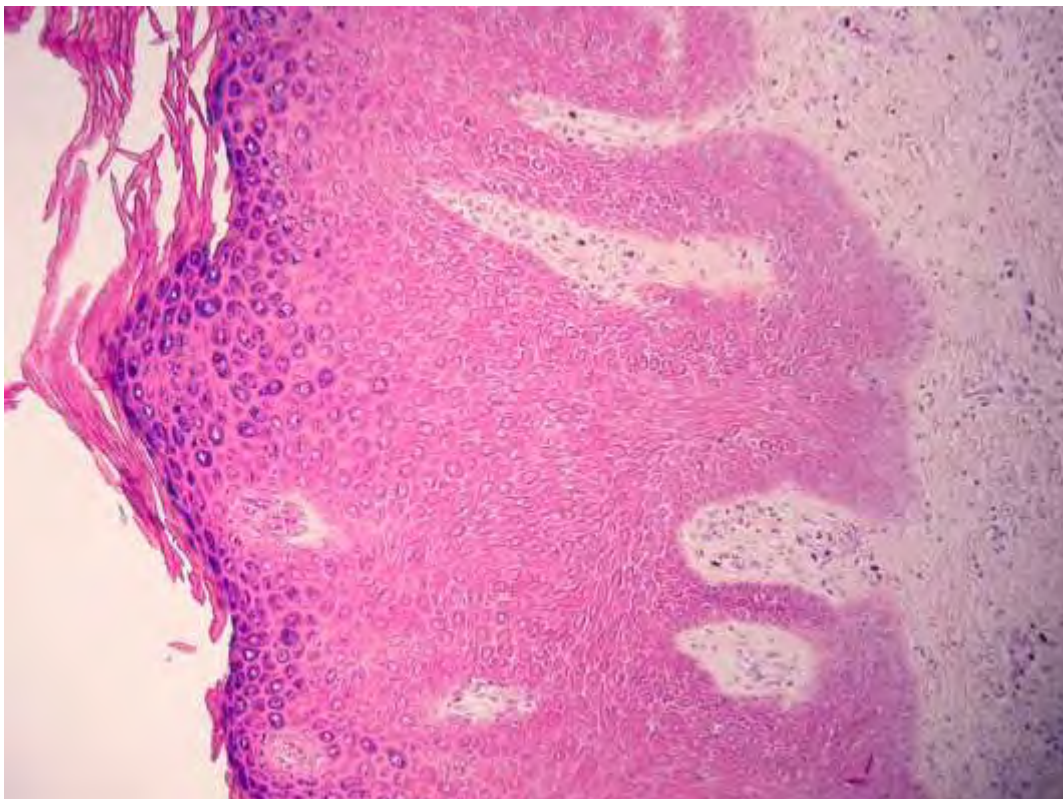
Εικ.45. Βιοψία δέρματος προσώπου από αρνί, ημέρα-18 του 1^{ου} πειραματισμού. Διακρίνεται η έντονου βαθμού σπογγίωση στην επιδερμίδα, με σχηματισμό μικροφουσαλίδων και αρχόμενη φλυκταινοποίηση. Η σπογγίωση αφορά και στο επιθήλιο τριχικών θυλάκων. Παρατηρείται σχηματισμός σπηλαίου με ένα άκαρι σε τομή στην παχιά κερατίνη στοιβάδα. Χρώση αιματοξυλίνης - εωσίνης, x100.



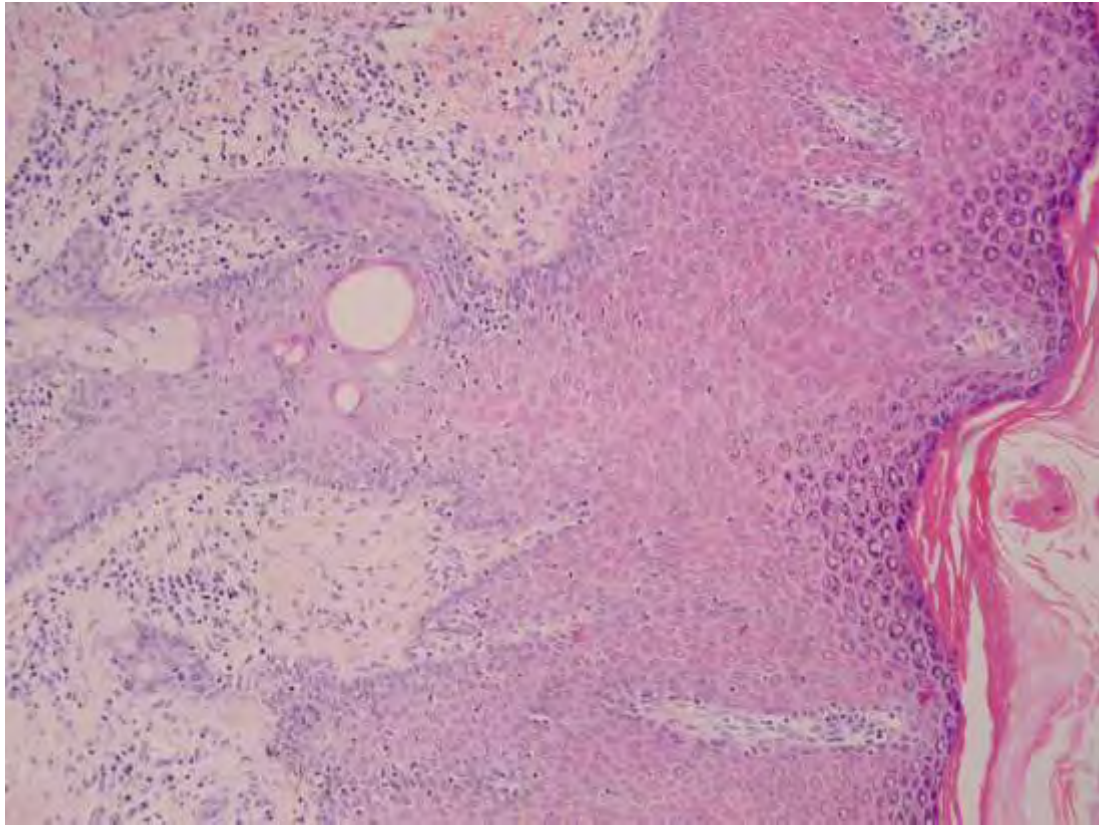
Εικ.46. Βιοψία δέρματος προσώπου από αρνί, ημέρα-18 του 1^{ου} πειραματισμού. Διακρίνεται κυρίως ενδοκυτταρικό οίδημα και λιγότερο μεσοκυττάριο, υπερωσινοφιλικό κυτταρόπλασμα κυττάρων της ακανθώτης στοιβάδας και ορισμένα πλακώδη κύτταρα σε απόπτωση, ενώ υπάρχουν και άφθονα εωσινόφιλα πολυμορφοπύρηννα. Χρώση H-E, 400x



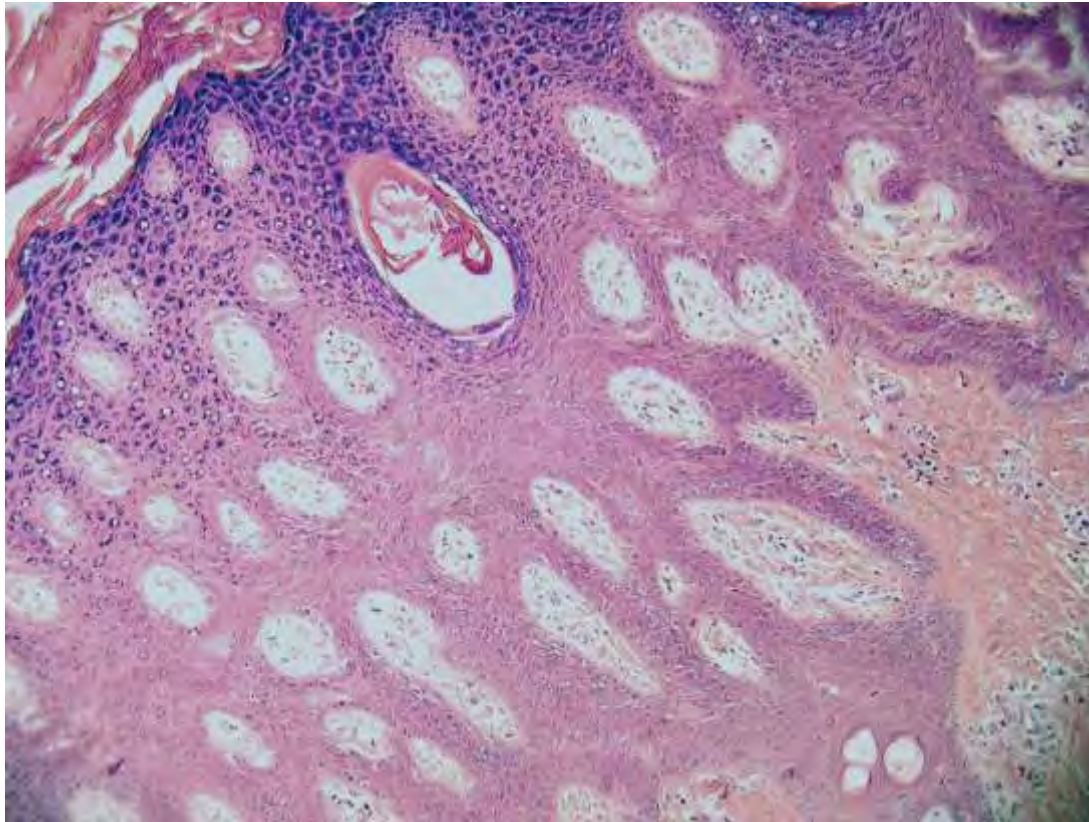
Εικ.47. Βιοψία δέρματος προσώπου από αρνί, ημέρα-33 του 1^{ου} πειραματισμού. Διακρίνεται η διήθηση της επιδερμίδας από άφθονα λεμφοκύτταρα και ο σχηματισμός υποκεράτιων αθροίσεων («λεμφοκυτταρικά μικροαποστημάτια»). Χρώση αιματοξυλίνης - εωσίνης, x400.



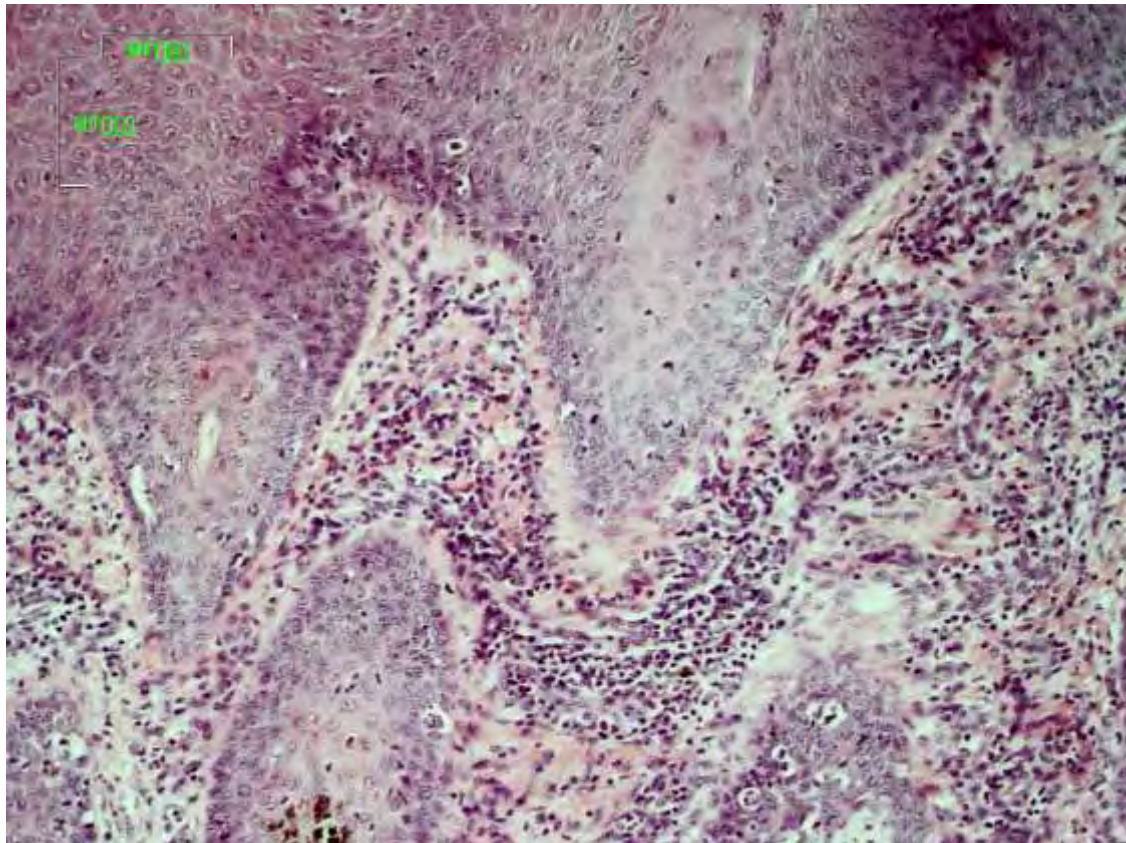
Εικ.48. Βιοψία δέρματος προσώπου από αρνί, ημέρα-46 του 1^{ου} πειραματισμού. Εικόνα της επιδερμίδας που εμφανίζει αρχόμενη ψευδοεπιθηλωματώδη υπερπλασία, ενώ το χόριο εμφανίζεται χωρίς σημαντικά στοιχεία φλεγμονώδους διήθησης. Χρώση αιματοξυλίνης - εωσίνης, x200.



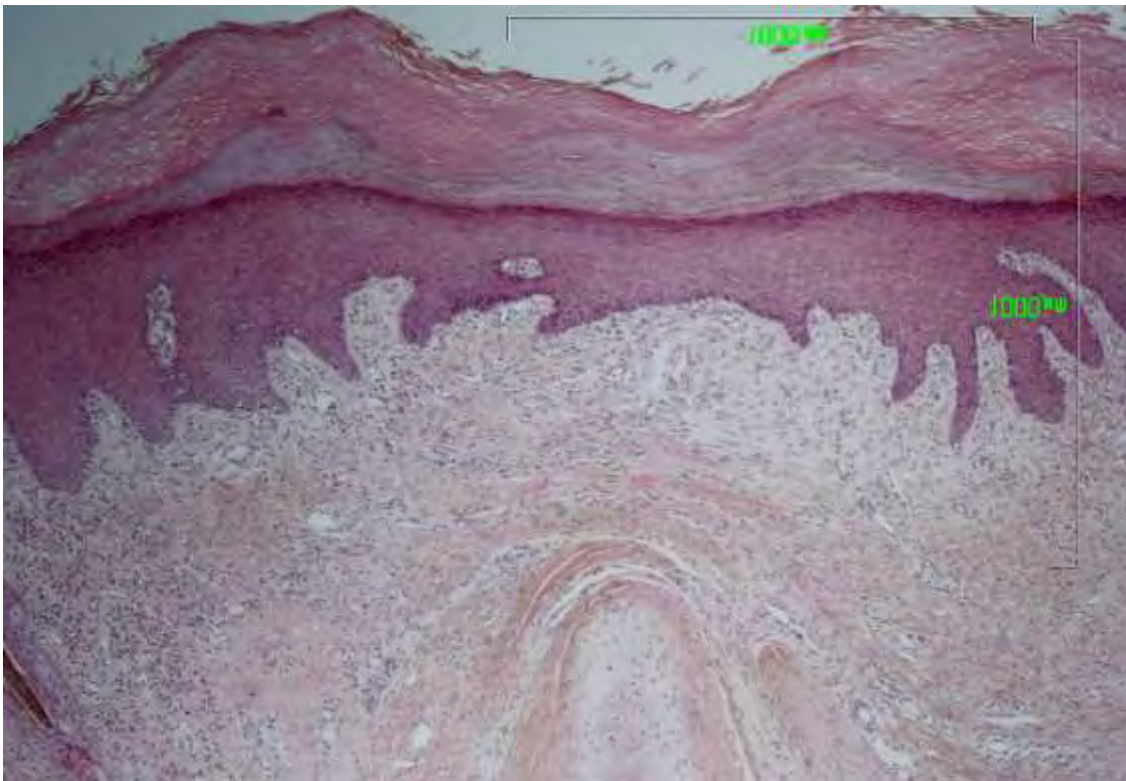
Εικ.49. Βιοψία δέρματος προσώπου από αρνί, ημέρα-67 του 1^{ου} πειραματισμού. Διακρίνεται η έντονου βαθμού υπερπλασία της επιδερμίδας, η οποία εμφανίζει ακάνθωση και σχηματισμό θηλοειδών καταδύσεων (rete ridges) προς το χόριο. Η φλεγμονώδης διήθηση είναι ήπια και κυρίως περιαγγειακή. Χρώση αιματοξυλίνης - εωσίνης, x200.



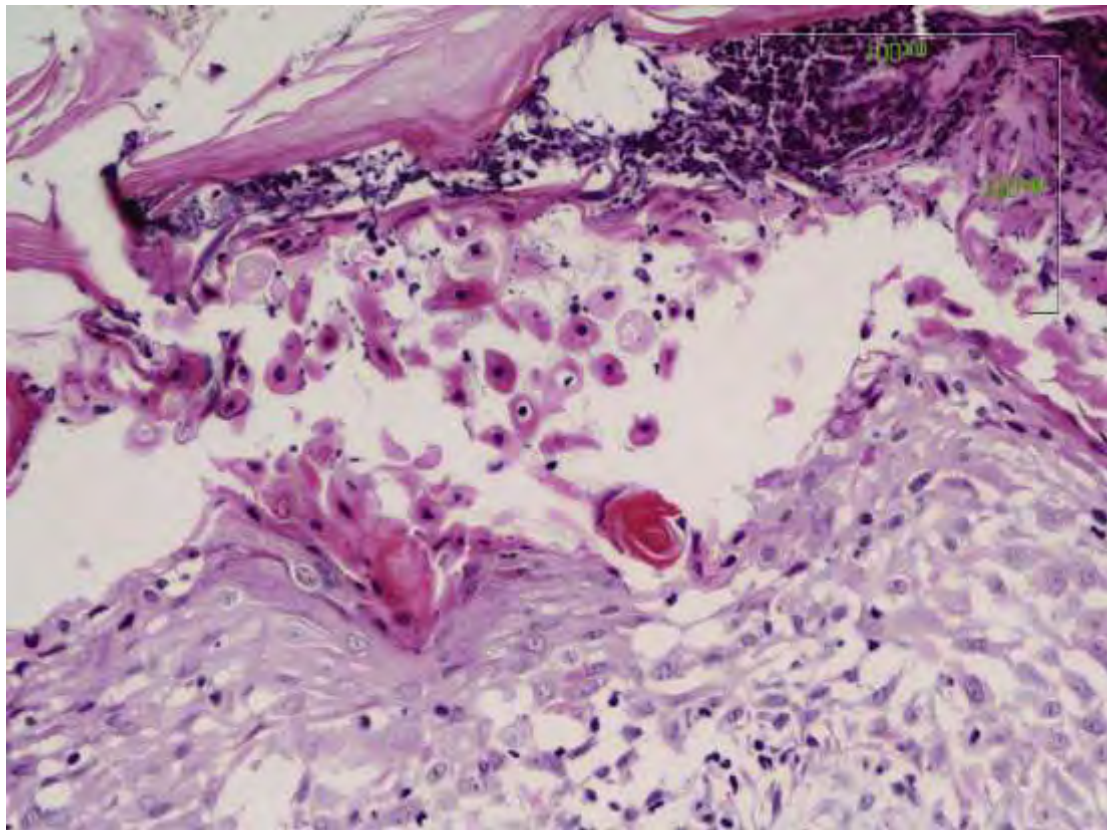
Εικ.50. Βιοψία δέρματος προσώπου από αρνί, ημέρα-75 του 1^{ου} πειραματισμού. Η επιδερμίδα εμφανίζει έντονη ψευδοεπιθηλιοματώδη υπερπλασία. Χρώση HE, x100.



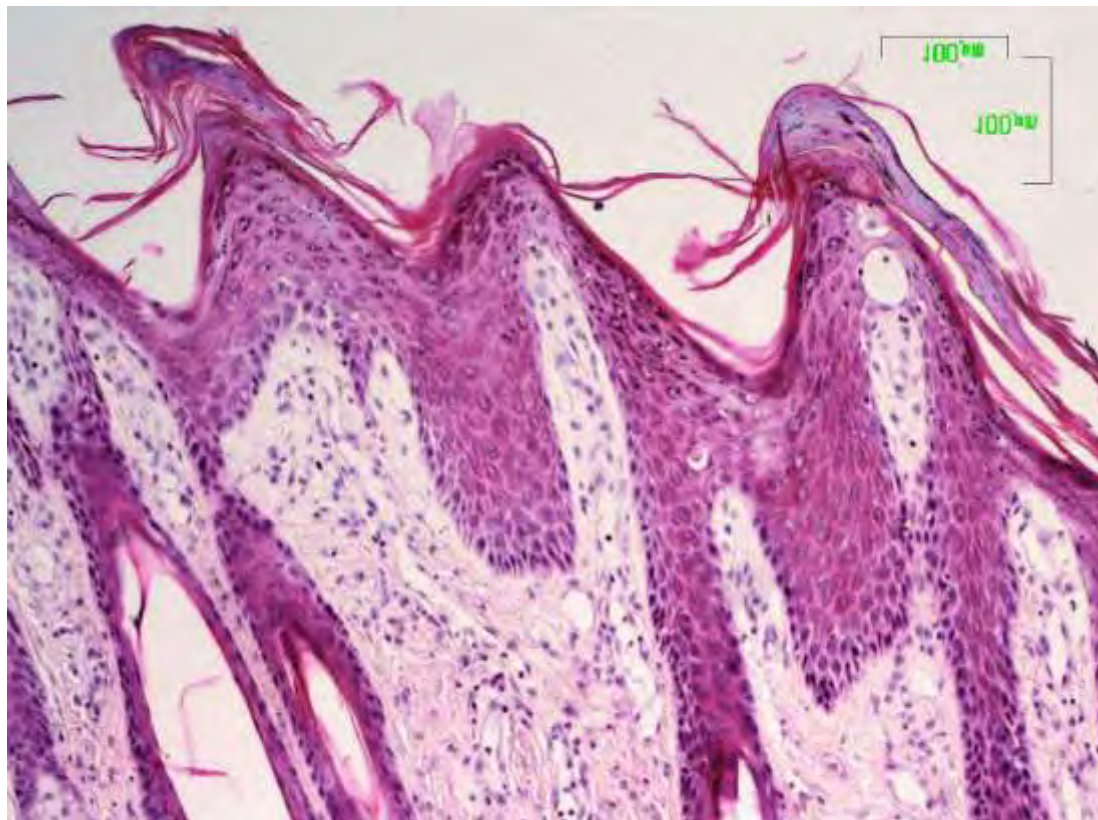
Εικ.51. Βιοψία δέρματος προσώπου από αρνί, ημέρα-82 του 1^{ου} πειραματισμού. Διακρίνεται εστία ταινιοειδούς φλεγμονώδους διήθησης (κυρίως από λεμφοκύτταρα). Χρώση Η-Ε, x10.



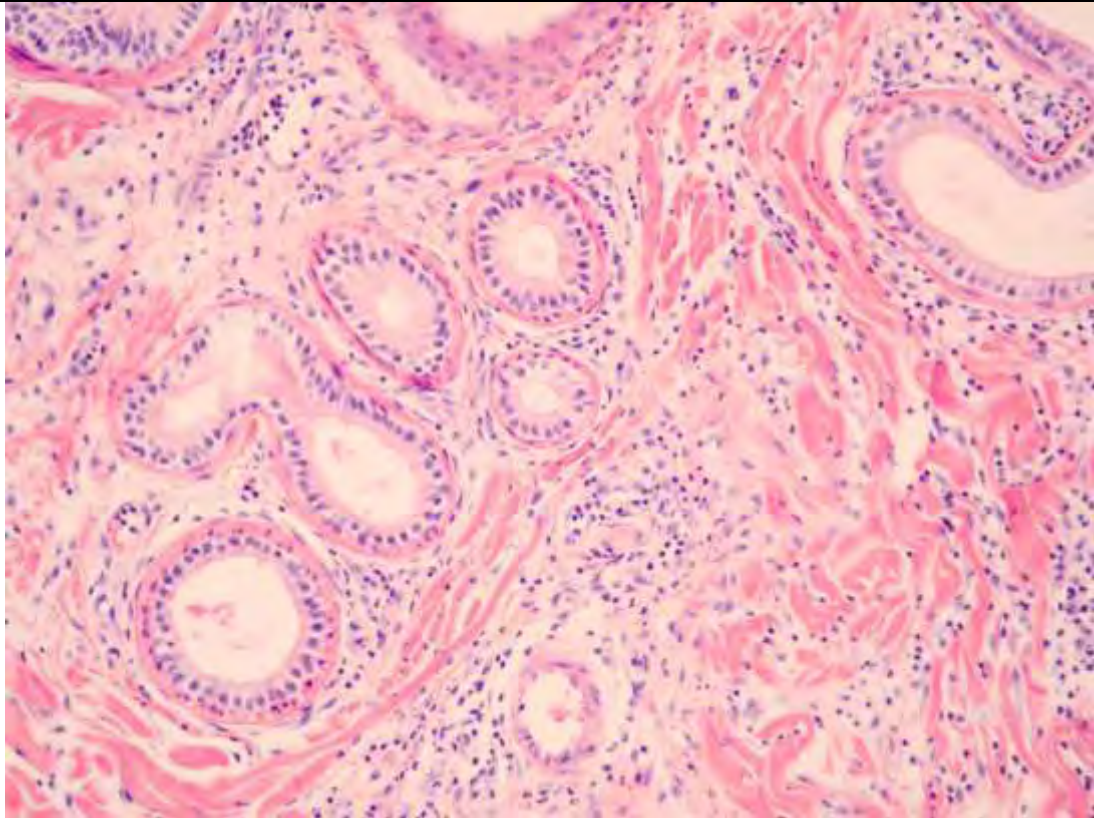
Εικ.52. Βιοψία δέρματος αυτιού από αρνί, ημέρα-120 του 1^{ου} πειραματισμού. Διακρίνεται η έντονη ορθοκερατωτική υπερκεράτωση, καθώς και η ψευδοεπιθηλιωματώδης υπερπλασία της επιδερμίδας. Χρώση Η-Ε, x4.



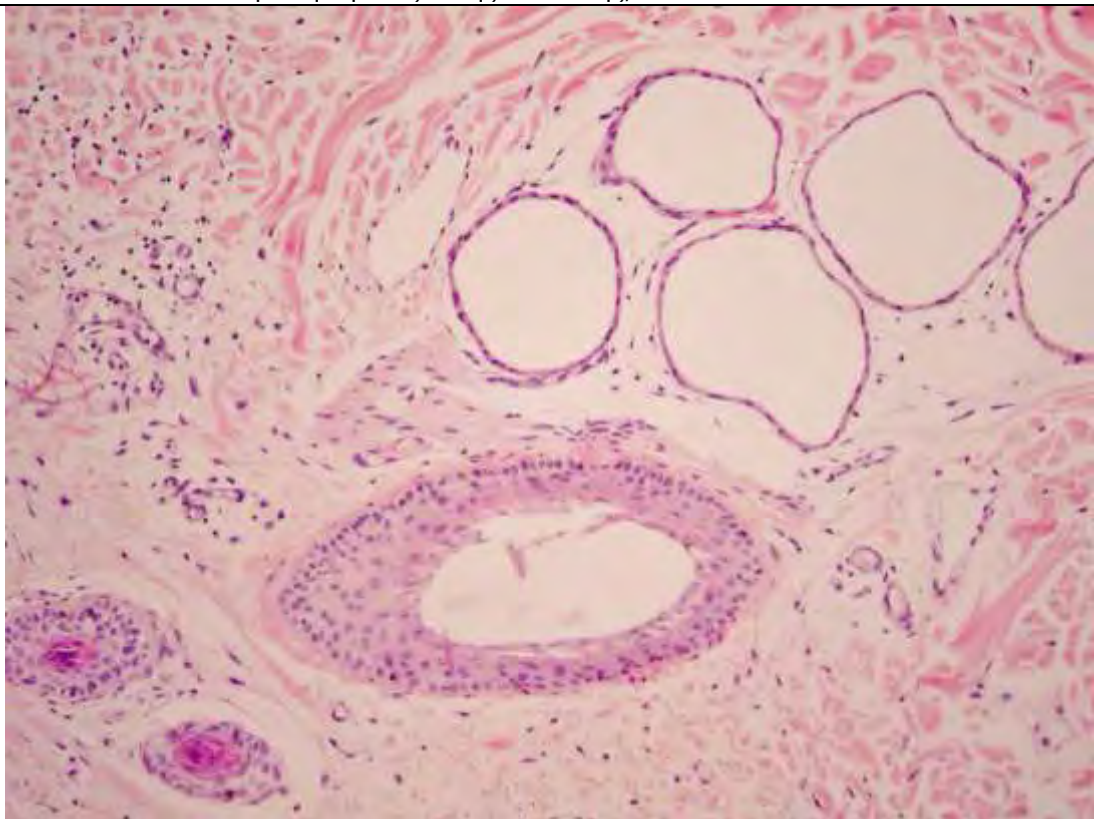
Εικ.53. Βιοψία δέρματος αυτιού από αρνί, ημέρα-75 του 1^{ου} πειραματισμού. Διακρίνεται ο σχηματισμός φλύκταινας με ακανθόλυση και άφθονα ακανθολυτικά κύτταρα. Χρώση αιματοξυλίνης - εωσίνης, x10.



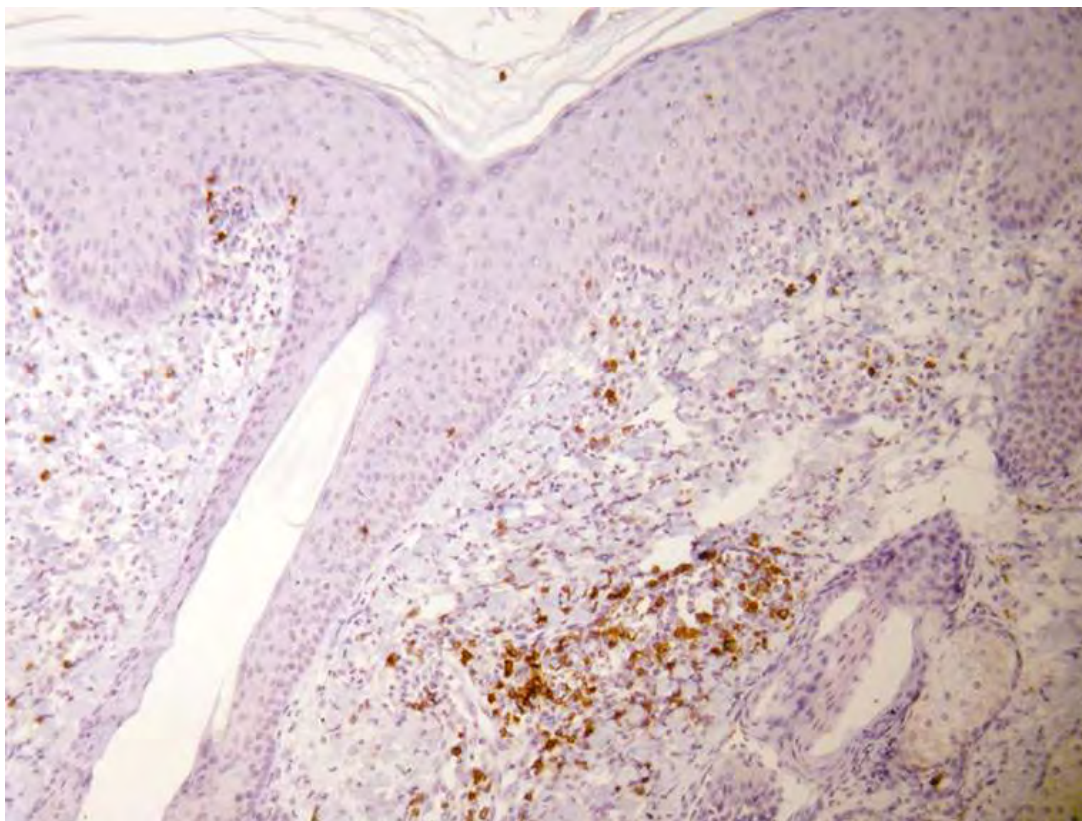
Εικ.54. Βιοψία δέρματος αυτιού από αρνί, ημέρα-75 του 1^{ου} πειραματισμού. Η επιδερμίδα εμφανίζει θηλοειδείς μικροακανθωματώδεις προσεκβολές με μικροεστίες παρακεράτωσης. Χρώση αιματοξυλίνης - εωσίνης, x4.



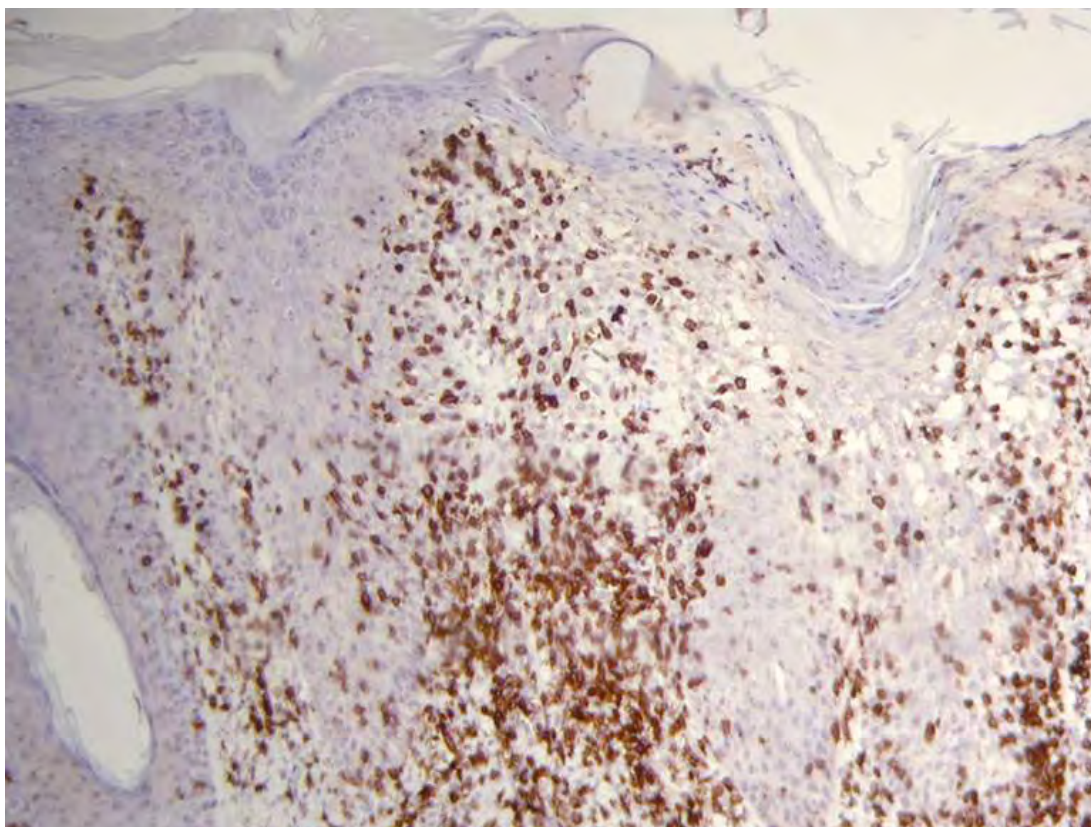
Εικ.55. Βιοψία δέρματος προσώπου από αρνί, ημέρα-11 του 1^{ου} πειραματισμού. Διακρίνεται η περιαδενίτιδα και το υπερπλαστικό κυλινδρικό επιθήλιο των αποκρινών ιδρωτοποιών αδένων. Χρώση αιματοξυλίνης - εωσίνης, x200.



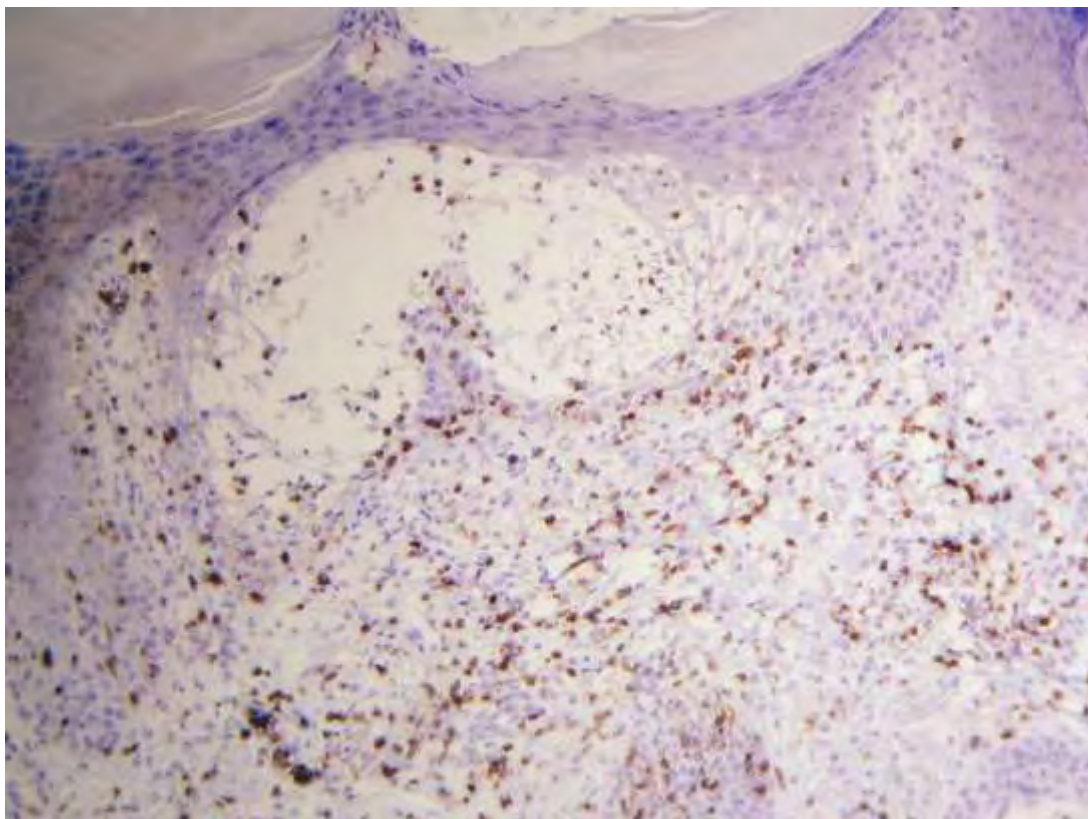
Εικ.56. Βιοψία δέρματος κοιλιακής χώρας από αρνί, ημέρα-11 του 1^{ου} πειραματισμού. Διακρίνονται αποκρινείς ιδρωτοποιοί αδένες, με αποπλατυσμένο μη-λειτουργικό επιθήλιο, σχεδόν κυστικοί. Διακρίνονται επίσης οι τριχικοί θύλακοι και η ήπια φλεγμονώδης διήθηση στο χόριο. Χρώση αιματοξυλίνης - εωσίνης, x200.



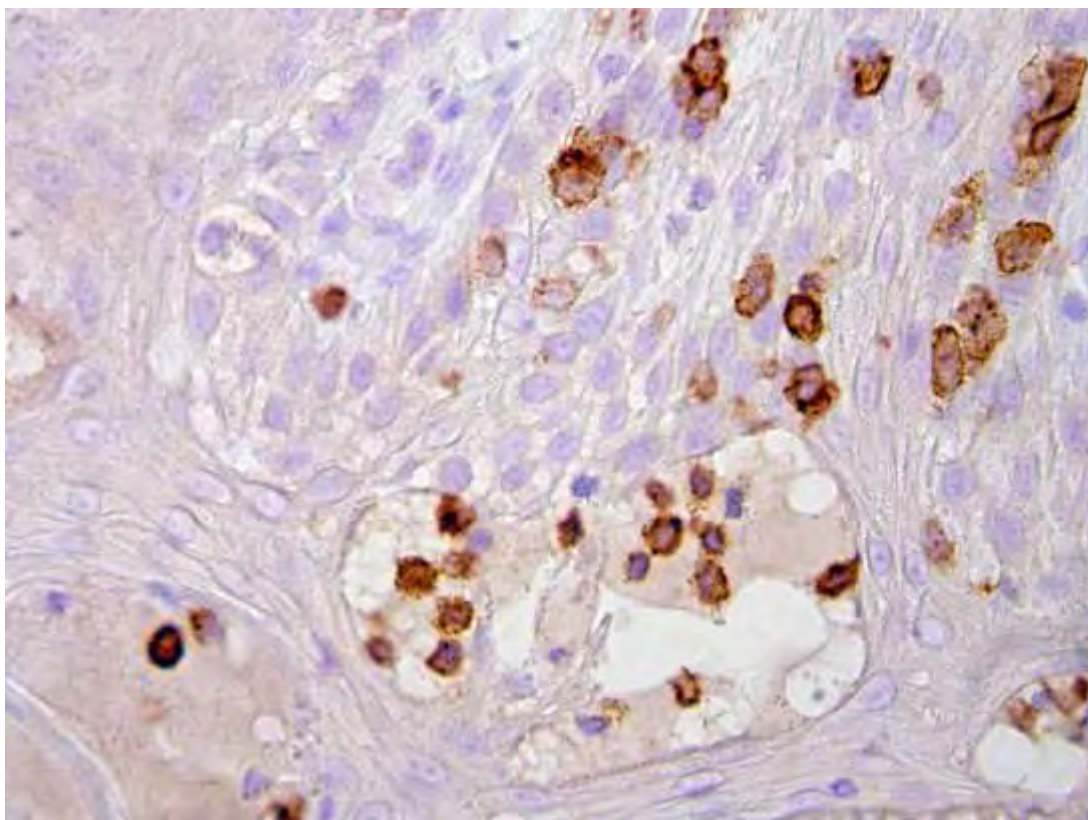
Εικ.57. Βιοψία δέρματος προσώπου από αρνί, ημέρα-4 του 1^{ου} πειραματισμού. Διακρίνεται η περιαγγειακή διήθηση CD3+ λεμφοκυττάρων στο επιπολής χόριο. Ανοσοϊστοχημική χρώση σε τομή παραφίνης, x100.



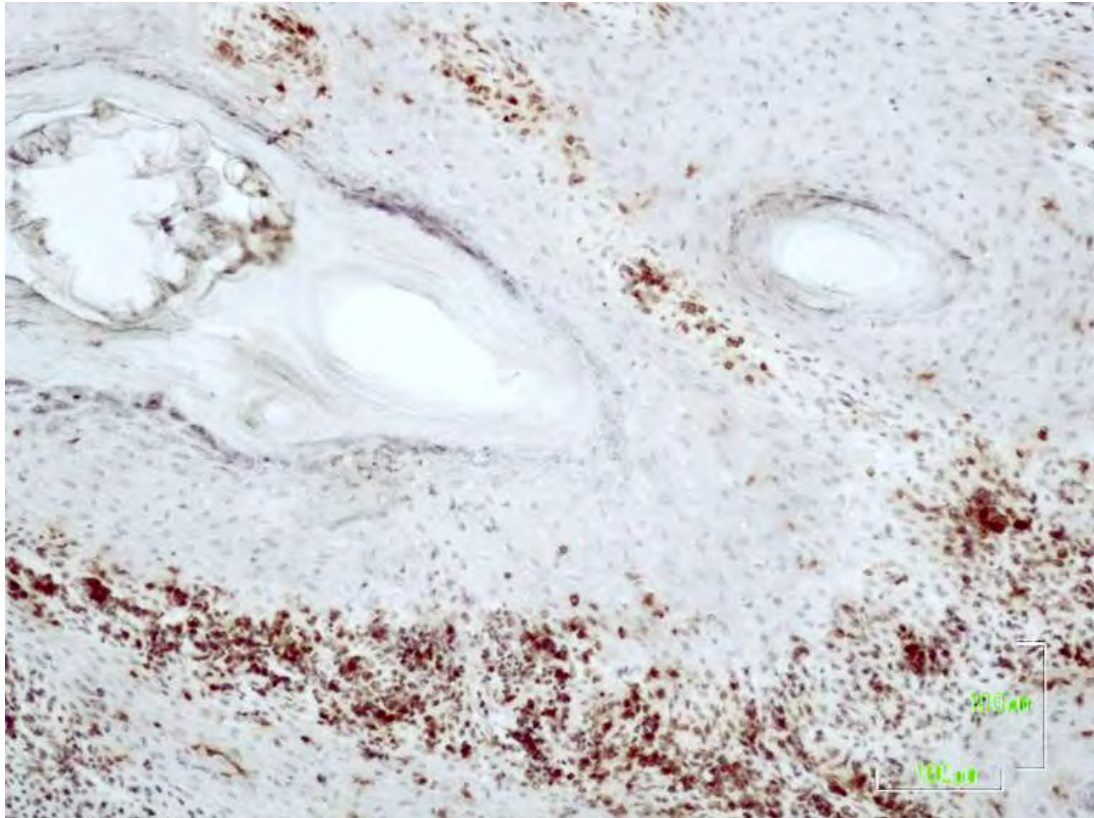
Εικ.58. Βιοψία δέρματος προσώπου από αρνί, ημέρα-120 του 1^{ου} πειραματισμού. Διακρίνεται η έντονη διήθηση της χοριοεπιδερμίδικης ζώνης και η εξωκύτωση άφθονων CD3+ λεμφοκυττάρων στην επιδερμίδα. Ανοσοϊστοχημική χρώση σε τομή παραφίνης, x100.



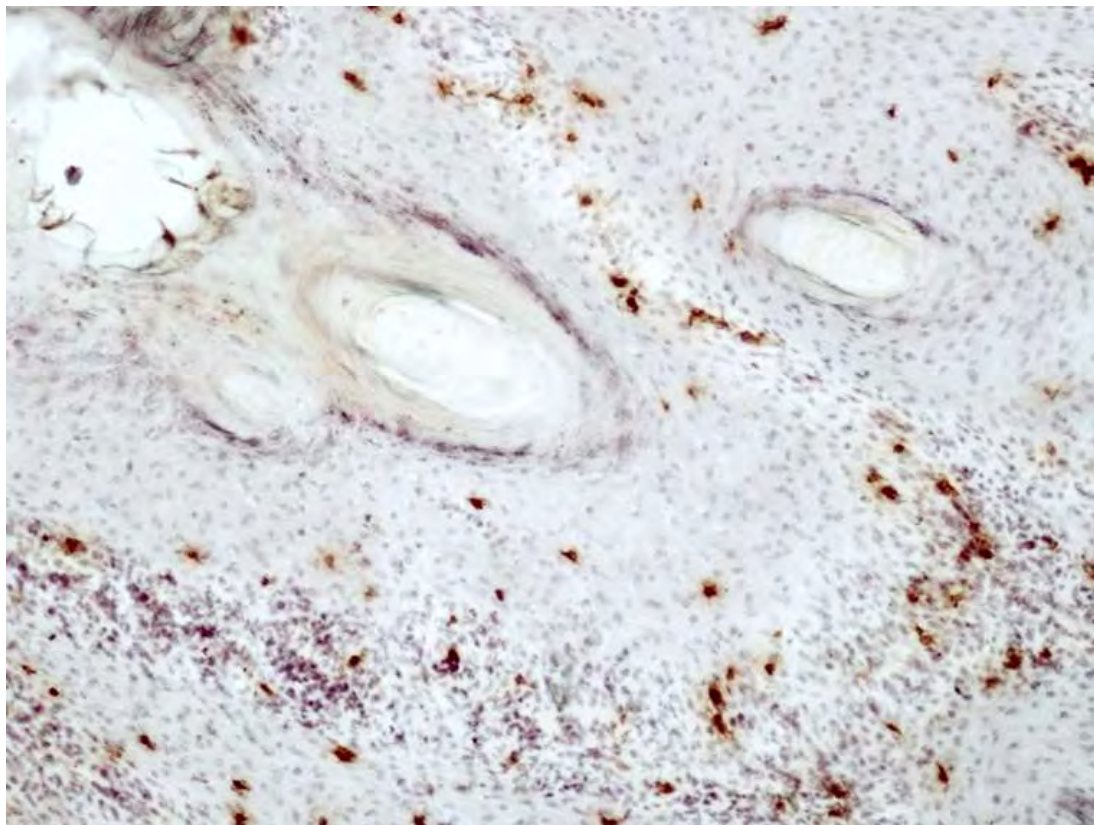
Εικ.59. Βιοψία δέρματος προσώπου από αρνί, ημέρα-18 του 1^{ου} πειραματισμού. Διακρίνεται ο έντονος επιδερμοτροπισμός και η εξωκύττωση άφθωνων CD3+ λεμφοκυττάρων. Ανοσοϊστοχημική χρώση σε τομή παραφίνης, $\times 100$.



Εικ.60. Βιοψία δέρματος προσώπου από αρνί, ημέρα-53 του 1^{ου} πειραματισμού. Διακρίνονται τα CD 3+ λεμφοκύτταρα, τα οποία μετά από εξωκύττωση στην επιδερμίδα, συμμετέχουν στο σχηματισμό ενδοεπιδερμικού μικροαποστήματος σε έδαφος προσχηματισμένης μικροφουσαλίδας. Ανοσοϊστοχημική χρώση σε τομή παραφίνης, $\times 400$.










Εικ.61. Βιοψία δέρματος προσώπου από αρνί, ημέρα -46 του 1^{ου} πειραματισμού. Διακρίνεται η έντονη διήθηση CD4+ λεμφοκυττάρων στη χοριοεπιδερμική ζώνη (ταινιοειδής δερματίτιδα) και ένα άκαρι *Sarcoptes*. Ανοσοϊστοχημική χρώση σε τομή κρουστάτη, x100.

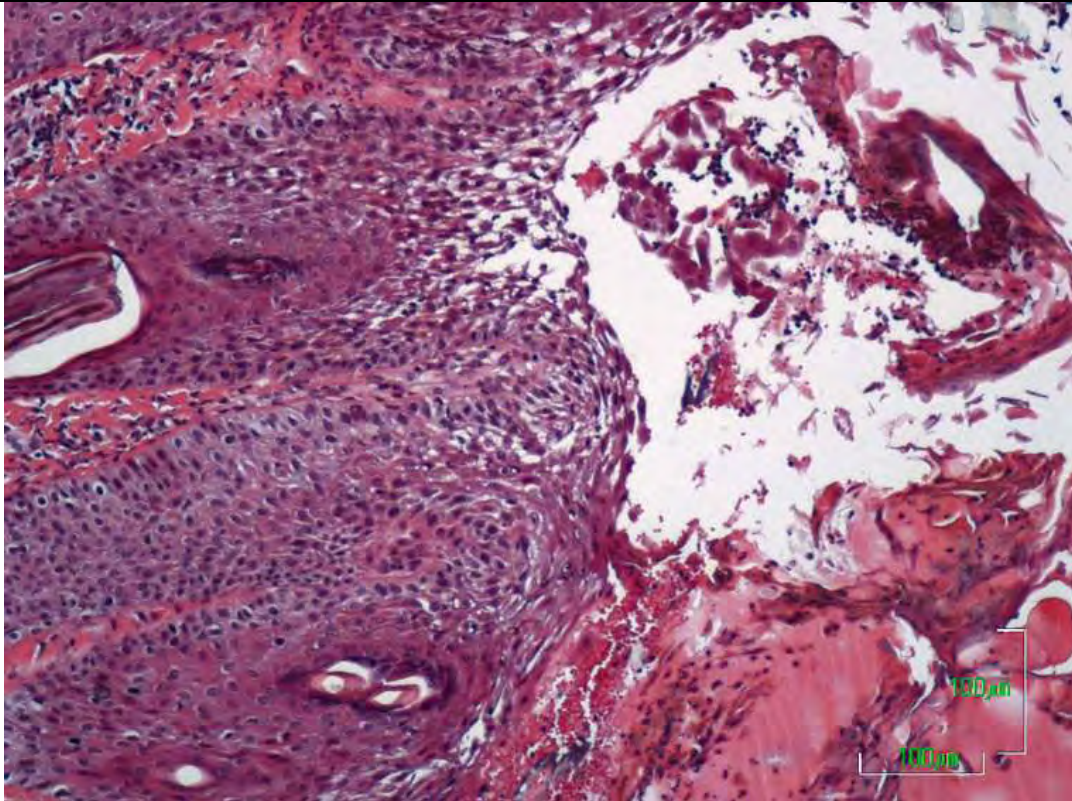


Εικ.62. Βιοψία δέρματος προσώπου από αρνί, ημέρα -46 του 1^{ου} πειραματισμού. Η εικόνα αφορά στην κατανομή των CD8+ λεμφοκυττάρων σε σύγκριση με την προηγούμενη εικόνα 61 και προέρχεται από σειριακή της τομή. Ανοσοϊστοχημική χρώση σε τομή κρουστάτη, x100.

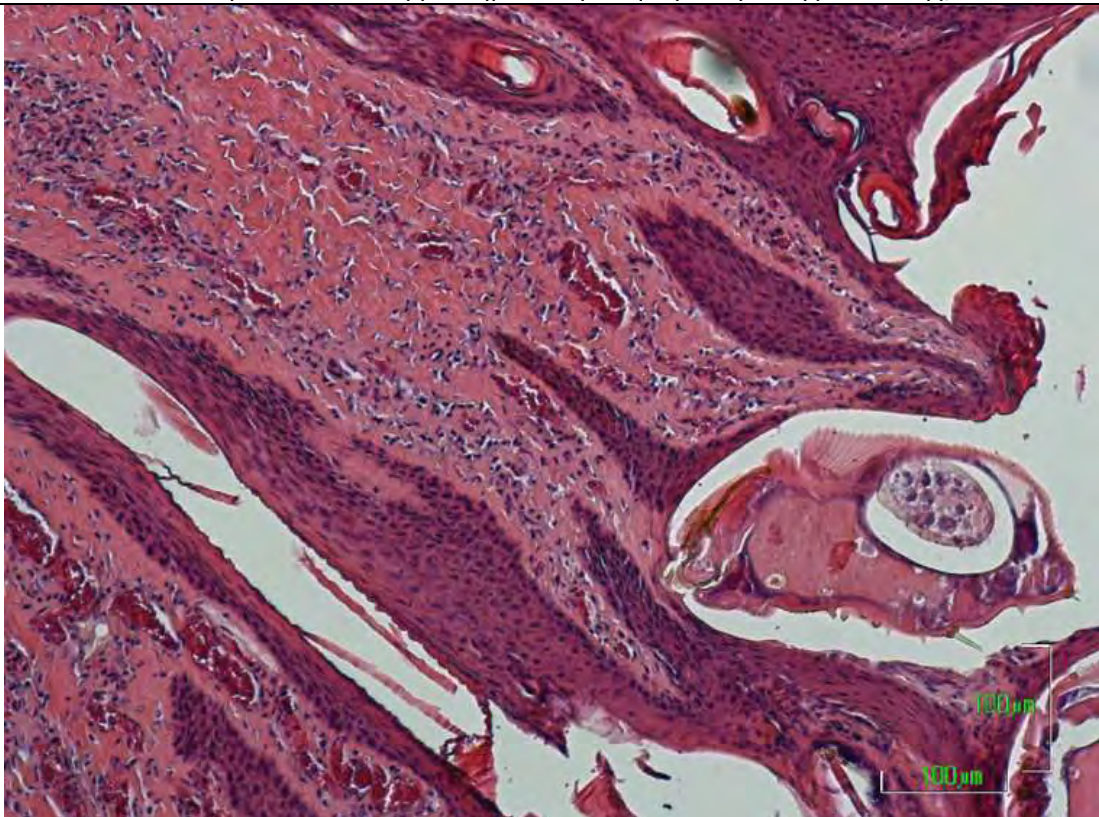
ΕΙΚΟΝΕΣ ΑΠΟ
2^Η ΠΕΙΡΑΜΑΤΙΚΗ ΜΕΛΕΤΗ
ΣΕ ΑΡΝΙΑ & ΕΡΙΦΙΑ

<p>Εικ.63. Αρνί (2-Α-Π-0010) με δερματικές αλλοιώσεις ημέρα-7 του 2^{ου} πειραματισμού. Παρατηρείται έντονο ερύθημα, υποτρίχωση και το σημείο προηγούμενης βιοψίας δέρματος.</p>	
<p>Εικ.64. Αρνί (2-Α-Π-0010) με δερματικές αλλοιώσεις ημέρα-46 του 2^{ου} πειραματισμού. Παρατηρείται αλωπεκία και έντονη εφελκιδοποίηση.</p>	
<p>Εικ.65. Αρνί (2-Α-Π-0010) με δερματικές αλλοιώσεις ημέρα-60 του 2^{ου} πειραματισμού. Παρατηρείται εκτεταμένη περιοχή με αλωπεκία, εφελκιδοποίηση και υπερκεράτωση, ενώ αρχίζουν να επεκτείνονται οι αλλοιώσεις στο ένα αυτί.</p>	
<p>Εικ.66. Αρνί (2-Α-Π-0010) με δερματικές αλλοιώσεις ημέρα-120 του 2^{ου} πειραματισμού. Παρατηρείται εκτεταμένη περιοχή με αλωπεκία, εφελκιδοποίηση και έντονη υπερκεράτωση, ενώ έχουν επεκταθεί οι αλλοιώσεις στα πτερύγια και των δύο αυτιών.</p>	

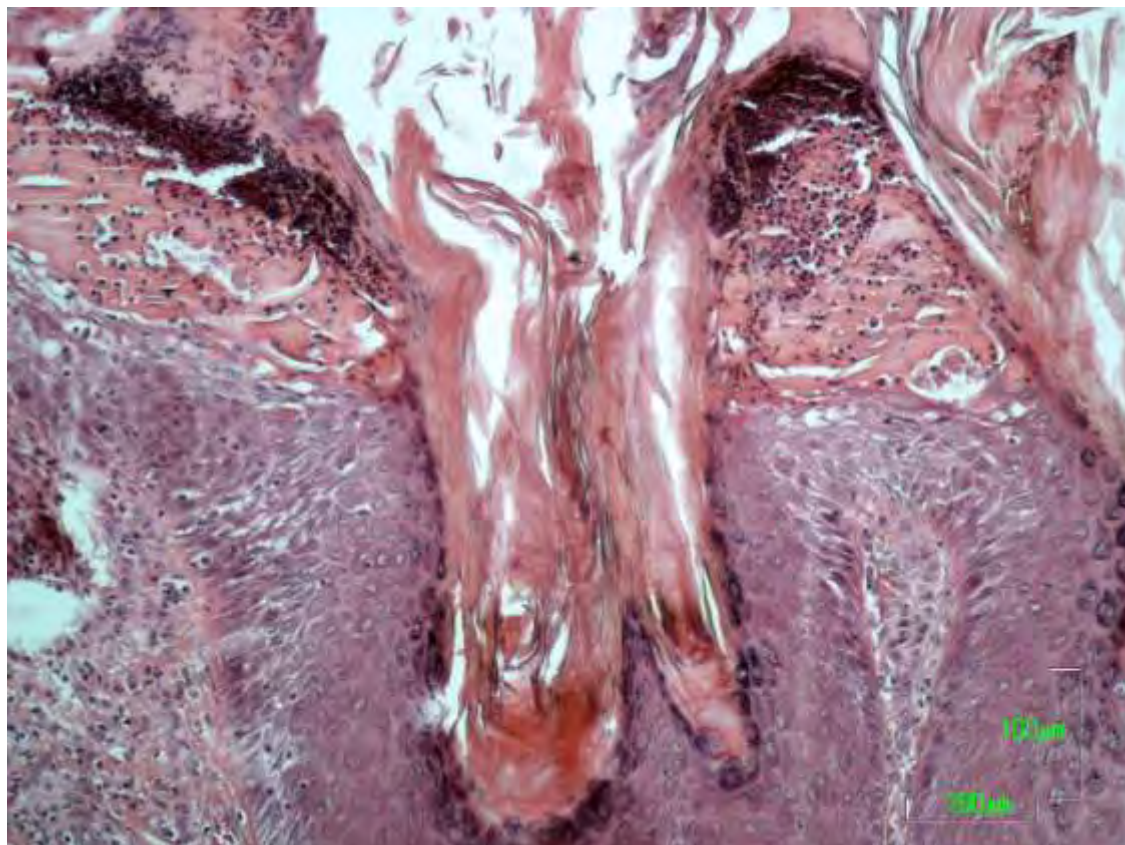
<p>Εικ.67. Ερίφιο (2-Ε-Π-0016) με δερματικές αλλοιώσεις ημέρα-4 του 2^{ου} πειραματισμού. Παρατηρείται ερύθημα στην περιοχή που εναποτέθηκε η μολύνουσα δόση ακάρεων <i>Sarcoptes</i> και το σημείο προηγούμενης βιοψίας.</p>	
<p>Εικ.68. Ερίφιο (2-Ε-Π-0016) με δερματικές αλλοιώσεις ημέρα-18 του 2^{ου} πειραματισμού. Παρατηρείται αλωπεκία, έντονη εφελκιδοποίηση και αρχόμενη υπερκεράτωση.</p>	
<p>Εικ.69. Ερίφιο (2-Ε-Π-0016) με δερματικές αλλοιώσεις ημέρα-46 του 2^{ου} πειραματισμού. Παρατηρείται τάση επέκτασης των αλλοιώσεων (αλωπεκία, εφελκιδοποίηση και υπερκεράτωση).</p>	
<p>Εικ.70. Κατσίκι (2-Ε-Π-0016) με δερματικές αλλοιώσεις ημέρα-90 του 2^{ου} πειραματισμού. Παρατηρείται η επέκταση των αλλοιώσεων στη ράχη (αλωπεκία, εφελκιδοποίηση, υπερκεράτωση και λειχηνοποίηση).</p>	



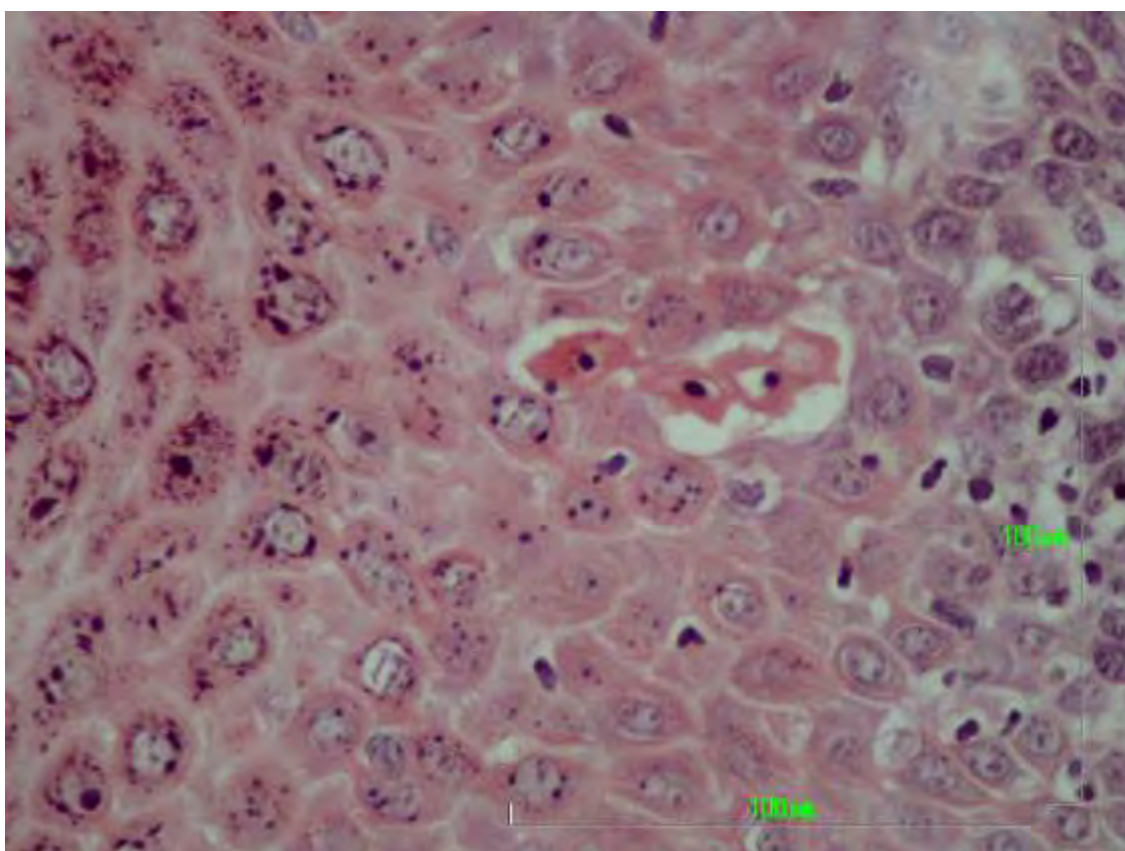
Εικ. 71. Βιοψία δέρματος προσώπου από αρνί, ημέρα-18 του 2^{ου} πειραματισμού. Διακρίνεται υποκεράτιο αποστημάτιο, το οποίο γειτονεύει με οροκυτταρική εφελκίδα, ενώ περιέχει αρκετά ακανθολυτικά κύτταρα και κόκκους βακτηρίων. Χρώση αιματοξυλίνης -εωσίνης, x100.



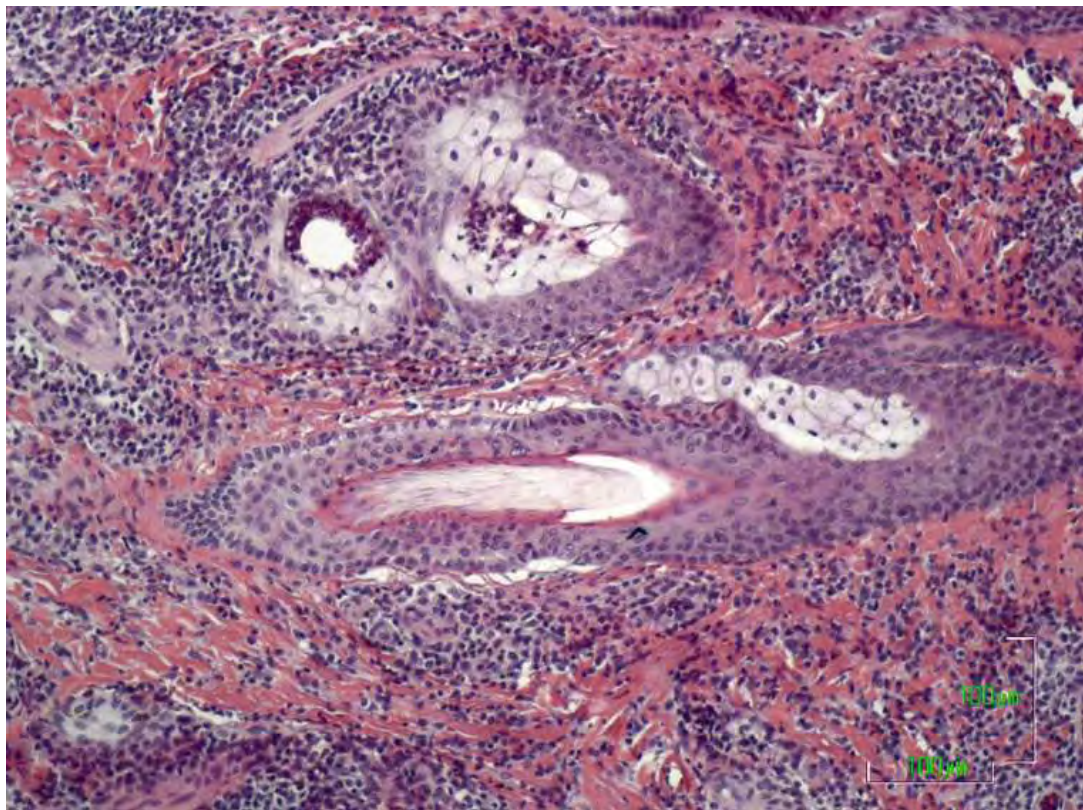
Εικ. 72. Βιοψία δέρματος προσώπου από αρνί, ημέρα-25 του 2^{ου} πειραματισμού. Διακρίνεται ένα ενήλικο παράσιτο να έχει σκάψει υποκεράτια στοά και να «ροκανίζει» την επιδερμίδα μέχρι τη βασική στοιβάδα. Χρώση αιματοξυλίνης - εωσίνης, x100.



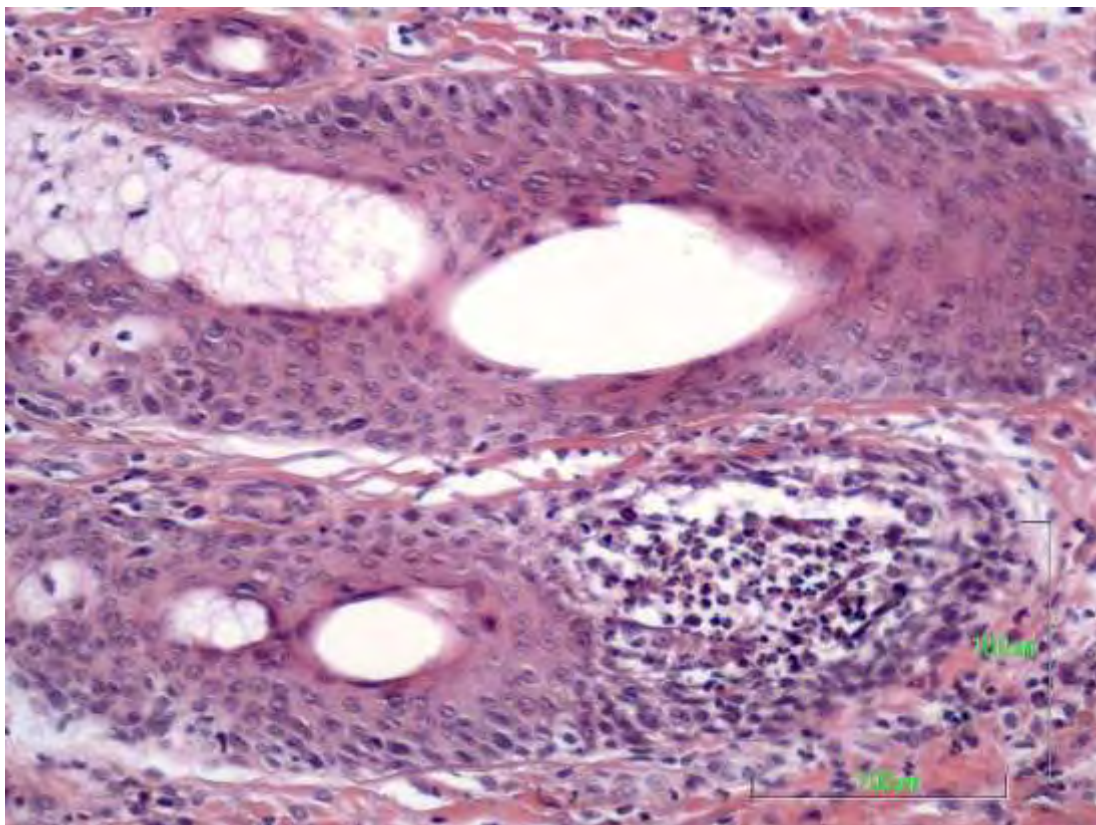
Εικ.73. Βιοψία δέρματος προσώπου από αρνί, ημέρα-18 του 2^{ου} πειραματισμού. Διακρίνονται 2 εστίες επιδερμικών μικροδηγμάτων (epidermal nibbles). Χρώση HE, 20x.



Εικ.74. Βιοψία δέρματος προσώπου από αρνί, ημέρα-75 του 2^{ου} πειραματισμού. Διακρίνονται αποπτωτικά κερατινοκύτταρα στην ακανθωτή στοιβάδα. Χρώση HE, 40x.



Εικ.75. Βιοψία δέρματος προσώπου από ερίφιο, ημέρα-7 του 2^{ου} πειραματισμού. Διακρίνεται η περιεξαρτηματική φλεγμονή και σηγγαταδενίτιδα. Χρώση αιματοξυλίνης - εωσίνης, $\times 100$.



Εικ.76. Βιοψία δέρματος προσώπου από ερίφιο, ημέρα-33 του 2^{ου} πειραματισμού. Διακρίνεται η τοιχωματική εωσινοφιλική τριχοθυλακίτιδα. Χρώση HE, $20\times$.

6. ΣΥΖΗΤΗΣΗ

6. ΣΥΖΗΤΗΣΗ

Η σαρκοπτική ψώρα είναι νόσημα που απαντάται τόσο στα κατοικίδια και άγρια θηλαστικά όσο και τον άνθρωπο και χαρακτηρίζεται από σύνθετο παθογενετικό μηχανισμό που μέχρι σήμερα δεν έχει εξακριβωθεί πλήρως (*Pence DB και συν. 2002*). Σε σχετικά πρόσφατη μελέτη αναδεικνύεται ότι η ανάπτυξη αλλοιώσεων σαρκοπτικής ψώρας σε αλεπούδες και άλλα ζώα άγριας πανίδας είναι ένα πολυπαραγοντικό ζήτημα. Φαίνεται ότι οι εμπλεκόμενοι παράγοντες είναι: η ανοσολογική ανταπόκριση του ξενιστή έναντι του *Sarcoptes scabiei*, η γενετική προδιάθεση του ξενιστή, η εμπλεκόμενη ποικιλία *Sarcoptes scabiei*, η συνύπαρξη άλλων νοσημάτων, η ηλικία του ξενιστή, αλλά και η εποχή του χρόνου – κλιματικές συνθήκες, όπως η θερμοκρασία, η υγρασία, η αφθονία ή ένδεια τροφής (*Nimmervoll H 2007*).

Ειδικά για τη σαρκοπτική ψώρα στα μικρά μηρυκαστικά υπάρχουν μέχρι σήμερα σαφώς λιγότερα παθολογοανατομικά δεδομένα σε σχέση με τη νόσο σε άλλα είδη θηλαστικών. Ένας από τους βασικούς λόγους για αυτό είναι ότι, η σαρκοπτική ψώρα στα πρόβατα και τις αίγες είναι νόσημα που δεν απαντάται στις περισσότερες χώρες του Δυτικού Κόσμου, μια και αντιμετωπίζεται ως νόσημα υποχρεωτικής δήλωσης με άμεση εκρίζωση κάθε ύποπτου κρούσματος. Αντιθέτως, είναι ενδημικό νόσημα στις Μεσογειακές χώρες, τα Βαλκάνια, τη μέση Ανατολή, την υποσαχάρια Αφρική, την Ινδία, την Άπω Ανατολή, καθώς και στην Κεντρική και Νότια Αμερική (*Dimri & Sharma 2004*).

Η παρούσα ερευνητική μελέτη επικεντρώθηκε στην πορεία ανάπτυξης και εξέλιξης των μακροσκοπικών αλλοιώσεων (σταδιοποίηση με βάση την έκταση και τη χρονιότητα), στη διερεύνηση της ιστοπαθολογίας και των ανοσοπαθογενετικών μηχανισμών του νοσήματος τόσο σε φυσικά περιστατικά προβάτων και αιγών όσο και μετά από πειραματικές μολύνσεις με προκαθορισμένες μολύνουσες δόσεις. Τα ευρήματα που προέκυψαν από τη μελέτη μας μπορούν να αποτελέσουν αφορμή για συζήτηση ως προς παρακάτω:

6.1. ΜΑΚΡΟΣΚΟΠΙΚΕΣ ΑΛΛΟΙΩΣΕΙΣ ΚΑΙ ΣΤΑΔΙΟΠΟΙΗΣΗ ΤΗΣ ΣΑΡΚΟΠΤΙΚΗΣ ΨΩΡΑΣ ΣΤΟ ΠΡΟΒΑΤΟ ΚΑΙ ΤΗΝ ΑΙΓΑ

Η χρήση των προτύπων κατανομής των μακροσκοπικών αλλοιώσεων προκειμένου να σταδιοποιηθεί κλινικά η σαρκοπτική ψώρα έχει εφαρμοστεί με επιτυχία σε ορισμένα είδη αγρίων ζώων, όπως κογιότ, αγριοκάτσικα και φασκολόμυς (*Pence DB και συν 1983, Leon-Vizcaino L και συν 1999, Skerratt LF 2003a*). Αντιθέτως, δεν έχει γίνει ανάλογη προσπάθεια για τα πρόβατα και τις αίγες. Εξάιρεση αποτελεί πρόσφατη αναφορά που αφορά στη σταδιοποίηση των αλλοιώσεων μόνο για το κεφάλι του προβάτου (*Rodriguez-Cadenas F και συν. 2010b*)

Η δική μας μελέτη σε φυσικά περιστατικά προβάτων με σαρκοπτική ψώρα έδειξε κατανομή των μακροσκοπικών αλλοιώσεων αποκλειστικά στο κεφάλι σχεδόν σε όλα τα ζώα, ενώ τα πρότυπα κατανομής με παρουσία αλλοιώσεων σε άλλα σημεία του σώματος, εντοπίστηκαν σε πολύ μικρό αριθμό ζώων. Η ανάπτυξη αλλοιώσεων σαρκοπτικής ψώρας στο όσχεο των κριών πρέπει να αντιδιαστέλλεται από τη χοριοπτική ψώρα, η οποία έχει εκλεκτική εντόπιση στο όσχεο και συνδέεται με εμφάνιση υπογονιμότητας (*Rhodes AP 1975*). Πιθανόν κάτι ανάλογο σε σχέση με τη γονιμότητα μπορεί να συμβαίνει και στους κριούς με αλλοιώσεις σαρκοπτικής ψώρας στο όσχεο.

Στις αίγες η κατανομή αλλοιώσεων αφορούσε εντόπιση στο κεφάλι και τη ραχιαία χώρα στα περισσότερα ζώα, ενώ τα πρότυπα κατανομής με μεγαλύτερη έκταση των αλλοιώσεων αφορούσαν σχετικά μικρό αριθμό ζώων. Το γεγονός ότι δεν εντοπίζονται όλα τα πρότυπα κατανομής με την ίδια συχνότητα μεταξύ των ζώων πιθανό να οφείλεται και στο γεγονός ότι οι κτηνοτρόφοι εφαρμόζουν διάφορα θεραπευτικά σχήματα στα προσβεβλημένα ζώα, όταν οι αλλοιώσεις σε αυτά ξεπεράσουν κάποιο «αποδεκτό» όριο έκτασης.

Μέχρι σήμερα δεν έχουν πραγματοποιηθεί πειραματικές μολύνσεις σε πρόβατα με *Sarcoptes scabiei var. ovis* με προκαθορισμένο μέγεθος μολύνουσας δόσης (όπως έχει γίνει σε άλλα είδη κατοικιδίων και άγριων θηλαστικών με τα ομόλογα στελέχη τους), για να παρατηρηθεί (μακροσκοπικά, αλλά και ιστοπαθολογικά) η ανάπτυξη και εξέλιξη των αλλοιώσεων σε προκαθορισμένες τακτικές ημερομηνίες μετά τη μόλυνση. Στην Ελλάδα έχει πραγματοποιηθεί επιτυχώς μόλυνση υγιών αρνιών διαφορετικών φυλών με *Sarcoptes scabiei var. ovis*, αλλά χωρίς προκαθορισμένο μέγεθος μολύνουσας δόσης. Στη συγκεκριμένη μελέτη τα υγιή αρνιά-πειραματόζωα τοποθετήθηκαν στον ίδιο μολυσμένο χώρο μαζί με ασθενή αρνιά με σαρκοπτική ψώρα, κατ' αναλογία με τις πραγματικές εκτροφές (*Sotiraki S και συν. 2001*).

Από τα δύο πειράματα που πραγματοποιήθηκαν προκύπτει ότι είναι δυνατή η επιτυχής πρόκληση σαρκοπτικής ψώρας σε αρνιά τόσο με υψηλή (1000 ακάρεα) όσο και με χαμηλή μολύνουσα δόση (250 ακάρεα). Στην πρώτο πείραμα παρατηρήθηκε η ανάπτυξη μακροσκοπικών αλλοιώσεων (έντονο ερύθημα, φλύκταινες) από την 4^η ημέρα μετά τη μόλυνση, οι οποίες μέσα σε μια εβδομάδα εξελίχθηκαν σε εφελκίδες και μετά την 18^η ημέρα παρατηρήθηκε αλωπεκία και υπερκεράτωση. Στο σημείο αυτό αξίζει να γίνει η διευκρίνιση ότι όρος υπερκεράτωση χρησιμοποιείται κατά βάση στην περιγραφή των ιστοπαθολογικών αλλοιώσεων του δέρματος, ωστόσο από την ανασκόπηση της βιβλιογραφίας προκύπτει ότι διαχρονικά έχει χρησιμοποιηθεί και στην περιγραφή μακροσκοπικών αλλοιώσεων, για τη σαρκοπτική ψώρα και άλλες δερματοπάθειες παραγωγικών ζώων (*Martineau GP και συν. 1987, Pence DB και συν.2002, Krametttter-Froethcher R και συν. 2005*).

Στο δεύτερο πείραμα παρατηρήθηκε μόνο ήπιο ερύθημα και αρχόμενη αλωπεκία, κατά την πρώτη εβδομάδα μετά τη μόλυνση (7^η ημέρα) ενώ από την 25^η ημέρα και μετά οι αλλοιώσεις χαρακτηρίζονταν από εκτεταμένη αλωπεκία από σοβαρή υπερκεράτωση. Ουσιαστικά, η πειραματική μόλυνση με χαμηλό παρασιτικό φορτίο δείχνει μια πορεία εξέλιξης των αλλοιώσεων ανάλογη με αυτή που παρατηρείται στα φυσικά μολυσμένα ζώα των εκτροφών δηλώνοντας ότι η μόλυνση αρχικά είναι αφανής, για να εμφανιστούν μακροσκοπικές αλλοιώσεις μετά από αρκετό χρονικό διάστημα. Τελικά και στα δύο πειράματα στα αρνιά οι μακροσκοπικές αλλοιώσεις της νόσου εμφάνιζαν αρχικά εστιακή κατανομή, η οποία προοδευτικά εξελίχτηκε σε πολυεστιακή κατανομή χωρίς όμως να αφορά περισσότερο από το 50% της συνολικής επιφάνειας του δέρματος της κεφαλής.

Έχει προταθεί ότι η συμμετρική κατανομή των αλλοιώσεων στην ωμοπλατιαία-θωρακική χώρα των ζώων (φυσικά περιστατικά σαρκοπτικής ψώρας σε φασκωλόμυς (*wombat*) ήταν αποτέλεσμα ταυτόχρονης αμφοτερόπλευρης μόλυνσης (*Skerratt LF 2003a*). Η συμμετρία των αλλοιώσεων στο κεφάλι με άξονα τη μέση γραμμή ήταν χαρακτηριστική στα περισσότερα φυσικά περιστατικά προβάτων της δικής μας μελέτης (ομοίως συμμετρία εμφανιζόταν και στα πολύ βαριά περιστατικά με εντόπιση στα άκρα και το όσχεο). Ωστόσο, κατά την πειραματική αναπαραγωγή του νοσήματος σε αρνιά διαπιστώθηκε ότι η μόλυνση του δέρματος του πτερυγίου των αυτιών δεν έγινε ταυτόχρονα και για τα δύο αυτιά. Στα περισσότερα αρνιά οι αλλοιώσεις αναπτύχθηκαν πρώτα στο ένα αυτί και με διαφορά αρκετών ημερών (μιας εβδομάδας περίπου) στο ετερόπλευρο. Στην τελική φάση όμως και των δύο πειραμάτων (μετά την 90^η ημέρα) όλα τα αρνιά εμφάνιζαν εκτεταμένες αλλοιώσεις με συμμετρική κατανομή (στο επιρρίνιο,

γύρω από τους μυκτήρες, αμφοτερόπλευρα στα πτερύγια των αυτιών), κατ' αναλογία με τα φυσικά περιστατικά.

Όσον αφορά το δεύτερο πείραμα εντοπίζονται σαφείς διαφορές ως προς το πρότυπο κατανομής και επέκτασης των μακροσκοπικών αλλοιώσεων συγκρίνοντας τα αρνιά με τα ερίφια. Κατά τον πρώτο μήνα οι αλλοιώσεις επεκτάθηκαν με τον ίδιο τρόπο και παραπλήσιο ρυθμό (άμεση επέκταση από την αρχική εστία και περιφερικότερα) και στα δύο είδη. Από τον δεύτερο μήνα και μετά το πρότυπο επέκτασης και κατανομής διαφοροποιήθηκε από το ένα είδος στο άλλο. Στα αρνιά αναπτύχθηκαν νέες εστίες σαρκοπτικής ψώρας απομακρυσμένες από την αρχική, εντοπισμένες στο δέρμα των πτερυγίων των αυτιών (εξωτερική επιφάνεια και χείλη πτερυγίων). Μέχρι το τέλος του πειράματος οι αλλοιώσεις της σαρκοπτικής ψώρας αφορούσαν σταθερά τη χώρα του επιρρινίου και τα πτερύγια των αυτιών, επεκτεινόμενες περιφερικότερα. Αντιθέτως στα περισσότερα ερίφια αναπτύχθηκαν νέες εστίες σαρκοπτικής ψώρας στο δέρμα του κορμού απομακρυσμένες, καταλαμβάνοντας σημαντική επιφάνεια στην ωμοπλατιαία ή την τραχηλική χώρα με τάση περιφερικότερης επέκτασης. Είναι χαρακτηριστικό ότι, μέχρι το τέλος του πειράματος, σε κανένα ερίφιο δεν αναπτύχθηκαν αλλοιώσεις στο δέρμα των πτερυγίων των αυτιών.

Συμπερασματικά, η σταδιοποίηση της σαρκοπτικής ψώρας στο πρόβατο και την αίγα σε 5 πρότυπα κατανομής με βάση την εντόπιση των μακροσκοπικών αλλοιώσεων στις διάφορες περιοχές του δέρματος φαίνεται ότι είναι ανάλογη με τη χρονιότητα του νοσήματος και μπορεί να θεωρηθεί ιδιαίτερα χρηστική για τη μελέτη του νοσήματος στα μικρά μηρυκαστικά τόσο σε κλινικό όσο και σε ερευνητικό επίπεδο.

6.2. ΙΣΤΟΠΑΘΟΛΟΓΙΚΕΣ ΑΛΛΟΙΩΣΕΙΣ ΤΗΣ ΣΑΡΚΟΠΤΙΚΗΣ ΨΩΡΑΣ ΣΤΟ ΠΡΟΒΑΤΟ ΚΑΙ ΤΗΝ ΑΙΓΑ

Οι ιστοπαθολογικές αλλοιώσεις που παρατηρήθηκαν σε βιοψίες δέρματος σχεδόν σε όλα τα φυσικά περιστατικά προβάτων και αιγών της μελέτης μας ήταν αντίστοιχες με αυτές που περιγράφονται σε κλασικά συγγράμματα (*Gross TL και συν. 2005, Cabrera R και συν. 2005, Hargis AM και συν. 2007, Ginn PE και συν. 2007*), καθώς και στη διεθνή βιβλιογραφία σε φυσικά περιστατικά στον άνθρωπο, στο χοίρο, στο σκύλο, στο κουνέλι και σε ζώα της άγριας πανίδας (*Sheahan BJ 1975, Fernandez N και συν. 1977, Falk ES και συν. 1981, Martineau GP 1987b, Han-Nan Liu και συν. 1992, Arlian LG και συν. 1994, Morris DO και συν. 1996, Skerratt LF 2003a, Nimmervoll H 2007*). Ειδικότερα, αφορούν σε ορθοκερατωτική υπερκεράτωση και παρακεράτωση, εφελκιδοποίηση,

παρουσία δομών του παρασίτου (σε εφελκίδες, φολίδες κερατίνης ή στοιβάδες της επιδερμίδας), υπερκόκκωση, σπογγίωση, φλύκταινες, ακανθόλυση, υπερπλασία στοιβάδων της επιδερμίδας, εστιακές νεκρώσεις της επιδερμίδας με «ενδοεπιδερμικά δήγματα», φλεγμονώδη διήθηση στο χόριο (από εωσινόφιλα και λεμφοκύτταρα) περιαγγειακή, οζώδη ή διάχυτη, καθώς και οίδημα, αγγειεκτασία και υπερπλασία των αποκρινών ιδρωτοποιών αδένων.

Στις κλασσικές τομές αιματοξυλίνης-εωσίνης (H-E) έγινε πλήρης και αναλυτική μελέτη όλων των δομών του δέρματος σε κάθε ημερομηνία του πειραματισμού, έτσι ώστε να καταγραφούν οι παραπάνω κλασσικές αλλοιώσεις που έχουν περιγραφεί σε άλλα ζώα, αλλά και να αναδειχτούν δευτερεύουσες αλλοιώσεις που δεν έχουν αναφερθεί μέχρι σήμερα στη σαρκοπτική ψώρα των προβάτων και των αιγών, οι οποίες βέβαια δεν παρατηρήθηκαν σε όλες τις τομές από όλα τα ζώα, στις προοδευτικά λαμβανόμενες βιοψίες και συζητούνται παρακάτω.

Η ορθοκερατωτική υπερκεράτωση ήταν ένα εύρημα που παρατηρήθηκε τόσο στα φυσικά περιστατικά (πρόβατα και αίγες), όσο και στα περιστατικά μετά από πειραματική μόλυνση (αρνιά και ερίφια), όπου ήταν πιο έντονη η παρακεράτωση, ιδιαίτερα στις τομές με παρουσία ακάρεων.

Η ανεύρεση ακάρεων στα πρόβατα στις ιστοπαθολογικές τομές δέρματος, τόσο στα φυσικά όσο και στα πειραματικά περιστατικά δεν είναι συχνό εύρημα σε σχέση με τα ευρήματα σε ξέσματα. Ενήλικα ακάρεα παρατηρήθηκαν μέσα σε οροκυτταρικές εφελκίδες σε στοές της επιδερμίδας, τόσο υποκεράτια όσο και ενδοεπιδερμικά μέχρι τη βασική στοιβάδα. Χαρακτηριστικό εύρημα ήταν οι περιπτώσεις ανεύρεσης του παρασίτου στη χοάνη του τριχικού θυλάκου. Μάλιστα, σε εκείνες τις τομές που ανευρισκόταν το παράσιτο σε διατομή, η περιαγγειακή φλεγμονή στο υποκείμενο χόριο ήταν πολύ εντονότερου βαθμού.

Όσον αφορά τη συσχέτιση των ιστοπαθολογικών αλλοιώσεων από βιοψίες δέρματος, με την καταμέτρηση του παρασιτικού φορτίου *Sarcoptes scabiei* σε ξέσματα δέρματος από παρακείμενες θέσεις, αυτή δεν ήταν εφικτή λόγω του τρόπου σχεδιασμού της μελέτης μας. Επειδή η συχνότητα λήψης των βιοψιών ήταν μεγάλη καθίστατο πρακτικά αδύνατο να γίνουν ξέσματα και βιοψίες από διαφορετικά σημεία κάθε φορά, δεδομένου και της σχετικά περιορισμένης έκτασης των δερματικών αλλοιώσεων ειδικά τις πρώτες εβδομάδες του κάθε πειραματισμού.

Γενικά, η συσχέτιση των ιστοπαθολογικών αλλοιώσεων με το παρασιτικού φορτίου *Sarcoptes scabiei* στα ξέσματα είναι πρακτική που δεν έχει βρει εφαρμογή σε

πειραματικές μελέτες πρόκλησης σαρκοπτικής ψώρας με εφαρμογή ιστοπαθολογικών εξετάσεων. Σε αυτού του είδους τις μελέτες, η ανεύρεση παρασιτικού φορτίου *Sarcoptes scabiei* σε ξέσματα δέρματος, καθώς η πειραματική μόλυνση εξελίσσεται, χρησιμεύει μόνο ως μέθοδος επιβεβαίωσης της επιτυχούς έκβασης του πειραματισμού. Στηρίζεται μόνο σε ποιοτικά κριτήρια, δηλαδή στην παρατήρηση και ταυτοποίηση του *Sarcoptes scabiei* με βάση μορφολογικές παραμέτρους, χωρίς να γίνεται ποσοτικός προσδιορισμός του πληθυσμού των ακάρεων που περιέχονται στα ξέσματα (*Morner T και συν. 1984, Bornstein S 1991, Bornstein S και συν. 1993b*). Αντίθετα, η ποσοτική καταμέτρηση του παρασιτικού φορτίου στα ξέσματα του δέρματος είναι η συνηθέστερη πρακτική σε πειραματικές μελέτες ελέγχου της αποτελεσματικότητας νέων ακαρεοκτόνων φαρμάκων, όπου η προοδευτική μείωση του παρασιτικού φορτίου μέχρι την πλήρη εξαφάνισή του, είναι δηλωτική της επιτυχούς θεραπείας (*Lowenstein M και συν. 1996, Hidalgo Arguello MR και συν. 2001*).

Οροκυτταρικές εφελκίδες βρέθηκαν σε πάρα πολλές τομές μετά την 7^η ημέρα, με διακύμανση από λίγα ζώα έως πολλά σε όλη τη διάρκεια του 1^{ου} και 2^{ου} πειραματισμού, ενώ σε ορισμένες από τις τομές παρατηρήθηκε η παρουσία «λιμνών ορού» (serum lakes), εύρημα όμως που δεν αξιολογήθηκε ξεχωριστά (αριθμός, σχήμα, μέγεθος), καθώς το αναφέρουν λίγοι συγγραφείς.

Επίσης δεν αξιολογήθηκε η ύπαρξη των ερυθροκυττάρων ενδοεπιδερμικά και περιαγγειακά στο χόριο (μικρο-αιμορραγίες), επειδή το βιοπτικό υλικό λήφθηκε από ζωντανά ζώα, ορισμένα με έντονη αιμορραγία κατά τη βιοψία. Η μικρο-αιμορραγία που περιγράφεται στη βιβλιογραφία αφορούσε σε δειγματοληπτικό υλικό από νεκρά ζώα (*Nimmervoll H, 2007*).

Η υπερπλασία της επιδερμίδας, που ξεκινούσε από την ημέρα 7 ή 18 του πειραματισμού και αυξανόταν προοδευτικά με τη μορφή επιμήκων προβαλουσών επιδερμικών καταδύσεων (rete ridges), ακάνθωσης και ψευδοεπιθηλιωματώδους υπερπλασίας στις τελευταίες ημέρες των πειραματισμών, δείχνει ότι τελικά ο οργανισμός των προβάτων και αιγών αντιδρά στην παρασίτωση από *Sarcoptes* εκτός από την ανοσολογική απάντηση, με συγκεκριμένο μηχανισμό υπερπλασίας των κερατινοκυττάρων, ο οποίος θα άξιζε να διερευνηθεί περαιτέρω.

Το οίδημα στην επιδερμίδα, τόσο ενδοκυτταρικό όσο και μεσοκυτταρικό, με έντονη την εικόνα σπογγίωσης και πιθανά σχηματισμό μικροφυσαλίδων αφορά σε πολλές χρόνιες δερματοπάθειες, αλλεργικές αντιδράσεις και εξωπαρασιτώσεις και δεν αξιολογήθηκε ξεχωριστά (*Ginn PE και συν. 2007*).

Κατά την εξέλιξη των αλλοιώσεων της σαρκοπτικής ψώρας καταγράφηκε επίσης στην επιδερμίδα η αυξημένη παρουσία επιδερμικών θηλοειδών μικροακανθωματώδων προσεκβολών (epidermal pits), κυρίως στις βιοψίες δέρματος από τα πτερύγια των αυτιών, που πιθανά να συνδεόταν με αυξημένη παρουσία επιπολής τριχικών θυλάκων σε τελογενές στάδιο.

Σε λίγες περιπτώσεις παρατηρήθηκαν εικόνες δυσκεράτωσης ή απόπτωσης κερατινοκυττάρων (αν και ορισμένοι συγγραφείς χρησιμοποιούν τον κάθε όρο για την περιγραφή δύο διαφορετικών και ανεξάρτητων γεγονότων). Αναφέρεται ότι, η παρουσία αποπτωτικών κερατινοκυττάρων αφορά τόσο στην υπερπλαστική (μέχρι 6 αποπτωτικά κερατινοκύτταρα ανά βιοπτική τομή 6mm), όσο και στη φυσιολογική επιδερμίδα (1 ή 2 κύτταρα ανά τομή) στο σκύλο. Επειδή είναι δύσκολο να γίνει διάκριση ανάμεσα σε αποπτωτικά και δυσκερατωτικά κερατινοκύτταρα, πολλά κερατινοκύτταρα που παλαιότερα χαρακτηρίζονταν ως δυσκερατωτικά είναι στην πραγματικότητα αποπτωτικά. Έτσι, προτείνεται η χρήση του όρου δυσκεράτωση να περιορίζεται στις νεοπλασίες, όπως π.χ. καρκίνωμα πολύστιβου πλακώδους επιθηλίου και ακτινική κεράτωση (Nimmo J 2010).

Το ιστοπαθολογικό πρότυπο φλεγμονής ήταν κυρίως περιαγγειακή ή/και χοριοεπιδερμική ή/και ταινιοειδής σχεδόν σε όλες τις τομές δέρματος και των δύο πειραματισμών. Βέβαια με βάση τη βιβλιογραφία η ταξινόμηση της περιαγγειακής δερματίτιδας αφορά σε απλή, σπογγιωτική, υπερπλαστική και υπερκερατωτική Ginn PE και συν. 2007). Τέτοια υποκατηγοριοποίηση δεν ακολουθήσαμε καθώς ανάλογοι χαρακτηρισμοί δόθηκαν στην περιγραφή των αλλοιώσεων της επιδερμίδας.

Αντιστοίχως, κατά την εξέλιξη των αλλοιώσεων, η φλεγμονώδης διήθηση στο επιπολής χόριο δεν ήταν μόνο περιαγγειακή, αλλά και χοριοεπιδερμική (κυρίως), ή/και λιγότερο συχνά «λειχνοειδούς-τύπου» ή ταινιοειδής (band-like), σπανιότερα διάχυτη ή οζώδης. Εκτός από τα εωσινόφιλα πολυμορφοπύρρηνα και τα λεμφοκύτταρα, σημαντική συμμετοχή στο φλεγμονώδες διήθημα είχαν και τα ουδετερόφιλα πολυμορφοπύρρηνα. Αντιθέτως, η συμμετοχή ιστοκυττάρων και ειδικά πλασματοκυττάρων δεν αφορούσε όλες τις βιοψίες. Σιτευτικά κύτταρα δεν ανευρέθηκαν. Τα εωσινόφιλα ήταν πάντα παρόντα στο φλεγμονώδες διήθημα ακόμα και στις χρόνιες αλλοιώσεις. Περισσότερο έντονη η εωσινοφιλική διήθηση στα ερίφια σε σχέση με τα αρνιά.

Σε μελέτη της ψωροπτικής ψώρας σε πρόβατα αναφέρεται αύξηση των σιτευτικών κυττάρων στο φλεγμονώδες διήθημα την 4^η ημέρα μετά τη μόλυνση με μέγιστη συγκέντρωση την 21^η ημέρα μετά τη μόλυνση και κατόπιν προοδευτική μείωση. Η

συγκέντρωση των σιτευτικών κυττάρων ήταν υψηλότερη στα όρια της επεκτεινόμενης αλλοίωσης παρά στο κέντρο (αρχική εστία μόλυνσης). Για να καταστεί δυνατή η χρώση των σιτευτικών κυττάρων στις τομές από το βιοπτικό υλικό, εφαρμόστηκε ειδικό πρωτόκολλο μονιμοποίησης των βιοψιών με παραφορμαλδεΐδη 4% και κατόπιν αιθανόλη 70% και όχι σε φορμαλδεΐδη κατά τα συνήθη (*van den Broek AHM και συν. 2004*).

Καθώς οι αλλοιώσεις γίνονταν χρονιότερες παρατηρήθηκαν ίνωση καθώς και εστίες κολλαγονόλυσης στο χόριο σε ορισμένες βιοψίες. Η ίνωση είναι πιθανό να συνδέεται με δειγματοληψία νέας βιοψίας σε γειτονική θέση αποκατάστασης τραύματος δέρματος προηγούμενης βιοπτικής λήψης. Ο όρος κολλαγονόλυση, όπου χρησιμοποιείται, αναφέρεται στην κλασική μορφή αλλοιώσεων που χαρακτηρίζονται από αυξημένη εωσινοφιλικής χρωστικής έντασης εστία κολλαγόνων ινών με ή χωρίς ρήξη των ινών και κοκκιώδες υλικό (που αντανακλά αποκοκκίωση εωσινόφιλων πολυμορφοπύρηνων) με ή χωρίς ασβεστοποίηση (*Bettenay SV, 2006*).

Σε σχέση με τη χρήση του όρου «λειχνοειδής φλεγμονή δέρματος» ή «λειχνοειδής δερματίτιδα», ειδικότερα στην κτηνιατρική δερματοπαθολογοανατομική υπάρχει κάποια ασάφεια ή διαφορετική προσέγγιση από τους συγγραφείς. Ειδικότερα κατά τους *Ginn και συν. 2007* αναφέρεται ότι, η διάμεση (interface) δερματίτιδα χαρακτηρίζεται από βλάβη στη βασική στοιβάδα, όπως κενοτοπιώδης εκφύλιση των βασικών κυττάρων ή νέκρωση των κερατινοκυττάρων, γεγονός που καθιστά δυσδιάκριτη την χοριοεπιδερμική σύνδεση. Αυτό το πρότυπο κατανομής μπορεί να διαχωριστεί σε: α) διάμεση δερματίτιδα με φτωχή κυτταροβρίθεια (cell-poor) δηλαδή ελάχιστη φλεγμονή στο επιπολής χόριο και β) διάμεση λειχνοειδή δερματίτιδα, δηλαδή στη χοριοεπιδερμική σύνδεση με λειχνοειδή ζώνη από μονοπύρηννα κύτταρα φλεγμονής. Η ακράτεια μελανίνης και τα αποπτωτικά σωμάτια παρατηρούνται συχνά και στους παραπάνω δύο τύπους. Προσοχή όμως πρέπει να δίνεται στη διαφοροποίηση της διάμεσης λειχνοειδούς φλεγμονής από τη λειχνοειδή φλεγμονή. Ο τελευταίος όρος αναφέρεται σε λειχνοειδή ζώνη φλεγμονής, συνήθως έντονα πλασμοκυτταρικής, σε άμεση συνάφεια με τη χοριοεπιδερμική σύνδεση, χωρίς αυτό να συνεπάγεται απαραίτητως και βλάβη στα κύτταρα της βασικής στοιβάδας, πχ. σε βλεγγοδερματική βακτηριακή δερματίτιδα, καθώς και σε εξωπαρασιτώσεις. Σε αυτές τις περιπτώσεις, η λειχνοειδής ζώνη της φλεγμονής μπορεί επίσης να περιλαμβάνει ουδετερόφιλα ή εωσινόφιλα. Σύμφωνα με άλλους συγγραφείς, η διάμεση λειχνοειδής δερματίτιδα καλύτερα να αναφέρεται ως διάμεση δερματίτιδα με πλούσια κυτταροβρίθεια (cell-rich) επειδή η χρήση του όρου λειχνοειδής δημιουργεί σύγχυση (*Bettenay S 2003, Hargis AM*

και συν. 2007). Παλαιότερα είχε αναφερθεί ο όρος λειχνοειδής απομίμηση (lichenoid impersonator) ή ψευδολειχνοειδής (pseudolichenoid) αντίδραση (Yager J 1994). Κατά τη γνώμη μας η έκφραση ταινιοειδής (band-like) δερματίτιδα, δηλαδή η ταινιοειδής διάταξη του φλεγμονώδους διηθήματος στο χοριοεπιδερμικό όριο είναι και πιο δόκιμη μια που μιμείται το λειχνοειδές πρότυπο (Suter M, προσωπική επικοινωνία 2013).

Ακόμη και σε περιπτώσεις βαρείας περιαγγειακής συσσώρευσης φλεγμονωδών κυττάρων δεν παρατηρήσαμε στοιχεία αγγείτιδας, όπως αναφέρονται σε συγκεκριμένα περιστατικά «σαρκοκοπτικών οζιδίων» στον άνθρωπο (Han-Nan L και συν. 1992).

Αν και παρατηρήσαμε οζώδεις αθροίσεις φλεγμονωδών κυττάρων στο χόριο, αυτή ήταν κυρίως κυτταρικής αρχής με κυριαρχία λεμφοκυττάρων, δεν είχε τη δομή λεμφοειδών οζιδίων του χορίου που έχουν αναφερθεί στο χοίρο (Sheahan BJ 1975).

Οι αποκρινείς ιδρωτοποιοί αδένες χαρακτηρίζονταν από υπερπλασία των επιθηλιακών κυττάρων, κυστική διάταξη με αποπλατυσμένο επιθήλιο, όπως περιγράφεται και από άλλους (Gross TL και συν. 2005).

Αν και παρατηρήσαμε σε ορισμένα περιστατικά υπερπλασία των σμηγματογόνων αδένων, όπως έχει αναφερθεί και στο χοίρο (Sheahan BJ 1975), δεν προχωρήσαμε σε ποσοτική και συγκριτική αξιολόγηση των ιστοπαθολογικών ευρημάτων, μια που η λειτουργία και μορφολογία τους επηρεάζεται και από ορισμένους παράγοντες, όπως οι ορμόνες του φύλου και η αναπαραγωγική φάση των ζώων (Yeruham I και συν. 1997).

Όσον αφορά τους τριχικούς θυλάκους δεν έγινε αναλυτική περιγραφή της μορφολογίας τους και καταγραφή του αριθμού ανά βιοπτικό υλικό, καθώς αυτό απαιτεί ειδικό χειρισμό, π.χ. κάθετη διατομή των βιοψιών του δέρματος κάτω από στερεομικροσκόπιο και στη συνέχεια σειριακές τομές, γεγονός μη εφικτό.

Όσον αφορά τη φλεγμονή των εξαρτημάτων του δέρματος παρατηρήθηκαν τριχοθυλακίτιδα τοιχωματική ή/και ενδοαυλική, καθώς και δοθιήνωση, εικόνες που πιθανά να συνδέονται με 2 παράγοντες: α) είτε ταυτόχρονη επιμόλυνση με βακτηριακούς κόκκους (*Staphylococcus spp.*) ή/και σαπροφυτικούς μύκητες β) ανεξάρτητα από τα παραπάνω, πιθανά με την παρουσία παρασίτου του *Sarcoptes* που κατασκηώνει επιφανειακά στο επιθήλιο της χοάνης του τριχικού θυλάκου. Το γεγονός αυτό, μπορεί επίσης να εξηγήσει και την περιεξαρτηματική φλεγμονή, τη φλεγμονή των σμηγματογόνων και των αποκρινών ιδρωτοποιών αδένων, μια και οι πόροι τους εκβάλλουν κοντά σε εκείνο το σημείο. Επίσης, η περιεξαρτηματική φλεγμονή μαζί με την περινευρική φλεγμονώδη διήθηση που παρατηρήθηκε σε μεμονωμένα περιστατικά, μπορεί να συνδέονται με γειτνιάζουσες αυξημένες αγγειοκεντρικές φλεγμονώδεις αθροίσεις.

Μεμονωμένα ευρήματα σε κάποια ημέρα πειραματισμού όπως για παράδειγμα εωσινοφιλική φλεγμονή ορθωτήρα μυ της τρίχας δεν συζητούνται, θεωρούμενα ως τυχαία ευρήματα.

Σε ό,τι αφορά στην ακράτεια μελανίνης τριχικών θυλάκων, μπορεί πιθανά να συνδέεται με την περιεξαρτηματική φλεγμονή ή/και την έντονη περιαγγειακή φλεγμονή γύρω από τα εξαρτήματα του δέρματος.

Από τη μελέτη μας προέκυψαν δύο περιστατικά κριών και ενός αρσενικού εριφίου, οι βιοψίες των οποίων από το όσχεο έφεραν μεγαλύτερο αριθμό ακάρεων από τα συνήθη και μάλιστα σε πολλαπλά επίπεδα μέσα στην κερατίνη στοιβάδα. Στην επιδερμίδα παρατηρήθηκε έντονη ορθοκερατωτική υπερκεράτωση, αλλά και εκτεταμένη παρακεράτωση. Το φλεγμονώδες διήθημα στο χόριο αποτελούνταν από λεμφοκύτταρα, αλλά και εωσινόφιλα σε μικρό αριθμό (χωρίς όμως να απουσιάζουν τελείως). Τα περισσότερα από τα παραπάνω ιστοπαθολογικά ευρήματα είναι αντίστοιχα με αυτά που έχουν αναφερθεί στην «υπερκερατωτική ή νορβηγική μορφή» της σαρκοπτικής ψώρας, που έχει περιγραφεί στον άνθρωπο, το χοίρο, το σκύλο και σε άγρια θηλαστικά, όπως λύγκες, φασκολόμυς και γορίλλες (*Martineau GP 1987b, Skerratt LF 2003a, Gross TL και συν. 2005, Ginn PE και συν. 2007*). Ωστόσο, η παρουσία εωσινοφίλων στο φλεγμονώδες διήθημα στα δικά μας περιστατικά είναι εύρημα που έρχεται σε αντιδιαστολή με βιβλιογραφικά δεδομένα που αφορούν στη «νορβηγική μορφή» της σαρκοπτικής ψώρας.

Επομένως, τα παραπάνω περιστατικά δεν μπορούν να θεωρηθούν ως «υπερκερατωτική μορφή» σαρκοπτικής ψώρα στα μικρά μηρυκαστικά. Αντιθέτως, μπορεί να προταθεί ο χαρακτηρισμός «αλλοιώσεις που ομοιάζουν με την υπερκερατωτική μορφή» (*“norwegian type – like lesions”*). Ο μικρός αριθμός τέτοιων περιστατικών οφείλεται κατά πάσα πιθανότητα στο γεγονός ότι μέχρι σήμερα δεν έχει πραγματοποιηθεί συστηματική παθολογοανατομική διερεύνηση φυσικών περιστατικών σαρκοπτικής ψώρας στα πρόβατα (τόσο στην Ελλάδα όσο και το εξωτερικό), είτε να αφορά σε μεμονωμένα, μερικώς ανοσοκασταλμένα και σε κακή θρεπτική κατάσταση ζώα, που πάσχουν ταυτόχρονα και από άλλα νοσήματα.

Ανάλογης κατεύθυνσης πειραματική μελέτη με τη δική μας σε ό,τι αφορά την προοδευτική εξέλιξη των ιστοπαθολογικών αλλοιώσεων στο δέρμα προβάτων έχει πραγματοποιηθεί μόνο για την ψωροπτική ψώρα (*van den Brook AH και συν 2000, van den Brook AH και συν 2004*).

6.3. ΕΠΙΛΕΚΤΙΚΗ ΕΝΤΟΠΙΣΗ ΤΗΣ ΣΑΡΚΟΠΤΙΚΗΣ ΨΩΡΑΣ ΣΕ ΣΥΓΚΕΚΡΙΜΕΝΕΣ ΑΝΑΤΟΜΙΚΕΣ ΧΩΡΕΣ ΤΟΥ ΔΕΡΜΑΤΟΣ ΤΟΥ ΠΡΟΒΑΤΟΥ

Υπάρχουν αρκετοί παράγοντες που δρουν περιοριστικά στην ανάπτυξη του *Sarcoptes scabiei* στην επιδερμίδα του ξενιστή. Εκτός από την ανάπτυξη ανοσολογικών μηχανισμών έναντι των αντιγόνων του παρασίτου, σημαντικό ρόλο φαίνεται ότι παίζουν τα ιδιαίτερα φυσιολογικά χαρακτηριστικά του μικροπεριβάλλοντος της επιδερμίδας και το πώς αυτά επιδρούν στις διατροφικές συνήθειες και τη συμπεριφορά του *Sarcoptes scabiei*, με αποτέλεσμα για τα περισσότερα είδη των κατοικιδίων θηλαστικών οι αλλοιώσεις της σαρκοπτικής ψώρας να εντοπίζονται εκλεκτικά σε συγκεκριμένες ανατομικές χώρες της συνολικής επιφάνειας του δέρματος (Arlian LG 1989).

Ειδικά, για το πρόβατο αξίζει να αναφερθεί ότι οι αλλοιώσεις της σαρκοπτικής ψώρας μπορεί να εντοπιστούν μόνο στις περιοχές του σώματος που απουσιάζει η εριοκάλυψη. Όπως έχει επιβεβαιωθεί και από τα δικά μας ευρήματα οι αλλοιώσεις εντοπίζονται στη συντριπτική πλειονότητα των περιστατικών μόνο στο κεφάλι (περιοχές γύρω από τους μυκτήρες και το άνω χείλος, χείλη και εξωτερική επιφάνεια περυγίων αυτιών, περιοφθαλμικά ή ακόμη και σε ολόκληρη την επιφάνεια του κεφαλιού). Υπάρχουν και λίγα δικά μας περιστατικά με εντόπιση των αλλοιώσεων, εκτός από το κεφάλι, στο κατώτερο τμήμα των άκρων, στο όσχεο και την ακροποσθία, καθώς και στην κοιλιακή χώρα περιμετρικά της ακροποσθίας.

Στην πειραματική μόλυνση που προκαλέσαμε σε αρνιά (ομάδα 1A-K) με εναπόθεση μεγάλης μολύνουσας δόσης (1000 ακάρεα) στο δέρμα της κοιλιακής χώρας (στη μέση γραμμή και εκατέρωθεν αυτής), οι αλλοιώσεις παρόλο που αρχικά έγιναν αντιληπτές, προοδευτικά αυτοπεριορίστηκαν. Από τις εργαστηριακές εξετάσεις (ιστοπαθολογικές, ανοσοϊστοχημικές και ορολογική εξέταση ELISA) προέκυψε ότι τα ζώα αρχικά μολύνθηκαν από *Sarcoptes scabiei*, αλλά απέτυχε η πειραματική πρόκληση της νόσου. Δεδομένου ότι η μολύνουσα δόση και οι συνθήκες πειραματισμού ήταν κοινές με τα αρνιά της ομάδας 1A-Π στα οποία η εγκατάσταση του *Sarcoptes scabiei* ήταν επιτυχής (η νόσος εξελίχθηκε και επεκτάθηκε), προκύπτει το συμπέρασμα ότι καθοριστικό ρόλο στη μη επιτυχή μόλυνση των αρνιών της ομάδας 1A-K έπαιξαν οι διαφορές που υπάρχουν στη δομή του δέρματος μεταξύ του περιοχών της κεφαλής και της κοιλιακής χώρας. Προφανώς οι διαφορές αυτές συνετέλεσαν, ώστε στην περίπτωση των αρνιών της ομάδας 1A-K να μην καταφέρει τελικά να επιβιώσει και να αναπαραχθεί ο πληθυσμός του παρασίτου που εναποτέθηκε στη συγκεκριμένη περιοχή.

Η ανάπτυξη αλλοιώσεων της κοιλιακής χώρας στις πρώτες ημέρες μετά την εναπόθεση της μολύνουσας δόσης μπορεί να ερμηνευτεί ως αποτέλεσμα της προσπάθειας των ατόμων του *Sarcoptes scabiei* να αποικίσουν την επιδερμίδα με αποτέλεσμα την εκδήλωση φλεγμονώδους αντίδρασης και πιθανώς μηχανισμών φυσικής ανοσίας.

Μελέτη που έχει πραγματοποιηθεί σε κροτωνώσεις όπου η εντόπιση των κροτώνων αφορά σχεδόν αποκλειστικά τις περιοχές του δέρματος χωρίς εριοκάλυψη (κυρίως στα πτερύγια των αυτιών και περιοφθαλμικά, αλλά και στη μασχαλαία και βουβωνική χώρα), αναφέρει ότι μια σειρά παραγόντων του μικροπεριβάλλοντος του δέρματος προδιαθέτει στην εγκατάσταση των κροτώνων στις συγκεκριμένες περιοχές. Οι παράγοντες αυτοί συνίστανται στο πάχος του δέρματος, την τοπική υγρασία, την τοπική αγγειοβρίθεια καθώς και την τοπική απέκκριση φερομονών που προσελκύουν συγκεκριμένα είδη κροτώνων. Τέλος, η πυκνότητα του ερίου φαίνεται ότι αποτελεί σημαντικό μηχανικό φραγμό στη μετακίνηση των κροτώνων (Ogden NH και συν. 1998).

Σε άλλη μελέτη σε πρόβατα, με αντικείμενο φυσικά περιστατικά αλλεργικής δερματίτιδας από νύγματα ψύλλων *Ctenocephalides felis felis* και σκνιπών *Culicoides spp.*, η κατανομή των αλλοιώσεων του δέρματος αφορούσε ομοίως μόνο περιοχές με τριχοκάλυψη και συγκεκριμένα τα πόδια (κυρίως για τους ψύλλους) και την κοιλιά και τους μαστούς (κυρίως για τις σκνίπες). Η δραστηριότητα των ψύλλων και των σκνιπών ειδικά σε αυτές τις περιοχές του δέρματος του ξενιστή προτάθηκε ότι καθορίζεται από τις διαφορετικές θερμοκρασίες στην επιφάνεια του επιδερμίδας μεταξύ των χωρών του σώματος και επιπλέον στην αγγειοβρίθεια του χορίου του δέρματος και την εγγύτητα των αγγείων προς την επιφάνεια της επιδερμίδας (Yeruham I και συν. 2004). Είναι προφανές ότι οι ίδιοι (όλοι ή κάποιοι από αυτούς) ή παρόμοιοι παράγοντες του μικροπεριβάλλοντος του δέρματος προδιαθέτουν και στην εγκατάσταση του *Sarcoptes scabiei* var. *ovis* επιλεκτικά σε συγκεκριμένες ανατομικές χώρες στο δέρμα των προβάτων.

Ιστομορφομετρικές μελέτες που έχουν πραγματοποιηθεί στο παρελθόν στο δέρμα των προβάτων έχουν καταδείξει ότι το πάχος του δέρματος και ειδικά της επιδερμίδας είναι διαφορετικό μεταξύ των διαφόρων ανατομικών χωρών του σώματος των προβάτων (Lyne AG και συν. 1968, Kozlowski GP και συν. 1969). Το μεγαλύτερο πάχος αφορά και στα δύο φύλα το δέρμα του μετώπου, της ραχιαίας αυχενικής, της ραχιαίας θωρακικής, της οσφυϊκής χώρα και της περινεϊκής χώρας, καθώς και το δέρμα γύρω από το ρύγχος. Το λεπτότερο πάχος αφορά το δέρμα των βουβωνικών πτυχών, καθώς και τα χείλη των πτερυγίων των αυτιών. Ειδικά, για την επιδερμίδα, το μεγαλύτερο πάχος αφορά την επιδερμίδα στην περιοχή του επιρρινίου, του μετώπου, καθώς και στην περινεϊκή χώρα

και τη βάση της ουράς. Το λεπτότερο πάχος της επιδερμίδας αφορά το δέρμα της κοιλιακής χώρας, της πλάγιας αυχενικής και της ιγνυακής χώρας (Lyne AG και συν. 1968, Kozlowski GP και συν. 1969). Με βάση την προαναφερόμενη περιγραφή, σε συνδυασμό με τις δικές μας παρατηρήσεις (επιτυχής εγκατάσταση του *Sarcoptes scabiei* var. *ovis* στο δέρμα του προσώπου, αλλά αποτυχημένη στο δέρμα της κοιλιάς, καθώς και επιβεβαίωση της άποψης για διαφορετικό πάχος της επιδερμίδας μεταξύ των διαφορετικών χωρών του σώματος του προβάτου) μπορεί να προκύψει το συμπέρασμα ότι ο αποικισμός της επιδερμίδας *Sarcoptes scabiei* φαίνεται να εξαρτάται και από το πάχος της. Προφανώς, το παράσιτο χρειάζεται αρκετό πάχος της κερατίνης στοιβάδας και κυρίως της επιδερμίδας, για να μπορέσει να σκάψει στοές, ώστε να τραφεί, αλλά και, το σπουδαιότερο, να εναποθέσει τα αυγά του.

Όσον αφορά την τοπική υγρασία στις διάφορες περιοχές του δέρματος, αυτή είναι αλληλένδετη με τη δραστηριότητα των αποκρινών ιδρωτοποιών αδένων. Έχει βρεθεί ότι το μέγεθος και η εκκριτική δραστηριότητα των αποκρινών ιδρωτοποιών αδένων παραλλάσσει και ποικίλει σημαντικά μεταξύ των διαφόρων ανατομικών περιοχών του σώματος. Για παράδειγμα, στο όσχεο ανευρίσκονται μεγάλοι ιδρωτοποιοί αδένες (με σπειροειδή διάταξη στο χώρο) με έντονη δραστηριότητα, ενώ αντιθέτως στην ακροποσθία είναι σχετικά μικροί σε μέγεθος, αλλά πολυπληθείς σε αριθμό. Τέλος, συγκρίνοντας περιοχές με ή χωρίς εριοκάλυψη βρέθηκε ότι στις περιοχές χωρίς εριοκάλυψη ο αριθμός των ιδρωτοποιών αδένων ήταν μεγαλύτερος (Lyne AG και συν. 1968, Kozlowski GP και συν. 1969). Με βάση την προαναφερόμενη περιγραφή, σε συνδυασμό με τα δικά μας ευρήματα (ενεργοί ιδρωτοποιοί αδένες με κυβοειδές επιθήλιο στο δέρμα του κεφαλιού, σε αντίθεση με τους μη λειτουργικούς και με αποπλατυσμένο επιθήλιο στο δέρμα της κοιλιάς) μπορεί να προκύψει το συμπέρασμα ότι απαραίτητη προϋπόθεση για την εγκατάσταση του *Sarcoptes scabiei* var. *ovis* είναι η ύπαρξη σχετικής υγρασίας στη συγκεκριμένη περιοχή του δέρματος, η οποία εξασφαλίζεται χάρη στη δραστηριότητα των αποκρινών ιδρωτοποιών αδένων.

Η μελέτη του φαινομένου της εκλεκτικής εντόπισης ορισμένων δερματοπαθειών του προβάτου (π.χ. λοιμώδες έκθυμα, δερματοφίλωση, ψωροπτική ψώρα, κροτωνώσεις) έχει απασχολήσει αρκετούς ερευνητές κατά το παρελθόν. Στο ερώτημα, αν αυτό οφείλεται σε διαφορετική έκφραση των ανοσολογικών μηχανισμών του δέρματος (και ειδικά των επιδερμοτρόπων γδ+ T-λεμφοκυττάρων) μεταξύ των διαφορετικών περιοχών του σώματος, έχουν προκύψει μέχρι σήμερα αμφιλεγόμενα αποτελέσματα (McElroy MC και συν. 1998). Περαιτέρω μελέτες με τη χρήση ανοσοϊστοχημείας έναντι των γδ+ T-

λεμφοκυττάρων σε συνδυασμό με τα επιμέρους μορφολογικά χαρακτηριστικά του δέρματος στις διάφορες ανατομικές χώρες του σώματος, θα μπορούσαν να δώσουν ενδιαφέροντα αποτελέσματα.

6.3. ΑΝΟΣΟΦΑΙΝΟΤΥΠΟΣ ΤΩΝ ΑΛΛΟΙΩΣΕΩΝ ΤΗΣ ΣΑΡΚΟΠΤΙΚΗΣ ΨΩΡΑΣ ΠΡΟΒΑΤΟ ΚΑΙ ΤΗΝ ΑΙΓΑ

Οι ιστοπαθολογικές αλλοιώσεις της σαρκοπτικής ψώρας είναι το συνδυαστικό αποτέλεσμα της δράσης του *Sarcoptes scabiei* στην επιδερμίδα σε συνδυασμό με την ανοσολογική αντίδραση έναντι των αντιγόνων του. Η ένταση της φλεγμονής και το είδος της ανοσολογικής απάντησης ποικίλουν.

Οι εμπλεκόμενοι ανοσολογικοί μηχανισμοί δεν έχουν γίνει κατανοητοί πλήρως, γιατί έχουν παρατηρηθεί μεγάλη ποικιλομορφία και αξιοσημείωτες διαφορές τόσο ως προς τη ποιοτική σύνθεση όσο και ως προς την ένταση (κυτταροβρίθεια) του φλεγμονώδους διηθήματος, φαινόμενο που έχει παρατηρηθεί αφενός μεταξύ διαφορετικών ατόμων στον ίδιο ξενιστή. Οι παρατηρούμενες διαφορές μεταξύ των ατόμων αντανακλούν διαφορετική ανοσολογική έκφραση έναντι του *Sarcoptes scabiei* λόγω πιθανής προγενέστερης ευαισθητοποίησης (διαφορά ανοσολογικής ανταπόκρισης μεταξύ αρχικής μόλυνσης και επαναμολύνσεων), αλλά και γενικότερων διαταραχών του ανοσοποιητικού συστήματος πχ. εκδήλωση της σαρκοπτικής ψώρας ως νορβηγικός τύπος σε οργανισμούς με ανοσοκαταστολή (*Pence DB και συν. 2002*).

Κατά τη σύγκριση δεδομένων μεταξύ διαφορετικών ειδών ξενιστή θα πρέπει να λαμβάνονται υπόψη οι διαφορές στην ανοσολογική απάντηση που οφείλονται τόσο στα ιδιαίτερα χαρακτηριστικά του ανοσοποιητικού συστήματος του ξενιστή και την χρονιότητα έκθεσης του ξενιστή στα ακάρεα (*Davis DP και συν. 1990*). Επιπλέον, το μέγεθος του παρασιτικού φορτίου με το οποίο προκαλείται μια πειραματική μόλυνση συνιστά καθοριστικό παράγοντα για το είδος ανοσολογικής αντίδρασης του ξενιστή σε μια πειραματική μόλυνση (*Arlan LG και συν. 1996*).

Μέχρι σήμερα δεν έχει πραγματοποιηθεί καμιά μελέτη σε φυσικά περιστατικά προβάτων και αιγών, για τη διερεύνηση των ανοσοπαθογενετικών μηχανισμών της σαρκοπτικής ψώρας, όπως έχει γίνει στον άνθρωπο και σε άλλα είδη κατοικιδίων και άγριων θηλαστικών. Βέβαια, στο πρόβατο έχει διερευνηθεί ο ανοσοφαινότυπος του υγιούς δέρματος (*Gorrell MD και συν 1995, McElroy MC και συν 1998*), κάτι που δεν έχει γίνει μέχρι σήμερα για την αίγα. Επιπλέον, στο πρόβατο έχει διερευνηθεί με τη χρήση ανοσοϊστοχημείας ο ανοσοφαινότυπος των αλλοιώσεων σε αρκετές δερματοπάθειες, που οφείλονται τόσο σε

εξωπαράσιτα (ακάρεα *Psoroptes onis*, ψείρες *Damalinae spp.*) όσο και σε άλλα λοιμώδη αίτια, όπως το λοιμώδες έκθυμα είτε η ευλογιά (*Bowles VM και συν. 1992, Jenkinson DM και συν. 1992, Pyrah ITG και συν. 1995, Gulbahar MY και συν. 2006, Shu D και συν. 2009*).

Σε φυσικά περιστατικά στον άνθρωπο, ο συνήθης τύπος σαρκοπτικής ψώρας χαρακτηρίζεται από την ανάπτυξη αντίδρασης υπερευαισθησίας καθυστερημένου τύπου (τύπου-IV). Η πυκνότητα των T-λεμφοκυττάρων είναι μεγαλύτερη στις χρονιότερες αλλοιώσεις σε σχέση με τις πιο πρώιμες (*Falk ES και συν. 1982*). Συγκεκριμένα, κυριαρχούν τα CD4+ T-λεμφοκύτταρα και ιδιαίτερα κοντά στις στοές που ανευρίσκονται τα ακάρεα. Επιπλέον, τα CD4+ λεμφοκύτταρα εντοπίζονται κυρίως και στο επιπολής χόριο. Από την άλλη πλευρά τα CD8+ T-λεμφοκύτταρα (T-κυτταροτοξικά κύτταρα) είναι εμφανώς λιγότερα, έτσι ώστε η μεταξύ τους αναλογία T-βοηθητικά λεμφοκύτταρα/ T-κυτταροτοξικά κύτταρα να είναι 4:1. Επιπρόσθετα, η διήθηση από B-λεμφοκύτταρα και μακροφάγα είναι ελάχιστη (*Cabrera και συν. 2005*). Αντιθέτως, σε πρόσφατη μελέτη σε 2 περιστατικά ασθενών με «υπερκερατωτικό τύπο» διαπιστώθηκε ότι στο φλεγμονώδες διήθημα στο χόριο κυριαρχούσαν τα CD8+ T-λεμφοκύτταρα. Η διήθηση από CD4+ T-λεμφοκύτταρα ήταν ελάχιστη, ενώ απουσίαζαν πλήρως τα B-λεμφοκύτταρα (*Walton SF και συν. 2008*).

Έχει αποδειχθεί από πειραματικές μελέτες στο σκύλο ότι το παράσιτο *Sarcoptes scabiei* προκαλεί τη διέγερση μικτής ανοσολογικής αντίδρασης του ξενιστή, εξαιτίας του μεγάλου αριθμού και της ποικίλης βιοχημικής σύστασης των αντιγόνων του (*Arlan LG και συν. 1996*) Έτσι, στον ίδιο ξενιστή εκδηλώνεται παράλληλα η ενεργοποίηση ειδικής κυτταρική και χυμική ανοσίας έναντι του παρασίτου. Η ανάπτυξη ανοσολογικής απάντησης έναντι του *Sarcoptes scabiei* έχει ως αποτέλεσμα τη διήθηση των ιστών από κυτταροτοξικά CD8+ T-λεμφοκύτταρα (αντίδραση υπερευαισθησίας τύπου-IV), καθώς και τη μαζική συμμετοχή εωσινόφιλων πολυμορφοπύρηνων κυττάρων στο φλεγμονώδες διήθημα και την παραγωγή IgE αντισωμάτων και της προκαλούμενης αποκοκκίωσης των σιτευτικών κυττάρων, δηλαδή αντίδραση υπερευαισθησίας τύπου-I (*Stemmer BL και συν. 1996*).

Στο χοίρο αντιθέτως, τα εωσινόφιλα κυριαρχούν από τα αρχικά στάδια της νόσου (*Davis DP και συν. 1990*). Στην ίδια μελέτη έχει προταθεί ότι η ταχύτητα με την οποία αναπτύσσεται η επίκτητη ανοσολογική απάντηση είναι ανάλογη με το μέγεθος του παρασιτικού φορτίου (μέγεθος μολύνουσας δόσης) και ότι μεσολαβεί μια φάση επαγωγής

της επίκτητης ανοσολογικής αντίδρασης που διαρκεί αρκετές ημέρες (από την ημέρα της μόλυνσης).

Στο μαρσιποφόρο φασκωλόμυς (wombat) μετά από πειραματική μόλυνση διαπιστώθηκε η κυριαρχία T-λεμφοκυττάρων στο φλεγμονώδες διήθημα, χωρίς όμως την παρουσία εωσινοφίλων σε καμία φάση της πειραματικής μόλυνσης. Επιπλέον, η πυκνότητα των T-λεμφοκυττάρων στο φλεγμονώδες διήθημα, αυξανόταν προοδευτικά με την εξέλιξη των αλλοιώσεων. Όσον αφορά το πλήθος των εωσινοφίλων που παρατηρούνται στο φλεγμονώδες διήθημα, αυτό συσχετίστηκε με το μέγεθος του παρασιτικού φορτίου (σε φυσικά μολυσμένους φασκωλόμυς), όπου η κυτταροβρίθεια σε εωσινόφιλα είναι ευθέως ανάλογη με τον πληθυσμό των παρασίτων και των προϊόντων τους. Έχει προταθεί ότι ο βαθμός ανάπτυξης των αλλοιώσεων σε κάθε φασκωλόμυ επηρεάζεται τόσο από την ανοσολογική απάντηση του κάθε ζώου απέναντι στα ακάρεα (η οποία χαρακτηριζόταν από διαφορές μεταξύ μεμονωμένων ατόμων) όσο και από τα ιδιαίτερα χαρακτηριστικά του δέρματος σε κάθε μεμονωμένο άτομο π.χ. ρυπαρότητα διαφορετικής έντασης (Skerratt LF 2003b).

Από τη δική μας μελέτη σε πρόβατα τόσο σε φυσικά περιστατικά όσο και περιστατικά μετά από πειραματική μόλυνση, προκύπτει το συμπέρασμα ότι στο φλεγμονώδες διήθημα κυριαρχούν όχι μόνο τα T-λεμφοκύτταρα, αλλά και τα εωσινόφιλα που εντοπίζονται σε αυξημένη πυκνότητα. Η κυριαρχία των CD4⁺ T-λεμφοκυττάρων στο χόριο είναι εύρημα ανάλογο με αυτά που έχουν παρατηρηθεί στο σκύλο, χωρίς όμως στο σκύλο να έχει αναφερθεί η διήθηση εωσινοφίλων σε καμία φάση της πειραματικής μόλυνσης (Arlan LG και συν. 1996, Stemmer BL και συν 1996).

Με βάση τα παραπάνω, καθώς και τα ευρήματά μας συμπεραίνουμε ότι σημαίνει ότι η ανοσολογική απάντηση του οργανισμού των προβάτων έναντι του *Sarcoptes scabiei* και των αντιγόνων του είναι μεικτή, χαρακτηριζόμενη από ταυτόχρονη ανάπτυξη μηχανισμών κυτταρικής και χυμικής ανοσίας. Το συμπέρασμα αυτό ενισχύεται από την παρατηρούμενη αύξηση της συγκέντρωσης αντισωμάτων IgG έναντι του *Sarcoptes scabiei* στον ορό του αίματος στα αρνιά του πρώτου πειράματος (ομάδα 1A-II). Έτσι, η σαρκοπτική ψώρα στα πρόβατα χαρακτηρίζεται από την εκδήλωση αντίδρασης υπερευαισθησίας τύπου-I (αντίδραση όψιμης φάσης) και ταυτόχρονα αντίδρασης υπερευαισθησίας τύπου-IV (κυτταροτοξικότητα οφειλόμενη σε CD8⁺ T-λεμφοκύτταρα) καθώς η νόσος επεκτείνεται.

Τα συμπεράσματα που προκύπτουν από τη δική μας ανοσοπαθολογοανατομική μελέτη είναι ανάλογα με αυτά που έχουν προκύψει και από άλλες αντίστοιχες μελέτες σε

πρόβατα με άλλα είδη αρθροπόδων εξωπαρασίτων. Σε πειράματα για τη διερεύνηση της ανοσοπαθογένειας της ψωροπτικής ψώρας στο πρόβατο διαπιστώθηκε ότι τα προϊόντα του παρασίτου προκαλούν μια έντονου βαθμού φλεγμονώδη αντίδραση στο δέρμα, με κύριο χαρακτηριστικό τη διήθηση εωσινοφίλων πολυμορφοπύρηνων. Η άμεση αυτή φλεγμονώδης αντίδραση, οδήγησε στην υπόθεση ότι το παράσιτο εκκρίνει κάποιον παράγοντα, ο οποίος κινητοποιεί το ανοσοποιητικό σύστημα με αποτέλεσμα εωσινόφιλα πολυμορφοπύρηνια κύτταρα να διηθούν τις αλλοιώσεις, χωρίς όμως με τη δράση τους να καταφέρνουν να εμποδίσουν την επέκταση των αλλοιώσεων και την αύξηση του παρασιτικού φορτίου (*van den Brook AH και συν. 2000, 2004, 2005*). Σύμφωνα με τις δικές μας παρατηρήσεις ο ρόλος των εωσινοφίλων στη σαρκοπτική ψώρα φαίνεται να είναι ανάλογος με τον προαναφερόμενο, μια και η εωσινοφιλική διήθηση είναι χαρακτηριστική τόσο στα φυσικά περιστατικά όσο και στα αρνιά-πειραματόζωα από πολύ νωρίς και για όλη τη διάρκεια του πειράματος.

Σε πειραματικές μολύνσεις προβάτων ψωροπτική ψώρα διαπιστώθηκε ότι τα αντιγόνα του *Psoroptes onis* προκαλούν μια σύνθετη ανοσολογική απάντηση που συμπεριλαμβάνει την άμεση και καθυστερημένου τύπου ανοσολογική απάντηση. Οι πληθυσμοί των CD4⁺ αυξάνονται σημαντικά την 4 έως 8 ημέρα μετά τη μόλυνση χωρίς να παρατηρηθεί σημαντική αύξηση των CD8⁺ κυττάρων (*van den Brook AH και συν. 2004, 2005*). Όλα τα παραπάνω συνιστούν παρόμοια ευρήματα με τα δικά μας, δηλώνοντας ότι υπάρχουν ομοιότητες στους ανοσοπαθογενετικούς μηχανισμούς μεταξύ ψωροπτικής και σαρκοπτικής ψώρας στο πρόβατο.

Επιπρόσθετα, η αύξηση των κυτταρικών υποπληθυσμών των T-βοηθητικών λεμφοκυττάρων (CD4⁺) και των T-κυτταροτοξικών λεμφοκυττάρων (CD8⁺) στα αρνιά-πειραματόζωα της δικής μελέτης συνιστά παρόμοιο εύρημα με την αύξηση των αντίστοιχων κυτταρικών υποπληθυσμών σε πειραματική κροτόνωση προβάτων από *Hyalonema anatolicum* (*Borrana DK και συν. 2005*). Από αυτό πιθανολογείται ότι εξωπαρασιτικής προέλευσης αντιγόνα που ενοφθαλμίζονται στο δέρμα του προβάτου προκαλούν παραπλήσια ανοσολογική απάντηση ανεξαρτήτως από ποιο αρθρόποδο προέρχονται.

Ωστόσο, υπάρχουν και κάποιες μελέτες που επικεντρώνονται στη διερεύνηση του ρόλου των γδ⁺ T-λεμφοκυττάρων στους ανοσολογικούς μηχανισμούς στο δέρμα των προβάτων, μια και στα μηρυκαστικά (σε αντίθεση με τον άνθρωπο, το σκύλο και τους επίμυς), τα γδ T-λεμφοκύτταρα βρίσκονται σε ιδιαίτερα υψηλό αριθμό στα επιθήλια σε πολύ νεαρά ζώα, αλλά μειώνονται σημαντικά με την πάροδο της ηλικίας (*Jorundsson E*

και συν. 1999, Gulbahar MY και συν 2006). Τα γδ+ T –λεμφοκύτταρα συμμετέχουν ως επί το πλείστον σε τοπικούς μηχανισμούς φυσικής ανοσίας του δέρματος, φαινόμενο που η σημασία του στην παθογένεια της σαρκοπτικής ψώρας δεν είναι γνωστή. Στον άνθρωπο έχει αναγνωριστεί η ύπαρξη ενός ακόμη υποπληθυσμού CD4+ T-λεμφοκυττάρων που δεν εμπλέκεται σε Th-1 ή Th-2 ανοσολογικές αντιδράσεις με τις αντίστοιχα εμπλεκόμενες κυτταροκίνες, αλλά χαρακτηρίζονται από την παραγωγή IL-17A και IL-17F συμμετέχοντας πλέον σε αντίδραση που ονομάστηκε Th17. Η συμμετοχή μηχανισμών Th17 στο πρόβατο έχει μελετηθεί σε παρασίτωση του ηνύστρου από το νηματώδες *Haemonchus contortus* (MacKinnon KM και συν. 2009), αλλά δεν έχει αποτελέσει αντικείμενο μελέτης στις δερματοπάθειες των μικρών μηρυκαστικών.

Η μελέτη της συμμετοχής των γδ-T λεμφοκυττάρων και των Th17 κυττάρων, καθώς η ανοσοϊστοχημική έκφραση των ιστιοκυττάρων (CD68+) δεν έγινε εφικτή στα πειράματά μας για λόγους χρηματοδότησης.

Τέλος, δεν πρέπει να παραγνωριστεί ότι σημαντικό ρόλο στους ανοσολογικούς μηχανισμούς του δέρματος επιτελούν και τα κερατινοκύτταρα της επιδερμίδας. Αφενός, τα κερατινοκύτταρα συμμετέχουν σε μηχανισμούς φυσικής ανοσίας με την παραγωγή και απελευθέρωση προφλεγμονωδών κυτταροκινών. Αφετέρου, τα κερατινοκύτταρα γίνονται αποδέκτες των κυτταροκινών που παράγονται κατά την ανάπτυξη των μηχανισμών της επίκτητης ανοσίας με κυτταροκίνες που εμπλέκονται στην Th-1 και Th-2 ανοσολογική απάντηση (Yager JA 1992). Έχει αποδειχτεί ότι σε χρόνιες φλεγμονώδεις δερματοπάθειες στον άνθρωπο και τα κατοικίδια θηλαστικά οι εμπλεκόμενες στη φλεγμονώδη αντίδραση κυτταροκίνες προκαλούν σοβαρή διαταραχή και απορρύθμιση του φυσιολογικού μηχανισμού αναγέννησης και κερατινοποίησης της επιδερμίδας. Αποτέλεσμα είναι να παρατηρείται η έντονη υπερπλασία της επιδερμίδας με χαρακτηριστικό ιστοπαθολογικό εύρημα την έντονη υπερκεράτωση. Σε μυκητιάσεις του δέρματος σκύλων με *Malassezia pachydermatitis* έχει παρατηρηθεί το παραπάνω φαινόμενο, άμεση επίπτωση του οποίου ήταν η ταχύτερη απομάκρυνση των υφών του μύκητα μέσω της ταχύτερα ανανεούμενης και απομακρυνόμενης κερατίνης (Yager JA 1992, Chen TA και συν. 2005).

Από τα δικά μας ευρήματα έχει προκύψει ότι ένα από τα κύρια χαρακτηριστικά της η σαρκοπτικής ψώρας στο πρόβατο είναι και η υπερπλασία της επιδερμίδας, φαινόμενο το οποίο γίνεται προοδευτικά εντονότερο καθώς η νόσος εξελίσσεται και το φλεγμονώδες διήθημα από T-λεμφοκύτταρα στο χόριο γίνεται πυκνότερο. Παρόμοιες παρατηρήσεις έχουν γίνει και από άλλους ερευνητές για τη σαρκοπτική ψώρα σε άλλα είδη θηλαστικών (Falk ES και συν.1982, Arlian LG και συν. 1996, Skerratt LF 2003b) Έτσι, γίνεται

προφανές ότι οι μηχανισμοί που προκαλούν την υπερπλασία της επιδερμίδας στη σαρκοπτική ψώρα είναι κατά πάσα πιθανότητα ανάλογοι με αυτούς που έχουν αναφερθεί σε άλλες χρόνιες δερματοπάθειες. Επίσης, καθίσταται εύκολα αντιληπτό ότι το φαινόμενο αυτό σε συνδυασμό με την εκδήλωση κνησμού συντελεί και στην ταχύτερη απομάκρυνση του παρασιτικού φορτίου από τον ξενιστή (εγκλωβισμένα ακάρεα μέσα σε υπερκερατωτικές και παρακερατωτικές εφελκίδες).

Η αναλυτική διερεύνηση των μηχανισμών που εμπλέκονται στην υπερπλασία των κερατινοκυττάρων κατά την εξέλιξη των αλλοιώσεων της σαρκοπτικής ψώρας τόσο στο πρόβατο όσο και σε άλλα είδη θηλαστικών μπορεί να αποτελέσει αντικείμενο με σημαντικό ερευνητικό ενδιαφέρον, όπως επίσης και το ενδεχόμενο της άμεσης επίδρασης ορισμένων παραγόντων που εκλύονται από το παράσιτο, στην απορρύθμιση του φυσιολογικού μηχανισμού αναγέννησης και κερατινοποίησης της επιδερμίδας, γεγονός που δεν κατέστη εφικτό στην παρούσα μελέτη για λόγους χρηματοδότησης.

6.5. ΧΥΜΙΚΗ ΑΝΟΣΙΑ ΚΑΤΑ ΤΗΝ ΑΝΑΠΤΥΞΗ – ΕΠΕΚΤΑΣΗ ΤΗΣ ΣΑΡΚΟΠΤΙΚΗΣ ΨΩΡΑΣ ΣΤΟ ΠΡΟΒΑΤΟ

Τα αντιγόνα του *Sarcoptes scabiei* προκαλούν την παραγωγή αντισωμάτων σε πολλούς ξενιστές, καθώς η νόσος αναπτύσσεται τόσο σε φυσική όσο και σε πειραματική μόλυνση του ξενιστή (*Arlian LG 1989, Bornstein S και συν. 2001*). Η σημαντικότερη μεταβολή στους σκύλους αφορά την παραγωγή ειδικών αντισωμάτων IgE and IgG έναντι του *Sarcoptes scabiei* (*Bornstein S και συν. 1993a, Bornstein S και συν. 1993b*). Πειραματική μελέτη επαναμόλυνσης με *Sarcoptes scabiei* σε σκύλους έχει δείξει ότι η ανάπτυξη χυμικής ανοσίας μπορεί να δράσει αποτελεσματικά, μόνο σε συνδυασμό με την κυτταρικού τύπου ανοσολογική απάντηση (*Arlian LG και συν. 1996*).

Όσον αφορά τα πρόβατα, έχει αναφερθεί ότι σε φυσικές και πειραματικές μολύνσεις με ψωροπτική ψώρα, υπάρχει ανοσολογική απάντηση έναντι των αντιγόνων του *Psoroptes onis* με την αύξηση των ανοσοσφαιρινών IgG και IgE στον ορό του αίματος, χωρίς όμως να έχει παρατηρηθεί IgM και IgA ανοσολογική ανταπόκριση. Σημαντική αύξηση των IgG αντισωμάτων μπορεί να ανιχνευθεί σε λίγες εβδομάδες μετά τη μόλυνση, ενώ η αντίστοιχη αύξηση στα IgE αντισώματα αναπτύσσεται με σχετικά βραδύτερο ρυθμό (*van den Broek AH και συν. 2000*).

Αντίστοιχα δεδομένα για τη σαρκοπτική ψώρα στο πρόβατο έχουν προκύψει πολύ πρόσφατα με χρήση ανοσοενζυμικής μεθόδου ELISA (*Rodriguez-Cadenas F και συν. 2010b*), τα οποία έρχονται σε ευθεία συνάρτηση με το δικό μας εύρημα της προοδευτικής

αύξησης των ανοσοσφαιρινών IgG, καθώς οι αλλοιώσεις επεκτείνονται και το νόσημα καθίσταται χρόνιο.

Συμπερασματικά, προκύπτει ότι στους ανοσολογικούς μηχανισμούς της σαρκοπτικής ψώρας στο πρόβατο εμπεριέχεται η προοδευτική ανάπτυξη χυμικής ανοσίας με την παραγωγή ανοσοσφαιρίνης IgG. Επιπλέον αξίζει να μελετηθεί και ο ρόλος της ανοσοσφαιρίνης IgE στους μηχανισμούς εκδήλωσης κνησμού, που είναι βασικό σύμπτωμα της σαρκοπτικής ψώρας. Τέλος, η αποτελεσματικότητα της χυμικής ανοσίας αξίζει να διερευνηθεί περαιτέρω, σε συνδυασμό με την πιθανή εναπόθεση ανοσομπλόκων στη χοριοεπιδερμική σύνδεση σε χρόνια περιστατικά, όπως έχει αναφερθεί στο παρελθόν για μεμονωμένες περιπτώσεις στον άνθρωπο (*Arlian LG 1989*).

6.6. ΜΕΤΑΒΟΛΕΣ ΑΙΜΑΤΟΛΟΓΙΚΩΝ – ΒΙΟΧΗΜΙΚΩΝ ΠΑΡΑΜΕΤΡΩΝ ΣΤΟ ΠΡΟΒΑΤΟ ΜΕΤΑ ΑΠΟ ΠΕΙΡΑΜΑΤΙΚΗ ΜΟΛΥΝΣΗ

Στη δική μας ερευνητική μελέτη, η μόνη αξιοσημείωτη μεταβολή που παρατηρήθηκε στις αιματολογικές παραμέτρους ήταν η ανάπτυξη εωσινοφιλίας και αυτή μόνο σε 4 αρνιά (σε σύνολο 8 της ομάδας 1-Π) και μάλιστα λίγο πριν την ολοκλήρωση του πειράματος (105^η ημέρα και 130^η ημέρα μετά τη μόλυνση), ενώ οι βιοχημικές παράμετροι παρέμειναν σε όλα τα αρνιά μέσα στα φυσιολογικά όρια σε όλη τη διάρκεια του πειράματος.

Αντιθέτως, ερευνητικές μελέτες που έχουν πραγματοποιηθεί στα διάφορα είδη των θηλαστικών που προσβάλλονται από σαρκοπτική ψώρα έχουν καταδείξει στις περισσότερες περιπτώσεις ποικίλου βαθμού μεταβολές σε αιματολογικές και βιοχημικές παραμέτρους (*Pence DB και συν. 1983, Little SE και συν. 1998, Skerratt LF 2003a*). Από τις προαναφερόμενες μελέτες έχει προκύψει το συμπέρασμα ότι οι μεταβολές στις αιματολογικές και βιοχημικές παραμέτρους είναι ανάλογες με τη σοβαρότητα και τη έκταση των αλλοιώσεων και τη χρονιότητα του νοσήματος, παρά αντανακλούν διαφορές μεταξύ διαφορετικών ειδών ξενιστή. Οι σοβαρές μεταβολές στις αιματολογικές και βιοχημικές παραμέτρους των προσβεβλημένων με σαρκοπτική ψώρα ζώων γίνονται αντιληπτές με την πάροδο του χρόνου όταν πλέον οι αλλοιώσεις έχουν γίνει σοβαρές και έχουν καταλάβει αξιοσημείωτη έκταση στην επιφάνεια του δέρματος και πιθανόν να έχουν αναπτυχθεί δευτερογενείς βακτηριακές επιπλοκές (*Skerratt LF 2003a*).

Από τα προαναφερόμενα στο πρόβατο προκύπτει ότι πιθανά η σαρκοπτική ψώρα μπορεί να προκαλέσει αξιοσημείωτες μεταβολές στους αιματολογικούς (και πιθανώς βιοχημικούς δείκτες), μόνο αφού παρέλθουν αρκετοί μήνες από την εγκατάσταση του

παρασίτου στο δέρμα και εφόσον οι αλλοιώσεις έχουν επεκταθεί αρκετά. Προφανώς η περιορισμένη έκταση των αλλοιώσεων είναι καθοριστικός παράγοντας για να κυμαίνονται οι αιματολογικοί και βιοχημικοί δείκτες μέσα στα φυσιολογικά όρια. Αντιθέτως, στην ψωροπτική ψώρα τέτοιες μεταβολές παρατηρούνται σχετικά νωρίς μετά τη μόλυνση γιατί οι αλλοιώσεις μπορεί να καταλάβουν μεγάλη έκταση στο δέρμα του κορμού, μια και ο *Psoroptes ovis* εκδηλώνει τροπισμό στις περιοχές δέρματος με εριοκάλυψη (O'Brien DJ και συν. 1995).

6.7. ΔΙΑΣΤΑΥΡΟΥΜΕΝΗ ΜΟΛΥΝΣΗ ΜΕΤΑΞΥ ΠΡΟΒΑΤΩΝ ΚΑΙ ΑΙΓΩΝ ΜΕ *SARCOPTES SCABIEI* VAR *OVIS*

Με βάση μορφολογικά κριτήρια δεν υπάρχουν διαφορές μεταξύ των παρασίτων *Sarcoptes scabiei* που έχουν απομονωθεί από τα διάφορα είδη ξενιστών. Πρόκειται δηλαδή για ένα και μόνο είδος, στο οποίο ωστόσο υπάρχουν γενετικά διακριτές ποικιλίες (Zahler M και συν 1999).

Έχει επιβεβαιωθεί πειραματικά ότι η κάθε ποικιλία του παρασίτου είναι υπεύθυνη για την εκδήλωση σαρκοπτικής ψώρας μόνο στον ξενιστή της, οπότε και ονοματίζεται ανάλογα, δηλαδή *Sarcoptes scabiei* var. *hominis* για τον άνθρωπο, *Sarcoptes scabiei* var. *ovis* για το πρόβατο, για την αίγα *Sarcoptes scabiei* var. *caprae* κ.ο.κ. (Arlian LG και συν 1989, Bornstein S και συν 2001, Pence DB και συν 2002)

Για τα περισσότερα είδη θηλαστικών, η διασταυρούμενη μόλυνση μεταξύ διαφορετικών ξενιστών είτε δεν είναι εφικτή είτε συνηθέστερα χαρακτηρίζεται από ήπιες και αυτοπεριοριζόμενες αλλοιώσεις (Arlian LG και συν. 1989, Bornstein S. 1991). Η διασταυρούμενη μόλυνση μεταξύ των ειδών καθίσταται επιτυχής, όταν γίνεται μεταξύ πολύ συγγενικών ειδών πχ. μόλυνση αγροκάτσικων με στέλεχος *Sarcoptes scabiei* var. *caprae* προερχόμενο από κατοικίδιες αίγες (Lavin S και συν 2001).

Όσον αφορά τα πρόβατα και τις αίγες, μελέτες σε φυσικά περιστατικά ή πειράματα διασταυρούμενης μόλυνσης, που έχουν πραγματοποιηθεί στο παρελθόν, έχουν καταδείξει ότι είναι εφικτή η επιτυχής μόλυνση μεταξύ των δύο ειδών τόσο από την αίγα στο πρόβατο (*Sarcoptes scabiei* var. *caprae*) όσο και αντίστροφα από το πρόβατο στην αίγα (*Sarcoptes scabiei* var. *ovis*). Ωστόσο, στις μελέτες αυτές δεν υπάρχει αναλυτική ιστοπαθολογική μελέτη κατά την εξέλιξη και επέκταση των αλλοιώσεων (Abu-Samra MT και συν. 1984, Ibrahim KE και συν. 1985, Ibrahim KE και συν. 1987). Τα παραπάνω αποτέλεσαν επιμέρους στόχους της δικής μας πειραματικής μελέτης με ταυτόχρονη

μόλυνση αρνιών και εριφίων με την ίδια μολύνουσα δόση από *Sarcoptes scabiei var. ovis* στο δέρμα του προσώπου (περιοχή επιρρινίου).

Από τη σύγκριση των ευρημάτων μας μεταξύ των αρνιών και των εριφίων, προκύπτει ότι η διασταυρούμενη μόλυνση μεταξύ των δύο ειδών είναι δυνατή, δίνοντας διαφορετικά πρότυπα κατανομής των μακροσκοπικών αλλοιώσεων, αλλά παρόμοιες ιστοπαθολογικές αλλοιώσεις τόσο στην επιδερμίδα όσο και στο χόριο του δέρματος. Η ανεύρεση παρασιτικών στοιχείων *Sarcoptes* τόσο στα ξέσματα του δέρματος όσο και στις ιστοπαθολογικές τομές έδειξε τόσο την παρουσία παρασιτικού φορτίου σε χαμηλό πληθυσμό και στα δύο είδη (μεμονωμένα ακάρεα στα ξέσματα) όσο και ακάρεα στις τομές δέρματος από την αρχή μέχρι το τέλος του πειράματος. Παρόλο που η αίγα είναι ετερόλογος ξενιστής για τα στελέχη *Sarcoptes scabiei var. ovis*, αυτό δεν φαίνεται να δρα περιοριστικά ή ανασταλτικά, ώστε να εγκατασταθούν επιτυχώς τα ακάρεα της μολύνουσας δόσης και να αναπτυχθεί δραστήριος παρασιτικός πληθυσμός στο δέρμα των εριφίων-πειραματοζώων (όπως ακριβώς συμβαίνει και με το ομόλογο στέλεχος *Sarcoptes scabiei var. caprae*).

Ωστόσο παρατηρήθηκαν σαφείς διαφορές στα πρότυπα κατανομής και επέκτασης των μακροσκοπικών αλλοιώσεων μεταξύ αρνιών και εριφίων, δηλωτικό ότι η ποικιλία του *Sarcoptes scabiei var. ovis* δεν παίζει ρόλο σε αυτό, αφού ήταν κοινή για τα δύο είδη στο συγκεκριμένο πείραμα. Προτείνεται οι αιτίες για τις σημαντικές διαφορές ως προς την κατανομή να αναζητηθούν αφενός στα διαφορετικά μορφολογικά και λειτουργικά χαρακτηριστικά του δέρματος μεταξύ προβάτου και αίγας και αφετέρου σε επιμέρους διαφορές ως προς την έκφραση των ανοσολογικών μηχανισμών του δέρματος μεταξύ των δύο ειδών.

Στη βιβλιογραφία έχουν καταγραφεί ορισμένα περιστατικά αιγών με διαγνωσμένη σαρκοπτική ψώρα, στα οποία σταδιακά οι αλλοιώσεις άρχισαν να αυτοπεριορίζονται μέχρι και την πλήρη ίαση (Jackson PGG και συν. 1983). Ανάλογα περιστατικά αυτοπεριορισμού των αλλοιώσεων έχουν καταγραφεί σε ορισμένα είδη άγριων θηλαστικών όπως τα κογιότ και οι αλεπούδες (Pence DB 1983, Nimmervoll H 2007). Προκειμένου να καταστεί δυνατή η ερμηνεία του φαινομένου, έχει συσχετιστεί αυτό σε ορισμένα θηλαστικά (άνθρωπος, σκύλος, κουνέλια) με διασταυρούμενη μόλυνση μεταξύ διαφορετικών ειδών ξενιστών (Arlan LG και συν 1989).

Σε αντίθεση με τα προαναφερόμενα, στη δική μας πειραματική μας μελέτη δεν παρατηρήθηκε στα ερίφια φαινόμενο αυτοπεριορισμού των αλλοιώσεων της σαρκοπτικής ψώρας, παρόλο που χρησιμοποιήσαμε ετερόλογη ποικιλία του παρασίτου (*Sarcoptes*

scabiei var. ovīs). Το μικρό μέγεθος του δείγματος και η σχετικά περιορισμένη χρονική διάρκεια του πειράματος, ίσως μπορούν να αιτιολογήσουν την απουσία έστω και ενδείξεων αυτοπεριορισμού των αλλοιώσεων. Κατά τη γνώμη μας όμως, όσον αφορά τις αίγες, η ερμηνεία του φαινομένου των αυτοπεριοριζόμενων αλλοιώσεων, δεν πρέπει να αναζητηθεί στη μόλυνση με ετερόλογη ποικιλία του παρασίτου, αλλά κατά βάση στους εμπλεκόμενους ανοσοπαθολογοανατομικούς μηχανισμούς που λαμβάνουν χώρα κυρίως στο δέρμα, αλλά και συστηματικά, καθώς η σαρκοπτική ψώρα καθίσταται προοδευτικά χρόνιο νόσημα.

Τέλος, από την ανασκόπηση των βιβλιογραφικών δεδομένων προκύπτει η διαπίστωση ότι μέχρι σήμερα δεν έχει πραγματοποιηθεί συγκριτική πειραματική μόλυνση αιγών με χρήση ομόλογου (*Sarcoptes scabiei var. caprae*) και ετερόλογου στελέχους του παρασίτου (*Sarcoptes scabiei var. ovīs*), ώστε να διερευνηθούν τυχόν διαφορές ως προς το ρυθμό ανάπτυξης και επέκτασης των αλλοιώσεων τόσο σε μακροσκοπικό όσο κυρίως σε ιστοπαθολογικό επίπεδο. Παρόλο που μια τέτοιου είδους μελέτη παρουσιάζει σημαντικό ενδιαφέρον, η υλοποίησή της ωστόσο μέσα στο πλαίσιο της παρούσας διδακτορικής διατριβής δεν μπορούσε να γίνει εφικτή, γιατί υπερέβαινε τα πεπερασμένα όρια χρηματοδότησης της ερευνητικής μας μελέτης.

7. ΣΥΜΠΕΡΑΣΜΑΤΑ

7. ΣΥΜΠΕΡΑΣΜΑΤΑ

7.1. ΣΤΑΔΙΟΠΟΙΗΣΗ ΜΕ ΒΑΣΗ ΤΙΣ ΜΑΚΡΟΣΚΟΠΙΚΕΣ ΑΛΛΟΙΩΣΕΙΣ

Η σταδιοποίηση της σαρκοπτικής ψώρας στο πρόβατο και την αίγα σε 5 πρότυπα κατανομής με βάση την εντόπιση των μακροσκοπικών αλλοιώσεων στις διάφορες περιοχές του δέρματος φαίνεται να είναι ανάλογη και με τη χρονιότητα του νοσήματος, οπότε μπορεί να θεωρηθεί ιδιαίτερα χρηστική για τη μελέτη της σαρκοπτικής ψώρας στα μικρά μηρυκαστικά τόσο σε κλινικό όσο και σε ερευνητικό επίπεδο.

7.2. ΙΣΤΟΠΑΘΟΛΟΓΙΚΕΣ ΑΛΛΟΙΩΣΕΙΣ

Οι ιστοπαθολογικές αλλοιώσεις της σαρκοπτικής ψώρας στα πρόβατα και τις αίγες είναι ανάλογες με αυτές που έχουν παρατηρηθεί στην κλασσική μορφή της νόσου σε όλα τα είδη θηλαστικών, με βασικό χαρακτηριστικό την κυριαρχία των εωσινοφίλων και των λεμφοκυττάρων στο φλεγμονώδες διήθημα. Επιπρόσθετα, σε μεμονωμένα περιστατικά οι ιστοπαθολογικές αλλοιώσεις, παρομοιάζουν με αυτές που αφορούν την «υπερκερατωτική μορφή» της νόσου, με εξαίρεση την παρουσία εωσινοφίλων στο φλεγμονώδες διήθημα.

7.3. ΑΝΟΣΟΦΑΙΝΟΤΥΠΟΣ ΤΩΝ ΑΛΛΟΙΩΣΕΩΝ

Η ανάπτυξη μηχανισμών κυτταρικής ανοσίας έναντι του *Sarcoptes scabiei* χαρακτηρίζεται και την σχεδόν αποκλειστική παρουσία των T-λεμφοκυττάρων (CD3+) στον ανοσοφαινότυπο των αλλοιώσεων, ενώ τα B-λεμφοκύτταρα (CD79a+) έχουν ελάχιστη παρουσία. Όσον αφορά τους επιμέρους υποπληθυσμούς των T-λεμφοκυττάρων (CD3+) παρατηρείται προοδευτικά αύξηση της κυτταροβρίθειας τόσο των T-βοηθητικών λεμφοκυττάρων (CD4+) όσο και των T-κυτταροτοξικών λεμφοκυττάρων (CD8+) και τελικά, καθώς οι αλλοιώσεις καθίστανται χρόνιες, η αναλογία CD4: CD8 στο χόριο διαμορφώνεται σε 5:1.

7.4. ΧΥΜΙΚΗ ΑΝΟΣΙΑ

Η ανάπτυξη χυμικής ανοσίας (ανοσοσφαιρίνη IgG) εμπλέκεται προοδευτικά στους ανοσολογικούς μηχανισμούς της σαρκοπτικής ψώρας στο πρόβατο, δηλωτικό ότι η ανοσολογική απάντηση του οργανισμού των προβάτων έναντι του *Sarcoptes scabiei* και των αντιγόνων του είναι μεικτή, χαρακτηριζόμενη από ταυτόχρονη ανάπτυξη μηχανισμών κυτταρικής και χυμικής ανοσίας.

7.5. ΜΕΤΑΒΟΛΕΣ ΑΙΜΑΤΟΛΟΓΙΚΩΝ – ΒΙΟΧΗΜΙΚΩΝ ΠΑΡΑΜΕΤΡΩΝ

Η ανάπτυξη εωσινοφιλίας φαίνεται να είναι η μόνη μεταβολή των αιματολογικών παραμέτρων στη σαρκοπτική ψώρα του προβάτου, ενώ οι βιοχημικές παράμετροι παραμένουν μέσα στα φυσιολογικά όρια, τουλάχιστον για τα στάδια της νόσου που οι αλλοιώσεις περιορίζονται μόνο στο κεφάλι.

7.6. ΕΠΙΛΕΚΤΙΚΗ ΕΝΤΟΠΙΣΗ ΤΗΣ ΣΑΡΚΟΠΤΙΚΗΣ ΨΩΡΑΣ ΣΕ ΣΥΓΚΕΚΡΙΜΕΝΕΣ ΑΝΑΤΟΜΙΚΕΣ ΧΩΡΕΣ ΤΟΥ ΔΕΡΜΑΤΟΣ ΤΟΥ ΠΡΟΒΑΤΟΥ.

Η επιλεκτική εντόπιση των αλλοιώσεων της σαρκοπτικής ψώρας σε συγκεκριμένες ανατομικές χώρες στο δέρμα του προβάτου (κεφάλι, άκρα, όσχεο, ακροποσθία) ενδέχεται να εξαρτάται αφενός από το σχετικά αυξημένο πάχος της κερατίνης στοιβάδας, ώστε να μπορεί το παράσιτο να σκάβει στοές και να εναποθέτει τα αυγά του και αφετέρου από την ύπαρξη σχετικής υγρασίας στη συγκεκριμένη περιοχή του δέρματος, η οποία είναι ανάλογη με την εκκριτική δραστηριότητα των αποκρινών ιδρωτοποιών αδένων.

7.7 ΔΙΑΣΤΑΥΡΟΥΜΕΝΗ ΜΟΛΥΝΣΗ ΜΕΤΑΞΥ ΠΡΟΒΑΤΩΝ ΚΑΙ ΑΙΓΩΝ ΜΕ *SARCOPTES SCABIEI VAR OVIS*.

Παρόλο που η αίγα είναι ετερόλογος ξενιστής για τα στελέχη *Sarcoptes scabiei var. ovis*, αυτό δεν φαίνεται να δρα περιοριστικά ή ανασταλτικά, ώστε να εγκατασταθούν επιτυχώς τα ακάρεα και να αναπτυχθεί δραστήριος παρασιτικός πληθυσμός στο δέρμα της αίγας. Επιβεβαιώνεται ότι η διασταυρούμενη μόλυνση μεταξύ προβάτων και αιγών με *Sarcoptes scabiei var. ovis* είναι δυνατή, δίνοντας διαφορετικά πρότυπα κατανομής των μακροσκοπικών αλλοιώσεων, αλλά παρόμοιες ιστοπαθολογικές αλλοιώσεις τόσο στην επιδερμίδα όσο και στο χόριο του δέρματος.

8. ΠΕΡΙΛΗΨΗ - SUMMARY

Διδακτορική Διατριβή:
ΠΑΘΟΛΟΓΟΑΝΑΤΟΜΙΚΗ ΜΕΛΕΤΗ ΤΗΣ ΣΑΡΚΟΠΤΙΚΗΣ ΨΩΡΑΣ
ΣΤΑ ΜΙΚΡΑ ΜΗΡΥΚΑΣΤΙΚΑ.

Η σαρκοπτική ψώρα είναι νόσημα που απαντάται τόσο στα κατοικίδια και άγρια θηλαστικά όσο και τον άνθρωπο και χαρακτηρίζεται από σύνθετο παθογενετικό μηχανισμό που μέχρι σήμερα δεν έχει εξακριβωθεί πλήρως. Ειδικά για τη σαρκοπτική ψώρα στα μικρά μηρυκαστικά υπάρχουν σαφώς λιγότερα παθολογοανατομικά δεδομένα σε σχέση με τη νόσο σε άλλα είδη θηλαστικών.

Η παρούσα ερευνητική μελέτη επικεντρώθηκε στην πορεία ανάπτυξης και εξέλιξης των μακροσκοπικών αλλοιώσεων (σταδιοποίηση με βάση την έκταση και τη χρονιότητα), στη διερεύνηση της ιστοπαθολογίας και των ανοσοπαθογενετικών μηχανισμών του νοσήματος. Χρησιμοποιήθηκαν, αφενός πρόβατα και αίγες εκτροφών μολυσμένων με σαρκοπτική ψώρα (φυσικά περιστατικά) και αφετέρου πραγματοποιήθηκαν 2 πειραματικές μελέτες με ακάρεα *Sarcoptes scabiei* var. *ovis* σε προκαθορισμένες μολύνουσες δόσεις: 1η) αρνιά πειραματόζωα που μολύνθηκαν στο δέρμα του προσώπου είτε στο δέρμα της κοιλιάς και 2η) αρνιά και ερίφια πειραματόζωα, που μολύνθηκαν στο δέρμα του προσώπου. Πραγματοποιήθηκε λήψη βιοψιών από περιοχές του δέρματος με αλλοιώσεις και στις τομές εφαρμόστηκαν ιστοχημικές χρώσεις (H-E και Giemsa), καθώς και ανοσοϊστοχημικές χρώσεις για CD3+, CD4+, και CD8+ και CD79a+ λεμφοκύτταρα. Επιπλέον στα αρνιά του 1^{ου} πειραματισμού πραγματοποιήθηκαν αιμοληψίες και έγιναν αιματολογικές - βιοχημικές εξετάσεις, καθώς και ορολογική εξέταση ELISA.

Από την ανάλυση και αξιολόγηση των αποτελεσμάτων προκύπτουν τα παρακάτω συμπεράσματα:

α. Η σταδιοποίηση της σαρκοπτικής ψώρας στο πρόβατο και την αίγα σε 5 πρότυπα κατανομής με βάση την εντόπιση των μακροσκοπικών αλλοιώσεων στις διάφορες περιοχές του δέρματος φαίνεται να είναι και με τη χρονιότητα του νοσήματος, οπότε μπορεί να θεωρηθεί ιδιαίτερα χρηστική για τη μελέτη της σαρκοπτικής ψώρας στα μικρά μηρυκαστικά τόσο σε κλινικό όσο και σε ερευνητικό επίπεδο.

β. Οι ιστοπαθολογικές αλλοιώσεις της σαρκοπτικής ψώρας στα πρόβατα και τις αίγες είναι ανάλογες με αυτές που έχουν παρατηρηθεί στην κλασική μορφή της νόσου σε όλα τα είδη θηλαστικών, με βασικό χαρακτηριστικό την κυριαρχία των εωσινοφίλων και των λεμφοκυττάρων στο φλεγμονώδες διήθημα. Επιπρόσθετα, σε μεμονωμένα περιστατικά οι

ιστοπαθολογικές αλλοιώσεις, παρομοιάζουν με αυτές που αφορούν την «υπερκερατωτική μορφή» της νόσου, με εξαίρεση την παρουσία εωσινοφίλων στο φλεγμονώδες διήθημα.

γ. Η επιλεκτική εντόπιση των αλλοιώσεων της σαρκοπτικής ψώρας σε συγκεκριμένες ανατομικές χώρες στο δέρμα του προβάτου (κεφάλι, άκρα, όσχεο, ακροποσθία) ενδέχεται να εξαρτάται αφενός από το σχετικά αυξημένο πάχος της κερατίνης στοιβάδας, ώστε να μπορεί το παράσιτο να σκάβει στοές και να εναποθέτει τα αυγά του και αφετέρου από την ύπαρξη σχετικής υγρασίας στη συγκεκριμένη περιοχή του δέρματος, η οποία είναι ανάλογη με την εκκριτική δραστηριότητα των αποκρινών ιδρωτοποιών αδένων.

δ. Η ανάπτυξη μηχανισμών κυτταρικής ανοσίας έναντι του *Sarcoptes scabiei* χαρακτηρίζεται από την σχεδόν αποκλειστική παρουσία των T-λεμφοκυττάρων (CD3+) στον ανοσοφαινότυπο των αλλοιώσεων, ενώ τα B-λεμφοκύτταρα (CD79a+) έχουν ελάχιστη παρουσία. Όσον αφορά τους επιμέρους υποπληθυσμούς των T-λεμφοκυττάρων (CD3+) παρατηρείται προοδευτικά αύξηση της κυτταροβρίθειας τόσο των T-βοηθητικών λεμφοκυττάρων (CD4+) όσο και των T-κυτταροτοξικών λεμφοκυττάρων (CD8+) και τελικά καθώς οι αλλοιώσεις καθίστανται χρόνιες η αναλογία CD4: CD8 στο χόριο διαμορφώνεται σε 5:1.

ε. Η ανάπτυξη χυμικής ανοσίας (ανοσοσφαιρίνη IgG) εμπλέκεται προοδευτικά στους ανοσολογικούς μηχανισμούς της σαρκοπτικής ψώρας στο πρόβατο, δηλωτικό ότι η ανοσολογική απάντηση του οργανισμού των προβάτων έναντι του *Sarcoptes scabiei* και των αντιγόνων του είναι μεικτή, χαρακτηριζόμενη από ταυτόχρονη ανάπτυξη μηχανισμών κυτταρικής και χυμικής ανοσίας.

στ. Η ανάπτυξη εωσινοφιλίας φαίνεται να είναι η μόνη μεταβολή των αιματολογικών παραμέτρων στη σαρκοπτική ψώρα του προβάτου, ενώ οι βιοχημικές παράμετροι παραμένουν μέσα στα φυσιολογικά όρια, τουλάχιστον για τα στάδια της νόσου που οι αλλοιώσεις περιορίζονται μόνο στο κεφάλι.

ζ. Παρόλο που η αίγα είναι ετερόλογος ξενιστής για τα στελέχη *Sarcoptes scabiei var. onis*, αυτό δεν φαίνεται να δρα περιοριστικά ή ανασταλτικά, ώστε να εγκατασταθούν επιτυχώς τα ακάρεια και να αναπτυχθεί δραστήριος παρασιτικός πληθυσμός στο δέρμα της αίγας. Επιβεβαιώνεται ότι η διασταυρούμενη μόλυνση μεταξύ προβάτων και αιγών με *Sarcoptes scabiei var. onis* είναι δυνατή, δίνοντας διαφορετικά πρότυπα κατανομής των μακροσκοπικών αλλοιώσεων, αλλά παρόμοιες ιστοπαθολογικές αλλοιώσεις τόσο στην επιδερμίδα όσο και στο χόριο του δέρματος.



UNIVERSITY OF THESSALY
SCHOOL OF HEALTH SCIENCES
VETERINARY FACULTY
LABORATORY OF PATHOLOGY

PATHOLOGY OF SARCOPTIC MANGE IN SMALL RUMINANTS.

Doctoral Thesis by
Dimitrios Doukas

Sarcoptic mange is a skin disease, widely spread among companion and wild animals as well as humans, characterized by a combination of pathogenic mechanisms which have been continuously studied until today. Specially in small ruminants, there is limited information on dermatopathology, compared to the disease in other species.

Our research focuses on the study of the development of gross lesions (based on distribution and chronicity), the histopathology and immunopathologic mechanisms of the disease. We used sheep and goats naturally infected with sarcoptic mange and we carried out two experimental studies on animals, with *Sarcoptes scabiei var. ovis* predetermined contaminating doses: 1st) in lambs infected on facial or abdominal skin 2nd) in lambs and kids, infected on facial skin. Multiple skin biopsies were taken from the lesions. Routine staining methods (HE, Giemsa) and immunohistochemistry (CD3+, CD4+, CD8+ and CD79 α +) were performed. In addition, blood samples were collected from lambs of the 1st experiment for hematology, serum biochemistry and ELISA for IgG antigens against *Sarcoptes*. The analysis and evaluation of the results lead to the following conclusions:

- a) Staging of sarcoptic mange in sheep and goats was based on 5 distribution patterns according to the localization of gross lesions in different anatomic areas of the skin,

proportional to the chronicity of the disease. This could be usable for both clinical and research studies of small ruminants sarcoptic mange.

- b) Histopathological lesions of sarcoptic mange in sheep and goats are similar with small differences compared to those observed in classic form of the disease in other mammalian species. Main feature was perivascular and/or band-like dermatitis with the predominance of eosinophils and lymphocytes in the inflammatory infiltrate. Additionally, in a very few cases, histopathological lesions resembled those of “hyperkeratotic form” of the disease, with the exception of the presence of eosinophils in the inflammatory infiltrate.
- c) Distribution of sarcoptic mange lesions in specific anatomic areas of ovine skin (head, feet, scrotum, prepuce) seems to depend on the increased thickness of the stratum corneum, in order the female mite can create tunnels for feeding and laying eggs. Moreover, the humidity in skin surface, which is proportional to the secretory activity of the apocrine sweat glands, is a factor predisposing for specific localization of sarcoptic mange lesions.
- d) Cellular immune response against *Sarcoptes scabiei* was characterized the immunophenotype of lesions almost exclusively by T-lymphocytes (CD3+), while B lymphocytes (CD79a+) were rare. Both T-helper lymphocytes (CD4+) and T cytotoxic lymphocytes (CD8+) were increased progressively. Finally the CD4:CD8 ratio in dermis was 5:1, as the lesions became chronic.
- e) During experimental infestation the IgG levels increased gradually. This means that the immune response of sheep against *Sarcoptes scabiei* antigens is mixed, characterized by simultaneous development of cellular and humoral mechanisms.
- f) Eosinophilia seems to be the only change of haematological in ovine sarcoptic mange, while all biochemical parameters are within normal ranges at least for the stages of the disease where lesions were distributed on the head.
- g) Although goat is a heterologous host for *Sarcoptes scabiei var. ovis*, this does not seem to act as an inhibitory factor for the development of lesions on its skin. It is confirmed that cross-contamination between sheep and goats with *Sarcoptes scabiei var. ovis* is possible, giving different distribution patterns of gross lesions, but similar histopathological changes in both epidermis and dermis.

9. ΒΙΒΛΙΟΓΡΑΦΙΚΕΣ ΠΗΓΕΣ

9. ΒΙΒΛΙΟΓΡΑΦΙΚΕΣ ΠΗΓΕΣ:

Abu-Samra, Ibrahim KE, Aziz MA. Experimental infection of goats with *Sarcoptes scabiei* var. *ovis*. Ann Trop Med Parasitol 1984; 78: 55-61.

Arlian LG. Biology, Host Relations and Epidemiology of *Sarcoptes scabiei*. Ann Rev Entomol 1989; 34: 139-61.

Arlian LG, Rapp CM, Vyszynski-Moher DL, Morgan MS. *Sarcoptes scabiei*: histopathological changes associated with acquisition and expression of host immunity to scabies. Exp Parasitol 1994; 78: 51-63.

Arlian LG, Morgan MS, Rapp CM, Vyszynski-Moher DL. Some effects of sarcoptic mange on dogs. J Parasitol 1995; 81: 698-702.

Arlian LG, Morgan MS, Rapp CM, Vyszynski-Moher DL. The development of protective immunity in canine scabies. Vet Parasitol 1996; 62: 133-142.

Arlian LG, Rapp CM, Stemmer BL, Morgan MS, Moore MF. Characterization of lymphocyte subtypes in scabietic skin lesions of naive and sensitized dogs. Vet Parasitol 1997; 68: 347-58.

Bates P. Sarcoptic mange (*Sarcoptes scabiei* var. *vulpes*) in a red fox (*Vulpes vulpes*) population in north-west Surrey. Vet Rec 2003; 152: 112-4.

Beckham SA, Boyd SE, Reynolds S, Willis C, Johnstone M, Mika A, Simerska P, Wijeyewickrema LC, Smith AI, Kemp DJ, Pike RN, Fischer K. Characterization of a serine protease homologous to house dust mite group 3 allergens from the scabies mite *Sarcoptes scabiei*. J Biol Chem 2009; 284: 34413-22.

Bestetti GE, Reymond MJ, Perrin IV, Kniel PC, Lemarchand-Beraud T, Rossi GL. Thyroid and pituitary secretory disorders in streptozotocin-diabetic rats are associated with severe structural changes of these glands. Virchows Arch B 1987; 53: 69-78.

Bettenay SV, Hargis AM. Practical Veterinary Dermatopathology for the Small Animal Clinician. Jackson, Wyo: Teton NewMedia, 2006.

Bezold G, Lange M, Schiener R, Palmedo G, Sander CA, Kerscher M, Peter RU. Hidden scabies: diagnosis by polymerase chain reaction. Br J Dermatol 2001; 144: 614-8.

- Bhattacharjee P, Glusac EJ. Langerhans cell hyperplasia in scabies: a mimic of Langerhans cell histiocytosis. *J Cutan Pathol* 2007; 34: 716-20.
- Boppana DK, Wikel SK, Raj DG, Manohar MB, Lalitha J. Cellular infiltration at skin lesions and draining lymph nodes of sheep infested with adult *Hyalomma anatolicum anatolicum* ticks. *Parasitology* 2005; 131: 657-67
- Bornstein S. Experimental Infection of Dogs with *Sarcoptes scabiei* Derived from Naturally Infected Wild Red Foxes (*Vulpes vulpes*): Clinical Observations. *Vet Dermatol* 1991; 2:151-59.
- Bornstein S, Zakrisson G. Humoral antibody response to experimental *Sarcoptes scabiei* var. *vulpes* infection in the dog. *Vet Dermatol* 1993a; 4: 107–10.
- Bornstein S Zakrisson, G. Clinical picture and antibody response in pigs infected by *Sarcoptes scabiei* var *suis*. *Vet Dermatol* 1993b; 4: 123–31.
- Bornstein S, Morner T, Samuel WM. *Sarcoptes scabiei* and sarcoptic mange. In: WM Samuel, Pybus MJ, Kocan AA. Eds. Parasitic diseases of wild mammals, 2nd ed, Ames: Iowa State University Press, 2001: 107-19.
- Bowles VM, Grey ST, Brandon MR. Cellular immune responses in the skin of sheep infected with larvae of *Lucilia cuprina*, the sheep blowfly. *Vet Parasitol* 1992; 44: 151-62.
- Cabrera R, Agar A, Dahl MV. The immunology of scabies. *Semin Dermatol* 1993; 12: 15-21.
- Cabrera R, Guarda R, Palisson F, Gonzalez S. Parasitic infections. In: Bos JN. Ed. Skin Immune System, 3rd ed. Boca Rata: CRC Press, 2005: 680-1.
- Chen TA, Hill PB. The biology of *Malassezia* organisms and their ability to induce immune responses and skin disease. *Vet Dermatol* 2005; 16: 4-26.
- Curtis CF. Evaluation of a commercially available enzyme-linked immunosorbent assay for the diagnosis of canine sarcoptic mange. *Vet Rec* 2001; 148: 238-9.
- Dagleish MP, Ali Q, Powell RK, Butz D, Woodford MH. Fatal *Sarcoptes scabiei* infection of blue sheep (*Pseudois nayaur*) in Pakistan. *J Wildl Dis* 2007; 43: 512-7.
- Dandie GW, Clydesdale GJ, Radcliff FJ, Muller HK. Migration of Langerhans cells and gammadelta dendritic cells from UV-B-irradiated sheep skin. *Immunol Cell Biol* 2001; 79: 41-8.

Davidson RK, Bornstein S, Handeland K. Long-term study of *Sarcoptes scabiei* infection in Norwegian red foxes (*Vulpes vulpes*) indicating host/parasite adaptation. *Vet Parasitol* 2008; 156: 277-83.

Davies PR. Sarcoptic mange and production performance of swine: A review of the literature and studies of associations between mite infestation, growth rate and measures of mange severity in growing pigs. *Vet Parasitol* 1995; 60: 249-64.

Davis DP, Moon RD. Dynamics of swine mange: a critical review of the literature. *J Med Entomol* 1990; 27: 727-37.

Dimri U, Sharma MC. Effects of sarcoptic mange and its control with oil of *Cedrus deodara*, *Pongamia glabra*, *Jatropha curcas* and benzyl benzoate, both with and without ascorbic acid on growing sheep: epidemiology; assessment of clinical, haematological, cell-mediated humoral immune responses and pathology. *J Vet Med A Physiol Pathol Clin Med* 2004; 51: 71-8.

Eberhard ML. Histopathologic diagnosis. In: Bowman DD. Ed. *Georgis' Parasitology for Veterinarians*, 9th ed. Philadelphia: Saunders-Elsevier, 2008: 372-4.

Elder BL, Arlian LG, Morgan MS. Modulation of human dermal microvascular endothelial cells by *Sarcoptes scabiei* in combination with proinflammatory cytokines, histamine, and lipid-derived biologic mediators. *Cytokine* 2009; 47: 103-11

Falk ES, Eide TJ. Histologic and clinical findings in human scabies. *Int J Dermatol* 1981; 20: 600-5.

Falk ES, Matre R. In situ characterization of cell infiltrates in the dermis of human scabies. *Am J Dermatopathol* 1982; 4: 9-15.

Feldman BG, Zinkl JG, Jain NC. *Schalm's Veterinary Hematology*, 5th ed. Lippincott Williams & Wilkins, Baltimore 2000

Fernandez N, Torres A, Ackerman AB. Pathologic findings in human scabies. *Arch Dermatol* 1977; 113: 320-4.

Fischer K, Holt D, Currie B, Kemp D. Scabies: important clinical consequences explained by new molecular studies. *Adv Parasitol* 2012; 79: 339-73

Fitzgerald SD, Cooley TM, Murphy A, Cosgrove MK, King BA. Sarcoptic mange in raccoons in Michigan. *J Wildl Dis* 2004; 40: 347-50.

Fthenakis GC, Papadopoulos E, Himonas C, Leontides L, Kritas S, Papatsas J. Efficacy of moxidectin against sarcoptic mange and effects on milk yield ewes and growth of lambs. *Vet Parasitol* 2000; 87: 207-16.

Fthenakis GC, Karagiannidis A, Alexopoulos C, Brozos C, Papadopoulos E. Effects of sarcoptic mange on the reproductive performance of ewes and transmission of *Sarcoptes scabiei* to newborn lambs. *Vet Parasitol* 2001; 95: 63-71.

Gallardo F, Barranco C, Toll A, Pujol RM. CD30 antigen expression in cutaneous inflammatory infiltrates of scabies: a dynamic immunophenotypic pattern that should be distinguished from lymphomatoid papulosis. *J Cutan Pathol* 2002; 29:368-73.

Ginn PE, Mansell JEKL, Rakish PM. Skin and appendages. In: Grant Maxie M. ed. Jubb, Kennedy and Palmers Pathology of Domestic Animals, vol-1, 5th ed, Edinburgh: Saunders Elsevier, 2007: 553-780.

Gross TL, Ihrke PG, Walder EJ, Affolter VK. Skin Diseases of the Dog and Cat: Clinical and Histopathologic Diagnosis, 2nd ed, Wiley-Blackwell, 2005.

Gorrell MD, Townsend WL, Ladds PW. The distribution of lymphocyte subpopulations in normal and acanthotic ovine skin. *Vet Immunol Immunopathol* 1995; 44: 151-67.

Gu XB, Yang GY. A study on the genetic relationship of mites in the genus *Sarcoptes* (Acari: Sarcoptidae) in China. *Int J Acarol* 2008; 32: 183-90.

Gulbahar MY, Davis WC, Yuksel H, Cabalar M. Immunohistochemical evaluation of inflammatory infiltrate in the skin and lung of lambs naturally infected with sheeppox virus. *Vet Pathol* 2006; 43: 67-75.

Han-Nan Liu, Wen-Jong Sheu, Tel-Lu Chu. Scabietic nodules: a dermatopathologic and immunofluorescent study. *J Cutan Pathol* 1992; 19: 124-7.

Hargis AM, Ginn PE. The integument. In: Mc Gavin MD, Zachary JF. Eds. Pathologic Basis of Veterinary Disease, 4th ed, St. Louis: Mosby Elsevier, 2007: 1107-261.

Hengge UR, Currie BJ, Jager G, Lupi O, Schwartz RA. Scabies: a ubiquitous neglected skin disease. *Lancet Infect Dis* 2006; 6: 769-79.

Hein WR, Mackay CR. Prominence of gamma delta T cells in the ruminant immune system. *Immunol Today* 1991; 12: 30-4.

Hidalgo Arguello MR, Diez-Banos N, Martinez-Gonzalez B, Rojo-Vazquez FA. Efficacy of moxidectin 1% injectable against natural infection of *Sarcoptes scabiei* in sheep. *Vet Parasitol* 2001; 102: 143-50.

Ibrahim KE, Abu-Samra MT. A severe outbreak of sarcoptic mange among goats naturally infected with a sheep strain of *Sarcoptes scabiei*. *Rev Elev Med Vet Trop* 1985; 38: 258-65.

Ibrahim KE, Abu-Samra MT. Experimental transmission of a goat strain *Sarcoptes scabiei* to desert sheep and its treatment with ivermectin. *Vet Parasitol* 1987; 26:157-64.

Jackson PGG, Richards HW, Lloyd S. Sarcoptic mange in goats. *Vet Rec* 1983; 112: 330.

Jackson HA. A Case of Concurrent *Sarcoptes scabiei* infestation and hypothyroidism in a dog. *Vet Dermatol* 1995; 6: 21-5.

Jenkinson DM, Hutchison G, Reid HW. The B and T cell responses to orf virus infection of ovine skin. *Vet Dermatol* 1992; 3: 57-64.

Jorundsson E, Press CM, Ulvund M, Landsverk T. Prominence of gammadelta T cells in the elicitation phase of dinitrochlorobenzene-induced contact hypersensitivity in lambs. *Vet Pathol* 1999; 36:42-50.

Kaneko JJ, Harvey JW, Bruss ML. *Clinical Biochemistry of Domestic Animals*, 5th ed, Academic Press, New York 1997.

Krametter-Froetscher R, Hauser S Baumgartner W. Zinc-responsive dermatosis in goats suggestive of hereditary malabsorption: two field cases. *Vet Dermatol* 2005;16: 269-75.

Kozlowski GP, Calhoun ML. Microscopic anatomy of the integument of sheep. *Am J Vet Res* 1969; 30: 1267-79.

Lavin S, Ruis-Bascaran M, Marco I, Fondevilla MD, Ramis AJ. Experimental infection of chamois (*Rupicapra pyrenaica parva*) with *Sarcoptes scabiei* derived from naturally infected goats. *J Vet Med B* 2001; 47: 693-99.

Leon-Vizcaino L, Ruiz de Ybanez MR, Cubero MJ, Ortiz JM, Espinosa J, Perez L, Simon MA, Alonso F. Sarcoptic mange in Spanish ibex from Spain. *J Wildl Dis* 1999; 35: 647-59.

Little SE, Davidson WR, Rakich PM, Nixon TL, Bounous DI, Nettles VF. Responses of red foxes to first and second infection with *Sarcoptes scabiei*. J Wildl Dis 1998; 34: 600-11.

Ljunggren EL. Molecular analysis of *Sarcoptes scabiei*. Doctoral Thesis. Swedish University of Agricultural Sciences. Uppsala, Sweden 2005.

Löwenstein M, Loupal G, Baumgartner W, Kutzer E. Histology of the skin and determination of blood and serum parameters during the recovery phase of sarcoptic mange in cattle after ivermectin (Ivomec) treatment. Appl Parasitol 1996; 37: 77-86.

Lu KQ, McCormick TS, Gilliam AC, Kang K, Cooper KD. Monocytes and macrophages in human skin. In: Bos JN. Ed. Skin Immune System, 3rd ed. Boca Rata: CRC Press, 2005: 680-1.

Lyne AG, Hollis DE. The skin of sheep: A comparison of body regions. Aust J Biol Sci 1968; 21: 499-527.

MacKinnon KM, Burton JL, Zajac AM, Notter DR. Microarray analysis reveals difference in gene expression profiles of hair and wool sheep infected with *Haemonchus contortus*. Vet Immunol Immunopathol 2009; 130: 210-20.

Malik R, McKellar Stewart K, Sousa CA, Krockenberger MB, Pope S, Ihrke P, Beatty J, Barrs VR, Walton S. Crusted scabies (sarcoptic mange) in four cats due to *Sarcoptes scabiei* infestation. J Feline Med Surg 2006; 8:327-39.

Manning TO, Scott DW, Smith MC. Caprine dermatology. Part III. Parasitic, allergic, hormonal and neoplastic disorders. Comp Cont Educ Pract Vet 1985; 8: 437-51.

Martineau GP, Vaillancourt J, Frechette JL. Control of *Sarcoptes scabiei* infestation with ivermectin in a large intensive breeding piggery. Can Vet J 1984; 25: 235-38.

Martineau GP, Van Neste D, Charette R. Pathophysiology of sarcoptic mange in swine (part I). Comp Cont Educ 1987a; 9: 51-8.

Martineau GP, Martineau GP, Van Neste D, Charette R. Pathophysiology of sarcoptic mange in swine (part II). Comp Cont Educ 1987b; 9: 93-7.

McElroy MC, Bassett HF, Monaghan ML, Davis WC. The distribution of lymphocyte subsets in normal ovine skin. Vet Immunol Immunopathol 1998; 62: 65-71.

- Menzano A, Rambozzi L, Rossi L. A severe episode of wildlife-derived scabies in domestic goats in Italy. *Small Rum Res* 2007; 70:154–8.
- Morgan MS, Arlian LG. Response of human skin equivalents to *Sarcoptes scabiei*. *J Med Entomol* 2010; 47: 877-83.
- Morner T, Christensson D. Experimental infection of red foxes (*Vulpes vulpes*) with *Sarcoptes scabiei* var. *vulpes*. *Vet Parasitol* 1984; 15: 159-64.
- Morris DO, Dunstan RW. A histomorphological study of sarcoptic acariasis in the dog: 19 cases. *J Am Anim Hosp Assoc* 1996; 32:119-124.
- Mounsey K, Ho MF, Kelly A, Willis C, Pasay C, Kemp DJ, McCarthy JS, Fischer K. A tractable experimental model for study of human and animal scabies. *PLoS Negl Trop Dis* 2010; 4: e756.
- Mullins JS, Arlian LG, Morgan MS. Extracts of *Sarcoptes scabiei* De Geer downmodulate secretion of IL-8 by skin keratinocytes and fibroblasts and of GM-CSF by fibroblasts in the presence of proinflammatory cytokines. *J Med Entomol* 2009; 46: 845-51.
- Nakagawa TL, Takai Y, Kubo M, Sakai H, Masegi T, Yanai T. A pathological study of sepsis associated with sarcoptic mange in raccoon dogs (*Nyctereutes procyonoides*) in Japan. *J Comp Pathol* 2009; 141: 177-81.
- Nimmervoll H. Sarcoptic mange in red foxes (*Vulpes vulpes*) from Switzerland. Pathological characteristics and influencing factors. PhD Thesis, Institute of Animal Pathology, Vetsuisse Faculty, University of Bern, Switzerland, 2007.
- Nimmo J. Dyskeratotic apoptotic or acantholytic keratinocytes? How to differentiate this on histology and what meaning does this have to the disease in question. *ACVS dermatology chapter proceedings* 2010
- Ninomiya H, Ogata M. Sarcoptic mange in free-ranging raccoon dogs (*Nyctereutes procyonoides*) in Japan. *Vet Dermatol* 2005; 16: 177-82.
- Noviana DW, Harjanti D, Otsuka Y, Horii Y. Proliferation of protease-enriched mast cells in sarcoptic skin lesions of raccoon dogs. *J Comp Pathol* 2004; 131: 28-37.
- O'Brien DJ, Robinson AB, Gray JS, O'Reilly PF. Haematology and blood biochemistry during the course of psoroptic scabies in sheep. *Vet Res Commun* 1995; 19: 39-48.

- Ogden NH, Hailes RS, Nuttall PA. Interstadial variation in the attachment sides of *Ixodes ricinus* ticks on sheep. *Exp Apl Acarol* 1998; 22: 227-32.
- Oleaga A, Balseiro A, Gortazar C. Sarcoptic mange in two roe deer (*Capreolus capreolus*) from northern Spain. *Eur J Wildl Res* 2008; 54: 134-7.
- Pappalardo E, Abramo F, Noli C. Pemphigus foliaceus in a goat. *Vet Dermatol* 2002; 13: 331-6.
- Panousis NK, Kritsepi-Konstantinou M, Giadinis ND, Kalaitzakis E, Polizopoulou, Z, Karatzias H. Haematology values and effect of age and reproductive stage on haematological parameters of Chios sheep. *J Hellenic Vet Med Soc* 2007; 58: 124-36.
- Pence DB, Windberg LA, Pence BC, Sprowls R. The epizootiology and pathology of sarcoptic mange in coyotes, *Canis latrans*, from south Texas. *J Parasitol* 1983; 69: 1100-15.
- Pence DB, Ueckermann E. Sarcoptic mange in wildlife. *Rev Sci Tech* 2002; 21: 385-98.
- Pyrah ITG, Watt NJ. Immunohistological study of the cutaneous delayed type hypersensitivity reaction in sheep. *Vet Immunol Immunopathol* 1995; 48: 299-312.
- Rahbari S, Nabian S, Bahonar AR. Some observations on sheep sarcoptic mange in Tehran province, Iran. *Trop Anim Health Prod* 2009; 41: 397-401.
- Rapp CM, Morgan MS, Arlian LG. Presence of host immunoglobulin in the gut of *Sarcoptes scabiei* (Acari: Sarcoptidae). *J Med Entomol* 2006; 43: 539-42.
- Rasero R, Rossi L, Soglia D, Maione S, Sacchi P, Rambozzi L, Sartore S, Soriguer RC, Spalenza V, Alasaad S. Host taxon-derived *Sarcoptes* mite in European wild animals revealed by microsatellite markers. *Biological Conservation* 2010; 143: 1269-77.
- Rhodes AP. Seminal degeneration associated with chorioptic mange of the scrotum of rams. *Aust Vet J* 1975; 51: 428-32.
- Rode B, Bavdek SV, Lackovic G, Fazarinc G, Bidovec A. Immunohistochemical study of normal and mange (*Sarcoptes scabiei* var. *rupicaprae*) infested chamois (*Rupicapra rupicapra* L.) skin. *Anat Histol Embryol* 1998; 27: 187-92.
- Rodriguez-Cadenas F, Carbajal-Gonzalez MT, Fregeneda-Grandes JM, Aller-Gancedo JM, Rojo-Vazquez FA. Clinical evaluation and antibody responses in sheep after primary and secondary

experimental challenges with the mange mite *Sarcoptes scabiei* var. *ovis*. Vet Immunol Immunopathol 2010a; 133: 109–116.

Rodriguez-Cadenas F, Carbajal-Gonzalez MT, Fregeneda-Grandes JM, Aller-Gancedo JM, Huntley JF, Rojo-Vazquez FA. Development and evaluation of an antibody ELISA for sarcoptic mange in sheep and a comparison with the skin-scraping method. Prev Vet Med 2010b; 96: 82-92.

Roncalli RA. The history of scabies in veterinary and human medicine from biblical to modern times. Vet Parasitol 1987; 25: 193-8.

Romagnani S. Regulation of the T cell response. Clin Exp Allergy 2006; 36: 1357-66.

Roubies N, Panousis N, Fytianou A, Katsoulos PD, Giadinis N, Karatzias H. Effects of age and reproductive stage on certain serum biochemical parameters of Chios sheep under greek rearing conditions. J Vet Med A Physiol Pathol Clin Med 2006; 53: 277-81.

Sar M, Calhoun ML. Microscopic anatomy of the integument of the common American goat. Am J Vet Res 1966; 27: 444-56.

Sarasa M, Rambozzi L, Rossi L, Meneguz PG, Serrano E, Granados JE, Gonzalez FJ, Fandos P, Soriguer RC, Gonzalez G, Joachim J, Perez JM. *Sarcoptes scabiei*: Specific immune response to sarcoptic mange in the Iberian ibex *Capra pyrenaica* depends on previous exposure and sex. Exp Parasitol 2010; 124: 265-71.

Scott DW. Large Animal Dermatology. Philadelphia: WB Saunders, 1988

Scott DW, Smith MC, Manning TO. Caprine dermatology. I. Normal skin and bacterial and fungal disorders. Comp Cont Educ Pract Vet 1984; 6:190–211.

Sheahan BJ. Pathology of *Sarcoptes scabiei* infection in pigs. Naturally occurring and experimentally induced lesions. J Comp Pathol 1975; 85: 87-95.

Shu D, Pfeiffer A, Pernthaner A. Cutaneous cytokine gene expression and cellular responses in lambs infested with the louse, *Bovicola ovis*, and following intradermal injection of crude louse antigen. Vet Immunol Immunopathol 2009; 129: 82-92.

Skerratt LF. Clinical response of captive common wombats (*Vombatus ursinus*) infected with *Sarcoptes scabiei* var. *wombati*. J Wildl Dis 2003a, 39: 179-92.

Skerratt LF. Cellular response in the dermis of common wombats (*Vombatus ursinus*) infected with *Sarcoptes scabiei* var. *wombati*. J Wildl Dis 2003b; 39: 193-202.

Snyder PW. Diseases of immunity. In: Mc Gavin MD, Zachary JF. Pathologic Basis of Veterinary Disease, 4th ed, Mosby Elsevier, St.Louis 2007, pp 193-251.

Soglia D, Rasero R, Rossi L, Sartotre S. Microsatellites as markers for comparison among different populations of *Sarcoptes scabiei*. Ital J Anim Sci 2007; 6: 214-6.

Sotiraki S, Tontis D, Polizopoulou Z, Likotrafitis F, Himonas C. A study on the development of sarcoptic mange infestation in indigenous sheep (Chios breed) in Greece. Proceedings of 3rd Annual Workshop, Working Group and Management Committee COST Action 833, Toulouse 2001.

Stemmer BL, Arlian LG, Morgan M, Rapp C, Moore MF. Characterization antigen presenting cells and T-cells in progressing scabietic skin lesions. Vet Parasitol 1996; 67: 247-58.

Tarigan S. Histopathological Changes in Naïve and Sensitised Goats Caused by *Sarcoptes scabiei* Infestation. JITV 2003; 8: 114-21.

Tizard IR. Veterinary immunology: an introduction, 8th ed. Saint Louis: Saunders Elsevier, 2009.

Van den Broek AH, Huntley JF, Mac Hell J, Taylor M, Bates P, Groves B, Miller HR. Cutaneous and systemic responses during primary and challenge infestations of sheep with the sheep scab mite, *Psoroptes ovis*. Parasite Immunol 2000; 22: 407-14.

Van den Broek AH, Else RW, Huntley JF, Machell J, Taylor MA, Miller HR. Early innate and longer-term adaptive cutaneous immunoinflammatory responses during primary infestation with the sheep scab mite, *Psoroptes ovis*. J Comp Pathol 2004; 131: 318-29.

Van den Broek AH, Huntley JF, Mackellar A, Machell J, Taylor MA, Miller HR. Characterisation of lesional infiltrates of dendritic cells and T cell subtypes during primary infestation of sheep with *Psoroptes ovis*, the sheep scab mite. Vet Immunol Immunopathol 2005; 105:141-50.

Van Neste DJJ. Immunology of scabies. Parasitology Today 1986; 2: 194-6.

Van Neste DJJ, Staquet M. Similar Epidermal Changes in Hyperkeratotic Scabies of Humans and Pigs. Am J Dermatopathol 1986; 8: 267-73.

Van Neste DJJ. Scabies in the pig as a model of human scabies with special reference to the hyperkeratotic form of the disease process. Models Dermatol 1987; 3: 170-79.

Van Neste DJJ. Human scabies in perspective. *Int J Dermatol* 1988; 27: 10-5.

Wakuri H, Guinan MJ, Kitchell RL. Binocular dissecting microscopic studies on the density of toruli tactile in the La Mancha goat. *Anat Histol Embryol* 1990; 19: 255-63.

Walton SF, Choy JL, Bonson A, Valle A, McBroom J, Taplin D, Arlian L, Mathews JD, Currie B, Kemp DJ. Genetically distinct dog-derived and human-derived *Sarcoptes scabiei* in scabies-endemic communities in northern Australia. *Am J Trop Med Hyg* 1999; 61: 542-7.

Walton SF, Beroukas D, Roberts-Thomson P, Currie BJ. New insights into disease pathogenesis in crusted (Norwegian) scabies: the skin immune response in crusted scabies. *Br J Dermatol* 2008; 158: 1247-55.

Yager JA. The skin as an immune organ. *Adv Vet Dermatol* 1992; 2: 3-31.

Yager JA, Wilcock BP. *Color Atlas and Text of Surgical Pathology of the Dog and Cat, Vol-1: Dermatopathology and Skin Tumors*. Mosby, 1994.

Yeruham I, Rosen S, Hadani A, Nyska A. Sarcoptic mange in wild ruminants in zoological gardens in Israel. *J Wildl Dis* 1996; 32: 57-61

Yeruham I, Nyska A, Orgad U. Physiological sebaceous gland hyperplasia in sheep. *Isr J Vet Med* 1997; 52: 17-8.

Yeruham I, Braverman Y, Perl S. Study of apparent hypersensitivity to *Culicoides* species in sheep in Israel. *Vet Rec* 2000; 147: 360-3.

Yeruham I, Perl S, Braverman Y. Seasonal allergic dermatitis in sheep associated with *Ctenocephalides* and *Culicoides* bites. *Vet Dermatol* 2004; 15: 377-80.

Zahler M, Essig A, Gothe R, Rinder H. Molecular analyses suggest monospecificity of the genus *Sarcoptes* (Acari: Sarcoptidae). *Int J Parasitol* 1999; 29:759-66

ΠΑΡΑΡΤΗΜΑ - I

αναλυτικοί πίνακες εξέλιξης ιστοπαθολογικών αλλοιώσεων

**Πίνακες 6.1 έως 6.8.
Εξέλιξη των ιστοπαθολογικών αλλοιώσεων
στο δέρμα του προσώπου (αρχική περιοχή μόλυνσης)
στα αρνιά του 1^{ου} πειράματος**

	D4	D7	D11	D18	D25	D33	D40	D46	D53	D60	D67	D75	D82	D90	D97	D105	D120
ΠΙΝΑΚΑΣ 6.1. Πείραμα 1^ο, APNI 2068 Π																	
ΕΠΙΠΕΡΜΙΑ																	
ορθοπεδική υπεριερότητα			+	+	+		+	+	+	+	+	+	+	+	+	+	+
παριερότητα				+													
εφελίδα (οροουρική)			+														+
ακίδες Sarcoides																	
2/γ βακτηριακή νόσος (β) ή ανεργικοί μύκητες π.χ. <i>Altemaria</i>					+	+	+	+	+	+	+	+	+	+	+	+	
υπεριερότητα				+													
οίδημα ενδοκράνιο				+													+
σπογγίωση				+													
φραγλίδες			+	+										+	+	+	+
εξωόστια φέρι κοτάρων																	
φλέβινα																	
ακανθολοση – ακανθολοσική νόσος				+	+	+	+	+	+	+	+	+	+				+
επιμόρφση επιθερμικών καταθέσεων			+	+	+	+	+	+	+	+	+	+	+	+	+	+	+
ακίνωση			+	+	+	+	+	+	+	+	+	+	+	+	+	+	+
φειδοεπιγλωσσώδης υπερπλασία																	
δυσκατάσταση ή απόπτωση																	
διάρροια: επιθερμικές θηλοειδείς μικροακανθωματώδεις προσεβολές												+		+			
επιθερμικά «μικροθήματα»																	
ΧΟΡΙΟ																	
φέρι περιγγειακή επιπόλη (†) ή/και βελεία (B)	+B	+B	+B	+B	+		+	+B	+	+	+	+	+	+	+	+	+
φέρι γοσπεδερμική							+										
φέρι «ταμνοειδής» (band-like)																	
φέρι διάχυτη (Δ) ή σφώδης (O)		Δ															Δ
Εωσινόφιλα πολυμορφόσηνα	+	+	+	+	+		+			+		+	+	+	+	+	++
Ουδετερόφιλα πολυμορφόσηνα	+	+	+	+	+		+					+	+	+	+	+	+
Λεμφοκύτταρα			++	++	+		+		+	+	+	+	+	+	+	+	+
Άλλα κύτταρα: Ιστοκύτταρα (I), Πλασμοκύτταρα (Π)			I	I				I/Π	I	I	I/Π						
(++ = κηρύχτος κηρύχτος τύπος φέρι, + = παρυσία φέρι)																	
οίδημα																	
ίνωση										+							
διάρροια: αγγειοπία (A), κολλογονόση (K)	A	A	A	A	A	A	A	A	A	A	A	A	A	A	A	A	A
ΕΞΑΡΤΗΜΑΤΑ ΔΕΡΜΑΤΟΣ																	
τροχολοσική νερότωση																	
τροχολοσική τοιχωματική (T) ή ενδοκυτική (E) ή/και δοθρήωση (ΔO)																	
περιεξοστρηματική φλεγμονή																	
φέρι σμηγματόγονων αδένων																	
φέρι ακοκκινών ιδρωτοποιών αδένων			+														
επιθηλιακή υπερπλασία (Σ) ή/και κοσμή επιθηλιακή (ΚΔ), ακοκκιν επιθηλιακή (Α) ακοκκινών αδένων			Υ	Υ	Υ	Υ	Υ	Υ	ΚΔ	ΚΔ	ΚΔ	ΚΔ	ΚΔ	Υ	Υ	Υ	Υ
ακροίδια μελανίνης τροχολοσική φλεγμονή																	+

	D4	D7	D11	D18	D25	D33	D40	D46	D53	D60	D67	D75	D82	D90	D97	D105	D120
ΠΙΝΑΚΑΣ 6.2. Περίγραμμα 1°, ΑΡΝΙ 2069 Π																	
ΕΠΙΔΕΡΜΙΔΙΑ																	
ορθοερεχτωτική υπερεξέλιξη		+	+	+	+		+	+	+	+	+	+	+	+	+	+	+
παροξυσμική υπερεξέλιξη																	
επιεξέλιξη (οροουτυπιική)	+	+					+	+	+	+	+	+	+	+	+	+	
ακίβητες <i>Sarcophes</i>				+													
2/γ βακτηριακοί κοιλιοκοί (β) ή σπυρροκοκοί μολυστές πχ. <i>Alternaria</i>																	
υπερδύσωση		+	+	+	+		+			+							
οίδημα ενδοκυντίδιο	+			+			+										+
σπογγώση	+	+	+	+	+		+	+	+	+	+	+	+	+	+	+	+
φρακίλλες				+			+	+		+							+
εξωκρίση φλύκων κνιτίων	+	+		+	+		+	+	+	+	+	+	+	+	+	+	+
φλύκωντα	+			+			+	+		+							+
ακανθόωση – ακανθολογικά κνιτίδια			+	+	+		+	+	+	+	+	+	+	+	+	+	
επιμόρφωση επιδερμικών καταδόσεων			+	+	+		+	+		+	+	+	+	+	+	+	
ακάνθωση			+	+	+		+	+		+	+	+	+	+	+	+	
ψευδοεπιδημιολογικός υπερπλασία																	
δυσανεξία ή απόπτωση																	
διάρροια: επιδερμικές θηλοειδείς μικροακανθωμειτώδεις προσεπιβόλες						+		+		+							
επιδερμικών «μυροδύρηματων»																	
ΧΟΡΙΟ																	
φλύκων περιγυρευτική επιπολής (+) ή/και βλαβεία (B)	+	+	+	+B	+		+	+	+	+	+	+B	+B	+	+B	+	+
φλύκων γοσπεπιδερμική				+			+			+							
φλύκων «τακιοειδής» (band-like)																	
φλύκων διάχυτη (Δ) ή σφαιρική (O)																	
Εωσινόφιλα πολυμορφοπύρηντα	+	+	+	+	+		++	+	+	+	+	++	+	+	+	+	+
Ουδετερόφιλα πολυμορφοπύρηντα	+	+	+	+	+		+	+	+	+	+	+	+	+	+	+	+
Λεμφοκύτταρα		+	+	+	+		+	+	+	+	+	+	+	+	+	+	+
Άλλα κύτταρα: Ιστοκύτταρα (I), Πλασμακύτταρα (Π)		Π/I	I		I	Π/I	I	I	I	I	I/Π		Π	Π	Π	Π	
(++ = κρισιμής κνιτιοειδής τύπος φλύκων, + = παροξυσμική φλύκων)																	
οίδημα												+					
ίνωση																	
διάρροια: κνιτιοειδής (A), κολλογονόωση (K)			A	A			A			A		+	A	A			+
ΕΞΑΡΤΗΜΑΤΑ ΔΕΡΜΑΤΟΣ																	
τοξοβλαβική κεράτιση				+													
τοξοβλαβική τοξοβλαβική (T) ή ενδοκωτική (E) ή/και δοθιήωση (ΔO)																	
περιεξοκνιτιοειδής φλεγμονή	+	+	+								+	+					
φλύκων σμηγματογόνων αδένων	+													+	+		
φλύκων ακοκκινών ιδρωτοποιών αδένων	+		+														+
επιθηλιακή υπερεξέλιξη (Υ ή/ε, λωπική διάταση (ΚΔ), κρυμιά επιθήλωση ακοκκινών αδένων (Α)			Υ	Υ	Υ	Υ	Υ/ΚΔ	Υ	Υ	Υ	Υ/ΚΔ	Υ	Υ	Υ	Υ	Υ	Υ
ακροάθεια μελανίνης τριχογόνων θυλάκων												+					

	D4	D7	D11	D18	D25	D33	D40	D46	D53	D60	D67	D75	D82	D90	D97	D105	D120
ΠΙΝΑΚΑΣ 6.3. Πείραμα 1^ο, APNI 2078 Π																	
ΕΠΙΔΕΡΜΙΔΑ																	
ορθοερατώσιμη υπερερύτωση		+		+	+	+	+	+	+	+	+	+	+	+	+	+	+
πυροερύτωση		+		+													
εφελίδη (οροκοκτασική)		+	+														
αλόδα, <i>Sarcosites</i>		+	+		+												
2/γ βακτηριακοί κόκκοι (β) ή εκπαρηυτικοί μύκητες πχ, <i>Altemaria</i>		BA											β		A		
υπεριόξινη			+	+	+	+	+	+	+	+	+	+	+	+	+	+	+
οίδημα ενδοκτιόριο	+																
σπογγίωση				+													
φουζιλίδες			+														
εξοκτώσιμη φλύκισση		+	+		+	+	+	+	+	+	+	+	+	+	+	+	+
φλύκισμα	+																
ακανθόλυση – ακανθολογική κατάσταση		+	+	+	+	+	+	+	+	+	+	+	+	+	+	+	+
επιμόρφωση επιδερμικών κατεδάσεων																	
ακάνθωση																	
ψευδοεπιθλιακωμάτωδες υπεργλυκία																	
δυσχερότητα ή απόπτωση																	
διάφορα: επιδερμικές θηλοειδείς μικροακανθωμάτωδες προσεμφυλές																	
επιδερμική «μικροθύμια»																	
ΧΟΡΙΟ																	
φλύκισμα περιγγειική επιπόλη (†) ή/και βλαβή (B)	+	+B	+B	+	+	+	+	+	+	+	+	+	+	+	+	+	+
φλύκισμα χοριοεπιδερμική																	
φλύκισμα «πανιοειδής» (band-like)																	
φλύκισμα διάχυτη (Δ) ή οξεία (O)	+	+	Δ	O												Δ	
Εωσινόφιλα πολυμορφοκύτταρα	+	+	+	+	+	+	+	+	+	+	+	+	+	+	+	+	+
Ουδετερόφιλα πολυμορφοκύτταρα		+	+	+	+	+	+	+	+	+	+	+	+	+	+	+	+
Λεμφοκύτταρα		+	+	+	+	+	+	+	+	+	+	+	+	+	+	+	+
Άλλα κύτταρα: Ιστοκύτταρα (I), Πλασμοκύτταρα (Π)			I	I	I/Π	I/Π	I	I				Π		I/Π			
(† + = κοφύλλος, κυτταρικός τύπος φλύκισμα, † = παρουσία φλύκισμα)																	
οίδημα																	
ήνωση								+									
διάφορα: χυμεικτώσιμη (Δ), κολλογονόλυση (Δ)		Δ	Δ	Δ		Δ	Δ										Δ
ΕΞΑΡΤΗΜΑΤΑ ΔΕΡΜΑΤΟΣ																	
τριχοθυλακική κερράτωση																	
τριχοθυλακίτιδα: τογωματική (Τ) ή ενδοακτινική (Ε) ή/και δοθιήνωση (ΔΟ)	ΔΟ	Τ												ΔΟ			
περιεξοστρωματική φλεγμονή		+	+	+													
φλύκισμα συμμηματόφωνων αδένων																	
φλύκισμα πομφολύκων ιδρωτοποιών αδένων																	
επιθηλιακή υπεργλυκία (Υ) ή/ & κοσμητική διάτωση (ΚΔ) με επιθηλιακή κερράτωση (ΔΟ) κ.λπ.			Υ	Υ	Υ/ΚΔ	Υ	Υ/ΚΔ	Υ/ΚΔ	Υ/ΚΔ	Υ/ΚΔ	Υ/ΚΔ	Υ/ΚΔ	Υ	Υ/ΚΔ	Υ/ΚΔ	Υ/ΚΔ	Υ/ΚΔ
ακροακτινική μελανίνης τριχοθυλακικών													+				

	D4	D7	D11	D18	D25	D33	D40	D46	D53	D60	D67	D75	D82	D90	D97	D105	D120
ΠΙΝΑΚΑΣ 6.4. Πείραμα 1^ο, APNI 2079 Π																	
ΕΠΙΔΕΡΜΙΔΑ																	
ορμονοεπιταχυντική υπερκεράτωση			+	+	+	+	+	+	+	+	+	+	+	+	+	+	++
ποικιλοκεράτωση							+	+	+	+	+	+	+	+	+	+	++
εργαλείδα (οροιστοακτινική)		+				+	+	+	+	+	+	+	+	+	+	+	
αλάδα <i>Sarcosptes</i>										+				+	+		
2/γ βακτηριακοί πόσοι (B) ή ακτινογραφικοί μύκητες π.χ. <i>Altemaria</i>						A	+			A	BA		β		A		
υπερδιδυμίαση			+	+	+	+	+	+			+						+
οίδημα ενδοκεράτωση	+++																
σπογγώωση		+															
φρακτίδες																	
εξωκεράτωση φλγμ κοττάσεων	+	+				+	+										
φλύκταινα	+	+				+											
ακανθόλυση - ακανθολυτικά κύτταρα						+	+	+									
επιμόρφωση επιδερμικών κατάρσεων			+			+	+										
ακάνθωση			+	+		+	+										
ψευδοεπιθελωματώδης υπερπλασία																	
δυσκεράτωση ή ακρόπωση								+									
διάτρωση: επιδερμικές θηλοειδείς μικροακανθωματώδεις προσεβριλές														+	+		
επιδερμικά «μικροθήματα»														+	+		
ΧΟΡΙΟ																	
φλγμ περιγυμεική επιτομία (+) ή/και βλαβή (B)	+	+	+	+	+	+	+	+	+	+	+	+	+	+	+	+	+
φλγμ χοριοεπιδερμική	+	+															
φλγμ «ταπισοειδής» (band-like)																	
φλγμ διάχυτη (Δ) ή σζώδης (O)	O	O															
Εωσινόφιλα πολυμορφοπύρηνα	+	+				+				++	++	+	++	++	+	+	++
Ουδετερόφιλα πολυμορφοπύρηνα	+	+				+				+	+		+	+	+	+	+
Λεμφοκύτταρα		+	+		++	+	+	+	+	+	+	+	+	+	+	+	+
Άλλα κύτταρα: Ιστοκύτταρα (I), Πλασμοκύτταρα (Π)	I	I	Π/I	Π	Π/I	I	Π/I	I		I							
(+ + = κοιλίτσες κατάστασης τύπου φλγμ, + = παρούσα φλγμ)																	
οίδημα					+												
ίωση																	
διάτρωση: χημειοταξία (Α), κολλυγονόλυση (Κ)			A	A	A	A	A	A	A	A	A	A	A	A	A		
ΕΞΑΡΤΗΜΑΤΑ ΔΕΡΜΑΤΟΣ																	
τροχνοβλαστική κεράτωση																	
τροχνοβλαστίδα: τοχυμική (Τ) ή ενδοκυμική (Ε) ή/και δομική (Δ)	T/Δ	E/Δ															
περιεξιδρωματική φλεγμονή		+	+		+									+			
φλγμ σμηγματογόνων αδένων																	
φλγμ πορσώνων ιδρωτοποιών αδένων			+														
επιθηλιακή υπερπλασία (O) ή/ & κοκκική διάτρωση (ΚΔ), σπογγία επιθηλίου (Α) σπογγιών			Y	Y/ΚΔ	Y/ΚΔ	Y/ΚΔ	Y/ΚΔ	Y	Y	Y	Y	Y/ΚΔ	Y	Y/ΚΔ	Y	ΚΔ	ΚΔ
αφράτεια μελανίνης τριχώνων θυλάκων			+											+			

	D4	D7	D11	D18	D25	D33	D40	D46	D53	D60	D67	D75	D82	D80	D97	D105	D120
ΠΙΝΑΚΑΣ 6.5. Πείραμα 1^ο, APNI 2082 Π																	
ΕΠΙΔΕΡΜΙΔΑ																	
ορθοερατωτική υπερεξάρταση																	
πυρρινοξείωση																	
εφελίδια (οροκοκτιομυΐτι)																	
ανάδαξ <i>Sarcopites</i>																	
2/γ βακτηριακή νόσος (β) ή ακτινογραφική μύσητες πχ. <i>Altemaria</i>																	
υπεράσπασση																	
οίδημα ενδοκτιόζιο																	
σπογγίωση																	
φραζιλίδες																	
εξωκτιόζιο φλύκισσών																	
φλύκισσα																	
ακτινοβόλωση – ακτινοβόλωση																	
επιμήκυνση επιδερμικών κατάρσεων																	
ακτινοβόλωση																	
ψευδοεπιθηλωματώδης υπερπλασία																	
δυσμεγάρωση ή απόπτωση																	
διάρροια: επιδερμίδες θηλοειδείς μικροακτινοβόλωσης προσεχρικές																	
επιδερμικά «μικροδύστηματα»																	
ΧΟΡΙΟ																	
φλύκισσος περιγγειική επιπολής (E) ή/και βλεφαί (B)																	
φλύκισσος χοριοεπιδερμική																	
φλύκισσος «ταυνοειδής» (band-like)																	
φλύκισσος διάχυτη (Δ) ή οζώδης (O)																	
Εωσινόφιλα πολυμορφόσηλη																	
Ουδετερόφιλα πολυμορφόσηλη																	
Λεμφοκύτταρα																	
Άλλα κύτταρα: Ιστοκύτταρα (I), Πλασμοκύτταρα (Π)																	
(++ = ισχυρότερος καταρράχης τύπος φλύκισσος, + = παρονοσία φλύκισσος)																	
οίδημα																	
ίωση																	
διάρροια: αγγειοκτιόζιο (A), κολλοκτιόζιο (K)																	
ΕΞΑΡΤΗΜΑΤΑ ΔΕΡΜΑΤΟΣ																	
τριχοκυτταρική μεγάρωση																	
τριχοκυτταρική: τογχοκυτταρική (T) ή ενδοκυτταρική (E) ή/και δοθινοξείωση (ΔO)																	
περιεξοχτηματική φλεγμονή																	
φλύκισσος μνημυτοφόρων αδένων																	
φλύκισσος ακτινοβόλων ιδρωτοποιών αδένων																	
επιθηλωματώδης υπερπλασία (O) ή/και λωστική διάταση (KΔ), ακτινοβόλωση (A) ακτινοβόλων αδένων																	
ακτινοβόλωση μελανίνης τριχοκυτταρικών θυλάκων																	

	D4	D7	D11	D18	D25	D33	D40	D46	D53	D60	D67	D75	D82	D80	D97	D105	D120
ΠΙΝΑΚΑΣ 6.6. Πείραγμα 1^ο, APNI2090 Π																	
ΕΠΙΔΕΡΜΙΔΑ																	
αφροειρωτώσιμη υπερεξιδρώση			+	+	+	+	+	+	+++	+	+	+	+	+	+	+	+
παρνευρώσιμη		+															
εφελίδια (οροιοστασιική)	+	+		+													
κλίμακες <i>Sarcoides</i>	+			+													
2/γ βακτηριακοί κόκκοι (B) ή ακτινοβολιοί μύκητες π.χ. <i>Alternaria</i>		+			+		+	+	+	A	+	+	+	+	+	+	+
υπεριδρώσιμη		+															
αίδημα ενδοεπίδερμο		+															
σπογγίωση		+															
φρασελίδες		+															
εξιδρώσιμη φέριμη κοιλύων	+	+		+					+								
φλύκταινα	+																
ακανθόλυση – ακανθολυτικά κύτταρα				+			+	+	+	+	+	+	+	+	+	+	+
επιμόρφωση επιδερμικών κατάρσεων				+			+	+	+	+	+	+	+	+	+	+	+
ακάνθωση				+			+	+	+	+	+	+	+	+	+	+	+
ψευδοεπιθελωματώδης υπερπλασία										+	+						
δυσσεξιδρώση ή ακρότητα														+			
διάτρυφα: επιδερμικές θηλοειδείς μικροακανθωματώδεις προσεμβολές					+				+	+	+	+	+	+	+	+	+
ΧΟΡΙΟ επιδερμικά «μυροδηγία»										+	+	+	+	+	+	+	+
φέριμη περιττωματική επιπόλη (+) ή/και βλεβί (B)	+	+	+	+	+	+	+	+	+	+	+	+	+	+	+	+	+
φέριμη χοριοεπιδερμική																	
φέριμη «ταρσιεδίση» (band-like)	Δ																
φέριμη διάτρυφα (Δ) ή σφώδης (O)	++	+	+	+	+	+	+	+	+		+	+	+	+	+	+	+
Εωσινόφιλα πολυμορφοπύρηνα	+	+	+	+	+	+	+	+	+		+	+	+	+	+	+	+
Ουδετερόφιλα πολυμορφοπύρηνα		+	+	+	+	+	+	+	+	+	+	+	+	+	+	+	+
Λεμφοκύτταρα																	
Άλλα κύτταρα: Ιστοκύτταρα (I), Πλασμοκύτταρα (Π)				I	I/Π		I	I/Π	I/Π	Π	Π	I/Π	I/Π	I/Π			
(++ = κοφιλύων κοιλύων τύπος φέριμη, + = παρυσία φέριμη)																	
αίδημα																	
ήνωση											+						
διάτρυφα: αγγειοκτασία (A), κολλογονόλυση (K)				A			A	A	+		+		A	A	A	A	
ΕΞΑΡΤΗΜΑΤΑ ΔΕΡΜΑΤΟΣ																	
τριχοθυλακική σεξιδρώση																	
τριχοθυλακίτιδα: τογμοματική (T) ή ενδοκυλινθή (E) ή/και δοθιήωση (ΔO)	ΔO	T	T													T	
περιεξιδρωματική φλεγμονή	+	+		+													
φέριμη σμηγματόγόνων αδένων	+	+															
φέριμη ακοκκινών ιδιοκυτταροειδών αδένων	+	+															
επιθηλιακή υπερπλασία (O) ή/ & κοιλύων διάτρυφα (KΔ), κοφιλύων επιθηλίου (A) αποσφινών αδένων			Y	Y	Y/KΔ	Y	Y/KΔ	Y/KΔ	Y/KΔ	Y/KΔ	Y/KΔ	Y/KΔ	Y/KΔ	Y/KΔ	Y	Y	Y
ακρότητα μελανίνης τριχοκυτταροειδών																	
διάτρυφα: υπερπλασία σμηγματόγόνων αδένων		+															+

	D4	D7	D11	D18	D25	D33	D40	D46	D53	D60	D67	D75	D82	D90	D97	D105	D120
ΠΙΝΑΚΑΣ 6.7. Πείραμα 1^ο, APNI 2092 Π																	
ΕΠΙΔΕΡΜΙΔΑ																	
ορθοερατώσιμη υπερερύτωση			+	+	+	+	+	+	+	+	+	+	+	+	+	++	++
πυρροερίτωση											+						
εφελίδη (οροκοκτυαριή)		+	+	+	+	+					+	+	+	+	+	+	+
αλόδα, <i>Sarcoides</i>									+	+					+		
2/γ βακτηριακοί κόκκοι (β) ή εκπαρηρικοί μύκητες πχ, <i>Altemaria</i>			β Α		β												
υπεριόξιωση		+	+	+	+	+	+	+	+	+	+	+	+	+	+	+	+
οίδημα ενδοκντόξιο		+	+	+	+	+	+	+	+	+	+	+	+	+	+	+	+
σπογγώση												+					
φουλίδες				+								+					
εξοκτώση φλύμ κοτάρων	+	+	+		+	+	+		+	+	+	+	+	+	+		
φλύκταινα	+	+				+	+		+	+		+	+				
ακανθόλυση – ακανθολογικά κνύστα						+											
επιμόρφση επιθερμίδων κατάρσεων		+	+	+	+	+	+	+	+	+	+	+	+	+	+	+	+
ακανθώση				+		+	+		+	+	+	+		+	+	+	+
φενδοεπθλωματώδης υπεργλωσίτις													+				
δοσερερίτωση ή κνύτωση																	
διάχυση: επιθερμίδες θηλοειδείς μικροακανθολογικές προσεμβολές					+		+	+	+	+	+	+	+				
επιθερμίδες «μικροβήματα»												+					
ΧΟΡΙΟ																	
φλύμ περιχτυακή επιπολής (+) ή/και βελθεί (B)	+	+	+	+	+	+	+	+	+	+	+	+	+	+	+	+	+
φλύμ χοραιοπερμίδη						+					+	+	+				
φλύμ «τυμνοειδής» (b and-like)																	
φλύμ διάχυτη (Δ) ή οζώδης (O)	Δ	Δ									Δ	Δ					
Εωσινόφιλα πολυμορφόσηνα	++	+	+	+	+	+	+		++	++	+	++	+	+	++	+	+
Ουδετερόφιλα πολυμορφόσηνα	+	+	+	+	+	+	+		+	+	+	+	+	+	+	+	+
Λεμφοκύτταρα		+	+	+	+	+	+	+	+	+	+	+	+	+	+	+	+
Άλλα κύτταρα: Ιστοκύτταρα (I), Πλασμακύτταρα (Π)		I	I	I	I/Π		I/Π	I					I	I	I	I	+
(++ = κριόεργες κυτταρικές τύπος φλύμ, + = παρυσία φλύμ)																	
οίδημα		+															
ίνωση								+			+						
διάχυση: κτυακτώσις (Α), κολυγνώση (Κ)	Α		Α	Α		Α	Α	+		Α	Α	Α	Α	Α	Α	Α	+
ΕΞΑΡΤΗΜΑΤΑ ΔΕΡΜΑΤΟΣ																	
τρογλοβλακτική κεράτωση																	
τρογλοβλακτίδα: τογλωματική (T) ή ενδοακτινή (E) ή/και δοθιήνωση (ΔO)			T														
περιεξοκνηματική φλεγμονή	+	+	+	+	+												
φλύμ σμηγματογόνων αδένων	+	+	+														
φλύμ κ ποικιλών ιδρωτοποιών αδένων	+	+	+			+											
επιθηλώση υπερλίσις (O) ή/ε: κοτυπή διάτωση (ΚΔ), κεράτις επιθηλώση (Α) κ ποικιλών αδένων			Y	Y	Y	Y	Y/ΚΔ		Y	Y	ΚΔ	Y/ΚΔ	ΚΔ	ΚΔ	ΚΔ	ΚΔ	ΚΔ
αυράτιες μελανίνης τρογλών θηλάων																	

	D4	D7	D11	D18	D25	D33	D40	D46	D53	D60	D67	D75	D82	D90	D97	D105	D120
ΠΙΝΑΚΑΣ 6.8. Πείραμα I^ο, APNI2093 Π																	
ΕΠΙΔΕΡΜΙΑΣ																	
ορθοκροστική υπερεισχύτιση					+	+	+	+	+	+	+	+	+	+	+	+	+
πομφολιχίωση																	
εφελίδα (οφονιχίωση)			+										+				+
κιάρα <i>Sarcopes</i>					+												
2/γ βακτηριακή κιάρα (β) ή απευρυτοί μύκητες πχ. <i>Altemaria</i>																	
υπερφάνιαση		+	+	+		+	+	+	+	+	+	+	+	+	+	+	+
οίδημα ενδοκτιχίο			+	+	+	+							+				+
σπογγίωση			+	+	+	+		+					+				+
φραλίδες			+	+	+	+											+
εξωκρίση φλέγμης κηλίδων			+	+	+	+			+				+				+
φλύκτινα																	
κικηθίωση – κικηθολογική κηλίδωση																	
επιμόρφωση επιδερμικών καταδόσεων			+	+	+	+	+	+	+	+	+	+	+	+	+	+	+
κιάρα			+	+	+	+			+	+	+	+	+	+	+	+	+
φενδοεπιθλιωμάτιδος υπερπλασία																	
δυσκροστική ή κλάση																	
κιάρα: επιδερμικές θηλοειδείς μικροκικηθολογικές πομφολίκες								+		+							
			+	+				+									
ΧΟΡΙΟ																	
φλέγμα περιγγειική επιπόλη (+) ή/και βλάβη (B)	+	+	+	+	+	+	+	+	+	+	+	+	+	+	+	+	+
φλέγμα χοριοεπιδερμική																	
φλέγμα «ταμνοειδής» (band-like)																	
φλέγμα διάχυτη (Δ) ή οξεία (O)	+	+	+	+	+	+	+	+	+	+	+	+	+	+	+	+	+
Εωσινόφιλα πολυμορφοπύρρα	+	+	+	+	+	+	+	+	+	+	+	+	+	+	+	+	+
Ουδετερόφιλα πολυμορφοπύρρα	+	+	+	+	+	+	+	+	+	+	+	+	+	+	+	+	+
Λεμφοκύτταρα																	
Άλλα κύτταρα: Ιστοκύτταρα (I), Πλασμοκύτταρα (Π)			I	I	I	I	I/Π	I	I	I	I	I/Π	I/Π	I/Π	I/Π	I/Π	I/Π
(+ + = κριτήριο κατανομής τύπου φλέγματος, + = παρονομαστή φλέγμα)																	
οίδημα																	
ίωση																	
κιάρα: κηλιδώδης (A), κολοκροστική (K)	A	A	A	A	A	A	A	A	A	A	A	A	A	A	A	A	A
ΕΞΑΡΘΗΜΑΤΑ ΔΕΡΜΑΤΟΣ																	
τροχθαλική κηλίδωση																	
τροχθαλική κηλίδωση (Τ) ή ενδοκτιχίο (E) ή/και δοθίωση (ΔO)	E		+		+		+										
περιεξιδρωματική φλεγμονή																	
φλέγμα σμηγματογόνων αδένων																	
φλέγμα πομφολιχίωση αδένων																	
επιθηλιακή υπερπλασία (Υ) ή/και κηλιδώδης (KΔ), κηλιδώδης επιθηλιακή (KΔ), κηλιδώδης επιθηλιακή (KΔ)	+	+	Υ	Υ	Υ	Υ	Υ	Υ	Υ	Υ	Υ	Υ	Υ	Υ	Υ	Υ	Υ
απόστημα μελανίνης τριγυλιών θυλάκων																	

Πίνακες 6.9. έως 6.16.

**Εξέλιξη των ιστοπαθολογικών αλλοιώσεων
στο δέρμα των πτερυγίων των αυτιών (περιοχή επέκτασης)
στα αρνιά του 1^{ου} πειράματος**

	D4	D7	D11	D18	D25	D33	D40	D46	D53	D60	D67	D75	D82	D90	D97	D105	D120
ΠΙΝΑΚΑΣ 6.9. Πείραμα Γ', APNI 2068 A																	
ΕΠΙΔΕΡΜΙΔΑ																	
ορθοπεδική υπεργάτωση																+	++
παροξυσμική υπεργάτωση																+	+
ερεθισμός (οροειδική)																+	+
αλλεργία <i>Sarcoides</i>																	+
2/γ βακτηριακοί πόσοι (β) ή αντιβακτηριακοί πόσοι (α) π.χ. <i>Alternaria</i>																+	+
υπεργάτωση																+	+
οίδημα ενδοκτιζόρο																+	+
σπυγγώση																	+
φουκλίδες																	+
εξωότωση φλγμ κοττάρων																	+
φλύκταινα																	+
ακτινολύση – ακτινολυτική λήψη																	+
επιμόρφωση επιδερμικών κατάρσεων																+	+
ακτινοβολία																	+
ψευδοεπιληπτικές υπεργάτωση																	+
δυσπερίωση ή απόπτωση																	+
δέρμα: επιδερμικές θηλοειδείς μικροακτινολυτικές ποσειβόλες																+	+
ΧΟΡΙΟ επιδερμικά «μικροδύγματα»																+	++
φλγμ περιγυμική επιπόλη (+) ή/και βελβία (B)																	+
φλγμ χοριοεπιδερμική																	+
φλγμ «τινισοειδής» (band-like)																	+
φλγμ διάχυτη (Δ) ή σζώδης (O)																	++
Εωσινόφιλα πολυμορφοπύρνα																+	+
Ουδετέροφιλα πολυμορφοπύρνα																+	+
Λεμφοκύτταρα																+	+
Άλλα κύτταρα: Ιστοκύτταρα (I), Πλασμοκύτταρα (Π)																I	I
(++ = κοφύλλος κοτταρκός τύπος φλγμ, + = παροσια φλγμ.)																	
οίδημα																+	
ίνωση																	
δέρμα: αγγειοίτις (A), κολλοειδίαση (K)																	A
αμφοτέρω στο γόδο																	+
ΕΞΑΡΤΗΜΑΤΑ ΔΕΡΜΑΤΟΣ																	
τριχοθυλακική φερίωση																	
τριχοθυλακίδια: τοιχωματική (T) ή ενδοκυτική (E) ή/και δομική (DO)																	
περιεξυγερματική φλεγμονή																	
φλγμ συμπτωμάτων αδένων																	
φλγμ κ ποικίλων ιδιοτοπιών αδένων																	
επιθηλιακή υπεργάτωση (Υ) ή/και κοτταρκή διάτωση (ΚΔ), ποσειβόλη επιθηλίου (Α)																	
απορροή αδένων																	
ακράτεια μελανίνης τριγυλιών θυλάκων																	

	D4	D7	D11	D18	D25	D33	D40	D46	D53	D60	D67	D75	D82	D90	D97	D105	D120
ΠΙΝΑΚΑΣ 6.10. Περίγραμμα 1°, APNI 2069 A																	
ΕΠΙΔΕΡΜΙΔΑ																	
ορθοπεδική υπεριερότωση							+	+	+	+	+	+	+	+	+	+	+
παχυερότωση							+	+	+	+	+		+	+	+	+	+
εργαλίδι (ορθοπεδική)							+	+	+	+	+		+	+	+	+	+
αιμάδα <i>Sarcosites</i>																	
2/γ βακτηριακοί κόκκοι (β) ή ακαρυχοειδή μύκητες π.χ. <i>Allemarzia</i>								β	β	A	β	A	A	A	A		A
υπεριόξωση																	
οίδημα ενδοερότσιο							+	+	+	+	+	+	+	+	+	+	+
απογγύωση							+	+	+	+	+		+	+	+	+	+
φραζλίδες							+	+	+	+	+		+	+	+	+	+
εξωότωση φλ-γμ κοττάζων							+	+	+	+	+		+	+	+	+	+
φλ-κτ-κν-κ							+	+	+	+	+		+	+	+	+	+
ακινθόληση - ακινθολογικά κοττάζα																	
επιμόρφωση επιδερμικών καταβάσεων								+	+	+	+	+	+	+	+	+	+
ακινθόληση																	
ψευδοεπιδερμικό κλάσμα υπεριόξωσης										+	+						
δυσχερότωση ή απότωση																	
διαφορά: επιδερμικές θηλοειδείς μικροακτινωματώδεις πορσεϊβόλες																	
ΚΟΡΙΟ																	
επιδερμικό «κμφοδύημα»																	
φλ-γμ περιγεννητική επιπόλη (†) ή/και βλαβή (B)							+	+	+	+	+	+	+	+	+	+	+
φλ-γμ χοραιοεπιδερμική																	
φλ-γμ «τινιοειδής» (band-like)																	
φλ-γμ διάχυτη (Δ) ή σζώδης (O)							Δ	Δ	Δ	Δ	Δ	Δ	Δ	Δ	Δ	Δ	Δ
Εωσινόφιλα πολυμορφοπύρηνα							++	+	++	+	++	++	++	++	++	++	++
Ουδετερόφιλα πολυμορφοπύρηνα							+	+	+	+	+	+	+	+	+	+	+
Λεμφοκύτταρα							+	+	+	++	+	+	+	+	+	++	+
Άλλα κοττάζα: Ιστοκύτταρα (I), Πυκνοκύτταρα (Π)							I	I	I	I	I	I	I	I	I	I	I
(++ = κριτάζα κοττάζα τύπος φλ-γμ, † = παρονομα φλ-γμ)																	
οίδημα																	
ίωση																	
διαφορά: χηραιοεπιδερμική (A), κολλοειδίαση (K)										A	A				A	A	A
ΕΞΑΡΤΗΜΑΤΑ ΔΕΡΜΑΤΟΣ																	
τριχοφυλική κερατωση															+		
τριχοφυλική κερατωση: τοχωματική (T) ή ενδοακτινική (E) ή/και δομήσηση (ΔO)																	
περιεπιδερμική φλεγματική																	
φλ-γμ σμηγματόζωνων αδένων								+	+	+	+		+	+	+	+	+
φλ-γμ ακροακτινικών αδένων																	
επιθηλιακή υπερίκωση (O) ή/και κοττάζα (K), πορσεϊβόλες (A) ακροακτινικών αδένων																	
ακροακτινικών τριχικών θυλάκων																	
διαφορά: υπερίκωση σμηγματόζωνων αδένων																	+

	D4	D7	D11	D18	D25	D33	D40	D46	D53	D60	D67	D75	D82	D90	D97	D105	D120
ΠΙΝΑΚΑΣ 6.11. Πείραμα 1^ο, APNI 2078 A																	
ΕΠΙΔΕΡΜΙΔΑ																	
ορθοεργατική υπεργαζήτωση												+	++				
παχιεράτωση												+					++
εφελίδα (οροαυτοαίτη)												+					+
αίμαδα <i>Sarcopes</i>												+					+
2/γ βακτηριακή νόσος (β) ή αναφυλακί μύητες π.χ. <i>Altemaria</i>														+			+
υπεργαζήτωση														+			+
αίδημα ενδοκινύτιο												+					+
απογύωση												+					+
φρακλίδες												+					+
εξωκρίτωση φλγμ κυττάρων												+					+
φλύκταινα												+					+
ακανθόλυση – ακανθολογικά κύτταρα												+					+
επιμόρφωση επιδερμικών κυττάρων												+					+
ακίνθωση												+					+
φωτοεπιβλαβή υπεριώδης ακτινοβολία												+					+
δυσκαζήτωση ή απόπτωση												+					+
διάφορα: επιδερμικές θύλοειδείς μικροακνθωμυτώδεις προσεμβολές												+					+
επιδερμικός «μυροδότημα»												+					+
ΚΟΡΙΟ																	
φλγμ παροξυσμική επιπόλη (†) ή/και βαθεία (B)												+		++			++
φλγμ χροιοεπιδερμική												+		++			++
φλγμ «τινισοειδής» (band-like)												+		++			++
φλγμ διάχυτη (Δ) ή στίβη (O)												Δ		+			+
Εωσινόφιλα πολυμορφοκύτταρα												++		+			++
Ουδετερόφιλα πολυμορφοκύτταρα												+		+			+
Λεμφοκύτταρα												+		+			+
Άλλα κύτταρα: Ιστοκύτταρα (I), Πλασμοκύτταρα (Π)												I		I			I
(†† = κοιλίωμας κοκκώδης τύπος φλγμ, † = παροξυσμική φλγμ)																	
αίδημα														+			
ίνωση																	
διάφορα: αγγειίτις (A), αλλεργία (K)												A		A		A	A
ΕΞΑΡΘΗΜΑΤΑ ΔΕΡΜΑΤΟΣ																	
τρογδοκωτική παθήτωση																	
τρογδοκωτική παθήτωση (Π) ή ενδοκινική (E) ή/και δοθρήτωση (ΔO)												T					
περιεξιδρωματική φλεγμονή																	
φλγμ σμηγματικών αδένων																	
φλγμ ακοκκικών ιδρωτοποιών αδένων																	
επιφλοιική υπεργαζήτωση (O) ή/και κοκκική δότωση (KΔ), ατροφία επιθήτωση ακοκκικών αδένων (A)												Y/KΔ		Y/KΔ		Y/KΔ	Y/KΔ
αυτάτωση μελανίνης τριγυλιών θυλάκων												+					

	D4	D7	D11	D18	D25	D33	D40	D46	D55	D60	D67	D75	D82	D90	D97	D105	D120
ΠΙΝΑΚΑΣ 6.12. Πείραμα 1^ο, APNI 2079 A																	
ΕΠΙΔΕΡΜΙΔΑ																	
ορθοεπιτακτική υπερεργασία																	
παροξυσμική																	
επιελίδα (οροαντιβιοτική)																	
ακόρεα Sarcopes																	
2/γ βακτηριακή νόσος (β) ή ακατοροικοί μύκητες πχ. <i>Alternaria</i>																	
υπερδυσωση																	
οίδημα ενδοκτιζόο																	
απογνώση																	
φρακλίδες																	
εξωλότωση φλεγμ κοκκίων																	
φλύκταινα																	
ακανθόλωση – ακανθολοτική νόσος																	
επιμόρφωση επιδερμικών καταδόσεων																	
ακανθωση																	
ψευδοεπιγλωσσική υπερπλασία																	
δυσανεργία ή απόπτωση																	
διάφορα: επιδερμικές θηλοειδείς μικροακνηλωματώδεις προσεπιβόλες																	
ΧΟΡΙΟ																	
φλεγμ περιγυμική επιπόλη (†) ή/και βαθεία (B)																	
φλεγμ γορσοεπιδερμική																	
φλεγμ «τανοειδής» (band-like)																	
φλεγμ διάχυτη (Δ) ή σφώδης (O)																	
Εωσινόφιλα πολυμορφοπύρηνα																	
Ο οδετερόφιλα πολυμορφοπύρηνα																	
Λεμφοκύτταρα																	
Άλλα κύτταρα: Ιστοκύτταρα (I), Πλασμοκύτταρα (Π)																	
(†† = κορύμβος κατακόμης τύπος φλεγμ, † = παρούσα φλεγμ)																	
οίδημα																	
ίνωση																	
διάφορα: αγγειοκρίση (A), κολλυγονόλυση (K)																	
ΕΞΑΡΤΗΜΑΤΑ ΔΕΡΜΑΤΟΣ																	
τορχοβαλακτική κεράτωση																	
τορχοβαλακτική τορχοβακτική (T) ή ενδοβακτική (E) ή/και δοθρήωση (ΔO)																	
περιεξαρτηματική φλεγμονή																	
φλεγμ σμηγματογόνων αδένων																	
φλεγμ α πορσών ιδρωτοποιών αδένων																	
επιθηλιακή υπερπλασία (X) ή/ & λωπιτή διάταση (ΚΔ), ατροφία επιθηλίου (Δμπασιγών αδένων																	
ατροφία μελανίνης τορχικών θυλάκων																	

	D4	D7	D11	D18	D25	D33	D40	D46	D53	D60	D67	D75	D82	D90	D97	D105	D120
ΠΙΝΑΚΑΣ 6.13. Πείραμα 1^ο, APNI 2082 A																	
ΕΠΙΔΕΡΜΙΑ																	
ορθοεστιατική υπερεξέταση									+	+	+	+	+	+		+	+
παρικεφαίωση									+	+	+	+	+	+		+	+
εφελίδια (οροουτταρίνη)									+	+	+	+	+	+		+	+
ακίδες <i>Sarcopes</i>									A		A	A		A		β	β
2/γ βακτηριακοί κόκκοι (β) ή ακ. προορικοί μύκητες πχ. <i>Alternaria</i>																	
υπεριδίαση										+	+	+	+	+		+	+
οίδημα ενδοουττάγιο									+	+	+	+	+	+		+	+
σπαγγίωση									+	+	+	+	+	+		+	+
φυσώλες									+	+	+	+	+	+		+	+
εξωνότωση φλύκων κηλίδων									+	+	+	+	+	+		+	+
φλύκταινα									+	+	+	+	+	+		+	+
ακανθόλυση - ακανθολυτικά κύτταρα																	
επιμήκυνση επιδερμικών κατάρδεων										+	+	+	+	+		+	+
ακάνθωση										+	+	+	+	+		+	+
ψευδοεπιγλωσσική υπεργλωσσία																	
δυσανεξία ή απόπτωση												+				+	+
διάρροια: επιδερμικές θηλοειδείς μικροακανθωματώδεις ποροσεβοίdes																	
ΧΟΡΙΟ																	
φλύκ. περιγγειική επιπόλη (†) ή/και βυθιά (B)										+	+	+	+	+		+	+
φλύκ. χοριοεπιδερμική										+	+			+		+	+
φλύκ. «τινιοειδή» (band-like)																	
φλύκ. διάχυτη (Δ) ή σζώδης (O)									Δ	Δ	Δ	Δ	Δ			Δ	Δ
Εισωνόφλια πολυμορφούδηνα									+	++	++	++	++	++		++	++
Ουδτερόφιλα πολυμορφούδηνα									+	+	+	+	+	+		+	+
Λεμφοκύτταρα									+	+	+	+	+	+		+	+
Άλλα κύτταρα: Ιστιοκύτταρα (I), Πλασμοκύτταρα (Π)									I	I	I	I	I	I		I	I
(++ = κυρίαρχος κοκκιοειδής τύπος φλύκ., + = παρούσα φλύκ.)																	
οίδημα																	
ίνωση																	
διάρροια: αγγρεκτασία (A), κολλυγονόλυση (K)									A	A	A					A	
ΕΞΑΡΤΗΜΑΤΑ ΔΕΡΜΑΤΟΣ																	
τραχηλοακτινή κεράτωση											+	+					
τραχηλοακτινίδια: τοιχωματική (T) ή ενδοακτινή (E) ή/και δομική (ΔO)											T		T	T		T	
περιεξαρτηματική φλεγμονή									+	+	+	+	+	+		+	+
φλύκ. σ μπηκτογόνων αδένων											+						
φλύκ. α ποικίλων ιδιοτοποϊών αδένων																	
επιθηλιακή υπεργλωσσία (Υ) ή/ & κοκκική διάταση (ΚΔ), ατροφία επιθηλίου (Α) (απορροϊών αδένων									ΚΔ	Υ	Υ/ΚΔ	ΚΔ	Υ/ΚΔ	Υ/ΚΔ		Υ/ΚΔ	Υ/ΚΔ
ατροφεία μελανίνης τραχηλίων θυλάκων																	

	D4	D7	D11	D18	D25	D33	D40	D46	D53	D60	D67	D75	D82	D80	D97	D105	D120
ΠΙΝΑΚΑΣ 6.14. Πείραγμα 1^ο, APNI 2090 A																	
ΕΠΙΠΕΡΜΙΑΣ																	
ορθομερική υπερμερική									+	+	+	+	+	+	+	+	+
παρμερική									+	+	+	+	+	+	+	+	+
επειλίδες (οροσπινθηρική)									+	+	+	+	+	+	+	+	+
ακίδες <i>Sarcosites</i>									+	+	+	+	+	+	+	+	+
2/γ βακτηριακοί κόκκοι (β) ή ακτινογραφικοί μύκητες π.χ. <i>Altemaria</i>									A	A	BA	A				A	
υπερμερική									+	+	+	+	+	+	+	+	+
οίδημα ενδοκυστίδιο									+	+	+	+	+	+	+	+	+
σπογγίωση									+	+	+	+	+	+	+	+	+
φρακτίδες									+	+	+	+	+	+	+	+	+
εξωκυστίωση φύλλων κερμάτων									+	+	+	+	+	+	+	+	+
φλύκταινα									+	+	+	+	+	+	+	+	+
ακανθόλυση – ακανθολογική κόνιση									+	+	+	+	+	+	+	+	+
επιμόρφωση επιδερμικών κερμάτων									+	+	+	+	+	+	+	+	+
ακάνθωση									+	+	+	+	+	+	+	+	+
φουδοσπυρίωμο κερμάτων υπερμερική										+			+				+
δυσμερική ή απόπτωση										+							+
διάφορα: επιδερμικές θηλοειδείς μικροακανθωματώδεις προσκεχρικές επιδερμικές «μικροθήματα»																	
ΧΟΡΙΟ									+	+	+	+	+	+	+	+	+
φύλλο περιγγειοειδή επιπόλεις (*) ή/και βλαβίς (B)									+	+	+	+	+	+	+	+	+
φύλλο γοσπεριδερμική																	
φύλλο «ταμνοειδών» (band-like)									Δ	Δ	Δ	Δ	Δ	Δ	Δ	Δ	
φύλλο διάχυτη (Δ) ή οξείδης (O)									++	++	++	+	++	+	++	++	++
Επιπρόσθετα πολυμορφικά στοιχεία									+	+	+	+	+	+	+	+	+
Οξυτερόφιλα πολυμορφικά στοιχεία									+	+	+	+	+	+	+	+	+
Λεμφοκύτταρα									+	+	+	+	+	+	+	+	+
Άλλα κύτταρα: Ιστοκύτταρα (I), Πλασμακύτταρα (Π)									I	I	I	I	I	I	I	I	I
(++ = κοφίλατος κατάφυτος τύπος φύλλου, + = παρυσιαία φύλλου)																	
ίνωση																	
διάφορα: ι αγγειοπλασία (A), κολλυχνόλυση (K)									A	A	A	A	A	A	A	A	A
ΕΞΑΡΤΗΜΑΤΑ ΔΕΡΜΑΤΟΣ																	
τροχολογική κερμάτωση									+	+	+	+	+	+	+	+	+
τροχολογική: τοιχωματική (T) ή ενδοκυτική (E) ή/και δοθιήωση (ΔO)									T	T	T	T	T	T	T	T	T
περιεξοστρωματική φλεγμονή									+	+	+	+	+	+	+	+	+
φύλλο σμηγματογόνων αδένων												+					
φύλλο ακρινογόνων αδένων																	
επιθηλιακή υπερπλασία (Υ) ή/και κοσμητική διάταση (ΚΔ), ατροφία επιθηλίου ακρινογόνων αδένων (A)									Υ/ΚΔ	ΚΔ	ΚΔ	Υ/ΚΔ	Υ/ΚΔ	ΚΔ	Υ	ΚΔ	Υ/ΚΔ
ατροφία μελανίνης τριχών θύλακων																	
διάφορα: φλογωδείς τριχοί θύλακων																	+

	D4	D7	D11	D18	D25	D35	D40	D46	D53	D60	D67	D75	D82	D90	D97	D105	D120
ΠΙΝΑΚΑΣ 6.15. Πείραμα 1^ο, APNI 2092 A																	
ΕΠΙΔΕΡΜΙΔΑ																	
ορθοειρωσιτική υπερεφάρτιωση											+	+	+	+	+	+	+
παροξυσμική											+	+	+	+	+	+	+
εφελίδα (οροϊκταφυμική)											+	+	+	+	+	+	+
ανάγκες <i>Sarcopites</i>											BA	A	++	+		A	BA
2/γ βακτηριακοί κόκκοι (β) ή ακπορυστικοί μύκητες πχ. <i>Altemaria</i>											+	+	+	+	+	+	+
υπερφύλαση											+	+	+	+	+	+	+
οίδημα ενδοκυττάριο											+	+	+	+	+	+	+
απογύωση											+	+	+	+	+	+	+
φωσφίδες											+	+	+	+	+	+	+
εξωκυττάριο φλεγμικό κτύπημα											+	+	+	+	+	+	+
φλύκταινα											+	+	+	+	+	+	+
ακανθόλυση – ακανθολογικά κτύπημα											+	+	+	+	+	+	+
επιμόρφωση επιθερμικών καταδόσεων											+	+	+	+	+	+	+
ανάθωση											+	+	+	+	+	+	+
ψευδοεπιθλημιακή υπερπλασία											+	+	+	+	+	+	+
δοσικερίωση ή απόπτωση											+	+	+	+	+	+	+
διάχυση: επιθερμικές θηλοειδείς μικροακτινωματώδεις προσεβριόλες											+	+	+	+	+	+	+
ΧΟΡΙΟ																	
φλεγμική περιχρηματική επιπόλη (†) ή/και βλαβεία (B)											++	B+	++	++	++	++	+
φλεγμική χροσιαπεθερμική												+	+	+			
φλεγμική «τινισαίδη» (b and-like)											Δ		Δ	Δ	Δ	Δ	
φλεγμική διάχυση (Δ) ή σφύδη (O)											++	++	++	++	++	++	+
Εωσινοφίλη πολυμορφοσπόρην											+	+	+	+	+	+	+
Ουδετερόφιλη πολυμορφοσπόρην											+	+	+	+	+	+	+
Λεμφοκύτταρα																	
Άλλα κύτταρα: Ιστοκύτταρα (I), Πλασμακύτταρα (Π)																	
(++ = κοφιλίχρος καταμερές τύπος φλεγμ., † = παρουσία φλεγμ.)																	
οίδημα													+	+	+	+	
ίωση																	
διάχυση: αγγειοκτασία (A), κολλυχοκτασία (Κ)																	
ΕΞΑΡΤΗΜΑΤΑ ΔΕΡΜΑΤΟΣ											A	A/K	A	A	A/K	A	
τρογυθλοκτατική μερίωση																	
τρογυθλοκτατική: τοχυμοκτατική (T) ή ενδοκυτταρική (E) ή/και δοσική (ΔO)													E	T	T		
περιεξιδρωματική φλεγμονή											+	+	+	+	+	+	
φλεγμική σμηγματοσπόρην																	
φλεγμική ακτινωτή ιδρωτοσπόρην																	
επιθηλιακή υπερπλασία (O) ή/και λυσιτική διάχυση (ΚΔ), σπορική επιθηλιακή (Α) ακτινωτή											Y/KΔ	Y/KΔ	Y/KΔ	Y/KΔ	Y/KΔ	Y/KΔ	Y/KΔ
αδένωμα																	
ακτινωτή μελανίνη σπορηνών θυλάκων																	

	D4	D7	D11	D18	D25	D33	D40	D46	D53	D60	D67	D75	D82	D90	D97	D105	D120
ΠΙΝΑΚΑΣ 6.16. Πείραγμα 1^ο, APNI 2093 A																	
ΕΠΑΓΓΡΑΜΑ																	
ορθοπεδική υπερκεράτωση																+	+
παλαειράτωση																+	+
εφελίδα (οροινταριμική)																+	+
καλίδα <i>Sarcopes</i>																BA	
2/γ βακτηριακή λοίμωξη (β) ή απροσποιοί μύκητες πχ. <i>Altermaria</i>																+	+
υπερκεράτωση																+	+
οίδημα ενδοκεράτωση																+	+
σπογγίωση																+	+
φρακίδα																+	+
εξωκεράτωση φλγμ κωτίων																+	+
φλύκταινα																+	+
ακανθόλυση – ακανθολιτικά κώματα																+	+
επιμόρφωση επιδερμικών καταδόσεων																+	+
ακάνθωση																+	+
ψευδοεπιγλωσσική υπερπλασία																	
δοσινεράτωση ή απόπτωση																	
διάφορα: επιδερμικές θηλοειδείς μικροακανθωμειδείς προσεμβολές																	+
ΧΟΡΙΟ																	
φλγμ περιγυμεική επιπολής (†) ή/και βαθεία (B)																+	+
φλγμ χροσιπεδοειδής																	
φλγμ «κωνοειδής» (band-like)																Δ	Δ
φλγμ διάχυτη (Δ) ή σφώδης (O)																++	++
Εωσινόφιλα πολυμορφοπύρηνα																+	+
Ουδετερόφιλα πολυμορφοπύρηνα																+	+
Λεμφοκύτταρα																+	+
Άλλα κύτταρα: Ιστοκύτταρα (I), Πλασμακύτταρα (Π)																I	I
οίδημα																	+
ίωση																	
διάφορα: αγγεικταισία (A), κολλοκρόλυση (Κ)																A	+
αμφοφίλια στο χόριο																	
ΕΞΑΡΤΗΜΑΤΑ ΔΕΡΜΑΤΟΣ																	
τρογλοβλαστική κεράτωση																	+
τρογλοβλαστίδα: τογλωματική (T) ή ενδοκωική (E) ή/και δοθιήνωση (ΔO)																	+
περιεξουγκματική φλεγμονή																+	+
φλγμ συμπτωμάτων αδένων																	
φλγμ ακοκρινών ιδρωτοποιών αδένων																	
επιθηλιακή υπερπλασία (Υ) ή/ & κοστική διάταση (ΚΔ), ατροφία επιθηλίου ακοκρινών αδένων (Α)																Υ/ΚΔ	Υ/ΚΔ
διάφορα: εωσινοφιλική φλγμ οσφωτίδα μύδ																+	

**Πίνακες 6.17. έως 6.23.
Εξέλιξη των ιστοπαθολογικών αλλοιώσεων
στο δέρμα της κοιλιακής χώρας (αρχική εστία μόλυνσης)
στα αρνιά του 1^{ου} πειράματος**

	D4	D7	D11	D18	D25	D33	D40	D46
ΠΙΝΑΚΑΣ 6.17. Πείραμα 1^ο, APNI 2065K								
ΕΠΙΔΕΡΜΙΔΑ								
ορθοκρετινική υπερεξέταση			+	+	+			
παροξυσμική υπερεξέταση								
εμφυλίδες (οροαντιφωσική)	+							
αιμάδες <i>Saroptes</i>								
2/γ βακτηριακοί κόκκοι (β) ή ακτινομυκητοί μύκητες π.χ. <i>Alternaria</i>								
υπεριδρωσία								
οίδημα ενδοαντιόθρο	+							
σπογγίωση	+							
φρακίδες								
εξωκρίτωση φλύκων	+							
φλύκταινα	+							
ακτινολύση – ακτινολυτική νόσος								
επιμόρφωση επιδερμικών καταδόσεων								
ακτινωση								
ψευδοεπιγλωσσώδης υπεργλυκισμός								
δυσκράτωση ή απόπτωση								
διάφορα: επιδερμικές θηλοειδείς μικροακνοβωμιατώδεις προσεμβολές								
ΧΟΡΙΟ επιδερμικός «μυροδύηματος»								
φλύκων περιγυμνασική επιπολής (+) ή/και βλαβείς (B)	+	+	+	+	+			
φλύκων χοροεπιδερμική	+							
φλύκων «τακτοειδή» (band-like)								
φλύκων διάχυτη (Δ) ή σζώδης (O)	++		+					
Εσθινώγια πολυμορφώδη	+							
Ουδερσώγια πολυμορφώδη	+	+	++	+	+			
Λεμφοκύτταρα								
Άλλα κύτταρα: Ιστοκύτταρα (I), Πλασμονότταρα (Π)								
οίδημα	+	+	+	+	+	+	+	
ίνωση								
διάφορα: κρημνωσική (A), κολιχονόσση (K)	A	A	A	A	A	A	A	
υπερχμια στρώσιον χορσον	+	+	+	+				
ΕΞΑΡΤΗΜΑΤΑ ΔΕΡΜΑΤΟΣ								
τριχοβλαστική κεράτωση								
τριχοβλαστική: τοιχωματική (T) ή ενδοκυτική (E) ή/και δοθιήωση (ΔO)	E/ΔO							
περιεξιδρωματική φλεγμονή	+							
φλύκων σμηγματόσων ζόνων	+							
φλύκων ακοιρινών ιδρωτοστών ζόνων								
επιφύλαξη υπεργλυκισμός (Γ) ή/ & κοσμητική διάτωση (ΚΔ), κρημνωσική επιπολής ακοιρινών ζόνων (Α)	A	ΚΔ	ΚΔ	A	A	A	A	A
διάφορα: περιεξιδρωματική οίδημα				+	+			

	D4	D7	D11	D18	D25	D33	D40	D46
ΠΙΝΑΚΑΣ 6.18. Πείραμα 1^ο, APNI 2070K								
ΕΠΙΔΕΡΜΙΔΑ								
ορμονοεπιταχυντική υπερεξεύρωση								
πολλαξεύρωση								
εφελίδα (οροεισταγινή)								
κιάδεα <i>Sarcopes</i>								
2/γ βακτηριακή νόσος (β) ή αντιορμονική νόσητες πχ. <i>Alteparia</i>								
υπερφύκωση								
οίδημα ενδοεισταγίνου								
απογύωση								
φυσάιδες								
εξωκρίτωση φλεγμονώδους	+							
φλύκταινα	+							
ακτινολόση – ακτινολογική νόσος								
επιμόρφωση επιθερμικών κατεδάσεων								
κιάδωση								
φενδοεπιφλομιατώδης υπερπλασία								
δυσανεξία ή αλλεργία								
διάφορα: επιθερμικές θηλοειδείς μικροακτινωματώδεις προσεβολές								
ΧΟΡΙΟ επιθερμική «μικροδότηση»								
φλεγμ. περιγυρευτική επιπολής (+) ή/και βρεθική (B)	+	+	+B	+	+			
φλεγμ. χοραιοεπιθερμική								
φλεγμ. «ταμνοειδής» (band-like)								
φλεγμ. διάχυτη (Δ) ή οζώδης (O)								
Εωσινόφιλα πολυμορφοσπόρηνα	++							
Ουδετερόφιλα πολυμορφοσπόρηνα	+							
Λεμφοκύτταρα		+	+	+	+			
Άλλα κύτταρα: Ιστοκύτταρα (I), Πλασμοκύτταρα (Π)					I			
οίδημα	+	+			+			
Ίωση			+					
διάφορα: αγγειοεπιταχυντική (Α), κολλυγονόλυση (Κ)								
υπερμεγέθη αγγείων χορίου	+							
ΕΞΑΡΘΗΜΑΤΑ ΔΕΡΜΑΤΟΣ								
τριχοφυλλική κερατωση								
τριχοφυλλική νόσος								
τριχοφυλλική νόσος: τοχυμική (Τ) ή ενδοκυμική (Ε) ή/και δομική (ΔΟ)								
περιεξιδρωματική φλεγμονή								
φλεγμ. σμηγματογόνων αδένων								
φλεγμ. ακρινογόνων ιδρωτοποιών αδένων								
επιφλομική υπερπλασία (Υ) ή/και κοκκική διάχυση (ΚΔ), ατροφία επιφλομικού πορφυρού αδένων (Α)	ΚΔ/Α	ΚΔ	ΚΔ	Α	ΚΔ	Α	Α	Α
διάφορα: κενοτοπιώδης εκφύλιση επιφλομικού πορφυρού αδένων			+	+				

	D4	D7	D11	D18	D25	D35	D40	D46
ΠΙΝΑΚΑΣ 6.19. Πείραμα 1^ο, APNI 2083K								
ΕΠΙΔΕΡΜΙΑ								
ορθοερεχτιώδη υπεραιχμάτωση								
πυρρεχτιώδη								
εφελίδα (οροκίτρινη)		+						
ακίδες <i>Sarcopes</i>								
2/η βακτηριακή κόκκοι (β) ή ακροφυκοί κόκκοι πχ. <i>Alternaria</i>								
υπερδερμική								
οίδημα ενδοκίτριο	+							
σπογγώση	+							
φουγγίδα								
εξωκτώση φλέγμ κηλίδων	+							
φλύκταινα	+	+						
ακανθόλυση – ακανθολυτικά κήτταρα								
επιμόρφωση επιδερμικών καταδόσεων								
ακάνθωση								
ψευδοεπιθελιωμάτωσης υπερπλασία								
δυσανεχτιώση ή απόπτωση								
διάφορα: επιδερμικές θηλοειδείς μικροακανθωμάτωδες προσεπιβόλες								
ΧΟΡΙΟ								
φλέγμ περιγγειική επιπόλη (†) ή/και βουβία (B)	+	+B	+	+	+			
φλέγμ γοφοεπιδερμική								
φλέγμ «ταμνοειδής» (band-like)								
φλέγμ διάχυτη (Δ) ή σζώδης (O)								
Εωσινόφιλα πολυμορφοπύρηνα	+	+	+					
Ουδετερόφιλα πολυμορφοπύρηνα	+	+	+					
Λεμφοκύτταρα								
Άλλα κήτταρα: Ιστοκύτταρα (I), Πλασμονήτταρα (Π)								
οίδημα	+	+		+	+			+
ίνωση								
διάφορα : αγγειοκρίση (A), κολλαγόνωση (K)	A	A	+	A				
υπερχαμία αγγείων χορίου								
ΕΞΑΡΤΗΜΑΤΑ ΔΕΡΜΑΤΟΣ								
τροχολαμική κηλίδωση								
τροχολαμική: τοιχωματική (T) ή ενδοκίλη (E) ή/και δοθνήωση (ΔO)	T/ΔO							
περιεξαρτηματική φλεγμονή	+	+						
φλέγμ σμηγματογόνων αδένων								
φλέγμ α ποκρινών ιδρωτοποιών αδένων	+							
επιθηλιακή υπερπλασία (Υ) ή/και κοκκική διάτωση (ΚΔ), ατροφία επιθηλίου (A) αποκρινών αδένων	ΚΔ		ΚΔ	ΚΔ	A	A	ΚΔ	A/ΚΔ
διάφορα: περιαδενικό οίδημα				+	+			

	D4	D7	D11	D18	D25	D33	D40	D46
ΠΙΝΑΚΑΣ 6.20. Πείραμα 1°, APNI 2085K								
ΕΠΙΔΕΡΜΙΔΑ								
ορμονοεξαρτητική υπερεργασία								
παροξυσμική								
εφελίδα (οροπρωτεΐνη)								
αλλεργ. Sarcoides								
2/γ βακτηριακοί κόκκοι (β) ή σπυρρινοί μύκητες πχ. <i>Alteplasia</i>								
υπερδιδυμία								
οίδημα ενδοκτιάγιο								
σπαγγώση								
φραγλίδες								
εξωκρίτωση φλεγμ. κοιλύων								
φλύκταινα								
ακανθόωση – ακανθολυτικά κότταρα								
επιμόρφωση επιδερμικών κατάρσεων								
ακάνθωση								
ψευδοεπιγλωσσικό οίδημα								
δοσιεργασία ή απόπτωση								
διάτρησι: επιδερμικές θηλοειδείς μικροακανθωματοειδείς προσεβολές								
ΧΟΡΙΟ								
φλεγμ. περιγχειρική επιπόλη (†) ή/και βαθεία (B)	+	+	+	+	+			
φλεγμ. χοριοεπιδερμική								
φλεγμ. «ταπισειδής» (band-like)								
φλεγμ. διάτρησι (Δ) ή σζώδης (O)								
Εωσινόφιλα πολυμορφοπύρηνα	+	+	+	+				
Ουδετερόφιλα πολυμορφοπύρηνα								
Λεμφοκύτταρα	+	+	+	+	+			
Άλλα κότταρα: Ιστοκύτταρα (I), Πλασμοκύτταρα (Π)								
(†† = κοιλύων κατάρσιες τύπος φλεγμ., † = παρουσία φλεγμ.)								
οίδημα	+	+	+	+	+	+		
ίνωση								
διάτρησι: κτρεμιασική (A), κολλυκονόωση (K)							A	
ΕΞΑΡΤΗΜΑΤΑ ΔΕΡΜΑΤΟΣ								
τροχολυκτική κεράτωση								
τροχολυκτική: τοιχωματική (T) ή ενδοκυκλική (E) ή/και δομική (ΔO)								
περιεξάρτηματική φλεγμονή								
φλεγμ. σμηγματοφόρων αδένων								
φλεγμ. σπογγικών ιδρωτοποιών αδένων								
επιθηλιακή υπερπλασία (O) ή/και κοιλύων (KΔ), κεράτωση επιθηλιακή (A) σπογγικών αδένων	A	A	A	A	A	A	A	A
ακρόατα μελανίνης τριγυκών θυλάκων								

	D4	D7	D11	D18	D25	D33	D40	D46
ΠΙΝΑΚΑΣ 6.21. Περίοδος 1^ο, APNI 2086K								
ΕΠΙΔΕΡΜΙΔΑ								
ορθοπεδική υπερκεράτωση								
παχυκεράτωση								
εφελίδα (οροκοκταρική)								
<i>αλάδα Sarcopes</i>								
2/γ βακτηριακή νόσος (β) ή αναοργανικοί μύκητες π.χ. <i>Alternaria</i>								
υπεριδρωσία		+						
οίδημα ενδοκτιόριο								
σπογγίωση								
φρακτίδες								
εξωκρίτωση φλύκων κωτίδων	+	+						
φλύκταινα	+	+						
ακνιόλυση – ακνιολογικά κώτιδα								
επιμόρφωση επιδερμικών κωτιδίων								
ακνιόλυση								
ψευδοεθλιωμική υπερπλασία								
διάτρηξη: επιδερμικές θηλοειδείς μικροακνιωματώδεις προσεβολές								
ΧΟΡΙΟ επιδερμικά «μικροθήματα»								
φλύκων περιτρεχική επιπόλη (+) ή/και βαθεία (B)	+B	+B	+	+	+		+	
φλύκων χροσπεδερμική	+							
φλύκων «ταινιοειδής» (band-like)	Δ	Δ						
φλύκων διάχυτη (Δ) ή οξεία (O)	++	++	+	+				
Εωσινόφιλα πολυμορφοπύρηνα	+	+						
Ουδετερόφιλα πολυμορφοπύρηνα								
Λεμφοκύτταρα		+	+	+	+		+	
Άλλα κύτταρα: Ιστοκύτταρα (I), Πλασμακύτταρα (Π)								
οίδημα			+	+				
ίωση								
διάτρηξη: κτηνεκτασία (A), κολιχνοόλυση (K)								
ΕΞΑΡΤΗΜΑΤΑ ΔΕΡΜΑΤΟΣ								
τριχοβαλακτική κεράτωση								
τριχοβαλακτίδα: τοχωματική (T) ή ενδοκυτική (E) ή/και δομήωση (ΔO)		E						
περιεξοστρωματική ψευμονή	+							
φλύκων συμμηκτογόνων αδένων								
φλύκων ακοκκινών ιδρωτοποιών αδένων								
επιθηλιακή υπερπλασία (Υ) ή/ε. κοπή διατάση (ΚΔ), χωρίς επιθήλιο (Α) αποκρινών αδένων	ΚΔ	ΚΔ	ΚΔ/Α	Α	Α	Α	Α	Α
ακρότητα μελανίνης τριχών θολύκων								
διάτρηξη: μενοσταπίδης εμφύσηση επιθηλίου αποκρινών αδένων	+	+						
περιεξοστρωματικό οίδημα			+	+				

	D4	D7	D11	D18	D25	D33	D40	D46
ΠΙΝΑΚΑΣ 6.22. Πείραμα 1^ο, APNI 2089K								
ΕΠΙΔΕΡΜΙΔΑ								
ορθοεισοχρωτική υπερχρωχτώση								
πυκνωχρωχτώση								
εφελίδια (οροικτωφαγική)		+						
κιάρα <i>Sarcopites</i>								
2/γ βακτηριακοί κόκκοι (β) ή απορρυπαντικοί μύκητες π.χ. <i>Alteparia</i>								
υπερχρωχτώση								
οίδημα ενδοκυττάριο								
σπογγώση								
φουζιλίδες								
εξωκυττώση φλύκων κηλίδων	+							
φλύκτινα								
ακνθόλυση – ακνθολογική κλίση								
επιμόρφωση επιδερμικών καταδόσεων								
ακνθώση								
φουροσφιλιωματοειδής υπερχρωχτώση								
δυσχρωχτώση: επιδερμικές θηλοειδείς μικροακνθολογικές ποσειβολεές								
ΧΟΡΙΟ								
επιδερμική «μικροδύμηση»								
φλύκ. περιγγειική επιπόλη (+) ή/και βλεβία (B)	+	+	+	+				
φλύκ. χοριοεπιδερμική	+							
φλύκ. «ταπισοειδής» (band-like)								
φλύκ. διάχυτη (Δ) ή σφαιρική (O)								
Εωσινόφιλα πολυμορφοσφαιρίνα	+	+	+					
Ουδετερόφιλα πολυμορφοσφαιρίνα	++	+						
Λεμφοκύτταρα	+	++	+	+				
Άλλα κύτταρα: Ιστυοκύτταρα (I), Πλασμαϊόκυτταρα (Π)	I	I/Π						
(++ = κριτάχως καταρκτός τύπος φλύκ., + = παροσια φλύκ.)								
οίδημα								
ίνωση								
διάχυση: ηγεμιαστική (Δ), κολλυμοχρωχτώση (Κ)		A	A	A				
ΕΞΑΡΤΗΜΑΤΑ ΔΕΡΜΑΤΟΣ								
τριχοθυλακική νεφρώση								
τριχοθυλακίτιδα: τοχυματική (T) ή ενδοκυττάριο (E) ή/και δομική (ΔO)								
περιεξοστρηματική φλεγμονή	+	+						
φλύκ. συγγαμματογόνων αδένων								
φλύκ. απορρυπαντικών αδένων	+							
επιθηλιακή υπερχρωχτώση (Υ) ή/και κυτταρική διάχυση (ΚΔ), ατροφία επιθηλίου (Α) απορρυπαντικών αδένων		A		ΚΔ/Α	A	A	A	A
δυσχρωχτώση: κεντοποειδής εκρύση επιθηλίου απορρυπαντικών αδένων	+	+						
περιεξοστρηματική οίδημα								+

	D4	D7	D11	D18	D25	D33	D40	D46
ΠΙΝΑΚΑΣ 6.23. Περίγραμμα 1^ο, APNI 2094K								
ΕΠΙΔΕΡΜΙΔΑ								
ορθοκροχρωματική υπεργεφύτωση								
παρακροχρωματική								
ερεθισμός (οροκροχρωματική)		+						
ακίδες <i>Sarcopes</i>								
2/γ βακτηριακοί κόκκοι (β) ή ακροκροχρωματικοί κόκκοι π.χ. <i>Alteplasia</i>								
υπερκεράτωση								
οίδημα ενδοκροχρωματικό								
απογύωση								
φυσκίλλες								
εξωκροχρωματική φλύκισση		+	+					
φλύκισμα		+	+					
ακροκροχρωματική – ακροκροχρωματική κροχρωματική								
επιμόρφωση επιδερμικών καταδόσεων								
ακροκροχρωματική								
ξυλοκροχρωματική υπεργεφύτωση								
διαφοροκροχρωματική: επιδερμικές θηλοειδείς μικροκροχρωματικές προσεβρώλες								
ΧΟΡΙΟ								
φλύκισμα παρακροχρωματικό επιπόλως (+) ή/και βλαβή (B)		+B	+	+	+		+	
φλύκισμα χροχρωματικό		+						
φλύκισμα «τακτοειδές» (band-like)								
φλύκισμα διάχυτο (Δ) ή σφαιρικό (O)		Δ	Δ					
Εωσινόφιλα πολυμορφοκύτταρα		++	++	+				
Ουδετερόφιλα πολυμορφοκύτταρα		+	+					
Λεμφοκύτταρα			+	+	+		+	
Άλλα κύτταρα: Ιστοκύτταρα (I), Πλασμοκύτταρα (Π)								
οίδημα			+	+	+			
ίνωση								
διαφοροκροχρωματική: κροχρωματική (A), κροχρωματική (K)								
ΕΞΑΡΤΗΜΑΤΑ ΔΕΡΜΑΤΟΣ								
τροχουλοκροχρωματική κροχρωματική								
τροχουλοκροχρωματική: τροχουλοκροχρωματική (T) ή ενδοκυτταρική (E) ή/και δομική (ΔO)		+	E					
περιεξιδρωματική φλεγμονή								
φλύκισμα μυρμηγκοκροχρωματικών αδένων								
φλύκισμα κροχρωματικών αδένων		+						
επιθηλιακή υπεργεφύτωση (O) ή/και κροχρωματική (KΔ), κροχρωματική (A) κροχρωματικών αδένων		KΔ	KΔ/A	A	A		A	A
ακροκροχρωματική κροχρωματική φλύκισμα							+	
διαφοροκροχρωματική: κροχρωματική επιθηλιακή κροχρωματική κροχρωματικών αδένων		+	+					
περιεξιδρωματική οίδημα				+				

**Πίνακες 11.1. έως 11.6.
Εξέλιξη των ιστοπαθολογικών αλλοιώσεων
στο δέρμα του προσώπου (αρχική εστία μόλυνσης)
στα αρνιά του 2^{ου} πειράματος**

	D4	D7	D11	D18	D25	D33	D40	D46	D53	D60	D75	D90	D120
ΠΙΝΑΚΑΣ 11.1. Πείραμα 2°, APNI 0001Π													
ΕΠΙΔΕΡΜΙΔΑ													
οφθαλμογενική υπεργεφύτωση		+		+	+	+	+	+	+	+	+	+	+
πυρινογενή	+			+	+	+		+	+	+	+	+	+
εφελίδια (οφθαλμογενή)	+			+	+	+	+	+		+	+	+	+
ακάρια <i>Sarcopites</i>								+			+		+
2/γ βακτηριακοί πόσοι (β) ή ακπορτικοί πόσοτες πλ. <i>Altemaria</i>		A			A	A	A	A				A	A
υπερφύτωση	+			+	+	+	+	+	+	+	+	+	+
οίδημα ενδοοτιττάριο				+	+		+	+		+	+		+
σπογγίωση				+	+	+	+	+	+	+	+	+	
φυσολίδες				+	+	+	+			+			+
εξωοτιττάση φλύκιοιτιττάση		+		+	+	+	+	+	+	+	+	+	+
φλύκτινα								+		+		+	+
ακτινολύση - ακτινολυτικά κύτταρα					+	+	+	+	+	+	+	+	+
επιμόρφωση επιδερμικών κηλιδώσεων						+	+	+			+	+	+
ακτινίωση							+	+			+	+	+
ψευδοεπιμορφωτικές υπεργεφύτωση													
δυσχεφύτωση ή απόπτωση					+	+	+			+	+	+	
διάφορα: επιδερμικές θηλοειδείς μικροακτινωματώδεις προσεμφυλές													
ΚΟΡΙΟ													
φλύκιο περιγυμική επιπόλη (+) ή/και βελεία (B)	+	+		+	+	+	+	+	+	+	+	+	+
φλύκιο γοφοειδερμική								+					+
φλύκιο «τακιοειδής» (band-like)													
φλύκιο διάχυτη (Δ) ή σφύδης (O)	Δ												
Εωσινόφιλα πολυμορφοκύτταρα	++	+		+	++	++	+	++	+	+	+	++	++
Ουδετερόφιλα πολυμορφοκύτταρα	+	+		+	+	+	+	+	+	+	+	+	+
Λεμφοκύτταρα	+	+		+	+	+	+	+	+	+	+	+	+
Άλλα κύτταρα: Ιστοκύτταρα (I), Πλασμοκύτταρα (Π)	I	I/Π		I	I	I/Π	I/Π	I/Π	I/Π	I/Π	I	I/Π	I/Π
οίδημα							+	+		+	+	+	+
ήνωση													
διάφορα: υπερεπιδερμική (A), κολοκονόληση (K)					A		A				A	A	A
ΕΞΑΡΤΗΜΑΤΑ ΔΕΡΜΑΤΟΣ							+		+	+	+		
τραυματολογική κεράτιση													
τραυματολογική: τοιχωματική (T) ή ενδοακτινική (E) ή/και δομήνωση (ΔO)									+	+	+	T	
περιεξιδερμική φλεγμονή		+		+		+	+	+		+	+		+
φλύκιο σμηγματογόνων αδένων				+							+		
φλύκιο ακοινογόνων αδένων													
επιθηλιακή υπεργεφύτωση (Y) ή/και λωπίδα διάτωση (KΔ), σπογγία επιθηλίου (A) υποακτινογόνων αδένων				Y	Y/KΔ	Y	Y	Y	Y/KΔ	Y	Y/KΔ	Y	Y
διάφορα: νεοτοπιώδεις εμφυλές επιθηλίου ιδροτοπογόνων αδένων	+												
περιεξιδερμική φλεγμονή						+							

	D4	D7	D11	D18	D25	D33	D40	D46	D53	D60	D75	D90	D120
ΠΙΝΑΚΑΣ 11.2. Πείραμα 2^ο, APNI 0003 Π													
ΕΠΙΠΕΡΜΙΑ													
οφθαλμοκωτική υπερεφάτωση		+	+	+	+	+	+	+	+	+	+	+	+
παραεφάτωση		+	+	+	+	+	+	+	+	+	+	+	+
εφελίδια (οφθαλμοκωτική)	+	+	++	+++	+	+	+	+	+	+++	+		
ακίδες <i>Sarcopes</i>				+									
2/γ βακτηριακοί κόκκοι (β) ή ακροπυκνοί μύκητες πλ. <i>Alternaria</i>	A	A	A	β/Α	A	A	A	A	A	A	A	A	A
υπεροξείωση				+	+	+	+	+	+	+	+	+	+
οίδημα ενδοκοντιδίου		+	+	+	+	+	+	+	+	+	+	+	+
σπογγίωση		+	+	+	+	+	+	+	+	+	+	+	+
φρακτίδες		+											
εξωκρίτωση φλεγμ κυττάρων		+	+	+	+	+	+	+	+	+	+	+	+
φλύκταινα		+			+	+		+					+
ακανθόλυση – ακανθολυτικά κύτταρα													
επιμόρφωση επιθημυδίων καταβύσεων				+					+			+	
ακάνθωση				+								+	
φενδοεπιθλιωματοδής υπερπλασία						+							
δυσεφάτωση ή απόπτωση													
διάφραξη: επιθημυδίες θηλοειδείς μικροακανθωματοειδείς προσεμβολίες						+	+		+	+	+		+
ΧΟΡΙΟ επιθημυδικά «μικροθήματα»						+		+	+	+	+	+	+
φλεγμ. περιγγειική επιπόλη (+) ή/και βλάβει (B)	+B	+B	+B	+B	+B	+B	+	+B	+B	+B	+B	+B	+B
φλεγμ. γοραιοεπιθημυδική			+	+									
φλεγμ. «τακιοειδής» (band-bike)													+
φλεγμ. διάχυτη (Δ) ή σζωδής (O)													
Εωσινόφιλα πολυμορφοπύρρινα	+	++	++	++	++	++	+	+	+	++	+	+	+
Ουδετερόφιλα πολυμορφοπύρρινα	+	+	+	+	+	+	+	+	+	+	+	+	+
Λεμφοκύτταρα		+	+	+	+	+	+	+	+	+	+	+	+
Άλλα κύτταρα: Ιστοκύτταρα (I), Πλασμοκύτταρα (Π)		I/Π	I	I	I	I	I/Π	I	I	I/Π	I	I	I
(++ = κυριώχως κοκκαριές τύπος φλεγμ, + = παροσια φλεγμ)													
οίδημα		+		+	+	+	+	+	+	+	+	+	+
ίνωση													
διάφραξη: αγγειοκωπία (A), κολλαγόνωση (K)		K	K	A/K	A/K	A/K	A	A	A	A	A	A	A
ΕΞΑΡΘΗΜΑΤΑ ΔΕΡΜΑΤΟΣ					+								
τρογχοβακτική κεράτωση													
τρογχοβακτίδια: τογχοβακτική (T) ή ενδοκυκλική (E) ή/και δοθρήωση (ΔO)		I	I										
περιεξαρτηματική φλεγμονή		+	+	+						+	+		+
φλεγμ. σ μνημοτόντων αδένων													
φλεγμ. α ποικιρών ιδρωτοποιών αδένων													
επιθημυδική υπερπλασία (Υ) ή/ & κοσμητή διάτωση (ΚΔ), α πορξία επιθημυδίων (Α) αποκρινών αδένων			Υ	Υ	Υ	Υ	Υ	Υ	Υ	Υ	Υ	Υ	Υ
ακρόφαια μελανίνης τριγυκίων θυλάκων													

	D4	D7	D11	D18	D25	D33	D40	D46	D53	D60	D75	D90	D120
ΠΙΝΑΚΑΣ 11.3. Πείραμα 2°, APNI 0004 Π													
ΕΠΙΔΕΡΜΙΔΑ													
ορθοεπιτομική υπερεξέταση		+	+	+	+	+	+	+	+	+	+	+	+
παχυεξέταση	+	+		+	+		+	+			+		
εφελίδα (οροκιττασική)	+	+		+	+	++	+	+			+		+
ακίνετα <i>Sarcptes</i>		+					+						
2/γ βιολογικοί δείκτες (β) ή αντιπροσωπικοί δείκτες πχ. <i>Altestaria</i>	A		β/A	β/A	β	β	β/A	A		A	β/A		A
υπερόσμωση			+	+	+			+	+			+	
οίδημα ενδοκυττάριο		+	+	+	+	+	+	+	+		+		+
σπυγγώση		+	+	+	+	+	+	+	+		+		+
φρακίδες						+	+	+					
εξωκύτωση φλεγμ. κυττάρων	+	+	+	+	+	+	+	+	+	+	+	+	+
φλύκταινα						+							
ακανθόλυση – ακανθολυτικά κύτταρα							+				+		
επιμόρφωση επιδερμικών κατάρσεων				+	+	+	+	+	+	+	+	+	+
ακάνθωση				+			+	+	+	+	+	+	+
ψευδοεπιθλιαμωμάτιδος υπερπλασία													
δυσεξέταση ή απόπτωση						+	+			+			+
διάτρυση: επιδερμικές θηλοειδείς μικροακανθωμάτιδες προσεμβολές								+					
επιδερμικές «μικροθήματα»	+			+	+		+	+			+		
ΧΟΡΙΟ										+			
κενοτοπίδες εμφύσηση βλακικών κυττάρων													
φλεγμ. περιχρηματική επιπόλη (+) ή/και βαθεία (B)	+	+	+B	+B	+B	+B	+B	+	+	+B	+B	+B	+B
φλεγμ. χοριοεπιδερμική				+				+					
φλεγμ. «ταμνοειδών» (band-like)													
φλεγμ. διάχυτη (Δ) ή σζώδης (O)				Δ									
Εωσινόφιλα πολυμορφοπύρνα	+	+	++	++	++	+	++	++	+	+	++	+	+
Ουδετερόφιλα πολυμορφοπύρνα		+	+	+	+	+	+	+	+	+	+	+	+
Λεμφοκύτταρα		+	+	+	+	+	+	+	+	+	+	+	+
Άλλα κύτταρα: Ιστιοκύτταρα (I), Πλασμακύτταρα (Π)		I	I/Π		I/Π	I/Π	I	I	I/Π	Π	I	I/Π	I/Π
οίδημα	+	+	+	+	+	+	+	+	+		+	+	+
ίνωση			+										
διάτρυση: κηλικοκύτταρα (A), κολλογονόλυση (K)		A	A		K	K	K	K	A		K		A
ΕΞΑΡΤΗΜΑΤΑ ΔΕΡΜΑΤΟΣ													
τριχοθυλακίτιδες: τοχυματική (T) ή ενδοκυτική (E) ή/και δομήνωση (ΔO)				I/E					E				
περιεξοχρηματική φλεγμονή			+	+		+	+	+		+	+	+	+
φλεγμ. συμμηχμοτόφων αδένων													
φλεγμ. ακοκκινών ιδρωτοποιών αδένων													
επιθηλιακή υπερπλασία (Υ) ή/και κυστική διάτρυση (ΚΔ), ατροφία επιθηλίου (Α) ακοκκινών αδένων					Υ		Υ	Υ	Υ	Υ	Υ	Υ	Υ
ατροφία μελανίνης τριχών θυλάκων		+					+			+			
διάτρυση: εωσινόφιλη φλεγμ. κυττάρων ποδός τριχών											+		

	D4	D7	D11	D18	D25	D33	D40	D46	D53	D60	D73	D90	D120
ΠΙΝΑΚΑΣ 11.4. Πείραμα 2°, APNI 0006 Π													
ΕΠΙΔΕΡΜΙΔΑ													
οφθαλμοεπιτομική υπερεξήχωση		+	+	+	+	+	+	+	+	+	+	+	++
παραεξήχωση		+	+	+	+	+	+	+	+	+	+		+
εφελίδα (οροκιτταρινή)			+	+	+	+	+		+	+	+	+	+
αλάρεα <i>Sarcopites</i>					+		+		+	+		+	
2/γ βακτηριακοί κόκκοι (β) ή ακτινοβιομοί μύκητες πχ. <i>Alpharia</i>				β	A	A	A	A	β	β	A		
υπεριόχωση				+	+	+		+	+	+	+	+	+
οίδημα ενδοκιττάριο			+	+	+	+	+		+	+	+	+	+
σπογγώση			+	+	+	+	+		+	+	+	+	+
φραγλίδες			+	+		+	+						
εξωκιττάση φλύκων κηλίδων			+	+	+	+	+		+	+	+	+	+
φλύκταινα			+	+			+			+		+	
ακανθόληση – ακανθολογικά κηλίδες				+	+	+	+	+	+	+	+	+	+
επιμόρφωση επιδερμικών κηλίδων				+	+	+	+	+	+	+	+	+	+
ακάνθωση				+	+	+	+	+	+	+	+	+	+
φουδοεπιθλιασματώδης υπερλιπίαση													
θροσεξήχωση ή απόπτωση													
διάρροση: επιδερμικές θηλοειδείς μικροακανθωμάτωδες προσεβόλεις													
ΧΟΡΙΟ													
φλύκων περιγυμνακή επιτομής (+) ή/και βλαβείς (B)		+B	+B	+B	+B	+B	+B	+B	+B	+B	+B	+B	+B
φλύκων γοραιοεπιδερμική													
φλύκων «τανισιοδής» (band-like)													
φλύκων διάρρηξη (Δ) ή οξείδης (O)													
Εωσινόφιλα πολυμορφοσθένια		+	++	++	++	++	+	++	+	++	++	++	++
Ουδετερόφιλα πολυμορφοσθένια		+	+	+	+	+	+	+	+	+	+	+	+
Λεμφοκύτταρα		+	+	+	+	+	+	+	+	+	+	+	+
Άλλα κύτταρα: Ιστοκύτταρα (I), Πλασμαϊόκυτταρα (Π)		I/Π	I/Π	I/Π	I/Π	I/Π	I/Π	I	I	I	I/Π	I	I
(++ = κοιλίχες κοττακινός τύπος φλύκων, + = παρυσία φλύκων)													
οίδημα		+		+					+	+		+	+
Ίνωση													
διάρροση : χηρειακία (Α), κολλυγονόληση (Κ)		A	A		A		A						
ΕΞΑΡΤΗΜΑΤΑ ΔΕΡΜΑΤΟΣ													
τρογυθλακική κηρόσηση													
τρογυθλακίτιδα: τογυθλακική (Τ) ή ενδοκλιτή (Ε) ή/και δοθιήωση (ΔΟ)				T		T		T					
περιεξιδιτημακική φλεγμονή				+		+							
φλύκων σμηγμακωφώνων αδένων													
φλύκων ακροκωνών ιδρωκωποκίων αδένων													
επιθλιακή υπερλιπίαση (O) ή/ε. κωκική διάτωση (ΚΔ), κωκική επιθλιακή (Ακωκωκωνών αδένων)		Y	Y	Y	Y	Y	Y	Y	Y	Y	Y/ΚΔ	Y/ΚΔ	Y/ΚΔ
ακρόκωκων μελανίνης τρογυθλακικών θηλοκων													

	D4	D7	D11	D18	D25	D33	D40	D46	D53	D60	D75	D90	D120
ΠΙΝΑΚΑΣ 11.5. Πείραμα 2°, APNI 0009 Π													
ΕΠΙΔΕΡΜΙΔΑ													
ορθονευρωτική υπεργεράτωση		+	+	+	+	+	+	+	+	+	+	+	+
παραγεράτωση			+										
εφαλίδες (οροαντιγαμμή)	+	+	+	++	+	+	+	+	+		+		+
ακίδες <i>Sarcoptes</i>		+	+	+									
2/γ βακτηριακή κούρα (β) ή αντιπροφυλακική μείωση πη. <i>Altemaria</i>		β		β		β				A			
υπεργεράτωση			+					+				+	+
οίδημα ενδοκυττάριο		+	+	+	+	+	+	+	+	+	+	+	+
απογγύωση		+	+	+	+	+	+	+	+	+	+	+	+
φρακλίδες		+	+	+	+	+	+	+	+	+	+	+	+
εξωκυττάριο φλγμ κοκκίων	+	+	+	+	+	+	+	+	+	+	+	+	+
φλόγιση				+	+		+	+	+			+	+
ακανθόλυση – ακανθολογική αντίδραση					+		+	+	+			+	+
επιμόρφωση επιδερμικών καταδόσεων							+					+	+
ακάνθωση												+	+
ψευδοεπιθηλωματώδης υπερπλασία													
δοκιμασία ή απόπτωση													
διόφραση: επιδερμικές θηλοειδείς μικροακανθωματοειδείς προσεβολές						+	+						+
ΚΟΡΟ επιδερμικά «μικροδύγματα»						+	+	+	+	+	+	+	+
φλγμ. περιανγειακή επιτολής (+) ή/και βαθεία (B)	+	+	+	+	+	+	+	+	+	+	+	+	+
φλγμ. γορσιεπιδερμική													
φλγμ. «ταπισοειδής» (band-like)													
φλγμ. διάχυτη (Δ) ή σξιδής (O)				Δ									
Εωσινοφιλία πολυμορφοπύρην	+	+	+	++	++	++	+	++	++	++	+	+	+
Ουδετερόφιλα πολυμορφοπύρην	+	+	+	+	+	+	+	+	+	+	+	+	+
Λεμφοκύτταρα	+	+	+	+	+	+	+	+	+	+	+	+	++
Άλλα κύτταρα: Ιστοκύτταρα (I), Πλασμοκύτταρα (Π)		I	I	I	I	I	I	I	I	I/Π	I	I	I/Π
οίδημα		+		+		+	+	+	+	+		+	+
Ίνωση										+			
διόφραση: αγρευτικότητα (A), κολλυκρόλυση (K)		A		K	A			K				A	A
ΕΞΑΡΤΗΜΑΤΑ ΔΕΡΜΑΤΟΣ													
τορυβοπλαστική κεράτωση				+					+				
τορυβοπλαστική τορυμοκτική (T) ή ενδοκυτταρική (E) ή/και δοθιήωση (ΔO)						T/E				T			
περιεξιδρωματική φλεγμονή	+	+	+	+	+	+	+	+	+	+		+	
φλγμ. σμηγματογόνων αδένων				+			+	+					
φλγμ. σμηγματογόνων ιδρωτοποιών αδένων													
επιθηλωματική υπερπλασία (Υ) ή/και κοκκική επιθηλωματική (ΚΔ), ατροφική επιθηλωματική (Α) ατροφικών αδένων			Υ	Υ		Υ	Υ/ΚΔ	Υ	Υ	Υ/ΚΔ	Υ/ΚΔ	Υ/ΚΔ	Υ/ΚΔ
ακρότατες μελανίνης τριχών θολύκιων				+			+	+					+
διόφραση: υπερπλασία σμηγματογόνων αδένων		+	+		+	+	+						+

	D4	D7	D11	D18	D25	D33	D40	D46	D53	D60	D75	D90	D120
ΠΙΝΑΚΑΣ 11.6. Πείραμα 2°, APNI 0010 Π													
ΕΠΙΠΕΡΜΙΑ													
ορθοεπιπεπτική υπερμερίωση			+	+	+	+	+	+	+	+		+	++
παραμερίωση			+	+	+	+	+	++	+	+	+	+	
επιπέδα (ομοκαταξική)	+		+	+	+	+	+	+	++	+	+	+	
αλτάρες <i>Sarcopites</i>			+		+		+			+			
2/γ βακτηριακή νόσος (β) ή σπασμωδική νόσος πχ. <i>Altemaria</i>			A			A	β	A					
υπερφάνωση			+		+	+	+		+			+	+
οίδημα ενδοκτιάσιο		+	+	+	+	+	+	+	+	+	+	+	
απογύωση		+	+	+				+		+			
φυσζίδες		+	+	+		+		+		+		+	+
εξωκρίτηση φύλλο κοκτάφων		+	+	+				+		+		+	+
φλόγινα			+				+			+			
ακανθόωση – ακανθολογικά κούτσυρα			+				+			+			
επιμόρφωση επιδερμικών καταβάσεων							+			+			+
ακάνθωση					+		+	+		+	+	+	+
ψευδοεπιγλωσσική υπερπλασία													
δυσμερίωση ή απώπωση						+	+		+	+	+	+	
διάφορα: επιδερμικές θηλοειδείς μυροακανθωματώδεις προσεκβολές					+	+	+		+	+	+	+	
επιδερμικά «μυροδύτηματα»				+	+	+			+	+	+	+	
ΚΟΡΙΟ													+
κονιοποιώδης εκρύση βλαστών κοκτάφων													
φύλλο περιγεμική επιβολή (+) ή/και βλαβή (B)	+	+B	+	+B	+B	+B	+B	+B	+B	+B	+B	+B	+
φύλλο χορσοειδής					+		+		+				
φύλλο «τακιοειδής» (band-like)													
φύλλο διάχυτη (Δ) ή οζώδης (O)													
Εωσινόφιλα πολυμορφοκύτταρα	+	+	+	++	++	++	++	+	++	+	+	+	
Ουδετερόφιλα πολυμορφοκύτταρα	+	+	+	+	+	+	+	+	+	+	+	+	
Λεμφοκύτταρα	+	+	+	+	+	+	+	+	+	+	+	+	+
Άλλα κύτταρα: Ιστοκύτταρα (I), Πλασμονύτταρα (Π)		I	I	I	I	I	I	I/Π	I/Π	I/Π	I/Π	I/Π	I
οίδημα													
ίωση													+
διάφορα: κηρειακία (A), κολληγνόωση (K)				K	K	K	K	K	K	K	A		A
ΕΞΑΡΘΗΜΑΤΑ ΔΕΡΜΑΤΟΣ													
τραυματολογική κερίαση													
τραυματολογική τοχωματική (Τ) ή ενδοκυτική (Ε) ή/και δοβήγωση (ΔO)													
περιεξοστρωματική φλεγμονή	+	+	+		+	+	+	+	+		+		
φύλλο σμηγματόγρονον αδένων													
φύλλο κ ποικίλων ιδρωτοποιών αδένων													
επιθηλώση υπερπλασία (Υ) ή/ & κοσμητική (ΚΔ), κηρειακή επιθηλώση (Α) αποφύση αδένων				Υ/ΚΔ	Υ/ΚΔ	Υ/ΚΔ	Υ/ΚΔ	Υ/ΚΔ	Υ/ΚΔ	Υ/ΚΔ	Υ/ΚΔ	Υ	ΚΔ
αυράκια μελανίνης-τραυμάτων θυλάκων													

**Πίνακες 11.7. έως 11.12.
Εξέλιξη των ιστοπαθολογικών αλλοιώσεων
στο δέρμα του προσώπου (αρχική εστία μόλυνσης)
στα ερίφια του 2^{ου} πειράματος**

	D4	D7	D11	D18	D25	D33	D40	D46	D53	D60	D75	D90	D120
ΠΙΝΑΚΑΣ 11.7. Πείραμα 2°, ΕΡΙΦΙΟ 0011 Π													
ΕΠΙΔΕΡΜΙΔΑ													
ορθοεστρωτική υπεργεφύτωση			+	+	+	+	+	+	+	++	+	+	+
παραγεφύτωση		+					+	+				+	
επιλίξη (οροπλαστική)	+	+	+		+	+	+	+		+			+
αλιόχα <i>Sarcopites</i>	+	+			+	+							
2/γ βυκτροπική κόλλα (β) ή σπαστροπική μύνητες πχ. <i>Alipmaria</i>													
υπερφύτωση	+	+	+		+	+	+	+	+	+	+	+	+
οίδημα ενδοαγγείο	+	+		+	+	+	+	+		+	+	+	
σπογγίωση	+	+	+	+	+	+	+	+		+		+	+
φρακίδες	+							+					
εξωαγγειώση φλεγμ κοιλύθρων	+	+		+	+	+	+	+	+	++	+		+
φλόγιτινα	+	+					+					+	
ακακθόλυση – ακακθολογικά κότταχα				+									
επιμόρφωση επιδερμικών καταθέσεων			+		+	+	+		+	+	+	+	+
ακάνθωση								+		+	+	+	+
ψευδοεπιγλωσσικό κλάσμα		+											+
δυσχερέωση ή απόπτωση					+								
διόφραση: επιδερμικές θηλοειδείς μικροακνθωμάτωδες προσεβόλες					+	+	+	+	+	+	+	+	+
ΧΟΡΙΟ επιδερμικά κρημαδοήματα»													
φλεγμ παρακρημική επιπόλες (+) ή/και βελθεία (B)	+	+	+B	+B	+B	+	+B	+	+	+	+	+B	+
φλεγμ χοριοεπιδερμική				+									
φλεγμ «τακνοειδή» (band-like)													
φλεγμ διάχυτη (Δ) ή σζώδης (O)												Δ	
Εωσινόφιλα πολυμορφοπύρηνα		+	+	++	+	++	++	+	++	++	+	++	+
Ουδετερόφιλα πολυμορφοπύρηνα		+	+	+	+	+	+	+	+	+	+	+	+
Λεμφοκύτταρα		+	+	+	+	+	+	+	+	+	+	+	+
Άλλα κύτταρα: Ιστοκύτταρα (I), Πλασμοκύτταρα (Π)	I	I	I	I	I	I	Π	I	I	I	I	I/Π	I
οίδημα			+				+					+	
ήωση													
διόφραση : κρημεικτασία (Α), κολλοκρόλυση (Κ)				A									
ΕΞΑΡΤΗΜΑΤΑ ΔΕΡΜΑΤΟΣ													
τριχοθυλακική κεράτωση							+						
τριχοθυλακίτιδα: τοχυματική (Τ) ή ενδοαλλική (Ε) ή/και δοθίνωση (ΔΟ)		Τ	Τ		Ε								
περιεξστρωματική φλεγμονή	+	+	+		+				+		+	+	
φλεγμ σμηγματογόνων αδένων		+											
φλεγμ αποκρινών ιδρωτοποιών αδένων		+											
επιθηλιακή υπερπλασία (Υ) ή/και κοκκική διάτωση (ΚΔ), κρημική επιθηλίου (Α) αποκρινών αδένων			Υ			ΚΔ	ΚΔ	Υ	ΚΔ	ΚΔ	ΚΔ	Υ/ΚΔ	ΚΔ
ακράτεια μελανίνης τριχικών θυλάκων													
διόφραση: κοκκική διάτωση σμηγματογόνων αδένων													+

	D4	D7	D11	D18	D25	D33	D40	D46	D53	D60	D75	D90	D120
ΠΙΝΑΚΑΣ 11.8. Πείραμα 2°, ΕΡΙΦΙΟ 0014 Π													
ΕΠΙΔΕΡΜΙΔΑ													
ορθοεστρωτική υπεραερίωση		+		+	+	+	+	+	+	+	+	+	+
παραερίωση		+			+		+	+		+		+	
επιλίδια (ομοιοταξική)	+			+	+	+	+	+		+			+
ακίδες <i>Sarcopes</i>													
2/γ βακτηριακή κρέμα (β) ή αντιβακτηριακή ρύση π. <i>Alteparia</i>		+				+	+	+	+	+	+	+	+
υπεριδρωτική	+	+		+	+	+	+	+		+		+	+
οίδημα ενδοκρινόγιο	+	+		+	+	+	+	+		+		+	
σπογγώση													
φραγλίδες		+		+	+	+	+	+		+	+	+	+
εξωνότωση φλγμ κωτίσεων													
φλγμ κωτίσεων				+									
ακτινοβολία – ακτινοβολιακή κωτίωση			+		+	+	+	+	+	+	+	+	+
επιμόρφωση επιδερμικών καταδόσεων													
ακτινοβολία													
ψευδοεπιδημιολογική υπερίληση													
δυσανεξία ή απόπτωση		+			+								+
διάρροια: επιδερμικές θηλοειδείς μικροακτινοβολιακές προσεβολές					+	+	+	+	+	+		+	+
ΚΟΡΙΟ επιδερμική «μικροβίωση»													
φλγμ παραγγειακή επιπόλη (+) ή/και βλαβή (B)	+	+	+	+	+	+	+	+	+	+	+	+	+
φλγμ γορσιεπιδερμική													+
φλγμ «κτινοειδής» (band-like)													
φλγμ διάχυτη (Δ) ή οξεία (O)		+	+	+	+	+	+	+	+	+	+	+	+
Εωσινόφιλα πολυμορφόβληνα		+	+	+	+	+	+	+	+	+	+	+	+
Ουδετερόφιλα πολυμορφόβληνα		+	+	+	+	+	+	+	+	+	+	+	+
Λεμφοκύτταρα		+	+	+	+	+	+	+	+	+	+	+	+
Άλλα κύτταρα: Ιστοκύτταρα (I), Πλασμοκύτταρα (Π)	I	I	I	I	I	I	I	I	I	I	I	I	I
(++ = κριτήριο κριτηρίου τύπος φλγμ, + = παρονομα φλγμ)					+			+					+
οίδημα													
ήνωση													
διάρροια: αγγειοκρίση (A), κολλογονόλυση (K)					A	A		A	A	A	A		
ΕΞΑΡΤΗΜΑΤΑ ΔΕΡΜΑΤΟΣ													
τριχοθυλακική κωτίωση							+						
τριχοθυλακίδια: τογματοκή (T) ή ενδοκυτική (E) ή/και δομική (ΔO)													
περιεξιδρωματική φλεγμονή	+	+	+	+	+			+	+		+	+	+
φλγμ σμηγματογόνων αδένων													
φλγμ ακοιστικών ιδρωτοποιών αδένων	+	+											
επιθηλιακή υπερίληση (Υ) ή/και κοκκική διάτωση (ΚΔ), κριτήριο επιθηλίου (A) υποκοκκικών αδένων				Υ	Υ	ΚΔ	ΚΔ	Υ/ΚΔ	ΚΔ	ΚΔ	ΚΔ	ΚΔ	ΚΔ
αυξημένη μελανίνη τριχοκυττάρων θηλοειδών													

	D4	D7	D11	D18	D25	D33	D40	D46	D53	D60	D75	D90	D120
ΠΙΝΑΚΑΣ 11.9. Πείραμα 2°, ΕΡΙΦΙΟ 0016 Π													
ΠΑΡΕΡΜΙΑ													
ορθοερωτικό υπερερώτηση				+	+	+	+	+	+	+	+	+	+
παραερώτηση		+	+	+	+			+		+			
εφελίδια (οριζτιτική)		+	+	+	+	+	+		+	+	+		
αλάξεις <i>Sarcosites</i>			+				+		+			+	
2/γ βακτηριακοί κύκλοι (β) ή ακπορτικοί κύκλοι πχ. <i>Alteplasia</i>									β				
υπερόκωση					+	+	+			+			+
οίδημα ενδοκοιλίαι		+	+	+	+	+			+	+	+		
σπογγίωση		+	+	+	+	+	+	+	+	+	+	+	+
φυσκίδες													
εξοκτώση φλγρ κοιλίων			+	+	+	+	+	+	+	+	+		
φύλακτα	+												
ακνοβόληση – ακνοβόληση κόττα			+	+									
επιμόρφωση επιδερμικών κατάρσεων				+	+		+		+	+	+	+	+
ακνοβόληση					+	+	+		+	+	+	+	+
ψευδοεπιδερμική υπερώτηση													+
δοκιμώση ή απόπτωση			+	+				+	+		+	+	+
διάτωση: επιδερμικές θηλοειδείς μικροακνοβόλεις πορσεβόλεις													
ΧΟΡΙΟ													
φλγρ περιχρητική επώληση (+) ή/και βαθεία (B)	+	+	+	+	+	+	+	+	+	+	+	+	+
επιδερμική «μυροδύμηση»													
φλγρ χοριοεπιδερμική													
φλγρ «ταμνοειδής» (band-like)													
φλγρ διάχυτη (Δ) ή σφώδης (O)		+	+	+	+	+	+	+	++	++	+	++	+
Εωσινόφιλα πολυμορφόση		+	+	+	+	+	+	+	+	+	+	+	+
Ουδετερόφιλα πολυμορφόση		+	+	+	+	+	+	+	+	+	+	+	++
Λεμφοκύτταρα		+	+	+	+	+	+	+	+	+	+	+	+
Άλλα κύτταρα: Ιστοκύτταρα (I), Πλασμοκύτταρα (Π)	I	I	I	I	I/Π	I/Π	I/Π	I/Π	I/Π	I	I	I/Π	I/Π
(+ + = κοιλίαις κατάστασις τύπος φλγρ, + = παρούσα φλγρ)													
οίδημα			+					+					+
ήνωση													
διάτωση: υπερωτική (A), κολλοκρόση (K)						A			A	K			A
ΕΞΑΡΤΗΜΑΤΑ ΔΕΡΜΑΤΟΣ													
τροχολιανική κεράτωση							+						+
τροχολιανική κεράτωση (E) ή/και δοκίμηση (ΔO)								T	T				
περιεξοχνητική φλεγμονή								+	+				
φλγρ σμηγματόφωνο αδένων													+
φλγρ ακροκρινών ιδρωτοποιών αδένων													
επιθήκωση υπερωτικής (O) ή/και κοιλίαις (KA), ακροκρινική (A) ακροκρινών αδένων			Y/KΔ	Y/KΔ	Y/KΔ			Y/KΔ	Y/KΔ	Y/KΔ	Y		
απόστασις μελανίνης τροχολιανικών κυττάρων													

	D4	D7	D11	D18	D25	D35	D40	D46	D53	D60	D75	D90	D120
ΠΙΝΑΚΑΣ 11.10. Πείραμα 2°, ΕΡΙΦΙΟ 0017 Π													
ΕΠΙΔΕΡΜΙΔΑ													
ορθοερεχτική υπερερεχτώση	+	+	+	+	+	+	+	+	+	+	+	+	+
πυρριερεχτώση													
εφελίδη (οροκίτωση)	+	+	+	+	+	+	+	+	+	+			+
αλόδα <i>Sarcopes</i>													
2/γ βακτηριακοί πόσοι (β) ή αντιορμονικοί πόσοι π.χ. <i>Alteparia</i>				β									
υπερερεχτώση				+	+	+	+	+	+	+	+	+	+
οίδημα ενδοκιντάσιο	+	+	+	+	+	+	+	+	+	+	+	+	+
σπογγώση	+	+	+	+	+	+	+	+	+	+	+	+	+
φραζλίδες													
εξωκρίτωση φλύκων	+	+	+	+	+	+	+	+	+	+	+	+	+
φλύκταινα			+	+	+	+	+				+		
ακανθόλυση – ακανθολογικά κέντρα			+	+	+	+	+						
επιμόρφωση επιδερμικών καταδόσεων													
ακάνθωση													+
ψευδοεπιγλωσσική υπερερεχτώση													
δυσερεχτώση ή απόπτωση					+								
διάρροια: επιδερμίδες θηλοειδείς μικροακανθολογικές ποσειβολές				+			+	+	+				+
ΧΟΡΙΟ επιδερμίδες «μυροδύνημα»													
φλύκ. περιυγχειτική επιπόλη (†) ή/και βαθεία (B)	+	+	+B	+B	+B	+B	+B	+B	+B	+B	+B	+B	+
φλύκ. χορσοειδερμική													
φλύκ. «τινισοειδών» (band-like)													
φλύκ. διάχυτη (Δ) ή οξεία (O)				Δ			Δ						
Εωσινόφιλα πολυμορφοσώδη	+	+	++	++	++	+	++	++	++	++	++	++	+
Ουδετέροφιλα πολυμορφοσώδη	+	+	+	+	+	+	+	+	+	+	+	+	+
Λεμφοκύτταρα	+	+	+	+	+	+	+	+	+	+	+	+	+
Άλλα κύτταρα: Ιστιοκύτταρα (I), Πλασμοκύτταρα (Π)	I	I	I	I	I	I/Π	I	I	I	I	I	I/Π	I
οίδημα			+										
ίνωση													
διάρροια: αγγεικτασία (A), κολλυνολύση (K)			A	A	A		A				A		
ΕΞΑΡΤΗΜΑΤΑ ΔΕΡΜΑΤΟΣ													
τρογολοκική μερίτωση													
τρογολοκική: τοχωματική (T) ή ενδοκυτική (E) ή/και δομήωση (ΔO)							T						
περιεξαρτηματική φλεγμονή				+									+
φλύκ. σμηγματοφόρων αδένων													
φλύκ. σμηγματοφόρων αδένων													
επιθηλώση υπερερεχτώση (Υ) ή/και κωτική διάτωση (ΚΔ), κροσική επιθηλώση κροσικών αδένων (Α)		Υ		Υ	Υ	Υ	ΚΔ	ΚΔ	ΚΔ	Υ/ΚΔ	ΚΔ	ΚΔ	Υ/ΚΔ
αποχέτευση μελανίνης τρογολοκικών θολύκων									+				
διάρροια: ενδοτοξιοματικό εωσινοφιλικό αποστρώμα												+	

	D4	D7	D11	D18	D25	D33	D40	D46	D53	D60	D75	D90	D120
ΠΙΝΑΚΑΣ 11.11. Πείραμα 2°, ΕΡΙΦΙΟ 0018 Π													
ΕΠΙΔΕΡΜΙΔΑ													
ορθονεφρωτική υπερεξέταση				+	+	+	+	+	+	+	+	+	+
παλαμφοειδίωση			+			+	+	+	+	+		+	
εφελίδα (οροϊσταφυί)			+	+	+	+	+	+	+	+	+	+	+
ακάρει <i>Sarcopites</i>													
2/γ βακτηριακοί κόκκοι (β) ή ακτινοβιοκοί μύκητες πχ. <i>Alteplaria</i>													
υπερθοϊκίωση					+	+			+		+		+
οίδημα ενδοοττάδιο			+		+	+	+	+	+	+	+		+
σπαγγίωση	+	+	+	+	+	+	+	+	+	+	+	+	+
ψωαλίδες		+											
εξωοττάση φλγμ κοττάρων		+			+		+	+	+	+	+	+	+
φλώδαταια					+	+	+	+	+	+	+	+	+
ακανθόλυση – ακανθολογικά κοττάρα			+		+	+	+	+	+	+	+	+	+
επιμήκυνση επιδερμιδίων καταδόσεων				+			+	+	+	+	+	+	+
ακάνθωση							+		+	+	+	+	+
ψευδοεπιθελιωμάτωδης υπερπλασία													
θυσσεράτωση ή απόπτωση													
διάχυρα: επιδερμιδικές θηλοειδείς μικροακανθωματώδεις προσκεβολές											+		
ΧΟΡΙΟ													
φλγμ περιχρυσική επιπόλη (†) ή/και βαθεία (B)	+	+	+	+	+	+	+	+	+	+	+	+	+
φλγμ χοριοεπιδερμική													
φλγμ «ταμνοειδής» (band-like)													
φλγμ διάχυτη (Δ) ή οξώδης (O)													
Εωσινόφιλα πολυμορφοκύτταρα	+	+	+	+	+	+	+	+	++	+	+	+	+
Ουδετερόφιλα πολυμορφοκύτταρα		+	+	+	+	+	+	+	+	+	+	+	+
Λεμφοκύτταρα		+	+	+	+	+	+	+	+	+	+	+	+
Άλλα κοττάρα: Ιστοκύτταρα (I), Πλασμοκύτταρα (Π)	I	I	I	I	I	I	I	I	I	I	I	I	I
οίδημα					+							+	
ίωση													
διάχυρα: αχρειακταία (A), κολλυγονόλυση (K)						A	A		A				
ΕΞΑΡΤΗΜΑΤΑ ΔΕΡΜΑΤΟΣ													
τριχοθυλακική κεράτωση													
τρογχοθυλακίτιδα: τοχυματική (Τ) ή ενδοκυτική (E) ή/και δοθιήνωση (ΔO)													
περιεξιδερμική φλεγμονή			+	+	+	+	+	+	+			+	
φλγμ σμηγματογόνων αδένων													
φλγμ ακορυμνίων ιδρωτοποιών αδένων													
επιθηλιακή υπερπλασία (Υ) ή/και κοτυπή διάτωση (ΚΔ), ατροφία επιθηλίου (Α) ακορυμνίων αδένων		Υ	Υ	Υ	Υ	Υ	ΚΔ	ΚΔ	ΚΔ	Υ	ΚΔ	Υ/ΚΔ	Υ/ΚΔ
ατροφία μελανίνης τριχών θυλάκων													

	D4	D7	D11	D18	D25	D33	D40	D46	D53	D60	D75	D90	D120
ΠΙΝΑΚΑΣ 11.12. Πείραμα 2°, ΕΡΙΦΙΟ 0019 Π													
ΕΠΙΔΕΡΜΙΔΑ													
ορθοειροχρωτική υπερχρωχτώση				+	+	+	+	+	++	+	+	+	+
παρακίερχρωση			+			+		+	+	+		+	+
εφελίδα (οροαντιταμική)		+	+	+		+	+	+	+	+	+	+	+
ακίδες <i>Sarcptes</i>	+	+								++			
2/γ βακτηριακή νόσος (β) ή σπυρριπτική νόσος πχ. <i>Alteparia</i>						+			+				+
υπεροχρωχτώση			+			+		+	+	+	+		
οίδημα ενδοαντιόξιο		+	+	+	+	+	+	+	+	+	+		+
σπογγώση			+										
φρακτίδες			+										+
εξωκρίτωση φλεγμ. κνίτσων		+			+		+	+	+	+	+	+	+
φλύκταινα					+	+		+	+	+			+
ακανθόληση – ακανθολογικά κνίτταρα			+			+		+	+	+	+	+	+
επιμόρφωση επιδερμικών καταδόσεων				+				+					
ακάνθωση									+	+	+	+	+
ψευδοεπιγλωσσικότωσης υπερπλασία										+		+	
δυσκίερχρωση ή απόπτωση				+									
διάχυρος: επιδερμικές θηλοειδείς μικροακανθωματώδεις προεμβολές													
ΧΟΡΙΟ		+							+			+	
φλεγμ. περιγγειική επιπόλη (†) ή/και βαθεία (B)	+	+	+	+	+	+	+	+	+	+	+	+	+
φλεγμ. χοροειδοεπιμυδία								+	+				
φλεγμ. «ταινιοειδή» (band-like)													
φλεγμ. διάχυτη (Δ) ή σφώδης (O)													
Εωσινόφιλα πολυμορφοπύθηντα		+	+	+	+	+	+	+	++	+	+	++	+
Ουδετερόφιλα πολυμορφοπύθηντα		+	+	+	+	+	+	+	+	+	+	+	+
Λεμφοκύτταρα		+	+	+	+	+	+	+	+	+	+	+	+
Άλλα κνίτταρα: Ιστοκύτταρα (I), Πλασμοκύτταρα (Π)	I	I	I	I	I	I	I	I/Π	I/Π	I	I	I	I
(† = κρυφά/ως κατακλιμαίως τύπος φλεγμ., † = παρούσα φλεγμ.)													
οίδημα					+							+	
ίωση													
διάχυρος: αγγειοκίττα (A), πολυκωνόληση (Κ)	A	A	A	A	A	A	A	A	A	A	A	A	A
ΕΞΑΡΤΗΜΑΤΑ ΔΕΡΜΑΤΟΣ													
τριχοβλακτική κεράτωση													
τριχοβλακτίτιδα: τοχωματική (T) ή ενδοκυτική (E) ή/και δοβήκωση (ΔO)		+	+	+	+	+	+	+		+			+
περιεξάρτηματική φλεγμονή													
φλεγμ. σμηγματογόνων αδένων		+											
φλεγμ. ακοιρινών ιδρωτοποιών αδένων													
επιθηλιακή υπερπλασία (O) ή/ε. κοστική διάταξη (ΚΔ), κρυφά επιθηλιακή (A) υποακρινών αδένων	Y	Y	Y	Y	Y	Y	Y	Y	ΚΔ	Y	Y	Y/ΚΔ	Y
αφάτεια: μελανίνη τριγυλιών θλάσεων													

ΠΑΡΑΡΤΗΜΑ - ΙΙ

Μέση τιμή και τυπική απόκλιση ($\text{mean} \pm \text{sdev}$)
για τα CD3+, CD4+, CD8+ λεμφοκύτταρα
στην επιδερμίδα και το χόριο στο δέρμα του προσώπου
κατά την εξέλιξη του 1^{ου} πειράματος.

CD3+ επιδερμίδια (mean ± sdev)

normal	d04	d07	d11	d18	d25	d33	d40	d46	d53	d60	d67	d75	d82	d90	d97	105	d120
4,63	23,75	41,38	62,50	72,13	89,63	106,25	123,13	129,88	125,50	130,38	115,88	138,75	135,50	140,50	134,25	138,63	150,13
±2,50	±7,92	±9,77	±12,83	±15,75	±10,18	±32,29	±19,74	±19,98	±22,46	±24,61	±25,99	±19,85	±14,56	±27,68	±20,27	±20,63	±14,27

CD3+ χόρλο (mean ± sdev)

normal	d04	d07	d11	d18	d25	d33	d40	d46	d53	d60	d67	d75	d82	d90	d97	105	d120
25,25	73,50	114,0	132,63	123,6	149,0	153,9	177,1	194,5	176,5	184,75	193,00	205,63	202,75	229,9	218,75	249,25	259,9
±6,69	±30,36	±57,1	±50,5	±38,1	±45,2	±51,54	±57,2	±19,4	±22,25	±27,67	±19,37	±30,36	±30,06	±22,53	±32,05	±42,76	±29,83

CD4+ επιδερμίδα (mean ± sdev)

normal	d04	d07	d11	d18	d25	d33	d40	d46	d53	d60	d67	d75	d82	d90	d97	d105	d120
0	8,88	9,50	12,38	14,38	12,75	14,75	14,50	13,75	12,75	13,25	15,13	14,38	14,00	14,50	14,25	14,13	15,63
0	±1,81	±2,56	±2,00	±3,93	±1,98	±2,66	±3,16	±3,24	±1,98	±2,49	±2,64	±3,58	±3,42	±2,62	2,60	±2,80	±2,33

CD4+ Χόριο (mean ± sdev)

normal	d04	d07	d11	d18	d25	d33	d40	d46	d53	d60	d67	d75	d82	d90	d97	d105	d120
7,13	18,25	26,13	31,63	30,38	32,5	34,0	36,63	33,50	31,25	31,5	40,13	37,88	39,75	43,13	38,38	49,5	43,9
±1,73	±6,25	±11,00	±9,10	±8,75	±7,45	±6,89	±10,70	±5,61	±5,90	±4,69	±4,12	±6,94	±3,96	±8,41	±4,00	±5,07	±7,90

CD8+ επιδερμίδα (mean ± sdev)

normal	d04	d07	d11	d18	d25	d33	d40	d46	d53	d60	d67	d75	d82	d90	d97	d105	d130
1,50	7,13	13,5	21,88	24,5	35,75	49,25	59,00	67,63	67,25	73,88	63,9	79,75	66,38	84,38	74,38	65,75	78,50
±0,76	±2,75	±5,04	±7,41	±6,35	±5,75	±15,6	±12,38	±14,5	±16,02	±15,2	±9,78	±15,57	±13,70	±22,3	±11,3	±9,24	±14,65

CD8+ χόριο (mean ± sdev)

normal	d04	d07	d11	d18	d25	d33	d40	d46	d53	d60	d67	d75	d82	d90	d97	d105	d130
7,13	18,25	26,13	31,63	30,38	32,50	34,00	36,63	33,50	31,25	31,50	40,13	37,88	39,75	43,13	38,38	49,50	43,88
±1,73	±6,25	±11,00	±9,10	±8,75	±7,45	±6,89	±10,70	±5,61	±5,90	±4,69	±4,12	±6,94	±3,96	±8,41	±4,00	±5,07	±7,90

ΠΑΡΑΡΤΗΜΑ - ΙΙΙ

Μέση τιμή και τυπική απόκλιση ($\text{mean} \pm \text{sd}$) για κάθε αιματολογική και βιοχημική παράμετρο, όπως αυτή διαμορφωνόταν σε κάθε αιμοληψία κατά την εξέλιξη του 1^{ου} πειράματος.

WBC /μl	d -20	d -7	d11	d26	d38	d52	d66	d80	d94	d130
Ομάδα-1A-Π: mean	7782,5	6553,75	7672,5	6917,5	7548,75	6655	7301,25	6790	7988,75	6475
sdev	1563,11	3723,59	2127,90	2769,10	1935,8	2747,16	2015,42	2660,2	1657,77	1627,22
Ομάδα-1A-K: mean	8454,28	6788,57	9145,71	7354,28	8548,57	7322,85				
sdev	1967,15	1898,59	2816,96	1536,62	1862,12	2094,68				
Ομάδα-1A-M: mean	6380	8277,5	8195	6655	8387,5	6637,5	8322,5	6077,5	7617,5	8725
sdev	884,57	1769,99	2126,35	2566,4	2787,69	2915,82	3678,28	1794,88	1908,16	3541,53

EOS /μl	d -20	d -7	d11	d26	d38	d52	d66	d80	d94	d130
Ομάδα-1A-Π: mean	198,13	134,25	153,63	166,75	281,50	348,13	330,88	373,50	526,00	1081,75
sdev	132,34	81,33	112,19	112,69	252,17	278,23	345,31	294,63	204,79	572,63
Ομάδα-1A-K: mean	153,31	136,00	112,70	137,45	94,36	108,46				
sdev	102,50	99,60	65,00	76,20	52,77	51,09				
Ομάδα-1A-M: mean	105,50	108,75	87,75	149,00	197,25	97,50	149,50	118,75	201,00	258,50
sdev	24,37	56,81	56,78	79,75	75,59	55,51	66,62	70,37	100,28	34,59

NEUT /μl	d -20	d -7	d11	d26	d38	d52	d66	d80	d94	d130
Ομάδα-1Α-Π: mean	1887,4	1789,37	2933,5	2276,87	1806,87	2164,6	3083,6	2339,25	2724,87	2730,75
sdev	456,33	891,31	1317,58	803,38	654,04	801,9	1897,37	1143,27	874,75	1070,6
Ομάδα-1Α-Κ: mean	2016,42	1177,28	2859,14	2371,28	2558,71	2257				
sdev	430,36	294,77	1990,57	909,7	944,29	905,88				
Ομάδα-1Α-Μ: mean	2005,75	1731,25	3546,75	3039	3240,25	4167,5	2140,25	2420	3031	3771,75
sdev	817,75	1400,75	1649,07	1975,83	1619,35	2326,5	579,32	1381	574,57	1751,58

LYMPHO /μl	d -20	d -7	d11	d26	d38	d52	d66	d80	d94	d130
Ομάδα-1Α-Π: mean	5695,25	4755,88	5079,38	4455,00	5403,38	4144,75	4644,13	5535,38	5218,25	3654,50
sdev	1644,94	2486,23	1737,48	1969,63	1383,46	2165,87	1425,65	2546,79	1716,92	1989,97
Ομάδα-1Α-Κ: mean	5894,86	5476,14	4752,29	4952,14	5888,29	4946,00				
sdev	1206,29	1772,02	1036,59	941,61	1127,52	1414,54				
Ομάδα-1Α-Μ: mean	4508,25	5430,00	4806,25	4610,00	4967,00	4461,00	4438,50	3830,75	3207,75	4061,00
sdev	1282,16	1268,79	1504,25	1228,81	1320,55	1881,36	1104,00	1362,62	2281,32	725,46

PCV (%)	d -20	d -7	d 11	d 26	d 38	d 52	d66	d80	d94	d130
Ομάδα-1Α-Π: mean	37,12	33,37	34	33,37	33,62	34,25	29,87	31,62	28,62	30,62
sdev	2,29	2,32	2,97	2,55	1,99	3,28	3,13	2,5	1,59	4,2
Ομάδα-1Α-Κ: mean	36,57	33,85	34,28	34,85	33,85	36,14				
sdev	3,35	4,45	4,95	3,8	4,74	4,33				
Ομάδα-1Α-Μ: mean	34,5	34,75	35,5	35,5	34,5	33,75	33,5	29,75	31	34
sdev	4,65	5,85	2,64	3,1	4,65	5,73	2,64	0,95	3,36	1,82

Hb (g/dl)	d -20	d -7	d 11	d 26	d 38	d 52	d66	d80	d94	d130
Ομάδα-1Α-Π: mean	11,58	10,31	10,3	10,08	9,45	10,56	10,02	9,75	9,2	9,3
sdev	0,79	0,62	0,75	0,74	1,09	1,24	0,64	0,73	0,63	0,53
Ομάδα-1Α-Κ: mean	12	10,17	10,34	9,7	9,92	10,41				
sdev	1,1	0,95	0,81	0,6	0,63	0,72				
Ομάδα-1Α-Μ: mean	11,37	10,7	10	10,62	9,97	10,5	11,52	10,62	9,87	11,02
sdev	1,67	1,33	1,45	1,43	0,74	1,083	0,77	1,48	1,30	0,92

PLT x 1000/μl	d -20	d -7	d 11	d 33	d 46	d 53	d66	d80	d94	d130
Ομάδα-1Α-Π: mean	646	650	706	609	592	588	618	563	608	650
sdev	102,2	69,9	112,9	86,3	98,5	94	57,4	108,9	59,4	78
Ομάδα-1Α-Κ: mean	699	681	686	646	676	679				
sdev	120,8	112	122,9	169,2	151	125,9				
Ομάδα-1Α-Μ: mean	738,7	617,2	665	596,3	661,3	597	610	550	593,8	617,5
sdev	67,1	107,4	37,9	63,5	103,6	59,3	89,2	50	85,3	91,2

TS (g/dl)	d -20	d -07	d 11	d 26	d 38	d52	d66	d80	d94	d130
Ομάδα-1Α-Π: mean	6,77	6,17	7,1	7	6,87	6,8	7	6,86	6,82	7,07
sdev	0,32	0,36	0,51	0,46	0,33	0,27	0,56	0,43732139	0,48	0,36
Ομάδα-1Α-Κ: mean	7	6,42	6,94	6,82	6,71	6,58				
sdev	0,53	0,45	0,53	0,39	0,39	0,38				
Ομάδα-1Α-Μ: mean	6,55	6,25	6,75	7,3	6,75	7,3	6,75	6,5	6,825	7,1
sdev	0,41	2,06	0,44	0,41	0,3	0,41	0,52	0,4	0,42	0,41

Total proteins (g/dl)	d -20	d -7	d11	d26	d38	d52	d66	d80	d94	d130
Ομάδα-1Α-Π: mean	6,17	6,26	6,57	6,46	6,38	6,2	6,16	6,62	6,72	6,62
sdev	0,37	0,35	0,31	0,31	0,26	0,29	0,29	0,26	0,35	0,42
Ομάδα-1Α-Κ: mean	6,64	6,74	6,77	6,7	6,53	6,27				
sdev	0,34	0,28	0,35	0,26	0,27	0,19				
Ομάδα-1Α-Μ: mean	6,27	6,4	6,52	7,1	6,32	6,07	6,2	6,2	6,475	6,325
sdev	0,37	0,23	0,28	0,37	0,29	0,45	0,88	0,18	0,43	0,45

Albumin (g/dl)	d -20	d -07	d11	d26	d38	d52	d66	d80	d94	d130
Ομάδα-1Α-Π: mean	3,19	3,15	3,019	2,869	3,02	2,97	3,02	3,07	2,98	3,01
sdev	0,27	0,26	0,19	0,13	0,17	0,17	0,28	0,17	0,1	0,19
Ομάδα-1Α-Κ: mean	3,14	3,14	3,19	3,04	3,15	3,18				
sdev	0,18	0,18	0,17	0,19	0,17	0,16				
Ομάδα-1Α-Μ: mean	3,275	3,3	3,15	3,125	3,025	3,075	3,425	3,325	3,2125	3,275
sdev	0,34	0,19	0,21	0,16	0,19	0,11	0,33	0,2	0,12	0,18

ALP (U/L)	d -20	d -07	d11	d26	d38	d52	d66	d80	d94	d130
Ομάδα-1Α-Π: mean	242,75	241,12	248,12	271,87	234,75	236	201,12	200,12	248,87	237,25
sdev	92,23	84,75	109,02	92,92	77,43	86,18	76,67	86,2	88,05	57,22
Ομάδα-1Α-Κ: mean	236,28	240,28	243,28	312,85	257	288,57				
sdev	77,03	77,65	83,41	79,58	80,09	94,69				
Ομάδα-1Α-Μ: mean	250,5	280,25	249,5	268,25	230,75	310	233	302,25	231,5	249,25
sdev	80,66	107,19	98,84	98,99	102,66	84,73	78,23	76,36	91,33	52,48

ALT (U/L)	d -20	d -07	d11	d26	d38	d52	d66	d80	d94	d130
Ομάδα-1Α-Π: mean	11	10,25	12,5	15	13	13,75	11,625	10	13,375	12,5
sdev	1,93	2,38	3,12	2,59	2,45	2,49	2,73	1,4156	1,31	1,19
Ομάδα-1Α-Κ: mean	12,57	11,28	13,42	13,71	13,71	15,71				
sdev	2,06	2,966	3,2	2,54	2,43	2,19				
Ομάδα-1Α-Μ: mean	12	10	10,5	15,25	11,25	13,25	13,25	11	12,5	13
sdev	1,58	1,73	1,8	1,48	1,47	2,16	0,83	2,12	1,19	0,71

AST (U/L)	d -20	d -07	d11	d26	d38	d52	d66	d80	d94	d130
Ομάδα-1Α-Π: mean	101,87	99,75	85	103,37	93,5	99,37	92,12	83,62	84,87	90,75
sdev	16,35	7,56	9,79	13,17	15,82	18,12	16,09	14,74	9,03	8,99
Ομάδα-1Α-Κ: mean	101,85	99,42	95,43	111,42	102,14	115,42				
sdev	13,47	6,06	17,51	17,99	14,06	14,34				
Ομάδα-1Α-Μ: mean	101	104	91,75	113	97,75	96,5	109,5	89	84,75	96,75
sdev	13,65	6,4	11,23	19,2	12,67	15,46	15,43	6,2	12,87	9,57

Gamma-GT (U/L)	d -20	d -07	d11	d26	d38	d52	d66	d80	d94	d130
Ομάδα-1Α-Π: mean	57	52	49,62	52,12	49,12	46,5	52,37	49,75	55,62	54,37
sdev	14,03	12,19	8,47	8,27	6	6,57	7,31	7,24	6,28	6,67
Ομάδα-1Α-Κ: mean	55,43	52,86	51	62,26	56,43	51				
sdev	6,9	10,33	9,55	15,76	10,88	8,48				
Ομάδα-1Α-Μ: mean	62,25	61	59	68	61,5	58	68,75	68	63,25	64,5
sdev	7,15	4,95	6,16	8,86	8,79	7,71	9,17	10,36	9,8	3,35

CREA (mg/dl)	d -20	d -07	d11	d26	d38	d52	d66	d80	d94	d130
Ομάδα-1A-Π: mean	0,68	0,64	0,65	0,67	0,72	0,71	0,64	0,69	0,78	0,67
sdev	0,062	0,085	0,092	0,04	0,11	0,09	0,06	0,07	0,087	0,07
Ομάδα-1A-K: mean	0,64	0,64	0,66	0,66	0,75	0,7				
sdev	0,04	0,06	0,07	0,09	0,13	0,1				
Ομάδα-1A-M: mean	0,62	0,62	0,59	0,65	0,625	0,63	0,67	0,66	0,68	0,68
sdev	0,04	0,03	0,02	0,08	0,05	0,08	0,11	0,09	0,07	0,01

Urea (mg/dl)	d -20	d -07	d11	d26	d38	d52	d66	d80	d94	d130
Ομάδα-1A-Π: mean	28	24,87	28,5	26,25	24,875	18	16,25	16,25	17,375	22,75
sdev	8,3	8,55	9,58	4,38	5,64	4,95	3,99	5,01	7,8	4,08
Ομάδα-1A-K: mean	31,43	29,71	31,57	37,85	30,57	18,71				
sdev	7,74	11,73	8,46	10,44	8,62	7,47				
Ομάδα-1A-M: mean	29,5	25,25	28,5	57,5	33,75	27	23	30,25	26,75	30
sdev	5,68	7,32	6,34	3,64	8,58	5,96	8,86	5,26	7,59	2,74

Total Bilirubin (mg/dl)	d -20	d -07	d11	d26	d38	d52	d66	d80	d94	d130
Ομάδα-1Α-Π: mean	0,16	0,16	0,16	0,16	0,17	0,16	0,17	0,17	0,17	0,17
sdev	0,01	0,01	0,01	0,01	0,02	0,01	0,01	0,01	0,01	0,01
Ομάδα-1Α-Κ: mean	0,16	0,16	0,16	0,16	0,17	0,17				
sdev	0,01	0,01	0,01	0,01	0,01	0,01				
Ομάδα-1Α-Μ: mean	0,17	0,16	0,17	0,17	0,15	0,17	0,16	0,17	0,16	0,17
sdev	0,01	0,01	0,01	0,01	0,01	0,01	0,01	0,01	0,01	0,01

Γλυκόζη (mg/dl)	d -20	d -20	d11	d26	d38	d52	d66	d80	d94	d130
Ομάδα-1Α-Π: mean	68	72,87	71,5	72,5	61,5	61,875	63,75	68,25	72,87	66,12
sdev	3,39	4,04	3,35	3,39	3,16	3,75	5,28	2,63	3,82	2,93
Ομάδα-1Α-Κ: mean	67,28	72	73,43	72,28	61,28	63,85				
sdev	4,65	3,78	3,37	4,59	3,28	2,29				
Ομάδα-1Α-Μ: mean	64,75	73,5	71,5	57,25	69,25	63,75	73,5	80,5	71	69,75
sdev	2,86	1,5	6,95	10,57	13,75	6,29	4,27	6,38	4	5,8