


Πανεπιστήμιο Θεσσαλίας
Σχολή Επιστημών Υγείας
Τμήμα Ιατρικής
Πανεπιστημιακό Νοσοκομείο Λάρισας
Ορθοπαιδική Κλινική
Καθηγητής Κωνσταντίνος Ν. Μαλίζος

ΔΙΔΑΚΤΟΡΙΚΗ ΔΙΑΤΡΙΒΗ

Μακροπρόθεσμα Αποτελέσματα Ολικής Αρθροπλαστικής Γόνατος
με επικάλυψη Υδροξυαπατίτη



Σταύρος Αποστόλου Αλευρογιάννης
Ιατρός Ορθοπαιδικός Χειρουργός
ΛΑΡΙΣΑ 2011



Τριμελής Συμβουλευτική Επιτροπή

Μαλίζος Ν. Κωνσταντίνος	Καθηγητής Ορθοπαιδικής Κλινικής Πανεπιστημίου Θεσσαλίας
Καραχάλιος Σ. Θεόφιλος (επιβλέπων)	Αναπληρωτής Καθηγητής Ορθοπαιδικής Κλινικής Πανεπιστημίου Θεσσαλίας
Αθανασίου Ευάγγελος	Αναπληρωτής Καθηγητής Χειρουργικής, Τμήματος Ιατρικής, Πανεπιστημίου Θεσσαλίας

Επταμελής Συμβουλευτική Επιτροπή

Μαλίζος Ν. Κωνσταντίνος	Καθηγητής Ορθοπαιδικής Κλινικής Πανεπιστημίου Θεσσαλίας
Ξενάκης Θεόδωρος	Καθηγητής Ορθοπαιδικής Κλινικής Τμήματος Ιατρικής Πανεπιστημίου Ιωαννίνων
Καραχάλιος Σ. Θεόφιλος	Αναπληρωτής Καθηγητής Ορθοπαιδικής Κλινικής Πανεπιστημίου Θεσσαλίας
Αθανασίου Ευάγγελος	Αναπληρωτής Καθηγητής Χειρουργικής, Τμήματος Ιατρικής, Πανεπιστημίου Θεσσαλίας
Χατζηθεοφίλου Κων/νος	Καθηγητής Χειρουργικής, Τμήματος Ιατρικής, Πανεπιστημίου Θεσσαλίας
Νταιλιάνα Ζωή	Επίκουρος Καθηγήτρια Ορθοπαιδικής Τμήματος Ιατρικής Πανεπιστημίου Θεσσαλίας
Βαρυτιμίδης Σωκράτης	Επίκουρος Καθηγητής Ορθοπαιδικής Τμήματος Ιατρικής Πανεπιστημίου Θεσσαλίας

*Στους γονείς μου Απόστολο και Φανή
Στην αδελφή μου Ζωή*

*Στη σύζυγό μου Τίνα Γεωργοπούλου &
στις κόρες μου Φαίη και Κορίνα*

Ευχαριστίες

Από τη θέση αυτή θα ήθελα να ευχαριστήσω όλους όσους συνέβαλαν στην εκπόνηση της εργασίας αυτής :

Είμαι ιδιαίτερα ευγνώμων και θα ήθελα να ευχαριστήσω το δάσκαλό μου Δρ.Παναγιώτη Παπαδέλη, Διευθυντή Ιατρικής Υπηρεσίας του Νοσοκομείου ΚΑΤ, Αθηνών, που με βοήθησε να πραγματοποιήσω τα πρώτα μου βήματα στην ειδικότητα της Ορθοπαιδικής Χειρουργικής και Τραυματιολογίας και συνέβαλε στην εν γένει επαγγελματική μου σταδιοδρομία, ενώ ταυτόχρονα μου προσέφερε το υλικό, τις πολύτιμες συμβουλές, καθώς και την καθοδήγησή του στην πραγματοποίηση αυτής της διατριβής. Η συνεισφορά του στην εκπόνηση αυτής της διατριβής είναι ανεκτίμητη. Το ήθος, η συγκρότηση και η επιστημονική του κατάρτιση αποτελούν φωτεινό παράδειγμα προς μίμηση για όλους εμάς τους νεώτερους.

Ευχαριστώ βαθύτατα τον Καθηγητή της Ορθοπαιδικής Κλινικής και Πρόεδρο της Ιατρικής Σχολής του Πανεπιστημίου Θεσσαλίας Κο Μαλίτσο Κωνσταντίνο, για την εμπιστοσύνη του, την υπομονή του και την παροχή κάθε βοήθειας κατά την εκπόνηση της διατριβής, καθώς και τη συμμετοχή του τόσο στην Τριμελή όσο και Επταμελή εξεταστική επιτροπή.

Επίσης, τον Καθηγητή Ορθοπαιδικής Κλινικής Τμήματος Ιατρικής του Πανεπιστημίου Ιωαννίνων, Κο Ξενάκη Θεόδωρο, για τη συμμετοχή του στην Επταμελή εξεταστική επιτροπή.

Τον Αναπληρωτή Καθηγητή Ορθοπαιδικής Κλινικής της Ιατρικής Σχολής του Πανεπιστημίου Θεσσαλίας, Κο Καραχάλιο Θεόφιλο για την ανάθεση του θέματος της διατριβής, την πολύτιμη και ουσιαστική καθοδήγηση, την επίβλεψή του, τις πολύτιμες συμβουλές του, τη συμπαράσταση και εμπύχωση, αφιερώνοντας πολύ συχνά μέρος από τον πολύτιμο ελεύθερο χρόνο του, στην εκπόνηση της διατριβής αυτής, καθώς και τη συμμετοχή του στην Τριμελή και Επταμελή εξεταστική επιτροπή.

Τον Αναπληρωτή Καθηγητή Χειρουργικής Κλινικής της Ιατρικής Σχολής του Πανεπιστημίου Θεσσαλίας, Κο Αθανασίου Ευάγγελο, για τη βοήθειά του και τη συμμετοχή του στην Τριμελή και Επταμελή εξεταστική επιτροπή.

Τον Καθηγητή Χειρουργικής Κλινικής της Ιατρικής Σχολής του Πανεπιστημίου Θεσσαλίας, Κο Χατζηθεοφίλου Κωνσταντίνο, για τη συμμετοχή του στην Επταμελή εξεταστική επιτροπή.

Την Επίκουρο Καθηγήτρια Ορθοπαιδικής Κλινικής της Ιατρικής Σχολής του Πανεπιστημίου Θεσσαλίας, Κα Νταιλιάνα Ζωή, για τη συμμετοχή της στην Επταμελή εξεταστική επιτροπή.

Τον Επίκουρο Καθηγητή Ορθοπαιδικής Κλινικής της Ιατρικής Σχολής του Πανεπιστημίου Θεσσαλίας, Κο Βαρυτιμίδη Σωκράτη, για τη συμμετοχή του στην Επταμελή εξεταστική επιτροπή.

Τον εμβιομηχανικό Κο Μαγνήσαλη Ευάγγελο, για την εξαιρετική δουλειά στην εργαστηριακή μελέτη των αναθεωρηθέντων προθέσεων, του υλικού της διατριβής, που αποτελεί πρωτοπορία στον Ελλαδικό χώρο.

Τη σύζυγό μου Τίνα , φιλόλογο, για την προσωπική επιμέλεια και διόρθωση των κειμένων, καθώς και τις κόρες μου Φαίη και Κορίνα, για τη μεγάλη κατανόηση και υπομονή, που έδειξαν όλα αυτά τα χρόνια της δουλειάς μου.

Τους γονείς μου , οι οποίοι κάνοντας πολλές θυσίες, με στήριξαν όλα μου τα χρόνια για να μορφωθώ.

ΠΕΡΙΕΧΟΜΕΝΑ

A/A	ΤΙΤΛΟΣ ΠΕΡΙΕΧΟΜΕΝΟΥ	ΣΕΛΙΔΕΣ
	ΓΕΝΙΚΟ ΜΕΡΟΣ	9
1	Εισαγωγή	10
2	Στοιχεία ανατομικής του γόνατος	13
3	Στοιχεία κινηματικής του γόνατος	20
4	Στοιχεία εμβιομηχανικής του γόνατος <ul style="list-style-type: none"> ➤ Φυσιολογικό γόνατο ➤ Γόνατο με αρθροπλαστική 	25
5	Ιστορική ανασκόπηση των ολικών αρθροπλαστικών γόνατος	36
6	Ενδείξεις-αντενδείξεις των ολικών αρθροπλαστικών γόνατος	42
7	Τεχνική αρθροπλαστικής γόνατος-χειρουργικές αρχές <ul style="list-style-type: none"> ➤ Προσπέλαση ➤ Εκτέλεση οστεοτομιών <ul style="list-style-type: none"> • Μηριαίου • Κνήμης • Επιγονατίδας ➤ Επιλογή κατάλληλου μεγέθους πρόθεσης ➤ Επιλογή κατάλληλης πρόθεσης ➤ Αποκατάσταση ισόρροπης τάσης στα μαλακά μόρια 	45
8	Παράγοντες που σχετίζονται με την ενσωμάτωση των προθετικών υλικών <ul style="list-style-type: none"> ➤ Παράγοντες που αφορούν τον ασθενή <ul style="list-style-type: none"> • Ηλικία • Προεγχειρητική διάγνωση • Σωματικό βάρος • Φύλο ασθενούς ➤ Παράγοντες που αφορούν την πρόθεση <ul style="list-style-type: none"> • Κνημιαία πρόθεση • Μηριαία πρόθεση 	59
9	Υδροξυαπατίτης	69
	ΕΙΔΙΚΟ ΜΕΡΟΣ	91
1	Σκοπός της μελέτης	92
2	Υλικό και μέθοδος	94

	<ul style="list-style-type: none"> ➤ Δημογραφικά στοιχεία ➤ Εγχειρητικές λεπτομέρειες <ul style="list-style-type: none"> • Η πρόθεση • Χειρουργική τεχνική <ul style="list-style-type: none"> ❖ Προεγχειρητική εκτίμηση ❖ προσπέλαση • Μετεγχειρητική αγωγή • Χημειοπροφύλαξη • Θρομβοπροφύλαξη • Φυσιοθεραπεία ➤ Μέθοδοι αξιολόγησης αποτελεσματικότητας <ul style="list-style-type: none"> • Κλινική • Ακτινολογική • Εργαστηριακή <ul style="list-style-type: none"> ❖ Μη καταστροφικές μέθοδοι ❖ Καταστροφικές μέθοδοι ➤ Στατιστική ανάλυση 	
3	<p>Αποτελέσματα</p> <ul style="list-style-type: none"> ➤ Αναθεωρήσεις ➤ Κλινικά <ul style="list-style-type: none"> • Επιπλοκές ➤ Ακτινολογικά ➤ Εργαστηριακά 	124
4	Συμπεράσματα- συζήτηση	175
5	Περίληψη	185
6	Summary	194
7	Ευρετήριο σχημάτων γενικού μέρους	202
8	Ευρετήριο εικόνων γενικού μέρους	203
9	Ευρετήριο πινάκων ειδικού μέρους	205
10	Ευρετήριο εικόνων ειδικού μέρους	206
11	Συντμήσεις	213
12	Βιβλιογραφία	214
13	Δημοσιεύσεις- ανακοινώσεις	232

ΓΕΝΙΚΟ ΜΕΡΟΣ

ΚΕΦΑΛΑΙΟ 1

ΕΙΣΑΓΩΓΗ

Η ολική αρθροπλαστική του γόνατος αποτελεί μία από τις καθιερωμένες επανορθωτικές επεμβάσεις των τελευταίων δεκαετιών στη διεθνή Ορθοπαιδική κοινότητα. Τα μακροπρόθεσμα αποτελέσματα της ολικής αρθροπλαστικής του γόνατος είναι πολύ καλά, με τα ποσοστά επιβίωσης να κυμαίνονται μεταξύ 92-99% στα 14-17 έτη μετεγχειρητικά.

Η χρησιμοποίηση του τσιμέντου στην ολική αρθροπλαστική του ισχίου από τα χρόνια του Sir J. Charnley και η βελτίωσή του μέχρι και σήμερα με την τεχνική τοποθέτησης του τσιμέντου γ' γενιάς έχει βρεί ευρεία εφαρμογή και στην αρθροπλαστική του γόνατος, με εξαιρετικά αποτελέσματα ιδίως σε ηλικιωμένους ασθενείς.

Στα νεώτερα άτομα όμως τα αποτελέσματα δεν είναι τόσο καλά. Οι απαιτήσεις των νέων ατόμων και η ενεργητικότητά τους, δείχνουν ίσως να ξεπερνούν τις περιορισμένες μηχανικές ιδιότητες και το χρόνο ζωής του ακρυλικού οστικού τσιμέντου. Αυτό οδήγησε στην ανάπτυξη εναλλακτικών λύσεων με αρθροπλαστικές χωρίς τσιμέντο, που συνδέονται με **«βιολογική ενσωμάτωση»** δηλαδή στερεώνονται σταθερά στο σκελετό με την πάροδο του χρόνου δια της επικάλυψης ή διείσδυσης (ongrowth or ingrowth) νεόδμητου οστού στην επιφάνεια της πρόθεσης.

Τα τελευταία χρόνια η προσοχή των ερευνητών έχει στραφεί στον υδροξυαπατίτη (ΥΟΑ), ως υλικό όχι μόνο οστεοκαθοδηγητικό, αλλά και οστεοεπαγωγικό, που βοηθά να γίνει γρήγορα και με ασφάλεια η βιολογική ενσωμάτωση. Τα καλά αποτελέσματα από τη χρήση του ΥΟΑ σε οδοντιατρικά εμφυτεύματα έδωσαν το έναυσμα για τη δοκιμή τους στις

ορθοπαιδικές προθέσεις, στο ισχίο κατ'αρχήν και μετέπειτα στην άρθρωση του γόνατος.

Τα πρώτα αποτελέσματα της εφαρμογής της επικάλυψης ΥΟΑ στους ανθρώπους έδειξαν ότι είναι μια καλή εναλλακτική λύση πέρα από τις κλασικές μεθόδους εμφύτευσης, ωστόσο απαιτούνται μακροπρόθεσμες κλινικές και εργαστηριακές μελέτες που να αποδεικνύουν τη χρησιμότητα της επικάλυψης και τη μακροχρόνια συμβολή της στην τελική ενσωμάτωση των προθετικών υλικών στο περιβάλλον οστού και τη μακροβιωσιμότητα των προθέσεων.

Η μελέτη αυτή προσπαθεί μετά από συστηματική παρακολούθηση των ασθενών μας, 12-19 ετών μετεγχειρητικά, να παρουσιάσει την εμπειρία μας στη χρησιμοποίηση προθέσεων με ανάλογη επικάλυψη στο γόνατο και να δώσει απαντήσεις στα ερωτήματα που εύλογα δημιουργούνται από τη χρησιμοποίηση της στην ολική αρθροπλαστική του γόνατος. Επιπλέον καταγράφονται οι σύγχρονες αντιλήψεις και η διεθνής βιβλιογραφία που είναι φτωχή σε αντίστοιχες μελέτες στο γόνατο.

Η μελέτη διαιρείται σε δύο κύρια μέρη, το γενικό και το ειδικό. Στο γενικό περιλαμβάνονται βασικά στοιχεία ανατομικής, κινηματικής και εμβιομηχανικής του γόνατος. Γίνεται ιστορική ανασκόπηση της ολικής αρθροπλαστικής του γόνατος, αναλύονται οι ενδείξεις και αντενδείξεις της επέμβασης, οι γενικές αρχές και η εγχειρητική τεχνική, οι παράγοντες που σχετίζονται με την ενσωμάτωση των προθετικών υλικών ενώ τέλος γίνεται εκτενής αναφορά στον υδροξυαπατίτη.

Στο ειδικό μέρος αναφέρονται οι ασθενείς και οι μέθοδοι ελέγχου και γίνεται εκτενής αναφορά στην ενδοπρόθεση που χρησιμοποιήθηκε στη μελέτη. Ακολουθεί εργαστηριακή μελέτη αναθεωρημένων προθέσεων και

στη συνέχεια αναλύονται τα αποτελέσματα. Τέλος η μελέτη ολοκληρώνεται με τη συζήτηση επί των αποτελεσμάτων και την εξαγωγή συμπερασμάτων.

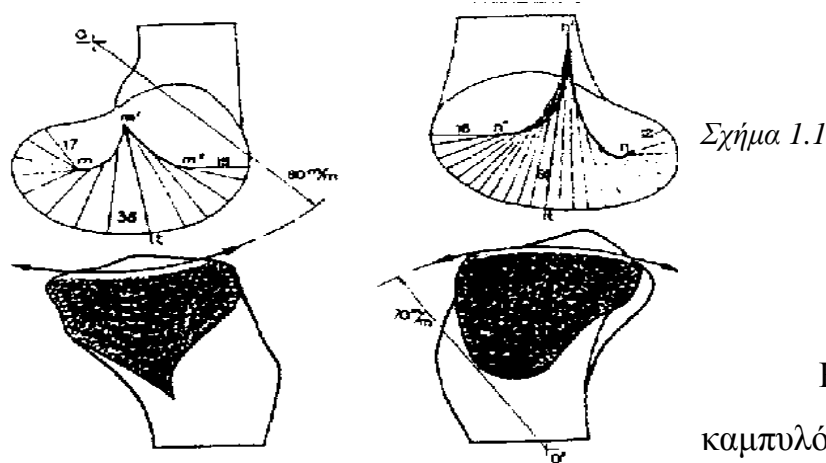
ΚΕΦΑΛΑΙΟ 2

ΣΤΟΙΧΕΙΑ ΑΝΑΤΟΜΙΚΗΣ ΤΟΥ ΓΟΝΑΤΟΣ

1. ΓΕΝΙΚΑ

Η άρθρωση του γόνατος αποτελείται από 2 επί μέρους αρθρώσεις, την επιγονατιδομηριαία και την μηροκνημιαία. Τα οστά που συμμετέχουν είναι τρία: το μηριαίο, η κνήμη και η επιγονατίδα. Οι επιφάνειες που διαρθρώνονται είναι από μεν το μηριαίο ο έσω κόνδυλος, ο έξω κόνδυλος και η επιγονατιδική αύλακα (ή τροχιλία), από την κνήμη επίσης ο έσω και έξω κνημιαίος κόνδυλος, και από την επιγονατίδα οι 3 αρθρικές της επιφάνειες, η έσω, η έξω και η «μοναδιαία», η οποία διαρθρώνεται με τους μηριαίους κονδύλους, στην πλήρη κάμψη του γόνατος. Κατά καιρούς έχουν διατυπωθεί διάφορες ταξινομήσεις της μορφολογίας των αρθρικών επιφανειών της επιγονατίδας και αναφέρονται μέχρι και 6 επιφάνειες (57,87,54). Συχνά αναφέρεται χωριστά η άρθρωση του κάθε μηριαίου κονδύλου με το σύστοιχο κνημιαίο (57), και κατά συνέπεια περιγράφονται ως έσω διαμέρισμα η άρθρωση μεταξύ έσω μηριαίου και έσω κνημιαίου κονδύλου, ως έξω διαμέρισμα αντίστοιχα η μεταξύ έξω μηριαίου και έξω κνημιαίου κονδύλου και ως επιγονατιδομηριαίο διαμέρισμα η μεταξύ μηριαίας αύλακας και επιγονατίδας. Δεν είναι δυνατό να καθοριστεί με ακρίβεια το όριο του κάθε διαμερίσματος αφού δε διακόπτεται ο αρθρικός χόνδρος, ενώ ενιαίος αρθρικός υμένας καλύπτει και τα 3 διαμερίσματα. Η ασάφεια αυτή μεταξύ των ορίων και των σχέσεων των διαμερισμάτων αντανακλά και σε ορισμένα είδη αρθροπλαστικής στα οποία προκύπτουν ιδιαίτερα προβλήματα με την επιγονατιδική πρόθεση, όσον αφορά τις ενδείξεις, τις μεθόδους και τις διάφορες ειδικές προθέσεις.

Οι δύο κόνδυλοι του μηριαίου οστού έχουν διαφορετικής μορφής καμπυλότητα, αλλά και οι δύο έχουν σχήμα κυρτό (διατομή σε οβελιαίο επίπεδο, σχ. 1.1).



Σχήμα 1.1

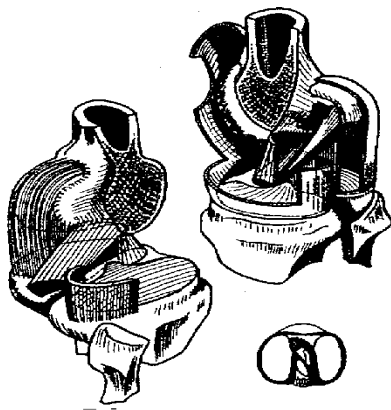
Η διαφορά της καμπυλότητάς τους, προδικάζει διαφορετικού είδους (και εύρους) κίνηση του κάθε κονδύλου κατά την κάμψη του γόνατος. Στο σχήμα φαίνονται οι γεωμετρικοί τόποι των στιγμιαίων κέντρων καμπυλότητας της διατομής των μηριαίων κονδύλων (ως $m m' m''$ και $n n' n''$). Οι κνημιαίοι κόνδυλοι παρουσιάζουν μεταξύ τους μεγαλύτερες διαφορές : ο έσω κόνδυλος είναι κοίλος ενώ ο έξω κυρτός, ενώ τα κέντρα στιγμιαίας καμπυλότητας (O και O'') δεν παρουσιάζουν τόσο μεγάλες διαφορές θέσεως όσο στους μηριαίους κονδύλους.

Η άρθρωση του γόνατος καλύπτεται από τον αρθρικό υμένα και τον αρθρικό θύλακο. Ο αρθρικός θύλακος αποτελεί κύριο στοιχείο παθητικής σταθεροποίησης του γόνατος και χωρίζεται σε δύο τμήματα (κατ' αναλογία προς τα δύο διαμερίσματα), το έσω και το έξω. Ο θύλακος εμφανίζει ορισμένες παχύνσεις που αναγνωρίζονται ως ανεξάρτητα συνδεσμικά στοιχεία. Από το έσω τμήμα του θυλάκου σημαντικά στοιχεία είναι η μέση μοίρα που φέρεται με το όνομα «εν τω βάθει μοίρα του έσω πλαγίου

συνδέσμου», και η οπίσθια μοίρα ,που λέγεται οπίσθιος λοξός σύνδεσμος. Στο έξω τμήμα του θυλάκου σημαντικά στοιχεία είναι το μέσο τριτημόριο και ο τοξοειδής σύνδεσμος.

Εκτός από τον αρθρικό θύλακο, η άρθρωση του γόνατος υποστηρίζεται και από ένα σύνολο εξωαρθρικών συνδέσμων, σημαντικότεροι από τους οποίους είναι η επιπολής μοίρα του έσω πλαγίου συνδέσμου και ο έξω πλάγιος σύνδεσμος.

Μεταξύ του έσω και έξω διαμερίσματος του γόνατος βρίσκονται δύο σύνδεσμοι, ο πρόσθιος και ο οπίσθιος χιαστός, που εκφύονται από τον έξω και έσω μηριαίο κόνδυλο αντίστοιχα, και καταφύονται στις κνημιαίες άκανθες .Στην οπίσθια επιφάνεια του γόνατος, ο αρθρικός θύλακος αναδιπλώνεται μεταξύ των δύο διαμερισμάτων και περιβάλλει τους χιαστούς συνδέσμους. Οι απόψεις διαφόρων συγγραφών περί του αν οι χιαστοί είναι θυλακικοί ή εξωθυλακικοί σύνδεσμοι διαφέρουν. (57, 75).



Σχήμα 1.2.

Στο σχήμα 1.2 παρουσιάζονται οι σχέσεις του αρθρικού θυλάκου με τους χιαστούς συνδέσμους(75).Τα συνδεσμικά στοιχεία που προαναφέρθηκαν μέχρι τώρα είναι οι κύριοι παράγοντες στατικής (ή παθητικής) σταθεροποίησης και υποστήριξης του γόνατος. Στη σταθερότητα της άρθρωσης συμμετέχουν (προσφέροντας ενεργητική σταθεροποίηση)και διάφορες ομάδες μυών (και των τενόντων τους) με εξαιρετικά περίπλοκο μηχανισμό δράσης:

Στην πρόσθια επιφάνεια υπάρχει ο επιγονατιδικός τένοντας, ο οποίος εκ πρώτης όψεως δε θα πρέπει να λέγεται «τένοντας», διότι δε συνδέεται με κανένα μυ, ενώ ο σύνδεσμος συνδέει τον κάτω πόλο της επιγονατίδας με το κνημιαίο κύρτωμα. Κατά την ευρύτερα παραδεκτή άποψη, η επιγονατίδα είναι σησαμοειδές οστόν, παρεμβλλόμενο στον καταφυτικό τένοντα του τετρακεφάλου. Οι πλάγιες δέσμες καταφυτικών ινών από την επιγονατίδα προς τον έσω και έξω κνημιαίο κόνδυλο που ονομάζονται «καθεκτικοί σύνδεσμοι της επιγονατίδας», έχουν ιδιαίτερη σημασία για την τροχιά που διαγράφει η επιγονατίδα, κατά την κάμψη του γόνατος, στη μηριαία αύλακα.

Στην έσω επιφάνεια του γόνατος δημιουργείται ο «χήνιος πόδας», από τους καταφυτικούς τένοντες του ραπτικού, του ημιτενοντώδους και του ισχνού προσαγωγού μυός. Χαμηλότερα προσφύεται η κατώτερη μοίρα του ημιμμενώδους μυός.

Στην οπίσθια επιφάνεια του μηριαίου προσφύονται οι 2 κεφαλές του γαστροκνημίου και του υποκνημιδίου καθώς και ο ιγνυακός μυς.

Στην έξω επιφάνεια της κνήμης καταφύεται η λαγονοκνημιαία ταινία και ο δικέφαλος μηριαίος μυς.

Μεταξύ των μηριαίων και κνημιαίων κονδύλων παρεμβάλλονται δύο χόνδρινα μορφώματα, ο έσω και έξω μηνίσκος.

Ο έσω μηνίσκος στηρίζεται σε όλο το μήκος της περιφέρειάς του στον αρθρικό θύλακο που καλείται στεφαναίος σύνδεσμος του μηνίσκου (αντίστοιχα και ο θύλακος χωρίζεται με βάση τον μηνίσκο σε άνω μηνισκομηριαία μοίρα και σε κάτω ή μηνισκομηριαία). Επί πλέον το πρόσθιο κέρασ του μηνίσκου συνδέεται με το αντίστοιχο πρόσθιο κέρασ του έξω μηνίσκου με τον εγκάρσιο σύνδεσμο και με μία δεσμίδα ινών που προσφύεται στο έσω μεσογλήνιο έπαρμα και στη συνέχειά της με τις ίνες

του προσθίου χιαστού συνδέσμου (σύνδεσμος του προσθίου κέρατος). Το οπίσθιο κέρας του μηνίσκου συνδέεται με το έξω μεσογλήνιο έπαρμα. Η μέση από τις τρεις καταφυτικές δεσμίδες του ημιυμενώδους συνδέεται με την οπίσθια έσω μοίρα του έσω μηνίσκου και μια δεσμίδα ιών από την επιγονατίδα συνδέεται με την προσθία έσω μοίρα του έσω μηνίσκου.

Ο έξω μηνίσκος συνδέεται και αυτός με το θύλακο σε όλο το μήκος της περιφέρειάς του και απαρτίζει τον αντίστοιχο στεφανιαίο σύνδεσμο. Το πρόσθιο κέρας του μηνίσκου συνδέεται με τον εγκάρσιο σύνδεσμο και με το έξω μεσογλήνιο φύμα (σύνδεσμος του προσθίου κέρατος). Αντίστοιχα το οπίσθιο κέρας του μηνίσκου συνδέεται με το σύνδεσμο του οπισθίου κέρατος ο οποίος καταφύεται πίσω από το έξω μεσογλήνιο φύμα. Μία επιπλέον δεσμίδα ιών του οπισθίου χιαστού συνδέεται με το οπίσθιο κέρας και λέγεται μηνισκομηριαίος σύνδεσμος, μία δεσμίδα ιών από τον τένοντα του ιγνυακού μυός προσφύεται στην οπίσθια έξω μοίρα του μηνίσκου και μία δεσμίδα ιών από την επιγονατίδα συνδέεται με την προσθία έξω μοίρα του μηνίσκου.

Συνοπτική αναφορά των στοιχείων σταθεροποίησης του γόνατος:

1. ΑΡΘΡΙΚΟΣ ΘΥΛΑΚΟΣ: εν τω βάθει μοίρα του έσω πλαγίου συνδέσμου, λοξός σύνδεσμος, τοξοειδής σύνδεσμος.
2. ΕΞΩΘΥΛΑΚΙΚΟΙ ΣΥΝΔΕΣΜΟΙ: επιπολής μοίρα του έσω πλαγίου συνδέσμου, έξω πλάγιος σύνδεσμος, πρόσθιος και οπίσθιος χιαστός, οπίσθιος λοξός, τοξοειδής σύνδεσμος.
3. ΠΡΟΣΘΙΑ ΜΥΟΤΕΝΟΝΤΙΑ ΣΤΟΙΧΕΙΑ: ο επιγονατιδικός σύνδεσμος, ο καταφυτικός τένοντας του τετρακεφάλου.
4. ΕΣΩ ΜΥΟΤΕΝΟΝΤΙΑ ΣΤΟΙΧΕΙΑ: ο χήνειος πούς, ο τένοντας του ημιυμενώδους.

5. ΕΞΩ ΜΥΟΤΕΝΟΝΤΙΑ ΣΤΟΙΧΕΙΑ: η λαγονοκνημιαία ταινία, ο τένοντας του δικεφάλου.
6. ΟΠΙΣΘΙΑ ΜΥΟΤΕΝΟΝΤΙΑ ΣΤΟΙΧΕΙΑ: ιγνυακός μυς, έσω και έξω κεφαλή γαστροκνημίου και υποκνημιδίου μυός.
7. ΕΣΩ ΜΗΝΙΣΚΟΣ: στεφανιαίος σύνδεσμος, εγκάρσιος σύνδεσμος, σύνδεσμος του προσθίου και οπισθίου κέρατος, έσω επιγονατιδομηνισκικές ίνες, μέση μοίρα του τένοντος του ημιμυενώδους.
8. ΕΞΩ ΜΗΝΙΣΚΟΣ: στεφανιαίος σύνδεσμος, εγκάρσιος σύνδεσμος, σύνδεσμος του προσθίου και οπισθίου κέρατος, έξω επιγονατιδομηνισκικές ίνες, μηνισκομηριαίος σύνδεσμος, μοίρα του ιγνυακού τένοντος.

2. ΑΙΜΑΤΩΣΗ ΚΑΙ ΝΕΥΡΩΣΗ ΓΟΝΑΤΟΣ

Η αιμάτωση του γόνατος γίνεται κυρίως από κλάδους που χορηγούν τρεις αρτηρίες:

- Η ανωτάτη αρθρική αρτηρία, κλάδος της μηριαίας, που δίνει την άνω έσω αρθρική αρτηρία.
- Τέσσερεις κλάδοι της ιγνυακής αρτηρίας: η άνω έξω αρθρική, η κάτω έσω αρθρική, η κάτω έξω αρθρική, η μέση αρθρική αρτηρία.
- Δύο κλάδοι της πρόσθιας κνημιαίας αρτηρίας: η πρόσθια κνημιαία παλίνδρομη και η οπίσθια κνημιαία παλίνδρομη αρτηρία.

Είναι σημαντικό το ότι η περιοχή της επιφάνειας της μετάφυσης (στο μηριαίο, κνήμη αλλά και την επιγονατίδα) κοντά στα χείλη του αρθρικού χόνδρου, όπου και η πρόσφυση του αρθρικού θυλάκου, αιματώνεται από τα αγγεία του θυλάκου. Αυτό είναι ειδικής σημασίας γεγονός στην περίπτωση ρευματοειδούς αρθρίτιδας, όπου η υμενεκτομή είτε πριν είτε κατά τη διάρκεια της ολικής αρθροπλαστικής, ενδέχεται να προκαλέσει ισχαιμία του οστικού ιστού, στον οποίο στηρίζεται η ενδοπρόθεση.

Η νεύρωση του γόνατος γίνεται με κλάδους από τρία νεύρα:

- Από το κνημιαίο νεύρο: ο άνω έσω αρθρικός κλάδος, ο μέσος αρθρικός κλάδος και ο κάτω έσω αρθρικός κλάδος.
- Από το κοινό περνιαίο νεύρο: ο άνω έξω αρθρικός κλάδος, ο κάτω έξω αρθρικός κλάδος, ο παλίνδρομος αρθρικός κλάδος.
- Κλάδοι από το μηριαίο νεύρο

Η μελέτη και η ανάλυση της λειτουργικής σημασίας των διαφόρων ανατομικών στοιχείων του γόνατος εξελίσσεται ακόμη και σήμερα, παραμένει δε κύριο πρόβλημα το ότι επί του ζώντος δεν είναι δυνατό να αναλυθούν επαρκώς όλες οι δομές σχετικά με τις λειτουργίες τους, ενώ στις αναλύσεις με πτωματικά παρασκευάσματα, ή διάφορα προσομοιωτικά μηχανήματα είναι ουσιαστικά αδύνατον να αναπαραχθούν πλήρως οι πραγματικές συνθήκες λειτουργίας αυτής της άρθρωσης και μάλιστα με υπάρχουσα παθολογία όπως στην οστεοαρθρίτιδα ή τη ρευματοειδή αρθρίτιδα.

ΚΕΦΑΛΑΙΟ 3.

ΣΤΟΙΧΕΙΑ ΚΙΝΗΜΑΤΙΚΗΣ ΤΟΥ ΓΟΝΑΤΟΣ

Η άρθρωση του γόνατος έχει γίνει αντικείμενο κλινικής και ανατομικής μελέτης για περισσότερο από 150 χρόνια.

Είναι απαραίτητο να διευκρινιστεί ότι όταν κινείται το γόνατο κινούνται τουλάχιστον η λεκάνη, το σύστοιχο ισχίο και η ποδοκνημική άρθρωση.

Αυτό έχει ιδιαίτερη σημασία για την ολική αρθροπλαστική του γόνατος, όπου εάν υπάρχει παλαιά αρθρόδεση του ισχίου και τίθεται ένδειξη αρθροπλαστικής του γόνατος, ενδείκνυται πρώτα η αντικατάσταση της αρθροδέσεως με ολική αρθροπλαστική του ισχίου, πριν επιχειρηθεί η αρθροπλαστική του γόνατος, ενώ αντίθετα η αρθρόδεση σύστοιχου ισχίου και γόνατος δημιουργεί μεγάλη αναπηρία.

Επομένως στο γόνατο οι κινήσεις μετρούνται σύμφωνα με την κίνηση του κάθε οστού ως προς το προηγούμενο (ή το επόμενο) και όχι προς ακίνητο σημείο, διότι τέτοιο σημείο στο σώμα δεν υπάρχει.. Εξάλλου, η ακριβής εκτίμηση της κινητικότητας ενός οστού ως προς κάποιο γεωμετρικό σημείο που θεωρείται ακίνητο είναι εξαιρετικά σύνθετη και δεν προσφέρει αποτελέσματα με προφανή χρησιμότητα.

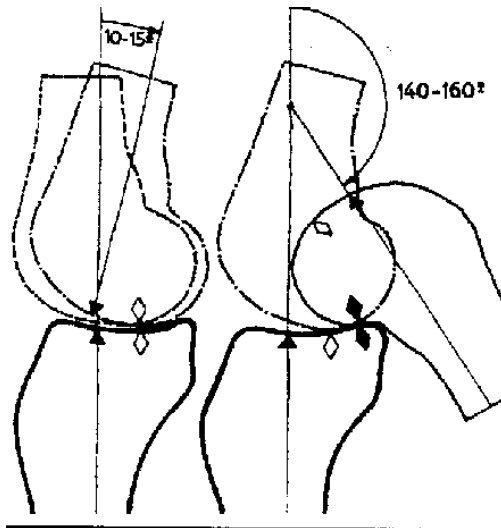
Κατά την κάμψη του γόνατος από πλήρη έκταση μέχρι και την πλήρη κάμψη, διεξάγονται ταυτοχρόνως, σε ποικίλο βαθμό, τρία είδη κινήσεως (76, 55):

1. Ολίσθηση των μηριαίων κονδύλων στους κνημιαίους
2. Κύλιση των μηριαίων κονδύλων στους κνημιαίους

3. Περιστροφή (έξω στροφή κατά την κάμψη) των κνημιαίων κονδύλων περί τους μηριαίους.

Η ολίσθηση είναι η μορφή της κίνησης που επιτρέπει τη διαδοχική επαφή περισσότερων σημείων του μηρού με λιγότερα σημεία της κνήμης.

Σαν απόδειξη φέρεται το πείραμα των αδελφών Weber το 1836, όπου σημειώνοντας διάφορα σημεία στην κνήμη και το μηρό έδειξαν ότι κατά την κάμψη του γόνατος, το συγκεκριμένο μήκος αρθρικής επιφάνειας του μηρού έρχεται σε επαφή περίπου με το ήμισυ του αναλόγου μήκους αρθρικής επιφάνειας κνήμης.



Σχήμα 2.1

Παρόμοια ευρήματα εμφανίζονται και σε πειραματική μέτρηση με δυσδιάστατο μηχανικό ανάλογο γόνατος, όπου ο μηριαίος κόνδυλος είναι κυκλικός, ο κνημιαίος επίπεδος, και τα δύο στοιχεία συγκρατούνται μεταξύ τους με δύο σύρματα, ανάλογα προς τους δύο χιαστούς (55).

Η **κύλιση** είναι η μορφή της κίνησης που επιτρέπει τη μεταβολή της γωνίας του επιμήκη άξονα του μηρού προς εκείνον της κνήμης. Χωρίς κύλιση είναι αδύνατον να μεταβληθεί η γωνία μηρού-κνήμης.

Η **στροφή** είναι η μορφή της κίνησης που προκύπτει από τη διαφορά της καμπυλότητας τόσο των δύο μηριαίων κονδύλων όσο και των κνημιαίων. Τα πειράματα του Strasser το 1917 έδειξαν, ότι ο μεν έσω μηριαίος κόνδυλος εκτελεί μόνο περιστροφή κατά τις πρώτες 15°, και κατόπιν εκτελεί περιστροφή και κύλιση ταυτόχρονα, ενώ ο έξω κόνδυλος συνεχίζει να εκτελεί αμιγή περιστροφή μέχρι τις 20°.

Εκτός από τη διαφορά καμπυλότητας των δύο μηριαίων κονδύλων, στην κίνηση αυτή συμβάλλουν και το σχήμα των κνημιαίων κονδύλων, καθώς και το γεγονός ότι ο έσω πλάγιος σύνδεσμος διατείνεται πριν από τον έξω.

Ιδιαίτερη σημασία έχει και η δράση του οπισθίου λοξού συνδέσμου ο οποίος εκφύεται από τον έξω μηριαίο κόνδυλο και καταφύεται στην έξω κνημιαία άκανθα.

Όλα αυτά τα στοιχεία ευνοούν την έξω στροφή του μηρού και περιορίζουν την έσω. Πτωματικές μελέτες έδειξαν ότι διαφορετικά μέρη της επιγονατιδικής αρθρικής επιφάνειας εφάπτονται με διαφορετικά σημεία των μηριαίων κονδύλων, γεγονός που φαίνεται από το μικρό βαθμό εναρμόνισης (congruence) μεταξύ επιγονατίδας και επιγονατιδικής αύλακας του μηριαίου. Μάλιστα εδείχθη ότι σε κάμψη άνω των 90° η επιγονατίδα μετατοπίζεται τόσο ώστε να εφάπτεται η λεγόμενη «μονή» αρθρική επιφάνειά της με την αντίστοιχη ιδιόμορφη επιφάνεια που βρίσκεται στον έσω κόνδυλο του μηρού (54).

Το γεγονός αυτό έχει ιδιαίτερη σημασία για την αιτιολόγηση των προβλημάτων που δημιουργούν αποτυχία των αρθροπλαστικών του γόνατος εξαιτίας επιπλοκών από την επιγονατιδομηριαία άρθρωση, είτε μεταξύ επιγονατιδικού οστού και μετάλλου, είτε μεταξύ επιγονατιδικού οστού και επιγονατιδικής ενδοπρόθεσης (74.)

Οι κινήσεις των γειτονικών αρθρώσεων επηρεάζουν χωρίς αμφιβολία τις κινήσεις στο γόνατο. Η απλή μεταβολή των θέσεων του άκρου ποδός εδείχθη ότι μεταβάλλει τη γωνία Q (μεταξύ ορθού μηριαίου και επιγονατιδικού τένοντος). Κατά συνέπεια επηρεάζει όχι μόνο τη δυναμική της επιγονατίδας αλλά και προκαλεί κίνηση. Η λεπτομερειακή μελέτη των κινήσεων του γόνατος αναλύθηκε σε μεγάλο βαθμό μετά το 1960.

Αρκετά σύγχρονα μοντέλα αρθροπλαστικών γόνατος, στηριζόμενα στην παραπάνω παρατήρηση, σχεδιάστηκαν προσφέροντας μικρή επαλληλία μεταξύ αρθρούμενων επιφανειών μηρού και κνήμης, με στόχο την ελάττωση ή και εξάλειψη αυξημένης επαφής αυτών κατά τη διάρκεια του φαινομένου της κύλισης στην κάμψη και έκταση του γόνατος (10). Με έκπληξη διαπιστώθηκε ότι η αντίστοιχη κινηματική που αναμενόταν δεν παρατηρήθηκε τόσο σε πειραματικές μελέτες στο εργαστήριο, όσο και σε μαγνητικές τομογραφίες σε πτωματικά γόνατα αλλά και ζώντες εθελοντές (63, 113). Εκτός αυτού, έχει παρατηρηθεί ότι σε πολλούς ασθενείς που έχει τοποθετηθεί ολική αρθροπλαστική γόνατος (με ή χωρίς διατήρηση του ΟΧΣ) δεν υφίσταται κίνηση του μηρού προς τα πίσω με την κάμψη του γόνατος, αλλά αντίθετα πρόσθια κύλιση αυτού επί της κνήμης. Αυτό το φαινόμενο ονομάστηκε «**παράδοξη κίνηση**» και φαίνεται ότι παίζει σημαντικό ρόλο στο λειτουργικό αποτέλεσμα της ολικής αρθροπλαστικής του γόνατος (6, 114, 128).

Τελευταίες δημοσιεύσεις επί της κινηματικής φυσιολογικού γόνατος χρησιμοποιώντας πτωματικά μοντέλα καθώς και μαγνητική τομογραφία και φλουροσκοπηση πτωματικών αλλά και ζώντων εθελοντών έδειξαν ότι το γόνατο δεν λειτουργεί ως σύμπλεγμα τεσσάρων σημείων, όπως θεωρούνταν παλαιότερα (10, 15, 71,113).

Η σύγχρονη κινηματική του γόνατος είναι πιο εύκολα κατανοητή, αν χωρίσουμε την κάμψη σε τρία διαφορετικά μέρη. Το πρώτο ξεκινά από την πλήρη έκταση έως και 20 με 30⁰ κάμψη. Εδώ η έσω στροφή της κνήμης διπλασιάζεται με την κάμψη ενώ η κνήμη μετακινείται προς τα έξω στην πλήρη έκταση. Στο δεύτερο μέρος της κάμψης, μεταξύ 20° και 120° επισυμβαίνουν οι περισσότερες δραστηριότητες από πλευράς κινηματικής. Σε αυτό το τόξο κίνησης οι αρθρούμενες επιφάνειες των μηριαίων κονδύλων, σε οβελιαίο επίπεδο, είναι σφαιρικές και περιστρέφονται γύρω από ένα κέντρο. Ο έσω μηριαίος κόνδυλος δεν μετακινείται προσθιοπίσθια (άρα η κύλιση δεν γίνεται στην έσω επιφάνεια του γόνατος) και παραμένει σταθερός από πλευράς κινηματικής, ενώ η επιφάνεια επαφής μηρού και κνήμης μετακινείται από την πρόσθια επιφάνεια αυτών στις 10° στην οπίσθια επιφάνεια αυτών στις 30° περίπου. Με τον τρόπο αυτό και σε συνάρτηση με το σχήμα των οστών, η επιφάνεια επαφής στην έσω πλευρά του γόνατος μετακινείται προς τα πίσω στις 30° κάμψη, ενώ ο μηριαίος κόνδυλος παραμένει σταθερός. Στην έξω επιφάνεια του γόνατος παρατηρείται περιστροφική κίνηση στη μέση της κάμψης (60°) και κυκλική κίνηση στις 120°. Επίσης ο έξω μηριαίος κόνδυλος και η επιφάνεια επαφής μετακινούνται προς τα πίσω αλλά σε ποικίλη έκταση στη μέση της κάμψης του γόνατος (κύλιση προς τα πίσω) προκαλώντας έσω στροφή της κνήμης με την κάμψη. Το τρίτο μέρος της κάμψης του γόνατος (πέραν των 120°), μπορεί να συμβεί μόνο παθητικά. Στην έσω πλευρά ο έσω μηριαίος κόνδυλος εκτελεί κύλιση προς τα πίσω πάνω στο οπίσθιο κέρασ του έσω μηνίσκου, ενώ στην έξω πλευρά τόσο ο έξω μηριαίος κόνδυλος όσο και το οπίσθιο κέρασ του έξω μηνίσκου μετακινούνται πάνω στην κνήμη (43, 71, 113).

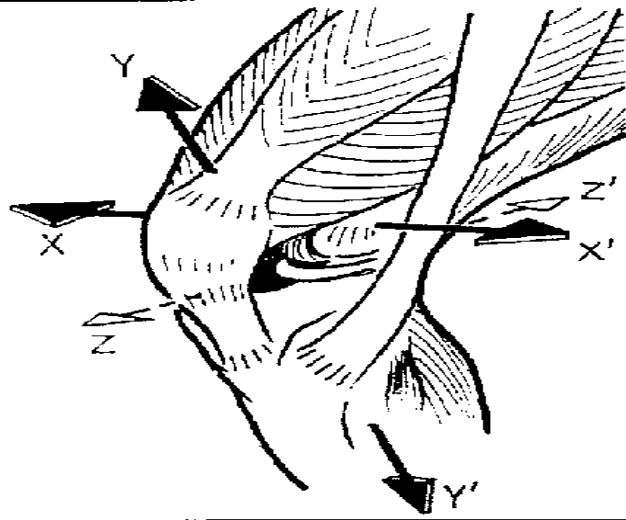ΚΕΦΑΛΑΙΟ 4.

ΣΤΟΙΧΕΙΑ ΕΜΒΙΟΜΗΧΑΝΙΚΗΣ ΤΟΥ ΓΟΝΑΤΟΣ

4.1 ΦΥΣΙΟΛΟΓΙΚΟ ΓΟΝΑΤΟ.

4.1.1 ΣΤΑΤΙΚΗ ΚΑΙ ΔΥΝΑΜΙΚΗ ΤΟΥ ΓΟΝΑΤΟΣ

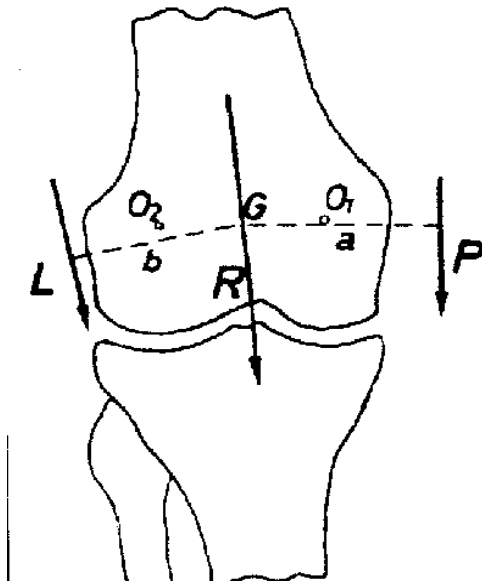
Στην ορθία θέση, στο φυσιολογικό γόνατο, ορίζονται οι εξής άξονες (75) :



Σχήμα 3.1

- Ο εγκάρσιος άξονας $x x'$: γύρω από αυτόν τον άξονα περιστρέφονται οι κνημιαίοι κόνδυλοι κατά την κάμψη του γόνατος.
- Ο κατακόρυφος άξονας της κνήμης $y y'$: ορίζεται σαν ο κατακόρυφος άξονας που διέρχεται από τρία σημεία, το κέντρο της κεφαλής του μηριαίου, το κέντρο της άνω κνημιαίας επιφάνειας και το κέντρο της ποδοκνημικής άρθρωσης. Ο άξονας αυτός σχηματίζει μια γωνία κατά μέσον όρο 60 με την κάθετη προς το οριζόντιο επίπεδο των κνημιαίων κονδύλων, η οποία και καλείται φυσιολογική βλαισότητα. Η κνήμη περιστρέφεται και περί αυτόν τον άξονα κατά την κάμψη του γόνατος.
- Ο προσθιοπίσθιος άξονας $z z'$: ορίζεται σαν ο κάθετος προς τον $x x'$. Στη φυσιολογική άρθρωση δεν επιτρέπονται πλάγιες κινήσεις περί αυτών των άξονα. Τη σταθερότητα εξασφαλίζουν οι πλάγιοι και οι χιαστοί σύνδεσμοι.

Στην ορθία θέση, στο φυσιολογικό γόνατο, και σε ισορροπία, ασκούνται οι εξής δυνάμεις (89) :



Σχήμα 3.2

- P το βάρος του σώματος.
- L μία δύναμη ανάλογη που ασκείται από τα έξω μυικά στοιχεία, έτσι ώστε οι δύο αυτές δυνάμεις να δημιουργούν μια συνισταμένη R η οποία να διέρχεται από το κέντρο (ή κοντά από το κέντρο) του γόνατος. Με μηχανικά ανάλογα γίνεται κατανοητό ότι η δύναμη R πρέπει και αρκεί να διέρχεται μεταξύ των

δύο κέντρων καμπυλότητας των δύο μηριαίων κονδύλων, ώστε να διατηρείται ευσταθής ισορροπία.

- Εάν O είναι το κέντρο του γόνατος, η ροπή από την P είναι $P \cdot a$, η ροπή από την L είναι $L \cdot b$ και η ισορροπία είναι :

$$L \cdot b = P \cdot a \Leftrightarrow L = P \cdot a / b$$

Εάν τα δύο κέντρα καμπυλότητας είναι O1 και O2 αντίστοιχα, τότε:

$$L_{\max} = P \cdot a / b_1 \text{ και } L_{\min} = P \cdot a / (b_1 + b_2)$$

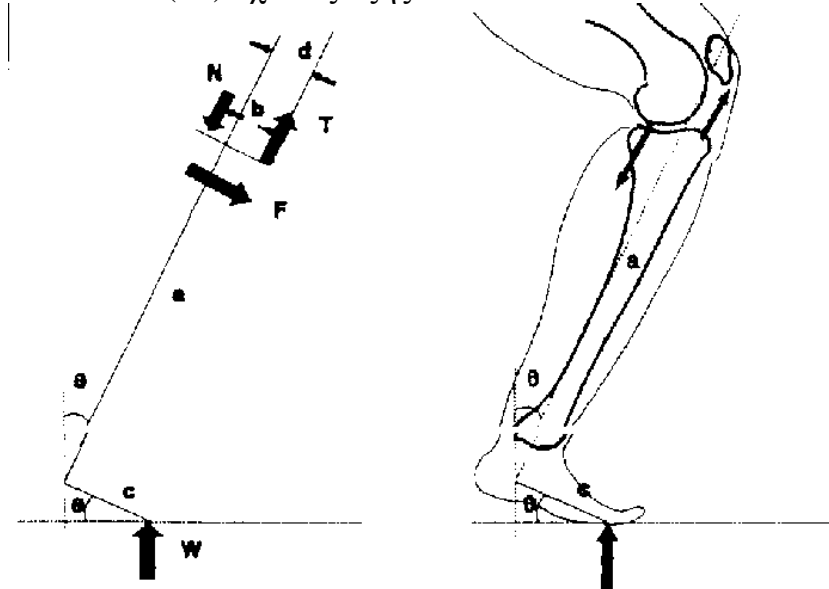
Όπου b_1 και b_2 οι αποστάσεις της L από τα κέντρα O1 και O2 αντίστοιχα. Το μέγεθος της συνισταμένης R έχει μετρηθεί και είναι (κατά την ισορροπία στην ορθία θέση) 2.1 φορές το βάρος του σώματος. Κατά τη βάδιση και στη φάση απομάκρυνση των δακτύλων από το έδαφος, φτάνει τις 4.1 φορές το βάρος του σώματος.

Στο μετωπιαίο επίπεδο οι δυνάμεις ασκούνται σε άξονες οι οποίοι έχουν ανάγκη τη βλαισότητα 6^0 , όπως θεωρεί ο Maquet (88,89). Με αυτό το επιχείρημα εξηγεί και τις αλλοιώσεις που παρουσιάζονται στη ραιβογονία που πολλές φορές συνοδεύει την οστεοαρθρίτιδα του γόνατος.

Η σχηματική ανάλυση των δυνάμεων που ασκούνται στο μετωπιαίο επίπεδο είναι και περισσότερο ανεπτυγμένη και ευκολότερα κατανοητή, ενώ η ανάλυση των δυνάμεων στο οβελιαίο επίπεδο είναι πολύ περισσότερο σύνθετη (55,130). Η τεράστια σημασία των μυών της γαστροκνημίας, που συνδέει την πτέρνα με το μηρό με μερική μόνο μεσολάβηση της κνήμης, έχει επισημανθεί από το Maquet αλλά δεν έχει

διερευνηθεί σε βάθος. Εφ'όσον το φυσιολογικό άτομο είναι δυνατό να μεταβάλλει τη θέση του χωρίς να αλλάξει τη θέση των γονάτων του (πρόσθια μετατόπιση σε ορθία θέση), είναι προφανές ότι μετακινείται ο άξονας από τον οποίο περνούν τα φορτία από τον μηρό προς την κνήμη. Κατά συνέπεια, η μελέτη της δυναμικής της ολικής αρθροπλαστικής του γόνατος, παρακινήμενη κυρίως από τις αποτυχίες των διαφόρων ενδοπρόθεσεων, δημιουργεί την ανάγκη να διερευνηθούν πολλά ακόμη μέχρι να αποφασιστεί με βεβαιότητα ποια είναι η δυναμικά σωστή σχεδίαση μιας ενδοπρόθεσης.

Στο οβελιαίο επίπεδο, σε τυχαία θέση κάμψης του γόνατος σε γωνία θ μοιρών, η στατική ισορροπία της κνήμης με τις δυνάμεις που εξασκούνται στο γόνατο, όπως μελετήθηκε από τους Goodfellow και O'Connor (55) έχει ως εξής :



Σχήμα 3.3

$$N = W \left\{ \frac{a}{b} \cdot \eta \mu \theta - \left[\frac{c-d}{b} \right] \cdot \sigma \nu \nu \theta \right\}$$

$$T = W \left\{ \frac{a}{b} \cdot \eta \mu \theta - \left[1 + \frac{c-d}{b} \right] \cdot \sigma \nu \nu \theta \right\}$$

$$F = W \cdot \sigma \nu \nu \theta$$

Όπου :

- W η από το έδαφος προς τα άνω κατακόρυφη δύναμη, ίση και αντίθετη προς το βάρος του σώματος.
- T η δύναμη που δημιουργείται από τον επιγονατιδικό τένοντα
- N η δύναμη από τους μηριαίους κονδύλους επί της κνήμης.

- F η κάθετη προς τον επιμήκη άξονα της κνήμης συνιστώσα του βάρους, συνάρτηση της γωνίας κάμψης θ . Η δύναμη αυτή λειτουργεί σα δύναμη εγκάρσιας μετατόπισης (shearing force)
- a το μήκος της κνήμης.
- b η απόσταση μεταξύ της κατακορύφου που διέρχεται από το κνημιαίο κύρτωμα και του σημείου επαφής μεταξύ μηριαίων και κνημιαίων κονδύλων.
- c η απόσταση μεταξύ κέντρου της ποδοκνημικής και σημείου επαφής του ποδός στο έδαφος.
- d η απόσταση μεταξύ του επιμήκη άξονα της κνήμης και του κνημιαίου κυρτώματος.

Αποτέλεσμα άσκησης όλων των δυνάμεων στο γόνατο που έχει υποστεί ολική αρθροπλαστική, είναι η συμμετοχή τους σε διάφορους μηχανισμούς χαλάρωσης της αρθροπλαστικής.

Είναι επίσης γνωστό ότι ο μηχανικός άξονας του μηριαίου, που περνά από το κέντρο του γόνατος, δεν συμπίπτει με τον ανατομικό. Έτσι λοιπόν η γραμμή που ενώνει την κεφαλή του μηριαίου με το κέντρο του γόνατος σχηματίζει γωνία $6-9^{\circ}$ με τον άξονα της διάφυσης του μηριαίου και παρεκκλίνει από τον κάθετο άξονα του σώματος κατά τη βάδιση κατά 3° . Στην ορθία θέση ο εγκάρσιος άξονας της άρθρωσης βρίσκεται σχεδόν πάντα πάνω στο οριζόντιο επίπεδο που περνά από αυτή. Η δυσαναλογία που υπάρχει όσον αφορά τα μήκη των αρθρικών επιφανειών των μηριαίων και κνημιαίων κονδύλων έχει σαν αποτέλεσμα να παράγονται δύο ειδών κινήσεις.

Έτσι, το γόνατο συμπεριφέρεται σαν αγκιστροειδής αλλά και σαν τροχοειδής άρθρωση. Επιτρέπεται λοιπόν κάμψη και έκταση στο οβελιαίο επίπεδο και $5-25^{\circ}$ έξω και ιδίως έσω στροφής όταν το γόνατο βρίσκεται σε κάμψη. Στην έκταση, λόγω της μορφής των αρθρικών επιφανειών αλλά και της τάσης των συνδέσμων και των μηνίσκων δεν επιτρέπονται στροφές.

Κατά την κάμψη του γόνατος μπορεί να παρατηρηθεί πλαγιοπλάγια κίνηση (απαγωγής-προσαγωγής) που δεν ξεπερνά τις 6^0 . Η σύνθετη αυτή κίνηση του γόνατος είναι συνδυασμός κύλισης και ολίσθησης. Στις πρώτες 20^0 μοίρες κάμψης παρατηρείται κύλιση ενώ στις υπόλοιπες κυρίως ολίσθηση.

Η κύλιση των πρώτων μοιρών συμβαδίζει καλύτερα με την αυξημένη σταθερότητα που παρατηρείται κοντά στην πλήρη έκταση ενώ η ολίσθηση επιτρέπει την στροφική ικανότητα που παρατηρείται καθώς το γόνατο κάμπτεται περισσότερο.

Επιπλέον, η κύλιση είναι ο μόνος τρόπος για να βρίσκεται η γραμμή που συνδέει το στιγμιαίο κέντρο περιστροφής με το σημείο επαφής των αρθρικών επιφανειών, κάθετη στην αρθρική επιφάνεια, όπως απαιτεί η εμβιομηχανική των αρθρώσεων. Σε αντίθετη περίπτωση, αν δηλαδή δεν ήταν κάθετη, οι αρθρικές επιφάνειες θα ωθούνταν σε παρεκτόπιση ή διάσταση.

Και οι δύο μηνίσκοι ωθούνται ελαφρώς εμπρός κατά την έκταση και ολοένα και περισσότερο προς τα πίσω κατά την πρόοδο της κάμψης ακολουθώντας τους μηριαίους κονδύλους.

Η προς τα πίσω κίνηση, στην οποία ιδιαίτερα βοηθούν ο ιγνυακός για τον έξω μηνίσκο και ο ημιυμενώδης για τον έσω, αποτρέπει την παγίδευση των μηνίσκων κατά την κίνηση του γόνατος. Στις στροφικές κινήσεις οι μηνίσκοι ακολουθούν τους κνημιαίους κονδύλους. Οι κόνδυλοι του μηριαίου διαφέρουν μεταξύ τους. Ο έξω κόνδυλος είναι φαρδύτερος στο προσθιοπίσθιο και εγκάρσιο επίπεδο ενώ ο έσω προβάλλει απώτερα ώστε να βρίσκεται ελαφρώς χαμηλότερα από τον έξω. Αυτή η προβολή αντισταθμίζει την μικρή κλίση (3^0) του μηχανικού άξονα στην ορθία στάση, ώστε ο εγκάρσιος άξονας του γόνατος να βρίσκεται στο οριζόντιο επίπεδο.

Επίσης, η αρθρική επιφάνεια του έσω κονδύλου είναι μακρύτερη προσθίως. Αυτό έχει σαν αποτέλεσμα την έσω στροφή του μηριαίου καθώς το γόνατο πλησιάζει στην πλήρη έκταση με επακόλουθο την πρόσθια στροφή του οπισθίου μέρους του έξω κονδύλου και το κλείδωμα του γόνατος στην πλήρη έκταση (screwing home). Κατά την εκκίνηση της κάμψης το γόνατο ξεκλειδώνει με έξω στροφή του μηριαίου. Ο έξω κόνδυλος στρέφεται περισσότερο μια και ο άξονας αυτής της στροφής περνά κοντά από τον έσω κόνδυλο. Στο κλείδωμα και στο ξεκλείδωμα του γόνατος συμμετέχει ιδιαίτερα ο οπίσθιος χιαστός. Μια άλλη σημαντική παράμετρος στην εμβιομηχανική του γόνατος είναι η παρεκτόπιση της κνήμης κατά την κάμψη (role back) και έκταση του γόνατος.

Γιατί αυτή η αλλαγή είναι υποχρεωτική στο φυσιολογικό γόνατο; Είναι φυσικό κατά τη διάρκεια της φόρτισης του σκέλους να αναπτύσσονται ροπές στο γόνατο οι οποίες πρέπει να εξουδετερώνονται από τους μύες. Επειδή η έκφυση και η κατάφυση των μυών είναι σταθερή, το μέγεθος της ροπής αυτής αλλά και της δύναμης που πρέπει να ασκηθεί από τους μύες εξαρτώνται από τη θέση του σημείου επαφής στην άρθρωση του γόνατος. Έτσι λοιπόν κατά την έναρξη της κάμψης του γόνατος η άσκηση των φορτίων γίνεται στην πρόσθια αρθρική επιφάνεια ενώ ο στιγμιαίος άξονας περιστροφής της άρθρωσης μετακινείται με την περαιτέρω αύξηση της κάμψης προς τα πίσω, αυξάνοντας τον μοχλοβραχίονα του τετρακεφάλου ώστε αυτός να ασκεί μικρότερη δύναμη κατά την αντιρρόπηση των φορτίων και επομένως να μειώνεται και το φορτίο που ασκείται στην αρθρική επιφάνεια. Εδώ, η καλή επαλληλία των αρθρικών επιφανειών παίζει μεγάλο ρόλο. Οι επάλληλες επιφάνειες επιτρέπουν με μικρή οβελία παρεκτόπιση της κνήμης να μετατοπίζεται αρκετά το στιγμιαίο κέντρο περιστροφής. Κατά την φόρτιση του γόνατος ασκούνται και δυνάμεις ραιβοποίησης ή

βλαιοποίησης. Το γόνατο πρέπει να αντισταθμίσει τις δυνάμεις αυτές για να μην υπάρξει διάσταση στις αρθρικές επιφάνειες. Πώς γίνεται αυτό; Ανάλογα με το μέγεθος της δύναμης ενεργοποιούνται κατά σειρά οι ακόλουθοι μηχανισμοί: για την αντισταθμίση μικρών δυνάμεων, αρκεί η μετατόπιση του σημείου άσκησης της αντίδρασης της άρθρωσης προς τον έναν ή τον άλλο κόνδυλο. Σε μεγαλύτερα φορτία η σύγχρονη δράση όλων των μυικών ομάδων ελαττώνει το φορτίο αντίδρασης στην άρθρωση κι έτσι μειώνει την καταπόνησή της. Όταν το φορτίο αυξηθεί ακόμη περισσότερο τότε επιστρατεύονται οι πλάγιοι σύνδεσμοι και σε αρκετά μικρότερο βαθμό οι χιαστοί σύνδεσμοι. Έτσι οι αρθρικές επιφάνειες διατηρούνται επάλληλες.

Όσον αφορά την επιγονατίδα η βιομηχανική της συμπεριφορά δεν έχει πλήρως κατανοηθεί. Στην επιγονατίδα ασκούνται τρεις δυνάμεις: η δύναμη του τετρακεφάλου, η δύναμη του επιγονατιδικού συνδέσμου και οι συμπιεστικές δυνάμεις στο σημείο επαφής της επιγονατίδας με το μηριαίο που είναι αποτέλεσμα της δράσης του εκτατικού μηχανισμού. Οι τελευταίες αυτές δυνάμεις στην έκταση, εξαρτώνται από την γωνία Q .

Ο ρόλος της επιγονατίδας είναι να αυξάνει το μοχλοβραχίονα του εκτατικού μηχανισμού αυξάνοντας έτσι την αποτελεσματικότητά του. Το σημείο επαφής με τη μηριαία τροχλία καθώς και η κάμψη αυξάνεται μετατοπίζεται προς τον άλλο πόλο.

Ο τετρακέφαλος δρα κυρίως κατά μήκος του ανατομικού άξονα εκτός από τον έσω πλατύ που έλκει, στις τελευταίες μοίρες της έκτασης, την επιγονατίδα προς τα έσω. Έτσι λοιπόν μεγάλες γωνίες Q έχουν την τάση να παρεκτοπίζουν την επιγονατίδα προς τα έξω, ιδίως στην αρχή της κάμψης όπου οι προς τα έξω παρεκτόπιση της επιγονατίδας δεν προστατεύεται από την μηριαία τροχλία μια και η επαφή της επιγονατίδας με αυτήν είναι σε αυτήν τη φάση πολύ περιορισμένη.

4.2 ΓΟΝΑΤΟ ΜΕ ΑΡΘΡΟΠΛΑΣΤΙΚΗ

Είναι προφανές ότι η κίνηση του γόνατος είναι σύνθετη και τη συνοδεύουν πολλαπλές φορτίσεις από πολλαπλές κατευθύνσεις.

Αν κατά την αρθροπλαστική δεν ληφθούν υπόψη αυτές οι παράμετροι, είναι βέβαιο ότι θα αποτύχει όπως έγινε με τις πλήρως συνδεδεμένες προθέσεις. Οι σύγχρονες προθέσεις προσπαθούν να αναπαράγουν πιστά τη φυσιολογική κινηματική της άρθρωσης. Επιπλέον, είναι απαραίτητη η αποκατάσταση της σωστής στάσης των πλαγίων συνδέσμων και του οπισθίου χιαστού (αν αυτός διατηρηθεί). Ιδανικές προθέσεις είναι αυτές που ενσωματώνονται χωρίς να εμφανίζουν μικροκινήσεις, αποτρέπουν τη συγκέντρωση φορτίων στις κινούμενες επιφάνειες, ελαχιστοποιούν τις διατμητικές δυνάμεις στην διεπιφάνεια οστού- πρόθεσης και προκαλούν σχετικά φυσιολογική οστική καταπόνηση προσφέροντας παράλληλα ένα μεγάλο εύρος κίνησης.

Η αποτυχία της σωστής ευθυγράμμισης τους γόνατος έχει σαν αποτέλεσμα την αστάθεια των αρθρικών επιφανειών, τη δυσκαμψία, τη γρήγορη φθορά του πολυαιθυλενίου και τη χαλάρωση της πρόθεσης. Έτσι λοιπόν η κνημιαία οστεοτομία γίνεται κάθετα στο μηχανικό άξονα της κνήμης με συνοδό 5° οπίσθια κλίση. Παλαιότερα είχε προταθεί να διατηρείται η φυσιολογική ανατομία της κνήμης, δηλαδή να γίνεται οστεοτομία της με 3° έσω κλίση. Όμως οι οδηγοί της οστεοτομίας δεν είναι τόσο ακριβής ($\pm 3^{\circ}$), με αποτέλεσμα να τέμνεται η κνήμη με μεγαλύτερη ραιβότητα, η οποία στη συνέχεια λόγω της διαταραχής του άξονα αυξάνονταν και το αποτέλεσμα ήταν αποθαρρυντικό.

Έτσι λοιπόν κατά την κνημιαία οστεοτομία γίνεται εκούσια παράβαση της ανατομίας για την αποφυγή του κινδύνου ραιβοποίησης της

κνήμης. Η οπίσθια κλίση αυξάνει το εύρος κάμψης του γόνατος και είναι απόλυτα συμβατή με τη φυσιολογική μορφολογία της κνήμης. Κατά την οστεοτομία του μηριαίου στο εγκάρσιο επίπεδο γίνεται η επιθυμητή βλαισότητα που είναι 5° με 6° . Για τη διόρθωση της παράβασης της μορφολογίας της κνήμης, η μηριαία πρόθεση τοποθετείται με 3° έξω στροφή. Έτσι το κενό τμήμα που σχηματίζεται κατά την κάμψη του γόνατος σχηματίζει παραλληλόγραμμο και όχι τραπέζιο, με αποτέλεσμα την ισομερή κατανομή των δυνάμεων και τις στάσεις των πλαγίων συνδέσμων και την αποφυγή αυξημένης οπίσθιας έσω τάσης. Αυτό βελτιώνει και την κίνηση της επιγονατίδας. Επειδή στα οστεοαρθρικά γόνατα υπάρχουν συχνά παραμορφώσεις στους κονδύλους, το σημείο αναφοράς για την οστεοτομία αυτή πρέπει να είναι η διεπικονδύλιος γραμμή.

Όσον αφορά την επιγονατίδα, η αλλαγή στην περιοχή φόρτισης καθώς το γόνατο κάμπτεται ασκεί σημαντική επιρροή στην πρόθεση που τοποθετείται σε αυτή. Ακόμη και στην περίπτωση που κατά την αρθροπλαστική η πλαγιοπλάγια ευθυγράμμιση της επιγονατίδας είναι άριστη, η προς τα άνω αλλαγή της επιφάνεια επαφής κατά την κάμψη, ασκεί έκκεντρες φορτίσεις στην πρόθεση.

Μετά από εντατικές έρευνες έχουν προταθεί δύο είδη επιγονατιδικής πρόθεσης: η πρώτη, η **ανατομική** λόγω του σχήματός της ελαττώνει κατά πολύ τις δυνάμεις που ασκούνται σε αυτή και περιορίζει τη δυνατότητα εξαρθρήματος. Αν όμως δεν είναι άριστα ευθυγραμμισμένη δημιουργεί δυνατά καταστρεπτικά σημειακά φορτία.

Η δεύτερη η **θολωτή** δεν περιορίζει ιδιαίτερα την πιθανότητα υπεξαρθρήματος αλλά και δε δημιουργεί ιδιαίτερα σημειακά φορτία στην περίπτωση κακής ευθυγράμμισης.

Λαμβάνοντας όλα αυτά υπόψη, αρκετοί δεν αντικαθιστούν την επιγονατίδα παρά μόνο όταν είναι αναγκαίο.

Όσον αφορά το πολυαιθυλένιο, φαίνεται ότι παίζει το σημαντικότερο ίσως ρόλο στην αρθροπλαστική. Συγκρίνοντας κανείς την αρθροπλαστική του ισχίου που συμμορφώνεται απόλυτα με την ανατομία της περιοχής, με την αρθροπλαστική γόνατος αντιλαμβάνεται κανείς ότι η δεύτερη κάνει αρκετές υποχωρήσεις, μη σεβόμενη απόλυτα την ανατομία της περιοχής.

Έτσι λοιπόν οι μηριαίοι κόνδυλοι της πρόθεσης έχουν μικρότερη ακτίνα καμπυλότητας προς τα πίσω. Αυτό συμβαίνει περισσότερο στις προθέσεις που διατηρούν τον οπίσθιο χιαστό, μια και χρειάζονται σχετικά επίπεδες επιφάνειες στην κνημιαία πρόθεση για να μην ασκείται υπερβολική τάση στον οπίσθιο χιαστό κατά την οπίσθια κύλιση (rollback). Μία πρόθεση επιφανείας είναι δυνατόν να έχει σχεδόν επίπεδο πολυαιθυλένιο περιμένοντας από τους συνδέσμους την σταθεροποίηση, να έχει κοίλο πολυαιθυλένιο χωρίς την ανάγκη του οπισθίου χιαστού ή να έχει κοίλο πολυαιθυλένιο με οπίσθια σταθεροποίηση.

Οι προθέσεις που έχουν επίπεδες επιφάνειες πολυαιθυλενίου αναπτύσσουν μεγάλα φορτία στις άκρες τους στην περίπτωση ανάπτυξης ραιβής ή βλαισής δύναμης. Αυτές οι προθέσεις έχουν μεγάλη ελευθερία κίνησης. Αυτό σημαίνει ότι η αποτυχία άριστης εξισορρόπησης της τάσης των μαλακών μορίων ή η αύξηση της οπίσθιας κλίσης στην κνήμη οδηγεί στην πρόωρη καταστροφή τους.

Αντίθετα οι προθέσεις που αυξάνουν την επιφάνεια επαφής έχοντας κοίλο πολυαιθυλένιο μειώνουν την ανάπτυξη σημειακών φορτίων. Αυτό όμως δεν συμβαίνει στις ακραίες κινήσεις όπου τότε εμφανίζονται ισχυρά φορτία, ιδίως αν η πρόθεση δεν είναι καλά ευθυγραμμισμένη. Είναι πάντως γεγονός ότι στην προσπάθεια επίτευξης προσθιοπίσθιας κίνησης και

στροφικής ικανότητας, θυσιάζεται η απόλυτη εφαρμογή της κνημιαίας με την κνημιαία πρόθεση με αποτέλεσμα την ανάπτυξη, ισχυρότερων από τα ιδανικά, φορτία. Έτσι λοιπόν η δυσκολία στη σχεδίαση μιας αρθροπλαστικής είναι να επιτευχθεί ο ιδανικός συνδυασμός ευκαμψίας και εφαρμογής των αρθρικών επιφανειών.

Πέρα από την ποιότητα και τις συνθήκες αποστείρωσης του πολυαιθυλενίου, το πάχος του παίζει σημαντικό ρόλο στη μακροβιότητα της πρόθεσης. Έχει βρεθεί ότι όταν το πάχος είναι μικρότερο από 7 έως 8 χιλιοστά, αυξάνονται οι δυνάμεις επαφής στην τεχνητή άρθρωση. Εμβιομηχανικοί κανόνες υπαγορεύουν επίσης και τον τρόπο καθήλωσης της πρόθεσης. Η χρήση μεταλλικού κνημιαίου στελέχους κάτω από το πολυαιθυλένιο έχει πλέον καθιερωθεί μια και κατανέμει καλύτερα τα φορτία στο σπογγώδες οστό και στα σημεία επαφής της πρόθεσης ενώ επιπλέον προστατεύει το πολυαιθυλένιο από δυνάμεις παραμόρφωσης (creep). Επίσης το βάθος της κνημιαίας οστεοτομίας δεν πρέπει να είναι μεγάλο διότι στα βαθύτερα στρώματα το σπογγώδες οστό είναι πιο αδύνατο.

Τέλος το μεταλλικό στέλεχος πρέπει να φθάνει στις άκρες της αρθρικής επιφάνειας ώστε να εκμεταλλεύεται την καλύτερη αντοχή του φλοιώδους οστού στις δυνάμεις συμπίεσης.

ΚΕΦΑΛΑΙΟ 5.

ΙΣΤΟΡΙΚΗ ΑΝΑΣΚΟΠΗΣΗ ΤΗΣ Ο.Α.Γ

Από τον προηγούμενο αιώνα ακόμη το γόνατο με τις σοβαρές αρθρικές αλλοιώσεις συγκέντρωσε το ενδιαφέρον των χειρουργών. Στην προσπάθειά τους να διατηρήσουν την μορφή και τη λειτουργικότητά του χρησιμοποίησαν μεμβράνες ή μεταλλικές επιφάνειες χωρίς επιτυχία.

Πρώτος ο Karnohan το 1840 επινόησε τη χρήση παραθετικών ουσιών ανάμεσα σε οστεοτομηθέντα άκρα οστών για να παρεμποδιστεί η πόρωσή τους και γι' αυτό το λόγο χρησιμοποίησε κομμάτι ξύλου στην κροταφογναθική άρθρωση.

Το 1861 ο Ferguson επιχείρησε πρώτος να ανακουφίσει ασθενείς με αρθρίτιδα με αρθροπλαστική εκτομής (resection arthroplasty).

Η καθ' εαυτό περίοδος αρθροπλαστικής αρχίζει με τον Vernoe (1863) που πρώτος συνέστησε την παρεμβολή μαλακών μορίων και συγκεκριμένα μυϊκού ιστού μεταξύ των ελευθερούμενων οστικών άκρων στο ανατομικοφυσιολογικό σχήμα και της παρεμβολής ανάμεσά τους ιστικών ή ανοργάνων υλικών που αποσκοπούσαν στην παρεμπόδιση αγκύλωσης και στην επίτευξη ανώδυνης κατά το δυνατόν κίνησης.

Το 1902 ο Merfyl χρησιμοποίησε μισχωτούς κρημνούς περιτονίας μυών και λίπους.

Το 1909 ο Kirschener ελεύθερα μοσχεύματα περιτονίας ενώ στην ίδια περίοδο πολλοί άλλοι χρησιμοποίησαν επεξεργασμένα τεμάχια περιτονίας ουροδόχο κύστη γουρουνιού και σελοφάν.

Το 1923, στο Διεθνές Συνέδριο των Χειρουργών στο Λονδίνο που υπήρξε σταθμός στα χρονικά της αρθροπλαστικής, ανταλλάχθηκε η εμπειρία των χειρουργών που είχαν ασχοληθεί μέχρι τότε με τα προβλήματα

του βαριά εκφυλισμένου γόνατος. Τονίστηκε επίσης η σημασία της αποφυγής συμφύσεων μεταξύ των οστικών άκρων και της διατήρησης των συνδέσμων της άρθρωσης για την αποφυγή μετεγχειρητικής αστάθειας. Εκεί ο Taffier (Γαλλία) προτείνει την τοποθέτηση μεταλλικών σωμάτων στα κατάλληλα διαμορφωμένα οστικά άκρα.

Στην περίοδο που ακολούθησε οι προσπάθειες βελτίωσης δεν απέδωσαν πολλά, παρότι χρησιμοποιήθηκαν και νέα υλικά όπως το γυαλί (1923) το πιρέξ (1933), το βιτάλιουμ (1937) από τους Smith Petersen.

Η σελοφάνη το 1939 από τον Vildom, το νάιλον σε συνδυασμό με βιτάλιουμ από τον De Palma το 1954.

Ήδη το 1940 ο Campbell και το 1942 οι Smith και Petersen ανέφεραν καλά αποτελέσματα χρησιμοποιώντας για πρώτη φορά ένα μεταλλικό υλικό παρεμβολής που έμοιαζε με τους μηριαίους κονδύλους.

Μετά το 1950 παράλληλα με την ανάπτυξη της βιοτεχνολογίας δόθηκε στους χειρουργούς η δυνατότητα να χρησιμοποιήσουν μεταλλικές ή ακρυλικές προθέσεις με τη μορφή είτε μεμονωμένων τμημάτων για κάθε αρθρική επιφάνεια (Jude, McIver), είτε με τη μορφή του μεντεσέ (Valdius, Shiers, MacOsland).

Η πρώτη τοποθέτηση των υλικών αυτών γινόταν χωρίς τσιμέντο, παρόλα αυτά όμως παρουσιάστηκαν μεγάλα προβλήματα λόγω πρώιμης χαλάρωσης και λόγω των τριβών από τις μεταλλικές επιφάνειες.

Αργότερα άρχισε να τοποθετείται μια άλλη αγκιστροειδής πρόθεση η Goepar η οποία είχε τον άξονα περιστροφής της πιο οπίσθια και η τοποθέτησή της γινόταν πλέον με τσιμέντο.

Το 1958 ο Macintosh περιέγραψε μια ημιαρθροπλαστική που χρησιμοποιούσε μια ακρυλική κνημιαία πρόθεση. Αργότερα από άλλους χειρουργούς το ακρυλικό αντικαταστάθηκε από μέταλλο.

Το 1971 ο Ganston προχώρησε ακόμη περισσότερο. Αντί να χρησιμοποιεί υλικά παρεμβολής όπως οι προηγούμενοι χειρουργοί, αποφάσισε να χρησιμοποιήσει έναν ατσάλινο δρομέα σε κάθε μηριαίο κόνδυλο ο οποίος θηλύκωνε σε αντίστοιχα αυλάκια από πολυαιθυλένιο στην κνημιαία αρθρική επιφάνεια. Επί πλέον η πρόθεση αυτή δεν καταργούσε την οπίσθια κύλιση. Επειδή τα υλικά αυτά έπρεπε να στερεωθούν στις επιφάνειες για τις οποίες προορίζονταν χρησιμοποίησε πρώτος το ακρυλικό τσιμέντο. Δεν κατάφερε όμως λόγω των μικρών επιφανειών της να πετύχει επαρκής στερέωση.

Το 1973 το geomedic γόνατο, είχε ένα κομμάτι πολυαιθυλενίου στην κνημιαία αρθρική επιφάνεια που ήταν κυρτό ακολουθώντας την καμπυλότητα των μηριαίων κονδύλων για την αύξηση της σταθερότητας, ενώ διατηρούσε τον οπίσθιο χιαστό.

Στην ίδια δεκαετία η επίπεδη σε επίπεδη αρθρική επιφάνεια (Flat-on Flat) που επιτρέπει ελεύθερη στροφή εφαρμόστηκε από τον David Hungerford στη Βαλτιμόρη. Με τα βελτιωμένα εργαλεία που για πρώτη φορά απλοποιούσαν τη χειρουργική τεχνική, οι προθέσεις αυτού του είδους είχαν ταχεία αποδοχή και εξάπλωση και τα βραχυπρόθεσμα αποτελέσματα φαίνονταν ικανοποιητικά.

Την ίδια εποχή ο John Insall στο Hospital for Special Surgery εμφύτευσε πρόθεση που προέβλεπε μεταλλική επιφάνεια στο μηριαίο για την επιγονατιδομηριαία άρθρωση (68). Η πρόθεση αυτή θυσίαζε τους χιαστούς και η σταθερότητα εξασφαλιζόταν από τη γεωμετρία της αρθρικής επιφάνειας. Ο Insall αντικαθιστούσε και την επιγονατίδα. Η πρόθεση αυτή, της οποίας η στερέωση γινόταν με τσιμέντο αποτελεί μέχρι σήμερα το σημείο αναφοράς για την αξιολόγηση των προθέσεων. Η

κνημιαία πρόθεση ήταν αρχικά από πολυαιθυλένιο, αλλά αργότερα προστέθηκε μεταλλικό υποστήριγμα (metal backing) με μεταλλικό στυλεό.

Το 1978 το Insall-Bernstein μοντέλο αυξάνει το εύρος κάμψης, βελτιώνοντας την οπίσθια κύλιση με ειδικό πρόσθετο στην κνημιαία αρθρική επιφάνεια που θηλύκωνε σε αντίστοιχη μηριαία εσοχή (posterior stabilized). Από τότε η διχογνωμία μεταξύ διατήρησης ή όχι του οπισθίου χιαστού εξακολουθεί να υπάρχει (70).

Το 1981 το σφαιροκεντρικό γόνατο, μια μορφή αγκιστροειδούς πρόθεσης, επέτρεπε εκτός από κάμψη και έκταση, μια μικρή στροφική κίνηση.

Η ιστορία επαναλαμβάνεται και στους μηριαίους στυλεούς. Οι μακροί στυλεοί εφαρμόζονται λιγότερο σήμερα και τα μοντέλα που τοποθετούνται σήμερα μοιάζουν αρκετά με τα πολύ παλαιότερα, η εμφύτευση των προθέσεων χωρίς τσιμέντο επανήλθε στο προσκήνιο με την ελπίδα να αποφευχθούν οι περιπτώσεις χαλαρώσεων των προθέσεων με ή χωρίς θραύση του τσιμέντου. Αρχικά οι προθέσεις που τοποθετούνταν είχαν λεία επιφάνεια και για να επιτευχθεί η καλή στερέωσή τους, εμφυτεύονταν σε ελαφρά μικρότερη κοιλότητα από τον όγκο που καταλάμβαναν. Οι προθέσεις αυτές δεν στέφθηκαν από μεγάλη επιτυχία διότι χαλάρωναν γρήγορα και ψευδομεμβράνη καταλάμβανε το χώρο μεταξύ της πρόθεσης και του οστού. Έτσι λοιπόν το ενδιαφέρον στράφηκε σε προθέσεις που είχαν πορώδη επικάλυψη, έτσι ώστε μετά την πρωτογενή στερέωσή τους στο χειρουργείο, το οστό που θα διεισδύσει στους πόρους της πρόθεσης να σταθεροποιήσει την πρόθεση (micro-interlock).

Σε γενικές γραμμές, θα μπορούσε κανείς να πεί, ότι τα μακροπρόθεσμα αποτελέσματα της ολικής αρθροπλαστικής του γόνατος

είναι πολύ καλά, με τα ποσοστά επιβίωσης να κυμαίνονται μεταξύ 92-99% στα 14-17 έτη (35, 51, 78).

Η χρησιμοποίηση του τσιμέντου στην ολική αρθροπλαστική του ισχίου από τα χρόνια του Sir J. Charnley και η βελτίωσή του μέχρι και σήμερα με την τεχνική τοποθέτησης του τσιμέντου γ' γενιάς έχει βρεί ευρεία εφαρμογή και στην αντικατάσταση του γόνατος, με εξαιρετικά αποτελέσματα ιδίως σε ηλικιωμένους.

Στα νεώτερα άτομα όμως τα πράγματα δεν είναι τόσο καθαρά. Οι απαιτήσεις των νέων ατόμων και η ενεργητικότητά τους, δείχνουν ίσως να ξεπερνούν τις περιορισμένες μηχανικές ιδιότητες και το χρόνο ζωής του ακρυλικού οστικού τσιμέντου. Αυτό οδήγησε στην ανάπτυξη εναλλακτικών λύσεων με αρθροπλαστικές χωρίς τσιμέντο, που επιτελούν **«βιολογική καθήλωση»** δηλαδή στερεώνονται σταθερά στο σκελετό με την πάροδο του χρόνου δια της επικάλυψης ή διείσδυσης (ongrowth or ingrowth) καινούργιου οστού.

Για να επιτευχθεί όμως βιολογική καθήλωση απαιτούνται δύο βασικές προϋποθέσεις. Η πρώτη είναι, ότι η αρχική μηχανική στερέωση της πρόθεσης στο οστόν πρέπει να είναι σταθερή, χωρίς να επιτρέπει κινήσεις. Η δεύτερη αφορά τη διαμόρφωση της εξωτερικής επιφανείας της πρόθεσης, που πρέπει να είναι μικροπορώδης, ώστε να επιτρέπει την απόθεση του νέου οστού, που θα ενσωματώσει τελικά την πρόθεση. Συνεπώς οι προθέσεις που προορίζονται για βιολογική ενσωμάτωση έχουν στην επιφάνειά τους που έρχεται σε επαφή με το οστόν, ένα στρώμα μικροπορώδους οστεοεπαγωγικού υλικού που προάγει την παραγωγή και καθήλωση του νέου οστού.

Έχουν δοκιμαστεί διάφορα είδη από οστεοεπαγωγικά στρώματα με διαφορετικό βαθμό επιτυχίας το καθένα. Τα τελευταία χρόνια η προσοχή των ερευνητών έχει στραφεί στον υδροξυαπατίτη (ΥΟΑ), που ως υλικό έχει 1.οστεοκαθοδηγητικές και 2. οστεοεπαγωγικές ιδιότητες βοηθώντας με τον τρόπο αυτό να γίνει γρήγορα και με ασφάλεια η βιολογική ενσωμάτωση. Τα καλά αποτελέσματα από τη χρήση του ΥΟΑ σε οδοντιατρικά εμφυτεύματα έδωσαν το έναυσμα για τη δοκιμή τους στις ορθοπαιδικές προθέσεις, και δη στις αρθροπλαστικές ισχίου με σκοπό την ελάττωση του πόνου άμεσα μετεγχειρητικά και τη βελτίωση της ενσωμάτωσης της πρόθεσης στο οστόν (τόσο άμεσα μετεγχειρητικά όσο και μεσο-μακροπρόθεσμα).

Σε πειραματόζωα τα εμφυτεύματα με επικάλυψη ΥΟΑ έδειξαν καλύτερη οστική ενσωμάτωση της πρόθεσης σε σχέση με αυτά από καθαρό τιτάνιο, με ή χωρίς πορώδη επικάλυψη, μετά από δύο χρόνια παρακολούθησης. Έδειξαν επίσης ότι η επίστρωση βοηθά στην εξάλειψη των κενών και στη βελτίωση της ενσωμάτωσης της πρόθεσης ακόμη και σε οστεοπορωτικά οστά, όπως και σε περιπτώσεις που υπήρχε μικροκίνηση.

Τα πρώτα αποτελέσματα της εφαρμογής της επίστρωσης ΥΟΑ στους ανθρώπους έδειξαν ότι γεννιέται μια καλή εναλλακτική λύση πέρα από τις κλασσικές μεθόδους εμφύτευσης.

ΚΕΦΑΛΑΙΟ 6.

ΕΝΔΕΙΞΕΙΣ ΚΑΙ ΑΝΤΕΝΔΕΙΞΕΙΣ ΟΛΙΚΗΣ ΑΡΘΡΟΠΛΑΣΤΙΚΗΣ ΤΟΥ ΓΟΝΑΤΟΣ

6.1 ΓΕΝΙΚΑ

Την τελευταία δεκαετία δεν υπάρχουν μεγάλες αλλαγές όσον αφορά τις ενδείξεις της ολικής αρthroπλαστικής του γόνατος.

Γενικά κάθε άρρωστος του οποίου ο πόνος δεν υποχωρεί με συντηρητικά μέσα και έχει ακτινολογικά ευρήματα σοβαρής αρθρίτιδας τουλάχιστον σε δύο διαμερίσματα του γόνατος είναι υποψήφιος για ολική αρthroπλαστική γόνατος. Η επέμβαση, μερικές φορές, επισπεύδεται στο γόνατο με ρευματοειδή αρθρίτιδα (P.A) και στην περίπτωση που υπάρχει έντονα προοδευτική παραμόρφωση ώστε πριν αυτή προχωρήσει να γίνει εφικτή η τοποθέτηση πρόθεση χωρίς περιορισμούς (unconstrained). Ο ιδανικός ασθενής είναι ηλικιωμένος, με μικρή δραστηριότητα, φυσιολογικό σωματικό βάρος και έχει αφόρητο πόνο ακόμη και τη νύχτα, με αποτέλεσμα να μην μπορεί να ανταπεξέλθει πλήρως στις καθημερινές του δραστηριότητες.

Απόλυτες αντενδείξεις είναι η παρουσία πρόσφατης λοίμωξης στο γόνατο, η ενεργός λοίμωξη σ' οποιαδήποτε άλλη εστία, η αδυναμία ενεργούς έκτασης του γόνατος, η παρουσία ανώδυνης αρθρόδεσης και το ιδιαίτερα ανάκυρτο γόνατο. Στις δύο τελευταίες περιπτώσεις απαιτείται η χρήση προθέσεων με μεγάλους περιορισμούς (constrained) με αποτέλεσμα τη γρήγορη χαλάρωσή τους. Το ίδιο συμβαίνει και στις περιπτώσεις αρthroπλαστικής σε νευροπαθητικό γόνατο (Charcot).

Σαν σχετική αντένδειξη μπορεί να θεωρηθεί κάθε κατάσταση που μπορεί να επηρεάσει δυσμενώς το αποτέλεσμα της επέμβασης.

Αναλυτικότερα, εκτός των άλλων, σχετικές αντενδείξεις αποτελούν η πολύ μικρή ηλικία, η παχυσαρκία, η παλιά οστεομυελίτιδα γόνατος, η σοβαρή περιφερική αγγειακή νόσος, παθήσεις που δεν επιτρέπουν χειρουργική καταπόνηση, η παρουσία ψωρίασης στην περιοχή της προσπέλασης και οι συχνές ουρολοιμώξεις.

6.2 Ενδείξεις αντικατάστασης της επιγονατίδας

Παλαιότερα υπήρχε η τάση αντικατάστασης σχεδόν όλων των επιγονατίδων. Το αποτέλεσμα ήταν η πρόθεση της επιγονατίδας να γίνει το συχνότερο αίτιο αναθεώρησης των αρθροπλαστικών. Σήμερα η αντικατάσταση της επιγονατίδας ως υπόθεση ρουτίνας δεν είναι δικαιολογημένη. Εφαρμόζεται η λεγόμενη **εκλεκτική** αντικατάσταση της επιγονατίδας, που έχει σκοπό να ελαττώσει στο χαμηλότερο δυνατό βαθμό το ποσοστό των επιπλοκών.

Οι περισσότεροι ερευνητές συμφωνούν ότι οι φλεγμονώδεις παθήσεις όπως η ρευματοειδής αρθρίτιδα, η χονδρασβέστωση, η λαχνοοζώδης υμενίτις, η υμενική χονδρομάτωση και η ουρική αρθρίτιδα, αποτελούν ένδειξη για αντικατάσταση της επιγονατίδας. Αντίθετα η οστεοαρθρίτιδα και ειδικότερα σε νεαρότερα άτομα δεν έχει ένδειξη για αντικατάσταση, εφόσον βέβαια δεν υπάρχουν μεγάλες αρθρικές καταστροφές της επιγονατίδας. Σε αυτούς τους ασθενείς ο απλός καθαρισμός των οστεοφύτων στην περιφέρεια είναι αρκετός. Ένδειξη για αντικατάσταση επίσης έχει και η υψηλή επιγονατίδα (patella alta) που δεν επικεντρώνεται στη μηριαία τροχίλια, με αποτέλεσμα να έχει τάση υπερξαρθρήματος και ως εκ τούτου η υπερφόρτιση της έξω πλευράς του γόνατος και πόνο. Επίσης η χονδροπάθεια της επιγονατίδας είναι ένδειξη για αντικατάσταση.

Τέλος αντικαθιστούμε την επιγονατίδα στις περιπτώσεις που έχουμε πολύ υψηλόσωμους ασθενείς.

ΚΕΦΑΛΑΙΟ 7.

ΤΕΧΝΙΚΗ ΑΡΘΡΟΠΛΑΣΤΙΚΗΣ ΓΟΝΑΤΟΣ- ΧΕΙΡΟΥΡΓΙΚΕΣ ΑΡΧΕΣ

Η τεχνική της ολικής αρthroπλαστικής του γόνατος ποικίλλει ανάλογα με την πρόθεση που εμφυτεύεται. Παρ' όλα αυτά, υπάρχουν ορισμένες γενικές αρχές που ισχύουν για όλες τις προθέσεις και μπορούν για περιγραφικούς λόγους να αναφερθούν στα ακόλουθα στάδια (111):

- στην προσπέλαση,
- στην εκτέλεση των οστεοτομιών,
- στην επιλογή της κατάλληλης πρόθεσης,
- στην επιλογή του μεγέθους της πρόθεσης και
- στην αποκατάσταση της ισόρροπης τάσης στα μαλακά μόρια.

7.1 ΠΡΟΣΠΕΛΑΣΗ

Πριν μιλήσει κανείς για την προσπέλαση του γόνατος θα ήταν σκόπιμο να παραθέσει κάποια στοιχεία γενικότερα για την αιμάτωση του γόνατος.

Η αιμάτωση του γόνατος είναι πλούσια και εξασφαλίζεται από διάφορες πηγές, περιλαμβανομένων των άνω και κάτω αρθρικών αρτηριών του γόνατος, που είναι κλάδοι της ιγνιακής και της μηριαίας και διακρίνονται σε *έσω* και *έξω*. Αυτές αναστομούνται μεταξύ τους περίξ της επιγονατίδος. Το πλούσιο αυτό αγγειακό δίκτυο εξηγεί και τα συχνά αίμαρθρα που υφίσταται το γόνατο. Όμως η *έσω* πλευρά είναι περισσότερο αγγειοβριθής, γι' αυτό δεν θα πρέπει να δημιουργούνται κρημνοί με τη βάση

τους προς τα έξω, όπως θα συνέβαινε με την έσω τομή, διότι έχουν στερηθεί από τα πλούσια έσω αγγεία. Επίσης η έξω τομή και η προσπέλαση της άρθρωσης αντεδεικνύεται, διότι είναι δυνατόν να διαταράξει τον εκτατικό μηχανισμό και επιπλέον η ανάσπαση της επιγονατίδας προς τα έσω που συνεπάγεται, είναι ιδιαίτερα δύσκολη.

Συνεπώς στη συντριπτική πλειοψηφία των περιπτώσεων ακολουθείται η μέση υπερπεγονατιδική τομή στο δέρμα και υποδόριο, με έσω παρεπιγονατιδική θυλακοτομή. Η πρόσθια έξω επιμήκης τομή έχει πολύ περιορισμένες ενδείξεις, και εφαρμόζεται κυρίως σε περιπτώσεις μεγάλης βλαισογωνίας. Η τομή θα πρέπει να είναι τόση ,ώστε να επιτρέπει την εκτέλεση της αρθροπλαστικής χωρίς την ανάπτυξη τάσης στο δέρμα, ώστε να αποφευχθεί η νέκρωσή του. Αν υπάρχουν παλαιές πρόσθιες τομές σε ευνοϊκή θέση, είναι προτιμότερο να χρησιμοποιούνται. Αν οι τομές αυτές είναι περισσότερες από μία τότε θα πρέπει να χρησιμοποιηθεί αυτή που βρίσκεται περισσότερο προς τα έξω μια και οι τροφικοί κλάδοι του δέρματος διέρχονται κυρίως από την έσω πλευρά.

Οι κρημνοί του λιπώδους ιστού πρέπει να υπεγείρονται σε ένα στρώμα του οποίου η βάση θα είναι η επιπολής περιτονία. Οι κλάδοι αιμάτωσης του δέρματος βρίσκονται στον λιπώδη ιστό. Έτσι λοιπόν απαιτείται ο σεβασμός του λιπώδους ιστού και η αποφυγή περιττών αποκολλήσεων για την αποφυγή της νέκρωσης του δέρματος. Αν κατά την προσπέλαση διαταμεί ο υποεπιγονατιδικός κλάδος του σαφηνούς νεύρου, υπάρχει ο κίνδυνος ανάπτυξης νευρώματος.

Επειδή η διατομή του κλάδου δεν προκαλεί αισθητικές διαταραχές δεν είναι απαραίτητη η συρραφή του. Αρκεί ο ενταφιασμός του κολοβώματος στον λιπώδη ιστό. Είναι προτιμότερο κατά την διατομή των

έσω καθεκτικών να αφήνονται 3-4χιλιοστά από τον τένοντα του έσω πλατέως ώστε να διευκολυνθεί η σύγκλιση στο τέλος της επέμβασης.

Για τη διατήρηση της αιμάτωσης της επιγονατίδας και την αποφυγή της νέκρωσής της, θα πρέπει στην περίπτωση που είναι αναγκαία η έξω απελευθέρωση (lateral release), να διατηρηθεί τουλάχιστον η άνω έξω αρτηρία του γόνατος, η μοναδική απομένουσα πηγή αιμάτωσης της επιγονατίδας.

Τέλος θα πρέπει να αποφεύγεται η διατομή του επιγονατιδικού ή η αποκόλλησή του ακόμη και με οστικό τεμάχιο από το κνημιαίο κύρτωμα. Καμιά τεχνική δεν μπορεί να αποκαταστήσει πλήρως τον εκτατικό μηχανισμό. Μερικές φορές το εξάρθρημα και η αναστροφή της επιγονατίδας είναι αδύνατη. Τότε είναι προτιμότερο πριν την αναστροφή, να αποκολληθεί το έσω τριτημόριο της κατάφυσης του επιγονατιδικού ή να διαταμεί μέρος των έξω καθεκτικών συνδέσμων. Σε καμία περίπτωση δεν θα πρέπει να ασκηθεί βία στον επιγονατιδικό τένοντα γιατί αν αυτός αποκολληθεί, ακόμη και η επιτυχής αποκατάστασή του επηρεάζει δυσμενώς το αποτέλεσμα.

7.2 ΕΚΤΕΛΕΣΗ ΟΣΤΕΟΤΟΜΙΩΝ

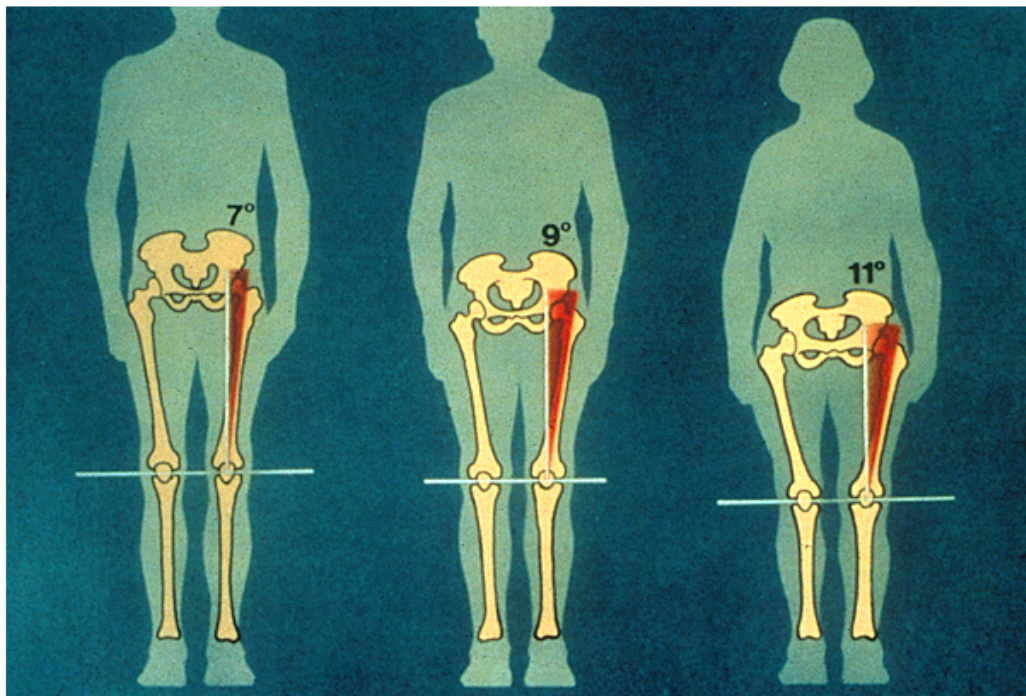
Κατά την εκτέλεση των οστεοτομιών λαμβάνεται ειδική μέριμνα να διατηρηθεί, αν είναι σωστή ή στην αντίθετη περίπτωση να αποκατασταθεί η σωστή ευθυγράμμιση του γόνατος στο μετωπιαίο επίπεδο. Είναι γνωστό ότι η διαταραχή του άξονα προκαλεί εκφυλιστικές αλλοιώσεις στο φυσιολογικό γόνατο παρά το ότι υπάρχουν κάποιοι μηχανισμοί άμυνας και επιδιόρθωσης των φθορών.

Είναι επομένως φυσικό η κακή ευθυγράμμιση κατά την ολική αρθροπλαστική γόνατος να προκαλεί φθορές στην πρόθεση, που

σημειωτέον, είναι ένα μηχανικό σύστημα σε βιολογικό περιβάλλον χωρίς κανένα δυναμικό αυτοεπιδιόρθωσης.

7.2.1 ΜΗΡΙΑΙΟΥ

Για την οστεοτομία του μηριαίου χρησιμοποιείται συνήθως ενδομυελικός οδηγός του οποίου σκοπός είναι να οστεοτομηθεί το μηριαίο κάθετα στο μηχανικό του άξονα. Έτσι ο οδηγός, που αντιπροσωπεύει τον ανατομικό άξονα, θα σχηματίσει με το οδηγό πλακίδιο της οστεοτομίας μία γωνία ίση με τη γωνία μεταξύ ανατομικού και μηχανικού άξονα. Η γωνία αυτή ποικίλλει ανατομικά, κυμαίνεται από 5° - 11° , είναι συνήθως 5° ή 6° αλλά εάν ο χειρουργός επιθυμεί μπορεί να την μετρήσει, σε μία ακτινογραφία που απεικονίζει ολόκληρο το άκρο. Παρ' όλα αυτά το σύστημα δεν μπορεί να εγυθηθεί απόκλιση μικρότερη των 2° .



Εικόνα 1.

Στη σπάνια περίπτωση που δεν είναι δυνατή η χρήση ενδομυελικού οδηγού (λόγω παραμόρφωσης του μηριαίου εξαιτίας παρουσίας εσωτερικής οστεοσύνθεσης, ενδομυελικού ήλου ή αρθροπλαστικής ισχίου με μακρύ στυλεό), τότε εντοπίζεται υπό ακτινοσκοπικό έλεγχο η μηριαία κεφαλή και χρησιμοποιείται εξωμυελικός οδηγός, ο οποίος ,δυστυχώς, εκτός από ανακριβής είναι και χρονοβόρος. Η μηριαία πρόθεση πρέπει να τοποθετείται σε 3^0 έξω στροφή. Σαν σημείο αναφοράς λαμβάνεται ο διεπικονδύλιος άξονας ή ο άξονας του Wideside. Οι λόγοι αναφέρθηκαν ήδη στο κεφάλαιο της εμβιομηχανικής του γόνατος. Δυστυχώς οι οδηγοί δεν μπορούν να καθορίσουν με ακρίβεια τη θέση τοποθέτησης της πρόθεσης στην οστεοτομηθείσα επιφάνεια.

Μερικές φορές η εξάρθρωμένη επιγονατίδα και οι τυχόν συμφύσεις επηρεάζουν το χειρουργό με αποτέλεσμα η μηριαία πρόθεση να τοποθετείται προς τα έσω αυτό έχει δυσμενείς επιπτώσεις μια και αυξάνει τη γωνία Q και διαταράσσει την κίνηση της επιγονατίδας.

Αν η άπω οστεοτομία του μηριαίου αφαιρέσει μικρότερο οστικό τεμάχιο απ' ότι πρέπει, τότε θα έχουμε 4^0 απώλεια έκτασης σε κάθε χιλιοστό λάθους. Επιζήμιο επίσης είναι και το αντίθετο, δηλαδή η εκτομή μεγαλύτερου οστικού τεμαχίου. Αυτό θα έχει σαν αποτέλεσμα την ανύψωση της αρθρικής γραμμής (joint line).

Ελαφρώς μεγαλύτερο οστικό τεμάχιο αφαιρείται μόνο στην περίπτωση που προεγχειρητικά έχει διαπιστωθεί δυσκαμψία και αδυναμία πλήρους έκτασης ώστε να αυξηθεί το χάσμα στην έκταση και να εξασφαλισθεί η πλήρης έκταση μετά την επέμβαση.

Για την αποφυγή αφαίρεσης μεγάλου οστικού τεμαχίου γίνεται εκτομή των οπίσθιων οστεοφύτων και σπάνια, εάν κριθεί απαραίτητο, οπίσθια θυλακοτομή.

Σε περίπτωση ανύψωσης της αρθρικής γραμμής οι σύνδεσμοι είναι περισσότερο τεταμένοι στην κάμψη με αποτέλεσμα τον περιορισμό του εύρους κίνησης και την εμφάνιση άλγους κατά την κάμψη. Διαταράσσεται επίσης η λειτουργία του οπίσθιου χιαστού και η μηχανική της επιγονατιδομηριαίας άρθρωσης. Επιπλέον θα προκύψει χαμηλή επιγονατίδα με αποτέλεσμα την πιθανή πρόσκρουσή της στην κνημιαία πρόθεση.

Τέλος η οπίσθια τοποθέτηση της πρόθεσης θα οδηγήσει σε μεγάλη πρόσθια οστεοτομία και πιθανόν κάταγμα του μηριαίου, ενώ η πρόσθια τοποθέτηση οδηγεί σε υπεξάρθρωμα της επιγονατίδας και μείωση της κάμψης.

7.2.2 ΚΝΗΜΗΣ

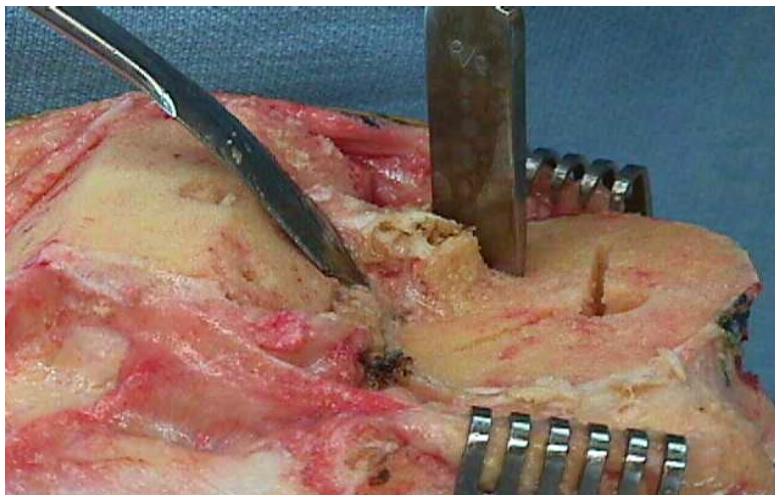
Αντίθετα απ' ότι στο μηριαίο, για την οστεοτομία της κνήμης χρησιμοποιείται, εκτός ελαχίστων εξαιρέσεων, εξωμυελικός οδηγός. Στην κνήμη ο μηχανικός και ανατομικός άξονας συμπίπτουν. Έτσι το πλακίδιο της οστεοτομίας τοποθετείται κάθετα στον οδηγό. Πρέπει όμως να τονισθεί ότι το μέσον του αστραγάλου δεν βρίσκεται ανάμεσα στα σφυρά, αλλά ελαφρώς προς την έσω πλευρά. Εκεί πρέπει να βρίσκεται το κάτω πέρασ του οδηγού. Εάν αυτό δεν ληφθεί υπόψη κατά την τοποθέτηση του εξωμυελικού οδηγού τότε η κνήμη θα κοπεί σε ραιβότητα. Όπως στο μηριαίο, έτσι και στην κνήμη, σπουδαίο ρόλο παίζει η σωστή θέση του στελέχους.

Κατά την προσπέλαση η αναστροφή της επιγονατίδας και η μεγάλη δύναμη που ασκεί ο επιγονατιδικός τένοντας στην κνήμη, έχει σαν αποτέλεσμα την έξω στροφή της κνήμης κατά τη διάρκεια της επέμβασης. Οδηγός για την σωστή τοποθέτηση της κνημιαίας πρόθεσης είναι το έσω

τριτημόριο του κνημιαίου κυρτώματος, όπου εκεί πρέπει να βρίσκεται το μέσον της πρόσθιας επιφάνειας της πρόθεσης. Αν αυτό δεν ληφθεί υπόψη, η πρόθεση θα τοποθετεί σε έξω στροφή μετατοπίζοντας το κνημιαίο κύρτωμα προς τα έξω, αυξάνοντας την γωνία Q με κίνδυνο υπεξαρθρήματος της επιγονατίδας. Επίσης η έξω στροφή της μηριαίας, σε συνδυασμό με την έξω στροφή της κνημιαίας πρόθεσης, θα οδηγήσει σε δυσαναλογία των δύο στελεχών και ελάττωση της επιφάνειας επαφής, με αποτέλεσμα την αύξηση της φθοράς του πολυαιθυλενίου.

Η τοποθέτηση της πρόθεσης προς τα έσω θα έχει και πάλι τα δυσμενή αποτελέσματα της αυξημένης γωνίας Q αλλά επίσης θα οδηγήσει σε ερεθισμό του έσω πλαγίου συνδέσμου με αποτέλεσμα το μετεγχειρητικό άλγος.

Έχει αναφερθεί στο κεφάλαιο της εμβιομηχανικής του γόνατος, ότι η οστεοτομία της κνήμης γίνεται με μία μικρή (5°) οπίσθια κλίση. Εάν η κλίση γίνει μεγαλύτερη, τότε κινδυνεύει η ακεραιότητα της κατάφυσης του οπισθίου χιαστού με αποτέλεσμα την οπίσθια αστάθεια. Είναι καλύτερα σ' αυτήν την περίπτωση να τοποθετείται πρόθεση σταθεροποιημένη οπισθίως (posterior stabilized).



Εικόνα 2

Αν η πρόθεση πρόκειται να τοποθετηθεί χωρίς τσιμέντο, θα πρέπει να μην εκταμεί μεγαλύτερο οστικό κομμάτι απ' ό,τι πρέπει, διότι τότε, επειδή βαθύτερα το σπογγώδες οστό είναι ασθενέστερο, η στήριξη της πρόθεσης σε αυτό θα είναι ανεπαρκής.

Δυσμενές αποτέλεσμα θα έχει και η εκτομή μικρότερου οστικού τεμαχίου από την κνήμη. Τότε, για να γίνει δυνατή η τοποθέτηση αρκετού πάχους ένθετου πολυαιθυλενίου, θα ανέλθει η αρθρική γραμμή με επακόλουθο όλα τα δυσμενή προαναφερθέντα αποτελέσματα.

7.2.3 ΕΠΙΓΟΝΑΤΙΔΑΣ

Αν οι ενδείξεις επιβάλλουν την αντικατάσταση της επιγονατίδας, ο χειρουργός θα πρέπει να προσέξει δύο σημεία:

Πρώτον, θα πρέπει να τοποθετήσει το εμφύτευμα σε ουδέτερη θέση ή ελαφρά προς τα έσω αλλά ποτέ προς τα έξω. Η προς τα έξω τοποθέτηση οδηγεί την επιγονατίδα στην έσω πλευρά αυξάνοντας την τάση των έξω καθεκτικών συνδέσμων.

Δεύτερον, θα πρέπει να αφαιρέσει το κατάλληλο σε μέγεθος τμήμα της επιγονατίδας. Το τμήμα της επιγονατίδας που αφαιρείται είναι ίσο με το πάχος της πρόθεσης που θα τοποθετηθεί, ώστε τελικά να μην υπάρξει μεταβολή στο συνολικό πάχος της επιγονατίδας. Στην περίπτωση που το τμήμα είναι μικρό θα δημιουργηθεί υπερφόρτωση του εκτατικού μηχανισμού (overstuffed), ενώ εάν το τμήμα είναι μεγάλο θα ελαττωθούν οι συμπιεστικές δυνάμεις στην επιγονατίδα αλλά θα υπάρχει και κίνδυνος κατάγματός της.

7.3 ΕΠΙΛΟΓΗ ΜΕΓΕΘΟΥΣ ΠΡΟΘΕΣΗΣ

Το καταλληλότερο μέγεθος είναι αυτό που προσεγγίζει περισσότερο τις διαστάσεις της επιφάνειας που αντικαθιστά. Κάποιοι χειρουργοί χρησιμοποιούν ειδικό για την πρόθεση προεγχειρητικό οδηγό (templates) που βασίζεται στην ακτινογραφία η πλάγια ακτινογραφία για το μηριαίο και η κατά μέτωπο για την κνήμη είναι οι καταλληλότερες. Κάποιοι άλλοι, πιστεύουν ότι η διεγχειρητική εκτίμηση είναι ακριβέστερη και ότι τα templates σπάνια δείχνουν το σωστό μέγεθος.

Παρά το γεγονός ότι πολλές εταιρείες κατασκευάζουν τις προθέσεις τους έτσι ώστε να επιτρέπουν τη χρήση διαφορετικού μεγέθους στην κνήμη από ότι στον μηρό, αυτό συνήθως δεν χρειάζεται.

Στις περισσότερες αρθροπλαστικές το μέγεθος του κνημιαίου στελέχους είναι αυτό που αντιπροσωπεύει το μέγεθος της πρόθεσης. Το ιδανικό μέγεθος για την κνήμη είναι αυτό που καλύπτει περισσότερο την αρθρική επιφάνειά της χωρίς να προεξέχει σε κανένα σημείο.

Αν επιλεγεί μικρότερο μέγεθος, τότε η πρόθεση δεν εκμεταλλεύεται το ισχυρότερο φλοιώδες οστόν της περιφέρειας, ενώ εάν επιλεγεί μεγαλύτερο, ο ερεθισμός των πλαγίων συνδέσμων θα οδηγήσει σε χρόνιο πόνο. Ένα μεγάλο μηριαίο μέγεθος, όπως και στην επιγονατίδα, θα υπερφορτώσει την επιγονατιδομηριαία άρθρωση.

7.4 ΕΠΙΛΟΓΗ ΤΗΣ ΚΑΤΑΛΛΗΛΗΣ ΠΡΟΘΕΣΗΣ

Μία πρόθεση πρέπει να είναι κατασκευασμένη από αδρανή βιοσυμβατά υλικά που να έχουν δοκιμαστεί και να αντέχουν στις

καταπονήσεις. Μεγάλη σημασία έχει η ποιότητα, ο τρόπος παρασκευής και η κατεργασία όλων των υλικών και ειδικότερα για το ένθετο πολυαιθυλενίου, ο τρόπος σύνδεσής τους με το μέταλλο και οι συνθήκες αποστείρωσής του.

Επίσης η μορφολογία και το πάχος του πολυαιθυλενίου πρέπει να τηρούν τις αρχές της εμβιομηχανικής. Αυτές οι παράμετροι ισχύουν για όλες τις αρθροπλαστικές. Υπάρχουν όμως και άλλες παράμετροι που εξατομικεύουν την επιλογή του τύπου της πρόθεσης. Έτσι στην περίπτωση που κάποιος από τους πλάγιους συνδέσμους είναι ανεπαρκής, θα πρέπει να τοποθετηθεί πρόθεση με περισσότερο περιορισμό (constrained condylar) που πρέπει απαραίτητα να έχει μεγαλύτερο στυλεό για να ανταπεξέλθει στα αυξημένα φορτία.

Σε αυτή την περίπτωση, η αποκατάσταση της σωστής τάσης των μαλακών μορίων έχει μικρότερη σημασία. Δεν υπάρχουν μέχρι στιγμής δεδομένα που να αποδεικνύουν την υπεροχή των προθέσεων που να θυσιάζουν τον οπίσθιο χιαστό. Ο οπίσθιος χιαστός είναι ο ισχυρότερος σύνδεσμος του γόνατος. Εκτός των άλλων, είναι βασικός συντελεστής στην οπίσθια κύλιση του μηριαίου κατά την κάμψη και στις στροφικές κινήσεις του γόνατος.

Έτσι εξηγείται το γεγονός ότι κανείς δεν τολμά να θυσιάσει τον οπίσθιο χιαστό χωρίς να τον αντικαταστήσει με την κατάλληλη πρόθεση. Πάντως, οι προθέσεις που θυσιάζουν τον οπίσθιο χιαστό (οι θιασώτες τους υποστηρίζουν ότι στα αρθρικά γόνατα ουσιαστικά δεν λειτουργεί), αφενός μεν θυσιάζουν περισσότερη οστική μάζα, αφετέρου δε είναι πιο δύσκολη η αναθεώρησή τους, ενώ είναι και ακριβότερες. Επίσης καθιστούν δύσκολη, στον άπειρο χειρουργό, την αποκατάσταση της σωστής τάσης των μαλακών μορίων στην κάμψη μιας και τότε, κρύβεται η αστάθεια. Δε χρειάζεται όμως

να γίνει η δύσκολη, σε ακρίβεια χιλιοστού, ρύθμιση του οπισθίου χιαστού. Οι προθέσεις αυτές διορθώνουν πιο εύκολα τις παραμορφώσεις. Μπορεί κανείς να πει ότι έχουν ένδειξη σε μεγάλες παραμορφώσεις, σε χαλαρό οπίσθιο χιαστό για την διόρθωση του αυξημένου roll back και σε τεταμένο οπίσθιο χιαστό αν δεν είναι επιθυμητή η χαλάρωσή του. Επίσης μπορούν να χρησιμοποιηθούν σε γόνατο με P.A, αδύναμο τετρακέφαλο ή σε γόνατο που έχει υποβληθεί σε επιγονατιδεκτομή.

Από αναλύσεις βαδίσματος προκύπτει ότι η διατήρηση του οπισθίου χιαστού προσφέρει ελαφρώς καλύτερη άνοδο στις κλίμακες και πιο συμμετρικό βάδισμα. Αυτό πιθανώς οφείλεται στην καλύτερη οπίσθια κύλιση του μηριαίου ή στις ιδιοδεκτικές ικανότητες του οπισθίου χιαστού. Επίσης, προσφέρουν καλύτερη επιγονατιδομηριαία κίνηση μια και κατ' ανάγκη δεν μεταβάλλεται η αρθρική γραμμή (joint line).

Παρά το ότι πρόθεση που θυσιάζει τον οπίσθιο χιαστό είναι πιο περιοριστική αυξάνοντας πιθανώς τα ασκούμενα φορτία, μέχρι στιγμής δεν έχουν διαπιστωθεί διαφορές μεταξύ των δύο προθέσεων στα 10ετή ποσοστά χαλάρωσης.

Επίσης, παρά το ότι η πρόθεση που διατηρεί τον οπίσθιο χιαστό επιτρέπει μεγαλύτερη οπίσθια κύλιση (roll back), δεν έχει αποδειχθεί στην πράξη ότι προσφέρει και μεγαλύτερο εύρος κίνησης.

7.5 ΑΠΟΚΑΤΑΣΤΑΣΗ ΤΗΣ ΙΣΟΡΡΟΠΗΣ ΤΑΣΗΣ ΣΤΑ ΜΑΛΑΚΑ ΜΟΡΙΑ

Η σημασία αυτής της παραμέτρου φαίνεται από το ότι η τεχνική της ολικής αρθροπλαστικής γόνατος χαρακτηρίζεται σαν τεχνική μαλακών

μορίων (soft tissue technique). Ιδιαίτερη σημασία αποκτά, όταν ο χειρουργός πρόκειται να αντιμετωπίσει ένα παραμορφωμένο γόνατο.

Η αποκατάσταση της ισόρροπης στάσης θα έχει σαν αποτέλεσμα τον καταμερισμό των δυνάμεων που ασκούνται στην πρόθεση και μέσω αυτής στα οστά και τη μείωση της φθοράς του πολυαιθυλενίου. Προεγχειρητικά, μετά την αναισθησία, είναι δυνατόν να εκτιμηθεί ως ένα βαθμό η υπάρχουσα αστάθεια ή παραμόρφωση. Διαπιστώνεται επίσης αν η παραμόρφωση διορθώνεται παθητικά. Ο επόμενος έλεγχος γίνεται διεγχειρητικά μετά τις οστεοτομίες, κατά την δοκιμαστική ανάταξη και τέλος μετά την τοποθέτηση του υλικού.

Δυστυχώς αντίθετα με τις οστεοτομίες, δεν υπάρχουν οδηγοί που να κατευθύνουν τον χειρουργό στη σωστή χαλάρωση των μαλακών μορίων. Έτσι, η επιτυχία μιας αρθροπλαστικής εξαρτάται σε μεγάλο βαθμό από αυτό το στάδιο. Οι χαλαρώσεις γίνονται πάντα μετά τις οστεοτομίες εκτός αν λόγω της μεγάλης παραμόρφωσης είναι δυσχερής η προσπέλαση, οπότε γίνονται πριν, για να την διευκολύνουν. Πριν από αυτές θα πρέπει να αφαιρεθούν τα οστεόφυτα. Η αφαίρεσή τους ελευθερώνει ωφέλιμο χώρο κι έτσι αποφεύγονται περιττές χαλαρώσεις.

Στο βλαισό γόνατο διαδοχικά χαλαρώνονται τα μαλακά μόρια στο πάνω έξω τμήμα της κνήμης, η λαγονοκνημιαία ταινία, ο τένοντας του ιγνυακού και λιγότερο συχνά ο έξω πλάγιος σύνδεσμος από την έκφυσή του, ο δικέφαλος και η έξω κεφαλή του γαστροκνημίου.

Στο ραιβό γόνατο που είναι συχνότερο, η παραμόρφωση διορθώνεται ευκολότερα. Στην περίπτωση που η παραμόρφωση διορθώνεται παθητικά δεν χρειάζονται χαλαρώσεις. Η τοποθέτηση του ένθετου πολυεθυλαινίου με το κατάλληλο πάχος, θα αποκαταστήσει το σωστό άξονα στην άρθρωση και θα διορθώσει την αστάθεια.

Στην αντίθετη περίπτωση, διαδοχικά ελευθερώνονται η θυλακική μοίρα του έσω πλαγίου συνδέσμου (εν τω βάθει μοίρα), τα μαλακά μόρια στην οπίσθια έσω γωνία και ο χήνειος πόδας. Σε μεγαλύτερες παραμορφώσεις χαλαρώνεται η επιπολής μοίρα του έσω πλαγίου συνδέσμου. Στόχος των χαλαρώσεων αυτών είναι να υπάρχει ένα με δύο χιλιοστά ισότιμη απόσταση από τις αρθρικές επιφάνειες κατά τη δοκιμασία άσκησης ραιβής και βλαισής δύναμης στο γόνατο μετά την τοποθέτηση του υλικού η ελαφρώς μεγαλύτερη διάσταση στην έξω πλευρά του γόνατος είναι καλά ανεκτή και εξαφανίζεται όταν οι μύες λειτουργήσουν, λόγω της δυναμικά σταθεροποιητικά στάσης της λαγονοκνημιαίας ταινίας.

Τέλος ο χειρουργός θα πρέπει να εξισώσει το χάσμα που δημιουργείται από τις οστεοτομίες ώστε να είναι το ίδιο είτε το γόνατο βρίσκεται στην κάμψη είτε βρίσκεται στην έκταση. Αυτό, διαπιστώνεται με τη χρήση ειδικών εργαλείων συγκεκριμένου πάχους που τοποθετούνται ανάμεσα στις αρθρικές επιφάνειες. Η εκτίμηση γίνεται αφού αφαιρεθούν τα οπίσθια οστεόφυτα, που ελαττώνουν το χάσμα και προσκρούουν κατά την κάμψη.

Αν το χάσμα της κάμψης είναι μεγαλύτερο από το χάσμα της έκτασης τότε η ισορροπία θα επιτευχθεί αφαιρώντας μεγαλύτερο κομμάτι κατά την άπω οστεοτομία του μηριαίου. Αν το χάσμα της κάμψης είναι μικρότερο από αυτό της έκτασης τότε θα πρέπει να χρησιμοποιηθεί μικρότερη πρόθεση στο μηρό ή να δοθεί μεγαλύτερη οπίσθια κλήση στην κνήμη.

Εναλλακτικά η χαλάρωση του οπισθίου χιαστού ή η θυσίασή του αν τοποθετεί η κατάλληλη πρόθεση (posterior stabilized), επιλύει το πρόβλημα. Χρειάζεται πάντως προσοχή διότι η υπερβολική χαλάρωση του οπισθίου, θα αυξήσει την οπίσθια κύλιση του μηριαίου, αυξάνοντας την φθορά του πολυαιθυλενίου. Λόγω των δυσκολιών αυτών, θεωρείται φρόνιμο από

πολλούς, να αποφεύγεται η διατήρηση του οπισθίου χιαστού από χειρουργούς που εκτελούν λιγότερες από είκοσι αρθροπλαστικές ετησίως.

Αν τα χάσματα είναι ίσα αλλά μικρότερα από το επιθυμητό τότε η αφαίρεση μεγαλύτερου οστικού τεμαχίου από την κνήμη θα επιτρέψει την τοποθέτηση της πρόθεσης με το κατάλληλο πάχος ένθετου πολυαιθυλενίου.

Τέλος, αν τα χάσματα είναι μεγαλύτερα από το επιθυμητό, τότε η τοποθέτηση παχύτερου πολυαιθυλενίου θα αποκαταστήσει τη σταθερότητα.

Είναι απαραίτητο κατά τη διάρκεια των χειρισμών αυτών να διατηρηθεί στο σωστό σημείο η γραμμή της άρθρωσης, δηλαδή 15 χιλιοστά υψηλότερα από την κεφαλή της περόνης. Έχουν ήδη αναφερθεί τα δυσμενή αποτελέσματα των αλλαγών στη γραμμή της άρθρωσης. Στο τέλος της επέμβασης και πριν τη συρραφή των έξω καθεκτικών συνδέσμων, ελέγχεται η θέση της επιγονατίδας σε όλο το φάσμα κίνησης (no thumb test). Φυσιολογικά, δεν πρέπει να χρειαστεί ο χειρουργός να χρησιμοποιήσει τα δάχτυλά του για να αποτρέψει το υπεξάρθρημα ή το εξάρθρημα της επιγονατίδας. Αν η επιγονατίδα υπεξαρθρώνεται, πρέπει να διερευνάται το αίτιο. Αν δεν βρεθεί κάποιο αίτιο πρέπει να γίνεται έξω απελευθέρωση, που παρά τις πιθανές επιπλοκές που την ακολουθούν, είναι προτιμότερη από μια αρθροπλαστική της οποίας η επιγονατίδα θα βρίσκεται σε υπεξάρθρημα.

ΚΕΦΑΛΑΙΟ 8.

ΠΑΡΑΓΟΝΤΕΣ ΠΟΥ ΣΧΕΤΙΖΟΝΤΑΙ ΜΕ ΤΗΝ ΕΝΣΩΜΑΤΩΣΗ ΤΩΝ ΠΡΟΘΕΤΙΚΩΝ ΥΛΙΚΩΝ

8.1 ΠΑΡΑΓΟΝΤΕΣ ΠΟΥ ΑΦΟΡΟΥΝ ΤΟΝ ΑΣΘΕΝΗ

8.1.1. ΗΛΙΚΙΑ

Τα τελευταία χρόνια αυξάνει διεθνώς το ποσοστό των ασθενών μεταξύ πέμπτης και έκτης δεκαετίας της ζωής τους, που υποβάλλονται σε ολική αρθροπλαστική στο γόνατο (Ο.Α.Γ). Η αλλαγή στο 'life-style' και η υιοθέτηση πιο απαιτητικών καθημερινών και αθλητικών δραστηριοτήτων, που οδηγούν σε τραυματικές βλάβες των μηνίσκων και των χιαστών συνδέσμων, αποτελούν τις κυριότερες αιτίες του φαινομένου(83). Αυτή η αύξηση της Ο.Α, οδηγεί μοιραία στην αύξηση των Ο.Α.Γ (123, 83, 120). Οι αυξημένες απαιτήσεις των ασθενών αυτών μετεγχειρητικά θέτουν αυξημένα φορτία στην επιφάνεια επαφής οστού και προθετικού υλικού και η πρόκληση σήμερα είναι η κατασκευή προθέσεων με μακρο-βιωσιμότητα μεγαλύτερη των 25 ετών.

Τα αποτελέσματα των Ο.Α.Γ σε νέας ηλικίας ασθενείς ποικίλλουν. Αρκετές μελέτες δείχνουν πολύ καλά αποτελέσματα (25, 51,64,147) αλλά περιέχουν μικρό αριθμό ασθενών, μεσοπρόθεσμα αποτελέσματα και συγκεχυμένες προεγχειρητικές διαγνώσεις, με αποτέλεσμα να υφίσταται δυσκολία στην εξαγωγή ασφαλών συμπερασμάτων. Σε μακροχρόνιες παρακολουθήσεις ασθενών με Ο.Α, οι Diduch et al, 1997(28) και Duffy et al 2007 (31) παρουσιάζουν 10ετή αποτελέσματα με επιβίωση των προθέσεων της τάξης του 94-96%. Ωστόσο, ο Duffy et al 2007 (31) είχε αρκετές αναθεωρήσεις λόγω φθοράς των υλικών και οστεόλυσης στη δεύτερη δεκαετία οδηγούμενος σε μείωση του ποσοστού επιβίωσης στο 85% στη

15ετία. Ο Crowder et al.2005 (24) ανέφερε 94% ποσοστό επιβίωσης στην 20ετία, σε ασθενείς με ρευματοειδή αρθρίτιδα, ηλικίας μικρότερης των 55 ετών. Σε μεγαλύτερες αναδρομικές μελέτες, τα αποτελέσματα είναι πιο φτωχά. Ο Gill and Goshi.2001 (51), σε μια μακροχρόνια μελέτη ασθενών που είχαν υποβληθεί σε Ο.Α.Γ με τσιμέντο, βρήκαν ένα ποσοστό αναθεωρήσεων 21% σε ασθενείς ηλικίας μικρότερης των 55 ετών σε αντίθεση με ασθενείς ηλικίας μεγαλύτερης των 55 ετών ,όπου το αντίστοιχο ποσοστό κυμαινόταν μόλις στο 3%. Ο Gioe et al. 2007 (52) αναφέρει 14ετή επιβίωση προθέσεων χωρίς τσιμέντο στο 74.5% σε αντίθεση με αντίστοιχες με τσιμέντο, που το ποσοστό κυμαινόταν στο 85%. Από το Εθνικό Κέντρο Αναφοράς Αρθροπλαστικών Γόνατος των Σκανδιναβικών Χωρών επίσης αναφέρεται αυξημένο ποσοστό αναθεωρητικών επεμβάσεων, όταν η πρωτογενής αρθροπλαστική γίνεται σε ασθενείς ηλικίας μικρότερης των 55 ετών (124, 47) .

Φαίνεται πως σε ασθενείς ηλικίας μικρότερης των 55-60 ετών, το ποσοστό αναθεωρητικών επεμβάσεων είναι σαφώς μεγαλύτερο. Η κυριότερη αιτία φαίνεται πως είναι η χαλάρωση των προθετικών υλικών.

8.1.2 ΠΡΟΕΓΧΕΙΡΗΤΙΚΗ ΔΙΑΓΝΩΣΗ

Τα ποσοστά Ο.Α.Γ στη Σουηδία σε ασθενείς με εκφυλιστικού τύπου ΟΑ είναι 10πλάσια αυτών με ΡΑ (123). Ασθενείς με ΡΑ υποβάλλονται σε Ο.Α.Γ σε μικρότερη ηλικία (μ.ο 7 έτη) σε σχέση με αυτούς που πάσχουν από ΟΑ (124). Οι ασθενείς με ΡΑ έχουν χαμηλότερη οστική πυκνότητα και ποιότητα οστού σε σχέση με αυτούς που πάσχουν από ΟΑ και αυτό μπορεί να επηρεάζει το τελικό αποτέλεσμα αρνητικά. Ωστόσο αυτοί οι ασθενείς έχουν

μικρότερες καθημερινές δραστηριότητες και απαιτήσεις ζωής. Ο Weir et al.1996 (143) δε βρήκε ,σε μια αναδρομική μελέτη 12ετίας, καμία διαφορά στα ποσοστά επιβίωσης Ο.Α.Γ σε ασθενείς με εκφυλιστική ή ΡΑ. Από την άλλη πλευρά οι Gill and Goshi 2001(51) σε αναδρομική μελέτη 10ετίας, βρήκαν σαφέστερα καλύτερη πρόγνωση σε ΟΑ ασθενείς σε σχέση με αντίστοιχους με ΡΑ. Σε μια μεγάλη αναδρομική μελέτη (πάνω από 11,000 ασθενείς), ο Rand et al 2003 (116), βρήκε σαφώς μικρότερο ποσοστό αναθεωρήσεων σε ρευματοειδή γόνατα. Το Εθνικό Κέντρο Αναφοράς Αρθροπλαστικών γόνατος των Σκανδιναβικών Χωρών δείχνει 1,3 φορές μεγαλύτερο ποσοστό αναθεωρήσεων στα οστεοαρθρικά γόνατα (124), ωστόσο το ποσοστό λοίμωξης είναι σαφώς υψηλότερο σε ασθενείς με ΡΑ (93, 124). Τέλος, ο Ritter et al 2007 (121), βρήκε σαφώς μικρότερο ποσοστό αναθεωρήσεων σε ρευματοειδή γόνατα.

Ασθενείς με ΡΑ (σαφώς μικρότερης ηλικίας) που υποβάλλονται σε Ο.Α.Γ, έχουν κατά κανόνα καλύτερο αποτέλεσμα.

8.1.3 ΣΩΜΑΤΙΚΟ ΒΑΡΟΣ

Παχυσαρκία καλείται η παθολογική κατάσταση στην οποία ο δείκτης σωματικού βάρους (Bone Mass Index) είναι μεγαλύτερος από 30. Παθολογική παχυσαρκία έχουμε όταν ο BMI είναι μεγαλύτερος από 40. Η παχυσαρκία αποτελεί νόσημα του δυτικού κόσμου και αρκετοί ασθενείς που υποβάλλονται σε Ο.Α.Γ είναι παχύσαρκοι. Τα υψηλά φορτία που δέχονται τα προθετικά υλικά στους παχύσαρκους ασθενείς, οδηγούν θεωρητικά σε αυξημένο ποσοστό φθοράς και άσηπτης χαλάρωσης.

Σε μεγάλες αναδρομικές μελέτες 10ετούς και πλέον επιβίωσης, η επιτυχία δε φαίνεται να σχετίζεται με το σωματικό βάρος (35). Το

φαινόμενο όμως της τοπικής οστεόλυσης φαίνεται πως είναι συχνότερο σε παχύσαρκους ασθενείς. Συγκρίνοντας μια ομάδα παχύσαρκων ασθενών με αντίστοιχη με φυσιολογικό βάρος σώματος ο Foran et al 2004a. (36) ,έδειξε ότι αυτοί οι ασθενείς είχαν μικρότερο Knee Society Score, ανεξάρτητα του βαθμού παχυσαρκίας και αυξημένο ποσοστό αναθεωρητικών επεμβάσεων. Η ίδια ερευνητική ομάδα (37) βρήκε αυξημένο ποσοστό αποτυχίας στην πρώτη ομάδα, αλλά αυτό μόνο μετά από 14 έτη παρακολούθησης, γεγονός που καθιστά αναγκαία τη μακρόχρονη παρακολούθηση σε αυτούς τους ασθενείς. Το μετεγχειρητικό ποσοστό λοίμωξης σε ασθενείς με BMI>35 ήταν 6.7 φορές υψηλότερο σε ασθενείς που υποβλήθηκαν σε Ο.Α.Γ(96). Χαμηλότερο Knee Society Score, αυξημένο ποσοστό ακτινοδιαγνωστικών ζωνών, αυξημένο ποσοστό επιπλοκών (λοιμώξεις, εν τω βάθει θρομβοφλεβίτιδες) και τελικά χαμηλότερο ποσοστό μακροχρόνιας επιβίωσης των προθετικών υλικών, παρατηρήθηκε σε αναδρομική μελέτη του Amin et al 2006 (3), που αφορούσε παχύσαρκους ασθενείς με Ο.Α.Γ. Οι Krushell and Fingeroth 2007 (79) βρήκαν επίσης αυξημένα ποσοστά επιπλοκών, κακής τοποθέτησης των προθετικών υλικών και τελικά αυξημένο ποσοστό αναθεωρήσεων, σε παθολογικά παχύσαρκους ασθενείς.

Γενικά η Ο.Α.Γ σε παχύσαρκους και ιδιαίτερα παθολογικά παχύσαρκους ασθενείς αυξάνει τον κίνδυνο επιπλοκών και δίνει υποδεέστερα κλινικά αποτελέσματα.

8.1.4 ΦΥΛΟ ΑΣΘΕΝΟΥΣ

Η σχέση άνδρα/γυναίκας ανάμεσα σε ασθενείς που λαμβάνουν Ο.Α.Γ είναι 1: 2 σε ασθενείς με εκφυλιστικού τύπου ΟΑ και 1:3 σε αυτούς με ΡΑ (124) . Καμία μελέτη δεν έχει αποδείξει συσχετισμό ποσοστού επιβίωσης

και φύλου του ασθενούς (35, 51). Στις Σκανδιναβικές Χώρες δεν υπήρξε διαφορά στους ασθενείς με ΟΑ, αντίθετα σε ασθενείς με ΡΑ οι αναθεωρήσεις ήταν συχνότερες στους άνδρες (124). Ο Rand et al 2003 (116) βρήκε μικρότερο ποσοστό 10ετούς επιβίωσης προθετικών υλικών στους άνδρες. Οι γυναίκες έχουν περισσότερο πόνο και αναπηρία προεγχειρητικά και περισσότερα μετεγχειρητικά προβλήματα, αλλά οι απώτερες μετεγχειρητικές βαθμολογίες είναι εφάμιλλες αυτών των ανδρών (62).

8.2 ΠΑΡΑΓΟΝΤΕΣ ΠΟΥ ΑΦΟΡΟΥΝ ΤΗΝ ΠΡΟΘΕΣΗ

8.2.1 Η ΚΝΗΜΙΑΙΑ ΠΡΟΘΕΣΗ

Στην αρχή της μοντέρνας εποχής της Ο.Α.Γ, το κνημιαίο πρόθεμα αποτελούνταν αποκλειστικά από πολυαιθυλένιο και η στερέωσή του στο οστόν γίνονταν με τη βοήθεια ακρυλικού τσιμέντου (PMMA) (58, 41, 68). Σε αυτή την εποχή οι αρθρικές επιφάνειες είχαν μεγάλη επιφάνεια επαφής. Αυτή η επιφάνεια επαφής εξαρτάται πάντα από την ακτίνα καμπυλότητας του μηρού και της κνήμης. Όσο πιο μεγάλη είναι η ακτίνα της αρθρικής επιφάνειας της κνήμης ,τόσο λιγότερη είναι η επιφάνεια επαφής των προθεμάτων. Υψηλή επιφάνεια επαφής αυξάνει τη σταθερότητα των προθετικών υλικών μηρού και κνήμης (22) . Μεγάλη επιφάνεια επαφής, σημαίνει ελάττωση των στιγμιαίων δυνάμεων φόρτισης και κατ' επέκταση ελάττωση των δυνάμεων που ασκούνται στο πολυαιθυλένιο, με αποτέλεσμα λιγότερη φθορά του πολυαιθυλενίου μακροπρόθεσμα. Το μειονέκτημα αυτών των προθέσεων είναι η αυξημένη συνδεσιμότητα μεταξύ μηριαίου και κνημιαίου προθέματος, που οδηγεί σε μεταβίβαση των δυνάμεων

επαφής στο επίπεδο πρόθεσης-οστού με τελικό αποτέλεσμα τη χαλάρωση της διεπιφάνειας της πρόθεσης της κνήμης κυρίως (144).

Προθέσεις με μικρή επιφάνεια επαφής είναι λιγότερο συνδεδεμένες και επιτρέπουν μεγαλύτερη κινητικότητα μεταξύ των προθεμάτων, προσομοιάζοντας εμβιομηχανικά περισσότερο στο φυσιολογικό γόνατο.

Μειονέκτημά τους το γεγονός πως επιτρέπουν έκκεντρη φόρτιση σε συγκεκριμένα σημεία του κνημιαίου προθέματος, που αυξάνουν τις δυνάμεις που ασκούνται στο ένθετο πολυαιθυλένιο, με αποτέλεσμα την καταστροφή τους (4). Έτσι η ακριβής επιφάνεια επαφής προθεμάτων μηρού και κνήμης δεν είναι απόλυτα γνωστή και η φιλοσοφία στις τελευταίου τύπου Ο.Α.Γ είναι η μετρίου βαθμού επαφή.

Ελάττωση των φορτίων που ασκούνται στο υποχόνδριο οστού, κάτω από μεταλλικό υπόστρωμα, παρατηρήθηκε σε περιπτώσεις που το κνημιαίο πρόθεμα ήταν ενισχυμένο με κεντρικό στυλεό στήριξης (4). Στο ίδιο σημείο κατέληξε και ο Lewis et al 1982 (85), παρατηρώντας αντίστοιχες κνημιαίες προθέσεις που είχαν τοποθετηθεί με τσιμέντο. Σε μια μελέτη του Rielly et al 1982 (119), σε πτωματικά παρασκευάσματα βρέθηκε μείωση των διατμητικών δυνάμεων μεταξύ κνημιαίας πρόθεσης και υποχονδρίου οστού, όταν το υπόστρωμα ήταν μεταλλικό σε αντίθεση με το σκέτο πολυαιθυλένιο. Αυτές οι αναφορές σε συνδυασμό με το πρόβλημα της χαλάρωσης των κνημιαίων προθέσεων, οδήγησε στην υιοθέτηση των μεταλλικών κνημιαίων προθεμάτων (93). Εκτός όλων των άλλων, η μεταλλική κνημιαία πρόθεση, μπορεί να βοηθήσει στον περιορισμό της θερμοκρασίας κατά τη διάρκεια του πολυμερισμού του τσιμέντου, με συνέπεια περιορισμό της νέκρωσης των οστεοδοκίδων του υποχονδρίου και ελάττωση ή/και εξαφάνιση του φαινομένου δημιουργίας ψευδομεμβράνης

(91). Άλλο σημαντικό πλεονέκτημα είναι η δυνατότητα προσθήκης μεταλλικών στυλεών , σφηνών και ολόκληρων κύβων κάτω από τη μεταλλική πρόθεση, χωρίς να απαιτείται αναθεώρηση όλου του προθέματος σε περιπτώσεις φθοράς πολυαιθυλενίου ή μηχανικής αστάθειας.

Προσπαθώντας κανείς να εξακριβώσει τα αίτια χαλάρωσης στις Ο.Α.Γ, διαπιστώνει πως πολλοί από τους ερευνητές στέκονται στο ΡΜΜΑ και τις ιδιότητές του. Ιστολογικές μελέτες μηχανικά σταθερών εμφυτευμάτων καταδεικνύουν την ύπαρξη αυξημένων οστεοκλαστών στην ψευδομεμβράνη μεταξύ προθέματος και οστού (38), δείγματα οστικής απορρόφησης στην ίδια περιοχή (127) και παρουσία ιστιοκυττάρων στην εξωτερική επιφάνεια του υποχόνδριου οστού (11). Τοξική επίδραση του οστικού τσιμέντου στην οστική κυκλοφορία και ανακατασκευή παρατηρήθηκαν σε μελέτη σε πειραματόζωα από τον Sturup et al 1994 (134).

Ο όρος ‘νόσος του τσιμέντου’ προτάθηκε από τους Jones και Hungerfold 1987 (73) ,σε μια προσπάθεια αποφυγής των καταστροφικών επιπλοκών του τσιμέντου και η προσπάθεια χρησιμοποίησης μεταλλικών επιστρωμάτων με πορώδη επικάλυψη ξεκίνησε. Πρώτος ο Galante το 1971 (48) επιβεβαίωσε, σε πειραματόζωα, την οστική ανακατασκευή και ενσωμάτωση ήδη από τις δύο πρώτες εβδομάδες μετεγχειρητικά, όταν στο μεταλλικό υπόστρωμα χρησιμοποιούσε ψέγματα τιτανίου. Η θεωρία τη χρήσης ψεγμάτων τιτανίου προσκολλημένα σε μεταλλικό υπόστρωμα απεδείχθη να δρα ευεργετικά οστεοεπαγωγικά και τα πρώτα αποτελέσματα, ιδιαίτερα σε μικρής ηλικίας ασθενείς ήταν περισσότερο από ενθαρρυντικά (65,29). Επιπλέον πλεονεκτήματα της μεθόδου, η ελάττωση του χειρουργικού χρόνου και η διατήρηση της πρόθεσης σε περίπτωση λοίμωξης, καθώς δεν υφίσταται ανάγγεια περιοχή στην επιφάνεια επαφής

πρόθεσης-οστού (23). Ωστόσο παρατηρήθηκε αυξημένο ποσοστό αναθεωρήσεων στις χωρίς τσιμέντο σε σχέση με τις με τσιμέντο προθέσεις (30,116,21) . Αναθεωρώντας αρκετές αναδρομικές μελέτες του παρελθόντος ο Lachiewicz το 2001(80) κατέληξε στο συμπέρασμα πως η με τσιμέντο τρι-διαμερισματική Ο.Α.Γ παραμένει ο χρυσός κανόνας. Παρά ταύτα, μελέτες του Buechel et al το 2001(13) και Whiteside επίσης το 2001(146), έδειξαν αποτελέσματα 18 έως 20 ετών αρθροπλαστικών γόνατος χωρίς τσιμέντο με επιβίωση προθέσεων στο 98-99%.

Όσον αφορά νέους ασθενείς, ο Hofmann et al το 2002(64) έδειξε μεσοπρόθεσμα αποτελέσματα σε ασθενείς μικρότερους των 50 ετών, με άριστο κλινικό αποτέλεσμα και χωρίς χαλάρωση των υλικών. Μακροπρόθεσμα αποτελέσματα ερευνών δείχνουν αυξημένη πιθανότητα αποτυχιών σε αρθροπλαστικές χωρίς τσιμέντο σε ασθενείς μικρότερους της ηλικίας των 50 (52) και 60 ετών (21) αντίστοιχα. Όμως αρκετές τυχαίοποιημένες μελέτες δεν επιβεβαιώνουν σημαντικές διαφορές όσον αφορά το κλινικό αποτέλεσμα συγκρίνοντας προθέσεις με και χωρίς τσιμέντο (99,100,105,90).

Η βασική προϋπόθεση οστικής ανακατασκευής και ενσωμάτωσης γύρω από το πρόθεμα της κνήμης είναι η αρχική μηχανική σταθερότητα και αρχικές μελέτες με χρησιμοποίηση κνημιαίου μεταλλικού προθέματος με χρησιμοποίηση επιπλέον τεσσάρων σπογγιωδών κοχλιών έδειξε τη μέγιστη αρχική σταθερότητα (84,150). Η θεωρία επιβεβαιώθηκε και από τον Sumner et al το 1994 (135), που συνέκρινε προθέσεις με δύο σφήνες οι οποίες ανοίγουν βιδώνοντας με δύο βίδες, και αντίστοιχες με βιδωτούς μεταλλικούς κοχλίες. Πολύ γρήγορα η ιδέα με τους μεταλλικούς κοχλίες έγινε ο χρυσός κανόνας στις προθέσεις που χρησιμοποιούνταν χωρίς τσιμέντο, ωστόσο οι κοχλίες σύντομα συνδυάστηκαν με οστεόλυση γύρω από αυτές καθώς και

στις οπές για την καθήλωσή τους. Σε μεσοπρόθεσμες μελέτες, οστεόλυση γύρω από τους κοχλίες, διεπιστώθη σε ποσοστό 16-22% χωρίς τσιμέντο μεταλλικών κνημιαίων προθέσεων (112,86,53). Άσηπτη χαλάρωση των κνημιαίων προθέσεων σε ποσοστό 8-12% έκανε τον Berger et al το 2001(9) να εγκαταλείψει τη χρήση Ο.Α.Γ χωρίς τσιμέντο. Παρά ταύτα αρκετές μακροπρόθεσμες μελέτες με κνημιαία πρόθεση με μεταλλικούς κοχλίες δείχνουν εντυπωσιακά καλά αποτελέσματα. Ο Watanabe et al το 2004 (142) έδειξε 97% επιβίωση στα 13 έτη και ο Viganò το 2007(150) καμιά αναθεώρηση για χαλάρωση σε ασθενείς μικρότερης ηλικίας των 55 ετών.

8.2.2 Η ΜΗΡΙΑΙΑ ΠΡΟΘΕΣΗ

Η άσηπτη χαλάρωση της μηριαίας πρόθεσης είναι πολύ λιγότερο συχνή αυτής της αντίστοιχης κνημιαίας, ωστόσο εξακολουθεί να αποτελεί πρόβλημα για τον ορθοπαιδικό χειρουργό. Σε μία πολυκεντρική μελέτη αναθεωρημένων Ο.Α.Γ , που έκανε ο Mulhall et al το 2006 (95), αναφέρθηκε ότι το ένα τρίτο των αναθεωρήσεων για άσηπτη χαλάρωση, οφειλόταν στη μηριαία πρόθεση. Οι συγγραφείς δεν ξεκαθαρίζουν εάν οι προθέσεις ήταν με τσιμέντο ή χωρίς. Άλλες μελέτες στη διεθνή βιβλιογραφία δείχνουν διαφορετικά αποτελέσματα. Όσον αφορά Ο.Α.Γ με τσιμέντο, μακροχρόνια αποτελέσματα δεν κατέδειξαν ούτε μία αναθεώρηση μηριαίας πρόθεσης (126,8). Ο Keating et al το 2002(78) βρήκε ποσοστό αναθεώρησης μηριαίων προθέσεων της τάξης του 0.18%, όταν το αντίστοιχο για τις κνημιαίες ήταν 0.46%. Σε μεσοπρόθεσμες μελέτες μηριαίων προθέσεων ,που τοποθετήθηκαν με τσιμέντο, οι Chockalingam and Scott το 2000 (19) και οι Lachiewicz and Soileau το 2006 (81) βρήκαν ελάχιστες αναθεωρήσεις για χαλάρωση των υλικών.

Οι μηριαίες προθέσεις, που τοποθετούνται χωρίς τσιμέντο, δεν παρουσίασαν καμία περίπτωση χαλάρωσης σε αρκετές μακροχρόνιες μελέτες (129, 9,146). Από την άλλη πλευρά τόσο ο Campbell το 1998 (17), όσο και οι Chockalingam and Scott το 2000 (19), βρήκαν σημαντικό πρόβλημα σε μεσοπρόθεσμες μελέτες χωρίς τσιμέντο μηριαίων προθέσεων, με ποσοστό αναθεωρήσεων που έφτανε το 9-10%. Οι Goldberg και Kraay σε μελέτη που δημοσιεύτηκε το 2004 (53), βρήκαν σε μακροχρόνια αναδρομική μελέτη 17% οστεόλυσης γύρω από μηριαίες προθέσεις, ενώ σποραδικά περιστατικά οστεολύσεων σε μηριαίες προθέσεις παρατηρήθηκε σε άλλη μελέτη του Tarkin et al το 2005 (137).

ΚΕΦΑΛΑΙΟ 9.

ΥΔΡΟΞΥΑΠΑΤΙΤΗΣ (ΥΟΑ)

Στους ηλικιωμένους η χρήση οστικού τσιμέντου έχει οδηγήσει σε ικανοποιητικά αποτελέσματα. Στα νεότερα άτομα όμως τα πράγματα δεν είναι τόσο ξεκάθαρα. Οι απαιτήσεις των νέων ατόμων και η ενεργητικότητά τους, δείχνουν ίσως να ξεπερνούν τις περιορισμένες μηχανικές ιδιότητες και το χρόνο ζωής του ακρυλικού οστικού τσιμέντου. Αυτό οδήγησε στην ανάπτυξη εναλλακτικών λύσεων με Ο.Α.Γ χωρίς τσιμέντο. Οι βελτιωμένες τεχνικές τοποθέτησης τσιμέντου έχουν δώσει σε πολλούς ορθοπαιδικούς την εντύπωση ότι τα προβλήματα του τσιμέντου επιλύθηκαν.

Παρ' όλα αυτά υπάρχουν ακόμη αναφορές με μέτρια αποτελέσματα ιδίως στους νεότερους ασθενείς. Η ανάγκη βελτίωσης της ενσωμάτωσης της πρόθεσης εξακολουθεί να υπάρχει.

Τα καλά αποτελέσματα από τη χρήση του ΥΟΑ σε οδοντιατρικά εμφυτεύματα, έδωσαν το έναυσμα για τη δοκιμή τους στις ορθοπαιδικές προθέσεις, με σκοπό την ελάττωση του πόνου άμεσα μετεγχειρητικά και τη βελτίωση της καθήλωσης της πρόθεσης στο οστό τόσο άμεσα μετεγχειρητικά όσο και μέσω ή μακροπρόθεσμα.

Σε πειραματόζωα, οι Ο.Α.Γ με επίστρωση ΥΟΑ έδειξαν καλύτερη οστική ενσωμάτωση της πρόθεσης σε σχέση με αυτά από καθαρό τιτάνιο, με ή χωρίς πορώδη επικάλυψη, μετά από δυο χρόνια παρακολούθησης (131). Έδειξαν επίσης ότι η επίστρωση βοηθά στην εξάλειψη των κενών, στη βελτίωση της ενσωμάτωσης της πρόθεσης σε οστεοπορωτικά οστά, ακόμη και σε περιπτώσεις που υπήρχε μικροκίνηση (46). Τα πρώτα αποτελέσματα της εφαρμογής του ΥΟΑ στους ανθρώπους έδειξαν ότι γεννιέται μια καλή

εναλλακτική λύση πέρα από τις κλασσικές μεθόδους της χωρίς τσιμέντο εμφύτευσης (45,133).

Η πρώιμη σταθερότητα, μετρημένη με RSA και με άλλες ακτινολογικές μεθόδους βρέθηκε ίδια με αυτή των προθέσεων με τσιμέντο (104). Προθέσεις που αφαιρέθηκαν μετά θάνατο, δείχνουν καλή οστεοενσωμάτωση ακόμη και στους ηλικιωμένους. Το 60-80% της διαθέσιμης επιφάνειας της πρόφυσης είχε αποικιστεί από νέο οστό (5). Υπάρχουν όμως και αντίθετες απόψεις. Η μακροπρόθεσμη δύναμη του δεσμού μεταξύ ΥΟΑ και μεταλλικού υποστρώματος δεν είναι γνωστή ακόμη. Ο ΥΟΑ φαίνεται να προκαλεί φθορά τρίτου σώματος και κατά συνέπεια μηχανική αστάθεια, αν και τόσο ο Frayssinet σε μελέτη που δημοσιεύτηκε το 1999 (39), όσο και ο Boss σε αντίστοιχη του 1995 (11), βρήκαν σωματίδια φωσφορικού ασβεστίου εγκυστωμένα στην επιφάνεια πολυαιθυλενίου σε ολική αρθροπλαστική ισχίου, που αναθεωρήθηκε και δεν είχε επικάλυψη ΥΟΑ.

Ο ΥΟΑ είναι εύθραυστος, με μεγάλο συντελεστή ελαστικότητας και υπάρχει ο κίνδυνος διαχωρισμού του από πιο ελαστικές προθέσεις όταν το σύμπλεγμα υποστεί δυνάμεις κάμψης. Παράλληλα είναι γνωστό ότι συμβαίνει φυσική και χημική αποδόμηση του ΥΟΑ. Αν αυτά τα σκληρά κοκκία εισέλθουν στην άρθρωση, υπάρχει ο κίνδυνος να προκληθεί φθορά από τρίτο σώμα και να δημιουργηθεί φλεγμονώδη απάντηση με επακόλουθο την οστεόλυση.

Σε μερικές από τις προθέσεις που εξετάστηκαν στο εργαστήριο μετά από αναθεωρήσεις Ο.Α.Γ βρέθηκε αποκόλληση της επίστρωσης του ΥΟΑ από το μέταλλο καθώς και ελεύθερα κοκκία ΥΟΑ στους περιπροθετικούς ιστούς. Η επιπλοκή αυτή μπορεί να οφείλεται σε αποτυχία του ΥΟΑ αλλά μπορεί να είναι και δευτερογενής. Μπορεί δηλαδή να οφείλεται σε λοίμωξη,

σε κακή τοποθέτηση της πρόθεσης, στους χειρισμούς που έγιναν κατά την αφαίρεσή της και στην φθορά του πολυαιθυλενίου. Αξίζει να αναφερθεί ότι υπάρχει μεγάλη μείωση των περιστατικών αυτών την τελευταία τριετία.

Έτσι λοιπόν ενώ ο ΥΟΑ φαίνεται να πλεονεκτεί στην εξωτερική του πλευρά (αυτή που είναι σε επαφή με το οστόν), υπάρχουν ανησυχίες σχετικά με την εσωτερική του πλευρά, αυτή που εφάπτεται με το μεταλλικό υπόστρωμα. Υπάρχουν επίσης μερικές μελέτες στις οποίες η επίστρωση με ΥΟΑ δεν φαίνεται να πλεονεκτούν έναντι των προθέσεων χωρίς επίστρωση, καθώς η αποδόμηση της επίστρωσης αποτελεί πρόβλημα.

9.1 ΙΣΤΟΡΙΚΗ ΑΝΑΔΡΟΜΗ

Ο όρος *απατίτης* αναφέρθηκε στα μέταλλα για πρώτη φορά από τον Werner το 1788 (144) . Τώρα δηλώνει μια οικογένεια κρυστάλλων με τον τύπο $M_{10}(RO_4)_6X_2$, όπου

M είναι συνήθως ασβέστιο,

R συνήθως φωσφόρος και

X υδροξείδιο ή ένα άλλο αλλογόνο όπως το φθόριο.

Οι Albey και Morison το 1920 πρώτοι ανέφεραν επιτάχυνση της πώρωσης με μία σκόνη φωσφορικού ασβεστίου παρότι αυτό αμφισβητήθηκε έντονα αργότερα.

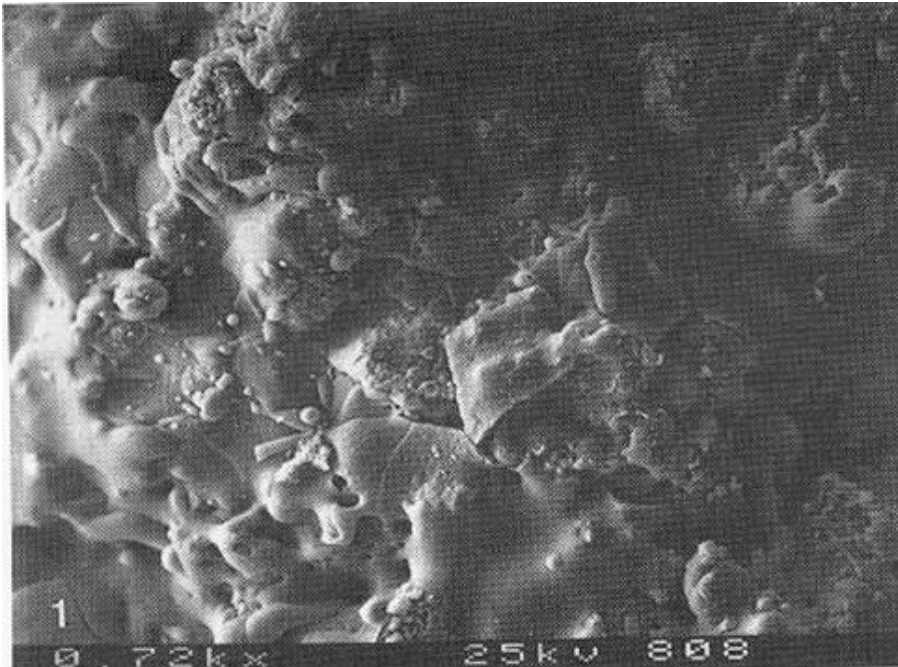
Σαν επικάλυψη εμφυτευμάτων χρησιμοποιήθηκε πρώτα στην οδοντιατρική το 1971 και αργότερα αναφέρθηκαν επιτυχίες με τη χρήση του σαν υποκατάστατο οστικών μοσχευμάτων.

Τα πρώτα αποτελέσματα από τη χρήση του ΥΟΑ σαν επικάλυψη (με βελτιωμένες σε σχέση με το 1971 τεχνικές επίστρωσης) του μηριαίου στελέχους σε αρθροπλαστικές ισχίου στους ανθρώπους ήταν από τους

Furlong και Osborn (46) που ξεκίνησαν κλινικές μελέτες το 1985 καθώς και από τον Geesing το 1986 (49) . Λίγο καιρό αργότερα άρχισε να εφαρμόζεται και στο γόνατο (50).

9.2 ΧΗΜΕΙΑ

Ο υδροξυαπατίτης ($Ca_{10}(PO_4)_6(OH)_2$) ανήκει στην κατηγορία των κεραμικών υλικών. Σαν κεραμικά υλικά μπορούν να οριστούν όλα τα στερεά που δεν είναι ούτε μέταλλα ούτε οργανικά.



Εικόνα 3.

Τα κεραμικά είναι ετερογενή υλικά αποτελούμενα από κόκκους που συναρμολογούνται με μια θερμική διαδικασία (στάδιο σύντηξης). Ταξινομείται σαν ένα επιφανειοδραστικό υλικό με οστεοτροπικές και οστεοεπαγωγικές ιδιότητες. Αυτό σημαίνει ότι δημιουργείται ένας δεσμός μεταξύ του υλικού και του ιστού όπου εμφυτεύεται.

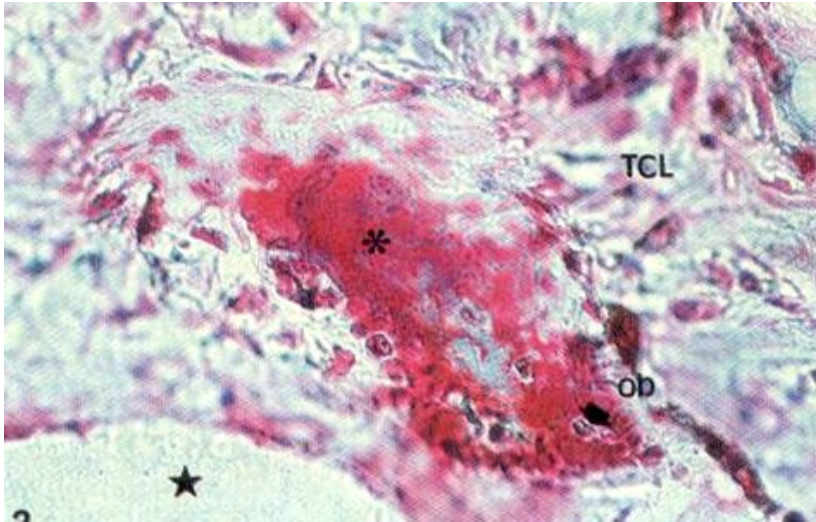
9.3 ΔΙΑΔΙΚΑΣΙΑ ΟΣΤΙΚΗΣ ΕΝΣΩΜΑΤΩΣΗΣ

Η μακροπρόθεσμη στερέωση της πρόθεσης χωρίς τσιμέντο στο οστόν μπορεί να γίνει με μικροασφάλιση (microinterlocking) και με οστεοενσωμάτωση (osseointegration).

Στην πρώτη περίπτωση το μέταλλο είναι αδρανοποιημένο με τέτοιο τρόπο ώστε να αναπτυχθεί οστόν στα χάσματα της αδρής επιφάνειας. Παρ' όλα αυτά ιστολογικές μελέτες έχουν δείξει ότι πολλές φορές αντί για οστόν αναπτύσσεται ινώδης ιστός. Ο ΥΟΑ όμως έχει την ικανότητα να ενώνεται απευθείας με το οστόν χωρίς τη μεσολάβηση ινώδους οστού ή να μετατρέπει τον ιστό αυτό σε οστόν (οστεοενσωμάτωση).

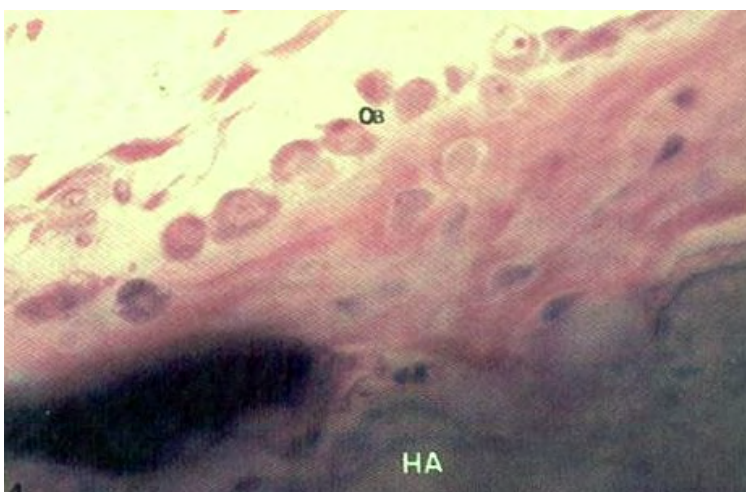
Ας δούμε πως γίνεται αυτή η διαδικασία (131,132): οι οστικές δοκίδες και η επίστρωση του ΥΟΑ στο μεταλλικό στέλεχος που εμφυτεύεται στη μυελική κοιλότητα υποστηρίζουν τους οστεοβλάστες που είναι γνωστό ότι πρέπει να αναπτυχθούν στην επιφάνεια δράσης. Οστεογεννητικά κύτταρα καθηλωμένα στην επίστρωση μπορούν να επεξεργάζονται το οστεοειδές όπως κάνουν και στις οστικές δοκίδες (εικόνα 4, 5).

Μετά από την κένωση της μυελικής κοιλότητας και την τοποθέτηση της πρόθεσης, τα κύτταρα του χαλαρού συνδετικού ιστού διαφοροποιούνται σε οστικά κύτταρα όχι μόνο στα χείλη της πρόθεσης αλλά και σε όλη τη μυελική κοιλότητα. Αυτό το φαινόμενο είναι μια επουλωτική διαδικασία που οδηγεί στην επικάλυψη της πρόθεσης από ένα μίγμα οστού και μυελικού ιστού. Στη διαφοροποίηση και στον πολλαπλασιασμό των οστεογεννητικών κυττάρων παίζει ρόλο και ο οστεοτροπισμός του ΥΟΑ. Η πρώτη αυτή φάση διαρκεί μέχρι και δύο εβδομάδες μετά την εμφύτευση.



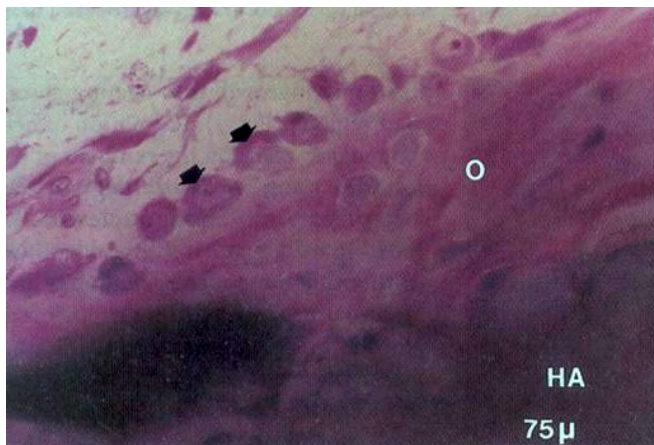
Εικόνα 4.

Μετά από αυτήν την πρώτη φάση, γίνεται αφενός μεν απορρόφηση των νεκρών οστεοδοκίδων, αφετέρου δε ακολουθεί οστική ανάπτυξη, διατήρηση και ανακατασκευή στα σημεία επαφής της πρόθεσης (εικόνα 6). Η διαδικασία αυτή, που φαίνεται να διαρκεί από 2 εβδομάδες έως και 6-9 μήνες μετεγχειρητικά, έχει ως αποτέλεσμα την παραγωγή ανώριμου πεταλιώδους οστού και φαίνεται να καθοδηγείται από ειδικές διαδικασίες που άπτονται της οστικής βιολογίας και μοιάζουν με αυτές της πρωτογενούς πώρωσης των καταγμάτων.



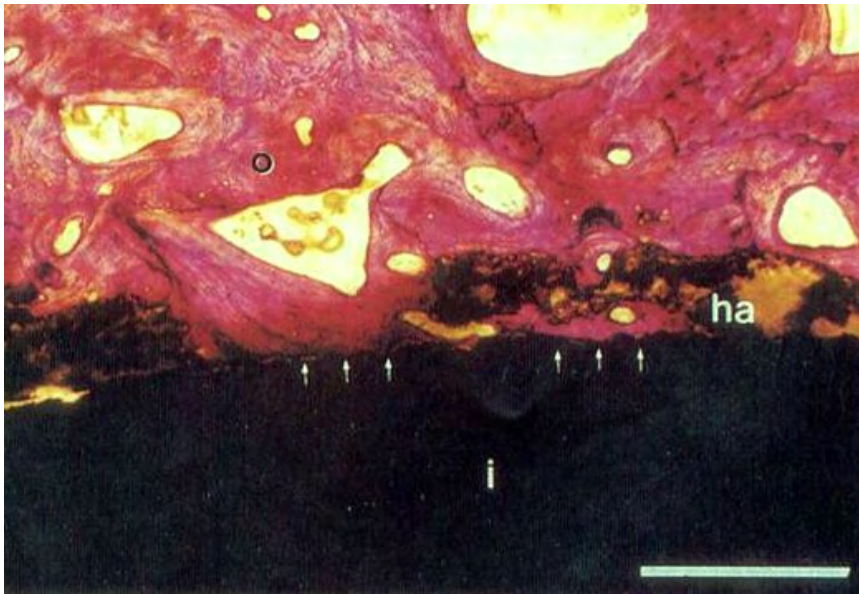
Εικόνα 5.

Ακολουθεί η τρίτη φάση , που διαρκεί από αρκετές εβδομάδες έως και 2-3 χρόνια μετεγχειρητικά ,όπου μετά την επικάθησή τους στον ΥΟΑ, τα κύτταρα συνθέτουν εξωκυττάρια ουσία που επιμεταλλώνεται με αποτέλεσμα την οστική ενσωμάτωση της πρόθεσης και την οστική ανακατασκευή. Η διαδικασία ολοκληρώνεται μετά από 2 τουλάχιστον χρόνια από την εμφύτευση του υλικού με την τελική φάση της οστικής ανακατασκευής (εικόνα 7). Αυτό έχει σαν αποτέλεσμα την ενσωμάτωση της πρόθεσης από το οστόν που προσροφάται πάνω της. Οι διαδικασίες προσρόφησης στον ΥΟΑ είναι καλά γνωστές και χρησιμοποιούνται ευρέως για χρωματογραφία στις στήλες του ΥΟΑ. Οι οστικές μορφογενετικές πρωτεΐνες (BMP) που βοηθούν στην οστεογένεση έχουν υψηλή συνάφεια με την επιφάνεια του ΥΟΑ.



Εικόνα 6.

Η προσρόφηση διαφοροποιημένων κυττάρων και εξωκυττάρια των πρωτεϊνών στον ΥΟΑ είναι αναγκαία για την άμεση οστική επαφή με την επίστρωση. Έτσι η οστική παραγωγή μπορεί να θεωρηθεί σαν η επιμετάλλωση της εξωκυττάριας ουσίας που ακινητοποιείται στην επίστρωση.



Εικόνα 7.

Κατά την διάρκεια σχηματισμού του, το οστό επηρεάζεται από τους γνωστούς παράγοντες που εμπλέκονται στην οστική ανακατασκευή και κυρίως από τη μηχανική φόρτιση. Ο προσανατολισμός των οστεοδοκίδων που είναι σε επαφή με τις προθέσεις σε κάποιες περιοχές, επηρεάζεται από τη μηχανική φόρτιση και ακολουθεί τους νόμους του Wolf.

Η ανακατασκευή του οστίτη ιστού γύρω από τις προθέσεις επιδρά και στην επίστρωση. Σωματίδια ΥΟΑ μεγέθους μικρότερο από 50 μικρά, φαγοκυτταρώνονται από κύτταρα που προφανώς έχουν χαμηλό ενδοκυττάριο ΡΗ μιας και ο βαθμός αποδόμησης είναι εξαρτώμενος από το ΡΗ.

Τα δικτυοκύτταρα στη μυελική κοιλότητα που έχουν φαγοκυτταρικές ιδιότητες, περιέχουν λυσοσώματα και φαγοσώματα με ΡΗ μικρότερο του 4,8. Η απελευθέρωση αυτών στον εξωκυττάριο χώρο μπορεί να επηρεάσει το εξωκυττάριο ΡΗ. Οι οστεοκλάστες μπορούν να ελαττώσουν την τιμή του

PH με την επίδραση των θετικών ιόντων υδρογόνου που παράγονται ενδοκυττάρια από την καρβονική ανυδράση. Εκτός από τους οστεοκλάστες και άλλα κύτταρα όπως οι οστεοβλάστες, τα οστεοκύτταρα και το μονοπύρηννα φαγοκύτταρα παίρνουν μέρος στην απορρόφηση του οστού και των μεταλλικών στοιχείων.

Η αποδόμηση της επίστρωσης οφείλεται στην ικανότητα του οστού ή των μυελικών φαγοκυττάρων και των οστεοκλαστών να αποδομούν την εξωκυττάρια ουσία του οστίτη ιστού και τα μέταλλα.

Η αποδόμηση του ΥΟΑ που παρατηρείται σε προθέσεις που είναι τοποθετημένες για μεγάλο χρονικό διάστημα μοιάζει με τις διαδικασίες ανακατασκευής του οστού. Η αποδόμηση δηλαδή ακολουθείται από οστική παραγωγή όπως συμβαίνει σύμφωνα με τη θεωρία του Frost στις βασικές πολυκυτταρικές μονάδες του οστού (εικόνα 8).

Τα μακροφάγα είναι κύτταρα κλειδιά στην οστική ανακατασκευή, λόγω της ιδιότητάς τους να φαγοκυτταρώνουν και να απορροφούν οστούν, αλλά και λόγω της ιδιότητάς τους να γεννούν οστεοκλάστες και να συνθέτουν ουσίες. Συνθέτουν διάφορες κυτοκίνες, που ενεργοποιούν άλλες σειρές κυττάρων και συνθέτουν έναν εξαρτώμενο από τα μακροφάγα αυξητικό παράγοντα που παίζει ρόλο στον πολλαπλασιασμό των οστεκλαστών. Αυτό θα μπορούσε να εξηγήσει το γεγονός ότι πολλές φορές στην αποδομημένη επικάλυψη βρέθηκε να αναπτύσσεται οστούν.

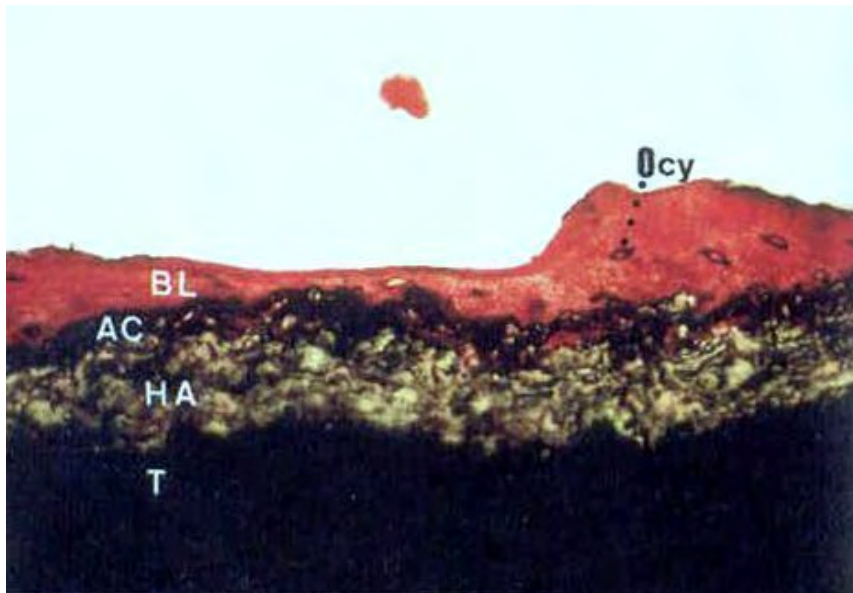
Αυτό που είναι σίγουρο λοιπόν στο πλαίσιο των γνώσεών μας είναι ότι η επίστρωση του ΥΟΑ αποδομείται. Η αποδόμηση γίνεται είτε με τη μορφή διάλυσης κατά μήκος της επιφάνειας επαφής των κοκκίων λόγω ελάττωσης του PH γύρω από την πρόθεση (οστεοκλαστική δραστηριότητα, οξύτητα ενδιάμεσου υγρού μυελού), ή με τη μορφή αποκόλλησης που επισυμβαίνει κυρίως λόγω φαινομένων φυσικοχημικής διάλυσης και που

επιηρεάζεται από την πορώδη κατάσταση και την άμορφη κατάσταση της επίστρωσης ή λόγω ενδοκυττάρων φαινομένων με την ταυτόχρονη παρουσία μακροφάγων και οστεοκλαστών που επισυμβαίνουν κατά τη διάρκεια της οστικής ανακατασκευής ως επακόλουθο μηχανικών δυνάμεων στην διεπιφάνεια επαφής ή τέλος λόγω μηχανικής αποτυχίας (40).

Αυτό που δεν έχει αποσαφηνιστεί είναι η ακριβής διαδικασία. Υπάρχουν πολλές εκδοχές. Σύμφωνα με τον Epinette (32), αυτό μπορεί να γίνει με διάλυση κατά μήκος της επιφάνειας επαφής των κόκκων του ΥΟΑ λόγω του ελαττωμένου ΡΗ γύρω από την πρόθεση (οστεοκλαστική δραστηριότητα-οξύτητα ενδιάμεσου ιστού του μυελού). Επίσης μπορεί να γίνει λόγω αποχωρισμού της επίστρωσης από την μεταλλική επιφάνεια ή των κόκκων του ΥΟΑ μεταξύ τους (καταλαβαίνουμε ότι όσο πιο παχιά και πορώδης η επίστρωση τόσο πιο μειωμένη η δύναμη σύνδεσης προς το υπόστρωμα με αποτέλεσμα να αυξάνεται η πιθανότητα αποχωρισμού). Τέλος μπορεί να γίνει, είτε λόγω απλής μηχανικής τριβής είτε τέλος λόγω κυτταρικής απορρόφησης. Αυτό που δεν μπορεί να καθοριστεί είναι ο χρόνος αποδόμησης. Αυτή εξαρτάται από τη μέθοδο εφαρμογής επίστρωσης, το πάχος επίστρωσης, την καθαρότητα επίστρωσης, τη δύναμη επίστρωσης, την πορώδη κατάσταση του ΥΟΑ, το μεταλλικό υπόστρωμα και τη χημική του σύσταση.

Αυτή η αποδόμηση του ΥΟΑ είναι υπεύθυνη για την απελευθέρωση προϊόντων φωσφορικού ασβεστίου που, είτε ενσωματώνονται στο νεοδομούμενο οστόν γύρω από την πρόθεση, είτε υπόκεινται τη διαδικασία της φαγοκυττάρωσης ή τέλος μεταναστεύουν και εγκυβωτίζονται στην εξώτατη στιβάδα του πολυαιθυλενίου, χωρίς να δημιουργούν προβλήματα (40).

Η επίστρωση του ΥΟΑ λόγω της συγγενείας της με τον οστικό απατίτη, διαταράσσει λιγότερο το οστικό περιβάλλον και ο μυελός επουλώνεται μετά από μια ειδική διαδικασία. Η επούλωση της μυελικής κοιλότητας επιτρέπει την προσκόλληση οστού στην επίστρωση η οποία συντηρείται από τις μηχανικές φορτίσεις. Η διαδικασία αυτή δεν προκαλεί φλεγμονώδη απάντηση. Η ανακατασκευή που ξεκινά από αποδομητικά κύτταρα επιτρέπει στις οστεοδοκίδες να έρθουν σε επαφή με το μέταλλο της πρόθεσης. Αυτό δεν συμβαίνει σε προθέσεις που εμφυτεύονται σε ανθρώπους χωρίς επίστρωση ΥΟΑ. Έτσι με τη χρήση της επίστρωσης ΥΟΑ δεν εμφανίζεται ινώδης ιστός μεταξύ πρόθεσης και οστού όταν η πρόθεση είναι πρωτογενώς σταθερή και έτσι δεν σχηματίζεται η γνωστή ψευδομεμβράνη που παρατηρείται σε άλλες προθέσεις χωρίς επικάλυψη ΥΟΑ (132).

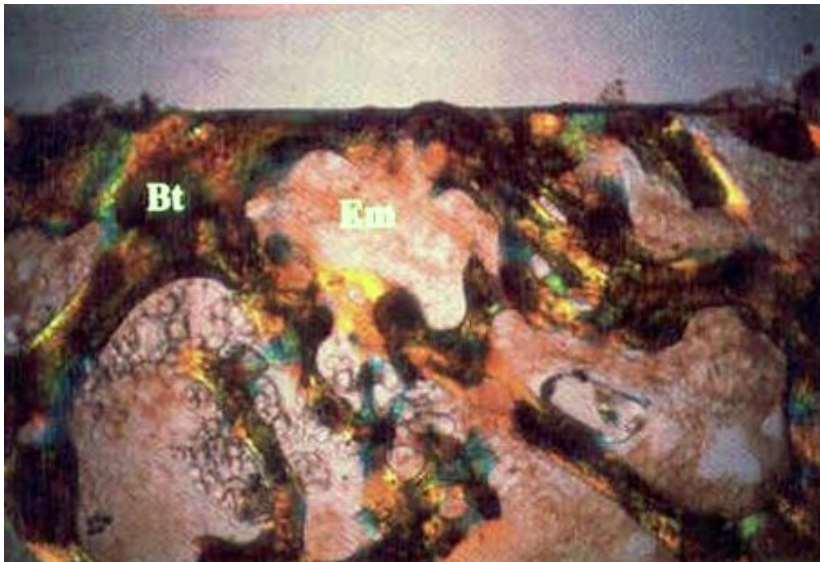


Εικόνα 8.

Σε περίπτωση που υπάρχουν κινήσεις μεγαλύτερες από 100 έως 500 μικρά, πιθανόν να σχηματιστεί ψευδομεμβράνη, που στην περίπτωση του

ΥΟΑ αποτελείται κυρίως από ινοχόνδρινο ιστό, με μεγάλη συγκέντρωση κολλαγόνων ινών ακτινωτά διατεταγμένων. Σε αυτή την ψευδομεμβράνη η πρόθεση καθηλώνεται καλύτερα απ' ότι στις ψευδομεμβράνες των προθέσεων χωρίς ΥΟΑ.

Τελευταίες μελέτες έχουν δείξει ότι ο ΥΟΑ, αρκετές φορές, έχει την ικανότητα να αντικαθιστά την μεμβράνη των ασταθών προθέσεων με οστόν, όταν αυτές υποστούν συνεχή φόρτιση (εικόνα 9). Σε γενικές γραμμές πρέπει να γνωρίζουμε ότι οι οστεοκαθοδηγητικές ιδιότητες και η αντοχή της πρόθεσης με ΥΟΑ εξαρτώνται όπως φαίνονται από δημοσίευση του Tisdell και συνεργατών το 1994 (138), από την περιεκτικότητα και τη σύνθεση της επίστρωσης, από το πάχος, από την πυκνότητα και το είδος, καθώς και τη δύναμη σύνδεσης στο υπόστρωμα. Πειραματικές μελέτες σε πειραματόζωα έδειξαν ότι οι προθέσεις με ΥΟΑ περιβάλλονται από νέο οστόν μέσα σε περίπου δύο εβδομάδες από την εμφύτευση (132).

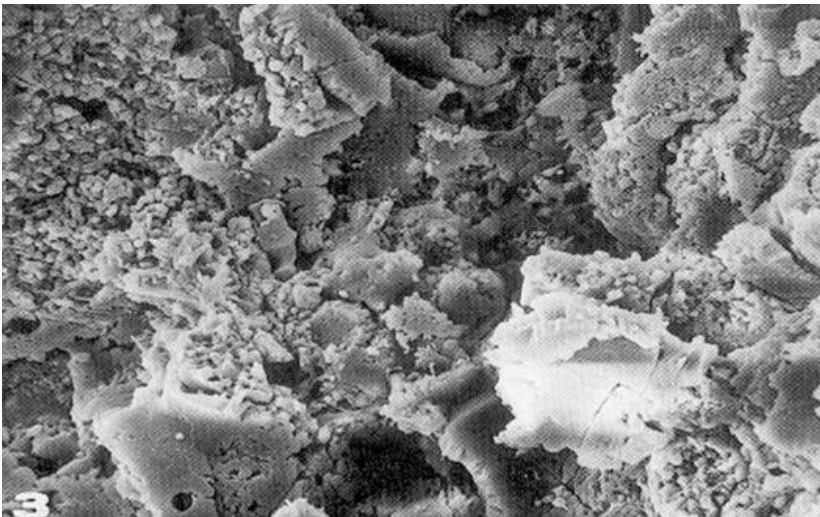


Εικόνα 9 .

Αν και η προσδοκία μας από την χρησιμοποίηση τέτοιων προθέσεων ήταν η πλήρης επικάλυψη του υποστρώματος από νέο οστόν, αυτή

φαίνεται τελικά να επηρεάζεται από πολλούς παράγοντες, συμπεριλαμβανομένων της σύνθεσης της επίστρωσης, του ρυθμού οστικής ανακατασκευής του ξενιστή καθώς και από τοπικούς μηχανικούς παράγοντες.

Στα μηριαία στελέχη σε αρθροπλαστικές ισχίου, διεπιστώθη επικάλυψη με νέο οστόν στο 70% (5). Η ποσότητα του οστού μπορεί και εξακολουθεί να παραμένει σε επαφή με την πρόθεση με επίστρωση υδροξυαπατίτη μετά από πολλά έτη, επηρεάζεται όμως από διάφορους παράγοντες όπως η οστεοκλαστική απορρόφηση, η διάσπαση, η αποκόλληση και η τριβή (εικόνα 10).



Εικόνα 10.

Η διάσπαση και η αποκόλληση μπορούν να αποφευχθούν με κατάλληλες μεθόδους εργαστηριακής κατασκευής ενώ η οστεοκλαστική δραστηριότητα επηρεάζεται από μηχανισμούς τοπικής οστικής ανακατασκευής και την αποτριβή με ικανοποιητική αρχική σταθεροποίηση της πρόθεσης.

9.4 ΑΡΧΙΚΗ ΣΤΑΘΕΡΟΠΟΙΗΣΗ ΤΗΣ ΠΡΟΘΕΣΗΣ

Σε άλλη μελέτη του Bauer (5) επιβεβαιώνεται επίσης πως οι προθέσεις με επίστρωση ΥΟΑ παρέχουν ικανή μικροασφάλιση και μακρόχρονη σύνδεση με το οστόν. Εάν η επίστρωση αυτή απορροφηθεί μετά από αρκετά χρόνια, αυτό είναι αποτέλεσμα της φυσιολογικής οστικής ανακατασκευής και η επίστρωση αντικαθίσταται από οστόν. Σε ανασκόπηση τεσσάρων αναθεωρημένων ημιαρθροπλαστικών γόνατος που έγιναν 12 έως 88 μήνες μετεγχειρητικά στην ίδια μελέτη, ο μέσος όρος οστικής εναπόθεσης στο μεταλλικό υπόστρωμα κυμαινόταν από 37,8 έως 52,25% για τον ΥΟΑ σε αντίθεση με απλές πορώδεις επιστρώσεις που η επίστρωση μετά βίας έφτανε το 20%. Επίσης στις επιστρώσεις με ΥΟΑ και στην εργασία αυτή επιβεβαιώθηκε η μη ύπαρξη ινώδους μεμβράνης όταν μια πρόθεση εμφυτεύεται χωρίς τσιμέντο στον μυελικό αυλό, σταθεροποιείται άμεσα λόγω της απολύτου εφαρμογής της σε ορισμένες περιοχές του αυλού, συχνά σε συμπιεσμένες και νεκρωμένες οστεοδοκίδες.

Είναι ευρέως γνωστό, πως μετά την αρχική εμφύτευση, μόνο το 10 έως 20% της πρόθεσης έρχεται σε άμεση επαφή με το οστόν. Η δύναμη αυτής της συγκράτησης ελαττώνεται με την πάροδο του χρόνου καθώς απορροφάται το νεκρωμένο οστόν. Έτσι η επιτυχία της μακροπρόθεσμης συγκράτησης εξαρτάται από την ταχύτητα και την ποιότητα σχηματισμού του νέου οστού.

Η οστεοποίηση παρουσία της επικάλυψης ΥΟΑ γίνεται και κεντρομόλα από το ενδόστεο και φυγόκεντρα από την επίστρωση. Αυτή η ταυτόχρονη οστεοποίηση όχι μόνο γεφυρώνει γρήγορα το κενό μεταξύ επίστρωσης με οστεοδοκίδες που είναι σχεδόν πανομοιότυπες με αυτή του υπόλοιπου οστού αλλά μπορεί να γεφυρώσει χάσμα μέχρι 2 χιλιοστών όταν

η πρόθεση είναι πρωτογενώς σταθερή. Κατασκευάζεται ένα οστικό πλέγμα αγκυροβολημένο πάνω σ' ένα λεπτό στρώμα οστού στην εμφυτευθείσα επιφάνεια, όπως φαίνεται σε ιστολογικά παρασκευάσματα. Η εικόνα αυτή είναι διαφορετική από αυτή που παρατηρείται στα πορώδη μεταλλικά εμφυτεύματα όπου επιτελείται μόνο κεντρομόλος οστεοποίηση.

Επίσης φαίνεται ότι η επίστρωση YOA ελαττώνει κατά το ήμισι την κρίσιμη περίοδο μεταξύ απώλειας εφαρμογής (από την απορρόφηση νεκρών οστεοδοκίδων) και μόνιμης καθήλωσης (από το σχηματισμό οστού), δηλαδή το χρόνο μεταξύ πρωτογενούς και δευτερογενούς στερέωσης.

Έχει αποδειχθεί (131,132) ότι κυρίως σε αυτό το διάστημα παρατηρείται η εμφύθιση των προθέσεων και οι μικροκινήσεις. Επί πλέον η διαδικασία οστεογένεσης ξεκινά άμεσα μετεγχειρητικά και προκαλεί αρκετά καλή συγκράτηση ήδη από τις πρώτες εβδομάδες. Αυτό οφείλεται στο γεγονός ότι ο YOA δεν είναι απλά βιοαδρανής αλλά βιοενεργός με οστεοτροπικές και οστεοαγωγίμες ιδιότητες (δηλαδή είναι ικανός να υποστηρίζει την ανάπτυξη νεοτριχοειδών, περιαγγειακών ιστών και οστεοπρογωνικών κυττάρων από το έδαφος του δέκτη στην τρισδιάστατη δομή της πρόθεσης ή του μοσχεύματος), μ' έναν τρόπο ανάλογο με αυτόν των άλλων μοσχευμάτων. Δρα σαν ένα συρματοπλέγμα για την εναπόθεση και ανάπτυξη νέου οστού.

Ο Soren Toksving και συνεργάτες (139), από το πανεπιστήμιο του Lunt της Σουηδίας, μελέτησε 60 προθέσεις χωρίς τσιμέντο με RSA ανάλυση για δύο χρόνια. Τριάντα από τις προθέσεις αυτές είχαν επικάλυψη YOA. Οι προθέσεις χωρίς YOA εμφάνισαν διπλάσια υποχώρηση. Συμπέρανε λοιπόν ότι ο YOA συμβάλλει πολύ ενεργά στη στερέωση της πρόθεσης.

Ο YOA έχει αποδειχθεί να αποτελεί ανασταλτικό παράγοντα μετανάστευσης μικρομορίων πολυαιθυλενίου γύρω από προθετικά υλικά

τιτανίου, δρώντας ως προστατευτική ασπίδα ασφαλείας, με θετικά αποτελέσματα στη μακροχρόνια επιβίωση της πρόθεσης (115, 5).

9.5 ΕΦΑΡΜΟΓΗ ΤΗΣ ΕΠΙΣΤΡΩΣΗΣ

Η μέθοδος που έχει επικρατήσει για την εφαρμογή της επίστρωσης είναι ο ψεκασμός υπό φλόγα (12). Με τη μέθοδο αυτή επιταχύνεται η σκόνη ΥΟΑ σε υψηλή ταχύτητα και θερμοκρασία με αποτέλεσμα μια πυκνή, υψηλής πρόσφυσης επίστρωση, που αποκτά μέγιστο πάχος 100 μικρά μέσα σε 2 λεπτά. Η επίστρωση μπορεί να γίνει και σε αδρές επιφάνειες μια και ο ψεκασμός γίνεται κάθετα στο υπόστρωμα (26,27).

Επιφάνειες που πρέπει να μείνουν χωρίς επίστρωση μπορούν εύκολα να καλυφθούν. Σε αυτή τη μέθοδο, δημιουργείται ένα τόξο μεταξύ μιας ανόδου και μιας καθόδου με αποτέλεσμα την ανάπτυξη θερμοκρασίας 3000⁰ C που μπορεί να προκαλεί διαχωρισμό ενός αερίου. Η σκόνη του ΥΟΑ μ' ένα μεταφορικό αέριο όπως το αργό περνάει από το τόξο που λιώνει την επιφάνεια των σωματιδίων του ΥΟΑ και τα επιταχύνει στην μεταλλική επιφάνεια. Το μέταλλο ζεσταίνεται λιγότερο από 300⁰ C κι έτσι δεν μεταβάλλονται οι μηχανικές του ιδιότητες. Ο ψεκασμός αυτός μπορεί να γίνει είτε στο κενό είτε σε ατμοσφαιρικό αέρα.

Οι εργαστηριακές εκτιμήσεις που έδειχναν καλύτερη πρόσφυση και μεγαλύτερη καθαρότητα της επίστρωσης, όταν αυτή γίνονταν σε κενό, δεν επιβεβαιώθηκαν κλινικά μέχρι στιγμής. Νέες τεχνικές μελετώνται αυτόν τον καιρό, όπως ο ψεκασμός σε χαμηλή πίεση που θα έχει σαν αποτέλεσμα υψηλότερες δυνάμεις πρόσφυσης του ΥΟΑ στο μέταλλο.

Το πάχος της επίστρωσης έχει μεγάλη σημασία. Λεπτή επίστρωση βραδέως αποδομούμενη, δίνει το χρόνο στους γύρω ιστούς να

εκμεταλλευτούν τις ιδιότητές της, ενώ στις παχιές επιστρώσεις υπάρχει ο κίνδυνος διαχωρισμού τους από το μεταλλικό υπόστρωμα λόγω της μηχανικής δυσαναλογίας των δύο υλικών (12,16).

Η δύναμη της επίστρωσης εξαρτάται από το πάχος της. Ο Burr και συνεργάτες (14) βρήκαν ότι κατάγμα κόπωσης συμβαίνει συχνότερα σε επιστρώσεις μεγαλύτερες των 100 μικρών ενώ η βιοαπορρόφηση ήταν εξαιρετικά γρήγορη σε επιστρώσεις μικρότερες από 30 μικρά. Καθόρισαν λοιπόν σαν ιδανικό πάχος επίστρωσης τα 50 μικρά. Το πυκνό στρώμα με υψηλή κρυστάλλωση που ελαττώνει το χρόνο βιοαπαρρόφησης δεν φαίνεται να επηρεάζει την οστεοεπαγωγική ιδιότητα του YOA.

Η επίστρωση με ψεκασμό υπό φλόγα περιέχει επαρκή άμορφο YOA με επαρκή μικρό και μακρό πορώδη κατάσταση (micro- macro porosity) που πιστοποιεί τη διατήρηση της βιολογικής δράσης.

Με τον όρο μικροπορώδη κατάσταση εννοούνται οι μικρές αποστάσεις που υπάρχουν μεταξύ των κόκκων του YOA και δημιουργούνται μετά τη σύμπτυξή του κατά τη διάρκεια ενσωμάτωσης των κόκκων.

Με τον όρο μακροπορώδη κατάσταση εννοείται η διαμόρφωση του YOA ώστε να επιτευχθεί η ανάπτυξη οστού μέσα σε αυτόν.

Η πορώδης κατάσταση του YOA (porosity) ορίζει το μέγεθος της επιφάνειάς του που θα είναι σε επαφή με τον ιστό του μυελικού αυλού.

9.6 ΜΕΤΑΛΛΙΚΟ ΥΠΟΣΤΡΩΜΑ

Οι μηχανικές ιδιότητες του YOA και ιδίως η μικρή του αντοχή στις διατμητικές δυνάμεις καθώς και ευθραυστότητά του τον καθιστούν ακατάλληλο για εμφύτευμα. Η εφαρμογή όμως του YOA σ' ένα μέταλλο συνδυάζει την βιοσυμβατότητα του πρώτου και τη δύναμη του δεύτερου.

Ενώ είναι δυνατή η επίστρωση των περισσότερων μετάλλων με ΥΟΑ, η μεγαλύτερη επιτυχία έχει σημειωθεί με το τιτάνιο και το κράμα κοβαλτίου-χρωμίου. Συγκρινόμενο με το κοβάλτιο-χρώμιο το τιτάνιο έδειξε 33% αυξημένη ισχύ πρόσφυσης στον ΥΟΑ (27). Φαίνεται ότι η αύξηση αυτή της πρόσφυσης οφείλεται σ' ένα χημικό δεσμό μεταξύ τιτανίου και ΥΟΑ πέρα απ' τον αναμενόμενο μηχανικό δεσμό. Φαίνεται λοιπόν ότι το κράμα τιτανίου είναι το καταλληλότερο μέταλλο για να επιστρωθεί με ΥΟΑ.

Η υφή της επιφάνειας του μετάλλου μπορεί να έχει τρεις μορφές: ομαλή, αδρή και με πορώδη επικάλυψη. Η ομαλή επιφάνεια εκτραχύνεται με αμμοβολή μέχρι 4-10 μικρά και μετά επιστρώνεται με ΥΟΑ. Η αδροποίηση της επιφάνειας αυξάνει την επιφάνεια επίστρωσης σε αμιγείς διατμητικές δυνάμεις και μπορεί να βελτιώσει τη μακροπρόθεσμη καθήλωση της πρόθεσης εάν συμβεί βιοαπορρόφηση της επίστρωσης. Οι επιφάνειες με πορώδη επικάλυψη από μόνες τους βοηθούν την βιοενσωμάτωση της πρόθεσης (16). Η χρήση του ΥΟΑ βοηθά στην πρόωρη ενσωμάτωση του οστού μεταξύ των πόρων αλλά και στην αποφυγή δημιουργίας ψευδομεμβράνης.

Επίσης έχει αποδειχθεί πειραματικά ότι η χρησιμοποίηση πρόθεσης με επικάλυψη ΥΟΑ και κοχλίες προκαλεί αυξημένη δύναμη επαφής πρόθεσης-οστού, 4-6 εβδομάδες μετεγχειρητικά σε σύγκριση με προθέσεις τιτανίου, όπως και η γεφύρωση οστικών χασμάτων (1-2 χιλ.) (131,132,135).

9.7 Ο ΥΟΑ ΩΣ ΕΠΙΣΤΡΩΣΗ ΣΤΗΝ ΑΡΘΡΟΠΛΑΣΤΙΚΗ ΓΟΝΑΤΟΣ

Επικάλυψη της πορώδους επιφάνειας του μεταλλικού κνημιαίου υποστρώματος με ΥΟΑ, με τεχνική ψεκασμού, έχει αποδειχθεί ότι αυξάνει

την ικανότητα οστικής ανακατασκευής γύρω από την πρόθεση (133). Η στερέωση του προθέματος, μπορεί να επιτευχθεί τόσο σε συνθήκες μηχανικής σταθερότητας αλλά και αστάθειας, με τη θετική επίδραση του YOA. Επιπλέον βρέθηκε ότι η ανακατασκευή ενός οστικού χάσματος, μπορεί να πραγματοποιηθεί με τη χρήση του YOA, άρα η επίστρωση αποτελεί ένα είδος βιολογικής κόλλας (115). Ένα αναθεωρημένο κνημιαίο πρόθεμα με επίστρωση YOA, δύο έτη μετά την εμφύτευσή του, εξετάστηκε από τον Akizuki et al το 2003 (2), και ο ιστός που βρέθηκε προσκολλημένος στην πορώδη επιφάνεια και τους κοχλίες καθήλωσης ήταν οστούν στο 81%. Το ενδιάμεσο βιοφίλμ αποτελούνταν από 78% οστούν, 21% μυελό και 1% ινώδη ιστό.

Αρκετές συγκριτικές μελέτες με χρήση RSA έδειξαν υπεροχή στα αποτελέσματα σε προθέσεις με επίστρωση YOA σε σχέση με αντίστοιχες προθέσεις με απλή πορώδη επιφάνεια ή τσιμέντο. Η μετανάστευση της πρόθεσης με επίστρωση YOA ήταν σαφώς μικρότερη από αντίστοιχες προθέσεις με απλή πορώδη επικάλυψη σε δημοσιευμένες μελέτες (117, 97). Συγκρίνοντας Ο.Α.Γ με τσιμέντο και αντίστοιχες με επικάλυψη YOA κατέδειξε σαφή θετική επίδραση της επίστρωσης στην τελική καθήλωση της πρόθεσης στο οστούν (139). Ο Nilsson και συνεργάτες το 1999 (104), σε μια αναδρομική μελέτη έδειξαν ότι δύναμη μετακίνησης του κνημιαίου προθέματος δεν διέφερε στατιστικά σημαντικά σε προθέσεις με επικάλυψη YOA και αντίστοιχες με τσιμέντο. Ωστόσο, αυτό που διέφερε σημαντικά ήταν το είδος της μετακίνησης. Έτσι οι προθέσεις με επικάλυψη YOA έδειξαν μεγαλύτερη μετακίνηση στους αρχικούς 3 μήνες μετά την εμφύτευσή τους και στη συνέχεια έδωσαν την τελική τους καθήλωση, ενώ οι αντίστοιχες προθέσεις με τσιμέντο συνέχιζαν μια μικρή αλλά προοδευτική μετακίνηση με την πάροδο του χρόνου. Συγκρίνοντας κνημιαία

υποστρώματα με επίστρωση YOA και αντίστοιχα με απλή πορώδη επικάλυψη, ο Regner το 2000 (118), βρήκε σαφώς μικρότερη μετακίνηση των πρώτων. Οι ασθενείς στη μελέτη του Onsten το 1998 (105), παρακολούθηθηκαν πέντε χρόνια μετεγχειρητικά (18) και η δύναμη μετακίνησης ήταν μικρότερη σε προθέσεις που τοποθετήθηκαν με τσιμέντο, συγκρινόμενες με αντίστοιχες με επικάλυψη YOA, αν και οι τελευταίες έδειξαν πλήρη σταθεροποίηση μετά την πάροδο έξι μηνών από την εμφύτευσή τους, ενώ οι αντίστοιχες που είχαν τοποθετηθεί με τσιμέντο εξακολουθούσαν να μετακινούνται ελαφρώς και μετά το διάστημα αυτό. Υπάρχουν στη βιβλιογραφία μόνο μερικές αναδρομικές μακροχρόνιες μελέτες προθέσεων με επικάλυψη YOA. Μια προοπτική μελέτη του Cross και Parish το 2005(23), που περιελάμβανε 1429 γόνατα με μέσο χρόνο παρακολούθησης τα 6.6 έτη, έδειξε μόνο μία αναθεωρητική επέμβαση για άσηπτη χαλάρωση των υλικών και 10ετή επιβίωση της τάξης του 99%. Σε νεότερη μελέτη 118 ασθενών νεότερης ηλικίας των 55 ετών, βρέθηκαν δύο άσηπτες χαλαρώσεις κνημιαίων προθεμάτων και 12ετή επιβίωση στο 92% (136).

Η επίστρωση των μηριαίων προθεμάτων με YOA έχει αποδειχθεί ιδιαίτερα επιτυχής μέθοδος, χωρίς καμία αναφορά για άσηπτη χαλάρωση, σε αναδρομική μελέτη των Cross and Parish το 2005 (23), καθώς και σε άλλη των Tai και Cross το 2006(136), που αφορούσε μακροχρόνια αποτελέσματα σε ασθενείς ηλικίας μικρότερης των 55 ετών. Μόνο δύο αναδρομικές μελέτες καθήλωσης μηριαίων προθεμάτων με τη μέθοδο της RSA υπάρχουν στη διεθνή βιβλιογραφία. Οι Nilsson και συνεργάτες το 1995 (102) μελέτησαν τα αποτελέσματα της χρήσης της πρόθεσης Miller-Galante I και δε βρήκαν στατιστικά σημαντική διαφορά, στα δύο χρόνια παρακολούθησης, όσον αφορά τη μετανάστευση της πρόθεσης, είτε αυτή

χρησιμοποιούνταν με τσιμέντο ή χωρίς. Ο Uvehammer και συνεργάτες το 2007 (141), μελετώντας τη Freeman-Samuelsson πρόθεση με τσιμέντο, με απλή πορώδη επικάλυψη και με επικάλυψη με ΥΟΑ, δε βρήκε στατιστικά σημαντικές διαφορές στη στροφικότητα και μετανάστευση των μηριαίων προθέσεων σε σχέση με τον τρόπο εμφύτευσης.

Ο ΥΟΑ έχει αποδειχθεί να αποτελεί ανασταλτικό παράγοντα μετανάστευσης μικρομορίων πολυαιθυλενίου γύρω από προθετικά υλικά τιτανίου, δρώντας ως προστατευτική ασπίδα ασφαλείας, με θετικά αποτελέσματα στη μακροχρόνια επιβίωση της πρόθεσης (115,5). Ιστολογικές μελέτες σε ολικές αρθροπλαστικές γόνατος έδειξαν ότι οι προθέσεις αυτές δεν περιβάλλονται από στιβάδα ινώδους ιστού. Έτσι η άμεση προσκόλληση νέου οστού στην επιφάνεια της πρόθεσης χωρίς την παρουσία ινώδους μεμβράνης, αφήνει τους τοπικούς αμυντικούς μηχανισμούς του ξενιστή απείραχτους και επιτρέπει την απρόσκοπτη διανομή προφυλακτικής αντιβίωσης. Σε δημοσίευση του Epinette το 1999 (32) σε περίπου 10.000 αρθροπλαστικές γόνατος με επικάλυψη ΥΟΑ, το ποσοστό πρώιμης επιμόλυνσης ήταν μόλις 0,26% σε ελάχιστη παρακολούθηση 5ετίας, εκ των οποίων μόνο το 0,11% χρειάστηκαν αφαίρεση των προθετικών υλικών. Έτσι στο σύνολο των περιπτώσεων, χρειάστηκαν να αφαιρεθούν μόνο 15 προθέσεις για λοίμωξη, με ή χωρίς χαλάρωση.

Ο ΥΟΑ βοηθά στον έλεγχο της λοίμωξης με δύο σημαντικούς τρόπους: α) φαίνεται ότι προκαλεί μικρότερη παρέμβαση στο μηχανισμό άμυνας του ξενιστή και δημιουργεί ένα επαρκώς αιματούμενο περιπροθετικό περιβάλλον και β) η άμεση επαφή μεταξύ υλικού και οστού του ξενιστή, χωρίς την ενδιάμεση παρουσία ινώδους μεμβράνης προκαλεί αποφυγή εισόδου σηπτικών μικροσωματιδίων από την αρθρική επιφάνεια

προς το προθετικό υλικό. Έτσι ενώ ο ίδιος ο ΥΟΑ δεν έχει αντιμικροβιακές ιδιότητες, δρα αποτελεσματικά στη δημιουργία κατάλληλου περιπροθετικού περιβάλλοντος, όπου οι αμυντικοί μηχανισμοί του ξενιστή είναι αποτελεσματικοί (40) .

Στην ίδια εργασία συμπεραίνεται ότι υπάρχουν δύο είδη προθετικών υλικών- βιολογικά ενεργά και στατικά (αδρανή), με τον ΥΟΑ να ανήκει στην πρώτη κατηγορία. Αυτό σημαίνει ότι κατ'αρχήν δεν απαιτείται αφαίρεση προθετικών υλικών σε παρουσία λοίμωξης, εάν το υλικό είναι από βιολογικά ενεργό υλικό. Απαιτείται απλή πλύση, νεαροποίηση ιστών και παροχέτευση καθώς και κατάλληλη αντιβιοθεραπεία. Ωστόσο είναι προφανές ότι σε παρατεταμένη λοίμωξη ή σηπτική χαλάρωση, το όξινο ΡΗ μπορεί να οδηγήσει σε διάλυση του ΥΟΑ και κατά συνέπεια χαλάρωση του προθέματος που πρέπει να αφαιρεθεί.

Στο ίδιο συμπέρασμα καταλήγει και μία πειραματική μελέτη, του Tisdell και συνεργατών του το 1994 (138), που συνέκρινε την αποτελεσματικότητα προσθήκης αντιβιοτικού (γενταμυκίνης) σε ακρυλικό τσιμέντο, σε σχέση με σύμπλοκο ίδιου αντιβιοτικού σε υπόστρωμα ΥΟΑ σε περιβάλλον οστεομυελίτιδας με S.Aureus σε ποντίκια. Το σύμπλοκο ΥΟΑ- αντιβιοτικού παρήγαγε συγκέντρωση αντιβιοτικού 2.5 φορές μεγαλύτερη για 1.2 μεγαλύτερη χρονική διάρκεια αποτελεσματικότητας από το σύμπλοκο τσιμέντου-αντιβιοτικού. Ωστόσο το τεχνικό πρόβλημα της παρασκευής σκόνης ΥΟΑ για τεχνική ψεκασμού, που να περιέχει ταυτόχρονα ΥΟΑ και αντιβιοτικού στην επιφάνεια του προθετικού υλικού για χρήση σε ανθρώπους δεν έχει λυθεί ακόμη.

ΕΙΔΙΚΟ ΜΕΡΟΣ

ΚΕΦΑΛΑΙΟ 1.

ΣΚΟΠΟΣ ΤΗΣ ΜΕΛΕΤΗΣ

Η διεθνής βιβλιογραφία παρουσιάζει άριστα μεσο-μακροπρόθεσμα αποτελέσματα σε αρthroπλαστικές ισχίου με επικάλυψη υδροξυαπατίτη, ως βιοενεργό υλικό (20,26,38). Αντίθετα, τα δημοσιευμένα κλινικά και ακτινολογικά αποτελέσματα των ολικών αρthroπλαστικών γόνατος με επίστρωση υδροξυαπατίτη, αφορούν μόνο βραχυ ή μεσοπρόθεσμα παρακολούθηση (137,138,142).

Η παρούσα μελέτη, έχει σαν στόχο τόσο την κλινική όσο και ακτινολογική αξιολόγηση της ολικής αρthroπλαστικής γόνατος με επίστρωση υδροξυαπατίτη σε μακροπρόθεσμο χρονικό όριο (12-19 έτη). Επίσης την πραγματοποίηση εργαστηριακής ανάλυσης και αξιολόγησης αναθεωρηθέντων εμφυτευμάτων, με επίστρωση υδροξυαπατίτη. Ειδικότερα στην παρούσα μελέτη:

Πρωτογενής ερευνητικός στόχος είναι να διερευνηθούν:

- η μακροχρόνια επιβίωση των προθέσεων και
- να καταγραφούν οι επιπλοκές και οι αναθεωρητικές επεμβάσεις.

Δευτερογενής ερευνητικός στόχος είναι :

- να διερευνηθούν διάφοροι παράγοντες, που μπορεί να σχετίζονται με την επιβίωση των εμφυτευμάτων
- να διερευνηθούν κλινικοί παράγοντες, που σχετίζονται με την επιτυχία του συγκεκριμένου τύπου αρthroπλαστικής γόνατος
- να διερευνηθούν ακτινολογικοί παράγοντες, που σχετίζονται με την επιτυχία του συγκεκριμένου τύπου αρthroπλαστικής
- να αναζητηθούν, να καταγραφούν και να συζητηθούν πιθανές επιπλοκές που μπορεί να σχετίζονται με το συγκεκριμένο τύπο αρthroπλαστικής
- να εκτιμηθεί ο μετεγχειρητικός πόνος και η λειτουργική αποκατάσταση των ασθενών

- να συσχετιστούν τα αποτελέσματα με αυτά της διεθνούς βιβλιογραφίας
- να εξαχθούν συμπεράσματα που θα επιβεβαιώσουν, ή όχι την βιβλιογραφία

Τριτογενής ερευνητικός στόχος είναι :

- να καταγραφούν και να αναλυθούν τα αποτελέσματα της εργαστηριακής μελέτης των αναθεωρηθέντων εμφυτευμάτων καθώς και να συγκριθούν με το σετ μη χρησιμοποιηθέντων αντίστοιχων εμφυτευμάτων

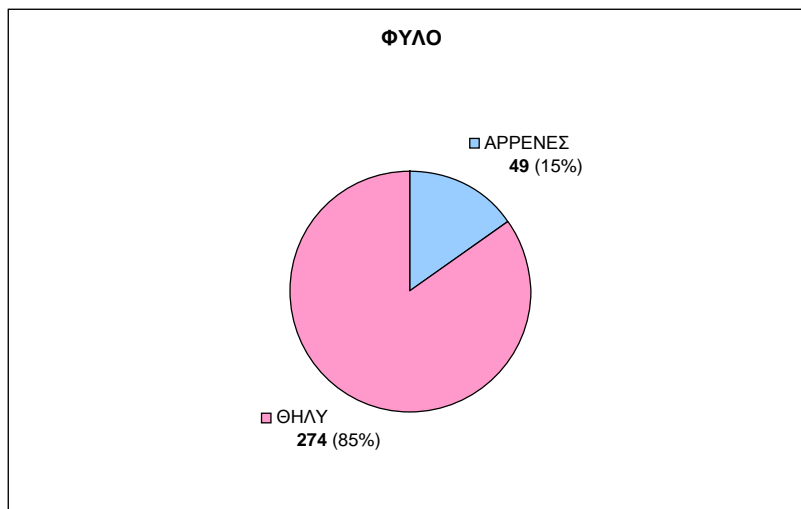
ΚΕΦΑΛΑΙΟ 2

ΥΛΙΚΟ ΚΑΙ ΜΕΘΟΔΟΣ

2.1 ΔΗΜΟΓΡΑΦΙΚΑ ΑΣΘΕΝΩΝ

Από τον Απρίλιο του 1990 μέχρι το Σεπτέμβριο του 1997 τοποθετήθηκαν 323 προθέσεις μηρού και κνήμης με επικάλυψη ΥΟΑ Goeland (Landos Landanger, Γαλλία), σε 299 ασθενείς, ενώ σε 24 ασθενείς (ποσοστό 8%) είχαμε αντικατάσταση και των δύο αρθρώσεων στον ίδιο ασθενή (πίνακας 1).

Η συντριπτική πλειοψηφία των ασθενών που χειρουργήθηκαν ήταν γυναίκες (274 γυναίκες -84.8%- και 49 άνδρες - 15.2%-), με μέσο όρο ηλικίας τα 67 έτη (46-82) (πίνακας 1).

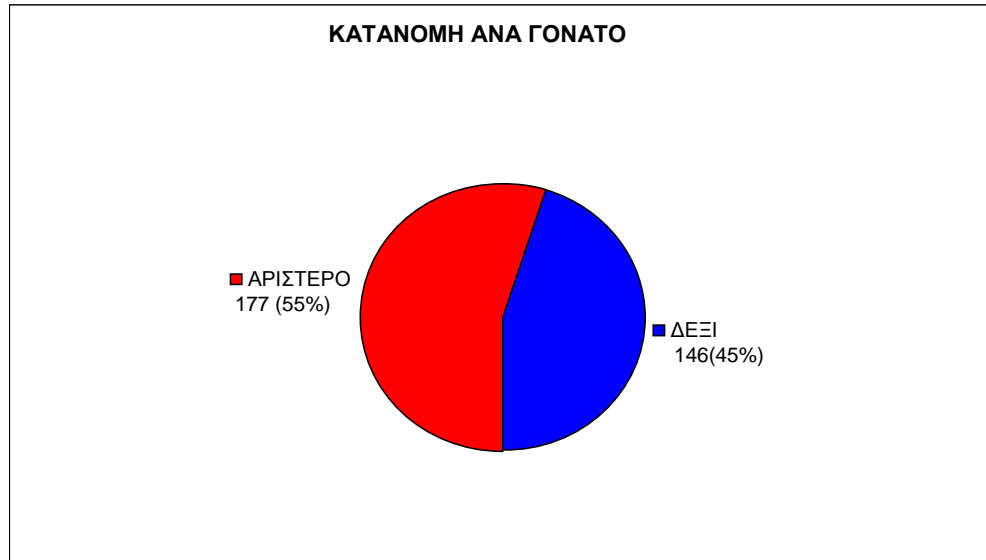


πίνακας 1

Από αυτούς 177 ασθενείς (55,5%), χειρουργήθηκαν στο αριστερό τους γόνατο, ενώ οι υπόλοιποι 146 (45%) στο δεξιό (πίνακας 2).

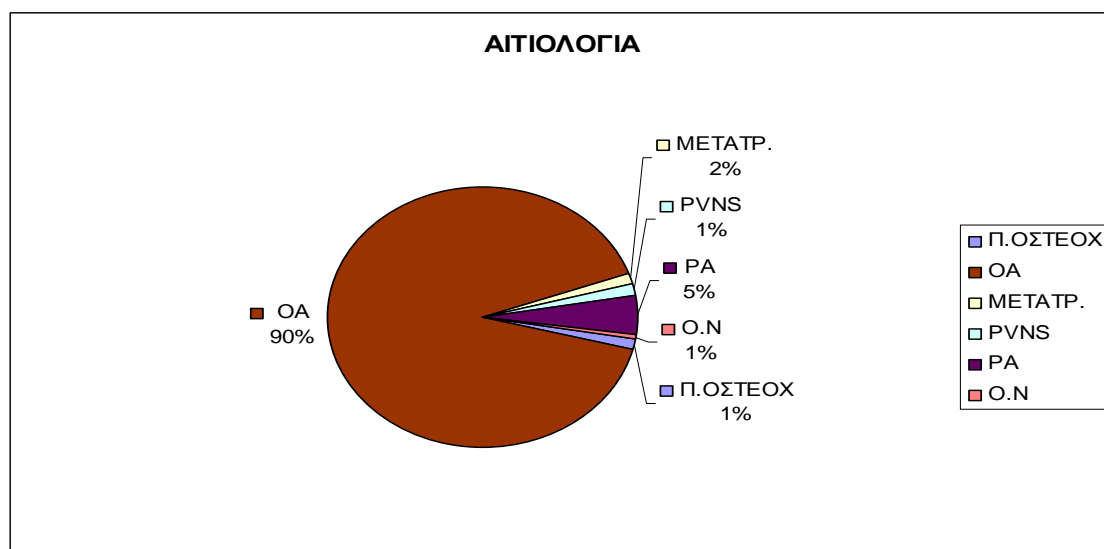
Οι ασθενείς είχαν μέσο όρο ύψους 165εκ. (152-181εκ) και το μέσο σωματικό τους βάρος ήταν 71,5 κιλά κατά την επέμβαση (55-95). Οι

ασθενείς ήταν υπέρβαροι σε ποσοστό 61% και ο μέσος όρος BMI ήταν 34(28-37).



Πίνακας 2

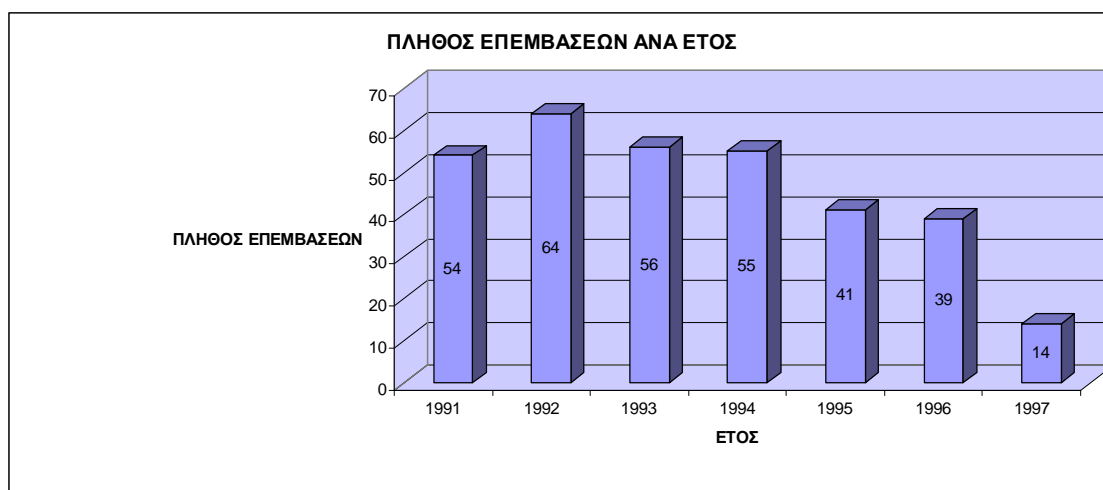
Η προεγχειρητική διάγνωση (πίνακας 3), ήταν εκφυλιστική οστεοαρθρίτιδα (ΟΑ) 292 ασθενείς (90%), ρευματοειδής αρθρίτιδα (ΡΑ) 16 (5%), μετατραυματική αρθρίτιδα 5 (2%), λαγνοοζώδης υμενίτις 4 (1%), πολλαπλή οστεοχονδρωμάτωση 4(1%) και οστεονέκρωση (ΟΝ) 2(1%).



πίνακας 3

Όλοι οι ασθενείς υποβλήθηκαν για πρώτη φορά σε αρθροπλαστική στο γόνατό τους. Δεκαέξι (16) από αυτούς (5.35%), είχαν υποβληθεί σε προγενέστερο χρόνο (μέσος όρος 9 έτη) είτε σε υπερκονδύλια οστεοτομία είτε σε οστεοτομία κνήμης (τροποποιημένη Coventry χωρίς οστεοτομία περόνης) με υλικά εσωτερικής οστεοσύνθεσης (staples) που αφαιρέθηκαν διεγχειρητικά.

Ο αριθμός των επεμβάσεων ,που πραγματοποιήθηκαν ανά έτος ήταν : 1991: 54, 1992: 64, 1993: 56, 1994: 55, 1995: 41, 1996: 39 και 1997: 14 (πίνακας 4).




πίνακας 4

Όλες οι επεμβάσεις πραγματοποιήθηκαν στο ίδιο Νοσοκομείο, από έναν έμπειρο χειρουργό, με εξειδίκευση στην επανορθωτική χειρουργική του γόνατος. Η αίθουσα είχε αποστειρωμένο αέρα μιάς κατεύθυνσης (laminar flow) και για την προσπέλαση χρησιμοποιήθηκε μέση υπερεπιγονατιδική τομή δέρματος και υποδορίου και έσω παρεπιγονατιδική θυλακοτομή, εκτός εάν υπήρχαν παλαιές ουλές που καθιστούσαν την προσπέλαση από το συγκεκριμένο σημείο επισφαλή.

2.2 ΕΓΧΕΙΡΗΤΙΚΕΣ ΛΕΠΤΟΜΕΡΕΙΕΣ

2.2.1 Η ΠΡΟΘΕΣΗ

Η πρόθεση που χρησιμοποιήθηκε σε όλες τις αρthroπλαστικές της συγκεκριμένης μελέτης ήταν της εταιρίας LANDOS LANDANGER (γαλλικής προέλευσης) και είχε το εμπορικό όνομα «GOELAND». Χρησιμοποιήθηκε η τελευταία γενιά χωρίς τσιμέντο πρόθεση του τύπου αυτού με επικάλυψη ΥΟΑ και διατήρηση του ΟΧΣ (εικόνα 1).



Εικόνα 1

Η πρόθεση Goeland αποτελείται από τρία τμήματα:

1. Η μηριαία πρόθεση επινοήθηκε ώστε να είναι πιστή αντιγραφή της φυσιολογικής ανατομίας του κάτω πέρατος του μηριαίου, χρησιμοποιώντας σαν πρότυπο σχεδιασμού, πτωματικές αρθρώσεις. Γι' αυτό το λόγο έχει ανατομικό σχεδιασμό και δυο ασύμμετρους κονδύλους όσον αφορά τη διάσταση και τη διεύθυνσή τους. Η επιφάνεια επαφής είναι κατασκευασμένη από μίγμα κοβαλτίου-χρωμίου ενισχυμένη με δύο κανονικές σφήνες και επενδυμένη με ΥΟΑ.

2. Η κνημιαία πρόθεση αποτελείται από δύο στοιχεία: μία μεταλλική βάση τιτανίου, η οποία έχει πλατιά επιφάνεια εφαρμογής πάνω στην κνήμη,

μία τοξοειδή εντομή για το πέρασμα του οπισθίου χιαστού συνδέσμου (καθώς η πρόθεση διατηρούσε τον οπίσθιο χιαστό σύνδεσμο) και είναι στερεωμένη με δύο σφήνες οι οποίες ανοίγουν βιδώνοντας με δύο βίδες, δηλαδή λειτουργούν σαν ούπα για πλήρη σταθερότητα. Είχε επικάλυψη ΥΟΑ σε όλη την επιφάνεια επαφής του τιτανίου με το οστό, στα πλαίσια μιας προσπάθειας να αποφευχθεί η απελευθέρωση μεταλλικών ιόντων αλλά και να επιτευχθεί η μέγιστη δράση του υδροξυαπατίτη. Το τιτάνιο χρησιμοποιήθηκε επειδή αν και είναι τόσο λεπτό έχει μεγάλη ανθεκτικότητα και επί πλέον η ελαστικότητά του επιτρέπει τη μεταφορά των σφηνών στην αρχική τους μορφή, έτσι ώστε να είναι εύκολος ο τρόπος εξαγωγής τους σε μελλοντική αναθεώρηση της πρόθεσης. Επίσης σαν υλικό είναι το πλέον φιλικό στον ΥΟΑ σε σχέση με τα άλλα υλικά που κυκλοφορούν στο εμπόριο.

Πάνω σε αυτή τη βάση εφαρμόζεται ένας δίσκος πολυαιθυλενίου, υψηλού μοριακού βάρους, το οποίο έχει ανάλογο πάχος με το μέρος που αφαιρέθηκε ώστε να προσαρμόζεται τέλεια. Η κατασκευή του πολυαιθυλενίου γίνεται με χύτευση με συμπίεση (compression molding), υπό υψηλή θερμοκρασία ενώ η αποστείρωσή του πραγματοποιείται με ακτινοβολία γ στον αέρα (gamma irradiation in air), ενώ η ανώτατη τιμή φθοράς ετησίως δεν ξεπερνά τα 0,05-0,06 χιλιοστά, σύμφωνα με την κατασκευάστρια εταιρεία. Το κάτω μέρος εφαρμόζει πλήρως στη βάση του κνημιαίου εμφυτεύματος, με σκοπό να ελαχιστοποιηθεί η φθορά του. Το πάνω μέρος του δίσκου, που αρθρώνεται με την μηριαία πρόθεση, είναι ανατομικό (έχει στις πλευρές του δύο ελαφρές κοιλότητες) και παρουσιάζει μια στιλπνή επιφάνεια, λόγω του τρόπου παρασκευής του (thermal molding).

Δεν υπάρχει λοιπόν απόλυτη εφαρμογή ανάμεσα στα δύο τμήματα

(μηρού και άνω τμήματος πολυαιθυλενίου) κι αυτό δίνει τη δυνατότητα στα δύο σημεία να περιστρέφονται ολισθαίνοντας.

3. Τέλος το τμήμα της επιγονατίδας από πολυαιθυλένιο χωρίς μεταλλική βάση, έχει τα ίδια χαρακτηριστικά παρασκευής και ιδιότητες με το κνημιαίο ένθετο, είναι προαιρετικό και χρησιμοποιείται ανάλογα με τις ανάγκες του χειρουργού και τις ενδείξεις του ασθενούς.

Ο ΥΟΑ που χρησιμοποιούνταν ως επίστρωση είχε καθαρότητα 97% ενώ 3% ήταν φωσφορικό ασβέστιο (TCP). Η επίστρωση έγινε με την τεχνική ψεκασμού υπό φλόγα. Η επιφάνεια του τιτανίου είχε προηγουμένως ψεκασθεί με οξείδιο του αργιλίου για την επίτευξη μικροαδρανοποίησης που είναι αναγκαία για την ιδανική πρόσφυση του υδροξυαπατίτη.

Χρησιμοποιήθηκε καθαρή σκόνη ΥΟΑ ακριβούς κοκκιομετρίας με ποσοστό 50-70% κρυστάλλωσης του μορίου του.

Ο έλεγχος των θερμικών παραμέτρων και η γραμμή παραγωγής ήταν ελεγχόμενοι από ηλεκτρονικό υπολογιστή.

Το πάχος της επίστρωσης ήταν $155 \pm$ μικρά. Αυτό θεωρήθηκε το ιδανικό πάχος λαμβάνοντας υπόψη την ευθραυστότητα της επίστρωσης αλλά και την αποφυγή της πρώιμης απορρόφησής της. Η δύναμη σύνδεσης μεταξύ επίστρωσης και τιτανίου ήταν 30 megapascal (Mp).

2.2.2 ΧΕΙΡΟΥΡΓΙΚΗ ΤΕΧΝΙΚΗ

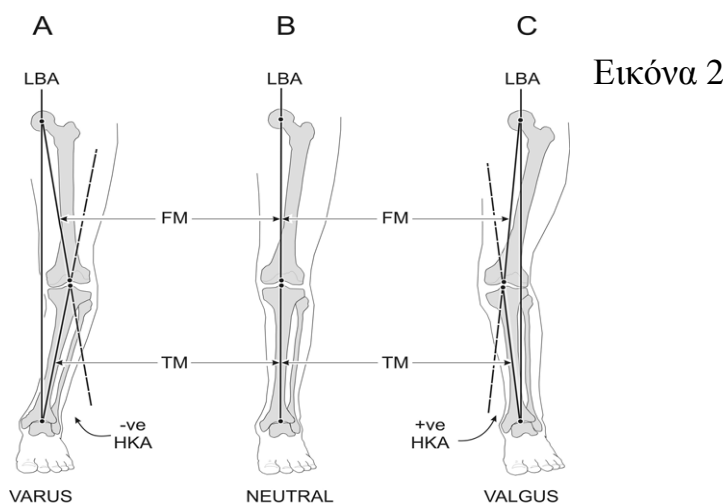
2.2.2.1 ΠΡΟΕΓΧΕΙΡΗΤΙΚΗ ΕΚΤΙΜΗΣΗ

Με την ολική αρθροπλαστική στο γόνατο ο χειρουργός αποσκοπεί στη διατήρηση ικανοποιητικού εύρους κινήσεων στην άρθρωση, στην εξάλειψη του πόνου και ταυτόχρονα στην όσο το δυνατόν μεγαλύτερη διάρκεια καλής λειτουργικότητας της αρθροπλαστικής.

Αυτό προϋποθέτει την άριστη ευθυγράμμισή της, τη διατήρηση της ισορροπίας στους συνδέσμους, τη σίγουρη και σταθερή τοποθέτηση της πρόθεσης στα οστά.

Πριν από την επέμβαση μελετώνται με λεπτομέρεια η έκταση των αλλοιώσεων, ο βαθμός σταθερότητας του γόνατος και με τη βοήθεια των κατάλληλων διαφανειών πάνω στις ακτινογραφίες, το μέγεθος των απαιτούμενων προθετικών τμημάτων.

Σημεία και άξονες αναφοράς για την ευθυγράμμιση είναι το κέντρο του γόνατος (K), ο άξονας της διάφυσης του μηριαίου (A), το κέντρο της ποδοκνημικής (A') και ο εγκάρσιος ανατομικός άξονας του γόνατος (T) (εικόνα 2).



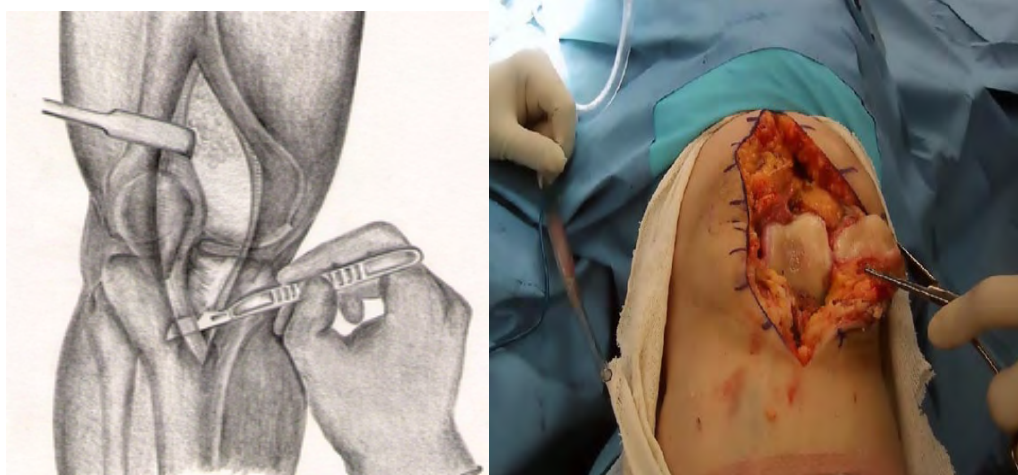
Η φυσιολογική βλαισότητα του γόνατος ποικίλλει μεταξύ των ανθρώπων και καθορίζεται από την ευρύτητα της πυέλου, το μήκος του μηριαίου, την αυχενομηριαία γωνία και το μήκος του μηριαίου αυχένα. Τα στοιχεία αυτά προσδιορίζουν τη γωνία μεταξύ του μηχανικού άξονα του σκέλους και του άξονα της μηριαίας διάφυσης, που μετριέται πάνω σε μια μετεγχειρητική ακτινογραφία του σύστοιχου μηριαίου οστού. Προσθέτοντας και 3⁰ έχουμε τη συνολική βλαισότητα του μηριαίου.

Συνεπώς, το σωστό κόψιμο του μηριαίου γίνεται κάθετα προς τον μηχανικό άξονα αυτού, χρησιμοποιώντας κατά κανόνα ενδομυελικό οδηγό (intramedullary road) που είναι πιο αξιόπιστος, δηλαδή γίνεται με σημείο αναφοράς τον ανατομικό άξονα του οστού. Στον ενδομυελικό οδηγό προστίθεται η γωνία βλαισότητας A που έχει υπολογιστεί προεγχειρητικά. Εάν αυτό δεν μπορεί να γίνει, τότε προστίθεται εμπειρικά στον ενδομυελικό οδηγό 7° για τα ραιβά γόνατα και 5° για τα βλαισά.

Το κόψιμο της κνήμης γίνεται κάθετα προς τον μηχανικό της άξονα που συμπίπτει με τον ανατομικό της άξονα. Χρησιμοποιώντας όμως τον εξωμυελικό οδηγό (extramedullary guide) που για την κνήμη είναι αρκετά αξιόπιστος, τα οδηγία σημεία αυτής είναι επιφανειακά και αναγνωρίζονται εύκολα. Εάν ο ενδομυελικός οδηγός χρησιμοποιηθεί και στην κνήμη, τότε υπάρχει μεγαλύτερος κίνδυνος να προκληθούν ενδομυελικά εμβολικά επεισόδια από την αύξηση της πίεσης που δημιουργείται στον ενδομυελικό αυλό.

2.2.2.2 ΠΡΟΣΠΕΛΑΣΗ

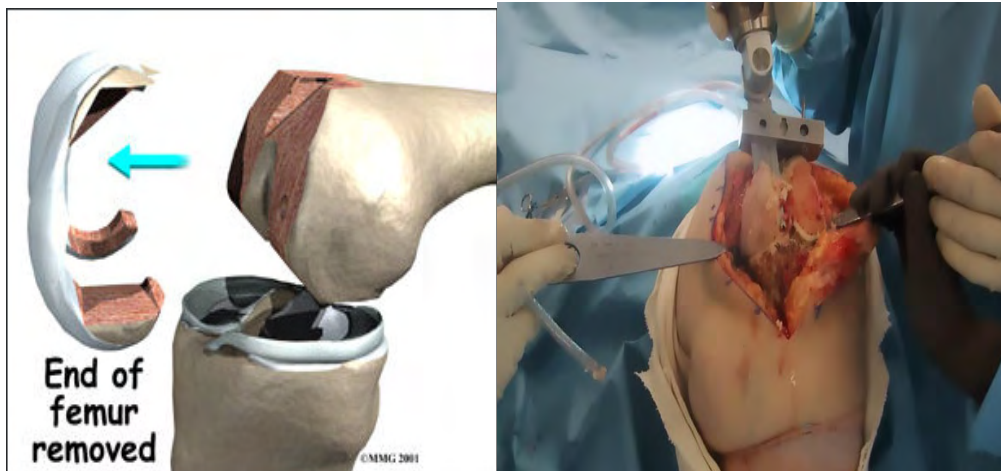
Ο ασθενής τοποθετείται σε υπτία θέση υπό γενική ή ενδορραχιαία αναισθησία και εφαρμόζεται ισχαιμος επίδεσμος στη μεσότητα του μηρού. Η τομή του δέρματος και του υποδορίου είναι μέση υπερεπιγονατιδική ενώ αντίστοιχη είναι και η τομή του εκτατικού μηχανισμού του τετρακεφάλου, που αρχίζει περίπου 5 εκατοστά ψηλότερα από την κορυφή της επιγονατίδας, περνά δίπλα από το έσω χείλος της, και φτάνει μέχρι το κνημιαίο κύρτωμα. Ακολουθεί έσω παρεπιγονατιδική θυλακοτομή (εικόνα 3,4).



Εικόνα 3,4

Η επιγονατίδα αναστρέφεται προς τα έξω και το γόνατο κάμπτεται όσο το δυνατόν περισσότερο. Διενεργείται μερική πρόσθια υμενεκτομή στις περιπτώσεις όπου η υπερπλασία του αρθρικού υμένα και τα πιθανά οστεόφυτα δυσχεραίνουν την εφαρμογή της ενδοπρόθεσης. Αφαιρούνται οι μηνίσκοι και ο πρόσθιος χιαστός σύνδεσμος καθώς και τα οστεόφυτα.

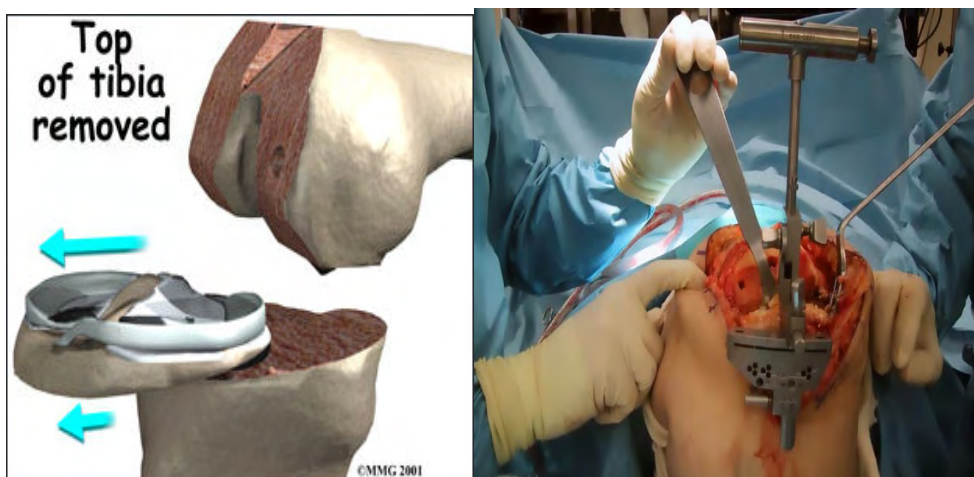
Γίνεται η πρώτη οστεοτομία στην κάτω επιφάνεια των κονδύλων. Ακολουθεί η στροφική ευθυγράμμιση και η διάνοιξη των δύο οδηγών οπών για το μηριαίο τμήμα της πρόθεσης (στηρικτικές) και μετά η οστεοτομία του πρόσθιου και οπισθίου τμήματος των κονδύλων. Μετά την τελευταία, επιτυγχάνεται καλύτερη προσπέλαση στο πίσω τμήμα της άρθρωσης για αφαίρεση οστεοφύτων, των οπισθίων κεράτων των μηνίσκων και τυχόν ελευθέρων σωμάτων που αν παραμείνουν περιορίζουν την κίνηση (εικόνα 5,6).



Εικόνα 5,6

Στη συνέχεια ακολουθεί η οστεοτομία της αρθρικής επιφάνειας της κνήμης (εικόνα 7,8), με τη χρήση ενδομυελικού ή εξωμυελικού οδηγού).

Πριν από αυτήν περιχαρακώνεται, με έναν οστεοτόμο, η κνημιαία κατάφυση του οπισθίου χιαστού συνδέσμου. Η ακριβής οστεοτομία της κνήμης γίνεται σε επίπεδο παράλληλο ή ελαφρώς κυρτό προς τα πίσω με κλίση 5° προς το έδαφος και έχει καθοριστική σημασία για τη σταθερότητα της άρθρωσης κατά την κάμψη και έκταση.



Εικόνα 7,8

Συνήθως από τις οστεοτομίες αφαιρούνται από το μηριαίο 8-10 χιλιοστά και περίπου το ίδιο από την κνήμη, ώστε το κενό που δημιουργείται στην έκταση έχει σχήμα ορθογώνιου παραλληλόγραμμου και είναι 16-20 χιλιοστά.

Σημειώνεται ότι στα γόνατα που κατά την προεγχειρητική εκτίμηση εμφανίζονται χαλαρά, αφαιρείται λιγότερο οστόν, δηλαδή το κενό είναι 16 χιλιοστά περίπου, ώστε μετεγχειρητικά να έχουν σωστή τάση. Το αντίθετο ακολουθείται στα δύσκαμπτα γόνατα που χαλαρώνονται με μεγαλύτερο κενό περίπου 20 χιλιοστών.

Το επόμενο στάδιο περιλαμβάνει τη λεγόμενη εξισορρόπηση των κενών στην κάμψη και έκταση του γόνατος (balance the flexion and extension gap). Τα κενά αυτά δημιουργούνται, όπως έχει προαναφερθεί, από την εκτομή της κάτω αρθρικής επιφάνειας του μηριαίου και της άνω της κνήμης και χρησιμεύουν στην υποδοχή της τεχνικής άρθρωσης.

Η εξισορρόπηση των κενών αυτών εξαρτάται και ρυθμίζεται:

1. από το σωστό κόψιμο του μηριαίου κάθετα προς τον μηχανικό άξονα αυτού και το κόψιμο της κνήμης.
2. Από την ισόρροπη τάση των έσω και έξω θυλακοσυνδεσμικών στοιχείων, που όταν είναι ρικνωμένα πρέπει να χαλαρώνονται από την πλευρά της ρίκνωσης, χωρίς να διατέμνονται, για να μη δημιουργηθεί μετεγχειρητική αστάθεια.
3. Από τη σωστή τάση του οπίσθιου χιαστού συνδέσμου που επηρεάζει αμφότερα τα κενά, ιδίως όμως ρυθμίζει το κενό στην κάμψη, οπότε ο οπίσθιος χιαστός είναι υπό τάση.

Ρικνωμένος οπίσθιος χιαστός στενεύει το πίσω μέρος της άρθρωσης και δημιουργεί σύγκαμψη, ενώ στην κάμψη

υπερφορτίζει το πίσω μέρος της κνήμης και τείνει να σηκώσει εμπρός την πρόθεση.

4. Από την τοποθέτηση της μηριαίας πρόθεσης σε 3⁰ έξω στροφή, ώστε να είναι παράλληλη με τον διεπικονδύλιο άξονα, ή εναλλακτικά κάθετη με τον προσθιοπίσθιο άξονα του Wideside.

Έτσι αντισταθμίζεται η ελαφρά ραιβότητα της κνήμης περίπου 3⁰, που φυσιολογικά υπάρχει και που συνοδεύεται, επίσης, από μεγαλύτερη προπέτεια προς τα πίσω του έσω μηριαίου κονδύλου. Τονίζεται επίσης ότι η ελαφρά έξω στροφή της μηριαίας πρόθεσης έχει και επιπρόσθετο ευεργετικό αποτέλεσμα την καλύτερη επικέντρωση της επιγονατίδας στην μηριαία αύλακα, διότι ελαττώνει τη γωνία δράσης του τετρακεφάλου, που συχνά αναφέρεται ως γωνία Q. Αυτό είναι ιδιαίτερα επιθυμητό στα βλαισά γόνατα που παρουσιάζουν ατροφία του έξω μηριαίου κονδύλου με τάση υπεξαρθρήματος της επιγονατίδας.

Όταν η αρχική παραμόρφωση είναι μικρού βαθμού και διορθώνεται παθητικά, δεν υπάρχει ανάγκη χαλάρωσης των μαλακών μορίων. Σε μεγαλύτερες παραμορφώσεις όμως, όταν υπάρχει ραιβότητα χαλαρώνεται η εν τω βάθει μοίρα του έσω πλαγίου συνδέσμου. Σε βλαισότητα χαλαρώνεται τη λαγονοκνημιαία ταινία. Όταν υπάρχει σύγκαμψη αφαιρούνται καλά όλα τα οστεόφυτα (όπως και στις προηγούμενες περιπτώσεις) και κάνουμε χαλαρωτικές τομές στον οπίσθιο θύλακο κάτω από άμεση οπτική επαφή.

Εάν οι παραμορφώσεις είναι σοβαρές και δεν διορθώνονται με απλές χαλαρωτικές τομές, τότε ολοκληρώνονται οι οστεοτομίες και στο τέλος μετά την τοποθέτηση των τμημάτων και την ανάταξη του γόνατος η υπολειπόμενη παραμόρφωση διορθώνεται με ανάπλαση των μαλακών μορίων.

Μετά την ολοκλήρωση του σταδίου αυτού ολοκληρώνεται η διαμόρφωση της κνήμης με τη διάνοιξη σταθεροποιητικών οπών για την είσοδο των ούπα και ελέγχεται τόσο η στροφική ευθυγράμμιση όσο και η θέση του πλατώ προς τα έσω και έξω του κεντρικού άξονα της κνήμης.

Τονίζεται ότι η οστεοτομία και της κνήμης και του μηρού είναι αναγκαίο να εκτελεστεί με μεγάλη ακρίβεια, καθώς μεγάλα οστικά ελλείμματα πέραν των 2 έως 4 χιλιοστών στην επιφάνεια στήριξης δεν συγχωρούνται με την τοποθέτηση προθέσεων με βιολογική επικάλυψη όπως αυτή του υδροξυαπατίτη.

Ακολουθεί δοκιμαστική ανάταξη με την τοποθέτηση αρχικά του κνημιαίου τμήματος. Στη συνέχεια με το γόνατο σε κάμψη 90° , τοποθετείται με προσοχή το μηριαίο πρόθεμα προωθώντας όλες τις επιφάνειές του παράλληλα με τις οστεοτομίες. Κατόπιν, γίνεται εφαρμογή του δοκιμαστικού ένθετου πολυαιθυλενίου στην κνήμη. Μετά την τοποθέτηση των δοκιμαστικών τμημάτων, το γόνατο φέρεται σε έκταση και ελέγχεται η προσθιοπίσθια ευθυγράμμιση του σκέλους καθώς και η πλαγιοπλάγια σταθερότητα και ευθυγράμμιση.

Εάν η άρθρωση υπερεκτείνεται, τοποθετείται το αμέσως παχύτερο κνημιαίο τμήμα ή το αμέσως χαμηλότερο, αν αντίστοιχα αυτή δεν φτάνει σε πλήρη έκταση. Το ιδεώδες είναι να παρατηρείται πλήρη συνδεσμική σταθερότητα σε έκταση και μικρή χαλαρότητα σε κάμψη που θα επιτρέπει ενεργό και παθητική στροφή της κνήμης.

Εάν αυτό δεν επιτυγχάνεται είτε σε κάμψη είτε σε έκταση διενεργούνται συμπρωματικές οστεοτομίες είτε στον μηρό είτε στην κνήμη για την επίτευξη του λειτουργικού αποτελέσματος. Ελέγχεται επίσης και η προσθιοπίσθια σταθερότητα σε 90° κάμψη. Αποδεκτή είναι η αστάθεια που

εξαλείφεται όταν η κνήμη φέρεται σε στροφή. Αν διαπιστωθεί πλαγιοπλάγια αστάθεια, εκτελούνται τα ακόλουθα :

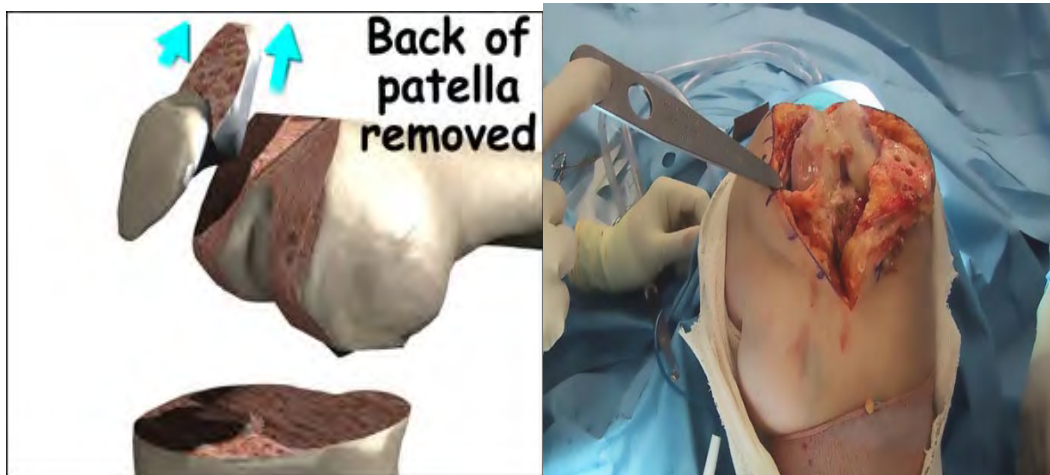
- α. χαλαρώνεται η σφικτή πλευρά του γόνατος, με υποπεριοστική αποκόλληση των μαλακών μορίων και χρησιμοποιείται παχύτερο κνημιαίο τμήμα ή
- β. αποκαταθίσταται η χαλαρή πλευρά με πλαστική των μαλακών μορίων.

Σημειούται ότι, όταν διορθώνεται προεγχειρητικά βλαισή παραμόρφωση, τότε η υπολειπόμενη έσω αστάθεια δε διορθώνεται δυναμικά. Η κάλυψη της χαλαρότητας με αύξηση του κνημιαίου τμήματος δεν είναι απεριόριστη, γιατί όταν ξεπεράσει ένα όριο, προκαλεί διάταση του οπισθίου χιαστού και εμποδίζει την κάμψη, ενώ και η πρόσθετη αφαίρεση οστού από την κνήμη επηρεάζει τη σταθερότητα τόσο σε κάμψη όσο και σε έκταση.

Εάν πρόκειται να γίνει και αρθροπλαστική της επιγονατίδας, με το πριόνι πλάγιας παλινδρόμησης αφαιρείται η αρθρική επιφάνεια της επιγονατίδας και στο κέντρο της επιφάνειας τομής εφαρμόζεται η επιγονατίδα της πρόθεσης με δύο προσεκβολές (regs) από πολυαιθυλένιο. Επιλέγεται η κατάλληλη πρόθεση, τόσο μικρή ώστε να μην αυξάνει το πάχος της επιγονατίδας υπερβολικά και να μην εξέχει στην περιφέρεια, αλλά και τόσο μεγάλη, ώστε να μην επιτρέπει επαφή οστού και μετάλλου (εικόνα 9,10).

Εάν προϋπήρχε υπεξάρθρημα της επιγονατίδας κατά την ανάταξη απαιτούνται χαλαρωτικές τομές στο θύλακο και τους έξω καθεκτικούς της συνδέσμους (lateral release). Μερικές φορές δε φτάνει αυτό και συμπληρώνεται με αναδίπλωση του έσω παρεπιγονατιδικού θυλάκου. Σε περίπτωση που δεν γίνεται αρθροπλαστική της επιγονατίδας, εκτελείται

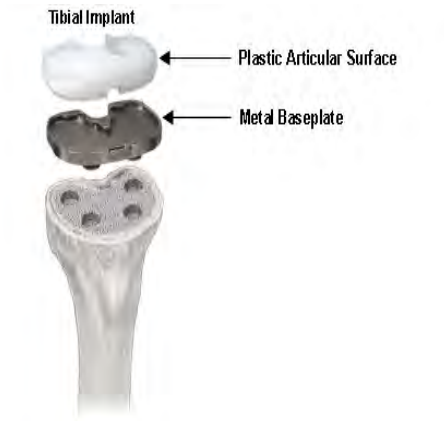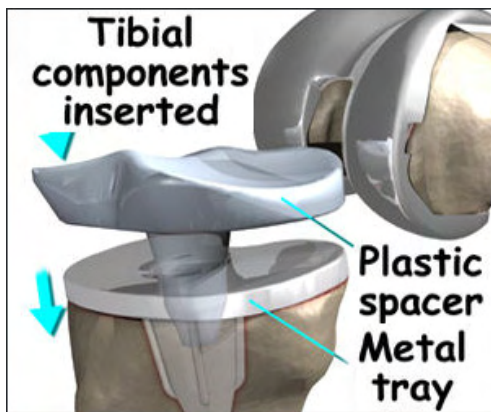
αφαίρεση των οστεόφυτων και διατομή της νεύρωσης περιμετρικά της επιγονατίδας (denervation) δίνοντας ιδιαίτερη προσοχή στη διατήρηση αιμάτωσης αυτής.



Εικόνα 9,10

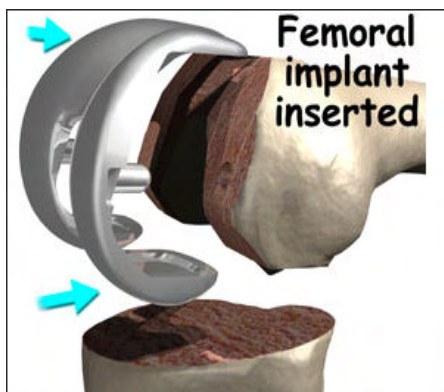
Μετά την ολοκλήρωση των οστεοτομιών και της εξισορρόπησης των μαλακών μορίων γίνεται αφαίρεση των δοκιμαστικών τμημάτων και το γόνατο φέρεται πάλι σε έκταση. Γίνεται επιμελής έκπλυση όλου του χειρουργικού πεδίου. Ελέγχεται η όλη καθαριότητα των τμημάτων και ενδοπροθέσεων. Τυχόν ελεύθερα σώματα οστεόφυτα και υπερπλαστικός αρθρικός υμένας που θα μπορούσε να περιορίσει την ελεύθερη κίνηση του πολυαιθυλενίου.

Στο τέλος γίνεται η τοποθέτηση των κανονικών ενδοπροθέσεων. Τοποθετείται πρώτα το κνημιαίο πρόθεμα με τις δύο σφήνες, οι οποίες ανοίγουν βιδώνοντας με δύο βίδες, δηλαδή λειτουργούν σαν ούπα για πλήρη σταθερότητα (εικόνα 11,12).



Εικόνα 11,12


Ακολουθεί η τοποθέτηση του ένθετου πολυαιθυλενίου. Κατόπιν φέρουμε το μηριαίο σε κάμψη 90 μοιρών και τοποθετούμε την μηριαία ενδοπρόθεση (εικόνα 13,14).



Εικόνα 13,14

Ακολουθεί η τοποθέτηση της επιγονατίδας με τσιμέντο σε περιπτώσεις που γίνεται αντικατάσταση της επιγονατίδας και η ανάταξή της (εικόνα 15-17).

Μετά από σχολαστική έκπλυση της άρθρωσης, τοποθετείται παροχέτευση υπό αναρρόφηση και σύγκλιση του τραύματος κατά στρώματα. Τελειώνοντας εφαρμόζουμε καλή επίδεση Robert Jones.



Εικόνα 15,16,17

2.2.3 ΜΕΤΕΓΧΕΙΡΗΤΙΚΗ ΑΓΩΓΗ

Η προετοιμασία των ασθενών για την καλή μετεγχειρητική αποκατάσταση έχει ήδη αρχίσει με την είσοδό τους στο νοσοκομείο. Με τη φροντίδα του φυσικοθεραπευτή ο κάθε άρρωστος μαθαίνει να περπατάει με τις πατερίτσες και να κάνει ισομετρικές ασκήσεις του τετρακεφάλου μυός. Μετά την ολοκλήρωση της επέμβασης ο ασθενής μεταφέρεται στο ορθοπεδικό τμήμα και 1-2 μαξιλάρια τοποθετούνται κάτω από το χειρουργημένο άκρο και περιφερικότερα της άρθρωσης του γόνατος. Σε καμία περίπτωση δε χρησιμοποιήθηκε ακινητοποίηση (γυψονάρθηκας ή άλλο παρόμοιο υλικό). Σε καμία περίπτωση δεν τοποθετήθηκε το άκρο σε συσκευή Brown ή σε μηχανήμα συνεχούς παθητικής κινήσεως.

2.2.4 ΧΗΜΕΙΟΠΡΟΦΥΛΑΞΗ

Η προληπτική χορήγηση αντιβιοτικών είναι καθιερωμένη σε όλες τις αρθροπλαστικές ολικές ή μερικές ισχίου ή γόνατος αρχικές ή αναθεωρήσεις.

Κατά κανόνα σε όλους τους ασθενείς, χορηγήθηκε κεφαμανδόλη 3 έως 4 γραμμάρια ημερησίως ενδοφλέβια και στη συνέχεια κεφαλεξίνη 3 γραμμάρια από το στόμα.

Η χορήγηση αντιβίωσης αρχίζει προεγχειρητικά, μια ώρα περίπου πριν την τοποθέτηση ισχαιμου επίδεσμου, επαναλαμβάνεται μόλις πριν την απελευθέρωση του ισχαιμού και συνεχίζεται 4-5 μέρες μετεγχειρητικά ανάλογα με την πορεία της υγείας του ασθενούς.

Σε περιπτώσεις ασθενών με αναπνευστικά ή ουρολογικά προβλήματα καθώς και σε περιπτώσεις όπου παρατηρείται επιμονή πυρετίου ή ερυθρότητα ή εξοίδηση του τραύματος, χορηγείται ανάλογη κεφαλοσπορίνη από το στόματος: κεφαλεξίνη των 500mg ανά 6ωρο για 5 μέρες ή άλλο φάρμακο σε περίπτωση υπερευαισθησίας.

Οι παροχέτευσεις αφαιρούνται 48 ώρες μετά την επέμβαση. Τα ράμματα αφαιρούνται μετά από 12-14 ημέρες. Με την αφαίρεση της παροχέτευσης αφαιρείται και η επίδεση Robert Jones. Μετά την 5^η μετεγχειρητική ημέρα αφαιρείται κάθε επίδεση και το τραύμα παραμένει ελεύθερο ψεκαζόμενο με σπρέι σιλικόνης και αντιβιοτικού.

2.2.5 ΘΡΟΜΒΟΠΡΟΦΥΛΑΞΗ

Σε όλους τους ασθενείς, μετά την επέμβαση, γινόταν τοποθέτηση αντιεμβολικών καλτσών ή ελαστικοί επίδεσμοι, με διατήρησή τους μέχρι και 35 ημέρες μετεγχειρητικά. Σε όλους τους ασθενείς χορηγήθηκε ηπαρίνη χαμηλού μοριακού βάρους με μία δόση να ξεκινά το βράδυ προ του χειρουργείου και την επόμενη δόση το βράδυ μετά το χειρουργείο η οποία διατηρείται για διάστημα 35 ημέρες μετεγχειρητικά.

2.2.6 ΦΥΣΙΚΟΘΕΡΑΠΕΙΑ

Την πρώτη μετεγχειρητική ημέρα αρχίζουν ασκήσεις ενδυνάμωσης τετρακεφάλου μηριαίου μυός (ενεργητική έκταση του γόνατος), παροτρύνοντας παράλληλα τον άρρωστο να κινεί την ποδοκνημική και τα δάχτυλα του χειρουργημένου ποδιού. Μετά την ανάνηψη του αρρώστου, ελέγχεται τυχόν βλάβη του περνιαίου νεύρου. Από τη δεύτερη μετεγχειρητική ημέρα και μετά την αφαίρεση των παροχτεύσεων συνιστώνται 20-30 στατικές συσπάσεις του τετρακεφάλου κάθε ώρα και στατικές ασκήσεις των γλουτιαίων και του άκρου ποδός.

Την τέταρτη ημέρα, και αφού ο ασθενής κατορθώσει να έχει πλήρη ενεργητική έκταση, καλές στατικές συσπάσεις του τετρακεφάλου και ίσως ικανοποιητική άρση του τεταμένου κάτω άκρου, αρχίζει η κινητοποίηση με περιπατητήρα. Η και μερική φόρτιση η οποία σταδιακά αργότερα μετατρέπεται σε πλήρη φόρτιση μετά την έλευση τουλάχιστον 6 εβδομάδων από το χειρουργείο.

Από την 5^η έως 6^η μετεγχειρητική ημέρα συνεχίζονται όλες οι ασκήσεις συστηματικά με σκοπό τη βελτίωση σε όποια σημεία υστερεί ο κάθε ασθενής και επιτρέπεται η ανάπαυση σε υψηλή πολυθρόνα για σύντομο χρονικό διάστημα. Εξυπακούεται ότι ο ασθενής έχει ήδη κατορθώσει την κάμψη σε περισσότερες από 60⁰. Σε αυτό το στάδιο αρχίζουν έντονες ασκήσεις των καμπτήρων του γόνατος. Σε περιπτώσεις άλγους ή ερεθισμού του τραύματος προηγούνται ψυχρά επιθέματα για να βοηθηθεί η συνεπής εκτέλεση των ασκήσεων.

Τη δεύτερη εβδομάδα συνεχίζεται το ίδιο πρόγραμμα ασκήσεων επιδιώκοντας την καθημερινή βελτίωση των επιδόσεων και την εκμάθηση ειδικών τεχνικών (σκάλες, λουτροκαθαριότητας, ένδυση) και ο ασθενής

εξέρχεται του νοσοκομείου βαδίζοντας με τον περιπατητήρα. Σε αυτό το σημείο επιδιώκεται κάμψη 90⁰ και πλήρης έκταση του γόνατος.

Η αγωγή συνεχίζεται με συχνές επανεκτιμήσεις από τον γιατρό και τον φυσικοθεραπευτή και στις 45 περίπου μέρες ο περιπατητήρας τύπου Π αντικαθίσταται με δύο βακτηρίες αγκώνος ή μία βακτηρία χειρός ανάλογα με την πορεία εξέλιξης του ασθενούς, για άλλες περίπου 45 μέρες. Στο τέλος ο ασθενής συμβουλεύεται να αφήσει την τελευταία βακτηρία χειρός εάν και ο ίδιος αισθάνεται αρκετή αυτοπεποίθηση και αν βέβαια συνηγορεί και η γενική του κατάσταση για κάτι τέτοιο.

2.3 ΜΕΘΟΔΟΙ ΑΞΙΟΛΟΓΗΣΗΣ ΜΕΛΕΤΗΣ

Όλοι οι ασθενείς παρακολούθηθηκαν κλινικά και ακτινολογικά, τόσο προεγχειρητικά, όσο και σε τακτά χρονικά διαστήματα, βάσει πρωτοκόλλου, 3 και 6 εβδομάδες μετεγχειρητικά, 3 και 6 μήνες μετεγχειρητικά, στο έτος καθώς και κάθε έτος μετά, ανάλογα με την επιβίωση των ασθενών και των προθετικών υλικών.

2.3.1 ΚΛΙΝΙΚΗ ΑΞΙΟΛΟΓΗΣΗ

Για την κλινική αξιολόγηση των αποτελεσμάτων χρησιμοποιήθηκε το Knee Society Clinical Rating System (KS SCORE) (πίνακας 5), όπως περιγράφεται από τον Insall (71). Έγινε επιμέρους καταμερισμός του τελικού αποτελέσματος σε Knee score και Functional Score. Όσον αφορά το πρώτο σκέλος (Knee score), ένα άριστο κλινικά γόνατο βαθμολογείται με 100 βαθμούς.

Knee score	
Πόνος	Σύγκλιση (αν υπάρχει)
<input type="checkbox"/> Χωρίς πόνο	<input type="checkbox"/> 5 ° -10 °
<input type="checkbox"/> Ήπιος / Περιστασιακός πόνος	<input type="checkbox"/> 10 ° -15 °
<input type="checkbox"/> Ήπιος (Σκάλες μόνο)	<input type="checkbox"/> 16 ° -20 °
<input type="checkbox"/> Ήπιος (Περπάτημα και Σκάλες)	<input type="checkbox"/> > 20 °
<input type="checkbox"/> Μέτριος – Περιστασιακός	Απώλεια έκτασης (εάν υπάρχει)
<input type="checkbox"/> Μέτριος - Συνεχής	<input type="checkbox"/> <10 °
<input type="checkbox"/> Σοβαρός	<input type="checkbox"/> 10-20 °
	<input type="checkbox"/> > 20 °

Σύνολο κάμψης του γόνατος	Ευθυγράμμιση (Ραιβότητα & Βλαισότητα)
<input type="checkbox"/> 0-5 <input type="checkbox"/> 6-10 <input type="checkbox"/> 11-15 <input type="checkbox"/> 16-20 <input type="checkbox"/> 21-25	<input type="checkbox"/> 0 <input type="checkbox"/> 1 <input type="checkbox"/> 2 <input type="checkbox"/> 3 <input type="checkbox"/> 4
<input type="checkbox"/> 26-30 <input type="checkbox"/> 31-35 <input type="checkbox"/> 36-40 <input type="checkbox"/> 41-45 <input type="checkbox"/> 46-50	<input type="checkbox"/> 5 - 10
<input type="checkbox"/> 51-55 <input type="checkbox"/> 56-60 <input type="checkbox"/> 61-65 <input type="checkbox"/> 66-70 <input type="checkbox"/> 71-75	<input type="checkbox"/> 11 <input type="checkbox"/> 12 <input type="checkbox"/> 13 <input type="checkbox"/> 14 <input type="checkbox"/> 15
<input type="checkbox"/> 76-80 <input type="checkbox"/> 81-85 <input type="checkbox"/> 86-90 <input type="checkbox"/> 91-95 <input type="checkbox"/> 96-100	<input type="checkbox"/> Πάνω από 15 °
<input type="checkbox"/> 101-105 <input type="checkbox"/> 106-110 <input type="checkbox"/> 111-115 <input type="checkbox"/> 116-120 <input type="checkbox"/> 121-125	

Σταθερότητα (Μέγιστη μετακίνηση σε οποιαδήποτε θέση)	
Προσθιοπίσθια	Πλαγιο-πλάγια
<input type="checkbox"/> <5 χιλιοστά	<input type="checkbox"/> <5 °
<input type="checkbox"/> 5-10 χιλιοστά	<input type="checkbox"/> 6-9 °
<input type="checkbox"/> >10 χιλιοστά	<input type="checkbox"/> 10-14 °
	<input type="checkbox"/> 15 °

Πίνακας 5

Αναλυτικότερα, σε ένα άριστο γόνατο, η απουσία πόνου δίνει 50 βαθμούς, η κάμψη των 125 μοιρών δίνει 25 βαθμούς και η απουσία προσθιοπίσθιας και πλαγιοπλάγιας αστάθειας δίνει 25 βαθμούς.

Το δεύτερο σκέλος (Functional score), περιλαμβάνει την ικανότητα του ασθενή να περπατήσει και να ανέβει κλίμακα (71) (πίνακας6).

Functional score	
Περπάτημα	
<input type="checkbox"/>	Απεριόριστο
<input type="checkbox"/>	> 10 τετράγωνα
<input type="checkbox"/>	5-10 τετράγωνα
<input type="checkbox"/>	<5 τετράγωνα
<input type="checkbox"/>	Μόνο εντός του σπιτιού
<input type="checkbox"/>	Αδύνατο

Σκάλες	
<input type="checkbox"/>	Κανονικό ανέβασμα-κατέβασμα
<input type="checkbox"/>	Κανονικό ανέβασμα-κατέβασμα με χρήση κουπαστής
<input type="checkbox"/>	Ανέβασμα-κατέβασμα μόνο με χρήση κουπαστής ή άλλης βοήθειας
<input type="checkbox"/>	Ανέβασμα με κουπαστή, κατέβασμα αδύνατο
<input type="checkbox"/>	Αδυναμία χρήσης σκάλας

Βοηθήματα που χρησιμοποιούνται στο περπάτημα	
<input type="checkbox"/>	Κανένα
<input type="checkbox"/>	Χρήση μπαστουιού ή άλλης εξωτερικής βοήθειας
<input type="checkbox"/>	Χρήση δύο βακτηριών ή μπαστουιών
<input type="checkbox"/>	Πατερίτσες ή περιπατητήρας τύπου «Π»

Πίνακας 6.

Σε αυτό το σύστημα αξιολόγησης βαθμολογούνται η ικανότητα βάδισης (σε κάθε 100 περίπου μέτρα) και το ανεβοκατέβασμα κλίμακας . Αρνητικά προσμετράται στην τελική βαθμολογία η χρήση εξωτερικής

βοήθειας με βακτηρίες ή μπαστούνι. Και στη δεύτερη περίπτωση άριστη βαθμολογία (100 βαθμοί) παίρνει ένα γόνατο όταν ο ασθενής μπορεί να περπατήσει απεριόριστη απόσταση και να ανεβοκατεβαίνει κλίμακα φυσιολογικά.

Αυτή η διπλή κλίμακα αξιολόγησης ελαχιστοποιεί το πρόβλημα της χαμηλής βαθμολόγησης, που επηρεάζεται από τη γενικότερη κατάσταση και λειτουργικότητα του ασθενούς.

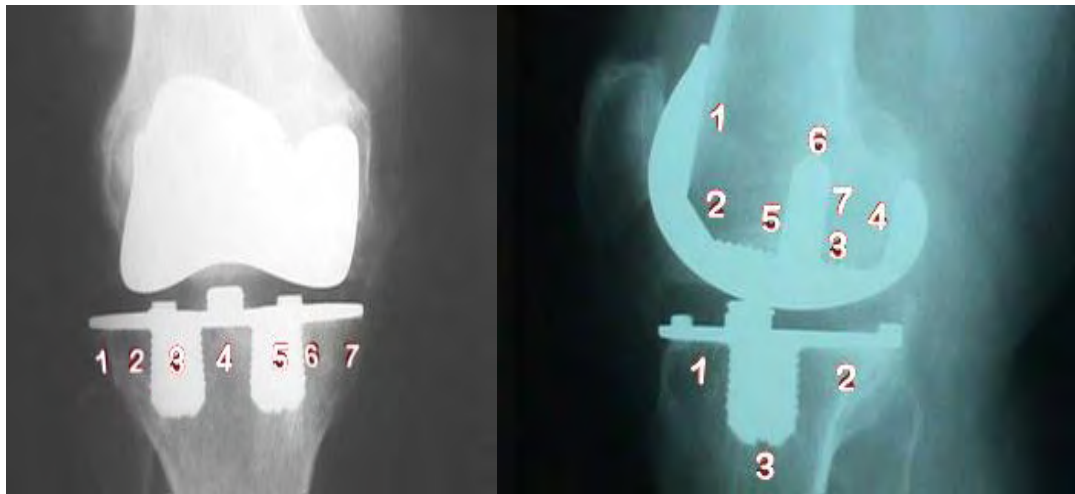
2.3.2 ΑΚΤΙΝΟΛΟΓΙΚΗ ΑΞΙΟΛΟΓΗΣΗ

Για την ακτινολογική αξιολόγηση του αποτελέσματος χρησιμοποιήθηκε το Knee Society Roedgenographic Evaluation and Scoring System (33)(εικόνα 10). Το σύστημα αυτό, εκτός από την εκτίμηση της επιφάνειας επαφής της πρόθεσης με το οστόν εξετάζει και την μεταβολή του άξονα του γόνατος καθώς επίσης και την θέση της πρόθεσης.

Για την σωστή ερμηνεία της προσθιοπίσθιας ακτινογραφίας η απόσταση της λυχνίας από την κασέτα πρέπει να είναι 101εκ., η επιγονατίδα του ασθενούς που βρίσκεται σε υπτία θέση πρέπει να δείχνει την οροφή και η επικέντρωση να γίνεται στην αρθρική γραμμή που εντοπίζεται με την ψηλάφηση. Ανάλογες αρχές ακολουθούνται για την πλάγια ακτινογραφία.

Η επιγονατίδα εκτιμάται με την κατ' εφαπτομένη ακτινογραφία (sky line view). Στις ακτινογραφίες μελετάται η προσθιοπίσθια και πλάγια ακτινογραφία της κνήμης και η προσθιοπίσθια ακτινογραφία του μηριαίου.

Εξ ορισμού βαθμολογούνται 7 ζώνες στην προσθιοπίσθια ακτινογραφία του κνημιαίου στελέχους, 3 ζώνες στην πλάγια και 7 ζώνες στην πλάγια ακτινογραφία της μηριαίας πρόθεσης.



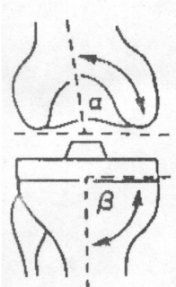
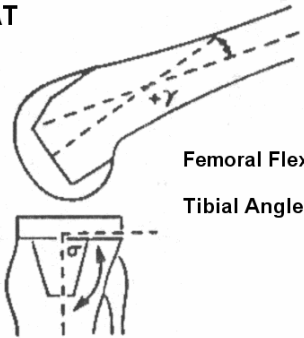
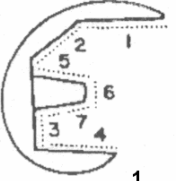
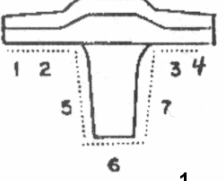
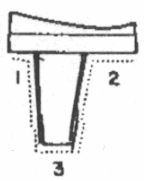
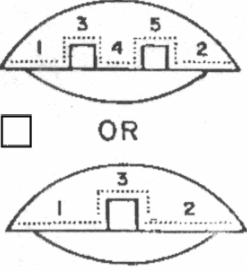
Εικόνα 18

Στην επιγονατίδα, βαθμολογούνται 3 ή 5 ζώνες ανάλογα με το αν αυτή έχει 1 ή 3 σημεία στήριξης (peg's).

Η βαθμολόγηση γίνεται ως εξής (πίνακας 7):

Για κάθε ένα από τα στελέχη, σε κάθε ζώνη, μετράται το πλάτος των ακτινοδιαγραφικών γραμμών, αν αυτές υπάρχουν. Τα πλάτη των ζωνών αθροίζονται σε κάθε στέλεχος. Αυτό το σύνολο δίνει μια τιμή για κάθε στέλεχος που έχει μεγάλη προγνωστική αξία για το μέλλον του. Η βαθμολογία που είναι μικρότερη από 5 δεν εμπνέει ανησυχίες. Μια βαθμολογία μεγαλύτερη από 9 σημαίνει ουσιαστικά τη χαλάρωση της πρόθεσης, ενώ μια ενδιάμεση βαθμολογία επιβάλλει στενή παρακολούθηση για να διαπιστωθεί αν οι ακτινοδιαγραφικές γραμμές είναι προοδευτικές ή όχι (33).

Για τη διαπίστωση της μεταβολής ή όχι της θέσης της πρόθεσης και του άξονα, χρησιμοποιούνται οι μετρήσεις συγκεκριμένων γωνιών, όπως καθορίζονται από το σύστημα. Έτσι λοιπόν με βάση το περιγραφέν πρωτόκολλο, προχωρήσαμε στην εξαγωγή συμπερασμάτων για τις ολικές αρθροπλαστικές με υδροξυαπατίτη.

AP  Femoral Flexion (a) _____ Tibial Angle (b) _____ Total Valgus Angle(a+b) _____ 18" Film _____ 3' Film _____		LAT  Femoral Flexion (γ) ⁺ _____ Tibial Angle (σ) _____	
 1. _____ 2. _____ 3. _____ 4. _____ 5. _____ 6. _____ 7. _____ Total <input type="text"/>	Med. Lat.  1. _____ 2. _____ 3. _____ 4. _____ 5. _____ 6. _____ 7. _____ Total <input type="text"/>	Ant. Post.  1. _____ 2. _____ 3. _____ Total <input type="text"/>	Med. Lat.  <input type="checkbox"/> OR <input type="checkbox"/> 1. _____ 2. _____ 3. _____ 4. _____ 5. _____ Total <input type="text"/>

Πίνακας 7.

Κατά τη διάρκεια της μελέτης, έγινε λεπτομερής ανάλυση του Knee Society Clinical Rating System (KS SCORE), για κάθε ασθενή. Όλοι οι ασθενείς υπεβλήθησαν σύμφωνα με το πρωτόκολλο, σε προσθοπίσθια και πλάγια ακτινογραφία του γόνατος σε ορθία θέση, καθώς και σε κατ'εφαπτομένη επιγονατίδας, στο εξωτερικό ακτινολογικό ιατρείο του νοσοκομείου ΚΑΤ. Έγινε προσπάθεια έτσι ώστε η δέσμη της ακτίνας να κινείται κάθετα στο φίλμ, με το εξεταζόμενο σκέλος παράλληλο ή κάθετο με το φίλμ, ανάλογα με τη λήψη. Παρατηρήθηκε σε αρκετές περιπτώσεις αδυναμία λήψης αληθούς προσθοπίσθιας ή και πλάγιας ακτινογραφίας, τόσο στον ίδιο εξεταζόμενο, σε διαφορετικά μεσοδιαστήματα παρακολούθησης, όσο και σε διαφορετικούς ασθενείς, είτε λόγω αδυναμίας συνεργασίας των ασθενών, είτε λόγω εναλλαγής του τεχνικού προσωπικού του ακτινολογικού του νοσοκομείου. Η κλινική εξέταση πραγματοποιήθηκε από τρεις

διαφορετικούς ορθοπαιδικούς χειρουργούς. Καταγράφησαν στοιχεία που αφορούσαν, τόσο το εύρος της κίνησης, όσο και την σταθερότητα του γόνατος. Για τους ασθενείς με παρακολούθηση, περισσότερο των δύο ετών, από την επέμβαση, που χάθηκαν ή πέθαναν, κατά τη διάρκειά της από αίτιο άσχετο με αυτήν, τα τελευταία καταγραφέντα στοιχεία, χρησιμοποιήθηκαν για την τελική αξιολόγηση της μελέτης.

Ελέγξαμε τις αποτυχίες, τις επιπλοκές και τις αναθεωρήσεις των αρthroπλαστικών. Βασιζόμενοι στα ανωτέρω, επικεντρωθήκαμε στους παράγοντες που οδηγούν στην αποτυχία ή τις επιπλοκές και τους κατηγοριοποιήσαμε σε αυτούς που έχουν σχέση με την πρόθεση, σε αυτούς που έχουν σχέση με τον ίδιο τον ασθενή και σε αυτούς που έχουν σχέση με τη χειρουργική τεχνική.

2.3.3 ΕΡΓΑΣΤΗΡΙΑΚΗ ΑΝΑΛΥΣΗ ΚΑΙ ΜΕΛΕΤΗ ΠΡΟΘΕΣΕΩΝ

Τα εμφυτεύματα Ο.Α.Γ. με υδροξυαπατίτη (ΥΟΑ) τα οποία αφαιρέθησαν σε 6 επεμβάσεις αναθεώρησης και που είχαν σχέση με την πρόθεση, συγκεντρώθηκαν και στη συνέχεια υπεβλήθησαν σε εργαστηριακή ανάλυση και μελέτη (retrieval analysis and study) με βάση αναγνωρισμένη στη διεθνή βιβλιογραφία, μη καταστροφική (non-destructive) και καταστροφική (destructive) μεθοδολογία (5,109,127). Για τις ανάγκες συγκριτικής μελέτης, στις αναλύσεις αυτές συμπεριελήφθη και ένα μη χρησιμοποιημένο σετ αρthroπλαστικής Goeland Landos ως πρόθεση «μάρτυρας».

Η εργαστηριακή ανάλυση και μελέτη έγινε ως εξής:

2.3.3.1 ΜΗ ΚΑΤΑΣΤΡΟΦΙΚΕΣ ΜΕΘΟΔΟΙ.

Τα αφαιρεθέντα εμφυτεύματα προσκομίστηκαν στο εμβιομηχανικό εργαστήριο όπου κωδικοποιήθηκαν και διασταχυολογήθηκαν με ψηφιακό παχύμετρο (500-181-U, Mitutoyo, Japan).

Κατόπιν με μακροφωτογράφιση κατεγράφησαν συνολικές εικόνες των εμφυτευμάτων αλλά και εστιασμένες εικόνες μεμονωμένων περιοχών τους με έμφαση σε σημεία με χαρακτηριστική φθορά ή αστοχία.

Σε κάθε εμφύτευμα ακολούθησε αναλυτική παρατήρηση με στερεο-μικροσκόπιο (SZM-2 ΟΡΤΙΚΑ, Madas srl, Italy) και βιντεομικροσκόπιο (MS 500C, Moritex Europe Ltd, UK).

Συγκεκριμένα με τη μέθοδο μικροσκοπίας παρατηρήθηκαν:

1. Οι μεταλλικές επιφάνειες με και χωρίς συγκράτηση υδροξυαπατίτη ή και οστού προκειμένου να προσδιοριστούν ορισμένα μορφολογικά χαρακτηριστικά τους
2. Οι αρθρικές επιφάνειες του πολυαιθυλενίου προκειμένου να προσδιοριστούν οι πιθανοί μηχανισμοί φθοράς του (όπως αποφλοίωση, χάραξη, δημιουργία κρατήρων και πλαστική παραμόρφωση), οι περιοχές με πιθανώς εγκυβωτισμένα σωματίδια πολυαιθυλενίου ή ξένης προέλευσης και
3. Οι αντίστοιχες επιφάνειες των νέων υλικών, προκειμένου να υπάρχει δυνατότητα συγκριτικής μελέτης.

Με τη χρήση ηλεκτρονικού μικροσκοπίου, συζευγμένου με μικροαναλυτή στοιχειακής σύνθεσης (SEM EDS, Quanta 2000, FEI, Hillsboro, OR, USA), έγινε μικροσκοπική παρατήρηση με ένταση δέσμης 110 μA και ελήφθησαν εικόνες δευτερογενούς και οπισθοσκεδαζόμενης δέσμης (secondary & backscattered electron images) και ακολούθως

προσδιορισμός στοιχειακής σύνθεσης επιλεγμένων περιοχών ενδιαφέροντος με συνθήκες 1000-1200 counts/second και 30-40% dead time.

Εκτός από την παρατήρηση και απεικόνιση, με τη μέθοδο αυτή επιχειρήθηκε να εκτιμηθεί και η παραμονή κάποιων περιοχών στην αρχική τους κατάσταση (π.χ. κράμα τιτανίου) ή η προέλευση κάποιων άλλων (σωματίδια κράματος ή υδροξυαπατίτη τα οποία μετανάστευσαν στις αρχικές επιφάνειες του πολυαιθυλενίου). Επίσης έγινε χρήση τεχνικών γκρι κλίμακας (gray scale techniques) με την οπισθοσκεδαζόμενη δέσμη του ηλεκτρονικού μικροσκοπίου, όπου κρίθηκε απαραίτητη η διαφοροποίηση της προέλευσης σωματιδίων οστού υδροξυαπατίτη.

2.3.3.2 ΚΑΤΑΣΤΡΟΦΙΚΕΣ ΜΕΘΟΔΟΙ.

Με την ολοκλήρωση των παραπάνω, ξεκίνησε η καταστροφική φάση των ελέγχων όπου τα εμφυτεύματα υπεβλήθησαν σε κοπή, εγκιβωτισμό και μελέτη.

Σ' αυτό το στάδιο εντάχθηκαν επίσης όλα τα υλικά της μελέτης και καταβλήθηκε προσπάθεια να αξιολογηθούν:

1. Τομές πολυαιθυλενίου με προσβεβλημένη αρθρική επιφάνεια
2. Τομές των μηριαίων και κνημιαίων στελεχών με συγκράτηση υδροξυαπατίτη ή και ιστού και
3. Οι αντίστοιχες περιοχές των νέων υλικών, προκειμένου να υπάρχει δυνατότητα συγκριτικής μελέτης.

Τα μεταλλικά εμφυτεύματα κόπηκαν με ηλεκτροδιάβρωση σύρματος και τα εμφυτεύματα πολυαιθυλενίου με περιστροφικό δίσκο διαμαντιού.

Οι τομές των εμφυτευμάτων που επρόκειτο να μελετηθούν εγκιβωτίστηκαν σε διαφανή ακρυλική ρητίνη χαμηλού ιξώδους και μετά τον πολυμερισμό τους λειάνθηκαν με τη σταδιακή χρήση λειαντικών χαρτιών από 240 and 800 grit (δηλ. από το χονδρό προς το λεπτότερο).

Μετά την παραπάνω προετοιμασία, όλα τα δοκίμια στιλβώθηκαν σε τραχύτητα 0.05 μm με τη χρήση ειδικής στιλβωτικής πάστας.

Η προετοιμασία των δοκιμίων ολοκληρώθηκε με πλύση σε λουτρό υπερήχων και στη συνέχεια πλύση με αλκοόλη.

Όσα δοκίμια επρόκειτο να εξεταστούν με οπτικό μικροσκόπιο, παρέμειναν σε αυτή την κατάσταση, ενώ όσα δοκίμια επρόκειτο να εξεταστούν με ηλεκτρονικό μικροσκόπιο υπεβλήθησαν και σε επικάλυψη με άνθρακα (20-4-nm) υπό κενό αέρος.

Η οπτική μικροσκοπία των τομών περιελάμβανε παρατήρηση και μετρήσεις σε στερεομικροσκόπιο (SZM-2 OPTIKA, Madas srl, Italy).

Η ηλεκτρονική μικροσκοπία με συζευγμένου μικροαναλυτή στοιχειακής σύνθεσης (SEM EDS, Quanta 2000, FEI, Hillsboro, OR, USA) περιελάμβανε παρατήρηση με ένταση δέσμης 110 μA και φωτογράφιση εικόνων δευτερογενούς και οπισθοσκεδαζόμενης δέσμης (secondary and backscattered electron images) ενώ συμπληρώθηκε και με προσδιορισμό στοιχειακής σύνθεσης επιλεγμένων περιοχών ενδιαφέροντος με συνθήκες 1000-1200 counts/second και 30-40% dead time.

Εκτός των άλλων, με τις μεθόδους αυτές επιχειρήθηκε να προσδιοριστεί από τις τομές των νέων υλικών το πάχος της επικάλυψης με υδροξυαπατίτη σε διάφορες χαρακτηριστικές τους περιοχές και διενεργήθηκαν συγκριτικές μετρήσεις για τον προσδιορισμό της φθοράς των ενθέτων πολυαιθυλενίου ή και της τραχύτητας των μεταλλικών επιφανειών.

2.4 ΣΤΑΤΙΣΤΙΚΗ ΑΝΑΛΥΣΗ

Η ανάλυση και στατιστική επεξεργασία των δεδομένων έγινε σε προσωπικό υπολογιστή (Pentium IV, 2130 MHz), με τα στατιστικά λογισμικά πακέτα Microsoft Excel XP (Microsoft Corporation, USA) και SPSS 8.0 (SPSS Inc. Chicago, IL). Συγκρίσεις μέσω των τιμών πραγματοποιήθηκαν με τη δοκιμασία t-test (διπλής κατεύθυνσης), ή τη δοκιμασία Mann-Whitney (U-test), ανάλογα με την κλίμακα μέτρησης για την κάθε παράμετρο. Για συγκρίσεις συχνοτήτων χρησιμοποιήθηκε η δοκιμασία χ^2 . Ο συντελεστής συσχέτισης του Spearman χρησιμοποιήθηκε για να εξεταστούν οι σχέσεις μεταξύ διαφόρων παραμέτρων.

Ως επίπεδο στατιστικής σημαντικότητας καθορίστηκε η τιμή του $p < 0,05$.

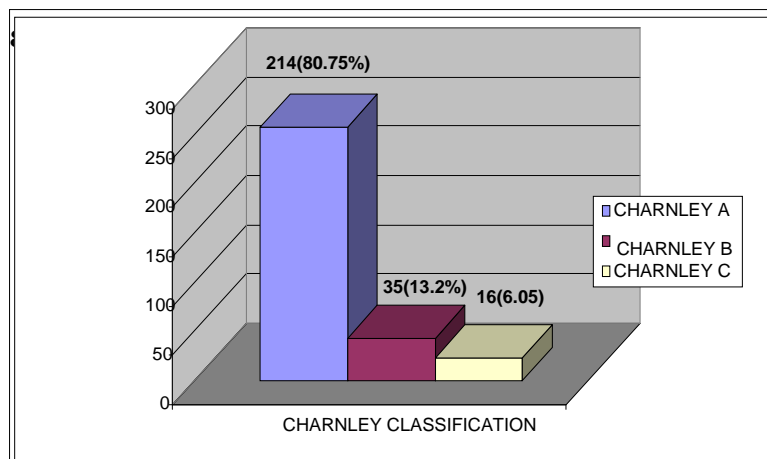
Η επιβίωση των εμφυτευμάτων με διάστημα εμπιστοσύνης 95%, εκτιμήθηκε με τη μέθοδο Kaplan Meier (35,51,52). Ως αποτυχία ορίστηκε η ανάγκη για αναθεωρητική επέμβαση που εκτελέστηκε ή προγραμματίζεται στο άμεσο μέλλον για οποιοδήποτε λόγο (αδιαμφισβήτητη άσηπτη χαλάρωση των υλικών, λοίμωξη, πολλαπλή αστάθεια ή εξάρθρωμα).

ΚΕΦΑΛΑΙΟ 3.

ΑΠΟΤΕΛΕΣΜΑΤΑ (ΑΣΘΕΝΕΙΣ-ΠΟΣΟΣΤΟ ΕΠΙΒΙΩΣΗΣ)

Τον Ιούλιο του 2009, πραγματοποιήθηκε η τελευταία κλινική και ακτινολογική εξέταση των ασθενών, της μελέτης. Από το σύνολο των 299 ασθενών (323 γόνατα), 14 ασθενείς (15 γόνατα - ποσοστό 4.6%) απεβίωσαν κατά τη διάρκεια της παρακολούθησης, από αίτια άσχετα προς την επέμβαση, με το τελευταίο κλινικό και ακτινολογικό αποτέλεσμα της αρθροπλαστικής του γόνατος να είναι πολύ καλό. Άλλοι 15 ασθενείς (29 γόνατα - ποσοστό 8.9%) χάθηκαν μετά τον 2^ο χρόνο παρακολούθησης, λόγω αλλαγής διεύθυνσης και έλλειψη στοιχείων επικοινωνίας. Στις δυο ανωτέρω κατηγορίες ασθενών καταγράφηκαν και αναλύθηκαν τα στοιχεία της τελευταίας διαθέσιμης εξέτασής τους. Σε 12 ασθενείς, (14 γόνατα - ποσοστό 4.3%), από την επαρχία, η παρακολούθηση έγινε τηλεφωνικά.

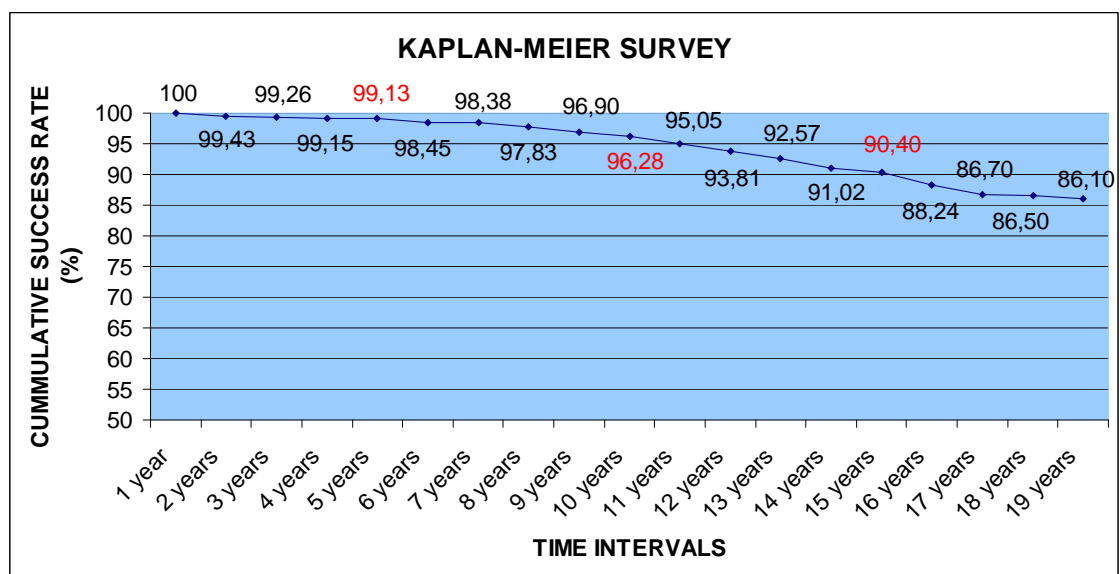
Οι εναπομείναντες 258 ασθενείς (265 γόνατα, ποσοστό 82%), κατηγοριοποιήθηκαν με την κλίμακα κατά Charnley (πίνακας 8)(20). Από αυτά, 214 γόνατα (80.75%), βρέθηκαν κατηγορίας A, και αποτέλεσαν το τελικό υλικό κλινικής και ακτινολογικής παρακολούθησης, ενώ 35 γόνατα (13.2%) κατηγορίας B και 16 γόνατα (6.05%) κατηγορίας C, αποκλείστηκαν από την μελέτη καθώς το τελικό κινητικό σκόρ στο KSS,



Πίνακας 8

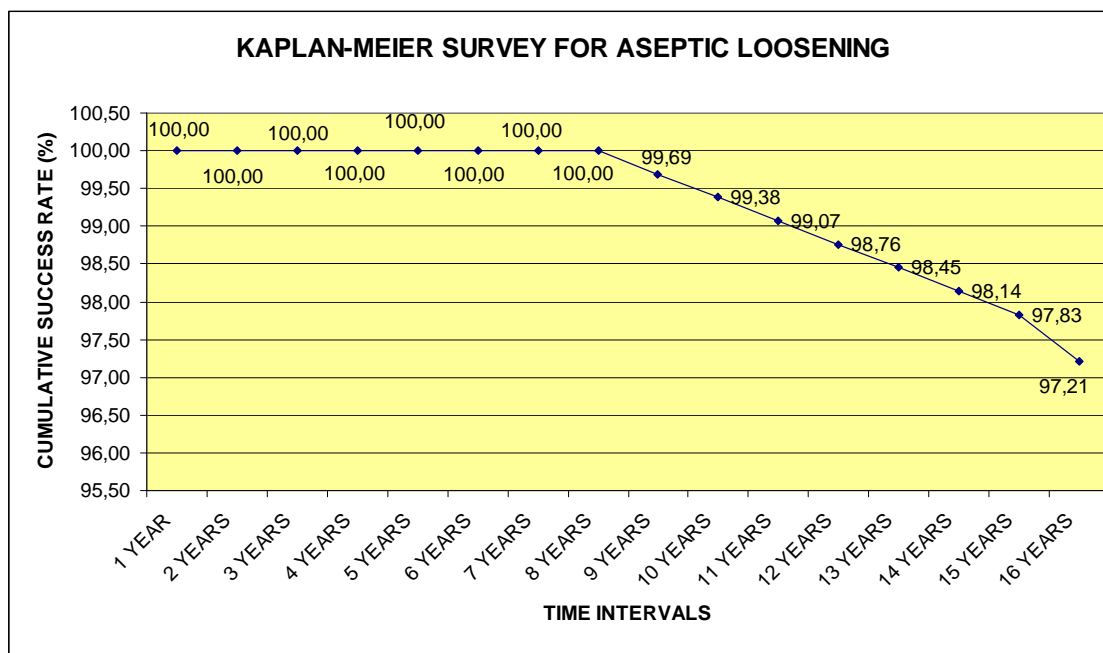
ήταν χαμηλό.

Το ποσοστό επιβίωσης της πρόθεσης για το σύνολο των 299 ασθενών (323 γόνατα), για οποιοδήποτε λόγο ήταν 99.13% στα 5 έτη μετεγχειρητικά (95% διάστημα εμπιστοσύνης από 96 έως 100), 96.28% στα 10 έτη μετεγχειρητικά (95% διάστημα εμπιστοσύνης από 92 έως 99) και 90.40% στα 15 έτη (95% διάστημα εμπιστοσύνης από 85 έως 97) (πίνακας 9).



πίνακας 9

Όσον αφορά την επιβίωση των προθέσεων, με πρωτογενή ερευνητικό στόχο την αναθεώρηση για άσηπτη χαλάρωση αυτών κατά τη διάρκεια της μελέτης για τον ίδιο αριθμό γονάτων (323 γόνατα), βρέθηκε να είναι στο 100% έως και 8 έτη μετεγχειρητικά, ενώ στη συνέχεια στη δεκαετία το ποσοστό αυτό κυμάνθηκε στο 99.38%, και στη 15ετία στο 97,83% - μόλις 9 περιπτώσεις- (95% διάστημα εμπιστοσύνης από 99,5 έως 96,5) (πίνακας 10).



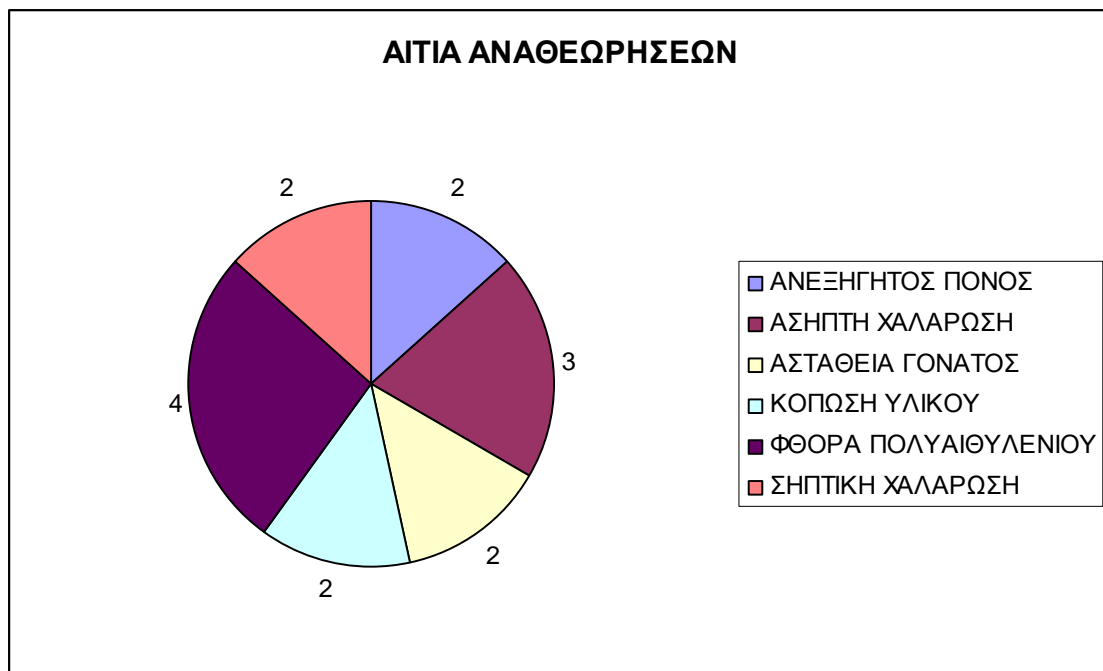
Πίνακας 10

3.1 ΑΝΑΘΕΩΡΗΣΕΙΣ

Κατά τη διάρκεια της μετεγχειρητικής παρακολούθησης, απέτυχαν και κατέληξαν σε αναθεώρηση 15 γόνατα (4.65%) σε 13 ασθενείς (11 γυναίκες και 2 άνδρες).

Όλοι οι ασθενείς ήταν παχύσαρκοι έως εξαιρετικά παχύσαρκοι με μέση τιμή BMI 33.5 (32-36). Τα αίτια των αναθεωρήσεων κατηγοριοποιήθηκαν και χωρίστηκαν σαν (πίνακας 11):

1. **εξαρτώμενες από τον ασθενή** (2 προθέσεις για ανεξήγητο πόνο και 2 προθέσεις με όψιμη μετεγχειρητική λοίμωξη)
2. **εξαρτώμενες από τον χειρουργό** (2 προθέσεις με αστάθεια γόνατος και 3 για άσηπτη χαλάρωση κνημιαίας πρόθεσης, που είχαν τοποθετηθεί σε ραιβότητα) και
3. **εξαρτώμενες από την πρόθεση** (4 για φθορά πολυαιθυλενίου και 2 για κάταγμα κοπώσεως της πρόθεσης της κνήμης).



Πίνακας 11

Όλες οι αναθεωρητικές επεμβάσεις εκτός αυτών που αναθεωρήθηκαν για αστάθεια γόνατος, ανεξήγητο πόνο και λοίμωξη, θεωρήθηκαν αποτυχίες που σχετίζονταν με την ποιότητα και μορφολογία κατασκευής των προθετικών υλικών.

Δύο από τις προθέσεις που αναθεωρήθηκαν, είχαν τοποθετηθεί σε ραιβότητα, στον ίδιο παχύσαρκο ασθενή και αναθεωρήθηκαν τελικά στα 10 και 12 έτη μετεγχειρητικά λόγω άσηπτης χαλάρωσης και κόπωσης υλικού στην πρόθεση της κνήμης αντίστοιχα, εμφανίζοντας διεγχειρητικά έντονη φθορά του ένθετου πολυαιθυλενίου και εκτεταμένη επιμετάλλωση των μαλακών μορίων (εικόνα 22, 23).

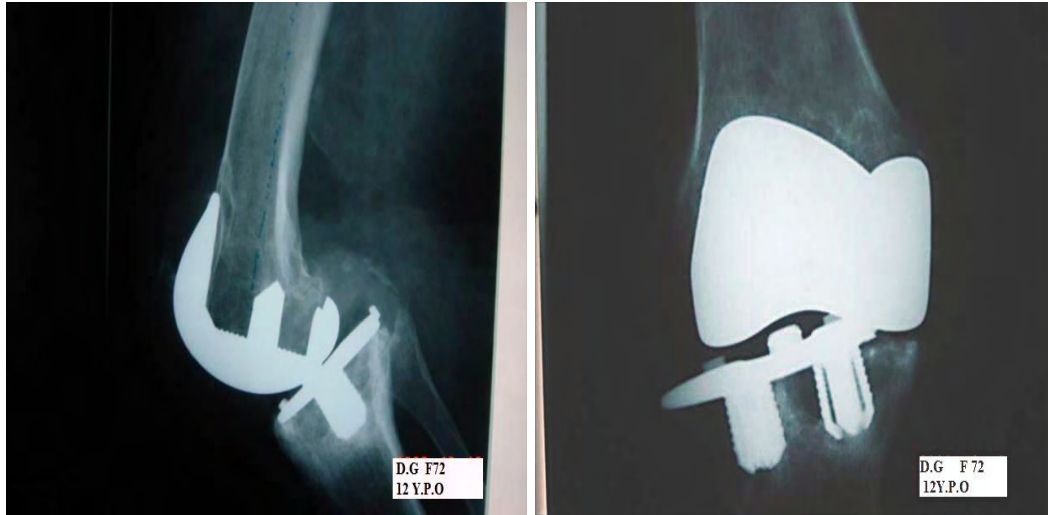
Άλλες δύο προθέσεις, σε διαφορετικούς ασθενείς, τοποθετημένες και αυτές σε ραιβότητα, αναθεωρήθηκαν τον 10^ο και 11^ο χρόνο μετεγχειρητικά,

λόγω φθοράς του πολυιθυλενίου και τελικά κατάγματος κοπώσεως της κνημιαίας πρόθεσης (εικόνες 20, 21).

Δύο αρthroπλαστικές (2 ασθενείς), υποβλήθηκαν σε αναθεωρητική επέμβαση λόγω πολυκεντρικής αστάθειας του γόνατος από ανεπάρκεια του οπισθίου χιαστού συνδέσμου (ΟΧΣ), όπου διεγχειρητικά διεπιστώθηκε εκτεταμένη φθορά του πολυαιθυλενίου και στις δύο περιπτώσεις με συνοδό κάταγμα κόπωσης υλικού κνημιαίας πρόθεσης στη μία από αυτές, λόγω καθυστέρησης αναθεωρητικής επέμβασης (εικόνα 19, 24).

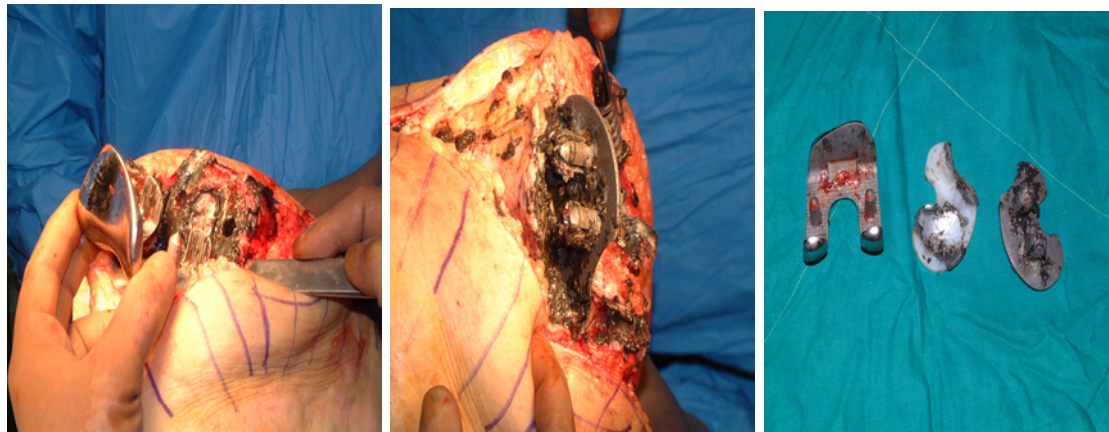
Άλλες δύο προθέσεις (2 ασθενείς) χειρουργήθηκαν 10 έτη μετεγχειρητικά για ανεξήγητο πόνο στο γόνατό τους, χωρίς απεικονιστικά ευρήματα αστάθειας ή φθοράς του πολυαιθυλενίου. Διεγχειρητικά, διεπιστώθη χαλάρωση και του μηριαίου και του κνημιαίου προθέματος, που αποδόθηκε σε άσηπτη χαλάρωση των υλικών. Όλες οι περιπτώσεις αντιμετωπίστηκαν επιτυχώς με τοποθέτηση ημισυνδεδεμένου τύπου πρόθεσης με τσιμέντο.

Τέλος, δύο γόνατα (2 ασθενείς), εμφάνισαν μετεγχειρητική εν τω βάθει λοίμωξη τον 6^ο και 9^ο μήνα μετεγχειρητικά. Και οι δύο αντιμετωπίστηκαν σε άλλο νοσηλευτικό ίδρυμα ανεπιτυχώς με έκπλυση της άρθρωσης και ενδοφλέβια χορήγηση αντιβιοτικών, με αποτέλεσμα να καταλήξουν σε αρθρόδεση, μετά την αφαίρεση των προθέσεων.



A

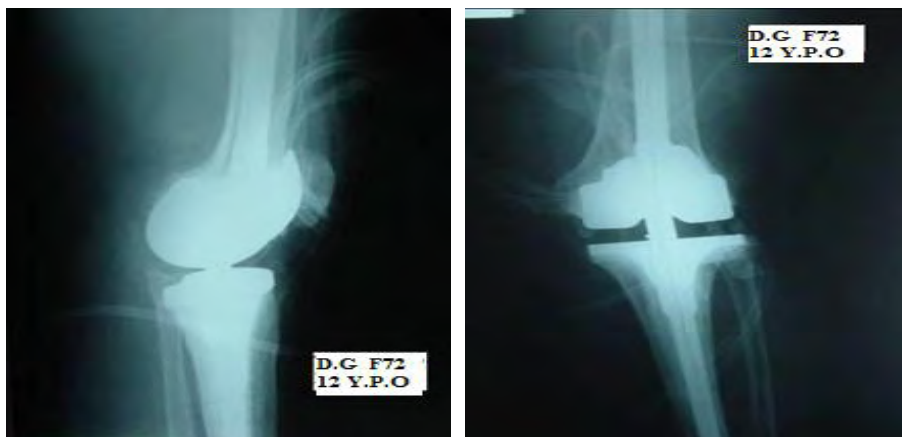
B



Γ

Δ

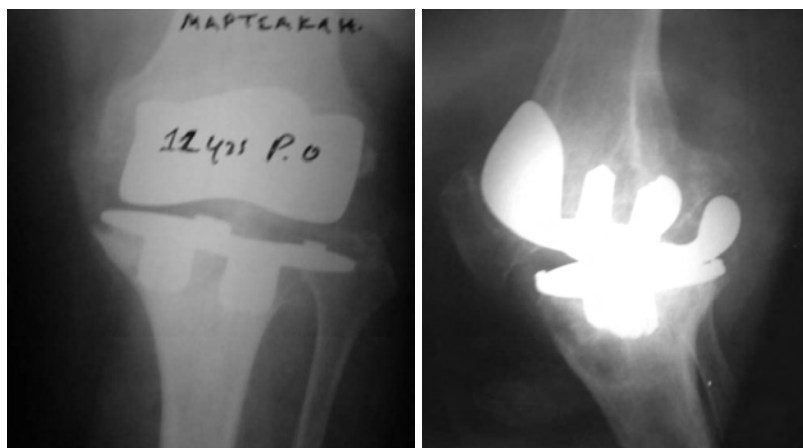E



ΣΤ

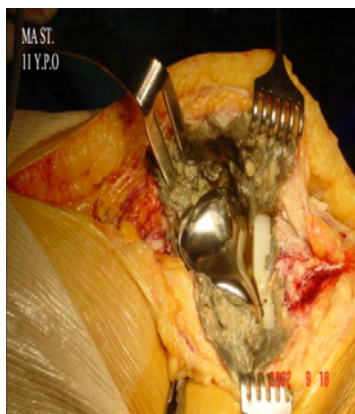Z

Εικόνα 19

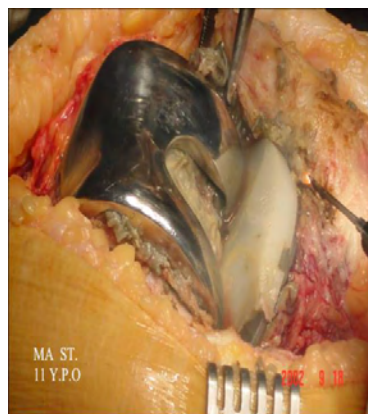


A

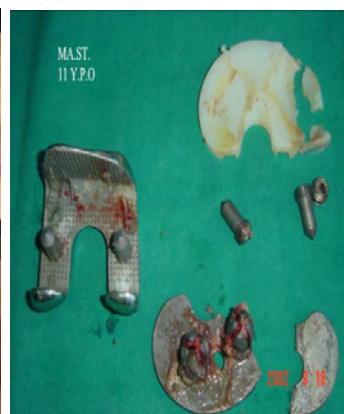
B



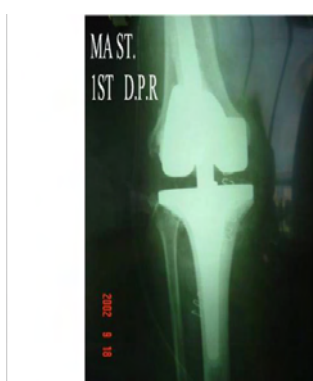Γ



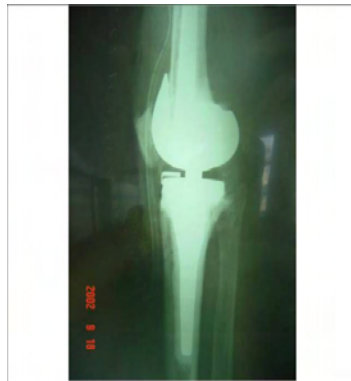Δ



E

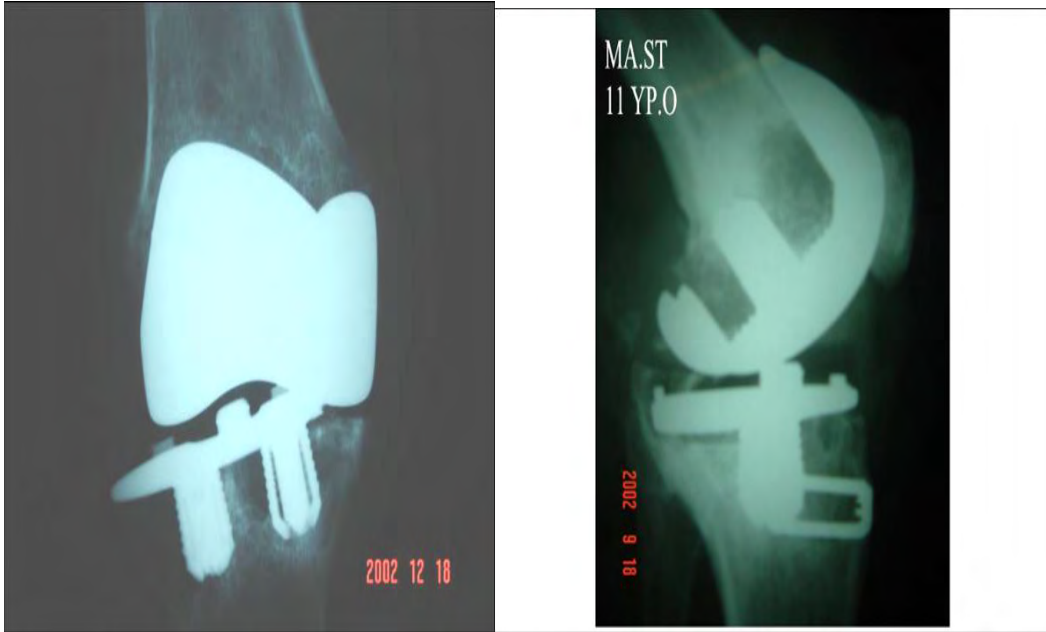


ΣΤ



Z

Εικόνα 20



A

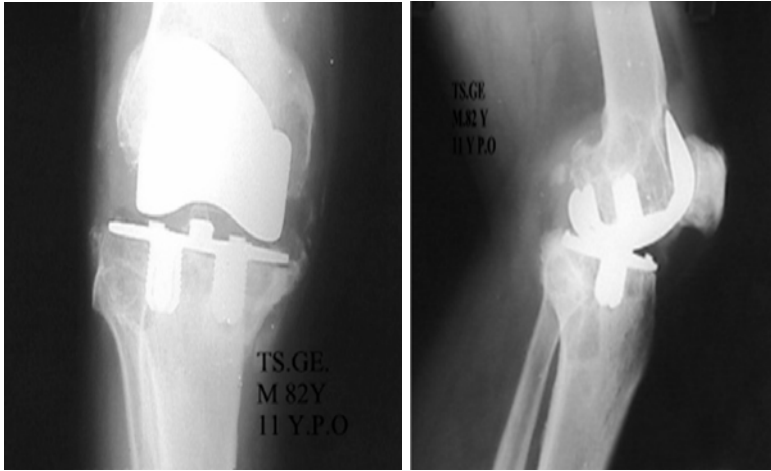
B



Γ

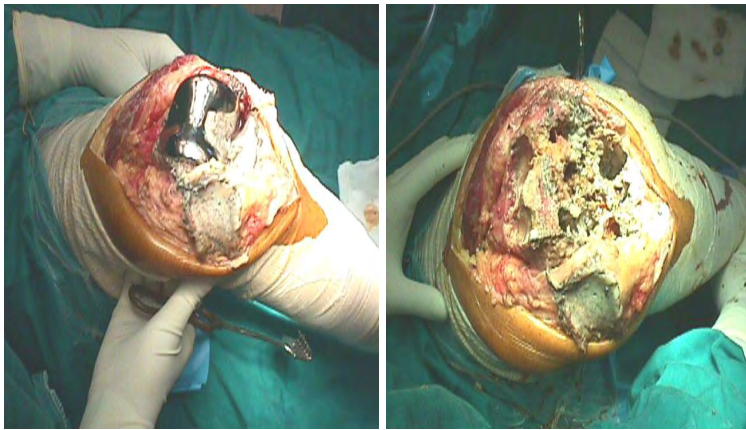
Δ

Εικόνα 21



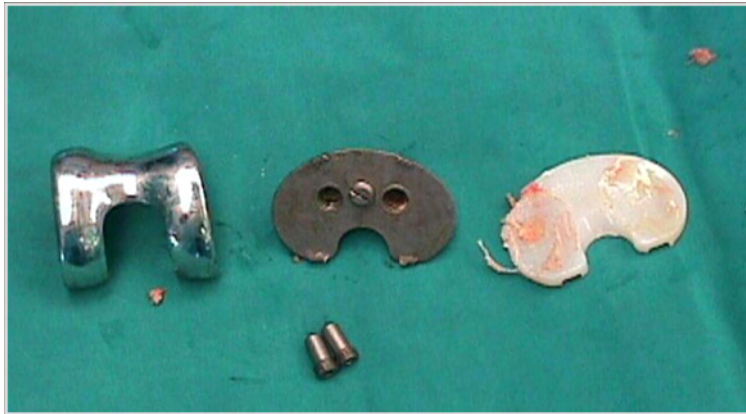
A

B



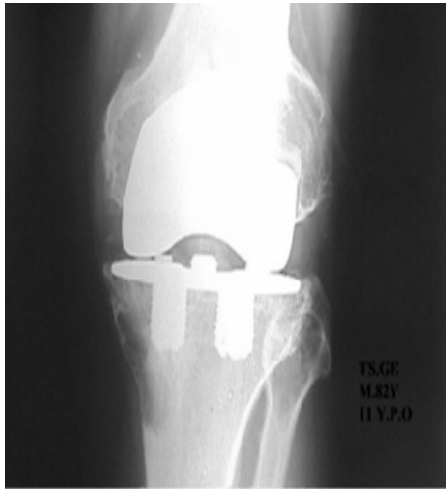Γ

Δ

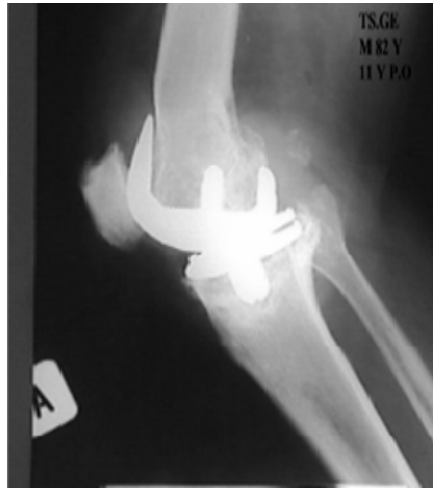

E

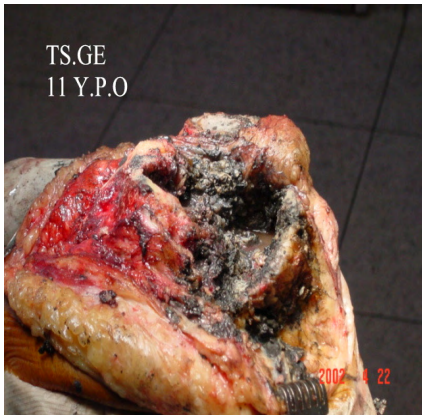Εικόνα 22



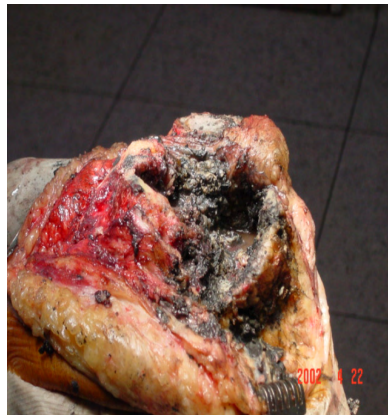A



B



Γ

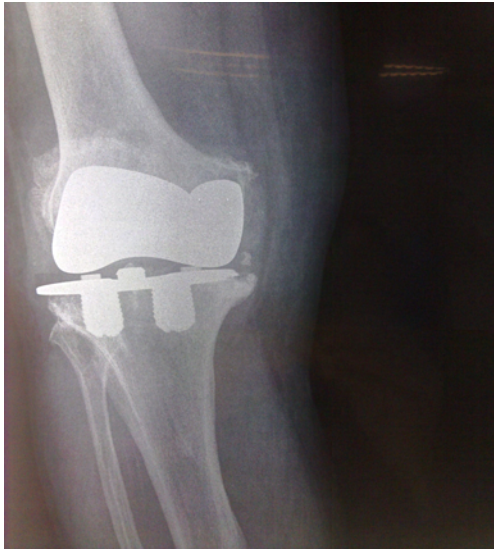

Δ

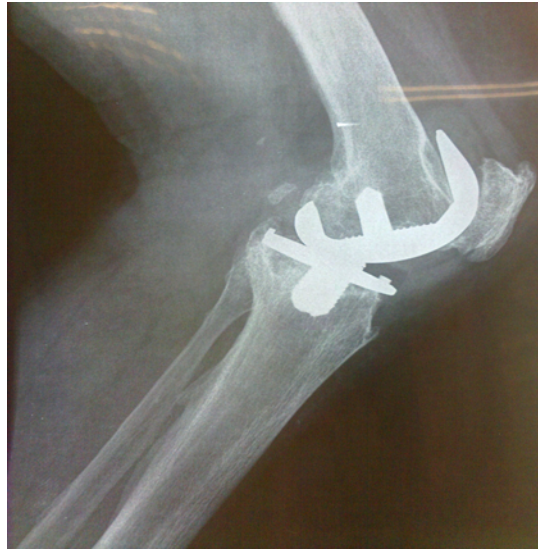

E

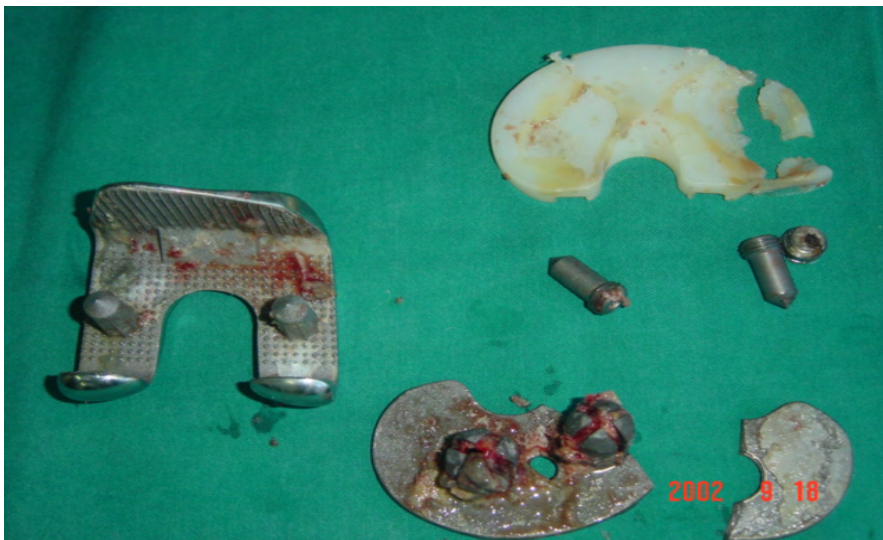Εικόνα 23



A



B



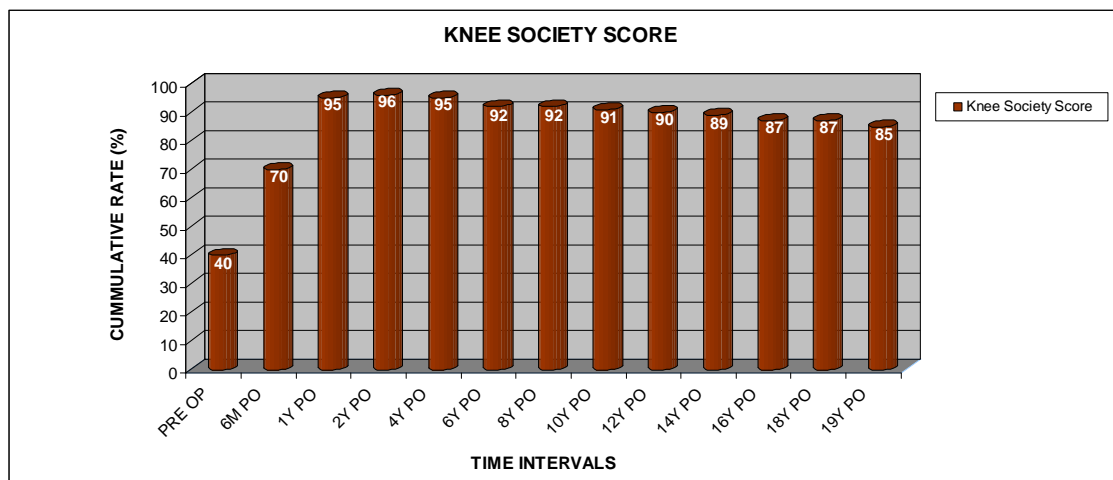
Γ

Εικόνα 24

3.2 ΚΛΙΝΙΚΑ ΑΠΟΤΕΛΕΣΜΑΤΑ

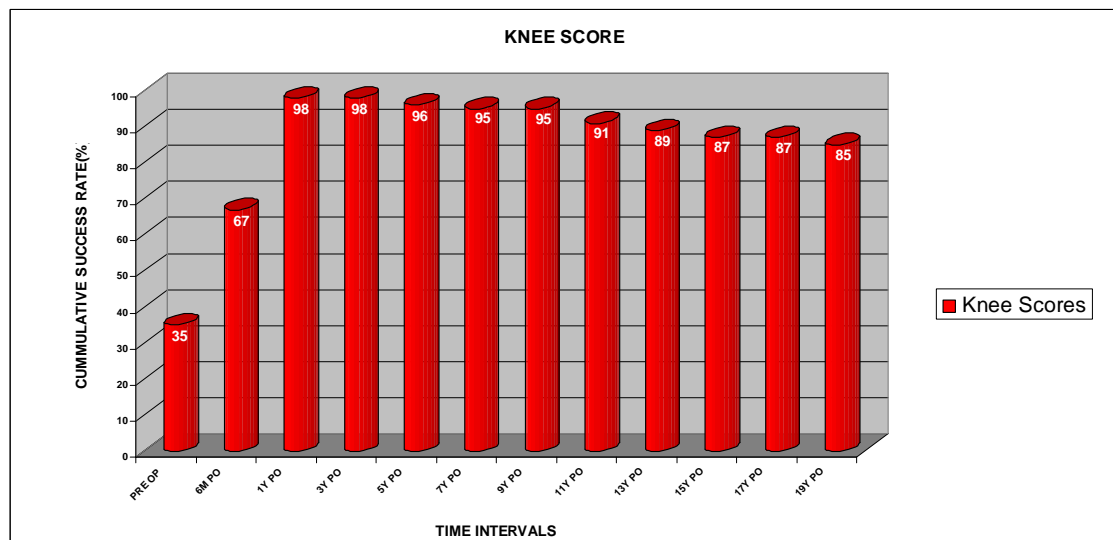
Το Knee Society Score παρουσίασε στατιστικά σημαντική διαφορά (t-test, $p=0.01$), ξεκινώντας από μία μέση τιμή 40 (27-53) προεγχειρητικά,

φτάνοντας κατά την τελευταία εξέταση 19 έτη μετεγχειρητικά, στην τιμή του 85 (80-92). Σε όλες τις περιπτώσεις είχαμε σαφή βελτίωση άμεσα μετεγχειρητικά που συνεχίστηκε μέχρι και δύο (2) έτη μετεγχειρητικά, μέχρι να σταθεροποιηθεί και να παραμείνει σχεδόν αναλλοίωτη στη 10ετία, με μικρή μόνο επιδείνωση στη 15ετία (πίνακας 12).



πίνακας 12

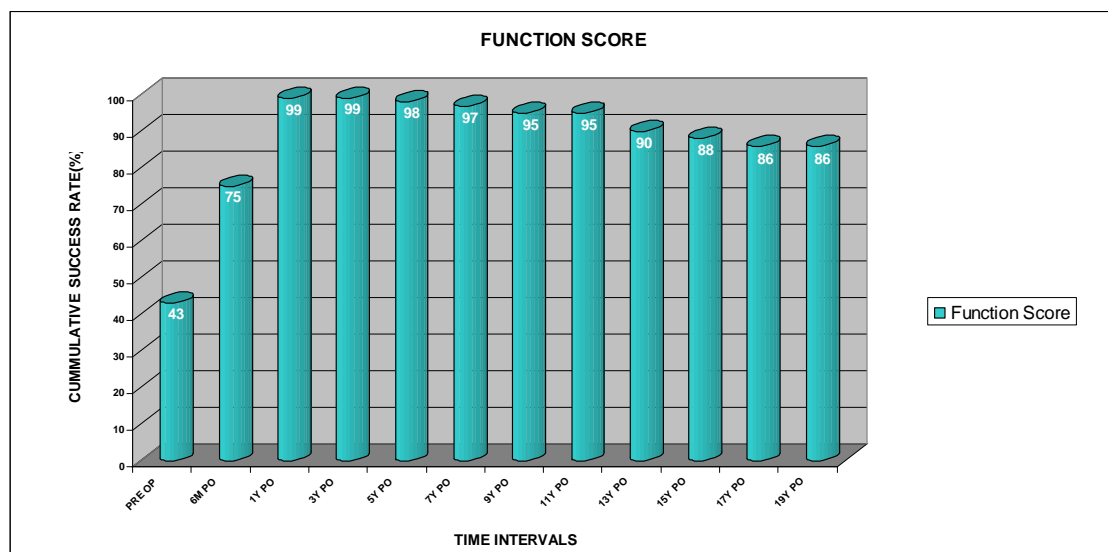
Το κομμάτι που αφορά το Knee Score, δείχνει αντίστοιχη στατιστικά σημαντική βελτίωση (t-test, p-0.01), ξεκινώντας από μέση τιμή 35 (20-44)



πίνακας 13

και φτάνοντας στην τελευταία εξέταση στην τιμή του 85 (79-93) (πίνακας13).

Το τμήμα που αφορά το λειτουργικό αποτέλεσμα (Functional Knee score), παρουσίασε στατιστικά σημαντική αύξηση (t-test, p-0.01) από 43 (20-55) προεγχειρητικά, στο 86 (80-100) μετεγχειρητικά (πίνακας 14).



πίνακας 14

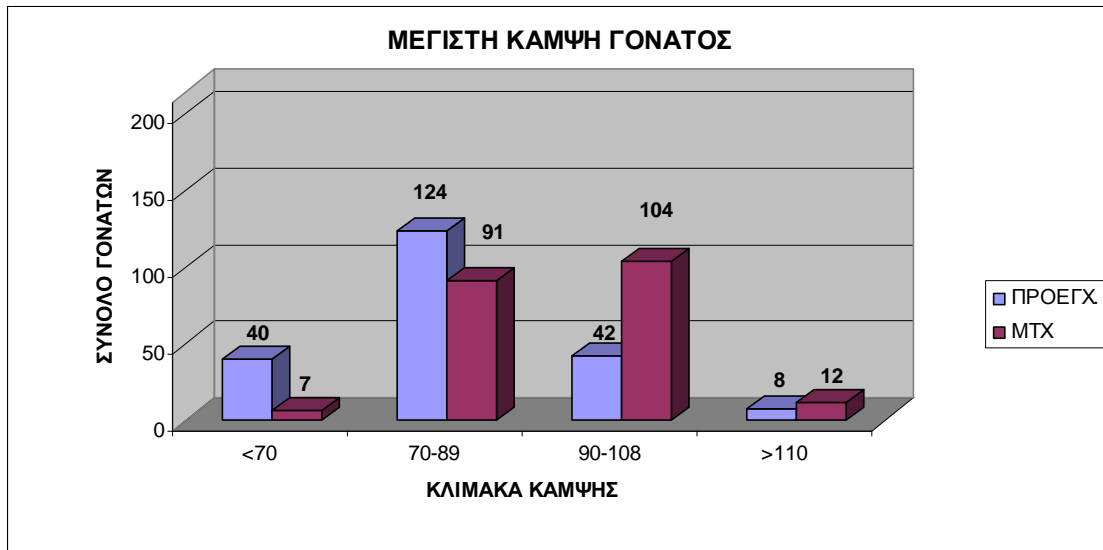
Εξετάζοντας το κλινικό αποτέλεσμα πιο αναλυτικά βρέθηκαν τα ακόλουθα :

Η μέγιστη κάμψη του γόνατος βελτιώθηκε σημαντικά ξεκινώντας από μέση τιμή 79⁰ (71⁰-112⁰) προεγχειρητικά και φτάνοντας στις 94⁰ (82⁰-118⁰ (95% διάστημα εμπιστοσύνης) (πίνακας 15).

116 γόνατα (54.2%) είχαν κάμψη γόνατος πάνω από 90⁰, 158 (73.8%), μεταξύ 88⁰ και 93⁰, ενώ τελική κάμψη κάτω από 70⁰ ήταν εμφανής μόνο σε 7 γόνατα (3.3%).

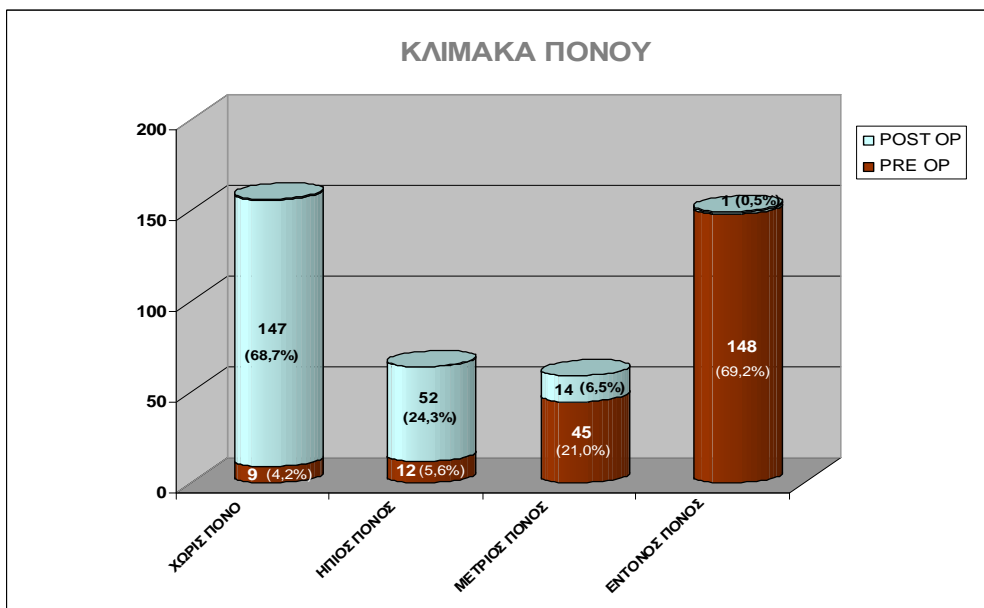
Στην τελική εξέταση, απώλεια έκτασης μέχρι 10⁰ ήταν εμφανής μόνο σε 7 γόνατα (3.3%), ενώ ελάχιστη πλαγιοπλάγια αστάθεια του γόνατος (λιγότερο από 5 χιλιοστά), υπήρχε σε 16 γόνατα (7.7%). Σε κανένα από τα

γόνατα της μελέτης δεν βρέθηκε προσθιοπίσθια αστάθεια μεγαλύτερη των 10 χιλιοστών σε σύγκριση με το φυσιολογικό γόνατο και κανένα δεν είχε κλινικά, «πρόσθιο συρταροειδές σημείο» θετικό.



Πίνακας 15

Όσον αφορά τον μετεγχειρητικό πόνο (πίνακας 16), 199 γόνατα (93%) είχαν ελάχιστο ή και καθόλου πόνο, σε συσχέτιση πάντα με τον



Πίνακας 16

αντίστοιχο προεγχειρητικό (95% διάστημα εμπιστοσύνης).

Όσον αφορά τη λειτουργικότητα του γόνατος, πριν τη χειρουργική επέμβαση, 126 ασθενείς (59%) κατηγορίας A κατά Charnley κινούνταν περιπατητικά μόνο εντός της οικίας τους και κανείς δεν ανέφερε ότι βαδίζει απεριόριστα καθημερινά χωρίς γοναλγία .

ΛΕΙΤΟΥΡΓΙΚΟΤΗΤΑ ΓΟΝΑΤΟΣ		
ΒΑΔΙΣΗ	% ΑΣΘΕΝΕΙΣ ΠΡΟ-ΕΓΧΕΙΡ.	% ΑΣΘΕΝΕΙΣ Μ.Τ.Χ
	126 (59%)	2 (1%)
< 10 ΤΕΤΡΑΓΩΝΑ	74 (34.6%)	13 (6%)
> 10 ΤΕΤΡΑΓΩΝΑ	14 (6.4%)	96 (45%)
ΑΠΕΡΙΟΡΙΣΤΑ	0 (0%)	103 (48%)

Πίνακας 17

Μετεγχειρητικά 96 ασθενείς (45%) μπορούσαν να βαδίσουν σε απόσταση μεγαλύτερη των 10 τετραγώνων, ενώ 103 ασθενείς (48%) να βαδίζουν απεριόριστα. Από τους υπόλοιπους 15 ασθενείς (14%), μόνο 2 (1%), περιορίστηκαν εντός της οικίας τους(πίνακας 17).

Επίσης προεγχειρητικά το ανέβασμα κλίμακας ήταν αδύνατο σε 64 ασθενείς (30%) και εφικτό μόνο σε 5 ασθενείς (2.5%). Μετεγχειρητικά 111 ασθενείς (52%) μπορούσαν να ανεβοκατεβαίνουν κλίμακα, χωρίς δυσκολία. Μόνο 48 ασθενείς (22.5%), είχαν την ανάγκη εξωτερικού βοηθήματος. Η μονοποδική στήριξη μετεγχειρητικά στο χειρουργημένο

σκέλος ήταν άνετη σε 175 ασθενείς (82%) και ελαφρώς δύσκολη στους υπόλοιπους 39 (18%) (πίνακας 18).

ΛΕΙΤΟΥΡΓΙΚΟΤΗΤΑ ΓΟΝΑΤΟΣ		
ΑΝΑΒΑΣΗ-ΚΑΤΑΒΑΣΗ ΚΛΙΜΑΚΑΣ	% ΑΣΘΕΝΕΙΣ ΠΡΟ-ΕΓΧΕΙΡ.	% ΑΣΘΕΝΕΙΣ Μ.Τ.Χ
ΦΥΣΙΟΛΟΓΙΚΗ	6 (2.5%)	111 (52%)
ΑΝΑΒΑΣΗ Κ.Φ- ΚΑΤΑΒΑΣΗ ΜΕ ΒΟΗΘΕΙΑ	16 (7.5%)	45 (21%)
ΑΝΑΒΑΣΗ-ΚΑΤΑΒΑΣΗ ΜΕ ΒΟΗΘΕΙΑ	96 (45%)	48 (22.5%)
ΑΝΑΒΑΣΗ ΜΕ ΒΟΗΘΕΙΑ-ΚΑΤΑΒΑΣΗ ΑΔΥΝΑΤΗ	32 (15%)	10 (4.5%)
ΠΛΗΡΗΣ ΑΔΥΝΑΜΙΑ	64 (30%)	0 (0%)

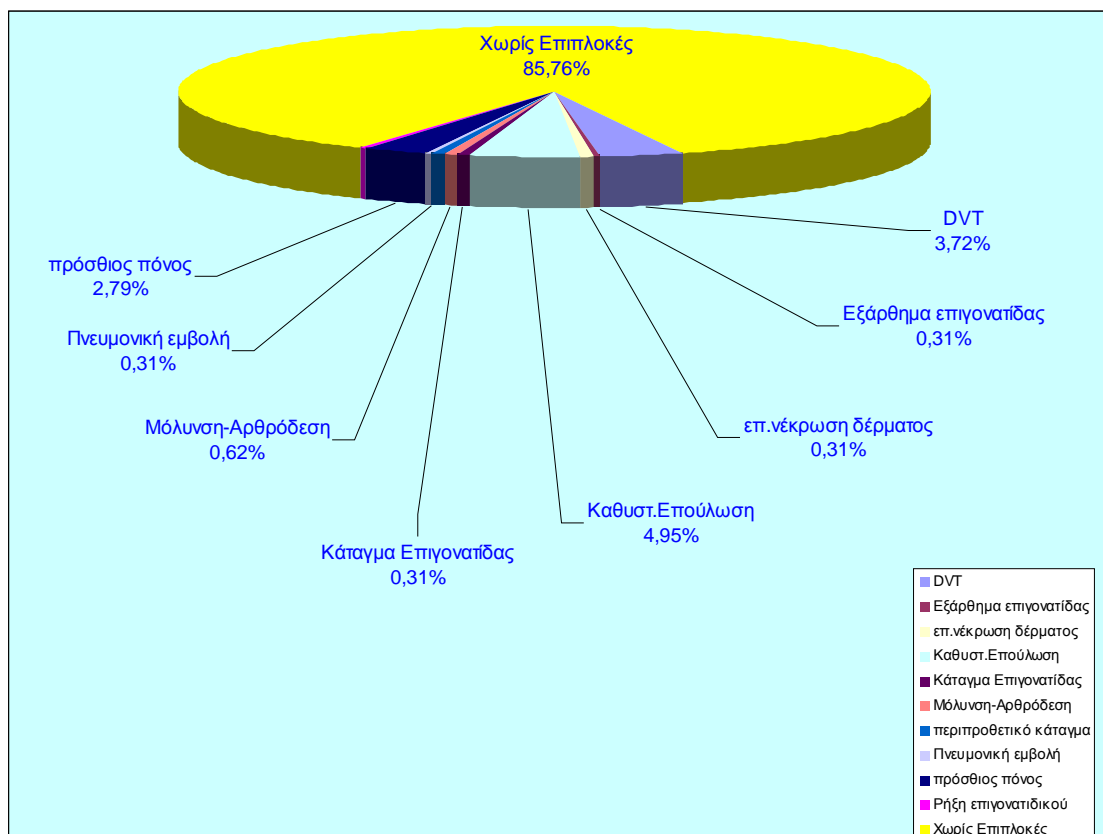
Πίνακας 18

3.2.1 ΕΠΠΛΟΚΕΣ

Σε καμία των περιπτώσεων δεν υπήρξαν μείζονες επιπλοκές που να θέσουν σε άμεσο κίνδυνο τη ζωή των ασθενών (πίνακας 19).

Σε 16 γόνατα (4.96%), με υπεροχή των ασθενών με ρευματοειδή αρθρίτιδα, είχαμε καθυστέρηση στην επούλωση του τραύματος, λόγω υποδόριου αιματώματος, που αντιμετωπίστηκαν όλες επιτυχώς με συντηρητική αγωγή.

Σε 12 ασθενείς (12 γόνατα- 3,72%) είχαμε κλινικά ευρήματα επιπολής θρομβοφλεβίτιδας που επιβεβαιώθηκαν από τον υπερηχογραφικό έλεγχο και αντιμετωπίστηκαν επιτυχώς, με συντηρητική αγωγή. Σε άλλους 11 ασθενείς,



Πίνακας 18

Σε άλλους 18 ασθενείς (20 γόνατα) είχαμε ίδια κλινική εικόνα χωρίς απεικονιστικά ευρήματα, παρά ταύτα οι ασθενείς αντιμετωπίστηκαν με θεραπευτικές δόσεις ηπαρίνης χαμηλού μοριακού βάρους.

Σε μία ασθενή (1 γόνατο-0.31%) είχαμε κλινικά και απεικονιστικά ευρήματα πνευμονικής εμβολής, οκτώ ημέρες μετεγχειρητικά, παρά τη χορήγηση προφυλακτικής δόσης ηπαρίνης χαμηλού μοριακού βάρους. Η ασθενής αντιμετωπίστηκε συντηρητικά, με θεραπευτικές δόσεις ηπαρίνης χαμηλού μοριακού βάρους και ολιγοήμερη παρακολούθηση σε ΜΑΦ. Επανήλθε πλήρως λαμβάνοντας αντιπηκτική αγωγή επί 18μηνιο.

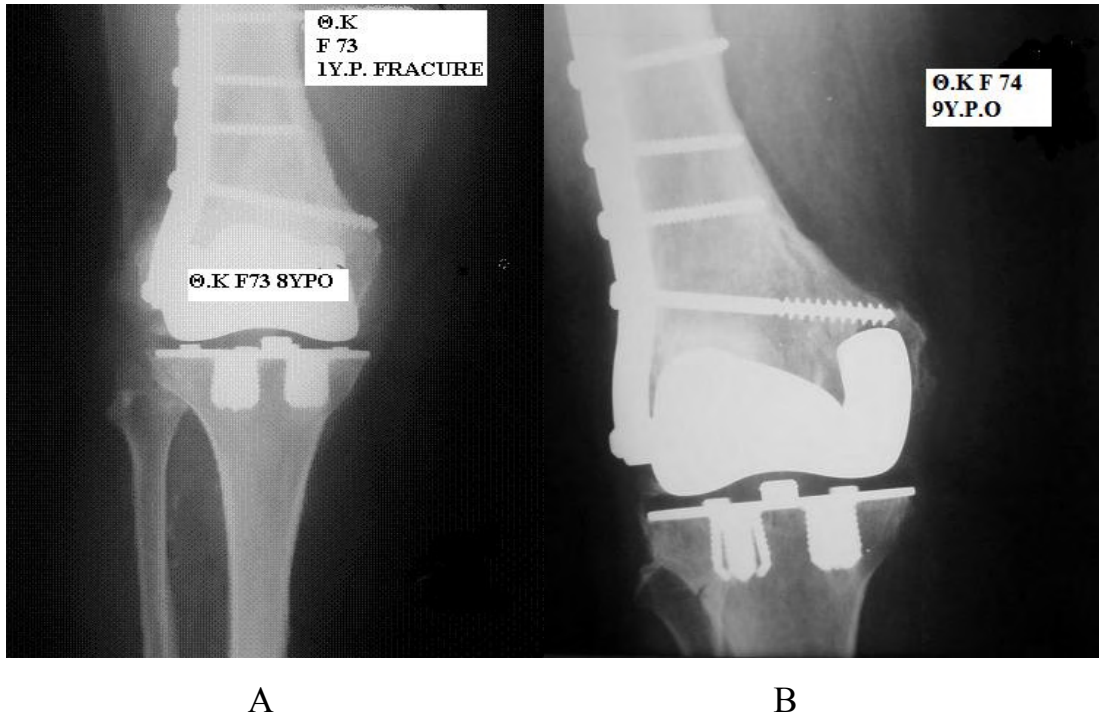
Η τεχνική της αλλαγής επιγονατίδας, με τοποθέτηση πρόθεσης, πραγματοποιήθηκε σε 24 ασθενείς (24 γόνατα-7.4%), με εκσεσημασμένη φθορά της αρθρικής της επιφάνειας και ικανό εναπομείναν πάχος οστού,

ενώ αυτή της διατομής των έξω καθεκτικών συνδέσμων αυτής εκτελέστηκε σε 18 ασθενείς (18 γόνατα- 5.5%). Ο απώτερος στόχος και των δύο ήταν η αποκατάσταση φυσιολογικής κύλισης της επιγονατίδας στη μηριαία τροχιλία και η αποφυγή μετεγχειρητικού πρόσθιου πόνου στο γόνατο. Παρά τα ανωτέρω, εννιά από τους ασθενείς, που δεν είχε γίνει αλλαγή επιγονατίδας στο χειρουργείο, (9 γόνατα- 2.79%), παρουσίασαν ανεξήγητο πρόσθιο πόνο στο γόνατο, που επέμενε παρά τη φυσιοθεραπευτική αγωγή πέραν των έξι μηνών μετεγχειρητικά. Από αυτούς, 3 περιπτώσεις αφορούσαν ασθενείς με ρευματοειδή αρθρίτιδα (ΡΑ). Στις τέσσερις πρώτες περιπτώσεις η επιπλοκή αντιμετωπίστηκε χειρουργικά με αντικατάσταση της επιγονατίδας με πρόθεση, ενώ στις τελευταίες πέντε, διενεργήθηκε, διαμόρφωση και ομαλοποίηση της επιγονατίδας, που ολοκληρώθηκε με απονεύρωση, με ανοικτή τομή.

Δύο ασθενείς (2 γόνατα- 0.62%) παρουσίασαν περιπροθετικό κάταγμα μηρού. Η πρώτη περίπτωση αντιμετωπίστηκε συντηρητικά, λόγω μη μεγάλης παρεκτόπισης των κατεαγόντων άκρων, με μηροκνημοποδικό γύψο. Το τελικό ακτινολογικό αποτέλεσμα έδειξε πόρωση του κατάγματος πέντε μήνες μετεγχειρητικά, σε αποδεκτή θέση γωνίωσης. Κλινικά το εύρος κίνησης της ασθενούς περιορίστηκε σημαντικά (απώλεια έκτασης 10° - κάμψη 70°). Η δεύτερη περίπτωση αντιμετωπίστηκε χειρουργικά με τοποθέτηση πλάκας DHS 95° (εικόνα 25). Το κάταγμα πορώθηκε χωρίς επιπλοκές. Και στην περίπτωση αυτή είχαμε περιορισμό του τελικού εύρους κίνησης του γόνατος(0° - 85°). Και στις δύο περιπτώσεις η διάσωση της πρόθεσης του μηρού ήταν δυνατή.

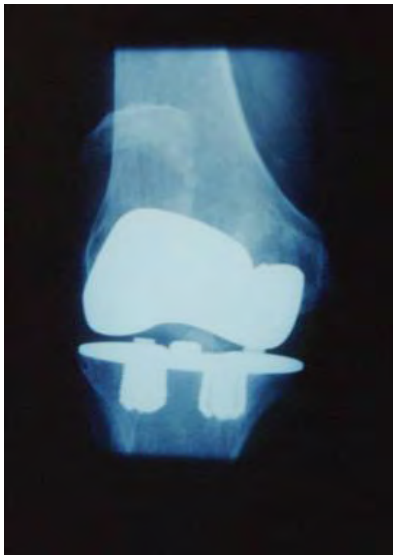Ένας ασθενής (1 γόνατο-0.31%), από την αρχική σειρά όπου η αρθρίτιδα της επιγονατιδομηριαίας αντιμετωπίζονταν συντηρητικά με αφαίρεση οστεοφύτων και εκτεταμένη απονεύρωση, χωρίς αλλαγή της

επιγονατίδας, υπέστη κάταγμα επιγονατίδας (εικόνα 26), δύο χρόνια μετεγχειρητικά, μετά από πτώση, που αντιμετωπίστηκε χειρουργικά με ανοικτή ανάταξη και εσωτερική οστεοσύνθεση με ταινίες ελκυσμού, χωρίς



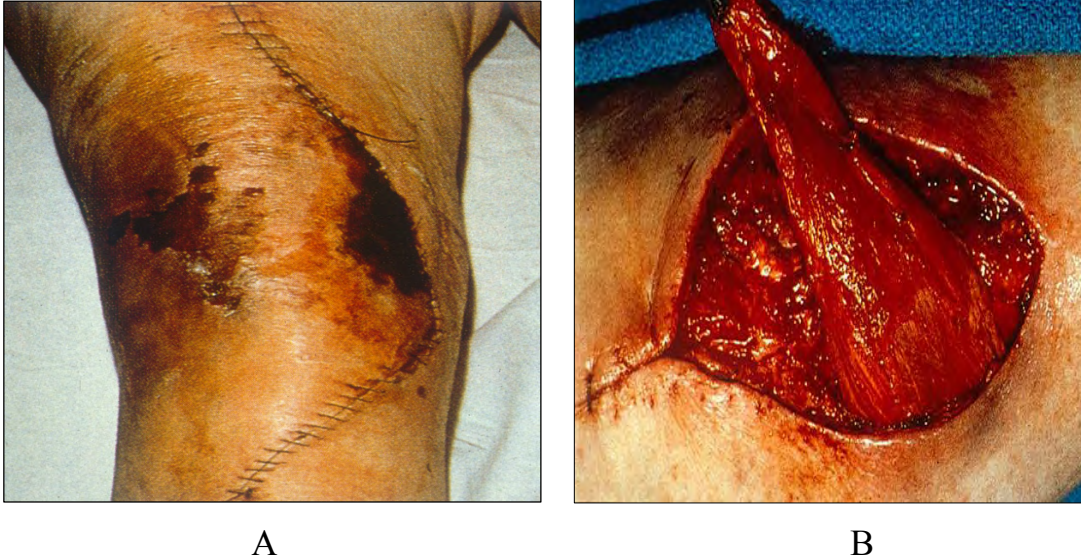
Εικόνα 25

να χρειαστεί αναθεώρηση της αρthroπλαστικής. Η επιπλοκή αυτή συμπεριλήφθηκε στις απώτερες επιπλοκές της σειράς, ως αποτέλεσμα διαταραχής αιμάτωσης του οστού.



Εικόνα 26

Ένας ασθενής (1 γόνατο- 0.31%) με ρευματοειδή αρθρίτιδα (ΡΑ), παρουσίασε επιφανειακή νέκρωση δέρματος, με διάσπαση του τραύματος,

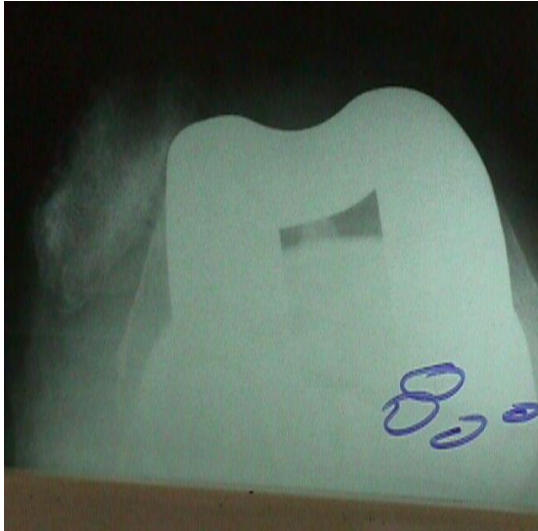

Εικόνα 27

στο μέσο και κάτω τριτημόριό του.

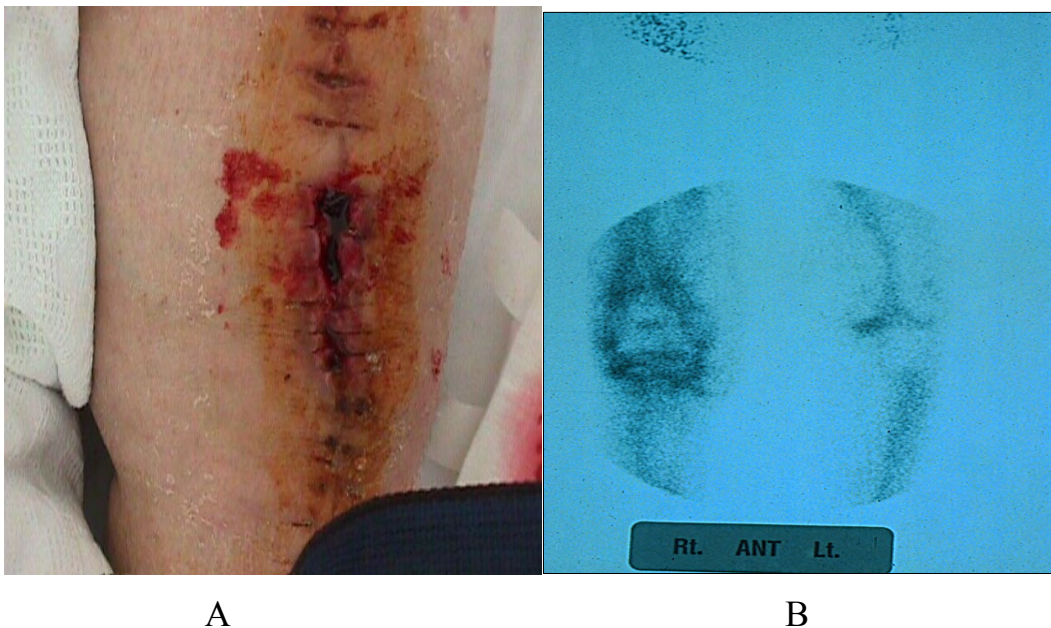
Παρά τη συντηρητική θεραπεία και τη νεαροποίηση των χειλέων, αντιμετωπίστηκε τελικά επιτυχώς, με πλαστική μαλακών μορίων, με χρήση κρημού από τον σύστοιχο γαστροκνήμιο μυ (εικόνα 27).

Ένας ασθενής (1 γόνατο- 0.31%) παρουσίασε εξάρθρημα επιγονατίδας, 6 εβδομάδες μετεγχειρητικά (εικόνα 28). Έγινε κλειστή ανάταξη και εφαρμογή ειδικής επιγονατίδας από NEOPRENE για 3 εβδομάδες. Μετά την αφαίρεση αυτής παρουσίασε νέο εξάρθρημα, που αυτή τη φορά αντιμετωπίστηκε χειρουργικά με συρραφή των έσω καθεκτικών και διατομή των έξω καθεκτικών συνδέσμων της επιγονατίδας. Διεγχειρητικά απεδόθη σε διάσπαση των ραμμάτων, ή κακή επανασυρραφή των έσω καθεκτικών συνδέσμων της επιγονατίδας, κατά την σύγκλειση του τραύματος στην αρθροπλαστική του γόνατος.



Εικόνα 28

Κανείς από τους ασθενείς μας δεν εμφάνισε άμεση μετεγχειρητική εν τω βάθει λοίμωξη. Δύο μόνο ασθενείς (2 γόνατα-0.62%), εμφάνισαν όψιμη μετεγχειρητική λοίμωξη στον 3^ο και 5^ο χρόνο μετεγχειρητικά. Και οι δύο αντιμετωπίστηκαν σε άλλο νοσηλευτικό ίδρυμα ανεπιτυχώς με έκπλυση της άρθρωσης και ενδοφλέβια χορήγηση αντιβιοτικών, με αποτέλεσμα να καταλήξουν σε αρθρόδεση, μετά την αφαίρεση των προθέσεων.



Εικόνα 29

Κανείς ασθενής, (πλήν των δύο, που χειρουργήθηκαν για πολλαπλή αστάθεια γόνατος) , δεν εμφάνισε οπίσθια αστάθεια από ανεπάρκεια του ΟΧΣ.

Σε όλους (πλήν ενός) τους ασθενείς με προηγηθείσα υψηλή οστεοτομία κνήμης (16 ασθενείς) έγινε αφαίρεση των καρφίδων οστεοσύνθεσης (staples) κατά τη διάρκεια της επέμβασης της ολικής αρθροπλαστικής, γεγονός που παράτεινε το χειρουργικό χρόνο. Επίσης η επέμβαση ήταν τεχνικά πιο περίπλοκη, λόγω δυσκολίας ανάσπασης της επιγονατίδας και προσανατολισμού στην τοποθέτηση της πρόθεσης της κνήμης. Παρά ταύτα τα αποτελέσματα της μελέτης δεν έδειξαν χειρότερα κλινικά ή ακτινολογικά ευρήματα σε γενικές γραμμές. Υπήρξε μόνο μία περίπτωση ρήξης επιγονατιδικού τένοντα από την κνημιαία του κατάφυση που αντιμετωπίστηκε χειρουργικά με επανακαθήλωση και ενίσχυση με σύρμα, με καλό τελικό λειτουργικό αποτέλεσμα που υστερεί μόνο στην κάμψη του γόνατος (70⁰).

Στο 5% των περιπτώσεων είχαμε ασθενείς με ρευματοειδή αρθρίτιδα. Σε μία των περιπτώσεων είχε προηγηθεί προ 5ετίας ανοικτή πρόσθια υμενεκτομή. Όλοι οι ασθενείς (14) είχαν ήπια διαταραχή του άξονα φόρτισης του γόνατος ,χωρίς συνδεσμική αστάθεια. Παρά το γεγονός πως η διεθνής βιβλιογραφία προτείνει τη χρήση τσιμέντου σε ανάλογες περιπτώσεις, στη συγκεκριμένη μελέτη χρησιμοποιήθηκαν προθέσεις επιφανείας με επικάλυψη ΥΟΑ. Αν και οι ασθενείς αυτοί ήταν μικρότερης ηλικίας από το μέσο όρο των χειρουργηθέντων στη συγκεκριμένη μελέτη, ήταν ωστόσο λιγότερο δραστήριοι λόγω της πολυαρθρίτιδας και τόσο το KSS score στα αρχικά στάδια μετεγχειρητικά όσο και τα αντίστοιχα ακτινολογικά δεν διέφεραν από τα αντίστοιχα ασθενών με ΟΑ, αν και οι

ασθενείς αυτοί ανήκουν στην κατηγορία C κατά Charley. Θα πρέπει όμως να επισημανθεί το αυξημένο ποσοστό επιπλοκών που είχαν οι ασθενείς αυτοί (κύρια επιπολής θρομβοφλεβίτιδα και επιφανειακή μόλυνση του τραύματος). Σε κανέναν από τους ασθενείς αυτούς δεν έγινε διεγχειρητικά αλλαγή της επιγονατίδας, τρεις (3) όμως εξ αυτών (ποσοστό 20%) αντιμετωπίστηκαν χειρουργικά μεταξύ 6 και 12 μηνών μετεγχειρητικά για πρόσθιο πόνο στο γόνατο (στον έναν έγινε αλλαγή επιγονατίδας και στους άλλους δύο απονεύρωση και καθαρισμός).

Αλλαγή επιγονατίδας είχαμε σε 24 ασθενείς (ποσοστό 7.5%), αλλά τρεις (3) από τις δεκατρείς (13) αναθεωρήσεις για άσηπτη χαλάρωση αφορούσαν τέτοιους ασθενείς. Σε όλες τις περιπτώσεις αναθεωρήσεων ,η φθορά της επιγονατιδικής πρόθεσης ήταν πολύ μεγάλη. Έτσι από τις αρχές του 1994 στα περιστατικά της μελέτης εφαρμόστηκε αφαίρεση των οστεοφύτων και απονεύρωση της επιγονατίδας, με αποτέλεσμα να ελαχιστοποιηθούν τα μετεγχειρητικά προβλήματα προσθίου πόνου του γόνατος.

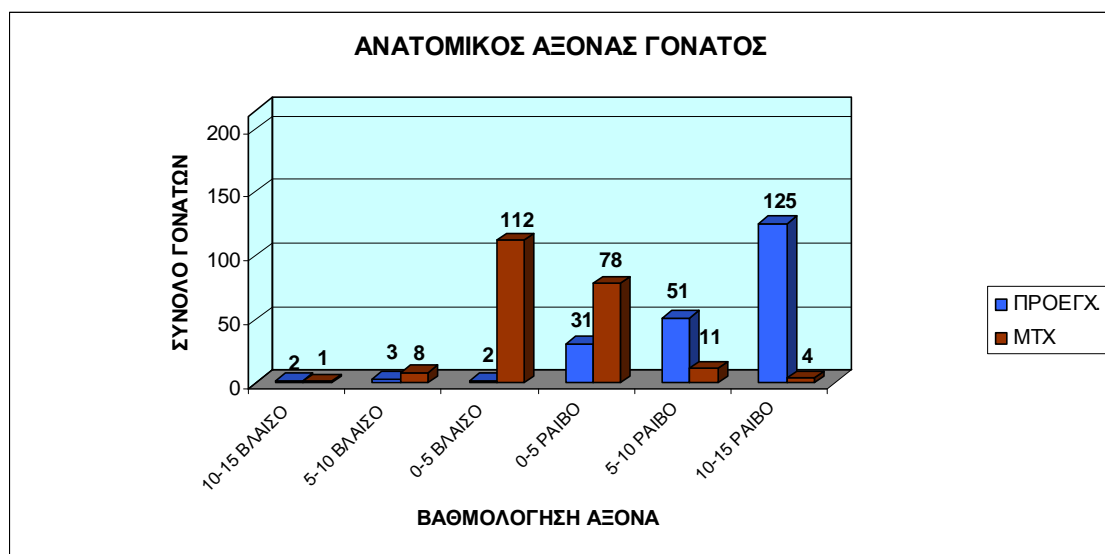
Διατομή των έξω καθεκτικών συνδέσμων της επιγονατίδας πραγματοποιήθηκε σε 18 περιπτώσεις και συνέβαλε πολύ στην ομαλή λειτουργία του εκτατικού μηχανισμού και τον επιπλέον περιορισμό του προσθίου πόνου του γόνατος . Είχαμε μία μόνο περίπτωση υπεξαρθρήματος της επιγονατίδας (αντιμετώπιστηκε συντηρητικά με ενδυνάμωση του έσω πλατέως μηριαίου) και μία εξαρθρήματος που αντιμετωπίστηκε χειρουργικά με συρραφή των έσω καθεκτικών συνδέσμων και διατομή των έξω.

3.3 ΑΚΤΙΝΟΛΟΓΙΚΑ ΑΠΟΤΕΛΕΣΜΑΤΑ

Μετρήθηκαν τόσο προεγχειρητικά όσο και μετεγχειρητικά η τοποθέτηση των προθέσεων μηρού και κνήμης , οι άξονες του γόνατος και η

επιφάνεια επαφής οστού- πρόθεσης. Οι μετρήσεις φαίνονται αναλυτικά στους πίνακες που ακολουθούν.

Μελετώντας ακτινολογικά την ευθυγράμμιση του χειρουργημένου σκέλους, με τη μηροκνημιαία γωνία (πίνακας 20), παρατηρήθηκαν 176 γόνατα (82.2%) προεγχειρητικά να έχουν πάνω από 5^ο ραιβότητα με την πλειονότητα αυτών (125 γόνατα-58.4%) πάνω από 10-15^ο. Αντίθετα, μετεγχειρητικά βρέθηκαν 190 γόνατα (88.8%) μεταξύ 2^ο ραιβότητα έως και 5^ο βλαισότητα. Μόνο 4 γόνατα (1.8%) τοποθετήθηκαν σε εκσεσημασμένη ραιβότητα. Η τοποθέτηση της πρόθεσης όμως σε ραιβότητα, βρέθηκε σε άμεση συσχέτιση με άσηπτη χαλάρωση των προθετικών υλικών και κατά συνέπεια αναθεωρητικής επέμβασης.



Πίνακας 20

Η σωστή τοποθέτηση της πρόθεσης μηρού και κνήμης επιβεβαιώνεται μετεγχειρητικά με τη μέτρηση ειδικών γωνιών, όπως αυτές περιγράφονται στο IKS Roentgenographic System (πίνακας 21). Η γωνία α, μετρήθηκε στις

95.75⁰, η γωνία β 90.48⁰, (γωνία β μικρότερη των 90 μοιρών είχαμε σε μόνο σε 24 περιπτώσεις -ποσοστό 7.43%), η γωνία γ 0.91⁰ και η γωνία σ στις 84.35⁰.

		Μ.Ο	ΦΥΣ.ΤΙΜΕΣ
ΚΑΜΨΗ ΜΗΡΟΥ(Π/Ο ΛΗΨΗ)	α	95.75°	96°-98°
ΓΩΝΙΑ ΚΝΗΜΗΣ(Π/Ο ΛΗΨΗ)	β	90.48°	90°
ΚΑΜΨΗ ΜΗΡΟΥ (ΠΛ. ΛΗΨΗ)	γ	0.91°	0°
ΓΩΝΙΑ ΚΝΗΜΗΣ(ΠΛ. ΛΗΨΗ)	σ	84.35°	85°

Πίνακας 21

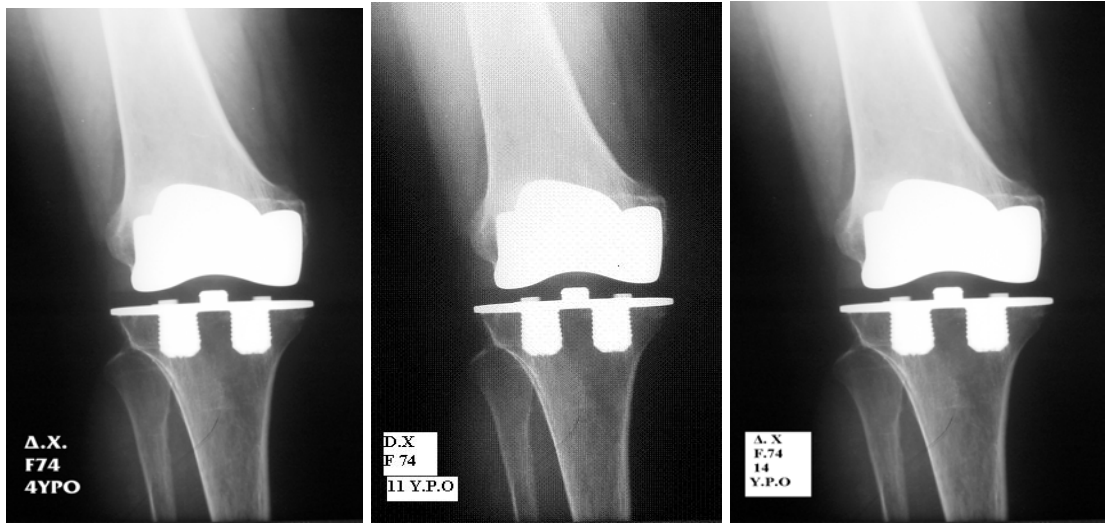
Η επιφάνεια επαφής οστού-μετάλλου έδειξε προσκόλληση του οστού του ξενιστή στην μεταλλική επιφάνεια, η οποία διέφερε ανάλογα με την οστεοενσωμάτωση και κυρίως με την στερέωση της πρόθεσης, χωρίς παρουσία ψευδομεμβράνης.

Οι ακτινοδιαγνωστικές ζώνες υποδηλώνουν την ύπαρξη ελεύθερου χώρου στην επιφάνεια επαφής, που έχει καταληφθεί από ινώδη μεμβράνη. Είναι ενδεικτικές της έλλειψης οστεοενσωμάτωσης του προθετικού υλικού, με ή χωρίς ταυτόχρονη παρουσία τοπικής οστεόλυσης. Οι ακτινοδιαυγάσεις στα προθετικά υλικά της έρευνας, ήταν μικρές γύρω από τις ζώνες του ΥΟΑ. Ωστόσο, είχαν την ιδιότητα να εμφανίζονται σχετικά νωρίς, συνήθως τον 6^ο μετεγχειρητικό μήνα και ήταν προοδευτικά αυξανόμενες, μέχρι τη σταθεροποίησή τους από σκληρυντική ζώνη μετά το 1^ο έτος μτχ.

Μη προοδευτικά αυξανόμενες ακτινοδιαυγάσεις στις ζώνες 1 και 2 της κνήμης είχαμε σε 32 γόνατα (ποσοστό 10.34%) στην προσθιοπίσθια και σε 51 γόνατα (15.7%) στην πλάγια ακτινογραφία., χωρίς σε καμία των περιπτώσεων να υπάρχουν κλινικά ευρήματα άσηπτης χαλάρωσης (εικόνα

30-33). Αντίστοιχες ακτινοδιαυγάσεις στη μηριαία πρόθεση είχαμε στη ζώνη 1 μόνο σε 8 γόνατα (2.5%) στην προσθιοπίσθια και σε 4 γόνατα (1.25%) στην πλάγια ακτινογραφία.

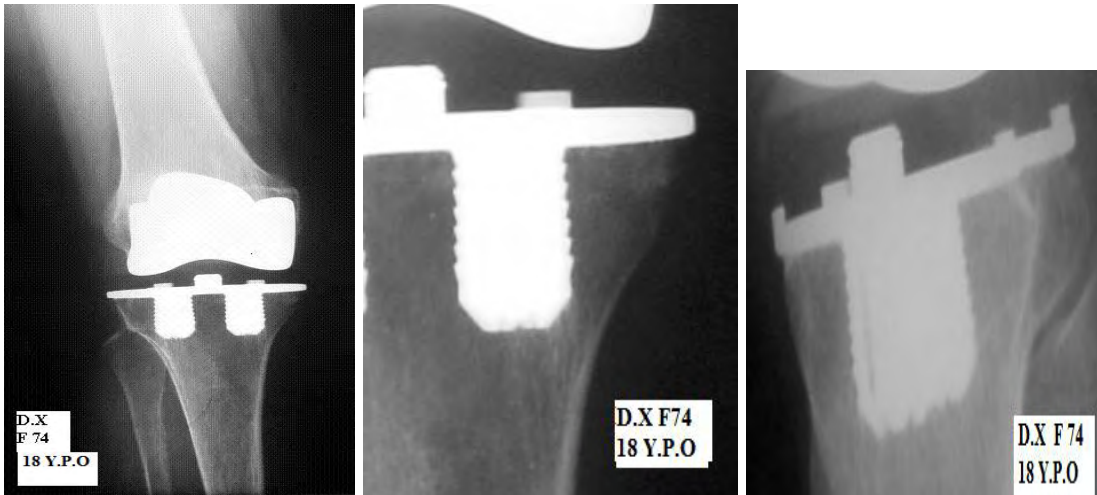
Προοδευτικά αυξανόμενες ακτινοδιαυγάσεις βρέθηκαν στη ζώνη 1 και 2 της κνήμης σε 5 γόνατα (1.5%), τόσο στην προσθιοπίσθια όσο και την πλάγια ακτινογραφία. Όλες αυτές οι περιπτώσεις θεωρήθηκαν ύποπτες για άσηπτη χαλάρωση και παρακολουθούνται μέχρι και σήμερα. Όλες οι περιπτώσεις που αναθεωρήθηκαν για άσηπτη χαλάρωση βρέθηκε να έχουν τοποθετημένη την κνημιαία τους πρόθεση σε ραιβότητα και είχαν προοδευτικά αυξανόμενες ακτινοδιαυγάσεις στη ζώνη 1 και 2 της κνήμης.



A

B

Γ

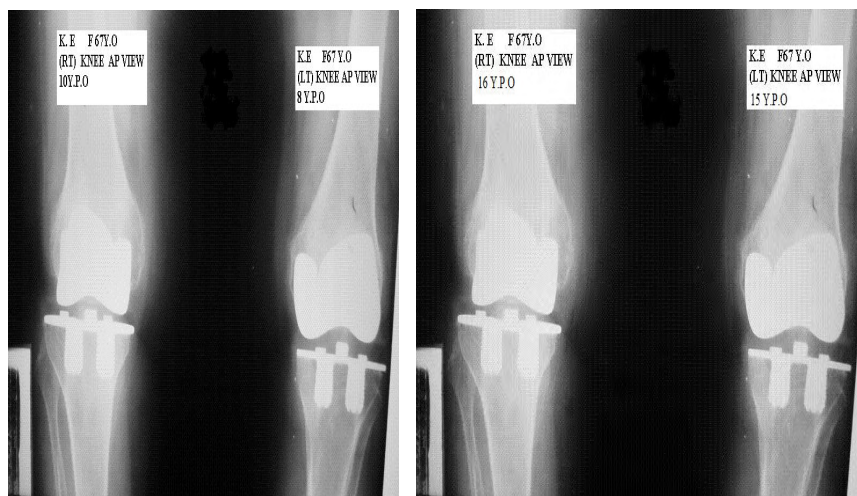


Δ

E

ΣΤ

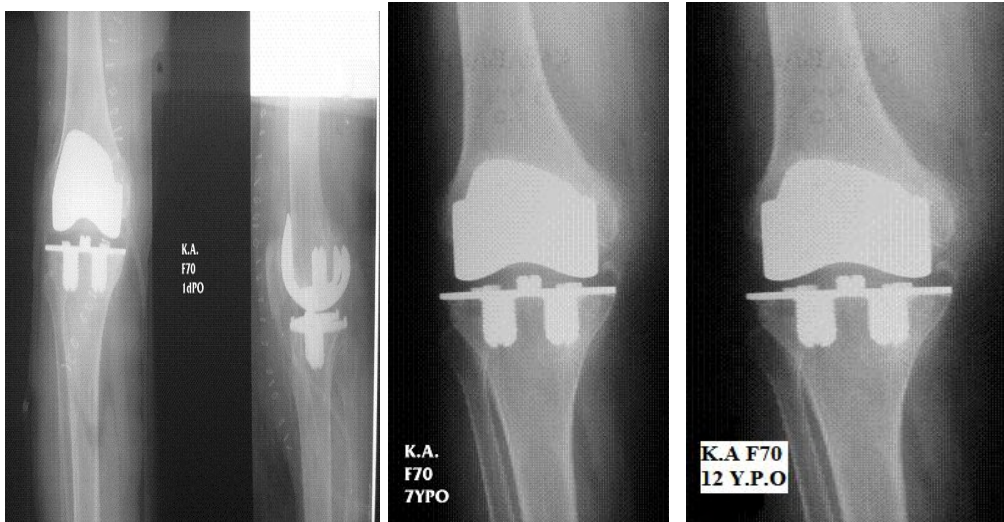
Εικόνα 30



A

B

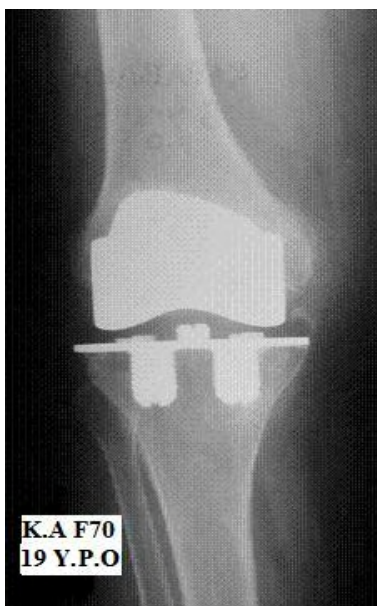
Εικόνα 31



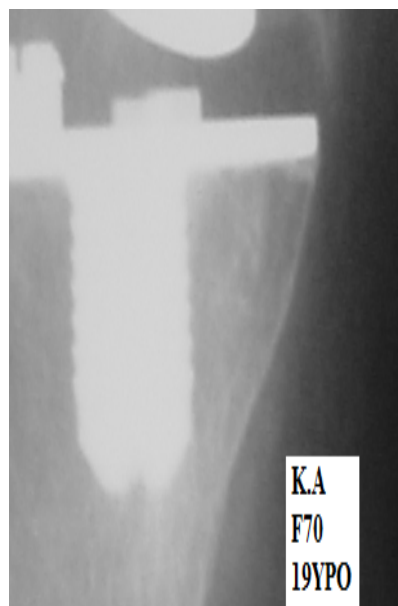
A

B

Γ

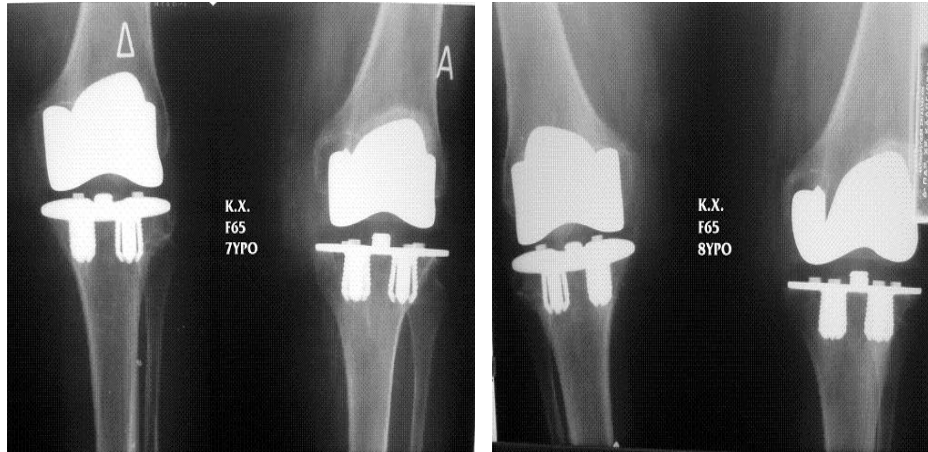


Δ



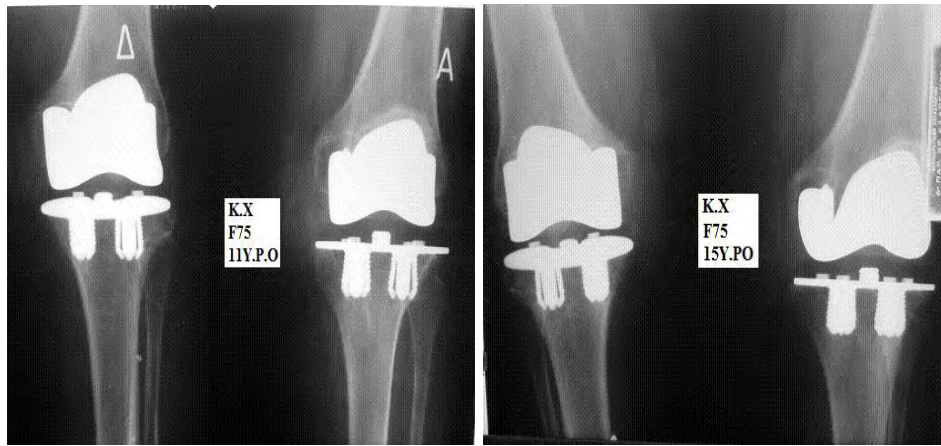
E

Εικόνα 32



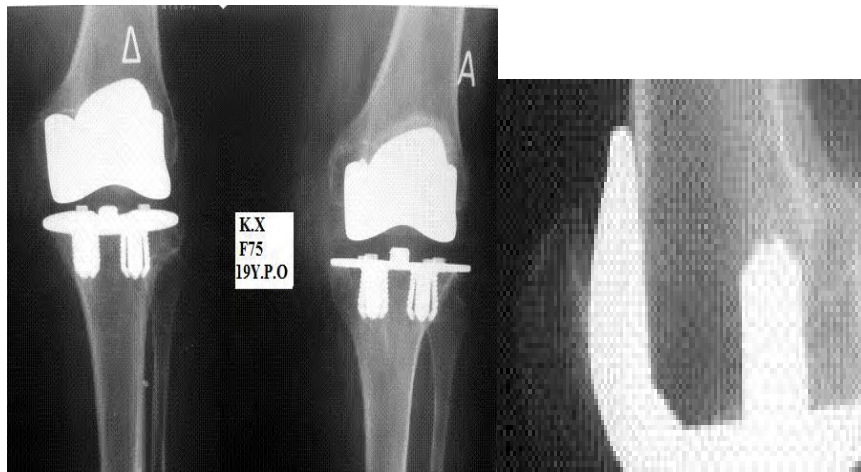
A

B



Γ

Δ



E

ΣΤ


Εικόνα 33

3.4. ΑΠΟΤΕΛΕΣΜΑΤΑ ΕΡΓΑΣΤΗΡΙΑΚΗΣ ΜΕΛΕΤΗΣ

Όσον αφορά τα αποτελέσματα από την εργαστηριακή μελέτη και ανάλυση τόσο των αναθεωρηθέντων προθέσεων όσο και του σετ μάρτυρα, προκύπτουν τα ακόλουθα:


Είναι φανερό ακόμη και μακροσκοπικά ότι υπήρχε διαφορά στο πάχος της επικάλυψης του ΥΟΑ στα προθετικά υλικά του σετ μάρτυρα.

Υπήρχαν χαρακτηριστικές περιοχές στα προβολικά στηρίγματα (regs) των μηριαίων κονδύλων (εικόνα 34), με διαφορετικό πάχος σε σχέση με αυτό που υπήρχε στις κατακόρυφες πλευρές του εμφυτεύματος, εκεί όπου το γκρι μέταλλο φαίνεται σαν υπόστρωμα κάτω από την επικάλυψη του ΥΟΑ.



Εικόνα 34

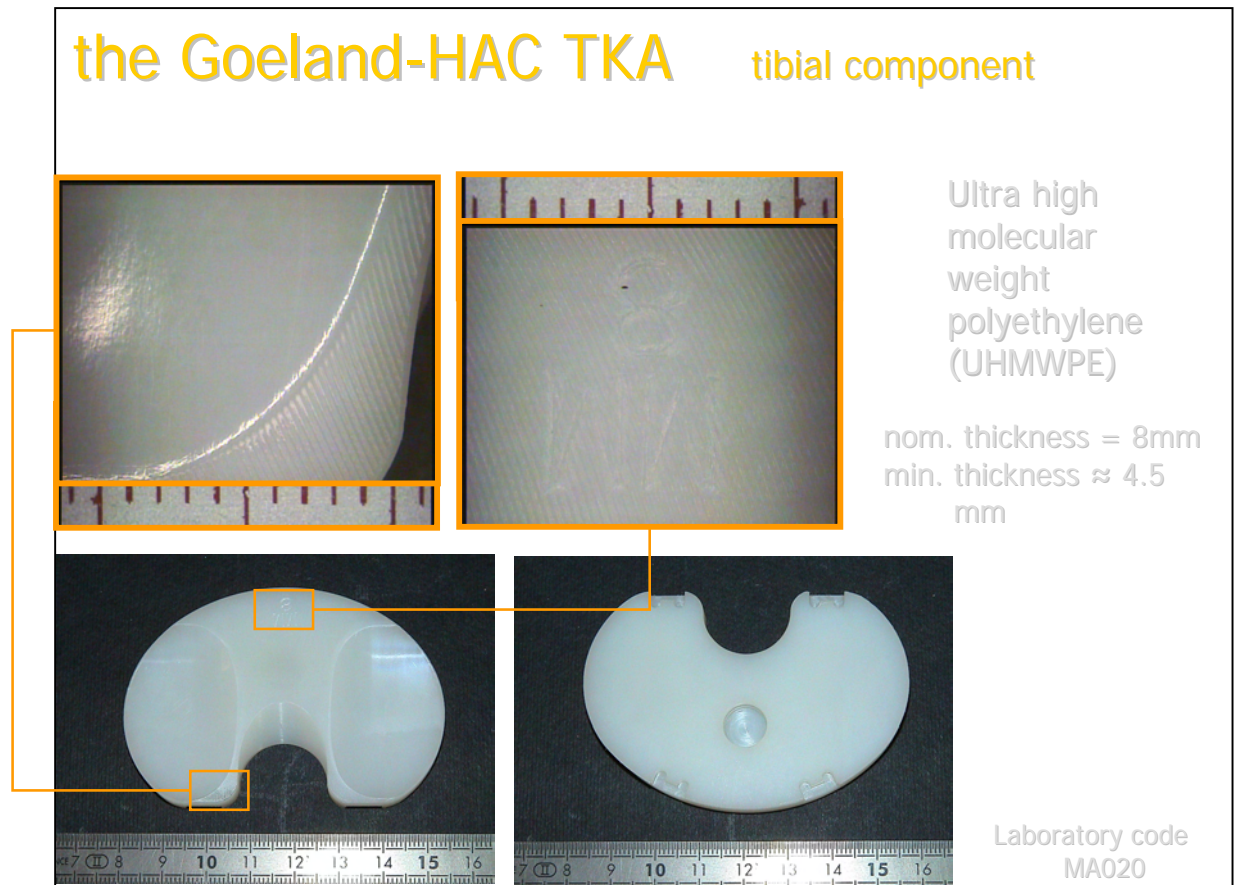
Ίδια μακροσκοπική εικόνα υπάρχει και στο κνημιαίο εμφύτευμα με περιοχές των σπειρών στα βύσματα (plugs) όπου η επικάλυψη φαίνεται λεπτότερη απ' ότι στην επίπεδη επιφάνεια του υποστρώματος του τιτανίου όπου η επίστρωση φαίνεται πιο παχιά (εικόνα 35).



Εικόνα 35

Όσον αφορά το καινούργιο πολυαιθυλένιο (εικόνα 36), το εμφύτευμα αυτό διατηρεί μία περιοχή η οποία περιβάλλει τους κνημιαίους κονδύλους και διατηρεί μία ρίκνωση, ενώ η αρθρούμενη με το μηρό περιοχή των κνημιαίων κονδύλων παρουσιάζει μια στιλπνή επιφάνεια ίσως λόγω του τρόπου παρασκευής (thermal molding) ενώ σημειώνεται ότι ενώ το


συνολικό πάχος του εμφυτεύματος είναι 8 χιλιοστά, το πάχος του πυθμένα των κνημιαίων κονδύλων όπου γίνεται η επαφή με τους μηριαίους κονδύλους είναι μόνο 4,5 χιλιοστά.



Εικόνα 36


Όσον αφορά τα αναθεωρημένα υλικά αρθροπλαστικής (εικόνα 37), βλέπουμε μηριαία και κνημιαία εμφυτεύματα με υπολείμματα οστεοενσωμάτωσης και χαρακτηριστικές περιοχές φθοράς του κνημιαίου εμφυτεύματος, όπως προέκυψαν από επαφή, φόρτιση και τριβή μεταξύ μηριαίου και κνημιαίου εμφυτεύματος διά του απωλεσθέντος

πολυαιθυλενίου. Το μηριαίο εμφύτευμα σημειωτέον είναι κράμα χρωμιοκοβαλτίου (πιο σκληρό υλικό) ενώ το κνημιαίο αποτελείται από μαλακότερο κράμα τιτάνιου με αργίλιο-βανάδιο.




Εικόνα 37

Στα ένθετα πολυαιθυλένια παρατηρήθηκαν χαρακτηριστικές περιοχές φθοράς με τη μορφή ρωγμών, αποτριβής και κρατήρων σε διάφορες όψεις, καθώς και χαρακτηριστικές περιοχές στο μεσοκονδύλιο τμήμα του πολυαιθυλενίου, με συστοιχία ρωγμών, πιθανότατα λόγω αυξημένης μηχανικής καταπόνησης στην ενδοδιαμερισματική περιοχή (εικόνα 38) .



Εικόνα 38


Επίσης σε ένα από τα πολυαιθυλένια παρατηρήθηκε περιοχή με εμπакτωμένο μεταλλικό σωματίδιο (εικόνα 39) .



Εικόνα 39

Εξάλλου σε μια κνημιαία πρόθεση βρέθηκε αστοχία στο ένα του διαμέρισμα (εικόνα 40), διαμέσου της υποδοχής του κοχλιωμένου μεταλλικού βύσματος (σχολιασμός παρακάτω) .



MA017 - 11 years in service
tibial tray



Εικόνα 40.

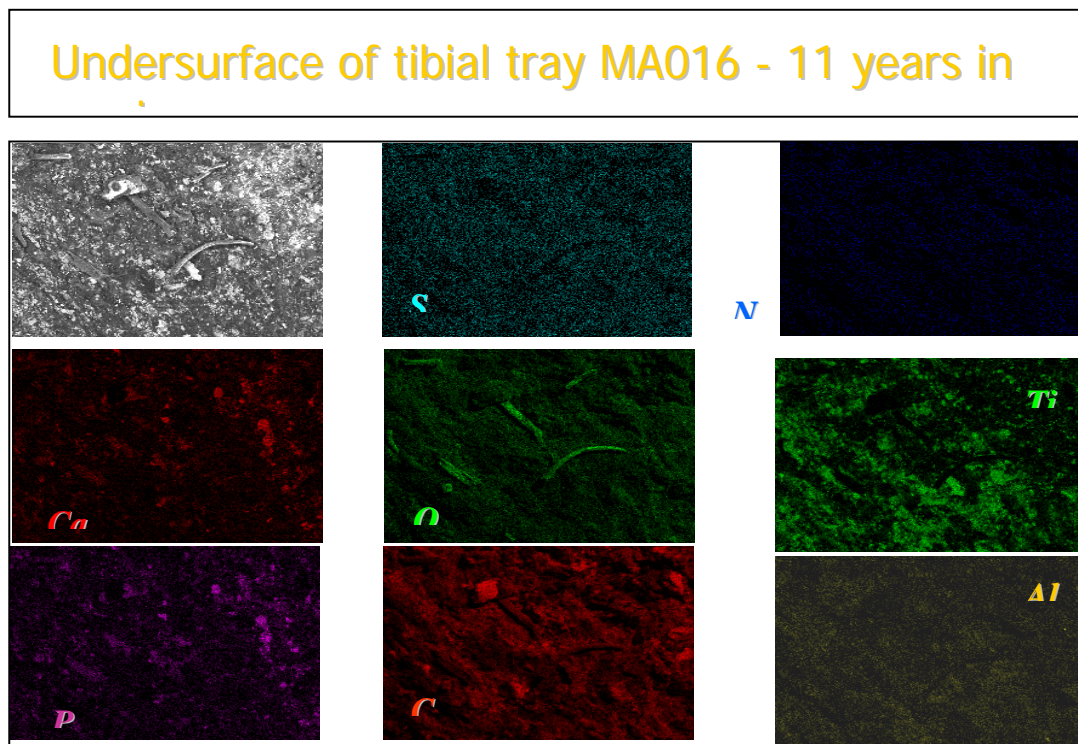
Γενικά από την μακροφωτογράφιση δεν παρατηρήθηκαν εκτεταμένες περιοχές διατήρησης του ΥΟΑ ή και εκτεταμένες περιοχές διατήρησης συνάφειας ΥΟΑ και οστού (εικόνα 41). Περιοχές με συγκράτηση υλικού στο κνημιαίο εμφύτευμα, παρατηρήθηκαν μόνο στην περιοχή των κνημιαίων βυσμάτων αλλά και ανάμεσά τους .

MA062 - 14 years in service
tibial tray




Εικόνα 41.

Όπως αποδείχθηκε με την στοιχειακή ανάλυση, οι περιοχές αυτές δεν ήταν απλή επικάλυψη με ΥΟΑ, αλλά διαδοχικές ποικίλης σύνθεσης στρώσεις μεμβρανών (integuments), που θα τις αποκαλούσαμε «μωσαικό» ΥΟΑ και οστού αλλά και (τοπικά κάτω από το κνημιαίο εμφύτευμα) μικρορινίσματα κράματος τιτανίου (εικόνα 42). Ένας δηλαδή πιθανώς ασβεστοποιημένος πολτός από τα υλικά που ήταν παράγωγα αποτριβής και φθοράς και περιελάμβανε τόσο υλικά που προήλθαν από το ίδιο το εμφύτευμα, όσο και βιολογικά υλικά από αυτά που δημιουργήθηκαν από τη βιομάζα της περιοχής .



Εικόνα 42.

Στην περιοχή των μηριαίων κονδύλων, οι περιοχές με συγκράτηση σπογγώδους οστού ήταν πολύ περιορισμένες (εικόνα 43), αν και όπου υπήρχε οστούς γενικά, αυτό είχε καλή συγκράτηση, που με πολύ απλό μηχανικό αίτιο δεν μπορούσε να αποκολληθεί.




Εικόνα 43.

Επίσης σε ένα κνημιαίο εμφύτευμα ακόμη και μακροσκοπικά ήταν ορατό, ότι το στρώμα ΥΟΑ συγκράτησε οστούς και του έδωσε την ευκαιρία να αναπτυχθεί, σε ορισμένες όμως περιοχές όλη η επίστρωση αποκολλήθηκε παρασύροντας μαζί της όλο το ενσωματωμένο βιολογικό υλικό (εικόνα 44). Σε ορισμένες περιπτώσεις φαίνεται ο ΥΟΑ χωρίς καν να έχει αξιοποιηθεί.

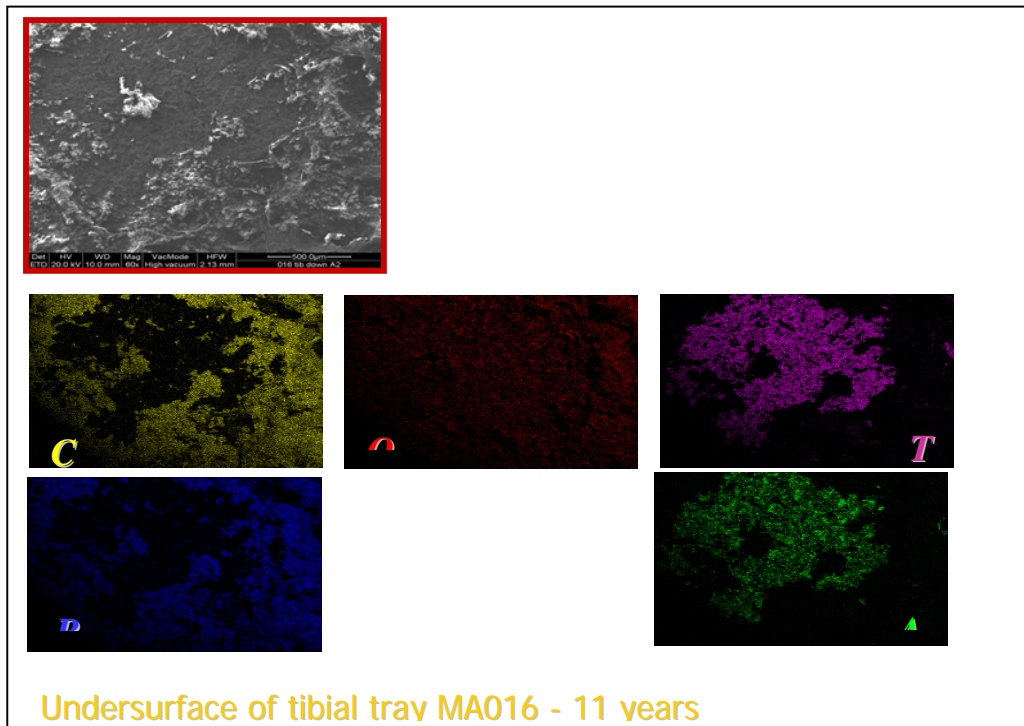


Εικόνα 44

Με την παρατήρηση και ανάλυση στο ηλεκτρονικό μικροσκόπιο, δόθηκε η ευκαιρία να επαληθευτούν σε μικροσκοπικό επίπεδο αρκετά από τα ευρήματα της μακροσκοπίας (βλ. χαρακτηριστικές εικόνες από τη δευτερογενή SEI και οπισθοσκεδαζόμενη BEI δέσμη του ηλεκτρονικού μικροσκοπίου-εικόνα 45,46). Έτσι ενώ στις εικόνες SEI έχουμε μια ανάγλυφη μορφολογία της περιοχής στις εικόνες BEI βλέπουμε μια διαφοροποίηση με βάση τον ατομικό αριθμό των στοιχείων, που έχει στη σύνθεσή του το υλικό που παρατηρούμε. Από τις στοιχειακές κατανομές είναι εύκολο να ταυτοποιηθούν περιοχές με κράμα τιτανίου, καθώς και άλλες περιοχές που ήταν ελαφρύτερες και αποτελούνταν από ασβέστιο, φωσφόρο πιθανόν και οξυγόνο ενασβεστωμένη δηλαδή βιομάζα .

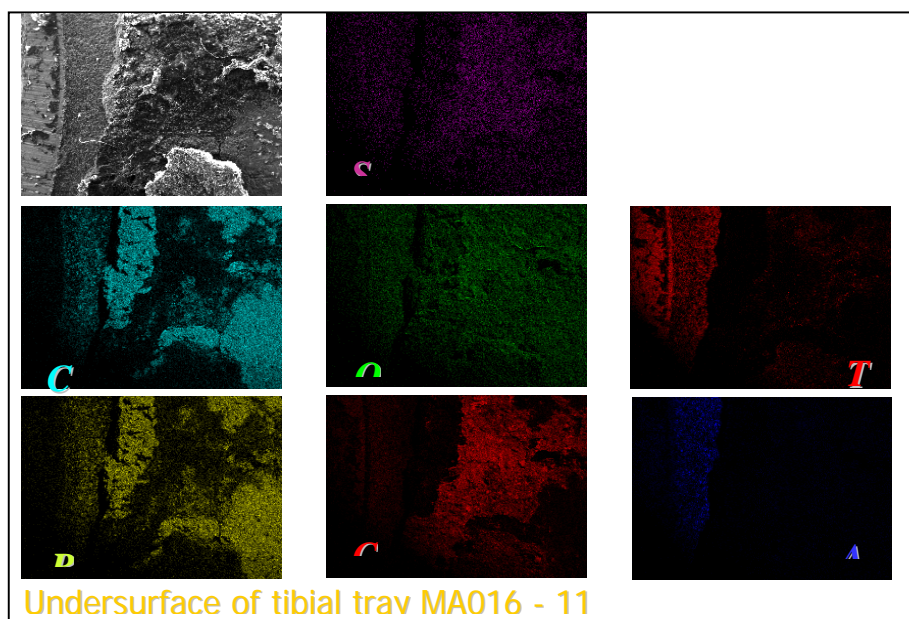


Εικόνα 45.



Εικόνα 46.


Σε άλλες περιοχές με κράμα τιτανίου, κοντά στην κοχλιωτή υποδοχή του βύσματος στο κνημιαίο εμφύτευμα (εικόνα 47), αναπτύχθηκαν μορφολογικά στοιχεία πλούσια σε ασβέστιο, φωσφόρο, άνθρακα, θείο, όπως αυτά βρίσκονται στις βιομεμβράνες (biofilms) που αναπτύσσονται κοντά σε εμφυτεύματα .



Εικόνα 47.


Στο κνημιαίο εμφύτευμα που είχε παρουσιάσει την αστοχία υλικού, μέρος του εμφυτεύματος που αποκόπηκε με τη θραύση του, παρουσίαζε διατηρούμενη επικάλυψη YOA και χαρακτηριστικές εικόνες κόπωσης υλικού (εικόνα 48). Η αστοχία ξεκίνησε από την περιοχή του κοχλιωμένου βύσματος και κατέληξε προς το πρόσθιο χείλος του εμφυτεύματος, χωρίς να ξεθυμάνει σε αυτό. Η κόπωση αναπτύχθηκε κατά μήκος μεν της ταχύτερης διαδρομής, αλλά το τελευταίο τμήμα του εμφυτεύματος δεν υποχώρησε κάτω από κόπωση, αλλά κάτω από το απότομο τελικό φορτίο, κρίσιμο για

το εναπομείναν υλικό. Η κόπωση στο συγκεκριμένο σημείο του εμφυτεύματος, μπορεί να οφείλεται στο ότι έχασε το οστικό του υπόστρωμα, και λειτουργούσε ως φορτιζόμενος πρόβολος, με αποτέλεσμα να φορτίζεται σε κόπωση η συγκεκριμένη διατομή. Δεν είναι τυχαία η διαδρομή, είναι η ταχύτερη που μπορούσε να ακολουθήσει το τασικό πεδίο για να εκτονωθεί. Η πιο πιθανή αιτιολόγηση για τη συγκεκριμένη αστοχία είναι ότι μπορεί η οστεοενσωμάτωση να ευόδωσε αρχικά σε πρώιμα στάδια, αλλά αργότερα απετράπη η εξέλιξή της, με αποτέλεσμα αυτό να λειτουργεί προβολικά επάνω στο υλικό. Οι μικροκινήσεις που υπήρχαν μεταξύ οστού και πρόθεσης ήταν μεγαλύτερες από το ανώτατο επιτρεπτό όριο για τη δημιουργία και ολοκλήρωση της οστεοενσωμάτωσης .

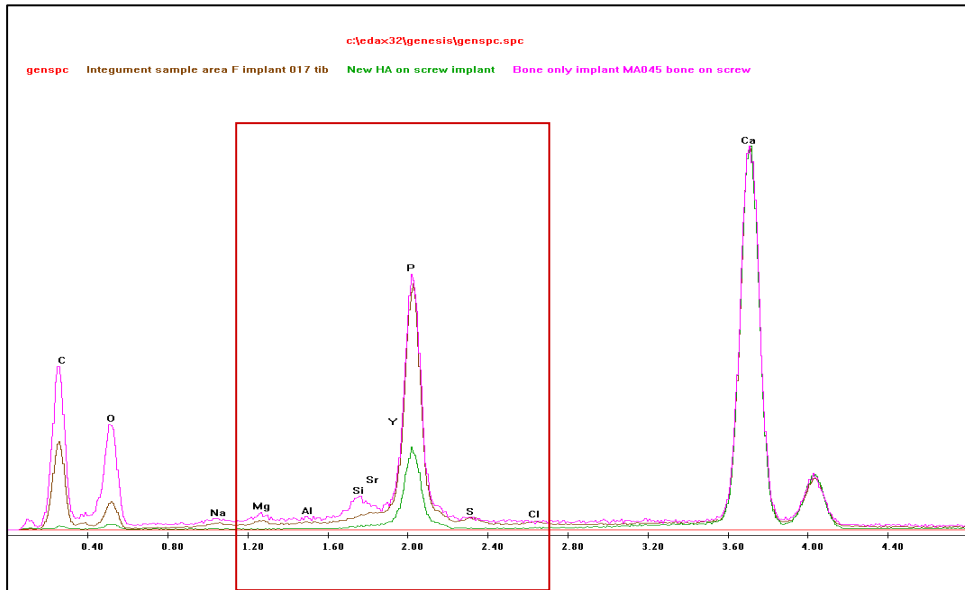


Εικόνα 48.

Έγινε επίσης επιλογή συγκεκριμένων περιοχών και εξετάστηκαν φάσματα στοιχειακής σύνθεσης. Χαρακτηριστικά παρατηρήθηκαν τρεις περιοχές με καθαρό ΥΟΑ εμφυτεύματος κνήμης (εικόνα 49 πάνω αριστερά), νέος ΥΟΑ (εικόνα 49 κάτω αριστερά), και η περιοχή καθαρού οστού πάνω σε μια δοκίδα σπογγώδους (εικόνα 49 μεγέθυνση). Αυτές οι τρεις περιοχές μας έδωσαν φάσματα που φαίνονται στην εικόνα 50. Με καφέ φαίνεται η περιοχή με διαφοροποιημένο ΥΟΑ, το ρόζ είναι το καθαρό οστόν και το πράσινο ο καθαρός ΥΟΑ. Βλέπουμε τα φάσματα και καταλαβαίνουμε ότι το ρόζ με το καφέ συμπίπτουν (ο διαφοροποιημένος ΥΟΑ παρουσιάζει ομοιότητες αβεστίου-φωσφόρου παρόμοιες με το καθαρό οστόν, ενώ ο καθαρός ΥΟΑ παρουσιάζει ομοιότητες μόνο στο ασβέστιο. Μια άλλη διαφοροποίηση που υπάρχει, είναι ότι στο φάσμα του οστού, υπάρχει μια αύξηση του μαγνησίου, πυριτίου και στροντίου σε σχέση με τα υπόλοιπα (εικόνα 51).

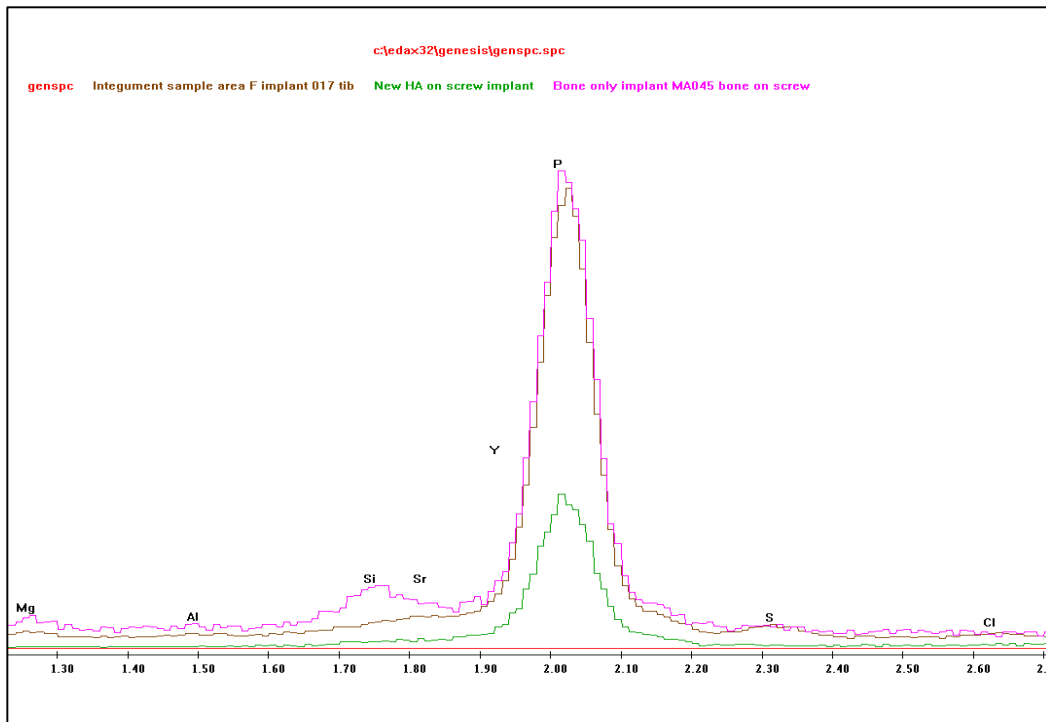


Εικόνα 49



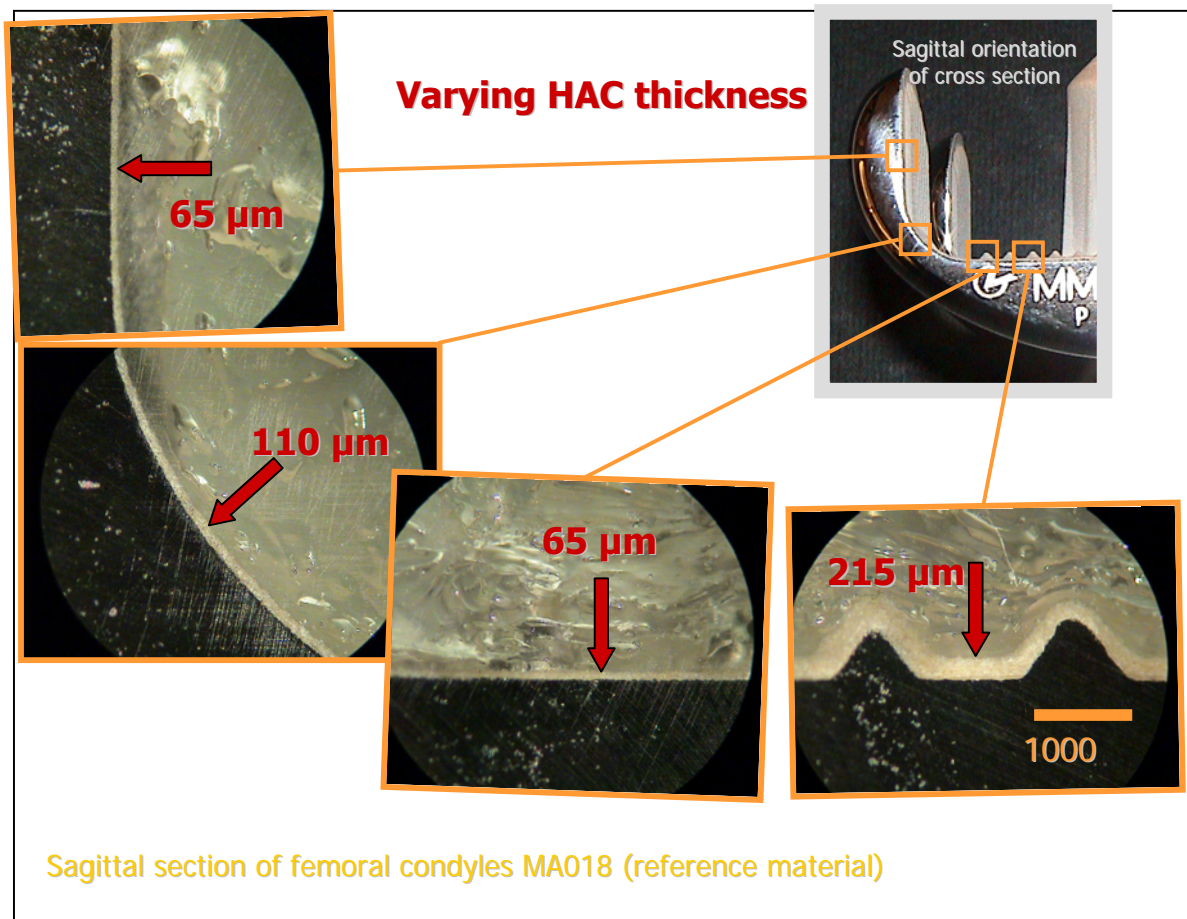
SPECTRA COMPARISON: HAC (MA019), Integument (MA017) and Bone (MA045)

Εικόνα 50



Εικόνα 51


Στην καταστροφική φάση της ανάλυσης του νέου (μη χρησιμοποιημένου) σετ υλικών (εικόνα 52), φάνηκαν περιοχές με μεγάλο πάχος επικάλυψης (μεγαλύτερο είναι το πάχος στις οριζόντιες περιοχές και μικρότερο στις κατακόρυφες περιοχές) πιθανότατα λόγω του προσανατολισμού που είχε το πιστόλι ψεκασμού. Κάτι τέτοιο παρατηρήθηκε και στις περιοχές με τα προβολικά στηρίγματα (regs) αλλά και στις περιοχές όπου υπάρχουν ανωμαλίες.



Εικόνα 52

Κάτι αντίστοιχο συμβαίνει στα κνημιαία εμφυτεύματα με το υπόστρωμα και τα βύσματα στα οποία υπάρχουν και περιοχές με ανύπαρκτη σχεδόν επίστρωση ΥΟΑ. Αν δούμε αντίστοιχες περιοχές των κνημιαίων


εμφυτευμάτων στα αναθεωρηθέντα υλικά βλέπουμε ότι στις περιοχές που υπήρχε αρχικά επικάλυψη ΥΟΑ (π.χ. 110 μm) τώρα έχουμε ένα μωσαϊκό περίπου στις ίδιες διαστάσεις (εικόνα 53).



Εικόνα 53


Πλούσιο ώριμο πεταλιώδες οστόν παρατηρήθηκε μόνο στις περιοχές των μηριαίων κονδύλων που είχαν την ορθή γωνία με το κοίλο προς τα έξω. Η τομή εκεί έδειξε την παρουσία οστού που ήταν πολύ παχύτερο στην περιοχή εσωτερικά της ορθής γωνίας. Επίσης αντίστοιχη αναλογία υπήρχε στα βύσματα των κνημιαίων εμφυτευμάτων, περιμετρικά αυτών, αλλά και μέσα στα βύσματα. Σε άλλη περιοχή ανευρέθη ολόκληρη αποκολλημένη φλούδα κάτω από κνημιαίο εμφύτευμα (εικόνα 54). Αυτή

διετμήθη και εγκιβωτίστηκε για να μελετηθεί αρχικά στο οπτικό και στη συνέχεια στο ηλεκτρονικό μικροσκόπιο. Φάνηκε η λεία της πλευρά , που αντιστοιχούσε στο αρχικό στρώμα YOA, που αποκολλήθηκε από το μεταλλικό υπόστρωμα ,καθώς και η αδρή πλευρά της που αντιστοιχεί στο ώριμο πεταλιώδες οστούν.



Εικόνα 54.


Επίσης στα νέα υλικά υπήρξαν χαρακτηριστικές περιοχές με την επίστρωση YOA να παρουσιάζει διάκενα προς το μεταλλικό υπόστρωμα, που σημαίνει ότι η επίστρωση δεν είχε εξαρχής επαρκή πρόσφυση και συγκράτηση στο υπόστρωμα (εικόνα 55). Η διακύμανση του πάχους του YOA επαληθεύτηκε και με το SEM και υπήρχε μια διακύμανση του πάχους από 68 έως και 198 μm .



Εικόνα 55.

Ασχέτως αν ο ΥΟΑ ήταν επαρκώς συγκολλημένος στο μεταλλικό υπόστρωμα ή όχι, παρατηρήθηκε μια βιολογική επικάλυψή του, υπήρχε μια σαφή εικόνα βιομεμβράνης (biofilm) στην εικόνα BEI, λίγο πιο σκούρο από τον ΥΟΑ, ο οποίος με τη σειρά του είναι λίγο πιο σκούρος από το μέταλλο, άρα μεταξύ του νεοσύστατου οστού και του ΥΟΑ υπήρξε βιολογική μεμβράνη που δεν είχε εξελιχθεί σε ώριμο πεταλιώδες οστόν. Υπήρξαν χαρακτηριστικές εικόνες με αυτή τη βιομεμβράνη που και αυτή αποκολλάται με τη σειρά της από το μωσαϊκό του ΥΟΑ (εικόνα 56). Υπάρχουν στρώματα το ένα πάνω στο άλλο τα οποία καταστρέφουν την επιφάνεια επαφής μεταξύ τους κι έτσι γίνεται μια επανοικοδόμηση και επανακαταστροφή. Δηλαδή ο ΥΟΑ δημιούργησε ένα είδος μωσαϊκού, αυτό

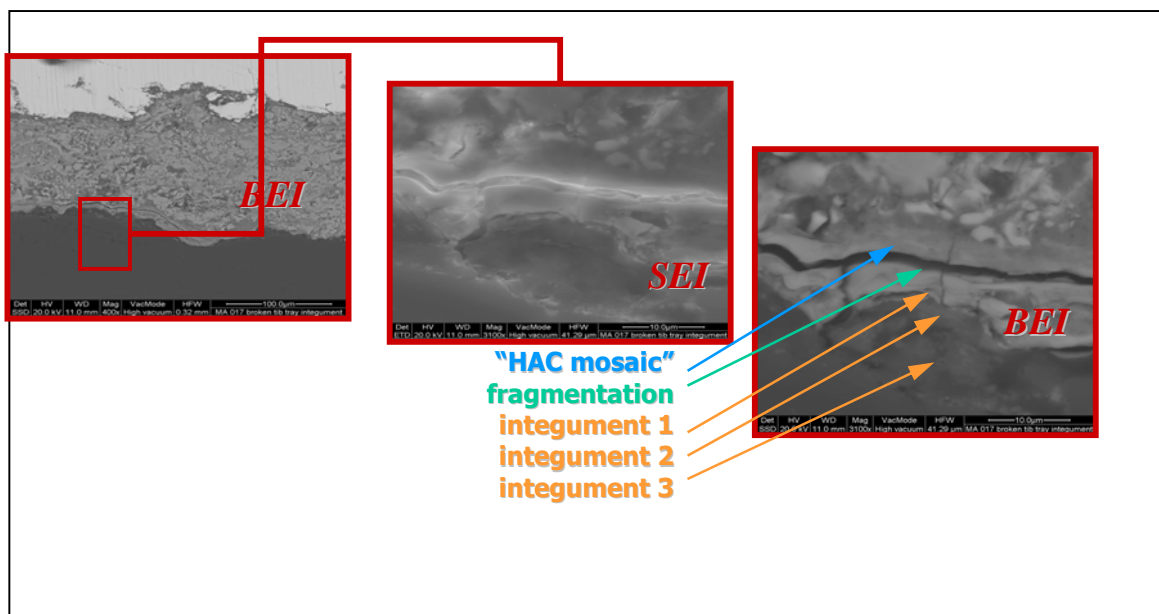

ψαθυροποιήθηκε, θρυματοποιήθηκε, επανασυσσωματώθηκε σ' ένα νέο μωσαϊκό που το χαρακτηρίζουμε εδώ ως «μωσαϊκό ΥΟΑ».



Εικόνα 56.

Στη συνέχεια υπήρξε μια περιοχή με κατακερματισμό ανάμεσα στον ΥΟΑ και στο νέο μωσαϊκό και υπήρξε δημιουργία νέου μωσαϊκού πάνω στο παλιό, δηλαδή επικαλύψεις κατά διαδοχικές στρώσεις διαφορετικών γενεών. Όσο πλησιέστερα στο κράμα τιτανίου, τόσο παλαιότερη η μεμβράνη και πάνω σ' αυτήν οικοδομούνται νέες. Γι' αυτό οι μέσα μεμβράνες έχουν παρουσιάζουν στοιχεία τιτάνιο και αργίλιο ενώ οι εξωτερικές όχι. Τα συμπεράσματα αυτά επιβεβαιώθηκαν και σε αναλύσεις φασμάτων στοιχειακής προέλευσης των επί μέρους μερών (εικόνα 57).

Παρακάτω παρουσιάζεται ενδεικτικά η διαστρωμάτωση διαφορετικών περιοχών των μεμβρανών στην ίδια περιοχή αλλά σε άλλο βάθος (εικόνα 58).



Εικόνες 57,58.

ΚΕΦΑΛΑΙΟ 4

ΣΥΜΠΕΡΑΣΜΑΤΑ- ΣΥΖΗΤΗΣΗ.

Ο συνδυασμός της αντίστασης του πολυαιθυλενίου σε δυνάμεις τριβής και η ισχυρή οστεοενσωμάτωση των προθετικών υλικών αποτελούν τους κύριους παράγοντες για την επίτευξη μακροχρόνιας επιβίωσης μιας ολικής αρθροπλαστικής του γόνατος. Το πλεονέκτημα της χρησιμοποίησης ακρυλικού τσιμέντου είναι η επίτευξη άμεσα μετεγχειρητικά ισχυρού δεσμού καθήλωσης της πρόθεσης στο υποχόνδριο οστόν. Η χρήση του τσιμέντου όμως οδηγεί σε τοξικότητα των ιστών, δυσκολία στην αντιμετώπιση εν τω βάθει λοιμώξεων, μείωση των παρακαταθηκών οστού στην περίπτωση αναθεωρητικής επέμβασης και ελάττωση της πρόσφυσης της πρόθεσης με την πάροδο του χρόνου (73). Η καθήλωση των προθέσεων στο γόνατο, με τεχνική χωρίς τη χρήση τσιμέντου δεν εμφανίζει τις ανωτέρω επιπλοκές και τα μεσο-και-μακροπρόθεσμα αποτελέσματα είναι πολύ καλά (151, 145, 1) .

Το κύριο μειονέκτημα είναι η καθυστέρηση στην αρχική καθήλωση της πρόθεσης. Η προσθήκη σφαιριδίων κάτω από το μέταλλο της πρόθεσης ή η κατασκευή αυτής με τραχεία επιφάνεια μπορεί να λειτουργήσει οστεοεπαγωγικά και να βελτιώσει ή να προάγει την οστεοενσωμάτωση, ωστόσο και πάλι το πρόβλημα της ταχείας καθήλωσης στο οστόν παραμένει άλυτο. Η οστεογένεση γύρω από την κνημιαία πρόθεση εξαρτάται τόσο από το ίδιο το υλικό όσο και από τα κατασκευαστικά χαρακτηριστικά της πρόθεσης (4,150,125). Οι προθέσεις με επικάλυψη υδροξυαπατίτη εισήλθαν στην ορθοπαιδική πρώτα στις αρθροπλαστικές του ισχίου και αργότερα σε αυτές του γόνατος, σε μια προσπάθεια ευόδωσης τόσο της αρχικής σταθερότητας, όσο και μακρόχρονης επιβίωσης των

προθέσεων. Σύμφωνα με τους Burr και συνεργάτες (14), Tisdell και συνεργάτες (138) και Dean και συνεργάτες (27) η επικάλυψη των μετάλλων με υδροξυαπατίτη προκαλεί οστεοκαθοδήγηση και αυξημένη αρχική σταθερότητα της πρόθεσης. Ο Soballe το 1992 (31), αναφέρει ότι η αρχική καθήλωση στο οστόν, των υλικών με επικάλυψη υδροξυαπατίτη ήταν τρεις φορές ισχυρότερη σε σχέση με αντίστοιχες προθέσεις με απλή πορώδη επιφάνεια. Η οστεοεπαγωγικότητα του υδροξυαπατίτη ως υλικό επίστρωσης σε προθέσεις γόνατος έχει αποδειχθεί σε διάφορες μελέτες (14,138,27, 31). Ο Regner και συνεργάτες τόσο το 1998 (117) όσο και σε άλλη μελέτη που δημοσιεύτηκε το 2000 (118), απέδειξε πως οι προθέσεις με επικάλυψη υδροξυαπατίτη είχαν σαφώς μικρότερη μετακίνηση στο χώρο συγκρινόμενες με αντίστοιχες προθέσεις με απλή πορώδη επιφάνεια και σταθεροποιούνται πλήρως μετά από 6-12 μήνες από την αρχική τους εμφύτευση, λόγω ισχυρού δεσμού που αναπτύσσεται μεταξύ επίστρωσης και οστού.

Τα αποτελέσματα της μελέτης συμφωνούν με τα ανωτέρω. Σε αυτή τη σειρά των ασθενών με χρήση αρθροπλαστικών γόνατος με επικάλυψη υδροξυαπατίτη, το ποσοστό της πενταετούς επιβίωσης ήταν 99.1%, της δεκαετούς επιβίωσης ξεπέρασε το 92% και της αντίστοιχης δεκαπενταετούς, αυτό του 90.4%.

Οι περιορισμοί της συγκεκριμένης μελέτης, συνοψίζονται στην έλλειψη αντίστοιχου πληθυσμού ασθενών με τα ίδια δημογραφικά χαρακτηριστικά για συγκριτική μελέτη καθώς και η χρήση μόνο αντικειμενικών κλιμάκων αξιολόγησης, αντί συνδυασμού αντικειμενικών και αντίστοιχων υποκειμενικών, λόγω απουσίας συγκεκριμένης γνώσης, στο ξεκίνημα της μελέτης (17). Από την άλλη πλευρά η μακρόχρονη παρακολούθηση των ασθενών, η μικρή απώλεια ασθενών κατά τη διάρκεια αυτής και η

εργαστηριακή μελέτη των αναθεωρημένων προθέσεων, επιβεβαιώνουν τη δυναμική της.

Σε όλη τη διάρκεια της παρακολούθησης (15.6 έτη- 12-19), υπήρξαν 15 μόνο αναθεωρήσεις (4.8%) 2 για ανεξήγητο πόνο, 3 για άσηπτη χαλάρωση, 2 για πολυκεντρική αστάθεια, 2 για κάταγμα κόπωσης της κνημιαίας πρόθεσης, 4 για φθορά πολυαιθυλενίου και 2 για σηπτική χαλάρωση. Παρά τα κατασκευαστικά προβλήματα της συγκεκριμένης πρόθεσης, όπως αυτά προκύπτουν από την εργαστηριακή μελέτη, τόσο των αναθεωρηθέντων υλικών, όσο και του υλικού «μάρτυρα», φαίνεται ότι η επίστρωση του υδροξυαπατίτη, απέδωσε τις βιολογικές ιδιότητές της, ως βιοενεργό υλικό, σε μακροχρόνια βάση. Επίσης το ποσοστό σηπτικής χαλάρωσης (0.6%) κατά τη διάρκεια της μετεγχειρητικής παρακολούθησης κρίνεται ιδιαίτερα χαμηλό και συγκρίσιμο με αντίστοιχες μελέτες (32,40), ενισχύοντας έτσι την άποψη ότι η επίστρωση του υδροξυαπατίτη αποτελεί πραγματικό «φραγμό» στην επέκταση και εξάπλωση μιας λοίμωξης σε περιβάλλον προθετικών υλικών.

Το KSS score από μία μέση τιμή 40 προεγχειρητικά ανέβηκε στο 96 δύο έτη μετεγχειρητικά, όπου και σταθεροποιήθηκε παραμένοντας στο 91 στη 10ετία και στο 87 στη 16ετία. Δεν υπήρξε στατιστικά σημαντική διαφορά, ερευνώντας τη διεθνή βιβλιογραφία, όσον αφορά τις επιπλοκές, μεταξύ αρθροπλαστικών με χρήση τσιμέντου και αρθροπλαστικών με επικάλυψη ΥΟΑ που χρησιμοποιήθηκαν σε αυτή τη μελέτη.

Μελετώντας τη σειρά των ακτινογραφιών ακτινοδιαγαστικές ζώνες στην μηριαία πρόθεση είχαμε σε κάτω από 3% των περιπτώσεων και αυτές στη ζώνη 1 και 4. Όσον αφορά το κνημιαίο πρόθεμα, στην πλάγια ακτινογραφία, είχαμε περίπου 15% ακτινοδιαυγάσεις στη ζώνη 1 και 2,

γεγονός που δεν μπορεί να θεωρηθεί ύποπτο για οστεόλυση, καθώς είναι το ίδιο συχνό και σε προθέσεις με απλή πορώδη επικάλυψη (32).

Η πηγή της οστεόλυσης στην ολική αρθροπλαστική του γόνατος εξακολουθεί να είναι τα προϊόντα φθοράς του πολυαιθυλενίου από την κνημιαία και επιγονατιδική πρόθεση. Η παρουσία κοχλιών στη μεταλλική βάση του κνημιαίου προθέματος θεωρήθηκε ενοχοποιητικός παράγοντας στη δημιουργία οστεόλυσης στην πλευρά του κνημιαίου προθέματος συγκρινόμενη με το αντίστοιχο μηριαίο πρόθεμα (112). Τα προϊόντα φθοράς του πολυαιθυλενίου δύναται να μεταναστεύσουν διαμέσου των κοχλιών και η παρουσία τοπικής οστεόλυσης, είναι ενδεικτικό στοιχείο φθοράς του πολυαιθυλενίου. Ωστόσο η παρουσία ακτινοδιαγνωστικών ζωνών στην περιοχή των κοχλιών, μπορεί απλά να καταδεικνύει την ύπαρξη μικροκίνησης, μεταξύ του κοχλία και του οστού (86). Η πρόθεση που χρησιμοποιήθηκε στη μελέτη αυτή, δεν είχε κεντρικό στυλεό στο κνημιαίο πρόθεμα και η σταθερότητά της εξασφαλιζόταν από τη χρήση δύο μεταλλικών σφηνών οι οποίες ανοίγουν βιδώνοντας με δύο βίδες, δηλαδή λειτουργούν σαν ούπα για πλήρη σταθερότητα. Παρά το γεγονός πως η σχεδίαση της συγκεκριμένης πρόθεσης διαφέρει σημαντικά από τις σύγχρονες αντίστοιχες, και στις έξι αναθεωρημένες προθέσεις που υπεβλήθησαν στο εργαστήριο σε εργαστηριακή μελέτη και ανάλυση, παρατηρήθηκε ύπαρξη οστού γύρω από τις μεταλλικές σφήνες, με πολύ καλή δύναμη πρόσφυσης και χωρίς στοιχεία οστεόλυσης.

Αρκετοί παράγοντες επιδρούν στην επιφάνεια επαφής μετάλλου-οστού και κατά συνέπεια στη σταθεροποίηση της πρόθεσης, όπως η χειρουργική τεχνική, η ανατομική τοποθέτηση του κνημιαίου προθέματος χωρίς παρουσία μεγάλων χασμάτων, η παρουσία ή όχι μικροκίνησης στο άμεσο μετεγχειρητικό στάδιο αποθεραπείας, η ποιότητα και ο μεταβολισμός του

οστού του ξενιστή και η βιοδραστικότητα της επιφάνειας επαφής του μετάλλου και της επίστρωσης. Κάτω από ιδανικές συνθήκες ο ΥΟΑ προάγει αρχικά την οστεοενσωμάτωση. Ωστόσο στο χειρουργείο, στην πραγματικότητα, μόνο ιδανικές δεν είναι οι συνθήκες. Οι προθέσεις με επικάλυψη ΥΟΑ όμως έχει αποδειχθεί πως βελτιώνουν αυτές τις συνθήκες (132) και αυτό απεδείχθη και στα περιστατικά της μελέτης όπου όλα τόσο κλινικά όσο και ακτινολογικά εμφάνισαν πλήρη οστεοενσωμάτωση μετά το πρώτο έτος μετεγχειρητικά.

Το πάχος της επίστρωσης του ΥΟΑ παίζει ιδιαίτερο ρόλο, στην απελευθέρωση των ιδιοτήτων της επίστρωσης. Η επίστρωση του ΥΟΑ είναι γεγονός πως προοδευτικά εξαφανίζεται με την πάροδο των ετών, ωστόσο αντικαθίσταται από ώριμο πεταλιώδες οστόν και κατά συνέπεια δεν επηρεάζεται ο δεσμός οστού-μετάλλου (108). Στην αρχική χρήση του ΥΟΑ ως επίστρωση προθεμάτων γόνατος θεωρήθηκε το ιδανικό πάχος στα 200μm (46). Γρήγορα αποδείχθηκε ότι η επίστρωση με αυξημένο πάχος, οδήγησε σε μηχανική αποτυχία, λόγω αποκόλλησης αυτής από το μεταλλικό υπόστρωμα. Όπως έδειξε ο Bellemans (7), οι επιστρώσεις ΥΟΑ χρειάζονται αφενός καλή δύναμη προσκόλλησης (πρόσφυσης) στο μεταλλικό υπόστρωμα (συνήθως απαιτείται πάχος μικρότερο των 250-300 μm), αφετέρου δε πλήρη επικάλυψη των ανωμαλιών του μεταλλικού υποστρώματος (συνήθως απαιτεί ένα πάχος επίστρωσης της τάξης των 50-60 μm). Σε υλικά με επιστρώσεις ΥΟΑ με μεγάλο πάχος, έχει παρατηρηθεί μετανάστευση του κνημιαίου προθέματος μέχρι και 1εκ. (101). Άλλη μελέτη του Toksvig-Larsen (139) έδειξε ότι επίστρωση πάχους 50 μm είναι η ιδανική για να χρησιμοποιήσει ο ΥΟΑ τις μηχανικές του ιδιότητες.

Η πρόθεση που χρησιμοποιήθηκε στη μελέτη ,όπως απεδείχθη από την εργαστηριακή μελέτη και ανάλυση του μη χρησιμοποιημένου σετ υλικών,

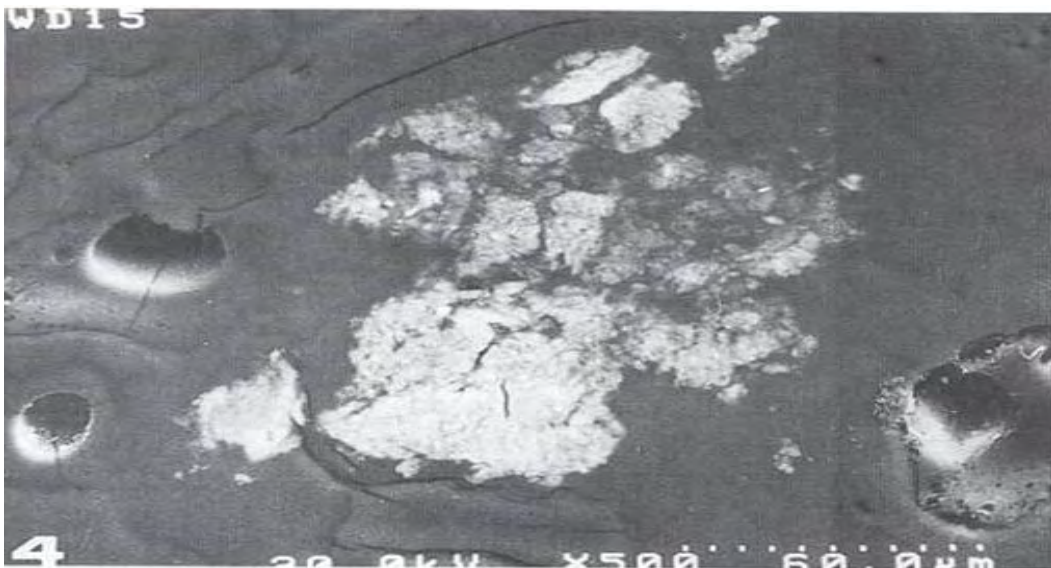
είχε κυμαινόμενο πάχος επίστρωσης YOA (από 0-200μικρά) πιθανότατα λόγω του προσανατολισμού που είχε το πιστόλι ψεκασμού. Τα χαρακτηριστικά της επίστρωσης YOA διαφέρουν από τα αντίστοιχα που ισχύουν σήμερα (πίνακας 22) .

	CURRENT REQUIREMENTS	LANDOS KNEE
THICKNESS	NOT SPECIFIC (\approx 50-100 μ m)	155 \pm 35mm
CRYSTALLINITY	62% minimum	60% \pm 10%
PHASE PURITY	95% minimum	97% minimum
Ca/P RATIO	1.67-1.76	TCP (traces), Cao (traces)
DENSITY	2.98gr/cm ³	Not specific
HEAVY METALS	< 50ppm	Not specific
TENSILE STRENGTH	> 50.8Mpa	Not specific
SHEAR STRENGTH	> 22Mpa	20Mpa, 30Mpa (pins)
ABRASION TEST	Not specific	Not specific

Πίνακας 22

Επίσης, στις περιοχές ανάμεσα στις μηριαίες και κνημιαίες σφήνες, η επίστρωση YOA δεν είχε μεγάλο πάχος, λόγω του τρόπου ψεκασμού του, αλλά ήταν και τα σημεία που ο YOA αξιοποιήθηκε περισσότερο στις αναθεωρημένες προθέσεις, ενώ τέλος παρατηρήθηκε αμφίβολη συγκράτηση του YOA στο μεταλλικό υπόστρωμα (παρατηρήθηκαν διάκενα), ιδιαίτερα στις περιοχές μακριά από τις μεταλλικές σφήνες, όπου και το μεταλλικό υπόστρωμα είχε ομαλή επιφάνεια πρόσφυσης της επίστρωσης. Αυτό συμβαδίζει με τη μελέτη του Overgaard και συνεργατών το 1997 (108), όπου βρέθηκε ισχυρότερη συγκράτηση στην τραχεία πορώδη επιφάνεια, αν και ο Toksvig-Larsen και συνεργάτες το 2000 (139), δε βρήκε στατιστικά σημαντική διαφορά σε αντίστοιχη σύγκριση προθέσεων με επικάλυψη YOA σε ομαλή ή τραχεία επιφάνεια μεταλλικού υποστρώματος.

Σίγουρα υπάρχει διχογνωμία ακόμη και σήμερα όσον αφορά την πιθανότητα οστεόλυσης ή φθοράς του πολυαιθυλενίου από τα προϊόντα αποδόμησης του ΥΟΑ, τελευταίες μελέτες όμως δεν επιβεβαιώνουν τη θεωρία αυτή (139). Ωστόσο στη μελέτη αυτή, από τον έλεγχο των αναθεωρημένων προθέσεων διεπιστώθη ύπαρξη ψήγματος επίστρωσης ΥΟΑ εγκυβωτισμένο σε ώριμο πεταλιώδες οστόν χωρίς να δημιουργεί επιπλοκές (εικόνα 59).



Εικόνα 59.

Επίσης από τον εργαστηριακό έλεγχο του μη χρησιμοποιημένου σετ προθέσεων, διεπιστώθη ότι το πολυαιθυλένιο της κνήμης είχε μια κρυσταλλική εξώτατη στιβάδα (πιο επιρρεπής στην ψαθύρωση) και είχε πάχος αρθρούμενης επιφάνειας μόνο 4,5χιλιοστά (πολύ μικρότερο από το διεθνώς επιτρεπτό) όταν το πάχος της μη αρθρούμενης επιφάνειας ήταν 8χιλιοστά. Στις προθέσεις που αναθεωρήθηκαν και εστάλησαν για μελέτη στο εργαστήριο παρατηρήθηκε σε όλα τα πολυαιθυλένια καταστροφή της εξώτατης στιβάδας και στη συνέχεια της υπόλοιπης μάζας. Επίσης υπήρξε

εμπάκτωση μεταναστευμένων μεταλλικών σωματιδίων στο πολυαιθυλαίνιο, που προφανώς συνέβη μετά την καταστροφή της εξώτατης στιβάδας. Όπου δεν υπήρχε ομοιόμορφη φόρτιση λόγω συνδεσμικής αστάθειας υπήρξε ανομοιόμορφη φθορά του πολυαιθυλενίου, ενώ στα σημεία που υπήρχε επαναλαμβανόμενη μηχανική καταπόνηση, λόγω αστάθειας του κνημιαίου προθέματος, διεπιστώθηκαν χαρακτηριστικές περιοχές στο μεσοκονδύλιο τμήμα του πολυαιθυλενίου με συστοιχία ρωγμών.

Ο Friedman και συνεργάτες το 1993 (44), ανέφεραν καλή οστεοενσωμάτωση σε ακτινογραφίες δύο έτη μετεγχειρητικά στο μηρό, όχι όμως και στην κνήμη όπου φαίνεται ότι υφίσταται ινώδης μεμβράνη. Η μεμβράνη αυτή αντικαθίσταται μετέπειτα από ώριμο πεταλιώδες οστόν, όταν ως βασική προϋπόθεση υφίσταται καλή σταθερότητα της πρόθεσης, χωρίς παρουσία μικροκινήσεων (5). Σε ιστολογική μελέτη του ίδιου ερευνητή σε 4 αναθεωρημένες αρθροπλαστικές 18-83 μήνες μετά την εμφύτευσή τους, βρήκε προσκολληθέν ώριμο πεταλιώδες οστόν στο μεταλλικό υπόστρωμα σε ποσοστό μέχρι και 52,25%, σε αντίθεση με αντίστοιχες προθέσεις με απλή πορώδη επιφάνεια όπου το αντίστοιχο ποσοστό μετά βίας ξεπερνά το 20%. Στη μελέτη αυτή παρατηρήθηκε σε διάφορες περιοχές της επίστρωσης μεταξύ νεόδμητου οστού και επίστρωση YOA, ύπαρξη βιολογικής μεμβράνης που δεν εξελίχθηκε ποτέ σε ώριμο πεταλιώδες οστόν, γεγονός που εγείρει υπόνοιες μικροκινήσεων πέραν του έτους μετεγχειρητικά, έστω και αν, τόσο τα κλινικά όσο και ακτινολογικά ευρήματα δε συμβαδίζουν με τη σκέψη αυτή.

Υπήρξε οστεοενσωμάτωση σε περιοχές με κατάλληλο φορτίο και πάχος YOA (ανάμεσα στις μηριαίες και κνημιαίες σφήνες όπου υπήρξε αμφίπλευρη δύναμη συγκράτησης). Ο YOA αποκολλήθηκε από το μέταλλο – επαβεστιώθηκε – εμπλουτίστηκε με στοιχεία από biofilms –έσπασε –

ξανακόλλησε δημιουργώντας μωσαϊκά διαφόρων γενεών. Ελάχιστη ποσότητα ΥΟΑ βρέθηκε κολλημένο στο μηριαίο ή κνημιαίο υπόστρωμα. Διεπιστώθη ψήγμα επίστρωσης ΥΟΑ εγκυβωτισμένο σε ώριμο πεταλιώδες οστόν χωρίς να δημιουργεί επιπλοκές.

Όπου δεν υπήρχε κατάλληλη πρόσφυση του ΥΟΑ στο οστόν ο ΥΟΑ δεν απέδωσε τις βιολογικές του ιδιότητες αλλά η πρόθεση απέκτησε απλή βιολογική επίστρωση, ενώ βρέθηκαν και περιοχές όπου η επίστρωση ΥΟΑ δεν αξιοποιήθηκε καν.

Όταν και όπου η επίστρωση ΥΟΑ μπόρεσε να αποδώσει τις βιολογικές ιδιότητες αυτού (σταθερότητα πρόθεσης χωρίς την παρεμβολή μικροκινήσεων), δημιουργήθηκε ανάπτυξη νέου οστού. Όπου όμως το πάχος της επίστρωσης ήταν μεγάλο, η επίστρωση αποκολλήθηκε συμπαρασύροντας μαζί της όλο το οστεοενσωματωμένο βιολογικό υλικό. Γενικά δεν παρατηρήθηκαν εκτεταμένες περιοχές διατήρησης του ΥΟΑ, ούτε εκτεταμένες περιοχές διατήρησης συνάφειας υδροξυαπατίτη-οστού

Όλες οι αναθεωρητικές επεμβάσεις αρθροπλαστικών γόνατος λόγω φθοράς πολυαιθυλενίου είχαν εκτεταμένη επιμετάλλωση των ιστών διεγχειρητικά. Σε όλες τις περιπτώσεις το ενδιαφέρον στοιχείο είναι ότι στην επιφάνεια επαφής οστού-μετάλλου δεν βρέθηκαν ρινίσματα μετάλλου, γεγονός που αποδεικνύει ότι ο αρχικός δεσμός δούλεψε ως φραγμός στη μετανάστευση προϊόντων φθοράς (82). Το ίδιο εύρημα είχαμε και στις αναθεωρήσεις της συγκεκριμένης μελέτης, παρά το γεγονός πως η οστεόλυση ήταν εκτεταμένη.

Παρά τα ανωτέρω φαίνεται ότι ο ΥΟΑ εξακολουθεί να είναι η πιο συχνά χρησιμοποιούμενη βιοενεργή επίστρωση σε προθετικά υλικά και με τα καλύτερα και αξιόπιστα ως τώρα αποτελέσματα. Είναι αποδεδειγμένο πως ο ΥΟΑ, όταν χρησιμοποιηθεί με τα κατάλληλα χαρακτηριστικά, δεν

απορροφάται, πριν επιτελέσει τον τριπλό σκοπό του , την οστεοεπαγωγή, την αποφυγή φλεγμονώδους αντίδρασης κατά την αποδόμησή του και την αντικατάστασή του από ώριμο πεταλιώδες οστόν στην επιφάνεια επαφής οστού-μετάλλου στον ξενιστή. Παρά ταύτα η έρευνα συνεχίζεται σε διάφορες κατευθύνσεις. Η πρόσμιξη του ΥΟΑ με φωσφορικό ασβέστιο, αποδεδειγμένα προάγει περισσότερο την οστεοενσωμάτωση, δεν έχει βρεθεί όμως ακόμη ο κατάλληλος «λόγος» HA/TCP . Επίσης επιφανειοδραστικά υλικά με μεγάλη κρυσταλλικότητα, μπορεί να αποδειχθούν στο μέλλον ιδιαίτερα ελκυστικά στην ελάττωση της αποδόμησης του ΥΟΑ, αν και δεν γνωρίζουμε πως αυτό θα επηρεάσει τον άμεσο δεσμό οστού-μετάλλου του ξενιστή. Η επίτευξη οστεοπαραγωγής άμεσα μετά την εμφύτευση προθετικών υλικών με βιοενεργά υλικά αποτελεί φιλόδοξο πρόγραμμα στη διεθνή ορθοπαιδική κοινότητα και δυνατόν στο μέλλον να κατευθύνει την κατασκευή των προθετικών υλικών με διασφορετικό τρόπο, ωστόσο ερωτηματικά που μένουν αναπάντητα έχουν να κάνουν με το τι πραγματικά συμβαίνει με το επιφανειοδραστικό τμήμα της ενδοπρόθεσης, αμέσως μετά την αποδόμηση του ΥΟΑ. Από την άλλη πλευρά η χρήση οστεοκαθοδηγητικών πρωτεϊνών βρίσκεται ακόμη σε πρώιμο στάδιο ανάπτυξης.

ΚΕΦΑΛΑΙΟ 5

ΠΕΡΙΛΗΨΗ

ΥΛΙΚΟ-ΜΕΘΟΔΟΣ

Μεταξύ Απριλίου 1990 και Σεπτεμβρίου 1997, 323 ολικές αρthroπλαστικές γόνατος με επικάλυψη υδροξυαπατίτη και διατήρηση του οπισθίου χιαστού, με εμπορική ονομασία Goeland (Landos Landanger), εμφυτεύθηκαν σε 299 ασθενείς. Σε 24 (8%) ασθενείς εμφυτεύτηκαν προθέσεις και στα δύο γόνατα. Από αυτούς 49 (15.2%) ήταν άνδρες και 274 (84.8%) γυναίκες, με μέσο όρο ηλικίας κατά την επέμβαση, τα 67 έτη (46 – 82 έτη). 145 (44.5%) προθέσεις τοποθετήθηκαν στο δεξιό σκέλος 177 (55.5%) στο αριστερό. Το μέσο σωματικό βάρος των ασθενών ήταν 71.5 kgr (55-95 κιλά) και ο δείκτης σωματικού βάρους ήταν 34 (28-37) κατά την ημερομηνία της επέμβασης. Η διάγνωση ήταν εκφυλιστική οστεοαρθρίτιδα σε 292 (90%) ασθενείς, ρευματοειδής αρθρίτιδα σε 16(5%), μετατραυματική αρθρίτιδα σε 5 (2%), πολλαπλή οστεοχονδρομάτωση σε 4 (1%), υμενίτις σε 4 (1%) οστεονέκρωση σε 2 (1%). 16 (5.35%) ασθενείς είχαν προ ετών υποβληθεί σε οστεοτομία βλαισοποιήσεως ή ραιβοποιήσεως για καθυστέρηση της αρθρίτιδας και τα υλικά της οστεοτομίας αφαιρέθηκαν κατά τη διάρκεια της επέμβασης για την αρthroπλαστική.

Όλες οι επεμβάσεις διενεργήθηκαν από τον ίδιο χειρουργό. Σε όλες τις επεμβάσεις χρησιμοποιήθηκε μέση υπερεπιγονατιδική τομή δέρματος-υποδορίου και έσω παρεπιγονατιδική θυλακοτομή. Σε όλους τους ασθενείς χρησιμοποιήθηκε προφυλακτική αντιβίωση, προεγχειρητικά και μετεγχειρητικά ενώ θρομβοπροφύλαξη χρησιμοποιήθηκε για 30 ημέρες μετεγχειρητικά. Η πρόθεση Goeland (Landos, Landanger) χρησιμοποιήθηκε σε όλους τους ασθενείς. Η μηριαία πρόθεση, που ήταν από χρώμιο-

κοβάλτιο, ήταν ανατομική αποτελούμενη από δύο ασύμμετρους κονδύλους με πολυκεντρική καμπυλότητα, και ασύμμετρη μηριαία τροχλία. Η κνημιαία πρόθεση από τιτάνιο, είχε κατασκευαστεί με σκοπό τη διατήρηση του οπισθίου χιαστού συνδέσμου. Δύο κοχλίες, που διανοίγονταν κατά την είσοδό τους εξασφάλιζαν την αρχική σταθερότητα κατά την καθήλωση της πρόθεσης. Το ένθετο πολυαιθυλένιο, κατασκευασμένο υπό πίεση, με στιλβωτή επιφάνεια επαφής, εξασφάλιζε πλήρη ανατομική επαφή με τους μηριαίους κονδύλους. Όλα τα μεταλλικά υποστρώματα είχαν επίστρωση υδροξυαπατίτη, μετά επεξεργασία με πιστόλι ψεκασμού και τη σκόνη του βιοενεργού υλικού να αποτελείται από 97% HA και μόλις 3% φωσφορικό ασβέστιο. Η μέση κρυσταλλικότητα της επίστρωσης ήταν $60\% \pm 10\%$ και το πάχος της επίστρωσης $155 \pm 35 \text{nm}$. Μερική φόρτιση του σκέλους προτεινόταν στους ασθενείς άμεσα μετεγχειρητικά και όλοι οι ασθενείς κινητοποιούνταν από τη 2^η μετεγχειρητική ημέρα., ενώ ακολουθούσε φυσιοθεραπευτικό πρωτόκολλο αποκατάστασης. Πλήρης φόρτιση του σκέλους δινόταν μεταξύ 4^{ης} και 8^{ης} εβδομάδας μετεγχειρητικά, ανάλογα με τα ενοχλήματα του ασθενούς.

Οι ασθενείς εκτιμήθηκαν τόσο κλινικά όσο και ακτινολογικά προεγχειρητικά και μετεγχειρητικά βάσει πρωτοκόλλου (προεγχειρητικά, 3 εβδομάδες, 6 εβδομάδες, 3 μήνες, 6 μήνες, 1 έτος, και κάθε ένα έτος μετεγχειρητικά). Για την κλινική εκτίμηση χρησιμοποιήθηκε το «The Knee Society clinical rating system KSS» (Knee score and Function score) Λεπτομερής ανάλυση του KSS πραγματοποιήθηκε σε όλους τους διαθέσιμους για τη μελέτη ασθενείς. Η παρακολούθηση έγινε από τρεις διαφορετικούς χειρουργούς. Κατεγράφησαν το εύρος της κίνησης και η σταθερότητα της πρόθεσης για κάθε ασθενή. Για την ακτινολογική μελέτη χρησιμοποιήθηκε το «Knee Society system» στα ίδια με τα κλινικά μεσοδιαστήματα

παρακολούθησης των ασθενών. Καταγράφηκαν και αξιολογήθηκαν οι αποτυχίες υλικών, οι επιπλοκές και οι αναθεωρητικές επεμβάσεις. Οι αποτυχίες και οι επιπλοκές ταξινομήθηκαν σε αυτές που αφορούν το υλικό, τη χειρουργική τεχνική και τον ασθενή.

Διενεργήθηκε μελέτη ανάλυσης επιβίωσης των προθέσεων στο σύνολό τους. Το τελικό κριτήριο αποτυχίας θεωρήθηκε η ανάγκη αναθεωρητικής επέμβασης εξαιτίας άσηπτης χαλάρωσης, μόλυνσης και συνδεσμικής αστάθειας ή υπεξαρθρήματος του γόνατος.

Τα υλικά από 6 προθέσεις που αναθεωρήθηκαν, καθώς και σετ υλικών, από την ίδια εταιρεία, μη χρησιμοποιηθέντων, προσκομίστηκαν στο εργαστήριο για μελέτη και ανάλυση. Πραγματοποιήθηκαν μη καταστροφική και καταστροφική μελέτη των υλικών και εκτελέστηκε συγκριτική μελέτη των υλικών.

ΑΠΟΤΕΛΕΣΜΑΤΑ

Τον Ιούλιο του 2009, πραγματοποιήθηκε η τελευταία εξέταση των διαθέσιμων για τη μελέτη ασθενών. 14 ασθενείς (15 γόνατα-4.6%) απεβίωσαν, από αίτια άσχετα με την επέμβαση της ολικής αρθροπλαστικής του γόνατος, με την πρόθεση να λειτουργεί καλά. 15 ασθενείς (29 γόνατα-8.9%) χάθηκαν από τη μελέτη μετά τον 2^ο χρόνο μετεγχειρητικά και σε 12 ασθενείς (14 γόνατα-4.3%) η επικοινωνία ήταν τηλεφωνική. Έτσι το δείγμα των διαθέσιμων ασθενών ανέρχεται σε 265 γόνατα (82%) in 258 ασθενείς, που στη συνέχεια κατηγοριοποιήθηκαν με την κλίμακα Charnley. 214 γόνατα (80.75%) βρέθηκαν στην κατηγορία A, και αποτέλεσαν το τελικό δείγμα ασθενών, ενώ 35 γόνατα (13.2%) ήταν κατηγορίας B και τα υπόλοιπα 16 γόνατα (6.05%), κατηγορίας C. Οι δύο τελευταίες κατηγορίες

αποκλείστηκαν από την τελική κλινική και ακτινολογική μελέτη. Ο μέσος χρόνος παρακολούθησης των ασθενών ήταν 15.6 έτη (12-19).

ΚΛΙΝΙΚΑ ΑΠΟΤΕΛΕΣΜΑΤΑ

15 γόνατα σε 13 (11 γυναίκες και 2 άνδρες) κατηγορίας A ασθενείς οδηγήθηκαν σε αποτυχία και τελικά αναθεωρήθηκαν κατά τη διάρκεια της μελέτης. Όλοι αυτοί οι ασθενείς ήταν υπέρβαροι (μέσος δείκτης σωματικού βάρους 33.5 από 32 έως 36). Τα αίτια των αναθεωρήσεων ήταν : άσηπτη χαλάρωση υλικών σε 3 γόνατα, πολυκεντρική αστάθεια σε 2, φθορά πολυαιθυλενίου σε 4, ανεξήγητος πρόσθιος πόνος γόνατος σε 2, κάταγμα κόπωσης της κνημιαίας προθέσεως σε 2 και όψιμη εν τω βάθει λοίμωξη σε 2. Όλες οι επεμβάσεις αναθεώρησης, εκτός αυτών λόγω πολυκεντρικής αστάθειας, ανεξήγητου πόνου και εν τω βάθει λοίμωξης, ήταν άμεσα σχετιζόμενες με την πρόθεση. Δύο αρθροπλαστικές που είχαν εμφυτευθεί σε ραιβότητα στον ίδιο υπέρβαρο ασθενή και στα δυο του γόνατα, (άμεσα σχετιζόμενες με τον χειρουργό) αναθεωρήθηκαν τελικά 10 και 12 χρόνια μετεγχειρητικά, συνεπεία άσηπτης χαλάρωσης στο ένα και κάταγμα κόπωσης της κνημιαίας πρόθεσης στο άλλο. Κοινό διεγχειρητικό εύρημα η εκτεταμένη επιμετάλλωση των περιβαλλόντων την πρόθεση ιστών. Δυο αρθροπλαστικές στον ίδιο ασθενή αναθεωρήθηκαν επίσης 10 και 11 χρόνια μετεγχειρητικά λόγω εκτεταμένης φθοράς πολυαιθυλενίου. Άλλες δυο προθέσεις σε δύο ασθενείς, που αναθεωρήθηκαν λόγω πολυκεντρικής αστάθειας και ανεπάρκειας του οπισθίου χιαστού συνδέσμου, παρουσίασαν διεγχειρητικά εκτεταμένη καταστροφή. Άλλοι δύο ασθενείς (2 γόνατα) αναθεωρήθηκαν 10 χρόνια μετεγχειρητικά, για ανεξήγητο πρόσθιο πόνο γόνατος, χωρίς κλινικά και απεικονιστικά παθολογικά ευρήματα. Διεγχειρητικά βρέθηκε άσηπτη χαλάρωση και της μηριαίας και της

κνημιαίας πρόθεσης. Δύο επίσης ασθενείς ανέπτυξαν εν τω βάθει λοίμωξη στα γόνατά τους τον 6^ο και 9^ο αντίστοιχα μήνα μετεγχειρητικά. Αντιμετωπίστηκαν σε άλλο νοσηλευτικό ίδρυμα ανεπιτυχώς με έκπλυση της άρθρωσης και ενδοφλέβια αντιβίωση, με τελικό αποτέλεσμα την αρθρόδεση. Η καμπύλη επιβίωσης έδειξε ποσοστό 99.13% στα 5 έτη μετεγχειρητικά, 96.28% στα 10 έτη και 90.40% στα 15 έτη μετεγχειρητικά.

Η συνολική βαθμολογία στο KSS ανέβηκε από μία μέση τιμή 40(27-53) προεγχειρητικά στο 85(80-92) κατά την τελευταία εξέταση. Η κλίμακα παρουσίασε προοδευτική αύξηση μέχρι και 2 έτη μετεγχειρητικά, παραμένοντας σε σχεδόν σταθερή τιμή μέχρι και 10 έτη μετεγχειρητικά, παρουσιάζοντας στη συνέχεια μια προοδευτική ελαφρά μείωση της μέσης τιμής. Το σκέλος που αφορά τη βαθμολόγηση του γόνατος (Knee score) παρουσίασε αύξηση, ξεκινώντας από τη μέση τιμή του 35(20-44) προεγχειρητικά, φτάνοντας στην τιμή του 85(79-93) μετεγχειρητικά κατά την τελευταία εξέταση, ενώ το σκέλος που αφορά τη λειτουργικότητα του γόνατος (Function score) ανέβηκε από το 43(20-55) προεγχειρητικά σε μια τελική τιμή 86 (80-100) κατά την τελευταία εξέταση των ασθενών. Η κάμψη του γόνατος βελτιώθηκε από τη μέση τιμή των 79^ο (71-112) προεγχειρητικά, σε τελική τιμή 94^ο (82-118). 116 γόνατα (54.2%) είχαν κάμψη πάνω από 90^ο, ενώ κάμψη μικρότερη από 70^ο, παρουσιάστηκε μόνο σε 7 γόνατα (3.3%). Στην τελευταία εξέταση των ασθενών, απώλεια έκτασης μέχρι 10^ο βρέθηκε σε 7 γόνατα (3.2%) και ελαφρά πλαγιο-πλάγια αστάθεια (μικρότερη από 5mm) σε 16 γόνατα (7.7%). Κανένα από τα γόνατα της μελέτης δεν παρουσίασε προσθιοπίσθια αστάθεια μεγαλύτερη των 10mm και επίσης κανένα γόνατο δεν είχε θετικό πρόσθιο συρταροειδές σημείο.

Προβλήματα στην επούλωση του τραύματος καταγράφηκε σε 16 (4.96%) περιπτώσεις μόνο. Εν τω βάθει φλεβική θρόμβωση διεπιστώθηκε σε 12 (3.72%) γόνατα, ενώ πνευμονική εμβολή διαγνώσθηκε μόνο σε έναν ασθενή(0.31%) που ανένηψε πλήρως. Εννέα ασθενείς (9 γόνατα-2.79%) παραπονήθηκαν για εμμένον πρόσθιο πόνο γόνατος. Δύο ασθενείς (2 γόνατα-0.6%) εμφάνισαν περιπροθετικό κάταγμα μηρού, μετά από αναφερόμενη πτώση. Ο ένας εξ αυτών αντιμετωπίστηκε συντηρητικά με μηρο-κνημο-ποδικό γύψο και πόρωση του κατάγματος επετεύχθη μετά από 5 μήνες, με τελικό εύρος κίνησης 10° έως 70° κάμψη. Το άλλο περιστατικό αντιμετωπίστηκε χειρουργικά με ανοικτή ανάταξη και εσωτερική οστεοσύνθεση με πλάκα 95⁰ DHS , με τελικό εύρος κίνησης 0° έως 85° κάμψη. Και στις δύο περιπτώσεις επετεύχθη διατήρηση της μηριαίας πρόθεσης. Ένας ασθενής (ένα γόνατο – 0.31%) υπέστη κάταγμα επιγονατίδας, μετά από αναφερόμενη πτώση και αντιμετωπίστηκε χειρουργικά με εσωτερική οστεοσύνθεση. Τέλος ένας ασθενής (1 γόνατο-0.31%) παρουσίασε εμμένον άλγος γόνατος, μη ειδικού χαρακτήρα και αντιμετωπίστηκε επιτυχώς ως αλγοδυστροφία γόνατος, με εξάλειψη των συμπτωμάτων του μετά τον 6^ο μήνα μετεγχειρητικά.

Η επιγονατίδα αντικαταστάθηκε σε 24 ασθενείς (24 γόνατα-7.4%) και διατομή των έξω καθεκτικών συνδέσμων της επιγονατίδας διενεργήθηκε διεγχειρητικά σε 18 γόνατα (5.5%) με σκοπό την αποκατάσταση ομαλής κύλισης της επιγονατίδας στη μηριαία τροχλία. Εννέα ασθενείς (9 γόνατα – 2.79%) παραπονήθηκαν για πρόσθιο πόνο γόνατος. Σε 4 από αυτούς έγινε αντικατάσταση της επιγονατίδας από πρόθεση και στους υπόλοιπους 5 έγινε διαμόρφωση της επιγονατίδας, αφαίρεση οστεοφύτων και απονεύρωση.

ΑΚΤΙΝΟΛΟΓΙΚΑ ΑΠΟΤΕΛΕΣΜΑΤΑ

Μετρήθηκαν προεγχειρητικές και μετεγχειρητικές τιμές της μηρο-κνημιαίας γωνίας και εκτιμήθηκε η σωστή τοποθέτηση της μηριαίας και κνημιαίας πρόθεσης. Μετεγχειρητικά, η μηρο-κνημιαία γωνία βρέθηκε μεταξύ 2^ο ραιβότητας και 5^ο βλαισότητας σε περισσότερες από 95% των περιπτώσεων. Σε όλες τις περιπτώσεις αναθεωρήσεων, εκτός από αυτές που πραγματοποιήθηκαν για ανεξήγητο πόνο, βρέθηκαν εκτεταμένες ακτινοδιαυγασίες στη ζώνη 1 και 2 στην κνήμη και στην προσθιοπίσθια και στην πλάγια ακτινογραφία. Η γωνία α μετρήθηκε με μέση τιμή 95.75, η β γωνία 90.48 [σε 24(7.43%) περιπτώσεις η γωνία β ήταν μικρότερη από 90], η γωνία γ ήταν 0.91 και η γωνία σ ήταν 84.35. Η τοποθέτηση της κνημιαίας πρόθεσης σε ραιβότητα ήταν σε άμεση συσχέτιση με την άσηπτη χαλάρωση και κατά συνέπεια την αναθεώρηση. Μη προοδευτικά αυξανόμενες ακτινοδιαυγασίες στη ζώνη 1 και 2 της κνήμης βρέθηκαν σε 32 γόνατα (10.34%) στην προσθιοπίσθια και σε 51 γόνατα (15.7%) στην πλάγια ακτινογραφία, χωρίς κλινικό εύρημα άσηπτης χαλάρωσης των προθέσεων. Όσον αφορά τη μηριαία πρόθεση, ίδιες διαυγασίες στη ζώνη 1, βρέθηκαν μόνο σε 8 γόνατα (2.5%) στην προσθιοπίσθια και σε 4 γόνατα (1.2%) στην πλάγια ακτινογραφία. Προοδευτικά αυξανόμενες ακτινοδιαυγασίες βρέθηκαν στη ζώνη 1 και 2, σε 5 γόνατα (1.5%), και στην προσθιοπίσθια και την πλάγια ακτινογραφία. Όλες αυτές οι περιπτώσεις θεωρούνται ύποπτες και κλινικά για άσηπτη χαλάρωση των προθέσεων.

ΕΡΓΑΣΤΗΡΙΑΚΗ ΜΕΛΕΤΗ ΠΡΟΘΕΣΕΩΝ

Τα κυριότερα αποτελέσματα της εργαστηριακής μελέτης, είναι τα ακόλουθα:

α) Η επίστρωση ΥΟΑ της πρόθεσης «μάρτυρας», χαρακτηρίζεται από ανομοιογένεια στο πάχος και τη δύναμη πρόσφυσης στο μεταλλικό υπόστρωμα, εξαρτώμενη από τη μορφολογία της περιοχής και τον προσανατολισμό του πιστολιού ψεκασμού. Με αυτά τα δεδομένα στις κάθετες ή πλάγιες επιφάνειες της πρόθεσης, το πάχος επίστρωσης ήταν σαφώς μικρότερο από τις αντίστοιχες οριζόντιες. Στη μηριαία πρόθεση το πάχος της επίστρωσης κυμαινόταν από 60-210 μm., με την οπίσθια επιφάνεια των μηριαίων κονδύλων και τις σφήνες καθήλωσης να έχουν το μικρότερο πάχος. Στην κνημιαία πρόθεση το πάχος της επίστρωσης κυμαινόταν από 0-110 μm. Οι κοχλιωτές σφήνες στην περίπτωση αυτές είχαν το μικρότερο πάχος ή σε κάποια σημεία και καθόλου επίστρωση. Εκτός των ανωτέρω παρατηρήθηκε σε κάποιες περιοχές της κνημιαίας πρόθεσης αποκόλληση της επίστρωσης από το μεταλλικό υπόστρωμα.

β) Στα υλικά από αναθεώρηση, οι περιοχές οστεοενσωμάτωσης δεν ήταν εκτεταμένες. Οι μηριαίες προθέσεις δεν παρουσίαζαν μεγάλη οστική πρόσφυση, ενώ οι αντίστοιχες της κνήμης παρουσίαζαν μεγαλύτερη οστεοενσωμάτωση γύρω και ανάμεσα στις μεταλλικές σφήνες. Στην καταστροφική μελέτη αυτών των περιοχών, βρέθηκαν είτε περιοχές με επιτυχή ενσωμάτωση στο οστόν του ξενιστή, ή επιτυχείς περιοχές ενσωμάτωσης, με ποικίλη μορφολογία και σύσταση, σε μορφή βιο-ενεργούς μάζας ενίοτε και με πλήρη αποκόλληση από το μεταλλικό υπόστρωμα. Ψήγματα από την επίστρωση του ΥΟΑ βρέθηκαν μεμονωμένα, περιβαλλόμενα από νέο-οστεοδοκίδες, αντιπροσωπεύοντας πιθανή απόσπαση από την αρχική επίστρωση, λόγω μεγάλου πάχους αυτής, ή από το «μωσαικό», (βιο-ενεργή μάζα), μετέπειτα. Τα ευρήματα συνηγορούν ότι αν και ο ΥΟΑ βοήθησε την αρχική βιολογική καθήλωση της πρόθεσης στο

οστούν του ξενιστή, το τελικό αποτέλεσμα ήταν η δημιουργία μιας βιολογικής μάζας, που ήταν ιδιαίτερα ασταθής και μπορούσε να οδηγήσει σε αποκόλλησή της από το μεταλλικό υπόστρωμα, πριν ο ΥΟΑ ολοκληρώσει τις βιολογικές του ιδιότητες.

γ) τα ένθετα πολυαιθυλένια που αναθεωρήθηκαν είχαν όλα εκτεταμένη φθορά και χαρακτηρίζονταν από μία εξωτερική σκληρή, στιλβώδη επιφάνεια, στην αρθρική τους επιφάνεια και μια λιγότερο σκληρή μάζα στο εσωτερικό της, πιθανώς λόγω κατασκευής. Στο υλικό «μάρτυρας», βρέθηκε πάχος στην αρθρούμενη επιφάνεια μόλις 4 χιλιοστά. Αποκολλήσεις, κατάγματα και εγκυβωτισμός μεταλλικών ή άλλων αντικειμένων στη μάζα τους, ήταν τα κυριότερα ευρήματα από την μακροσκοπική και καταστροφική μελέτη.

ΚΕΦΑΛΑΙΟ 6

SUMMARY

Materials and Methods

Between April 1990 and September 1997, 323 HA coated posterior cruciate retaining Goeland (Landos Landanger) TKAs were implanted in 299 consecutive patients. Bilateral prostheses were implanted in 24 (8%) patients. There were 49 (15.2%) men and 274 (84.8%) women with a mean age at surgery of 67 years (range, 46 – 82 years). There were 145 (44.5%) right and 177 (55.5%) left knees. The mean weight was 71.5 kgr (range, 55-95 Kgr) and the mean BMI was 34 (range,28-37) at the time of the operation. The diagnosis was degenerative osteoarthritis in 292 (90%) patients, rheumatoid arthritis in 16(5%), post-traumatic arthritis in 5 (2%), osteochondromatosis in 4 (1%), synovitis in 4 (1%) and osteonecrosis in 2 (1%). In 16 (5.35%) patients supracondylar valgus or tibial varus osteotomies had been previously performed, and material of fixation were removed during operation.

All cases were performed at the same hospital, by one surgeon (P.P), specialist in adult reconstructive surgery. All operations were performed using a standard anterior midline approach and medial para-patellar exposure of the joint. Surgery was performed in a clean Orthopaedic theatre with a vertical laminar airflow system. Prophylactic antibiotics were used preoperatively and postoperatively for two days (until the removal of the drain) and anticoagulants (LMWH) for 30 days. The Goeland (Landos,Landanger) total knee arthroplasty was used in all patients. The femoral component, made of cobalt-chrome alloy, was anatomic with two asymmetrical condyles with polycentric curvature inducing rolling and

sliding movements, and it had an anatomical asymmetrical trochlear groove. The tibial component, made of titanium alloy, had been designed to allow retention of the posterior cruciate ligament. Two expandable pegs underneath the metallic plate could ensure primary stability. The polyethylene liner articular surface ensured a precise contact between the condyle and the tibial plate and enabled the joint to rotate when bending. An optional metal backed patellar component with a dome-shaped polyethylene liner was available. All metallic components underwent a plasma spraying procedure with HA powder consisted of 97% HA and 3% of TCP, CAO and amorphous phase traces. The mean crystallinity was $60\% \pm 10\%$ and the coating thickness $155 \pm 35 \mu\text{m}$. Partial weight bearing was permitted immediately after operation and all patients had early mobilization and physiotherapy. Full-weight bearing was achieved between four and eight weeks post-operatively.

Preoperative and postoperative clinical and radiological data were prospectively collected at regular intervals (pre-op, 3 weeks, 6 weeks, 3 months, 6 months, 1 year, and every year thereafter). The Knee Society clinical rating system KSS (Knee score and Function score) was used as a validated rating system for the evaluation of all TKA's. Detailed analysis of KSS data was performed in all available for the survey patients. Clinical assessment was performed by three surgeons. Both elements of range of movement and stability were recorded clinically. For the patients with a follow-up of more than 2 years, who were lost from follow up and who died for reasons unrelated to the procedure, the last follow up record was used for final evaluation. For radiological evaluation the Knee Society system was used at the same time intervals. We evaluated implant failures, complications and revision rates for all the patients. Failures and

complications were divided into implant-related, technique-related and patient related failures.

Survivorship analysis was performed and cumulative success rate values were recorded for all TKA's . The end point criteria for failure were the need for revision, either performed or planned, because of definite aseptic loosening of the components, infection, and ligament instability or knee dislocation.

The retrieved components of 6 implant related failures and one unused set of Goeland prosthesis were assessed in the laboratory. Non-destructive as well as destructive retrieval methods were used on as-received and subsequently sectioned and polished specimens, in a comparative assessment between unused and explanted implants. Methods involved: global and zoom macro-photographs, stereo-microscopy, scanning electron microscopy and energy dispersive spectrometry. Investigations mainly focused on non-articular HA-coated surfaces of metal components. On the unused set, the thickness of HA coating was measured at various sprayed sites and a comparative assessment with explanted prostheses was performed on selected implant-bone interfaces. Investigations were also conducted on articular areas of polyethylene inserts to study characteristic damage and degradation patterns.

Results

In July 2009, a final follow-up evaluation of the cohort of these patients was performed. Fourteen patients (15 knees-4.6%) had died from reasons unrelated to the surgery with their TKAs performing well. Fifteen patients (29 knees-8.9%) were lost from follow-up after the 2nd postoperative year and in twelve patients (14 knees-4.3%) there was a correspondence

through the phone. So the remaining 265 knees (82%) in 258 patients, were categorized using Charnley classification. So 214 knees (80.75%) were found as class A, and was the final cohort of patients, while 35 knees (13.2%) were class B and the remaining 16 knees (6.05%), class C and had been both excluded from the survey. The mean follow-up evaluation period was 15.6 years (range, 12-19).

Clinical outcome

Fifteen TKAs in 13 (11 female and 2 male) class A patients failed and subsequently revised. All these patients were over-weighted (average BMI 33.5 range, 32-36). Reasons for revision were: aseptic loosening (tibial component) in 3, knee instability in 2, polyethylene damage in 4, non-specific knee pain in 2, fatigue fracture of the tibial component in 2 and late postoperative infection in 2. All revisions, apart from those concerning knee instability, non-specific knee pain and infection, were implant related failures. Two TKAs, which had been both implanted in varus on one overweight patient, with aseptic loosening and fatigue fracture of the tibial component, had been revised at 10 and 12 postoperative years and severe metallosis of the surrounding tissues was observed. Two TKA's, in the same patient, were revised due to polyethylene wear at the 10th and 11th post-operative years. Two TKA's (2 patients) were revised due to knee instability and PCL deficiency with extensive polyethylene wear were found. Another 2 TKA's (2 patients) were revised at 10 years for non-specific knee pain without any other clinical and radiological findings. During revision, aseptic loosening of both femoral and tibial components was found. Two TKA's (2 patients) developed infection at the 6th and 9th post-operative months, both were unsuccessfully treated in another

institution with debridement and intravenous administration of antibiotics, and finally the implants were removed and the joints were arthrodesed. Survival analysis showed a cumulative success rate of 99.13% (95% confidence interval 96-100) at five years, 96.28% (95% confidence interval 92-99) at 10 years and 90.40% (95% confidence interval 85-97) at 15 years .

Total score rose from a preoperative mean of 40(range 27-53) to a final follow up mean of 85(range 80-92) .Total score showed a progressive improvement up to the 2 year time interval, remained steady up to the 10th year time interval and then showed a slight deterioration. Knee score was rose from a preoperative mean of 35(range 20-44) to a final follow up mean of 85(range 79-93) and Function score rose from a preoperative mean of 43(range 20-55) to a final follow up mean of 86(range 80-100). Knee flexion improved from a preoperative mean of 79 degrees (range, 71-112 degrees) to a final follow up mean of 94 degrees (range, 82-118 degrees). 116 knees (54.2%) had flexion more than 90 degrees, as flexion less than 70 degrees, was obvious in only 7 knees (3.3%). At final follow-up, fixed flexion up to 10⁰ was found in 7 knees (3.2%) and a slight varus/valgus laxity (less than 5mm) was seen in 16 knees (7.7%). None of the knees were presented with antero-posterior laxity of more than 10mm and none of them had a positive posterior drawer test.

Wound healing problems were recorded in 16 (4.96%) cases only. Deep vein thrombosis was detected in 12 (3.72%) knees, while pulmonary embolism was diagnosed in 1 (0.31%) patient who fully recovered. Nine patients (9 TKA's-2.79%) complained of anterior knee pain. Two patients (2 knees-0.6%) sustained peri-prosthetic fractures of the femoral components. One was treated non-operatively with a long leg plaster cast and callus formation was apparent at 5 months with an end range of movement of 10°

to 70° of flexion. The other was internally fixed with a 95° DHS plate with an end range of flexion of 0° to 85°. In both cases the femoral components were preserved. One patient (one knee – 0.31%) sustained a patellar fracture after a fall which was internally fixed. Finally one patient (1 knee - 0.31%) complained of non specific knee pain and had clinical manifestations of mild complex regional pain syndrome which improved after the 6th postoperative month.

Patella was replaced in 24 patients (24 knees-7.4%) and lateral release was performed in 18 knees (5.5%) in order to restore abnormal patella tracking. Nine patients (9 knees – 2.79%) complained of anterior knee pain. In four of them, the patella was replaced and in five, denervation and removal of the osteophytes was performed during a subsequent operation.

Radiological evaluation

Post-operatively, femoro-tibial alignment was more than acceptable (between 2° varus and 5° of valgus in more than 95% of the cases). In all revision cases, except from those concerning non-specific knee pain, demonstrated radiolucent lines in zone 1 and zone 2 of the tibia in AP and lateral views were present. All these cases were dealt with revision of the prosthesis with another cemented one. The right installation of the prostheses is confirmed post-operatively, by measuring the angles described in IKS Roentgenographic System. The α angle was measuring 95.75, the β angle 90.48[in 24(7.43%) cases the β angle was <90], γ angle was 0.91 and σ angle was 84.35. The installation of the tibial component in varus manner was in direct correlation with revision issues, as its main cause. Non progressive radiolucent lines in zone 1 and 2 , were found in 32 knees (10.34%) of the knees in AP and in 51 knees (15.7%) in lateral films, with

no clinical evidence of aseptic loosening. Concerning the femoral component, the same findings in zone 1, were seen in 8 knees (2.5%) in AP and in 4 knees (1.2%) in lateral films, only. Progressive lucent lines were detectable in zone 1 and 2, in 5 knees (1.5%), in both AP and lateral films. All these cases were clinically susceptible for aseptic loosening. All retrieved for aseptic loosening cases, had the tibial component placed in varus and loosen lines were apparent in zones 1 and 2 .

Retrieval analysis of implants

The laboratory retrieval analysis provided evidence that is briefly described as follows:

- a) Unused witness metal implants were characterized by a HA coating which was locally found non-consistent in thickness and substrate adherence, depending on surface morphology and relative orientation of sprayed sites. With respect to anatomical orientation, vertical or oblique aspects were less coated than horizontal ones. In the Co-Cr femoral component coating thickness varied between 60-210 μm ; the posterior condyle walls and pegs being the poorer. In the Ti-alloy tibial tray coating thickness varied between 0-110 μm ; the plug threads being the poorer or locally not coated at all. Furthermore, some flat areas of the witness tibial tray exhibited a clear delineation between metal substrate and deficiently adhered coating .
- b) Retrieved metallic implants did not exhibit wide osseointegrated areas. Co-Cr femoral components were almost free of bone attachment, while Ti-alloy tibial trays exhibited remaining osseointegration limited between or around tibial plugs. Section examination of such areas, from titanium to bone, revealed either successful osseointegration or successive layers of varying morphology and consistency, in the form of solid mosaic-like

structures of HA fragments and biofluids, occasionally disturbed by cracks. HA fragments found in isolation encapsulated within bone, advocated possible fracture events of the initial HA coatings or later mosaic formations. Findings in such areas, suggest that although initially HA gave rise to some biological attachment, the resulting unstable mosaic-like structures possibly broke, reunified, integrated and formed new ones, in a series of cascading events.

c) Retrieved polyethylene inserts were severely worn and clearly characterized by an outer stiff and brittle layer covering a less hard bulk material, possibly due to manufacturing procedures. Cracks, delamination, creep and embedded metal or other particles were observed on their examined articular surfaces.

ΚΕΦΑΛΑΙΟ 7

ΕΥΡΕΤΗΡΙΟ ΣΧΗΜΑΤΩΝ ΓΕΝΙΚΟΥ ΜΕΡΟΥΣ

Σχήμα 1.1 Διατομή μηριαίων και κνημιαίων κονδύλων σε οβελιαίο επίπεδο
(Karandji 1970)

Σχήμα 1.2 Σχέσεις του αρθρικού θυλάκου με τους χιαστούς
συνδέσμους.(Karandji 1970)

Σχήμα 2.1 Σχηματική παράσταση του πειράματος από τον Karandji (1970)

Σχήμα 3.1 Οι τρεις άξονες του γόνατος- Karandji (1970)

Σχήμα 3.2 Η ισοπποπία γόνατος κατά Maquet (1976)

Σχήμα 3.3 Ισορροπία κνήμης- Goodfellow & O'Connor (1978)

ΚΕΦΑΛΑΙΟ 8

ΕΥΡΕΤΗΡΙΟ ΕΙΚΟΝΩΝ ΓΕΝΙΚΟΥ ΜΕΡΟΥΣ

Εικόνα 1. σχηματική απεικόνιση νατομικής παραλλαγής μεταξύ μηχανικού και ανατομικού άξονα.

Εικόνα 2. διεγχειρητική εικόνα γόνατος, μετά την διενέργεια οστεοτομιών μηρού και κνήμης.

Εικόνα 3. Εμφάνιση κεραμικής επίστρωσης φωσφορικού ασβεστίου κατά την εμφύτευσή του. Εικόνα από ηλεκτρονικό μικροσκόπιο σε μεγέθυνση $\times 720$.

Εικόνα 4. Ζώνη ινοβλαστών, διαφοροποιημένοι σε οστεοβλάστες, στον χαλαρό συνδετικό ιστό της μυελικής κοιλότητας, σε ολική αρθροπλαστική ισχίου (LCT). Πυρήνες οστεοποίησης εμφανίζονται μερικές ημέρες μετά την εμφύτευση σε όλη τη μυελική κοιλότητα. (*) θέση του προθετικού υλικού. Μεγέθυνση $\times 450$

Εικόνα 5. Τα κύτταρα που έχουν διαφοροποιηθεί ήδη σε οστεοβλάστες(OB) κοντά στην επιφάνεια της επίστρωσης, συνθέτουν νέο οστεοειδές στην εξώτατη στοιβάδα του Υ.Ο.Α. Η πρόθεση ισχίου, που εξετάζεται έχει εμφυτευθεί πριν 3 εβδομάδες. Επεξεργασία με Fuchsin-Toluidine.

Εικόνα 6. Θεμέλιος οστική ουσία (O) με εναπόθεση στην επίστρωση Υ.Ο.Α (HA). Οστεοκλάστες ακινητοποιημένοι στην επιφάνεια της πρόθεσης. 2^{ος} μήνας μετεγχειρητικά

Εικόνα 7. Οστική παραγωγή (O) σε περιοχές (βέλη), όπου η επίστρωση Υ.Ο.Α έχει προηγούμενα αποδομηθεί. Το νεο-σχηματισθέν οστόν είναι πεταλιώδες,κυτταροβριθές και εμπεριέχει οστικές μυελικές κοιλότητες.

Εικόνα 8. Η επίστρωση Υ.Ο.Α έχει ομοιόμορφο πάχος (65-100 μm) και καλύπτεται από πεταλιώδες οστόν (BL) ,χωρίς την παρεμβολή ινώδους μεμβράνης. Ομαλή σύνδεση οστού με την εξώτατη στοιβάδα επίστρωσης, η

οποία πιθανώς υφίσταται ωρίμανση (ανακατασκευή) και μετατροπή σε καρβονικό απατίτη (AC). Πολυάριθμα οστεοκύτταρα (Ocy) στο οστόν που έχει εναποτεθεί στην επίστρωση, όπου και τελικά επιτυγχάνεται οστική ανακατασκευή. Μεγέθυνση $\times 460$.

Εικόνα 9 .Μικρογραφία πολωμένου φωτός. Βιοψία οστού από την επιφάνεια επαφής με μηριαίο στέλεχος στην περιοχή του μείζονα τροχαντήρα. Πεταλιώδες οστόν (Bt), χωρίς την παρουσία ενδιάμεσης ινώδους μεμβράνης και χωρίς παρουσία προϊόντων φθοράς από κόκκους Υ.Ο.Α. Έντονη νεο-αγγείωση και κυτταροβρίθεια στο μυελό του οστού (Em). Μεγέθυνση $\times 24$.

Εικόνα 10 . Εικόνα ηλεκτρονικού μικροσκοπίου ένα χρόνο μετά την εμφύτευση σε ασθενή, μετά την αφαίρεση οργανικής θεμέλιας ουσίας με διάλυμα NaOCl. Το κρυσταλλικό τμήμα της επίστρωσης φαίνεται ως ξεχωριστά κοκκία μετά τη διάλυση της άμορφης φάσης της επίστρωσης. SEM $\times 1000$.

ΚΕΦΑΛΑΙΟ 9

ΕΥΡΕΤΗΡΙΟ ΠΙΝΑΚΩΝ ΕΙΔΙΚΟΥ ΜΕΡΟΥΣ

πίνακας 1 : κατανομή περιστατικών ανά φύλο

πίνακας 2: κατανομή ασθενών ανά σκέλος.

πίνακας 3: αιτιολογία επεμβάσεων.

πίνακας 4: κατανομή επεμβάσεων ανά έτος

πίνακας 5: knee score

πίνακας 6: Functional score

πίνακας 7: Knee Society Roedgenographic Evaluation and Scoring System.

πίνακας 8: κατανομή ασθενών κατά Charnley.

πίνακας 9: επιβίωση κατά Kaplan-Meier

πίνακας 10: επιβίωση κατά Kaplan-Meier για άσηπτη χαλάρωση προθέσεων

πίνακας 11: αίτια αναθεωρήσεων Ο.Α.Γ.

πίνακας 12: Knee Society Score

πίνακας 13: Knee Score

πίνακας 14: Function Knee Score

πίνακας 15: λειτουργικότητα γόνατος όσον αφορά την κάμψη.

πίνακας 16: λειτουργικότητα γόνατος όσον αφορά τον πόνο.

πίνακας 17: λειτουργικότητα γόνατος όσον αφορά τη βάρδιση

πίνακας 18: λειτουργικότητα γόνατος όσον αφορά το κατέβασμα κλίμακας.

πίνακας 19: ταξινόμηση επιπλοκών ανά κατηγορία.

πίνακας 20: μέτρηση μηρο-κνημιαίας γωνίας προ-και-μετεγχειρητικά

πίνακας 21: μέτρηση γωνιών σύμφωνα με το Knee Society Roedgenographic Evaluation and Scoring System.

πίνακας 22: Ιδιαίτερα χαρακτηριστικά επίστρωσης ΥΟΑ.

ΚΕΦΑΛΑΙΟ 10

ΕΥΡΕΤΗΡΙΟ ΕΙΚΟΝΩΝ ΕΙΔΙΚΟΥ ΜΕΡΟΥΣ

Εικόνα 1: *Η ενδοπρόθεση Goeland, με επίστρωση Υ.Ο.Α*

Εικόνα 2: *ανατομικός και μηχανικός άξονας φυσιολογικού γόνατος και αντίστοιχου με αξονική παραμόρφωση*

Εικόνα 3,4: *σηματική και ανατομική χειρουργική προσπέλαση γόνατος*

Εικόνα 5,6: *σηματική και ανατομική οστεοτομία μηρού*

Εικόνα 7,8: *σηματική και ανατομική οστεοτομία κνήμης*

Εικόνα 9,10: *σηματική και ανατομική οστεοτομία επιγονατίδας*

Εικόνα 11,12: *σηματική απεικόνιση τοποθέτησης πρόθεσης κνήμης και ένθετου πολυαιθυλενίου*

Εικόνα 13,14: *σηματική απεικόνιση τοποθέτησης πρόθεσης μηρού*

Εικόνα 15,16,17: *σηματική απεικόνιση τοποθέτησης πρόθεσης επιγονατίδας και τελική εικόνα μετά την τοποθέτηση των προθέσεων*

Εικόνα 18: *ζώνες βαθμολόγησης σε προσθιοπίσθια και πλάγια ακτινογραφία γόνατος σύμφωνα με το KSS Roentgenographic Evaluation and Scoring System.*

Εικόνα 19: *A: πλάγια αφία ασθενούς με άσηπτη χαλάρωση προθετικών υλικών αρθροπλαστικής γόνατος*

B: προσθιοπίσθια αφία ασθενούς με άσηπτη χαλάρωση προθετικών υλικών αρθροπλαστικής γόνατος, συνεπεία κατάγματος κόπωσης κνημιαίας πρόθεσης.

Γ,Δ: διεγχειρητικές εικόνες αφαίρεσης μηριαίας και κνημιαίας πρόθεσης με εκτεταμένη επιμετάλλωση περιπροθετικών ιστών.

E: εικόνα αφαιρεθέντων υλικών, από τον ίδιο ασθενή με εκσεσημασμένη φθορά πολυαιθυλενίου και κάταγμα κόπωσης κνημιαίας πρόθεσης.

ΣΤ,Ζ: πλάγια και προσθιοπίσθια ακτινογραφία του ίδιου ασθενούς, μετά την τοποθέτηση αναθεωρητικής πρόθεσης ολικής αρθροπλαστικής γόνατος, ημισυνδεδεμένου τύπου.

Εικόνα 20: *A:* προσθιοπίσθια αφία ασθενούς με άσηπτη χαλάρωση προθετικών υλικών αρθροπλαστικής γόνατος

B: πλάγια αφία ασθενούς με άσηπτη χαλάρωση προθετικών υλικών αρθροπλαστικής γόνατος, συνεπεία κατάγματος κόπωσης κνημιαίας πρόθεσης.

Γ,Δ: διεγχειρητικές εικόνες αφαίρεσης μηριαίας και κνημιαίας πρόθεσης με εκτεταμένη επιμετάλλωση περιπροθετικών ιστών.

E: εικόνα αφαιρεθέντων υλικών, από τον ίδιο ασθενή με εκσεσημασμένη φθορά πολυαιθυλενίου και κάταγμα κόπωσης κνημιαίας πρόθεσης.

ΣΤ,Ζ: προσθιοπίσθια και πλάγια ακτινογραφία του ίδιου ασθενούς, μετά την τοποθέτηση αναθεωρητικής πρόθεσης ολικής αρθροπλαστικής γόνατος, ημισυνδεδεμένου τύπου.

Εικόνα 21: *A:* προσθιοπίσθια ακτινογραφία της παραπάνω ασθενούς, στο άλλο γόνατο με άσηπτη χαλάρωση των υλικών ολικής αρθροπλαστικής γόνατος.

B: πλάγια ακτινογραφία της παραπάνω ασθενούς, στο άλλο γόνατο με άσηπτη χαλάρωση των υλικών ολικής αρθροπλαστικής γόνατος.

Γ: μακροφωτογράφιση της άνω επιφάνειας κνημιαίας πρόθεσης, από την ίδια ασθενή, μετά την αναθεώρησή της, με κόπωση υλικού, που διέρχεται από το σημείο ήσσονος αντίστασης (κοχλίες καθήλωσης).

Δ: μακροφωτογράφιση της κάτω αρθρικής επιφάνειας κνημιαίας πρόθεσης, από την ίδια ασθενή ,μετά την αναθεώρησή της.

Εικόνα 22: *A: προσθιοπίσθια ακτινογραφία ασθενούς, με άσηπτη χαλάρωση και της μηριαίας και της κνημιαίας πρόθεσης των υλικών ολικής αρθροπλαστικής γόνατος, καθώς και υποχώρηση του υποχονδριακού οστού στην έσω κνημιαία επιφάνεια, λόγω εκτεταμένης οστεόλυσης, 11 έτη μετά την αρχική εμφύτευση.*

B: πλαγία ακτινογραφία του παραπάνω ασθενούς.

Γ,Δ: διεγχειρητικές εικόνες του ίδιου ασθενούς ,με εκτεταμένη επιμετάλλωση των περιπροθετικών ιστών

E: εικόνα αφαιρεθέντων υλικών, από τον ίδιο ασθενή με εκσεσημασμένη φθορά πολυαιθυλενίου.

Εικόνα 23: *A: προσθιοπίσθια ακτινογραφία του ίδιου ασθενούς, με άσηπτη χαλάρωση των υλικών ολικής αρθροπλαστικής στο άλλο γόνατο, καθώς και εκτεταμένη οστεόλυση του υποχονδριακού οστού στον έσω κνημιαίο κόνδυλο.*

B: πλαγία ακτινογραφία του παραπάνω ασθενούς.

Γ,Δ: διεγχειρητικές εικόνες του ίδιου ασθενούς ,με εκτεταμένη επιμετάλλωση των περιπροθετικών ιστών

E: εικόνα αφαιρεθέντων υλικών, από τον ίδιο ασθενή με εκσεσημασμένη φθορά πολυαιθυλενίου.

Εικόνα 24: *A: προσθιοπίσθια ακτινογραφία ασθενούς, με άσηπτη χαλάρωση των υλικών ολικής αρθροπλαστικής γόνατος.*

B: πλαγία ακτινογραφία του παραπάνω ασθενούς.

Γ: εικόνα αφαιρεθέντων υλικών, από τον ίδιο ασθενή με εκσεσημασμένη φθορά πολυαιθυλενίου και κάταγμα κόπωσης κνημιαίας πρόθεσης.

Εικόνα 25: *A: προσθιοπίσθια αφία ασθενούς με χειρουργηθέν και οστεοσυντεθέν (ανάστροφος ήλος Richard's 95⁰) περιπροθετικό κάταγμα μηριαίου, 8 έτη μετά την τοποθέτηση της ολικής αρθροπλαστικής γόνατος, και 1 έτος μετά από την ήλωση, χωρίς σημεία ύποπτα χαλάρωσης.*

B: προσθιοπίσθια αφία της ίδιας ασθενούς, 2 έτη μετά την ήλωση (9 έτη μετά την αρθροπλαστική γόνατος).

Εικόνα 26: *προσθιοπίσθια αφία ασθενούς με κάταγμα επιγονατίδας, συνεπεία πτώσης, μετά από Ο.Α.Γ.*

Εικόνα 27: *A: ασθενής με νέκρωση δέρματος στο σημείο της χειρουργικής τομής και επιφανειακού τύπου μόλυνση.*

B: διεγχειρητική εικόνα του ιδίου ασθενή, μετά νεαροποίηση των χειλέων του τραύματος και κάλυψη του ελλείμματος με μυικό κρημνό από τον γαστροκνήμιο μυ.

Εικόνα 28: *προσθιοπίσθια αφία ασθενούς με εξάρθρωμα επιγονατίδας, 8 μήνες μετά από Ο.Α.Γ, που αντιμετωπίστηκε χειρουργικά με διατομή των έξω καθεκτικών και αναδίπλωση των έσω καθεκτικών συνδέσμων της επιγονατίδας.*

Εικόνα 29: *A: μακροσκοπική εικόνα ασθενούς 15 ημέρες μετεγχειρητικά με διάσπαση του τραύματος και δευτερογενή μόλυνση.*

B: εικόνα σπινθηρογραφήματος τριών φάσεων, στον ίδιο ασθενή, που επιβεβαιώνει τη μακροσκοπική εικόνα.

Εικόνα 30: *A: προσθιοπίσθια αφία ασθενούς 4 έτη μ.τ.χ*

B: προσθιοπίσθια αφία ασθενούς 11 έτη μ.τ.χ

Γ: προσθιοπίσθια αφία ασθενούς 14 έτη μ.τ.χ

Δ: προσθιοπίσθια αφία ασθενούς 18 έτη μ.τ.χ

E: προσθιοπίσθια αφία ασθενούς 18 έτη μ.τ.χ, σε μεγέθυνση στον έσω μηριαίο κόνδυλο, χωρίς ευρήματα οστεόλυσης,ή άσηπτης χαλάρωσης της πρόθεσης

Εικόνα 31: *A: προσθιοπίσθια αφία ασθενούς με ολική αρθροπλαστική και στα δυο του γόνατα (αριστερό-8 έτη μ.τ.χ,δεξιό-9 έτη μ.τ.χ).*

B: προσθιοπίσθια αφία ασθενούς με ολική αρθροπλαστική και στα δυο του γόνατα (αριστερό-15 έτη μ.τ.χ, δεξιό-16 έτη μ.τ.χ), χωρίς ευρήματα οστεόλυσης,ή άσηπτης χαλάρωσης της πρόθεσης.

Εικόνα 32: *A: προσθιοπίσθια και πλάγια αφία ασθενούς την 1^η μ.τ.χ ημέρα.*

B: προσθιοπίσθια αφία του ιδίου ασθενούς 7 έτη μ.τ.χ.

Γ: προσθιοπίσθια αφία του ιδίου ασθενούς 12 έτη μ.τ.χ.

Δ: προσθιοπίσθια αφία του ιδίου ασθενούς 19 έτη μ.τ.χ.

E: προσθιοπίσθια αφία του ιδίου ασθενούς 19 έτη μ.τ.χ., με μεγέθυνση, χωρίς ευρήματα οστεόλυσης,ή άσηπτης χαλάρωσης της πρόθεσης.

Εικόνα 33: *A: προσθιοπίσθια αφία ασθενούς με αρθροπλαστική γόνατος και στα δύο γόνατα 7 έτη μ.τ.χ*

B: προσθιοπίσθια αφία του ιδίου ασθενούς 8 έτη μ.τ.χ.

Γ: προσθιοπίσθια αφία του ιδίου ασθενούς 11 έτη μ.τ.χ.

Δ: προσθιοπίσθια αφία του ιδίου ασθενούς 15 έτη μ.τ.χ.

E: προσθιοπίσθια αφία του ιδίου ασθενούς 19έτη μ.τ.χ.

ΣΤ: πλαγία αφία του ιδίου ασθενούς 19 έτη μ.τ.χ., με μεγέθυνση στη ζώνη 1 της μηριαίας πρόθεσης, χωρίς ευρήματα οστεόλυσης,ή άσηπτης χαλάρωσης αυτής.

Εικόνα 34: *μακροσκοπική εικόνα μηριαίου προθέματος,μάρτυρα*

Εικόνα 35: *μακροσκοπική εικόνα κνημιαίου προθέματος,μάρτυρα*

Εικόνα 36: *μακροσκοπική εικόνα πολυαιθυλενίου, μάρτυρα*

Εικόνα 37: αναθεωρημένα υλικά αρθροπλαστικής (μηριαία και κνημιαία εμφυτεύματα) με υπολείμματα οστεοενσωμάτωσης και χαρακτηριστικές περιοχές φθοράς της κνημιαίας πρόθεσης.

Εικόνα 38: χαρακτηριστικές εικόνες φθοράς πολυαιθυλενίου από προθέσεις που αναθεωρήθηκαν.

Εικόνα 39: ένθετο πολυαιθυλένιο, μετά από αναθεώρηση με εμπάκτωση μεταλλικού σωματιδίου.

Εικόνα 40: αστοχία υλικού σε αναθεωρημένη κνημιαία πρόθεση.

Εικόνα 41: περιοχές κνημιαίας πρόθεσης με συγκράτηση υλικού, μετά την αναθεώρηση.

Εικόνα 42: στοιχειακή ανάλυση υλικού συγκράτησης σε κνημιαία πρόθεση που αναθεωρήθηκε.

Εικόνα 43: περιοχές συγκράτησης υλικού σε μηριαία πρόθεση

Εικόνα 44: περιοχή αποκόλλησης επίστρωσης σε κνημιαία πρόθεση.

Εικόνα 45: Εικόνες SEI και BEI από επιφάνεια κνημιαίας πρόθεσης.

Εικόνα 46: Στοιχειακή ανάλυση φορτιζουσας επιφανείας πρόθεση κνήμης.

Εικόνα 47: στοιχειακή ανάλυση βιομεμβράνης στην κοχλιωτή υποδοχή του βύσματος, σε κνημιαία πρόθεση.

Εικόνα 48: Κνημιαίο εμφύτευμα με θραύση μεταλλικού υποστρώματος στην περιοχή της κοχλιωτής υποδοχής του βύσματος.

Εικόνα 49: επιλογή περιοχών για μελέτη από α) YOA από πρόθεση μάρτυρα, β) YOA από αναθεωρηθείσα πρόθεση και γ) δοκίδα σπογγώδους οστού

Εικόνα 50: φασματομετρία YOA και σπογγώδους.

Εικόνα 51: φασματομετρία YOA και σπογγώδους.

Εικόνα 52: κυμαινόμενο πάχος επίστρωσης στην πρόθεση-“μάρτυρα”.

Εικόνα 53: κυμαινόμενο πάχος επίστρωσης στην κνήμη στην πρόθεση-«μάρτυρα».

Εικόνα 54: μελέτη αποκολληθείσης «φλούδας» ΥΟΑ με σπογγώδες.

Εικόνα 55: Αποκόλληση επίστρωσης στην κνήμη-«μάρτυρα»

Εικόνα 56: μωσαικό ΥΟΑ σε κνημιαίο πρόθεμα.

Εικόνες 57,58: διαστρωμάτωση διαφορετικών περιοχών των μεμβρανών στην ίδια περιοχή αλλά σε άλλο βάθος.

Εικόνα 59:Κόκκος φωσφορικού ασβεστίου εγκυβωτισμένος στην επιφάνεια πολυαιθυλενίου μεταλλικού κυπελλίου εμφυτευθέντος με τσιμέντο, σε ολική αρθροπλαστική ισχίου. Η επιφάνεια είναι αποπλατυσμένη, γεγονός που αποδεικνύει την ύπαρξη του κόκκου, πριν την αναθεώρηση της πρόθεσης.
Εικόνα ηλεκτρονικού μικροσκοπίου σε μεγέθυνση $\times 800$.

ΚΕΦΑΛΑΙΟ 11

ΣΥΝΤΜΗΣΕΙΣ

ΥΟΑ	Υδροξυαπατίτης
RSA	Στερεοφωτογραμμομετρία (Radiostereometric Analysis)
ΟΑ	Οστεοαρθρίτιδα
ΡΑ	Ρευματοειδής αρθρίτιδα
ΟΑΓ	Ολική Αρθροπλαστική Γόνατος
BMI	Δείκτης Βάρους Σώματος (Body Mass Index)
PMMA	Ακρυλικό τσιμέντο(Polymethyl-methacrylate=bone cement)
TCP	Φωσφορικό ασβέστιο (Tricalcium Phosphate)
ΟΝ	Οστεονέκρωση
SEI	Δευτερογενής Δέσμη (secondary emission images)
BEI	(Οπισθοσκεδαζόμενη Δέσμη)Backscattering Images
SEM	Ηλεκτρονικό Μικροσκόπιο
ΟΧΣ	Οπίσθιος Χιαστός Σύνδεσμος
KSS	Knee Society score

ΚΕΦΑΛΑΙΟ 12

ΒΙΒΛΙΟΓΡΑΦΙΑ

1. **Akizuki S, Takizawa T, Horiuchi H.** Clinical results and influence of patellofemoral joint design on the stability of the patellar component in Miller-Galante types I and II, and Nex-Gen total knee arthroplasty. In : Imura S, Wada M, Omori H eds. Joint arthroplasty. Tokyo: Springer-Verlag; 1999: 292-305
2. **Akizuki S, Takizawa T, Horiuchi H.** Fixation of hydroxyapatite-tricalcium phosphate-coated cementless knee prosthesis: clinical and radiographic evaluation seven years after surgery. *J Bone Joint Surg (Br)* 2003;85-B(8):1123-1127.
3. **Amin AK, Clayton RAE, Patton JT, Gaston M, Cook RE, Brenkel IJ.** Total knee replacement in morbidly obese patients. *J Bone Joint Surg (Br)* 2006;88-B(10):1321-1326.
4. **Bartel DL, Burstein AH, Santavicca EA, Insall JN.** Performance of the tibial component in total knee replacement. Conventional and revision designs. *J Bone Joint Surg (Am)* 1982;64-A(7):1026-1033.
5. **Bauer TW.** Hydroxyapatite: coating controversies. *Orthopaedics (United States)*, Sept 1995, 18(9) p885-8
6. **Bellamy N, Buchanan WW, Goldsmith CH, et al.** Validation study of WOMAC: a health status instrument for measuring clinically important, patient relevant outcomes following total hip or knee arthroplasty in osteoarthritis. *J Orthop Rheumatol.* 1988; 1:95-108.

7. **Bellemans J.** Osseointegration in porous coated knee arthroplasty. The influence of component coating type in sheep. *Acta Orthop Scand* 1999;70 Suppl 288:1-35.
8. **Berger RA, Rosenberg AG, Barden RM, Sheinkop MB, Jakobs JJ, Galante JO.** Long-term followup of the Miller-Galante total knee replacement. *Clin Orthop Relat Res* 2001a;388:58-67.
9. **Berger RA, Lyon JH, Jacobs JJ, Barden RM, Berkson EM, Sheinkop MB, Rosenberg AG, Galante J.** Problems with cementless total knee arthroplasty at 11 years followup. *Clin Orthop Relat Res* 2001b;392:196-207.
10. **Bertin KC, Freeman MAR, Saquielson KM, Ratcliffe SS, Todd RC.** Stemmed revision arthroplasty for aseptic loosening of total knee replacement. *J Bone Joint Surg Br.* 1985; 67: 241-248.
11. **Bos I, Fredebold D, Diebold J, Löhrs U.** Tissue reactions to cemented hip sockets. Histiologic and morphometric autopsy of 25 acetabula. *Acta Orthop Scand* 1995; 66(1):1-8.
12. **Buchwalter J.,Glimcher M.,Cooper R.,Reckner R.** Instructional Course Lectures,The American Academy of Orthopaedic Surgeons : BONE BIOLOGY J.Bone and Joint Surg., 77-A 1256-1275, 1995
13. **Buechel FF Sr, Buechel FF Jr, Pappas MJ, D'Alezzo J.** Twenty-year evaluation of meniscal bearing and rotating platform knee replacements. *Clin Orthop Relat Res* 2001;388:41-50.
14. **Burr DB,Mori S, Boyd RD,et al.** Histomorphometric assessment of the mechanism for rapid ingrowth of bone to HA/TCP coated implants. *J.Biomed. Mater.Res.* 1993;27: 645-53
15. **Cadambi A, Engh GA, Dwyer KA, et al.** Osteolysis of the distal femur after total knee arthroplasty. *J Arthroplasty.* 1994; 9:579-594.
16. **Cameron HU.**HA versus grit-blast tibial components in total knee replacement. *Acta Orthop.Belg.(Belgium),*1997,63 Suppl 1 p47-9

17. **Campbell MD, Duffy GP, Trousdale RT.** Femoral component failure in hybrid total knee arthroplasty. *Clin Orthop Relat Res* 1998;356:58-65.
18. **Carlsson Å, Björkman A, Besjakov J, Önsten I.** Cemented tibial component fixation performs better than cementless fixation. A randomized radiostereometric study comparing porous-coated, hydroxyapatite-coated and cemented tibial components over 5 years. *Acta Orthop* 2005;76(3):362-369.
19. **Chockalingam S and Scott G.** The outcome of cemented vs. cementless fixation of a femoral component in total knee replacement (TKR) with the identification of radiological signs for prediction of failure. *Knee* 2000;7:233-238.
20. **Charnley J.** The long term results of low friction arthroplasty of the hip performed as a primary invention. *JBJS* 54 B:61, 1972
21. **Cloke DJ, Khatri M, Pinder IM, McCaskie AW, Lingard EA.** 284 press-fit Kinemax total knee arthroplasties followed for 10 years. Poor survival of uncemented prostheses. *Acta Orthop* 2008;79(1):28-33.
22. **Colizza WA, Insall JN, Scuderi GR.** The posterior stabilized knee prosthesis. Assessment of polyethylene damage and osteolysis after a ten-year-minimum follow-up. *J Bone Joint Surg (Am)* 1995;77-A(11):1713-1720.
23. **Cross MJ and Parrish EN.** A hydroxyapatite-coated total knee replacement: prospective analysis of 1000 patients. *J Bone Joint Surg (Br)* 2005;87-B(8):1073-1076.
24. **Crowder AR, Duffy GP, Trousdale RT.** Long-term results of total knee arthroplasty in young patients with rheumatoid arthritis. *J Arthroplasty* 2005;20(7):12-16.

25. **Dalury DF, Ewald FC, Christie MJ, Scott RD.** Total knee arthroplasty in a group of patients less than 45 years of age. *J Arthroplasty* 1995; 10(5):598-602.
26. **D'Antonio J., Capello W., Manley M.** Remodeling of bone around HA-coated femoral stems. *J. Bone and Joint Surg.*, 74-A 995-1008, 1992
27. **Dean JC, Tisdell CL, Goldberg VM, et al.** Effects of hydroxyapatite tricalcium phosphate coating and intracancellous placement on bone ingrowth titanium fiber metal implants. *J. Arthroplasty*; 1995; 10:830-838
28. **Diduch DR, Insall JN, Scott WN, Scuderi GR, Font-Rodriguez D.** Total knee replacement in young, active patients: long-term follow-up and functional outcome. *J Bone Joint Surg (Am)* 1997;79-A(4):575-582
29. **Dodd CAF, Hungerford DS, Krackow KA.** Total knee arthroplasty fixation. Comparison of the early results of paired cemented versus uncemented porous coated anatomic knee prostheses. *Clin Orthop Relat Res* 1990;260:66-70.
30. **Duffy GP, Berry DJ, Rand JA.** Cement versus cementless fixation in total knee arthroplasty. *Clin Orthop Relat Res* 1998;356:66-72.
31. **Duffy GP, Crowder AR, Trousdale RR, Berry DJ.** Cemented total knee arthroplasty using a modern prosthesis in young patients with osteoarthritis. *J Arthroplasty* 2007;22(6)Suppl 2:67-70.
32. **Epinette JA.** Results with an HA coated total knee. State of the Art Update in Orthopaedics 2000. Whistler, BC: February 12- 16, 2000.

33. **Ewald FC.** The Knee Society total knee arthroplasty roentgenographic evaluation and scoring system. Clin Orthop Relat Res 1989;248:12.
34. **Feighan J.,Goldburg V.**The influence of surface-blasting on the incorporation of titanium-alloy implants in a rabbit intramedullary model. J.Bone and Joint Surg., 77-A 1380-1395, 1995
35. **Font-Rodriguez DE, Scuderi GR, Insall JH.** Survivorship of cemented total knee arthroplasty. Clin Orthop Relat Res 1997;345:79-86.
36. **Foran JRH, Mont MA, Etienne G, Jones LC, Hungerford DS.** The outcome of total knee arthroplasty in obese patients. J Bone Joint Surg (Am) 2004a;86-A(8):1609-1
37. **Foran JRH, Mont MA, Rajadhyaksha AD, Jones LC, Etienne G, Hungerford DS.** Total knee arthroplasty in obese patients. J Arthroplasty 2004;19(7):817-824.
38. **Fornasier V, Wright J, Seligman J.** The histiomorphologic and morphometric study of asymptomatic hip arthroplasty. A post-mortem study. Clin Orthop Relat Res 1991;271:272-282.
39. **Frayssinet P., Hardy D., Rouquet N.,Tourenne F.**Cell degradation of calcium phosphate ceramics.Bioland,132 Rte d'Espagne,31100 Toulouse,France,1999
40. **Frayssinet P** The use of HA in Orth.Surgery:A 10 years review EJOST,1999
41. **Freeman MAR and Swanson SAV.** Total knee replacement of the knee. J Bone Joint Surg (Br) 1972;54-B(1):170-171.
42. **Freeman,M.A.R. Correspondence.** HA coating of prostheses. J.Bone and Joint Surg.,74-B,No 6,Nov. 1992,p 933-4

43. **Freeman MAR, Pinskerova V.** The movement of the normal tibiofemoral joint. *J Biomech.* 2005; 38:197-208.
44. **Friedman R., Black J., Galante J., Jacobs J.** Instructional Course Lectures, The American Academy of Orthopaedic Surgeons : CURRENT CONCEPTS IN ORTHOPAEDIC BIOMATERIALS AND IMPLANT FIXATION *J. Bone and Joint Surg.*, 75A 1086-1109, 1993
45. **Friedman RL., Bauer TW., Garg K., et al.** Histological and mechanical comparison of hydroxyapatite-coated, cobalt-chrome and titanium implants in the rabbit femur. *J. Appl. Biomater. (United States), Winter 1995, 6(4), p231-5*
46. **Furlong R., Osborn J.** Fixation of hip prostheses by hydroxyapatite ceramic coatings. *J. Bone and Joint Surg.*, 73-B 741-745, 1991
47. **Furnes O, Espehaug B, Stein AL, Stein EV, Engesaeter LB, Havelin LI.** Early failures among 7,174 primary total knee replacements. A follow-up study from the Norwegian Arthroplasty Register 1994-2000. *Acta Orthop Scand* 2002;73(2):117-129.
48. **Galante J, Rostoker W, Lueck R, Day RD.** Sintered fiber metal composites as a basis for attachment of implants to bone. *J Bone Joint Surg (Am)* 1971;53-A(1):101-114.
49. **Geesink R.G.T.** Hydroxyapatite in 1995 SOFCOT MEARY Codes: 0904.0, 0345.0
50. **Geesing R., Hoefnagels N.** Hydroxyapatite coated total hip replacement *J. Bone and Joint Surg.*, 77-B 534-547, 1995
51. **Gill GS, Chan KC, Mills DM.** 5- to 18-year follow-up study of cemented total knee arthroplasty for patients 55 years old or younger. *J Arthroplasty* 1997;12(1):49-53.

52. **Gioe TJ, Novak C, Sinner P, Ma W, Mehle S.** Knee arthroplasty in the young patient: survival in a community registry. *Clin Orthop Relat Res* 2007;464:83-87.
53. **Goldberg V and Kraay M.** The outcome of the cementless tibial component: a minimum 14-year clinical evaluation. *Clin Orthop Relat Res* 2004;428:214-220.
54. **Goodfellow J, Hungerford DS, Zindel M.** Patellofemoral joint Mechanics and Pathology: 2 Chondromalacia Patellae *JBJS* 58B(3): 291-299, 1976
55. **Goodfellow J and O'Connor J.** The Mechanics of the Knee and Prosthesis Design *JBJS* 60B(3): 358-369,1978
56. **Goodfellow J and O'Connor J.** Clinical results of the Oxford knee. Surface arthroplasty of the tibiofemoral joint with a meniscal bearing prosthesis. *Clin Orthop Relat Res* 1986;205:21-42.
57. **Gray's Anatomy** 1976
58. **Gunston FH.** Polycentric knee arthroplasty.. Prosthetic simulation of normal knee movement. *J Bone Joint Surg (Br)* 1971;53-B(2):272-277.
59. **Hara T.,Hayashi K.,Nakashima Y.,Kanemaru T., Iwamoto Y.**The effect of HA coating on the bonding of bone to titanium implants in the femora of ovariectomized rats. *J.Bone and Joint Surg.*,81-B,No 4,July 1999
60. **Hardy D., Frayssinet P., Guilhem A.,Lafontaine M.**Bonding of HA-coated femoral prosthesis.Histopathology of specimens from four cases. *J.Bone and Joint Surg.*, 73-B 732-740, 1991

61. **Harker R.J., Hinves B.L., Shepperd J.A.N.** HA-coated Insall-Burnstein Total Knee Replacements: A five to eight year report. *J. Bone and Joint Surg.*, [Br] 1999 :81-B :Suppl.III.
62. **Hawker G, Wright J, Coyte P, Paul J, Dittus R, Croxford R, Katz B, Bombardier C, Heck D, Freund D.** Health-related quality of life after knee replacement. *J Bone Joint Surg (Am)* 1998;80-A(2):163-173.
63. **Hill PF, Vedi V, Williams A, et al.** Tibiofemoral movement 2: The loaded and unloaded living knee studies by MRI. *J Bone Joint Surg Br.* 2001; 82:1196-1198.
64. **Hofmann AA, Heithoff SM, Camargo M.** Cementless total knee arthroplasty in patients 50 years or younger. *Clin Orthop Relat Res.* 2002;404:102-107.
65. **Hungerford DS, Krackow KA, Kenna RV.** Cementless total knee replacement in patients 50 years old and under. *Orthop Clin North Am* 1989;20(2):131-145.
66. **Hungerford DS, Krackow KA.** Total Joint Arthroplasty of the Knee. *Clin. Orthop. & Rel. Res.* 192: 23-33. Jan-Feb 1985
67. **Insall J.N.** **Results of Total Knee Arthroplasty** Surgery of the Knee, Ch 34.
68. **Insall J, Ranawat CS, Scott WN, Walker P.** Total condylar knee replacement. Preliminary report. *Clin Orthop Relat Res* 1976a;120:149-154.
69. **Insall JN, Ranawat CS, Aglietti P, Shine J.** A comparison of four models of total knee-replacement prostheses. *J Bone Joint Surg (Am)* 1976b;58-A(6):754-765.

70. **Insall J, Scott WN, Ranawat CS.** The total condylar knee prosthesis. A report of two hundred and twenty cases. *J Bone Joint Surg (Am)* 1979;61-A(2):173-180.
71. **Insall, JN, Dorr LD, Scott RD, Scott WN.** Rationale of the Knee Society clinical rating system. *Clin Orthop Relat Res* 1989;248:13-14.
72. **Jaffe W., Scott D.** Total hip arthroplasty with hydroxyapatite coated prostheses *J. Bone and Joint Surg.*, 78-A 1918-1934, 1996
73. **Jones LC and Hungerford DS.** Cement disease. *Clin Orthop Relat Res* 1987;225:192-206.
74. **Johnson DP, Eastwood DM:** Patellar Complications after Knee Arthroplasty. *Acta Orthop. Scand.* 63(1): 74-79, Feb 1992
75. **Kapandji 1970:** The physiology of joints
76. **Kapandji 1975:** The Knee kinematics
77. **Karrholm J., Malchau H., Snorrason F., Herberts P.** Micromotion of femoral stems in total hip arthroplasty. A randomized study of cemented, HA-coated, and porous-coated stems with roentgen stereophotogrammetric analysis. *J. Bone and joint Surg.*, 76-A 1692-1705, 1994
78. **Keating ME, Meding JB, Faris PM, Ritter MA.** Long-term followup of nonmodular total knee replacement. *Clin Orthop Relat Res* 2002;404:34-39.
79. **Krushell RJ and Fingerioth RJ.** Primary total knee arthroplasty in morbidly obese patients. *J Arthroplasty* 2007;22(6)Suppl.2:77-80.
80. **Lachiewicz PF.** Cement versus cementless total knee replacement: is there a place for cementless fixation in 2001? *Curr Opin Orthop* 2001;12(1):33-36.

81. **Lachiewicz PF and Soileau ES.** Ten-year survival and clinical results of constrained components in primary total knee arthroplasty. *J Arthroplasty* 2006;21(6):803-808.
82. **Laurant P., Ducasse P., ESSOR Group.** Total cementless knee prostheses with hydroxyapatite coating: results with the Alienor prosthesis after more than 6 years. *Eur.J Orthop Traumatol* (1999) 9;119-121
83. **Laskin RS.** Session III: Total knee replacement in young patients. *Clin Orthop Relat Res* 2002;404:100-101.
84. **Lee RW, Volz RG, Sheridan DC.** The role of fixation and bone quality on the mechanical stability of tibial knee components. *Clin Orthop Relat Res* 1991;273:177-183.
85. **Lewis JL, Askew MJ, Jaycox JP.** A comparative evaluation of tibial component designs of total knee prostheses. *J Bone Joint Surg (Am)* 1982;64-A(1):129-135.
86. **Lewis PL, Rorabeck CH, Bourne RB.** Screw osteolysis after cementless total knee replacement. *Clin Orthop Relat Res* 1995;321:173-177.
87. **Lockhart RD, Hamilton GF, Fyfe FW.** *Anatomy of the Human Body*, Faber & Faber: London 1969
88. **Maquet P.** The Treatment of Choice in Osteoarthritis of the Knee: *Clin. Orthop. & Rel.Res* 192: 108-112, Jan-Feb 1985
89. **Maquet P.** *The Biomechanics of the Knee*. Springer Verlag, 1976
90. **McCaskie AW, Deehan DJ, Green TP, Lock KR, Thompson JR, Harper WM, Gregg PJ.** Randomised, prospective study comparing cemented and cementless total knee replacement: Results of press-fit

- condylar total knee replacement at five years. *J Bone Joint Surg (Br)* 1998;80-B(6):971-75.
91. **Mjöberg B.** Loosening of the cemented hip prosthesis. The importance of heat injury. *Acta Orthop Scand* 1986;Suppl 221:1-40.
92. **Moreland JR, Basset LW, Hanker GJ.** Radiographic analysis of the axial alignment of the lower extremity. *J Bone Joint Surg (Am)* 1987;69-A(5):745-749.
93. **Moreland JR.** Mechanisms of failure in total knee arthroplasty. *Clin Orthop Relat Res* 1988;226:49-64.
94. **Morscher E. EDITORIAL:** HA-coating of prosthesis *J. Bone and Joint Surg.*, 73-B 705-706, 1991
95. **Mulhall KJ, Ghomrawi HM, Scully S, Callaghan JJ, Saleh KJ.** Current etiologies and modes of failure in total knee arthroplasty revision. *Clin Orthop Relat Res* 2006;446:45-50.
96. **Namba RS, Paxton L, Fithian DC, Stone ML.** Obesity and perioperative morbidity in total hip and knee arthroplasty patients. *J Arthroplasty* 2005;20(7):46-50.
97. **Nelissen RG, Valstar ER, Rozing PM.** The effect of hydroxyapatite on the micromotion of total knee prostheses: a prospective, randomized, double-blind study. *J Bone Joint Surg (Am)* 1998;80-A(11):1665-1672.
98. **Nelissen RG., Valstar ER., Rozing PM.** Hydroxyapatite augmentation of the porous coating improves fixation of tibial components[letter ;comment] *J. Bone and Joint Surg.(Br)*, Mar 1999,81(2) p368-9
99. **Nilsson KG, Kärrholm J, Ekelund L, Magnusson P.** Evaluation of micromotion in cemented vs uncemented knee arthroplasty in

- osteoarthritis and rheumatoid arthritis. Randomized study using roentgen stereophotogrammetric analysis. *J. Arthroplasty* 1991;6(3): 265-278.
100. **Nilsson KG and Kärrholm J.** Increased varus-valgus tilting of screw-fixated knee prostheses. Stereoradiographic study of uncemented versus cemented tibial components. *J Arthroplasty* 1993;8(5):529-540.
101. **Nilsson K.G.,Cajander S.,Karrholm J.** Early failure of HA-coating in Total Knee Arthroplasty.A case report. *Acta Orthop.Scand.*,1994; 65 (2) : 212-14.
102. **Nilsson KG, Kärrholm J, Linder L.** Femoral component migration in total knee arthroplasty: randomized study comparing cemented and uncemented fixation of the Miller-Galante I design. *J Orthop Res* 1995;13(3):347-356.
103. **Nilsson KG and Kärrholm J.** RSA in the assessment of aseptic loosening. *J Bone Joint Surg (Br)* 1996;78-B(1):1-3.
104. **Nilsson KG, Kärrholm J, Carlsson L, Dalén T.** Hydroxyapatite coating versus cemented fixation of the tibial component in total knee arthroplasty. Prospective randomized comparison of hydroxyapatite-coated and cemented tibial components with 5-year follow-up using radiostereometry. *J Arthroplasty* 1999;14(1):9-20.
105. **Önsten I, Nordqvist A, Carlsson Å, Besjakov J, Shott S.** Hydroxyapatite augmentation of the porous coating improves fixation of tibial components: a randomised RSA study in 116 patients. *J Bone Joint Surg (Br)* 1998;80-B(3):417-425.

106. **Oonishi H., Yamamoto M., Ishimaru H., Tsuji E.** The effect of HA-coating on bone growth into porous titanium alloy implants *J. Bone and Joint Surg*, 71-B 213-216, 1989
107. **Overgaard S., Soballe K., Josephsen K., et al.** Role of different loading conditions on resorption of hydroxyapatite coating evaluated by histomorphometric and stereological methods. *J. Orthop. Res (United States)*, Nov 1996, 14(6), p888-94
108. **Overgaard S., Lind M., Rahbek o., et al.** Improved fixation of porous-coated versus grit-blasted surface texture of hydroxyapatite coated implants in dogs. *Acta Orthop. Scand* 68;337-343, 1997
109. **Overgaard S., Lind M., Glerup H., et al.** Porous coated versus grit-blasted surface texture of hydroxyapatite-coated implants during controlled micromotion: mechanical and histomorphometric results. *J. Arthroplasty (United States)*, Jun 1998, 13(4) p449-58
110. **Overgaard S., Bromose U., Lind M., et al.** The influence of crystallinity of the hydroxyapatite coating on the fixation of implants. Mechanical and histomorphometric results. *J. Bone and Joint Surg. (Br)*, Jul 1999, 81(4) p725-731
111. **Παπαγεωργίου Δ.,** ολική αρθροπλαστική γόνατος, *Μονογραφία 1999*
112. **Peters PC, Engh GA, Dwyer KA, Vinh TN.** Osteolysis after total knee arthroplasty without cement. *J Bone Joint Surg (Am)* 1992;74-A(6):864-876.
113. **Pinskerova V, Johal P, Nakagawa S, et al.** Does the femur roll back with flexion? *J Bone Joint Surg Br.* 2004; 86-B:925-931.

114. **Pritchett JW.** Patient preferences in knee prostheses. *J Bone Joint Surg Br.* 2004; 86-B:979-982.
115. **Rahbek O, Overgaard S, Jensen TB, Bendix K, Søballe K.** Sealing effect of hydroxyapatite coating. A 12-month study in canines. *Acta Orthop Scand* 2000;71(6):563-573.
116. **Rand JA, Trousdale RT, Ilstrup DM, Harmsen WS.** Factors affecting the durability of primary total knee prostheses. *J Bone Joint Surg (Am)* 2003;85-A(2):259-265.
117. **Regnér L, Carlsson L, Kärrholm J, Herberts P.** Ceramic coating improves tibial component fixation in total knee arthroplasty. *J Arthroplasty* 1998;13(8):882-889.
118. **Regnér L, Carlsson L, Kärrholm J, Herberts P.** Tibial component fixation in porous- and hydroxyapatite-coated total knee arthroplasty. *J Arthroplasty* 2000;15(6):681-689.
119. **Reilly D, Walker PS, Ben-Dov M, Ewald FC.** Effects of tibial components on load transfer in the upper tibia. *Clin Orthop Relat Res* 1982;165:273-282.
120. **Ritter MA. Session I:** Long-term follow-up after total knee arthroplasty. *Clin Orthop Relat Res* 2002;404:32-33.
121. **Ritter MA, Lutgring JD, Davis KE, Faris PM, Berend ME.** Total knee arthroplasty effectiveness in patients 55 years and younger: osteoarthritis vs. rheumatoid arthritis. *Knee* 2007;14(1):9-11.
122. **Robertsson O, Knutson K, Lewold S, Goodman S, Lidgren L.** Knee arthroplasty in rheumatoid arthritis. A report from the Swedish Knee Arthroplasty Register on 4,381 primary operations 1985-1995. *Acta Orthop Scand* 1997;68(6):545-553.

123. **Robertsson O, Dunbar M, Knutsson K, Lidgren L.** Past incidence and future need for knee arthroplasty in Sweden. A report from the Swedish Knee Arthroplasty Register regarding the effect of past and future population changes on the number of arthroplasties performed. *Acta Orthop Scand* 2000;71(4):376-380.
124. **Robertsson O, Knutson K, Lewold S, Lidgren L.** The Swedish Knee Arthroplasty Register 1975-1997. An update with special emphasis on 41,223 knees operated on in 1988-1997. *Acta Orthop Scand* 2001;72(5):503-513.
125. **Rosemberg AG, Barden RM, Galante JO.** Cemented and ingrowth fixation of the Miller-Galante prosthesis: clinical and roentgenographic comparison after 3-6 year follow-up studies: *Clin. Orthop.* 1990; 260: 71-9
126. **Schai PA, Thornhill TS, Scott RD.** Total knee arthroplasty with the PFC system: results at a minimum of ten years and survivorship analysis. *J Bone Joint Surg (Br)* 1998;80-B(5):850-858.
127. **Schmalzried TP, Kwong LM, Jasty M, Sedlacek RC, Haire TC, O'Connor DO, Bragdon CR, Kabo JM, Malcolm AJ, Harris WH.** The mechanism of loosening of cemented acetabular components in total hip arthroplasty. Analysis of specimens retrieved at autopsy. *Clin Orthop Relat Res* 1992;274:60-78.
128. **Schmidt R, Komistek RD, Blaha JD, Penenberg BL, Maloney WJ.** Fluoroscopic analyses of cruciate-retaining and medial pivot knee implants. *Clin Orthop Relat Res.* 2003; 410:139-147.
129. **Schröder HM, Berthelsen A, Hassani G, Hansen EB, Solgaard S.** Cementless porous-coated total knee arthroplasty. 10-

- year results in a consecutive series. *J Arthroplasty* 2001;16(5):559-567.
130. **Segal P, Jacob M.** *The Knee.* Wolfe Medical Publications, London 1989
131. **Søballe K.,Hansen E.,Brockstedt-Rasmussen H., Jorgensen PH, Bunger C.** Tissue ingrowth into titanium and hydroxyapatite-coated implants during stable and unstable mechanical conditions. *J.Orthop.Res.* 1992;10: 285-90
132. **Søballe K.,Hansen E.,Brockstedt-Rasmussen H., Bunger C.**HA-coating converts fibrous tissue to bone around loaded implants *.J.Bone and Joint Surg., 75-B* 270-278, 1993
133. **Søballe K, Overgaard S, Stender Hansen E, Brokstedt-Rasmussen H, Lind M, Bünger C.** A review of ceramic coatings for implant fixation. *J Long Term Eff Med Implants* 1999;9(1&2):131-151.
134. **Stürup J, Nimb L, Kramhøft M, Steen Jensen J.** Effects of polymerization heat and monomers from acrylic cement on canine bone. *Acta Orthop Scand* 1994;65(1):20-23.
135. **Sumner DR, Turner TM, Dawson D, Rosenberg AG, Urban RM, Galante JO.** Effect of pegs and screws on bone ingrowth in cementless total knee arthroplasty. *Clin Orthop Relat Res* 1994;309:150-155.
136. **Tai CC and Cross MJ.** Five- to 12-year follow-up of a hydroxyapatite-coated, cementless total knee replacement in young, active patients. *J Bone Joint Surg (Br)* 2006;88-B(9):1158-63.

137. **Tarkin IS, Bridgeman JT, Jardon OM, Garvin KL.** Successful biologic fixation with mobile-bearing total knee arthroplasty. *J Arthroplasty* 2005;20(4):481-486.
138. **Tisdell C., Goldberg V., Parr J., Bensusan N.** The influence of a HA and tricalcium phosphate on bone growth into titanium fiber-metal implants. *J. Bone and Joint Surg.*, 76-A 159-171, 1994
139. **Toksvig-Larsen S, Jørgen LP, Ryd L, Lindstrand A.** Hydroxy-enhanced tibial prosthetic fixation. *Clin Orthop Relat Res* 2000;370:192-200.
140. **Ushida A., Nade S., McCartney E., Ching W.** The use of ceramics for bone replacement. A comparative study of three different porous ceramics. *J. Bone and Joint Surg.*, 66-B 269-275, 1984
141. **Uvehammer J, Kärrholm J, Carlsson L.** Cemented *versus* hydroxyapatite fixation of the femoral component of the Freeman-Samuelson total knee replacement. A radiostereometric analysis. *J Bone Joint Surg (Br)* 2007;89-B(1):39-44.
142. **Watanabe H, Akizuki S, Takizawa T.** Survival analysis of a cementless, cruciate-retaining total knee arthroplasty. Clinical and radiographic assessment 10 to 13 years after surgery. *J Bone Joint Surg (Br)* 2004;86-B(6):824-829.
143. **Weir DJ, Moran CG, Pinder IM.** Kinematic condylar knee arthroplasty: 14-year survivorship analysis of 208 consecutive cases. *J Bone Joint Surg (Br)* 1996;78-B(6):907-911.
144. **Werner F, Foster D, Murray DG.** The influence of design on the transmission of torque across knee prostheses. *J Bone Joint Surg (Am)* 1978;60-A(3):342-348.

145. **Whiteside LA.** Cementless total knee replacement: nine to 11-year results and 10 year survivorship analysis . Clin.Orthp. 1994;309: 185-192
146. **Whiteside LA.** Long-term followup of the bone-ingrowth Ortholoc knee system without a metal-backed patella. Clin Orthop Relat Res 2001;388:77-84.
147. **Whiteside LA and Viganò R.** Young and heavy patients with cementless TKA do as well as older and lightweight patients. Clin Orthop Relat Res 2007;464:93-98.
- 149 **Worland RL.** Bone cement or porous coated or hydroxyapatite coated prosthesis in total knee arthroplasty-state of the art-future trends. Acta Orthop.Belg (Belgium),1997,63 Suppl 1 p109-13
- 150 **Vigano** 2007
- 151 **Volz RG, Nisbet JK, Russel WL, McMurtry MG.** The mechanical stability of various noncemented tibial components. Clin Orthop Relat Res 1988;226:38-42.
- 152 **Yamamoto S, Nakata S, Kondoh Y.** A follow up study of an uncemented knee replacement: the results of 312 knees using the Kodama-Yamamoto prosthesis. JBJS (Br) 1989; 71-B:505-508

ΚΕΦΑΛΑΙΟ 13

ΕΠΙΣΤΗΜΟΝΙΚΕΣ ΔΗΜΟΣΙΕΥΣΕΙΣ ΑΠΟ ΤΗΝ ΠΑΡΟΥΣΑ ΔΙΔΑΚΤΟΡΙΚΗ ΔΙΑΤΡΙΒΗ

Stavros Alevrogiannis, MD; Nikolaos Christophoridis, MD; George Skarpas, MD; Giannis Babalis, MD; Panagiotis Papadelis, MD; Evangelos Magnissalis, PhD; S.Zinelis, PhD; Theophilos Karachalios MD, DSc.

A 12 – 19 years Clinical Outcome and Retrieval Study of Hydroxyapatite Coated Goeland Total Knee Arthroplasty

JBJS (Br). { in Press }

Παπαδέλης Π. Ολική αρθροπλαστική γόνατος με επικάλυψη υδροξυαπατίτη. *Μονογραφία 2001*

Παπαδέλης Π., Χριστοφορίδης Ν., Αλευρογιάννης Σ., Μπάμπαλης Ι., Νερούτσος Ε., Μιχάλης Δ., Καραχάλιος Θ. Μεσομακροπρόθεσμα αποτελέσματα ολικών αρθροπλαστικών γόνατος με επικάλυψη υδροξυαπατίτη. *Acta Orthopaedica Hellenica 51 suppl.2:50, 2000*

Παπαδέλης Π., Χριστοφορίδης Ν. Ολικές αρθροπλαστικές γόνατος με υδροξυαπατίτη, *Περιοδικό Ορθοπαιδική, Ορθοπαιδική Εταιρία Βορείου Ελλάδος, 2000.*

ΑΝΑΚΟΙΝΩΣΕΙΣ

Αλευρογιάννης Σ., Χριστοφορίδης Ν., Παπαδέλης Π. Μακροπρόθεσμα αποτελέσματα αρθροπλαστικών γόνατος με επικάλυψη υδροξυαπατίτη. Μεταλλουργική μελέτη 6 αναθεωρημένων προθέσεων. 61^ο Πανελλήνιο Συνέδριο Χειρουργικής Ορθοπαιδικής και Τραυματιολογίας, *E.E.X.O.T, 2005.*

Παπαδέλης Π. HA coated Total Knee Replacement. Διεθνές Συνέδριο για την ολική αρθροπλαστική του γόνατος. Λάρισα Δεκ. 2004.

Παπαδέλης Π., Χριστοφορίδης Ν., Αλευρογιάννης Σ., Μπάμπαλης Ι., Νερούτσος Ε., Μιχάλης Δ., Καραχάλιος Θ. Μεσομακροπρόθεσμα αποτελέσματα ολικών αρθροπλαστικών γόνατος με επικάλυψη υδροξυαπατίτη. 56^ο Πανελλήνιο Συνέδριο Χειρουργικής Ορθοπαιδικής και Τραυματιολογίας, *E.E.X.O.T, 2000*

Παπαδέλης Π., Μεσοπρόθεσμα αποτελέσματα ολικής αρθροπλαστικής γόνατος με υδροξυαπατίτη, *4^ο Διεθνές Μακεδονικό Σεμινάριο Χειρ/κής Γόνατος και ισχίου, Θεσ/νίκη, Ιούνιος 1998*

