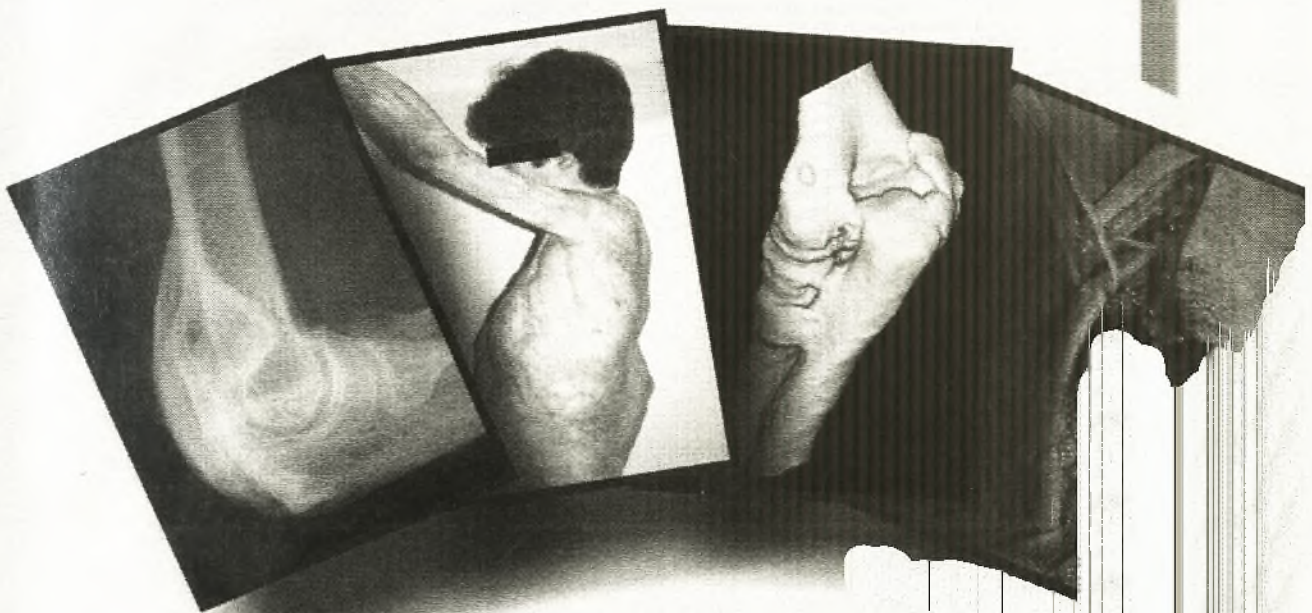

# ΕΚΤΟΠΗ ΟΣΤΕΟΠΟΙΗΣΗ ΑΓΚΩΝΑ ΑΠΟΤΕΛΕΣΜΑΤΑ ΠΡΩΪΜΗΣ ΕΞΑΙΡΕΣΗΣ

Διδακτορική Διατριβή

ΤΣΙΩΝΟΣ ΙΩΑΝΝΗΣ  
Ορθοπαιδικός



ΠΑΝΕΠΙΣΤΗΜΙΟ ΘΕΣΣΑΛΙΑΣ  
ΣΧΟΛΗ ΕΠΙΣΤΗΜΩΝ ΥΓΕΙΑΣ  
ΤΜΗΜΑ ΙΑΤΡΙΚΗΣ


Δεκέμβριος 2005

ΠΑΝΕΠΙΣΤΗΜΙΟ ΘΕΣΣΑΛΙΑΣ  
ΒΙΒΛΙΟΘΗΚΗ

ΠΑΝΕΠΙΣΤΗΜΙΟ ΘΕΣΣΑΛΙΑΣ  
ΥΠΗΡΕΣΙΑ ΒΙΒΛΙΟΘΗΚΗΣ & ΠΛΗΡΟΦΟΡΗΣΗΣ  
ΕΙΔΙΚΗ ΣΥΛΛΟΓΗ «ΓΚΡΙΖΑ ΒΙΒΛΙΟΓΡΑΦΙΑ»

Αριθ. Εισ.: 7755/1  
Ημερ. Εισ.: 18-11-2009  
Δωρεά: Π.Θ.  
Ταξιθετικός Κωδικός: Δ  
617.57  
ΤΣΙ

ΠΑΝΕΠΙΣΤΗΜΙΟ  
ΘΕΣΣΑΛΙΑΣ

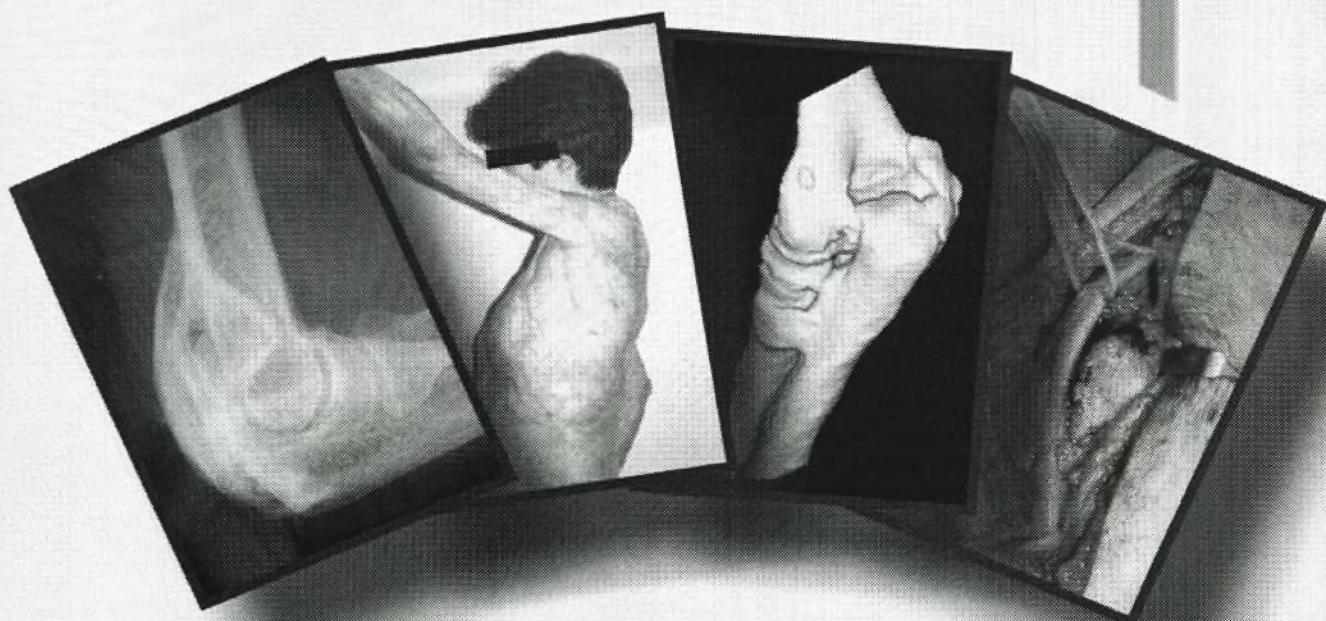


004000083804

# ΕΚΤΟΠΗ ΟΣΤΕΟΠΟΙΗΣΗ ΑΓΚΩΝΑ ΑΠΟΤΕΛΕΣΜΑΤΑ ΠΡΩΪΜΗΣ ΕΞΑΙΡΕΣΗΣ

Διδακτορική Διατριβή

ΤΣΙΩΝΟΣ ΙΩΑΝΝΗΣ  
Ορθοπαιδικός



ΠΑΝΕΠΙΣΤΗΜΙΟ ΘΕΣΣΑΛΙΑΣ  
ΣΧΟΛΗ ΕΠΙΣΤΗΜΩΝ ΥΓΕΙΑΣ  
ΤΜΗΜΑ ΙΑΤΡΙΚΗΣ

Δεκέμβριος 2005

Θα ήθελα να ευχαριστήσω θερμά τον Καθηγητή Ορθοπαιδικής Κο Κ. Μαλίζο για την ευκαιρία που μου έδωσε να ασχοληθώ με το αντικείμενο της διατριβής και την αμέριστη υποστήριξη που μου παρείχε σε αυτή αλλά και τις κατευθύνσεις που μου υπέδειξε σε κρίσιμες φάσεις της καριέρας μου.

Θα ήθελα να εκφράσω επίσης τις ευχαριστίες μου στον Αναπληρωτή καθηγητή Κο Θ. Καραχάλιο και τον Καθηγητή Κο Αλ. Μπερή για την εποπτεία και την καθοδήγηση που μου προσέφεραν. Από το Επιστημονικό Προσωπικό της Ορθοπαιδικής Κλινικής του Πανεπιστημίου Θεσσαλίας, ιδιαίτερα ευχαριστώ επίσης την Επίκουρο Καθηγήτρια Ορθοπαιδικής Κα Ζ. Νταιλιάνα για την βοήθειά της.

Ευχαριστώ ακόμη τον Διευθυντή της Κλινικής Χεριού και Μικροχειρουργικής του Νοσοκομείου ΚΑΤ Κο Ν. Γεροσταθόπουλο, για την διάθεση μερικών περιπτώσεων από την Κλινική.

Ευχαριστώ και τους δασκάλους μου Κο Ευστ. Αναστασίου (Διευθυντή Ορθοπαιδικής του Γενικού Νοσοκομείου Καρδίτσας) και Κο Αλ. Τουλιάτο (Διευθυντή Ορθοπαιδικής του Γενικού Κρατικού Νοσοκομείου Αθηνών) για την εμπειρία που απέκόμισα από την μαθητεία στα τμήματά τους.

Τέλος, εκφράζω την ευγνωμοσύνη μου προς την *Caroline Leclercq*, χειρουργό χεριού του *Institut de la Main* (Παρίσι, Γαλλία) και προς τον φυσίατρο *Jean-Michel Rochet*, ιατρό του Κέντρου Νευρολογικής Επανεκπαίδευσης και Λειτουργικής Επανάταξης στο *Coubert* της Γαλλίας, για την διάθεση των δικών τους περιπτώσεων ασθενών και μέρους του οπτικού υλικού της διατριβής αυτής.

## ΣΥΝΤΟΜΟΓΡΑΦΙΕΣ

**3d-CT:** αξονική τομογραφία με τρισδιάστατη ανακατασκευή  
**AHO:** Albright's Hereditary Osteodystrophy  
**BMP:** Bone Morphogenetic protein  
**Ca:** ασβέστιο  
**Cox:** η κυκλο-οξυγενάση (συνθάση των προσταγλανδινών)  
**DBM:** Demineralized Bone Matrix  
**DOPC:** determined osteoprogenitor cells (προωρισμένα οστεοπρογονικά κύτταρα)  
**FGF:** Fibroblast growth factor (bFGF: basic fibroblast growth factor)  
**G<sub>s</sub>-protein:** G-stimulatory protein of adenylyl-cyclase  
**HO:** hydroxyapatite, υδροξυαπατίτης  
**IGF-II:** Insulin-like growth factor II  
**IOPC:** inducible osteoprogenitor cells (επαγωγίμα οστεοπρογονικά κύτταρα)  
**MRI:** μαγνητική τομογραφία (απεικόνιση με μαγνητικό συντονισμό – magnetic resonance imaging)  
**P:** φωσφόρος  
**PDGF:** Platelet-derived growth factor  
**POH:** Progressive Osseous Heteroplasia  
**sALP:** serum alkaline phosphatase  
**TGF- $\beta$ :** Transforming growth factor  $\beta$   
**BK άρθρωση:** βραχιονοκερκιδική άρθρωση  
**B $\Omega$  άρθρωση:** βραχιονοωλένια άρθρωση  
**Γονίδιο GNAS1:** Γονίδιο που κωδικοποιεί την πρωτεΐνη G<sub>s</sub> (Guanine Nucleotide-binding protein Alpha Stimulating activity polypeptide 1)  
**ΕκτΟστ:** Έκτοπη οστεοποίηση  
**εΚΩ άρθρωση:** εγγύς κερκιδωλενική άρθρωση  
**ΚΕΚ:** Κρανιοεγκεφαλική κάκωση  
**ΚΝΣ:** Κεντρικό νευρικό σύστημα  
**ΜΣΑΦ:** Μη Στεροειδή Αντι-Φλεγμονώδη φάρμακα  
**NM:** Νωτιαίος μυελός  
**ΟΑΙ:** Ολική αρθροπλαστική ισχίου  
**ΣΟ-3φ:** σπινθηρογράφημα οστών τριών φάσεων  
**Συν.:** συνεργάτες

# ΠΕΡΙΕΧΟΜΕΝΑ

## 1. ΕΙΣΑΓΩΓΗ

1.1 Ορισμός.....	1
1.2 Ιστορία.....	2
1.2.1 Η κλασσική δημοσίευση.....	2
1.2.2 Η έκτοπη οστεοποίηση επί εγκαυματιών.....	3
1.2.3 Η έκτοπη οστεοποίηση επί ολικής αρθροπλαστικής ισχίου.....	4
1.2.4 Η έκτοπη οστεοποίηση επί κρανιοεγκεφαλικών κακώσεων.....	4
1.2.5 Μοντέλα έκτοπης οστεοποίησης σε ζώα.....	4
1.2.6 Έκτοπη οστεοποίηση – αυξητικοί και μορφογενετικοί παράγοντες.....	5
1.2.7 Έκτοπη οστεοποίηση στα πλαίσια γενετικών νόσων.....	5
1.2.8 Έκτοπη οστεοποίηση – βιολογικοί δείκτες.....	6
1.2.9 Έκτοπη οστεοποίηση – προληπτική αγωγή.....	6
1.2.10 Έκτοπη οστεοποίηση – χειρουργική αγωγή.....	7
1.3 Ιστολογία.....	7
1.4 Αιτιολογία.....	8

## 2. ΠΑΘΟΦΥΣΙΟΛΟΓΙΑ

2.1 Γενικότητες - μηχανισμοί ορθότητας και έκτοπης οστεοποίησης.....	11
2.2 Παθοφυσιολογία έκτοπης οστεοποίησης μετά από τραύμα ΚΝΣ.....	15
2.3 Παθοφυσιολογία έκτοπης οστεοποίησης επί εγκαύματος.....	16
2.4 Παθοφυσιολογία έκτοπης οστεοποίησης μετά από τοπικό τραύμα.....	17
2.5 Παθοφυσιολογία των κληρονομούμενων μορφών έκτοπης οστεοποίησης.....	18
2.5.1 Προοδευτική οστεοποιός ινοδυσπλασία (FOP).....	18
2.5.2 Προοδευτική οστική ετεροπλασία (POH).....	21
2.5.3 Κληρονομική οστεοδυστροφία του Albright.....	21
2.5.4 Σφράγιση (imprinting).....	22
2.5.5 Η λειτουργία της πρωτεΐνης $G_s\alpha$ και του αντίστοιχου γονιδίου.....	24
2.6 Συμπέρασμα.....	27

## 3. ΣΥΧΝΟΤΗΤΑ – ΕΝΤΟΠΙΣΗ – ΠΑΡΑΓΟΝΤΕΣ ΚΙΝΔΥΝΟΥ

3.1 Γενικά.....	29
3.2 Έκτοπη οστεοποίηση επί εγκαύματος.....	29
3.3 Έκτοπη οστεοποίηση επί βλάβης του κεντρικού νευρικού συστήματος.....	30
3.4 Έκτοπη οστεοποίηση επί τοπικού τραύματος.....	31
3.5 Συμπέρασμα.....	33

## 4. ΚΛΙΝΙΚΗ, ΕΡΓΑΣΤΗΡΙΑΚΗ ΚΑΙ ΑΠΕΙΚΟΝΙΣΤΙΚΗ ΔΙΕΡΕΥΝΗΣΗ

4.1 Γενικά.....	35
4.2 Κλινική εικόνα.....	35
4.3 Εργαστηριακός – απεικονιστικός έλεγχος.....	36
4.3.1 Μη ειδικές βιοχημικές μεταβολές.....	36
4.3.2 Αλκαλική φωσφατάση ορρού.....	37
4.3.3 Σπινθηρογράφημα οστών τριών φάσεων.....	38
4.3.4 Απλός ακτινολογικός έλεγχος.....	39
4.3.5 Αξονική τομογραφία.....	41
4.3.6 Μαγνητική τομογραφία.....	41

4.3.7 Υπερηχοτομογραφικός έλεγχος.....	41
4.3.8 Αγγειογραφία.....	42
4.3.9 Ηλεκτροφυσιολογικός έλεγχος.....	42
4.4 Συμπέρασμα.....	42

## 5. ΤΑΞΙΝΟΜΗΣΗ

5.1 Γενικά – η ταξινόμηση κατά Brooker.....	45
5.2 Ταξινόμηση της έκτοπης οστεοποίησης περί τον αγκώνα.....	46
5.2.1 Λειτουργική ταξινόμηση κατά Hastings και Graham.....	46
5.2.2 Ταξινόμηση με βάση την τοπογραφία.....	47
5.2.3 Σχόλιο.....	50
5.3 Συμπέρασμα.....	52

## 6. ΠΡΟΛΗΨΗ

6.1 Γενικά.....	53
6.2 Πρόληψη των επίκτητων μορφών έκτοπης οστεοποίησης.....	53
6.2.1 Γενικά μέτρα.....	53
6.2.2 Φαρμακευτική πρόληψη.....	55
6.2.2.1 Μη στεροειδή αντιφλεγμονώδη.....	55
6.2.2.2 Διφωσφονικά.....	57
6.2.3 Προληπτική ακτινοβολήση.....	58
6.2.4 Επιλογή τύπου πρόληψης.....	59
6.3 Πρόληψη των γενετικών μορφών έκτοπης οστεοποίησης– χρήση αναστολέων οστεοποίησης τοπικώς στις γενετικές και επίκτητες μορφές.....	60
6.4 Συμπέρασμα.....	61

## 7. ΘΕΡΑΠΕΙΑ

7.1 Γενικά.....	63
7.2 Διάρκεια αναμονής πριν την εξαίρεση (timing).....	63
7.3 Η εμπειρία από την εξαίρεση της ΕκτΟστ του αγκώνα.....	64
7.3.1 Προσδιορισμός του λειτουργικού εύρους κίνησης στον αγκώνα.....	64
7.3.2 Συμπτώματα από νευρική παγίδευση.....	64
7.3.3 Διάρκεια αναμονής πριν την εξαίρεση.....	65
7.3.4 Προσπελάσεις για την εξαίρεση έκτοπης οστεοποίησης περί τον αγκώνα.....	65
7.3.4.1 Έσω-οπίσθια προσπέλαση.....	65
7.3.4.2 Πρόσθια-έσω προσπέλαση.....	66
7.3.4.3 Πρόσθια-έξω προσπέλαση.....	66
7.3.4.4 Έξω προσπελάσεις.....	67
7.3.4.5 Συνδυασμένη προσπέλαση με εκτεταμένη οπίσθια τομή.....	68
7.3.5 Εκτομή της έκτοπης οστεοποίησης.....	68
7.3.6 Πρόσθετες διεγχειρητικές τεχνικές.....	68
7.3.7 Μετεγχειρητική αγωγή.....	69
7.3.8 Επιπλοκές.....	69
7.3.9 Αποτελέσματα εξαίρεσης έκτοπης οστεοποίησης αγκώνα.....	70
7.3.10 (Α)βεβαιότητες (!) στην χειρουργική της έκτοπης οστεοποίησης του αγκώνα.....	72
7.4 Συμπέρασμα.....	73

## 8. ΣΚΟΠΙΜΟΤΗΤΑ ΤΗΣ ΠΑΡΟΥΣΑΣ ΜΕΛΕΤΗΣ

.....	75
-------	----

## 9. ΠΑΡΟΥΣΙΑΣΗ ΣΕΙΡΑΣ

9.1 Γενικά.....	79
9.2 Ασθενείς της σειράς.....	79
Εγκαυματίες.....	79
Ασθενείς με ΚΕΚ ή τοπικό τραύμα.....	81
9.3 Μεθοδολογία.....	82
9.3.1 Κριτήρια επιλογής για χειρουργική αγωγή.....	82
Κριτήρια επιλογής στους εγκαυματίες.....	82
Κριτήρια επιλογής στους ασθενείς με ΚΕΚ ή τοπικό τραύμα.....	82
9.3.2 Προεγχειρητικός έλεγχος.....	83
9.3.2.1 Υποομάδες ασθενών.....	83
Υποομάδες στον πληθυσμό των εγκαυματιών.....	83
Υποομάδες στον πληθυσμό των ασθενών με ΚΕΚ ή τοπικό τραύμα.....	86
9.3.2.2 Πίεση νευρικών στελεχών.....	87
Παγίδευση ωλενίου νεύρου στους εγκαυματίες.....	88
Παγίδευση ωλενίου νεύρου στους έχοντες υποστεί ΚΕΚ.....	89
9.3.2.3 Άλλα στοιχεία της προεγχειρητικής εκτίμησης.....	89
Λοιπός έλεγχος στους εγκαυματίες.....	89
Λοιπός έλεγχος στους πάσχοντες από ΚΕΚ ή τοπικό τραύμα.....	90
9.3.3 Χειρουργική τεχνική.....	91
Χειρουργική τεχνική στους εγκαυματίες.....	91
Χειρουργική τεχνική στους φέροντες ΚΕΚ ή τοπικό τραύμα.....	95
9.3.4 Μετεγχειρητική φροντίδα.....	95
Μετεγχειρητική φροντίδα στους εγκαυματίες.....	95
Μετεγχειρητική φροντίδα στους φέροντες ΚΕΚ ή τοπικό τραύμα.....	96
9.3.5 Στατιστική ανάλυση.....	96
9.4 Αποτελέσματα.....	96
9.4.1 Διεγχειρητικά ευρήματα.....	96
Διεγχειρητικά ευρήματα στους εγκαυματίες.....	96
Διεγχειρητικά ευρήματα στους φέροντες ΚΕΚ ή τοπικό τραύμα.....	98
9.4.2 Κινητικότητα του αγκώνα.....	99
Κινητικότητα του αγκώνα στους εγκαυματίες.....	99
Κινητικότητα αγκώνα στους φέροντες ΚΕΚ ή τοπικό τραύμα.....	100
9.4.3 Λειτουργία του ωλενίου νεύρου.....	102
Λειτουργία του ωλενίου νεύρου στους εγκαυματίες.....	102
Λειτουργία του ωλενίου νεύρου στους φέροντες ΚΕΚ ή τοπικό τραύμα.....	102
9.4.4 Υποτροπές.....	102
Υποτροπές στους εγκαυματίες.....	102
Υποτροπές στους φέροντες ΚΕΚ ή τοπικό τραύμα.....	108
9.4.5 Παράγοντες σχετιζόμενοι με τις υποτροπές.....	109
Παράγοντες σχετιζόμενοι με τις υποτροπές στους εγκαυματίες.....	109
Παράγοντες σχετιζόμενοι με τις υποτροπές στους φέροντες ΚΕΚ.....	111
9.4.6 Άλλες επιπλοκές.....	111
Άλλες επιπλοκές στους εγκαυματίες.....	111
Άλλες επιπλοκές στους φέροντες ΚΕΚ ή τοπικό τραύμα.....	112
9.5 Επανεπεμβάσεις.....	112
9.6 Σύγκριση μεταξύ των σειρών.....	114
9.7 Συμπέρασμα.....	116



## **10. ΣΥΖΗΤΗΣΗ - ΣΥΜΠΕΡΑΣΜΑΤΑ – ΠΑΡΟΥΣΙΑΣΗ ΤΗΣ ΘΕΣΕΩΣ**

10.1 Γενικά.....	119
10.2 Τα κριτήρια της βιολογικής ωρίμανσης της έκτοπης οστεοποίησης.....	119
10.3 Προεγχειρητικός έλεγχος – η σημασία της 3d-CT.....	120
10.4 Εντοπίσεις των εστιών ΕκτΟστ περί τον αγκώνα.....	121
10.5 Γενικότερα προβλήματα υγείας που βαρύνουν στην επιλογή του χρόνου επέμβασης.....	122
10.6 Προσπελάσεις.....	123
10.7 Διάκριση μεταξύ φυσιολογικού και έκτοπου οστού.....	123
10.8 Διεγχειρητικός χειρισμός της παγίδευσης του ωλενίου νεύρου.....	123
10.9 Άλλοι διεγχειρητικοί χειρισμοί.....	124
10.10 Συνδεσμική σταθερότητα του αγκώνα μετεγχειρητικώς.....	124
10.11 Μετεγχειρητική προφύλαξη κατά της υποτροπής.....	125
10.12 Ομαδοποίηση των ασθενών για την καλύτερη μελέτη των αποτελεσμάτων.....	126
10.13 Αξιολόγηση της προσφερόμενης στον ασθενή βελτίωσης κινητικότητας από την πρόιμη εκτομή της ΕκτΟστ.....	127
10.14 Η έννοια της κ λ ι ν ι κ ή ς υποτροπής.....	128
10.15 Παράγοντες που ευνοούν τις υποτροπές.....	128
10.16 Τα αποτελέσματα της πρόιμης απελευθέρωσης του ωλενίου νεύρου.....	129
10.17 Το είδος και η σημασία της μετεγχειρητικής φυσιοθεραπείας.....	130
10.18 Συμπέρασμα.....	130

## **ΒΙΒΛΙΟΓΡΑΦΙΑ**

.....133

## ΠΕΡΙΛΗΨΗ

Έκτοπη οστεοποίηση είναι η ανάπτυξη οστίτη ιστού εντός ιστών που φυσιολογικά δεν οστεοποιούνται. Η έκτοπη οστεογένεση διαδράμει πορεία από την παραγωγή οστεοειδούς και την εμφάνιση αώρου οστίτη ιστού μέχρι και τον σχηματισμό ώριμου πεταλειώδους εκτόπου οστού με αναγνωρίσιμες οστικές δοκίδες.

Η έκτοπη οστεοποίηση είναι δυνατόν να εμφανισθεί στα πλαίσια γενετικά προσδιοριζόμενων νόσων, αλλά πολύ συχνότερη είναι η εμφάνισή της ως επακόλουθου τοπικού τραύματος, βλάβης, τραυματικής ή μη, του κεντρικού νευρικού συστήματος και εγκαυμάτων.

Η έκτοπη οστεοποίηση είναι ευρύτερα γνωστή στην ορθοπαιδική κοινότητα από την χειρουργική του ισχίου, καθώς επιπλέκει την χειρουργική των καταγμάτων της κοτύλης όσο και τις προθετικές αντικαταστάσεις του ισχίου, ενώ στην περιοχή του αγκώνα είναι λιγότερο συχνή. Ως μετατραυματική φαίνεται να προκύπτει συνηθέστερα μετά από βαρείες κακώσεις του αγκώνα (όπως κατάγματα – εξάρθρηματα), ενώ εμφανίζεται και στα πλαίσια βλαβών του κεντρικού νευρικού συστήματος. Λιγότερο συχνά, προκύπτει ως επιπλοκή εγκαυμάτων (συνηθέστερα εκτεταμένων και τουλάχιστον 2<sup>ου</sup> βαθμού). Η εμπειρία, εν τούτοις, από την χειρουργική της έκτοπης οστεοποίησης του αγκώνα είναι μικρότερη και οι δημοσιεύσεις, μέχρι πρότινος, αφορούσαν μικρό αριθμό ασθενών.

Στις αναθεωρήσεις της βιβλιογραφίας που σταχυολογούν την δημοσιευμένη εμπειρία πάνω στην έκτοπη οστεοποίηση του αγκώνα αναφέρεται κλασικά ότι η εξαίρεσή της πρέπει να γίνεται αφού τεκμηριωθεί η βιολογική της ωρίμανση, δηλ. όταν τα επίπεδα αλκαλικής φωσφατάσης του ορρού των ασθενών και η καθήλωση στην τρίτη φάση του σπινθηρογραφήματος οστών επιστρέψουν στα φυσιολογικά επίπεδα. Αυτή η τακτική, εκ μεταφοράς από την χειρουργική της έκτοπης οστεοποίησης του ισχίου, ουσιαστικά οδηγεί στην αναβολή της αφαίρεσης για σημαντικό χρονικό διάστημα, συχνά μεγαλύτερο των 1<sup>1</sup>/<sub>2</sub> – 2 ετών. Μία τέτοια καθυστέρηση παρατείνει την λειτουργική έκπτωση του αγκώνα και επηρεάζει αρνητικά την ποιότητα ζωής των ασθενών, η οποία είναι, τουλάχιστον για τους έχοντες υποστεί βλάβη του κεντρικού νευρικού συστήματος ή έγκαυμα, ήδη επιβεβαρωμένη.

Επιπλέον, μερικοί από αυτούς τους ασθενείς αναπτύσσουν συμπτωματολογία και σημειολογία από παγίδευση νευρικών στελεχών (συνηθέστερα του ωλενίου νεύρου) μέσα στην μάζα της έκτοπης οστεοποίησης. Η ανάνηψη της νευρικής λειτουργίας μετά από αφαίρεση έκτοπης οστεοποίησης περί τον αγκώνα προκαλούσας παγίδευση νευρικού στελέχους έχει γίνει αντικείμενο ολιγάριθμων, μόνον, αναφορών στην βιβλιογραφία, κυρίως ανεκδοτολογικού χαρακτήρα.

Γίνεται φανερό από τα προηγουμένως αναφερθέντα ότι οι έκτοπες οστεοποιήσεις στην περιοχή του αγκώνα αντιμετωπίζονταν μέχρι πρόσφατα αρκετά «αμυντικά», με βάση και τα δεδομένα από την χειρουργική του ισχίου και με αναμονή προ της εξαιρέσεως που υπερέβαινε συνηθέστερα τον ενάμισυ χρόνο. Η παρούσα μελέτη προέκυψε από την αμφισβήτηση της σκοπιμότητας αυτής της τακτικής, επί τη βάσει των αποτελεσμάτων μίας σειράς ασθενών που είναι μέχρι σήμερα η μεγαλύτερη της βιβλιογραφίας.

Πρόκειται για 37 εγκαυματίες ασθενείς (46 αγκώνες), 11 ασθενείς (13 αγκώνες) με πρόσφατο ιστορικό κρανιογεφαλικής κακώσεως και 4 ασθενείς (4 αγκώνες) με πρόσφατη κάκωση στην περιοχή του αγκώνα. Σε 18 από τους αγκώνες της ομάδας των εγκαυματιών και σε 6 από τους αγκώνες της ομάδας των κρανιογεφαλικών κακώσεων υπήρχαν προεγχειρητικά σημεία και συμπτώματα παγιδεύσεως του ωλενίου νεύρου (αιμιγής αισθητική ή μεικτή αισθητικοκινητική συνδρομή).

Όλοι οι ασθενείς αυτής της σειράς χειρουργήθηκαν χωρίς να ληφθεί υπ' όψιν το επίπεδο βιολογικής ωρίμανσης της έκτοπης οστεοποίησης, όπως αυτό θα συναγόταν από τις τιμές αλκαλικής φωσφατάσης του ορρού και την καθήλωση <sup>99m</sup>Tc methylene diphosphonate στο

σπινθηρογράφημα οστών τριών φάσεων. Αντιθέτως, γενικά προβλήματα υγείας (πχ. σήψη, γενικότερα νευρολογικά προβλήματα ή αναπνευστική ανεπάρκεια στους εγκαυματίες, - βαρύτητα της νευρολογικής εκπτώσεως και παρουσία σπαστικότητας στους έχοντες υποστεί κρανιοεγκεφαλική κάκωση) καθώς και τοπικές παράμετροι (πχ. η κατάσταση των υπερκειμένων μαλακών μορίων στους εγκαυματίες ή η πώρωση τυχόν καταγμάτων) επηρέασαν κατά περίπτωση την επιλογή του χρόνου για την χειρουργική αντιμετώπιση της έκτοπης οστεοποίησης και αποτέλεσαν το κύριο αίτιο τυχόν καθυστέρησης της αφαίρεσης.

Σημαντικό στοιχείο της προεγχειρητικής μελέτης αποτέλεσε ο απεικονιστικός έλεγχος του αγκώνα με 3d-CT (αξονική τομογραφία με τρισδιάστατη ανακατασκευή) ο οποίος επέτρεψε την αντίληψη της ανατομίας της οστεοποίησης στις τρεις διαστάσεις και κυρίως την απεικόνιση (α) της σχέσης της με τα παρακείμενα φυσιολογικά οστικά στοιχεία και (β) της τυχόν επέκτασής της προς ανατομικές περιοχές που απαιτείται να παραμένουν ελεύθερες οστού για να εξασφαλίζεται η ανεμπόδιστη κινητικότητα του αγκώνα (ωλεκρανικός και κορωνοειδής βόθρος). Η 3d-CT επέτρεψε τον ακριβέστερο προεγχειρητικό σχεδιασμό της επέμβασης.

Όσον αφορά την εντόπιση, κυριαρχούσε γενικώς η οπίσθια και/ή έσω θέση, που γεφύρωνε την οπίσθια-έσω επιφάνεια της άπω μετάφυσης του βραχιονίου με το έσω χείλος της εγγύς ωλένης. Πρόσθιες εντοπίσεις μεταξύ βραχιονίου και ωλένης ή βραχιονίου και κερκίδας υπήρξαν μόνον μεταξύ των ασθενών με κρανιοεγκεφαλική κάκωση και αυτών με τοπικό τραύμα και όχι μεταξύ των εγκαυματιών. Αυτό πιθανότατα επιβεβαιώνει την σχέση μεταξύ σπαστικότητας των καμπτήρων του αγκώνα και έκτοπης οστεοποίησης. Η εντόπιση στην εγγύς κερκιδωλενική άρθρωση συχνότερα συνόδευε άλλες εντοπίσεις και είχε τυπικά θέση οπίσθια, ώστε η αφαίρεσή της αποδείχθηκε ευχερής με οπίσθιες προσπελάσεις.

Τελικά οι εγκαυματίες χειρουργήθηκαν με μία μέση καθυστέρηση 11.3 μήνες από το έγκαυμα. Η διάμεση τιμή της καθυστέρησης ήταν 9.25 μήνες, κάτι που σημαίνει ότι πρακτικά οι μισοί αγκώνες χειρουργήθηκαν με καθυστέρηση 9 μηνών ή μικρότερη από το έγκαυμα. Στους ασθενείς με κρανιοεγκεφαλική κάκωση η μέση καθυστέρηση ήταν 14.5 μήνες (διάμεση 12.5 μήνες) και στους 4 ασθενείς με έκτοπη οστεοποίηση μετά από τοπικό τραύμα οι καθυστερήσεις ήταν 7, 10, 13 και 28 μήνες. Στην σειρά αυτή χρησιμοποιήθηκε ως προφύλαξη κατά της υποτροπής μετά το χειρουργείο η ινδομεθακίνη, σε ημερήσια δοσολογία 75 mg, για 3 εβδομάδες μετεγχειρητικά, συνδυασμένη με γαστροπροφύλαξη με H2-ανταγωνιστές. Το χειρουργείο ακολουθήθηκε από πρόγραμμα μετεγχειρητικής φυσιοθεραπείας, του οποίου βασική συνιστώσα στην πλειοψηφία των ασθενών ήταν η ελεγχόμενη παθητική κινησιοθεραπεία.

Η μέση διάρκεια παρακολούθησης στους εγκαυματίες ήταν 18 μήνες και στους υπολοίπους ασθενείς 17 μήνες. Τελικά, στους εγκαυματίες κερδήθηκαν κατά μέσον όρο 101° σε κάμψη / έκταση και 64° σε πρηνισμό / υπτιασμό. Για τους ασθενείς με κρανιοεγκεφαλική κάκωση τα αντίστοιχα μεγέθη ήταν 53° και 10° και στους έχοντες υποστεί τοπικό τραυματισμό στον αγκώνα τα μεγέθη ήταν 60° και 45°.

Θα πρέπει να σημειωθεί ότι το κέρδος σε κάθε τομέα κίνησης εξαρτάται από τα προεγχειρητικά επίπεδα κίνησης και άρα από το κατά πόσον ο συγκεκριμένος τομέας κίνησης ήταν επηρεασμένος προεγχειρητικώς από την παρουσία της έκτοπης οστεοποίησης. Πχ., αν απομονωθούν οι εγκαυματίες με κατάληψη της εγγύς κερκιδωλενικής άρθρωσης, το μέσο κέρδος από την αφαίρεση της έκτοπης οστεοποίησης στον πρηνισμό / υπτιασμό ήταν 125° (συγκρίνατε με το κέρδος των 64° σε όλη την ομάδα), γεγονός που αποδίδει ακριβέστερα την αποτελεσματικότητα της αφαίρεσης μίας έκτοπης οστεοποίησης που θίγει την στροφή του αντιβραχίου. Κατά συνέπεια, σε κάθε μελλοντική αναφορά ικανού αριθμού περιπτώσεων νομίζουμε ότι θα πρέπει να γίνεται ομαδοποίηση των ασθενών κατά εντόπιση, ώστε τα αποτελέσματα να αντικατοπτρίζουν ακριβέστερα την προσφορά της χειρουργικής πράξης σε κάθε τομέα κίνησης.

Όσον αφορά τις υποτροπές μετά την εξαίρεση, έγινε διάκριση μεταξύ κλινικών υποτροπών (που συνεπάγονται απώλεια κινητικότητας που είχε κερδηθεί διεγχειρητικώς) και ακτινολογικών υποτροπών (όπου η υποτροπή γινόταν ορατή ακτινολογικώς). Ενώ στην πλειοψηφία των αγκώνων (28 στους 46 των εγκαυματιών και 11 στους 17 υπολοίπους αγκώνες) υπήρχαν σημεία ακτινολογικής υποτροπής της οστεοποίησης ή επιμονής της προεγχειρητικής έκτοπης μάζας, μόνον σε 4 αγκώνες εγκαυματιών και σε 2 αγκώνες ασθενών με κρανιοεγκεφαλική κάκωση υπήρξαν κλινικώς αξιόλογες υποτροπές. Και σε αυτούς, όμως, τους ασθενείς η χειρουργική επέμβαση προσέφερε κατά μέσον όρο 56° κέρδος στην κάμψη / έκταση και 65° στον πρηνισμό / υπτιασμό. Θα πρέπει να σημειωθεί ότι όλες οι υποτροπές σε όλες τις ομάδες ασθενών έγιναν αντιληπτές εντός των δύο πρώτων μηνών μετεγχειρητικά.

Παρ' ότι ο αριθμός των υποτροπών δεν ήταν στατιστικά μεγαλύτερος στην ομάδα των ασθενών με κρανιοεγκεφαλική κάκωση, τα αποτελέσματα ως προς το τελικό εύρος κίνησης ήταν σ' αυτούς κατώτερα αυτών που επιτεύχθηκαν στους εγκαυματίες. Η ύπαρξη σπαστικότητα, νευρολογικών ελλειμμάτων και προβλημάτων από την νοητική σφαίρα στους ασθενείς με τραύμα στο κεντρικό νευρικό σύστημα εξηγούν την διαφορά αυτή.

Όσον αφορά τους παράγοντες που ενδεχομένως επηρεάζουν την πιθανότητα εμφάνισης μιας υποτροπής μετά την αφαίρεση μιας έκτοπης οστεοποίησης του αγκώνα, από όλες τις πιθανές παραμέτρους που εξετάστηκαν εντοπίστηκαν δύο με στατιστικά σημαντική σχέση με τις κλινικές υποτροπές: (1) η προεγχειρητική αγκύλωση του αγκώνα, δηλ. πρακτικά η κατάργηση (κίνηση κάτω των 10°) σε έναν τομέα της κινητικότητας και (2) η δυσανεξία στην φυσιοθεραπεία. Βεβαίως, η δυσανεξία αυτή ήταν εμφανώς αποτέλεσμα του άλγους και του περιορισμού της κίνησης από την επανεμφάνιση της έκτοπης οστεοποίησης και άρα ήταν μάλλον το αποτέλεσμα και όχι το αίτιο της υποτροπής. Ως προς την εμπειρία του χειρουργού, αξιολογούμενη από τον αριθμό των εξαιρέσεων εκτόπων οστεοποιήσεων αγκώνα που είχαν προηγηθεί του κάθε χειρουργείου, οι διαφορές δεν ήταν στατιστικά σημαντικές στο επίπεδο του 5%. Εν τούτοις, οι μέσοι όροι δείχνουν διαφορές που ενδεχομένως να τεκμηριώνονταν με μεγαλύτερο αριθμό περιπτώσεων.

Όσον αφορά τους ασθενείς με προεγχειρητική παγίδευση του ωλενίου νεύρου, βελτίωση της σημειολογίας παρατηρήθηκε στην μεγάλη πλειοψηφία των ασθενών που έφεραν τέτοια εικόνα παγίδευσης προεγχειρητικά. Ειδικά στις περιπτώσεις μεικτού τύπου συνδρομής (αισθητικοκινητικής) η βελτίωση επερχόταν βραδέως στην διάρκεια μηνών ή ετών (δείγμα αξιολόγησης) και ήταν συχνά μερική. Πιστεύουμε ότι η ευνοϊκή πρόγνωση της παγίδευσης του ωλενίου νεύρου σ' αυτή την σειρά οφείλεται εν μέρει στην πρωιμότητα της εξαίρεσης της ΕκτΟστ και είναι ένα επιπλέον όφελος που προκύπτει από αυτή.

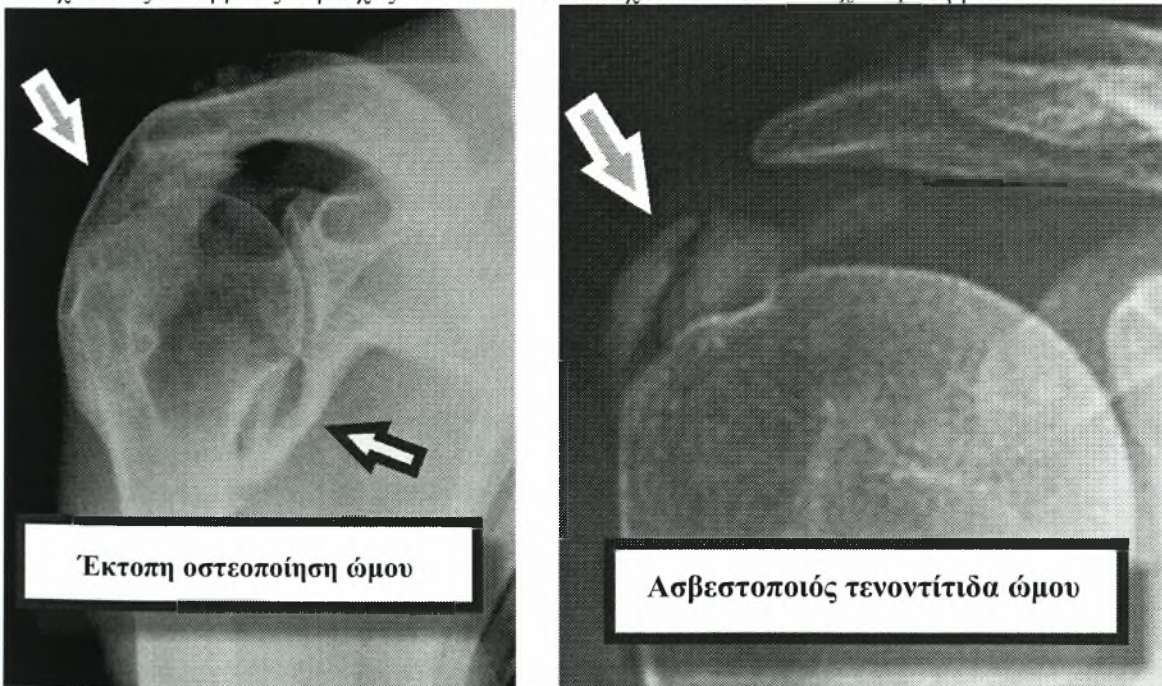
Συμπερασματικά, η λεγόμενη «πρώιμη» αφαίρεση μίας έκτοπης οστεοποίησης περί τον αγκώνα, ανεξαρτήτως των παραμέτρων βιολογικής της ωριμάνσεως, όταν συνοδεύεται από καλό προεγχειρητικό σχεδιασμό, βασισμένο σε απεικόνιση της έκτοπης μάζας στις τρεις διαστάσεις και ακολουθείται από μετεγχειρητική κάλυψη κατά της υποτροπής με μη στεροειδή αντιφλεγμονώδη και επίμονη μετεγχειρητική φυσιοθεραπεία, παράγει ικανοποιητικά αποτελέσματα για την κινητικότητα και την συνόλη λειτουργία του αγκώνα και χαρακτηρίζεται από αποδεκτό, χαμηλό ποσοστό υποτροπών.

# 1. ΕΙΣΑΓΩΓΗ

## 1.1 Ορισμός

Έκτοπη οστεοποίηση (ΕκτΟστ) είναι η ανάπτυξη οστίτη ιστού μέσα σε ιστούς που φυσιολογικά δεν οστεοποιούνται.<sup>98,199</sup> Με τον όρο «οστίτης ιστός» εννοείται ο σχηματισμός κρυστάλλων υδροξυαπατίτη μέσα σε θεμέλιο ουσία που φέρει κολλαγόνες ίνες.<sup>185</sup> Παρόντα είναι επίσης τα κύτταρα που απαντώνται συνήθως στον φυσιολογικό οστίτη ιστό, δηλ. οστεοβλάστες, οστεοκύτταρα και οστεοκλάστες. Η οστεογένεση αυτή διαδράμει μια πορεία από την εμφάνιση άωρου οστού μέχρι και τον μετασχηματισμό του σε ώριμο πεταλειώδες οστό με αναγνωρίσιμες οστικές δοκίδες.<sup>98,199</sup> Μερικές φορές είναι δυνατόν να διακριθούν ακτινολογικά και να ταυτοποιηθούν ιστολογικά ακόμη και μυελικές κοιλότητες.<sup>197,223</sup> Βεβαίως, η μορφολογία του έκτοπου οστού δεν εξαρτάται μόνον από την φάση εξέλιξης του φαινομένου: η εμφάνιση οστικών δοκίδων επισημοποιεί την ωρίμανση της ΕκτΟστ αλλά η αναγνώρισή τους κατά τον ακτινολογικό έλεγχο είναι επιπλέον ζήτημα προβολής, έκθεσης και μεγέθους της έκτοπης εστίας (μικρές εστίες είναι συχνά δύσκολο να εντοπισθούν στις απλές ακτινογραφίες, πολύ δέ περισσότερο να αναγνωρισθεί η δοκιδωτή υφή του έκτοπου οστού).

Η εναπόθεση ασβεστίου υπό μορφήν ακυτταρικών σχηματισμών δεν αποτελεί ΕκτΟστ, αφού δεν πρόκειται για οστίτη ιστό. Ένα τέτοιο παράδειγμα αποτελεί η ασβεστοποιός τενοντίτιδα του πετάλου των στροφέων (Εικ. 1.1), όπου οι εναποθέσεις συνίστανται σε κρυσταλλικούς σχηματισμούς ανθρακικού απατίτη, με διαφορετική σύνθεση και μορφολογία από τον υδροξυαπατίτη των οστών· οι συγκεντρώσεις αυτές ασβεστίου αναπτύσσονται μέσα σε σχετικώς ανάγγειες περιοχές του τένοντα που έχουν υποστεί ινοχόνδρινη μεταπλασία.<sup>237</sup>



Εικόνα 1.1 Έκτοπη οστεοποίηση (αρ.) και ασβεστοποιός τενοντίτιδα (δεξ.) στο πέταλο των στροφέων.

Στην βιβλιογραφία απαντούμε την ΕκτΟστ με διάφορους όρους. Έχουν κατά καιρούς χρησιμοποιηθεί η οστεοποιός μυΐτιδα (myositis ossificans), ετερότοπη ασβεστοποίηση (heterotopic calcification), περιαρθρική οστεοποίηση (periarticular ossification), νευρογενές οστέωμα (neurogenic osteoma), παραοστεοαρθροπάθεια (para-osteoarthropathy), για να

απαριθμήσουμε μόνον μερικούς. Κάποιοι υπαινίσσονται την αιτιολογία της ΕκτΟστ και άλλοι την εντόπισή της. Υπάρχει, πάντως, κίνδυνος συγχύσεως με ορισμένους από αυτούς. Έτσι, ο όρος «οστεοποιός μυΐτιδα» κυριολεκτεί μόνον όταν η ΕκτΟστ αναπτύσσεται εντός μυϊκής γαστέρας, κάτι που συμβαίνει σπάνια, πχ. μετά από μυϊκό τραυματισμό και ανάπτυξη ενδομυϊκού αιματώματος. Εξάλλου, ο όρος «ετερότοπη ασβεστοποίηση» είναι αποπροσανατολιστικός όταν χρησιμοποιείται για να περιγράψει μία ΕκτΟστ, καθώς παραπέμπει σε εναποθέσεις ασβεστίου και όχι σε σχηματισμό οστίτη ιστού. Νομίζουμε λοιπόν ότι ο όρος «έκτοπη οστεοποίηση» είναι ο πιο δόκιμος στην ελληνική γλώσσα για να αποδώσει την έννοια «heterotopic ossification» της αγγλικής.

## 1.2 Ιστορία

### 1.2.1 Η κλασική δημοσίευση

Η εντόπιση της ΕκτΟστ απαιτεί αυτονόητα την διαθεσιμότητα απεικονιστικών μεθόδων και ως εκ τούτου η αναφορά της στην βιβλιογραφία συμπίπτει με την εισβολή της ακτινολογίας στην ιατρική. Η πρώτη αναφορά στην ΕκτΟστ με τον όρο «παραοστεοαρθροπάθεια» γίνεται στο κλασικό, πλέον, άρθρο των Dejerine και Ceillier που δημοσιεύεται στα *Annales Médicales* το 1918.<sup>43</sup> Η ΕκτΟστ μελετάται εδώ ως συνέπεια παραπληγίας επί βλαβών του νωτιαίου μυελού (NM). Αξίζει εδώ μια παρενθετική αναδρομή στην ζωή και το έργο της πρώτης συγγραφέως.

Η Auguste Klumpke (Εικ. 1.2) γεννήθηκε στο San Francisco το 1859 και εκπαιδεύτηκε στην Ελβετία. Αποφάσισε να ακολουθήσει την Ιατρική και προς τούτο συνέχισε την εκπαίδευσή της στο Παρίσι. Εκεί, φοιτήτρια, ακόμη, Ιατρικής, γνώρισε τον Jules Dejerine, νεαρό νευρολόγο. Απετέλεσαν τελικά στη ζωή ζευγάρι αλλά και ισχυρό επιστημονικό δίδυμο και λέγεται πως η ίδια βρισκόταν αρρωγός σε πολλά από τα επιστημονικά επιτεύγματα του συζύγου της, τα οποία και του χάρισαν την έδρα της Νευρολογίας και του Διευθυντή του Νευρολογικού Τμήματος στο νοσοκομείο St Pitié-Salpetrière του Παρισιού.

Η Auguste Dejerine-Klumpke χρειάστηκε, για να αναδειχθεί επιστημονικά, να αντιστρατευθεί επίμονα τις αντιλήψεις της εποχής που θεωρούσαν αδιανόητο μία γυναίκα να ακολουθεί ιατρική καριέρα. Υπήρξε η πρώτη γυναίκα εξωτερική βοηθός και αργότερα



**Εικόνα 1.2** Η Auguste Dejerine-Klumpke (1859-1927)

ειδικευόμενη στο δίκτυο νοσοκομείων της ευρύτερης περιοχής του Παρισιού. Κατόρθωσε τελικά να γίνει μια αξιοσέβαστη νευρολόγος και, πέρα από την μνημειώδη περιγραφή της ΕκτΟστ στους παραπληγικούς ασθενείς, δάνεισε το όνομά της στην παράλυση των κατώτερων κλάδων του βραχιονίου πλέγματος (παράλυση Klumpke).

Στο προαναφερόμενο άρθρο<sup>43</sup> η Auguste Dejerine-Klumpke με τον συνεργάτη της André Ceillier μελετούν μια ομάδα 78 ασθενών με παραπληγία ως επακόλουθο τραύματος του NM. Ορίζουν ως «παραοστεοαρθροπάθεια» την παρουσία (διαπιστούμενη κλινικά και ακτινολογικά) οστικών νεοσχηματισμών παρακευμένων σε οστά και αρθρώσεις, χωρίς μορφολογική τροποποίηση των ιδίων των

οστών. Παρά το ότι οι παρατηρήσεις έγιναν επί ασθενών με τραύματα πολέμου, οι συγγραφείς περιλαμβάνουν στην αιτιολογία και μη τραυματικές βλάβες του ΝΜ.

Στο κείμενο αυτό οι συγγραφείς αναζητούν την σχέση ανάμεσα στην εμφάνιση της ΕκτΟστ και την βαρύτητα της βλάβης του ΝΜ. Η εντύπωση τους φαίνεται να είναι ότι βλάβες ενός επιπέδου, καταλείπουν υγιή νευροτόμια κάτω από το επίπεδο της βλάβης (και συνοδό σπαστικότητα), εμφανίζουν ΕκτΟστ πολύ συχνότερα από εκτεταμένες βλάβες με ολοσχερή καταστροφή του ΝΜ από το υψηλότερο επίπεδο της βλάβης και κάτω.

Όλες οι περιπτώσεις ΕκτΟστ στην δημοσίευση αυτή αφορούν την περιοχή της πυέλου, του μηρού και του γόνατος. Ενδιαφέρουσα είναι και η περιγραφή της κλινικής εμπειρίας των συγγραφέων σχετικά με την ΕκτΟστ στους ασθενείς αυτούς, όπου η παρουσία της μπορεί να γινόταν αντιληπτή ακόμη και ψηλαφητά, σπανίως όμως περιόριζε το εύρος κίνησης των παρακειμένων αρθρώσεων. Από το κείμενο γίνεται πάντως εμφανές ότι περιορισμένο εύρος κίνησης παρατήρησαν οι συγγραφείς σε αρθρώσεις τόσο ασθενών με ΕκτΟστ όσο και παραπληγικών χωρίς ΕκτΟστ και γι' αυτό ο περιορισμός στην κινητικότητα δεν αποδόθηκε στην παρουσία ΕκτΟστ. Υπολογίζεται στο άρθρο ότι 48.7% των παραπληγικών της ομάδας που μελετήθηκε έφεραν ΕκτΟστ διαπιστωμένη ακτινολογικά, θεωρείται όμως ότι το πραγματικό ποσοστό ήταν μεγαλύτερο.

Αποκαλυπτικό είναι το κείμενο όταν μεταφέρει την εντύπωση των συγγραφέων για την εξέλιξη της ΕκτΟστ. Πιστεύεται ότι η αύξηση είναι ταχύτερη αρχικά, για να παρουσιάσει χαρακτήρες σταθεροποίησης αργότερα. Καθώς σε ορισμένες περιπτώσεις επιχειρήθηκε βιοψία και παρατηρήθηκε έξαρση της ανάπτυξης της ΕκτΟστ, συστήνεται επί λέξει «... να μην διατέμνονται οι μύες παρά μόνον εάν είναι απαραίτητο (αγγειακή συμπίεση) και να μην εφαρμόζεται χειρουργική αγωγή παρά εφ' όσον οι βλάβες έχουν σταματήσει την ανάπτυξή τους, δηλ. εφ' όσον οι τελευταίες ακτινογραφίες δείχνουν αυξημένη πυκνότητα αλλά όχι επέκταση της οστεοποίησης». Πρόκειται ουσιαστικά για την επικρατούσα, έως και σήμερα, άποψη για την χειρουργική αντιμετώπιση της ΕκτΟστ.

Θα πρέπει να λάβουμε υπ' όψιν μας ότι, την εποχή που γράφηκε το άρθρο, η κλινική εικόνα περιαρθρικής ή παρααρθρικής διόγκωσης στα πλαίσια βλαβών του ΝΜ παρέπεμπε στην αρθροπάθεια του Charcot, περιγραφείσα ήδη από το 1868. Οι συγγραφείς αναρωτώνται πώς είναι δυνατόν το πρόβλημα της ΕκτΟστ στους ασθενείς με βλάβες του ΝΜ να μην έχει προηγουμένως επισημανθεί: το αποδίδουν, δέ, αυτό στο γεγονός ότι τέτοιοι ασθενείς είναι καταδικασμένοι να μην περπατούν και έτσι η παρουσία ΕκτΟστ στα κάτω άκρα είναι γι' αυτούς ήσσονος κλινικής σημασίας.

Την πρωτοποριακή αυτή δημοσίευση ακολούθησε πολυετής πτωχεία βιβλιογραφικών αναφορών. Η ΕκτΟστ παρέμεινε στο πρώτο μισό του 20<sup>ου</sup> αιώνα μια «εξωτική ιατρική ιδιοτροπία». Σ' αυτό συνέβαλε το γεγονός ότι στην περίοδο αυτή αφορούσε ως επί το πλείστον ασθενείς με γενικά κακή πρόγνωση. Μέχρι το τέλος της δεκαετίας του '60 η συντριπτική πλειοψηφία των ούτως ή άλλως ολιγάριθμων δημοσιεύσεων αφορά σε ασθενείς με βλάβες του κεντρικού νευρικού συστήματος (ΚΝΣ), κυρίως του ΝΜ. Πέρα από τις περιπτώσεις τραύματος, είχε βέβαια αρχίσει να αναφέρεται και ΕκτΟστ στα πλαίσια παθολογικών καταστάσεων όπως η πολιομυελίτιδα.<sup>36,64,102</sup>

### 1.2.2 Η έκτοπη οστεοποίηση επί εγκαυμάτων

Παράλληλα, στο τέλος της δεκαετίας του '50 έρχεται και η αναγνώριση του προβλήματος της εμφάνισης ΕκτΟστ επί εγκαυμάτων,<sup>59,116,141</sup> η εξαίρεση της οποίας άλλοτε δίδει ενθαρρυντικά<sup>59</sup> και άλλοτε αποθαρρυντικά<sup>141</sup> αποτελέσματα. Η πρόοδος στην άμεση και απώτερη αντιμετώπιση του πολυεγκαυματία έκανε ώστε σταδιακά ολόένα και περισσότεροι από αυτούς τους ατυχείς ασθενείς να επιστρέφουν αποκατεστημένοι στην κοινωνική ζωή. Το πρόβλημα της ΕκτΟστ στο εκτεταμένο έγκαυμα αναδεικνύεται τελευταίως με, θα λέγαμε, βιβλιογραφία δυσανάλογα πλούσια ως προς τον αριθμό των

ασθενών που προσβάλλει. Θίγονται, δέ, θέματα όπως η επιλογή του χρόνου εξαίρεσης και η πρόληψη υποτροπών μετά την εξαίρεση.

### *1.2.3 Η έκτοπη οστεοποίηση επί ολικής αρθροπλαστικής ισχίου*

Από τα μέσα της δεκαετίας του '60<sup>198</sup> και μέχρι τις αρχές της δεκαετίας του '70<sup>30,93,130,146,169</sup> αρχίζουν δειλά αναφορές στην ΕκτΟστ ως επιπλοκή των αρθροπλαστικών του ισχίου (ΟΑΙ), για να ακολουθήσει βιβλιογραφική πλημμυρίδα με μελέτες επί αξιολογών, αριθμητικά, σειρών ασθενών αλλά και διαφορούμενα συμπεράσματα. Με παρατηρήσεις επί ασθενών που υπεβήθησαν σε ΟΑΙ αναπτύχθηκε και η περίφημη ταξινόμηση του Brooker,<sup>23</sup> που απαντάται σε όσα βιβλία ορθοπαιδικής πραγματεύονται το θέμα της ΕκτΟστ ως επιπλοκής της ΟΑΙ. Η επίπτωση της ΕκτΟστ σε ασθενείς με ΟΑΙ κυμαίνεται στις σειρές αυτές μεταξύ 15 και 90%, όπως επισημαίνεται στην εξονυχιστική ανασκόπηση του Leif Ahrengart.<sup>5</sup> Τέτοιες διακυμάνσεις αποδίδονται σήμερα όχι μόνον σε πραγματικές διαφορές μεταξύ των σειρών αλλά (και κυρίως) στον τρόπο με τον οποίο ορίζεται και αναζητάται κάθε φορά η ΕκτΟστ: πχ. άλλοι συγγραφείς συμπεριλαμβάνουν μικρές οστεοποιήσεις και άλλοι μόνον ΕκτΟστ κλινικά σημαντικές.<sup>5</sup>

Ουσιώδεις παράμετροι της ΕκτΟστ ως βιολογικής διεργασίας προσδιορίστηκαν επίσης επί τη βάση των πληροφοριών που προέκυψαν από την μελέτη της ΕκτΟστ σε σειρές ασθενών με ΟΑΙ. Ο χρονισμός του φαινομένου και η διαδοχή των φάσεων ανάπτυξης σε συνάρτηση με τον προκλητικό παράγοντα (χειρουργική επέμβαση) αλλά και η συσχέτιση με θεωρούμενους ως «παράγοντες κινδύνου» για την εμφάνιση της ΕκτΟστ (άρρεν φύλο, αγκυλοποιητική σπονδυλίτιδα, υπερτροφική σπονδυλαρθροπάθεια, νόσος του Forestier, ιστορικό ΕκτΟστ, βαθμός προεγχειρητικού ελλείμματος κίνησης, τύπος χειρουργικής τεχνικής) μελετήθηκαν για πρώτη φορά επισταμένως για την ΕκτΟστ επί ΟΑΙ. Οι κύριες θεραπευτικές γραμμές που συστήνονται για την ΕκτΟστ είτε προληπτικά (ακτινοβολήση, μη στεροειδή αντιφλεγμονώδη) είτε μετά την εμφάνισή της (τύπος και χρονισμός της κινησιοθεραπείας, χρονισμός της χειρουργικής επέμβασης εξαίρεσης) έχουν επίσης δοκιμασθεί και εν μέρει τεκμηριωθεί σε ευρεία κλίμακα μόνον στην ΕκτΟστ επί ΟΑΙ.

### *1.2.4 Η έκτοπη οστεοποίηση επί κρανιοεγκεφαλικών κακώσεων*

Καθώς στο δεύτερο ήμισυ του 20<sup>ου</sup> αιώνα παρουσιάστηκε έκρηξη του αριθμού των κυκλοφορούντων οχημάτων στον Δυτικό Κόσμο αλλά και θεαματική βελτίωση των επιδόσεών τους, παρατηρήθηκε ανάλογη αύξηση στα τροχαία ατυχήματα, που έγιναν οι κύριοι «προμηθευτές» κρανιοεγκεφαλικών κακώσεων (ΚΕΚ). Η παράλληλη ανάπτυξη της ιατρικής του πολυτραυματία με όλες τις πτυχές της (χειρουργική του τραύματος, διαγνωστικές απεικονιστικές μέθοδοι ΚΝΣ, νευροχειρουργική, ιατρική της εντατικής νοσηλείας) βελτίωσε τα ποσοστά επιβιώσεως αυτών των ασθενών και αναδύθηκε τότε η ΕκτΟστ ως απώτερη επιπλοκή του εγκεφαλικού τραύματος. Πρώτη αναφορά στην βιβλιογραφία γίνεται το 1968 από τον Roberts<sup>193</sup> και ακολουθούν συγγραφείς που πραγματεύονται την επίπτωση, την εντόπιση, την φυσική ιστορία και την αντιμετώπιση αυτών των οστεοποιήσεων.

### *1.2.5 Μοντέλα έκτοπης οστεοποίησης σε ζώα*

Η ανακάλυψη ή επινόηση μοντέλων ΕκτΟστ σε ζώα βοηθά στην πληρότητα κατανόησης της παθογένεσης της ΕκτΟστ και στην εφαρμογή ιδεών σχετικά με την θεραπεία της. Η ιστορική πρωτοπορία ανήκει στον Huggins (1931), που διεπίστωσε σε σκύλους ότι επιθηλιακά κύτταρα από την ουροδόχο κύστη, την νεφρική πύελο και τον ουρητήρα προκαλούν ΕκτΟστ όταν τοποθετούνται σε επαφή με μυϊκό ιστό.<sup>109</sup> Ακολουθεί η παρατήρηση του LaCroix (1945) ότι αλκοολικά εκχυλίσματα οστού επάγουν έκτοπη εμφάνιση χόνδρου και οστού όταν εγχέονται ενδομυϊκά σε μηρό κουνελιού<sup>145</sup> (αργότερα



διαπιστώθηκε ότι αυτή η επαγωγική δράση ασκείται από την αιθανόλη καθ' εαυτή και όχι από τα υποτιθέμενα εκχυλίσματα οστού). Εν τω μεταξύ, η χρήση των θαλάμων διαχύσεως (diffusion chambers)<sup>195</sup> θα επιτρέψει σταδιακά την μελέτη του οστεοεπαγωγικού και οστεοπαραγωγικού δυναμικού πληθώρας ουσιών, κυττάρων και ιστών.

Το 1964 οι Anderson και συνεργάτες παρατηρούν ότι τροποποιημένα ανθρώπινα αμνιακά κύτταρα εγγεόμενα σε μηριαίους μυς ανοσοκατεσταλμένων ποντικών προκαλούν ΕκτΟστ.<sup>8</sup> Ο ίδιος ο Anderson υπέθεσε (και επιβεβαιώθηκε κατόπιν) ότι η παραγωγή εκτόπου οστού γινόταν από τους ιστούς του ποντικού-δέκτη και όχι από τα αμνιακά κύτταρα. Το 1965 ο Urist διαπιστώνει ότι ουσίες ευρισκόμενες εντός της απομεταλλωμένης θεμελίου ουσίας των οστών (Demineralized Bone Matrix, DBM) επάγουν έκτοπο οστίτη ιστό όταν εμφυτεύονται υποδόρια ή ενδομυϊκά σε τρωκτικά,<sup>240</sup> αποτελεί, δέ, αυτή η ανακοίνωση προάγγελο της ταυτοποίησης και τελικά της de novo παραγωγής των μορφογενετικών πρωτεϊνών του οστού με την τεχνική του ανασυνδυασμένου DNA.<sup>259</sup> Το 1967 ανακοινώνεται ύπαρξη παθήσεως στους χοίρους με κληρονομικό χαρακτήρα και ομοιότητες με την προοδευτική οστεοποιοίνοδυσπλασία του ανθρώπου,<sup>206</sup> για να ακολουθήσουν ανακοινώσεις σχετικά με ανάλογη νόσο στις γάτες.

Τέλος, το 1980 προτυποποιείται για πρώτη φορά μοντέλο ανάπτυξης ΕκτΟστ σε ζώα μετά από παρατεταμένη ακινητοποίηση και περιοδική βίαια επανακινητοποίηση.<sup>157</sup> Ακολούθησε μοντέλο ΕκτΟστ μετά από αμβλύ τραύμα.<sup>252</sup>

#### 1.2.6 Έκτοπη οστεοποίηση – αυξητικοί και μορφογενετικοί παράγοντες

Παράλληλα, αποφασιστικά βήματα πραγματοποιήθηκαν στο δεύτερο ήμισυ του 20<sup>ου</sup> αιώνα στην κατεύθυνση της κατανόησης των μηχανισμών που διέπουν την παραγωγή και επαγωγή οστού και ενδεχομένως εμπλέκονται και στην παθογένεση της ΕκτΟστ. Καταιγισμός βιολογικών μορίων προσδιορίστηκαν, απομονώθηκαν και μελετήθηκαν όσον αφορά στην δράση τους στον οστίτη και στον διάμεσο συνδετικό ιστό. Ενδεικτικά ανφέρεται η απομόνωση του ανθρώπινου IGF-II (Insulin-like Growth Factor II, αυξητικός παράγων II ομοιάζων προς την ινσουλίνη),<sup>188</sup> η ταυτοποίηση του TGF- $\beta$  (Transforming Growth Factor  $\beta$ , αυξητικός παράγων μεταμορφώσεως  $\beta$ ),<sup>9,65</sup> η ανακάλυψη του FGF (Fibroblast Growth Factor, αυξητικός παράγων των ινοβλαστών)<sup>88</sup> και η απομόνωση και μελέτη του PDGF (Platelet-derived Growth Factor, αυξητικός παράγων προερχόμενος από τα αιμοπετάλια).<sup>196</sup> Όλες αυτές οι πρoόδοι συντελέστηκαν στην διάρκεια των δεκαετιών του '70 και '80.

Προέχουσα είναι, βεβαίως, στον τομέα αυτό η διαπίστωση από τον Urist του δυναμικού έκτοπης οστεοεπαγωγής της απομεταλλωμένης θεμελίου ουσίας των οστών.<sup>240</sup> Η ανακάλυψη αυτή ακολουθήθηκε από την ταυτοποίηση μιας νέας ουσίας, κατ' αρχάς στην θεμέλιο ουσία των οστών του βοός,<sup>239</sup> στην οποία αποδόθηκε η προηγούμενη ιδιότητα. Η πρωτεΐνη ονομάστηκε μορφογενετική πρωτεΐνη των οστών (Bone Morphogenetic protein, BMP) και τα γονίδια της αντίστοιχης πρωτεΐνης στον άνθρωπο ακολούθως εντοπίστηκαν και μελετήθηκαν.<sup>259</sup> Η BMP έμελλε να διαδραματίσει θεμελιώδη ρόλο στην μελέτη των μηχανισμών οστικής επαγωγής και να αποτελέσει ουσιώδη κρίκο στην προτεινόμενη αλληλουχία γεγονότων που οδηγεί στην δημιουργία εκτόπου οστού, τόσο στις επίκτητες όσο και στις κληρονομούμενες μορφές ΕκτΟστ. Σήμερα γνωρίζουμε ότι υφίσταται ολόκληρη οικογένεια μορίων BMP, από τις οποίες η BMP-4 φαίνεται να έχει κεντρικό ρόλο στην οστεογένεση αλλά και στην εμβρυογένεση, το δέ υπεύθυνο γι' αυτή γονίδιο ανιχνεύθηκε στο χρωμόσωμα 14.<sup>226</sup>

#### 1.2.7 Έκτοπη οστεοποίηση στα πλαίσια γενετικών νόσων

Πάνω στην αλλαγή του αιώνα ανοίγει ένα άλλο κεφάλαιο στην ΕκτΟστ. Ο πρόλογος σ' αυτό το κεφάλαιο είχε ήδη γραφτεί με την αναγνώριση και μελέτη μιας σπάνιας κληρονομούμενης κλινικής οντότητας ονομαζόμενης αρχικά «προοδευτική οστεοποιοί

μυοσίτις». Η νόσος περιγράφηκε το 1740 από τον χειρουργό John Freke στο Λονδίνο<sup>177</sup> και στην δεκαετία του '70 μετονομάστηκε σε «προοδευτική οστεοποιοίνο δυσπλασία» (Fibrodysplasia Ossificans Progressiva, FOP).<sup>111</sup> Το γονίδιο το υπεύθυνο για την νόσο χαρτογραφήθηκε στο μακρύ σκέλος του χρωμοσώματος 4.<sup>61</sup> Η έρευνα πάνω στην παθογένεση αυτής της νόσου και τους εμπλεκόμενους γενετικούς παράγοντες έριξε φως στους μηχανισμούς που ενέχονται στην δημιουργία της ΕκτΟστ γενικότερα.

Παράλληλα, μια άλλη εξ' ίσου σπάνια κληρονομούμενη νόσος περιγράφεται ως διακριτή οντότητα το 1994.<sup>123</sup> Πρόκειται για την προοδευτική οστική ετεροπλασία, (Progressive Osseous Heteroplasia, POH), που προκύπτει όταν διαπιστώνεται από ειδικούς που μελετούν περιπτώσεις προοδευτικής οστεοποιοίνο δυσπλασίας ότι ορισμένοι από αυτούς τους ασθενείς παρουσιάζουν φαινότυπο διαφορετικό από αυτόν της κλασσικής νόσου.

Επίσης, στην διάρκεια της δεκαετίας του '90 έτυχαν επισταμένης μελέτης οι πρωτεΐνες G, με ιδιαίτερη έμφαση στην διεγερτική πρωτεΐνη της αδενυλ-κυκλάσης (G-stimulatory protein, G<sub>s</sub>). Μεταλλάξεις της πρωτεΐνης G<sub>s</sub> ενοχοποιήθηκαν τελικά για την παθογένεση μερικών διακριτών νοσολογικών οντοτήτων: της POH, της κληρονομικής οστεοδυστροφίας του Albright (Albright's Hereditary Osteodystrophy, AHO) - που ονομάζεται επίσης και ψευδοϋποπαραθυρεοειδισμός τύπου 1α, του ψευδο-ψευδοϋποπαραθυρεοειδισμού και του συνδρόμου των McCune-Albright. Τέτοιες μεταλλάξεις εμφανίζονται και σε ορισμένους ενδοκρινικούς όγκους καθώς και στην ινώδη δυσπλασία των οστών.<sup>254</sup> Η POH και η AHO συμπεριλαμβάνουν στο φαινότυπό τους είτε ως κύριο χαρακτηριστικό (POH) είτε περιστασιακά (AHO) την ανάπτυξη ΕκτΟστ. Το γονίδιο GNAS1 που ευθύνεται για την παραγωγή της α-υπομονάδας της πρωτεΐνης G<sub>s</sub> έχει εντοπισθεί στο χρωμόσωμα 20<sup>144</sup> και η μεταλλάξεις που διαταράσσουν την λειτουργία του γονιδίου αυτού φαίνεται να βρίσκονται στην ίδια περιοχή. Στο φαινόμενο της «σφράγισης» (imprinting), που περιγράφηκε πρόσφατα στην γενετική αποδίδονται τουλάχιστον εν μέρει οι ιδιαιτερότητες της κληρονομικότητας αυτών των νόσων,<sup>211</sup> αλλά σκοτεινά σημεία παραμένουν.

### 1.2.8 Έκτοπη οστεοποίηση – βιολογικοί δείκτες

Ένα σημαντικό κεφάλαιο στην ΕκτΟστ είναι ο εργαστηριακός έλεγχος και οι απεικονιστικές δυνατότητες που βοηθούν στην διάγνωσή της και στην παρακολούθηση της βιολογικής της δραστηριότητας. Αρχικά, οι δυνατότητες εξαντλούνταν στον απλό ακτινολογικό έλεγχο. Παρ' ότι από την εμπειρία της νόσου του Paget θα ήταν λογικό να υποθέσει κανείς ότι η εμφάνιση ΕκτΟστ θα συνδεόταν με υψηλές τιμές αλκαλικής φωσφατάσης ορού (serum alkaline phosphatase, sALP) οι πρώτες δημοσιεύσεις σχετικά με την σχέση ΕκτΟστ και επιπέδων sALP κόμισαν διφορούμενα μηνύματα, παρουσιάζοντας άλλες φυσιολογικά<sup>1,31,36,96,148,184</sup> και άλλες αυξημένα<sup>217,64,219</sup> επίπεδα sALP. Ακολούθως, όμως, φάνηκε ότι η εμφάνιση της ΕκτΟστ συνδέεται σταθερά με αύξηση των επιπέδων της sALP που επενέχονται στο φυσιολογικό μήνες ή και έτη μετά.<sup>108,66,171,230</sup>

Παράλληλα εκτιμήθηκε και το σπινθηρογράφημα οστών ως μέθοδος απεικόνισης της ΕκτΟστ. Πρώτη αναφορά στην χρήση του επί ΕκτΟστ γίνεται το 1974<sup>225</sup> και ακολούθως εδραιώνεται ως μέθοδος πρώιμης απεικόνισης της ΕκτΟστ (δηλ. πριν γίνει ορατή σε απλές ακτινογραφίες),<sup>171,199</sup> αλλά και ως δείκτης βιολογικής δραστηριότητάς της.<sup>76,108,230</sup>

### 1.2.9 Έκτοπη οστεοποίηση – προληπτική αγωγή

Και στον θεραπευτικό τομέα σημειώθηκαν πρόοδοι αλλά και παλινδρομήσεις. Βεβαίως, μιλούμε για τις διάφορες μορφές επίκτητης ΕκτΟστ, καθ' ότι οι γενετικά προσδιοριζόμενοι τύποι είναι προς το παρόν ανίατοι. Τρεις μορφές πρόληψης δοκιμάστηκαν: τα μη στεροειδή αντιφλεγμονώδη (ΜΣΑΦ), η ακτινοβολία και τα διφοσφονικά.

Τον χορό των ανακοινώσεων σχετικά με την δράση των ΜΣΑΦ στην πρόληψη ΕκτΟστ άνοιξε ο Dahl το 1974 στην Νορβηγία, στα πλαίσια ενός συμποσίου για την οστεοαρθροπάθεια του ισχίου.<sup>39</sup> Εκεί ανακοίνωσε ότι από τύχη διαπίστωσε πως η χορήγηση ινδομεθακίνης ως αναλγητικού συστηματικά μετά από ΟΑΙ μείωνε την επίπτωση ΕκτΟστ μετεγχειρητικά. Πάμπολλες δημοσιεύσεις (μεταξύ των οποίων και προοπτικές διπλές/τυφλές μελέτες) επιβεβαίωσαν αυτή την παρατήρηση για την ΕκτΟστ μετά από ΟΑΙ και οδήγησαν στην χορήγηση ΜΣΑΦ ως δόκιμης προληπτικής αγωγής κατά της ΕκτΟστ και εκτός ΟΑΙ.

Η καθιέρωση της χρήσης ακτινοβολίας ως πρόληψης της ΕκτΟστ είναι μόλις πιο πρόσφατη. Στο τέλος της δεκαετίας του '70 στις αρχές της δεκαετίας του '80 δημοσιεύονται παρατηρήσεις και σειρές ασθενών όπου η ακτινοβολία χρησιμοποιήθηκε για την πρόληψη εμφάνισης ΕκτΟστ μετά από ΟΑΙ.<sup>118,174</sup> Παρά τον όγκο των δημοσιεύσεων που ακολούθησαν και αφορούσαν τόσο το ισχίο όσο και άλλες αρθρώσεις, τεκμηρίωση της προληπτικής αποτελεσματικότητας της ακτινοβολίας με προοπτικές διπλές/τυφλές μελέτες έχει θεμελιωθεί μόνον για το ισχίο.

Τα διφοσφωρικά, γνωστά από την δεκαετία του '60 για την ικανότητά τους να αναστέλλουν την μετατροπή του άμορφου φωσφορικού ασβεστίου σε υδροξυαπατίτη, αλλά και την αποδόμηση των κρυστάλλων του τελευταίου, χρησιμοποιήθηκαν για την πρόληψη της ΕκτΟστ. Διαπιστώθηκε, όμως ότι με την διακοπή τους προκαλείται «φαινόμενο αναπήδησης» (rebound phenomenon), με μετάλλωση του άωρου οστεοειδούς. Έτσι, σήμερα πλέον τα διφοσφωρικά δεν προτείνονται για την πρόληψη της ΕκτΟστ.

#### 1.2.10 Έκτοπη οστεοποίηση – χειρουργική αγωγή

Το άλλο σκέλος της θεραπευτικής προσπάθειας στην ΕκτΟστ αποτελεί η χειρουργική αγωγή. Όπως επισημάνθηκε, ήδη από το 1918 είχε υπογραμμισθεί η τάση της ΕκτΟστ να υποτροπιάζει όταν χειρουργείται,<sup>43</sup> μια ιδιότητα που επιβεβαιώθηκε πολλαπλώς αργότερα και έμελλε να γίνει θρυλική. Σταδιακά σχηματίστηκε η πεποίθηση ότι αυτή η τάση υποτροπής είναι συνυφασμένη με τα επίπεδα βιολογικής δραστηριότητας της ΕκτΟστ και ότι ελαχιστοποιείται όταν οι βλάβες χειρουργούνται στην φάση της βιολογικής τους σιγής. Ως κριτήρια, δέ, της βιολογικής δραστηριότητας της ΕκτΟστ θεωρήθηκαν κυρίως τα επίπεδα της ALP του ορού και η αρνητικοποίηση του σπινθηρογραφήματος οστών.<sup>76,192,230,108,66</sup> Αυτή η στάση επέβαλε στην πραγματικότητα μια αναμονή τουλάχιστον 18-24 μηνών πριν το χειρουργείο<sup>223,76</sup> με ό,τι αυτό συνεπαγόταν για την λειτουργικότητα του προσβεβλημένου σκέλους και την ποιότητα ζωής του ασθενούς.

Όπως θα δούμε και στην συνέχεια, η προβληματική που αναδύθηκε τα τελευταία 20 χρόνια και αναπτύσσεται ακόμη και σήμερα, σχετικά με την ΕκτΟστ μη γενετικής αιτιολογίας, περιστρέφεται γύρω από τα ακόλουθα θέματα: (α) Πρόληψη ΕκτΟστ – ιδίως ο ρόλος των ΜΣΑΦ και της ακτινοβολίας (είδος αγωγής και δοσολογία) (β) Επιλογή απεικονιστικών μεθόδων για την μελέτη της ΕκτΟστ (γ) Σημασία παρακολούθησης της βιολογικής ωρίμανσης της ΕκτΟστ και επιλογή καταλλήλων γι' αυτό δεικτών (δ) Επιλογή του χρόνου για την εξαίρεση της ΕκτΟστ και η σχέση αυτού με την πιθανότητα υποτροπής (ε) Τεχνικές λεπτομέρειες σχετικές με την εξαίρεση της ΕκτΟστ και εναλλακτικές μέθοδοι.

Ένα κεφάλαιο με εξαιρετικό ενδιαφέρον, κατ' αρχήν ακαδημαϊκό, αλλά τελικά και πρακτικό σε βάθος χρόνου, αποτελεί η μελέτη των γενετικά προσδιοριζόμενων μορφών ΕκτΟστ.

#### 1.3 Ιστολογία

Πειραματικά επαγόμενη ΕκτΟστ παρουσιάζει ιστολογία παρόμοια με αυτή του οστικού πώρου, δηλ. η οστεοποίηση είναι ενδοχόνδριου τύπου.<sup>185</sup> Εν τούτοις, στον άνθρωπο η μη

γονιδιακά προσδιοριζόμενη έκτοπη οστεογένεση λαμβάνει χώρα διά της ενδομεμβρανώδους, κυρίως, οδού.<sup>185</sup> Στην αρχική φάση σχηματισμού της ΕκτΟστ παρουσιάζεται το οστεοειδές, που αντιπροσωπεύει μια άμορφη πρόδρομη μορφή οστού· ακολούθως, με ασβεστοποίηση του οστεοειδούς εμφανίζεται τελικά ο έκτοπος οστίτης ιστός, χωρίς την μεσολάβηση χόνδρου. Βεβαίως, και νησίδες ενδοχόνδριας οστεογένεσης μπορούν να διαπιστωθούν στην μάζα του έκτοπου οστού, κατά περίπτωση.<sup>112</sup> Η ωρίμανση του έκτοπου οστίτη ιστού οδηγεί στην εμφάνιση μακροσκοπικών και μικροσκοπικών δομών κοινών με το φυσιολογικό οστό, όπως οστικών δοκίδων, συστημάτων Havers και οστικού μυελού, ενώ αναγνωρίζονται δραστηριότητες όπως ο οστικός μεταβολισμός και ανάπλαση (remodeling).<sup>3,223</sup> Στην μετατραυματική ΕκτΟστ, οι οστικές δοκίδες παρουσιάζουν την τάση να προσανατολίζονται με την διεύθυνση των μυικών ινών παρακείμενων μυών.<sup>185</sup> Στην ΕκτΟστ αναγνωρίζονται σε γενικές γραμμές όλες οι κυτταρικές μονάδες και ιστικές δομές που απαντώνται και στο ορθότοπο οστού.<sup>185</sup>

Στην ιστολογική εικόνα εξαιρεθεισών ΕκτΟστ με ώριμους ακτινολογικούς χαρακτήρες διαπιστώνεται συχνά η παρουσία, στην περιφέρεια της βλάβης, εστιών αώρου οστού, όπου η εναπόθεση οστεοειδούς και η μετάλλωση συνεχίζεται ακόμη διά της ενδομεμβρανώδους ή ενδοχόνδριας οδού.<sup>112</sup>

Σημειωτέον ότι στην ΕκτΟστ φαίνεται να διατηρείται ένα επίπεδο βιολογικής δραστηριότητας υψηλότερο από αυτό του ορθότοπου οστού, όπως αυτό μαρτυρείται από τους μεγάλους πληθυσμούς οστεοβλαστών και οστεοκλαστών και από τους ρυθμούς εναπόθεσης και απορρόφησης οστού.<sup>98,185,223</sup> Πάντως, στην ΕκτΟστ δεν αναγνωρίζεται, συνήθως, φυσιολογικό περίσσειο με οστεογενετικό δυναμικό.<sup>223,257</sup>

#### 1.4 Αιτιολογία

Παρά το γεγονός ότι το αιτιολογικό φάσμα της ΕκτΟστ είναι αρκετά ευρύ, τα αίτια της ΕκτΟστ μπορούν γενικά να ομαδοποιηθούν στις κατηγορίες του Πίνακα 1.1.

Οι γενετικές, κληρονομούμενες μορφές κατέχουν σ' αυτή την κατάταξη διακριτή θέση, ως μεταβιβαζόμενες γονιδιακά, παρ' ότι ατελής διείσδυση και περίπλοκα σχήματα μεταβίβασης έχουν παρατηρηθεί.<sup>211</sup> Αυτό βέβαια επ' ουδενί υποδηλώνει ότι οι επίκτητες μορφές ΕκτΟστ στερούνται γονιδιακών και άλλων επιδράσεων: αυξημένη προδιάθεση για την ανάπτυξη ΕκτΟστ, μετά την επίδραση εξωγενούς αιτιολογικού παράγοντα, έχει αναγνωρισθεί σε διάφορες ομάδες πληθυσμού. Πρόκειται βέβαια για παρατηρήσεις που αντλήθηκαν κυρίως από την εμπειρία με την ΕκτΟστ επί ΟΑΙ και δημιουργούν ένα profile προδιάθεσης με έστω και ασαφές γενετικό υπόβαθρο.

Έτσι λοιπόν, έχει υποστηριχθεί ότι ασθενείς με υπερτροφικό τύπο οστεοαρθροπάθειας (μεγάλη οστεοφύτωση) έχουν μεγαλύτερη πιθανότητα να αναπτύξουν ΕκτΟστ μετά από ΟΑΙ,<sup>185</sup> ενώ μειωμένη πιθανότητα εμφανίζουν οι πάσχοντες από ρευματοειδή αρθρίτιδα. Αυξημένη πιθανότητα για ανάπτυξη ΕκτΟστ θεωρείται ότι έχουν και ασθενείς με διάχυτη ιδιοπαθή σκελετική υπερόστωση και αγκυλοποιητική σπονδυλίτιδα (επίσης νόσο του Paget, κατά τους Randall και Hastings<sup>187</sup>), νόσους δηλ. χαρακτηριζόμενες επίσης από υπερπαραγωγή οστού, όπως επίσης και ασθενείς με αναμνηστικό ΕκτΟστ.<sup>185</sup> Το άρρεν φύλο και ιστορικό εμφάνισης ΕκτΟστ στο παρελθόν περιλαμβάνονται επίσης στους προδιαθεσικούς παράγοντες. Οι Garland,<sup>76</sup> Sawyer και συνεργάτες,<sup>199</sup> Ahrengart<sup>5</sup> και Summerfield και συνεργάτες<sup>223</sup> κάνουν μια περιεκτική αναφορά στους προδιαθεσικούς αυτούς παράγοντες και στην βιβλιογραφία που στηρίζει ή θέτει εν αμφιβόλω τις αντίστοιχες συσχετίσεις.

<b>Αιτιολογία ΕκτΟστ</b>	<b>Επιμέρους κατηγορίες</b>
<b>Τοπικό τραύμα</b>	Κατάγματα / εξάρθρηματα Θλάσεις μαλακών μορίων (μυών) Χειρουργικές επεμβάσεις
<b>Κάκωση ΚΝΣ</b>	Κρανιοεγκεφαλική κάκωση Κάκωση νωτιαίου μυελού
<b>Μη τραυματική βλάβη του ΚΝΣ</b>	Αγγειακά συμβάματα
<b>Όγκοι</b>	Οστεοσάρκωμα Οστεοβλάστωμα / Οστεοειδές οστέωμα Οστεοχόνδρωμα Υμενική οστεοχονδρωμάτωση
<b>Έγκαυμα</b>	Θερμικά εγκαύματα Ηλεκτρικά εγκαύματα
<b>Γενετικές / Κληρονομούμενες μορφές</b>	Προοδευτική οστεοποιός ινοδυσπλασία Προοδευτική οστική ετεροπλασία Κληρονομική οστεοδυστροφία του Albright

**Πίνακας 1.1** Αιτιολογία της έκτοπης οστεοποίησης (Η νεοπλασματικής αιτιολογίας έκτοπη παραγωγή οστού κατ' εξαίρεσιν μόνον συμπεριλαμβάνεται στα είδη έκτοπης οστεοποίησης στην βιβλιογραφία<sup>185</sup>).

Σημείωση: Στην συνέχεια της διατριβής θα γίνει λόγος για όλες τις μορφές έκτοπης οστεοποίησης εκτός αυτής που αναπτύσσεται σε νεοπλασματικές νόσους, η οποία άλλωστε από τους περισσότερους δεν συμπεριλαμβάνεται στα είδη της έκτοπης οστεοποίησης.



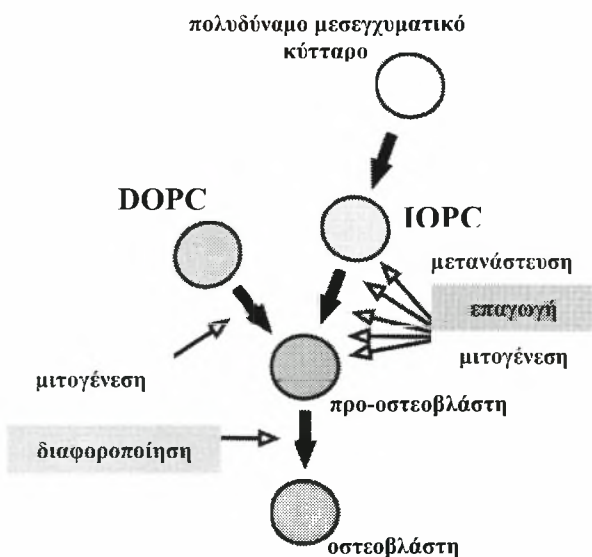
## 2. ΠΑΘΟΦΥΣΙΟΛΟΓΙΑ

### 2.1 Γενικότητες – μηχανισμοί ορθότοπης και έκτοπης οστεοποίησης

Η απόπειρα παρουσίασης των παθοφυσιολογικών μηχανισμών της ΕκτΟστ απαιτεί την ανάπτυξη μιας κεντρικής αλληλουχίας γεγονότων που οδηγούν από πρόδρομα αδιαφοροποίητα κύτταρα σε ώριμο οστίτη ιστό. Πάνω σ' αυτή την αλληλουχία θα πρέπει να ενσωματώνονται οι επιδράσεις των χημικών παραγόντων (δηλ. των πολλαπλών βιολογικών μορίων που ανακαλύφθηκε και αποκαλύπτεται συνεχώς ότι επηρεάζουν την οστεογένεση) καθώς και οι μηχανισμοί παραγωγής εκτόπου οστού στις διάφορες μορφές ΕκτΟστ.

Και ενώ σωρεία επί μέρους αλληλεπιδράσεων μεταξύ των εμπλεκόμενων κυττάρων ή μεταξύ βιολογικών μορίων και κυττάρων έχει αποκρυπτογραφηθεί *in vitro* και *in vivo*, απέχουμε ακόμη από το να έχουμε συνθέσει την τελική εικόνα αυτού κυκεώνα ρυθμιστικών κυκλωμάτων. Θα αρκεσθούμε, λοιπόν, σ' αυτή την ενότητα να παρουσιάσουμε συνοπτικά ένα κεντρικό σκελετό της οστεογένεσης και των επιδράσεων που δέχεται, ενώ θα αναφερθούμε επίσης και στις πιθανολογούμενες εκτροπές που οδηγούν σε παραγωγή εκτόπου οστού, τόσο στις επίκτητες όσο και κληρονομούμενες μορφές ΕκτΟστ.

Κεντρικός στην οστεογένεση είναι ο ρόλος των κυτταρικών στοιχείων που είναι επιφορτισμένα με την παραγωγή του οστίτη ιστού και επί των οποίων δρα οδωτικά ή ανασταλτικά σειρά χημικών παραγόντων (Εικ. 2.1). Σήμερα διακρίνονται δύο τύποι κυττάρων με κομβικό ρόλο στην οστεογένεση<sup>199,54</sup>: τα επαγωγίμα οστεοπρογονικά κύτταρα (*inducible osteoprogenitor cells, IOPC*) και τα προωρισμένα οστεοπρογονικά κύτταρα (*determined osteoprogenitor cells, DOPC*). Τα DOPC απαντώνται στον οστικό μυελό, στις



**Εικόνα 2.1** Η σχέση μεταξύ κυττάρων IOPC και DOPC στην διαδικασία παραγωγής οστίτη ιστού (τροποποίηση από Sawyer et al<sup>199</sup>)

επιφάνειες των οστικών δοκίδων και στο περίοστεο και έχουν, εφ' όσον διαφοροποιηθούν περαιτέρω, ως προκαθορισμένη εξέλιξή τους την παραγωγή οστεοβλαστών και δι' αυτών τον σχηματισμό οστίτη ιστού. Αυτό έχει δειχθεί με αυτομεταμόσχευση κυττάρων στρώματος οστικού μυελού, καθώς και με πειρατισμούς σε θαλάμους διαχύσεως. Τα DOPC είναι λοιπόν *μονοδύναμα* κύτταρα.

Αντιθέτως, τα IOPC είναι *πολυδύναμα* μη διαφοροποιημένα μεσεγχυματικά κύτταρα, απαντώμενα και σε εξωσκελετικούς ιστούς. Διαθέτουν δυναμικό παραγωγής πολλών διαφορετικών κυτταρικών σειρών και η «εκτροπή» τους προς την κατεύθυνση της οστεοβλαστικής σειράς γίνεται με την επίδραση ειδικού εκλυτικού παράγοντα (παραγών επαγωγής).

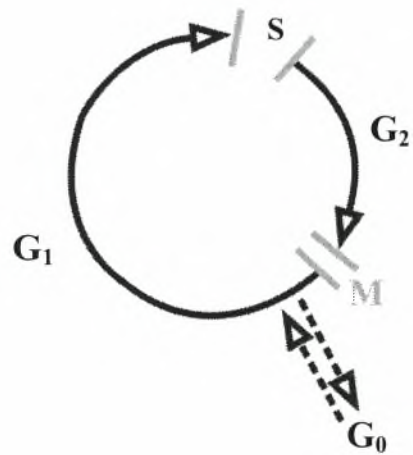
Τα IOPC έχουν την ικανότητα να μεταναστεύουν (η παρουσία τους στο περιφερικό αίμα έχει επιβεβαιωθεί) και να εγκαθίστανται σε διάφορους ιστούς, όπου,

με την επίδραση τοπικών επαγωγικών παραγόντων, είναι δυνατόν να εξελιχθούν σε οστεοπαραγωγική σειρά. Βιολογικά μόρια εμφανίζουν επαγωγική δράση στην οστεογένεση, ενώ άλλα δρουν οδωτικά ή ανασταλτικά στην μιτογένεση και την διαφοροποίηση που πρέπει να επακολουθήσουν για να ολοκληρωθεί η πορεία από το αδιαφοροποίητο κύτταρο στον οστίτη ιστό. Τέτοια μόρια είναι τα *BMP*, *FGF*, *PDGF*, *TGF-β* και *IGF*. Ορισμένα από αυτά τα μόρια, όπως ο *TGF-β*, εκκρίνονται από την οστεοβλάστη και αποθηκεύονται στην θεμέλια ουσία του οστού (συχνά συνδεδεμένα με πρωτεΐνες), απελευθερώνονται, δέ, κατά την οστεόλυση.<sup>218,183</sup> Τα μόρια αυτά ασκούν κατ' αυτόν τον τρόπο μια αυτοκρινή ή παρακρινή λειτουργία, δηλ. αποτελούν βιολογικά σήματα (ενδεχομένως ετεροχρονισμένα) προς τα κύτταρα παραγωγής τους ή προς παρακείμενα κύτταρα.<sup>160</sup> Ορισμένα από αυτά (όπως ο *IGF*) απαντώνται και στην συστηματική κυκλοφορία συνδεδεμένα με πρωτεΐνες του ορού.<sup>160</sup> Άλλα μόρια εκκρίνονται κατά τα πρώιμα στάδια της οστεογένεσης και επιδρούν απευθείας στην διαδικασία αυτή οδηγώντας σε περαιτέρω διαφοροποίηση. Ένα τέτοιο παράδειγμα είναι οι *BMP*, των οποίων μάλιστα η έκκριση φθίνει όσο εξελίσσεται η διαφοροποίηση στην οστεογενετική κυτταρική σειρά.<sup>97</sup>

Όσον αφορά την μιτογένεση, ή γενικότερα τον κυτταρικό κύκλο (Εικ. 2.2), οι πολυπληθείς βιολογικοί ρυθμιστές δρουν εξειδικευμένα σε μία ή περισσότερες φάσεις αυτού. Οι πειραματικές μελέτες έχουν εν πολλοίς αναδείξει αυτές τις δράσεις. Μερικές φορές, μάλιστα, ο ίδιος παράγων εμφανίζεται να έχει ανασταλτική ή οδωτική δράση, ανάλογα με ελάχιστα γνωστές συνθήκες.<sup>199</sup>

Έχει προταθεί ότι η οστεόλυση οδηγεί στην απελευθέρωση *TGF-β* από την θεμέλιο οστική ουσία και αυτός με σειρά του προκαλεί παρακρινώς πολλαπλασιασμό των κυττάρων της οστεοβλαστικής σειράς. Τα τελευταία εκκρίνουν διάφορα μόρια, όπως οι *BMP* που δρουν αυτοκρινώς προκαλώντας περαιτέρω διαφοροποίηση των οστεοβλαστών και μειώνουν, έτσι, την ίδια τους την έκκριση. Έτσι, ένας οστεοπαραγωγός κύκλος πυροδοτείται από ουσίες που απελευθερώνονται κατά την οστεόλυση και αυτορρυθμίζεται μέχρι τελικής ωριμάνσεως της οστεοβλαστικής κυτταρικής σειράς.<sup>218</sup> Βεβαίως, η οστεογένεση είναι υπό την επίδραση και ενδοκρινικών παραγόντων, όπως η παραθορμόνη, η βιταμίνη D, η καλσιτονίνη και η θυρομόνη.

Όλες αυτές οι αλληλεπιδράσεις αποτελούν κατ' αρχάς μέρος του φυσιολογικού ρυθμιστικού μηχανισμού που συμμετέχει στην ορθότοπη οστεοσύνθεση και, άρα, η παρουσίασή τους δεν συνιστά έκθεση της παθοφυσιολογίας της ΕκτΟστ. Δεν είναι επίσης εύκολο να σταθμιστεί η βαρύτητα της επαγωγής στην παθοφυσιολογία της ΕκτΟστ, καθώς, μάλιστα, η αιτιολογία αυτής είναι πολλαπλή και είναι ενδεχόμενο να υποκρύπτεται, όπως θα δούμε, αναλόγως του αιτιολογικού παράγοντα, και διαφορετικός μηχανισμός. Πιθανολογείται παρ' όλα ταύτα ότι, ανεξαρτήτως εκλυτικού παράγοντος (εγκαύματος, ΟΑΙ,

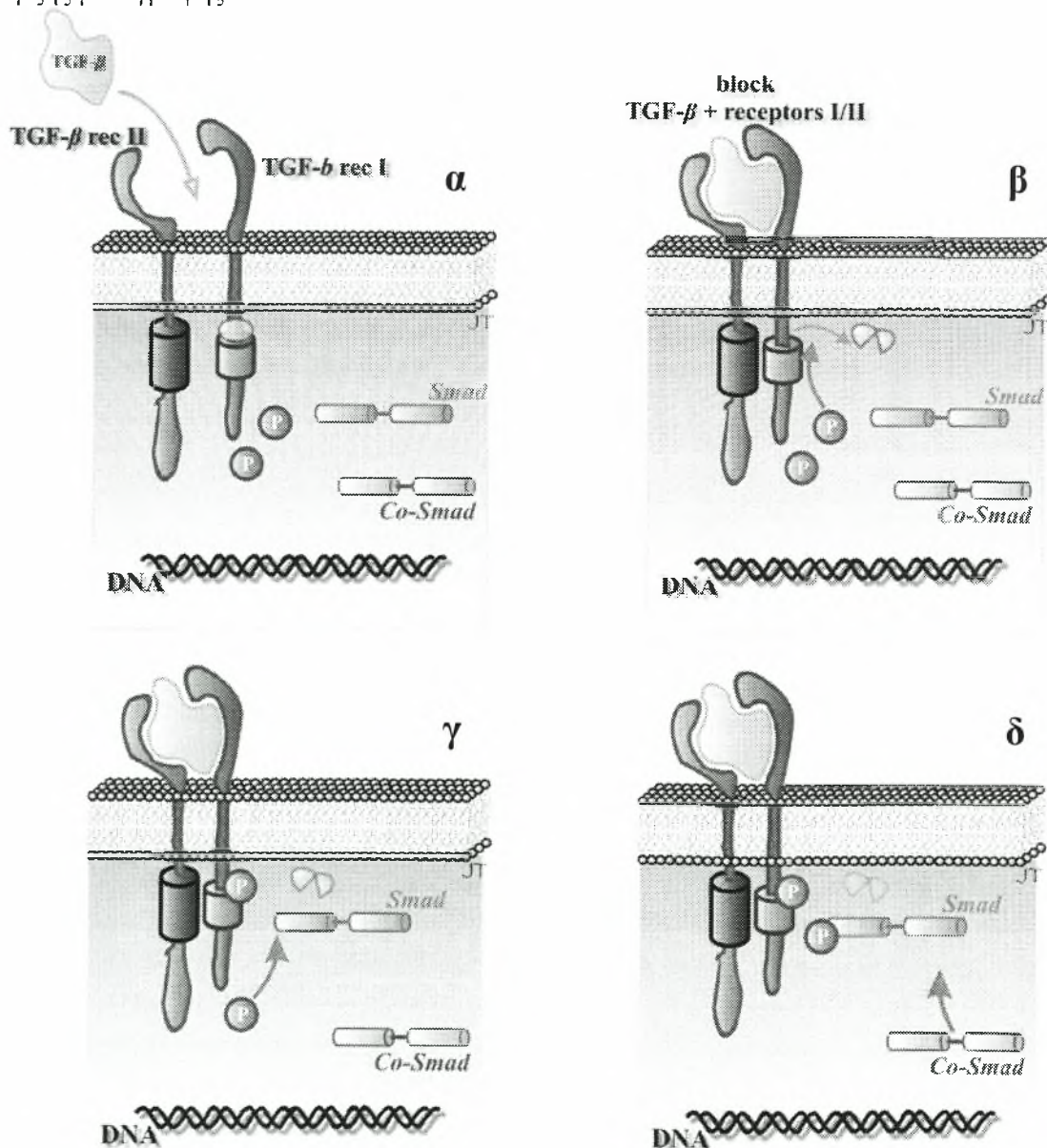


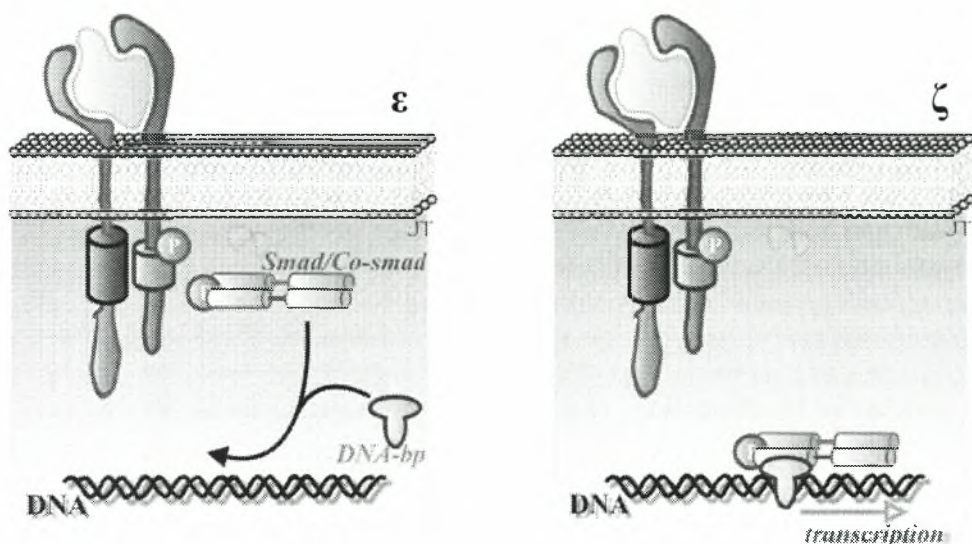
**Εικόνα 2.2** Οι φάσεις του κύκλου ζωής ενός κυττάρου. *M*: μίτωση. *S*: φάση σύνθεσης πυρηνικών οξέων. *G<sub>0</sub>*: λανθάνουσα φάση. *G<sub>1</sub>/G<sub>2</sub>*: οι υπόλοιπες φάσεις. Ένας παράγων μπορεί να επιδρά σε περισσότερες από μία φάσεις ή στην ίδια φάση άλλοτε οδωτικά και άλλοτε ανασταλτικά. Ορισμένοι δρουν στην μετάπτωση από την φάση *G<sub>0</sub>* στην *G<sub>1</sub>* ή αντίστροφα.



ΚΕΚ κτλ.), υπάρχει ένα profile αυξητικών παραγόντων που ευνοεί την εμφάνιση Εκτοστ σε ορισμένους ανθρώπους. Και βέβαια, μεταξύ όλων αυτών των παραγόντων, δεν θα πρέπει να υποτιμηθεί η μοναδική *in vivo* επαγωγική δράση των *BMP* στην οστεοσύνθεση.<sup>218</sup>

Καθώς λοιπόν η σημασία των *BMP* και γενικότερα των *TGF-β* στην οστεογένεση και ο ρόλος τους στην Εκτοστ αναγνωρίζεται σήμερα συνεχώς και περισσότερο,<sup>218,258</sup> θα ήταν χρήσιμο να δούμε πώς δρουν. Η τρισδιάστατη δομή τους διατηρείται χάρις και στην παρουσία αυστηρά προκαθορισμένων δισουλφιδικών δεσμών, που επηρεάζουν την αναδίπλωση του μορίου στο χώρο.<sup>41</sup> Η τρισδιάστατη αυτή δομή εξασφαλίζει ότι το μόριο του *TGF-β* θα προσδεθεί σε σύμπλεγμα κυτταρικών υποδοχέων, τύπου I και II (Εικ. 2.3). Αυτή η ταυτόχρονη πρόσδεση εξασφαλίζει την περαιτέρω ενδοκυττάρια μετάδοση του σήματος. Κατ' αρχάς φωσφορυλιώνεται μια περιοχή του υποδοχέα I από μια κινάση που αποτελεί τμήμα του υποδοχέα II. Η φωσφορυλιωμένη περιοχή του υποδοχέα I ενεργοποιεί μια παρακείμενη περιοχή, που φωσφορυλιώνει με την σειρά της μόρια που ονομάζονται *Smad*. Τα φωσφορυλιωμένα μόρια *Smad* δημιουργούν ακολούθως σύμπλοκο με άλλα μόρια *Smad* (*Co-Smad*) και μετατίθενται στον κυτταρικό πυρήνα, όπου μεταφέρουν στο *DNA* μήνυμα έναρξης μεταγραφής.<sup>153</sup>





**Εικόνα 2.3** Μεταφορά «σήματος» από τα μόρια της υπερικογένειας  $TGF-\beta$ ,<sup>153</sup> στην οποία ανήκουν και οι BMP. Η σύνδεση του μορίου  $TGF-\beta$  με τους μεμβρανικούς υποδοχείς I και II (α) δημιουργεί ένα σύμπλοκο (β), ενώ ένα μόριο αποκολλάται του υποδοχέα I απελευθερώνοντας μια θέση πάνω στην αλυσίδα αυτή που μπορεί πλέον να φωσφορυλιωθεί. Η φωσφορυλίωση αυτή γίνεται χάρις στην επίδραση ενός τμήματος της αλυσίδας του υποδοχέα II που λειτουργεί ως κινάση (κυλινδρικό τμήμα). Η φωσφορυλίωση του υποδοχέα I ενεργοποιεί ένα γειτονικό τμήμα της αλυσίδας του, που λειτουργεί με την σειρά του ως κινάση (κυλινδρικό τμήμα) και φωσφορυλιώνει τα Smad, ειδικές πρωτεΐνες του κυτταροπλάσματος (γ). Αυτά συμπλέκονται με τα Co-Smad (δ) και οδηγούνται στον πυρήνα (ε), όπου ενώνονται με ειδικές πρωτεΐνες (DNA – binding partners) και προκαλούν μεταγραφή συγκεκριμένων γονιδίων – εκφραστών της δράσεως της  $TGF-\beta$  (ζ). Είναι πιθανόν ότι κάποια σήματα από τις  $TGF-\beta$  μεταβιβάζονται χωρίς την μεσολάβηση των πρωτεϊνών Smad, μέσω άλλων μηχανισμών μεταφοράς.

Καθώς συνεχώς και περισσότερα μόρια ανήκοντα στην υπερικογένεια  $TGF-\beta$  ανακαλύπτονται τελευταίως, διευρύνεται το φάσμα των παθολογικών καταστάσεων που μπορούν να προκύψουν από μεταλλάξεις που προκαλούν διαταραχές στην αλυσίδα μετάδοσης του σήματος (μεταλλάξεις των γονιδίων που κωδικοποιούν ορισμένα μέλη της υπερικογένειας  $TGF-\beta$ , τους μεμβρανικούς τους υποδοχείς ή τις πρωτεΐνες Smad). Καθώς οι  $TGF-\beta$  παίρνουν μέρος στην ρύθμιση του κυτταρικού πολλαπλασιασμού, της διαφοροποίησης και του κυτταρικού θανάτου, ιδιαίτερη φαίνεται να είναι η σημασία τέτοιων μεταλλάξεων σε ορισμένα νεοπλάσματα. Οι  $TGF-\beta$  ενέχονται όμως και σε άλλες παθολογικές καταστάσεις, όπως η παραμονή του πόρου του Müller (τύπος ψευδερμαφροδιτισμού), η κληρονομική αιμορραγική τηλαγγειεκτασία και η κληρονομική χονδροδυσπλασία.

Από την άλλη μεριά, η γνώση της αλληλουχίας μετάδοσης του σήματος από τα μόρια της υπερικογένειας  $TGF-\beta$  είναι πιθανόν στο άμεσο μέλλον να ανοίξει ορίζοντες σε θεραπευτικές παρεμβάσεις, τόσο σε νόσους όπως οι προαναφερθείσες όσο και σε μορφές γενετικά προσδιοριζόμενης και επίκτητης ΕκτΟστ.

Όπως έχει διατυπωθεί από τους Chalmers και συνεργάτες,<sup>28</sup> για να αναπτυχθεί ΕκτΟστ απαιτούνται: 1) ένας παράγων επαγωγής, 2) ένα επαγωγίμο κύτταρο που να μπορεί να εξελιχθεί σε κύττατα της οστεοβλαστικής σειράς και 3) το κατάλληλο ιστικό περιβάλλον.

Καθώς τα επαγωγήματα κύτταρα (ΙΟΡC) υπάρχουν σε πολλούς ιστούς, η ΕκΟστ εξαρτάται μάλλον από την ύπαρξη επαγωγικού παράγοντα και ευνοϊκού ιστικού περιβάλλοντος.

## 2.2 Παθοφυσιολογία έκτοπης οστεοποίησης μετά από βλάβη ΚΝΣ

Στην ΕκΟστ επί βλάβης (τραυματικής ή μη) του ΚΝΣ υπάρχουν στοιχεία που συνηγορούν υπέρ ενός τοπικού εκλυτικού παράγοντος. Αυτά είναι τα ακόλουθα:

α) Η εμφάνιση ΕκΟστ φαίνεται να είναι πιο συχνή σε σκέλος με σπαστικότητα.<sup>71,70</sup> Είναι πιθανόν αυτό να οφείλεται σε μικροτραυματικές βλάβες των μαλακών μορίων που συμβαίνουν όταν μία άρθρωση σε σπαστικό σκέλος κινητοποιείται ενάντια στην ακούσια μυική σύσπαση και την ήδη εγκατεστημένη ινώδη συσκαμψία. Τις συνθήκες αυτές προσπάθησε να μιμηθεί το πειραματικό μοντέλο ΕκΟστ που περιελάμβανε βίαια κινητοποίηση παρατεταμένως ακινητοποιημένων αρθρώσεων σε πειραματόζωα.<sup>157,158</sup> Η τοπική απελευθέρωση (εξ' αιτίας του μικροτραύματος) χυμικών παραγόντων που δρουν επί τοπικά ευρισκομένων ΙΟΡC είναι μια λογική υπόθεση εργασίας υπ' αυτό το πρίσμα.

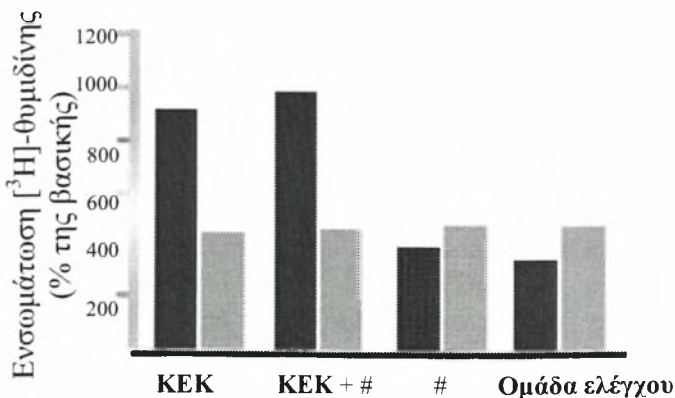
β) Υπάρχει σύμπτωση ορισμένων τουλάχιστον περιοχών εμφάνισης της ΕκΟστ με αυτές που υπόκεινται σε παρατεταμένη εξωτερική πίεση. Αυτό ισχύει πχ. για την οπίσθια και έσω επιφάνεια του αγκώνα σε ασθενείς που βρίσκονται σε παρατεταμένη κωματώδη κατάσταση μετά από βλάβη του ΚΝΣ.

Παρ' όλα αυτά, υπάρχουν και ενδείξεις για ένα συστηματικό μηχανισμό:

α) Η ΕκΟστ επί βλάβης του ΚΝΣ μπορεί ενίοτε να εμφανίζεται και εκτός της περιοχής με σπαστικότητα. Αυτό συμβαίνει μερικές φορές σε εγκεφαλικό τραύμα και μερικώς μόνον εξηγείται από την αποδρομή μιας αρχικώς εγκατασταθείσας σπαστικότητας στην περιοχή εκδήλωσης της ΕκΟστ. Επί τραύματος του ΝΜ, ΕκΟστ μπορεί να παρατηρηθεί σε σκέλος με χαλαρή παράλυση,<sup>101</sup> αν και εκεί επίσης υπάρχει μια προτίμηση για περιοχές του σώματος που εμφανίζουν σπαστικότητα.

β) Η ανάπτυξη ΕκΟστ σε περιοχές όπως οι εν τω βάθει ιστοί περί το ισχίο δεν μπορεί να ερμηνευθεί με τον μηχανισμό της «τοπικής πίεσης».

γ) Έχουν αναφερθεί ισχυρές ενδείξεις ύπαρξης ενός χυμικού μηχανισμού που προκαλεί



**Εικόνα 2.4** Επαγωγή μιτογένεσης από ορρό ασθενών σε καλλιέργειες οστεοβλαστών (μαύρες στήλες) και ινοβλαστών (γκρι στήλες) αρουραίων. Οι ομάδες ασθενών με ΚΕΚ (με ή χωρίς κάταγμα κάτω άκρου) έχουν στατιστικά αυξημένη ικανότητα, σε σχέση με τις υπόλοιπες ομάδες, πρόκλησης μιτώσεων στις καλλιέργειες οστεοβλαστών, αλλά όχι και ινοβλαστών<sup>15</sup>

αυξημένη οστεογένεση μετά από εγκεφαλικό τραύμα.<sup>15</sup> Η μελέτη περιελάμβανε τη συλλογή ορρού από 4 ομάδες ασθενών: με ΚΕΚ, με κάταγμα στα κάτω άκρα, με ΚΕΚ και κάταγμα στα κάτω άκρα και τέλος χωρίς ΚΕΚ ή κάταγμα. Επιπλέον, κύτταρα τύπου οστεοβλάστης και ινοβλάστης συνελέγησαν από είδος αρουραίου και επωάσθησαν κατάλληλα. Ακολούθως, και οι δύο τύποι κυττάρων εκτέθηκαν στην επίδραση ορρού από ασθενείς των παραπάνω 4 ομάδων. Η σύνθεση νέου DNA στους κυτταρικούς πληθυσμούς ποσοτικοποιήθηκε με την

μέτρηση ενσωμάτωσης ραδιενεργού [<sup>3</sup>H]-θυμιδίνης. Διαπιστώθηκε λοιπόν ότι ο ορρός των ασθενών με ΚΕΚ (με ή χωρίς κάταγμα) προκαλούσε αύξηση της σύνθεσης DNA (και άρα κυτταρικό πολλαπλασιασμό) στον πληθυσμό των οστεοβλαστών, αλλά όχι και των ινοβλαστών (Εικ. 2.4). Αυτή η διεγερτική επί οστεοβλαστών δράση του ορρού ήταν εμφανής τις πρώτες 40 περίπου ημέρες μετά την ΚΕΚ (με τάση για κορύφωση την 35<sup>η</sup> – 37<sup>η</sup> ημέρα) και μειωνόταν θεαματικά ακολούθως.

Οι συγγραφείς συνάγουν ότι κάποιος παράγων στη συστηματική κυκλοφορία των ασθενών με ΚΕΚ είτε διεγείρει την οστεοβλαστική δραστηριότητα είτε αίρει την ανασταλτική της οστεοποίησης δραστηριότητα που ενδεχομένως ενυπάρχει στον φυσιολογικό ορρό. Δεν είναι, βέβαια, δυνατόν να ειπωθεί το κατά πόσον αυτός ο παράγων είναι εγκεφαλικής προελεύσεως ή εκρίνεται από κάποιο άλλο ιστό, μέσω νευρογενούς διεγέρσεως από τον εγκέφαλο. Πάντως, στον εγκεφαλικό ιστό και σε παρακείμενα όργανα, όπως η υπόφυση, παράγονται σε αφθονία αυξητικοί παράγοντες όπως ο FGF,<sup>89,87</sup> οι οποίοι πιθανώς να απελευθερώνονται στην συστηματική κυκλοφορία με την διάσπαση του αιματοεγκεφαλικού φραγμού που συμβαίνει στις ΚΕΚ.

δ) Είναι αναγνωρισμένη, επί ΚΕΚ, η ταχύτερη πύρωση των τυχόν συμπαρομαρτούντων καταγμάτων, η οποία ολοκληρώνεται με τον σχηματισμό συνήθως άφθονου πάρου. Αυτό συνηγορεί υπέρ της παρουσίας ενός συστηματικού ερεθίσματος που δρα είτε δι' επαγωγής, σε κύτταρα ΙΟΡΚ, είτε (το πιθανότερο) σε κύτταρα ΔΟΡΚ της καταγματικής εστίας.

ε) Το ΚΝΣ είναι πιθανόν να ασκεί ρυθμιστική επίδραση σε μεσεγχυματικά κύτταρα, καθώς στα τελευταία έχουν εντοπισθεί υποδοχείς για ορισμένα νευροπεπτίδια.<sup>16,168</sup>

Συμπερασματικά, στην παθοφυσιολογία της ΕκτΟστ επί εγκεφαλικού τραύματος φαίνεται ότι να εμπλέκεται κάποιος συστηματικός παράγων, αν και η συμμετοχή τοπικών μηχανισμών δεν μπορεί να αποκλεισθεί. Στην ΕκτΟστ επί τραύματος του ΝΜ η παθοφυσιολογία είναι λιγότερο σαφής.

### 2.3 Παθοφυσιολογία έκτοπης οστεοποίησης επί εγκαύματος

Και εδώ ο παθοφυσιολογικός μηχανισμός δεν έχει αποσαφηνισθεί. Θεωρείται γενικά αποδεκτό ότι οποιοσδήποτε τοπικός ιστικός παράγων (ή βλάβη), αρκετά ισχυρός ώστε να κινητοποιήσει διαδικασίες ανακατασκευής του συνδετικού ιστού, μπορεί να οδηγήσει σε σχηματισμό εκτόπου οστού δι' επαγωγής, δηλ. χωρίς την ανάγκη παρουσίας οποιοδήποτε οστεογενετικού παράγοντα οστικής προελεύσεως (πχ. ανάπτυξη εκτόπου οστού μετά από έγχυση αιθανόλης ή χλωριούχου ασβεστίου ενδομυϊκά).<sup>100,145</sup> Το έγκαυμα αποτελεί, χωρίς αμφιβολία, μια μεγάλη τοπική ιστική πρόκληση, ενώ τα βαθειά εγκαύματα επιπλέον μπορούν να προσβάλλουν άμεσα και το περίστυο και να κινητοποιούν κατ' αυτόν τον τρόπο την οστεογενετική διαδικασία διά των ΔΟΡΚ του περιστίου. *Θεωρητικώς*, λοιπόν, το έγκαυμα μπορεί να κινητοποιεί τοπικούς μηχανισμούς και να οδηγεί σε ΕκτΟστ δια των οδών τόσο των κυττάρων ΙΟΡΚ όσο και των ΔΟΡΚ.

Άλλοι τοπικοί παράγοντες πιθανώς παίζουν επίσης ρόλο στην παθογένεση της ΕκτΟστ επί εγκαυματιών. Η παρατήρηση ότι η συχνότερη εντόπιση στον αγκώνα (που είναι και συχνότερα προσβαλλόμενη από ΕκτΟστ άρθρωση επί εγκαύματος) είναι η έσω και οπίσθια υπαινίσσεται συμμετοχή της παρατεταμένης τοπικής πίεσεως στην παθογένεση της ΕκτΟστ.<sup>114</sup> Η παρατεταμένη ακινητοποίηση των εγκαυματιών (αναγκαιότητα σύμφωνα με τις αρχές νοσηλείας και τα μέσα που εφαρμοζόταν άλλοτε) ευνοεί τις περιαρθρικές ρικνώσεις και οδηγεί σε δευτερογενές επαναλαμβανόμενο τραύμα όταν αυτές κινητοποιηθούν.<sup>60</sup> Η σημασία του επαναλαμβανόμενου τραύματος φαίνεται να καταδεικνύεται και από πειραματικά δεδομένα όπου η ανάπτυξη ΕκτΟστ σε κουνέλια εξαρτάτο όχι από το εάν είχαν ή όχι υποστεί έγκαυμα αλλά από τον αριθμό των ενδομυϊκών εγχύσεων αιθανόλης.<sup>60</sup>

Επιπλέον, όμως, το έγκαιμα συνιστά αίτιο τεραστίων συστηματικών μεταβολών στον οργανισμό.<sup>201,232,243,60</sup> Μεταβολικές αλλαγές όπως αύξηση του μεταβολισμού, καταβολισμός πρωτεϊνών, κινητοποίηση λίπους, γλυκογονόλυση, γλυκονογένεση, υπεργλυκαιμία και απώλεια βάρους σηματοδοτούν την γενικότερη μεταβολική κινητοποίηση του οργανισμού.<sup>60</sup> Φαίνεται ότι διαταραχές παρουσιάζονται επίσης στην διακίνηση του ασβεστίου ( $Ca^{2+}$ ) μεταξύ ενδο- και εξωκυττάρων χώρων,<sup>232</sup> όπως και στον αυξητικό μεταφυσιακό χόνδρο, καθώς και στην περιοστική και την ενδοστική οστεοβλαστική δραστηριότητα μεταφύσεων και διαφύσεων.<sup>201</sup> Κάποιος βαθμός γενικευμένης οστεοπόρωσης είναι αναπόφευκτος σε βαρείς εγκαυματίες.<sup>60</sup> Έχουν επίσης παρατηρηθεί υψηλότερα επίπεδα ολικής πρωτεΐνης ορρού σε εγκαυματίες με ΕκτΟστ και έχει τεθεί το ερώτημα του κατά πόσον αυτές οι στατιστικά σημαντικές διαφορές είναι εξωγενούς (διατροφικής) προελεύσεως και κατά πόσον μπορούν να προκαλούν αυξημένη κινητοποίηση  $Ca^{2+}$  από τον σκελετό, με πιθανή εμπλοκή, κατά τον τρόπο αυτό, στην παθογένεση της ΕκτΟστ.<sup>243</sup>

Υπέρ συμμετοχής κάποιου συστηματικού μηχανισμού στην παθογένεση της ΕκτΟστ σε εγκαυματίες είναι και το γεγονός ότι ενίοτε εστίες ΕκτΟστ αναπτύσσονται υπό φυσιολογικούς υπερκείμενους ιστούς, μακράν των εγκαυματικών επιφανειών.<sup>59,116,60,243,166,203</sup>

Συμπερασματικά, στην ΕκτΟστ επί εγκαύματος φαίνεται να κυριαρχούν οι τοπικοί μηχανισμοί, ενώ υπάρχουν ενδείξεις και για συστηματικούς παράγοντες σε ορισμένες περιπτώσεις.

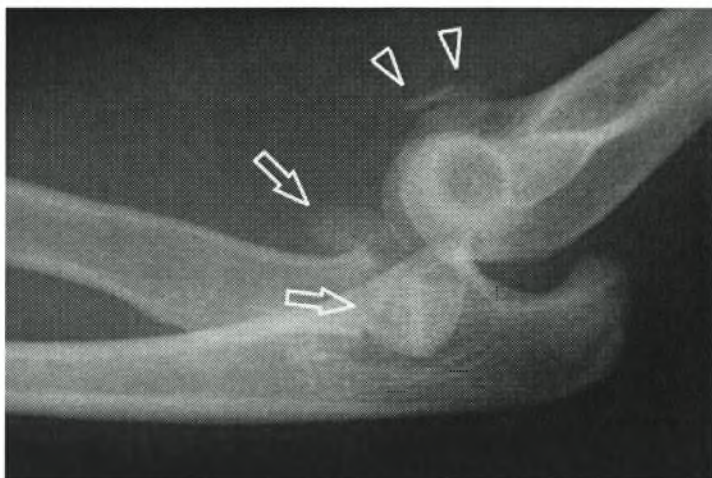
#### *2.4 Παθοφυσιολογία έκτοπης οστεοποίησης μετά από τοπικό τραύμα*

Το πλέον κλασσικό παράδειγμα είναι εδώ η ΕκτΟστ που αναπτύσσεται επί εδάφους ΟΑΙ. Η πλειονότητα των μελετών έχουν εκπονηθεί σε τέτοιο έδαφος. Εξ ορισμού, ο εκλυτικός παράγων είναι τοπικός (χειρουργική επέμβαση – η ΕκτΟστ αναπτύσσεται σε γεινίαση με την χειρουργημένη άρθρωση). Πληθώρα δημοσιεύσεων αναδεικνύουν ή αντιθέτως θέτουν σε αμφισβήτηση την σχέση μεταξύ εμφάνισης ΕκτΟστ και τεχνικών λεπτομερειών που αφορούν στην επέμβαση ή γεγονότων και επιπλοκών που την ακολουθούν. Παρ' ότι, όπως ειπώθηκε προηγουμένως, τα συμπεράσματα είναι εν πολλοίς αλληλοαναιρούμενα, διακρίνεται η τάση να συνδεθεί η εμφάνιση ΕκτΟστ με εκτεταμένες αποκολλήσεις περιostίου ή μυοπεριοστικών κρημών κατά την προσπέλαση, με σχηματισμό μετεγχειρητικού αιματώματος και με εξάρθρωμα της προθέσεως στην άμεση μετεγχειρητική περίοδο. Μια περιεκτική σύνοψη της βιβλιογραφίας στο θέμα αυτό γίνεται από τον Leif Ahrengart.<sup>5</sup> Ο πιο εύλογος τοπικός μηχανισμός είναι η εναπόθεση μυελικών στοιχείων με οστεογενετική δράση σε περιarthρικούς ιστούς ή η διέγερση οστεογενετικών κυτταρικών στοιχείων του περιostίου της περιοχής (δηλ. και στις δύο περιπτώσεις πιθανώς πρόκειται για οστεογένεση από κύτταρα DOPC). Έτσι εξηγείται και η δράση της προεγχειρητικής ακτινοβολήσης στην πρόληψη της ΕκτΟστ.<sup>176</sup> Εναπόθεση μυελικών στοιχείων από τον γλυφανισμό του μηριαίου οστού υπαινίσσεται και η συχνή ανάπτυξη ΕκτΟστ στην είσοδο του ήλου, επί ηλώσεως καταγμάτων του μηριαίου οστού.<sup>25</sup>

Αλλά και πέραν της ΟΑΙ, σχέση ανάμεσα στην εμφάνιση ΕκτΟστ και τοπικούς παράγοντες πιθανολογείται και σε άλλους τύπους τραύματος. Έτσι, στον αγκώνα, πρακτικά η τραυματικής αιτιολογίας ΕκτΟστ εμφανίζεται επί βαρυτάτων κακώσεων (κυρίως εξarthρήματα και κατάγματα - εξarthρήματα),<sup>107</sup> (Εικ. 2.5) με σημαντικές αποκολλήσεις μαλακών μορίων, εκτός εάν συντρέχουν και άλλες ευοδωτικές συνθήκες (όπως ΚΕΚ ή ιστορικό ΕκτΟστ).<sup>72</sup>

Σχέση μεταξύ ΕκτΟστ και χειρουργικής τεχνικής έχει αναφερθεί και στην χειρουργική των καταγμάτων κοτύλης. Φαίνεται ότι εκτεταμένες λαγονομηριαίες, οπισθοπλάγιες και τριακτινωτές προσπελάσεις συνδέονται με υψηλότερη συχνότητα ανάπτυξης ΕκτΟστ.<sup>231</sup>

Κοινό χαρακτηριστικό αυτών των προσπελάσεων είναι η αποκόλληση μυικών μαζών από το πλάγιο τοίχωμα του λαγονίου οστού.<sup>231</sup>



**Εικόνα 2.5** Εξάρθρωμα αγκώνα με κατάγμα κεφαλής κερκίδος (βέλη). Οστικά τεμάχια έχουν παρασυρθεί από την επίφυση του βραχιονίου. Κάκωση μεγάλης βίας με περιεριστικές αποκολλήσεις

Στα οπίσθια εξάρθρηματα και κατάγματα - εξάρθρηματα του ισχίου η συχνότητα ανάπτυξης ΕκτΟστ υπολογίζεται στο 2% και είναι υψηλότερη επί ανοικτής ανατάξεως και εσωτερικής οστεοσυνθέσεως.<sup>46</sup> Στα κεντρικά εξάρθρηματα ανέρχεται στο 5% όταν η ανάταξη είναι κλειστή και έως και 34% επί ανοικτής ανατάξεως.<sup>46</sup> Και εδώ, λοιπόν, σημασία της βαρύτητας του τοπικού τραύματος (είτε του πρωτογενούς είτε του δευτερογενούς, από την χειρουργική επέμβαση) είναι γενικά αγνωρισμένη.

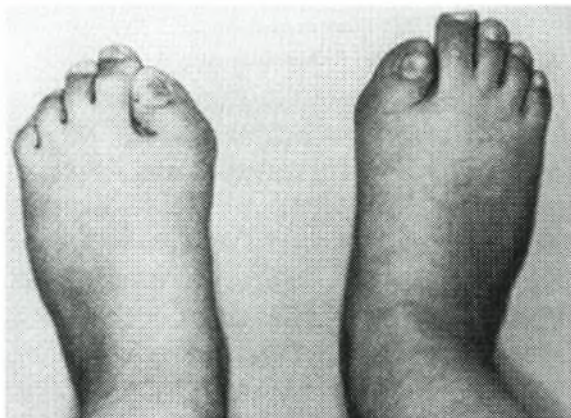Παρ' όλα ταύτα, στην εμφάνιση της ΕκτΟστ μετά από ΟΑΙ πιθανολογείται ότι παίζουν οδωτικό ρόλο και μια σειρά από συστηματικούς παράγοντες, όπως το άρρεν φύλο, η ύπαρξη αγκυλοποιητικής σπονδυλίτιδας, υπερτροφικής σπονδυλαρθροπάθειας ή νόσου του Forestier στο ιστορικό του ασθενούς, καθώς και προηγούμενο ιστορικό ΕκτΟστ. Αντίθετα, «προστατευτικά» φαίνεται να δρα το θήλυ φύλο, η απουσία μεγάλων περιαρθρικών οστεοφύτων και η παρουσία ρευματοειδούς αρθρίτιδος. Οι συσχετίσεις αυτές είναι πιθανόν να ισχύουν και για άλλους τύπους τραύματος (πχ. το άρρεν φύλο είναι προδιαθεσικός παράγων για την εμφάνιση ΕκτΟστ στην χειρουργική των καταγμάτων της κοτύλης<sup>231</sup>). Όλα αυτά συνηγορούν υπέρ ενός ρόλου του profile του ασθενούς στην εμφάνιση της ΕκτΟστ μετά από τραύμα, παρ' ότι ο βασικός παθοφυσιολογικός μηχανισμός είναι τοπικός.

## 2.5 Παθοφυσιολογία των κληρονομούμενων μορφών έκτοπης οστεοποίησης

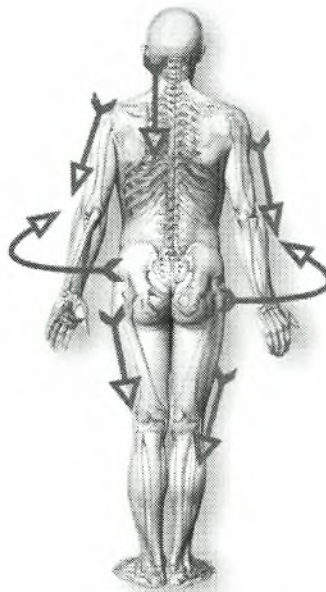
### 2.5.1 Προσδευτική οστεοποιός ινοδυσπλασία (FOP)

Η FOP είναι μία σπάνια γενετικά προσδιοριζόμενη νόσος του συνδετικού ιστού που κληρονομείται με αυτοσωμικό επικρατούντα χαρακτήρα.<sup>213</sup> Παρουσιάζεται στο  $1/2 \times 10^6$  του γενικού πληθυσμού.<sup>213</sup> Τα νεογέννητα παιδιά με αυτή τη νόσο αρχικώς δεν παρουσιάζουν άλλα αναγνωρίσιμα στοιχεία πλην μίας συγγενούς ανωμαλίας των μεγάλων δακτύλων του ποδιού<sup>140</sup> (βραχυφαλλαγία, βλαισός μέγας δάκτυλος, ατελής διπλασιασμός και άλλες ανωμαλίες της εγγύς φάλλαγος, Εικ. 2.6) που ανευρίσκεται σε περίπου 95% των ασθενών. Στην διάρκεια της 1<sup>ης</sup> 10ετίας της ζωής κάνουν την εμφάνισή τους επώδυνες φλεγμονώδεις υποδόριες μάζες, συνήθως ραχιαία παρασπονδυλικά, οι οποίες υποτροπιάζουν αν αφαιρεθούν για διαγνωστικούς λόγους και τελικά οστεοποιούνται. Σταδιακά, και μέσα από διαδοχικές εξάρσεις και υφέσεις της νόσου, μάζες εκτόπου οστού αναπτύσσονται, αντικαθιστώντας σκελετικούς μυς, τένοντες, συνδέσμους και περιτονίες με την διαδικασία της ενδοχόνδριας οστεογένεσης.<sup>34,33,127,128,213</sup> Η εμφάνιση των βλαβών γίνεται κεφαλικά προς

ουραία, από τον αξονικό σκελετό προς τα άκρα και ραχιαία προς κοιλιακά<sup>33</sup> (Εικ. 2.7). Παρ' όλα ταύτα, το διάφραγμα, οι μύες του οφθαλμικού κόγχου, η καρδιά και οι λείοι μύες παραμένουν απρόσβλητοι.<sup>128</sup>

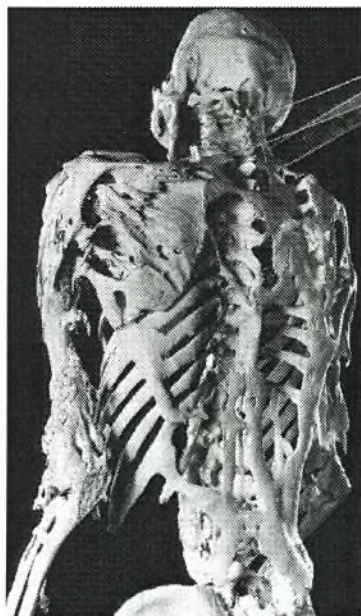


**Εικόνα 2.6** Συγγενείς ανωμαλίες μεγάλου δακτύλου ποδιών σε παιδιά με προοδευτική οστεοποιοίνο δυσπλασία (πηγή: IFOPA<sup>111</sup>)

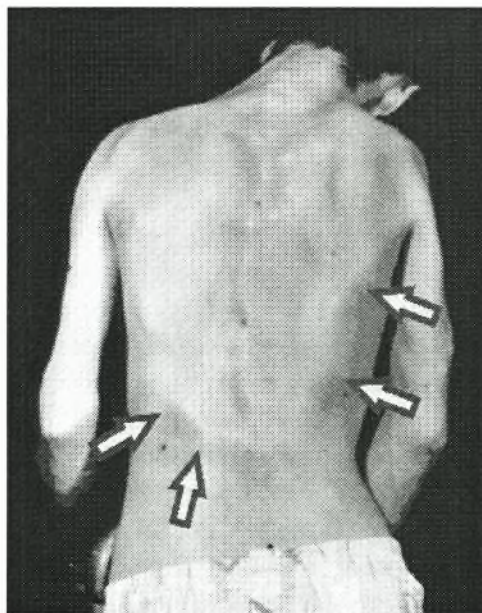


**Εικόνα 2.7**

Πρόοδος των οστεοποιήσεων σε ασθενείς με προοδευτική οστεοποιοίνο δυσπλασία



**Εικόνα 2.8** Σκελετός ασθενούς με προοδευτική οστεοποιοίνο δυσπλασία, εκτιθέμενος στο μουσείο Mutter του ιατρικού κολlegίου της Philadelphia. Σημειώνονται οι εκτεταμένες οστικές γεφυρώσεις σε θώρακα, άνω άκρα και σπονδυλική στήλη (πηγή: IFOPA<sup>111</sup>)



**Εικόνα 2.9** Εκτεταμένες οστικές γεφυρώσεις, ψηλαφητές υποδορίως στην ράχη ασθενούς με προοδευτική οστεοποιοίνο δυσπλασία (βέλη)

Η *FOP* είναι προϊούσα ανίατη νόσος. Η ταχύτητα προόδου εμφάνισης των βλαβών δεν είναι απολύτως προβλέψιμη, αλλά κάθε προσπάθεια αφαίρεσης πληρώνεται με έξαρση της διεργασίας και εναπόθεση ακόμη περισσότερου εκτόπου οστού. (Εικ. 2.8, 2.9). Ακόμη και οδοντικές εργασίες ή ο συνήθης εμβολιασμός πυροδοτούν νέα κύματα εναπόθεσης έκτοπου οστού. Τυχόν κακώσεις εκ πτώσεως αυξάνουν επίσης τις οστεοποιήσεις, παγιώνουν περαιτέρω τις δυσκαμψίες και αυξάνουν τη δυσχέρεια στην βάδιση και ισορροπία, προκαλώντας νέες πτώσεις. Πολλές από αυτές τις πτώσεις οδηγούν σε βαρείες κακώσεις, συγκρινόμενες με ανάλογες επί υγιών, και μάλιστα καρανιοεγκεφαλικές κακώσεις.<sup>84</sup> Όπως επιτυχημένα αποδόθηκε στην αρχική περιγραφή της νόσου, το 1740, από τον *John Freke*,<sup>177</sup> ένας δεύτερος σκελετός σχηματίζεται, γύρω από τον φυσιολογικό σκελετό. Παρ' όλα αυτά, το έκτοπο οστό στην πάθηση αυτή δείχνει ακτινολογικά και σπινθηρογραφικά χαρακτηριστικά φυσιολογικής δομής και ανακατασκευής (πχ. πάρωση κατάγματος, αναδιευθέτηση δοκίδων στο stress).<sup>127</sup> Οι ασθενείς καταλήγουν τελικά από επιπλοκές προερχόμενες από την επιδείνωση της αναπνευστικής τους λειτουργίας (αναπνευστική ανεπάρκεια λόγω περιοριστικής πνευμονοπάθειας, λοιμώξεις) ή και από ασιτία, λόγω καθήλωσης της κάτω γνάθου.

Μόνον πρόσφατα αποσαφηνίσθηκαν κάποια στοιχεία του γενετικού υποβάθρου της *FOP*. Όπως ειπώθηκε, η *FOP* μεταβιβάζεται με τον αυτοσωμικό επικρατούντα τύπο, αλλά (καθώς ελάχιστοι από τους ασθενείς αυτούς αφήνουν απογόνους, λόγω προβλημάτων υγείας και μειωμένης γονιμότητας<sup>44</sup>) οι περισσότερες περιπτώσεις είναι νέες μεταλλάξεις.<sup>210,111,44</sup> Με μεθόδους ανάλυσης γενετικής συνδέσεως (*genetic linkage*) ο γενετικός τόπος του υπεύθυνου γονιδίου εντοπίστηκε στο χρωμόσωμα 4 (4q27-31).<sup>61,111</sup>

Αυτό βέβαια δεν επιλύει το πρόβλημα περιγραφής του ακριβούς παθοφυσιολογικού μηχανισμού της νόσου. Παρατηρήθηκε κατ' αρχάς σε ιστολογικές μελέτες πρώιμων βλαβών ότι υπάρχουν έντονες περιαγγειακές διηθήσεις λεμφοκυττάρων, ακολουθούμενες από λεμφοκυτταρική διήθηση παρακειμένων μυών. Ανοσοϊστοχημικές μέθοδοι έδειξαν ότι τα περιαγγειακά λεμφοκύτταρα ήταν Β και Τ, ενώ τα διηθούμενα τους μυς ήταν κυρίως Τ-λεμφοκύτταρα, ασθενώς θετικά για την *BMP-4*.<sup>69</sup> Διήθηση των πρώιμων βλαβών από ιστοκύτταρα έχει επίσης τεκμηριωθεί.<sup>68</sup> Πέραν της υπερέκφρασης *BMP-4* σε καλλιεργημένα κύτταρα αλλά και σε ολόκληρους ιστούς πρώιμων βλαβών ασθενών με *FOP*, ανάλογη υπερέκφραση *BMP-4* διαπιστώθηκε και σε καλλιέργειες λεμφοβλαστοειδών κυττάρων που προέρχονται από κυκλοφορούντα περιφερικά μονοκύτταρα ασθενών.<sup>209</sup>

Επιπλέον, αυξημένα επίπεδα του βασικού ινοβλαστικού αυξητικού παράγοντα (bfGF) έχουν βρεθεί στα ούρα ασθενών με *FOP*, στην φάση των εξάρσεων της νόσου.<sup>125</sup> Ο bfGF είναι ένα εξαιρετικά δραστικό αγγειογενετικό μόριο που εμφανώς σχετίζεται με την αγγειογενετική φάση των πρώιμων (προ-οστικών) βλαβών της *FOP*.

Τα παραπάνω θέτουν αυτόματα το ερώτημα του κατά πόσον οι *BMP* (και μάλιστα η *BMP-4*) συμμετέχουν στην παθογένεση της *FOP*. Είναι γνωστό ότι οι *BMP* συμμετέχουν όχι μόνον στην οστεογένεση δι' επαγωγής αλλά και στην μορφογένεση του εμβρύου.<sup>210</sup> Βέβαια, ο γονιδιακός τομέας ο υπεύθυνος για την έκφραση των *BMP* βρίσκεται στο χρωμόσωμα 14,<sup>226</sup> και έχει αποδειχθεί ότι σε ασθενείς με *FOP* το γονίδιο για την *BMP* δεν είναι ελαττωματικό.<sup>261</sup> Πρόσφατη δημοσίευση έδειξε ότι η υπερέκφραση *BMP-4* στα λεμφοβλαστοειδή κύτταρα των ασθενών με *FOP* οφείλεται σε αυξημένους ρυθμούς μεταγραφής του γονιδίου της *BMP-4* (και όχι πχ. σε παθολογικά αυξημένη σταθερότητα του προκύπτοντος από την μεταγραφή *mRNA*).<sup>170</sup> Σήμερα οι έρευνες βρίσκονται σε αναζήτηση παράγοντα που αυξάνει την μεταγραφή του γονιδίου της *BMP-4*.<sup>170,1,210</sup> Και άλλοι όμως μηχανισμοί στο ιδιαίτερα πολύπλοκο σύστημα ρύθμισης των *TGF-β* μπορεί να ενέχονται στην υπερέκφραση της *BMP-4*.

Μια άλλη κατεύθυνση της έρευνας είναι ο εντοπισμός του κυττάρου ή των κυττάρων εκείνων που, δεχόμενα την επαγωγική επίδραση της *BMP-4*, διαφοροποιούνται σε οστεοβλά-



στες. Από ιστοπαθολογικές μελέτες συμπεραίνεται ότι τα κύτταρα αυτά στις προ-οστικές βλάβες της *FOP* εκφράζουν ορισμένους δείκτες χαρακτηριστικούς (αν και όχι αποκλειστικά) των λείων μυικών κυττάρων και άρα είναι πιθανόν να επιστρατεύονται από την τεράστια δεξαμενή λείων μυικών κυττάρων του τοιχώματος των αγγείων της περιοχής.<sup>99</sup>

### 2.5.2 Προοδευτική οστική ετεροπλασία (*POH*)

Η *POH* ξεχώρισε ως νοσολογική οντότητα από την *FOP* στην διάρκεια της δεκαετίας του '90, χάρις στις παρατηρήσεις επί του υλικού ασθενών με *FOP* και στην εμπειρία της ολιγάριθμης ομάδας ιατρών (ιδιαίτέρως, δέ, του *F.S. Kaplan*) που ασχολούνται διεθνώς με την *FOP*. Αναγνωρίστηκε και περιγράφηκε ως διακριτή νόσος για πρώτη φορά το 1994.<sup>123</sup>

Τα ακόλουθα σημεία<sup>126</sup> διακρίνουν την *POH* από την *FOP*: α) Συγγενείς ανωμαλίες των μεγάλων δακτύλων των ποδιών απουσιάζουν. β) Υπάρχει οστεοποίηση του δέρματος στα νήπια. γ) Η πρόοδος της νόσου πραγματοποιείται με συρροή γειτονικών δερματικών και υποδόριων οστεοποιήσεων και με επέκταση της οστεοποίησης από τους επιπολής ιστούς στους εν τω βάθει (εμπλέκοντας υποδόριο ιστό, περιτονίες, σκελετικούς μυς) μέχρι τον σκελετό. Αυτή η επέκταση έχει δικτυωτή μορφή ακτινολογικά και δεν σέβεται ανατομικά επίπεδα, σε αντίθεση με την *FOP*, όπου οι οστεοποιήσεις εκτείνονται συνήθως μέσα στα όρια διακριτών μυών. δ) Από ιστολογικής απόψεως, οι οστεοποιήσεις της *POH* είναι κυρίως ενδομεμβρανώδους τύπου και όχι ενδοχόνδριας, όπως στην *FOP*. Πολλές από τις κατά καιρούς αναφερθείσες περιπτώσεις πρωτοπαθούς δερματικής οστεοποίησης ήταν στην πραγματικότητα ασθενείς με την μη αναγνωρισμένη, τότε, νόσο *POH*.<sup>126</sup>

Σημειωτέον ότι η ενδοχόνδριου τύπου έκτοπη οστεοποίηση, παρ' ότι εξαίρεση, δεν αποκλείεται στην *POH*, με την μορφή νησίδων μέσα σε περιοχές ενδομεμβρανώδους οστεοποίησης ή μετά από προσπάθεια εξαίρεσης μιας βλάβης.<sup>123</sup>

Ορισμένες περιπτώσεις *POH* εμφανίζονται σποραδικά και άλλες είναι οικογενείς. Απόγονοι προσβεβλημένων ασθενών κληρονομούν την νόσο με αυτοσωμικό επικρατούντα τύπο, αλλά με ποικίλη διείσδυση. Ιδιομορφίες του τρόπου μεταβίβασης της νόσου θα αναπτυχθούν στην επόμενη ενότητα, της κληρονομικής οστεοδυστροφίας του *Albright*, καθώς υπάρχουν σήμερα ενδείξεις ότι η ίδια γονιδιακή μετάλλαξη μπορεί να προκαλεί και τις δύο νόσους, αναλόγως του φύλου του γονέα που την μεταβιβάζει.<sup>211</sup>

Η μακροχρόνια πρόγνωση της *POH* δεν μπορεί προς το παρόν να καθοριστεί, αφού η νόσος αναγνωρίστηκε πρόσφατα. Παρ' όλα ταύτα, φαίνεται ότι περιγεγραμμένες βλάβες συχνά μπορούν να εξαιρεθούν χωρίς υποτροπή, ενώ εκτεταμένες και διάχυτες βλάβες εξελίσσονται επεκτεινόμενες και υποτροπιάζουν όταν επιχειρείται αφαίρεσή τους.<sup>126</sup>

Βιολογικά, το φαινόμενο της οστεογένεσης μέσα σε λιπώδη ιστό (όπως συμβαίνει στις υποδόριες βλάβες της *POH*) συμφωνεί με την βιολογική αντίληψη της στενής σύνδεσης μεταξύ λιπογένεσης και οστεογένεσης (όπως πχ. στον φυσιολογικό οστικό μυελό). Εν τούτοις και παρά το ότι από την βιολογία των ζώων είναι γνωστά κάποια παραδείγματα φυσιολογικής δερματικής οστεογένεσης, δεν υπάρχει επί του παρόντος μοντέλο *POH* σε ζώα που να συγκεφαλαιώνει όλη την φυσική ιστορία της *POH*.

Τελευταίως, έχουν προκύψει νέα στοιχεία σχετικά με την γενετική βάση και την παθογένεση της *POH*. Καθώς οι αποκαλυπτόμενοι μηχανισμοί αφορούν και την κληρονομική οστεοδυστροφία του *Albright* (*AHO*), κρίνεται σκόπιμο να θιγούν μετά την αναφορά στην τελευταία.

### 2.5.3 Κληρονομική οστεοδυστροφία του *Albright* (*AHO*)

Ασθενείς με *AHO* έχουν κλασικά μια ποικιλία ανωμαλιών αύξησης και σκελετικής ανάπτυξης, όπως βραχύ ανώστημα, βραχεία μετακάρπια και μετατάρσια (ιδίως στο 4<sup>ο</sup> και 5<sup>ο</sup>), παχυσαρκία, πυκνικό σωματότυπο, στρογγυλό προσωπείο με υπερτελορισμό, πεπαχυμένο κρανίο (1/3 ασθενών), νοητική καθυστέρηση, καθυστερημένη ανάπτυξη οδοντοφυΐας,

ανωμαλίες αδαμαντίνης, απουσία οδόντων, εξοστώσεις, ραιβό ή βλαισό ισχίο, κύρτωση κερκίδος, κνήμης, περόνης και συχνά υποδόρια οστεοποίηση ενδομεμβρώδους τύπου. Όταν ο φαινότυπος της *AHO* συνδυάζεται με αντοχή στην παραθορμόνη (*parathyroid hormone, PTH*), τότε μιλάμε για ψευδοϋποπαραθυροειδισμό τύπου Ia (*pseudohypoparathyroidism Ia, PHP Ia*). Η «αντοχή στην *PTH*» υποδηλώνει ότι τα επίπεδα της *PTH* στους πάσχοντες είναι αυξημένα και εν τούτοις υπάρξει κλινική και βιοχημική εικόνα ανεπάρκειας *PTH* (πχ. υπασβεστιαϊμία και ασβεστιουρία). Συχνά, πέραν της αντοχής στην *PTH* υπάρχει αντοχή και σε άλλα ορμονικά μόρια, όπως στην θυροτροπίνη.

Σε άλλες περιπτώσεις υπάρχει αντοχή στην *PTH*, αλλά οι σκελετικές ανωμαλίες ανάπτυξης (φαινότυπος *AHO*) απουσιάζουν. Μιλάμε τότε για ψευδοϋποπαραθυροειδισμό τύπου Ib (*pseudohypoparathyroidism Ib, PHP Ib*).

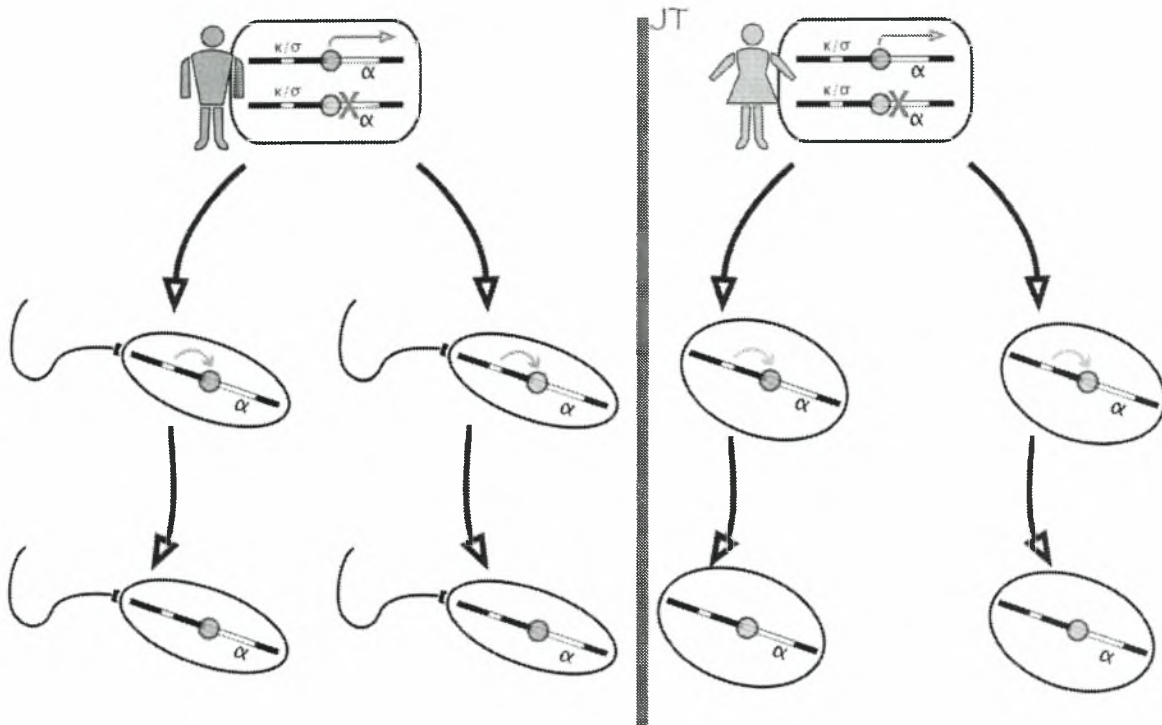
Τέλος, υπάρχουν ασθενείς με τον φαινότυπο της *AHO*, χωρίς όμως ένδειξη αντοχής στην *PTH*. Τότε γίνεται λόγος για τον ψευδο-ψευδοϋποπαραθυροειδισμό (*pseudo-pseudohypoparathyroidism, pPHP*). Είναι προφανές ότι ο φαινότυπος της *AHO* δεν οφείλεται στην αυξημένη *PTH* ορμού ούτε στην υπασβεστιαϊμία/υπερφωσφαταιμία, αφού απαντάται στα πλαίσια του *pPHP* (δηλ. χωρίς αντοχή στην *PTH*), ενώ απουσιάζει στον πρωτοπαθή υποπαραθυροειδισμό (όπου υπάρχει υπασβεστιαϊμία/υπερφωσφαταιμία).<sup>254</sup>

Οι κλινικές αυτές οντότητες φαίνονται κατ' αρχάς διακριτές και διαφορετικές από την *POH*, με τις ομοιότητες να περιορίζονται στην περιστασιακή παρουσία υποδόριας οστεοποίησης σε ασθενείς με φαινότυπο *AHO*. Εν τούτοις διαπιστώθηκε, από μελέτες γενεαλογικών δένδρων, ότι μερικές φορές στο ίδιο δένδρο εμφανίζονταν ασθενείς με *POH* και άλλοι με *AHO*, ανάλογα με το εάν γονέας - φορέας ήταν η μητέρα ή ο πατέρας τους. Έχουμε δηλ. εδώ ένα κλασσικό παράδειγμα παραβίασης της Μεντέλειας κληρονομικότητας, καθώς ένα γονίδιο μοιάζει να συμπεριφέρεται διαφορετικά αναλόγως του εάν έχει κληρονομηθεί από τον πατέρα ή την μητέρα.

Επιπλέον, γενετικές μελέτες σε όλες τις προαναφερθείσες οντότητες (*POH*, *PHP Ia*, *PHP Ib*, *pPHP*) προσδιόρισαν με βεβαιότητα την γενετική βλάβη στο χρωμόσωμα 20. Φαίνεται, δέ, ότι υπεύθυνες μεταλλάξεις αφορούν στην περιοχή του χρωμοσώματος 20 που κωδικοποιεί την α-υπομονάδα της διεγερτικής πρωτεΐνης *G* (*G-stimulatory protein a-subunit, G<sub>s</sub>α*) ή, σε ορισμένες περιπτώσεις, πλησίον ευρισκόμενες περιοχές με ρυθμιστικό ρόλο στην έκφραση αυτού του γονιδίου.<sup>211,144,120,254</sup> Η λεπτομερής ερμηνεία του τρόπου με τον οποίο αυτές οι μεταλλάξεις οδηγούν στους περιγραφέντες φαινότυπους δεν έχει ακόμη διευκρινισθεί (και επιπλέον ξεφεύγει από τον σκοπό της παρούσας διατριβής). Εν τούτοις, θα παρουσιασθεί ακροθιγώς εδώ το φαινόμενο της «σφράγισης» και η λειτουργία της πρωτεΐνης *G<sub>s</sub>α*, καθώς η θεραπεία της *POH* στο μέλλον (είτε γονιδιακή είτε φαρμακευτική) θα κάνει χρήση της γνώσης αυτών των λειτουργιών.

#### 2.5.4 «Σφράγιση» (*imprinting*).

Τα γονίδια στα σωματικά ανθρώπινα κύτταρα υπάρχουν το καθένα σε δύο αλλήλια, ένα από τον πατέρα και ένα από την μητέρα. Κατά κανόνα, στα λειτουργούντα γονίδια κάθε σωματικού κυττάρου η έκφραση (δηλ. το προϊόν μεταγραφής, η παραγωγή πρωτεΐνης) προέρχεται και από τα δύο αλλήλια. Εν τούτοις, υπολογίζεται ότι σε μειοψηφία αυτών (περίπου 0.1–1% των γονιδίων στα θηλαστικά<sup>182</sup>) ένα από τα δύο αλλήλια παραμένει σιωπηρό και η έκφραση λαμβάνει χώρα μόνον από το άλλο αλλήλιο. Το ποιο αλλήλιο θα εκφραστεί και ποιο θα σιγήσει δεν εναπόκειται στην τύχη, αλλά στην προέλευσή του, μητρική ή πατρική. Η παρεμπόδιση εκφράσεως αφορά κατά περίπτωση το πατρικής ή το μητρικής προελεύσεως αλλήλιο. Έτσι, στα σωματικά κύτταρα του οργανισμού, τα αλλήλια ενός τέτοιου γονιδίου φέρουν ένα είδος «σφραγίδας» που τα διακρίνει σε πατρικής και μητρικής προελεύσεως (Εικ 2.10). Αυτή η «σφράγιση» (*imprinting*) μεταβιβάζεται διατηρούμενη κατά τις διαιρέσεις και διαφοροποιήσεις των σωματικών κυττάρων.<sup>182</sup>



**Εικόνα 2.10** Το γενικό σχήμα της σφράγισης γονιδιώματος (α: τα αλληλία του ίδιου γονιδίου που εμφανίζει το φαινόμενο της σφράγισης - κ/σ: κέντρο σφράγισης – μπλε κύκλος: σφράγιση που υποδηλώνει την πατρική προέλευση του αλληλίου – ροζ κύκλος: σφράγιση που υποδηλώνει την μητρική προέλευση του αλληλίου). Στο συγκεκριμένο παράδειγμα, σε όλα τα σωματικά κύτταρα του οργανισμού εκφράζεται μόνον το πατρικής προελεύσεως αλληλίο (πράσινο βέλος), ενώ σιγεί το μητρικής προελεύσεως αλληλίο (κόκκινο X). Κατά την γαμετογένεση, η σφράγιση επαναπροσδιορίζεται και αλληλία των σπερματοζωαρίων σφραγίζονται ως πατρικής προελεύσεως, ενώ τα αλληλία των ωαρίων ως μητρικής προελεύσεως. Αυτό πραγματοποιείται με την δράση του κέντρου σφράγισης. Έτσι, οι μισοί (πιθανολογικά) απόγονοι του άρρενος θα εκφράζουν στα σωματικά τους κύτταρα το αλληλίο που στον πατέρα τους δεν εκφραζόταν.

Βεβαίως, αυτή η σφράγιση μπορεί να ερμηνεύεται ενιαία από τα κύτταρα του ώριμου οργανισμού (οπότε όλες οι κυτταρικές σειρές θα εκφράζουν μόνον το πατρικής ή μόνον το μητρικής προελεύσεως αλληλίο) ή η ερμηνεία να διαφοροποιείται αναλόγως του ιστού, δημιουργώντας τότε «μωσαϊκισμό» (πχ. σε άλλους ιστούς να εκφράζεται μόνον το μητρικής προελεύσεως αλληλίο και σε άλλους και τα δύο αλληλία).

Κατά την γαμετογένεση, η προϋπάρχουσα σφράγιση στα πρόδρομα των γαμετών διπλοειδικά κύτταρα καταργείται και επαναπροσδιορίζεται, με βάση το φύλο του ατόμου-παραγωγού των γαμετών (Εικ 2.10).<sup>182</sup> Έτσι, ενώ στα διπλοειδικά σωματικά κύτταρα του ατόμου αυτού η κατάσταση του καθενός εκ των δύο αλληλίων του γονιδίου είναι διαφορετική (εκφραζόμενου ή μη, αναλόγως της μητρικής ή πατρικής του προέλευσης), οι γαμέτες του θα εμφανίζονται ομοιόμορφοι ως προς την έκφραση του αλληλίου που διαθέτουν, εξαρτώμενοι από το φύλο του ατόμου – παραγωγού των γαμετών. Αυτή η διαδικασία επανασφράγισης εκκινείται από μια περιοχή του χρωμοσώματος γειτονική ως προς, αλλά ανεξάρτητη από το προς σφράγιση γονίδιο («κέντρο σφράγισης»).

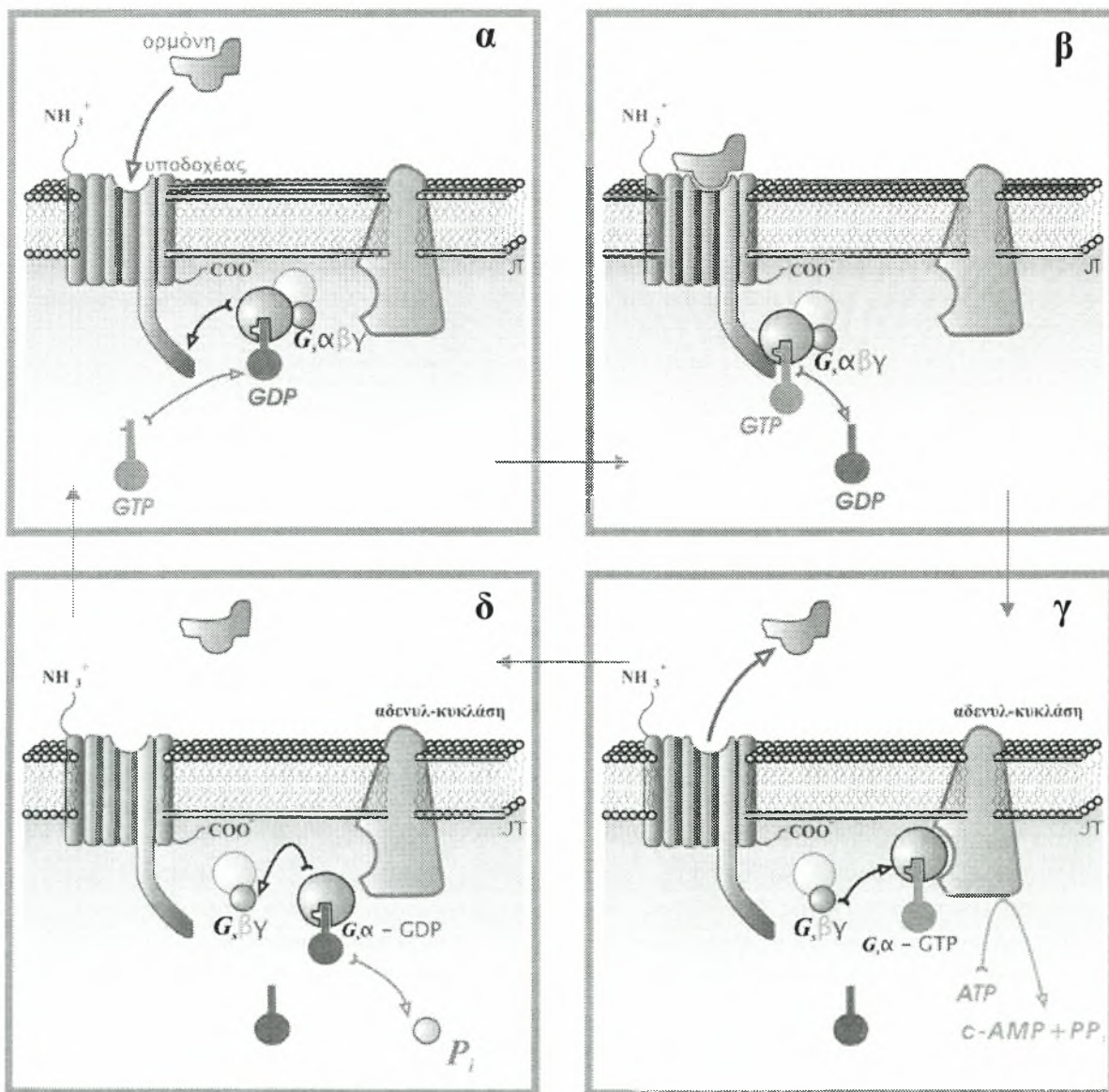
Παρά το γεγονός ότι οι βιοχημικές διαδικασίες σφράγισης δεν είναι ακριβώς γνωστές, έχει παρατηρηθεί ότι οι περιοχές του DNA οι αντιστοιχούσες στα αλληλία σφραγισμένων γονιδίων διαφέρουν μεταξύ τους ως προς την έκταση μεθυλίωσης και την ταχύτητα αντιγραφής, αντανακλώντας επιγενείς (μετά την αντιγραφή του γενετικού υλικού) διαφορές

στην διεύθυνση του DNA, οι οποίες συνεπάγονται διαφορετική διαθεσιμότητα των αλληλίων του ίδιου γονιδίου στην διαδικασία της μεταγραφής.<sup>182,90</sup>

Διαταραχές της φυσιολογικής διαδικασίας σφράγισης, μεταλλάξεις στο προοριζόμενο προς έκφραση αλλήλιο, διαγραφές περιοχών ενός χρωμοσώματος που περιέχουν εκφραζόμενα αλλήλια σφραγισμένων γονιδίων και άλλες παρεκτροπές από το φυσιολογικό μπορούν να γίνουν αιτία για γενικευμένες διαταραχές της ανάπτυξης και γενετικές νόσους (όταν η διαταραχή λαμβάνει χώρα προζυγωτικά ή στο πρώτο γονιμοποιημένο κύτταρο) ή διαταραχές περιορισμένες σε ορισμένους ιστούς, όπως πχ. ογκογένεση (όταν η διαταραχή συμβαίνει σε μία κυτταρική γραμμή ενός ήδη πολυκύτταρου οργανισμού).<sup>94,90</sup>

### 2.5.5 Η λειτουργία της πρωτεΐνης $G_s\alpha$ και του αντίστοιχου γονιδίου.

Η πρωτεΐνη  $G_s\alpha$  υπάρχει σχεδόν σε όλους τους τύπους κυττάρων. Γεφυρώνει μια σειρά βιολογικών μορίων – φορέων «σήματος» με την αδενυλ-κυκλάση, η οποία καταλύει την μετατροπή του ATP σε c-AMP και προκαλεί έτσι την έναρξη ενός ενδοκυττάριου καταρράκτη αντιδράσεων. Πολλές πεπτιδικές ορμόνες (όπως η αυξητική ορμόνη και η PTH), κατεχολαμίνες, όπως πιθανώς και αυξητικοί παράγοντες (όπως ο bFGF) διαβιβάζουν το «σήμα» τους δια μέσου της  $G_s\alpha$ . Τέλος, φαίνεται ότι η ενεργοποίηση κάποιου άξονα μεταφο-



(υπότιτλος εικόνας προηγούμενης σελίδας)

**Εικόνα 2.11** Ενδοκυττάρια μεταβίβαση σήματος δια μέσου της πρωτεΐνης  $G_s\alpha\beta\gamma$ . Η σύνδεση ορμόνης με τον μεμβρανικό της υποδοχέα ( $\alpha$ ) προκαλεί αντικατάσταση του GDP από GTP στο σύμπλοκο  $G_s\alpha\beta\gamma$ -GDP ( $\beta$ ). Τότε, το μονομερές  $G_s\alpha$ , «οπλισμένο» με GTP, αποδεσμεύεται και ενεργοποιεί την αδενυλ-κυκλάση, η οποία καταλύει την παραγωγή c-AMP από το ATP ( $\gamma$ ). Το c-AMP προωθεί περαιτέρω το σήμα ενδοκυττάρια. Η ίδια η  $G_s\alpha$  δρα εν τω μεταξύ ως GTP-άση, δασπώντας το GTP σε GDP και  $P_i$  ( $\delta$ ). Το σύμπλοκο  $G_s\alpha$ -GDP είναι ανενεργό και συνδέεται ξανά με το  $G_s\beta\gamma$  ( $\delta$ ), προς σχηματισμό του τριμερούς  $G_s\alpha\beta\gamma$ .

ράς σήματος που περνά από την  $G_s\alpha$  προκαλεί αναστολή της διαφοροποίησης των οστεοβλαστών και της οστεοποίησης, καθώς μεταλλάξεις υπερενεργοποίησης του υπεύθυνου για την  $G_s\alpha$  γονιδίου (βλέπε πιο κάτω) προκαλούν την ινώδη δυσπλασία των οστών, ενώ μεταλλάξεις απενεργοποίησης είναι υπεύθυνες για νόσους όπως η POH και η AHO, που χαρακτηρίζονται από έκτοπη παραγωγή οστίτη ιστού.

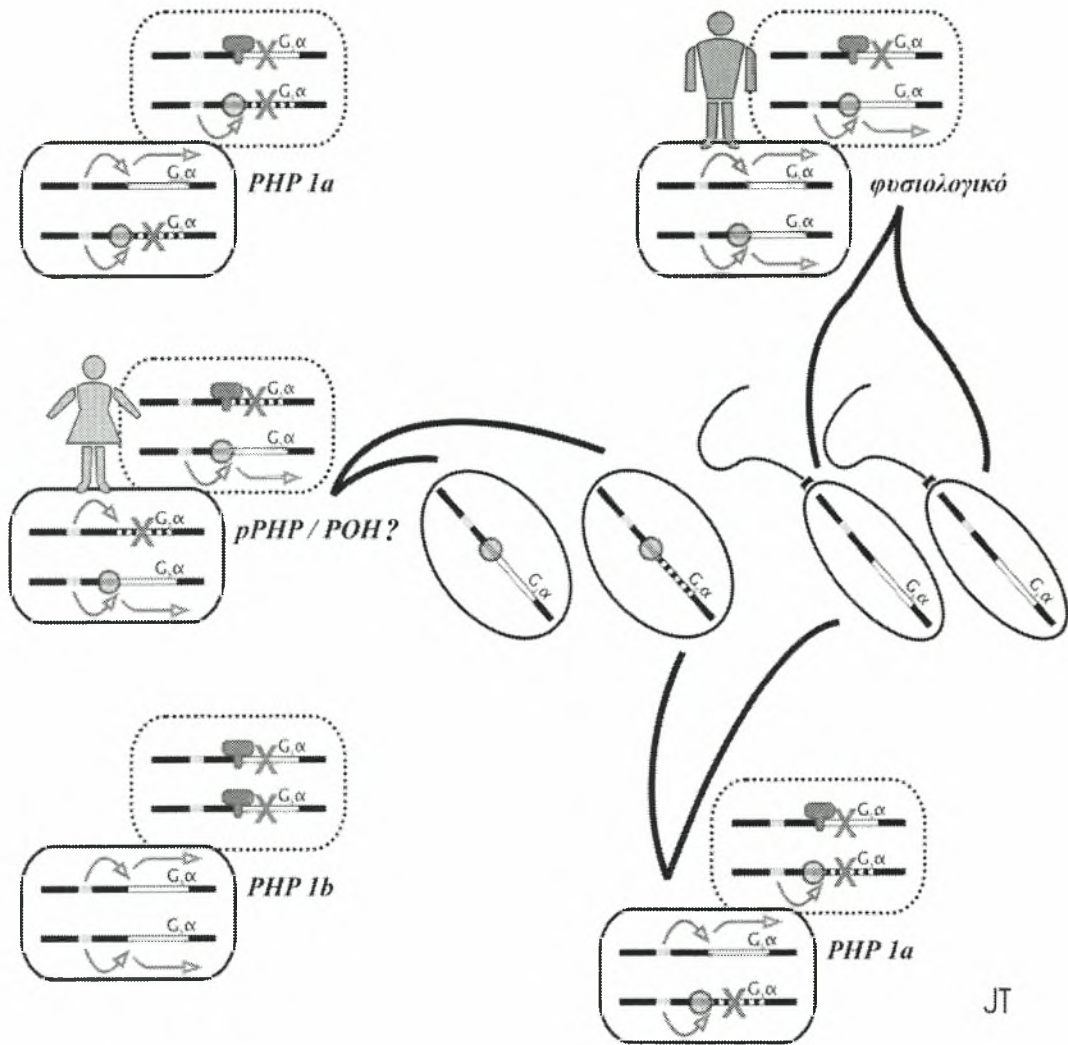
Η  $G_s\alpha$  είναι, εν ηρεμία, μέρος ενός ετεροτριμερούς συμπλόκου ( $G_s\alpha\beta\gamma$ ) και συνδεδεμένη η ίδια με ένα μόριο GDP (*guanosine diphosphate*). Όταν ένα βιολογικό μόριο (πχ. ορμόνη) επιδράσει στον κατάλληλο μεμβρανικό υποδοχέα, ο ενεργοποιημένος αυτός υποδοχέας συνδέεται με το σύμπλοκο  $G_s\alpha\beta\gamma$  και προκαλεί την εκτόπιση του GDP από GTP (*guanosine triphosphate*). Η  $G_s\alpha$  (συνδεδεμένη με το GTP) αποκόπτεται τότε από το ετεροτριμερές σύμπλοκο και ενεργοποιεί την αδενυλ-κυκλάση, η οποία μεταβιβάζει περαιτέρω το σήμα ενδοκυττάρια. Εκτός της αδενυλ-κυκλάσης, και άλλοι μηχανισμοί μεταβίβασης του σήματος από την  $G_s\alpha$ -GDP χρησιμοποιούνται κατά περίπτωση, όπως πχ. οι διάλυτοι αβεστίου.<sup>254</sup>

Καθώς, όμως, η  $G_s\alpha$  δρα ταυτόχρονα και ως καταλύτης της υδρόλυσης του GTP σε GDP και  $P_i$  (φωσφορικό οξύ), ταχέως σχηματίζεται το σύμπλοκο  $G_s\alpha$ -GDP, που είναι ανενεργό και συνδέεται και πάλι με το ετεροδιμερές  $G_s\beta\gamma$  προς δημιουργία του αρχικού ετεροτριμερούς συμπλόκου (Εικ. 2.11).

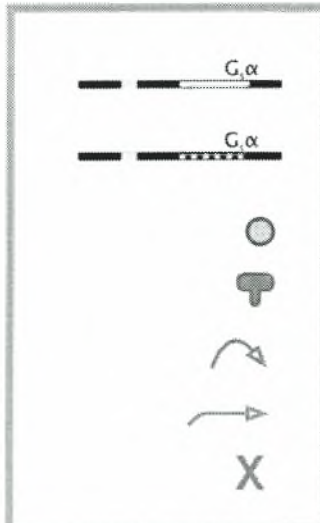
Το γονίδιο που κωδικοποιεί την  $G_s\alpha$  ονομάζεται *GNAS1* στον άνθρωπό και εμφανίζει ιδιαίτερη περιπλοκότητα όσον αφορά τόσο στην «μετάφρασή» του (κωδικοποιεί περισσότερα του ενός προϊόντα, ένα από τα οποία με μεταγραφή ανάστροφης φοράς) όσο και ως προς το φαινόμενο της «σφράγισης» (παρουσιάζεται «μωσαϊκισμός»: σε ορισμένους -λίγους- ιστούς του οργανισμού η έκφραση του συγκεκριμένου γονιδίου γίνεται από το μητρικής προελεύσεως αλληλίο, ενώ στους περισσότερους άλλους και από τα δύο αλληλία). Μεταλλάξεις αυτού του γονιδίου έχουν πρόσφατα συνδεθεί με σειρά νόσων, όπως ενδοκρινικοί όγκοι, το σύνδρομο *McCune-Albright*, η πολυκυστική νόσος και η ινώδης δυσπλασία των οστών (διαταραχές υπερλειτουργίας της οδού αγωγής «σημάτων» δια της  $G_s\alpha$ ), η POH, ο *PHP Ia*, ο *pPHP* και ο *PHP Ib* (διαταραχές υπολειτουργίας της οδού).

Όσον αφορά τις διαταραχές από την υπολειτουργία του *GNAS1*, όχι μόνον πρέπει να ερμηνευθεί πώς από διαταραχή ενός γονιδίου προκύπτουν 4 διαφορετικοί φαινότυποι, αλλά και το ότι σε γενεές της ίδιας οικογένειας μπορεί να εναλλάσσονται νοσολογικοί φαινότυποι, πχ. σε μια γενεά να εμφανίζονται πάσχοντες από POH και στην επομένη φέροντες φαινότυπο AHO (*pPHP* ή *PHP Ia*).

Στην εικόνα 2.12 γίνεται μια απόπειρα προσέγγισης του θέματος, αλλά πολλά σημεία παραμένουν σκοτεινά και πιθανώς απαιτούν την εισαγωγή και άλλων παραμέτρων, όπως της ύπαρξης πολλαπλών προϊόντων μετάφρασης με ρόλο στους ως άνω φαινότυπους και ενδεχομένως της συμμετοχής και μεταλλάξεων άλλων γονιδίων, ως απαραίτητης προϋπόθεσης για να ολοκληρωθούν ορισμένοι φαινότυποι, όπως πχ. ο της POH. Οι παρουσιαζόμενοι μηχανισμοί είναι, λοιπόν, απλώς ενδεικτικοί του τρόπου με τον οποίο η γονιδιακή σφράγιση υπεισέρχεται στην ερμηνεία του φαινότυπου και της κληρονομικότητας μιας σειράς νόσων χαρακτηριζόμενων από έκτοπη παραγωγή οστού.



JT



Αλυσίδα DNA με την αλληλουχία την υπεύθυνη για την έκφραση της υπομονάδας α της πρωτεΐνης  $G_\alpha$  (λευκή ταινία) και την αλληλουχία που δρα ως προαγωγός μετάφρασης της αλληλουχίας για την  $G_\alpha$  (πράσινη ταινία) – Με διακεκομμένη λευκή ταινία συμβολίζεται το μεταλλαγμένο γονίδιο

- Μεθυλίωση του DNA στο μητρικής προελεύσεως χρωμόσωμα
- Απομονωτής: η μη μεθυλίωση του DNA επιτρέπει την πρόσδεση του απομονωτή και εμποδίζει έτσι την έκφραση της  $G_\alpha$ . Αυτό όμως συμβαίνει μόνον στα εγγύς νεφρικά σωληνάκια
- Επίδραση του προαγωγού μετάφρασης στην αλληλουχία  $G_\alpha$
- Έκφραση (μεταγραφή) της αλληλουχίας  $G_\alpha$
- Μη έκφραση της αλληλουχίας  $G_\alpha$

Σημ.: Με συνεχή περίμετρο απεικονίζονται τα κύτταρα των περισσότερων ιστών και με διακεκομμένη τα κύτταρα των εγγύς νεφρικών σωληναρίων.  
(για τον υπότιτλο της εικόνας δεξ την επόμενη σελίδα)

**Εικόνα 2.12** Μοντέλο ερμηνείας των φαινοτύπων της προοδευτικής οστικής ετεροπλασίας (ΡΟΗ), του ψευδοϋποπαραθυρεοειδισμού 1α (ΡΗΡ 1α), του ψευδοϋποπαραθυρεοειδισμού 1β (ΡΗΡ 1β) και του ψευδο-ψευδοϋποπαραθυρεοειδισμού (pΡΗΡ).

Πάνω δεξιά: Φυσιολογικός φαινότυπος. Στα εγγύς νεφρικά σωληνάρια, η μεθυλίωση του μητρικής προελεύσεως χρωμοσώματος 20 κοντά στο γονίδιο για την  $G_{s\alpha}$  εμποδίζει την προσκόλληση του απομονωτή και έτσι ο προαγωγός μετάφρασης δρα στο γονίδιο και προκαλεί την παραγωγή  $G_{s\alpha}$  από το μητρικό χρωμόσωμα (το πατρικό χρωμόσωμα δεν εκφράζεται ως προς την  $G_{s\alpha}$ ). Η παραγωγή αυτή αρκεί για την φυσιολογική δράση της ΡΤΗ στα εγγύς νεφρικά σωληνάρια, και έτσι δεν υπάρχει ανοχή στην ΡΤΗ. Στους περισσότερους από τους υπολοίπους ιστούς ο απομονωτής απουσιάζει και η μη μεθυλίωση του πατρικού χρωμοσώματος δεν εμποδίζει την έκφραση της  $G_{s\alpha}$  και από το πατρικό χρωμόσωμα 20. Στους ιστούς αυτούς απαιτείται έκφραση  $G_{s\alpha}$  και από τα δύο χρωμοσώματα 20 για φυσιολογική λειτουργία.

Πάνω αριστερά: Φαινότυπος ΡΗΡ 1α. Μετάλλαξη στο γονίδιο το υπεύθυνο για την  $G_{s\alpha}$ , κληρονομηθείσα με το μητρικής προελεύσεως χρωμόσωμα. Στα εγγύς νεφρικά σωληνάρια δεν παράγεται καθόλου  $G_{s\alpha}$ , ενώ στους περισσότερους άλλους ιστούς η παραγωγή της βρίσκεται στο 50% του φυσιολογικού. Αποτέλεσμα είναι η ανοχή στην ΡΤΗ (υψηλά επίπεδα ΡΤΗ ορρού και υπασβεστιαϊμία) και η εμφάνιση φαινότυπου κληρονομικής οστεοδυστροφίας του Albright (λόγω ανεπαρκούς παραγωγής  $G_{s\alpha}$  από άλλους ιστούς).

Αριστερά στο κέντρο: Φαινότυπος pΡΗΡ. Εδώ η μετάλλαξη μεταβιβάζεται από το πατρικής προελεύσεως χρωμόσωμα 20, παραμένονσα σιωπηλή στα εγγύς νεφρικά σωληνάρια, καθ' ότι το φυσιολογικά το πατρικό  $G_{s\alpha}$  δεν εκφράζεται στα κύτταρα αυτά (απουσία ανοχής στην ΡΤΗ). Στους περισσότερους από τους υπόλοιπους ιστούς η παραγωγή της  $G_{s\alpha}$  βρίσκεται στο 50% του φυσιολογικού, με αποτέλεσμα την εμφάνιση φαινότυπου κληρονομικής οστεοδυστροφίας του Albright. Η ΡΟΗ έχει κατά βάση τον ίδιο τύπο κληρονομικότητας (μετάλλαξη κληρονομούμενη με το πατρικής προελεύσεως χρωμόσωμα), αλλά πιθανότατα συνυπάρχει και άλλη παθολογία (πχ. μια δεύτερη μετάλλαξη σε γονίδια-τροποποιητές).

Αριστερά κάτω: Φαινότυπος ΡΗΡ 1β. Η μετάλλαξη δεν εντοπίζεται στο ίδιο το γονίδιο για την  $G_{s\alpha}$ , προκαλεί όμως διαταραχή στην σφράγιση του μητρικής προελεύσεως χρωμοσώματος 20, συγκεκριμένα αδυναμία μεθυλίωσης της προ του γονιδίου περιοχής. Έτσι, στα κύτταρα των εγγύς νεφρικών σωληναρίων, το μόριο-απομονωτής προσκολλάται και στα δύο (μητρικής και πατρικής προελεύσεως) χρωμοσώματα, μηδενίζοντας την παραγωγή  $G_{s\alpha}$  (φαινότυπος ανοχής στην ΡΤΗ). Στους περισσότερους από τους υπολοίπους ιστούς, όπου ο απομονωτής απουσιάζει, η έκφραση της  $G_{s\alpha}$  γίνεται κανονικά (απουσία φαινότυπου κληρονομικής οστεοδυστροφίας του Albright).

Στα δεξιά και κάτω του σχήματος φαίνεται πώς ο φαινότυπος μπορεί να αλλάξει από γενεά σε γενεά. Διασταύρωση ενός φυσιολογικού άρρενος με ένα θήλυ πάσχον από pΡΗΡ έχει πιθανότητα 50% να οδηγήσει σε απόγονο πάσχοντα από ΡΗΡ 1α.

**Επισήμανση:** Οι προηγούμενος περιγραφέντες μηχανισμοί εξηγούν μόνον μερικώς την παθογένεση και την κληρονομικότητα των παραπάνω φαινοτύπων και δεν είναι οι μοναδικοί που έχουν προταθεί γι' αυτό το σκοπό. Παρουσιάζονται εδώ ως εκ τούτου απλώς ενδεικτικά, καθώς το θέμα βρίσκεται υπό έρευνα και απέχει ακόμη από το να έχει διευθετηθεί.

## 2.6 Συμπέρασμα

Η ανάπτυξη έκτοπης οστεοποίησης προϋποθέτει την παρουσία ενός πρόδρομου κυτταρικού στοιχείου ικανού να διαφοροποιηθεί σε οστεοβλάστη υπό ορισμένες συνθήκες (παραγωγή οστού) ή ενός ακόμη πιο αδιαφοροποίητου και πολυδύναμου κυττάρου που με το κατάλληλο ερέθισμα να ακολουθήσει την οστεοβλαστική διαφοροποίηση ως μία από τις δυνατές εξελίξεις του (οστική επαγωγή). Τα μεν πρόδρομα οστεογενετικά κύτταρα

(*determined osteoprogenitor cells, DOPC*) υπάρχουν σε παρακαταθήκη στον σκελετό, τα δέ πολυδύναμα αδιαφοροποίητα κύτταρα (*inducible osteoprogenitor cells, IOPC*) απαντώνται σε αφθονία σε πολλούς ανθρώπινους ιστούς. Πληθώρα παραγόντων αύξησης και αναστολής (πχ. *BMP, FGF, PDGF, TGF-β* και *IGF*) ρυθμίζουν τον πολλαπλασιασμό και ελέγχουν την διαφοροποίηση αυτών των κυτταρικών σειρών, τόσο κατά την εμβρυική, παιδική και εφηβική ανάπτυξη, όσο και κατά την ενήλικη ζωή (πχ. *remodeling* οστών, πύρωση καταγμάτων). Οποιαδήποτε απόκλιση από την λεπτά ρυθμισμένη αυτή ισορροπία μπορεί να οδηγήσει σε εμφάνιση έκτοπης οστεοποίησης.

Η παθοφυσιολογία ορισμένων μορφών επίκτητης έκτοπης οστεοποίησης εμπίπτει στο σχήμα οστικής επαγωγής, ενώ για ορισμένες άλλες φαίνεται να κυριαρχεί η παραγωγή έκτοπου οστού από μονοδύναμα οστεογενετικά κύτταρα και για κάποιες να συνυπάρχουν οι δύο μηχανισμοί.

Και η παθοφυσιολογία των γενετικά προσδιοριζόμενων μορφών έκτοπης οστεοποίησης περνά από τους ίδιους διαύλους. Η προοδευτική οστεοποιοίς ινοδυσπλασία οφείλεται, κατά τα φαινόμενα, σε υπερέκφραση της μορφογενετικής πρωτεΐνης των οστών 4. Αυτή η δυσρύθμιση (*dysregulation*) οδηγεί στην ανάπτυξη εκτόπων μαζών οστού δι' επαγωγής επί αγνώστου πληθυσμού πολυδύναμων κυττάρων (πιθανολογείται, λείων μυικών κυττάρων αγγειακού τοιχώματος). Μια άλλη ομάδα κληρονομούμενων νόσων είναι η προοδευτική οστική ετεροπλασία και η κληρονομική οστεοδυστροφία του *Albright* (στα πλαίσια του ψευδοϋποπαραθυρεοειδισμού 1α ή του ψευδο-ψευδοϋποπαραθυρεοειδισμού). Στην ομάδα αυτή, έκτοπη οστεοποίηση παρουσιάζεται είτε ως κυρίαρχο χαρακτηριστικό της κλινικής εικόνας (προοδευτική οστική ετεροπλασία) είτε περιστασιακά ως δευτερεύων χαρακτήρας. Εδώ η έκτοπη οστεοποίηση σχετίζεται με την υπολειτουργία μιας πρωτεΐνης (*G*-διεγερτική πρωτεΐνη) η οποία μεσολοβεί μεταξύ των κυτταρικών υποδοχέων πολλών ορμονών και παραγόντων αύξησης αφ' ενός και του ενζύμου αδενυλ-κυκλάση αφ' ετέρου. Αυτή η υπολειτουργία αφ' ενός προκαλεί διαταραχές στην αύξηση του σκελετού και αφ' ετέρου παρεμποδίζει την άσκηση ανασταλτικού ελέγχου, από μέρους ορισμένων βιολογικών μορίων, επί της διαφοροποίησης της οστεοβλαστικής σειράς. Το αποτέλεσμα είναι και πάλι ανάπτυξη εκτόπων εστιών οστού. Εδώ, επιπλέον, παρατηρούνται ορισμένες ιδιοτυπίες στην κληρονομικότητα που εξηγούνται (προς το παρόν μερικώς) από το φαινόμενο της γενετικής σφράγισης (*imprinting*), ένα φαινόμενο που περιγράφηκε την τελευταία εικοσαετία στην γενετική και αμφιφεί την κλασσική μενδέλεια κληρονομικότητα.



### 3. ΣΥΧΝΟΤΗΤΑ – ΕΝΤΟΠΙΣΗ – ΠΑΡΑΓΟΝΤΕΣ ΚΙΝΔΥΝΟΥ

#### 3.1 Γενικά

Η συχνότητα της ΕκτΟστ εξαρτάται τόσο από το αίτιο που την προκάλεσε όσο και από την εξεταζόμενη ανατομική περιοχή (συνηθέστατα άρθρωση). Η προτίμηση μάλιστα της ΕκτΟστ για ορισμένες ανατομικές περιοχές είναι επίσης συνάρτηση της αιτιολογίας της. Σε ορισμένες περιπτώσεις η ερμηνεία αυτής της σχέσης ανάμεσα στην εντόπιση και την αιτιολογία της ΕκτΟστ είναι μάλλον προφανής (πχ. εμφάνιση ΕκτΟστ στα κάτω άκρα επί παραπληγικών), ενώ σε άλλες δυσδιάκριτη (πχ. η προτίμηση για το ισχίο, σε σχέση με το γόνατο, της ΕκτΟστ επί παραπληγικών).

Πέραν αυτού, σημαντικές διαφορές παρουσιάζονται στην συχνότητα της ΕκτΟστ κατά αιτιολογία, όπως καταγράφεται στην βιβλιογραφία. Οι διαφορές αυτές μπορούν να αποδοθούν σε πολλούς παράγοντες,<sup>76</sup> όπως: (1) στα διαφορετικά κριτήρια με τα οποία ορίζεται η ΕκτΟστ για τον κάθε συγγραφέα (άλλοι καταγράφουν ως ΕκτΟστ μόνον μάζες με εμφανή δοκίδωση και περιορισμό της κινητικότητας της παρακείμενης άρθρωσης, άλλοι και τις κλινικά σιωπηλές ΕκτΟστ και ορισμένοι τρίτοι ακόμη και τις περιαρθρικές ασβεστοποιήσεις) (2) τον διαφορετικό τύπο του εκάστοτε κέντρου από τις σειρές του οποίου εξάγονται τα συμπεράσματα για την συχνότητα της ΕκτΟστ (πχ. μέτρηση της συχνότητας ΕκτΟστ σε εγκαυματίες με βάση τους ασθενείς ενός κέντρου αναφοράς εγκαυμάτων θα δώσει αυξημένες τιμές σε σχέση με ασθενείς από μια νοσοκομειακή μονάδα που υποδέχεται εγκαυματίες κάθε βαθμού) (3) στην διαφορετική μεθοδολογία του κάθε ερευνητή (προοπτικές – αναδρομικές μελέτες, μήκος παρακολούθησης, πληρότητα ακτινολογικού ελέγχου κτλ.).

#### 3.2 Έκτοψη οστεοποίηση επί εγκαύματος

Η εμφάνιση ΕκτΟστ στους εγκαυματίες είναι μία ασυνήθης αλλά αρκετά γνωστή επιπλοκή. Η πρώτη αναφορά σ' αυτή ήταν μάλλον περιπτωσιακή. Ο Johnson το 1957 αναφέρθηκε σε 3 περιπτώσεις βαρέων εγκαυματιών με ΕκτΟστ<sup>116</sup> και παρατήρησε ευφυσά ότι σε ένα εκ των ασθενών οι περιοχές με εκτεταμένη ΕκτΟστ δεν παρουσίαζαν ούτε καν επιφανειακά εγκαύματα, ενώ στους άλλους δύο το υπερκείμενο έγκαυμα δεν είχε θίξει εν τω βάθει ιστούς παρακείμενους στην μάζα της ΕκτΟστ. Στους δύο από τους τρεις εγκαυματίες η ΕκτΟστ αφορούσε την άρθρωση του αγκώνα.

Το 1959 οι Kolár και Vrabec ανέφεραν την εμπειρία τους από μία σειρά 750 εγκαυματιών, προερχόμενη από μια κλινική πλαστικής χειρουργικής στην Πράγα.<sup>141</sup> Σύμφωνα με αυτή, ένα ποσοστό 3.3% των ασθενών εμφάνισε μεταβολές στα μαλακά περιαρθρικά μόρια με ακτινολογικούς και/ή ιστολογικούς χαρακτήρες οστεοποίησης ή ασβεστοποίησης. Αυτές οι μεταβολές περιελάμβαναν όχι μόνον τις τυπικές βλάβες της κλινικά σημαντικής ΕκτΟστ (με ατελείς ή πλήρεις οστικές γεφυρώσεις) αλλά και περιοστικές αντιδράσεις και μικρές ασβεστοποιήσεις. Κατά τους συγγραφείς, υπάρχει ισχυρή συσχέτιση μεταξύ της θέσης του εγκαύματος και της εντόπισης της ΕκτΟστ.

Την ίδια χρονιά, οι Evans και Smith παρουσίασαν την εμπειρία τους από την ακτινολογική μορφή των οστικών και αρθρικών μεταβολών επί εγκαύματος.<sup>59</sup> Η σειρά τους αποτελείτο από 950 εγκαυματίες εισηγμένους στο νοσοκομείο και ο αριθμός των ασθενών με ασβεστοποιήσεις/οστεοποιήσεις ανήλθε στους 20 (2.1%). Οι συγγραφείς αυτοί περιέγραψαν επιπλέον οστεοπορωτικές αλλαγές, καθώς και περιπτώσεις αρθρικής καταστροφής (όλες σε παιδιά). Σύμφωνα με τις εκτιμήσεις τους, συχνότερα προσβαλλόμενες αρθρώσεις είναι το ισχίο και ο αγκώνας.

Σήμερα θεωρείται ότι εάν στις μεταβολές περιληφθούν παροδικές ή/και κλινικά σιωπηλές περιαρθρικές ασβεστοποιήσεις, το ποσοστό των εγκαυματιών που εμφανίζουν τέτοιες μεταβολές μπορεί να ανέρχεται στο 15-25%,<sup>98,203</sup> αλλά εάν η καταγραφή περιορισθεί στις οστεοποιήσεις (δηλ. με ακτινολογικά σαφές δοκιδωτό σύστημα) τότε το ποσοστό κινείται στα όρια του 1-3%.<sup>55,228,98</sup> Αν κανείς περιορισθεί στις κλινικά σημαντικές οστεοποιήσεις, δηλ. στις προκαλούσες περιορισμό κινήσεως, τα ποσοστά μπορεί να είναι ακόμη μικρότερα.<sup>60</sup> Εξάλλου, η πιθανότητα εμφάνισης ΕκτΟστ φαίνεται να είναι συνάρτηση της έκτασης μάλλον, παρά της θέσεως του εγκαύματος.<sup>104</sup> Οι περισσότερες περιπτώσεις ΕκτΟστ έχουν αναφερθεί επί ασθενών με έγκαυμα 2<sup>ου</sup> και 3<sup>ου</sup> βαθμού εκτάσεως >20% της ολικής επιφανείας σώματος, αν και οι εξαιρέσεις δεν είναι σπάνιες.<sup>166,181,236</sup>

Επίσης, έχει γίνει ευρέως αποδεκτό ότι στους εγκαυματίες η συχνότερα προσβαλλόμενη από ΕκτΟστ άρθρωση είναι ο αγκώνας.<sup>59,181,60</sup> και ακολουθεί ο ώμος και έπειτα το ισχίο, κατά σειρά συχνότητας.<sup>60</sup> Βεβαίως, ΕκτΟστ έχει αναφερθεί και σε άλλες περιοχές του σώματος, μετά από έγκαυμα, με ορισμένες εντοπίσεις μάλλον «εξωτικές», όπως το χέρι και οι φωνητικές χορδές.<sup>151</sup>

Τέλος, η συσχέτιση ανάμεσα στις εγκαυματικές περιοχές και την εντόπιση της ΕκτΟστ, αν και ισχυρή, δεν θεωρείται απόλυτα σταθερή.<sup>98,104,236</sup>

### 3.3 Έκτοπη οστεοποίηση επί βλάβης του κεντρικού νευρικού συστήματος

Η πρώτη δημοσίευση με θέμα την ΕκτΟστ αφορούσε ασθενείς με παραπληγία λόγω βλάβης του ΝΜ, κυρίως από τραύματα πολέμου.<sup>43</sup> Οι δημοσιεύσεις που ακολούθησαν μέχρι το τέλος της δεκαετίας του '60 προσέθεσαν κυρίως περιπτώσεις βλαβών του ΝΜ από πολυομυελίτιδα.<sup>36,64,102</sup> Το 1968 κάνει την εμφάνισή της στην βιβλιογραφία η πρώτη περίπτωση ΕκτΟστ επί εγκεφαλικού τραύματος,<sup>193</sup> για να ακολουθήσει, πλέον, αναφορά σειρών τέτοιων ασθενών, ως συνέπεια της έξαρσης ΚΕΚ, λόγω αυξήσεως των τροχαίων δυστυχημάτων.

	<i>Γνωστικά ελλείμματα</i>	<i>Φυσική ανικανότητα</i>
<b>Τάξη I</b>	ελάχιστα	ελάχιστη
<b>Τάξη II</b>	ελάχιστα	μέτρια
<b>Τάξη III</b>	ελάχιστα	σοβαρή
<b>Τάξη IV</b>	μέτρια ή σοβαρά	ελάχιστη ή μέτρια
<b>Τάξη V</b>	μέτρια ή σοβαρά	σοβαρή

**Πίνακας 3.1** Ταξινόμηση των γνωστικών ελλειμμάτων και της φυσικής ανικανότητας, μετά από κρανιοεγκεφαλική κάκωση, κατά τον Garland<sup>71</sup> (άνω πίνακας). Τρόπος με τον οποίο γίνεται η ταξινόμηση της φυσικής ανικανότητας (κάτω πίνακας).<sup>71</sup>

	<i>Κλινική εικόνα</i>
<b>Ελάχιστη φυσική ανικανότητα</b>	Ανεξάρτητη βάδιση, σπαστικότητα απύσα ή αφορούσα μόνον ένα άκρο
<b>Μέτρια φυσική ανικανότητα</b>	Βάδιση με βοήθημα στήριξης, μέτρια ανάγκη βοήθειας κατά τις μεταφορές, μέτριας βαρύτητας ημιπάρεση ή ήπια τετραπάρεση
<b>Σοβαρή φυσική ανικανότητα</b>	Μέγιστη ανάγκη βοήθειας κατά τις μεταφορές και τις δραστηριότητες της καθημερινής ζωής, μείζονος βαρύτητας ημιπληγία ή τετραπάρεση

Στην μεγάλη σειρά των Garland και συνεργατών<sup>70</sup> (496 ενήλικες με βαρύ τραύμα κεφαλής και αρχικά κόμα, εισαχθέντες για αποκατάσταση σε ειδικό κέντρο), κλινικά σημαντική οστεοποίηση (προκαλούσα πόνο ή/και περιορισμό της κινητικότητας μιας άρθρωσης) διαπιστώθηκε στο 11% των ασθενών. Όσον αφορά την κατανομή κατά άρθρωση, πρώτο σε συχνότητα προσβολής ήταν το ισχίο (Εικ. 3.2) και ακολουθούσαν ο ώμος, ο

αγκώνας και το γόνατο. Σ' αυτή την αρχική δημοσίευση ο Garland παρατήρησε ότι στους ημιπαρετικούς ασθενείς οι ΕκτΟστ εμφανίζονταν κατά πλειοψηφία (70% έναντι 30%) στο παρετικό ημιμόριο και συσχέτισε την εμφάνιση της ΕκτΟστ με την σπαστικότητα, υποθέτοντας, μάλιστα, ότι αν η ΕκτΟστ εντοπιζόταν στο υγιές ημιμόριο, τότε πιθανότητα είχε προϋπάρξει σπαστικότητα στο ημιμόριο αυτό, που είχε εν τω μεταξύ αποδράμει. Ο Garland διαπίστωσε επίσης ότι η διεύθυνση της σπαστικότητας καθόριζε και την ακριβή θέση της ΕκτΟστ στην προσβεβλημένη άρθρωση (πχ. σπαστικότητα του αγκώνα σε κάμψη συνδεόταν με πρόσθια εντόπιση της ΕκτΟστ, ενώ σπαστικότητα σε έκταση με οπίσθια εντόπιση). Θα πρέπει πάντως να σημειωθεί ότι άλλοι συγγραφείς έχουν αναφέρει υψηλότερη συχνότητα ΕκτΟστ σε ασθενείς με ΚΕΚ κάκωση, ακόμη και μέχρι 80%.<sup>200</sup>

Σε μετέπειτα δημοσίευση,<sup>71</sup> ο Garland και συνεργάτες του κατέταξαν την υπολειπόμενη νευρολογική έκπτωση μετά από ΚΕΚ σε 5 τάξεις (Πίνακας 3.1) αυξάνοντας βαρύτητας ως προς τα κινητικά και γνωστικά ελλείμματα. Σύμφωνα με τους συγγραφείς, ο βαθμός της υπολειπόμενης νευρολογικής έκπτωσης συνδέεται θετικά με την πιθανότητα υποτροπής μετά την εξαίρεση και αρνητικά με το λειτουργικό μετεγχειρητικό αποτέλεσμα. Αυτές οι τάξεις έχουν επιβεβαιωθεί και από άλλους συγγραφείς.<sup>112</sup> Επιπλέον, η βαρύτητα της αρχικής βλάβης σχετίζεται με την πιθανότητα εμφάνισης ΕκτΟστ (τριπληγίες και τετραπληγίες με σπαστικότητα παρουσιάζουν αυξημένο κίνδυνο ΕκτΟστ εν σχέσει με μονοπληγίες).

Όσον αφορά την ανάπτυξη ΕκτΟστ επί τραύματος του ΝΜ, υπολογίζεται ότι αφορά το 20-30% των ασθενών αυτών,<sup>108,221</sup> αν και τα ποσοστά αυτά εξαρτώνται σε μεγάλο βαθμό από την «επιθετικότητα» του διαγνωστή.<sup>221</sup> Πάντως, μόλις περίπου στο  $\frac{1}{3}$  των περιπτώσεων με ΕκτΟστ παρατηρείται κλινικά σημαντικός περιορισμός του εύρους κίνησης.<sup>221</sup> Το ισχίο είναι εδώ η συχνότερα προσβαλλόμενη άρθρωση.<sup>108,221</sup> Και εδώ, η εμφάνιση ΕκτΟστ συνδέεται με την παρουσία σπαστικότητας,<sup>76</sup> αν και έχει παρατηρηθεί και σε χαλαρά άκρα.<sup>101</sup>

Γενικότερα, η χωροταξική σχέση μεταξύ ΕκτΟστ και περιοχών νευρολογικής έκπτωσης<sup>171,199,220</sup> και σπαστικότητας<sup>77</sup> έχει παρατηρηθεί και θεωρείται επιβεβαιωμένη από διάφορους ερευνητές, τόσο σε βλάβες εγκεφάλου όσο και σε κακώσεις του ΝΜ. Τέλος, ΕκτΟστ μπορεί να εμφανισθεί επίσης σε ασθενείς με μη τραυματική βλάβη του ΚΝΣ,<sup>227</sup> (πχ. μετά από αγγειακό εγκεφαλικό σύμβαμα). Πρόσφατη μελέτη αναφέρει συχνότητα της τάξης του 6% σε αυτούς τους ασθενείς.<sup>227</sup>

### 3.4 Έκτοπη οστεοποίηση επί τοπικού τραύματος

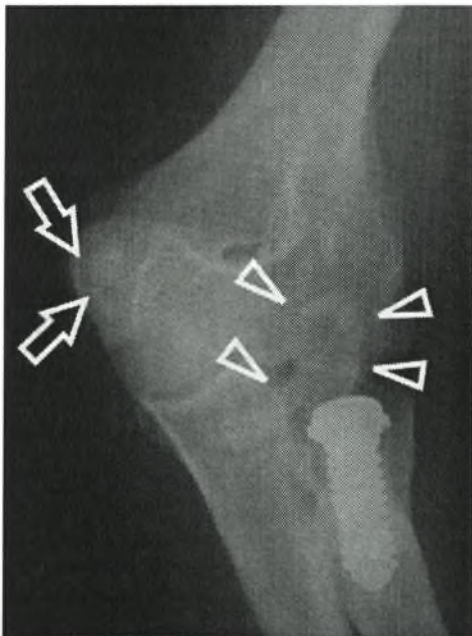
Η εμφάνιση ΕκτΟστ μετά από τοπικό τραύμα είναι επίσης ένα αναγνωρισμένο φαινόμενο. ΕκτΟστ μετά από χειρουργική επέμβαση έχει επανειλημμένως αναφερθεί ανεκδοτολογικά (όπως πχ. μετά από λαπαροτομία<sup>167</sup> ή εμφύτευση προθέσεως μαστού<sup>179</sup>), είναι όμως από τις υπολογίσιμες επιπλοκές μετά από αθροπλαστικές. Πιο αυξημένη είναι η συχνότητα της ΕκτΟστ μετά από ολική αρθροπλαστική ισχίου (ΟΑΙ), αλλά παρουσιάζεται και στην αρθροπλαστική του ώμου και του γόνατος.

Η ΟΑΙ απετέλεσε το πρότυπο για την διερεύνηση σειράς παραμέτρων που σχετίζονται με το φαινόμενο της ΕκτΟστ, όπως της επίπτωσής της, των παραγόντων κινδύνου για την εμφάνισή της και την αξία των διαφόρων προληπτικών αγωγών κατά της εμφάνισης ή της επανεμφάνισης ΕκτΟστ μετά από εξαίρεση αυτής. Τα ποσοστά εμφάνισης ΕκτΟστ στην ΟΑΙ διαφέρουν σημαντικά, ανάλογα με την βιβλιογραφική σειρά. Σε μια λεπτομερή ανασκόπηση της βιβλιογραφίας,<sup>1</sup> ο Ahrengart διαπίστωσε ότι τα ποσοστά αυτά κινούνται μεταξύ 15% και 90%, αλλά η παρουσία σημαντικής μάζας έκτοπου οστού συναντάται σε 1%-27% των περιπτώσεων και η οστική γεφύρωση μεταξύ πυέλου και μηρού κυμαίνεται μεταξύ 1% και 18%. Βέβαια, τα προβλήματα ερμηνείας των ακτινολογικών ευρημάτων (πχ. το θέμα της διάκρισης ανάμεσα σε εξοστώσεις μη αφαιρεθείσες διεγχειρητικά και νεο-αναπτυχθείσες

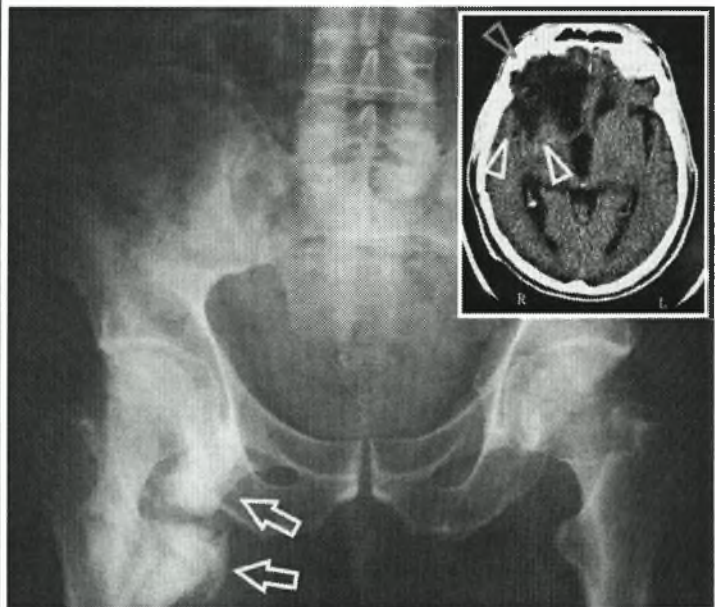
μάζες ΕκτΟστ), όπως και τα μεθοδολογικά «ολισθήματα» (πχ. παράλειψη ακτινολογικού ελέγχου σε ασυμπτωματικούς ασθενείς) δικαιολογούν σε μεγάλο βαθμό την αβεβαιότητα ως προς την πραγματική συχνότητα ΕκτΟστ μετά από ΟΑΙ. Υπολογίζεται, πάντως ότι λιγότερο από το 5% των εχόντων υποστεί ΟΑΙ *υποφέρουν κλινικά* από συνέπειες της μετεγχειρητικής εμφάνισης ΕκτΟστ.<sup>168</sup>

Παράλληλα, σειρά παραγόντων κινδύνου έχει ελεγχθεί ως προς την σχέση με την εμφάνιση ΕκτΟστ μετά από ΟΑΙ. Παρ' ότι το θέμα παραμένει αμφιλεγόμενο, φαίνεται ότι η παρουσία υπερτροφικού τύπου οστεοαρθροπάθειας, η διάχυτη ιδιοπαθής σκελετική υπερόστωση, η αγκυλοποιητική σπονδυλίτιδα, η νόσος Paget και το ιστορικό προηγούμενης ΕκτΟστ, μαζί με το άρρεν φύλο, συνιστούν ένα profile υψηλού κινδύνου για εμφάνιση ΕκτΟστ.<sup>1,168,199</sup> Υπάρχουν, δέ, ενδείξεις ότι ασθενείς με ΕκτΟστ έχουν μεγαλύτερες οστικές πυκνότητες στην σπονδυλική στήλη απ' ότι οι υγιείς.<sup>186</sup>

Επιπλέον, και ορισμένες διεγχειρητικές<sup>5</sup> (πχ. επιλογή προσπέλασης, οστεοτομία μείζονος τροχαντήρα, τρόπος προετοιμασίας της κοτύλης και του μηριαίου αυλού) και μετεγχειρητικές<sup>5</sup> (πχ. επεισόδιο μετεγχειρητικού εξάρθρηματος της προθέσεως) παράμετροι έχουν συνδεθεί με την εμφάνιση ΕκτΟστ, αλλά οι περισσότερες τέτοιες συσχετίσεις θεωρούνται μάλλον επισφαλείς.<sup>5</sup>



**Εικόνα 3.1** Έκτοπη οστεοποίηση με πρόσθια (κεφαλές βελών) και έσω (βέλη) εντόπιση, μετά από προθετική αντικατάσταση της κεφαλής κερκίδος, σε έδαφος κατάγματος.



**Εικόνα 3.2** Έκτοπη οστεοποίηση (βέλη) ισχίου μετά από κρανιοεγκεφαλική κάκωση, υπολειμματικά στοιχεία της οποίας (εγκεφαλική ατροφία, διάταση μετωπιαίου κέρατος πλάγιας κοιλίας – κεφαλές βελών) αναδεικνύονται στο ένθετο, άνω δεξιά της εικόνας.

Πρόσφατη μελέτη<sup>18</sup> επί ασθενών που υπέστησαν μερική ή ολική προθετική αντικατάσταση της καρ' ώμον αρθρώσεως ανεβάξει την συχνότητα της ΕκτΟστ στο 15%. Επρόκειτο σε κάθε περίπτωση για ήπιες μορφές ΕκτΟστ και διαπιστώθηκε επιπλέον αυξημένη τάση για ανάπτυξη ΕκτΟστ σε ασθενείς με αρθροπάθεια από ρήξη του πετάλου των στροφών.<sup>18</sup>

Πέραν της ολικής αρθροπλαστικής, ΕκτΟστ μπορεί να αναπτυχθεί και μετά από τραυματική κάκωση και παρατηρείται ιδίως μετά από κατάγματα κοτύλης και κατάγματα ή κατάγματα-εξάρθρηματα αγκώνα. Η βαρύτητα της κακώσεως φαίνεται πως επηρεάζει την πιθανότητα πυροδότησης της διαδικασίας σχηματισμού ΕκτΟστ, όπως πιθανώς και άλλοι

παράγοντες σχετιζόμενοι με την χειρουργική της αντιμετώπιση (πχ. ο τύπος της επιλεγείσας προσπελάσεως). Ειδικότερα για τον αγκώνα, η συχνότητα της ΕκτΟστ είναι μεγαλύτερη στα συνδεδυασμένα κατάγματα-εξαρθήματα<sup>22,229</sup> (9%-20%) απ' ό τι στα αμιγή εξαρθήματα<sup>117,150,229</sup> (1.5%-4.5%). ΕκτΟστ παρουσιάζεται όμως και μετά από την χειρουργική αντιμετώπιση απλών καταγμάτων του αγκώνα, όπως καταγμάτων κεφαλής κερκίδος (Εικ. 3.1).<sup>159</sup> Και εδώ, πάλι, είναι δύσκολο να διακρίνει κανείς ακτινολογικά τις απλές ασβεστοποιήσεις των πλαγίων συνδέσμων και του θυλάκου από την γνήσια ΕκτΟστ. Όσον αφορά την χειρουργική των καταγμάτων της κοτύλης, η ΕκτΟστ παραμένει μία μείζων επιπλοκή της, με συχνότητα κυμαινόμενη μεταξύ 3% και 69%, αναλόγως της σειράς.<sup>231</sup> Πάντως, η κλινικά σημαντική ΕκτΟστ περιορίζεται στο 20% περίπου,<sup>231</sup> σχετιζόμενη με προσπελάσεις όπου αποκολλώνται μυικές μάζες από το πλάγιο τοίχωμα της πτέρυγας του λαγονίου,<sup>231</sup> δηλ. την τριακτινωτή, την οπισθοπλάγια και την εκτεταμένη λαγονομηριαία προσπέλαση.

### 3.5 Συμπέρασμα

Παρ' ό τι, ανεξαρτήτως της επιμέρους αιτιολογίας, οι μηχανισμοί της παθογένεσης της ΕκτΟστ πρέπει να συμπεριλαμβάνουν μια κοινή βασική αλληλουχία γεγονότων, η συχνότητα και η εντόπιση της ΕκτΟστ διαφοροποιείται τελικά αναλόγως της αιτιολογίας που την προκαλεί.

Είναι, βέβαια, πολύ δύσκολο να προσδιορίσει κανείς την ακριβή συχνότητα κατά αιτιολογία, καθώς παρεισφρύει πληθώρα μεθοδολογικών προβλημάτων. Πάντως, κλινικά σημαντική ΕκτΟστ φαίνεται να εμφανίζεται σε (χαμηλά) διψήφια ποσοστά επί ασθενών με τραύμα εγκεφάλου ή ΝΜ. Στην ΟΑΙ και στην χειρουργική αντιμετώπιση των καταγμάτων της κοτύλης τα ποσοστά κυμαίνονται ευρέως μεταξύ των δημοσιευμένων σειρών, ενώ στην τραυματολογία του αγκώνα η ανάπτυξη ΕκτΟστ είναι ουσιώδης επιπλοκή στις βαρείες κακώσεις (κατάγματα – εξαρθήματα). Όσον αφορά το έγκαυμα, η ΕκτΟστ είναι σπάνιο σύμβαμα που θίγει μόνον τους χρίζοντες νοσηλείας βαρείς εγκαυματίες και κυμαίνεται σε χαμηλά μονοψήφια ποσοστά ακόμη και μεταξύ αυτών.

Η αιτιολογία διαφοροποιεί και την σχετική συχνότητα κατά εντόπιση. Στο έγκαυμα, η άρθρωση του αγκώνα προσβάλλεται συχνότερα από ΕκτΟστ, ενώ επί εγκεφαλικού τραύματος προηγείται το ισχίο. Στις κακώσεις του ΝΜ η ΕκτΟστ θίγει τα κάτω άκρα, με το ισχίο και εδώ να έχει την συχνότερη επιβάρυνση. Τέλος, στο τοπικό τραύμα πρωταγωνιστεί και πάλι το ισχίο, με την χειρουργική των καταγμάτων της κοτύλης και την προθετική χειρουργική, ενώ και ο αγκώνας έχει υπολογίσιμο μερίδιο επιβάρυνσης, με τις βαρείες κακώσεις (κατάγματα – εξαρθήματα) που τον αφορούν.



## 4. ΚΛΙΝΙΚΗ, ΕΡΓΑΣΤΗΡΙΑΚΗ ΚΑΙ ΑΠΕΙΚΟΝΙΣΤΙΚΗ ΔΙΕΡΕΥΝΗΣΗ

### 4.1 Γενικά

Το σύνολο των κλινικών, εργαστηριακών και απεικονιστικών ευρημάτων που συνθέτουν το profile της ΕκτΟστ σκιαγραφεί μια μοναδική κλινική οντότητα, δύσκολα συγχεόμενη με άλλη στην πλήρη της έκφραση. Εν τούτοις, τα ευρήματα αυτά δεν είναι όλα παρόντα από την έναρξη της ανάπτυξης της ΕκτΟστ. Ιδιαίτερος όταν ο ακτινολογικός έλεγχος δεν προδίδει την ύπαρξη έκτοπης οστικής μάζας, τίθεται ζήτημα διαφορικής διάγνωσης της νόσου από άλλες παθολογικές καταστάσεις με παρόμοια κλινική εικόνα. Είναι λοιπόν επιβεβλημένο να γνωρίζει κανείς τον χρονισμό στη θετικοποίηση των εργαστηριακών και ακτινολογικών ευρημάτων, ώστε να είναι σε θέση να τα αξιοποιήσει κατάλληλα στην διάγνωση της ΕκτΟστ.

Επιπλέον, ο εργαστηριακός και απεικονιστικός έλεγχος αποτελούσε ανέκαθεν θεμελιώδη λίθο στην παρακολούθηση της εξέλιξης της νόσου και, σύμφωνα με τα μέχρι πρότινος παραδεδωμένα, ουσιώδη συνεισφορά στην επιλογή του κατάλληλου χρόνου για την χειρουργική της αντιμετώπιση.

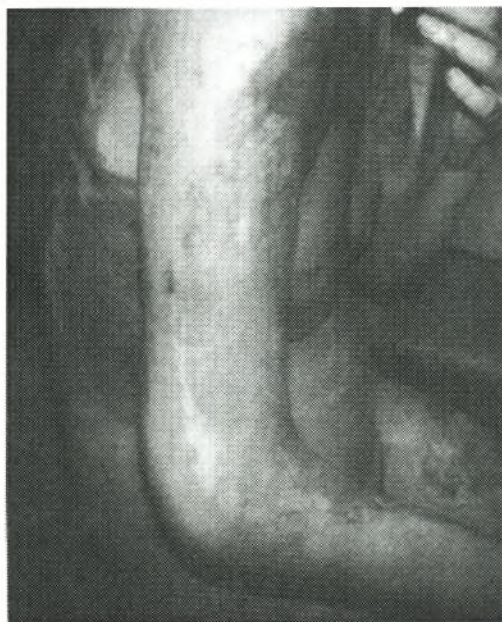### 4.2 Κλινική εικόνα

Η επίκτητη ΕκτΟστ (μετεγκαυματική, λόγω τοπικού τραύματος ή νευρολογικών βλαβών) κάνει την κλινική της εμφάνιση εντός των 2 πρώτων εβδομάδων από το αίτιο που την προκαλεί.<sup>98,187</sup> Βέβαια, γίνεται αποδεκτό ότι σε παθοφυσιολογικό επίπεδο οι μηχανισμοί πρόκλησης κινητοποιούνται ήδη από την «ημέρα 0».<sup>187</sup>

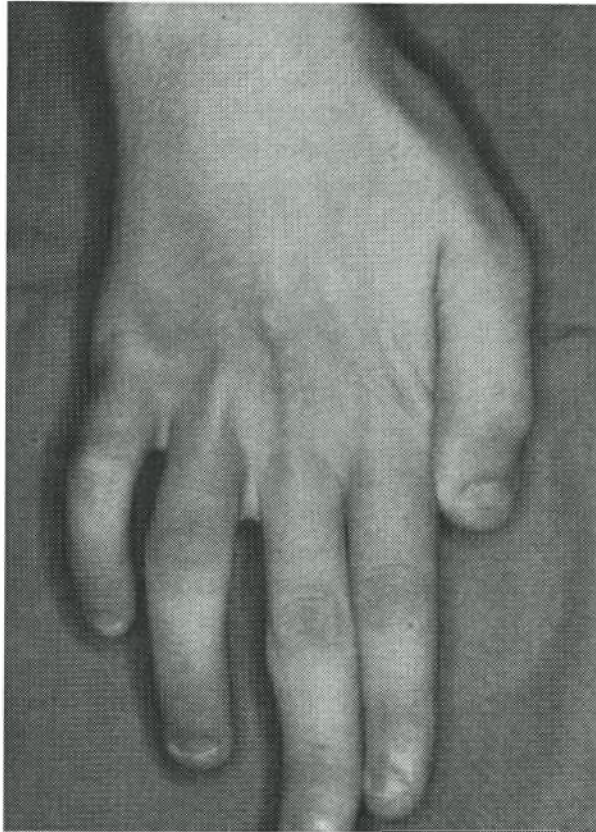
Η εμφάνιση ΕκτΟστ τυπικά συνοδεύεται από εικόνα τοπικής φλεγμονής: οίδημα μαλακών μορίων, υπεραιμία, ερυθρότητα, ευαισθησία, χαμηλός πυρετός.<sup>98,171,173,187</sup> Αρχικά απουσιάζει ο περιορισμός παθητικής κινητικότητας, εκτός ίσως μιας ελάσσονος συνιστώσας του, οφειλόμενης στο περιαρθρικό οίδημα. Αυτή η εικόνα μπορεί να διαλάθει, όταν το ιατρικό περιβάλλον δεν είναι ευαισθητοποιημένο στην πιθανότητα παρουσίας ΕκτΟστ. Επιπλέον, ο ασθενής μπορεί να είναι βαρέως πάσχων, όπως συμβαίνει σε εγκαυμάτιες και έχοντες υποστεί ΚΕΚ ή κάκωση ΝΜ. Αλλά ακόμη και αν τα κλινικά σημεία γίνουν αντιληπτά, είναι δυνατόν να θεωρηθούν απότοκα εν τω βάθει θρομβοφλεβίτιδας, τοπικής λοίμωξης ή αντανακλαστικής συμπαθητικής δυστροφίας.<sup>98,171,187</sup> Όσο ακόμη το οστεοειδές είναι άωρο, τυχόν έλλειμμα στα όρια της παθητικής κινητικότητας είναι μαλακό και ενδίδει στους χειρισμούς του εξεταστή.<sup>187</sup>

Η απώλεια κίνησης είναι σταδιακή και γίνεται αντιληπτή συνήθως σε 1-4 μήνες από την δράση του προκαλούντος αιτίου (Εικ. 4.1). Γενικά, θεωρείται ότι το δυναμικό σχηματισμού ΕκτΟστ παραμένει όσο το γενεσιουργό αίτιο είναι παρόν και συνεχίζει να δρα. Έτσι, η μη επούλωση δερματικών βλαβών στο έγκαυμα και η επιμονή της σπαστικότητας μετά από ΚΕΚ θεωρούνται από ορισμένους ως πα-

**Εικόνα 4.1** Έκτοπη οστεοποίηση αγκώνα σε βαρύ εγκαυμάτιο. Ο αγκώνας είναι καθλωμένος σε κάμψη 75° περίπου.



ράγοντες που ευνοούν την παράταση της περιόδου εξέλιξης του φαινομένου της ΕκτΟστ<sup>60,77</sup> και αυξάνουν την πιθανότητα υποτροπής. Η επιδείνωση της κινητικότητας της προσβεβλημένης άρθρωσης μπορεί να φθάσει μέχρι τελείας αγκυλώσεως ή να εξακολουθήσει να επιτρέπει ένα χρήσιμο υπολειπόμενο εύρος κίνησης. Έτσι, σε ορισμένες περιπτώσεις η ανάπτυξη ΕκτΟστ μπορεί να συνοδεύεται από σημαντική λειτουργική έκπτωση και σε άλλες να γίνεται καλά ανεκτή. Πχ. ο περιορισμός της στροφής του ώμου



**Εικόνα 4.2** Πάρεση ωλενίου νεύρου από πίεση, επί εδάφους έκτοπης οστεοποίησης αγκώνα.

μπορεί να είναι για ορισμένους ασθενείς λιγότερο αναπηρικός από την αγκύλωση του αγκώνα (που δυσκολεύει την σίτιση και την καθαριότητα του περινέου) ή από την αγκύλωση του ισχίου (που, αναλόγως της θέσεως αγκυλώσεως, μπορεί να εμποδίζει στην βάδιση ή στην θέση καθίσεως).

Καθυστερημένη πίεση νευρικών στελεχών είναι ένα άλλο πιθανό στοιχείο της κλινικής εικόνας του ασθενούς με ΕκτΟστ. Αυτή η πίεση επισυμβαίνει καθυστερημένα και εισβάλλει σταδιακά με την πρόοδο της ανάπτυξης και ωρίμανσης της ΕκτΟστ. Είναι δυνατόν να παραμένει υποκλινική, διαπιστούμενη μόνον κατά τον ηλεκτροφυσιολογικό έλεγχο, ή να οδηγεί σε μείζονα λειτουργική έκπτωση. Ιδιαίτερα συχνή είναι η πίεση του ωλενίου νεύρου όταν η ΕκτΟστ εντοπίζεται στην έσω-οπίσθια επιφάνεια του αγκώνα,<sup>236,249</sup> με αποτέλεσμα αισθητική έκπτωση ή και πάρεση των ωλενίων κεφαλών του εν τω βάθει καμπτήρα των δακτύλων, του ωλενίου καμπτήρα του καρπού και των από το ωλένιο ν. ελεγχόμενων αυτοχθόνων μυών του χεριού (Εικ. 4.2).

#### 4.3 Εργαστηριακός – απεικονιστικός έλεγχος

##### 4.3.1 Μη ειδικές βιοχημικές μεταβολές

Στην αρχική, μη ειδική, φάση φλεγμονής δείκτες όπως η ταχύτητα καθίζησης ερυθρών και η C-αντιδρώσα πρωτεΐνη βρίσκονται συνήθως αυξημένοι.<sup>58,207</sup> Η τελευταία θεωρείται πιο ειδική, καθώς υποχωρεί μόλις τα σημεία της τοπικής φλεγμονής αρχίσουν να υφίστανται.<sup>58</sup>

Η έναρξη αναπτύξεως ΕκτΟστ αναμένεται ενίοτε να συνοδεύεται από ανεπαίσθητες αλλαγές του επιπέδου ασβεστίου (Ca) και φωσφόρου (P) του ορού του ασθενούς. Τέτοιες μεταβολές, εάν και εφ' όσον διαπιστωθούν, είναι μη ειδικές, ασταθείς και διαγνωστικά μη εκμεταλλεύσιμες. Μια παροδική πτώση του επιπέδου του ιονισμένου Ca κάτω από τα επίπεδα του φυσιολογικού μπορεί να καταγραφεί κατά μέσο όρο 5.3 ημέρες μετά από την δράση του γενεσιουργού αιτίου και είναι του επιπέδου των 0.2-2 mg/dl, επιμένει, δέ, για περίπου 10 ημέρες.<sup>171</sup> Πάντως, σε καμία περίπτωση δεν εμφανίζονται σημεία υπασβεστιαϊμίας (τέτανος, ηλεκτροκαρδιογραφικές αλλαγές κτλ.).<sup>171</sup> Παροδική αύξηση των επιπέδων ανοργάνου P έχουν επίσης αναφερθεί.

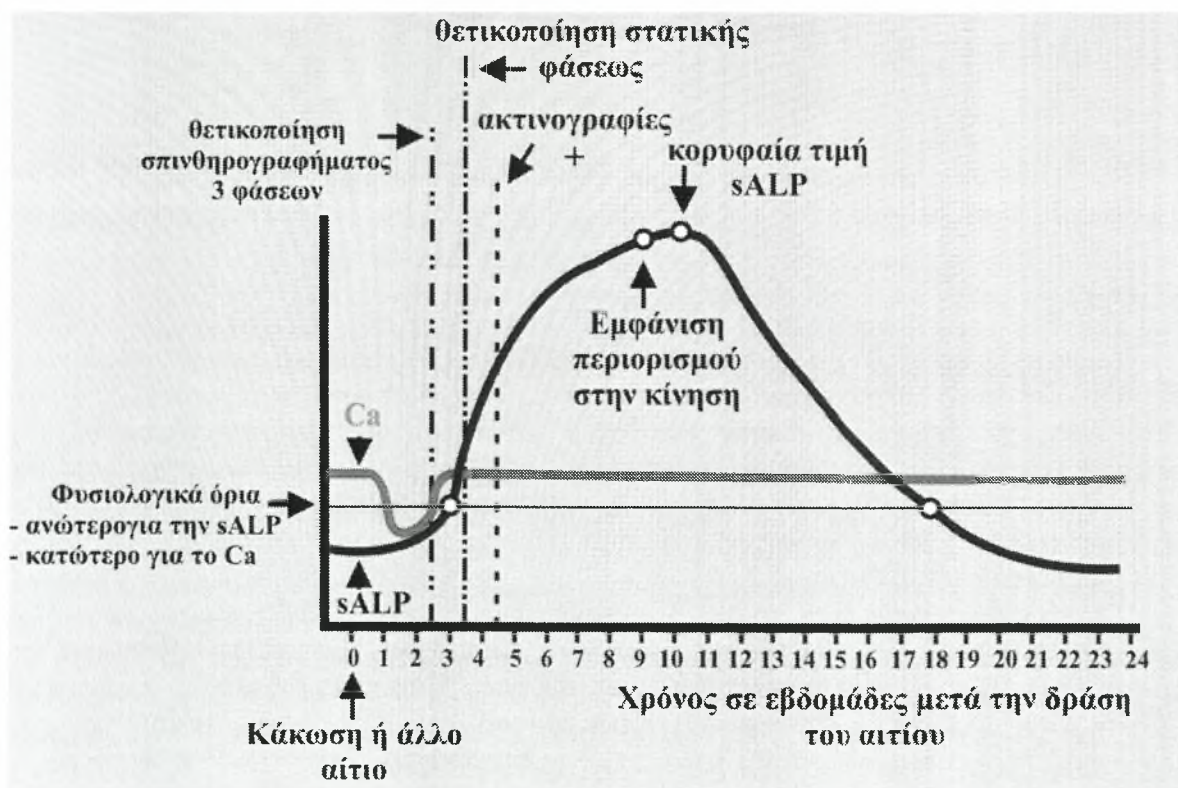


Κάποιες άλλες μεταβολές συναντώνται σε ασθενείς ειδικών κατηγοριών. Πχ. σε εγκυματίες διαπιστώθηκαν σταθερά αυξημένα επίπεδα ολικής πρωτεΐνης ορού.<sup>243</sup> Αυτό αποδόθηκε στην φόρτιση με πρωτεΐνη που εφαρμόζεται στην θεραπεία βαρέων εγκυματιών σε φάση ανάρρωσης. Το κατά πόσον αυτή η υπερπρωτεϊναιμία συνδέεται αιτιολογικά με την εμφάνιση ΕκτΟστ δεν είναι απολύτως σαφές σήμερα.

Επιπλέον, έχει παρατηρηθεί ότι σε ασθενείς με ΕκτΟστ υπό ανάπτυξη αυξάνεται η 24ωρη αποβολή προσταγλανδίνης E<sub>2</sub> και αυτό μπορεί να αξιοποιηθεί στην πρόωμη διάγνωση και διαφορική διάγνωση της ΕκτΟστ.<sup>205</sup>

#### 4.3.2 Αλκαλική φωσφατάση ορού

Τα επίπεδα της αλκαλικής φωσφατάσης του ορού (sALP) αποτελούν δείκτη οστεοβλαστικής δραστηριότητας. Η σχέση αυτή οφείλεται στην συνεισφορά του οστικού ισοενζύμου της αλκαλικής φωσφατάσης στα επίπεδά της στον ορό. Σήμερα θεωρείται ότι η πρόδρομη αύξηση της sALP είναι ένας μη ειδικός, μεν, αλλά ευαίσθητος δείκτης για την ανίχνευση ΕκτΟστ και επιπλέον έχει το πλεονέκτημα ότι είναι φθηνός και εύκολος να ελεγχθεί ακόμη και σε βαρέως πάσχοντες ασθενείς, όπως είναι οι φέροντες ΚΕΚ και νοσηλεύόμενοι σε Μονάδες Εντατικής Θεραπείας.<sup>76,173</sup> Βέβαια, είναι δύσκολο να αξιολογηθούν τυχόν αυξημένα επίπεδα sALP σε ασθενείς με κατάγματα, κάκωση ήπατος ή συνυπάρχουσα ηπατοπάθεια,<sup>173</sup> εκτός και αν ζητηθούν τα επίπεδα του οστικού της ισοενζύμου.



**Εικόνα 4.3** Παρουσίαση σειράς παρακλινικών παραμέτρων της έκτοπης οστεοποίησης συναρτήσει του χρόνου και σε σχέση με την εισβολή του περιορισμού στην κίνηση. Μια παροδική βύθιση των τιμών ασβεστίου του ορού συμβαίνει περί την μία εβδομάδα μετά την έναρξη επίδρασης του γενεσιουργού αιτίου. Η αλκαλική φωσφατάση ορού θετικοποιείται περί τις τρεις εβδομάδες μετά και διατηρεί αυξημένα επίπεδα για μήνες (ή έτη), η δέ κορυφαία της τιμή συμπίπτει με την εμφάνιση περιορισμού στην κίνηση. Αξιοποιώντας και τις τρεις φάσεις του σπινθηρογραφήματος, έχουμε θετικοποίηση της εξέτασης νωρίτερα και από την αλκαλική (για την συνέχεια του υποτίτλου δεξ την επόμενη σελίδα)

(συνέχεια υποτίτλου της εικόνας 4.3)

φωσφατάση, ενώ η φάση της οστικής καθήλωσης θετικοποιείται περίπου ένα μήνα από την έναρξη δράσης του αιτίου και αμέσως μετά έχουμε ευρήματα σχηματισμού εκτόπων οστικών μαζών στον απλό ακτινολογικό έλεγχο. Τα προηγούμενα αποτελούν μέσους όρους μελέτης επί 43 ασθενών με έκτοπη οστεοποίηση. Τροποποιημένο από Orzel JA, Rudd TG.<sup>171</sup>

Οι πρώτες αναφορές μετέφεραν την εντύπωση ότι η sALP κυμαίνεται σε φυσιολογικά επίπεδα επί ασθενών με ΕκτΟστ.<sup>1,36,96,243</sup> Η σωρεία, όμως, δημοσιεύσεων που ακολούθησε απέδειξε ότι η sALP είναι σταθερά αυξημένη στην φάση μετάλλωσης του άωρου οστεοειδούς.<sup>66,136,161,171,76,98</sup> Μάλιστα, μετά την ασταθή βύθιση των τιμών Ca του ορού (που είναι διαγνωστικά μη αξιοποιήσιμη) και την θετικοποίηση των φάσεων αρτηριακής αρδεύσεως και αιματικής λίμνασης (blood pooling) του σπινθηρογραφήματος (που είναι μη ειδικά ευρήματα), η αύξηση των επιπέδων sALP είναι η πρώτη ισχυρή ένδειξη ανάπτυξης ΕκτΟστ, εν όσω ακόμη ο απλός ακτινολογικός έλεγχος δεν δίνει στοιχεία (Εικ 4.3).<sup>171</sup> Αυτή η θετικοποίηση της sALP παρατηρείται κατά μέσον όρο 3 εβδομάδες από το έγκαιμα, την βλάβη του ΚΝΣ ή το τοπικό τραύμα (αναλόγως του αιτίου) σε ασθενείς που πρόκειται να εμφανίσουν ΕκτΟστ.<sup>171</sup>

Από τους περισσότερους συγγραφείς θεωρείται ότι τα επίπεδα της sALP συνδέονται με την οστεοβλαστική δραστηριότητα της ΕκτΟστ, δηλ. με το άωρο του χαρακτήρα της.<sup>66,108,230</sup> Παράλληλα, συσχέτιση πιθανώς να υπάρχει και με το μέγεθος της ΕκτΟστ, γεγονός που θα εξηγούσε το γιατί σε ΕκτΟστ ισχίου –κατά κανόνα ογκώδεις– και σε ασθενείς με πολλαπλές εντοπίσεις η θετικοποίηση της sALP είναι πιο σταθερό εύρημα από περιπτώσεις ασθενών με μικρές ΕκτΟστ, όπως οι περισσότερες του αγκώνα.<sup>71,166</sup> Έτσι άλλωστε μεθερμηνεύεται και το γεγονός ότι τα επίπεδα αυτά αυξάνονται αρχικά (αύξηση του όγκου της ΕκτΟστ, εν όσω παραμένει οστεοβλαστικά ενεργή) προς μια μέγιστη τιμή και ακολούθως υποχωρούν προς τις φυσιολογικές τιμές (ωρίμανση της ΕκτΟστ, μείωση της οστεοβλαστικής δραστηριότητας).

Η επιμονή θετικών τιμών sALP μπορεί να διαρκέσει από μήνες έως και έτη<sup>66,108,171,230</sup> και, όπως θα θιγεί και στη συνέχεια, εθεωρείτο μέχρι πρόσφατα παράμετρος απαγορευτική της επέμβασης.

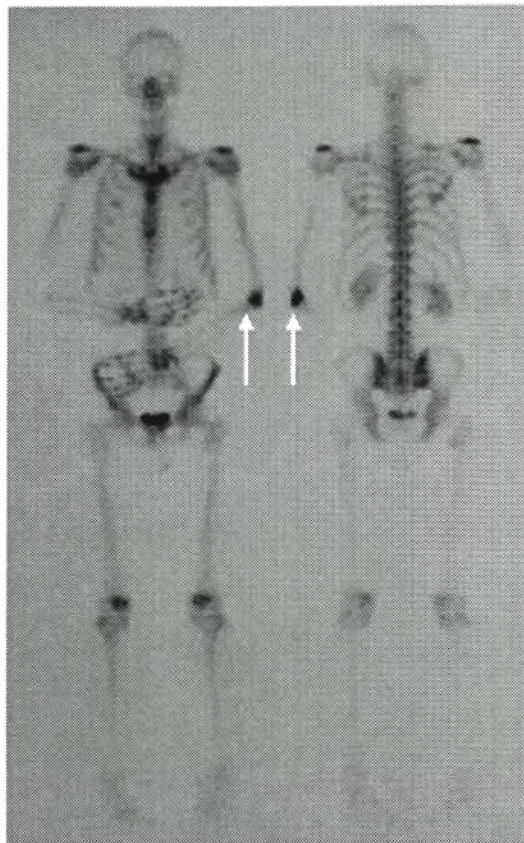
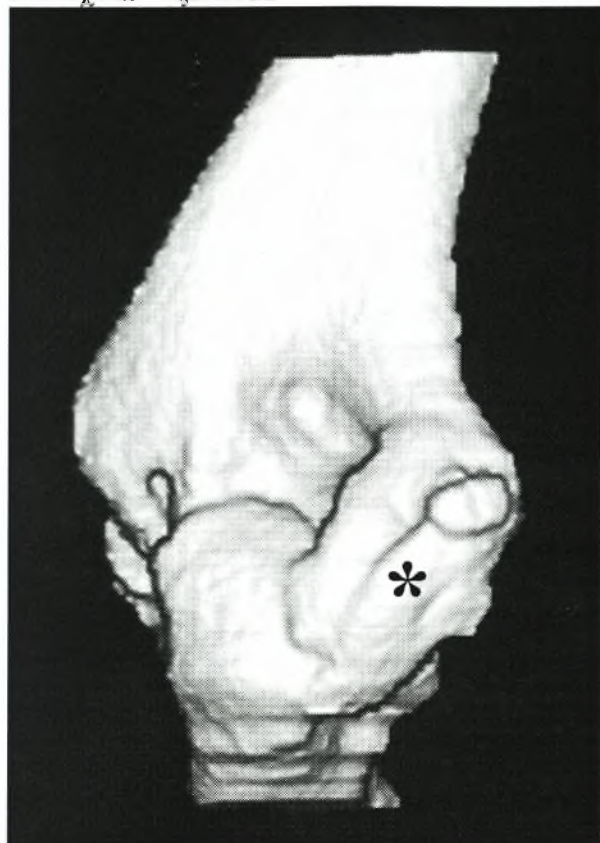
#### 4.3.3 Σπινθηρογράφημα οστών τριών φάσεων

Το σπινθηρογράφημα οστών τριών φάσεων (ΣΟ-3φ) έχει κλασσικά αποτελέσει ένα από τους ακρογωνιαίους λίθους στην διάγνωση και διαφορική διάγνωση της ΕκτΟστ.<sup>225</sup> Από την πρώτη αναφορά χρήσης του στην ΕκτΟστ<sup>225</sup> μέχρι και σήμερα, έχει εδραιωθεί ως απεικονιστική μέθοδος λειτουργικού χαρακτήρα, όχι μόνον για την δυνατότητά της να απεικονίζει πρώιμα την ΕκτΟστ αλλά και ως μέθοδος παρακολούθησης της εξέλιξής της, ώστε να εκτιμάται η βιολογική της δραστηριότητα. Πραγματοποιείται, συνήθως, με την χρήση <sup>99m</sup>Tc methylene diphosphonate.

Τα πρώτα στοιχεία από το ΣΟ-3φ προκύπτουν συνήθως 15-20 ημέρες μετά την επίδραση του αιτίου και αφορούν τις δύο πρώτες φάσεις του (Εικ. 4.3).<sup>171</sup> Είναι, ως εκ τούτου, μη ειδικά και απλώς επισημαίνουν την ύπαρξη τοπικά αυξημένης αρτηριακής άρδευσης και αιματικής λίμνασης. Η θετικοποίηση της 3<sup>ης</sup> φάσεως (φάση οστικής καθήλωσης) δείχνει οστεοβλαστική δραστηριότητα και παρατηρείται στο τέλος του πρώτου μήνα. Είναι δυνατόν, λοιπόν, να ανιχνευθεί με αυτή τη μέθοδο η ανάπτυξη ΕκτΟστ πριν γίνει εμφανής η παρουσία της κατά τον απλό ακτινολογικό έλεγχο,<sup>171,173</sup> υπολογίζεται, δέ, ότι τα ακτινολογικά ευρήματα ακολουθούν την θετικοποίηση του ΣΟ-3φ με καθυστέρηση κατά μέσο όρο 15 ημερών (εύρος 6-21 ημέρες).<sup>171</sup>

Όχι μόνον θεωρείται το ΣΟ-3φ ως πρώιμος δείκτης εμφάνισης ΕκτΟστ αλλά και ως δείκτης της βιολογικής της δραστηριότητας.<sup>66,108,230</sup> Βέβαια, η επιστροφή του σε φυσιολογικά επίπεδα μπορεί να απαιτήσει μήνες ή συχνά έτη (Εικ. 4.4). Επί πλέον, είναι μια μάλλον

ποιοτική εξέταση και η εκτίμηση της προόδου ωρίμανσης της ΕκτΟστ απαιτεί σύγκριση διαδοχικών εξετάσεων.<sup>223,230</sup>



**Εικόνα 4.4** Έκτοπη οστεοποίηση αγκώνα σε ασθενή με κρανιοεγκεφαλική κάκωση. Μήνες μετά τον τραυματισμό, στην αξονική τομογραφία με τρισδιάστατη ανακατασκευή διαπιστώνεται πλήρης οστική γεφύρωση μεταξύ έσω επιφάνειας ωλεκράνου και παρατροχιλίου αποφύσεως στον αρ. αγκώνα (αριστερή εικόνα, αστερίσκος). Στο σπινθηρογράφημα ανιχνεύεται αυξημένη οστική καθήλωση στον αρ. αγκώνα (δεξιά εικόνα, βέλη). Ο αγκώνας είναι σε αγκύλωση.

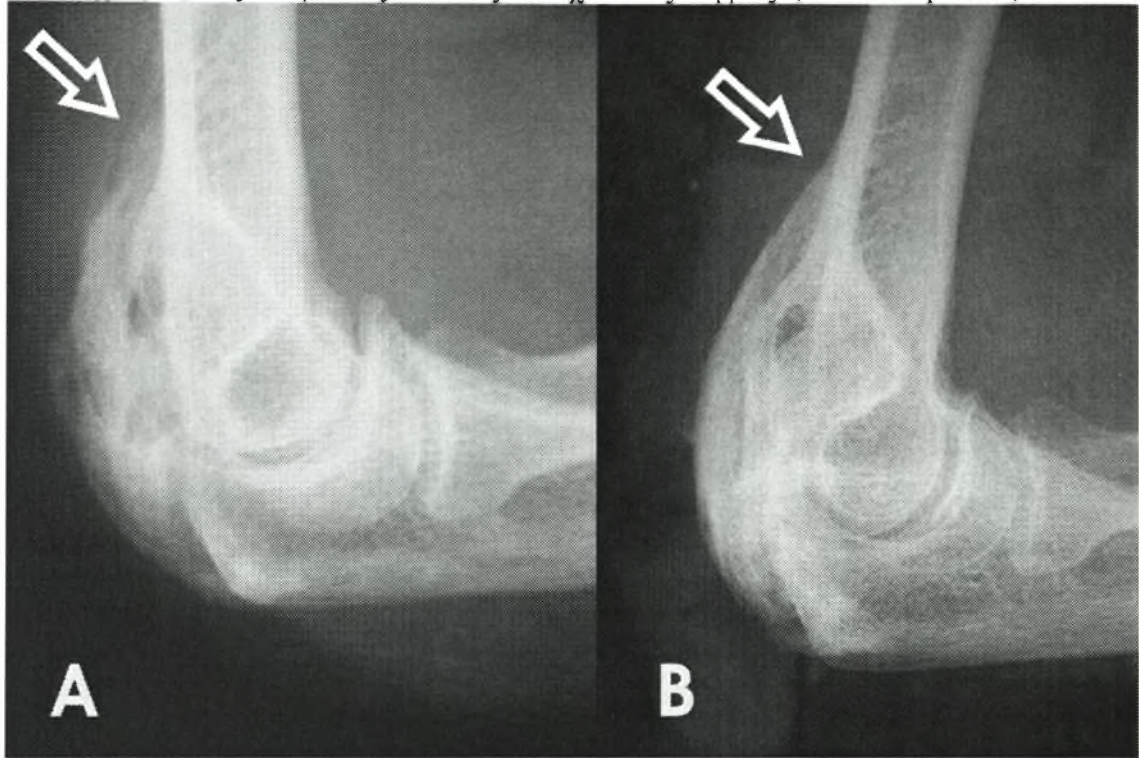
#### 4.3.4 Απλός ακτινολογικός έλεγχος

Πρόκειται για την πλέον βασική εξέταση εκτίμησης της ΕκτΟστ. Άλλες φορές ανιχνεύει και άλλες επιβεβαιώνει την ανάπτυξη ΕκτΟστ. Επιπλέον, χρησιμοποιείται για την παρακολούθηση της εξέλιξής της σε όγκο, θέση και ωρίμανση, στοιχεία που – κατά την κλασική ορθοπαιδική εμπειρία – είναι βαρύνουσας σημασίας για την επιλογή του χρόνου χειρουργικής αντιμετώπισης (εφ’ όσον αυτή ενδείκνυται) και της προσπελάσεως.

Παρ’ ότι πρώιμα στοιχεία συμβατά με ΕκτΟστ (έναρξη ασβεστοποίησης του άωρου οστεοειδούς) μπορεί να γίνουν ενίοτε ορατά ακόμη και 2 εβδομάδες μετά το εκλυτικό συμβάν,<sup>187</sup> συνήθως η παρουσία ΕκτΟστ διαπιστώνεται για πρώτη φορά στις 4-6 εβδομάδες<sup>98,171,173,187,223</sup> και τα ευρήματα μπορεί να μην είναι απολύτως επιβεβαιωτικά πριν περάσουν 8 εβδομάδες.<sup>76</sup>

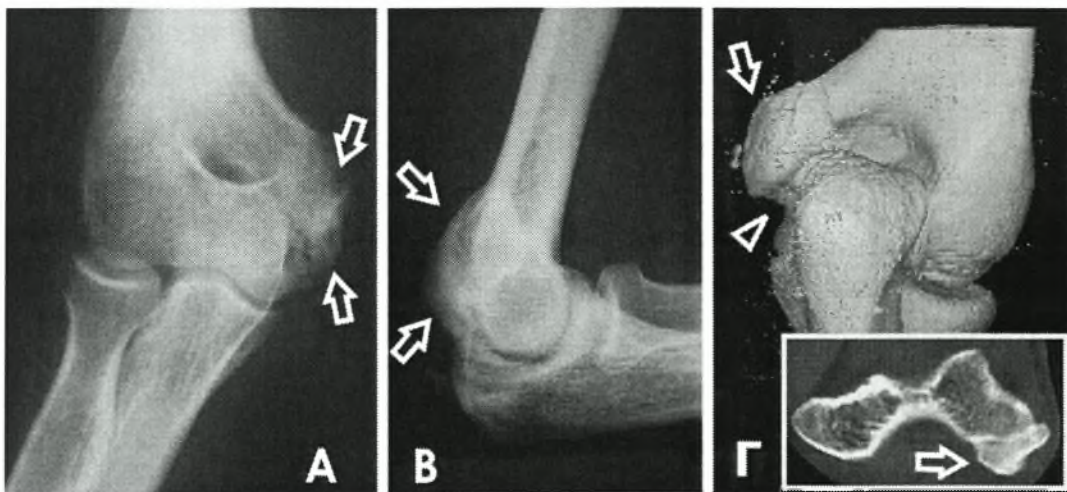
Στην αρχή διαπιστώνεται παρουσία ασβεστοποιήσεων στα περιαρθρικά μαλακά μόρια με άμορφο χαρακτήρα. Όσο η ΕκτΟστ ωριμάζει, η επιμεταλλωμένη μάζα οστεοειδούς αποκτά συγκεκριμένα όρια, ενώ γίνεται ορατή και η δοκίδωσή της (Εικ. 4.5). Συνήθως, ο πυρήνας της ΕκτΟστ αποκτά χαρακτηριστες ώριμου οστού νωρίτερα, ενώ η περιφέρεια μπορεί να διατηρεί στοιχεία άωρου οστού.<sup>112</sup> Βέβαια, αυτό σπανίως γίνεται αντιληπτό στον απλό ακτινολογικό έλεγχο, λόγω επικάλυψης μεταξύ πυρήνα και περιφερικής μάζας της ΕκτΟστ και αποτελεί μάλλον ιστολογικό εύρημα.

Όσον αφορά την χωροταξία της ΕκτΟστ, αυτή μπορεί να μελετηθεί με τις απλές ακτινογραφίες, αξιολογώντας είτε τις στοιχειώδεις λήψεις (face και profile) είτε ειδικές



**Εικόνα 4.5** Έκτοπη οστεοποίηση δεξιού αγκώνα σε εγκαυματία (προβολές profile). A: μορφολογία της οστεοποίησης 5 μήνες μετά το έγκαυμα. B: η οστεοποίηση 6 μήνες μετεγκαυματικά. Διαπιστώνονται σημεία ωρίμανσης της οστεοποίησης, με ανάπτυξη της δοκίδωσης και σαφέστερη εμφάνιση του περιγράμματός της (βέλη). Εντός της οστεοποίησης διακρίνονται διαυγαστικές περιοχές, που μπορεί να αντιστοιχούν σε μυελικές κοιλότητες ή περιοχές με ακόμη άωρο οστεοειδές.

λήψεις (πχ. λοξές). Τα ευρήματα αυτά εκτιμώνται σε συνδυασμό με την κλινική εικόνα (πχ. έλλειμμα κινητικότητας – παρουσία πλήρους ή ατελούς οστικής γεφύρωσης). Θα πρέπει να ειπωθεί ότι η χρήση της αξονικής τομογραφίας απλοποιεί σημαντικά αυτή τη διαδικασία, ιδιαίτερα -όπως θα αναπτυχθεί στη συνέχεια- με την χρήση τρισδιάστατης ανακατασκευής.



**Εικόνα 4.6** Έκτοπη οστεοποίηση αριστερού αγκώνα σε εγκαυματία, 10 μήνες μετά το έγκαυμα. (για την συνέχεια του υποτίτλου δες την επόμενη σελίδα)

(συνέχεια υποτίτλου της εικόνας 4.6)

A: Στην προβολή face η οστεοποίηση διακρίνεται με δυσκολία πίσω από την παρατροχίλια απόφυση (βέλη). B: Στην προβολή profile φαίνεται να έχει θέση οπίσθια (βέλη). Γ: Στην συμβατική απεικόνιση της αξονικής τομογραφίας (ένθετο) η οστεοποίηση επενδύει την οπίσθια επιφάνεια της παρατροχίλιου αποφύσεως (βέλος). Στην τρισδιάστατη ανακατασκευή, πέρα από την θέση της οστεοποίησης (βέλος) διακρίνεται και η απουσία οστικής γεφυρώσεως μεταξύ παρατροχίλιου και ωλεκτράνου (κεφαλή βέλους), καθώς και το ότι η οστεοποίηση αφήνει σχετικά άθικτο τον ωλεκρانيκό βόθρο. Η ασθενής διατηρούσε μια κινητικότητα 80<sup>0</sup> περίπου, σε κάμψη/έκταση. Σύγκρινε με Εικ. 4.4.

Όσον αφορά την εντόπιση της ΕκτΟστ, αναλόγως και της άρθρωσης που προσβάλλεται παρουσιάζεται μία τάση προτίμησης προς ορισμένες θέσεις. Πχ. στο ισχίο συχνότερα οι ΕκτΟστ καταλαμβάνουν τον χώρο που αντιστοιχεί στον μέσο γλουτιαίο και τον μέσο πλατύ μυ.<sup>168</sup> Ο αναγνώστης παραπέμπεται στα κεφάλαια «ταξινόμηση» και «παρουσίαση σειράς» για περιγραφή των συχνότερων εντοπίσεων περί τον αγκώνα.

Γενικώς, η ΕκτΟστ ωριμάζει μεταξύ των 3 και 6 μηνών από την εμφάνισή της, ενώ μετά τους 6 μήνες μπορεί να παρατηρηθεί περαιτέρω ωρίμανση, αλλά χωρίς πρακτικά αύξηση του όγκου της.<sup>168</sup>

#### 4.3.5 Αξονική τομογραφία

Η χρήση αξονικής τομογραφίας μπορεί να συμπληρώσει την εικόνα της θέσεως της ΕκτΟστ στο χώρο, όπως αυτή αναδύεται από τις απλές ακτινογραφίες. Παρ' ότι δεν κρίνεται απαραίτητη για την παρακολούθηση της εξέλιξης της ΕκτΟστ, η συμβολή της είναι εν τούτοις πολύτιμη στον όλο σχεδιασμό του χειρουργείου (προσπέλαση, έκταση εκτομής), όταν αυτό αποφασιστεί.

Ιδιαίτερη μνεία θα πρέπει να γίνει στην τρισδιάστατη ανακατασκευή (3d-CT), ως επιπλέον απεικονιστική δυνατότητα της αξονικής τομογραφίας (Εικ. 4.4, 4.6), η οποία δίνει στον χειρουργό άμεση αντίληψη της χωροταξίας της βλάβης στον τρισδιάστατο χώρο.<sup>236</sup>

#### 4.3.6 Μαγνητική τομογραφία

Η μαγνητική τομογραφία (MRI) απεικονίζει με μεγαλύτερη ενάργεια τα μαλακά μόρια απ' ότι τον οστίτη ιστό. Έτσι, μπορεί να παρέχει πληροφορίες με διαφοροδιαγνωστική σημασία όταν ακόμη το οστεοειδές της ΕκτΟστ είναι άωρο και δεν έχει αρχίσει η μετάλλωσή του.

Η MRI πρακτικά δεν χρησιμοποιείται εφ' όσον έχει γίνει η διάγνωση της ΕκτΟστ, αλλά μάλλον σε περιπτώσεις όπου μια μη μεταλλωμένη μάζα μαλακών μορίων θέτει ζητήματα διαφοροδιάγνωσης. Τότε, η MRI απεικονίζει το οστεοειδές ως μάζα ετερογενή με υψηλό σήμα στις T<sub>1</sub>-λήψεις, περιβαλλόμενο αργότερα από «δακτυλίδι» ιστού χαμηλού σήματος, που αντιπροσωπεύει τον ωριμάζοντα φλοιώδη οστίτη ιστό.<sup>42,51,52</sup> Την όλη βλάβη μπορεί να περιβάλλει περιοχή με διάχυτα αυξημένο σήμα, λόγω του οιδήματος των παρακειμένων ιστών.

Καθώς άλλου τύπου βλάβες (λοιμώξεις, φλεγμονώδεις μάζες, νεοπλάσματα) μπορεί να εμφανίζονται με παρόμοια εικόνα στην MRI, συνίσταται συσχέτιση με την κλινική και ακτινολογική εικόνα του ασθενούς.

#### 4.3.7 Υπερηχοτομογραφικός έλεγχος

Η υπερηχοτομογραφία δεν προσφέρει στην μελέτη της ΕκτΟστ, όταν αυτή έχει ήδη διαγνωσθεί. Εν τούτοις, εμπλέκεται συχνά στο πρώιμο κλινικό της στάδιο, όταν η ΕκτΟστ αφορά κάτω άκρο, δεν υπάρχουν αναγνωρίσιμα σημεία στον ακτινολογικό έλεγχο και ο ασθενής διερευνάται μεταξύ των άλλων για εν τω βάθει φλεβική θρόμβωση. Τότε στο υπερηχοτομογράφημα διαπιστώνεται η ύπαρξη μάζας με ηχογενές περίβλημα και υπόηχο

εσωτερικό.<sup>17,135</sup> Όταν κάνουν την εμφάνισή τους οι πρώτες επιμεταλλώσεις, στο υπερηχοτομογράφημα εμφανίζονται ως ηχογενές υλικό με ακουστική σκιά.

Είναι ευνόητο ότι η χρήση υπερηχοτομογραφήματος στην ΕκτΟστ προσφέρει κυρίως στο προ-ακτινολογικό της στάδιο και σε συναντίληψη με την κλινική εικόνα του ασθενούς.

#### 4.3.8 Αγγειογραφία

Η αγγειογραφία στα αρχικά στάδια μπορεί να δείξει μια μη νεοπλασματικού χαρακτήρα υπεραγγείωση (απουσία λίμνασης και αρτηριοφλεβικών αναστομώνσεων), ενώ με την ωρίμανση της ΕκτΟστ η αγγείωση μειώνεται, αλλά μπορεί να διαπιστωθεί πίεση παρακειμένων αγγειακών στελεχών. *Η αγγειογραφία δεν χρησιμοποιείται σήμερα στην διάγνωση της ΕκτΟστ.*

#### 4.3.9 Ηλεκτροφυσιολογικός έλεγχος

Η ηλεκτροφυσιολογική μελέτη (μέτρηση κινητικής και αισθητικής ταχύτητας αγωγής, ηλεκτρομυογράφημα) προσφέρει στην παρακολούθηση της εξέλιξης της ΕκτΟστ όταν υπάρχουν ενδείξεις παγίδευσης νευρικών στελεχών. Δίνεται η δυνατότητα, τότε, να αξιολογηθεί η σοβαρότητα του επηρεασμού της νευρικής λειτουργίας, ιδιαίτερα, μάλιστα, σε ορισμένες ειδικές περιπτώσεις όπου παγιδεύσεις νεύρων από μάζες έκτοπου οστού δίνουν ασαφή ή δυσχερώς εκτιμήσιμη κλινική εικόνα (πχ, πίεση ωλενίου ν. από ΕκτΟστ αγκώνα σε βαρείς εγκυματίες, με δραματική επιδείνωση της αίσθησης ή και της μυικής λειτουργίας του εν λόγω άνω άκρου εξ αυτού και μόνον του εγκαύματος).

Η επίπτωση νευρικών παγιδεύσεων στην ΕκτΟστ δεν είναι αμελητέα, ειδικά σε ορισμένες εντοπίσεις αυτής. Πιο συχνά απαντάται στον αγκώνα, αφορώσα το ωλένιο νεύρο<sup>72,131,236,249,251</sup> και μπορεί να προσβάλλει ακόμη και το  $\frac{1}{3}$  των ασθενών με ΕκτΟστ τέτοιας εντοπίσεως.<sup>236</sup>

Ο ηλεκτροφυσιολογικός έλεγχος επιτρέπει επιπλέον την παρακολούθηση της νευρικής ανάνηψης, αφού η ΕκτΟστ αφαιρεθεί.

Βεβαίως, η δυνατότητα ηλεκτροφυσιολογικού ελέγχου δεν απαλλάσσει από την υποχρέωση ενδελεχούς κλινικής νευρολογικής εκτίμησης, με μέτρηση της αισθητικότητας διάκρισης δύο σημείων και της μυικής ισχύος, όπου αυτή είναι δυνατή.<sup>187</sup>

#### 4.4 Συμπέρασμα

Η πλέον αξιόπιστη και αναπαραγωγίμη μέθοδος διάγνωσης της έκτοπης οστεοποίησης είναι ο απλός ακτινολογικός έλεγχος, που όμως δίνει αξιοποιήσιμα αποτελέσματα συνήθως 2 μήνες μετά την πυροδότηση των μηχανισμών ανάπτυξης της έκτοπης οστεοποίησης από τον εκλυτικό παράγοντα. Η αξιολόγηση βιοχημικών παραμέτρων (κυρίως της αλκαλικής φωσφατάσης ορού) και άλλων απεικονιστικών μεθόδων (κυρίως του σπινθηρογραφήματος οστών και κατ' εξαίρεση της μαγνητικής τομογραφίας και του υπερηχοτομογραφήματος) δίνει υπό συνθήκες την δυνατότητα μιας πιο πρώιμης διάγνωσης και διαφοροδιάγνωσης.

Όσον αφορά την παρακολούθηση της εξέλιξης της έκτοπης οστεοποίησης, μετά την διάγνωσή της, μείζον θέμα κλασσικά θεωρείται ο έλεγχος της βιολογικής της ωρίμανσης. Γίνεται γενικά αποδεκτό ότι ο κίνδυνος υποτροπής μετά την χειρουργική αφαίρεση είναι απαγορευτικός όταν επιχειρείται εν όσω η έκτοπη οστεοποίηση δίνει σημεία αυξημένης οστεοβλαστικής δραστηριότητας. Η εκτίμηση αυτή γίνεται με συνδυασμό ακτινολογικής παρακολούθησης, διαδοχικών προσδιορισμών αλκαλικής φωσφατάσης και επανειλημμένων ελέγχων με σπινθηρογράφημα οστών 3 φάσεων.

Η ως άνω διαδικασία οδηγεί σε μία αναμονή της τάξεως των 16-18 μηνών, συχνά, δέ, και μεγαλύτερη, προτού επιχειρηθεί η εξαίρεση της έκτοπης οστεοποίησης.<sup>71,98,192</sup> Εν τω

μεταξύ, η παράταση του περιορισμού στην κινητικότητα της ή των προσβεβλημένων αρθρώσεων αποτελεί σοβαρό μειονέκτημα αυτής της τακτικής, ιδιαίτερα εάν ο ασθενής έχει ήδη ανακάμψει από την κύρια πάθηση που προκάλεσε την εμφάνιση έκτοπης οστεοποίησης (έγκαιμα, κρανιοεγκεφαλική κάκωση κτλ.).

Εν τούτοις, όπως θα φανεί στην συνέχεια, προσφάτως δημοσιευθείσες μελέτες με αντικείμενο την έκτοπη οστεοποίηση του αγκώνα έδειξαν ότι είναι επιτρεπτή η πρόιμη εξαίρεση, χωρίς να ληφθούν υπ' όψιν τα κλασσικά κριτήρια βιολογικής ωρίμανσης της έκτοπης οστεοποίησης.<sup>14,47,67,236</sup> Τα αποτελέσματα μιας τέτοιας στρατηγικής δεν φαίνεται να επιβαρύνονται από αυξημένα ποσοστά υποτροπής.

Ειδική, τέλος, μνεία πρέπει να γίνει στην χρησιμότητα της αξονικής τομογραφίας με τρισδιάστατη ανακατασκευή όσον αφορά στον σχεδιασμό του χειρουργείου.



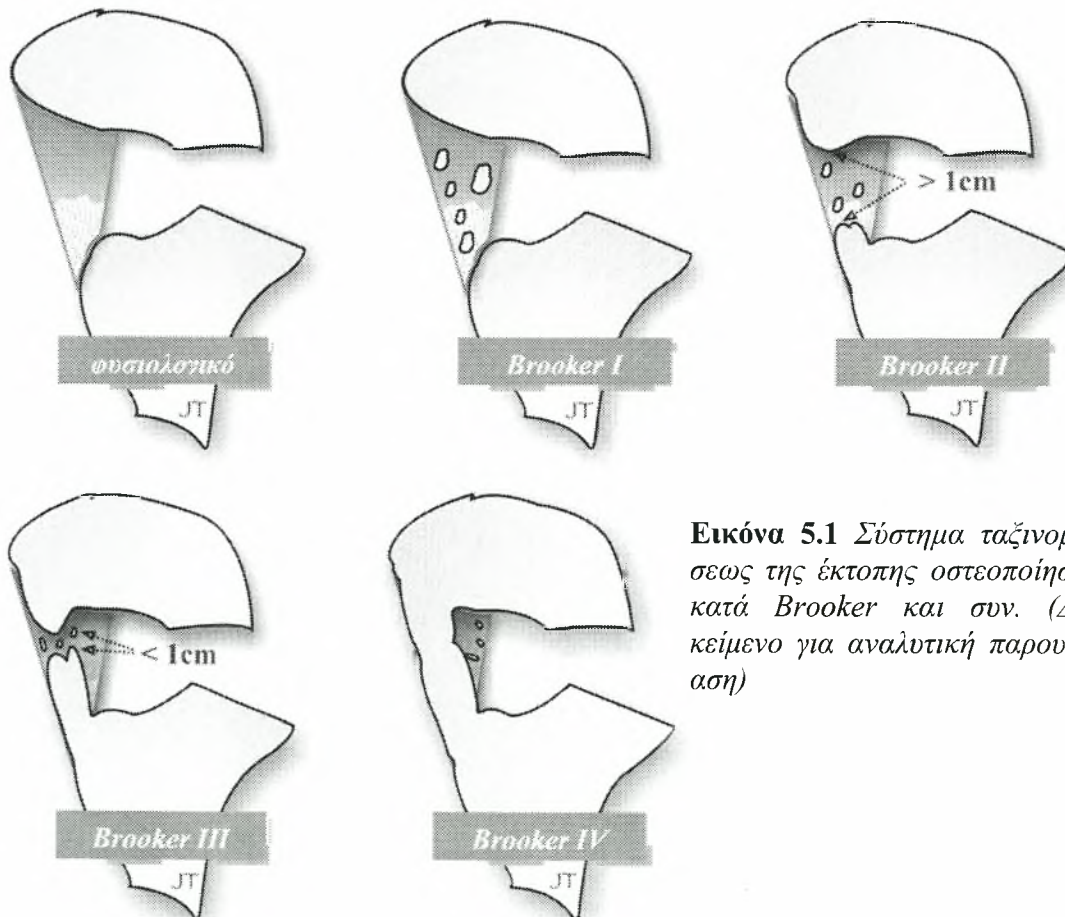


## 5. ΤΑΞΙΝΟΜΗΣΗ

### 5.1 Γενικά– η ταξινόμηση κατά Brooker

Πολλά συστήματα ταξινόμησης της ΕκτΟστ αναπτύχθηκαν με βάση την ανατομική εντόπιση, τον όγκο της ΕκτΟστ και τον βαθμό του περιορισμού που η παρουσία της επιβάλλει στην κινητικότητα της παρακείμενης άρθρωσης.<sup>23,45,93,169</sup> Η ταξινόμηση γίνεται κυρίως επί τη βάσει των απλών ακτινολογικών προβολών, αν και οι λήψεις της αξονικής τομογραφίας μπορούν συχνά να αποσαφηνίσουν αταξινόμητες περιπτώσεις. Πχ., η παρουσία κατάγματος στην μάζα της ΕκτΟστ και -συνεπεί□ αυτού- «ψευδαρθρώσεως» είναι πιθανόν να διευκρινίζεται μόνον στον έλεγχο με αξονική τομογραφία.

Το πιο δημοφιλές και συχνότερα ακολουθούμενο σύστημα ταξινόμησης είναι αυτό του Brooker και συνεργατών (Εικ. 5.1).<sup>23</sup> Πρόκειται για κατάταξη προερχόμενη από την εμπειρία που αποκτήθηκε από την μελέτη της ΕκτΟστ ως επιπλοκής των ολικών αρθροπλαστικών του ισχίου. Εννοείται πως (με οποιοδήποτε σύστημα ταξινόμησης) η τελική κατάταξη μιας ΕκτΟστ δεν μπορεί να γίνει πριν αυτή παρουσιάσει τουλάχιστον ακτινολογικά σημεία ωρίμανσης, δηλ. περιφέρεια με χαρακτήρες ώριμου φλοιού και εσωτερικό με δοκίδωση. Αυτό το στάδιο στην ακτινολογική εξέλιξη της ΕκτΟστ αντιστοιχεί κλινικά στην σταθεροποίηση του λειτουργικού ελλείμματος του ασθενούς. Σύμφωνα με την ως άνω ταξινόμηση, διακρίνονται τα ακόλουθα στάδια:



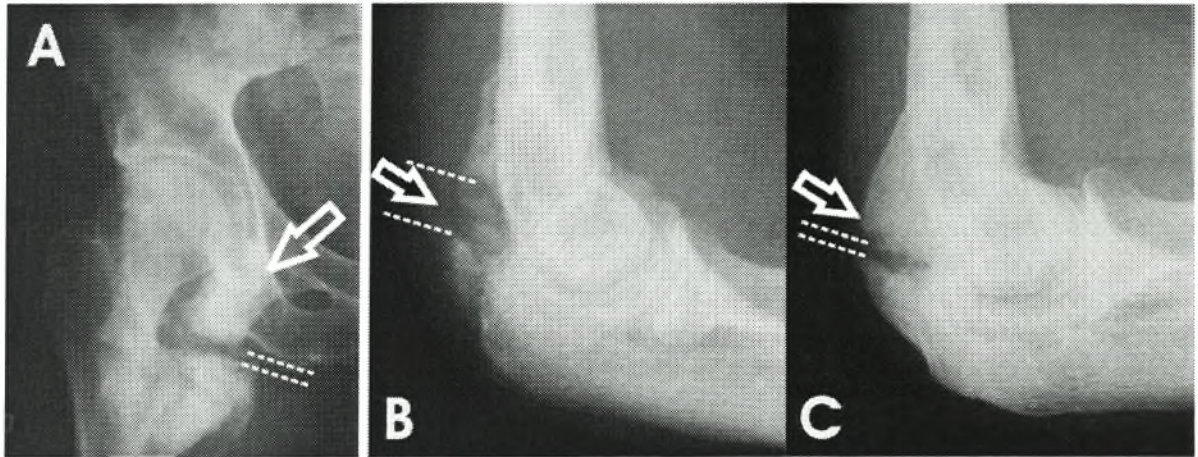
**Εικόνα 5.1** Σύστημα ταξινόμησης της έκτοπης οστεοποίησης κατά Brooker και συν. (Δες κείμενο για αναλυτική παρουσίαση)

*Brooker I:* νησίδια εκτόπου οστού μέσα στα παρααρθρικά μαλακά μόρια.

*Brooker II:* οστικές προσεκβολές (άκανθες) εξορμώμενες από τον μηρό ή την πύελο, με απόσταση μεταξύ αντικείμενων οστικών επιφανειών τουλάχιστον 1cm.

*Brooker III*: οστικές προσεκβολές (άκανθες) εξορμώμενες από τον μηρό ή την πύελο, με απόσταση μεταξύ αντικείμενων οστικών επιφανειών μικρότερη του 1cm.

*Brooker IV*: Πλήρης οστική γεφύρωση μεταξύ μηρού και πύελου, με αποτέλεσμα αγκύλωση.



**Εικόνα 5.2** *A*: Έκτοπη οστεοποίηση ισχίου με ατελή οστική γέφυρα και χάσμα < 1cm. *B, C*: οπισθοεσωτερική έκτοπη οστεοποίηση αγκώνα, σε πρώιμη (*B*) και ώριμη (*C*) φάση. Διαπιστώνεται ότι αν η ταξινόμηση επιχειρηθεί με βάση την πρώιμη ακτινολογική εικόνα, η έκτοπη οστεοποίηση θα υποεκτιμηθεί (*Brooker II*) εν σχέσει με την -ορθή- τελική της αξιολόγηση (*Brooker III*) (με βέλη επισημαίνονται οι έκτοπες οστεοποιήσεις και με διακεκομμένες γραμμές τα χάσματα που υπολείπονται για να είναι οι οστικές γέφυρες πλήρεις).

Βεβαίως, η κατάταξη με βάση αυτό το σύστημα επιχειρείται όταν η ΕκτΟστ έχει ολοκληρώσει την ακτινολογική της εξέλιξη, δηλ. όταν παρουσιάσει στις απλές ακτινογραφίες σημεία βιολογικής ωρίμανσης. Σε αντίθετη περίπτωση, είναι πιθανόν να θεωρηθεί ως μικρότερης τάξεως απ' ό,τι θα αποδειχθεί τελικά (Εικ. 5.2).

## 5.2 Ταξινόμηση της έκτοπης οστεοποίησης περί τον αγκώνα

### 5.2.1 Λειτουργική ταξινόμηση κατά Hastings και Graham

Παρ' ό,τι η κατά *Brooker* και συν. ταξινόμηση προσφέρει έναν χρήσιμο οδηγό περιγραφής της ΕκτΟστ, είναι δημοφιλής κυρίως μεταξύ των χειρουργών του ισχίου. Στο άνω άκρο, και μάλιστα στον αγκώνα, η παρουσία ΕκτΟστ συχνά περιορίζει την κινητικότητα σε έναν ή και στους δύο βαθμούς ελευθερίας της άρθρωσης (κάμψη-έκταση ή/και πρηνισμό-υπτιασμό) και θα ήταν χρήσιμο η κατάταξη να εμπεριέχει την περιγραφή και ποσοτικοποίηση αυτής της λειτουργικής επιδείνωσης. Αυτό επιχειρεί η ταξινόμηση κατά *Hastings* και *Graham*,<sup>98</sup> που πραγματεύεται την ΕκτΟστ του αγκώνα και του αντιβραχίου και την διακρίνει σε 3 τάξεις:

- *Τάξη I*: Ακτινολογικά διαπιστούμενη ΕκτΟστ αγκώνα ή αντιβραχίου που δεν προκαλεί λειτουργική έκπτωση στον φέροντα. Εννοείται πως, καθώς η ανάπτυξη ΕκτΟστ είναι δυναμικό φαινόμενο και μπορεί να συντελεσθεί, συν τω χρόνω, μετάπτωσή της σε επόμενη τάξη, απαιτείται παρακολούθηση της εξέλιξής της. Η παρουσία τέτοιων ΕκτΟστ αποτελεί, κατά τα άλλα, και μία ένδειξη της ενδογενούς τάσης του κάθε ασθενούς για σχηματισμό εκτόπου οστίτη ιστού.<sup>98</sup>

- *Τάξη II*: ΕκτΟστ αγκώνα ή αντιβραχίου που προκαλεί λειτουργικό περιορισμό σε ένα ή περισσότερα επίπεδα (κάμψη-έκταση, πρηνισμό-υπτιασμό). Ο περιορισμός δεν είναι ποτέ

πλήρης, δηλ. καταλείπεται σε κάθε επίπεδο κίνησης κάποιος βαθμός κινητικότητας. Η τάξη αυτή υποδιαιρείται περαιτέρω στις ακόλουθες:

*II<sub>A</sub>*: Περιορισμός στην κάμψη-έκταση του αγκώνα

*II<sub>B</sub>*: Περιορισμός στον πρηνισμό-υπτιασμό του αντιβραχίου

*II<sub>C</sub>*: Περιορισμός στην κάμψη-έκταση και στον πρηνισμό-υπτιασμό

• *Τάξη III*: ΕκτΟστ του αγκώνα ή του αντιβραχίου με πλήρη αγκύλωση σε ένα ή περισσότερα επίπεδα κίνησης. Παρ' ότι αυτού του είδους ο περιορισμός προκαλείται τυπικά από οστικές γέφυρες που ενώνουν οστά φυσιολογικά αρθρούμενα μεταξύ τους, είναι δυνατόν να προκύψει μια τάξεως III ΕκτΟστ χωρίς την παρουσία *πλήρους* οστικής γέφυρας, όταν η κινητικότητα που καταλείπεται είναι ουσιαστικά μηδαμινή.<sup>98</sup>

Όπως κανείς παρατηρεί στην ως άνω ταξινόμηση, η διάκριση μεταξύ τάξεως I και II μπορεί να είναι σε ορισμένες περιπτώσεις λεπτή ή και σχετική. Στην πραγματικότητα, η διαπίστωση μικρού περιορισμού στην κινητικότητα του αγκώνα ή του αντιβραχίου επιβεβαιώνεται είτε διά συγκρίσεως με το ετερόπλευρο ημιμόριο του ασθενούς (εφ' όσον δεν είναι προσβεβλημένο από οποιαδήποτε περιοριστική της κινητικότητας παθολογία – περιλαμβανομένης και της ΕκτΟστ) είτε διά παραβολής προς το θεωρούμενο ως φυσιολογικό εύρος κάμψης-έκτασης και πρηνισμού-υπτιασμού.<sup>98</sup> Σύμφωνα με τις διεθνώς παραδεδεγμένες μελέτες,<sup>7,19,165</sup> το φυσιολογικό εύρος κίνησης του αγκώνα σε κάμψη-έκταση εκτείνεται μεταξύ 0°-2° έκτασης και 140°-145° κάμψης (όπου οι τιμές εκφράζουν την γωνία μεταξύ βραχιονίου και αντιβραχίου, όπως αυτή εκτιμάται κλινικά με γωνιόμετρο). Για την στροφή του αντιβραχίου τα όρια είναι πιο ασαφή, αλλά εκτείνονται μεταξύ 71°-86° πρηνισμού και 82°-88° υπτιασμού, γύρω από την ουδέτερη θέση<sup>7,19,165,250</sup> (που άλλωστε είναι δυσχερές να ορισθεί<sup>165</sup>).

Βέβαια, η έννοια του *λειτουργικού* περιορισμού εμπεριέχει την διαπίστωση ότι το πλήρες φυσιολογικό εύρος κίνησης του αγκώνα δεν είναι απαραίτητο για τις περισσότερες δραστηριότητες της καθημερινής ζωής. Πράγματι, οι Morrey και συν.<sup>165</sup> έδειξαν ότι μια κίνηση 100° σε κάμψη-έκταση (από τις 30° στις 130°) και 100° σε πρηνισμό-υπτιασμό (50° υπτιασμού και 50° πρηνισμού) αρκούν για να συμμετέχει ο αγκώνας αποτελεσματικά στις περισσότερες χρήσιμες κινήσεις. Οι Vasen και συν.<sup>244</sup> μελέτησαν το ίδιο θέμα, αλλά μόνον για την κινητικότητα σε κάμψη-έκταση και διαπίστωσαν ότι ακόμη και μία υπολειπόμενη κινητικότητα μεταξύ 75° και 120° κάμψης είναι λειτουργική.

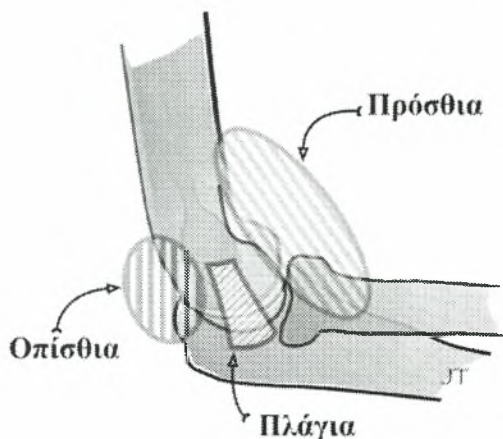
Παρά ταύτα, θεωρούμε ότι, εάν στην ταξινόμηση των Hastings και Graham ληφθούν υπ' όψιν οποιαδήποτε από τα προηγούμενα όρια *λειτουργικής* κινητικότητας, θα εκληφθούν ως τάξεως I κάποιες ΕκτΟστ για τις οποίες ο ίδιος ο φέρων μπορεί να επιζητεί θεραπεία (πχ. ένα έλλειμμα έκτασης της τάξεως των 30° μπορεί να είναι ενοχλητικό για ασθενή με ΕκτΟστ μετά από ΚΕΚ, ο οποίος έχει ανανήψει πλήρως νευρολογικά). Η ασάφεια σχετικά με το ποια θεωρείται λειτουργική έκπτωση κινητικότητας είναι, κατά την γνώμη μας, ένα μειονέκτημα της ως άνω ταξινόμησης.

### 5.2.2 Ταξινόμηση με βάση την τοπογραφία

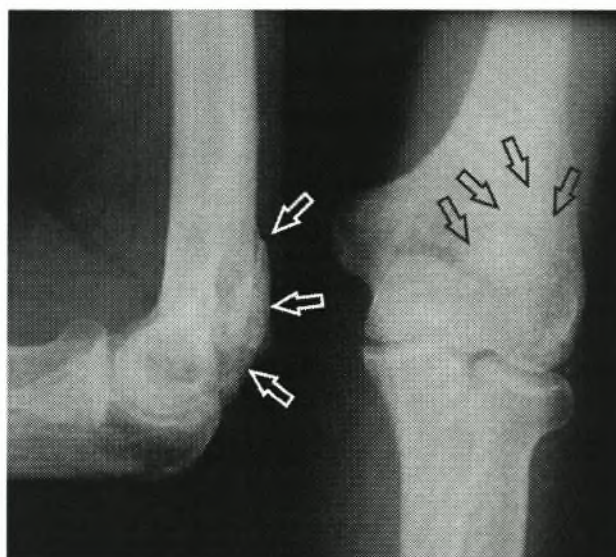
Κάθε τέτοιου προσανατολισμού ταξινόμηση είναι αναγκαστικά ανατομική και όχι λειτουργική. Αποδεικνύεται όμως, κατά την γνώμη μας, πιο χρήσιμη στην πράξη, ιδιαιτέρως όταν αποφασισθεί η χειρουργική αγωγή, διότι δίνει την δυνατότητα σχηματισμού αλγορίθμων που βοηθούν στην επιλογή της προσπέλασης και σε ορισμένες περιπτώσεις και του είδους της επέμβασης (πχ. αξιολόγηση δυνατότητας ριζικής εξαίρεσης της ΕκτΟστ, επιλογή μεταξύ αφαίρεσης ή όχι της κεφαλής της κερκίδος κτλ.).

Όσον αφορά τις ΕκτΟστ περί τον αγκώνα, ένα ικανοποιητικό σχέδιο προσφέρει η τοπογραφική ανάλυση των Viola και Hastings.<sup>248</sup> Σύμφωνα με αυτή, διακρίνονται τρεις βασικοί τύποι ΕκτΟστ του αγκώνα με βάση την ανατομική εντόπιση (Εικ. 5.3):

- **Πρόσθια έκτοπη οστεοποίηση:** Μπορεί να αναπτυχθεί μεταξύ πρόσθιου φλοιού του βραχιονίου και του δικεφαλικού ογκώματος της κερκίδος ή της κορωνοειδούς αποφύσεως της ωλένης (Εικ. 3.1, 9.12). Άλλες πιθανές θέσεις είναι ο πρόσθιος αρθρικός θύλακος, ο τένοντας του δικεφάλου και ο πρόσθιος βραχιόνιος μυς. Εκτός τέτοιας εντοπίσεως μπορεί να προκαλεί παγίδευση του μέσου ή του κερκιδικού νεύρου.
- **Οπίσθια έκτοπη οστεοποίηση:** Αναπτύσσεται μεταξύ του ωλεκράνου και της οπίσθιας επιφάνειας του βραχιονίου. Είναι δυνατόν να αφορά την κορυφή ή και τις πλάγιες επιφάνειες του ωλεκράνου (Εικ. 5.4). Όσον αφορά το βραχίονιο, προκαλεί άλλοτε άλλου βαθμού πλήρωση του ωλεκρικού βόθρου με έκτοπο οστόν, ενώ είναι δυνατόν να επεκτείνεται και εγγύς αυτού, προς την διάφυση του βραχιονίου.
- **Πλάγια έκτοπη οστεοποίηση:** Εμφανίζεται στην ανατομική θέση των πλαγίων συνδέσμων του αγκώνα. Στην περίπτωση της έσω πλάγιας εντοπίσεως είναι δυνατόν να πιέζεται το ωλένιο νεύρο.



**Εικόνα 5.3** Ταξινόμηση της έκτοπης οστεοποίησης του αγκώνα κατά Viola και Hastings.<sup>248</sup> Σημειώτέον ότι είναι δυνατόν να υπάρχουν συνδυασμένες εντοπίσεις.



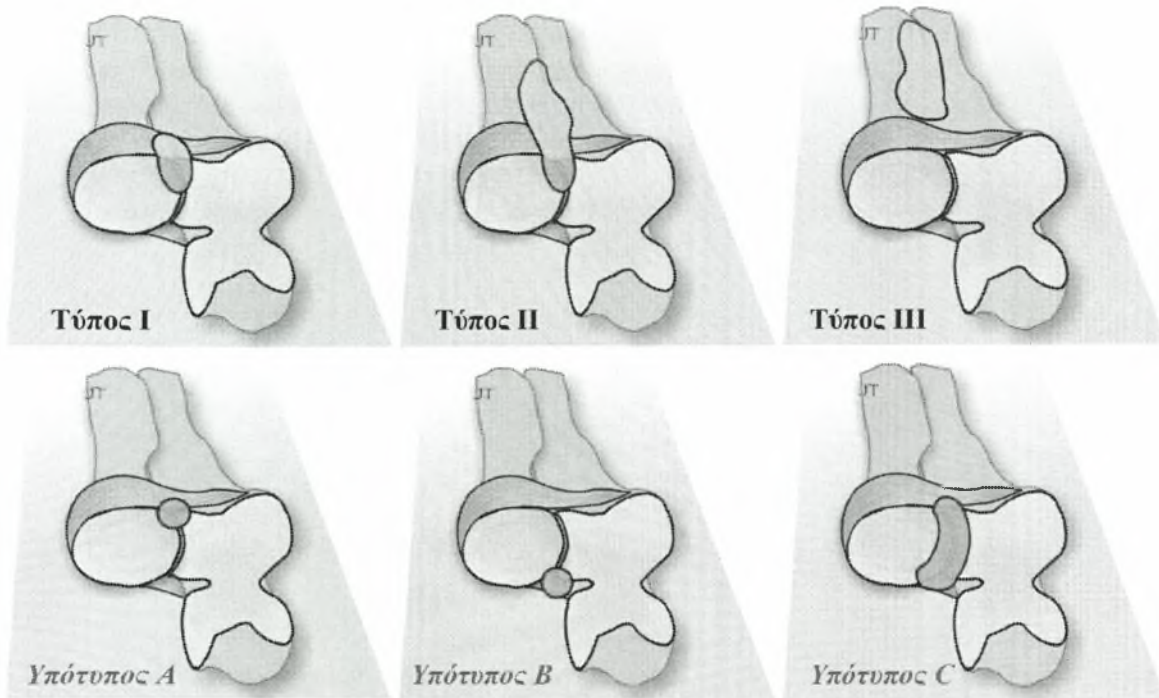
**Εικόνα 5.4** Face/profile ακτινογραφία έκτοπης οστεοποίησης αγκώνα με πρόσφυση στο οπίσθιο και στο έξω πλάγιο χείλος του ωλεκράνου (βέλη).

Θα πρέπει να αναφερθεί ότι είναι συχνός ο συνδυασμός εντοπίσεων. Όπως έχει και σε προηγούμενα κεφάλαια επισημανθεί, η ακριβής τοπογραφία της Εκτός διασαφηνίζεται ικανοποιητικά με την βοήθεια της αξονικής τομογραφίας με ή χωρίς τρισδιάστατη ανακασκευή (Εικ. 4.6, 5.6).

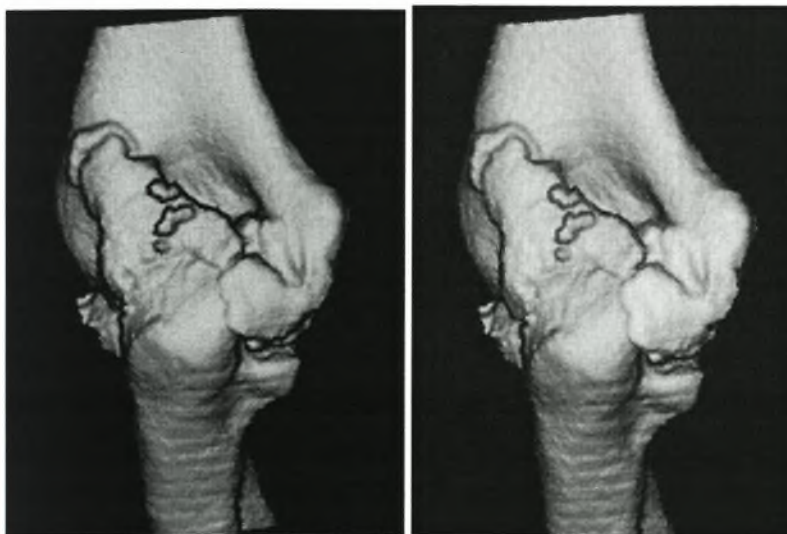
Η ταξινόμηση αυτή δεν περιγράφει τις εντοπίσεις που θίγουν την εγγύς κερκιδοωλενική (εΚΩ) διάρθρωση και το εγγύς πέρας του αντιβραχίου. Γι' αυτήν οι Viola και Hastings<sup>248</sup> προτείνουν μια αναλυτική τοπογραφική ταξινόμηση (Εικ. 5.5), βασισμένη στην θέση της Εκτός σε δύο επίπεδα, μετωπιαίο (τύποι) και εγκάρσιο (υπότυποι):

- **Τύπου I:** Εκτός εντοπιζόμενη στην εΚΩ άρθρωση
- **Τύπου II:** Εκτός εμπλέκουσα της εΚΩ, επεκτεινόμενη μέχρι και το δικεφαλικό όγκωμα της κερκίδος
- **Τύπου III:** Εκτός σχηματιζόμενη περιφερικά της εΚΩ άρθρωσης
  - ☐ **Υπότυπου A:** πρόσθια θέση στο εγκάρσιο επίπεδο
  - ☐ **Υπότυπου B:** οπίσθια θέση στο εγκάρσιο επίπεδο
  - ☐ **Υπότυπου C:** ενδαρθρική εντόπιση στην εΚΩ άρθρωση

Σύμφωνα με τους συγγραφείς, η κατάταξη αυτή έχει θεραπευτικές προεκτάσεις, καθώς οι πρόσθιες εντόπισεις είναι λογικό να αφαιρούνται με πρόσθια προσπέλαση, οι οπίσθιες με οπίσθια και αυτές που καταλαμβάνουν την εκΚΩ ενδαρθρικά έχουν ένδειξη για αφαίρεση της κεφαλής της κερκίδος.<sup>248</sup>



**Εικόνα 5.5** Ταξινόμηση κατά Viola και Hastings<sup>248</sup> της έκτοπης οστεοποίησης στην εγγύς κερκιδωλενική διάρθρωση (εκΚΩ) και το εγγύς πέρας του αντιβραχίου. Τύπος I: εντόπιση περιοριζόμενη στην εκΚΩ. Τύπος II: εντόπιση στην εκΚΩ και περιφερικότερα προς το δικεφαλικό όγκωμα της κερκίδος. Τύπος III: εντόπιση που δεν επινέμεται την εκΚΩ. Υπότυπος A: πρόσθια. Υπότυπος B: οπίσθια. Υπότυπος C: ενδαρθρική στην εκΚΩ.



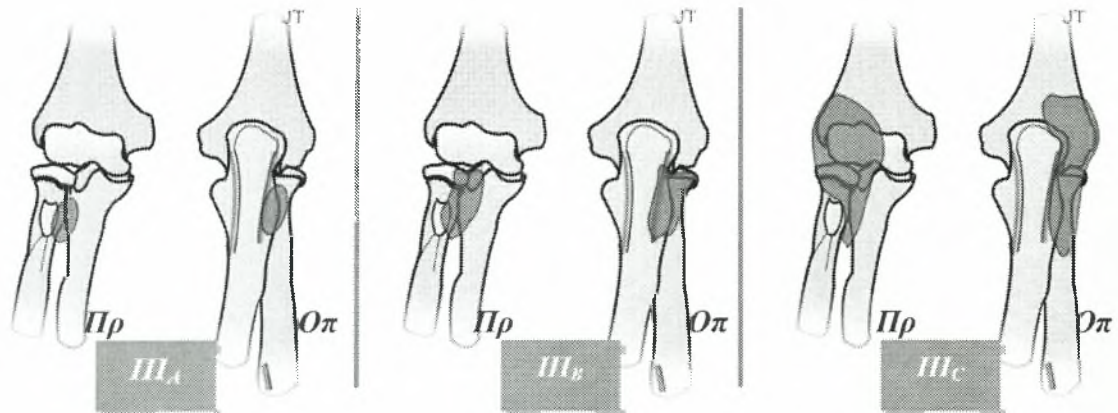
**Εικόνα 5.6** Δεξιά: Οπίσθια έκτοπη οστεοποίηση αγκώνα με έξω και έσω τμήμα. Το έξω τμήμα πληρεί μεγάλο μέρος του ωλεκρανικού βόθρου. Δεξιά, η ίδια εικόνα με τεχνητά χρωματισμένα τα τμήματα της οστεοποίησης, προς αντιπαραβολή.

Οι Vince και Miller,<sup>246</sup> επιχειρώντας ταξινόμηση των ΕκτΟστ μεταξύ κερκίδος και ωλένης μετά από κάταγμα αντιβραχίου, τις διέκριναν σε ΕκτΟστ του εγγύς (τύπου III), του μέσου (τύπου II) και του άπω (τύπου I) τριτημορίου. Κατά τους Jupiter και Ring,<sup>119</sup> οι ΕκτΟστ του εγγύς τριτημορίου του αντιβραχίου (τύπου III κατά Vince και Miller) διακρίνονται περαιτέρω στους ακόλουθους τύπους:

- Τύπος III<sub>A</sub>: ΕκτΟστ εντοπιζόμενη στο δικεφαλικό όγκωμα ή περιφερικότερα

- Τύπος III<sub>B</sub>: ΕκτΟστ εμπλέκουσα την κεφαλή της κερκίδος και την εκΚΩ άρθρωση
- Τύπος III<sub>C</sub>: ΕκτΟστ εμπλέκουσα, εκτός του εγγύς τριτημορίου του αντιβραχίου, και το βραχιόνιο, με συνέπεια περιορισμό της κάμψης-έκτασης του αγκώνα

Είναι προφανές ότι ο τύπος III<sub>A</sub> κατά Jupiter και Ring αντιστοιχεί στον τύπο III κατά Viola και Hastings, ενώ ο τύπος III<sub>B</sub> κατά Jupiter και Ring συμπεριλαμβάνει τους τύπους I και II κατά Viola και Hastings. Τέλος, ο τύπος III<sub>C</sub> κατά Jupiter και Ring είναι συνδυασμός βραχιονοωλένιας / βραχιονοκερκιδικής γεφύρωσης και των τύπων I και II κατά Viola και Hastings.



**Εικόνα 5.7** Ταξινόμηση των Jupiter και Ring<sup>119</sup> για την έκτοπη οστεοποίηση του εγγύς τριτημορίου του αντιβραχίου (τύπος III κατά Vince και Miller). Πρ: πρόσθια όψη / Οπ: οπίσθια όψη. Στον τύπο III<sub>A</sub> η εκΚΩ άρθρωση είναι ελεύθερη οστεοποίησης, στον τύπο III<sub>B</sub> είναι κατελιμμένη και στον τύπο III<sub>C</sub> καταλαμβάνεται επιπλέον και το βραχιόνιο (προσθίως ή οπισθίως).

### 5.2.3 Σχόλιο

Όπως όλες οι ταξινομήσεις στην χειρουργική, έτσι και οι προηγούμενες είναι κατά το μάλλον ή ήττον ατελείς προσεγγίσεις μιας εκ φύσεως πολύπλοκης πραγματικότητας. Ως τέτοιες, δικαιώνουν την ύπαρξή τους όταν είναι χρηστικές, επιτρέπουν δηλαδή, με την ομαδοποίηση που επιχειρούν, να εξαχθούν συμπεράσματα με ερευνητική ή θεραπευτική αξία.

Νομίζουμε ότι μια ταξινόμηση που πραγματεύεται την ΕκτΟστ περί τον αγκώνα πρέπει να αξιολογεί την λειτουργική επιβάρυνσή του από την παρουσία της, καθ' ότι: α) αυτό έχει σημασία για την θεραπευτική προσέγγιση του ασθενούς β) ο προσδιορισμός του επιπέδου της λειτουργικής έκπτωσης (στην κάμψη/έκταση, στον πρηνισμό/υπτιασμό ή και στα δύο) υπαινίσσεται άμεσα την ανατομική εντόπιση της ΕκτΟστ και γ) πρόκειται για ταξινόμηση που προκύπτει άμεσα από την κλινική εκτίμηση του ασθενούς, χωρίς την βοήθεια απεικονιστικών μεθόδων.

Υπ' αυτή την έννοια, στους ασθενείς αυτής της διατριβής διατηρήθηκε το γενικό πλαίσιο της λειτουργικής ταξινόμησης κατά Hastings και Graham<sup>98</sup>. Όσον αφορά την τοπογραφική ταξινόμηση, αυτή είναι κατά την γνώμη μας η ουσιαστικότερη, τόσο για την θεραπευτική προσέγγιση όσο και για την αξιολόγηση των αποτελεσμάτων της χειρουργικής αγωγής.<sup>236</sup> Μετά από ενδελεχή αναθεώρηση του ακτινολογικού ελέγχου του ασθενούς και κυρίως της CT και ενδεχομένως της 3d-CT, θα πρέπει ο χειρουργός να είναι σε θέση να απαντήσει στα ακόλουθα ερωτήματα:

Α) Η ΕκτΟστ θίγει την βραχιονοωλένια (ΒΩ), την βραχιονοκερκιδική (ΒΚ) άρθρωση, το εγγύς πέρας του αντιβραχίου ή συνδυασμό αυτών;

Β) Στην περίπτωση ΒΩ ή ΒΚ ΕκτΟστ, η θέση της είναι πρόσθια ή οπίσθια-οπισθοπλάγια; Υπαινίσσεται η ανατομική εντόπιση παγίδευση κάποιου νευρικού στελέχους (πχ. του ωλενίου ν.);

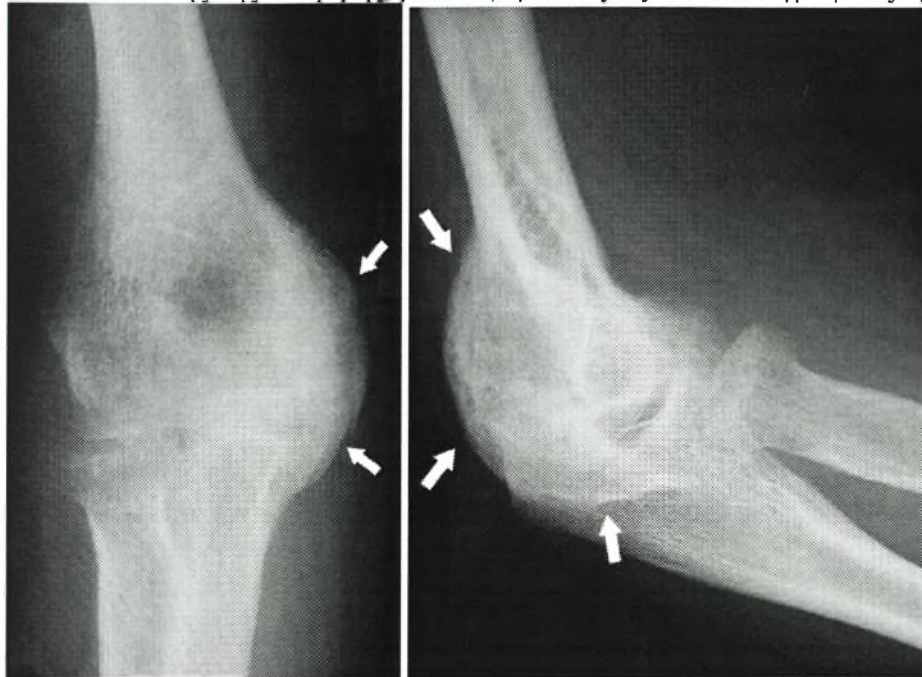
Γ) Για τις εντοπίσεις στο εγγύς πέρας του αντιβραχίου, θίγεται ή όχι η κεφαλή της κερκίδος (δηλ. είναι ή όχι ενδαρθρικές στην εκΚΩ);

Δ) Για τις εντοπίσεις στο εγγύς πέρας του αντιβραχίου που δεν θίγουν την κεφαλή της κερκίδος, ποια είναι η ακριβής θέση στο εγκάρσιο επίπεδο (πρόσθια, οπίσθια);

Ε) Οι οστικές γεφυρώσεις που τυχόν παρατηρούνται είναι πλήρεις ή ατελείς;

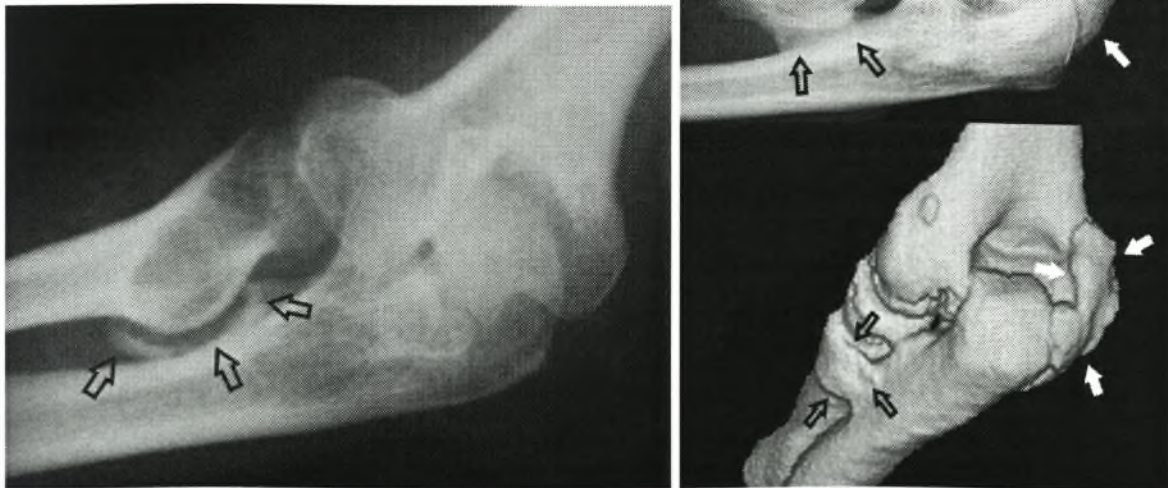
Οδηγός σ' αυτή την ανατομική αξιολόγηση είναι η αντίστοιχη ταξινόμηση των Viola και Hastings, ως πλέον πλήρης και περιεκτική.<sup>248</sup>

Στις ακόλουθες εικόνες (5.8, 5.9, 5.10, 5.11) δίδονται παραδείγματα από την σειρά ασθενών αυτής της διατριβής, με αναφορά στις ως άνω τοπογραφικές ομαδοποιήσεις.



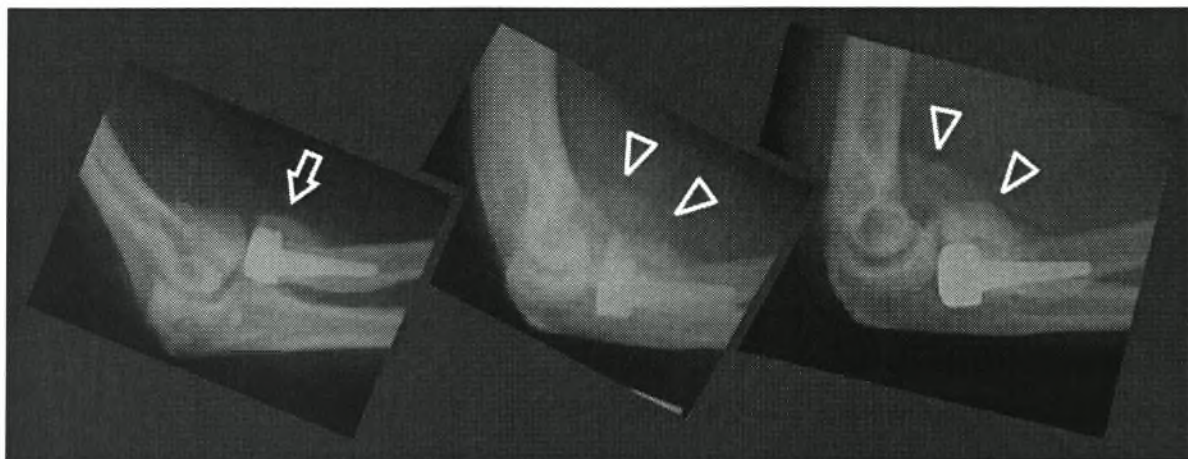
**Εικόνα 5.8 (αριστερά)** Έκτοπη οστεοποίηση αγκώνα σε προβολή face και profile, με οπίσθια και έσω εντόπιση (βέλη). Η οστεοποίηση καταλαμβάνει την βραχινοωλένια άρθρωση.

**Εικόνα 5.9 (κάτω)** Έκτοπη οστεοποίηση αγκώνα περιοριζόμενη μεταξύ δικεφαλικού ογκώματος κερκίδος και εγγύς ωλένης. Από τις απλές προβολές είναι δύσκολο να συναχθεί το κατά πόσον η ακριβής της θέση είναι πρόσθια ή οπίσθια



(για τον υπότιτλο της εικόνας δεξιά, δεξ την επόμενη σελίδα)

**Εικόνα 5.10** (τέλος προηγούμενης σελίδας, δεξιά) Έκτοπη οστεοποίηση αγκώνα με διπλή εστία: στην βραχιονοωλένια και μεταξύ δικεφαλικού ογκώματος κερκίδας και εγγύς ωλένης. Η τρισδιάστατη απεικόνιση αποκαλύπτει την οπίσθια θέση της τελευταίας.



**Εικόνα 5.11** Έκτοπη οστεοποίηση κάτω μετάφυσης βραχιονίου και κερκίδας (πρόσθια εντόπιση) μετά από προθετική αντικατάσταση της κεφαλής της κερκίδας επί κατάγματος αυτής. Από αριστερά προς τα δεξιά: ένας, 5 και 6 μήνες μετά την αντικατάσταση της κεφαλής της κερκίδας. Προσέξτε την σταδιακή ομαλοποίηση των παρυφών της οστεοποίησης, καθώς αυτή ωριμάζει (διαφορά μεταξύ μεσαίας και αριστεράς φωτογραφίας - κεφαλές βελών).

Η καταγραφή της κινητικότητας προεγχειρητικά και μετά την εξαίρεση της ΕκτΟστ στον αγκώνα είναι, βεβαίως, καλύτερα αξιοποιήσιμη όταν γίνεται καθ' ομάδας ασθενών με όμοια εντόπιση. Έτσι πχ, το κέρδος στον πρηνισμό-υπτιασμό από την εξαίρεση μιας εστίας ΕκτΟστ στο εγγύς πέρας του αντιβραχίου αξιολογείται ορθότερα όταν προσμετρώνται οι μεταβολές στην κινητικότητα σε όλους τους ασθενείς με τέτοια εντόπιση (είτε αμιγή, είτε σε συνδυασμό με ΒΩ ή ΒΚ εντόπιση) και αποκλείονται οι ασθενείς με αμιγή εντόπιση στην ΒΩ ή την ΒΚ άρθρωση.<sup>236</sup>

### 5.3 Συμπέρασμα

Στον πυρήνα των ταξινομήσεων της έκτοπης οστεοποίησης βρίσκεται αφ' ενός η επιθυμία καταγραφής της λειτουργικής επιβάρυνσης που η παρουσία της συνεπάγεται και αφ' ετέρου η περιγραφή της ανατομικής της θέσης, κατά τρόπο ώστε να κατευθύνεται ο χειρουργός στην επιλογή της προσπέλασης, όταν αποφασισθεί η εξαίρεση της οστεοποίησης.

Επιπλέον, η ομαδοποίηση των έκτοπων οστεοποιήσεων του αγκώνα κατ' ανατομική εντόπιση επιτρέπει την καλύτερη αξιολόγηση των αποτελεσμάτων της χειρουργικής αγωγής.

Λειτουργικώς, η έκτοπη οστεοποίηση του αγκώνα κατατάσσεται με βάση το επίπεδο κίνησης που επιβαρύνει (κάμψη-έκταση και/ή πρηνισμό-υπτιασμό) και τον βαθμό της επιβάρυνσης. Ανατομικώς, η βασική διάκριση αφορά την εντόπιση στην βραχιονοωλένια-βραχιονοκερκιδική άρθρωση, το εγγύς πέρας του αντιβραχίου (ενδοarthρική ή εξωarthρική ως προς την εγγύς κερκιδωλενική άρθρωση) ή και τις δύο ως άνω θέσεις. Περαιτέρω τοπογραφικός προσδιορισμός αφορά την πρόσθια ή οπίσθια θέση της έκτοπης οστεοποίησης στο εγκάρσιο επίπεδο.



## 6. ΠΡΟΛΗΨΗ

### 6.1 Γενικά

Μερικές επίκτητες μορφές ΕκτΟστ απαντώνται στα πλαίσια σχετικά συχνών, σήμερα, παθολογικών καταστάσεων: συνεπεία ΚΕΚ, μετά από μείζον μυοσκελετικό τραύμα (πχ. κατάγματα-εξάρθρωματα αγκώνος) καθώς και ως επιπλοκή χειρουργικών επεμβάσεων (πχ. προθετικής αντικατάστασης ισχίου, ανάταξης - εσωτερικής οστεοσύνθεσης καταγμάτων κοτύλης). Παρ' ότι, δέ, οι απόψεις δίστανται, συχνά αναφέρεται στην βιβλιογραφία αρκετά υψηλή συχνότητα ΕκτΟστ σε αυτές τις καταστάσεις (δες κεφάλαιο «Συχνότητα – Εντόπιση – Παράγοντες Κινδύνου»).

Σε άλλες περιπτώσεις η ΕκτΟστ εμφανίζεται ως επακόλουθο βαρέων εγκαυμάτων, ενός δηλαδή συμβάματος μάλλον σπανίου, και εκεί ακόμη με ποσοστά συχνότητας σαφώς χαμηλά. Όμως, η λειτουργική επιβάρυνση που συνεπάγεται η παρουσία ΕκτΟστ στους ήδη πολλαπλώς επιβεβαρυσμένους εγκαυματίες δεν είναι αμελητέα.

Τέλος, η εμφάνιση ΕκτΟστ στα πλαίσια γενετικών/κληρονομούμενων νόσων (ιδιαίτερα της FOP και της ΡΟΗ) αποτελεί ένα εξαιρετικά ατυχές γενετικό συμβάν που προσδιορίζει δυσοίωνα την μοίρα των όσων έχουν την ατυχία να το υποστούν.

Είναι λοιπόν φανερό από τα προαναφερόμενα ότι η πρόληψη της ΕκτΟστ είναι κεφαλαιώδους σημασίας, με παρούσες τις συνθήκες που προδιαθέτουν για την εμφάνισή της (στις επίκτητες μορφές της) ή την προσδιορίζουν ως νομοτελειακά αναπόδραστη συνέπεια (στις γενετικές μορφές της).

### 6.2 Πρόληψη των επίκτητων μορφών έκτοπης οστεοποίησης

#### 6.2.1 Γενικά μέτρα

Πρόκειται για μέτρα που έχουν προταθεί για όλες τις μορφές ΕκτΟστ ή εξειδικεύονται αναλόγως της αιτιολογίας της. Για ορισμένα από αυτά υπάρχει γενική συμφωνία, ενώ άλλα δεν γίνονται καθολικά αποδεκτά. Πάντως, κανένα δεν είναι αυστηρά τεκμηριωμένο, δηλ. αποδεδειγμένης χρησιμότητας με διπλές-τυφλές μελέτες.

#### Κινησιοθεραπεία

Θα πρέπει να σημειωθεί ότι ενώ ουδεμία εναντίωση προβάλλεται στην *ενεργητική* κινησιοθεραπεία, μείζον σημείο αποκλίσεως απόψεων αποτελεί η χρήση παθητικής κινησιοθεραπείας ως μέσου προλήψεως της ΕκτΟστ. Όπως σημειώνεται στο κεφάλαιο περί παθοφυσιολογίας της ΕκτΟστ, μικροτραυματισμοί πιθανολογείται ότι ενέχονται πρακτικά σε κάθε μορφή επίκτητης ΕκτΟστ, είτε ως κύριος είτε ως δευτερεύων αιτιολογικός μηχανισμός. Έχει, λοιπόν, υποτεθεί από την κλινική εμπειρία<sup>220</sup> αλλά και με βάση πειραματικά μοντέλα,<sup>158</sup> ότι η παθητική κινησιοθεραπεία οδηγεί σε τραυματικές κακώσεις των περιαρθρικών μαλακών μορίων και προάγει κατ' αυτόν τον τρόπο την ανάπτυξη εστιών ΕκτΟστ γύρω από αρθρώσεις που αρχικά εμφανίζουν μόνον ινώδη δυσκαμψία ή περιορισμό κινητικότητας λόγω σπαστικότητας.

Άλλοι μελετητές, όμως, υποστηρίζουν ότι η παθητική κινησιοθεραπεία εμποδίζει ή μετριάξει την ινώδη δυσκαμψία χωρίς να αυξάνει την πιθανότητα εμφάνισης ΕκτΟστ.<sup>248,255</sup> Η παθητική κινητοποίηση έχει χρησιμοποιηθεί επιτυχημένα για την αντιμετώπιση δυσκαμψίας στον αγκώνα, χωρίς να έχει αναφερθεί αυξημένη συχνότητα ΕκτΟστ εξ αυτής.<sup>80,110,216,238</sup>

Ορισμένοι θεωρούν, επιπλέον, ότι ακόμη και επί εδάφους ΕκτΟστ η παθητική κινητοποίηση των προσβεβλημένων αρθρώσεων υπό γενική αναισθησία διατηρεί ή βελτιώνει

την υπολειπόμενη κινητικότητα, χωρίς να αυξάνει τον όγκο της ΕκτΟστ.<sup>74</sup> Τίθεται μάλιστα το όριο των 3 προσπαθειών κινητοποιήσεως υπό νάρκωση.<sup>76</sup> Αυτό, βέβαια, υποστηρίζεται υπό την προϋπόθεση ότι τυχόν νευρολογικά ελλείμματα βρίσκονται σε φάση βελτίωσης. Όσον αφορά τον αγκώνα<sup>56,248</sup> αλλά και άλλες αρθρώσεις<sup>60,173</sup> με ήδη εγκατεστημένη την ΕκτΟστ, πιστεύεται ότι η παθητική κινητοποίηση έχει θέση στην αντιμετώπιση της δυσκαμψίας, με την προϋπόθεση να εφαρμόζεται ήπια, ιδιαίτερα στα όρια της παθητικής κινητικότητας.

Θα πρέπει, βέβαια, να τονισθεί ότι τελικά ουδεμία αυστηρά τεκμηριωμένη μελέτη προκρίνει την αποχή από την *παθητική* κινησιοθεραπεία ή αντιθέτως την εφαρμογή της, ως ευεργετική μέθοδο πρόληψης της ΕκτΟστ.<sup>248</sup> Επαναλαμβάνεται ότι η κατά το δυνατόν πρωιμότερη *ενεργητική* κινησιοθεραπεία (στο μέτρο που είναι δυνατή, υπό το πρίσμα τυχόν συνοδών νευρολογικών ελλειμμάτων και της εν γένει καταστάσεως υγείας του ασθενούς) συγκεντρώνει τις ομόφωνες θετικές γνώμες των συγγραφέων, ως μέσον πρόληψης της ΕκτΟστ, μετά από τοπικό τραύμα, βλάβη του ΚΝΣ ή έγκαυμα.

#### *Χρήση στατικών και δυναμικών ναρθήκων*

Στα πλαίσια της φυσιοθεραπευτικής αγωγής εναντίον μιας εγκατεστημένης ή εισβάλλουσας δυσκαμψίας, είναι δυνατόν να γίνει χρήση ναρθήκων, που μπορούν να θεωρηθούν ως μία μορφή παθητικής κινησιοθεραπείας. Η εφαρμογή ναρθήκων είναι διαδεδομένη πρακτική επί αρθρώσεων όπου εγκαθίστανται συγκάμψεις, καθώς αυτονομία βοηθά στην διαφύλαξη του εύρους κίνησης. Βέβαια, δεν είναι αποδεδειγμένο το εάν επιπλέον απομακρύνει το ενδεχόμενο εμφάνισης ΕκτΟστ και άρα, υπ' αυτή την έννοια, δεν ανήκει στις μεθόδους πρόληψης της ΕκτΟστ. Είναι όμως πιθανόν να διασώζει ένα χρήσιμο εύρος κίνησης, αν αναπτυχθεί ΕκτΟστ. Νάρθηκες είναι δυνατόν να εφαρμόζονται μεταξύ των συνεδρειών ενεργητικής κινησιοθεραπείας ή/και κατά το νυκτερινό ύπνο, ιδιαίτερα εάν υπάρχει ένα τμήμα στα όρια του εύρους κίνησης όπου τα μαλακά μόρια παρουσιάζονται σχετικά ανένδοτα, αλλά ταυτόχρονα διατηρούν μια στοιχειώδη ελαστικότητα.<sup>248</sup> Η εναλλαγή στατικών ναρθήκων σε διαφορετικές θέσεις ακινητοποίησης (πχ. κάμψης και έκτασης, για τον αγκώνα) είναι επίσης μια επιλογή. Τέλος, είναι δυνατή η χρήση δυναμικών ναρθήκων, για ιδιαίτερα ανένδοτες συγκάμψεις, με δυνατότητα μεταβολής της εφαρμοζόμενης δύναμης στα όρια του εύρους κίνησης.<sup>91,248</sup>

#### *Χρονισμός (timing) χειρουργικής αντιμετώπισης καταγμάτων (:)*

Παρ' ότι παλαιότερα θεωρήθηκε ότι η καθυστερημένη χειρουργική αντιμετώπιση καταγμάτων του αγκώνα αποτελεί παράγοντα ευόδωσης της ΕκτΟστ,<sup>79,156</sup> σήμερα πιστεύεται ότι τέτοιου είδους αιτιολογική συσχέτιση δεν υφίσταται. Ο Hotchkiss μεταφέρει την εμπειρία του από 30 επεμβάσεις που πραγματοποίησε καθυστερημένα (μεταξύ 2 εβδομάδων και 3 μηνών από την αρχική κάκωση) σε κατάγματα αγκώνα, χωρίς σχηματισμό κλινικά σημαντικής ΕκτΟστ.<sup>107</sup> Τυχόν ανάπτυξη ΕκτΟστ υπό αυτές τις συνθήκες αποδίδεται από τον συγγραφέα όχι στην καθυστέρηση της χειρουργικής αντιμετώπισης αυτής καθ' εαυτής, αλλά μάλλον στην παρατεταμένη ακινητοποίηση του αγκώνα (πριν ή και μετά το χειρουργείο).

#### *Ατραυματική χειρουργική τεχνική*

Οι περισσότεροι χειρουργοί είναι πεπεισμένοι ότι χρησιμοποιώντας κατά το δυνατόν ατραυματική τεχνική, στοχεύοντας στην μικρότερη δυνατή αποκόλληση μαλακών μορίων και εφαρμόζοντας λεπτομερή αιμόσταση περιορίζεται η πιθανότητα εμφάνισης ΕκτΟστ μετά από χειρουργικό τραύμα.<sup>223</sup> Η εντύπωση αυτή πηγάζει και από το γεγονός ότι σε διάφορες επίκτητες μορφές ΕκτΟστ, στον παθοφυσιολογικό μηχανισμό των οποίων εμπλέκεται αποδεδειγμένα ή πιθανότατα το τοπικό τραύμα (ΕκτΟστ μετά από τοπικές κακώσεις, έγκαυμα, χειρουργικές επεμβάσεις), η πιθανότητα εμφάνισης ΕκτΟστ αυξάνει με την

βαρύτητα του τοπικού τραύματος. Αλλά και τα πειραματικά μοντέλα πρόκλησης ΕκτΟστ (τοπική έγχυση αιθανόλης, ακινητοποίηση και περιοδική βίαια κινητοποίηση κτλ.) εμπεριέχουν την πρόκληση τοπικού ιστικού τραύματος.

Εν τούτοις, άμεση ερευνητική εμπειρία απουσιάζει και οι κλινικές έρευνες είναι δύσκολο να ποσοτικοποιήσουν μεγέθη όπως ο βαθμός της τραυματικότητας μιας χειρουργικής επέμβασης ή η πληρότητα της αιμόστασης. Δύσκολα κανείς, παρ' όλα ταύτα, θα εναντιωνόταν στις παραπάνω αρχές της χειρουργικής τέχνης.

#### *Επιτάχυνση επούλωσης των εγκαυμάτων με δερματικά μοσχεύματα*

Στην περίπτωση ανάπτυξης ΕκτΟστ επί εγκαυματιών, η παρουσία ενεργών δερματικών βλαβών που δρουν είτε τοπικά είτε με κάποιο συστηματικό μηχανισμό είναι ο παράγων εκκίνησης της παθοφυσιολογικής αλληλουχίας που οδηγεί στην ΕκτΟστ. Είναι λογικό, λοιπόν, να υποτεθεί ότι η ταχύτερη δυνατή επούλωση των δερματικών βλαβών του εγκαύματος θα μειώνει την πιθανότητα εμφάνισης ΕκτΟστ.<sup>60</sup> Η επιθετική τακτική έναντι των δερματικών βλαβών σε βαρείς εγκαυματίες εφαρμόζεται σήμερα με άμεση εκτομή των επιφανειών με βαθειά εγκαύματα και κάλυψή τους με δερματικά μοσχεύματα<sup>60</sup> ή υποκατάστατα δέρματος. Θεωρείται ότι αυτό επιτυγχάνει καταστολή της τοπικής ιστικής αντίδρασης και μερική αναστροφή του μετεγκαυματικού υπερμεταβολισμού, δίνοντας επιπλέον στον ασθενή πιθανότητες ταχύτερης κινητοποίησης από την κλινική κατάσταση. Και οι τρεις αυτοί παράγοντες αναμένεται να ή υποτίθεται ότι δρουν ευνοϊκά στην μείωση της πιθανότητας εμφάνισης ΕκτΟστ επί βαρέων εγκαυματιών.

#### *Προστασία περιοχών σώματος από συνεχή πίεση*

Είναι γνωστό ότι μια από τις συνηθέστερες εντοπίσεις ΕκτΟστ ανεξαρτήτως αιτιολογίας είναι η έσω-οπίσθια του αγκώνα. Η θέση αυτή είναι μάλιστα τυπικότερη στην ΕκτΟστ επί εγκαύματος. Ο Jackson<sup>114</sup> υπέθεσε ότι αυτή η τυπικότητα στην εντόπιση σχετίζεται με την εφαρμογή παρατεταμένα αυξημένης πίεσεως στην έσω-οπίσθια επιφάνεια του αγκώνα, κατά την περίοδο που ο ασθενής παραμένει κλινήρης σε μονάδα αυξημένης φροντίδας ή συνηθέστατα διασωληνωμένος σε μονάδα εντατικής θεραπείας.

Παρ' ότι η επαλήθευση τέτοιων συσχετίσεων πάσχει από ποιότητα τεκμηρίωσης, είναι λογικό να τονίσει κανείς την γενικότερη σημασία λήψης μέτρων προς αποφυγή αναπτύξεως σημείων παρατεταμένης πίεσεως σε κλινήρεις ασθενείς, όπως είναι οι βαρείς εγκαυματίες και οι έχοντες υποστεί βλάβη του ΚΝΣ.

#### *6.2.2 Φαρμακευτική πρόληψη*

Δύο κατηγορίες φαρμάκων έχουν δοκιμασθεί ως αναστολείς σχηματισμού της ΕκτΟστ, τα μη στεροειδή αντιφλεγμονώδη (ΜΣΑΦ) και τα διφωσφονικά.

##### *6.2.2.1 Μη στεροειδή αντιφλεγμονώδη*

Τα ΜΣΑΦ είναι ουσίες που καταστέλλουν την βιολογική οδό της φλεγμονής μέσω αναστολής της συνθέσεως των προσταγλανδινών (αναστολείς της κυκλο-οξυγενάσης). Η σύνθεση των προσταγλανδινών και των θρομβοξανών από το αραχιδονικό οξύ είναι το δεύτερο στάδιο στην συνθετική αλυσίδα που οδηγεί από τα μεμβρανικά φωσφολιπίδια στις προσταγλανδίνες και τις θρομβοξάνες. Η κυκλο-οξυγενάση (Cox) είναι το ένζυμο που καταλύει αυτό το δεύτερο στάδιο.

Έχει διαπιστωθεί ότι υπάρχουν δύο ισοένζυμα της Cox, οι Cox-1 και Cox-2, που κωδικοποιούνται από διαφορετικά γονίδια.<sup>53</sup> Η Cox-1 παράγεται σε πολλούς ιστούς, ως απαραίτητη για μια σειρά λειτουργιών ομοιόστασης (πχ. προστασία του γαστρικού βλεννογόνου από το όξινο περιεχόμενό του).<sup>53</sup> Η Cox-2 επάγεται από σειρά ερεθισμάτων,

περιλαμβανομένων των προφλεγμονωδών κυτοκινών, αυξητικών παραγόντων, μηχανικού stress και ιδιαίτερος των κακώσεων και της φλεγμονής.<sup>53</sup>

Η δράση των προσταγλανδινών στον οστίτη ιστό είναι περίπλοκη και μόλις τώρα αρχίζει να αποκωδικοποιείται. Παράγονται από οστεοβλάστες, αλλά και από κύτταρα του μυελού των οστών, του παρακείμενου συνδετικού ιστού και κύτταρα που ενέχονται στην διαδικασία της φλεγμονής.<sup>129</sup> Η κυρίως εκφραζόμενη στο οστό προσταγλανδίνη φαίνεται να είναι η PGE<sub>2</sub>.<sup>129</sup> Όσον αφορά τους οστεοκλάστες, φαίνεται να υπάρχει διφασική δράση της PGE<sub>2</sub>, άμεσα και παροδικά με αναστολή τους και πιο μεσοπρόθεσμα με στρατολόγηση νέων οστεοκλαστών και οστική απορρόφηση.<sup>129</sup> Όσον αφορά το κολλαγόνο, χαμηλές συγκεντρώσεις PGE<sub>2</sub> παρουσία γλυκοκορτικοειδών αυξάνουν την σύνθεσή του ενώ υψηλές συγκεντρώσεις PGE<sub>2</sub> παρουσία του IGF-1 την καταστέλλουν.<sup>129</sup> Φαίνεται επιπλέον ότι οι προσταγλανδίνες είναι μεσολοβητές και επαυξητές στην δράση πολλών αυξητικών παραγόντων, κυτοκινών και ορμονών στον οστίτη ιστό και γι' αυτό τα αποτελέσματα της δράσης τους είναι εξαιρετικά δύσκολο να περιγραφούν και να ερμηνευθούν.<sup>129</sup> Οι προσταγλανδίνες, πάντως, συμμετέχουν στην διαδικασία της οστεοπαραγωγής μόνον ή κυρίως όπου αυτή περνά από ένα αρχικό στάδιο με χαρακτηριστές φλεγμονής (πχ. κάταγμα, οστεοτομία, εμφύτευση προθέσεως) και γι' αυτό η επίδραση των ΜΣΑΦ δεν φαίνεται να θίγει την εμβρυική οστεογένεση,<sup>212,234</sup> ούτε την φυσιολογική οστική αύξηση των αναπτυσσόμενων πειραματοζώων.<sup>222</sup>

Η πρώτη αναφορά σχετικά με την προληπτική αξία των ΜΣΑΦ στην ΕκτΟστ έγινε από τον Dahl το 1974<sup>39</sup>, ως αποτέλεσμα τυχαίου ευρήματος: ο Dahl είχε χρησιμοποιήσει την ινδομεθακίνη ως αναλγητικό μετεγχειρητικά, μετά από ΟΑΙ και διεπίστωσε ότι οι ασθενείς δεν ανέπτυσαν ΕκτΟστ ακόμη και αν παρουσίαζαν θεωρητικά αυξημένο κίνδυνο. Έκτοτε, η δράση αυτή των ΜΣΑΦ επιβεβαιώθηκε για την ΟΑΙ με πλήθος μελετών (ο αναγνώστης παραπέμπεται στην αναφορά των Kjaersgaard-Andersen και Schmidt<sup>137</sup>). Παρ' ότι η αποτελεσματικότητα της ινδομεθακίνης στην πρόληψη της ΕκτΟστ επί ΟΑΙ δεν αμφισβητείται, οι προοπτικές και τυχαιοποιημένες μελέτες που το πιστοποιούν είναι ολιγάριθμες.<sup>139,191,204,214</sup>

Και άλλα ΜΣΑΦ (τενοξικάμη, ιβουπροφαίνη, κετορολόκη, μελοξικάμη ροφεκοξίβη κτλ.) έχουν δοκιμασθεί στην ΟΑΙ και στην πρόληψη ΕκτΟστ άλλης αιτιολογίας με την ίδια ή μειωμένη αποτελεσματικότητα.<sup>12,194,13,143,178,154,82</sup> Προφανώς, η αποτελεσματικότητα των ΜΣΑΦ είναι συνάρτηση της διάρκειας χορήγησης και της δόσης, παράμετροι που είναι πιθανώς (διάρκεια χορήγησης) ή μετά βεβαιότητας (δόση) διαφορετικοί για το κάθε ΜΣΑΦ. Από μία πρόσφατη μετα-ανάλυση τυχαιοποιημένων και ημι-τυχαιοποιημένων μελετών συνάγεται ότι χορήγηση ΜΣΑΦ σε μέση ή υψηλή δοσολογία μειώνει την ΕκτΟστ μετά από ΟΑΙ κατά 50-65% περίπου.<sup>63</sup> Θα πρέπει να τονισθεί ότι ισχυρή και διαχρονική τεκμηρίωση όσον αφορά αυτές τις δύο παραμέτρους έχει αθροιστεί μόνον για την ινδομεθακίνη και μάλιστα για την ΕκτΟστ επί ΟΑΙ.

Το κλασικό σχήμα περιλαμβάνει χορήγηση ινδομεθακίνης 25mg x 3 ημερησίως για 6 εβδομάδες,<sup>137</sup> αλλά και βραχύτερα σχήματα έχουν επίσης δοκιμασθεί. Φαίνεται λοιπόν πως πολύ βραχείας διάρκειας (3 ημερών) αγωγή με ινδομεθακίνη δεν προφυλάσσει από ΕκτΟστ.<sup>241</sup> Αντιθέτως, σχήματα 21 ημερών,<sup>137</sup> 14 ημερών<sup>105</sup>, 11 ημερών<sup>245</sup> ή των 8 ημερών<sup>49</sup> πιθανόν να είναι εξ ίσου αποτελεσματικά με πιο μακράς διάρκειας σχήματα.

Όσον αφορά την χρονική απόσταση χορήγησης από την χειρουργική επέμβαση, υπολογίζεται ότι η προφυλακτική αγωγή πρέπει να εκκινείται το αργότερο 5 ημέρες μετεγχειρητικά,<sup>215,233</sup> ώστε να εξασφαλίζεται η προφυλακτική της δραστηριότητα. Σήμερα, τα περισσότερα προτεινόμενα σχήματα περιλαμβάνουν έναρξη της αγωγής την 1<sup>η</sup> μετεγχειρητική ημέρα.<sup>137</sup>

Από την κλινική εμπειρία και τις πειραματικές μελέτες απορρέουν οι εξής επιφυλάξεις σχετικά με την χρήση των ΜΣΑΦ:

Α) Υπάρχουν οι αποδεδειγμένες γενικές ανεπιθύμητες ενέργειες των ΜΣΑΦ (γαστροτοξικότητα, ηπατοτοξικότητα αιματολογικές δυσκρασίες, διαταραχές στην συγκόλληση των αιμοπεταλίων). Ένα όχι αμελητέο ποσοστό των ασθενών αναγκάζονται να διακόψουν αυτή την προφυλακτική αγωγή ενώ για άλλους υπάρχει αντένδειξη έναρξης της αγωγής ευθύς εξ αρχής. Η αυξημένη αιμορραγική διάθεση κατά την διάρκεια του χειρουργείου και μετά είναι επίσης θεωρητικώς πιθανή, αλλά φαίνεται πως, αν η προφυλακτική αγωγή αρχίσει μετεγχειρητικά, δεν παρουσιάζεται αύξηση της απώλειας αίματος από το τραύμα.<sup>178</sup>

Β) Πειραματικές μελέτες τείνουν να καταδειξουν ότι τα ΜΣΑΦ επιδρούν αρνητικά στην πόρωση καταγμάτων και στην ενσωμάτωση πωρωδών εμφυτευμάτων στο οστό (ο αναγνώστης παραπέμπεται στην εκτενή βιβλιογραφία των παραπομπών 26, 137 και 212 για περαιτέρω μελέτη). Προφανώς, αυτό είναι συνέπεια της σημασίας των προσταγλανδινών για τις διαδικασίες οστεοπαραγωγής που εκκινούν από ένα φλεγμονώδες στάδιο (βλέπε ανωτέρω). Ανάλογες μελέτες στον άνθρωπο που να αφορούν την επίδραση των ΜΣΑΦ στην πόρωση καταγμάτων είναι ελάχιστες και συχνά προσμετρούν και την επίδραση άλλων παραγόντων<sup>83</sup> ή τα αποτελέσματά τους έχουν συλλεγεί αναδρομικά.<sup>85</sup> Μία πολύ πρόσφατη μελέτη δείχνει, εντούτοις, τεκμηριωμένα μία σημαντική αύξηση του κινδύνου ψευδαρθρώσεως συμπαρομαρτούντων καταγμάτων σε ασθενείς με κατάγματα κοτύλης που χειρουργήθηκαν και έλαβαν προφύλαξη με ινδομεθακίνη, σε σχέση με άλλους που δεν έλαβαν προφύλαξη ή ακτινοβολήθηκαν<sup>26</sup>. Αντίθετα, κλινικές μελέτες σε ασθενείς που είχαν υποστεί εμφύτευση προθέσεως ισχίου με τεχνική press-fit δεν δείχνουν μείωση της ενσωμάτωσης του εμφυτεύματος,<sup>235,137,260</sup> πιθανώς εν μέρει και ως αποτέλεσμα υιοθετήσεως σχημάτων βραχείας διάρκειας.<sup>235</sup>

Γ) Οι νεωτέρας γενεάς, εκλεκτικοί αναστολείς της Cox-2, που υιοθετήθηκαν και στην προφύλαξη από την ΕκτΟστ<sup>194</sup> σε μια προσπάθεια μείωσης των ανεπιθύμητων ενεργειών των ΜΣΑΦ, φαίνεται να ενέχουν τον ίδιο ή μεγαλύτερο κίνδυνο αναστολής της οστικής πωρώσεως,<sup>53,212,40</sup> (αν και υπάρχουν και αντίθετες ενδείξεις<sup>24</sup>). Η ερμηνεία που δίνεται είναι ότι η Cox-2 απαιτείται για την φυσιολογική ενδοχόνδρια οστεοποίηση κατά την διάρκεια της πωρώσεως (ενώ δεν είναι απαραίτητη στην εμβρυική οστική ανάπτυξη<sup>212</sup>). Δεν είναι άμοιρη συνεπειών, βέβαια, και η πρόσφατη διαπίστωση ότι ορισμένα, τουλάχιστον από αυτά μπορεί να αυξάνουν τον κίνδυνο θρομβωτικών επεισοδίων (απόσυρση ροφεκοξίβης, 2004).

#### 6.2.2.2 Διφωσφονικά

Τα διφωσφονικά άρχισαν να μελετώνται στην δεκαετία του '60 ως παράγοντες που εμποδίζουν την καθίζηση φωσφορικού ασβεστίου από διαλύματα και παρεμποδίζουν την συσσώρευση κρυστάλλων υδροξυαπατίτη (hydroxyapatite, HA) στο οστό, αναστέλλοντας έτσι την διαδικασία μετατροπής του αμόρφου ασβεστίου σε HA.<sup>76</sup> Διαπιστώθηκε ότι παράλληλα παρεμποδίζουν και την απορρόφηση των κρυστάλλων του HA από το οστό, ώστε όλος ο μεταβολισμός – ανακύκλωση (turnover) του ανόργανου τμήματος του οστού να επιβραδύνεται.

Και ενώ σε επίπεδο βασικής έρευνας επιβεβαιώθηκε ότι τα διφωσφονικά εμποδίζουν την φυσιολογική επιμετάλλωση του οστού και αναστέλλουν την οστεοποίηση μαλακών μορίων, η κλινική τους εφαρμογή στην πρόληψη της ΕκτΟστ ήταν απογοητευτική. Η ανάγκη εφαρμογής μακρόχρονων σχημάτων (διάρκειας περί τους 6 μήνες), οι ανεπιθύμητες ενέργειες που πηγάζουν εξ αυτού (μεταξύ των οποίων και κατάγματα μακρών οστών από μείωση της οστικού turnover), οι παρενέργειες της χρήσης οποιασδήποτε διάρκειας (πχ. γαστροοισοφαγική παλινδρόμηση) και το φαινόμενο αναπήδησης (rebound) που εμφανίζεται όταν διακοπεί η χρήση τους (με επιμετάλλωση του άωρου οστεοειδούς που έχει ήδη σχηματισθεί κατά την διάρκεια της χρήσης τους)<sup>76</sup> καθιστούν σήμερα την ΕκτΟστ μη περιλαμβανόμενη κατ' ουσίαν στις ενδείξεις των διφωσφονικών.

### 6.2.3 Προληπτική ακτινοβολήση

Το μεγαλύτερο (αν όχι το αποκλειστικό) βάρος τεκμηρίωσης της χρησιμότητας της ακτινοβολήσεως στην πρόληψη της ΕκτΟστ προέρχεται από την χειρουργική του ισχίου και ιδίως την ΟΑΙ. Εδώ απαντώνται και σειρές όπου η σύγκριση των μετά από προφυλακτική ακτινοβολήση αποτελεσμάτων γίνεται με ομάδα ελέγχου (controlled trials).<sup>149</sup> Πιστεύεται ότι, καθώς η ακτινοβολία επηρεάζει κυρίως τα ταχέως διαιρούμενα κύτταρα, η κύρια δράση της στην πρόληψη της ΕκτΟστ ασκείται μέσω των πολυδύναμων μεσεγχυματικών κυττάρων, με αναστολή διαφοροποίησής τους προς προ-οστεοβλάστες.<sup>11</sup>

Στην χειρουργική του ισχίου, καίρια ερωτήματα σχετικά με την χρήση της ακτινοβολίας έχουν ήδη σήμερα απαντηθεί ικανοποιητικά:

Α) Σχετικά με την δΟΣΟΛΟΓΙΑ. Οι αρχικά προτεινόμενες δόσεις ήταν υψηλές σύμφωνα με τα τρέχοντα δεδομένα, της τάξεως των 2000 cGy.<sup>37,174</sup> Ακολούθησε εφαρμογή δόσεων 1000 cGy, με εξ ίσου ικανοποιητικά αποτελέσματα.<sup>10</sup> Την τελευταία εικοσαετία έχουν δοκιμασθεί ακόμη χαμηλότερες δόσεις (800, 700, 600 ή και 500 cGy) με επιτυχημένα αποτελέσματα.<sup>62,152,176,242</sup> Υπάρχουν ωστόσο και ενδείξεις ότι η μείωση της συνολικής δόσεως μειώνει την αποτελεσματικότητα της ακτινοβολήσεως στην πρόληψη της ΕκτΟστ<sup>172</sup> και ότι σε δόσεις περί τα 1000 cGy η ακτινοβολήση είναι ελαφρά πιο αποτελεσματική από τα ΜΣΑΦ,<sup>172,208</sup> ενώ η αποτελεσματικότητά της βαίνει μειούμενη σε χαμηλότερες δόσεις.<sup>142</sup> Θα πρέπει βέβαια να σημειωθεί ότι η ακτινοβολήση δίδεται είτε με την μορφή μονοδόσης είτε σε ισόποσες πολλαπλές δόσεις και ότι μία μονοδόση είναι βιολογικά πιο ισχυρή από ισόποση ακτινοβολήση «τεμαχισμένη» σε περισσότερες δόσεις.<sup>11</sup> Είναι επίσης προφανές ότι, τηρουμένων των υπολοίπων παραμέτρων ομοίων, το σύστημα χορήγησης διά μονοδόσης είναι πιο πρακτικό για την νοσηλεία του ασθενούς.

Β) Σχετικά με τον χρόνο χορήγησης. Τα περισσότερα σχήματα περιλαμβάνουν χορήγηση ακτινοβολίας μετεγχειρητικά.<sup>10,37,62</sup> Εν τούτοις, προεγχειρητική χορήγηση είναι επίσης αποτελεσματική και έχει το πλεονέκτημα ότι η εφαρμογή της είναι αυτονόητα πιο πρακτική.<sup>176,242</sup> Ένα άλλο θέμα είναι η χρονική απόσταση μεταξύ χειρουργείου και ακτινοβολήσεως. Καθώς η ακτινοβολήση υποτίθεται πως επηρεάζει τα αρχικά στάδια διαφοροποίησης των αρχέγονων μεσεγχυματικών κυττάρων, είναι αναμενόμενο να επιδεικνύει μέγιστη αποτελεσματικότητα όταν χορηγείται σε στενή χρονική σχέση με το εγχειρητικό τραύμα. Ορισμένοι συγγραφείς αναφέρουν σημαντική μείωση της δράσης της όταν η χορήγησή της καθυστερεί πέραν των 4 ημερών από το χειρουργείο.<sup>174</sup>

Γ) Σχετικά με την επίδραση στην επούλωση των μαλακών μορίων. Η ακτινοβολήση δεν προκαλεί καθυστέρηση επούλωσης ή αύξηση των επιπλοκών από την επούλωση του εγχειρητικού τραύματος, όταν η τομή εξαιρείται της ακτινοβολήσεως.<sup>11,176</sup>

Υπάρχουν όμως και αναπάντητα, προς το παρόν, ερωτήματα:

Α) Σχετικά με τον κίνδυνο κακοήθους εξαλλαγής. Θεωρητικά, τα προαναφερόμενα επίπεδα ακτινοβολήσεως φέρουν μικρό ή και αμελητέο κίνδυνο κακοήθειας.<sup>168,185,133,20</sup> Εν τούτοις, οι ασθενείς με αυξημένο κίνδυνο για ΕκτΟστ που ακτινοβολούνται προληπτικά είναι σχετικά ολιγάριθμοι και δεν παρακολουθούνται ποτέ τόσο μακροπρόθεσμα ώστε να αξιολογηθεί αξιόπιστα το επίπεδο αυτού του κινδύνου.<sup>185</sup>

Β) Σχετικά με την επίδραση της ακτινοβολήσεως στον οστίτη ιστό. Υπάρχουν ενδείξεις από μοντέλα πειραματόζωων ότι η ακτινοβολήση μπορεί να μειώσει την ενσωμάτωση των πωρωδών εμφυτευμάτων που τοποθετούνται χωρίς στερέωση με τσιμέντο.<sup>134,224</sup> Επιπλέον, η κλινική εμπειρία μαρτυρεί την αυξημένη πιθανότητα ψευδαρθρώσεως επί ΟΑΙ, όταν χρησιμοποιείται η τεχνική της οστεοτομίας μείζονος τροχαντήρος και οι ασθενείς ακτινοβολούνται για πρόληψη της ΕκτΟστ.<sup>10,174,176</sup> Εν τούτοις, αυτό μπορεί να είναι εν μέρει ή εξ ολοκλήρου αποτέλεσμα της επιλογής ασθενών προς αναθεώρηση ΟΑΙ, όπου συνήθως η ποιότητα του οστού της περιοχής είναι κατώτερη του συνήθους.<sup>11,176</sup> Εν τέλει, η

πιθανότητα δυσμενούς επίδρασης της ακτινοβολήσης στην στερέωση προθέσεως ή στην πώρωση συμπαρομαρτούντων καταγμάτων στην περιοχή δεν έχει επαρκώς in vivo προσδιορισθεί.

Θα πρέπει να σημειωθεί ότι σύγχρονες μέθοδοι δίνουν την δυνατότητα ρύθμισης του βάρους ακτινοβολήσης και περιορισμού της σε πεδία προεπιλεγμένα, ώστε να μειωθούν οι δυνητικά δυσμενείς συνέπειες στην επούλωση του τραύματος, την πώρωση τυχόν οστεοτομίας μείζονος τροχαντήρα και την press-fit στερέωση πωρωδών εμφυτευμάτων.<sup>176</sup>

Πέραν των ως άνω αβεβαιοτήτων, ορισμένες ομάδες ασθενών μπορεί να παρουσιάζουν ιδιαιτερότητες όσον αφορά την προληπτική, εναντίον της ΕκτΟστ, χρήση ακτινοβολήσης. Πχ. οι εγκαυματίες είναι δυνατόν να διατρέχουν αυξημένο κίνδυνο εξαλλαγής μετά από ακτινοβολήση σε σχέση με τον γενικό πληθυσμό, λόγω και πιθανότητας το έγκαυμα να δρα αυτό καθ' εαυτό εξαλλαξιγόνα. Η ίδια ομάδα μπορεί να παρουσιάζει περισσότερα προβλήματα επούλωσης, για αυτονόητους λόγους, όταν η δέσμη της ακτινοβολήσης διέρχεται από κεκαυμένους ιστούς.

#### 6.2.4 Επιλογή τύπου πρόληψης

Μπορεί εδώ να επιχειρήσει κανείς να εξατομικεύσει τις ενδείξεις εφαρμογής ειδικής προληπτικής αγωγής (με ΜΣΑΦ ή ακτινοβολήση) αναλόγως της ομάδας – στόχου των ασθενών.

Είναι ευνόητο ότι εάν ο κίνδυνος ανάπτυξης ΕκτΟστ δεν αφορά συγκεκριμένη εντόπιση αλλά διαχέεται σε όλες τις αρθρώσεις (ή εν πάσει περιπτώσει σε αυτές που συχνότερα προσβάλλονται), δεν έχει ένδειξη η εφαρμογή προληπτικής ακτινοβολήσης. Κατ' αυτό τον τρόπο, ασθενείς με βλάβες του ΚΝΣ<sup>112</sup> ή με εγκαύματα δεν είναι υποψήφιοι για προληπτική ακτινοβολήση. Σε τέτοιους ασθενείς, όμως, και η προληπτική χρήση ΜΣΑΦ τίθεται πρακτικά σε αμφισβήτηση, καθ' ότι ενδέχεται η περίοδος κατά την οποία ο αιτιολογικός παράγων δρα ευοδωτικά στην ανάπτυξη ΕκτΟστ να είναι μακρά (εβδομάδων ή μηνών).<sup>77</sup> Τότε, βέβαια, η πιθανή ωφέλεια από την χορήγηση των ΜΣΑΦ αντισταθμίζεται από τις ανεπιθύμητες ενέργειές τους.

Αντιθέτως, η προφυλακτική αγωγή έχει κατ' εξοχήν νόημα όταν ο κίνδυνος ανάπτυξης ΕκτΟστ αφορά συγκεκριμένη άρθρωση και ο αιτιολογικός παράγων που την προκαλεί δρα εντός περιορισμένου χρονικά πλαισίου. Αυτό πρακτικά συμβαίνει στην χειρουργική ορισμένων αρθρώσεων και στην περίπτωση εξαιρέσεως ήδη υπάρχουσας ΕκτΟστ, όπου βέβαια η προφύλαξη αφορά τον κίνδυνο υποτροπής. Όπως έχει και προηγουμένως τονισθεί, ο βασικός όγκος τεκμηρίωσης αφορά την χειρουργική του ισχίου, και μάλιστα τις ΟΑΙ και την χειρουργική των καταγμάτων της κοτύλης. Εδώ επιπλέον η συχνότητα ΕκτΟστ είναι αρκετά υψηλή (παρ' ότι με σημαντικές αποκλίσεις μεταξύ διαφορετικών μελετών) ώστε πιθανώς να δικαιολογεί, με την χρήση προφυλακτικής αγωγής, την ανάληψη ενός ορισμένου κινδύνου, απορρέοντος από τις ανεπιθύμητες ενέργειες του κάθε τύπου προφύλαξης. Φαίνεται ότι τα επίπεδα προφύλαξης που παρέχουν οι δύο αγωγές είναι αδράς συγκρίσιμα.<sup>27,132,172,139</sup>

Εν τούτοις, ο πληθυσμός των ασθενών που οδηγείται σε προθετική αντικατάσταση του ισχίου δεν συμπεριφέρεται ομοιόμορφα όσον αφορά τον κίνδυνο ανάπτυξης ΕκτΟστ. Όπως προαναφέρθηκε στο κεφάλαιο περί επιπτώσεως και παραγόντων κινδύνου, η παρουσία υπερτροφικού τύπου οστεοαρθροπάθειας, η διάχυτη ιδιοπαθής σκελετική υπερόστωση, η αγκυλοποιητική σπονδυλίτιδα, η νόσος Paget και το ιστορικό προηγούμενης ΕκτΟστ, μαζί με το άρρεν φύλο, συνιστούν ένα profile υψηλού κινδύνου για εμφάνιση ΕκτΟστ.<sup>185</sup> Υποστηρίζεται λοιπόν ότι για να βελτιστοποιηθεί η σχέση κόστους / οφέλους από την χρήση προφυλακτικής αγωγής πρέπει αυτή να εφαρμόζεται σε εκείνους τους ασθενείς που έχουν και έναν από τους ως άνω παράγοντες κινδύνου παρόντα και όχι αδιακρίτως σε όλους τους υποψήφιους για ΟΑΙ.

Εν τέλει, η επιλογή μεταξύ ΜΣΑΦ και ακτινοβολήσης, εκεί που η προφυλακτική αγωγή κατά της ΕκτΟστ έχει αποφασισθεί, είναι συνάρτηση τυχόν εξατομικευμένων αντενδείξεων (πχ. ιστορικό ενεργού πεπτικού έλκους αποτελεί αντένδειξη για χορήγηση ΜΣΑΦ) αλλά και των δυνατοτήτων της κάθε μονάδος και γενικότερα του κάθε συστήματος παροχής υπηρεσιών υγείας (η εφαρμογή ακτινοβολήσης απαιτεί ύπαρξη ανεξάρτητης εξειδικευμένης μονάδος, συχνά εκτός του νοσηλευτικού ιδρύματος όπου θα αντιμετωπισθεί η κυρία πάθηση).<sup>147</sup> Υπ' όψιν λαμβάνεται και το κόστος της κάθε προφύλαξης, αφού η ακτινοβολήση μπορεί να είναι μέχρι και 200 φορές ακριβότερη από την χορήγηση ΜΣΑΦ.<sup>162</sup>

Όμως τα πράγματα είναι πολύ πιο αβέβαια στην τραυματολογία και χειρουργική των άλλων αρθρώσεων, όπου και η συχνότητα ΕκτΟστ έχει γενικά αναφερθεί ως αισθητά ισχνότερη. Στον αγκώνα φαίνεται ότι κυρίως οι βαρείες κακώσεις – τύπου καταγμάτων / εξάρθρημάτων – συνοδεύονται από άξια λόγου πιθανότητα εμφάνισης ΕκτΟστ και το ίδιο συμβαίνει και με ορισμένες προσπελάσεις που τραυματίζουν την μεσόστεο μεμβράνη (βλέπε κεφάλαιο περί συχνότητας της ΕκτΟστ). Ενδεχομένως σε αυτές τις περιπτώσεις, καθώς και στις επεμβάσεις εξαιρέσεως ήδη υπάρχουσας ΕκτΟστ δικαιολογείται η εφαρμογή προφυλακτικής αγωγής. Θα πρέπει, εν τούτοις, να ληφθεί υπ' όψιν ότι τόσο η χορήγηση ΜΣΑΦ όσο και η ακτινοβολήση<sup>1,38,56,103,155,190</sup> για την προφύλαξη κατά της ΕκτΟστ στην περιοχή του αγκώνα δεν έχουν μελετηθεί παρά μάλλον ανεκδοτολογικά, είτε στην καλύτερη περίπτωση, στα πλαίσια μικρών σειρών, χωρίς τεκμηρίωση με διπλή - τυφλή μέθοδο.

### *6.3 Πρόληψη των γενετικών μορφών έκτοπης οστεοποίησης – χρήση αναστολέων οστεοποίησης τοπικώς στις γενετικές και επίκτητες μορφές*

Είδαμε ότι ΕκτΟστ μπορεί να εμφανισθεί στην πορεία ανάπτυξης παιδιών με ορισμένα γενετικά στίγματα, συνηθέστερα στα πλαίσια της προοδευτικής οστεοποιού ινοδυσπλασίας και της προοδευτικής οστικής ετεροπλασίας (FOP και POH αντίστοιχα). Θα πρέπει να ληφθεί υπ' όψιν ότι οι προαναφερόμενες γενετικές διαμαρτίες συχνά προκύπτουν ως νέες μεταλλάξεις, ούτως ώστε να μην τίθεται, σ' αυτή την περίπτωση, ζήτημα πρόληψης, διά γενετικού ελέγχου των γονέων προ της κύησης (genetic counseling). Αντιθέτως, θα είχε αξία η προγεννητική διάγνωση στην εμβρυική φάση, παρά τα ηθικά διλήμματα που ενδεχομένως θέτει η διακοπή μιας κύησης που άλλως θα οδηγούσε στην γέννηση βρέφους με φυσιολογική νοητική ανάπτυξη και χωρίς ευδιάκριτα ή με πλήρως απόντα –στα πρώτα έτη της ζωής– τα σωματικά στίγματα.

Περισσότερο ενδιαφέρον θα είχε η δυνατότητα χρήσης φαρμακευτικών ουσιών που με τοπική ή συστηματική χορήγηση θα μπορούσαν να αναχαιτίσουν την εμφάνιση νέων εστιών ΕκτΟστ και άρα την πρόοδο της νόσου. Καθώς αναγνωρίζεται η θεμελιώδης εμπλοκή της BMP-4 στην παθοφυσιολογία της FOP, γίνεται έρευνα πάνω στην δυνατότητα παρεμπόδισης δράσεώς της, ώστε να ανασταλεί η ανάπτυξη νέων εκτόπων εστιών. Στην πλέον πρόσφατη βιβλιογραφία συναντούμε μελέτη σε μοντέλο ΕκτΟστ σε ποντικούς, όπου η ΕκτΟστ αναπτυσσόταν με την χορήγηση BMP-4, απομεταλλωμένης θεμελίου ουσίας οστού ή μετά από τενοτομή του Αχιλλείου τένοντος.<sup>95</sup> Στελεχειαία κύττρα (stem cells) στα οποία είχε εισαχθεί (με ρετροϊό) ένα γονίδιο υπεύθυνο για την σύνθεση του Noggin, διοχετεύθηκαν σε περιοχή όπου αναπτυσσόταν ΕκτΟστ, σύμφωνα με τους περιγραφέντες μηχανισμούς.

Σημειωτέον ότι το Noggin είναι ένα πολυπεπίδιο που δεσμεύει μόρια-μέλη της υπεροικογένειας TGF- $\beta$  (μεταξύ των οποίων και την BMP-4) και ανταγωνίζεται τις δράσεις τους.<sup>92</sup> Συχνά συν-εκφράζεται με τις BMP κατά την διάρκεια της ανάπτυξης και πιθανότατα αποτελεί ένα μηχανισμό ελέγχου των δράσεών τους.<sup>262</sup> Ετερόζυγες μεταλλάξεις του γονιδίου που κωδικοποιεί το Noggin προκαλούν στον άνθρωπο ένα σύνδρομο πολλαπλών



συνοστώσεων, μεσοφαλαγγικές συνοστώσεις και άλλες σκελετικές ανωμαλίες της αυχενικής μοίρας της σπονδυλικής στήλης και του αυχένα του μηριαίου οστού.<sup>86</sup>

Διαπιστώθηκε, λοιπόν, στο πείραμα αυτό η ικανότητα των κυττάρων-παραγωγών του Noggin να εμποδίζουν την εμφάνιση ΕκτΟστ. Η μελέτη προοιωνίζεται την εφαρμογή τοπικής γονιδιακής θεραπείας για την αναστολή εξέλιξης των βλαβών της FOP.<sup>95</sup>

Σε μια άλλη πρόσφατη μελέτη, η χρήση μεταλλαγμένων μορίων BMP, με δομικές διαφοροποιήσεις από το φυσιολογικό μόριο, προκάλεσε επίσης αναστολή της ΕκτΟστ.<sup>253</sup> Τέτοια μόρια θα μπορούσαν να χορηγηθούν με ελεγχόμενη αποδέσμευση τοπικά, σε περιοχές όπου αναμένεται η εμφάνιση ΕκτΟστ. Γενικώς, τέτοια προληπτική αντιμετώπιση θα μπορούσαν να έχουν στο μέλλον τόσο γενετικά προσδιοριζόμενες όσο και οι επίκτητες μορφές ΕκτΟστ. Τα ίδια αυτά ανταγωνιστικά των BMPs μόρια μπορεί να χορηγούνται στο μέλλον τοπικά παρααρθρικά ως προστατευτικοί παράγοντες εναντίον της ΕκτΟστ, σε ασθενείς στους οποίους χορηγούνται μορφογενετικές πρωτεΐνες για θεραπευτικούς λόγους.<sup>95</sup>

Τέλος, για την αντιμετώπιση της δυσοσίωσης εξέλιξης της FOP έχει προταθεί και μεταμόσχευση μυελού οστών, επι τη βάση της ιδέας ότι η τοπική υπερέκκριση BMP-4 πυροδοτείται από ένα ανώμαλο κύτταρο του αιμοποιητικού ιστού.<sup>6,57</sup>

#### 6.4 Συμπέρασμα

Η χρήση γενικών μέτρων πρόληψης της ΕκτΟστ, όπως η ενεργητική κινησιοθεραπεία, η εφαρμογή ναρθήκων για την αντιμετώπιση των ρικνώσεων των μαλακών μορίων, η προστασία περιοχών του σώματος από συνεχή πίεση, η επιτάχυνση της επουλώσεως στους εγκαυματίες με την χρήση δερματικών μοσχευμάτων και τέλος η κατά το δυνατόν ατραυματική τεχνική στις χειρουργικές επεμβάσεις είναι καθολικά αποδεκτή, παρ' ότι όχι απολύτως τεκμηριωμένη.

Η φαρμακευτική, διά ΜΣΑΦ, και η δι' ακτινοβολήσεως προληπτική αγωγή κατά της ΕκτΟστ έχουν μεγαλύτερο βαθμό τεκμηρίωσης, αλλά η αποτελεσματικότητά τους έχει επαρκώς διερευνηθεί μόνον στην χειρουργική του ισχίου. Η μεταφορά αυτής της εμπειρίας στην ΕκτΟστ του αγκώνα επιχειρείται με τις ίδιες επιφυλάξεις, όσον αφορά το παράθυρο ασφαλείας και την σχέση κόστους / οφέλους της κάθε μεθόδου, μόνον που επιπλέον προστίθεται, για τον αγκώνα, η σχετική σπανιότητα εμφάνισης ΕκτΟστ, σε σύγκριση με το ισχίο. Θεωρείται, λοιπόν, από μερικούς ότι η προφυλακτική κατά της ΕκτΟστ αγωγή έχει στον αγκώνα θέση μόνον σε βαρείες κακώσεις (του τύπου των καταγμάτων – εξάρθρημάτων) ή όπου συνυπάρχουν και προδιαθεσικοί παράγοντες εμφάνισης ΕκτΟστ.

Επιπλέον, η χορήγηση ειδικής προφυλακτικής αγωγής έχει νόημα μόνον εφ' όσον ο αιτιολογικός παράγων δρα σε ένα περιορισμένο χρονικό διάστημα. και, αν πρόκειται να εφαρμοσθεί ακτινοβολήση, εφ' όσον η δράση του περιορίζεται σε μία εστία – άρθρωση. Άρα, η χρησιμότητα της προφυλακτικής αγωγής περιορίζεται πρακτικά μόνον στο τοπικό τραύμα (περιλαμβανομένου και του χειρουργικού) και στην πρόληψη υποτροπής μετά από εξαίρεση ήδη υπάρχουσας ΕκτΟστ.

Παράλληλα, αυτή την εποχή αναπτύσσονται πειραματικά μοντέλα τοπικής εφαρμογής ουσιών που αναστέλλουν την δράση των οστικών μορφογενετικών πρωτεϊνών, δρώντας ανταγωνιστικά ή δεσμεύοντάς τις. Πιθανότατα, αυτή η εξέλιξη, εφ' όσον τύχει κλινικής επιβεβαίωσης, θα ανοίξει νέους ορίζοντες στην πρόληψη της ΕκτΟστ τόσο στις επίκτητες όσο και στις γενετικά προσδιοριζόμενες μορφές της.



## 7. ΘΕΡΑΠΕΙΑ

### 7.1 Γενικά

Από την στιγμή που πιστοποιείται η εμφάνιση μίας εστίας ΕκτΟστ, η φυσιοθεραπεία μπορεί να διασώσει ένα χρήσιμο εύρος κίνησης στην προσβεβλημένη άρθρωση, παρεμποδίζοντας την δημιουργία πλήρων οστικών γεφυρών. Βεβαίως υποστηρίζεται από ορισμένους ότι η κινητοποίηση αυξάνει τον τοπικό τραυματισμό και μπορεί να αυξήσει τον όγκο της ΕκτΟστ. Οι αβεβαιότητες, όμως, αυτές και οι επιφυλάξεις για την χρησιμότητα και το είδος της φυσιοθεραπείας (όπως αναπτύσσονται και στην ενότητα «Πρόληψη») πηγάζουν κυρίως από πειραματικά μοντέλα πρόκλησης ΕκτΟστ με τοπικό τραυματικό μηχανισμό και δεν αντανακλούν ενδεχομένως το τι συμβαίνει σε άλλες μορφές ΕκτΟστ, όπως μετά από ΚΕΚ ή έγκαιμα. Οι περισσότεροι σήμερα προτιμούν την παρακίνηση του ασθενούς για ενεργητική κινητοποίηση και την εφαρμογή παθητικής κινητοποίησης εντός των ορίων της ανώδυνης κινητικότητας, συν κάποιους χειρισμούς ήπιας διατάσεως στις ακραίες θέσεις της παθητικής κινητικότητας. Συζητείται, δέ, και η κινητοποίηση υπό νάρκωση (δες συζήτηση και βιβλιογραφία στο κεφάλαιο «Πρόληψη»).

Όσον αφορά την ακτινοβολήση, δεν τεκμηριώνεται ότι αυτή μπορεί να επηρεάσει τον τελικό όγκο της ΕκτΟστ, εφ' όσον αυτή έχει ήδη κάνει την εμφάνισή της, αλλά πιθανόν να περιορίζει τον πόνο σε ασθενείς με ΚΕΚ και ΕκτΟστ που δεν απαντούν ικανοποιητικά στα αντιφλεγμονώδη.<sup>115,173</sup> Κατά κανόνα η ακτινοβολήση δεν χρησιμοποιείται σήμερα ως μέσον περιορισμού της ΕκτΟστ *όταν αυτή είναι ήδη παρούσα*. Το αυτό ισχύει και για την φαρμακευτική πρόληψη, δηλαδή τα ΜΣΑΦ.

Προκειμένου να απαντήσει κανείς στην ερώτηση «τι ποσοστό των ασθενών με ΕκτΟστ χρειάζονται την χειρουργική αγωγή;» απαιτείται να γνωρίζει την φυσική ιστορία της ΕκτΟστ και να έχει θέσει κριτήρια επιλογής της χειρουργικής αντιμετώπισης.

Όσον αφορά την εξέλιξη της ΕκτΟστ μετά την εμφάνισή της, φαίνεται ότι σημαντική αυτόματη υποχώρηση είναι μάλλον η εξαίρεση παρά ο κανόνας. Επισημαίνεται ότι εκσεσημασμένη απορρόφηση συμβαίνει πολύ πιο συχνά στα παιδιά παρά στους ενήλικες.<sup>21,60,75,223</sup> και σχετίζεται με την άρση δράσεως του αιτιολογικού παράγοντα (επούλωση δερματικών βλαβών στο έγκαιμα ή αναστροφή των νευρολογικών ελλειμμάτων και της σπαστικότητας στην ΚΕΚ). Στις περιπτώσεις αυτόματης υποχώρησης μπορεί επιπλέον να έχουν συμπεριληφθεί και ασβεστοποιήσεις,<sup>166</sup> που δεν πληρούν τον ορισμό της ΕκτΟστ.

Κριτήριο επιλογής ασθενών για χειρουργική αντιμετώπιση είναι ο περιορισμός της λειτουργικότητας της προσβεβλημένης αρθρώσεως, τυχόν συμπτωματική νευραγγειακή παγίδευση ή συνύπαρξη των προηγούμενων.<sup>223</sup>

### 7.2 Διάρκεια αναμονής πριν την εξαίρεση (timing)

Καθώς η συχνότητα επανεμφάνισης της ΕκτΟστ μετά την εξαίρεσή της έχει αναφερθεί αρκετά υψηλή, έχει συστηθεί η εξαίρεση να επιχειρείται μόνον εφ' όσον η μάζα της ΕκτΟστ έχει φθάσει στην ακτινολογική και βιολογική της σιγή.<sup>66,108,230,192,76</sup> Όπως εκτίθεται και στην ενότητα «κλινική, εργαστηριακή και απεικονιστική διερεύνηση» τέτοιες δυνατότητες εκτιμήσεως της βιολογικής δραστηριότητας της ΕκτΟστ παρέχονται από τον απλό ακτινολογικό έλεγχο, τα επίπεδα αλκαλικής φωσφατάσης του ορού (sALP) και το σπινθηρογράφημα οστών τριών φάσεων (ΣΟ-3φ).

Εν τούτοις, όπως έχει εκτενώς συζητηθεί στην προαναφερόμενη ενότητα, τα στοιχεία αυτά είναι σχετικής μόνον αξίας. Τα επίπεδα της sALP σχετίζονται ασταθώς με την

παρουσία ΕκτΟστ στον αγκώνα,<sup>166</sup> πιθανώς διότι εξαρτώνται και από τον απόλυτο όγκο αυτής,<sup>71</sup> με αποτέλεσμα να τείνουν να είναι υψηλότερα σε ΕκτΟστ που αφορούν μεγάλες αρθρώσεις, όπως το ισχίο, όπου απαντώνται συχνότερα μαζικότερες ΕκτΟστ. Στις απλές ακτινογραφίες μπορεί να εκτιμηθεί μόνον ποιοτικά η ωρίμανση της ΕκτΟστ (δοκίδωση, σαφήνεια παρυφών), ενώ είναι δυνατόν να παραβλεφθεί τμήμα της ΕκτΟστ με χαρακτηρισές ανωριμότητας, που όμως ενδεχομένως επικαλύπτεται στις συνήθεις προβολές από φυσιολογικό οστό ή ώριμη ΕκτΟστ. Τέλος, το ΣΟ-3φ δίνει και αυτό ποιοτικού χαρακτήρα στοιχεία ωρίμανσης και κυρίως σε σύγκριση με προηγούμενα ΣΟ-3φ στον ίδιο ασθενή. Ορισμένοι πιστεύουν ότι το ΣΟ-3φ και ο προσδιορισμός των επιπέδων sALP στερείται ειδικότητας και ευαισθησίας αντίστοιχα στην παρακολούθηση ανάπτυξης της ΕκτΟστ.<sup>243</sup>

Λαμβάνοντας υπ' όψιν αυτές τις παραμέτρους, συνήθως οδηγούμαστε σε μια αναμονή της τάξεως των 18-24 μηνών ή και μεγαλύτερη,<sup>76,223</sup> από την στιγμή της εμφάνισης της ΕκτΟστ μέχρι την εξαίρεσή της. Μια τέτοια περίοδος αναμονής μπορεί να στερήσει επί μακρόν πολλούς ασθενείς από σημαντικές λειτουργικές δεξιότητες και να καταστήσει την επάνοδο του απωλεσθέντος εύρους κίνησης δυσχερέστερη και ατελέστερη, όταν επιχειρηθεί τελικά η αφαίρεση της ΕκτΟστ.<sup>98</sup> Αυτό αποδίδεται στο γεγονός ότι ο περιορισμός του εύρους κίνησης που παραμένει εγκατεστημένος επί μακρόν προκαλεί ρικνώσεις μαλακών μορίων που μπορεί να εμποδίσουν την αποκατάσταση του φυσιολογικού εύρους κίνησης, όταν αφαιρεθεί το οστικό στοιχείο που την παρενοχλεί. Πιθανώς, δέ, η μακρά παραμονή να βλάπτει και την ποιότητα του αρθρικού χόνδρου.

### *7.3 Η εμπειρία από την εξαίρεση της ΕκτΟστ του αγκώνα*

#### *7.3.1 Προσδιορισμός του λειτουργικού εύρους κίνησης στον αγκώνα*

Είναι απαραίτητος στην επιδίωξη να τίθεται με αντικειμενικότητα η ένδειξη της χειρουργικής αντιμετώπισης της ΕκτΟστ. Εν τούτοις, το λειτουργικό εύρος κίνησης του αγκώνα δεν έχει προσδιορισθεί πέραν πάσης αμφισβητήσεως. Οι Morrey και συν.<sup>165</sup> θεωρούν ότι ένα εύρος της τάξεως των 100° σε κάμψη/έκταση (μεταξύ 30° και 130°) και 100° σε πρηνισμό/υπτιασμό (50° υπτιασμού και 50° πρηνισμού γύρω από την ουδέτερη θέση) είναι ουσιώδες προκειμένου ο αγκώνας να επιτελεί τις περισσότερες από τις ημερήσιες δραστηριότητες. Οι Vasen και συν.<sup>244</sup> τοποθετούν το λειτουργικό εύρος κίνησης του αγκώνα σε κάμψη/έκταση μεταξύ των 75° και των 120°. Σε ορισμένες περιπτώσεις, βέβαια, ο χειρουργός είναι δυνατόν να επιχειρήσει, με επιθυμία του ασθενούς, αφαίρεση μίας ΕκτΟστ αγκώνα με κινητικό περιορισμό που δεν εμπίπτει στα όρια της λειτουργικής εκπτώσεως με οποιοδήποτε από τα προηγούμενα κριτήρια.

#### *7.3.2 Συμπτώματα από νευρική παγίδευση*

Όταν στην βιβλιογραφία αναφέρεται παγίδευση νευρικού στοιχείου από ΕκτΟστ αγκώνα, σχεδόν κατ' αποκλειστικότητα μνημονεύεται το ωλένιο νεύρο.<sup>72,131,236,251,47,249</sup> Φαίνεται πως αυτό οφείλεται στο γεγονός ότι το ωλένιο ν. εντοπίζεται στην θέση που ταυτόχρονα αποτελεί την συνηθέστερη εντόπιση της ΕκτΟστ στον αγκώνα, δηλ. έσω και οπίσθια.

Η παγίδευση του ωλενίου ν. μπορεί να συνοδεύεται από πλήρη έλλειψη συμπτωμάτων, ήπιες αισθητικές διαταραχές (κατανομής 1<sup>1/2</sup> ωλενίων δακτύλων) ή και κινητική έκπτωση στην κατανομή του (πάρεση ή παράλυση μεσοστέων, μυών υποθέναρος, προσαγωγού του αντίχειρα – βλέπε ενότητα «κλινική, εργαστηριακή και απεικονιστική διερεύνηση»).

Η νευρική παγίδευση μπορεί να είναι αποτέλεσμα εμπλοκής του νευρικού στοιχείου στο έκτοπο οστό ή απώθησής του από αυτό<sup>236</sup> και έχει χαρακτήρα επείγοντος, καθ' ότι απειλείται η νευρική λειτουργία με μόνιμη έκπτωση ή πλήρη απώλεια.

Από τις μέχρι σήμερα δημοσιευθείσες σειρές ή περιπτώσεις ασθενών, φαίνεται ότι όταν υπάρχει συμπτωματική νευρική παγίδευση η εξαίρεση της ΕκτΟστ οδηγεί κατά κανόνα σε βελτίωση ή και πλήρη άρση της νευρολογικής συμπτωματολογίας.<sup>47,236,249</sup>

### 7.3.3. Διάρκεια αναμονής πριν την εξαίρεση

Και στην ΕκτΟστ του αγκώνα έχει προταθεί παρακολούθηση της βιολογικής δραστηριότητας με τους προαναφερόμενους δείκτες και επέμβαση μόνον εφ' όσον αυτοί έχουν επιστρέψει στα φυσιολογικά επίπεδα. Αυτό συνήθως γίνεται μετά την παρέλευση σημαντικού χρονικού διαστήματος από την εμφάνιση της ΕκτΟστ, γι' αυτό και κλασικά συστήνεται μία αναμονή κατ' ελάχιστον 12-18 μηνών προτού επιχειρηθεί εξαίρεση.<sup>71,98,192</sup> Αυτή η σύσταση μεταφέρει εμπειρία κυρίως από την χειρουργική των ΕκτΟστ του ισχίου σε παραπληγικούς, πιθανώς, δέ, είναι εφαρμόσιμη και σε ασθενείς με νευρολογική συνδρομή ως συνέπεια ΚΕΚ, όπου μία τέτοια περίοδος αναμονής φαίνεται να επιτρέπει την ολοκλήρωση της νευρολογικής ανάνηψης, κάτι που είναι ουσιώδες για την μετεγχειρητική φυσιοθεραπεία.<sup>76,71,223</sup> Και σε ασθενείς με βλάβη του ΝΜ, έχουν υπάρξει συγγραφείς που θεωρούν ότι η ωριμότητα της ΕκτΟστ, όπως εκτιμάται από τα επίπεδα της sALP και τα διαδοχικά ΣΟ-3φ, δεν συνδέεται με την πιθανότητα υποτροπής μετά από εξαίρεση.<sup>73</sup>

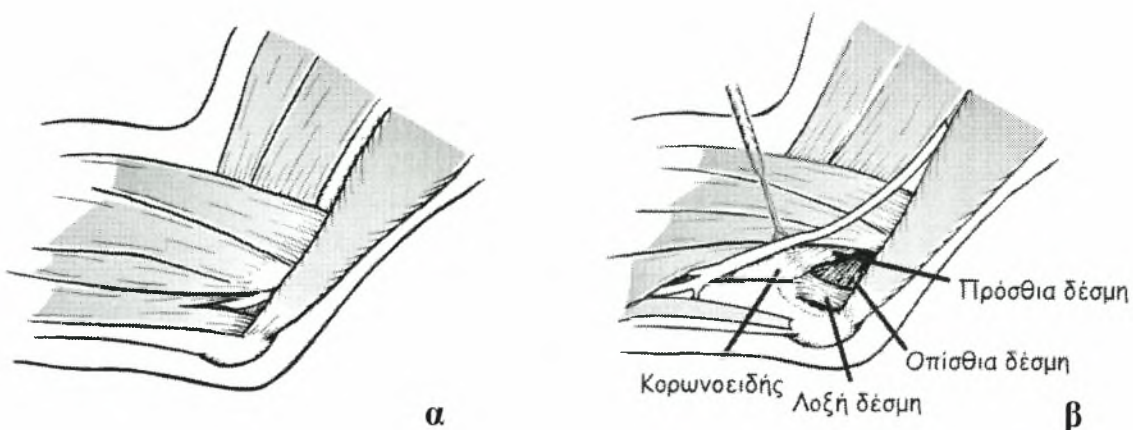
Προσφάτως έχουν εμφανισθεί στην βιβλιογραφία σειρές ασθενών με ΕκτΟστ του αγκώνα όπου η εξαίρεση επιχειρήθηκε χωρίς να χρησιμοποιηθούν το ΣΟ-3φ και η sALP ως κριτήρια βιολογικής ωρίμανσης,<sup>14,47,67,119,155,164,190,236</sup> με αποτελέσματα ιδιαίτερα ενθαρρυντικά. Σε ορισμένους ασθενείς των σειρών αυτών<sup>47,164,236,247</sup> η εξαίρεση ήταν ιδιαίτερος πρώιμη, 1 έτος ή και λιγότερο, κατά μέσον όρο, μετά από τον σχηματισμό της ΕκτΟστ. Είναι πιθανόν ότι η εφαρμογή πρόληψης κατά της υποτροπής (με ΜΣΑΦ ή ακτινοβολία) και η επιθετική μετεγχειρητική κινητοποίηση εξουδετερώνουν τις τυχόν αυξημένες πιθανότητες υποτροπής λόγω πρωιμότητας της εξαίρεσης.<sup>248</sup>

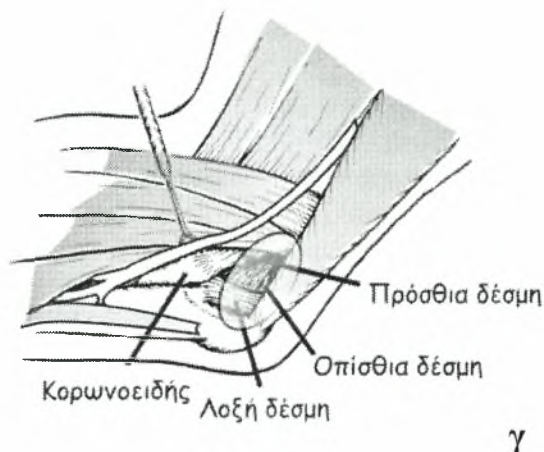
### 7.3.4 Προσπλάσεις για την εξαίρεση έκτοπης οστεοποίησης περί τον αγκώνα

Η προσπέλαση που θα επιλεγεί για την αφαίρεση μίας ΕκτΟστ περί τον αγκώνα εξαρτάται από την θέση αυτής αλλά και την προτίμηση του χειρουργού.<sup>32,78,98,119,175,189,190,223,248</sup>

#### 7.3.4.1 Έσω-οπίσθια προσπέλαση

Είναι κατάλληλη για την αφαίρεση μίας έσω-οπίσθιας ΕκτΟστ, εντόπιση που είναι η πιο συνήθης στις ΕκτΟστ του αγκώνα επί εγκυμάτων. Αναπτύσσεται μέσω μίας επιμήκους τομής στο κάτω πέρασ του βραχίονα και στο εγγύς τριτημόριο του αντιβραχίου, κατά μήκος της πορείας του ωλενίου ν. Το νεύρο παρασκευάζεται από τα εγγύς προς τα άνω (Εικ. 7.1)





**Εικόνα 7.1 (α, β, γ)** Έσω-οπίσθια προσπέλαση του αγκώνα. Τροποποιημένο από Patterson SD et al.<sup>175</sup> Η οβάλ σκίαση είναι η συνήθης θέση της οστεοποίησης.

τενοντίου μοσχεύματος.<sup>35</sup> Πάντως, τουλάχιστον στους εγκυματίες, δεν φαίνεται να υφίσταται πρόβλημα μετεγχειρητικής αστάθειας που να επιβάλλει μία τέτοια ανακατασκευή.<sup>236</sup>

και υπεργείρεται. Εάν είναι παγιδευμένο σε αύλακα ή tunnel έκτοπης οστικής μάζας, είναι δυνατόν να απαιτηθεί αφαίρεση της οροφής του tunnel για να κινητοποιηθεί το νεύρο και να συνεχισθεί η επέμβαση. Η απελευθέρωση του νεύρου συνεχίζεται μεταξύ των δύο κεφαλών του ωλενίου καμπτήρα του καρπού και, αν αποφασισθεί πρόσθια μετάθεσή του, πρέπει επίσης να εκταμεί το έσω μεσομύιο δάφραγμα. Η ΕκτΟστ εντοπίζεται τότε να υπέρκειται του έσω πλάγιου συνδεσμικού συστήματος (Εικ. 7.1). Έτσι, η αφαίρεσή της συνεπάγεται συχνά την αποκόλληση μέρους ή του συνόλου αυτού. Εάν μετά την αφαίρεση της ΕκτΟστ είναι δυνατή η επανακαθήλωση του έσω πλάγιου συνδέσμου, αυτό πραγματοποιείται. Ειδάλλως έχει προταθεί ανακατασκευή του με χρήση

#### 7.3.4.2 Πρόσθια-έσω προσπέλαση

Φέρεται στον βραχίονα μεταξύ προσθίου βραχιονίου και τρικεφάλου και συνεχίζεται στο αντιβράχιο μεταξύ της μάζας των πρηνιστών-καμπτήρων και του προσθίου βραχιονίου. Απαιτεί αναγνώριση, παρασκευή και έσω απόθεση των βραχιονίου αρτηρίας και μέσου ν. και τυχόν απελευθέρωσή τους, αν εμπλέκονται στην μάζα της ΕκτΟστ. Μετά από έσω αποκόλληση-παραεκτόπιση της μάζας των πρηνιστών-καμπτήρων και έξω πλάγια παραεκτόπιση του προσθίου βραχιονίου μυός, επιτρέπει την προσπέλαση και διερεύνηση της πρόσθιας και πρόσθιας-έσω επιφάνειας της αρθρώσεως του αγκώνα, για τυχόν αφαίρεση ΕκτΟστ με ανάλογη θέση. Η μάζα των πρηνιστών-καμπτήρων μπορεί γι' αυτό να αποκολληθεί από τον έσω επικόνδυλο και να επανακαθηλωθεί ακολούθως.

Ορισμένοι χρησιμοποιούν εδώ την προσπέλαση «over the top» του Hotchkiss,<sup>106</sup> όπου η μάζα των πρηνιστών-καμπτήρων διαχωρίζεται στη μέση και το πιο έξω-πρόσθιο τμήμα της υπεργείρεται προς τα έξω μαζί με τον βραχιόνιο μυ, το μέσο νεύρο και την βραχιόνια αρτηρία.

#### 7.3.4.3 Πρόσθια-έξω προσπέλαση (κατά Henry)

Προσπελαύνει επίσης τον αγκώνα από πρόσθια. Στον βραχίονα φέρεται μεταξύ προσθίου βραχιονίου και των μυών του κερκιδικού χείλους (βραχιονοκερκιδικός, μακρός και βραχύς κερκιδικός εκτείνων τον καρπό) και επεκτείνεται στο αντιβράχιο μεταξύ βραχιονοκερκιδικού και στρογγύλου πρηνιστή. Επιπολής, αναγνωρίζεται και απωθείται κερκιδικώς το έξω δερματικό νεύρο του αντιβραχίου. Το κερκιδικό ν. και οι κλάδοι του αναγνωρίζονται και απωθούνται κερκιδικώς, ενώ απαιτείται να απολινωθούν τα παλίνδρομα κερκιδικά αγγεία, προκειμένου να φθάσει κανείς μέχρι τον πρόσθιο αρθρικό θύλακο. Ο υπτιαστής μπορεί να αποκολληθεί από το εγγύς πέρας της κερκίδος, αν αυτό απαιτηθεί, με το αντιβράχιο σε υπτιασμό. Πρόκειται για προσπέλαση που μπορεί να χρησιμεύσει στην εξαίρεση βραχιονοκερκιδικής ΕκτΟστ με πρόσθια-εξωτερική εντόπιση ή ΕκτΟστ που εμπλέκει την εγγύς κερκιδωλενική (εΚΩ) άρθρωση και έχει θέση πρόσθια. Δι' αυτής της προσπελάσεως μπορεί, αν απαιτηθεί, να απελευθερωθεί και το κερκιδικό ν. από την ΕκτΟστ.

Μερικές φορές η ΕκτΟστ μπορεί να περιβάλλει τον καταφυτικό τένοντα του δικεφάλου βραχιονίου.<sup>98</sup>

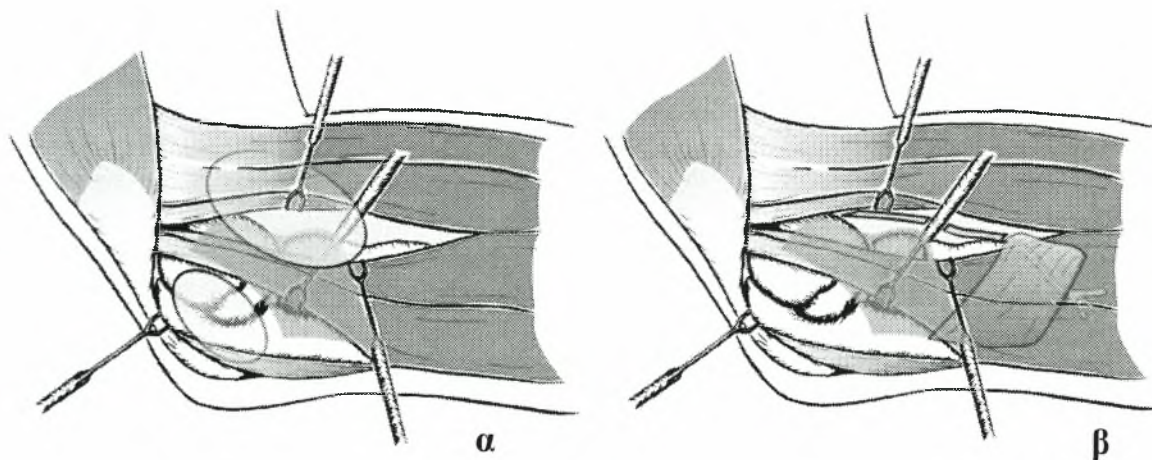
#### 7.3.4.4 Έξω προσπελάσεις

Διακρίνουμε την προσπέλαση κατά Kaplan και την προσπέλαση κατά Kocher (Εικ. 7.2).

**Προσπέλαση κατά Kaplan:** Αναπτύσσεται μεταξύ των βραχέος και μακρού κερκιδικού εκτείνοντος τον καρπό αφ' ενός και του κοινού εκτείνοντος τους δακτύλους αφ' ετέρου. Δίδει πρόσβαση στην κεφαλή της κερκίδος, τον βραχιόνιο κόνδυλο και τον πρόσθιο θύλακο. Επιτρέπει την προστασία του έξω πλάγιου συνδεσμικού συστήματος του αγκώνα, που μένει άθικτο υπό την εκφυτική μάζα του κοινού εκτείνοντος τους δακτύλους και του ωλένιου εκτείνοντος τον καρπό. Αν χρειαστεί, καλύτερη πρόσβαση στον πρόσθιο θύλακο του αγκώνα παρέχει η ελεγχόμενη αποκόλληση των μυών του κερκιδικού χείλους από τον έξω επικόνδυλο.<sup>32</sup> Προσφέρει την δυνατότητα πρόσθιας απελευθέρωσης της αρθρώσεως με διατομή και εκτομή του προσθίου αρθρικού θυλάκου, αν αυτός συμμετέχει στην δυσκαμψία.

**Προσπέλαση κατά Kocher:** Αναπτύσσεται μεταξύ ωλένιου εκτείνοντος τον καρπό και αγκωνιαίου. Δίνει πρόσβαση στην κεφαλή της κερκίδος, τον βραχιόνιο κόνδυλο και, με αποκόλληση της κατάφυσης του αγκωνιαίου και της έκφυσης του υπτιαστή από την ωλένη, στο εγγύς τριτημόριο της ωλένης και την ΕΚΩ άρθρωση ραχιαίως (προσπέλαση κατά Boyd). Ο τελευταίος χειρισμός, όμως, διατέμνει το πιο βασικό τμήμα του έξω πλάγιου συνδεσμικού συστήματος του αγκώνα, που είναι ο έξω ωλένιος πλάγιος σύνδεσμος. Προς τα εγγύς η προσπέλαση μπορεί να γίνει πιο εκτεταμένη με οξεία αποκόλληση όλης της έκφυσης των εκτεινόντων από τον έξω βραχιόνιο επικόνδυλο. Εναλλακτικά, είναι δυνατόν να αποκολληθεί η έκφυση από το βραχιόνιο του αγκωνιαίου και, διαφυλλάτοντας έτσι το έξω πλάγιο συνδεσμικό σύστημα, να προσπελασθεί το ωλέκρανο, η οπίσθια-έξω επιφάνεια και ο ωλεκρανικός βόθρος του βραχιονίου,<sup>32</sup> προκειμένου να διαταμεί ο οπίσθιος αρθρικός θύλακος και να αφαιρεθούν έκτοπες μάζες οστού.

Παρ' ότι και τα δύο περιγραφέντα αρθρικά «παράθυρα» είναι δυνατόν να χρησιμοποιηθούν ταυτόχρονα, συνηθέστερα χρησιμοποιείται η κατά Kocher προσπέλαση, για ΕκτΟστ με εντόπιση έξω πλάγια – οπίσθια, για ενδαρθρικές εντοπίσεις (μεταξύ βραχιονίου κονδύλου και κεφαλής κερκίδος)<sup>248</sup> καθώς και για εντοπίσεις στην ΕΚΩ με οπίσθια θέση.



**Εικόνα 7.2 α:** Τα δύο αρθρικά «παράθυρα» κατά Kaplan και Kocher εξασφαλίζουν πρόσβαση στο πρόσθιο-έξω και οπίσθιο-έξω τμήμα της άρθρωσης (οβάλ σκιασμένα πεδία), ενώ διασώζουν το κύριο μέρος του έξω-πλάγιου συνδεσμικού συστήματος (γκρι σκίαση, υπό τους εκτείνοντες). **β:** Το κερκιδικό νεύρο απωθείται πρόσθια και εισέρχεται περιφερικότερα στον υπτιαστή. Τροποποιημένο από Patterson SD et al.<sup>175</sup>

#### 7.3.4.5 Συνδουασμένη προσπέλαση με εκτεταμένη οπίσθια τομή

Πρόκειται για προσπέλαση με εμφανή πλεονεκτήματα, αλλά και αυτονόητα αυξημένους κινδύνους επιπλοκών.<sup>50,189</sup> Χρησιμοποιείται μία και μόνη οπίσθια επιμήκης τομή δέρματος και, με υπέγερση en bloc των δερμούποδορίων κρημών μέχρι μυϊκού υποστρώματος, είναι δυνατόν να προσπελασθεί ο αγκώνας θεωρητικά από όλες τις προηγούμενες περιγραφείσες οδούς.

Η προσπέλαση αυτή θίγει λιγότερο τους αισθητικούς νευρικούς κλάδους περί τον αγκώνα και πλεονεκτεί όταν πρέπει να εξαιρεθεί μία πολυεστιακή ΕκτΟστ, οπότε αποφεύγεται η δημιουργία δερματικών νησίδων μεταξύ δύο ή περισσότερων δερματικών τομών. Παρ' όλα ταύτα, οι εκτεταμένες αποκολλήσεις που δυνατόν να απαιτήσει ενέχουν τον κίνδυνο νεκρώσεων, ιδιαίτερα σε δέρμα κακοποιημένο από προηγούμενες τομές ή από έγκαυμα. Ειδικά στον έγκαυματία συνιστάται η τομή να σχεδιάζεται διά μέσου του κατά το δυνατόν καλύτερης ποιότητας δέρματος.<sup>190</sup>

#### 7.3.5 Εκτομή της έκτοπης οστεοποίησης

Πραγματοποιείται κατά το δυνατόν πλήρης εκτομή και όχι μόνον των μαζών που εμποδίζουν την αρθρική κινητικότητα. Παρ' όλα ταύτα, συχνότατα υπολείμματα της ΕκτΟστ παραμένουν στην περιοχή, καθώς είναι άλλωστε πολλές φορές εξαιρετικά δύσκολο να διακριθούν τα όρια μεταξύ υγιούς οστού και ΕκτΟστ.<sup>189,236</sup> Αναφέρεται ότι το έκτοπο οστό μπορεί συχνά να αποκολληθεί από το υγιές με ένα απότομο χτύπημα με οστεοτόμο,<sup>190</sup> όπως και το ότι η ΕκτΟστ, σε αντίθεση με το φυσιολογικό οστό, δεν φέρει μυϊκές προσφύσεις.<sup>236</sup>

#### 7.3.6 Πρόσθετες διεγχειρητικές τεχνικές

Κινητοποίηση με χειρισμούς μπορεί να εφαρμοσθεί, αν η κινητικότητα δεν αποκαθίσταται ευθύς μετά την αφαίρεση του οστικού block που την παρεμποδίζει. Η κινητοποίηση αυτή προτιμότερο να γίνεται πριν την τυχόν αφαίρεση υλικών οστεοσυνθέσεως από τον αγκώνα.

Διατομή ή και εκτομή του θυλάκου (πρόσθιου, οπίσθιου) είναι δυνατόν επίσης να απαιτηθεί, για τον ίδιο λόγο. Στον περιορισμό της κινητικότητας συμμετέχει και η ρίκνωση των περιαρθρικών μαλακών μορίων, ιδιαιτέρως σε δυσκαμψίες οστικής αιτιολογίας εγκατεστημένες από καιρό. Χειρισμοί στους τένοντες (επιμήκυνση του καταφυτικού τένοντα του τρικεφάλου ή του προσθίου βραχιονίου) έχουν επίσης περιγραφεί.

Εκτομή της κορυφής της κορωνοειδούς αποφύσεως της ωλένης ή της κορυφής του ωλεκράνου, κατά περίπτωση, μπορεί να απαιτηθεί για την επανάκτηση του τελευταίου τμήματος της κάμψης ή της έκτασης αντίστοιχα.

Τυχόν διατομή του έξω πλάγιου συνδεσμικού συστήματος με τις προσπελάσεις αυτές μπορεί να οδηγήσει σε οπισθοπλάγια στροφική αστάθεια με την τροχλία να επικάθεται στην κορωνοειδή απόφυση της ωλένης. Σ' αυτή την περίπτωση, η εφαρμογή ενός συστήματος εξωτερικής οστεοσύνθεσης με στρόφιγγα (hinged external fixator) σταθεροποιεί τον αγκώνα και επιτρέπει την πρόωπη κινητοποίηση στην διάρκεια της επούλωσης.<sup>189</sup> Ανακατασκευή με τενόντιο μόσχευμα δεν προτείνεται.<sup>189</sup>

Κατά κάποιον τρόπο ιδιαίτερη περίπτωση αποτελεί η ΕκτΟστ της εκΚΩ άρθρωσης, ως έχουσα ιδιαίτερη τάση υποτροπής. Έχουν χρησιμοποιηθεί κατά καιρούς διάφορα «τεχνάσματα» παρεμβολής, με σκοπό την μείωση των υποτροπών, όπως φύλλων σιλικόνης,<sup>246</sup> κεριού οστού (bone wax)<sup>98,119</sup>, ελευθέρου μοσχεύματος λιπώδους ιστού,<sup>119,248</sup> ή μυός (και, στην συγγενή εκΚΩ συνόστωση, ελευθέρου αγγειομένου λιποπεριτονιακού κρημού<sup>122</sup>). Τουλάχιστον στην επίκτητη ΕκτΟστ της εκΚΩ άρθρωσης αυτές οι μέθοδοι δεν έχουν τεκμηριώσει επαρκώς την χρησιμότητά τους.



Τέλος, και πάλι όσον αφορά την ΕΚΩ συνόστωση, είναι δυνατόν να απαιτηθεί εκτομή της κεφαλής της κερκίδος, εάν η κονδυλοκερκιδική άρθρωση παρουσιάζει σημαντική αρθρίτιδα ή εάν η μάζα της ΕκτΟστ εντοπίζεται ακριβώς στο χείλος της κεφαλής της κερκίδος το ερχόμενο σε επαφή με την ωλένη.<sup>248</sup> Μια άλλη ενδιαφέρουσα τεχνική σε τέτοιες περιπτώσεις μπορεί να είναι η οστεοτομία της κερκίδος περιφερικά της συνοστώσεως, με σκοπό την δημιουργία ψευδαρθρώσεως που επιτρέπει εν νέου την στροφή του αντιβραχίου.<sup>121</sup>

### 7.3.7 Μετεγχειρητική αγωγή

Η κινησιοθεραπεία αρχίζει άμεσα μετεγχειρητικά. Δυναμικοί νάρθηκες, στατικοί νάρθηκες, ενεργητική κινητοποίηση, συνεχής παθητική κινησιοθεραπεία με την χρήση μηχανήματος (continuous passive motion, CPM) ή συνδυασμοί αυτών έχουν προταθεί.<sup>98,119,189,190,223,248,236</sup> Οι περισσότεροι αποφεύγουν κινητοποίηση με χειρισμούς πέραν του ορίου αντίστασης και πόνου, αν και ορισμένοι πιστεύουν ότι οι φόβοι υποτροπής της ΕκτΟστ από αυτούς τους χειρισμούς δεν τεκμηριώνονται και κατά συνέπεια θεωρούν την παθητική ήπια διάταση στα όρια του εύρους κίνησης μία χρήσιμη πρόσθετη μέθοδο κινητοποίησης.<sup>248</sup>

Σημαντική υποβοήθηση στην μετεγχειρητική κινητοποίηση αποτελεί η αναλγησία. Ιδιαίτερα σε «ευαίσθητους» ασθενείς που αναμένεται να αντιδράσουν υπερβολικά στον μετεγχειρητικό πόνο, τα νευρικά blocks<sup>223,248</sup> (πχ. η δυνατότητα συνεχούς χορήγησης αναλγητικού δια μέσου υπερκλειδίου ή μασχαλαίου καθετήρα) μπορεί να βοηθήσει σημαντικά στην μετεγχειρητική κινητοποίηση.

Όσον αφορά την μετεγχειρητική προφύλαξη κατά της υποτροπής, οι περισσότεροι σήμερα χορηγούν κάποιου είδους αγωγή, και συγκεκριμένα ΜΣΑΦ ή προληπτική ακτινοβολήση. Και αυτό γιατί θεωρείται ότι συνυπάρχουν ικανοί παράγοντες που προδιαθέτουν για επανεμφάνιση (χειρουργικό τραύμα με εκτεταμένες αποκολλήσεις συν ιστορικό ΕκτΟστ). Ο αναγνώστης παραπέμπεται στην ενότητα «Πρόληψη» για πληρέστερη κάλυψη του θέματος και βιβλιογραφικές αναφορές.

### 7.3.8 Επιπλοκές

**Αιμάτωμα:** Είναι συνήθης επιπλοκή λόγω των αποκολλήσεων και των χαινόντων οστικών επιφανειών που αποκαλύπτονται μετά την εκτομή της ΕκτΟστ. Συνιστάται η χρήση παροχέτευσης αρνητικής πίεσης και από ορισμένους εφαρμόζεται κάλυψη των αιμασσοσών οστικών επιφανειών με κερί οστού.

**Νευραγγειακή βλάβη:** Μπορεί να προκύψει ως αποτέλεσμα αδυναμίας αναγνώρισης των φυσιολογικών ανατομικών δομών (λόγω της στρέβλωσης στην τοπική ανατομία, που προκαλείται από την παρουσία της ΕκτΟστ) ή κοπιώδους προσπάθειας απελευθέρωσής τους, όταν είναι παγιδευμένες στις μάζες της ΕκτΟστ.

**Νέκρωση δέρματος:** Αυξημένος, θεωρητικά, είναι ο κίνδυνος σε μεγάλες διεγχειρητικές αποκολλήσεις και σε εγκαυμάτιες.

**Ρήξη τρικεφάλου ή δικεφάλου βραχιονίου:** Μπορεί να προκύψει ως αποτέλεσμα αφαίρεσης οστικών μαζών περί τους καταφυτικούς τένοντες αυτών των μυών, ή παθητικής κινητοποίησης διεγχειρητικώς.

**Μετεγχειρητική δυσκαμψία χωρίς υποτροπή της ΕκτΟστ:** Σύμφωνα με την βιβλιογραφία, κάποιου βαθμού μετεγχειρητική δυσκαμψία είναι πολύ συνήθης, και ως συνέπεια της προεγχειρητικής ρίκνωσης των περιαρθρικών μαλακών μορίων.<sup>190,248</sup>

**Υποτροπή της ΕκτΟστ:** Σύμφωνα με πρόσφατες σειρές, τα ποσοστά κλινικής υποτροπής δεν είναι υψηλά,<sup>47,155,163,190,236,14,67,119,164</sup> παρ' ότι συχνά η εξαίρεση της ΕκτΟστ επιχειρείται χωρίς να τηρηθούν οι κλασσικές προϋποθέσεις βιολογικής ωρίμανσης της ΕκτΟστ

(επιστροφή επιπέδων sALP ορού και ΣΟ-3φ στα φυσιολογικά όρια) και συχνά είναι πρόιμη (λιγότερο από ένα έτος μετά την εμφάνισή της).

### 7.3.9 Αποτελέσματα εξαίρεσης έκτοπης οστεοποίησης αγκώνα

Οι αναφορές αποτελεσμάτων από την χειρουργική αντιμετώπιση της ΕκτΟστ του αγκώνα υπήρξαν μέχρι πρόσφατα μάλλον σποραδικές στην βιβλιογραφία. Ακολουθούν οι κυριότερες, κατά αιτιολογία.

Στο έγκαυμα: Οι Kolár και Vrabec<sup>141</sup> αναφέρουν 2 περιπτώσεις όπου η αφαίρεση υπήρξε ανεπιτυχής. Οι Evans και Smith<sup>59</sup> αφαίρεσαν ΕκτΟστ από 4 αγκώνες, χωρίς υποτροπή. Οι Munster και συν.<sup>166</sup> εγχείρισαν 5 αγκώνες με κέρδος 88° στην κάμψη/έκταση. Οι Hoffer και συν.<sup>104</sup> δημοσίευσαν τα αποτελέσματα από 8 αγκώνες με μέση καθυστέρηση 25 μηνών (εύρος 6-85) μεταξύ εγκαύματος και επέμβασης: το κέρδος σε κάμψη/έκταση ήταν κατά μέσο όρο 39° και σε πρηνισμό/υπτιασμό 30°, χωρίς αξιοσημείωτη υποτροπή. Οι Terperman και συν.<sup>228</sup> παρουσίασαν 6 ασθενείς, 3 από τους οποίους (4 αγκώνες) χρειάστηκαν επέμβαση, χωρίς να δίδονται άλλες λεπτομέρειες. Οι Vorenkamp και Nelson<sup>249</sup> περιέγραψαν μία περίπτωση με πίεση ωλενίου ν., όπου η εκτομή της ΕκτΟστ και η αποσυμπίεση και πρόσθια μεταφορά του νεύρου επανέφερε την νευρική λειτουργία, παρ' ότι το έλλειμμα κίνησης του αγκώνα υποτροπίασε πλήρως. Οι Peterson και συν.<sup>181</sup> χειρούργησαν 8 ασθενείς με μέση καθυστέρηση μεταξύ διαγνώσεως και χειρουργείου 11 μήνες και μέσο κέρδος σε κάμψη/έκταση 113°. Ο Peters<sup>180</sup> παρουσίασε την εκτομή ΕκτΟστ από τους δύο αγκώνες ενός ασθενούς παρά την έντονη θετικότητα του ΣΟ-3φ, μόλις 1 έτος μετά το έγκαυμα, με ικανοποιητικά αποτελέσματα. Οι Djurickovic και συν.<sup>48</sup> δημοσίευσαν λεπτομέρειες επί 11 αγκώνων χειρουργηθέντων, με πτωχά αποτελέσματα σε 3 από αυτούς. Οι Gaug και συν.<sup>81</sup> παρακολούθησαν 9 αγκώνες που χειρούργησαν σε παιδιά και ανέφεραν κέρδος στην κάμψη/έκταση 57°, χωρίς υποτροπές. Η μέση καθυστέρηση πριν το χειρουργείο υπήρξε 17 μήνες. Οι Ring και Jupiter<sup>190</sup> περιλαμβάνουν στη σειρά τους 11 αγκώνες με μέση καθυστέρηση χειρουργείου 42 μήνες. Το μέσο κέρδος σε κάμψη/έκταση ήταν 81° και σε πρηνισμό/υπτιασμό 76°, ενώ υπήρξε μία υποτροπή. Η σειρά δημοσιευμένη από τους Tsionos και συν.<sup>236</sup> αποτελεί την μεγαλύτερη σειρά εγκαυματιών με ΕκτΟστ που αντιμετωπίστηκαν χειρουργικά: Χειρουργήθηκαν 35 αγκώνες σε 28 ασθενείς, με μέση καθυστέρηση 12 μήνες. Υπήρξαν 4 κλινικές υποτροπές. Το μέσο κέρδος στην κάμψη/έκταση υπήρξε 101° και σε πρηνισμό/υπτιασμό 66°. Όλοι (11) οι ασθενείς με παγίδευση ωλενίου ν. παρουσίασαν βελτίωση μετεγχειρητικά. Χρησιμοποιήθηκαν ΜΣΑΦ για την πρόληψη κατά της υποτροπής.

Στο τραύμα του ΚΝΣ και στο τοπικό τραύμα: Οι αναφορές για τον αγκώνα είναι και εδώ σποραδικές και συνήθως πραγματεύονται μικρό αριθμό ασθενών. Roberts και Pankratz<sup>192</sup> αναφέρουν επί 9 αγκώνων σε ασθενείς με τραύμα του ΚΝΣ και κόμα, που χειρουργήθηκαν με μέση καθυστέρηση 16 μηνών. Το μέσο κέρδος σε κάμψη/έκταση ήταν 103°. Οι Garland και συν.<sup>71</sup> δημοσίευσαν σειρά 19 αγκώνων σε ασθενείς με ΚΕΚ και μέση καθυστέρηση χειρουργείου 26 μήνες. Υπήρξαν 8 υποτροπές και το μέσο κέρδος σε κάμψη/έκταση ήταν 31°. Οι McAuliffe και Wolfson<sup>155</sup> παρουσίασαν τα αποτελέσματα της χειρουργικής αντιμετώπισης της ΕκτΟστ και ακολούθως προληπτικής, εναντίον της υποτροπής, ακτινοβολήσης σε 8 ασθενείς (5 μετά από τραύμα του ΚΝΣ και 3 μετά από τοπικό τραύμα). Η επέμβαση έγινε κατά μέσο όρο 7 μήνες μετά το τραύμα. Ανέφεραν μέσο κέρδος σε κάμψη/έκταση 99°, χωρίς ουσιώδη υποτροπή. Οι Ippolito και συν.<sup>113</sup> παρουσίασαν σειρά 16 αγκώνων σε ασθενείς με τραύμα ΚΝΣ και μέση καθυστέρηση πριν το χειρουργείο 19 μήνες. Είχαν 3 υποτροπές και μέσο κέρδος 97° σε κάμψη/έκταση και 80° σε πρηνισμό/υπτιασμό. Οι Ring και Jupiter<sup>190</sup> περιλαμβάνουν στη σειρά τους 9 αγκώνες μετατραυματικούς με μέση καθυστέρηση χειρουργείου 15 μήνες. Το μέσο κέρδος σε κάμψη/έκταση ήταν 93° και σε πρηνισμό/υπτιασμό 111°, ενώ υπήρξαν 3 υποτροπές. Οι Jupiter και Ring<sup>119</sup> δημοσίευσαν τα αποτελέσματα εκτομής ΕκτΟστ της εκΚΩ άρθρωσης μετά από τοπικό τραυματισμό, με μέση

καθυστέρηση χειρουργείου 19 μήνες. Υπήρξε μία υποτροπή (σημειωτέον, σε ασθενή με συμπαρομαρτούσα ΚΕΚ) ενώ οι υπόλοιποι ασθενείς βελτίωσαν την στροφή του αντιβραχίου κατά 139°, κατά μέσο όρο. Οι Denormandie και συν.<sup>47</sup> παρουσίασαν 24 αγκώνες επί ασθενών με κάκωση ΚΝΣ που χειρουργήθηκαν με μέση καθυστέρηση 34 μήνες. Υπήρξε μία υποτροπή και μέσο κέρδος σε κάμψη/έκταση 88° και σε πρηνισμό/υπτιασμό 16°. Οι Viola και Hanel<sup>247</sup> παρουσίασαν σειρά 15 αγκώνων με μετατραυματική ΕκτΟστ που χειρουργήθηκαν κατά μέσο όρο 5 μήνες μετά το τοπικό τραύμα, υπό βραχείας διάρκειας (5 ημερών) κάλυψη με ΜΣΑΦ για το ενδεχόμενο υποτροπής. Το μέσο κέρδος σε κάμψη/έκταση ήταν 77° και σε πρηνισμό/υπτιασμό 73°. Η παγίδευση του ωλενίου ν., παρούσα σε 5 ασθενείς, υποχώρησε μετά το χειρουργείο. Οι Chao και συν.<sup>29</sup> δημοσίευσαν επί 16 αγκώνων με μετατραυματική ΕκτΟστ (χωρίς βλάβη του ΚΝΣ ή έγκαιμα) και πάρεση ωλενίου ν. Η μέση καθυστέρηση πριν το χειρουργείο ήταν 9 μήνες. Το μέσο κέρδος στην κάμψη/έκταση ήταν 80° και παρατηρήθηκε πλήρης νευρολογική ανάνηψη σε 15 από αυτούς (στον ασθενή χωρίς ανάνηψη η πάρεση του ωλενίου ν. ήταν εγκατεστημένη για 1 έτος προ του χειρουργείου). Οι Heyd και συν.<sup>103</sup> παρουσίασαν 9 αγκώνες με ΕκτΟστ λόγω τοπικού τραύματος ή βλάβης του ΚΝΣ. Χειρουργήθηκαν με μέση καθυστέρηση 7.5 μηνών και με περιεγχειρητική ακτινοβολήση ως προφύλαξη. Λεπτομέρειες όσον αφορά την βελτίωση στην κινητικότητα δεν δίνονται, αλλά φαίνεται πως 8 από τους ασθενείς είχαν βελτιωμένη λειτουργικότητα αγκώνα και δεν παρουσιάστηκε καμία υποτροπή.

Ο Πίνακας 7.1 συγκεφαλαιώνει τις σειρές με ΕκτΟστ σε 9 ή περισσότερους αγκώνες και τα αποτελέσματά τους.

Σειρά	Αριθμός αγκώνων	Καθυστέρηση (-χειρουργείο)	Αιτιολογία	Πρόληψη έναντι υποτροπής	Υποτροπές	Κέρδος σε κ/ε	Κέρδος σε π/υ
<i>Roberts and Pankratz 1979</i> <sup>192</sup>	9	16	ΚΝΣ	-	0	103°	-
<i>Garland et al 1985</i> <sup>71</sup>	19	26	ΚΝΣ	-	8	31°	-
<i>Djurickovic et al 1996</i> <sup>48</sup>	11	12	Ε	-	-	71°	-
<i>Ippolito et al 1999</i> <sup>113</sup>	16	19	ΚΝΣ	-	3	97°	80°
<i>Jupiter and Ring 1998</i> <sup>119</sup>	18/8	19/<12	Τ	-	1	93°	131°
<i>Denormandie et al 1999</i> <sup>47</sup>	24/14	34/<12	ΚΝΣ	-	1	88°	16°/109°
<i>Viola and Hanel 1999</i> <sup>247</sup>	15	5	Τ	ΜΣΑΦ	0	77°/87°	73°/103°
<i>Chao et al 2001</i> <sup>29</sup>	16	9	Τ	ΜΣΑΦ	-;	80°	;
<i>Gaur et al 2003</i> <sup>81</sup>	9	17	Ε	-	0	57°	-
<i>Heyd et al 2001</i> <sup>103</sup>	9	7.5;	ΚΝΣ/Τ	Ακτινοβολήση	0	;	;
<i>Ring and Jupiter 2003</i> <sup>190</sup>	20	30	Τ/Ε	Ακτινοβολήση	4	87°	92°
<i>Tsionos et al 2004</i> <sup>236</sup>	35/20	12/<10	Ε	ΜΣΑΦ	4	101°/105°	66°/125°

**Πίνακας 7.1** Οι σημαντικότερες σειρές ασθενών με έκτοπη οστεοποίηση αγκώνα και αριθμό αγκώνων >=9. Στην αιτιολογία, «ΚΝΣ» υποδηλώνει τραύμα του κεντρικού νευρικού συστήματος, «Τ» υποδηλώνει τοπικό ιστικό τραύμα και «Ε» το έγκαιμα. Στις στήλες «Αριθμός αγκώνων» και «Καθυστέρηση (- χειρουργείο)» υπάρχουν σε ορισμένες σειρές δύο αριθμοί που αντιστοιχούν μεταξύ τους. Πχ. στην σειρά των Jupiter και Ring, 1998, 8 από τους αγκώνες χειρουργήθηκαν με καθυστέρηση μικρότερη των 12 μηνών. Σε ορισμένες περιπτώσεις

υπάρχουν κενά ή μη σαφώς διενκρινισμένα στοιχεία (- ή ;). Στις στήλες «Κέρδος σε κ/ε» και «Κέρδος σε π/υ» (ενν. κάμψη/έκταση, πρηνισμός/υπτιασμός) τα δεύτερα νούμερα, όπου δίνονται, αφορούν στα αποτελέσματα εάν απομονωθούν οι περιπτώσεις με προεγχειρητικό περιορισμό στην αντίστοιχη κίνηση.

#### 7.3.10 (Α)βεβαιότητες (!) στην χειρουργική της έκτοπης οστεοποίησης του αγκώνα

Από τα όσα έχουν ήδη εκτεθεί στο κεφάλαιο αυτό αλλά και στα προηγούμενα κεφάλαια, σκιαγραφείται ήδη η κατεύθυνση που θα ακολουθηθεί στον χώρο της χειρουργικής αντιμετώπισης της ΕκτΟστ του αγκώνα τα επόμενα χρόνια. Ενώ η αίσθηση που προκύπτει από την αντιμετώπιση των ΕκτΟστ γενικά είναι αυτή της επιφυλακτικής προγνώσεως μετά από εξαίρεση, εν τούτοις στον αγκώνα οι πρόσφατες σειρές δίνουν μία μάλλον πιο αισιόδοξη εντύπωση. Βεβαίως, μόνον πρόσφατες δημοσιεύσεις πραγματεύονται ουσιαστικά το θέμα σε βάση ευρύτερη αυτής των ανεκδοτολογικών αναφορών ή των ολιγάριθμων σειρών. Παρ' όλα ταύτα, μπορούμε να προχωρήσουμε σε απαρίθμηση των κυριότερων προσωρινών συμπερασμάτων από αυτές, που μένουν να δοκιμασθούν μελλοντικά και ενδεχομένως να τεκμηριωθούν περαιτέρω από νέες σειρές:

Α) Η συχνότητα υποτροπών είναι απολύτως αποδεκτή, κατά τους περισσότερους, ώστε να επιχειρείται μία τέτοια χειρουργική.

Β) Τα τεκμήρια «βιολογικής ωριμότητας» της ΕκτΟστ, συγκεκριμένα τα επίπεδα s-ALP και το ΣΟ-3φ, θεωρούνται, για λόγους που έχουν διεξοδικά αναλυθεί προηγουμένως, από τους περισσότερους ως μη δόκιμα στην διαδικασία λήψης αποφάσεως για την επιλογή του χρόνου επέμβασης στην ΕκτΟστ περί τον αγκώνα.

Γ) Μία καθυστέρηση της τάξεως των 18-24 μηνών πριν το χειρουργείο (προκειμένου να μειωθούν οι υποτροπές) θεωρείται από πολλούς επίσης ως ατεκμηρίωτη.

Δ) Οι ΕκτΟστ στον αγκώνα δυνατόν να συμπεριφέρονται βιολογικά διαφορετικά, αναλόγως του αιτίου που τις προκαλεί. Στην ΕκτΟστ μετά από τοπικό τραύμα ο εκλυτικός παράγων πιθανότατα δρα βραχυπρόθεσμα περιτραυματικά. Στο έγκαυμα η παρουσία ανεπούλωτων βλαβών δυνατόν να συνεχίζει να διεγείρει την περιοχή του αγκώνα και να οδώνει θετικά την εξέλιξη μιας ΕκτΟστ. Το τραύμα του ΚΝΣ πιθανόν επίσης να ασκεί την ευοδωτική επί της ΕκτΟστ επίδρασή του επί μακρόν (εβδομάδες, μήνες).

Ε) Κινητικά ελλείμματα και ιδίως η σπαστικότητα επιδρούν αρνητικά στην μετεγχειρητική κινητοποίηση του ασθενούς και είναι υπεύθυνα για ένα κατώτερο τελικό αποτέλεσμα και πιθανώς για αυξημένη συχνότητα υποτροπών. Δεν είναι δυνατόν αυτή τη στιγμή να διασαφηνισθεί το αν αυτή η αρνητική επίδραση έχει σχέση με την ίδια την παθογένεση της ΕκτΟστ (σπαστικότητα → ιστικό τραύμα κατά την κινητοποίηση → υποτροπή ΕκτΟστ) ή απλώς με την μείωση αποτελεσματικότητας της μετεγχειρητικής φυσιοθεραπείας.

ΣΤ) Αναπτύσσεται εσχάτως μία τάση (ως συνεπακόλουθο των προηγουμένως λεχθέντων) οι μετατραυματικές και μετεγκαυματικές ΕκτΟστ να αφαιρούνται πρώιμα, μόλις η γενική κατάσταση του ασθενούς το επιτρέψει και ασχέτως βιολογικής ωρίμανσής τους. Για τις ΕκτΟστ μετά από βλάβη του ΚΝΣ, η τάση είναι να λαμβάνεται υπ' όψιν η νευρολογική κατάσταση του ασθενούς και να αντιμετωπίζονται όταν αυτή φθάνει σε ένα plateau βελτίωσης.

Ζ) Μεταφέροντας την εμπειρία από την πρόληψη της ΕκτΟστ στην χειρουργική του ισχίου, οι περισσότεροι θεωρούν ότι είναι συνετό να χρησιμοποιείται μία μορφή πρόληψης έναντι της υποτροπής μετά την εξαίρεση, είτε τα ΜΣΑΦ είτε η περιεγχειρητική ακτινοβολήση. Επαρκής, ωστόσο, τεκμηρίωση της χρησιμότητας της πρόληψης (αυτή που προσφέρουν διπλές-τυφλές μελέτες) υπάρχει μόνον στην ΟΑΙ και στην χειρουργική των καταγμάτων της κοτύλης.

Η) Επιπλέον, παράμετροι όπως η ακριβής δοσολογία και ο ακριβής χρόνος χορήγησης, όπως και η σχέση κόστους-οφέλους για κάθε τύπο πρόληψης της υποτροπής δεν έχουν επαρκώς καθοριστεί.

Θ) Τέλος, η μορφή της μετεγχειρητικής κινησιοθεραπείας είναι αντικείμενο διαφωνιών: Πολλοί διάκρινται ευνοϊκά προς την ενεργητική κινητοποίηση και απαγορεύουν οποιαδήποτε προσπάθεια αύξησης του εύρους κίνησης με παθητική διάταξη στα όρια αυτού. Άλλοι πιστεύουν ότι η παθητική κινητοποίηση έχει θέση στην μετεγχειρητική φυσιοθεραπεία, ακόμη και με την μορφή χειρισμών (ήπιας) διάταξης στα όρια του εύρους της αποκτηθείσας κίνησης. Ορισμένοι μάλιστα ενσωματώνουν την ελεγχόμενη παθητική κινησιοθεραπεία (CPM) στον όλο μετεγχειρητικό χειρισμό αυτών των ασθενών.

#### 7.4 Συμπέρασμα

Οι πιθανότητες μιας κλινικά σημαντικής ΕκτΟστ να υποστραφεί είναι μικρές και αναφέρονται ως άξιες λόγου κυρίως στα παιδιά. Κριτήρια για την απόφαση χειρουργικής αντιμετώπισης αποτελούν ο λειτουργικός περιορισμός και η τυχόν παγίδευση νευραγγειακών στοιχείων.

Στην χειρουργική του ισχίου φαίνεται να υπάρχουν σαφείς και τεκμηριωμένες οδηγίες προς τήρηση όσον αφορά τον χρόνο επέμβασης και την προληπτική περιεγχειρητική αγωγή εναντίον της υποτροπής. Αντίθετα, στον αγκώνα οι όποιες τέτοιες αρχές που κατά καιρούς εφαρμόστηκαν είναι εκ μεταφοράς από την χειρουργική του ισχίου.

Ενώ λοιπόν οι χειρουργικές τεχνικές είναι μάλλον τυποποιημένες, η διάρκεια αναμονής πριν το χειρουργείο, η χρησιμοποίηση (και το είδος) προληπτικής έναντι της υποτροπής αγωγής και το είδος της μετεγχειρητικής φυσιοθεραπείας είναι αντικείμενα αναζητήσεων της τρέχουσας και μελλοντικής βιβλιογραφίας.

Φαίνεται, πάντως, ότι ενθαρρυντικά αποτελέσματα επιτυγχάνονται με την λεγόμενη πρόωπη εκτομή (δηλ. χωρίς να αναμένεται η «βιολογική ωρίμανση» της ΕκτΟστ), ενώ στην ποιότητα των αποτελεσμάτων πιθανώς συμβάλλουν η περιεγχειρητική πρόληψη έναντι της υποτροπής και επίμονα προγράμματα μετεγχειρητικής κινησιοθεραπείας.



## 8. ΣΚΟΠΙΜΟΤΗΤΑ ΤΗΣ ΠΑΡΟΥΣΑΣ ΜΕΛΕΤΗΣ

Όπως αναφέρθηκε στα προηγούμενα κεφάλαια, η κλινικά σημαντική ΕκτΟστ του αγκώνα (όπως και κάθε περιαρθρική κλινικά σημαντική ΕκτΟστ) επηρεάζει αρνητικά την λειτουργία της άρθρωσης και έχει ένδειξη εξαίρεσεως. Η εξαίρεση αποσκοπεί στο να επαναφέρει την κινητικότητα και την εν γένει λειτουργία στην πάσχουσα άρθρωση, κατά τρόπο μόνιμο, περιορίζοντας, ή δυνατόν, τον κίνδυνο υποτροπών.

Εν τούτοις, η εμπειρία που έχει μεταφερθεί από την χειρουργική των ΕκτΟστ περί το ισχίο έχει κατά κάποιο τρόπο επιβάλει μία συντηρητική γραμμή στην επιλογή του χρόνου πραγματοποίησης της εξαίρεσης, στην βάση της εικασίας ότι η «πρώιμη» εξαίρεση, όταν ακόμη η ΕκτΟστ είναι βιολογικά ενεργός, αυξάνει σημαντικά την πιθανότητα υποτροπής.

Βεβαίως, μία τέτοια στάση δεν είναι τεκμηριωμένη με διπλές/τυφλές μελέτες. Και αν στο ισχίο η εμπειρία στις ΕκτΟστ είναι τουλάχιστον ποσοτικά ογκώδης, στον αγκώνα οι περισσότερες σειρές που πραγματεύονται την χειρουργική αντιμετώπιση της ΕκτΟστ της περιοχής συνήθως κάνουν αναφορά σε μεμονωμένες περιπτώσεις ασθενών ή, στην καλύτερη περίπτωση, σε ολιγάριθμες σειρές (Πίνακας 7.1). Η εξαγωγή συμπερασμάτων από τέτοια περιορισμένης εκτάσεως εμπειρία είναι τουλάχιστον επισφαλής.

Υπάρχει λοιπόν ανάγκη να μελετηθεί το κατά πόσον η πρώιμη εξαίρεση ΕκτΟστ περί τον αγκώνα (σε χρόνο μικρότερο του ενός έτους από την εμφάνισή τους) παράγει अपαράδεκτα υψηλό ποσοστό υποτροπών. Και αυτό, δέ, είναι τόσο πιο σημαντικό όσο βαρύνουσας σημασίας είναι για τον ασθενή η λειτουργία του αγκώνα. Η παράταση της στέρξης αυτής της λειτουργίας επί μακρόν αφαιρεί από τον πάσχοντα λειτουργικότητα και προσαρμοστικότητα στην ζωή, ιδιαίτερα αν ληφθεί υπ' όψιν ότι οι ασθενείς αυτοί έχουν ήδη υποστεί σημαντικά πλήγματα στην σωματική τους ακεραιότητα και την εν γένει ατομική τους ανεξαρτησία από την κύρια νόσο (ΚΕΚ, έγκαυμα, τοπικό τραύμα κτλ.). Πέραν, βέβαια, του χρόνου που μεσολαβεί μεταξύ εμφανίσεως της ΕκτΟστ και χειρουργείου, άλλοι παράγοντες πιθανώς να επηρεάζουν την συχνότητα των υποτροπών και είναι σκόπιμο να αξιολογηθούν, εφ' όσον αυτό είναι δυνατόν από το μέγεθος της υπό μελέτη σειράς.

Ένα άλλο αντικείμενο μελέτης είναι οι ιδιαιτερότητες που παρουσιάζει κάθε ομάδα ασθενών, αναλόγως της αιτιολογίας της ΕκτΟστ. Αυτές οι ιδιαιτερότητες μπορεί να αφορούν κατ' αρχάς τα κριτήρια επιλογής του χρόνου της επέμβασης. Εάν η βιολογική «ωριμότητα» της ΕκτΟστ δεν είναι παράμετρος προς αξιολόγηση στην λήψη αποφάσεως για χειρουργείο, τότε η γενικότερη κατάσταση υγείας του ασθενούς πιθανώς να παίζει ρόλο, θεωρητικό και/ή πρακτικό. Η μελέτη, λοιπόν, των παραγόντων που σε κάθε ομάδα ασθενών (εγκαυματίες, ασθενείς με κάκωση του ΚΝΣ και ασθενείς με τοπικό τραύμα) επηρεάζουν την απόφαση για χειρουργική αντιμετώπιση είναι χρήσιμη εφ' όσον προέκυπτε από μία αριθμητικά αξιολογική σειρά.

Η γνώση της τοπογραφίας της ΕκτΟστ του αγκώνα είναι απαραίτητη για την επιτυχημένη εξαίρεσή της. Είναι σήμερα γνωστές από την βιβλιογραφία οι θέσεις εντοπίσεως μίας ΕκτΟστ περί τον αγκώνα. Η σχετική τους συχνότητα, όμως, καθώς και τυχόν διαφοροποιήσεις αυτής αναλόγως της αιτιολογίας της ΕκτΟστ δεν έχουν μελετηθεί επαρκώς και έχουν μόνον ακροθιγώς αναφερθεί από ορισμένους συγγραφείς. Επιπλέον, ιδιαίτερη σημασία θα αναμένετο να έχει η απεικονιστική της ΕκτΟστ στην επιλογή της προσπελάσεως για την αφαίρεσή της. Είναι αυτονόητο ότι σε αγκώνες με δυσκαμψία ο απλός ακτινολογικός έλεγχος δεν είναι αρκετός για να αποκαλύψει την τοπογραφία της περιοχής, λόγω αδυναμίας ορθής λήψεως των ακτινολογικών προβολών. Αλλά και στην περίπτωση που υπήρχε δυνατότητα ορθής τοποθετήσεως του αγκώνα για την λήψη των ακτινογραφιών, θα διέφευγαν ορισμένες λεπτομέρειες που έχουν καθοριστικό ρόλο για το χειρουργείο. Πχ. είναι σημαντικό να γνωρίζει ο χειρουργός την ακριβή μορφολογία στον χώρο μίας οπίσθιας ΕκτΟστ που γεφυρώνει το βραχιόνιο με την ωλένη, καθ' ότι η παρεμπόδιση της κινήσεως

προκύπτει όχι μόνον εξ' αιτίας της γεφυρώσεως αυτής καθ' εαυτής αλλά και της πιθανής επεκτάσεως της ΕκτΟστ προς την μετάφυση του βραχιονίου, με ενδεχόμενη κατάληψη του ωλεκρανικού βόθρου. Ανάλογα ερωτήματα γεννώνται και για τις ΕκτΟστ με πρόσθια εντόπιση, όπου μπορεί να είναι κατηλειμμένος ο κορωνοειδής βόθρος.

Είναι φανερό ότι απαντήσεις στα ερωτήματα αυτά δεν είναι δυνατόν να δοθούν πρακτικά προεγχειρητικώς με τον απλό ακτινολογικό έλεγχο, ενώ διεγχειρητικώς η ορατότητα διά των προσπελάσεων που μπορεί να επιλεγούν δεν είναι ποτέ άριστη. Δεν είναι, βέβαια, σκόπιμο να επεκτείνονται οι προσπελάσεις (με όποιες συνέπειες για τα μαλακά μόρια) μόνον προκειμένου να διερευνηθούν τα προηγούμενα ενδεχόμενα, εφ' όσον θα ήταν δυνατόν να δοθούν απαντήσεις προεγχειρητικώς. Εξάλλου, η αντίληψη που μπορεί κανείς να έχει υπό άμεση όραση ή ψηλαφητικά κατά την διάρκεια του χειρουργείου είναι περιορισμένη και πιθανώς αβέβαιης εγκυρότητας. Είναι όμως πολύ σημαντικό, μετά την αφαίρεση του ορατού μέρους μίας ΕκτΟστ, να γνωρίζει κανείς εάν το τυχόν εναπομείναν έλλειμμα κινήσεως του αγκώνα οφείλεται σε ρικνώσεις των μαλακών μορίων ή σε πρόσκρουση σε υπολλείμματα ΕκτΟστ στον κορωνοειδή ή τον ωλεκρανικό βόθρο, στα άκρα του εύρους κινήσεως. *Αρα, συμπερασματικά, υπάρχει ζήτημα επιλογής προεγχειρητικών απεικονιστικών μεθόδων που θα υποδεικνύουν την κατάλληλη προσπέλαση για την εξαίρεση της ΕκτΟστ και θα δίνουν στον χειρουργό ακριβή εικόνα της χωροταξίας της μάζας που καλείται να αφαιρέσει.*

Ένα άλλο ζήτημα που εγείρεται από την βιβλιογραφία επί της ΕκτΟστ είναι οι συνέπειες από την παγίδευση νευρικών στελεχών, συγκεκριμένα του ωλενίου νεύρου για τις ΕκτΟστ περί τον αγκώνα. Θα ήταν ορθό να υποστηριχθεί ότι τέτοιες νευρικές παγιδεύσεις αποτελούν σχετικώς επείγουσα κατάσταση, που απαιτεί άμεση αποσυμπίεση και εκτομή της ΕκτΟστ, εφ' όσον οι προοπτικές επανόδου της νευρικής λειτουργίας είναι καλές. Εν τούτοις, οι αναφορές στην βιβλιογραφία είναι σποραδικές και ο αναφερόμενος αριθμός των περιπτώσεων με νευρική παγίδευση είναι μικρός για να εξαχθούν οποιαδήποτε συμπεράσματα.

Βεβαίως, με την πληθώρα μεθόδων που έχουν περιγραφεί για την μετεγχειρητική κινητοποίηση του ασθενούς μετά από αφαίρεση μίας ΕκτΟστ, τίθεται ζήτημα περιγραφής ενός προτύπου μετεγχειρητικής φυσιοθεραπείας που θα είναι αναπαραγώγιμο και θα δίνει αξιόπιστα αποτελέσματα.

Τέλος, όπως προκύπτει από την βιβλιογραφία, είναι ασαφής η έννοια της υποτροπής μετά την εξαίρεση της ΕκτΟστ. Ως υποτροπή μπορεί να ορισθεί ακτινολογικά η επανεμφάνιση εστιών εκτόπου οστού μετά την εξαίρεση, αλλά και κλινικά η απώλεια κινητικότητας που είχε κερδηθεί από την χειρουργική επέμβαση. Η έννοια της ακτινολογικής υποτροπής, όμως, πάσχει από την άποψη ότι δεν είναι πρακτικά δυνατόν στην πλειονότητα των περιπτώσεων να διακριβωθεί το κατά πόσον οι εστίες με πυκνότητα οστού που εμφανίζονται στις μετεγχειρητικές ακτινογραφίες σε έκτοπη θέση (α) είναι όντως νεοσηματισμένες, δηλ. δεν αποτελούν υπολλειμματικές μάζες εκτόπου οστού που δεν αφαιρέθηκαν και (β) είναι όντως οστίτης ιστός και όχι εναποθέσεις ασβεστίου στα παριαρθρικά μαλακά μόρια. Από την άλλη πλευρά, η κλινικά οριζόμενη υποτροπή πάσχει από την άποψη ότι μία μετεγχειρητική απώλεια κινητικότητας μπορεί να οφείλεται σε ρικνώσεις των μαλακών μορίων και όχι απαραίτητα σε επανεμφάνιση της ΕκτΟστ.

Η δυνατότητα απαντήσεως στα περισσότερα από τα προηγούμενα ερωτήματα εξαρτάται ουσιαστικά από την μελέτη σειρών ασθενών αρκούντως ευαρίθμων, ώστε οι παρεχόμενες πληροφορίες να έχουν στατιστική εγκυρότητα. Επιπλέον, για πληροφορίες και συμπεράσματα που δεν υπόκεινται ευχερώς σε στατιστική αξιολόγηση, όπως η επιλογή της κατάλληλης προσπελάσεως αναλόγως της εντοπίσεως της ΕκτΟστ, η χειρουργική εμπειρία που θα εκόμιζε μία τέτοια σειρά ασθενών θα ήταν αφ' εαυτής αξιόλογη.

Κατά την διάρκεια της μετεκπαιδευσεώς μου στην χειρουργική του άνω άκρου στην Γαλλία είχα την τύχη να έλθω σε επαφή με σημαντικό αριθμό ασθενών οι οποίοι είχαν



αναπτύξει ΕκτΟστ στον αγκώνα κυρίως μετά από έγκαυμα και δευτερευόντως σε έδαφος προηγηθείσας ΚΕΚ ή τοπικού τραύματος. Όλοι αυτοί οι ασθενείς αντιμετώπιζονταν κατά το δυνατόν πρώιμα και χωρίς να ληφθούν υπ' όψιν οι δείκτες βιολογικής ωρίμανσης της ΕκτΟστ, δηλ. η sALP και το ΣΟ-3φ. Την αφαίρεση της ΕκτΟστ ακολουθούσε καθορισμένο και τυποποιημένο πρωτόκολλο μετεγχειρητικής κινητοποίησης.

Στην Ελλάδα, ως επιστημονικός συνεργάτης της Πανεπιστημιακής Ορθοπαιδικής Κλινικής του Πανεπιστημιακού Νοσοκομείου Λάρισας και αργότερα ως Ιατρός της Κλινικής Χεριού και Μικροχειρουργικής του Νοσοκομείου ΚΑΤ Αθηνών, είχα την ευκαιρία να προσθέσω στην προαναφερθείσα σειρά αριθμό περιπτώσεων με ΕκτΟστ μετά από ΚΕΚ ή τοπικό τραύμα (κυρίως κατάγματα – εξαρθρήματα αγκώνα και προθετικές αντικαταστάσεις κεφαλής κερκίδος). Το σύνολο αυτών των ασθενών αποτελεί την βάση αυτής της μελέτης.



## 9. ΠΑΡΟΥΣΙΑΣΗ ΤΗΣ ΣΕΙΡΑΣ

### 9.1 Γενικά

Στο ειδικό μέρος αυτής της διατριβής θα παρουσιασθούν οι εξής σειρές ασθενών:

1) Μία σειρά εγκουματιών που εμφάνισαν ΕκτΟστ αγκώνα με λειτουργικό περιορισμό και αντιμετώπισθηκαν χειρουργικά. Η σειρά είναι ομογενής, καθώς όλοι οι ασθενείς «ανασύρθηκαν» από την ίδια «δεξαμενή» (το Κέντρο Νευρολογικής Επανεκπαίδευσης και Λειτουργικής Επανάταξης στο Coubert της Γαλλίας - Centre de Rééducation Neurologique et de Réadaptation Fonctionnelle, Coubert, France), χειρουργήθηκαν από τον ίδιο χειρουργό (Caroline Leclercq, Institut de la Main, Paris, France) και παρακολούθησαν μετεγχειρητικά στο ίδιο προαναφερόμενο κέντρο από τον ίδιο φυσίατρο (Jean-Michel Rochet). Ο γράφων, πέραν της εμπλοκής του στο χειρουργικό τμήμα της αντιμετώπισης και της παρακολούθησης του μετεγχειρητικού προγράμματος κινητοποίησης, συνέλεξε τους φακέλους των ασθενών και συγκέντρωσε όλες τις διαθέσιμες πληροφορίες που αφορούσαν την σειρά.

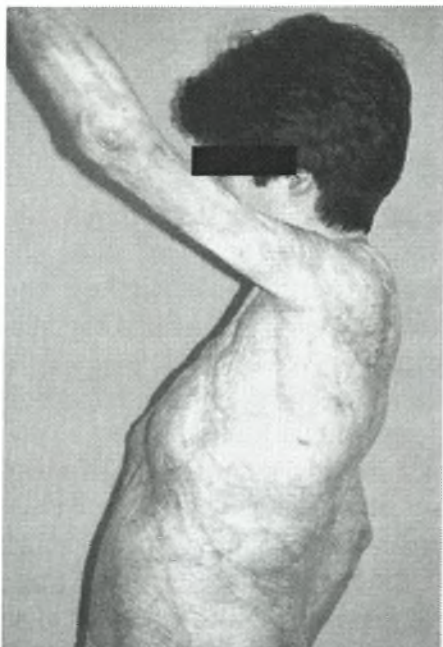
2) Μία σειρά ασθενών με τραύμα του ΚΝΣ ή με τοπικό τραύμα (δηλ. με τραύμα στην περιοχή του αγκώνα), οι οποίοι εμφάνισαν ΕκτΟστ αγκώνα και αντιμετώπισθηκαν επίσης χειρουργικά. Η έκθεση των αποτελεσμάτων θα ακολουθήσει grosso modo την ίδια τακτική με αυτή της προηγούμενης σειράς και έμφαση θα δοθεί στις ιδιαιτερότητες που παρουσιάζουν αυτοί οι ασθενείς και στις διαφορές μεθοδολογίας με την σειρά των εγκουματιών, της οποίας τα αποτελέσματα θα εκτίθενται παράλληλα.

Η σειρά των ασθενών με ΚΕΚ ή τοπικό τραύμα τον αγκώνα είναι λιγότερο ομοιογενής από την σειρά των εγκουματιών, κατά το γεγονός ότι οι ασθενείς χειρουργήθηκαν από διαφορετικούς χειρουργούς (μεταξύ των οποίων και την χειρουργό της προηγούμενης σειράς) σε δύο διαφορετικές χώρες. Και ενώ η χειρουργική τεχνική δεν διέφερε ουσιωδώς, λόγω των διαφορετικών δυνατοτήτων φυσιοθεραπείας οι μεν χειρουργηθέντες στην Γαλλία ασθενείς ακολούθησαν ένα αυστηρό πρωτόκολλο με κύριο άξονα την κινησιοθεραπεία με μηχανήμα CPM, οι δέ χειρουργηθέντες στην Ελλάδα αντιμετώπισθηκαν μετεγχειρητικά κυρίως με ενεργητική και δευτερευόντως με παθητική κινησιοθεραπεία, χωρίς δυνατότητα χρήσης του CPM. Ο γράφων και πάλι, πέραν του χειρουργικού (ως fellow resident στο Παρίσι, ως επιστημονικός συνεργάτης της Πανεπιστημιακής Ορθοπαιδικής Κλινικής του Νοσοκομείου Λάρισας και ως επιστημονικός συνεργάτης και αργότερα ως Επικουρικός Ιατρός της Κλινικής Χεριού και Μικροχειρουργικής στο Νοσοκομείο ΚΑΤ) ενεπλάκη και στην παρακολούθηση του μετεγχειρητικού προγράμματος κινητοποίησης, ενώ επιπλέον συνέλεξε τους φακέλους των ασθενών και συγκέντρωσε και επεξεργάστηκε όλες τις διαθέσιμες πληροφορίες που αφορούσαν την σειρά.

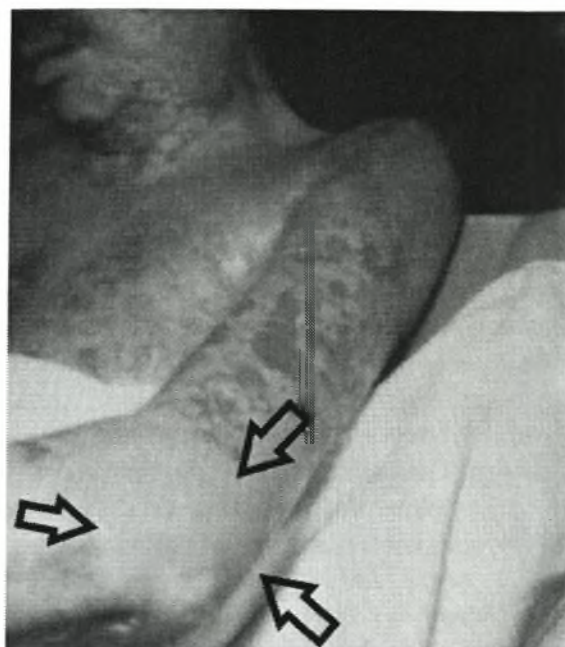
### 9.2 Ασθενείς της σειράς

#### Εγκουματίες

Πρόκειται για 37 εγκουματίες που αντιμετώπισθηκαν για ΕκτΟστ αγκώνα μεταξύ 1991 και 2002. Σε 9 από αυτούς εφαρμόστηκε χειρουργική αγωγή αμφοτερόπλευρα, καθώς και οι δύο αγκώνες τους εμφάνιζαν κλινικά σημαντική ΕκτΟστ. Έτσι, πραγματοποιήθηκαν 46 επεμβάσεις ενώ υπήρξαν και 3 επανεγχειρήσεις. Από τους 37 ασθενείς, 25 ήταν άρρενες (επί των οποίων έγιναν 31 επεμβάσεις) και 12 θήλεις (υπέστησαν 15 επεμβάσεις). Μόνον ο δεξιός αγκώνας ήταν κατελημμένος σε 14 ασθενείς, μόνον ο αριστερός σε 14 και αμφότεροι σε 9. Όλα τα στατιστικά δεδομένα που θα ακολουθήσουν αφορούν σε αυτές τις 46 συνολικά εξαιρέσεις ΕκτΟστ.



**Εικόνα 9.1** Συνήθης περίπτωση εγκαυματία της σειράς: συχνά καθολικά εγκαύματα, μη εξαιρουμένης της περιοχής του αγκώνα.

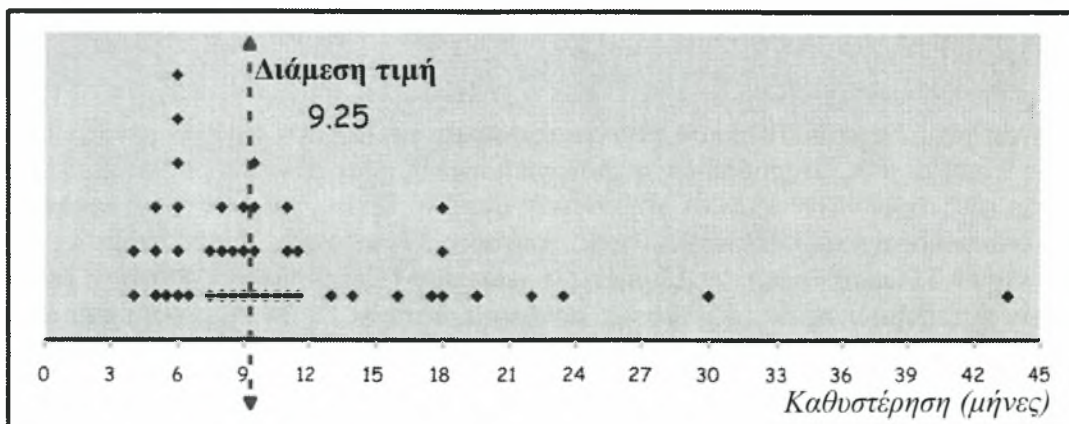


**Εικόνα 9.2** Εκτεταμένο έγκαυμα του άνω άκρου που δεν θίγει την περιοχή του αγκώνα (βέλη).

Η μέση ηλικία των ασθενών την ημέρα του εγκαύματος ήταν 41.8 έτη (min 17, max 59). Η μέση έκταση του εγκαύματος ήταν 48.66% (min 12%, max 83%). Σε όλους τους ασθενείς (Εικ. 9.1) πλην δύο (Εικ. 9.2) ο προσβεβλημένος από ΕκτΟστ αγκώνας ενεπλέκετο επίσης στο έγκαυμα. Όλοι οι περιλαμβανόμενοι στην σειρά ασθενείς έφεραν εγκαύματα τουλάχιστον 2<sup>ου</sup> βαθμού. (Εικ. 9.1, 9.2).

Η μέση καθυστέρηση μεταξύ ημερομηνίας πρόκλησης εγκαύματος και ημερομηνίας χειρουργείου ήταν 11.3 μήνες (min 4, max 43.5). Επειδή η κατανομή των ασθενών με βάση την καθυστέρηση απέχει πολύ από το να είναι συμμετρική (Εικ. 9.3), πιο αντιπροσωπευτική είναι η χρήση της διάμεσης τιμής καθυστέρησης, που ήταν 9.25 μήνες. Αυτό πρακτικά σημαίνει ότι οι μισοί ασθενείς της σειράς χειρουργήθηκαν με καθυστέρηση μικρότερη των 9.25 μηνών, ενώ επιπλέον μόλις 12 από τους ασθενείς της σειράς αυτής χειρουργήθηκαν με καθυστέρηση μεγαλύτερη του 1 έτους (Εικ. 9.3).

Παρά την γενική τακτική να χειρουργούνται πρώιμα οι ΕκτΟστ, η εκτομή καθυστέρησε αξιοσημείωτα σε ορισμένους ασθενείς εξαιτίας γενικών προβλημάτων υγείας, όπως αναπνευστικής ανεπάρκειας, νευρολογικών ελλειμμάτων που καθήλωσαν επί μακρόν τον ασθενή επί κλίνης, σηψαιμίας κτλ.



(για τον υπότιτλο δεξ την επόμενη σελίδα)

(υπότιτλος της προηγούμενης εικόνας)

**Εικόνα 9.3** Κατανομή των εγκαυματιών βάσει της καθυστέρησης μεταξύ εγκαύματος και χειρουργείου. Η κάθετη διακεκομμένη γραμμή επισημαίνει την διάμεση τιμή αυτού του μεγέθους (9.25 μήνες) που χωρίζει την κατανομή του πληθυσμού των ασθενών σε 2 ημίσεια.

Όλοι ασθενείς είχαν διασωληνωθεί στον χρόνο που μεσολάβησε από το έγκαυμα μέχρι την αντιμετώπιση της ΕκτΟστ, για ένα διάστημα που κυμάνθηκε μεταξύ 10 ημερών και 4 μηνών (μέση τιμή 2.3 μήνες). Ο λόγος της διασωλήνωσης (και συνεπώς της χορήγησης καταστολής του ΚΝΣ) ήταν άλλοτε αναπνευστική ανεπάρκεια (από έγκαυμα των αναπνευστικών οδών ή εισπνοή καπνού) και άλλοτε προκειμένου να ανακουφισθεί ο ασθενής από τον πόνο και να διευκολυνθεί η νοσηλευτική φροντίδα («τεχνητό κώμα»).

Μέρος του υλικού αυτής της σειράς έχει ήδη δημοσιευθεί.<sup>236</sup>

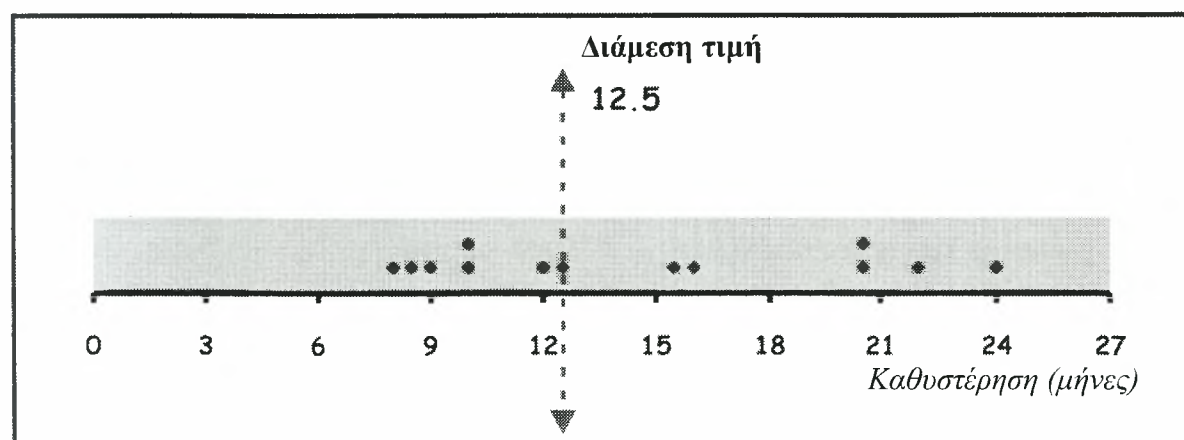
Θα πρέπει να τονισθεί η βαρύτητα των προβλημάτων υγείας των ασθενών αυτών. Της επεμβάσεως για αφαίρεση της ΕκτΟστ προηγήθηκαν κατά κανόνα θεραπευτικοί χειρισμοί για την αντιμετώπιση του εγκαύματος και των επιπλοκών του, όπως ακρωτηριασμοί δακτύλων ή μελών, εκτομές εγκαυματικών επιφανειών δέρματος και εφαρμογή δερματικών μοσχευμάτων ή και κάλυψη με ελεύθερους κρημνούς.

### Ασθενείς με ΚΕΚ ή τοπικό τραύμα

Πρόκειται για σειρά 15 ασθενών που αντιμετωπίστηκαν για ΕκτΟστ αγκώνα μεταξύ 1995 και 2005. Από αυτούς 2 χειρουργήθηκαν αμφοτερόπλευρα και άρα ο συνολικός αριθμός των αγκώνων της σειράς είναι 17. Τέσσερις αγκώνες είχαν αναπτύξει ΕκτΟστ μετά από τοπικό τραύμα (2 μετά από κάταγμα/εξάρθρωμα αγκώνα, ένας μετά από κάταγμα κεφαλής κερκίδος για το οποίο έγινε προθετική αντικατάσταση και ένας μετά από οστεοσύνθεση κατάγματος αυχένα κερκίδος) και 13 μετά από κρανιοεγκεφαλική κάκωση (ΚΕΚ). Όλοι οι ασθενείς με μετατραυματική ΕκτΟστ ήταν άρρενες, ενώ από τους έχοντες αναπτύξει ΕκτΟστ μετά από ΚΕΚ οι 9 (11 αγκώνες) ήταν άρρενες και οι 2 (2 αγκώνες) θήλειες. Μονόπλευρη εντόπιση στον δεξιό αγκώνα υπήρχε σε 8 ασθενείς, στον αριστερό αγκώνα σε 7 ασθενείς, ενώ αμφίπλευρη εντόπιση σε 2 ασθενείς (και οι δύο στην κατηγορία της ΕκτΟστ μετά από ΚΕΚ). Σημειωτέον ότι σε ένα ασθενή με ΚΕΚ συνυπήρχε κάταγμα στον αγκώνα που ανέπτυξε την ΕκτΟστ και μάλιστα αυτό εντοπιζόταν ετερόπλευρα ως προς το ημιμόριο που έφερε τα ουσιωδέστερα νευρολογικά ελλείμματα.

Η μέση ηλικία των αγκώνων με ΚΕΚ ήταν 39.6 έτη (min 18, max 62) και των αγκώνων με τοπικό τραύμα 25.7 έτη. Όλοι οι έχοντες υποστεί ΚΕΚ είχαν διασωληνωθεί κατά την άμεση μετατραυματική περίοδο και για μέση διάρκεια 1.3 μηνών (min 0.5, max 2.5).

Η μέση καθυστέρηση μεταξύ ΚΕΚ και εξαίρεσης της ΕκτΟστ υπήρξε 14.5 μήνες (min 8.5, max 24) και η διάμεση καθυστέρηση 12.5 μήνες (Εικ. 9.4). Στους 4 ασθενείς με ΕκτΟστ ως συνέπεια τοπικού τραύματος στον αγκώνα η καθυστέρηση ήταν 7, 10, 13 και 28 μήνες.



(για τον υπότιτλο δεξ την επόμενη σελίδα)

(υπότιτλος της προηγούμενης εικόνας)

**Εικόνα 9.4** Κατανομή των ασθενών με ΚΕΚ βάσει της καθυστέρησης μεταξύ κάκωσης και χειρουργείου. Η κάθετη διακεκομμένη γραμμή επισημαίνει την διάμεση τιμή αυτού του μεγέθους (12.5 μήνες) που χωρίζει την κατανομή του πληθυσμού των ασθενών σε 2 ημίσεια. Συγκρίνατε με την Εικ. 9.3.

### 9.3 Μεθοδολογία

#### 9.3.1 Κριτήρια επιλογής για χειρουργική αγωγή

##### Κριτήρια επιλογής στους εγκαυματίες

Η επιλογή των ασθενών για χειρουργική αντιμετώπιση έγινε με βάση τον λειτουργικό περιορισμό που η παρουσία της ΕκτΟστ προκαλούσε στον πάσχοντα ή/και την παρουσία συμπτωμάτων ή σημείων παγιδεύσεως του ωλενίου νεύρου. Παρ' ότι δεν χρησιμοποιήθηκαν με αυστηρότητα τα όρια λειτουργικού περιορισμού, όπως προσδιορίστηκαν από άλλους συγγραφείς (βλέπε παράγραφο 7.3.1), εν τούτοις πρακτικά όλοι οι χειρουργηθέντες ενέπιπταν, όσον αφορά το προεγχειρητικό τους εύρος κίνησης, στην κατηγορία των λειτουργικώς επιβεβαρυσμένων.

Η επέμβαση πραγματοποιούνταν μόλις η γενική κατάσταση του ασθενούς το επέτρεπε και υπό την προϋπόθεση ότι και οι τοπικές συνθήκες δεν ήταν απαγορευτικές, δηλ. εφ' όσον εγκαυματικές βλάβες στην περιοχή του φέροντος την ΕκτΟστ αγκώνα βρισκότουσαν σε προχωρημένο στάδιο επούλωσης. Εν τούτοις, η ύπαρξη βλαβών σε άλλα μέρη του σώματος με την επούλωσή τους εν εξελίξει δεν απετέλεσε αντένδειξη για την χειρουργική επέμβαση.

Στην σειρά αυτή δεν ελήφθη καθ' οιονδήποτε τρόπο υπ' όψιν το επίπεδο βιολογικής ωρίμανσης της ΕκτΟστ, όπως αυτό κλασσικά εκτιμάται με το σπινθηρογράφημα οστών 3 φάσεων (ΣΟ-3φ) και τα επίπεδα αλκαλικής φωσφατάσης του ορρού (sALP). Αυξημένα επίπεδα αυτών των εξετάσεων, όταν διαπιστώνονταν προεγχειρητικά δεν αποτελούσαν αντένδειξη για την επέμβαση. Εξάλλου, η παραγγελία αυτών των εξετάσεων (και μάλιστα ακριβώς προεγχειρητικά, ώστε να αξιολογηθεί η τυχόν προγνωστική τους αξία στην συχνότητα υποτροπών) υπήρξε η εξαίρεση και όχι ο κανόνας.

##### Κριτήρια επιλογής στους ασθενείς με ΚΕΚ ή τοπικό τραύμα

Η επιλογή των ασθενών για χειρουργική αγωγή έγινε και εδώ με βάση τον λειτουργικό περιορισμό που η παρουσία της ΕκτΟστ επέβαλλε στον αγκώνα ή/και την παρουσία συμπτωμάτων ή σημείων παγιδεύσεως του ωλενίου νεύρου. Περί της έννοιας του λειτουργικού περιορισμού βλέπε προηγούμενη παράγραφο, καθώς και την παράγραφο 7.3.1. Και εδώ, δεν ελήφθη υπ' όψιν το σπινθηρογράφημα οστών 3 φάσεων (ΣΟ-3φ) και τα επίπεδα αλκαλικής φωσφατάσης ορρού (s-ALP).

Ουσιώδες κριτήριο για την επιλογή των ασθενών με βλάβη του ΚΝΣ απετέλεσε η νευρολογική τους κατάσταση. Η χειρουργική αγωγή γενικώς δεν συστήνεται παρά εάν ο ασθενής έχει σταθεροποιηθεί νευρολογικά. Η έννοια της νευρολογικής σταθεροποίησης περιλαμβάνει την κατάληξη των νευρολογικών ελλειμμάτων σε επιπέδωση (plateau). Είναι προφανές ότι η βελτίωση των νευρολογικών ελλειμμάτων βοηθά στην συνεργασία του ασθενούς στην μετεγχειρητική κινησιοθεραπεία και αυτονομία θέτει τις βάσεις για ένα καλύτερο αποτέλεσμα. Ιδιαίτερος, η σπαστικότητα είναι από τα δυσκολότερα αντιμετωπίσιμα προβλήματα. Ο τρόπος με τον οποίο επηρεάζει αρνητικά το αποτέλεσμα της εξαίρεσης μιας ΕκτΟστ μπορεί να είναι η παρεμπόδιση της μετεγχειρητικής κινητοποίησης ή και η αύξηση των υποτροπών, πιθανώς λόγω των επανειλημμένων μικροτραυματισμών στην προσπάθεια να υπερνικηθεί ο περιορισμός στην κίνηση που η σπαστικότητα προκαλεί.

Συνηθέστερα, η νευρολογική σταθεροποίηση απαιτεί περισσότερους από 12 μήνες. Επιπλέον, μερικές φορές τα *μόνιμα* καταλειπόμενα νευρολογικά ελλείμματα αποτελούν τροχοπέδη στην φυσιοθεραπεία και εν τούτοις η επέμβαση δεν μπορεί να αναβάλλεται επ' άπειρον, καθ' ότι μπορεί να προσφέρει, έστω, μετριότερα του συνήθους αποτελέσματα. Στην παρούσα σειρά η επέμβαση προγραμματίστηκε μόλις θεωρήθηκε ότι το επίπεδο βελτίωσης του ασθενούς υποσχόταν ικανοποιητική του συμμετοχή στο μετεγχειρητικό πρόγραμμα κινητοποίησης. Αυτό είχε σαν αποτέλεσμα η μέση καθυστέρηση να είναι βραχύτερη από αυτή άλλων σειρών με θεωρούμενη ως βαρύνουσα σημασία στην βιβλιογραφία.<sup>76,71,77</sup>

Όσον αφορά τους ασθενείς με ΕκτΟστ μετά από τοπικό τραύμα, η εκτομή επιχειρήθηκε όταν τα τυχόν υπάρχοντα κατάγματα είχαν πωρωθεί.

### 9.3.2 Προεγχειρητικός έλεγχος

Η προεγχειρητική (όπως και η μετεγχειρητική) κινητικότητα του αγκώνα μετρήθηκε ενεργητικά και παθητικά με την χρήση γωνιομέτρου και αξιολογήθηκε τόσο σε κάμψη/έκταση όσο και σε πρηνισμό/υπτιασμό.

Η προεγχειρητική εκτίμηση περιελάμβανε πάντοτε προσθιοπίσθιες και πλάγιες ακτινογραφίες του αγκώνα. Εν τούτοις, συχνά οι πρώτες δεν ήταν ιδιαίτερες διαφωτιστικές, καθ' ότι στους καθηλωμένους σε κάμψη αγκώνες δεν ήταν δυνατόν να επιτευχθεί σωστή λήψη.

Από το 1995 και μετά, σε όλους τους ασθενείς που αντιμετωπίστηκαν στην Γαλλία, γινόταν πάντοτε αξονική τομογραφία με τρισδιάστατη ανακατασκευή (3d-CT) ως επιπλέον βοήθεια στην εκτίμηση της θέσεως της ΕκτΟστ. Οι πληροφορίες από την 3d-CT και ο τρόπος που αυτές παρέχονται είναι πράγματι πολύτιμα βοηθήματα για την αντίληψη της χωροταξίας της βλάβης, γεγονός που όχι μόνον βοηθά προεγχειρητικά στην επιλογή της καταλληλότερης προσπέλασης αλλά και διεγχειρητικά στον προσανατολισμό επί της βλάβης και στην διάκριση των ορίων μεταξύ εκτόπων οστικών μαζών και φυσιολογικού οστού, όπου αυτό είναι δυσδιάκριτο. Στην πράξη, αυτή η διαγνωστική δυνατότητα χρησιμοποιήθηκε σε όλους σχεδόν τους εγκαυματίες και σε μερικούς από τους υπολοίπους ασθενείς.

#### 9.3.2.1 Υποομάδες ασθενών

##### Υποομάδες στον πληθυσμό των εγκαυματιών

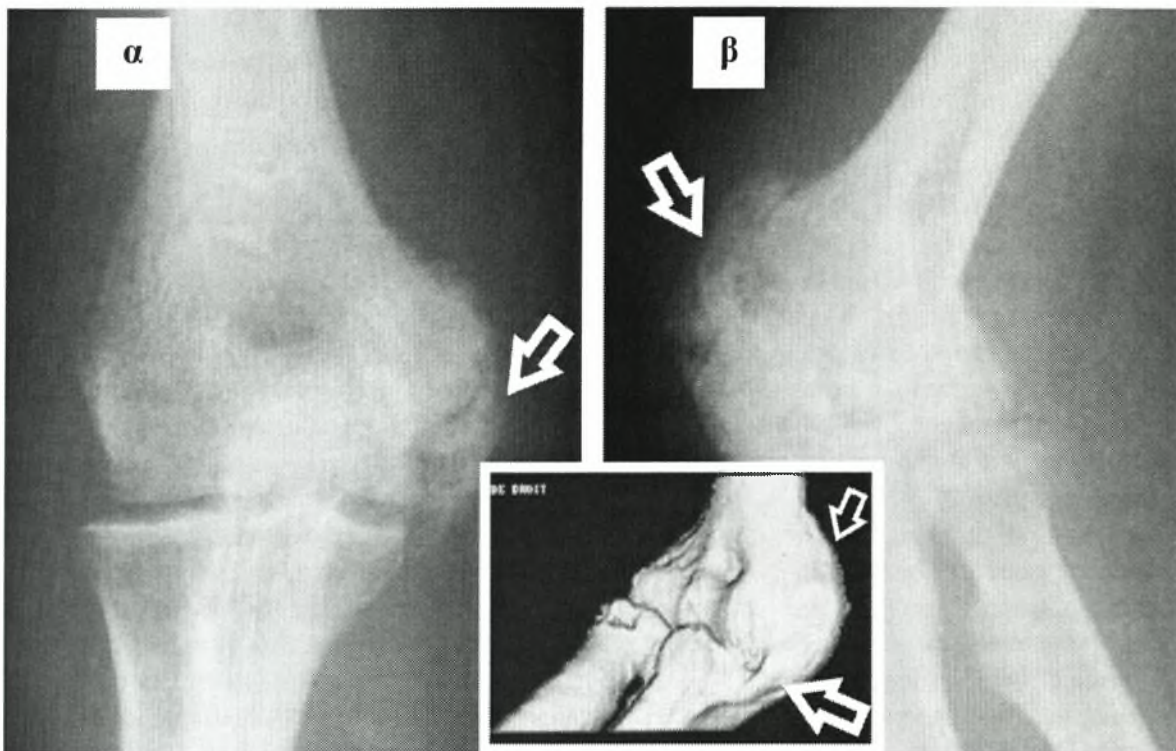
Με βάση την εντόπιση της ΕκτΟστ, οι ασθενείς διαιρέθηκαν σε 3 ομάδες: Στην **ομάδα Α** (38 αγκώνες) περιελήφθησαν όλοι οι αγκώνες με ΕκτΟστ που εμπόδιζε προεγχειρητικώς την κίνηση στο επίπεδο κάμψης/έκτασης (Εικ. 5.8 και 9.5). Ανατομικώς, η ΕκτΟστ σε αυτούς τους αγκώνες παγίδευε την βραχιονοωλένια (ΒΩ) άρθρωση. Στην **ομάδα Β** (1 αγκώνας) μόνον η στροφή του αντιβραχίου εμποδιζόταν από την παρουσία της ΕκτΟστ, που εντοπιζόταν στην εγγύς κερκιδωολενική (εΚΩ) άρθρωση (Εικ. 9.6). Τέλος, στην **ομάδα Γ** (7 αγκώνες) τόσο η ΒΩ όσο και εΚΩ άρθρωση εμπλεκόντουσαν στην ΕκτΟστ (Εικ. 5.10, 9.7).

Ως προς την εντόπιση της ΒΩ ΕκτΟστ στις ομάδες Α και Γ, θα πρέπει να διευκρινισθεί ότι στις περισσότερες των περιπτώσεων αυτή βρισκόταν έσω και οπισθίως (Εικ. 5.10, 9.5, 9.7) Οι ακριβείς της διαστάσεις και κυρίως η επέκτασή της προς τον οπίσθιο φλοιό της άπω μεταφύσεως του βραχιονίου προσδιοριζόταν με ασύγκριτα μεγαλύτερη ευχέρεια με την χρήση της 3d-CT. Κατ' εξαίρεσιν, μία ΒΩ ΕκτΟστ μπορεί να εντοπιζόταν οπισθίως και έξω (Εικ. 5.4) ή να διέθετε ταυτοχρόνως έξω και έσω τμήμα (Εικ. 5.6).

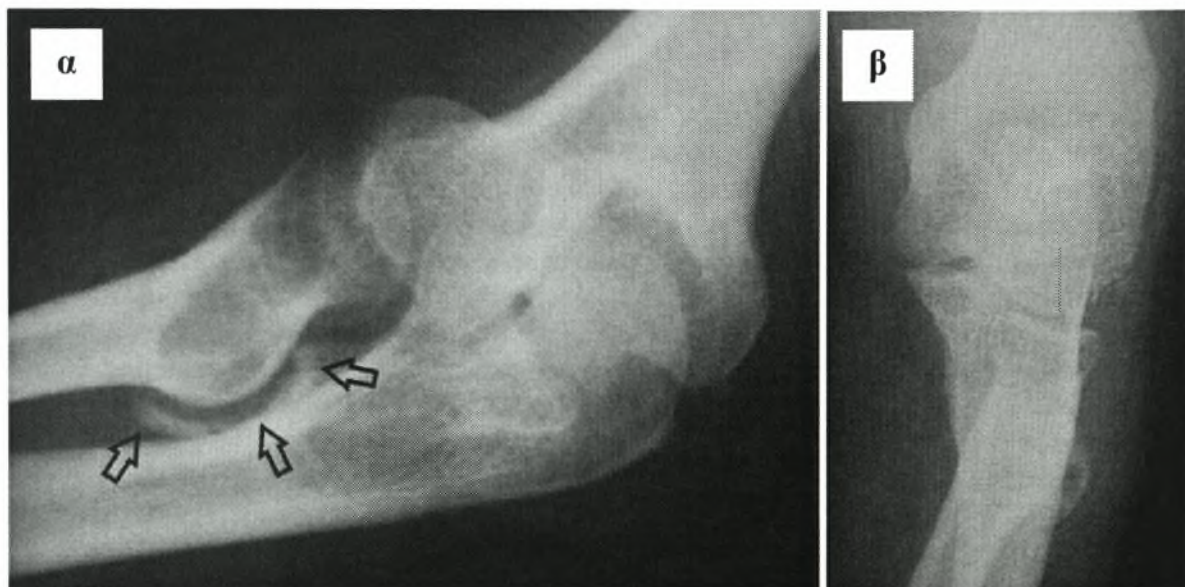
Αποφασιστικής σημασίας στον όλο προεγχειρητικό έλεγχο ήταν επίσης η απεικόνιση της μορφολογίας του ωλεκρανικού βόθρου, για τυχόν κατάληψή του από μάζες εκτόπου οστού. Αυτό προσδιορίζει το αν θα πρέπει να γίνει καθαρισμός της περιοχής, που χαρακτηρίζεται από κακή προσπελασιμότητα και υπό άμεση όραση μπορεί να μην

αποκαλύπτει τα στοιχεία που μία 3d-CT μπορεί να παρέχει (Εικ. 5.6, 9.7). Αυτονόητα, πρόκειται για «λεπτομέρεια» με μεγάλη σημασία για το μετεγχειρητικό εύρος κίνησης, ιδιαίτερα για την αποκατάσταση της έκτασης του αγκώνα.

Όπως ήδη αναφέρθηκε, λόγω του περιορισμού στην κίνηση που προκαλούσε η παρουσία της ΕκτΟστ, ζωτικής σημασίας στοιχεία αποκρύπτονταν ή εμφανίζονταν ατελώς στον α-

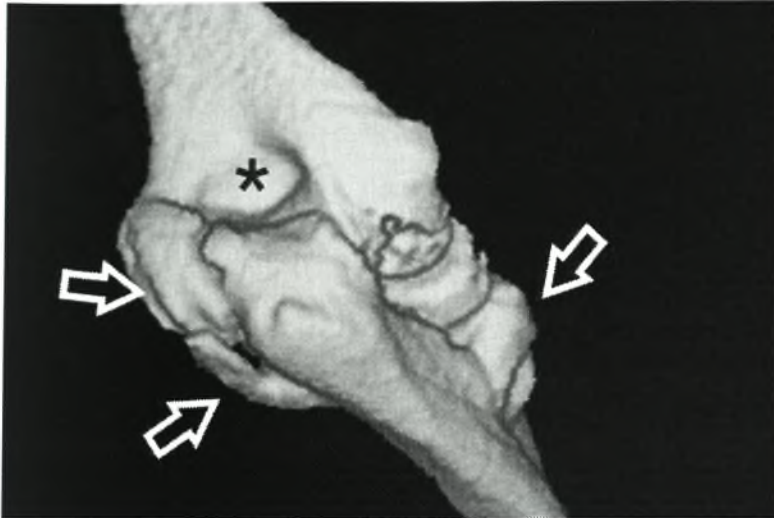


**Εικόνα 9.5** Αγκώνας της ομάδας Α. ΕκτΟστ που γεφυρώνει την βραχιονοωλένια άρθρωση (βέλη) σε face (α) και profile (β) προβολή, καθώς και σε 3d-CT (ένθετο). Η στροφή του αντιβραχίου παραμένει ελεύθερη.

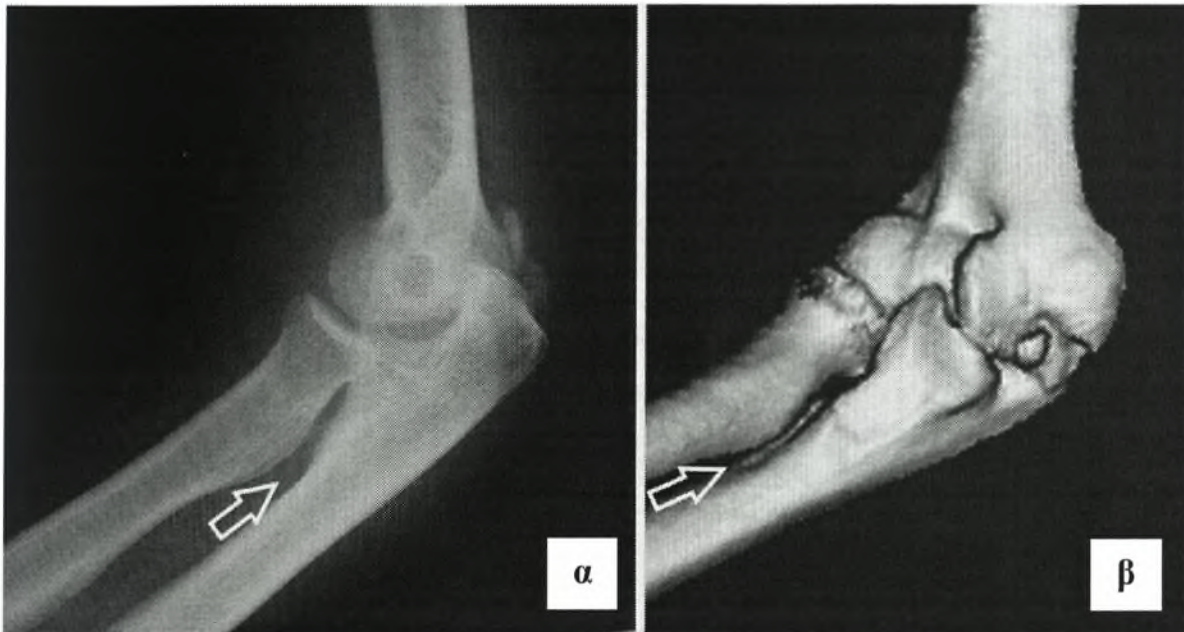


**Εικόνα 9.6** Έκτοπη οστεοποίηση αγκώνα περιοριζόμενη μεταξύ δικεφαλικού ογκώματος κερκίδος και εγγύς ωλένης (βέλη). Από τις απλές προβολές (α, β) είναι δύσκολο να συναχθεί το κατά πόσον η ακριβής της θέση είναι πρόσθια ή οπίσθια.





**Εικόνα 9.7** 3d-CT έκτοπης οστεοποίησης στην βραχιονο-ωλένια και στην εγγύς κερκιδοωλενική άρθρωση (βέλη). Άποψη οπίσθια. Ο ωλεκρανικός βόθρος είναι ελεύθερος έκτοπου οστού (\*), αλλά η κορυφή του ωλεκράνου φέρει οστεόφυτα που πρέπει να αφαιρεθούν.



**Εικόνα 9.8** Έκτοπη οστεοποίηση στην ΒΩ και εκΚΩ άρθρωση (βέλη). Η εντόπιση στην εκΚΩ μπορεί να διαφύγει της παρατήρησης στις απλές ακτινογραφίες (α), αλλά επισημαίνεται ευχερώς στην 3d-CT (β).

πλό ακτινολογικό έλεγχο και μόνον η 3d-CT τα απεικόνιζε ικανοποιητικά. Μεταξύ αυτών και εντοπίσεις στην εκΚΩ άρθρωση που μόλις υποσημαίνονταν ή και περνούσαν απαρατήρητες στις κλασικές προβολές (Εικ. 9.8). Η ύπαρξή τους δεν θα μπορούσε να θεωρείται δεδομένη από την κλινική εικόνα του περιορισμού στην στροφή του αντιβραχίου, καθώς αυτή παρουσιαζόταν σε μερικούς εγκαυματίες και ως συνέπεια ρικνώσεων των μαλακών μορίων, χωρίς υποχρεωτικώς να υπάρχει εμπλοκή της εκΚΩ στην ΕκτΟστ.

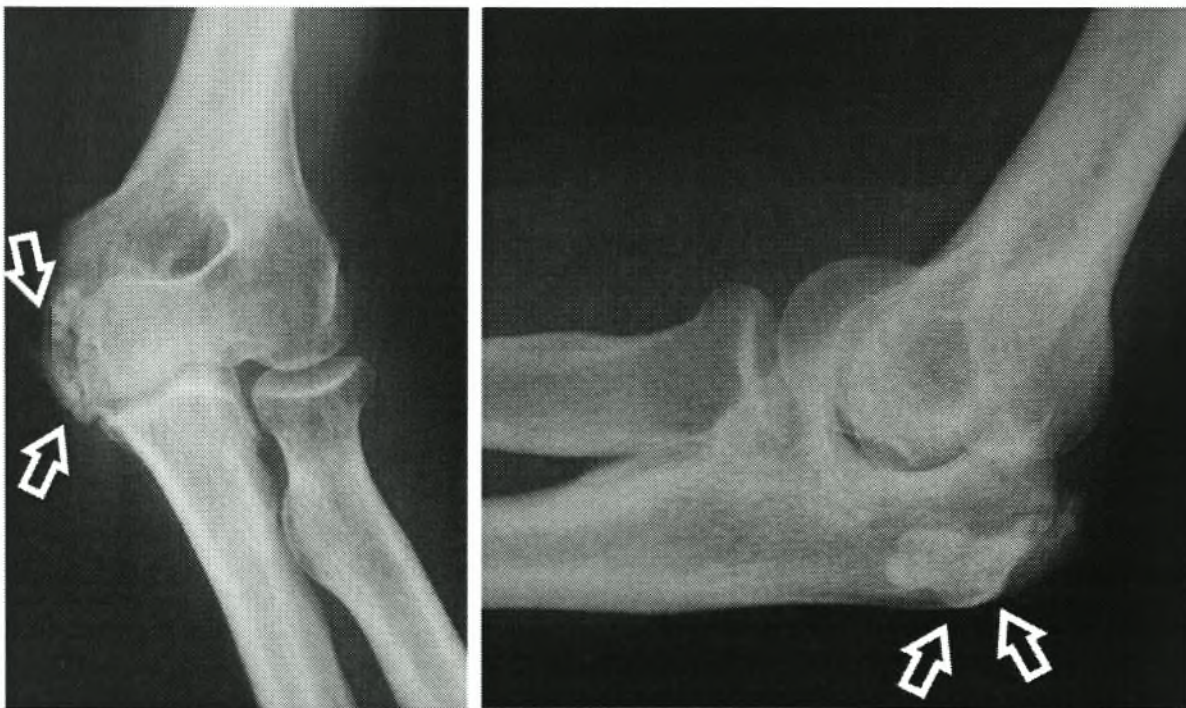
Σ' αυτή την σειρά των εγκαυματιών δεν υπήρξε ΕκτΟστ στην ΒΩ ή στην βραχιονοκερκιδική άρθρωση με πρόσθια εντόπιση.

Για λόγους καλύτερης μελέτης των αποτελεσμάτων της χειρουργικής αγωγής, κρίθηκε σκόπιμο οι ως άνω περιγραφόμενες ομάδες να ομαδοποιηθούν περαιτέρω ως εξής: **Ομάδα Α+Γ:** Περιλαμβάνει όλους τους αγκώνες (45) με γεφύρωση στην ΒΩ άρθρωση. Σ' αυτούς ο χειρουργικός χειρισμός περιελάμβανε εξαίρεση μίας ΕκτΟστ της ΒΩ άρθρωσης είτε ως

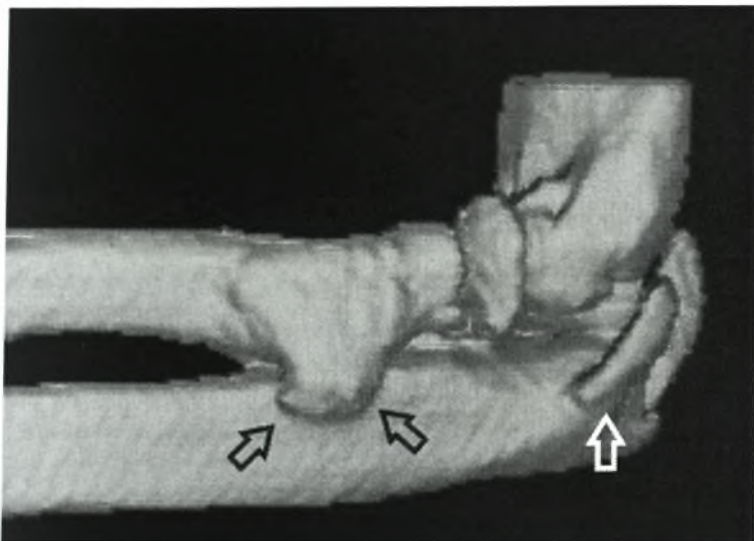
μοναδική χειρουργική πράξη είτε στα πλαίσια μίας πιο σύνθετης ενέργειας. **Ομάδα Β+Γ:** Περιλαμβάνει όλους τους αγκώνες (8) με γεφύρωση στην εκΚΩ άρθρωση. Σ' αυτούς ο χειρουργικός χειρισμός περιελάμβανε εξαίρεση μίας ΕκτΟστ της εκΚΩ άρθρωσης είτε ως μοναδική χειρουργική πράξη είτε στα πλαίσια μίας πιο σύνθετης ενέργειας.

#### Υποομάδες στον πληθυσμό των ασθενών με ΚΕΚ ή τοπικό τραύμα

Ο ακτινολογικός έλεγχος επέτρεψε και εδώ την ταξινόμηση των ασθενών σε ομάδες με βάση την εντόπιση της ΕκτΟστ. Ακολουθεί η ταξινόμηση για τις περιπτώσεις ΕκτΟστ μετά από ΚΕΚ. Στην **ομάδα α** (10 αγκώνες) η παρουσία της ΕκτΟστ παρεμπόδιζε την κίνηση στην βραχιονοωλένια (ΒΩ) άρθρωση, με συνέπεια να περιορίζεται η κάμψη/έκταση του αγκώνα. Από τους αγκώνες αυτούς, στους 5 η ΕκτΟστ είχε εντόπιση αμιγώς οπισθο-εσωτερική (Εικ. 9.9), σε 1 αμιγώς οπισθο-εξωτερική και σε 2 διπλή, οπισθο-εσωτερική και οπισθο-εξωτερική (με τον όρο «οπισθο-εσωτερική» εννοούμε την ΕκτΟστ που γεφυρώνει την οπίσθια επιφάνεια της παρατροχλίου με το ωλέκραιο και την εγγύς ωλένη – «οπισθο-εξωτερική» είναι η ΕκτΟστ που γεφυρώνει τον έξω επικόνδυλο με το ωλέκραιο και την εγγύς ωλένη). Τέλος, στους υπολοίπους 2 αγκώνες παρατηρήθηκε πρόσθια ΒΩ εντόπιση. Στην **ομάδα β** (1 αγκώνα) περιλαμβάνονται οι παρουσιάζοντες εντόπιση στην βραχιονοκερκιδική (ΒΚ) άρθρωση. Σε αυτό τον αγκώνα παρεμποδιζόταν όχι μόνον η κάμψη/έκταση αλλά και η στροφή (πρηνισμός/υπτιασμός) του αντιβραχίου. Στην **ομάδα γ** (2 αγκώνες) περιελήφθησαν οι παρουσιάζοντες ΕκτΟστ στην ΒΩ και στην εγγύς κερκιδοωλενική (εκΚΩ) άρθρωση, με αποτέλεσμα να παρεμποδίζεται και εδώ τόσο η κάμψη/έκταση όσο και η στροφή. Η εντόπιση στην ΒΩ στον ένα αγκώνα αυτής της ομάδας ήταν οπισθο-εσωτερική και οπισθοεξωτερική (Εικ. 9.10), ενώ στον άλλο αμιγώς οπισθο-εσωτερική (Εικ. 9.11).

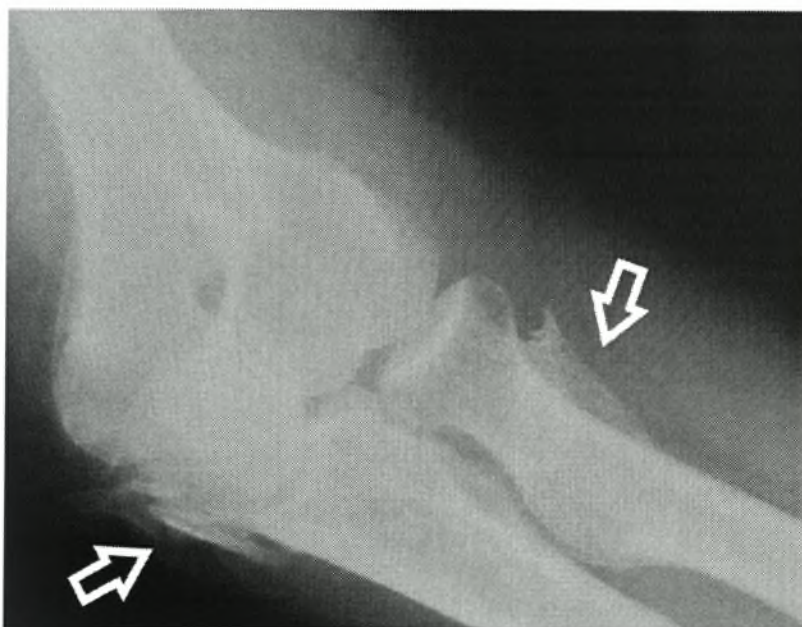


**Εικόνα 9.9** ΕκτΟστ στον αρ. αγκώνα ασθενούς με ΚΕΚ μετά από ανοικτό εμπιευτικό κάταγμα κρανίου στην δεξ. βρεγματοκροταφική περιοχή. Ο ασθενής παρουσίαζε αρ. ημιπληγία, σπαστικότητα και δυστονία του αρ. άνω άκρου με σοβαρό έλλειμμα κινητικότητας και επιληπτοειδείς κρίσεις. Η ΕκτΟστ εδραζόταν οπισθο-εσωτερικά και παρεμπόδιζε την πλήρη έκταση του αγκώνα. Προκαλούσε επίσης αισθητικοκινητική έκπτωση του ωλενίου νεύρου αρ.



**Εικόνα 9.10** ΕκτΟστ αρ. αγκώνα σε ασθενή με πολλαπλές οστεοποιήσεις (αγκώνων, ώμων, ισχίων) μετά από αρ. υποσκληρίδιο κροταφικό αιμάτωμα, αποτέλεσμα ΚΕΚ στα πλαίσια τροχαίου ατύχηματος. Συνυπήρχε μεικτού τύπου έκπτωση λειτουργίας ωλενίου ν. αρ. Η ΕκτΟστ ήταν τριεστιακή και εδραζόταν στην εκΚΩ (οπισθίως – μαύρα βέλη) και στη ΒΩ άρθρωση (οπισθίως). Οι εστίες στην ΒΩ ήταν 2, μία οπισθιοεξωτερική (λευκό βέλος) και μία οπισθιοεσωτερική (δεν φαίνεται).

Στους αγκώνες με ΕκτΟστ ως συνέπεια τοπικού τραύματος η οστεοποίηση εντοπιζόταν ως εξής: Στον ένα αγκώνα υπήρχε μία εστία στην ΒΩ οπισθιο-εσωτερικώς, μία στην εκΚΩ οπισθίως και μία εστία στην ΒΚ με πρόσθια θέση (Εικ. 3.1: η εντόπιση στην εκΚΩ δεν φαίνεται). Στον δεύτερο αγκώνα υπήρχε μία πρόσθια εντόπιση στην ΒΚ άρθρωση (Εικ. 5.11). Στον τρίτο αγκώνα υπήρχε μία εστία ΕκτΟστ στην ΒΩ με θέση πρόσθια και μία στην εκΚΩ (Εικ. 9.12). Στον τέταρτο αγκώνα υπήρχε μία αμιγής εστία ΕκτΟστ στην εκΚΩ (Εικ. 9.13).



**Εικόνα 9.11** ΕκτΟστ με εντόπιση οπισθιοεσωτερική στην ΒΩ άρθρωση και δεύτερη εστία στην εκΚΩ άρθρωση (βέλη). Ασθενής με αιμορραγικές θλάσεις δεξιού μετωπιαίου και βρεγματικού λοβού μετά από τροχαίο ατύχημα. Χειρουργήθηκε κυρίως για τον περιορισμό στην στροφή του αντιβραχίου και για την αισθητικοκινητικού τύπου έκπτωση του αρ. ωλενίου νεύρου.

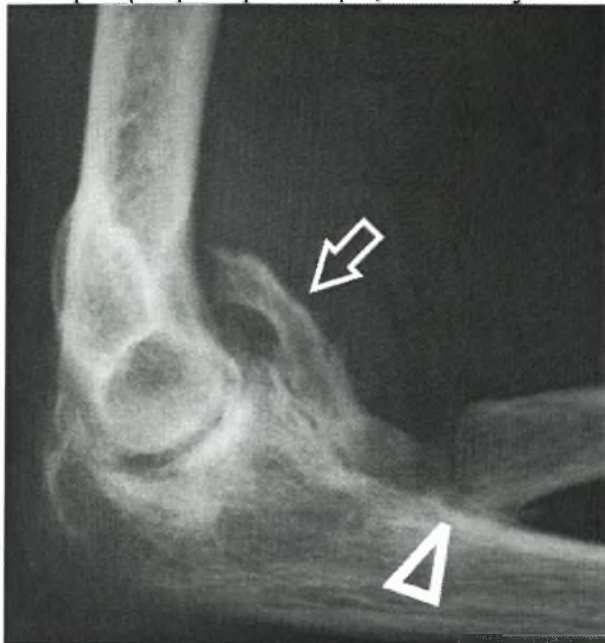
Η προηγούμενη ομαδοποίηση διαφέρει από την αντίστοιχη των εγκαυματιών διότι και η εντόπιση των ΕκτΟστ διέφερε μεταξύ των δύο πληθυσμών ασθενών.

### 9.3.2.2 Πίεση νευρικών στελεχών

Οι περιπτώσεις με πίεση νευρικού στελέχους αφορούσαν μόνον το ωλένιο νεύρο, τόσο στους εγκαυματίες όσο και στους έχοντες υποστεί ΚΕΚ, ενώ δεν παρατηρήθηκαν περιπτώσεις νευρικής παγίδευσης στους ασθενείς με ΕκτΟστ μετά από τοπικό τραύμα.

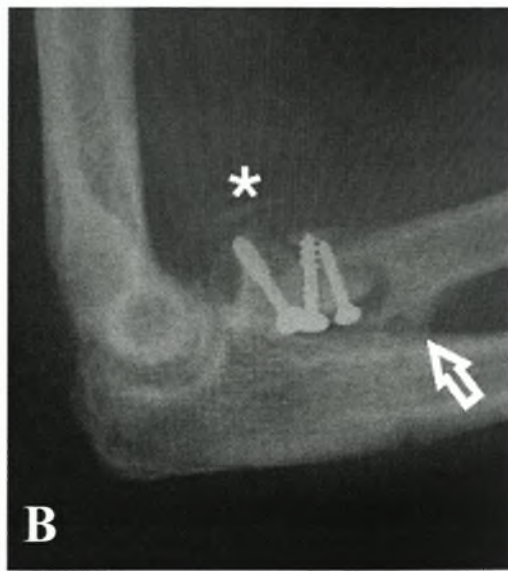
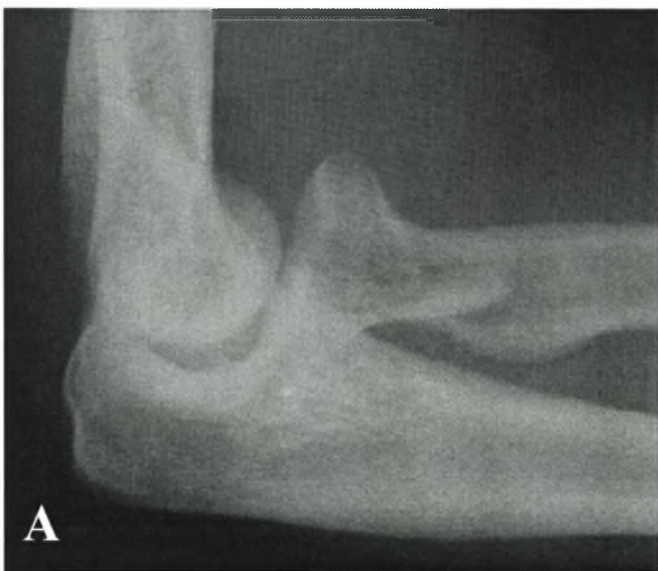#### Παγίδευση ωλενίου νεύρου στους εγκαυματίες

Από τους 46 αγκώνες της σειράς, 18 παρουσίαζαν συμπτώματα ή/και σημειολογία παγίδευσης του ωλενίου νεύρου (Εικ. 4.2). Στους 8 από αυτούς παρουσιάστηκε μόνον αισθητική συμπτωματολογία, ενώ στους υπολοίπους 10 η συμπτωματολογία ήταν μεικτή, αι-



**Εικόνα 9.12 (αριστερά)** ΕκτΟστ αναπτυχθείσα σε ασθενή μετά από συντριπτικό κάταγμα κεφαλής κερκίδος, που αντιμετωπίστηκε με εκτομή της κεφαλής. Υπάρχει μία συνιστώσα με εντόπιση πρόσθια στην ΒΩ άρθρωση (βέλος) και μία άλλη εντοπιζόμενη στην ΕΚΩ άρθρωση (κεφαλή βέλους).

**Εικόνα 9.13 (κάτω)** ΕκτΟστ (B) επί κατάγματος αυχένα κερκίδος (A) που οστεοσυντέθηκε. Η κύρια μάζα εντοπίζεται στην ΕΚΩ οπισθίως (B, βέλος). Συνυπάρχει υποκλινική εντόπιση στον πρόσθιο θύλακο του αγκώνα (B, \*).



σθητικοκινητικού τύπου. Μεταξύ των 10 αυτών αγκώνων οι 7 έπασχαν από προχωρημένη πάρεση ή και πλήρη παράλυση των ελεγχόμενων από το ωλένιο ν. αυτοχθόνων μυών του χεριού (χαρακτηριζόμενη από εκσεσημασμένη μυική αδυναμία και μυική ατροφία), ενώ οι υπόλοιποι 3 είχαν ήπια πάρεση, με μικρή μυική αδυναμία και χωρίς μυική ατροφία. Πρέπει να τονισθεί η ιδιαίτερη δυσκολία στην νευρολογική εκτίμηση ορισμένων από τους ασθενείς αυτής της σειράς, λόγω σοβαρών εγκαυμάτων στο σύστοιχο χέρι, που παρεμπόδιζαν την αξιολόγηση της αισθητικότητας ή/και της κινητικότητας. Σε αυτές τις περιπτώσεις ο

ηλεκτροφυσιολογικός έλεγχος υπήρξε πολύτιμη βοήθεια. Το ηλεκτρομυογράφημα επιπλέον βοήθησε στην σύγκριση των προεγχειρητικών με τις μετεγχειρητικές παραμέτρους νευρικής αγωγιμότητας.

Πέραν αυτού του τοπικού νευρολογικού ελλείμματος του άμεσα συσχετιζομένου με την παρουσία της ΕκτΟστ, 13 εγκαυματίες από τους 37 χειρουργηθέντες παρουσίαζαν κάποιο γενικευμένο νευρολογικό πρόβλημα περιφερικού τύπου, που ενέπλεκε και το άκρο το φέρον την ΕκτΟστ. Εδώ περιλαμβανόταν 6 ασθενείς με γενικευμένη πολυνευροπάθεια των τεσσάρων άκρων, 4 με νευροπάθεια του ενός ή αμφοτέρων των άνω άκρων, 1 με μεμονωμένη βλάβη του πάσχοντος άνω άκρου προσβάλλουσα το μέσο ν. στο αντιβράχιο και το ωλένιο ν. στο κανάλι του Guyon και 2 περιπτώσεις με βλάβες στο επίπεδο του βραχιονίου πλέγματος. Οι περισσότερες από τις νευροπάθειες αυτές αποδίδονται στην βαρύτητα του εγκαύματος, που έθιγε εν τω βάθει ιστούς των άκρων. Σε 3 ασθενείς οι βλάβες ήταν κυρίως απότοκες μηχανικών κακώσεων που συνέβησαν την στιγμή του εγκαύματος (πχ. κακώσεις του βραχιονίου πλέγματος σε τροχαία ατυχήματα με ανάφλεξη) ή άλλης αιτιολογίας (πχ. σε έναν ασθενή προϋπήρχε αλκοολική νευρίτιδα με σημειολογία ήπιας τετραπάρεσης).

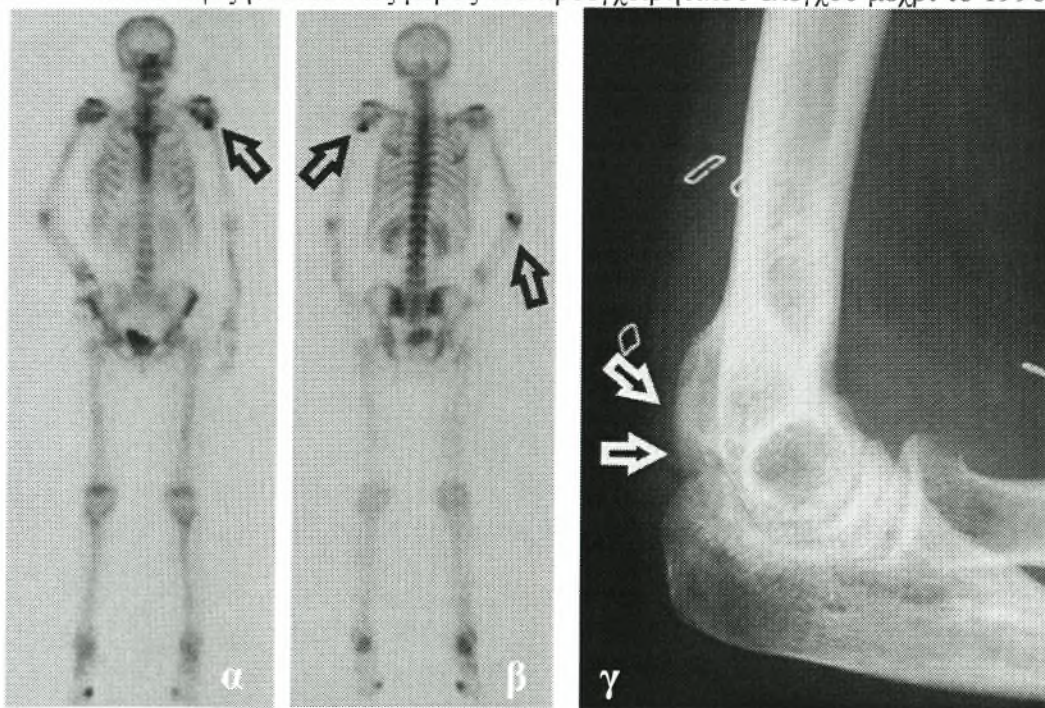
#### Παγίδευση ωλενίου νεύρου στους έχοντες υποστεί ΚΕΚ

Από τους ασθενείς με ΚΕΚ, 6 παρουσίαζαν συμπτωματολογία και σημειολογία πίεσης του ωλενίου νεύρου. Στους 4 η νευρολογική έκπτωσηση ήταν αισθητικοκινητικού τύπου και στους 2 αμιγώς αισθητικού τύπου. Δεν υπήρχαν παγιδεύσεις νευρικών στελεχών στους έχοντες τοπικό τραύμα.

#### *9.3.2.3 Άλλα στοιχεία της προεγχειρητικής εκτίμησης*

##### Λοιπός έλεγχος στους εγκαυματίες

Το ΣΟ-3φ ζητούνταν ως μέρος του προεγχειρητικού ελέγχου μέχρι το 1996 (Εικ. 9.14),



**Εικόνα 9.14** Φάση οστικής καθήλωσης σε θετικό σπινθηρογράφημα οστών (α: πρόσθια λήψη, β: οπίσθια λήψη). Διαπιστώνεται η ύπαρξη έκτοπης οστεοποίησης δεξιού αγκώνα (με οπίσθια εντόπιση) και αριστερού ώμου (με κατώτερη εντόπιση). Η απλή ακτινοφραγία δεξιού αγκώνα profile αποκαλύπτει την οστεοποίηση, η οποία αφαιρέθηκε 2 μήνες μετά, χωρίς υποτροπή.

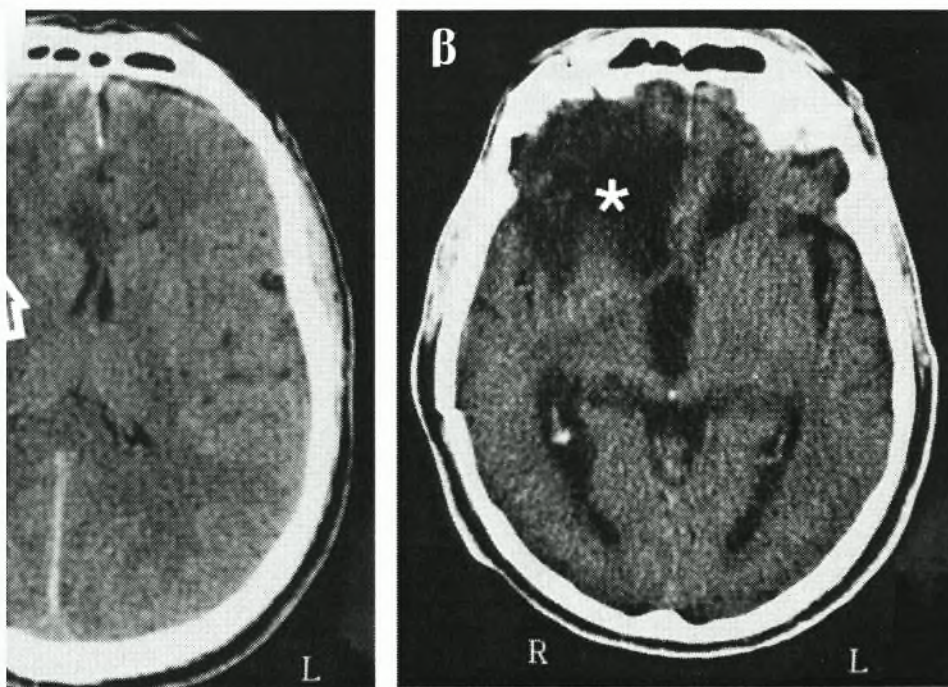
αλλά μετά εγκαταλήφθηκε. Όπως ήδη αναφέρθηκε, τα αποτελέσματα του ΣΟ-3φ σε τίποτε δεν άλλαξαν την επιλογή του χρόνου επέμβασης. Όποτε είχε ζητηθεί (σε άλλοτε άλλο χρόνο πριν την χειρουργική αντιμετώπιση), παρουσίαζε παθολογικά αυξημένη καθήλωση στην 3<sup>η</sup> φάση στον υπό έλεγχο αγκώνα.

Προσδιορισμός των επιπέδων sALP ζητήθηκε σε 40 από τους 46 αγκώνες, σε ποικίλλα χρονικά διαστήματα πριν την επέμβαση και βρέθηκαν αυξημένα σε 13 από αυτούς, χωρίς να αποτελέσουν αντένδειξη για την αφαίρεση της ΕκτΟστ.

#### Λοιπός έλεγχος στους πάσχοντες από ΚΕΚ ή τοπικό τραύμα

Όπως και στην σειρά των εγκαυμάτων, ο προεγχειρητικός έλεγχος περιελάμβανε τις συνήθεις εργαστηριακές εξετάσεις. Η παραγγελία ΣΟ-3φ και sALP δεν ήταν κανόνας και η ανάλυση των αποτελεσμάτων αυτών των εξετάσεων σε σχέση με άλλες παραμέτρους (όπως τις υποτροπές) δεν θα ήταν σκόπιμο να γίνει, εξ' αιτίας της μη σταθερής και στενής χρονικής σχέσης μεταξύ αυτών και του χειρουργείου.

Η μελέτη και παρακολούθηση της βλάβης του ΚΝΣ γινόταν με απλές ακτινογραφίες κρανίου και CT εγκεφάλου (για την διαπίστωση των βλαβών και την παρακολούθηση της εξέλιξής τους - Εικ. 9.15), με νευρολογική εκτίμηση από εξειδικευμένο ιατρό και ηλεκτροφυσιολογικό έλεγχο, όπου αυτό κρινόταν απαραίτητο. Ο τελευταίος επέτρεψε επίσης την μελέτη τυχόν επιπτώσεως της παρουσίας ΕκτΟστ στην λειτουργία του συστοίχου ωλενίου νεύρου.



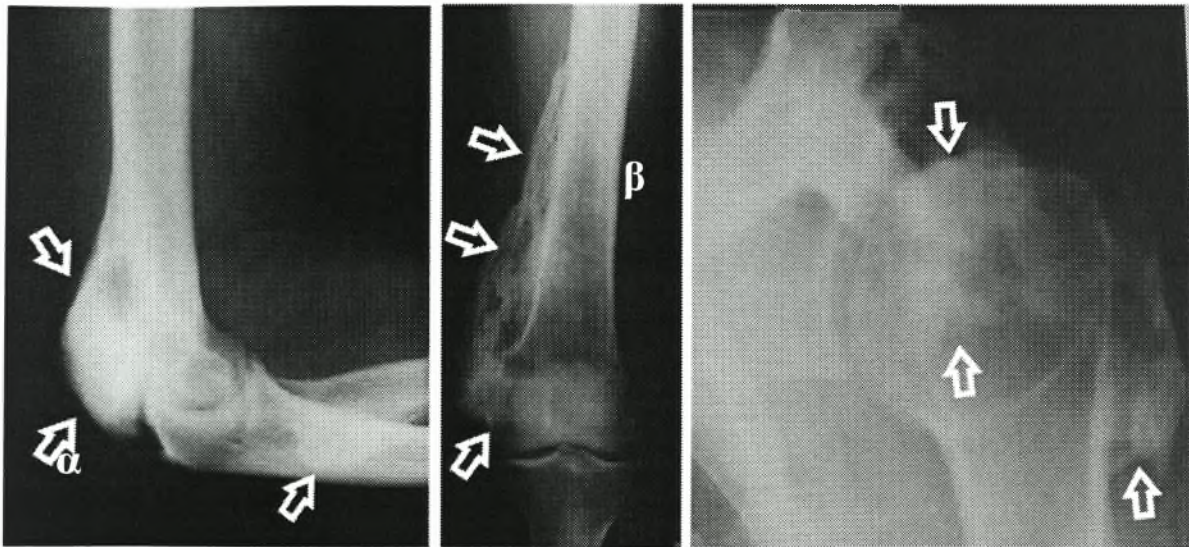
**Εικόνα 9.15** Αξονική τομογραφία εγκεφάλου αμέσως μετατραυματικά (α) και αμέσως πριν την αφαίρεση της ΕκτΟστ του αγκώνα (β - 15 μήνες μετατραυματικά), η οποία απεικονίζεται στην Εικ. 9.9. Διαπιστώνεται ότι η αρχική αιμορραγική θλάση (βέλος) εξελίχθηκε σε εγκεφαλομαλακία, με διάταση του μετωπιαίου κέρατος της δεξιάς πλάγιας κοιλίας (\*). Η διάταση του κοιλιακού συστήματος αποδίδεται στην μετατραυματική εγκεφαλική ατροφία. Ο ασθενής παρουσίαζε σοβαρά υπολειπόμενα νευρολογικά σημεία.

Στον πληθυσμό ασθενών με ΚΕΚ 8 έφεραν εστίες ΕκτΟστ σε άλλα σημεία του σώματος, πλην των αγκώνων. Από αυτούς οι 4 έφεραν πολλαπλές εστίες (ώμοι, ισχία ή και γόνατα - Εικ. 9.16).

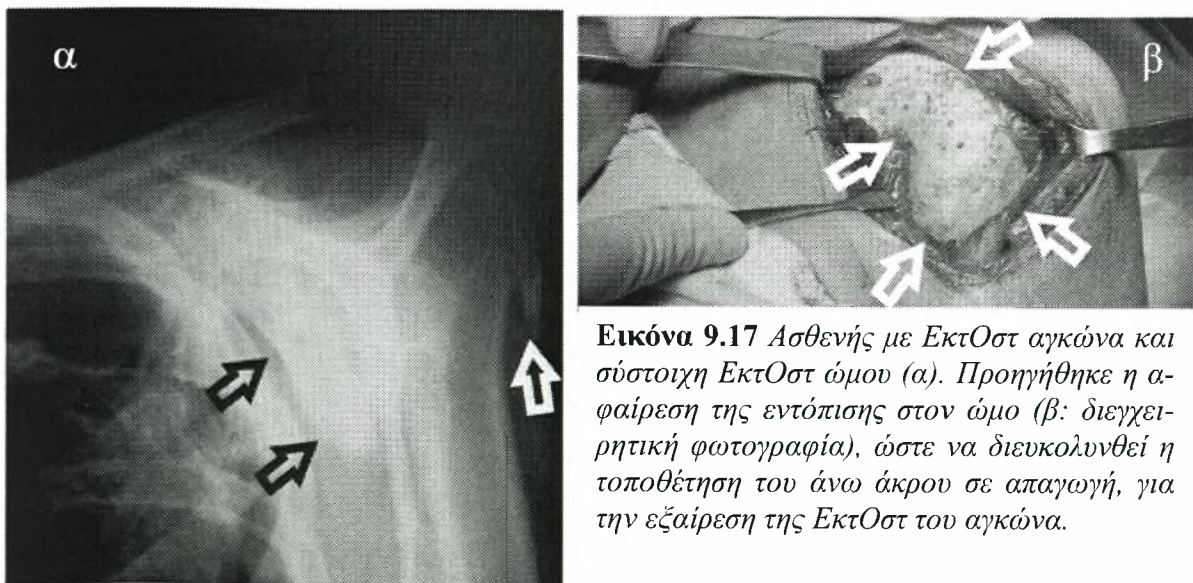
### 9.3.3 Χειρουργική τεχνική

#### Χειρουργική τεχνική στους εγκαυματίες

Όλοι οι ασθενείς χειρουργήθηκαν υπό μασχαλιαίο block, εκτός αν η γενική κατάσταση της υγείας τους ή η αναμενόμενη δυσανεξία τους στην τοποθέτηση και παραμονή του άνω άκρου σε απαγωγή και έξω στροφή καθιστούσε την γενική αναισθησία καταλληλότερη. Σε κάθε περίπτωση χρησιμοποιήθηκε ίσχειμος περιδεδση (tourniquet). Ιδιαίτερη περίπτωση υπήρξαν ορισμένοι ασθενείς με δυσχέρεια στην απαγωγή του άνω άκρου εξαιτίας ΕκτΟστ με



**Εικόνα 9.16** Ασθενής με ΚΕΚ και πολλαπλές εστίες ΕκτΟστ (ο ίδιος του οποίου ο αρ. αγκώνα απεικονίζεται στην Εικ. 9.10). Πέραν των 3 εστιών του αρ. αγκώνα υπάρχουν 2 εστίες στον δεξ. αγκώνα, μια ογκώδης παρααρθρική ΕκτΟστ στο αρ. γόνο και πολλαπλές εστίες στον αρ. ώμο (βέλη).



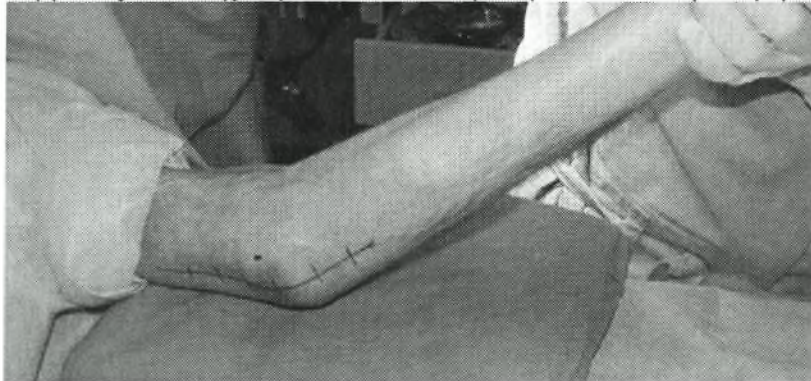**Εικόνα 9.17** Ασθενής με ΕκτΟστ αγκώνα και σύστοιχη ΕκτΟστ ώμου (α). Προηγήθηκε η αφαίρεση της εντόπισης στον ώμο (β: διεγχειρητική φωτογραφία), ώστε να διευκολυνθεί η τοποθέτηση του άνω άκρου σε απαγωγή, για την εξαίρεση της ΕκτΟστ του αγκώνα.

εντόπιση στον σύστοιχο ώμο ή δερματικών ρικνώσεων στην μασχαλιαία περιοχή. Σε δύο από αυτούς απαιτήθηκε διόρθωση της δερματικής ρικνώσεως ή αφαίρεση της ΕκτΟστ του ώμου προτού επιχειρηθεί θεραπεία της ΕκτΟστ του αγκώνα Εικ. 9.17).

Χειρουργικώς χρησιμοποιήθηκαν οι ακόλουθες προσπελάσεις:

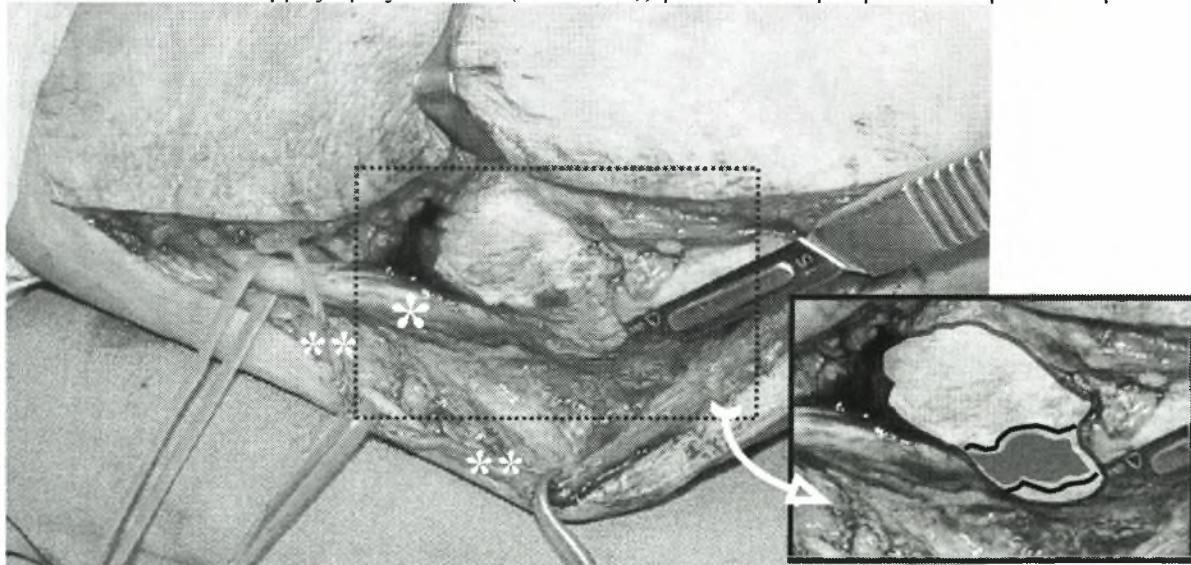
**Στην ομάδα Α (ΕκτΟστ στην ΒΩ άρθρωση)**, καθώς όλες αυτές οι εντοπίσεις αφορούσαν το οπίσθιο τμήμα του αγκώνα, χρησιμοποιήθηκε μία οπίσθια προσπέλαση. Αυτή ήταν συνηθέστερα έσω-οπίσθια, όταν η ΕκτΟστ αφορούσε το έσω-οπίσθιο τμήμα του αγκώνα, ενώ κατ' εξαίρεση ήταν έξω-οπίσθια ή συνδυασμένη, όταν υπήρχε ή συνυπήρχε έξω-οπίσθια εντόπιση.

Στην έσω οπίσθια προσπέλαση, η τομή επικεντρωνόταν στην πορεία του ωλενίου νεύρου δηλ. σχεδιαζόταν οπισθίως της παρατροχιλίου αποφύσεως (Εικ. 9.18), ώστε να αποφευχθούν οι κλάδοι των έσω δερματικών νεύρων του βραχίονα και του αντιβραχίου. Βέβαια, αυτή η τακτική μπορούσε να τροποποιηθεί αναλόγως και της επιφάνειας του δέρματος που είχε εμπλακεί στο έγκαιμα. Μετά την τομή του δέρματος στο επίπεδο του



**Εικόνα 9.18** Έκτοπη οστεοποίηση με έσω-οπίσθια εντόπιση. Η τομή φέρεται πίσω από την παρατροχίλιο απόφυση.

υποδορίου γινόταν προσεκτική παρασκευή και κατά το δυνατόν διάσωση των νευρικών κλάδων που τυχόν απαντούνταν (Εικ. 9.19). Ακολουθούσε αναγνώριση και παρασκευή του ωλενίου ν. από τα εγγύς προς τα άπω (Εικ. 9.19), με σκοπό την προσεκτική του απεμπλοκή



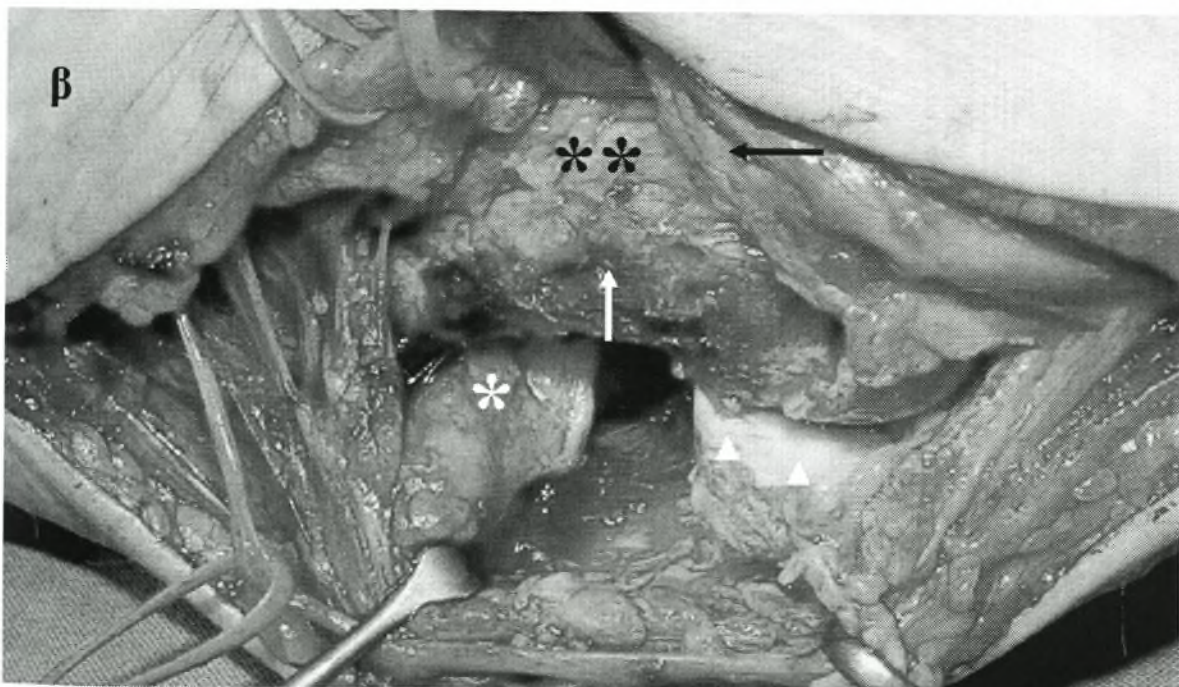
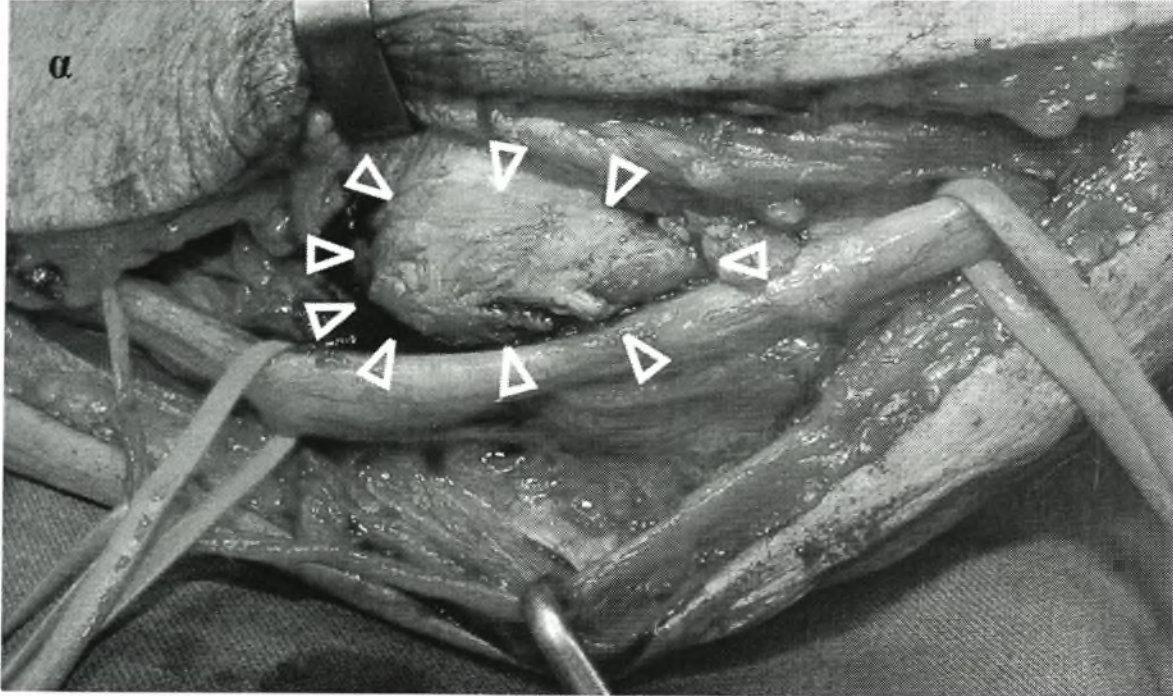
**Εικόνα 9.19** (συνέχεια της 9.18) Παρασκευάζεται το ωλένιο ν. (\*), αφού αναγνωρισθούν και διασωθούν οι υποδόριοι νευρικοί κλάδοι (\*\*). Στο ένθετο σκιαγραφείται η μάζα της ΕκτΟστ που παγιδεύει το ωλένιο ν. και το tunnel του οποίου η οροφή πρέπει να αφαιρεθεί για να απελευθερωθεί το ωλένιο ν.

από την μάζα της ΕκτΟστ. Στην άπω παρασκευή του ωλενίου ν. ιδιαίτερη προσοχή δινόταν στην διαφύλαξη των κλάδων του προς τον ωλένιο καμπτήρα του καρπού. Προκειμένου να αφαιρεθεί η ΕκτΟστ έπρεπε το ωλένιο ν. να απελευθερωθεί και να μετατοπισθεί πρόσθια. Όταν το νεύρο βρισκόταν παγιδευμένο μερικώς ή πλήρως σε οστικό tunnel, πρώτα γινόταν ταυτοποίηση της θέσης του νεύρου και παρασκευή του εγγύς και άπω της μάζας της ΕκτΟστ.



Ακολούθως, με την χρήση οστεοτόμου χαράσσονταν δύο παράλληλες εντομές στην ΕκτΟστ, κατά μήκος της υπολογιζόμενης διαδρομής του νεύρου μέσα στην μάζα. Τέλος, αφαιρείτο η οροφή του tunnel από τα εγγύς προς τα άπω (Εικ. 9.19, 9.20α). Μετά την κινητοποίηση του ωλενίου ν., προσδιορίζονταν τα όρια της ΕκτΟστ και αυτή αφαιρούνταν (Εικ. 9.20). Ιδιαίτερη προσοχή δινόταν ώστε να απελευθερωθεί η οπίσθια επιφάνεια του βραχιονίου από τα υπολείμματα της ΕκτΟστ στην περιοχή του ωλεκρανικού βόθρου, καθώς και η κορυφή του ωλεκράνου από ανάλογα υπολείμματα, ώστε να εξαιρεθεί τυχόν μηχανικό κώλυμα στην πλήρη έκταση του αγκώνα.

Μετά την εκτομή, το ωλένιο ν. επανατοποθετούνταν στην ανατομική του θέση αν μπορούσαν να παρεμβληθούν αγγειούμενοι ιστοί καλής ποιότητας μεταξύ αυτού και του οστού (που συνήθως ήταν απογυμνωμένο, μετά την αφαίρεση της ΕκτΟστ) και εφ' όσον δεν



(για τον υπότιτλο δεξ την επόμενη σελίδα)

(υπότιτλος της προηγούμενης εικόνας)

**Εικόνα 9.20** (συνέχεια της 9.19) Η οροφή του tunnel που παγίδευε το ωλένιο ν. έχει αφαιρεθεί (α) και με τις κεφαλές βελών επισημαίνεται η μάζα εκτόπου οστού που απομένει να αφαιρεθεί. Στην εικόνα β, η χωρίς μυικές προσφύσεις μάζα (\*) έχει αποκολληθεί από την παρατροχίλια απόφυση (\*\*), η οποία εμφανίζει μυικές προσφύσεις προς τα άπω (μαύρο βέλος) και μία, πλέον, χαίνουσα επιφάνεια προς τα κάτω-πίσω (λευκό βέλος). Διακρίνεται επίσης η αρθρική επιφάνεια του ωλεκράνου (κεφαλές βελών). Το έσω συνδεσμικό σύστημα είναι πλήρως διατετηγμένο.

παρατηρούνταν πίεση του νεύρου στις κινήσεις του αγκώνα. Ειδάλλως, γινόταν πρόσθια υποδόρια μετάθεση του νεύρου. Εάν υπήρχαν υπολείμματα του έσω πλαγίου συνδέσμου, συρράπτονταν μεταξύ τους.

Σε εντόπιση έξω-οπίσθια (μεμονωμένη ή συνδυασμένη με έσω-οπίσθια) χρησιμοποιήθηκε μία έξω-οπίσθια δερματική προσπέλαση (αποκλειστικώς ή επιπρόσθετα, αντίστοιχα), η οποία εν τω βάθει φερόταν ακριβώς επί τα εκτός του έξω χείλους του καταφυτικού τένοντα του τρικεφάλου, ο οποίος και υπεγειρόταν αναλόγως της περιπτώσεως προκειμένου να αφαιρεθεί η μάζα εκτόπου οστού.

**Στην ομάδα Β (ΕκτΟστ στην εκΚΩ άρθρωση)**, χρησιμοποιήθηκε μία έξω-πρόσθια προσπέλαση (βλέπε παράγραφο 7.3.4.3). Θυμίζουμε ότι επρόκειτο για ένα μόνον ασθενή και μάλιστα ο ασθενής αυτός απαιτήθηκε να επαναχειρουργηθεί λόγω ατελούς αφαίρεσης της ΕκτΟστ.

**Στην ομάδα Γ (ΕκτΟστ στις ΒΩ και εκΚΩ αρθρώσεις)**, για την εξαίρεση της έσω-οπίσθιας ΕκτΟστ χρησιμοποιήθηκε πάντοτε μία έσω-οπίσθια προσπέλαση, ενώ για την εντόπιση στην εκΚΩ άρθρωση χρησιμοποιήθηκε είτε μία ξεχωριστή έξω-πρόσθια (3 αγκώνες) είτε μία ξεχωριστή έξω-οπίσθια (4 αγκώνες) προσπέλαση.

Μετά το πέρας του κυρίου χειρουργικού χρόνου σημειώνονταν η παθητική κινητικότητα του αγκώνα και οι υποδόριοι ιστοί συμπλησιάζονταν με απορροφήσιμα ράμματα και τοποθετούνταν αναρρόφηση αρνητικής πίεσεως που παρέμενε για 48 ώρες. Το δέρμα ράβονταν με μη απορροφήσιμα διακεκομμένα ράμματα.

Από τεχνικής απόψεως, υπήρξε συχνά δυσκολία στο να καθοριστούν τα όρια μεταξύ φυσιολογικού οστού και ΕκτΟστ. Ιδιαίτερα στις ΕκτΟστ της ΒΩ άρθρωσης, βοήθησε συχνά η χρησιμοποίηση μερικών απλών κριτηρίων. Οστική μάζα με προσφύσεις μυών θεωρήθηκε φυσιολογική (πχ. ό,τι έφερε προσφύσεις της μυικής ομάδας των καμπτήρων-πρηνιστών ήταν φυσιολογική παρατροχίλιος απόφυση και όχι ΕκτΟστ – βλέπε Εικ. 9.19, 9.20)<sup>236</sup>. Βεβαίως, το κριτήριο αυτό ήταν ανεφάρμοστο στις μάζες οστού τις ευρισκόμενες σε συνέχεια με την οπίσθια επιφάνεια της άπω βραχιονίου μεταφύσεως, όπου δεν υπάρχουν μυικές προσφύσεις. Ένα άλλο κριτήριο ήταν η εφαρμογή σχετικά ήπιου κτυπήματος με σφυρί επί οστεοτόμου που ήταν σε επαφή με μάζα εκτόπου οστού. Συνήθως, ένα τέτοιο κτύπημα αποκολλά την κύρια μάζα της ΕκτΟστ, αλλά αφήνει άθικτο το υποκείμενο φυσιολογικό οστό.<sup>189,190</sup>

Στις ΕκτΟστ τις παρακείμενες στην παρατροχίλιο απόφυση, η μάζα του έκτοπου οστού καταλάμβανε και το χώρο του έσω πλάγιου συνδεσμικού συστήματος, που ήταν σχεδόν πάντοτε μη ταυτοποιήσιμος μετά την αφαίρεση της ΕκτΟστ. Εν τούτοις, ουδέποτε προέκυψε μετεγχειρητική αστάθεια σε ασθενείς της σειράς αυτής. Αυτό δικαιολογείται από δύο γεγονότα: Α) ουδέποτε συνηπήρξε διεγχειρητική βλάβη έξω και έσω συνδεσμικού συστήματος ταυτόχρονα. Β) οι εγκαυματίες έχουν ενδεχομένως αυξημένο δυναμικό επούλωσης και δημιουργίας ρικνώσεων στις περιοχές που υπόκεινται των εγκαυματικών βλαβών, με αποτέλεσμα συνδεσμικές βλάβες να σταθεροποιούνται πληρέστερα.

Στις συνοδές χειρουργικές πράξεις περιλαμβάνονταν αφαίρεση ινώδους ιστού από τον ωλεκρανικό βόθρο, πρόσθια θυλακοτομή και πλαστική «Ζ» του προσθίου δέρματος του αγκώνα, αναλόγως των ιδιοτεροτήτων του κάθε ασθενούς. Οπίσθια θυλακοτομή γινόταν αυτονόητα όταν αφαιρούνταν οπίσθιες μάζες έκτοπου οστού. Κλειστός ήπιος χειρισμός του

αγκώνα μετά την αφαίρεση της ΕκτΟστ, για την επανάκτηση των τελευταίων μοιρών κάμψης και έκτασης, εφαρμόστηκε σε ορισμένες περιπτώσεις, με σκοπό την αποφυγή της θυλακοτομής.

#### Χειρουργική τεχνική στους φέροντες ΚΕΚ ή τοπικό τραύμα

Καμμία ουσιώδης διαφορά δεν παρατηρήθηκε στην χειρουργική τεχνική που ακολουθήθηκε σε αυτούς τους ασθενείς, σε σχέση με τους εγκαυματίες, αν εξαιρέσει κανείς το ότι δεν υπήρξαν εδώ οι επιφυλάξεις που αφορούσαν στην ποιότητα του δέρματος και που συχνά τροποποιούσαν ελαφρώς την θέση της χειρουργικής τομής στους εγκαυματίες.

Προτιμήθηκαν και εδώ οι πολλαπλές τομές για πολυεστιακές οστεοποιήσεις και όχι η οπίσθια εκτεταμένη επιμήκης τομή.

Φροντίδα και εδώ υπήρξε ώστε κατά το δυνατόν να αποκατασταθεί η φυσιολογική μορφολογία του ωλεκρανικού και του κωρωνοειδούς βόθρου, που επηρεάζουν την επανάκτηση της κινητικότητας στα όρια του εύρους κίνησης του αγκώνα σε κάμψη-έκταση.

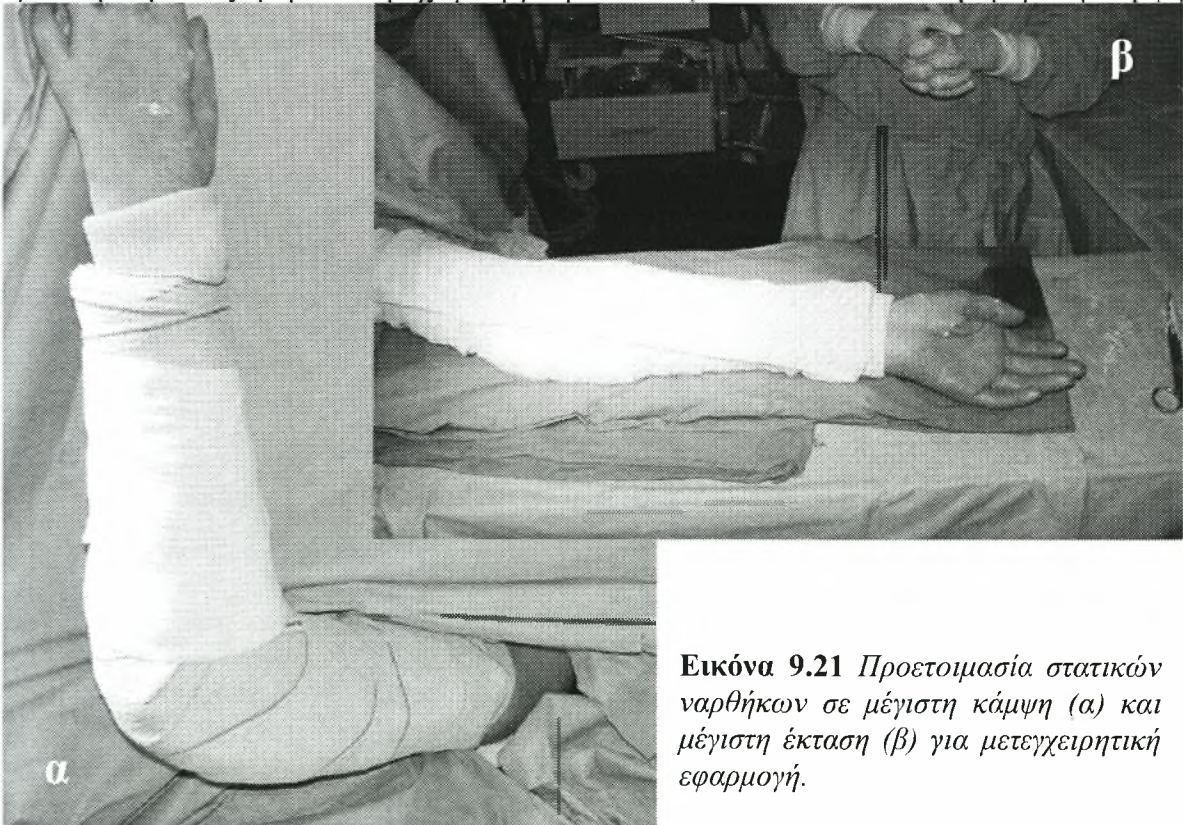
Όσον αφορά τις εντοπίσεις στην ΕΚΩ, η εντύπωση και εδώ ήταν ότι η θέση τους είναι σχετικώς οπίσθια και ότι η εξαίρεση τους διά έξω-οπίσθιας προσπελάσεως θα πρέπει να είναι η σωστή επιλογή.

Επιμήκυνση του τένοντα του τρικεφάλου απαιτήθηκε σε μία περίπτωση. Ήπιοι χειρισμοί απέδωσαν σε 2 περιπτώσεις, μετά την εξαίρεση της ΕκτΟστ, στην βελτίωση της κινητικότητας, ενώ σε άλλες 2 περιπτώσεις απαιτήθηκε για τον ίδιο σκοπό θυλακοτομή (πρόσθια ή/και οπίσθια).

#### 9.3.4 Μετεγχειρητική φροντίδα

##### Μετεγχειρητική φροντίδα στους εγκαυματίες

Στην άμεση μετεγχειρητική περίοδο το άνω άκρο τοποθετούνταν σε γυψονάρθηκες προετοιμασμένους ήδη από την χειρουργική αίθουσα, που ενάλλασαν την μέγιστη κάμψη



**Εικόνα 9.21** Προετοιμασία στατικών νάρθκων σε μέγιστη κάμψη (α) και μέγιστη έκταση (β) για μετεγχειρητική εφαρμογή.

με την μέγιστη έκταση (Εικ. 9.21). Η εναλλαγή των ναρθήκων αυτών γινόταν κάθε 4 ώρες εκτός από την νύκτα. Από την 2<sup>η</sup> μετεγχειρητική ημέρα ξεκινούσε πρόγραμμα ελεγχόμενης παθητικής κινήσεως σε κάμψη/έκταση και σε πρηνισμό/υπτιασμό, με την χρήση μηχανήματος CPM. Η άσκηση γινόταν επί 8 ώρες την ημέρα για 3 ή 4 εβδομάδες, ακολούθως επί 6 ώρες την ημέρα για 2 εβδομάδες επιλέον και τελικά επί 4 ώρες την ημέρα για άλλες 2 εβδομάδες. Στους ασθενείς όπου το τυχόν προεγχειρητικό έλλειμμα στην στροφή του αντιβραχίου επέμενε μετεγχειρητικά, χρησιμοποιήθηκε συμπληρωματικά στατική ναρθηκοποίηση σε πρηνισμό και υπτιασμό (με εναλλαγή), καθώς το προσάρτημα του μηχανήματος CPM για την άσκηση σε πρηνισμό/υπτιασμό ήταν ομολογουμένως σχετικά δύσχρηστο.

Παράλληλα άρχιζε και το πρόγραμμα ενεργητικής φυσιοθεραπείας, μόλις οι τοπικές συνθήκες του τραύματος το επέτρεπαν (συνήθως μία εβδομάδα μετά το χειρουργείο).

Μετεγχειρητικώς χορηγούνταν 75 mg ινδομεθακίνης ημερησίως διηρημένα σε 3 δόσεις, για 3 εβδομάδες, σε συνδυασμό με H<sub>2</sub>-ανταγωνιστές για γαστροπροστασία. Αξιοσημείωτες ανεπιθύμητες ενέργειες από αυτή τη χορήγηση δεν παρουσιάστηκαν.

Εξωτερική ακτινοβολήση χορηγήθηκε σε 2 μόνον περιπτώσεις: Σε μία περίπτωση, σε μια προσπάθεια να βελτιωθεί το κινητικό και αισθητικό έλλειμμα το οφειλόμενο σε πίεση του ωλενίου νεύρου από ανάπτυξη ΕκτΟστ, μέχρις ότου γίνει δυνατή η εκτομή της ΕκτΟστ, που καθυστερούσε λόγω γενικών προβλημάτων υγείας. Σε μία δεύτερη περίπτωση, μετεγχειρητικά, σε μια προσπάθεια να περιορισθεί η έκταση της επαπειλούμενης υποτροπής μιας ΕκτΟστ που μόλις είχε αφαιρεθεί. Και στις δύο περιπτώσεις, χορηγήθηκε ένα σύνολο 1050 cGy (centigray) διηρημένο σε 7 δόσεις.

Η διάρκεια παραμονής στο ειδικό Κέντρο Αποκατάστασης (CRNRF, Coubert) ποίκιλλε σε μεγάλο βαθμό και εξαρτόνταν κυρίως από άλλα ορθοπαιδικά προβλήματα, την γενική κατάσταση υγείας και διάφορα κοινωνικά προβλήματα. Περιοδικώς, κλινική και ακτινολογική εκτίμηση γινόταν μηνιαίως, στην διάρκεια παραμονής στο Κέντρο και ακολούθως ανά εξάμηνο, μέχρι σταθεροποίησης του αποτελέσματος.

### Μετεγχειρητική φροντίδα στους φέροντες ΚΕΚ ή τοπικό τραύμα

Οι χειρουργηθέντες στην Γαλλία ασθενείς αντιμετωπίστηκαν όπως και οι εγκαυματίες μετεγχειρητικά, ενώ οι χειρουργηθέντες στην Ελλάδα επωφελήθηκαν κυρίως ενεργητικής και εναλλακτικά παθητικής κινησιοθεραπείας, χωρίς την χρήση CPM (πλην ενός). Τα θύματα ΚΕΚ παρουσίασαν αναμενόμενα παρατεταμένη διάρκεια μετεγχειρητικής νοσηλείας. Χημειοπροφύλαξη με ινδομεθακίνη per os δόθηκε και στους ασθενείς με ΚΕΚ ή τοπικό τραύμα στον αγκώνα.

#### 9.3.5 Στατιστική ανάλυση

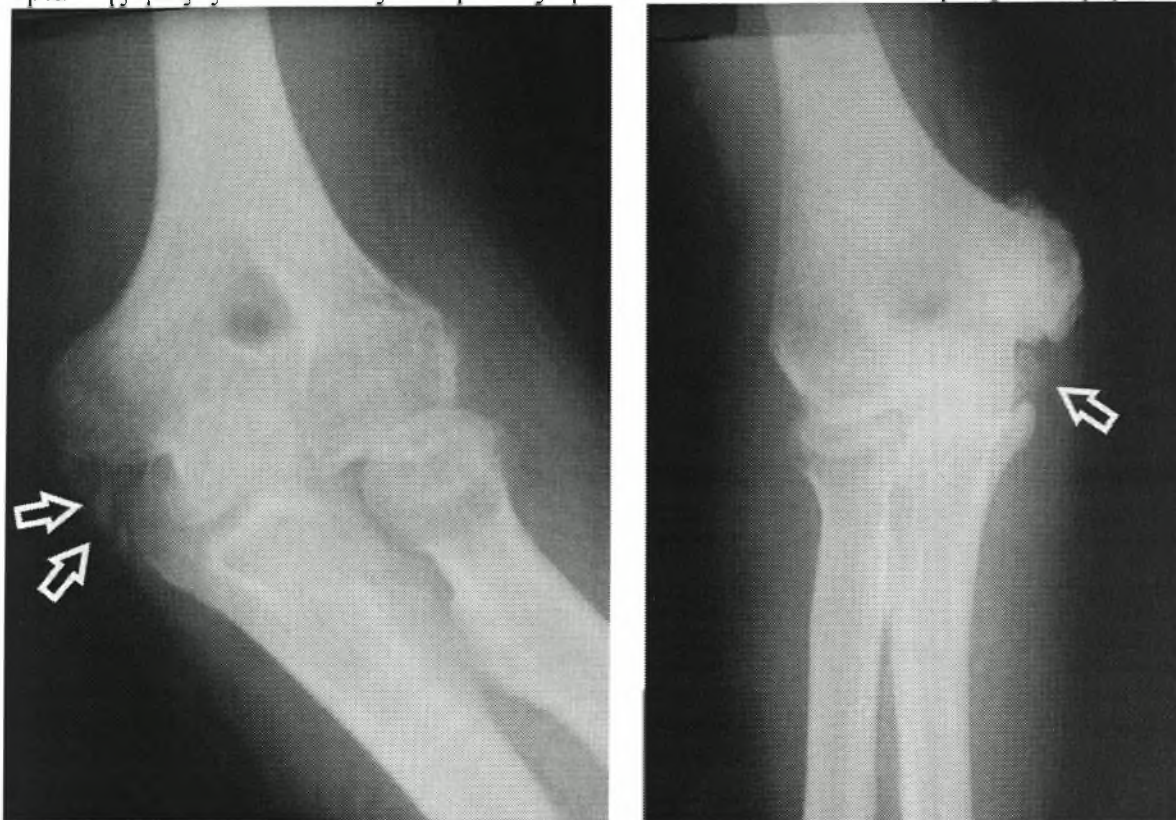
Η στατιστική ανάλυση των ποσοτικών δεδομένων έγινε με απλό ή κατά ζεύγη t-test (αναλόγως των συγκρινόμενων ομάδων) και τα μη ποσοτικά δεδομένα συγκρίθηκαν στατιστικά με το X<sup>2</sup>-test. Το επίπεδο στατιστικής σημαντικότητας καθορίστηκε στο 0.05 (5%).

## 9.4 Αποτελέσματα

### 9.4.1 Διεγχειρητικά ευρήματα

#### Διεγχειρητικά ευρήματα στους εγκαυματίες

Όσον αφορά την υφή της μάζας της ΕκτΟστ, σε όλους τους αγκώνες εκτός από 4 αυτή έδιδε την εντύπωση ώριμου οστίτη ιστού με μάλλον ευχερώς καθοριζόμενα όρια. Σε 2 αγκώνες απαντήθηκε μία πιο ασαφής εικόνα, με δυσχέρεια στο να καθορισθούν τα εγγύς όρια της μάζας. Σε άλλους 2 αγκώνες η ΕκτΟστ αποτελούνταν κυρίως από μερικώς

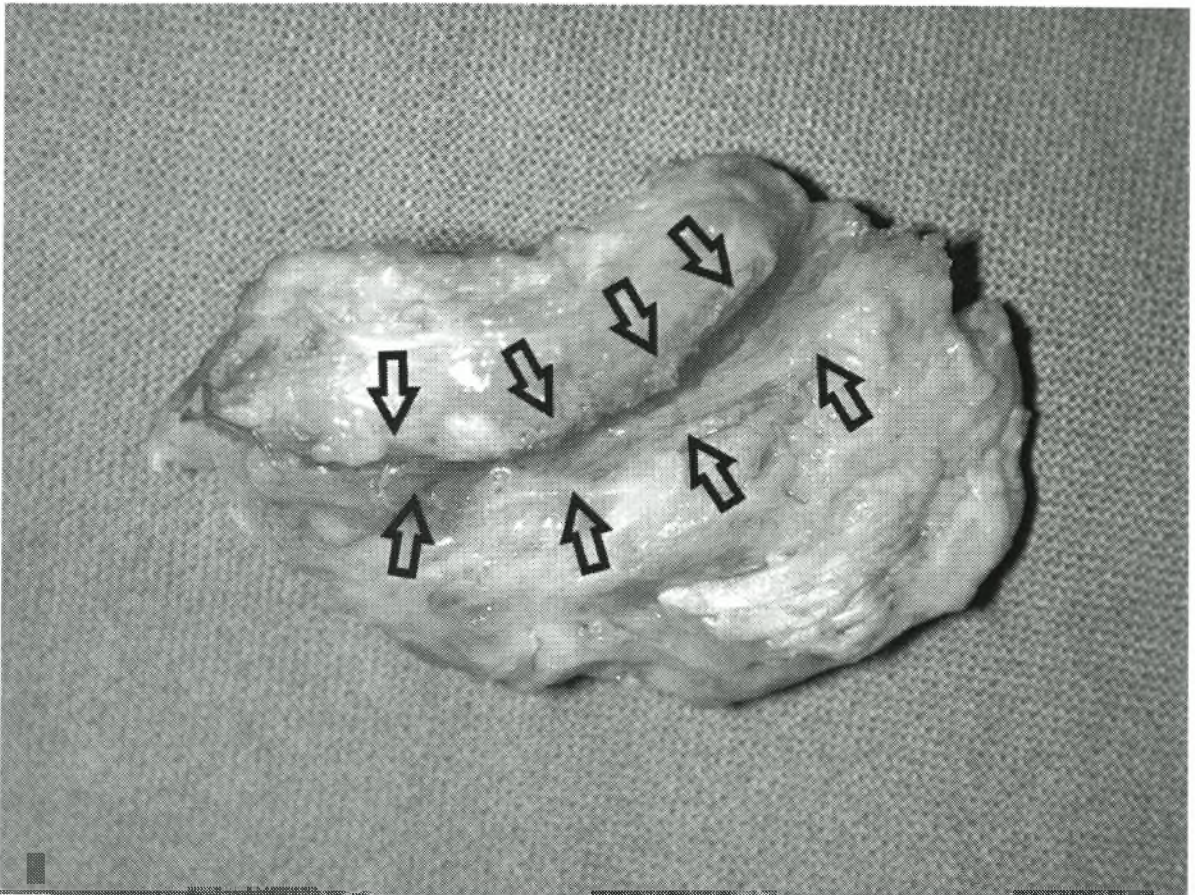


**Εικόνα 9.22** Ακτινολογική εικόνα ατελώς επιμεταλλωμένων εκτόπων οστεοποιήσεων (βέλη) σε δύο αγκώνες, όπως επιβεβαιώθηκε και διεγχειρητικά.

επιμεταλλωμένο ινώδη ιστό που μόλις ήταν ορατός στον ακτινολογικό έλεγχο. Το σαφώς οστικό του μέρος βρισκόταν πλησιέστερα στην παρατροχίλιο απόφυση του βραχιονίου και το ινώδες του μέρος ήταν σε συνέχεια με την έσω επιφάνεια του ωλεκράνου, συμφωνώντας έτσι με την ακτινολογική του εικόνα (Εικ. 9.22). Σημειωτέον ότι η εκτομή σε αυτούς τους δύο τελευταίους αγκώνες επιχειρήθηκε σε 6 και 9 μήνες από το έγκαιμα και οι κλινικές υποτροπές δεν προερχόντουσαν από αυτούς.

Όσον αφορά την πρόσθια μετάθεση του ωλενίου νεύρου, επί συνόλου 46 αγκώνων, υπήρξε πρόσθια μετάθεση του νεύρου σε 38.

Ως προς την κατάσταση του ωλενίου νεύρου διεγχειρητικά, πληροφορίες σχετικά με αυτή ήταν διαθέσιμες από την περιγραφή του χειρουργείου σε 40 από τους 45 αγκώνες όπου η ΒΩ άρθρωση προσπελάσθηκε (δεν υπολογίζεται ο αγκώνας της ομάδας Β). Διεγχειρητικά ευρήματα θετικά για συμπίεση του ωλενίου νεύρου θεωρήθηκαν η παγίδευση του νεύρου σε πλήρη ή ατελή οστική αύλακα (tunnel, Εικ. 9.23) ή η υπέγερση/απώθηση του νεύρου από την μάζα της ΕκτΟστ. Όλοι οι αγκώνες με ωλένια νευροπάθεια προεγχειρητικώς (18) παρουσίαζαν τέτοια θετικά ευρήματα, όπως και άλλοι 15 αγκώνες χωρίς νευρολογικά ελλείμματα, ενώ 7 αγκώνες χωρίς διεγχειρητικά ευρήματα δεν παρουσίαζαν νευρολογικό έλλειμμα. Μεταξύ των 18 ασθενών με θετικά διεγχειρητικά ευρήματα και προεγχειρητικά νευρολογικά ελλείμματα, 13 παρουσίαζαν παγίδευση του ωλενίου ν. σε οστικό tunnel και 5 απλή απώθηση του ωλενίου ν., ενώ η αναλογία αυτή ήταν 13/2 στους 15 ασθενείς με θετικά διεγχειρητικά ευρήματα αλλά χωρίς προεγχειρητικά νευρολογικά ελλείμματα (Πίνακας 9.1).



**Εικόνα 9.23** Οστική αύλακα (ατελές οστικό tunnel) υπό μορφήν εντοπόματος επί της μάζας του εκτόπου οστού που αφαιρέθηκε, υποδεικνύει την παγίδευση του ωλενίου νεύρου.

45	Υπάρχει διεγχειρητική περιγραφή: 40	33 ε <sub>+</sub>	18 ε <sub>+</sub> /ν <sub>+</sub>	13 ε <sub>+</sub> /ν <sub>+</sub> /τ
				5 ε <sub>+</sub> /ν <sub>+</sub> /απ
			15 ε <sub>+</sub> /ν.	13 ε <sub>+</sub> /ν./τ
				2 ε <sub>+</sub> /ν./απ
		7 ε.	0 ε./ν <sub>+</sub>	ε: διεγχειρητικά ευρήματα πίεσης ωλενίου ν. ν: προεγχειρητικό νευρολογικό έλλειμμα τ: παγίδευση του ωλενίου ν. σε tunnel απ: απόθεση του ωλενίου ν. από την ΕκτΟστ
		7 ε./ν.		
	5			

**Πίνακας 9.1** Συσχέτιση διεγχειρητικών ευρημάτων σχετικά με την πίεση του ωλενίου νεύρου και προεγχειρητικού νευρολογικού ελλείμματος στους εγκυματίες (βλέπε κείμενο).

Σε 6 από τους 13 αγκώνες με προεγχειρητικό νευρολογικό έλλειμμα και παγίδευση σε οστικό tunnel, το ωλένιο ν. είχε όψη κλεψυδροειδή και αυτό αντιστοιχούσε σε 5 από αυτούς σε μεικτό έλλειμμα (αισθητικοκινητικό) και σε έναν αγκώνα σε αμιγώς αισθητικό έλλειμμα. Εν τούτοις, το εύρημα αυτό της κλεψυδροειδούς διαμόρφωσης του νεύρου από κυκλωτερή συμπίεση παρουσιάσθηκε και σε ένα αγκώνα χωρίς προεγχειρητικά νευρολογικά ελλείμματα.

Διεγχειρητικά ευρήματα στους φέροντες ΚΕΚ ή τοπικό τραύμα

Άξια λόγου είναι εδώ η αναφορά στην κατάσταση του ωλενίου νεύρου, όπως διαπιστώθηκε διεγχειρητικά. Επί συνόλου 6 αγκώνων με προεγχειρητική εικόνα παγίδευσης ωλενίου ν., στους 3 το νεύρο βρισκόταν περιβεβλημένο ατελώς ή εξ ολοκλήρου από μάζα εκτόπου οστού (οστικό tunnel ή οστική αύλακα) και στους υπολοίπους 3 απωθείτο από την μάζα (σε έναν αγκώνα η πίεση προκαλούνταν από μία ελεύθερη μάζα ΕκτΟστ – Εικ. 9.9).

#### 9.4.2 Κινητικότητα του αγκώνα

##### Κινητικότητα του αγκώνα στους εγκουματίες

Η μέση διάρκεια μετεγχειρητικής παρακολούθησης ήταν 18.2 μήνες (εύρος 2–93). Στον πίνακα 9.Π παρουσιάζεται το μέσο εύρος κίνησης σε κάμψη/έκταση προεγχειρητικά, άμεσα μετεγχειρητικά και απώτερα μετεγχειρητικά. Μεγαλύτερη αξία έχουν οι τιμές που αφορούν

Ομάδες	Αριθμός αγκώνων	Προεγχ	Άμεσα μετεγχ	Απώτερα μετεγχ	Μέσο κέρδος	Στατιστική σημαντικότητα
A+B+Γ	46	25.4° (4.5°)	115.5° (2.9°)	126.7° (4°)	101.3° (5.3°)	3.179 10 <sup>-23</sup>
A+Γ	45	22.7° (3.7°)	114.8° (2.9°)	126.4° (4.1°)	103.7° (4.9°)	7.367 10 <sup>-25</sup>
B	1	145° (-)	145° (-)	140° (-)	-5° (-)	-

**Πίνακας 9.Π Μέσο κέρδος σε κάμψη/έκταση στους εγκουματίες.** Το εύρος κίνησης δίδεται σε μοίρες. Οι τιμές σε παρένθεση αντιπροσωπεύουν το πιθανό σφάλμα. Το μέσο κέρδος είναι η διαφορά μεταξύ προεγχειρητικών και απώτερων μετεγχειρητικών τιμών. Η στατιστική σημαντικότητα αναφέρεται στην διαφορά μεταξύ προεγχειρητικών και απώτερων μετεγχειρητικών τιμών.

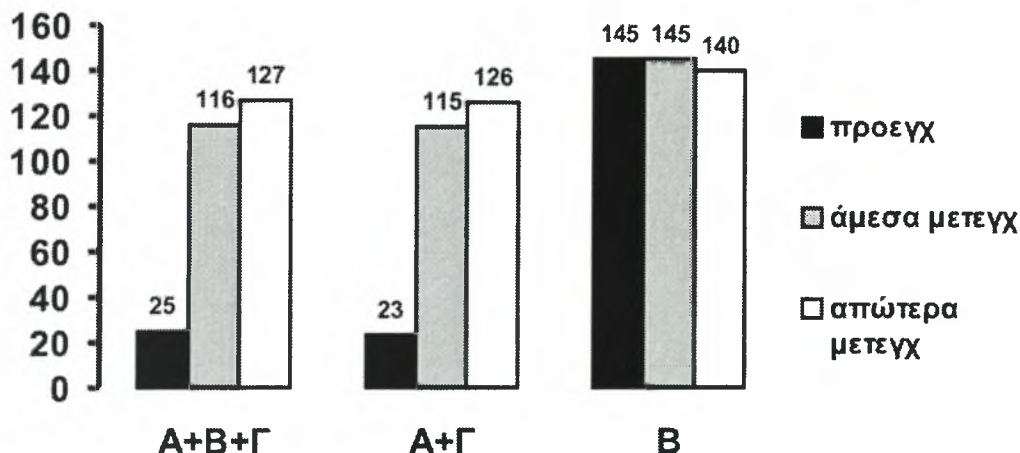
Ομάδες	Αριθμός αγκώνων	Προεγχ	Άμεσα μετεγχ	Απώτερα μετεγχ	Μέσο κέρδος	Στατιστική σημαντικότητα
A+B+Γ	46	98.2° (8°)	159.4° (2.9°)	162.2° (3.3°)	64° (7.9°)	2.741 10 <sup>-10</sup>
B+Γ	8	21.9° (8.1°)	155° (7.1°)	146.9° (14.9°)	125° (22.1°)	0.0008
A	38	114.2° (7.1°)	160.9° (3.1°)	165.4° (2.3°)	51.2° (6.9°)	7.929 10 <sup>-9</sup>

**Πίνακας 9.ΙΙΙ Μέσο κέρδος σε πρηνισμό/υπτιασμό στους εγκουματίες.** Το εύρος κίνησης δίδεται σε μοίρες. Οι τιμές σε παρένθεση αντιπροσωπεύουν το πιθανό σφάλμα. Το μέσο κέρδος είναι η διαφορά μεταξύ προεγχειρητικών και απώτερων μετεγχειρητικών τιμών. Η στατιστική σημαντικότητα αναφέρεται στην διαφορά μεταξύ προεγχειρητικών και απώτερων μετεγχειρητικών τιμών.

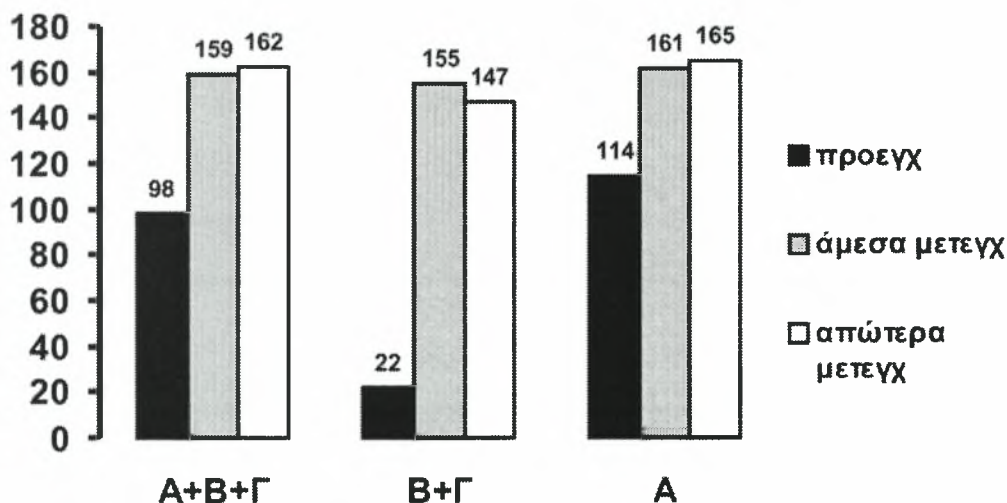
την ομάδα A+Γ, καθώς σε αυτή περιλαμβάνονται όλοι οι αγκώνες στους οποίους αφαιρέθηκε ΕκτΟστ από την ΒΩ άρθρωση, δηλ. με εντόπιση που επηρεάζει το εδώ μελετώμενο εύρος κίνησης.

Στον Πίνακα 9.ΙΙΙ παρουσιάζεται το μέσο εύρος κίνησης σε πρηνισμό/υπτιασμό προεγχειρητικά, άμεσα μετεγχειρητικά και απώτερα μετεγχειρητικά. Μεγαλύτερη αξία έχουν οι τιμές που αφορούν την ομάδα B+Γ, αφού σε αυτή περιλαμβάνονται όλοι οι αγκώνες

στους οποίους αφαιρέθηκε ΕκτΟστ από την εκΚΩ άρθρωση, δηλ. με εντόπιση που επηρεάζει το εδώ μελετώμενο εύρος κίνησης. Επιπλέον, όμως, ενδιαφέρον παρουσιάζει και η ομάδα Α, όπου η χειρουργική πράξη δεν αφορούσε την εκΚΩ άρθρωση, και εν τούτοις προέκυψε ένα



Εικόνα 9.24 Μέσο κέρδος σε κάμψη/έκταση στους εγκαυματίες. Πρόκειται για γραφική αναπαράσταση των δεδομένων του Πίνακα 8.II.



Εικόνα 9.25 Μέσο κέρδος σε πρηνισμό/υπτιασμό στους εγκαυματίες. Πρόκειται για γραφική αναπαράσταση των δεδομένων του Πίνακα 8.III.

στατιστικά αλλά και λειτουργικά σημαντικό εύρος κίνησης (51.2°). Τα ίδια αποτελέσματα παρουσιάζονται παραστατικά στις εικόνες 9.24 και 9.25. Στην εικόνα 9.27 παρουσιάζονται επιπλέον των προηγούμενων και η μέση θέση του προεγχειρητικού και μετεγχειρητικού εύρους κίνησης επί του φυσιολογικού εύρους κίνησης του αγκώνα σε κάμψη/έκταση και πρηνισμό/υπτιασμό.

#### Κινητικότητα αγκώνα στους φέροντες ΚΕΚ ή τοπικό τραύμα

Η μέση διάρκεια μετεγχειρητικής παρακολούθησης ήταν 17.2 μήνες (εύρος 3.1–42.6). Η ομαδοποίηση εδώ δεν έχει ιδιαίτερη πρακτική αξία στην παρουσίαση των αποτελεσμάτων, καθ' ότι ο αριθμός των αγκώνων κάθε ομάδας θα ήταν πολύ μικρός για οποιαδήποτε εξαγωγή στατιστικά έγκυρων συμπερασμάτων. Παρουσιάζονται λοιπόν τα αποτελέσματα συγκεντρωτικά (Πίνακες 9.IV και 9.V και Εικ. 9.26):

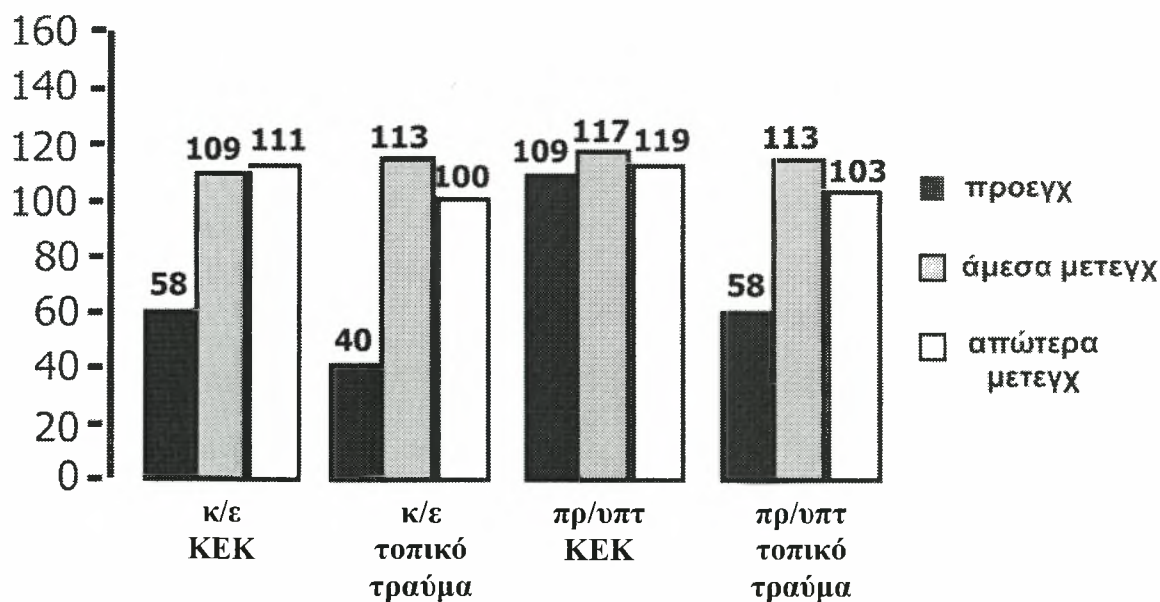


Αίτιο ΕκτΟστ	Αριθμός αγκώνων	Προεγχ	Άμεσα μετεγχ	Απώτερα μετεγχ	Μέσο κέρδος
ΚΕΚ	13	57.9°	109°	110.7°	52.8°
Τοπικό τραύμα	4	40°	112.5°	100°	60°

**Πίνακας 9.IV** Μέσο κέρδος σε κάμψη/έκταση στους φέροντες ΚΕΚ ή τοπικό τραύμα. Το εύρος κίνησης δίδεται σε μοίρες. Το μέσο κέρδος είναι η διαφορά μεταξύ προεγχειρητικών και απώτερων μετεγχειρητικών τιμών.

Αίτιο ΕκτΟστ	Αριθμός αγκώνων	Προεγχ	Άμεσα μετεγχ	Απώτερα μετεγχ	Μέσο κέρδος
ΚΕΚ	13	109.3°	117.1°	119.3°	10°
Τοπικό τραύμα	4	57.5°	112.5°	102.5°	45°

**Πίνακας 9.V** Μέσο κέρδος σε πρηνισμό/υπτιασμό στους φέροντες ΚΕΚ ή τοπικό τραύμα. Το εύρος κίνησης δίδεται σε μοίρες. Το μέσο κέρδος είναι η διαφορά μεταξύ προεγχειρητικών και απώτερων μετεγχειρητικών τιμών.



**Εικόνα 9.26** Μέσο κέρδος σε κάμψη/έκταση (κ/ε) και σε πρηνισμό/υπτιασμό (πρ/υπτ) σε ασθενείς με κρανιοεγκεφαλική κάκωση (ΚΕΚ) και τοπικό τραύμα στον αγκώνα, μετά την εξαίρεση της ΕκτΟστ. Πρόκειται για γραφική αναπαράσταση των δεδομένων των Πινάκων 9.IV και 9.V.

Για τους φέροντες ΚΕΚ, τα αποτελέσματα απεικονίζονται και στην Εικ. 9.28, όπου επιπλέον δίδονται και οι μέσοι όροι των επιμέρους τιμών κάμψης/έκτασης και πρηνισμού/υπτιασμού.

Οι ασθενείς με ΚΕΚ είχαν ένα μέσο κέρδος σε κάμψη/έκταση 52.8° και σε πρηνισμό/υπτιασμό 10°. Το μικρό μέσο κέρδος στην στροφή του αντιβραχίου δικαιολογείται

από το γεγονός ότι μόνον τρεις αγκώνες από τους 13 είχαν περιορισμό προεγχειρητικό στην στροφή εξ' αιτίας εντοπίσεως στην εκΚΩ ή στην ΒΚ (ομάδες β και γ), και άρα μόνον σε αυτούς αναμένονταν ουσιώδης βελτίωση στην στροφή. Από αυτούς τους 3 αγκώνες, ο ένας, με τριπλή εστία (δύο στην ΒΩ και μία στην εκΚΩ – Εικ. 9.10) παρουσίασε υποτροπή της ΕκτΟστ και ως προς δύο εντοπίσεις (Εικ. 9.34), με αποτέλεσμα η εκΚΩ να επαναγκυλωθεί πλήρως. Στον δεύτερο αγκώνα (τον ετερόπλευρο του προηγούμενου που υποτροπίασε) με διπλή εστία, δεν έγινε απόπειρα να αφαιρεθεί η εστία από την εκΚΩ. Στον τρίτο αγκώνα, με εστία στην ΒΩ και στην εκΚΩ (Εικ 9.11), υπήρξε κέρδος στην στροφή, από το χειρουργείο, 50° (από 105° προεγχειρητικά σε 155° μετεγχειρητικά). Στον αγκώνα αυτό η εκΚΩ δεν ήταν αγκυλωμένη προεγχειρητικά, καθ' ότι η εστία στην εκΚΩ εντοπιζόταν γύρω από τον αυχένα της κερκίδος και δεν γεφύρωνε την εκΚΩ, παρ' ότι παρεμπόδιζε την στροφή λόγω πρόσκρουσης.

#### 9.4.3 Λειτουργία του ωλενίου νεύρου

##### Λειτουργία του ωλενίου νεύρου στους εγκαυματίες

Από τους 18 αγκώνες εγκαυματιών με συμπτωματολογία/σημειολογία πίεσης ωλενίου ν. προεγχειρητικά, μερική ή πλήρης αναστροφή των ελλειμμάτων σημειώθηκε σε 16, περιλαμβανομένων 2 περιπτώσεων με κλινική υποτροπή της ΕκτΟστ. Αυτή η βελτίωση τεκμηριώθηκε με κλινική ή/και ΗΜΓραφική μελέτη. Όλες οι περιπτώσεις με αμιγώς αισθητική συμπτωματολογία (8) έδειξαν πλήρη ανάκαμψη (7) ή μερική (1, με βραχεία διάρκεια παρακολούθησης). Από τους 10 αγκώνες με μεικτή (κινητικοαισθητική) συμπτωματολογία, οι 3 με ήπια πάρεση είχαν πλήρη αναστροφή της εικόνας (Εικ. 9.29), ενώ από τους 7 με προχωρημένη παράλυση οι 6 έδειξαν μερική αναστροφή, με τάσεις περαιτέρω βελτίωσης, ενώ στον 7ο η διάρκεια παρακολούθησης ήταν ανεπαρκής, αλλά μέσα σ' αυτή φάνηκαν αξιόλογα σημεία βελτίωσης της σημειολογίας.

##### Λειτουργία του ωλενίου νεύρου στους φέροντες ΚΕΚ ή τοπικό τραύμα

Από τους 6 αγκώνες με συμπτωματολογία/σημειολογία πίεσης ωλενίου ν. προεγχειρητικά, οι 2 με αμιγώς αισθητικού τύπου συνδρομή παρουσίασαν αναστροφή της εικόνας. Από τους 4 με μεικτού τύπου συνδρομή οι 3 παρουσίασαν βελτίωση και ο 4<sup>ος</sup> δεν κατέστη δυνατόν να εκτιμηθεί με ακρίβεια, διότι τα νευρολογικά ελλείμματα από την ΚΕΚ ήταν πολύ σημαντικά και επικάλυπταν τα της τοπικής πίεσης του ωλενίου νεύρου. Στους 3 ασθενείς με βελτίωση, οι 2 παρουσίασαν πιο σημαντική βελτίωση των κινητικών ελλειμμάτων, με εξαφάνιση της ωλένιας γαμψοδακτυλίας και του σημείου Froment και παραμονή ενός ηπίως θετικού σημείου Wartenberg. Στον 3ο η ωλένια γαμψοδακτυλία παρέμεινε παρά την σχετική βελτίωση της μυικής ισχύος και των αισθητικών ελλειμμάτων και σε δεύτερο χρόνο απαιτήθηκε επέμβαση τύπου Lasso.

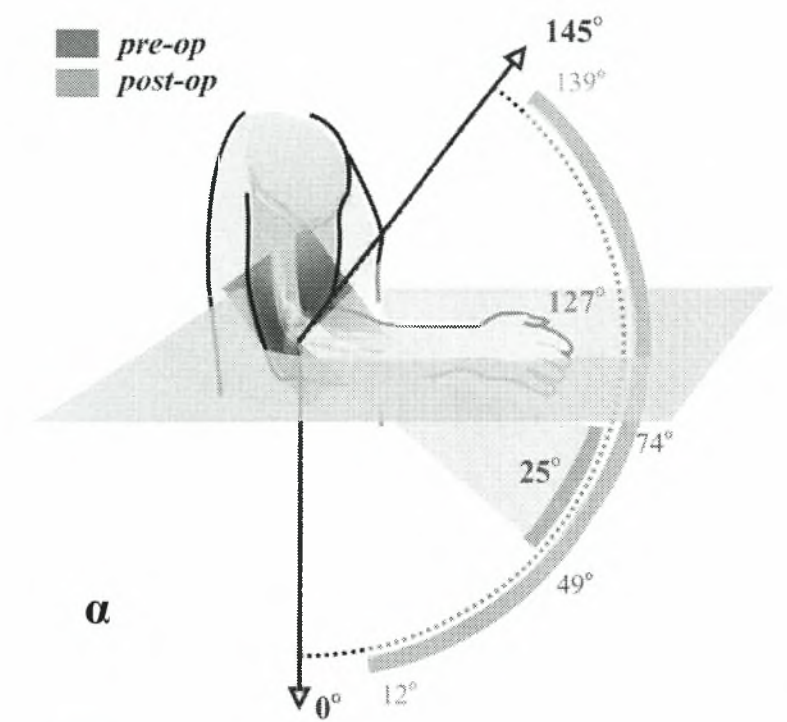
#### 9.4.4 Υποτροπές

##### Υποτροπές στους εγκαυματίες

Η παρουσία ασβεστοποιημένου ή οστεοποιημένου περιαρθρικού ιστού στις μετεγχειρητικές ακτινογραφίες υπήρξε μάλλον σύννηθες εύρημα. Μόνον σε 18 αγκώνες δεν διαπιστώθηκε τέτοιο εύρημα (Εικ. 9.30). Στους υπολοίπους 28 αγκώνες ανιχνεύθηκαν τέτοιας φύσεως εντοπίσεις.

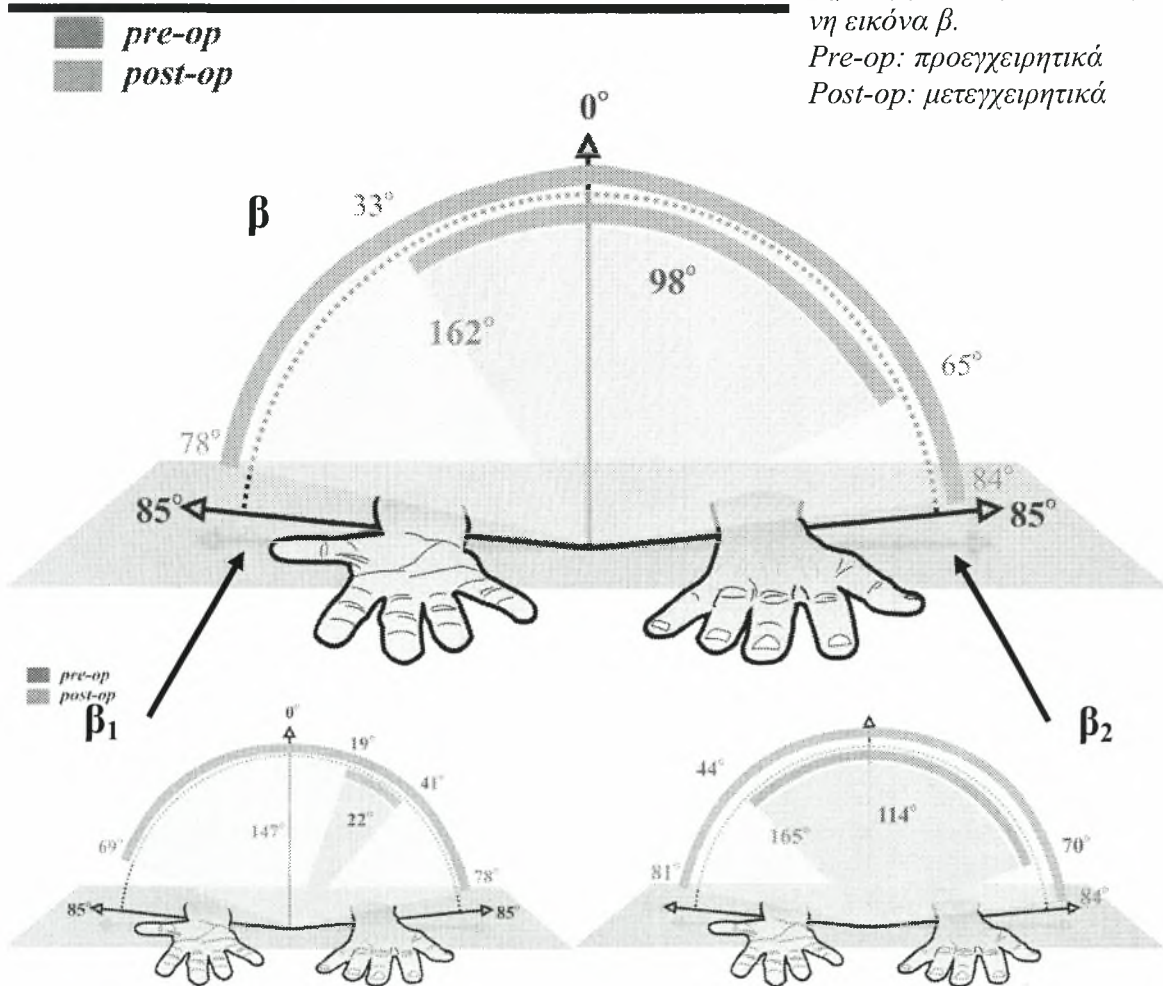
Σε 3 από αυτούς, οι οστεοποιήσεις αντιπροσώπευαν τμήμα της αρχικής ΕκτΟστ, που δεν αφαιρέθηκε, παρά την θέληση του χειρουργού. Σε ένα από αυτούς τους αγκώνες επρόκειτο για οστεοποίηση σε συνέχεια με την κορυφή του ωλεκράνου, που περιόριζε την έκταση του

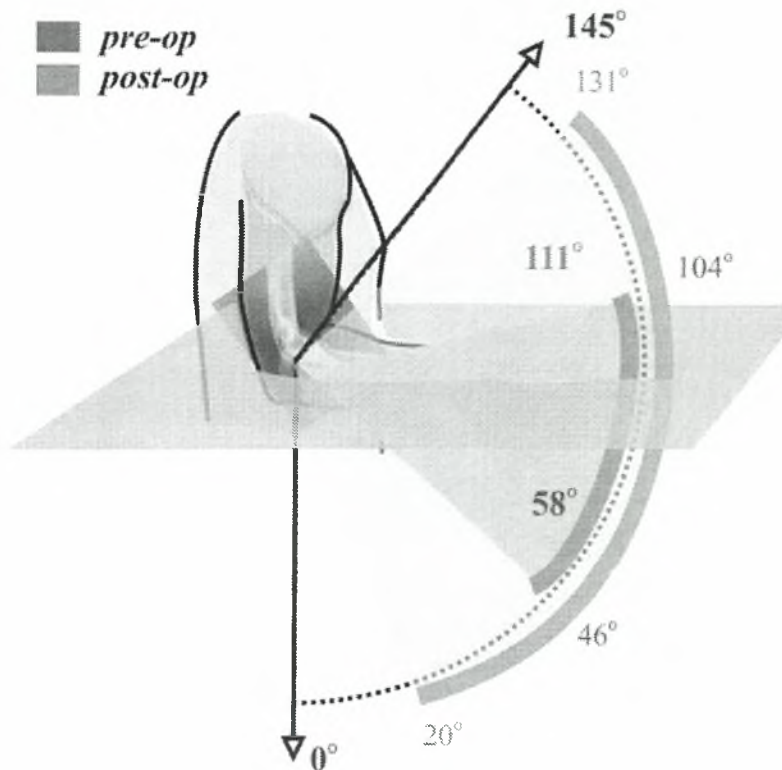
αγκώνα κατά 30° μετεγχειρητικά. Σε ένα άλλο αγκώνα με εντόπιση στην ΒΩ και την ΕΚΩ άρθρωση, η εντόπιση της ΕΚΩ ήταν μετά βίας ορατή προεγχειρητικά και αγνοήθηκε.



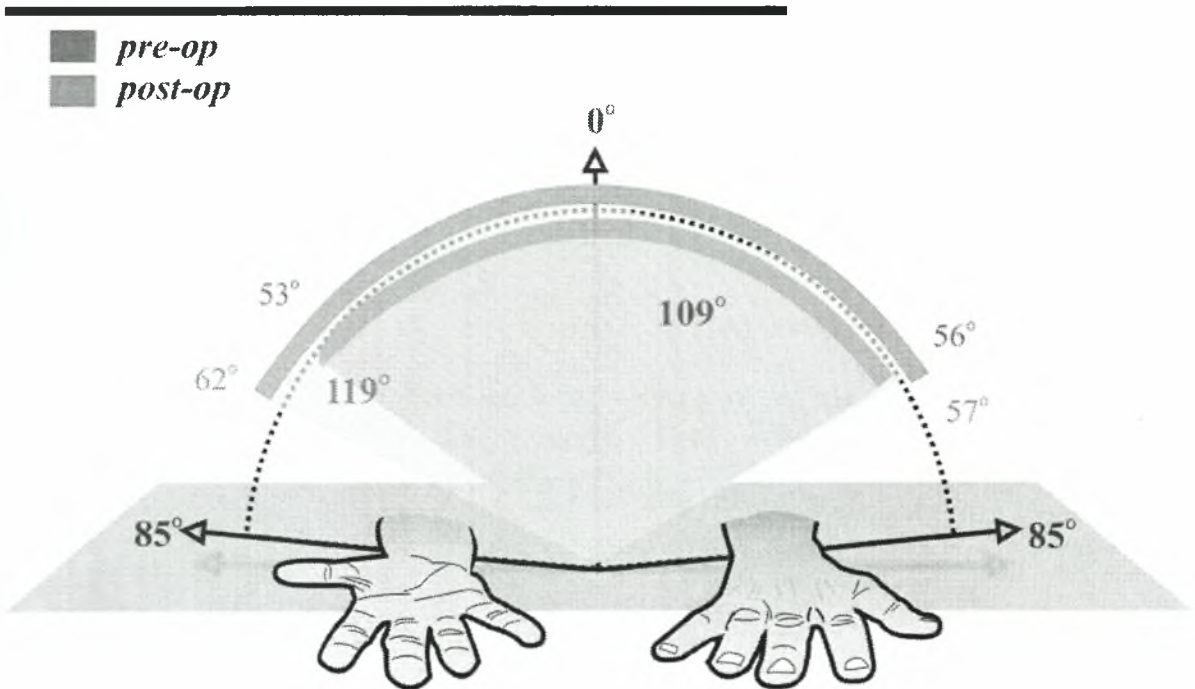
**Εικόνα 9.27** Προεγχειρητικό και μετεγχειρητικό εύρος κίνησης σε κάμψη / έκταση (α) και σε πρηνισμό / υπτιασμό (β) στους εγκαυματίες. Η απεικόνιση αφορά την ακριβή θέση του εύρους κίνησης μέσα στο τόξο του φυσιολογικού εύρους κίνησης του αγκώνα (στον δύο βαθμούς ελευθερίας του) και καταγράφει μόνον μέσες τιμές. Στις μικρότερες εικόνες του σχήματος (β) απεικονίζεται η κινητικότητα σε πρηνισμό / υπτιασμό στις υποομάδες των εγκαυματιών με εντόπιση (β<sub>1</sub>) και χωρίς εντόπιση (β<sub>2</sub>) στην ΕΚΩ άρθρωση, που δημιουργούν την συνισταμένη εικόνα β.

Pre-op: προεγχειρητικά  
Post-op: μετεγχειρητικά





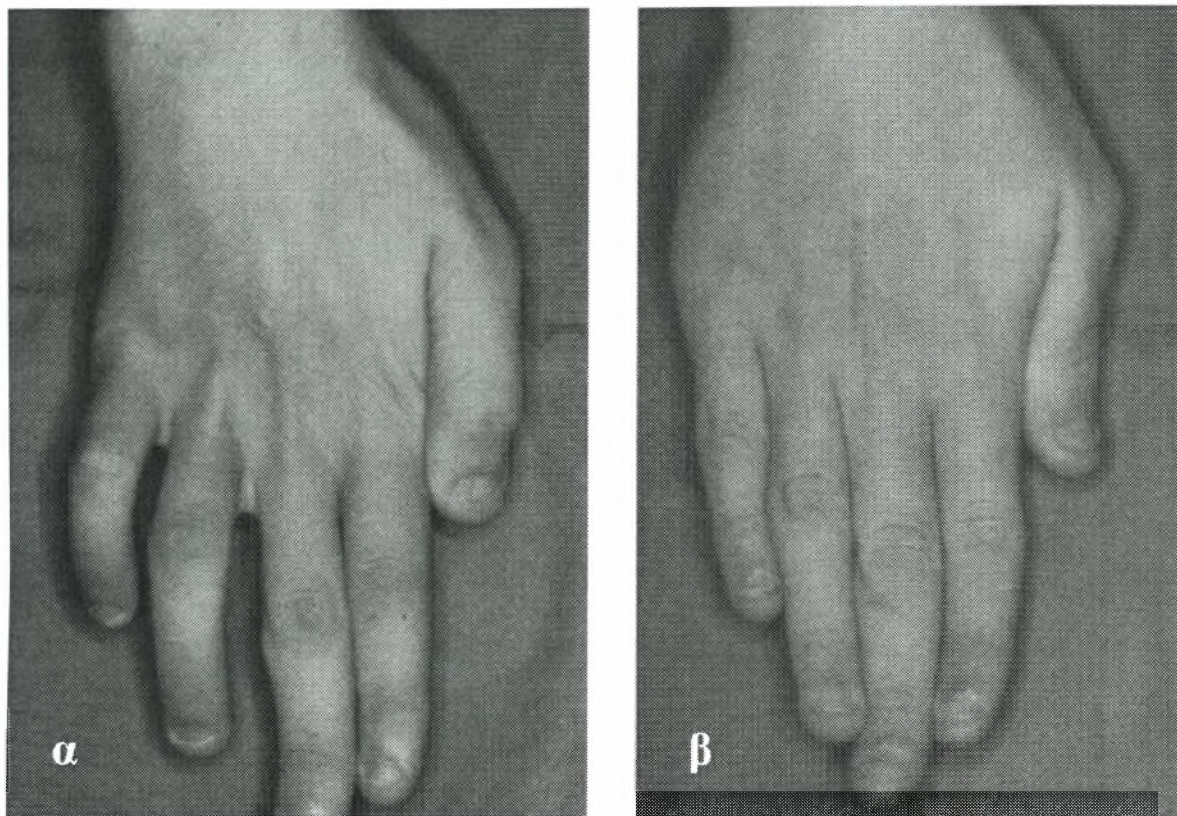
**Εικόνα 9.28** Προεγχειρητικό και μετεγχειρητικό εύρος κίνησης σε κάμψη / έκταση (α) και σε πρηνισμό / υπτιασμό (β) στους φέροντες ΚΕΚ. Η απεικόνιση αφορά την ακριβή θέση του εύρους κίνησης μέσα στο τόξο του φυσιολογικού εύρους κίνησης του αγκώνα (στους δύο βαθμούς ελευθερίας του) και καταγράφει μόνον μέσες τιμές.  
Pre-op: προεγχειρητικά  
Post-op: μετεγχειρητικά



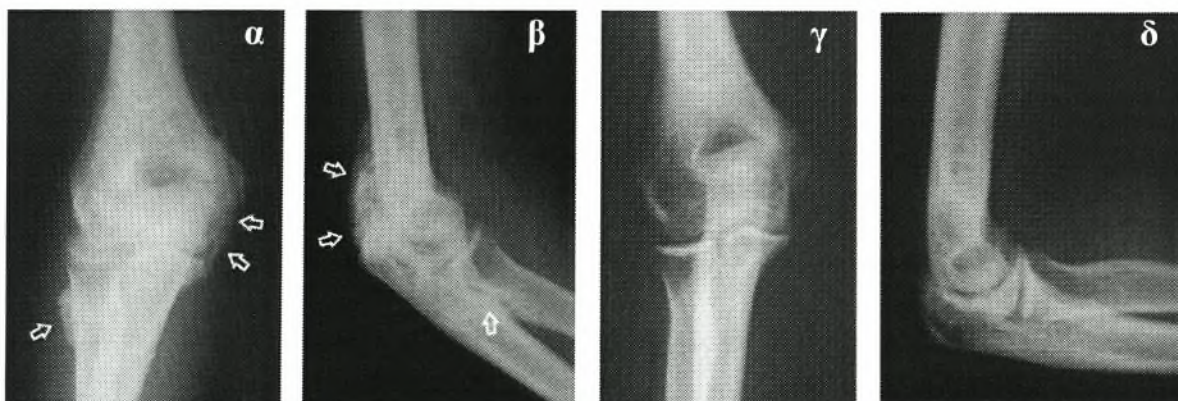
Σε έναν τρίτο αγκώνα με αμιγή εντόπιση στην εκΚΩ (Εικ. 9.6), αυτή επιχειρήθηκε να εξαιρεθεί διά μίας έξω-πρόσθιας προσπελάσεως, με αποτέλεσμα ατελή εξαίρεση. Για τους δύο τελευταίους αγκώνες απαιτήθηκε μία δεύτερη επέμβαση.

Σε έναν αγκώνα η οστεοποίηση ήταν σε συνέχεια με την κορυφή του ωλεκράνου και αντιπροσώπευε επίσης τμήμα της αρχικής ΕκτΟστ που δεν αφαιρέθηκε. Εν τούτοις, στην απώτερη μετεγχειρητική παρακολούθηση η οστεοποίηση αυτή είχε σχεδόν τελείως απορροφηθεί, χωρίς τελικά να προκαλέσει οποιοδήποτε περιορισμό στην κίνηση.

Σε 16 αγκώνες, οστεοποιήσεις ή ασβεστοποιήσεις ήταν ορατές στις μετεγχειρητικές ακτινογραφίες ως μικρού μεγέθους εστίες, απομονωμένες από τον παρακείμενο φυσιολογικό οστικό φλοιό (Εικ. 9.31).



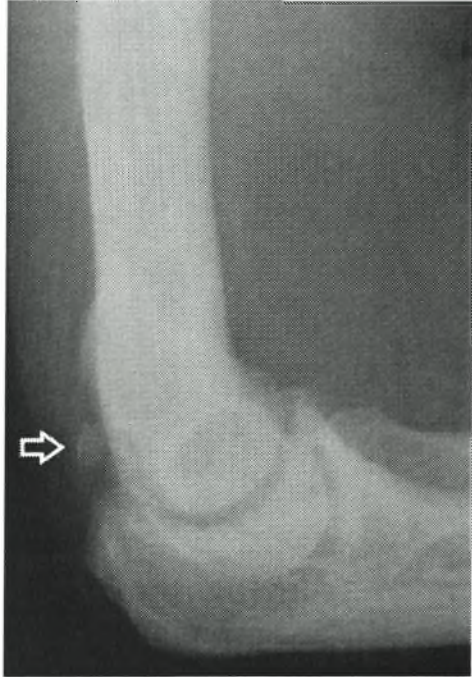**Εικόνα 9.29** Αισθητικοκινητικού τύπου νευρολογικό έλλειμμα από παγίδευση ωλενίου νεύρου σε ΕκτΟστ αγκώνα εγκυματία (α: πριν από την επέμβαση, β: 20 μήνες μετεγχειρητικά, με αναστροφή της πάρεσης των ελεγχόμενων από το ωλένιο νεύρο αυτοχθόνων μυών).



**Εικόνα 9.30** Έκτοπη οστεοποίηση με εντόπιση στην ΒΩ και στην εκΩ άρθρωση (α, β – βέλη). Πλήρης απουσία εστιών έκτοπου οστού μετεγχειρητικά (γ, δ).

Σε 12 περιπτώσεις επρόκειτο για μονήρεις εντοπίσεις και σε 4 για διπλές εστίες. Στην πορεία της παρακολούθησης, 9 παρέμειναν σταθερές και 7 μειώθηκαν σε όγκο. Σε κανένα από αυτούς τους 16 αγκώνες η μετεγχειρητική παρουσία ασβεστοποιημένων εστιών δεν περιόριζε το εύρος κίνησης καθ' οιονδήποτε τρόπο. Όσον αφορά την προέλευσή τους, ήταν πρακτικά αδύνατο να προσδιορισθεί το κατά πόσον επρόκειτο για τμήματα της αρχικής ΕκτΟστ που αφέθηκαν in situ ή υποτροπιάζουσες μάζες ΕκτΟστ. Εν τούτοις, η εντόπισή τους

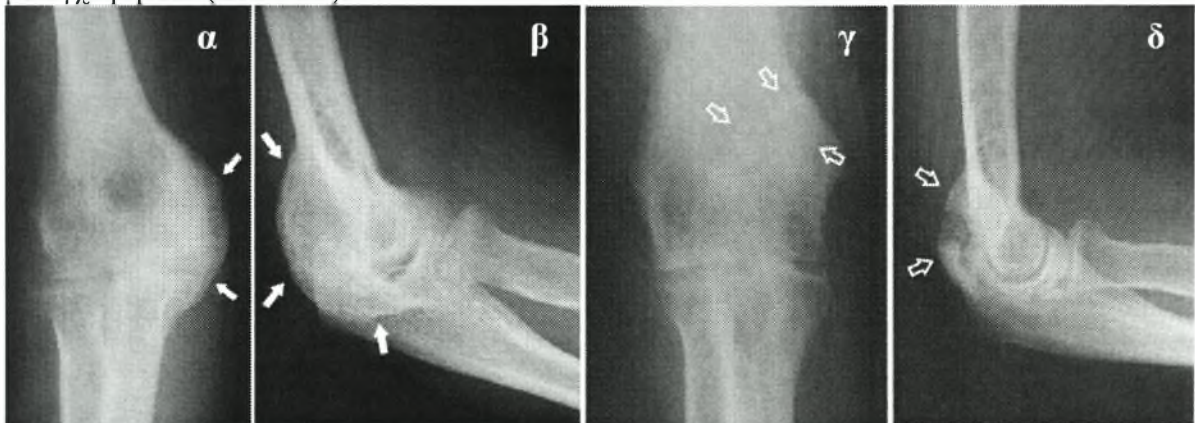
μακριά από τον παρακείμενο οστικό φλοιό και η εν γένει εξέλιξή τους μάλλον υποδεικνύει την πρώτη εκδοχή.



**Εικόνα 9.31** Απομονωμένες ασβεστοποιήσεις διαπιστούμενες μετεγχειρητικά (βέλος) σε εγκαυματία.

Σε 8 αγκώνες αυτός ο ασβεστοποιημένος ιστός παρουσίαζε τα χαρακτηριστικά νεοσχηματισμένου οστού, σε συνέχεια με φυσιολογικές οστικές επιφάνειες. Θεωρούμε αυτές τις περιπτώσεις ως «ακτινολογικές υποτροπές». Σε 4 από αυτές, η υποτροπιάζουσα ΕκτΟστ έδειξε ένα δυναμικό ανάπτυξης με αύξηση του μεγέθους της κατά την διάρκεια της παρακολούθησης, συνδυαζόμενο με κλινική εικόνα υποτροπής της ΕκτΟστ (υποτροπή περιορισμού στην κινητικότητα που είχε διορθωθεί διεγχειρητικά). Καλούμε αυτές τις υποτροπές «κλινικές υποτροπές» (Εικ. 9.32). Σε άλλους 2 αγκώνες, αυτή η αύξηση σε όγκο, παρ' ότι σαφώς ορατή στις ακτινογραφίες, δεν περιό-

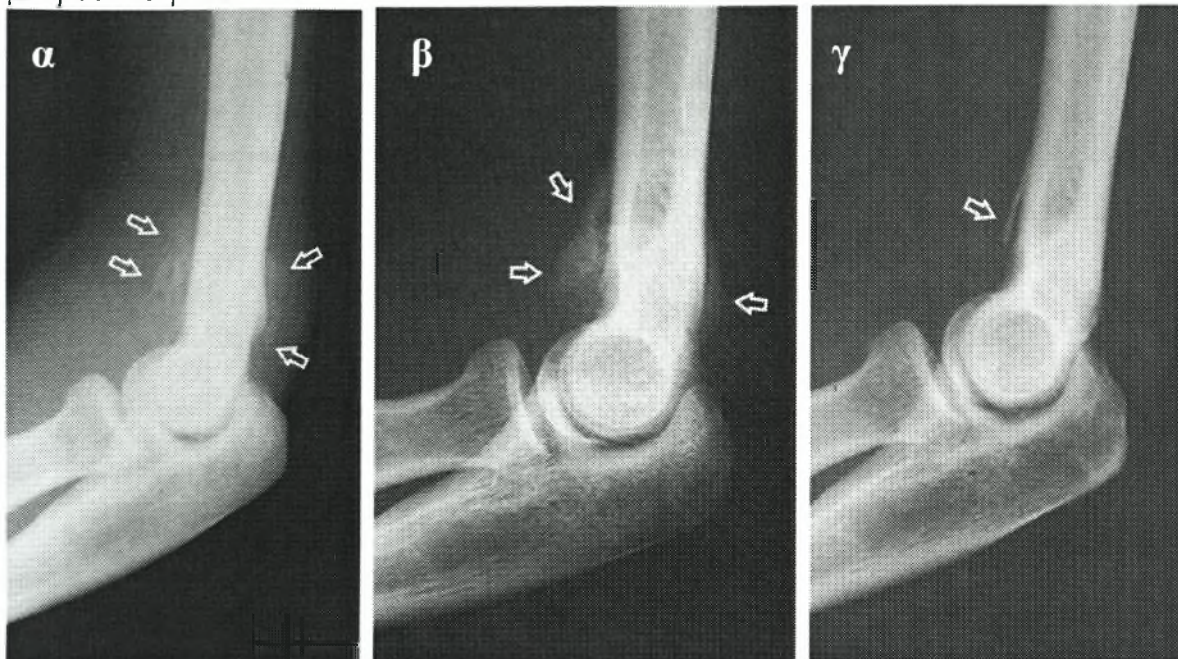
ριζε την λειτουργία της αρθρώσεως και το τελικό εύρος κίνησης ήταν ουσιωδώς αυτό που είχε διεγχειρητικά επιτευχθεί. Τέλος, στους υπόλοιπους 2 αγκώνες οι αρχικώς παρουσιασθείσες ακτινολογικές υποτροπές ακολούθησαν μία πορεία αύξησης-μείωσης του όγκου τους. Σε μία περίπτωση, μία διπλή οστεοποίηση άρχισε να κάνει την εμφάνισή της την 3<sup>η</sup> εβδομάδα μετεγχειρητικά, περί την άπω μετάφυση του βραχιονίου. Ακολούθησε ωρίμανση και μείωση του όγκου της μέχρι σχεδόν πλήρους εξαφανίσεώς της, 20 μήνες μετεγχειρητικά (Εικ. 9.33).



**Εικόνα 9.32** Κλινική υποτροπή έκτοπης οστεοποίησης μετά από την εξαίρεση. α, β (βέλη): η ΕκτΟστ προεγχειρητικά. γ, δ (βέλη): η μετεγχειρητική υποτροπή. Σημειώστε ότι η ΕκτΟστ υποτροπίασε οπισθίως του ωλεκράνου αλλά όχι και στην έσω-πλάγια επιφάνειά του.

Σε μια άλλη περίπτωση, παρόμοια με την ως άνω περιγραφόμενη εξέλιξη συνέβη σε μια μονήρη μετεγχειρητική ακτινολογική υποτροπή που αναπτύχθηκε σε επαφή με τον οπίσθιο φλοιό της άπω βραχιονίου μεταφύσεως. Όλες αυτές οι αλλαγές στους δύο προηγούμενους αγκώνες παρέμειναν κλινικώς σιωπηλές. Τα προηγούμενα παρουσιάζονται παραστατικά στον Πίνακα 9.VI. Τα δεδομένα που αφορούν την κίνηση του αγκώνα στις

κλινικές υποτροπές παρουσιάζονται στον Πίνακα 9.VII. Οι ακόλουθες παρατηρήσεις μπορούν να γίνουν:



**Εικόνα 9.33** Χρονική (α, β, γ) εξέλιξη μιας ακτινολογικής μετεγχειρητικής υποτροπής (βέλη). Τελικώς (γ) η έκτοπη οστεοποίηση σχεδόν απορροφήθηκε.

Α) Σε 3 κλινικές υποτροπές η ΕκτΟστ προεγχειρητικά αφορούσε μόνον την ΒΩ άρθρωση, ενώ σε μία την ΒΩ και την ΕΚΩ άρθρωση.

Β) Οι κλινικές υποτροπές αφορούσαν μόνο την ΒΩ άρθρωση και στις 4 περιπτώσεις.

Γ) Όλες οι κλινικές υποτροπές παρουσιάστηκαν μέσα στους πρώτους 2 μήνες μετεγχειρητικά.

Δ) Παρά την κλινική υποτροπή, στις περιπτώσεις 1, 2 και 3 υπήρξε σημαντικό κέρδος στην κινητικότητα του αγκώνα, περιλαμβανομένης και της στροφής του αντιβραχίου (που θεωρητικώς δεν θα έπρεπε να είναι επηρεασμένη προεγχειρητικά – βλέπε σχόλιο στην ενότητα «Συμπεράσματα»). Στην περίπτωση 4, η υποτροπιάζουσα ΕκτΟστ απαναγκύλωσε την ΒΩ άρθρωση, αλλά άφησε ανεπηρέαστη την ΕΚΩ άρθρωση.

46	18 ακτ.		1 περ κιν	
	28 ακτ+	4 μη αφαιρ	2 περ κιν / επανεπ	
			1 μει	
			9 σταθ	
	8 ακτ υπ	16 νησ	7 μει	
			4 μη κλ	2 αυξ
			4 κλ	2 αυξ/μει
				3 περ κιν
				1 περ κιν / επανεπ

ακτ (+): ακτινολογικά ευρήματα  
 μη αφαιρ: μη αφαιρεθείσες  
 νησ: νησιδιακές ασβεστοποιήσεις  
 ακτ υπ: ακτινολογικές υποτροπές  
 περ κιν: περιορισμός κινητικότητας  
 επανεπ: επανεπέμβαση  
 μει: μείωση όγκου  
 μη κλ: μη κλινικές υποτροπές  
 κλ: κλινικές υποτροπές  
 αυξ: αύξηση όγκου

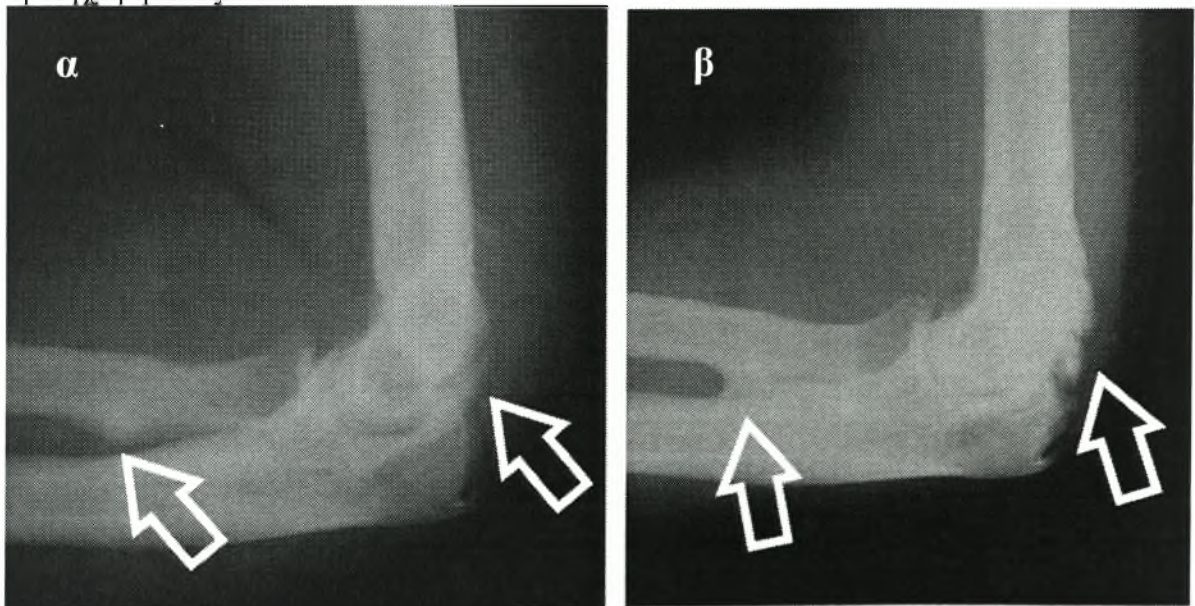
**Πίνακας 9.VI** Μετεγχειρητικά ακτινολογικά ευρήματα στους εγκαυματίες.

υποτροπές	άρθρωση	προεγχ		άμεσα μετεγχ		απώτερα μετεγχ		Κέρδος σε εύρος κίνησης	
		κ/ε	πρ/υπτ	κ/ε	πρ/υπτ	κ/ε	πρ/υπτ	κ/ε	πρ/υπτ
1	ΒΩ	0°	100°	115°	170°	80°	165°	80°	65°
2	ΒΩ	0°	100°	120°	170°	60°	160°	60°	60°
3	ΒΩ	0°	115°	90°	170°	95°	180°	95°	65°
4	ΒΩ/εΚΩ	0°	0°	135°	170°	0°	180°	0°	180°

**Πίνακας 9.VII** Αποτελέσματα στην κίνηση του αγκώνα των εγκαυματιών, στις περιπτώσεις με κλινικές υποτροπές. Το κέρδος κίνησης αναφέρεται στην διαφορά μεταξύ προεγχειρητικής και απώτερης μετεγχειρητικής κινητικότητας.

Υποτροπές στους φέροντες ΚΕΚ ή τοπικό τραύμα

Θα πρέπει και εδώ να γίνει διάκριση μεταξύ των ακτινολογικών ευρημάτων επιμονής ή επανεμφάνισης οστεοποιήσεων ή ασβεστοποιήσεων στα μαλακά μόρια και των κλινικών υποτροπών. Ενώ τέτοια ακτινολογικά ευρήματα ήταν παρόντα σε 11 από τους 17 αγκώνες της ενότητας αυτής, κλινικής σημασίας υποτροπές παρατηρήθηκαν σε 2 αγκώνες, και οι δύο σε ασθενείς με ΚΕΚ (Πίνακας 9.VIII). Σε ένα αγκώνα με τριπλή αρχική εστία (Εικ. 9.10) υποτροπίασε η οπισθιο-εσωτερική μάζα και η εστία στην εΚΩ (Εικ. 9.34). Σε ένα άλλο αγκώνα η υποτροπή αφορούσε αμιγώς την ΒΩ άρθρωση, η οποία ήταν η μόνη κατελλημένη προεγχειρητικώς.



**Εικόνα 9.34** Ασθενής με ΚΕΚ και ΕκτΟστ με τριπλή εστία (διπλή οπίσθια ΒΩ - έξω και έσω - και στην εΚΩ). Πρόκειται για τον ασθενή του οποίου η προεγχειρητική 3d-CT απεικονίζεται στην Εικ. 9.10.). Κλινική υποτροπή ΕκτΟστ μετά από εξαίρεση. Εικόνα 3 εβδομάδες (α) και 12 μήνες (β) μετεγχειρητικά (βέλη). Υποτροπή στην ΒΩ άρθρωση (οπισθιοεσωτερικά) και στην εΚΩ άρθρωση.



Στον πρώτο ασθενή η στροφή του αντιβραχίου απωλέσθηκε τελείως μετεγχειρητικά, ενώ όσον αφορά την κάμψη/έκταση, διατηρήθηκε ένα κέρδος 60°. Στον δεύτερο ασθενή το κέρδος σε κάμψη/έκταση ήταν της τάξεως των 40° (Πίνακας 9.IX).

17	6 ακτ.								
	11 ακτ+	1 μη αφαιρ	0 περ κιν						
			0 περ κιν / επανεπ						
			1 μει						
		8 νησ	5 σταθ						
			3 μει						
		2 ακτ υπ	0 μη κλ				0 αυξ		
					0 αυξ/μει				
	2 κλ				2 περ κιν				
									0 περ κιν / επανεπ

ακτ (+.): ακτινολογικά ευρήματα  
 μη αφαιρ: μη αφαιρεθείσες  
 νησ: νησιδιακές ασβεστοποιήσεις  
 ακτ υπ: ακτινολογικές υποτροπές  
 περ κιν: περιορισμός κινητικότητας  
 επανεπ: επανεπέμβαση  
 μει: μείωση όγκου  
 μη κλ: μη κλινικές υποτροπές  
 κλ: κλινικές υποτροπές  
 αυξ: αύξηση όγκου

**Πίνακας 9.VIII Μετεγχειρητικά ακτινολογικά ευρήματα στους φέροντες ΚΕΚ ή τοπικό τραύμα. Οι υποτροπές αφορούσαν μόνον τους φέροντες ΚΕΚ.**

υποτροπές	άρθρωση	προεγχ		άμεσα μετεγχ		απώτερα μετεγχ		κέρδος σε εύρος κίνησης	
		κ/ε	πρ/υπτ	κ/ε	πρ/υπτ	κ/ε	πρ/υπτ	κ/ε	πρ/υπτ
1	ΒΚ/ΒΩ/εΚΩ	20°	0°	125°	145°	80°	0°	60°	0°
2	ΒΩ	10°	130°	120°	150°	50°	150°	40°	20°

**Πίνακας 9.IX Αποτελέσματα στην κίνηση του αγκώνα των ασθενών με ΚΕΚ που παρουσίασαν κλινικές υποτροπές μετά την εξαίρεση. Το κέρδος κίνησης αναφέρεται στην διαφορά μεταξύ προεγχειρητικής και απώτερης μετεγχειρητικής κινητικότητας.**

Θα πρέπει να σημειωθεί ότι όλες οι υποτροπές σε όλες τις ομάδες ασθενών έγιναν αντιληπτές εντός των δύο πρώτων μηνών μετεγχειρητικά.

#### 9.4.5 Παράγοντες σχετιζόμενοι με τις υποτροπές

##### Παράγοντες σχετιζόμενοι με τις υποτροπές στους εγκαυματίες

Έγινε προσπάθεια να απομονωθούν παράγοντες που πιθανώς σχετίζονται με την εμφάνιση αυτών των υποτροπών (κλινικών και λοιπών ακτινολογικών). Έτσι, παράμετροι όπως το φύλο, η ηλικία, η έκταση του εγκαύματος, το προεγχειρητικό εύρος κίνησης, ο μετεγχειρητικός πόνος και η συνδεδεμένη με αυτόν ατελής φυσιοθεραπευτική άσκηση

(οφειλόμενη στην σχετική δυσανεξία του ασθενούς), τα γενικότερα νευρολογικά ελλείμματα τα επηρεάζοντα την κινητικότητα του άνω άκρου, η παρουσία πολυεστιακών ΕκτΟστ, η εμπειρία του χειρουργού και, τέλος, η καθυστέρηση μεταξύ εγκαύματος και χειρουργείου ήταν παράγοντες που ελέγχθηκαν στατιστικά μεταξύ ακτινολογικών υποτροπών και λοιπών αγκώνων, όπως και μεταξύ κλινικών υποτροπών και λοιπών αγκώνων. Για τις συγκρίσεις ποσοτικών μεγεθών χρησιμοποιήθηκε το απλό t-test και για τις συγκρίσεις των ποιοτικών παραμέτρων το  $\chi^2$ -test. Οι τιμές στατιστικής σημαντικότητας που προέκυψαν απεικονίζονται στον Πίνακα 9.X.

Συγκεκριμένα, όσον αφορά την καθυστέρηση μεταξύ εγκαύματος και χειρουργείου, οι μέσες τιμές ήταν για τις κλινικές υποτροπές 11 μήνες και για τους υπόλοιπους αγκώνες 11.37 μήνες (διαφορά μη στατιστικά σημαντική).

Προκειμένου να εκτιμηθεί η επίδραση του προεγχειρητικού κίνησης του αγκώνα στην πιθανότητα εμφάνισης υποτροπής, θεωρήσαμε την προεγχειρητική κατάσταση της ΒΩ άρθρωσης του αγκώνα ως «αγκυλωμένη» εάν η εναπομείνασα κινητικότητα ήταν ίση ή μικρότερη των  $10^\circ$ . Όλοι οι αγκώνες που τελικά έδωσαν κλινικές υποτροπές ήταν αγκυλωμένοι προεγχειρητικά και το ίδιο συνέβαινε με 17 από τους υπολοίπους 42 αγκώνες που δεν έδωσαν κλινικές υποτροπές. Η διαφορά, χρησιμοποιώντας το  $\chi^2$ -test ήταν στατιστικά σημαντική (0.022). Δεν προέκυπε όμως στατιστικά σημαντική διαφορά ως προς αυτή την παράμετρο όταν συγκρίνονταν όλες οι ακτινολογικές (κλινικές και μη) υποτροπές με τους υπόλοιπους αγκώνες.

Διάχυτες ή/και γενικευμένες νευρολογικές βλάβες θεωρήθηκε ότι μπορεί να είχαν κάποια επίδραση στην συχνότητα των υποτροπών, καθ' ότι πιθανώς επηρέασαν την ποιότητα της μετεγχειρητικής φυσιοθεραπείας. Αναφορικά λοιπόν με αυτή την παράμετρο, 2 από τους 4 αγκώνες με κλινική υποτροπή είχαν κάποιο γενικευμένο νευρολογικό έλλειμμα που έθιγε την λειτουργικότητα του συστοίχου άνω άκρου, όπως και 16 από τους 42 αγκώνες που δεν παρουσίασαν κλινική υποτροπή (διαφορά μη στατιστικά σημαντική).

	Κλινικές	Ακτινολογικές
	/	/
	Υπόλοιπες	Υπόλοιπες
Παράμετρος	Τιμή P	Τιμή P
Φύλο	0.734	0.613
Ηλικία	0.906	0.870
Εγκαυματική επιφάνεια	0.332	0.235
Καθυστέρηση (έγκαυμα-χειρουργείο)	0.906	0.933
«Πλήρης αρθρική αγκύλωση»	0.022	0.293
Νευρολογική βλάβη άνω άκρου	0.641	0.917
Πολλαπλές έκτοπες οστεοποιήσεις	0.296	0.437
Δυσανεξία στην μετεγχειρητική φυσιοθεραπεία	0.000071	0.033
Εμπειρία χειρουργού	0.115	0.109

(υπότιτλος στην επόμενη σελίδα)

(υπότιτλος πίνακα προηγούμενης σελίδας)

**Πίνακας 9.X Σύγκριση μεταβλητών μεταξύ υποτροπών και μη υποτροπών στους εγκαυματίες.** Οι τιμές  $P$  της στατιστικής σημαντικότητας υπολογίσθηκαν μεταξύ κλινικών υποτροπών και λοιπών αγκώνων (2<sup>η</sup> στήλη), όπως και μεταξύ ακτινολογικών υποτροπών και λοιπών αγκώνων (3<sup>η</sup> στήλη). Σημειώτεον ότι οι ακτινολογικές υποτροπές (8) περιελάμβαναν τις κλινικές (4). Σκιασμένες παρουσιάζονται οι στατιστικά σημαντικές συσχετίσεις.

Όσον αφορά την εμπειρία του χειρουργού, αξιολογούμενη από τον αριθμό των εξαιρέσεων ΕκτΟστ αγκώνα που είχαν προηγηθεί του κάθε χειρουργείου, οι διαφορές δεν ήταν στατιστικά σημαντικές. Εν τούτοις, οι μέσοι όροι είναι ενδιαφέροντες και δείχνουν διαφορές που ενδεχομένως να τεκμηριώνονταν με μεγαλύτερο αριθμό περιπτώσεων. Έτσι, στα χειρουργεία των κλινικών υποτροπών είχαν προηγηθεί κατά μέσο όρο 15.75 εξαιρέσεις από τον ίδιο χειρουργό σε άλλους αγκώνες, ενώ στα χειρουργεία που δεν ακολουθήθηκαν από κλινικές υποτροπές ο μέσος όρος των προηγούμενων εξαιρέσεων ήταν 24.52. Αυτό πιθανώς υποδεικνύει την κεκτημένη εμπειρία ως ενδεχόμενο παράγοντα μείωσης των υποτροπών.

Θεωρήθηκε επίσης ως πιθανή μια σχέση ανάμεσα στην παρουσία ΕκτΟστ σε άλλες εστίες (πλην του ετερόπλευρου αγκώνα) και την εμφάνιση κλινικών υποτροπών, υπό την έννοια ότι η παρουσία πολυεστιακών ΕκτΟστ προδίδει ενδεχομένως μια ιδιαίτερα αυξημένη τάση δημιουργίας ΕκτΟστ και άρα υποτροπών. Σε 3 από τις 4 κλινικές υποτροπές αυτό το χαρακτηριστικό ήταν παρόν, όπως και σε 20 από τους 42 υπολοίπους αγκώνες χωρίς κλινική υποτροπή (διαφορά μη στατιστικά σημαντική).

Τυχόν δυσανεξία του ασθενούς στο (απαιτητικό, ομολογουμένως) πρόγραμμα μετεγχειρητικής φυσιοθεραπείας, με παρουσία πόνου και αρνητισμού κατά τις συνεδρίες, διερευνήθηκε επίσης για το κατά πόσον συνδεόταν με την εμφάνιση υποτροπών. Κάτι τέτοιο σημειώθηκε σε όλες τις 4 κλινικές υποτροπές και σε 6 μόνον από τους 42 υπολοίπους αγκώνες. Η διαφορά, χρησιμοποιώντας το  $\chi^2$ -test ήταν στατιστικά σημαντική (0.000071). Η διαφορά παρέμενε στατιστικά σημαντική (παρ' ότι όχι τόσο ισχυρή - 0.033), όταν η σύγκριση γινόταν μεταξύ ακτινολογικών υποτροπών και λοιπών αγκώνων.

Όσον αφορά την έκταση του εγκαύματος, αυτή ήταν κατά μέσο όρο 47.75% στις μη υποτροπές και 58.25% στις κλινικές υποτροπές (διαφορά μη στατιστικά σημαντική).

Ως προς την ηλικία, δεν διαπιστώθηκε στατιστικά σημαντική διαφορά μεταξύ κλινικών υποτροπών (μέση ηλικία 42.25 έτη) και των μη υποτροπών (41.71 έτη).

Τέλος, όσον αφορά το φύλο, μεταξύ των 4 κλινικών υποτροπών η αναλογία αρρένων / θηλέων ήταν 3/1 και μεταξύ των μη υποτροπών 28/14 (διαφορά μη στατιστικά σημαντική).

#### Παράγοντες σχετιζόμενοι με τις υποτροπές στους φέροντες ΚΕΚ

Με τόσο μικρό απόλυτο αριθμό υποτροπών και (αναλογικά) μικρό συνολικό αριθμό περιπτώσεων, δεν ήταν δυνατόν να μελετηθεί η σχέση μεταξύ κλινικών υποτροπών και πιθανών παραγόντων ευόδωσης. Πάντως, ο ένας από τους δύο ασθενείς που υποτροπίασε έφερε πολλαπλές ΕκτΟστ (αγκώνες, ώμοι, αρ, γόνυ - Εικ. 9.10 και 9.16) και είχε χειρουργηθεί με το minimum της καθυστέρησης γι' αυτή τη σειρά (8.5 μήνες).

#### 9.4.6 Άλλες επιπλοκές

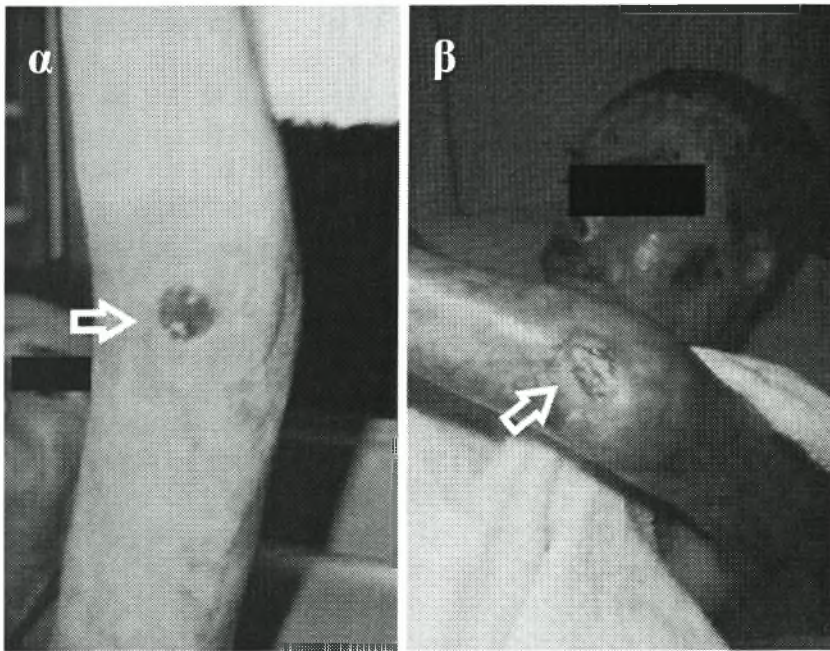
##### Άλλες επιπλοκές στους εγκαυματίες

Πλην των υποτροπών, τρεις άλλοι τύποι μετεγχειρητικών επιπλοκών απαντήθηκαν σ' αυτή τη σειρά:

Α) Μερική διάσπαση του χειρουργικού τραύματος (περίπου 3 cm) σε ένα ασθενή, που επουλώθηκε χωρίς απώτερες συνέπειες (Εικ. 9.35α).

Β) Μετεγχειρητική λοίμωξη του τραύματος με Staph. coag (-) σε ένα ασθενή, χωρίς μόνιμες συνέπειες στην επούλωση και στην εν γένει λειτουργία του αγκώνα (Εικ. 9.35β).

Γ) Μετεγχειρητική δυσλειτουργία του ωλενίου ν., εκδηλούμενη με παραισθησίες στην περιοχή αισθητικής του κατανομής και ήπια πάρεση των δύο ωλενίων κεφαλών του εν τω βάθει καμπτήρα των δακτύλων. Αυτή εμφανίσθηκε σε ένα ασθενή περιορισμένο επί κλίνης με ατελή προεγχειρητική εκτίμηση της λειτουργίας του ωλενίου ν., στον οποίο διεχειρητικά το νεύρο βρέθηκε παγιδευμένο στην μάζα της ΕκτΟστ, με τις ίνες του να παρουσιάζουν εικόνα προχωρημένου διαχωρισμού. Έγινε απελευθέρωση και πρόσθια μετάθεση του νεύρου. Η ΕκτΟστ στην ΒΩ άρθρωση υποτροπίασε σ' αυτό τον ασθενή (περίπτωση 4 του Πίνακα 9.VII). Όσον αφορά την δυσλειτουργία του νεύρου, σχεδόν αναστράφηκε 2 έτη μετεγχειρητικά (πλην ενός ήπιου αισθητικού ελλείμματος), για να υποτροπιάσει 4 έτη μετεγχειρητικά, μετά από ένα τραυματισμό του αγκώνα.



**Εικόνα 9.35** Επιπλοκές από το τραύμα (α: διάσπαση, β: λοίμωξη-διάσπαση). Οι επιπλοκές αυτές παρουσιάστηκαν πάντοτε σε δέρμα που είχε υποστεί έγκαυμα.

#### Άλλες επιπλοκές στους φέροντες ΚΕΚ ή τοπικό τραύμα

Δύο τύποι μετεγχειρητικών επιπλοκών παρατηρήθηκαν σ' αυτό τον πληθυσμό ασθενών:

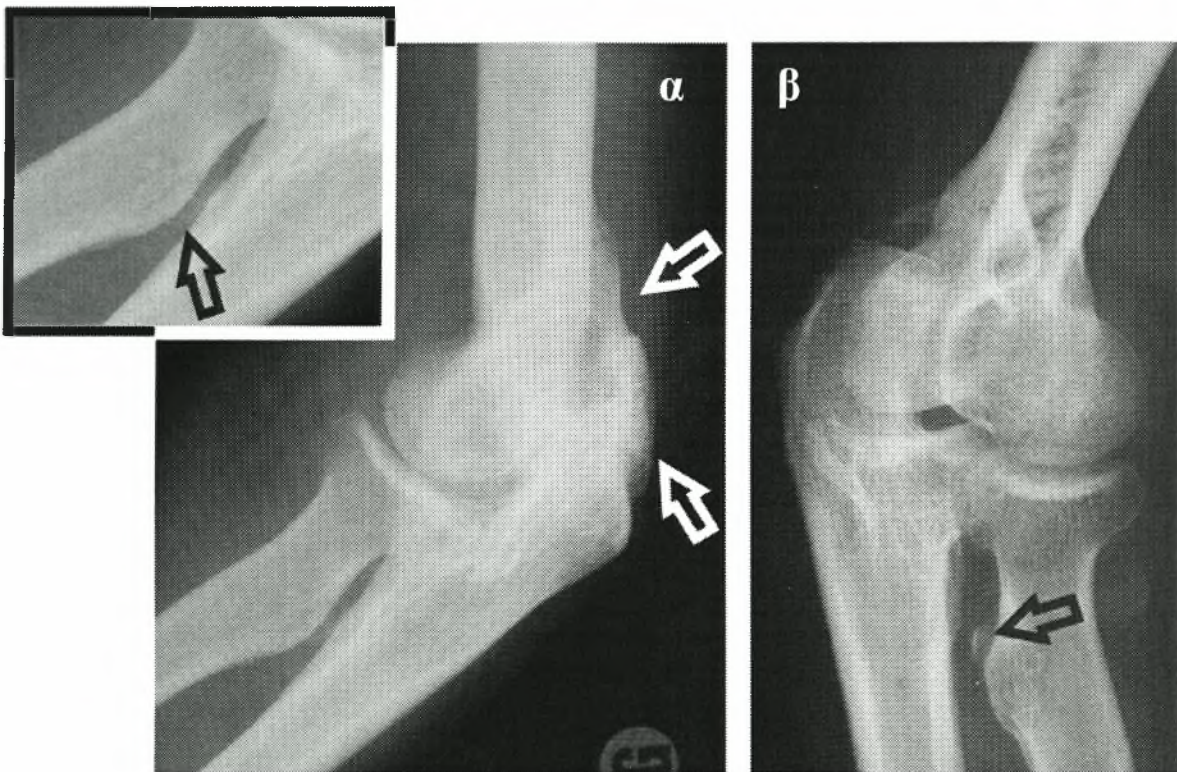
Α) Μετεγχειρητική λοίμωξη επί εδάφους μετεγχειρητικού αιματώματος σε ένα αγκώνα με ιστορικό ΚΕΚ. Αντιμετωπίσθηκε με διάνοιξη – παροχέτευση, χωρίς συνέπειες στο τελικό αποτέλεσμα.

Β) Μία δυσπραγία του ωλενίου νεύρου μετεγχειρητικά, μετά από πρόσθια υποδόρια μετάθεσή του, σε ασθενή με ΕκτΟστ μετά από κάταγμα/εξάρθρωση αγκώνα. Ο ασθενής παρουσίασε μετεγχειρητικά εικόνα ατελούς αισθητικοκινητικού block του ωλενίου νεύρου, με παραισθησίες και υπαισθησίες στην δερματική περιοχή κατανομής του στο χέρι, ήπια πάρεση της κεφαλής του εν τω βάθει καμπτήρα για το μικρό δάκτυλο και ενεργητικά ανατάξιμη από τον ασθενή ωλένια γαμψοδακτυλία. Σε βάθος 12 μηνών μετεγχειρητικής παρακολούθησης υπήρξε σημαντική βελτίωση και παρέμειναν ενοχλήματα τύπου αυτόματων ηλεκτρικών κενώσεων κατά την ψύση της ουλής, ενώ το ΗΜΓ έδειχνε εικόνα ατελούς block όχι στον αγκώνα αλλά στο εγγύς  $\frac{1}{3}$  του αντιβραχίου, πιθανώς σε σημείο οξείας αλλαγής διευθύνσεως του προσθίως μετατεθέντος νεύρου.

#### 9.5 Επανεπεμβάσεις

Σ' αυτή τη σειρά υπήρξαν 3 επανεπεμβάσεις. Οι δύο από αυτές αφορούσαν την εκΚΩ άρθρωση και η τρίτη την ΒΩ άρθρωση. Και οι 3 επανεπεμβάσεις απαιτήθηκαν στην ομάδα των εγκαυματιών:

Α) Σε ένα ασθενή με συνδυασμένη (στη ΒΩ και στην εκΚΩ άρθρωση, Εικ. 9.36) ΕκτΟστ, η εντόπιση στην εκΚΩ άρθρωση ήταν ελάχιστα ορατή 9.5 μήνες μετά το έγκαυμα και παραβλέφθηκε στο αρχικό χειρουργείο. Η εκτομή της ΒΩ ΕκτΟστ αποδείχθηκε ωφέλιμη, αποκαθιστώντας την κινητικότητα της ΒΩ άρθρωσης στο φυσιολογικό, αλλά εγκατέλειψε ένα σοβαρό περιορισμό στον υπτιασμό (υπτιασμός  $5^\circ$  από την ουδέτερη θέση). Η εντόπιση στην εκΚΩ έγινε μετεγχειρητικά προοδευτικά καλύτερα ορατή, παρ' ότι ουδέποτε αυξήθηκε ουσιωδώς σε όγκο. Είχε αναπτυχθεί σε επαφή με το δικεφαλικό όγκωμα της κερκίδας, αλλά δεν γεφύρωνε την κερκίδα με την ωλένη. Αφαιρέθηκε τελικά 33 μήνες μετεγκαυματικά, διά μίας έξω-οπίσθιας προσπελάσεως, με ένα τελικό κέρδος  $20^\circ$  στον υπτιασμό. Το παραμένον έλλειμμα υπτιασμού αποδόθηκε σε ρίκνωση του μεσοστέου υμένα, καθώς δεν υπήρξε αληθής υποτροπή της ΕκτΟστ.

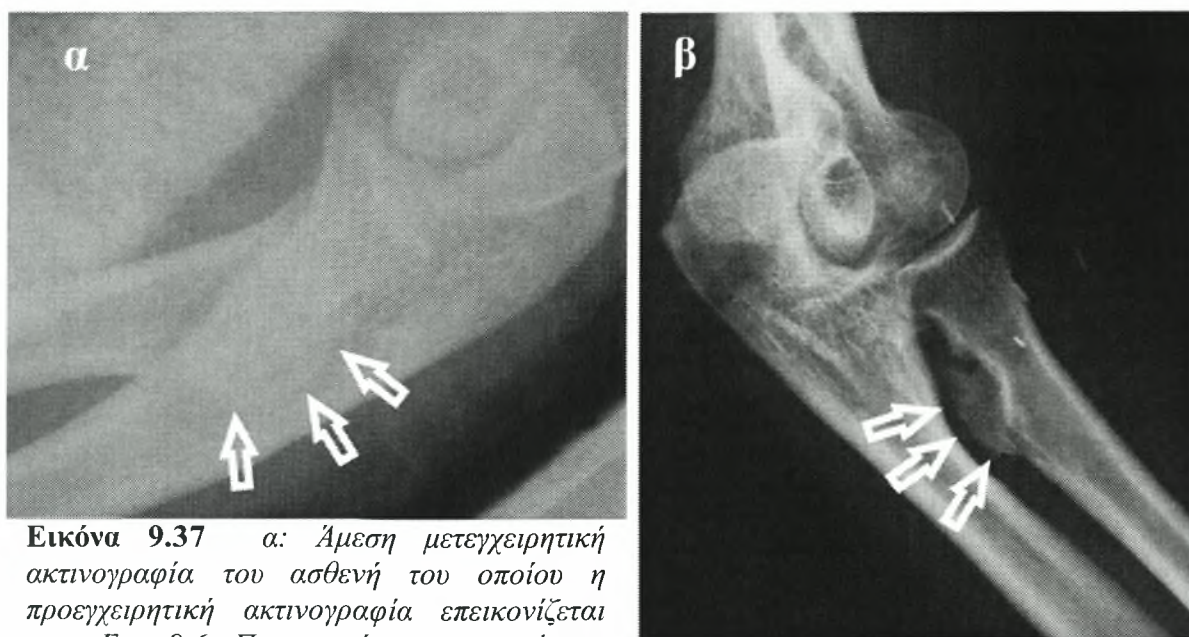


**Εικόνα 9.36** α: Προεγχειρητική ακτινογραφία ασθενούς με μεικτή (στην ΒΩ – λευκά βέλη - και στην εκΚΩ άρθρωση) ΕκτΟστ, του οποίου η εντόπιση στην εκΚΩ αρχικά παραβλέφθηκε (μόλις διακρίνεται στο ένθετο – μαύρο βέλος). β: 23.5 μήνες μετά (ακριβώς πριν το δεύτερο χειρουργείο), η ΕκτΟστ (μαύρο βέλος) δεν έχει ουσιωδώς αυξηθεί σε όγκο.

Β) Σε ένα δεύτερο ασθενή (τον μοναδικό της ομάδας Β των εγκαυματιών - Εικ. 9.37), η εκτομή επιχειρήθηκε 6 μήνες μετά το έγκαυμα διά μίας έξω-πρόσθιας προσπέλασης. Αυτή η εκτομή, παρ' ότι απεκατέστησε προσωρινώς μία σχεδόν φυσιολογική στροφή του αντιβραχίου, απεδείχθη ατελής, καθώς άφησε πίσω της ένα ουσιώδες τμήμα της ΕκτΟστ, εντοπιζόμενο σε θέση πιο οπίσθια από την διερευνηθείσα. Στους μήνες που ακολούθησαν η ΕκτΟστ άλλαξε λίγο σε όγκο, αλλά η στροφή του αντιβραχίου σταδιακά επιδεινώθηκε, για να επιστρέψει πρακτικά στα προεγχειρητικά επίπεδα (έλλειμμα υπτιασμού  $-20^\circ$  από την ουδέτερη θέση). Ο ασθενής επαναχειρουργήθηκε 17 μήνες μετά το έγκαυμα και η ΕκτΟστ

αφαιρέθηκε μέσω μία έξω-οπίσθιας προσπελάσεως. Η ΕκτΟστ έκτοτε δεν υποτροπίασε και ο ασθενής κέρδισε 75° στροφής διεγχειρητικά και άλλες 45° μετεγχειρητικά, επιτυγχάνοντας έτσι φυσιολογική κινητικότητα.

Γ) Σε ένα τρίτο ασθενή (την περίπτωση 4 του Πίνακα 9.VII των υποτροπών) η αρχική αφαίρεση της μεικτής (στην ΒΩ και στην ΕΚΩ άρθρωση) ΕκτΟστ 18 μήνες μετά το έγκαυμα οδήγησε σε ταχεία επανεμφάνιση της εστίας της ΒΩ άρθρωσης, παρά το ότι η εστία στην ΕΚΩ δεν υποτροπίασε. Έτσι, ο αγκώνας κατέληξε σε πλήρη επαναγγύλωση στην κάμψη/έκταση, ενώ η στροφή αποκαταστάθηκε στο φυσιολογικό. Πρόκειται για την ασθενή που μετεγχειρητικά παρουσίασε δυσλειτουργία του ωλενίου ν. (βλέπε παράγραφο «9.4.6: Άλλες επιπλοκές»). Σημειωτέον ότι η ασθενής είχε προηγουμένως χειρουργηθεί για ΕκτΟστ στον ετερόπλευρο αγκώνα (10.5 μήνες μετά το έγκαυμα) χωρίς φαινόμενα υποτροπής. Τελικά η ασθενής επαναχειρουργήθηκε 108 μήνες μετά το έγκαυμα, χωρίς εκ νέου υποτροπή, και με κέρδος στην κάμψη/έκταση της τάξεως των 70°, ενώ βρίσκεται ακόμη υπό παρακολούθηση.



**Εικόνα 9.37** α: Άμεση μετεγχειρητική ακτινογραφία του ασθενή του οποίου η προεγχειρητική ακτινογραφία επεικονίζεται στην Εικ. 9.6. Παρατηρείται παραμονή του οπίσθιου τμήματος της ΕκτΟστ (βέλη). β: Εικόνα της ΕκτΟστ 11 μήνες μετά, ακριβώς πριν το 2ο χειρουργείο.

Πρέπει να σημειωθεί ότι από τους ασθενείς των προηγούμενων παραγράφων Α και Β κανείς δεν ελέγχθηκε με 3d-CT πριν το πρώτο χειρουργείο, μία εξέταση που αναμένεται να δώσει μια πιο σαφή εικόνα της θέσεως και του όγκου της εντόπισης στην ΕΚΩ άρθρωση.

### 9.6 Σύγκριση μεταξύ των σειρών

Οι ασθενείς και των τριών σειρών έφεραν όλοι ΕκτΟστ αγκώνα που προκαλούσε περιορισμό στην κινητικότητα της άρθρωσης σε τέτοιο βαθμό ώστε να ζητούν την χειρουργική αγωγή. Επιπλέον, και στις τρεις σειρές η εξαίρεση επιχειρήθηκε χωρίς να ληφθούν υπ' όψιν οι δείκτες βιολογικής ωριμότητας της ΕκτΟστ, συγκεκριμένα η sALP και το ΣΟ-3φ.

Εν τούτοις, πρόκειται κατά τα άλλα για ασθενείς με διαφορετικό profile, διαμορφωμένο από την νόσο που αποτελεί την αιτία της ΕκτΟστ, και άρα θα είχε ενδιαφέρον να

επισημανθούν οι διαφορές μεταξύ αυτών των ασθενών και να αναζητηθεί ο αντίκτυπος της διαφοράς αιτιολογίας της ΕκτΟστ στην όλη αντιμετώπισή τους και στα αποτελέσματα από την χειρουργική αγωγή. Βεβαίως, ο μικρός αριθμός ασθενών με ΕκτΟστ μετά από τοπικό τραύμα στον αγκώνα δεν επιτρέπει στην πραγματικότητα την αξιολόγηση των αποτελεσμάτων από αυτή την ομάδα με στατιστικές μεθόδους. Καθώς όμως οι ασθενείς αυτοί μοιράζονται με τους εγκαυματίες την απουσία βλάβης του ΚΝΣ ικανής να επηρεάσει την κινητικότητα μετεγχειρητικά (σπαστικότητα, παραλύσεις κτλ.), τα αποτελέσματα της χειρουργικής αγωγής σε αυτούς τους ασθενείς μπορούν κατά περίπτωση να ενσωματωθούν με αυτά των εγκαυματιών.

Κατ' αρχάς, μπορούμε να συγκρίνουμε την σχέση αρρένων/θηλέων στους εγκαυματίες και στους υπολοίπους ασθενείς (31/15 έναντι 15/2). Η διαφορά δεν είναι στατιστικά σημαντική (0.098), αν και είναι σαφής η συγκριτικά μεγαλύτερη συμμετοχή των αρρένων στο τραύμα.

Στατιστικά σημαντική διαφορά δεν υπάρχει επίσης στην ηλικιακή κατανομή των ασθενών.

Αν συγκρίνουμε την καθυστέρηση μεταξύ της εισβολής του αιτιολογικού παράγοντα και του χειρουργείου μεταξύ των εγκαυματιών και των φερόντων ΚΕΚ, η διαφορά (11.3 μήνες / 14.5 μήνες), αν και δείχνει σχετική παράταση του χρόνου αναμονής στους έχοντες βλάβη του ΚΝΣ, δεν είναι στατιστικά σημαντική (0.110) αλλά ενδεικτική. Βεβαίως, τα αίτια καθυστέρησης καθ' ομάδα ήταν διαφορετικά, όπως αναλύθηκε σε προηγούμενες παραγράφους.

Ως προς την εντόπιση της ΕκτΟστ, στους εγκαυματίες δεν υπήρχε καμμία πρόσθια εντόπιση, ενώ στους φέροντες ΚΕΚ ή τοπικό τραύμα παρατηρήθηκαν 3 πρόσθιες εντοπίσεις.

Εκ πρώτης όψεως, σημαντικές διαφορές παρουσιάζονται στα αποτελέσματα των ομάδων ασθενών, αναλόγως αιτιολογίας. Παρατηρούμε ότι σαφώς καλύτερα αποτελέσματα επιτεύχθηκαν στους εγκαυματίες (μέσο κέρδος σε κάμψη/έκταση  $101^\circ$  και σε πρηνισμό/υπτιασμό  $64^\circ$ ) έναντι των ασθενών με ΚΕΚ (μέσο κέρδος σε κάμψη/έκταση  $53^\circ$  και σε πρηνισμό/υπτιασμό  $10^\circ$ ) και των ασθενών με τοπικό τραύμα (μέσο κέρδος σε κάμψη/έκταση  $60^\circ$  και σε πρηνισμό/υπτιασμό  $45^\circ$ ). Εν τούτοις, σημασία στην αξιολόγηση των αποτελεσμάτων παίζει και το μέσο προεγχειρητικό εύρος κίνησης, δηλ. το σημείο εκκίνησης για κάθε επιδιωκόμενη βελτίωση. Στους εγκαυματίες επί παραδείγματι, το μέσο προεγχειρητικό εύρος κίνησης σε κάμψη έκταση ήταν  $25^\circ$ , ενώ στους φέροντες ΚΕΚ  $58^\circ$  και άρα η εκκίνηση για την βελτίωση γίνεται από διαφορετική θέση.

Ιδιαίτερη αξία θα είχε κάτω από αυτό το πρίσμα η μελέτη και σύγκριση του επιτευχθέντος μετεγχειρητικά εύρους κίνησης μεταξύ των διαφορετικών ομάδων ασθενών. Στους εγκαυματίες το τελικό μέσο μετεγχειρητικό εύρος κίνησης σε κάμψη/έκταση ήταν  $127^\circ$  και στους φέροντες ΚΕΚ ήταν  $111^\circ$ . Η διαφορά με το t-test βρίσκεται στα όρια της στατιστικής σημαντικότητας (0.064), παρ' ότι λιγότερο εκσεσημασμένη από την διαφορά στο μέσο κέρδος. Όσον αφορά το τελικό μέσο μετεγχειρητικό εύρος κίνησης σε πρηνισμό/υπτιασμό, στους εγκαυματίες αυτό ήταν  $162^\circ$  και στους φέροντες ΚΕΚ ήταν  $119^\circ$ . Η διαφορά εδώ βρίσκεται επίσης λίγο πάνω από τα όρια της στατιστικής σημαντικότητας (0.07).

Παρατηρούμε, λοιπόν, ότι μεταξύ των δύο σχετικώς ευαρίθμων ομάδων, εγκαυματιών και φερόντων ΚΕΚ, το τελικά επιτευχθέν αποτέλεσμα στο εύρος κίνησης ως προς και τους δύο βαθμούς ελευθερίας της άρθρωσης (κάμψη/έκταση και πρηνισμό/υπτιασμό) ήταν ενδεικτικά καλύτερο στους εγκαυματίες, παρ' ότι μεγαλύτερες ομάδες ασθενών πιθανώς να το τεκμηριώσαν σε βαθμό στατιστικά σημαντικό.

Τέλος, σύγκριση μπορεί να γίνει και ως προς την συχνότητα των υποτροπών μεταξύ αγκώνων εγκαυματιών (4/46) και φερόντων ΚΕΚ (2/13). Η διαφορά είναι μη σημαντική (0.48). Άρα, δεν μπορούμε να ισχυρισθούμε επί τη βάση των διαθεσίμων δεδομένων ότι

υπάρχει μεγαλύτερη τάση στους φέροντες ΚΕΚ να παρουσιάζουν υποτροπές της ΕκτΟστ του αγκώνα μετά από την εξαίρεσή της, σε σχέση με τους εγκαυματίες.

### 9.7 Συμπέρασμα

Στο κεφάλαιο αυτό παρουσιάζονται τα αποτελέσματα μιας ομοιογενούς σειράς 37 ασθενών βαρέων εγκαυματιών (2<sup>ου</sup> και 3<sup>ου</sup> βαθμού – μέση έκταση εγκαύματος 48.66%) με έκτοπη οστεοποίηση αγκώνα (46 αγκώνες) που υπέστησαν εκτομή της οστεοποίησης μόλις η γενική τους κατάσταση υγείας και οι τοπικές συνθήκες του δέρματος το επέτρεψαν. Παράλληλα, παρατίθενται σε αντιπαραβολή τα αποτελέσματα της εξαίρεσης σε 15 ασθενείς (17 αγκώνες) στους οποίους η ΕκτΟστ του αγκώνα ήταν απότοκος κρανιοεγκεφαλικής κακώσεως ή τοπικού τραύματος.

Για την απόφαση σχετικά με τον χρόνο του χειρουργείου δεν ελήφθησαν υπ' όψιν ούτε το σπινθηρογράφημα οστών ούτε τα επίπεδα αλκαλικής φωσφατάσης ορού σε καμία από τις ομάδες των ασθενών.

Στους εγκαυματίες, η γενικότερη κατάσταση υγείας και τα συστηματικά προβλήματα (πχ. από το αναπνευστικό), καθώς και η πρόοδος της επουλώσεως του δέρματος στην περιοχή του αγκώνα ήταν τα στοιχεία εκείνα που καθόρισαν την επιλογή του χρόνου επεμβάσεως.

Αυτά τα κριτήρια οδήγησαν σε πρώιμη εξαίρεση στην πλειοψηφία των εγκαυματιών (μόλις σε 12 από τους 46 η εξαίρεση έγινε μετά την πάροδο 12 μηνών από την ημερομηνία του εγκαύματος). Η μέση τιμή καθυστέρησης πριν το χειρουργείο ήταν 11.3 μήνες και η διάμεση τιμή 9.25 μήνες. Η μετεγχειρητική παρακολούθηση διήρκεσε κατά μέσον όρο 18.2 μήνες. Ως προφύλαξη έναντι της υποτροπής χορηγήθηκε συστηματικά ινδομεθακίνη 75 mg ημερησίως για 3 εβδομάδες.

Τα αποτελέσματα αυτής της τακτικής είναι ιδιαίτερα ενθαρρυντικά: Κατά την απώτερη μετεγχειρητική εκτίμηση, το κέρδος σε κάμψη/έκταση ήταν κατά μέσο όρο 101.3° και σε πρηνισμό/υπτιασμό 64°. Ιδιαίτερα για τον πρηνισμό/υπτιασμό πρέπει να σημειωθεί ότι το πραγματικό κέρδος ήταν πολύ μεγαλύτερο (125°), εάν απομονώνονταν οι αγκώνες στους οποίους είχε πραγματοποιηθεί εξαίρεση έκτοπης οστεοποίησης με εντόπιση στην εγγύς κερκιδωλενική άρθρωση.

Στην σειρά των εγκαυματιών υπήρξαν 8 ακτινολογικά διαγνωσμένες υποτροπές. Από αυτές, μόνον οι 4 είχαν κλινικό αντίκτυπο. Όλες οι υποτροπές συνέβησαν εντός των δύο πρώτων μηνών μετεγχειρητικά. Παρά την κλινική υποτροπή, 3 από τους 4 αυτούς αγκώνες παρουσίασαν βελτίωση 60° ή μεγαλύτερη, τόσο σε κάμψη/έκταση όσο και σε πρηνισμό/υπτιασμό.

Από την διερεύνηση για παράγοντες πιθανώς συνδεόμενους με τις υποτροπές στους εγκαυματίες, η παρουσία μετεγχειρητικού πόνου και δυσανεξίας στην μετεγχειρητική φυσιοθεραπεία, όπως και η πλήρης αρθρική αγκύλωση προ του χειρουργείου βρέθηκαν να συνδέονται στατιστικώς σημαντικά με την επανεμφάνιση έκτοπης οστεοποίησης μετά την εξαίρεση. Ουσιώδης και εκτεταμένη συζήτηση όσον αφορά την σημασία αυτών των συσχετίσεων θα γίνει στην τελευταία ενότητα της διατριβής.

Η ομάδα των ασθενών που αναπτύσσει έκτοπη οστεοποίηση στον αγκώνα μετά από κρανιοεγκεφαλική κάκωση ή τοπικό τραύμα περί τον αγκώνα παρουσιάζει ορισμένες ιδιομορφίες και διαφορές σε σχέση με αυτή των εγκαυματιών.

Οι έχοντες υποστεί κρανιοεγκεφαλική κάκωση κατά κανόνα περνούν από μία μετατραυματική περίοδο 12-18 μηνών όπου τα νευρολογικά ευρήματα σταθεροποιούνται και κατά κανόνα υφίενται, σε αρκετές όμως περιπτώσεις παραμένουν υπολειμματικά στοιχεία. Η νευρολογική κατάσταση του ασθενούς σχετίζεται άμεσα με την ποιότητα της



μετεγχειρητικής κινησιοθεραπείας και πιθανώς (σύμφωνα με κλασσικές απόψεις) επηρεάζει όχι μόνον το τελικό αποτέλεσμα σε επίπεδο κινητικότητας αλλά και το ποσοστό των υποτροπών. Αυτοί είναι οι λόγοι που στην ομάδα των εχόντων υποστεί κρανιοεγκεφαλική κάκωση η επιθυμία του χειρουργού για πρόωμη αντιμετώπιση των ΕκτΟστ συγκρούεται με τα δεδομένα της νευρολογικής κατάστασης του ασθενούς. Προσφάτως, πάντως, ανακοινώνονται στην διεθνή βιβλιογραφία σειρές ασθενών με κρανιοεγκεφαλική κάκωση και ΕκτΟστ όπου η εξαίρεση επιχειρείται πρώιμα.<sup>14,47,67</sup>

Στην παρούσα μελέτη, στους φέροντες κρανιοεγκεφαλική κάκωση η συχνότητα των υποτροπών ήταν περί τα 15.4% (2 περιπτώσεις επί συνόλου 13 αγκώνων), έναντι περίπου 8.7% (4 περιπτώσεις στις 46) στην σειρά των εγκαυματιών, αλλά η διαφορά δεν είναι στατιστικά σημαντική. Το συνολικό μετεγχειρητικό αποτέλεσμα, όπως αξιολογείται από την τελική επιτευχθείσα κινητικότητα σε κάμψη/έκταση και πρηνισμό/υπτιασμό, ήταν κατώτερο του αποτελέσματος των εγκαυματιών, διαφορά που στατιστικά βρισκόταν μόλις πάνω από το όριο 5% της σημαντικότητας. Αυτό είναι πιθανώς (όπως θα συζητηθεί στην επόμενη ενότητα) εγγενές πρόβλημα των φερόντων κρανιοεγκεφαλική κάκωση και ΕκτΟστ αγκώνα και σχετίζεται με την δυσχέρεια παρακολούθησης του μετεγχειρητικού πρωτοκόλλου κινησιοθεραπείας, λόγω των νευρολογικών ελλειμμάτων από την βλάβη του κεντρικού νευρικού συστήματος.

Τέλος, ο μικρός (4) αριθμός των περιπτώσεων με ΕκτΟστ μετά από τοπικό τραύμα στον αγκώνα που μελετήθηκαν δεν παρέχει στατιστικά αξιόλογη βάση για εξαγωγή συμπερασμάτων.



## 10. ΣΥΖΗΤΗΣΗ - ΣΥΜΠΕΡΑΣΜΑΤΑ – ΠΑΡΟΥΣΙΑΣΗ ΤΗΣ ΘΕΣΕΩΣ

### 10.1 Γενικά

Η αντιμετώπιση της ΕκτΟστ του αγκώνα παραμένει ένα θέμα που επανέρχεται συχνά στην βιβλιογραφία. Εν τούτοις, ο αριθμός των περιπτώσεων που αναφέρονται κάθε φορά είναι συχνά ισχνός, ώστε τα συμπεράσματα που μπορούν να εξαχθούν πιθανώς στερούνται ασφαλείας. Στην διατριβή αυτή φιλοξενείται η μεγαλύτερη σειρά ΕκτΟστ αγκώνα που αντιμετωπίστηκαν χειρουργικά. Η μεθοδολογία και τα αποτελέσματα παρουσιάστηκαν στις προηγούμενες ενότητες. Η αντιμετώπιση αυτή είχε ορισμένες ιδιαιτερότητες που την διαφοροποιούν από τις παλαιότερα δημοσιευθείσες. Εδώ θα γίνει συνόψιση των συμπερασμάτων και σύγκριση με την βιβλιογραφία

### 10.2 Τα κριτήρια της βιολογικής ωρίμανσης της έκτοπης οστεοποίησης

Έχει επικρατήσει να θεωρείται ότι ο κίνδυνος υποτροπής μετά την εξαίρεση μίας ΕκτΟστ είναι απαράδεκτα υψηλός όταν η ΕκτΟστ αφαιρείται ενώ ακόμη δεν έχει ωριμάσει βιολογικά.<sup>76,66,108,192,230</sup> Η άποψη αυτή στηρίζεται σε δεδομένα προερχόμενα κυρίως από σειρές που πραγματεύονται ασθενείς με βλάβη του ΚΝΣ (εγκεφαλικό τραύμα ή τραύμα του ΝΜ).

Υπάρχουν τρεις παραδεκτές μέθοδοι ελέγχου της βιολογικής ωρίμανσης: ο απλός ακτινολογικός έλεγχος, η μέτρηση των επιπέδων ορρού της αλκαλικής φωσφατάσης (sALP) και ο έλεγχος με το σπινθηρογράφημα οστών τριών φάσεων (ΣΟ-3φ).

Στον απλό ακτινολογικό έλεγχο αξιολογείται η μορφολογία και η υφή της μάζας της ΕκτΟστ και ιδίως η δοκίδωσή της και η παρυφή της. Θεωρείται «ώριμη» μια ΕκτΟστ που παρουσιάζει πλήρη επιμετάλλωση, διαμορφωμένη δοκίδωση σε όλη τη μάζα της και σαφώς προσδιορισμένη παρυφή (παράδειγμα εικόνας ώριμης ΕκτΟστ στον απλό ακτινολογικό έλεγχο: Εικ. 9.32 α,β / παραδείγματα άωρης ΕκτΟστ: Εικ. 9.5, 9.33 α, 9.34 α).

Εν τούτοις, λόγω της φύσεως των απλών ακτινογραφιών, σε κάθε λήψη υπάρχει προβολή διαφόρων στοιχείων ευρισκομένων σε διαφορετικά επίπεδα. Καθώς η ωρίμανση της ΕκτΟστ γίνεται με διαφορετική ταχύτητα σε διαφορετικά σημεία της μάζας της, τμήματα της ΕκτΟστ που βρίσκονται ακόμη στο στάδιο του ατελώς ασβεστοποιημένου οστεοειδούς πιθανόν να επικαλύπτονται από τμήματα με ώριμη μορφολογία. Επιπλέον, είναι φανερό ότι αυτός ο τύπος απεικόνισης δεν προσφέρει λειτουργική εικόνα της ΕκτΟστ, αλλά μόνον μια αδρή μορφολογική εκτίμηση.

Τα επίπεδα sALP, εξ' άλλου, εξαρτώνται από την βιολογική δραστηριότητα της ΕκτΟστ αλλά και από την απόλυτη μάζα της.<sup>71</sup> Άρα είναι συνάρτηση και του αριθμού των εστιών ΕκτΟστ στο σώμα του ασθενούς. Τείνουν λοιπόν πιθανώς να είναι υψηλότερα σε μαζικές ΕκτΟστ, όπως συχνά αυτές που αναπτύσσονται πέριξ του ισχίου, και σε οστεοποιήσεις πολλαπλών εντοπίσεων. Επιπλέον, αν δεν ζητείται το οστικό κλάσμα της sALP, είναι δυνατόν τυχόν αυξημένα επίπεδα να οφείλονται σε συμπαρομαρτούσα ηπατική παθολογία.

Όσον αφορά το ΣΟ-3φ, πρόκειται για ποιοτικό προσδιορισμό της βιολογικής δραστηριότητας του οστού που είναι ιδιαίτερα ευαίσθητος στην πρώιμη ανίχνευση ΕκτΟστ. Εν τούτοις, για την παρακολούθηση της δραστηριότητας της ΕκτΟστ που έχει ήδη διαγνωσθεί κλινικά, η αξιολόγησή του απαιτείται να γίνεται συγκριτικά με παλαιότερες εξετάσεις στον ίδιο ασθενή.<sup>223,230</sup> Ούτως ή άλλως, επιμονή ενός θετικού ΣΟ-3φ μπορεί να παραταθεί επί πολλά έτη.

Συνήθως, χρησιμοποιώντας ένα ή περισσότερα από αυτά τα κριτήρια καταλήγουμε σε μία καθυστέρηση της τάξεως των 18-24 μηνών ή και μεγαλύτερη<sup>66,76,108,171,223,230</sup> μερικές

φορές, στερώντας κατ' αυτό τον τρόπο τον ασθενή επί μακρόν από την λειτουργικότητα της κατελιμμένης αρθρώσεως. Υπάρχει, δέ, πιθανότητα η παράταση του περιορισμού κινητικότητας μίας αρθρώσεως να οδηγεί σε ρίκνωση των περιαρθρικών μαλακών μορίων (θυλάκου, μυών) και να δυσχεραίνει ή να καθιστά ατελή την σε απώτερο χρόνο προσπάθεια αποκατάστασης της κινητικότητας με την εξαίρεση της ΕκτΟστ. Αυτό έχει βαρύνουσα αξία για τον αγκώνα, του οποίου η λειτουργία είναι κεφαλαιώδους σημασίας για την τοποθέτηση του χεριού στο χώρο.

Επιπλέον, σε περίπτωση παγίδευσης του ωλενίου νεύρου από την μάζα της ΕκτΟστ, η καθυστέρηση του χειρουργείου μπορεί να οδηγήσει σε παγίωση των νευρολογικών ελλειμμάτων.

Στην παρούσα σειρά τα κριτήρια ωρίμανσης της ΕκτΟστ δεν αναζητήθηκαν συστηματικά και όπου ήταν διαθέσιμα (σε ασταθή, μάλλον, χρονική σχέση με την ημερομηνία χειρουργείου) δεν ελήφθησαν καθόλου υπ' όψιν για την επιλογή του χρονισμού (timing) της χειρουργικής αγωγής. Μάλιστα, όπου το ΣΟ-3φ ήταν διαθέσιμο προεγχειρητικά, ήταν πάντοτε θετικό, δίνοντας εικόνα πρωιμότητας της προς εξαίρεση ΕκτΟστ. Σε μερικές περιπτώσεις η μάζα της ΕκτΟστ είχε μακροσκοπική υφή άωρου ατελώς επιμεταλλωμένου οστεοειδούς διεγχειρητικώς, παρ' ότι στην πραγματικότητα, μέχρις ότου επιλυθούν τα γενικότερα προβλήματα υγείας και τα προβλήματα τοπικής επούλωσης ιστών, η ΕκτΟστ είχε κατά κανόνα σχηματοποιηθεί αρκετά καλά στις απλές ακτινογραφίες.

Τα αποτελέσματα από την σειρά των εγκουματιών ήταν ιδιαίτερα ενθαρρυντικά, με μία συχνότητα κλινικών υποτροπών περί το 8.7%. Αυτά τα ποσοστά συγκρίνονται ευνοϊκά με τις υποτροπές άλλων σειρών (Πίνακας 7.1) και, σε συνδυασμό με το τελικό κέρδος σε κινητικότητα, καταδεικνύουν την αξία της πρώιμης χειρουργικής αντιμετώπισης της ΕκτΟστ του αγκώνα στους εγκουματίες.

Στους ασθενείς με ΚΕΚ η συχνότητα υποτροπών υπήρξε μεγαλύτερη (15.4%), αλλά η διαφορά δεν ήταν στατιστικά σημαντική. Σε συνδυασμό με την τελικώς επιτευχθείσα κινητικότητα στις δύο ομάδες ασθενών, που διέφερε στο όριο της στατιστικής σημαντικότητας, καταλήγουμε στο συμπέρασμα ότι τα κατώτερα αποτελέσματα της ομάδας των ασθενών με ΚΕΚ εξηγούνται κυρίως από επιμένουσα δυσκαμψία περί τον αγκώνα (συγκάμψεις, σπαστικότητα, νευρολογικά ελλείμματα) και όχι από υποτροπή της ΕκτΟστ.

### *10.3 Προεγχειρητικός έλεγχος – η σημασία της 3d-CT*

Πρόκειται για μία από τις σημαντικότερες, κατά την γνώμη μας, συνεισφορές της μελέτης αυτής, ιδιαίτερα σε πρακτικό επίπεδο, με βαρύνουσα σημασία για τα μετεγχειρητικά αποτελέσματα.

Η πλειονότητα των ασθενών στις σειρές που έχουν δημοσιευθεί δεν έχει επωφεληθεί αυτής της δυνατότητας. Πρόκειται για ανακατασκευή σε τρεις διαστάσεις των οστικών στοιχείων του αγκώνα, στη βάση των πληροφοριών που αντλούνται από «τομές» δύο διαστάσεων. Η ανακατασκευή 3d δεν απαιτεί έκθεση σε επιπλέον ποσότητα ακτινοβολίας και το κέρδος είναι σημαντικό. Η 3d-CT δίνει εναργή εικόνα της χωροταξίας της ΕκτΟστ, γεγονός που βοηθά εξαιρετικά τον προεγχειρητικό σχεδιασμό. Δίδεται έτσι η δυνατότητα: Α) Να απεικονισθούν όλες οι εστίες της ΕκτΟστ και η ακριβής τους θέση. Β) Να διευκρινισθούν ορισμένες λεπτομέρειες που σχετίζονται με την κινητικότητα του αγκώνα στα όρια του εύρους κίνησης και κρίνουν τελικώς και την ποιότητα του αποτελέσματος (επέκταση της ΕκτΟστ στον ωλεκρυνικό ή τον κορωνοειδή βόθρο, πλήρης ή ατελής οστική γεφύρωση). Β) Να μελετηθεί η ακριβής θέση καθεμιάς εστίας, ώστε να επιλεγεί η προσπέλαση που θα επιτρέπει ευχερέστερα την προσέγγιση και

**ριζικότερη δυνατή αφαίρεσή της.** Παρ' ότι πληροφορίες αυτές παρέχονται και από την δισδιάστατη CT, ο τρόπος απεικόνισης στην 3d-CT είναι φιλικότερος προς τον χειρουργό και εν τέλει η συνεισφορά της ουσιωδώς μεγαλύτερη. Πάμπολλα παραδείγματα αυτής της συνεισφοράς της 3d-CT στην προεγχειρητική απεικόνιση δίδονται στις ενότητες 4 και 9.

Αυτές οι δυνατότητες θεωρητικώς παρέχονται ως ένα βαθμό και από τον απλό ακτινολογικό έλεγχο. Στην πράξη, όμως, η εικόνα από τις απλές ακτινογραφίες γεννά συχνά σύγχυση, τόσο εκ της φύσεώς της (προβολή πολλών στοιχείων στην ίδια θέση της ακτινογραφίας) όσο και εκ του γεγονότος ότι ο αγκώνας ο κατειλημμένος από ΕκτΟστ είναι δύσκαμπτος και συχνά αγκυλωμένος, γεγονός που δυσχεραίνει ή καθιστά αδύνατη την λήψη των απλών προβολών με τον τεχνικά ορθό τρόπο.

Δείξαμε επί παραδείγματι σε προηγούμενη ενότητα ότι σε μία περίπτωση με εντόπιση στην εκΚΩ επιχειρήθηκε αφαίρεσή της με πρόσθια προσπέλαση, με αποτέλεσμα ατελή εκτομή και επανεγχείρηση με οπίσθια προσπέλαση (Εικ. 9.6 και 9.37). Πιστεύουμε ότι αυτή η αστοχία δεν θα συνέβαινε αν υπήρχε διαθέσιμη 3d-CT προεγχειρητικά.

#### *10.4 Εντοπίσεις των εστιών ΕκτΟστ περί τον αγκώνα*

Από την μελέτη της σειράς των εγκαυματιών και των εχόντων υποστεί εγκεφαλικό τραύμα προκύπτουν ενδιαφέροντα συμπεράσματα όσον αφορά την εντόπιση της ΕκτΟστ του αγκώνα σε αυτές τις περιπτώσεις.

**Στους εγκαυματίες, στους 45 από τους 46 αγκώνες εμπλεκόταν η βραχιονοωλένια (ΒΩ) άρθρωση και συνεπώς υπήρχε περιορισμός της κινητικότητας του προσβεβλημένου αγκώνα σε κάμψη/έκταση. Από αυτούς, η συντριπτική πλειοψηφία (41 αγκώνες) έφεραν εντόπιση οπίσθια – έσω πλάγια ή αμιγή έσω πλάγια.** Η μάζα της ΕκτΟστ γεφύρωνε το έσω και οπίσθιο χείλος του ωλεκράνου με την έσω ή/και οπίσθια επιφάνεια της παρατροχλίου περιοχής του βραχιονίου και σε ορισμένες περιπτώσεις επεκτεινόταν προς τα εγγύς, επί της οπίσθιας επιφάνειας της βραχιονίου μεταφύσεως. Από τους υπόλοιπους αγκώνες επί εγκαυματιών, μόνον ένας έφερε αμιγώς οπισθιο-εξωτερική εντόπιση και 3 διπλή ΒΩ εντόπιση, δηλ. οπίσθια – έσω πλάγια και οπίσθια – έξω πλάγια. Σε κανένα αγκώνα εγκαυματία δεν απαντήθηκε πρόσθια ΒΩ ή βραχιονοκερκιδική (ΒΚ) γεφύρωση. Τα ευρήματα αυτά επιβεβαιώνουν την γενική τάση των ΕκτΟστ στους εγκαυματίες να εντοπίζονται οπισθίως και έσω,<sup>60</sup> όπως αυτή καταγράφεται στην βιβλιογραφία.

**Στους ασθενείς με ΚΕΚ και σε αυτούς που ανέπτυξαν ΕκτΟστ μετά από τοπικό τραύμα παρατηρήσαμε ότι και πάλι μακράν η συχνότερη εστία ήταν η οπίσθια – έσω πλάγια στην ΒΩ άρθρωση. Προσθίως στην ΒΩ άρθρωση εντοπίζονταν 2 ΕκτΟστ επί ασθενών με ΚΕΚ και μία επί ασθενούς στον οποίο είχε γίνει εξαίρεση κεφαλής κερκίδος επί κατάγματος. Τέλος, στην πρόσθια – εξωτερική στην ΒΚ άρθρωση υπήρξε μία εντόπιση επί ΚΕΚ και 2 εντοπίσεις επί αγκώνων με ΕκτΟστ μετά από τοπικό τραύμα. Παρατηρούμε λοιπόν ότι παρ' ότι και εδώ οι οπίσθιες εντοπίσεις κυριαρχούν, κάνουν την εμφάνισή τους και πρόσθιες εντοπίσεις.** Αυτό έχει επίσης επισημανθεί στην βιβλιογραφία που πραγματεύεται την αντιμετώπιση των ΕκτΟστ του αγκώνα επί ασθενών με εγκεφαλικό τραύμα και έχει μάλλον συσχετισθεί με την κατεύθυνση της σπαστικότητας<sup>70</sup> (σπαστικότητα καμπτήρων αγκώνος - πρόσθια γεφύρωση, σπαστικότητα τρικεφάλου - οπίσθια γεφύρωση), πράγμα που υποδεικνύει ή τουλάχιστον υπαινίσσεται τραυματικό μηχανισμό γένεσης της οστεοποίησης.

Μία σημαντική παρατήρηση κομίζουμε όσον αφορά την ακριβή θέση της εντόπισης στην εκΚΩ. **Τόσο στους εγκαυματίες όσο και στους ασθενείς με εγκεφαλικό τραύμα, όταν η ΕκτΟστ εντοπιζόταν στην ή και στην εκΚΩ άρθρωση (10 συνολικά περιπτώσεις) η**

θέση της ήταν πάντοτε οπίσθια. Αυτό συνεπάγεται επιλογή μίας οπίσθιας προσπέλασης για την εξαίρεσή της (πχ. της οπισθιο-εξωτερικής: προσπέλαση κατά Kocher με επιπλέον αποκόλληση του υπτιαστή από την ωλένη). Μία από τις επανεπεμβάσεις στην σειρά των εγκαυματιών αποδίδεται στην επιλογή πρόσθιας προσπέλασης για την αρχική απόπειρα αφαίρεσης μιας τέτοιας ΕκτΟστ.

#### *10.5 Γενικότερα προβλήματα υγείας που βαρύνουν στην επιλογή του χρόνου επέμβασης*

**Τόσο στους εγκαυματίες όσο και στους φέροντες τραύμα του ΚΝΣ η γενική κατάσταση υγείας συχνά επηρεάζει την επιλογή του χρόνου επεμβάσεως.**

Από την ομάδα των εγκαυματιών, όλοι οι ασθενείς (37) είχαν διασωληνωθεί για άλλοτε άλλο διάστημα, προκειμένου να αντιμετωπισθεί έγκαιρα των ανώτερων αναπνευστικών οδών ή η πνευμονίτιδα από την εισπνοή αιθάλης. Επίσης, σε πολλούς από τους ασθενείς αυτούς – καθώς επρόκειτο για βαρείς εγκαυματίες – απαιτήθηκε σειρά επειγουσών επεμβάσεων καλύψεως με δερματικά μοσχεύματα μερικού πάχους. Τέλος, η ρύθμιση των πολυποίκιλων παθολογικών προβλημάτων που το έγκαιρο επιφέρει στον πάσχοντα απαίτησε παραμονή συνηθέστερα επί μήνες σε ειδική μονάδα εγκαυμάτων και ακολούθως σε κέντρο επανεκπαίδευσης με υποστήριξη πολλών ιατρικών ειδικοτήτων. Δεν είναι ήσσονος σημασίας και οι ψυχιατρικές διαταραχές που το έγκαιρο και η νοσηλεία του εισάγουν στον ασθενή και που συνεπάγονται μειωμένη διάθεση για ενεργητική συμμετοχή στο πρόγραμμα φυσιοθεραπείας που ακολουθείται μετά την επέμβαση.

**Στους φέροντες ΚΕΚ μείζον εμπόδιο στην χειρουργική αντιμετώπιση της ΕκτΟστ του αγκώνα είναι η νευρολογική κατάσταση του ασθενούς.** Φαίνεται ότι αυτή επιδρά δυσμενώς στο μετεγχειρητικό αποτέλεσμα<sup>71,112</sup> με τρεις πιθανούς μηχανισμούς: Α) Η τυχόν εξελισσόμενη νευρολογική βλάβη μπορεί να δρα συστηματικώς στον οργανισμό, οδώνοντας την εμφάνιση οστεοποιήσεων και άρα να αυξάνει την πιθανότητα υποτροπής μετά την εξαίρεση. Είναι αλήθεια ότι την στιγμή που ο παθοφυσιολογικός μηχανισμός που οδηγεί σε ανάπτυξη ΕκτΟστ μετά από ΚΕΚ δεν έχει διαλευκανθεί και υπάρχουν υπόνοιες για κάποιο κυκλοφορούντα στο ορρό παράγοντα με τέτοια δράση, δεν είναι προς το παρόν δυνατόν να καθορισθεί πότε παύει η δράση της ΚΕΚ στην όδωση των ΕκτΟστ. Β) Η παρουσία σπαστικότητας των καμπτήρων του αγκώνα ή του τρικεφάλου, πέραν του μηχανικού κωλύματος που προβάλλει στην μετεγχειρητική κινητοποίηση, είναι πιθανόν διά μικροτραυματισμών να προάγει την εμφάνιση υποτροπών. Γ) Η παραμονή σημαντικών νευρολογικών ελλειμμάτων προδικάζει σε κάθε περίπτωση μία δυσχερέστερη συμμετοχή του ασθενούς στο μετεγχειρητικό πρόγραμμα φυσιοθεραπείας, με αρνητικές συνέπειες όσον αφορά το τελικό λειτουργικό αποτέλεσμα. Η αρνητική επίδραση των νευρολογικών ελλειμμάτων στο αποτέλεσμα της χειρουργικής αντιμετώπισης της ΕκτΟστ επί ΚΕΚ (όπως έχει εκφραστεί με την ταξινόμηση κατά Garland<sup>71</sup>) έχει μόνον άπαξ αμφισβητηθεί.<sup>47</sup>

**Στην παρούσα μελέτη οι ασθενείς με ΕκτΟστ αγκώνα επί εδάφους ΚΕΚ χειρουργήθηκαν κατά μέσο όρο 3.2 μήνες αργότερα απ' ότι οι εγκαυματίες.** Αυτή η επιπλέον καθυστέρηση αντανακλά την αναμονή στους ασθενείς με εγκεφαλικό τραύμα προκειμένου να υφεθούν και να σταθεροποιηθούν τα νευρολογικά ελλείμματα, ώστε να διευκολυνθεί η μετεγχειρητική παθητική και ενεργητική κινησιοθεραπεία. Όσον αφορά τις υποτροπές στους φέροντες τραύμα του ΚΝΣ, δεν τεκμηριώθηκε στατιστικά αυξημένη συχνότητα ως προς τους εγκαυματίες, αλλά τα αποτελέσματα στην κινητικότητα του αγκώνα ήταν σαφώς κατώτερα αυτών των εγκαυματιών.

Στους φέροντες τοπικό τραύμα τα συστηματικά προβλήματα υγείας είναι συνήθως αμελητέα, αν και, σε μερικές περιπτώσεις, σύνθετες κακώσεις του αγκώνα (κατάγματα – εξάρθρηματα) συνδυάζονται με τραύμα του ΚΝΣ.

Θέμα εγείρει, στην ΕκτΟστ μετά από τοπικό τραύμα, η πόρωση των υπάρχοντων καταγμάτων στην περιοχή, καθώς όπως ειπώθηκε είναι συχνή η καταφυγή σε χειρισμούς για την αντιμετώπιση της δυσκαμψίας. **Είναι λοιπόν σκόπιμο να έχει επιτευχθεί η πόρωση των καταγμάτων πριν επιχειρηθεί η αφαίρεση της ΕκτΟστ.** Δίδεται επιπλέον, έτσι, η ευκαιρία να αφαιρεθούν τα υλικά οστεοσυνθέσεως που πρέπει όμως να είναι ακόμη στην θέση τους όταν επιχειρείται κινητοποίηση διεγχειρητικά.

### 10.6 Προσπελάσεις

Όπως είδαμε στην ενότητα «Θεραπεία», η επιλογή της προσπέλασης είναι συνάρτηση της εντόπισης της ΕκτΟστ, των τοπικών συνθηκών και ιδιαίτερος της κατάστασης του δέρματος και τελικά και των προτιμήσεων του χειρουργού. **Η παρουσία ανεπούλωτων δερματικών βλαβών στους εγκαυματίες και η ύπαρξη τομών από προηγηθείσες επεμβάσεις στους ασθενείς με τοπικό τραύμα στον αγκώνα είναι δυνατόν να τροποποιήσουν τουλάχιστον την θέση της δερματικής τομής.** Έχει επίσης προταθεί η υιοθέτηση μίας μέσης εκτεταμένης οπίσθιας τομής, η οποία με αποκόλληση των δερμοϋποδόριων κρημνών ένθεν κακειθεν της τομής δίνει θεωρητικώς την δυνατότητα προσπέλασης του αγκώνα από όλες τις περιγραφείσες κατευθύνσεις. Σε κανένα από τους αγκώνες της σειράς αυτής δεν χρησιμοποιήθηκε η τομή αυτή. Απεναντίας, πάντοτε επελέγησαν τομές που υπέρκειντο των προς εξαίρεση βλαβών. **Η πραγματοποίηση 2 ταυτόχρονων προσπελάσεων σε πολυεστικές ΕκτΟστ δεν δημιούργησε ιδιαίτερες επιπλοκές από το δέρμα στους εγκαυματίες,** καθώς οι όποιες δυσπραγίες επούλωσης συνέβησαν σε ασθενείς με μία δερματική τομή. **Εν τούτοις, όλες οι επιπλοκές από το δέρμα στους εγκαυματίες αφορούσαν τομές που είχαν σχεδιασθεί εξ ανάγκης διά μέσου εγκαυματικού δέρματος, γεγονός που υποδεικνύει την αυτονόητη σημασία της επιλογής (εφ' όσον είναι δυνατόν) υγιούς δέρματος για την τομή.**

### 10.7 Διάκριση μεταξύ φυσιολογικού και έκτοπου οστού

Έχει επισημανθεί ότι είναι συχνά ιδιαίτερα δύσκολο να διακριθεί το έκτοπο οστό από το φυσιολογικό διεγχειρητικά. Αυτό είναι ιδιαίτερα αισθητό σε περιοχές όπου η ανατομία του φυσιολογικού οστού είναι ιδιαίτερα περίπλοκη και δυσχερώς αντιληπτή σε τρεις διαστάσεις, όπως συμβαίνει στην άπω μετάφυση του βραχιονίου.

Έχει αναφερθεί ότι είναι δυνατόν να διακριθεί το έκτοπο οστό από το φυσιολογικό χρησιμοποιώντας ένα trick: με ένα ήπιο κτύπημα με οστεοτόμο συνήθως αποκολλάται το έκτοπο οστό ευχερώς από τον φυσιολογικό υποκείμενο φλοιό.<sup>190</sup> **Εμείς διαπιστώσαμε επίσης ότι μπορεί να χρησιμοποιηθεί και ένα άλλο κριτήριο για την διάκριση έκτοπου από φυσιολογικό οστό: τουλάχιστον στην περιοχή της παρατροχίλιου αποφύσεως, το αναπτυσσόμενο έκτοπο οστό δεν φέρει μυικές προσφύσεις, σε αντίθεση με το υποκείμενο φυσιολογικό οστό της παρατροχίλιου αποφύσεως, το οποίο υποδέχεται την εκφυτική πρόσφυση των καμπτήρων/πρηνιστών μυών του αντιβραχίου.** Βεβαίως τα πράγματα περιπλέκονται όταν η ΕκτΟστ επεκτείνεται οπισθίως προς την βραχιόνια μετάφυση, που είναι ούτως ή άλλως γυμνή από μυικές προσφύσεις και δυσχερώς ορατή διεγχειρητικά. Εκεί η προεγχειρητική απεικόνιση με 3d-CT, όπως προειπώθηκε, παρέχει σημαντική βοήθεια.

### 10.8 Διεγχειρητικός χειρισμός της παγίδευσης του ωλενίου νεύρου

Όπως αναπτύχθηκε, η εικόνα παγίδευσης του ωλενίου νεύρου ως διεγχειρητικό εύρημα, ήταν σύνηθες φαινόμενο. Από τους 46 μετεγχειρητικούς αγκώνες, 33 παρουσίαζαν ένα τέτοιο διεγχειρητικό εύρημα, με την μορφή απόθησης ή παγίδευσης του νεύρου σε οστικό tunnel (ατελές ή πλήρες). Εν τούτοις, μόνον σε 18 από αυτούς είχαν παρατηρηθεί προεγχειρητικά σημεία ή συμπτώματα πίεσης ωλενίου ν. Στην πλειοψηφία των περιπτώσεων, πάντως, επρόκειτο για παγίδευση σε οστικό tunnel (26/33). Σε κάθε περίπτωση, η απελευθέρωση του νεύρου είναι μέρος του χειρουργικού χρόνου, είτε το νεύρο παρουσιάζει είτε όχι κλινική εικόνα παγίδευσης, πρώτον διότι βρίσκεται στο χειρουργικό πεδίο και δεύτερον διότι η επάνοδος της κινητικότητας του αγκώνα προς φυσιολογικά επίπεδα, μετά την αφαίρεση του οστικού block που εμποδίζει, προκαλεί αυξημένη πίεση στο ωλένιο νεύρο, όταν αυτό δεν έχει απελευθερωθεί. Από την άλλη πλευρά, στους 13 ασθενείς με ΚΕΚ, 6 παρουσίαζαν εικόνα παγίδευσης του ωλενίου ν. προεγχειρητικά. Οι νευρικές παγιδεύσεις, λοιπόν, διαπιστώθηκαν σε σημαντικό ποσοστό των ασθενών και αφορούσαν μόνον το ωλένιο ν., σ' αυτή τη σειρά.

Όσον αφορά την τεχνική απελευθέρωσης του νεύρου, στην παρούσα σειρά έγινε με παρασκευή από εγγύς προς τα άνω μέχρι το σημείο της παγίδευσης και ακολούθως περιφερικότερα στο κανάλι του Osborne. Αυτό έδωσε την δυνατότητα οριοθέτησης της πορείας του νεύρου, όταν αυτό δεν ήταν δυνατόν υπό άμεση παρατήρηση (όταν υπήρχε πλήρες οστικό tunnel). Ακολούθως, χαρασσόταν η οροφή του οστικού tunnel και αυτή αφαιρούνταν σταδιακά και με προσοχή. Τέλος, κινητοποιούνταν το νεύρο και απωθούνταν από την θέση της ΕκτΟστ.

Όσον αφορά την τελική διευθέτηση του νεύρου, στην πλειονότητα των περιπτώσεων το έδαφος που απέμενε μετά την εκτομή της ΕκτΟστ ήταν συνήθως ακάλυπτο από μαλακά μόρια και ακατάλληλο να υποδεχθεί εκ νέου το νεύρο. Έτσι, στην πλειονότητα των αγκώνων με εκτομή έσω-οπίσθιας ΕκτΟστ, η πρόσθια υποδόρια μετάθεση του ωλενίου νεύρου καθίσταται αναγκαιότητα.

### *10.9 Άλλοι διεγχειρητικοί χειρισμοί*

Συχνά είναι δύσκολο να αποφανθεί κανείς κατά πόσον η δυσκαμψία οφείλεται μόνον στην παρουσία της ΕκτΟστ ή και σε συρίκνωση του αρθρικού θυλάκου (πρόσθιου ή οπίσθιου). Συχνά απαιτείται η εφαρμογή χειρισμών προκειμένου μετά την αφαίρεση της ΕκτΟστ να επανακτηθεί η κινητικότητα των ακραίων τομέων του εύρους κίνησης, ενώ είναι δυνατόν να χρειαστεί και ανοικτή θυλακοτομή. Στην παρούσα μελέτη, στους 4 αγκώνες με ΕκτΟστ μετά από τοπικό τραύμα, οι δύο απαιτήσαν πρόσθια θυλακοτομή για την αντιμετώπιση ελλείμματος εκτάσεως μετά την αφαίρεση της μάζας εκτόπου οστού. Διεγχειρητικοί χειρισμοί παθητικής έκτασης ή κάμψης χωρίς ανοικτή θυλακοτομή χρησιμοποιήθηκαν μερικές φορές, αλλά όχι συστηματικά, στις ομάδες με ΚΕΚ και έγκαιμα. Τέλος, αφαίρεση υλικών οστεοσυνθέσεως μπορεί να απαιτηθεί σε ασθενείς με ΕκτΟστ μετά από σκελετικό τραύμα αγκώνα που οστεοσυντέθηκε. Σ' αυτή την περίπτωση, η αφαίρεση των υλικών καλό είναι να γίνεται μετά τυχόν παθητικούς διεγχειρητικούς χειρισμούς για βελτίωση της κινητικότητας.

### *10.10 Συνδεσμική σταθερότητα του αγκώνα μετεγχειρητικώς*

Έχει επισημανθεί ότι η αφαίρεση μίας μάζας εκτόπου οστού από την έσω – οπίσθια επιφάνεια του αγκώνα οδηγεί συχνά και στην αποδυνάμωση ή την πλήρη καταστροφή του έσω πλάγιου συνδεσμικού συστήματος. Στους ασθενείς αυτής της μελέτης αυτό υπήρξε



πάνκοινο συμβάν. Στην πλειονότητα των περιπτώσεων, μετά την αφαίρεση της ΕκτΟστ τα υπολείμματα του έσω πλαγίου συνδέσμου ήταν ανεπαρκή για την ανακατασκευή ενός έσω συνδεσμικού συστήματος με επαρκή αρχική σταθερότητα. Η συρραφή των υπολειμμάτων γινόταν όποτε αυτό ήταν δυνατό, αλλά δεν περιοριζόταν η κινητοποίηση του αγκώνα μετεγχειρητικά, με την σκέψη ότι αυτό μπορεί μεν να εξασφάλιζε καλύτερη επούλωση του συνδέσμου αλλά θα απέβαινε σε βάρος της τελικής κινητικότητας.

Σε περίπτωση που έσω και έξω πλάγιο συνδεσμικό σύστημα διαπιστώνονται ανεπαρκή μετά από αφαίρεση ΕκτΟστ με διπλή εντόπιση (έξω – έσω), το προκύπτον έλλειμμα σταθερότητας είναι σημαντικό και συνιστάται να υπάρχει στο χειρουργείο άμεσα διαθέσιμο ένα σύστημα αρθρωτής εξωτερικής οστεοσυνθέσεως αγκώνα, ώστε να επιτραπεί άμεση κινητοποίηση του αγκώνα μετεγχειρητικά, εξασφαλίζοντας ταυτόχρονα και ένα minimum σταθερότητας. Στην παρούσα μελέτη ποτέ δεν προέκυψε τέτοιο ζήτημα και επιπλέον ουδέποτε στην μετεγχειρητική παρακολούθηση παρατηρήθηκε αστάθεια αγκώνος, παρά την συχνότατη ανεπάρκεια του έσω πλάγιου συνδέσμου διεγχειρητικά και την μη τήρηση ιδιαίτερου προγράμματος προφύλαξης της συρραφής του συνδέσμου μετεγχειρητικά.

#### *10.11 Μετεγχειρητική προφύλαξη κατά της υποτροπής*

Μετά την αφαίρεση της ΕκτΟστ, οι περισσότεροι τείνουν σήμερα να καλύπτουν τον ασθενή με προφύλαξη κατά της υποτροπής. Επισημαίνουμε ότι σ' αυτή την περίπτωση υπάρχουν παρόντες οι εξής παράγοντες που συνηγορούν υπέρ αλλά και καθιστούν εφικτή από πρακτικής απόψεως την κάλυψη του ασθενούς με κάποιο είδος προφύλαξης:

A) Υπάρχει ιστορικό ΕκτΟστ (αυτής που μόλις αφαιρέθηκε).

B) Η άρθρωση – στόχος όπου αναμένεται να αναπτυχθεί η ΕκτΟστ ως υποτροπή είναι γνωστή εκ των προτέρων (πρόκειται για τον αγκώνα από τον οποίο εξαιρέθηκε η ΕκτΟστ). Αυτό επιτρέπει εναλλακτικά την χρήση της ακτινοβολήσης ως προφυλακτικής κατά της υποτροπής αγωγής, εφ' όσον είναι η πρώτη επιλογή του θεράποντος ιατρού είτε εφ' όσον υπάρχει αντένδειξη χορηγήσεως των μη στεροειδών αντιφλεγμονωδών (ΜΣΑΦ) (είναι προφανές ότι η χρήση ακτινοβολήσης απαιτεί την εντόπιση της πιθανής υποτροπής σε μία περιοχή).

Γ) Επιπλέον, ο παθογενετικός μηχανισμός που εκκινεί την διαδικασία επανεμφάνισης της υποτροπής έχει (κατά τα φαινόμενα) εντοπισμένα και στενά χρονικά πλαίσια δράσης, την άμεση μετεγχειρητική περίοδο. Θυμίζουμε ότι όλες οι υποτροπές σε αυτή την μελέτη εμφανίσθηκαν μέσα στους πρώτους 2 μήνες μετεγχειρητικώς και ότι η βιολογική διαδικασία αρχίζει ουσιαστικά αμέσως μετά το χειρουργείο, για να γίνει τελικά ορατή, ενδεχομένως 2 ή 3 εβδομάδες μετά, στις απλές ακτινογραφίες.

Η καθεμία από τις δύο αγωγές κατά της υποτροπής έχει πλεονεκτήματα και μειονεκτήματα που έχουν εκτενέστερα αναλυθεί στις ενότητες 6.2.2.1 και 6.2.3. Θα επιμείνουμε στο ότι η χορήγηση ΜΣΑΦ είναι απλούστερος και οικονομικότερος θεραπευτικός χειρισμός, εφ' όσον δεν επιπλακεί από φαινόμενα γαστροτοξικότητας ή άλλες ανεπιθύμητες ενέργειες. Απαιτεί όμως επανειλημμένες χορηγήσεις και άρα ένα βαθμό συμμόρφωσης του ασθενούς. Η ακτινοβολήση δεν έχει (στις συνήθως χρησιμοποιούμενες δόσεις) ενοχοποιηθεί για καρκινογένεση, είναι όμως, για τα περισσότερα συστήματα υγείας, πολύ ακριβότερη μέθοδος πρόληψης και συνήθως απαιτεί την μεταφορά του ασθενούς σε εξειδικευμένο κέντρο. Βέβαια, αυτό καθίσταται ευχερέστερο όταν ο ασθενής μεταφέρεται για προφυλακτική ακτινοβολήση *προεγχειρητικά*. Επιπλέον, δεν φαίνεται δόσεις μικρότερες των 1000 cGy να επιδρούν δυσμενώς στην επούλωση του χειρουργικού τραύματος. Παρ' όλα ταύτα, ίσως οι συνθήκες να είναι πιο δυσμενείς για τους εγκυματίες που

ακτινοβολούνται. Τέλος, οι ασθενείς με ΕκτΟστ αγκώνα που χειρουργούνται είναι μια ομάδα με μικρή κατά μέσο όρο ηλικία, και άρα θα πρέπει κανείς να διατηρεί επιφυλάξεις για πιθανώς δυσμενή απώτερα αποτελέσματα της ακτινοβολήσης σε αυτούς τους οργανισμούς.

Ένα άλλο θέμα που άπτεται της προφύλαξης κατά της υποτροπής είναι και η δοσολογία που θα εξασφάλιζε βελτιστοποίηση των αποτελεσμάτων με ελαχιστοποίηση των ανεπιθύμητων ενεργειών. Οι τάσεις που παρουσιάζονται σήμερα στην βιβλιογραφία είναι προς την κατεύθυνση της μείωσης του ποσού της ακτινοβολήσης και της μείωσης της διάρκειας χορήγησης των ΜΣΑΦ. Εν τούτοις, τα αποτελέσματα που παρουσιάζονται στερούνται τεκμηρίωσης με την μέθοδο της διπλής – τυφλής μελέτης και κατά συνέπεια πρέπει να αντιμετωπίζονται με σχετική επιφύλαξη.

**Στην σειρά αυτή χρησιμοποιήθηκε ως προφύλαξη κατά της υποτροπής η ινδομεθακίνη, σε ημερήσια δοσολογία 75 mg, για 3 εβδομάδες μετεγχειρητικά, συνδυασμένη με γαστροπροφύλαξη με H<sub>2</sub>-ανταγωνιστές. Σε κανένα ασθενή δεν παρατηρήθηκαν ιδιαίτερες ανεπιθύμητες ενέργειες που να απαιτήσουν την διακοπή της προφυλακτικής αγωγής.** Θεωρήθηκε ότι η ακτινοβολήση τουλάχιστον στους εγκαυματίες εγείρει φόβους σχετικά με πιθανή καθυστέρηση επώλωσης της χειρουργικής τομής, καθώς και σχετικά με πιθανή αύξηση της καρκινογενετικής δράσης της ακτινοβολίας, όταν αυτή δρα επί εγκαυματικών ιστών.

Πιστεύουμε επίσης ότι η χορήγηση **προφύλαξης κατά της υποτροπής** είναι απόλυτα δικαιολογημένη. Αντιθέτως, ουδεμία **προληπτική αγωγή** χορηγήθηκε πρωτοπαθώς επί των εγκαυματιών και των φερόντων εγκεφαλικό τραύμα. Η μόνη εφαρμόσιμη αγωγή πρόληψης σε αυτούς τους ασθενείς θα ήταν τα ΜΣΑΦ, αλλά: (α) δεν είναι δυνατόν να προσδιορισθεί η απαιτούμενη διάρκεια χορήγησης τους, καθ' ότι ο γενεσιουργός παράγων σε αυτές τις περιπτώσεις πιθανότατα δρα επί μακρό χρονικό διάστημα, και επιλέον (β) η χορήγηση αυτών των φαρμάκων σε ασθενείς υπό συνθήκες οξέος stress μπορεί να αυξάνουν σημαντικά τον κίνδυνο για πεπτικά έλκη από stress.

#### *10.12 Ομαδοποίηση των ασθενών για την καλύτερη μελέτη των αποτελεσμάτων*

Προκειμένου να μελετηθεί η βελτίωση της κινητικότητας που επιφέρει στον αγκώνα η αφαίρεση της ΕκτΟστ, είναι δυνατόν (όπως γίνεται σε όλες πρακτικά τις δημοσιευμένες εργασίες) να συγκριθούν στατιστικά οι μέσοι όροι κινητικότητας σε κάμψη/έκταση και πρηνισμό/υπτιασμό προ- και μετεγχειρητικά.

Εν τούτοις, αυτή η υπεραπλουστευμένη μέθοδος εισάγει ένα σφάλμα εκτίμησης μεθοδολογικής φύσεως: Προκειμένου για την βελτίωση της κινητικότητας σε κάμψη/έκταση, συνυπολογίζονται μετρήσεις και από ασθενείς όπου η βραχιονοωλένια (ΒΩ) και βραχιονοκερκιδική (ΒΚ) άρθρωση δεν είναι γεφυρωμένες προεγχειρητικά με έκτοπες οστικές μάζες (δηλ. ασθενείς με εντόπιση ΕκτΟστ μόνον στην εγγύς κερκιδωλενική άρθρωση, ΕΚΩ). Ομοίως, προκειμένου να αξιολογηθεί η βελτίωση κινητικότητας σε πρηνισμό/υπτιασμό, συνυπολογίζονται και μετρήσεις από ασθενείς όπου η ΕΚΩ άρθρωση δεν είναι κατελημμένη προεγχειρητικώς. Αυτοί οι συνυπολογισμοί τείνουν να μετριάσουν, όπως αναμένεται, το θετικό αποτέλεσμα της χειρουργικής αντιμετώπισης της ΕκτΟστ. Επιπλέον, παράγουν μη ευχερώς και ασφαλώς συγκρίσιμα μεταξύ διαφορετικών μελετών αποτελέσματα, διότι σε κάθε μελέτη η σχετική αναλογία εντοπίσεων μπορεί να διαφέρει. Σε αυτό το γεγονός μπορεί, τουλάχιστον εν μέρει, να αποδοθεί και η σημαντική διακύμανση στα αποτελέσματα μεταξύ διαφορετικών μελετών (βλέπε Πίνακα 7.1).

Στην παρούσα μελέτη ομαδοποιήσαμε τους αγκώνες με βάση την εντόπιση της ΕκτΟστ προεγχειρητικώς. Έτσι, **όταν μελετήσαμε την βελτίωση σε κάμψη/έκταση, εξάγαμε τα αποτελέσματα από όλους τους αγκώνες όπου η ΒΩ ή η ΒΚ άρθρωση ήταν**

κατειλημμένες από έκτοπο οστό προεγχειρητικώς (συμπεριελήφθησαν και οι ασθενείς με διπλή εντόπιση – στην ΒΩ και στην ΕΚΩ άρθρωση). Αντίστοιχα, όταν μελετήσαμε την βελτίωση σε πρηνισμό/υπτιασμό, υπολογίσαμε τα αποτελέσματα από όλους τους αγκώνες όπου η ΕΚΩ άρθρωση ήταν κατειλημμένη (συμπεριελάβαμε και τους ασθενείς με διπλή εντόπιση – στην ΒΩ και στην ΕΚΩ άρθρωση). Οι διαφοροποιήσεις με αυτή τη μέθοδο προσμέτρησης γίνονται αντιληπτές στους πίνακες 9.Π και 9.ΠΙ, που αναφέρονται στους εγκαυματίες. Διαπιστώνει κανείς ότι επειδή υπήρξε μόνον ένας αγκώνας με αμιγή εντόπιση στην ΕΚΩ, ο συνυπολογισμός αυτού στην κάμψη/έκταση δεν θα άλλαζε σημαντικά τα αποτελέσματα. Αντιθέτως, ο συνυπολογισμός στον πρηνισμό/υπτιασμό των 38 αγκώνων αμιγούς εντοπίσεως στην ΒΩ θα μετρίαζε σημαντικά την επιτευχθείσα βελτίωση (από 125° στις 64°), αποκρύπτοντας την πραγματική εικόνα της σημαντικότητας βελτίωσης στους ασθενείς με προεγχειρητική εντόπιση στην ΕΚΩ. Όσον αφορά την σημασία της βελτίωσης του πρηνισμού/υπτιασμού, μετά το χειρουργείο, σε ασθενείς χωρίς προεγχειρητική εντόπιση στην ΕΚΩ, θα γίνει σχόλιο σε επόμενη ενότητα.

**Θεωρούμε ότι η περιγραφείσα εδώ μέθοδος ομαδοποίησης των ασθενών με βάση την εντόπιση της ΕκτΟστ παράγει συγκρίσιμα μεταξύ διαφορετικών μελετών αποτελέσματα και είναι η ενδεικνυόμενη για ευμεγέθεις σειρές ασθενών.**

#### *10.13 Αξιολόγηση της προσφερόμενης στον ασθενή βελτίωσης κινητικότητας από την πρώιμη εκτομή της ΕκτΟστ*

Όπως αναπτύχθηκε στην ενότητα 9, η εξαίρεση της ΕκτΟστ του αγκώνα στους ασθενείς αυτής της μελέτης υπήρξε ιδιαίτερα αποδοτική στην αποκατάσταση της κινητικότητας. Η πρωιμότητα της εξαίρεσης δεν προκάλεσε αυξημένη συχνότητα υποτροπών (συγκριτικά με άλλες σειρές και σε σύγκριση με ασθενείς της παρούσας μελέτης με πιο όψιμη εξαίρεση).

Στους εγκαυματίες, η αφαίρεση ΕκτΟστ που καταλάμβανε την ΒΩ άρθρωση απέδωσε κέρδος σε κάμψη/έκταση 104° και η αφαίρεση ΕκτΟστ που κατελάμβανε την ΕΚΩ κέρδος σε πρηνισμό/υπτιασμό 125°. Στους ασθενείς με εγκεφαλικό τραύμα το κέρδος σε κάμψη/έκταση ήταν 53° και σε πρηνισμό/υπτιασμό 10°. Είναι προφανές ότι το μέσο κέρδος από την εξαίρεση της ΕκτΟστ σχετίζεται σημαντικά και με το προεγχειρητικό εύρος κίνησης. Με σύγκριση των πινάκων 9.Π και 9.ΙV μεταξύ τους, όπως και του 9.ΠΙ με τον 9. V, γίνεται φανερό ότι η ομάδα της ΚΕΚ έχει ως αφετηρία μεγαλύτερο προεγχειρητικό εύρος κίνησης σε σύγκριση με τους εγκαυματίες (58° έναντι 25° στην κάμψη/έκταση και 109° έναντι 98° στον πρηνισμό/υπτιασμό). Αυτό, βέβαια, μόνον εν μέρει δικαιολογεί την διαφορά στην απόδοση κινητικότητας μεταξύ των δύο ομάδων. Όπως φαίνεται στους πίνακες αυτούς, η τελική μετεγχειρητική κινητικότητα στους εγκαυματίες ήταν καλύτερη από αυτή των ασθενών με εγκεφαλικό τραύμα, παρ' ότι χειρουργήθηκαν κατά μέσο όρο πιο πρώιμα από τους τελευταίους. Αυτό μπορεί να εξηγηθεί ενδεχομένως από την σχετικά μεγαλύτερη δυσχέρεια μετεγχειρητικής κινητοποίησης των τελευταίων, εξ' αιτίας νευρολογικών ελλειμμάτων και της σπαστικότητας που παρέμενε σε πολλούς από αυτούς.

Ένα άλλο σημείο άξιο λόγου είναι η βελτίωση της κινητικότητας σε πρηνισμό/υπτιασμό στους εγκαυματίες ασθενείς χωρίς κατάληψη της ΕΚΩ άρθρωσης προεγχειρητικώς (βλέπε πίνακα 9.ΠΙ): Στην ομάδα Α υπήρξε μία διεγχειρητική βελτίωση του πρηνισμού/υπτιασμού της τάξεως των 47° και μετεγχειρητικά κερδήθηκαν άλλες 4°. Αυτό μοιάζει εκ πρώτης όψεως παράδοξο, μπορεί όμως να ερμηνευθεί ως εξής:

(1) Προεγχειρητικώς οι ασθενείς εμφάνιζαν περιορισμό στην κινητικότητα της ΕΚΩ λόγω άλγους και ενδεχομένως ρικνώσεων των μαλακών μορίων. Αυτός ο περιορισμός

κινητικότητας ήταν πιθανότατα αδύνατον να υπερνικηθεί ενεργητικά στην προεγχειρητική περίοδο, εξ' αιτίας του ότι ο αγκώνας είχε περιορισμένη κινητικότητα ή ήταν καθηλωμένος στην κάμψη/έκταση με αποτέλεσμα να υπάρχει σχετικό μηχανικό μειονέκτημα στην δράση των πρηριστών και υπτιαστών του αντιβραχίου.

(2) Διεγχειρητικώς, μετά την αφαίρεση της ΕκτΟστ γινόταν κλειστή κινητοποίηση του αγκώνα εφ' όσον διαπιστωνόταν έλλειμμα στον πρηρισμό/υπτιασμό, ώστε να αντιμετωπισθούν τα ελλείμματα κινητικότητας τα οφειλόμενα στα μαλακά μόρια.

(3) Μετεγχειρητικώς, η ενεργητική κινησιοθεραπεία διευκολύνθηκε πολύ με την αποκατάσταση της κινητικότητας του αγκώνα σε κάμψη/έκταση, αφού διδόταν πλέον η δυνατότητα στους πρηριστές και υπτιαστές να δρουν σε όλο το εύρος του τόξου της κάμψης/έκτασης.

Αξίζει να σημειωθεί ότι τα αποτελέσματα που δίδονται στους πίνακες 9.Π/ΠΙ και 9.IV/V περιλαμβάνουν και τις υποτροπές. **Αλλά και εάν ακόμη απομονώσουμε τις κλινικές υποτροπές (πίνακες 9.VII και 9.IX), το κέρδος κινητικότητας σε αυτές είναι υπολογίσιμο και φαίνεται ότι η εξαίρεση προσέφερε υπηρεσία και σε αυτούς τους ασθενείς.**

#### *10.14 Η έννοια της κλινικής υποτροπής*

Όπως είδαμε αναλυτικά στην ενότητα 9.4.4, στην πλειοψηφία των αγκώνων μετεγχειρητικά παρουσιάζονται στον ακτινολογικό έλεγχο στοιχεία που θα μπορούσαν να αποδοθούν σε παραμονή υπολειμμάτων της ΕκτΟστ ή σε εκ νέου σχηματισμό εκτόπου οστίτη ιστού. Εν τούτοις, είναι εξ' ίσου γεγονός ότι η πλειοψηφία αυτών των εστιών δεν δίνουν κλινική εικόνα και επομένως δεν πρέπει να λογίζονται ως κλινικά σημαντικές υποτροπές. Η έννοια της κλινικής υποτροπής που εισάγεται σε αυτή την μελέτη είναι σημαντική για την αξιολόγηση των αποτελεσμάτων της εξαίρεσης των ΕκτΟστ του αγκώνα. Θεωρούμε ότι πρέπει να προσμετρώνται στις υποτροπές μόνον αυτές που προκαλούν απώλεια κινητικότητας που είχε αρχικά κερδηθεί στο χειρουργείο. Υπ' αυτή την έννοια, το ποσοστό των υποτροπών στους εγκαυματίες αυτής της σειράς ήταν 8.7% και στους φέροντες εγκεφαλικό τραύμα 15.4%.

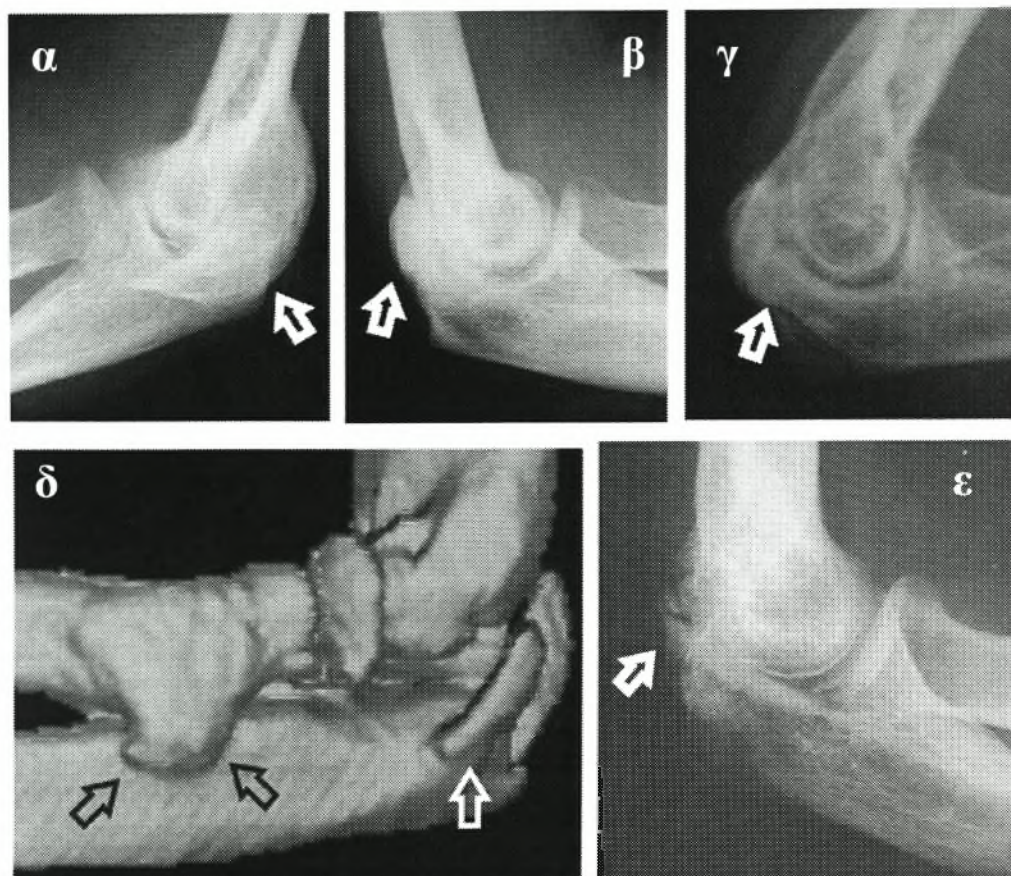
#### *10.15 Παράγοντες που ευνοούν τις υποτροπές*

Όπως παρουσιάστηκε στην ενότητα 9.4.5, με μελέτη διαφόρων παραγόντων στον από απόψεως μεγέθους ικανοποιητικό πληθυσμό των εγκαυματιών, τρία στοιχεία μπορεί να παίζουν καθοριστικό ρόλο στην υποτροπή της ΕκτΟστ του αγκώνα μετά την εξαίρεσή της.

(Α) Η «πλήρης αρθρική αγκύλωση», δηλ. **προεγχειρητική κινητικότητα που βρίσκεται πλησίον του 0, φαίνεται να συνδέεται με αυξημένο κίνδυνο υποτροπών.** Μάλιστα, παρατηρήθηκε ότι οι 4 από τις 6 συνολικά ΕκτΟστ που υποτροπίασαν στις ομάδες των εγκαυματιών και των ΚΕΚ ήταν μαζικές οστεοποιήσεις που προκαλούσαν πλήρη οστική γεφύρωση μεταξύ βραχιονίου και ωλένης (Εικ. 10.1). Είναι πιθανόν ότι η πρόγνωση σε τέτοιου είδους οστεοποιήσεις, θα πρέπει να θεωρείται πιο επιφυλακτική. Άλλωστε, το θέμα της σχέσης μεταξύ του όγκου της ΕκτΟστ προεγχειρητικώς και της πιθανότητας υποτροπής μετά την εξαίρεση έχει θιγεί και παλαιότερα,<sup>76</sup> τουλάχιστον όσον αφορά τον πληθυσμό των ασθενών με τραύμα του ΝΜ.

(Β) Η **δυσανεξία στην μετεγχειρητική φυσιοθεραπεία, εκφραζόμενη ως δυσχέρεια του ασθενούς να ακολουθήσει το αυστηρό μετεγχειρητικό πρόγραμμα παθητικής και ενεργητικής κινητοποίησης, συνδυαζόμενη με πόνο, ήταν ο δεύτερος παράγων που βρέθηκε να συνδέεται στατιστικώς σημαντικά με τις υποτροπές.** Βεβαίως, είναι μάλλον

πιθανότερο η σχέση αυτή να είναι αντίστροφης αιτιολογικής κατευθύνσεως, δηλ. η επανεμφάνιση ΕκτΟστ μετά την εξαίρεσή της να προκαλεί πόνο και να δυσχεραίνει την συμμόρφωση του ασθενούς στο φυσιοθεραπευτικό πρόγραμμα.



**Εικόνα 10.1** Προεγχειρητική απεικόνιση εκτόπων οστεοποιήσεων που υποτροπίασαν. Στις περιπτώσεις α, β, γ, δ πρόκειται για πλήρεις οστικές γεφυρώσεις.

(Γ) Τέλος, η σχέση μεταξύ εμπειρίας του χειρουργού (όπως εκφράζεται από τον αριθμό των προηγηθεισών επεμβάσεων εξαίρεσης ΕκτΟστ στον αγκώνα) και υποτροπών δεν ήταν στατιστικά σημαντική με βάση το επίπεδο του 5% (0.05), αλλά ήταν παρ' όλα ταύτα ενδεικτική, δηλ. της τάξεως του 10% (0.1). Είναι πιθανόν μεγαλύτεροι πληθυσμοί ασθενών να επιβεβαιώναν την σημαντικότητα αυτής της σχέσης.

#### 10.16 Τα αποτελέσματα της πρώιμης απελευθέρωσης του ωλενίου νεύρου

Το ωλένιο νεύρο ήταν το μόνο νεύρο που σ' αυτή την σειρά παρουσίασε εικόνα παγίδευσης. Η μελέτη αυτή είναι επίσης η μεγαλύτερη σε περιπτώσεις ΕκτΟστ αγκώνα με νευρική παγίδευση. Όπως έγινε αντιληπτό από την ενότητα 9.4.3, βελτίωση ή πλήρης αναστροφή της σημειολογίας από πίεση ωλενίου νεύρου παρατηρήθηκε στην μεγάλη πλειοψηφία των ασθενών που έφεραν τέτοια εικόνα παγίδευσης προεγχειρητικά. Είναι σημαντικό να ειπωθεί ότι ειδικά στις περιπτώσεις μεικτού τύπου συνδρομής (αισθητικοκινητικής) η βελτίωση επερχόταν βραδέως στην διάρκεια μηνών ή ετών μετεγχειρητικά (δείγμα αξονότμησης) και ήταν συχνά μερική. Βεβαίως, αυτή η ατελής βελτίωση ήταν χρήσιμη για τον ασθενή, διότι, παρ' ότι δεν ανέστρεφε όλα τα στοιχεία της

κλινικής εικόνας πάρεσης ωλενίου νεύρου (παραμονή θετικού του σημείου Froment, του σημείου Wartenberg ή επιμονή της ωλένιας γαμψοδακτυλίας), αύξανε την μυική ισχύ του χεριού και βελτίωνε τα αισθητικά συμπτώματα.

**Πιστεύουμε ότι η ευνοϊκή πρόγνωση της παγίδευσης του ωλενίου νεύρου σ' αυτή την σειρά οφείλεται εν μέρει και στην πρωιμότητα της εξαίρεσης της ΕκτΟστ.** Η ύπαρξη παγίδευσης νευρικού στελέχους είναι άλλωστε μία από τις ενδείξεις χειρουργικής αντιμετώπισης της ΕκτΟστ, που της προσδίδει και τον χαρακτήρα του σχετικώς επείγοντος.

#### 10.17 Το είδος και η σημασία της μετεγχειρητικής φυσιοθεραπείας

Στους περισσότερους από τους ασθενείς της μελέτης αυτής εφαρμόστηκε μετεγχειρητικά συγκεκριμένο φυσιοθεραπευτικό πρωτόκολλο που περιελάμβανε, πέραν της ενεργητικής κινησιοθεραπείας, εναλλαγή στατικών varθήκων σε ακραίες θέσεις του εύρους κίνησης άμεσα μετεγχειρητικά και παρατεταμένη εφαρμογή μηχανήματος ελεγχόμενης παθητικής κινήσεως (controlled passive motion – CPM). **Πιστεύουμε ότι η ποιότητα φυσιοθεραπείας βαρύνει σημαντικά στο μετεγχειρητικό αποτέλεσμα και είναι προτιμότερο, για όποιον αναλάβει να αντιμετωπίσει το σύνθετο πρόβλημα αποκατάστασης του ασθενούς με ΕκτΟστ αγκώνα, να έχει εξασφαλίσει ικανοποιητική μετεγχειρητική φυσιοθεραπευτική υποστήριξη.**

Επιπλέον, αξίζει να αναφερθεί ότι παρά τις διχογνωμίες όσον αφορά την παθητική κινητοποίηση των ασθενών με ΕκτΟστ, η χρήση της στην σειρά αυτή ουδεμία αντιληπτή επιβάρυνση επέφερε στο αποτέλεσμα. Αντίθετα, θεωρούμε ότι η χρήση παθητικής κινησιοθεραπείας με την μορφή του CPM συνέβαλε αποφασιστικά στο καλό αποτέλεσμα και ενδεχομένως επέτρεψε να διατηρηθεί ένα χρήσιμο εύρος κίνησης ακόμη και στους αγκώνες που παρουσίασαν κλινική υποτροπή. Πιστεύουμε ότι σε περιπτώσεις που η ΕκτΟστ δεν υποτροπιάζει η CPM εμποδίζει την εγκατάσταση μετεγχειρητικών ρικνώσεων των μαλακών μορίων, που θα αφαιρούσαν μέρος της κινητικότητας που κερδήθηκε από την αφαίρεση της ΕκτΟστ, ενώ στους αγκώνες όπου η ΕκτΟστ υποτροπιάζει η CPM εμποδίζει την δημιουργία οστικών γεφυρώσεων, διασώζοντας έτσι μέρος της κερδηθείσας από το χειρουργείο κινητικότητας.

#### 10.18 Συμπέρασμα

Η παρούσα μελέτη φιλοξενεί την μεγαλύτερη δημοσιευθείσα σειρά εκτόπων οστεοποιήσεων αγκώνα που αντιμετωπίστηκαν χειρουργικά. Στην σύνθεση της ομάδας ασθενών περιλαμβάνονται εγκαυματίες, ασθενείς με εγκεφαλικό τραύμα και ασθενείς με τοπικό τραύμα περί τον αγκώνα. Στην φιλοσοφία της αντιμετώπισεως περιλαμβανόταν η εξαίρεση της έκτοπης οστεοποίησης μόλις η γενική κατάσταση υγείας και οι τοπικές συνθήκες το επιτρέψουν, χωρίς να ληφθούν υπ' όψιν βιολογικές παράμετροι ωρίμανσής της. Αυτό οδήγησε σε πρώιμη εξαίρεση, κατά μέσον όρο 11.3 μήνες μετά το έγκαυμα και 14.5 μήνες μετά το εγκεφαλικό τραύμα.

Σημαντική συνεισφορά στον προεγχειρητικό έλεγχο κόμισε η τρισδιάστατη ανακατασκευή η βασισμένη στην αξονική τομογραφία. Αυτή η απεικονιστική δυνατότητα παρέχει σημαντική υπηρεσία στην αντίληψη της θέσεως της έκτοπης οστεοποίησης στον χώρο, ώστε να σχεδιασθεί επιτυχημένα η χειρουργική προσπέλαση και να αφαιρεθεί κατά το δυνατόν όλη η οστεοποίηση διεγχειρητικά.

Στους εγκαυματίες συνηθέστερη ήταν η βραχιονοωλένια εντόπιση και ακολούθως η εντόπιση στην εγγύς κερκαιοωλενική. Η βραχιονοωλένια εντόπιση ήταν πάντοτε οπίσθια. Με

ανάλογη σχετική συχνότητα εμφανίζονται οι εντοπίσεις και στους φέροντες εγκεφαλικό τραύμα, αλλά εδώ απαντώνται και πρόσθιες βραχιονοωλένιες ή βραχιονοκερκιδικές μάζες, κάτι που συμβαίνει επίσης και σε ασθενείς με τοπικό τραύμα. Εντούτοις, μελετώντας το αρχείο των ασθενών αναδρομικά, προέκυψε ότι όταν η έκτοπη μάζα εντοπιζόταν στην εγγύς κερκιδωλενική, η θέση της ήταν σταθερά οπίσθια και μπορούσε να αντιμετωπισθεί με οπίσθια προσπέλαση.

Στους εγκαυματίες, κύριος παράγων καθυστέρησης του χειρουργείου ήταν η ατελής επούλωση των περιαρθρικών μαλακών μορίων και η ανάγκη σταθεροποίησης των μεταβολικών παραμέτρων του οργανισμού. Στους φέροντες εγκεφαλικό τραύμα, ο κύριος παράγων ανάσχεσης είναι η νευρολογική κατάσταση του ασθενούς, και ιδιαίτερα η ύπαρξη σπαστικότητας, σοβαρής νευρολογικής έκπτωσης αφορώσας το άνω άκρο που πρόκειται να χειρουργηθεί και γενικότερων (μη κινητικών) ελλειμμάτων (από την νοητική σφαίρα). Στους έχοντες υποστεί τοπικό τραύμα, είναι σκόπιμο να αναμείνει κανείς την πόρωση των τυχόν καταγμάτων.

Παρ' ότι είναι σε μερικές περιπτώσεις δυσχερής η διάκριση μεταξύ φυσιολογικού και έκτοπου οστού διεγχειρητικώς, συνήθως το έκτοπο οστό αποκολλάται ευχερώς με ένα μαλακό κτύπημα με σφυρί και οστεοτόμο, ενώ επιπλέον δεν φέρει μυικές προσφύσεις.

Το ωλένιο νεύρο απελευθερώνεται πάντοτε, ως μέρος του χειρουργικού χρόνου, όταν η έκτοπη οστεοπίηση εδράζεται οπισθίως και περιφερικά της παρατροχιλίου αποφύσεως. Συνήθως, δέ, μεταφέρεται πρόσθια υποδοριώς.

Σπανίως προέκυψε πρόβλημα συνδεσμικής σταθερότητας μετεγχειρητικώς, παρ' ότι συχνότατα η αποκατάσταση του έσω πλάγιου συνδεσμικού συστήματος ήταν ανεπαρκής και δεν ελήφθη ιδιαίτερη μέριμνα προφύλαξης αυτής της αποκατάστασης μετεγχειρητικά.

Στους ασθενείς της μελέτης χορηγήθηκε ινδομεθακίνη σε ημερήσια δόση 75 mg επί 3 εβδομάδες, συνδυαζόμενη με H<sub>2</sub>-αναστολείς για γαστροπροστασία. Ανεπιθύμητες ενέργειες που να οδηγήσουν στην διακοπή της προφυλακτικής αγωγής δεν παρατηρήθηκαν.

Στην μελέτη των αποτελεσμάτων από την εξαίρεση της ΕκτΟστ, η ομαδοποίηση των ασθενών ήταν τέτοια ώστε να εξασφαλίζεται ότι, όταν μελετάται η απόδοση του χειρουργείου σε κάθε βαθμό ελευθερίας κίνησης του αγκώνα (κάμψη/έκταση ή πρηνισμός υπτιασμός), λαμβάνονται υπ' όψιν μόνον ασθενείς που προεγχειρητικώς έφεραν εντόπιση επηρεάζουσα τον συγκεκριμένο βαθμό ελευθερίας. Αυτός ο τρόπος ομαδοποίησης και υπολογισμού επιτρέπει καλύτερη μελέτη των αποτελεσμάτων και σύγκριση μεταξύ διαφορετικών σειρών.

Τα αποτελέσματα από αυτή την μελέτη πρώιμης εξαίρεσης εκτόπων οστεοποιήσεων του αγκώνα συγκρίνονται πολύ ευνοϊκά με αυτά άλλων μελετών που δημοσιεύθηκαν κατά καιρούς. Στους ασθενείς με εγκεφαλικό τραύμα η τελικώς επιτευχθείσα κινητικότητα καθώς και το κέρδος σε κινητικότητα από το χειρουργείο ήταν κατά τι κατώτερα από τα αντίστοιχα μεγέθη στους εγκαυματίες, πιθανώς εξ' αιτίας των νευρολογικών ελλειμμάτων στους πρώτους. Αξιοσημείωτο είναι ότι ακόμη και στους ασθενείς στους οποίους παρουσιάστηκε κλινική υποτροπή, το κέρδος στην κινητικότητα από το χειρουργείο ήταν σημαντικό.

Ένα άλλο θέμα είναι και αυτή καθ' εαυτή η έννοια των υποτροπών. Όπως δείχθηκε στην μελέτη αυτή, κλινική σημασία έχουν (και θα πρέπει να θεωρούνται ως τέτοιες) μόνον οι υποτροπές που προκαλούν περιορισμό της κινητικότητας που είχε κερδηθεί στο χειρουργείο (κλινικές υποτροπές).

Από τους παράγοντες που πιθανώς ευνοούν την επανεμφάνιση μίας έκτοπης οστεοποίησης μετά την εξαίρεσή της, απομονώσαμε την προεγχειρητική πλήρη αρθρική αγκύλωση από οστικές γεφυρώσεις και την δυσανεξία στην μετεγχειρητική φυσιοθεραπεία. Η τελευταία είναι όμως προφανώς αποτέλεσμα και όχι αίτιο των υποτροπών. Η χειρουργική εμπειρία του επεμβαίνοντος είναι δυνατόν να παίζει επίσης κάποιο ρόλο.

Ενθαρρυντικά ήταν και τα αποτελέσματα στην λειτουργία του ωλενίου νεύρου από την απελευθέρωσή του, όταν προεγχειρητικώς υπήρχε σημειολογία παγίδευσής του. Πιστεύουμε ότι η ποιότητα των αποτελεσμάτων αυτών σχετίζεται και με την πρωιμότητα των εξαιρέσεων.

Τέλος, η επιμονή σε ένα αυστηρό μετεγχειρητικό φυσιοθεραπευτικό πρωτόκολλο, που συνδυάζει παθητική με ενεργητική κινησιοθεραπεία επί μακρόν (2 μήνες κατ' ελάχιστον) και κάνει χρήση και μηχανημάτων ελεγχόμενης παθητικής κινήσεως, συμβάλλει αποφασιστικά στην παραγωγή ικανοποιητικών και επαναλήψιμων αποτελεσμάτων.



## BIBΛΙΟΓΡΑΦΙΑ

1. **Abrams RA, Simmons BP, Brown RA, Botte MJ.** Treatment of posttraumatic radioulnar synostosis with excision and low-dose radiation. *J Hand Surg* 1993; 18A: 703-7.
2. **Abramson AS.** Bone disturbances in injuries to the spinal cord and cauda equina (paraplegia). Their prevention by ambulation. *J Bone Joint Surg* 1948; 30A: 982-7.
3. **Ackerman LV.** Extra-osseous localized non-neoplastic bone and cartilage formation (so-called myositis ossificans). *J Bone Joint Surg* 1958; 40A: 279-98.
4. **Ahn J, Feldman G, Terry L, Shore EM, Kaplan FS.** Exoneration of NF- $\kappa$ B dysregulation in fibrodysplasia ossificans progressiva. *Clin Orthop* 2003; 406: 205-13.
5. **Ahrens L.** Periarticular heterotopic ossification after total hip arthroplasty. Risk factors and consequences. *Clin Orthop* 1991; 263: 49-58.
6. **Altschuler EL.** Question: Bone marrow transplant for fibrodysplasia ossificans progressiva. Has the hour arrived? *Clin Orthop* 2001; 392: 450-1.
7. **American Academy of Orthopaedic Surgeons.** Joint motion: Method of measuring and recording. The American Academy of Orthopaedic Surgeons, Chicago, 1965.
8. **Anderson HC, Merker PC, Fogh J.** Formation of tumors containing bone after intramuscular injections of transformed human amnion cells (FL) into cortisone-treated mice. *Am J Pathol* 1964; 44: 507-19.
9. **Assoian RK, Komoriya A, Meyers CA, Miller DM, Sporn MB.** Transforming growth factor-beta in human platelets. *J Biol Chem* 1983; 258: 7155-60.
10. **Ayers DC, Evarts CMcC, Parkinson JR.** The prevention of heterotopic ossification in high-risk patients by low-dose radiation therapy after total hip arthroplasty. *J Bone Joint Surg* 1986; 68A: 1423-30.
11. **Ayers DC, Pellegrini VD, Evarts CMcC.** Prevention of heterotopic ossification in high-risk patients by radiation therapy. *Clin Orthop* 1991; 263: 87-93.
12. **Banovac K, Williams JM, Patrick LD, Levi A.** Prevention of heterotopic ossification after spinal cord injury with COX-2 selective inhibitor (rofecoxib). *Spinal Cord* 2004; 42: 707-10.
13. **Barthel T, Baumann B, Noth U, Eulert J.** Prophylaxis of heterotopic ossification after total hip arthroplasty: a prospective randomized study comparing indomethacin and meloxicam. *Acta Orthop Scand* 2002; 73: 611-4.
14. **Berard E, Cypres A.** Chirurgie fonctionnelle précoce des para-ostéo-arthropathies neurogènes. In: Pélissier J, Minaire P, Chantraine A, ed. *Les para-ostéo-arthropathies neurogènes*. Collection de pathologie locomotrice. Paris, Masson, 1995: 161-6.
15. **Bidner SM, Rubins IM, Desjardins JV, Zucor DJ, Goltzman D.** Evidence for a humoral mechanism for enhanced osteogenesis after head injury. *J Bone Joint Surg* 1990; 72A: 1144-9.
16. **Bjurholm A, Kreicbergs A, Schultzberg M, Lerner U.** Parathyroid hormone and noradrenaline-induced enhancement of cyclic AMP in a cloned osteogenic cell line is inhibited by neuropeptide Y. *Acta Physiol Scand* 1988; 134: 451-2.
17. **Bodley R, Jamous A, Short D.** Ultrasound in the early diagnosis of heterotopic ossification in patients with spinal injuries. *Paraplegia* 1993; 31: 500-6.
18. **Boehm TD, Wallace WA, Neumann L.** Heterotopic ossification after primary shoulder arthroplasty. *J Shoulder Elbow Surg* 2005; 14: 6-10.
19. **Boone DC, Azen SP.** Normal range of motion of joints in male subjects. *J Bone Joint Surg* 1979; 61A: 756-9.
20. **Brady LW.** Radiation-induced sarcomas of bone. *Skel Radiol* 1979; 4: 72-8.

21. **Brink JD, Hoffer NM.** Rehabilitation of brain injured children. *Orthop Clin North Am* 1978; 9: 451-4.
22. **Bromberg MA, Morrey BF.** Results of delayed excision of the radial head after fracture. *J Bone Joint Surg* 1986; 68A: 669-674.
23. **Brooker AF, Bowerman JW, Robinson RA, Riley LH Jr.** Ectopic ossification following total hip replacement: incidence and a method of classification. *J Bone Joint Surg* 1973; 55A: 1629-32.
24. **Brown KM, Saunders MM, Kirsch T, Donahue HJ, Red JS.** Effect of cox-2-specific inhibition on fracture-healing in the rat femur. *J Bone Joint Surg* 2004; 86A: 116-23.
25. **Bucholz RW, Brumback RJ.** Fractures of the shaft of the femur. In Rockwood CA Jr., Green DP, Bucholtz RW, Heckman JD (Eds) *Fractures in adults*. Philadelphia – New York, Lippincott – Raven, 1996 (4<sup>th</sup> ed): 1827-918.
26. **Burd TA, Hughes MS, Anglen JO.** Heterotopic ossification prophylaxis with indomethacin increases the risk of long-bone nonunion. *J Bone Joint Surg Br* 2003; 85B: 700-5.
27. **Burd TA, Lowry KJ, Anglen JO.** Indomethacin compared with localized irradiation for the prevention of heterotopic ossification following surgical treatment of acetabular fractures. *J Bone Joint Surg* 2001; 83A:1783-8.
28. **Chalmers J, Gray DH, Rush J.** Observations on the induction of bone in soft tissues. *J Bone Joint Surg* 1975; 57B: 36-45.
29. **Chao E-K, Chen AC-Y, Lee S-S.** Surgical approaches for nonneurogenic elbow heterotopic ossification with ulnar neuropathy. *J Trauma* 2002; 53: 928-33.
30. **Charnley J.** The long-term results of low-friction arthroplasty of the hip performed as a primary intervention. *J Bone Joint Surg* 1972; 54B: 61-76.
31. **Coddington RC.** Neurogenic ossifying fibromyositis in paraplegia. A case report. *J Indiana State Med Assn* 1961; 54: 484-7.
32. **Cohen MS, Hastings H II.** Post-traumatic contracture of the elbow. Operative release using a lateral collateral ligament sparing approach. *J Bone Joint Surg* 1998; 80B: 805-12.
33. **Cohen RB, Hahn GV, Tabas JA, Peeper J, Levitz CL, Sando A, Sando N, Zasloff M, Kaplan FS.** The natural history of heterotopic ossification in patients who have fibrodysplasia ossificans progressiva: A study of forty-four patients. *J Bone Joint Surg* 1993; 75A: 215-9.
34. **Connor JM, Evans DAP.** Fibrodysplasia ossificans progressiva: The clinical features and natural history of 34 patients. *J Bone Joint Surg* 1982; 64B: 76-83.
35. **Conway JE, Jobe FW, Glousman RE, Pink M.** Medial instability of the elbow in throwing athletes: Treatment by repair or reconstruction of the ulnar collateral ligament. *J Bone Joint Surg* 1992; 74A: 67-83.
36. **Costello FV, Brown A.** Myositis ossificans complicating anterior poliomyelitis. *J Bone Joint Surg* 1951; 33B: 594-7.
37. **Coventry MB, Scanlon PW.** The use of radiation to discourage ectopic bone. *J Bone Joint Surg* 1981; 63A: 201-8.
38. **Cullen JP, Pellegrini VD, Miller RJ, Jones JA.** Treatment of posttraumatic radioulnar synostosis by excision and postoperative low-dose irradiation. *J Hand Surg* 1994; 19A: 394-401.
39. **Dahl HK.** Kliniske observasjoner. In *Symposium on Hip Arthrosis. Proceedings of a Conference*, Oct 26, 1974, Blindern, Norway. Merck, Sharp and Dohme, Drammen, Norway, 1975: 37-46.
40. **Dahners LE, Mullis BH.** Effects of nonsteroidal anti-inflammatory drugs on bone formation and soft-tissue healing. *J Am Acad Orthop Surg*. 2004; 12: 139-43.

41. **Daopin S, Piez K, Ogawa Y, Davies DR.** Crystal structure of transforming growth factor-beta2: An unusual fold for the superfamily. *Science* 1992; 257: 369-73.
42. **De Smet AA, Norris MA, Fisher DR.** Magnetic resonance imaging of myositis ossificans: analysis of seven cases. *Skeletal Radiol* 1992; 21: 503-7.
43. **Dejerine A, Ceillier A.** Para-ostéo-arthropathies des Paraplégiques par lésion médullaire: Étude clinique et radiographique. *Ann Méd* 1918; 5: 497-535 (*translated in English in Clin Orthop* 1991; 263: 3-12).
44. **Delatycki M, Rogers JG.** The genetics of fibrodysplasia ossificans progressiva. *Clin Orthop* 1998; 346: 15-8.
45. **DeLee J, Ferarri A, Charnley J.** Ectopic bone formation following low friction arthroplasty of the hip. *Clin Orthop* 1976; 121: 53-9.
46. **DeLee JC.** Fractures and dislocations of the hip. In Rockwood CA Jr., Green DP, Bucholtz RW, Heckman JD (Eds) *Fractures in adults*. Philadelphia – New York, Lippincott – Raven, 1996 (4<sup>th</sup> ed): 1659-825.
47. **Denormandie P, Viguie G, Denys P, Dizien O, Carlier R.** Results of excision of heterotopic new bone around the elbow in patients with head injuries. A series of 25 cases. *Ann Chir Main* 1999; 18: 99-107.
48. **Djurickovic S, Meek RN, Snelling CFT, Broekhuysse HM, Blachut PA, O'Brien PJ, Boyle JC.** Range of motion and complications after postburn heterotopic bone excision about the elbow. *J Trauma* 1996; 41: 825-30.
49. **Dorn U, Grethen C, Effenberger H, Berka H, Ramsauer T, Drekonja T.** Indomethacin for prevention of heterotopic ossification after hip arthroplasty A randomized comparison between 4 and 8 days of treatment. *Acta Orthop Scand* 1998; 69: 107-10.
50. **Dowdy PA, Bain GI, King GJ, Patterson SD.** The midline posterior elbow incision. An anatomical appraisal. *J Bone Joint Surg* 1995; 77B: 696-9.
51. **Ehara S, Nakasato T, Tamakawa Y, Yamataka H, Murakami H, Abe M.** MRI of myositis ossificans circumscripta. *Clin Imaging* 1991; 15: 130-4.
52. **Ehara S, Shiraishi H, Abe M, Mizutani H.** Reactive heterotopic ossification. Its patterns on MRI. *Clin Imaging* 1998; 22: 292-6.
53. **Einhort TA.** Do inhibitors of cyclooxygenase-2 impair bone healing? *J Bone Miner Res* 2002; 17: 977-8.
54. **Ekelund A, Brosjö O, Nilsson OS.** Experimental induction of heterotopic bone. *Clin Orthop* 1991; 263: 102-112.
55. **Elledge ES, Smith AA, McManus WF, Pruitt BA.** Heterotopic bone formation in burned patients. *J Trauma* 1988; 28: 684 – 7.
56. **Ellerin BE, Helfet D, Parikh S, Hotchkiss RN, Levin N, Nisce L, Nori D, Moni J.** Current therapy in the management of heterotopic ossification of the elbow: a review with case studies. *Am J Phys Med Rehabil* 1999; 78: 259-71.
57. **Emerson SG, Kaplan FS.** Answer: Marrow stem cell transplantation in fibrodysplasia ossificans progressiva. *Clin Orthop* 2001; 392: 451-5.
58. **Estrores IM, Harrington A, Banovac K.** C-reactive protein and erythrocyte sedimentation rate in patients with heterotopic ossification after spinal cord injury. *J Spinal Cord Med* 2004; 27: 434-7.
59. **Evans EB, Smith JR.** Bone and joint changes following burns. *J Bone Joint Surg* 1959; 41A: 785-99.
60. **Evans EB.** Heterotopic formation in thermal burns. *Clin Orthop* 1991; 263: 94-101.
61. **Feldman G, Li M, Martin S et al.** Fibrodysplasia ossificans progressiva, a heritable disorder of severe heterotopic ossification, maps to chromosome 4q27-31. *Am J Hum Genet* 2000; 66: 128-35.

62. **Fingeroth RJ, Ahmed AQ.** Single-dose 6 Gy prophylaxis for heterotopic ossification after total hip arthroplasty. *Clin Orthop* 1995; 317: 131-40.
63. **Fransen M, Neal B.** Non-steroidal anti-inflammatory drugs for preventing heterotopic bone formation after hip arthroplasty. *Cochrane Database Syst Rev* 2004; 3: CD001160.
64. **Freiberg JA.** Para-articular calcification and ossification following anterior poliomyelitis in an adult. *J Bone Joint Surg* 1952; 34A: 339-48.
65. **Frolik CA, Dart LL, Meyers CA, Smith DM, Sporn MB.** Purification and initial characterization of a type beta-transforming growth factor from human placenta. *Proc Natl Acad Sci USA* 1983; 80: 3676-80.
66. **Furman R, Nicholas JJ, Jivoff L.** Elevation of the serum alkaline phosphatase coincident with ectopic bone formation in paraplegic patients. *J Bone Joint Surg* 1970; 52A: 1131-7.
67. **Fyon JP, Boucand MH, Lecuire F, Berard EJJ, Dupont C, Tournebise H.** Le point sur la chirurgie fonctionnelle précoce des POA. In: Pélissier J, Minaire P, Chantraine A, ed. *Les para-ostéo-arthropathies neurogènes*. Collection de pathologie locomotrice. Paris, Masson, 1995: 167-9.
68. **Gannon FH, Glaser D, Caron R, Thompson LDR, Shore E, Kaplan FS.** Mast cell involvement in fibrodysplasia ossificans progressiva. *Hum Pathol* 2001; 32: 842-8.
69. **Gannon FH, Valentine BA, Shore EM et al.** Acute lymphocytic infiltration in extremely early lesions of fibrodysplasia ossificans progressiva. *Clin Orthop* 1998; 346: 19-25.
70. **Garland DE, Blum CE, Waters RL.** Periarticular heterotopic ossification in head-injured adults. Incidence and location. *J Bone Joint Surg* 1980; 62A: 1143-6.
71. **Garland DE, Hanscom DA, Keenan M, Smith C, Moore T.** Resection of heterotopic ossification in the adult with head trauma. *J Bone Joint Surg* 1985; 67A: 1261-9.
72. **Garland DE, O'Hollaren RM.** Fractures and dislocations about the elbow in the head-injured adult. *Clin Orthop* 1982; 168: 38-41.
73. **Garland DE, Orwin JF.** Resection of heterotopic ossification in patients with spinal cord injuries. *Clin Orthop* 1989; 242: 169 – 76.
74. **Garland DE, Razza BE, Waters RL.** Forceful manipulation in head-injured adults with heterotopic ossification. *Clin Orthop* 1982; 169: 133-8.
75. **Garland DE, Shimoyama ST, Lugo C, Barras D, Gilgoff I.** Spinal cord insults and heterotopic ossification in the pediatric population. *Clin Orthop* 1989; 245: 303-10.
76. **Garland DE.** A clinical perspective on common forms of acquired heterotopic ossification. *Clin Orthop* 1991; 263: 13-29.
77. **Garland DE.** Clinical observations on fractures and heterotopic ossification in the spinal cord and traumatic brain injured populations. *Clin Orthop* 1988; 233: 86-101.
78. **Garland DE.** Surgical approaches for resection of heterotopic ossification in traumatic brain-injured adults. *Clin Orthop* 1991; 263: 59-70.
79. **Gaston SR, Smith FM, Baab OD.** Adult injuries of the radial head and neck. *Am J Surg* 1949; 78: 631-5.
80. **Gates HS, Sullivan FL, Urbaniak JR.** Anterior capsulectomy and continuous passive motion in the treatment of post-traumatic flexion contracture of the elbow. *J Bone Joint Surg* 1992; 74A: 1229-34.
81. **Gaur A, Sinclair M, Caruso E, Peretti G, Zaleske D.** Heterotopic ossification around the elbow following burns in children: Results after excision. *J Bone Joint Surg* 2003; 85A: 1538-43.
82. **Gebuhr P, Sletgard J, Dalsgard J, Soelberg M, Keisu K, Hanninen A, Crawford M.** Heterotopic ossification after hip arthroplasty: a randomized double-blind multicenter study tenoxicam in 147 hips. *Acta Orthop Scand* 1996; 67: 29-32.

83. **Giannoudis PV, MacDonald DA, Matthews SJ, Smith RM, Furlong AJ, De Boer P.** Nonunion of the femoral diaphysis: The influence of reaming and nonsteroidal anti-inflammatory drugs. *J Bone Joint Surg* 2000; 82B: 655-8.
84. **Glaser DL, Rocke DM, Kaplan FS.** Catastrophic falls in patients who have fibrodysplasia ossificans progressiva. *Clin Orthop* 1998; 346: 110-6.
85. **Glassman SD, Rose SM, Dimar JR, Puno RM, Cambell MJ, Johnson JR.** The effect of postoperative nonsteroidal anti-inflammatory drug administration on spinal fusion. *Spine* 1998; 23: 834-8.
86. **Gong Y, Krakow D, Marcelino J, Wilkin D, Chitayat D, Babul-Hirji R, Hudgins L, Cremers CW, Cremers FP, Brunner HG, Reinker K, Rimoin DL, Cohn DH, Goodman FR, Reardon W, Patton M, Francomano CA, Warmam ML.** Heterozygous mutations in the gene encoding noggin affect human joint morphogenesis. *Nat Genet* 1999; 21: 302-4.
87. **Gospodarowicz D, Bialecki H, Greenburg G.** Purification of the fibroblast growth factor activity from bovine brain. *J Biol Chem* 1978; 253: 3736-43.
88. **Gospodarowicz D.** Localization of a fibroblast growth factor and its effect alone and with hydrocortisone on 3T3 cell growth. *Nature* 1974; 249: 123-127.
89. **Gospodarowicz D.** Purification of a fibroblast growth factor from bovine pituitary. *J Biol Chem* 1975; 250: 2515-20.
90. **Greally JM, State MW.** Genomic imprinting: The indelible mark of the gamete. *J Am Ac Child Adolesc Psychiatry* 2000; 39: 532-5.
91. **Green DP, McCoy H.** Turnbuckle orthotic correction of the elbow-flexion contractures after acute injuries. *J Bone Joint Surg* 1979; 61A: 1092-5.
92. **Groppe J, Greenwald J, Wiater E, Rodriguez-Leon J, Economides AN, Kwiatkowski W, Affolter M, Vale WW, Belmonte JC, Choe S.** Structural basis of BMP signaling inhibition by the cystine knot protein Noggin. *Nature* 2002; 420: 636-42.
93. **Hamblen DL, Harris WH, Rottger J.** Myositis ossificans as a complication of hip arthroplasty. *J Bone Joint Surg* 1971; 53B: 764.
94. **Hanel ML, Wevrick R.** The role of genomic imprinting in human developmental disorders: lessons from Prader-Willi syndrome. *Clin Genet* 2001; 59: 156-64.
95. **Hannallah D, Peng H, Young B, Usas A, Gearhart B, Huard J.** Retroviral delivery of Noggin inhibits the formation of heterotopic ossification induced by BMP-4, demineralized bone matrix, and trauma in an animal model. *J Bone Joint Surg* 2004; 86A: 80-91.
96. **Hansson KG, Austlid O.** Myositis ossificans in poliomyelitis: Two case reports. *Arch Phys Med* 1955; 36: 506-9.
97. **Harris SE, Sabatini M, Harris MA et al.** Expression of bone morphogenetic protein messenger RNA in prolonged cultures of fetal rat calvarial cells. *J Bone Miner Res* 1994; 9: 389-394.
98. **Hastings H II, Graham TJ.** The classification and treatment of heterotopic ossification about the elbow and forearm. *Hand Clin* 1994; 10: 417-37.
99. **Hegy L, Gannon FH, Glaser DL, Shore EM, Kaplan FS, Shanahan CM.** Stromal cells of fibrodysplasia ossificans progressiva lesions express smooth muscle lineage markers and the osteogenic transcription factor Runx2/Cbfa-1: clues to a vascular origin of heterotopic ossification? *J Pathol* 2003; 201: 141-8.
100. **Heinen JH Jr, Dabbs GH, Mason HA.** The experimental production of ectopic cartilage and bone in the muscles of rabbits. *J Bone Joint Surg* 1949; 31A: 765-75.
101. **Hernandez AM, Forner JV, de la Furent T, Gonzalez C, Miro R.** Para-articular ossification in our paraplegics and tetraplegics. *Paraplegia* 1978; 16: 272.

102. **Hess WE.** Myositis ossificans occurring in poliomyelitis. *Arch Neurol Psychiat* 1951; 66: 606-9.
103. **Heyd R, Strassmann G, Schopohl B, Zamboglou N.** Radiation therapy for the prevention of heterotopic ossification at the elbow. *J Bone Joint Surg* 2001; 83B: 332-4.
104. **Hoffer MM, Brody G, Ferlic F.** Excision of heterotopic ossification about elbows in patients with thermal injury. *J Trauma* 1978; 18: 667-70.
105. **Hofmann S, Trnka HJ, Metzenroth H, Frank E, Ritschl P, Salzer M.** General short-term indomethacin prophylaxis to prevent heterotopic ossification in total hip arthroplasty. *Orthopedics*. 1999; 22: 207-11.
106. **Hotchkiss RN.** Elbow contracture. In: Green DP, Hotchkiss RN, Pederson WC, ed.: *Green's operative hand surgery*. 4<sup>th</sup> ed. New York: Churchill-Livingstone; 1999: 667-82.
107. **Hotchkiss RN.** Fractures and dislocations of the elbow. In Rockwood CA Jr., Green DP, Bucholtz RW, Heckman JD (Eds) *Fractures in adults*. Philadelphia – New York, Lippincott – Raven, 1996 (4<sup>th</sup> ed): 929-1024.
108. **Hsu JD, Sakimura I, Stauffer ES.** Heterotopic ossification around the hip joint in spinal cord injured patients. *Clin Orthop*. 1975; 112: 165-9.
109. **Huggins CB.** The formation of bone under the influence of epithelium of the urinary tract. *Arch Surg* 1931; 22: 377-408.
110. **Husband JB, Hastings H.** The lateral approach for the operative release of post-traumatic contracture of the elbow. *J Bone Joint Surg* 1990; 72A: 1353-8.
111. **International Fibrodysplasia Ossificans Progressiva Association (IFOPA).** Internet site. Address: [www.ifopa.org](http://www.ifopa.org).
112. **Ippolito E, Formisano R, Caterini R, Farsetti P, Penta F.** Operative treatment of heterotopic hip ossification in patients with coma after brain injury. *Clin Orthop* 1999; 365: 130-8.
113. **Ippolito E, Formisano R, Caterini R, Farsetti P, Penta F.** Resection of elbow ossification and continuous passive motion in postcomatose patients. *J Hand Surg* 1999; 24A: 546-53.
114. **Jackson DM.** Destructive burns: Some orthopaedic complications. *Burns* 1980; 7: 105.
115. **Jang SH, Shin SW, Ahn SH, Cho IH, Kim SH.** Radiation therapy for heterotopic ossification in a patient with traumatic brain injury. *Yonsei Med J* 2000; 41: 536-9.
116. **Johnson JTH.** Atypical myositis ossificans. *J Bone Joint Surg [Am]* 1957; 39-A: 189-94.
117. **Joseffson PO, Johnell O, Gentz CF.** Long-term sequelae of simple dislocation of the elbow. *J Bone Joint Surg* 1984; 66A: 927.
118. **Jowsey J, Coventry MB, Robins PR.** Heterotopic ossification: Theoretical consideration, possible etiologic factors, and a clinical review of total hip arthroplasty patients exhibiting this phenomenon. In *Murray WR (ed): The Hip: Proceedings of the 5<sup>th</sup> Open Scientific Meeting of the Hip Society*. St Louis, CV Mosby, 1977: 210.
119. **Jupiter JB, Ring D.** Operative treatment of post-traumatic proximal radioulnar synostosis. *J Bone Joint Surg* 1998; 80A: 248-57.
120. **Jüppner H.** The genetic basis of progressive osseous heteroplasia. *N Engl J Med* 2002; 346: 128-30.
121. **Kaminer S, Maritz NG, Morrey BF.** Proximal radial resection for posttraumatic radioulnar synostosis: a new technique to improve forearm rotation. *J Bone Joint Surg* 2002; 84A: 745-51.
122. **Kanaya F, Ibaraki K.** Mobilization of a congenital proximal radioulnar synostosis with use of a free vascularized fascio-fat graft. *J Bone Joint Surg* 1998; 80A: 1186-92.

123. **Kaplan FS, Craver R, MacEwen GD, Gannon FH, Finkel G, Hahn G, Tabas J, Gardner RJ, Zasloff MA.** Progressive osseous heteroplasia: A distinct developmental disorder of heterotopic ossification. Two new case reports and follow-up of three previously reported cases. *J Bone Joint Surg* 1994; 76A: 425-36.
124. **Kaplan FS, Hahn GV, Zasloff MA.** Heterotopic ossification: Two rare forms and what they can teach us. *J Am Acad Orthop Surg* 1994; 2: 288-96.
125. **Kaplan FS, Sawyer J, Connors S et al.** Urinary basic fibroblast growth factor: A biochemical marker for preosseous fibroproliferative lesions in patients who have fibrodysplasia ossificans progressiva. *Clin Orthop* 1998; 346: 59-65.
126. **Kaplan FS, Shore EM.** Perspective: Progressive osseous heteroplasia. *J Bone Miner Res* 2000; 15: 2084-94.
127. **Kaplan FS, Strear CM, Zasloff MA.** Radiographic and scintigraphic features of modeling and remodeling in the heterotopic skeleton of patients who have fibrodysplasia ossificans progressiva. *Clin Orthop* 1994; 304: 238-47.
128. **Kaplan FS, Tabas JA, Gannon FH, Finkel G, Hahn GV, Zasloff MA.** The histopathology of fibrodysplasia ossificans progressiva: An endochondral process. *J Bone Joint Surg* 1993; 75A: 220-30.
129. **Kawaguchi H, Pilbeam CC, Harrison JR, Raisz LG.** The role of prostaglandins in the regulation of bone metabolism. *Clin Orthop* 1995; 313: 36-46.
130. **Kay NRM.** Some complications of total hip replacement. *Clin Orthop* 1973; 95: 73.
131. **Keenan MA, Kauffman DL, Garland DE, Smith C.** Late ulnar neuropathy in the brain-injured adult. *J Hand Surg* 1988; 13A: 120-4.
132. **Kienapfel H, Koller M, Wust A, Sprey C, Merte H, Engenhart-Cabillic R, Griss P.** Prevention of heterotopic bone formation after total hip arthroplasty: a prospective randomised study comparing postoperative radiation therapy with indomethacin medication. *Arch Orthop Trauma Surg* 1999; 119: 296-302.
133. **Kim JH, Chu FC, Melamed HQ, Huvos A, Cantin J.** Radiation-induced soft-tissue and bone sarcoma. *Radiology* 1978; 129: 501-8.
134. **Kim WC, Hermens KA, Rechl H, Kalo M, Greenberg P, Selch M, Amstutz H.** The effects of irradiation and radiation shielding on canine porous ingrowth hips. *Orthop Trans* 1986; 10: 400.
135. **Kirkpatrick JS, Koman LA, Rovere GD.** The role of ultrasound in the early diagnosis of myositis ossificans. A case report. *Am J Sports Med* 1987; 15(2): 179-81.
136. **Kjaersgaard-Andersen P, Pedersen P, Kristensen SS, Schmidt SA, Pedersen NW.** Serum alkaline phosphatase as an indicator of heterotopic bone formation following total hip arthroplasty. *Clin Orthop* 1988; 234: 102.
137. **Kjaersgaard-Andersen P, Schmidt SA.** Total hip arthroplasty. The role of antiinflammatory medications in the prevention of heterotopic ossification. *Clin Orthop* 1991; 263: 78-86.
138. **Klein GL, Herndon DN, Rutan TC, Sherrard DJ, Coburn JW, Langman CB, Thomas ML, Haddad JG Jr, Cooper CW, Miller NL, Alfrey AC.** Bone disease in burn patients. *J Bone Miner Res* 1993; 8: 337.
139. **Knelles D, Barthel T, Karrer A, Kraus U, Eulert J, Kolbl O.** Prevention of heterotopic ossification after total hip replacement. A prospective, randomised study using acetylsalicylic acid, indomethacin and fractional or single-dose irradiation. *J Bone Joint Surg* 1997; 79B: 596-602.
140. **Kocyigit H, Hizli N, Memis A, Sabah D, Memis A.** A severely disabling disorder: Fibrodysplasia ossificans progressiva. Case report. *Clin Rheumatol* 2001; 20: 273-75.
141. **Kolár J, Vrabec R.** Periarticular soft-tissue changes as a late consequence of burns. *J Bone Joint Surg* 1959; 41A: 103-11.

142. **Kolbl O, Knelles D, Barthel T, Raunecker F, Flentje M, Eulert J.** Preoperative irradiation versus the use of nonsteroidal anti-inflammatory drug for prevention of heterotopic ossification following total hip replacement: the results of a randomized trial. *Int J Radiat Oncol Biol Phys* 1998; 42: 397-401.
143. **Koorevaar CT, Hu HP, Lemmens A, van Kampen A.** No effective prophylaxis of heterotopic ossification with short-term ibuprofen *Arch Orthop Trauma Surg* 1999; 119: 183-5.
144. **Kozasa T, Itoh H, Tsukamoto T, Kaziro Y.** Isolation and characterization of the human G<sub>s</sub> alpha gene. *Proc Natl Acad Sci USA* 1988; 85: 2081-5.
145. **LaCroix P.** Recent investigations on the growth of bone. *Nature* 1945; 156: 576.
146. **Lazansky MG.** Complications revisited. The debit side of total hip replacement. *Clin Orthop* 1973; 95: 96.
147. **Lewallen DG.** Heterotopic ossification following total hip arthroplasty. *Instr Course Lect* 1995; 44: 287-92.
148. **Liberson M.** Soft tissue calcifications in cord lesions. *J Am Med Assn* 1953; 152: 1010-3.
149. **Linclau L, Doktor G, Debois JM, Gutwirth P.** Radiation therapy to prevent heterotopic ossification in cementless total hip arthroplasty. *Acta Orthop Belg* 1994; 60: 220-4.
150. **Linscheid RL, Wheeler DK.** Elbow dislocations. *JAMA* 1965; 194: 1171.
151. **Lippin Y, Shvoron A, Faibel M, Tsur H.** Voval cords dysfunction resulting from heterotopic ossification in a patient with burns. *J Burn Care Rehabil* 1994; 15: 169-73.
152. **Lo T, Healy W, Covall D, Dotter W, Pfeifer B, Torgerson W, Wasilewski S.** Heterotopic bone formation after hip surgery: Prevention with single-dose postoperative hip irradiation. *Radiology* 1988; 168: 851-4.
153. **Massagué J.** TFG-beta signal transduction. *Annu Rev Biochem* 1998; 67: 753-91.
154. **Matta JM, Siebenrock KA.** Does indomethacin reduce heterotopic bone formation after operations for acetabular fractures? A prospective randomised study. *J Bone Joint Surg* 1997; 79B: 959-63.
155. **McAuliffe JA, Wolfson AH.** Early excision of heterotopic ossification about the elbow followed by radiation therapy. *J Bone Joint Surg* 1997; 79A: 749-55.
156. **McLaughlin HL.** Fracture of the head of the radius in trauma. In *Trauma*. Philadelphia, WB Saunders, 1959: 221-5.
157. **Michelsson J-E, Granroth G, Andersson LC.** Myositis ossificans following forcible manipulation of the leg. *J Bone Joint Surg* 1980; 62A: 811-5.
158. **Michelsson J-E, Rauschnig W.** Pathogenesis of experimental heterotopic bone formation following temporary forcible exercising of immobilized limbs. *Clin Orthop* 1983; 176: 265.
159. **Mikic ZD, Vukadinovic SM.** Late results of fractures of the radial head treated by excision. *Clin Orthop* 1983; 181: 220.
160. **Mohan S, Baylink DJ.** Bone growth factors. *Clin Orthop* 1991; 263: 30-48.
161. **Mollan RAB.** Serum alkaline phosphatase in heterotopic para-articular ossification after total hip replacement. *J Bone Joint Surg* 1979; 61B: 432.
162. **Moore KD, Goss K, Anglen JO.** Indomethacin versus radiation therapy for prophylaxis against heterotopic ossification in acetabular fractures: a randomised, prospective study. *J Bone Joint Surg* 1998; 80B: 259-63.
163. **Moore TJ.** Functional outcome following surgical excision of heterotopic ossification in patients with traumatic brain injury. *J Orthop Trauma* 1993; 7: 11-4.
164. **Moritomo H, Tada K, Yoshida T.** Early, wide excision of heterotopic ossification in the medial elbow. *J Shoulder Elbow Surg* 2001; 10: 164-8.



165. **Morrey BF, Askew LJ, Chao EY.** A biomechanical study of normal functional elbow motion. *J Bone Joint Surg* 1981; 63-A: 872-7.
166. **Munster AM, Bruck HM, Johns LA, Von Prince K, Kirkman EM, Remig RL.** Heterotopic calcification following burns: a prospective study. *J Trauma* 1972; 12: 1071-4.
167. **Myers MA, Minton JP.** Heterotopic ossification within the small bowel mesentery. *Arch Surg* 1989; 124: 982-3.
168. **Nilsson OS.** Heterotopic ossification. Editorial. *Acta Orthop Scand* 1998; 69: 103-6.
169. **Nollen AJG, Slooff TJJH.** Para-articular ossifications after total hip replacement. *Acta Orthop Scand* 1973; 44: 230-241.
170. **Olmsted EA, Kaplan FS, Shore E.** Bone morphogenetic protein-4 regulation in fibrodysplasia ossificans progressiva. *Clin Orthop* 2003; 408: 331-43.
171. **Orzel JA, Rudd TG.** Heterotopic bone formation: Clinical, laboratory, and imaging correlation. *J Nucl Med* 1985; 26: 125-32.
172. **Pakos EE, Ioannidis JP.** Radiotherapy vs. nonsteroidal anti-inflammatory drugs for the prevention of heterotopic ossification after major hip procedures: a meta-analysis of randomized trials. *Int J Radiat Oncol Biol Phys* 2004; 60: 888-95.
173. **Pape HC, Marsh S, Morley JR, Krettek C, Giannoudis PV.** Current concepts in the development of heterotopic ossification. *J Bone Joint Surg* 2004; 86B: 783-7.
174. **Parkinson JR, Evarts CMcC, Hubbard LF.** Radiation therapy in the prevention of heterotopic ossification after total hip arthroplasty. In *Nelson JP (Ed): The hip: Proceedings of the 10<sup>th</sup> Open Scientific Meeting of the Hip Society.* St Louis, CV Mosby, 1982: 211.
175. **Patterson SD, Bain GI, Mehta JA.** Surgical approaches to the elbow. *Clin Orthop* 2000; 370: 19-33.
176. **Pellegrini VD, Gregoritch SJ.** Preoperative radiation for prevention of heterotopic ossification following total hip arthroplasty. *J Bone Joint Surg* 1996; 78A: 870-1.
177. **Peltier LF.** A Case of Extraordinary Exostoses on the Back of a Boy [Symposium: Fibrodysplasia Ossificans Progressiva: The Classic]. *Clin Orthop* 1998; 346: 5-6 (reprinted from Freke J: A case of extraordinary exostoses on the back of a boy. *Philos Trans* 369, 1740 as translated by Martyn J: *The philosophical transactions* (from the year 1732, to the year 1744). Abridged, and disposed under general heads. 9:252, 1747).
178. **Persson PE, Sodemann B, Nilsson OS.** Preventive effects of ibuprofen on periarticular heterotopic ossification after total hip arthroplasty. A randomized double-blind prospective study of treatment time. *Acta Orthop Scand* 1998; 69: 111-5.
179. **Peters WJ, Pritzker KP.** Massive heterotopic ossification in breast implant capsules. *Aesth Plastic Surg* 1985; 9: 43-5.
180. **Peters WJ.** Heterotopic ossification: can early surgery be performed, with a positive bone scan? *J Burn Care Rehabil* 1990; 11: 318-21.
181. **Peterson SL, Mani MM, Crawford CM, Neff JR, Hiebert JM.** Postburn heterotopic ossification: insights for management decision making. *J Trauma* 1989; 29: 365-9.
182. **Pfeifer K.** Mechanisms of Genomic Imprinting. *Am J Hum Genet* 2000; 67: 777-87.
183. **Pfeilschifter J, Mundy GR.** Modulation of transforming growth factor beta activity in bone cultures by osteotropic hormones. *Proc Natl Acad Sci* 1987; 84: 2024-8.
184. **Pitts NC.** Myositis ossificans as a complication of tetanus. *J Am Med Assn* 1964; 189: 237-9.
185. **Puzas JE, Miller MD, Rosier RN.** Pathologic bone formation. *Clin Orthop* 1989; 245: 269-81.
186. **Puzas JE, Rosier RN, Felter ME.** Human heterotopic bone formation is associated with very high levels of spinal bone density. *J Bone Miner Res* 1989; 4: 976.

187. **Randall V, Hastings H.** Treatment of ectopic ossification about the elbow. *Clin Orthop* 2000; 370: 65-86.
188. **Rinderknecht E, Humbel RE.** Amino-terminal sequences of two polypeptides from human serum with nonsuppressible insulin-like and cell growth-promoting activities: Evidence for structural homology with insulin B chain. *Proc Natl Acad Sci USA* 1976; 73: 4379.
189. **Ring D, Jupiter JB.** Operative release of ankylosis of the elbow due to heterotopic ossification. Surgical technique. *J Bone Joint Surg* 2004; 86A: 2-10.
190. **Ring D, Jupiter JB.** Operative release of complete ankylosis of the elbow due to heterotopic bone in patients without severe injury of the central nervous system. *J Bone Joint Surg* 2003; 85A: 849-57.
191. **Ritter MA, Sieber JN.** Prophylactic indomethacin for the prevention of heterotopic bone formation following total hip arthroplasty. *Clin Orthop* 1985; 196: 217-25.
192. **Roberts JB, Pankratz DG.** The surgical treatment of heterotopic ossification at the elbow following long-term coma. *J Bone Joint Surg* 1979; 61A: 760-3.
193. **Roberts PH.** Heterotopic ossification complicating paralysis of intracranial origin. *J Bone Joint Surg* 1968; 50B: 70-7.
194. **Romano CL, Duci D, Romano D, Mazza M, Meani E.** Celecoxib versus indomethacin in the prevention of heterotopic ossification after total hip arthroplasty. *J Arthroplasty* 2004; 19: 14-8.
195. **Rosin A, Freiberg H, Zajicek G.** The fate of rat bone marrow, spleen and periosteum cultivated in vivo in diffusion chamber, with special reference to bone formation. *Exp Cell Res* 1963; 29: 176-87.
196. **Ross R, Raines EW, Bowen-Pope DF.** The biology of platelet derived growth factor. *Cell* 1986; 46: 155.
197. **Rossier AB, Bussat P, Infante F, Zender R, Courvoisier B, Muheim G, Donath A, Vasey H, Taillard W, Lagier R, Gabiani G, Baud CA, Pouzeat JA, Very JM, Hachen HJ.** Current facts on paraosteo-arthropathy (POA). *Paraplegia* 1973; 11: 36-78.
198. **Sarmiento A, Grimes HA.** The use of the Austin T. Moore vitallium prosthesis in the treatment of acute fractures and other diseases of the hip: Review of 123 consecutive cases. *Clin Orthop* 1963; 28: 120.
199. **Sawyer JR, Myers MA, Rosier RN, Puzas JE.** Heterotopic ossification: clinical and cellular aspects. *Calcif Tissue Int.* 1991; 49: 208-15.
200. **Sazbon I, Najenson T, Tartakovsky M, Becker E, Grosswasser Z.** Widespread periarticular new-bone formation in long-term comatose patients. *J Bone Joint Surg* 1981; 63B: 120-5.
201. **Schaffler MB, Li XJ, Jee WSS, HO SWW, Stern PJ.** Skeletal tissue responses to thermal injury: An experimental study. *Bone* 1988; 9: 397-406.
202. **Scheufeler C, Sebald W, Hülsmeier M.** Crystal structure of human bone morphogenetic protein-2 at 2.7 Å resolution. *J Mol Biol* 1999; 287: 103-15.
203. **Schiele HP, Hubbard RB, Bruck HM.** Radiographic changes in burns of the upper extremity. *Diagn Radiol* 1972; 104: 13-7.
204. **Schmidt SA, Kjaersgaard-Andersen P, Pedersen NW, Kristensen SS, Pedersen P, Nielsen JB.** The use of indomethacin to prevent the formation of heterotopic bone in total hip replacement. A randomised, double-blind clinical trial. *J Bone Joint Surg* 1988; 70A: 834-8.
205. **Schurch B, Capaul M, Vallotton MB, Rossier AB.** Prostaglandin E2 measurements: their value in the early diagnosis of heterotopic ossification in spinal cord injury patients. *Arch Phys Med Rehabil* 1997; 78: 687-91.

206. **Seibold HR, Davis CL.** Generalized myositis ossificans (familial) in pigs. *Pathol Vet* 1967; 4: 79-88.
207. **Sell S, Schleh T.** C-reactive protein as an early indicator of the formation of heterotopic ossifications after total hip replacement. *Arch Orthop Trauma Surg* 1999; 119: 205-7.
208. **Sell S, Willms R, Jany R, Esenwein S, Gaissmaier C, Martini F, Bruhn G, Burkhardtsmaier F, Bamberg M, Kusswetter W.** The suppression of heterotopic ossifications: radiation versus NSAID therapy - a prospective study. *J Arthroplasty* 1998; 13: 854-9.
209. **Shafritz AB, Shore EM, Gannon FH, Zasloff A, Taub R, Muenke M, Kaplan FS.** Overexpression of an osteogenic morphogen in fibrodysplasia ossificans progressiva. *N Engl J Med* 1996; 335: 555-61.
210. **Shore EM, Glaser DL, Gannon FH.** Osteogenic induction in hereditary disorders of heterotopic ossification. *Clin Orthop* 2000; 374: 303-16.
211. **Shore EM, Ahn J, Jan De Beur S, Li M, Xu M, Gardner RJ McK, Zasloff MA, Whyte MP, Levine MA, Kaplan FS.** Paternally inherited inactivating mutations of the *GNAS1* gene in progressive osseous heteroplasia. *N Engl J Med* 2002; 346: 99-106.
212. **Simon AM, Manigrasso MB, O'Connor JP.** Cyclo-oxygenase 2 function is essential for bone fracture healing. *J Bone Miner Res* 2002; 17: 963-76.
213. **Smith R.** Fibrodysplasia (myositis) ossificans progressiva: clinical lessons from a rare disease. *Clin Orthop* 1998; 346: 7-14.
214. **Sodemann B, Persson PE, Nilsson OS.** Nonsteroidal anti-inflammatory drugs prevent the recurrence of heterotopic bone after excision. *Arch Orthop Trauma Surg* 1990; 109: 53-6.
215. **Sodemann B, Persson PE, Nilsson OS.** Prevention of periarticular heterotopic ossification following total hip arthroplasty. Clinical experience with indomethacin and ibuprofen. *Arch Orthop Trauma Surg* 1988; 107: 329-33.
216. **Soffer SR, Yahiro MA.** Continuous Passive Motion After Internal Fixation of Distal Humerus Fractures. *Orthop Rev* 1990; 19: 88-93.
217. **Soule AB, Stiff DWS.** Changes in bones and soft tissues in paraplegia. *Bull U.S. Army Med Dept* 1949; 9: 1018-21.
218. **Stevenson S, Goldberg VM, Tomford WW.** Regulation of bone formation by bone morphogenetic proteins and other growth factors. *Clin Orthop* 1996; 324: 24-27.
219. **Stoikovic JP, Bonfiglio M, Paul WD.** Myositis ossificans complicating poliomyelitis. *Arch Phys Med* 1955; 36: 236-43.
220. **Stover SL, Hathaway CJ, Zeiger HE.** Heterotopic ossification in spinal cord-injured patients. *Arch Phys Med Rehabil* 1975; 56: 199-204.
221. **Stover SL, Niemann KMW, Tulloss JR.** Experience with surgical resection of heterotopic bone in spinal cord injury patients. *Clin Orthop* 1991; 263: 71-7.
222. **Sudmann E, Tveita T, Hard J.** Lack of effect of indomethacin on ordered growth of the femur in rats. *Acta Orthop Scand* 1982; 53: 43-9.
223. **Summerfield SL, DiGiovani C, Weiss AC.** Heterotopic ossification of the elbow. *J Shoulder Elbow Surg* 1997; 6: 321-32.
224. **Sumner DR, Turner TM, Pierson RH, Kienapfel H, Urban RM, Liebner EJ, Galante JO.** Effects of radiation on noncemented porous-coated implants in a canine model. *J Bone Joint Surg* 1990; 72A: 1527-33.
225. **Suzuki Y, Hisada K, Takeda M.** Demonstration of myositis ossificans by <sup>99m</sup>Tc pyrophosphate scanning. *Radiology* 1974; 111: 663-4.
226. **Tabas JA, Hahn GV, Cohen RB et al.** Chromosomal assignment of the human gene for bone morphogenetic protein 4. *Clin Orthop* 1993; 293: 310-6.

227. **Taly AB, Nair KP, Kumar MV, Jayakumar PN, Vasudev MK, Ravishankar D, Kalaivant PL, Padankatty BS, Murali T.** Heterotopic ossification in non-traumatic myelopathies. *Spinal Cord* 1999; 37: 47-9.
228. **Tepperman PS, Hilbert L, Peters WJ, Pritzker KPH.** Heterotopic ossification in burns. *J Burn Care Rehabil* 1984; 5: 283-7.
229. **Thompson HC 3<sup>rd</sup>, Garcia A.** Myositis ossificans: Aftermath of elbow injuries. *Clin Orthop* 1967; 50: 129-134.
230. **Tibone J, Sakimura I, Nickel VL, Hsu JD.** Heterotopic ossification around the hip in spinal cord-injured patients. A long-term follow-up study. *J Bone Joint Surg* 1978; 60-A: 769-75.
231. **Tile M.** Fractures of the acetabulum. In Rockwood CA Jr, Green DP, Bucholz RW, Heckman JD (Eds) *Fractures in adults*. Philadelphia, Lippincott – Raven, 1996 (4<sup>th</sup> ed): 1617-58.
232. **Tomera JF, Friend KD, Kukulka SP, Lilford K.** Modification of calcium flux of twitch skeletal muscle in mice subjected to 20% body surface area burn. *J Burn Care Rehabil* 1992; 13: 546-55.
233. **Törnkvist H, Bauer FCH, Nilsson OS.** Influence of indomethacin on experimental bone metabolism in rats. *Clin Orthop* 1985; 193: 264-70.
234. **Törnkvist H, Danielsson BRG, Dencker L, Nilsson OS.** Lack of effect of indomethacin on mesenchymal limb-bud cells in vitro. *Acta Orthop Scand* 1984; 55: 378-80.
235. **Trnka HJ, Zenz P, Zembsch A, Easley M, Ritschl P, Salzer M.** Stable bony integration with and without short-term indomethacin prophylaxis. A 5-year follow-up. *Arch Orthop Trauma Surg* 1999; 119: 456-60.
236. **Tsionos I, Leclercq C, Rochet J-M.** Heterotopic ossification of the elbow in patients with burns. Results after early excision. *J Bone Joint Surg* 2004; 86B: 396-403.
237. **Uhthoff HK, Dervin GF, Loehr JF.** Calcific tendinitis. In Rockwood CA Jr, Matsen FA III, Wirth MA, Lippitt SB (Eds) *The shoulder*. Philadelphia, Saunders, 2004 (3<sup>rd</sup> ed): 1033-58.
238. **Urbaniak JF, Hansen PE, Beissinger SF, Aitken MS.** Correction of post-traumatic flexion contracture of the elbow by anterior capsulotomy. *J Bone Joint Surg* 1985; 67A: 1160-4.
239. **Urist MR, Huo YK, Brownell AG, Hohl WM, Buyske J, Lietze A, Tempst P, Hunkapiller M, DeLange RJ.** Purification of bovine bone morphogenetic proteins by hydroxyapatite chromatography. *Proc Natl Acad Sci USA* 1984; 81: 371.
240. **Urist MR.** Bone formation by autoinduction. *Science* 1965; 150: 893-9.
241. **Van der Heide HJ, Koorevaar RT, Schreurs BW, Van Kampen A, Lemmens A.** Indomethacin for 3 days is not effective as prophylaxis for heterotopic ossification after primary total hip arthroplasty. *J Arthroplasty* 1999; 14: 796-9.
242. **Van Leeuwen WM, Deckers P, De Lange WJ.** Preoperative irradiation for prophylaxis of ectopic ossification after hip arthroplasty. *Acta Orthop Sand* 1998; 69: 116-8.
243. **VanLaeken N, Snelling CFT, Meek RN, Warren RJ, Foley B.** Heterotopic bone formation in the patient with burn injuries. A retrospective assessment of contributing factors and methods of investigation. *J Burn Care Rehabil* 1989; 10: 331-5.
244. **Vasen AP, Lasey SH, Keith MW, Shaffer JW.** Functional range of motion of the elbow. *J Hand Surg [Am]* 1995; 20-A: 288-92.
245. **Vastel L, Kerboull L, Dejean O, Courpied JP, Kerboull M.** Prevention of heterotopic ossification in hip arthroplasty. The influence of the duration of treatment. *Int Orthop* 1999; 23: 107-10.

246. **Vince KG, Miller JE.** Cross-union complicating fracture of the forearm. Part I: Adults. *J Bone Joint Surg* 1987; 69A: 640-53.
247. **Viola RW, Hanel DP.** Early "simple" release of posttraumatic elbow contracture associated with heterotopic ossification. *J Hand Surg* 1999; 24A: 370-80.
248. **Viola RW, Hastings H II.** Treatment of ectopic ossification about the elbow. *Clin Orthop* 2000; 370: 65-86.
249. **Vorenkamp SE, Nelson TL.** Ulnar nerve entrapment due to heterotopic bone formation after a severe burn. *J Hand Surg* 1987; 12A: 378-80.
250. **Wagner C.** Determination of the rotary flexibility of the elbow joint. *European J Appl Physiol* 1977; 37: 47-59.
251. **Wainapel SF, Rao PU, Schepsis AA.** Ulnar nerve compression by heterotopic ossification in a head-injured patient. *Arch Phys Med Rehabil* 1985; 66: 512-4.
252. **Walton M, Rothwell AG.** Reactions of thigh tissues of sheep to blunt trauma. *Clin Orthop* 1983; 176: 273-81.
253. **Weber FE, Schmökel h, Oelgeschläger M, Nickel J, Maly FE, Hortschansky P, Grätz KW.** Deletion mutants of BMP folding variants act as BMP antagonists and are efficient inhibitors for heterotopic ossification. *J Bone Miner Res* 2003; 18: 2142-51.
254. **Weinstein LS, Yu S, Warner DR, Liu J.** Endocrine manifestations of stimulatory G protein-subunit mutations and the role of genomic imprinting. *Endocr Rev* 2001, 22: 675-705.
255. **Wharton GW, Morgan TH.** Ankylosis in the paralyzed patient. *J Bone Joint Surg* 1970; 52A: 105.
256. **Wilkinson JM, Stockley I, Hamer AJ, Barrington NA, Eastell R.** Biochemical markers of bone turnover and development of heterotopic ossification after total hip arthroplasty. *J Orthop Res* 2003; 21: 529-34.
257. **Wlodarski KH.** Bone histogenesis mediated by non-osteogenic cells. *Clin Orthop* 1991; 272: 8.
258. **Wozney JM, Rosen V.** Bone morphogenetic protein and bone morphogenetic protein gene family in bone formation and repair. *Clin Orthop* 1998; 346: 26-37.
259. **Wozney JM, Rosen V, Celeste et al.** Novel regulators of bone formation: Molecular clones and activities. *Science* 1988; 242: 1528-34.
260. **Wurnig C, Schwameis E, Bitzan P, Kainberger F.** Six-year results of a cementless stem with prophylaxis against heterotopic bone. *Clin Orthop* 1999; 361: 150-8.
261. **Xu M, Shore EM.** Mutational screening of the bone morphogenetic protein 4 gene in a family with fibrodysplasia ossificans progressiva. *Clin Orthop* 1998; 346: 53-8.
262. **Zimmerman LB, De Jesus-Escobar JM, Harland RM.** The Spemann organizer signal noggin binds and inactivates bone morphogenetic protein 4. *Cell* 1996; 86: 599-606.