

ΠΑΝΕΠΙΣΤΗΜΙΟ ΘΕΣΣΑΛΙΑΣ  
ΣΧΟΛΗ ΕΠΙΣΤΗΜΩΝ ΥΓΕΙΑΣ  
ΙΑΤΡΙΚΟ ΤΜΗΜΑ - ΤΟΜΕΑΣ ΧΕΙΡΟΥΡΓΙΚΟΣ  
ΧΕΙΡΟΥΡΓΙΚΗ ΚΛΙΝΙΚΗ ΘΩΡΑΚΑ - ΚΑΡΔΙΑΣ - ΑΓΓΕΙΩΝ  
ΔΙΕΥΘΥΝΤΗΣ: Ο ΚΑΘΗΓΗΤΗΣ ΠΑΝΑΓΙΩΤΗΣ ΣΠΥΡΟΥ

ΠΑΝ. ΕΤΟΣ 2002-2003

**ΧΕΙΡΟΥΡΓΙΚΗ ΘΕΡΑΠΕΙΑ ΤΟΥ ΚΑΡΚΙΝΟΥ  
ΤΟΥ ΠΝΕΥΜΟΝΑ - ΔΙΑΣΩΣΗ ΠΝΕΥΜΟΝΙΚΟΥ  
ΠΑΡΕΓΧΥΜΑΤΟΣ ΜΕ ΕΠΑΝΕΜΦΥΤΕΥΣΗ**

**ΔΗΜΗΤΡΙΟΥ Ι. ΦΙΛΙΠΠΟΥ**  
ΙΑΤΡΟΥ  
ΧΕΙΡΟΥΡΓΟΥ ΘΩΡΑΚΑ

ΔΙΔΑΚΤΟΡΙΚΗ ΔΙΑΤΡΙΒΗ

ΥΠΟΒΛΗΘΗΚΕ ΣΤΟ ΤΜΗΜΑ ΙΑΤΡΙΚΗΣ ΤΗΣ ΣΧΟΛΗΣ  
ΤΩΝ ΕΠΙΣΤΗΜΩΝ ΥΓΕΙΑΣ ΤΟΥ ΠΑΝΕΠΙΣΤΗΜΙΟΥ ΘΕΣΣΑΛΙΑΣ

ΛΑΡΙΣΑ 2003

.994 240 6  
A



**ΠΑΝΕΠΙΣΤΗΜΙΟ ΘΕΣΣΑΛΙΑΣ**  
**ΥΠΗΡΕΣΙΑ ΒΙΒΛΙΟΘΗΚΗΣ & ΠΛΗΡΟΦΟΡΗΣΗΣ**  
**ΕΙΔΙΚΗ ΣΥΛΛΟΓΗ «ΓΚΡΙΖΑ ΒΙΒΛΙΟΓΡΑΦΙΑ»**

Αριθ. Εισ.: 7839/1  
Ημερ. Εισ.: 27-11-2009  
Δωρεά: Π.Θ.  
Ταξιθετικός Κωδικός: Δ  
616.994 240 6  
ΦΙΛ

ΠΑΝΕΠΙΣΤΗΜΙΟ  
ΘΕΣΣΑΛΙΑΣ



004000083830

ΠΑΝΕΠΙΣΤΗΜΙΟ ΘΕΣΣΑΛΙΑΣ  
ΣΧΟΛΗ ΕΠΙΣΤΗΜΩΝ ΥΓΕΙΑΣ  
ΙΑΤΡΙΚΟ ΤΜΗΜΑ - ΤΟΜΕΑΣ ΧΕΙΡΟΥΡΓΙΚΟΣ  
ΧΕΙΡΟΥΡΓΙΚΗ ΚΛΙΝΙΚΗ ΘΩΡΑΚΑ - ΚΑΡΔΙΑΣ - ΑΓΓΕΙΩΝ  
ΔΙΕΥΘΥΝΤΗΣ: Ο ΚΑΘΗΓΗΤΗΣ ΠΑΝΑΓΙΩΤΗΣ ΣΠΥΡΟΥ

ΠΑΝ. ΕΤΟΣ 2002-2003

**ΧΕΙΡΟΥΡΓΙΚΗ ΘΕΡΑΠΕΙΑ ΤΟΥ ΚΑΡΚΙΝΟΥ  
ΤΟΥ ΠΝΕΥΜΟΝΑ - ΔΙΑΣΩΣΗ ΠΝΕΥΜΟΝΙΚΟΥ  
ΠΑΡΕΓΧΥΜΑΤΟΣ ΜΕ ΕΠΑΝΕΜΦΥΤΕΥΣΗ**

**ΔΗΜΗΤΡΙΟΥ Ι. ΦΙΛΙΠΠΟΥ**  
ΙΑΤΡΟΥ  
ΧΕΙΡΟΥΡΓΟΥ ΘΩΡΑΚΑ

ΔΙΔΑΚΤΟΡΙΚΗ ΔΙΑΤΡΙΒΗ

ΥΠΟΒΛΗΘΗΚΕ ΣΤΟ ΤΜΗΜΑ ΙΑΤΡΙΚΗΣ ΤΗΣ ΣΧΟΛΗΣ  
ΤΩΝ ΕΠΙΣΤΗΜΩΝ ΥΓΕΙΑΣ ΤΟΥ ΠΑΝΕΠΙΣΤΗΜΙΟΥ ΘΕΣΣΑΛΙΑΣ

ΛΑΡΙΣΑ 2003

## Η ΤΡΙΜΕΛΗΣ ΕΠΙΤΡΟΠΗ

ΠΑΝΑΓΙΩΤΗΣ ΣΠΥΡΟΥ  
ΠΑΣΧΑΛΗΣ-ΑΔΑΜ ΜΟΛΥΒΔΑΣ  
ΦΙΛΙΠΠΟΣ ΤΡΥΠΟΣΚΙΑΔΗΣ

ΚΑΘΗΓΗΤΗΣ  
ΚΑΘΗΓΗΤΗΣ  
ΑΝΑΠΛ. ΚΑΘΗΓΗΤΗΣ

## Η ΕΠΤΑΜΕΛΗΣ ΕΠΙΤΡΟΠΗ

ΠΑΣΧΑΛΗΣ-ΑΔΑΜ ΜΟΛΥΒΔΑΣ  
ΚΩΝΣΤΑΝΤΙΝΟΣ ΧΑΤΖΗΘΕΟΦΙΛΟΥ  
ΘΕΟΧΑΡΗΣ ΑΠΟΣΤΟΛΙΔΗΣ  
ΚΩΝΣΤΑΝΤΙΝΟΣ ΓΟΥΡΓΟΥΛΙΑΝΗΣ  
ΝΙΚΟΛΑΟΣ ΣΑΚΕΛΛΑΡΙΔΗΣ  
ΦΙΛΙΠΠΟΣ ΤΡΥΠΟΣΚΙΑΔΗΣ  
ΧΡΗΣΤΟΣ ΠΑΠΑΝΔΡΕΟΥ

ΚΑΘΗΓΗΤΗΣ  
ΚΑΘΗΓΗΤΗΣ  
ΚΑΘΗΓΗΤΗΣ  
ΚΑΘΗΓΗΤΗΣ  
ΚΑΘΗΓΗΤΗΣ  
ΑΝΑΠΛ. ΚΑΘΗΓΗΤΗΣ  
ΕΠΙΚ. ΚΑΘΗΓΗΤΗΣ

*“Η έγκριση της Διδακτορικής Διατριβής υπό της Ιατρικής Σχολής Πανεπιστημίου Θεσσαλίας δεν υποδηλοί αποδοχή των γνώμων του συγγραφέως”  
Νόμος 5343/32, άρθρο 202 παρ. 2 και Νόμος 1268/82, άρθρο 50 παρ. 8*

ΠΑΝΕΠΙΣΤΗΜΙΟ ΘΕΣΣΑΛΙΑΣ  
ΙΑΤΡΙΚΟ ΤΜΗΜΑ

**ΠΡΟΕΔΡΟΣ ΤΜΗΜΑΤΟΣ  
ΠΑΣΧΑΛΗΣ - ΑΔΑΜ ΜΟΛΥΒΔΑΣ**

*Στους γονείς μου*

*στη γυναίκα μου  
και την κόρη μου Ιωάννα*

## ΠΕΡΙΕΧΟΜΕΝΑ

ΠΡΟΛΟΓΟΣ	9
----------	---

### ΓΕΝΙΚΟ ΜΕΡΟΣ

<b>ΙΣΤΟΡΙΑ ΤΗΣ ΧΕΙΡΟΥΡΓΙΚΗΣ ΤΟΥ ΚΑΡΚΙΝΟΥ ΤΟΥ ΠΝΕΥΜΟΝΑ</b>	13
---	----

A) ΓΙΑΤΙ Η ΙΣΤΟΡΙΑ ΕΙΝΑΙ ΣΗΜΑΝΤΙΚΗ ΓΙΑ ΤΟΥΣ ΘΩΡΑΚΟ-ΧΕΙΡΟΥΓΟΥΣ;	13
--	----

B) ΕΞΕΛΙΞΗ ΤΗΣ ΧΕΙΡΟΥΡΓΙΚΗΣ ΑΝΤΙΜΕΤΩΠΙΣΗΣ ΤΟΥ ΚΑΡΚΙΝΟΥ ΤΟΥ ΠΝΕΥΜΟΝΑ	14
---	----

<b>Ο ΚΑΡΚΙΝΟΣ ΤΟΥ ΠΝΕΥΜΟΝΑ</b>	21
--------------------------------	----

- Διάγνωση του βρογχογενούς καρκίνου	26
--------------------------------------	----

- Κλινικά σημεία και συμπτώματα	26
---------------------------------	----

1. Σύνδρομο έκτοπης παραγωγής ορμονών	33
---------------------------------------	----

2. Παρανεοπλασματικά σύνδρομα	33
-------------------------------	----

3. Τα αντιγόνα	34
----------------	----

- Θεραπεία του βρογχογενούς καρκίνου - Γενικά μέτρα	34
---	----

A) Θεραπεία του μικροκυτταρικού καρκίνου	35
--	----

B) Θεραπεία του μη μικροκυτταρικού βρογχογενούς καρκίνου	36
--	----

<b>ΒΡΟΓΧΟΠΛΑΣΤΙΚΕΣ ΕΓΧΕΙΡΗΣΕΙΣ</b>	38
------------------------------------	----

- Ενδείξεις βρογχοπλαστικών εγχειρήσεων	39
---	----

- Αποτελέσματα βρογχοπλαστικών εγχειρήσεων για καρκίνο πνεύμονα	51
---	----

### ΕΙΔΙΚΟ ΜΕΡΟΣ

ΕΓΧΕΙΡΗΣΕΙΣ ΔΙΑΣΩΣΗΣ ΠΝΕΥΜΟΝΙΚΟΥ ΠΑΡΕΓΧΥΜΑΤΟΣ ΜΕ ΕΠΑΝΕΜΦΥΤΕΥΣΗ (Reimplantation, Autotransplantation, Bench Surgery)	
---	--

ΣΚΟΠΟΣ	59
--------	----

ΥΛΙΚΟ - ΜΕΘΟΔΟΙ	59
-----------------	----

ΑΠΟΤΕΛΕΣΜΑΤΑ	77
ΣΥΖΗΤΗΣΗ	80
ΣΥΜΠΕΡΑΣΜΑΤΑ	88
ΠΕΡΙΛΗΨΗ	89
SUMMARY	91
ΒΙΒΛΙΟΓΡΑΦΙΑ	93



## ΠΡΟΛΟΓΟΣ

Ο καρκίνος του πνεύμονα αποτελεί πάντα επίκαιρο και τραγικό πρόβλημα και ιδίως το πιο συχνό και ενεργοβόρο για τα συστήματα υγείας νεόπλασμα. Δεν υπερβάλλουν όσοι θεωρούν τον καρκίνο του πνεύμονα ως τη φθίση των νέων καιρών. Κοινωνική μάστιγα που δημιουργεί εκατόμβες θυμάτων, αυτός, όπως και εκείνη-άγνωστη η αιτιολογία, δύσκολη η πρόγνωση, αμφίβολη η θεραπεία. Ευθύνονται τα γονίδια ή το περιβάλλον; Πώς μπορούμε να επιταχύνουμε τη διάγνωση ώστε να επισπεύσουμε τη θεραπεία; Ο πνευμονικός καρκίνος είναι συχνά και δυνητικά θανατηφόρα νόσος υπεύθυνος για περισσότερους κατά έτος θανάτους από ό,τι το άθροισμα των καρκίνων του παχέως εντέρου, του τραχήλου και του μαστού. Οι περισσότεροι εκτεθειμένοι στον κίνδυνο είναι οι ενεργοί καπνιστές αλλά η επίπτωση του πνευμονικού καρκίνου παραμένει υψηλή ακόμη και πολλά χρόνια μετά τη διακοπή του καπνίσματος. Οι μέχρι σήμερα θεραπευτικές προσπάθειες δεν είχαν αξιοσημείωτη επίδραση στη συνολική πενταετή επιβίωση των 7-13% που παραμένει αμετάβλητη κατά τα τελευταία 30 χρόνια. Τα ποσοστά ίασεως παραμένουν εξαρτημένα από τη σταδιοποίηση της νεοπλασίας. Εάν η νόσος ανιχνευτεί σε ασθενείς με εγχειρήσιμο όγκο σταδίου I, η πενταετής επιβίωση μπορεί να φθάσει το 70%. Ωστόσο τα οδηγία συμπτώματα της πνευμονικής νεοπλασίας εμφανίζονται αργά στη φυσική πορεία της νόσου, εφόσον το 80% των ασθενών έχουν ήδη μη εξαιρεσίμη νεοπλασία και μόνον το 20% βρίσκεται στο στάδιο I.

Για να βελτιωθεί η θνητότητα της νόσου θα πρέπει να διαγνώσουμε τη νόσο σε πρωιμότερο στάδιο, ιδεωδώς στο στάδιο I μεταξύ ασυμπτωματικών ατόμων υψηλού κινδύνου.

Μετά την πρώιμη διάγνωση, η ριζική χειρουργική θεραπεία έχει τον πρώτο λόγο εφόσον είναι εφικτή.

Πλην των κλασικών εγχειρήσεων που διενεργούνται σήμερα (τμηματοεκτομή, λοβεκτομή, πνευμονεκτομή) σημαντική βοήθεια για τη βελτίωση της πρόγνωσης της νόσου και την αύξηση των ποσοστών επιβίωσης έχουμε και

με την εφαρμογή των πάσης φάσης βρογχοπλαστικών εγχειρήσεων, πάντα φυσικά με τις σωστές ενδείξεις.

Η παρούσα έρευνα αφορά ιδιαίτερες περιπτώσεις ασθενών με κεντρικής κατανομής όγκους τόσο από πλευράς βρογχικών όσον και αγγειακών στελεχών (σταδίου III). Οι ασθενείς είχαν πτωχή καρδιοαναπνευστική λειτουργία και η κλασική πνευμονεκτομή θα ήταν ασύμβατη για τη ζωή.

Οι εγχειρήσεις επανεμφύτευσης (in vivo ή ex-situ) βελτιώνουν την πτωχή επιβίωση των ασθενών αυτών. Η διατριβή απαρτίζεται από το Γενικό και το Ειδικό μέρος. Στο Γενικό μέρος επιχειρείται συνοπτικά η παρουσίαση: α) Της ιστορικής διαδρομής και του ρόλου της χειρουργικής θώρακα στην αντιμετώπιση του καρκίνου του πνεύμονα, β) Σύντομης ανασκόπησης της πρόληψης, διάγνωσης και θεραπείας του καρκίνου του πνεύμονα και γ) Του ρόλου των βρογχοπλαστικών εγχειρήσεων στη βελτίωση της θνητότητας και της αύξησης της επιβίωσης.

Στο ειδικό μέρος παραθέτουμε: α) Το δικό μας υλικό και τη μεθοδολογία, β) Τα αποτελέσματα, γ) Συζήτηση επί των ευρημάτων, δ) Συμπεράσματα, ε) Περίληψη στην ελληνική και αγγλική γλώσσα και τέλος παράθεση των βιβλιογραφικών δεδομένων.

Θεωρώ υπέρτατη υποχρέωσή μου να ευχαριστήσω τον Καθηγητή και δάσκαλό μου κ. Παναγιώτη Σπύρου, κύριο εισηγητή της διατριβής τόσο για την αμέριστη ηθική και επιστημονική συμπαράσταση που έδειξε στην πορεία όλης αυτής της δοκιμασίας, όσο και για τη φροντίδα και το ενδιαφέρον με τα οποία με περιέβαλε σε όλη τη μέχρι σήμερα πορεία μου. Θέλω να πιστεύω ότι θα φανώ αντάξιος των προσδοκιών του.

Επίσης εκφράζω τις ιδιαίτερες ευχαριστίες στον καθηγητή Πνευμονολογίας του Αριστοτελείου Πανεπιστημίου Θεσσαλονίκης κ. Δημήτρη Πατάκα και τον Αναπληρωτή Καθηγητή Λάζαρο Σιχλετίδη για τις πολύ σημαντικές συμβουλές και το ενδιαφέρον με το οποίο παρακολούθησαν όλες τις φάσεις της εργασίας.

Ακόμη ευχαριστώ θερμά όλους του συναδέλφους μου για τη συμβολή τους στην πραγματοποίηση των εγχειρήσεων αυτών.

Τέλος στον Πρόεδρο του Ιατρικού Τμήματος των Σχολών Επιστημών Υγείας καθηγητή Φυσιολογίας Πασχάλη Αδάμ Μολυβδά, όπως και όλη την επταμελή επιτροπή εκφράζω τις θερμές ευχαριστίες για την κατανόηση που έδειξαν σε όλες τις φάσεις της διατριβής μου.



## ΙΣΤΟΡΙΑ ΤΗΣ ΧΕΙΡΟΥΡΓΙΚΗΣ ΤΟΥ ΚΑΡΚΙΝΟΥ ΤΟΥ ΠΝΕΥΜΟΝΑ

### Α) ΓΙΑΤΙ Η ΙΣΤΟΡΙΑ ΕΙΝΑΙ ΣΗΜΑΝΤΙΚΗ ΓΙΑ ΤΟΥΣ ΘΩΡΑΚΟΧΕΙΡΟΥΡΓΟΥΣ;

Ο Thomas (1979) πρώην κοσμήτορας της Ιατρικής Σχολής του Harvard λόγιος επιστήμονας και χαρισματικός καθηγητής ο οποίος ολοκλήρωσε την καριέρα του ως Πρόεδρος του Κέντρου Καρκίνου Memorial Sloan Kettering στη συλλογή ιατρικών δοκιμών του "The Medusa and the Snail" "More Notes of a Biology Watcher" συζητά τις ιδέες του για τη βελτίωση της σειράς προ-παρασκευαστικών μαθημάτων στην Ιατρική και καταλήγει στο εξής: *"Η ιστορία πρέπει να εξετάζεται με σφρίγος"*. Αυτή είναι η σκοπιά ενός Ιατρικού Εκπαιδευτικού.

Εξάλλου, ο διακεκριμένος επίτιμος καθηγητής Ιστορίας Rudolph (2000) παρατήρησε ότι η μελέτη της ιστορίας θα όξυνε την κατανόηση των ρόλων του παραδόξου της αμφιβολίας και του λάθους στις ανθρώπινες σχέσεις το δε τελικό του σχόλιο είναι ενδιαφέρον και περιέργως κατάλληλο: *"όταν ένας χειρουργός κάνει μία τομή το παρελθόν κάνει την τομή μαζί του"*.

Δια μέσου της Ιατρικής Ιστορίας έχουμε τη δυνατότητα να ρίξουμε μια πρώιμη ματιά στο πόσο μεγάλη είναι η έκταση των επαναστατικών χειρουργικών επεμβάσεων για κακοήθεις ασθένειες. Η επιτυχημένη πνευμονεκτομή των Graham και Singer 1933 καθιερώθηκε για μισό αιώνα ως η συνήθης χειρουργική επέμβαση για καρκίνο του πνεύμονα. Η εργασία των Churchill και συν. 1950 πριν την ετήσια συνάντηση της American Association for Thoracic Surgery γνώρισε τεράστια κατακραυγή επειδή πρότεινε την προαιρετική λοβεκτομή σε περιπτώσεις όπου η πνευμονεκτομή θα ήταν φυσιολογικά εφικτή. Στην κλινική τους πράξη στο Massachusetts General Hospital (MGH) πριν το 1948 είχαν φέρει εις πέρας 31 λοβεκτομές και 87 πνευμονεκτομές, παράγοντας έτσι συγκρίσιμα αποτελέσματα επιβίωσης.

Ο Graham ανταπάντησε *"πρέπει να διαχωρίσουμε την ιδανική χειρουργική"*

γική επέμβαση για τον καρκίνο από τη χειρουργική επέμβαση που θεωρητικά δεν είναι ιδανική αλλά που θα είναι αποτελεσματική κάποιες φορές”. Ο Ochsner 1978 δήλωσε ότι “η λοβεκτομή θα πρέπει να περιοριστεί σε αυτές τις περιπτώσεις όπου η πνευμονεκτομή αντενδείκνυται, όχι σε αυτές όπου μπορεί να γίνει λοβεκτομή”.

Μέχρι το τέλος της δεκαετίας του '50 είχε γίνει γενικά αποδεκτή η αρχή της λοβεκτομής ως της ενδεδειγμένης χειρουργικής επέμβασης για τον καρκίνο του πνεύμονα όπου αυτή ήταν δυνατόν να εφαρμοστεί. Αυτό ήταν ένα μάθημα ιστορίας.

Οι Wilkins και συν. το 1978 σχετικά με την αναφορά τους στα 40 χρόνια αφαίρεσης οργάνων στο MGH (1931-1970) σημειώνουν 9 περιπτώσεις λοβεκτομής ως τελική θεραπεία για καρκίνο του πνεύμονα. Ακόμη σε αυτό το ίδρυμα (MGH) όπου το 1939 οι Churchill και Belsey είχαν καθορίσει το πνευμονικό λοβό ως βασικό συστατικό του πνεύμονα, η κίνηση προς ακόμη περισσότερο περιορισμένες αφαιρέσεις συγκριτικά με τη λοβεκτομή ήταν εξαιρετικά αργή. Ως συμπέρασμα της συζήτησης της American Association for Thoracic Surgery το 1950 ο Leo Eloesser μας εφοδίασε με το προφητικό του σχόλιο: “Η προσπάθειά μας να ξεριζώσουμε αυξάνοντας προοδευτικά τα πνευμονικά όρια της χειρουργικής επέμβασης δεν είναι ο σωστός δρόμος που πρέπει να ακολουθήσουμε”.

Η γνώση της ιστορίας επιτρέπει την απαραίτητη καθοδήγηση στην επιλογή της κατάλληλης χειρουργικής επέμβασης.

## **B) ΕΞΕΛΙΞΗ ΤΗΣ ΧΕΙΡΟΥΡΓΙΚΗΣ ΑΝΤΙΜΕΤΩΠΙΣΗΣ ΤΟΥ ΚΑΡΚΙΝΟΥ ΤΟΥ ΠΝΕΥΜΟΝΑ**

Η προοδευτική εξέλιξη της χειρουργικής αντιμετώπισης του καρκίνου του πνεύμονα πηγάζει από τη γενική χειρουργική πρακτική στη θωρακική ειδικότητα. Από την προοπτική μιας χρονικής ευθείας που αντανakλά τις τυχαίες απαρχές θωρακοχειρουργικών επεμβάσεων μέχρι την εξέλιξη των ασφαλών θωρακοτομών και των επεμβάσεων αφαίρεσης πνεύμονα η χειρουργική αντιμετώπιση του καρκίνου του πνεύμονα είναι συνυφασμένη με

την πρόοδο της επιστήμης σε άλλα γνωστικά πεδία.

Η χειρουργική αντιμετώπιση του καρκίνου του πνεύμονα έγινε πραγματικότητα μόνον στον 20ο αιώνα. Ωστόσο προγενέστερες ανακαλύψεις στην ανατομία και τη φυσιολογία, βελτίωση της αναισθησίας, ανακάλυψη αιτιών της μόλυνσης και οι αρχές αντισηψίας, ανακάλυψη ακτίνων Χ και η εφαρμογή της βρογχοσκόπησης συνέβαλαν στην εκρηκτική πρόοδο των σύγχρονων εποχών.

Αυτή η εξέλιξη όπως διαπιστώνεται από τον Naef (1990) ήταν το τελικό αποτέλεσμα ηρωικών προσπαθειών πρωτοπόρων στο πεδίο της χειρουργικής που επέμεναν στον αγώνα τους να παράσχουν χειρουργική λύση για τα δύσκολα προβλήματα των ενδοθωρακικών νοσημάτων. Η δραματική αύξηση στα περιστατικά καρκίνου του πνεύμονα από το 1930 μέχρι σήμερα αποτέλεσαν το κίνητρο για τους καινοτόμους χειρουργούς να τελειοποιήσουν τη δεξιότητά, της θεραπευτικής αφαίρεσης εκφυλισμένων μελών ή της χειρουργικής επίθεσης κατά της κακοήθειας του πνεύμονα.

Η οργάνωση συγκεκριμένων μονάδων περίθαλψης ασθενών με θωρακικά τραύματα, κατά τη διάρκεια του Β' Παγκοσμίου Πολέμου ήταν το πρώτο βήμα για την οργάνωση της θωρακοχειρουργικής ως νέας ειδικότητας.

Η αυξανόμενη γνώση της βιολογίας του καρκίνου του πνεύμονα κυοφόρησε τη χειρουργική προσέγγιση της θεραπείας και αναπτύχθηκε ένα σκεπτικό κριτηρίων επιλογής ασθενών προς χειρουργική επέμβαση βασισμένο στις προσδοκίες των τελικών αποτελεσμάτων. Η συνειδητοποίηση της παρουσίας μιας συστηματικής νόσου ακόμη και σε ασθενείς που υποτίθεται ότι είχαν γλυτώσει μετά τη θεραπευτική εκτομή έδωσε μεγάλη ώθηση για μελέτες ενδεχόμενων πολυμορφικών θεραπειών αρχικά με την ακτινοβολία και σταδιακά με τη χημειοθεραπεία και τα συνδυασμένα προγράμματα αυτών των δύο. Σήμερα η πρόοδος της βιολογικής γνώσης και της τεχνικής εξειδίκευσης της αφαίρεσης του πνεύμονα ενώνονται στο περιβάλλον της πολυμορφικής θεραπείας.

Στον 21ο αιώνα η χειρουργική αντιμετώπιση του καρκίνου του πνεύμονα θα συνεχίσει να είναι συνυφασμένη με την εξέλιξη των επιστημών στα διά-

φορα γνωστικά πεδία.

Τώρα είναι η στιγμή να δούμε τη χειρουργική προσέγγιση σε αυτήν την ασθένεια μέσα από την προοπτική της ιστορίας της.

### **α) Αναδρομή: 1880-1928. Τόπος δοκιμής**

Πριν το 1890 ο καρκίνος του πνεύμονα διαγνώσκονταν κυρίως στις νεκροτομές και πολύ σπάνια εν ζωή. Οι ιατροί είχαν πολύ λίγα μέσα για να παρακολουθήσουν τις διαταραχές του θώρακα.

Ο Laennec το 1815 συνέγραψε την πρώτη περιεκτική ομιλία στην παθολογία του καρκίνου του πνεύμονα η οποία συμπεριλαμβάνεται στο Dictionnaire des Sciences Medicales (Λεξικό των Ιατρικών Επιστημών). Η εξέταση της σιέλου και των βλεννών για τη διάγνωση των καρκινικών κυττάρων προτάθηκε το 1821 από τον Andral και συστήθηκε από άλλους από το 1871 μέχρι σήμερα. Η ανακάλυψη των ακτίνων roentgen το 1895 από τον Roentgen και η εισαγωγή της βρογχοσκόπησης από τον Killian το 1897 βελτίωσαν την κλινική διαγνωστική ικανότητα.

Από το 1880 μέχρι 1924 πολλοί χειρουργοί στην Ευρώπη και τις ΗΠΑ μελέτησαν το πρόβλημα των λοβεκτομών και της πνευμονεκτομής με πειραματικό τρόπο και επιβεβαίωσαν ότι τα ζώα μπορούν να επιβιώσουν μετά από πνευμονεκτομή. Τα πλεονεκτήματα των χαρακτηριστικών επιδέσεων (ligation) των αγγείων και οι μέθοδοι χειρισμού βρογχικών τμημάτων ξεκαθαρίστηκαν. Οι χειρουργοί πήραν θάρρος να εφαρμόσουν τα ευρήματα των μελετών από τα ζώα στους ανθρώπους. Ωστόσο συνειδητοποίησαν ότι έπρεπε να επινοήσουν χειρουργικές επεμβάσεις που να ανταποκρίνονται στις διαφορετικές συνθήκες. Από το 1900 έως 1920 το εμφύσημα και η φυμάτιωση αποτέλεσαν τον τόπο πειραματισμού για την ανάπτυξη των τεχνικών της πνευμονικής αφαίρεσης.

Το 1913 ο Davies προχώρησε σε λοβεκτομή ορόσημο για τον καρκίνο του πνεύμονα χρησιμοποιώντας καινούργια τεχνική (dissection) αξιοσημείωτη με την ομοιότητά της με τη χειρουργική πρακτική του σήμερα. Ωστόσο δεν της δόθηκε μεγάλη προσοχή και δε χρησιμοποιήθηκε ξανά για αρκετά



χρόνια.

### **β) Αναδρομή 1929-1933 - Αρχή της νέας περιόδου**

Το 1929 ο Brunh δημοσίευσε μια λεπτομερή συστηματική περιγραφή λοβεκτομής ενός σταδίου και είδε ότι η μέθοδος ήταν ασφαλής - ένας θάνατος σε 6 ασθενείς. Μεγάλη έμφαση δόθηκε στη σημασία της διατήρησης παροχής αίματος στο βρόγχο. Δεν υπήρχαν επιζώντες από τις λίγες επιχειρηθείσες πνευμονεκτομές που έγιναν πριν το 1931 όταν ο Nissen διεξήγαγε την πρώτη καταγεγραμμένη επιτυχή ολική πνευμονεκτομή για βρογχεκτασίες, σε 12χρονο κοριτσάκι, η οποία προτιμήθηκε, για να μη μείνει το μολυσμένο τμήμα του πνεύμονα.

Ενάμισυ χρόνο αργότερα ο Haight το 1934 διεξήγαγε τη δεύτερη επιτυχημένη πνευμονεκτομή σε ένα 13χρονο κοριτσάκι με βρογχεκτασίες στον αριστερό πνεύμονα.

Ο Nissen δήλωσε το 1949 ότι *“όταν ο Haight και εγώ τολμήσαμε να αφαιρέσουμε ολόκληρο πνεύμονα, ελπίζαμε ότι η χειρουργική αντιμετώπιση του βρογχογενούς καρκινώματος θα βελτιωνόταν κάποια μέρα από αυτή την εμπειρία, μια ελπίδα που σύντομα έγινε αντιληπτή”*.

### **γ) Αναδρομή: 1933 - Χειρουργική αντιμετώπιση του καρκίνου του πνεύμονα - Μια πραγματικότητα**

Το 1933 όλοι οι ασθενείς που υποβλήθηκαν σε πνευμονεκτομή για καρκίνο του πνεύμονα απεβίωσαν σε διάστημα 8 ημερών. Ωστόσο η γενική υπόθεση ήταν ότι μόνο η πλήρης πνευμονεκτομή θα πρόσφερε θεραπεία στον καρκίνο του πνεύμονα.

Στις 5 Απριλίου 1933 ο Evarts Graham διεξήγαγε την πρώτη πνευμονεκτομή ενός σταδίου για καρκίνωμα αριστερού λοβού. Ο ασθενής De James L. Gilmore ήταν ακόμη ζωντανός και ακόμη κάπνιζε 24 χρόνια μετά την επέμβαση όταν πέθανε ο Graham το 1957 από καρκίνο του πνεύμονα. Σήμερα αυτή η περίπτωση θα σταδιοποιείτο ως T<sub>2</sub>N<sub>1</sub>M<sub>0</sub> (στάδιο IIB) με περίπου 40% πιθανότητας 5ετής επιβίωσης.

Το σχόλιο του Sir Russell Brock κατά τον επικήδειο του Dr Graham (31

Μαρτίου 1957) αντανακλά τη σημαντικότητα της επέμβασης ορόσημο: “Όσοι από εμάς αγωνίζονταν με την επέμβαση του βρογχικού καρκινώματος στις αρχές δεκαετίας του 30 θυμόμαστε πολύ καλά την εμφανή απελπιστικότητα του προβλήματος που αντιμετώπιζε ο χειρουργός”. Τότε σαν ένα μέγα φως μας φώτισε η έκθεση του Graham για την αφαίρεση ολόκληρου του καρκίνου. Ήταν ο ουσιαστικός καταλύτης που έβαλε μπρος το τραίνο της προόδου της σύγχρονης αντιμετώπισης του καρκίνου του πνεύμονα με επέμβαση που ακόμη αποτελεί την περισσότερο ικανοποιητική μέθοδο που είναι διαθέσιμη...”.

Ο Graham ήταν ο πρώτος βιοχημικός χειρουργός, ο πρώτος φυσιολόγος χειρουργός. Σύμφωνα με τα λεγόμενά του “το φυσιολογικό όριο της χειρουργικής είναι ικανό για απεριόριστη επέκταση, αν σκεφτούμε το χειρουργό ως κάποιον που ενδιαφέρεται σε κάτι παραπάνω από το να κόβει και να ράβει”.

#### **δ) Αναδρομή: 1933-1956 - 20ος αιώνας - Τελικό κεφάλαιο**

Ιστορικές επαναστατικές πρόοδοι έλαβαν χώρα μετά τη δημοσίευση της έκθεσης Graham. Πρέπει να σημειωθεί ωστόσο ότι πρώτος ο Davies το 1913 ανέφερε την τεχνική της ενός σταδίου λοβεκτομής η οποία όμως αγνοήθηκε ευρέως. Οι Churchill και Belsey το 1939 ήταν ο πρώτος που ακολούθησε την επέμβαση Davies λοβεκτομή για καρκίνο.

Όπως παρατηρεί ο Hurt (1996) η αναισθητική πρακτική τότε, απαιτούσε οι ενδοθωρακικές επεμβάσεις να διεξάγονται πολύ γρήγορα. Η χρονοβόρα τεχνική δεν καθιερώθηκε ή δεν έγινε ευρέως αποδεκτή μέχρι όταν έγιναν οι ανατομικές μελέτες του Brewer το 1940.

Ο Reinhoff (1933) γενικός χειρουργός ανέφερε δύο επιτυχείς πνευμονεκτομές 2 μήνες μετά την επέμβαση ορόσημο του Graham, ο δε Archibald το 1934 διεξήγαγε πνευμονεκτομή ενός σταδίου στις 7 Ιουλίου 1933. Το Νοέμβριο 1933 ο Overholt ολοκλήρωσε την πρώτη επιτυχή δεξιά πνευμονεκτομή, σε μια γυναίκα 33 ετών που δε νόσησε ξανά μέχρι το θάνατό της 29 χρόνια μετά.

Τελειοποιήσεις στη χειρουργική αντιμετώπιση της φυματίωσης οδήγησαν στην ανάπτυξη χειρουργικών τεχνικών που εφαρμόστηκαν στις πνευμονικές εκτομές. Η μερική εκτομή (segmental resection) περιγράφηκε πρώτη φορά το 1939 αναφορικά με την αφαίρεση της γλωσσίδας τμήματος του αριστερού άνω λοβού και αργότερα η επέμβαση πρωθήθηκε από τον Overholf (1934) σε περίπτωση βρογχεκτασιών.

Η τεχνική αργότερα συστήθηκε σε ασθενείς με καρκίνο και με περιορισμένη πνευμονική εφεδρεία και των οποίων η περίπτωση ήταν χειρουργήσιμη.

Το 1972 ο Le Roux ανέφερε τα αποτελέσματα 17 ασθενών με μικρούς περιφερικούς όγκους όπου εφαρμόστηκε η μερική αφαίρεση, παρατήρησε δε ότι η επέμβαση που διεξαγόταν για την αντιμετώπιση βρογχικού καρκινώματος ακολουθείται από επιβίωση και ρυθμούς επανεμφάνισης παρόμοια με αυτά που επιτυγχάνονταν με πιο εκτεταμένες τομές και για όγκους του ίδιου μεγέθους.

Το 1972 ο Jensik και συν. του πρότειναν ότι η τμηματεκτομή μπορεί να είναι μια επιπρόσθετη αφαίρεση για πρώιμου σταδίου μη μικροκυτταρικού καρκίνου του πνεύμονα. Άλλοι ερευνητές ανέφεραν αποτελέσματα χρησιμοποιώντας μικρότερες αφαιρέσεις για νόσο σταδίου I, αλλά αυτές εξετάστηκαν ως συμβιβαστικές επεμβάσεις για ασθενείς με περιορισμένη αναπνευστική λειτουργία. Οι ενδείξεις για τμηματεκτομή παρέμειναν αντιφατικές μέχρι που διεξήχθη τυχαιοποιημένη κλινική δοκιμή από το National Cancer Institute (NCI) και η ομάδα Μελέτης Καρκίνου του Πνεύμονα Βορείου Αμερικής (North American Lung Cancer Study Group) διευθέτησε το ζήτημα. Οι ασθενείς που υποβάλλονταν σε μερική αφαίρεση εμφάνιζαν χαρακτηριστικά μεγαλύτερους ρυθμούς επανεμφάνισης και ρυθμούς θανάτου σε σχέση με αυτούς που υποβάλλονταν σε λοβεκτομή. Η μελέτη επιβεβαίωσε τη λοβεκτομή ως τη χειρουργική επέμβαση επιλογής για ασθενείς με T<sub>1</sub>N<sub>0</sub>M<sub>0</sub> μη μικροκυτταρικό νεόπλασμα του πνεύμονα.

Το μονοπάτι που οδήγησε στη σημερινή τυποποιημένη λοβεκτομή ήταν δύσβατο και μακρύ- περίπου 600 χρόνια - και καμία άλλη επέμβαση δεν

“φορτώθηκε” με τόσες πολλές χειρουργικές και μετεγχειρητικές δυσκολίες και τόση πολλή απαισιοδοξία ή δημιούργησε την ανάγκη τόσο πολύ αυστηρής συνεργασίας πολλών επιστημονικών πεδίων.

Η ιδέα της συντηρητικής επέμβασης bronchial sleeve resection που αναπτύχθηκε στα τέλη του 20ου αιώνα σε σχέση με την αντιμετώπιση του καρκίνου του πνεύμονα δείχνει ότι η φιλοσοφία και οι τεχνικές αναπτύχθηκαν από την ανάγκη να λυθούν προβλήματα που δεν υπάγονταν στις παραδοσιακές διαδικασίες. Ο στόχος ήταν να εξασφαλιστεί η ευκαιρία για τη θεραπεία ασθενών που δεν θα άντεχαν πνευμονεκτομή καθώς και αυτών με μικρούς όγκους που περιελάμβαναν το στελεχιαίο βρόγχο και τον άνω λοβαίο βρόγχο. Στο Βερολίνο ο Gijmk (1981) περιέγραψε πειράματα χρησιμοποιώντας πρόσθιες θωρακοτομές (σε 6 σκύλους και 14 κουνέλια) κατά τις οποίες “εξωτερίκευε” τον πνεύμονα και μετά πραγματοποιούσε την πνευμονική εκτομή. Τα πειράματά του διέψευσαν προγενέστερες θεωρίες που έλεγαν ότι η αφαίρεση του πνεύμονα ήταν καταδικασμένη λόγω θρόμβωσης των αγγείων και άσηπτης νέκρωσης του υπολλειπόμενου πνεύμονα. Προέβλεψε και συμπέρανε ότι *“η τέχνη της χειρουργικής που στις πρόσφατες δεκαετίες χάρισε τόσες επεμβάσεις προς όφελος του ανθρώπινου είδους οι οποίες αρχικά θεωρούνταν ριψοκίνδυνες δε θα διστάσει στην καθιέρωση της πνευμονικής αφαίρεσης με εκρίζωση”*.

Σήμερα λοιπόν η θωρακοχειρουργική έχει γίνει πολύπλοκη και καλά αποτελέσματα θα εξασφαλίζονταν μόνο από χειρουργούς με ειδικές γνώσεις στις θωρακικές παθήσεις και με μεγάλη πρακτική εμπειρία στις χειρουργικές επεμβάσεις στο θώρακα. Εξάλλου και η τρομακτική τεχνολογική πρόοδος της καρδιοχειρουργικής από το 1960-1970 και μετά έδωσε σημαντική ώθηση.

## Ο ΚΑΡΚΙΝΟΣ ΤΟΥ ΠΝΕΥΜΟΝΑ

Ως καρκίνος του πνεύμονα αναφέρεται μια ομάδα νεοπλασιών των οποίων η καταβολή εδράζεται στο κατώτερο αναπνευστικό σύστημα, δηλαδή προέρχεται από ιστούς της τραχείας, των βρόγχων, των βρογχιολίων και του πνευμονικού παρεγχύματος. Στον πίνακα 1 ταξινομούνται οι διάφοροι τύποι καρκίνου του πνεύμονα σύμφωνα με τις υποδείξεις της Παγκόσμιας Οργάνωσης Υγείας (WHO).

### Πίνακας 1. Η ιστολογική ταξινόμηση του καρκίνου

---

#### *I. Επιθηλιακά νεοπλάσματα*

##### A. Καλοήγη

1. Θηλώματα
2. Αδενώματα

##### B. Κακοήγη καρκινώματα

1. Ακανθοκυτταρικό ή επιδερμοειδές
2. Αδιαφοροποίητο μικροκυτταρικό
3. Αδενοκαρκίνωμα
4. Αδιαφοροποίητο μεγαλοκυτταρικό
5. Καρκινοειδές
6. Κυλίνδρωμα
7. Βλεννοεπιδερμοειδές

#### *II. Νεοπλάσματα συνδετικού ιστού*

##### A. Καλοήγη

1. Λίπωμα, 2. Ίνωμα, 3. Νευρίνωμα, 4. Λεμφαγγείωμα,
5. Αιμαγγείωμα, 6. Μυοβλάστωμα, 7. Χόνδρωμα κ.ά.

##### B. Κακοήγη

1. Σαρκώματα (αγγειοσάρκωμα, χονδροσάρκωμα, ινοσάρκωμα, λειομυοσάρκωμα, λιποσάρκωμα, νευροϊνοσάρκωμα, οστεοσάρκωμα)
2. Αιμαγγειοπερικύττωμα
3. Πλασματοκύττωμα

### III. Μεσοθηλιακά νεοπλάσματα

A. Καλόηθες μεσοθηλίωμα

B. Κακόηθες μεσοθηλίωμα

### IV. Διάφορα

A. Καλοήθη

B. Κακοήθη

1. Καρκινোসάρκωμα

2. Πνευμονικό βλάστωμα

3. Κακόηθες μελάνωμα

4. Κακόηθες λέμφωμα

### V. Μεταστατικά νεοπλάσματα

### VI. Αμαρτώματα

---

Πατάκας Δημ., 1994

**Οι ιστολογικοί τύποι:** Ο επιδερμοειδής ή ακανθοκυτταρικός, ο αδιαφοροποίητος μικροκυτταρικός, ο αδιαφοροποίητος μεγαλοκυτταρικός, το αδενοκαρκίνωμα και ο αδено-ακανθοκυτταρικός καρκίνος, αναφέρονται με τον κοινό όρο “βρογχογενής καρκίνος” ή “καρκίνος των βρόγχων”. Ο τύπος αυτός είναι ο πιο συχνός (90%) και σ’ αυτόν οφείλονται οι περισσότεροι θάνατοι.

Οι διάφοροι ιστοπαθολογικοί τύποι του βρογχογενούς καρκίνου πρέπει να διακρίνονται, όχι μόνο επειδή έχουν διαφορετικές κλινικές εκδηλώσεις, αλλά και επειδή η θεραπευτική τους αντιμετώπιση διαφέρει.

Το *αδενοκαρκίνωμα* αναπτύσσεται στην περιφέρεια του πνεύμονα και παραμένει επί μακρό αδιάγνωστο, επειδή δεν προκαλεί συμπτώματα. Ιστοπαθολογικώς, αποτελείται από κυβικά ή κυλινδρικά κύτταρα, τα οποία σχηματίζουν αδενικούς σχηματισμούς που περιβάλλονται από υπόστρωμα συνδετικού ιστού. Συχνά παράγουν βλέννα. Προκαλεί συχνά λεμφογενείς και αιματογενείς μεταστάσεις, πριν ακόμα η αρχική εντόπιση προκαλέσει συμπτώματα. Συχνά προσβάλλει τον υπεζωκότα.

Ο *ακανθοκυτταρικός* ή *επιδερμοειδής καρκίνος* αποτελεί το 40-70%

22

όλων των περιπτώσεων καρκίνου του πνεύμονα. Ιστολογικώς, χαρακτηρίζεται από επιδερμοειδή κύτταρα που παρουσιάζουν ενδοκυτταρικές γέφυρες. Τα κύτταρα αυτά αναπτύσσονται κατά στρώματα και σχηματίζουν “φωλιές” με κερατινοποιημένες εστίες.

Ο ακανθοκυτταρικός καρκίνος συνήθως αναπτύσσεται ενδοβρογχικώς και προκαλεί απόφραξη του βρόγχου και ατελεκτασία. Σπανιότερα αναπτύσσεται στην περιφέρεια με τη μορφή βραδέως αναπτυσσομένων διηθήσεων που έχουν την τάση να σπηλαιοποιούνται.

Το *μικροκυτταρικό αναπλαστικό καρκίνωμα* αποτελείται από κύτταρα με ελάχιστο κυτταρόπλασμα, που είναι 2-3 φορές μεγαλύτερα από τα λεμφοκύτταρα και φέρουν, όπως έχει καταδειχτεί με το ηλεκτρονικό μικροσκόπιο νευροεκκριτικά κοκκία. Προέρχεται από κύτταρα του Kulchitsky που έχουν ενδοκρινικές ιδιότητες και γι’ αυτό κατατάσσεται στο σύστημα APUD του Pearse (amine-precursor and uptake decarboxylation system). Το *μικροκυτταρικό καρκίνωμα* είναι αρκετά συχνό 20-30% όλων των πνευμονικών καρκίνων και ιδιαίτερα κακοήθες. Αναπτύσσεται ενδοβρογχικώς, προκαλώντας συνήθως συγκεντρική στένωση του αυλού του βρόγχου. Μεθίσταται ταχύτατα στους πυλαίους λεμφαδένες. Αιματογενείς μεταστάσεις αναπτύσσονται ταχύτατα σε σημείο ώστε κατά τη στιγμή της διάγνωσης η νόσος να έχει εξαπλωθεί σε πολλά όργανα.

Το *μεγαλοκυτταρικό αναπλαστικό καρκίνωμα* αναπτύσσεται συχνά στην περιφέρεια του πνεύμονα, όπως το αδενοκαρκίνωμα. Ιστολογικώς μοιάζει με το ακανθοκυτταρικό καρκίνωμα και συχνά η διάγνωσή του στηρίζεται σε παρατηρήσεις στο ηλεκτρονικό μικροσκόπιο. Το νεόπλασμα αναπτύσσεται γρήγορα και μεθίσταται λεμφογενώς και αιματογενώς.

Το *κυψελιδικό καρκίνωμα* προέρχεται από κυψελιδικά κύτταρα ή κύτταρα των τελικών βρογχιολίων. Αναπτύσσεται περιφερικώς και συχνά προσβάλλει περισσότερους από ένα πνευμονικούς λοβούς. Ιστοπαθολογικώς χαρακτηρίζεται από καλώς διαφοροποιημένα κυλινδρικά κύτταρα, που καταλαμβάνουν τις κυψελίδες και τα τελικά βρογχιόλια. Η ιστοπαθολογική εικόνα του συχνά μοιάζει με του αδενοκαρκινώματος, και γι’ αυτό πολλοί το



θεωρούν ως καλώς διαφοροποιημένο αδenoκαρκίνωμα.

Τέλος, ως *αδeno-ακανθοκυτταρικό καρκίνωμα* αναφέρονται τα νεοπλάσματα εκείνα στα οποία συνυπάρχουν κύτταρα αδenoκαρκινώματος με κύτταρα ακανθοκυτταρικού καρκινώματος.

Σύμφωνα με τις τελευταίες θέσεις ομοφωνίας (Mountain 1997) ο βρογχογενής καρκίνος σταδιοποιείται κατά TNM όπως στον Πίνακα 2.



**Πίνακας 2. Σταδιοποίηση του βρογχογενούς καρκίνου  
(American Joint Committee on Cancer)**

**Πρωτοπαθής Νεοπλασία (T)**

- TX** Παρουσία νεοπλασματικών κυττάρων στις βρογχοπνευμονικές εκκρίσεις. Το νεόπλασμα δεν είναι ορατό στην ακτινογραφία ή στη βρογχοσκόπηση. Περιλαμβάνονται και τα νεοπλάσματα που έχουν υποβληθεί σε ριζική θεραπεία
- TO** Δεν υπάρχουν ενδείξεις νεοπλασίας
- TIS** Νεόπλασμα *in situ*
- T1** Όγκος < 3 cm που περιβάλλεται από πνεύμονα ή υπεζωκότα, χωρίς στη βρογχοσκόπηση να επεκτείνεται κεντρικώς εντός λοβαίου βρόγχου
- T2** Όγκος > 3 cm ή όγκος κάθε μεγέθους που διηθεί τον υπεζωκότα, συνοδεύεται από ατελεκτασία ή πνευμονίτιδα που επεκτείνεται στις πύλες. Βρογχοσκοπικώς, η διήθηση πρέπει να απέχει τουλάχιστο 2 cm από την τρόπιδα
- T3** Όγκος κάθε μεγέθους που επεκτείνεται στο θωρακικό τοίχωμα, στο διάφραγμα, στον υπεζωκότα του μεσαυλίου ή στο περικάρδιο χωρίς να προσβάλλει την καρδιά, την τραχεία και τα μεγάλα αγγεία. Επίσης κάθε όγκος που διηθεί τον κύριο βρόγχο σε απόσταση < 2 από την τρόπιδα
- T4** Όγκος κάθε μεγέθους που διηθεί το μεσαύλιο ή προσβάλλει την καρδιά, τα μεγάλα αγγεία, την τραχεία, τον οισοφάγο, τη σπονδυλική στήλη, την τρόπιδα ή συνοδεύεται από νεοπλασματική πλευρίτιδα

**Προσβολή λεμφαδένων (N)**

- NO** Δεν υπάρχει μετάσταση στους επιχώριους λεμφαδένες
- N1** Μετάσταση στους σύστοιχους περιβρογχικούς ή πυλαίους λεμφαδένες
- N2** Μετάσταση στους σύστοιχους μεσαυλικούς λεμφαδένες και τους λεμφαδένες κάτω από την τρόπιδα
- N3** Μετάσταση στους ετερόπλευρους μεσαυλικούς ή πυλαίους λεμφαδένες. Μεταστάσεις στους σύστοιχους ή ετερόπλευρους σκαληνούς ή υπερκλειδίους λεμφαδένες

**Απομακρυσμένες Μεταστάσεις (M)**

- MO** Δε διαπιστώνονται μεταστάσεις
- M1** Υπάρχει μετάσταση (ή μεταστάσεις)

**Σταδιοποίηση**

Κρυφό νεόπλασμα		TX	No	Mo	Mo
Στάδιο 0	TIS		No	Mo	
Στάδιο I		T1	No		Mo
		T2	No		Mo
Στάδιο II	T1		N1	Mo	
		T2	N1		Mo
Στάδιο IIIα		T3	No		Mo
		T3	N1		Mo
		T1-3	N2		Mo
Στάδιο IIIβ		κάθε T	N3		Mo
		T4	κάθε N		Mo
Στάδιο IV		κάθε T	κάθε N		M1

## Διάγνωση του βρογχογενούς καρκίνου

Τη διάγνωση επηρεάζουν διάφορες φάσεις ανάπτυξης του βρογχογενούς καρκίνου (Πατάκας 1994).

- α. Αδιάγνωστη φάση, έτσι αναφέρεται η περίοδος του καρκίνου *in situ*. Η διάγνωση πρακτικά αδύνατη. Δεν υπάρχουν καρκινικοί δείκτες που εργαστηριακά να διαγιγνώσκουν το βρογχογενή καρκίνο στο στάδιο αυτό ή και στα επόμενα.
- β. Η προκλινική ή συμπτωματική φάση χαρακτηρίζεται από όγκο διαστάσεων 0,5-1cm που διαγιγνώσκεται ακτινολογικά ή με κυτταρολογική πτυέλων. Οι ασθενείς είναι ασυμπτωματικοί.
- γ. Η κλινική ή συμπτωματική φάση με συμπτώματα και οφείλονται στην τοπική ανάπτυξη των όγκων, την εξάπλωση στα παρακείμενα όργανα του θώρακα και σε απομακρυσμένες μεταστάσεις.

### Κλινικά σημεία και συμπτώματα

Ο βρογχογενής καρκίνος εξελίσσεται συνήθως χωρίς ή με ελάχιστα κλινικά συμπτώματα.

- α. Ο όγκος εκδηλώνεται συνήθως με βήχα, αιμόπτυση (20%), δύσπνοια (12%), πόνο (16%) ως και πολλές φορές συμπτωματολογία πνευμονίας.
- β. Συμπτώματα από τοπική επέκταση, όπως βράγχος φωνής λόγω πίεσης του αριστερού παλίνδρομου λαρυγγικού νεύρου. Εισπνευτικό και εκπνευστικό συριγμό λόγω πίεσης τραχείας ή στελεχιαίων βρόγχων, πίεση και σύνδρομο άνω κοίλης φλέβας με κεφαλαλγία οίδημα προσώπου κυάνωση και ερυθρότητα οφθαλμών. Η διήθηση υπερκλειδίου βόθρου συνοδεύεται από διάβρωση 1ης πλευράς ή και άλλων ανωτέρων πλευρών, προσβολή του βραχιονίου νευρικού και του αυχενικού συμπαθητικού πλέγματος (όγκος Pancoast). Ο ασθενής παρουσιάζει βασανιστικούς πόνους στην έσω επιφάνεια του βραχίονα (Θ1 δερμοτόμιο) σύνδρομο Horner (μύση, ενόφθαλμο, μερική πτώση βλεφάρου και σύστοιχη ανιδρωσία). Η προσβολή των φρενικών νεύρων εκδηλώνεται με επίμονο λύγγα και παράλυση του συστοίχου ημιδιαφράγματος.

- γ. Οι περιφερικές μεταστάσεις αφορούν εγκέφαλο, ήπαρ, οστά, επινεφρίδια.
- δ. Παθολογικά σημεία εμφανίζονται όταν ο όγκος προσβάλλει παρακείμενα όργανα. Η ατελεκτασία που εμφανίζεται με αμβλύτητα, παρεκτόπιση της τραχείας και της καρδιακής ώσης και αφορά λοβούς ή πνεύμονα, πλευρίτιδα, πνευμονία, περικαρδίτιδα, παράλυση διαφράγματος, πηκτροδακτυλία.

### Ακτινολογική εξέταση

Η απλή ακτινογραφία θώρακα αποτελεί την πρώτη εξέταση. Στον πίνακα 3 περιλαμβάνονται οι χαρακτηριστικές ακτινολογικές διαταραχές.

**Πίνακας 3. Ακτινολογικές εικόνες βρογχογενούς καρκίνου**

<i>Περιοχή</i>	<i>Ακτινολογικοί χαρακτήρες</i>
<i>Πύλες</i>	<ol style="list-style-type: none"> <li><i>1. Προβολή της πύλης:</i> Ελαφρά διόγκωση χωρίς ευδιάκριτη μάζα</li> <li><i>2. Μάζα στην πύλη:</i> Αυτή περιορίζεται στην πύλη (Εικόνα 1)</li> <li><i>3. Παραπυλαία μάζα:</i> Το κέντρο της απέχει λιγότερο από 4 cm από την πύλη</li> </ol>
<i>Πνευμονικά πεδία</i>	<ol style="list-style-type: none"> <li><i>1. Μικρή μάζα:</i> &lt;4 cm με ασαφή όρια, περιβάλλεται από πνευμονικό παρέγχυμα (Εικόνα 2)</li> <li><i>2. Μεγάλη μάζα:</i> &gt; 4 cm περιβάλλεται από πνευμονικό παρέγχυμα, όρια σπάνια σαφή</li> <li><i>3. Μάζα στην κορυφή:</i> Μονήρης, κάθε μεγέθους (Εικόνα 7)</li> <li><i>4. Πολλαπλές μάζες:</i> 2 ή περισσότερες διαφόρων μεγεθών, εντός του πνεύμονος (Εικόνα 3)</li> <li><i>5. Υπερδιαφάνεια:</i> Λοβού ή τμήματος</li> <li><i>6. Αποδείξεις βρογχικής απόφραξης:</i> Ατελεκτασία, πύκνωση λοβού ή τμήματος (Εικόνα 4, 5, 6)</li> </ol>
<i>Ενδοθωρακικοί εξωπνευμονικοί σχηματισμοί</i>	<ol style="list-style-type: none"> <li><i>1. Διαπλάτυνση ή εντετοπισμένη μάζα του μεσαυλίου (Εικόνα 3)</i></li> <li><i>2. Θωρακικό τοίχωμα:</i> Διάβρωση πλευρών ή σπονδύλων (Εικόνα 7)</li> <li><i>3. Πλευρίτιδα</i></li> <li><i>4. Ανύψωση διαφράγματος</i></li> </ol>

Δεν υπάρχουν διαγνωστικές ακτινολογικές εικόνες οπωσδήποτε όμως το αδενοκαρκίνωμα και το αδιαφοροποίητο μεγαλοκυτταρικό εμφανίζονται συχνά ως περιφερικές μάζες. Πυλαία ή παραπυλαία διήθηση με ή χωρίς ακτινολογικά σημεία αποφρακτικής πνευμονίτιδας χαρακτηρίζουν τον ακανθοκυτταρικό και μικροκυτταρικό καρκίνο. Στον ακανθοκυτταρικό παρατηρούνται τήξεις ενώ ο βρογχοκυψελιδικός δίνει την εικόνα διάχυτων βρογχοπνευμονικών σκιάσεων.

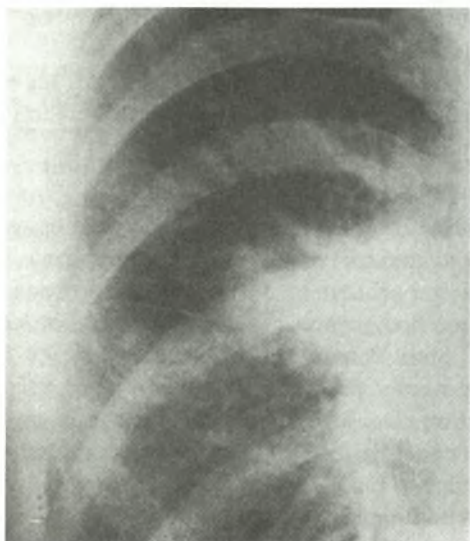
Η αξονική τομογραφία (CT) (εικόνα 8) μπορεί να διακρίνει πνευμονικές διηθήσεις που είναι απρόσιτες με άλλες ακτινολογικές τεχνικές, μας δίνει στοιχεία για τη σύνθεση της μάζας, υπερτερεί των άλλων τεχνικών στη διερεύνηση του μεσαύλιου και του θωρακικού τοιχώματος και συμβάλλει στην ανίχνευση μεταστάσεων σε άλλα όργανα, εγκέφαλο, ήπαρ, νεφρά, κλπ.

Επιπλέον η ελικοειδής ως και η υψηλής ευκρίνειας (high resolution) αξονική τομογραφία είναι σύγχρονες τεχνικές, οι οποίες μπορούν να διαχωρίσουν τις ανατομικές δομές του θώρακα με μεγαλύτερη ευκρίνεια και να αναδείξουν βλάβες πνευμονικού παρεγχύματος πολύ μικρότερου μεγέθους.

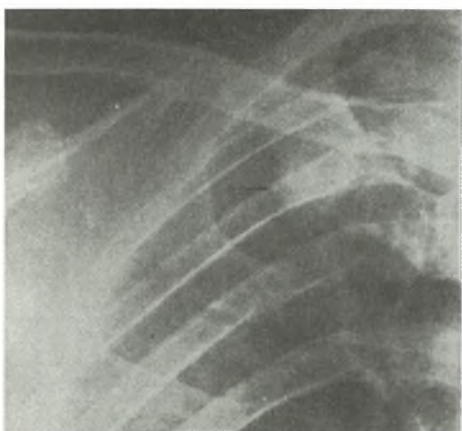
Ο μαγνητικός συντονισμός (MRI) δίνει καλύτερα την εικόνα των αγγειακών σχηματισμών. Το σπινθηρογράφημα οστών (εικόνα 9) και ήπατος είναι τεχνικές που βοηθούν την εντόπιση μεταστάσεων.

**Κυτταρολογική εξέταση:** Η εξέταση βρογχοπνευμονικών εκκρίσεων για την ανίχνευση νεοπλασματικών κυττάρων έχει ιδιαίτερη αξία για τη διάγνωση και τυποποίηση του καρκίνου. Δίνει θετικά αποτελέσματα στο 80% των όγκων που εδράζονται σε κεντρικούς βρόγχους και 50% για περιφερικούς όγκους.

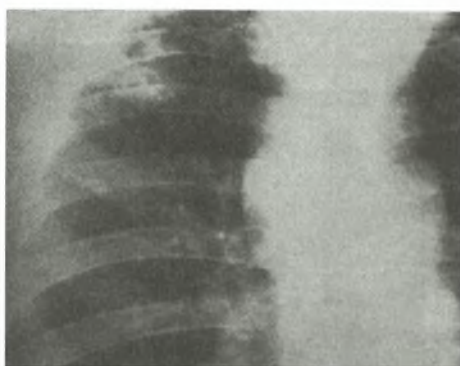
**Βρογχοσκόπηση:** Αποτελεί ιδιαίτερα χρήσιμη τεχνική βιοψίες, ξέσματα και εκπλύματα λαμβάνονται μέσα από το βρογχοσκόπιο για ιστοπαθολογική εξέταση. Εξάλλου μια νέα τεχνική, η φθορίζουσα βρογχοσκόπηση συμβάλλει σημαντικά στον εντοπισμό μεγαλύτερου αριθμού προνεοπλασματικών βλαβών.



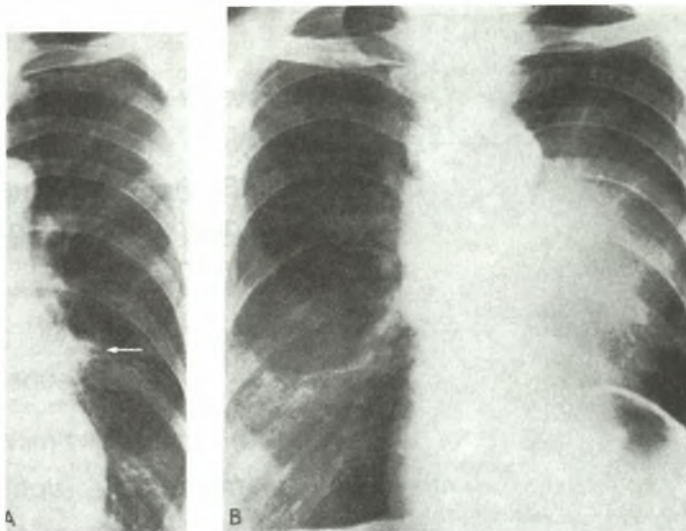
**Εικόνα 1.** Μάζα με ασαφώς αφοριζόμενα όρια στη δεξιά πύλη.



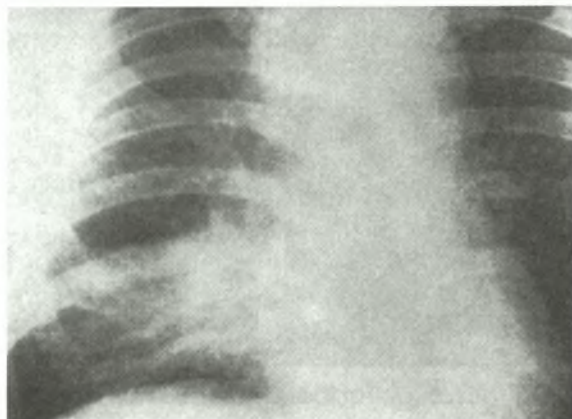
**Εικόνα 2.** Μικρή μάζα, με ασαφή όρια στον δεξιό άνω λοβό.



**Εικόνα 3.** Πολλαπλές μάζες στο δεξιό άνω λοβό. Διαπλάτυνση του ανωτέρου μεσοθωρακίου (Ιστολογικώς: ακανθοκυτταρικός καρκίνος).

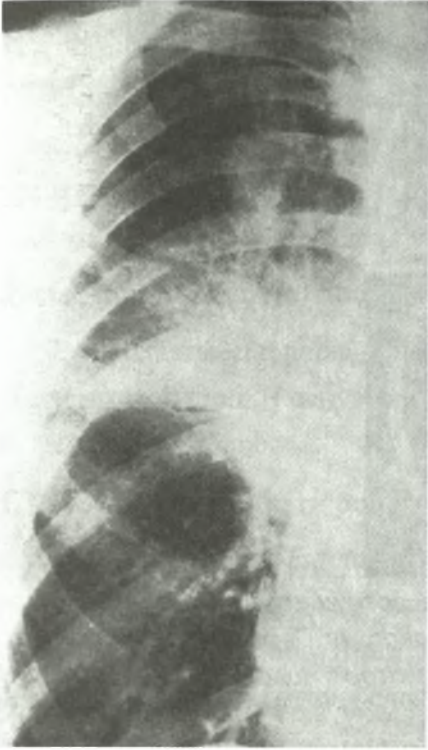


**Εικόνα 4.** Ατελεκτασία της γλωσσίδας του αριστερού άνω λοβού (A). Ατελεκτασία του άνω λοβού ύστερα από 3 μήνες (B).

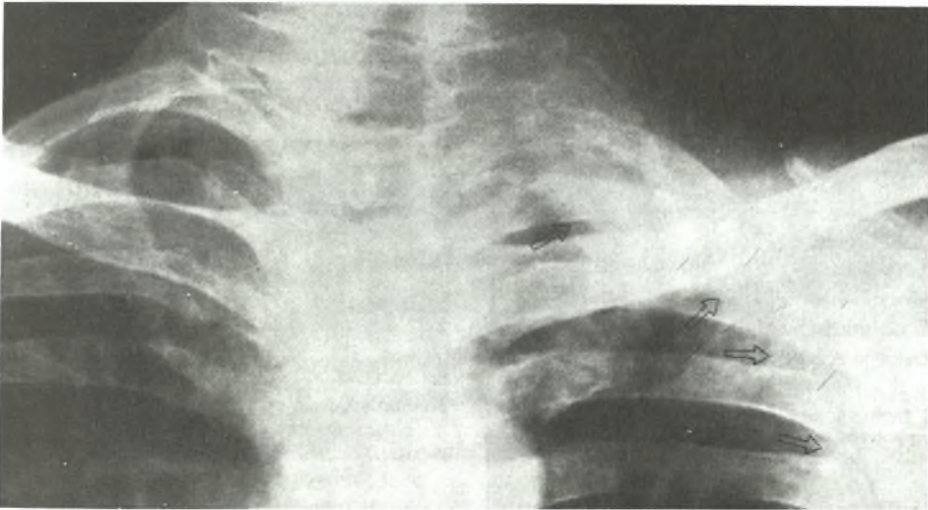


**Εικόνα 5.** Πύκνωση του δεξιού μέσου λοβού και διόγκωση των παρατραχειακών λεμφαδένων (A).

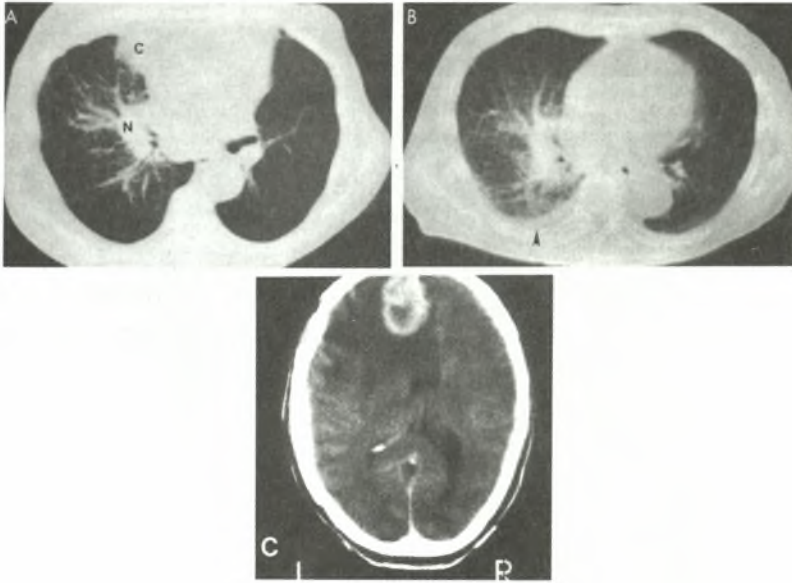




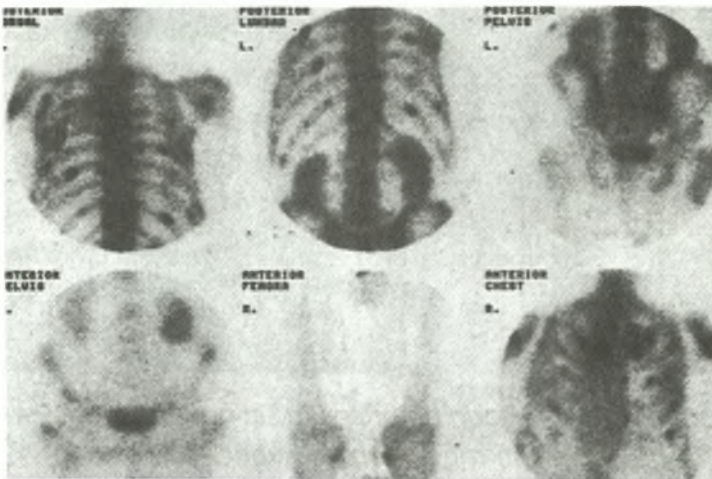
**Εικόνα 6.** Πύκνωση της βάσης του δεξιού πνεύμονα με διόγκωση των λεμφαδένων της πύλης.



**Εικόνα 7.** Καρκίνωμα *Pancoast*: Σκίαση που περιβάλλει σαν “σκούφος” την αριστερά κορυφή (βέλη). Διάβρωση της πρώτης πλευράς.



**Εικόνα 8.** Η αξονική τομογραφία στην έρευνα του βρογχογενούς καρκίνου. Α και Β αξονική τομογραφία θώρακος: **A:** Περιφερικός καρκίνος του δεξιού άνω λοβού (C) με μεταστάσεις στους πυλαίους λεμφαδένες (N). **(B):** Στη βάση του πνεύμονα υπάρχει λεμφαγγειακή διασπορά (απόφραξη κεντρικών λεμφαγγείων) και πλευρίτιδα (βέλος). **C:** Αξονική τομογραφία κρανίου. Μετάσταση στο δεξιό μετωπιαίο λοβό, η οποία περιβάλλεται από οίδημα.



**Εικόνα 9.** Σπινθηρογράφημα οστών. Οι πολλές εστίες αυξημένης πρόσληψης ισότοπου (hot spots) είναι ενδεικτικές μεταστάσεων.



**Μεσαυλιοσκόπηση - Μεσαυλιοτομή:** Η CT ως γνωστόν μπορεί να ανιχνεύσει διογκωμένους λεμφαδένες αλλά δεν μπορεί να προσδιορίσει αν η διόγκωση οφείλεται σε φλεγμονή ή μετάσταση. Η πρόσθια αυχενική μεσαυλιοσκόπηση όπως και η πρόσθια μεσαυλιοτομή είναι μέθοδοι που δίνουν σημαντική βοήθεια

## **Ουσίες που παράγονται από τα νεοπλασματικά κύτταρα**

Έχει διαπιστωθεί η παραγωγή ενζύμων αντιγόνων και ορμονών από τα νεοπλασματικά κύτταρα. Η ανίχνευση των ουσιών αυτών βοηθάει στον καθορισμό του ιστολογικού τύπου.

### **1. Σύνδρομο έκτοπης παραγωγής ορμονών**

- α. *Σύνδρομο Cushing:* Έκτοπη παραγωγή ACTH, είναι πιο συχνή στο μικροκυτταρικό καρκίνο. Ανεπάρκεια των επινεφριδίων (νόσος Addison). Παρατηρείται σε ασθενείς με βρογχογενή καρκίνο ύστερα από μεταστάσεις σ' αυτά.
- β. *Σύνδρομο έκτοπης έκκρισης αντιδιουρητικής ορμόνης (ADH)* πιο συχνή στο μικροκυτταρικό καρκίνο
- γ. *Υπερασβαιοσιαιμία:* Οφείλεται στην κινητοποίηση Ca από τα οστά και είναι πιο συχνή σε ακανθοκυτταρικό καρκίνο.
- δ. *Υπερέκκριση καλσιτονίνης, ορμόνης* που διεγείρει τα μελανοκύτταρα και γυναικομαστία.

### **2. Παρανεοπλασματικά σύνδρομα**

- α. Ο βρογχογενής καρκίνος προσβάλλει τόσο το κεντρικό όσο και το περιφερικό νευρικό σύστημα. Η προσβολή του ΚΝΣ συνίσταται στην καταστροφή νευρώνων και σε φλεγμονή. Κλινικά έχουμε εκδηλώσεις εγκεφαλίτιδας, εκφύλιση παρεγκεφαλίδας και νεκρωτική μυελοπάθεια. Η προσβολή των περιφερικών νεύρων εκδηλώνεται ως αισθητική και κινητική νευροπάθεια. Αντίθετα το μυασθενικό σύνδρομο με εκδήλωση παρόμοια της μυασθένειας απαντά μόνο σε ασθενείς με μικροκυτταρικό καρκίνο.
- β. Υπερτροφική πνευμονική οστεοαρθροπάθεια, με πληκτροδακτυλία, πόνο στα μακρά οστά και οίδημα αρθρώσεων.
- γ. Αιματολογικές διαταραχές όπως ουδετεροπενία, θρομβοπενία, λεμφοπενία

όταν υπάρχει διασπορά στο μυελό των οστών. Η παρουσία αυξημένης αλκαλικής φωσφατάσης, γαλακτικής δεϋδρογενάσης ιδίως σε ασθενείς με αδενοκαρκίνωμα ή μικροκυτταρικό καρκίνωμα καθιστά πιθανή την προσβολή του μυελού.

- δ. Προσβολή νεφρών και ουροποιητικού συστήματος με εκδήλωση νεφρωτικού συνδρόμου.
- ε. Μελαχρωματική ακάνθωση, δερματομυοσίτιδα.

### **3. Τα αντιγόνα**

- α. Το καρκινοεμβρυϊκό αντιγόνο (CEA). Μολονότι η ανίχνευσή του δεν έχει ιδιαίτερη αξία για την έγκαιρη διάγνωση του βρογχογενούς καρκίνου, η αύξησή του υποδηλώνει δυσμενή πρόγνωση.
- β.  $\beta_2$ -μικροσφαιρίνη αυξάνεται συνήθως στο μικροκυτταρικό και ακανθοκυτταρικό καρκίνο.
- γ. Παραγωγή ανοσοφαιρινών κυρίως IgA.

### **Θεραπεία του βρογχογενούς καρκίνου - Γενικά μέτρα**

Οι περισσότεροι από τους ασθενείς με βρογχογενή καρκίνο δεν μπορούν να θεραπευτούν γι' αυτό και τα γενικά μέτρα αποσκοπούν στη σωματική και ψυχολογική υποστήριξη των ασθενών, την ανακούφιση του πόνου ή άλλων επιπλοκών. Ιδιαίτερη μέριμνα επίσης και στη διατροφή.

Η προεγχειρητική εκτίμηση της καρδιοαναπνευστικής λειτουργίας έχει ιδιαίτερη σημασία προκειμένου να αποφασισθεί χειρουργική επέμβαση (Πίν. 3).

**Πίνακας 3. Προεγχειρητική εκτίμηση της καρδιοαναπνευστικής λειτουργίας**

	<i>Ομάδα I μικρού κινδύνου</i>	<i>Ομάδα II μεγάλου κινδύνου</i>	<i>Ομάδα III σχετικού κινδύνου</i>
<i>Καρδιακή λειτουργία</i>	Φυσιολογική καρδιακή λειτουργία, αρτηριακή πίεση και ΗΚΓ	Βαρεία καρδιακή ανεπάρκεια, κοιλιακές αρρυθμίες, κακοήθης υπέρταση (αθεράπευτη), πρόσφατο έμφρακτο μυοκαρδίου	Στεφανιαία νόσος, αρρυθμίες, υπέρταση, έκπτωση λειτουργίας μυοκαρδίου (μικρό κλάσμα εξώθησης)
<i>Αναπνευστική λειτουργία</i>	Φυσιολογική σπιρομέτρηση ( $FEV_1 > 70\%$ της προβλεπόμενης) και αέρια αίματος φυσιολογικά	Μόνιμη αύξηση της $PaCO_2 > 45$ mmHg, $FEV_1 < 35\%$ της προβλεπόμενης, πνευμονική υπέρταση	Υποξυγοναιμία με φυσιολογ. $PaCO_2$ , $FEV_1 35-70\%$ της προβλεπόμενης τιμής

### **A) Θεραπεία του μικροκυτταρικού καρκίνου**

Ο μικροκυτταρικός καρκίνος τις περισσότερες φορές όταν διαγιγνώσκεται έχει προκαλέσει μεταστάσεις. Η χειρουργική θεραπεία αναφέρεται στην περιορισμένη νόσο και σε όγκους  $T_1N_0$  ή  $T_2N_0$  που είναι λιγότεροι από το 2% ασθενών με μικροκυτταρικό καρκίνο. Η χειρουργική θεραπεία συνδυάζεται πάντοτε με χημειοθεραπεία.

Η συστηματική χημειοθεραπεία είναι θεραπεία επιλογής για το μικροκυτταρικό καρκίνο. Συνήθως χρησιμοποιείται συνδυασμός χημειοθεραπευτικών ουσιών μόνων ή σε συνδυασμό με ακτινοθεραπεία. Με τη χημειοθεραπεία έχουμε βελτίωση στο 80% των ασθενών. Πλήρης ύφεση της νόσου επιτυγχάνεται στο 40% των ασθενών με περιορισμένη εξάπλωση της νόσου και στο 20% ασθενών με εκτεταμένη νόσο, η αντίστοιχη επιβίωση ανέρχεται σε 14 και 9-10 μήνες.

## **B) Θεραπεία του μη μικροκυτταρικού βρογχογενούς καρκίνου**

Η χειρουργική εξαίρεση παραμένει προς το παρόν η μόνη ριζική θεραπευτική αντιμετώπιση του καρκίνου του πνεύμονα και πρέπει να πληρεί δύο προϋποθέσεις: πρώτον να συνεπάγεται ριζική εκτομή του όγκου και δεύτερον να διατηρεί όσο το δυνατόν περισσότερο λειτουργικό πνευμονικό παρέγχυμα.

Γενικώς ένδειξη για χειρουργική θεραπεία του μη μικροκυτταρικού βρογχογενούς καρκίνου υφίσταται στα στάδια 0, I, II, IIIa. Στα στάδια IIIβ και IV μπορεί να τεθεί ένδειξη για χειρουργική θεραπεία μόνο μετά από αυστηρά επιλογή και σε πολύ περιορισμένο αριθμό ασθενών. Συγκεκριμένη ένδειξη για χειρουργική θεραπεία καρκίνου σταδίου IIIβ μπορεί να τεθεί σε αρρώστους με όγκο του άνω θωρακικού στομίου (Pancoast).

Επίσης ένδειξη για χειρουργική θεραπεία σταδίου I υπάρχει σε αρρώστους με πρωτοπαθή όγκο πνεύμονα και με μεμονωμένη μετάσταση στον εγκέφαλο (T1-3 NoM1) ή μονήρη μετάσταση σε επινεφρίδιο. Η ακτινοθεραπεία αποτελεί τη θεραπεία επιλογής ασθενών με ανεγχείρητο μη μικροκυτταρικό βρογχογενή καρκίνο μόνη ή σε συνδυασμό με χημειοθεραπεία.

Τα αποτελέσματα της χημειοθεραπείας δεν είναι τόσο ικανοποιητικά όσο στον μικροκυτταρικό καρκίνο, ιδιαίτερη σημασία όμως έχει η επιλογή ασθενών.

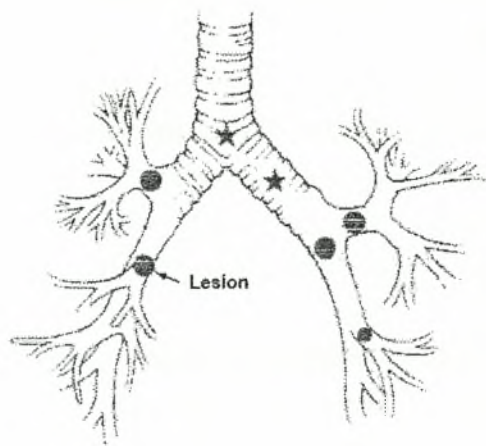
Γενικά η ποσοστιαία επιβίωση των ασθενών ανάλογως σταδίων παρατίθεται στον πίνακα 4.

**Πίνακας 4. Σταδιοποίηση και πενταετής επιβίωση**

Στάδιο I	<b>T1 N0 M0</b>	and	<b>T2 N0 M0</b>
5ετής επιβίωση	60%		38%
Νέα σταδιοποίηση	↓ Ia		↓ Ib
Στάδιο II	<b>T1 N1 M0</b>	and	<b>T2 N1 M0</b>
5ετής επιβίωση	34%		24%
Νέα σταδιοποίηση	↓ IIa		↓ IIb
Στάδιο IIIa	<b>T3 N0 M0</b>	<b>T3 N1 M0</b>	<b>T1-3 N2 M0</b>
5ετής επιβίωση	22%	9%	13%
Νέα σταδιοποίηση	↓ IIIb	↓ IIIa	↓ IIIa
Στάδιο IIIb	<b>T4 N0-2 M0</b>		<b>T1-4 N3 M0</b>
5ετής επιβίωση	7%		3%
Νέα σταδιοποίηση	↓ IIIb		↓ IIIb
Στάδιο IV	<b>M1 ή σοβαρές αλλοιώσεις σε άλλους λοβούς</b>		
5ετής επιβίωση		1%	
Νέα σταδιοποίηση		↓ IV	

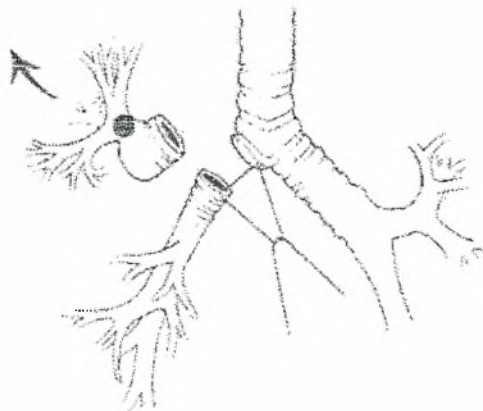
## ΒΡΟΓΧΟΠΛΑΣΤΙΚΕΣ ΕΓΧΕΙΡΗΣΕΙΣ

Βρογχοπλαστικές (sleeve resection) στο τραχειοβρογχικό δένδρο είναι η αφαίρεση κυκλικού μέρους από κύριο βρόγχο, την τραχεία ή τους λοβαίους βρόγχους με ή χωρίς αφαίρεση πνευμονικού ιστού (Εικ. 10).

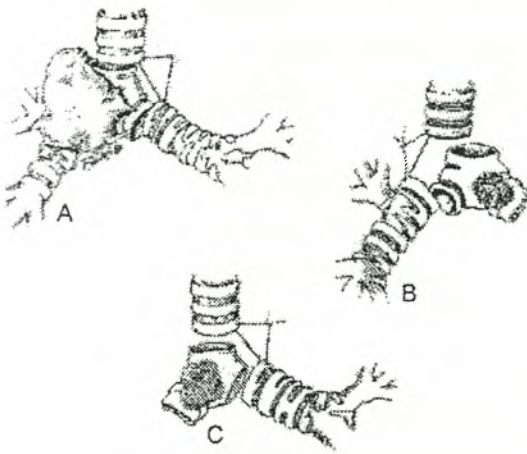


**Εικόνα 10.** Τύποι βρογχοπλαστικών. Τα αστεράκια σημειώνουν βλάβη της τραχείας ή κυρίων βρόγχων χωρίς αφαίρεση πνευμονικού ιστού. Οι κύκλοι σημειώνουν τη θέση των βλαβών στους λοβαίους βρόγχους όπου αφαιρείται και πνευμονικός ιστός.

Είναι πολύ σπουδαίο να σημειώνουμε ότι με τις βρογχοπλαστικές εγχειρήσεις διαφυλάσσεται φυσιολογικό πνευμονικό παρέγχυμα και έτσι με τη βρογχοπλαστική λοβεκτομή αποφεύγεται η πνευμονεκτομή (Εικ. 11), με την βρογχοπλαστική τμηματεκτομή ή λοβεκτομή, ενώ με βρογχοπλαστική στην τραχεία ή τον κύριο βρόγχο αποτρέπουμε την πνευμονεκτομή (Εικ. 12). Εξάλλου με την βρογχοπλαστική πνευμονεκτομή εκτελείται ριζική χειρουργική αφαίρεση σε ασθενείς που αλλιώς θεωρούνταν ανεγχείρητοι.



**Εικόνα 11.** Βρογχοπλαστική δεξιά άνω λοβεκτομή.



**Εικόνα 12.** **A:** Δεξιά πνευμονεκτομή με βρογχοπλαστική. **B** και **C:** Τύποι εκτομών της τραχείας για υποτροπή ή υπολειμματική νόσο.

Ο Price-Thomas περιέγραψε λοβεκτομή με βρογχοπλαστική για βρογχικό αδένωμα το 1947, οι D' Abreu και MacHale βρογχοπλαστική με λοβεκτομή αριστερού στελεχιαίου βρόγχου χωρίς αφαίρεση πνευμονικού ιστού επίσης για βρογχικό αδένωμα το 1949, ενώ ο Allison δημοσίευσε την πρώτη επιτυχή λοβεκτομή με βρογχοπλαστική για καρκίνο το 1952.

Οι Paulson και συν. περιέγραψαν βρογχοπλαστικές τεχνικές για βρογχικό αδένωμα καρκίνωμα ή τραυματικές βλάβες του τραχειοβρογχικού δένδρου το 1955.

Όλες αυτές οι πρώτες αναφορές σε βρογχοπλαστικές για διαφορετικής παθολογικής οντότητας βλάβες της τραχείας και των βρόγχων σημείωσαν τον ευεργετικό ρόλο των εγχειρήσεων αυτών ως και ότι ορισμένες φορές αποτελούν εγχειρήσεις επιλογής.

### Ενδείξεις βρογχοπλαστικών εγχειρήσεων

- Καρκίνος του πνεύμονα
- Βρογχικό αδένωμα
- Καλοήθεις όγκοι του τραχειοβρογχικού δένδρου
- Φλεγμονώδεις παθήσεις (μετά TBC στενώσεις)
- Τραυματικές βλάβες των αεροφόρων οδών (ανάπτυξη καλοήθων στενώσεων)



- Μεταστατικές κακοήθειες νόσοι με διήθηση της ανατολής των λοβαίων βρόγχων, τραχείας, και των στελεχιαίων βρόγχων

Περίπου το 8% σήμερα των εγχειρήσεων για καρκίνο του πνεύμονα είναι εγχειρήσεις με βρογχοπλαστική.

Όγκοι γενικά κατά την έκφυση των λοβαίων βρόγχων δεξιά ή αριστερά είναι ιδανικοί για λοβεκτομή με βρογχοπλαστική. Όγκοι κατά τη δεξιά ή αριστερά τραχειοβρογχική γωνία ενδείκνυται για πνευμονεκτομή με βρογχοπλαστική. Οι όγκοι αυτοί μπορεί να είναι πρωτοπαθείς όγκοι του πνεύμονα και συνήθως ακανθοκυτταρικό καρκίνωμα.

Φυσικά για τον προσδιορισμό της έκτασης της διήθησης του όγκου προηγείται και είναι απαραίτητη λεπτομέρην βρογχοσκόπηση και λήψη βιοψίας, ή πολλές φορές ακριβής προσδιορισμός γίνεται διεγχειρητικά.

Η εγχείρηση πρέπει να είναι ριζική και σε υγιή όρια με καθαρισμό όλων των λεμφαδένων. Λαμβάνεται πάντα υπόψη η καρδιοαναπνευστική λειτουργία του ασθενούς. Υποψήφιοι για εγχειρήσεις με βρογχοπλαστική είναι:

- 1) Οι καρκινοειδείς όγκοι, μακροχρόνια δε παρακολούθηση δείχνει το 100% απαλλαγής από τη νόσο.
- 2) Μεταφυματιώδεις βρογχικές στενώσεις.
- 3) Ασθενείς με θωρακικό τραύμα ή φλεγμονώδεις βρογχικές στενώσεις λοβαίων βρόγχων ή στελεχιαίων βρόγχων και τραχείας
- 4) Οξύ διατριταίνον τραύμα στελεχιαίου βρόγχου ή λοβαίου βρόγχου.
- 5) Καλοήθειες όγκοι που χρήζουν όσο το δυνατόν περισσότερη διαφύλαξη πνευμονικού ιστού όπως αμάρτωμα, λίπωμα, σβάνωμα, μυοβλάστωμα ή μεταστατικοί νόσοι όπως Ca μαστού, μελάνωμα, υπερνέφρωμα, σάρκωμα, και με κατανομή που επιτρέπει την εγχείρηση.
- 6) Ασθενείς με επηρεασμένη καρδιακή λειτουργία, αναπνευστική ανεπάρκεια  $FEV_1 < 1 \text{ lit}$  και ηλικία  $> 70$  ετών.

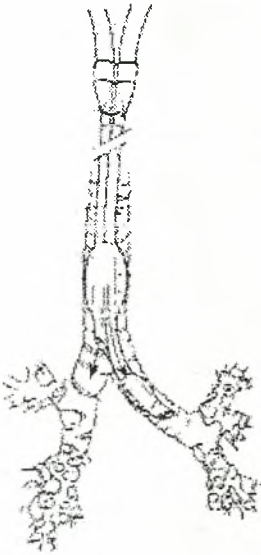Η μεγαλύτερη αντένδειξη για τις εγχειρήσεις αυτές είναι όταν η ριζική και σε υγιείς ιστούς εγχείρηση δεν μπορεί να επιτευχθεί.

**Χειρουργική Τεχνική (Kenneth-Putman 1998):** Απαραίτητη για σχεδιασμό

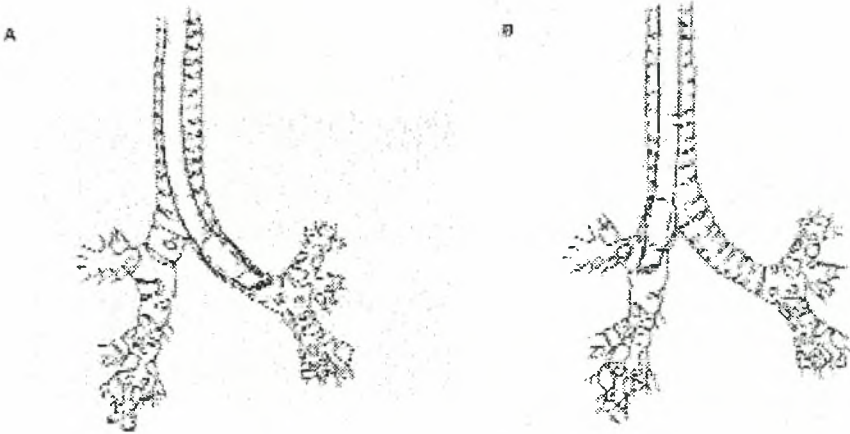


της εγχείρησης είναι και η ενημέρωση του αναισθησιολόγου.

Διπλού αυλού τραχειοσωλήνες (double-lumen tube) (Carlens 1949, 1959) είναι ασφαλείς για τις περισσότερες εγχειρήσεις με βρογχοπλαστική παρ' όλες τις δυσκολίες που μπορεί να εμφανισθούν (Εικ. 13, 14).



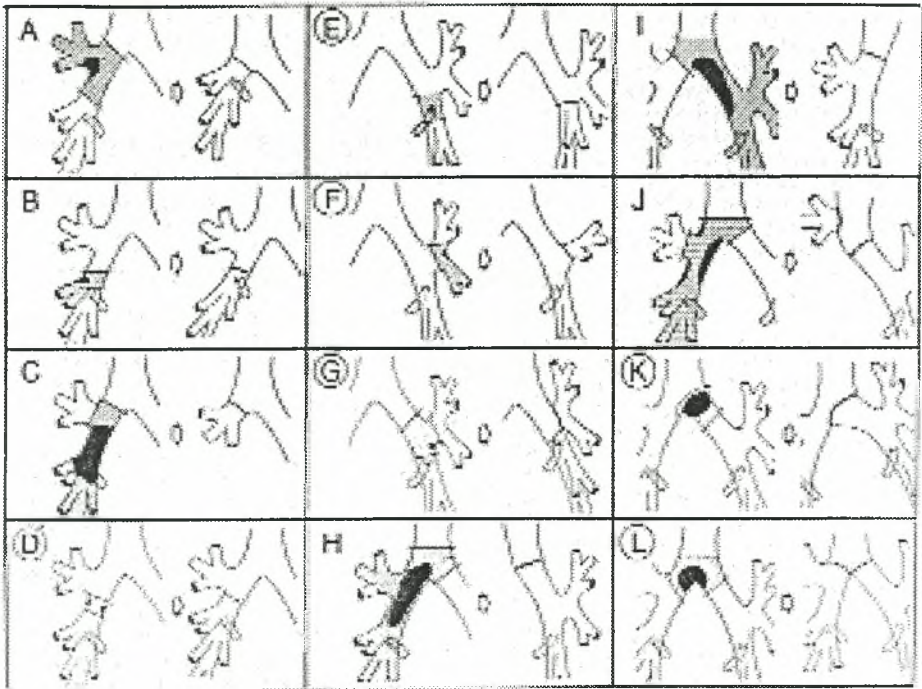
**Εικόνα 13.** Αριστεράς θέσης διπλού αυλού τραχειοσωλήνα για δεξιές εγχειρήσεις με βρογχοπλαστική.



**Εικόνα 14.** **A.** Μονού αυλού σωλήνας αριστερού στελεχιαίου βρόγχου για δεξιές εγχειρήσεις με βρογχοπλαστική. **B.** Μονού αυλού σωλήνες δεξιού στελεχιαίου βρόγχου για αριστερές εγχειρήσεις με βρογχοπλαστική (Faber LP).

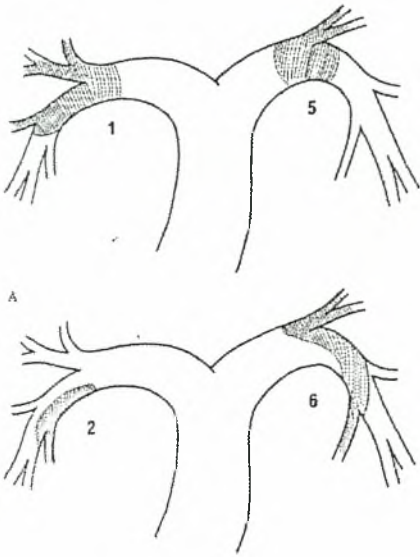
Μετά την οπισθοπλαγία θωρακοτομή και την άμεση επισκόπηση έχουμε

πλέον συλλέξει πολλές πληροφορίες για την έκταση της διήθησης του όγκου, τη λεμφαδενική κατανομή ως και τη διήθηση ή όχι της πνευμονικής αρτηρίας ή άλλων αγγειακών στελεχών (Εικ. 15).



**Εικόνα 15.** Όλων των ειδών οι βρογχοπλαστικές αναλόγως της θέσης των βλαβών.

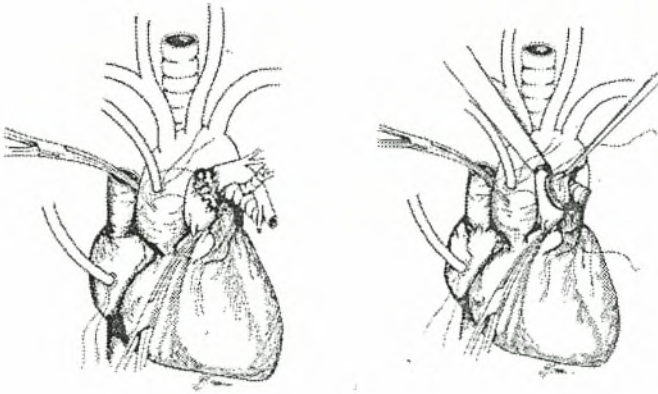
- A. Άνω και κάτω λοβεκτομή για κάθε πνεύμονα με βρογχοπλαστική.
- B. Μέση λοβεκτομή με βρογχοπλαστική.
- C. Λοβεκτομή για μέσο και κάτω λοβούς με βρογχοπλαστική.
- D. Εγχείρηση για ενδιάμεσο βρόγχο χωρίς αφαίρεση πνευμονικού ιστού με βρογχοπλαστική
- E. Τμηματεκτομή από αριστερό κάτω λοβό με βρογχοπλαστική
- F. Τμηματεκτομή *lingula* με βρογχοπλαστική
- G. Εκτομή αριστερού στελεχιαίου χωρίς αφαίρεση πνευμονικού ιστού
- H. Δεξιά πνευματοεκτομή με βρογχοπλαστική
- I. Αριστερά πνευμονεκτομή με βρογχοπλαστική
- J. Εκτομή τραχείας με μέση και κάτω λοβεκτομή με βρογχοπλαστική
- K. Σφηνοειδής εκτομή κατά την τρόπιδα
- L. Sleeve εκτομή τραχείας με αμφοτερόπλευρη αναστόμωση



**Εικόνα 16.** Αγγειοπλαστικές εγχειρήσεις αναλόγως της θέσης διήθησης πνευμονικής αρτηρίας.

**A.** Εκτομή δεξιάς ή αριστεράς πνευμονικής αρτηρίας με τελικοτελική αναστόμωση.

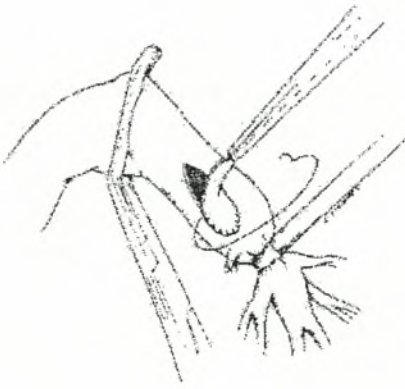**B.** Μερική εκτομή δεξιάς πνευμονικής αρτηρίας και τοποθέτηση εμβλώματος περικαρδίου.



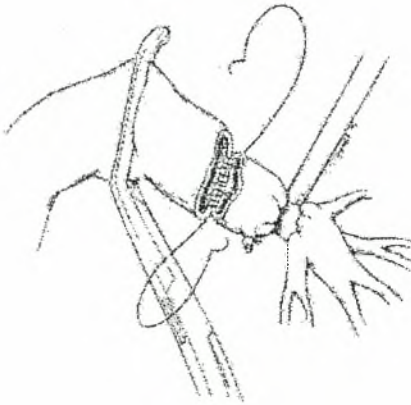
**Εικόνα 17.** Όγκος κατά την έκφυση της αριστεράς πνευμονικής αρτηρίας.

**A.** Μετά την είσοδο σε καρδιοπνευμονική παράκαμψη το στέλεχος και η δεξιά πνευμονική αποκλείστηκαν με λαβίδα.

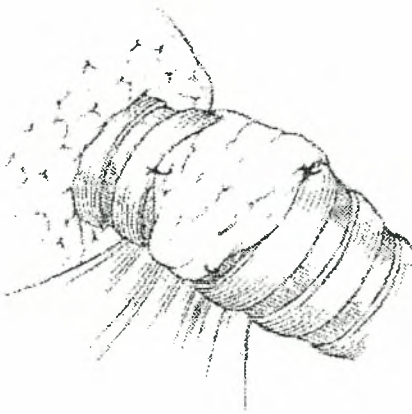
**B.** Μετά την εκτομή της αριστεράς πνευμονικής αρτηρίας en block με μέρος του στελέχους και της δεξιάς πνευμονικής το αρτηριακό τοίχωμα αντικαταστάθηκε με εμβάλωμα περικαρδίου.



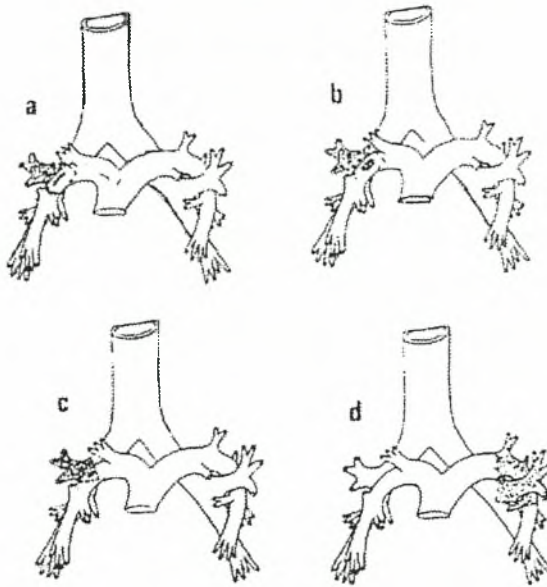
**Εικόνα 18.** Περικαρδιακό εμβάλωμα στο στέλεχος της αριστεράς πνευμονικής αρτηρίας.



**Εικόνα 19.** Εκτομή αριστεράς πνευμονικής αρτηρίας με βρογχοπλαστική.



**Εικόνα 20.** Βήματα εκτελούμενων βρογχικών αναστομόσεων αριστερού στελεχιαίου βρόγχου. Επικάλυψη με τμήμα υπεζωκότα.



**Εικόνα 21.** Συνδυασμός βρογχοπλαστικών και αγγειοπλαστικών εγχειρήσεων.  
 α. Δεξιά άνω λοβεκτομή με βρογχοπλαστική και εκτομή της διαμέσου πνευμονικής αρτηρίας περιφερικά της έκφυσης της αρτηρίας για τον άνω λοβό.  
 β. Δεξιά άνω λοβεκτομή με βρογχοπλαστική και σφηνοειδή εκτομή διαμέσου πνευμονικής αρτηρίας που αντικαταστάθηκε με τμήμα αζύγου φλέβας.  
 γ. Δεξιά άνω λοβεκτομή με βρογχοπλαστική με σφηνοειδή εκτομή στελεχιαίου βρόγχου και εκτομή διαμέσου πνευμονικής αρτηρίας που αντικαταστάθηκε με εμφύλωμα αζύγου φλέβας.  
 δ. Αριστερά άνω λοβεκτομή με σφηνοειδή εκτομή και εκτομή αριστεράς πνευμονικής αρτηρίας με βρογχοπλαστική.

Ηπαρίνη χορηγείται πριν οποιονδήποτε χειρισμό στην πνευμονική αρτηρία. Οι χειρισμοί επίσης στους βρόγχους πρέπει να είναι προσεκτικοί με σεβασμό των ιστών προς διατήρηση της αιματικής ροής.

Ριζικός λεμφαδενικός καθαρισμός όλων των ομάδων των λεμφαδένων είναι απαραίτητος.

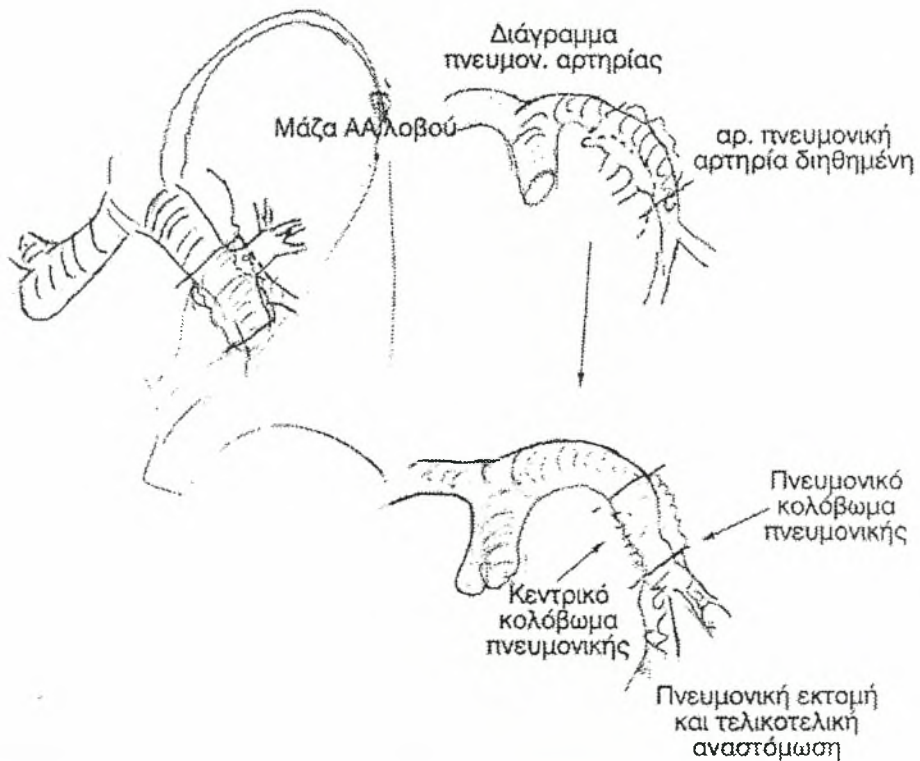
Τα βρογχικά κολοβώματα πάντα ελέγχονται ακόμη και με ταχεία βιοψία προς αποκλεισμό ύπαρξης διήθησης.

Οι εκτελούμενες αναστομώσεις είτε βρογχικές είτε των πνευμονικών αγ-



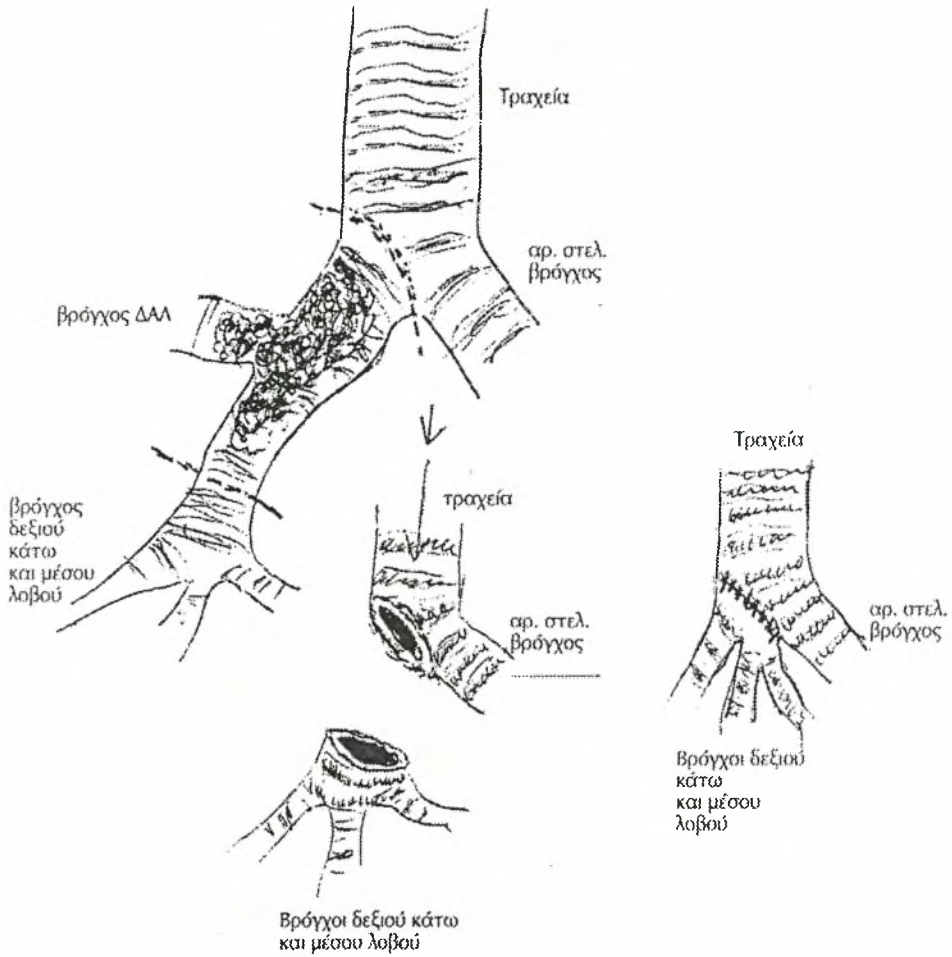
γείων πρέπει να είναι χωρίς τάση. Σε όλες τις περιπτώσεις γίνεται διεγχειρητικός έλεγχος των αναστομόσεων για (air-leak) διαφυγή αέρος και αιμορραγία ως και για στενωτικά φαινόμενα τόσο στη βρογχική όσο και στην αγγειακή αναστόμωση.

Από το δεύτερο ήμισυ περίπου της δεκαετίας του '80 στην Κλινική Θώρακα-Καρδιάς-Αγγείων του ΓΠΝ "Γ. Παπανικολάου" υπό την διεύθυνση του Καθηγητού Π. Σπύρου και εν συνεχεία στον ιδιωτικό φορέα εφαρμόσαμε τις πάσης φύσης βρογχοπλαστικές εγχειρήσεις σε συγκεκριμένες κατηγορίες ασθενών (Εικ. 22, 23, 24, 25, 26).



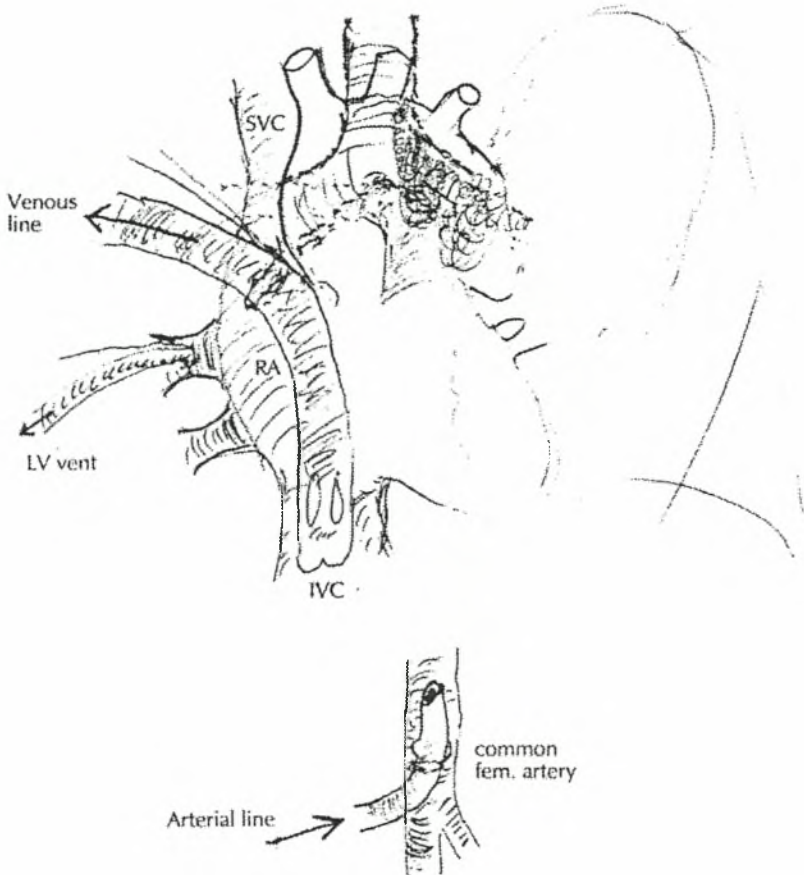
**Εικόνα 22.** Μάζα κατά τον αριστερό άνω λοβό με διήθηση αριστεράς πνευμονικής αρτηρίας. Αριστερά άνω λοβεκτομή. Εκτομή αριστεράς πνευμονικής αρτηρίας με βρογχοπλαστική.

Δεξιά άνω λοβεκτομή, Βρογχοπλαστική



**Εικόνα 23.** Μάζα δεξιού άνω λοβού - διήθηση έξω πλαγίου τοιχώματος τραχειάς. Δεξιά άνω λοβεκτομή. Βρογχοπλαστική.

## Προσπέλαση



**Εικόνα 24.** Μάζα αριστερού πνεύμονα με διήθηση πνευμονικής αρτηρίας αορτικού τόξου τραχείας υπό εξωσωματική κυκλοφορία. Έγινε:

1. Μέση στερνοτομή
2. Ευρεία κινητοποίηση ανατομικών μορίων (ανιούσας αορτής και αορτικού τόξου κύριας και δεξιάς πνευμονικής αρτηρίας τραχείας και δεξιού στελεχιαίου βρόγχου)
3. Υπό εξωσωματική κυκλοφορία
  - α) Συρραφή και αποκατάσταση τραχείας και δεξιού στελεχιαίου βρόγχου
  - β) Συρραφή και αποκατάσταση κύριας και δεξιάς πνευμονική αρτηρίας
  - γ) Συρραφή αριστερών πνευμονικών φλεβών.

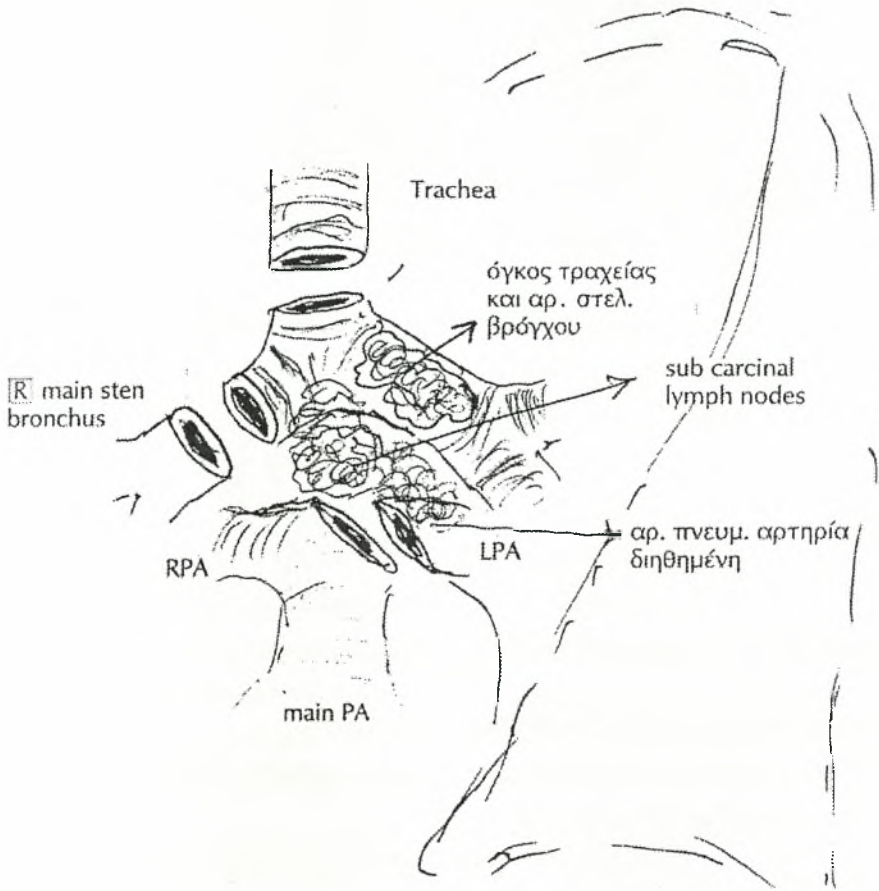


#### 4. Υπό κυκλοφορική ανακοπή

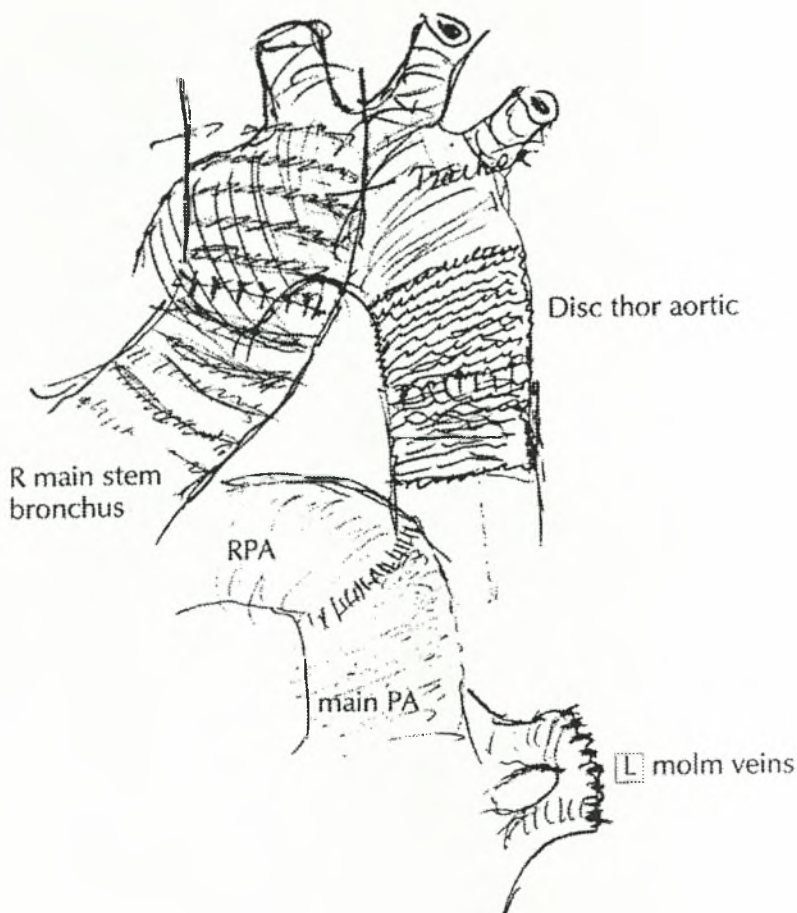
α) Αποκόλληση του όγκου από την κατιούσα θωρακική αορτή

β) Περιέλιξη αορτής με μόσχευμα από Dacron (Εικ. 25,26) με χρόνους:

- Εξωσωματικής κυκλοφορίας 2h και 15 min
- Κυκλοφοριακής ανακοπής (arrest) 45 min
- Ολικός χρόνος εγχείρησης 4h + 20 min



Εικόνα 25. Χειρουργικό παρασκεύασμα αριστερής πνευμονεκτομής.



**Εικόνα 26.** Αποκατάσταση ανατομικών μορίων.

**Μετεγχειρητική παρακολούθηση:** Περιλαμβάνει:

- Στην εντατική μονάδα έλεγχο της αιμοδυναμικής κατάστασης των ασθενών, αέρια αίματος, διαφυγή αέρος
- Α/α θώρακα και έλεγχο της έκπτυξης του πνεύμονα, ατελεκτασία, πιθανές πνευμονίτιδες
- Βρογχοσκόπηση αν κριθεί απαραίτητη
- Έλεγχο των λοιμώξεων
- Απώτερη παρακολούθηση και έλεγχο για πιθανά στενωτικά φαινόμενα των αναστομώσεων.

## Αποτελέσματα βρογχοπλαστικών εγχειρήσεων για καρκίνο πνεύμονα

Η πλειονότητα των βρογχοπλαστικών για καρκίνο πνεύμονα είναι λοβιακού τύπου αλλά μπορούν και να ποικίλλουν αναλόγως της εφευρετικότητας του χειρουργού. Διάφορες παραλλαγές έχουν περιγραφεί από τους Vogt-Moykorf και συν. (1987, 1991) και η θνητότητα ποικίλλει από 0-10%, σε 502 ασθενείς που υποβλήθηκαν σε διάφορους τύπους βρογχοπλαστικής και σχετική πλήρη ή μερική αγγειακή αφαίρεση με βρογχοπλαστική.

Ο Deslauriers και συν. το 1986 σε μια προσωπική επιλεγμένη ομάδα 142 ασθενών ανέφεραν ποσοστό θνητότητας 2,1% (3/142). Ο Watanabe και συν. (1986) ανέφεραν ποσοστό θνητότητας 1,3% σε 79 επεμβάσεις (1/79).

Η μελέτη του Tedder και συν. (1992) για 1125 λοβεκτομές με βρογχοπλαστική σε διάφορα κέντρα ανέδειξε ποσοστό θνησιμότητας 5,5% (62/1125).

Πάντως μια λοβεκτομή με βρογχοπλαστική για καρκίνο πνεύμονα πρέπει να συνοδεύεται από ποσοστό θνησιμότητας μικρότερο των 5%.

Οι πιο κοινές επιπλοκές όπως αναφέρθηκαν από τον Tedder και συν. είναι η πνευμονία και η ατελεκτασία σε ποσοστό 6,7% και 5,4% αντίστοιχα. Αυτό σχετίζεται με τη συσσώρευση εκκρίσεων και αίματος στην αναστόμωση. Η βρογχοσκόπηση στο χειρουργείο μετά την ολοκλήρωση των αναστομών και ακριβώς πριν την αφαίρεση του σωλήνα θα ελαχιστοποιήσει τις επιπλοκές αυτές. Επίσης μεγάλη προσπάθεια στον έλεγχο του μετεγχειρητικού πόνου μαζί με αναπνευστική υγιεινή και διύγρανση του αεραγωγού θα ελαχιστοποιήσουν τις εκκρίσεις. Ο Tedder και συν. ανέφεραν βρογχοπλευρικό συρίγγιο στο 3,5% (42/1186). Οι Vogt-Moykorf και συν. (1983) ανέφεραν βρογχοπλευρικό συρίγγιο στο 9,4% σε μια πιο πολύπλοκη ομάδα αφαιρέσεων. Ο Kawabara και συν. (1994) ολοκλήρωσαν τις λοβεκτομές τους με βρογχοπλαστική σε αρκετούς ασθενείς με προχωρημένο καρκίνο του πνεύμονα και σε 24 είχαν αναστομωτικές επιπλοκές, 19 ήταν σε στάδιο IIIA ή IIIB. Συνοδός αγγειοπλαστική πνευμονικών αρτηριών έγινε σε 37 ασθενείς και αφαίρεση πνευμονικής αρτηρίας με βρογχοπλαστική έγινε σε 21 ασθενείς μια επιπλέον ένδειξη του προχωρημένου σταδίου νόσου των ασθενών αν και κά-

ποιος θα ανέμενε μεγαλύτερο ποσοστό επιπλοκών σ' αυτήν την ομάδα.

Υπάρχει διακύμανση στην αναφορά περιστατικών υποτροπών καρκίνου του πνεύμονα μετά από βρογχοπλαστική. Μπορεί να εμφανιστούν μόνο τοπικά στην αναστόμωση, ή όπως αναφέρουν άλλοι οπουδήποτε στο θώρακα. Οι Kenneth και Putnam (1998) ανέφεραν ποσοστό υποτροπής στην αναστόμωση 9% (14/153), προεγχειρητική ακτινοβολία είχαν λάβει 6 ενώ οι υπόλοιποι όχι και όλοι οι ασθενείς πέθαναν από τη νόσο τους.

Μία ακόμη μεταβλητή στην τοπική επανεμφάνιση της νόσου είναι αν ένας ασθενής με θετική  $N_1$  ή  $N_2$  λάβει ή όχι μετεγχειρητική ακτινοβολία.

Οι Mehran και συν. το 1994 ανέφεραν ποσοστό τοπικής επανεμφάνισης 22,5% (32/142), και ότι 18 ασθενείς είχαν καρκίνο στο όριο αφαίρεσης ή στους άνω μεσαυλικούς λεμφαδένες.

Ο Van Schil και συν. το 1996 ανέφεραν ποσοστό τοπικής υποτροπής 20% (29/145), 24 εξ' αυτών πέθαναν από τοπική επανεμφάνιση ή απομεμακρυσμένη μετάσταση. Υπήρχαν 5 ασθενείς με ολική πνευμονεκτομή και 3 ήταν εν ζωή χωρίς ένδειξη νόσου μια επιπλέον ένδειξη ότι η τοπική επανεμφάνιση είναι καταστροφική επιπλοκή.

Ο Frist και συν. το 1987 ανέφεραν ποσοστό τοπικής υποτροπής 6% (2/33) σε ασθενείς που υποβλήθηκαν σε βρογχική αφαίρεση με βρογχοπλαστική για βρογχογενές καρκίνωμα. Τοπική επανεμφάνιση αναφέρθηκε σε 10 ασθενείς από τον Gaisserl και συν. το 1996 με ποσοστό 14% (10/69) (7 υποτροπή στο μεσαύλιο, 2 στον πνεύμονα, 1 τοπική υποτροπή στην αναστόμωση).

Γίνεται προφανές ότι πολλοί παράγοντες σχετίζονται με την τοπική επανεμφάνιση μετά από λοβεκτομή με βρογχοπλαστική αλλά αυτή η επιπλοκή φαίνεται να είναι πιο συχνή σε ασθενείς που αλλιώς θα υποβάλλονταν στην εναλλακτική επέμβαση πνευμονεκτομής.

Ο Yoshino και συν. το 1997 ανέφεραν υψηλότερη συχνότητα επανεμφάνισης στους ασθενείς πνευμονεκτομής όταν συγκρίθηκαν με παρόμοια ομάδα ασθενών λοβεκτομής με βρογχοπλαστική.

Μακροπρόθεσμα αποτελέσματα σχετίζονται με το στάδιο του καρκίνου

και η αναφορά αποτελεσμάτων κυμαίνεται ανάλογα με τη χρήση μεθόδων κλινικής σταδιοποίησης και μετεγχειρητικής χημειοθεραπείας, ακτινοβολίας ή και των δύο.

Οι Mehran και συν. το 1994 ανέφεραν σειρά ασθενών με μακροχρόνια παρακολούθηση και σε 139 επιβίωσαντες του χειρουργείου ποσοστό επιβίωσης 5 ετών ήταν 48% και ποσοστό επιβίωσης 10 ετών ήταν 34%. Ασθενείς με αρνητικούς λεμφαδένες είχαν 5ετή επιβίωση 56%, ενώ με  $N_1$  νόσο πενταετή επιβίωση σε ποσοστό 45%, ενώ κανένας ασθενής με  $N_2$  νόσο δεν ξεπέρασε τα 5 έτη. Αυτή η σειρά ασθενών αποδεικνύει ότι καλά αποτελέσματα μπορούν να επιτευχθούν με προσεκτική επιλογή ασθενών.

Kenneth και Putman (1998) αναφέρονται σε μια σειρά 145 ασθενών 86 εξ' αυτών έλαβαν κάποια μορφή χημειοθεραπείας ενώ 59 όχι. Το συνολικό ποσοστό 5ετούς και 10ετούς επιβίωσης ήταν 35% και 23%. Ασθενείς που δεν έλαβαν ακτινοβολία προεγχειρητικά είχαν ποσοστό 5ετούς επιβίωσης 43% και 31% ποσοστό 10ετούς επιβίωσης σε σχέση με τα ποσοστά 24% και 17% αντίστοιχα για την ομάδα που έλαβε χημειοθεραπεία. Η κλινική σταδιοποίηση βασίστηκε στο μέγεθος των λεμφαδένων όπως καθορίστηκε από το CT scan και την εύρεση παθολογικών λεμφαδένων στη μεσαυλιοσκόπηση. Οι Vogt-MoyKorff (1994) ανέφεραν ποσοστό 5ετούς επιβίωσης 4% για νόσο σταδίου I και 17% για νόσο σταδίου II και III. Οι Watanade και συν. το 1991 ανέφεραν ποσοστό 5ετούς επιβίωσης 45% σε μια σειρά 75 ασθενών και ο Van Schil (1989) ανέφερε ποσοστό 5ετούς επιβίωσης 46% σε 145 ασθενείς που υποβλήθηκαν σε βρογχική αφαίρεση με βρογχοπλαστική για βρογχογενές καρκίνωμα. Το ποσοστό 5ετούς επιβίωσης για ασθενείς με νόσο  $N_0$  ήταν 62% και το ποσοστό 5ετούς επιβίωσης για 58 ασθενείς  $N_1$  ήταν 31%. Για 16 ασθενείς νόσου  $N_2$  το ποσοστό 5ετούς και 7ετούς επιβίωσης ήταν 31% και 13% αντίστοιχα. Δεν υπήρχε στατιστικά σημαντική διαφορά μεταξύ ασθενών  $N_1$  και  $N_2$  νόσου. Η πολυμεταβλητή ανάλυσή τους έδειξε ότι το λεμφαδενικό στάδιο και η ηλικία του ασθενούς ήταν σημαντικές μεταβλητές σε σχέση με την επιβίωση. Ο Tedder και συν. το 1992 ανέφεραν ότι τα ποσοστά επιβίωσης ασθενών με  $N_0$  νόσο ήταν παρόμοια με αυτά της συμβατικής αφαίρε-



σης. Γίνεται προφανές ότι η επιβίωση σχετίζεται με το στάδιο της νόσου και την επιλογή ασθενών.

Ο θωρακοχειρουργός δεν θα πρέπει να διστάσει να διεξάγει αγγειοπλαστική και της πνευμονικής αρτηρίας σε συνδυασμό με την βρογχοπλαστική όταν χρειαστεί. Η επιβίωση σε αυτήν την ομάδα ασθενών ελαττώνεται. Οι Vogt-Moy Korfi και συν. το 1994 ανέφεραν ποσοστό 5ετούς επιβίωσης 35% σε 108 ασθενείς με νόσου I και II σταδίου που υποβλήθηκαν σε συνδυασμένη αγγειοπλαστική και βρογχοπλαστική για καρκίνο πνεύμονα. Οι τελευταίες πληροφορίες δίνουν 10% θνησιμότητα σχετικά με αυτή την συνδυασμένη εγχείρηση. Η εγχείρηση μπορεί να αφορά, αφαίρεση της πνευμονικής και τελικοτελική αναστόμωση, τοποθέτηση εμβολώματος ή αφαίρεση της διήθησης εκ των όγκων και συρραφή.

Οι Wada και συν. το 1995 ανέφεραν 9 ασθενείς που υποβλήθηκαν σε συνδυασμένη αγγειοπλαστική πνευμονικής αρτηρίας και λοβεκτομής με βρογχοπλαστική, 2 δε ασθενείς είναι ελεύθεροι της νόσου περισσότερο από ένα χρόνο.

Οι ενδείξεις για αγγειοπλαστική πνευμονικής αρτηρίας σε συνδυασμό με βρογχοπλαστική περιλαμβάνουν διήθηση της πνευμονικής αρτηρίας, εισβολή όγκων μέσα στον αυλό της πνευμονικής αρτηρίας ως και προσβολή λεμφαδένων.

Η βρογχοπλαστική αφαίρεση με  $N_2$  νόσο παραμένει αντικρουόμενη.

Οι Mehran και οι συν. το 1994 στην πολύ προσεκτικά επιλεγμένη ομάδα ασθενών δεν ανέφεραν επιβίωσαντες σε ασθενείς με  $N_2$  νόσου. Οι Watanabe και συν. (1990) ανέφεραν ποσοστά 5ετούς επιβίωσης σε ασθενείς με  $N_2$  νόσο και ο Van Schil (1999) ανέφερε πρόσφατα ποσοστά 5ετούς και 7ετούς επιβίωσης 31% και 13% για 16 ασθενείς με  $N_2$  νόσο που υποβλήθηκαν σε βρογχοπλαστική αφαίρεση. Ο Firmin και συν. (1983) ποσοστό πενταετούς επιβίωσης 17%.

Η εύρεση θετικών τοπικών αδένων την ώρα που διενεργείται η εγχείρηση δεν είναι αντένδειξη για διενέργεια αφαίρεσης με βρογχοπλαστική, ακολουθεί όμως συντηρητική θεραπεία με χημειοθεραπεία - ακτινοβολία.

Η ανασκόπηση λοιπόν της βιβλιογραφίας σε συνδυασμό πάντα με την εμπειρία και την ικανότητα του χειρουργού, υποδεικνύει ότι οι βρογχοπλαστικές εγχειρήσεις είναι επεμβάσεις επιλογής για καρκίνο του πνεύμονα όποτε είναι τεχνικά δυνατές, και εν σχέσει με την πνευμονεκτομή έχουμε λιγότερους μετεγχειρητικούς θανάτους, μακροχρόνια αποτελέσματα και καλλίτερη ποιότητα ζωής.

Η πνευμονεκτομή με βρογχοπλαστική ενδείκνυεται για όγκο που εμπλέκει την τραχεία και την τραχειοβρογχική γωνία. Είναι συνήθως εφαρμόσιμη σε ασθενείς με καρκίνο του πνεύμονα και σε Ca εκ πλακώδους επιθηλίου αποφέρει την καλλίτερη πρόγνωση. Αδενοειδή κυστικά καρκινώματα μπορεί επίσης να φανούν στην περιοχή της τρόπιδας και αυτοί οι όγκοι υπόκεινται σε πνευμονεκτομή με βρογχοπλαστική. Η θνησιμότητα και νοσηρότητα αυτής της επέμβασης είναι αρκετά σημαντικές και ο Tedder και συν. (1997) αναφέρει θνησιμότητα 20,9% (29/139). Η συχνότητα της μετεγχειρητικής πνευμονίας ήταν 16,7% και επίσης ένα ποσοστό 8,6% εμπυήματος. Βρογχοπλευρικό συρίγγιο σε ποσοστό 10,1% (14/139) όλες αυτές δε οι επιπλοκές υποδεικνύουν τις τεχνικές δυσκολίες της εγχείρησης.

Ο Deslauriers και συν. αναφέρουν 1994 μια σειρά 51 ασθενών που όλοι υποβλήθηκαν σε προεγχειρητική μεσαυλιοσκόπηση πριν την πνευμονεκτομή με βρογχοπλαστική. Σε 55 ασθενείς υπήρχε συνολική θνητότητα 7,2% (4/55). Η 5ετής επιβίωση που περιελάμβανε και τους μετεγχειρητικούς θανάτους ήταν 40% και με μέση επιβίωση 30 μήνες.

Οι Mathisen και συν. 1998 ανέφεραν 37 αφαιρέσεις τρόπιδα όπου 21 ασθενείς υποβλήθηκαν σε δεξιά πνευμονεκτομή. Το συνολικό ποσοστό πρώιμης και καθυστερημένης θνητότητας ήταν 19% (7/37) και το αναφερθέν ποσοστό επιβίωσης ήταν 19%.

Η εμπειρία των Rush και συν. (1994) περιλαμβάνει 43 ασθενείς που υποβλήθηκαν σε δεξιά πνευμονεκτομή ή σε αφαίρεση τρόπιδας. Το ποσοστό θνητότητας ήταν 23% (10/43) ενώ 8 ασθενείς επιβίωσαν 5 ή και περισσότερα χρόνια χωρίς να νοσήσουν. Η πλειονότητα των ασθενών αυτών είχε υποβληθεί σε προεγχειρητική ακτινοβολία ή συνδυασμό χημειοθεραπείας και

ακτινοθεραπείας.

Είναι σημαντικό να σημειώσουμε ότι ασθενείς με μεταστατική νόσο σε παρατραχειακούς λεμφαδένες θεραπεύονται σπανίως μ' αυτήν την επέμβαση. Πρόσφατες όμως βελτιώσεις στις χειρουργικές τεχνικές και στις τεχνικές αναισθησίας έχουν μειώσει το ποσοστό θνητότητας. Ο Dartevellec και συν. (1987) ανέφεραν ποσοστό θνητότητας 7,2% και αυτό αποτελεί σημαντικό κατόρθωμα για αυτή την επέμβαση. Συνεχείς εξάλλου αναφορές χαμηλότερης θνητότητας και αυξανόμενης θα κάνουν αυτή την επέμβαση περισσότερο βιώσιμη αλλά θα παραμένει αρκετά δύσκολη. Τα τελευταία χρόνια αναφέρονται περιπτώσεις που χειρουργούνται υπό εξωσωματική κυκλοφορία.



## **ΕΙΔΙΚΟ ΜΕΡΟΣ**



## ΣΚΟΠΟΣ

Ο σκοπός της παρούσας μελέτης ήταν η αξιολόγηση της χειρουργικής τεχνικής διάσωσης πνευμονικού παρεγχύματος με επανεμφύτευση μετά χειρουργική εκτιμή και βρογχοπλαστική σε ασθενείς με βρογχογενή καρκίνο σταδίου IIIa.

## ΥΛΙΚΟ - ΜΕΘΟΔΟΙ

Το υλικό αφορά τη χρονική περίοδο 1993-2003 και ένα σύνολο 15 ασθενών, από τους οποίους οι τρεις ήταν γυναίκες (20%) και 12 άνδρες (80%). (Πίνακας 5).

Πίνακας 5. Χαρακτηριστικά ασθενών

<i>A/a</i>	<i>Φύλο</i>	<i>Ηλικία (έτη)</i>	<i>Εντόπιση του όγκου</i>
1	Άρρεν	27	Αριστερός άνω λοβός
2	Άρρεν	72	Αριστερός άνω λοβός
3	Θήλυ	61	Δεξιός άνω λοβός
4	Άρρεν	72	Αριστερός άνω λοβός
5	Θήλυ	75	Δεξιός άνω λοβός
6	Άρρεν	74	Αριστερός άνω λοβός
7	Άρρεν	72	Δεξιός άνω λοβός
8	Άρρεν	70	Αριστερός άνω λοβός
9	Άρρεν	72	Αριστερός άνω λοβός
10	Άρρεν	70	Αριστερός άνω λοβός
11	Άρρεν	74	Δεξιός άνω λοβός
12	Άρρεν	71	Δεξιός άνω λοβός
13	Άρρεν	68	Αριστερός άνω λοβός
14	Άρρεν	75	Αριστερός άνω λοβός
15	Άρρεν	70	Αριστερός άνω λοβός

Η ηλικία κυμάνθηκε μεταξύ 70-75 ετών πλην τριών ασθενών που ήταν < 70 ετών. Όλοι οι ασθενείς ήταν III σταδίου με κεντρική κατανομή και εντόπιση στους άνω λοβούς, 10 (66%) είχαν εντόπιση στον αριστερό άνω λοβό

και 5 (34% στο δεξιό άνω λοβό).

**Προεγχειρητική αξιολόγηση** περιελάμβανε τα συμπτώματα και την κλινική εικόνα, την προσθιοπίσθια ακτινογραφία θώρακα, αξονική τομογραφία θώρακα-μεσαυλίου και για τον αποκλεισμό περιφερικών μεταστάσεων CT άνω-κάτω κοιλίας και οπισθοπεριτοναϊκού χώρου, CT εγκεφάλου και ολοσωματικό σπινθηρογράφημα οστών. Σε 6 περιπτώσεις έγινε και μαγνητική τομογραφία (MRI) για τη διευκρίνιση της κατανομής του όγκου στα αγγειακά στελέχη του πνεύμονα (πνευμονική αρτηρία, πνευμονικές φλέβες) και του μεσαυλίου (αορτικό τόξο, κατιούσα θωρακική αορτή).


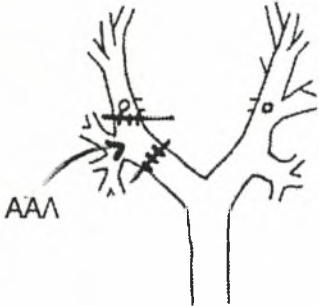









**Πίνακας 6.** Βρογχοσκοπικά ευρήματα ασθενών προεγχειρητικά

<i>A/a</i>	<i>Βρογχοσκοπικά ευρήματα</i>	<i>Ιστολογικός τύπος προεγχειρητικά</i>
1	Αρνητικά	-
2	Θετικά	Πλακώδες επιθήλιο
3	Θετικά	Μη καθορισμός ιστολογικού τύπου
4	Θετικά	Πλακώδες επιθήλιο
5	Θετικά	Αδενοκαρκίνωμα
6	Θετικά	Μεγαλοκυτταρικό
7	Θετικά	Πλακώδες επιθήλιο
8	Θετικά	Πλακώδες επιθήλιο
9	Θετικά	Πλακώδες επιθήλιο
10	Θετικά	Αδενοκαρκίνωμα
11	Θετικά	Πλακώδες επιθήλιο
12	Θετικά	Πλακώδες επιθήλιο
13	Θετικά	Αδενοκαρκίνωμα
14	Θετικά	Πλακώδες επιθήλιο
15	Θετικά	Αδενοκαρκίνωμα

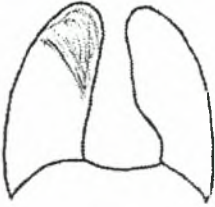
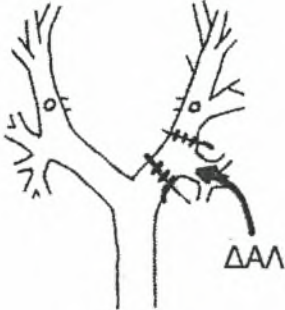
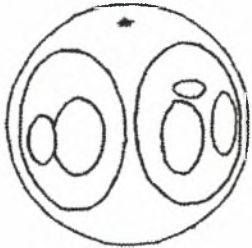
Σε όλες τις περιπτώσεις προηγήθηκε λεπτομερής βρογχοσκοπικός έλεγχος και λήψη βιοψίας, για τη διάγνωση αλλά και τον προσδιορισμό της έκτασης της διήθησης του όγκου στους κεντρικούς βρόγχους. Αρνητικά βρογχοσκοπικά ευρήματα είχαμε μόνον σε έναν ασθενή (Πίνακας 6).

Στις 13 από τις 15 περιπτώσεις (85%) τέθηκε η ιστολογική διάγνωση προ-

εγχειρητικά. Είχαμε 8 περιπτώσεις (60%) καρκίνου εκ πλακωδών κυττάρων, 4 περιπτώσεις (30%) αδenoκαρκινώματος και μια περίπτωση (10%) μεγαλοκυτταρικού καρκινώματος. Σε μια περίπτωση υπήρξε δυσχέρεια καθορισμού του ιστολογικού τύπου, πιθανότατα λόγω ανεπαρκούς υλικού. Στις 14 περιπτώσεις ασθενών με θετικό βρογχοσκοπικό εύρημα υπήρχε διήθηση της ανατολής των άνω λοβαίων βρόγχων (Εικ. 29-30) και διήθηση-επέκταση στους στελεχιαίους βρόγχους, ενώ με την αξονική και μαγνητική τομογραφία καταγράφηκε πίεση-διήθηση του στελέχους της πνευμονικής αρτηρίας δεξιά και αριστερά είτε από τον κυρίως όγκο είτε από εκτεταμένο λεμφαδενικό block.

<p>Περιήψη ιστορικού:</p> <p>Πνευμονίτις AAL - Αιμόπτυση</p>	<p>Ακτινή εικόνα:</p> 
<p>Βρογχοσκοπικά ευρήματα *</p> <p>Λάρυγξ - Φάρυγξ - Τραχεία κ.φ.          Δεξιό βρογχικό δένδρο κ.φ.          Αριστερό βρογχικό δένδρο:          Μάζα προβάλλουσα στην ανατολή του          αριστερού άνω λοβού με πιθανή          υποβλεννογόνια διήθηση του στελεχιαίου βρόγχου</p>   <p>Παρατηρήσεις: Λήψη βιοψίας με λαβίδα</p> <p>Συμπέρασμα: Αδενοκαρκίνωμα</p> <div style="display: flex; justify-content: center; align-items: center; gap: 5px;">         </div> <p><small>* Περιγράφονται: Φωνητικές χορδές, τραχεία, τράχηλα, δεξιός και αριστερός βρόγχος, βλεννογόνος, κινητικότητα στοίμων και βρόγχων</small></p>	

**Εικόνα 27.** Όγκος κατά την έκφυση του αριστερού άνω λοβού με πιθανή υποβλεννογόνια διήθηση αριστερού στελεχιαίου βρόγχου.

<p>Περιήληψη ιστορικού:</p> <p>Ατελεκτασία ΔΑ λοβού - Εμπύρετο</p>	<p>Ακτ/κή εικόνα:</p> 																					
<p>Βρογχοσκοπικά ευρήματα *</p> <p>Λάρυξ - Φάρυγξ - Τραχεία: κ.φ.          Αριστερό βρογχικό δένδρο: κ.φ.          Δεξιό βρογχικό δένδρο: μάζα αποφράσσουσα το στόμιο του ΔΑΛ με επέκταση προς το δεξιό στελεχιαίο βρόγχο</p>  <p>Παρατηρήσεις: Μάζα κατά την ανατολή του δεξιού άνω λοβαίου - Λήψη βιοψίας με λαβίδα</p> <p>Συμπέρασμα: Ca εκ πλακωδών κυττάρων μέτρια διαφοροποίηση</p>  <table border="1" data-bbox="664 1192 1008 1319"> <tr> <td></td> <td></td> <td></td> <td></td> <td></td> <td></td> <td></td> </tr> <tr> <td>βιοψία</td> <td>παλίδας</td> <td>βιοψία</td> <td>βελόνης</td> <td>σπώνης</td> <td>ψέκτρο</td> <td>έκπληξη</td> </tr> <tr> <td></td> <td></td> <td></td> <td></td> <td></td> <td>φίλετρη</td> <td>κνήμας</td> </tr> </table> <p>* Περιγράφονται: Φωνητικές χορδές, τραχεία, τριπήδη, δεξιά και αριστερά βρόγχοι, βλεννογόνο, κινητικότητα στοίμων και βρόγχων</p>									βιοψία	παλίδας	βιοψία	βελόνης	σπώνης	ψέκτρο	έκπληξη						φίλετρη	κνήμας
βιοψία	παλίδας	βιοψία	βελόνης	σπώνης	ψέκτρο	έκπληξη																
					φίλετρη	κνήμας																

**Εικόνα 28.** Μάζα κατά την έκφυση του δεξιού άνω λοβαίου βρόγχου με επέκταση και στον δεξιό στελεχιαίο βρόγχο.

Όλοι οι ασθενείς υποβλήθηκαν σε προεγχειρητική αξιολόγηση της αναπνευστικής και καρδιακής λειτουργίας.

Η αναπνευστική λειτουργία μελετήθηκε με αέρια αίματος και σπιρομέτρηση και FEV<sub>1</sub> (lit) (forced expiratory volume in one second) κυμάνθηκε στους 13 (85%) από τους 15 ασθενείς σε 0,75 lit έως 1,75 lit (Πίνακας 7), ενώ άλλοι 2 (15%) είχαν φυσιολογικές τιμές.

**Πίνακας 7.** FEV<sub>1</sub> (lit), αέρια αίματος ασθενών προεγχειρητικά

<i>A/a</i>	<i>FEV1</i>	<i>PO<sub>2</sub> mmHg</i>	<i>PCO<sub>2</sub> mmHg</i>	<i>Υποκείμενη νόσος</i>
1	2,8	62	37	-
2	1,4	55	45	Πνευμονικό εμφύσημα
3	1,2	54	36	Σύνδρομο Pickwick
4	1,25	58	44	Χ.Α.Π.
5	1,7	60	25	Χ.Α.Π.
6	1	54	29	Βρογχικό άσθμα
7	1,5	60	41	Χ.Α.Π.
8	0,75	52	40	Πνευμονικό εμφύσημα
9	1,75	60	44	Χ.Α.Π.
10	1,65	60	42	Βρογχικό άσθμα
11	1,4	58	28	Χ.Α.Π.
12	1,75	62	40	Πνευμονικό εμφύσημα
13	2,7	68	42	-
14	1,2	60	35	Χ.Α.Π.
15	1,5	57	39	Πνευμονικό εμφύσημα

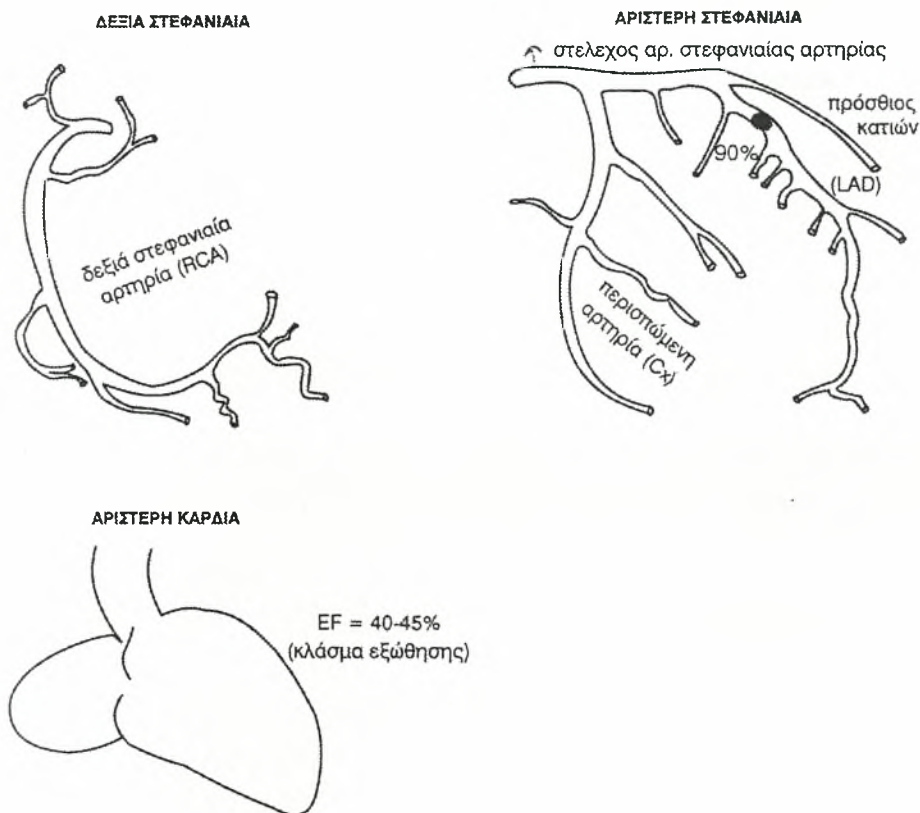
Στους 13 λοιπόν αυτούς ασθενείς υπήρχε μετρίου έως σοβαρού βαθμού πνευμονική διαταραχή και η υποκείμενη νόσος ήταν χρόνια πνευμονοπάθεια αποφρακτικού τύπου 6, πνευμονικό εμφύσημα στους 4, βρογχικό άσθμα στους 2 και 1 ασθενής με σύνδρομο Pickwick.

Η καρδιακή λειτουργία ελέγχθηκε με δοκιμασία κόπωσης και υπερηχοκαρδιογράφημα. Στους 3 από τους 15 ασθενείς βρέθηκε σοβαρή στεφανιαία νόσος η οποία αξιολογήθηκε περαιτέρω με αιμοδυναμικό έλεγχο και στεφανιογραφία. Σε ένα ασθενή βρέθηκε βλάβη του προσθίου κατιόντα κλάδου της αριστεράς στεφανιαίας αρτηρίας (Πίνακας 5 υπ' αριθμό 9) και παλαιό

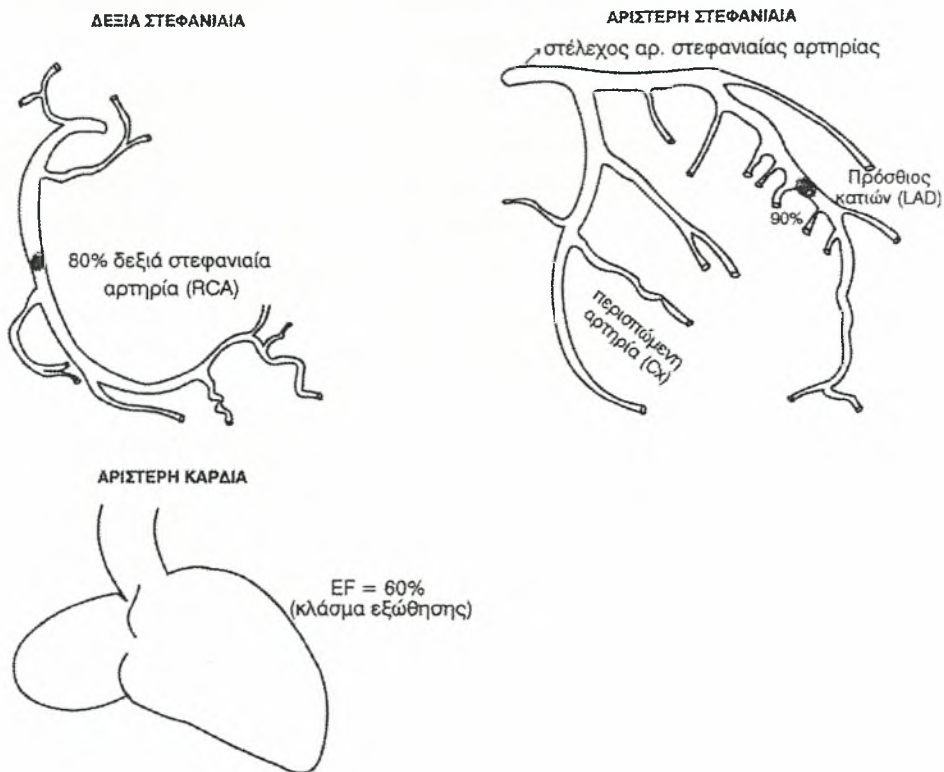


πρόσθιο έμφραγμα, στο δεύτερο ασθενή νόσος 2 αγγείων (Πίνακας 5 υπ' αριθμό 15) ήτοι του προσθίου κατιόντα κλάδου αριστεράς στεφαναϊάς αρτηρίας και της δεξιάς στεφαναϊάς αρτηρίας (RCA), ενώ στον τρίτο ασθενή νόσος 3 αγγείων (Πίνακας 1 υπ' αριθμό 11).

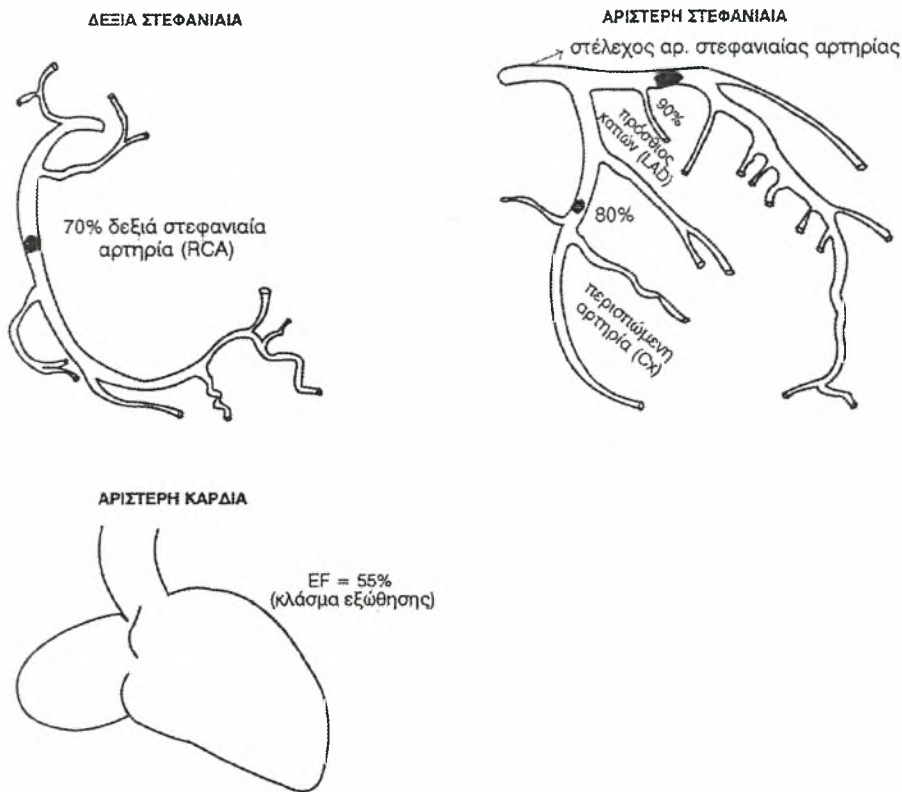
Το κλάσμα εξώθησης πλην του πρώτου ασθενούς που λόγω του εμφράγματος ήταν ελαφρά επηρεασμένο αλλά πάντως αποδεκτό (40-45%) στους άλλους δύο ήταν φυσιολογικό. Ο πρώτος και δεύτερος ασθενής από αυτούς αντιμετωπίστηκαν προεγχειρητικά με αγγειοπλαστική των στεφαναϊών (PTCA) και τοποθέτηση Stent, ενώ στον τρίτο προηγήθηκε εγχείρηση αορτοστεφαναϊάς παράκαμψης 3 αγγείων και μετά παρέλευση 15 ημερών χειρουργήθηκε για τον καρκίνο του δεξιού άνω λοβού (Εικ. 29, 30, 31).



**Εικόνα 29.** Ασθενής υπ' αριθμόν 9 - Βλάβη 90% προσθίου κατιόντα κλάδου (LAD) - Αγγειοπλαστική LAD + Stent



**Εικόνα 30.** Ασθενής υπ' αριθμόν 15 - Βλάβη 90% προσθίου κατιόντα κλάδου - Βλάβη δεξιάς στεφανιαίας - Αγγειοπλαστική + Stent.



**Εικόνα 31.** Ασθενής υπ' αριθμόν 11 - Στεφανιαία νόσος τριών αγγείων -III Bypass.

Προεγχειρητικά μεσαυλιοσκόπηση δεν έγινε σε κανένα ασθενή και εκ των εξετάσεων που προηγήθηκαν (CT, MRI) (προεγχειρητική σταδιοποίηση) οι ασθενείς όλοι θεωρήθηκαν σταδίου III.

Σε κανέναν ασθενή επίσης προεγχειρητικά δεν έγινε χημειοθεραπεία ή ακτινοβολία.

**Χειρουργική τεχνική:** Οι μέθοδοι που εφαρμόστηκαν στους δεκαπέντε ασθενείς είναι: (Πίνακας 8)

- A. In vivo επανεμφύτευση
- B. Ex-situ επανεμφύτευση

**A. In vivo επανεμφύτευση:** Αφορά σε όγκους του δεξιού και αριστερού άνω λοβού όπου η τυπική λοβεκτομή ή η λοβεκτομή με βρογχοπλαστική με ή χωρίς εκτομή της πνευμονικής αρτηρίας δεν είναι εφικτές. Η διήθηση του στελεχιαίου βρόγχου από τον ιδίως όγκο ή τους διηθημένους λεμφαδένες είτε δεξιά είτε αριστερά και στο ύψος της ανατολής των άνω λοβαίων βρόγχων ξεπερνά σε έκταση τα 2 cm, όπως και στην πνευμονική αρτηρία τα 3 cm με αποτέλεσμα να μην είναι δυνατή η τελικοτελική αναστόμωση των κολοβωμάτων βρόγχων και πνευμονικής αρτηρίας λόγω μεγάλης τάσης.

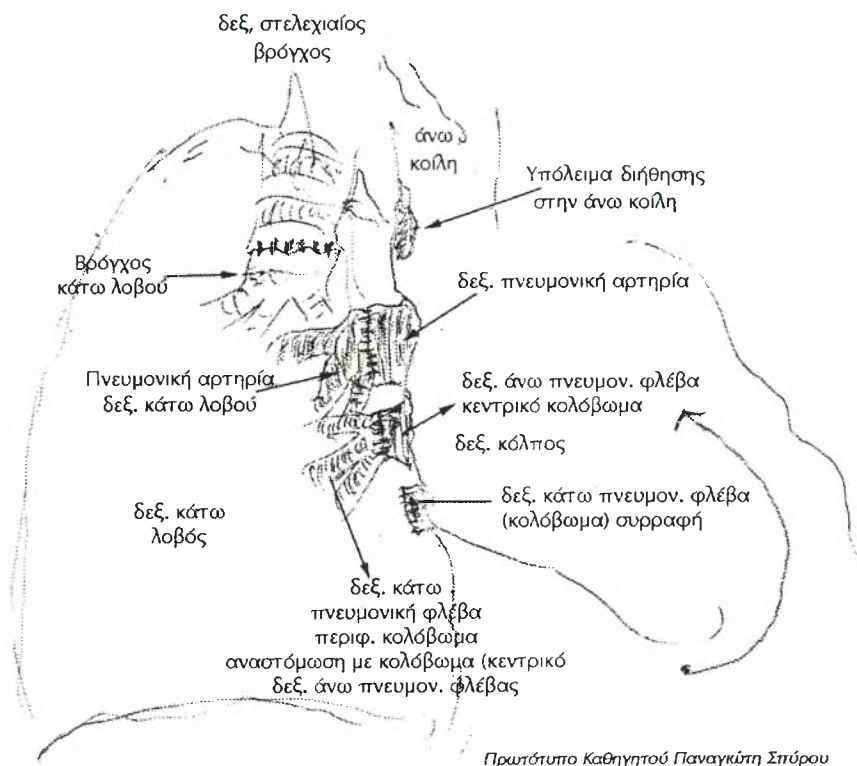
Η διήθηση στο στελεχιαίο βρόγχο και την πνευμονική αρτηρία μπορεί να είναι εξωβρογχική ή ενδοβρογχική, όπως και εξωαυλική ή ενδοαυλική αντίστοιχα (Πίν. 8).

**Πίνακας 8.** Είδος επανεμφύτευσης

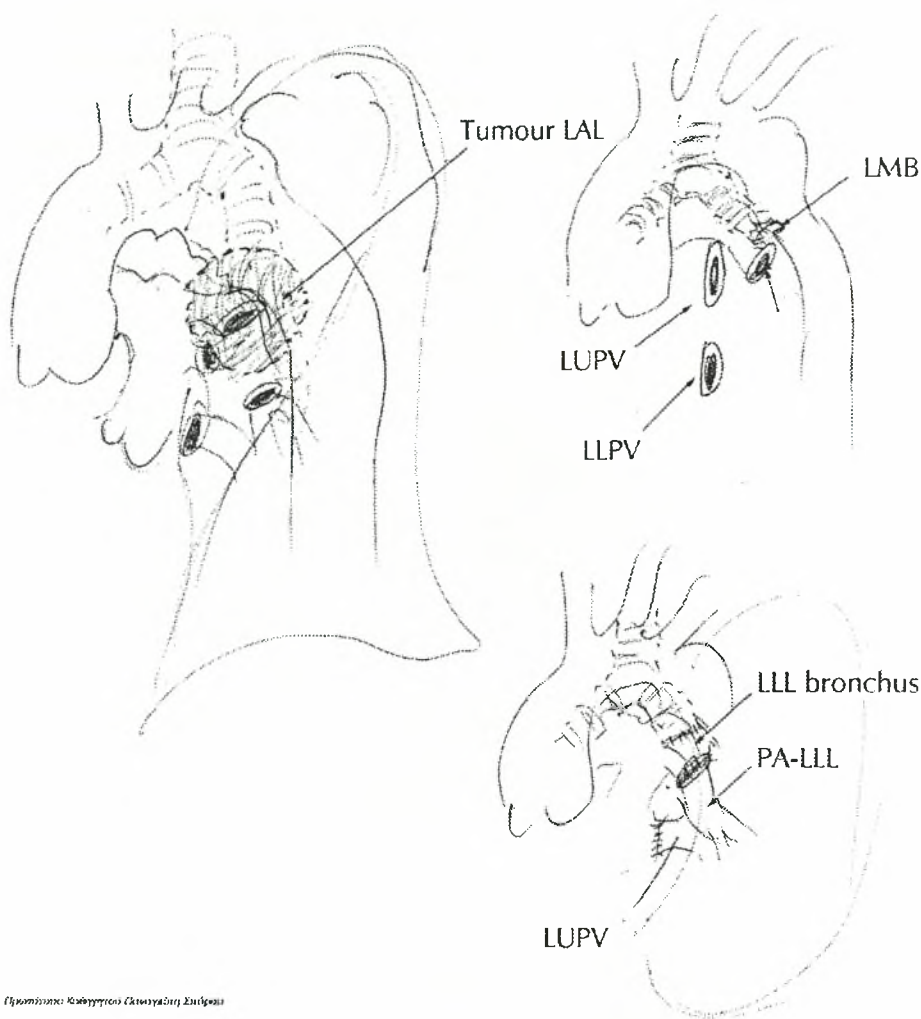
<b>A/a</b>	<b>Εντόπιση</b>	<b>Επανεμφύτευση</b>	<b>Εγχείρηση</b>
1	Αριστερός άνω λοβός	ex-situ	Αριστερά άνω λοβεκτομή
2	Αριστερός άνω λοβός	in vivo	Αριστερά άνω λοβεκτομή
3	Δεξιός άνω λοβός	in vivo	Δεξιά άνω και μέση λοβεκτομή
4	Αριστερός άνω λοβός	in vivo	Αριστερά άνω λοβεκτομή
5	Δεξιός άνω λοβός	ex-situ με χρήση εξωσ. κυκλοφορίας (CBP, Patial By-pass)	Δεξιά άνω και μέση διλοβεκτομή
6	Αριστερός άνω λοβός	in vivo	Αριστερά άνω λοβεκτομή
7	Δεξιός άνω λοβός	ex-situ	Δεξιά άνω λοβεκτομή
8	Αριστερός άνω λοβός	ex-situ	Αριστερά άνω λοβεκτομή
9	Αριστερός άνω λοβός	ex-situ με χρήση ECMO	Αριστερά άνω λοβεκτομή
10	Αριστερός άνω λοβός	in vivo	Αριστερά άνω λοβεκτομή
11	Δεξιός άνω λοβός	in vivo	Δεξιά άνω και μέση διλοβεκτομή
12	Δεξιός άνω λοβός	in vivo	Δεξιά άνω λοβεκτομή
13	Αριστερός άνω λοβός	in vivo	Αριστερά άνω λοβεκτομή
14	Αριστερός άνω λοβός	in vivo	Αριστερά άνω λοβεκτομή
15	Αριστερός άνω λοβός	ex-situ με χρήση εξωσ. κυκλοφορίας (CBP, Patial By-pass)	Αριστερά άνω λοβεκτομή

**ECMO:** Extracorporeal membrane oxygenation (Σύστημα εξωσωματικής οξυγόνωσης με μεμβράνη)

**CBP:** Circulatory blood pump (Αντλία κυκλοφορίας αίματος)



**Εικόνα 32.** Ασθενής υπ' αριθμόν 11 Δεξιά άνω και μέση διλοβεκτομή-in vino επανεμφύτευση δεξιού κάτω λοβού.



Επιμορφωτική Κέντρο Επιστήμης Υγείας

**Εικόνα 33.** Ασθενής υπ' αριθμόν 10 - Αριστερά άνω λοβεκτομή - *in vivo* επανεμφύτευση αριστερού κάτω λοβού.

Σε αυτές λοιπόν τις περιπτώσεις (9/15) (60%) (Πίνακας 8, Εικ. 32, 33) μετά την οπισθοπλάγια θωρακοτομή με ενδοτραχειακή αναισθησία με σωλήνα διπλού αυλού προς αποκλεισμό του πάσχοντα βρόγχου και επισκόπηση των ευρημάτων έγινε κατόπιν ηπαρινισμού του ασθενούς (300 Μ ηπαρίνης/ΚgrΒΣ) αποκλεισμός και του στελέχους της πνευμονικής αρτηρίας δεξιά ή αριστερά, ως και της άνω πνευμονικής φλέβας δεξιά ή αριστερά ενδοπερι-70

καρδιακά.

Κατόπιν εκτελέστηκε ριζική δεξιά άνω ή δεξιά άνω και μέση διλοβή όπως και αριστερά άνω λοβεκτομή αναλόγως της εντόπισης (Πίνακα ζικός λεμφαδενικός καθαρισμός. Σε όλες τις περιπτώσεις έγινε έλεγχος κολοβωμάτων με ταχεία βιοψία προς αποκλεισμό υπολειμματικής νόσου.

Κινητοποίηση εν συνεχεία του κάτω πνευμονικού συνδέσμου αριστερά δεξιά και διατομή-συρραφή με Prolene 4-0 της πνευμονικής φλέβας σφύση της από τον αριστερό κόλπο της καρδιάς με παραμονή στον κόμβο ικανού σε μήκος κολοβώματος της συστοίχου πνευμονικής φλέβας. συνέχεια έγινε έγχυση διαλύματος ηπαρίνης (12.500 M/500 ml NS και στους 8°C) για 15-20 λεπτά στον υγιή λοβό μέσω του κολοβώματος της πνευμονικής φλέβας.

Η επανεμφύτευση στη δεξιά πλευρά έγινε αρχικά με αναστόμωση της κάτω πνευμονικής φλέβας στη θέση της άνω πνευμονικής φλέβας με Prolene 4-0 και κατόπιν συρραφή των κολοβωμάτων της πνευμονικής αρτηρίας με Prolene 5-0, ενώ τα βρογχικά κολοβώματα αναστομώθηκαν τελευταία με Prolene 4-0.

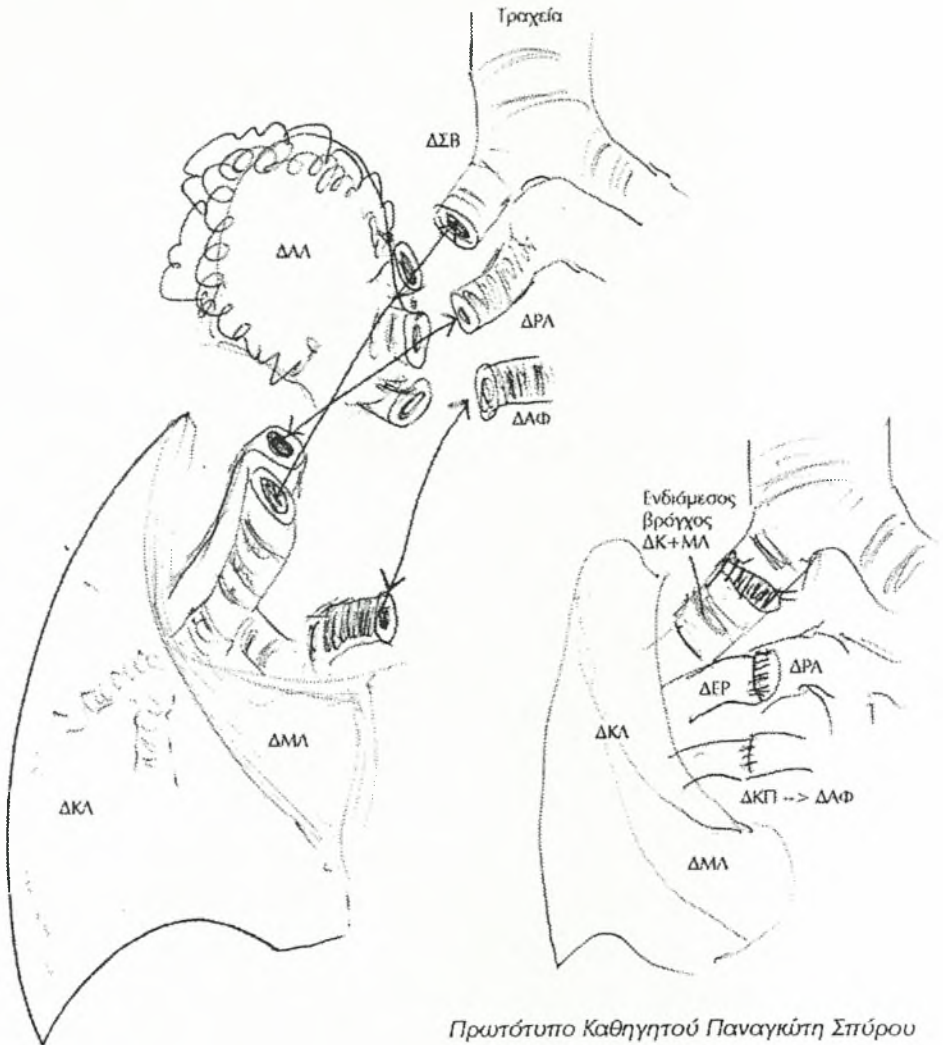
Στην αριστερά πλευρά όμως η επανεμφύτευση ακολουθεί άλλη σειρά δηλαδή πρώτα γίνεται η αναστόμωση της πνευμονικής φλέβας στη συνέχεια των βρογχικών κολοβωμάτων και τελευταία των κολοβωμάτων της πνευμονικής αρτηρίας. Αυτό οφείλεται στη διαφορετική τοπογραφική ανατομική της δεξιάς από την αριστερά πλευρά και συγκεκριμένα ο δεξιός βρόγχος βρίσκεται επαρτηριακώς ενώ ο αριστερός υπαρτηριακώς.

Πάντοτε και στο τέλος της επανεμφύτευσης γίνεται εξαέρωση από την πνευμονική φλέβα και αν παρασθή ανάγκη αναλόγως της αιμορραγικής διάθεσης του ασθενούς εξουδετέρωση πλήρης ή μερική της ηπαρίνης με διάλυμα πρωταμίνης.

**B. ex-situ επανεμφύτευση:** Στους υπόλοιπους 6 ασθενείς (6/15) (40%) η εκτέλεση της λοβεκτομής in vivo ήταν αδύνατος λόγω εκτεταμένης διήθησης ή του μεγέθους του όγκου ή λόγω εκτεταμένης λεμφαδενικής κατάληψης των αγγειακών στελεχών των άνω λοβών δεξιά ή αριστερά. (Εικ.

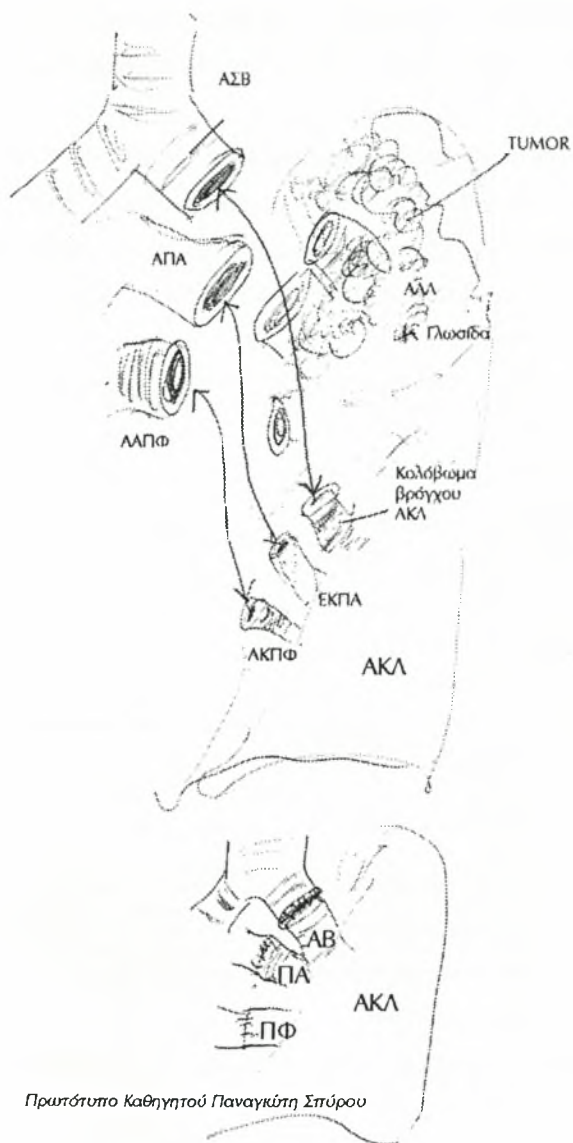


34, 35). Στις περιπτώσεις λοιπόν αυτές μετά ηπαρινισμό και πάλι των ασθενών εκτελέσαμε ριζική πνευμονεκτομή με αποκλεισμό του στελέχους της πνευμονικής αρτηρίας δεξιά ή αριστερά και διατομή-συρραφή της κάτω πνευμονικής φλέβας δεξιά ή αριστερά με διατήρηση ικανού μήκους κολοβωμάτων φλέβας στον κάτω λοβό.



**Εικόνα 34.** Ασθενής υπ' αριθμόν 7 - ex-situ επανεμφύτευση δεξιού κάτω λοβού.





Πρωτότυπο Καθηγητού Παναγιώτη Σπύρου

**Εικόνα 35.** Ασθενής υπ' αριθμόν 15 - ex-situ επανεμφύτευση αριστερού κάτω λοβού με εξωσωματική κυκλοφορία CBP-Partial By-pass.

Κατόπιν ολόκληρος ο αφαιρεθείς πνεύμονας τοποθετήθηκε στο χειρουργικό τραπέζι (Bench Surgery) και σε διάλυμα Ringer 4°C για την προστασία του μοσχεύματος.

Έγινε διαχωρισμός – αφαίρεση του πάσχοντα άνω λοβού με τον όγκο και τους διηθημένους λεμφαδένες και παραμονή έτσι του υγιούς κάτω λοβού.

Στον προς επανεμφύτευση κάτω λοβό έγινε παρασκευή του βρογχικού κολοβώματος ως και των κολοβωμάτων πνευμονικής αρτηρίας και φλέβας με λεπτό δε καθετήρα δια μέσου της πνευμονικής αρτηρίας χορηγήθηκε διάλυμα πνευμονοπληγίας κατά Parworth 1473 ml ως και 250 ml διαλύματος προσταγλανδίνης (PGE<sub>1</sub>).

**Τα συστατικά της πνευμονοπληγίας κατά Parworth ήταν:**

Ringer	700 ml
20% Albumin	200 ml
20% Mannitol	100 ml
litrate-phosphate	100 ml
dextrose	
Αίμα δότου	400 ml
Ηπαρίνη	10 ml
<b>Σύνολο</b>	<b>1473 ml</b>

**Διάλυμα προσταγλανδίνης PGE<sub>1</sub>**

Προστίθενται 10 ml διαλύματος φυσιολογικού ορού σε 0,5 mg PGE<sub>1</sub>. Ανακινούνται καλά και προστίθενται αλλά 40 ml φυσιολογικού ορού. Αφαιρούνται 50 ml φυσιολογικού ορού από ορό 250 ml και προστίθεται το διάλυμα των 50 ml με την PGE<sub>1</sub>.

Εν συνεχεία χορήγηση του διαλύματος μέσω του καθετήρα της πνευμονικής αρτηρίας.

Κατόπιν έγινε εμφύτευση του κάτω λοβού στη θέση του πνεύμονα και με την ίδια σειρά στη δεξιά ή αριστερά πλευρά όπως περιγράφεται στην in-vivo επανεμφύτευση – εξαέρωση από την άνω πνευμονική φλέβα – εξουδετέρωση τως ηπαρίνης με διάλυμα πρωταμίνης.

Στις 6 περιπτώσεις της ex-situ επανεμφύτευσης (Πίνακας 8) ήταν πάντα διαθέσιμη η μηχανή εξωσωματικής κυκλοφορίας και στις τρεις από αυτές

χρησιμοποιήθηκε λόγω αιμοδυναμικής αστάθειας των ασθενών. Συγκεκριμένα στις 2 περιπτώσεις (υπ' αριθμό 5 και 15) χρησιμοποιήθηκε η εξωσωματική κυκλοφορία (CBP) με μηρο-μηριαίο patial by-pass (φλεβικός καθετήρας κάννουλα στη μηριαία φλέβα, αρτηριακός καθετήρας στη μηριαία αρτηρία), ενώ στην περίπτωση υπ' αριθμό 9 χρησιμοποιήθηκε η συσκευή ECMO (Extracorporeal membrane oxygenator) με μηρο-μηριαίο By-pass και ειδικό φλεβικό καθετήρα μήκους έως την εκβολή της κάτω κοίλης φλέβας.

Στον πίνακα 9 παρατίθενται οι χρόνοι ισχαιμίας κατά περίπτωση.

**Πίνακας 9.** Χρόνος ισχαιμίας μοσχεύματος

<i>Ex situ επανεμφύτευση</i>			
<i>Ασθενής</i>	<i>Χρόνος ισχαιμίας μοσχεύματος</i>	<i>Επανεμφυτευθείς λοβός</i>	
Υπ' αριθμό 1	1h + 5 min	Αριστερός κάτω λοβός	
Υπ' αριθμό 5	1h + 20 min (CBP)	Δεξιός κάτω λοβός	
Υπ' αριθμό 7	55 min	Δεξιός κάτω λοβός	
Υπ' αριθμό 8	62 min	Αριστερός κάτω λοβός	
Υπ' αριθμό 9	1 h + 10 min (ECMO)	Αριστερός κάτω λοβός	
Υπ' αριθμό 15	1 h + 15 min (CBP)	Αριστερός κάτω λοβός	
<i>In vivo επανεμφύτευση</i>			
<i>Ασθενής</i>	<i>Χρόνος αποκλεισμού πνευμονικής αρτηρίας</i>	<i>Χρόνος αποκλεισμού πνευμονικής φλέβας</i>	<i>Επανεμφυτευθείς λοβός</i>
Υπ' αριθμό 2	50 min	15 min	Αριστερός κάτω λοβός
Υπ' αριθμό 3	35 min	20 min	Δεξιός κάτω λοβός
Υπ' αριθμό 4	55 min	25 min	Αριστερός κάτω λοβός
Υπ' αριθμό 6	45 min	20 min	Αριστερός κάτω λοβός
Υπ' αριθμό 10	55 min	23 min	Αριστερός κάτω λοβός
Υπ' αριθμό 11	40 min	22 min	Δεξιός κάτω λοβός
Υπ' αριθμό 12	45 min	20 min	Δεξιός κάτω λοβός
Υπ' αριθμό 13	50 min	25 min	Αριστερός κάτω λοβός
Υπ' αριθμό 14	55 min	20 min	Αριστερός κάτω λοβός

Στον πίνακα 10 απεικονίζεται η TNM ταξινόμηση των όγκων και ο ιστολογικός τύπος μετά τη μετεγχειρητική ιστολογική μελέτη. Όλοι οι ασθενείς ήταν IIIa σταδίου.

**Πίνακας 10.** TNM ταξινόμηση ιστολογικός τύπος

<i>Ασθενής</i>	<i>TNM ταξινόμηση</i>	<i>Ιστολογικός τύπος</i>
1	T2N2Mo	
2	T3N1Mo	Ακανθοκυτταρικό
3	T3N2Mo	
4	T2N2Mo	Ακανθοκυτταρικό
5	T3N1Mo	Αδενοκαρκίνωμα
6	T2N2Mo	Ακανθοκυτταρικό
7	T3N1Mo	Ακανθοκυτταρικό
8	T3N1Mo	Ακανθοκυτταρικό
9	T2N1Mo	Ακανθοκυτταρικό
10	T2N1Mo	Αδενοκαρκίνωμα
11	T3N2Mo	Ακανθοκυτταρικό
12	T3N1Mo	Ακανθοκυτταρικό
13	T2N2Mo	Αδενοκαρκίνωμα
14	T2N2Mo	Ακανθοκυτταρικό
15	T3N2Mo	Αδενοκαρκίνωμα

*Οι ασθενείς 1 και 3 αντιστοιχούν στο non-Hodgkin λέμφωμα - πλασματοκύττωμα*

Ιδιαίτερη αναφορά πρέπει να γίνει στον ασθενή υπ' αριθμό 1. Επρόκειτο για νεαρό ασθενή ηλικίας 27 ετών ο οποίος έπασχε από αποστηματοποιημένο όγκο αριστερού άνω λοβού με εκτεταμένη λεμφαδενική κατανομή στο πρόσθιο μεσαύλιο και το αορτοπνευμονικό παράθυρο, πυώδη περικαρδίτιδα και σηπτική κατάσταση. Έγινε στον ασθενή ταχεία βιοψία κατά τη διάρκεια της εγχείρησης και η οποία έδειξε λέμφωμα χωρίς όμως τυποποίηση. Η αριστερά άνω λοβεκτομή ήταν ανέφικτη λόγω κατάληψης των αγγειακών στοιχείων του αριστερού άνω λοβού γι' αυτό και έγινε αριστερά πνευμονεκτομή και εν συνεχεία ex-situ επανεμφύτευση του αριστερού κάτω λοβού.

## ΑΠΟΤΕΛΕΣΜΑΤΑ

Διεγχειρητικός θάνατος δεν σημειώθηκε. Η ασθενής υπ' αριθμό 3 και κατά τη διάρκεια του πρώτου 24ώρου στην εντατική μονάδα παρουσίασε θρόμβωση της πνευμονικής φλέβας οδηγήθηκε στο χειρουργείο και έγινε πλέον δεξιά πνευμονεκτομή αλλά λόγω αιμοδυναμικών διαταραχών απεβίωσε το δεύτερο 24ώρο. Όλοι οι ασθενείς παρέμειναν σε μηχανικό αερισμό και για χρονικό διάστημα που παρατίθεται στον πίνακα 11. Δύο αποδεσμεύθηκαν από τον αναπνευστήρα με τραχειοστομία. Οι επιπλοκές που παρουσίασαν οι υπόλοιποι ασθενείς φαίνονται επίσης στον πίνακα 11.

**Πίνακας 11.** Μηχανικός αερισμός – Επιπλοκές και αντιμετώπισή τους

<i>Ασθενής</i>	<i>Μηχανικός αερισμός</i>	<i>Επιπλοκές - Αντιμετώπιση</i>
1	12h	Λοίμωξη - Αντιβιοτικά
2	10 ημέρες	Αποδέσμευση μετά τραχειοστομία
3	2 ημέρες	Θάνατος – Θρόμβωση πνευμονικής φλέβας
4	7 ημέρες	Εγκεφαλικό επεισόδιο – αποδέσμευση μετά τραχειοστομία
5	24 h	Ατελεκτασία - βρογχοσκόπηση
6	2 ημέρες	Εμμένουσα κολπική μαρμαρυγή - Φαρμακευτική αγωγή
7	36 h	Αιμορραγική διάθεση - Συντηρητική αγωγή
8	30 h	Κολπική μαρμαρυγή - Φαρμακευτική αγωγή - ηλεκτρική ανάταξη
9	24 h	Κοιλιακές έκτακτες - στεφανιαία νόσος- Φαρμακευτική αγωγή
10	36 h	Ισχαιμική κυψελιδίτιδα - Εμπύρετο - Χορήγηση κορτιζόνης
11	20 h	Περικαρδίτιδα - (Προηγθέν III By-pass) - Κορτικοστεροειδή
12	12 h	Ατελεκτασία - βρογχοαναροφήσεις
13	15 h	Καμμία
14	18 h	Βράγχος φωνής, πάρεση αρ. φωνητικής χορδής
15	22 h	Ισχαιμικές αλλοιώσεις στο ΗΚΓ - Φαρμακευτική αγωγή

Ο ασθενής υπ' αριθμό 1 με το Non-Hodgkin λέμφωμα συνέχισε να έχει πυρετό επί μία εβδομάδα και αντιμετωπίστηκε με αντιβιοτικά.

Στους ασθενείς υπ' αριθμό 5 και 12 οι ατελεκτασίες αντιμετωπίστηκαν με βρογχοσκόπηση και εν συνεχεία φυσιοθεραπεία.

Ο ασθενής υπ' αριθμόν 7 παρουσίασε αιμορραγική διάθεση η οποία αντιμετωπίστηκε με χορήγηση αίματος, πλάσματος και αιμοπεταλίων. Οι αρρυθμίες όπως κολπική μαρμαρυγή – κοιλιακές έκτακτες αντιμετωπίστηκαν φαρμακευτικά σε μια δε περίπτωση υπ' αριθμό 8 έγινε ηλεκτρική ανάταξη.

Χαρακτηριστική είναι η περίπτωση του ασθενή υπ' αριθμό 10, ο οποίος παρουσίασε πυρετό και αλλοιώσεις του κάτω λοβού στην Α/α θώρακα, έγινε βρογχοσκόπηση και λήψη βιοψίας και τέθηκε η διάγνωση ισχαιμικής κυψελιδίτιδας η οποία και αντιμετωπίστηκε με χορήγηση κορτιζόνης.

Σε κανέναν από τους ασθενείς δεν παρατηρήθηκαν φαινόμενα δυσλειτουργίας των αναστομώνσεων είτε αγγειακών είτε βρογχικών υπό τη μορφή διαφυγών αέρος ή αιμορραγίες.

Ακόμη και μακροχρόνιος έλεγχος των αναστομώνσεων δεν έδειξε στενωτικά φαινόμενα.

Έλεγχος της αναπνευστικής λειτουργίας μετεγχειρητικά έδωσε σχεδόν τα ίδια αποτελέσματα με τα προεγχειρητικά ή μια ελαφρά ελάττωση των παραμέτρων (FEV<sub>1</sub>, αέρια αίματος).

Όλοι οι ασθενείς μετεγχειρητικά καλύφθηκαν με αντιπηκτική αγωγή με ηπαρίνη χαμηλού μοριακού βάρους.

Όσον αφορά τη θεραπεία που ακολούθησαν οι ασθενείς χημειοθεραπεία – ακτινοθεραπεία ή και τα δύο και την επιβίωση φαίνονται στον Πίνακα 12.

Στην ακτινοθεραπεία υπήρξε προβληματισμός αν πρέπει να γίνει ή όχι λόγω υποκείμενης αναπνευστικής νόσου και τελικά σε όσους ασθενείς έγινε με τη σύμφωνο γνώμη και των ογκολόγων-χημειοθεραπευτών, έγινε με μεγάλη προσοχή και παρακολούθηση. Στα χημειοθεραπευτικά σχήματα λόγω ηλικίας δόθηκε μεγάλη προσοχή στους ασθενείς αυτούς και με συνεχή παρακολούθηση όλων των παραμέτρων. Η άμεση θνητότητα (1/15) ήταν περί-

που 7%. Σε συνεχή παρακολούθηση των ασθενών ενός έτους θνητότητα (3/15) 20% ενώ δύο ετών (5/15) 34%.

**Πίνακας 12. Μετεγχειρητική θεραπεία - Επιβίωση**

<b>Ασθενής</b>	<b>Μετεγχειρητική θεραπεία</b>	<b>Επιβίωση</b>
1	Χημειοθεραπεία	5ετής – Κατέληξε από τη νόσο
2	Χημειοθεραπεία	6ετή – Κατέληξε από τη νόσο
3	Χημειοθεραπεία	Κατέληξε άμεσα μετεγχειρητικά
4	Ακτινοβολία	4 μήνες – Κατέληξε από τη νόσο μετά-εστία εγκεφάλου
5	Χημειοθεραπεία	2 έτη – κατέληξε από τη νόσο
6	Χημειοθεραπεία	1 έτος – κατέληξε από τη νόσο
7	Χημειοθεραπεία	3ετής και ζει
8	Χημειοθεραπεία	2ετής και ζει
9	Ακτινοβολία	5ετής και ζει
10	Χημειοθεραπεία	4ετής και ζει
11	Χημειοθεραπεία-Ακτινοβολία	2ετής και ζει
12	Ακτινοβολία	1 έτος και ζει
13	Ακτινοβολία-Χημειοθεραπεία	3ετής και ζει
14	Ακτινοβολία	2ετής – κατέληξε από τη νόσο
15	Χημειοθεραπεία	2ετής και ζει

Μέχρι σήμερα και όσον αφορά την πενταετή επιβίωση (3/15) ήταν πάνω από 20%. Όλοι οι ασθενείς ευρίσκονται υπό συνεχή παρακολούθηση για τη νόσο τους και υπόκεινται σε έλεγχο τουλάχιστον ανά 6μήνο στην αρχή ενώ εν συνεχεία μετά την παρέλευση 3ετίας ανά έτος. Η ποιότητα ζωής σε όλους ικανοποιητική.



## ΣΥΖΗΤΗΣΗ

Η παρούσα μελέτη είχε ως κατεύθυνση την αξιολόγηση της χειρουργικής τεχνικής διάσωσης πνευμονικού παρεγχύματος με επανεμφύτευση μετά χειρουργική εκτομή και βρογχοπλαστική σε ασθενείς με βρογχικό καρκίνο σταδίου III.

Οι εγχειρήσεις διάσωσης πνευμονικού παρεγχύματος με επανεμφύτευση είναι τεχνικές για τη ριζική αφαίρεση καρκίνου του πνεύμονα σταδίου III με κεντρική κατανομή και εντόπιση στους άνω λοβούς και σε ασθενείς με πτωχή καρδιοαναπνευστική λειτουργία όπου η πνευμονεκτομή θα ήταν ασυμβίβαστη με τη ζωή.

Οι όροι που χρησιμοποιούνται στις εγχειρήσεις αυτές είναι επανεμφύτευση (reimplantation), αυτομεταμόσχευση (autotransplantation) ή επιτραπέζια χειρουργική αφαίρεση (Bench Surgery) σε εκτός του χειρουργικού πεδίου (ex-situ) χειρισμούς.

Η επιτραπέζια χειρουργική είναι μέθοδος που εφαρμόστηκε αρχικά στις μεταμοσχεύσεις νεφρών, ήπατος και παγκρέατος και σε ειδικές περιπτώσεις όπου υπήρχε δυσαναλογία μεγεθών ιδιαίτερα στα αγγειακά στελέχη αλλά κατόπιν και σε κακοήθεις νεοπλασίες νεφρών, ήπατος, παγκρέατος, ως και σε παγκρεατίτιδες (Casolino και συν. 1997, Miura και συν. 1997, Arcuri και συν. 1996, Forni και συν. 1995, Franco και συν. 1995, Tamura και συν. 1993, Montie 1992, Stormont και συν. 1992, Talbot-Wright και συν. 1991, Rossi M και συν. 1991).

Οι εγχειρήσεις στον πνεύμονα αφορούν ειδική κατηγορία ασθενών όπως ηλικία συνήθως μεγαλύτερη των 70 ετών, χρόνια αναπνευστική

ανεπάρκεια, πνευμονικό εμφύσημα, βρογχικό άσθμα ή και συνύπαρξη σοβαρής στεφανιαίας νόσου.

Η πρόγνωση των ασθενών αυτών είναι χαμηλή η ριζική όμως χειρουργική θεραπεία βελτιώνει την επιβίωση. Εξάλλου η αποφυγή της πνευμονεκτομής εξασφαλίζει καλύτερη αναπνευστική λειτουργία και σαφώς καλύτερη ποιότητα ζωής.

Είναι σχετικά καινούργιες τεχνικές όπως φαίνεται και από τη βιβλιογραφία, η αποφυγή δε της πνευμονεκτομής είναι επιθυμητή στους ασθενείς αυτούς και μπορεί να επιτευχθεί με τη ριζική αφαίρεση του όγκου και την επαναμφύτευση του υγιούς πνευμονικού παρεγχύματος (Zhang και συν. 1996, Maggi και συν. 1993, Hendrix και συν. 2000, Jiang και συν. 1999). Οι εγχειρήσεις επανεμφύτευσης μπορεί να γίνουν *in vivo* ή *ex situ* αναλόγως της κατανομής του όγκου και προϋποθέτουν:

- α) Την αποκατάσταση βρόγχου-πνευμονικής αρτηρίας και πνευμονικής φλέβας.
- β) Τη διατήρηση και προφύλαξη του υγιούς πνευμονικού παρεγχύματος με χορήγηση πνευμονοπληγίας και προσταγλανδινών για την αγγειοδιαστολή των πνευμονικών τριχοειδών.

Οι παράγοντες που παίζουν ρόλο στην επιβίωση του επαναμφυτευθέντος λοβού είναι:

- α) **Χρόνος ισχαιμίας του λοβού:** Στην *in vivo* επανεμφύτευση ο χρόνος είναι πολύ μικρότερος εν σχέσει με την *ex-situ* επανεμφύτευση όπως και ο χρόνος αποκλεισμού της πνευμονικής αρτηρίας. Στους δικούς μας ασθενείς σε εννέα έγινε *in vivo* επανεμφύτευση με χρόνο απο-

κλεισμού πνευμονικής αρτηρίας (Πίνακας 9) που κυμάνθηκε από 35 min έως 55 min και χρόνο αποκλεισμού πνευμονικής φλέβας από 20 min έως 25 min. Ο χρόνος αποκλεισμού της πνευμονικής αρτηρίας στην αριστερά πλευρά είναι πάντα μεγαλύτερη από ότι η δεξιά λόγω της διαφορετικής τοπογραφικής ανατομίας και συγκεκριμένα ο μεν δεξιός βρόγχος βρίσκεται επαρτηριακώς ο δε αριστερός υπαρτηριακώς οπότε η σειρά συρραφής στη δεξιά πλευρά είναι πνευμονική φλέβα-πνευμονική αρτηρία-βρόγχος ενώ στην αριστερά πλευρά πνευμονική φλέβα-βρόγχος-πνευμονική αρτηρία.

**β) Χορήγηση διαλύματος ηπαρίνης (in vivo), πνευμονοπληγίας και διαλύματος προσταγλανδίνης**

Στην in vivo επανεμφύτευση χορηγούμε 40 ml διαλύματος ηπαρίνης (12.500 M/500 ml NS) διαμέσου του κολοβώματος της κάτω πνευμονικής φλέβας και σε θερμοκρασία 8° C. Αυτή η χαμηλή θερμοκρασία είναι καλός παράγοντας για την επιβίωση του επανεμφυτευθέντος λοβού.

Στην ex-situ επανεμφύτευση και επί της χειρουργικής τράπεζας χρησιμοποιήθηκε το δείγμα πνευμονοπληγίας με όλα τα συστατικά της η οποία αποδεδειγμένα χρησιμοποιείται στις μεταμοσχεύσεις των πνευμόνων για τη διατήρηση και προστασία του μοσχεύματος. Η προστασία του μοσχεύματος κατ' αυτόν τον τρόπο γίνεται με ασφάλεια για τουλάχιστον 1-1 1/2 ώρα. Στους ασθενείς της μελέτης προστέθηκε και διάλυμα προσταγλανδίνης PGE1 για την αγγειοδιαστολή των πνευμονικών τριχοειδών και την προφύλαξη από θανατηφόρες μεταβολές στην πίεση της πνευμονικής αρτηρίας.

**γ) θρόμβωση πνευμονικής φλέβας.** Οι παράγοντες που προδιαθέτουν για θρόμβωση της πνευμονικής φλέβας είναι η μη ικανοποιητική παροχή αίματος στο λοβό, στένωση ή γωνίωση στην αναστόμωση, στροφή ή πίεση του αγγείου, ανεπαρκής αντιπηκτική αγωγή και η βλάβη από επαναιμάτωση στο λοβό.

Γι' αυτό πάντα πριν τον αποκλεισμό της πνευμονικής αρτηρίας γίνεται ηπαρινισμός του ασθενούς (300 M/ KgBΣ), επίσης και μετεγχειρητικά χορηγείται ηπαρίνη χαμηλού μοριακού βάρους.

Στους δικούς μας ασθενείς θρόμβωση πνευμονικής φλέβας συνέβη στον υπ' αριθμό 3 ασθενή και ως αιτία προσδιορίστηκε αφενός η γενική κατάσταση της ασθενούς (παχυσαρκία-Pick Wick) αφετέρου δε και πιθανό τεχνικό λάθος με αποτέλεσμα στροφή του αγγείου.

**δ) Βρογχική αναστόμωση.** Ο σεβασμός των ιστών, ή όσο δυνατόν καλύτερη διαφύλαξη της αγγείωσης του βρόγχου και η καλή τεχνική κατά τη συρραφή της αναστόμωσης είναι παράγοντες που προφυλάσσουν από πιθανή επιπλοκή (διαφυγή αέρος, ρήξη της αναστόμωσης, εμπύημα, βρογχοπλευρικό συρίγγιο). Επίσης κατά τη διάρκεια του μηχανικού αερισμού η πίεση δεν πρέπει να ξεπερνά τα 7-10 cm H<sub>2</sub>O, ο δε ασθενής εφόσον είναι εφικτό να αποδεσμεύεται από το μηχανικό αερισμό όσο το δυνατόν γρηγορότερα.

Η εξωσωματική κυκλοφορία (CBP) είναι πάντα διαθέσιμη διότι οι ασθενείς αυτοί μπορεί να παρουσιάσουν αιμοδυναμική αστάθεια που δεν επιτρέπει κατ' άλλον τρόπο την εκτέλεση της εγχείρησης, ιδιαίτερα στην ex-situ επανεμφύτευση.

Η εξωσωματική κυκλοφορία ή καρδιοπνευμονική παράκαμψη (Cardiopulmonary By-pass) είναι ως γνωστόν μία προσωρινή και πλήρης ελεγχόμενη κατάσταση κυκλώματος κυκλοφορίας που καταργεί ολικώς ή μερικώς τη διέλευση αίματος δια της καρδιάς ή και των πνευμόνων επιτρέποντας την αναστολή της λειτουργίας τους με στόχο την εκτέλεση χειρισμών στην καρδιά τους πνεύμονες και τα μεγάλα αγγεία, αφού ελέγχονται δύο βασικά στοιχεία, η αιμάτωση και οξυγόνωση των ιστών του ασθενούς. Τα τμήματα από τα οποία αποτελείται για την εξασφάλιση των ανωτέρω λειτουργιών είναι: (Αποστολάκης 2003)

- α) Καθετήρες ή κάνουλες αγγείων (Cannulae) για τη λήψη και επαναφορά αίματος στον ασθενή
- β) Οξυγονωτή (Oxygenator) που υποκαθιστά τους πνεύμονες για την ανταλλαγή των αερίων του φλεβικού αίματος.
- γ) Αντλίες (pump) για τη μηχανική προώθηση αίματος
- δ) Φίλτρα (filtres) είτε στερεών συγκριμμάτων (λίπος, ινική, θρόμβος, ασβέστιο, τεμάχια ιστού) είτε φυσαλίδων αέρος με σκοπό την πρόληψη εμβολής
- ε) Θερμαντήρας-ψύκτης (Heater-Cooler) που θερμαίνει ή ψύχει και κυκλοφορεί σταθερή ποσότητα νερού σε κλειστό κύκλωμα
- στ) Κύκλωμα καρδιοτομής (Cardiotomy circuit) αποτελεί ένα ημιανεξάρτητο σύστημα συλλογής αίματος από το περικάρδιο, τις καρδιακές κοιλότητες και γενικά κάθε διαφυγή αίματος έξω από το κλειστό κύκλωμα της εξωσωματικής κυκλοφορίας

ζ) σωλήνες σύνδεσης (Tubing) των παραπάνω εξαρτημάτων

Η καρδιοπνευμονική παράκαμψη χαρακτηρίζεται σαν ολική (total) ή μερική (patial). Μερική καρδιοαναπνευστική παράκαμψη είναι όταν διαμέσου της καρδιάς και των πνευμόνων κυκλοφορεί παράλληλα ποσότητα αίματος που προωθείται είτε ενεργητικά αν λειτουργεί η καρδιά είτε παθητικά αν δεν λειτουργεί (π.χ. από τη λειτουργία των πνευμόνων)

Ολική καρδιοαναπνευστική παράκαμψη είναι όταν δεν κυκλοφορεί παρά ελάχιστη ποσότητα αίματος δια της καρδιάς και των πνευμόνων.

Η εξωσωματική κυκλοφορία στα δικά μας περιστατικά χρησιμοποιήθηκε λόγω αιμοδυναμικής αστάθειας με τη μορφή patial by-pass σε δύο ασθενείς υπ. αρ. 5 και 15 με ex-situ επανεμφύτευση.

Στον ασθενή υπ' αρ. 9 με ex-situ επανεμφύτευση λόγω ιδιαίτερης αναπνευστικής δυσλειτουργίας χρησιμοποιήσαμε το σύστημα εξωσωματικής οξυγόνωσης με μεμβράνη (Extracorporeal membrane oxygenation). Αυτό είναι ένα σύστημα μηχανικής υποστήριξης του αναπνευστικού κυρίως αλλά και της καρδιακής λειτουργίας. Είναι αυτονόητο ότι η βελτίωση της PaPO<sub>2</sub> σε αναπνευστική ανεπάρκεια θα βελτιώσει και τη λειτουργικότητα του μυοκαρδίου που σαφέστατα επηρεάζεται θετικά από τη μεγαλύτερη προσφορά O<sub>2</sub>. (Αποστολάκης 2003).

Το ECMO αποτελείται από τον: α) καθετήρα λήψης αίματος από τον ασθενή, β) τη δεξαμενή, γ) τον οξυγονωτή μεμβράνης, δ) θερμαντήρα, ε) την αντλία και στ) τον καθετήρα παροχής αίματος στον ασθενή.

Ο καθετήρας παροχής αίματος στην συσκευή μπορεί να τοποθετηθεί στην έσω σφαγίτιδα στη μηριαία φλέβα ή απ' ευθείας στον δεξιό κόλπο

επί διεγχειρητική τοποθέτηση. Η δεξαμενή είναι απλός πτυσσόμενος συλλέκτης ενώ ο οξυγονωτής είναι τύπου μεμβράνης. Ο καθετήρας παροχής στον ασθενή είναι όμοιος με τον προηγούμενο και μπορεί να τοποθετηθεί στην έσω σφαγίτιδα ή την μηριαία φλέβα, στη μηριαία αρτηρία ή την ανοιούσα αορτή (για ανοικτές τοποθετήσεις).

Οι κυριότερες ενδείξεις του ECMO είναι: α) αναπνευστική ανεπάρκεια, β) ενδοπνευμονικό shunt άνω του 30%, γ) οξεία αναπνευστική ανεπάρκεια των νεογνών, δ) δραστική ευενδοτότητα των πνευμόνων μικρότερη των 30 ml (cmH<sub>2</sub>O), ε) γέφυρα σε μεταμόσχευση καρδιάς.

Επιπλοκές από τη χρήση του συστήματος ECMO είναι: α) αιμορραγία που αποδίδεται στην ελάττωση των αιμοπεταλίων, την ηπατική ανεπάρκεια που υπάρχει και στη χορηγούμενη ηπαρίνη, β) εγκεφαλικό οίδημα ή μη ανατάξιμη εγκεφαλική βλάβη, γ) νεφρική και ηπατική ανεπάρκεια, δ) αρρυθμίες.

Την τελευταία δεκαετία όπως αναφέρεται και στη διεθνή βιβλιογραφία (Shuman και συν. 1994, Tsuchiya 1989, Shirakusa και συν. 1991, Horita και συν. 1993, Ricci και συν. 1994, Kugai και συν. 1996) ολοένα και επεκτείνεται η χρήση της εξωσωματικής κυκλοφορίας σε προχωρημένους όγκους του πνεύμονα ή και του μεσαυλίου χωρίς περιφερικές μεταστάσεις με διήθηση καρδιάς, μεγάλων αγγείων, τραχείας και οισοφάγου.

Ένα ερώτημα που εύλογα τίθεται όσον αφορά τη διασπορά καρκινικών κυττάρων κατά τη διάρκεια της εξωσωματικής κυκλοφορίας φαίνεται ότι αντιμετωπίζεται με την εξέλιξη την τεχνολογία και τη χρήση του



τελευταίου τύπου φίλτρων της εξωσωματικής κυκλοφορίας όπως και του συλλέκτη - αποθηκευτή κυττάρων και αίματος (cell and blood saver) που χρησιμοποιούνται στις εγχειρήσεις αυτές (Baron και συν. 2003, Ferguson και Reardon 2000, Yamamoto και συν. 1997, Kodama και συν. 2000, Matsumura και συν. 2001, Ishiyama και συν. 2001).

## ΣΥΜΠΕΡΑΣΜΑΤΑ

1. Επανεμφυτεύσεις λοβού είτε *in vivo* είτε *ex-situ* είναι σήμερα μέθοδοι αποδεκτές για όγκους του πνεύμονα με κεντρική κατανομή (σταδίο IIIa) και πτωχή καρδιοαναπνευστική λειτουργία.
2. Η επιβίωση των ασθενών αυτών είναι γενικά μικρή η ριζική όμως χειρουργική θεραπεία βελτιώνει την επιβίωση.
3. Η αποφυγή της πνευμονεκτομής που μπορεί να επιτευχθεί μόνον με τη ριζική αφαίρεση του όγκου και την επανεμφύτευση του υγιούς πνευμονικού παρεγχύματος εξασφαλίζει την ελαχιστοποίηση των επιπλοκών την καλύτερη αναπνευστική λειτουργία και καλύτερη ποιότητα ζωής.
4. Ο χειρουργός πρέπει να έχει άριστη τεχνική και πολύ καλή γνώση της χειρουργικής ανατομίας και παθοφυσιολογίας του πνεύμονα επίσης ικανότητα και ευρηματικότητα.

## ΠΕΡΙΛΗΨΗ

Σκοπός της εργασίας είναι να εξεταστεί η δυνατότητα εφαρμογής των εγχειρήσεων επανεμφύτευσης (in vivo ή ex-situ) στη θεραπεία κεντρικών όγκων των άνω λοβών (στάδιο III).

Εννέα ασθενείς υποβλήθηκαν σε in vivo επαναμφύτευση διότι το μήκος του βρόγχου ή της πνευμονικής αρτηρίας που αφαιρέθηκαν λόγω διήθησης από τον όγκο, ήταν αρκετά μεγάλο, για να επιτευχθεί αναστόμωση χωρίς τάση. Γι' αυτό έγινε επανεμφύτευση της πνευμονικής φλέβας του κάτω λοβού στη θέση της φλέβας του άνω λοβού.

Έξι ασθενείς υποβλήθηκαν σε ex-situ επανεμφύτευση. Σε αυτούς έγινε κατά πρώτον πνευμονεκτομή γιατί ήταν αδύνατη η εκτέλεση λοβεκτομής με βρογχοπλαστική και στη συνέχεια εκτός χειρουργικού πεδίου (Bench Surgery) έγινε διαχωρισμός του πάσχοντος λοβού και επανεμφύτευση του υγιούς στη θέση του πνεύμονα που αφαιρέθηκε.

Σε δύο περιπτώσεις χρησιμοποιήθηκε η εξωσωματική κυκλοφορία υπό τη μορφή μερικής καρδιοπνευμονικής παράκαμψης (partial - Bypass), ενώ σε μία το σύστημα εξωσωματικής οξυγόνωσης με μεμβράνη (ECMO) λόγω αιμοδυναμικής αστάθειας

Οι εγχειρήσεις επανεμφύτευσης προϋποθέτουν:

α) Την αποκατάσταση βρόγχου-πνευμονικής αρτηρίας και πνευμονικής φλέβας.

β) Τη διατήρηση και προφύλαξη του υγιούς πνευμονικού παρεγχύματος με χορήγηση πνευμονοπληγίας και προσταγλανδινών για την αγγειοδιαστολή των πνευμονικών τριχοειδών.

Οι παράγοντες που παίζουν ρόλο στην επιβίωση του επανεμφυτευθέντος λοβού είναι:

**α) Χρόνος ισχαιμίας λοβού:** Στην in vivo επανεμφύτευση ο χρόνος είναι πολύ μικρότερος σε σχέση με την ex-situ επανεμφύτευση όπως και ο χρόνος αποκλεισμού πνευμονικής αρτηρίας και φλέβας.

- β) Χορήγηση διαλύματος ηπαρίνης** (in vivo), πνευμονοπληγίας και διαλύματος προσταγλανδίνης (ex situ).
- γ) Θρόμβωση πνευμονικής φλέβας** λόγω μη ικανοποιητικής παροχής αίματος στο λοβό, στένωση ή γωνίωση στην αναστόμωση, στροφή ή πίεση των αγγείων, ανεπαρκής αντιπηκτική αγωγή, βλάβη από επαναιμάτωση του λοβού.
- δ) Βρογχική αναστόμωση:** Ο σεβασμός των ιστών, η διαφύλαξη της αγωγείωσης του βρόγχου και η καλή τεχνική της αναστόμωσης προφυλάσσουν από πιθανή επιπλοκή (ρήξη αναστόμωσης-διαφυγή αέρος-εμπύημα-βρογχοπλευρικό συρρίγιο).

Η άμεση θνητότητα ήταν (1/15). Η θνητότητα ενός έτους (3/15) ενώ η θνησιτότητα δύο ετών (5/15).

Η πενταετής επιβίωση κυμάνθηκε περί το 20% (3/15) και όλοι οι ασθενείς ήταν απαλλαγμένοι από τη νόσο και με καλή ποιότητα ζωής.

Συμπερασματικά οι εγχειρήσεις επανεμφύτευσης για τη διάσωση πνευμονικού παρεγχύματος σε ασθενείς σταδίου III και με πτωχή καρδιοαναπνευστική λειτουργία είναι σήμερα αποδεκτές.

**Surgical treatment of lung cancer.  
Lung reimplantation technique for pulmonary preservation**

by

**DJ Philippou**

**Summary and Conclusion**

The aim of this study is to assess the feasibility of applying lung reimplantation technique in the treatment of central lung cancer of the upper lobe (Stage III).

Nine patients underwent in vivo reimplantation technique. Because the length of resected bronchus or pulmonary artery involved by tumor was too long to perform tension-free anastomosis we had to transplant the lower lobar vein into the proximal stump of the upper lobe vein.

Six patients underwent ex-situ reimplantation technique. We underwent pneumonectomy firstly because we could not perform sleeve lobectomy. Subsequently we resected the tumor parts at a separate table (Bench Surgery) and replanted the preservable part of the lung into the chest.

Two patients underwent these procedure on cardiopulmonary bypass (partial bypass) and one patient with extracorporeal membrane oxygenation (ECMO).

Relative factors affecting the survival of replanted lobe are:

- a. **Ischemic time of lung:** In vivo reimplantation group the time was very short but in ex-situ reimplantation group the time for isolating lobe and blocking pulmonary artery was longer.
- b. **Flushing of isolated lobe:** In vivo reimplantation group we used heparin solution to flush the inferior lobar vein until the solution flowed out from the pulmonary artery was clear. In ex-situ reimplantation group we used pneumonoplegia solution with prostacyclin.

- c. Pulmonary vein thrombosis:** The factors from pulmonary vein thrombosis include inadequate isolated lobar vessel perfusion narrowing of vein anastomosis, existing or compression of vessel, insufficient anticoagulant and reperfusion injury of the isolated lobe.
- d. Bronchial anastomosis:** No complications can be found after correct vascular anastomosis.

Bronchial anastomosis remains a major problem and complications include: air-leak, tear of anastomosis, empyema and bronchus pleural fistula.

The direct mortality rate was 7% (1/15). The first year mortality rate was 20% (3/15) and the second year was 34% (5/15).

The 5-year survival rate was  $\geq 20\%$  (3/15) and all patients have a good quality life.

In conclusion lung reimplantation is an alternative technique for pulmonary preservation in patients with stage III central lung cancer of the upper lobe whose cardiopulmonary function is too poor to undergo pneumonectomy.

## **ΒΙΒΛΙΟΓΡΑΦΙΑ**

- Allison PR. Course on thoracic surgery In Groningen. Ann R Coll Surg 1954; 25:20-2.
- Andral G: Recherches sur l' expectoration dans les differentes maladies de poitrine. Paris, Didat 1821, p 87. Cited by: Brewer LA: Historical notes on lung cancer before and after Graham's successful pneumonectomy in 1933. Am J Surg 1982; 143: 650.
- Archibald E: The technique of total unilateral pneumonectomy. Ann Surg 1934; 100: 796.
- Arcuri V, Tommasi GV, Fontana I et al. Technique of vascular reconstructive bench surgery in pancreas transplantation. G Chir 1996; 17: 85-9.
- Αποστολάκης Ε. Καρδιοχειρουργική. Η περιεγχειρητική αγωγή, Αθήνα 2003 σελ. 165.
- Αποστολάκης Ε. Καρδιοχειρουργική. Η περιεγχειρητική αγωγή, Αθήνα 2003 σελ. 240.
- Brewer LT. Historical notes on lung cancer before and after Graham's successful pneumonectomy in 1933. Am J Surg 1982; 143: 650.
- Brunn H. Surtical principles underlying one-stage lobectomy. Arch Surg 1929; 18: 490-515.
- Carlens E. Mediastinoscopy: A method for inspection and tissue biopsy in the superior mediastinum. Diseases of the Chest 1959; 36: 343-52.
- Carlens E. New flexible double-lumen catheter for bronchspirometry. J Thorac Surg 1949; 18: 742-6.
- Casolino V, Paraluppi G, Manolitsi O, et al. Vascular bench surgery in renal transplant. Minerva-Cardioangiol. 1997; 45: 75-8.
- Churchill ED, Belsey R. Segmetal pneumonectomy in bronchiectasis, Lingulsegment of left upper lobe. Ann Surg 1939; 109: 481.



- Churchill ED, Sweet RH, Soutter LH, et al. Surgical management of carcinoma of the lung. *J Thorac Surg* 1950; 20: 349.
- D'Abreu P, MacHale S. Bronchial adenoma treated by local resection and reconstruction of the left bronchus. *Br J Surg* 1952; 39:355-9.
- Dartevellec PG. Extended operations for the treatment of lung cancer. *Ann Thorac Surg* 1997; 63:12-9.
- Davies HM. Recent advances in the surgery of the lung and pleura. *Br J Surg* 1913; 1: 228-58.
- Deslauriers J, Gaullin P, Bealieu M, Pirauc M, Bernier R, Cormiet Y. Long-term clinical and functional results of sleeve lobectomy for primary lung cancer. *J Thorac Cardiovasc Surg* 1986; 92:871-9.
- Deslauries J, Ginberg RJ, Piantadosi S, Fournier B. Prospective assessment of 30-day operative morbidity for surgical resection in lung cancer. *Chest* 1994; 105: 329-30.
- Ferguson ER, Reardon MJ. Atrial resection in advanced lung cancer under total cardiopulmonary bypass. *Tex Heart Inst J* 2000; 27:110-2.
- Firmin RK, Azariades M, Lennox SC et al. Sleeve lobectomy for Bronchial carcinoma. *Ann Thorac Surg* 1983; 35: 442-9.
- Forni E, Meriggi F et al. Bench surgery and liver autotransplantation. Personal experience and technical considerations. *G Chir* 1995; 16: 407-13.
- Franco E, Serra J, Cumps N. et al. Renal transplantation: arterial bench surgery. *Trasplant Proc* 1995; 27(4): 2263.
- Frist WH, Mathisen DJ, Helgenberg AD, Grillo HC. Bronchial sleeve resection with and without pulmonary resection. *J Thorac Cardiovasc Surg* 1987; 93: 350-357.
- Gaissert HA, Mathisen DJ, Moncure AC, et al. Survival and function after sleeve lobectomy for lung cancer. *J Thorac Cardiovasc Surg* 1996;

111:948-53.

- Gluck T. Experimenteller Beitrag zur Frage der Lungenexstirpation. Berliner Klinische Wochenschrift 1981; 18: 645.
- Graham EA, Singer JJ. Succesfull removal of an entire lung for carcinoma of the bronchus. J Am Med Assoc 1933;101:1371-4.
- Gruhn JG, Rosen ST. Lunny Cancer. The Evolution of Concepts vol. 1. New York Field and Wood Inc 1989.
- Haight C. Total removal of left lung for bronchiectasis. Surg Gynecol Obstet 1934; 58: 768.
- Hendrix H, Schmitt J Albert H. et al. Ex-situ Manschettenresektion mit Autotransplantatin des linken Lungennuterlappens nach erweiterter Pneumone Ktomie Chirurg 2000; 71: 820-23.
- Horita K, Itho T, Veno T. Radical operation using cardiopulmonary by-pass for lung cancer invading aortic well. Thorac Cardiovasc Surg 1993; 41: 130-2.
- Hurt R. The History of Cardiothoracic Surgery. New York, Parthenon Publishing Group, 1996, p 284.
- Ishiyama et al. Successful resection of endotracheal lung cancer using percutaneous cardiopulmonary support system. Kyobu Geka 2001; 54: 19-23.
- Jensik RJ, Fabel LP, Milloy FJ, Amato JJ. Sleeve lobectomy for carcinoma. J Thoarac Cardiovasc Surg 1972; 64:400-12.
- Jiang GC, Zhnag GL, Liu Jun, et al. Effect of ischemia preconditioning on Lung ischemia reperfusion injury. Clin J Exp Surg, 1999; 16: 354-355.
- Kawabara K. Akamine S, Tsuji H, et al. Management of anastomotic complications after sleeve lobectomy for lung cancer. Ann Thorac Surg 1994; 57: 1529-33.

- Kenneth-Putman. *Advanced Therapy in Thoracic Surgery* 1998 B.C De Cker Inc. Hamilton-London.
- Killian G. Ueber Directe Bronchoskopie: *Munclener Medirinsche Wochenschrift* 1989; 45: 844.
- Kodama K, Higashiyama M, Yokouchi H, et al. Use of percutaneous cardiopulmonary support (PCPS) for extended surgery in patients with T4 tumor. *Kyobu Geka* 2000; 53(9): 721-5, 725-8.
- Kugai T, Kinjyo M, Hosokawa Y. The combined resection of left atrium for advanced lung cancer on cardiopulmonary by-pass. *Kyobu Geka* 1996; 49: 738-41.
- Le Roux BT. Management of Bronchial carcinoma by segmental resection. *Thorax* 1972; 27: 70.
- Leo Eloessee. History of thorac surgery. *Chest Surgery Clinics of North America* 1950; 10: p5.
- Maggi G, Casadio C, Pischedda F, Cianni R, Ruffini E, Filosso P. Bronchnoplastic and angioplastic techniques in the treatment of bronchogenic carcinoma. *Ann Thorac Surg* 1993; 55:1501-7.
- Mathisen DJ, Grillo HC, Vlahakes GJ, Daggett WM. The omentum in the management of complicated cardiothoracic problems. *J Thorac Cardiovasc Surg* 1998; 95:677-84.
- Matsumura Y, Tanida T, Sato M. New approaches for excellent operative field during tracheobronchial anastomosis in sleeve pneumonectomy: cardiopulmonary by-pass and diseased lung ventilation. *Kyobu Geka* 2001; 54: 24-30.
- Merhran RJ, Deslauries J, Piraux M, et al. Survival related to nodal status sleeve resection for lung cancer. *J Thorac Cardiovasc* 1994; 107: 576-83
- Miura M, Seki T, Hurada H, et al. Clinical evaluation of donor renal artery reconstruction in kidney transplantatin. *Nippon-Hinyokika-Gakkai-*

- Zasshi. 1997; 88: 566-70.
- Montie JE. "Bench surgery" for renal carcinoma: a proper niche [editorial; comment]. *Mayo Clin Proc* 1992; 67: 701-2.
- Mountain CF. Revisions in the international system for staging lung cancer. *Chest* 1997; 111:1710-7.
- Naef AP. *The Story of Thoracic Surgery*. Toronto, Hogrefe & Huber, 1990; 1-157.
- Nissen R. Total pneumonectomy (Classics in Thoracic Surgery) *Ann Thorac Surg* 1980; 29: 320.
- Ochsner A. The development of pulmonary surgery, with special emphasis on carcinoma and bronchiectasis. *Am J Surg* 1978; 135: 732.
- Overholt RH. The total removal of the right lung for carcinoma. *J Thorac Surg* 1934; 4: 196.
- Πατάκας Δημ. *Επίτομος Πνευμονολογία*. Έκδοση 1994. University Press, Θεσσαλονίκη.
- Paulson DL, Urschel HC, McNamara JJ, Shaw RR. Bronchoplastic procedures for bronchogenic carcinoma. *J Thorac Cardiovasc Surg* 1970; 59:38-48.
- Price-Thomas C. Lobectomy with sleeve resection. *Thorax* 1960; 15: 9.
- Reinholf WF. A preliminary report of the operative technique in two successful cases *Bulletin of the Johns Hopkins Hospital* 1933; 53: 390.
- Reznick R, et al. Testing technical skill via an innovative "bench station" examination. *Am J Surg*, 1997; 173(3): 226-30.
- Ricci C, Rendina EA, Venuta F, et al. Reconstruction of the pulmonary artery in patients with lung cancer. *Ann Thorac Surg* 1994; 57(3): 627-33.

- Rossi M, Alfani D, Berloco P, et al. Bench surgery for multiple renal arteries in kidney transplantation from living donor. *Transplant Proc.* 1991; 23(5): 2328-9.
- Rudolph F. Why history is important for Thoracic Surgeons. *History of Thoracic Surgery Chest Surgery Clinics of North America* 2000; 10: 1.
- Rusch VW, Albain KS, Crowley JJ, et al. Neoadjuvant therapy: a novel and effective treatment for stage IIIB non-small cell lung cancer. *Ann Thorac Surg* 1994; 58:290-4.
- Shirakusa T, Kimura M. Partial atrial resection in advanced lung carcinoma with an without cardiopulmonary by-pass. *Thorax* 1991; 46: 484-7.
- Shuman RL et al. Primary pulmonary sarcoma with left atrial extension via left superior pulmonary vein. En block resection and radical pneumonectomy on cardiopulmonary by-pass. *J Thorax Cardiovasc Surg* 1994; 88: 189-92.
- Stormont TJ, Bilharz DL, Zincke H, et al. Pitfalls of bench surgery and autotransplantation for renal cell carcinoma. *Mayo Clin Proc* 1992; 67: 621-8.
- Talbot – Wright R, Carrerero P, Alcaraz A, et al. Bench surgery of renal transplantation. *Transplant Proc* 1991; 23: 2327.
- Tamura K, Yano S, Itakura M, et al. Heterotopic autotransplantation of the pancreas segment after pylorus-preserving total pancreatectomy: a case report of successful surgical treatment for chronic pancreatitis. *Surg Today* 1993; 23: 836-40.
- Tedder M, Anstadt MP, Tedder SD, Lowe JE. Current morbidity, mortality, and survival after bronchoplastic procedures for malignancy. *Ann Thorac Surg* 1992; 54:387-91.
- Thomas L. *The Medusa and the Snail, More Notes of a Biology Watcher.* New York, The Viking Press 1979, p 139.

- Tsuchiya R. Cardiopulmonary by-pass for lung cancer surgery. *Rinslho Kyobu Geka* 1989; 9 (6): 535-9.
- Van Shill PE, de la Riviere AB, Knaeper PJ, et al. Long term survival after bronchial sleeve resection: inivariate and multivariate analyses. *Ann Thorac Surg* 1996; 61: 1087-91.
- Van Schil PE, Van den Brande F. The current rolt to invasive staging in lung cancer. *Monaldi Arch Chest Dis* 1997; 52:237-41.
- Van Schil PE. Role of video-assisted thoracic surgery (VATS) in staging, diagnosis and treatment of lung cancer. *Acta Chirurgica Belgica* 1999; 99:103-8.
- Vogt-Moykopf I, Fritz T, Buelzebruck H, Merkle N, Daskos G, Meyer G. Bronchoplastic and angioplastic operations in bronchial carcinoma. *Langenbecks Arch Chir* 1987; 371:85-101.
- Vogt-Moykopf I, Meyer G, Naunhein K, et al. Bronchoplastic techiques for lung resection, In: Baue AF, ed. *Glenn's thoracic and cardiovascular surgery*. 5th edn. Vol. 1. Norwalk, CT: Appleton & Lange 1991; 403-17.
- Vogt-Moykopf I, Toomes H, Heinrich S. Sleeve resection of the bronchus and pulmonary artery for pulmonal lesions. *Thorac Cardiovasc Surg* 1983; 31:193-8.
- Vogt-Moykopf I, Trainer S, Schirren J. Sleeve Lobectomy. In: Shields TW, ed, *Germany thoracic surgery*, 4th edn. Vol 1. Malvern, PA: Williams & Wilkins, 1994; 452-60.
- Wada H., Okubo K., Hirata T., Hitomi S. Evalution of cases with combined bronchoplasty and pulmonary angioplasty for the treatment of lung cancer. *Lung Cancer* 1995; 13:113-20.
- Watanabe Y, Kobayashi H, Murakami S, Sawa S, Shinagawa M, Iwa T. Bilateral sleeve resection lobectomy for metachonous myltiple primary lung cancer. *Jpn J Surg* 1986; 16:56-61.

- Watanabe Y, Shimizu J, Oda M, et al. Results of 104 patients undergoing bronchoplastic procedures for bronchial lesions. *Ann Thorac Surg* 1990; 50:607-14.
- Watanabe Y, Shimizu J, Oda M, et al. Aggressive surgical intervention in N2 non-small cell cancer of the lung. *Ann Thorac Surg* 1991; 51:253-61.
- Wilkins EW, Scannell JG, Cravar JG. Four decades of experience with resections for bronchogenic carcinoma. *J. Thorac Cardiovasc Surg* 1978; 76: 364.
- World Health Association. *Histological typing of lung tumors*. 2nd ed. Geneva: WHO, 1981.
- Yamamoto M, Takeo M, Mizuno Y, et al. Successful removal of T4 lung cancer with its left atrial extension using cardiopulmonary by-pass. *Kyobu Geka* 1997; 50: 110-3.
- Yoshino I, Yokohama H, Yanot T, et al. Comparison of th surgical results of lobectomy with bronchoplasty and pneumonectomy for lung cancer *J Surg Oncol* 1997; 64: 32-35.
- Zhang Gl., Shen CY, Jiang GC, et al. Double sleeve lobectomy in the treatment of stage III bronchogenic carcinoma. The fourth national conference on tracheal surgery. 1996; 31-3.