



**ΠΑΝΕΠΙΣΤΗΜΙΟ ΘΕΣΣΑΛΙΑΣ ΣΧΟΛΗ ΕΠΙΣΤΗΜΩΝ ΥΓΕΙΑΣ
ΤΜΗΜΑ ΙΑΤΡΙΚΗΣ**

Πανεπιστημιακή Ορθοπαιδική Κλινική
Καθηγητής / Διευθυντής:
Κωνσταντίνος Ν. Μαλίζος

ΔΙΔΑΚΤΟΡΙΚΗ ΔΙΑΤΡΙΒΗ
ΤΑΞΙΝΟΜΗΣΗ ΚΑΙ ΑΝΤΙΜΕΤΩΠΙΣΗ
ΤΩΝ ΜΙΚΤΩΝ ΜΥΟΣΚΕΛΕΤΙΚΩΝ
ΚΑΚΩΣΕΩΝ ΤΗΣ ΠΗΧΕΟΚΑΡΠΙΚΗΣ

Αριθμ.Πρωτ. 2157/3-7-2002

ΓΕΩΡΓΙΟΣ ΚΩΝΣΤΑΝΤΙΝΟΥ ΜΠΑΣΔΕΚΗΣ

Ορθοπαιδικός Χειρουργός
Λάρισα 2008



ΠΑΝΕΠΙΣΤΗΜΙΟ ΘΕΣΣΑΛΙΑΣ
ΥΠΗΡΕΣΙΑ ΒΙΒΛΙΟΘΗΚΗΣ & ΠΛΗΡΟΦΟΡΗΣΗΣ
ΕΙΔΙΚΗ ΣΥΛΛΟΓΗ «ΓΚΡΙΖΑ ΒΙΒΛΙΟΓΡΑΦΙΑ»

Αριθ. Εισ.: 7599/1
Ημερ. Εισ.: 09-10-2009
Δωρεά: Π.Θ.
Ταξιθετικός Κωδικός: Δ
617.57
ΜΠΑ

ΠΑΝΕΠΙΣΤΗΜΙΟ
ΘΕΣΣΑΛΙΑΣ



004000083730

ΠΑΝΕΠΙΣΤΗΜΙΟ ΘΕΣΣΑΛΙΑΣ
ΣΧΟΛΗ ΕΠΙΣΤΗΜΩΝ ΥΓΕΙΑΣ
ΤΜΗΜΑ ΙΑΤΡΙΚΗΣ

Πανεπιστημιακή Ορθοπαιδική Κλινική
Καθηγητής / Διευθυντής:
Κωνσταντίνος Ν. Μαλίζος

ΤΙΤΛΟΣ ΔΙΔΑΚΤΟΡΙΚΗΣ ΔΙΑΤΡΙΒΗΣ

ΘΕΜΑ: ΤΑΞΙΝΟΜΗΣΗ ΚΑΙ ΑΝΤΙΜΕΤΩΠΙΣΗ ΤΩΝ
ΜΙΚΤΩΝ ΜΥΟΣΚΕΛΕΤΙΚΩΝ ΚΑΚΩΣΕΩΝ ΤΗΣ
ΠΗΧΕΟΚΑΡΠΙΚΗΣ

Αριθμ.Πρωτ. 2157/3-7-2002

ΓΕΩΡΓΙΟΣ ΚΩΝΣΤΑΝΤΙΝΟΥ ΜΠΑΣΔΕΚΗΣ

Ορθοπαιδικός Χειρουργός
Λάρισα 2008

ΤΡΙΜΕΛΗΣ ΕΠΙΤΡΟΠΗ ΑΞΙΟΛΟΓΗΣΗΣ ΚΑΙ ΠΑΡΑΚΟΛΟΥΘΗΣΗΣ

1. Κωνσταντίνος Ν. Μαλίζος, Καθηγητής Ορθοπαιδικής Ιατρικής σχολής Πανεπιστημίου Θεσσαλίας (*επιβλέπων*)
2. Μίνως Τυλλιανάκης, Καθηγητής Ορθοπαιδικής Ιατρικής σχολής Πανεπιστημίου Πατρών
3. Θεόφιλος Καραχάλιος, Αναπληρωτής Καθηγητής Ορθοπαιδικής Ιατρικής σχολής Πανεπιστημίου Θεσσαλίας

ΕΠΤΑΜΕΛΗΣ ΕΠΙΤΡΟΠΗ ΑΞΙΟΛΟΓΗΣΗΣ

1. Κωνσταντίνος Ν. Μαλίζος, Καθηγητής Ορθοπαιδικής Ιατρικής σχολής Πανεπιστημίου Θεσσαλίας
2. Κωνσταντίνος Χατζηθεοφίλου, Καθηγητής Χειρουργικής Ιατρικής σχολής Πανεπιστημίου Θεσσαλίας
3. Μιχάλης Μελέκος, Καθηγητής Ουρολογίας Πανεπιστημίου Ιατρικής σχολής Πανεπιστημίου Θεσσαλίας
4. Μίνως Τυλλιανάκης, Καθηγητής Ορθοπαιδικής Ιατρικής σχολής Πανεπιστημίου Πατρών
5. Θεόφιλος Καραχάλιος, Αναπληρωτής Καθηγητής Ορθοπαιδικής Ιατρικής σχολής Πανεπιστημίου Θεσσαλίας
6. Ζωή Νταϊλιάννα, Επίκουρος Καθηγήτρια Ορθοπαιδικής Ιατρικής σχολής Πανεπιστημίου Θεσσαλίας
7. Σωκράτης Βαρυτιμίδης, Επίκουρος Καθηγητής Ορθοπαιδικής Ιατρικής σχολής Πανεπιστημίου Θεσσαλίας

“Η έγκριση της διατριβής από την Ιατρική Σχολή δεν υποδηλώνει αποδοχή των γνώμων του συγγραφέα”
(Νόμος 5343/32, άρθρο 2000 παρ. 2)

Αφιερώνεται

Στην Έβελυν, για την υπομονή και την αγάπη της

Στους γονείς μου Κώστα και Μαρία για την αγάπη τους και την σωστή
καθοδήγησή τους σε όλη μου την ζωή

Στον αδερφό μου Θανάση για την ουσιαστική υποστήριξη και αγωνία

ΕΥΧΑΡΙΣΤΙΕΣ

Θέλω να εκφράσω την ευγνωμοσύνη μου στα μέλη της Τριμελούς Επιτροπής Αξιολόγησης και Παρακολούθησης για την αμέριστη βοήθεια που μου προσέφεραν κατά την διάρκεια της εκτέλεσης αυτής της διδακτορικής διατριβής. Είμαι ιδιαίτερα ευγνώμων και θα ήθελα να ευχαριστήσω θερμά τον Καθηγητή Ορθοπαιδικής κ. Μαλίζο, πρώτον για την ευκαιρία που μου έδωσε αναθέτοντας μου αυτή τη διδακτορική διατριβή, δεύτερον για την εμπιστοσύνη που μου έδειξε και για την ενθάρρυνση και συνεχή υποστήριξη που μου παρείχε τόσο κατά τον σχεδιασμό όσο και κατά την εκτέλεση αυτής της μελέτης. Η βοήθειά του ήταν εξαιρετικά ουσιαστική όσον αφορά τον τρόπο σκέψης, την ερευνητική μεθοδολογία και την εστίαση στο πρόβλημα. Αποτελεί το πρότυπο του ακαδημαϊκού δασκάλου με την ακούραστη διάθεσή του για καινοτομίες, έρευνα και παραγωγή νέας γνώσης.

Ευχαριστώ τον Αναπληρωτή Καθηγητή κ. Καραχάλιο για τις πάντα εύστοχες παρατηρήσεις κατά τη διάρκεια της μελέτης και την αρωγή του στο σχεδιασμό της. Ο κ. Καραχάλιος με την πολύχρονη εμπειρία του στην έρευνα, ήταν εκείνος που με οξυδερκή και αποτελεσματικά σχόλια βοήθησε ώστε αυτή η μελέτη να αποφύγει τις μεθοδολογικές παγίδες.

Η παρούσα διατριβή θα ήταν αδύνατο να πραγματοποιηθεί χωρίς τη συμβολή των Επίκουρων καθηγητών κ. Βαρυτιμίδη και κα Νταϊλιάνα. Οι συμβουλές τους, η επιστημονική τους κατάρτιση και η εμπειρία τους στην έρευνα αποδείχτηκαν καθοριστικές για την ολοκλήρωση αυτής της μελέτης. Ήταν πολύ σημαντικό για μένα το ότι ο κ. Βαρυτιμίδης βρίσκονταν πάντοτε εκεί, στο κάθε στάδιο της μελέτης, από τον μεθοδολογικό της σχεδιασμό και την αίθουσα του χειρουργείου μέχρι την μετεγχειρητική παρακολούθηση των ασθενών και την προετοιμασία και ολοκλήρωση των δημοσιεύσεων. Ευχαριστώ τον κ. Βαρυτιμίδη γιατί συνέβαλε τα μέγιστα στο υψηλό επίπεδο της μελέτης, γιατί κάθε στιγμή εστίαζε στο βέλτιστο και κάθε φορά με οδηγούσε προς αυτό. Ευχαριστώ την κα Νταϊλιάνα για την αμέριστη βοήθεια κατά την συλλογή περιστατικών, την σωστή καθοδήγηση και το ουσιαστικό ενδιαφέρον

Οι συνάδελφοι που θέλω να ευχαριστήσω ιδιαίτερα είναι οι Επιμελητές της

Ορθοπαιδικής κλινικής του Πανεπιστημιακού Νοσοκομείου Λάρισας, κ.Χαντές, Μπαργιώτας, Ροΐδης, για την εμπειρία τους και την συμπαράστασή τους με εύστοχα σχόλια, παρατηρήσεις και διορθώσεις καθώς και για την βοήθεια στην συλλογή περιστατικών.

Θα ήθελα επίσης να ευχαριστήσω όλους τους συναδέλφους ιατρούς της Ορθοπαιδικής Κλινικής του Πανεπιστημιακού Νοσοκομείου της Λάρισας, κ.κ. Παπαχρήστο, Ζάχο, Δαμδούνη, Ρηγόπουλο, Ζιμπή, Πασσιά, Δρούγκα, Κουτσογιάννη, Σαμαρά, Χρήστου, Δημητρούλια, Γιωτικά, Αγοραστάκη, Πουλτσίδη, Γκουγκουλια, Βενουζίου, Λιάντση, Γιαννάκο, Καρυδάκη, Παπαθεοδώρου, Μιχαλίτση, Καραμανή και Παρίδη για την βοήθεια που προσέφεραν στην προετοιμασία και συλλογή των ασθενών όπως και στη μετεγχειρητική παρακολούθηση τους. Επίσης θα ήθελα να ευχαριστήσω τον Επίκουρο Καθηγητή Βιομετρίας κ Ζιντζαρά για την πολύτιμη βοήθεια και καθοδήγηση στην επεξεργασία των δεδομένων. Επίσης τους καλούς φίλους κ Λαχανά και κ Ντάσιο για την τεχνική υποστήριξη σε δύσκολες στιγμές

Θα ήθελα να ευχαριστήσω τις προϊσταμένες κκ. Κουλούσιου, Τασιούδη, και το νοσηλευτικό προσωπικό της ορθοπαιδικής κλινικής και των εξωτερικών ιατρείων του Νοσοκομείου που καθοδήγησε και στήριξε τους ασθενείς και με την συμπεριφορά τους 'κράτησε' στην μελέτη (παρακολούθηση 2 ετών). Επίσης, το νοσηλευτικό προσωπικό του χειρουργείου για την υπομονή τους και την βοήθειά τους στα εργαλεία και την άριστη εργαλειοδοσία τους και τους τραυματιοφορείς για την βοήθειά τους όχι μόνο στην μεταφορά του ασθενούς αλλά και στο στήσιμο του αρθροσκοπικού πύργου και στην ακτινοσκόπηση. Χωρίς να είναι υποχρεωμένοι το έκαναν και συνεχίζουν να το προσφέρουν λόγω της αγάπης τους στον άρρωστο.

Ιδιαίτερη μνεία οφείλω στην κ. Μαρία Τσιούτσιου και στην κ. Βασιλική Μπουκουβάλα των οποίων η βοήθεια στη γραμματειακή διεκπεραίωση κάθε φάσης της μελέτης ήταν ανεκτίμητη. Θα ήθελα ακόμη να ευχαριστήσω τις κυρίες Κωνσταντίνα Σκουτέλα και Αθανασία Γκάτα για την βοήθειά τους στην συλλογή των φακέλων, την οργάνωση των αρχείων και την διαφύλαξη αυτών.

Τέλος θέλω να ευχαριστήσω όλους όσους με βοήθησαν και με στήριξαν σε αυτήν την προσπάθεια και τους παρακαλώ να με συγχωρήσουν που παραλείπω να τους αναφέρω ονομαστικά.

ΕΠΙΣΤΗΜΟΝΙΚΕΣ ΔΗΜΟΣΙΕΥΣΕΙΣ ΑΠΟ ΤΗΝ ΠΑΡΟΥΣΑ ΔΙΔΑΚΤΟΡΙΚΗ ΔΙΑΤΡΙΒΗ

ΔΗΜΟΣΙΕΥΣΕΙΣ ΣΕ ΠΕΡΙΟΔΙΚΑ (JOURNALS)

1. Varitimidis SE, Basdekis GK, Dailiana ZH, Hantes ME, Bargiotas K, Malizos K.
Treatment of intra-articular fractures of the distal radius: FLUOROSCOPIC OR ARTHROSCOPIC REDUCTION?
J Bone Joint Surg Br. 2008 Jun;90(6):778-85.

ΔΗΜΟΣΙΕΥΣΕΙΣ ΠΕΡΙΛΗΨΕΩΝ (ABSTRACTS)

1. **Basdekis G.**, Varitimidis S., Dailiana Z., Hantes M., Bargiotas K., Malizos K.

“Intraarticular Distal Radius Fractures: Fluoroscopic or Arthroscopic Reduction?”

«Ενδαρθρικά κατάγματα περιφερικού τριτημορίου κερκίδας: Ακτινοσκοπική ή αρθροσκοπικά υποβοηθούμενη ανάταξη»

The Journal Of Hand Surgery [British and European] Vol 30B, Supplement 1: 1-86, 2005.

2. **Μπασδέκης Γ.Κ.**, Βαρντιμίδης Σ., Νταϊλιάννα Ζ., Χαντές Μ.Η., Μπαργιώτας Κ., Μαλίζος Κ.Ν.

«Ενδαρθρικά κατάγματα περιφερικού τριτημορίου κερκίδας: Ακτινοσκοπική ή αρθροσκοπικά υποβοηθούμενη ανάταξη»

ΟΡΘΟΠΑΙΔΙΚΗ, 18(1): 34, 2005

ΔΗΜΟΣΙΕΥΣΕΙΣ ΠΡΑΚΤΙΚΩΝ ΣΥΝΕΔΡΙΩΝ (PROCEEDINGS) (προφορικές ανακοινώσεις)

1. American Academy of Orthopaedic Surgeons AAOS 2006 Annual Meeting, Chicago, Illinois
Basdekis George, Varitimidis Sokratis, Dailiana Zoe, Hantes Michael, Bargiotas Konstantinos, Malizos Konstantinos

«Intra-articular Distal Radius Fractures: Fluoroscopic or Arthroscopic Reduction?»

2. 61^ο Πανελλήνιο Ορθοπαιδικό Συνέδριο 12-15 Οκτωβρίου, Αθήνα, EEXOT

Μπασδέκης Γ.Κ., Βαρυτιμίδης Σ., Νταϊλιάνα Ζ., Χαντές Μ.Η.,

Μπαργιώτας Κ., Μαλίζος Κ.Ν.

«Ενδαρθρικά κατάγματα περιφερικού τριτημορίου κερκίδας: Ακτινοσκοπική ή αρθροσκοπικά υποβοηθούμενη ανάταξη»

3. Xth Congress of the Federation of the European Societies for Surgery of the Hand – FESSH & VIIIth Congress of the European Federation of Societies for Hand Therapy – EFSHT, Göteborg, SWEDEN, 15-18 June 2005.

Basdekis George, Varitimidis Sokratis, Dailiana Zoe, Hantes Michael, Bargiotas Konstantinos, Malizos Konstantinos

«Intra-articular Distal Radius Fractures: Fluoroscopic or Arthroscopic Reduction? »

ΠΕΡΙΕΧΟΜΕΝΑ

A ΓΕΝΙΚΟ ΜΕΡΟΣ

A.1 ΕΙΣΑΓΩΓΗ	10-11
A.2 ΒΙΒΛΙΟΓΡΑΦΙΚΗ ΑΝΑΣΚΟΠΗΣΗ	12
A.2.1 Ιστορική Αναδρομή	12
A.2.2 Ανατομία της πηχεοκαρπικής	
A.2.2.1 Οστά	12-15
A.2.2.2 Αρθρώσεις	14-15
A.2.2.3 Σύνδεσμοι	15-40
A.2.2.3.1 Γενικές αρχές συνδέσμων-Ονοματολογία	
A.2.2.3.2 Θυλακικοί σύνδεσμοι –Παλαμιαία επιφάνεια	
A.2.2.3.2.1 Κερκιδοκαρπική άρθρωση	
A.2.2.3.2.2 Ωλενοκαρπική άρθρωση	
A.2.2.3.2.3 Μεσοκάρπια άρθρωση	
A.2.2.3.3.Θυλακικοί σύνδεσμοι-ραχιαία επιφάνεια	
A.2.2.3.3.1 Κερκιδοκαρπική άρθρωση	
A.2.2.3.3.1 Μεσοκάρπια άρθρωση	
A.2.2.3.4 Μεσόστεοι σύνδεσμοι	
A.2.2.3.4.1 . Μεσόστεοι σύνδεσμοι Κεντρικού στοίχου του καρπού	
A.2.2.3.4.2 Μεσόστεοι σύνδεσμοι Περιφερικού στοίχου του καρπού	
A.2.2.3.5 Κάτω κερκιδωλενικοί σύνδεσμοι	
A.2.3.Εμβιομηχανική της πηχεοκαρπικής άρθρωσης	44-46
A.2.4 Ακτινολογική ανατομία της πηχεοκαρπικής άρθρωσης	46-47
A.2.5 Ταξινόμηση των καταγμάτων του περιφερικού άκρου της κερκίδας	48-52
A.2.6. Μέθοδοι αντιμετώπισης των καταγμάτων του περιφερικού άκρου της κερκίδας	52-61
A.2.7 Κλειστή ανάταξη και διαδερμική οστεοσύνθεση	62-63
A.2.8 Τελικό κλινικό αποτέλεσμα αντιμετώπισης καταγμάτων του περιφερικού άκρου της κερκίδας	64-76
A.3 Αρθροσκόπηση πηχεοκαρπικής	
A.3.1Εισαγωγή	76
A.3.2 Αρθροσκόπηση καρπού-γενικά	77
A.3.3 Τεχνική και εργαλεία	78
A.4 Βλάβες του τριγώνου ινοχόνδρινου συμπλέγματος	78-81
A.5 Κάκωση Μεσόστεων συνδέσμων	82

B ΕΙΔΙΚΟ ΜΕΡΟΣ

B.1 Εισαγωγή	83-85
B.2 Σκοπός	85-87

B.3 Υλικά και Μέθοδοι	87-88
B.3.1 Ακτινοσκοπικά υποβοηθούμενη FA ανάταξη και εξωτερική οστεοσύνθεση	88-89
B.3.2 Αρθροσκοπικά και Ακτινοσκοπικά υποβοηθούμενη AFA ανάταξη και εξωτερική οστεοσύνθεση	89-102
B.4 Στατιστική ανάλυση	102-103
B.5 Αποτελέσματα	103-113
B.6 Συζήτηση-Συμπεράσματα	114-125
Summary	127
Βιβλιογραφία	128-

Συνομειώσεις

- AFA – Arthroscopical and Fluoroscopy Assisted ή αρθροσκοπικά και ακτινοσκοπικά υποβοηθούμενη ανάταξη
- FA - Fluoroscopy Assisted ή ακτινοσκοπικά υποβοηθούμενη ανάταξη
- LT - Lunotriquetral interosseous ligament – μηνοπυραμοειδής μεσόστεος
- SC - Scapholunate interosseous ligament - Σκαφομηνοειδής μεσόστεος
- TFCC- Triangular Fibrocartilage Complex- Τρίγωνο ινοχόνδρινο σύμπλεγμα

ΑΙ. Εισαγωγή

Τα τελευταία χρόνια υπάρχει η σκέψη και γίνεται η προσπάθεια για συνολική αντιμετώπιση των μυοσκελετικών κακώσεων της πηχεοκαρπικής [Geissler και συν 1996, Lindau και συν 1997, Geissler 2005, Edwards και συν 2001, Auge και συν 2000, Fontes και συν. 1992]. Η πιο συχνή κάκωση της πηχεοκαρπικής είναι τα κατάγματα του περιφερικού άκρου της κερκίδας [Garcia-Elias 2006]. Σε πολλές μελέτες των καταγμάτων αυτών τα ακτινολογικά ευρήματα δεν συμβάδιζαν με τα λειτουργικά αποτελέσματα. Η πιθανότερη εξήγηση ήταν η μη αξιολόγηση και αντιμετώπιση των συνόδων συνδεσμικών κακώσεων. Σε αρκετές μελέτες τα τελευταία χρόνια ερευνήθηκαν οι συνοδές κακώσεις των μαλακών μορίων και αξιολογήθηκαν. Έτσι δόθηκε η απάντηση ότι σε μεγάλο βαθμό μια κάκωση της πηχεοκαρπικής όταν υποστεί οστική βλάβη θα παρουσιάζει και συνδεσμική [Lindau και συν 1997, Geissler 2005]. Τα κατάγματα του περιφερικού άκρου της κερκίδας αποτελούν ένα μεγάλο ποσοστό των κακώσεων (περίπου 20%) που εμφανίζονται για αντιμετώπιση στα Τμήματα Επειγόντων Περιστατικών με αυξημένη συχνότητα εμφάνισης σε άτομα μεγάλης ηλικίας. Παρά την πληθώρα των εργασιών που έχουν δημοσιεύσει στοιχεία για διάφορες πλευρές της διάγνωσης, θεραπείας, αποκατάστασης και πρόγνωσης αυτών των κακώσεων, υπάρχουν ακόμη σημαντικά αναπάντητα ερωτήματα των οποίων οι απαντήσεις θα βοηθήσουν στην βελτίωση του επιπέδου της παρεχόμενης φροντίδας μας στους ασθενείς.

Με ελάχιστες εξαιρέσεις οι μέχρι σήμερα κλινικές μελέτες εκτιμούν την κάκωση του κάτω τριτημορίου του αντιβραχίου και του καρπού σαν σύνολο με μικτή οστική και συνδεσμική βλάβη και παρουσιάζουν τα άπώτερα κλινικά αποτελέσματα μετά από αυτές τις κακώσεις χωρίς αναφορά στον τρόπο με τον οποίο μεταβάλλονται οι διάφορες αντικειμενικά μετρούμενες κλινικές παράμετροι σε σχέση με τον χρόνο κατά τη διάρκεια της μετατραυματικής περιόδου. Επιπλέον, ελάχιστα στοιχεία υπάρχουν για τα αποτελέσματα των μικτών αυτών κακώσεων όπως αυτοαξιολογούνται από τους ίδιους τους ασθενείς.

Αν και παραδοσιακά το κλινικό αποτέλεσμα μετά από κατάγματα του

περιφερικού άκρου της κερκίδας περιγράφεται με αναφορά σε αντικειμενικές κλινικές παραμέτρους όπως η δύναμη δραγμού και το εύρος κίνησης της πηγεοκαρπικής άρθρωσης, είναι πιθανόν οι παράμετροι αυτές να μην αντανακλούν το πραγματικό λειτουργικό επίπεδο της πηγεοκαρπικής άρθρωσης με συνέπεια πιθανές ανακολουθίες στην κλινική εκτίμηση διαφόρων θεραπευτικών μεθόδων. Οι κλινικές κλίμακες αυτό-αξιολόγησης της δυσλειτουργίας της πηγεοκαρπικής άρθρωσης που έχουν αναπτυχθεί τα τελευταία χρόνια θεωρούνται ότι παρέχουν μία πιο ολοκληρωμένη εκτίμηση του κλινικού αποτελέσματος αν και η συσχέτιση μεταξύ αντικειμενικών κλινικών παραμέτρων και του επιπέδου δυσλειτουργίας της πηγεοκαρπικής άρθρωσης, όπως αυτό αξιολογείται από τους ίδιους τους ασθενείς, δεν έχει μέχρι τώρα μελετηθεί.

Υπάρχει γενική ομοφωνία ότι το τελικό λειτουργικό αποτέλεσμα μετά από κατάγματα του περιφερικού άκρου της κερκίδας δεν σχετίζεται μόνο με τις ακτινολογικές παραμέτρους του κατάγματος αλλά και με τις συνοδές συνδεσμικές κακώσεις, την έγκαιρη διάγνωση και την οξεία ή όχι αντιμετώπιση τους. Ωστόσο, υπάρχουν διαφωνίες τόσο σχετικά με τον βαθμό της επίδρασης των συνδεσμικών βλαβών στο τελικό κλινικό αποτέλεσμα, όσο και αμφιβολίες για το κατά πόσο οι συχνά χρησιμοποιούμενες ταξινομήσεις των καταγμάτων του περιφερικού άκρου της κερκίδας έχουν (εκτός από τον αδιαμφισβήτητο ρόλο τους στη λήψη αποφάσεων για τη θεραπευτική αντιμετώπιση) και προγνωστική αξία για το τελικό κλινικό αποτέλεσμα.

Τα αποτελέσματα της εργασίας έχουν δημοσιευθεί σε επιστημονικά περιοδικά και έχουν ανακοινωθεί σε επιστημονικά συνέδρια όπως αναλυτικά αναφέρεται.

A. Βιβλιογραφική ανασκόπηση

A2.1. Ιστορική ανασκόπηση

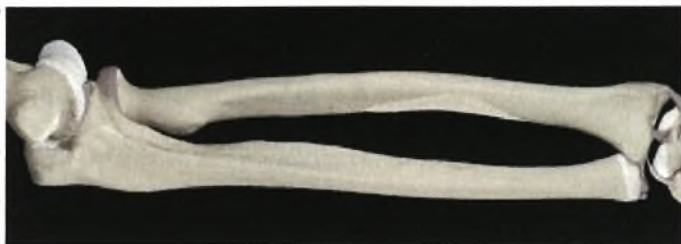Το 1814 ο Abraham Colles περιέγραψε το κατάγμα του περιφερικού άκρου της κερκίδας με ραχιαία μετατόπιση που φέρει το όνομα του [Colles 1814]. Έχει εκτιμηθεί ότι ποσοστό 3% του συνολικού αριθμού των καταγμάτων αφορούν κατάγματα του περιφερικού άκρου της κερκίδας. Η μέση επίπτωση τους σε όλη τη διάρκεια της ζωής είναι 42 ανά 10.000 πληθυσμού. Η υψηλότερη συχνότητα εμφάνισης σημειώνεται σε άτομα άνω των 79 ετών (90 ανά 10.000), ενώ ακολουθεί η ηλικιακή ομάδα 0-9 ετών (80 ανά 10.000) [Oskam και συν. 1998]. Στις ηλικίες άνω των 60 ετών εμφανίζονται πολύ συχνότερα στις γυναίκες από ότι στους άνδρες αντίστοιχης ηλικίας. Τα τελευταία 15 χρόνια άρχισε να αναφέρεται στην διεθνή βιβλιογραφία η σημασία και η λειτουργικότητα των συνδέσμων έξω και ενδο θυλακικών που συμμετέχουν στην άρθρωση αυτή, την πηγεοκαρπική [Fontes και συν. 1992, Geissler . και συν 1995, Geissler . και συν 1996].

A2.2. Ανατομία της πηγεο-καρπικής άρθρωσης

A2.2.1 Οστά

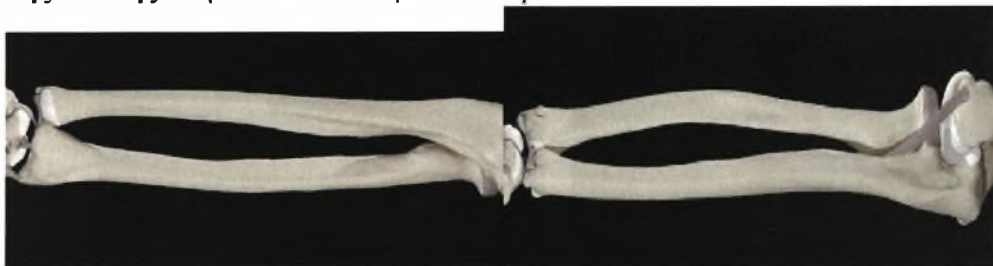Κερκίδα. Η κερκίδα (Εικ.1) είναι ένα μακρό οστό πού αυξάνει σε μέγεθος περιφερικά. Στο μεταφυσιακό τμήμα του περιφερικού της άκρου το πάχος του φλοιώδους οστού ελαττώνεται και ο όγκος του σπογγώδους οστού αυξάνει με αποτέλεσμα η περιοχή να είναι ευάλωτη σε κατάγματα. Μόνο ο τένοντας του βραχιονοκερκιδικού προσφύεται στο περιφερικό άκρο της κερκίδας και συχνά δρα ως δύναμη παρεκτόπισης των καταγμάτων της περιοχής. Παλαμιαία, το περιφερικό άκρο της κερκίδας καταλήγει σε ένα εγκάρσιο έπαρμα και ραχιαία υπάρχουν αυλακώσεις για τους υπερκείμενους τένοντες των εκτεινόντων και το φύμα του Lister ωλένια του οποίου περνά ο τένοντας του μακρού εκτείνοντα του αντίχειρα. Η έσω (ωλένια) επιφάνεια φέρει αρθρικό εντύπωμα (σιγμοειδής εντομή) για το περιφερικό άκρο (κεφαλή) της ωλένης ενώ η περιφερική (αρθρική) επιφάνεια είναι τριγωνική και χωρίζεται από έπαρμα σε έξω τριγωνική (σκαφοειδές βοθρίο) και έσω

τετράγωνη επιφάνεια (μηνοειδές βοθρίο) που αρθρώνονται με το σκαφοειδές και το μηνοειδές οστό αντίστοιχα.



Εικ. 1. Κερκίδα:

Ωλένη. Η ωλένη (Εικ. 2) είναι ένα μακρό οστό που λεπτύνεται περιφερικά. Μαζί με την κερκίδα παρέχουν πρόσφυση στους μύς του αντιβραχίου και υποστηρίζουν το χέρι. Η διάφυση έχει τριγωνική διατομή κεντρικά και κυλινδρική περιφερικά όπου κάμπτεται προς τα έξω. Το περιφερικό άκρο της ωλένης διευρύνεται στην εύκολα ψηλαφητή **στυλοειδή απόφυση** και την **κεφαλή της ωλένης** στην ωλένια πλευρά του καρπού.

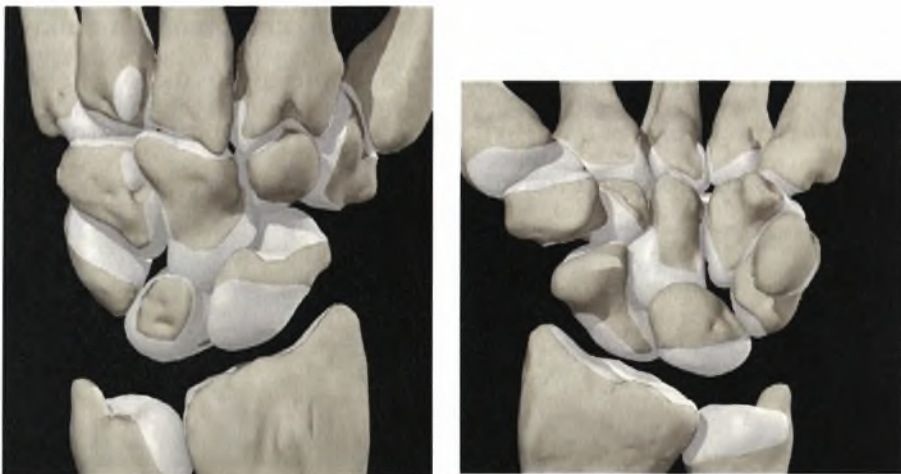


Εικ.2. Ωλένη: ραχιαία (αριστερά) και εσωτερική άποψη.



Εικ. 3. Ωλένια μεταβλητότητα: θετική (αριστερά), αρνητική (μέσο) και ουδέτερη (δεξιά).

Ο καρπός. Ο καρπός αποτελείται από εγγύς και άπω σειρά οστών οι οποίες συγκρατούνται μεταξύ τους με ένα πολύπλοκο διαπλεκόμενο σύστημα συνδέσμων οι οποίοι επιτρέπουν περιορισμένη κίνηση μεταξύ των οστών του κεντρικού στοίχου (**Εικ. 4**) αλλά συγκρατούν σταθερά μεταξύ τους τα οστά του περιφερικού στοίχου.



*Εικ. 4.
Κεντρικός
στοίχος του
καρπού*

A2.2.2 Αρθρώσεις

Κερκίδο-καρπική άρθρωση. Ο καρπός βρίσκεται σε "ανάρτηση" από το περιφερικό άκρο της κερκίδας με ένα πολύπλοκο σύστημα συνδέσμων. Μεγάλης σημασίας είναι η ενδογενής τάση αυτών των συνδέσμων η οποία συγκρατεί τα οστά του καρπού στην κερκίδα κατά τη διάρκεια κινήσεων πρηνισμού και υπτιασμού επιτρέποντας έτσι ασφαλή λειτουργική τοποθέτηση του χεριού.

Περιφερική κερκίδο-ωλενική άρθρωση. Η κεφαλή της ωλένης αρθρώνεται με την ωλένια πλευρά του περιφερικού άκρου της κερκίδας αλλά δεν αρθρώνεται άμεσα με τα οστά του καρπού λόγω της ύπαρξης του τρίγωνου ινοχόνδρινου συμπλέγματος (TFCC) που προσφύεται στο ωλένιο χείλος του περιφερικού άκρου της κερκίδας και στην στυλοειδή απόφυση της ωλένης σχηματίζοντας ένα αξονικό σημείο για την κερκίδα κατά τη διάρκεια κινήσεων πρηνισμού και υπτιασμού.

A2.2.3 Σύνδεσμοι

(Ε. Απέργης: Κατάγματα-εξαρθρήματα του καρπού Νοέμβριος 2004)

A2.2.3.1 Γενικές αρχές συνδέσμων-ονοματολογία

Οι σύνδεσμοι του καρπού διακρίνονται σε ενδογενείς (intrinsic) ή μεσοστέους (interosseous) και εξωγενείς (extrinsic) ή θυλακικούς (capsular). Οι ενδογενείς ή μεσόστεοι σύνδεσμοι εντοπίζονται εξ'ολοκλήρου ενδαρθρικά και διαθέτουν έκφυση και κατάφυση εντός των οσταρίων του καρπού. Αντίθετα, οι εξωγενείς ή θυλακικοί σύνδεσμοι εντοπίζονται στον θύλακο της αρθρώσεως και συνδέουν τα οστά του αντιβραχίου με τα οστά του καρπού. Οι θυλακικοί σύνδεσμοι αποτελούν ινώδεις παχύνσεις που περιέχουν κολλαγόνες δεσμίδες οι οποίες καλύπτονται με υμενικό στρώμα προς την πλευρά της αρθρώσεως και ινώδες στρώμα προς την αντίθετη πλευρά. Οι μεσόστεοι σύνδεσμοι στερούνται ινώδους στρώματος καλυπτόμενοι εξ'ολοκλήρου από υμενικό στρώμα, ενώ μερικοί από αυτούς παρουσιάζουν ιδιαίτερη κατασκευή όπως ο σκαφομηνοειδής σύνδεσμος το κεντρικό τμήμα του οποίου είναι ινοχόνδρινο.

Οι σύνδεσμοι παίρνουν το όνομα τους από τις οστικές τους προσφύσεις, με την οστική τους έκφυση (ευρισκόμενη εγγύτερα ή κερκιδικά) να αποτελεί το πρώτο συνθετικό, και την οστική τους κατάφυση (ευρισκόμενη περιφερικότερα ή περισσότερο ωλένια) να αποτελεί το δεύτερο συνθετικό. Έτσι λέμε σκαφοπολυγωνικός και όχι πολυγωνοσκαφοειδής σύνδεσμος, όπως και μνηοειδοπυραμοειδής και όχι πυραμομνηοειδής σύνδεσμος. Συχνά ένας σύνδεσμος ονομάζεται με 3 συνθετικά, γεγονός που δείχνει ότι ο σύνδεσμος αυτός στην πορεία του προσφύεται και σε ένα ενδιάμεσο οστάριο (παράδειγμα, ο κερκίδοσκαφοκεφαλωτός σύνδεσμος ο οποίος εκφύεται από

την κερκίδα, καταφύεται στο κεφαλωτό αλλά στην πορεία του διαθέτει οστική πρόσφυση και στο σκαφοειδές).

Υποστηρίζεται ότι υφίσταται κάποιου βαθμού επικάλυψη των λειτουργιών μεταξύ συγκεκριμένων εξωγενών και ενδογενών συνδέσμων με αποτέλεσμα να αντισταθμίζεται προσωρινά η μεμονωμένη συνδεσμική βλάβη. Η εφαρμογή κυκλικών φορτίων ωστόσο, οδηγεί προοδευτικά σε ανεπάρκεια και των συμπληρωματικών συνδέσμων με αποτέλεσμα μια φυσιολογική αρχικά ακτινολογική εικόνα να γίνεται, προϊόντος του χρόνου, διαγνωστική της συνδεσμικής αστάθειας. Χαρακτηριστικό παράδειγμα αποτελούν ο σκαφομηνοειδής και μηνοπυραμοειδής διαχωρισμός.

Στον Πίνακα A2.1 φαίνονται συγκεντρωτικά όλοι οι σύνδεσμοι του καρπού καθώς και τα ακρωνύμια με τα οποία περιγράφονται παρακάτω. Επιπλέον, στην ανάλυση των συνδέσμων διατηρείται και η αγγλική ορολογία τους με την οποία είναι ασφαλώς περισσότερο γνωστοί.



ΠΙΝΑΚΑΣ Α2.1 Συγκεντρωτικός πίνακας των συνδέσμων του καρπού

ΘΥΛΑΚΙΚΟΙ ΣΥΝΔΕΣΜΟΙ

ΚΕΡΚΙΔΟΚΑΡΠΙΚΗ ΑΡΘΡΩΣΗ	ΠΑΛΑΜΙΑΙΟΙ Κερκιδосκαφοκεφαλωτός (Κ-Σ-Κ) Μακρός κερκιδομηνοειδής (Μακρός Κ-Μ) Κερκιδосκαφομηνοειδής (Κ-Σ-Μ) Βραχύς κερκιδομηνοειδής (Βραχύς Κ-Μ) ΡΑΧΙΑΙΟΙ Ραχιαίος κερκιδοκαρπικός (Ραχιαίος ΚΚ)
ΜΕΣΟΚΑΡΠΙΑ ΑΡΘΡΩΣΗ	ΠΑΛΑΜΙΑΙΟΙ Σκαφοπολυγωνικός (Σ-Πολ) Σκαφοκεφαλωτός (Σ-Κεφ) Πολυγωνοκεφαλωτός (Πολ-Κεφ) Κεφαλοπυραμοειδής (Κεφ-Πυρ) Πυραμοαγκιστρωτός (Π-Α) Παλαμιαίος σκαφοπυραμοειδής (Παλαμιαίος Σ-Πυρ) ΡΑΧΙΑΙΟΙ Ραχιαίος μεσοκάρπιος (Ραχιαίος ΜΚ) Ραχιαίος σκαφοπυραμοειδής (Ραχιαίος Σ-Πυρ)
ΩΛΕΝΙΟΚΑΡΠΙΚΗ ΑΡΘΡΩΣΗ	Ωλενομηνοειδής (Ω-Μ) Ωλενοπυραμοειδής (Ω-Π) Ωλενοκεφαλωτός (Ω-Κ) Τρίγωνος ινοχόνδρινος δίσκος (ΤΙΔ)
ΚΑΤΩ ΚΕΡΚΙΔΩΛΕΝΙΚΗ ΑΡΘΡΩΣΗ	Ραχιαίος κάτω κερκιδωλενικός (Ραχιαίος κάτω Κ-Ω) Παλαμιαίος κάτω κερκιδωλενικός (Παλαμιαίος κάτω Κ-Ω)

ΜΕΣΟΣΤΕΟΙ ΣΥΝΔΕΣΜΟΙ

ΕΓΓΥΣ ΚΑΡΠΙΑΙΟΣ ΣΤΟΙΧΟΣ	Σκαφομηνοειδής μεσόστεος (ΣΜ μεσόστεος) Μηνοειδοπυραμοειδής μεσόστεος (ΜΠ μεσόστεος)
ΑΠΩ ΚΑΡΠΙΑΙΟΣ ΣΤΟΙΧΟΣ	Πολυγωνοπολυγωνικός (Π-Π μεσόστεος) Πολυγωνοκεφαλωτός (Π-Κ μεσόστεος) Κεφαλοαγκιστρωτός (Κ-Α μεσόστεος)

A2.2.3.2 ΘΥΛΑΚΙΚΟΙ ΣΥΝΔΕΣΜΟΙ - ΠΑΛΑΜΙΑΙΑ ΕΠΙΦΑΝΕΙΑ

A2.2.3.2.1 Κερκιδοκαρπική άρθρωση

Οι παλαμιαίοι κερκιδοκαρπικοί σύνδεσμοι εκφύονται από το παλαμιαίο κερκιδικό χείλος και με πορεία άπω καταφύονται στα οστάρια του καρπού (Εικ. 5, Εικ. 6). Αποτελούν τα κύρια σταθεροποιητικά στοιχεία της κερκιδοκαρπικής αρθρώσεως. Βλέποντας τους εξωαρθρικά συνέχονται μεταξύ τους και είναι δυσδιάκριτοι, ενώ είναι σαφώς διακριτοί ενδαρθρικά (αρθροσκοπικά).

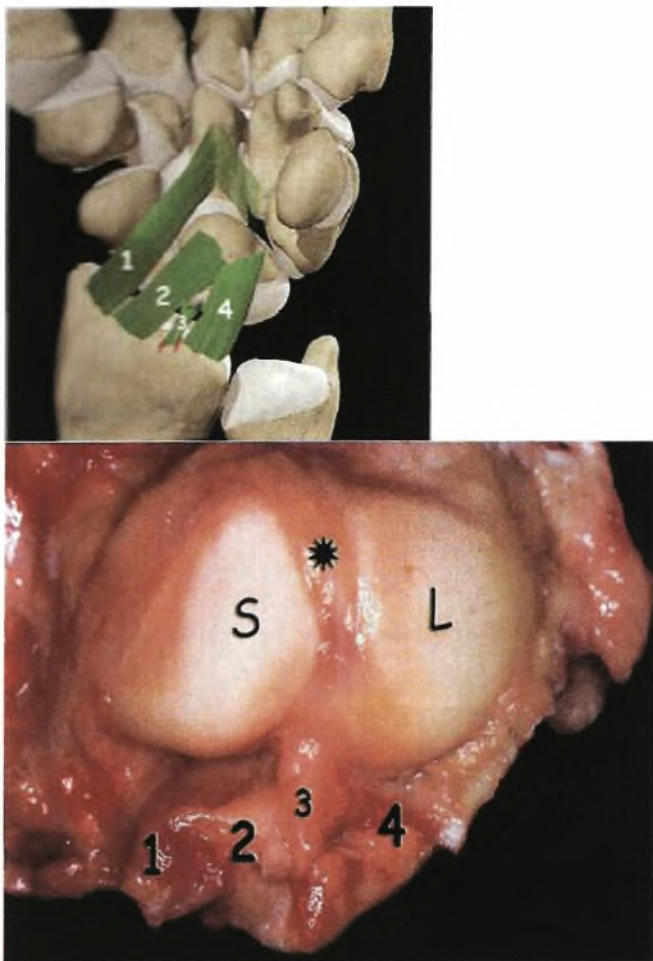
Κερκιδοσκαφοκεφαλωτός σύνδεσμος (Κ-Σ-Κ) (Radioscaphocapitate lig.)

Ο Κ-Σ-Κ σύνδεσμος είναι ευρύς θυλακικός σύνδεσμος που εκφύεται από το παλαμιαίο-κερκιδικό χείλος της στυλοειδούς αποφύσεως της κερκίδος και με πορεία άπω και ωλένια προσφύεται εν μέρει στην παλαμιαία επιφάνεια της μεσότητας και του περιφερικού πόλου του σκαφοειδούς. Η πλειοψηφία των ινών του συνεχίζει την πορεία της προς το κεφαλωτό συμμετέχοντας στον σχηματισμό του παλαμιαίου θυλάκου της μεσοκάρπιας αρθρώσεως. Το ποσοστό των ινών του που προσφύονται στο κεφαλωτό ποικίλλει. Οι υπόλοιπες ίνες, φερόμενες ωλένια διαπλέκονται με ίνες του Ω-Κ και Κεφ-Πυρ συνδέσμου, σχηματίζοντας έτσι τον λεγόμενο τοξοειδή σύνδεσμο (arcuate ligament) [Berger R.A. 1997]. Υπάρχουν βάσιμες ενδείξεις ότι ο τοξοειδής σύνδεσμος επηρεάζει σημαντικά την σταθερότητα της κάτω Κ/Ω αρθρώσεως [Walczak και συν. 1997].

Από την έκφυσή του μέχρι τον παλαμιαίο πόλο του μηνοειδούς, ο Κ-Σ-Κ σύνδεσμος διαχωρίζεται σαφώς από τον μακρό Κ-Μ σύνδεσμο μέσω της μεσοσυνδεσμικής αύλακος (interligamentous sulcus), που είναι εμφανέστερη ενδαρθρικά. Η μεσοσυνδεσμική αύλακα, μεταξύ του μηνοειδούς και του κεφαλωτού μεταπίπτει στον «χώρο του Poitier» που αποτελεί αδύνατη περιοχή του θυλάκου και η οποία ρήγνυται σε περιπτώσεις περιμηνοειδών εξάρθημάτων.

Οι αποδιδόμενες στον Κ-Σ-Κ σύνδεσμο λειτουργίες είναι: α) Ίνες του σχηματίζουν τον κερκιδικό πλάγιο σύνδεσμο, β) Εμποδίζει τον μεσοκάρπιο πρητισμό, γ) Εμποδίζει την ωλένια μετατόπιση του καρπού, δ) Σταθεροποιεί τον περιφερικό πόλο του σκαφοειδούς, ε) Δρα σαν υπομόχλιο γύρω από το οποίο στρέφεται το σκαφοειδές .

Η στυλοειδεκτομή ανάλογα με το μέγεθος και την μορφολογία της επηρεάζει σε άλλοτε άλλο βαθμό την έκφυση των παλαμιαίων κερκιδοκαρπικών συνδέσμων[Siegel D.B. και συν. 1991]. Επιπλέον, ο Κ-Σ-Κ σύνδεσμος πρέπει να διατηρείται όταν γίνεται εκτομή του κεντρικού στοίχου του καρπού ως ο μοναδικός εναπομένον παλαμιαίος κερκιδοκαρπικός σύνδεσμος[Adams B.D. και συν. 2001].



Είκ. 5-6: Οι παλαμιαίοι κερκιδοκαρπικοί σύνδεσμοι: Κερκιδοσκαφοκεφαλωτός (1), Μακρός κερκιδομηννοειδής (2), Κερκιδοσκαφομηννοειδής (Testut) (3), Βραχύς κερκιδομηννοειδής (4). Ο αστερίσκος δείχνει τον σκαφομηννοειδή σύνδεσμο. Σκαφοειδής (S), Μηννοειδής (L)

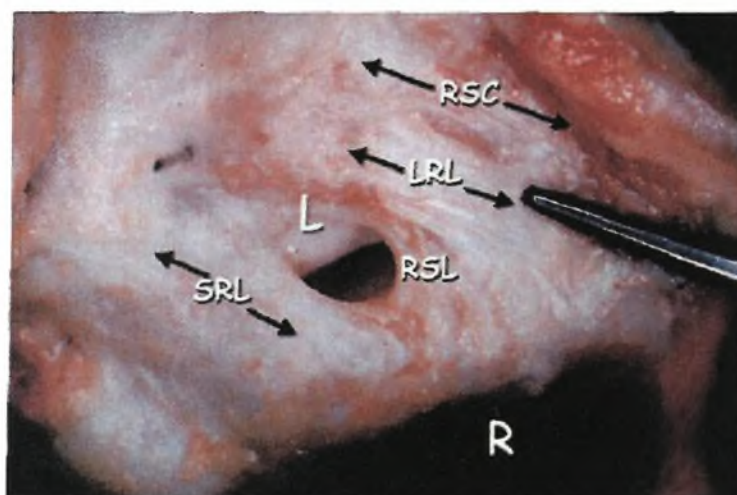
Μακρός κερκιδομηννοειδής σύνδεσμος (Μακρός Κ-Μ) (Long radiolunate lig., palmar radiolunotriquetral lig., palmar radiotriquetral lig.)

Ο μακρός Κ-Μ σύνδεσμος είναι ευρύς θυλακικός σύνδεσμος που εκφύεται από το παλαμιαίο χείλος του σκαφοειδούς βοθρίου της άπω κερκίδος, ωλένια του Κ-Σ-Κ (Εικ. 3). Με λοξή πορεία άπω και ωλένια περνά πάνω από τον κεντρικό πόλο του σκαφοειδούς και την σκαφομηννοειδή άρθρωση χωρίς να προσφύεται σε αυτά, και καταφύεται στο

κερκιδικό χείλος του παλαμιαίου πόλου του μηνοειδούς. Μόνον η ινώδης στιβάδα του παλαμιαίου θυλάκου συνεχίζει προς το πυραμοειδές και όχι οι ίνες του συνδέσμου. Ο μακρός K-M σύνδεσμος και η παλαμιαία μοίρα του ΜΠ μεσοστέου, βρίσκονται σε συνέχεια και παλαιότερα αναφέρονταν από κοινού ως κερκιδομηνο-ειδοπυραμοειδής σύνδεσμος.

Οι αποδιδόμενες στον σύνδεσμο αυτόν λειτουργίες είναι: α) Εμποδίζει την ωλένια μετατόπιση του μηνοειδούς, β) Πιθανώς να εμποδίζει την περιφερική μετατόπιση του μηνοειδούς.

Η απαιτούμενη δύναμη για την ρήξη του υπολογίσθηκε σε 110 N ενώ η επιμήκυνση που μπορεί να υποστεί μέχρι να ραγεί φθάνει το 125% του αρχικού του μήκους.



εικ. 7: Οι παλαμιαίοι κερκιδοκαρπικοί σύνδεσμοι: 0 κερκιδοσκαφοκεφαλωτός (RSC), ο μακρός κερκιδομηνοειδής (LRL), ο κερκιδοσκαφομηνοειδής (RSL), ο βραχύς κερκιδομηνοειδής (SRL). R= Κερκίδα, L= Μηνοειδές.

Κερκιδοσκαφομηνοειδής σύνδεσμος (K-Σ-Μ) (Testut lig.) (Radioscapholunate lig.)

Εντοπίζεται μεταξύ του μακρού και του βραχέος K-M συνδέσμου. Εκφύεται από το παλαμιαίο χείλος της ακρολοφίας μεταξύ σκαφοειδούς και μηνοειδούς βοθρίου και με

πορεία κάθετη διατρυπά τον παλαμιαίο κερκιδοκαρπικό θύλακο, φέρεται ενδαρθρικά και προσφύεται στην εγγύς και παλαμιαία μοίρα του ΣΜ μεσοστέου συνδέσμου [Hixson M.L. 1990]¹⁸. Η αρθροσκοπική του εικόνα χαρακτηρίστηκε από τον Whipple [Drewniany και συν. 1985]¹¹, ως ενδαρθρικό λιπώδες σώμα.

Πρόσφατες έρευνες έδειξαν ότι ο σύνδεσμος αυτός παρουσιάζει πολλές ιδιαιτερότητες: α) Ιστολογικά διαφέρει των υπολοίπων συνδέσμων διότι αποτελείται από αρτηρίδια, φλεβίδια και νευρικές ίνες που περιέχονται σε πτωχά οργανωμένο συνδετικό ιστό και περιβάλλονται από παχιά υμενική στιβάδα. Τα αγγεία προέρχονται από αναστοματικό κλάδο της προσθίου μεσοστέου και κερκιδικής αρτηρίας, ενώ οι νευρικές ίνες αποτελούν τελικούς κλάδους του προσθίου μεσοστέου νεύρου. Πιθανότατα δεν αποτελεί αληθή σύνδεσμο αλλά αγωγό νευραγγειακού δεματίου προς το σκαφομνηοειδές σύμπλεγμα, β) Πιθανώς ο σύνδεσμος να αποτελεί εμβρυολογικό υπόλειμμα διαφράγματος που χωρίζει την κερκιδοκαρπική άρθρωση σε κερκιδοσκαφοειδή και κερκιδομνηοειδή σχισμή, γ) Εμβιομηχανικές μελέτες έδειξαν ότι η δύναμη που απαιτείται για την ρήξη του είναι μόνον 40 N, αλλά η ελαστικότητα του είναι σημαντική γιατί η επιμήκυνση που μπορεί να υποστεί μέχρι να ραγεί φθάνει το 175% του αρχικού του μήκους και δ) Πιθανολογείται ότι συνεισφέρει περισσότερο λειτουργικά παρά σταθεροποιητικά στον καρπό. Έτσι υποθέτουμε ότι φέρει τους μηχανοϋποδοχείς εκείνους που ελέγχουν την σχέση του σκαφομνηοειδούς συμπλέγματος με κεντρομόλα ερεθίσματα μέσω του προσθίου μεσοστέου νεύρου. Επίσης είναι πιθανό να αποτελεί πηγή παραγωγής αρθρικού υγρού και το μέσον απομακρύνσεως μεταβολικών υπολειμμάτων.

Βραχύς κερκιδομνηοειδής σύνδεσμος (Βραχύς K-M) (Short radiolunate lig.)

Η περιγραφή του έγινε σχετικά πρόσφατα [Berger και συν. 1990]. Εκφύεται από το παλαμιαίο χείλος της κερκίδος αντίστοιχα προς το μνηοειδές βοθρίο και καταφύεται στον παλαμιαίο πόλο του μνηοειδούς (Εικ. 8). Ο προαναφερθείς K-Σ-M σύνδεσμος διαχωρίζει τον βραχύ από τον μακρό K-M σύνδεσμο. Οι ίνες του διαχωρίζονται σαν ριπίδιο κατά την παλαμιαία κάμψη του καρπού ενώ κατά την ραχιαία έκταση συμπλησιάζονται προσανατολιζόμενες επιμήκως. Παρά το ότι ο λειτουργικός του ρόλος δεν έχει απόλυτα διευκρινισθεί, φαίνεται ότι σταθεροποιεί το μνηοειδές (και κατ'επέκταση ολόκληρο τον κεντρικό στοίχο) και εμποδίζει την φυσική τάση του καρπού να μεταναστεύει ωλενιοπαλαμιαία. Η χαλάρωση του βραχέος K-M

συνδέσμου ευθύνεται κυρίως για το υπεξάρθρημα που παρατηρείται στην κερκιδοκαρπική άρθρωση κατά το ραχιαίο stress test του καρπού (Εικ. 9).

Ο μακρός και βραχύς Κ-Μ σύνδεσμος συνήθως παραμένουν άθικτοι σε ένα περιμηνοειδές εξάρθρημα του καρπού όπου το μηνοειδές παραμένει αρθρούμενο με την κερκίδα.

A2.2.3.2.2 Ωλενοκαρπική άρθρωση

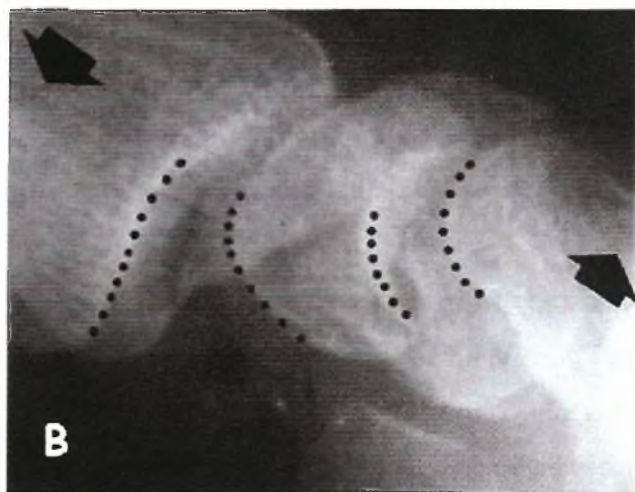
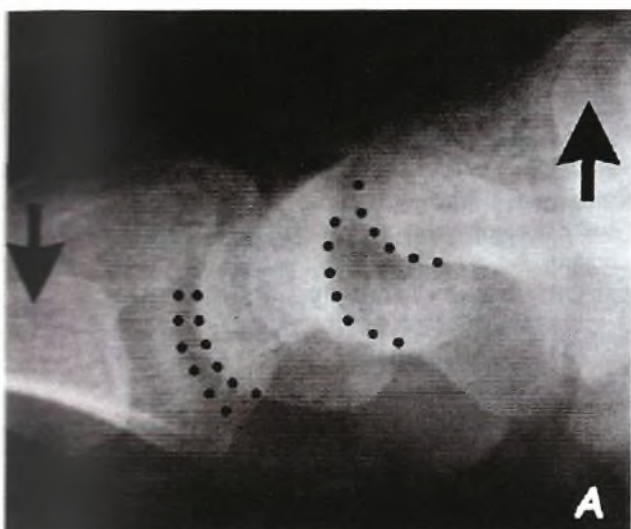
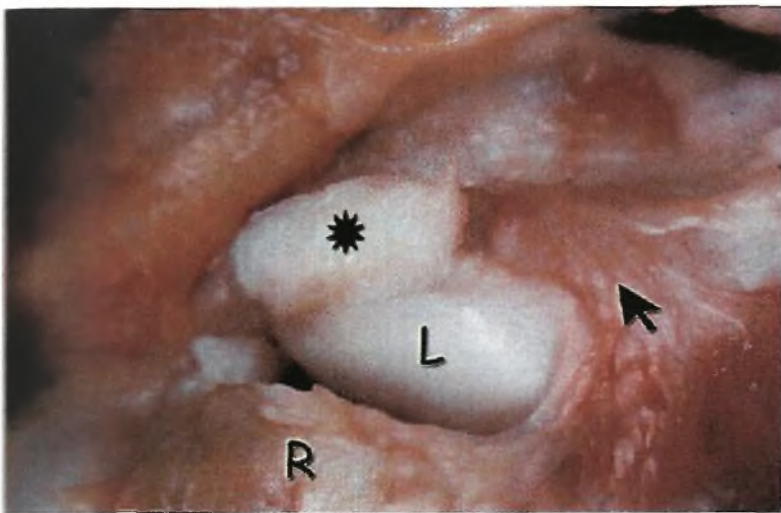
Οι ωλενοκαρπικοί σύνδεσμοι που σχηματίζουν την ωλενιοπαλαμιαία σύνδεση μεταξύ καρπού και ωλένης μέσω του τρίγωνου ινοχόνδρινου δίσκου, είναι υπεύθυνοι για την σταθερότητα της ωλενοκαρπικής αρθρώσεως και ελέγχουν την κινητική συμπεριφορά του μηνοειδούς και πυ-ραμοειδούς με τρόπο ανεξάρτητο από τις στροφικές κινήσεις του αντιβραχίου (Εικ. 10, Εικ. 11). Η βλάβη τους πιθανώς να οδηγεί σε παραμόρφωση όπου ο καρπός βρίσκεται σε θέση υπτιασμού ως προς το αντιβράχιο, (πτώση της ωλένιας πλευράς του καρπού -Ulnar sag-).

Ωλενομηνοειδής σύνδεσμος (Ω-Μ) (Ulnolunate lig.)

Βρίσκεται σε συνέχεια με τον βραχύ Κ-Μ σύνδεσμο συμμετέχοντας στον σχηματισμό του παλαμιαίου θυλάκου ωλένιος του μηνοειδούς βοθρίου. Εκφύεται από τον παλαμιαίο κάτω Κ-Ω σύνδεσμο και προσφύεται στο ωλένιο ήμισυ του παλαμιαίου πόλου του μηνοειδούς. Υφίσταται τις ίδιες μορφολογικές μεταβολές όπως και ο βραχύς Κ-Μ σύνδεσμος κατά την κάμψη και έκταση του

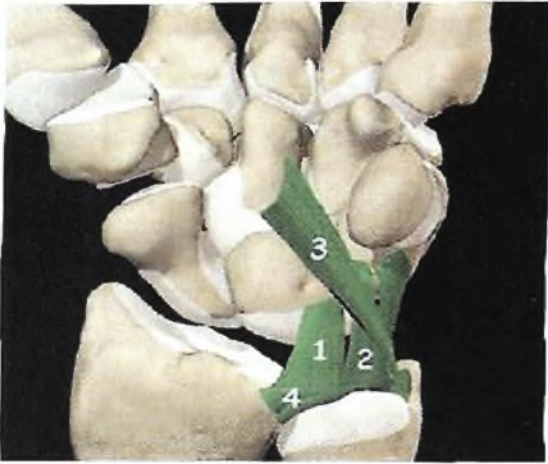
καρπού. Οι πιθανές λειτουργίες του Ω-Μ συνδέσμου είναι α) Σταθεροποιεί το μηνοειδές σε όλες τις φάσεις κινήσεως του καρπού, μαζί με τον βραχύ Κ-Μ. β) Η έκφυσή του από τον παλαμιαίο κάτω Κ-Ω σύνδεσμο (όπως και ο Ω-Π σύνδεσμος που περιγράφεται κατωτέρω), πιθανώς να ελαχιστοποιεί την επίδραση των στροφών του αντιβραχίου στην τάση του συνδέσμου. Έτσι η κίνηση των οσταρίων του καρπού είναι σχετικά ανεξάρτητη από την θέση του αντιβραχίου, γ) Αντίστοιχα ο Ω-Μ σύνδεσμος συνεισφέρει στην σταθερότητα της κάτω Κ/Ω αρθρώσεως προσφύόμενος στον παλαμιαίο κάτω Κ/Ω σύνδεσμο.

Εμβιομηχανικές μελέτες έδειξαν ότι η δύναμη που απαιτείται για την ρήξη του φθάνει τα 175N ενώ η επιμήκυνση που μπορεί να υποστεί μέχρι να ραγεί φθάνει το 125% του αρχικού του μήκους

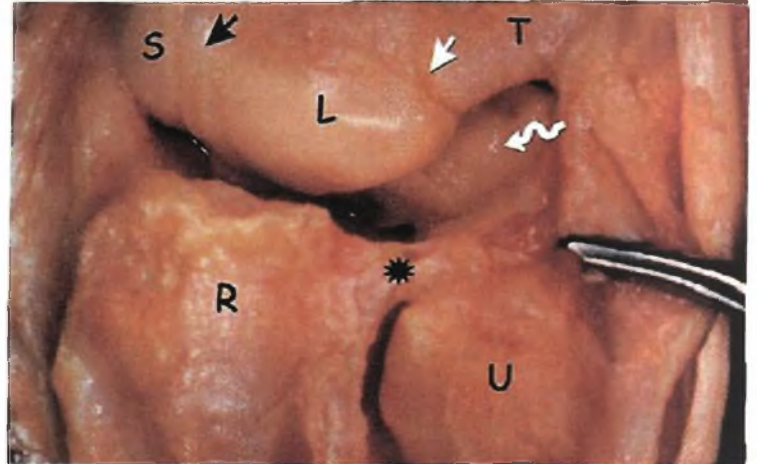


Εικ. 8: Ο βραχύς Κ-Μ σύνδεσμος έχει αποσπασθεί από το παλαμιαίο κερκιδικό χείλος (αστερίσκος). Δεξιά του διακρίνεται ο μακρός Κ-Μ σύνδεσμος (βέλος) (R=Κερκίδα, L=Μηνοειδές).

Είκ. 9: ΤΟ ραχιαίο stress test (ιδίως σε άτομα με χαλαρές αρθρώσεις) συχνά αποκαλύπτει υπεξάρθρημα της κεφαλομνηνοειδούς αρθρώσεως που οφείλεται σε χαλάρωση του τοξοειδούς συμπλέγματος (Α). Σπανιότερα συνδυάζεται και με υπεξάρθρημα της κερκιδομνηνοειδούς αρθρώσεως, εύρημα ενδεικτικό χαλάρωσης και του βραχέος Κ-Μ συνδέσμου (Β).



Εικ. 10: Οι ωλενοκαρπικοί σύνδεσμοι: Ωλενιομνηνοειδής (1), Ωλενιοπυραμοειδής (2), Ωλενιοκεφαλωτός (3), Παλαμιαίος κάτω Κ-Ω (4)



Εικ. 11: Η ωλένια πλευρά της κερκιδοκαρπικής αρθρώσεως όπως φαίνεται από την ραχιαία επιφάνεια. Το μαύρο βέλος δείχνει τον σκαφομνηνοειδή μεσόστεο, το άσπρο βέλος τον μνηνοειδοπυραμοειδή μεσόστεο, το

Ωλενιοπυραμοειδής σύνδεσμος (Ω-Π) (Ulnotriquetral lig.)

Ο Ω-Π σύνδεσμος, στο 90% των φυσιολογικών ενηλίκων, διαχωρίζεται σε κερκιδική και ωλένια δέσμη με την βοήθεια θυλακικής οπής που οδηγεί στην πισοπυραμοειδή άρθρωση. Η κερκιδική δέσμη εκφύεται ωλενίως του Ω-Μ συνδέσμου από τον παλαμιαίο κάτω Κ/Ω σύνδεσμο και καταφύεται στον παλαμιαίο πόλο του πυραμοειδούς ωλενίως του ΜΠ μεσοστέου συνδέσμου. Η δέσμη αυτή, συμμετέχει στο σχηματισμό του εδάφους της ωλενοκαρπικής αρθρώσεως, σταθεροποιεί το πυραμοειδές και πιθανά περιορίζει τον ωλενοκαρπικό υπτιασμό

Η ωλένια δέσμη του Ω-Π συνδέσμου εκφύεται κυρίως από την πρόσφυση του παλαμιαίου κάτω Κ/Ω συνδέσμου στην στυλοειδή απόφυση της ωλένης. Πορεύεται περιφερικά και καταφύεται στον ωλένιο πόλο του πυραμοειδούς. Σχηματίζει το ωλένιο-ραχιαίο τοίχωμα της ωλενοκαρπικής αρθρώσεως και το εν τω βάθει τοίχωμα της θήκης του ΩΕΚ. Η δέσμη αυτή θεωρητικά παίζει τον ρόλο του ωλένιου πλαγίου συνδέσμου, εμποδίζει την περιφερική παρεκτόπιση του πυραμοειδούς, και ενισχύει την θήκη του ΩΕΚ. Είναι πιθανό μαζί ότι το σύμπλεγμα του ΩΕΚ παρέχει δυναμική σταθεροποίηση

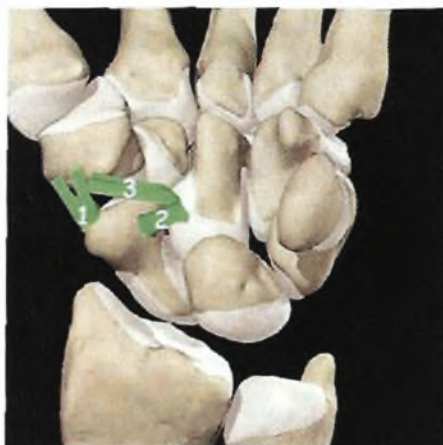του καρπού και της κάτω Κ/Ω αρθρώσεως.

Ωλενοκεφαλωτός σύνδεσμος (Ω-Κ) (Ulnocapitate lig.)

Ο Ω-Κ σύνδεσμος παρουσιάζει ορισμένες σημαντικές διαφορές συγκριτικά με τους προηγούμενους ωλενιοκαρπικούς συνδέσμους: α) Παρουσιάζει οστική έκφυση από το βοθρίο της ωλένης. β) Πορευόμενος περιφερικά κατά μήκος της ωλενιοκαρπικής αρθρώσεως φέρεται επιπολής των προηγούμενων ωλενοκαρπικών συνδέσμων ώστε δεν διακρίνεται ενδαρθρικά. γ) Διαπλέκεται με σημαντικό αριθμό κάθετα προσανατολισμένων ινών του ΜΠ μεσοστέου συνδέσμου, δ) Φερόμενος γύρω από το άπω όριο του παλαμιαίου πόλου του μηνοειδούς διαπλέκεται με ίνες προερχόμενες από τον Κ-Σ-Κ σύνδεσμο και σχηματίζει τον τοξοειδή σύνδεσμο που αποτελεί τον θύλακο της μεσοκαρπίου αρθρώσεως. Η λειτουργία αυτού του συνδέσμου αναμφίβολα είναι συμπλοκή: α) δρα ενισχυτικά στην ωλενιοκαρπική και την μηνοειδοπυραμοειδή άρθρωση, β) έχει πιθανή αναρτητική δράση του καρπού στην ωλένη και σχετίζεται με κατάγματα της στυλοειδούς ωλένης που επεκτείνονται στην βάση της, γ) η ρήξη του επηρεάζει την σταθερότητα της κάτω Κ/Ω αρθρώσεως, δ) πιθανώς η ρήξη του να σχετίζεται με την εκτεταμένη αποσταθεροποίηση που συνοδεύει τα περιμηνοειδή εξάρθρηματα.

Εγγύς της κορυφής του τοξοειδούς συμπλέγματος και αντίστοιχα με την κεφαλομηνοειδή άρθρωση, ο παλαμιαίος θύλακος στερείται συνδέσμων που να γεφυρώνουν την άρθρωση. Έτσι, αποτελεί περιοχή εγγενούς αδυναμίας που ονομάζεται χώρος του Poirier, και είναι αυτή η περιοχή όπου η μεσοκάρπια άρθρωση εξάρθρώνεται στα περιμηνοειδή εξάρθρηματα.

Τα κατάγματα διό της βάσεως της στυλοειδούς ωλένης ίσως να προκαλούν άμεση βλάβη του Ω-Κ συνδέσμου και έμμεση βλάβη των δύο υπολοίπων ωλενιοκαρπικών συνδέσμων.



Εικ. 12: Παλαμιαίοι μεσοκάρπιοι σύνδεσμοι στην κερκιδική πλευρά του καρπού. Το συνδεσμικό σύμπλεγμα που σταθεροποιεί τον άνω πόλο του σκαφοειδούς: Σκαφοπολυγωνικός(1), Σκαφοκεφαλωτός(2), Πολυγωνοκε-φαλωτός (3).

A2.2.3.2.3 Μεσοκάρπια άρθρωση

Σκαφοπολυγωνικός σύνδεσμος (Σ-Πολ) (Scapho-trapezium-trapezoid lig.)

Ο Σκαφοπολυγωνικός σύνδεσμος εκφύεται από την παλαμιαία επιφάνεια του φύματος του σκαφοειδούς και καταφύεται στην εγγύς παλαμιαία επιφάνεια του μείζονος πολυγώνου (Εικ. 8). Σύμφωνα με τους Moritomo και συν.[2000]²⁶ αποτελείται από 2 δεσμίδες που εκφύονται από το φύμα του σκαφοειδούς και με αφιστάμενα σκέλη, σχήματος V, καταφύονται στην έξω επιφάνεια του μ. πολυγώνου. Αποτελεί το κύριο σταθεροποιητικό στοιχείο της αρθρώσεως και βρίσκεται σε στενή σχέση με την θήκη του κερκιδικού καμπτήρα του καρπού. Πολλοί συγγραφείς [Drewniany και συν 1985, Boabighi και συν. 1993, Berger 1997, Masquelet και συν. 1993]^{11-5,3,24}, μελέτησαν κλινικά, πειραματικά και εμβιομηχανικά το Σ-Πολ σύμπλεγμα και κατέληξαν στα εξής συμπεράσματα: α) Ο Σ-Πολ σύνδεσμος υπερέχει σε αντοχή συγκριτικά με τον ΣΜ σύνδεσμο και ότι ο τελευταίος είναι κατά 50% λιγότερο ισχυρός συγκριτικά με τον Σ-Πολ σύνδεσμο. Η ύπαρξη ισχυρού Σ-Πολ συνδέσμου πιθανώς να εξηγεί την απουσία στροφικού υπεξαρθρήματος του σκαφοειδούς σε περιπτώσεις σκαφομνηνοειδούς διαχωρισμού, β) Τα κατάγματα του φύματος του σκαφοειδούς αποτελούν αποσπαστικά κατάγματα της εκφύσεως του Σ-Πολ

συνδέσμου, γ) Ο άξονας περιστροφής του περιφερικού πόλου του σκαφοειδούς διέρχεται από την έκφυση του Σ-Πολ συνδέσμου, δ) Αν και η ακριβής λειτουργία του Σ-Πολ συνδέσμου παραμένει αδιευκρίνιστη, πιστεύεται ότι συμβάλλει στην διατήρηση του σκαφοειδούς σε παλαμιαία στροφή και ότι σε ανεπάρκεια του το σκαφοειδές στρέφεται ραχιαία (με άθικτο το σκαφομηνοειδές σύμπλεγμα).

Εμβιομηχανικές μελέτες έδειξαν ότι η δύναμη που απαιτείται για την ρήξη του φθάνει τα 150N ενώ η επιμήκυνση που μπορεί να υποστεί μέχρι να ραγεί φθάνει το 275% του αρχικού του μήκους.

Σκαφοκεφαλωτός σύνδεσμος (Σ-Κεφ) (Scaphocapitate lig.)

Ο Σ-Κεφ σύνδεσμος διατρέχει λοξά την παλαμιαία μεσοκάρπια άρθρωση μεταξύ της ωλένιας πλευράς του άπω πόλου του σκαφοειδούς και της κερκιδικής πλευράς του σώματος του κεφαλωτού. Ο σύνδεσμος αυτός σταθεροποιεί τον περιφερικό πόλο του σκαφοειδούς συνεργαζόμενος με τον Σ-Πολ σύνδεσμο. Πιθανώς επίσης να περιορίζει τον μεσοκάρπιο πρηνισμό. Η δύναμη που απαιτείται για την ρήξη του φθάνει τα 100N ενώ η επιμήκυνση που μπορεί να υποστεί μέχρι να ραγεί φθάνει το 200% του αρχικού του μήκους.

Πολυγωνοκεφαλωτός σύνδεσμος (Πολ-Κεφ) (Capitate-trapezium lig.)

Ο σύνδεσμος μεταξύ κεφαλωτού και μ. πολυγώνου εκφύεται από την κερκιδοπαλαμιαία επιφάνεια του μ. πολυγώνου ακριβώς κάτω από την θήκη του κερκιδικού καμπτήρα του καρπού και καταφύεται στην παλαμιαία επιφάνεια της μεσότητας του κεφαλωτού. Την ανατομική του περιγραφή και την λειτουργική του σημασία πρόσφατα έκαναν οι Moritomo και συν [2000]. Ο σύνδεσμος αυτός φαίνεται ότι παίζει τον ρόλο του επιχειλίου χόνδρου (labrum) για τον άπω πόλο του σκαφοειδούς και ενισχύει τον παλαμιαίο θύλακο της ΣΠΟΛ αρθρώσεως. Παρουσιάζει μεγάλη ποικιλία στην ανάπτυξη του με πλάτος που κυμαίνεται από 0-7.7 χιλ. (μέση τιμή 3.3 χιλ.). Το μέγεθος αναπτύξεως του φαίνεται ότι εξαρτάται από το εύρος της ΣΜ γωνίας. Σε περιπτώσεις ατόμων με μεγάλη ΣΜ γωνία (και το σκαφοειδές περισσότερο κάθετο) ο σύνδεσμος αυτός είναι περισσότερο ανεπτυγμένος για να εμποδίζεται το παλαμιαίο υπεξάρθρωμα του άπω σκαφοειδούς πόλου. Με το σκαφοειδές οριζόντιο (μικρή ΣΜ γωνία) δεν υπάρχει μεν κίνδυνος υπεξάρθρωματος (ο σύνδεσμος είναι

υποπλαστικός) το τμήμα όμως είναι η ανάπτυξη εκφυλιστικών αλλοιώσεων λόγω της αυξημένης εφαρμογής κεντρικών φορτίων. Έτσι, όλοι οι καρποί που μελετήθηκαν από τους *ανωτέρω* συγγραφείς και στους οποίους το πλάτος του συνδέσμου ήταν < 1 χιλ., είχαν εκφυλιστικές αλλοιώσεις στην ΣΠΟΛ άρθρωση

Κεφαλοπυραμοειδής σύνδεσμος (Κεφ-Πυρ) (Capitotriquetral lig.)

Ο Κεφ-Πυρ σύνδεσμος εκφύεται από το κερκιδικό τμήμα της παλαμιαίας επιφάνειας του πυραμοειδούς, διατρέχει λοξά περιφερικά και κερκιδικά συμμετέχοντας στον σχηματισμό του ωλένιου ημίσεος της μεσοκαρπίου αρθρώσεως και καταφύεται στην ωλένια πλευρά της παλαμιαίας επιφάνειας του σώματος του κεφαλωτού (Εικ. 13, Εικ. 14). Η ανεπάρκεια αυτού του συνδέσμου θεωρείται υπεύθυνη για την δημιουργία ωλένιας μεσοκάρπιας αστάθειας (μη διαχωριστικού τύπου -CIND- μεσοκάρπια ή πυραμοαγκιστρωτή αστάθεια). Πιθανώς επίσης να περιορίζει τον μεσοκάρπιο υπτιασμό. Η δύναμη που απαιτείται για την ρήξη του φθάνει τα 110N ενώ η επιμήκυνση που μπορεί να υποστεί μέχρι να ραγεί φθάνει το 60% του αρχικού του μήκους.

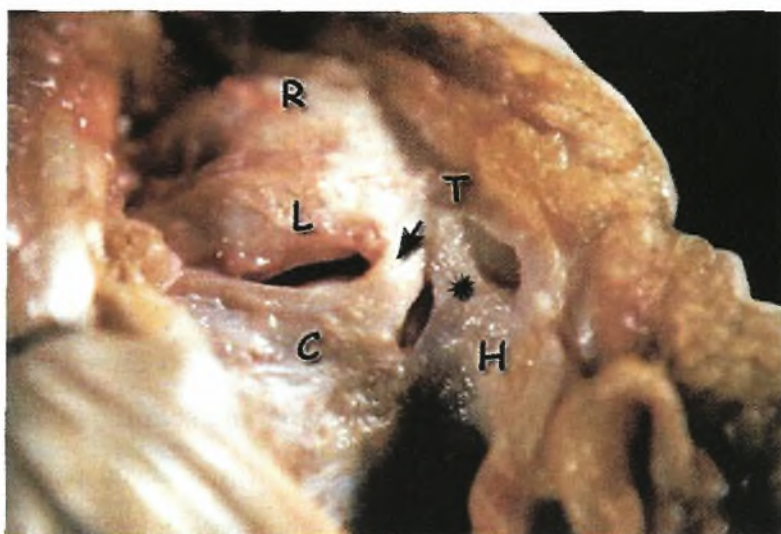
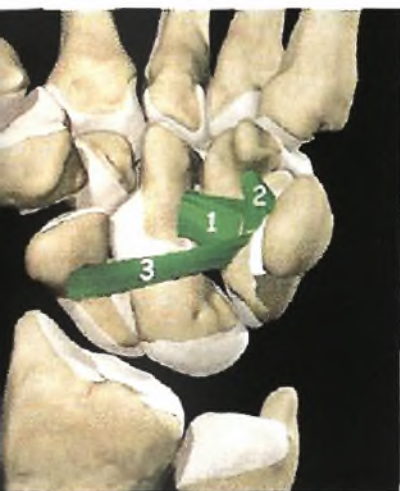Πυραμοαγκιστρωτός σύνδεσμος (Π-Α) (Triquetrohamate lig.)

Ο Π-Α σύνδεσμος καλύπτει την ωλένια πλευρά της παλαμιαίας μεσοκαρπίου αρθρώσεως, εκφύο-μενος κεντρικά από το περιφερικό χείλος του πυραμοειδούς και πορευόμενος περιφερικά, καταφύεται στην παλαμιαία επιφάνεια του σώματος του αγκιστρωτού (Εικ. 13, Εικ. 14). Οι ίνες του Κεφ-πυρ. και του Π-Α συνδέσμου διαπλέκονται με τις ίνες του Ω-Κ συνδέσμου και όλες μαζί αποτελούν το ωλένιο σκέλος του τοξοειδούς συνδέσμου.

Παλαμιαίος σκαφοπυραμοειδής σύνδεσμος (Παλ. Σ-Πυρ) Palmar scaphotriquetral lig.)

Αναφορές για την ύπαρξη αυτής της συνδεσμικής κατασκευής έγιναν στο παρελθόν από τους Gunther (1841) και Poirier (1908). Τον σύνδεσμο αυτόν περιέγραψε ο Sennwald και συν [1994]³⁴ ως εκτεινόμενο διά της μεσοκάρπιας άρθρωσης μεταξύ της περιφερικής-κερκιδικής παλαμιαίας επιφάνειας του πυραμοειδούς και της μεσότητας του σκαφοειδούς. Πιθανώς να αποτελεί αναπόσπαστο τμήμα του τοξοειδούς συνδέσμου που σχηματίζουν ο Κ-Σ-Κ και Ω-Κ σύνδεσμος. Η πρόσφυση του στο πυραμοειδές διακρίνεται σαφώς, ευρισκόμενη μεταξύ των προσφύσεων του Κεφ-Πυρ και του ΜΠ μεσοστέου συνδέσμου, ενώ η πρόσφυση του στο σκαφοειδές είναι δυσδιάκριτη γιατί

είναι λεπτή, ριπιδοειδής και διαπλεκόμενη με τις ίνες του Κ-Σ-Κ συνδέσμου. Ο σύνδεσμος αυτός θεωρείται σημαντικός για την μηχανική ακεραιότητα του εγγύς καρπιαίου στοίχου. Βρίσκεται υπό τάση κατά την ραχιαία έκταση του καρπού υποστηρίζοντας την κεφαλή του κεφαλωτού, ενώ κατά την παλαμιαία κάμψη χαλαρώνει. Η κερκιδική και ωλένια απόκλιση του καρπού δεν μεταβάλουν την τάση του συνδέσμου. Πιθανότατα να παίζει τον ρόλο επιχειλίου χόνδρου (παλαμιαίο labrum) για την κεφαλομνηνοειδή άρθρωση.



Εικ. 13: Παλαμιαίοι μεσοκάρπιοι σύνδεσμοι στην ωλένια πλευρά του καρπού: Κεφαλοπυραμοειδής(1), Πυραμοαγκιστρωτός (2), Παλαμιαίος σκαφοπυραμοειδής (3).

Εικ. 14: Παλαμιαίοι μεσοκάρπιοι σύνδεσμοι στην ωλένια πλευρά του καρπού. Το βέλος δείχνει τον κεφαλοπυραμοειδή σύνδεσμο ενώ ο αστερίσκος τον πυραμοαγκιστρωτό. (C=

A2.2.3.3 ΘΥΛΑΚΙΚΟΙ ΣΥΝΔΕΣΜΟΙ - ΡΑΧΙΑΙΑ ΕΠΙΦΑΝΕΙΑ

Μέχρι πρόσφατα έμφαση είχε δοθεί στην περιγραφή και την λειτουργική σημασία των παλαμιαίων συνδέσμων του καρπού. Τα τελευταία χρόνια μεγάλο ενδιαφέρον εστιάστηκε στις ανατομικές παραλλαγές, την λειτουργική σημασία και την χειρουργική των ραχιαίων καρπικών συνδέσμων. Η ραχιαία κερκιδοκαρπική άρθρωση ενισχύεται συνδεσμικά από έναν μόνο σύνδεσμο, τον ραχιαίο κερκιδοκαρπικό, που γεφυρώνει το ωλένιο ήμισυ του ραχιαίου θυλάκου της αρθρώσεως. Το κερκιδικό ήμισυ στερείται συνδεσμικής ενισχύσεως αφήνοντας ακάλυπτο τον εγγύς πόλο του σκαφοειδούς και την σκαφομνηνοειδή άρθρωση. Ωστόσο, ο Viegas[2001] υποστηρίζει ότι η μοναδική

κατασκευή των ραχιαίων συνδέσμων του καρπού, που έχουν διαμόρφωση λοξού V, προσφέρει σταθερότητα στο σκαφοειδές καθ' όλο το εύρος κινήσεων του καρπού γεγονός που θα ήταν αδύνατο να επιτευχθεί με την μεταβολή μήκους οποιουδήποτε υποθετικού ραχιαίου συνδέσμου που θα γεφύρωνε την κερκίδα με το σκαφοειδές (Εικ. 15).

A2.2.3.3.1 Κερκιδοκαρπική άρθρωση

Ραχιαίος κερκιδοκαρπικός σύνδεσμος (Ραχιαίος K-K) (dorsal radiocarpal lig., Dorsal radiotriquetral lig., dorsal radiolunotriquetral lig.)

Ο ραχιαίος ΚΚ σύνδεσμος εκφύεται από το ραχιαίο χείλος της άπω κερκίδος, περιφερικότερα και ωλένια του φύματος Lister. Εκτείνεται με λοξή κατεύθυνση άπω και ωλένια. Οι ίνες της κερκιδικής του πλευράς προσφύονται στην ωλένια-ραχιαία επιφάνεια του μηνοειδούς και στην ραχιαία άπω επιφάνεια του ΜΠ συνδέσμου και στην συνέχεια καταφύονται στο ραχιαίο φύμα του πυραμοειδούς

Οι λειτουργίες του είναι:

α) Εμποδίζει την ωλένια μετατόπιση του πυραμοειδούς σε συνέργια με τον παλαμιαίο κερκιδομηνοειδοπυραμοειδή σύνδεσμο (την συνέχεια του μακρού Κ-Μ συνδέσμου),

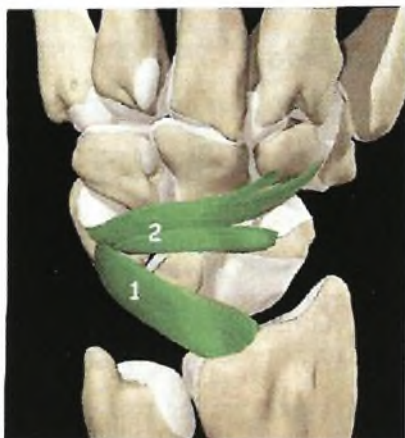
β) Σταθεροποιεί και πρηνίζει τον καρπό. Όταν το αντιβράχιο φέρεται σε πρηνισμό ο ραχιαίος ΚΚ σύνδεσμος έλκει τον καρπό και το χέρι παθητικά σε πρηνισμό

γ) διατομή του ραχιαίου ΚΚ συνδέσμου επηρεάζει την κινηματική του ΣΜ συμπλέγματος οι γωνιώδεις μεταβολές του οποίου αυξάνονται μέχρι 8° κατά τις κινήσεις του καρπού[**Short και συν. 2002**],

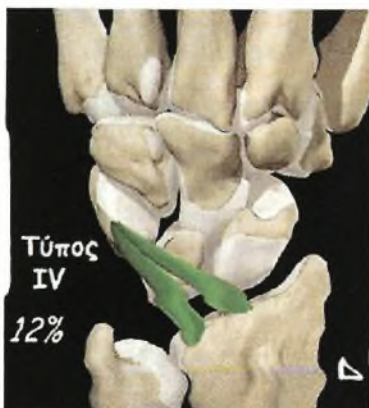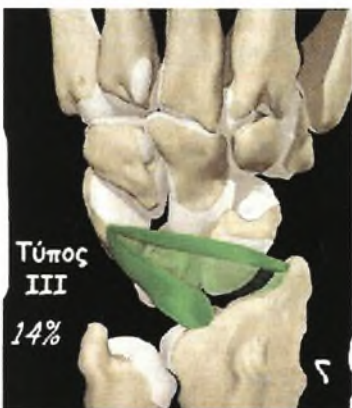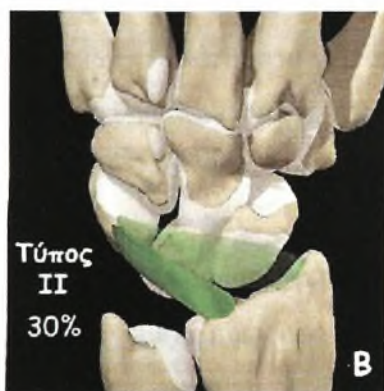
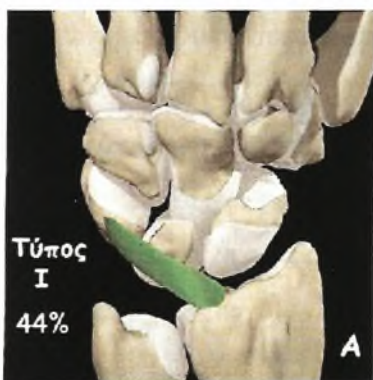
δ) Η ύπαρξη στατικής VISI διαμορφώσεως του καρπού προϋποθέτει λέπτυνση ή ρήξη του ραχιαίου Κ-Κ συνδέσμου[**Viegas και συν. 1990, Horii και συν. 1991**]

Οι Mizuseki και Ikuta[**1989**], περιέγραψαν 4 ανατομικές παραλλαγές στην διαμόρφωση του ραχιαίου ΚΚ συνδέσμου (Εικ. 12), ενώ ο Smith [**1993**] μελέτησε σε φυσιολογικά άτομα την συχνότητα ανευρέσεως και τις ανατομικές παραλλαγές των ραχιαίων συνδέσμων του καρπού, με την βοήθεια υψηλής ενκρίνειας μαγνητικής τομογραφίας. Βρήκε σταθερή την ύπαρξη και των δυο συνδέσμων (ραχιαίος κερκιδοκαρπικός και ραχιαίος μεσοκάρπιος) σε όλους τους καρπούς, και περιέγραψε 2 τύπους ραχιαίων κερκιδοκαρπικών και 3 τύπους ραχιαίων μεσοκαρπίων συνδέσμων. Η ύπαρξη αυτών των ανατομικών ποικιλιών και για τους δυο ραχιαίους συνδέσμους του

καρπού επιβεβαιώθηκαν αργότερα από τον Viegas[1999,2000,2001].



Είκ. 15: Οι ραχιαίοι σύνδεσμοι του καρπού: ο ραχιαίος κερκιδοκαρπικός σύνδεσμος (1), ο ραχιαίος μεσοκάρπιος σύνδεσμος (2)



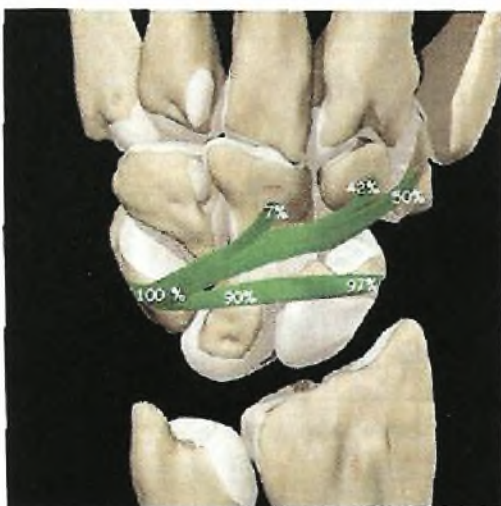
ΕΙΚ 16: Οι διάφοροι τύποι του ραχιαίου κερκιδοκαρπικού συνδέσμου και η συχνότητά με την οποία εμφανίζονται, σύμφωνα με τον Mizuseki (Α,Β,Γ,Δ)

A2.2.3.3.2 Μεσοκάρπια άρθρωση

Ραχιαίος μεσοκάρπιος σύνδεσμος (Ραχιαίος MK) {Dorsal intercarpal lig.)

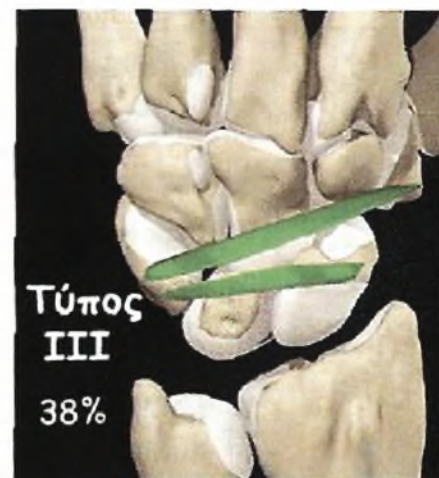
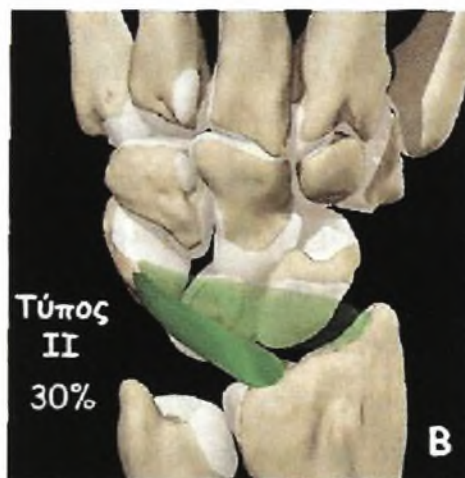
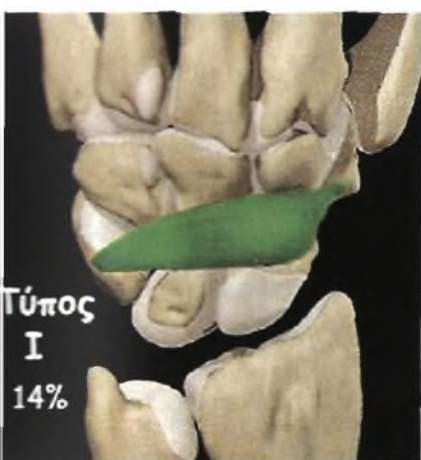Ο ραχιαίος M-K σύνδεσμος εκφύεται από το ραχιαίο φύμα του πυραμοειδούς (100%), προσφύεται στην ραχιαία άπω επιφάνεια του μηνοειδούς (90%) και καταφύεται στην ραχιαία ακρολοφία του σκαφοειδούς (97%) και το ραχιαίο εγγύς χείλος του μ. πολυγώνου (50%). Σε μερικές περιπτώσεις (42%) διαθέτει άπω λεπτή ταινία που εκτείνεται μεταξύ πυραμοειδούς και ε. πολυγώνου (Εικ. 17, Εικ. 18). Ο σύνδεσμος αυτός δεν προσφύεται μόνον στο σκαφοειδές και το μηνοειδές αλλά και στην ραχιαία μοίρα των μεσοστέων συνδέσμων των εγγύς καρπιαίου στοίχου (τον ΣΜ και τον ΜΠ μεσόστέο σύνδεσμο). Συχνά, το εγγύς χείλος αυτού του εγκάρσια προσανατολισμένου συνδέσμου, είναι παχύτερο από το περιφερικό χείλος. Το γεγονός αυτό έκανε τον Berger³ να του δώσει ξεχωριστή ονομασία. Τον ονόμασε ραχιαίο σκαφοπυραμοειδή σύνδεσμο ο οποίος, σε αντιστοιχία με τον παλαμιαίο σκαφοπυραμοειδή, πιθανώς να λειτουργεί ενισχυτικά ως επιχείλιος χόνδρος (labrum) για την κεφαλή του κεφαλωτού και τον εγγύς πόλο του αγκιστρωτού και επί πλέον να ενισχύει την σταθεροποιητική δράση των μεσόστεων συνδέσμων.

Στην χειρουργική του καρπού τα τελευταία χρόνια, τρεις παρατηρήσεις αξίζουν της προσοχής μας και οι οποίες αφορούν τον ραχιαίο μεσοκάρπιο



Είκ. 17: Ο ραχιαίος μεσοκάρπιος σύνδεσμος και οι συχνότητες (σε εκατοστιαία αναλογία) των οστικών του προσφύσεων στα οστά του καρπού σύμφωνα με πειραματικές μελέτες του Viegas[2001].

σύνδεσμο: α) Η χρησιμοποίηση του ραχιαίου μεσοκαρπίου συνδέσμου για την ραχιαία θυλακοπλαστική του σκαφοειδούς σε περιπτώσεις στροφικού υπεξαρθρήματος, σε αντιδιαστολή με την κλασσική θυλακοπλαστική του Blatt [Slater και συν. 1999, Viegas και συν. 2000], β) Η ανάγκη επανακαθηλώσεως του ραχιαίου μεσοκαρπίου συνδέσμου στον ραχιαίο πόλο του σκαφομνηνοειδούς συμπλέγματος μαζί με την ραχιαία μοίρα του σκαφομνηνοειδούς μεσοστέου σε περιπτώσεις σκαφομνηνοειδικού διαχωρισμού[Viegas και συν. 1999], και γ) Η ραχιαία χειρουργική προσπέλαση που ακολουθεί την πορεία των ραχιαίων συνδέσμων σεβόμενη την ακεραιότητα τους προκειμένου να μειωθεί ο κίνδυνος της αστάθειας και της δυσκαμψίας[Berger 1997].



εικ 18 (Α, Β, Γ): Οι διάφοροι τύποι του ραχιαίου μεσοκαρπίου συνδέσμου και η συχνότητα με την οποία εμφανίζονται, σύμφωνα με τον Smith[1993]

A2.2.3.4 ΜΕΣΟΣΤΕΟΙ ΣΥΝΔΕΣΜΟΙ

A2.2.3.4.1 Μεσόστεοι σύνδεσμοι κεντρικού στοίχου του καρπού

Οι μεσόστεοι σύνδεσμοι του κεντρικού στοίχου είναι σχήματος C καλύπτοντας το ραχιαίο, εγγύς και παλαμιαίο τμήμα της σκαφομνηοειδούς (Σ-Μ) και της μνηοφυραμοειδούς (Μ-Π) αρθρώσεως. Το άπω τμήμα των αρθρώσεων αυτών παραμένει ακάλυπτο ερχόμενο σε επικοινωνία με την μεσοκάρπια άρθρωση.

Η παχύτερη και ισχυρότερη μοίρα του σκαφομνηοειδούς συνδέσμου είναι η ραχιαία ενώ του μνηοειδοφυραμοειδούς συνδέσμου είναι η παλαμιαία [Gelberman και συν. 2000] (Εικ. 19).

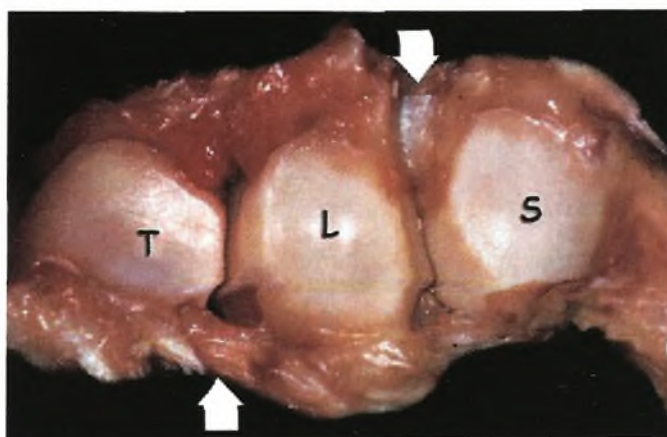
Σκαφομνηοειδής μεσόστεος (Σ-Μ μεσόστεος) (Scapholunate interosseous lig.)

Ο Σ-Μ μεσόστεος, έχει περιγραφεί ως αποτελούμενος από 3 μοίρες με τη βάση μακροσκοπικά και ιστολογικά κριτήρια: Ραχιαία, παλαμιαία και κεντρική (Εικ. 16). Η ραχιαία και η παλαμιαία μοίρα του παρουσιάζουν ιστολογική δομή θυλακικών συνδέσμων ενώ η κεντρική μοίρα συνίσταται από ινοχόνδρινο ιστό με λίγες κολλαγόνες δεσμίδες. Η ραχιαία μοίρα είναι η παχύτερη και συνίσταται από εγκάρσια προσανατολισμένες κολλαγόνους δεσμίδες. Παρουσιάζει πάχος 3-4 χιλ. και πλάτος 5 χιλ. σε εγγύς-άπω κατεύθυνση. Το άπω χείλος της ραχιαίας μοίρας του Σ-Μ μεσοστέου συνέχεται με τον ραχιαίο Σ-Π σύνδεσμο, ενώ η μετάβαση της ραχιαίας στην εγγύς μοίρα είναι δυσδιάκριτη. Η κεντρική μοίρα του Σ-Μ μεσοστέου συνδέσμου μοιάζει με μηνίσκο γόνατος και παρουσιάζει ημισεληνοειδή ακρολοφία που προβάλλει εντός της Σ-Μ αρθρώσεως. Η μοίρα αυτή του μεσοστέου συνδέσμου δεν διαθέτει αγγεία ή νεύρα αποτελούμενη σχεδόν εξ ολοκλήρου από ινοχόνδρινο ιστό. Η μετάβαση της εγγύς στην παλαμιαία μοίρα του Σ-Μ μεσοστέου συνδέσμου διακρίνεται από την πρόσφυση του Κ-Σ-Μ συνδέσμου. Η παλαμιαία μοίρα του Σ-Μ μεσοστέου είναι λεπτή πάχους 1χιλ. με ίνες που κατευθύνονται λοξά από το σκαφοειδές προς το μνηοειδές. Η μοίρα αυτή είναι δυσδιάκριτη διότι παλαμιαία καλύπτεται από τον μακρό Κ-Μ ενώ εγγύς και ραχιαία καλύπτεται από τον Κ-Σ-Μ σύνδεσμο.

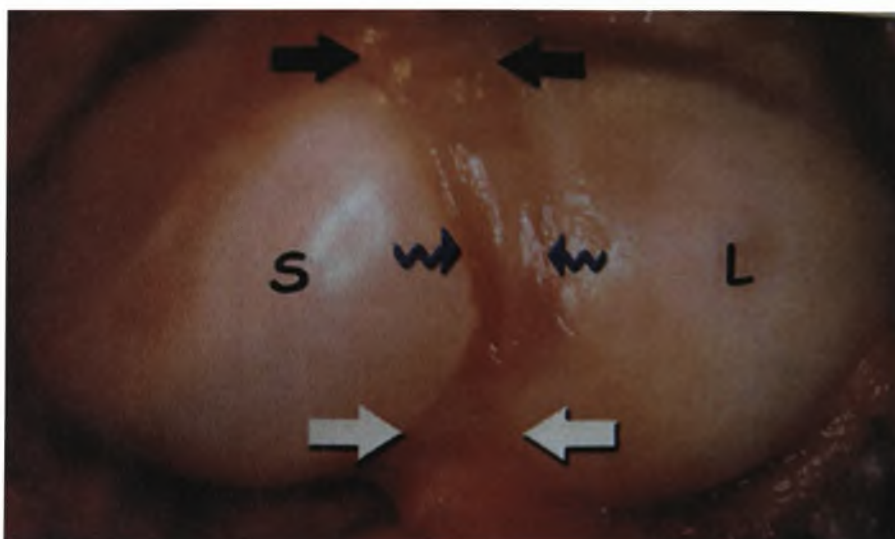
Ο Σ-Μ μεσόστεος, είναι ιδιαίτερα ισχυρός σύνδεσμος δεδομένου ότι η διατακτική δύναμη που απαιτείται για την ρήξη του φθάνει τα 300N. Το μεγαλύτερο ποσοστό αυτής της δυνάμεως απαιτείται για την ρήξη της ραχιαίας

του μοίρας, ενώ για την ρήξη της παλαμιαίας μοίρας χρειάζονται περίπου 150N και για την εγγύς μοίρα περίπου 25-50 N.

Εμβιομηχανικές μελέτες έδειξαν ότι στην ραχιαίο-παλαμιαία παρεκτόπιση του σκαφομνηοειδούς συμπλέγματος ανθίσταται κυρίως η ραχιαία μοίρα του συνδέσμου, ενώ η παλαμιαία μοίρα του *περιορίζει* κυρίως την στροφική συμπεριφορά του σκαφομνηοειδούς συμπλέγματος (παλαμιαία κάμψη-ραχιαία έκταση). Η ινοχόνδρινη κατασκευή της εγγύς μοίρας του Σ-Μ μεσόστεου συνδέσμου είναι ιδεώδης για να δέχεται συμπιεστικά και διαχωριστικά φορτία που εφαρμόζονται στο μνηοειδές συνεπεία της κεντρικής θέσεως που καταλαμβάνει (Εικ. 21).



Εικ. 19: Οι περιφερικές αρθρικές επιφάνειες των οσταρίων του εγγύς καρπιαίου στοίχου όπως φαίνονται από την πλευρά της μεσοκαρπίου αρθρώσεως. Τα άνω τμήματα της σκαφομνηοειδούς και της μνηοειδοπυραμοειδούς αρθρώσεως παραμένουν ακάλυπτα απο συνδεσμικές προσφύσεις, τα άσπρα βέλη δείχνουν ότι η ισχυρότερη μοίρα του σκαφομνηοειδούς συνδέσμου είναι η ραχιαία, ενώ Η ισχυρότερη μοίρα του μνηοειδοπυραμοειδούς



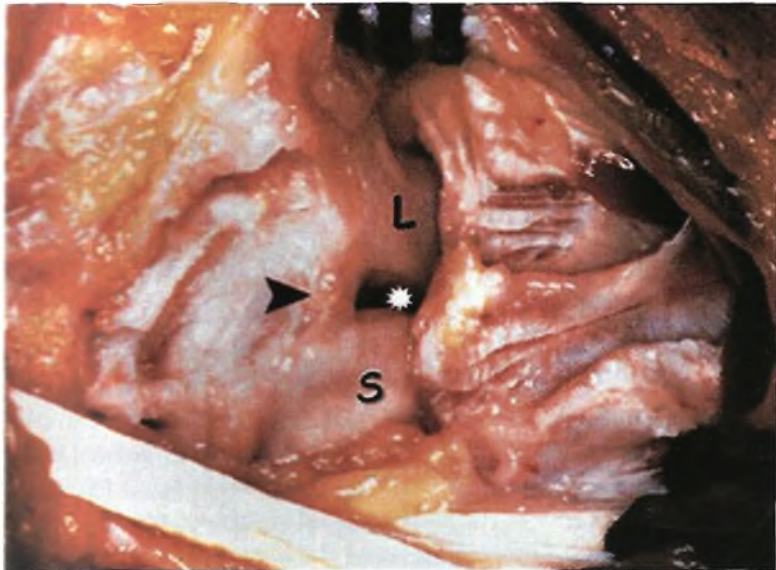
Εικ. 20: Ο οκαφομηνοειδής μεσόστεος όπως φαίνεται από την πλευρά της κερκιδοκαρπικής αρθρώσεως. Τα μαύρα βέλη δείχνουν την ραχιαία μοίρα, τα άσπρα βέλη την παλαμιαία μοίρα και τα κυματιστά μπλε βέλη δείχνουν την κεντρική ινοχόνδρινη μοίρα του συνδέσμου. Σκαφοειδές (S), Μηνοειδές (L).

Μηνοειδοπυραμοειδής μεσόστεος (Μ-Π μεσόστεος) (Lunotriquetral introsseous lig.)

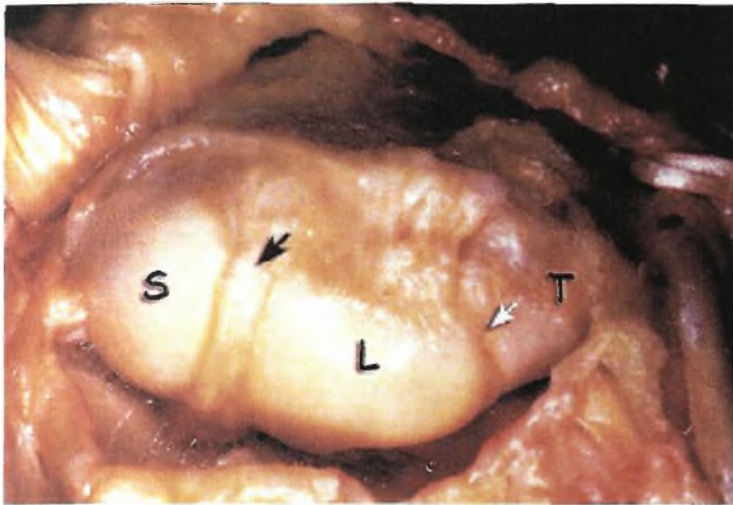
Ο Μ-Π μεσόστεος διακρίνεται ιστολογικά σε 3 μοίρες με τρόπο ανάλογο του Σ-Μ μεσοστέου (Εικ. 19, Εικ. 22, Εικ. 23). Η ραχιαία και η παλαμιαία μοίρα αποτελούν αληθείς συνδέσμους με κολλαγόνες δεσμίδες μικρά αιμοφόρα αγγεία και νεύρα, ενώ η εγγύς μοίρα συνίσταται από ανάγγειο-και άνευρο ινοχόνδρινο ιστό. Η ραχιαία μοίρα προσανατολίζεται εγκάρσια, έχει μέσο πάχος 1,4 χιλ και συνεχεται ενισχυόμενη από τον ραχιαίο Σ-Πυρ σύνδεσμο. Η παλαμιαία μοίρα είναι παχύτερη με μέσο πάχος 2,3 χιλ, προσανατολίζεται εγκάρσια και ενισχύεται διαπλεκόμενο με ίνες του Ω-Κ συνδέσμου. Η εγγύς μοίρα είναι η λεπτότερη (πάχους περ. 1 χιλ.) και όπως ο Σ-Μ μεσόστεος παρουσιάζει συχνά ακρολοφία που επεκτείνεται εντός της Μ-Π αρθρώσεως.

Η παλαμιαία μοίρα είναι εμβιομηχανικά ισχυρότερη δεδομένου ότι η διατατική δύναμη που απαιτείται για την ρήξη του φθάνει τα 300N, ακολουθούμενη από την ραχιαία μοίρα που ανεπαρκεί στα 120N και την κεντρική που ανεπαρκεί στα 65N. Αντίθετα από τον ΣΜ μεσόστεο, η παλαμιαία μοίρα είναι η μοίρα που κυρίως ανθίσταται στις παρεκτοπίσεις των δυο οσταρίων (ραχιαία-παλαμιαία) ενώ η ραχιαία είναι η μοίρα που περιορίζει την στροφική συμπεριφορά των οσταρίων (παλαμιαία και ραχιαία στρόφη).

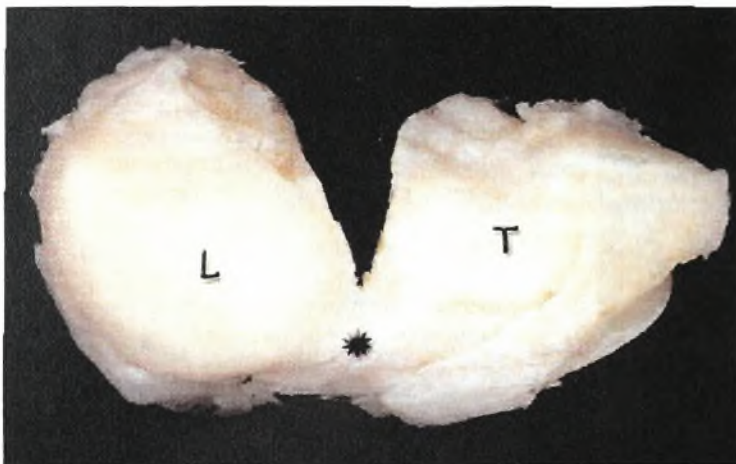
Μελέτες έδειξαν ότι η ρήξη του Μ-Π μεσοστέου συνδέσμου επιφέρει διαταραχή της κινηματικής συμπεριφοράς των δυο οσταρίων, αλλά για την ανάπτυξη του κλασσικού χρόνιου ΜΠ διαχωρισμού με παλαμιαίου τύπου αστάθεια του καρπού (VISI) απαιτείται η ρήξη και των ραχιαίων συνδέσμων.



Εικ. 21: Χειρουργικό εύρημα ασθενούς που ανέφερε πόνο κατά την φόρτιση της αρθρώσεως με τον καρπό σε ραχιαία έκταση, ενώ το test Watson ήταν αρνητικό. Σημαντικό είναι ότι η ραχιαία μοίρα του ΣΜ μεσοστέου είναι ακέραιη (βέλος), ενώ η κεντρική μοίρα (αστερίσκος) ανύπαρκτη λόγω χρόνιας ρήξεως. (S - Σκαφοειδής, L = Μηνοειδής).



Εικ. 19: Το σύμπλεμα των οσταρίων μηνοειδούς-πυραμοειδούς από την ραχιαία επιφάνεια. Ο αστερίσκος δείχνει τον ΜΠ μεσόστεο σύνδεσμο. L= Μηνοειδές, T = Πυραμοειδές.



Εικ. 22: Η εγγύς επιφάνεια των οσταρίων του εγγύς καρπιαίου στοίχου. Το μαύρο βέλος δείχνει τον ΣΜ μεσόστεο και το άσπρο βέλος τον ΜΠ μεσόστεο. S = Σκαφοειδές, L = Μηνοειδές, T = Πυραμοειδές.

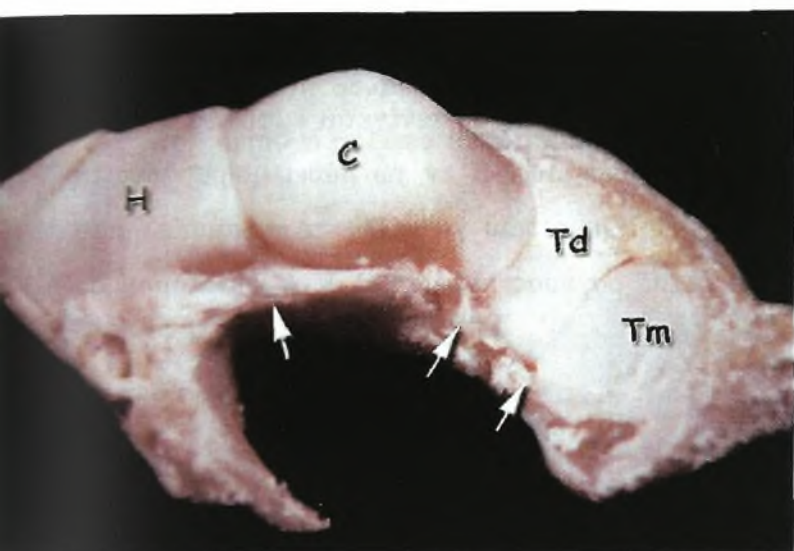
παρκεί στα 120N και την κεντρική που ανεπαρκεί στα 65N. Αντίθετα από τον ΣΜ μεσόστεο, η παλαμιαία μοίρα είναι η μοίρα που κυρίως ανθίσταται στις παρεκτοπίσεις των δυο οσταρίων (ραχιαία-παλαμιαία) ενώ η ραχιαία είναι η μοίρα που περιορίζει την στροφική συμπεριφορά των οσταρίων (παλαμιαία και ραχιαία στροφή).

Μελέτες έδειξαν ότι η ρήξη του Μ-Π μεσοστέου συνδέσμου επιφέρει διαταραχή της κινηματικής συμπεριφοράς των δυο οσταρίων, αλλά για την ανάπτυξη του κλασσικού χρόνιου ΜΠ διαχωρισμού με παλαμιαίου τύπου αστάθεια του καρπού (VISI) απαιτείται η ρήξη και των ραχιαίων συνδέσμων.

A2.2.3.4.2 Μεσόστεοι σύνδεσμοι του περιφερικού στοίχου του καρπού

Τα 4 οστά του άνω καρπιαίου στοίχου σχηματίζουν 3 αρθρώσεις που τα διαχωρίζουν: την πολυγωνο-πολυγωνική (μείζον και έλασσον πολύγωνο), την πολυγωνο-κεφαλωτή και την κεφαλο-αγκιστρωτή. Οι αρθρώσεις αυτές γεφυρώνονται

από μεσοστέους συνδέσμους που σύνδεσμοι διαθέτουν μόνον ραχιαία και παλαμιαία μοίρα που διαπλέκονται με ίνες των παρακειμένων καρπομετακαρπίων αρθρώσεων. Υποστηρίζεται [Garcia-Elias και συν. 1989] ότι η εγκάρσια σταθερότητα του καρπιαίου τόξου παρέχεται από τους μεσοστέους συνδέσμους του περιφερικού στοίχου και ότι στην σταθερότητα αυτή μικρό μόνο ρόλο παίζει ο εγκάρσιος σύνδεσμος του καρπού.



Εικ. 24: Η εγγύς επιφάνεια των οσταρίων του άπω στοίχου. Τα βέλη δείχνουν την παλαμιαία μοίρα των μεσοστέων συνδέσμων του άπω καρπιαίου στοίχου. Η = Αγκιστρωτό, C - Κεφαλωτό, Td = Έλασσον πολύγωνο, Tm - Μείζον πολύγωνο

Πολυγωνοπολυγωνικός σύνδεσμος (Π-Π μεσόστεος) (Trapeziotrapezoid lig.)

Ο Π-Π μεσόστεος, αποτελείται από ραχιαία και παλαμιαία μοίρα που γεφυρώνουν το ραχιαίο και το παλαμιαίο χείλος των 2 πολυγωνικών οσταρίων. Αμφότερες οι μοίρες έχουν πάχος 1 -2 χιλ. και πλάτος 5 χιλ. περίπου. Η ραχιαία μοίρα σχηματίζει το έδαφος του μακρού κερκιδικού εκτείνοντος τον καρπό και του εν τω βάθει κλάδου της κερκιδικής αρτηρίας. Η αντοχή της ραχιαίας μοίρας υπολογίστηκε στα 150N ενώ της παλαμιαίας στα 125N.

Πολυγωνοκεφαλωτός σύνδεσμος (Π-Κ μεσόστεος) (Trapezocapitate lig.)

Ο Π-Κ μεσόστεος, αποτελείται από ραχιαία, παλαμιαία και εν τω βάθει μοίρα. Η ραχιαία και παλαμιαία μοίρα αποτελούν αποπλατυσμένους θυλακικούς συνδέσμους (πάχους 1 -2 χιλ και πλάτους 3-5 χιλ.) που γεφυρώνουν την ομώνυμη άρθρωση. Η εν τω βάθει μοίρα είναι εξ ολοκλήρου ενδαρθρική, κυλινδρικού σχήματος παρεμβαλλόμενη

μεταξύ των αρθρικών επιφανειών με τρόπο ώστε να καλύπτει τον χώρο που δημιουργεί εντομή των παρακειμένων αρθρικών επιφανειών και να αυξάνει την δομική σταθερότητα της αρθρώσεως. Αν και οι εμβιομηχανικές ιδιότητες της εν τω βάθει μοίρας δεν είναι γνωστές, η ραχιαία και η παλαμιαία μοίρα παρουσιάζουν αντοχή σε διατακτικές δυνάμεις που φθάνει τα 125N.

Κεφαλοαγκιστρωτός σύνδεσμος (Κ-Α μεσόστεος) (Capitohamate lig.)

Ο Κ-Α μεσόστεος διακρίνεται επίσης σε ραχιαία, παλαμιαία και εν τω βάθει μοίρα. Η ραχιαία μοίρα είναι πλατιά πάχους 1 -2 χιλ., προσανατολίζεται εγκάρσια και γεφυρώνει το ραχιαίο και περιφερικό τμήμα της ομωνύμου αρθρώσεως. Η παλαμιαία μοίρα μοιάζει σε διαστάσεις με την ραχιαία μοίρα αλλά συνέχεται εμφανώς με τους υπόλοιπους παλαμιαίους μεσόστεους συνδέσμους. Η εν τω βάθει μοίρα συνιστά ευμεγέθη σύνδεσμο με επιφάνεια διατομής 25 mm^2 που γεφυρώνει το παλαμιαίο ήμισυ της ομωνύμου αρθρώσεως. Η αντοχή της ραχιαίας μοίρας του Κ-Α συνδέσμου σε διατακτικές δυνάμεις είναι 140N, ενώ η αντίστοιχη αντοχή για την παλαμιαία και εν τω βάθει μοίρα φθάνει τα 250 N. Επομένως ο Κ-Α μεσόστεος σύνδεσμος με την παλαμιαία και εν τω βάθει μοίρα του, συμβάλλει περισσότερο από κάθε άλλο σύνδεσμο στην εγκάρσια σταθερότητα του άπω στοίχου.

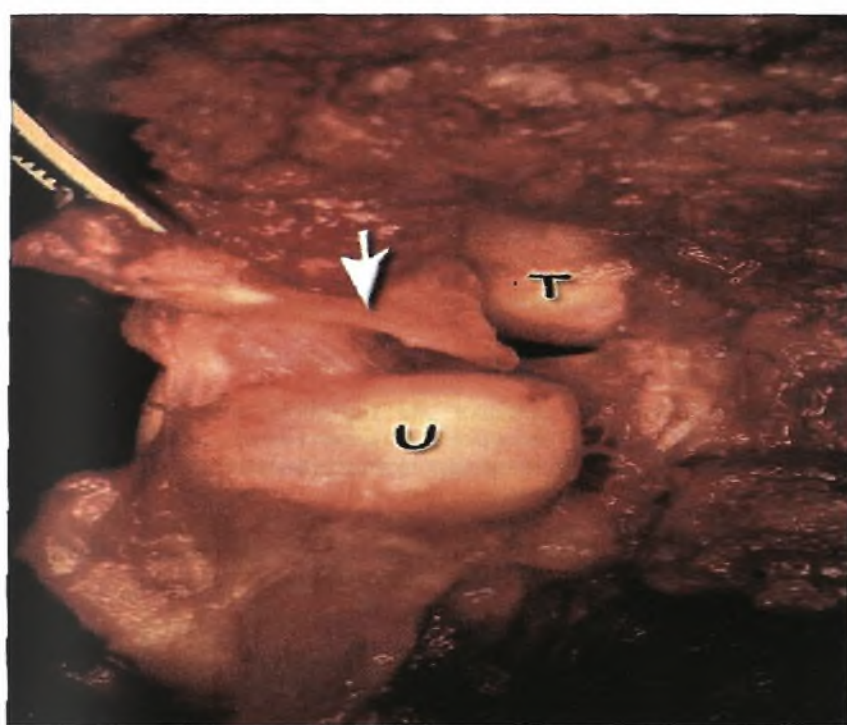
A2.2.3.5 ΚΑΤΩ ΚΕΡΚΙΑΔΩΛΕΝΙΚΟΙ ΣΥΝΔΕΣΜΟΙ

Τρίγωνο ινοχόνδρινο σύμπλεγμα (ΤΙΣ) (Triangular Fibrocartilage Complex - TFCC)

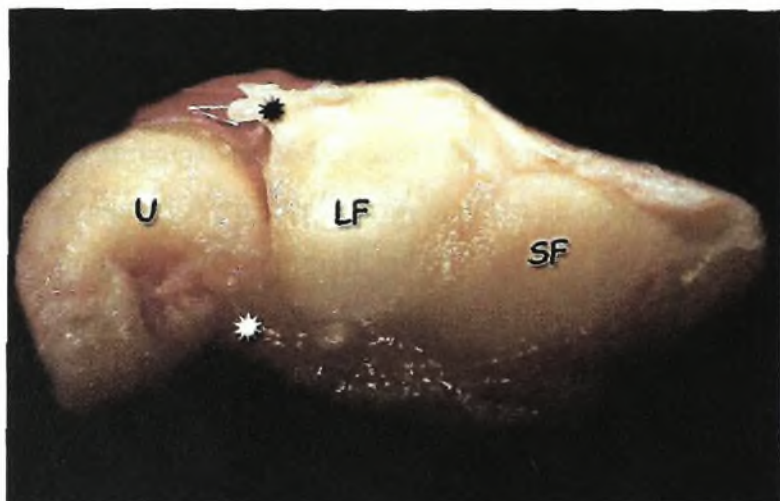
Το τρίγωνο ινοχόνδρινο σύμπλεγμα χωρίζει την κάτω Κ/Ω από την κερκιδοκαρπική άρθρωση. Ο όρος της επινοήθηκε από τους Palmer και Werner[1981]. Το σύμπλεγμα περιλαμβάνει τον τρίγωνο ινοχόνδρινο δίσκο (ΤΙΔ) (Εικ. 25), τον ραχιαίο και παλαμιαίο κάτω Κ/Ω σύνδεσμο (Εικ.26), το ομόλογο μηνίσκου και την θήκη του ωλένιου εκτείνοντα τον καρπό {το έδαφος του οποίου αποτελεί τον καλούμενο ωλένιο πλάγιο σύνδεσμο) (Εικ. 23). Ο ραχιαίος και παλαμιαίος κάτω Κ/Ω σύνδεσμος αποτελούνται από επιμήκως προσανατολιζόμενες δεσμίδες κολλαγόνων ινών που εκφύονται και καταφύονται σε οστούν όπως ακριβώς όλοι οι σύνδεσμοι, ενώ ο τρίγωνος ινοχόνδρινος δίσκος συνίσταται από ινοχόνδρινο ιστό[Chidgey 1995].

Ο τρίγωνος ινοχόνδρινος δίσκος συνίσταται από στιβάδες: α) Την επιπολής στιβάδα που είναι κυρίως υπεύθυνη για την μεταφορά φορτίων από τον ωλένιο καρπό στην

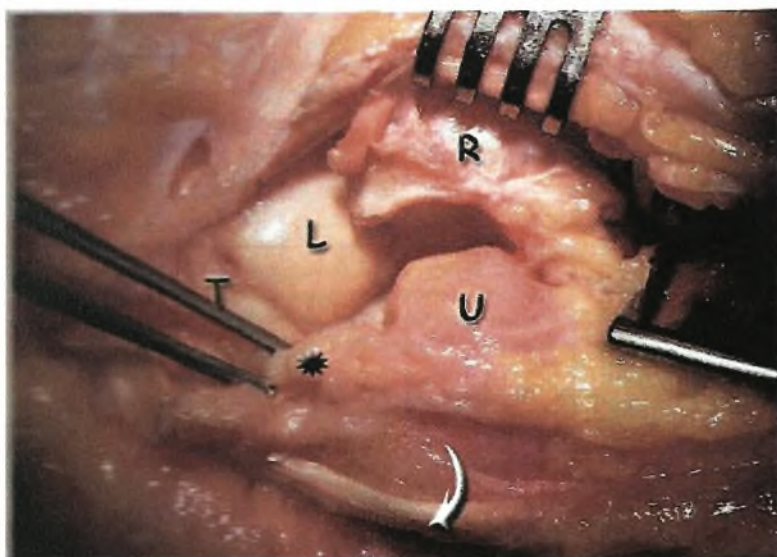
κεφαλή της ωλένης και β) την εν τω βάθει στιβάδα που είναι κυρίως υπεύθυνη για την σταθεροποίηση της κερκίδας γύρω από την ωλένη κατά την διάρκεια των στροφικών κινήσεων του αντιβραχίου. Αμφότερες οι στιβάδες έχουν κοινή έκφυση από το άπω χείλος της σιγμοειδούς εντομής της κερκίδας αλλά καταφύονται σε διαφορετικές περιοχές στην ωλένη. Η επιπολής στιβάδα καταφύεται στην βάση της στυλοειδούς απόφυσης της ωλένης ενώ η εν τω βάθει στιβάδα (ligamentum subcruciatum) καταφύεται στο βοθρίο της ωλένης[Kleinman 1999].. Η περιοχή εκφύσεως του ινοχόνδρινου δίσκου από τον υαλοειδή χόνδρο ενισχύεται με παχιές κολλαγόνες δεσμίδες που προβάλλουν 1-2χιλ από την κερκίδα προς τον δίσκο. Η περιοχή συμβολής αυτών των δεσμίδων με τον ινοχόνδρινο δίσκο αποτελεί συνήθη περιοχή ρήξεως του δίσκου.



Εικ. 25: Η κάτω κερκιδωλενική άρθρωση. Το βέλος δείχνει τον τρίγωνο ινοχόνδρινο δίσκο που έχει διαταμεί από την σιγμοειδή εντομή και έχει ανασπασθεί. U = Κεφαλή ωλένης, T= Πυραμοειδές



Εικ. 26: Η κάτω κερκιδωλενική άρθρωση όπως φαίνεται από την πλευρά του καρπού- Ο μαύρος αστερίσκος δείχνει τον διατμηθέντα ραχιαίο κάτω κερκιδωλενικό σύνδεσμο ενώ ο άσπρος αστερίσκος τον παλαμιαίο κάτω κερκιδωλενικό σύνδεσμο. U = Κεφαλή της ωλένης, LF = Μηνοειδές βοθρίο, SF = Σκαφοειδές



Εικ. 27: Η κάτω κερκιδωλενική άρθρωση από την ραχιαία επιφάνεια. Η εικόνα δείχνει την στενή σχέση της θήκης του ωλένιου εκτείνοντος τον καρπό με το τρίγωνο ινοχόνδρινο σύμπλεγμα. Ο τένωντας έχει εξαρθρωθεί από την θήκη του (βέλος) ενώ ο αστερίσκος δείχνει τον ανασπασθέντα τρίγωνο ινοχόνδρινο δίσκο που έχει διαταμεί από την σιγμοειδή εντομή. T =Πυραμοειδές, L =Μηνοειδές, U =Κεφαλή ωλένης, R =Κερκίδα.

Ραχιαίος κάτω κερκιδωλενικός σύνδεσμος (Dorsal radioulnar lig.)

Ο ραχιαίος κάτω Κ\Ω σύνδεσμος εκφύεται από το ραχιαίο χείλος της σιγμοειδούς εντομής της κερκίδος και πορευομενος εγκάρσια προς την ωλένη σχηματίζει το ραχιαίο χείλος του τρίγωνου ινοχόνδρινου δίσκου. Οι επιπολής (ραχιαίες) ίνες του

αποχωρίζονται από τον κυρίως σύνδεσμο και σχηματίζουν το εν τω βάθει όριο της θήκης του ΩΕΚ, οι εν τω βάθει ίνες του συγκλίνουν και προσφύονται στο βοθρίο (fovea) της ωλένης ενώ η κύρια μάζα των ινών του καταφύεται στην στυλοειδή απόφυση της ωλένης.

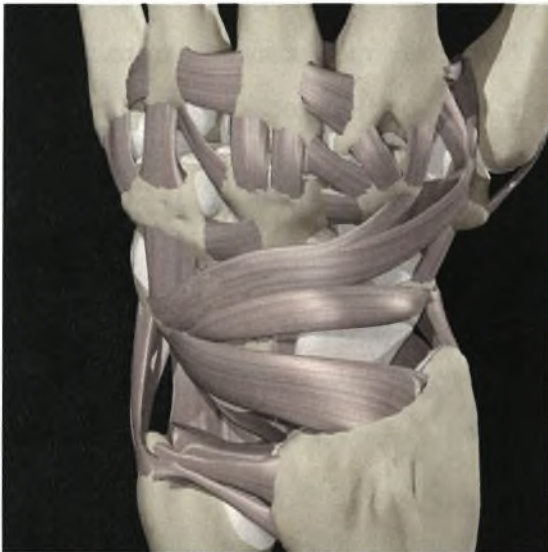
Οι επιπολείς (ραχιαίες) του ίνες ενισχύονται από σύνδεσμο εκφυόμενο από την κερκίδα, 2 περίπου εκατοστά εγγύς του ραχιαίου χείλους της σιγμοειδούς εντομής. Τον σύνδεσμο αυτόν που ο Berger ονομάζει **ραχιαίο κερκιδικό μεταφυσιακό τοξοειδή σύνδεσμο (dorsal radial metaphyseal arcuate ligament)**, περιέγραψαν οι Gabl και συν [1998], ως τμήμα του μεσοστέου συνδέσμου του αντιβραχίου. Κύρια δράση του ραχιαίου κάτω Κ/Ω συνδέσμου είναι να σταθεροποιεί την περιφερική ωλένη από πρόσθιο υπεξάρθρημα κατά τον υπτιασμό, ενώ ο ραχιαίος κερκιδικός μεταφυσιακός τοξοειδής σύνδεσμος βρίσκεται υπό τάση κατά τον πρηνισμό και χαλαρώνει κατά των υπτιασμό του αντιβραχίου.

Παλαμιαίος κάτω κερκιδωλενικός σύνδεσμος (Palmar radioulnar lig.)

Ο παλαμιαίος κάτω Κ/Ω σύνδεσμος εκφύεται από το παλαμιαίο χείλος της σιγμοειδούς εντομής της κερκίδος και πορευόμενος εγκάρσια προς την ωλένη σχηματίζει το παλαμιαίο χείλος του τριγώνου ινοχόνδρινου δίσκου. Καταφύεται σχεδόν εξ ολοκλήρου στο βοθρίο της ωλένης ενώ λίγες ίνες καταφύονται στην στυλοειδή της ωλένης. Αποτελεί την περιοχή εκφύσεως των ωλενιοκαρπικών συνδέσμων (ΩΚ και ΩΠ). Φαίνεται ότι λειτουργεί ως σταθεροποιητικός παράγοντας της κάτω Κ/Ω αρθρώσεως εμποδίζοντας το ραχιαίο υπεξάρθρημα της κεφαλής της ωλένης ως προς την κερκίδα κατά τον πρηνισμό του αντιβραχίου. Η πρόσφυση των ωλενιοκαρπικών συνδέσμων στον παλαμιαίο κάτω Κ/Ω σύνδεσμο πιθανώς να πλεονεκτεί της αμέσου προσφύσεως των στην ωλένη, στο ότι διατηρούνται συνεχώς υπό τάση, ανεξάρτητα από την στροφική θέση του αντιβραχίου.

Έχει αποδειχθεί ότι το ΤΙΣ έχει 3 κύριες λειτουργίες:

- 1) Με το κεντρικό χονδρογενές τμήμα του ΤΙΔ, απορροφά τους κραδασμούς, υφιστάμεν περίπου το 20% της αξονικής φορτίσεως που εφαρμόζεται στο αντιβράχιο από τον καρπό.
- 2) Με το περιφερικό συνδεσμογενές τμήμα του ΤΙΔ, αποτελεί κύριο σταθεροποιητικό στοιχείο της κάτω κερκιδωλενικής αρθρώσεως, και
- 3) Με τους ωλενιοκαρπικούς συνδέσμους και την θήκη του ΩΕΚ συμβάλλει στην σταθερότητα μεταξύ ωλένιου κεφαλής και ωλένιου πλευράς του καρπού.



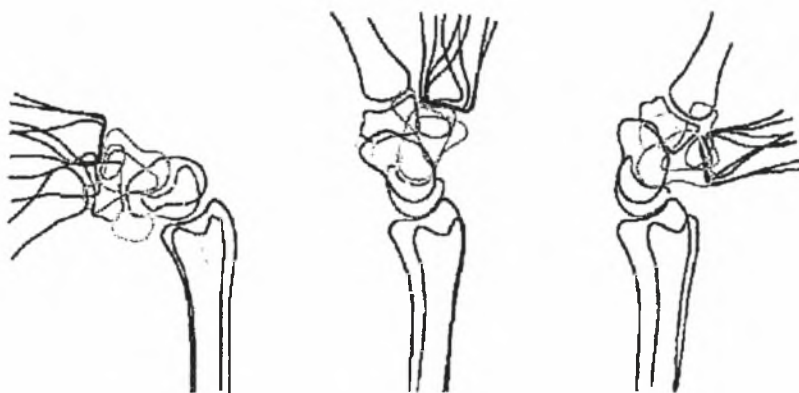
© 2003 Primal Pictures Ltd.

*Εικ. 28. Τρίγωνο
Ινοχόνδρινο
Σύμπλεγμα (ΤΙΧΣ):
ραχιαία άποψη.*

A2.3. Εμβιομηχανική της πηγεο-καρπικής άρθρωσης

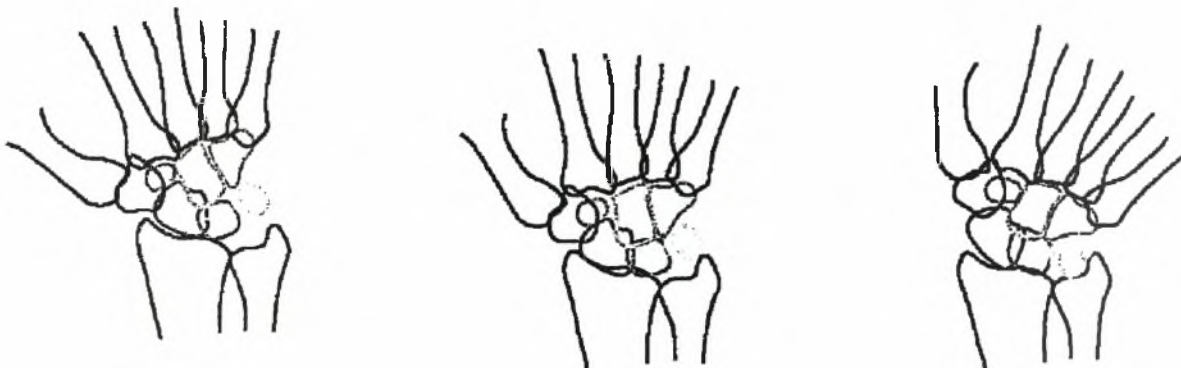
Κερκίδο-καρπική άρθρωση

Η κερκίδοκαρπική άρθρωση μαζί με τις αρθρώσεις μεταξύ των οστών του καρπού συμβάλλουν στις κινήσεις κάμψης, έκτασης, κερκιδικής απόκλισης και ωλένιας απόκλισης της πηγεοκαρπικής άρθρωσης. Η μέση τιμή του εύρους κάμψης-έκτασης ποικίλει μεταξύ 84 και 169 μοίρες με μέση τιμή 121 μοίρες [Sarrafian και συν. 1977]. Η μέση τιμή της κάμψης είναι 66 μοίρες και της έκτασης 55 μοίρες. Ωστόσο, για τις περισσότερες καθημερινές δραστηριότητες αρκούν 10 μοίρες κάμψης και 35 μοίρες έκτασης ('λειτουργικό' εύρος κίνησης της πηγεοκαρπικής άρθρωσης) [Brumfield και Champoux 1984]. Η κίνηση παλαμιαίας / ραχιαίας κάμψης της πηγεοκαρπικής άρθρωσης περιλαμβάνει κερκίδοκαρπική και διακαρπική (μεταξύ της κεντρικής και της περιφερικής σειράς των οστών του καρπού) κίνηση (Εικ. 29) με κέντρο κίνησης παλαμιαίας και ραχιαίας κάμψης στην κεφαλή του κεφαλωτού οστού [Andrews και Youm 1979, Voltz 1976, Youm και Flatt 1980]



Εικ. 29. Σχηματική αναπαράσταση πλάγιας ακτινογραφικής προβολής της πηγεοκαρπικής άρθρωσης σε κάμψη (αριστερά), ουδέτερη θέση (κέντρο) και έκταση (δεξιά). [Platzer 1985]

Η μέση τιμή του εύρους κερκιδικής και ωλένιας απόκλισης είναι 50 μοίρες που περιλαμβάνουν 15 μοίρες κερκιδικής απόκλισης και 35 μοίρες ωλένιας απόκλισης [VOLTZ RG και συν. 1980]. Κατά τη διάρκεια ωλένιας απόκλισης η εγγύς σειρά οστών του καρπού μετακινείται κερκιδικά και η περιφερική σειρά μετατοπίζεται ωλενίως ενώ κατά τη διάρκεια κερκιδικής απόκλισης οι πιο πάνω κινήσεις αντιστρέφονται [Sarrafiian και συν. 1977] (Εικ. 30).



Εικ. 30. Σχηματική αναπαράσταση προσθοπίσθιας ακτινογραφικής προβολής της πηγεοκαρπικής άρθρωσης σε κερκιδική απόκλιση (αριστερά), ουδέτερη θέση (κέντρο και ωλένια απόκλιση (δεξιά). [Platzer 1985]

Περιφερική κερκιδο-ωλενική άρθρωση.

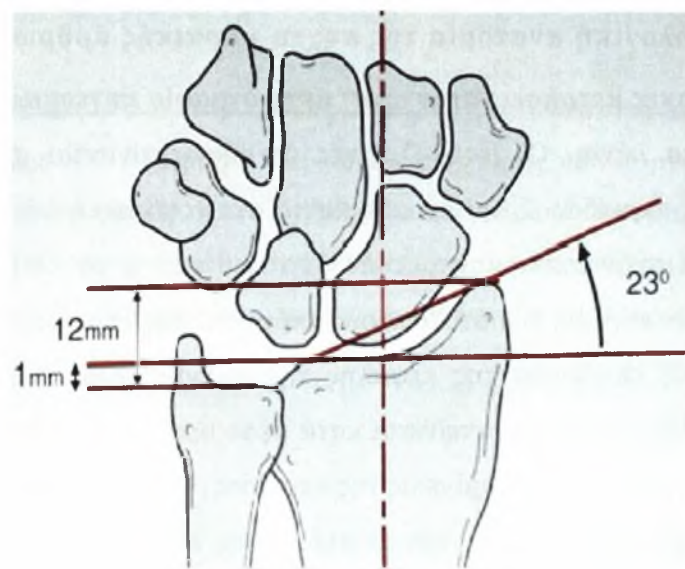
Αν και μικρού βαθμού περιστροφή του αντιβραχίου συμβαίνει μεταξύ των οστών του καρπού [Palmer και συν. 1985], περιστροφή έως 150 μοίρες οφείλεται αποκλειστικά στην περιφερική κερκιδο-ωλενική άρθρωση [Palmer 1984]. Η μέση τιμή του εύρους περιστροφής του αντιβραχίου είναι 71 μοίρες πρηνισμός και 81 μοίρες υπτιασμός [Boone και Azen 1979] αν και για τις περισσότερες καθημερινές δραστηριότητες αρκούν 100 μοίρες συνολικής περιστροφής του αντιβραχίου ('λειτουργικό' εύρος κίνησης: 50 μοίρες πρηνισμός και 50 μοίρες υπτιασμός) [Morrey και συν. 1981]. Στην κλασική εργασία τους οι Ray και συν. περιέγραψαν ελάχιστου βαθμού κινητικότητα του περιφερικού άκρου της ωλένης κατά τη διάρκεια της περιστροφής [Ray και συν. 1951] ενώ οι Youm και συν. βρήκαν ότι αυτή η ελάχιστου βαθμού κινητικότητα του περιφερικού άκρου της ωλένης είναι συνδυασμός κινήσεων κάμψης / έκτασης και προσαγωγής / απαγωγής [Youm και συν. 1979].

A2.4. Ακτινολογική ανατομία της πηγεο-καρπικής άρθρωσης

Ακτινολογικές μετρήσεις στην απλή ακτινογραφία πηγεοκαρπικής

Προσθοπίσθια λήψη. Οι ακτινολογικές μετρήσεις γίνονται σε σχέση με τον επιμήκη άξονα της κερκίδας. Στην προσθοπίσθια ακτινογραφική λήψη το **κερκιδικό μήκος** αντιστοιχεί στην απόσταση μεταξύ δύο καθέτων στον επιμήκη άξονα της κερκίδας, η μία στην κορυφή της στυλοειδούς απόφυσης της κερκίδας και η άλλη στην περιφερική αρθρική επιφάνεια της κεφαλής της ωλένης (**Εικ. 31**). Η στυλοειδής απόφυση της κερκίδας συνήθως εκτείνεται κατά μέσο όρο 12 mm περιφερικά του έσω (ωλένιου) άκρου της αρθρικής επιφάνειας της κερκίδας. Ο όρος '**κερκιδική βράχυνση**' υποδηλώνει την απόσταση μεταξύ των επιπέδων της περιφερικής ωλένιας αρθρικής επιφάνειας και του έσω (ωλένιου) άκρου της αρθρικής επιφάνειας της κερκίδας. Η **κερκιδική γωνία** είναι η γωνία που σχηματίζεται από τη τομή (α) μίας γραμμής μεταξύ της κορυφής της στυλοειδούς απόφυσης της κερκίδας και του έσω (ωλένιου) άκρου της αρθρικής επιφάνειας της κερκίδας και (β) την κάθετο στον επιμήκη άξονα της κερκίδας (**Εικ. 32**). Η φυσιολογική μέση τιμή της κερκιδικής γωνίας είναι 23 μοίρες και κυμαίνεται φυσιολογικά από 15 μοίρες έως 30 μοίρες.

Πλάγια λήψη. Στην πλάγια ακτινογραφική λήψη, η **παλαμιαία γωνία** ορίζεται ως η γωνία που σχηματίζεται μεταξύ της αρθρικής επιφάνειας της κερκίδας και του επιμήκους άξονα της κερκίδας. Η φυσιολογική μέση τιμή της παλαμιαίας γωνίας είναι 14,5 μοίρες (σταθερή απόκλιση: 4,3 μοίρες) και κυμαίνεται φυσιολογικά από 0 μοίρες έως 22 μοίρες [**Metz και Gilula 1993**]. Τέλος, η **ραχιαία μετατόπιση** της κερκίδας σε περιπτώσεις καταγμάτων ορίζεται ως η απόσταση μεταξύ των οστικών φλοιών του κεντρικού και του περιφερικού οστικού τεμαχίου στην παλαμιαία επιφάνεια της κερκίδας (**Εικ. A2.14**)



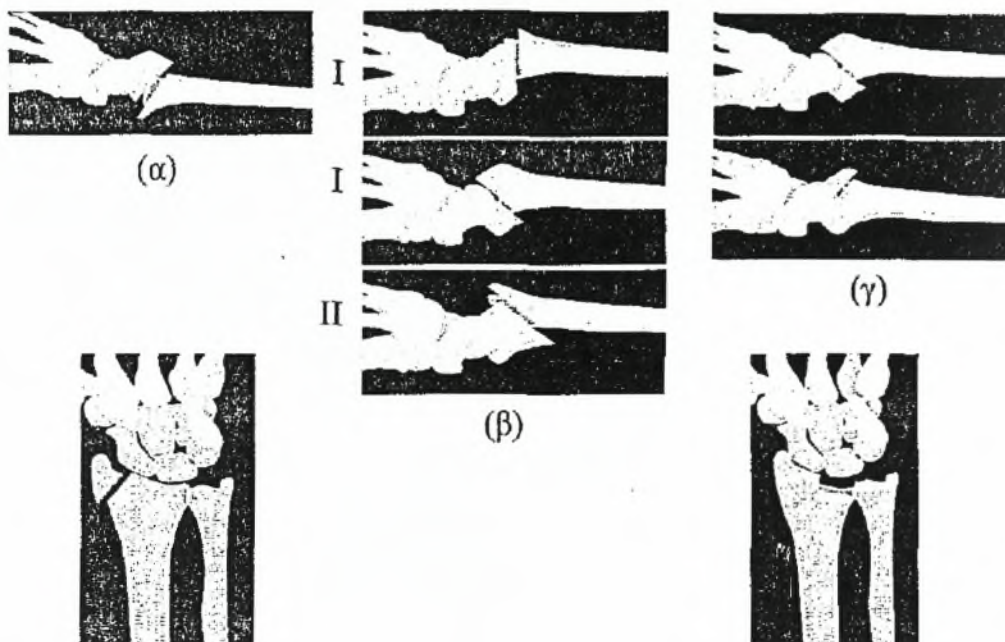
Εικ. 32. Ακτινολογικές μετρήσεις στην προσθοπίσθια ακτινογραφική λήψη της κερκίδο-καρπικής άρθρωσης: τρόπος μέτρησης της κερκιδικής γωνίας, φυσιολογική (23°),

Αξονική και Μαγνητική τομογραφία

Σε περιπτώσεις καταγμάτων με σημαντική συντριβή του κατάγματος ή σύνθετη ενδαρθρική επέκταση η αξονική τομογραφία επιτρέπει μία πιο ακριβή και εκτεταμένη απεικόνιση του κατάγματος [Pruitt και συν. 1994, Rozental και συν. 2001, Katz και συν. 2001]. Η αξονική τομογραφία είναι επίσης χρήσιμη στον προ εγχειρητικό σχεδιασμό. Αν και η Μαγνητική Τομογραφία είναι μία χρήσιμη διαγνωστική μέθοδος για συνυπάρχουσες κακώσεις μαλακών μορίων (όπως του ΤΙΧΣ και των συνδέσμων του καρπού [Kang και συν. 1991, Totterman και συν. 1993]) που μπορεί να συνοδεύουν τα κατάγματα του περιφερικού άκρου της κερκίδας και να επιπλέκουν την αποκατάστασή τους.

A2.5. Ταξινόμηση των καταγμάτων του περιφερικού άκρου της κερκίδας

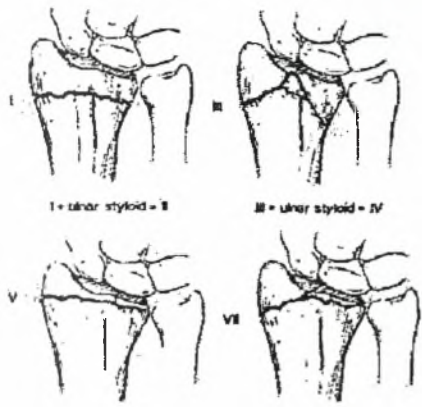
Παραδοσιακά τα κατάγματα του περιφερικού άκρου της κερκίδας περιγράφονται με τη χρήση επωνύμων όπως κατάγματα τύπου Colles, Smith, Barton και Chauffeur (ή Hutchinson) η χρήση των οποίων εξακολουθεί να επικρατεί στην καθημερινή κλινική πράξη. Το κάταγμα **Colles** (Εικ. 33,α) αντιστοιχεί απλά σε εξωαρθρικό κάταγμα με ραχιαία παρεκτόπιση. Ο **Smith** περιέγραψε ένα κάταγμα με παλαμιαία παρεκτόπιση με την γραμμή του κατάγματος να βρίσκεται μεταξύ 0.5 και 1mm κεντρικά της αρθρικής επιφάνειας, ενώ ο Thomas [Thomas 1957] υποδιείρεσε περαιτέρω τα κατάγματα Smith σε τρεις υποκατηγορίες (Εικ. 33,β) σε σχέση με το βαθμό λοξότητας της γραμμής του κατάγματος. Τα κατάγματα **Barton** (Εικ. 33,γ) αντιστοιχούν σε παρεκτοπισμένα ενδραρθρικά κατάγματα και υποδιαιρούνται σε παλαμιαία και ραχιαία κατάγματα Barton (κατάγματα του ραχιαίου χείλους της κερκίδας). Το κάταγμα **Chauffeur** (ή Hutchinson) είναι ένα ενδραρθρικό κάταγμα της στυλοειδούς απόφυσης της κερκίδας (Εικ.33,δ).



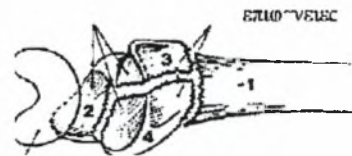
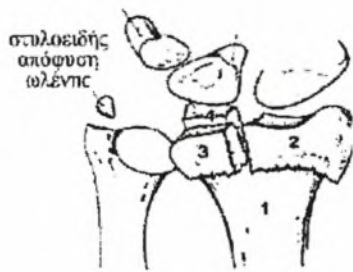
Εικ. 33. Επώνυμοι τύποι καταγμάτων τον περιφερικού άκρου της κερκίδας (σχηματικά) α) κάταγμα τύπου Colles, β) κατάγματα τύπου Smith - ταξινόμηση κατά Thomas: τύπος I (εγκάρσιο εξω-αρθρικό κάταγμα), τύπος II (ενδραρθρικό κάταγμα του παλαμιαίου χεΐλους της κερκίδας με υπεζάρθημα τον καρπού σε παλαμιαία διεύθυνση- ισοδύναμο με το παλαμιαίο κάταγμα κατά Barton), τύπος III (λοξό εξω-αρθρικό κάταγμα), γ) κατάγματα τύπου Barton (παλαμιαίος και ραχιαίος τύπος), δ) κάταγμα τύπου Chauffeur (Hutchinson), ε) κάταγμα τύπου die punch

Το κάταγμα "die punch" (Εικ. 33,ε) είναι συμπιεστικό κάταγμα του μηνοειδούς βοθρίου ενώ τα κατάγματα της **στυλοειδούς απόφυσης της ωλένης** ποικίλουν από μικρά αποσπαστικά κατάγματα έως κατάγματα της βάσης της στυλοειδούς αποφύσεως. Τα κατάγματα της βάσης της στυλοειδούς αποφύσεως συνοδεύονται από απώλεια της σταθερότητας του καρπού λόγω ρήξης του Τρίγωνου Ινοχόνδρινου Συμπλέγματος (ΤΙΧΣ ήTFCC) του καρπού το οποίο προσφύεται στη στυλοειδή απόφυση.

Το 1967, ο Frykman περιέγραψε ένα σύστημα ταξινόμησης καταγμάτων της πηγεο-καρπικής άρθρωσης (τύποι I-VTH) που βασίζεται στη συμμετοχή της κερκίδο-καρπικής και άπω κερκίδο-ωλενικής άρθρωσης καθώς και στην ταυτόχρονη ύπαρξη ή μη κατάγματος της στυλοειδούς απόφυσης της ωλένης [Frykman 1967], Εικ. 34



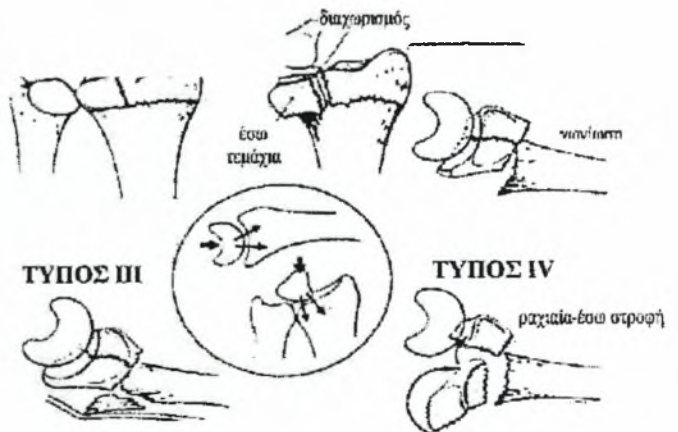
Εικ.34. Ταξινόμηση των καταγμάτων του περιφερικού άκρου της κερκίδας κατά Frykman.



4 ΑΡΘΡΙΚΑ ΤΕΜΑΧΙΑ ΚΑΤΑΓΜΑΤΟΣ

1. διάφυση
2. στυλοειδής απόφυση κερκίδας
3. ραχιαίο-έσω τεμάχιο
4. παλαμιαίο έσω τεμάχιο

Εικ. 35. Ταξινόμηση των καταγμάτων της περιφερικής κερκίδας κατά Melone

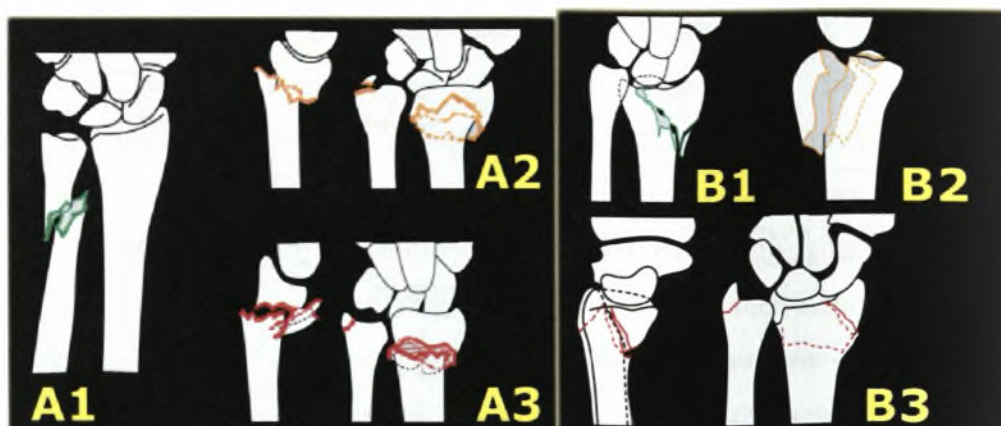


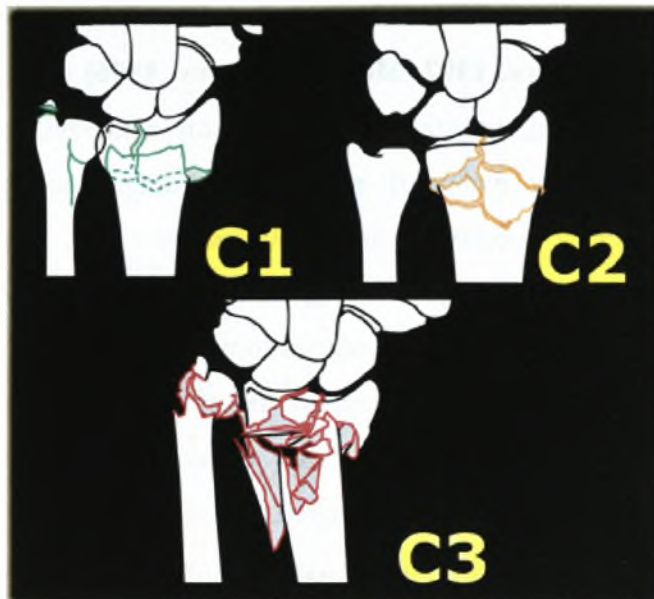
Το 1984 ο Melone εισηγήθηκε ότι τα κατάγματα του περιφερικού άκρου της κερκίδας ακολουθούν όμοιους τύπους συντριβής της αρθρικής επιφάνειας της κερκίδας [Melone 1984] και περιέγραψε τα τέσσερα βασικά, οστικά τεμάχια που είναι (Εικ. 35): (α) η διάφυση της κερκίδας, (β) η στυλοειδής απόφυση της κερκίδας, (γ) το ραχιαίο τμήμα του μηνοειδούς βοθρίου της αρθρικής επιφάνειας της κερκίδας και, (δ) το παλαμιαίο τμήμα του μηνοειδούς βοθρίου της αρθρικής επιφάνειας της κερκίδας και ταξινόμησε τα ενδαρθρικά κατάγματα σε πέντε τύπους [Melone 1984, Melone 1986].

Η ταξινόμηση των καταγμάτων των μακρών οστών της ΑΟ/ΑSIF [Miiller και συν. 1990] έχει πρόσφατα αποδειχτεί ότι έχει σημαντική ($p < 0,05$) στατιστική αξιοπιστία και ακρίβεια [Andersen και συν. 1996]. Σύμφωνα με αυτό το σύστημα ταξινόμησης καταγμάτων (Εικ. 36) ο τύπος 23-A περιλαμβάνει εξω-αρθρικά κατάγματα, ο τύπος 23-B 'μερικώς' ενδοαρθρικά κατάγματα και ο τύπος 23-C 'σύνθετα' ενδοαρθρικά κατάγματα, συνήθως κατάγματα 'υψηλής ενέργειας'. Τρεις υποκατηγορίες (1, 2 και 3) διακρίνονται σε καθέναν από τους πιο πάνω τύπους (Α, Β και C) ενώ τρεις υπο-τύποι (.1, .2 και .3) διακρίνονται σε καθεμία από τις πιο πάνω υποκατηγορίες.

ΤΑΞΙΝΟΜΗΣΗ ΑΟ

Εικ. 36. Ταξινόμηση ΑΟ/ΑSIF των καταγμάτων της περιφερικής κερκίδας. Από: *Comprehensive Classification of Fractures (1996), AO/ASIF Documentation Center, Davos.*





A2.6. Μέθοδοι αντιμετώπισης καταγμάτων του περιφερικού άκρου της κερκίδας

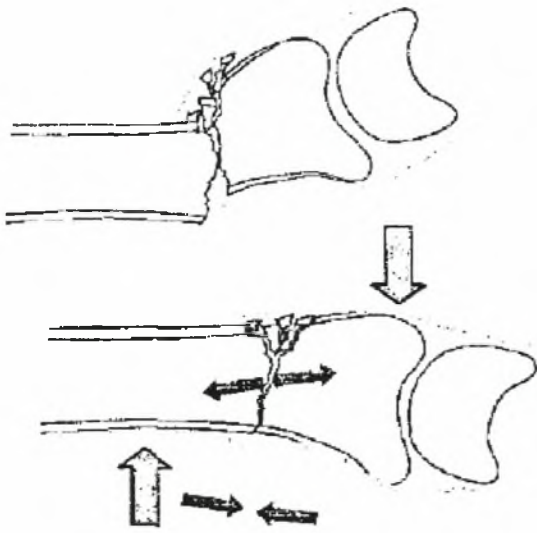
Υπάρχει σημαντικό θεωρητικό υπόβαθρο από κλινικές και εμβριομηχανικές μελέτες που συνηγορεί στην αντίληψη ότι ακόμα και μικρός βαθμός υπολειπόμενης παρεκτόπισης και πώρωσης σε πλημμελή θέση ενδαρθρικών αλλά και εξαρθρικών καταγμάτων του περιφερικού άκρου της κερκίδας μπορεί να οδηγήσει σε μετατραυματική οστεοαρθρίτιδα και μόνιμα συμπτώματα πόνου και δυσκαμψίας. Εμβριομηχανικές πειραματικές μελέτες έχουν δείξει ότι αυξημένη ραχιαία κλίση της περιφερικής αρθρικής επιφάνειας της κερκίδας οδηγεί σε σημαντική αύξηση της του αξονικού φορτίου που μεταβιβάζεται στην διάφυση της ωλένης [Short και συν. 1987]. Επιπλέον, άλλες εμβριομηχανικές πειραματικές μελέτες έχουν δείξει ότι καθώς το περιφερικό τμήμα της κερκίδας κλίνει ραχιαία η επιφάνεια επαφής μεταξύ περιφερικής αρθρικής επιφάνειας της κερκίδας και σκαφοειδούς-μηνοειδούς ελαττώνεται σε έκταση και μετατοπίζεται ραχιαία, ενώ αύξηση της ραχιαίας κλίσης δημιουργεί υπεξάρθρωμα της περιφερικής κερκίδο-ωλενικής άρθρωσης και αύξηση της τάσης του μεσόστεου υμένα με συνέπεια τον περιορισμό της περιστροφής του αντιβραχίου [Adams 1993] [Kihara και συν. 1996]. Άλλα ευρήματα υποδηλώνουν ότι πώρωση έξω-αρθρικών καταγμάτων σε πλημμελή θέση οδηγεί σε σημαντικές εμβριομηχανικές διαταραχές με συνέπεια μετατραυματική οστεοαρθρίτιδα, καρπική αστάθεια και πόνο] [Miyake και συν. 1994, Taleisnik

και Watson 1984] Είναι γενικά αποδεκτό από κλινικές [**Knirk και Jupiter 1986, Catalano και συν. 1997, Mekhail και συν. 1996]** και εμβριομηχανικές [**Wagner και συν. 1996]** μελέτες ότι μετατόπιση τεμαχίων της αρθρικής επιφάνειας συμβάλλει στην ανώμαλη φόρτιση της άρθρωσης και την ταχεία ανάπτυξη δευτεροπαθών εκφυλιστικών αλλοιώσεων της πηχεοκαρπικής άρθρωσης. Υπάρχουν σημαντικές κλινικές ενδείξεις ότι ακόμα και μικρός βαθμός υπολειπόμενης μετατόπισης των ενδαρθρικών οστικών τεμαχίων σε ενδαρθρικά κατάγματα μπορεί να οδηγήσει σε σημαντικά χρόνια προβλήματα: οι Knirk και Jupiter [**Knirk και Jupiter 1986]** σε κλινική μελέτη τους σε νέους ενήλικες ασθενείς σε ενδαρθρικά κατάγματα ανέφεραν ότι μετατόπιση των ενδαρθρικών οστικών τεμαχίων (μετρούμενη ακτινολογικά) ίση ή μεγαλύτερη των 2mm έχει σαν αποτέλεσμα ανάπτυξη μετατραυματικής οστεοαρθρίτιδας, αν και άλλοι συγγραφείς [**Fernandez και Geissler 1991, Trumble και συν. 1994]** βρήκαν ότι ακόμα και ενδαρθρικές μετατοπίσεις ίσες με 1mm έχουν σαν αποτέλεσμα πόνο και δυσκαμψία της πηχεοκαρπικής. Σαν αποτέλεσμα των πιο πάνω είναι γενικά αποδεκτό σήμερα ότι όλα τα παρεκτοπισμένα ενδαρθρικά και τα εξω-αρθρικά κατάγματα με σημαντική παρεκτόπιση πρέπει να ανατάσσονται σε όσο το δυνατόν πιο ανατομική θέση.

Μέθοδοι ανάταξης

Οι χρησιμοποιούμενες μέθοδοι ανάταξης παρεκτοπισμένων καταγμάτων του περιφερικού άκρου της κερκίδας είναι η κλειστή ανάταξη, η 'ελάχιστα επεμβατική' χειρουργική ανάταξη και η ανοικτή ανάταξη.

Κλειστή ανάταξη. Στο συχνότερο ραχιαία παρεκτοπισμένο κάταγμα (κάταγμα Colles), ο μαλακός ιστός που υπόκειται σε ρήξη είναι το περίοστεο στην παλαμιαία επιφάνεια του κατάγματος, ενώ στην ραχιαία πλευρά του κατάγματος το περίοστεο και τα ινώδη έλυτρα των εκτεινόντων τενόντων παραμένουν άθικτα σχηματίζοντας ένα 'υπομόχλιο' ('hinge') μαλακών μορίων που αποτελεί το κλειδί για την κλειστή ανάταξη του **κατάγματος**[**Charnley 1999]** (**Εικ. 34, A**). Μετά την κλειστή ανάταξη του κατάγματος η θέση διατηρείται με ανάπτυξη διάτασης στο ραχιαίο υπομόχλιο μαλακών μορίων που συνδυάζεται με ανάπτυξη συμπίεσης στον παλαμιαίο φλοιό (**Εικ. 34, B**).



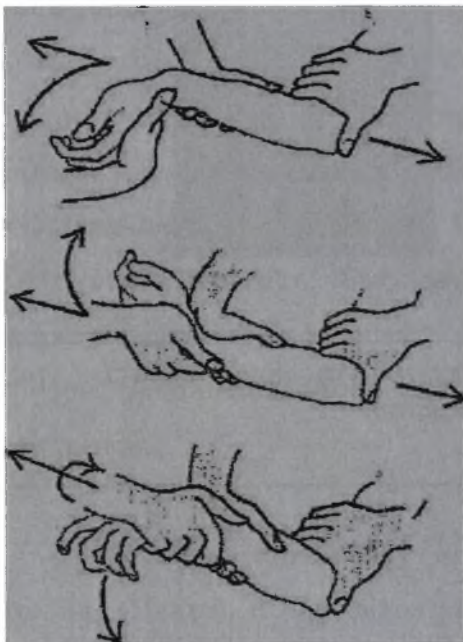
Εικ. 34. Α. Το 'υπομόχλιο' (hinge) από άθικτα μαλακά μέρη που συνυπάρχει με οστική συντριβή στο ραχιαίο φλοιό σε κατάγμα Colles. Β. Μετά την ανάταξη (μπλε βέλη) η θέση του κατάγματος συγκρατείται με διατήρηση του υπομοχλίου μαλακών μοριών υπό διάταση και του παλαμιαίου φλοιού υπό συμπίεση (κόκκινα βέλη)

Η τεχνική κλειστής ανάταξης των καταγμάτων του περιφερικού άκρου της κερκίδας με ραχιαία παρεκτόπιση έχει περιγράψει από τον Charaley και αποτελείται από τα παρακάτω βήματα [Charnley 1999] (η ανάταξη εκτελείται υπό γενική νάρκωση και πλήρη μυοχάλαση):

βήμα 1 - 'απεμπλοκή' (dissimpaction) του κατάγματος (Εικ. 35, Α)

βήμα 2 - ανάταξη του κατάγματος (Εικ. 35, Β)

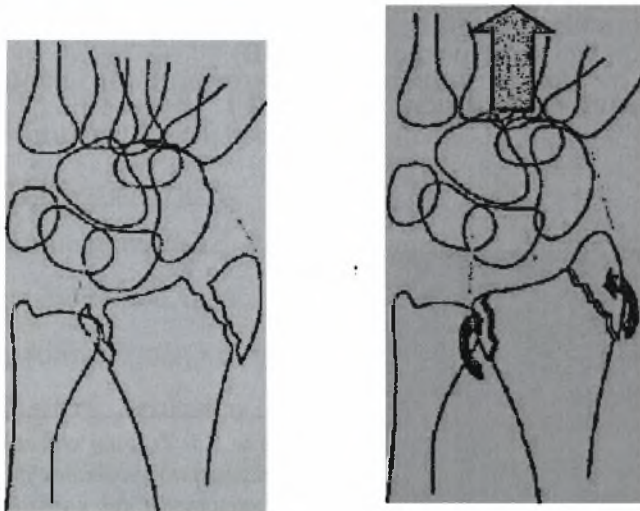
βήμα 3 - 'κλείδωμα' της ανάταξης (Εικ. 35, Γ)



Εικ. 35. Τεχνική κλειστής ανάταξης καταγμάτων της περιφερικής κερκίδας με ραχιαία παρεκτόπιση: Α. 'απεμπλοκή' του κατάγματος, Β. ανάταξη, Γ. 'κλείδωμα' της ανάταξης, (οπό: [Charnley 1999]).

Στις περιπτώσεις πιο πολύπλοκων καταγμάτων του περιφερικού άκρου της κερκίδας (συμπεριλαμβανομένων και ορισμένων ενδαρθρικών καταγμάτων)

μερική ή πλήρης κλειστή ανάταξη μπορεί να επιτευχθεί με χειρισμούς έλξης καθώς στα περισσότερα οστικά τεμάχια του κατάγματος υπάρχει πρόσφυση πηγεοκαρπικών συνδέσμων (περιγράφονται στο τμήμα Α2.2) και επομένως αξονική έλξη του περιφερικού άκρου θα οδηγήσει σε έλξη των οστικών τεμαχίων προς την ανατομική τους θέση (Εικ. 36). Η τεχνική αυτή ονομάζεται 'συνδεσμοταξία' ('ligamentotaxis'). Όπως είναι αναμενόμενο, η τεχνική αυτή (η οποία πάντα πρέπει να εκτελείται υπό άμεσο ακτινολογικό έλεγχο) δεν μπορεί να επιτύχει ανάταξη οστικών τεμαχίων στα οποία δεν υπάρχει πρόσφυση συνδέσμων (π.χ. κεντρικά ενδαρθρικά οστικά τεμάχια). Στις περιπτώσεις αυτές επιβάλλεται η εναλλακτική ή συμπληρωματική εφαρμογή τεχνικών 'ελάχιστα επεμβατικής', αρθροσκοπικής, ή ανοικτής χειρουργικής ανάταξης όπως αυτές περιγράφονται στη συνέχεια.



Εικ36. Η αρχή της τεχνικής της συνδεσμοταξίας για την κλειστή ανάταξη καταγμάτων

Μέθοδοι 'ελάχιστα επεμβατικής' χειρουργικής ανάταξης. Έρευνα κατά τις τελευταίες δεκαετίες έχει δείξει ότι η χειρουργική αντιμετώπιση των καταγμάτων της του περιφερικού άκρου της κερκίδας με αποκατάσταση και

επαρκή σταθεροποίηση της αρθρικής επιφάνειας προλαμβάνει την ανάπτυξη μετατραυματικής οστεοαρθρίτιδας της πηγεοκαρπικής άρθρωσης [Geissler και Fernandez 1991]. Ωστόσο, όσο αυξάνει ο έκταση της χειρουργικής επέμβασης τόσο αυξάνουν οι επιπλοκές: η 'ανοικτή' ανάταξη και εσωτερική οστεοσύνθεση συνοδεύεται από ποσοστό επιπλοκών έως 50% [Axelrod και McMurtry 1990]. Φαίνεται επομένως λογικό να επιλεγεί η ελάχιστη επεμβατική θεραπευτική μέθοδος συμβατή με επαρκή αποκατάσταση της ανατομίας του περιφερικού άκρου της κερκίδας, με ταυτόχρονη πρώιμη κινητοποίηση του άκρου ώστε να αποφευχθούν οι επιπλοκές της μετατραυματικής δυσκαμψίας και της αλγοδυστροφίας [Hutchinson 1995, Ruedi και συν. 1998].

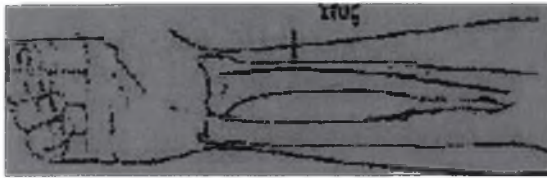
Οι σύγχρονες τεχνικές της 'ελάχιστη επεμβατικής' ή 'βιολογικής' οστεοσύνθεσης ελαχιστοποιούν τον βαθμό του χειρουργικού τραυματισμού, της βλάβης των μαλακών μορίων (μυών και περιοστέου) και κατά συνέπεια της αιματικής ροής στην περιοχή. Οι τεχνικές αυτές περιλαμβάνουν τη χρήση μεθόδων κλειστής ανάταξης (συνδεσμοταξία) σε συνδυασμό με χειρουργικές τεχνικές που ελαχιστοποιούν την έκταση του άμεσου χειρισμού των οστικών τεμαχίων και επιτυγχάνουν επαρκή προσέγγιση δια μέσου μίας όσο το δυνατόν πιο 'ατραυματικής' χειρουργικής τομής [Duncan και Weiland 2001, Swigart και Wolfe 2001] και οδηγούν σε βελτιωμένα αποτελέσματα και λιγότερες επιπλοκές από τα μαλακά μόρια [Swigart και Wolfe 2001]. Πιο πρόσφατα, έχει επίσης χρησιμοποιηθεί η αρθροσκόπηση της πηγεοκαρπικής ως μέθοδος υποβοηθούμενης ανάταξης [Gupta και συν. 2001, Duncan και Weiland 2001, Cooney και Berger 1993, Geissler και Freeland 1999, Wolfe και συν. 1995].

Ανοικτή ανάταξη. Στις περιπτώσεις που η ανάταξη του κατάγματος δεν επιτυγχάνεται με 'κλειστές' ή 'ελάχιστη επεμβατικές' χειρουργικές μεθόδους, χρησιμοποιούνται οι ακόλουθες κλασσικές 'ανοικτές' χειρουργικές προσπελάσεις:

- **Πρόσθια (παλαμιαία) προσπέλαση του περιφερικού άκρου της κερκίδας (Henry).** Η προσπέλαση αυτή έχει περιγραφεί από τον Henry [Henry 1970] (αρχική περιγραφή: 1948) και χρησιμοποιείται για οστεοσύνθεση καταγμάτων του περιφερικού άκρου της κερκίδας με τοποθέτηση πλακών οστεοσύνθεσης στην παλαμιαία επιφάνεια του περιφερικού άκρου της κερκίδας χρησιμοποιώντας το διάστημα μεταξύ του βραχιονοκερκιδικού και του κερκιδικού καμπτήρα του καρπού και τελευταία η χρήση κλειδούμενων

πλακών οστεοσύνθεσης.

(Εικ. 37).



Εικ. 37. Πρόσθια (παλαμιαία) προσπέλαση για την ανοικτή ανάταξη καταγμάτων της περιφερικής κερκίδας. Α. Τομή δέρματος. Β. Ανάπτυξη διαστήματος μεταξύ του βραχιονοκερκιδικού και του κερκιδικού καμπτήρα τον καρπού με προστασία της κερκιδικής αρτηρίας και του αισθητικού κλάδου του κερκιδικού νεύρου. Γ. Αποκάλυψη της περιφερικής κερκίδας με υποπεριστική ανύψωση του μακρού καμπτήρα του αντίχειρα και τον τετράγωνο πρηνιστή από την παλαμιαία επιφάνεια του οστού (από: *Crenshaw 1998*).

Ραχιαία προσπέλαση του περιφερικού άκρου της κερκίδας. Η προσπέλαση αυτή χρησιμοποιείται για οστεοσύνθεση καταγμάτων της περιφερικής κερκίδας με τοποθέτηση πλακών οστεοσύνθεσης στην ραχιαία επιφάνεια του περιφερικού άκρου της κερκίδας συνήθως χρησιμοποιώντας το διάστημα μεταξύ του τένοντα του μακρού εκτείνοντα τον αντίχειρα και των τενόντων του κοινού εκτείνοντα τους δακτύλους

Μέθοδοι σταθεροποίησης του κατάγματος

Οι χρησιμοποιούμενες μέθοδοι σταθεροποίησης των καταγμάτων του περιφερικού άκρου της κερκίδας είναι:

- ακινητοποίηση σε γύψινο νάρθηκα
- εξωτερική σκελετική συγκράτηση
- διαδερματική οστεοσύνθεση
- εσωτερική οστεοσύνθεση
- εφαρμογή στηρικτικών μοσχευμάτων
- και ο συνδυασμός αυτών: εξωτερική και διαδερμική με ή χωρίς οστικά μοσχεύματα με ή χωρίς χρήση αρθροσκόπησης

Ακινητοποίηση σε γύψινο νάρθηκα. Η κλειστή ανάταξη και η ακινητοποίηση σε γύψινο νάρθηκα είναι ακόμα η βασική μέθοδος αντιμετώπισης για τα μη-παρεκτοπισμένα και τα 'σταθερά' (χωρίς εκτεταμένη μεταφυσιακή συντριβή, ελάχιστη ή καθόλου απώλεια κερκιδικού μήκους και μικρού βαθμού μετατόπιση ή γωνίωση) κατάγματα του περιφερικού άκρου της κερκίδας και συνήθως εξωαρθρικά κατάγματα. Οι βασικές αρχές της ακινητοποίησης σε γύψινο νάρθηκα [Charnley 1999] περιλαμβάνουν επαρκή προστασία σε περιοχές αυξημένης πίεσης του δέρματος, αποφυγή ακραίων θέσεων ακινητοποίησης της πηχεοκαρπικής και ελεύθερες μετακαρπο-φαλαγγικές αρθρώσεις χωρίς ακινητοποίηση σε ακραίες θέσεις κάμψης και ωλένιας απόκλισης ή υπερβολική διάταση των αρθρώσεων λόγω αξονικής έλξης [Combalia 1995].

Με δεδομένες τις παρενέργειες που προκαλεί η παρατεταμένη ακινητοποίηση της πηχεοκαρπικής άρθρωσης στον αρθρικό χόνδρο και τα μαλακά μόρια καθώς και των πλεονεκτημάτων της πρώιμης κινητοποίησης [Dias και συν. 1987] η εφαρμοζόμενη μέθοδος σταθεροποίησης του κατάγματος πρέπει να επιτυγχάνει μία ισορροπία μεταξύ διατήρησης της διακαταγματικής σταθερότητας και πρώιμης κινητοποίησης. Οι πιο πάνω συνθήκες δεν είναι δυνατόν να επιτευχθούν πάντα με την κλασική μέθοδο της ακινητοποίησης σε γύψινο νάρθηκα, ιδίως στις περιπτώσεις 'ασταθών' καταγμάτων του περιφερικού άκρου της κερκίδας. Προς αυτή την κατεύθυνση έχουν εφαρμοστεί μεγάλο

διαφορετικές τεχνικές και υλικά οστεοσύνθεσης που ποικίλουν από απλά έως πολύ σύνθετα και μπορούν να ταξινομηθούν στις πιο κάτω κατηγορίες:

Εξωτερική οστεοσύνθεση. Η μέθοδος της εξωτερικής σκελετικής συγκράτησης (που συχνά αναφέρεται λανθασμένα ως 'εξωτερική οστεοσύνθεση') θεωρείται η ιδανική μέθοδος για την εξουδετέρωση των σημαντικών διακαταγματικών δυνάμεων που αναπτύσσονται από τους μύς του αντιβραχίου και τείνουν να παρεκτοπίσουν τα συντριπτικά κατάγματα του περιφερικού άκρου της κερκίδας σε βράχυνση [Seitz 1993, Graff και Jupiter 1994, Simpson και συν. 1994, Pennig και Gausepohl 1996, Rikli και συν. 1998, Weiland 1999]. Η πρώιμη πρακτική της εφαρμογής της εξωτερικής σκελετικής συγκράτησης βασιζόταν σε ακραίο βαθμό αξονικής έλξης, τοποθέτηση του καρπού σε ακραία κάμψη και ωλένια απόκλιση και μακρά περίοδο ακινητοποίησης με αποτέλεσμα να παρατηρούνται επιπλοκές όπως δυσκαμψία, ατροφία των μυών και αλγοδυστροφία [Combalia 1995] που αργότερα ελαχιστοποιήθηκαν [Agee 1993]. Επίσης με την εφαρμογή της 'πολυ-επίπεδης συνδεσμοταξίας' επιτρέπεται η τοποθέτηση της πηγεοκαρπικής στην φυσιολογική θέση της ελαφράς έκτασης αντί σε πλήρη κάμψη [Agee 1993, Agee και συν. 1994]. Η υπερ-διάταση της πηγεοκαρπικής [Combalia 1995] εκτιμάται ακτινολογικά από το διάστημα μεταξύ του κεφαλωτού και του μνηοειδούς του καρπού: διάστημα κεφαλωτού-μνηοειδούς μεγαλύτερο από 2 mm υποδηλώνει την παρουσία υπερβολικής αξονικής έλξης και θα πρέπει να διορθώνεται. Με τα σημερινά δεδομένα η εξωτερική οστεοσύνθεση συγκράτηση θα πρέπει να αφαιρείται μετά από 5 έως 6 εβδομάδες και να ακολουθείται από κινησιοθεραπεία. Η μέθοδος αυτή λόγω της εφαρμογής της πολυεπίπεδης συνδεσμοταξίας επιλέχθηκε και χρησιμοποιήθηκε στην παρούσα μελέτη (ειδικό μέρος) για τον έλεγχο των ενδοαρθρικών καταγμάτων της πηγεοκαρπικής και μικτών (συνδεσμικών) κακώσεων του καρπού.

Διαδερματική οστεοσύνθεση. Η διαδερματική οστεοσύνθεση με βελόνες [De Palma 1952] και θεωρείται εξαιρετικά αποτελεσματική μέθοδος για την αντιμετώπιση παρεκτοπισμένων, ασταθών (ενδαρθρικών ή εξω-αρθρικών) καταγμάτων του περιφερικού άκρου της κερκίδας σε συνδυασμό με ακινητοποίηση σε γύψινο νάρθηκα ή συμπληρωματικά με μεθόδους εξωτερικής σκελετικής συγκράτησης

Ωστόσο, η διαδερματική οστεοσύνθεση δεν θεωρείται η ιδανική χειρουργική μέθοδος επί παρουσίας πολύ σοβαρής συντριβής του κατάγματος ή σε περιπτώσεις βαριάς οστεοπόρωσης Έχουν περιγραφεί αρκετές τεχνικές

διαδερμικής οστεοσύνθεσης, ανάλογα με τον τύπο και τη μορφολογία του κατάγματος. Βελόνες Kirschner διαμέτρου 1,1 έως 1,6 mm μπορούν να εισαχθούν (υπό άμεσο ακτινοσκοπικό έλεγχο) διά μέσου της στυλοειδούς απόφυσης της κερκίδας [Gupta και συν. 1999], ή διά μέσου της εστίας του κατάγματος ώστε να 'ενσφηνώσουν' το περιφερικό οστικό τεμάχιο και να εμποδίσουν νέα παρεκτόπιση ('ενδο-εστιακή' (intrafocal) τεχνική κατά Karandji [Trumble και συν. 1998]). Βελόνες Kirschner μπορούν ακόμα να εισαχθούν δια μέσου της περιφερικής κερκίδο-ωλενικής άρθρωσης για σταθεροποίηση αστάθειας της άρθρωσης αυτής. Μια άλλη τεχνική ήταν η λεγόμενη 'διπολική' ('bipolar') οστεοσύνθεση κατά την οποία βελόνες τοποθετούνταν εκατέρωθεν της εστίας του κατάγματος και η ανάταξη επιτυγχανόταν και στη συνέχεια διατηρείτο με ενσωμάτωση των βελόνων στον γύψινο νάρθηκα. Ωστόσο, η τελευταία αυτή μέθοδος συνοδεύοταν από υψηλή συχνότητα επιπλοκών (21% χαλάρωση των βελόνων, 20% επιπολής λοίμωξη της εστίας των βελόνων, 9% οστεομυελίτιδα και 9% ιατρογενές κάταγμα του μετακαρπίου ή της ωλένης, σε μελέτη 80 περιπτώσεων [Chapman και συν. 1982]) και συνεπώς δεν χρησιμοποιείται ευρέως πλέον. Οι βελόνες Kirschner δεν προκαλούν διακαταγματική συμπίεση αλλά 'ναρθηκοποιούν' εσωτερικά το οστό για όσο διάστημα διαρκεί η πόρωση του κατάγματος. Γενικά, η πόρωση του κατάγματος είναι συνήθως επαρκώς προχωρημένη σε τρεις έως τέσσερις εβδομάδες οπότε οι βελόνες Kirschner μπορούν να αφαιρεθούν. Απώλεια της ανάταξης του κατάγματος μπορεί να συμβεί όταν οι βελόνες Kirschner αφαιρούνται πρόωρα, κάτι το οποίο μπορεί να οδηγήσει σε καθυστερημένη πόρωση και ψευδάρθρωση. Η πιθανότητα για ανάπτυξη των παραπάνω επιπλοκών αυξάνεται στα συντριπτικά κατάγματα και μπορεί να μειωθεί με χρήση υλικών εσωτερικής οστεοσύνθεσης ή με διατήρηση των βελόνων για μεγαλύτερο χρονικό διάστημα. Οι βελόνες Kirschner είναι οικονομικές και είναι εύκολα διαθέσιμες. Απαιτούν ελάχιστα συμπληρωματικά εργαλεία, μπορούν να εισαχθούν με απλά εργαλεία και δημιουργούν πολύ μικρό επιπλέον τραύμα στα μαλακά μόρια

Εσωτερική οστεοσύνθεση. Η σύγχρονες τεχνικές εσωτερικής οστεοσύνθεσης χρησιμοποιούνται συχνά στην αντιμετώπιση των καταγμάτων του περιφερικού άκρου της κερκίδας, τόσο με τη χρήση ελάχιστα επεμβατικών τεχνικών όσο και με κλασσικές ανοικτές προσπελάσεις της μεταφυσιακής και αρθρικής επιφάνειας. Σήμερα είναι διαθέσιμα υλικά όπως 'χαμηλού προφίλ' πλάκες οστεοσύνθεσης με αυτό-ασφαλιζόμενες μίνι-βίδες για ανοικτή ανάταξη

και εσωτερική οστεοσύνθεση μέσω της ραχιαίας προσπέλασης, εσωτερική οστεοσύνθεση ενδαρθρικών καταγμάτων με μικρά οστικά τεμάχια, καθώς και κατάγματα με ραχιαία ή παλαμιαία μεταφυσιακή συντριβή [Hastings και Leibovic 1993, Catalano και συν. 1997, Hove και συν. 1997, Duncan και Weiland 2001]. Παραδοσιακά, επιπλοκές από τα μαλακά μόρια όπως ερεθισμός και ρήξη των εκτεινόντων τενόντων, έχουν αποδοθεί στη χρήση υλικών οστεοσύνθεσης τοποθετημένων στην ραχιαία επιφάνεια της κερκίδας [Hove 1994]). Όταν χρησιμοποιείται η ραχιαία προσπέλαση απαιτείται η μεταφορά του τένοντα του μακρού εκτείνοντα τον αντίχειρα ώστε να ελαττωθεί ο ερεθισμός και η δημιουργία συμφύσεων από τα υλικά οστεοσύνθεσης και να αποφευχθεί η δυσκαμψία και η μετέπειτα ρήξη του τένοντα [Duncan και Weiland 2001].

Εφαρμογή στηρικτικών μόσχευμάτων. Έχει υποστηριχτεί ότι όταν υπάρχει ενσφήνωση ολόκληρης ή τμήματος της αρθρικής επιφάνειας με κατάσπαση μεγαλύτερη από 5 mm τότε το 'οστικό κενό' που προκύπτει μετά την ανύψωση του ενσφηνωμένου τμήματος θα πρέπει να γεμίζεται με οστικό μόσχευμα σπογγώδους οστού (αυτομόσχευμα λαγόνιας ακρολοφίας, αλλομόσχευμα ή συνθετικό οστικό μόσχευμα) [Duncan και Weiland 2001, Swigart και Wolfe 2001]. Πολύ συχνά, τόσο τα ενδαρθρικά όσο και τα εξωαρθρικά κατάγματα του περιφερικού άκρου της κερκίδας συνοδεύονται από σημαντικό βαθμού συντριβή του μεταφυσιακού φλοιώδους οστού και 'συμπύεση' του μεταφυσιακού σπογγώδους οστού. Όπως έχει δειχθεί από εργαστηριακές και κλινικές μελέτες, τα **οστικά αυτομόσχευματα** παρέχουν (ανάλογα με τον τύπο και τη χρήση τους) μηχανική υποστήριξη των αρθρικών οστικών τεμαχίων με επιτάχυνση της οστικής πάρωση παρέχοντας οστεοεπαγωγικό (osteoinductive) [Trippel και συν. 1996] και οστεομεταγωγικό (osteoinductive) [Hollinger και συν. 1996] δυναμικό στο μερικώς νεκρωθέν περι-καταγματικό οστό. Αν και λεπτομερή στοιχεία λείπουν, τα μέχρι τώρα διαθέσιμα στοιχεία και η κλινική εμπειρία δείχνουν ότι η χρήση **οστικών υποκατάστατων** μπορεί να οδηγήσει σε βελτίωση των κλινικών αποτελεσμάτων [Ladd και Pliam 2001, Wolfe και συν. 1999]. Πιο πρόσφατα, έχουν αναπτυχθεί τοπικά ενέσιμα οστικά υποκατάστατα (με χημικά, κρυσταλλικά και δομικά χαρακτηριστικά παρόμοια με το οστό) για να γεμίζονται οστικά κενά και να διατηρείται η μηχανική σταθερότητα της ανάταξης. Οι Sanchez-Sotela και Munuera [Sanchez-Sotela και Munuera 1999] παρουσίασαν τα αποτελέσματα μιας προοπτικής τυχαιοποιημένης κλινικής μελέτης που συνέκρινε 35 ασθενείς που αντιμετωπίστηκαν με οστικό υποκατάστατο μετά από κλειστή ανάταξη και ακινητοποίηση σε γύψινο

νάρθηκα με 34 ασθενείς που αντιμετωπίστηκαν με κλειστή ανάταξη και ακινητοποίηση σε γύψινο νάρθηκα: η αποκατάσταση της λειτουργίας ήταν ταχύτερη και η απώλεια ανάταξης λιγότερο συχνή στην ομάδα με το οστικό υποκατάστατο. Οι Korylon και συν. [Korylon και συν. 1999] συνέκριναν το ίδιο οστικό υποκατάστατο με εξωτερική σκελετική συγκράτηση σε 40 ασθενείς σε συντριπτικά κατάγματα του περιφερικού άκρου της κερκίδας. Ενώ δεν παρατηρήθηκαν διαφορές στις παραμέτρους λειτουργίας στην επανεξέταση μετά από 3 μήνες, η ομάδα με το οστικό υποκατάστατο παρουσίασε μεγαλύτερη δύναμη δραγμού, έκταση της πηχεοκαρπικής και υπτιασμό του αντιβραχίου κατά την επανεξέταση μετά από 7 εβδομάδες.

A2.7. Κλειστή ανάταξη και διαδερμική οστεοσύνθεση με βελόνες Kirschner ασταθών καταγμάτων τον περιφερικού άκρου της κερκίδας: τεχνικές και αποτελέσματα κλινικών μελετών

Υπάρχουν δύο βασικές τεχνικές κλειστής ανάταξης και διαδερμικής οστεοσύνθεσης καταγμάτων περιφερικής κερκίδας με βελόνες Kirschner. Πρώτον, η **δια-στυλοειδής (trans-styloid)** διαδερμική οστεοσύνθεση η οποία βασίζεται στην κλειστή ανάταξη του κατάγματος σε όσο το δυνατόν πιο ανατομική θέση με τη βοήθεια της 'συνδεσμοταξίας' και την διαδερμική εισαγωγή (συνήθως από δύο έως τεσσάρων) βελονών Kirschner από εύκολα ψηλαφούμενες υποδόριες οστικές προεξοχές όπως η στυλοειδής απόφυση της κερκίδας αλλά και η ραχιαία-έσω 'γωνία' του περιφερικού άκρου της κερκίδας διά μέσου της γραμμής του κατάγματος στον μεταφυσιακό οστικό φλοιό. Δεύτερον, η **ενδο-εστιακή (intra-focal)** τεχνική του **Kapandji** (και τροποποιήσεις της) η οποία βασίζεται στην κλειστή ανάταξη του κατάγματος και την διαδερμική εισαγωγή βελονών Kirschner μέσω της εστίας του κατάγματος στον μεταφυσιακό οστικό φλοιό ετσι ώστε να επιτυγχάνεται 'ενσφήνωση' του περιφερικού οστικού τεμαχίου.

Ανασκόπηση της βιβλιογραφίας των τελευταίων ετών (συμπεριλαμβανομένων και προοπτικών τυχαιοποιημένων κλινικών μελετών [Gupta και συν. 1999]) δείχνει ότι η κλειστή ανάταξη και διαδερμική οστεοσύνθεση με βελόνες Kirschner δίνει ανώτερα κλινικά και ακτινολογικά

αποτελέσματα σε σύγκριση με την μέθοδο της κλειστής ανάταξης και ακινητοποίησης σε γύψινο νάρθηκα [Rosenthal και Chung 2002, Rodriguez-Merchan 1997]. Έχει επίσης δειχθεί ότι η διαδερμική οστεοσύνθεση με βελόνες Kirschner δίνει αποτελέσματα ακτινολογικά και κλινικά συγκρίσιμα με την εξωτερική σκελετική συγκράτηση των καταγμάτων της πηγεοκαρπικής [Ludvigsen και συν. 1997].

Σχετικά με την μηχανική σταθερότητα των τεχνικών διαδερμικής οστεοσύνθεσης τα κλινικά αποτελέσματα της προοπτικής τυχαιοποιημένης μελέτης των Allain και συν. [Allain και συν. 1999] με δια-στυλοειδή διαδερμική οστεοσύνθεση σε 60 ασθενείς έδειξαν ότι οστεοσύνθεση με δύο βελόνες Kirschner είναι σταθερή στο βαθμό που επιπρόσθετη ακινητοποίηση με γύψινο νάρθηκα δεν είναι απαραίτητη. Τα αποτελέσματα της αναδρομικής μελέτης των Trumble και συν. σε 61 ασθενείς [Trumble και συν. 1998] έδειξαν ότι η τεχνική Karandji είναι επίσης σταθερή μέθοδος οστεοσύνθεσης σε περιπτώσεις καταγμάτων με βαθμό μεταφυσιακής συντριβής λιγότερο από 50% αλλά συνιστάται επιπρόσθετη μηχανική υποστήριξη με εξωτερική οστεοσύνθεση σε περιπτώσεις με μεγαλύτερου βαθμού μεταφυσιακής συντριβής. Προοπτική συγκριτική μελέτη των δύο βασικών τεχνικών διαδερμικής οστεοσύνθεσης σε 96 ασθενείς [Leiioble και συν. 1995] έδειξε βαθμό απώλειας της ανάταξης του κατάγματος και αύξηση της κερκιδικής βράχυνσης με την τεχνική Karandji αν και τα αψότερα κλινικά αποτελέσματα ήταν όμοια στις δύο τεχνικές. Γενικά, τα αποτελέσματα της αντιμετώπισης ασταθών καταγμάτων του περιφερικού άκρου της κερκίδας με κλειστή ανάταξη και διαδερμική οστεοσύνθεση με βελόνες Kirschner αναφέρονται άριστα ή καλά σε ποσοστό 62,5% έως 93%, μέτρια σε ποσοστό 5% έως 37,5% και πτωχά σε ποσοστό 2 έως 5% [Habernek και συν. 1994, Benoist και Freeland 1995, Fritz και συν. 1999, Hede και συν. 2000]. Οι επιπλοκές της οστεοσύνθεσης καταγμάτων του περιφερικού άκρου της κερκίδας είναι της τάξεως του 7% έως 9% με πιο συχνές την απώλεια ανάταξης του κατάγματος και την ανάπτυξη παραισθησίας στην περιοχή κατανομής του επιπολής κερκιδικού νεύρου σαν αποτέλεσμα εισαγωγής των βελονών Kirschner [Mah και Atkinson 1992, Fritz και συν. 1999, Hede και συν. 2000].

Η αντιμετώπιση με εξωτερική και βελόνες περιγράφεται αναλυτικά στο ειδικό μέρος στα υλικά και μέθοδοι

A2.8. Τελικό κλινικό αποτέλεσμα αντιμετώπισης καταγμάτων του περιφερικού άκρου της κερκίδας: υποκειμενικά συμπτώματα, επιπλοκές και προγνωστικοί παράγοντες

Υποκειμενικά συμπτώματα

Μεγάλο ποσοστό των ασθενών με κατάγματα Colles, εμφανίζονται να υποφέρουν από υποκειμενικά συμπτώματα παρά το γεγονός ότι έχει επιτευχθεί σχετικά καλή αποκατάσταση της λειτουργίας. Οι Bacorn και Kurtzke [Bacorn και Kurtzke 1953] επανεξέτασαν αναδρομικά 2.132 κατάγματα από τα αρχεία του Workmens Compensation Board της Πολιτείας της Νέας Υόρκης (Η.Π.Α.) και διαπίστωσαν ότι μόνον 62 ασθενείς (ποσοστό 2,9%) δεν είχε αντικειμενικά συμπτώματα. Ελαφρά συμπτώματα είχαν αναφερθεί σε 344 ασθενείς (52%), μέτρια συμπτώματα σε 84 ασθενείς (ποσοστό 13%) σοβαρά συμπτώματα σε 34 ασθενείς (ποσοστό 5,2%) και πολύ σοβαρά συμπτώματα σε 8 ασθενείς (ποσοστό 1,2%). Ο Frykman [Frykman 1967] ανέφερε ότι αν και ποσοστό 52,3% επί συνόλου 430 ασθενών είχαν συμπτώματα, εντούτοις το 28% είχε πολύ ελαφρά συμπτώματα.. Παρόμοια, ο Lidstrom [Lidstrom 1959] διαπίστωσε ότι ποσοστό 45,8% επί συνόλου 515 ασθενών είχαν υποκειμενικά συμπτώματα εντούτοις το 25,8% είχαν πολύ ελαφρά συμπτώματα. Συμπερασματικά , υποκειμενικά συμπτώματα έχουν αναφερθεί σε ποσοστά από 46-97% των ασθενών μετά από κάταγμα Colles. Ο συνολικός αριθμός των εμφανιζομένων υποκειμενικών συμπτωμάτων θα ήταν 80,5% αν δεν συμπεριλαμβάνονταν και τα αποτελέσματα των Bacorn και Kurtzke [Bacorn και Kurtzke 1953], που κατεβάζουν το ποσοστό σε 58%. Οι μεγάλοι αριθμοί τους πιθανώς να σχετίζονται με το γεγονός ότι οι περιπτώσεις τους προέρχονται από το Workmens Compensation Board. Οι Bacorn και Kurtzke υποστηρίζουν ότι η μέση αναπηρία συνεπεία ενός τέτοιου κατάγματος ήταν 24% απώλεια της λειτουργίας του χεριού ενώ οι Green και Gay [Green και Gay 1956] εκτίμησαν την μέση αναπηρία σε

17,7% σε σύνολο 75 καταγμάτων.

Ο πόνος ποικίλης αιτιολογίας είναι ένα κοινό χρόνιο σύμπτωμα μετά από κατάγματα του περιφερικού άκρου της κερκίδας. Στις κλασσικές σειρές της βιβλιογραφίας, από 56 νεαρούς ενήλικες ασθενείς στην μελέτη των Eelma και McElfresh [**Eelma και McElfresh 1983**], 75% είχαν υποκειμενικά συμπτώματα πόνου ενώ στην σειρά του Smaill [**Smaill 1965**] μόλις το 34%. **Αίσθηση αδυναμίας ή κόπωσης** ('fatiguability') του καρπού και χεριού σε βαριές χειρονακτικές δραστηριότητες, παρατηρήθηκε σε ποσοστό 2,3% από 430 περιπτώσεις του Frykman [**Frykman 1967**] και 6,6% από 515 περιπτώσεις από τις σειρές του Lidstrom [**Lidstrom 1959**]. Ένα άλλο συχνά αναφερόμενο σύμπτωμα μετά από κάταγμα περιφερικού άκρου της κερκίδας είναι η απώλεια της δύναμης δραγμού. Ποσοστό 18-35% των ασθενών παρουσίασαν υποκειμενική αίσθηση αδυναμίας, εντούτοις αντικειμενικά η συχνότητα ήταν χαμηλότερη. Οι Eelma και McElfresh [**Eelma και McElfresh 1983**] παρουσίασαν μεγαλύτερη συχνότητα υποκειμενικής αδυναμίας (64,2%), αυτό όμως φαίνεται ότι οφείλεται στο γεγονός ότι αυτή παρατηρήθηκε σε νεαρότερα άτομα που συνήθως είναι και πιο απαιτητικά από τους πιο ηλικιωμένους ασθενείς. Παρ' όλα αυτά μόνο το 8.9% των ασθενών αυτών είχε αντικειμενικά αποδεδειγμένη αδυναμία. Η μέση απώλεια της δύναμης δραγμού μετά από κάταγμα του περιφερικού άκρου της κερκίδας κυμαίνεται από 15,1% [**Jenkins και Mintowt-Czyz 1988, Fernandez και Geissler 1991**] έως 31% [**Kaukonen και συν. 1988**] της φυσιολογικής τιμής. Οι Lagerstrom και συν. [**Lagerstrom και συν. 1999**] κατέγραψαν αποκατάσταση της ισομετρικής δύναμης δραγμού σε περίοδο 2 ετών σε 33 ασθενείς με παρεκτοπισμένο κάταγμα του περιφερικού άκρου της κερκίδας που περιλαμβάνει και την άπω κερκιδω-ωλενική άρθρωση. Διαπίστωσαν ότι η αποκατάσταση της δύναμης δραγμού συμβαίνει μέχρι ένα χρόνο μετά το κάταγμα. Η τελική **αισθητική εμφάνιση** βρέθηκε φυσιολογική σε ποσοστά που κυμαίνονται από 36% [**Camelot και συν. 1999**] έως 60% [**Lidstrom 1959**]. Τα ποσοστά παρατεινόμενης παραμόρφωσης ποικίλουν, με 'προεξέχουσα κεφαλή της ωλένης' στο 7.9% [**Frykman 1967**] έως 46,3% [**Smaill 1965**] των καταγμάτων, 'κερκιδική απόκλιση' στο 18,3% [**Frykman 1967**] έως 37,9% [**Lidstrom 1959**] και παραμόρφωση 'δίκην πηρουνίου' ('dinner fork deformity') στο 5.6% [**Lidstrom 1959**] έως 10,9% [**Frykman 1967**] των περιπτώσεων. Έχει παρατηρηθεί ότι συχνά είναι εύκολο να παραβλέψει κανείς την σημασία του καλού αισθητικού αποτελέσματος, ιδίως σε

Επιπλοκές

Τραυματισμοί νεύρων. Το ποσοστό της παγίδευσης ή κάκωσης του μέσου νεύρου στην μεγαλύτερη σειρά που έχει παρουσιαστεί μέχρι σήμερα κυμαίνεται μεταξύ 0,2% [Bacon και Kurtske 1953] και 17,4% [Stewart και συν. 1985β]. Το συνολικό ποσοστό στην μεγαλύτερη σειρά ήταν 2,9%. Στην πλειοψηφία των περιπτώσεων η παγίδευση ή κάκωση του μέσου νεύρου διαπιστώθηκε αμέσως μετά το κάταγμα. Στις περιπτώσεις αυτές όπου επείγουσα χειρουργική αποσυμπίεση είναι απαραίτητη [Duncan και Weiland 2001, Paley και McMurtry 1987] αν και δεν υπάρχουν ενδείξεις οπ υπάρχει όφελος από 'προφυλακτική' χειρουργική αποσυμπίεση του μέσου νεύρου σε παρεκτοπισμένα κατάγματα του περιφερικού άκρου της κερκίδας [Odumaia και συν. 2001]. Ωστόσο, τα συμπτώματα πίεσης του μέσου νεύρου είναι πιθανό να εμφανιστούν καθυστερημένα: σχεδόν στο 25% των περιπτώσεων που περιγράφηκαν από τους Stewart και συν. [Stewart και συν. 1985β], τα συμπτώματα εμφανίστηκαν μετά από 3 μήνες. Παρατήρησαν ότι οι περιπτώσεις ευερεθιστότητας του μέσου νεύρου εμφανίστηκαν στους ασθενείς μεγαλύτερης ηλικίας και σε όσους είχαν μεγαλύτερη υπολειπόμενη ραχιαία γωνίωση (κατά μέσο όρο 12.6 μοίρες σε ασθενείς με συμπτώματα, και 7 μοίρες στους ασθενείς χωρίς συμπτώματα). Ο Frykman [Frykman 1967] διαπίστωσε ότι και οι 10 περιπτώσεις συμπίεσης του μέσου νεύρου στις σειρές του συνδέονταν με ενδαρθρικά κατάγματα. Σε μελέτη του Melone [Melone 1984] δέκα από τα 70 κατάγματα τύπου JT (14%) παρουσίασαν πίεση του μέσου νεύρου, ενώ και στις τρεις περιπτώσεις καταγμάτων τύπου III υπήρχε κάκωση του μέσου νεύρου που αντιμετωπίστηκε με χειρουργική αφαίρεση της οστικής παρασχίδας. Στο κάταγμα τύπου IV, με ευρεία παρεκτόπιση των οστικών τεμαχίων 13 από 15 ασθενείς (87%) παρουσίασαν πίεση του μέσου νεύρου [Melone 1986]. Η πλειοψηφία των περιπτώσεων κάκωσης του μέσου νεύρου υποχώρησε με συντηρητική αντιμετώπιση. Σε λίγες περιπτώσεις χρειάστηκε αποσυμπίεση του καρπιαίου σωλήνα και τα αποτελέσματα ήταν ασυνήθιστα καλά αν και ο Lewis [Lewis 1978] υπέδειξε ότι το νεύρο μπορεί να παγιδευτεί από ίνωση (fibrosis) απότοκο οργανωμένου αιματώματος κάτω από την εν τω βάθει περιτονία στο ύψος του

κατάγματος μακριά από τον καρπιαίο σωλήνα. Συμπύση του ωλένιου νεύρου είναι λιγότερο συχνή με συνολική συχνότητα 0.8%.

Ρήξεις τενόντων. Η συχνότητα ρήξης του τένοντα του μακρού εκτείνοντα τον αντίχειρα μετά από κάταγμα τύπου Colles είναι χαμηλή (0.5%) [Stewart και συν. 1985β], 0,7% [Frykman 1967] και 1% [Mason 1953]. Οι Engkvist και Lundborg [Engkvist και Lundborg 1979] διαπίστωσαν ότι 39 από τους 54 ασθενείς που παρουσίασαν (72%), είχαν συμβεί σε अपαρεκτόπιστα κατάγματα, ενώ οι Hirasawa και συν. [Hirasawa και συν. 1990] ανέφεραν μόνον 11 απαρεκτόπιστα κατάγματα σε 14 ασθενείς (64%) με ρήξη του τένοντα του μακρού εκτείνοντα τον αντίχειρα. Σειρές από την Σουηδία έδειξαν ότι σε 34 από τους 52 ασθενείς (65%) παρουσίασθηκε ρήξη μέσα σε 8 εβδομάδες όπως και σε 13 από 14 (93%) στις σειρές του Hirasawa Ιαπωνία. Σπάνια μπορεί να συμβεί ρήξη κοινών εκτεινόντων των δακτύλων σαν καθυστερημένη επιπλοκή κατάγματος τύπου Colles [Sadr 1984]. Οι Hirasawa και συν. [Hirasawa και συν. 1990] έκαναν μικρό αγγειακές μελέτες σε πέντε πτώματα και έδειξαν ένα τμήμα μήκους περίπου 5χιλιοστών του τένοντα του μακρού εκτείνοντα τον αντίχειρα με κακή αιμάτωση, που μπορεί να είναι η αιτία της αυτόματης (καθυστερημένης) ρήξης αυτού του τένοντα. Οι καμπήρες τένοντες σπανίως επηρεάζονται από τα κατάγματα Colles. Οι Stuart και Beckenbaugh [Stuart και Beckenbaugh 1987] ανέφεραν παγίδευση των εν τω βάθει καμπήρων του μέσου και παράμεσου δακτύλου από παρεκτοπισμένο συντριπτικό κάταγμα Colles και ο Melone αναφέρει ρήξη του μακρού καμπήρα του αντίχειρα [Melone 1984] και του δείκτη [Melone 1986]. Οι Takami και συν. [Takami και συν. 1997] έχουν αναφέρει ρήξη καμπήρα τένοντα 30 χρόνια μετά από το αρχικό κάταγμα

Συνοδές κακώσεις μαλακών μορίων. Το συγκεκριμένο θέμα θα μας απασχολήσει στο ειδικό μέρος, στην μελέτη που εκπονήσαμε για να αξιολογήσουμε, ταξινομήσουμε και αντιμετωπίσουμε τις συνδεσμικές κακώσεις.

Αλγοδυστροφία και δυσκαμψία δακτύλων. Στην αρχική μελέτη [Atkins και συν. 1989] παρατηρήθηκε ένας αριθμός χαρακτηριστικών συμπτωμάτων όπως: πόνος, ευαισθησία, οίδημα και δυσκαμψία του χεριού ή των δακτύλων και δυσχρωματισμός και δυστροφικές αλλοιώσεις του δέρματος. Με βάση στοιχεία που συνέλεξαν οι ανωτέρω συγγραφείς με τη χρήση ερωτηματολογίου κατέγραψαν ότι σε 9 εβδομάδες μετά το κάταγμα 27 από τους 109 ασθενείς (25%), παρουσίασαν συμπτώματα αλγοδυστροφίας. Σε κανέναν ασθενή δεν εμφανίστηκε η ανωμαλία μετά την παρέλευση του διαστήματος των 9

εβδομάδων. Από τους 19 ασθενείς που επανήλθαν για παρακολούθηση σε 6 μήνες, οι 12, δηλαδή ποσοστό 62%, παρουσίαζε ακόμα κάποιες ανωμαλίες που είχαν 'παραμείνει. Οι ίδιοι συγγραφείς [Atkins και συν. 1990], χρησιμοποιώντας πιο ευαίσθητες τεχνικές σε μεταγενέστερη μελέτη ανέφεραν ότι 24 από 60 ασθενείς (37%), είχαν σημεία αλγοδυστροφίας στις 9 εβδομάδες μετά το τραύμα. Παρόμοια συχνότητα αλγοδυστροφίας αναφέρθηκε σε προοπτική μελέτη σε 100 ασθενείς μετά από κάταγμα του περιφερικού άκρου της κερκίδας όπου διαγνώστηκε αλγοδυστροφία στο 26% των περιπτώσεων [LauJan και συν. 1997]. Οι Field και Atkins [Field και Atkins 1997] μελέτησαν 100 ασθενείς και ανέφεραν ότι οι φυσιολογικές ή μη τιμές αλγησιμετρίας (dolorimetry) και το εύρος κίνησης μία εβδομάδα μετά τον τραυματισμό έχουν προγνωστική ισχύ: φυσιολογικό εύρος κίνησης 1 εβδομάδα μετά τον τραυματισμό συνοδεύεται από 4% πιθανότητα εμφάνισης του συνδρόμου ενώ σε φυσιολογική τιμή αλγησιμετρίας η πιθανότητα είναι μόλις 3%. Ο Zyluk [Zylik 1998] μελέτησε την φυσική εξέλιξη της μετατραυματικής αλγοδυστροφίας του χεριού σε 27 ασθενείς: μόνο ένας ασθενής παρουσίασε σημαντικά συμπτώματα ώστε να διαγνωστεί ελαφρά αλγοδυστροφία ενώ στους υπόλοιπους 26 ασθενείς, τα συμπτώματα είχαν εξαφανιστεί χωρίς αντιμετώπιση. Ο πόνος και το οίδημα εξαφανίζονται συντομότερα από τα λοιπά συμπτώματα. Ενώ όμως, τα σημεία και τα συμπτώματα της αλγοδυστροφίας είχαν κατά μεγάλο μέρος εξαφανιστεί στους 13 μήνες, η λειτουργικότητα του χεριού εξακολούθησε να είναι μειωμένη λόγω των απωλειών στην δύναμη δραγμού. Στην τελευταία εξέταση σε 10 ασθενείς μετρήθηκε δύναμη δραγμού μεγαλύτερη του 50% της άλλης πλευράς, σε 14 ασθενείς ήταν μεταξύ 11-50%, και σε 3 ασθενείς η δύναμη δραγμού ήταν μικρότερη από το 10% της άλλης πλευράς. Η παρατεινόμενη δυσκαμψία των δακτύλων και μόνον, έχει αναφερθεί από 47,5% σε σύνολο 2130 ασθενών στις σειρές των Bacorn και Kurtzke [Bacorn και Kurtzke 1953], έως μόλις 0,7% σε 430 κατάγματα στις σειρές του Frykman 1967.

Απώλεια εύρους κίνησης. Ο Smaill [Smaill 1965] ανέφερε πολύ μικρή διαφορά στο εύρος των κινήσεων του τραυματισμένου καρπού, συγκρινόμενου με τον φυσιολογικό σε 41 ασθενείς, ενώ δεν υπάρχει γενική ομοφωνία στα δημοσιευμένα στην βιβλιογραφία αποτελέσματα.

Μετατραυματική οστεοαρθρίτιδα. Η συχνότητα εμφάνισης μετατραυματικής οστεοαρθρίτιδας μετά από κατάγματα του περιφερικού άκρου

της κερκίδας κυμαίνεται μεταξύ 3% [Cooney 1983] και 17,8% [Altissimi και συν. 1986]. Ιστορικά, η μεγαλύτερη σειρά ήταν αυτή του Lidstrom [Lidstrom 1959] που παρουσιάστηκαν τα αποτελέσματα 515 καταγμάτων με ποσοστό μετατραυματικής οστεοαρθρίτιδας 12,6%, αν και 35 από τους 65 ασθενείς με διάγνωση μετατραυματικής οστεοαρθρίτιδας παρουσίαζαν μόνο 'ελάχιστες οστεοφυτικές αλλοιώσεις' ακτινολογικά. Η εργασία με τη μεγαλύτερης διάρκειας παρακολούθηση είναι αυτή των Altissimi και συν. (έως 6 χρόνια) η οποία όμως περιγράφει αλλοιώσεις μετατραυματικής οστεοαρθρίτιδας μόνο της κερκιδοκαρπικής άρθρωσης [Frykman 1967] περιέγραψε συμμετοχή της κερκιδο-ωλένιας άρθρωσης στις αλλοιώσεις μετατραυματικής οστεοαρθρίτιδας σε ποσοστό 18,3% των ασθενών). Όσον αφορά τη σχέση μεταξύ ακτινολογικών ευρημάτων και κλινικής εικόνας η εργασία του Smail [Smail 1965] (διάρκεια παρακολούθησης 5-6 έτη) έδειξε ότι μόνο το 30% των ασθενών με ακτινολογικά ευρήματα μετατραυματικής οστεοαρθρίτιδας είχαν συμπτώματα. Όμοια, μόλις το 32% των ασθενών με ακτινολογικά ευρήματα μετατραυματικής οστεοαρθρίτιδας στην εργασία των Altissimi και συν. είχαν μη-ικανοποιητικά λειτουργικά αποτελέσματα κλινικά. Τα συντριπτικά ενδαρθρικά κατάγματα παρουσίασαν μεγαλύτερο ποσοστό εμφάνισης μετατραυματικής οστεοαρθρίτιδας: οι 14 από τους 15 ασθενείς με ενδαρθρικό κάταγμα τύπου IV κατά Melone παρουσίασαν αλλοιώσεις [Melone 1986]. Επίσης, ενώ από 339 ασθενείς [Lidstrom 1959] με εξω-αρθρικό κάταγμα μόνο ένας (0,3%) παρουσίασε αλλοιώσεις, από 32 ασθενείς με συντριπτικό ενδαρθρικό κάταγμα παρουσίασαν αλλοιώσεις οι 14 (43,8%). Με βάση τα αποτελέσματα κλινικών μελετών συνιστάται διορθωτική οστεοτομία της κερκίδας για πάρωση σε πλημμελή θέση εξωαρθρικών καταγμάτων του περιφερικού άκρου της κερκίδας επί ύπαρξης ραχιαίας γωνίωσης της αρθρικής επιφάνειας ίσης ή μεγαλύτερης από 15° [Amadio και Botte 1987]. Σε άτομα νεαρής ηλικίας με ενδαρθρικά κατάγματα της περιφερικής κερκίδας το ποσοστό ανάπτυξης μετατραυματικής αρθρίτιδας είναι πολύ υψηλό: οι Knirk και Jupiter [Knirk και Jupiter 1986] βρήκαν ακτινολογικά σημεία μετατραυματικής αρθρίτιδας σε 28 (65%) από 43 κατάγματα. Σε 22 από 24 κερκιδοκαρπικές αρθρώσεις με ανωμαλία της αρθρικής επιφάνειας αναπτύχθηκε μετατραυματική οστεοαρθρίτιδα (ποσοστό 91%), αλλά μόνο σε 2 (11%) από 19 κερκιδοκαρπικές αρθρώσεις που πωρώθηκαν με ομαλή αρθρική επιφάνεια. Επίσης ο Strange-Vognsen [Strange-Vognsen 1991] παρατήρησε ακτινολογική εικόνα οστεοαρθρίτιδας σε 20 (57%) από 35 περιπτώσεις νεαρών ατόμων με ενδαρθρικά κατάγματα. Όμοια, οι Catalano και

συν. [Catalano και συν. 1997] επίσης ανέφεραν υψηλή συχνότητα εμφάνισης μετατραυματικής οστεοαρθρίτιδας μετά από παρεκτοπισμένα ενδαρθρικά κατάγματα σε νεαρά άτομα: από 16 πηγεοκαρπικές αρθρώσεις που επανεξετάστηκαν κατά μέσο όρο 7,1 χρόνια μετά από ανοιχτή ανάταξη και εσωτερική οστεοσύνθεση ποσοστό 66% παρουσίασαν ακτινολογικά ευρήματα οστεοαρθρίτιδας. Εντούτοις όλοι οι ασθενείς της τελευταίας μελέτης είχαν καλό ή άριστο λειτουργικό αποτέλεσμα ανεξάρτητα από την παρουσία ακτινολογικών σημείων οστεοαρθρίτιδας της κερκιδοκαρπικής ή της κερκιδο-ωλενικής άρθρωσης ή μη-πώρωση της στυλοειδούς απόφυσης της ωλένης. Έχει υποστηριχθεί ότι πώρωση με ενδαρθρικό 'σκαλοπάτι' μεγαλύτερο από 2 mm αποτελεί ένδειξη για χειρουργική διόρθωση [Marx και Axelrod 1996] αν και μετατραυματική οστεοαρθρίτιδα μπορεί να αναπτυχθεί ακόμα και σε περιπτώσεις με άριστη θέση ανάταξης του κατάγματος [Jupiter και συν. 1996]. Οι χειρουργικές λύσεις στις περιπτώσεις με σοβαρή μετατραυματική οστεοαρθρίτιδα περιορίζονται σε αρθρόδεση και, σε εξαιρετικά επιλεγμένες περιπτώσεις, αρθροπλαστική της πηγεοκαρπικής [Duncan και Weiland 2001].

Αστάθεια καρπού. Οι Stoffelen και συν. [Stoffelen και συν. 1998] διερεύνησαν τη συχνότητα εμφάνισης και την κλινική σημασία των μορφών καρπικής αστάθειας [Taleisnik 1985] μετά από κατάγματα του περιφερικού άκρου της κερκίδα Η συχνότητα σε 272 ασθενείς που μελετήθηκαν ήταν 60% με πλέον συχνή την κερκιδική μετατόπιση (32% των ασθενών), ενώ ακολουθούν ο σκαφο-μηνοειδής διαχωρισμός (17%) και "αποσύζευκτικού" τύπου ("dissociative") ραχιαία αστάθεια (12%). Ωλένια μετατόπιση παρατηρήθηκε μόνο σε 6% των ασθενών ενώ αστάθειες άλλων τύπων ήταν επίσης σπάνιες. Οι Bickerstaff και Bell [Bickerstaff και Bell 1989] υπέθεσαν ότι ο τύπος καρπικής αστάθειας ραχιαίας κάμψης είναι η αναπόφευκτη αντίδραση του καρπού στην τροποποιημένη εμβιομηχανική που προκαλείται από πώρωση σε πλημμελή θέση ραχιαίας κάμψης του περιφερικού άκρου της κερκίδας. Στη σειρά των Rosenthal και συν. [Rosenthal και συν. 1983] από 150 διαδοχικά κατάγματα του περιφερικού άκρου της κερκίδας βρέθηκαν 14 περιπτώσεις (7,4%) με σκαφο-μηνοειδή διαχωρισμό αν και κάποια από τα κατάγματα αυτά είχαν παλαμιαία μετατόπιση.

Πώρωση σε πλημμελή θέση. Με τον όρο αυτό περιγράφεται η πώρωση του κατάγματος σε θέση διαφορετική από την φυσιολογική ανατομική θέση της πηγεοκαρπικής και κερκιδο-ωλενικής άρθρωσης όπως αυτή εκτιμάται από τις ακτινολογικές παραμέτρους της πηγεοκαρπικής που αναλύονται στο τμήμα

A2.4 της μελέτης (κερκιδικό μήκος, κερκιδική γωνία, παλαμιαία γωνία, ομαλή αρθρική επιφάνεια). Ωστόσο ο πιο πάνω όρος αποκτά κλινική σημασία όταν η πάρωση κατάγματος του περιφερικού άκρου της κερκίδας σε "πλημμελή" θέση συνοδεύεται από ανάπτυξη πρώιμων (πόνος, κλινική παραμόρφωση, αδυναμία του χεριού, περιορισμένη κινητικότητα) ή καθυστερημένων (ανάπτυξη μετατραυματικής οστεοαρθρίτιδας) συμπτωμάτων. Οι Cooney και συν. [Cooney και συν. 1980] περιέγραψαν διορθωτική οστεοτομία σε 14 ασθενείς με συμπτωματική πάρωση σε πλημμελή θέση που προκαλούσε πόνο, κλινική παραμόρφωση και περιορισμένη κινητικότητα. Μετά από χειρουργική επέμβαση οι 13 από αυτούς παρουσίασαν βελτιωμένη δύναμη δραγμού και κινητικότητα. Ο Fernandez [Fernandez 1982] ανέφερε ικανοποιητικά αποτελέσματα σε 15 από 20 διορθωτικές οστεοτομίες και αργότερα [Fernandez 1988] περιέγραψε αρθροπλαστική 'ημι-εκτομής' σε συνδυασμό με κερκιδική οστεοτομία σε 15 ασθενείς στους οποίους η πάρωση σε πλημμελή θέση κατάγματος του περιφερικού άκρου της κερκίδας συνοδευόταν από συμπτώματα κυρίως στην κερκιδο-ωλενική άρθρωση με περιορισμό της περιστροφή του αντιβραχίου. Μετεγχειρητικά, 13 ασθενείς δεν παρουσίαζαν πόνο ενώ στους άλλους δύο ασθενείς η ένταση του πόνου είχε μειωθεί σε μέτρια επίπεδα. Η δύναμη δραγμού αυξήθηκε κατά μέσο όρο 30%, 12 ασθενείς είχαν ικανοποιητικά λειτουργικά αποτελέσματα και τρεις αρκετά ικανοποιητικά αποτελέσματα. Οι Weiland και συν. [Weiland και συν. 1999] παρουσίασαν τα αποτελέσματα οστεοτομίας σε 30 ασθενείς με ενδαρθρική πάρωση σε πλημμελή θέση. Όταν οι ασθενείς επανεξετάστηκαν μετά από 41,7 μήνες, είχε επιτευχθεί πάρωση σε όλους. Από το σύνολο των ασθενών 67% δεν είχαν καθόλου πόνο ενώ 23% παρουσίαζε διαλλείποντα πόνο. Το εύρος της κίνησης βελτιώθηκε σε όλους τους ασθενείς κατά 22% κατά μέσο όρο όσον αφορά την ραχιαία και παλαμιαία κάμψη ενώ η δύναμη δραγμού βελτιώθηκε κατά μέσο όρο 80%.

Ψευδάρθρωση. Η ψευδάρθρωση σε κατάγματα του περιφερικού άκρου της κερκίδας είναι πολύ σπάνια και ως εκ τούτου η διάγνωση είναι πιθανό να καθυστερήσει σημαντικά. Έχει συσχετιστεί με ιστορικό καπνίσματος, ανεπαρκή ακινητοποίηση και υπερ-διάταση της άρθρωσης [Duncan και Weiland 2001], Οι Smith και Wright [Smith και Wright 1999] περιέγραψαν πέντε ασθενείς που αντιμετώπιστηκαν με εσωτερική οστεοσύνθεση και οστικά μοσχεύματα από την λαγόνια ακρολοφία. Όλοι ήταν βαρείς καπνιστές και οι τρεις είχαν ιστορικό κατάχρησης οινόπνευματων. Πάρωση επιτεύχθηκε στους τρεις ασθενείς, ένας χρειάστηκε δεύτερη επέμβαση, αλλά σε δύο δεν επιτεύχθηκε πάρωση τελικά και

χρειάστηκε ολική αρθρόδεση της πηχεοκαρπικής.

Ρίκνωση Dupuytren και στενωτική τενοντοελυτρίτιδα. Οι Bacorn και Kurtzke [Bacorn και Kurtzke 1953] ανέφεραν τέσσερις περιπτώσεις ρίκνωσης Dupuytren (ποσοστό 0,2%) σε 2130 περιπτώσεις καταγμάτων του περιφερικού άκρου της κερκίδας. Οι Stewart και συν. [Stewart και συν. 1958b] βρήκαν ότι εννέα (4,2%) από 213 ασθενείς είχαν παλαμιαία 'Οξίδια' ή χορδές νόσου Dupuytren στους 3 μήνες παρακολούθησης με το ποσοστό αυτό να αυξάνεται σε 23 (11%) από 209 ασθενείς στους 6 μήνες παρακολούθησης. Σε όλες τις περιπτώσεις η ρίκνωση Dupuytren ήταν ελαφράς μορφής και παρουσιαζόταν κυρίως στους ασθενείς μεγαλύτερης ηλικίας. Οι Roumen και συν. [Roumen και συν. 1991] παρατήρησαν στενωτική τενοντοελυτρίτιδα τύπου De Quervain σε 12 από 101 κατάγματα του περιφερικού άκρου της κερκίδας σε ασθενείς ηλικίας μεγαλύτερης των 55 ετών.

Παράγοντες που επηρεάζουν το λειτουργικό αποτέλεσμα

Ηλικία του ασθενούς. Φαίνεται να υπάρχει γενική ομοφωνία στην βιβλιογραφία ότι μετά από εξωαρθρικό κάταγμα του περιφερικού άκρου της κερκίδας, περιορισμένη λειτουργικότητα διαπιστώνεται πιο συχνά στους ηλικιωμένους ασθενείς παρά στους νεότερους. Οι Bacorn και Kurtzke [Bacorn και Kurtzke 1953] υποστήριξαν επιπλέον ότι υπάρχει άμεση σχέση της ηλικίας με το ποσοστό λειτουργικής απώλειας με ρυθμό περίπου 4% απώλειας της λειτουργικότητας ανά δεκαετία ηλικίας. Οι Lidstrom [Lidstrom 1959] και Frykman [Frykman 1967] κατέληξαν επίσης ότι η ομάδα των νεότερων ασθενών είχε καλύτερα λειτουργικά αποτελέσματα εντούτοις δεν θεώρησαν την ηλικία σημαντικό προγνωστικό παράγοντα του τελικού αποτελέσματος. Οι Stewart και συν. [Stewart και συν. 1985a] έδειξαν ότι η βελτίωση της λειτουργικότητας μεταξύ 3 και 6 μηνών μετά το κάταγμα ήταν στατιστικά πιο σημαντική στην ομάδα των ασθενών ηλικίας κάτω των 64 ετών. Όπως αναφέρθηκε και προηγούμενα οι Eelma και McElfresh [Eelma και McElfresh 1983] διαπίστωσαν υψηλό ποσοστό υποκειμενικών συμπτωμάτων (82%) στους 56 ασθενείς τους με

ηλικία κάτω των 45 ετών ενώ οι Lindstrom [Lindstrom 1959] και Frykman [Frykman 1967] ανέφεραν στις μεγάλες σειρές τους, ποσοστά 52% και 45% αντίστοιχα. Στους νέους αυτούς ασθενείς διαπίστωσαν ότι 86% από αυτούς που ήταν 18-25 ετών είχαν καλό ή άριστο αποτέλεσμα ενώ το αντίστοιχο ποσοστό στους ασθενείς ηλικίας 36-45 ετών ήταν 62%. Ωστόσο πρέπει να τονιστεί ότι τα ενδαρθρικά κατάγματα του περιφερικού άκρου της κερκίδας σε νέους ασθενείς είναι πιο δύσκολο να αντιμετωπιστούν και συχνά σχετίζονται με μεγάλη συχνότητα ανάπτυξης μετατραυματικής αρθρίτιδας [Knirk και Jupiter 1986].

Τύπος του κατάγματος και τελικό λειτουργικό αποτέλεσμα. Πιστεύεται ότι το λειτουργικό αποτέλεσμα μετά από κατάγματα περιφερικής κερκίδας σχετίζεται με την σοβαρότητα της αρχικής μετατόπισης αλλά δεν επηρεάζεται από τον ακριβή τύπο του κατάγματος [Stewart και συν. 1984, Altissimi και συν. 1986]. Ωστόσο είναι βέβαιο ότι τα καλύτερα αποτελέσματα (89-100% ικανοποιητικά αποτελέσματα) ακολουθούν τα απαρεκτόπιστα κατάγματα, ενώ τα συντριπτικά κατάγματα έχουν κατά κανόνα τα χειρότερα λειτουργικά αποτελέσματα (25-80% ικανοποιητικά αποτελέσματα) όπως αναφέρεται στην κλασική βιβλιογραφία των αποτελεσμάτων αντιμετώπισης καταγμάτων περιφερικής κερκίδας με διάφορες μεθόδους (Πίνακας B3.5). Ανασκόπηση των εργασιών αυτών δείχνει ότι πέρα από την 'ευρεία' ταξινόμηση των καταγμάτων του περιφερικού άκρου της κερκίδας σε απαρεκτόπιστα, εξωαρθρικά, ενδαρθρικά και συντριπτικά, οι τρέχουσες λεπτομερείς ταξινομήσεις τους, αν και βοηθούν στη λήψη αποφάσεων για τη θεραπευτική αντιμετώπιση, δεν έχουν σημαντική αξία στην πρόγνωση του τελικού κλινικού αποτελέσματος

Πώρωση σε πλημμελή θέση. Παρά τις προσπάθειες δεν καταλήγουν όλα τα κατάγματα του περιφερικού άκρου της κερκίδας σε άριστα τελικά λειτουργικά αποτελέσματα. Οι Cassebaum [Cassebaum 1950] και Frykman [Frykman 1967] ανέφεραν πτωχά λειτουργικά αποτελέσματα συνοδευόμενα από άριστα ανατομικά αποτελέσματα σε ποσοστό 2 έως 5%. Από την άλλη πλευρά, πολλές φορές έχουν αναφερθεί εξαιρετικά λειτουργικά αποτελέσματα σε περιπτώσεις πώρωσης σε πλημμελή ανατομικά θέση: από ασθενείς με κακό ανατομικό αποτέλεσμα έχει αναφερθεί καλή λειτουργία στο τελικό στάδιο σε ποσοστά ασθενών 52% [Lindstrom 1959], 64% [Frykman 1967] 81% [Stewart και συν. 1985a] και πάνω από 85% [Cassebaum 1950]. Εντούτοις δεν πρέπει να υπάρχει αμφιβολία ότι το τελικό λειτουργικό αποτέλεσμα επιδεινώνεται όσο αυξάνεται η

ανατομική παραμόρφωση - αυτό για το οποίο φαίνεται να υπάρχει διαφωνία στην βιβλιογραφία είναι ποιες ακτινολογικές παράμετροι είναι σημαντικές για το τελικό λειτουργικό αποτέλεσμα.

Κατάγματα της στυλοειδούς απόφυσης της ωλένης. Οι Oskarsson και συν. [Oskarsson και συν. 1997] ανέφεραν κατάγματα της στυλοειδούς απόφυσης σε 70 από τους 138 ασθενείς τους (53%) με κατάγματα του περιφερικού άκρου της κερκίδας. Παρατήρησαν ότι τη παρουσία του κατάγματος αυτού ήταν πιο ισχυρός προγνωστικός παράγοντας στην πρόβλεψη του ικανοποιητικού τελικού αποτελέσματος από την ύπαρξη ενδαρθρικού κατάγματος, ενώ η ταυτόχρονη παρουσία και των δύο είχε την δυσμενέστερη πρόγνωση. Η ψευδάρθρωση κατάγματος της στυλοειδούς απόφυσης της ωλένης είναι συχνή και συνήθως δεν παρουσιάζει στοιχεία αντίδρασης του οστού και δεν προκαλεί πόνο. Εντούτοις οι Burgess και Watson [Burgess και Watson 1988] παρουσίασαν 11 ασθενείς με συμπτωματική υπερτροφική ψευδάρθρωση της στυλοειδούς απόφυσης της ωλένης που αντιμετωπίστηκαν με υποπεριοστική εκτομή του οστικού τεμαχίου. Οι Shaw και συν. [Shaw και συν. 1990] έκαναν εμβιομηχανικές μελέτες σε εννέα πτωματικά αντιβράχια και επιβεβαίωσαν τη μεγάλη σημασία του ΤΙΧΣ ως σταθεροποιητή της κερκίδο-ωλενικής άρθρωσης και την αποκατάσταση της μηχανικής σταθερότητας με χειρουργική αποκατάσταση του τρίγωνου ινοχόνδρου. Οι Hauck και συν. [Hauck και συν. 1996] ταξινόμησαν την ψευδάρθρωση κατάγματος της στυλοειδούς απόφυσης σε τύπους με (τύπος Π) και χωρίς (τύπος Ι) υπεξάρθρημα της κερκίδο-ωλενικής άρθρωσης. Ένδεκα ασθενείς με κάκωση τύπου Ι αντιμετωπίστηκαν με εκτομή του μη-πωρωμένου οστικού τεμαχίου και σε όλους τους ασθενείς παρατηρήθηκε ικανοποιητική μείωση του πόνου. Εννέα ασθενείς τύπου Π χειρουργήθηκαν για σταθεροποίηση του ΤΙΧΣ, επτά με εξαιρετικά αποτελέσματα, ένας με καλά και ένας με αρκετά ικανοποιητικά. Τέλος, οι Kikuchi και Nakamura [Kikuchi και Nakamura 1998] ανέφεραν δύο περιπτώσεις επιτυχούς συντηρητικής αντιμετώπισης αποσπαστικών καταγμάτων του βοθρίου της ωλένης τα οποία κατά την άποψη τους αντιπροσώπευαν τραυματισμό του ΤΙΧΣ.

A3. Αρθροσκόπηση πηγεοκαρπικής

A.3.1. Εισαγωγή

Η αρθροσκόπηση ή αρθροσκοπική χειρουργική είναι μια ελάχιστα παρεμβατική χειρουργική προσπέλαση με την οποία μπορούμε να εξετάσουμε και σε κάποιες περιπτώσεις να αντιμετωπίσουμε βλάβες του εσωτερικού μιας άρθρωσης με την χρήση του αρθροσκοπίου, ενός τύπου ενδοσκοπίου, που εισέρχεται στην άρθρωση από μια μικρή τομή. Το αρθροσκόπιο είναι μια κάμερα με αυτόνομο φωτισμό που μεγενθύνει επιτρέποντας με αυτόν τον τρόπο την εκτίμηση των ενδοαρθρικών βλαβών. Η αρθροσκοπική προσπέλαση επιτρέπει την αξιολόγηση και την αντιμετώπιση πολλών βλαβών όπως χόνδρινων, αφαίρεση ελεύθερων σωματίων, συνδεσμικών βλαβών κ.λ.π..

Στην αρχή χρησιμοποιήθηκε για διαγνωστικούς λόγους, έλεγχο της άρθρωσης για υμενίτιδα και λήψη ιστών για ιστολογικό έλεγχο. Τα πρώτα δημοσιευμένα άρθρα και η χρήση ήταν από τον Bircher στις αρχές του 1920 [**Kieser και συν. 2003**]. Χρησιμοποίησε ένα θωρακολαπαροσκόπιο για διαγνωστικούς λόγους και άνοιξε την άρθρωση για να αντιμετωπίσει την παθολογία. Στην συνέχεια προχώρησε και για θεραπευτικούς λόγους. Ο Ιάπωνας χειρουργός Masaki Watanabe [**1983**] συνεχισε και βελτίωσε το αρθροσκόπιο και την χρήση του. Το γόνατο ήταν η άρθρωση στην οποία πρωτοχρησιμοποιήθηκε και είναι η άρθρωση με τις περισσότερες χρήσεις. Το αρθροσκόπιο γόνατος είναι 4 χιλιοστών. Ακολούθησε η χρήση σε άλλες αρθρώσεις όπως ο ώμος, το ισχίο και η σπονδυλική στήλη.

Τα τελευταία 20 χρόνια χρησιμοποιήθηκε και σε μικρές αρθρώσεις όπως η ποδοκνημική, ο αγκώνας και ο καρπός. Το αρθροσκόπιο όμως αυτό σε αντίθεση με αυτό των μεγάλων αρθρώσεων είναι μικρό σε διάμετρο 2,7 ή 2,9 χιλιοστών.

A.3.2 Αρθροσκόπηση καρπού - Γενικά

Ο καρπός είναι μια συνθέτη άρθρωση αποτελούμενη από 8 οστά, πολλές αρθρικές επιφάνειες με εξωθυλακικούς και ενδοθυλακικούς συνδέσμους, το τρίγωνο ινοχόνδρινο σύμπλεγμα (TFCC) όπως αναφέρθηκε νωρίτερα και όλα αυτά σε διάστημα 5 εκατοστών. Κατά την αρθροσκόπηση της πηγεοκαρπικής και του καρπού

είναι δυνατό να εκτιμηθούν ο χόνδρος, ο υμένας και οι σύνδεσμοι.

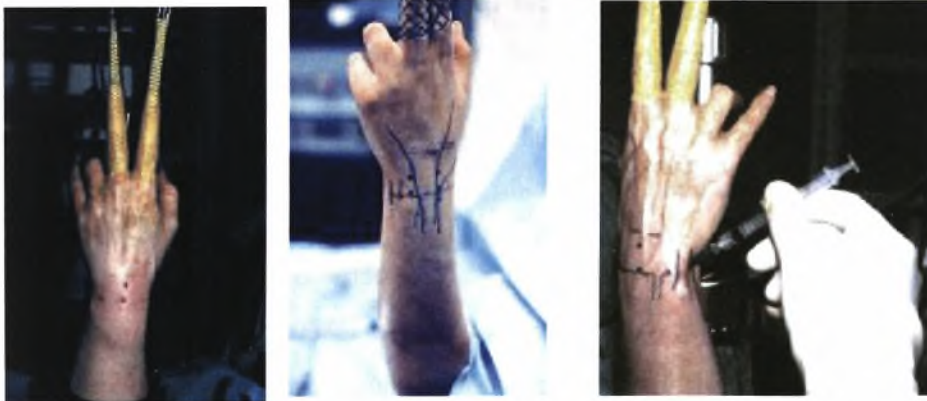Το τριδιαμερισματικό αρthroγράφημα του καρπού αποτελούσε το σταθερό κριτήριο για την εκτίμηση μιας ενδοαρθρικής παθολογίας. Η αρthroσκόπηση καρπού και χρήση της μαγνητικής τομογραφίας έχουν αλλάξει την διάγνωση, πρόγνωση και τον τρόπο αντιμετώπισης της παθολογίας του καρπού. Ο **Adolfsson[1994]** έκανε αρthroσκόπηση για να εξετάσει 144 ασθενείς με μετατραυματικό πόνο αλλά και φυσιολογικά ευρήματα στις ακτινογραφίες. Παρατήρησε βλάβες στους συνδέσμους σε 75 ασθενείς, βλάβες του TFCC σε 61 ασθενείς και σκαφομνηνοειδείς αστάθειες σε 14 ασθενείς.

Οι ενδείξεις και οι εφαρμογές της αρthroσκόπησης του καρπού διευρύνονται με την χρήση νέων τεχνικών και εργαλείων. Οι ενδείξεις είναι η θεραπεία καταγμάτων πηγεοκαρπικής και σκαφοειδούς, η έκπλυση της άρθρωσης, η υμενεκτομή, η αφαίρεση γαγγλίου, η βράχυνση της περιφερικής ωλένης, η αφαίρεση ελευθέρων σωμάτων, ο καθαρισμός εκφυλισμένης άρθρωσης, ο καθαρισμός και η επισκευή του τριγώνου ινοχόνδρινου συμπλέγματος, η αντιμετώπιση σηπτικής αρθρίτιδας και η σταθεροποίηση των μεσόστεων συνδέσμων.

A3.3 Τεχνική και εργαλεία

Θα περιγράψουν αναλυτικά στο ειδικό μέρος, στο τμήμα υλικά και μέθοδοι.

Εικ.38: θέση και προετοιμασία πριν από αρthroσκόπηση πηγεοκαρπικής



A.4 Βλάβες του Τριγώνου Ινοχόνδρινου Συμπλέγματος

A.4.1

Αναφέρθηκε στην ανατομία ότι η εισαγωγή της ονοματολογίας ‘Τρίγωνο Ινοχόνδρινο Σύμπλεγμα’ εισήχθη από τους Palmer και Werner **[1981]** για να περιγράψει ένα σύμπλεγμα συνδέσμων και χόνδρου που περιλαμβάνει το περιφερικό άκρο της κερκιδας, την

περιφερική ωλένη και το ωλένιο τμήμα του καρπού (εικ.39). Τις λειτουργίες του Τρίγωνου Ινοχόνδρινου Συμπλέγματος τις περιγράψαμε στην ανατομία. Σταθεροποιεί τον καρπό και επιτρέπει 6 μήνες ελευθερίας στον καρπό κατά την κάμψη, έκταση, πρηνισμό, υπτιασμό και κερκιδική και ωλένια απόκλιση. Έτσι χάρη στην αρθροσκόπηση του καρπού οι βλάβες του Τρίγωνου Ινοχονδρινου Συμπλέγματος μπορούν να καθαριστούν και να αποκατασταθούν. Οι βλάβες αυτές προκαλούν συχνά πόνο στην ωλένια πλευρά του καρπού και κάνουν συχνά ‘κλικ’.

Συχνότητα

Ο Mikic και συν [1978] εξέτασαν 180 καρπούς σε 100 πτώματα, τα οποία κυμαίνονταν από έμβρυα έως 94 ετών. Απέδειξαν ότι η εκφύλιση της TFCC ξεκινάει στην τρίτη δεκαετία της ζωής και σταδιακά αυξάνει σε συχνότητα και σοβαρότητα στις επόμενες δεκαετίες. Μετά την πέμπτη δεκαετία της ζωής, σημείωσε δεν εμφανίζεται το κανονικό τρίγωνο ινοχόνδρινο σύμπλεγμα TFCC. Οι Viegas και Ballantyne [1987] βρήκαν παρόμοια αποτελέσματα.

Αιτιολογία

Οι Αιτιολογικοί παράγοντες για τραυματισμούς του Τρίγωνου Ινοχόνδρινου Συμπλέγματος περιλαμβάνουν τα εξής: 1) Πτώση σε πρηνισμό και υπερέκταση του καρπού 2) τραυματισμούς από τρυπάνι κατά τους οποίους το τρυπάνι περιστρέφει τον καρπό 3) διατμητική δύναμη που εφαρμόζεται παλαμιαία στο αντιβράχιο ή στον καρπό και 4) κατάγματα του περιφερικού άκρου της κερκίδας.

Παθοφυσιολογία

Το 1983, οι Palmer και Werner εξέτασαν το αξονικών φορτίου μέσω της περιφερικής κερκίδας και ωλένης. Απέδειξαν ότι με κανονική αξονική φόρτιση, το 20% της δύναμης μεταδίδεται μέσω της ωλένης και 80% μεταδίδεται μέσω της κερκίδας. Τα δεδομένα τους αναδεικνύουν επίσης ότι μικρές αλλαγές στο σχετικό μήκος μπορεί να αλλοιώσει σημαντικά το φορτίο σε όλο τον καρπό. Για παράδειγμα, με ένα κάταγμα που ‘κάθισε’ 2,5 mm, η αύξηση των αξονικών ωλένιων φορτίων αναμένεται περίπου 40%.

Κατάταξη Palmer για βλάβες του Τρίγωνου Ινοχόνδρινου Συμπλέγματος

Κατηγορία 1: τραυματική

- A - Κεντρική ρήξη (εικ. 39)
- B – ωλένια απόσπασση με ή χωρίς κατάγμα της περιφερικής ωλένης
- C – περιφερική απόσπασση
- D - κερκιδική απόσπασση με ή χωρίς κατάγμα της σιγμοειδούς εντομής

Κατηγορία 2: Εκφυλιστική ρήξη (ulnocarpal abutment σύνδρομο) στάδιο

- A – φθορά του TFCC
- B – φθορά του TFCC αλλοίωση χόνδρου του μηνοειδούς ή/και της κεφαλής της ωλένης
- C - διάτρηση του TFCC αλλοίωση χόνδρου του μηνοειδούς ή/και της κεφαλής της ωλένης
- D - διάτρηση του TFCC αλλοίωση χόνδρου του μηνοειδούς ή/και της κεφαλής της ωλένης και ρήξη του μηνοπυραμοειδούς συνδέσμου
- E - διάτρηση του TFCC αλλοίωση χόνδρου του μηνοειδούς ή/και της κεφαλής της ωλένης και ρήξη του μηνοπυραμοειδούς συνδέσμου και αρθρίτιδα της ωλενιοκαρπικής

Μη χειρουργική θεραπεία [Verheyden και συν 2007]

Αρχική αντιμετώπιση των εκφυλιστικών αλλά και των τραυματικών ρήξεων είναι μη χειρουργική και αποτελείται από τα:

- Χρήση μη στεροειδών αντιφλεγμονωδών
- Ακινητοποίηση σε ελαφρά κάμψη και ωλένια απόκλιση σε γύψινο επίδεσμο πηγεοκαρπικό για 4-6 εβδομάδες, ακολουθούμενη από αφαιρούμενο νάρθηκα καρπού και φυσικοθεραπεία
- Αρχική αντιμετώπιση βραχιονοπηγεοκαρπικό γύψινο επίδεσμο επί 4-6 εβδομάδες για την τραυματική ρήξη και 3-4 εβδομάδες σε πηγεοκαρπικό γύψινο επίδεσμο για εκφυλιστικές ρήξεις συνιστώνται από ορισμένους

Χειρουργική Αντιμετώπιση

Εάν η περιφερική κερκιδωλενική άρθρωση (DRUJ) παραμένει ασταθής, ανοικτή ανάταξη απαιτείται για την απομάκρυνση των παρεμβαλλόμενων δομών. Αν η αστάθεια συνεχιστεί χρειάζεται συμπληρωματικό Kirschner wire (K-wire) μόλις κεντρικά της περιφερικής κερκιδωλενικής άρθρωσης για 4-6 εβδομάδες. Η αστάθεια της DRUJ συχνά συνδέεται με κατάγματα Galeazzi και κατάγματα-εξάρθρηματα. Η αντιμετώπιση είναι Ανατομική

ανάταξη των καταγμάτων αυτών με σταθεροποίηση της DRUJ, με K-wire και πιθανή συρραφή του TFCC

Αντιμετώπιση της τραυματικής κεντρικής ρήξης (Palmer κατηγορίας 1A)

- καθαρισμός

Αντιμετώπιση της τραυματικής ωλένιας απόσπασης (Palmer κατηγορία 1B)

- Με συρραφή έξω-μέσα με μη απορροφήσιμο ράμμα 2/0 και νάρθηκα πηγεοκαρπικό για 4 εβδομάδες

Αντιμετώπιση των ρήξεων ωλενίων εξωθυλακικών συνδέσμων (Palmer κατηγορίας 1C)

- μια μίνι ανοικτή ή Αρθροσκοπική αποκατάσταση

Αντιμετώπιση ρήξεως της κερκιδικής πλευράς (Palmer κατηγορίας 1D)

Καθαρισμός ή συρραφή

- Συρραφή με ράμματα 2/0 ή άγκυρες και ακινητοποίηση της περιφερικής κερκιδωλενικής άρθρωσης με K-W Ακινητοποίηση του αγκώνα και του καρπού για 8 εβδομάδες.

Αντιμετώπιση των εκφυλιστικών ρήξεων (Palmer 2A και 2B)

- αρθροσκοπικός καθαρισμός

Αντιμετώπιση των εκφυλιστικών ρήξεων (Palmer κατηγορίας 2C)

- αρθροσκοπικός καθαρισμός

Αντιμετώπιση των εκφυλιστικών ρήξεων (Palmer κατηγορίας 2D)

- Η αντιμετώπιση είναι ανάλογη με εκείνη για την κατηγορία Palmer 2C
- Προσεχτικός έλεγχος για αστάθεια του μηνοπυραμοειδούς (LT).

- Αν LT είναι σταθερός, γίνεται καθαρισμός.
- Αν LT είναι ασταθείς, πιθανόν να χρειαστεί ανοικτή οστεοτομία ωλένης.

Αντιμετώπιση των εκφυλιστικών ρήξεων (Palmer κατηγορίας 2E)

- Αρθροσκοπικός καθαρισμός
- Επέμβαση Sauve-Karandji

A.5 Κάκωση μεσόστεων συνδέσμων

Κατά την κάκωση της πηχεοκαρπικής πολύ συχνά μπορεί να συμβεί κάκωση στους μεσόστεους συνδέσμους, όπως ο σκαφομηνοειδής σύνδεσμος και ο μηνοπυραμοειδής σύνδεσμος. Η αρθροσκόπηση του καρπού μας βοήθησε να ταξινομήσουμε αυτές τις βλάβες και να τις αξιολογήσουμε ανάλογα με την βαρύτητά τους.[Geissler και συν 1996]

Ακολουθεί η ταξινόμηση του Geissler με 4 στάδια από το πρώτο που δεν υπάρχει ρήξη και επεκτείνεται από παλαμιαία προς ραχιαία.

Αρθροσκοπική κατάταξη της ρήξης των μεσόστεων καρπιαίων συνδέσμων

Βαθμός	Περιγραφή	Αντιμετώπιση
	Εξασθένηση και / ή αιμορραγία του μεσόστεου συνδεσμου όπως παρατηρήθηκε από την κερκιδοκαρπική πόρτα Ευθυγράμμιση του καρπού στον χώρο.	Ακινητοποίηση
II	Εξασθένηση και / ή αιμορραγία του μεσόστεου συνδέσμου, όπως παρατηρήθηκε από την κερκιδοκαρπική πόρτα. Διαταραχή της επαλληλίας και μικρό σκαλοπάτι όπως παρατηρήθηκε από την μεσοκαρπική πύλη. Μια μικρή διαφορά (μικρότερο από το πλάτος του probe) μεταξύ των οστών μπορεί να υπάρχει.	Αρθροσκοπικός καθαρισμός, ανάταξη και σταθεροποίηση με βελόνες
III	Διαταραχή της επαλληλίας και σκαλοπάτι όπως παρατηρήθηκε από την κερκιδοκαρπική και την μεσοκαρπική πύλη. Το probe μπορεί να περάσει μέσα από ένα κενό μεταξύ των οστών.	Αρθροσκοπικός καθαρισμός, ανάταξη ή / και ανοικτή ανάταξη και σταθεροποίηση με βελόνες
IV	Διαταραχή της επαλληλίας και σκαλοπάτι όπως παρατηρήθηκε από την κερκιδοκαρπική και την μεσοκαρπική πύλη. Μικτή αστάθεια με τους χειρισμούς. Το αρθροσκόπιο των 2.7-mm μπορεί να διέλθει από το χάσμα μεταξύ των οστών. Ακτινολογικά ορατό	Ανοικτή ανάταξη και σταθεροποίηση

Β ΕΙΔΙΚΟ ΜΕΡΟΣ

B.1 Εισαγωγή

Όπως αναφέρθηκε στο γενικό μέρος, τα τελευταία χρόνια υπάρχει η σκέψη και γίνεται η προσπάθεια για συνολική αντιμετώπιση των μυοσκελετικών κακώσεων της πηγεοκαρπικής [Geissler και συν 1996, Lindau και συν 1997, Geissler 2005, Edwards και συν 2001, Auge και συν 2000, Fontes και συν. 1992]. Η πιο συχνή κάκωση της πηγεοκαρπικής είναι τα κατάγματα του περιφερικού άκρου της κερκίδας. Σε πολλές μελέτες των καταγμάτων αυτών τα ακτινολογικά ευρήματα δεν συμβάδιζαν με τα λειτουργικά αποτελέσματα. Η πιθανότερη εξήγηση ήταν η μη αξιολόγηση και αντιμετώπιση των συνόδων συνδεσμικών κακώσεων. Σε αρκετές μελέτες τα τελευταία χρόνια ερευνήθηκαν οι συνοδές κακώσεις των μαλακών μορίων και αξιολογήθηκαν. Έτσι δόθηκε η απάντηση ότι σε μεγάλο βαθμό μια κάκωση της πηγεοκαρπικής όταν υποστεί οστική βλάβη θα παρουσιάζει και συνδεσμική [Lindau και συν 1997, Geissler 2005]. Παρέμενε ερωτηματικό αν η άμεση αντιμετώπιση προσφέρει καλύτερα λειτουργικά αποτελέσματα στο εγγύς μέλλον και σε βάθος χρόνου και αν επηρεάζει τα υποκειμενικά συμπτώματα των ασθενών. Για να απαντήσουμε στο παραπάνω ερώτημα και για να αξιολογήσουμε τις συνοδές συνδεσμικές βλάβες σχεδιάσαμε την παρακάτω μελέτη σε συγκεκριμένες κακώσεις πηγεοκαρπικής (ενδοαρθρικά κατάγματα) σχηματίζοντας 2 ομάδες ασθενών. Στην μια ομάδα ασθενών δεν λάβαμε υπόψιν τις κακώσεις του μυοσκελετικού σαν σύνολο αλλά σαν οστική κάκωση και αντιμετωπίστηκε με 'συνδεσμοταξία' και σταθεροποίηση [ακτινοσκοπικά υποβοηθούμενη ανάταξη (Fluoroscopy Assisted FA)] και

χρησιμοποιήθηκε για ομάδα ελέγχου ενώ στην δεύτερη ομάδα (Arthroscopy and Fluoroscopy Assisted) AFA (αρθροσκοπικά και ακτινοσκοπικά υποβοηθούμενη ανάταξη) έγινε ότι και στην προηγούμενη συν αρθροσκοπικός έλεγχος για την εκτίμηση, ταξινόμηση και αντιμετώπιση των συνδεσμικών κακώσεων. Έτσι προσπαθήσαμε να απαντήσουμε στο παραπάνω ερώτημα.

Σε αυτή την τυχαία προοπτική έρευνα, μελετήθηκαν 40 ασθενείς με ενδαρθρικά περιφερικά κατάγματα κερκίδας. Μια ομάδα είκοσι (20) ατόμων με ενδαρθρικά περιφερικά κατάγματα κερκίδας υποβλήθηκαν σε αρθροσκοπική και ακτινοσκοπική υποβοηθούμενη (AFA) ανάταξη και εξωτερική οστεοσύνθεση με διαδερμική σταθεροποίηση (βελονες) και άλλη μια ομάδα είκοσι (20) ασθενών με τα ίδια χαρακτηριστικά κατάγματος υποβλήθηκαν σε ακτινοσκοπικά υποβοηθούμενη (FA) ανάταξη και εξωτερική οστεοσύνθεση με διαδερμική σταθεροποίηση (βελόνες). Η περίοδος παρακολούθησης ήταν 24 μήνες και η αξιολόγηση έγινε κλινικά και ακτινολογικά. Χρησιμοποιήθηκαν προ-εγχειρητικά το ερωτηματολόγιο για τις ανικανότητες του χεριού, ώμου και βραχίονα (DASH) και το Mayo wrist score στους 3,9,12 και 24 μήνες.. Οι πιθανές συνδεσμικές κακώσεις ελεγχτήκαν αρθροσκοπικά στην AFA ομάδα. Στην AFA ομάδα βρέθηκαν ρήξεις του τρίγωνου ινοχόνδρινου συμπλέγματος TFCC σε δώδεκα (12) από τους είκοσι (20) ασθενείς, μερική ή πλήρης ρήξη του σκαφομηνοειδούς συνδέσμου SL σε εννέα (9) από τους είκοσι (20) και ρήξη του μνηοπυραμοειδούς LT σε τέσσερις (4) από τους είκοσι (20). Οι ασθενείς αυτοί αντιμετωπίστηκαν είτε αρθροσκοπικά είτε με ανοιχτή επέμβαση. Οι ασθενείς που υποβλήθηκαν την AFA επέμβαση, είχαν καλύτερο υπτιασμό, έκταση και κάμψη καρπού σε σύγκριση με τους ασθενείς της FA ομάδας σε όλες τις χρονικές περιόδους. Το DASH score δεν ήταν διαφορετικό για τα δυο γκρουπ στους 24 μήνες, ενώ το Mayo wrist score παρέμεινε στατιστικά σημαντικό. Παρόλο που το μέγεθος των ομάδων ήταν μικρό μπορούμε να συμπεράνουμε ότι η AFA ανάταξη και οστεοσύνθεση των

ενδοαρθρικών περιφερικών καταγμάτων κερκίδας δίνει καλύτερα αποτελέσματα από την FA ανάταξη και σταθεροποίηση. Η καλύτερη ανάταξη και θεραπεία των ενδοαρθρικών επεμβάσεων μπορεί να είναι αιτία για βελτιωμένα λειτουργικά και ακτινολογικά αποτελέσματα.

B.2 Σκοπός

Πολλές χειρουργικές τεχνικές έχουν χρησιμοποιηθεί για την αντιμετώπιση των καταγμάτων του περιφερικού άκρου της κερκίδας. Στην πλειοψηφία τους τα κατάγματα αυτά είναι ανατάξιμα με επαρκή σταθερότητα και αντιμετωπίζονται αποτελεσματικά με κλειστή ανάταξη και τοποθέτηση γύψινου επιδέσμου. Όμως, κατάγματα που είτε είναι ασταθή, είτε εμπεριέχουν αρθρικές επιφάνειες μπορούν να θέσουν σε κίνδυνο την ακεραιότητα, την επαλληλία της αρθρικής επιφανείας και την λειτουργικότητα της άρθρωσης καρπού-αντιβραχίου [Grewal και συν 2005, Harley και συν 2004]. Τα σύνθετα ενδοαρθρικά κατάγματα του περιφερικού άκρου της κερκίδας αποτελούν πρόκληση για τον χειρουργό. Τα τελευταία χρόνια άρχισε να αξιολογείται και να αναφέρεται η πιθανή βλάβη των ενδοθυλακικών και εξωθυλακικών συνδέσμων και να μην συζητιέται μόνο σαν μια οστική κάκωση αλλά σαν μια μικτή κάκωση μυοσκελετικού με κάκωση των μαλακών μορίων, που μπορεί να έχει σαν αποτέλεσμα αστάθεια της άρθρωσης αν δεν διαγνωστούν και αντιμετωπιστούν έγκαιρα.

Η αρθροσκοπικά υποβοηθούμενη ανάταξη επιτρέπει την πιο ακριβή ανάταξη της αρθρικής επιφανείας και αντιμετώπιση των τραυματισμένων μαλακών ιστών, που και τα δυο είναι απαραίτητα για την ανάκτηση ανατομικής αποκατάστασης και την ικανοποιητική λειτουργία της άρθρωσης. Παρά τις πολλές μελέτες, παραμένει το ερώτημα για το αν η αρθροσκοπικά και ακτινοσκοπικά υποβοηθούμενη ανάταξη (AFA) σε συνδυασμό με σταθεροποίηση δίνουν καλύτερα αποτελέσματα σε σύγκριση με την ακτινοσκοπικά υποβοηθούμενη ανάταξη (FA) και σταθεροποίηση [Geissler 2005, Edwards και συν 2001, Auge και συν 2000].

Μια συγκριτική μελέτη μεταξύ της ομάδας ασθενών που αντιμετωπίστηκαν με AFA ή FA ανάταξη και σταθεροποίηση με τον ίδιο τρόπο, εξωτερική οστεοσύνθεση και βελόνες, θα είναι χρήσιμη για να εκτιμήσουμε τον ρόλο και την σημασία της αρθροσκόπησης στην αντιμετώπιση των ενδοαρθρικών καταγμάτων του περιφερικού άκρου της κερκίδας. Στην βιβλιογραφική ανασκόπηση δεν

βρέθηκαν προοπτικές μελέτες συγκρίσιμων ομάδων ασθενών με όμοια χαρακτηριστικά που αντιμετωπίστηκαν με τις δυο αυτές μεθόδους. Υπάρχει μόνο μια μελέτη των Ruch και συν. που συγκρίνει αναδρομικά τα αποτελέσματα της αρθροσκοπικής και ακτινοσκοπικής ανάταξης των καταγμάτων του περιφερικού άκρου κερκίδας [Ruch και συν 2004]. Επίσης υπάρχει μόνο μια προοπτική μελέτη που συγκρίνει την αρθροσκοπικά υποβοηθούμενη ανάταξη με την ακτινοσκοπικά υποβοηθούμενη ανάταξη των Doi και συν [Doi και συν 1999], αλλά η σταθεροποίηση ενώ στην αρθροσκοπική ομάδα ήταν ελάχιστα παρεμβατική με εξωτερική οστεοσύνθεση και βελόνες, στην άλλη ομάδα δεν ήταν όμοια η αντιμετώπιση αλλά περιλάμβαναν διαφορετικές μεθόδους σταθεροποίησης όπως συντηρητική, εξωτερική οστεοσύνθεση και ανοικτή ανάταξη.

Η εργασία αυτή είναι μια προοπτική μελέτη των ενδαρθρικών περιφερικών καταγμάτων κερκίδας που γίνεται σε ασθενείς με μικτές μυοσκελετικές κακώσεις πηχεοκαρπικής, με ενδαρθρικά κατάγματα του περιφερικού άκρου της κερκίδας και αξιολογεί τα χειρουργικά και ακτινολογικά ευρήματα, λειτουργικά αποτελέσματα και την ποιότητα ζωής μετά την ανάταξη με την χρήση είτε ακτινοσκοπικά υποβοηθούμενη (FA) ανάταξη ή σε συνδυασμό αρθροσκοπικά και ακτινοσκοπικά υποβοηθούμενη (AFA) ανάταξη και σταθεροποίηση με εξωτερική οστεοσύνθεση και βελόνες Kirschner, την αντιμετώπιση των συνδεσμικών κακώσεων και τοποθέτηση οστικού μοσχεύματος όπου κρίθηκε απαραίτητο.

B.3 Υλικά και Μέθοδοι

Στην έρευνα συμπεριλήφθηκαν σαράντα (40) συνεχόμενοι ασθενείς με ενδαρθρικά κατάγματα του περιφερικού άκρου της κερκίδας που αντιμετωπίστηκαν από τον Ιούλιο του 2000 έως τον Οκτώβριο του 2003. Πήραν μέρος 23 γυναίκες και 17 άνδρες. Η πρώτη ομάδα περιελάμβανε ασθενείς που αντιμετωπίστηκαν με ακτινοσκοπικά υποβοηθούμενη (FA) ανάταξη και σταθεροποίηση, ενώ η δεύτερη ομάδα περιελάμβανε ασθενείς που αντιμετωπίστηκαν με αρθροσκοπικά και ακτινοσκοπικά υποβοηθούμενη (AFA) ανάταξη και σταθεροποίηση. Η απόφαση της τοποθέτησης κάθε ασθενούς σε ένα από τα γκρουπ έγινε τυχαία. Κάθε ασθενής που πληρούσε τα κριτήρια επέλεγε ένα από τους 40 κλειστούς φακέλους (20 είχαν τις λέξεις AFA και 20 είχαν τις λέξεις FA) πριν την χειρουργική επέμβαση.

Και οι δυο ομάδες περιελάμβαναν είκοσι (20) ασθενείς έκαστη με όμοια χαρακτηριστικά του κατάγματος και δημογραφικά στοιχεία (ηλικία, φύλο, βαθμό

- A - Κεντρική ρήξη (εικ. 39)
- B – ωλένια απόσπασση με ή χωρίς κάταγμα της περιφερικής ωλένης
- C – περιφερική απόσπασση
- D - κερκιδική απόσπασση με ή χωρίς κάταγμα της σιγμοειδούς εντομής

Κατηγορία 2: Εκφυλιστική ρήξη (ulnocarpal abutment σύνδρομο) στάδιο

- A – φθορά του TFCC
- B – φθορά του TFCC αλλοίωση χόνδρου του μηνοειδούς ή/και της κεφαλής της ωλένης
- C - διάτρηση του TFCC αλλοίωση χόνδρου του μηνοειδούς ή/και της κεφαλής της ωλένης
- D - διάτρηση του TFCC αλλοίωση χόνδρου του μηνοειδούς ή/και της κεφαλής της ωλένης και ρήξη του μηνοπυραμοειδούς συνδέσμου
- E - διάτρηση του TFCC αλλοίωση χόνδρου του μηνοειδούς ή/και της κεφαλής της ωλένης και ρήξη του μηνοπυραμοειδούς συνδέσμου και αρθρίτιδα της ωλενοκαρπικής

Μη χειρουργική θεραπεία [Verheyden και συν 2007]

Αρχική αντιμετώπιση των εκφυλιστικών αλλά και των τραυματικών ρήξεων είναι μη χειρουργική και αποτελείται από τα:

- Χρήση μη στεροειδών αντιφλεγμονωδών
- Ακινητοποίηση σε ελαφρά κάμψη και ωλένια απόκλιση σε γύψινο επίδεσμο πηχεοκαρπικό για 4-6 εβδομάδες, ακολουθούμενη από αφαιρούμενο νάρθηκα καρπού και φυσικοθεραπεία
- Αρχική αντιμετώπιση βραχιονοπηχεοκαρπικό γύψινο επίδεσμο επί 4-6 εβδομάδες για την τραυματική ρήξη και 3-4 εβδομάδες σε πηχεοκαρπικό γύψινο επίδεσμο για εκφυλιστικές ρήξεις συνιστώνται από ορισμένους

Χειρουργική Αντιμετώπιση

Εάν η περιφερική κερκιδωλενική άρθρωση (DRUJ) παραμένει ασταθής, ανοικτή ανάταξη απαιτείται για την απομάκρυνση των παρεμβαλλόμενων δομών. Αν η αστάθεια συνεχιστεί χρειάζεται συμπληρωματικό Kirschner wire (K-wire) μόλις κεντρικά της περιφερικής κερκιδωλενικής άρθρωσης για 4-6 εβδομάδες. Η αστάθεια της DRUJ συχνά συνδέεται με κατάγματα Galeazzi και κατάγματα-εξαρθήματα. Η αντιμετώπιση είναι Ανατομική

ανάταξη των καταγμάτων αυτών με σταθεροποίηση της DRUJ, με K-wire και πιθανή συρραφή του TFCC

Αντιμετώπιση της τραυματικής κεντρικής ρήξης (Palmer κατηγορίας 1A)

- καθαρισμός

Αντιμετώπιση της τραυματικής ωλένιας απόσπασης (Palmer κατηγορία 1B)

- Με συρραφή έξω-μέσα με μη απορροφήσιμο ράμμα 2/0 και νάρθηκα πηγεοκαρπικό για 4 εβδομάδες

Αντιμετώπιση των ρήξεων ωλενίων εξωθυλακικών συνδέσμων (Palmer κατηγορίας 1C)

- μια μίνι ανοικτή ή Αρθροσκοπική αποκατάσταση

Αντιμετώπιση ρήξεως της κερκιδικής πλευράς (Palmer κατηγορίας 1D)

Καθαρισμός ή συρραφή

- Συρραφή με ράμματα 2/0 ή άγκυρες και ακινητοποίηση της περιφερικής κερκιδωλενικής άρθρωσης με K-W Ακινητοποίηση του αγκώνα και του καρπού για 8 εβδομάδες.

Αντιμετώπιση των εκφυλιστικών ρήξεων (Palmer 2A και 2B)

- αρθροσκοπικός καθαρισμός

Αντιμετώπιση των εκφυλιστικών ρήξεων (Palmer κατηγορίας 2C)

- αρθροσκοπικός καθαρισμός

Αντιμετώπιση των εκφυλιστικών ρήξεων (Palmer κατηγορίας 2D)

- Η αντιμετώπιση είναι ανάλογη με εκείνη για την κατηγορία Palmer 2C
- Προσεχτικός έλεγχος για αστάθεια του μνηοπυραμοειδούς (LT).

- Αν LT είναι σταθερός, γίνεται καθαρισμός.
- Αν LT είναι ασταθείς, πιθανόν να χρειαστεί ανοικτή οστεοτομία ωλένης.

Αντιμετώπιση των εκφυλιστικών ρήξεων (Palmer κατηγορίας 2E)

- Αρθροσκοπικός καθαρισμός
- Επέμβαση Sauve-Karandji

A.5 Κάκωση μεσόστεων συνδέσμων

Κατά την κάκωση της πηγεοκαρπικής πολύ συχνά μπορεί να συμβεί κάκωση στους μεσόστεους συνδέσμους, όπως ο σκαφομνηνοειδής σύνδεσμος και ο μνηοπυραμοειδής σύνδεσμος. Η αρθροσκόπηση του καρπού μας βοήθησε να ταξινομήσουμε αυτές τις βλάβες και να τις αξιολογήσουμε ανάλογα με την βαρύτητά τους.[Geissler και συν 1996]

Ακολουθεί η ταξινόμηση του Geissler με 4 στάδια από το πρώτο που δεν υπάρχει ρήξη και επεκτείνεται από παλαμιαία προς ραχιαία.

Αρθροσκοπική κατάταξη της ρήξης των μεσόστεων καρπιαίων συνδέσμων

Βαθμός	Περιγραφή	Αντιμετώπιση
	Εξασθένηση και / ή αιμορραγία του μεσόστεου συνδέσμου όπως παρατηρήθηκε από την κερκιδοκαρπική πόρτα. Ευθυγράμμιση του καρπού στον χώρο.	Ακινητοποίηση
II	Εξασθένηση και / ή αιμορραγία του μεσόστεου συνδέσμου, όπως παρατηρήθηκε από την κερκιδοκαρπική πόρτα. Διαταραχή της επαλληλίας και μικρό σκαλοπάτι όπως παρατηρήθηκε από την μεσοκαρπική πύλη. Μια μικρή διαφορά (μικρότερο από το πλάτος του probe) μεταξύ των οστών μπορεί να υπάρχει.	Αρθροσκοπικός καθαρισμός, ανάταξη και σταθεροποίηση με βελόνες
III	Διαταραχή της επαλληλίας και σκαλοπάτι όπως παρατηρήθηκε από την κερκιδοκαρπική και την μεσοκαρπική πύλη. Το probe μπορεί να περάσει μέσα από ένα κενό μεταξύ των οστών.	Αρθροσκοπικός καθαρισμός, ανάταξη ή / και ανοικτή ανάταξη και σταθεροποίηση με βελόνες
IV	Διαταραχή της επαλληλίας και σκαλοπάτι όπως παρατηρήθηκε από την κερκιδοκαρπική και την μεσοκαρπική πύλη. Μικτή αστάθεια με τους χειρισμούς. Το αρθροσκόπιο των 2.7-mm μπορεί να διέλθει από το χάσμα μεταξύ των οστών. Ακτινολογικά ορατό	Ανοικτή ανάταξη και σταθεροποίηση

Β ΕΙΔΙΚΟ ΜΕΡΟΣ

B.1 Εισαγωγή

Όπως αναφέρθηκε στο γενικό μέρος, τα τελευταία χρόνια υπάρχει η σκέψη και γίνεται η προσπάθεια για συνολική αντιμετώπιση των μυοσκελετικών κακώσεων της πηγεοκαρπικής [Geissler και συν 1996, Lindau και συν 1997, Geissler 2005, Edwards και συν 2001, Auge και συν 2000, Fontes και συν. 1992]. Η πιο συχνή κάκωση της πηγεοκαρπικής είναι τα κατάγματα του περιφερικού άκρου της κερκίδας. Σε πολλές μελέτες των καταγμάτων αυτών τα ακτινολογικά ευρήματα δεν συμβάδιζαν με τα λειτουργικά αποτελέσματα. Η πιθανότερη εξήγηση ήταν η μη αξιολόγηση και αντιμετώπιση των συνόδων συνδεσμικών κακώσεων. Σε αρκετές μελέτες τα τελευταία χρόνια ερευνήθηκαν οι συνοδές κακώσεις των μαλακών μορίων και αξιολογήθηκαν. Έτσι δόθηκε η απάντηση ότι σε μεγάλο βαθμό μια κάκωση της πηγεοκαρπικής όταν υποστεί οστική βλάβη θα παρουσιάζει και συνδεσμική [Lindau και συν 1997, Geissler 2005]. Παρέμενε ερωτηματικό αν η άμεση αντιμετώπιση προσφέρει καλύτερα λειτουργικά αποτελέσματα στο εγγύς μέλλον και σε βάθος χρόνου και αν επηρεάζει τα υποκειμενικά συμπτώματα των ασθενών. Για να απαντήσουμε στο παραπάνω ερώτημα και για να αξιολογήσουμε τις συνοδές συνδεσμικές βλάβες σχεδιάσαμε την παρακάτω μελέτη σε συγκεκριμένες κακώσεις πηγεοκαρπικής (ενδοαρθρικά κατάγματα) σχηματίζοντας 2 ομάδες ασθενών. Στην μια ομάδα ασθενών δεν λάβαμε υπόψιν τις κακώσεις του μυοσκελετικού σαν σύνολο αλλά σαν οστική κάκωση και αντιμετωπίστηκε με ‘συνδεσμοταξία’ και σταθεροποίηση [ακτινοσκοπικά υποβοηθούμενη ανάταξη (Fluoroscopy Assisted FA)] και

χρησιμοποιήθηκε για ομάδα ελέγχου ενώ στην δεύτερη ομάδα (Arthroscopy and Fluoroscopy Assisted) AFA (αρθροσκοπικά και ακτινοσκοπικά υποβοηθούμενη ανάταξη) έγινε ότι και στην προηγούμενη συν αρθροσκοπικός έλεγχος για την εκτίμηση, ταξινόμηση και αντιμετώπιση των συνδεσμικών κακώσεων. Έτσι προσπαθήσαμε να απαντήσουμε στο παραπάνω ερώτημα.

Σε αυτή την τυχαία προοπτική έρευνα, μελετήθηκαν 40 ασθενείς με ενδαρθρικά περιφερικά κατάγματα κερκίδας. Μια ομάδα είκοσι (20) ατόμων με ενδαρθρικά περιφερικά κατάγματα κερκίδας υποβλήθηκαν σε αρθροσκοπική και ακτινοσκοπική υποβοηθούμενη (AFA) ανάταξη και εξωτερική οστεοσύνθεση με διαδερμική σταθεροποίηση (βελονες) και άλλη μια ομάδα είκοσι (20) ασθενών με τα ίδια χαρακτηριστικά κατάγματος υποβλήθηκαν σε ακτινοσκοπικά υποβοηθούμενη (FA) ανάταξη και εξωτερική οστεοσύνθεση με διαδερμική σταθεροποίηση (βελόνες). Η περίοδος παρακολούθησης ήταν 24 μήνες και η αξιολόγηση έγινε κλινικά και ακτινολογικά. Χρησιμοποιήθηκαν προ-εγχειρητικά το ερωτηματολόγιο για τις ανικανότητες του χεριού, ώμου και βραχίονα (DASH) και το Mayo wrist score στους 3,9,12 και 24 μήνες. Οι πιθανές συνδεσμικές κακώσεις ελεγχτήκαν αρθροσκοπικά στην AFA ομάδα. Στην AFA ομάδα βρέθηκαν ρήξεις του τρίγωνου ινοχόνδρινου συμπλέγματος TFCC σε δώδεκα (12) από τους είκοσι (20) ασθενείς, μερική ή πλήρης ρήξη του σκαφομνηοειδούς συνδέσμου SL σε εννέα (9) από τους είκοσι (20) και ρήξη του μνηοπυραμοειδούς LT σε τέσσερις (4) από τους είκοσι (20). Οι ασθενείς αυτοί αντιμετωπίστηκαν είτε αρθροσκοπικά είτε με ανοιχτή επέμβαση. Οι ασθενείς που υποβλήθηκαν την AFA επέμβαση, είχαν καλύτερο υπτιασμό, έκταση και κάμψη καρπού σε σύγκριση με τους ασθενείς της FA ομάδας σε όλες τις χρονικές περιόδους. Το DASH score δεν ήταν διαφορετικό για τα δυο γκρουπ στους 24 μήνες, ενώ το Mayo wrist score παρέμεινε στατιστικά σημαντικό. Παρόλο που το μέγεθος των ομάδων ήταν μικρό μπορούμε να συμπεράνουμε ότι η AFA ανάταξη και οστεοσύνθεση των

ενδοαρθρικών περιφερικών καταγμάτων κερκίδας δίνει καλύτερα αποτελέσματα από την FA ανάταξη και σταθεροποίηση. Η καλύτερη ανάταξη και θεραπεία των ενδοαρθρικών επεμβάσεων μπορεί να είναι αιτία για βελτιωμένα λειτουργικά και ακτινολογικά αποτελέσματα.

B.2 Σκοπός

Πολλές χειρουργικές τεχνικές έχουν χρησιμοποιηθεί για την αντιμετώπιση των καταγμάτων του περιφερικού άκρου της κερκίδας. Στην πλειοψηφία τους τα κατάγματα αυτά είναι ανατάξιμα με επαρκή σταθερότητα και αντιμετωπίζονται αποτελεσματικά με κλειστή ανάταξη και τοποθέτηση γύψινου επιδέσμου. Όμως, κατάγματα που είτε είναι ασταθή, είτε εμπεριέχουν αρθρικές επιφάνειες μπορούν να θέσουν σε κίνδυνο την ακεραιότητα, την επαλληλία της αρθρικής επιφανείας και την λειτουργικότητα της άρθρωσης καρπού-αντιβραχίου [Grewal και συν 2005, Harley και συν 2004]. Τα σύνθετα ενδοαρθρικά κατάγματα του περιφερικού άκρου της κερκίδας αποτελούν πρόκληση για τον χειρουργό. Τα τελευταία χρόνια άρχισε να αξιολογείται και να αναφέρεται η πιθανή βλάβη των ενδοθυλακικών και εξωθυλακικών συνδέσμων και να μην συζητιέται μόνο σαν μια οστική κάκωση αλλά σαν μια μικτή κάκωση μυοσκελετικού με κάκωση των μαλακών μορίων, που μπορεί να έχει σαν αποτέλεσμα αστάθεια της άρθρωσης αν δεν διαγνωστούν και αντιμετωπιστούν έγκαιρα.

Η αρθροσκοπικά υποβοηθούμενη ανάταξη επιτρέπει την πιο ακριβή ανάταξη της αρθρικής επιφανείας και αντιμετώπιση των τραυματισμένων μαλακών ιστών, που και τα δυο είναι απαραίτητα για την ανάκτηση ανατομικής αποκατάστασης και την ικανοποιητική λειτουργία της άρθρωσης. Παρά τις πολλές μελέτες, παραμένει το ερώτημα για το αν η αρθροσκοπικά και ακτινοσκοπικά υποβοηθούμενη ανάταξη (AFA) σε συνδυασμό με σταθεροποίηση δίνουν καλύτερα αποτελέσματα σε σύγκριση με την ακτινοσκοπικά υποβοηθούμενη ανάταξη (FA) και σταθεροποίηση [Geissler 2005, Edwards και συν 2001, Auge και συν 2000].

Μια συγκριτική μελέτη μεταξύ της ομάδας ασθενών που αντιμετωπίστηκαν με AFA ή FA ανάταξη και σταθεροποίηση με τον ίδιο τρόπο, εξωτερική οστεοσύνθεση και βελόνες, θα είναι χρήσιμη για να εκτιμήσουμε τον ρόλο και την σημασία της αρθροσκόπησης στην αντιμετώπιση των ενδοαρθρικών καταγμάτων του περιφερικού άκρου της κερκίδας. Στην βιβλιογραφική ανασκόπηση δεν

βρέθηκαν προοπτικές μελέτες συγκρίσιμων ομάδων ασθενών με όμοια χαρακτηριστικά που αντιμετωπίστηκαν με τις δυο αυτές μεθόδους. Υπάρχει μόνο μια μελέτη των Ruch και συν. που συγκρίνει αναδρομικά τα αποτελέσματα της αρθροσκοπικής και ακτινοσκοπικής ανάταξης των καταγμάτων του περιφερικού άκρου κερκίδας [Ruch και συν 2004]. Επίσης υπάρχει μόνο μια προοπτική μελέτη που συγκρίνει την αρθροσκοπικά υποβοηθούμενη ανάταξη με την ακτινοσκοπικά υποβοηθούμενη ανάταξη των Doi και συν [Doi και συν 1999], αλλά η σταθεροποίηση ενώ στην αρθροσκοπική ομάδα ήταν ελάχιστα παρεμβατική με εξωτερική οστεοσύνθεση και βελονες, στην άλλη ομάδα δεν ήταν όμοια η αντιμετώπιση αλλά περιλάμβαναν διαφορετικές μεθόδους σταθεροποίησης όπως συντηρητική, εξωτερική οστεοσύνθεση και ανοικτή ανάταξη.

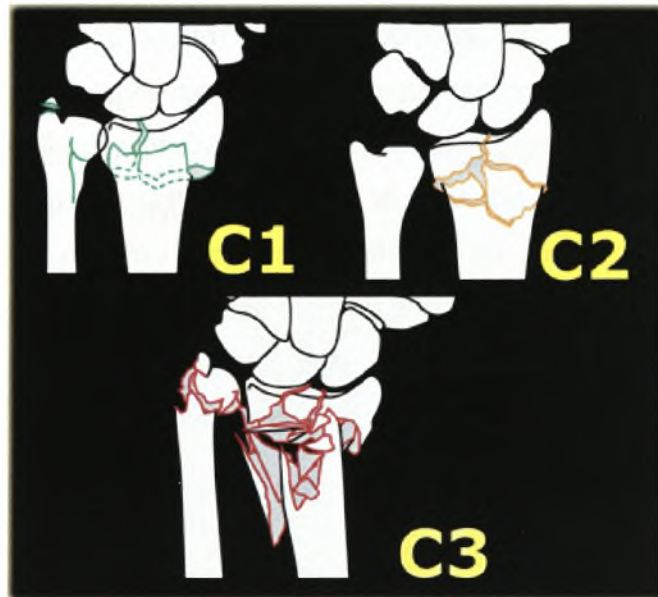
Η εργασία αυτή είναι μια προοπτική μελέτη των ενδαρθρικών περιφερικών καταγμάτων κερκίδας που γίνεται σε ασθενείς με μικτές μυοσκελετικές κακώσεις πηχεοκαρπικής, με ενδαρθρικά κατάγματα του περιφερικού άκρου της κερκίδας και αξιολογεί τα χειρουργικά και ακτινολογικά ευρήματα, λειτουργικά αποτελέσματα και την ποιότητα ζωής μετά την ανάταξη με την χρήση είτε ακτινοσκοπικά υποβοηθούμενη (FA) ανάταξη ή σε συνδυασμό αρθροσκοπικά και ακτινοσκοπικά υποβοηθούμενη (AFA) ανάταξη και σταθεροποίηση με εξωτερική οστεοσύνθεση και βελόνες Kirschner, την αντιμετώπιση των συνδεσμικών κακώσεων και τοποθέτηση οστικού μοσχεύματος όπου κρίθηκε απαραίτητο.

B.3 Υλικά και Μέθοδοι

Στην έρευνα συμπεριλήφθηκαν σαράντα (40) συνεχόμενοι ασθενείς με ενδαρθρικά κατάγματα του περιφερικού άκρου της κερκίδας που αντιμετωπίστηκαν από τον Ιούλιο του 2000 έως τον Οκτώβριο του 2003. Πήραν μέρος 23 γυναίκες και 17 άνδρες. Η πρώτη ομάδα περιελάμβανε ασθενείς που αντιμετωπίστηκαν με ακτινοσκοπικά υποβοηθούμενη (FA) ανάταξη και σταθεροποίηση, ενώ η δεύτερη ομάδα περιελάμβανε ασθενείς που αντιμετωπίστηκαν με αρθροσκοπικά και ακτινοσκοπικά υποβοηθούμενη (AFA) ανάταξη και σταθεροποίηση. Η απόφαση της τοποθέτησης κάθε ασθενούς σε ένα από τα γκρουπ έγινε τυχαία. Κάθε ασθενής που πληρούσε τα κριτήρια επέλεγε ένα από τους 40 κλειστούς φακέλους (20 είχαν τις λέξεις AFA και 20 είχαν τις λέξεις FA) πριν την χειρουργική επέμβαση.

Και οι δυο ομάδες περιελάμβαναν είκοσι (20) ασθενείς έκαστη με όμοια χαρακτηριστικά του κατάγματος και δημογραφικά στοιχεία (ηλικία, φύλο, βαθμό

συντριβής της αρθρικής επιφάνειας). Τα κριτήρια για την εισαγωγή στην έρευνα περιελάμβαναν ένα ενδαρθρικό κάταγμα (τύπου C1,C2 ή C3 κατά AO) (εικ. Β.1) με σκαλοπάτι ή κενό μεγαλύτερο των 2 mm μετά από κλειστή ανάταξη, ενώ οι ασθενείς με παλαμιαίο τμήμα κατάγματος, με ανοιχτά κατάγματα ή συνοδές κακώσεις του άνω άκρου αποκλείστηκαν. Επίσης αποκλείστηκαν οι ασθενείς με παθήσεις του κεντρικού νευρικού συστήματος όπως προηγούμενο εγκεφαλικό επεισόδιο ή εγκεφαλική παράλυση. Κανένας ασθενής στην μελέτη δεν είχε άλλο τραύμα στα άκρα ή σε άλλα ζωτικά όργανα.



Εικ.Β.1:
Τα κατάγματα της
μελέτης ήταν
τύπου C κατά AO
/ASIF [Muller και
συν. 1990

Η ακτινοσκοπικά υποβοηθούμενη ομάδα FA περιελάμβανε 12 γυναίκες και 8 άνδρες και η αρθροσκοπικά και ακτινοσκοπικά υποβοηθούμενη ομάδα AFA 11 γυναίκες και 9 άνδρες. Ο μέσος όρος ηλικίας ήταν 44 έτη για την ομάδα AFA και 47 έτη για την ομάδα FA. Ο μηχανισμός της κάκωσης ήταν πτώση με τεντωμένο άκρο για τριάντα (30) ασθενείς και ατύχημα από μηχανοκίνητο όχημα (MVA) για δέκα (10) ασθενείς (4 στην FA ομάδα και 6 στην AFA ομάδα είχαν υψηλής ενεργείας κάκωση λόγω MVA). Το κυρίαρχο άκρο τραυματίστηκε σε 8 ασθενείς της AFA και σε 9 της FA ομάδας. Η επιλεγμένη αναισθησία ήταν μασχαλιαίος νευρικός αποκλεισμός σε δεκατέσσερις (14) ασθενείς στην FA και δεκαέξι (16) στη AFA ομάδα. Οι υπόλοιποι δέκα (10) ασθενείς (έξι στην FA και τέσσερις στην AFA) χειρουργήθηκαν με γενική αναισθησία. Οι ασθενείς ενημερώθηκαν και συγκατατέθηκαν χρησιμοποιώντας μια συγκατάθεση σχεδιασμένη για την μελέτη που είχε εγκριθεί από την επιστημονική επιτροπή του Νοσοκομείου.

B.3.1 Ακτινοσκοπική υποβοηθούμενη FA ανάταξη και εξωτερική οστεοσύνθεση

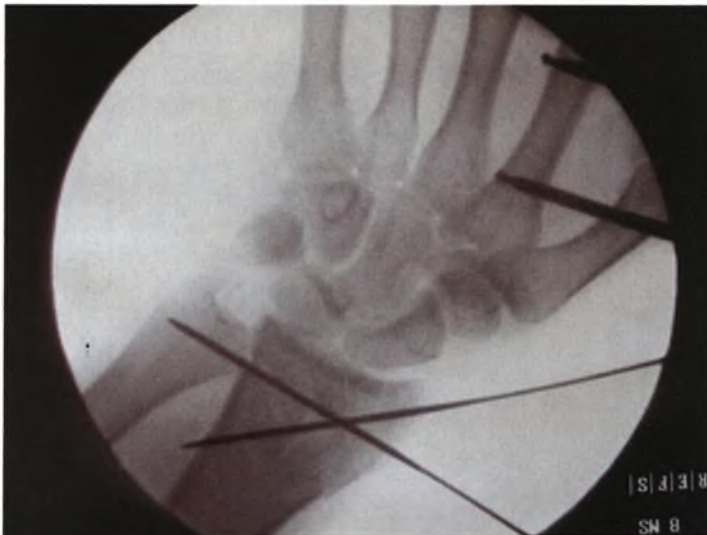Έγινε προσπάθεια για ανάταξη του κατάγματος με κλειστούς χειρισμούς. Η σταθεροποίηση διατηρήθηκε με εφαρμογή συσκευής εξωτερικής οστεοσύνθεσης (Hoffmann II Compact, Stryker, Howmedica, Mahwah, NJ, USA) και διαδερμικών βελονών. Στην κερκίδα τοποθετήθηκαν δυο βελόνες 3.5mm, στην περιοχή μεταξύ μέσου και περιφερικού τριτημορίου και 2 βελόνες 2.8 mm τοποθετήθηκαν στο κεντρικό τμήμα του 2^{ου} μετακαρπίου. Οι βελόνες τοποθετήθηκαν κάτω από άμεση όραση με προστασία του αισθητικού κλάδου του κερκιδικού νεύρου και των εκτεινόντων τενόντων του δείκτη. Έγιναν πολλαπλές ακτινοσκοπικές απεικονίσεις σε διάφορους βαθμούς πρηνισμού και υπτιασμού του καρπού με σκοπό να προσδιορισθούν τα τμήματα του κατάγματος. Όταν επιτεύχθηκε η αποδεκτή ανάταξη, ασφαλίστηκε η εξωτερική οστεοσύνθεση (ράβδοι) και τα ενδαρθρικά τμήματα σταθεροποιήθηκαν με βελόνες Kirscner (K-wires) (Smith and Nephew, Tuttlingen, Germany) υπό ακτινοσκοπικό έλεγχο. Όταν δεν επιτυγχάνονταν αποδεκτή ανάταξη, γινόταν μια τομή 1-2cm στην ραχιαία επιφάνεια της περιφερικής κερκίδας και περιοστικός αποκολλητήρας χρησιμοποιήθηκε για να ανυψωθούν και να αναταχθούν τα τμήματα κάτω από ακτινοσκοπική καθοδήγηση. Τα K-wires τοποθετήθηκαν για να διατηρήσουν την θέση των οστικών τεμαχίων.

Μετά την ανάταξη του κατάγματος και αν υπήρχε οστικό έλλειμμα στην μετάφυση, μέσα από την ίδια ραχιαία τομή στο ύψος του 4^{ου} διαμερίσματος των εκτεινόντων , τοποθετούνταν αυτόλογο οστικό μόσχευμα από το λαγόνιο εάν ο ασθενής είχε υποβληθεί σε γενική αναισθησία ή με οστικό αλλομόσχευμα Allogard (Osteocentre Europe, Clemon-Ferrand, France) εάν η επέμβαση γινόταν με μασχαλιαίο νευρικό αποκλεισμό. Το λαγόνιο σπογγώδες αυτόλογο οστικό μόσχευμα συγκεντρωνόταν μέσω ελάχιστης τομής με την βοήθεια ειδικού κοίλου οδοντωτού κυλίνδρου Craig και τοποθετούνταν ακτινοσκοπικά στο υποχόνδριο έλλειμμα. Το οστικό αλλομόσχευμα τοποθετήθηκε στο έλλειμμα με την μορφή πεπιεσμένων μικρών τεμαχίων.

B.3.2 Αρθροσκοπικά και ακτινοσκοπικά υποβοηθούμενη (AFA)

ανάταξη και εξωτερική οστεοσύνθεση

Υπό αναισθησία τοποθετείται εξωτερική οστεοσύνθεση μετά από κλειστούς χειρισμούς του κατάγματος και στη συνέχεια ελέγχεται ακτινοσκοπικά. Ακτινοσκόπηση χρησιμοποιείται επίσης, για να ελέγξουμε την πύλη εισόδου των K-wires. Σε όλους τους ασθενείς χρησιμοποιήθηκαν 2 K-wires για καλύτερη σταθεροποίηση και διατήρηση της ανάταξης (Εικ. Β.2). Οι βελόνες K-wires τοποθετούνται στο κατάγμα και η θέση του κατάγματος ελέγχεται ακτινοσκοπικά. Όταν η ανάταξη του κατάγματος και η αρθρική επιφάνεια έχουν την καλύτερη δυνατή θέση, γίνεται αρθροσκοπική εκτίμηση.

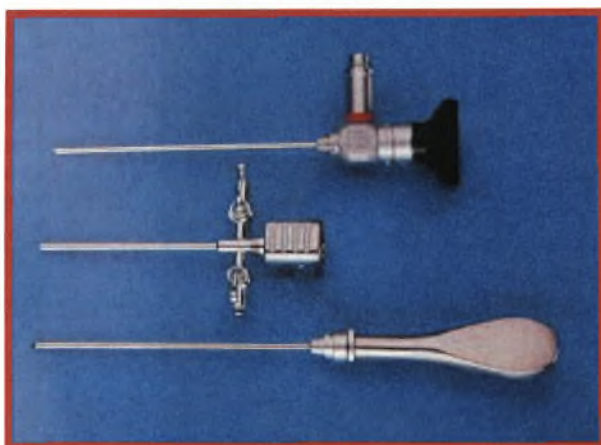


Εικ.Β.2:
Λήψη με το
ακτινοσκοπικό
κατά την
τοποθέτηση
εξωτερικής
οστεοσύνθεσης
και 2 K-Ws

Η πηχεοκαρπική παραμένει οριζόντια θέση στο χειρουργικό τραπέζι. Η σταθεροποίηση και το διάταξη γίνονται με εφαρμογή εξωτερικής οστεοσύνθεσης, χωρίς την χρήση του αρθροσκοπικού πύργου (εικ. Β.3). Έγινε τομή στο δέρμα και εισήλθε μια αιμοστατική λαβίδα για να διευρύνει τον θύλακο. Ένα αρθροσκόπιο 2.7 mm, 30° μικρών αρθρώσεων (εικ Β.4), εισέρχεται στην 3-4 κερκιδοκαρπική πόρτα ανάμεσα στο 3-4 διαμέρισμα. Η παροχή γίνεται μέσω αρθροσκοπικής κάνουλας και η αποχέτευση γίνεται μέσω του 6-U portal με μια βελόνα. Μια αρχική πύλη εργασίας γίνεται στο 4-5 διαμέρισμα και πρόσθετες πύλες εργασίας γίνονται αν χρειαστεί στις θέσεις 1-2 και 6-R (Εικ Β.5).



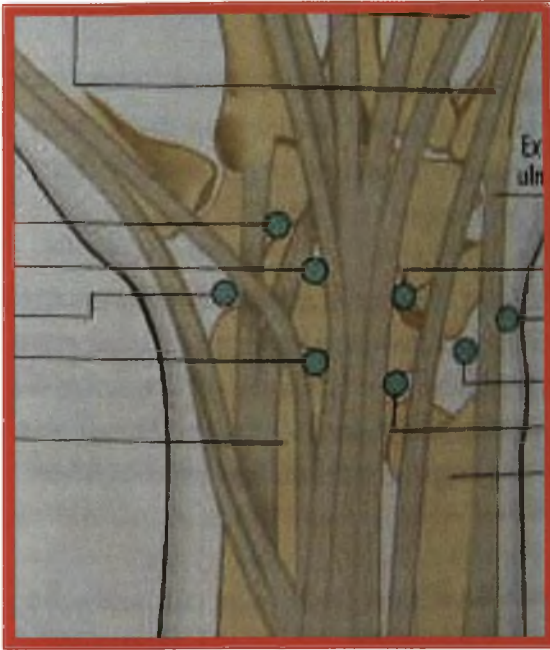
Εικ.Β.3:
Πύργος αρθροσκοπικός
Στην παρούσα μελέτη δεν
χρησιμοποιήθηκε ο πύργος
για διάταση της άρθρωσης
αλλά ή εξωτερική
οστεοσύνθεση



Εικ.Β.4:
Το αρθροσκόπιο
για την
πηγεοκαρπική
είναι 2.7 mm

Το αιμάτωμα και τα υπολείμματα της καταγματικής εστίας απομακρύνονται (Εικ.Β.6) με την χρήση συστήματος έκλυσης, αναρρόφησης, μικρών αρθροσκοπικών λαβίδων σύλληψης, και ένα μικρό μηχανοκίνητο 2.9mm ξυράφι (εικ.Β.7) μέχρι να επιτευχθεί ευκρινής όραση του κατάγματος. Επίσης χρησιμοποιήθηκε ένα probe, βοήθησε στην απομάκρυνση οστικών τεμαχίων και έλεγχο των συνδέσμων. Ελέγχεται η θέση των K-wires για πιθανή λανθασμένη θέση δηλαδή ενδοαρθρική τοποθέτηση (Εικ. Β.8).

MCR
1-2
3-4



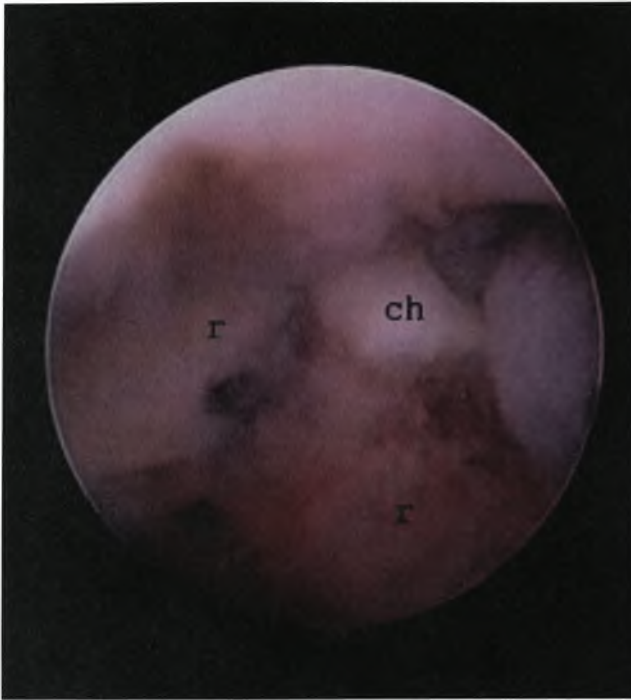
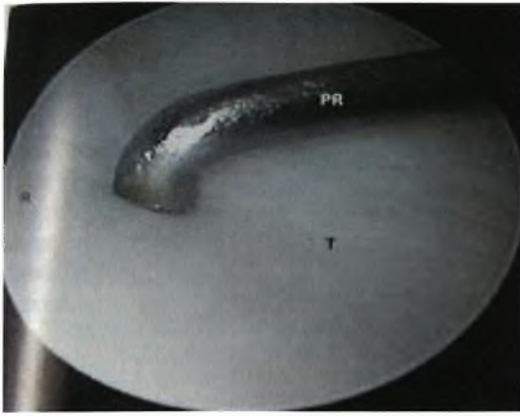
6-U
6-R

Πύλη 4-5

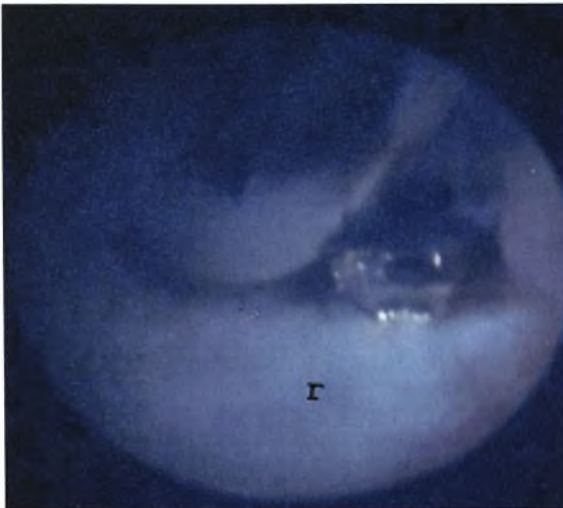
Εικ.Β.5: οι αρθροσκοπικές πύλες που χρησιμοποιήθηκαν είναι η 3-4 για το αρθροσκόπιο, εργασίας η 4-5 και 6-R και παροχέτευση η 6-U. Για έλεγχο του σκαφομηνοειδούς συνδέσμου χρησιμοποιήθηκε και η μεσοκαρπική πύλη MCR



Εικ.Β.7: το μηχανοκίνητο ξυράφι που χρησιμοποιήθηκε ήταν ένα μικρό 2.9mm και καθώς και οι αρθροσκοπικές λαβίδες (δεξιά εικόνα) και στην κάτω εικόνα ο έλεγχος της άρθρωσης με το 'probe'

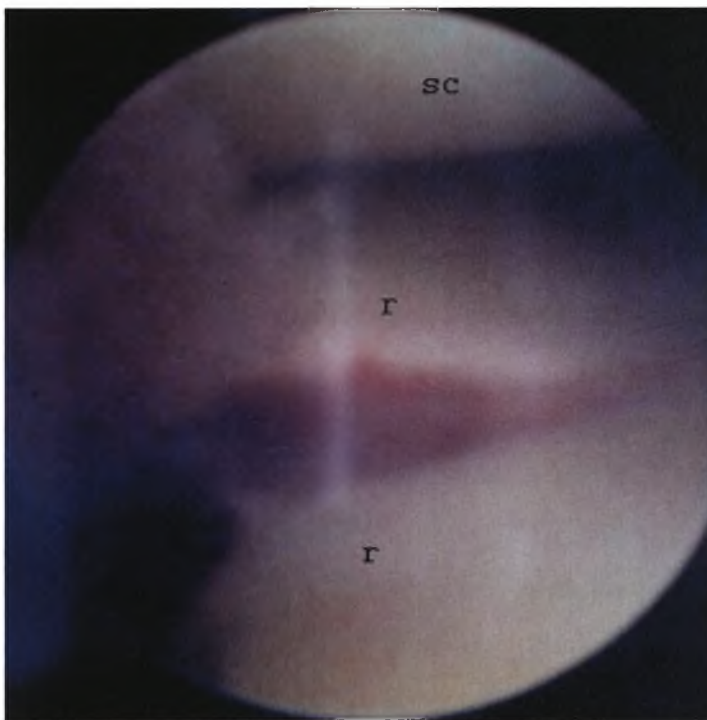


Εικ.Β.6: Το αιμάτωμα και τα υπολείμματα της καταγματικής εστίας απομακρύνονται.
ch: είναι ένα μικρό χόνδρινο οστικό τμήμα
Γ : κερκίδα

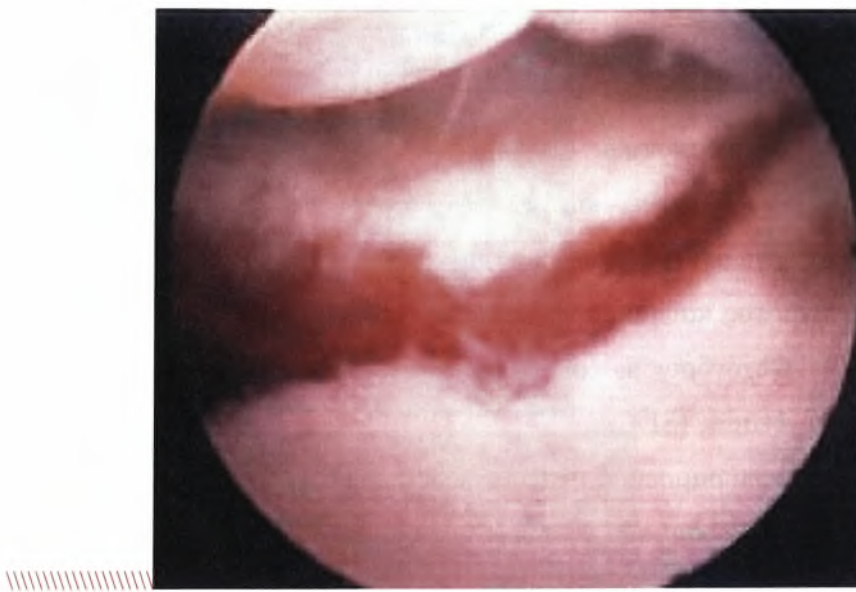


Εικ.Β.8: οι βελόνες εισήλθαν υπό ακτινοσκοπικά και ελέγχθησαν αρθροσκοπικά για ενδαρθρικά τοποθέτηση όπως στην εικόνα.
Γ : κερκίδα

Σε αυτή την περίπτωση τα K- wires επανατοποθετούνται και ελέγχονται ξανά αρθροσκοπικά και ακτινοσκοπικά. Η αρθρική επιφάνεια των τμημάτων του κατάγματος μπορεί να ελεγχθεί και να αξιολογηθεί αρθροσκοπικά (Εικ.Β.9). Μικρά ενδαρθρικά εργαλεία μπορούν να χρησιμοποιηθούν για να ανυψωθούν τα τμήματα του κατάγματος και μικρά σκαλοπάτια υπό αρθροσκόπηση. Οι βλάβες του τριγωνικού ινοχόνδρινου συμπλέγματος (TFCC) (Εικ.Β.10+11), ο σκαφομηνοειδής σύνδεσμος (SL) (Εικ. Β.12), ο μηνοπυραμοειδής σύνδεσμος (LT) ή χόνδρινα ελλείμματα ανιχνεύονται. Οι συνδεσμικές βλάβες εκτιμήθηκαν και ταξινομήθηκαν αρθροσκοπικά και γίνεται προσπάθεια αποκατάστασης τους.

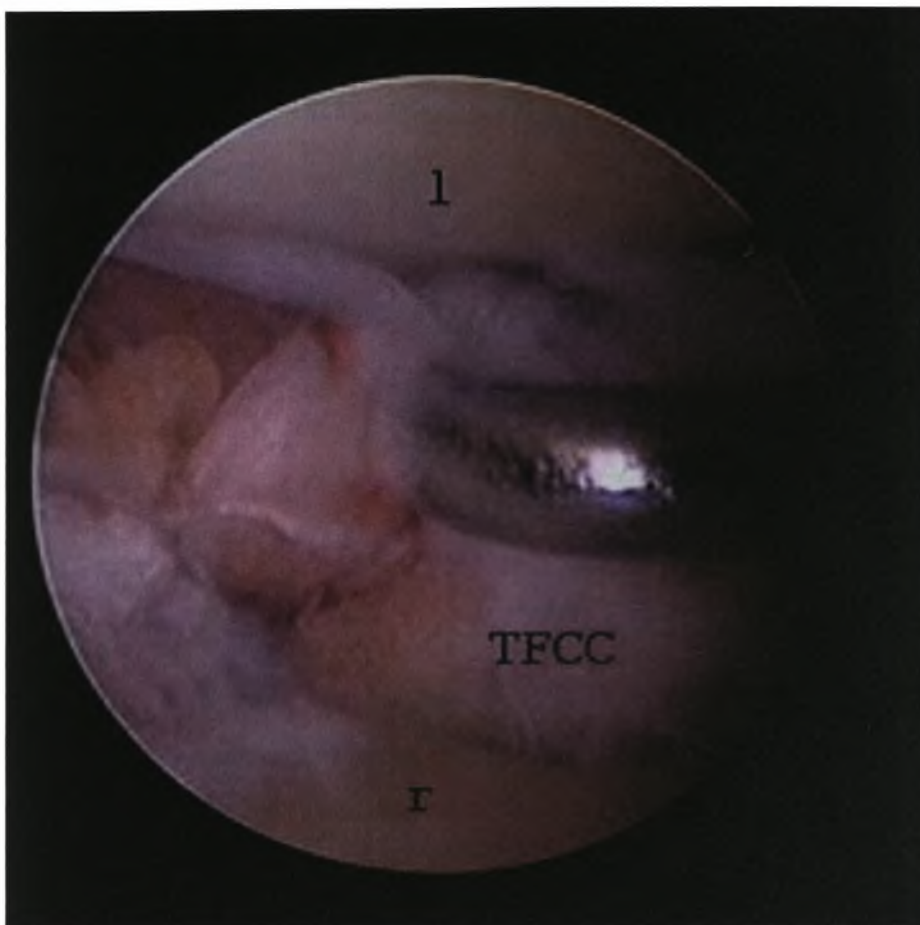


Εικ.Β.9: αρθροσκοπικός έλεγχος της αρθρικής επιφάνειας της κερκίδας και ανεύρεση σκαλοπατιού και οστικού κενού και στις δυο εικόνες
r : κερκίδα
sc: σκαφοειδής

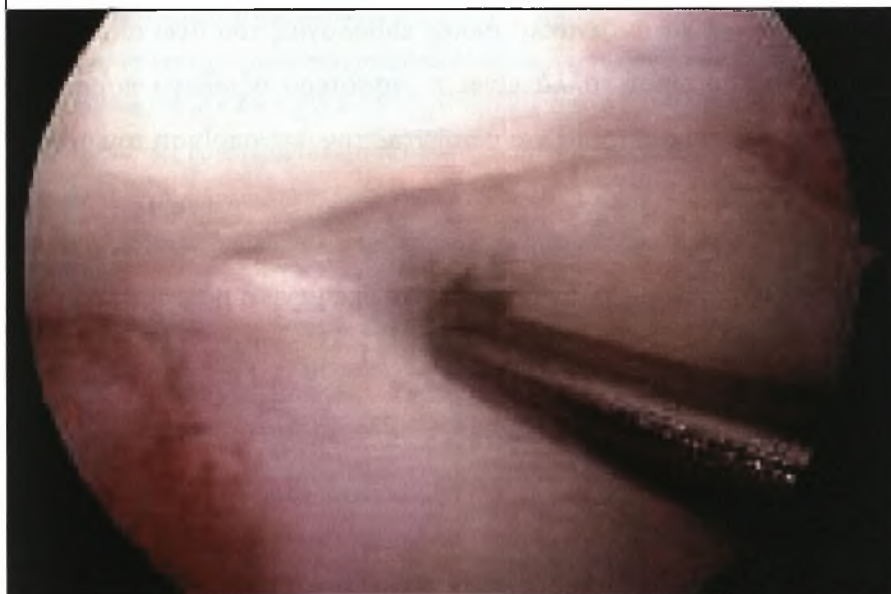


Όταν δεν επιτυγχάνονταν η αποδεκτή ανάταξη, γινόταν μια τομή 1-2cm στη ραχιαία επιφάνεια της περιφερικής κερκίδας και ένας αποκολλητήρας περιστέου χρησιμοποιήθηκε για να ανυψωθούν και να αναταχθούν τα τμήματα κάτω από ακτινοσκοπική καθοδήγηση. K-wires τοποθετήθηκαν για να διατηρήσουν την θέση των οστικών τεμαχίων.

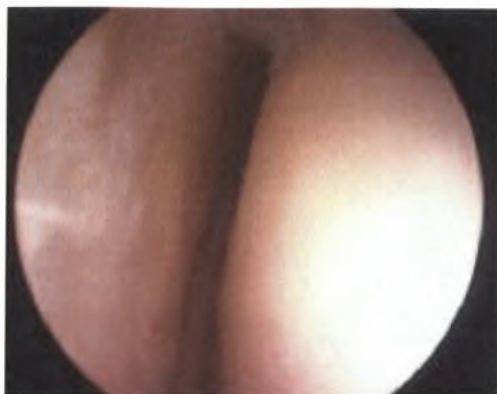Μετά την ανάταξη του κατάγματος και αν υπήρχε οστικό έλλειμμα στην μετάφυση, μέσα από την ίδια ραχιαία τομή στο ύψος του 4^{ου} διαμερίσματος των εκτεινόντων τοποθετούνταν αυτόλογο οστικό μόσχευμα ή οστικό αλλομόσχευμα με τον ίδιο τρόπο που περιγράφεται στην FA ομάδα . Πιστεύουμε πως σε περιπτώσεις με μεταφυσικό οστικό έλλειμμα, η τοποθέτηση σπογγώδους οστικού μοσχεύματος αυξάνει την δομική στήριξη και εξασφαλίζει την επούλωση του κατάγματος. Τριάντα (30) λεπτά πριν την αναισθησία γίνεται χορήγηση αντιβιοτικών (κεφαλοσπορίνης δεύτερης γενιάς) και συνεχίζει για 24 ώρες. Ο μηχανισμός εξωτερικής οστεοσύνθεσης και οι βελόνες kirschner αφαιρούνται 6-8 εβδομάδες μετά την επέμβαση.



Εικ.Β.10: αρθροσκοπικός έλεγχος των συνδεσμων και βλάβη του τριγωνικού
 ινοχόνδρινου συμπλέγματος (TFCC)
 r : κερκίδα
 l: μηνονειδές



Εικ.Β.11: αρθροσκοπικός έλεγχος των συνδέσμων
 και βλάβη του τριγωνικού ινοχόνδρινου
 συμπλέγματος (TFCC) τύπου 1Α
 r : κερκίδα
 l: ιμνονειδες



Εικ.Β.12: αρθροσκοπικός έλεγχος των συνδέσμων από την μεσοκάρπια πύλη MCR και βλάβη του σκαφομνηνοειδούς τύπου ΙΙΙ τριγωνικού ινοχόνδρινου συμπλέγματος (TFCC) τύπου ΙΑ
r : κερκίδα
l: μηννοειδεις

Η δύναμη δραγμού μετριέται με δυναμόμετρο Jamar (Preston Inc, Clifton, NJ) και το εύρος κίνησης του καρπού εκτιμήθηκε από ένα ανεξάρτητο γιατρό. Στη μετεγχειρητική εξέταση συμπεριλαμβάνονται εκτίμηση της αστάθειας του σκαφομνηνοειδούς χρησιμοποιώντας το Watson test [Watson και συν 1988] ή ulnar snuffbox compression test και της αστάθειας του περιφερικής κερκιδωλένιας άρθρωσης (DRUJ) εκτιμώντας την κίνηση της κεφαλής της ωλένης σε σχέση με την περιφερική κερκίδα κατά την διάρκεια πρηνισμού και υπτιασμού. Στους 3,9,12 και 24 μήνες όλοι οι ασθενείς εξετάστηκαν με το Mayo Modified Wrist Score και συμπλήρωσαν το ερωτηματολόγιο ανικανότητα βραχιονίου, ώμου και χεριού Disabilities of the Arm, Shoulder and Hand [Hudak και συν 1988] (DASH) που έχουν αξιόπιστη υποκειμενική μέτρηση και χρησιμοποιούνται ευρέως σε άρθρα που ασχολούνται με το χέρι και την κατάσταση του άνω άκρου και το τραύμα. Φυσικά , μπορεί να αντανakλά άλλες παθολογίες του άνω άκρου, όπως του αγκώνα και του ώμου, αλλά είναι περισσότερο αξιόλογο παρά μετρώντας συγκεκριμένες παραμέτρους και ρωτώντας την ικανοποίηση του ασθενούς.

Ακολουθεί το ερωτηματολόγιο για την υποκειμενική μέτρηση της ικανότητας του ασθενούς:

DASH score

ΟΔΗΓΙΕΣ

Το ερωτηματολόγιο αυτό αξιολογεί τα συμπτώματα καθώς και την ικανότητα σας να εκτελείται συγκεκριμένες ασχολίες – εργασίες. Παρακαλώ απαντήστε σε όλες τις ερωτήσεις βαθμολογώντας την ικανότητα σας να πραγματοποιείται συγκεκριμένες ασχολίες –εργασίες την προηγούμενη εβδομάδα βάζοντας σε κύκλο τον κατάλληλο αριθμό. Εάν δεν είχατε την ευκαιρία την προηγούμενη εβδομάδα να εκτελέσετε την συγκεκριμένη ασχολία – εργασία, παρακαλώ βαθμολογήστε κατά εκτίμηση ποία απάντηση θα ήταν πιο κοντά στην πραγματικότητα. Δεν έχει σημασία ποίο χέρι χρησιμοποιήσατε για την εκτέλεση της εργασίας – ασχολίας, παρακαλώ απαντήστε με βάση την ικανότητα με την

οποία εκτελέσατε την συγκεκριμένη εργασία - ασχολία, ανεξάρτητα από τον τρόπο με τον οποίο την πραγματοποιήσατε.

Παρακαλώ βαθμολογήστε την ικανότητα σας κατά την εκτέλεση των ακόλουθων ασχολιών – εργασιών την προηγούμενη εβδομάδα βάζοντας σε κύκλο τον πιο αντιπροσωπευτικό βαθμό δυσκολίας.

KAMIA ΔΥΣΚΟΛΙΑ, ΗΠΙΑ ΔΥΣΚΟΛΙΑ, ΜΕΤΡΙΑ ΔΥΣΚΟΛΙΑ, ΜΕΓΑΛΗ ΔΥΣΚΟΛΙΑ, ANIKANOTHTA

- 1. Άνοιγμα σφραγισμένου, νέου βάζου. 1 2 3 4 5*
- 2. Γράψιμο. 1 2 3 4 5*
- 3. Κλείδωμα – Ξεκλείδωμα πόρτας. 1 2 3 4 5*
- 4. Μαγείρεμα. 1 2 3 4 5*
- 5. Ώθηση βαριάς πόρτας. 1 2 3 4 5*
- 6. Τοποθέτηση αντικειμένου σε ράφι πάνω από το κεφάλι σας. 1 2 3 4 5*
- 7. Εκτέλεση βαριών οικιακών εργασιών (π.χ. πλύσιμο τοίχων, πατωμάτων). 1 2 3 4 5*
- 8. Περιποίηση του κήπου. 1 2 3 4 5*
- 9. Στρώσιμο κρεβατιού. 1 2 3 4 5*
- 10. Μεταφορά χαρτοφύλακα ή τσάντας με ψώνια. 1 2 3 4 5*
- 11. Μεταφορά βαριού αντικειμένου (πάνω από 5 kg). 1 2 3 4 5*
- 12. Αλλαγή λάμπας στο ταβάνι. 1 2 3 4 5*
- 13. Λούσιμο, στέγνωμα μαλλιών. 1 2 3 4 5*
- 14. Πλύσιμο της πλάτης σας. 1 2 3 4 5*
- 15. Ένδυση με ελαστικό πουλόβερ. 1 2 3 4 5*
- 16. Χρήση μαχαιριού για κόψιμο φαγητού. 1 2 3 4 5*
- 17. Ψυχαγωγικές δραστηριότητες που χρειάζονται μικρή προσπάθεια (π.χ. πλέξιμο, παιχνίδια με τράπουλα). 1 2 3 4 5*
- 18. Ψυχαγωγικές δραστηριότητες στις οποίες απαιτείται χειρονακτική δύναμη (π.χ. μπάσκετ, τένις κ.λ.π.). 1 2 3 4 5*
- 19. Ψυχαγωγικές δραστηριότητες στις οποίες κινείται το χέρι προς όλες τις κατευθύνσεις (π.χ. κολύμβηση, βολεϊ κ.λ.π.). 1 2 3 4 5*
- 20. Ικανότητα προετοιμασίας – πραγματοποίησης ταξιδιών και καθημερινών μετακινήσεων. 1 2 3 4 5*
- 21. Σεξουαλικές δραστηριότητες. 1 2 3 4 5*

ΚΑΘΟΛΟΥ ΕΛΑΦΡΩΣ ΜΕΡΙΚΩΣ ΑΡΚΕΤΑ ΠΑΡΑ ΠΟΛΥ

22. Κατά την διάρκεια της προηγούμενης εβδομάδας σε τι βαθμό το πρόβλημα που αντιμετωπίζεται με τον ώμο, ή τον αγκώνα ή το χέρι σας, επηρέασε τις κοινωνικές σας συναναστροφές με την οικογένεια, τους φίλους, ή τους γείτονες σας; (βάλτε σε κύκλο τον πιο αντιπροσωπευτικό αριθμό). 1 2 3 4 5

KANENAS PERIORISMOS, ELAFROS PERIORISMOS, METRIO PERIORISMOS, MEGALOS PERIORISMOS, ANIKANOTHTA

23. Κατά τη διάρκεια της προηγούμενης εβδομάδας, αναγκαστήκατε να

περιορίσετε τις δραστηριότητες σας στην εργασία σας ή στην καθημερινή σας ζωή, ως αποτέλεσμα του προβλήματος που αντιμετωπίζεται με τον ώμο, τον αγκώνα ή το χέρι σας; (βάλτε σε κύκλο τον πιο αντιπροσωπευτικό αριθμό). 1 2 3 4 5

Παρακαλώ βαθμολογήστε την ένταση των συμπτωμάτων την περασμένη εβδομάδα. (βάλτε σε κύκλο τον πιο αντιπροσωπευτικό αριθμό).

**ΚΑΜΙΑ ΕΝΟΧΛΗΣΗ, ΕΛΑΦΡΑ ΕΝΟΧΛΗΣΗ, ΜΕΤΡΙΑ ΕΝΟΧΛΗΣΗ
ΜΕΓΑΛΗ ΕΝΟΧΛΗΣΗ, ΠΟΛΥ ΜΕΓΑΛΗ, ΕΝΟΧΛΗΣΗ**

24. Πόνος στον ώμο, ή στον αγκώνα ή στο χέρι. 1 2 3 4 5

25. Πόνος στον ώμο, ή στον αγκώνα ή στο χέρι όταν κατεβάλατε χειρονακτική δύναμη (π.χ. μπάσκετ, τένις κ.λ.π.). 1,2,3,4,5

26. Μυρμήγκιασμα, μούδιασμα, τσιμπήματα στον ώμο ή στον αγκώνα ή στο χέρι. 1,2,3,4,5

27. Αδυναμία στον ώμο ή στον αγκώνα ή στο χέρι. 1 2 3 4 5

28. Δυσκαμψία στον ώμο ή στον αγκώνα ή στο χέρι. 1 2 3 4 5

**ΚΑΜΙΑ ΔΥΣΚΟΛΙΑ, ΗΠΙΑ ΔΥΣΚΟΛΙΑ,
ΜΕΤΡΙΑ ΔΥΣΚΟΛΙΑ, ΜΕΓΑΛΗ ΔΥΣΚΟΛΙΑ,**

ΤΟΣΟ ΠΟΛΥ ΠΟΥ ΔΕΝ ΚΟΙΜΗΘΗΚΑ

29. Σε τι βαθμό επηρεάστηκε ο νυκτερινός σας ύπνος κατά τη διάρκεια της προηγούμενης εβδομάδας λόγω του πόνου στον ώμο ή στον αγκώνα ή στο χέρι; (βάλτε σε κύκλο τον πιο αντιπροσωπευτικό αριθμό).

1, 2, 3, 4, 5

**ΔΙΑΦΩΝΩ ΑΠΟΛΥΤΩΣ, ΔΙΑΦΩΝΩ, ΟΥΤΕ ΣΥΜΦΩΝΩ ΟΥΤΕ
ΔΙΑΦΩΝΩ, ΣΥΜΦΩΝΩ, ΣΥΜΦΩΝΩ ΑΠΟΛΥΤΩΣ**

30. Νιώθω λιγότερο ικανός, λιγότερο χρήσιμος, έχασα την αυτοπεποίθησή μου, λόγω του προβλήματος στον ώμο ή στον αγκώνα, ή στο χέρι. (βάλτε σε κύκλο τον πιο αντιπροσωπευτικό αριθμό).

1, 2, 3, 4, 5

Δείκτης ανικανότητας / συμπτωμάτων DASH = [(άθροισμα n απαντήσεων) - 1] x 25n , όπου n, ο αριθμός των απαντημένων ερωτήσεων.

Η βαθμολογία δεν μπορεί να υπολογιστεί εάν λείπουν πάνω από τρεις απαντήσεις.

ΕΠΑΓΓΕΛΜΑ (ΠΡΟΑΙΡΕΤΙΚΟ)

Οι ακόλουθες ερωτήσεις αφορούν τις επιπτώσεις του προβλήματος σας στην ικανότητα εργασίας σας (συμπεριλαμβανομένων των οικιακών, εάν αυτή είναι η κύρια ενασχόλησή σας).

Παρακαλώ αναφέρετε το επάγγελμά σας: -----

Δεν δουλεύω (μπορείτε να παρακάμψετε το κομμάτι αυτό).

Παρακαλώ βάλτε σε κύκλο τον αριθμό που αντιπροσωπεύει την απόδοση σας στην εργασία σας την προηγούμενη εβδομάδα.

Αντιμετωπίσατε κάποια δυσκολία;

ΚΑΜΙΑ ΔΥΣΚΟΛΙΑ, ΗΠΙΑ ΔΥΣΚΟΛΙΑ, ΜΕΤΡΙΑ ΔΥΣΚΟΛΙΑ,

ΜΕΓΑΛΗ ΔΥΣΚΟΛΙΑ, ΑΝΙΚΑΝΟΤΗΤΑ

1. Πραγματοποιώντας την δουλειά σας με τον συνήθη τρόπο; **1, 2, 3, 4, 5**

2. Κάνοντας την συνηθισμένη εργασία σας, λόγω του πόνου στον ώμο ή στον αγκώνα ή στο χέρι;

1, 2, 3, 4, 5

3. Στο να πραγματοποιήσετε την εργασία σας τόσο καλά όσο θα θέλατε;

1, 2, 3, 4, 5

4. Στο να εκτελέσετε την εργασία σας στο συνηθισμένο χρόνο;

1, 2, 3, 4, 5

ΑΘΛΗΤΙΚΕΣ - ΜΟΥΣΙΚΕΣ/ ΨΥΧΑΓΩΓΙΚΕΣ ΔΡΑΣΤΗΡΙΟΤΗΤΕΣ (ΠΡΟΑΙΡΕΤΙΚΟ)

Οι ακόλουθες ερωτήσεις αφορούν την επίπτωση του προβλήματος του ώμου, ή του αγκώνα ή του χεριού σας στην εκτέλεση αθλητικών –

μουσικών/ψυχαγωγικών δραστηριοτήτων, ή και των δύο. Εάν ασκείστε σε περισσότερες από μια αθλητικές δραστηριότητες ή σε μουσικά

όργανα (ή και στα δύο), απαντήστε με βάση αυτό που εσείς θεωρείται πιο σημαντικό για εσάς.

Παρακαλώ αναφέρετε τον τύπο της αθλητικής δραστηριότητας ή μουσικού οργάνου, που θεωρείται πιο σημαντικό για εσάς: -----

Δεν ασχολούμαι με καμία αθλητική δραστηριότητα, ή δεν παίζω κανένα μουσικό όργανο (Μπορείτε να παρακάμψετε τις παρακάτω ερωτήσεις).

Παρακαλώ βάλτε σε κύκλο τον αριθμό που περιγράφει την απόδοση σας την προηγούμενη εβδομάδα. Αντιμετωπίσατε κάποια δυσκολία;

1 ΚΑΜΙΑ ΔΥΣΚΟΛΙΑ, 2 ΗΠΙΑ ΔΥΣΚΟΛΙΑ, 3 ΜΕΤΡΙΑ ΔΥΣΚΟΛΙΑ 4 ΜΕΓΑΛΗ ΔΥΣΚΟΛΙΑ, 5 ΑΝΙΚΑΝΟΤΗΤΑ

1. Ασκώντας την αγαπημένη σας αθλητική δραστηριότητα – μουσικό όργανο με τον συνήθη τρόπο;

1, 2, 3, 4, 5

2. Ασκώντας την αγαπημένη σας αθλητική δραστηριότητα – μουσικό όργανο λόγω του πόνου στον ώμο ή στον αγκώνα ή στο χέρι σας;

1, 2, 3, 4, 5

3. Στο να ασκηθείτε όσο καλά όσο θα θέλατε στην αγαπημένη σας αθλητική δραστηριότητα – μουσικό όργανο;

1, 2, 3, 4, 5

4. Στο να ασκείται την αγαπημένη σας αθλητική δραστηριότητα – μουσικό όργανο στο συνηθισμένο χρόνο;

1, 2, 3, 4, 5

ΒΑΘΜΟΛΟΓΙΑ ΠΡΟΑΙΡΕΤΙΚΩΝ ΤΜΗΜΑΤΩΝ: Προσθέστε την βαθμολογία κάθε

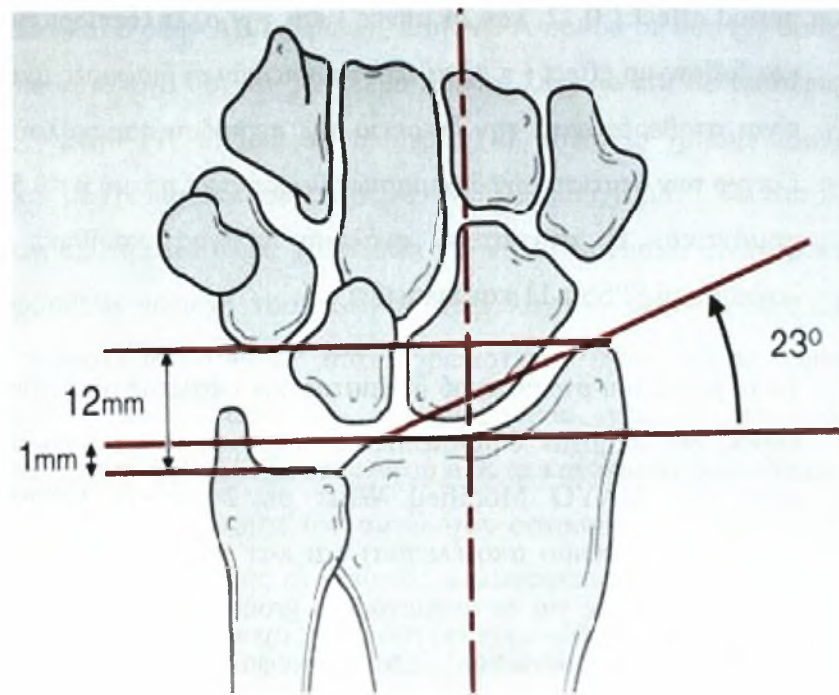
απάντησης, διαιρέστε το σύνολο
δια 4, αφαιρέστε 1 και πολλαπλασιάστε επί 25.

To Mayo Modified Wrist Scoring System

ευρήματα ανά κατηγορία

πόνος (25 μονάδες)	25 καθόλου πόνος 20 ήπιος πόνος μετά από έντονη δραστηριότητα 20 πόνος μόνο με αλλαγή κλιματολογικών συνθηκών 15 μέτριος πόνος μετά από έντονη δραστηριότητα 10 ήπιος πόνος σε καθημερινές δραστηριότητες 5 μέτριος πόνος σε καθημερινές δραστηριότητες 0 πόνος σε ηρεμία
Ικανοποίηση (25 μονάδες)	25 πολύ ικανοποιητικά 20 αρκετά ικανοποιητικά 10 όχι ικανοποιητικά αλλά εργαζεται 0 όχι ικανοποιητικά και ανίκανος για εργασία
εύρος κίνησης (25 μονάδες)	25 100% percentage of normal 15 75%-99% percentage of normal 10 50%-74% percentage of normal 5 25%-49% percentage of normal 0 0%-24% percentage of normal
δύναμη (25 μονάδες)	25 100% του φυσιολογικού 15 75%-99% του φυσιολογικού 10 50%-74% του φυσιολογικού 5 25%-49% του φυσιολογικού 0 0%-24% του φυσιολογικού
Τελικό αποτέλεσμα (άθροισμα πόντων)	90-100 τέλεια 80-89 καλά 65-79 επαρκή <65 φτωχά

Και στις δυο ομάδες έγιναν προσθοπίσθιες, πλάγιες και λοξές ακτινογραφίες της περιφερικής κερκίδας και του καρπού, με έλεγχο της στροφής και χρησιμοποιήθηκαν για την μέτρηση του κερκιδική απόκλιση, κερκιδική γωνίωση, διάστημα σκαφομυοειδούς, διάστημα μηνοπυραμοειδούς, αρθρικό κενό, αρθρικό σκαλοπάτι και ωλένια μεταβλητότητα.(εικ Β.13) Οι μετρήσεις έγιναν από τον ίδιο γιατρό και χρησιμοποιήθηκε το e-film medical software (InstallShield Software Corporation, USA).



Εικ Β.13: οι παράμετροι που μετρήθηκαν σε προσθιοπίσθια ακτινογραφία

B.4 Στατιστική Ανάλυση

Για τη σύγκριση των δυο ομάδων (FA και AFA) χρησιμοποιήθηκε για τις συνεχείς μεταβλητές (continuous variables) το t-test για ανεξάρτητα δείγματα (t-test for independent samples), ενώ για τις κατηγοριοποιημένες μεταβλητές 2x2 (categorical variables) χρησιμοποιήθηκε το F-test (Fisher's exact test). Οι δυο ομάδες συγκρίθηκαν ως προς το DASH score ή MAYO Modified Wrist για το διάστημα του follow up χρησιμοποιώντας ένα γενικό γραμμικό μοντέλο για επαναλαμβανόμενες μετρήσεις με διόρθωση Bonferroni (general linear model for repeated measurements with Bonferroni's correction). Το μοντέλο περιλάμβανε την απάντηση του DASH score ή του Mayo Modified wrist (10) και ως εξηγηματικές μεταβλητές (explanatory variables) τα γρουπ effect (FA και AFA), τους ασθενείς του group effect, την follow-up

period effect (0,12, και 24 μήνες) και την αλληλοεπίδραση μεταξύ γκρουπ και follow-up effect (π.χ. να τεστάρουμε εάν οι διαφορές μεταξύ των γκρουπ είναι σταθερές κατά την διάρκεια της περιόδου παρακολούθησης). Για τον έλεγχο των στατιστικών δοκιμασιών θεωρήθηκε η τιμή $p < 0.5$ ως στατιστικώς σημαντική. Η στατιστική ανάλυση πραγματοποιήθηκε με τη χρήση λογισμικού SPSS r.11 και Statistica v.6.

Το μέγεθος του στατιστικού δείγματος δεν υπολογίστηκε πριν από τη μελέτη καθώς δεν υπήρχαν δημοσιευμένες μελέτες που να συγκρίνουν το DASH score και MAYO Modified Wrist σε 24 μήνες follow-up (το οποίο θεωρούνταν πρώιμο αποτέλεσμα) και κατ' επέκταση δεν ήταν δυνατόν να γίνουν υποθέσεις για το αναμενόμενο group effect και την τυπική απόκλιση (pooled standard deviation). Έτσι η απόφαση για το μέγεθος του δείγματος στηρίχθηκε στα δεδομένα που ήταν διαθέσιμα. Παρόλα αυτά η power ανάλυση με βάση τα δεδομένα μας του DASH score (group effect=3.3 και pooled standard deviation=6.58) και του MAYO Modified Wrist (group effect = 4.5 και pooled standard deviation = 2.63) είχε σαν αποτέλεσμα ισχύ 34% και 99% αντίστοιχα.

B.5 Αποτελέσματα

Οι διαφορές των 2 ομάδων για την ημέρα του χειρουργείου μετά την κάκωση και του χρόνου ίσχαιμης περίδεσης ήταν στατιστικά σημαντικές. Βρέθηκαν σημαντικές διαφορές των δυο γκρουπ για την καθυστέρηση της επέμβασης ($p = 0.01$) και του χρόνου ίσχαιμης περίδεσης ($p < 0.01$). Ο χρόνος μεταξύ της κάκωσης και του χειρουργείου έχει μέσο όρο δύο (2) ημέρες (1-10) για την FA ομάδα και τέσσερις (4) ημέρες για την AFA ομάδα (1-11)

(Πίνακας B.1). Ο μέσος όρος ίσχαιμης περίδεσης ήταν 33 λεπτά (από 25-55) για την FA ομάδα και 65 λεπτά (από 45-85) για την AFA ομάδα ασθενών. Η διάρκεια της επέμβασης ήταν μεγαλύτερη περίπου 30 λεπτά στην AFA ομάδα, διαφορά η οποία ήταν στατιστικά σημαντική ($p < 0.01$).

Για υποχόνδρια στήριξη χρησιμοποιήθηκε αυτομόσχευμα λαγονίου ή αλλομόσχευμα σε 14 ασθενείς στους οποίους υπήρχε ένδειξη για οστικό έλλειμμα

(8 στην FA ομάδα και 6 στην AFA ομάδα). Στην AFA ομάδα σε δύο (2) ασθενείς χρησιμοποιήθηκε αυτόλογο οστικό μόσχευμα από το λαγόνιο και σε τέσσερις (4) αλλομόσχευμα. Στην FA ομάδα σε τέσσερις (4) ασθενείς χρησιμοποιήθηκε αυτόλογο οστικό μόσχευμα και σε τέσσερις (4) αλλομόσχευμα. Το αυτόλογο οστικό μόσχευμα προτιμάται αλλά χρειάζεται γενική αναισθησία, ενώ, προκαλεί τραύμα (μια πρόσθετη περιοχή νοσηρότητας στην λαγόνια ακρολοφία). Στους ασθενείς με γενική αναισθησία όταν χρειάστηκε έγινε λήψη οστικού αυτομοσχεύματος. Στους ασθενείς με μασχαλιαίο νευρικό αποκλεισμό χρησιμοποιήθηκε οστικό αλλομόσχευμα. Αφού όλα τα κατάγματα πορώθηκαν δεν υπήρχαν στοιχεία για ανωτερότητα του αυτόλογου οστικού μοσχεύματος. Λόγω ευαισθησίας της δότριας περιοχής οι ασθενείς καλύφθηκαν με αναλγητικά για 3 ημέρες. Καμία επιπλοκή της περιοχής του δότη δεν σημειώθηκε μετά από την λήψη οστικού μοσχεύματος.

Πίνακας Β.1: Δημογραφικά στοιχεία των ασθενών των 2 ομάδων

	ομάδα FA (20 ΑΣΘΕΝΕΙΣ)	ομάδα AFA (20 ΑΣΘΕΝΕΙΣ)	P-value
ΦΥΛΟ θήλυ/ άρρεν	12 / 8	11 / 9	0.75
ηλικία (χρόνια)	47 (from 25 to 68)	44 (from 31 to 72)	0.47
Κυρίαρχο άκρο	9	8	0.75
Πτώση	16	14	0.47
Ατύχημα με μηχανοκίνητο όχημα (M V A)	4	6	0.47
Καθυστέρηση για χειρουργείο (ημέρες)	1-10 (Μ. όρος 2)	1-11 (Μ. όρος 4)	0.01
Χρόνος ίσχαιμης περίδεσης (λεπτά)	25- 55 (Μ. όρος 35)	45-85 (Μ. όρος 65)	<0.01
Χρόνος νοσηλείας (ημέρες)	1	1	0.99

Στην AFA ομάδα η θέση του υποχόνδριου K-w (που τοποθετήθηκε ακτινοσκοπικά) χρειάστηκε να επανατοποθετηθεί σε εννέα (9) ασθενείς (45%) μετά από αρθροσκοπική αξιολόγηση. Διαπιστώθηκε λανθασμένη τοποθέτηση στο κάτω άκρο της κερκίδας με είσοδο στην άρθρωση σε επτά (7) ασθενείς και δημιουργία διάστασης μεταξύ τεμαχίων του κατάγματος σε δύο (2) ασθενείς. (εικ B.14)

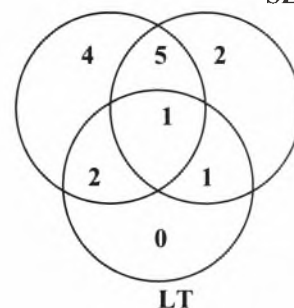
Τα αρθροσκοπικά ευρήματα συνοψίζονται στον Πίνακα B.2. Σε αυτή την μελέτη, 15 ασθενείς είχαν ρήξη μεσόστεων συνδέσμων οι οποίες περιλάμβαναν 12 ασθενείς με ρήξη TFCC, 9 ασθενείς με ρήξη σκαφομηννοειδούς συνδέσμου, και 4 ασθενείς με ρήξη του μνηοφυραμοειδούς συνδέσμου (πίνακας B.2). Πέντε (5) από τους παραπάνω ασθενείς είχαν συνακόλουθο τραύμα του TFCC και του SL, δύο (2) ασθενείς είχαν τραύμα του TFCC και του LT, ένας (1) ασθενής είχε τραύμα του SL και του LT, και ένας (1) ασθενής είχε βλάβη του TFCC και του SL και του LT. Η ρήξη του σκαφομηννοειδούς συνδέσμου περιλάμβανε 7 ρήξεις σταδίου II και 2 ρήξεις σταδίου III σύμφωνα με την ταξινόμηση Geissler [1996] όπως περιγράφηκε στο γενικό μέρος (πίνακας B.3). Κατά τον προεγχειρητικό ακτινολογικό έλεγχο τέθηκε η υποψία για τις ρήξεις σταδίου III, αλλά δεν υπήρχε σιγουριά για την διάγνωση. Οι κακώσεις χαρακτηρίζονταν από απόσπαση οστικού τεμαχίου του κεντρικού πόλου του σκαφοειδούς, ανατάχθηκαν και σταθεροποιήθηκαν υπό αρθροσκοπικό έλεγχο με διαδερμικές βελόνες.

Πίνακας B.3:

Οι ασθενείς που είχαν υποστεί κάκωση του TFCC, μπορεί να είχαν υποστεί κάκωση του SL ή του LT ή και των τριών συνδέσμων

TFCC

SL



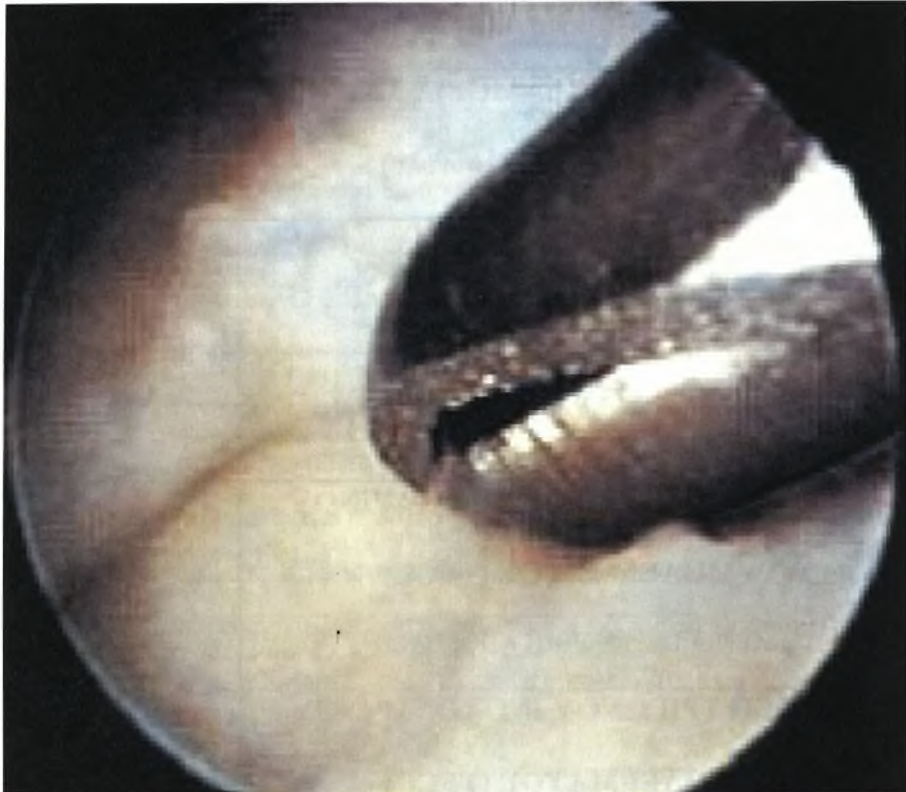ΠΙΝΑΚΑΣ Β.2: Ευρήματα κατά την αρθροσκόπηση (20 ασθενείς)

ΚΛΙΝΙΚΑ ΕΥΡΗΜΑΤΑ ΑΠΟ ΑΡΘΡΟΣΚΟΠΗΣΗ	Αριθμός ασθενών
ΡΗΞΗ ΣΚΑΦΟΜΗΝΟΕΙΔΟΥΣ ΣΥΝΔΕΣΜΟΥ (SL) (σύνολο)	9
ΡΗΞΗ ΜΗΝΟΠΥΡΑΜΟΕΙΔΟΥΣ ΣΥΝΔΕΣΜΟΥ (LT) (σύνολο)	4
ΧΟΝΔΡΙΝΕΣ ΒΛΑΒΕΣ	9
ΕΛΕΥΘΕΡΑ ΧΟΝΔΡΙΝΑ ΣΩΜΑΤΑ	8
ΚΑΚΩΣΗ ΤΡΙΓΩΝΟΥ ΙΝΟΧΟΝΔΡΙΝΟΥ ΣΥΜΠΛΕΓΜΑΤΟΣ (TFCC) ΩΛΕΝΙΑ ΠΕΡΙΦΕΡΙΚΗ ΑΠΟΣΠΑΣΗ	6
ΚΑΚΩΣΗ ΤΡΙΓΩΝΟΥ ΙΝΟΧΟΝΔΡΙΝΟΥ ΣΥΜΠΛΕΓΜΑΤΟΣ (TFCC) ΚΕΡΚΙΔΙΚΗ ΑΠΟΣΠΑΣΗ	3
ΚΑΚΩΣΗ ΤΡΙΓΩΝΟΥ ΙΝΟΧΟΝΔΡΙΝΟΥ ΣΥΜΠΛΕΓΜΑΤΟΣ (TFCC) ΚΕΡΚΙΔΙΚΗ ΡΗΞΗ	3

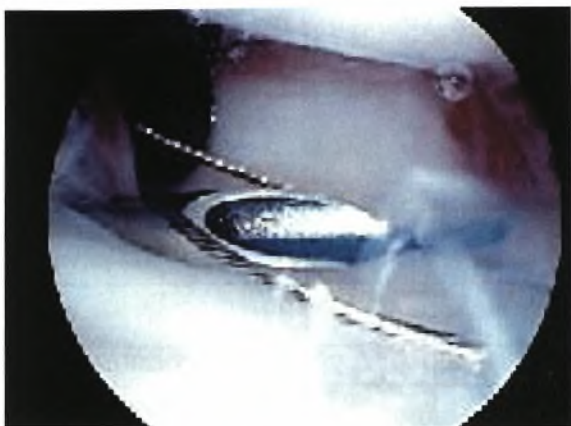
Σημειώθηκαν 4 ρήξεις του LT συνδέσμου (20% των ασθενών). Οι ρήξεις ήταν σταθερές και αρθροσκοπικός καθαρισμός χρειάστηκε για να ομαλοποιηθούν τα χείλη της ρήξης.

Εξι 6 από τις 12 ρήξεις του TFCC ήταν στην ωλένια πλευρά του. Τρεις ασθενείς είχαν ρήξη στην κερκιδική πλευρά (εικ Β.14-15). Σε όλους τους ασθενείς έγινε αρθροσκοπικός καθαρισμός. Σε 2 ασθενείς πραγματοποιήθηκε πρόσθετη

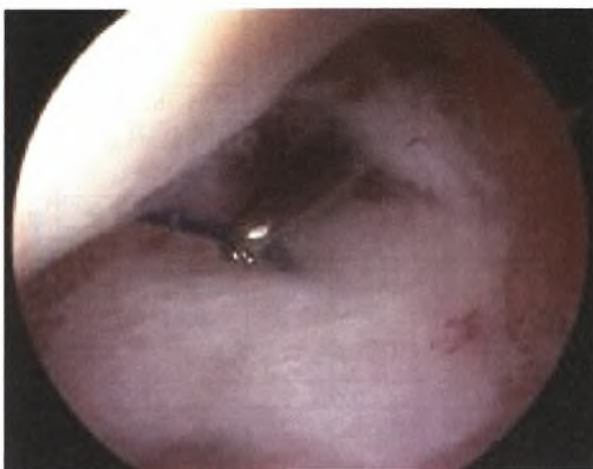
συρραφή με ράμματα και σε 1 ασθενή χρειάστηκε ανοιχτή συρραφή του TFCC. Κακώσεις του χόνδρου βρέθηκαν σε 9 ασθενείς (45%). Αυτές αντιμετωπίστηκαν με καθαρισμό ομαλοποίηση της βλάβης. Ελεύθερα χόνδρινα τεμάχια βρέθηκαν σε 8 ασθενείς. Όλα απομακρύνθηκαν αρθροσκοπικά.



Εικ. Β.14: αρθροσκοπικός καθαρισμός ρήξεως τρίγωνου ινοχόνδρινου συμπλέγματος με ηλεκτροκίνητο ξυράφι



Εικ.Β.15: συρραφή του τριγώνου ινοχόνδρινου συμπλέγματος με ράμμα 2/0



Η τελική παρακολούθηση έφτασε στους 24 μήνες και στις δυο ομάδες. Οι ασθενείς εξετάστηκαν επίσης μετά την αφαίρεση της εξωτερικής οστεοσύνθεσης και των K-wires στους 3, 9, και 12 μήνες μετεγχειρητικά. Όλα τα κατάγματα και στις δυο ομάδες πορώθηκαν. Σε κανένα ασθενή δεν βρέθηκε αρθρικό σκαλοπάτι μεγαλύτερο του 1mm, και δεν υπήρχαν ενδείξεις για εκφυλιστικές βλάβες της κερκιδοκαρπικής άρθρωσης. Το αρθρικό σκαλοπάτι ήταν στατιστικά σημαντικό για την FA ομάδα (FA -0,78 και AFA-0,30) αλλά μικρότερο από 1mm ($p < 0,05$). Η παλαμιαία γωνίωση μετρήθηκε στις δυο ομάδες: για την AFA ομάδα ήταν 9° (σταθερή απόκλιση: 1, 78) και για την FA ομάδα ήταν $8,1^{\circ}$ (σταθερή απόκλιση: 2, 98). Το τιμή p ήταν 0,127 χωρίς να είναι στατιστικά σημαντική. Κανένας ασθενής δεν παρουσίασε αστάθεια της περιφερικής κερκιδωλενικής άρθρωσης ή ωλένια πρόσκρουση. Οι υπόλοιπες ακτινολογικές παράμετροι στους 12 και 24 μήνες παρακολούθησης follow-up ήταν χωρίς στατιστική διαφορά για τις 2 ομάδες (Πίνακες Β.4).

Πινάκας Β.4: Ακτινολογικά αποτελέσματα

(σε 12 μήνες και 24 μήνες παρακολούθησης)

Ακτινολογικά αποτελέσματα (12 μήνες παρακολούθησης)				Ακτινολογικά αποτελέσματα (24 μήνες παρακολούθησης)		
	FA	AFA	P-value	FA	AFA	P-value
	N=20	N=20		N=20	N=20	
Κερκιδική γωνίωση	25°±3	21±3,2	<0.01	24±2	21±1,96	<0.01
Διάστημα σκαφομηνοειδούς SL (mm)	1.75±0,5	1.67±0,7	0.68	1,77±0,3	1,65±0,34	0.13
Διάστημα μηνοπυραμοειδούς (mm)	1.76±0,8	1.55±0,9	0.44	1,78±0,5	1,6±0,5	0.15
αρθρικό σκαλοπάτι (mm)	0.78±0,2	0.30±0,2	<0.01	0,8±0,3	0,3±0,28	<0.01
Αρνητική ωλένια μεταβλητότητα	0.64±0,12	1.04±0,18	<0.01	0,64±0,16	1,08±0,22	<0.01
Ψευδάρθρωση στυλοειδούς της ωλένης (%)	25	15	0.67	25	15	0.67
Παλαμιαία κλίση	7°	8°	0.5	7°	7°	0.5

Η ψευδάρθρωση της στυλοειδούς της ωλένης συγκρίθηκε με το Fisher's exact test. Η διαφορά δεν ήταν στατιστικά σημαντική. (P=0.67).

Οι ασθενείς της AFA ομάδας είχαν λιγότερο πόνο και γρηγορότερη επάνοδο στις καθημερινές τους δραστηριότητες. Σύμφωνα με το DASH score και το Mayo Modified score τα αποτελέσματα ήταν σημαντικά καλύτερα ($p < 0,05$) στους 3 μήνες παρακολούθησης για την AFA ομάδα (Πίνακας Β.5). Το DASH score μετρήθηκε 25 ± 8.5 για την FA ομάδα και 12 ± 4.1 για την AFA ομάδα ενώ το Mayo Modified Wrist score 75.3 ± 2.1 και 81.2 ± 2.2 αντίστοιχα. Όλοι οι ασθενείς ήταν ελεύθεροι πόνου και επέστρεψαν στις προηγούμενες εργασίες τους και ήταν ικανοποιημένοι.

Οι μετρήσεις του εύρους κίνησης του καρπού και των 2 ομάδων συνοψίζονται στον (Πίνακας Β.5). Ο πρηνισμός ήταν 80 ± 3.5 για την ομάδα που υποβλήθηκε σε ακτινοσκόπηση και 79 ± 3.7 για την ομάδα που υποβλήθηκε και σε αρθροσκόπηση.

Ο υπτιασμός ήταν 62 ± 5.9 για την FA ομάδα και 72 ± 7.2 για την AFA ομάδα. Η έκταση μετρήθηκε 61 ± 6.1 και 73 ± 5.8 αντίστοιχα ενώ η κάμψη ήταν 53 ± 3.6 για την FA ομάδα και 64 ± 7.3 για την AFA ομάδα. Η κερκιδική απόκλιση ήταν 9° και για τις 2 ομάδες ενώ η ωλένια απόκλιση ήταν $21^\circ \pm 3.8$ και $23^\circ \pm 3.5$ αντίστοιχα. Οι μετρήσεις πρηνισμού, υπτιασμού, έκτασης και κάμψης έδειξαν στατιστικά σημαντικές διαφορές μεταξύ των 2 γκρουπ στους 3 μήνες παρακολούθησης με καλύτερα αποτελέσματα για την AFA ομάδα ($p < 0,05$). Η μέγιστη δύναμη δραγμού ήταν κατά μέσο όρο 94% στην FA ομάδα και 98% στην AFA ομάδα σε σχέση με το μη τραυματισμένο.

Πίνακας B.5: MAYO & DASH Scores και λειτουργικά αποτελέσματα στους 3 μήνες παρακολούθησης

	FA n=20	AFA n=20	P-value
DASH score	25 ± 8.5	12 ± 4.1	<0.01
MAYO Modified Wrist Score	75.3 ± 2.1	81.2 ± 2.2	<0.01
Υπτιασμός ($^\circ$)	62 ± 5.9	72 ± 7.2	<0.01
Πρηνισμός ($^\circ$)	80 ± 3.5	79 ± 3.7	0.39
Έκταση ($^\circ$)	61 ± 6.1	73 ± 5.8	<0.01
Κάμψη ($^\circ$)	53 ± 3.6	64 ± 7.3	<0.01
Κερκιδική απόκλιση ($^\circ$)	9 ± 3.9	9 ± 1.8	0.98
Ωλένια απόκλιση ($^\circ$)	21 ± 3.8	23 ± 3.5	0.09

Στους 12 μήνες παρακολούθησης τα αποτελέσματα ήταν καλύτερα για την AFA και τη FA ομάδα σύμφωνα με το Mayo Modified Wrist score και το DASH score σε σχέση με τους 3 μήνες. Ο μέσος όρος του DASH score για την FA ομάδα ήταν 7.9 ± 8.4 και 4.7 ± 4.4 για την AFA ομάδα ενώ το Mayo Modified Wrist score 85.3 ± 4.1 και 90.9 ± 2.5 αντίστοιχα. Παρ όλα αυτά, τα παραπάνω αποτελέσματα και στις 2 περιόδους ήταν καλύτερα για την AFA από την FA ομάδα (Πίνακας B.5). Ο

πρηνισμός ήταν 82 ± 2.7 για την ομάδα που υποβλήθηκε σε ακτινοσκόπηση και 83 ± 2.6 για την ομάδα που υποβλήθηκε και σε αρθροσκόπηση. Ο υπτιασμός ήταν 73 ± 2.3 για την FA ομάδα και 80 ± 5.8 για την AFA ομάδα. Η έκταση μετρήθηκε 65 ± 2.6 και 76 ± 5.0 αντίστοιχα ενώ η κάμψη ήταν 63 ± 5.1 για την FA ομάδα και 76 ± 5.2 για την AFA ομάδα. Η κερκιδική απόκλιση ήταν 12° και 15° αντίστοιχα ενώ η ωλένια απόκλιση ήταν 22 ± 3.0 και 25 ± 2.2 αντίστοιχα. Οι διαφορές στον πρηνισμό δεν ήταν στατιστικώς σημαντικές ($p=0.24$), αλλά, οι μετρήσεις στον υπτιασμό, στην έκταση, την κάμψη, την κερκιδική και την ωλένια απόκλιση έδειξαν στατιστικά σημαντικές διαφορές στα 2 γκρουπ στους 12 μήνες παρακολούθησης με καλύτερα αποτελέσματα για την AFA ομάδα ($p<0,05$). Η δύναμη δραγμού μετρήθηκε και ήταν 90% του μη τραυματισμένου χεριού για την FA ομάδα και 95% για την AFA ομάδα.

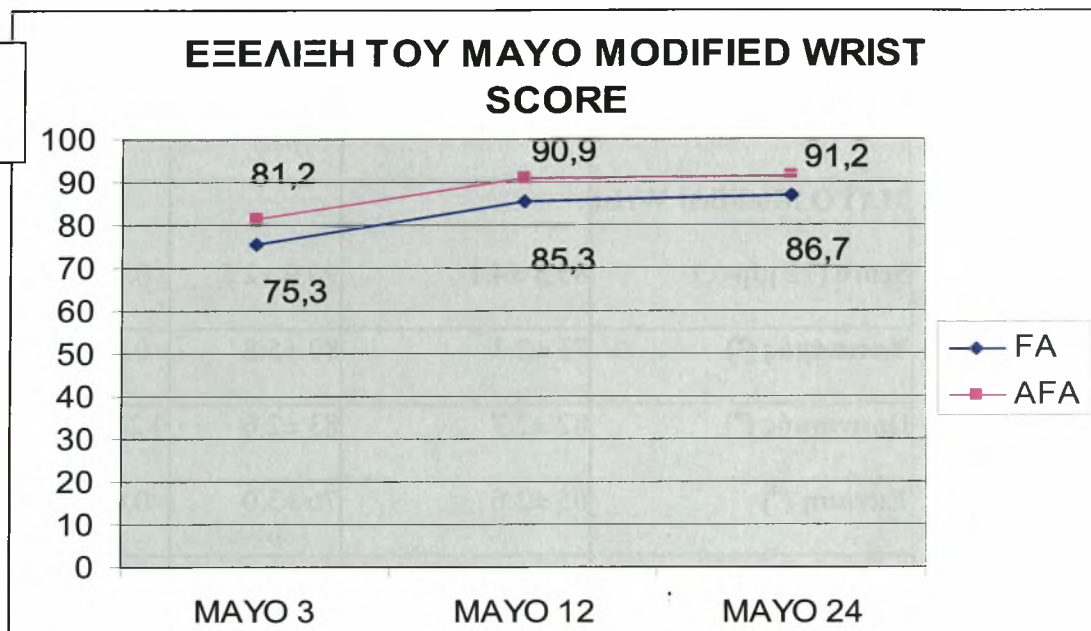
Πίνακας Β.5: MAYO & DASH Scores και λειτουργικά αποτελέσματα στους 12 μήνες και στους 24 μήνες παρακολούθησης

	FA n=20	AFA n=20	P-value
DASH score (12 μήνες)	7.9 ± 8.4	4.7 ± 4.4	0.14
MAYO Modified Wrist Score (12 μήνες)	85.3 ± 4.1	90.9 ± 2.5	<0.01
Υπτιασμός (°)	73 ± 2.3	80 ± 5.8	<0.01
Πρηγισμός (°)	82 ± 2.7	83 ± 2.6	0.24
Εκταση (°)	65 ± 2.6	76 ± 5.0	<0.01
Κάμψη (°)	63 ± 5.1	76 ± 5.2	<0.01
Κερκιδική απόκλιση	12 ± 2.5	15 ± 0.1	<0.01
Κερκιδική απόκλιση	22 ± 3.0	25 ± 2.2	<0.01
DASH score (24 μήνες)	8.3 ± 7.4	4.8 ± 4.2	0.12
MAYO Modified Wrist Score (24 μήνες)	86.7 ± 3.0	91.2 ± 2.2	<0.01

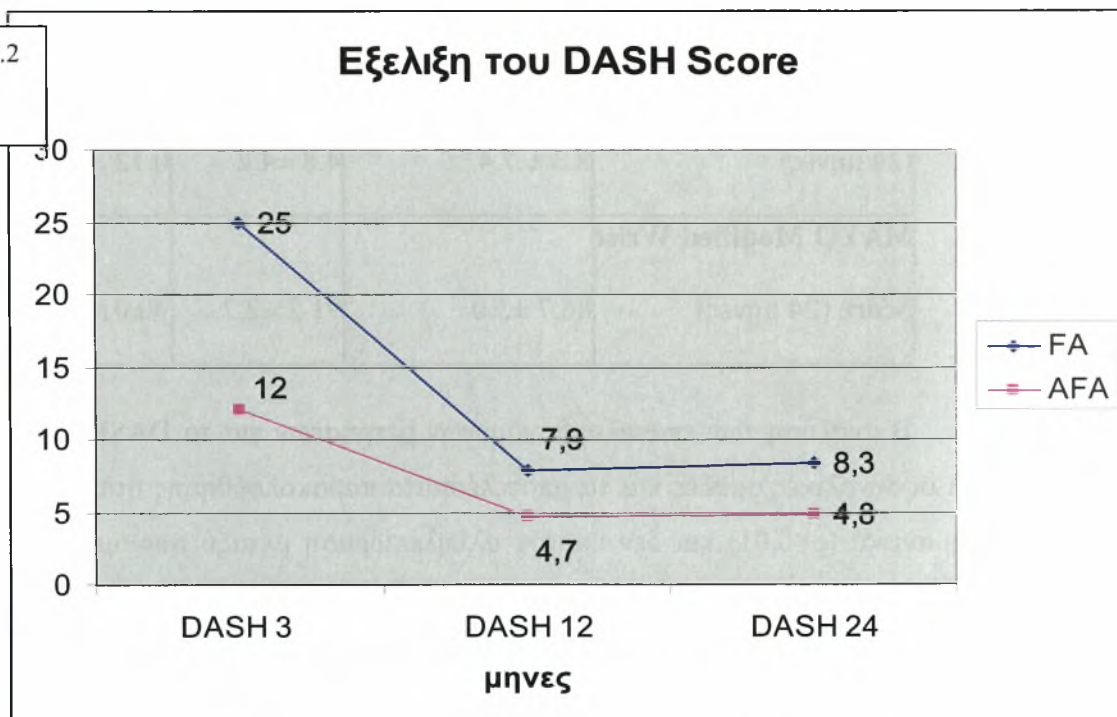
Η ανάλυση των επαναλαμβανόμενων μετρήσεων για το DASH score έδειξε ότι οι συνολικές ομάδες και τα αποτελέσματα παρακολούθησης ήταν στατιστικώς σημαντικά ($p < 0.01$) και δεν υπήρχε αλληλεπίδραση μεταξύ των ομάδων και του αποτελέσματος παρακολούθησης ($p < 0.01$). Για το Mayo Modified Wrist score το συνολικό γκρουπ και το αποτέλεσμα παρακολούθησης ήταν στατιστικώς σημαντικά ($p < 0,01$), η αλληλεπίδραση μεταξύ των δυο γκρουπ δεν ήταν

στατιστικώς σημαντική ($p=0,198$). Ο μέσος όρος του DASH score στους 24 μήνες για την FA ομάδα ήταν 8.3 ± 7.4 και 4.8 ± 4.2 για την AFA ομάδα ενώ το Mayo Modified Wrist score 86.7 ± 3.0 και 91.2 ± 2.2 αντίστοιχα. Στα δυο χρόνια τα αποτελέσματα ήταν τα ίδια με του 1^{ου} χρόνου. Ενώ το DASH score δεν παρουσίασε στατιστικά σημαντική διαφορά, το Mayo Modified Wrist score παρουσίασε με καλύτερα αποτελέσματα για την AFA ομάδα. [Γραφήμα Β.1 και Γραφήμα Β.2] Όσον αφορά την ακτινολογικό παρακολούθηση δεν υπήρχε διαφορά κατά τους 12 και 24 μήνες, όπως επισημάνθηκε νωρίτερα, χωρίς σημάδια εκφύλισης της άρθρωσης.

Γράφημα Β.1



Γράφημα Β.2



Δεν βρέθηκε συσχετισμός στα αποτελέσματα και στον τύπο κατάγματος, ηλικία, φύλο ή χρόνο χειρουργείου. Ελαφρά μείωση της κίνησης και της δύναμης δραγμού ήταν οι κύριες αιτίες για κατώτερα αποτελέσματα. Όλοι οι ασθενείς επέστρεψαν στις φυσιολογικές τους δραστηριότητες, αλλά όπως επισημάνθηκε νωρίτερα, αυτό έγινε νωρίτερα για την AFA ομάδα. Οι διαφορές που αφορούν τον χρόνο επιστροφής δεν ήταν στατιστικά σημαντικές. Στην AFA ομάδα οι ασθενείς επέστρεψαν με μέσο όρο τις 8.8 εβδομάδες (14 ασθενείς επέστρεψαν στην εργασία και τις καθημερινές τους δραστηριότητες στις 8 εβδομάδες, 4 στις 10 και 2 στις 12 εβδομάδες). Στην AFA ομάδα επέστρεψαν με μέσο όρο τις 9.9 εβδομάδες (8 επέστρεψαν στις 8, 7 στις 10, 3 στις 12 και 2 στις 14 εβδομάδες).

Επιπλοκές συνέβησαν σε 7 ασθενείς. Ένας 1 ασθενής από την FA ομάδα παρουσίασε επιπολής λοίμωξη γύρω από μια βελόνα kirschner. Η μόλυνση αντιμετωπίστηκε με τοπική θεραπεία, (περιποίηση τραύματος), χορήγηση φαρμακευτικής αγωγής (αντιβίωση) από το στόμα και πιο γρήγορη αφαίρεση των βελονών. 6 από τους 40 ασθενείς (15%) παρουσίασαν αλγοδυστροφία (Complex Regional Pain Syndrome) : 4 ασθενείς από την FA ομάδα, και 2 ασθενείς από την AFA ομάδα. Η διάγνωση της αλγοδυστροφίας έγινε με βάση τα κριτήρια του Dury [1997]. Όλοι οι ασθενείς αντιμετωπίστηκαν με ενδοφλέβια περιοχική αναισθησία (Bier's block) με λιδοκαΐνη και μεθυλοπρεδνιζολονη, για αποκλεισμό του συμπαθητικού πλέγματος και τα συμπτώματα των ασθενών υποχώρησαν 6-8 εβδομάδες μετά την εμφάνιση της αλγοδυστροφίας. Καμιά άλλη επιπλοκή δεν παρουσιάστηκε κατά την αρθροσκόπηση.

B.6 Συζήτηση - Συμπεράσματα

B.6.1 Γενικά

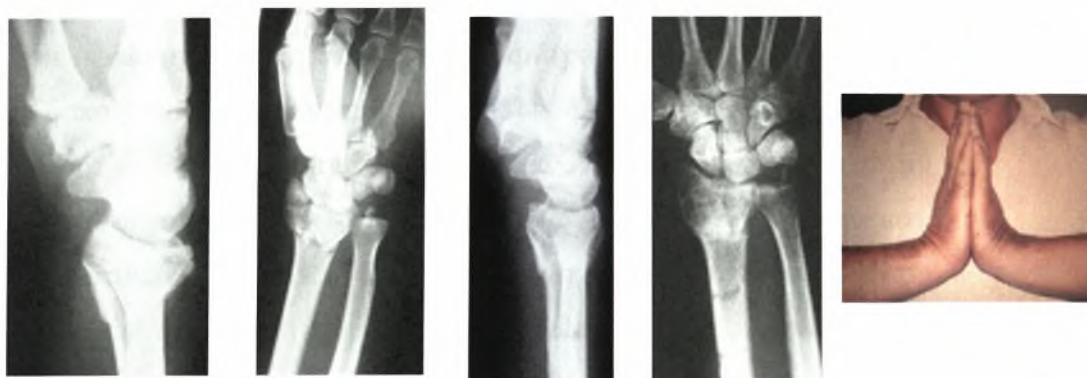
Η αρθροσκοπικά υποβοηθούμενη ανάταξη των καταγμάτων του περιφερικού άκρου προσφέρει πολλά πλεονεκτήματα. Επιτρέπει την ανάταξη της αρθρικής επιφάνειας υπό άμεση οπτική επαφή και σε μεγέθυνση. Συγκεκριμένα, περιστροφή των κατεαγόντων τμημάτων του κατάγματος, που είναι δύσκολο να φανούν κατά την ακτινοσκόπηση, μπορεί να διαγνωστεί αρθροσκοπικά και να διορθωθεί. Η έκλυση του αιματώματος του κατάγματος και των υπολειμμάτων συνήθως συμβάλλει στην μείωση της φλεγμονής και βελτιώνει το εύρος κίνησης [Geissler 2005]. Η αρθροσκόπηση του καρπού επιτρέπει, επίσης, τον εντοπισμό, διαχείριση και αντιμετώπιση των τραυματισμένων μαλακών μορίων, που εμφανίζονται συχνά στα περιφερικά κατάγματα κερκίδας. Επομένως οι κακώσεις αυτές θεωρούνται μικτές, δηλαδή υπάρχει οστική και συνδεσμική βλάβη. Η αρθροσκόπηση γίνεται ταυτόχρονα με την ανάταξη του κατάγματος και αυξάνει σημαντικά την αναγνώριση αυτών των τραυματισμών. Επιπρόσθετα, είναι γνωστό πως η αντιμετώπιση των οξέων ρήξεων των μεσόστεων συνδέσμων έχει καλύτερη πρόγνωση από την αντιμετώπιση χρονίων βλαβών [Geissler 2005]. Ίσως αυτή η παρούσα μελέτη επιβεβαιώνει αυτή την παρατήρηση αφού οι ασθενείς της AFA ομάδας είχαν καλύτερα αποτελέσματα στην άμεση αντιμετώπιση των βλαβών του SL, παρόλο που υπάρχουν αναφορές που συμπεραίνουν ότι υπάρχει αντίφαση μεταξύ ακτινολογικής απεικόνισης και λειτουργικότητας του ασθενούς [Catalano και συν 1997, Caladruccio και συν 2000].

Ο λόγος της καθυστερημένης χειρουργικής αντιμετώπισης των ασθενών της AFA ομάδας (Μ.Ο. 4 ημέρες) ήταν γιατί η αρθροσκόπηση της πηχεοκαρπικής μετά από ένα κάταγμα αυτής είναι πιο εύκολη και ευκρινής μετά την 3 ημέρα, όταν έχει σταθεροποιηθεί η αιμορραγική διάθεση. Ο χρόνος ίσχαιμης περίδεσης ήταν στατιστικά σημαντικός, αυξημένος για την AFA ομάδα, χωρίς να επηρεάσει αρνητικά τα λειτουργικά αποτελέσματα στον εγγύς χρόνο των 3 μηνών ή στον απώτερο χρόνο των 12 και 24 μηνών. Η αιτία αύξησης του χρόνου ίσχαιμης περίδεσης ήταν οι περισσότερες χειρουργικές πράξεις με την χρήση του αρθροσκοπίου. Η αρθροσκοπικά υποβοηθούμενη ανάταξη των ενδαρθρικών καταγμάτων του περιφερικού άκρου της κερκίδας χρειάζεται εμπειρία και είναι απαιτητική. Με αντιμετώπιση σημαντικού αριθμού περιστατικών γίνεται πιο απλή και μειώνεται ο απαιτούμενος χρόνος του χειρουργείου.

B.6.2 Ακτινολογικά ευρήματα και οστεοαρθρίτιδα

Οι Knirk και Jupiter [**Knirk και Jupiter 1986**] διαπίστωσαν ότι ποσοστό 91% από τα 24 κατάγματα του περιφερικού άκρου της κερκίδας σε νέους ασθενείς που μελέτησαν, τα οποία πωρώθηκαν με υπολειπόμενη ανωμαλία της κερκιδοκαρπικής άρθρωσης ανέπτυξαν μετατραυματική οστεοαρθρίτιδα όταν επανεξετάστηκαν μετά από 6,7 χρόνια κατά μέσο όρο, ενώ το αντίστοιχο ποσοστό σε 19 κατάγματα που πωρώθηκαν με ομαλή κερκιδο-καρπική άρθρωση ήταν 11%. Οι ίδιοι ερευνητές βρήκαν ότι αν ένα κάταγμα πορωθεί με ανωμαλία της αρθρικής επιφάνειας μεγαλύτερη από 2 χιλιοστά, το 100% των ασθενών παρουσίασε ακτινογραφική εικόνα μετατραυματικής οστεοαρθρίτιδας, Πρέπει να τονιστεί όμως ότι ακόμα και με παρεκτόπιση μεγαλύτερη των 2 χιλιοστών σημαντικός αριθμός ασθενών είχε ικανοποιητικά αποτελέσματα (ένα τρίτο των ασθενών στην παραπάνω μελέτη ήταν ασυμπτωματικοί). Ο Fernandez [**Fernandez 1991**] έχει τονίσει τη σημασία της ομαλής αρθρικής επιφάνειας διατυπώνοντας την άποψη ότι υπάρχει άμεση συσχέτιση μεταξύ υποκειμενικών λειτουργικών συμπτωμάτων και ακτινολογικών ευρημάτων και ότι δεν υπάρχει ένδειξη ανάπτυξης μετατραυματικής οστεοαρθρίτιδας όταν τα κατάγματα πωρώνονται με την αρθρική επιφάνεια σε ανατομική θέση ή με αρθρικό 'βήμα' μέχρι 1 χιλιοστό. Ο Strange-Vognsen [**Strange-Vognsen 1991**] εντούτοις ανέφερε ότι υπολειπόμενο 'βήμα' της αρθρικής επιφάνειας συσχετίζεται μόνο με την μετέπειτα ανάπτυξη οστεοαρθρίτιδας και όχι με την υποκειμενική λειτουργικότητα της άρθρωσης. Όμοια, στους 26 ασθενείς που παρακολούθησαν οι Catalano και συν. [**Catalano και συν. 1997**], διαπιστώθηκε ισχυρή συσχέτιση μεταξύ της ανάπτυξης μετατραυματικής οστεοαρθρίτιδας της κερκιδο-καρπικής άρθρωσης και υπολειπόμενης μετατόπισης των αρθρικών οστικών τεμαχίων κατά την περίοδο της πώρωσης. Υπάρχει σήμερα επαρκής απόδειξη και είναι γενικά αποδεκτό ότι, ιδιαίτερα σε νέα και δραστήρια άτομα, η αποτυχία ανάταξης των ενδαρθρικών οστικών τεμαχίων με παρεκτόπιση άνω των 2 χιλιοστών οδηγεί με μεγάλη πιθανότητα σε ανάπτυξη μετατραυματικής οστεοαρθρίτιδας της πηχεοκαρπικής [**Melone 1984, Melone 1986, Clyburn 1987, Axelrod και συν. 1988, Szabo και Weber 1988, Bradway και συν. 1989, Porter και Tillman 1992, Jupiter και Lipton 1993**]. Η θεραπεία των παρεκτοπισμένων καταγμάτων της περιφερικής κερκίδας έχει ως στόχο την ανάκτηση του μήκους της κερκίδας, της κλίσης της άρθρωσης και την ανατομικής

ή σχεδόν ανατομικής επαλληλίας της άρθρωσης [Anderson και συν 1996, Baratz και συν 1996]. Ωστόσο, πρόσφατες έρευνες έχουν δείξει ότι η ανοχή είναι μικρότερη του 1mm [Levy και συν 1993, Llinas και συν 1993, Trumble και συν 1998] . Πρόσφατη μελέτη των Edwards και συν [2001]., ανέφερε ότι η αρθροσκόπηση μπορεί να βοηθήσει στην αναγνώριση υπολειμματικού κενού της αρθρικής επιφάνειας που δεν εντοπίζεται κατά την ακτινοσκόπηση (εικ. Β.18).



Εικ. Β.18: ενδοαρθρικό κάταγμα του περιφερικού τριτημορίου κερκίδας που αντιμετωπίστηκε αρθροσκοπικά και ακτινοσκοπικά προεγχειρητικά, στους 12 μήνες και το λειτουργικό αποτέλεσμα στον χρόνο

B.6.3 Συνδεσμικές κακώσεις

Ερώτημα παραμένει αν οι κακώσεις των συνδεσμικών στοιχείων του καρπού μετά από ένα κάταγμα του περιφερικού άκρου της κερκίδας είναι εκφυλιστικές ή οξείες τραυματικές. Ο Wright και συν[1994] σε μια πτωματική μελέτη 62 καρπών με μέσο όρο ηλικίας 68 ετών (46-99 ετών) βρήκε κάκωση του σκαφομηνοειδούς σε 18 καρπούς (12 ατελείς ρήξεις), ρήξη του μηνοπυραμοειδούς σε 20 καρπούς (8 ατελείς ρήξεις) και ρήξη του τρίγωνου ινοχόνδρινου συμπλέγματος TFCC σε 33 καρπούς (11 κεντρικές και 21 κερκιδικές). Ο Mikic και συν[1995] σε μια μελέτη 49 ασθενών, με ηλικία άνω των 60 χρονών, ανέφερε βλάβη του τρίγωνου ινοχόνδρινου συμπλέγματος σε 53% των ασθενών. Αν και όπως προαναφέραμε είναι δύσκολο να εκτιμήσεις διεγχειρητικά με το αρθροσκόπιο αν μια βλάβη είναι

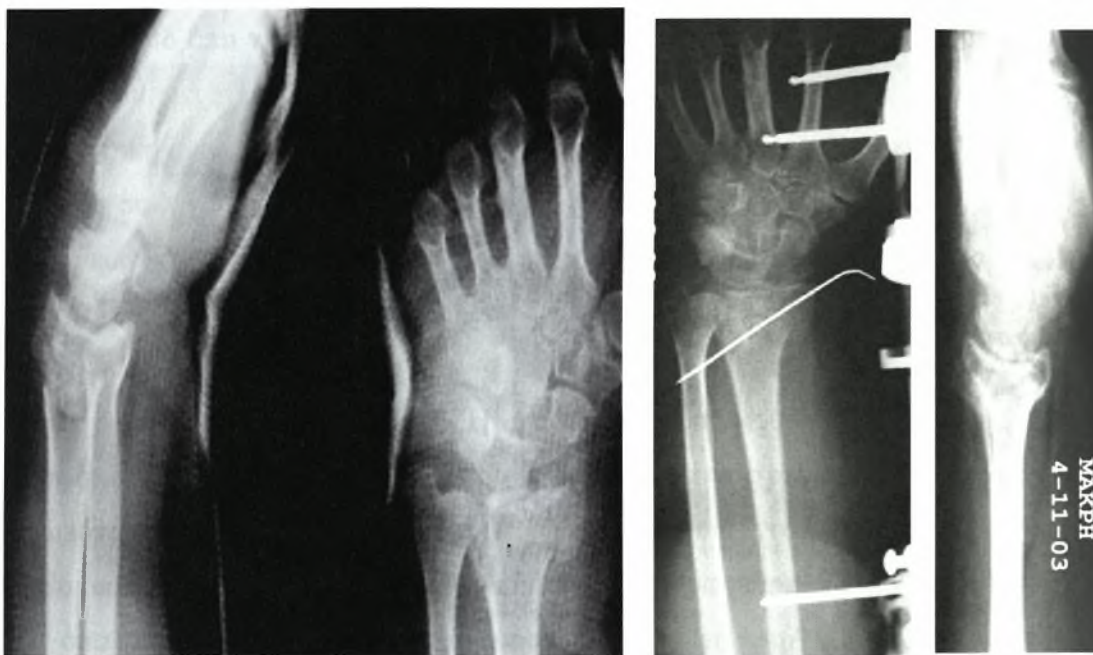
τραυματική ή εκφυλιστική για το τρίγωνο ινοχόνδρινο σύμπλεγμα πρέπει να αναφέρουμε ότι οι οξείες κερκιδικές ή κεντρικές κακώσεις είναι κάθετες, ραχιαίες προς παλαμιαίες σε αντίθεση με τις εκφυλιστικές που είναι κυκλικές. Επίσης, στις οξείες περιφερικές ρήξεις ο υμένας κοντά στο ωλένιο χείλος είναι αιμορραγικός ή υπάρχει απόσπαση οστικού τεμαχίου στην σιγμοειδή εντομή.

Οι Geissler και συν. [Geissler και συν. 1996] ανέφεραν ότι 41 (68%) από 60 ασθενείς με ενδαρθρικά κατάγματα του περιφερικού άκρου της κερκίδας 26 (43%) είχαν συνοδές κακώσεις των μαλακών μορίων συμπεριλαμβανομένου και του Τρίγωνου Ινοχόνδρινου Συμπλέγματος, 19 (32%), του σκαφομνηοειδούς μεσόστεου συνδέσμου και 9 (15%) του μηνοπυραμοειδούς μεσόστεου συνδέσμου. 13 ασθενείς είχαν από δύο κακώσεις μαλακών μορίων. Οι Richards και συν. [Richards και συν. 1997] παρουσίασαν τα αρθροσκοπικά ευρήματα από 118 πρόσφατα κατάγματα του περιφερικού άκρου της κερκίδας. Βρήκαν ρήξη του Τρίγωνου Ινοχόνδρινου Συμπλέγματος στο 39% των ασθενών και του σκαφομνηοειδούς συνδέσμου στο 18% των ασθενών. Αυτές οι ρήξεις ήταν πιο συχνές σε ενδαρθρικά κατάγματα (59% και 22% αντίστοιχα). Πολύ υψηλότερο ποσοστό ρήξεων του Τρίγωνου ινοχόνδρινου Συμπλέγματος αναφέρθηκε από τους Lindau και συν. [1997] (σε 39 από 50 περιπτώσεις, ποσοστό 78%) με στατιστική συσχέτιση με κάταγμα της στυλοειδούς απόφυσης της ωλένης. Επιπλέον υπήρχε μερική ή ολική ρήξη του σκαφομνηοειδούς συνδέσμου σε 27 ασθενείς (54%) και βλάβες του αρθρικού χόνδρου σε 16 ασθενείς (32%).. Άρα σε μεγάλο ποσοστό, όπως προκύπτει και από την βιβλιογραφία και συμβαδίζει με την μελέτη μας μια κάκωση της πηχεοκαρπικής δεν είναι συνήθως μόνο οστική αλλά μπορεί να υπάρχει κάκωση μαλακών μορίων (εικ Β.16).

Στην AFA ομάδα η θέση της υποχόνδριας βελόνας K-w, που τοποθετήθηκε μετά από ανάταξη του κατάγματος υπό ακτινοσκοπικό έλεγχο, χρειάστηκε επανατοποθέτηση σε 9 ασθενείς (45%) μετά από αρθροσκοπική αξιολόγηση καθώς διαπέρασε την χόνδρινη επιφάνεια ή προκάλεσε κενό ή σκαλοπάτι στην άρθρωση. Η αρθροσκόπηση συνέβαλε στην αναγνώριση και διόρθωση της κατάστασης αυτής.

Ο Auge & Velazquez [2000] έχουν τεκμηριώσει ότι τα ευρήματα της αρθροσκόπησης μετά από προηγηθείσα ακτινοσκοπική ανάταξη έχουν ως αποτέλεσμα την αλλαγή της αντιμετώπισης σε 5 στους 7 ασθενείς (70%) στα ενδαρθρικά κατάγματα. Η τεκμηρίωση της φύσης και της σοβαρότητας του τραυματισμού των μαλακών μορίων που σχετίζονται με κατάγματα του καρπού,

είναι ο κύριος λόγος της αρθροσκόπησης για τους τραυματισμούς αυτούς [Adolfsson και συν. 1998, Lindau και συν. 2000, Lindau και συν. 1997]. Οι τρεις (3) ακόμη πιο συνηθισμένες κακώσεις που συνοδεύουν τα κατάγματα του περιφερικού άκρου κερκίδας είναι των μεσόστεων ενδοκαρπικών συνδέσμων, του TFCC, και της αρθρικής επιφάνειας (χόνδρινες βλάβες). Όπως ανέφερον ο Ruch και συν [Ruch και συν 2003]. η αντιμετώπιση των οξέων ρήξεων του TFCC που σχετίζονται με ενδαρθρικά κατάγματα περιφερικά κερκίδας έχουν σαν αποτέλεσμα σε μεγάλο βαθμό την ικανοποίηση του ασθενούς και τα καλά έως άριστα κλινικά αποτελέσματα των περιπτώσεων που αντιμετωπίστηκαν με άμεση αρθροσκοπική θεραπεία.

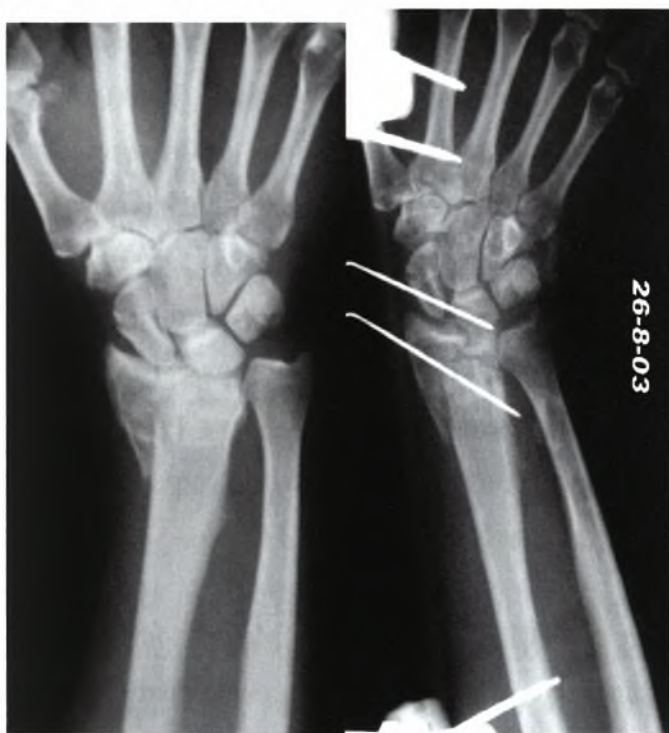

Εικ.Β.17: ενδαρθρικό κάταγμα του περιφερικού άκρου κερκίδας που ανατάχθηκε υπό ακτινοσκοπικό έλεγχο (FA)

Στην παρούσα μελέτη ρήξεις TFCC βρέθηκαν στο 60% των ασθενών (12 από τους 20). Σε άλλη μελέτη σε 58 περιφερικά κατάγματα κερκίδας σε ασθενείς με μέσο όρο ηλικίας μικρότερο των 50 ετών, οι Fontes και συν.[Fontes και συν. 1992] βρήκαν ότι ο TFCC είχε υποστεί βλάβη σε 39 από αυτούς (67%). Οι Geissler και συν.[Geissler και συν. 1995], στην δική τους αρθροσκοπική μελέτη 60 ενδαρθρικών καταγμάτων, βρήκαν 26(43%) ρήξεις TFCC. Βρήκαν περισσότερες ρήξεις TFCC σε ασθενείς με συνοδό κάταγμα της στυλοειδούς απόφυσης της ωλένης στυλοειδούς. Ο ρόλος του TFCC στην λειτουργία της άρθρωσης του καρπού είναι γνωστός και περιγράφηκε στο γενικό μέρος. Όταν ο TFCC μεταβάλλεται ή παθαίνει ρήξη, ο καρπός γίνεται ασταθής, προκαλώντας προοδευτικές αρθρικές αλλαγές στο μηνοειδές, πυραμοειδές και την περιφερική

ωλένη [Fontes και συν. 1992]. Ως αποτέλεσμα δημιουργείται περαιτέρω μείωση του εύρους κίνησης, και μείωση της δύναμης δραγμού στον καρπό των ασθενών. Η άμεση αντιμετώπιση ρήξεων του TFCC εξηγεί τα καλύτερα λειτουργικά αποτελέσματα της AFA αρθροσκοπικής ομάδας σε σχέση με την FA ομάδα. Οι Lindau και συν.[Lindau και συν. 1997], βρήκε ότι 10 στους 11 ασθενείς με πλήρεις περιφερικές ρήξεις του TFCC που δεν εντοπισθήκαν κατά την αρθροσκόπηση, παρουσίασαν DRUJ αστάθεια κατά την αξιολόγηση της παρακολούθησης, ενώ μόνο 7 στους 32 ασθενείς με ατελείς βλάβες παρουσίασαν συμπτώματα.

Με βάση την έρευνα των Lindau και συν.[Lindau και συν. 1997] το 21% (8/39) των ασθενών με ατελή βλάβη του TFCC βρέθηκε ότι συνέχιζαν να παρουσιάζουν συμπτώματα στην παρακολούθηση. Τα ευρήματα αυτά δεν επιβεβαιώνονται από τα αποτελέσματα της δικής μας έρευνας, τα οποία περιλαμβάνουν ασθενείς με τέτοια συμπτώματα αφού έχουν θεραπευτεί αρθροσκοπικά. Παρολαυτά, πρέπει να παραδεχτούμε ότι η περίοδος παρακολούθησης των 2 χρόνων ήταν σχετικά βραχεία.



Εικ. Β.16: Κάταγμα του περιφερικού άκρου κερκίδας υψηλής ενέργειας το οποίο αντιμετωπίστηκε αρθροσκοπικά. Βρέθηκε διάσταση σκαφομνηοειδούς τύπου III, έγινε καθαρισμός και ακινητοποίηση της σκαφομνηοειδούς με μια βελόνα

Κακώσεις των μεσόστεων συνδέσμων έχουν σημειωθεί σε διάφορες έρευνες και σε ποικίλα ποσοστά : κάκωση του σκαφομηννοειδούς μεσόστεου συνδέσμου (SL), πάνω από 40% (12/30) των ενδοαρθρικών καταγμάτων [Peicha και συν. 1999], κάκωση του μνηοπυραμοειδούς συνδέσμου σε 20% των καταγμάτων (19/88) και συνδυασμός κάκωσης των 2 συνδέσμων σε 10% (9/118) των καταγμάτων [Richards και συν. 1997]. Τέλος, χόνδρινες βλάβες βρέθηκαν και στην κερκιδοκαρπική αλλά και στην μεσοκαρπική άρθρωση σε πάνω από το 30% (12/39) των περιφερικών καταγμάτων κερκίδας που έχουν πάθει νέοι ενήλικες [Lindau και συν. 1997]. Η αρθροσκόπηση γίνεται μαζί με την αντιμετώπιση του κατάγματος, αυξάνει σημαντικά την αναγνώριση αυτών των τραυματισμών καθώς και τον προσδιορισμό της έκτασης και του βαθμού της συνοδευμένης αστάθειας [Lindau και συν. 1997, Fontes και συν. 1992, Geissler και συν. 1995, Geissler και συν. 1996]. Ακόμη, δίνει ευκαιρία για πρόιμη και τελική θεραπεία.

B.6.4 Λειτουργικά αποτελέσματα

Η διάρκεια της επέμβασης ήταν μεγαλύτερη (περίπου κατά 30 λεπτά) στους ασθενείς της AFA ομάδας (αρθροσκόπηση και ακτινοσκοπικά υποβοηθούμενη) αλλά δεν υπάρχει στην βιβλιογραφία άλλη έρευνα για να την συγκρίνουμε. Οι δυο ομάδες δεν παρουσίασαν διαφορές στην διάρκεια παραμονής στο νοσοκομείο μετά την επέμβαση ή στον χρόνο κινητοποίησης. Παρόλο που το εύρος κίνησης (ROM) ήταν αποδεκτό και στις δυο ομάδες, αυτή η έρευνα δείχνει ότι υπάρχει ανωτερότητα στην AFA ομάδα κατά τους πρώτους μήνες τουλάχιστον. Δηλαδή θα μπορούσαμε να ισχυριστούμε ότι η πρόιμη διάγνωση και αντιμετώπιση των κακώσεων των μαλακών μορίων επιφέρει καλύτερα αποτελέσματα σε συντομότερο χρόνο. Επίσης παρατηρούμε ότι η βελτίωση αυτή συνεχίζεται από τους 3 μήνες στον χρόνο και συνεχίζεται για διάστημα 24 μηνών .Τα αποτελέσματα παρουσίασαν στατιστικά σημαντική διαφορά που μειώθηκε με τον χρόνο, αλλά πιστεύουμε ότι καλύτερα αποτελέσματα, ακόμη και για περιορισμένη χρονική περίοδο, εκτιμήθηκαν από τους ασθενείς. [Γράφημα B.1]

Παρατηρώντας το γράφημα B.1 βλέπουμε ότι το Mayo Modified Wrist Score η ομάδα ασθενών στην οποία διαγνώστηκαν και αντιμετωπίστηκαν οι συνδεσμικές κακώσεις παρουσιάζει μια υπεροχή στον χρόνο, στους 3 μήνες, στους 12 και στους 24 μήνες που παραμένει στατιστικά σημαντική. Επίσης παρατηρούμε ότι η βελτίωση υφίσταται και για τις δυο ομάδες με την πάροδο των μηνών. Μετά τους 12 μήνες όμως η βελτίωση είναι πολύ μικρότερη και δεν είναι στατιστικά

σημαντική από τους 12 μήνες στους 24 μήνες.

Παρατηρώντας το γράφημα B.2 βλέπουμε ότι στο DASH score η ομάδα ασθενών που υποβλήθηκε σε αρθροσκοπικά υποβοηθούμενη ανάταξη (AFA) στην οποία διαγνώστηκαν και αντιμετωπίστηκαν οι συνδεσμικές κακώσεις παρουσιάζει μια υπεροχή στον χρόνο, στους 3 μήνες, στους 12 και στους 24 μήνες όπως και το MAYO αλλά χωρίς η διαφορά των δυο ομάδων να παραμένει στατιστικά σημαντική στους 24 μήνες. Επίσης παρατηρούμε ότι η βελτίωση υφίσταται και για τις δυο ομάδες από τους 3 στους 12 μήνες. Όμως μετά τους 12 μήνες η κατάσταση παραμένει σχεδόν στάσιμη με την πάροδο των μηνών κατά τις καθημερινές δραστηριότητες και για τις δυο ομάδες.

Μια ερώτηση που μπορεί να προκύψει είναι εάν υπάρχει υπερεκτίμηση των αρθροσκοπικών ευρημάτων της AFA ομάδας σε σχέση με τα κλινικά ευρήματα. Βρέθηκε σημαντικός αριθμός ρήξεων των μεσόστεων συνδέσμων, κυρίως σταδίου II. Αυτοί οι τραυματισμοί καθιστούν αναγκαία θεραπεία που περιλαμβάνει ανοιχτή ανάταξη ή σταθεροποίηση με τοποθέτηση βελόνας kirschner για ρήξη του SL. Οι συγγραφείς της μελέτης αυτής δεν το θεώρησαν ως υπέρ θεραπεία, καθώς τα λειτουργικά αποτελέσματα ήταν καλύτερα για την AFA ομάδα όπως φαίνονται από τα γραφήματα B-1 και B-2. Η πλύση του αιματώματος του κατάγματος και των τμημάτων και ο καθαρισμός των ρήξεων των συνδέσμων έχουν θετική επίδραση στην έκβαση της αντιμετώπισης στην AFA ομάδα. Ένα μειονέκτημα της μελέτης αυτής είναι η παρουσία μεταβλητών ανάμεσα και ενδιάμεσα των 2 ομάδων (κάποιοι ασθενείς είχαν οστικό μόσχευμα και κάποιοι όχι) και οι ποικίλες θεραπείες που εφαρμόστηκαν για ενδοαρθρικές και συνδεσμικές βλάβες. Δυστυχώς, για να έχουμε όμοιες υποομάδες με ίδια θεραπεία, το μέγεθος των ομάδων που είναι επίσης ένα ακόμη μειονέκτημα, θα έπρεπε να είναι πολύ μεγάλο και αυτό δεν μπορούσε να γίνει σε αυτήν την έρευνα.

Σύμφωνα με τους Chen. [Chen και συν. 2002] η τεχνική of αρθροσκοπικής υποβοηθούμενης ανάταξης, παρά τον μακρύ χρόνο εκμάθησης, είναι μια ανεκτίμητη θεραπευτική προσέγγιση. Τα αποτελέσματα της τεχνικής αυτής είναι ενθαρρυντικά και λίγες επιπλοκές συναντήθηκαν στην θεραπεία των σύνθετων ενδοαρθρικών καταγμάτων. Ως αποτέλεσμα, οι ασθενείς που υπεβλήθησαν στις διαδικασίες της AFA παρουσίασαν καλύτερο εύρος κίνησης όσον αφορά τον υπτιασμό, έκταση και κάμψη κατά την μετεγχειρητική περίοδο παρακολούθησης Όπως συμπεραίνουμε από τις παραπάνω μελέτες, η αρθροσκόπηση είχε ρόλο στην

αντιμετώπιση των καταγμάτων του περιφερικού άκρου κερκίδας για την αντιμετώπιση των μικτών μυοσκελετικών κακώσεων του καρπού. Σύγχρονες εξελίξεις και σχεδιασμοί όπως κλειδούμενες παλαμιαίες πλάκες [Freeland και συν. 2005, Wiesler και συν. 2006, Guofen και συν. 2005, Alora και συν. 2007] προσφέρουν ικανοποιητικά αποτελέσματα μετά από ανοιχτή ανάταξη και έσω καθήλωση, αλλά δεν αντιμετωπίζουν ενδαρθρικούς τραυματισμούς.

Παρά την ανάπτυξη κλιμάκων κλινικής αξιολόγησης του μετατραυματικού αποτελέσματος [MacDermid και συν. 2002] και την παρατήρηση ότι ο συσχετισμός μεταξύ των συνήθως μετρούμενων κλινικών παραμέτρων και του μετατραυματικού επιπέδου πόνου και δυσλειτουργίας της πηχεοκαρπικής άρθρωσης είναι στην καλύτερη περίπτωση μετρίου βαθμού [Karnezis και Fragkiadakis 2002], οι μέχρι σήμερα κλινικές μελέτες, με πολύ λίγες εξαιρέσεις [MacDermid και συν. 2003], δεν περιγράφουν τον τρόπο μεταβολής των διαφόρων παραμέτρων σε σχέση με τον χρόνο κατά τη διάρκεια της μετατραυματικής περιόδου.

Υπάρχει πληθώρα άρθρων στην βιβλιογραφία που αναφέρουν τα τελικά κλινικά αποτελέσματα σε διάφορες χρονικές περιόδους μετά από κατάγματα του περιφερικού άκρου της κερκίδας. Ωστόσο δεν υπάρχουν μελέτες που να παρουσιάζουν τον ακριβή ρυθμό κλινικής αποκατάστασης σε σχέση με τον χρόνο και πιο ειδικά τον ρυθμό επαναφοράς προς τις φυσιολογικές τιμές των διαφόρων κλινικών παραμέτρων κατά τη διάρκεια της μετατραυματικής περιόδου. Η έρευνα του ρυθμού αποκατάστασης των κλινικών παραμέτρων μετά από κατάγματα του περιφερικού άκρου της κερκίδας είναι σημαντική γιατί θα βοηθούσε στην αναγνώριση των 'τυπικών' μορφών του ρυθμού μετατραυματικής αποκατάστασης. Η σύγκριση του 'τυπικού' ρυθμού μετατραυματικής αποκατάστασης με το ρυθμό μετατραυματικής αποκατάστασης ενός συγκεκριμένου ασθενούς θα βοηθούσε στην έγκαιρη αναγνώριση και πρώιμη αντιμετώπιση επιπλοκών όπως η αλγοδυστροφία ή μη διαγνωσθέντων συνοδών κακώσεων όπως συνδεσμικές κακώσεις του καρπού [MacDermid και συν. 2003].

Πολύ λίγες μελέτες παρέχουν στοιχεία προς αυτήν την κατεύθυνση έως τώρα. Για παράδειγμα, οι Lagerstrom και συν. [Lagerstrom και συν. 1999] κατέγραψαν αποκατάσταση της ισομετρικής δύναμης δραγμού σε περίοδο 2 ετών σε 33 ασθενείς με παρεκτοπισμένο κάταγμα περιφερικής κερκίδας που περιλαμβάνει και την άπω κερκίδο-ωλενική άρθρωση. Διαπίστωσαν ότι η αποκατάσταση της δύναμης δραγμού συμβαίνει μέχρι ένα έτος μετά το κάταγμα

αν και ο ακριβής ρυθμός μετατραυματικής αποκατάστασης της ισομετρικής δύναμης δραγμού κατά το πρώτο έτος δεν προκύπτει από τα στοιχεία της μελέτης. Μοναδική εξαίρεση αποτελεί η εργασία των **MacDermid και συν. [MacDermid και συν. 2003]** η οποία περιέγραψε τις μεταβολές στο επίπεδο πόνου και δυσλειτουργίας της πηγεοκαρπικής άρθρωσης (μετρούμενα με κλίμακα αυτο-αξιολόγησης της πηγεοκαρπικής άρθρωσης) κατά το πρώτο έτος μετά από κάταγμα του περιφερικού άκρου της κερκίδας. Σύμφωνα με τα αποτελέσματα της μελέτης αυτής ο 'τυπικός' ρυθμός μετατραυματικής αποκατάστασης μετά από κάταγμα του περιφερικού άκρου της κερκίδας αντιστοιχεί με υποχώρηση των σοβαρών συμπτωμάτων μέσα σε δυο μήνες από τον τραυματισμό ενώ η πλειοψηφία των ασθενών αναμένεται να έχουν ελάχιστο πόνο και δυσλειτουργία της πηγεοκαρπικής σε έξι μήνες μετά τον τραυματισμό. Ωστόσο, ενώ η μελέτη αυτή παρουσίασε μεταβολές υποκειμενικών παραμέτρων (πόνος και λειτουργικότητα) δεν παρουσίασε τον ρυθμό αποκατάστασης αντικειμενικών παραμέτρων. Στην παρούσα μελέτη παρατηρούμε ότι η βελτίωση αυτή συνεχίζεται από τους 3 μήνες στον χρόνο και συνεχίζεται για διάστημα 24 μηνών, που ακολουθεί την βελτίωση του εύρους κίνησης και της δύναμης δραγμού. Η εκτίμηση του κλινικού αποτελέσματος της θεραπείας καταγμάτων του περιφερικού άκρου της κερκίδας βασίζεται παραδοσιακά σε κλίμακες εκτίμησης αποτελέσματος που στηρίζονται σε αντικειμενικές κλινικές παραμέτρους όπως η δύναμη δραγμού και το εύρος κίνησης της πηγεοκαρπικής άρθρωσης [**Gartland και Werley 1951, Sarmiento, Pratt, Berry και συν. 1975, Lucas και Sachtjen 1981**]. Ένα σημαντικό μειονέκτημα από τη χρήση αντικειμενικών κλινικών παραμέτρων είναι το γεγονός ότι μπορεί να μην αντανακλούν το κλινικό αποτέλεσμα που έχει σημασία για τους ασθενείς και επομένως δεν αντιστοιχούν απαραίτητα στο λειτουργικό επίπεδο της πηγεοκαρπικής άρθρωσης [**MacDermid, Richards, Donner και συν. 2000**]. Στην παρούσα μελέτη χρησιμοποιήθηκε το Mayo Modified wrist score που περιλαμβάνει και αξιολογεί αντικειμενικά το κλινικό αποτέλεσμα (εύρος κίνησης, δύναμη δραγμού) και υποκειμενικά (πόνος, ικανοποίηση ασθενούς) και το DASH score που αξιολογεί καθημερινές πράξεις και εκτιμά την λειτουργικότητα της άρθρωσης. Στατιστικά σημαντικές διαφορές βρέθηκαν στην έρευνα αυτή σύμφωνα με το Mayo Modified wrist score και το DASH score ανάμεσα στις 2 ομάδες στους 3 μήνες και τον 1 χρόνο παρακολούθηση. Στα 2 χρόνια δεν υπήρχε διαφορά στο DASH score.

Τέλος, πιστεύουμε πως σε κάθε κάκωση πηγεοκαρπικής θα πρέπει να ελέγχουμε για πιθανές κακώσεις μαλακών μορίων. Η κάκωση της πηγεοκαρπικής που έχει οστική βλάβη σε μεγάλο ποσοστό > 60% μπορεί να συνοδεύετε από κάκωση των συνδέσμων. Η υποψία, εύρεση και αντιμετώπιση των συνδεσμικών κακώσεων μπορεί να γίνει με την χρήση της αρθροσκόπησης. Η αρθροσκοπική υποβοηθούμενη ανάταξη είναι μια μέθοδος που απαιτεί εκτεταμένη χρονική εκπαίδευση, διάρκεια και ειδίκευση από τον θεράποντα γιατρό έτσι ώστε να αποφευχθούν ιατρογενείς τραυματισμοί, αλλά είναι μια μέθοδος αντιμετώπισης βοηθητική για τους ασθενείς που έχουν αυξημένες λειτουργικές απαιτήσεις και πρέπει να επιστρέψουν σύντομα στις δραστηριότητές τους.

Summary

In a randomised prospective study, 20 patients with intra-articular fractures of the distal radius underwent arthroscopically- and fluoroscopically-assisted reduction and external fixation plus percutaneous pinning. Another group of 20 patients with the same fracture characteristics underwent fluoroscopically-assisted reduction alone and external fixation plus percutaneous pinning. The patients were evaluated clinically and radiologically at follow-up of 24 months. The Disabilities of the Arm, Shoulder, and Hand (DASH) questionnaire and modified Mayo wrist score were used at 3, 9, 12 and 24 months postoperatively. In the arthroscopically- and fluoroscopically-assisted group, triangular fibrocartilage complex tears were found in 12 patients (60%), complete or incomplete scapholunate ligament tears in nine (45%), and lunotriquetral ligament tears in four (20%). They were treated either arthroscopically or by open operation. Patients who underwent arthroscopically- and fluoroscopically-assisted treatment had significantly better supination, extension and flexion at all time points than those who had fluoroscopically-assisted surgery. The mean DASH scores were similar for both groups at 24 months, whereas the difference in the mean modified Mayo wrist scores remained statistically significant. Although the groups are small, it is clear that the addition of arthroscopy to the fluoroscopically-assisted treatment of intra-articular distal radius fractures improves the outcome. Better treatment of associated intra-articular injuries might also have been a reason for the improved outcome.

ΒΙΒΛΙΟΓΡΑΦΙΑ

Adams B.D. and Divelbiss B.J.: Reconstruction of the posttraumatic unstable distal radioulnar joint. *Hand Clinics*, 30: 353-363, 2001.

Adams BD (1993). Effects of radial deformity on distal radioulnar joint mechanics. *J Hand Surg [Am]* 18:492-498.

Adolfsson L, Jörgsholm P. Arthroscopically assisted reduction of intra-articular fractures of the distal radius. *J Hand Surg Br.* 1998;23: 391-395.

Adolfsson L. Arthroscopic diagnosis of ligament lesions of the wrist. *J Hand Surg [Br]*. Aug 1994;19(4):505-12.

Agee JM (1993). External fixation. Technical advances based upon multiplanar ligamentotaxis. *Orthop Clin North Am* 24:265-274.

Agee JM, Szabo RM, Chidgey LK, King FC, Kerfoot C (1994). Treatment of comminuted distal radius fractures: an approach based on pathomechanics. *Orthopedics* 17:1115-1122.

AHain J, le Guilloux P, Le Mouel S, Goutallier D (1999). Trans-styloid fixation of fractures of the distal radius. A prospective randomized comparison between 6- and 1-week postoperative immobilization in 60 fractures. *Acta Orthop Scand* 70:119-123.

Altissimi M, Antenucci R, Fiacca C, Mancini GB (1986). Long-term results of conservative treatment of fractures of the distal radius. *Clin Orthop* 206:202-210.

Amadio PC, Botte MJ (1987). Treatment of malunion of the distal radius. *Hand Clin* 3:541-561.

Andersen DJ, Blair WF, Steyers CM, Adams BD, el-Khoury GY, Brandser EA (1996). Classification of distal radius fractures: an analysis of intraobserver reliability and intraobserver reproducibility. *J Hand Surg [Am]* 21:574-582.

Anderson DD, Bell AL, Gaffney MB, Imbriglia JE. Contact stress distributions in malreduced intraarticular distal radius fractures. *J Orthop Trauma*. 1996; 10; 331-337.

Andrews JG, Youm YA (1979). A biomechanical investigation of wrist kinematics. *J Biomech* 12:83-93.

Arora, Rohit MD*; Lutz, Martin MD*; Hennerbichler, Alfred MD*; Krappinger, Dietmar MD*; MD, David Espen†; Gabl, Markus MD*: Complications Following Internal Fixation of Unstable Distal Radius Fracture With a Palmar Locking-Plate. *Journal of Orthopaedic Trauma* Volume 21(5), May 2007, pp 316-322

Atkins RM, Duckworth J, Kanis, JA (1989). Algodystrophy following Colles' fracture. *J Hand Surg [Br]* 14:161-164

Augé W, Velázquez P. The application of indirect reduction techniques in the distal radius. The role of adjuvant arthroscopy. *Arthroscopy* 2000; 16: 830-835.

Axelrod TS, McMurtry RY (1990). Open reduction and internal fixation of comminuted, intraarticular fractures of the distal radius. *J Hand Surg [Am]* 15:1-11

Axelrod TS, Paley D, Green J, McMurtry RY (1988). Limited open reduction of the lunate facet in comminuted intraarticular fractures of the distal radius. *J Hand Surg [Am]* 13:372-377.

Bacorn RW, Kurtzke JF (1953). Colies' fracture: A study of 2,000 cases from the NY State Workmen's Compensation Board. *J Bone Joint Surg [Am]* 35A:643-658.

Baratz ME, Des Jardins JD, Anderson DD, Imbriglia JE. Displaced intra-articular fractures of the distal radius: the effect of fracture displacement on contact stresses in a cadaver model. *J Hand Surg Am*. 1996; 21: 183-188.

- Benoist LA, Freeland AE (1995). Buttress pinning in the unstable distal radial fracture. A modification of the Kapandji technique. *J Hand Surg [Br]* 20:82-96.
- Berger R. A. The ligaments of the wrist: A current overview of anatomy with considerations of their potential functions. *Hand Clinics*, 13: 63-82, 1997.
- Berger R.A. and Landsmeer J.M.: The palmar radiocarpal ligaments: a study of adult and fetal human wrist joints. *J Hand Surg*, 15A: 847-854, 1990.
- Bickerstaff DR, Bell MJ (1989). Carpals malalignment in Colles' fractures. *J Hand Surg [Br]* 14:155-160.
- Boone DC, Azen SP (1979). Normal range of motion of joints in male subjects. *J Bone Joint Surg [Am]* 61A: 756-759.
- Botte MJ (1998). Malunion of the distal radius. In: Gellman, H, (editor). *Fractures of the distal radius*, American Academy of Orthopaedic Surgeons, Illinois, 65-98.
- Bradway JK, Amadio PC, Cooney WP (1989). Open reduction and internal fixation of displaced, comminuted intra-articular fractures of the peripheral end of the radius. *J Bone Joint Surg [Am]* 71 A:839-847.
- Brady O, Rice J, Nicholson P, Kelly E, O'Rourke SK (1999). The unstable distal radial fracture one year post Kapandji intrafocal pinning. *Injury* 30:251-255.
- Brumfield RH, Champoux JA (1984). A biomechanical study of normal wrist motion. *Clin Orthop* 187:23-25.
- Burgess RC, Watson HK (1988). Hypertrophic ulnar styloid non-union. *Clin Orthop* 228:215-217

Caladruccio JH, Gelberman RH, Duncan SF, Golbfarb CA, Rae R, Gramiq W. Capitulate arthrodesis with scaphoid and triquetrum excision. *J Hand Surg* 2000; 25(A): 824-832.

Camelot C, Ramare S, Lemoine J, Saillant G (1999). Conservative treatment for displaced fractures of the distal end of the radius according to Judet: Anatomical and functional results of 280 cases. *J Bone Joint Surg [Br]* 81B (suppl3):363.

Cassebaum WH (1950). Colles' fracture. *J Am Med Assoc* 143:963-96

Catalano LW, Cole RJ, Gelberman RH, Evanoff BA, Gilula LA, Borelli J (1997). Displaced intra-articular fractures of the distal aspect of the radius. Long-term results in young adults after open reduction and internal fixation. *J Bone Joint Surg [Am]* 79A:1290-1302.

Chapman DR, Bennett JB, Bryan WJ, Tullos HS (1982). Complications of distal radius fractures: Pins and plaster treatment. *J Hand Surg [Am]* 7:509-512.

Charnley J (1999). *The closed treatment of common fractures* (4th ed.), Colt Books, Cambridge, 128-142.

Chen AC, Chan YS, Yuan LJ, Ye WL, Lee MS, Chao EK. Arthroscopically assisted osteosynthesis of complex intra-articular fractures of the distal radius. *J Trauma*. 2002; 53: 354-9.

Clyburn TA (1987). Dynamic external fixation for comminuted intraarticular fractures of the distal end of the radius. *J Bone Joint Surg [Am]* 69A:248-254.

Colles A (1814). On the fracture of the carpal extremity of the radius. *Edin Med Surg J* 10:182-186.

Combalia A (1995). Over-distraction of the radio-carpal and mid-carpal joints with external fixation of comminuted distal radial fractures. *J Hand Surg [Br]* 20:566-567.

Cooney WP (1983). External fixation of distal radial fractures. *Clin Orthop* 180:44-49.

Cooney WP, Berger RA (1993). Treatment of complex fractures of the distal radius. Combined use of internal and external fixation and arthroscopic reduction. *Hand Clin* 9:603-612

Cooney WP, Dobyns JH, Linscheid RL (1980). Complications of Colles' fractures. *J Bone Joint Surg [Am]* 62A:613-619

Crenshaw AH (1998). Surgical Techniques and Approaches. In: Canale ST (ed.) *Campbell's Operative Orthopaedics* (9th ed.), St. Louis, C.V. Mosby.

Currey JD (1984). What should bones be designed to do? *Calcif Tissue Int* 36(Suppl):S7-S10. De Palma AF (1952). Comminuted fractures of the distal end of the radius treated by ulnar pinning. *J Bone Joint Surg [Am]* 34A:651-662.

Chidgey L.K.: The distal radioulnar joint: Problems and solutions. *Journal of American Academy Orthopaedic Surgeons*, 3: 95-109, 1995.

Drewniany J.J; Palmer A.K.; and Flatt A.E.: The scaphotrapezial ligament complex: an anatomic and biomechanical study. *J hand Surg*, 10A: 492-498, 1985.

Dias JJ, Wray CC, Jones JM, Gregg PH (1987). The value of early mobilisation in the treatment of Colles' fractures. *J Bone Joint Surg [Br]* 69B:463-467.

Dobyns JH, Linscheid RL (1978). Complications of treatment of fractures and dislocations of the wrist, in: Epps CH Jr (editor). *Complications in Orthopaedic Surgery*. Philadelphia, JB Lippincott, 271-352.

Duncan S, Weiland AJ (2001). Minimally invasive reduction and osteosynthesis of articular fractures of the distal radius. *Injury* 32(suppl 1):S14-S24.

Dury PC. Algodystrophy: A spectrum of disease historical perspectives, criteria of diagnosis and principles of treatment. *Hand Clin* 13: 327-337, 1997

Edwards CC II, Haraszti CJ, McGillivary GR, Gutow AP. Intra-articular distal radius fractures: Arthroscopic assessment of radiographically assisted reduction. *J Hand Surg* 2001; 26:1036-1041.

Eelma J, McElfresh EC (1983). Colles' fracture in young adults. *Minn Med* 66:487-490.

Engkvist O, Lundborg G (1979). Rupture of the extensor pollicis longus tendon after fracture of the lower end of the radius - a clinical and microangiographic study. *The Hand* 11:76-85.

Fernandez DL (1982). Correction of post-traumatic wrist deformity in adults by osteotomy, bone grafting and internal fixation. *J Bone Joint Surg [Am]* 64A:1164-1178.

Fernandez DL (1988). Radial osteotomy and Bowers arthroplasty for malunited fractures of the distal end of the radius. *J Bone Joint Surg [Am]* 70A:1538-1551.

Fernandez DL, Geissler WB (1991). Treatment of displaced articular fractures of the radius. *J Hand Surg [Am]* 16:375-384

Fernandez DL, Palmer AK (1999). Fractures of the distal radius. In: Green DP, Hotchkiss RN, Pederson WC (editors). *Green's operative hand surgery*. 4th ed. New York, Churchill Livingstone, 929-985,

Field J, Atkins RM (1997). Algodystrophy is an early complication of Colles' fracture. *J Hand Surg [Br]* 22:178-182.

Fritz T, Wersching D, Klavora R, Kreiglstein C, Friedl W (1999). Combined Kirschner wire fixation in the treatment of Colles' fracture. A prospective controlled trial. *Arch Orthop Trauma Surg* 19:171-178.

Frost HM (1983). A determinant of bone architecture. The minimum effective strain. *Clin Orthop* 175:286-292.

Frykman G (1967). Fracture of the distal radius including sequelae: Shoulder hand finger syndrome, disturbance in the distal radio-ulnar joint and impairment of nerve function. A clinical and experimental study. *Acta Orthop Scand (Suppl)* 108:1-155.

Fontes D, Lenoble E, de Somer B, Benoit J: Lesions of the ligaments associated with distal fractures of the radius. 58 intraoperative arthrographies. *Ann Chir Main Memb Super.* 1992; 11:119-25.

Freeland AE, Lubert KL: Biomechanics and biology of plate fixation of distal radius fractures. *Hand Clin.*2005; 21(3):329-339-

Futami T, Yamamoto M (1989). Chinese external fixation treatment for fractures of the distal end of the radius. *J Hand Surg [Am]* 34:1028-1032.

Gartland JJ, Werley CW (1951). Evaluation of healed Colles' fractures. *J Bone Joint Surg [Am]* 33A:895-907.

Gabl M.; Zimmermann R.; Asngermann P.; Sekora P.; Maurer H.; Steiniechner M.; and Pechlaner S.:The interosseous membrane and its influence on the distal radioulnar joint. An anatomical investigation of the distal tract. *J. Hand Surg*, 23B: 179-182, 1998.

Garcia-Elias M.; An K.N.;Cooney W.P3D; Linscheid R.L.; and Chao E.Y.: Stability of the transverse carpal arch: an experimental study. *J Hand Surg* , 14A: 277-82, 1989.

Gelberman R.H.; Cooney W.P.; and Szabo R.M.: Carpal instability. *Journal of Bone and Joint Surgery*. 82A: 578-594,2000

Hixson M.L.: Microvascular anatomy of the radioscapholunate ligament of the wrist. *J Hand Surg*, 15A: 279-282,1990

Geissler WB, Fernandez DL (1991). Percutaneous and limited open reduction of the articular surface of the distal radius. *J Orthop Trauma* 5:255-26 Geissler WB, Freeland AE (1999). Arthroscopic management of intra-articular distal radius fractures. *Hand Clin* 15:455-465.

Geissler WB, Freeland AE, Savoie FH, McIntyre LW, Whipple TL (1996). Intracarpal soft-tissue lesions associated with intra-articular fracture of the distal end of the radius. *J Bone Joint Surg [Am]* 78A:357-365.

Geissler WB. Arthroscopically assisted reduction of intra-articular fractures of the distal radius. *Hand Clin*.1995; 11: 19-29.

Geissler WB: Intra-articular distal radius fractures: the role of arthroscopy. *Hand Clin*. 2005; 21: 407-16, 2005.

Guofen, Chen MD1; Doi, Kazuteru MD2; Hattori, Yasunori MD2; Kitajima, Izuru MD2: Arthroscopically Assisted Reduction and Immobilization of Intraarticular Fracture of the Distal End of the Radius: Several Options of Reduction and Immobilization. *Techniques in Hand & Upper Extremity Surgery* Volume 9(2), June 2005, pp 84-90

Graff S, Jupiter J (1994). Fracture of the distal radius: classification of treatment and indications for external fixation. *Injury* 25(suppl 4):S 14-S25.

Grewal R, Perez B, Wilmlink M, Stothers K. A randomized prospective study on the treatment of intra-articular distal radius fractures: open reduction and internal fixation

with dorsal plating versus mini open reduction, percutaneous fixation, and external fixation. *J Hand Surg Am.* 2005; 30:764-72.

Green JT, Gay FH (1956). Colles' fracture - residual disability. *Am J Surg* 91:636-64

Grundberg AB, Reagan DS (1991). Compression syndromes in reflex sympathetic dystrophy. *J Hand Surg [Am]* 16:731-736.

Gupta K, Bozentka DJ, Osterman AL (2001). Wrist arthroscopy: principles and clinical applications. *J Am Acad Orthop Surg* 9:200-209.

Gupta R, Raheja A, Modi U (1999). Colles' fracture: management by percutaneous crossed-p in fixation versus plaster of Paris cast immobilization. *Orthopedics* 22:680-682.

Habernek H, Weinstabl R, Fialka C, Schmid L (1994). Unstable distal radius fractures treated by modified Kirschner wire pinning: anatomic considerations, technique, and results. *J Trauma* 36:83-88.

Hastings H, Leibovic SJ (1993). Indications and techniques of open reduction. Internal fixation of distal radius fractures, *Orthop Clin North Am* 24:309-32
Hoppenfeld S, deBoer P (1994). *Surgical exposures in Orthopaedics* (2nd ed.). Philadelphia, J.B. Lippincott.

Hove LM (1994). Delayed rupture of the thumb extensor tendon. A 5-year study of 18 consecutive cases. *Acta Orthop Scand* 65:199-203.

Hove LM, Nilsen PT, Furnes O, Oulie HE, Solheim E, Molster AO (1997). Open reduction and internal fixation of displaced intraarticular fractures of the distal radius. 31 patients followed for 3-7 years. *Acta Orthop Scand* 68:59-63.

Hauck RM, Skahen J, Palmer AK (1996). Classification and treatment of ulnar styloid non union. *J Hand Surg [Am]* 21:418-422.

Horii E.;Garcia-Elias M.; An K.N.; Bishop AT.; Cooney W.P.; Linscheid R.L.; and Chao E.Y. A kinematic Study of luno-triquetral dissociations. *J Hand Surg*, 16A: 355-362, 1991

Hede JS, Lindblad BE, Mikkelsen SS, Knudsen 11M (2000). Comparison of intramedullary fixation and percutaneous pinning of displaced and comminuted Colles' fractures: a prospective and consecutive study. *Scand J Plast Reconstr Surg Hand Surg* 34:161-166.

Henry AK (1970). *Extensile Exposure* (2nd ed). Baltimore, Williams and Wilkins.

Hirasawa Y, Katsumi Y, Akiyoshi T, Tamai K, Tokioka T (1990). Clinical and microangiographic studies on rupture of the EPL tendon after distal radial fractures. *J Hand Surg [Br]* 15:51-57.

Hollinger JO, Brekke J, Gruskin E, Lee D (1996). Role of bone substitutes. *Clin Orthop* 324:55-65.

HoUingsworth R, Morris J (1976). The importance of the ulnar side of the wrist in fractures of the distal end of the radius. *Injury* 7:263-266.

Hudak PL, Amadio PC, Bombardier C, the Upper Extremity Collaborative Group (1996). Development of an upper extremity clinical outcome measure: the DASH (disabilities of the arm, shoulder, and hand). *Am J Int Med* 29:602-608.

Hutchinson F (1995). Decision making in distal radius fractures. *J South Orthop Assoc* 4:290-306.

Harley BJ, Scharfenberger A, Beaupre LA, Jomha N, Weber DW. Augmented external fixation versus percutaneous pinning and casting for unstable fractures of the distal radius. A prospective randomized trial. *J Hand Surg Am.* 2004; 29:815-24.

Herzberg G, Comtet JJ, Linscheid RL, Amadio PC, Cooney WP and Stalder J: Perilunate dislocations and fracture-dislocations: a multicenter study. *J Hand Surg* 1993; 18:768-779.

Hudak PL, Amadio PC, Bombartier C. Development of an upper extremity outcome measure: The DASH. The upper extremity collaborative group. *Am J Ind Med* 1996; 29: 602-608.

Jenkins NH, Mintowt-Czyz WJ (1988). Malunion and dysfunction in Colles' fractures. *J Hand Surg [Br]* 13:291-293.

Jupiter JB (1991). Current concepts review: Fractures of the distal end of the radius. *J Bone Joint Surg [Am]* 73A:461-469.

Jupiter JB, Lipton H (1993). Operative treatment of intraarticular fractures of the distal radius. *Clin Orthop* 292:48-61.

Jupiter JB, Fernandez DL, Toh CL, Fellman T, Ring D (1996). Operative treatment of volar intra-articular fractures of the distal end of the radius. *J Bone Joint Surg [Am]* 78-A: 1817-1828.

Jupiter JB, Ring D, Weitzel PP (2002). Surgical treatment of redisplaced fractures of the distal radius in patients older than 60 years. *J Hand Surg [Am]* 27:714-723.

Kang H, Kindynis P, Brahme S, Resnick D, Haghghi P, Halier J, Sartoris D (1991). Triangular fibrocartilage and intercarpal ligaments of the wrist: MR imaging. *Radiology* 181:401-404.

Kapandji IA (1982). *The physiology of joints. Vol 1 - upper limb.* Edinburgh Churchill Livingstone

Karnezis IA, Fragkiadakis EG (2002). Association between objective clinical variables and patient-rated disability of the wrist. *J Bone Joint Surg [Br]* 84B:967-970.

Katz MA, Beredjiklian PK, Bozentka DJ, Steinberg DR (2001). Computed tomography scanning of intra-articular distal radius fractures: does it influence treatment? *J Hand Surg [Am]* 26:415-421.

Kaukonen JP, Karaharju EO, Porras M και συν. (1988). Functional recovery after fractures of the distal forearm: analysis of radiographic and other factors affecting the outcome. *Ann Chir Gynaecol* 77:27-31.

Kazuki K, Masakata K, Shimazu A (1991). Pressure distribution in the radial carpal joint measured with a densitometer designed for pressure sensitive film. *J Hand Surg [Am]* 16:401-408.

Kazuki K, Kusunoki M, Yamada J, Yasuda M, Shimazu A (1993). Cineradiographic study of wrist motion after fractures of the distal radius. *J Hand Surg [Am]* 18:41-46.

Kelly AJ, Warwick D, Crichlow TP, Bannister GC (1997). Is manipulation of moderately displaced Colles' fracture worthwhile? A prospective randomized trial. *Injury* 28:283-287. Kieser CW, Jackson RW (2003). "Eugen Bircher (1882-1956) the first knee surgeon to use diagnostic arthroscopy". *Arthroscopy* 19 (7): 771-6. PMID 12966386

Kihara H, Palmer AK, Werner FW, Short WH, Fortino MD (1996). The effect of dorsally angulated distal radius fractures on distal radioulnar joint congruency and forearm rotation. *J Hand Surg [Am]* 21: 40-47.

Kikuchi Y, Nakamura T (1998). Avulsion fracture of the fovea of the ulna. *J Hand Surg [Br]* 23:176-178.

Knirk JL, Jupiter JB (1986). Intraarticular fractures of the distal end of the radius in young adults. *J Bone Joint Surg [Am]* 68A:647-659.

Kleinman W.B. : DRUJ contracture release. *Techniques in Hand and Upper Extremity Surgery*, 3: 13, 1999

Konrath GA, Bahler S (2002). Open reduction and internal fixation of unstable distal radius fractures: results using the trimmed fixation system. *J Orthop Trauma* 16:578-585.

Kopylov P, Runnqvist K, Jonsson K, Aspenberg P (1999). Norian SRS versus external fixation in redisplaced distal radial fractures. *Acta Orthop Scand* 70:1-5.

Ladd AL, Pliam NB (2001). The role of bone graft and alternatives in unstable distal radius fracture treatment. *Orthop Clin North Am* 32:337-351.

Lagerstrom C, Nordgren B, Rahme H (1999). Recovery of isometric grip strength after Colles' fracture: a prospective two-year study. *Scand J Rehab Med* 31:55-62.

Laulan J, Bismuth JP, Sicre G, Garaud P (1997). The different types of algodystrophy after fracture of the distal radius. *J Hand Surg [Br]* 22:443-447.

Lenoble E, Dumontier C, Goutallier D, Apoil A (1995). Fracture of the distal radius. A prospective comparison between trans-styloid and Kapandji fixations. *J Bone Joint Surg [Br]* 77-B:562-567.

Lewis MH (1978). Median nerve decompression after Colles' fracture. *J Bone Joint Surg [Br]* 60B:195-196. Lidstrom A (1959). Fractures of the distal radius: A clinical and statistical study of end results. *Acta Orthop Scand* 41:1-118.

Levy, H. J., and Glickel, S. Z.: Arthroscopic assisted internal fixation of volar intraarticular wrist fractures. *Arthroscopy*. 1993; 122-124.

Lindau T, Aldercreutz C, Aspenberg P: Peripheral tears of the triangular fibrocartilage complex cause distal radioulnar joint instability after distal radius fractures. *J Hand Surg Am*.2000; 25: 464-468.

Lindau T, Arner M, Hagberg L: Intraarticular lesions in distal fractures of the radius in young adults. A descriptive arthroscopic study in 50 patients. *J Hand Surg Br*. 1997; 22: 638-643.

Linsheid RL, Dobyns JH, Beckenboujh RD et al.: Instability patterns of the wrist. *J Hand Surg* 8A: 682-686, 1983

Llinas A, McKellop HA, Marshall GJ, Sharpe F, Lu B, Kirchen M, Sarmiento A. Healing and remodelling of articular incongruities in a rabbit fracture model. *J. Bone Joint Surg. Am.* 1993; 75: 1508-1523.

Lucas GL, Sachtjen KM (1981). An analysis of hand function in patients with Colles' fracture treated by Rush rod fixation. *Clin Orthop* 155:172-179.

Ludvigsen TC, Johansen S, Svenningsen S, Saetermo R (1997). External fixation versus percutaneous pinning for unstable Colles' fracture. Equal outcome in a randomized study of 60 patients. *Acta Orthop Scand* 68:255-258.

MacDermid JC (1996). Development of a scale for patient rating of wrist joint pain and dysfunction. *J Hand Ther* 9:178-183.

MacDermid JC, Donner A, Richards RS, Roth JH (2002). Patient versus injury factors as predictors of pain and disability six months after a distal radius fracture. *J Clin Epidemiol* 55:849-854.

MacDermid JC, Richards RS, Donner A, Bellamy N, Roth JH (2000). Responsiveness of the Short Form-36, dysfunction of the Arm, Shoulder, and Hand questionnaire, Patient-Rated Wrist Evaluation, and physical impairment measurements in evaluating recovery after a distal radius fractures. *J Hand Surg [Am]* 25:330-340.

MacDermid JC, Richards RS, Roth JH (2001). Distal radius fracture: a prospective outcome study of 275 patients...! *Hand Ther* 14:154-169.

MacDermid JC, Roth JH, Richards RS (2003). Pain and disability reported in the year following a distal radius fracture: A cohort study. *BMC Musculoskeletal Disorders*

4:24.

MacDermid JC, Turgeon T, Richards RS, Beadle M, Roth JH (1998). Patient rating of wrist pain and dysfunction. A reliable and valid measurement tool. *J Orthop Trauma* 12:577-586.

Mah ET, Atkinson RN (1992). Percutaneous Kirschner wire stabilisation following closed reduction of Colles' fractures. *J Hand Surg [Br]* 17:55-62.

Marx RG, Axelrod TS (1996). Intraarticular osteotomy of distal radial malunions, *Clin Orthop* 327:152-157.

Mason ML (1953). Colles' fracture. *Br J Surg* 40:340-346.

Masquelet A.C.; Strube F.; and Nordin J.Y. The isolated scapho-trapezio-trapezoid ligament injury. Diagnosis and surgical treatment in four cases. *J Hand Surg* , 18B: 730-735,1993.

Misuseki T. and Ikuta Y: The dorsal carpal ligaments: their anatomy and function. *J Hand Surg* , 14B: 91-98,1989

Moritomo H.; Viegas S.F.; Nakamura K.; Dasilva M.F.; and Patterson R.M.: The scaphotrapezio-trapezoidal joint. Part 1: An anatomic radiographic study . *J Hand Surg* , 25A: 899-910, 2000.

Mathiowetz V, Weber K, Volland G, Kashman N (1984). Reliability and validity of Grip and pinch Strength evaluations. *J Hand Surg [Am]* 9:222-226.

McQueen M, Caspers J (1988). Colles' fracture: Does the anatomical result affect the final function? *J Bone Joint Surg [Br]* 70-B:649-651.

Mekhail AO, Ebraheim NA, McCreath WA, Jackson WT, Yeasting RA (1996). Anatomic and X-ray film studies of the distal articular surface of the radius. *J Hand Surg [Am]* 21:567-573.

- Melone CP, Jr (1984). Articular fractures of the distal radius. *Orthop Clin North Am* 15:217-236.
- Melone CP, Jr (1986). Open treatment for displaced articular fractures of the distal radius. *Clin Orthop* 202:103-311.
- Metz VM, Gilula LA (1993). Imaging techniques for distal radius fractures and related injuries. *Orthop Clin North Am* 24:217-228.
- Miyake T, Hashizume H, Inoue H, Shi Q, Nagayama N (1994). Malunited Colles' fracture. Analysis of stress distribution. *J Hand Surg [Br]* 19:737-742.
- Moharti RC, Kar N (1979). Study of the triangular fibro cartilage of the wrist joint in Colles' fracture. *Injury* 11:321-324,
- Morrey BF, Askew LJ, An KN, Chao EY (1981). A biomechanical study of normal functional elbow motion. *J Bone Joint Surg [Am]* 63A:872-877.
- Miiller ME, Nazarian S, Koch P, Schatzker J (1990). *The Comprehensive Classification of Fractures of Long Bones*. Heidelberg, Springer-Verlag
- Munson GO, Gainor B J (1981). Percutaneous pinning of distal radius fractures. *JTrauma* 21:1032-1035.
- Naidu SH, Capo JT, Moulton M, Ciccone W, Radin A (1997). Percutaneous pinning of distal radius fractures: a biomechanical study. *J Hand Surg [Am]* 22:252-257.
- Odumala O, Ayekoloye C, Packer G (2001). Prophylactic carpal tunnel decompression during buttress plating of the distal radius—is it justified? *Injury* 32:577-579
- Older TM, Stabler EU, Cassebaum WH (1965). Colles' fracture: Evaluation of selection of therapy. *J Trauma* 5:469-476.

Oskarsson GV, Aaser P, Hjal A (1997). Do we underestimate the predictive value of the ulnar styloid affection in Colles' fractures? *Arch Orth Trauma Surg* 116:341-344.

Owen RA, Melton LJ, Johnson KA, Ilstrup DM, Riggs BL (1982). Incidence of Colles' fracture in a North American community. *Am J Pub Health* 72:605-607.

Paley D, McMurtry RY (1987). Median nerve compression by volarly displaced fragments of the distal radius. *Clin Orthop* 215:139-147.

Palmer AK (1984). The distal radioulnar joint. *Orthop Clin North Am* 15:321-335

Palmer AK (1987). The distal radioulnar joint. *Hand Clin* 3:31-40.

Palmer A, Werner FW (1984). Biomechanics of the distal radioulnar joint. *Clin Orthop* 187:26-35.

Palmer AK, Werner FW, Murphy D, Glisson R (1985). Functional wrist motion. A biomechanical study. *J Hand Surg [Am]* 10:39-46.

Palmer A.K. and Werner FW.:The triangular fibrocartilage complex of the wrist -anatomy and function. *J Hand Surg*, 6A: 153-162, 1981.

Peicha G, Seibert FJ, Fellingner M, Grechenig W, Schippinger G (1997). Lesions of the scapholunate ligaments in acute wrist trauma. Arthroscopic diagnosis and minimally invasive treatment. *Knee Surg Sports Traumatol Arthrosc* 5:176-183.

Pogue DJ, Viegas SF, Patterson RM, Peterson PD, Jenkins DK, Sweo TD, Hokanson JA (1990). Effects of distal radius fracture malunion on wrist joint mechanics. *J Hand Surg [Am]* 15:721-727.

Pool C (1973). Colles's fracture. A prospective study of treatment. *J Bone Joint Surg [Br]* 55-B:540, 1973.

- Porter ML, Stockley I (1984). Functional index: a numerical expression of post-traumatic wrist joint function. *Injury* 16:188-192.
- Pennig D, Gausepohl T (1996). External fixation of the wrist. *Injury* 27:1-15.
- Peicha G, Seibert F, Fellingner M, Grechenig W: Midterm results of arthroscopic treatment of scapholunate ligament lesions associated with intra-articular distal radius fractures. *Knee Surg Sports Traumatol Arthrosc.* 1999; 7: 327-333.
- Platzer W (1985). *Taschenatlas der Anatomie (Band 1: Bewegungsapparat)*. Stuttgart, Georg Thieme.
- Pogue DJ, Viegas SF, Patterson RM, Peterson PD, Jenkins DK, Sweo TD, Hokanson JA (1990). Effects of distal radius fracture malunion on wrist joint mechanics. *J Hand Surg [Am]* 15:721-727.
- Pool C (1973). Colles's fracture. A prospective study of treatment. *J Bone Joint Surg [Br]* 55-B:540, 1973.
- Porter ML, Stockley I (1984). Functional index: a numerical expression of post-traumatic wrist joint function. *Injury* 16:188-192.
- Porter ML, Stockley I (1986J). Fracture of the distal radius: intermediate and end results in relation to radiological parameters. *J Bone Joint Surg [Br]* 68B:666.
- Porter ML, Tillman RM (1992). Pilon fractures of the wrist: Displaced intraarticular fractures of the distal radius. *J Hand Surg [Br]* 17:63-68.
- Pritchett JW (1995). External fixation or closed medullary pinning for unstable Colles' fractures? *J Bone Joint Surg [Br]* 77B:267-269.

Pruitt DL, Gilula LA, Manske PR, Vannier MW (1994). Computed tomography scanning with image reconstruction in evaluation of distal radius fractures. *J Hand Surg [Am]* 19:720-727.

Ray RD, Johnson RJ, Jameson RM (1951). Rotation of the forearm. An experimental study of pronation and supination. *J Bone Joint Surg [Am]* 33A:993-996.

Rayhack JM (1993). The history and evolution of percutaneous pinning of displaced distal radius fractures. *Orthop Clin North Am* 24:287-300.

Richards RS, Bennett JD, Roth JH, Milne K (1997). Arthroscopic diagnosis of intra-articular soft tissue injuries associated with distal radial fractures. *J Hand Surg [Am]* 22:772-776.

Rikli DA, Kupfer K, Bodoky A (1998). Long-term results of the external fixation of distal radius fractures. *J Trauma* 44:970-976.

Ring D, Jupiter JB (2000). Percutaneous and limited open fixation of fractures of the distal radius. *Clin Orthop* 375:105-115.

Richards RS, Bennett JD, Roth JH, Milne K. Arthroscopic diagnosis of intra-articular soft tissue injuries associated with distal radial fractures. *J Hand Surg Am.* 1997; 22:772-776.

Ruch DS, Vallee J, Poehling GG, Smith BP, Kuzma GR: Arthroscopic reduction versus fluoroscopic reduction in the management of intra-articular distal radius fractures. *Arthroscopy.* 2004; 20: 225-30.

Ruch DS, Yang CC, Smith BP: Results of acute arthroscopically repaired triangular fibrocartilage complex injuries associated with intra-articular distal radius fractures. *Arthroscopy.* 2003; 19: 511-6.

Rodriguez-Merchan EC (1997). Plaster cast versus percutaneous pin fixation for comminuted fractures of the distal radius in patients between 46 and 65 years of age. *J Orthop Trauma* 11:212-217.

Rosenthal AH, Chung KC (2002). Intrafocal pinning of distal radius fractures: a simplified approach. *Ann Plast Surg* 48:593-599.

Rosenthal DI, Schwartz M, Phillips WC, Jupiter J (1983). Fracture of the radius with instability of the wrist. *Am J Roentgenol* 141:113-116.

Roumen RMH, Hesp WLEM, Bruggink EOM (1991). Unstable Colles' fractures in elderly patients. *J Bone Joint Surg [Br]* 73-B:307-311.

Rozental TD, Bozentka DJ, Katz MA, Steinberg DR, Beredjikian PK (2001). Evaluation of the sigmoid notch with computed tomography following intra-articular distal radius fracture. *J Hand Surg [Am]* 26:244-251.

Rubinovich RM, Rennie WR (1983). Colles' fracture: End results in relation to radiologic parameters. *Can J Surg* 26:361-363.

Ruedi TP, Sommer C, Leutenegger A (1998). New techniques in indirect reduction of long bone fractures. *Clin Orthop* 347:27-34

Sadr B (1984). Sequential rupture of extensor tendons after a Colles' fracture. *J Hand Surg [Am]* 9:144-145.

Sanchez-Sotela J, Munuera L (1999). Norian SRS for the treatment of distal radius fractures: A prospective randomized study. *J Bone Joint Surg [Br]* 81-B (suppl 2): 166.

Sarmiento A, Pratt GW, Berry NC, Sinclair WF (1975). Colles' fractures. Functional bracing in supination. *J Bone Joint Surg [Am]* 57-A:311-317.

Sarrafiian SK, Mclamed JL, Goshgarian GM (1977). Study of wrist motion in flexion

and extension

Seitz WH (1993). External fixation of distal radius fractures. Indications and technical principles. *Orthop Clin North Am* 24:255-264.

Shaw JA, Bruno A, Paul EM (1990). Ulnar styloid fixation in the treatment of posttraumatic instability of the radioulnar joint: a biomechanical study with cSinical correlation. *J Hand Surg [Am]* 15:71220.

Short WH, Palmer AK, Werner FW, Murphy DJ (1987). A biomechanical study of distal radial fractures. *J Hand Surg [Am]* 12:529-534.

Simpson NS, Wilkinson R, Barbenel JC, Kinninmonth AW (1994). External fixation of the distal radius. A biomechanical study. *J Hand Surg [Br]* 19:188-192.

Smaill GB (1965). Long-term follow-up of Colles¹ fracture. *J Bone Joint Surg [Br]* 47B:80-85.

Smith VA, Wright TW (1999). Nonunion of the distal radius. *J Hand Surg [Br]* 24:601-603.

Sennwald G.R.; Zdravkovic V.; and Oberlin C: The anatomy of the palmar scaphotriquetral ligament, *Journal of Bone and Joint Surgery*. 76B: 147-49,1994.

Short W.H.; Werner F.W.; Green J.K.; Weiner M.M.; and Masaoka S. The effect of sectioning the dorsal radiocarpal ligament and insertion of a pressure sensor into the radiocarpal joint on scaphoid and lunate kinematic ■ *J Hand Surg*, 27A: 68-76, 2002.

Siegel D.B. and Gelberman R.H, Radial styloidectomy: an anatomical study with special reference to radiocarpal intracapsular ligamentous morphology. *J Hand Surg*, 16A: 40-44, 1991.

Slater R.R, and Szabo R.M.; Bay B.K.; and Laubach J. Dorsal Intercarpal Ligament Capsulodesis for scapholunate Dissociation: Biomechanical Analysis in a Cadaver Model. *J Hand Surg* , 24A: 232-239, 1999

Smith D.K.: Dorsal carpal ligaments of the wrist: normal appearance on multiplanar reconstructions of three-dimensional Fourier transform MR imaging. *American Journal of Roentgenology*, 161: 119-125

Stewart HD, Innes AR, Burke FD (1984). Functional cast-bracing for Colles' fractures: A comparison between cast-bracing and conventional plaster casts. *J Bone Joint Surg [Br]* 66B:749-753.

Stewart HD, Innes AR, Burke FD (1985a). Factors affecting the outcome of Colles' fracture: An anatomical and functional study, *injury* 16:289-295.

Stewart HD, Innes AR, Burke FD (1985 β). The hand complications of Colles'¹ fractures. *J Hand Surg [Br]* 10:103-106.

Stoffelen D, Broos P (1999). Closed reduction versus Kapandji-pinning for extra-articular distal radial fractures. *J Hand Surg [Br]* 24:89-91

Stoffelen D, De Mulder K, Broos P (1998). The clinical importance of carpal instabilities following distal radial fractures. *J Hand Surg [Br]* 23:512-516.

Strange-Vognsen HH (1991). Intraarticular fractures of the distal end of the radius in young adults. *Acta Orthop Scand* 62:527-530.

Stuart M.T, Beckenbaugh RD (1987). Flexor digitorum profundus entrapment after closed treatment of a displaced Colles* fracture. *J Hand Surg [Am]* 12:413-415.

- Swigart CR, Wolfe SW (2001). Limited incision open techniques for distal radius fracture management. *Orthop Clin North Am* 32:317-327.
- Szabo RM, Weber SC (1988). Comminuted intraarticular fractures of the distal radius. *Clin Orthop* 230:39-48.
- Takami H, Takahashi S, Ando M (1997). Attritional flexor tendon ruptures after a malunited intra-articular fracture of the distal radius. *Arch Orth Trauma Surg* 116:507-509.
- Taleisnik J (1985). *The wrist*. Edinburgh, Churchill Livingstone.
- Taleisnik J, Watson HK (1984). Midcarpal instability caused by malunited fractures of the distal radius. *J Hand Surg [Am]* 9:350-357.
- Thomas FB (1957). Reduction of Smith's fracture. *J Bone Joint Surg [Br]* 33-B:463-470.
- Totterman S, Miller R, Wasserman B, Blebea J, Rubens D (1993). Intrinsic and extrinsic carpal ligaments: Evaluation by three-dimensional Fourier transform MR imaging. *Am J Radiol* 160:117-123
- Trippel SB, Coutts RD, Einhorn TA, Mundy GR, Rosenfeld RG (1996). Growth factors as therapeutic agents. *Joint Surg [Am]* 78A:1272-1286.
- Trumble T, Glisson RR, Seaber AV, Urbaniak JR (1986). A biomechanics comparison of the methods for treating Kienbock's disease. *J Hand Surg [Am]* 11:88-93.
- Trumble TE, Schmitt SR, Vedder NB (1994). Factors affecting functional outcome of displaced intra-articular distal radius fractures. *J Hand Surg [Am]* 19:325-340.
- Trumble TE, Culp R, Hanel DP, Geissler WB, Berger RA. Intra-articular fractures of the distal aspect of the radius. *J Bone Joint Surg Am*. 1998; 80: 582-600.

Trumble TE, Wagner W, Hanel DP, Vedder NB, Gilbert M (1998). Intrafocal (Kapandji) pinning of distal radius fractures with and without external fixation. J Hand Surg [Am] 23:381-394.

Viegas SF (1984). Load transfer characteristics of the wrist: Part 1. The normal joint, J Hand Surg [Am] 12:971-978.

Viegas S.F.: The dorsal ligaments of the wrist. Hand Clinics, 17: 65-75, 2001

Viegas S.F. and Dasila M.F.: Surgical repair for scapholunate dissociation. Techniques in Hand and Upper Extremity Surgery,4: 148-153,2000

Viegas S.F.; Patterson R.M.; Peterson P.D.; Pogue D.J.; Jenkins D.K.; Sweo T.D.; and Hokanson J.A.: Ulnar-sided perilunate instability: an anatomic and biomechanic study. J Hand Surg, 15A:268-278,1990

Viegas SF. Midcarpal arthroscopy: anatomy and portals. Hand Clin.1994; 10: 577-587.

Viegas S.F.; Wagner K.; Patterson R.M. and Peterson P.D.: Medial (hamate) facet of the lunate. J Hand Surg, 15A: 564-571, 1990

Viegas S.F.; Yamaguchi S.; Boyd N.L. and Patterson R.M.: the Dorsal Liagaments of the wrist: Anatomy, Mechanical Properties and Fuction. J Hand Surg, 24A: 456-468,1999

Villar RN, Marsh D, Rushton N, Greatorex RA (1987). Three years after Colles' fracture. A prospective review. J Bone Joint Surg [Br] 69B:635-638.

Voltz RG (1976). The development of total wrist arthroplasty. Clin Orthop116:209-214.

Voltz RG, Lieb M, Benjamin J (1980). Biomechanics of the wrist. Clin Orthop 149:112-117.

Watson, HK, Ashmead D, and Makhlong M.V. (1984): Examination of the scaphoid. *J Hand Surg* 13A: 657-660, 1988

Wiesler, Ethan R. MD; Chloros, George D. MD; Lucas, Robert M. MD; Kuzma, Gary R. MD: Arthroscopic Management of Volar Lunate Facet Fractures of the Distal Radius. *Techniques in Hand & Upper Extremity Surgery* Volume 10(3), September 2006, pp 139-144

Wagner WF, Tencer AF, Kiser P, Trumble TE (1996). Effects of intra-articular distal radius depression on wrist joint contact characteristics. *J Hand Surg [Am]* 21:554-560.

Weiland AJ (1999). External fixation, not ORIF, as the treatment of choice for fractures of the distal radius. *J Orthop Trauma* 13:570-572.

Weiland AJ, Saffar P, Raskin K, Mezara K (1999). Treatment of distal radial intra-articular malunions with osteotomy: Review of 30 patients. *J Bone Joint Surg[Br]*81-B(suppl):6.

Wolfe SW, Easterling KJ, Yoo HH (1995). Arthroscopic-assisted reduction of distal radius fractures. *Arthroscopy* 11:706-714.

Wolfe SW, Pike L, Slade JF, Katz LD (1999). Augmentation of distal radius fracture fixation with coralline hydroxyapatite bone graft substitute. *J Hand Surg [Am]* 24:816-827.

Wolff J (1892). *Das gesetz der transformation der knochen*. Berlin, A. Hirshwald.

Youm Y, Dryer RF, Thambyrajah K, Flatt AE, Sprague BL (1979). Biomechanical analysis of forearm pronation-supination and elbow flexion-extension. *J Biomech* 12:245-255.

Youm Y, Flatt AE (1980). Kinematics of the wrist Clin Orthop 149:21-

Zanetti M, Gilula LA, Jacob HA, Hodler J (2001). Palmar tilt of the distal Radius: influence of off-lateral projection initial observations. Radiology 220:594-600

Zemel NP (1987). The prevention and treatment of complications from fractures of the distal radius and ulna. Hand Clin 3:1-11.

Zyluk A (1998). The natural history of post-traumatic reflex sympathetic dystrophy. J Hand Surg [Br] 23:20-23.

Walczak J.F. and Bonnici A.V.: Traumatic palmar dislocation of the head of the ulnar with associated carpal instability. J Hand Surg, 22B:724-725,1997

Watanabe M: History arthroscopic surgery. In Shahriree H (first edition): O'Connor's Textbook of Arthroscopic surgery. Philadelphia, J.B. Lippincott Co.,