



ΠΑΝΕΠΙΣΤΗΜΙΟ ΘΕΣΣΑΛΙΑΣ
ΣΧΟΛΗ ΕΠΙΣΤΗΜΩΝ ΥΓΕΙΑΣ - ΤΜΗΜΑ ΙΑΤΡΙΚΗΣ
ΣΧΟΛΗ ΕΠΙΣΤΗΜΗΣ ΦΥΣΙΚΗΣ ΑΓΩΓΗΣ ΚΑΙ ΑΘΛΗΤΙΣΜΟΥ & ΔΙΑΙΤΟΛΟΓΙΑΣ -
ΤΜΗΜΑ ΕΠΙΣΤΗΜΗΣ ΦΥΣΙΚΗΣ ΑΓΩΓΗΣ ΚΑΙ ΑΘΛΗΤΙΣΜΟΥ

ΔΙΑΤΜΗΜΑΤΙΚΟ ΠΡΟΓΡΑΜΜΑ ΜΕΤΑΠΤΥΧΙΑΚΩΝ ΣΠΟΥΔΩΝ
«ΑΣΚΗΣΗ, ΕΡΓΟΣΠΙΡΟΜΕΤΡΙΑ ΚΑΙ ΑΠΟΚΑΤΑΣΤΑΣΗ»



ΔΙΠΛΩΜΑΤΙΚΗ ΕΡΓΑΣΙΑ

**«Συμφυτική Θυλακίτιδα (Σύνδρομο Παγωμένου ώμου)
συντηρητική αντιμετώπιση μέσω θεραπευτικής άσκησης
έναντι χειρουργική αποκατάσταση- Συστηματική ανασκόπηση
της βιβλιογραφίας»**

ΧΡΗΣΤΟ ΔΗΜΗΤΡΑΚΗ
ΦΥΣΙΚΟΘΕΡΑΠΕΥΤΗΣ

ΤΡΙΜΕΛΗΣ ΣΥΜΒΟΥΛΕΥΤΙΚΗ ΕΠΙΤΡΟΠΗ

ΧΑΝΤΕΣ ΜΙΧΑΗΛ, ΚΑΘΗΓΗΤΗΣ ΟΡΘΟΠΑΙΔΙΚΗΣ... ..Επιβλέπων

Καθηγητής

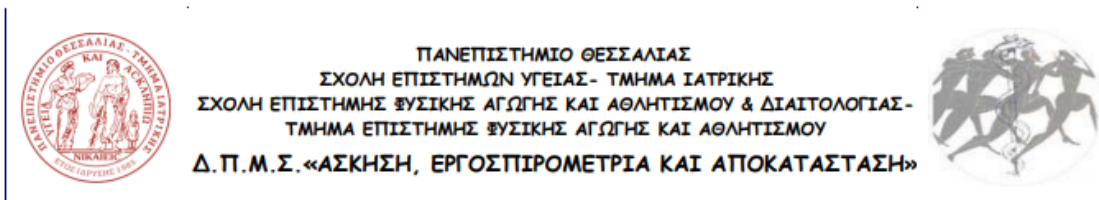
ΚΑΡΑΧΑΛΙΟΣ ΘΕΟΦΙΛΟΣ, ΚΑΘΗΓΗΤΗΣ ΟΡΘΟΠΑΙΔΙΚΗΣ... ..Μέλος Τριμελούς

Επιτροπής

ΒΑΡΥΤΙΜΙΔΗΣ ΣΩΚΡΑΤΗΣ, ΚΑΘΗΓΗΤΗΣ ΟΡΘΟΠΑΙΔΙΚΗΣ... ..Μέλος Τριμελούς

Επιτροπής

Λάρισα, 2023



**" Adhesive capsulitis (frozen shoulder) therapeutic
exercise conservative vs surgical treatment –A systematic
Review "**

ΕΥΧΑΡΙΣΤΙΕΣ

Σε αυτό το σημείο, αισθάνομαι την ανάγκη να εκφράσω την ευγνωμοσύνη μου και τις θερμές μου ευχαριστίες σε ορισμένους ανθρώπους, που η συμβουλή και η συμπαράσταση τους ήταν πολύτιμη και καθοριστική στην ολοκλήρωση της παρούσας διπλωματικής μου εργασίας. Αρχικά θα ήθελα να ευχαριστήσω θερμά των επιβλέπων της διπλωματικής μου εργασίας Κ. Χαντές Μιχαήλ, Καθηγητής Ορθοπεδικής, για την καθοδήγηση, τις πολύτιμες συμβουλές, την αμέριστη βοήθεια, τη συμπαράσταση και τη διάθεση του πολύτιμου χρόνου του, για οποιαδήποτε στιγμή που χρειάστηκε. Θα ήθελα επίσης να εκφράσω την ευγνωμοσύνη μου για στην Συμβουλευτική Επιτροπή Κ. Καραχάλιος Θεόφιλος Καθηγητής Ορθοπεδικής και Κ. Βαρυτιμίδης Σωκράτης Καθηγητής Ορθοπεδικής, για την βοήθεια, υποστήριξη τους και ουσιαστική συμβολή τους, όσον αφορά την παρουσίαση της διπλωματικής εργασίας. Κλείνοντας, ευχαριστώ ειλικρινά την οικογένειά μου και ιδιαίτερα τους γονείς μου για την δύναμη και ηθική τους στήριξη που μου προσφέρουν και τους ευγνωμονώ που στέκονται πάντα δίπλα μου, τόσο στις επιτυχίες όσο και στις αποτυχίες, δίνοντάς μου ελπίδα και δύναμη να συνεχίζω να προσπαθώ για τους στόχους και τα όνειρά μου.

ΠΕΡΙΛΗΨΗ

Εισαγωγή: Το σύνδρομο του παγωμένου ώμου, ή συμφυτική θυλακίτιδα, είναι από τις παθολογίες του ώμου που παρουσιάζονται με αυξημένη συχνότητα στο γενικό πληθυσμό. Χαρακτηρίζεται από πόνο, μειωμένο εύρος κίνησης της άρθρωσης και μειωμένη λειτουργικότητα, επηρεάζοντας με τον τρόπο αυτό αρνητικά και την ποιότητα ζωής του ασθενή. Για τη θεραπεία της πάθησης, χρησιμοποιούνται τόσο μη επεμβατικές μέθοδοι (θεραπευτική άσκηση, φυσιοθεραπείας, ηλεκτροθεραπεία) όσο και χειρουργική αποκατάσταση. Ωστόσο, παρά τον υψηλό επιπολασμό της νόσου και τις πολυάριθμες μελέτες που έχουν γίνει για τη συγκεκριμένη παθολογία, είναι μία από τις παθήσεις για την οποία υπάρχουν διαφωνίες στην επιστημονική κοινότητα, ειδικά όσον αφορά τη βέλτιστη μέθοδο θεραπείας που πρέπει να ακολουθηθεί σε κάθε ασθενή.

Σκοπός: Ο σκοπός της παρούσας πτυχιακής εργασίας είναι η σύγκριση της αποτελεσματικότητας της συντηρητικής αντιμετώπισης και της χειρουργικής αποκατάστασης για το σύνδρομο του παγωμένου ώμου.

Μεθοδολογία: Για τη συλλογή δεδομένων εφαρμόστηκε η συστηματική ανασκόπηση της βιβλιογραφίας. Στις βάσεις δεδομένων PubMed, Google Scholar, Physiotherapy Evidence Database (PEDro) έγινε αναζήτηση με λέξεις κλειδιά “Randomized study” , “Radomi*ed controlled trial” , “Random\$ Control\$” trial , “RCT” , “exercise therapy” , “conservative therapy” , “physiotherapy” , “Conservative approach” , “Surgical Intervention” , “ Surgery” , “Surgical Management”.

Συμπεράσματα: Σύμφωνα με τα δεδομένα της βιβλιογραφίας και οι δύο μέθοδοι θεραπευτικές αντιμετώπισης είναι αποτελεσματικές. Συνήθως η συντηρητική θεραπεία είναι αποτελεσματική στην αντιμετώπιση των συμπτωμάτων στους περισσότερους ασθενείς εντός 12-18 μηνών, αν και η πιο αποτελεσματική μέθοδος θεραπεία παραμένει αβέβαιη. Σε ασθενείς που δεν ανταποκρίνονται στη συντηρητική θεραπεία για 6-9 μήνες μπορεί να προσφερθούν χειρουργικές επιλογές, όπως αρθροσκοπική απελευθέρωση κάψας ή χειρισμός υπό αναισθησία. Συνεπώς, και οι δύο μέθοδοι είναι αποτελεσματικές, ωστόσο η συντηρητική θεραπεία χρειάζεται χρόνο να αποδώσει και σε ορισμένες περιπτώσεις, ανάλογα με τις ανάγκες του ασθενή επιλέγεται η

χειρουργική μέθοδος. Απαιτούνται περισσότερες κλινικές μελέτες που συγκρίνουν απ'ευθείας τις δύο μεθόδους θεραπείας για να εξαχθούν ασφαλέστερα συμπεράσματα.

Λέξεις - κλειδιά: Σύνδρομο παγωμένου ώμου, παγωμένος ώμος, συμφυτική θυλακίτιδα, θεραπεία, συστηματική ανασκόπηση, θεραπευτική άσκηση, χειρουργική αποκατάσταση

ABSTRACT

Introduction: Frozen shoulder syndrome, or synovial bursitis, is one of the shoulder pathologies that occur with increased frequency in the general population. It is characterized by pain, reduced range of motion of the joint and reduced functionality, thus negatively affecting the patient's quality of life. For the treatment of the condition, both non-invasive methods (therapeutic exercise, physiotherapy, electrotherapy) and surgical rehabilitation are used. However, despite the high prevalence of the disease and the numerous studies that have been done on this specific pathology, it is one of the conditions for which there are disagreements in the scientific community, especially regarding the optimal method of treatment to be followed in each patient.

Purpose: The aim of this thesis is to compare the effectiveness of conservative treatment and surgical repair for frozen shoulder syndrome.

Methodology: A systematic literature review was performed for data collection. The databases PubMed, Google Scholar, Physiotherapy Evidence Database (PEDro) were searched with keywords "Randomized study", "Radomi*ed controlled trial", "Random\$ Control\$" trial, "RCT", "exercise therapy", " conservative therapy", "physiotherapy", "Conservative approach", "Surgical Intervention", "Surgery", "Surgical Management".

Conclusions: According to the literature data, both treatment methods are effective. Usually conservative treatment is effective in relieving symptoms in most patients within 12-18 months, although the most effective method of treatment remains uncertain. Patients unresponsive to conservative treatment for 6-9 months may be offered surgical options such as arthroscopic capsular release or manipulation under anesthesia. More clinical studies directly comparing the two treatment methods are needed to draw safer conclusions.

Keywords: Frozen shoulder syndrome, frozen shoulder, synovial bursitis, treatment, systematic review, exercise therapy, surgical repair

ΠΙΝΑΚΑΣ ΠΕΡΙΕΧΟΜΕΝΩΝ

1.	ΕΙΣΑΓΩΓΗ.....	4
2.	ΕΙΣΑΓΩΓΗ.....	4
3.	Γενικό Μέρος.....	6
3.1	Ανατομικά στοιχεία.....	6
3.2	Συμπτωματολογία και εξέλιξη της νόσου.....	10
3.3	Αιτιολογικοί παράγοντες.....	11
3.4	Επιδημιολογία.....	15
3.5	Διάγνωση.....	16
3.6	Θεραπεία.....	19
4.	ΜΕΘΟΔΟΛΟΓΙΑ.....	21
5.	ΑΠΟΤΕΛΕΣΜΑΤΑ.....	24
5.1	Συντηρητική θεραπευτική αντιμετώπιση μέσω άσκησης.....	24
5.2	Επεμβατική αποκατάσταση μέσω χειρουργικής επέμβασης.....	29
6.	ΣΥΖΗΤΗΣΗ.....	37
7.	ΠΕΡΙΟΡΙΣΜΟΙ ΜΕΛΕΤΗΣ.....	41
8.	ΣΥΜΠΕΡΑΣΜΑΤΑ.....	42
9.	ΒΙΒΛΙΟΓΡΑΦΙΑ.....	43

ΚΑΤΑΛΟΓΟΣ ΠΙΝΑΚΩΝ

Πίνακας 1 Συγκεντρωτικός Πίνακας μελετών για τη συντηρητική αποκατάσταση	27
Πίνακας 2 Συγκεντρωτικός Πίνακας μελετών για τις μελέτες που αξιολογούν τη χειρουργική επέμβαση σα μέθοδο αποκατάστασης	34

ΚΑΤΑΛΟΓΟΣ ΕΙΚΟΝΩΝ ΚΑΙ ΔΙΑΓΡΑΜΜΑΤΩΝ

Εικόνα 1 Τα κύρια ανατομικά χαρακτηριστικά της άρθρωσης του ώμου (Πηγή: More, 2013) **Σφάλμα! Δεν έχει οριστεί σελιδοδείκτης.**

Εικόνα 2 Μύες και σύνδεσμοι της άρθρωσης του ώμου **Σφάλμα! Δεν έχει οριστεί σελιδοδείκτης.**

Εικόνα 3 Συγκεντρωτική απεικόνιση των αιτιολογικών παραγόντων για το σύνδρομο παγωμένου ώμου. (Πηγή: De la Serna, 2021) **Σφάλμα! Δεν έχει οριστεί σελιδοδείκτης.**

ΣΥΝΤΟΜΟΓΡΑΦΙΕΣ ΚΑΙ ΣΥΜΒΟΛΑ

ΣΘ	Συμφητική Θυλακίτιδα
Φ	ΜΣΑ Μη Στεροειδή Αντιφλεγμονώδη
S	HAD Hospital Anxiety and Depression Scale
	VAS Visual Analog Scale
DI	SPA Shoulder Pain and Disability Index
T	SME Spencer Muscle Energy Technique
	ROM Range of Motion
	CSS Constant Shoulder Score
	CPM Constant Passive Motion
	CPT Conventional Physiotherapy

1. ΕΙΣΑΓΩΓΗ

2. ΕΙΣΑΓΩΓΗ

Ο παγωμένος ώμος, γνωστός και ως συμφητική θυλακίτιδα (ΣΘ) είναι μια κατάσταση που περιορίζει τόσο την ενεργητική όσο και την παθητική κίνηση του ώμου. Αρχικά αναγνωρίστηκε από τον Duplay το 1896 και αργότερα ονομάστηκε ΣΘ από τον Neviaser. Η αιτία αυτής της κατάστασης δεν είναι ξεκάθαρη, αλλά η πρωτοπαθής ή ιδιοπαθής ΣΘ εμφανίζεται χωρίς προηγούμενο τραυματισμό ή χωρίς να υπάρχει συγκεκριμένη πάθηση του ώμου. Αντίθετα, η δευτερογενής ΣΘ προκαλείται από έναν γνωστό παράγοντα, ο οποίος οφείλεται σε αιτιολογίες που μπορεί να είναι εγγενείς, εξωγενείς και συστηματικές (Cho, 2019).

Η ΣΘ επηρεάζει περίπου το 2% έως 5% του πληθυσμού, με την πιο συχνά προσβεβλημένη ομάδα να είναι οι γυναίκες μεταξύ 40 και 60 ετών, όπως αναφέρεται σε επιδημιολογικές μελέτες. Έχουν εντοπιστεί αρκετοί παράγοντες κινδύνου, όπως ο σακχαρώδης διαβήτης, το οικογενειακό ιστορικό, οι ανωμαλίες του θυρεοειδούς, η γενετική προδιάθεση και η εθνικότητα. Επιπρόσθετα, υπάρχει συσχέτιση μεταξύ της νόσου του Dupuytren και της ΣΘ (Cohen, 2015).

Προκειμένου να δημιουργηθούν αποτελεσματικοί σχεδιασμοί και μέθοδοι θεραπείας, είναι σημαντικό να υπάρχουν γνώσεις σχετικά με τη φυσική εξέλιξη της πάθησης. Η παθολογία έχει τρία στάδια ανάλογα με το βαθμό κίνησης και λειτουργικότητας της άρθρωσης, τα οποία εντοπίστηκαν για πρώτη φορά από τον Reeves και χαρακτηρίστηκαν σαν “freezing, frozen and thawing” (Reeves, 1975). Η διάρκεια της φάσης ανάρρωσης συνδέεται με τη διάρκεια της επώδυνης φάσης και η πιο σημαντική βελτίωση εμφανίζεται συνήθως μεταξύ 1 και 4 μηνών μετά την αρχική εμφάνιση των συμπτωμάτων. Ωστόσο, πολυάριθμες μελέτες έχουν δείξει ότι η πλήρης θεραπεία δεν μπορεί να είναι εγγυημένη για όλους τους ασθενείς που εμφανίζουν την πάθηση (Wong, 2017).

Τις τελευταίες δεκαετίες, έχουν επιτευχθεί σημαντικές εξελίξεις στην κατανόηση της παθολογίας, της φυσικής εξέλιξης και της θεραπείας της ΣΘ. Ωστόσο, εξακολουθούν να υπάρχουν κενά στην κατανόησή μας σχετικά με τους παράγοντες κινδύνου, την προέλευση και διάφορες πτυχές στον τρόπο αντιμετώπισης της πάθησης. Πιο συγκεκριμένα, οι δύο βασικές κατηγορίες θεραπευτικών μεθόδων περιλαμβάνουν τη συντηρητική αποκατάσταση και την χειρουργική αντιμετώπιση. Οι μέθοδοι που έχουν προταθεί και ανήκουν στην κατηγορία της συντηρητικής αποκατάστασης βασίζονται σε μεγάλο βαθμό στη θεραπευτική άσκηση και την τελευταία δεκαετία έχουν γίνει σημαντικές πρόοδοι στις προτεινόμενες παρεμβάσεις ως προς την αποτελεσματικότητά τους. Αντίστοιχα, σημαντική είναι και η πρόοδος που έχει επιτευχθεί και στη χειρουργική αντιμετώπιση της παθολογίας, με αποτέλεσμα να μην ακόμη ξεκάθαρο ποιες μέθοδοι είναι οι καταλληλότερες για τους ασθενείς κατά περίπτωση.

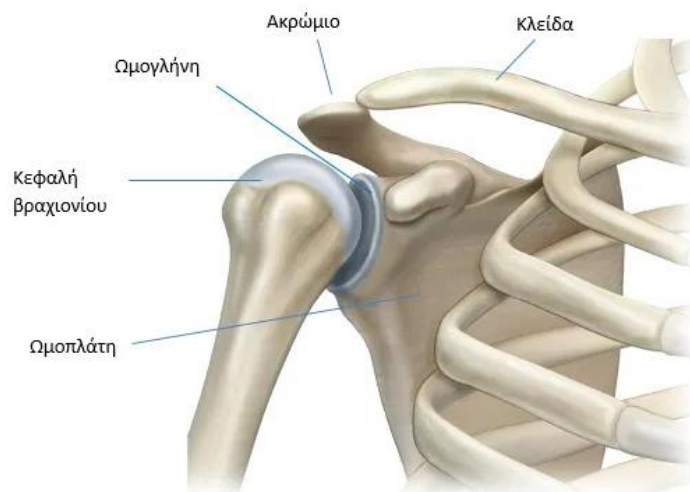
Ο σκοπός της παρούσας διπλωματικής εργασίας είναι η παρουσίαση και η κριτική ανάλυση των πιο πρόσφατων δεδομένων της βιβλιογραφίας σχετικά με τη θεραπευτική άσκηση και τη χειρουργική αποκατάσταση στην αντιμετώπιση του συνδρόμου του παγωμένου ώμου.

3. Γενικό Μέρος

3.1 Ανατομικά στοιχεία

Η ΣΘ, που συνήθως αναφέρεται ως παγωμένος ώμος, είναι μια κατάσταση που προκαλεί πόνο και περιορίζει την κίνηση στην άρθρωση του ώμου, καθιστώντας ακόμη και βασικές εργασίες της καθημερινότητας δύσκολες. Η κατάσταση εξελίσσεται αργά και είναι εξουθενωτική για τον ασθενή, ενώ επηρεάζει αρνητικά τη συνολική ποιότητα ζωής του. Παρά την εκτεταμένη γνώση σχετικά με αυτό, τα αίτια και οι βέλτιστες μέθοδοι θεραπείας εξακολουθούν να αποτελούν αντικείμενο συζήτησης στην επιστημονική κοινότητα (Robinson, 2012).

Για να γίνει κατανοητό το σύνδρομο, είναι σημαντικό να δοθούν βασικές γνώσεις σχετικά με την άρθρωση του ώμου. Αυτή η άρθρωση είναι η πιο εύκαμπτη στο ανθρώπινο σώμα και περιλαμβάνει πολλές περίπλοκες δομές που συνεργάζονται για να επιτρέπουν την κίνηση που απαιτείται για τις καθημερινές δραστηριότητες. Αυτές οι δομές περιλαμβάνουν οστά, συνδέσμους, τένοντες και μύες που συνεργάζονται για να διατηρήσουν τη σταθερότητα της άρθρωσης ενώ της επιτρέπουν να κινείται σε ένα ευρύ φάσμα κινήσεων. Δυστυχώς, η αξιοσημείωτη κινητικότητα του ώμου επιτυγχάνεται με το κόστος της σταθερότητας. Ο ώμος μπορεί να υποβληθεί σε σημαντική καταπόνηση κατά τη διάρκεια συγκεκριμένων εργασιών ή αθλητικών δραστηριοτήτων, με αποτέλεσμα τραυματισμό όταν ξεπεραστούν τα όρια κίνησης ή υπερφορτωθούν μεμονωμένες δομές του. Αυτό μπορεί να προκαλέσει φλεγμονή της αρθρικής κάψουλας και ουλές, παράμετροι που αποτελούν αιτίες παγωμένου ώμου (Εικόνα 1) (Robinson, 2012).



Εικόνα 1 Τα κύρια ανατομικά χαρακτηριστικά της άρθρωσης του ώμου (Πηγή: More, 2013)

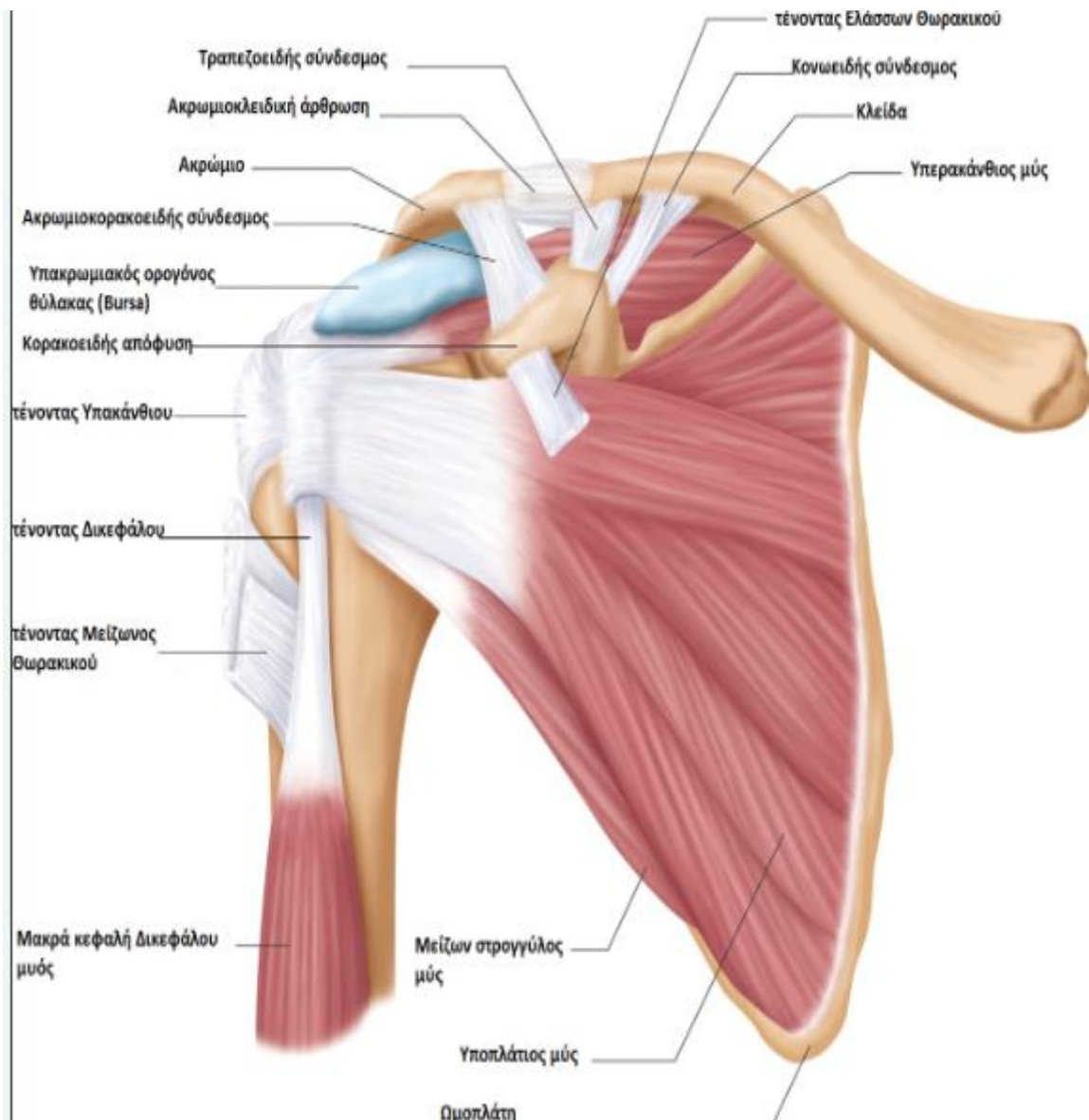
Τα οστά και οι αρθρώσεις του ώμου σχηματίζουν ένα περίπλοκο και περίπλοκο σύστημα που επιτρέπει ένα ευρύ φάσμα κινήσεων και λειτουργιών. Συγκεκριμένα, το βραχιόνιο είναι η «σφαίρα» της άρθρωσης του ώμου και η ωμοπλάτη λειτουργεί ως σημείο προσκόλλησης πολλών μυών και συνδέσμων. Επιπλέον, η ωμογλήνη, μια ρηχή «υποδοχή» στο πλάι της ωμοπλάτης, δέχεται τη σφαίρα του βραχιονίου οστού, δημιουργώντας τη διαμόρφωση της άρθρωσης του ώμου. Ο ώμος έχει πολλά σημαντικά οστά, συμπεριλαμβανομένης της ωμοπλάτης της ακμής της ωμοπλάτης που χωρίζει την ωμοπλάτη σε άνω και κάτω περιοχές και το ακρώμιο που σχηματίζει την κορυφή του ώμου. Η κορακοειδής απόφυση, που βρίσκεται στο μπροστινό μέρος της ωμοπλάτης, χρησιμεύει ως σημείο σύνδεσης για τους μύες και τους συνδέσμους. Επιπλέον, η κλείδα είναι απαραίτητη για τη σταθεροποίηση και την τοποθέτηση της ωμοπλάτης λόγω της μοναδικής δομής της σε σχήμα S (Moore, 2013).

Εκτός από αυτά τα οστά, υπάρχουν τέσσερις σημαντικές αρθρώσεις στον ώμο. Η κύρια άρθρωση του ώμου είναι η γληνοβραχιόνια άρθρωση, όπου συναντώνται η κεφαλή του βραχιονίου και η ωμογλήνη. Λόγω της μη ισχυρής οστικής αλληλουχίας, η άρθρωση εξαρτάται σε μεγάλο βαθμό από τον περιβάλλοντα μαλακό ιστό για υποστήριξη, ενώ ο επιχείλιος χόνδρος, ένας δακτύλιος ινοχόνδρινου ιστού, προσδίδει το απαραίτητο βάθος. Η ακρωμιοκλειδική άρθρωση συνδέει το ακρώμιο με την κλείδα με έναν ινοχόνδρινο δίσκο, ο

οποίος σταθεροποιεί την ωμοπλάτη στο στήθος. Ομοίως, η στερνοκλειδική άρθρωση συνδέει το άλλο άκρο της κλείδας με το στέρνο με παρόμοιο δίσκο. Η θωρακοωμοπλατιαία άρθρωση εξασφαλίζει τη σωστή κίνηση της ωμοπλάτης πάνω από το θωρακικό πλευρό μέσω των γύρω μυών και συνδέσμων (Moore, 2013)

Η άρθρωση του ώμου είναι μια περίπλοκη δομή που εξαρτάται από πολλά στοιχεία για να εξασφαλίσει σταθερότητα και κινητικότητα. Υπάρχουν δύο σημαντικοί τύποι χόνδρων που υπάρχουν στον ώμο: ο αρθρικός χόνδρος και ο ινοχόνδρος. Ο αρθρικός χόνδρος περιβάλλει την κεφαλή του βραχιονίου και ευθυγραμμίζει τη γληνοειδή κοιλότητα, δημιουργώντας μια επιφάνεια χωρίς ραφές για κίνηση και προστατεύοντας το υποκείμενο οστό. Εν τω μεταξύ, ο ινώδης χόνδρος δρα ως απόσβεση καταπονήσεων και σταθεροποιητής, ενισχύοντας την εφαρμογή των οστών και προάγοντας την επαφή μεταξύ των επιφανειών του αρθρικού χόνδρου. Η σταθερότητα του ώμου εξαρτάται από τον κρίσιμο ρόλο των συνδέσμων, οι οποίοι συνδέουν τα οστά και παρέχουν στατική υποστήριξη για την άρθρωση. Αυτοί οι σύνδεσμοι μπορούν να προσαρμοστούν στην κανονική κίνηση και να βοηθήσουν στη διατήρηση του σωστού εύρους κίνησης της άρθρωσης. Συγκεκριμένοι σύνδεσμοι, όπως οι γληνοβραχιόνιοι σύνδεσμοι και το κορακοακρωμιακό τόξο, σχηματίζουν την κάψουλα της άρθρωσης, ενώ άλλοι, όπως οι κορακοκλειδικοί και ακρωμιοκλειδικοί σύνδεσμοι, προσφέρουν υποστήριξη για την ακρωμιοκλειδική άρθρωση (Εικόνα 2) (Snell, 2011).

Η άρθρωση του ώμου λόγω της περιπλοκότητάς της αλλά και του μεγάλου εύρους κινήσεων που εκτελεί, χρειάζεται τις συνδυασμένες προσπάθειες των μυών, των τενόντων και των θυλάκων για να εξασφαλίσει σταθερότητα και εύρος κίνησης. Οι μύες του στροφικού πετάλου (υποπλάτιος, υπερακάνθιος, υπακάνθιος και έλλασων στρογγύλος) είναι ζωτικής σημασίας για τη συγκράτηση της κεφαλής του βραχιονίου στη γληνοειδή υποδοχή, διευκολύνοντας την περιστροφή του βραχίονα και προστατεύοντας την άρθρωση από εξάρθρωση. Επιπλέον, το σύμπλεγμα τένοντα του δικεφάλου και οι ωμοθωρακικοί μύες βοηθούν στη διατήρηση της σταθερότητας του ώμου υποστηρίζοντας την κεφαλή του βραχιονίου και σταθεροποιώντας την ωμοπλάτη για σωστή κίνηση του ώμου (Εικόνα 2) (Snell, 2011).



Εικόνα 2 Μύες και σύνδεσμοι της άρθρωσης του ώμου

Ο αρθρικός θύλακας είναι ένας μικροσκοπικός σάκος που συγκρατεί υγρό και χρησιμοποιείται για να παρέχει ένα είδος προστατευτικού στρώματος ανάμεσα σε δύο άκαμπτες δομές μέσα στο σώμα, όπως ένας μύς και το οστό ή ένας τένοντας και ένα οστό. Αυτοί οι θύλακες είναι ιδιαίτερα σημαντικοί για τη μείωση της τριβής και τη διατήρηση της φυσιολογικής κίνησης. Το ανθρώπινο σώμα έχει περισσότερες από 50 θύλακες, και η πιο σημαντική είναι η υποακρωμιακή θύλακα, η οποία βρίσκεται κάτω από το ακρώμιο στον ώμο. Ο υποακρωμιακός θύλακας, ο οποίος συνήθως ομαδοποιείται με τον υποδελτοειδή

θύλακα που βρίσκεται κάτω από τον δελτοειδή μυ, είναι μια βασική δομή στην άρθρωση του ώμου. Η κύρια λειτουργία του είναι να διατηρεί τη λειτουργία του στροφικού πετάλου και τον δελτοειδή μυ χωριστά από το ακρώμιο. Η έλλειψη αυτού του διαχωρισμού θα είχε ως αποτέλεσμα δυσφορία και πόνο λόγω περιορισμένης κίνησης στην άρθρωση του ώμου (Kennedy, 2017).

Η φλεγμονή ενός θύλακα, η οποία είναι γνωστή στην κλινική πρακτική και ως θυλακίτιδα, μπορεί να συμβεί λόγω υπερβολικής χρήσης, τραυματισμού ή μόλυνσης. Αυτό μπορεί να οδηγήσει σε πόνο, πρήξιμο και περιορισμένη κίνηση στο προσβεβλημένο μέρος του σώματος. Είναι ζωτικής σημασίας η σωστή θεραπεία και διαχείριση της θυλακίτιδας για να διασφαλιστεί η καλή υγεία και λειτουργία των αρθρώσεων (Kennedy, 2017).

3.2 Συμπτωματολογία και εξέλιξη της νόσου

Ο παγωμένος ώμος χαρακτηρίζεται από τρία κύρια συμπτώματα: πόνο, δυσκαμψία και περιορισμένο εύρος κίνησης στον πάσχοντα ώμο. Τυπικά, ο πόνος περιγράφεται ως βαθύς, θαμπός πόνος και επιδεινώνεται τη νύχτα και κατά τη διάρκεια της κίνησης της άρθρωσης. Η δυσκαμψία εμφανίζεται σταδιακά και μπορεί να είναι τόσο σοβαρή που οι βασικές καθημερινές δραστηριότητες γίνονται ιδιαίτερα δύσκολες. Τόσο οι ενεργητικές όσο και οι παθητικές κινήσεις του ώμου μπορεί να είναι περιορισμένες, ειδικά σε ορισμένες κατευθύνσεις. Η πάθηση εξελίσσεται σε τρία στάδια, καθένα από τα οποία έχει ξεχωριστά συμπτώματα (Ebrahimaseh, 2019, Abrassart, 2020).

Το αρχικό στάδιο, που αναφέρεται ως το στάδιο της freezing, περιλαμβάνει σταδιακό πόνο και δυσκαμψία που επιδεινώνεται με την πάροδο του χρόνου. Ο πόνος γενικά περιορίζεται στην άρθρωση του ώμου και μπορεί να συνοδεύεται από μια αίσθηση συστολής ή πίεσης. Στο στάδιο αυτό, παρατηρείται σημαντική μείωση στην κίνηση του ώμου, ιδιαίτερα στην εξωτερική περιστροφή και απαγωγή. Η διάρκεια αυτού του σταδίου μπορεί να κυμαίνεται από μερικές εβδομάδες έως αρκετούς μήνες (Ebrahimaseh, 2019, Abrassart, 2020).

Το δεύτερο στάδιο, το οποίο ονομάζεται και “frozen” χαρακτηρίζεται από σταθεροποίηση των συμπτωμάτων. Ακόμα κι αν ο πόνος μπορεί να μειωθεί, η ακαμψία

παραμένει έντονη και εξακολουθεί να υπάρχει μια αισθητή μείωση στην ικανότητα κίνησης. Το παγωμένο στάδιο μπορεί να διαρκέσει για μια περίοδο αρκετών μηνών έως και ενός έτους(Ebrahimaseh, 2019, Abrassart, 2020).

Το στάδιο της απόψυξης (thawing), που είναι το τρίτο και τελευταίο στάδιο, προσδιορίζεται από τη σταδιακή βελτίωση των συμπτωμάτων. Σε όλη αυτή τη φάση, ο πόνος και η δυσκαμψία σταδιακά μειώνονται και το εύρος της κίνησης επανέρχεται σταδιακά στην κανονική του κατάσταση. Η διάρκεια αυτού του σταδίου μπορεί επίσης να κυμαίνεται από αρκετούς μήνες έως περισσότερο από ένα χρόνο(Ebrahimaseh, 2019, Abrassart, 2020).

Εκτός από τα κύρια συμπτώματα, τα άτομα με παγωμένο ώμο μπορεί να αντιμετωπίσουν αδυναμία στο χέρι, δυσκολίες ύπνου λόγω πόνου και πόνο που αναφέρεται στον αυχένα και στο άνω μέρος της πλάτης. Αυτή η κατάσταση μπορεί να επηρεάσει σημαντικά την ποιότητα ζωής κάποιου, με αποτέλεσμα μειωμένα επίπεδα δραστηριότητας και περιορισμούς τόσο στην εργασία όσο και στις δραστηριότητες αναψυχής. Επομένως, ο η εξέλιξη της πάθησης περιλαμβάνει τρία βασικά στάδια, με κάθε στάδιο να παρουσιάζει ξεχωριστά συμπτώματα. Οι κύριες ενδείξεις του παγωμένου ώμου είναι ο πόνος, η δυσκαμψία και η περιορισμένη κινητικότητα, τα οποία μπορούν να επηρεάσουν δραστικά την ποιότητα ζωής και τη λειτουργικότητα ενός ατόμου. Ωστόσο, η έγκαιρη διάγνωση και η θεραπεία, καθώς επίσης και η αναγνώριση των βασικών αιτιολογικών παραγόντων, μπορεί να ανακουφίσει τα συμπτώματα και να βελτιώσει τα αποτελέσματα (Cadogan, 2016).

3.3 Αιτιολογικοί παράγοντες

Υπάρχουν δύο τύποι της πάθησης του παγωμένου ώμου: πρωτογενής και δευτερογενής. Ο πρωτοπαθής παγωμένος ώμος δεν έχει γνωστή αιτία και ονομάζεται και ιδιοπαθής τύπος. Ο δευτερογενής παγωμένος ώμος προκαλείται από έναν γνωστό παράγοντα, όπως χειρουργική επέμβαση, τραυματισμό ή μια προδιαθεσική κατάσταση όπως το εγκεφαλικό επεισόδιο. Διάφοροι παράγοντες μπορεί να οδηγήσουν σε

δευτερογενή παγωμένο ώμο, συμπεριλαμβανομένης της χειρουργικής επέμβασης, του τραυματισμού ή του εγκεφαλικού (Walmsey, 2014).

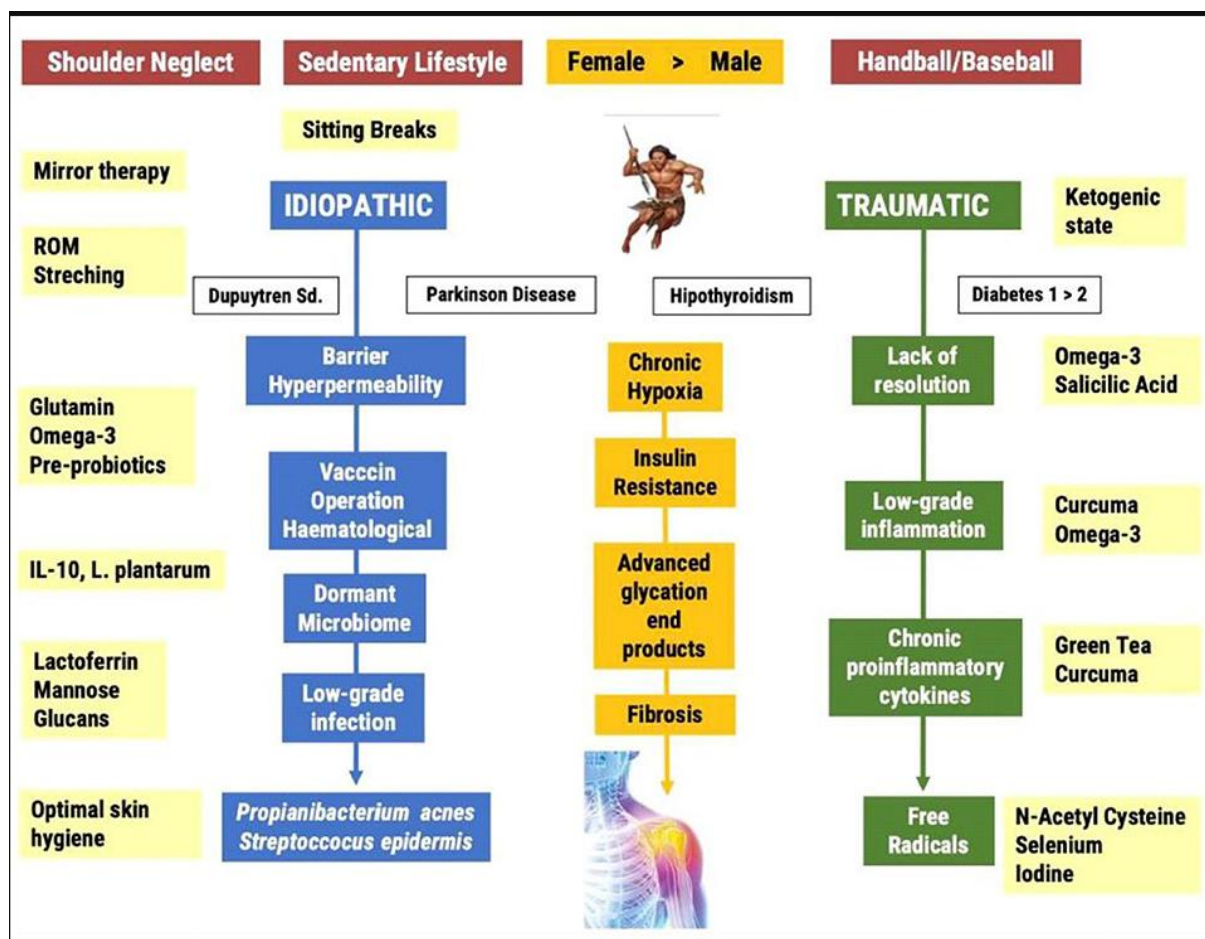
Ο δευτερογενής παγωμένος ώμος μπορεί να ταξινομηθεί σε τρεις υποκατηγορίες, και πιο συγκεκριμένα συστηματικό, εξωγενή και ενδογενή. Οι συστηματικοί παράγοντες αναφέρονται σε καταστάσεις όπως ο σακχαρώδης διαβήτης και άλλες μεταβολικές διαταραχές, ενώ οι εξωγενείς παράγοντες περιλαμβάνουν την καρδιοπνευμονική νόσο, τη νόσο του αυχενικού δίσκου, το αγγειακό εγκεφαλικό επεισόδιο, το ατύχημα, τα κατάγματα του βραχιονίου και τη νόσο του Πάρκινσον. Οι εγγενείς παράγοντες, από την άλλη πλευρά, περιλαμβάνουν παθολογίες του στροφικού πετάλου, τενοντοπάθεια δικέφαλου, ασβεστοτενοντοπάθεια και ακρωμιοκλειδική αρθρίτιδα της άρθρωσης (Walmsey, 2014).

Αν και έχει σημειωθεί πρόοδος στην κατανόηση των πιθανών παραγόντων κινδύνου και των παθοφυσιολογικών μηχανισμών που συμβάλλουν στο FS, οι επιδημιολογικές πληροφορίες υποδηλώνουν ότι απαιτείται πρόσθετη έρευνα. Η χρήση αυτών των παραγόντων και μηχανισμών σε μελλοντικές παρεμβάσεις θα μπορούσε ενδεχομένως να βελτιώσει τη διαχείριση και τη θεραπεία αυτής της εξουθενωτικής κατάστασης.

Ο παγωμένος ώμος είναι μια κατάσταση που προκαλεί πόνο, δυσκαμψία και σταδιακή απώλεια κίνησης στην άρθρωση. Αν και η ακριβής αιτία δεν είναι πλήρως κατανοητή, πρόσφατες μελέτες έχουν εντοπίσει πιθανούς παράγοντες κινδύνου και μηχανισμούς που συμβάλλουν στην ανάπτυξή της. Αυτοί οι παράγοντες περιλαμβάνουν τη συσσώρευση τελικών προϊόντων προχωρημένης γλυκοζυλίωσης, τη χρόνια υποξία, τη χρόνια φλεγμονή σε μικρό βαθμό, την ενδοτοξαίμια και τη διήθηση κυττάρων του ανοσοποιητικού στον προσβεβλημένο ώμο. Φλεγμονώδεις μεσολαβητές, όπως κυτοκίνες και οι μεταλλοπρωτεϊνάσες, έχουν επίσης ανιχνευθεί σε βιοψίες του αρθρικού ιστού ατόμων με παγωμένο ώμο, υποδεικνύοντας ότι η κατάσταση χαρακτηρίζεται από φλεγμονή και ίνωση (Buchbinder, 2007, Akbar, 2019).

Επιπλέον, έχει παρατηρηθεί ότι ο κορακοειδής σύνδεσμος και η γληνοβραχιόνια κάψουλα γίνονται παχύτεροι σε άτομα με παγωμένο ώμο, οδηγώντας σε περιορισμένο εύρος κίνησης τόσο στην εξωτερική όσο και στην εσωτερική περιστροφή του προσβεβλημένου ώμου. Μερικές πρόσφατες μελέτες έχουν προτείνει ότι ορισμένοι

ασθενείς με το εν λόγω σύνδρομο μπορεί να έχουν περιορισμό κίνησης που προκαλείται από φόβο, ωστόσο αυτή η θεωρία απαιτεί περαιτέρω έρευνα για να τεκμηριωθεί (Ryan, 2016). Αν και έχει επιτευχθεί κάποια πρόοδος στην κατανόηση των πιθανών παραγόντων κινδύνου και των παθοφυσιολογικών μηχανισμών που σχετίζονται με τη ΣΦ, τα επιδημιολογικά στοιχεία υποδηλώνουν ότι απαιτείται περισσότερη έρευνα, αφού δεν δικαιολογείται το πλήθος των διαγνώσεων με βάση τους αιτιολογικούς παράγοντες που έχουν εντοπιστεί μέχρι στιγμής. Ο εντοπισμός αυτών περαιτέρω παραγόντων και μηχανισμών μπορεί να επιτρέψει την ανάπτυξη μελλοντικών παρεμβάσεων που θα μπορούσαν να βελτιώσουν τη διαχείριση και τη θεραπεία αυτής της ασθένειας που προκαλεί ανικανότητα (Εικόνα 3) (Ryan, 2016).



Εικόνα 3 Συγκεντρωτική απεικόνιση των αιτιολογικών παραγόντων για το σύνδρομο παγωμένου ώμου. (Πηγή: De la Serna, 2021)

3.3.1 Πιθανή αιτιολογία με βάση τη θεωρία της εξέλιξης

Ο ανθρώπινος ώμος έχει εξελιχθεί ώστε να αποθηκεύει και να παράγει αποτελεσματικά ελαστική ενέργεια, ειδικά κατά τη μεγαλύτερη σε εύρος εξωτερική περιστροφική κίνηση, επιτρέποντας την εκτόξευση αντικειμένων σε υψηλή ταχύτητα. Ωστόσο, ο σύγχρονος τρόπος ζωής έχει μειώσει σημαντικά τη χρήση του άνω άκρου, προκαλώντας την ατροφία της σύνθετης κάψας των συνδέσμων του ώμου. Αυτή η αδράνεια μπορεί να προκαλέσει νευροανατομική αναδιοργάνωση σε διάφορα μέρη του εγκεφάλου, με αποτέλεσμα εγκεφαλικές αντιδράσεις βασισμένες στον φόβο και αποκρίσεις άμυνας των μυών που θα μπορούσαν να οδηγήσουν σε παγωμένο ώμο (FS) (Roach, 2013).

Η άρθρωση του ώμου, η οποία έχει το μεγαλύτερο εύρος κίνησης στο σώμα, περιορίζεται περαιτέρω από μια απόκριση προστασίας των μυών. Αυτή η περιορισμένη κίνηση μπορεί να οδηγήσει σε χρόνια υποξία στην άρθρωση, η οποία έχει ήδη χαμηλή μερική πίεση οξυγόνου (pO₂), δημιουργώντας ένα περιβάλλον που ευνοεί την διατήρηση μιας φλεγμονώδους διαδικασίας με χρόνια χαρακτήρα. Αυτή η διαδικασία εντείνεται από την ενεργοποίηση μεταγραφικών παραγόντων όπως ο επαγόμενος από την υποξία παράγοντας 1 (HIF-1) και ο πυρηνικός παράγοντας Kappa B (NF-κB), καθώς και η ενεργοποίηση αρκετών αγγειακών και ενδοθηλιακών αυξητικών παραγόντων (VEGF) και των μεταλοπρωτεϊνών 1, 3 και 13 (matrix metalloproteinases), τα οποία σχετίζονται με φλεγμονή, αγγειογένεση και καταστροφή ιστού (Quinoz-Flores, 2016, Simmonds, 2008).

Ένας ανενεργός τρόπος ζωής μπορεί να αυξήσει τη φλεγμονή και να προκαλέσει αντίσταση στην ινσουλίνη. Επίσης, όταν οι φλεγμονώδεις κυτοκίνες επηρεάζουν διάφορα μέρη του συμπλέγματος της κάψουλας του συνδέσμου του ώμου, μπορεί να εμφανιστεί οξειδωτικό στρες, οδηγώντας σε συσσώρευση ελεύθερων ριζών, προηγμένων τελικών προϊόντων γλυκοζυλίωσης και πιθανές αλλαγές τόσο στον συνδετικό ιστό όσο και στην εξωκυτταρική μήτρα, οι οποίες δεν γίνονται αντιληπτές. Ο αριστερός ώμος είναι συνήθως αυτός που επηρεάζεται συχνότερα σε περιπτώσεις συνδρόμου παγωμένου ώμου, γεγονός που μπορεί να υποδηλώνει ότι η έλλειψη κίνησης και η αποδυνάμωση των αρθρικών ιστών, συμπεριλαμβανομένων των συνδέσμων, της κάψουλας, του αρθρικού περιβλήματος και του περιστροφικού πετάλου, σχετίζεται με την παθοφυσιολογία του παγωμένου ώμου, που

προκαλείται από την ακινητοποίηση των αρθρώσεων και την άμυνα των μυών (Caggiano, 2018). Μια άλλη ένδειξη ότι η ΣΘ μπορεί να προκαλείται από περιορισμένη κινητικότητα λόγω παραμέλησης ή/και μυϊκής άμυνας είναι ότι τα άτομα που έχουν ημιπληγία διατρέχουν υψηλότερο κίνδυνο να αναπτύξουν το σύνδρομο. Το σύνδρομο παραμέλησης μπορεί επίσης να χρησιμεύσει ως ένδειξη ημιπληγίας και θα μπορούσε να εξηγήσει τον κίνδυνο εμφάνισης ΣΘ μετά από εγκεφαλικό επεισόδιο (Murrie-Fernandez, 2012).

Φαίνεται επομένως ότι η περιορισμένη χρήση του πλήρους εύρους κίνησης στα όπως συμβαίνει σε πολλές περιπτώσεις ατόμων που ακολουθούν ένα σωματικά ανενεργό τρόπο ζωής, μπορεί να δημιουργήσει μια ευαισθησία στην εμφάνιση του ΣΘ. Πρόσθετοι σύγχρονοι παράγοντες κινδύνου θα εντείνουν στη συνέχεια την υπάρχουσα κατάσταση και θα συμβάλουν στην εμφάνιση της ΣΘ. Συνεπώς, μπορεί να αναφερθεί ότι η σωματικής δραστηριότητας και η κίνηση είναι ζωτικής σημασίας για την αποτροπή του FS και των σχετικών παθήσεων. Αυτός είναι και ο λόγος ότι μία από τις θεραπευτικές μεθοδολογίες που ακολουθούνται για την αντιμετώπιση του συνδρόμου και που θα αναλυθεί πιο διεξοδικά στο ειδικό μέρος της παρούσας εργασίας είναι η θεραπευτική άσκηση.

3.4 Επιδημιολογία

Το σύνδρομο του παγωμένου ώμου έχει διαπιστωθεί ότι επηρεάζει ένα σημαντικό μέρος του πληθυσμού, με ορισμένες μελέτες να υποδηλώνουν ότι μπορεί να επηρεάσει έως και το 2-5% του γενικού πληθυσμού. Άλλα δεδομένα δείχνουν ότι τόσο οι άνδρες όσο και οι γυναίκες μπορούν να προσβληθούν με την ίδια συχνότητα, ενώ η συχνότητα αυτή είναι περίπου 2,4 άτομα ανά 1.000 ανθρωπο-έτη, κυρίως κατά τη μέση ηλικία. Ο παγωμένος ώμος είναι μια πάθηση που συχνά επηρεάζει και τους δύο ώμους σε ασθενείς με διαβήτη, με ποσοστά επίπτωσης που κυμαίνονται από 10 έως 41,7%. Ωστόσο, συνήθως δεν επηρεάζει τον ίδιο ώμο δύο φορές. Οι επιδημιολογικές μελέτες αναφέρουν ότι η αμφοτερόπλευρη εμφάνιση εμφανίστηκε στο 25% των ασθενών, με μόνο το 2% να εμφανίζει υποτροπή στη μία πλευρά. Οι πιο διαδεδομένες συν-νοσηρότητες που αναφέρονται στις επιδημιολογικές μελέτες ήταν η θυρεοειδοπάθεια, ο διαβήτης, η

νεφρολιθίαση και ο καρκίνος. Από την άλλη πλευρά αξίζει να σημειωθεί ότι η υπέρταση αναφέρεται να έχει προστατευτική δράση έναντι του παγωμένου ώμου (Congoy, 2020, Cohen, 2015).

Συμπερασματικά, με βάση τα επιδημιολογικά δεδομένα ο παγωμένος ώμος είναι μια κοινή πάθηση που επηρεάζει τα μεσήλικα άτομα και των δύο φύλων. Εμφανίζεται συχνά και στις δύο πλευρές του σώματος, ιδιαίτερα σε ασθενείς με διαβήτη, και συνδέεται με διάφορες συννοσηρότητες, όπως η θυρεοειδοπάθεια, ο διαβήτης, η νεφρολιθίαση και ο καρκίνος. Η έρευνά μας προσφέρει πολύτιμες πληροφορίες σχετικά με την επιδημιολογία του παγωμένου ώμου σε πληθυσμούς με διαφορετικά εθνικά και πολιτισμικά χαρακτηριστικά, και υπογραμμίζει τη σημασία πρόσθετης έρευνας για τη βελτίωση της κατανόησης αυτής της πάθησης και των σχετικών παραγόντων κινδύνου (Congoy, 2020, Cohen, 2015).

3.5 Διάγνωση

Οι ασθενείς που διαγιγνώσκονται με το σύνδρομο, εμφανίζουν στις πρώτες φάσεις της πάθησης πόνο στη μία από τις δύο αρθρώσεις. Τα τυπικά συμπτώματα περιλαμβάνουν επίσης περιορισμό του παθητικού αλλά και του ενεργητικού εύρους κίνησης, αρχικά στην εξωτερική περιστροφή και στη συνέχεια κατά την απαγωγή της άρθρωσης. Αν και ο πόνος και η δυσκαμψία μπορεί να κάνουν δύσκολο για τους ασθενείς να ολοκληρώσουν ένα πλήρες σύνολο φυσικών εξετάσεων, η φυσική εξέταση είναι ζωτικής σημασίας για τη διάγνωση του παγωμένου ώμου. Δύο είναι οι βασικές μέθοδοι φυσικής εξέτασης που χρησιμοποιούνται συνήθως για τη διάγνωση της ΣΘ, συμπεριλαμβανομένων των δοκιμασιών συνδυασμένης κίνησης όπως το άγγιγμα της ωμοπλάτης πίσω από τον αυχένα και την πλάτη. Ωστόσο, το πιο χαρακτηριστικό σημάδι του συνδρόμου είναι η απώλεια του παθητικού εύρους κίνησης. Εάν υπάρχει σημαντικός περιορισμός στο παθητικό εύρος κίνησης, η δοκιμή ενεργητικής κίνησης μπορεί να είναι περιττή. Ωστόσο, η διάγνωση θα πρέπει να επανεξετάζεται σε ασθενείς που παρουσιάζουν σταδιακό περιορισμό στο εύρος κίνησης κατά τις επισκέψεις παρακολούθησης, καθώς μπορεί να υπάρχει ανεπαίσθητος περιορισμός της κίνησης του ώμου στα αρχικά στάδια (Mezian, 2021, Millar, 2022).

Η ανίχνευση του συνδρόμου μέσω διαγνωστικής απεικόνισης μπορεί να είναι δύσκολη καθώς οι κοινώς χρησιμοποιούμενες μέθοδοι όπως οι ακτινογραφίες, ο υπέρηχος, η απλή μαγνητική τομογραφία και η αξονική τομογραφία συνήθως δεν δείχνουν σημαντικά ευρήματα. Ως εκ τούτου, η απεικόνιση χρησιμοποιείται ως επί το πλείστον για τον αποκλεισμό άλλων παθολογιών όπως η ρήξη του τένοντα του στροφικού πετάλου και η οστεοαρθρίτιδα της γληνοβραχιόνιας άρθρωσης. Το προτιμώμενο απεικονιστικό εργαλείο για τη διάγνωση του παγωμένου ώμου είναι το μυοσκελετικό υπερηχογράφημα υψηλής ανάλυσης (MUS – Musculoskeletal ultrasonography), το οποίο είναι η πρώτη επιλογή για την απεικονιστική εξέταση των παθολογιών του ώμου. Ωστόσο, επί του παρόντος υπάρχει έλλειψη ειδικών υπερηχογραφικών ευρημάτων για τη διάγνωση του συνδρόμου, που να χρησιμοποιούνται στη σύγχρονη κλινική πρακτική (Mezian, 2019).

Το «τεστ λιδοκαΐνης» είναι μια διαγνωστική μέθοδος που μπορεί να βοηθήσει στον καθορισμό μιας διάγνωσης όταν τα συμπτώματα είναι διφορούμενα, ειδικά στον αποκλεισμό υποακρωμιακών προβλημάτων. Αυτή η εξέταση περιλαμβάνει τη χορήγηση τοπικού αναισθητικού στην υποακρωμιακή περιοχή και την παρακολούθηση της αντίδρασης του ασθενούς. Οι ασθενείς που έχουν προβλήματα στις στην άρθρωση μεταξύ ακρώμιου και κλείδας, συχνά συνεχίζουν να δυσκολεύονται να κινηθούν παθητικά ακόμη και μετά τη χορήγηση μιας ένεσης με λιδοκαΐνη. Αντίθετα, οι ασθενείς που έχουν σύνδρομο υπακρωμιακής πρόσκρουσης, που προκαλείται από προβλήματα του στροφικού πετάλου ή του θυλάκου, βλέπουν συνήθως μια αύξηση στο παθητικό εύρος κίνησης μετά την ένεση. Η εκτέλεση της ένεσης υπό υπερηχογραφική καθοδήγηση είναι εύκολα εφαρμόσιμη στην κλινική πρακτική, γεγονός που ενισχύει την ακρίβεια και ελαχιστοποιεί την πιθανότητα επιπλοκών. Οι ενέσεις που καθοδηγούνται με υπέρηχους οδηγούν επίσης σε καλύτερα αποτελέσματα και υψηλότερα επίπεδα ικανοποίησης των ασθενών (Lewis, 2015).

Προκειμένου να παρέχεται μια πληρέστερη κατανόηση, πολυάριθμοι ερευνητές έχουν τεκμηριώσει ότι η πάχυνση του βραχιονίου συνδέσμου είναι ένα υπερηχογραφικό χαρακτηριστικό σε ασθενείς με ΣΘ. Ένα άλλο συχνά παρατηρούμενο υπερηχογραφικό εύρημα είναι η συσώρευση υγρού γύρω από τη μακριά κεφαλή του τένοντα του δικεφάλου. Αν και η περιτενοντώδης συλλογή γύρω από το δικέφαλο μυ είναι συχνή στους ώμους με ΣΘ, δεν είναι αποκλειστική σε αυτή την πάθηση καθώς μπορεί επίσης να

προκληθεί από άλλα προβλήματα του ώμου, όπως προβλήματα στροφικού πετάλου ή στην τενοντοελυτρίτιδα του δικεφάλου. Επιπλέον, ο υπέρηχος δεν είναι τόσο χρήσιμος στη διάγνωση της αστάθειας επομένως δεν αποτελεί εργαλείο διαφοροδιάγνωσης στην περίπτωση αυτή. Συνήθως, τα άτομα με παγωμένο ώμο αντιμετωπίζουν αξιοσημείωτους περιορισμούς τόσο στο ενεργητικό όσο και στο παθητικό εύρος κίνησης, ειδικά όταν πρόκειται για εξωτερική περιστροφή και απαγωγή (Roberts, 2019). Η περιορισμένη κινητικότητα προς οποιαδήποτε κατεύθυνση θα μπορούσε να σηματοδοτήσει την παρουσία παγωμένου ώμου, αλλά μπορεί επίσης να είναι ένα προειδοποιητικό σημάδι για πιθανή κακοήθεια ή κατάγματα. Επομένως, ο παγωμένος ώμος διαγιγνώσκεται μέσω ενός συνδυασμού ιατρικού ιστορικού, φυσικής εξέτασης και απεικονιστικών διαγνωστικών μεθόδων (Millar, 2022).

3.5.1 Διαφοροδιάγνωση

Η ΣΘ, είναι δύσκολο να διαγνωστεί, ειδικά στα αρχικά στάδια της παθολογίας. Αυτό συμβαίνει επειδή τα συμπτώματα της μπορεί να μιμηθούν άλλες παθήσεις του ώμου, όπως η υποακρωμιακή παθολογία και η τενοντοπάθεια του στροφικού πετάλου. Κατά συνέπεια, οι ασθενείς μπορεί να αντιμετωπίσουν καθυστερήσεις στη διάγνωση κατά τις αρχικές φάσεις της πάθησης. Τα άτομα που υποφέρουν από πρόσκρουση ώμου και παθολογία του στροφικού πετάλου συνήθως βιώνουν πόνο όταν το παθητικό εύρος της κίνησής τους είναι λιγότερο έντονο. Ωστόσο, υπάρχουν μερικές διακριτές μεταβλητές που μπορούν να βοηθήσουν στη διάκριση του παγωμένου ώμου από άλλες παθήσεις του ώμου. Οι ασθενείς με παγωμένο ώμο συχνά περιγράφουν μια απότομη έναρξη χωρίς εμφανή αιτία ή ιστορικό υπερβολικής χρήσης της άρθρωσης, ενώ εκείνοι με άλλες αιτίες συνήθως αναφέρουν ότι σηκώνουν βαριά αντικείμενα ή εμπλέκονται σε επαναλαμβανόμενες δραστηριότητες. Είναι κρίσιμο να αναγνωρίσουμε ότι πρέπει να λαμβάνεται πρόσθετη προσοχή όταν υπάρχει υπόβαθρο κακοήθειας (Sumarwoto, 2021).

Διάφορες καταστάσεις μπορούν να μιμηθούν την πρώιμη κατάσταση του παγωμένου ώμου, όπως η υπακρωμιακή παθολογία, η τενοντοπάθεια του στροφικού πετάλου, το υπεξάρθρημα του ώμου μετά το εγκεφαλικό και ο αναφερόμενος πόνος που προέρχεται από την αυχενική μοίρα της σπονδυλικής στήλης ή κακοήθεια όπως ο όγκος

Pancoast. Καθώς η κατάσταση προχωρά και η κίνηση είναι πολύ περιορισμένη, η διάγνωση του παγωμένου ώμου γίνεται πιο εμφανής. Ωστόσο, είναι σημαντικό να λαμβάνεται υπόψη η αρθρίτιδα της γληνοβραχιόνιας άρθρωσης, η οποία μπορεί να αποκλειστεί με τη χορήγηση ένεσης λιδοκαΐνης στη γληνοβραχιόνια άρθρωση και την παρατήρηση της ελεύθερης κίνησης του ώμου. Η ηλικία στην οποία ξεκινούν τα συμπτώματα είναι επίσης ένας χρήσιμος δείκτης για τον εντοπισμό του συνδρόμου του παγωμένου ώμου. Άτομα κάτω των 40 ετών είναι απίθανο να εμφανίσουν παγωμένο ώμο, ενώ εκείνοι που είναι 70 ετών και άνω είναι πιο επιρρεπείς σε ρήξεις στροφικού πετάλου ή γληνοβραχιόνια οστεοαρθρίτιδα παρά σε ΣΘ. Επομένως, το σύνδρομο παγωμένου ώμου μπορεί να δημιουργήσει δυσκολίες στην αναγνώριση κατά τα αρχικά του στάδια, αλλά υπάρχουν διάφορα διακριτά χαρακτηριστικά που μπορούν να βοηθήσουν στη διάκρισή της από άλλες παθήσεις του ώμου. Είναι σημαντικό να ληφθεί υπόψη η ηλικία έναρξης και να αποκλειστούν άλλες πιθανότητες όπως η αρθρίτιδα της γληνοβραχιόνιας άρθρωσης πριν από τον καθορισμό μιας οριστικής διάγνωσης (Summarwoto, 2021, Park, 2021).

3.6 Θεραπεία

Ο παγωμένος ώμος, επηρεάζει βασικά την κίνηση και προκαλεί πόνο στην άρθρωση του ώμου. Η ασθένεια, όπως προαναφέρθηκε έχει διαφορετικά στάδια εξέλιξης και η θεραπεία θα πρέπει να εξατομικεύεται ανάλογα με το στάδιο της πάθησης και τις προσωπικές ανάγκες και προτιμήσεις του ασθενή. Στο αρχικό στάδιο, η εστίαση πρέπει να είναι στη διαχείριση του πόνου, στη μείωση της φλεγμονής και στην εκπαίδευση του ασθενούς. Μπορούν να συνταγογραφηθούν αναλγητικά φάρμακα, όπως ακεταμινοφαίνη ή ΜΣΑΦ (Μη Στεροειδή Αντιφλεγμονώδη). Η φυσικοθεραπεία είναι επίσης κρίσιμη για τη διαχείριση του πόνου και την αποκατάσταση της φυσιολογικής κινητικότητας. Η κινητοποίηση μαλακών ιστών και η ήπια διάταση μπορούν να χρησιμοποιηθούν σε συνδυασμό με φυσικές μεθόδους όπως θεραπευτικό υπερηχογράφημα, κρυοθεραπεία ή μέθοδος TENS. Η θεραπευτική άσκηση είναι επίσης σημαντική, αλλά δεν μπορούν όλοι οι ασθενείς να ανεχθούν την άσκηση κινητοποίησης, ειδικά στα αρχικά στάδια λόγω έντονου πόνου. Έτσι, θα πρέπει να διεξάγεται μια εποπτευόμενη θεραπευτική άσκηση για την

επιβράδυνση του περιορισμού του εύρους κίνησης και να δίνεται στους ασθενείς ένα πρόγραμμα άσκησης στο σπίτι το οποίο θα μπορούν να εκτελούν σε καθημερινή βάση. Σε ασθενείς με μέτριο έως σοβαρό πόνο που δεν ανταποκρίνονται σε μη χειρουργικές θεραπείες, θα πρέπει να εξετάζεται το ενδεχόμενο χορήγησης ένεσης κορτικοστεροειδών. Η ένεση πρέπει να γίνεται υπό υπερηχογραφική ή ακτινοσκοπική καθοδήγηση για να διασφαλιστεί η σωστή τοποθέτηση της βελόνας. Μετά την ενέσιμη θεραπεία, συνίσταται ο σχεδιασμός και η εφαρμογή ενός προγράμματος θεραπευτικής άσκησης. Συνεπώς, είναι απαραίτητο να αναγνωριστούν τα κλινικά στάδια της νόσου για να εξατομικευτεί το σχέδιο θεραπείας πιο αποτελεσματικά, κάτι που μπορεί να βοηθήσει στην επίτευξη καλύτερων αποτελεσμάτων για τους ασθενείς που βρίσκονται στα πρώιμα στάδια της νόσου (De la Serna, 2021, Cho, 2019, Lewis, 2015).

Η κατάσταση του παγωμένου ώμου περνά από διαφορετικά στάδια μετά από την αρχική περίοδο πόνου που προκαλείται από φλεγμονή. Στα μεταγενέστερα στάδια, ο κύριος στόχος της θεραπείας είναι η ανάκτηση του εύρους κίνησης που έχει χαθεί. Οι φυσιοθεραπευτές είναι απαραίτητοι σε αυτή τη διαδικασία καθώς παρέχουν εντατικές ασκήσεις για την αποκατάσταση της κινητικότητας των αρθρώσεων. Αυτή η προσέγγιση στη θεραπεία είναι πιο αποτελεσματική σε σύγκριση με αυτή χρησιμοποιείται για τις υποακρωμιακές παθολογίες (De la Serna, 2021, Cho, 2019, Lewis, 2015).

Ωστόσο, οι μη χειρουργικές θεραπείες μπορεί να μην είναι πάντα αρκετές για να βελτιώσουν την κατάσταση του ασθενούς και σε αυτές τις περιπτώσεις, πιο επεμβατικές μπορεί να συμπεριληφθούν στη στρατηγική θεραπείας για την επίτευξη περαιτέρω προόδου. Σε περιπτώσεις όπου οι ασθενείς με παγωμένο ώμο δεν ανταποκρίνονται σε μη χειρουργική θεραπεία μετά από έξι μήνες, μπορεί να εξεταστούν πιο επιθετικές θεραπείες όπως η καψική υδροδιαστολή, ο χειρισμός υπό αναισθησία και η αρθροσκοπική απελευθέρωση κάψας. Η καψική υδροδιαστολή περιλαμβάνει τέντωμα της αρθρικής κάψουλας χρησιμοποιώντας πίεση ένεσης φυσιολογικού ορού, ενώ ο χειρισμός υπό αναισθησία περιλαμβάνει σχίσσιμο της συσταλμένης κάψουλας. Η αρθροσκοπική απελευθέρωση της κάψας είναι γνωστό ότι είναι ιδιαίτερα αποτελεσματική στη θεραπεία του διαστήματος του στροφέα (Pandey, 2021).

Για να επιτευχθούν τα καλύτερα αποτελέσματα κατά τη θεραπεία του παγωμένου ώμου, απαιτείται μια διεξοδική προσέγγιση. Οι φυσιοθεραπευτές είναι ζωτικής σημασίας για τη χορήγηση ασκήσεων κινητοποίησης για την αποκατάσταση της κινητικότητας των αρθρώσεων. Εάν οι μη χειρουργικές θεραπείες είναι αναποτελεσματικές, μπορεί να χρειαστούν πιο επεμβατικές επιλογές για να συνεχιστεί η πρόοδος. Ο στόχος της θεραπείας είναι η εξάλειψη των περιορισμών του εύρους κίνησης και η βελτίωση της συνολικής ευεξίας του ασθενούς.

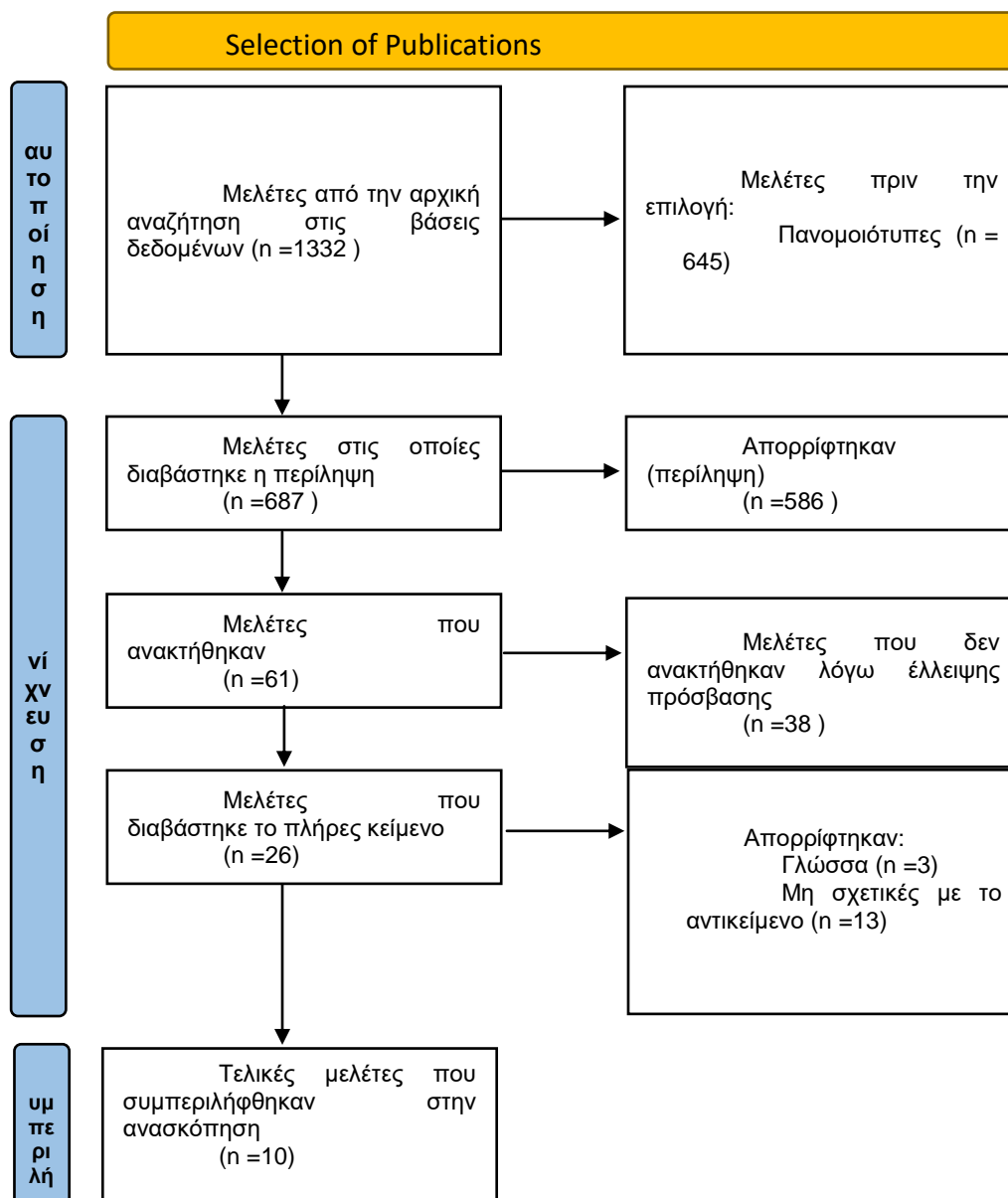
4. ΜΕΘΟΔΟΛΟΓΙΑ

Τα κύρια ερευνητικά ερωτήματα της μελέτης είναι τα εξής:

- Ποια είναι η αποτελεσματικότητα των θεραπευτικών ασκήσεων στη θεραπεία του συνδρόμου του παγωμένου ώμου;
- Πώς επηρεάζει η διάρκεια και η συχνότητα των προγραμμάτων θεραπευτικής άσκησης τα αποτελέσματα του Συνδρόμου Παγωμένου Όμου;
- Ποιοι είναι οι προγνωστικοί παράγοντες επιτυχών αποτελεσμάτων με θεραπευτικές ασκήσεις για το σύνδρομο παγωμένου ώμου;
- Ποιες είναι οι ενδείξεις και οι αντενδείξεις για χειρουργική επέμβαση στο Σύνδρομο Παγωμένου Όμου;
- Ποια είναι τα μακροπρόθεσμα αποτελέσματα και οι επιπλοκές της χειρουργικής επέμβασης για το σύνδρομο παγωμένου ώμου
- Πώς συγκρίνεται η χειρουργική παρέμβαση με τη συντηρητική αντιμετώπιση όσον αφορά την ανακούφιση από τον πόνο, τη λειτουργική βελτίωση και την ικανοποίηση του ασθενούς στο σύνδρομο παγωμένου ώμου;

Για την απάντηση των ερευνητικών ερωτημάτων χρησιμοποιήθηκε η μεθοδολογία συστηματικής βιβλιογραφικής ανασκόπησης. Αυτή η μεθοδολογία περιλαμβάνει τον

εντοπισμό, την επιλογή, τη σύνθεση και την αξιολόγηση ποιοτικών στοιχείων που σχετίζονται με το θέμα της πτυχιακής εργασίας με βάση πρόσφατα δημοσιευμένα άρθρα. Με τη θέσπιση συγκεκριμένων κριτηρίων για τη συλλογή δεδομένων, μπορεί να μειωθεί η μεροληψία. Η διαδικασία συστηματικής ανασκόπησης επιτρέπει επίσης την προσεκτική αξιολόγηση των μελετών που χρησιμοποιήθηκαν στην τελική σύνθεση. Το διάγραμμα ροής PRISMA στο Σχήμα 1 δείχνει τη διαδικασία επιλογής των τελικών άρθρων για τη συστηματική ανασκόπηση. Αυτή η μεθοδολογία διασφαλίζει μια ενδελεχή και αυστηρή προσέγγιση για την απάντηση σε ερευνητικά ερωτήματα, παρέχοντας τη βάση για τη λήψη αποφάσεων βάσει στοιχείων.



Ο αλγόριθμος αναζήτησης που χρησιμοποιήθηκε ήταν ο εξής:

“Randomized study” OR “Radomi*ed controlled trial” OR “Random\$ Control\$” trial OR “RCT” AND “exercise therapy” OR “conservative therapy” OR “physiotherapy” OR “Conservative approach” AND “Surgical Intervention” OR ” Surgery” OR “Surgical Management”, στις βάσεις δεδομένων PubMed, Google Scholar, Physiotherapy Evidence Database (PEDro).

Τα κριτήρια συμπερίληψης των μελετών συμπεριλάμβαναν:

- Χρονολογία δημοσίευσης την τελευταία δεκαετία
- Είδος μελέτης (κλινικές μελέτες, μελέτες προοπτικές, τυχαιοποιημένες δοκιμές ελεγχόμενες ή μη ελεγχόμενες)
- Γλώσσα συγγραφής (αγγλικά)
- Μελέτες που περιλάμβαναν ασθενείς που είχαν διαγνωστεί με ΣΘ
- Μελέτες που περιλάμβαναν ασθενείς που είχαν προτεινόμενα θεραπευτικά πρωτόκολλα μέσω άσκησης ή χειρουργικής επέμβασης.
- Μελέτες που είχαν διακριτά και έγκριτα μέτρα έκβασης

Από την άλλη πλευρά, μελέτες οι οποίες είχαν χρονολογία δημοσίευσης προ δεκαετίας, διαφορετική γλώσσα γραφής από τα αγγλικά αλλά και διαφορετικές μεθοδολογικές προσεγγίσεις (συστηματικές ανασκοπήσεις, μετα-αναλύσεις, επιδημιολογικές μελέτες) αποκλείστηκαν από την τελική σύνθεση της συστηματικής ανασκόπησης. Τέλος, αποκλείστηκαν και οι μεταπτυχιακές και διδακτορικές διατριβές.

5. ΑΠΟΤΕΛΕΣΜΑΤΑ

5.1 Συντηρητική θεραπευτική αντιμετώπιση μέσω άσκησης.

Στην κλινική δοκιμή των Sulle et al., ο στόχος της μελέτης ήταν να διερευνήσει την αποτελεσματικότητα του Sleeper stretch, μιας συγκεκριμένης στρατηγικής θεραπευτικής άσκησης, στη βελτίωση του εύρους κίνησης και της λειτουργίας του ώμου σε ασθενείς με πρωτοπαθή συγκολλητική καψουλίτιδα. Ο σχεδιασμός της μελέτης περιλάμβανε τριάντα συμμετέχοντες ηλικίας μεταξύ 40 και 65 ετών που διαχωρίστηκαν τυχαία σε ομάδα ελέγχου και ομάδα παρέμβασης. Η ομάδα ελέγχου έλαβε συμβατική φυσιοθεραπεία, ενώ στην ομάδα παρέμβασης εφαρμόστηκε Sleeper stretch επιπλέον της συμβατικής θεραπείας για 5 ημέρες την εβδομάδα και σύνολο για 2 εβδομάδες. Το εύρος κίνησης και η λειτουργία των ώμων μετρήθηκαν χρησιμοποιώντας το SPADI (Shoulder and Pain Disability Index) ως κύριο μέτρο έκβασης. Τα αποτελέσματα έδειξαν ότι η ομάδα παρέμβασης είχε σημαντική βελτίωση στο εύρος κίνησης των ώμων σε σύγκριση με την ομάδα ελέγχου ($p < 0,05$). Ωστόσο, δεν υπήρχε στατιστικά σημαντική διαφορά στον πόνο και στη λειτουργική βαθμολογία του SPADI μεταξύ των δύο ομάδων ($p > 0,05$). Το συμπέρασμα ήταν η συντηρητική θεραπεία με άσκηση ήταν αποτελεσματικό στη βελτίωση του εύρους κίνησης της άρθρωσης, αλλά δεν έδειξε καμία σημαντική επίδραση στον πόνο και τις λειτουργικές

δραστηριότητες σε σύγκριση με τη συμβατική θεραπεία σε ασθενείς με το σύνδρομο του παγωμένου ώμου (Sulle, 2015).

Η πρόσφατη μελέτη των Russel et al., είχε ως στόχο να αξιολογήσει την αποτελεσματικότητα διαφόρων στρατηγικών φυσιοθεραπείας στη μη εγχειρητική θεραπεία του παγωμένου ώμου. Η μελέτη περιελάμβανε 75 ασθενείς που χωρίστηκαν τυχαία σε τρεις ομάδες: ομάδα που ακολουθούσε ομαδικό πρόγραμμα θεραπευτικών ασκήσεων, ομάδα που ακολουθούσε ατομική φυσιοθεραπεία και ομάδα η οποία εκτελούσε ασκήσεις μόνο στο σπίτι. Οι αξιολογήσεις διεξήχθησαν από έναν ανεξάρτητο φυσιοθεραπευτή, γεγονός που μειώνει την πιθανότητα μεροληψίας και αυξάνει την αξιοπιστία της μελέτης. Οι μετρήσεις έκβασης περιελάμβαναν το εύρος κίνησης, την κλίμακα Constant, το Oxford Shoulder Score, την κλίμακα SF-36 και την κλίμακα άγχους και αναπηρίας στο νοσοκομείο (HADS) και οι μετρήσεις έγιναν κατά την έναρξη και μετά από follow-up 6 εβδομάδων, 6 μηνών και 1 έτους μετά το τέλος της παρέμβασης. Τα αποτελέσματα έδειξαν ότι η πρώτη ομάδα είχε σημαντική βελτίωση στα συμπτώματα του ώμου στις βαθμολογίες Oxford και Constant, με μέση βαθμολογία Constant 39,8 σε σύγκριση με την αρχική μέτρηση, 71,4 στις 6 εβδομάδες και 88,1 σε 1 έτος. Η βελτίωση ήταν μεγαλύτερη από ό,τι στους ασθενείς της δεύτερης και της τρίτης ομάδας. Η βελτίωση στο εύρος κίνησης ήταν επίσης σημαντικά μεγαλύτερη και στις δύο πρώτες ομάδες σε σχέση την ομάδα που ακολούθησε πρωτόκολλα με ασκήσεις στο σπίτι. Οι βαθμολογίες HADS βελτιώθηκαν σημαντικά κατά τη διάρκεια της θεραπείας, με τη βελτίωση της βαθμολογίας άγχους HADS να είναι σημαντικά μεγαλύτερη και στις δύο πρώτες ομάδες από ό,τι στην τρίτη ομάδα. Με βάση αυτά τα ευρήματα, η μελέτη καταλήγει στο συμπέρασμα ότι ένα η άσκηση υπό επίβλεψη φυσιοθεραπευτή, μπορεί να παράγει ταχεία ανάρρωση από τον πόνο της ΣΘ, με ελάχιστο αριθμό επισκέψεων στο νοσοκομείο και είναι πιο αποτελεσματικό από την ατομική φυσιοθεραπεία ή ένα ατομικό πρόγραμμα άσκησης στο σπίτι.

Η τυχαιοποιημένη κλινική δοκιμή των Contractor et al., ως στόχο να αξιολογήσει την επίδραση του της τεχνικής Spancer Muscle Energy Technique για την αντιμετώπιση του πόνου και της λειτουργικής αναπηρίας σε ασθενείς με ΣΘ της. Διεξήχθη στο Τμήμα

Εξωτερικών Ιατρείων των Γενικών Νοσοκομείων στην Ινδία, όπου τα άτομα επιλέχθηκαν με βάση το κριτήριο ένταξης της διάγνωσης της ΣΘ και της μη προηγούμενης χειρουργικής επέμβασης στην άρθρωση. Τα βασικά μέτρα έκβασης ήταν ο πόνος όπως μετρήθηκε με τη VAS (Visual Analog Scale) και η κλίμακα SPADI. Τριάντα ασθενείς επιλέχθηκαν για τη μελέτη και χωρίστηκαν σε δύο ομάδες, δεκαπέντε στην ομάδα ελέγχου και δεκαπέντε στην ομάδα παρέμβασης. Η μελέτη διεξήχθη για έξι μήνες και η θεραπεία δόθηκε για τέσσερις εβδομάδες, τρεις ημέρες την εβδομάδα και μία φορά την ημέρα. Οι ασθενείς στην ομάδα παρέμβασης έλαβαν συμβατική θεραπεία μαζί με SMET για ΣΘ, ενώ η ομάδα ελέγχου δεν έλαβε καμία επιπλέον εκπαίδευση για τη ΣΘ εκτός από τη συμβατική θεραπεία. Τα ευρήματα αυτής της μελέτης υποδηλώνουν ότι το Spencer MET είναι πιο αποτελεσματικό στην αύξηση της λειτουργικής ικανότητας σε ασθενείς με ΣΘ σε σύγκριση με τη συμβατική θεραπεία (Contractor, 2016).

Η μελέτη των Hussein et al., είχε ως στόχο να συγκρίνει την αποτελεσματικότητα της θεραπείας με συνεχή παθητική κίνηση (CPM – Constant Passive Motion) και της συμβατικής φυσικοθεραπείας (CPT – Conventional Physiotherapy) στη θεραπεία της του συδνρόμου παγωμένου ώμου σε ασθενείς με σακχαρώδη διαβήτη (ΣΔ). Σαράντα ένας ασθενείς με ΣΔ με ΣΘ τυχαιοποιήθηκαν σε δύο ομάδες θεραπείας. Η πρώτη ομάδα (n = 20) έλαβε θεραπείες CPM, ενώ η δεύτερη ομάδα (n = 21) έλαβε συμβατική φυσικοθεραπεία (ομάδα CPT), συμπεριλαμβανομένων ενεργών διατάσεων, ασκήσεων εύρους κίνησης και ασκήσεων με αιώρηση. Όλοι οι ασθενείς έλαβαν επίσης ηλεκτροθεραπεία. Μετά από ένα πρόγραμμα φυσικοθεραπείας τεσσάρων εβδομάδων, οι ασθενείς έλαβαν οδηγίες να συνεχίσουν με ένα πρόγραμμα άσκησης οκτώ εβδομάδων στο σπίτι. Οι ασθενείς βαθμολόγησαν τον πόνο που ένιωσαν τη νύχτα, τόσο σε ηρεμία όσο και σε κίνηση, την οπτική αναλογική κλίμακα (VAS). Πραγματοποιήθηκαν επίσης αξιολογήσεις των λειτουργικών αποτελεσμάτων χρησιμοποιώντας το Constant Shoulder Score (CSS) και το Shoulder Pain and Disability Index (SPADI). Όλοι οι ασθενείς αξιολογήθηκαν κατά την έναρξη και κατά την τέταρτη και δωδέκατη εβδομάδα της μελέτης. Τα αποτελέσματα έδειξαν ότι και οι δύο θεραπείες CPM και CPT φάνηκαν να είναι ευεργετικές για τη

θεραπεία της AC σε ασθενείς με ΣΔ. Υπήρξαν σημαντικές βελτιώσεις στην ενεργητική και παθητική ROM και των δύο ομάδων για τον ώμο, τις μετρήσεις VAS, τις βαθμολογίες πόνου και αναπηρίας SPADI και το CSS, και ο αποκλεισμός της ενεργητικής και παθητικής εσωτερικής και εξωτερικής περιστροφής του ώμου αυξήθηκε και με τις δύο μεθόδους θεραπείας (CPM ή CPT) χρόνο ($p < 0,001$), ωστόσο αυτές οι διαφορές βρέθηκαν να είναι εμφανείς σε ασθενείς που λαμβάνουν θεραπεία με CPM. Η μελέτη κατέληξε στο συμπέρασμα ότι η θεραπεία με CPM έδειξε πιο σημαντικές βελτιώσεις στη λειτουργικότητα και τα επίπεδα πόνου των ασθενών με ΣΘ (Hussen, 2016).

Τέλος, η μελέτη των Junaid et al., είχε στόχο να καθορίσει την αποτελεσματικότητα της τυπικής φυσικοθεραπείας με και χωρίς κινητοποίηση Kaltenborn στη μείωση του πόνου και την αύξηση της κινητικότητας του ώμου σε ασθενείς με παγωμένο ώμο. Ένα δείγμα 60 ασθενών συλλέχτηκε χρησιμοποιώντας δειγματοληψία ευκολίας χωρίς καμία διάκριση ως προς την κοινωνική οικονομική κατάσταση ή την εκπαίδευση. Το δείγμα κατανεμήθηκε σε δύο ομάδες, μια πειραματική ομάδα που λάμβανε φυσικοθεραπεία ρουτίνας και την τεχνική Kaltenborn Mobilization, και μια ομάδα ελέγχου που λάμβανε μόνο φυσικοθεραπεία ρουτίνας. Τα μέτρα έκβασης περιλάμβαναν το εύρος κίνησης της αυχενικής περιοχής και το ερωτηματολόγιο Penn Shoulder Scale. Τα αποτελέσματα έδειξαν ότι το εύρος κίνησης της αυχενικής περιοχής ήταν μεγαλύτερο για την πειραματική ομάδα από την ομάδα ελέγχου μετά την προτεινόμενη παρέμβαση. Η μέγιστη βαθμολογία Penn που επιτεύχθηκε στην ομάδα ελέγχου ήταν 51, ενώ για την πειραματική ομάδα, η τιμή ήταν 64. Με βάση τα αποτελέσματα, συνήχθη το συμπέρασμα ότι η κινητοποίηση Kaltenborn είναι ένα αποτελεσματικό μέσο για τη θεραπεία του παγωμένου ώμου και όταν συνδυάζεται με φυσικοθεραπεία ρουτίνας, δίνει καλύτερα αποτελέσματα (Junaid, 2016).

Πίνακας 1 Συγκεντρωτικός Πίνακας μελετών για τη συντηρητική αποκατάσταση

Συγγραφείς, χρονολογία	Δείγμα	Παρέμβαση	Μέτρα έκβασης	Αποτελέσματα
------------------------	--------	-----------	---------------	--------------

Sule et al., 2015	RTC	40 ασθενείς με ΣΘ, 15 στην πειραματική ομάδα και 15 στην ομάδα ελέγχου	Sleeper stretch	ROM Πόνος Λειτουργικότητα	Αύξηση ROM στην ομάδα παρέμβασης, πόνος και λειτουργικότητα παρέμειναν σταθεροί
Russel et al., 2014	RTC	75 ασθενείς, 25 σε κάθε ομάδα	Ομαδική άσκηση υπό επίβλεψη, ατομική φυσιοθεραπεία, ατομική άσκηση στο σπίτι	Λειτουργικότητα (Constant) Oxford shoulder score ROM (°) - flexion – ER HADS	Βελτίωση των δύο κλιμάκων με στατιστική σημαντικότητα στην πρώτη ομάδα σε σύγκριση με τις άλλες δύο
Contractor et al., 2016	RTC	30 ασθενείς	Τυπική θεραπεία στην ομάδα ελέγχου, τυπική θεραπεία + Spenecer MET στην ομάδα παρέμβασης	Πόνος (VAS) Λειτουργικότητα (SPADI)	Βελτίωση των δύο κλιμάκων με στατιστική σημαντικότητα στην ομάδα παρέμβασης σε σύγκριση με την ομάδα ελέγχου
Hussein et al., 2016	RTC	41 ασθενείς με σακχαρώδη διαβήτη και ΣΘ.	Τυπική Φυσιοθεραπεία και CPM	Πόνος (VAS) ROM (Εύρος κίνησης)	Θεραπεία με CPM έδειξε πιο σημαντικές βελτιώσεις στη λειτουργία και τα επίπεδα πόνου των ασθενών με ΣΘ
Junaid et al., 2016	RTC	60 ασθενείς	Τυπική Φυσιοθεραπεία και κινητοποίηση Kaltenborn	Πόνος (VAS) ROM Λειτουργικότητα (PENN Κλίμακα)	Μεγαλύτερη βελτίωση των μέτρων έκβασης στην ομάδα παρέμβασης

5.2 Επεμβατική αποκατάσταση μέσω χειρουργικής επέμβασης

Η μελέτη των Satora et al., είχε το χαρακτήρα αναδρομικής μελέτης και είχε ως στόχο να συγκρίνει τα κλινικά και λειτουργικά αποτελέσματα δύο προσεγγίσεων θεραπείας για ασθενείς με διάγνωση ιδιοπαθούς παγωμένου ώμου με έναρξη συμπτωμάτων το πολύ πριν από έξι μήνες σε σύγκριση με τη διάρκεια της δοκιμής. Η μελέτη περιελάμβανε 59 ασθενείς που χωρίστηκαν σε δύο ομάδες. Η ομάδα I (n=30) υποβλήθηκε σε αρθροσκοπική απελευθέρωση κάψας, διεγχειρητική ένεση κορτικοστεροειδών και φυσιοθεραπεία, ενώ η ομάδα II (n=29) έλαβε μόνο ένεση κορτικοστεροειδούς και φυσιοθεραπεία. Οι ασθενείς εξετάστηκαν ως προς το εύρος κίνησης του ώμου (ROM), την ένταση του πόνου και τη λειτουργία πριν από τη θεραπεία και τρεις, έξι και δώδεκα μήνες αργότερα. Η μελέτη διαπίστωσε ότι η Ομάδα I είχε στατιστικά και κλινικά σημαντικά καλύτερη ROM και λειτουργία στους τρεις και έξι μήνες μετά τη θεραπεία από την Ομάδα II. Ωστόσο, οι διαφορές μεταξύ των ομάδων στη δωδεκάμηνη παρακολούθηση στη ROM και στη λειτουργία ήταν πολύ μικρές για να θεωρηθούν κλινικά αξιοσημείωτες. Η σύγκριση του πόνου μεταξύ των ομάδων δεν αποκάλυψε σημαντικές διαφορές σε οποιοδήποτε χρονικό σημείο μετά τη θεραπεία. Ως εκ τούτου, η μελέτη κατέληξε στο συμπέρασμα ότι και οι δύο θεραπείες πολλαπλών τρόπων που μελετήθηκαν ήταν επιτυχείς στη μείωση του πόνου σε ασθενείς με ιδιοπαθείς παγωμένους ώμους και δεν μπορεί να δοθεί σύσταση για την πρώιμη αρθροσκοπική απελευθέρωση (Satora, 2021).

Η μελέτη των Kanbe et al., στόχευε στη διερεύνηση της μακροπρόθεσμης κλινικής έκβασης και των σχετικών παραγόντων σχετικά με τη σοβαρότητα της πρόσφυσης του συνδέσμου CH στη μακριά κεφαλή του δικεφάλου (LHB) μετά από αρθροσκοπική χειρουργική επέμβαση στην κάψα της άρθρωσης σε 255 ασθενείς με παγωμένο ώμο. Η μελέτη περιελάμβανε 267 ώμους 255 ασθενών, με μέση ηλικία τα 56,39 έτη, μέση διάρκεια

συντηρητικής θεραπείας 0,934 έτη και μέσες περιόδους παρακολούθησης 5,6 έτη. Οι παγωμένοι ώμοι χωρίστηκαν με βάση τη σοβαρότητα της πρόσφυσης μεταξύ του κορακοβραχιόνιου συνδέσμου πάνω από τη μακρά κεφαλή του δικεφάλου. Η μελέτη αξιολόγησε τους κλινικούς παράγοντες που σχετίζονται με τη βαθμολόγηση των ώμων με τα κριτήρια της κλίμακας ASES (American Shoulder and Elbow Surgeons). Οι βαθμολογίες ASES βελτιώθηκαν σημαντικά στα 5 χρόνια μετεγχειρητικά και στις τρεις ομάδες. Το εύρος κίνησης επίσης βελτιώθηκε σημαντικά και στις τρεις ομάδες σημαντικά. Η σοβαρότητα της προσκόλλησης LHB πάνω από τον σύνδεσμο CH επιβεβαιώθηκε ότι επηρεάζει τις βαθμολογίες ASES πριν και μετά την αρθροσκοπική απελευθέρωση της κάψας. Υπήρχε σημαντική διαφορά μεταξύ του τύπου A και του τύπου B ($p < 0,0001$) ή του τύπου C ($p < 0,0001$) πριν και μετά την επέμβαση. Η ανάλυση λογιστικής παλινδρόμησης έδειξε ότι η διάρκεια της νόσου, ο σακχαρώδης διαβήτης (ΣΔ) και η βαθμολογία ASES συσχετίστηκαν σημαντικά με τον τύπο σοβαρότητας της LHB, ειδικά ο ΣΔ αποτελούσε σημαντικό παράγοντα για τη βελτίωση των μέτρων έκβασης. Δεν αναφέρθηκαν καμία ανεπιθύμητες ενέργειες που όπως εξάρθρωση ή τραυματισμός του μασχαλαίου νεύρου και υποτροπή μετά από αρθροσκοπική απελευθέρωση κάψας 5 χρόνια μετά την επέμβαση. Συμπερασματικά, η μελέτη επιβεβαίωσε τα θετικά μακροπρόθεσμα αποτελέσματα της αρθροσκοπικής καψικής απελευθέρωσης στον παγωμένο ώμο σε 255 ασθενείς σε ορίζοντα πενταετίας ως προς τα βασικά μέτρα έκβασης της πάθησης, δηλαδή τον πόνο και τη λειτουργικότητα (Kanbe, 2018).

Η μελέτη των Muibark et al., είχε σα στόχο την αξιολόγηση της αποτελεσματικότητας και την ασφάλειας της χρήσης της αρθροσκοπικής καψικής απελευθέρωσης για τη θεραπεία και την αποκατάσταση του παγωμένου ώμου. Η μελέτη περιελάμβανε 40 ασθενείς με παγωμένο ώμο που είχαν περιορισμένο ενεργητικό και παθητικό εύρος κίνησης, με περιορισμένη απαγωγή μικρότερη από 100° και λιγότερο από 50% εξωτερική περιστροφή στην προσαγωγή του αντίθετου ώμου, συμπτώματα για τουλάχιστον έξι μήνες και τουλάχιστον 3 μήνες φυσικοθεραπείας και αντιφλεγμονώδους θεραπείας χωρίς βελτίωση (συντηρητικές μέθοδοι αντιμετώπισης). Ασθενείς με παθολογία

του βραχιονίου, όπως αρθρίτιδα, ρήξη στροφικού πετάλου και άλλες πιθανές εγγενείς αιτίες δευτεροπαθούς παγωμένου ώμου, αποκλείστηκαν. Οι ασθενείς χειρουργήθηκαν με τη χρήση ηλεκτροκαυτηρίασης για την απελευθέρωση της κάψουλας της άρθρωσης του ώμου. Το ενεργητικό και παθητικό εύρος κίνησης του ώμου αξιολογήθηκε σε όλους τους ασθενείς με γωνιόμετρο. Όλα τα εύρη μετρήθηκαν στην ύπτια θέση για την εξάλειψη της ωμοπλάτης κίνησης, αλλά η εσωτερική περιστροφή προς τα πάνω στην πλάτη μετρήθηκε όρθια. Τα αποτελέσματα της μελέτης έδειξαν ότι η αρθροσκοπική απελευθέρωση κάψας είναι μια αποτελεσματική και ασφαλής μέθοδος για τη θεραπεία του παγωμένου ώμου. Η μέση βαθμολογία ώμου Constant και Murly βελτιώθηκε από 36,35 προεγχειρητικά σε 85,8 στο τέλος της περιόδου παρακολούθησης. 22 ασθενείς (55%) είχαν εξαιρετικά αποτελέσματα, 14 ασθενείς (35%) είχαν καλά αποτελέσματα, 4 ασθενείς (10%) είχαν μέτριο αποτελέσματα και κανένας δεν είχε κακό αποτέλεσμα. Οι 4 περιπτώσεις με μέτρια αποτελέσματα ήταν όλες γυναίκες, όλες είχαν ινσουλινοεξαρτώμενο σακχαρώδη διαβήτη και ήταν > 50 ετών. Η μελέτη κατέληξε στο συμπέρασμα ότι η αρθροσκοπική απελευθέρωση της κάψας επιτυγχάνει δραματική βελτίωση του πόνου και της κίνησης μετεγχειρητικά, επιτρέποντας πολύ πρόωμη μετεγχειρητική αποκατάσταση (Mubark, 2015).

Η μελέτη των Hagiwara et al., διερεύνησε την αποτελεσματικότητα της αρθροσκοπικής χειρουργικής τεχνικής για την απελευθέρωση ολόκληρου του βραχιονίου συνδέσμου και του κάτω και οπίσθιου τμήματος του γληνοβραχιονίου συνδέσμου για την ανάκτηση πλήρους εύρους κίνησης σε ασθενείς που είχαν διαγνωστεί με παγωμένο ώμο. Η μελέτη περιελάμβανε 12 ασθενείς που υποβλήθηκαν σε αρθροσκοπική απελευθέρωση ολόκληρης της κάψας στη θέση "beach chair" στο χρονικό διάστημα μεταξύ Μαΐου 2015 και Φεβρουαρίου 2018. Καταγράφηκαν διεγχειρητικά ευρήματα και μετρήθηκαν η ROM της γληνοβραχιονίας άρθρωσης με γωνιόμετρο. Η μέση ηλικία των ασθενών ήταν 65,1 έτη και η μέση περίοδος παρακολούθησης μετά την απελευθέρωση ήταν 30,6 μήνες. Η χειρουργική τεχνική περιλάμβανε την απελευθέρωση ολόκληρου του κορακιοβραχιονίου συνδέσμου συμπεριλαμβανομένων των τμημάτων της υποπλάτιας και του υπερακανθίου και την απελευθέρωση του κάτω και του οπίσθιου τμήματος του γληνοβραχιονίου συνδέσμου. Ο

υποπλάτιος ήταν ορατός καθαρά μετά την απελευθέρωση του μεσαίου βραχιόνιου συνδέσμου και ο υποπλάτιος τένοντας μπορούσε να κινηθεί ομαλά. Ο υπερακάνθιος μυς φαινόταν μετά την απελευθέρωση της αρθρικής κάψας και του κορακοειδή συνδέσμου γύρω από την κορακοειδή απόφυση, και ο υπερακάνθιος μυς μπορούσε να κινηθεί ομαλά γύρω από την κορακοειδή απόφυση και τον υπεργληνοειδές φύμα. Τα αποτελέσματα έδειξαν ότι η αρθροσκοπική απελευθέρωση ολόκληρης της κάψας με χρήση αυτής της τεχνικής βελτίωσε το εύρος κίνησης του προσβεβλημένου ώμου σε σύγκριση με την μη προσβεβλημένη πλευρά. Συμπερασματικά, η αρθροσκοπική χειρουργική τεχνική που περιγράφεται σε αυτή τη μελέτη είναι μια ουσιαστική και αξιόπιστη μέθοδος για την απελευθέρωση ολόκληρης της άρθρωσης και την ανάκτηση πλήρους εύρους κίνησης για τον παγωμένο ώμο (Hagiwara, 2018).

Η πρόσφατη μελέτη προοπτικής των Song et al., είχε στόχο να αξιολογήσει την επίδραση του χειρισμού υπό αναισθησία (MUA – Manipulation Under Anesthesia) με ή χωρίς ενδοαρθρική ένεση στεροειδούς στην ένταση του πόνου και τη λειτουργικότητα του ώμου σε ασθενείς με παγωμένο ώμο που δεν ανταποκρίθηκαν σε συντηρητικές μεθόδους θεραπείας. Η μελέτη περιελάμβανε 141 ασθενείς που έλαβαν MUA με πρωτογενή σύνδρομο παγωμένου ώμου που δεν είχαν ανταποκριθεί σε συντηρητικές παρεμβάσεις με διάρκεια τουλάχιστον 1 μήνα. Πραγματοποιήθηκε ανάλυση αντιστοίχισης βαθμολογίας τάσης μεταξύ ασθενών που έλαβαν μόνο MUA και εκείνων που έλαβαν MUA σε συνδυασμό με ενδοαρθρική ένεση στεροειδούς και στη συνέχεια διεξήχθη ανάλυση λογιστικής παλινδρόμησης για τον εντοπισμό των παραγόντων κινδύνου για την ανάγκη για άλλες θεραπείες κατά τη διάρκεια του διαστήματος παρακολούθησης 6 μηνών. Η μελέτη χρησιμοποίησε έναν αναδρομικό σχεδιασμό κοόρτης και τα κύρια μέτρα έκβασης ήταν οι βαθμολογίες πόνου στον ώμο και ο δείκτης αναπηρίας (SPADI) και το παθητικό εύρος κίνησης (ROM) στις 2 εβδομάδες μετά την πρώτη παρέμβαση. Αξιολογήθηκε επίσης η ανάγκη για άλλες θεραπείες κατά τη διάρκεια της 6μηνης παρακολούθησης. Η μελέτη διαπίστωσε ότι οι ασθενείς που έλαβαν MUA συν ISI είχαν μεγαλύτερη βελτίωση όσον αφορά τις βαθμολογίες πόνου SPADI και το παθητικό ROM σε 2 εβδομάδες μετά την πρώτη παρέμβαση σε σύγκριση με εκείνους που έλαβαν μόνο MUA. Η ανάλυση λογιστικής

παλινδρόμησης αποκάλυψε ότι η επανάληψη MUA 1 εβδομάδα μετά την πρώτη παρέμβαση ήταν προστατευτικός παράγοντας και η διάρκεια της νόσου ήταν ο μόνος παράγοντας κινδύνου για την ανάγκη για άλλες θεραπείες κατά τη διάρκεια της παρακολούθησης. Συμπερασματικά, ο συνδυασμός ISI και MUA μπορεί να είναι μια προτιμώμενη επιλογή για ορισμένους επαγγελματίες υγείας στην κλινική διαχείριση του παγωμένου ώμου (Song, 2021).

Η μελέτη των Gallacher et al., ήταν μια τυχαιοποιημένη ελεγχόμενη δοκιμή που συνέκρινε την αποτελεσματικότητα της αρθροσκοπικής απελευθέρωσης της κάψας του ώμου (ACR – Arthroscopic Capsular Release) και αρθροσκόπησης στη θεραπεία του πρωτογενούς παγωμένου ώμου. Στη μελέτη συμμετείχαν 50 ασθενείς με σοβαρό ιδιοπαθή παγωμένο ώμο που τυχαιοποιήθηκαν είτε σε δύο διαφορετικές ομάδες ανάλογα με τη μέθοδο θεραπείας στην οποία υποβλήθηκαν. Το κύριο μέτρο έκβασης ήταν το Oxford Shoulder Score (OSS) στους 6 μήνες, με δευτερεύουσες μετρήσεις έκβασης της οπτικής αναλογικής κλίμακας EuroQol-5D, την εξωτερική περιστροφή και τις επιπλοκές και το καταγράφηκαν επίσης. Οι ασθενείς διαγνώστηκαν με παγωμένο ώμο από έναν εκπαιδευμένο σύμβουλο ώμου με βάση τα κριτήρια Codman 2 και τον ορισμό «American Shoulder and Elbow Surgeon» για εμφάνιση πόνου στον ώμο, εμφάνιση νυχτερινού πόνου και περιορισμό της παθητικής πρόσθιας ανύψωσης του άνω άκρου λιγότερο από 100°. Το δείγμα της μελέτης αποτελούνταν από ασθενείς ηλικίας 18 ετών και άνω οι οποίοι είχαν θετική διάγνωση ιδιοπαθούς παγωμένου ώμου και φυσιολογικές ακτινογραφίες πρόσθιας περιοχής του ώμου, είχαν συμπτώματα διάρκειας τουλάχιστον 3 μηνών, ενώ επίσης δεν είχαν ανταποκριθεί θετικά και σε φυσιοθεραπευτικές μεθόδους. Η ομάδα που υποβλήθηκε σε ACR είχε μέση ηλικία 52,6 ετών και η κοόρτη της αρθροσκόπησης είχε μέση ηλικία 55,2 έτη. Και οι δύο ομάδες εμφάνισαν σημαντική βελτίωση στο OSS από την αρχική τιμή, αλλά το OSS ήταν σημαντικά υψηλότερο στην κοόρτη ACR από την κοόρτη HD. Το OSS σημειώθηκε ότι βελτιώνεται γρήγορα μετά την παρέμβαση, με το 75% της βελτίωσης του OSS να σημειώνεται στις 6 εβδομάδες μετά την επέμβαση και στις δύο ομάδες. Η μελέτη κατέληξε στο συμπέρασμα ότι οι ασθενείς που τυχαιοποιήθηκαν στην ομάδα ACR ανέφεραν σημαντικά υψηλότερο OSS στους 6 μήνες από εκείνους που τυχαιοποιήθηκαν

στην ομάδα της αρθροσκόπησης. Και οι δύο παρεμβάσεις, ωστόσο, παρήχαν σημαντική βελτίωση στα μετρούμενα μέτρα έκβασης (Gallager, 2018).

Η μελέτη των Cinar et al., συνέκρινε την αποτελεσματικότητα της αρθροσκοπικής καψικής απελευθέρωσης σε ασθενείς με διαβήτη και ιδιοπαθή ΣΘ. Η μελέτη διεξήχθη σε 28 ώμους 26 ασθενών (24 γυναίκες, 2 άνδρες) που είχαν διαγνωστεί με παγωμένο ώμο και δεν ανταποκρίθηκαν στη συντηρητική θεραπεία. Οι ασθενείς χωρίστηκαν σε δύο ομάδες - ομάδα 1 με διαβητικούς ασθενείς και ομάδα 2 με ασθενείς με ιδιοπαθή ΣΘ. Η μέση διάρκεια συμπτωμάτων ήταν 10 και 7 μήνες στις ομάδες 1 και 2, αντίστοιχα. Η αξιολόγηση της λειτουργικότητας της άρθρωσης του ώμου έγινε σύμφωνα με την κλίμακα του University of California, Los Angeles (UCLA) και το Constant Scoring Systems. Στα μέτρα έκβασης συμπεριλήφθησαν επίσης τόσο η διάρκεια της πλήρους ανακούφισης από τον πόνο και η ανάκτηση του εύρους κίνησης μετά την επέμβαση. Η μέση περίοδος παρακολούθησης ήταν 48,5 και 60,2 μήνες στην ομάδα 1 και στην ομάδα 2, αντίστοιχα. Τα αποτελέσματα έδειξαν ότι δεν υπήρχε στατιστικά σημαντική διαφορά μεταξύ των δύο ομάδων ως προς το χρονικό διάστημα στο οποίο εμφανίστηκε πλήρης ανακούφισης από τον πόνο και το διάστημα που χρειάστηκε για ανάκτηση του εύρους κίνησης. Ωστόσο, τα αποτελέσματα της αρθροσκοπικής απελευθέρωσης της κάψας στους διαβητικούς ασθενείς ήταν μειωμένα σε σχέση με το εύρος κίνησης και το Constant-Score και η διαφορά ήταν στατιστικά σημαντική. Αντίθετα η διαφορά των δύο ομάδων ως προς τη βαθμολογία του UCLA δεν ήταν στατιστικά σημαντική. Τέλος, υπήρχε στατιστικά σημαντική διαφορά στους βαθμούς απαγωγής του ώμου και εσωτερικής περιστροφής μεταξύ των ομάδων (Cinar, 2010).

Πίνακας 2 Συγκεντρωτικός Πίνακας μελετών για τις μελέτες που αξιολογούν τη χειρουργική επέμβαση σε μέθοδο αποκατάστασης

Συγγραφείς,	Δείγμα	Παρέμβαση	Μέτρα	Αποτελέσματα
-------------	--------	-----------	-------	--------------

χρονολογία				έκβασης	
Satora et al., 2021	Prospective study	59 ασθενείς με σύνδρομο ιδιοπαθούς παγωμένου ώμου	αρθροσκοπική απελευθέρωση κάψας, , διεγχειρητική ένεση κορτικοστεροειδών και φυσιοθεραπεία	Πόνος ROM Λειτουργικότητα	Και οι δύο θεραπείες ήταν αποτελεσματικές στη βελτίωση των μέτρων έκβασης, δεν υπήρχαν σημαντικές διαφορές ανάμεσα στις ομάδες
Kanbe et al., 2018	Προοπτικές	255 ασθενείς	αρθροσκοπική απελευθέρωση κάψας, τρεις διαφορετικές τεχνικές	Πόνος (VAS) Λειτουργικότητα (ASES)	Βελτίωση των μέτρων έκβασης σε όλες τις μεθόδους σε ορίζοντα πενταετίας
Mubark et al., 2015	Προοπτικές	40 ασθενείς	αρθροσκοπική απελευθέρωση κάψας με τη χρήση ηλεκτροκαυτηρίασης	Πόνος (VAS) Λειτουργικότητα (Constant, Murly)	55% εξαιρετικά αποτελέσματα, 35% καλά αποτελέσματα, 10% μέτρια αποτελέσματα
Hagiwara et al., 2018	Προοπτικές	12 ασθενείς	αρθροσκοπική απελευθέρωση ολόκληρης της κάψας της άρθρωσης του ώμου στη θέση «beach chair»	Πόνος (VAS) ROM (γωνιόμετρο)	Βελτίωση των μέτρων έκβασης που διατηρήθηκε για χρονικό διάστημα 30,6 μηνών.
Song, 2021	Κοόρτης	141 ασθενείς που με ΣΘ που δεν είχαν ανταποκριθεί σε συντηρητικές θεραπείες για 6 μήνες.	MUA, MUA + ενδοαρθρική ένεση στεροειδούς	Πόνος (VAS) Λειτουργικότητα (SPADI) ROM	Οι ασθενείς που έλαβαν MUA συν ISI είχαν μεγαλύτερη βελτίωση όσον αφορά τις βαθμολογίες πόνου SPADI

					και το παθητικό ROM
Gallagher, 2018	RTC	50 ασθενείς με ΣΘ που δεν ανταποκρίθηκαν σε φυσιοθεραπεία, και πληρούσαν τα κριτήρια Codman και American Shoulder and Elbow Surgeons	ACR, αρθροσκόπηση	Πρωτεύον μέτρο έκβασης: Oxford Shoulder Score (OSS) στους 6 μήνες. Δευτερεύοντα μέτρα έκβασης: οπτική αναλογική κλίμακα EuroQol-5D, εξωτερική περιστροφή, επιπλοκές	οι ασθενείς που τυχαιοποιήθηκαν στην ομάδα ACR ανέφεραν σημαντικά υψηλότερο OSS στους 6 μήνες από εκείνους που τυχαιοποιήθηκαν στην ομάδα της αρθροσκόπησης
Cinar, 2010	RTC	28 ώμοι σε 26 ασθενείς	ACR σε διαβητικούς ασθενείς με ΣΘ και ασθενείς με ιδιοπαθή ΣΘ	University of California, Los Angeles (UCLA) και Constant Scoring	Τα αποτελέσματα έδειξαν ότι δεν υπήρχε σημαντική διαφορά μεταξύ των δύο ομάδων ως προς τη μετεγχειρητική διάρκεια της πλήρους ανακούφισης από τον πόνο και αυτή για την ανάκτηση του ROM. Ωστόσο, τα αποτελέσματα της αρθροσκοπικής απελευθέρωσης της κάψας για τον παγωμένο ώμο σε διαβητικούς

					ασθενείς είχαν λιγότερο καλά αποτελέσματα όσον αφορά το εύρος κίνησης και το Constant-Score
--	--	--	--	--	---

6. ΣΥΖΗΤΗΣΗ

Το σύνδρομο παγωμένου ώμου είναι μια διαδεδομένη μυοσκελετική πάθηση που οδηγεί σε πόνο και δυσκαμψία στην άρθρωση του ώμου. Συντηρητικές προσεγγίσεις όπως η φυσιοθεραπεία, η άσκηση και η χειροθεραπεία θεραπεία χρησιμοποιούνται συνήθως για την αντιμετώπιση αυτής της πάθησης. Από την άλλη πλευρά, στην κλινική πρακτική εφαρμόζονται και επεμβατικές μέθοδοι όπως οι χειρουργικές επεμβάσεις. Ο σκοπός αυτής της πτυχιακής εργασίας είναι να αξιολογήσει και να συγκρίνει την αποτελεσματικότητα των συντηρητικών και των επεμβατικών θεραπειών για το σύνδρομο παγωμένου ώμου εξετάζοντας τα αποτελέσματα δημοσιευμένων μελετών της βιβλιογραφίας.

Πέντε τυχαιοποιημένες ελεγχόμενες δοκιμές που διερευνούσαν την αποτελεσματικότητα των συντηρητικών μεθόδων θεραπείας που στηρίζονται στη θεραπευτική άσκηση, συμπεριλήφθηκαν με βάση τα κριτήρια ένταξης στη συστηματική ανασκόπησης. Οι μελέτες έδειξαν ότι οι συντηρητικές θεραπείες ήταν επιτυχείς στη διαχείριση του συνδρόμου παγωμένου ώμου, ιδιαίτερα στην ενίσχυση του εύρους κίνησης, στην ανακούφιση του πόνου και στη βελτίωση των λειτουργικών αποτελεσμάτων. Ωστόσο, υπήρχαν διαφορές

στις παρεμβάσεις που χρησιμοποιήθηκαν σε κάθε μελέτη, οι οποίες μπορεί να επηρέασαν τα αποτελέσματα. Για παράδειγμα, οι Sule et al. (2015) χρησιμοποίησαν την τεχνική του sleeper stretch, ενώ οι Contractor et al. (2016) χρησιμοποίησαν τη μέθοδο Spencer MET. Και οι δύο μέθοδοι είχαν στόχο να ενισχύσουν το εύρος κίνησης, αλλά είχαν διαφορετικές προσεγγίσεις. Επιπλέον, οι Hussein et al. (2016) χρησιμοποίησαν CPM, η οποία είναι μια παθητική τεχνική, ενώ οι άλλες μελέτες χρησιμοποίησαν ενεργητικές παρεμβάσεις όπως η άσκηση και η κινητοποίηση.

Οι μελέτες διέφεραν επίσης ως προς τα μέτρα έκβασης που χρησιμοποίησαν για τον προσδιορισμό της αποτελεσματικότητας της θεραπείας. Ενώ και οι πέντε μελέτες αξιολόγησαν τον πόνο και το εύρος κίνησης, ορισμένες έλαβαν επίσης υπόψη παράγοντες όπως η ποιότητα ζωής και η λειτουργική έκβαση. Οι Russell et al. (2014) χρησιμοποίησαν το Constant score, Oxford shoulder score και HADS, ενώ οι Junaid et al. (2016) επέλεξε την κλίμακα PENN. Η επιλογή των μέτρων έκβασης θα μπορούσε να είχε αντίκτυπο στα αποτελέσματα, καθώς ορισμένα μέτρα μπορεί να είναι πιο αποτελεσματικά από άλλα στην ανίχνευση αλλαγών στα συμπτώματα του μελετώμενου συνδρόμου. Συνοψίζοντας, οι πέντε RCT που εξετάστηκαν σε αυτή τη συζήτηση έχουν αποδείξει ότι οι τεχνικές συντηρητικής θεραπείας είναι επιτυχείς στον έλεγχο του συνδρόμου παγωμένου ώμου. Αυτές οι μελέτες έχουν δείξει βελτίωση στη μείωση του πόνου, στο ROM και στα λειτουργικά αποτελέσματα, παρά τις διαφορές στις τεχνικές παρέμβασης και τα αξιολογημένα μέτρα έκβασης.

Στους ασθενείς με το σύνδρομο παγωμένου ώμου, όταν οι συντηρητικές θεραπείες αποτύχουν, η χειρουργική επέμβαση είναι μία εναλλακτική θεραπεία που μπορεί να χρησιμοποιηθεί. Η αρθροσκοπική απελευθέρωση κάψουλας είναι η πιο κοινή χειρουργική μέθοδος θεραπείας και αρκετές μελέτες έχουν διερευνήσει την αποτελεσματικότητά της. Οι μελέτες που συμπεριλήφθηκαν στην ανασκόπηση χρησιμοποίησαν σα μέτρα έκβασης, τη λειτουργικότητα και το εύρος κίνησης. Συνολικά, η αρθροσκοπική απελευθέρωση κάψουλας οδήγησε σε σημαντική βελτίωση σε αυτά τα μέτρα, αν και το μέγεθος της βελτίωσης και η χρονική πορεία της ανάρρωσης διέφεραν μεταξύ των μελετών.

Μια ομοιότητα μεταξύ των μελετών ήταν το συμπέρασμα ότι η αρθροσκοπική απελευθέρωση κάψουλας είναι μια αποτελεσματική χειρουργική μέθοδος θεραπείας για το σύνδρομο παγωμένου ώμου. Satora et al. (2021), Kanbe et al. (2018), Mubark et al. (2015) και Hagiwara et al. (2018) όλοι βρήκαν σημαντική βελτίωση στον πόνο και στη λειτουργικότητα μετά από χειρουργική επέμβαση. Οι Mubark et al. (2015) ανέφεραν εξαιρετικά ή καλά αποτελέσματα στο 90% των ασθενών και οι Hagiwara et al. (2018) διαπίστωσε ότι η βελτίωση διατηρήθηκε για περισσότερους από 30 μήνες.

Ωστόσο, υπήρχαν επίσης διαφορές μεταξύ των μελετών ως προς τις τεχνικές που χρησιμοποιήθηκαν και τα συγκεκριμένα ευρήματα. Για παράδειγμα, οι Satora et al. (2021) περιελάμβανε την διεγχειρητική ένεση κορτικοστεροειδών εκτός από την αρθροσκοπική απελευθέρωση κάψουλας και τη φυσιοθεραπεία, ενώ οι Hagiwara et al. (2018) χρησιμοποίησε μια διαφορετική τεχνική που περιελάμβανε απελευθέρωση ολόκληρης της κάψουλας της άρθρωσης του ώμου στη θέση "καρέκλα παραλίας". Οι Song (2021) εστίασε σε ασθενείς με ρήξεις στροφικού πετάλου που δεν είχαν ανταποκριθεί σε συντηρητικές θεραπείες και διαπίστωσε ότι η MUA με ενδοαρθρική ένεση στεροειδών οδήγησε σε μεγαλύτερη βελτίωση στον πόνο και τη λειτουργικότητα σε σύγκριση με τη MUA μόνο.

Συνοπτικά, οι μελέτες που εξετάστηκαν στο κεφάλαιο των χειρουργικών παρεμβάσεων παρέχουν στοιχεία που συνηγορούν στο ότι η αρθροσκοπική απελευθέρωση κάψουλας είναι μια αποτελεσματική χειρουργική μέθοδος θεραπείας για το σύνδρομο παγωμένου ώμου. Ωστόσο, υπάρχουν παραλλαγές στις συγκεκριμένες τεχνικές που χρησιμοποιούνται και στη συμπερίληψη πρόσθετων παρεμβάσεων, υπογραμμίζοντας την ανάγκη για εξατομικευμένα σχέδια θεραπείας και συνεχή αξιολόγηση των αποτελεσμάτων των ασθενών. Οι κλινικοί γιατροί θα πρέπει να λαμβάνουν υπόψη τα ευρήματα αυτών των μελετών όταν καθορίζουν την καταλληλότερη θεραπευτική προσέγγιση για τους ασθενείς τους.

Τα δεδομένα που παρουσιάζονται υποδηλώνουν ότι οι ασθενείς με τραυματισμούς στον ώμο μπορούν να επιτύχουν θετικά αποτελέσματα τόσο με συντηρητικές όσο και με

χειρουργικές μεθόδους. Οι χειρουργικές μέθοδοι εστιάζονται στην αρθροσκοπική απελευθέρωση κάψουλας και δείχνουν ότι η διαδικασία μπορεί να βελτιώσει τον πόνο, το εύρος κίνησης και τη λειτουργικότητα. Ωστόσο, ορισμένες μελέτες έχουν βρει ότι άλλες θεραπείες μπορεί να είναι εξίσου αποτελεσματικές. Για παράδειγμα, η αρθροσκοπική απελευθέρωση κάψουλας με διεγχειρητική ένεση κορτικοστεροειδών και φυσιοθεραπεία παράγαγε παρόμοια αποτελέσματα με ένα άλλο σχέδιο θεραπείας. Επιπλέον, και οι τρεις τεχνικές αρθροσκοπικής απελευθέρωσης κάψουλας βελτίωσαν τον πόνο και τη λειτουργικότητα σε μια περίοδο πέντε ετών. Αναφέρθηκαν επίσης θετικά αποτελέσματα για την αρθροσκοπική απελευθέρωση κάψουλας με χρήση ηλεκτροκαυτηριασμού. Από την άλλη πλευρά, οι χειρουργικές μέθοδοι μπορεί να οδηγήσουν σε επιπλοκές όπως κατάγματα του βραχιονίου ή ρήξεις του στροφικού πετάλου, ενώ αντίθετα στις συντηρητικές μεθόδους οι παρενέργειες που έχουν αναφερθεί στις μελέτες είναι ελάχιστες και ασήμαντες.

Σημαντικό είναι επίσης ότι παθήσεις όπως ο σακχαρώδης διαβήτης δρουν αρνητικά τόσο στην πρόγνωση όσο και στη θεραπεία της ΣΘ. Ο διαβήτης σχετίζεται με χειρότερες κλινικές βαθμολογίες, αυξημένο πόνο και χειρότερο εύρος κίνησης σε άτομα με παγωμένο ώμο. Σε πρόσφατη μελέτη υπάρχει μια πιθανή συσχέτιση μεταξύ του διαβήτη και του αυξημένου πόνου. Η αιτιολογία αυτής της συσχέτισης είναι πολυδιάστατη και δεν έχει αποσαφινιστεί πλήρως. Ωστόσο, θεωρίες τη συδνέουν με τη χρόνια φλεγμονή που δημιουργείται από τη χρονιότητα της διαβητικής νόσου, τη μειωμένη ικανότητα γείανσης των μαλακών ιστών γύρω από την άρθρωση του ώμου και τα προβλήματα στην κυκλοφορία του αίματος. Επίσης, οι διαβητικοί ασθενείς αναπτύσσουν επιπλέον συννοσηρότητες που επιβαρύνουν το μυοσκελετικό σύστημα όπως για παράδειγμα η παχυσαρκία. Όλοι αυτοί οι παράγοντες, συμβάλουν στη χειρότερη πρόγνωση του συνδρόμου του παγωμένου ώμου στους διαβητικούς ασθενείς, ανεξάρτητα από τη μέθοδο αποκατάστασης (Dyer, 2021).

Αντίστοιχα, οι συντηρητικές μεθόδους για την αντιμετώπιση του παγωμένου ώμου περιλαμβάνουν διατάσεις, ομαδική άσκηση, ατομική φυσιοθεραπεία, άσκηση στο σπίτι και κινητοποίηση Kaltenborn. Οι μελέτες έδειξαν ότι και αυτές οι παρεμβάσεις μπορούν να

βοηθήσουν στη βελτίωση των αποτελεσμάτων όπως ο πόνος, το εύρος κίνησης και η λειτουργικότητα.

Συνοψίζοντας, η χρήση είτε συντηρητικών είτε χειρουργικών μεθόδων μπορεί να αποφέρει θετικά αποτελέσματα στην ενίσχυση της ευημερίας των ατόμων με τραυματισμούς στον ώμο. Ωστόσο, η αποτελεσματικότητα κάθε προσέγγισης εξαρτάται από διάφορους παράγοντες, όπως η φύση και η γενικότερη κατάσταση της υγείας του ασθενή, οι συννοσηρότητες με σημαντικότερη το σακχαρώδη διαβήτη, την ηλικία του ασθενούς, την πρόοδο και τη φάση της πάθησης, την ένταση των συμπτωμάτων και τη συγκεκριμένη θεραπεία που εφαρμόζεται. Οι μελλοντικές έρευνες θα μπορούσαν να αποκτήσουν εικόνα συγκρίνοντας απευθείας τις συντηρητικές και χειρουργικές προσεγγίσεις για συγκεκριμένους τραυματισμούς ώμου για τον εντοπισμό των βέλτιστων εναλλακτικών θεραπειών. Είναι σημαντικό να τονιστεί ότι οι επαγγελματίες υγείας θα πρέπει να αξιολογούν την κατάσταση κάθε ασθενούς για να εξακριβώσουν την καταλληλότερη πορεία δράσης και να προβούν σε σχεδιασμό εξατομικευμένου πλάνου θεραπείας.

7. ΠΕΡΙΟΡΙΣΜΟΙ ΜΕΛΕΤΗΣ

Πριν αναφερθούν τα συμπεράσματα, είναι σημαντικό να ληφθούν υπόψη οι περιορισμοί της παρούσας μελέτης. Αυτοί οι περιορισμοί περιλαμβάνουν μεθοδολογικά ζητήματα που θα μπορούσαν να έχουν επηρεάσει τα αποτελέσματα των μελετών, όπως προβλήματα με το σχεδιασμό της μελέτης, το μέγεθος του δείγματος ή τις μεθόδους συλλογής δεδομένων. Οι διαφορές στα χαρακτηριστικά των ασθενών θα μπορούσαν επίσης να έχουν επηρεάσει τα αποτελέσματα, καθώς ορισμένες ομάδες ασθενών μπορεί να ανταποκρίθηκαν διαφορετικά στις θεραπείες που χορηγήθηκαν. Επιπλέον, οι διακυμάνσεις στη δοσολογία, τη συχνότητα ή τη διάρκεια της θεραπείας θα μπορούσαν να έχουν οδηγήσει σε διαφορετικά αποτελέσματα. Τέλος, τα επιλεγμένα μέτρα έκβασης αν και ήταν βασικά τρία σε όλες τις μελέτες (πόνος, λειτουργικότητα και ROM δεν αξιολογήθηκαν με την ίδια μεθοδολογία, κάτι που μπορεί να επηρεάσει την τελική έκβαση των μελετών.

Η αναγνώριση και η αντιμετώπιση αυτών των περιορισμών είναι απαραίτητη για την ερμηνεία των συμπερασμάτων της πτυχιακής εργασίας. Μελλοντικές μελέτες που θα διασφαλίσουν την αύξηση της μεθοδολογικής αξιοπιστίας. Τα χαρακτηριστικά των ασθενών και τα προγράμματα θεραπείας θα πρέπει να λαμβάνονται υπόψη κατά το σχεδιασμό και την ανάλυση των μελετών. Επιπλέον, η χρήση τυποποιημένων μέτρων αποτελεσμάτων μπορεί να βελτιώσει την αξιοπιστία των αποτελεσμάτων και να διευκολύνει τις συγκρίσεις μεταξύ των μελετών.

8. ΣΥΜΠΕΡΑΣΜΑΤΑ

Το σύνδρομο παγωμένου ώμου μπορεί να επηρεάσει σε μεγάλο βαθμό τη συνολική ευεξία και την ποιότητα ζωής ενός ατόμου. Η παθολογία προκαλεί πόνο και περιορισμένη κινητικότητα του βραχίονα λόγω ακαμψίας στην άρθρωση του ώμου. Υπάρχουν διάφορες μέθοδοι για την αντιμετώπιση των τραυματισμών του ώμου, τόσο συντηρητικές όσο χειρουργικές προσεγγίσεις. Για τις χειρουργικές τεχνικές, σύμφωνα με δεδομένα της βιβλιογραφίας μπορεί να εξαχθεί το συμπέρασμα ότι η αρθροσκοπική απελευθέρωση κάψουλας με χρήση ηλεκτροκαυτηριασμού είχε ως αποτέλεσμα τη μείωση του πόνου και τη λειτουργική βελτίωση σε σημαντικό ποσοστό ασθενών. Επιπλέον, η αρθροσκοπική απελευθέρωση κάψας οδήγησε σε βελτιωμένα μέτρα έκβασης (πόνος και εύρος κίνησης) που διατηρήθηκαν για περισσότερο από 30 μήνες. Τέλος, και ο χειρισμός υπό αναισθησία, με ή χωρίς ενδοαρθρική ένεση στεροειδών, έχει επίσης βρεθεί ότι είναι αποτελεσματικός στη βελτίωση των βαθμολογιών πόνου, των λειτουργικών βαθμολογιών και του εύρους κίνησης.

Σε σχέση με τις συντηρητικές θεραπείες, οι διατάσεις η έχει αποδειχτεί ότι αυξάνουν το εύρος κίνησης σε ασθενείς με ΣΘ. Οι ομαδικές ασκήσεις υπό την επίβλεψη φυσιοθεραπευτή, μαζί με ατομικές φυσιοθεραπεία και ασκήσεις στο σπίτι, έχει επίσης βρεθεί ότι είναι αποτελεσματικές στη βελτίωση της λειτουργίας, του εύρους κίνησης και των επιπέδων πόνου στους ασθενείς που μελετώνται. Επιπλέον, η χρήση της τεχνικής

μυϊκής ενέργειας Spencer σε συνδυασμό με τυπική θεραπεία, η θεραπεία με συνεχής παθητική κίνησης (CPM – Constant Passive Motion) και ο ο συνδυασμός της τυπικής φυσιοθεραπείας και της κινητοποίησης Kaltenborn ,έχει αποφέρει σημαντικές βελτιώσεις στον πόνο και τη λειτουργία στους ασθενείς με ιδιοπαθή ΣΘ.

Συνεπώς και οι δύο μέθοδοι αποκατάστασης είναι αποτελεσματικές, ωστόσο η συντηρητική θεραπεία χρειάζεται μεγαλύτερο χρονικό διάστημα να αποδώσει και σε ορισμένες περιπτώσεις, όπως για παράδειγμα ο ασθενής δεν ανταποκρίνεται σε αυτή σε χρονικό διάστημα 6-9 μηνών, επιλέγεται η χειρουργική μέθοδος αποκατάστασης.

9. ΒΙΒΛΙΟΓΡΑΦΙΑ

Abrassart, S., Kolo, F., Piotton, S., Chiu, J. C.-H., Stirling, P., Hoffmeyer, P., & Lädemann, A. (2020). 'Frozen shoulder' is ill-defined. How can it be described better? *EFORT Open Reviews*, 5(5), 273.

Akbar, M., McLean, M., Garcia-Melchor, E., Crowe, L. A., McMillan, P., Fazzi, U. G., Martin, D., Arthur, A., Reilly, J. H., & McInnes, I. B. (2019). Fibroblast activation and inflammation in frozen shoulder. *Plos One*, 14(4), e0215301.

Beaujean, A. A., & Parkin, J. R. (2022). Evaluation of the Wechsler Individual Achievement Test-as a Measurement Instrument. *Journal of Intelligence*, 10(2), 30.

Biederman, J., Monuteaux, M., Kendrick, E., Klein, K., & Faraone, S. (2005). The CBCL as a screen for psychiatric comorbidity in paediatric patients with ADHD. *Archives of Disease in Childhood*, 90(10), 1010–1015.

Brien, D., Glasgow, J., & Munoz, D. (2005). The application of a case-based reasoning system to attention-deficit hyperactivity disorder. 122–136.

Buchbinder, R., Youd, J. M., Green, S., Stein, A., Forbes, A., Harris, A., Bennell, K., Bell, S., & Wright, W. J. (2007). Efficacy and cost-effectiveness of physiotherapy following

glenohumeral joint distension for adhesive capsulitis: A randomized trial. *Arthritis Care & Research*, 57(6), 1027–1037.

Cadogan, A., & Mohammed, K. D. (2016). Shoulder pain in primary care: Frozen shoulder. *Journal of Primary Health Care*, 8(1), 44–51.

Caggiano, P., & Jehkonen, M. (2018). The 'Neglected' personal neglect. *Neuropsychology Review*, 28, 417–435.

Chan, E. S., Groves, N. B., Marsh, C. L., Miller, C. E., Richmond, K. P., & Kofler, M. J. (2022). Are there resilient children with ADHD? *Journal of Attention Disorders*, 26(5), 643–655.

Cho, C.-H., Bae, K.-C., & Kim, D.-H. (2019). Treatment strategy for frozen shoulder. *Clinics in Orthopedic Surgery*, 11(3), 249–257.

Cidrim, L., & Madeiro, F. (2017). Studies on spelling in the context of dyslexia: A literature review. *Revista CEFAC*, 19, 842–854.

Coghill, D., Banaschewski, T., Cortese, S., Asherson, P., Brandeis, D., Buitelaar, J., Daley, D., Danckaerts, M., Dittmann, R. W., & Doepfner, M. (2021). The management of ADHD in children and adolescents: Bringing evidence to the clinic: Perspective from the European ADHD Guidelines Group (EAGG). *European Child & Adolescent Psychiatry*, 1–25.

Cohen, C., & Ejnisman, B. (2015). Epidemiology of frozen shoulder. *Shoulder Stiffness: Current Concepts and Concerns*, 21–30.

Conners, C. K. (2008). *Conners CBRS™*.

Contractor, E. S., Agnihotri, D. S., & Patel, R. M. (2016). Effect of spencer muscle energy technique on pain and functional disability in cases of adhesive capsulitis of shoulder joint. *IAIM*, 3(8), 126–131.

De la Serna, D., Navarro-Ledesma, S., Alayón, F., López, E., & Pruiomboom, L. (2021). A comprehensive view of frozen shoulder: A mystery syndrome. *Frontiers in Medicine*, 638.

Dombrowski, S. C., & Casey, C. (2022). Test Review: Wechsler Individual Achievement Test, (WIAT-4). *Journal of Psychoeducational Assessment*, 40(8), 1033–1038.

Drigas, A., & Dourou, A. (2013). A Review on ICTs, E-Learning and Artificial Intelligence for Dyslexicâ?? S Assistance. *International Journal of Emerging Technologies in Learning (IJET)*, 8(4), 63–67.

DuPaul, G. J., Power, T. J., Anastopoulos, A. D., & Reid, R. (2016). *ADHD rating scale? 5 for children and adolescents: Checklists, norms, and clinical interpretation*. Guilford Publications.

Dyer, B. P., Burton, C., Rathod-Mistry, T., Blagojevic-Bucknall, M., & van der Windt, D. A. (2021). Diabetes as a prognostic factor in frozen shoulder: a systematic review. *Archives of rehabilitation research and clinical translation*, 3(3), 100141.

Ebrahimzadeh, M. H., Moradi, A., Bidgoli, H. F., & Zarei, B. (2019). The relationship between depression or anxiety symptoms and objective and subjective symptoms of patients with frozen shoulder. *International Journal of Preventive Medicine*, 10.

Ekim, A. A., İnal, E. E., Gönüllü, E., Hamarat, H., Yorulmaz, G., Mumcu, G., Yilmazer, Ş., Kaya, D. S., Kuzgun, S., & Çolak, E. (2016). Continuous passive motion in adhesive capsulitis patients with diabetes mellitus: A randomized controlled trial. *Journal of Back and Musculoskeletal Rehabilitation*, 29(4), 779–786.

Fawcett, A. J., & Nicolson, R. I. (1995). The dyslexia early screening test. *The Irish Journal of Psychology*, 16(3), 248–259.

Fawcett, A., & Nicolson, R. (2017). *Dyslexia in children*. Routledge.

Hagiwara, Y., Ando, A., Kanazawa, K., Koide, M., Sekiguchi, T., Hamada, J., & Itoi, E. (2018). Arthroscopic coracohumeral ligament release for patients with frozen shoulder. *Arthroscopy Techniques*, 7(1), e1–e5.

Hulme, C., & Snowling, M. J. (2016). Reading disorders and dyslexia. *Current Opinion in Pediatrics*, 28(6), 731.

Hussein, A. Z., Ibrahim, M. I., Hellman, M. A., & Donatelli, R. (2015). Static progressive stretch is effective in treating shoulder adhesive capsulitis: Prospective, randomized, controlled study with a two-year follow-up. *European Journal of Physiotherapy*, 17(3), 138–147.

Ise, E., & Schulte-Körne, G. (2010). Spelling deficits in dyslexia: Evaluation of an orthographic spelling training. *Annals of Dyslexia*, 60, 18–39.

Junaid, M., Burq, S. I. A., Rafique, S., Malik, S., Rasool, A., Mubeen, I., & Khalid, S. (2016). A comparative study to determine the efficacy of routine physical therapy treatment with and without Kaltenborn mobilization on pain and shoulder mobility in frozen shoulder patients. *International Journal of Physiotherapy*, 3(3), 316–319.

Kądziela-Olech, H. (2014). The measurement of the symptoms of ADHD in the NICHQ Vanderbilt Assessment Scale for Parent (VADPRS) and for Teacher (VADTRS). *Journal of Psychiatry and Clinical Psychology*, 14(4), 277.

Kanbe, K. (2018). Clinical outcome of arthroscopic capsular release for frozen shoulder: Essential technical points in 255 patients. *Journal of Orthopaedic Surgery and Research*, 13, 1–7.

Kapogiannis, A., Makris, G., Darviri, C., Artemiadis, A., Klonaris, D., Tsoli, S., Bachourou, T., Stefanaki, C., Papanikolaou, K., & Chrousos, G. (2022). The Greek Version of the Vanderbilt ADHD Diagnostic Parent Rating Scale for Follow-up Assessment in Prepubertal Children with ADHD. *International Journal of Disability, Development and Education*, 69(5), 1726–1735.

Kennedy, M. S., Nicholson, H. D., & Woodley, S. J. (2017). Clinical anatomy of the subacromial and related shoulder bursae: A review of the literature. *Clinical Anatomy*, 30(2), 213–226.

Lavidor, M. (2011). Whole-word shape effect in dyslexia. *Journal of Research in Reading*, 34(4), 443–454.

Lewis, J. (2015). Frozen shoulder contracture syndrome—Aetiology, diagnosis and management. *Manual Therapy*, 20(1), 2–9.

Lombardino, L. J., & Gauger, L. M. (2014). Dyslexia: Why is this diagnosis so challenging? *Perspectives on Language Learning and Education*, 21(3), 98–113.

Maria Quinonez-Flores, C., Aidee Gonzalez-Chavez, S., & Pacheco-Tena, C. (2016). Hypoxia and its implications in rheumatoid arthritis. *JOURNAL OF BIOMEDICAL SCIENCE*, 23.

Meisinger, E. B., Breazeale, A. M., & Davis, L. H. (2022). Word-and text-level reading difficulties in students with dyslexia. *Learning Disability Quarterly*, 45(4), 294–305.

Mezian, K., & Chang, K.-V. (2019). Contrast-enhanced ultrasonography for the diagnosis of frozen shoulder. *Journal of Medical Ultrasound*, 27(3), 146.

Mezian, K., Coffey, R., & Chang, K.-V. (2021). Frozen shoulder. In *StatPearls* [Internet]. StatPearls Publishing.

Millar, N. L., Meakins, A., Struyf, F., Willmore, E., Campbell, A. L., Kirwan, P. D., Akbar, M., Moore, L., Ronquillo, J. C., & Murrell, G. A. (2022). Frozen shoulder. *Nature Reviews Disease Primers*, 8(1), 59.

Moore, K. L., & Dalley, A. F. (2013). Κλινική ανατομία.

Mubark, I. M., Ragab, A. H., Nagi, A. A., & Motawea, B. A. (2015). Evaluation of the results of management of frozen shoulder using the arthroscopic capsular release. *Ortop Traumatol Rehabil*, 17(1), 21–28.

Munzer, T., Hussain, K., & Soares, N. (2020). Dyslexia: Neurobiology, clinical features, evaluation and management. *Translational Pediatrics*, 9(Suppl 1), S36.

Murie-Fernández, M., Iragui, M. C., Gnanakumar, V., Meyer, M., Foley, N., & Teasell, R. (2012). Painful hemiplegic shoulder in stroke patients: Causes and management. *Neurología (English Edition)*, 27(4), 234–244.

Nelson, J. M., Lindstrom, W., & Foels, P. A. (2015). Test anxiety among college students with specific reading disability (dyslexia) nonverbal ability and working memory as predictors. *Journal of Learning Disabilities, 48*(4), 422–432.

Neo, W. S., Suzuki, T., & Kelleher, B. L. (2021). Structural validity of the Child Behavior Checklist (CBCL) for preschoolers with neurogenetic syndromes. *Research in Developmental Disabilities, 109*, 103834.

Pandey, V., & Madi, S. (2021). Clinical guidelines in the management of frozen shoulder: An update! *Indian Journal of Orthopaedics, 55*(2), 299–309.

Park, E.-W., Cho, J.-H., Cho, C.-H., Sung, D.-H., & Kim, D.-H. (2021). Comparison of shoulder ultrasonographic assessments between polymyalgia rheumatica and frozen shoulder in patients with bilateral shoulder pain: A comparative retrospective study. *Journal of Personalized Medicine, 11*(5), 372.

Parkin, J. R., & Robins Deville, L. (2022). Explaining Performance in Word Reading and Comprehension Across Ages: An Analysis of Multiple Hypotheses with the Wechsler Individual Achievement Test. *Journal of Psychoeducational Assessment, 40*(7), 895–910.

Reeves, B. (1975). The natural history of the frozen shoulder syndrome. *Scandinavian Journal of Rheumatology, 4*(4), 193–196.

Reynolds, D., Nicolson, R. I., & Hambly, H. (2003). Evaluation of an exercise-based treatment for children with reading difficulties. *Dyslexia, 9*(1), 48–71.

Roach, N. T., Venkadesan, M., Rainbow, M. J., & Lieberman, D. E. (2013). Elastic energy storage in the shoulder and the evolution of high-speed throwing in Homo. *Nature, 498*(7455), 483–486.

Roberts, S., Dearne, R., Keen, S., Littlewood, C., Taylor, S., & Deacon, P. (2019). Routine X-rays for suspected frozen shoulder offer little over diagnosis based on history and clinical examination alone. *Musculoskeletal Care, 17*(2), 288–292.

Robinson, C., Seah, K. M., Chee, Y., Hindle, P., & Murray, I. (2012). Frozen shoulder. *The Journal of Bone and Joint Surgery. British Volume*, 94(1), 1–9.

Russell, S., Jariwala, A., Conlon, R., Selfe, J., Richards, J., & Walton, M. (2014). A blinded, randomized, controlled trial assessing conservative management strategies for frozen shoulder. *Journal of Shoulder and Elbow Surgery*, 23(4), 500–507.

Ryan, V., Brown, H., Minns Lowe, C. J., & Lewis, J. S. (2016). The pathophysiology associated with primary (idiopathic) frozen shoulder: A systematic review. *BMC Musculoskeletal Disorders*, 17, 1–21.

Satora, W., Brzóska, R., Prill, R., Reichert, P., Oleksy, Ł., Mika, A., & Królikowska, A. (2021). Surgical versus nonsurgical multimodality treatment in an idiopathic frozen shoulder: A retrospective study of clinical and functional outcomes. *Journal of Clinical Medicine*, 10(21), 5185.

Simmonds, R. (2008). Foxwell BM. NF-KB and Its Relevance to Arthritis and Inflammation. *Rheumatology*, 47, 584–590.

Smith, M. (2017). Hyperactive around the world? The history of ADHD in global perspective. *Social History of Medicine*, 30(4), 767–787.

Snell, R. S. (2011). *Clinical anatomy by regions*. Lippincott Williams & Wilkins.

Song, C., Song, C., & Li, C. (2021). Outcome of manipulation under anesthesia with or without intra-articular steroid injection for treating frozen shoulder: A retrospective cohort study. *Medicine*, 100(13).

Sule, K., Rathi, M., Palekar, T. J., & Anwer, S. (2015). Comparison of conventional therapy versus sleeper stretch with conventional therapy in adhesive capsulitis. *Int J Health Sci Res*, 5(11), 186–192.

Sumarwoto, T., Hadinoto, S. A., & Roshada, M. F. (2021). Frozen shoulder: Current concept of management. *Open Access Macedonian Journal of Medical Sciences*, 9(F), 58–66.

Vellutino, F. R., Fletcher, J. M., Snowling, M. J., & Scanlon, D. M. (2004). Specific reading disability (dyslexia): What have we learned in the past four decades? *Journal of Child Psychology and Psychiatry*, 45(1), 2–40.

Walmsley, S., Rivett, D. A., & Osmotherly, P. G. (2009). Adhesive capsulitis: Establishing consensus on clinical identifiers for stage 1 using the DELPHI technique. *Physical Therapy*, 89(9), 906–917.

Wong, C., Levine, W., Deo, K., Kesting, R., Mercer, E., Schram, G., & Strang, B. (2017). Natural history of frozen shoulder: Fact or fiction? A systematic review. *Physiotherapy*, 103(1), 40–47.

Youngstrom, E. A., Van Meter, A., Frazier, T. W., Youngstrom, J. K., & Findling, R. L. (2018). Developing and validating short forms of the parent general behavior inventory mania and depression scales for rating youth mood symptoms. *Journal of Clinical Child & Adolescent Psychology*.

Zappitelli, M. (2019). Management of ADHD.

Zhou, X., Reynolds, C. R., Zhu, J., Kamphaus, R. W., & Zhang, O. (2018). Evidence-based assessment of ADHD diagnosis in children and adolescents. *Applied Neuropsychology: Child*, 7(2), 150–156.

Νικολαου, Ο. (2017). ΔΕΠΥ και Συμβουλευτική γονέων. Πανελλήνιο Συνέδριο Επιστημών Εκπαίδευσης, 2016(2), 860–874.

Παυλίδης, Γ. (2016). Μαθησιακές δυσκολίες: Δυσλεξία, διάσπαση προσοχής, παρορμητικότητα και υπερκινητικότητα (ΔΕΠΥ–ADHD).

- Abrassart, S., Kolo, F., Piotton, S., Chiu, J. C.-H., Stirling, P., Hoffmeyer, P., & Lädermann, A. (2020). 'Frozen shoulder' is ill-defined. How can it be described better? *EFORT Open Reviews*, 5(5), 273.
- Akbar, M., McLean, M., Garcia-Melchor, E., Crowe, L. A., McMillan, P., Fazzi, U. G., Martin, D., Arthur, A., Reilly, J. H., & McInnes, I. B. (2019). Fibroblast activation and inflammation in frozen shoulder. *Plos One*, 14(4), e0215301.
- Buchbinder, R., Youd, J. M., Green, S., Stein, A., Forbes, A., Harris, A., Bennell, K., Bell, S., & Wright, W. J. (2007). Efficacy and cost-effectiveness of physiotherapy following glenohumeral joint distension for adhesive capsulitis: A randomized trial. *Arthritis Care & Research*, 57(6), 1027–1037.
- Cadogan, A., & Mohammed, K. D. (2016). Shoulder pain in primary care: Frozen shoulder. *Journal of Primary Health Care*, 8(1), 44–51.
- Caggiano, P., & Jehkonen, M. (2018). The 'Neglected' personal neglect. *Neuropsychology Review*, 28, 417–435.
- Cho, C.-H., Bae, K.-C., & Kim, D.-H. (2019). Treatment strategy for frozen shoulder. *Clinics in Orthopedic Surgery*, 11(3), 249–257.
- Cohen, C., & Ejnisman, B. (2015). Epidemiology of frozen shoulder. *Shoulder Stiffness: Current Concepts and Concerns*, 21–30.
- De la Serna, D., Navarro-Ledesma, S., Alayón, F., López, E., & Pruijboom, L. (2021). A comprehensive view of frozen shoulder: A mystery syndrome. *Frontiers in Medicine*, 638.

- Ebrahimzadeh, M. H., Moradi, A., Bidgoli, H. F., & Zarei, B. (2019). The relationship between depression or anxiety symptoms and objective and subjective symptoms of patients with frozen shoulder. *International Journal of Preventive Medicine, 10*.
- Kennedy, M. S., Nicholson, H. D., & Woodley, S. J. (2017). Clinical anatomy of the subacromial and related shoulder bursae: A review of the literature. *Clinical Anatomy, 30*(2), 213–226.
- Lewis, J. (2015). Frozen shoulder contracture syndrome—Aetiology, diagnosis and management. *Manual Therapy, 20*(1), 2–9.
- Maria Quinonez-Flores, C., Aidee Gonzalez-Chavez, S., & Pacheco-Tena, C. (2016). Hypoxia and its implications in rheumatoid arthritis. *JOURNAL OF BIOMEDICAL SCIENCE, 23*.
- Mezian, K., & Chang, K.-V. (2019). Contrast-enhanced ultrasonography for the diagnosis of frozen shoulder. *Journal of Medical Ultrasound, 27*(3), 146.
- Mezian, K., Coffey, R., & Chang, K.-V. (2021). Frozen shoulder. In *StatPearls [Internet]*. StatPearls Publishing.
- Millar, N. L., Meakins, A., Struyf, F., Willmore, E., Campbell, A. L., Kirwan, P. D., Akbar, M., Moore, L., Ronquillo, J. C., & Murrell, G. A. (2022). Frozen shoulder. *Nature Reviews Disease Primers, 8*(1), 59.
- Moore, K. L., & Dalley, A. F. (2013). *Κλινική ανατομία*.
- Murie-Fernández, M., Iragui, M. C., Gnanakumar, V., Meyer, M., Foley, N., & Teasell, R. (2012). Painful hemiplegic shoulder in stroke patients: Causes and management. *Neurología (English Edition), 27*(4), 234–244.

- Pandey, V., & Madi, S. (2021). Clinical guidelines in the management of frozen shoulder: An update! *Indian Journal of Orthopaedics*, 55(2), 299–309.
- Park, E.-W., Cho, J.-H., Cho, C.-H., Sung, D.-H., & Kim, D.-H. (2021). Comparison of shoulder ultrasonographic assessments between polymyalgia rheumatica and frozen shoulder in patients with bilateral shoulder pain: A comparative retrospective study. *Journal of Personalized Medicine*, 11(5), 372.
- Reeves, B. (1975). The natural history of the frozen shoulder syndrome. *Scandinavian Journal of Rheumatology*, 4(4), 193–196.
- Roach, N. T., Venkadesan, M., Rainbow, M. J., & Lieberman, D. E. (2013). Elastic energy storage in the shoulder and the evolution of high-speed throwing in Homo. *Nature*, 498(7455), 483–486.
- Roberts, S., Dearne, R., Keen, S., Littlewood, C., Taylor, S., & Deacon, P. (2019). Routine X-rays for suspected frozen shoulder offer little over diagnosis based on history and clinical examination alone. *Musculoskeletal Care*, 17(2), 288–292.
- Robinson, C., Seah, K. M., Chee, Y., Hindle, P., & Murray, I. (2012). Frozen shoulder. *The Journal of Bone and Joint Surgery. British Volume*, 94(1), 1–9.
- Ryan, V., Brown, H., Minns Lowe, C. J., & Lewis, J. S. (2016). The pathophysiology associated with primary (idiopathic) frozen shoulder: A systematic review. *BMC Musculoskeletal Disorders*, 17, 1–21.
- Simmonds, R. (2008). Foxwell BM. *NF-KB and Its Relevance to Arthritis and Inflammation*. *Rheumatology*, 47, 584–590.

- Snell, R. S. (2011). *Clinical anatomy by regions*. Lippincott Williams & Wilkins.
- Sule, K., Rathi, M., Palekar, T. J., & Anwer, S. (2015). Comparison of conventional therapy versus sleeper stretch with conventional therapy in adhesive capsulitis. *Int J Health Sci Res*, 5(11), 186–192.
- Sumarwoto, T., Hadinoto, S. A., & Roshada, M. F. (2021). Frozen shoulder: Current concept of management. *Open Access Macedonian Journal of Medical Sciences*, 9(F), 58–66.
- Walmsley, S., Rivett, D. A., & Osmotherly, P. G. (2009). Adhesive capsulitis: Establishing consensus on clinical identifiers for stage 1 using the DELPHI technique. *Physical Therapy*, 89(9), 906–917.
- Wong, C., Levine, W., Deo, K., Kesting, R., Mercer, E., Schram, G., & Strang, B. (2017). Natural history of frozen shoulder: Fact or fiction? A systematic review. *Physiotherapy*, 103(1), 40–47.

