



ΤΜΗΜΑ ΙΑΤΡΙΚΗΣ
ΣΧΟΛΗ ΕΠΙΣΤΗΜΩΝ ΥΓΕΙΑΣ
ΠΑΝΕΠΙΣΤΗΜΙΟ ΘΕΣΣΑΛΙΑΣ
ΠΡΟΓΡΑΜΜΑ ΜΕΤΑΠΤΥΧΙΑΚΩΝ ΣΠΟΥΔΩΝ
ΥΠΕΡΗΧΟΓΡΑΦΙΚΗ ΛΕΙΤΟΥΡΓΙΚΗ ΑΠΕΙΚΟΝΙΣΗ ΓΙΑ
ΤΗΝ ΠΡΟΛΗΨΗ ΚΑΙ ΔΙΑΓΝΩΣΗ ΤΩΝ ΑΓΓΕΙΑΚΩΝ ΠΑΘΗΣΕΩΝ



Μεταπτυχιακή Διπλωματική Εργασία

**"Η σημασία της υπερηχογραφικής διερεύνησης ως εξέταση πρόληψης για
την διάγνωση ασυμπτωματικής στένωσης καρωτίδας "**

υπό

ΠΑΡΑΣΚΕΥΗΣ Ι. ΛΑΜΠΡΟΥ

Ειδικευόμενης Καρδιολογίας

Υπεβλήθη για την εκπλήρωση μέρους των
απαιτήσεων για την απόκτηση του
Διπλώματος Μεταπτυχιακών Σπουδών

"Υπερηχογραφική λειτουργική απεικόνιση για την πρόληψη & διάγνωση των
αγγειακών παθήσεων"

Λάρισα, 2022

Επιβλέπων:

*Χρήστος Κάρκος, Αναπληρωτής Καθηγητής Αγγειοχειρουργικής, Τμήμα Ιατρικής,
Αριστοτέλειο Πανεπιστήμιο Θεσσαλονίκης*

Τριμελής Εξεταστική Επιτροπή:

- 1. Χρήστος Κάρκος, Αναπληρωτής Καθηγητής Αγγειοχειρουργικής, Τμήμα Ιατρικής, Αριστοτέλειο Πανεπιστήμιο Θεσσαλονίκης- (Επιβλέπων),*
- 2. Αθανάσιος Γιαννούκας, Καθηγητής Αγγειοχειρουργικής, Τμήμα Ιατρικής, Πανεπιστήμιο Θεσσαλίας*
- 3. Γεώργιος Κούβελος, Επ. Καθηγητής Αγγειοχειρουργικής-Ενδοαγγειακής Χειρουργικής, Τμήμα Ιατρικής, Πανεπιστήμιο Θεσσαλίας*

Τίτλος εργασίας στα αγγλικά: “The role of prophylactic ultrasound diagnosis of asymptomatic carotid stenosis”

Περιεχόμενα:

- Ευχαριστίες..... σελ.5
- Περίληψη στα ελληνικάσελ.6
- Περίληψη στα αγγλικάσελ.8
- Εισαγωγή.....σελ.9
- Γενικό Μέρος:
 1. Φυσιολογική ανατομία των Καρωτίδων..... σελ.10
 2. Κύκλος του Willis..... σελ.11
 3. Ανατομία του αρτηριακού τοιχώματος.....σελ.13
 4. Καρωτιδική Νόσος.....σελ.14
 5. Παθοφυσιολογία της καρωτιδικής νόσου.....σελ.15
 6. Αθηροσκλήρωση των καρωτίδων αρτηριών..... σελ.15
 7. Παθοφυσιολογία της αθηροσκλήρωσης..... σελ.16
 8. Μέθοδοι διάγνωσης καρωτιδικής νόσου..... σελ.17
 9. Υπερηχογραφία και καρωτιδική νόσος..... σελ.21
 - 9.1 Υπολογισμός της καρωτιδικής στένωσης με τη χρήση της υπερηχογραφίας..... σελ.21
 - 9.2 Η έννοια της ευάλωτης αθηρωματικής πλάκας..... σελ.26
 - 9.3 Η υπερηχογραφικά ευάλωτη πλάκασελ.27
 - 9.4 Κλίμακα του Γκρι (Gray Scale Median – GSM)..... σελ.28
 - 9.5 Πάχος έσω μέσου χιτώνα – Intima Media Thickness.....σελ.30
- Ειδικό Μέρος:
 - A) Μέρος A': Γενικά
 - A.1 Κριτήρια για screening.....σελ.33
 - A.2 Επιδημιολογία της ασυμπτωματικής καρωτιδικής νόσου..... σελ.33
 - B) Μέρος B': Screening για ασυμπτωματική καρωτιδική νόσο και καρδιαγγειακός κίνδυνος.....σελ. 35
 - B.1 Επιδημιολογία..... σελ.35
 - B.2 Περιορισμοί των αλγορίθμων υπολογισμού του καρδιαγγειακού κινδύνου..... σελ.35
 - B.3 Σχέση καρωτιδικής και στεφανιαίας νόσου.....σελ.36
 - Γ) Μέρος Γ': Screening για ασυμπτωματική καρωτιδική νόσο.....σελ.43
 - Γ.1 Η σημασία του screening στην ασυμπτωματική καρωτιδική νόσο. σελ.43

Γ.2 Διαχείριση ασθενών με ασυμπτωματική καρωτιδική στένωση.....σελ.48	
• Συζήτηση.....σελ.55	
• Συμπεράσματα.....σελ.55	
• Πίνακας ακρωνύμων.....σελ.56	
• Βιβλιογραφία.....σελ.57	

ΕΥΧΑΡΙΣΤΙΕΣ

Η παρούσα διπλωματική εργασία εκπονήθηκε στα πλαίσια του Μεταπτυχιακού Προγράμματος Σπουδών «Υπερηχογραφική Λειτουργική Απεικόνιση για την πρόληψη & διάγνωση των αγγειακών παθήσεων» του Πανεπιστημίου Θεσσαλίας. Την επίβλεψη ανέλαβε ο κ. Κάρκος Χρήστος, τον οποίο ευχαριστώ θερμά για την ουσιαστική βοήθειά του καθ' όλη την διάρκειά της εργασίας.

Περίληψη

Σκοπός: Η αθηρωμάτωση των στεφανιαίων και καρωτίδων αρτηριών εκδηλώνεται κλινικά συχνά ως έμφραγμα μυοκαρδίου και ισχαιμικό εγκεφαλικό έμφρακτο αντιστοίχως. Είναι γνωστό ότι αυτών των συμβαμάτων προηγείται μακρά ασυμπτωματική περίοδος. Δεδομένου ότι η στεφανιαία νόσος και το εγκεφαλικό έμφρακτο αποτελούν τις δύο συχνότερες αιτίες θανάτου παγκοσμίως είναι απαραίτητο τα συστήματα υγείας να αναπτύξουν στρατηγικές πρόληψής τους, εκμεταλλευόμενα την ασυμπτωματική περίοδο της νόσου. Στα πλαίσια της πρόληψης των μελλοντικών ισχαιμικών ΑΕΕ τα τελευταία χρόνια το ενδιαφέρον των διεθνών επιστημονικών κοινοτήτων στρέφεται στην δημιουργία ενός προγράμματος υπερηχογραφικού screening για την διάγνωση της ασυμπτωματικής καρωτιδικής νόσου και την έγκαιρη αντιμετώπιση της. Ακόμα, υπάρχουν ενδείξεις πως η ανεύρεση καρωτιδικής αθηρωματικής πλάκας κατά το screening μπορεί να συνεισφέρει στη σωστότερη πρόβλεψη του καρδιαγγειακού κινδύνου, ενδεχόμενο ιδιαίτερα ελκυστικό δεδομένης της σχετικής ανεπάρκειας που παρουσιάζουν οι γνωστοί αλγόριθμοι. Σκοπός της εργασίας είναι να εξετάσει κατά πόσο ένα τέτοιο πρόγραμμα θα είναι κλινικά και οικονομικά συμφέρον, ποιές είναι οι πληθυσμιακές ομάδες στις οποίες θα πρέπει να απευθύνεται και αν τελικά θα μπορούσε να συμμετέχει στην ορθότερη διαστρωμάτωση του καρδιαγγειακού κινδύνου.

Μεθοδολογία: Για την μελέτη πραγματοποιήθηκε μια συστηματική ανασκόπηση των υπαρχόντων μέχρι σήμερα σχετικών ερευνών. Έγινε ηλεκτρονική έρευνα της βιβλιογραφίας στις βάσεις δεδομένων EMBASE και COCHRANE LIBRARY. Όλα τα σχετικά άρθρα προτάθηκαν από την μηχανή αναζήτησης PUBMED. Χρησιμοποιήθηκαν λέξεις κλειδιά όπως : **screening, asymptomatic carotid stenosis, cardiovascular risk, carotid ultrasound**. Επίσης, χρησιμοποιήθηκαν επίσης οι τελευταίες σχετικές κατευθυντήριες οδηγίες των : SVS (2022), ESC (2021), ESVS (2018).

Συμπεράσματα: Ένα πρόγραμμα υπερηχογραφικού screening για την διάγνωση της ασυμπτωματικής καρωτιδικής νόσου στο γενικό πληθυσμό δεν αναμένεται να έχει ούτε κλινικό ούτε οικονομικό όφελος. Αντίθετα, κυρίως λόγω του χαμηλού επιπολασμού της νόσου, υποκρύπτει κινδύνους καθώς θα οδηγήσει εσφαλμένα αρκετούς ασθενείς σε περιττή επέμβαση καρωτίδων. Για να είναι αποτελεσματικό, θα πρέπει να απευθυνθεί σε ομάδες υψηλού επιπολασμού για

στένωση καρωτίδας. Όσον αφορά τη στεφανιαία νόσο προκύπτει πως η ανίχνευση καρωτιδικής πλάκας σε συνδυασμό με τους ήδη γνωστούς αλγορίθμους όντως συνεισφέρει σημαντικά στον ακριβέστερο υπολογισμό του καρδιαγγειακού κινδύνου.

Summary

Aim: Atheromatosis of the carotid and coronary arteries is often dramatically manifested as cerebral stroke and myocardial infarction respectively. It is known that before these events appear a long asymptomatic period precedes. Since coronary artery disease and cerebral infarct are the two commonest causes of mortality worldwide, it is necessary for the healthcare systems to develop preventive strategies for these diseases taking advantage of their asymptomatic period. In an attempt to prevent future strokes, during the last years the international scientific societies have shown great interest in the development of an ultrasound screening program for the detection of asymptomatic carotid disease and its early management. Apart from that, there are data indicating that the detection of carotid plaque during US screening could improve the cardiovascular risk stratification, filling by this way the known “gaps” of the risk prediction algorithms. Aim of this study is to examine if the implementation of this kind of screening program would be cost and clinically effective, to determine which population subgroups should be addressed and finally if it could lead to a more successful cardiovascular risk prediction.

Methods: For this study to be written a systematic review of many relevant studies occurred. The studies used were found in the data bases EMBASE and COCHRANE LIBRARY. All the relevant articles were suggested by PUBMED. Key words like: screening, asymptomatic carotid stenosis, cardiovascular risk, carotid ultrasound were used during searching. The latest relevant guidelines of SVS (2022), ESC (2021) and ESVS (2018) were also used.

Conclusions: The implementation of an US screening program for asymptomatic carotid disease in the general population is not expected to have any clinical benefit and is would not be cost-effective. On the contrary, mainly due to the low prevalence of asymptomatic carotid stenosis this program is expected to be harmful since it may lead many patients to undergo an unnecessary carotid intervention. For this program to be effective it has to be addressed in population subgroups characterized by increased prevalence of the disease. As far as coronary artery disease is concerned it seems that the detection of carotid plaque in combination with the known algorithms can predict much more efficiently the cardiovascular risk.

Εισαγωγή

Η θέση της υπερηχογραφίας στη διάγνωση της συμπτωματικής καρωτιδικής στένωσης είναι δεδομένη. Αντίθετα, ο ρόλος αυτής στα πλαίσια ενός προγράμματος screening για την ανίχνευση της ασυμπτωματικής καρωτιδικής νόσου αποτελεί μέχρι και σήμερα δίλημμα και συχνό θέμα συζήτησης στις σχετικές επιστημονικές κοινότητες. Στόχος ενός τέτοιου προγράμματος υπήρξε πρωτίστως η αναγνώριση των ασυμπτωματικών ασθενών στους οποίους η κατάλληλη χειρουργική παρέμβαση θα μπορέσει να αποτρέψει κάποιο μελλοντικό εγκεφαλικό επεισόδιο. Απαραίτητη προϋπόθεση για να συμβεί αυτό, σύμφωνα με τις υπάρχουσες μελέτες που θα παρουσιαστούν αναλυτικά, είναι το πρόγραμμα να απευθυνθεί σε άτομα υψηλού κινδύνου για καρωτιδική στένωση, μιας και η συχνότητα αυτής στον γενικό πληθυσμό είναι εξαιρετικά χαμηλή. Σε κάθε άλλη περίπτωση, ο υπερηχογραφικός έλεγχος του πληθυσμού όχι μόνο δεν αναμένεται να έχει κλινικό όφελος, αλλά επιπλέον μπορεί να αποβεί επικίνδυνος καθώς απειλεί να οδηγήσει πολλούς ασθενείς σε περιττή επέμβαση καρωτίδων. Πέρα όμως από την πρόληψη των μελλοντικών εγκεφαλικών εμφράκτων, τα τελευταία χρόνια μια νέα ενδιαφέρουσα προοπτική αναδύεται. Σύμφωνα με αυτή, ο υπέρηχος καρωτίδων υπόσχεται να καλύψει τα κενά των αλγορίθμων και να συνεισφέρει σε μια ορθότερη διαστρωμάτωση του καρδιαγγειακού κινδύνου, στην επιλογή της καταλληλότερης θεραπευτικής αγωγής και κατά συνέπεια στη πρόληψη των μελλοντικών καρδιαγγειακών συμβαμάτων. Η ιδέα αυτή εκμεταλλεύεται το γεγονός ότι η αθηρωμάτωση αποτελεί συστηματική νόσο με διαφορετικές εντοπίσεις, δηλαδή η πιθανή εύρεση αθηρωματικής πλάκας στις καρωτίδες υπονοεί και αθηρωμάτωση των στεφανιαίων.

ΓΕΝΙΚΟ ΜΕΡΟΣ:

1. Φυσιολογική Ανατομία των καρωτίδων:

Η δεξιά κοινή καρωτίδα αποτελεί τον έναν εκ των δυο κλάδων της βραχιοκεφαλικής αρτηρίας – ανωνύμου. Ο άλλος κλάδος είναι η δεξιά υποκλείδιος αρτηρία.

Η αριστερή κοινή καρωτίδα εκφύεται απευθείας από το αορτικό τόξο, δηλαδή αποτελεί τον δεύτερο κλάδο του αορτικού τόξου ο οποίος βρίσκεται οπίσθια και πλάγια της βραχιοκεφαλικής.

Παρά το γεγονός ότι η προέλευση των δυο κοινών καρωτίδων είναι διαφορετική ακολουθούν συμμετρική πορεία. Η κοινή καρωτίδα (δεξιά και αριστερή) ξεκινάει από τον θώρακα και πορεύεται πρόσθια και πλάγια της τραχείας, ακολουθεί ανιούσα πορεία και τελικά εισέρχεται στον τράχηλο πίσω από τις στερνοκλειδικές αρθρώσεις. Η κοινή καρωτίδα κινείται προς τα άνω στον τράχηλο, κάτω από το πρόσθιο χείλος του στερνοκλειδομαστοειδούς μύος ώσπου στο ύψος του άνω χείλους του θυρεοειδούς χόνδρου του λάρυγγα και της εγκάρσιας απόφυσης του πέμπτου αυχενικού σπονδύλου (C5) διχάζεται στην έσω και έξω καρωτίδα. Το ύψος του διχασμού ποικίλλει.

Η έσω καρωτίδα αποτελεί την άμεση συνέχιση της κοινής καρωτίδας. Η αρχή της αρτηρίας εμφανίζεται διευρυσμένη και το σημείο αυτό αποτελεί τον επονομαζόμενο καρωτιδικό βολβό ή κόλπο, συχνή τοποθεσία ανεύρεσης αθηρωματικών πλακών. Στο σημείο του διχασμού η έσω καρωτίδα τοποθετείται οπίσθια και επί τα εκτός της έξω καρωτίδας, έπειτα κινείται επί τα εντός αυτής μέχρι την βάση του κρανίου. Η έσω καρωτίδα εισέρχεται στο κρανίο μέσω του καρωτιδικού τρήματος (κροταφικό οστό), έπειτα κινείται στον σηραγγώδη κόλπο και στο ύψος των κλινοειδών αποφύσεων διέρχεται μέσα από την σκληρή μήνιγγα χορηγώντας τους τελικούς της κλάδους.

Ανατομικά, σύμφωνα με την πορεία της διακρίνονται 4 μοίρες της έσω καρωτίδας:

- 1) Τραχηλική (δεν χορηγεί κλάδους)
- 2) Λιθοειδής
- 3) Σηραγγώδης
- 4) Εγκεφαλική (πρόσθια – μέση εγκεφαλική, οπίσθια αναστομωτική, οφθαλμική, οπίσθια χοριοειδής)

Η έξω καρωτίδα αναλαμβάνει την αιμάτωση των περισσότερων εξωκρανιακών δομών. Εξάιρεση σε αυτό αποτελούν ο οφθαλμικός κόγχος και τα μέρη της κεφαλής που αιματώνονται από την υπερκογχική. Κάθε έξω καρωτίδα πορεύεται οπίσθια και προς τα άνω της περιοχής ανάμεσα στη κάτω γνάθο και στον λοβό του αυτιού. Εκεί βυθίζεται στην παρωτίδα και διαιρείται στους τελικούς κλάδους α) έσω γναθιαία αρτηρία και την β) επιπολής κροταφική.

Πριν τους δυο τερματικούς κλάδους η έξω καρωτίδα δίνει:

- 1) Ανιούσα φαρυγγική αρτηρία
- 2) Ινιακή αρτηρία
- 3) Οπίσθια ωτιαία αρτηρία
- 4) Άνω θυρεοειδική αρτηρία
- 5) Γλωσσική αρτηρία
- 6) Προσωπική αρτηρία

Σημαντικό είναι να αναφερθεί πως η κοινή καρωτίδα μαζί με την έσω σφαγίτιδα φλέβα και το πνευμονογαστρικό νεύρο περιβάλλονται από κοινό έλυτρο (αγγειονευρώδες δεμάτιο του τραχήλου). Μέσα σε αυτό το έλυτρο η αρτηρία τοποθετείται προς τα έσω, η σφαγίτιδα προς τα έξω και ανάμεσα στα δύο αγγεία τοποθετείται το νεύρο.

Οι κοινές καρωτίδες δεν χορηγούν συνήθως άλλους κλάδους. [1]

2. Κύκλος του Willis

Την αιμάτωση του ανθρώπινου εγκεφάλου αναλαμβάνουν ουσιαστικά δύο ζεύγη αγγείων: οι σπονδυλικές και οι έσω καρωτιδικές.

Ο εγκεφαλικός αρτηριακός κύκλος ή κύκλος του Willis είναι στην ουσία ένα πεντάγωνο σχηματιζόμενο από αγγεία το οποίο εδράζεται στη βάση του κρανίου και αναλαμβάνει την επικοινωνία μεταξύ πρόσθιας και οπίσθιας κυκλοφορίας.

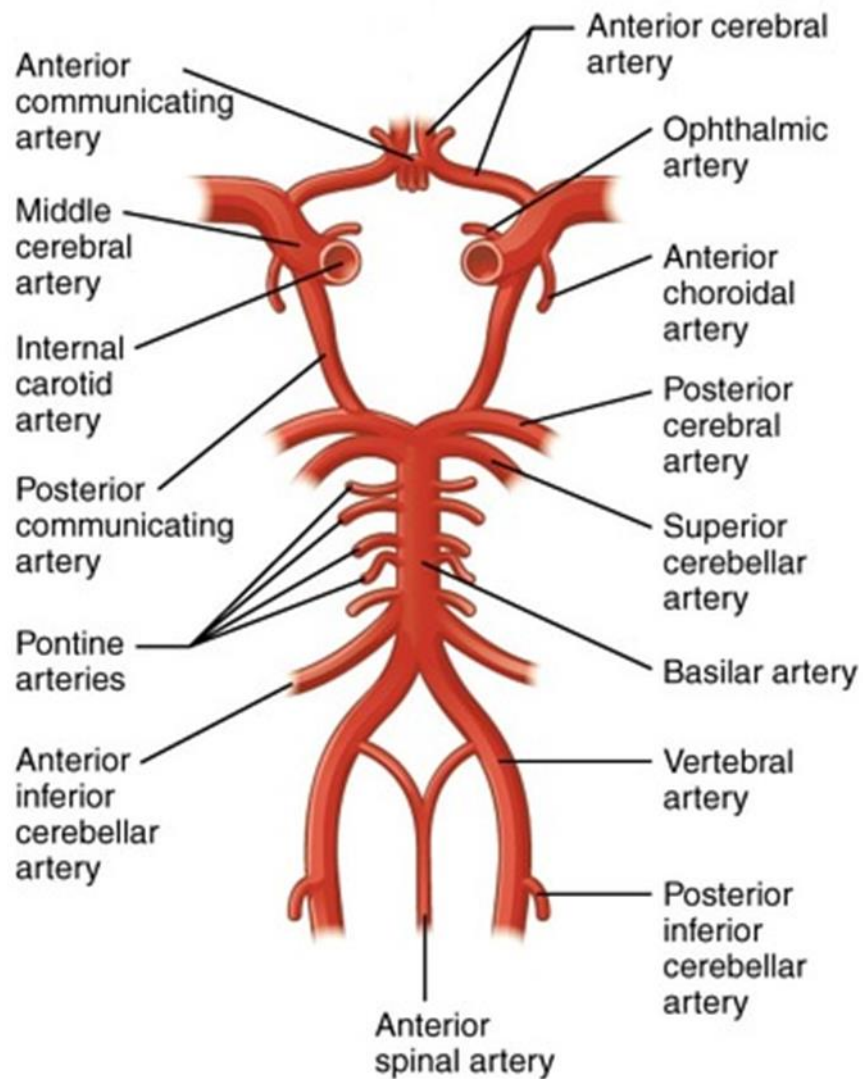
Τα αγγεία που συγκροτούν τον κύκλο διακρίνονται:

A) Αγγεία της πρόσθιας κυκλοφορίας: περιλαμβάνουν την αριστερή και δεξιά έσω καρωτίδα και τα οριζόντια τμήματα της αριστερής και δεξιάς πρόσθιας εγκεφαλικής αρτηρίας και την πρόσθια αναστομωτική αρτηρία.

B) Αγγεία της οπίσθιας κυκλοφορίας: περιλαμβάνει την αριστερή και δεξιά οπίσθια αναστομωτική αρτηρία, τα οριζόντια τμήματα της αριστερής και δεξιάς οπίσθιας εγκεφαλικής αρτηρίας και το άκρο της βασικής αρτηρίας.

Ο κύκλος αυτός λειτουργεί ως ένας «αναδιανομέας» της ροής στον εγκέφαλο αποτελεί δηλαδή ένα σύστημα που ελέγχει και εξισορροπεί την εισερχόμενη ροή αίματος από τις έσω καρωτίδες και τις σπονδυλικές αρτηρίες με την απορροή προς τις πρόσθιες εγκεφαλικές, τις μέσες εγκεφαλικές και τις οπίσθιες εγκεφαλικές αρτηρίες.

Συμμετρικός κύκλος απαντάται σε μικρό ποσοστό ατόμων. Πολλοί παρουσιάζουν υποπλασία ή και απουσία ενός ή περισσότερων τμημάτων. [1]



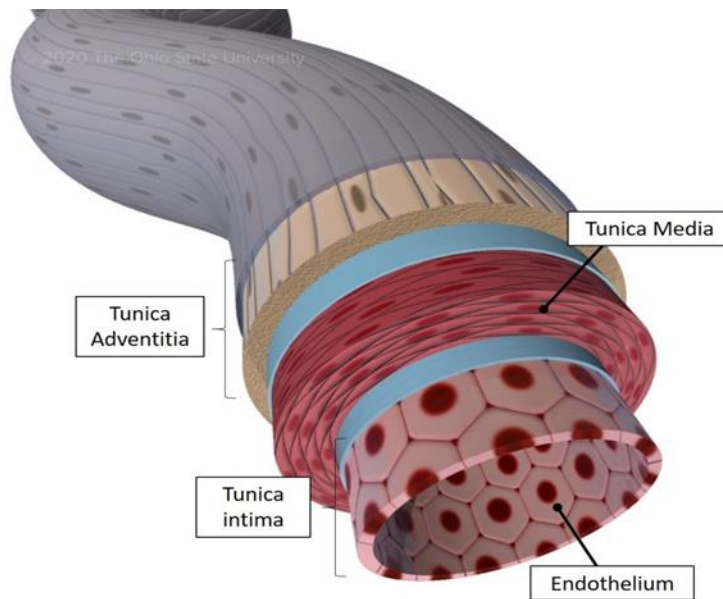
Εικόνα 1 Κύκλος του Willis (διαδίκτυο: https://www.researchgate.net/figure/Schematic-representation-of-the-Circle-of-Willis-Image-courtesy-of-wikipediaorg_fig1_311781202)

3. Ανατομία του αρτηριακού τοιχώματος

Το αρτηριακό τοίχωμα δομείται από 3 συγκεχυμένους χιτώνες:

- Έσω χιτώνας (tunica intima) : περιβάλλει τον αυλό και βρίσκεται σε άμεση επαφή με την αιματική ροή. Δομείται από μια στοιβάδα ενδοθηλιακών κυττάρων. Τα ενδοθηλιακά κύτταρα διαθέτουν υποδοχείς στην επιφάνειά τους που αλληλοεπιδρούν με τις πρωτεΐνες του αίματος καθώς επίσης και μόρια που ρυθμίζουν την διαπερατότητα του αγγείου. Η ικανότητα αυτής της στοιβάδας να επιδιορθώνει τις τυχόν βλάβες και να διατηρεί την λειτουργικότητά της έχει ιδιαίτερη αξία για την ανάπτυξη της αθηρωματικής πλάκας. Κάτω από τον έσω χιτώνα βρίσκεται μια στοιβάδα ελαστικών ινών η οποία ονομάζεται έσω ελαστικός υμένας.
- Μέσος χιτώνας (tunica media) : δομείται από λεία μυϊκά κύτταρα που περιβάλλονται από ελαστίνη, κολλαγόνο και πρωτεογλυκάνες. Ο μέσος χιτώνας είναι αυτός φυσιολογικά είναι υπεύθυνος για την διατήρηση της δομής του αγγείου και του τόνου αυτού. Αλλαγές που συμβαίνουν στην λειτουργικότητα και την δομή του έσω χιτώνα επηρεάζουν άμεσα και τον μέσο καθώς αυτός απαντά στις αλλαγές αυτές με πολλαπλασιασμό των λείων μυϊκών κυττάρων και με μετακίνηση των λευκοκυττάρων και των μονοκύτταρων στον χιτώνα αυτόν. Οι αλλαγές αυτές προωθούν την δημιουργία της αθηρωματικής πλάκας. Κάτω από τον μέσο χιτώνα υπάρχει ακόμη μια στοιβάδα ελαστικών ινών η οποία ονομάζεται έξω ελαστικός υμένας.
- Έξω χιτώνας (tunica adventitia): ιδιαίτερα παχύς και δυνατός μιας και δομείται κυρίως από κολλαγόνο και νευρικές ίνες του αυτονόμου.

Ο έσω χιτώνας αιματώνεται μέσω διάχυσης του αίματος που ρέει στον αυλό. Ο μέσος χιτώνας αιματώνεται τόσο μέσω διάχυσης από τον έσω χιτώνα καθώς και από τα vasa vasorum του έξω χιτώνα. [2]



Εικόνα 2 Οι χιτώνες του αρτηριακού τοιχώματος (διαδίκτυο: <https://ohiostate.pressbooks.pub/vethisto/chapter/6-vascular-tunics/>)

4. Καρωτιδική Νόσος

Η αθηροσκλήρωση είναι υπεύθυνη για το 95% των κλινικών εκδηλώσεων που προέρχονται από τις καρωτίδες αρτηρίες. Υπάρχουν και άλλες σπάνιες παθολογικές οντότητες όπως ο τραυματικός ή αυτόματος διαχωρισμός, η ινομυϊκή δυσπλασία, ο όγκος καρωτιδικού σωματίου, διάφορες αρτηρίτιδες(π.χ Takayasu) και το ανεύρυσμα. Επειδή όμως η αθηρωμάτωση είναι με διαφορά η συχνότερη, ως καρωτιδική νόσος νοείται η αθηροσκληρωτική.

Η καρωτιδική νόσος μπορεί να εμφανίζει συμπτώματα ή να παραμένει σιωπηλή. Ως συμπτωματική νόσος ορίζεται η αιφνίδια εμφάνιση ημισφαιρικών συμπτωμάτων στην κατανομή μιας έσω καρωτίδας ή της αντίστοιχης μέσης εγκεφαλικής αρτηρίας ή ύπαρξη ιστορικού αντίστοιχού εντός του προηγούμενου εξαμήνου. Χαρακτηριστικά τέτοια συμπτώματα είναι: παροδική μονόπλευρη αμάυρωση της όρασης (amaurosis fugax), ετερόπλευρη αδυναμία ή αιμωδία κάποιου άκρου ή του προσώπου, δυσαρθρία, αφασία, ομόπλευρη απώλεια της όρασης.

Αντίστοιχα, η ασυμπτωματική νόσος αναφέρεται στην παρουσία αθηρωματικής στένωσης της έσω καρωτίδας σε έναν ασθενή, στον οποίο όμως δεν υπάρχει ιστορικό παροδικού ΑΕΕ ή σύστοιχου ισχαιμικού ΑΕΕ εντός των τελευταίων έξι μηνών. [3],[4]

5. Παθοφυσιολογία της καρωτιδικής νόσου (KN)

Η αθηροσκληρωτική νόσος των καρωτίδων μπορεί να επιδρά στην κυκλοφορία του εγκεφάλου μέσω τριών μηχανισμών:

A) Απόσπαση αθηροθρομβωτικού υλικού από την καρωτιδική πλάκα και εμβολή αυτού στην κατανομή της μέσης εγκεφαλικής αρτηρίας. Η διαδικασία αυτή είναι ανεξάρτητη από τον βαθμό της στένωσης και είναι υπεύθυνη για την πλειοψηφία των κλινικών προβλημάτων.

B) Οξεία εγκεφαλική ισχαιμία λόγω οξείας θρομβωτικής απόφραξης ή ακόμα και λόγω αυτόματου ή τραυματικού διαχωρισμού των καρωτίδων (5%).

Γ) Αιμοδυναμικά σημαντική στένωση (δηλαδή >70-80%) της έσω καρωτίδας που οδηγεί σε σημαντική μείωση της εγκεφαλικής αιματικής ροής. Αφορά στο 20% περίπου των περιπτώσεων καθώς η εγκεφαλική κυκλοφορία δεν το επιτρέπει λόγω της έκτασης της και των αναστομώσεων της (κύκλος Willis). Έτσι, ακόμα και σε περιπτώσεις αμφοτερόπλευρης στένωσης των καρωτίδων εξασφαλίζεται ικανοποιητική αιμάτωση περιφερικά.[3]

6. Αθηροσκλήρωση των καρωτίδων αρτηριών

Η λέξη αθηροσκλήρωση έχει τις ρίζες της στην αρχαία ελληνική γλώσσα. Προέρχεται από την συνένωση των λέξεων «άθηρος» που σημαίνει χυλός ή κουρκούτι θέλοντας να περιγράψει την εναπόθεση χοληστερόλης στο κέντρο της αθηρωματικής πλάκας, και της λέξης «σκλήρυνση» που αφορά στην σκλήρυνση του τοιχώματος της πλάκας από την εναπόθεση ασβεστίου. Η αθηροσκλήρωση είναι μια χρόνια, λιποβριθής, φλεγμονώδης νόσος του αρτηριακού τοιχώματος των μεγάλου και μεσαίου μεγέθους αρτηριών, που οδηγεί σε ανάπτυξη αθηρωματικής πλάκας σε διάφορα σημεία του αρτηριακού δικτύου. Από αυτές τις πλάκες αρκετές παραμένουν ασυμπτωματικές («υποκλινική αθηρωμάτωση»), άλλες οδηγούν σε στένωση και απόφραξη (π.χ σταθερή στηθάγχη) και άλλες όντας εύθραυστες σπάνε και οδηγούν σε αθηροθρομβωτικά επεισόδια (π.χ ΑΕΕ, OEM). Η συστηματική αυτή νόσος ξεκινά ήδη από την παιδική ηλικία και για αυτή ενοχοποιούνται πολλοί παράγοντες όπως:

1) Αρτηριακή Υπέρταση

- 2) Κάπνισμα
- 3) Σακχαρώδης Διαβήτης
- 4) Υπερλιπιδαιμία
- 5) Υπερομοκυστεϊναιμία

Εκτός όμως από τα παραπάνω, η συχνή εύρεση αθηρωματικών πλακών σε σημεία διαχωρισμού της ροής πχ. στον καρωτιδικό διχασμό και σε σημεία χαμηλής διατμητικής τάσης αποδεικνύει ότι τόσο η δυναμική των υγρών όσο και η γεωμετρία του αγγείου κατέχουν σημαντικό ρόλο στην δημιουργία της αθηρωματικής πλάκας.[5], [6]

7. Παθοφυσιολογία της αθηροσκλήρωσης

Όταν ένα φυσικό ή μεταβολικό αίτιο διακόψει την συνέχειά του ενδοθηλίου, αυτό έχει την ικανότητα να μετατρέπει το “stress” που υφίσταται σε βιοχημικό σήμα. Λόγω της αυξημένης διαπερατότητας του τραυματισμένου ενδοθηλίου σωματίδια LDL συσσωρεύονται στον υπενδοθηλιακό χώρο και υφίστανται οξείδωση. Η οξείδωση προάγει την έκλυση κυτοκινών (πχ ιντερλευκίνη -1) . Οι κυτοκίνες με τη σειρά τους αυξάνουν την έκφραση προσκολλητικών μορίων (ICAM, VCAM-1) και άλλων υποδοχέων με αποτέλεσμα την προσκόλληση στο σημείο τραυματισμού των κυττάρων του αίματος. Τα αιμοπετάλια προσκολλώνται στον τραυματισμένο χιτώνα και αποκοκκιώνονται απελευθερώνοντας κυτοκίνες και αυξητικούς παράγοντες (PDGF, EGF, TGF-β) που προωθούν τον πολλαπλασιασμό των λείων μυϊκών κυττάρων και την μετανάστευση αυτών από τον μέσο στον έσω χιτώνα. Τα λεία μυϊκά κύτταρα χάνουν σταδιακά την ικανότητα τους να συστέλλονται. Άλλες χημειοτακτικές κυτοκίνες, όπως η χημειοτακτική πρωτεΐνη των μονοκυττάρων 1 (MCP-1), οδηγούν τα μονοκύτταρα του αίματος μέσα στο αρτηριακό τοίχωμα, όπου μετατρέπονται σε μακροφάγα. Εκεί δέχονται διέγερση από τον αυξητικό παράγοντα M-CSF, ο οποίος αυξάνει την έκφραση των εκκαθαριστικών υποδοχέων στην επιφάνεια των μακροφάγων. Οι υποδοχείς αυτοί προκαλούν την πρόσληψη των σωματιδίων λιποπρωτεΐνης και έτσι τα μακροφάγα μετατρέπονται σε αφρώδη κύτταρα και λειτουργούν ως πηγή διαφόρων διαμεσολαβητών πχ κυτοκίνες, μεταλλοπρωτεϊνάσες. Φαίνεται λοιπόν πως ενώ ο αρχικός σκοπός της ενεργοποίησης του καταρράκτη της φλεγμονής είναι η επούλωση του τραυματισμένου ενδοθηλίου, οι επαναλαμβανόμενοι τραυματισμοί αυτού οδηγούν

στην δημιουργία λιπωδών γραμμώσεων και κατ' επέκταση αθηρωματικής πλάκας. Πάχυνση του αρτηριακού τοιχώματος δεν συμβαίνει παρά μόνο όταν τα λεία μυϊκά κύτταρα μεταναστεύσουν στον έσω χιτώνα. Το γεγονός αυτό σε συνδυασμό με την αλλαγή της λειτουργικότητας των κυττάρων αυτών οδηγεί στην δημιουργία της ινώδους κάψας. Από τη στιγμή που δημιουργείται ινώδης κάψα η κάκωση ονομάζεται αθήρωμα και μπορεί να προεξέχει εντός του αυλού του αγγείου μειώνοντας τη διάμετρό του. Το αθήρωμα αποτελεί ουσιαστικά μια ενεργή κάκωση που παράγει κυτοκίνες και υφίσταται συνεχή αναδιαμόρφωση. Με την πάροδο του χρόνου, και καθώς τα λεία μυϊκά κύτταρα συνεχίζουν να πολλαπλασιάζονται και μέσω της έκφρασης συγκεκριμένων Μεταλλοπρωτεΐνών ο αυλός της αρτηρίας διατείνεται με σκοπό να αντισταθμίσει την στένωση από το αθήρωμα. Δυστυχώς όμως ο αντισταθμιστικός αυτός μηχανισμός εξαντλείται όταν η πλάκα καταλάβει το 40-50% του εμβαδού της εγκάρσιας διατομής του αγγείου. Από αυτό το σημείο και έπειτα περαιτέρω αύξηση της πλάκας οδηγεί σε στένωση. Καθώς μια αθηρωματική πλάκα εξελίσσεται μπορεί να αποκτή την δική της μικροκυκλοφορία και να παρουσιάζει εναπόθεση ασβεστίου.[6],[7]

8. Μέθοδοι διάγνωσης της καρωτιδικής νόσου

A) Ακρόαση

Η απουσία καρωτιδικού φυσήματος δεν αποκλείει τη νόσο, η δε παρουσία του δεν την επιβεβαιώνει. Παρόλα αυτά η ακρόαση των καρωτίδων αποτελεί μια απλή, πρώτη προσέγγιση της καρωτιδικής στένωσης. Μια μετα-ανάλυση που περιλάμβανε συμπτωματικούς και ασυμπτωματικούς ασθενείς διαπίστωσε ότι η ανεύρεση φυσήματος στον τράχηλο φέρει ευαισθησία 53% και ειδικότητα 83% για μια καρωτιδική στένωση 70-99%.

Σύμφωνα με την μελέτη Framingham το καρωτιδικό φύσημα σε έναν ασυμπτωματικό ασθενή σχετίζεται με περίπου διπλάσιο κίνδυνο για ισχαιμικό ΑΕΕ. Εντυπωσιακό είναι επίσης το γεγονός ότι αρκετά μεγάλο ποσοστό των ΑΕΕ αυτών παρατηρείται στην αντίθετη πλευρά ακρόασης του φυσήματος, καταλήγοντας έτσι πως η ανεύρεση καρωτιδικού φυσήματος αποτελεί δείκτη γενικευμένης αθηρωματικής νόσου.

Επιπλέον, ο κίνδυνος για οξύ έμφραγμα του μυοκαρδίου αλλά και καρδιαγγειακό θάνατο είναι διπλάσιος σε ασθενείς με φύσημα των καρωτίδων. Ασθενείς με

καρωτιδική νόσο είναι πιο πιθανό να πεθάνουν από καρδιαγγειακά αίτια παρά από ΑΕΕ. [8],[9]

Β) Υπολογιστική Τομογραφία Καρωτίδων (CT – Computed Tomography)

Εξαιρετικά χρήσιμη για την απεικόνιση πιθανών επασβεστώσεων του καρωτιδικού τοιχώματος. Παρέχει τη δυνατότητα απεικόνισης όλου του μήκους της καρωτίδας ακόμη και ενδοεγκεφαλικά. Η χορήγηση σκιαγραφικού αποκλείει τους ασθενείς με νεφρική ανεπάρκεια.

Γ) Ψηφιακή Αφαιρετική Αγγειογραφία (DSA- Digital Subtraction Angiography)

Η αγγειογραφία, παρά τους κινδύνους που ενέχει, παραμένει μέχρι και σήμερα η εξέταση αναφοράς για την διάγνωση της καρωτιδικής στένωσης. Σημαντικό ρόλο στη διαχείριση της καρωτιδικής νόσου κατέχουν οι περίφημες μελέτες NASCET (North American Symptomatic Carotid Endarterectomy), ECST (European Carotid Symptomatic Trial) και ACAS (Asymptomatic Carotid Atherosclerosis Study). Οι μελέτες αυτές απέδειξαν ότι η ενδαρτηρεκτομή καρωτίδας σε συνδυασμό με τη συντηρητική αγωγή είτε σε συμπτωματικούς είτε σε ασυμπτωματικούς ασθενείς με σημαντική καρωτιδική στένωση περιορίζει σημαντικά τον κίνδυνο για μελλοντικό ισχαιμικό ΑΕΕ.

Σύμφωνα με τις μελέτες αυτές ο βαθμός της στένωσης κατά την αγγειογραφία μπορεί να υπολογιστεί με δυο μεθόδους:

1) Κατά ECST : υπολογίζεται η διάμετρος του υπολειμματικού αυλού της έσω καρωτίδας σε σύγκριση με τη φυσιολογική διάμετρο στο σημείο μέγιστης στένωσης. Για να συμβεί αυτό θα πρέπει να προσδιοριστεί με ακρίβεια το τοίχωμα της έσω καρωτίδας το οποίο δεν είναι εφικτό με την αγγειογραφία, οπότε τα όρια υπολογίζονται κατά προσέγγιση.

2) Κατά NASCET και ACAS: συγκρίνεται η διάμετρος του υπολειμματικού αυλού στο σημείο μέγιστης στένωσης με τη διάμετρο της έσω καρωτίδας στο περιφερικό φυσιολογικό τμήμα της. (βλ. εικόνα 4) [10]

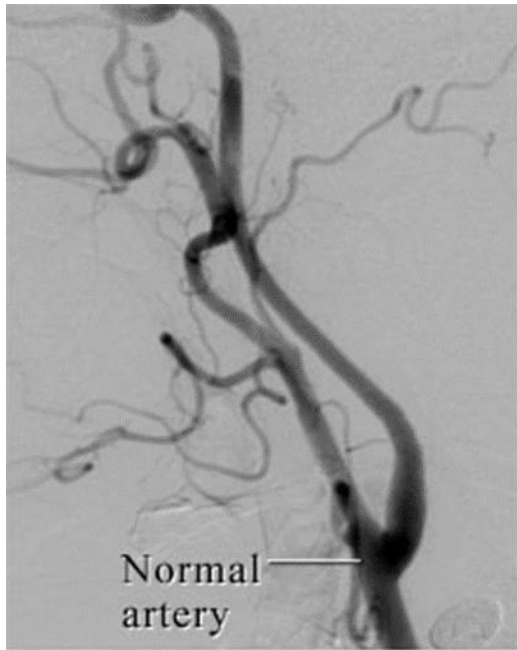
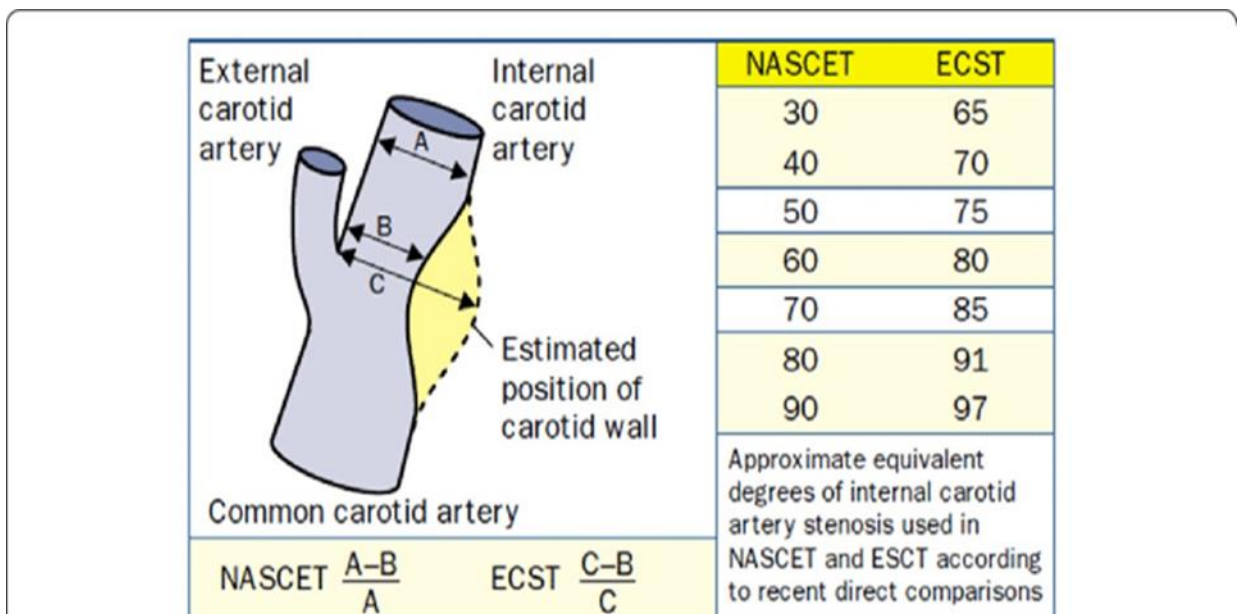


Figure 1

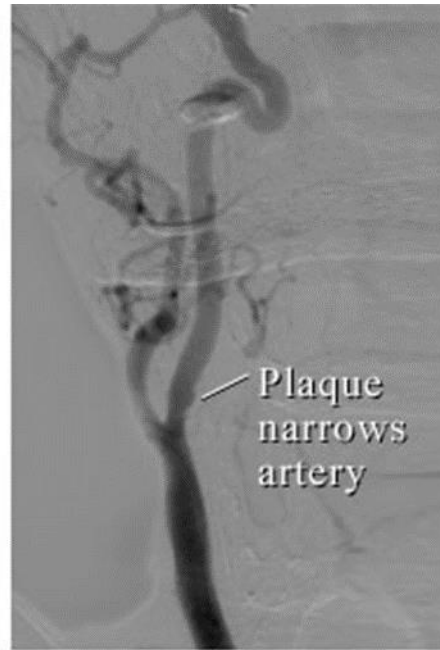

Figure 2

Εικόνα 3 Φυσιολογική αγγειογραφία καρωτίδας (αρ), αγγειογραφία σε καρωτίδα με αθηρωματική στένωση (δε) (διαδίκτυο)



Εικόνα 4 Μέθοδοι υπολογισμού της στένωσης κατά ECST και NASCET (διαδίκτυο:

<https://biomedical-engineering-online.biomedcentral.com/articles/10.1186/s12938-019-0685-7/figures/4>)

Μειονεκτήματα αγγειογραφίας
1) Επεμβατική μέθοδος
2) Αδυναμία ακριβούς προσδιορισμού του τοιχώματος της αρτηρίας – αναδεικνύεται μόνο ο αυλός που είναι βατός
3) Αδυναμία προσδιορισμού χαρακτηριστικών αθηρώματος
4) Εξαρτάται από την προβολή λήψης της εικόνας – διαφορετική προβολή = διαφορετική στένωση

Πίνακας 1

Δ) Υπέρηχος (Duplex Ultrasound)

Το χαμηλό κόστος, η ακρίβεια καθώς και το γεγονός ότι αποτελεί μη επεμβατική μέθοδο έχουν πλέον εδραιώσει τον υπέρηχο ως πρώτη επιλογή για το screening και την διάγνωση της καρωτιδικής νόσου. Σημαντικό μειονέκτημα του υπερήχου αποτελεί το γεγονός πως η ακρίβεια και η αξιοπιστία του εξαρτώνται από την γνώση και την εμπειρία του εξεταστή. Στον παρακάτω πίνακα αναφέρονται οι προκλήσεις που αντιμετωπίζει η υπερηχογραφία στην διάγνωση της καρωτιδικής νόσου.[10]

Προκλήσεις του US καρωτίδων
Έντονα αποτιτανωμένες πλάκες, δίδυμες αθηρωματικές πλάκες που δημιουργούν ακουστική σκιά και δεν επιτρέπουν τον ακριβή υπολογισμό του υπολειμματικού αυλού
Στενώσεις υψηλά στον καρωτιδικό διχασμό ή ενδοκρανιακά
Ελίκωση
Απόφραξη ετερόπλευρης έσω καρωτίδας
Αρρυθμία, καρδιακή ανεπάρκεια με χαμηλό EF

Πίνακας 2

Ε)Μαγνητική Αγγειογραφία (Magnetic Resonance Imaging- MRA)

Πλεονεκτήματα	Μειονεκτήματα
Αναίμακτη διαγνωστική μέθοδος	Απαιτεί χρόνο
Δεν εκθέτει τον ασθενή σε ακτινοβολία	Ακριβή διαγνωστική μέθοδος
Χρησιμοποιείται σε ασθενείς με αλλεργία σε σκιαγραφικό και νεφρική ανεπάρκεια	Δύσκολα διαθέσιμη
Παρέχει πληροφορίες σχετικά με τους ιστούς και τη σύσταση της πλάκας	Αποκλείονται ασθενείς με μεταλλικές ενδοπροσθέσεις
Ιδανική μέθοδος όταν υπάρχει αμφιβολία για το αποτέλεσμα άλλων μεθόδων	Δύσκολη εφαρμογή σε ασθενείς με κλειστοφοβία

Πίνακας 3

9. Υπερηχογραφία και Καρωτιδική Νόσος

9.1.Υπολογισμός της καρωτιδικής στένωσης με τη χρήση της υπερηχογραφίας

Αν και μια αρτηριακή στένωση ανιχνεύεται άμεσα στην υπερηχογραφία με την έγχρωμη απεικόνιση της ροής (Color Doppler), η φασματική ανάλυση αποτελεί την βασική μέθοδο εκτίμησης της καρωτιδικής στένωσης. Κατά την υπερηχογραφική εξέταση των καρωτίδων το ενδιαφέρον εστιάζεται σε 3 σημαντικές περιοχές:

- Προ-στενωτική ζώνη
- Στενωτική ζώνη
- Μετα-στενωτική ζώνη

Μεγάλη σημασία κατά τον υπολογισμό της στένωσης έχει η εκτίμηση της παλμικότητας της κοινής καρωτίδας (ΚΚΑ). Η ΚΚΑ αρδεύει το εγκεφαλικό παρέγχυμα και επομένως φυσιολογικά η κυματομορφή της αναπαριστά δίκτυο χαμηλών περιφερικών αντιστάσεων. Η πλειοψηφία των στενώσεων παρουσιάζεται στην έκφυση της έσω καρωτίδας άρα η ΚΚΑ αποτελεί την προστενωτική ζώνη. Σπανιότερα, η στένωση εντοπίζεται στο κεντρικό τμήμα της ΚΚΑ, άρα η τραχηλική μοίρα της ΚΚΑ αποτελεί τη μετα-στενωτική περιοχή. Αλλαγές κατά συνέπεια στη

παλμικότητα της ΚΚΑ μπορούν να αντιπροσωπεύουν αποφρακτικά ή μετα-αποφρακτικά φαινόμενα. Στην περίπτωση ύπαρξης σημαντικής καρωτιδικής καρωτιδικής στένωσης η ΚΚΑ κεντρικότερα της στένωσης αποκτά κυματομορφή υψηλής παλμικότητας και επίσης μειώνεται το ύψος της κυματομορφής καθώς η αιματική ροή λόγω της στένωσης είναι περιορισμένη. Ακόμη, σημαντική στένωση της ανωνύμου ή της ΚΚΑ κεντρικότερα της κλείδας οδηγεί σε κατασπασμένες κυματομορφές στην τραχηλική μοίρα της ΚΚΑ. Συμπερασματικά, κατά τον υπερηχογραφικό έλεγχο των καρωτίδων αρτηριών είναι απαραίτητο να συγκρίνεται η κυματομορφή της δεξιάς ΚΚΑ με αυτή της αριστερής οι οποίες φυσιολογικά σε υγιή άτομα θα πρέπει να είναι συμμετρικές και χαμηλής παλμικότητας.

Για τη διάγνωση της καρωτιδικής στένωσης τη μεγαλύτερη σημασία έχουν οι μετρήσεις στη στενωτική ζώνη. Οι βασικοί παράμετροι που χρησιμοποιούνται είναι:

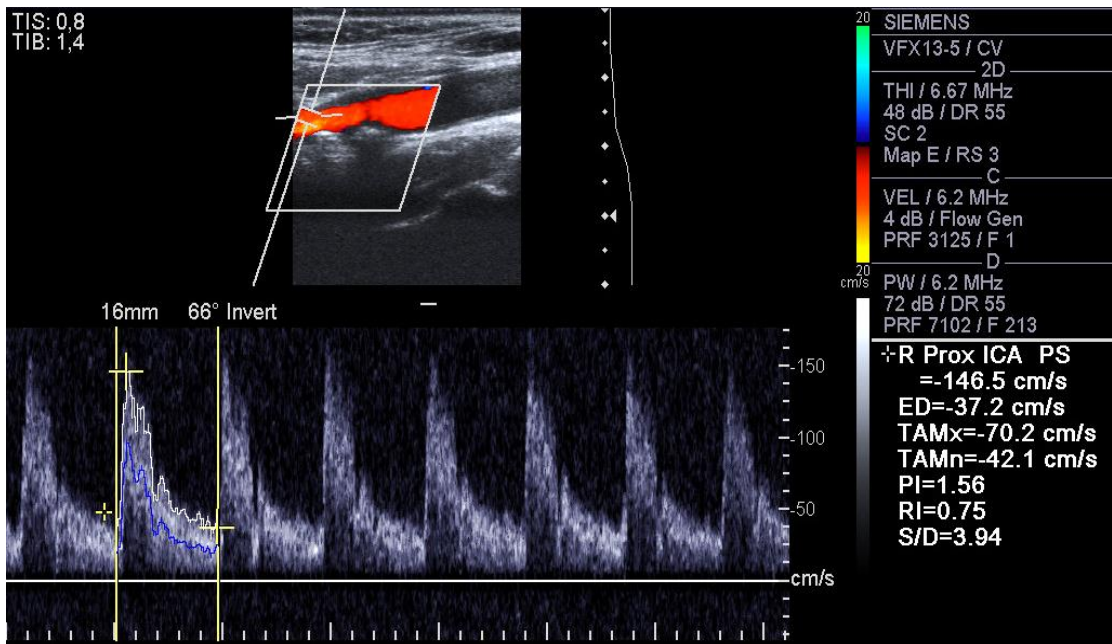
- Μέγιστη συστολική ταχύτητα (PSVmax) – η βασικότερη παράμετρος
- Τελοδιαστολική ταχύτητα (EDV)
- Λόγος των συστολικών ταχυτήτων (PSVica/ PSVcca) : ο λόγος της μέγιστης συστολικής ταχύτητας στη στένωση διά τη μέγιστη συστολική ταχύτητα στην σύστοιχη ΚΚΑ.

Στον παρακάτω πίνακα παρουσιάζονται οι τιμές των βασικών παραμέτρων ανάλογα με το ποσοστό της στένωσης:

Degree of stenosis, %	Primary parameters		Additional parameters	
	ICA PSV, cm/sec	Plaque estimate*, %	ICA/CCA PSV ratio	ICA EDV, cm/sec
Normal	< 125	None	< 2.0	< 40
< 50	< 125	< 50	< 2.0	< 40
50–69	125–230	≥ 50	2.0–4.0	40–100
≥ 70 but less than near occlusion	> 230	≥ 50	> 4.0	> 100
Near occlusion	High, low, or undetectable	Visible	Variable	Variable
Total occlusion	Undetectable	Visible, no detectable lumen	Not applicable	Not applicable

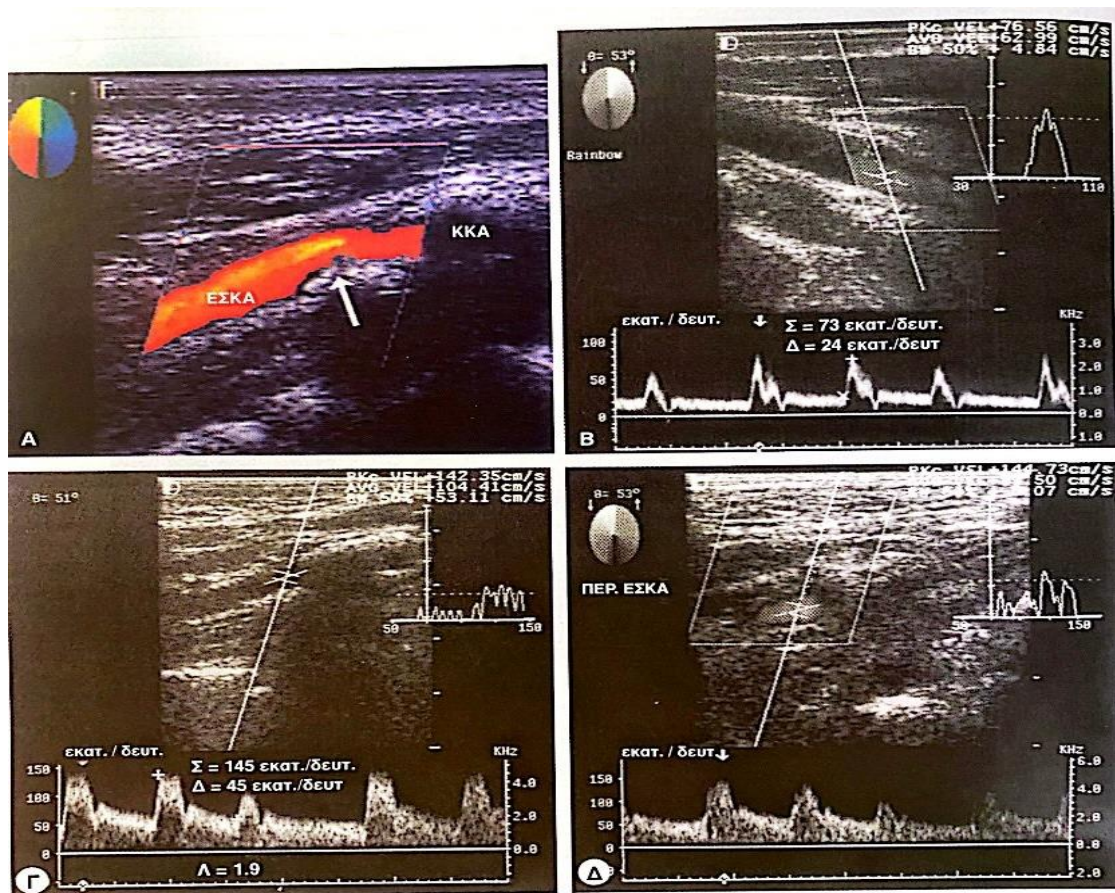
*Plaque estimate (diameter reduction) with gray-scale and color Doppler ultrasound.
CCA—common carotid artery; EDV—end-diastolic velocity; ICA—internal carotid artery; PSV—peak systolic velocity.
(From Grant et al. [25]; with permission.)

Εικόνα 5 Συνοπτικός πίνακας με τις τιμές των βασικών παραμέτρων PSVmax, EDV, PSCica/PSVcca και το αντίστοιχο ποσοστό στένωσης (διαδίκτυο: https://www.researchgate.net/figure/Consensus-Panel-Gray-Scale-and-Doppler-US-Criteria-for-Diagnosis-of-ICA-Stenosis_tbl3_262063779)



Εικόνα 6 Στένωση (δε) έσω καρωτίδας και η αντίστοιχη κυματομορφή της (διαδίκτυο: <https://radiologykey.com/ultrasound-evaluation-of-the-carotid-arteries/>)

Τέλος, σημασία έχει και η μεταστενωτική περιοχή. Εκεί, το αίμα ερχόμενο με μεγάλη ταχύτητα από την στενωτική ζώνη «διασκορπίζεται» σε ζώνη με μικρή ταχύτητα και πίεση. Αυτό έχει σαν αποτέλεσμα το χαρακτηριστικό «γέμισμα» του φασματικού παραθύρου. [11]



Εικόνα 10-3: Μικρού βαθμού στένωση της έσω καρωτιδας αρτηρίας (ΕΣΚΑ). (Α) Η τομή με τη μέθοδο της έγχρωμης απεικόνισης της ροής αναδεικνύει μεγάλη αθηρωματική πλάκα (βέλος) στην έκφυση της ΕΣΚΑ καθώς και μετατόπιση του χρώματος, που υποδηλώνει αυξημένη ταχύτητα ροής. ΚΚΑ = Κοινή καρωτίδα αρτηρία, (Β) Σημειώνονται η κορυφή της συστολής (Σ) και το τέλος της διαστολής (Δ). (Γ) Η μεγιστοσυστολική ταχύτητα (Σ) στην ΕΣΚΑ είναι 145 εκατ./δευ., η τελοδοιαστολική ταχύτητα (Δ) 45 εκατ./δευ., ενώ ο λόγος των συστολικών ταχυτήτων (Λ) είναι 1,9. Οι παραπάνω τιμές είναι συμβατές με σχετικά μικρού βαθμού στένωση. (Δ) Μέτριες μεταστενωτικές διαταραχές της ροής (πλήρωση του φασματικού παράθυρου).

Εικόνα 7 (Zwiebel Υπερηχογραφική Απεικόνιση Αγγείων, 4η έκδοση σελ 140)

**ΠΙΝΑΚΑΣ 3-1: ΧΑΡΑΚΤΗΡΙΣΤΙΚΑ ΤΟΥ ΦΑΣΜΑΤΟΣ
ΣΤΗΝ ΑΡΤΗΡΙΑΚΗ ΣΤΕΝΩΣΗ**

Εστιακά φαινόμενα

Αυξημένη ταχύτητα ροής στην στενωτική ζώνη
Μεταστενωτική διαταραχή της ροής

Μεταβολές παλμικότητας κεντρικότερα της στένωσης

Αυξημένη παλμικότητα
Συνολική ελάττωση της ταχύτητας, λόγω της ελαττωμένης ροής

Μεταβολές παλμικότητας περιφερικότερα της στένωσης

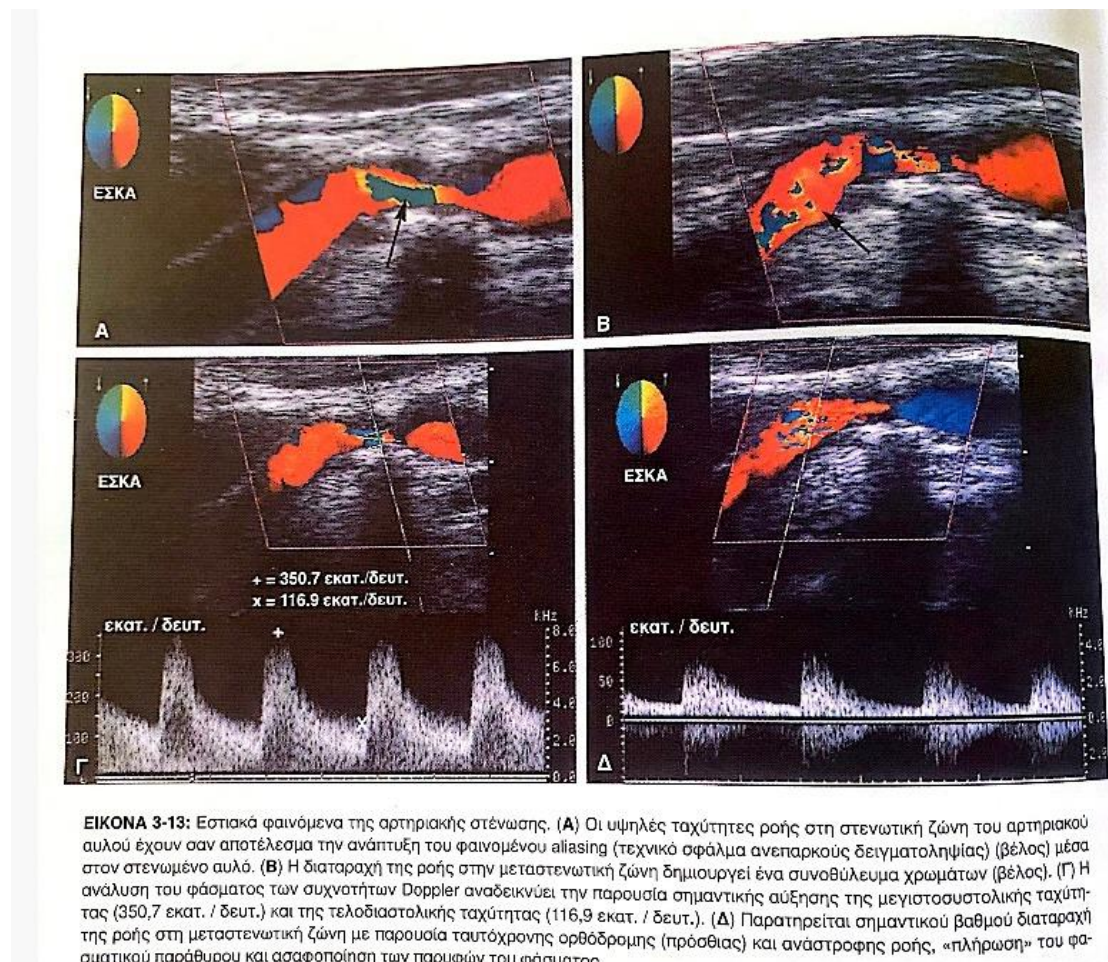
Μειωμένη συστολική επιτάχυνση
Ευρεία συστολική κορυφή
Αυξημένη διαστολική ροή (ελαττωμένες περιφερικές αντιστάσεις)

Συνολική ελάττωση της ταχύτητας ροής

Δευτερογενή φαινόμενα (παράπλευρη ροή)

Αύξηση του μεγέθους, της ταχύτητας και του όγκου ροής στα αγγεία της παράπλευρης κυκλοφορίας
Αναστροφή της ροής στα αγγεία της παράπλευρης κυκλοφορίας
Ελαττωμένη παλμικότητα (αντίσταση στη ροή) στα αγγεία της παράπλευρης κυκλοφορίας

Εικόνα 8 Χαρακτηριστικά του φάσματος στην αρτηριακή στένωση (Zwiebel Υπερηχογραφική Απεικόνιση Αγγείων, 4η έκδοση σελ 62)

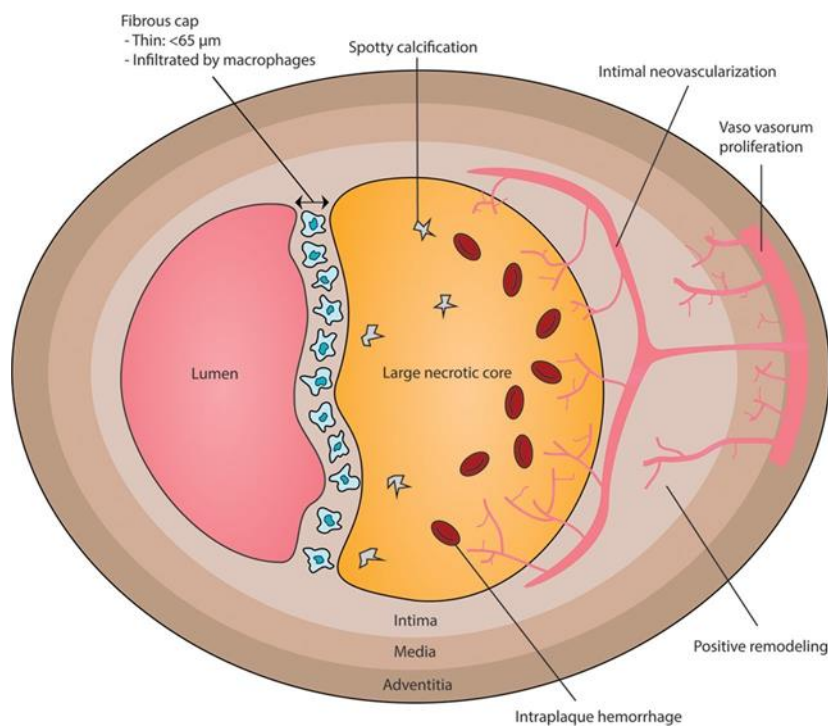


ΕΙΚΟΝΑ 3-13: Εστιακά φαινόμενα της αρτηριακής στένωσης. (Α) Οι υψηλές ταχύτητες ροής στη στενωτική ζώνη του αρτηριακού αυλού έχουν σαν αποτέλεσμα την ανάπτυξη του φαινομένου aliasing (τεχνικό σφάλμα ανεπαρκούς δειγματοληψίας) (βέλος) μέσα στον στενωμένο αυλό. (Β) Η διαταραχή της ροής στην μεταστενωτική ζώνη δημιουργεί ένα συνοθύλευμα χρωμάτων (βέλος). (Γ) Η ανάλυση του φάσματος των συχνότητων Doppler αναδεικνύει την παρουσία σημαντικής αύξησης της μέγιστοσυστολικής ταχύτητας (350,7 εκατ. / δευτ.) και της τελοδιαστολικής ταχύτητας (116,9 εκατ. / δευτ.). (Δ) Παρατηρείται σημαντικό βαθμό διαταραχή της ροής στη μεταστενωτική ζώνη με παρουσία ταυτόχρονης ορθόδρομης (πρόσθιας) και αναστροφής ροής, «πλήρωση» του φασματικού παράθυρου και ασαφопоίηση των παρυφών του φάσματος.

Εικόνα 9 (Zwiebel Υπερηχογραφική απεικόνιση των αγγείων, 4η έκδοση σελ 58)

9.2 Η έννοια της ευάλωτης αθηρωματικής πλάκας

Ο όρος «ευάλωτη» πλάκα εισήχθη από τον Muller το 1980 για να περιγράψει αθηρωματική πλάκα των στεφανιαίων με υψηλό κίνδυνο ρήξης. Με τον όρο αυτό ορίζουμε πλέον την πλάκα η οποία μπορεί να οδηγήσει σε οξεία αγγειακά συμβάματα. Η πιο συχνή μορφή αποσταθεροποίησης της αθηρωματικής πλάκας είναι η ρήξη και σε αυτή αποδίδονται τα 2/3 των εμφραγμάτων του μυοκαρδίου και των αιφνίδιων καρδιακών θανάτων.



Εικόνα 10 Χαρακτηριστικά της ευάλωτης πλάκας (Bom MJ, Early detection and treatment of the vulnerable coronary plaque. *Circulation*.2017; 10(5))

Ασταθής πλάκα	Σταθερή πλάκα
Λεπτό περίβλημα	Παχύ περίβλημα
Ετερογένεια	Ομοιογένεια
Εξέλκωση	Μικρός λιπιδικός πυρήνας
Μεγάλος λιπιδικός πυρήνας	
Ενεργή φλεγμονή	
Ενδοπλακική αιμορραγία	
Επιφανειακή επασβέστωση	
Στένωση του αυλού μεγαλύτερη από 90%	
Επίδραση των εξωτερικών παραγόντων	

Πίνακας 4: Συνοπτική παρουσίαση των χαρακτηριστικών της ευάλωτης πλάκας

Η προσέγγιση αυτή, παρότι όχι απόλυτη, είναι χρήσιμη για να μπορέσουμε να προβλέψουμε και να αποτρέψουμε την διάβρωση και ρήξη της πλάκας. Είναι λάθος να εστιάζουμε μόνο στα χαρακτηριστικά της πλάκας χωρίς να λαμβάνουμε συγχρόνως υπόψιν την επιρροή που έχουν εξωγενείς δυνάμεις στη σταθερότητα αυτής. [10], [12]

9.3 Η υπερηχογραφικά ευάλωτη πλάκα

Σημαντική επίσης είναι η περιγραφή της πλάκας με υπερηχογραφικά κριτήρια. Η αθηρωματική πλάκα μπορεί να χαρακτηριστεί ως χαμηλής, μέτριας ή υψηλής ηχογένειας καθώς και ως ομοιογενής ή ανομοιογενής. Ο βαθμός ηχογένειας συσχετίζεται με τα ιστολογικά χαρακτηριστικά της πλάκας. Όσο αυξάνεται η περιεκτικότητα της πλάκας σε κολλαγόνο συγκριτικά με το λίπος αυξάνεται και η ηχογένεια της.

Πλάκα χαμηλής ηχογένειας

Στην κατηγορία αυτή υπάγονται πλάκες που είναι λιγότερο ηχογενείς σε σχέση με τον γειτονικό στερνοκλειδομαστοειδή μυ και που ιστολογικά παρουσιάζουν υψηλή περιεκτικότητα σε λιπίδια. Μια τέτοια πλάκα μπορεί να παρουσιάζεται σχεδόν άνηχη και να είναι δύσκολο να ανιχνευθεί. Σε αυτή τη περίπτωση, η ύπαρξη της αποδεικνύεται έμμεσα με διαταραχές της ροής μέσω της έγχρωμης US απεικόνισης.

Πλάκα μέτριας ηχωγένειας

Η υποκατηγορία αυτή αφορά σε πλάκες που το κύριο συστατικό τους ιστολογικά είναι το κολλαγόνο (ινώδης πλάκα). Πρόκειται πλάκες με ηχωγένεια ίδια ίσως και μεγαλύτερη από του στερνοκλειδομαστοειδούς αλλά μικρότερη από αυτή του έξω αρτηριακού χιτώνα.

Πλάκα υψηλής ηχωγένειας με ακουστική σκιά

Η πλάκα αυτή παρουσιάζει ηχωγένεια ίση η μεγαλύτερη από αυτή του έξω αρτηριακού χιτώνα της καρωτίδας. Η ταυτόχρονη ύπαρξη ακουστικής σκιάς είναι ενδεικτική δυστροφικών αποτιτανώσεων που παρατηρούνται σε έδαφος αιμορραγίας και νέκρωσης.

Ομοιογενής και ετερογενής πλάκα

Η ανομοιογενής πλάκα οφείλει την ηχωδομή της σε:

- 1) Αποτιάνωση
- 2) Μια περιοχή χαμηλής ηχωγένειας (εστιακή υποηχογενής ζώνη)
- 3) Περισσότερες περιοχές χαμηλής ηχωγένειας (διάχυτη ανομοιογένεια)

Η διάχυτη ή εστιακή υποηχογένεια θεωρητικά είναι αποτέλεσμα εναπόθεσης λιπιδίων ή ενδοπλακτικής αιμορραγίας η οποία ενέχει τον κίνδυνο εμβολισμού. Κατά συνέπεια, η ανομοιογένεια της πλάκας θεωρείται προάγγελος πιθανής ανάπτυξης ημισφαιρικών νευρολογικών συμπτωμάτων.[11]

9.4 Κλίμακα του γκρι (Gray Scale Median – GSM)

Ένα από τα σημαντικότερα μειονεκτήματα της υπερηχογραφίας αποτελεί το ότι η περιγραφή της αθηρωματικής πλάκας δεν είναι απόλυτα αντικειμενική (διαφορετικά μηχανήματα παράγουν διαφορετικές εικόνες, διαφορετική ρύθμιση των παραμέτρων-settings). Ο περιορισμός αυτός ξεπερνιέται πλέον με την ύπαρξη ενός υπολογιστικού πακέτου που μπορεί να μετατρέπει τις εικόνες που λαμβάνονται από διαφορετικά μηχανήματα ή εξεταστές σε εικόνες συγκρίσιμες χρησιμοποιώντας το Gray Scale Median. Η GSM είναι ένα μέτρο της συνολικής ηχωγένειας της πλάκας. Το εύρος τιμών εκτείνεται από 0 (μαύρο χρώμα) έως 255 (λευκό χρώμα). Υπάρχουν αρκετές έρευνες οι οποίες συσχετίζουν την τιμή GSM μιας πλάκας με τα ιστολογικά χαρακτηριστικά της. Συνεπώς, φαίνεται πως πλάκες με χαμηλή τιμή GSM χαρακτηρίζονται από υψηλή

περιεκτικότητα σε λιπίδια και φλεγμονώδη κύτταρα. Αντίθετα, πλάκες με υψηλότερες τιμές GSM μπορεί να παρουσιάζουν εναπόθεση ασβεστίου ενώ πλάκες με ακόμα υψηλότερη ηχωγένεια χαρακτηρίζονται από αυξημένη πιθανότητα εξέλκωσης. Πλάκες με ευδιάκριτες λευκές περιοχές DWA (Discrete White Areas) παρουσιάζουν πολύ υψηλές τιμές στη κλίμακα του γκρι (126-255) και αναπαριστούν περιοχές με υψηλή συγκέντρωση μακροφάγων, φλεγμονωδών κυττάρων και αιμοσιδερίνης. Η ICAROS ήταν η πρώτη μεγάλη μελέτη που είχε ως στόχο να εκτιμήσει την σχέση ανάμεσα στην ηχωγένεια της πλάκας όπως αυτή υπολογίζεται με την κλίμακα GSM και τον κίνδυνο εγκεφαλικού εμφράκτου κατά το stenting. Στην μελέτη αυτή αποδείχθηκε ότι πλάκες με $GSM \leq 25$ είναι πιο πιθανό να οδηγήσουν σε εμβολισμό άρα και σε εγκεφαλικό έμφρακτο. [13]

Ταξινόμηση των αθηρωματικών πλακών

Τύπος I - Ομοιογενείς υποηχογενείς.

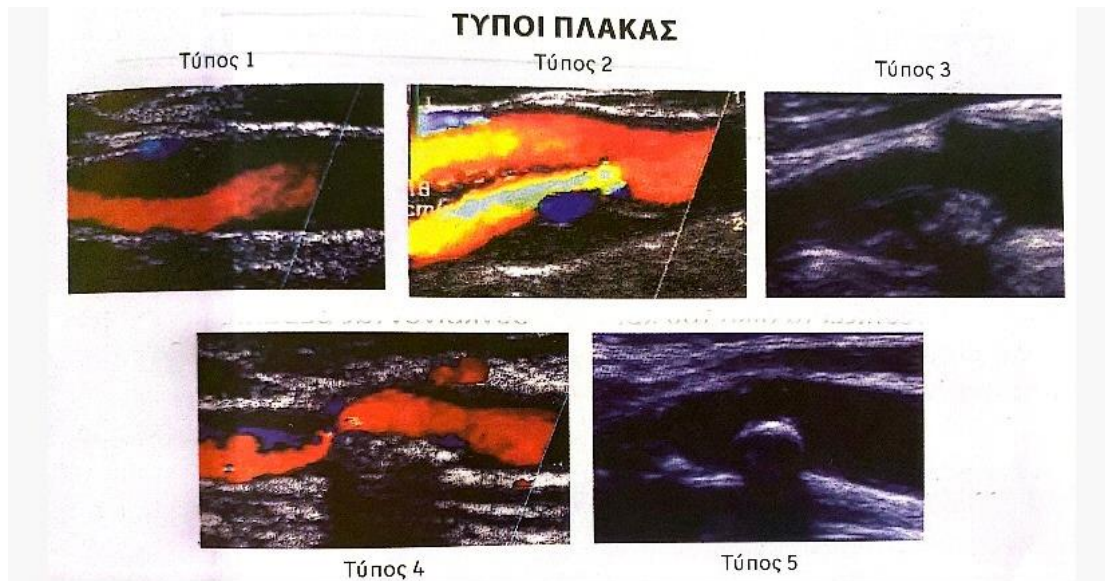
Τύπος II - Κυρίαρχα υποηχογενείς με λιγότερο του 50% ηχογενείς περιοχές.

Τύπος III - Κυρίαρχα υπερηχογενείς με λιγότερο του 50% υποηχογενείς περιοχές.

Τύπος IV - Ομοιογενείς υπερηχογενείς.

Τύπος V - Πλάκες αποτιτανωμένες με ακουστική σκιά χωρίς δυνατότητα να τις κατατάξουμε.

Οι πλάκες τύπου I – II χαρακτηρίζονται ως «μαλακές» με βάση την κλίμακα του γκρι και είναι αυτές με $GSM \leq 25$.



Εικόνα 11. Τύποι αθηρωματικής πλάκας κατά GSM(ΑΔ Γιαννούκας, Ν Lambropoulos, Υπερηχογραφική Διερεύνηση των Αγγειακών Παθήσεων, σελ. 85)

9.5 Πάχος έσω μέσου χιτώνα – Intima Media Thickness (IMT)

Ως IMT ορίζουμε την απόσταση μεταξύ της επιφάνειας του αγγείου που βρίσκεται σε επαφή με τον αυλό και της επιφάνειας επαφής μεταξύ μέσου και έξω χιτώνα κατά τον έλεγχο με B-mode υπερηχογράφημα

Φυσιολογικές τιμές	Παθολογικές τιμές	Αθηρωματική Πλάκα
$\leq 0,9\text{mm}$	$\geq 0,9\text{mm}$	Εστιακή πάχυνση του τοιχώματος που προβάλλει στον αρτηριακό αυλό κατά 0,5mm τουλάχιστον, ή είναι κατά τουλάχιστον 50% μεγαλύτερη από το περίξ τοίχωμα ή ως περιοχή με $\text{IMT} \geq 1,5\text{mm}$ η οποία προβάλλει εντός του αυλού.[14]

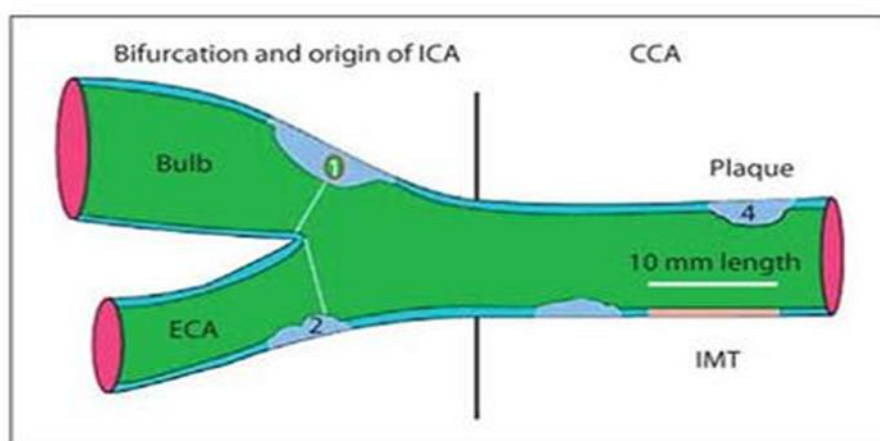
Πίνακας 5

Η αύξηση του IMT αποτελεί την πρώτη δομική αλλαγή της αθηροσκλήρυνσης για αυτό και είναι πολλές οι έρευνες που υποστηρίζουν την χρήση του ως δείκτη υποκλινικής αθηρωμάτωσης για την καλύτερη ταξινόμηση των ασθενών με βάση τον καρδιαγγειακό κίνδυνο.

Μια μέτα-ανάλυση στην οποία συμμετείχαν 45.828 ασθενείς στους οποίους το Framingham score μπορούσε να εφαρμοστεί απέδειξε πως η προσθήκη του CIMT βελτιώνει την πρόβλεψη του καρδιαγγειακού κινδύνου αλλά χωρίς η βελτίωση αυτή να είναι μεγάλης κλινικής σημασίας. [15]

Συμπληρωματικά, η μελέτη VIPVIZA χρησιμοποίησε 3.532 ασθενείς ηλικίας 40-50-60 ετών οι οποίοι διέθεταν τουλάχιστον έναν παράγοντα κινδύνου, τους χώρισε σε δύο ομάδες και έπειτα από παρακολούθηση ενός έτους εφάρμοσε σε αυτούς το SCORE και Framingham Score. Τελικά, φάνηκε πως ενώ το SCORE αυξήθηκε και στις δύο ομάδες, το Framingham score μειώθηκε σημαντικά στο intervention group. Η μελέτη αυτή συνεπώς υποστηρίζει επίσης πως η υπερηχογραφική απεικόνιση της υποκλινικής αθηρωμάτωσης μπορεί να συνεισφέρει στην πρόληψη του καρδιαγγειακού κινδύνου.[16]

Τέλος, η μελέτη Willeit χρησιμοποιώντας δεδομένα από 119 τυχαιοποιημένες μελέτες απέδειξε πως ο βαθμός της μείωσης του CIMT επιφέρει αντίστοιχη μείωση στον καρδιαγγειακό κίνδυνο. [17]



Εικόνα 12 Drawn representation of carotid tree, with plaque and IMT measurement according to Mannheim consensus: (1) thickness >1.5 mm; (2) lumen encroaching >0.5 mm; (3, 4) >50% of the surrounding IMT value. (διαδίκτυο: <https://www.escardio.org/Journals/E-Journal-of-Cardiology-Practice/Volume-13/Intima-media-thickness-Appropriate-evaluation-and-proper-measurement->

ΕΙΔΙΚΟ ΜΕΡΟΣ:

ΜΕΡΟΣ Α':

Γενικά

A.1 Κριτήρια για screening

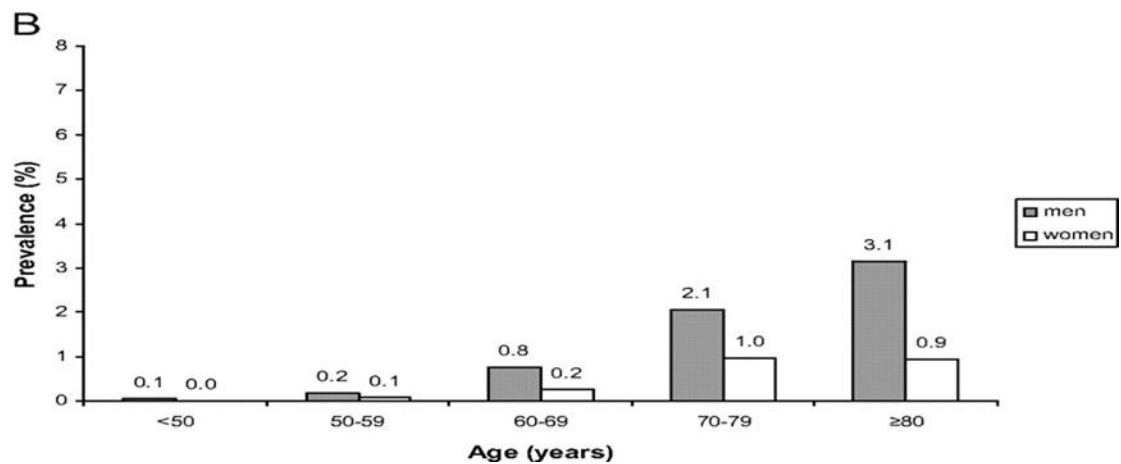
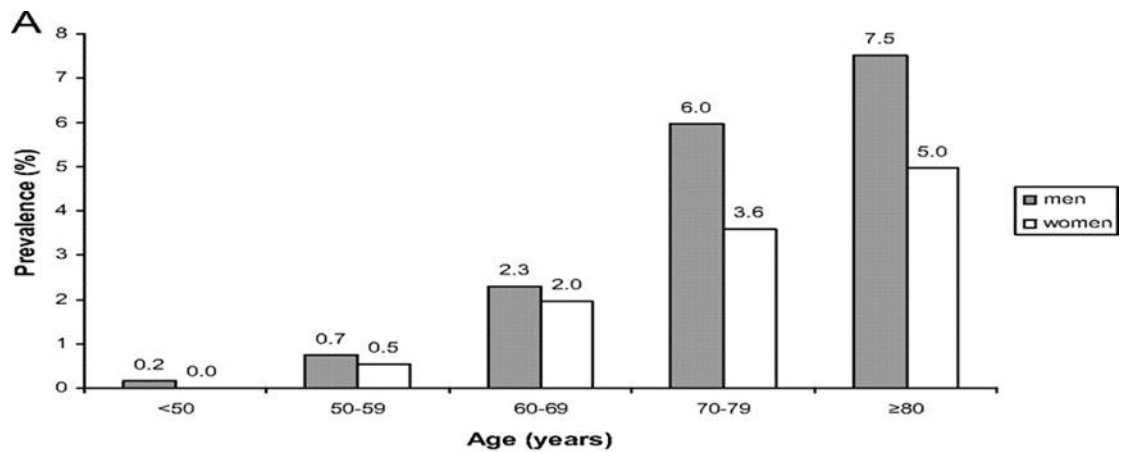
Ο όρος «screening» αναφέρεται στον μαζικό έλεγχο ατόμων με σκοπό την ανίχνευση και την έγκαιρη αντιμετώπιση κάποιας νόσου πριν αυτή εκδηλωθεί κλινικά. Για να μπορεί να καθιερωθεί το screening μιας νόσου οφείλουν να πληρούνται συγκεκριμένα κριτήρια (κριτήρια κατά Wilson και Jungner, 1968):[20]

- Η νόσος αποτελεί σημαντικό πρόβλημα υγείας, χαρακτηρίζεται από μια ασυμπτωματική περίοδο (latent phase) και η φυσική της εξέλιξη είναι πλήρως κατανοητή και τεκμηριωμένη
- Υπάρχει αξιόπιστη μέθοδος για την διάγνωση της
- Για όσους ασθενείς διαγνωστούν με τη νόσο κατά το screening υπάρχει αποδεκτή θεραπεία
- Η θεραπεία είναι οικονομικά συμφέρουσα

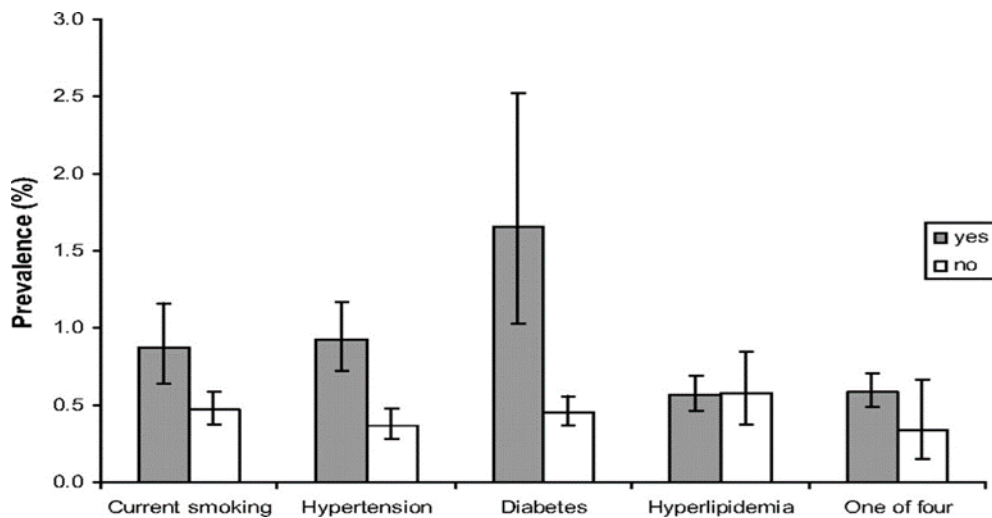
A.2 Επιδημιολογία Ασυμπτωματικής Καρωτιδικής Νόσου

Για να μπορέσει να γίνει συζήτηση σχετικά με τη χρήση της υπερηχογραφίας ως μεθόδου πρόληψης της ασυμπτωματικής καρωτιδικής νόσου στο γενικό πληθυσμό αλλά και το κατά πόσο κάτι τέτοιο θα συνέφερε οικονομικά, είναι απαραίτητο να έχουμε μια ακριβή εκτίμηση του επιπολασμού. Από μελέτες, προκύπτει ότι ο επιπολασμός της μέτριας ασυμπτωματικής καρωτιδικής νόσου κυμαίνεται από 0,2% για τους άνδρες <50 ετών έως 7,5% για εκείνους ≥ 80 ετών. Για το γυναικείο φύλο προκύπτει αντίστοιχα πως κυμαίνεται από 0% έως 5%.

Για την σοβαρή ($\geq 75\%$) ασυμπτωματική στένωση ο επιπολασμός κυμαίνεται μεταξύ του 0,1% (<50 έτη) και 3,1% (≥ 80 έτη) για τους άνδρες, ενώ για τις γυναίκες μεταξύ 0% και 0,9% αντιστοίχως. Συμπερασματικά βάσει της συγκεκριμένης μετα- ανάλυσης αποδεικνύεται ότι ο επιπολασμός αυξάνει με την ηλικία και είναι ελαφρώς μεγαλύτερος στο ανδρικό φύλο. Επιπλέον, προκύπτει πως ο επιπολασμός της σοβαρής ασυμπτωματικής καρωτιδικής στένωσης είναι υψηλότερος σε ασθενείς με παράγοντες αγγειακού κινδύνου. [21]



Εικόνα 14 Επιπολασμός της ασυμπτωματικής καρωτιδικής νόσου ανάλογα με την ηλικία στα δύο φύλα (De Weerd et al. Prevalence of Asymptomatic Carotid Artery Stenosis in the General Population: An individual Participant Data Meta-Analysis. *Stroke*. 2010;41(6))



Εικόνα 15 Επιπολασμός της ασυμπτωματικής καρωτιδικής νόσου σε συγκεκριμένες υποομάδες (De Weerd et al. Prevalence of Asymptomatic Carotid Artery Stenosis in the General Population: An individual Participant Data Meta-Analysis. *Stroke*. 2010;41(6))

ΜΕΡΟΣ Β':

Screening για Ασυμπτωματική Καρωτιδική Νόσο και Καρδιαγγειακός Κίνδυνος

B.1 Επιδημιολογία

Η καρδιαγγειακή νόσος παραμένει μέχρι και σήμερα η συχνότερη αιτία θανάτου παγκοσμίως. Τα νούμερα είναι εντυπωσιακά καθώς εκτιμάται πως στις ΗΠΑ ανά 36 δεύτερα ένα άτομο πεθαίνει από καρδιακή νόσο[22]. Συχνότερη μορφή αυτής αποτελεί η στεφανιαία νόσος η οποία όπως προκύπτει το 2019 στοίχισε τη ζωή σε 360.900 ανθρώπους[23]. Περίπου 18.2 εκατομμύρια ενήλικες άνω των 20 ετών πάσχουν από στεφανιαία νόσο, ενώ 2 στους 10 θανάτους συμβαίνουν σε άτομα ηλικίας μικρότερης των 65 ετών[23],[24]. Αξιοσημείωτο είναι και το κόστος της νόσου αυτής η οποία για τα έτη 2016-2017 υπολογίζεται πως κόστισε στις ΗΠΑ 363 δις δολάρια. Το κόστος αυτό περιλαμβάνει το κόστος των ιατρικών υπηρεσιών, την φαρμακευτική αγωγή καθώς και το κόστος λόγω μειωμένης παραγωγικότητας ως συνέπεια τέτοιων θανάτων[25]. Καθίσταται σαφές από τα παραπάνω πως η πρόληψη και η έγκαιρη διάγνωση της καρδιαγγειακής νόσου οφείλει να αποτελεί μείζων στόχο των σύγχρονων συστημάτων υγείας.

B.2 Περιορισμοί των αλγορίθμων υπολογισμού του καρδιαγγειακού κινδύνου

Πολλές μελέτες (Framingham, QRISK, PROCAM) ανέλαβαν να υπολογίσουν τον καρδιαγγειακό κίνδυνο. Ειδικότερα, η διάσημη μελέτη Framingham, ξεκίνησε το 1948 στη Βοστώνη και βρίσκεται σε εξέλιξη μέχρι και σήμερα, κατάφερε να αναδείξει τους κυριότερους παράγοντες για στεφανιαία νόσο (αρτηριακή υπέρταση, χοληστερόλη, κάπνισμα, διαβήτης). Ακόμα, παρείχε σημαντικές πληροφορίες σχετικά με τον ρόλο των τριγλυκεριδίων, των επιπέδων της HDL, της ηλικίας, του φύλου του κοινωνικού status και της προσωπικότητας. Η μελέτη Framingham πρωτοπόρησε, μιας και αποτέλεσε τη πρώτη έρευνα που δημιούργησε έναν αλγόριθμο υπολογισμού του καρδιαγγειακού κινδύνου σε βάθος 10 ετών.[26]

Η αξία των διεθνών αλγορίθμων είναι αποδεδειγμένη και αδιαμφισβήτητη. Η συχνότητα εμφάνισης καρδιαγγειακών νοσημάτων μειώθηκε από τότε που οι βασικοί παράγοντες κινδύνου προσδιορίστηκαν και μέτρα για τη μείωση του κινδύνου εφαρμόστηκαν. Δυστυχώς, ενάντια στις προσδοκίες που είχαμε, μόνο το 40% των ΑΕΕ

και των εμφραγμάτων θα συμβούν σε άτομα που θεωρήθηκαν υψηλού κινδύνου σύμφωνα με τους αλγόριθμους. Το υπόλοιπο 60% αυτών θα συμβεί σε άτομα χαμηλού κινδύνου τα οποία αποτελούν και το μεγαλύτερο μέρος του πληθυσμού.[27]

Όσον αφορά το FRS (Framingham Risk Score) έχει αποδειχθεί ότι συχνά ταξινομεί εσφαλμένα γυναίκες ως χαμηλού κινδύνου ασθενείς ενώ αυτές μπορεί να διαθέτουν σημαντική υποκλινική αθηρωμάτωση κατά το CAC score. Επίσης το FRS δεν λαμβάνει υπόψη το γεγονός ότι οι γυναίκες τείνουν να εμφανίζουν στεφανιαία νόσο σε μεγαλύτερες ηλικίες. Σημαντικό είναι ακόμη ότι στο FRS η ύπαρξη προώρου καρδιακού θανάτου σε πρώτου βαθμού συγγενή δεν συνυπολογίζεται (η QRISK το λαμβάνει υπόψη). Στον αλγόριθμο σημειώνεται επίσης μόνο εάν ο ασθενής πάσχει από σακχαρώδη διαβήτη και αν καπνίζει ενώ υπάρχουν δεδομένα που συσχετίζουν άμεσα τα επίπεδα του σακχάρου αίματος και της έκθεσης στο καπνό με τον καρδιαγγειακό κίνδυνο. Ασθενείς με ακραίες τιμές ενός μόνο παράγοντα κινδύνου όπως για παράδειγμα συμβαίνει σε άτομα με πρωτοπαθή δυσλιπιδαιμία δεν θα ταξινομηθούν ορθά από τον αλγόριθμο Framingham.[28], [29],[30]

Ο βασικότερος λόγος όμως που όλοι οι αλγόριθμοι αποτυγχάνουν να προσδιορίσουν με επιτυχία τον κίνδυνο είναι γιατί το αποτέλεσμα καθορίζεται σημαντικά από την ηλικία του ασθενούς. Για παράδειγμα, μια γυναίκα ηλικίας 35 ετών χρόνια καπνίστρια, με υψηλά επίπεδα χοληστερόλης και σακχαρώδη διαβήτη διατρέχει σύμφωνα με τη μελέτη Framingham μικρότερο κίνδυνο για στεφανιαία νόσο σε σχέση με έναν άνδρα 70 ετών χωρίς άλλους παράγοντες κινδύνου. Δηλαδή, οι αλγόριθμοι αυτοί είναι σημαντικοί σε μια ανάλυση του πληθυσμού όχι όμως για τον υπολογισμό του προσωπικού καρδιαγγειακού κινδύνου.

Εμφανώς, υπάρχουν κενά όσον αφορά την κατανόηση της στεφανιαίας νόσου και υπάρχουν παράγοντες κινδύνου πέρα των κλασικών που ακόμα δεν έχουμε ανακαλύψει.

B.3 Σχέση Καρωτιδικής και Στεφανιαίας Νόσου

Καρωτιδική και στεφανιαία νόσος συνδέονται στενά. Αρχικά, ιστολογικά και οι καρωτίδες και οι στεφανιαίες αποτελούν αρτηρίες ενδιάμεσου τύπου ενώ κατά την διάρκεια της ανάπτυξης και της ενηλικίωσης παρουσιάζουν κοινές αναδιαμορφώσεις στο τοίχωμα και τον αυλό (πάχυνση ενδοθηλίου, διάσπαση και διπλασιασμός της έσω ελαστικής μεμβράνης, πολλαπλασιασμός των μυϊκών κυττάρων του μέσου χιτώνα,

υπερπλασία του έξω χιτώνα κ.λπ.). Στην ενήλικη ζωή η διάμετρος του αυλού όπως επίσης και το πάχος του έσω χιτώνα σταδιακά αυξάνονται. Καρωτίδες και στεφανιαίες αρτηρίες υφίστανται σχεδόν όμοιες αθηρωματικές αλλαγές παρά το γεγονός ότι διαφέρουν στον τρόπο αιμάτωσης των οργάνων που τροφοδοτούν: οι καρωτίδες παρέχουν μεγάλο όγκο αίματος κατά τη συστολή ενώ οι στεφανιαίες κατά τη διαστολή. Το γεγονός αυτό σημαίνει ότι η τοιχωματική τους τάση διαφέρει.

Από την δεκαετία του 1980 ακόμα αποδείχτηκε ότι αξιόλογο ποσοστό των ασθενών που υποβάλλονταν σε ενδαρτηρεκτομή καρωτίδας είχε στην στεφανιογραφία στεφανιαία νόσο η οποία απαιτούσε αορτοστεφανιαία παράκαμψη. Οι ασθενείς ακόμα των περίφημων μελετών NASCET και ECST σε ποσοστό 25% είχαν ιστορικό εμφράγματος μυοκαρδίου ή στηθάγχης. Ακόμα και σήμερα ανάμεσα στους ασθενείς που προορίζονται για αορτοστεφανιαία παράκαμψη 1 στους 5 έχει καρωτιδική στένωση >50% και 1 στους 10 στένωση >80%. Επιπλέον, κατά την 4ετή ιατρική παρακολούθηση των ασθενών που υποβλήθηκαν σε ενδαρτηρεκτομή καρωτίδας υπολογίστηκε θνητότητα 18-20% η οποία σε ποσοστό 75% αποδόθηκε σε καρδιακά αίτια και μόνο κατά σε νευρολογικές επιπλοκές.[3]

Εξαιτίας της αδυναμίας που παρουσιάζουν οι αλγόριθμοι υπολογισμού του καρδιαγγειακού κινδύνου αλλά και της γνωστής σχέσης μεταξύ στεφανιαίας και καρωτιδικής νόσου, τα τελευταία χρόνια το ενδιαφέρον έχει στραφεί στην ανίχνευση υποκλινικής αθηρωμάτωσης στο περιφερικό αγγειακό σύστημα. Η ιδέα αυτή εκμεταλλεύεται το γεγονός ότι η αθηροσκλήρωση αποτελεί συστηματική νόσο με διαφορετικές εντοπίσεις. Συνεπώς, η ανεύρεση αθηρωμάτωσης κατά τον υπερηχογραφικό έλεγχο σε περιφερική αρτηρία μπορεί να υπονοεί την ύπαρξη αθηρωμάτωσης στις στεφανιαίες αρτηρίες και άρα να μπορεί να οδηγήσει σε μια πιο επιτυχημένη διαστρωμάτωση του καρδιαγγειακού κινδύνου.

Οι καρωτίδες προτιμώνται γιατί είναι επιφανειακές αρτηρίες, μεγάλου μεγέθους και παρουσιάζουν μικρή κινητικότητα άρα είναι προσιτές στην εξέταση με υπέρηχο.

Ορόσημο αποτελεί η προοπτική μελέτη CAFÉ-CAVE. Κατά την έρευνα αυτή, 10.000 υγιείς, ασυμπτωματικοί, χαμηλού κινδύνου ασθενείς ελέγχθηκαν με B-mode υπερηχογράφημα για αθηρωματικές αλλοιώσεις στις καρωτίδες και μηριαίες αρτηρίες και παρακολούθηθηκαν για 10 έτη. Βάσει των ευρημάτων του υπερήχου οι ασθενείς ταξινομήθηκαν σε 4 ομάδες: 1η φυσιολογικό αρτηριακό τοίχωμα, 2η πάχυνση του

τοιχώματος, 3η αθηρωματική πλάκα που δεν οδηγεί σε στένωση, 4η στενωτική αθηρωματική πλάκα. Τελικά, ο υπέρηχος μπόρεσε να αναγνωρίσει συνολικά 2011 άτομα στις ομάδες 2,3,4 στους οποίους παρουσιάστηκε καρδιαγγειακό σύμβαμα. Με άλλα λόγια το 98% των καρδιαγγειακών συμβαμάτων και θανάτων συνέβη σε ασθενείς με αθηρωματικές αλλοιώσεις κατά το B- mode υπερηχογράφημα. Το υπερηχογράφημα των καρωτίδων και μηριαίων απεδείχθη χρήσιμο στην ταξινόμηση των ασθενών : 1η ομάδα – ομάδα χαμηλού κινδύνου, 2η ομάδα- περιορισμένου κινδύνου, 3η ομάδα- μετρίου κινδύνου, 4η ομάδα- πολύ υψηλού κινδύνου.[31]

Μια μελέτη του 2009 απέδειξε πως η παρουσία αθηρωματικής πλάκας στις καρωτίδες ή/και στις μηριαίες σχετίζεται με αυξημένο καρδιαγγειακό κίνδυνο και αποτελεί ανεξάρτητο προγνωστικό παράγοντα.[32]

Μελέτη του 2015 ανέλαβε να ερευνήσει τα αίτια θανάτου μακροπρόθεσμα σε ασθενείς σε ασυμπτωματική καρωτιδική νόσο και κατέληξε ότι ο κίνδυνος θανάτου για την επόμενη 5ετία ανέρχεται στο 23% ενώ για την 10ετία στο 52,5%. Υπολογίστηκε ακόμα ότι 63% των θανάτων οφείλεται σε καρδιακά αίτια (έμφραγμα μυοκαρδίου, καρδιακή ανεπάρκεια σαν αποτέλεσμα ισχαιμίας). Αυτό μεταφράζεται ως καρδιαγγειακός κίνδυνος 33% για την ακόλουθη 10ετία. Άρα, βάση του FRS οι ασθενείς αυτοί θεωρούνται και πρέπει να αντιμετωπίζονται επιθετικά ως ασθενείς πολύ υψηλού κινδύνου. [33]

Η Ευρωπαϊκή Εταιρεία Υπερηχοκαρδιογραφίας σε άρθρο της το 2008 τόνισε την μεγάλη συνεισφορά που έχει το υπερηχογράφημα καρωτίδων για τον ακριβέστερο προσδιορισμό του καρδιαγγειακού κινδύνου ιδίως για ασθενείς μέτριου κινδύνου κατά Framingham και στους οποίους είναι δύσκολη η λήψη της κατάλληλης θεραπευτικής απόφασης.[30]

Σύμφωνα με τις πιο πρόσφατες κατευθυντήριες οδηγίες για πρόληψη που εξέδωσε η Ευρωπαϊκή Καρδιολογική Εταιρεία (2021) ο υπέρηχος καρωτίδων μπορεί να χρησιμοποιηθεί για την καλύτερη ταξινόμηση των ασθενών με βάση τον καρδιαγγειακό κίνδυνο και άρα την επιλογή της καλύτερης θεραπείας, ως εναλλακτική του CAC score.(IIB, B) (βλ. εικόνα16)[19]

Αν και κατά την ECS η αξονική τομογραφία για απεικόνιση των επασβεστώσεων στα στεφανιαία αγγεία είναι πιο αποτελεσματικός τρόπος για να επαναπροσδιορίσουμε τον

καρδιαγγειακό κίνδυνο, ο υπέρηχος παρουσιάζει σημαντικά πλεονεκτήματα. Το πιο βασικό είναι ότι δεν απαιτεί χρήση ιονίζουσας ακτινοβολίας και αυτό είναι ιδιαίτερα χρήσιμο όταν ασθενείς νέοι εξετάζονται. Επιπλέον έχει αποδειχτεί ότι σε ένα σημαντικό ποσοστό νέων και μέσης ηλικίας ασθενών χωρίς έκδηλη κλινικά αθηρωμάτωση και με CAC score 0 τελικά στον υπέρηχο καρωτίδων βρέθηκε σημαντική αθηρωμάτωση. Δηλαδή, σε νέους ασθενείς με αθηρωματική πλάκα η οποία δεν έχει ακόμα προλάβει να επασβεστωθεί η ανεύρεση μηδενικού CAC score μπορεί να είναι εσφαλμένα καθησυχαστική.[34]

Πλεονεκτήματα US καρωτίδων έναντι CAC score
Αποφυγή έκθεσης σε ακτινοβολία
Ικανότητα απεικόνισης ακόμα και των μη επασβεστωμένων αθηρωματικών πλακών. Χρήσιμο ιδιαίτερα σε νέους ασθενείς
Πιο οικονομική εξέταση

Πίνακας 6

Στις ίδιες κατευθυντήριες οδηγίες (ESC 2021) αναφέρεται πως οι ασθενείς στους οποίους κατά τον υπερηχογραφικό έλεγχο θα διαγνωσθεί ασυμπτωματική καρωτιδική στένωση θα πρέπει αμέσως να θεωρούνται ασθενείς πολύ υψηλού καρδιαγγειακού κινδύνου (εικόνα 17). Η ESVS συναινεί για επιλεκτικό screening σε ασθενείς με πολλαπλούς παράγοντες κινδύνου για αγγειακά συμβάματα με σκοπό την ρύθμιση των παραγόντων αυτών και την χορήγηση της κατάλληλης φαρμακευτικής αγωγής με στόχο όχι τόσο να βρεθούν οι ασθενείς που θα μπορούσαν να επωφεληθούν από χειρουργική παρέμβαση στις καρωτίδες αλλά κυρίως να μειωθεί η καρδιαγγειακή θνησιμότητα και νοσηρότητα. (IIb, C) Βλ. εικόνα 18 [35]

Recommendations for CVD risk modifiers

Recommendations	Class ^a	Level ^b
Stress symptoms and psychosocial stressors modify CVD risk. Assessment of these stressors should be considered. ^{100–102}	IIa	B
CAC scoring may be considered to improve risk classification around treatment decision thresholds. Plaque detection by carotid ultrasound is an alternative when CAC scoring is unavailable or not feasible. ^{103,104}	IIb	B
Multiplication of calculated risk by RR for specific ethnic subgroups should be considered. ¹⁰⁵	IIa	B
The routine collection of other potential modifiers, such as genetic risk scores, circulating or urinary biomarkers, or vascular tests or imaging methods (other than CAC scoring or carotid ultrasound for plaque determination), is not recommended.	III	B

© ESC 2021

CVD = cardiovascular disease; CAC = coronary artery calcium; RR = relative risk.

^aClass of recommendation.

^bLevel of evidence.

Εικόνα 16 Κατευθυντήριες Οδηγίες της Ευρωπαϊκής Καρδιολογικής εταιρείας 2021

Table 4 Patient categories and associated cardiovascular disease risk.

Patient category	Subgroups	Risk categories	CVD risk and therapy benefit estimation
Apparently healthy persons			
Persons without established ASCVD, diabetes mellitus, CKD, Familial Hypercholesterolemia	<50 years	Low- to high-risk	10-year CVD risk estimation (SCORE2). Lifetime risk and benefit estimation of risk factor treatment (e.g. with the LIFE-CVD lifetime model) to facilitate the communication of CVD risk and treatment benefits.
	50-69 years	Low- to very high-risk	10-year CVD risk estimation (SCORE2). Lifetime benefit estimation of risk factor treatment (e.g. with the LIFE-CVD lifetime model) to facilitate the communication of treatment benefits.
	≥70 years	Low- to very high-risk	10-year CVD risk estimation (SCORE2-OP). Lifetime benefit estimation of risk factor treatment (e.g. with the LIFE-CVD lifetime model) to facilitate the communication of treatment benefits.
Patients with CKD			
CKD without diabetes or ASCVD	Moderate CKD (eGFR 30–44 mL/min/1.73 m ² and ACR <30 or eGFR 45–59 mL/min/1.73 m ² and ACR 30–300 or eGFR ≥60 mL/min/1.73 m ² and ACR >300)	High-risk	N/A
	Severe CKD (eGFR <30 mL/min/1.73 m ² or eGFR 30–44 mL/min/1.73 m ² and ACR >30)	Very high-risk	N/A
Familial Hypercholesterolemia			
Associated with markedly elevated cholesterol levels	N/A	High-risk	N/A
Patients with type 2 diabetes mellitus			
Patients with type 1 DM above 40 years of age may also be classified according to these criteria	Patients with well controlled short-standing DM (e.g. <10 years), no evidence of TOD and no additional ASCVD risk factors	Moderate-risk	N/A
	Patients with DM without ASCVD and/or severe TOD, and not fulfilling the moderate risk criteria.	High-risk	Residual 10-year CVD risk estimation after general prevention goals (e.g. with the ADVANCE risk score or DIAL model). Consider lifetime CVD risk and benefit estimation of risk factor treatment (e.g. DIAL model).
	Patients with DM with established ASCVD and/or severe TOD ^{47, 51, 95} <ul style="list-style-type: none"> eGFR <45 mL/min/1.73 m² irrespective of albuminuria eGFR 45–59 mL/min/1.73 m² and microalbuminuria (ACR 30–300 mg/g) Proteinuria (ACR >300 mg/g) Presence of microvascular disease in at least 3 different sites (e.g. microalbuminuria plus retinopathy plus neuropathy) 	Very high-risk	Residual 10-year CVD risk estimation after general prevention goals (e.g. with the SMART risk score for established CVD or with the ADVANCE risk score or with the DIAL model). Consider lifetime CVD risk and benefit estimation of risk factor treatment (e.g. DIAL model).
Patients with established ASCVD			
Documented ASCVD, clinical or unequivocal on imaging. Documented clinical ASCVD includes previous AMI, ACS, coronary revascularization and other arterial revascularization procedures, stroke and TIA, aortic aneurysm and PAD. Unequivocally documented ASCVD on imaging includes plaque on coronary angiography or carotid ultrasound or on CTA. It does NOT include some increase in continuous imaging parameters such as intima-media thickness of the carotid artery.	N/A	Very high-risk	Residual CVD risk estimation after general prevention goals (e.g. 10-year risk with the SMART risk score for patients with established CVD or 1- or 2-year risk with EUROASPIRE risk score for patients with CHD). Consider lifetime CVD risk and benefit estimation of risk factor treatment (e.g. SMART-REACH model; or DIAL model if diabetes).

ACR = albumin-to-creatinine ratio; (to convert mg/g to mg/mmol: divide by 10); ACS = acute coronary syndromes; ADVANCE = Action in Diabetes and Vascular disease: preterAx and diamicroN-MR Controlled Evaluation; AMI = acute myocardial infarction; ASCVD = atherosclerotic cardiovascular disease; CKD = chronic kidney disease; CTA = computed tomography angiography; CV = cardiovascular; CVD = cardiovascular disease; DIAL = Diabetes lifetime-perspective prediction; DM = diabetes mellitus; FH = familial hypercholesterolemia; eGFR = estimated glomerular filtration rate; IMT = intima-media thickness; LIFE-CVD = LIFETIME-perspective CardioVascular Disease; N/A = not applicable; PAD = peripheral artery disease; REACH = Reduction of Atherothrombosis for Continued Health; SBP = systolic blood pressure; SCORE = Systematic Coronary Risk Estimation; SMART = Secondary Manifestations of Arterial Disease; TIA = transient ischaemic attack.

© ESC 2021

Εικόνα 17 Κατευθυντήριες Οδηγίες της Ευρωπαϊκής Καρδιολογικής εταιρείας 2021 – Διαστρωμάτωση του Καρδιαγγειακού Κινδύνου

Recommendation 15	Class	Level	References
Routine population screening for asymptomatic carotid stenosis is not recommended	III	C	64
Recommendation 16			
Selective screening for asymptomatic carotid stenoses may be considered in patients with multiple vascular risk factors to optimise risk factor control and medical therapy to reduce late cardiovascular morbidity and mortality, rather than for identifying candidates for invasive carotid interventions	IIb	C	72,73

Εικόνα 18 Κατευθυντήριες Οδηγίες της ESVS(2018) για το screening της ασυμπτωματικής καρωτιδικής νόσου

ΜΕΡΟΣ Γ΄:

Screening για ασυμπτωματική καρωτιδική νόσο

Γ.1 Η σημασία του screening στην ασυμπτωματική καρωτιδική νόσο

Το ΑΕΕ αποτελεί μια από τις κυριότερες αιτίες θανάτου στον δυτικό κόσμο καθώς και βασική αιτία αναπηρίας και υποβάθμισης της ποιότητας ζωής. Στις ΗΠΑ καταγράφονται περίπου 600.000 πρωτοεμφανιζόμενα ΑΕΕ ετησίως [36]. Αντίστοιχα, στην Ευρώπη το εγκεφαλικό έμφρακτο ευθύνεται για 1,1 εκατομμύρια θανάτους και καθίσταται έτσι η δεύτερη συχνότερη αιτία θανάτου[37],[38]. Ακόμα και οι επιζήσαντες, σε ποσοστό που υπερβαίνει το 50% διατηρούν κάποιο βαθμό αναπηρίας. Όπως προκύπτει το ΑΕΕ είναι μια νόσος σημαντική και η πρόληψη της θα είχε μεγάλο κοινωνικό, οικονομικό και κλινικό όφελος.

Το 35% των ισχαιμικών ΑΕΕ αποδίδονται σε στένωση καρωτίδας και εκτιμάται πως στο 10-15% αυτών των περιπτώσεων το εγκεφαλικό έμφρακτο είναι το πρώτο και μοναδικό νευρολογικό σύμπτωμα που θα εμφανιστεί ποτέ [38]. Αυτή είναι και η λογική πίσω από το screening, υπάρχει δηλαδή ένα αξιόλογο ποσοστό ασθενών στους οποίους το ΑΕΕ θα μπορούσε να έχει αποτραπεί με την έγκαιρη ανίχνευση της καρωτιδικής πλάκας και την κατάλληλη ιατρική παρέμβαση, είτε φαρμακευτική είτε χειρουργική.

Μέχρι πρόσφατα, το screening για ασυμπτωματική καρωτιδική νόσο στόχευε μόνο στη πρόληψη των μελλοντικών ΑΕΕ μέσω της χειρουργικής παρέμβασης.

Πράγματι, το 1995 διενεργήθηκε μια προοπτική μελέτη η οποία απέδειξε πως η προσθήκη της CEA στην επιθετική φαρμακευτική αγωγή σε ασθενείς με ασυμπτωματική καρωτιδική στένωση >60% μπορεί να μειώσει σημαντικά τον 5ετή κίνδυνο για ΑΕΕ (5,1% οι ασθενείς που υπεβλήθησαν σε CEA μαζί με την φαρμακευτική θεραπεία – 11% οι ασθενείς που λάμβαναν μόνο φαρμακευτική αγωγή) δεδομένου ότι ο κίνδυνος διεγχειρητικών επιπλοκών δεν υπερβαίνει το 3%. Οποιοδήποτε όφελος θα μπορούσε να καταργηθεί με έναν υψηλότερο διεγχειρητικό κίνδυνο.[39]

Αν και όλες οι μέχρι τώρα τυχαιοποιημένες μελέτες σχετίζουν τη CEA και CAS με διεγχειρητικό κίνδυνο (death/stroke) μικρότερο του 3% αυτό απέχει πολύ από την καθημερινή πρακτική μιας και σε όλες αυτές τις μελέτες επιλέχθηκαν αυστηρά και μόνο διακεκριμένοι χειρουργοί.[40], [41], [42]

Ο κίνδυνος για σύστοιχο ισχαιμικό ΑΕΕ σε ασθενείς με ασυμπτωματική στένωση έχει προσδιοριστεί από αρκετές προοπτικές μελέτες και έχει υπολογισθεί ότι είναι χαμηλός και ανέρχεται στο 1% ετησίως κατά τα πρώτα 2-3 έτη και αυξάνεται ανάλογα με τον βαθμό της στένωσης. Έρευνα που διεξήχθη στο Toronto με συμμετοχή 106 ασθενών κατέληξε ότι ακόμα και μακροπρόθεσμα ο κίνδυνος αυτός παραμένει σταθερός. Άρα, καταλήγει πως οποιοδήποτε όφελος από χειρουργική παρέμβαση στις καρωτίδες είναι απίθανο να μειώσει σημαντικά τον κίνδυνο.[43]

Όπως αναφέρθηκε και νωρίτερα, το βασικότερο μειονέκτημα της υπερηχογραφίας είναι ότι η αξιοπιστία της εξαρτάται σημαντικά από την γνώση και την εμπειρία του εξεταστή. Συγκεκριμένα, η USPSTF παρέθεσε ένα παράδειγμα σύμφωνα με το οποίο ο αδιάκριτος υπερηχογραφικός έλεγχος ακόμα και σε άτομα χαμηλού κινδύνου για καρωτιδική στένωση, θα οδηγούσε σε υψηλό αριθμό ψευδώς θετικών αποτελεσμάτων άρα και σε μεγάλο αριθμό περιττών χειρουργικών παρεμβάσεων.[44]

Λαμβάνοντας όλα τα παραπάνω υπόψη και κυρίως το χαμηλό επιπολασμό της νόσου, προκύπτει πως η εφαρμογή ενός προγράμματος screening στο γενικό πληθυσμό δεν ενδείκνυται. Η θέση αυτή υποστηρίζεται από την USPSTF αλλά και πολλές άλλες επιστημονικές κοινότητες και οργανισμούς όπως η ESVS, η SVS, η ESC. [19], [45], [46], [35], [47]

Figure. Clinician Summary: Screening for Asymptomatic Carotid Artery Stenosis

What does the USPSTF recommend?	For the general adult population: Do not screen for asymptomatic carotid artery stenosis. Grade D
To whom does this recommendation apply?	This recommendation applies to adults without a history of stroke or neurologic signs or symptoms of a transient ischemic attack.
What's new?	This recommendation is consistent with the 2014 USPSTF recommendation. The USPSTF continues to recommend against screening for carotid artery stenosis in asymptomatic adults.
How to implement this recommendation?	Do not screen. The USPSTF found that the harms of screening for asymptomatic carotid artery stenosis outweigh the benefits. Clinicians should remain alert to the signs and/or symptoms of carotid artery stenosis and evaluate as appropriate.
What are other relevant USPSTF recommendations?	The USPSTF has made other recommendations related to stroke prevention and cardiovascular health. These include <ul style="list-style-type: none"> • Screening for high blood pressure in adults • Screening for abdominal aortic aneurysm • Interventions for tobacco smoking cessation in adults, including pregnant persons • Interventions to promote a healthy diet and physical activity for the prevention of cardiovascular disease: <ul style="list-style-type: none"> ◦ In adults with cardiovascular risk factors ◦ In adults without known cardiovascular risk factors • Aspirin use to prevent cardiovascular disease and colorectal cancer • Statin use for the primary prevention of cardiovascular disease in adults <p>These recommendations are available at https://www.uspreventiveservicestaskforce.org</p>
Where to read the full recommendation statement?	Visit the USPSTF website to read the full recommendation statement. This includes more details on the rationale of the recommendation, including benefits and harms; supporting evidence; and recommendations of others.

Εικόνα 19 Συστάσεις της Αμερικανικής εταιρείας προληπτικής ιατρικής (USPSTF) - 2021

Αντίθετα, έχει βρεθεί ότι το υπερηχογραφικό screening μπορεί να μειώσει το κίνδυνο για εγκεφαλικό έμφρακτο και είναι οικονομικά συμφέρον αν στον πληθυσμό που εξετάζεται ο επιπολασμός της σημαντικής καρωτιδικής στένωσης είναι >20%.[48]

Η SVS(2022) αντίστοιχα υποστηρίζει το screening σε επιλεγμένους ασυμπτωματικούς ασθενείς ,υψηλού κινδύνου για καρωτιδική στένωση ιδίως εάν αυτοί είναι διατεθειμένοι να χειρουργηθούν αν τελικά βρεθεί σημαντική καρωτιδική στένωση. (2B)

SVS(2022) Recommendations on Screening of Asymptomatic Carotid Stenosis
Recommendation 4.1: We recommend against the routine screening for clinically asymptomatic carotid artery stenosis for individuals without cerebrovascular symptoms or significant risk factors for carotid artery disease (grade IB)
Recommendation 4.2: In selected asymptomatic patients who are at increased risk of carotid stenosis, we suggest screening for clinically asymptomatic carotid artery stenosis, especially if patients are willing to consider carotid intervention if significant stenosis is discovered (grade 2B)
Recommendation 4.3: For asymptomatic patients who are undergoing screening for carotid artery stenosis, we recommend duplex ultrasound performed in an accredited vascular laboratory as the imaging modality of choice instead of CTA, MRA or other imaging modalities (grade 1B)

Πίνακας 7

Σε αυτούς τους ασθενείς σύμφωνα με την SVS περιλαμβάνονται:

- 1) Ασθενείς με περιφερική αρτηριακή νόσο στα κάτω άκρα: Ο υψηλός επιπολασμός της καρωτιδικής στένωσης σε αυτούς τους ασθενείς είναι αποδεδειγμένος με αρκετές έρευνες. Μια μελέτη στην οποία έλαβαν μέρος περισσότεροι από 400 ασθενείς κατέληξε ότι εκείνοι που διαγνώστηκαν με 70% βαθμό καρωτιδική στένωσης κατά τον υπερηχογραφικό έλεγχο πριν την χειρουργική παρέμβαση στα κάτω άκρα και δεν έλαβαν CEA διέτρεχαν υψηλότερο κίνδυνο για εγκεφαλικό έμφρακτο μετεγχειρητικά. Άρα, ο κίνδυνος αυτός θα μπορούσε να μειωθεί αν η CEA γινόταν ταυτόχρονα ή και πριν το χειρουργείο στα κάτω άκρα.[49]
- 2) Ασθενείς ≥55 έτη που διαθέτουν τουλάχιστον 2 από τους κλασικούς παράγοντες κινδύνου

- 3) Ασθενείς ≥ 55 έτη , καπνιστές
- 4) Ασθενείς που νοσούν με σακχαρώδη διαβήτη, υπέρταση ή στεφανιαία νόσο
- 5) Ασθενείς που έχουν προγραμματιστεί για CABG

Οι υπάρχουσες μελέτες έχουν αποδείξει τη στενή σχέση μεταξύ της συστολικής αρτηριακής πίεσης με την αθηρωμάτωση καρωτίδας και τον κίνδυνο για μελλοντικό εγκεφαλικό έμφρακτο.

Μελέτη του 2017 στην Ινδία απέδειξε πως η υπέρταση, ο σακχαρώδης διαβήτης, το κάπνισμα, η υπερχολεστερολαιμία και το οικογενειακό ιστορικό εγκεφαλικού εμφράκτου αποτελούν ανεξάρτητους προγνωστικούς παράγοντες για καρωτιδική στένωση.[50]

Μια ακόμη έρευνα μελέτησε ασθενείς ηλικίας ≥ 60 έτη με παρουσία ενός τουλάχιστον ενός από τους ακόλουθους παράγοντες κινδύνου:

- Υπέρταση
- Στεφανιαία Νόσος
- Κάπνισμα
- 1^ο Βαθμού Συγγενής Με ΑΕΕ

Σύμφωνα με αυτή, ο επιπολασμός της σημαντικής καρωτιδικής στένωσης ήταν μόνο 2% αν δεν υπήρχε κανένας παράγοντας κινδύνου ενώ αυξάνονταν εντυπωσιακά με την ταυτόχρονη ύπαρξη περισσότερων παραγόντων κινδύνου. Τα αποτελέσματα της έρευνας αυτής συνοψίζονται στους παρακάτω πίνακες:[51]

Table I. Patient demographics (Total N = 394)

<i>Factor</i>	<i>No.</i>	<i>% of total</i>	<i>Carotid stenosis > 50%</i>	<i>Carotid stenosis < 50%</i>	<i>P value</i>
Hypercholesterolemia	178	45.2	21	157	.25
Family history of stroke	200	50.8	12	188	<.02*
Hypertension	253	64.2	32	221	<.01
Coronary artery disease	68	17.3	11	57	.07
Cardiac disease (all)	111	28.2	18	93	<.01
Gender (% male)	126	31.9	11	115	.81
Current smoker	34	8.4	6	28	.17
Caucasian race	340	86.3	35	305	.39

χ^2 analysis for all *P* values.

**P* value shows statistical significance for an association of a family history of stroke with <50% stenosis.

Εικόνα 20 Πληθυσμιακές ομάδες με παράγοντες κινδύνου σε σχέση με το ποσοτό καρωτιδικής στένωσης (Jacobowitz GR, Rockman CB, Gagne PJ, Adelman MA, Lamparello PJ, Landis R, et al. A model for predicting occult carotid artery stenosis: screening is justified in a selected population. *J Vasc Surg* 2003;38:705-9)

JOURNAL OF VASCULAR SURGERY
Volume 38, Number 4

Table II. Prevalence of occult carotid stenosis associated with risk factors

<i>No. of risk factors</i>	<i>0</i>	<i>1</i>	<i>2</i>	<i>3</i>	<i>4</i>
No. of patients	54	156	133	48	3
% carotid stenosis	1.8	5.8	13.5	16.7	66.7

Εικόνα 21 (Jacobowitz GR, Rockman CB, Gagne PJ, Adelman MA, Lamparello PJ, Landis R, et al. A model for predicting occult carotid artery stenosis: screening is justified in a selected population. *J Vasc Surg* 2003;38:705-9)

Άλλη ανάλυση υποστηρίζει πως για ασθενείς με καρδιοπάθεια και αρτηριακή υπέρταση ο επιπολασμός για σημαντική καρωτιδικής στένωση ανέρχεται στο 22,1%. [52]

Κατά το πρόγραμμα προσυμπτωματικού ελέγχου για εγκεφαλικό έμφρακτο αναγνωρίστηκε πως οι πιο κάτω αναφερόμενες μεταβλητές σχετίζονται με $\geq 60\%$ καρωτιδική στένωση: [53]

- Ηλικία ≥ 65 έτη

- Κάπνισμα
- Υψηλή χοληστερόλη
- Στεφανιαία Νόσος

Υποστηρίζεται, ότι ο επιπολασμός της σημαντικής καρωτιδικής στένωσης σε ασθενείς που έχουν προγραμματιστεί για CABG ανέρχεται περίπου στο 8%. Σαν συνέπεια αυτού, το Αμερικανικό Κολέγιο Καρδιολογίας και η Αμερικανική Καρδιολογική Εταιρεία προτείνουν τον υπερηχογραφικό προληπτικό έλεγχο για καρωτιδική στένωση σε ασθενείς που διαθέτουν τα παρακάτω χαρακτηριστικά:[53]

- Ηλικία >65 έτη
- Στένωση του στελέχους της αριστερής στεφανιαίας αρτηρίας
- Κάπνισμα
- Ιστορικό ισχ. ΑΕΕ, ΤΙΑ ή καρωτιδικού φυσήματος
- Περιφερική αρτηριακή Νόσος

6) Ασθενείς με ανεύρωση ασυμπτωματικού εγκεφαλικού εμφράκτου κατά τον απεικονιστικό έλεγχο

Σύμφωνα με ανάλυση εκτιμάται ότι οι ασθενείς με βαθμό στένωσης καρωτίδας 60-79% στους οποίους κατά τον απεικονιστικό έλεγχο βρέθηκε ισχαιμικό ΑΕΕ αν και δεν εμφάνισαν ποτέ νευρολογική σημειολογία διαθέτουν κίνδυνο για μελλοντικό ΑΕΕ γύρω στο 4,4%. [54]

Γ.2 Διαχείριση ασθενών με ασυμπτωματική καρωτιδική στένωση

Οι μελέτες που αποτέλεσαν τη βάση των σύγχρονων κατευθυντήριων οδηγιών σχετικά με τη διαχείριση των ασθενών με ασυμπτωματική καρωτιδική στένωση είναι οι VACS (Veteran's Affairs Co-operative Study), ACAS (Asymptomatic Carotid Atherosclerosis Study) και ACST-1 (Asymptomatic Carotid Surgery Trial -1). Οι τυχαιοποιημένες αυτές μελέτες ανέλαβαν να συγκρίνουν το κίνδυνο για ισχαιμικό ΑΕΕ σε ασυμπτωματικούς ασθενείς με σημαντική στένωση (>60%) που έκτος από τη βέλτιστη φαρμακευτική αγωγή θα υποβληθούν σε CEA σε σχέση με τους ασθενείς που

θα λάβουν μόνο συντηρητική αντιμετώπιση. Η VACS κατέληξε πως κατά την 4ετή περίοδο που παρακολούθησε τους ασθενείς δεν υπάρχει αξιολογή διαφορά. Αντίθετα, οι άλλες δύο έρευνες συμπέραναν ότι η προσθήκη της ενδαρτηρεκτομής στη φαρμακευτική αγωγή οδηγεί σε σημαντική μείωση του κινδύνου για ΑΕΕ. Σύμφωνα με τις αναλύσεις αυτές η CEA μπορεί να διενεργηθεί όταν ο διεγχειρητικός κίνδυνος είναι <3% και ο ασθενής έχει προσδόκιμο ζωής >5 έτη. Στις εικόνες που ακολουθούν, παρουσιάζεται συνοπτικά η αντιμετώπιση της ασυμπτωματικής καρωτιδικής νόσου.

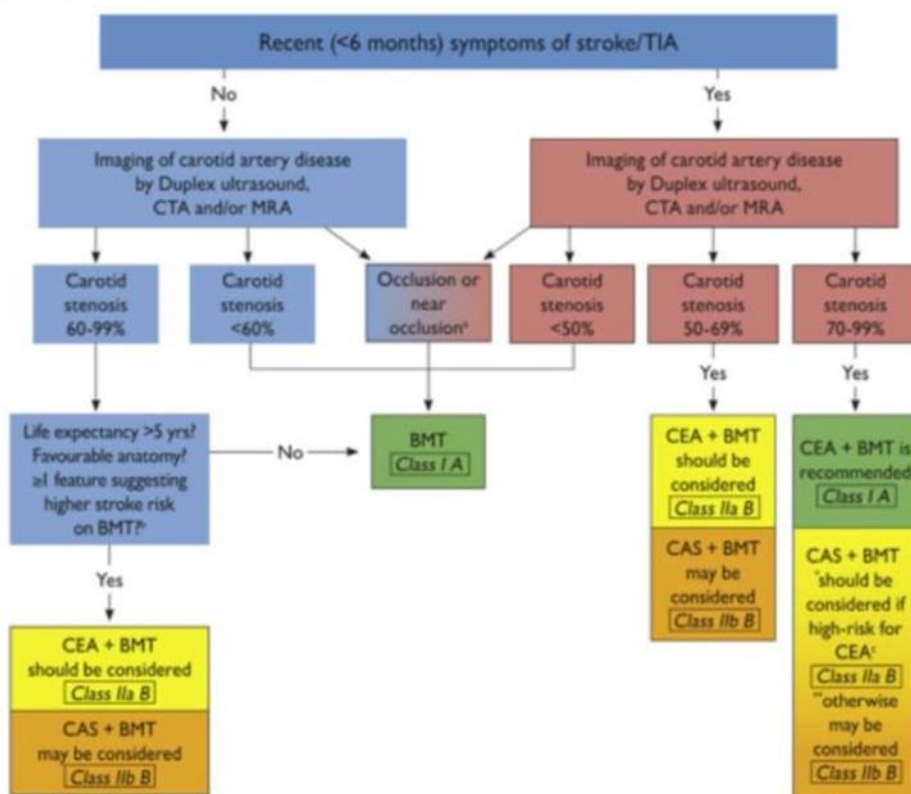


Figure 5. Algorithm detailing management strategies in patients with symptomatic and asymptomatic atherosclerotic extracranial carotid artery stenoses. Green boxes denote Level I recommendations, yellow boxes denote level IIa and IIb recommendations.

BMT = best medical therapy; CAS = carotid artery stenting; CEA = carotid endarterectomy; CTA = computed tomography angiography; MRA = magnetic resonance angiography; TIA = transient ischaemic attack.

a = post-stenotic internal carotid artery narrowed to the point of near occlusion.

b = clinical/imaging features that might be associated with an increased risk of late stroke on BMT in asymptomatic patients (see Table 5).

c = clinical/imaging features that might make a patient 'high risk for CEA' (see Section 2.3.9).

* denotes recommendation for CAS in symptomatic patients with 70–99% stenoses deemed 'high-risk for CEA'.

** denotes recommendation for CAS in asymptomatic patients with 70–99% stenoses deemed 'average risk for CEA'.

Fig. 5 reproduced with permission from; Aboyans V, Ricco JB, Bartelink ML EL, Björck M, Brodmann M, Cohnert T, et al. 2017 ESC Guidelines on the Diagnosis and Treatment of Peripheral Arterial Diseases, developed in collaboration with the European Society for Vascular Surgery (ESVS). European Heart Journal Aug 2017 ehx095. doi: 10.1093/eurheartj/ehx095 (IN PRESS). Reproduced with permission of Oxford University Press on behalf of the European Society of Cardiology (www.escardio.org).

Εικόνα 22 Αλγόριθμος Διαχείρισης ασθενών με ασυμπτωματική καρωτιδική στένωση, Κατευθυντήριες οδηγίες ESVS,2018

Recommendation 17	Class	Level	References
In "average surgical risk" patients with an asymptomatic 60–99% stenosis, carotid endarterectomy should be considered in the presence of one or more imaging characteristics that may be associated with an increased risk of late ipsilateral stroke, ^a provided documented perioperative stroke/death rates are <3% and the patient's life expectancy exceeds 5 years	Ila	B	13,35,54,84–94,96,97
Recommendation 18			
In "average surgical risk" patients with an asymptomatic 60–99% stenosis in the presence of one or more imaging characteristics that may be associated with an increased risk of late ipsilateral stroke, ^a carotid stenting may be an alternative to carotid endarterectomy, provided documented perioperative stroke/death rates are <3% and the patient's life expectancy exceeds 5 years	Iib	B	80,84–98
Recommendation 19			
Carotid stenting may be considered in selected asymptomatic patients who have been deemed by the multidisciplinary team to be "high-risk for surgery" and who have an asymptomatic 60–99% stenosis in the presence of one or more imaging characteristics that may be associated with an increased risk of late ipsilateral stroke, ^a provided documented procedural risks are <3% and the patient's life expectancy exceeds 5 years	Iib	B	84–94,104,105

^a Imaging/clinical criteria that might confer an increased risk of stroke on BMT include silent infarction on CT, stenosis progression, large plaque area, large JBA, plaque echolucency, intra-plaque haemorrhage on MRI, impaired CVR, spontaneous embolisation on TCD, and history of contralateral TIA (Table 5).

Εικόνα 23 Συστάσεις της ESVS (208) για την αντιμετώπιση της ασυμπτωματικής καρωτιδικής νόσου

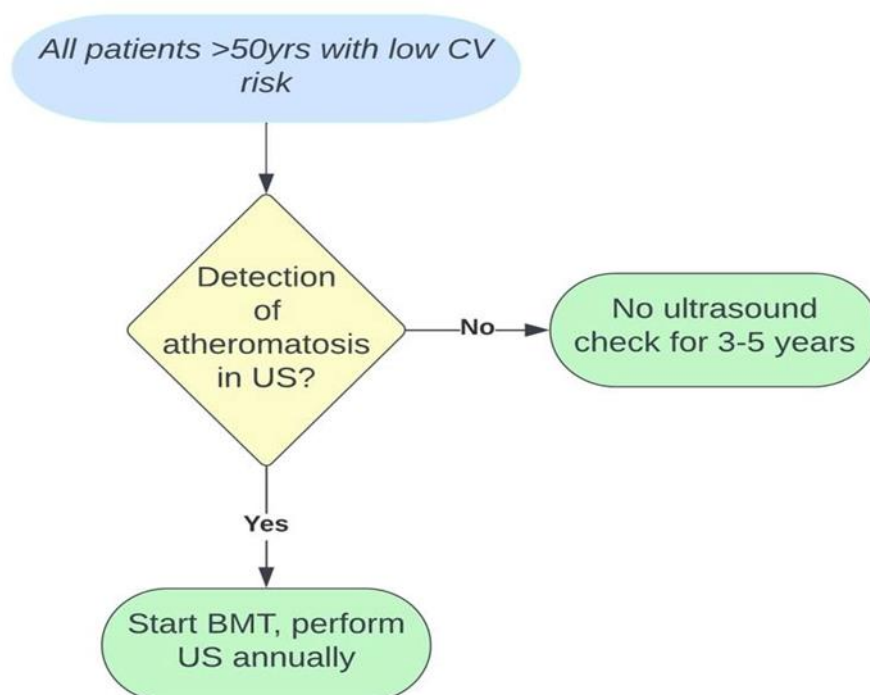
SUMMARY OF RECOMMENDATIONS

1. **Is CEA recommended over maximal medical therapy for asymptomatic carotid stenosis in low surgical risk patients?**
 - 1.1. For low surgical risk patients with asymptomatic carotid bifurcation atherosclerosis and stenosis of >70% (**documented by validated duplex ultrasound or CTA/angiography**), we recommend CEA with best medical therapy instead of maximal medical therapy alone for the long-term prevention of stroke and death. **Level of recommendation: grade 1 (strong); quality of evidence: B (moderate).**
 2. **Is CEA recommended over TF-CAS for low surgical risk patients with symptomatic carotid artery stenosis of >50%?**
 - 2.1. We recommend CEA over TF-CAS in low- and standard-risk patients with >50% symptomatic carotid artery stenosis. Level of recommendation: **grade 1 (strong); quality of evidence: A (high).**

Εικόνα 24 Συστάσεις της SVS(2021) για τη θεραπεία ασθενών με ασυμπτωματική καρωτιδική στένωση

Πολλοί βέβαια σήμερα θεωρούν ότι τα συμπεράσματα των παραπάνω ερευνών δεν ανταποκρίνονται στα δεδομένα της σημερινής εποχής κυρίως επειδή κατά την περίοδο εκείνη (1983-2003) οι στατίνες δεν συμπεριλαμβάνονταν στη BMT. Για το λόγο αυτό αναμένονται τα αποτελέσματα από σύγχρονες τυχαιοποιημένες μελέτες όπως η CREST-2, ECST-2, ACTRIS.

Τέλος, μια ακόμα ενδιαφέρουσα και ασφαλής πρόταση που αναφέρθηκε πρόσφατα με σκοπό την καλύτερη πρόβλεψη του καρδιαγγειακού κινδύνου είναι όλοι οι ασθενείς ηλικίας ≥ 50 έτη οι οποίοι σύμφωνα με την μελέτη Framingham είναι ασθενείς χαμηλού κινδύνου να υποβάλλονται σε screening για καρωτιδική νόσο. Αν ο έλεγχος αυτός δεν αναδείξει αθηρωμάτωση δεν χρειάζεται να επαναληφθεί για τα ακόλουθα 3-5 έτη. Στην περίπτωση που βρεθούν αθηρωματικές πλάκες θα πρέπει να γίνεται έναρξη φαρμακευτικής αγωγής και ετήσιος υπερηχογραφικός έλεγχος προκειμένου να εκτιμηθεί η εξέλιξη ή αντιστοίχως η υποχώρηση της νόσου.[27]



Εικόνα 25 Πρόταση για screening της ασυμπτωματικής καρωτιδικής νόσου για καλύτερη πρόβλεψη του καρδιαγγειακού κινδύνου.

Στον πίνακα που ακολουθεί συνοψίζονται οι θέσεις των επιστημονικών κοινοτήτων:

Επιστημονική Κοινότητα	Θέση για screening
SVS(2022)	<p>Επιλεκτικό screening σε:</p> <ol style="list-style-type: none"> 1) Ασθενείς ηλικίας ≥ 55 έτη + 2 κλασικούς παράγοντες κινδύνου 2) Ασθενείς ηλικίας ≥ 55 έτη, καπνιστές 3) Ασθενείς με περιφερική αρτηριακή νόσο 4) Ασθενείς με διαβήτη, υπέρταση ή στεφανιαία νόσο 5) Ασθενείς με CABG 6) Ασθενείς με «σιωπηλό» εγκεφαλικό έμφρακτο που διαγνώσθηκε κατά τον απεικονιστικό έλεγχο
ESC(2021)	<p>Screening για ορθότερη ορθότερη διατρωμάτωση του CV κινδύνου, δεν προσδιορίζει τα χαρακτηριστικά των ομάδων που θα ευνοηθούν από τον έλεγχο.</p>

<p>ESVS(2018)</p>	<p>Screening σε επιλεγμένους ασθενείς με πολλαπλούς παράγοντες αγγειακού κινδύνου. Σκοπός η επιλογή της καλύτερης θεραπείας και τη μείωση της καρδιαγγειακής θνησιμότητας/θνητότητας. Δεν προτείνονται ομάδες ασθενών που οφείλουν να εξετάζονται</p>
<p>American College Of Cardiology/ AHA (2006)</p>	<p>Screening σε ασθενείς με καρωτιδικό φύσημα και σε ασθενείς που προορίζονται για CABG εφόσον:</p> <ol style="list-style-type: none"> 1) Ηλικία ≥ 65 έτη 2) Στένωση στελέχους αρ στεφανιαίας αρτηρίας 3) Ιστορικό Καπνίσματος 4) Ιστορικό ΑΕΕ ή ΤΙΑ ή καρωτιδικού φύσηματος 5) Ιστορικό ΠΑΝ

<p>«14 Society» Guidelines (2011) ASA/ACCF/AHA/AANN/AANS/ACR/ASNR/CNS /SAIP/ SCAI/SIR/SNIS/SVM/SVS</p>	<p>Screening σε ασθενείς χωρίς κλινικά έκδηλη αθηρωμάτωση με τουλάχιστον δυο παράγοντες κινδύνου: υπέρταση, υπερλιπιδαιμία, κάπνισμα, ιστορικό εμφράγματος, πτώιμης έναρξης αθηρωμάτωσης.</p>
---	---

Πίνακας 8 Συνοπτική παρουσίαση των θέσεων των επιστημονικών κοινοτήτων.

Συζήτηση: Όπως προκύπτει από τα δεδομένα που εξετάστηκαν, η εφαρμογή ενός προγράμματος screening καρωτίδων σε ασυμπτωματικούς ασθενείς αναμένεται να έχει σημαντικό και διττό κλινικό όφελος. Αρχικά, αν ένα τέτοιο πρόγραμμα στοχεύσει σε ομάδες υψηλού επιπολασμού θα μπορέσει να αναγνωρίσει τους ασυμπτωματικούς εκείνους ασθενείς που η κατάλληλη ιατρική παρέμβαση, είτε χειρουργική είτε φαρμακευτική, θα μειώσει σημαντικά τον κίνδυνο αυτών για μελλοντικό ισχαιμικό ΑΕΕ. Εκτός απ' αυτό, η ανίχνευση υποκλινικής αθηρωμάτωσης υπερηχογραφικά υπόσχεται να συμβάλλει στην πρόληψη του OEM και του αιφνίδιου καρδιακού θανάτου. Συγκεκριμένα, προκύπτει ότι η ανεύρεση αθηρωμάτωσης στις καρωτίδες μπορεί να καλύψει τις «αδυναμίες» των γνωστών αλγορίθμων και σε συνδυασμό με αυτούς να επιτύχει ορθότερη διαστρωμάτωση του καρδιαγγειακού κινδύνου, άρα και την επιλογή της βέλτιστης φαρμακευτικής αγωγής. Τα δεδομένα που έχουμε στη διάθεσή μας έως τώρα είναι περιορισμένα. Θα ήταν χρήσιμο να υπάρξουν συγκριτικές μελέτες που θα εκτιμήσουν την αποτελεσματικότητα του screening με βάση το πραγματικό κλινικό αποτέλεσμα. Βέβαια, αυτές οι έρευνες χαρακτηρίζονται από ηθικό κώλυμα καθώς προϋποθέτουν μια ομάδα ασθενών να μην λαμβάνει την ιδανική για αυτή θεραπεία. Αυτό που μένει επίσης να μελετηθεί είναι το εκτιμώμενο κόστος ενός τέτοιου προγράμματος σε συνάρτηση με τον αντίκτυπο που θα έχει στην πρόληψη τόσο των νευρολογικών όσο και των καρδιαγγειακών συμβάντων

Συμπεράσματα: Το υπερηχογραφικό screening για ασυμπτωματική καρωτιδική νόσο όταν γίνεται επιλεκτικά αποτελεί πολύτιμο εργαλείο τόσο για την αναγνώριση ασθενών που διατρέχουν υψηλό καρδιαγγειακό κίνδυνο και που οι γνωστοί αλγόριθμοι θα είχαν υποτιμήσει ταξινομώντας τους ως χαμηλού κινδύνου, όσο και για την πρόληψη μελλοντικών ισχαιμικών ΑΕΕ.

Πίνακας Ακρωνύμων:

AEE	Αγγειακό Εγκεφαλικό Επεισόδιο
OEM	Οξύ Έμφραγμα Μυοκαρδίου
CABG	Coronary Artery Bypass, Αορτοστεφανιαία παράκαμψη
US	Ultrasound, Υπέρηχος
IMT	Intima Media Thickness, Πάχος έσω μέσου χιτώνα
BMT	Best Medical Treatment, Βέλτιστη Φαρμακευτική Αγωγή
SVS	Society of Vascular Surgery
CAS	Carotid Artery Stenting,
CEA	Carotid Endarterectomy, Ενδαρτηρεκτομή Καρωτίδας

Βιβλιογραφία

- [1] K.L Moore, A.F Dalley, A.M.R Agur. Clinically oriented anatomy, 8th edition, Philadelphia US, Lippincott Williams and Wilkins Publications. 2016;
- [2] A.L Mescher. Junqueira's Basic Histology Text and Atlas, 13th edition, McGraw Hill Education Publications.2009;
- [3] Δ. Τούσουλης. Καρδιολογία, 1^η έκδοση, Εκδόσεις Πασχαλίδη, Broken Hill Publications, Κύπρος.2016; 407-419
- [4] Moresoli P, Habib B, Reynier P, Secret M, Eisenberg M, Filion K. Carotid Stenting versus Endarterectomy for Asymptomatic Carotid Artery Stenosis. Stroke. 2017; 42(8):2150-2157
- [5] Αβραμόπουλος Η. Αθηρογένεση ή Παθοφυσιολογία της Αθηροσκλήρωσης. Ιατρικά Ανάλεκτα. 2020; Δ' (17):796-801
- [6] A. Nicolaidis, K. W Beach, E Kyriacou, C.S Pattichis. Ultrasound and Carotid Bifurcation Atherosclerosis, Springer Publications. 2012; 27-37
- [7] J.D Hammer, S.J McPhee. Pathophysiology of Disease an introduction to Clinical Medicine, 8th edition, McGraw Hill Publications, 2019;
- [8] P.A Wolf, W.B Kannel, P Sorlie, P McNamara. Asymptomatic Carotid Bruit and Risk of Stroke. The Framingham Study. JAMA. 1987; 245(14):1442-1445
- [9] B.R Chambers, J.W Norris. The Outcome in Patients with Asymptomatic Neck Bruits. NEJM. 1986
- [10] Α.Δ Γιαννούκας, Ν Lambropoulos. Υπερηχογραφική διερεύνηση των αγγειακών παθήσεων, Εκδόσεις Παρισιάνου, Αθήνα. 2013; 74-95
- [11] W.J Zwiebel. Υπερηχογραφική Απεικόνιση Αγγείων, 4^η έκδοση, Ιατρικές Εκδόσεις Κωνσταντάρας, 2003; 126-132, 138-152
- [12] Stefanadis C, Antoniou CK, Tsiachris D, Pietri P. Coronary Atherosclerotic Vulnerable Plaque: Current Perspectives. JAHA. 2017; 6(3):3-10
- [13] Biasi GM, Froio A, Diethrich EB, Deleo G, Galimberti S, Mingazzini P, Nicolaidis AN, Griffin M, Raithel D, Reid DB, Valsec MG. Carotid Plaque

Echoluency Increases the Risk of Stroke in Carotid Stenting: The Imaging in Carotid Angioplasty and Risk of Stroke (ICAROS) Study. *Circulation*. 2004; (110)6

[14] Touboul PJ, Hennerici MG, Meairs S, Adams H, Amarenco P, Desvarieux M, Ebrahim S, Fatar M, Hernandez R, Kownator S, Prati P, Rundek T, Taylor A, Bornstein N, Csiba L, Vicaud E, Woo KS, Zannad F. Mannheim Intima-Media Thickness Consensus, 13th European Stroke Conference, *Cerebrovasc Dis*. 2004;18:346–349

[15] Den Ruijter HM. Common carotid intima-media thickness measurements in cardiovascular risk prediction: a meta-analysis, *JAMA*.2012;308(8):796-803

[16] Näslund U. Visualization of asymptomatic atherosclerotic disease for optimum cardiovascular prevention (VIPVIZA): a pragmatic, open-label, randomised controlled trial. *THE LANCET*. 2019; 393(10167):133-142

[17] Willeit P. Carotid Intima-Media Thickness Progression as Surrogate Marker for Cardiovascular Risk. *Circulation*. 2020; 142:621–642

[18] Johri AM. Recommendations for the Assessment of Carotid Arterial Plaque by Ultrasound for the Characterization of Atherosclerosis and Evaluation of Cardiovascular Risk: From the American Society of Echocardiograph. *JASE*. 2020;33(8):917-933

[19] Visseren FLJ, Mach F.ESC Guidelines on Cardiovascular Disease Prevention in Clinical Practice. *European Heart Journal*. 2021:10-33

[20] Wilson J, Jungner G. Principles and Practice of screening for Disease. WHO. Geneva.1968; [http:// www.who.int/iris/handle/10665/208882](http://www.who.int/iris/handle/10665/208882)

[21] De Weerd et al. Prevalence of Asymptomatic Carotid Artery Stenosis in the General Population: An individual Participant Data Meta-Analysis. *Stroke*. 2010;41(6):1294-1297

[22] Centers for Disease Control and Prevention. Underlying Cause of Death, 1999–2018. CDC WONDER Online Database. Atlanta, GA: Centers for Disease Control and Prevention; 2018

[23] Centers for Disease Control and Prevention, National Center for Health Statistics. About Multiple Cause of Death, 1999–2019. CDC WONDER Online

Database website. Atlanta, GA: Centers for Disease Control and Prevention; 2019. Accessed February 1, 2021.

[24] Fryar CD, Chen T-C, Li X. Prevalence of uncontrolled risk factors for cardiovascular disease: United States, 1999–2010. NCHS data brief, no. 103. Hyattsville, MD: National Center for Health Statistics; 2012. Accessed May 9, 2019

[25] Virani SS, Alonso A, Aparicio HJ, Benjamin EJ, Bittencourt MS, Callaway CW, et al. Heart disease and stroke statistics—2021 update: a report from the American Heart. *Circulation*. 2021;143:e254–e743.

[26] Hajar R. Framingham contribution to cardiovascular disease. *Heart Views*. 2016;17(2):78-81

[27] Giannoukas AD, Screening for asymptomatic carotid plaques with ultrasound. *European Journal of Vascular and Endovascular Surgery*.2016;52:309-312

[28] Michos ED, Nasir K, Braunstein JB, Rumberger JA, Budoff MJ, Post WS. Framingham risk equation underestimates subclinical atherosclerosis risk in asymptomatic women. *Atherosclerosis*. 2006; 184:201-206

[29]] Nasir K, Michos ED, Blumenthal RS, Raggi P. Detection of high risk young adults and women by coronary calcium and National cholesterol education program panel III guidelines. *American College of Cardiology*.2005;46:1931-1936

[30] Stein JH, Korcarz CE, Hurst RT, Lonn E, Kendall CB, Mohler ER, Najjar SS, Rembold CM, Post WS. Use of Carotid Ultrasound to Identify Subclinical Vascular Disease and Evaluate Cardiovascular Disease Risk: A Consensus Statement from the American Society of Echocardiography Carotid Intima-Media Thickness Task Force Endorsed by the Society for Vascular Medicine. *JASE*. 2007; 21(2): 93-111

[31] Belcaro G, Nicolaidis AN, Ramaswami G, Cesarone MR, De Sanctis M, Incandela L, Ferrari P, Geroulakos G, Barsotti A, Griffin M, Dhanjil S, Sabetai M, Bucci M, Martines G. Carotid and femoral ultrasound morphology screening and cardiovascular events in low risk subjects: a 10-year follow-up study (the CAFES-CAVE study(1)). *Atherosclerosis*. 2001; 156(2):379-87

[32] Davidsson L, Fagerberg B, Bergström G, Schimdt C. Ultrasound-assessed plaque occurrence in the carotid and femoral arteries are independent predictors of

cardiovascular events in middle-aged men during 10 years of follow-up.

Atherosclerosis. 2010. 209(2):469-73

[33] Giannopoulos A, Kakkos S, Abbott A, Naylor AR, Richards T, Mikhailidis DP, Geroulakos G, Nicolaides AN. Long-term Mortality in Patients with Asymptomatic Carotid Stenosis: Implications for Statin Therapy. *European Journal of Vascular and Endovascular Surgery*. 2015;50(5):573-582

[34] Peters SAE, Den Ruijter HM, Bots ML, Moons KGM. Improvements in risk stratification for the occurrence of cardiovascular disease by imaging subclinical atherosclerosis: a systematic review. *Heart*. 2012; 98(3):177-84.

[35]] Naylor AR. Management of Atherosclerotic Carotid and Vertebral Artery Disease: 2017 Clinical Practice Guidelines of the European Society for Vascular Surgery (ESVS). *European Journal of Vascular and Endovascular Surgery*. 2018;55:13-20

[36] Fernandes J, Pedro LM, Gonçalves I. The conundrum of asymptomatic carotid stenosis – Determinants of decision and evidence. *Annals of Translational Medicine*. 2020 ;8(19):1279

[37] Nichols M, Townsend N, Luengo-Fernandez R, Leal J, Scarborough P, Rayner M. European Cardiovascular Disease Statistics. European Heart Network. European Society of Cardiology. Brussels. 2017; 13-30

[38] Truelsen B, Piechowski-Jowiak T, Bonita R, Mathersa C, Bogousslavsky J, Boysen G. Stroke Incidence and Prevalence in Europe. *EurNeurol*. 2006;13:581-598

[39] Walker MD, Marler JR, Goldstein M. Endarterectomy for Asymptomatic Carotid Artery Stenosis. *JAMA*. 1995;273(18):1421-1428

[40] Moore WS, Young B, Baker WH, Robertson JT, Toole JF, Vescera C et al. Surgical Results: A justification of the surgeon selection process for the ACAS trial. The ACAS investigators. *Journal of Vascular Surgery*. 1996;23:323-328

[41] Rothwell PM, Goldstein LB. Carotid Endarterectomy for Asymptomatic Carotid Surgery Trial. *Stroke*. 2004;35:2425-2427

- [42] Paraskevas K, Kalmykov E, Naylor AR. Stroke/ Death Rates following carotid artery stenting and carotid endarterectomy in contemporary dataset registries: a systematic review. *European Journal of Vascular and Endovascular Surgery*. 2016;51:3-12
- [43] Nadareishvili ZG, Rothwell PM, Beletsky V. Long term risk of stroke and other vascular events in patients with asymptomatic carotid artery stenosis. *JAMA*. 2002 ;59(7):1162-1166
- [44] Jonas DE, Feltner C, Amick HR, Sheridan S, Zheng ZJ, Watford DJ et al. Screening for asymptomatic carotid stenosis; a systematic review and meta-analysis for the US Preventive Task Force. *Annals of Internal Medicine*. 2014
- [45] Screening for Asymptomatic Carotid Artery Stenosis: USPSTF Recommendation Statement. *JAMA*. 2021;325(5):476-481.
- [46] AbuRahma AF. Society for Vascular Surgery Clinical practice guidelines for management of extracranial for cerebrovascular disease. *Journal of Vascular Surgery*.2022;45: 4S-22S
- [47]] Brott TJ, Halperin JL, Abbara S, Bacharach JM, Barr JD, Bush RL et al. 2011 ASA/ACCF/AHA/AANN/AANS/ACR/ASNR/CNS/SAIP/SCAI/SIR/SNIS/SVM/SVS Guideline on the Management of Patients With Extracranial Carotid and Vertebral Artery Disease: Executive Summary. *Journal of Vascular Surgery*. 2011
- [48] Qureshi AI, Alexandrov AV, Tegeler CH, Hobson RW II, Baker J, Hopkins LN et al. uidelines for screening of extracranial carotid artery disease: a statement for healthcare professionals from the multidisciplinary practice guidelines committee of the American Society of Neuroimaging; cosponsored by the Society of Vascular and Interventional Neurology. *Journal of Neuroimaging*.2007;17:19-47
- [49] Yamamoto K, Miyata T, Nagayoshi M, Akagi D, Hosaka A, Miyahara T, et al. Carotid endarterectomy may reduce the high stroke rate for patients with the disease of abdominal aorta and peripheral ar teries. *Int Angiol* 2006;25:35-9

[50] Kaul S, Alladi S, Mridula KR, Bandaru VC, Umamashesh M, Anjanikumar D, et al. Prevalence and risk factors of asymptomatic carotid artery stenosis in Indian population: an 8-year follow-up study. *Neurol India* 2017;65:279-85.

[51] Jacobowitz GR, Rockman CB, Gagne PJ, Adelman MA, Lamparello PJ, Landis R, et al. A model for predicting occult carotid artery stenosis: screening is justified in a selected population. *J Vasc Surg* 2003;38:705-9.

[52] Rockman CB, Jacobowitz GR, Gagne PJ, Adelman MA, Lamparello PJ, Landis R, et al. Focused screening for occult carotid artery disease: patients with known heart disease are at high risk. *J Vasc Surg* 2004;39:44-51

[53] Qureshi AI, Janardhan V, Bennett SE, Luft AR, Hopkins LN, Guterman LR. Who should be screened for asymptomatic carotid artery stenosis? Experience from the Western New York Stroke Screening Program. *J Neuroimaging* 2001;11:105-11.

[54] Kakkos SK, Sabetai M, Tegos T, Stevens J, Thomas D, Griffin M, et al. Silent embolic infarcts on computed tomography brain scans and risk of ipsilateral hemispheric events in patients with asymptomatic internal carotid artery stenosis. *J Vasc Surg* 2009;49:902-9.