



ΤΜΗΜΑ ΙΑΤΡΙΚΗΣ  
ΣΧΟΛΗ ΕΠΙΣΤΗΜΩΝ ΥΓΕΙΑΣ  
ΠΑΝΕΠΙΣΤΗΜΙΟ ΘΕΣΣΑΛΙΑΣ  
ΠΡΟΓΡΑΜΜΑ ΜΕΤΑΠΤΥΧΙΑΚΩΝ ΣΠΟΥΔΩΝ  
ΥΠΕΡΗΧΟΓΡΑΦΙΚΗ ΛΕΙΤΟΥΡΓΙΚΗ ΑΠΕΙΚΟΝΙΣΗ ΓΙΑ  
ΤΗΝ ΠΡΟΛΗΨΗ ΚΑΙ ΔΙΑΓΝΩΣΗ ΤΩΝ ΑΓΓΕΙΑΚΩΝ ΠΑΘΗΣΕΩΝ



*Μεταπτυχιακή Διπλωματική Εργασία*

**" ΣΥΣΧΕΤΙΣΗ ΤΩΝ ΔΟΜΙΚΩΝ ΜΕΤΑΒΟΛΩΝ ΤΟΥ ΧΟΡΙΟΕΙΔΟΥΣ ΚΑΙ  
ΤΟΥ ΑΜΦΙΒΛΗΣΤΡΟΕΙΔΟΥΣ ΜΕ ΤΗΝ ΥΠΑΡΞΗ ΚΑΡΩΤΙΔΙΚΗΣ  
ΣΤΕΝΩΣΗΣ ΚΑΘΩΣ ΚΑΙ ΜΕ ΤΗ ΡΟΗ ΣΤΗΝ ΟΦΘΑΛΜΙΚΗ ΑΡΤΗΡΙΑ  
ΠΡΙΝ ΚΑΙ ΜΕΤΑ ΑΠΟ ΧΕΙΡΟΥΡΓΙΚΗ ΑΠΟΚΑΤΑΣΤΑΣΗ ΤΗΣ "**

υπό

**ΦΩΤΕΙΝΗΣ Ξ. ΞΑΝΘΟΥ**

Οφθαλμιάτρου

Υπεβλήθη για την εκπλήρωση μέρους των  
απαιτήσεων για την απόκτηση του  
Διπλώματος Μεταπτυχιακών Σπουδών

"Υπερηχογραφική λειτουργική απεικόνιση για την πρόληψη & διάγνωση των  
αγγειακών παθήσεων"

Λάρισα, 2022

**Επιβλέπουσα:**

*Ανδρούδη Σοφία, Αναπληρώτρια Καθηγήτρια Οφθαλμολογίας, Τμήμα Ιατρικής,  
Πανεπιστήμιο Θεσσαλίας*

**Τριμελής Εξεταστική Επιτροπή:**

- 1. Σοφία Ανδρούδη, Αναπληρώτρια Καθηγήτρια Οφθαλμολογίας, Ιατρική Σχολή Πανεπιστημίου Θεσσαλίας - Επιβλέπουσα*
- 2. Κακίσης Ιωάννης, Καθηγητής Αγγειοχειρουργικής, Ιατρική Σχολή Εθνικού και Καποδιστριακού Πανεπιστημίου Αθηνών*
- 3. Γιαννούκας Αθανάσιος, Καθηγητής Αγγειοχειρουργικής, Ιατρική Σχολή Πανεπιστημίου Θεσσαλίας*

**Τίτλος εργασίας στα αγγλικά:**

***”Choroidal and retinal structural changes associated with carotid artery stenosis  
and blood flow changes before and after carotid artery surgery.”***

***A literature Review***

## Περιεχόμενα

ΠΡΟΛΟΓΟΣ-ΕΥΧΑΡΙΣΤΙΕΣ.....	4
ΠΕΡΙΛΗΨΗ .....	5
ABSTRACT .....	6
ΣΥΝΤΜΗΣΕΙΣ .....	7
I. ΕΙΣΑΓΩΓΗ.....	8
II. ΣΚΟΠΟΣ.....	9
III. ΜΕΘΟΔΟΛΟΓΙΑ .....	9
1. Ιστορική Αναδρομή.....	9
2. Επιδημιολογία.....	10
3. Παθογένεση καρωτιδικής στένωσης.....	11
3.1. Τύποι αθηρωματικής πλάκας.....	13
4. Ανατομικά στοιχεία του οφθαλμού .....	13
4.1. Εμβρυολογία αμφιβληστροειδούς και χοριοειδούς χιτώννα.....	14
4.2. Ανατομία αμφιβληστροειδούς και χοριοειδούς χιτώννα.....	14
4.3. Αιμοδυναμική οφθαλμικής κυκλοφορίας.....	16
IV. ΒΙΒΛΙΟΓΡΑΦΙΚΗ ΑΝΑΣΚΟΠΗΣΗ.....	21
1. Διαγνωστική προσέγγιση καρωτιδικής στένωσης. ....	21
1.1. Κλινική διάγνωση.....	21
1.2. Εργαστηριακή διάγνωση της καρωτιδικής νόσου.....	21
2. Απεικόνιση της οφθαλμικής αρτηρίας και των οπισθοβολβικών αγγείων. (Color Doppler Imaging - CDI) .....	25
3. Απεικονιστικές εξετάσεις για την εκτίμηση των οφθαλμικών αγγείων. ....	25
3.1. Φλουοροαγγειογραφία.....	25
3.2. Αγγειογραφία με χρήση της ινδοκυανίνης .....	26
3.3. Αγγειογραφία με τεχνολογία οπτικής τομογραφίας συνοχής (OCT-A) .....	26
3.4. Doppler Οπτική Τομογραφία Συνοχής (Doppler-OCT).....	26
V. ΑΠΟΤΕΛΕΣΜΑΤΑ .....	27
1. Οπισθοβόλβια αγγεία και καρωτιδική στένωση.....	27
2. Αμφιβληστροειδής και καρωτιδική στένωση. ....	28
3. Χοριοειδής και καρωτιδική στένωση .....	30
VI. ΣΥΖΗΤΗΣΗ-ΣΥΜΠΕΡΑΣΜΑΤΑ.....	32
ΒΙΒΛΙΟΓΡΑΦΙΚΕΣ ΑΝΑΦΟΡΕΣ.....	35

## ΠΡΟΛΟΓΟΣ-ΕΥΧΑΡΙΣΤΙΕΣ

Η παρούσα διπλωματική εργασία εκπονήθηκε στα πλαίσια του μεταπτυχιακού προγράμματος σπουδών με τίτλο «Υπερηχογραφική Λειτουργική Απεικόνιση για την Πρόληψη και Διάγνωση των Αγγειακών Παθήσεων» του τμήματος Ιατρικής του Πανεπιστημίου Θεσσαλίας.

Καταρχάς, θα ήθελα να εκφράσω την ευγνωμοσύνη μου στην κ. Ανδρούδη Σοφία, Αναπληρώτρια Καθηγήτρια Οφθαλμολογίας της Ιατρικής Σχολής του Πανεπιστημίου Θεσσαλίας και επιβλέπουσα της παρούσας εργασίας, για την επιστημονική καθοδήγηση κατά τη διάρκεια της συγγραφής της και την εμπιστοσύνη της για την εκπόνησή της.

Σε αυτό το σημείο θα ήθελα να εκφράσω τις θερμές ευχαριστίες μου στον κύριο Γιαννούκα Αθανάσιο, Καθηγητή Αγγειοχειρουργικής της Ιατρικής Σχολής του Πανεπιστημίου Θεσσαλίας, την κυρία Τσιρώνη Ευαγγελία, Καθηγήτρια Οφθαλμολογίας της Ιατρικής Σχολής του Πανεπιστημίου Θεσσαλίας καθώς και σε όλους τους διδάσκοντες του παρόντος μεταπτυχιακού προγράμματος για την γενναιόδωρη προσφορά της γνώσης τους.

Τέλος, θα ήθελα να ευχαριστήσω ιδιαίτερα τα μέλη της οικογένειάς μου, που με στηρίζουν σε κάθε μου βήμα.

Με εκτίμηση,  
*Φωτεινή Ξάνθου*

## ΠΕΡΙΛΗΨΗ

Με τον όρο καρωτιδική στένωση (ΚΣ) ή καρωτιδική νόσο αναφερόμαστε στη στένωση της έσω καρωτίδας. Αποτελεί σοβαρή αγγειακή νόσο, που έχει επιπτώσεις στην άρδευση του εγκεφάλου και του οφθαλμού. Η καρωτιδική νόσος αποτελεί παράγοντα κινδύνου για το οφθαλμικό ισχαιμικό σύνδρομο, την απόφραξη της κεντρικής αρτηρίας του αμφιβληστροειδούς (ΚΑΑ) και το αγγειακό εγκεφαλικό επεισόδιο (ΑΕΕ), ένα από τα βασικά αίτια αναπηρίας και θνησιμότητας.

Στη διαγνωστική μας φαρέτρα ακρογωνιαίο λίθο αποτελεί ο υπερηχογραφικός έλεγχος, που παρέχει αξιόπιστες πληροφορίες αναφορικά με το βαθμό της στένωσης. Ο υπερηχογραφικός έλεγχος επιτρέπει, επίσης, την απεικόνιση των οπισθοβόλβιων αγγείων και προσφέρει στοιχεία για την οφθαλμική αιμάτωση. Επιπρόσθετα, η νεότερη, μη επεμβατική, απεικονιστική μέθοδος του οφθαλμού, η αγγειογραφία της οπτικής τομογραφίας συνοχής, συνεισφέρει στην αντικειμενική εκτίμηση της αγγείωσης του αμφιβληστροειδούς και του χοριοειδούς.

Η παρούσα βιβλιογραφική ανασκόπηση αποσκοπεί στην ανάδειξη της συσχέτισης της καρωτιδικής νόσου με τη διαταραχή της οφθαλμικής κυκλοφορίας και τις μεταβολές στον χοριοειδή και αμφιβληστροειδή χιτώνα. Επίσης, αντικείμενο της παρούσας εργασίας είναι η μελέτη της επίδρασης της χειρουργικής αντιμετώπισης της ΚΣ στις οφθαλμικές δομές.

Η έγκαιρη χειρουργική αντιμετώπιση της ΚΣ, είτε με ενδαρτηρεκτομή είτε με τοποθέτηση stent παίζει καίριο ρόλο στη βελτίωση των αιμοδυναμικών παραμέτρων της οφθαλμικής κυκλοφορίας και τη διατήρηση της οφθαλμικής αιματικής ροής. Η εκδήλωση σοβαρών επιπλοκών από τον οφθαλμό σχετίζεται με αυξημένο κίνδυνο εμφάνισης ΑΕΕ και μυοκαρδιακής ισχαιμίας. Συνεπώς, ο οφθαλμολογικός έλεγχος σε συνδυασμό με την έγκαιρη διάγνωση και αντιμετώπιση της ΚΣ συμβάλλουν καθοριστικά στην πρόληψη των σοβαρών επιπλοκών της νόσου και τη διατήρηση της ποιότητας ζωής των ασθενών.

Λέξεις κλειδιά: καρωτιδική στένωση, Duplex-υπερηχογραφία, χειρουργική αντιμετώπιση καρωτιδικής στένωσης, οφθαλμική αρτηρία, χοριοειδική αγγείωση, πάχος χοριοειδούς χιτώνα, αγγείωση αμφιβληστροειδούς

## **ABSTRACT**

The term carotid stenosis, also known as carotid artery disease, refers to the narrowing of the internal carotid artery. Carotid artery stenosis is a vascular disorder which leads to cerebral and ocular hypoperfusion. Carotid artery disease is a risk factor for ocular ischemic syndrome, central retinal artery occlusion and stroke, one of the leading causes of disability and mortality.

Duplex ultrasonography is the diagnostic cornerstone of carotid assessment, providing reliable information on the severity of carotid stenosis. Color-Doppler imaging (CDI) can be used to evaluate the hemodynamic parameters of the retrobulbar circulation. Additionally, the optical coherence tomography angiography (OCTA) which is a non-invasive, new imaging technique, can generate angiography images and provide volumetric data of the retinal and choroidal vasculature.

We conducted a review of the literature to analyze the correlation between carotid artery stenosis and ocular structural and vascular alterations. We also examined the role of carotid artery surgery in the upon mentioned parameters.

Early performance of carotid artery surgery is essential for the improvement of the ocular hemodynamic and maintenance of the ocular perfusion.

Ocular manifestations of carotid stenosis is related to higher risk of stroke and myocardial infarction. Thus, ocular examination and immediate diagnosis and treatment of carotid disease is fundamental for preventing detrimental events and protecting the quality of life of our patients.

Key-words: carotid stenosis, duplex ultrasonography, carotid artery surgery, ophthalmic artery, choroidal vasculature, choroidal thickness, retinal vasculature

## **ΣΥΝΤΜΗΣΕΙΣ**

ΑΕΕ: αγγειακό εγκεφαλικό επεισόδιο

ΚΑΑ: κεντρική αρτηρία αμφιβληστροειδούς

ΚΣ: καρωτιδική στένωση

ΜΑΠ: μέση αρτηριακή πίεση

ΟΠΔ: οφθαλμική πίεση διήθησης

CEA: carotid endarterectomy

CAS: carotid artery stenting

CDI: Color Doppler Imaging

ECST: European Carotid Surgery Trial

NASCET: North American Symptomatic Carotid Endarterectomy Trial

OCTA: optical coherence angiography

## I. ΕΙΣΑΓΩΓΗ

Με την αύξηση της ηλικίας στον γενικό πληθυσμό απαντάται όλο και συχνότερα η καρωτιδική στένωση στην καθημερινή κλινική πράξη. [1]

Η καρωτιδική νόσος ή καρωτιδική στένωση (ΚΣ) είναι πολυπαραγοντική νόσος που οδηγεί σε μείωση της αιματικής ροής και κατ' επέκταση μείωση του προσφερομένου οξυγόνου στους ιστούς που αιματώνονται από την καρωτίδα αρτηρία. Όταν αναφερόμαστε σε καρωτιδική νόσο επί της ουσίας αναφερόμαστε σε στένωση της έσω καρωτίδας και τις συνέπειες αυτής.

Η φυσική ιστορία της καρωτιδικής νόσου βασίζεται αφενός μεν στην ύπαρξη ή απουσία κλινικών σημείων και συμπτωμάτων από το κεντρικό νευρικό σύστημα (συμπτωματική και ασυμπτωματική καρωτιδική στένωση αντίστοιχα) και από τον οφθαλμό (που θεωρείται μέρος του κεντρικού νευρικού συστήματος) σύστοιχα προς την πλευρά της καρωτιδικής στένωσης, αφετέρου δε στον βαθμό της στένωσης.

Η καρωτιδική νόσος ευθύνεται για το 15% των ισχαιμικών αγγειακών εγκεφαλικών επεισοδίων (ΑΕΕ).

Οι οφθαλμικές εκδηλώσεις της καρωτιδικής νόσου χωρίζονται σε 2 βασικές κατηγορίες: στις οξείες εκδηλώσεις ως αποτέλεσμα αρτηριακού εμβολισμού, όπως είναι η παροδική αμαύρωση fugax και η απόφραξη της κεντρικής αρτηρίας του αμφιβληστροειδούς ή κλάδου αυτής, και στις εκδηλώσεις της χρόνιας προοδευτικής οφθαλμικής ισχαιμίας. [2,3]

Η χειρουργική αντιμετώπιση της καρωτιδικής νόσου περιλαμβάνει την ενδαρτηρεκτομή (CEA/carotid endarterectomy) και την τοποθέτηση stent (CAS/carotid artery stenting). Τα σημαντικά οφέλη της χειρουργικής αντιμετώπισης παρουσιάστηκαν στις μελέτες European Carotid Surgery Trial (ECST) και North American Symptomatic Carotid Endarterectomy Trial (NASCET) [4,5].



## II. ΣΚΟΠΟΣ

Σκοπός της παρούσας βιβλιογραφικής ανασκόπησης είναι η αναζήτηση δομικών μεταβολών στον αμφιβληστροειδή και στο χοριοειδή σε ασθενείς με καρωτιδική νόσο. Το πάχος του αμφιβληστροειδούς και χοριοειδούς, οι αγγειογραφικές μεταβολές τους, η ροή στην οφθαλμική αρτηρία και η συμβολή της χειρουργικής αντιμετώπισης της καρωτιδικής στένωσης θα μας απασχολήσουν στην παρούσα εργασία. Σκοπός, επίσης, αυτής της βιβλιογραφικής ανασκόπησης είναι να αναδείξει περιορισμούς που εμφανίζουν οι μελέτες και υπό ποιες συνθήκες αυτοί θα μπορούσαν να ελαχιστοποιηθούν.

## III. ΜΕΘΟΔΟΛΟΓΙΑ

Στη συγκεκριμένη εργασία έγινε μια βιβλιογραφική ανασκόπηση σχετικά με την καρωτιδική νόσο και τις δομικές αλλαγές του αμφιβληστροειδούς και χοριοειδούς. Η αναζήτηση έγινε στη βάση δεδομένων του PubMed. Η ανάλυση βασίζεται σε άρθρα που αναφέρονται σε ανθρώπους και όχι σε ζωικά μοντέλα. Δεν συμπεριελήφθησαν αναφορές μεμονωμένων περιστατικών. Για την εκπόνηση της εργασίας χρησιμοποιήθηκαν προοπτικές και αναδρομικές μελέτες, καθώς και εκπαιδευτικά συγγράμματα.

### 1. Ιστορική Αναδρομή

Η πρώτη αναφορά συσχέτισης καρωτιδικής στένωσης με διαταραχές όρασης έγινε από τον Virchow, το 1856 αφού μελέτησε νεκροτομικό παρασκεύασμα ασθενούς με καρωτιδική απόφραξη και τύφλωση του ομόπλευρου οφθαλμού [6], ενώ η πρώτη αναφορά συνύπαρξης ισχαιμικού ΑΕΕ με αμφιβληστροειδική αρτηριακή απόφραξη έγινε το 1875 από τον Gowers, ο οποίος μελέτησε νεκροτομικά παρασκευάσματα ασθενών [7].

Το 1914 έγινε από τον Hunt σαφής αναφορά ως προς τη συσχέτιση της συνύπαρξης στένωσης καρωτίδας με διαταραχές της οφθαλμικής κυκλοφορίας και ετερόπλευρης νευρολογικής σημειολογίας [8].

Ακολούθησαν, με πρωτεργάτη τον Hedges, πολυάριθμες αναφορές για το οφθαλμικό ισχαιμικό σύνδρομο, όρος που χρησιμοποιείται για να περιγράψει συμπτώματα και μεταβολές στους οφθαλμικούς ιστούς ως αποτέλεσμα χρόνια οφθαλμικής υποάρδευσης, και άλλες αγγειακές οφθαλμικές διαταραχές σχετιζόμενες με την καρωτιδική νόσο, ώστε να λάβει χώρα το 1953 η πρώτη επιτυχημένη ενδαρτηρεκτομή από τον De Bakey[9,10].

Παλαιότερα, η κλινική εξέταση με την ακρόαση φυσήματος στην πλάγια τραχηλική χώρα δημιουργούσε ισχυρή υποψία καρωτιδικής στένωσης. Ωστόσο, μόνο με εργαστηριακές απεικονιστικές μεθόδους μπορούμε να αξιολογήσουμε την ύπαρξη και το βαθμό της στένωσης, όταν αυτή υφίσταται.

## **2. Επιδημιολογία**

Σε μετανάλυση επιδημιολογικών δεδομένων που συνελέγησαν από 23.706 συμμετέχοντες εξεταζομένους σε 4 διαφορετικές μελέτες (Malmö Diet and Cancer Study, Tromsø, Carotid Atherosclerosis Progression Study, and Cardiovascular Health Study) ο επιπολασμός της μέτριας <50% ασυμπτωματικής καρωτιδικής στένωσης κυμαίνεται σημαντικά στις διαφορετικές ηλικιακές ομάδες. Συγκεκριμένα, σε άνδρες < 50 ετών απαντάται στο 0,2% των εξεταζομένων, ενώ στους άνδρες > 80 ετών ο επιπολασμός της νόσου είναι 7,5%. Στις γυναίκες, ο επιπολασμός της μέτριας ΚΣ κυμαίνεται από 0%-5% στις αντίστοιχες ηλικιακές ομάδες.

Ο επιπολασμός της σοβαρής ΚΣ (>70%) κυμαίνεται από 0,1% στους άνδρες < 50 ετών μέχρι 3,1% στους άνδρες > 80 ετών, ενώ στις γυναίκες κυμαίνεται από 0% έως 0,9% αντιστοίχως.

Αξίζει να αναφέρουμε πως στο γενικό πληθυσμό ο επιπολασμός της νόσου κυμαίνεται από 0-3,1%, γεγονός που αποτελεί και το βασικό σημείο συζήτησης για την αναγκαιότητα του προληπτικού εργαστηριακού ελέγχου ύπαρξης της νόσου στο γενικό πληθυσμό.

Ειδικές εκτιμήσεις του επιπολασμού σχετικά με την ηλικία και το φύλο δείχνουν συχνότερη προσβολή του ανδρικού πληθυσμού, ως αποτέλεσμα της μεγαλύτερης συχνότητας αθηρωματικής νόσου. Επίσης, αναφέρεται στατιστικά σημαντική συσχέτιση της ΚΣ με τη στεφανιαία νόσο, την περιφερική αρτηριοπάθεια, τη συστολική υπέρταση καθώς και το κάπνισμα. Η συννοσηρότητα που σχετίζεται ασθενώς με την καρωτιδική στένωση αφορά κυρίως τον σακχαρώδη διαβήτη, την παχυσαρκία και την υπερλιποπρωτεϊναιμία [11,12].

### **3. Παθογένεση καρωτιδικής στένωσης**

Η κυριότερη και συχνότερη αιτία καρωτιδικής στένωσης σε ποσοστό 90% είναι η αθηροσκλήρυνση, με τη δημιουργία αθηρωματικής πλάκας. Σπανιότερα είναι το διαχωριστικό ανεύρυσμα καρωτίδας, το σύνδρομο αορτικού τόξου, το τραύμα, η ακτινοβολία στην τραχηλική χώρα, καθώς και φλεγμονώδεις νόσοι, όπως είναι η γιγαντοκυτταρική αρτηρίτιδα, η νόσος Αδαμαντιάδη-Behcet, η αρτηρίτιδα Takayasu και η ινομυϊκή δυσπλασία.

Οι αθηρωματικές πλάκες αναπτύσσονται κατά κύριο λόγο στην περιοχή του καρωτιδικού διασμού και την έσω καρωτίδα προσβάλλοντας συχνότερα το οπίσθιο τοίχωμα του καρωτιδικού κόλπου. Οι αιμοδυναμικές συνθήκες που δημιουργούνται λόγω της ανατομίας αυτών των αγγείων και το τοιχωματικό (shear) stress ευνοούν την πρόκληση βλάβης των ενδοθηλιακών κυττάρων. Αυτοί οι παράγοντες σε συνδυασμό με τους λοιπούς γνωστούς καρδιαγγειακούς παράγοντες κινδύνου, ευνοούν την ανάπτυξη αθηρωμάτωσης.

Η αθηροσκλήρυνση θεωρείται «νόσος φθοράς προϊούσης της ηλικίας» με την αρχή της να τοποθετείται στην παιδική ηλικία. Η αθηροσκλήρυνση είναι μία συστηματική νόσος, ενώ η αθηρωματική πλάκα συνιστά την εκδήλωση της νόσου με συγκεκριμένη εντόπιση.

Η δημιουργία της αθηρωματικής πλάκας έχει την αφετηρία της στην ενδοθηλιακή δυσλειτουργία, που προκαλείται από διάφορους παράγοντες. Η αύξηση της ηλικίας, το κάπνισμα, η υπερχοληστερολαιμία, η υπεργλυκαιμία, η αρτηριακή υπέρταση και το άρρεν φύλλο είναι κάποιοι από αυτούς τους παράγοντες [13-15].

Όπως προαναφέρθηκε, προεξάρχοντα ρόλο διαδραματίζει η δυσλειτουργία του ενδοθηλίου, που σταδιακά χάνει την αντιφλεγμονώδη, αντιθρομβωτική και αγγειοδραστική του ικανότητα.

Η αθηροσκληρυντική διεργασία ακολουθεί κατά κανόνα τρία στάδια. Το πρώτο είναι η δημιουργία των λιποειδών ραβδώσεων που παρουσιάζονται στην παιδική ηλικία και αποτελούν πρόδρομο μορφή της πλάκας. Αποτελούνται από μακροφάγα και λεία μυϊκά κύτταρα, που έχουν εξελιχθεί προς αφρώδη, γεμάτα με εστέρες χοληστερόλης, T-λεμφοκύτταρα, πρωτεογλυκάνες, ίνες κολλαγόνου και ελαστίνη. Στο δεύτερο στάδιο έχουμε τη δημιουργία της ινώδους πλάκας, που αποτελεί και τη βασική μορφολογική αλλοίωση, το αθήρωμα [14-16].

Στο στάδιο αυτό υπάρχει πλέον ένας λιπιδικός πυρήνας διηθούμενος από φλεγμονώδη κύτταρα, ο οποίος περιβάλλεται από ινώδη ιστό. Αυτό το ινώδες κέλυφος συντίθεται από λεία μυϊκά κύτταρα, λευκά αιμοσφαίρια και από συνδετικό ιστό που απαρτίζεται από ελαστίνη, ίνες κολλαγόνου και πρωτεογλυκάνες. Κάτω από αυτόν τον ινώδη μανδύα απαντάται ένα στρώμα που αποτελείται από μακροφάγα, λεία μυϊκά κύτταρα και T-λεμφοκύτταρα. Βαθύτερα στην καρωτιδική πλάκα βρίσκεται ένας νεκρωτικός πυρήνας αποτελούμενος από κυτταρικά θραύσματα, λιπίδια, χοληστερινικούς κρυστάλλους και εναποθέσεις ασβεστίου. Φτάνοντας στο τρίτο στάδιο έχουμε πλέον επιπλεγμένη βλάβη με έλκη, επασβεστώσεις, αιμορραγίες και θρομβώσεις. Στο στάδιο αυτό τα αθηρώματα δίνουν και τα κλινικά συμπτώματα [17-18].

Οι αθηρωματικές πλάκες έχουν την τάση να μεγαλώνουν με την πάροδο του χρόνου. Μπορεί να είναι είτε σταθερές και ασυμπτωματικές είτε να προκαλέσουν αρτηριακό εμβολισμό. Οι ασταθείς ή ευένδοτες αθηρωματικές πλάκες είναι αυτές που έχουν μεγαλύτερο κίνδυνο να αποτελέσουν πηγή εμβολικού επεισοδίου. Αυτές οι πλάκες χαρακτηρίζονται από οξεία φλεγμονή με εκσεσημασμένη συγκέντρωση μακροφάγων, μεγάλο λιπιδικό πυρήνα, απογύμνωση των επιθηλιακών κυττάρων και συσσώρευση αιμοπεταλίων.

Οι ασταθείς πλάκες γίνονται περισσότερο επικίνδυνες με την αναδιαμόρφωση και λέπτυνση του ινώδους περιβλήματος μέσω της δράσης των μεταλλοπρωτεϊνών που εκκρίνονται από το μέσο χιτώνα. Αυτά τα εξασθετισμένα σημεία του ινώδους περιβλήματος, συνήθως στις παρυφές της πλάκας, μπορούν να διαρραγούν υπό την

επίδραση αγγειοσύσπασης και άλλων αιμοδυναμικών ή μηχανικών ερεθισμάτων [15-19].

Επίσης, πολυάριθμες έρευνες έδειξαν ότι οι αθηρωματικές πλάκες με μεγαλύτερες εναποθέσεις ασβεστίου τείνουν να εμφανίζουν σημαντικά μικρότερη διήθηση από μακροφάγα, επομένως να φλεγμαίνουν λιγότερο, και ως εκ τούτου να εμφανίζουν μικρότερο κίνδυνο ρήξης και πρόκλησης θρομβοεμβολής. Αυτό το δεδομένο καθιστά τις εναποθέσεις ασβεστίου σημαντικό δείκτη της σταθερότητας της πλάκας, που δυνητικά μπορεί να ποσοτικοποιηθεί με τη βοήθεια της αξονικής τομογραφίας [20].

### **3.1. Τύποι αθηρωματικής πλάκας.**

Τα υπερηχογραφικά χαρακτηριστικά της αθηρωματικής πλάκας κατηγοριοποιήθηκαν και προέκυψαν πέντε διαφορετικοί τύποι. Οι πλάκες τύπου I εμφανίζονται ομοιόμορφα υποηχογενείς. Στις τύπου II προεξάρχουν τα υποηχογενή στοιχεία, που καταλαμβάνουν επιφάνεια  $> 50\%$  της πλάκας, ενώ στις τύπου III αυτά οριακά υπολείπονται ( $< 50\%$ ). Στον τύπο IV διαπιστώνεται ομοιογενής ηχογένεια, ενώ οι πλάκες τύπου V δεν μπορούν να κατηγοριοποιηθούν λόγω της εκτεταμένης ακουστικής σκιάς που δημιουργούν οι επασβεστώσεις [21].

## **4. Ανατομικά στοιχεία του οφθαλμού**

Δεδομένης της άρδευσης του οφθαλμού από την οφθαλμική αρτηρία, τον πρώτο κλάδο της έσω καρωτίδας, γίνεται κατανοητή η εξάρτηση της οφθαλμικής λειτουργίας από την ακεραιότητα του καρωτιδικού αγγειακού συστήματος. Σε αυτή την εργασία θα αναλύσουμε τις αλλαγές που υφίσταται η αιμοδυναμική της οφθαλμικής αρτηρίας καθώς και ο αμφιβληστροειδής και ο χοριοειδής χιτώνας σε στένωση της καρωτίδας. Μία σύντομη περιγραφή της ανατομίας και της αιμοδυναμικής των δομών αυτών θα βοηθήσει προς αυτή την κατεύθυνση.

#### **4.1. Εμβρυολογία αμφιβληστροειδούς και χοριοειδούς χιτώνα**

Ανατομικά ο αμφιβληστροειδής προέρχεται από το νευροεξώδερμα. Η αγγείωση του αμφιβληστροειδούς άρχεται τον 4<sup>ο</sup> μήνα της εμβρυϊκής ζωής, ενώ το κροταφικό τμήμα του αμφιβληστροειδούς είναι το τελευταίο που αγγειώνεται. Η ανάπτυξη του κεντρικού βοθρίου ολοκληρώνεται 4 εβδομάδες μετά τη γέννηση.

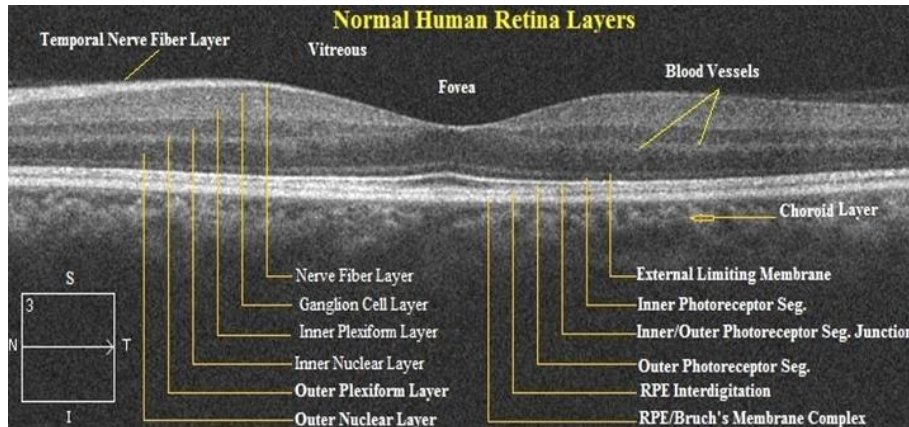
Ο χοριοειδής χιτώνας στο σύνολό του εμβρυολογικά παρουσιάζει διαφορετικές καταβολές. Είναι σημαντικό να αναφέρουμε την αναγκαιότητα ύπαρξης του μελάγχρου επιθηλίου για την μετέπειτα ανάπτυξη του χοριοειδούς. Το στρώμα του χοριοειδούς, καθώς και το αγγειακό τοίχωμα των αγγείων του, προέρχονται από τη νευρική ακρολοφία, ενώ το ενδοθήλιο είναι μεσοδερμικής προέλευσης. Η χοριοειδική αγγειακή προέλευση προσομοιάζει σημαντικά της εμβρυολογικής προέλευσης των εγκεφαλικών τριχοειδών, γεγονός που ενισχύει την υπόθεση της συνύπαρξης παθολογικών ευρημάτων, όταν αυτά ανευρίσκονται, στη χοριοειδική και εγκεφαλική κυκλοφορία.

Οι διαφορετικές εμβρυολογικές καταβολές εν μέρει προσδίδουν διαφορετικές ιδιότητες στους ανωτέρω ιστούς [22,23].

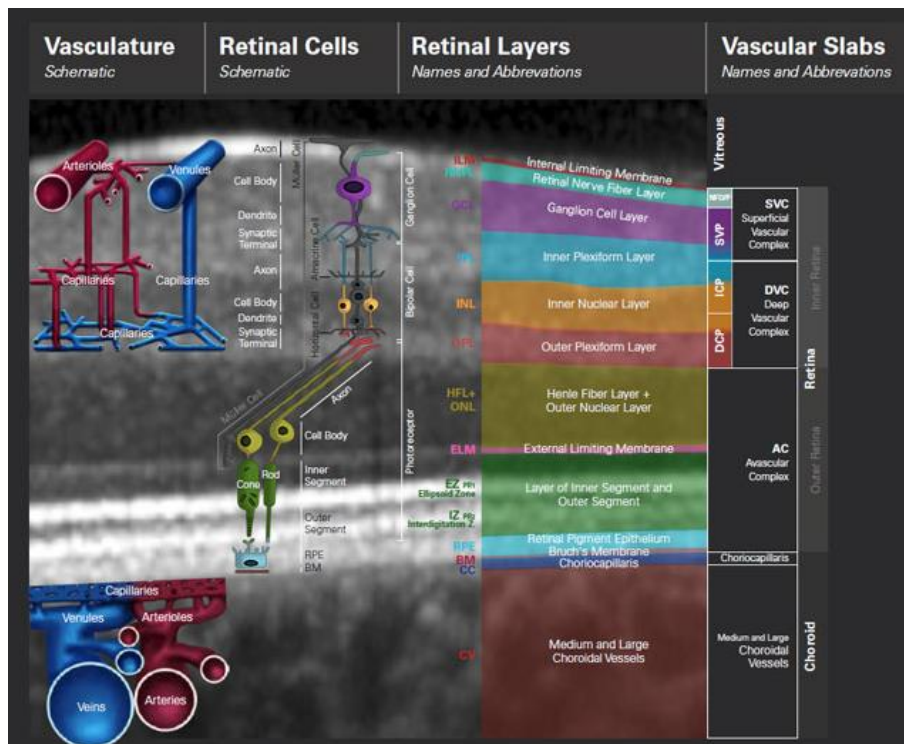
#### **4.2. Ανατομία αμφιβληστροειδούς και χοριοειδούς χιτώνα**

Ο αμφιβληστροειδής, που αποτελεί τον αισθητηριακό χιτώνα του οφθαλμού, είναι ο έσω χιτώνας του τοιχώματος του οφθαλμικού βολβού. Επεκτείνεται από την κεφαλή του οπτικού νεύρου έως την πριονωτή περιφέρεια. Αποτελείται από ένα εξωτερικό πέταλο, το μελάγχρουν επιθήλιο, και ένα εσωτερικό, τον νευροαισθητηριακό ή ιδίως αμφιβληστροειδή. Ο ιδίως αμφιβληστροειδής απαρτίζεται από 9 στιβάδες, οι οποίες εκ των έξω προς τα έσω είναι: η στιβάδα κωνίων και ραβδίων, ο έξω αφοριστικός υμένας, η έξω κοκκώδης στιβάδα, η έξω δικτυωτή στιβάδα, η έσω κοκκώδης στιβάδα, η έσω δικτυωτή στιβάδα, η στιβάδα των γαγγλιακών κυττάρων, η στιβάδα των νευρικών ινών και ο έσω αφοριστικός υμένας. Αυτές οι στιβάδες συντίθενται από τρεις διαφορετικούς ιστούς, συγκεκριμένα από το νευρικό ιστό (με τους τρεις νευρώνες, δηλαδή τους φωτοϋποδοχείς, τα δίπολα και τα γαγγλιακά κύτταρα), από

τον αγγειακό ιστό και από τη γλοία και τα λοιπά διαμορφωτικά κύτταρα (δηλαδή τα κύτταρα του Müller, τα νευρογλοιακά και μικρογλοιακά κύτταρα). Εικόνα1.



Εικόνα 1:  
OCT-  
Φυσιολογική  
απεικόνιση  
των στιβάδων  
του  
αμφιβληστρο-  
ειδούς (Biomed  
Pharmacol J 2017,  
Mohandass G)



Εικόνα 2:  
Απεικόνιση  
ανατομικών  
δομών  
αμφιβληστροει-  
δούς  
(HeidelbergEngine-  
eringAcademy)

Ο αμφιβληστροειδής στα έσω 2/3 του αιματώνεται από το αγγειακό δίκτυο της κεντρικής αρτηρίας του αμφιβληστροειδούς (ΚΑΑ), που αποτελεί τον πρώτο και μοναδικό εξωκρανικό κλάδο της έσω καρωτίδας. Το έξω 1/3 του νευροαμφιβληστροειδούς, καθώς και το μελάγχρουν επιθήλιο, είναι ανάγεια και τροφοδοτούνται από τη χοριοειδική κυκλοφορία με διάχυση μέσω του μελάγχρουν επιθηλίου [24]. Εικόνα 2.

Ο χοριοειδής χιτώνας αποτελεί τον αγγειοβριθέστερο ιστό του ανθρώπινου σώματος με τη μεγαλύτερη αγγειακή ροή. Ο χοριοειδής χιτώνας αποτελεί το οπίσθιο τμήμα του ραγοειδούς χιτώνα και διαχωρίζεται από τον αμφιβληστροειδή χιτώνα με τη μεμβράνη του Bruch, η οποία συνιστάται από 5 στιβάδες. Ιστολογικά ο χοριοειδής απαρτίζεται από 3 στιβάδες. Η εσωτερική είναι η μεμβράνη του Bruch. Το στρώμα του χοριοειδούς είναι η μέση στιβάδα που συντίθεται από χαλαρό συνδετικό ιστό και αιμοφόρα αγγεία. Τα αγγεία είναι διατεταγμένα σε 3 στιβάδες. Από έσω προς τα έξω συναντούμε πρώτα τα χοριοτριχοειδή, που έρχονται σε στενή συνάφεια με τη μεμβράνη του Bruch, καθώς η κατώτερη στιβάδα αυτής είναι η βασική στιβάδα των χοριοτριχοειδών. Κατόπιν απαντώνται τα μεσαία αγγεία του Sattler και βαθύτερα τα μεγάλα αγγεία του Haller.

### **4.3. Αιμοδυναμική οφθαλμικής κυκλοφορίας**

Η ανατομία και η αιμοδυναμική της οφθαλμικής κυκλοφορίας πρέπει να είναι τέτοια, ώστε να διασφαλίζει την παροχή οξυγόνου για τον μεταβολισμό των οφθαλμικών ιστών, αλλά ταυτόχρονα να διατηρεί τη διαφάνεια του κερατοειδούς χιτώνα, του κρυσταλλοειδούς φακού και του υαλοειδούς σώματος, ώστε να μην παρεμβαίνει στην οπτική οδό. Η αιματική ροή στον αμφιβληστροειδή χιτώνα συνιστά το 10% της συνολικής αιματικής ροής [25].

#### **4.3.1. Αιμάτωση του αμφιβληστροειδούς και του χοριοειδούς χιτώνα**

Η οφθαλμική αρτηρία, καθώς εισέρχεται στον οφθαλμικό κόγχο μέσω του οπτικού τρήματος, πορεύεται κάτωθεν του οπτικού νεύρου, κατόπιν κάμπτεται κροταφικά και ακολουθεί την πορεία της έσω και άνω. Η οφθαλμική αρτηρία χορηγεί την κεντρική αρτηρία του αμφιβληστροειδούς, η οποία διατιτραίνει το σκληρό έλυτρο του οπτικού νεύρου 10-15mm όπισθεν του οφθαλμικού βολβού, τις οπίσθιες ακτινοειδείς αρτηρίες, που αρδεύουν τον χοριοειδή χιτώνα και το πρόσθιο τμήμα του οπτικού νεύρου, καθώς και τις πρόσθιες ακτινοειδείς αρτηρίες που τροφοδοτούν τους οφθαλμοκινητικούς μυς και το πρόσθιο τμήμα του ραγοειδούς. Σε αυτό το σημείο



πρέπει να τονίσουμε ότι η αμφιβληστροειδική και η χοριοειδική κυκλοφορία αφορούν διαφορετικά αγγειακά πλέγματα με διαφορετικές ικανότητες αυτορρύθμισης.

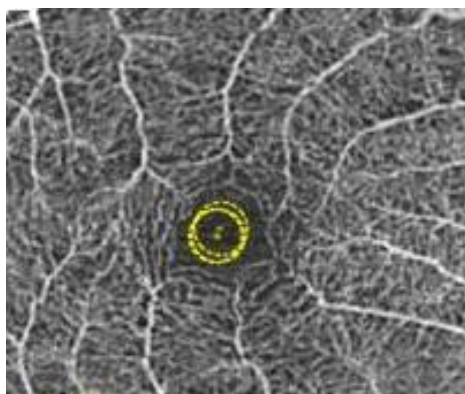
Αξίζει να αναφερθεί ότι η συγκέντρωση του οξυγόνου στην έξω δικτυωτή στιβάδα, στη στιβάδα μετάβασης, όπου σταματά η άρδευση από το αμφιβληστροειδικό και ξεκινά η αιμάτωση από το χοριοειδικό αγγειακό σύστημα, η συγκέντρωση του οξυγόνου είναι αρκετά χαμηλή [26]. Η στιβάδα των φωτοϋποδοχέων είναι η στιβάδα με την εντονότερη μεταβολική δραστηριότητα, δεδομένου ότι καταναλώνει το 90% του παρεχόμενου οξυγόνου από την κυκλοφορία. Λόγω των αυξημένων αναγκών σε οξυγόνο, η αιματική ροή του χοριοειδούς είναι η μεγαλύτερη στο ανθρώπινο σώμα και υπολογίζεται ότι είναι δεκαπλάσια της εγκεφαλικής αιματικής ροής [27].

Η ωχρά κηλίδα που βρίσκεται στο κέντρο του οπισθίου πόλου αιματώνεται από τον άνω και κάτω κροταφικό κλάδο της κεντρικής αρτηρίας του αμφιβληστροειδούς. Ωστόσο, στο κεντρικό βοθρίο της ωχράς κηλίδας, περιοχή που είναι υπεύθυνη για την κεντρική ευκρινή όραση και χαρακτηρίζεται από απουσία ραβδίων και κυτταροβρίθεια κωνίων, δεν απαντώνται αγγεία, ώστε να μην παρεμποδίζεται η διέλευση του φωτός. Η περιοχή αυτή αντιστοιχεί στην κεντρική ανάγγειο ζώνη (περίπου 500 μm) και τροφοδοτείται αιματικά με διάχυση από το χοριοειδικό τριχοειδικό δίκτυο.

Σε ποσοστό 20% του πληθυσμού απαντάται η θηλωχρική αρτηρία που αιματώνει μέρος της ωχράς κηλίδας και εκφύεται από τις οπίσθιες ακτινοειδείς αρτηρίες. Η ύπαρξή της μπορεί να διασώσει μέρος της κεντρικής όρασης σε περίπτωση απόφραξης της κεντρικής αμφιβληστροειδικής αρτηρίας.

Μία ακόμα ιδιαιτερότητα που αφορά το σύστημα της κεντρικής αρτηρίας του αμφιβληστροειδούς είναι ότι, με εξαίρεση μία μικρή αναστόμωση με το πλέγμα που περιβάλλει το οπτικό νεύρο, κάθε προτριχοειδικό αρτηριόλιο αποτελεί τη μοναδική πηγή άρδευσης του τριχοειδικού του πλέγματος. Συνεπώς, η ΚΑΑ δεν συνδέεται με κανένα άλλο αρτηριακό σύστημα και έτσι χαρακτηρίζουμε ως «τελικό» το αρτηριακό της σύστημα. Αυτά τα χαρακτηριστικά καταδεικνύουν την ευαλωτότητα της ΚΑΑ και της περιοχής τροφοδοσίας της. Τα αρτηριόλια έχουν ακτινοειδή διάταξη γύρω από το κεντρικό βοθρίο, ενώ τα φλεβίδια που απάγουν το αίμα της αντίστοιχης περιοχής απομακρύνονται επίσης ακτινοειδώς. Κάθε τριχοειδικό πλέγμα αρδεύεται από ένα μόνο αρτηριόλιο και παροχετεύεται από ένα μόνο φλεβίδιο, γεγονός που καθιστά

αυστηρή την αναλογία αρτηρίας-φλέβας. Τα αρτηριόλια δεν συνδέονται μεταξύ τους παρά μόνο στον κεντρικό τριχοειδικό δακτύλιο. Εικόνα 3. Συνοψίζοντας, συμπεραίνουμε ότι σε περίπτωση απόφραξης ενός προτριχοειδικού αρτηριολίου η αντίστοιχη περιοχή του αμφιβληστροειδούς ισχαιμεί [24,28].



Εικόνα 3: Τριχοειδικός αμφιβληστροειδικός δακτύλιος

Ανατύπωση από: Invest Ophthalmol Vis Sci. 2016 Jul 1;57(9):OCT362-70

Νωρίτερα αναφέρθηκε ο οφθαλμός σαν μέρος του κεντρικού νευρικού συστήματος. Έτσι λοιπόν, δεν θα μπορούσε να απουσιάζει ο αιματοαμφιβληστροειδικός φραγμός, κατ' αντιστοιχία προς τον αιματοεγκεφαλικό φραγμό. Υπάρχει ο έσω αμφιβληστροειδικός φραγμός, που δημιουργείται από τις στενές συνδέσεις των ενδοθηλιακών κυττάρων των αμφιβληστροειδικών αγγείων, και ο έξω αιματοαμφιβληστροειδικός φραγμός, ως αποτέλεσμα των στενών συνδέσεων ανάμεσα στα κύτταρα του μελάγχρου επιθηλίου.

Η ανατομία και η φυσιολογία της αμφιβληστροειδικής κυκλοφορίας προσομοιάζει της εγκεφαλικής κυκλοφορίας, με τη διαφορά ότι δεν δέχεται νεύρωση από το αυτόνομο νευρικό σύστημα [28,29].

Ο χοριοειδής, όπως αναφέρθηκε, αιματώνεται από τις βραχείες οπίσθιες ακτινοειδείς αρτηρίες. Τα χοριοειδικά τριχοειδή δεν χαρακτηρίζονται από στενές ενδοθηλιακές συνδέσεις, είναι θυριδωτού τύπου, και δεν αποτελούν ένα «τελικό» αρτηριακό σύστημα καθότι αναστομώνονται. Όσο προχωρούμε σε βαθύτερα στρώματα η διάμετρος των χοριοειδικών αγγείων αυξάνεται. Ενδιαφέρον παρουσιάζουν κάποιες ζώνες στην περιφέρεια του χοριοειδούς, οι watershed zones, οι οποίες αιματώνονται με ανάδρομη ροή από τις μακρές οπίσθιες ακτινοειδείς αρτηρίες και λιγότερο συχνά από τις πρόσθιες ακτινοειδείς αρτηρίες. Αυτές παρουσιάζουν μεγάλη διακύμανση στον αριθμό και την κατανομή τους. Το χαρακτηριστικό αυτών των ζωνών είναι ότι

οι τελικοί κλάδοι που αρδεύουν τις περιοχές αυτές δεν εμφανίζουν λειτουργικές αναστομώσεις [30].

#### **4.3.2. Αιμάτωση του οπτικού νεύρου**

Ο βασικός διαχωρισμός της αιμάτωσης του οπτικού νεύρου αφορά στο ενδοκογχικό και ενδοβόλβιο τμήμα του. Χαρακτηριστικό της αγγείωσης της οπτικής θηλής και της ενδοβολβικής μοίρας του οπτικού νεύρου είναι η κατανομή της άρδευσης κατά τομείς από τελικά αρτηρίδια, με κύρια προέλευση τις βραχείες οπίσθιες ακτινοειδείς αρτηρίες. Η επιφανειακή στιβάδα των νευρικών ινών αρδεύεται από παλίνδρομους κλάδους της ΚΑΑ, ενώ η περιοχή προ του ηθμοειδούς πετάλου και το πέταλο αιματώνονται είτε απ' ευθείας από κλάδους των οπίσθιων βραχέων ακτινοειδών αρτηριών είτε μέσω του αγγειακού κύκλου των Zinn-Haller. Το ενδοκογχικό τμήμα του οπτικού νεύρου τροφοδοτείται από κλάδους των οπίσθιων βραχέων ακτινοειδών αρτηριών και από τα αρτηρίδια της χοριοειδούς μήνιγγας που περιβάλλει το οπτικό νεύρο.

#### **4.3.3. Οφθαλμική πίεση διήθησης**

Η αιματική ροή του οφθαλμού επηρεάζεται από πολυάριθμους παράγοντες, όπως είναι οι μεταβολικές ανάγκες και τα παράγωγα μεταβολισμού των διαφόρων ιστών του οφθαλμικού βολβού.

Η παράμετρος που μας απασχολεί ιδιαίτερα κλινικά στον οφθαλμό είναι η οφθαλμική πίεση διήθησης, η οποία ορίζεται ως τα  $2/3$  μέσης αρτηριακής πίεσης (ΜΑΠ) μείον την ενδοφθάλμια πίεση (ΕΟΠ) [31].

Λαμβάνοντας υπόψιν ότι η αιματική ροή ισούται με την πίεση διήθησης/αντίσταση στη ροή, καταλήγουμε στο συμπέρασμα πως στον οφθαλμό η αιματική ροή ισούται με  $(2/3\text{ΜΑΠ} - \text{ΕΟΠ}) / (\text{Αντίσταση στη ροή})$ . Η αντίσταση στη ροή είναι ένα πολυπαραγοντικά εξαρτώμενο μέγεθος με ευθεία συσχέτιση προς το ιξώδες του αίματος και το μήκος των αγγείων, ενώ είναι αντιστρόφως ανάλογο προς τη διάμετρο

των αγγείων. Η αγγειακή διάμετρος, λόγω της ικανότητάς της να αυξομειώνεται, αποτελεί ακρογωνιαίο λίθο στην αυτορρύθμιση. Αυτή ακριβώς η ικανότητα μεταβολής της αγγειακής διαμέτρου διασφαλίζει τη σταθερότητα στην οφθαλμική πίεση διήθησης, παρά τις αυξομειώσεις της συστολικής αρτηριακής πίεσης ή της ΕΟΠ. Η αυτορρύθμιση αποτελεί έναν πολυσύνθετο και ευαίσθητο μηχανισμό ομοιόστασης, με τον οποίο τα αρτηρίδια προσαρμόζονται στις μεταβολές της πίεσης διήθησης και αποσκοπεί στη διατήρηση της ανατομικής και λειτουργικής ακεραιότητας των νευραξόνων. Σε αυτό το σημείο πρέπει να τονίσουμε πως τα αγγεία του αμφιβληστροειδούς και της κεφαλής του οπτικού νεύρου διαθέτουν μηχανισμό αυτορρύθμισης, πράγμα που δεν ισχύει για τα χοριοειδικά αγγεία. Η αυτορρύθμιση θεωρείται ιδιότητα των τελικών αρτηριολίων. Στα αμφιβληστροειδικά αγγεία ο μηχανισμός της αυτορρύθμισης συντελείται μέσω των λείων μυϊκών κυττάρων του τοιχώματος, αλλά και των περικυττάρων που το περιβάλλουν, που εμφανίζουν ελαστικότητα, έχουν τη δυνατότητα να συσπώνται και διαδραματίζουν ρόλο στον αγγειακό τόνο. Ωστόσο, η ικανότητα αυτορρύθμισης δεν είναι απεριόριστη. Η αυτορρύθμιση παύει να ισχύει όταν ξεπεραστεί ένα κριτικό όριο, γεγονός που καθιστά τον αμφιβληστροειδή και την κεφαλή του οπτικού νεύρο ευάλωτο σε ισχαιμία [29,31].

## **IV. ΒΙΒΛΙΟΓΡΑΦΙΚΗ ΑΝΑΣΚΟΠΗΣΗ**

### **1. Διαγνωστική προσέγγιση καρωτιδικής στένωσης.**

#### **1.1. Κλινική διάγνωση**

Κλινικά, τίθεται ισχυρή υποψία ύπαρξης καρωτιδικής στένωση με την ακρόαση φυσημάτων των καρωτίδων. Ωστόσο, είναι υποκειμενική εξέταση χαμηλής αξιοπιστίας τόσο για την πιστοποίηση της ύπαρξης όσο και για την εκτίμηση του βαθμού της στένωσης, επομένως χαμηλής ειδικότητας και αξιοπιστίας [1].

#### **1.2. Εργαστηριακή διάγνωση της καρωτιδικής νόσου.**

##### **1.2.1. Ψηφιακή Αφαιρετική Αγγειογραφία (Digital Subtraction Angiography-DSA)**

Η ψηφιακή αφαιρετική αγγειογραφία θεωρήθηκε αρχικά η εξέταση εκλογής, ωστόσο, λόγω της επεμβατικής της φύσης, περιορίστηκε σημαντικά η χρήση της. Είναι εξέταση με πιθανές συστηματικές, τοπικές αλλά και νευρολογικές επιπτώσεις. Οι Kaufmann et al ύστερα από μελέτη τους διαπίστωσαν πως το 2,63% των εξεταζομένων υπέστη νευρολογική επιπλοκή με το 0,14% να υφίσταται ΑΕΕ με μόνιμη νευρολογική βλάβη [32]. Είναι μέθοδος απεικόνισης του υπολειπόμενου αυλού των αγγείων και σήμερα χρησιμοποιείται σε εξαιρετικές περιπτώσεις, όπου δεν είναι επαρκή τα συμπεράσματα από τις άλλες απεικονιστικές μεθόδους.

### **1.2.2.Αξονική Υπολογιστική Αγγειογραφία (Computed Tomography Angiography-CTA)**

Η CTA είναι μέθοδος που επιτρέπει την απεικόνιση των καρωτίδων σε όλο τους το μήκος, από το αορτικό τόξο μέχρι τις ενδοκράνιες αναστομώσεις. Η CTA είναι μέθοδος που παρέχει μεγαλύτερη αξιοπιστία, συγκριτικά με την DSA [33]. Επίσης, δίνει τη δυνατότητα επεξεργασίας εικόνων σε διάφορα επίπεδα και τη δυνατότητα ανασύνθεσης των εικόνων αυτών σε τρισδιάστατο επίπεδο. Με τη βοήθεια της CTA μπορούν, επίσης, να εκτιμηθούν οι επασβεστώσεις και οι πιθανές εξελκώσεις της αθηρωματικής πλάκας. Τα πλεονεκτήματα της εξέτασης είναι πολλά, όπως η δυνατότητα διενέργειάς της σε μικρό χρόνο και ανεξαρτήτως ύπαρξης βηματοδότη ή άλλων εμφυτευμάτων.

Οι περιορισμοί της CTA αφορούν την αδυναμία χορήγησης σκιαγραφικού μέσου σε νεφρική δυσλειτουργία και την αλλεργική προδιάθεση σε αυτό. Επιπλέον, η καρδιακή ανεπάρκεια με χαμηλό κλάσμα εξώθησης μπορεί να παράσχει μη αξιόπιστα ευρήματα, λόγω του αυξημένου απαιτούμενου χρόνου, ώστε να φτάσει το ενδοφλέβια χορηγούμενο σκιαγραφικό στις καρωτίδες. Άλλους περιορισμούς συνιστά η ύπαρξη εκτεταμένων επασβεστώσεων, οι οποίες ακόμα και σε μέτρια στένωση επάγουν απεικονιστικό σφάλμα, που υπερεκτιμά το βαθμό της στένωσης [34].

### **1.2.3.Μαγνητική Αγγειογραφία (MRA)**

Η MRA αποτελεί μία συχνά χρησιμοποιούμενη μέθοδο εκτίμησης της καρωτιδικής νόσου. Απεικονίζει τις καρωτίδες από το αορτικό τόξο μέχρι τον κύκλο του Willis με δυνατότητες πολυεπίπεδης ανασύνθεσης των εικόνων. Σημαντικό πλεονέκτημά της έναντι της OCTA είναι η απουσία έκθεσης σε ακτινοβολία. Η MRA με τη χρήση σκιαγραφικού μέσου έχει πολύ υψηλή ευαισθησία (95%) και ειδικότητα (92%) στην εκτίμηση της υψηλού βαθμού καρωτιδικής στένωσης, ενώ μειώνεται η αξιοπιστία της

- ευαισθησία 66%, ειδικότητα 94% - σε μέτρια στένωση [35]. Οι κύριοι περιορισμοί της εξέτασης περιλαμβάνουν την κακοήθη παχυσαρκία, την κλειστοφοβία και την ύπαρξη μεταλλικών εμφυτευμάτων.

#### **1.2.4. Duplex-Υπερηχογραφία (DUS: Duplex-Ultrasonography)**

Στην διερεύνηση της καρωτιδικής νόσου η Duplex υπερηχογραφία είναι η συχνότερα χρησιμοποιούμενη μέθοδος και αποτελεί εξαιρετική μέθοδο για την εκτίμηση της στένωσης στην περιοχή [36]. Αποτελεί μη επεμβατική, οικονομική και φιλική προς τον ασθενή μέθοδο, η οποία, αντίθετα με την αρτηριογραφία, μπορεί να δώσει πληροφορίες αναφορικά με το αγγειακό τοίχωμα και τον τύπο της αθηρωματικής πλάκας και πιθανές εξελκώσεις αυτής [37].

Η ευαισθησία και η ειδικότητα της Duplex υπερηχογραφίας στην ανίχνευση καρωτιδικής στένωσης μεγαλύτερης του 50% ανέρχεται σε 98% και 88% αντίστοιχα. Βάσει της μεταανάλυσης των Jahromi et al., όταν η στένωση είναι υψηλόβαθμη, μεγαλύτερη του 70%, η ευαισθησία ανέρχεται στο 90% και η ειδικότητα στο 94% [45].

Τα διαγνωστικά κριτήρια για τη σταδιοποίηση της καρωτιδικής στένωσης κατά NASCET, όπως αυτά δημοσιεύτηκαν από την Ευρωπαϊκή Αγγειοχειρουργική Εταιρεία, αφορούν τη μέτρηση των ταχυτήτων της αιματικής ροής στην έσω καρωτίδα. Σύμφωνα με αυτά, η μετρίου βαθμού (50-70%) στένωση διακρίνεται από μέγιστη συστολική ροή (peak systolic velocity-PSV) μεγαλύτερη από 125 cm/s και η υψηλού βαθμού στένωση από PSV μεγαλύτερη από 230 cm/s [38].

**Table 1.** Diagnostic velocity criteria for NASCET-based carotid stenosis measurement.

% stenosis NASCET	PSV ICA cm/s	PSV <sub>ICA</sub> / PSV <sub>CCA</sub> ratio	St Mary's ratio <sup>15</sup> PSV <sub>ICA</sub> /EDV <sub>CCA</sub>
<50%	<125 <sup>16</sup>	<2 <sup>16</sup>	<8
50–69%	≥125 <sup>16</sup>	2.0–4 <sup>16</sup>	8–10
60–69%			11–13
70–79%	≥230 <sup>16</sup>	≥4 <sup>16</sup>	14–21
80–89%			22–29
>90% but not near occlusion	≥400 <sup>16</sup>	≥5 <sup>17</sup>	≥30
Near-occlusion	High, low – string flow	Variable	Variable
Occlusion	No flow	Not applicable	Not applicable

Reproduced with permission from Oates C, Naylor AR, Hartshorne T, Charles SM, Humphries K, Aslam M, Khodabaksh P. Reporting carotid ultrasound investigations in the United Kingdom. *Eur J Vasc Endovasc Surg* 2009;37:251–61.

Βασικό προτέρημα της DUS έναντι των μεθόδων που προαναφέρθηκαν είναι η επαναληψιμότητά της, γεγονός που επιτρέπει τον τακτικό επανέλεγχο της νόσου τόσο προεγχειρητικά όσο και μετεγχειρητικά.

Παρόλο που η DUS είναι εξέταση-ορόσημο στην καρωτιδική νόσο τόσο λόγω της απεικονιστικής ακρίβειας όσο και της προσβασιμότητας, η χρήση της εμφανίζει ορισμένους περιορισμούς. Η απεικονιστική αυτή ακρίβεια περιορίζεται, όταν υπάρχει γωνίωση ή ελίκωση στην πορεία της καρωτίδας, καθώς και σε περιπτώσεις υψηλού ή χαμηλού διχασμού. Επίσης, δεν μας δίνεται η δυνατότητα απεικόνισης των ενδοκράνιων αγγείων ούτε του εγγύς τμήματος των εξωκράνιων αγγείων, δηλαδή η εξέταση των αγγείων εκτός της τραχηλικής περιοχής καθίσταται δυσχερής [39]. Επιπλέον, δεν πρέπει να ξεχνούμε την ακουστική σκιά που δημιουργούν οι εναποθέσεις ασβεστίου, που μειώνει την αξιοπιστία της απεικόνισης. Τέλος, η απουσία συνεργασίας του ασθενούς δυσχεραίνει σημαντικά την αξιοπιστία των υπερηχογραφικών ευρημάτων.

Συμπερασματικά, η DUS αποτελεί την gold standard εξέταση για την εκτίμηση της καρωτιδικής νόσου. Η CTA και η MRA χρησιμοποιούνται συμπληρωματικά, ενώ η DSA επικουρικά σε ελάχιστες περιπτώσεις όπου χρειάζεται να γίνει διαφοροδιάγνωση ανάμεσα σε απόφραξη και υψηλόβαθμη καρωτιδική στένωση.



## 2. Απεικόνιση της οφθαλμικής αρτηρίας και των οπισθοβόλβικών αγγείων.

### (Color Doppler Imaging - CDI)

Η υπερηχογραφία με τη χρήση του έγχρωμου Doppler είναι εξέταση κομβικής σημασίας για την εκτίμηση της λειτουργίας των οπισθοβόλβικών αγγείων. Στην προσπάθεια εκτίμησης της αιμοδυναμικής των οπισθοβόλβιων αγγείων το 1998 ο Lieb διατύπωσε τις φυσιολογικές τιμές της μέγιστης συστολικής ταχύτητας στον πίνακα που αναφέρεται παρακάτω [40].

	cm/s	
	mean	STD
Central retinal artery	9.5	± 1.5
Central retinal vein	-4.2	± 0.8
Ophthalmic artery	37.7	± 7
Posterior ciliary artery	11.3	± 2.2
Superior ophthalmic vein	-7.6	± 1.8
Vortex veins	-8.5	± 2.2

Table 2. Μέγιστη συστολική ταχύτητα οπισθοβόλβιων αγγείων. Ανατύπωση από: Radiol Clin North Am. 1998 Nov;36(6)

n = 210 normal eyes

Οι ταχύτητες αυτές μεταβάλλονται ανάλογα με την υποκείμενη παθολογία. Η καρωτιδική στένωση επιφέρει σημαντική μείωση των ταχυτήτων της αιματικής ροής στα οπισθοβόλβια αγγεία. Το έγχρωμο Doppler μπορεί να δώσει πληροφορίες και για την κατεύθυνση της αιματικής ροής, γεγονός που μας επιτρέπει να δούμε αναστροφή της ροής στην οφθαλμική αρτηρία και να συμπεράνουμε την ύπαρξη παράπλευρης κυκλοφορίας. Το έγχρωμο Doppler είναι ένα πολύτιμο εργαλείο στην εκτίμηση των αγγειακών ασθενών, που παρέχει με ασφάλεια και αξιοπιστία πληροφορίες για την αιμοδυναμική του οφθαλμού [41].

## 3. Απεικονιστικές εξετάσεις για την εκτίμηση των οφθαλμικών αγγείων.

### 3.1. Φλουοροαγγειογραφία

Η φλουοροαγγειογραφία είναι εξέταση που μπορεί να αναδείξει σημαντική αύξηση στο χρόνο πλήρωσης των αγγείων σε καρωτιδική νόσο και μείωση της οφθαλμικής παροχής. Είναι εξέταση που έχει κυρίως θέση στην προσέγγιση του οφθαλμικού ισχαιμικού συνδρόμου, όπου η αύξηση του χρόνου πλήρωσης των χοριοειδικών

αγγείων συνιστά έναν ευαίσθητο δείκτη της νόσου [42]. Αποτελεί επεμβατική εξέταση με χορήγηση σκιαγραφικού και έχει ως περιορισμό την αλλεργική προδιάθεση στην φλουοροσκεΐνη.

### **3.2. Αγγειογραφία με χρήση της ινδοκυανίνης**

Η εξέταση αυτή απεικονίζει τη χοριοειδική πλήρωση, η οποία σε πολύ υψηλού βαθμού καρωτιδική στένωση είναι αργή (>15 sec). Αρχικά προσβάλλεται ο χοριοειδής στις περιφερικές watershed ζώνες [43]. Η εξέταση παρουσιάζει αδυναμία στην απεικόνιση και ποσοτικοποίηση του χοριοειδικού τριχοειδικού δικτύου.

### **3.3. Αγγειογραφία με τεχνολογία οπτικής τομογραφίας συνοχής (OCT-A)**

Η OCT-A συνιστά μία νέας τεχνολογίας υψηλής ανάλυσης απεικονιστική μέθοδο της αμφιβληστροειδικής αγγείωσης. Επίσης, προσφέρει τη δυνατότητα αντικειμενικής μέτρησης και ποσοτικοποίησης της αιματικής ροής στην αμφιβληστροειδική κυκλοφορία και στο οπτικό νεύρο. Η OCT-A δημιουργεί εικόνες ανιχνεύοντας την κίνηση των ερυθρών αιμοσφαιρίων. Αποτελεί μια μη επεμβατική, επαναλήψιμη, υψηλής ευκρίνειας απεικόνιση. Με την spectral-domain SD-OCTA υπήρχε δυσκολία απεικόνισης των ιστών κάτω από το μελάγχρουν επιθήλιο, που πλέον μπορεί να εξεταστεί με μεγάλη ευκρίνεια χάρη στην νεότερης τεχνολογίας swept-source OCT-A, που μπορεί να διεισδύσει βαθύτερα στους ιστούς [44]. Η OCTA έχει τη δυνατότητα να απεικονίσει τριχοειδή διαμέτρου 5μm και να δώσει την ευρύτερη εικόνα της εγκεφαλικής μικροκυκλοφορίας. Στους περιορισμούς της OCT-A ανήκει η αδυναμία της να αναδείξει την κατεύθυνση της αιματικής ροής.

### **3.4. Doppler Οπτική Τομογραφία Συνοχής (Doppler-OCT)**

Η Doppler-OCT αποτελεί νεότερη μέθοδο που δύναται να υπολογίσει τη συνολική αιματική ροή του αμφιβληστροειδούς και δίνει στην εξέταση ένα σημαντικό πλεονέκτημα. Ωστόσο, δεν είναι ακόμα ιδιαίτερα διαδεδομένη.

Άλλες εξετάσεις που παλαιότερα χρησιμοποιήθηκαν για την αιμοδυναμική εκτίμηση του οφθαλμού περιλαμβάνουν τη Laser-Doppler ροομετρία, τη Laser-Doppler

ταχυμετρία, την οφθαλμοδυναμομετρία. Οι εξετάσεις αυτές δεν βρίσκουν εφαρμογή στην καθημερινή κλινική πράξη λόγω του αυξημένου κόστους και του γεγονότος ότι νεότερες εξεταστικές μέθοδοι υπερέχουν σε αξιοπιστία, επαναληψιμότητα και κόστος.

## V. ΑΠΟΤΕΛΕΣΜΑΤΑ

### 1. Οπισθοβόλβια αγγεία και καρωτιδική στένωση

Οι πρώτες μελέτες αναφορικά με την αιμοδυναμική του οφθαλμού σε καρωτιδική νόσο και την αντιμετώπισή της έγιναν με τη βοήθεια των υπερήχων. Ο Cohn με τους συνεργάτες του διαπίστωσαν ισχυρή συσχέτιση της καρωτιδικής νόσου με την μείωση της ροής στην οφθαλμική αρτηρία. Σε ορισμένες περιπτώσεις παρατηρήθηκε αναστροφή της ροής στην οφθαλμική αρτηρία, ενδεικτική της παράπλευρης κυκλοφορίας προκειμένου να διατηρηθεί η αιμάτωση στο σύστοιχο εγκεφαλικό ημισφαίριο. Το σύνολο των ασθενών που υπεβλήθησαν σε ενδαρτηρεκτομή παρουσίασε αύξηση των ταχυτήτων ροής που προσέγγιζαν τις φυσιολογικές τιμές. Στους ασθενείς με αναστροφή της ροής διαπιστώθηκε πλέον ορθόδρομη ροή στην οφθαλμική αρτηρία, γεγονός που επιβεβαιώνει την ευεργετική δράση της καρωτιδικής επανααιμάτωσης στην οφθαλμική κυκλοφορία [46].

Το 1997 ο Costa και οι συνεργάτες του με μία case-controlled study μελέτησαν την αιμοδυναμική των οπισθοβολβικών αγγείων με τη βοήθεια του CDI σε 116 ασθενείς με υψηλού βαθμού (>70%) καρωτιδική στένωση. Στην οφθαλμική αρτηρία, την κεντρική αρτηρία του αμφιβληστροειδούς και της βραχείας οπίσθιας ακτινοειδούς αρτηρίες μετρήθηκαν οι κάτωθι παράμετροι: η μέγιστη συστολική ταχύτητα (peak systolic velocity), η τελοδιαστολική ταχύτητα (end-diastolic velocity) και ο δείκτης αντίστασης (resistive index-RI) και συγκρίθηκαν με τα ευρήματα 56 ασθενών του control-group. Οι ερευνητές συνέκριναν, επίσης, τις μετρήσεις ανάμεσα στους οφθαλμούς του ίδιου ασθενούς που είχαν σοβαρή (>70%) στένωση της μίας καρωτίδας και <50% στένωση ετερόπλευρα. Η στατιστική ανάλυση αυτών των αποτελεσμάτων έδειξε πως στους ασθενείς με σοβαρή καρωτιδική νόσο, η peak-

systolic και end-diastolic velocity στην οφθαλμική αρτηρία, στην ΚΑΑ και στις βραχείες οπίσθιες ακτινοειδείς αρτηρίες ήταν σημαντικά μειωμένες ( $P < 0,01$ ) και παράλληλα ο δείκτης αντίστασης στην ΚΑΑ και τις βραχείες οπίσθιες ακτινοειδείς αρτηρίες σημαντικά ελαττωμένος ( $P < 0,01$ ). Σε ένα μικρότερο ποσοστό διαπιστώθηκε αναστροφή της ροής στην οφθαλμική αρτηρία. Στα συμπεράσματα αυτής της μελέτης ανήκε και η αύξηση του κινδύνου ανάπτυξης οφθαλμικού ισχαιμικού συνδρόμου με την αύξηση του βαθμού της καρωτιδικής στένωσης, ιδίως όταν αυτή ήταν αμφοτερόπλευρη, καθώς και με την αναστροφή της ροής στην οφθαλμική αρτηρία [47]. Σε συνύπαρξη οφθαλμικού ισχαιμικού συνδρόμου και καρωτιδικής στένωσης  $> 90\%$  έχει υπολογιστεί μείωση της πίεσης διήθησης στην ΚΑΑ κατά  $50\%$  [42].

## **2. Αμφιβληστροειδής και καρωτιδική στένωση.**

Το αμφιβληστροειδικό αγγειακό δίκτυο παρέχει σημαντικές πληροφορίες για την κατάσταση των καρωτίδων πριν ακόμα εξελιχθεί σε στένωση. Συγκεκριμένα, η μειωμένη διάμετρος των αρτηριολίων του αμφιβληστροειδούς σχετίζεται με αύξηση της ταχύτητας παλμού στην καρωτίδα (puls wave velocity), που αποτελεί βιοδείκτη αγγειακής ακαμψίας και πρόδρομο αρτηριοσκληρυντικών αλλοιώσεων [48]. Σε άλλη μελέτη, με τη βοήθεια της OCT-A τεκμηριώθηκε η μείωση της περιωχρικής αμφιβληστροειδικής αγγειακής πυκνότητας τόσο σε ασθενείς με μέτρια όσο και σε ασθενείς με σοβαρή καρωτιδική νόσο. Μειωμένη αγγειακή πυκνότητα αποδείχθηκε στο περιθηλαίο αγγειακό πλέγμα και περιωχρικά στο επιπολής και εν τω βάθει τριχοειδικό πλέγμα του αμφιβληστροειδούς. Μάλιστα, σε ασθενείς με υψηλόβαθμη στένωση παρατηρήθηκαν αντίστοιχες αλλοιώσεις και ετερόπλευρα. Μετεγχειρητικά, αποδείχθηκε αύξηση της αγγειακής πυκνότητας του αμφιβληστροειδούς τόσο σύστοιχα όσο και ετερόπλευρα προς την πλευρά της βλάβης [49,50].

Η Istvan και οι συνεργάτες της σε μία προσπάθεια να αναδείξουν το ρόλο των διαταραχών της μικροκυκλοφορίας, ως απότοκο καρωτιδικής νόσου, στην αγγειακή έκπτωση των γνωστικών λειτουργιών, διαπίστωσαν με τη βοήθεια της OCT-A και της αξονικής τομογραφίας εγκεφάλου με την τεχνολογία της CT-perfusion σημαντική συσχέτιση της μείωσης της αμφιβληστροειδικής πυκνότητας με τη μειωμένη παροχή στη μικροκυκλοφορία του εγκεφάλου [51].

Επιπρόσθετα, η μελέτη των Li et al, επιβεβαίωσε αύξηση του πάχους της στιβάδας των νευρικών ιών μετεγχειρητικά. Αντίθετα, οι Sayin et al δεν διαπίστωσαν μεταβολή στη RNFL, στο πάχος της ωχράς και το σύμπλεγμα των γαγγλιακών κυττάρων (GCC) [52]. Οι Dagdelen και Muz εξέτασαν 31 οφθαλμούς από 31 ασθενείς με καρωτιδική στένωση 65%-85% και τους συνέκριναν με 53 οφθαλμούς από 53 υγιείς ανθρώπους. Οι δύο ομάδες ήταν συγκρίσιμες ως προς την ηλικία και το φύλο. Οι μετρήσεις στην περιοχή του οπτικού νεύρου και συγκεκριμένα η μέτρηση του νευροαμφιβληστροειδικού δακτυλίου, της συνολικής επιφάνειας του οπτικού δίσκου και της αναλογίας κοίλανσης προς τη συνολική επιφάνεια (cup-disc ratio) καθώς και το πάχος της στιβάδας των νευρικών ιών του αμφιβληστροειδούς δεν έδειξαν στατιστικά σημαντική διαφορά στις εξεταζόμενες ομάδες. Ωστόσο, τα δεδομένα ήταν διαφορετικά για το πάχος του αμφιβληστροειδούς στην περιοχή της ωχράς κηλίδας. Η περιοχή της ωχράς κηλίδας απεικονίστηκε σε 3 ομόκεντρους κύκλους με κέντρο το κεντρικό βοθρίο και χωρίστηκε σε 9 υποπεδία, όπως αυτά διαβαθμίστηκαν στην Early Treatment Diabetic Retinopathy Study (ETDRS), δηλαδή κεντρικό πάχος του βοθρίου, άνω έσω ωχρά, έσω ωχρά ρινικά, κάτω έσω ωχρά, έσω ωχρά κροταφικά, άνω έξω ωχρά, έξω ωχρά ρινικά, κάτω έξω ωχρά και έξω ωχρά κροταφικά. Διαπιστώθηκε ότι υπήρχε στατιστικά σημαντική λέπτυνση στα 4 έξω τεταρτημόρια της ωχράς κηλίδας καθώς επίσης και στο συνολικό πάχος της ωχράς στην ομάδα των ασθενών με καρωτιδική νόσο. Ωστόσο, δεν υπήρχε στατιστικά σημαντική διαφορά κεντρικότερα, στην περιοχή του βοθρίου και τα έσω τεταρτημόρια της ωχράς [53].

Σημαντική ήταν και η συμβολή των Lahme et al, που μελέτησαν σε προοπτική μελέτη την αγγειακή πυκνότητα ροής παραθηλαία και στην περιοχή της ωχράς. Η έρευνά τους απέδειξε με τη βοήθεια της OCTA σημαντική μείωση της flow density του επιπολής τριχοειδικού δικτύου του αμφιβληστροειδούς των ασθενών με καρωτιδική στένωση συγκριτικά με την ομάδα των υγιών εξεταζομένων. Μετά την ενδαρτηρεκτομή αυξήθηκε σημαντικά η πυκνότητα ροής τόσο στα περιθηλαία αμφιβληστροειδικά τριχοειδή όσο και στην περιοχή της ωχράς παραβοθρικά. Τα τριχοειδή στην περιοχή του κεντρικού βοθρίου δεν έδειξαν κάποια μεταβολή προ- και μετεγχειρητικά, γεγονός που αποδίδεται στην διακύμανση της αναγγείου ζώνης από άτομο σε άτομο. Επίσης, δεν διαπιστώθηκε διαφορά κατά την εκτίμηση τού εν τω βάθει τριχοειδικού δικτύου του αμφιβληστροειδούς. Οφείλουμε να επισημάνουμε σε

αυτό το σημείο τη δυσκολία στην εκτίμηση των εν τω βάθει τριχοειδών λόγω των τεχνικών σφαλμάτων προβολής που προκύπτουν (projection artefacts). Οι ασθενείς που εξετάστηκαν παρουσίαζαν αμφοτερόπλευρη καρωτιδική στένωση, συνεπώς δεν υπήρχε σημαντική διαφορά στην πυκνότητα ροής ανάμεσα στους δύο οφθαλμούς του ίδιου ασθενούς. Μετεγχειρητικά, βελτιώθηκαν τα ευρήματα τόσο ομόπλευρα όσο και ετερόπλευρα προς την χειρουργηθείσα καρωτίδα, γεγονός που επιβεβαιώνει τη βελτίωση της κυκλοφορίας του ετερόπλευρου οφθαλμού μέσω της παράπλευρης κυκλοφορίας. Με αυτά τα δεδομένα και με τα ευρήματα των Lareye et al, που επιβεβαίωσαν την μετεγχειρητική αύξηση του πάχους του χοριοειδούς ετερόπλευρα, ενισχύεται η υπόθεση ότι μετά από ενδαρτηρεκτομή επιστρατεύεται η παράπλευρη κυκλοφορία της οφθαλμικής αρτηρίας με αποτέλεσμα να βελτιώνεται η ετερόπλευρη εγκεφαλική αιματική ροή [54,55].

### **3. Χοριοειδής και καρωτιδική στένωση**

Οι Wang et al. διατύπωσαν τη θεωρία ότι η χοριοειδική λέπτυνση προηγείται των αμφιβληστροειδικών δομικών μεταβολών, γεγονός που καθιστά την αξιολόγηση του χοριοειδούς σημαντική για την απόφαση θεραπευτικών παρεμβάσεων [56].

Ο Akca Bayar [57] με τους συνεργάτες του μελέτησαν τα πάχος του χοριοειδούς σε 2 ομάδες ασθενών πριν και μετά από ενδαρτηρεκτομή και συνέκριναν τα αποτελέσματα με ομάδα υγιών. Η μία ομάδα αφορούσε ασθενείς με μέτρια και η δεύτερη με σοβαρή καρωτιδική νόσο. Διαπιστώθηκε ότι το πάχος του χοριοειδούς ήταν σημαντικά μικρότερο στους ασθενείς με καρωτιδική νόσο συγκριτικά με την ομάδα ελέγχου. Μελέτησαν περαιτέρω τις διαφορές ανάμεσα στους ασθενείς με 50-70% στένωση και τους ασθενείς με στένωση ICA > 70%. Η μελέτη τους ανέδειξε την αρνητική συσχέτιση της καρωτιδικής στένωσης με το πάχος του χοριοειδούς. Οι χοριοειδικές περιοχές που επηρεάστηκαν περισσότερο δεν ήταν οι περιοχές της αντίστοιχης αμφιβληστροειδικής λέπτυνσης. Διαπιστώθηκε μείωση του πάχους του χοριοειδούς κάτωθεν του κεντρικού βοθρίου στα ρινικά τμήματα 500-750-1500 μm καθώς και στα κροταφικά τμήματα 500-750-1500 μm από το κεντρικό βοθρίο. Η μετεγχειρητική εκτίμηση των ασθενών με στένωση ICA 50-70% ανέδειξε στατιστικά σημαντική αύξηση του πάχους του χοριοειδούς στη συνολική περιοχή της ωχράς. Ωστόσο,

διαφορετικά ήταν τα αποτελέσματα σε μετεγχειρητικούς ασθενείς με στένωση > 70%. Σε αυτή την ομάδα, μετρήθηκε σημαντική αύξηση του πάχους του χοριοειδούς στο κεντρικό βοθρίο και στα έσω τεταρτημόρια, αλλά όχι στα έξω τεταρτημόρια της ωχράς. Διαπιστώνουμε, λοιπόν, ότι υπάρχει μεγαλύτερη βελτίωση του χοριοειδικού πάχους στους ασθενείς με μέτρια καρωτιδική στένωση, συγκριτικά με την υψηλού βαθμού στένωση ICA. Οφείλουμε να σημειώσουμε πως τα ανωτέρω ευρήματα δεν απαντώνται σε όλους τους ασθενείς καθότι η χρονιότητα και ο βαθμός της καρωτιδικής στένωσης μπορεί να προκαλέσουν μη αναστρέψιμη λέπτυνση του χοριοειδούς [55,57].

Οι Kang et al συνέκριναν το πάχος του χοριοειδούς υποβοηθικά σε ασθενείς με συμπτωματική καρωτιδική νόσο και σε ασθενείς με οφθαλμικό ισχαιμικό σύνδρομο με υγιείς εξεταζόμενους. Διαπίστωσαν σημαντική λέπτυνση στο σύνολο της δομής του χοριοειδούς των πασχόντων. Χρησιμοποιώντας μια μέθοδο δυαδικοποίησης των εικόνων από την OCT διέκριναν λέπτυνση τόσο του στρώματος όσο και της αγγειακής επιφάνειας του χοριοειδούς [58]. Οι μελετητές βάσει των ευρημάτων τους διατύπωσαν την υπόθεση ότι η αγγειακή ανεπάρκεια του χοριοειδούς είναι το γενεσιουργό αίτιο της ρίκνωσης του στρώματος.

Στις σχετικά λίγες, μέχρι σήμερα, υπάρχουσες μελέτες που ερευνούν τις δομικές αλλαγές του χοριοειδούς και του αμφιβληστροειδούς μετά από χειρουργική αντιμετώπιση καρωτιδικής στένωσης εντάσσεται και η μελέτη των Lareyre et al., που κατέληξε στο συμπέρασμα ότι το υποβοηθικό πάχος του χοριοειδούς αποκαθίσταται μετεγχειρητικά σε σημαντικό βαθμό και στις περιπτώσεις υψηλού βαθμού στένωσης. Διατύπωσαν, έτσι, την υπόθεση ότι η αύξηση του πάχους του χοριοειδούς προκύπτει από την μετεγχειρητική αύξηση της αιματικής ροής, παρόλο που μία απόλυτη συσχέτιση δεν έχει αποδειχθεί. Σε μελέτη των Rabina et al., βρέθηκε ότι σε ασθενείς με καρωτιδική στένωση που διατηρούσαν φυσιολογικό πάχος χοριοειδούς και είχαν φυσιολογικά βυθοσκοπικά και απεικονιστικά ευρήματα, η CEA δεν απέφερε κάποια μεταβολή στο χοριοειδικό πάχος, ως ένδειξη διατήρησης φυσιολογικής αιματικής ροής στην οφθαλμική αρτηρία. Η αδυναμία, ωστόσο, αυτής της μελέτης ήταν η απουσία μέτρησης της ροής στην οφθαλμική αρτηρία [59].

Ιδιαίτερο ενδιαφέρον παρουσιάζει η έρευνα των Ala-Kalahaluoma et al [54] στα πλαίσια της μη τυχαιοποιημένης προοπτικής μελέτης Helsinki Carotid

Endarterectomy Study – Brain and Eye Sub-study. Εξετάστηκαν αμφότεροι οι οφθαλμοί 70 ασθενών (με > 70% στένωση της μίας εκ των δύο καρωτίδων και <50% στένωση της ετερόπλευρης) και 40 υγιών. Αξιοσημείωτο εύρημα ήταν μείωση του χοριοειδικού πάχους υποβοηθικά των οφθαλμών των ασθενών τόσο ομόπλευρα όσο και ετερόπλευρα της σοβαρής καρωτιδικής στένωσης. Οι ασθενείς υπεβλήθησαν σε ενδαρτηρεκτομή στην πλευρά με το σοβαρή στένωση. Ο μετεγχειρητικός έλεγχος έδειξε πως δεν υπήρξε σημαντική μεταβολή του χοριοειδικού πάχους, προς επίρρωση της θεωρίας ότι η χρονιότητα και η υψηλόβαθμη στένωση έχουν προξενήσει μη αναστρέψιμες αλλοιώσεις στα χοριοειδικά αγγεία. Η λέπτυνση του χοριοειδούς δεν φάνηκε να σχετίζεται με το βαθμό της στένωσης, κάτι που είχε διατυπωθεί και σε άλλες μελέτες [52,55,60-61].

## VI. ΣΥΖΗΤΗΣΗ-ΣΥΜΠΕΡΑΣΜΑΤΑ

Το οφθαλμικό επακόλουθο της καρωτιδικής στένωσης είναι η υποάρδευση της οφθαλμικής αρτηρίας και κατά συνέπεια των οπίσθιων ακτινοειδών αρτηριών και της ΚΑΑ, οδηγώντας σε ισχαιμικές αλλοιώσεις της οπτικής θηλής, του χοριοειδούς χιτώνα, του μελάγχρου επιθηλίου και του έσω αμφιβληστροειδούς. Η βιβλιογραφική έρευνα έδειξε πως η καρωτιδική στένωση σχετίζεται με μείωση της αιματικής ροής στην οφθαλμική αρτηρία και κατ' επέκταση στην αμφιβληστροειδική και χοριοειδική κυκλοφορία [53,57]. Συγκεκριμένα, προκαλείται καθυστέρηση της αιματικής ροής του χοριοειδούς, υποάρδευση των ιστών, βλάβη των αγγειακών τοιχωμάτων με αποτέλεσμα αποφράξεις των χοριοτριχοειδών, χοριοειδική ισχαιμία και έμφρακτο. Αυτές οι αλλοιώσεις καταλήγουν μακροπρόθεσμα στο οφθαλμικό ισχαιμικό σύνδρομο. Η ιστική υποξία επάγει την παραγωγή αγγειογενετικών παραγόντων VEGF που οδηγεί σε δημιουργία νεοαγγειακών μεμβρανών[62]. Το δευτεροπαθές νεοαγγειακό γλαύκωμα αποτελεί και τη σοβαρότερη επιπλοκή του οφθαλμικού ισχαιμικού συνδρόμου. Στόχος, λοιπόν, είναι η πρόληψη αυτών των επιπλοκών. Οι δομικές μεταβολές προηγούνται των κλινικών εκδηλώσεων του ισχαιμικού οφθαλμικού συνδρόμου. Άλλες οφθαλμολογικές εκδηλώσεις της καρωτιδικής νόσου



περιλαμβάνουν τις αγγειακές αποφράξεις του αμφιβληστροειδούς, την παροδική αμαύρωση fugax καθώς και το γλαύκωμα.

Τα τελευταία χρόνια η τεχνολογική εξέλιξη των μεθόδων απεικόνισης των οφθαλμικών δομών, με κυριότερη την spectral-domain οπτική τομογραφία συνοχής (SD-OCT), μας έδωσε τη δυνατότητα να απεικονίσουμε και να μετρήσουμε με μεγάλη ακρίβεια τις στιβάδες του αμφιβληστροειδούς, τον χοριοειδή και το οπτικό νεύρο και να απεικονίσουμε το αγγειακό δίκτυο εκάστης στιβάδας.

Ο αμφιβληστροειδής και ο χοριοειδής χιτώνας του οφθαλμού επηρεάζονται, πέραν της καρωτιδικής στένωσης, από πολλούς διαφορετικούς παράγοντες, όπου τα καρδιαγγειακά νοσήματα έχουν πρωτεύοντα ρόλο. Οι υπερτασικές αιχμές και η υπερλιπιδαιμία τείνουν να αυξάνουν το πάχος του χοριοειδούς, σε αντίθεση με τη χρόνια υπέρταση, την καρδιακή ανεπάρκεια και τη στεφανιαία νόσο που προκαλούν μείωσή του. Οι αυτοάνοσες φλεγμονώδεις νόσοι εμφανίζουν κατά την οξεία φάση τους αύξηση του πάχους, που καταλήγει σε λέπτυνση λόγω ατροφίας όταν αυτή παραταθεί. Η πρόσληψη καφεΐνης, το κάπνισμα και η άσκηση έχουν μεικτή επίδραση. Γίνεται όλο και περισσότερο αντιληπτό ότι οι αλλοιώσεις της μικροκυκλοφορίας του χοριοειδούς και του αμφιβληστροειδούς συνδέονται με αγγειακές νόσους, γεγονός που γεννά το ερώτημα, αν θα μπορούσαν τα χαρακτηριστικά τους, όπως το πάχος και η αγγειακή πυκνότητα, να αποτελέσουν έναν βιοδείκτη για τη διάγνωση και πρόληψη συστηματικών αγγειακών παθήσεων [63,64].

Από τη βιβλιογραφική ανασκόπηση συμπεραίνουμε ότι η ταχύτητα στη ροή της οφθαλμικής αρτηρίας κατά κανόνα μειώνεται με την αύξηση της καρωτιδικής στένωσης. Αντίστοιχα, οι περισσότερες μελέτες πιστοποιούν τη μείωση του χοριοειδικού πάχους και της αγγειακής πυκνότητας του αμφιβληστροειδούς, αλλοιώσεις που ως ένα βαθμό βελτιώνονται μετά από την χειρουργική αντιμετώπιση της καρωτιδικής νόσου.

Παρά τα αξιοσημείωτα συμπεράσματα των ανωτέρω μελετών διαπιστώνουμε ότι ορισμένες μελέτες καταλήγουν σε αντικρουόμενα αποτελέσματα. Συνεπώς, οφείλουμε να αναφέρουμε ορισμένους περιορισμούς, που μειώνουν την αξιοπιστία των μελετών. Πρέπει να τονιστεί η αναγκαιότητα εκπόνησης μελετών με μεγαλύτερο δείγμα ασθενών, που να κάνουν σαφή τη σχέση των δομικών μεταβολών του

αμφιβληστροειδούς, του χοριοειδούς και της οφθαλμικής αιματικής ροής. Επίσης, υπάρχουν ακόμα αναπάντητα ερωτήματα αναφορικά με τους παράγοντες που επιδρούν στη δυναμική των οφθαλμικών δομικών μεταβολών. Οι παράγοντες που επηρεάζουν το πάχος και τον συνολικό όγκο του χοριοαμφιβληστροειδούς και ο τρόπος με τον οποίο αυτοί επιδρούν μένει να διασαφηνιστούν. Η παθοφυσιολογία του αμφιβληστροειδούς και του χοριοειδούς είναι δύσκολο να μελετηθεί και ως εκ τούτου οι γνώσεις μας είναι περιορισμένες.

Η έλλειψη πληροφοριών ως προς τη συννοσηρότητα, η ανομοιογένεια των διαγνωστικών μεθόδων και του μελετώμενου πληθυσμού στις διάφορες μελέτες δημιουργεί δυσκολία στην ομαδοποίηση των αποτελεσμάτων. Επίσης, η μη καταγραφή σε όλες τις μελέτες των μέχρι σήμερα γνωστών παραγόντων που θα μπορούσαν να μεταβάλλουν δομικά τον αμφιβληστροειδή και τον χοριοειδή και η αδυναμία πιστοποίησης ύπαρξης αρτηριοσκληρυντικών οφθαλμικών αγγείων καθιστά δύσκολη την εκτίμηση του ρόλου των χειρουργικών επεμβάσεων σε αυτές τις μεταβολές. Τέλος, οι δοκιμασίες για την αντικειμενική εκτίμηση της οπτικής ικανότητας, όπως ο έλεγχος της οπτικής οξύτητας, η μελέτη των οπτικών πεδίων και η μικροπεριμετρία, θα έδιναν επιπλέον πληροφορίες για την αμφιβληστροειδική και χοριοειδική λειτουργία και θα διευκόλυναν την κλινική ερμηνεία αυτών των ευρημάτων.

Συμπερασματικά, η αγγειακή πυκνότητα του αμφιβληστροειδούς και το πάχος του χοριοειδούς έχουν τη δυναμική, υπό προϋποθέσεις, να αποτελέσουν βιοδείκτες της καρωτιδικής νόσου και να συμβάλλουν στη λήψη αποφάσεων για την αντιμετώπισή της. Ο βυθός του οφθαλμού αποτελεί ένα ανοιχτό παράθυρο ελέγχου της μικροκυκλοφορίας προς τη διάγνωση αγγειακών παθήσεων. Συνεπώς, καίριος κρίνεται ο ρόλος του οφθαλμιάτρου στην έγκαιρη διάγνωση και πρόληψή τους.

## **ΒΙΒΛΙΟΓΡΑΦΙΚΕΣ ΑΝΑΦΟΡΕΣ**

- [1] Lanzinno G, Tallarita T, Rabinstein A, Internal Carotid Artery Stenosis: Natural History and Management, *Semin Neurol* 2010;30:518–527.
- [2] Ratchford EV, Evans NS (2014) Carotid artery disease. *Vasc Med* 19(6):512–515
- [3] Bonati LH, Jansen O, de Borst GJ, Brown MM. Management of atherosclerotic extracranial carotid artery stenosis. *Lancet Neurol.* 2022 Mar;21(3):273-283
- [4] Randomised trial of endarterectomy for recently symptomatic carotid stenosis: final results of the MRC European Carotid Surgery Trial (ECST). *Lancet.* 1998 May 9;351(9113):1379-87.
- [5] North American Symptomatic Carotid Endarterectomy Trial Collaborators, Barnett HJM, Taylor DW, Haynes RB, Sackett DL, Peerless SJ, Ferguson GG, Fox AJ, Rankin RN, Hachinski VC, Wiebers DO, Eliasziw M. Beneficial effect of carotid endarterectomy in symptomatic patients with high-grade carotid stenosis. *N Engl J Med.* 1991 Aug 15;325(7):445-53.
- [6] Virchow, R. (1856). Zur pathologischen Anatomie der Netzhaut und des Sehnerven. *Archiv Für Pathologische Anatomie Und Physiologie Und Für Klinische Medizin*, 10(1-2), 170–193.
- [7] Gowers, W. R. (1875). On A Case Of Simultaneous Embolism Of Central Retinal and Middle Cerebral Arteries. *The Lancet*, 106(2727), 794–796
- [8] Hunt: the role of the carotid arteries: the role of the carotid arteries, in the causation of vascular lesions of the brain, with remarks on certain special features of the symptomatology. 1914, Classical article, *Am J Med Sci.* 2013 Dec;346(6):504-9
- [9] Hedges TR Jr. Ophthalmoscopic findings in internal carotid artery occlusion. *Am J Ophthalmol.* 1963 May;55:1007-12
- [10] DeBakey. Successful carotid endarterectomy for cerebrovascular insufficiency. Nineteen-year follow-up. *JAMA.* 1975; 233:1083–1085

- [11] Prevalence and outcome of asymptomatic carotid stenosis: a population-based ultrasonographic study P P Mineva , I C Manchev, D I Hadjiev, Eur J Neurol. 2002 Jul;9(4):383-8
- [12] de Weerd M, Greving JP, Hedblad B, Lorenz MW, Mathiesen EB, O'Leary DH, Rosvall M, Sitzer M, Buskens E, Bots ML. Prevalence of asymptomatic carotid artery stenosis in the general population: an individual participant data meta-analysis. Stroke. 2010 Jun;41(6):1294-7.
- [13] Wahlgren CM, Zheng W, Shaalan W, Tang J, Bassiouny HS. Human carotid plaque calcification and vulnerability. Relationship between degree of plaque calcification, fibrous cap inflammatory gene expression and symptomatology. Cerebrovasc Dis. 2009;27(2):193-200
- [14] Tomey MI, Narula J, Kovacic JC. Advances in the understanding of plaque composition and treatment options: year in review. J Am Coll Cardiol. 2014 Apr 29;63(16):1604-16)
- [15] Michel JB, Virmani R, Arbustini E, Pasterkamp G. Intraplaque haemorrhages as the trigger of plaque vulnerability. Eur Heart J. 2011 Aug;32(16):1977-85
- [16] Διονυσίου-Αστερίου Α, Αθηροσκλήρυνση/Βιοχημική Προσέγγιση, Εκδόσεις Πασχαλίδης, Αθήνα
- [17] Prasad K. Pathophysiology and Medical Treatment of Carotid Artery Stenosis. Int J Angiol. 2015 Sep;24(3):158-72
- [18] Yamazaki M, Uchiyama S. [Pathophysiology of carotid stenosis]. Brain Nerve. 2010 Dec;62(12):1269-75
- [19] Z S Galis , G K Sukhova, M W Lark, P Libby. Increased expression of matrix metalloproteinases and matrix degrading activity in vulnerable regions of human atherosclerotic plaques, J Clin Invest. 1994 Dec;94(6):2493-503
- [20] Wahlgren CM, Zheng W, Shaalan W, Tang J, Bassiouny HS. Human carotid plaque calcification and vulnerability. Relationship between degree of plaque calcification, fibrous cap inflammatory gene expression and symptomatology. Cerebrovasc Dis. 2009;27(2):193-200

- [21] Casadei A, Floreani M, Catalini R, Serra C, Assanti AP, Conci P. Sonographic characteristics of carotid artery plaques: Implications for follow-up planning? *J Ultrasound*. 2012 Sep;15(3):151-7
- [22] Trattler W, Kaiser P, Friedman N. *Review of Ophthalmology, Second Edition*, Elsevier 2012
- [23] O’Rahilly R, Müller F, *Εμβρυολογία και τερατολογία του ανθρώπου*, Ιατρικές Εκδόσεις Πασχαλίδης, Αθήνα, σελ. 475-479
- [24] Ε. Τσιρώνη, *Βασικές Αρχές Οφθαλμολογίας*, 2017, Εκδ. Κωνσταντάρας
- [25] Harris A, Kagemann L, Cioffi GA. Assessment of human ocular hemodynamics. *Surv Ophthalmol*. 1998 May- Jun;42(6):509-33.
- [26] Cringle SJ, Yu DY. A multi-layer model of retinal oxygen supply and consumption helps explain the muted rise in inner retinal PO<sub>2</sub> during systemic hyperoxia. *Comp Biochem Physiol A Mol Integr Physiol*. 2002 May;132(1):61-6
- [27] Nickla DL, Wallman J. The multifunctional choroid. *Prog Retin Eye Res*. 2010 Mar;29(2):144-68.
- [28] Harris, A., Kagemann, L., & Cioffi, G. A. Assessment of Human Ocular Hemodynamics. *Survey of Ophthalmology*, 1998, 42(6), 509–533
- [29] Luo X et al., „Ocular Blood Flow Autoregulation Mechanisms and Methods“, *Journal of Ophthalmology*, vol. 2015
- [30] Takahashi K, Muraoka K, Kishi S, Shimizu K. Watershed zone in the human peripheral choroid. *Ophthalmology*. 1996 Feb;103(2):336-42.
- [31] Σακάς Δ, *Εισαγωγή στη Νευροχειρουργική*, Εκδόσεις Παρισιάνου, Αθήνα, σελ. 107-116
- [32] Kaufmann TJ, Huston J 3rd, Mandrekar JN, Schleck CD, Thielen KR, Kallmes DF. Complications of diagnostic cerebral angiography: evaluation of 19,826 consecutive patients. *Radiology*. 2007 Jun;243(3):812-9.
- [33] Silvennoinen HM, Ikonen S, Soinnie L, Railo M, Valanne L. CT angiographic analysis of carotid artery stenosis: comparison of manual assessment, semiautomatic vessel analysis, and digital subtraction angiography. *AJNR Am J Neuroradiol*. 2007 Jan;28(1):97-103.

- [34] Horev A, Honig A, Cohen JE, Goldbart A, Dizitzer Y, Star M, Gomori JM, Zlotnik Y, Ifergane G, Borodetsky V, Shelef I, Leker RR. Overestimation of carotid stenosis on CTA - Real world experience. *J Clin Neurosci*. 2021 Mar;85:36-40.
- [35] Debrey SM, Yu H, Lynch JK, Lövblad KO, Wright VL, Janket SJ, Baird AE. Diagnostic accuracy of magnetic resonance angiography for internal carotid artery disease: a systematic review and meta-analysis. *Stroke*. 2008 Aug;39(8):2237-48.
- [36] Grant EG, Duerinckx AJ, El Saden SM, Melany ML, Hathout GM, Zimmerman PT, Marumoto AK, Cohen SN, Baker JD. Ability to use duplex US to quantify internal carotid arterial stenoses: fact or fiction? *Radiology*. 2000 Jan;214(1):247-52.
- [37] Wolverson MK, Bashiti HM, Peterson GJ: Ultrasonc tissue characterization of atheromatous plaque using a high-resolution realtime scanner. *Ultrasound Med Biol*. 1983 Nov-Dec;9(6):599-609
- [38] Naylor AR, Ricco JB, de Borst GJ, Debus S, de Haro J, Halliday A, Hamilton G, Kakisis J, Kakkos S, Lepidi S, Markus HS, McCabe DJ, Roy J, Sillesen H, van den Berg JC, Vermassen F, Esvs Guidelines Committee, Kolh P, Chakfe N, Hinchliffe RJ, Koncar I, Lindholt JS, Vega de Ceniga M, Verzini F, Esvs Guideline Reviewers, Archie J, Bellmunt S, Chaudhuri A, Koelemay M, Lindahl AK, Padberg F, Venermo M. Editor's Choice - Management of Atherosclerotic Carotid and Vertebral Artery Disease: 2017 Clinical Practice Guidelines of the European Society for Vascular Surgery (ESVS). *Eur J Vasc Endovasc Surg*. 2018 Jan;55(1):3-81.
- [39] Back MR, Rogers GA, Wilson JS, Johnson BL, Shames ML, Bandyk DF. Magnetic resonance angiography minimizes need for arteriography after inadequate carotid duplex ultrasound scanning. *J Vasc Surg*. 2003 Sep;38(3):422-30;
- [40] Lieb WE. Color Doppler imaging of the eye and orbit. *Radiol Clin North Am*. 1998 Nov;36(6):1059-71.
- [41] Quaranta L, Harris A, Donato F, Cassamali M, Semeraro F, Nascimbeni G, Gandolfo E, Quaranta CA. Color Doppler imaging of ophthalmic artery blood flow velocity: a study of repeatability and agreement. *Ophthalmology*. 1997 Apr;104(4):653-8.

- [42] Mendrinou E, Machinis TG, Pournaras CJ. Ocular ischemic syndrome. *Surv Ophthalmol*. 2010 Jan-Feb;55(1):2-34.
- [43] Utsugi N, Takahashi K, Kishi S. Choroidal vascular occlusion in internal carotid artery obstruction. *Retina*. 2004 Dec;24(6):915-9.
- [44] Kashani AH, Chen CL, Gahm JK, Zheng F, Richter GM, Rosenfeld PJ, Shi Y, Wang RK. Optical coherence tomography angiography: A comprehensive review of current methods and clinical applications. *Prog Retin Eye Res*. 2017 Sep;60:66-100
- [45] Jahromi, A. S., Cinà, C. S., Liu, Y., & Clase, C. M. (2005). Sensitivity and specificity of color duplex ultrasound measurement in the estimation of internal carotid artery stenosis: A systematic review and meta-analysis. *Journal of Vascular Surgery*, 41(6), 962–972.
- [46] Cohn EJ Jr, Sandager GP, Benjamin ME, Lilly MP, Hanna DJ, Flinn WR. Assessment of ocular perfusion after carotid endarterectomy with color-flow duplex scanning. *J Vasc Surg*. 1999 Apr;29(4):665-71.
- [47] Costa VP, Kuzniec S, Molnar LJ, Cerri GG, Puech-Leão P, Carvalho CA. Clinical findings and hemodynamic changes associated with severe occlusive carotid artery disease. *Ophthalmology*. 1997 Dec;104(12):1994-2002
- [48] Liu M, Wake M, Wong TY, He M, Xiao Y, Burgner DP, Lycett K. Associations of retinal microvascular caliber with intermediate phenotypes of large arterial function and structure: A systematic review and meta-analysis. *Microcirculation*. 2019 Oct;26(7):e12557.
- [49] Li X, Zhu S, Zhou S, Zhang Y, Ding Y, Zheng B, Wu P, Shi Y, Zhang H, Shi H. Optical Coherence Tomography Angiography as a Noninvasive Assessment of Cerebral Microcirculatory Disorders Caused by Carotid Artery Stenosis. *Dis Markers*. 2021 Jul 5;2021:2662031.
- [50] Lee CW, Cheng HC, Chang FC, Wang AG. Optical Coherence Tomography Angiography Evaluation of Retinal Microvasculature Before and After Carotid Angioplasty and Stenting. *Sci Rep*. 2019 Oct 14;9(1):14755.
- [51] István L, Czakó C, Élő Á, Mihály Z, Sótonyi P, Varga A, Ungvári Z, Csiszár A, Yabluchanskiy A, Conley S, Csipő T, Lipecz Á, Kovács I, Nagy ZZ. Imaging retinal

microvascular manifestations of carotid artery disease in older adults: from diagnosis of ocular complications to understanding microvascular contributions to cognitive impairment. *Geroscience*. 2021 Aug;43(4):1703-1723.

[52] Sayin N, Kara N, Uzun F, Akturk IF. A quantitative evaluation of the posterior segment of the eye using spectral-domain optical coherence tomography in carotid artery stenosis: a pilot study. *Ophthalmic Surg Lasers Imaging Retina*. 2015 Feb;46(2):180-5.

[53] Dagdelen, K., & Muz, O. E. (2020). Investigation of macular and optic nerve head structural changes using spectral domain optical coherence tomography in internal carotid artery stenosis. *International Ophthalmology*.

[54] Lahme L, Marchiori E, Panuccio G, Nelis P, Schubert F, Mihailovic N, Torsello G, Eter N, Alnawaiseh M. Changes in retinal flow density measured by optical coherence tomography angiography in patients with carotid artery stenosis after carotid endarterectomy. *Sci Rep*. 2018

[55] Lareyre F, Nguyen E, Raffort J, Carboni J, Doyen J, Hassen-Khodja R, Gastaud P, Chofflet J, Jean-Baptiste E. Changes in Ocular Subfoveal Choroidal Thickness After Carotid Endarterectomy Using Enhanced Depth Imaging Optical Coherence Tomography: A Pilot Study. *Angiology*. 2018 Aug;69(7):574-581.

[56] Wang H, Wang YL, Li HY. Subfoveal choroidal thickness and volume in severe internal carotid artery stenosis patients. *Int J Ophthalmol*. 2017 Dec 18;10(12):1870-1876.

[57] Akca Bayar S, Kayaarası Öztürker Z, Pınarcı EY, Ercan ZE, Akay HT, Yılmaz G. Structural Analysis of the Retina and Choroid before and after Carotid Artery Surgery. *Curr Eye Res*. 2020 Apr;45(4):496-503.

[58] Kang HM, Choi JH, Koh HJ, Lee SC. Significant changes of the choroid in patients with ocular ischemic syndrome and symptomatic carotid artery stenosis. *PLoS One*. 2019 Oct 22;14(10):e0224210.

[59] Rabina G, Barequet D, Mimouni M, Rabinovitch Y, Wolf Y, Barak A, Loewenstein A, Schwartz S. Carotid Artery Endarterectomy Effect on Choroidal Thickness: One-Year Follow-Up. *J Ophthalmol*. 2018 Dec 18;2018:8324093.



- [60] Ala-Kauhaluoma M, Koskinen SM, Silvennoinen H, Vikatmaa P, Nuotio K, Ijäs P, Relander K, Lindsberg PJ, Soinne L, Summanen PA. Subfoveal choroidal thickness in ipsi- and contralateral eyes of patients with carotid stenosis before and after carotid endarterectomy: a prospective study. *Acta Ophthalmol.* 2021 Aug;99(5):545-552.
- [61] Ala-Kauhaluoma M, Nuotio K, Ijäs P, Koskinen SM, Vikatmaa P, Silvennoinen H, Relander K, Lindsberg PJ, Soinne L, Summanen PA. Ocular signs of carotid stenosis in ipsi- and contralateral eyes before and after carotid endarterectomy: a prospective study. *Acta Ophthalmol.* 2022 Jun;100(4):e1015-e1023.
- [62] Falsini B, Anselmi GM, Marangoni D, D'Esposito F, Fadda A, Di Renzo A, Campos EC, Riva CE. Subfoveal choroidal blood flow and central retinal function in retinitis pigmentosa. *Invest Ophthalmol Vis Sci.* 2011 Feb 22;52(2):1064-9.
- [63] Steiner M, Esteban-Ortega MDM, Muñoz-Fernández S. Choroidal and retinal thickness in systemic autoimmune and inflammatory diseases: A review. *Surv Ophthalmol.* 2019 Nov-Dec;64(6):757-769.
- [64] Yeung SC, You Y, Howe KL, Yan P. Choroidal thickness in patients with cardiovascular disease: A review. *Surv Ophthalmol.* 2020 Jul-Aug;65(4):473-486