



ΤΜΗΜΑ ΙΑΤΡΙΚΗΣ  
ΣΧΟΛΗ ΕΠΙΣΤΗΜΩΝ ΥΓΕΙΑΣ  
ΠΑΝΕΠΙΣΤΗΜΙΟ ΘΕΣΣΑΛΙΑΣ  
ΠΡΟΓΡΑΜΜΑ ΜΕΤΑΠΤΥΧΙΑΚΩΝ ΣΠΟΥΔΩΝ  
ΔΕΟΝΤΟΛΟΓΙΑ ΚΑΙ ΗΘΙΚΗ ΣΤΙΣ ΒΙΟΪΑΤΡΙΚΕΣ ΕΠΙΣΤΗΜΕΣ



*Μεταπτυχιακή Διπλωματική Εργασία*

**« ΒΙΟΗΘΙΚΟΙ ΠΡΟΒΛΗΜΑΤΙΣΜΟΙ ΣΤΗ ΘΕΡΑΠΕΙΑ ΤΗΣ ΗΛΙΚΙΑΚΗΣ ΕΚΦΥΛΙΣΗΣ  
ΤΗΣ ΩΧΡΑΣ ΚΗΛΙΔΑΣ ΜΕ ΒΛΑΣΤΟΚΥΤΤΑΡΑ »**

υπό

**ΑΙΚΑΤΕΡΙΝΗΣ Δ. ΙΩΑΝΝΟΥ**

Ειδικευόμενης Οφθαλμολογίας

Υπεβλήθη για την εκπλήρωση μέρους των  
απαιτήσεων για την απόκτηση του  
Μεταπτυχιακού Διπλώματος Ειδίκευσης  
«*Δεοντολογία και Ηθική στις Βιοϊατρικές Επιστήμες*»

**Λάρισα, Ιανουάριος 2021**

**Επιβλέπουσα:**

Τσιρώνη – Μαλίζου Ευαγγελή, Καθηγήτρια Οφθαλμολογίας- Νευροοφθαλμολογίας, Τμήμα Ιατρικής, Πανεπιστήμιο Θεσσαλίας

**Τριμελής Εξεταστική Επιτροπή:**

1. Τσιρώνη – Μαλίζου Ευαγγελή, Καθηγήτρια Οφθαλμολογίας- Νευροοφθαλμολογίας, Τμήμα Ιατρικής, Πανεπιστήμιο Θεσσαλίας
2. Τσέζου Ασπασία, Καθηγήτρια Ιατρικής Γενετικής, Τμήμα Ιατρικής, Πανεπιστήμιο Θεσσαλίας
3. Δαρδιώτης Ευθύμιος, Επίκουρος Καθηγητής Νευρολογίας, Τμήμα Ιατρικής, Πανεπιστήμιο Θεσσαλίας

**Τίτλος εργασίας στα αγγλικά:**

**“Bioethical issues in stem cell therapy in Age-Related macular degeneration disease”**

## Περιεχόμενα

Ευχαριστίες.....	4
Περίληψη .....	5
Abstract.....	6
Εισαγωγή.....	7
Συντομογραφίες .....	8
<b>ΓΕΝΙΚΟ ΜΕΡΟΣ</b> .....	10
<b>1. Βασικές αρχές Ανατομίας- Φυσιολογίας του Οφθαλμού</b> .....	10
1.1 <i>Η ωχρά κηλίδα</i> .....	12
1.2 <i>Μεγάγχρουν επιθήλιο-Μεμβράνη του Bruch</i> .....	13
<b>2. Ηλικιακή εκφύλιση της ωχράς κηλίδας (HEΩ)</b> .....	14
2.1 <i>Παθογένεια Γεωγραφικής Ατροφίας</i> .....	19
2.2 <i>Παθογένεια Υγρής Μορφής HEΩ</i> .....	19
<b>3. Η θεραπεία της ηλικιακής εκφύλισης της ωχράς σήμερα</b> .....	22
3.1 <i>Θεραπεία της ξηρής μορφής HEΩ</i> .....	22
3.2 <i>Θεραπεία της υγρής μορφής HEΩ</i> .....	23
3.2.1 <i>Δομή VEGF</i> .....	23
3.2.2 <i>Μηχανισμοί αναστολής της δράσης των VEGF</i> .....	23
3.2.3 <i>RANIBIZUMAB, BEVACIZUMAB, AFLIBERCEPT</i> .....	24
<b>4. Τι είναι τα βλαστοκύτταρα</b> .....	26
4.1 <i>Τύποι βλαστοκυττάρων</i> .....	27
4.2 <i>Πλεονεκτήματα του οφθαλμού για θεραπεία με βλαστοκύτταρα</i> .....	31
<b>ΕΙΔΙΚΟ ΜΕΡΟΣ</b> .....	32
<b>Σκοπός</b> .....	32
<b>Μεθοδολογία</b> .....	32
<b>Αποτελέσματα</b> .....	32
<b>1. Τύποι θεραπειών με βλαστοκύτταρα</b> .....	32
1.1 <i>Θεραπεία με παροδική δόσολογία βλαστοκυττάρων</i> .....	33
1.2 <i>Θεραπεία με μόνιμη εμφύτευση βλαστοκυττάρων</i> .....	35
<b>2. Η έννοια της βιοηθικής</b> .....	36

<b>3. Ηθικά ζητήματα της χρήσης των βλαστοκυττάρων</b> .....	37
3.1 Σχετικά με τα «εμβρυικά βλαστοκύτταρα» .....	37
3.2 Σχετικά με τα βλαστοκύτταρα του «ομφάλιου λώρου» .....	38
3.3 Σχετικά με τα «ανθρώπινα επαγόμενα πλειοδύναμα» βλαστικά κύτταρα .....	39
<b>4. Ηθικά ζητήματα των ερευνητικών θεραπειών με βλαστοκύτταρα για την θεραπεία της ΗΕΩ</b> .....	39
4.1 Ενήμερη συναίνεση .....	40
4.2 Βλαστοκυτταρικός τουρισμός ή “stem cell tourism” .....	41
<b>Συζήτηση</b> .....	41
<b>Βιβλιογραφικές αναφορές</b> .....	44

## Ευχαριστίες

Για την ολοκλήρωση αυτής της εργασίας, οφείλω να εκφράσω τις ολόθερμες ευχαριστίες μου σε όλους αυτούς που συνέβαλαν στην πραγματοποίησή της.

1. Ευχαριστώ την επιβλέπουσα της εργασίας, Καθηγήτρια Οφθαλμολογίας-Νευροοφθαλμολογίας στο Τμήμα Ιατρικής του Πανεπιστημίου Θεσσαλίας, κυρία Ευαγγελή Τσιρώνη- Μαλίζου, για τις χρήσιμες συμβουλές της, τις υποδείξεις της, για την εν γένει καθοδήγηση που μου παρείχε, καθώς και για την άριστη συνεργασία μας.
2. Θερμά ευχαριστώ τον επιστημονικά υπεύθυνο του μεταπτυχιακού προγράμματος Καθηγητή κύριο Αθανάσιο Γιαννούκα για την ευκαιρία που μου προσέφερε στα πλαίσια του μεταπτυχιακού προγράμματος «Δεοντολογία και Ηθική στις Βιοϊατρικές Επιστήμες», να συνδυάσω τις γνώσεις του μεταπτυχιακού με αυτές της Οφθαλμολογίας, τομέας στον οποίο ειδικεύομαι.
3. Ευχαριστώ την Καθηγήτρια του Πανεπιστημίου Θεσσαλίας και διδάσκουσα στο μεταπτυχιακό πρόγραμμα, κυρία Άννα Μαυροφόρου- Γιαννούκα για τις γνώσεις που μου προσέφερε, την καθοδήγησή της και την προθυμία της για βοήθεια.
4. Ευχαριστώ τους διδάσκοντες στο μεταπτυχιακό πρόγραμμα «Δεοντολογία και Ηθική στις Βιοϊατρικές Επιστήμες» για τις γνώσεις που μου παρείχαν.
5. Ευχαριστώ, επίσης, τον Οφθαλμίατρο, Επιμελητή Β΄ και συνάδελφό μου στο Γ.Ν Βόλου κύριο Στέργιο Χαλούλη για τις κατατοπιστικές του απαντήσεις στα ερωτήματά μου, τις συμβουλές του και τη φιλική του στάση.
6. Επιπλέον, ευχαριστώ τη Δικηγόρο Σπυριδούλα-Δήμητρα Καρμόγιαννη για την επισκόπηση και τελειοποίηση των λεπτομερειών της διπλωματικής εργασίας.
7. Τέλος, θα ήθελα να ευχαριστήσω ολόψυχα τον σύζυγό μου και ιατρό Αθανάσιο Καρμόγιαννη για την αμέριστη συμπαράστασή του, υλική και ηθική, την εμπιστοσύνη και την στήριξή του καθ' όλη τη διάρκεια των μεταπτυχιακών μου σπουδών, καθώς επίσης και τον έξι μηνών γιό μας για την αγάπη του και την υπομονή του ώστε να ολοκληρωθεί αυτή η διπλωματική εργασία.

## Περίληψη

Η Ηλικιακή εκφύλιση της ωχράς κηλίδας αποτελεί σήμερα την κύρια αιτία τύφλωσης των ηλικιωμένων στο Δυτικό κόσμο. Εμφανίζεται με δύο τύπους, την ξηρή ΗΕΩ και την υγρή ΗΕΩ. Παρ' όλο που υπάρχουν διάφορα κλινικά σκευάσματα όπως π.χ. anti-VEGF για την αντιμετώπιση της υγρής μορφής και κάποια συμπληρώματα διατροφής για την αντιμετώπιση της ξηρής μορφής, δεν υπάρχει ακόμη μόνιμη θεραπεία. Έτσι οι επιστήμονες στρέφονται στην έρευνα με βλαστοκύτταρα για την θεραπεία της ΗΕΩ, τα οποία δείχνουν να έχουν τεράστιες θεραπευτικές δυνατότητες. Ωστόσο η κλινική εφαρμογή τους εγείρει πολλά ζητήματα ηθικής και νομικής φύσεως.

Ένα από τα σημαντικότερα ηθικά διλήμματα λοιπόν, είναι αυτό της θανάτωσης ενός ανθρώπινου εμβρύου και αφορά στα ανθρώπινα εμβρυϊκά βλαστοκύτταρα. Ακολουθούν κι άλλα, όπως αυτό της ανεξέλεγκτης ανθρώπινης αναπαραγωγικής κλωνοποίησης που αναφέρεται στα ανθρώπινα επαγόμενα πλειοδύναμα βλαστοκύτταρα. Τα παραπάνω, καθώς και άλλα που αναφέρονται λεπτομερώς στην εργασία αυτή είναι πιθανό να περιορίσουν την ανάπτυξη κλινικών θεραπειών και να θέσουν τις βάσεις για την εξέλιξη μελλοντικών βλαστοκυττάρων πιο εξελιγμένων που θα μπορούν να αξιοποιηθούν καταλλήλως.

**Λέξεις – Κλειδιά:** Ηλικιακή εκφύλιση ωχράς κηλίδας, βλαστοκύτταρα, βιοηθικοί προβληματισμοί

## **Abstract**

Age-Related macular degeneration disease is the leading cause of blindness of the elderly population in developed countries. It appears with two types, the dry and the wet form. Although, there are some kind of medicines like anti-VEGF for the treatment of wet and some nutritional supplements for the treatment of dry AMD, there is no permanent cure yet. This is why scientists turn to the research with stem cells for the treatment of the AMD which have raised tremendous expectations. However, their clinical application raises many ethical and legal dilemmas.

One of the most important ethical issue is the destruction of the human embryo and concerns to human embryonic stem cells (hESC). Another dilemma is the unlimited differentiation potential of induced pluripotent stem cells (iPSCs) which can be used in human reproductive cloning, as a risk for generation of genetically engineered human embryos and human-animal chimeras. The issues mentioned above as well as other issues that will be discussed, probably will restrict the development of clinical application and use of stem cells but offer useful information for the evolution of new stem cells which could be used properly.

**Key - words:** Age-related macular degeneration, stem cells, bioethical issues

## Εισαγωγή

Πάνω από 30 εκατομμύρια άνθρωποι παγκοσμίως πάσχουν σήμερα από διάφορες μορφές εκφύλισης της ωχράς κηλίδας. Η ηλικιακή εκφύλιση (ΗΕΩ) της ωχράς κηλίδας αποτελεί την πρώτη αιτία τύφλωσης στις ανεπτυγμένες χώρες και προκαλεί αδυναμία ανάγνωσης, οδήγησης και εκτέλεσης καθημερινών εργασιών μεταξύ ατόμων ηλικίας 50 ετών και άνω σε όλο τον κόσμο.

Η εκφύλιση του αμφιβληστροειδούς χαρακτηρίζεται από προοδευτική δυσλειτουργία και απώλεια κυττάρων των φωτοϋποδοχέων ή και άλλων τύπων κυττάρων του αμφιβληστροειδούς με αποτέλεσμα την επακόλουθη απώλεια όρασης.

Παρά το υψηλό ποσοστό του πληθυσμού που πλήττεται από ασθένειες του αμφιβληστροειδούς, οι τρέχουσες επιλογές θεραπείας είναι περιορισμένες. Οι ενδοϋαλοειδικές εγχύσεις αναστολέων αγγειακού ενδοθηλιακού αυξητικού παράγοντα (VEGF) μειώνουν σημαντικά τη νεοαγγείωση στην υγρής μορφής ΗΕΩ αλλά καμία θεραπεία δεν υπάρχει ακόμη για την ξηρής μορφής ΗΕΩ.

Επομένως, απαιτούνται επείγοντως νέοι τρόποι θεραπείας για την ΗΕΩ. Έτσι οι επιστήμονες στράφηκαν στην έρευνα για τη θεραπεία της νόσου με βλαστοκύτταρα λόγω της ισχυρής τους αυτοανανέωσης, της πολυδυναμίας και της νευροτροπικής τους ιδιότητας.

Αποτελέσματα που ελήφθησαν από ολοκληρωμένες και σε εξέλιξη κλινικές μελέτες δείχνουν ότι μπορεί να υπάρξει θεραπευτική προσέγγιση της ΗΕΩ με τη χρήση βλαστικών κυττάρων.

Ωστόσο, όσο αυξάνεται η κλινική εφαρμογή των βλαστικών κυττάρων προκύπτουν ορισμένα ζητήματα ηθικής και ασφάλειας γύρω από την χρήση τους. Σε αυτή την εργασία παρουσιάζονται κάποιοι από τους πιο βασικούς ηθικούς προβληματισμούς και αναφέρεται η ισχύουσα νομοθεσία στην Ελλάδα.



## Συντομογραφίες

AK	Αστικός Κώδικας
AME	Αποκόλληση μελάγχρου επιθηλίου
ΓΑ	Γεωγραφική ατροφία
HEΩ	Ηλικιακή εκφύλιση της ωχράς κηλίδας
IYA	Ιατρικώς υποβοηθούμενη αναπαραγωγή
ME	Μελάγχρουν επιθήλιο
XNA	Χοριοειδική νεοαγγείωση

Anti-VEGF Anti- vascular endothelial growth factor

CNTF Ciliary neurotrophic factor

CNV Choroidal neovascularization

EPC Endothelial Progenitor stem cells

FSCs Foetal stem cells

hESCs Human embryonic stem cells

hRPCs Human retinal progenitor cells

hUVECs Human umbilical vein endothelial cells

IgG Immunoglobulin

iPSCs Induced pluripotent stem cells

MSCs Mesenchymal stem cells

OCT Optical coherence tomography

PCV Polypoidal choroidal vasculopathy

PED	Pigment epithelial detachment
PSCs	Pluripotent stem cells
RAP	Retinal angiomatous proliferation
ROS	Reactive oxygen species
RPCs	Retinal progenitor cells
TSCs	Totipotent stem cells
USSCs	Unrestricted somatic stem cells
VEGF	Vascular endothelial growth factor
VSELs	Very Small Embryonic Like stem cells
WJ-hMSCs	Wharton jelly mesenchymal stem cells

## ΓΕΝΙΚΟ ΜΕΡΟΣ

### 1. Βασικές αρχές Ανατομίας- Φυσιολογίας του Οφθαλμού [1,2]

Ο οφθαλμικός βολβός είναι κοιλότητα σφαιροειδούς σχήματος και έχει διάμετρο 24mm. Το τοίχωμά του αποτελείται από τρεις χιτώνες, τον ινώδη, τον αγγειώδη και τον αμφιβληστροειδή χιτώνα (Εικ. 1).

**Ο ινώδης χιτώνας** στο πρόσθιο μέρος είναι διαφανής και ονομάζεται κερατοειδής, ενώ το οπίσθιο μέρος του είναι αδιαφανές και ονομάζεται σκληρός χιτώνας. Προς τον οπίσθιο πόλο ο ινώδης χιτώνας φέρει το ηθμοειδές πέταλο του σκληρού όπου δια μέσω των πολλαπλών μικρών τρημάτων του διέρχονται κατά δεσμίδες οι οπτικές ίνες που αποτελούν το οπτικό νεύρο.

**Ο αγγειώδης χιτώνας** αποτελείται από την ίριδα, το ακτινωτό σώμα και το χοριοειδή χιτώνα. Η ίριδα χωρίζει τον πρόσθιο από τον οπίσθιο θάλαμο του ματιού και στο μέσο της υπάρχει μια οπή, η κόρη. Το ακτινωτό σώμα παράγει το υδατοειδές υγρό και ο ακτινωτός μυς συμμετέχει στη διαδικασία της προσαρμογής για την κοντινή όραση. Ο χοριοειδής χιτώνας αιματώνει τις έξω στιβάδες του αμφιβληστροειδούς και μεταξύ των δύο χιτώνων υπάρχει η μεμβράνη του Bruch, η οποία είναι μία υαλοειδής μεμβράνη.

**Ο αμφιβληστροειδής χιτώνας** αποτελεί τον εσωτερικό χιτώνα του οφθαλμού και εκτείνεται από την κεφαλή του οπτικού νεύρου μέχρι την πριονωτή περιφέρεια καλύπτοντας τα 2/3 της οπίσθιας επιφάνειας του οφθαλμικού τοιχώματος. Στο σημείο της πριονωτής περιφέρειας υπάρχει στερεά σύνδεση του αμφιβληστροειδούς, του χοριοειδούς και του υαλοειδούς σώματος. Ο αμφιβληστροειδής αποτελείται από το μελάγχρουν επιθήλιο (εξωτερικό πέταλο) και από τον ιδίως αμφιβληστροειδή (εσωτερικό πέταλο). Ανατομικά, χωρίζεται με μια νοητή γραμμή στον ισημερινό, στον οπίσθιο πόλο που βρίσκεται πίσω από τον ισημερινό και στον περιφερικό αμφιβληστροειδή. Στον οπίσθιο πόλο εντοπίζονται δυο εξειδικευμένες περιοχές: η οπτική θηλή ή οπτικός δίσκος και η ωχρά κηλίδα (Εικ. 2). Δια μέσω της οπτικής θηλής διέρχονται η κεντρική αρτηρία και η κεντρική φλέβα του αμφιβληστροειδούς. Ο ιδίως αμφιβληστροειδής απαρτίζεται από τους τρεις νευρώνες (φωτοϋποδοχείς, δίπολα και γαγγλιακά κύτταρα) καθώς και από διαμορφωτικά και εριστικά κύτταρα το σύνολο των οποίων διαμορφώνουν τις εννέα στιβάδες του οι οποίες από έξω προς τα έσω είναι: η στιβάδα των κωνίων και ραβδίων, ο έξω αφοριστικός υμένας, η έξω κοκκώδης στιβάδα, η έξω δικτυωτή στιβάδα, η έσω κοκκώδης στιβάδα, η έσω

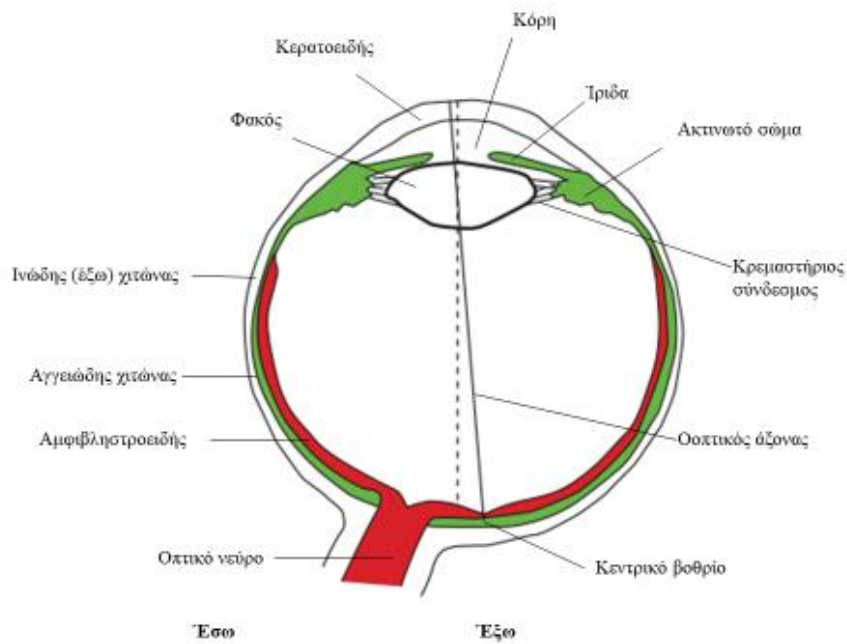
δικτυωτή στιβάδα, η στιβάδα των γαγγλιακών κυττάρων, η στιβάδα των νευρικών ινών και ο έσω αφοριστικός υμένας.

Η αιμάτωση του αμφιβληστροειδούς συντελείται ως εξής: τα έσω 2/3 του ιδίως αμφιβληστροειδούς αρδεύονται από το αγγειακό δίκτυο της κεντρικής αρτηρίας του αμφιβληστροειδούς ενώ το έξω 1/3 του ιδίως αμφιβληστροειδούς και το μελάγχρουν επιθήλιο, όντας ανάγγειες περιοχές, αρδεύονται δια διάχυσης από την χοριοειδική κυκλοφορία. Τα αγγεία του αμφιβληστροειδούς είναι τελικά και δεν αναστομώνονται μεταξύ τους.

Ο αμφιβληστροειδής χιτώνας περιέχει 6-6.5 εκατομμύρια κωνία και 120 εκατομμύρια ραβδία. Παρουσιάζει ρόδινο χρώμα λόγω της ροδοψίνης των ραβδίων και της υποκείμενης πλούσιας χοριοειδικής αγγείωσης. Η δυνατότητα άμεσης κλινικής εξέτασης του αμφιβληστροειδούς που παρέχεται μέσω της βυθοσκόπησης αλλά και οι εξεταστικές μέθοδοι της φλουροαγγειογραφίας και της οπτικής τομογραφίας συνοχής-αγγειογραφίας (ocular coherence tomography -OCT-OCTA) συντελούν στην επίτευξη της διάγνωσης αλλά και της ενδεδειγμένης παρακολούθησης των παθήσεων του.

Μέσα στον βολβό υπάρχει ο κρυσταλλοειδής φακός, το υαλοειδές σώμα και το υδατοειδές υγρό.

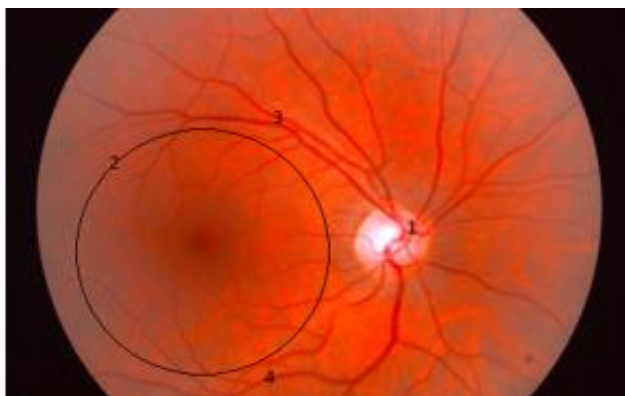
Το αρτηριακό δίκτυο του οφθαλμού προέρχεται από την οφθαλμική αρτηρία, που είναι κλάδος της έσω καρωτίδας, ενώ η φλεβική κυκλοφορία εξυπηρετείται κυρίως από την οφθαλμική φλέβα.



**Εικόνα 1.** Οριζόντια διατομή του δεξιού οφθαλμού. (άπο Τζόνσον, *ΝευροΑνατομία, Κωνσταντάρας, 2012*)

### **1.1 Η ωχρά κηλίδα [1]**

Η κυκλική περιοχή της ωχράς κηλίδας έχει διάμετρο 5.5 mm, βρίσκεται κροταφικά της οπτικής θηλής και στο κέντρο της βρίσκεται το κεντρικό βοθρίο (διάμετρος 1.5 mm). Στο κέντρο του κεντρικού βοθρίου βρίσκεται η ανάγεια ζώνη (διάμετρος 0.40-0.50 mm). Από την περιοχή αυτή απουσιάζουν τα αμφιβληστροειδικά τριχοειδή και η αιμάτωση γίνεται από τη χοριοτριχοειδική κυκλοφορία. Στο κέντρο του κεντρικού βοθρίου βρίσκεται το βοθρίδιο (διάμετρος 0.35 mm). Στην περιοχή της ωχράς ο αμφιβληστροειδής είναι λεπτός και η στιβάδα των γαγγλιακών κυττάρων περιέχει δυο και πλέον στρώματα κυττάρων. Στο κεντρικό βοθρίο απουσιάζουν τα ραβδία ενώ περιφερικά της ωχράς κηλίδας εντοπίζονται μόνο ραβδία. Η ωχρά κηλίδα λόγω της μεγάλης συγκέντρωσης των κωνίων είναι υπεύθυνη για την κεντρική όραση, την αντίληψη των χρωμάτων, τη φωτοπική όραση και την υψηλή διακριτική ικανότητα.

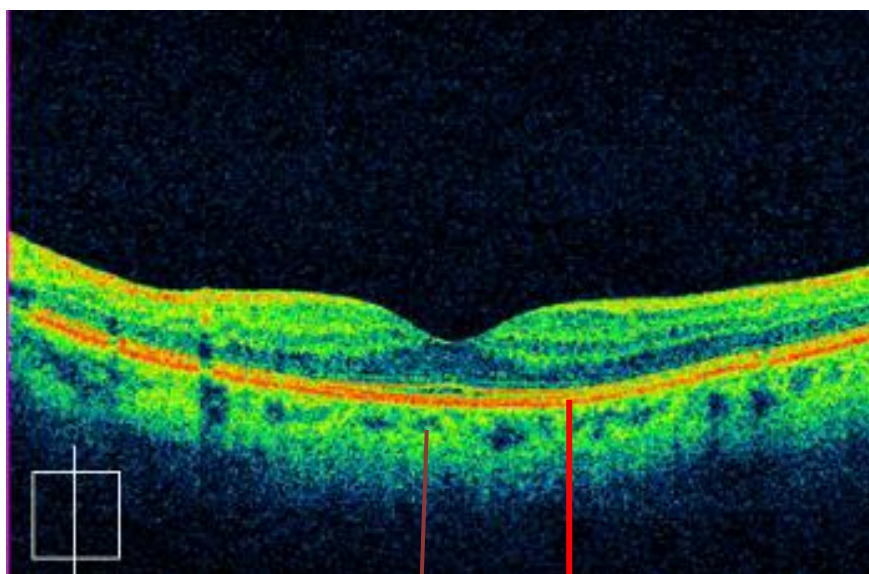


**Εικόνα 2.** Φυσιολογική εικόνα οπισθίου πόλου δεξιού οφθαλμού. 1. οπτική θηλή. 2. ωχρά κηλίδα (η περιοχή μέσα στο περίγραμμα). 3. άνω κροταφικά αγγεία 4. κάτω κροταφικά αγγεία.

### **1.2 Μελάγχρουν επιθήλιο-Μεμβράνη του Bruch [1,2]**

**Το μελάγχρουν επιθήλιο** είναι μία μονή στιβάδα εξαγωνικών, χρωστικοφόρων κυττάρων που περιέχουν ποικίλη ποσότητα μελανίνης, η οποία προσδίδει κοκκώδη εμφάνιση στο βυθό του οφθαλμού, καθώς επίσης κοκκία λιποφουσκίνης και άλλα στοιχεία φαγοκυττάρωσης. Εφάπτεται ισχυρά με τον υποκείμενο χοριοειδή, τα δε κύτταρά του συνδέονται στενά μεταξύ τους έτσι ώστε να εμποδίζουν τη διείσδυση του ορού από τον χοριοειδή χιτώνα στον αμφιβληστροειδή. Η σημαντική αυτή ιδιότητα του μελάγχρου επιθηλίου ονομάζεται έξω αιματοαμφιβληστροειδικός φραγμός. Επιπλέον, συμβάλλει στην απρόσκοπτη λειτουργία του αμφιβληστροειδούς μέσω και άλλων μηχανισμών όπως είναι η φαγοκυττάρωση των έξω τμημάτων των κωνίων και των ραβδίων, η συμμετοχή του στο μεταβολισμό της βιταμίνης Α, η απορρόφηση της φωτεινής ενέργειας από τα κοκκία μελανίνης και η μείωση της διάχυσης του φωτός με αποτέλεσμα τη βελτίωση της ευκρίνειας των εικόνων.

**Η μεμβράνη του Bruch** διαχωρίζει το μελάγχρουν επιθήλιο από τη χοριοτριχοειδική στιβάδα. Αποτελείται από στιβάδες κολλαγόνου και ελαστικών ινών και χρησιμοποιείται από το μελάγχρουν επιθήλιο ως η οδός μέσω της οποίας επιτυγχάνεται η απομάκρυνση μεταβολικών αποβλήτων από τον αμφιβληστροειδή. Η φυσιολογική δομή του μελάγχρου επιθηλίου και της μεμβράνης του Bruch αποτελεί βασικό παράγοντα για την απρόσκοπτη λειτουργία της ωχράς κηλίδας (Εικ 3 ).



**Εικόνα 3.** Οπτική τομογραφία συνοχής. Απεικόνιση φυσιολογικής ωχράς κηλίδας.

Σύμπλεγμα ME-μεμβράνης Bruch

Χοριοειδής

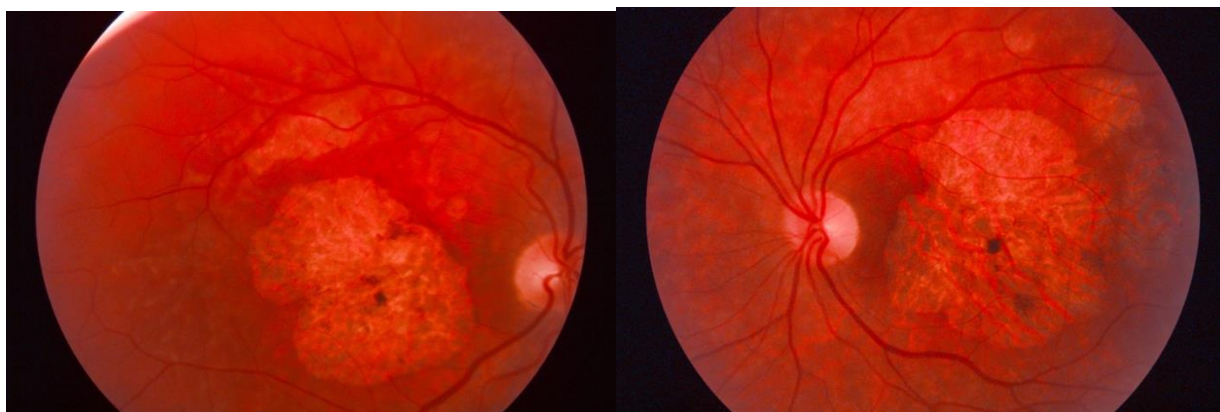
## 2. Ηλικιακή εκφύλιση της ωχράς κηλίδας (ΗΕΩ) [2,3]

Η ηλικιακή εκφύλιση της ωχράς κηλίδας αποτελεί την πρώτη αιτία μη αναστρέψιμης σοβαρής απώλειας της όρασης στο Δυτικό κόσμο. Εμφανίζεται σε άτομα ηλικίας άνω των 55 ετών και ο επιπολασμός της αυξάνεται με την ηλικία. Το 5% του πληθυσμού άνω των 75 ετών προσβάλλεται από τη νόσο και το ποσοστό αυτό αυξάνεται στο 14% σε άτομα ηλικίας άνω των 90 ετών. Οι ασθενείς με ΗΕΩ στον ένα οφθαλμό ακόμη και αν εμφανίσουν μέτρια απώλεια όρασης έχουν περίπου 50% πιθανότητα να αναπτύξουν εντός 5 ετών τη νόσο στον έτερο οφθαλμό.

Η ΗΕΩ χαρακτηρίζεται από την παρουσία συγκεκριμένων κλινικών ευρημάτων, συμπεριλαμβανομένων των drusen και των διαταραχών του μελάγχρου επιθηλίου, ελλείπει άλλων συμπτωμάτων. Τα μεταγενέστερα στάδια της νόσου σχετίζονται με διαταραχή της όρασης.

Συμβατικά, η ΗΕΩ έχει χωριστεί σε δύο βασικούς τύπους:

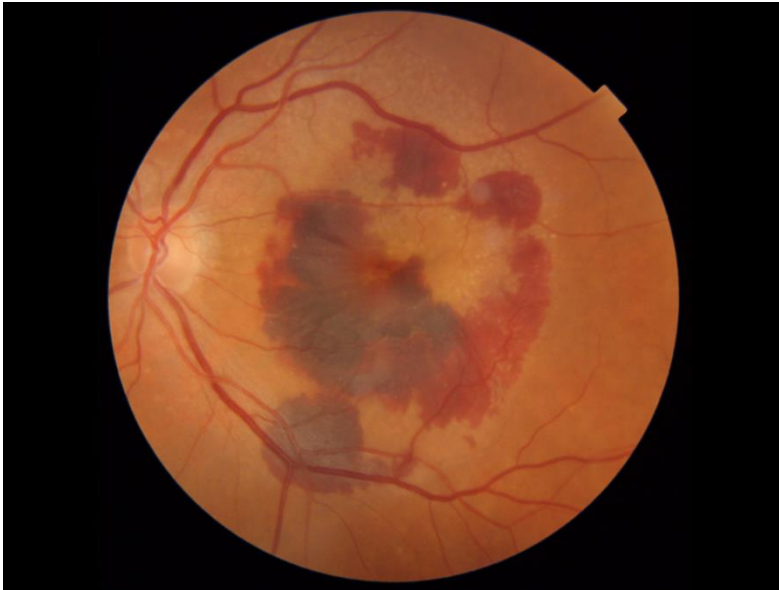Η ξηρή (μη εξιδρωματική, μη νεοαγγειακή) ΗΕΩ είναι η πιο κοινή μορφή, που περιλαμβάνει περίπου το 90% της διαγνωσμένης νόσου. Η γεωγραφική ατροφία είναι το προχωρημένο στάδιο της ξηρής ΗΕΩ (Εικ. 4).



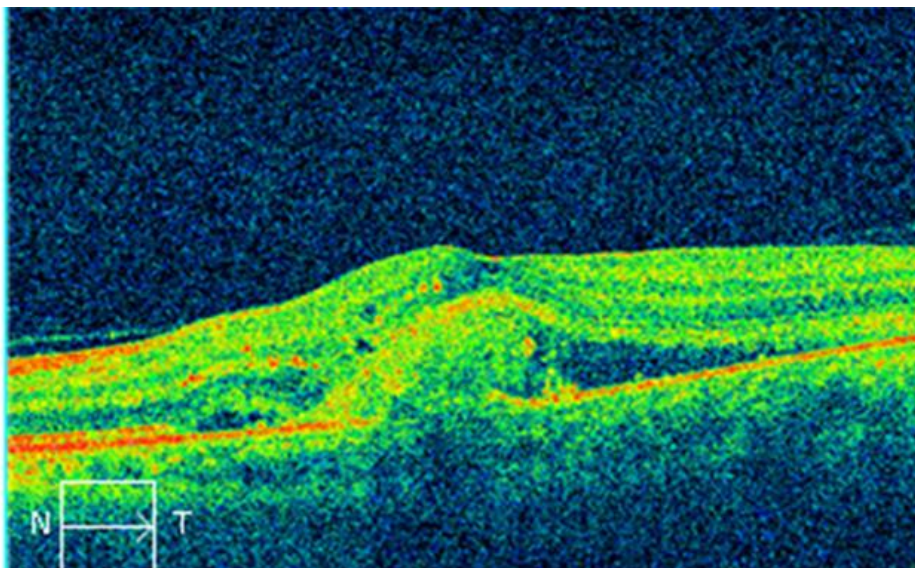
**Εικόνα 4.** Φωτογραφία βυθού του οφθαλμού. Αμφοτερόπλευρη γεωγραφική ατροφία ωχράς κηλίδας. Διακρίνονται οι μεγάλες ατροφικές περιοχές του μελάγχρου επιθηλίου.

Η υγρή (εξιδρωματική, νεοαγγειακή) ΗΕΩ είναι πολύ λιγότερο συχνή από την ξηρή. Η συχνότητα ξηρής/υγρής υπολογίζεται σε αναλογία 9:1. Ωστόσο, η σοβαρότερη απώλεια της όρασης παρατηρείται στην υγρή μορφή έτσι ώστε η αναλογία τύφλωσης ξηρής/υγρής να βρίσκεται στο 1:9. Η υγρή ΗΕΩ αναπτύσσεται στο έδαφος της ξηρής και χαρακτηρίζεται από τη χοριοειδική νεοαγγείωση (choroidal neovascularization - CNV) (Εικ. 5, 6). Τα τελευταία χρόνια έχουν συμπεριληφθεί κάτω από την ομπρέλα της νεοαγγειακής ΗΕΩ δύο επιπλέον καταστάσεις, η αγγειωμάτωση αμφιβληστροειδούς (retinal angiomatous proliferation - RAP) και η πολυποειδική χοριοειδική αγγειοπάθεια (polypoidal choroidal vasculopathy - PCV).





**Εικόνα 5.** Φωτογραφία οπισθίου πόλου αριστερού οφθαλμού. Εικόνα υγρής μορφής εκφύλισης της ωχράς κηλίδας – υπαμφιβληστροειδική αιμορραγία.



**Εικόνα 6.** Οπτική τομογραφία συνοχής. Παράδειγμα απεικόνισης υγρής μορφής ηλικιακής εκφύλισης της ωχρά κηλίδας. Διακρίνονται οι αλλοιώσεις στο μελάγχρουν επιθήλιο, τη μεμβράνη του Bruch και τον υπαμφιβληστροειδικό χώρο.

### Παθογένεια [3]

Οι αλλοιώσεις λόγω ηλικίας που προδιαθέτουν την ανάπτυξη της ΗΕΩ, επισυμβαίνουν στον εξωτερικό αμφιβληστροειδή, και πιο συγκεκριμένα στην περιοχή που περιλαμβάνει τους φωτοϋποδοχείς, το μελάγχρουν επιθήλιο, τη μεμβράνη του Bruch και τα χοριοτριχοειδή.

Με την πάροδο της ηλικίας ο αυλός των χοριοτριχοειδών και το πάχος του χοριοειδή μειώνονται στο μισό, ενώ το πάχος της μεμβράνης του Bruch αυξάνεται λόγω επαναδιάταξης της εξωκυττάριας ουσίας και εναποθέσεων κολλαγόνου, λιπιδίων και αποβλήτων. Μετά την δεκαετία των 30 η περιεκτικότητα της μεμβράνης σε λιπίδια αυξάνει, οπότε η διακίνηση υγρών και θρεπτικών στοιχείων μέσω αυτής μειώνεται. Επιπλέον, ο αριθμός των κυττάρων του μελάγχρου επιθηλίου μειώνεται με την ηλικία. Αυτά που βρίσκονται κοντά στην ωχρά αποπλατώνονται, επιπεδώνονται και το ύψος τους αυξάνεται με την πάροδο της ηλικίας. Η δυσλειτουργία των μιτοχονδρίων του μελάγχρου επιθηλίου, πιθανώς, είναι ακόμη ένας μηχανισμός της ΗΕΩ. Το κατεστραμμένο μιτοχονδριακό DNA οδηγεί στην αυξημένη παραγωγή αντιδραστικών ριζών οξυγόνου (ROS) ή αλλιώς ελευθέρων ριζών. Ακόμη, με την πάροδο της ηλικίας υπάρχει μια σταδιακή συσσώρευση λιποφουσκίνης σε κάθε κύτταρο του μελάγχρου επιθηλίου. Το συνθετικό A2E της λιποφουσκίνης επεμβαίνει στη λειτουργία των κυττάρων του ME, οδηγώντας τα σε απόπτωση και περαιτέρω σε γεωγραφική ατροφία [4]. Τα κύτταρα αυτά αποκόπτονται από τη βασική τους μεμβράνη λόγω αποβλήτων που εναποτίθενται, όπως κολλαγόνο και ινωδονεκτίνη, καθώς και βασικών στρωματικών εναποθέσεων. Οι τελευταίες αποτελούνται από κοκκώδες κυστικό ή μεμβρανικό υλικό πλούσιο σε λιπίδια και μαζί με τις αλλαγές που επισυμβαίνουν στο ME οδηγούν στη δημιουργία των drusen.

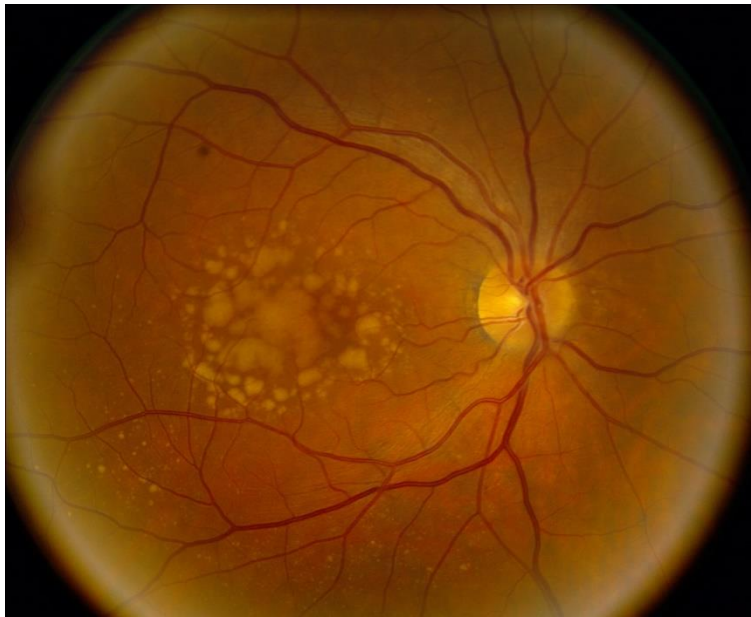
Τα drusen είναι τοπικές εναποθέσεις εξωκυττάριου υλικού που προέρχεται από το μελάγχρουν επιθήλιο και είναι αποτέλεσμα αδυναμίας αποβολής των προϊόντων του μεταβολισμού στην περιοχή αυτή. Ανευρίσκονται στο έσω τμήμα της μεμβράνης του Bruch, μεταξύ της βασικής μεμβράνης και της έσω κολλαγόνου στοιβάδας της μεμβράνης του Bruch. Το βασικό τους τμήμα είναι γλυκοπρωτεΐνες, αλλά επίσης περιέχουν τεμάχια των κυττάρων του ME, τις δομικές

πρωτεΐνες crystallins που φυσιολογικά βρίσκονται στο φακό, απολιποπρωτεΐνες Β και Ε, πρωτεΐνες που σχετίζονται με την φλεγμονή όπως τα αμυλοειδή Ρ και Ι και τους παράγοντες του συμπληρώματος C5, C5bC9 και F (CFH) [4].

#### Τύποι drusen και κλινικά χαρακτηριστικά : [2]

Υπάρχει μια ισχυρή συσχέτιση μεταξύ του μεγέθους του drusen και του κινδύνου ανάπτυξης ΗΕΩ για μια περίοδο 5 ετών.

- Τα μικρά drusen (drupelets), που μερικές φορές ονομάζονται «σκληρά» drusen, είναι συνήθως καλά καθορισμένα λευκά-κίτρινα και εξ ορισμού  $\leq 63\mu\text{m}$  - μικρότερα από το μισό πλάτος μιας αμφιβληστροειδούς φλέβας στο περιθώριο του οπτικού δίσκου - σε διάμετρο. Η παρουσία τους ως το μοναδικό εύρημα ενέχει πιθανώς λίγο αυξημένο κίνδυνο απώλειας όρασης, εκτός αν σχετίζεται με χρωστικές ανωμαλίες.
- Τα ενδιάμεσα drusen είναι αρκετά καλά καθορισμένα κίτρινα-λευκά εστιακά αποθέματα στο επίπεδο του ΜΕ που μετρούν μεταξύ 63  $\mu\text{m}$  και 125  $\mu\text{m}$ . Χωρίς να συνοδεύουν τις μελαγχρωματικές ανωμαλίες, ενέχουν μόνο έναν πολύ μικρό κίνδυνο εξέλιξης σε προχωρημένη ΗΕΩ σε διάστημα 5 ετών, αλλά αυτό αυξάνεται σε πάνω από 10% εάν υπάρχουν μελαγχρωματικές ανωμαλίες και στα δύο μάτια.
- Τα μεγάλα drusen είναι λιγότερο καλά οριοθετημένες κίτρινες-λευκές βαθιές βλάβες του αμφιβληστροειδούς διαμέτρου άνω των 125 $\mu\text{m}$ , (Εικ. 7). Ο όρος «μαλακό» drusen μερικές φορές χρησιμοποιείται ως συνώνυμος. Καθώς μεγεθύνονται και αυξάνουν σε αριθμό, ενδέχεται να ενώνονται δίνοντας μια τοπική ανύψωση του ΜΕ. Η αμφοτερόπλευρη παρουσία μεγάλων drusen συνδέεται με 13% κίνδυνο εξέλιξης σε όψιμη ΗΕΩ σε διάστημα 5 ετών, ενώ σε περίπτωση που συνοδεύεται από χρωστικές ανωμαλίες ο κίνδυνος αυτός αυξάνεται περίπου στο 50%.



**Εικόνα 7.** Φωτογραφία οπισθίου πόλου δεξιού οφθαλμού. Διακρίνονται τα μεγάλα drusen στην περιοχή της ωχράς κηλίδας.

### **2.1 Παθογένεια Γεωγραφικής Ατροφίας**

Υποθετικά, η γεωγραφική ατροφία προκύπτει αρχικά από εναποθέσεις drusen οι οποίες διακόπτουν την ροή των θρεπτικών συστατικών και τον καθαρισμό των αποβλήτων των προϊόντων του μεταβολισμού μεταξύ του μελάγχρου επιθηλίου και των χοριοτριχοειδών. Αυτό έχει ως αποτέλεσμα τον κυτταρικό θάνατο σε συγκεκριμένες περιοχές του αμφιβληστροειδούς, εικόνα που παρατηρείται στην κλινική απεικόνιση της γεωγραφικής ατροφίας [4]. Βασικοί λόγοι που μπορούν να οδηγήσουν στην ανάπτυξη της ΓΑ είναι οι παρακάτω: α) η υποχώρηση των drusen, β) η εξασθένιση του ΜΕ, γ) η επιπέδωση της αποκόλλησης του ΜΕ και δ) η αναστολή της χοριοειδικής νεοαγγείωσης (ΧΝΑ). Η παρουσία drusen μεγαλύτερων από 250 μm είναι σημαντικός παράγοντας κινδύνου για την ανάπτυξη ΓΑ. Στα πρώτα στάδια η ΓΑ επηρεάζει την παραωχρική περιοχή του αμφιβληστροειδή και έχει συμμετρική μορφή απώλειας του ΜΕ [5].

### **2.2 Παθογένεια Υγρής Μορφής ΗΕΩ**

Η υγρής μορφής ΗΕΩ χαρακτηρίζεται από χοριοειδική νεοαγγείωση (choroidal neovascularization

CNV) (Εικ. 5). Η ΧΝΑ αποτελείται από ένα σύμπλεγμα αιμοφόρων αγγείων που εκτείνεται, μέσω της μεμβράνης Bruch, από τα χοριοτριχοειδή μέχρι είτε την περιοχή εκατέρωθεν του ΜΕ (1η μορφή) είτε μέχρι τον υποαμφιβληστροειδικό χώρο (2η μορφή). Εμφανίζεται σε πολλές διαφορετικές διαταραχές, συνήθως όταν η μεμβράνη Bruch ή η λειτουργία του ΜΕ έχει επηρεαστεί από εκφυλιστική, φλεγμονώδη, τραυματική ή νεοπλασματική νόσο. Η ΗΕΩ είναι η πιο κοινή αιτία ανάπτυξης ΧΝΑ [2]. Επίσης η υγρής μορφής ΗΕΩ μπορεί να περιλαμβάνει οντότητες όπως η ενδοϋαλοειδική αιμορραγία, η αποκόλληση του μελάγχρου επιθηλίου, η ρήξη του μελάγχρου επιθηλίου και οι ινώδεις δισκοειδείς ουλές.

### Παθογένεια ΧΝΑ

Ιδιαίτερο ρόλο στην παθογένεια της ΧΝΑ έχουν η προαγωγή και η αναστολή της ανάπτυξης των αιμοφόρων αγγείων από κυτοκίνες, ιδιαίτερα του αγγειακού ενδοθηλιακού αυξητικού παράγοντα (VEGF), ο οποίος συνδέεται με τους υποδοχείς των ενδοθηλιακών κυττάρων, προάγοντας τον πολλαπλασιασμό και την αγγειακή διαρροή τους. Οι ανασταλτικοί μεσολαβητές όπως ο παράγοντας που παράγεται στο ΜΕ {pigment epithelium-derived factor(PEDF)} και ο παράγοντας συμπληρώματος Η (CFH) πιστεύεται επίσης, ότι παίζουν βασικό ρόλο στη συγκεκριμένη παθογένεια. Επιπλέον, υπάρχει η άποψη ότι ενδοθηλιακά προγονικά κύτταρα επιστρατεύονται από συστημικές δεξαμενές, για να ενισχύσουν την ανάπτυξη νεοαγγείων [2].

Η χοριοειδική νεοαγγείωση λαμβάνει χώρα στην περιοχή του μελάγχρου επιθηλίου. Ακολουθώντας, όταν περάσει από αυτό, συσσωρεύεται κάτω από το ΜΕ ή τον ιδίως αμφιβληστροειδή [6]. Στις αιμορραγικές μορφές το αίμα περνάει μέσω του ΜΕ στον υποαμφιβληστροειδικό χώρο ενώ κάποιες φορές μέσω του αμφιβληστροειδή εισδύει στο υαλοειδές σώμα.

Στην κρύφια νεοαγγείωση ο αμφιβληστροειδής και το ΜΕ επηρεάζονται ελάχιστα, διότι εδώ η νεοαγγείωση βρίσκεται κάτω από το ΜΕ και υπάρχει μικρή ή σχεδόν καθόλου διαρροή της αιματικής ροής.

Όταν αυξάνεται η αιματική ροή στο νεοαγγειακό δίκτυο, το ενδοθήλιο αποκολλάται και η διαρροή επεκτείνεται κάτω από το ΜΕ οδηγώντας σε ορισμένες περιπτώσεις σε αποκόλλησης του ΜΕ. Σε κάποιες περιπτώσεις αν η διαρροή επεκταθεί μπορεί να υπάρχει και αποκόλληση του αμφιβληστροειδή [6].

Παράγοντες κινδύνου ΗΕΩ [2, 3, 7]

Οι κύριοι παράγοντες κινδύνου για την ανάπτυξη ΗΕΩ είναι:

- *Η ηλικία που αποτελεί και τον κύριο παράγοντα κινδύνου.*
- *Η κληρονομικότητα. Ο κίνδυνος ανάπτυξης ΗΕΩ είναι έως και τρεις φορές υψηλότερος εάν ένας συγγενής πρώτου βαθμού έχει παρουσιάσει τη νόσο.*
- *Το κάπνισμα που φαίνεται να διπλασιάζει περίπου τον κίνδυνο.*

Η αρτηριακή υπέρταση και άλλοι καρδιαγγειακοί παράγοντες καθώς και οι διατροφικές συνήθειες όπως είναι η υψηλή πρόσληψη λίπους και η πτωχή σε αντιοξειδωτικά δίαιτα φαίνεται να συμμετέχουν ως παράγοντες κινδύνου αλλά διαδραματίζουν δευτερεύοντα ρόλο.

### **3. Η θεραπεία της ηλικιακής εκφύλισης της ωχράς σήμερα**

Η ΗΕΩ είναι μία νόσος που επηρεάζει σημαντικά την παγκόσμια οικονομία. Η αλλαγή του τρόπου ζωής συμπεριλαμβανομένης της αποφυγής του καπνίσματος, της πρόσληψης αντιοξειδωτικών ουσιών, βιταμινών και ιχνοστοιχείων πιστεύεται ότι συμβάλουν στη μείωση του ρυθμού ανάπτυξης της ΗΕΩ. Παρ' όλα αυτά υπάρχουν περιορισμένες επιλογές πρόληψης της νόσου και δεν υπάρχει αποτελεσματική θεραπεία για την ΗΕΩ ξηρής μορφής. Από την άλλη πλευρά έχουν γίνει προσπάθειες θεραπείας της υγρής ΗΕΩ, με αποτελεσματικότερη αυτή των ενδοϋαλοειδικών ενέσεων με αντιοαγγειογενετικούς παράγοντες.

#### **3.1 Θεραπεία της ξηρής μορφής ΗΕΩ**

Οι μοριακοί μηχανισμοί της ανάπτυξης ΗΕΩ ξηρής μορφής δεν είναι πλήρως κατανοητοί, αλλά υπάρχουν ενδείξεις ότι περισσότερα από ένα μονοπάτια εμπλέκονται στη συσσώρευση οξειδωτικού στρες που καταλήγει σε δυσλειτουργία και θάνατο του μελάγχρου επιθηλίου. Σε αντίθεση με την ΗΕΩ υγρής μορφής, όπου το μπλοκάρισμα ενός παθογόνου μορίου (πχ. VEGF) μπορεί να σταματήσει την εξέλιξη της νόσου, η πολυπλοκότητα του μηχανισμού ανάπτυξης της ΗΕΩ ξηρής μορφής κάνουν τη στοχευμένη θεραπεία εξαιρετικά δύσκολη. Οι στρατηγικές για την θεραπεία της νόσου χωρίζονται σε τρεις κατηγορίες [5]:

- (1) πρόληψη δυσλειτουργίας ή θανάτου του μελάγχρου επιθηλίου.
- (2) παροχή υποστήριξης στο μελάγχρου επιθήλιο για να διατηρήσει τη λειτουργία του για μια εκτεταμένη περίοδο
- (3) αντικατάσταση του κατεστραμμένου μελάγχρου επιθηλίου με νέο, υγιές.

Μελλοντικές επιτυχημένες θεραπείες πρόκειται να είναι συνδυασμός δύο ή και τριών μεθόδων από τις παραπάνω.

### **3.2 Θεραπεία της υγρής μορφής ΗΕΩ**

Για χρόνια και σε κάποιες περιοχές μέχρι και σήμερα, για την θεραπεία της υγρής μορφής ΗΕΩ χρησιμοποιούνταν η laser φωτοπηξία. Η συνεχής έρευνα για το μοριακό μηχανισμό ανάπτυξης και εξέλιξης της νεοαγγείωσης στην ΗΕΩ έφερε στην επιφάνεια τις ενδοϋαλοειδικές ενέσεις με αντιαγγειογενετικούς παράγοντες (anti-VEGF).

Με τον όρο anti-VEGF αναφέρονται οι θεραπείες κατά του ενδοθηλιακού αυξητικού παράγοντα (VEGF), οι οποίες όχι μόνο προλαμβάνουν την ανάπτυξη νέων αγγείων αλλά καταστρέφουν και τα ήδη υπάρχοντα με αποτέλεσμα την καλύτερη πρόγνωση της ασθένειας [8].

#### **3.2.1 Δομή VEGF**

Η φυσιολογική αγγειογένεση προκύπτει από την ισορροπία στην έκφραση μεταξύ των αντιαγγειογενετικών και αγγειογενετικών παραγόντων. Ο αγγειογενετικός ενδοθηλιακός αυξητικός παράγοντας (VEGF) είναι μία κυτοκίνη με αρκετές δράσεις που βοηθά στην αγγειογένεση τόσο με άμεσους όσο και με έμμεσους μηχανισμούς. Οι κυτοκίνες είναι πρωτεϊνικά μόρια, παράγονται από ποικίλους κυτταρικούς τύπους και συμβάλουν στην επικοινωνία μεταξύ των κυττάρων [9]. Όταν δεν επαρκεί η αιματική κυκλοφορία μεταξύ των ιστών, ο VEGF είναι μέρος ενός μηχανισμού που αποκαθιστά την παροχή οξυγόνου [10].

Οι VEGF αποτελούνται από επτά μέλη από τον VEGF-A έως VEGF-F και τον αυξητικό παράγοντα του πλακούντα ( PlGF). Ο πιο σημαντικός αυξητικός ενδοθηλιακός αγγειογενετικός παράγοντας είναι ο A (VEGF-A) ενώ ο πιο παθολόγος φαίνεται να είναι ο VEGF-165. Όλα τα μέλη έχουν ένα κοινό τμήμα που αποτελείται από επαναλαμβανόμενα μόρια κυστεΐνης συνδεδεμένα με δισουλφιδικούς δεσμούς [11].

#### **3.2.2 Μηχανισμοί αναστολής της δράσης των VEGF**

Παρακάτω είναι τα στάδια στα οποία μπορεί να επιτευχθεί η αναστολή του οφθαλμικού VEGF [12].

- 1) Το γονίδιο του VEGF μεταγράφεται σε mRNA πρώτα μέσα στα κύτταρα του μελάγχρου



επιθηλίου. Αυτό το στάδιο μπορεί να εμποδιστεί με διάσπαση του mRNA μέσω παρεμβολής του RNA.

2) Αφού γίνει η μετάφραση, η πρωτεΐνη VEGF εγκαταλείπει το κύτταρο του μελάγχρου επιθηλίου και μεταναστεύει μέσω της μεμβράνης του Bruch στα υποκείμενα ενδοθηλιακά κύτταρα των αγγείων του χοριοειδή. Αυτό το στάδιο μπορεί να εμποδιστεί από anti-VEGF απταμερή (π.χ. Pegaptanib), από anti-VEGF μονόκλιωνα αντισώματα (π.χ. Ranibizumab, bevacizumab) ή από διαλυτά ανάλογα των υποδοχέων του VEGF (VEGFR).

3) Η ενεργοποίηση των VEGFR δραστηριοποιεί το ενδοκυττάριο σηματοδοτικό μονοπάτι της τυροσινικής κινάσης μέσα στα ενδοθηλιακά κύτταρα των χοριοειδικών αγγείων. Αυτό έχει ως αποτέλεσμα τη νεοαγγείωση λόγω της εξάπλωσης, μετανάστευσης και επιβίωσης των ενδοθηλιακών κυττάρων. Αυτό το στάδιο μπορεί να διακοπεί μέσω αναστολής των διαδοχικών ενδοκυττάρων σημάτων που προκαλεί η τυροσινική κινάση (π.χ. semaxanib).

### **3.2.3 RANIBIZUMAB, BEVACIZUMAB, AFLIBERCEPT**

#### **RANIBIZUMAB**

Το RANIBIZUMAB (Lucentis®) είναι ένα γενετικά ανασυνδυασμένο εξανθρωπισμένο τμήμα μονοκλωνικού αντισώματος IgG1 που στοχεύει όλους τους ισότυπους του VEGF-A και χορηγείται με ενδοϋαλοειδική έγχυση. Εγκρίθηκε από τον FDA το 2006 για την θεραπεία όλων των αγγειακών τύπων της υποωχρικής νεοαγγειακής ΗΕΩ [5, 13, 14]. Ένα αποτελεσματικό πρωτόκολλο χρήσης του είναι μία ένεση 0,5mg κάθε μήνα για 3 συνεχόμενους μήνες. Έπειτα, προβλέπεται επανάληψη της δόσης αν εμφανίζεται κάτι από τα παρακάτω: απώλεια 5 γραμμάτων σε ETDRS charts καθώς και με ύπαρξη υγρού στην ωχρά με βάση το OCT, αύξηση του πάχους του κεντρικού αμφιβληστροειδή πάνω από 100 μm στο OCT, νέα χοριονεοαγγείωση, νέα αιμορραγία στην ωχρά, επίμονο υγρό στην ωχρά ανιχνεύσιμο από το OCT τουλάχιστον ένα μήνα μετά την προηγούμενη ένεση με ranibizumab [15]. Ο παραπάνω τρόπος θεραπείας ακολουθείται από την μέθοδο treat and extend δηλ. ο ασθενής παρακολουθείται και με βάση τα αποτελέσματα του αυξάνεται ή όχι το μεσοδιάστημα μέχρι την επόμενη έγχυση. Ένα άλλο πρωτόκολλο χρήσης του είναι μία ένεση 0,5 mg για τους πρώτους 4μήνες και μετά μία ανά τρίμηνο [16].

## BEVACIZUMAB

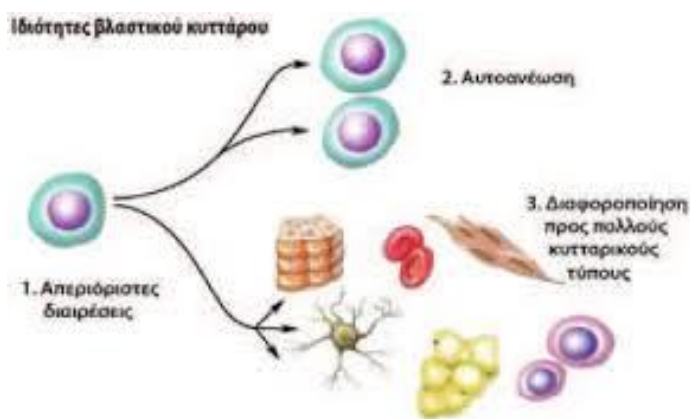
Το BEVACIZUMAB (Avastin®) είναι ένα γενετικά ανασυνδυασμένο εξανθρωπισμένο τμήμα μονοκλωνικού αντισώματος IgG1 το οποίο μπλοκάρει όλους τους ενεργούς ισότυπους του VEGF-A και το οποίο αρχικά σχεδιάστηκε ως ένα ενδοφλέβιο φάρμακο για την αντιμετώπιση του μεταστατικού καρκίνου του κόλου του εντέρου σε συνδυασμό με χημειοθεραπεία. Χορηγείται και αυτό με ενδοϋαλοειδική έγχυση αλλά δεν είναι εγκεκριμένο από τον FDA. Κλινικές δοκιμές σε ασθενείς που έλαβαν θεραπεία με RANIBIZUMAB και BEVACIZUMAB αποκάλυψαν ίσα προφίλ αποτελεσματικότητας και ασφάλειας και για τα δύο φάρμακα στη μελέτη του CATT [17].

## AFLIBERCEPT

Το AFLIBERCEPT (Eylea®) είναι μια ανασυνδυασμένη πρωτεΐνη σύντηξης αποτελούμενη από συνδετικές μοίρες του VEGF προερχόμενες από τα εξοκυττάρια τμήματα των ανθρώπινων υποδοχέων VEGF 1 και 2 ενωμένα με την Fc μοίρα της ανθρώπινης ανοσοσφαιρίνης (IgG1). Η αφλιβερσέπτη αναστέλλει την ενεργοποίηση των υποδοχέων του VEGF και τον πολλαπλασιασμό των ενδοθηλιακών κυττάρων, αναστέλλοντας έτσι την ανάπτυξη νέων αγγείων που τροφοδοτούν τους όγκους με οξυγόνο και θρεπτικές ουσίες. Ένα αποτελεσματικό πρωτόκολλο χρήσης του φαρμάκου στην υγρού τύπου HEΩ είναι μία ένεση 0,05ml κάθε μήνα για τους πρώτους τρεις μήνες και μετά μία ένεση 0,05ml κάθε δίμηνο. Αφού συμπληρωθεί ένας χρόνος θεραπείας, γίνεται μία ένεση κάθε 8 ή 12 εβδομάδες. Τέλος, η αφλιβερσέπτη ακόμη και όταν χορηγείται κάθε 8 εβδομάδες με ενδοϋαλοειδική έγχυση αποδεικνύεται εξίσου ασφαλής κι αποτελεσματική στη θεραπεία της υγρής μορφής HEΩ σε σύγκριση με μηνιαίες ενέσεις Ranibizumab [18]. Ωστόσο, αν κι η πρόγνωση της ασθένειας έχει μεταβληθεί τα τελευταία χρόνια λόγω της χρήσης αυτών των φαρμάκων, πολλοί ασθενείς ενδέχεται να χάσουν την όραση τους λόγω καθυστερημένης διάγνωσης ή ανεπαρκούς θεραπείας. Σύμφωνα με τελευταίες μελέτες υπάρχει σαφής σύνδεσμος μεταξύ της εισαγωγής της θεραπείας κατά του VEGF και της σημαντικής μείωσης της συχνότητας της τύφλωσης λόγω HEΩ, γεγονός το οποίο έχει σημαντικό κόστος στα συστήματα υγείας. Επίσης, υπάρχουν κι άλλοι παράγοντες όπως το άγχος και η κατάθλιψη των ασθενών αυτών, οι οποίοι μπορεί να επηρεάζουν τα αποτελέσματα της θεραπείας [19]. Γι' αυτό η αντικατάσταση του αποδιοργανωμένου μελάγχρου επιθηλίου με βλαστοκύτταρα μπορεί να είναι μία νέα μέθοδος που παραμένει ακόμη σε πειραματικό στάδιο αλλά μπορεί δυνητικά να αποκαταστήσει την όραση των πασχόντων ασθενών.

#### 4. Τι είναι τα βλαστοκύτταρα

Ως «βλαστικό κύτταρο» χαρακτηρίζεται ένα κύτταρο που φέρει συγκεκριμένα χαρακτηριστικά. Αρχικά, θα πρέπει να έχει ικανότητα αυτο-ανανέωσης (self-renewal capacity). Αυτό σημαίνει πως όταν ένα βλαστικό κύτταρο περάσει στη φάση της μιτωτικής διαίρεσης, τότε θα δημιουργήσει είτε δύο ίδια βλαστικά κύτταρα (συμμετρική διαίρεση) είτε ένα κύτταρο πανομοιότυπο με τον εαυτό του και ένα διαφοροποιημένο (ασύμμετρη διαίρεση), το οποίο θα μεταναστεύσει στον ανάλογο ιστό ή όργανο. Επίσης, το κύτταρο θα πρέπει να έχει την ικανότητα διαφοροποίησης σε διάφορους κυτταρικούς τύπους (δυναμικό διαφοροποίησης) και, τέλος, να μπορεί να ανασυνθέτει in vivo λειτουργικούς ιστούς [20] (Εικ. 8).



**Εικόνα 8.** Βασικά χαρακτηριστικά του βλαστικού κυττάρου. Το βλαστικό κύτταρο έχει την ικανότητα να αυτο-ανανεώνεται (self-renewal), να διαφοροποιείται σε όλους τους κυτταρικούς τύπους του ιστού από τον οποίο προέρχεται (pluripotency) και να υφίσταται απεριόριστες διαιρέσεις [20].

#### 4.1 Τύποι βλαστοκυττάρων

- *Ολοδύναμα βλαστοκύτταρα ή Totipotent stem cells (TSCs)*

Τα ολοδύναμα βλαστοκύτταρα έχουν το υψηλότερο δυναμικό διαφοροποίησης και μπορούν να εξελιχθούν σε όλα τα διαφορετικά είδη κυττάρων του εμβρύου αλλά και σε κύτταρα μεμβρανών όπως ο πλακούντας. Τα κύτταρα αυτά παράγονται κατά τις πρώτες μιτωτικές διαιρέσεις μετά την γονιμοποίηση του ωαρίου.

- *Πλειοδύναμα βλαστοκύτταρα ή Pluripotent stem cells (PSCs)*

Τα πλειοδύναμα βλαστοκύτταρα συμπεριλαμβάνουν τα εμβρυϊκά (hESCs) και τα ανθρώπινα επαγόμενα πλειοδύναμα βλαστικά κύτταρα (iPSCs). Τα πλειοδύναμα βλαστικά κύτταρα μπορούν να διαφοροποιηθούν σε ιστούς που προέρχονται και από τις τρεις εμβρυϊκές βλαστικές στιβάδες, δηλαδή του ενδοδέρματος, του μεσοδέρματος και του εξωδέρματος.

- *Πολυδύναμα βλαστοκύτταρα ή Multipotent stem cells*

Τα πολυδύναμα (multipotent) βλαστικά κύτταρα έχουν τη δυνατότητα της αυτο-ανανέωσης, αλλά η ικανότητα διαφοροποίησής τους είναι περιορισμένη. Μπορούν να ωριμάσουν σε κύτταρα του ιστού ή του οργάνου από το οποίο προέρχονται και ο κύριος ρόλος τους είναι να τα συντηρούν και να τα επιδιορθώνουν. Χαρακτηριστικό παράδειγμα πολυδύναμων βλαστικών κυττάρων είναι τα μεσεγχυματικά βλαστικά κύτταρα, τα οποία μπορούν να διαφοροποιηθούν σε κύτταρα λιπώδους ιστού, οστού και χόνδρου.

- *Ολιγοδύναμα (Oligopotent) ή Μονοδύναμα (Unipotent) βλαστοκύτταρα*

Τα ολιγοδύναμα (oligopotent) ή μονοδύναμα (unipotent), τα οποία παράγονται και διαφοροποιούνται μέσα στους ιστούς. Η ονομασία τους προέρχεται από την ιδιότητά τους να μπορούν να σχηματίσουν τελικά διαφοροποιημένα κύτταρα ενός μόνο ειδικού ιστού (ιστοειδικότητα). Τα αιμοποιητικά βλαστικά κύτταρα αποτελούν χαρακτηριστικό παράδειγμα ολιγοδύναμων βλαστικών κυττάρων, καθώς είναι ικανά να διαφοροποιηθούν τόσο σε μυελοειδή, όσο και σε λεμφοειδή κύτταρα

Επιπλέον χωρίζονται και στις παρακάτω κατηγορίες :

- *Εμβρυϊκά βλαστοκύτταρα ή human embryonic stem cells (hESCs)*

Το πρώτο βήμα στην ανάπτυξη του ανθρώπου είναι όταν το γονιμοποιημένο ωάριο ή ζυγωτό αρχίζει να διαιρείται για να δημιουργήσει τα βλαστοκύτταρα τα οποία ονομάζονται εμβρυϊκά. Αυτά τα πρώιμα κύτταρα χαρακτηρίζονται ως ολοδύναμα, επειδή μπορούν να διαφοροποιηθούν σε κάθε κυτταρικό τύπο από τους 200 που υπάρχουν στο σώμα μας. Επτά ημέρες μετά τη γονιμοποίηση, τα εμβρυϊκά κύτταρα δημιουργούν μια σφαίρα η οποία ονομάζεται βλαστοκύστη. Στη βλαστοκύστη υπάρχουν δυο είδη κυττάρων. Τα εμβρυϊκά κύτταρα στο εσωτερικό της βλαστοκύστης δημιουργούν μια εσωτερική κυτταρική μάζα (inner cell mass), η οποία στη συνέχεια θα δώσει το κυρίως σώμα του εμβρύου. Στο περίβλημα της βλαστοκύστης υπάρχει ο τροφοβλάστης, ο οποίος στη συνέχεια θα μετατραπεί στον πλακούντα. Τα βλαστοκύτταρα στο στάδιο αυτό της βλαστοκύστης ονομάζονται υπερπολυδύναμα επειδή μπορούν να μετατραπούν σχεδόν σε κάθε είδος κυττάρων στο ανθρώπινο σώμα.

- *Ανθρώπινα επαγόμενα πλειοδύναμα βλαστικά κύτταρα ή induced pluripotent stem cells (iPSCs)*

Τα iPSCs προκύπτουν από τον επαναπρογραμματισμό των ώριμων σωματικών κυττάρων, μπορούν να χρησιμοποιηθούν σε δοκιμασίες καταγραφής των διαφορετικών προδιαθεσικών παραγόντων κινδύνου πολλών ασθενειών, με τη δημιουργία in vitro κυτταρικών μοντέλων, που θα προέρχονται από διαφορετικά άτομα, καλύπτοντας έτσι ένα ευρύ φάσμα γενετικού πολυμορφισμού.

- *Ενήλικα βλαστοκύτταρα ή Somatic stem cells*

Τα βλαστοκύτταρα τα οποία μεταφέρονται συνεχώς στο έμβρυο μέσω του ομφάλιου λώρου θα αποθηκευτούν σε διάφορα σημεία του σώματος με σκοπό να επιδιορθώνουν βλάβες οι οποίες συνεχώς δημιουργούνται σε όλη τη διάρκεια της ενήλικης ζωής μας. Το κύριο σημείο αποθήκευσης των βλαστοκυττάρων στο ανθρώπινο σώμα είναι ο μυελός των οστών. Σημειώνεται ότι υπάρχουν πολλών τύπων ενήλικα βλαστοκύτταρα στον άνθρωπο. Τα βλαστοκύτταρα του μυελού των οστών συγκεκριμένα είναι είτε αιμοποιητικά (σχηματίζουν όλους τους κυτταρικούς τύπους του αίματος), είτε μεσεγχυματικά (σχηματίζουν τα οστά, τους χόνδρους, τον λιπώδη ιστό κ.λ.π). Βλαστοκύτταρα υπάρχουν ακόμη και στον εγκέφαλο, χωρίς να είναι γνωστές οι δυνατότητές τους. Τα βλαστικά κύτταρα αυτού του σταδίου είναι επίσης πολυδύναμα, πράγμα που σημαίνει ότι μπορούν και αυτά να μετατραπούν σε διάφορα είδη κυττάρων, όχι όμως σε όλα τα είδη.

- *Βλαστοκύτταρα του ομφάλιου λώρου ή Foetal stem cells (FSCs) ή Μεσεγχυματικά Βλαστικά Κύτταρα της γέλης του WHARTON (ομφάλιος λώρος)*

Ανατομικά, ο ομφάλιος λώρος αποτελείται από δύο αρτηρίες και μία φλέβα. Τα τρία αυτά αγγεία είναι ενσωματωμένα μέσα σε μια ειδική βλεννώδη μήτρα πλούσια σε πρωτεογλυκάνες, που ονομάζεται γέλη του Wharton και καλύπτεται εξωτερικά από αμνιακό επιθήλιο. Η γέλη του Wharton περιέχει έναν πληθυσμό πολυδύναμων μεσεγχυματικών κυττάρων στρώματος (MSCs), με μορφολογικά χαρακτηριστικά ινοβλαστών, που περιγράφονται με τον όρο WJ-hMSCs (Wharton jelly mesenchymal stem cells). Η προγενέστερη ονομασία τους ήταν «βλαστικά κύτταρα της μήτρας του ομφάλιου λώρου» (umbilical cord mesenchymal stem cells, UC-MSCs), έτσι ώστε να διαφοροποιούνται από τα ενδοθηλιακά κύτταρα τα οποία απομονώνονται από την ομφάλια φλέβα (human umbilical vein endothelial cells, hUVECs), καθώς και από τα MSCs που απομονώνονται από το ομφάλιο αίμα (umbilical cord blood mesenchymal stem cells, UCB-MSCs) [20].

Ο ομφάλιος λώρος μεταφέρει αίμα από τον πλακούντα στο έμβρυο. Το αίμα αυτό (το οποίο ονομάζεται ομφαλοπλακουντιακό) είναι πλούσιο σε θρεπτικά υλικά και οξυγόνο. Το ομφαλοπλακουντιακό αίμα είναι επίσης πλούσιο σε βλαστοκύτταρα, τα οποία ονομάζονται ομφαλοπλακουντιακά βλαστικά κύτταρα [21]. Τα κύτταρα αυτά είναι γενετικά

πανομοιότυπα με το παιδί που θα γεννηθεί. Πρόκειται για πολύτιμα βλαστοκύτταρα που δεν διαφοροποιήθηκαν κατά τη διάρκεια της εμβρυογένεσης – δηλαδή δεν πρόλαβαν να σχηματίσουν ιστούς και παρέμειναν στο αίμα του πλακούντα και του ομφάλιου λώρου. Τα βλαστικά κύτταρα αυτού του σταδίου είναι πολυδύναμα, πράγμα που σημαίνει ότι μπορούν να μετατραπούν σε διάφορα είδη κυττάρων, όχι όμως σε όλα τα είδη.

Στην ομφαλοπλακουντιακή μονάδα υπάρχουν διάφοροι τύποι βλαστοκυττάρων όπως μεσεγχυματικά βλαστοκύτταρα, αιμοποιητικά βλαστοκύτταρα, και πρόδρομα ενδοθηλιακά βλαστοκύτταρα. Τα τελευταία χρόνια οι επιστήμονες ανακάλυψαν και άλλους τύπους βλαστικών κυττάρων οι οποίοι έχουν κάποια κοινά χαρακτηριστικά με τα πολυδύναμα εμβρυϊκά κύτταρα και είναι τα υπερπολυδύναμα κύτταρα του ομφαλοπλακουντιακού αίματος (Unrestricted somatic stem cells, USSCs) και τα «πολύ μικρά παρόμοια με εμβρυϊκά κύτταρα» (Very Small Embryonic Like Stem Cells, VSELs).

➤ *Μεσεγχυματικά βλαστικά κύτταρα ή Mesenchymal stem cells (MSCs)*

Τα μεσεγχυματικά βλαστικά κύτταρα (MSCs), επίσης γνωστά ως μεσεγχυματικά στρωματικά κύτταρα είναι πολυδύναμα στρωματικά κύτταρα που μπορούν να διαφοροποιηθούν σε μια ποικιλία κυτταρικών τύπων, όπως οστεοβλάστες (κύτταρα οστών), χονδροκύτταρα (κύτταρα χόνδρου), μυοκύτταρα (μυϊκά κύτταρα) και λιποκύτταρα (λιποκύτταρα που προκαλούν λιπώδη ιστό).

➤ *Αιμοποιητικά βλαστικά κύτταρα ή Hematopoietic stem cells (HSCs)*

Τα αιμοποιητικά βλαστικά κύτταρα είναι πλειοδύναμα κύτταρα και αποτελούν τη βάση της δημιουργίας των κυττάρων του αίματος, όπως τα λευκά αιμοσφαίρια και τα αιμοπετάλια, καθώς και των κυττάρων του ανοσοποιητικού συστήματος.

➤ *Πρόδρομα ενδοθηλιακά βλαστοκύτταρα ή Endothelial Progenitor stem cells (EPC)*

Το ενδοθηλιακό προγονικό κύτταρο (ή EPC) είναι ένας όρος που έχει εφαρμοστεί σε πολλούς διαφορετικούς τύπους κυττάρων που παίζουν ρόλο στην αναγέννηση του ενδοθηλίου των αιμοφόρων αγγείων.

#### **4.2 Πλεονεκτήματα του οφθαλμού για θεραπεία με βλαστοκύτταρα**

Το μάτι, και συγκεκριμένα ο αμφιβληστροειδής χιτώνας, αποτελεί ένα εξαιρετικό όργανο για κυτταρική θεραπεία. Αρχικά, τα μεταμοσχευμένα κύτταρα μπορούν να παρακολουθούνται απευθείας λόγω της απευθείας κλινικής εξέτασης του αμφιβληστροειδούς καθώς και της χρήσης υψηλής ανάλυσης απεικονιστικών μεθόδων. Υπάρχουν επίσης και περαιτέρω τεχνικές παρακολούθησης της οπτικής λειτουργίας όπως της ηλεκτροφυσιολογίας, της οπτικής οξύτητας, της ευαισθησίας στη φωτεινή αντίθεση, των οπτικών πεδίων κα. Επιπλέον, το μικρό μέγεθος των ενδοφθάλμιων ιστών επιτρέπει τη χρήση μικρής ποσότητας σε όγκο και αριθμό, κυττάρων για μεταμόσχευση σε σχέση με άλλα όργανα του ανθρώπινου σώματος. Ένα ακόμη στοιχείο είναι ότι η χειρουργική παρέμβαση στο μάτι και τον αμφιβληστροειδή επιτρέπει την μεταφορά των κυττάρων με αναστολή ή ως φύλλα χαρτιού πάνω σε τέτοιο υλικό το οποίο θα μπορούσε να εξασφαλίσει την επιβίωση των μεταμοσχευμένων κυττάρων. Σύμφωνα με αυτή την μέθοδο τα μεταφερόμενα κύτταρα του ΜΕ έχουν αναπτυχθεί πάνω σε ικρίωμα, είναι ήδη πολωμένα και οργανωμένα σε μονοστιβάδα. Το ικρίωμα πρέπει να έχει το σωστό μέγεθος που απαιτείται για τη μεταφορά, στη συνέχεια γίνεται μία ευρεία τομή στον αμφιβληστροειδή και το φύλλο του ΜΕ μεταφέρεται με τη χρήση εξειδικευμένης συσκευής παράδοσης [22]. Τέλος, σε αντίθεση με άλλα όργανα του κεντρικού νευρικού συστήματος, ο αμφιβληστροειδής περιέχει μία μη συναπτική στιβάδα, το μελάγχρουν επιθήλιο, που αποτελείται από μία σειρά μη νευρικών κυβοειδικών κυττάρων, το οποίο μπορεί να είναι πιο επιδεκτικό στην κυτταρική μεταμόσχευση σε σχέση με τους φωτοϋποδοχείς ή τα γαγγλιακά κύτταρα του αμφιβληστροειδούς τα οποία απαιτούν συναπτικές συνδέσεις με τα γειτονικά τους κύτταρα [23].



## **ΕΙΔΙΚΟ ΜΕΡΟΣ**

### **Σκοπός**

Βασικός σκοπός της εργασίας είναι η ανάλυση των βιοηθικών ζητημάτων που προκύπτουν από την έρευνα και την χρήση των διαφόρων ειδών βλαστοκυττάρων στην θεραπεία των ασθενών που πάσχουν από ΗΕΩ. Στόχος και ελπίδα είναι οι επιστήμονες που ασχολούνται με τα βλαστοκύτταρα και οι ιατροί να χρησιμοποιήσουν τις πληροφορίες που παρουσιάζονται εδώ ως ένα σημείο εκκίνησης για πιο εμπειριστατωμένη ανάλυση της ηθικής, της νομοθεσίας και των θεμάτων ασφάλειας που σχετίζονται με την κλινική εφαρμογή των βλαστοκυττάρων και την ανάπτυξη νέων πιο εξελιγμένων βλαστικών κυττάρων.

### **Μεθοδολογία**

Πρόκειται για μία μεταπτυχιακή διπλωματική εργασία βασισμένη σε βιβλιογραφική ανασκόπηση. Στην εργασία συμπεριλήφθησαν μελέτες και έρευνες Ελλήνων και ξένων συγγραφέων που αναφέρονταν τόσο στην έρευνα νέων θεραπευτικών προσεγγίσεων σχετικά με την θεραπεία της ηλικιακής εκφύλισης της ωχράς κηλίδας με βλαστοκύτταρα, όσο και στους ηθικούς περιορισμούς που προκύπτουν ύστερα από την κλινική τους εφαρμογή.

### **Αποτελέσματα**

#### **1. Τύποι θεραπειών με βλαστοκύτταρα**

Οι πιθανές θεραπείες με βλαστοκύτταρα που μπορεί να προσφέρουν και κάποια μορφή ίασης σε μη ιάσιμες μορφές της εκφύλισης της ωχράς κηλίδας διακρίνονται σε δύο κατηγορίες:

Η πρώτη, είναι αυτή της παροδικής δοσολογίας πολυδύναμων βλαστοκυττάρων ή οφθαλμικών προγονικών κυττάρων. Τα κύτταρα αυτά μεταφέρονται με έναν μη πολωμένο τρόπο και παρέχουν μη επιλεκτικούς νευροπροστατευτικούς και ανοσοτροποποιητικούς παράγοντες. Οι

συγκεκριμένοι πιθανότατα παρέχουν ένα είδος θεραπείας περιορισμένης διάρκειας, λόγω της βιωσιμότητας και της εκκριτικής ικανότητας των μεταμοσχευμένων βλαστοκυττάρων.

Η δεύτερη μορφή είναι αυτή της μόνιμης εμφύτευσης, η οποία χρησιμοποιεί πλειοδύναμα βλαστοκύτταρα που προέρχονται από τους φωτοϋποδοχείς και κύτταρα του μελάγχρου επιθηλίου, και στοχεύει στην αντικατάσταση των ατροφικών κυττάρων. Ουσιαστικά, πρόκειται για μεταμόσχευση κατευθείαν στον αμφιβληστροειδή, πρόγονων κυττάρων αμφιβληστροειδούς τα οποία με κατάλληλη διέγερση μπορούν να αντικαταστήσουν τα κατεστραμμένα που είναι είτε φωτοϋποδοχείς είτε μελάγχρου επιθήλιο.

### ***1.1 Θεραπεία με παροδική δόσολογία βλαστοκυττάρων***

Η ιδέα της χρήσης παροδικής δόσης βλαστικών κυττάρων και των παραγώγων τους ως πιθανή θεραπεία για εκφυλιστικές ασθένειες του αμφιβληστροειδούς προκύπτει από μελέτες σχετικά με τη χρήση νευροπροστατευτικών παραγόντων στο μάτι. Ο ακτινωτός νευροπροστατευτικός παράγοντας (CNTF) έχει μελετηθεί ευρέως για τις προστατευτικές του επιδράσεις στον αμφιβληστροειδή, ιδιαίτερα στους φωτοϋποδοχείς. Ενθυλακωμένα CNTF εμφυτεύματα θεωρήθηκαν ασφαλή σε κλινικές δοκιμές φάσης I, σε ασθενείς με γεωγραφική ατροφία, σε ξηρής μορφής HEΩ, μελαγχρωστική αμφιβληστροειδοπάθεια και αμφιβληστροειδική τηλεαγγειεκτασία τύπου 2 και δοκιμάζονται επί του παρόντος σε κλινικές δοκιμές φάσης II [22]. Για την μελαγχρωστική αμφιβληστροειδοπάθεια δεν παρατηρήθηκε θεραπευτικό όφελος, βραχυπρόθεσμα, από την χορήγηση του CNTF στην οπτική οξύτητα ή στην ευαισθησία του οπτικού πεδίου. Η μακρόχρονη παρατήρηση ωστόσο, έδειξε μεγαλύτερη απώλεια οπτικού πεδίου σε μάτια τα οποία έλαβαν το εμφύτευμα συγκριτικά με αυτά που έλαβαν εικονική θεραπεία [22].

Αυτή η μελέτη οδήγησε επίσης στην υπόθεση, ότι ίσως ένα ευρύτερο υποσύνολο νευροπροστατευτικών παραγόντων που εκκρίνονται από βλαστικά κύτταρα και τα παράγωγά τους θα έχει ισχυρότερο θεραπευτικό αποτέλεσμα στο μάτι. Παλιές και τρέχουσες προσπάθειες έχουν δοκιμάσει πολλούς διαφορετικούς τύπους κυττάρων σε προκλινικά ζωικά μοντέλα και σε δοκιμές φάσης I / IIa. Βλαστοκύτταρα του ομφάλιου λώρου και εμβρυϊκά εγκεφαλικά νευρικά πρόγονα βλαστοκύτταρα έχουν δοκιμαστεί στις δοκιμές φάσης I και II για την ξηρής μορφής HEΩ. Μολονότι και οι δύο αυτές μεταμοσχεύσεις θεωρήθηκαν ασφαλείς σε αυτές τις αρχικές κλινικές δοκιμές, και οι δύο μελέτες έχουν πλέον τερματιστεί [22]. Ο λόγος της διακοπής αυτών των δύο δοκιμών δεν είναι απολύτως σαφής, αλλά αξίζει να σημειωθεί ότι

κανένας από τους δύο τύπους κυττάρων δεν ήταν οφθαλμικής προέλευσης. Επίσης, είναι πιθανό η ξηρής μορφής ΗΕΩ να μην αποτελεί ιδανικό στόχο για αυτό το είδος θεραπευτικής προσέγγισης [22].

Οι πιο πρόσφατες προσπάθειες σε αυτόν τον τομέα περιλαμβάνουν τη χρήση κυτταρικών τύπων οφθαλμικής προέλευσης, δηλαδή προγονικά κύτταρα αμφιβληστροειδούς (RPCs) που απομονώνονται από εμβρυϊκά ανθρώπινα μάτια και έχουν ως στόχο τη θεραπεία κληρονομικών μορφών μελαγχρωστικής αμφιβληστροειδοπάθειας.

Τα προγονικά αμφιβληστροειδικά κύτταρα μπορεί να διαφοροποιηθούν σε φωτοϋποδοχείς - ραβδία και κωνία. Ωστόσο, δεν μπορούν να γίνουν μη αμφιβληστροειδικά κύτταρα, όπως οστά, λίπος ή μυς. Όταν χρησιμοποιούνται θεραπευτικά, τα προγονικά κύτταρα του αμφιβληστροειδούς εκκρίνουν αυξητικούς παράγοντες που διασώζουν τα κατεστραμμένα κύτταρα του αμφιβληστροειδούς και επιβραδύνουν την εξέλιξη της νόσου. Επειδή το μάτι είναι «προνομιακό όργανο για το ανοσοποιητικό», το σώμα δεν βλέπει τα μεταμοσχευμένα προγονικά κύτταρα ως ξένους εισβολείς και δεν δημιουργεί ανοσοαπόκριση. Ως αποτέλεσμα, οι ασθενείς με μεταμόσχευση δεν χρειάζεται να λαμβάνουν ανοσοκατασταλτικά φάρμακα, γεγονός που καθιστά τη διαδικασία ασφαλέστερη και μειώνει την πιθανότητα παρενεργειών [23].

Η μεταμόσχευση RPCs ως πιθανή θεραπεία της ΗΕΩ μοιάζει να είναι πιο συγκεκριμένη στη θεραπευτική της δράση σε σχέση με την μεταμόσχευση βλαστοκυττάρων του μυελού των οστών ή νευρικών βλαστοκυττάρων. Προκλινικά στοιχεία δείχνουν ότι, τουλάχιστον σε ορισμένες περιπτώσεις, τα μεταμοσχευμένα κύτταρα RPCs διατηρούν την δική τους ικανότητα να διαφοροποιούνται σε ορισμένους τύπους κυττάρων του αμφιβληστροειδούς, αν και με χαμηλή απόδοση [22]. Έτσι, η υπαμφιβληστροειδική μεταμόσχευση κυττάρων RPCs μπορεί να δημιουργήσει ένα αποτέλεσμα συνεχούς διόρθωσης του ιστού μέσω της ενεργούς αναγέννησης των φωτοϋποδοχέων.

Παρ' όλα αυτά, ο τύπος αυτός μεταμόσχευσης δημιουργεί δύο επιπλέον προκλήσεις. Πρώτον, ο μηχανισμός και το μέγεθος της δράσης μπορεί να είναι διαφορετικά από ασθενή σε ασθενή. Δεύτερον, όταν πρόκειται για αλλογενή μεταμόσχευση, όπως στις συγκεκριμένες κλινικές δοκιμές, οι τύποι των διαφοροποιημένων αμφιβληστροειδικών κυττάρων από τα RPCs μπορεί να προκαλέσουν διαφορετική ανοσοποιητική αντίδραση σε σχέση με τα αδιαφοροποίητα RPCs. Επίσης, τα στοιχεία δείχνουν ότι ακόμη και τα αυτόλογα κύτταρα μπορεί, σπανίως, να καταστραφούν από την ανοσοποιητική αντίδραση. Ωστόσο, αν τα αλλογενή RPCs αποδειχτούν

αποτελεσματικά θα μπορούσαν να παρέχουν μία ξεχωριστή θεραπεία για διάφορους τύπους εκφύλισης της ωχράς κηλίδας.

### **1.2 Θεραπεία με μόνιμη εμφύτευση βλαστοκυττάρων**

Αυτή η θεραπεία στοχεύει στην αντικατάσταση του ατροφικού ή κατεστραμμένου ιστού του αμφιβληστροειδούς. Εκτός από την παροχή τροφικής υποστήριξης παρόμοιας με αυτή των μεταμοσχευμένων βλαστοκυττάρων, αυτοί οι αντικαταστατοί οφθαλμικοί ιστοί προορίζονται να επαναφέρουν τις περισσότερες, αν όχι όλες, λειτουργίες ιστών που έχουν χαθεί σε προχωρημένα στάδια της νόσου. Η ιδέα της μόνιμης μεταμόσχευσης υποστηρίζεται από προηγούμενες κλινικές μελέτες που αφορούσαν χειρουργική επέμβαση αυτόλογης μετατόπισης μελάγχρου επιθηλίου-χοριοειδούς [22]. Σε αυτή τη διαδικασία, ένα μικρό κομμάτι ΜΕ-χοριοειδούς απομονώθηκε από την περιφέρεια του αμφιβληστροειδούς στο μάτι ενός ασθενούς με ΗΕΩ και τοποθετήθηκε στην περιοχή της ατροφίας του ΜΕ. Στο μικρό αριθμό ασθενών στους οποίους λειτούργησε αυτή η χειρουργική επέμβαση και η μεταμόσχευση “πέτυχε”, η όραση σταθεροποιήθηκε για αρκετά χρόνια. Επιπλέον, αυτή η μελέτη παρείχε κρίσιμα δεδομένα που αποδεικνύουν ότι ένα κομμάτι μελάγχρου επιθηλίου θα μπορούσε να αναπτυχθεί ως πιθανή θεραπεία για την ΗΕΩ [24].

Ταυτόχρονα με αυτές τις χειρουργικές εξελίξεις για την μεταμόσχευση του ΜΕ, επιστήμονες βλαστικών κυττάρων ανέπτυξαν μεθόδους για τη διαφοροποίηση του ΜΕ από τα βλαστικά κύτταρα [25]. Μαζί, αυτές οι δύο εξελίξεις κάνουν σήμερα την μεταμόσχευση του ΜΕ να φαντάζει εφικτή για ασθενείς με ΗΕΩ. Οι ερευνητές σήμερα έχουν δημιουργήσει πλήρως ανεπτυγμένα και λειτουργικά βλαστοκύτταρα μελάγχρου επιθηλίου από iPSCs και ESCs. Σε αυτήν τη διαφοροποίηση τα κύτταρα ακολουθούν ένα αναπτυξιακό στάδιο παρόμοιο με αυτό της φυσιολογικής εμβρυϊκής ανάπτυξης του ΜΕ μέσω της οπτικής νευρο-εκτοδερμικής φάσης, μετατρέποντας προγονικά κύτταρα του ΜΕ και ανώριμα σε ώριμο μελάγχρου επιθήλιο. Αυτή η κατευθυνόμενη διαφοροποίηση προωθεί πιθανώς τον καθορισμό των επιγενετικών σημάτων που προάγουν τη μετατροπή πολυδύναμων βλαστικών κυττάρων σε ώριμα και λειτουργικά κύτταρα του ΜΕ.

Σε αντίθεση με τα ESCs και τα iPSCs, τα ενήλικα βλαστοκύτταρα του ΜΕ (RPESC) αποτελούν μια εντελώς διαφορετική πηγή παραγωγής κυττάρων του ΜΕ ικανά για μεταμόσχευση. Πρόσφατες έρευνες δείχνουν την παρουσία των RPESC σε καλλιέργειες κυττάρων του ΜΕ που

απομονώθηκαν από πτωματικά ανθρώπινα μάτια. Κάτω από τις κατάλληλες συνθήκες αυτά τα βλαστοκύτταρα μπορούν πάλι να μετατραπούν σε κύτταρα του ΜΕ τα οποία μπορούν να χρησιμοποιηθούν για την θεραπεία των ασθενών με ΗΕΩ. Ωστόσο, αυτά τα κύτταρα μπορεί να διατηρούν κυτταρικούς ενδοφαινότυπους γήρανσης και ασθένειας με την πιθανότητα να περιορίζουν τις δυνατότητές τους για αποτελεσματική θεραπεία της ΗΕΩ.

## 2. Η έννοια της βιοηθικής [26]

Είναι αναμφίβολο γεγονός ότι η ανάπτυξη της τεχνολογίας και της βιοτεχνολογίας έχει αυξήσει σε μεγάλο βαθμό την ποιότητα της ζωής μας. Η ιατρική τεχνολογία είναι στη ζωή μας. Απαιτείται όμως ένας έλεγχος για να εξασφαλιστεί το μέλλον του ανθρώπου. Το ρόλο αυτό καλείται να διαδραματίσει μία νέα επιστήμη, αυτή της Βιοηθικής. Ο Ν. Κόιος περιγράφει σχετικά με τις ανάγκες που οδήγησαν στη δημιουργία αυτής της νέας επιστήμης: « Οι τελευταίες ανακαλύψεις της ιατρικής επιστήμης και της βιολογίας, καθώς και οι εφαρμογές που προέκυψαν, θέτουν νέα δεδομένα στο ιατρικό πεδίο. Ιδιαίτερα οι πιθανοί κίνδυνοι, οι οποίοι επισημαίνονται κατά τη χρήση της γενετικής τεχνολογίας, καθιστούν το αίτημα δημιουργίας ενός ηθικού πλαισίου για την αντιμετώπιση των νέων διλημμάτων ολοένα και επιτακτικότερο. Θέματα όπως η γονιδιακή θεραπεία και παρέμβαση σε όλες τις μορφές της, ο γενετικός έλεγχος, η κλωνοποίηση, η εξωσωματική γονιμοποίηση, οι μεταμοσχεύσεις και άλλα συναφή, στα οποία μπορούν να διακριθούν ευεργετήματα και κίνδυνοι ταυτόχρονα, ήταν αδύνατο να τα αντιμετωπίσει η κλασική ηθική της ιατρικής. Ως εκ τούτου, εμφανίστηκε στον ορίζοντα ένα νέο πεδίο έρευνας και προβληματισμού, το οποίο έμελλε να εξελιχθεί σε επιστήμη. Το νέο αυτό πεδίο ονομάστηκε Βιοηθική» [26].

Ο όρος 'Bioethics-Βιοηθική', που σήμερα χρησιμοποιείται διεθνώς, είναι πρόσφατος. Εμφανίστηκε αρχικά στις Η.Π.Α στις αρχές της δεκαετίας του 1970. Ωστόσο, θα πρέπει να σημειωθεί ότι το ξεκίνημα της Βιοηθικής ανάγεται στην αρχαιότητα. Ο Ιπποκράτης θεωρείται ο πατέρας της ιατρικής ηθικής ο οποίος εισήγαγε για πρώτη φορά τον όρο 'ήθος' μέσα στην ιατρική θεραπεία και προσδιόρισε τον τρόπο με τον οποίο μια ιατρική δραστηριότητα μπορεί να χαρακτηριστεί 'ηθική'.

### 3. Ηθικά ζητήματα της χρήσης των βλαστοκυττάρων

Όπως γίνεται αντιληπτό από τα παραπάνω, η χρήση των βλαστοκυττάρων για θεραπευτικούς σκοπούς αποτελεί μία ελπιδοφόρα θεραπεία για ασθενείς που πάσχουν από ΗΕΩ. Εντάσσεται όμως κάτω από την ομπρέλα της Βιοηθικής επιστήμης διότι εγείρει μεγάλο αριθμό ηθικών και νομικών ζητημάτων γύρω από τα παρεπόμενα της χρήσης τους.

#### 3.1 Σχετικά με τα «εμβρυικά βλαστοκύτταρα»

Η έρευνα πάνω στα ανθρώπινα βλαστοκύτταρα αποτελεί ένα τυπικό παράδειγμα αντιπαράθεσης στο πεδίο της βιοηθικής. Η ηθική αποδοχή της έρευνας των βλαστοκυττάρων δεν εξαρτάται μόνο από τους στόχους, αλλά και από τις πηγές των κυττάρων αυτών, καθώς κάθε πηγή εγείρει και διαφορετικά ηθικά ζητήματα. Η ηθική νομιμότητα της έρευνας εξαρτάται και σε μεγάλο βαθμό από το καθεστώς το οποίο θα αποδοθεί στο έμβρυο. Αν θεωρηθεί το έμβρυο ως άνθρωπο-άτομο, τότε ελέγχεται μόνο το τι επιτρέπεται να γίνει πάνω σε έναν άνθρωπο. Αντιθέτως, αν θεωρηθεί πως δεν είναι τίποτα παραπάνω από μια συλλογή κυττάρων τότε οι περιορισμοί μειώνονται. Ένα σοβαρό λοιπόν ηθικό ενδοιασμό αποτελεί η ιδέα της θανάτωσης ενός «δυνάμει» ανθρώπου[27].

Στην ιατρική επιστήμη ένα γονιμοποιημένο ωάριο 14 ημερών δεν αποτελεί εξατομικευμένη ανθρώπινη ζωή, δεν έχει αποκτήσει οντολογική ενότητα και είναι αδύνατο να αναπτυχθεί μόνο του έξω από τη μήτρα της μητέρας, γι' αυτό και μπορεί να χρησιμοποιηθεί στην έρευνα. Υπάρχουν όμως και οι φιλόσοφοι εκείνοι οι οποίοι ισχυρίζονται ότι το ανθρώπινο έμβρυο είναι ανθρώπινο ον ή, σύμφωνα με μια άλλη διατύπωση, δύναμει άνθρωπος και, επομένως, κάθε πειραματισμός πάνω σ' αυτό, ο οποίος είναι εκ των προτέρων γνωστό ότι θα οδηγήσει στον τερματισμό της ζωής του, είναι ηθικά απαράδεκτος. Υποστηρίζουν πως το έμβρυο από τη στιγμή της σύλληψης του αρχίζει να φέρει ανθρώπινο status και συνεπώς δεν επιτρέπεται καμία παρέμβαση σε αυτό. Επίσης, κάποιοι αποκαλούν το έμβρυο "άτομο". Άτομο είναι μια ύπαρξη η οποία είναι ικανή να σκέφτεται, να δρα και να επικοινωνεί. Το έμβρυο συνεπώς δεν είναι άτομο, αλλά έχει τη δυνατότητα να εξελιχθεί σε αυτό [28]. Η απομόνωση τέτοιων κυττάρων για μελλοντικούς σκοπούς θα προκαλούσε αποδιοργάνωση στο έμβρυο, το οποίο δεν μπορεί να εμφυτευτεί στη μήτρα και βέβαια πεθαίνει. Μετά την όγδοη εβδομάδα ανάπτυξης, το έμβρυο ονομάζεται πλέον κύημα και έχει ήδη αρχίσει να παίρνει ανθρώπινο σχήμα. Τα βλαστικά κύτταρα σε αυτό το στάδιο είναι υπεύθυνα για την ανάπτυξη όλων των ιστών πριν από τη γέννηση. Τα βλαστικά κύτταρα αυτού του σταδίου είναι επίσης υπερπολυδύναμα, επειδή μπορούν ακόμα να μετατραπούν σχεδόν σε κάθε είδος κυττάρου στο ανθρώπινο σώμα.

Η έρευνα λοιπόν, η οποία πραγματοποιείται στο στάδιο των 14 ημερών, που το γονιμοποιημένο ωάριο αποκαλείται αλλιώς και βλαστοκύστη, θα πρέπει να υπόκειται, όσον αφορά σε αυτό, σε αυστηρή εποπτεία και βασικούς περιορισμούς. Αυτοί περιλαμβάνουν την πλήρη συγκατάθεση των δωρητών και την απαίτηση να βασίζεται η έρευνα σε όρους οι οποίοι προωθούν το καλό της ανθρωπότητας.

### **3.2 Σχετικά με τα βλαστοκύτταρα του «ομφάλιου λώρου»**

Στις μέρες μας, λειτουργούν δημόσιες, ιδιωτικές, υβριδικές τράπεζες και τράπεζες κατευθυνόμενης φύλαξης μονάδων ομφαλοπλακουντιακού αίματος. Η επικρατούσα στους ειδικούς άποψη ενθαρρύνει την ετερόλογη μεταμόσχευση και έτσι παρέχεται δωρεάν σε οποιοδήποτε πρόσωπο το έχει ανάγκη από τις δημόσιες τράπεζες. Πρόκειται για μη κερδοσκοπικές τράπεζες, οι οποίες συλλέγουν, επεξεργάζονται και αποθηκεύουν το δωρηθέν ΟπΑ με σκοπό την αλλογενή μεταμόσχευση του. Προωθείται έτσι η αρχή της αλληλεγγύης που διέπει τη μέθοδο της δωρεάς. Μια δεύτερη, μειοψηφική σήμερα άποψη, διάκειται υπέρ της χρήσης των κυττάρων από τον ίδιο το δότη και συνεπώς προάγει την αυτόλογη, κυρίως, μεταμόσχευση και τη λειτουργία των ιδιωτικών τραπεζών [27]. Οι τράπεζες αυτές είναι κερδοσκοπικές εταιρίες οι οποίες παρέχουν τις υπηρεσίες τους έναντι οικονομικού ανταλλάγματος. Συνηθέστερα δίνεται ένα εφάπαξ ποσό και μια ετήσια συνδρομή για όσο διατηρείται η μονάδα στις εγκαταστάσεις της τράπεζας. Δικαίωμα χρήσης των κυττάρων δεν έχει κανένας άλλος πέραν της οικογένειας και οι αποφάσεις εναπόκεινται στη βούλησή της. Το ενδεχόμενο, όμως, αξιοποίησής του αποκλειστικά από το δότη είναι αμελητέο και η επιμονή στην αυτόλογη μεταμόσχευση αδρανοποιεί την συνεισφορά του εκάστοτε πολίτη στην ευμάρεια της κοινωνίας.

Σχετικά με τις ιδιωτικές τράπεζες, το 2001 οι Munzer και Smith αναφέρθηκαν στα «περιορισμένα δικαιώματα» πάνω στο ΟπΑ, τα οποία ανήκουν στο νεογέννητο, και τη θέση του διαχειριστή του που αναλαμβάνουν οι γονείς. Βασικό τους επιχείρημα αποτέλεσε πως «το ΟπΑ είναι πολύτιμο και δεν μπορεί να αποτελέσει αντικείμενο αγοραπωλησίας» [27].

Όσον αφορά τις δημόσιες τράπεζες ο J.Sugarman πρότεινε το ΟπΑ να έχει το ίδιο ιδιοκτησιακό καθεστώς με τα όργανα ή τους ιστούς οι οποίοι προορίζονταν για μεταμόσχευση και συνεπώς η διάθεση του να ανήκει στη δικαιοδοσία της κάθε δημόσιας τράπεζας. Η πρότασή του εφαρμόστηκε και έγινε ευρέως αποδεκτή [27].

Οι υβριδικές τράπεζες είναι τράπεζες που συνδυάζουν τη δημόσια και την ιδιωτική φύλαξη. Αυτό σημαίνει ότι γίνονται δωρεές ομφαλοπλακουντιακού αίματος που προορίζονται για αλλογενείς μεταμοσχεύσεις, αλλά και φύλαξη μονάδων ομφαλοπλακουντιακού αίματος για αυτόλογη χρήση έναντι οικονομικού ανταλλάγματος. Έτσι, από τη μια προάγεται η κοινωνική αλληλεγγύη και η συνεισφορά στην κοινωνία και από την άλλη δεν καταργείται το ατομικό δικαίωμα στην υγεία το οποίο εξυπηρετείται και από τις ιδιωτικές υπηρεσίες υγείας, οι οποίες είναι εν δυνάμει επιλογή του καθενός ως απόλυτο δικαίωμα.

Τέλος, συγκριτικά με τις τράπεζες κατευθυνόμενης φύλαξης μονάδων ομφαλοπλακουντιακού αίματος, αυτές είναι τράπεζες μη κερδοσκοπικού χαρακτήρα στις οποίες η φύλαξη προορίζεται για χρήση εντός της οικογένειας και επί ειδικών ιατρικών ενδείξεων.

### **3.3 Σχετικά με τα «ανθρώπινα επαγόμενα πλειοδύναμα» βλαστικά κύτταρα**

Τα ανθρώπινα επαγόμενα πλειοδύναμα βλαστοκύτταρα είναι παρόμοια με τα εμβρυϊκά βλαστοκύτταρα ως προς τον καρυότυπο, τον φαινότυπο, τη δραστηριότητα τελομεράσης και την ικανότητα διαφοροποίησης. Ωστόσο, τα πρώτα θεωρούνται ηθικά ανώτερα από τα δεύτερα διότι η παραγωγή τους δεν απαιτεί καταστροφή των εμβρύων. Όμως το απεριόριστο δυναμικό διαφοροποίησής τους που μπορεί να χρησιμοποιηθεί στην ανθρώπινη αναπαραγωγική κλωνοποίηση, είναι ο κύριος κίνδυνος παραγωγής γενετικά τροποποιημένων ανθρώπινων εμβρύων και χμαιρών ανθρώπου-ζώου και αποτελεί ένα πολύ σημαντικό ηθικό ζήτημα [29].

## **4. Ηθικά ζητήματα των ερευνητικών θεραπειών με βλαστοκύτταρα για την θεραπεία της ΗΕΩ**

Σύμφωνα με την Διακήρυξη του Ελσίνκι (1964) καθήκοντα του επιστήμονα σε μια ιατρική έρευνα αποτελούν η διασφάλιση της υγείας, της ιδιωτικής ζωής και της αξιοπρέπειας των συμμετεχόντων. Όπως αναφέρεται στα προηγούμενα κεφάλαια, υπάρχουν σήμερα αρκετές κλινικές δοκιμές που βρίσκονται στη φάση 1 και 2 για πιθανές θεραπείες με βλαστοκύτταρα σε



ασθενείς με ΗΕΩ. Είναι λοιπόν αναγκαίο να τονιστούν και οι ηθικοί προβληματισμοί που εγείρονται γύρω από την έρευνα στην χρήση των βλαστοκυττάρων [30].

Σύμφωνα με μελέτη που αναρτήθηκε στο Αμερικανικό Περιοδικό Οφθαλμολογίας (American Journal of Ophthalmology) [31] και απευθύνεται στο Εθνικό Ινστιτούτο όρασης των Η.Π.Α, υπάρχει έντονος προβληματισμός για το ποιοι ασθενείς θα συμμετέχουν στα πρώτα στάδια των κλινικών δοκιμών για την αποκατάσταση της όρασής τους. Το ζήτημα επίσης, δεν είναι μόνο το ποιοι ασθενείς είναι κατάλληλοι αλλά και ποιοι μπορούν να μπουν στις κλινικές δοκιμές χωρίς να βασιστούν σε μη ρεαλιστικές ελπίδες.

Επιπλέον, οι ασθενείς που δέχονται να συμπεριληφθούν στα αρχικά στάδια των μελετών πρέπει να διακατέχονται από αλτρουιστικά συναισθήματα και όχι από το ατομικό τους συμφέρον. Αυτό ισχύει ιδιαίτερα για τις μελέτες ασφάλειας, όπου ενδέχεται να υπάρχουν κίνδυνοι που σχετίζονται με τη διαφοροποίηση των βλαστοκυττάρων μέσα στο οπτικό σύστημα όπως επίσης και η συναίνεση των ασθενών όταν χρησιμοποιούνται ανθρώπινα επαγόμενα βλαστοκύτταρα.

Ένα άλλο σημείο είναι το ότι μια τέτοια κλινική δοκιμή με βλαστοκύτταρα μπορεί να προσφέρει την ευκαιρία για περιορισμένη λειτουργική βελτίωση, αλλά ενδέχεται να είναι κάτω από το όριο που σχετίζεται με μια κλινικά σημαντική αλλαγή στην όραση των ασθενών, οπότε η σωστή ενημέρωση αποτελεί πανάκεια σε τέτοιες κλινικές δοκιμές.

Τέλος, αξίζει να εξετασθούν και βιοηθικοί προβληματισμοί όπως το εάν υπάρχει επαρκής και έγκυρη ενημέρωση και αντίληψη των ασθενών για τον τρόπο δράσης των νέων θεραπειών και τις ενδεχόμενες ανεπιθύμητες ενέργειές τους και αν θα παρέχεται ισότιμη πρόσβαση στις νέες “εξατομικευμένες” θεραπείες σε όλους τους ασθενείς αδιακρίτως;

#### **4.1 Ενήμερη συναίνεση [30]**

Η έννοια της συναίνεσης αποτελεί νομιμοποιητικό όρο οποιασδήποτε επέμβασης και νομική και ηθική έκφραση του δικαιώματος της αυτονομίας του ασθενούς. Αποτυπώνεται στην Ευρωπαϊκή Σύμβαση για τα Ανθρώπινα Δικαιώματα και την Βιοϊατρική του 1997 (Ν. 2619/98) σύμφωνα με την οποία «επέμβαση σε θέματα υγείας μπορεί να υπάρξει μόνο αφού το ενδιαφερόμενο πρόσωπο δώσει την ελεύθερη συναίνεσή του, κατόπιν ενημέρωσης» (5§1), «ο ασθενής θα ενημερώνεται εκ των προτέρων ως προς τον σκοπό, την φύση της επέμβασης, τους κινδύνους που συνεπάγεται» (5§2) και «όλοι έχουν δικαίωμα σεβασμού της προσωπικής τους ζωής και ενημέρωσης για την κατάσταση της υγείας τους» (10§1).

#### **4.2 Βλαστοκυτταρικός τουρισμός ή “stem cell tourism”**

Αν και προχωρά η συμβατική έρευνα βλαστικών κυττάρων, ο φυσιολογικός ρυθμός της επιστήμης είναι πολύ αργός για ασθενείς που πάσχουν από ασθένειες και καταστάσεις που δεν μπορούν να θεραπευτούν επί του παρόντος. Αποβλέποντας σε θεραπεία, πολλοί ασθενείς έχουν αναζητήσει λύση με μη δοκιμασμένες θεραπείες με βλαστικά κύτταρα, φαινόμενο που στη διεθνή βιβλιογραφία αναφέρεται ως «βλαστοκυτταρικός τουρισμός» (stem cell tourism) [32]. Το γεγονός αυτό εγείρει σημαντικές επιστημονικές και ηθικές ανησυχίες παγκοσμίως, αφού οι ασθενείς εκτίθενται συχνά σε πειραματικές, μη εγκεκριμένες και νομοθετικά ρυθμισμένες θεραπείες, που δυνητικά είναι επικίνδυνες έως θανατηφόρες. Οι ίδιες αυτές θεραπείες, μπορεί να βασίζονται σε ένα αδύναμο επιστημονικό σκεπτικό και να έχουν έλλειψη διασφάλισης ποιότητας, οδηγώντας σε τραγικές ιατρικές επιπλοκές (όπως φαίνεται από περιπτώσεις υψηλού κινδύνου που περιλαμβάνουν εγκεφαλικούς και νωτιαίους όγκους μετά από θεραπείες βλαστικών κυττάρων), καθώς και ψυχοκοινωνικές συνέπειες [32]. Αυτές οι θεραπείες προσφέρονται σε κλινικές αμφιβόλου φήμης, οι οποίες συνήθως διαφημίζουν τις υπηρεσίες τους απευθείας στους καταναλωτές μέσω του διαδικτύου, διογκώνοντας τα οφέλη, υποβαθμίζοντας τους κινδύνους που αυτές συνεπάγονται και χρεώνοντας υψηλά κόστη.

#### **Συζήτηση**

Είναι γεγονός από τα παραπάνω ότι οι βιοηθικοί προβληματισμοί που προκύπτουν δεν αφορούν μόνο τα είδη βλαστοκυττάρων που θα χρησιμοποιηθούν σε κάποια θεραπευτική προσέγγιση για την θεραπεία της ΗΕΩ αλλά εμπεριέχουν και τον τρόπο με τον οποίο οι ασθενείς θα ενημερωθούν ώστε να λάβουν τη νέα θεραπεία. Σε όλα τα παραπάνω κρίνεται σκόπιμο να συμπεριληφθεί και το νομικό πλαίσιο που ισχύει στην Ελλάδα καθώς και οι απόψεις διαφόρων ειδικών σε θέματα Βιοηθικής.

Ψήφισμα του Ευρωπαϊκού Κοινοβουλίου το 1989 το οποίο αναφερόταν στην τεχνητή γονιμοποίηση *in vitro* και *in vivo*, παρότρυνε όλους τους εθνικούς νομοθέτες των κρατών μελών της ΕΕ να λάβουν τα αναγκαία μέτρα ώστε να επιτραπεί η πρόσβαση στις νέες μεθόδους

αναπαραγωγής, αφού ληφθούν υπόψη τα Ατομικά Δικαιώματα, και το γεγονός ότι η Ελλάδα ήταν από τις λίγες χώρες της Ευρωπαϊκής κοινότητας η οποία δεν διέθετε ιδιαίτερο νόμο για το ζήτημα της ΙΥΑ, συνέβαλαν στην δημιουργία ειδικής νομοθεσίας για την ΙΥΑ η οποία καθορίζει και το πλαίσιο της έρευνας στα έμβρυα και στα βλαστοκύτταρα [33]. Μέχρι τότε τα όποια προβλήματα υπήρχαν διεκπεραιώνονταν με βάση τη σύμβαση του Οβιέδο η οποία απαγορεύει τη δημιουργία ανθρώπινων εμβρύων για ερευνητικούς σκοπούς. Οι νόμοι αυτοί είναι ο ν. 3089/2002 με τίτλο «Ιατρική υποβοήθηση στην ανθρώπινη αναπαραγωγή» και ο ν. 3305/2005 με τίτλο «Εφαρμογή της ιατρικής υποβοηθούμενης αναπαραγωγής».

Το βασικότερο ζήτημα που προκύπτει εδώ είναι αυτό των πηγών λήψης βλαστοκυττάρων, οι οποίες μπορεί να είναι τόσο τα έμβρυα όσο και οι ενήλικες. Ο νόμος ν. 3089/2002 όπως και η διάταξη 1459§1 εδ. β' του Αστικού Κώδικα επιτρέπουν την λήψη βλαστοκυττάρων από πλεονάζοντα γονιμοποιημένα ωάρια αλλά κάνουν σαφές στον νόμο (ν.3305/2005) ότι η έρευνα στα γονιμοποιημένα αυτά ωάρια παραχωρείται μόνο για τις 14 πρώτες ημέρες από τη γονιμοποίησή τους. Στον νόμο αυτό, και συγκεκριμένα στο άρθρο 11§2, προβλέπεται ρητά το δικαίωμα έρευνας σε πλεονάζοντα ωάρια με σκοπό να μελετηθεί η βιολογία των εμβρυϊκών βλαστικών κυττάρων και οι πιθανές θεραπευτικές χρήσεις τους [27].

Μία άλλη πηγή βλαστοκυττάρων αποτελεί αυτή των πρώιμων ανθρώπινων οργανισμών οι οποίοι έχουν δημιουργηθεί με κλωνοποίηση και η λήψη βλαστοκυττάρων από αυτούς γίνεται πριν την 14η ημέρα από την δημιουργία τους. Νομοθετικά αυτή η πηγή βλαστοκυττάρων αποτελεί πεδίο διαμάχης διότι κάποιοι ειδικοί υποστηρίζουν πως σύμφωνα με το άρθρο 18§2 της Σύμβασης του Οβιέδο, το οποίο δεν επιτρέπει τη δημιουργία εμβρύων για ερευνητικούς σκοπούς και συνεπώς αντιτίθεται και στην θεραπευτική κλωνοποίηση. Κάποιοι άλλοι όμως όπως η κ.Κουνουγέρη-Μανωλεδάκη ισχυρίζονται πως σύμφωνα με την ελληνική νομοθεσία για την ΙΥΑ όπως αναφέρεται στα άρθρα α 1455§1 εδ. γ' ΑΚ και άρθρο 2§3 εδ. γ' ν. 3305/2005, υπάρχει ρητή απαγόρευση μόνο της αναπαραγωγικής και όχι της θεραπευτικής κλωνοποίησης [33]. Επιπροσθέτως, το άρθρο 18§2 της Σύμβασης του Οβιέδο, όπου ορίζεται πως απαγορεύεται η δημιουργία εμβρύων για θεραπευτικούς σκοπούς, αναφέρεται μόνο στην κλασική ένωση γαμετών και όχι στη θεραπευτική κλωνοποίηση. Τέλος, η Εθνική Επιτροπή Βιοηθικής επισημαίνει ότι παράλληλα με το άρθρο 18§2 ισχύει και το Πρόσθετο Πρωτόκολλο της Σύμβασης αυτής, το οποίο αναφέρει πως «ορισμένες τεχνικές κλωνοποίησης μπορούν να προσφέρουν στην επιστημονική γνώση και την ιατρική της εφαρμογή» και συνεπώς θεωρεί πως η θεραπευτική κλωνοποίηση εξαιρείται από τη γενική απαγόρευση του άρθρου 18 [27, 33].

Η Εθνική Επιτροπή Βιοηθικής θεωρεί την έρευνα ως ανήθικη όταν δεν περιορίζεται μόνο σε ιατρικούς σκοπούς αλλά σε ασήμαντους, όπως κοσμητικούς, σκοπούς. Είναι βασικό να αναγνωριστεί επαρκώς η αλτρουιστική φύση της έρευνας, τόσο στη διαδικασία της εμβρυικής δωρεάς όσο και στις εμπορικές εφαρμογές των νέων θεραπευτικών μέσων. Για κανένα λόγο δεν πρέπει η δωρεά βλαστοκυττάρων να καταστεί εμπορική συναλλαγή και πρέπει να ληφθούν μέτρα ώστε να αποθαρρυνθούν οικονομικά κίνητρα [27] .

Το άρθρο 12 π.δ. 26/2008 ορίζει πως οι δωρεές των κυττάρων είναι εθελοντικές και μη αμειβόμενες [34]. Στο άρθρο 21 της σύμβασης Οβιέδο αναφέρεται ότι «το ανθρώπινο σώμα και τα τμήματά του δεν αποτελούν, ως τέτοια, πηγή οικονομικού οφέλους». Στην ιδιωτική φύλαξη ομφαλοπλακουντιακού αίματος, ο ομφάλιος λώρος και ο πλακούντας αποχωρίζονται από το σώμα μετά την ολοκλήρωση του τοκετού και συνεπώς, δεν τίθεται θέμα ανηθικότητας ή παραβίασης του νόμου (αρ. 5 παρ. 3 Σ, αρ. 178 ΑΚ περί χρηστών ηθών).

Συμπερασματικά, λοιπόν, τα ηθικά και νομικά ζητήματα της χρήσης των βλαστοκυττάρων είναι πιθανόν να μην αποτελέσουν τροχοπέδη στην έρευνα για την θεραπεία της ωχράς κηλίδας διότι η επιστήμη εξελίσσεται με τέτοιο τρόπο και τα μελλοντικά βλαστοκύτταρα θα μπορούν να αξιοποιηθούν καταλλήλως.

Είναι αναμφίβολο γεγονός ότι η έρευνα βλαστικών κυττάρων είναι επιστημονικά πολλά υποσχόμενη αλλά και ηθικά προκλητική, ωστόσο, τόσο η εφαρμογή υπαρχόντων ηθικών πλαισίων όσο και η προσεκτική εξέταση νέων ηθικών επιπτώσεων, είναι απαραίτητες αφού αυτό το τόσο διαφορετικό και ευρύ πεδίο έρευνας κινείται προς τα εμπρός και υπόσχεται νέες θεραπευτικές προσεγγίσεις σε αρκετές, μη ιάσιμες, μέχρι σήμερα ασθένειες.

## Βιβλιογραφικές αναφορές

- [1] Τόγκα, Κ. Πιάγκου. Μ, Τζόνσον ΕΟ. Ανατομία του οφθαλμού. Στο Ε. Τσιρώνη(Ed).. Βασικές Αρχές Οφθαλμολογίας (σελ. 1-45). Εκδόσεις Κωνσταντάρας, 2018.
- [2] Kanski, Kanski's Clinical Ophthalmology, A Systematic Approach, Brad Bowling, 8<sup>th</sup> Edition, Elsevier, 2016; 598-615
- [3] Ε. Τσιρώνη, Βασικές Αρχές Οφθαλμολογίας, Εκδόσεις Κωνσταντάρας, 2018; 252-258
- [4] Shreya Somasundaran BBiomedSc (Hons), Ian J. Constable FRANZCO, Carla B. Mellough PhD, Livia S. Carvalho PhD, Retinal pigment epithelium and age-related macular degeneration: A review of major disease mechanisms, Clinical and Experimental Ophthalmology, Wiley, DOI: 10.1111/ceo.13834
- [5] HosseinNazari, Li Zhang, Danhong Zhu, Gerald J. Chader, Paulo Falabella , Francisco Stefanini, Teisha Rowland, Dennis O. Clegg, Amir H. Kashani,David R. Hinton, Mark S. Humayun, Stem cell based therapies for age-related macular degeneration: The promises and the challenges, Progress in Retinal and Eye Research 48 (2015) 1e39
- [6] Grossniklaus HE, Green WR. Choroidal neovascularization. Am J Ophthalmol 2004; 137 (3): 496-503.
- [7] Rozing MP, Durhuus JA, Krogh Nielsen M, Subhi Y, Kirkwood TB, Westendorp RG, Sørensen TL. Age-related macular degeneration: A two-level model hypothesis. ProgRetin Eye Res. 2020 May; 76:100825. doi: 10.1016/j.preteyeres.2019.100825.
- [8] Schmucker, C., Ehlken, C., Agostini, H.T., Antes, G., Ruecker, G., Lelgemann, M.,Loke, Y.K., 2012. A safety review and meta-analyses of bevacizumab and ranibizumab: off-label versus goldstandard. PLoS One 7 (8), e42701.
- [9] Brown LF, Detmar M, Claffey K, Nagy JA, Feng D, Dvorak AM, Dvorak HF. Vascular permeability factor/vascular endothelial growth factor: a multifunctional angiogenic

cytokine. EXS. 1997, 79:233-69.

- [10] Χαρσούλης Φ., Βακάλης Δ., Παθολογική Φυσιολογία, University Studio Press, Έτος έκδοσης 2004.
- [11] Hoeben A, Landuyt B, Highley MS, et al. Vascular endothelial growth factor and angiogenesis. *Pharmacol Rev* 2004 Dec; 56 (4): 549-80.
- [12] Van Wijngaarden P, Coster DJ, Williams KA. Inhibitors of ocular neovascularization: promises and potential problems. *JAMA* 2005 Mar 23;293 (12):1509-13
- [13] Rosenfeld PJ, Brown DM, Heier JS, et al. Ranibizumab for neovascular age-related macular degeneration. *N Engl J Med* 2006 Oct 5; 355 (14): 1419-31
- [14] Steinbrook R, The price of sight: ranibizumab, bevacizumab, and the treatment of macular degeneration, *N Engl J Med* 2006 Oct 5; 355 (14): 1409-12
- [15] Anne E. Fung, Geeta A. Lalwani, Philip J. Rosenfeld, Sander R. Dubovy, Stephan Michels, William J. Feuer, Carmen A. Puliafito, Janet L. Davis, Harry W. Flynn Jr, Maria Esquiabro. An Optical Coherence Tomography-Guided, Variable Dosing Regimen with Intravitreal Ranibizumab (Lucentis) for Neovascular Age-related Macular Degeneration. *American Journal of Ophthalmology*. Volume 143, Issue 4, April
- [16] Solomon SD, Lindsley K, Vedula SS, Krzystolik MG, Hawkins BS, Anti-vascular endothelial growth factor for neovascular age-related macular degeneration (Review), *Cochrane Database of Systematic Reviews*
- [17] Steinbrook, R., 2006. The price of sight ranibizumab, bevacizumab, and the treatment of macular degeneration. *N. Engl. J. Med.* 355 (14), 1409e1412.

- [18] Heier, J.S., Brown, D.M., Chong, V., Korobelnik, J.F., Kaiser, P.K., Nguyen, Q.D., Kirchhof, B., Ho, A., Ogura, Y., Yancopoulos, G.D., Stahl, N., Vitti, R., Berliner, A.J., Soo, Y., Anderesi, M., Groetzbach, G., Sommerauer, B., Sandbrink, R., Simader, C., Schmidt-Erfurth, U., View, Groups, V.S., 2012. Intravitreal aflibercept (VEGFtrap-eye) in wet age-related macular degeneration. *Ophthalmology* 119 (12), 2537-2548
- [19] Robert P. Finger<sup>1</sup>, Vincent Daien, Bora M. Eldem, James S. Talks, Jean-Francois Korobelnik, Paul Mitchell, Taiji Sakamoto, TienYin Wong, Krystallia Pantiri, Joao Carrasco, Anti-vascular endothelial growth factor in neovascular age-related macular degeneration – a systematic review of the impact of anti-VEGF on patient outcomes and healthcare systems, *BMC Ophthalmology*, Research article, (2020) 20:294 <https://doi.org/10.1186/s12886-020-01554-2>, 6/12/2020
- [20] Κ. Κατσαούνου, Ε. Τάκη, Β. Ζουμπουρλής, Η χρήση των βλαστικών κυττάρων στη δημιουργία μοντέλων τοξικότητας φαρμακευτικών ουσιών, *Αρχεία Ελληνικής Ιατρικής* 2016, 33(1):8-21
- [21] Ryan P. Dorin, Chester J. Koh, in *Principles of Regenerative Medicine (Second Edition)*, Elsevier, 2011
- [22] Mandeep S. Singha, Susanna S. Parkb, Thomas A. Albinic, M. Valeria Canto-Solerd, Henry Klassene, Robert E. MacLarenf, Masayo Takahashig, Aaron Nagielh, Steven D. Schwartzj, Kapil Bhartil, Retinal stem cell transplantation: Balancing safety and potential, *Progress in Retinal and Eye Research* 75, Elsevier, (2020) 100779
- [23] Retinal Progenitor Cells, jCyte, <http://jcyte.com/jcell-therapy/retinal-progenitor-cells/> 8/12/2020
- [24] Jousseaume, A.M., Heussen, F.M., Joeres, S., Llacer, H., Prinz, B., Rohrschneider, K., Maaijwee K.J., van Meurs, J., Kirchhof, B., 2006. Autologous translocation of the choroid and retinal pigment epithelium in age-related macular degeneration. *Am. J.Ophthalmol.* 142,

17–30.

- [25] Bertolotti E., Neri A., Camparini M., Macaluso C., Marigo V., 2014. Stem cells as source for retinal pigment epithelium transplantation. *Prog. Retin. Eye Res.* 42, 130–144.
- [26] Αρχιμανδρίτης Μακάριος Γρινιεζάκης, Άννα Μαυροφόρου-Γιαννούκα, Βιοηθικοί Προβληματισμοί στην Ιατρική Δεοντολογία, Β΄ έκδοση, Βόλος, Πανεπιστημιακές εκδόσεις Θεσσαλίας, 2012, σελ. 33-50
- [27] Μαρία Μακρή, Ηθικά και νομικά ζητήματα της χρήσης των βλαστοκυττάρων, *Περιοδικό Ένθα*, Νοέμβριος 2017, σελ. 34-38
- [28] Ελένη Μ. Καλοκαιρινού, Πειραματισμός πάνω σε ανθρώπινα έμβρυα: μια φιλοσοφική θεώρηση, *Επιστήμη και Κοινωνία Τεύχος 8-9/2002*
- [29] Vladislav Volarevic, Bojana Simovic Markovic, Marina Gazdic, Ana Volarevic, Nemanja Jovicic, Nebojsa Arsenijevic, Lyle Armstrong, Valentin Djonov, Majlinda Lako and Miodrag Stojkovic, Ethical and Safety Issues of Stem Cell-Based Therapy, *Int. J. Med. Sci.* 2018, Vol. 15
- [30] Άννα Μαυροφόρου-Γιαννούκα, Ιατρική ευθύνη και ηθική, Β΄ έκδοση, Βόλος, Πανεπιστημιακές εκδόσεις Θεσσαλίας, 2012, σελ. 137-159, 310-311
- [31] Leonard A. Levin, Joan W. Miller, Donald J. Zack, Martin Friedlander, Lois E. H. Smith, Special Commentary: Early Clinical Development of Cell Replacement Therapy: Considerations for the National Eye Institute Audacious Goals Initiative, by the American Academy of Ophthalmology, *Ophthalmology* 2017;124:926-934, (<http://creativecommons.org/licenses/by-nc-nd/4.0/>)
- [32] Justin Lowenthal, and Jeremy Sugarman, Ethics and Policy Issues for Stem Cell Research



and Pulmonary Medicine, Chest. 2015 Mar; 147(3): 824–834

[33] Κουνουγέρη-Μανωλεδάκη Ε., Λ. Λεφάκης, Συμεωνίδου-Καστανίδου Ε., Βλαστοκύτταρα , Δημοσιεύματα Ιατρικού Δικαίου και Βιοηθικής 9, Εκδόσεις Σάκκουλα, 2009, σελ. 24-26

[34] Μ. Καϊάφα-Γκμπάντι, Κ. Κηπουρίδου, Δ. Τακούδας..., Μεταμοσχεύσεις, Δημοσιεύματα Ιατρικού Δικαίου και Βιοηθικής 8, Εκδόσεις Σάκκουλα , 2008, σελ. 32