



ΤΜΗΜΑ ΙΑΤΡΙΚΗΣ
ΣΧΟΛΗ ΕΠΙΣΤΗΜΩΝ ΥΓΕΙΑΣ
ΠΑΝΕΠΙΣΤΗΜΙΟ ΘΕΣΣΑΛΙΑΣ
ΠΡΟΓΡΑΜΜΑ ΜΕΤΑΠΤΥΧΙΑΚΩΝ ΣΠΟΥΔΩΝ
ΘΡΟΜΒΩΣΗ ΚΑΙ ΑΝΤΙΘΡΟΜΒΩΤΙΚΗ ΑΓΩΓΗ



Μεταπτυχιακή Διπλωματική Εργασία

**“Η ΕΛΑΣΤΟΓΡΑΦΙΑ ΤΗΣ ΚΑΡΩΤΙΔΙΚΗΣ ΠΛΑΚΑΣ ΚΑΙ Η
ΤΡΙΣΔΙΑΣΤΑΤΗ ΥΠΕΡΗΧΟΓΡΑΦΙΚΗ ΑΠΕΙΚΟΝΙΣΗ ΤΟΥ
ΚΑΡΩΤΙΔΙΚΟΥ ΔΙΧΑΣΜΟΥ ΣΤΗΝ ΕΚΤΙΜΗΣΗ ΤΗΣ
ΑΘΗΡΩΜΑΤΙΚΗΣ ΝΟΣΟΥ ΤΩΝ ΚΑΡΩΤΙΔΩΝ.”**

υπό

ΓΕΩΡΓΙΟΥ ΜΑΓΓΑΝΑ

Ακτινοδιαγνώστη

Υπεβλήθη για την εκπλήρωση μέρους των
απαιτήσεων για την απόκτηση του
Μεταπτυχιακού Διπλώματος Ειδίκευσης
«Θρόμβωση και Αντιθρομβωτική Αγωγή»

Λάρισα, 2021

ΕΠΙΒΛΕΠΩΝ:

**Δρ. Γιαννούκας Αθανάσιος, Καθηγητής Αγγειοχειρουργικής,
Διευθυντής Αγγειοχειρουργικής Κλινικής Π.Γ.Ν. Λάρισας
Τμήμα Ιατρικής, Σχολή Επιστημών Υγείας, Πανεπιστήμιο
Θεσσαλίας**

ΤΡΙΜΕΛΗΣ ΣΥΜΒΟΥΛΕΥΤΙΚΗ ΕΠΙΤΡΟΠΗ:

- 1. Δρ. Γιαννούκας Αθανάσιος, Καθηγητής Αγγειοχειρουργικής,
Διευθυντής Αγγειοχειρουργικής Κλινικής Π.Γ.Ν. Λάρισας
Τμήμα Ιατρικής, Σχολή Επιστημών Υγείας, Πανεπιστήμιο
Θεσσαλίας (επιβλέπων)**
- 2. Δρ. Κούβελος Γεώργιος, Επίκουρος Καθηγητής
Αγγειοχειρουργικής, Τμήμα Ιατρικής, Σχολή Επιστημών
Υγείας, Πανεπιστήμιο Θεσσαλίας**
- 3. Δρ. Ρούσας Νικόλαος, Αγγειοχειρουργός, Επιμελητής Β΄ ΕΣΥ
Αγγειοχειρουργικής Κλινικής Π.Γ.Ν. Λάρισας**

Αναπληρωματικό μέλος:

**Δρ. Ματσάγκας Μιλτιάδης, Καθηγητής Αγγειοχειρουργικής,
Τμήμα Ιατρικής, Σχολή Επιστημών Υγείας, Πανεπιστήμιο
Θεσσαλίας**

Τίτλος εργασίας στα αγγλικά:

“Elastography of the carotid plaque and three-dimensional ultrasound imaging of the carotid bifurcation at the assessment of atheromatous disease of the carotid arteries.”

ΕΥΧΑΡΙΣΤΙΕΣ

Θα ήθελα να ευχαριστήσω θερμά,

Τον Καθηγητή κ. Ματσάγκα Μιλτιάδη, για την ευκαιρία που μου έδωσε μέσω ενός εξαιρετικού μεταπτυχιακού προγράμματος να αναβαθμίσω ιδιαίτερα τις γνώσεις μου στην θρόμβωση και την αντιθρομβωτική αγωγή.

Τον Καθηγητή κ. Γιαννούκα Αθανάσιο, επιβλέποντα της διπλωματικής εργασίας, για την καθοδήγηση, τις συμβουλές, τις υποδείξεις και την τόσο ωφέλιμη κριτική.

Τον Καθηγητή κ. Ματσάγκα Μιλτιάδη, τον Αναπληρωτή Καθηγητή κ. Κούβελο Γεώργιο και τον Δρ. Ρούσα Νικόλαο, μέλη της συμβουλευτικής επιτροπής, για τις επισημάνσεις και τον τόσο χρήσιμο σχολιασμό τους.

Τους διδάσκοντες του μεταπτυχιακού προγράμματος για το κορυφαίο επίπεδο των μαθημάτων.

Την γραμματεία του μεταπτυχιακού προγράμματος για την αποτελεσματική υποστήριξη.

Την οικογένειά μου για την υποστήριξη και την υπομονή τους.

Γιώργος Μαγγανάς

Περιεχόμενα

<i>Περίληψη</i>	5
<i>Abstract</i>	7
<i>Εισαγωγή</i>	8
<i>Σκοπός</i>	9
<i>Μεθοδολογία</i>	10
<i>Αποτελέσματα</i>	13
<i>Συζήτηση</i>	19
<i>Συμπεράσματα</i>	24
<i>Βιβλιογραφία</i>	25

Περίληψη

Εισαγωγή – Σκοπός Τα καρδιαγγειακά νοσήματα αποτελούν την πρώτη αιτία θανάτου παγκοσμίως. Τα τελευταία χρόνια χρησιμοποιούνται διάφορες τεχνικές για την ανάδειξη της ευάλωτης αθηρωματικής πλάκας. Ο στόχος της ανασκόπησης μας είναι η συγκέντρωση στοιχείων για την υπεροχή της ελαστογραφίας της καρωτιδικής πλάκας και της τρισδιάστατης υπερηχογραφικής απεικόνισης των καρωτίδων στην ανάδειξη της ευάλωτης καρωτιδικής πλάκας και στην διαστρωμάτωση κινδύνου των καρδιαγγειακών ασθενών σε σύγκριση με τις λοιπές απεικονιστικές τεχνικές.

Μεθοδολογία Πραγματοποιήθηκε έρευνα των μελετών σε διάφορες βάσεις δεδομένων. Στην ανασκόπηση μας συμπεριελήφθησαν 16 άρθρα για την ακρίβεια, την ευαισθησία και κλινική σημασία της ελαστογραφίας της καρωτιδικής πλάκας και 7 άρθρα για την και επαναληψιμότητα της μεθόδου. Συμπεριελήφθησαν επίσης, 39 άρθρα για την ακρίβεια, την ευαισθησία και κλινική σημασία της τρισδιάστατης υπερηχογραφικής απεικόνισης των καρωτίδων και 21 άρθρα για την επαναληψιμότητα της μεθόδου.

Αποτελέσματα Οι δημοσιεύσεις δεν συμπεριλαμβάνουν μεγάλο αριθμό ασθενών, ιδίως αυτές της ελαστογραφίας. Η ελαστογραφία της καρωτιδικής πλάκας: πετυχαίνει ικανοποιητική ποσοτικοποίηση της ελαστικότητας της καρωτιδικής πλάκας, συνεισφέρει στην ανάδειξη των ευάλωτων πλακών και εμφανίζει ακόμα καλύτερα αποτελέσματα όταν χρησιμοποιείται συμπληρωματικά με τις υπόλοιπες τεχνικές των υπέρηχων σε «πολυπαραμετρικό υπερηχογράφημα». Η τρισδιάστατη υπερηχογραφική απεικόνιση του καρωτιδικού διχασμού: αποτελεί προγνωστικό δείκτη καρδιαγγειακών επεισοδίων, ιδίως συνδυάζοντας την μεταβολή του όγκου της αθηρωματικής πλάκας με την μεταβολή της σύστασης της πλάκας, αναδεικνύει περισσότερους ασυμπτωματικούς ασθενείς λόγω αυξημένης ευαισθησίας και είναι χρήσιμος δείκτης παρακολούθησης ανταπόκρισης σε θεραπεία. Και οι δυο υπερηχογραφικές τεχνικές εμφανίζουν ικανοποιητική επαναληψιμότητα και αναπαραγωγιμότητα.

Συζήτηση Η ευάλωτη αθηρωματική πλάκα εμφανίζει διαφορετικά εμβιομηχανικά χαρακτηριστικά λόγω διαφορετικής ιστολογικής σύστασης. Η ποσοτικοποίηση της τάσης της καρωτιδικής πλάκας με ελαστογραφία και η ελαστογραφική ανομοιογένεια της πλάκας είναι χρήσιμες στην ανάδειξη της ευάλωτης αθηρωματικής πλάκας. Η τρισδιάστατη υπερηχογραφική απεικόνιση του καρωτιδικού διχασμού μας επιτρέπει καλύτερη και πιο γρήγορη κατανόηση της ανατομίας. Η ανταπόκριση στη θεραπεία μπορεί να απεικονιστεί νωρίς με το τρισδιάστατο υπερηχογράφημα. Η ελαστογραφία της καρωτιδικής πλάκας και το τρισδιάστατο υπερηχογράφημα είναι μέθοδοι ακριβείς, ευαίσθητες, με ικανοποιητική επαναληψιμότητα και αναπαραγωγιμότητα. Χρειαζόμαστε περισσότερες και με μεγαλύτερο αριθμό ασθενών μελέτες για ασφαλέστερα συμπεράσματα.

Abstract

Introduction Cardiovascular diseases are the leading cause of death worldwide. In recent years, various techniques have been used to highlight the vulnerable atherosclerotic plaque. The aim of our review is to collect data on the superiority of the carotid plaque elastography and the 3D ultrasound imaging of carotid arteries in identifying the vulnerable carotid plaque and in the risk stratification of the cardiovascular patients in comparison with the other imaging techniques.

Methods Studies in various databases have been investigated. Our review included 16 articles on the accuracy, sensitivity and clinical significance of the carotid plaque elastography and 7 articles on the repeatability of the method. Also, it included 39 articles on the accuracy, sensitivity and clinical significance of 3D carotid ultrasound imaging and 21 articles on the repeatability of this method.

Results Studies do not include a large number of patients, especially those of the elastography of the carotid plaque. Carotid plaque elastography: achieves a satisfactory quantification of carotid plaque elasticity, contributes to the identification of vulnerable plaques and shows even better results when used in addition to other ultrasound techniques in "multiparametric ultrasound". 3D ultrasound imaging of the carotid artery: is a prognostic indicator of cardiovascular events, especially combining the volume change in atherosclerotic plaque with the change in the composition of the plaque, highlights more asymptomatic patients due to increased sensitivity and is a useful indicator of treatment response. Both ultrasound techniques show satisfactory repeatability and reproducibility.

Discussion Vulnerable atherosclerotic plaque exhibits different biomechanical characteristics due to different histological composition. Quantification of carotid plaque strain and elastographic plaque inhomogeneity are useful in highlighting the vulnerable atherosclerotic plaque. 3D ultrasound imaging of the carotid artery allows better and faster understanding of the anatomy. The response to treatment can be imaged early with 3D ultrasound. Carotid plaque elastography and 3D ultrasound are accurate, sensitive methods with satisfactory repeatability and reproducibility. More trials with more patients are needed for safer results.

Εισαγωγή

Σύμφωνα με τον Παγκόσμιο Οργανισμό Υγείας τα καρδιαγγειακά νοσήματα αποτελούν την πρώτη αιτία θανάτου ιδίως στις ανεπτυγμένες χώρες^{1,2}. Συμπτωματικοί ασθενείς με στενώσεις των καρωτίδων εμφανίζουν αυξημένο κίνδυνο για αγγειακά εγκεφαλικά επεισόδια. Επίσης ασθενείς μεγαλύτεροι σε ηλικία με αυξημένο καρδιαγγειακό κίνδυνο πιθανώς έχουν ασυμπτωματικές στενώσεις στις καρωτίδες^{2,3}. Και οι δυο αυτές ομάδες ασθενών ωφελούνται σημαντικά από την απεικόνιση των καρωτίδων και από την όσο το δυνατό πρώιμη διάγνωση της αθηρωμάτωσης⁶.

Στην κλινική πράξη η μελέτη των καρωτίδων τυπικά πραγματοποιείται με το έγχρωμο Duplex υπερηχογράφημα. Με αυτή την τεχνική αξιολογούμε την μορφολογία των αγγείων, τις διαστάσεις τους, την παρουσία αθηρωμάτωσης, το πάχος της αθηρωματικής πλάκας και την υφή της, το πάχος του έσω-μέσου χιτώνα¹¹. Υπολογίζουμε επίσης τις ταχύτητες ροής και τα χαρακτηριστικά τους ώστε να υπολογίσουμε τελικά και το βαθμό της πιθανής στένωσης⁴.

Η μελέτη της αθηρωματικής πλάκας έχει τη μεγαλύτερη κλινική σημασία. Η υφή της πλάκας, η ομοιογένεια, η παρουσία ελκών, η ηχογένεια της, η ελαστικότητα της, οι διαστάσεις της είναι παράγοντες που συνεκτιμούμε στην προσπάθεια ανάδειξης της ευάλωτης καρωτιδικής πλάκας και ακολούθως στην διαστρωμάτωση του καρδιαγγειακού κίνδυνου^{31,36,23}.

Για την ανάδειξη της ευάλωτης καρωτιδικής πλάκας έχουμε επιστρατεύσει και τις νέες τεχνικές των υπέρηχων: το τρισδιάστατο υπερηχογράφημα 3DUS, την ελαστογραφία, την τεχνική B-flow και το υπερηχογράφημα με χρήση σκιαγραφικού μέσου CEUS^{102,45,70}.

Από τις λοιπές απεικονιστικές μεθόδους στην ανάδειξη της ευάλωτης καρωτιδικής πλάκας στοχεύει ο μαγνητικός τομογράφος μέσω της προσπάθειας ανίχνευσης ενδοπλακικής αιμορραγίας καθώς επίσης και η μοριακή απεικόνιση μέσω της ανάδειξης μεταβολικά ενεργών πλακών^{17,64,50}.

Σκοπός

Η χρήση των υπέρηχων για την μελέτη των καρωτίδων αποτελεί κομμάτι της καθημερινής κλινικής πράξης. Σημαντικό τμήμα του πληθυσμού ωφελείται από τον υπερηχογραφικό έλεγχο των καρωτίδων, την ανάδειξη στενώσεων και την εκτίμηση της καρωτιδικής πλάκας. Η ανάδειξη της ευάλωτης αθηρωματικής πλάκας είναι πρωταρχικής σημασίας για την εκτίμηση του καρδιαγγειακού κινδύνου του ασθενούς.

Για την ακριβέστερη εκτίμηση της καρωτιδικής πλάκας αξιοποιούνται διάφορες νεότερες απεικονιστικές τεχνικές, υπερηχογραφικές και μη. Στην παρούσα ανασκόπηση θα συλλέξουμε πληροφορίες για δύο από αυτές: την ελαστογραφία της καρωτιδικής πλάκας και την τρισδιάστατη υπερηχογραφική απεικόνιση (3DUS) του καρωτιδικού διχασμού.

Ο σκοπός της ανασκόπησης μας είναι η αναζήτηση πληροφοριών για την κλινική σημασία, ακρίβεια, ευαισθησία και αποτελεσματικότητα της ελαστογραφίας της καρωτιδικής πλάκας και της τρισδιάστατης υπερηχογραφικής απεικόνισης των καρωτίδων στην ανάδειξη της ευάλωτης καρωτιδικής πλάκας και στην διαστρωμάτωση κινδύνου των καρδιαγγειακών ασθενών σε σύγκριση με τις λοιπές απεικονιστικές τεχνικές. Επίσης, η αναζήτηση δημοσιευμένων στοιχείων για την επαναληψιμότητα και αναπαραγωγιμότητα αυτών των νέων υπερηχοτομογραφικών τεχνικών.

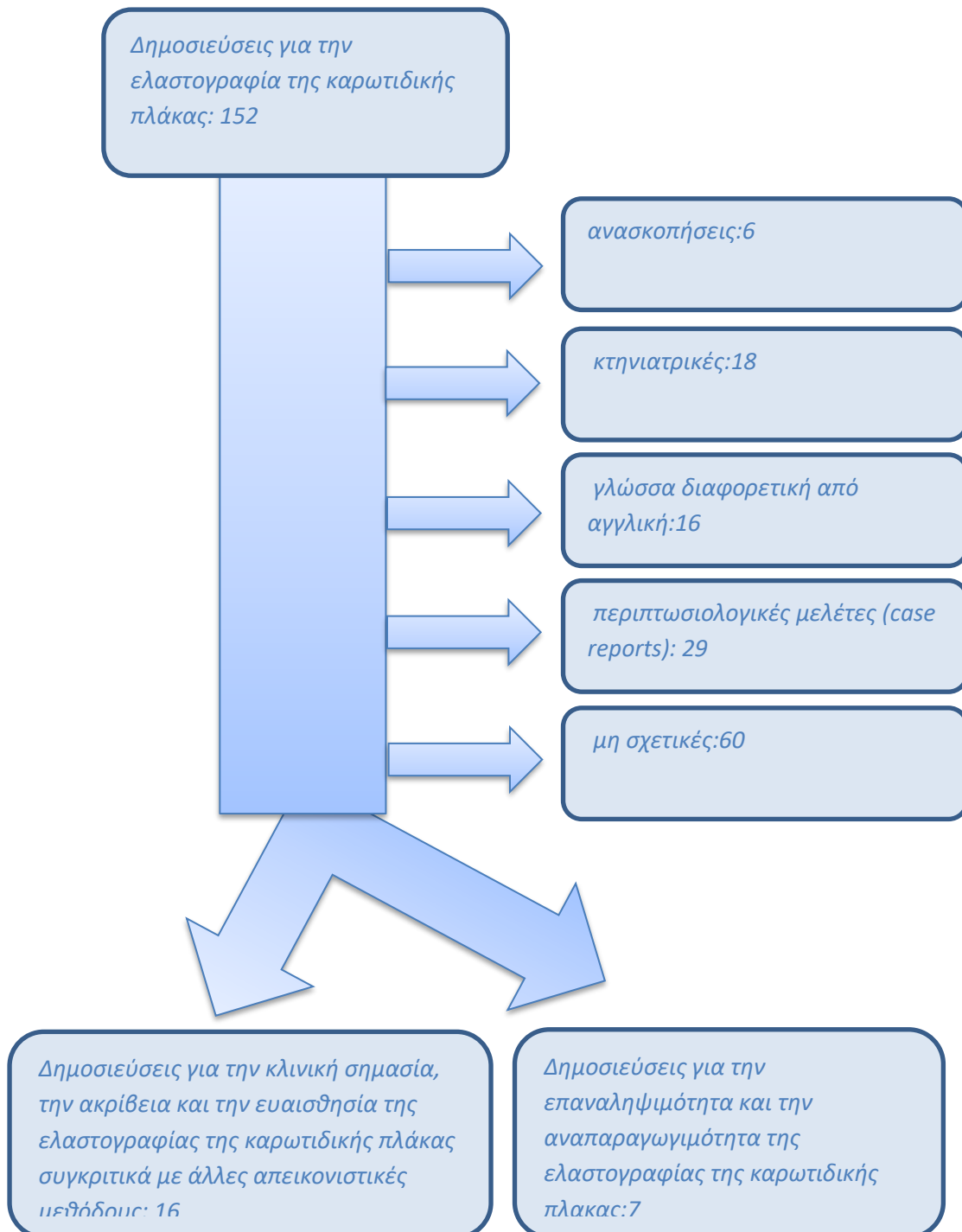
Μεθοδολογία

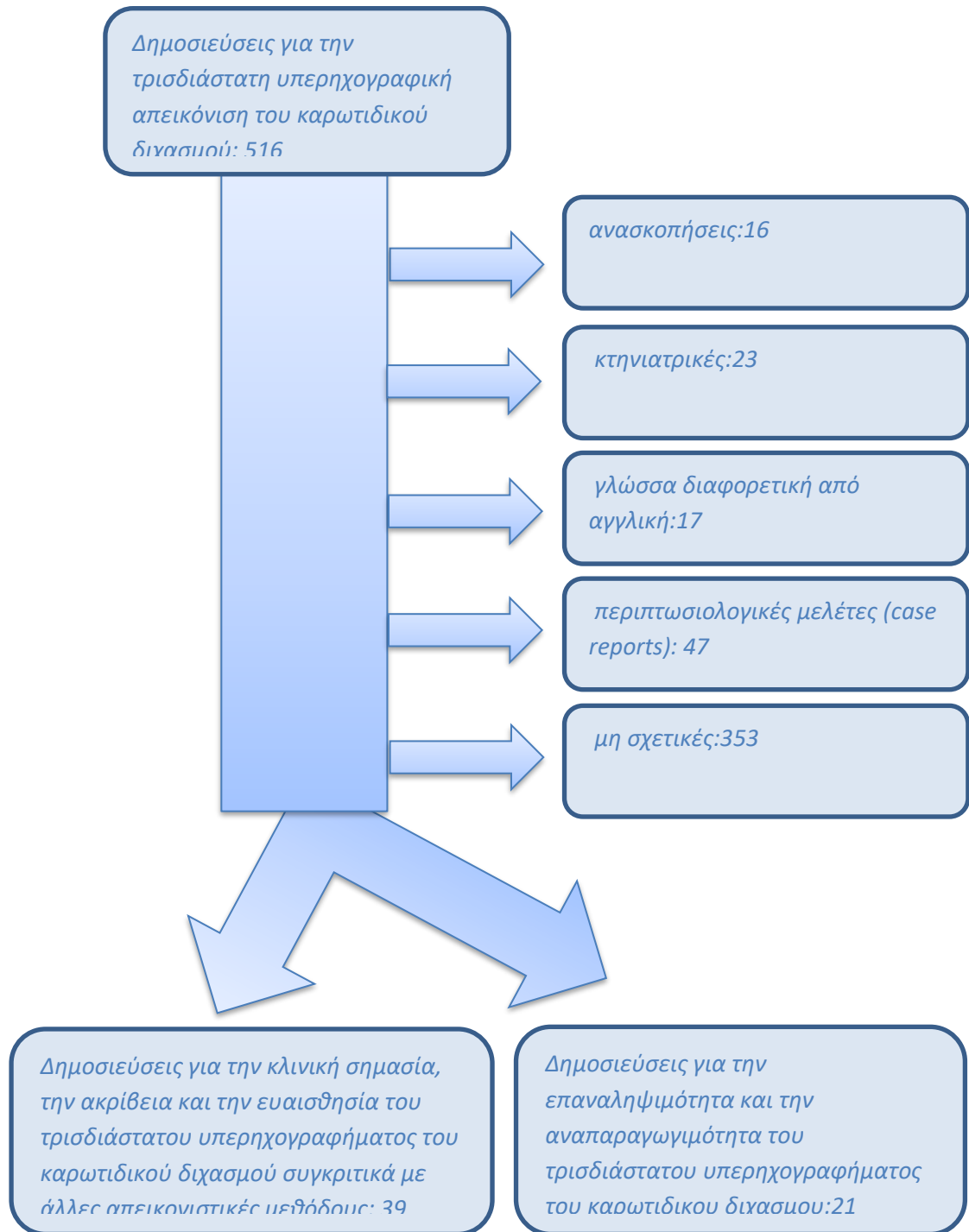
Ερευνήσαμε τις ψηφιακές βιβλιοθήκες Medline, PubMed, Cochrane Review Database και Google Scholar. Οι λέξεις-κλειδιά που χρησιμοποιήσαμε για την έρευνα της ελαστογραφίας της καρωτιδικής πλάκας στις αναζητήσεις ήταν: elastography, carotid, plaque, ultrasound, ultrasonography. Οι λέξεις-κλειδιά που χρησιμοποιήσαμε για την έρευνα του τρισδιάστατου υπερηχογραφήματος του καρωτιδικού διχασμού στις αναζητήσεις ήταν: 3D, 3dimension, carotid, ultrasound, ultrasonography, 3DUS.

Η έρευνα ανέδειξε 668 δημοσιεύσεις από τις οποίες αποκλείστηκαν αυτές που δεν ήταν σχετικές, αυτές που δεν ήταν στην αγγλική γλώσσα, αφορούσαν case studies και τέλος αυτές που αποτελούσαν ανασκοπήσεις.

Συνολικά για την ερευνά μας χρησιμοποιήσαμε 119 δημοσιεύσεις (συμπεριλαμβάνονται και 36 δημοσιεύσεις λόγω γενικών πληροφοριών)

Διάγραμμα των μελετών κατά τη διαδικασία της ανασκόπησης





Αποτελέσματα

A. Ελαστογραφία καρωτιδικής πλάκας.

Οι περισσότερες μελέτες με κλινικό ενδιαφέρον σχετικά με την ελαστογραφία της καρωτιδικής πλάκας εστιάζουν στην προσπάθεια εύρεσης της δυνητικά επικίνδυνης αθηρωματικής πλάκας.

- Μελέτες συγκρίνουν τα αποτελέσματα την ελαστογραφία της καρωτιδικής πλάκας με τις υπόλοιπες απεικονιστικές μεθόδους. Τα αποτελέσματα είναι ικανοποιητικά ειδικά όταν αξιολογούνται συνδυαστικά με άλλες απεικονιστικές μεθόδους.

Οι Gloutier κ.α.¹⁰⁹ το 2018 μελέτησαν 66 ασθενείς (26 συμπτωματικούς και 40 ασυμπτωματικούς) με στένωση έσω καρωτίδας >50% με υπερηχογράφημα καρωτίδων και ελαστογραφία. Διαπίστωσαν με την ελαστογραφία μεγαλύτερη ευαισθησία και ειδικότητα στην ανάδειξη των ευάλωτων πλακών στους συμπτωματικούς ασθενείς συγκριτικά με τους ασυμπτωματικούς. Στην συνέχεια συνδύασαν σε συμπτωματικούς ασθενείς τα αποτελέσματα της ελαστογραφίας με τις παραμέτρους της ηχογένειας της αθηρωματικής πλάκας και διαπίστωσαν μεγαλύτερη ευαισθησία και ειδικότητα στην ανάδειξη ευάλωτων πλακών συγκριτικά με όταν κάθε μέθοδος χρησιμοποιήθηκε χωριστά.

Σε άλλη μελέτη του 2018 οι Di Leo κ.α.¹¹⁰ σύγκριναν σε 43 ασθενείς προγραμματισμένους για ενδαρτηριεκτομή το πολυπαραμετρικό υπερηχογράφημα των καρωτίδων -MPUS (αποτελούνταν από έγχρωμο Doppler υπερηχογράφημα -CDUS, χρήση σκιαγραφικού μέσου υπερήχων -CEUS και ελαστογραφία -SWE) με τα ευρήματα αξονικής αγγειογραφίας -CTA καρωτίδων και με τα ιστολογικά ευρήματα. Η ελαστογραφία Shearwave εμφάνισε ευαισθησία 87,1%, ειδικότητα 66,7%, θετική προγνωστική αξία 87,1% και αρνητική προγνωστική αξία 63,6% στην ανάδειξη των ευάλωτων πλακών. Το πολυπαραμετρικό υπερηχογράφημα εμφανίστηκε ως αποτελεσματική μέθοδος εκτίμησης της αθηρωματικής πλάκας.

Οι Chengwu Huang κ.α.¹¹³ το 2016 μελέτησαν την δυνατότητα ανίχνευσης με ελαστογραφία της ευάλωτης καρωτιδικής πλάκας χρησιμοποιώντας ως εξέταση αναφοράς υψηλής ευκρίνειας μαγνητική τομογραφία. Εξέτασαν 46 καρωτιδικές πλάκες από 29 ασθενείς και

απέδειξαν την επιτυχία της ελαστογραφίας στην ανάδειξη των δυνητικά επικίνδυνων πλακών. Ανάλογη μεθοδολογία χρησιμοποίησαν σε μελέτη του 2017 και οι Roy Cardinal κ.α. Μελέτησαν με ελαστογραφία και υψηλής ευκρίνειας μαγνητική τομογραφία 31 ασθενείς με στένωση έσω καρωτίδας $\geq 50\%$. Η ελαστογραφία πέτυχε να διαχωρίσει τις καρωτιδικές πλάκες που είχαν χαρακτηριστεί ως ευάλωτες στην μαγνητική τομογραφία από όσες είχαν χαρακτηριστεί ως μη ευάλωτες.

Οι Ramnarine κ.α.¹¹⁸ το 2014 εξέτασαν 81 ασθενείς και μέτρησαν την ηχογένεια, το GSM, και την τάση της καρωτιδικής πλάκας. 54 πλάκες αφορούσαν στενώσεις $>30\%$. Ανέδειξαν σημαντική συσχέτιση του ποσοστού στένωσης με την τιμή τάσης της ελαστογραφίας, αλλά όχι με το GSM. Επίσης, οι πλάκες που σχετιζόνταν με εστιακή νευρολογική συμπτωματολογία είχαν σημαντικά χαμηλότερη μέση τιμή τάσης στον ελαστογραφικό έλεγχο από την μέση τιμή τάσης των πλακών των ασυμπτωματικών ασθενών.

- Άλλες μελέτες εξετάζουν την ευαισθησία και της ακρίβεια της ελαστογραφίας συγκρίνοντας τα αποτελέσματα της και με τα ιστολογικά ευρήματα ενδαρτηριεκτομής.

Οι Qi Zhang κ.α.¹¹⁴ το 2015 συσχέτισαν την ελαστικότητα της καρωτιδικής πλάκας με την ενδοπλακική νεοαγγείωση. Μελέτησαν 38 καρωτιδικές πλάκες σε 29 ασθενείς με ελαστογραφία και με υπερηχογράφημα με χρήση σκιαγραφικού μέσου και στη συνέχεια σύγκριναν τα αποτελέσματα με τα ιστολογικά ευρήματα από 10 πλάκες στις οποίες ακολούθησε ενδαρτηριεκτομή. Παρατήρησαν πως η πλάκα γίνεται πιο μαλακή και ελαστογραφικά ετερογενής όσο αυξάνεται η ενδοπλακική νεοαγγείωση. Καταλήγουν σε άμεση και ποσοτική συσχέτιση μεταξύ της τάσης της καρωτιδικής πλάκας και της νεοαγγείωσής της.

Μελέτη του 2015 των Garrard κ.α.¹¹⁷ συγκρίνει την ελαστογραφία της καρωτιδικής πλάκας και την τιμή Greyscale Median (GSM) της πλάκας με τα ιστολογικά ευρήματα σε 25 ασθενείς. Η μέση τιμή της τάσης της πλάκας στην ελαστογραφία στις ευάλωτων πλακών ήταν σημαντικά χαμηλότερη από αυτή των σταθερών πλακών (50kPa έναντι 79,1kPa). Η ενδοπλακική αιμορραγία, ο θρόμβος και η αύξηση του αριθμού των αφρωδών κυττάρων στην καρωτιδική πλάκα συσχετίστηκαν με ελάττωση

της τιμής τάσης στην ελαστογραφία. Αντίθετα δεν υπήρχε τόσο σημαντική διαφοροποίηση στην τιμή του GSM μεταξύ των σταθερών και των ευάλωτων πλακών. Οι πλάκες που παρουσίασαν σημαντικά ψηλότερη τιμή GSM ήταν οι ινώδεις πλάκες.

- Αντικείμενο μελέτης ολιγάριθμων εργασιών αποτελεί η επαναληψιμότητα και η αναπαραγωγιμότητα (εξέταση από διαφορετικούς εξεταστές) της ελαστογραφίας της καρωτιδικής πλάκας. Τόσο η επαναληψιμότητα όσο και η αναπαραγωγιμότητα φαίνονται να είναι ικανοποιητικές, ωστόσο οι μελέτες που έχουν δημοσιευθεί δεν είναι πολλές.^{112,118,121,122}

Οι Zhe Lou κ.α.¹²¹ το 2017 χρησιμοποίησαν την ελαστογραφία για να εκτιμήσουν καρωτιδικές πλάκες σε ασθενείς οι οποίοι προσήλθαν με συμπτωματολογία αγγειακού εγκεφαλικού επεισοδίου. 61 ασθενείς εξετάστηκαν με κοινό έγχρωμο duplex υπερηχογράφημα και SWE ελαστογραφία. Οι ασθενείς χωρίστηκαν σε δυο ομάδες, συμπτωματικούς και ασυμπτωματικούς με βάση την ύπαρξη εστιακών νευρολογικών συμπτωμάτων. Οι μελετητές αναφέρουν άριστη επαναληψιμότητα της ελαστογραφίας και σημαντική συσχέτισή των ευρημάτων της ελαστογραφίας με αυτά του απλού υπερήχου. Στους συμπτωματικούς ασθενείς και σε αυτή τη μελέτη οι τιμές τάσης της καρωτιδικής πλάκας ήταν χαμηλότερες συγκριτικά με αυτές των ασυμπτωματικών. (81 kPa έναντι 115kPa).

Συνοπτικά η ελαστογραφία της καρωτιδικής πλάκας:

- Πετυχαίνει ικανοποιητική ποσοτικοποίηση της σκληρότητας της καρωτιδικής πλάκας.
- Συνεισφέρει στην ανάδειξη των ευάλωτων πλακών.
- Εμφανίζει μεγαλύτερη ευαισθησία και ειδικότητα σε συμπτωματικούς ασθενείς.
- Ακόμα καλύτερα αποτελέσματα όταν χρησιμοποιείται συμπληρωματικά με τις υπόλοιπες τεχνικές των υπέρηχων σε «πολυπαραμετρικό υπερηχογράφημα»
- Πολύ καλή επαναληψιμότητα και αναπαραγωγιμότητα.

B. Τρισδιάστατη υπερηχογραφική απεικόνιση καρωτιδικού διχασμού.

- Μελέτες για τον υπολογισμό του όγκου της αθηρωματικής πλάκας^{16,80,81}.

Σε αρκετές περιπτώσεις η μέτρηση του όγκου της αθηρωματικής πλάκας με το τρισδιάστατο υπερηχογράφημα των καρωτίδων αποτέλεσε ακριβέστερο προγνωστικό δείκτη συγκριτικά με την τυπική μέτρηση του πάχους της αθηρωματικής πλάκας με την τεχνική B-mode²³.

Οι AlMuhanna κ.α.¹⁴² σε μελέτη του 2015 υπολόγισαν σε 10 ασθενείς με καρωτιδική στένωση το αθηρωματικό φορτίο και το συνέκριναν με τη μέτρηση του πάχους της καρωτιδικής πλάκας με την τεχνική B-mode. Η ακρίβεια των μετρήσεων με το τρισδιάστατο υπερηχογράφημα ήταν μεγαλύτερη από την ακρίβεια των μετρήσεων του πάχους της καρωτιδικής πλάκας.

Το 2017 οι Khan κ.α.¹⁴³ μελέτησαν με τρισδιάστατο υπερηχογράφημα 30 ασυμπτωματικούς ασθενείς με στένωση καρωτίδας >50%. Αναφέρουν σημαντική ευαισθησία στην ανίχνευση της αλλαγής του όγκου της πλάκας. Συγκεκριμένα θεωρούν ανιχνεύσιμη μια αλλαγή 4-6% του όγκου της πλάκας.

Οι Johri κ.α.¹⁴⁹ το 2013 μελέτησαν 70 ασθενείς με τρισδιάστατο υπερηχογράφημα και με τυπικό B-mode υπερηχογράφημα καρωτίδων. Η μέτρηση του συνολικού όγκου της καρωτιδικής πλάκας TPV συγκριτικά με τη μέτρηση του πάχους της αθηρωματικής πλάκας προέβλεψε με μεγαλύτερη ακρίβεια την απουσία στεφανιαίας νόσου.

- Μελέτες για την μεταβολή του όγκου της αθηρωματικής πλάκας και την εκτίμηση της ανταπόκρισης σε διάφορες θεραπείες. Αρκετές μελέτες αναφέρουν ελάττωση του όγκου της αθηρωματικής πλάκας έπειτα από φαρμακευτική θεραπεία με στατίνες.^{86,66}

Οι Krasinski κ.α.²⁷ το 2009 μελέτησαν 35 ασθενείς με στένωση καρωτίδας >60% (16 ασθενείς σε αγωγή με ατορβαστατίνη 80mg ημερησίως και 19 ασθενείς σε placebo). Η ελάττωση του όγκου του

τοιχώματος του αγγείου (VWV) επιτρέπει την ανίχνευση αλλαγών από την στατινοθεραπεία σε σύντομο χρονικό διάστημα.

Ωστόσο οι Awad κ.α.¹⁴⁶ το 2010 κατέληξαν σε διαφορετικό συμπέρασμα. Εξέτασαν ασθενείς με στένωση καρωτίδας σε αγωγή με ατορβαστατίνη 80mg ημερησίως και υπολόγισαν την αλλαγή του συνολικού όγκου του τοιχώματος της καρωτίδας (VWV) και την αλλαγή της υφής της καρωτιδικής πλάκας. Η αλλαγή της υφής της πλάκας ήταν πιο ευαίσθητη στην αναγνώριση των αλλαγών στην αθηρωμάτωση της καρωτίδας από την στατινοθεραπεία, συγκριτικά με την αλλαγή του όγκου VWV.

- Μελέτες συνδυάζουν τον όγκο της αθηρωματικής πλάκας με τα χαρακτηριστικά της πλάκας.

Οι Engelen κ.α.¹⁴⁵ το 2014 εξέτασαν 298 ασθενείς με 3DUS. Υπολόγισαν τον συνολικό όγκο της καρωτιδικής πλάκας και αξιολόγησαν την υφή της πλάκας κατά την έναρξη της μελέτης και επανέλαβαν τις εξετάσεις έπειτα από ένα έτος. Στη συνέχεια παρακολούθησαν τους ασθενείς για 5 χρόνια για πιθανό έμφραγμα του μυοκαρδίου, παροδικό ισχαιμικό επεισόδιο ή εγκεφαλικό επεισόδιο. Ο συνδυασμός της αλλαγής του όγκου της καρωτιδικής πλάκας και της αλλαγής της υφής της πλάκας αποτελούν ισχυρό προγνωστικό δείκτη καρδιαγγειακών επεισοδίων.

Σε μελέτη των Kuk κ.α.⁶³ το 2014 εξετάστηκαν 313 ασθενείς με τρισδιάστατο υπερηχογράφημα καρωτίδων. Ασθενείς με έλκη στις καρωτιδικές πλάκες μεγαλύτερα από 5 χιλ. εμφανίζουν αυξημένη πιθανότητα καρδιαγγειακών επεισοδίων.

- Μελέτες συγκρίνουν το 3DUS του καρωτιδικού διχασμού με άλλες διαγνωστικές τεχνικές.

Οι Zhang κ.α.¹⁴⁷ το 2016 εξέτασαν 22 ασθενείς με καρωτιδικές πλάκες με τρισδιάστατο υπερηχογράφημα καρωτίδων και με μαγνητική τομογραφία 3.0T. Οι τιμές GSM του τρισδιάστατου υπερηχογραφήματος επέτρεψαν την αξιολόγηση της καρωτιδικής πλάκας. Το τρισδιάστατο υπερηχογράφημα αποτελεί μια νέα υποσχόμενη μέθοδο για την ανάδειξη των ευάλωτων πλακών.

- Μελέτες για την επαναληψιμότητα και η αναπαραγωγιμότητα του τρισδιάστατου υπερηχογραφήματος των καρωτίδων^{43,47,21}.

Οι Khan κ.α.¹⁴³ το 2017 εφαρμόζοντας ημιαυτόματη ποσοτικοποίηση του όγκου της καρωτιδικής πλάκας είχαν σαν αποτέλεσμα μετρήσεις ακριβείς και επαναλήψιμες. Η αυτοματοποίηση που προσπαθείται τα τελευταία χρόνια έχει βελτιώσει την επαναληψιμότητα και αναπαραγωγιμότητα της συγκεκριμένης τεχνικής.

Συνοπτικά η τρισδιάστατη υπερηχογραφική απεικόνιση του καρωτιδικού διχασμού:

- Μεγαλύτερη ακρίβεια μετρήσεων της αθηρωματικής πλάκας συγκριτικά με το τυπικό υπερηχογράφημα B-mode.
- Αυξημένη ευαισθησία η οποία επιτρέπει νωρίτερα την αναγνώριση ασυμπτωματικών ασθενών.
- Αξιόπιστος δείκτης για την παρακολούθηση της ανταπόκρισης σε θεραπεία.
- Αξιόπιστος προγνωστικός δείκτης καρδιαγγειακών επεισοδίων.
- Βελτίωση της επαναληψιμότητας και αναπαραγωγιμότητας μέσω της αυτοματοποίησης.

Συζήτηση

Η ελαστογραφία αποτελεί μια από τις πιο αξιόλογες εξελίξεις στους ιατρικούς υπερήχους τα τελευταία χρόνια. Εκτιμά την σκληρότητα-ελαστικότητα των ιστών που απεικονίζονται κατά τη συνήθη υπερηχογραφική εξέταση.¹²⁴

Η ελαστογραφία εφαρμόζεται με δύο διαφορετικές τεχνικές, την ελαστογραφία τάσης (strain elastography) και την ελαστογραφία κυμάτων διατμήσεως (shearwave elastography – SWE).¹²⁶

Η ελαστογραφία τάσης αποτελεί την πρώτη τεχνική ελαστογραφίας που εφαρμόστηκε στην κλινική πράξη. Ο εξεταστής, χρησιμοποιώντας τον ηχοβολέα, πιέζει απαλά πάνω από το σημείο που βρίσκεται το υπό διερεύνηση εύρημα και κατάλληλο λογισμικό σχηματίζει ένα χάρτη με τις μαλακές και σκληρές περιοχές του υποκείμενου ιστού. Στα τελευταίας γενιάς μηχανήματα μπορεί αντί της μηχανικής πίεσης να αξιοποιηθεί η κίνηση των ιστών από τους παλμούς της καρδιάς καθώς και την αναπνοή.

Η τεχνολογία αυτή έχει μεγάλη ευαισθησία στην ανάδειξη κακοηθειών και στον διαχωρισμό συμπαγών αλλοιώσεων από επιπλεγμένες κύστεις. Το αποτέλεσμα της εξέτασης είναι ποιοτικό, δηλαδή δεν λαμβάνονται μετρήσεις και άρα εξαρτάται σε μεγάλο βαθμό από την εμπειρία του εξεταστή, όπως επίσης είναι δύσκολη η σύγκριση κατά την παρακολούθηση μιας βλάβης σε βάθος χρόνου (follow up).¹²⁶

Η ελαστογραφία με κύματα διατμήσεως αποτελεί την πιο προηγμένη τεχνολογικά μέθοδο. Εδώ, με το πάτημα ενός κουμπιού, ο υπερηχοτομογράφος δημιουργεί ένα επιπλέον κύμα υπερήχων που μεταδίδεται κάθετα σε αυτό που χρησιμοποιεί για να σχηματίσει τη συνηθισμένη εικόνα. Εξειδικευμένο λογισμικό ανιχνεύει τον τρόπο που το κύμα αυτό μεταδίδεται στον προς εξέταση ιστό και σχηματίζει κι εδώ έναν χάρτη σκληρότητας.¹²⁸

Η διαφορά με την προηγούμενη μέθοδο είναι ότι δεν ασκεί πίεση ο εξεταστής με την κεφαλή των υπερήχων, άρα μειώνεται η επιρροή του ανθρώπινου παράγοντα επί του αποτελέσματος και επιπλέον μπορούν να γίνουν μετρήσεις αντικειμενικές καθιστώντας εφικτή τη σύγκριση - παρακολούθηση σε κάθε επανεξέταση. Η νεότερη τεχνική με κύματα διατμήσεως (shearwave) δημιούργησε τις προϋποθέσεις αξιοποίησης της

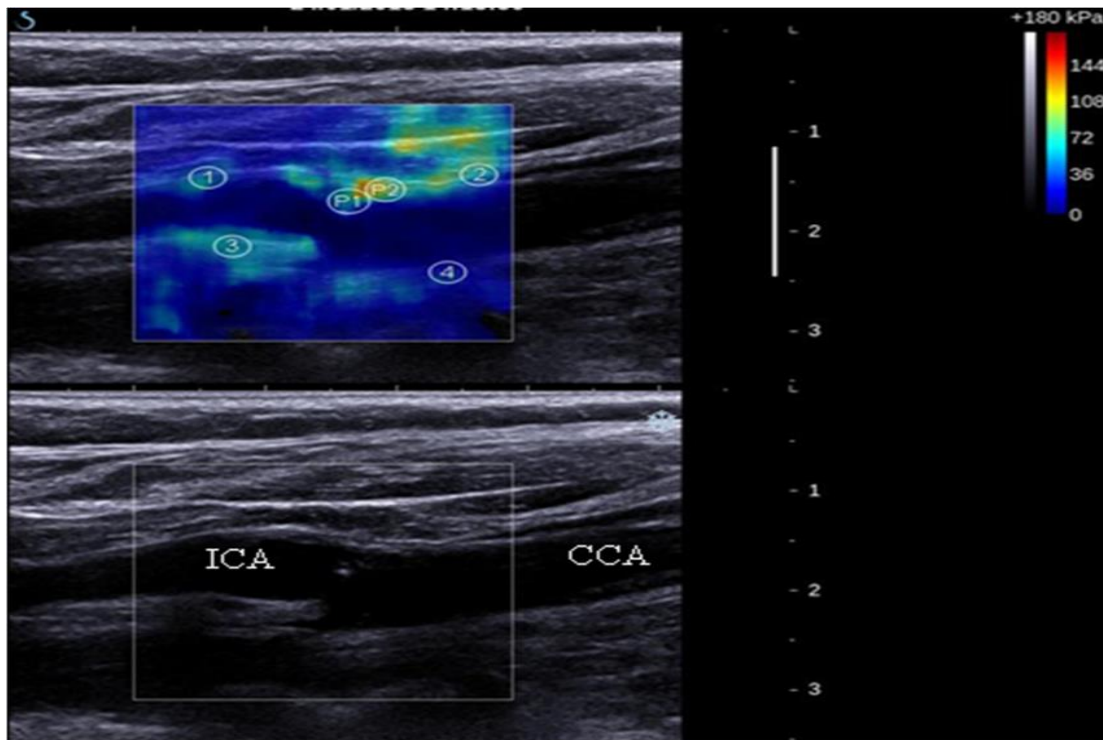
ελαστογραφίας για την εκτίμηση της καρωτιδικής πλάκας. Βελτιώθηκε η επαναληψιμότητα και αναπαραγωγιμότητα της μεθόδου και δημιουργήθηκαν συνθήκες ποσοτικής μέτρησης με ακρίβεια. Πλέον τα αποτελέσματα της ελαστογραφίας εκφράζονται σε kPa και είναι ανεξάρτητα των γύρω ιστών. Στην παλαιότερη τεχνική ελαστογραφίας το αποτέλεσμα ήταν ποιοτικό και όχι ποσοτικό, ένας χρωματικός χάρτης σύγκρισης της ελαστικότητας μιας βλάβης με τους παρακείμενους ιστούς.^{126,128}

Οι ευάλωτες και οι μη ευάλωτες καρωτιδικές πλάκες εμφανίζουν διαφορετική ιστολογική σύσταση και συνεπώς διαφορετικά εμβιομηχανικά χαρακτηριστικά.¹⁰⁹ Αυτό οδηγεί σε διαφοροποίηση της ελαστικότητας και διαφοροποίηση και της ελαστογραφικής ομοιογένειας ανάλογα με τις αλλαγές της πλάκας και ανάλογα της σύστασης της πλάκας.¹⁰⁹ Πλάκες με ενδοπλακική αιμορραγία, θρόμβο ή αφρώδη κύτταρα εμφανίζουν χαμηλότερη τιμή τάσης στην ελαστογραφία.¹¹⁷ Αύξηση της νεοαγγείωσης στην πλάκα έχει σαν αποτέλεσμα την ελαστογραφική ετερογένεια της πλάκας. Μελετητές αναφέρουν επίσης ποσοτική συσχέτιση μεταξύ της τάσης της καρωτιδικής πλάκας και της νεοαγγείωσής της.¹¹⁴

Μεγάλες διαφορές βρίσκουμε επίσης στην τιμή τάσης που εμφανίζουν οι πλάκες οι οποίες ενοχοποιούνται για εστιακή νευρολογική συμπτωματολογία έναντι των πλακών ασυμπτωματικών ασθενών. Συγκεκριμένα οι πλάκες των συμπτωματικών ασθενών εμφανίζουν χαμηλότερη τιμή τάσης.¹²¹

Συνολικά φαίνεται η ευαισθησία και η ειδικότητα της μεθόδου να είναι μεγαλύτερη στους συμπτωματικούς ασθενείς και να βελτιώνεται περαιτέρω όταν χρησιμοποιούμε συνδυασμό διαφορετικών τεχνικών των υπέρηχων (B-mode, CDUS, CEUS, B-flow – πολυπαραμετρικό υπερηχογράφημα).^{109,110}

Μια σημαντική πληροφορία που προκύπτει από την παρούσα μελέτη είναι πως η ελαστογραφία θα μπορούσε να αποτελέσει μια πολύ χρήσιμη προσθήκη στην αξιολόγηση της καρωτιδικής πλάκας, στην ανάδειξη των ευάλωτων πλακών και τελικά στην διαστρωμάτωση του κινδύνου, ιδίως σε ασυμπτωματικούς ασθενείς.^{109,110,114,117,121}



Εικόνα 1: στένωση 30-40% έσω καρωτίδας. Επάνω εικόνα: ελαστογραφία, κάτω εικόνα: υπερηχογράφημα B-mode.

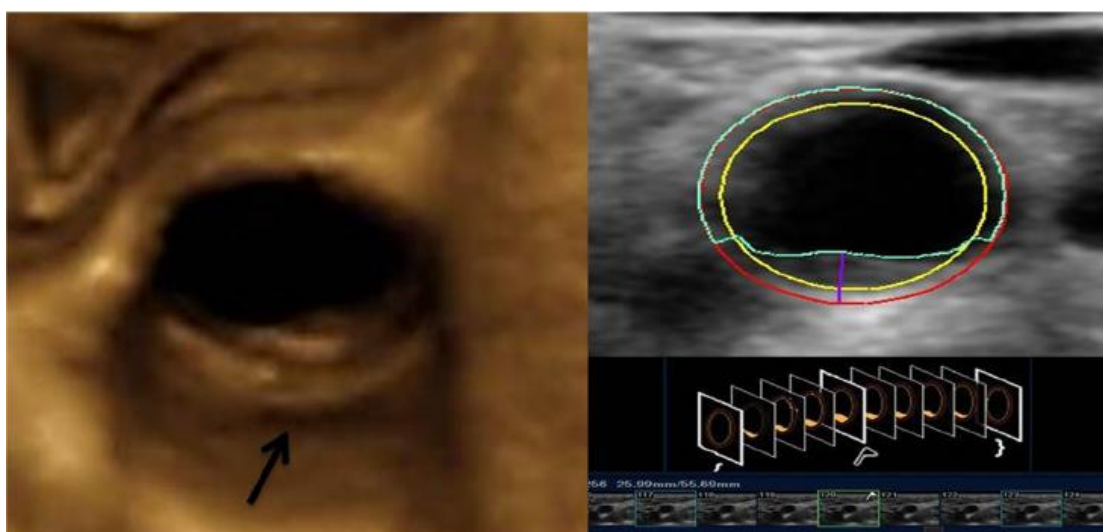
Η προσπάθεια για τρισδιάστατη υπερηχογραφική απεικόνιση έχει ξεκινήσει αρκετά χρόνια πριν κυρίως ως απάντηση στην ανάγκη για καλύτερη κατανόηση της πραγματικής ανατομίας. Η διαρκής ισχυροποίηση των υπολογιστών έχει οδηγήσει σε σημαντική βελτίωση της τρισδιάστατης απεικόνισης και στην ευρύτερη εφαρμογή της.

Οι πρώτες προσπάθειες τρισδιάστατης απεικόνισης είχαν φτωχά αποτελέσματα. Η μέθοδος ήταν ιδιαίτερα χρονοβόρα, το κόστος σημαντικό και τα αποτελέσματα δύσκολα επαναλήψιμα.

Τα τελευταία χρόνια η τεχνολογία έχει επιτρέψει την σημαντική βελτίωση της τρισδιάστατης απεικόνισης. Η λήψη περισσότερων τομών δημιουργεί τρισδιάστατες εικόνες με μεγαλύτερη ανάλυση. Οι εξετάσεις ολοκληρώνονται σε πολύ λιγότερο χρόνο και το πρόβλημα της επαναληψιμότητας και της αναπαραγωγιμότητας έχει λυθεί μέσω της αυτοματοποίησης. Η εξέταση δεν πραγματοποιείται χειροκίνητα από τον εξεταστή αλλά αυτοματοποιημένα μέσω συνδεσμολογίας που εφαρμόζεται στην ηχοβόλο κεφαλή σε συνδυασμό και με συσκευές καταγραφής θέσης στο χώρο^{105,106,41}.

Η τρισδιάστατη υπερηχογραφική απεικόνιση των καρωτίδων επιτρέπει λοιπόν την περισσότερο ανατομικά ρεαλιστική απεικόνιση του καρωτιδικού διασμού. Επιτρέπει επίσης τον υπολογισμό της αθηρωματικής πλάκας με μεγαλύτερη ακρίβεια από το B-mode υπερηχογράφημα. Η μέτρηση του όγκου της αθηρωματικής πλάκας με το 3DUS είναι ακριβέστερη από την τυπική μέτρηση του πάχους της αθηρωματικής πλάκας με την τεχνική B-mode και σε αρκετές περιπτώσεις αποτέλεσε ακριβέστερο προγνωστικό δείκτη¹⁴².

Εξαιρετικά σημαντική είναι η παρακολούθηση της ανταπόκρισης της καρωτιδικής πλάκας στη θεραπεία με στατίνες μέσω της μέτρησης του όγκου της καρωτιδικής πλάκας. Η αυξημένη ευαισθησία της μεθόδου που επιτρέπει ανίχνευση μιας αλλαγής 4-6% του όγκου της πλάκας μας δίνει την δυνατότητα να αξιολογήσουμε από νωρίς την ανταπόκριση στην θεραπεία.¹⁴³ Η αυξημένη ευαισθησία επιτρέπει επίσης την ανίχνευση περισσότερων ασυμπτωματικών ασθενών.



Εικόνα 2: Τρισδιάστατη ανασύνθεση καρωτίδας¹⁴⁸

Η αναγνώριση της ευάλωτης πλάκας είναι πιο πιθανή όταν συνεκτιμάται ο όγκος της καρωτιδικής πλάκας με την υφή της πλάκας και την πιθανή ύπαρξη ελκών¹⁰⁰.

Οι δημοσιευμένες μελέτες για την ελαστογραφία της καρωτιδικής πλάκας και το τρισδιάστατο υπερηχογράφημα του καρωτιδικού διχασμού είναι σχετικά λίγες και με σχετικά μικρούς αριθμούς ασθενών, ιδίως για την ελαστογραφία. Περισσότερες τυχαιοποιημένες μελέτες με μεγαλύτερο αριθμό ασθενών είναι απαραίτητες για την περαιτέρω αξιοποίηση αυτών των τεχνικών στην αναγνώριση της ευάλωτης πλάκας και για την ενσωμάτωση τους στην κλινική πράξη.

Συμπεράσματα

Η ελαστογραφία της καρωτιδικής πλάκας και η τρισδιάστατη υπερηχογραφική εξέταση του καρωτιδικού διχασμού είναι μέθοδοι ευαίσθητες, ακριβείς και με ικανοποιητική επαναληψιμότητα και αναπαραγωγιμότητα. Η μέτρηση του όγκου της καρωτιδικής πλάκας, η ελαστικότητα και η ελαστογραφική ομοιογένεια ή ετερογένεια της πλάκας, η ηχογένεια και η υφή της πλάκας αποτελούν σημαντικά κριτήρια στην ανάδειξη της ευάλωτης πλάκας. Οι υποκλινικοί ασθενείς θα μπορούσαν να ωφεληθούν από αυτές τις τεχνικές. Επίσης η ανταπόκριση της καρωτιδικής πλάκας σε θεραπεία μπορεί να εκτιμηθεί νωρίς μέσω της μέτρησης της μεταβολής του όγκου της πλάκας.

Οι δημοσιευμένες μελέτες για την ελαστογραφία της καρωτιδικής πλάκας και το τρισδιάστατο υπερηχογράφημα του καρωτιδικού διχασμού δεν είναι αρκετές. Περισσότερες τυχαιοποιημένες μελέτες με μεγαλύτερο αριθμό ασθενών είναι απαραίτητες.

Βιβλιογραφία

1. WHO Cardiovascular diseases (CVD's) fact sheet , updated May 2017
2. WHO; World Heart Federation; World Stroke Organization: Global atlas on cardiovascular disease prevention and control Policies, strategies and interventions 2011
3. SIXTY-SIXTH WORLD HEALTH ASSEMBLY Follow-up to the Political Declaration of the High-level Meeting of the General Assembly on the Prevention and Control of Non-communicable Diseases WHA66.10 27 May 2013
4. David C. Goff, Donald M. Lloyd-Jones, Glen Bennett, Sean Coady, Ralph B. D'Agostino, Raymond Gibbons, Philip Greenland, Daniel T. Lackland, Daniel Levy, Christopher J. O'Donnell, Jennifer Robinson, J. Sanford Schwartz, Susan T. Shero, Sidney C. Smith, Paul Sorlie, Neil J. Stone, Peter W.F. Wilson 2013 ACC/AHA Guideline on the Assessment of Cardiovascular Risk A Report of the American College of Cardiology/American Heart Association Task Force on Practice Guidelines Circulation. 2013;01
5. Jarauta E, Villa-Pobo R, Langarita R, Leon-Latre M, Antonio Casanovas J, Civeira F. Association of carotid and femoral plaques evaluated by 2D and 3D ultrasound with coronary artery calcium in men with intermediate cardiovascular risk. *Atherosclerosis*. 2017 Aug;263:e56
6. Sillesen H, Sartori S, Sandholt B, Baber U, Mehran R, Fuster V. Carotid plaque thickness and carotid plaque burden predict future cardiovascular events in asymptomatic adult Americans. *Eur Heart J Cardiovasc Imaging*. 2017 Oct 20
7. Cheng J, Ukwatta E, Shavakh S, Chow TWS, Parraga G, Spence JD, Chiu B. Sensitive three-dimensional ultrasound assessment of carotid atherosclerosis by weighted average of local vessel wall and plaque thickness change. *Med Phys*. 2017 Oct;44(10):5280-5292
8. Macharzina RR, Kocher S, Messé SR, Rutkowski T, Hoffmann F, Vogt M, Vach W, Fan N, Rastan A, Neumann FJ, Zeller T. 4-

Dimensionally Guided 3-Dimensional Color-Doppler Ultrasonography Quantifies Carotid Artery Stenosis With High Reproducibility and Accuracy. *JACC Cardiovasc Imaging*. 2017 Jul 13. pii: S1936-878X(17)30398-4.

9. Nicolaidis AN, Kakkos SK, Kyriacou E, Griffin M, Sabetai M, Thomas DJ, et al. Asymptomatic internal carotid artery stenosis and cerebrovascular risk stratification. *J Vasc Surg*. 2010 Dec;52(6):1486–96.e1–5.

10. Shimada Y, Oikawa K, Fujiwara S, Ogasawara Y, Sato Y, Narumi S, Kato T, Oura K, Terayama Y, Sasaki M, Fujimoto K, Yoshida J, Ogasawara K. Comparison of Three-Dimensional T1-Weighted Magnetic Resonance and Contrast-Enhanced Ultrasound Plaque Images for Severe Stenosis of the Cervical Carotid Artery. *J Stroke Cerebrovasc Dis*. 2017 Sep;26(9):1916-1922

11. Lorenz MW, Polak JF, Kavousi M, Mathiesen EB, Völzke H, Tuomainen T-P, et al. Carotid intima-media thickness progression to predict cardiovascular events in the general population (the PROG-IMT collaborative project): a meta-analysis of individual participant data. *Lancet Lond Engl*. 2012 Jun 2;379(9831):2053–62.

12. López-Melgar B, Fernández-Friera L, Oliva B, García-Ruiz JM, Peñalvo JL, Gómez-Talavera S, Sánchez-González J, Mendiguren JM, Ibáñez B, Fernández-Ortiz A, Sanz J, Fuster V. Subclinical Atherosclerosis Burden by 3D Ultrasound in Mid-Life: The PESA Study. *J Am Coll Cardiol*. 2017 Jul 18;70(3):301-313.

13. Xia J, Yin A, Li Z, Liu X, Peng X, Xie N. Quantitative Analysis of Lipid-Rich Necrotic Core in Carotid Atherosclerotic Plaques by In Vivo Magnetic Resonance Imaging and Clinical Outcomes. *Med Sci Monit*. 2017 Jun 6;23:2745-2750.

14. Meschia JF, Bushnell C, Boden-Albala B, Braun LT, Bravata DM, Chaturvedi S, et al. Guidelines for the primary prevention of stroke: a statement for healthcare professionals from the American Heart Association/American Stroke Association. *Stroke J Cereb Circ*. 2014 Dec;45(12):3754–832.

15. Spence JD. 3D Ultrasound for Imaging and Quantifying Carotid Ulcers. *AJNR Am J Neuroradiol*. 2017 May;38(5):E34-E36.
16. Khan AA, Koudelka C, Goldstein C, Zhao L, Yokemick J, Dux M, Sikdar S, Lal BK. Semiautomatic quantification of carotid plaque volume with three-dimensional ultrasound imaging. *J Vasc Surg*. 2017 May;65(5):1407-1417
17. Moon SH, Cho YS, Noh TS, Choi JY, Kim B-T, Lee K-H. Carotid FDG Uptake Improves Prediction of Future Cardiovascular Events in Asymptomatic Individuals. *JACC Cardiovasc Imaging*. 2015 Aug;8(8):949–56.
18. Al-Shali K, House AA, Hanley AJG, Khan HMR, Harris SB, Mamakeesick M, et al. Differences between carotid wall morphological phenotypes measured by ultrasound in one, two and three dimensions. *Atherosclerosis*. 2005 Feb;178(2):319–25.
19. Kim GH, Youn HJ. Is Carotid Artery Ultrasound Still Useful Method for Evaluation of Atherosclerosis? *Korean Circ J*. 2017 Jan;47(1):1-8
20. Pelz JO, Weinreich A, Karlas T, Saur D. Evaluation of Freehand B-Mode and Power-Mode 3D Ultrasound for Visualisation and Grading of Internal Carotid Artery Stenosis. *PLoS One*. 2017 Jan 3;12(1):e0167500.
21. Leong SS, Vijayanathan A, Yaakup NA, Shah N, Ng KH, Acharya UR, Bilgen M. Observer performance in characterization of carotid plaque texture and surface characteristics with 3D versus 2D ultrasound. *Comput Biol Med*. 2016 Nov 1;78:58-64
22. Cheng J, Pike D, Chow TW, Kirby M, Parraga G, Chiu B. Three-dimensional ultrasound measurements of carotid vessel wall and plaque thickness and their relationship with pulmonary abnormalities in ex-smokers without airflow limitation. *Int J Cardiovasc Imaging*. 2016 Sep;32(9):1391-1402
23. Wannarong T, Parraga G, Buchanan D, Fenster A, House AA, Hackam DG, et al. Progression of carotid plaque volume predicts cardiovascular events. *Stroke J Cereb Circ*. 2013 Jul;44(7):1859–65.

24. Cheng J, Li H, Xiao F, Fenster A, Zhang X, He X, et al. Fully automatic plaque segmentation in 3-D carotid ultrasound images. *Ultrasound Med Biol.* 2013 Dec;39(12):2431–46
25. Chung SW, Shih CC, Huang CC. Freehand three-dimensional ultrasound imaging of carotid artery using motion tracking technology. *Ultrasonics.* 2017 Feb;74:11-20
26. Spence JD. Recent advances in pathogenesis, assessment, and treatment of atherosclerosis. *F1000Res.* 2016 Jul 28;5. pii: F1000 Faculty Rev-1880
27. Krasinski A, Chiu B, Spence JD, Fenster A, Parraga G. Three-dimensional ultrasound quantification of intensive statin treatment of carotid atherosclerosis. *Ultrasound Med Biol.* 2009 Nov;35(11):1763–72.
28. Zhang M, Zhao Q, Gao Y, Wu X, Wang J. Prediction for rupture risk of carotid artery plaques: A comparative study of 3D-GSM and CAS system. *Eur J Radiol.* 2016 Sep;85(9):1659-65.
29. Tuenter A, Selwaness M, Arias Lorza A, Schuurbijs JCH, Speelman L, Cibis M, van der Lugt A, de Bruijne M, van der Steen AFW, Franco OH, Vernooij MW, Wentzel JJ. High shear stress relates to intraplaque haemorrhage in asymptomatic carotid plaques. *Atherosclerosis.* 2016 Aug;251:348-354.
30. Qiao H, He Q, Chen Z, Xu D, Huang L, He L, Jiang L, Li R, Luo J, Yuan C, Zhao X. Identification of early atherosclerotic lesions in carotid arteries with quantitative characteristics measured by 3D MRI. *J Magn Reson Imaging.* 2016 Nov;44(5):1270-1276
31. Naqvi TZ, Chao CJ. A perspective in cardiovascular risk stratification: role of vascular ultrasound. *Future Cardiol.* 2016 Mar;12(2):109-14
32. Kumar A, Yang EY, Brunner G, Murray TO, Virani SS, Garami Z, Ballantyne CM, Morrisett JD, Nambi V. Plaque Volume of Carotid Endarterectomy Specimens Measured by 3D Ultrasound Technology. *JACC Cardiovasc Imaging.* 2016 Sep;9(9):1118-1119

33. Hossain MM, AlMuhanna K, Zhao L, Lal BK, Sikdar S. Semiautomatic segmentation of atherosclerotic carotid artery wall volume using 3D ultrasound imaging. *Med Phys*. 2015 Apr;42(4):2029-43
34. Naqvi TZ. Quantifying atherosclerosis by "3D" ultrasound works!: But there is work to be done. *J Am Coll Cardiol*. 2015 Mar 24;65(11):1075-7.
35. Riccio SA, House AA, Spence JD, Fenster A, Parraga G. Carotid ultrasound phenotypes in vulnerable populations. *Cardiovasc Ultrasound*. 2006;4:44.
36. AlMuhanna K, Hossain MM, Zhao L, Fischell J, Kowalewski G, Dux M, et al. Carotid plaque morphometric assessment with three-dimensional ultrasound imaging. *J Vasc Surg*. 2015 Mar;61(3):690–7.
37. Zetting O, Hengersperger C, Schulte Zu Berge C, Baust M, Navab N. 3D velocity field and flow profile reconstruction from arbitrarily sampled Doppler ultrasound data. *Med Image Comput Comput Assist Interv*. 2014;17(Pt 2):611-8.
38. Provost J, Papadacci C, Arango JE, Imbault M, Fink M, Gennisson JL, Tanter M, Pernot M. 3D ultrafast ultrasound imaging in vivo. *Phys Med Biol*. 2014 Oct 7;59(19):L1-L13
39. van Engelen A, Wannarong T, Parraga G, Niessen WJ, Fenster A, Spence JD, et al. Three-dimensional carotid ultrasound plaque texture predicts vascular events. *Stroke J Cereb Circ*. 2014 Sep;45(9):2695–701
40. Yeom E, Nam KH, Jin C, Paeng DG, Lee SJ. 3D reconstruction of a carotid bifurcation from 2D transversal ultrasound images. *Ultrasonics*. 2014 Dec;54(8):2184-92
41. Bar M, Roubec M, Farana R, Ličev L, Tomášková H, Školoudík D. Inter-rater reliability of carotid atherosclerotic plaque quantification by 3-dimensional sonography. *J Ultrasound Med*. 2014 Jul;33(7):1273–8.
42. Lorza AM, Carvalho DD, Petersen J, van Dijk AC, van der Lugt A, Niessen WJ, Klein S, de Bruijne M. Carotid artery lumen segmentation in 3D free-hand ultrasound images using surface graph cuts. *Med Image Comput Comput Assist Interv*. 2013;16(Pt 2):542-9.

43. Kalashyan H, Shuaib A, Gibson PH, Romanchuk H, Saqqur M, Khan K, Osborne J, Becher H. Single sweep three-dimensional carotid ultrasound: reproducibility in plaque and artery volume measurements. *Atherosclerosis*. 2014 Feb;232(2):397-402
44. Fernández-Ortiz A, Jiménez-Borreguero LJ, Peñalvo JL, Ordovás JM, Mocoroa A, Fernández-Friera L, Laclaustra M, García L, Molina J, Mendiguren JM, López-Melgar B, de Vega VM, Alonso-Farto JC, Guallar E, Sillesen H, Rudd JH, Fayad ZA, Ibañez B, Sanz G, Fuster V. The Progression and Early detection of Subclinical Atherosclerosis (PESA) study: rationale and design. *Am Heart J*. 2013 Dec;166(6):990-8
45. Hoogi A, Zurakhov G, Adam D. Evaluation of a 3D technique for quantifying neovascularization within plaques imaged by contrast enhanced ultrasound. *Conf Proc IEEE Eng Med Biol Soc*. 2013;2013:1124-7
46. Kalashyan H, Saqqur M, Shuaib A, Romanchuk H, Nanda NC, Becher H. Comprehensive and rapid assessment of carotid plaques in acute stroke using a new single sweep method for three-dimensional carotid ultrasound. *Echocardiography*. 2013 Apr;30(4):414-8
47. Græbe M, Entekin R, Collet-Billon A, Harrison G, Sillesen H. Reproducibility of two 3-D ultrasound carotid plaque quantification methods. *Ultrasound Med Biol*. 2014 Jul;40(7):1641–9.
48. Harloff A, Zech T, Wegent F, Strecker C, Weiller C, Markl M. Comparison of blood flow velocity quantification by 4D flow MR imaging with ultrasound at the carotid bifurcation. *AJNR Am J Neuroradiol*. 2013 Jul;34(7):1407-13
49. Bucek RA, Reiter M, Dirisamer A, Haumer M, Fritz A, Minar E, et al. Three-dimensional color Doppler sonography in carotid artery stenosis. *AJNR Am J Neuroradiol*. 2003 Aug;24(7):1294–9.
50. Selwaness M, van den Bouwhuijsen QJ, Verwoert GC, Dehghan A, Mattace-Raso FU, Vernooij M, Franco OH, Hofman A, van der Lugt A, Wentzel JJ, Witteman JC. Blood pressure parameters and carotid intraplaque hemorrhage as measured by magnetic resonance imaging: The Rotterdam Study. *Hypertension*. 2013 Jan;61(1):76-81

51. Johri AM, Chitty DW, Matangi M, Malik P, Mousavi P, Day A, Gravett M, Simpson C. Can carotid bulb plaque assessment rule out significant coronary artery disease? A comparison of plaque quantification by two- and three-dimensional ultrasound. *J Am Soc Echocardiogr*. 2013 Jan;26(1):86-95
52. Yamaguchi M, Sasaki M, Ohba H, Mori K, Narumi S, Katsura N, et al. Quantitative assessment of changes in carotid plaques during cilostazol administration using three-dimensional ultrasonography and non-gated magnetic resonance plaque imaging. *Neuroradiology*. 2012 Sep;54(9):939-45.
53. Koyama S, Hashimoto T, Umahara T, Akai T, Watanabe D, Akimoto J, Nagao T, Uchihara T, Haraoka J, Iwamoto T. Preoperative prediction of macrophage infiltration by 3-D tomographic ultrasound in endoarterectomized carotid plaques in elderly patients. *Geriatr Gerontol Int*. 2013 Oct;13(4):834-41
54. Chiu B, Shamdasani V, Entekin R, Yuan C, Kerwin WS. Characterization of carotid plaques on 3-dimensional ultrasound imaging by registration with multicontrast magnetic resonance imaging. *J Ultrasound Med*. 2012 Oct;31(10):1567-80
55. Madani A, Beletsky V, Tamayo A, Munoz C, Spence JD. High-risk asymptomatic carotid stenosis: ulceration on 3D ultrasound vs TCD microemboli. *Neurology*. 2011 Aug 23;77(8):744-50.
56. Ukwatta E, Awad J, Ward AD, Buchanan D, Samarabandu J, Parraga G, Fenster A. Three-dimensional ultrasound of carotid atherosclerosis: semiautomated segmentation using a level set-based method. *Med Phys*. 2011 May;38(5):2479-93.
57. Makris GC, Lavidia A, Griffin M, Geroulakos G, Nicolaidis AN. Three-dimensional ultrasound imaging for the evaluation of carotid atherosclerosis. *Atherosclerosis*. 2011 Dec;219(2):377-83
58. Vicenzini E, Galloni L, Ricciardi MC, Pro S, Sirimarco G, Pulitano P, Mecarelli O, Di Piero V, Lenzi GL. Advantages and pitfalls of three-dimensional ultrasound imaging of carotid bifurcation. *Eur Neurol*. 2011;65(6):309-16

59. Wessels T, Harrer JU, Stetter S, Mull M, Klötzsch C. Three-dimensional assessment of extracranial Doppler sonography in carotid artery stenosis compared with digital subtraction angiography. *Stroke J Cereb Circ.* 2004 Aug;35(8):1847–51.
60. Nonent M, Ben Salem D, Serfaty JM, Buthion V, Pasco-Papon A, Rotaru C, Bressollette L, Papon X, Pachai C, Fortrat JO, Gouny P, Badra A, Berge J, Le Bras Y, Cottier JP, Gauvrit JY, Douek P. Overestimation of moderate carotid stenosis assessed by both Doppler US and contrast enhanced 3D-MR angiography in the CARMEDAS study. *J Neuroradiol.* 2011 Jul;38(3):148-55
61. Heliopoulos J, Vadikolias K, Piperidou C, Mitsias P. Detection of carotid artery plaque ulceration using 3 - dimensional ultrasound. *J Neuroimaging.* 2011 Apr;21(2):126–31.
62. Pfister K, Rennert J, Greiner B, Jung W, Stehr A, Gössmann H, Menzel C, Zorger N, Prantl L, Feuerbach S, Kasprzak P, Jung EM. Pre-surgical evaluation of ICA-stenosis using 3D power Doppler, 3D color coded Doppler sonography, 3D B-flow and contrast enhanced B-flow in correlation to CTA/MRA: first clinical results. *Clin Hemorheol Microcirc.* 2009;41(2):103-16
63. Kuk M, Wannarong T, Beletsky V, Parraga G, Fenster A, Spence JD. Volume of carotid artery ulceration as a predictor of cardiovascular events. *Stroke J Cereb Circ.* 2014 May;45(5):1437–41.
64. Singh N, Moody AR, Gladstone DJ, Leung G, Ravikumar R, Zhan J, et al. Moderate carotid artery stenosis: MR imaging-depicted intraplaque hemorrhage predicts risk of cerebrovascular ischemic events in asymptomatic men. *Radiology.* 2009 Aug;252(2):502–8.
65. Harloff A, Zech T, Frydrychowicz A, Schumacher M, Schöllhorn J, Hennig J, Weiller C, Markl M. Carotid intima-media thickness and distensibility measured by MRI at 3 T versus high-resolution ultrasound. *Eur Radiol.* 2009 Jun;19(6):1470-9.
66. Stumpe KO, Agabiti-Rosei E, Zielinski T, Schremmer D, Scholze J, Laeis P, et al. Carotid intima-media thickness and plaque volume changes following 2-year angiotensin II-receptor blockade. The Multicentre

Olmesartan atherosclerosis Regression Evaluation (MORE) study. *Ther Adv Cardiovasc Dis.* 2007 Dec;1(2):97–106.

67. Chiu B, Beletsky V, Spence JD, Parraga G, Fenster A. Analysis of carotid lumen surface morphology using three-dimensional ultrasound imaging. *Phys Med Biol.* 2009 Mar 7;54(5):1149-67

68. Chiu B, Egger M, Spence JD, Parraga G, Fenster A. Quantification of carotid vessel wall and plaque thickness change using 3D ultrasound images. *Med Phys.* 2008 Aug;35(8):3691-710.

69. Ludwig M, Zielinski T, Schremmer D, Stumpe KO. Reproducibility of 3-dimensional ultrasound readings of volume of carotid atherosclerotic plaque. *Cardiovasc Ultrasound.* 2008;6:42.

70. Denzel C, Balzer K, Merhof D, Lang W. 3D cross sectional view to investigate the morphology of internal carotid artery plaques. Is 3D ultrasound superior to 2D ultrasound? *Ultraschall Med.* 2009 Jun;30(3):291-6

71. Heliopoulos J, Vadikolias K, Mitsias P, Artemis D, Tripsianis G, Piperidou C, et al. A three-dimensional ultrasonographic quantitative analysis of non-ulcerated carotid plaque morphology in symptomatic and asymptomatic carotid stenosis. *Atherosclerosis.* 2008 May;198(1):129–35.

72. Chiu B, Egger M, Spence JD, Parraga G, Fenster A. Quantification of progression and regression of carotid vessel atherosclerosis using 3D ultrasound images. *Conf Proc IEEE Eng Med Biol Soc.* 2006;1:3819-22.

73. Kakkos SK, Nicolaidis AN, Charalambous I, Thomas D, Giannopoulos A, Naylor AR, et al. Predictors and clinical significance of progression or regression of asymptomatic carotid stenosis. *J Vasc Surg.* 2014 Apr;59(4):956–67.

74. Landry A, Ainsworth C, Blake C, Spence JD, Fenster A. Manual planimetric measurement of carotid plaque volume using three-dimensional ultrasound imaging. *Med Phys.* 2007 Apr;34(4):1496-505.

75. Egger M, Spence JD, Fenster A, Parraga G. Validation of 3D ultrasound vessel wall volume: an imaging phenotype of carotid atherosclerosis. *Ultrasound Med Biol.* 2007 Jun;33(6):905–14.

76. Clevert DA, Johnson T, Michaely H, Jung EM, Flach PM, Strautz TI, Clevert DA, Reiser M, Schoenberg SO. High-grade stenoses of the internal carotid artery: comparison of high-resolution contrast enhanced 3D MRA, duplex sonography and power Doppler imaging. *Eur J Radiol.* 2006 Dec;60(3):379-86
77. Igase K, Kumon Y, Matsubara I, Arai M, Goishi J, Watanabe H, et al. Utility of 3-dimensional ultrasound imaging to evaluate carotid artery stenosis: comparison with magnetic resonance angiography. *J Stroke Cerebrovasc Dis Off J Natl Stroke Assoc.* 2015 Jan;24(1):148–53.
78. Fenster A, Blake C, Gyacskov I, Landry A, Spence JD. 3D ultrasound analysis of carotid plaque volume and surface morphology. *Ultrasonics.* 2006 Dec 22;44 Suppl 1:e153-7
79. Ainsworth CD, Blake CC, Tamayo A, Beletsky V, Fenster A, Spence JD. 3D ultrasound measurement of change in carotid plaque volume: a tool for rapid evaluation of new therapies. *Stroke J Cereb Circ.* 2005 Sep;36(9):1904–9.
80. Landry A, Spence JD, Fenster A. Measurement of carotid plaque volume by 3-dimensional ultrasound. *Stroke.* 2004 Apr;35(4):864–9.
81. Landry A, Spence JD, Fenster A. Quantification of carotid plaque volume measurements using 3D ultrasound imaging. *Ultrasound Med Biol.* 2005 Jun;31(6):751–62.
82. Flis V, Tetickovic E, Breznik S, Stirn B, Matela J, Miksić K. The measurement of stenosis of the internal carotid artery: comparison of doppler ultrasound, digital subtraction angiography and the 3D CT volume rendering technique. *Wien Klin Wochenschr.* 2004;116 Suppl 2:51-5.
83. Egger M, Krasinski A, Rutt BK, Fenster A, Parraga G. Comparison of B-mode ultrasound, 3-dimensional ultrasound, and magnetic resonance imaging measurements of carotid atherosclerosis. *J Ultrasound Med Off J Am Inst Ultrasound Med.* 2008 Sep;27(9):1321–34.
84. Treece GM, Prager RW, Gee AH, Berman L. Correction of probe pressure artifacts in freehand 3D ultrasound. *Med Image Anal.* 2002 Sep;6(3):199-214.

85. Kakkos SK, Griffin MB, Nicolaidis AN, Kyriacou E, Sabetai MM, Tegos T, et al. The size of juxtaluminal hypoechoic area in ultrasound images of asymptomatic carotid plaques predicts the occurrence of stroke. *J Vasc Surg*. 2013 Mar;57(3):609–18.e1; discussion 617–8.
86. Schminke U, Hilker L, Motsch L, Griewing B, Kessler C. Volumetric assessment of plaque progression with 3 - dimensional ultrasonography under statin therapy. *J Neuroimaging Off J Am Soc Neuroimaging*. 2002 Jul;12(3):245–51.
87. Schminke U, Motsch L, Hilker L, Kessler C. Three-dimensional ultrasound observation of carotid artery plaque ulceration. *Stroke J Cereb Circ*. 2000 Jul;31(7):1651–5.
88. Kozàková M, Morizzo C, Andreucetti F, Palchetti P, Parenti G, Palombo C. Quantification of extracranial carotid artery stenosis by ultrafast three-dimensional ultrasound. *J Am Soc Echocardiogr Off Publ Am Soc Echocardiogr*. 2001 Dec;14(12):1203–11.
89. Friese S, Krapf H, Fetter M, Klose U, Skalej M, Küker W. Ultrasonography and contrast-enhanced MRA in ICA-stenosis: is conventional angiography obsolete? *J Neurol*. 2001 Jun;248(6):506-13.
90. Egger M, Chiu B, Spence JD, Fenster A, Parraga G. Mapping spatial and temporal changes in carotid atherosclerosis from three-dimensional ultrasound images. *Ultrasound Med Biol*. 2008 Jan;34(1):64–72.
91. Keberle M, Jenett M, Beissert M, Jahns R, Haerten R, Hahn D. Three-dimensional power Doppler sonography in screening for carotid artery disease. *J Clin Ultrasound*. 2000 Nov-Dec;28(9):441-51.
92. Palombo C, Kozakova M, Morizzo C, Andreuccetti F, Tondini A, Palchetti P, et al. Ultrafast three-dimensional ultrasound: application to carotid artery imaging. *Stroke J Cereb Circ*. 1998 Aug;29(8):1631–7.
93. Gill JD, Ladak HM, Steinman DA, Fenster A. Accuracy and variability assessment of a semiautomatic technique for segmentation of the carotid arteries from three-dimensional ultrasound images. *Med Phys*. 2000 Jun;27(6):1333-42.

94. Allott CP, Barry CD, Pickford R, Waterton JC. Volumetric assessment of carotid artery bifurcation using freehand-acquired, compound 3D ultrasound. *Br J Radiol.* 1999 Mar;72(855):289-92.
95. Awad J, Krasinski A, Parraga G, Fenster A. Texture analysis of carotid artery atherosclerosis from threedimensional ultrasound images. *Med Phys.* 2010 Apr;37(4):1382–91.
96. Delcker A, Tegeler C. Influence of ECG-triggered data acquisition on reliability for carotid plaque volume measurements with a magnetic sensor three-dimensional ultrasound system. *Ultrasound Med Biol.* 1998 May;24(4):601-5.
97. Griewing B, Schminke U, Morgenstern C, Walker ML, Kessler C. Three-dimensional ultrasound angiography (power mode) for the quantification of carotid artery atherosclerosis. *J Neuroimaging Off J Am Soc Neuroimaging.* 1997 Jan;7(1):40–5
98. Griewing B, Römer T, Spitzer C, Lüdemann J, Günther A, Kessler C. Hormone replacement therapy in postmenopausal women: carotid intima-media thickness and 3-D volumetric plaque quantification. *Maturitas.* 1999 May 31;32(1):33–40.
99. Delcker A, Diener HC. Quantification of atherosclerotic plaques in carotid arteries by three-dimensional ultrasound. *Br J Radiol.* 1994 Jul;67(799):672-8.
100. Sillesen H, Muntendam P, Adourian A, Entekin R, Garcia M, Falk E, Fuster V. Carotid plaque burden as a measure of subclinical atherosclerosis: comparison with other tests for subclinical arterial disease in the High Risk Plaque BioImage study. *JACC Cardiovasc Imaging.* 2012 Jul;5(7):681-9
101. Pollex RL, Spence JD, House AA, Fenster A, Hanley AJG, Zinman B, et al. A comparison of ultrasound measurements to assess carotid atherosclerosis development in subjects with and without type 2 diabetes. *Cardiovasc Ultrasound.* 2005;3:15.
102. Alonso A, Artemis D, Hennerici MG. Molecular imaging of carotid plaque vulnerability. *Cerebrovasc Dis.* 2015;39(1):5-12.

103. M. Reiter, R. Horvat, S. Puchner, W. Rinner, P. Polterauer, J. Lammer, E. Minar and R.A Bucek Plaque Imaging of the Internal Carotid Artery—Correlation of B-Flow Imaging with Histopathology *American Journal of Neuroradiology* January 2007, 28 (1) 122-126;
104. Hayrapet Kalashyan, Ashfaq Shuaib, Patrick H. Gibson, Helen Romanchuk, Maher Saqqur, Khurshid Khan, Jonathon Osborne Single sweep three-dimensional carotid ultrasound: Reproducibility in plaque and artery volume measurements *Atherosclerosis* February 2014, 232: 397-402
105. Fenster A., Downey D. B., Cardinal H. N. Three-dimensional ultrasound imaging. *Phys. Med. Biol.* 2001 46, R67–R99.
106. Fenster A., Downey D. B. Three-dimensional ultrasound imaging. *Annu. Rev. Biomed. Eng.* 2000 2, 457–475.
107. Spence JD, Solo K. Resistant Atherosclerosis: The Need for Monitoring of Plaque Burden. *Stroke*. 2017 Jun;48(6):1624-1629.
108. van Engelen A., Wannarong T., Parraga G., Niessen WJ., Fenster A., Spence JD., de Bruijne M. Three-dimensional carotid ultrasound plaque texture predicts vascular events. *Stroke*. 2014 Sep;45(9):2695-701.
109. Cloutier G, Cardinal MR, Ju Y, Giroux MF, Lanthier S, Soulez G. Carotid Plaque Vulnerability Assessment Using Ultrasound Elastography and Echogenicity Analysis. *AJR Am J Roentgenol*. 2018 Oct;211(4):847-855.
110. Di Leo N, Venturini L, de Soccio V, Forte V, Lucchetti P, Cerone G, Alagna G, Caratozzolo M, Messineo D, Di Gioia C, Di Marzo L, Fresilli D, De Vito C, Pugliese G, Cantisani V, D'Ambrosio F. Multiparametric ultrasound evaluation with CEUS and shear wave elastography for carotid plaque risk stratification. *J Ultrasound*. 2018 Dec;21(4):293-300.
111. Roy Cardinal MH, Heusinkveld MHG, Qin Z, Lopata RGP, Naim C, Soulez G, Cloutier G. Carotid Artery Plaque Vulnerability Assessment Using Noninvasive Ultrasound Elastography: Validation With MRI. *AJR Am J Roentgenol*. 2017 Jul;209(1):142-151.
112. Liu Z, Bai Z, Huang C, Huang M, Huang L, Xu D, Zhang H, Yuan C, Luo J. Interoperator Reproducibility of Carotid Elastography for

Identification of Vulnerable Atherosclerotic Plaques. *IEEE Trans Ultrason Ferroelectr Freq Control*. 2019 Mar;66(3):505-516

113. Huang C, Pan X, He Q, Huang M, Huang L, Zhao X, Yuan C, Bai J, Luo J. Ultrasound-Based Carotid Elastography for Detection of Vulnerable Atherosclerotic Plaques Validated by Magnetic Resonance Imaging. *Ultrasound Med Biol*. 2016 Feb;42(2):365-77

114. Zhang Q, Li C, Zhou M, Liao Y, Huang C, Shi J, Wang Y, Wang W. Quantification of carotid plaque elasticity and intraplaque neovascularization using contrast-enhanced ultrasound and image registration-based elastography. *Ultrasonics*. 2015 Sep;62:253-62.

115. Goudot G, Khider L, Pedreira O, Poree J, Julia P, Alsac JM, Amemiya K, Bruneval P, Messas E, Pernot M, Mirault T. Innovative Multiparametric Characterization of Carotid Plaque Vulnerability by Ultrasound. *Front Physiol*. 2020 Mar 3;11:157

116. Nieuwstadt HA, Fekkes S, Hansen HH, de Korte CL, van der Lugt A, Wentzel JJ, van der Steen AF, Gijssen FJ. Carotid plaque elasticity estimation using ultrasound elastography, MRI, and inverse FEA - A numerical feasibility study. *Med Eng Phys*. 2015 Aug;37(8):801-7

117. Garrard JW, Ummur P, Nduwayo S, Kanber B, Hartshorne TC, West KP, Moore D, Robinson TG, Ramnarine KV. Shear Wave Elastography May Be Superior to Greyscale Median for the Identification of Carotid Plaque Vulnerability: A Comparison with Histology. *Ultraschall Med*. 2015 Aug;36(4):386-90.

118. Ramnarine KV, Garrard JW, Dexter K, Nduwayo S, Panerai RB, Robinson TG. Shear wave elastography assessment of carotid plaque stiffness: in vitro reproducibility study. *Ultrasound Med Biol*. 2014 Jan;40(1):200-9.

119. Ramnarine KV, Garrard JW, Kanber B, Nduwayo S, Hartshorne TC, Robinson TG. Shear wave elastography imaging of carotid plaques: feasible, reproducible and of clinical potential. *Cardiovasc Ultrasound*. 2014 Dec 8;12:49

120. Widman E, Maksuti E, Larsson D, Urban MW, Bjällmark A, Larsson M. Shear wave elastography plaque characterization with mechanical

testing validation: a phantom study. *Phys Med Biol.* 2015 Apr 21;60(8):3151-74.

121. Lou Z, Yang J, Tang L, Jin Y, Zhang J, Liu C, Li Q. Shear Wave Elastography Imaging for the Features of Symptomatic Carotid Plaques: A Feasibility Study. *J Ultrasound Med.* 2017 Jun;36(6):1213-1223.

122. Zamani M, Skagen K, Scott H, Russell D, Skjelland M. Advanced ultrasound methods in assessment of carotid plaque instability: a prospective multimodal study. *BMC Neurol.* 2020 Jan 29;20(1):39.

123. Naim C, Cloutier G, Mercure E, Destrempe F, Qin Z, El-Abyad W, Lanthier S, Giroux MF, Soulez G. Characterisation of carotid plaques with ultrasound elastography: feasibility and correlation with high-resolution magnetic resonance imaging. *Eur Radiol.* 2013 Jul;23(7):2030-41.

124. Nayak R, Schifitto G, Doyley MM. Noninvasive carotid artery elastography using multielement synthetic aperture imaging: Phantom and in vivo evaluation. *Med Phys.* 2017 Aug;44(8):4068-4082

125. Chayer B, van den Hoven M, Cardinal MR, Li H, Swillens A, Lopata R, Cloutier G. Atherosclerotic carotid bifurcation phantoms with stenotic soft inclusions for ultrasound flow and vessel wall elastography imaging. *Phys Med Biol.* 2019 May 2;64(9):095025.

126. Fekkes S, Hansen HHG, Menssen J, Saris AECM, de Korte CL. 3-D Strain Imaging of the Carotid Bifurcation: Methods and in-Human Feasibility. *Ultrasound Med Biol.* 2019 Jul;45(7):1675-1690

127. Huang C, He Q, Huang M, Huang L, Zhao X, Yuan C, Luo J. Non-Invasive Identification of Vulnerable Atherosclerotic Plaques Using Texture Analysis in Ultrasound Carotid Elastography: An In Vivo Feasibility Study Validated by Magnetic Resonance Imaging. *Ultrasound Med Biol.* 2017 Apr;43(4):817-830.

128. Liu F, Yong Q, Zhang Q, Liu P, Yang Y. Real-time tissue elastography for the detection of vulnerable carotid plaques in patients undergoing endarterectomy: a pilot study. *Ultrasound Med Biol.* 2015 Mar;41(3):705-12

129. Xenikou MF, Golemati S, Gastounioti A, Tzortzi M, Moraitis N, Charalampoulos G, Liasis N, Dedes A, Besias N, Nikita KS. Using ultrasound image analysis to evaluate the role of elastography imaging in the diagnosis of carotid atherosclerosis. *Annu Int Conf IEEE Eng Med Biol Soc.* 2015;2015:6313-6.
130. Garrard JW, Ramnarine KV. Shear-wave elastography in carotid plaques: comparison with grayscale median and histological assessment in an interesting case. *Ultraschall Med.* 2014 Feb;35(1):3-4.
131. Doherty JR, Dahl JJ, Kranz PG, El Hussein N, Chang HC, Chen NK, Allen JD, Ham KL, Trahey GE. Comparison of Acoustic Radiation Force Impulse Imaging Derived Carotid Plaque Stiffness With Spatially Registered MRI Determined Composition. *IEEE Trans Med Imaging.* 2015 Nov;34(11):2354-65
132. Pan FS, Yu L, Luo J, Wu RD, Xu M, Liang JY, Zheng YL, Xie XY. Carotid Artery Stiffness Assessment by Ultrafast Ultrasound Imaging: Feasibility and Potential Influencing Factors. *J Ultrasound Med.* 2018 Dec;37(12):2759-2767.
133. Schmitt C, Soulez G, Maurice RL, Giroux MF, Cloutier G. Noninvasive vascular elastography: toward a complementary characterization tool of atherosclerosis in carotid arteries. *Ultrasound Med Biol.* 2007 Dec;33(12):1841-58.
134. Zhang B, Gu J, Qian M, Niu L, Ghista D. Study of correlation between wall shear stress and elasticity in atherosclerotic carotid arteries. *Biomed Eng Online.* 2018 Jan 16;17(1):5.
135. Zhang PF, Su HJ, Yao GH, Wu W, Zhang M, Liu CX, Jiang H, Ding SF, Zhang C, Zhao YX, Zhang Y. Plaque volume compression ratio, a novel biomechanical index, is independently associated with ischemic cerebrovascular events. *J Hypertens.* 2009 Feb;27(2):348-56
136. Korukonda S, Nayak R, Carson N, Schifitto G, Dogra V, Doyley MM. Noninvasive vascular elastography using plane-wave and sparse-array imaging. *IEEE Trans Ultrason Ferroelectr Freq Control.* 2013 Feb;60(2):332-42

137. Baldewsing RA, Schaar JA, Mastik F, Oomens CW, van der Steen AF. Assessment of vulnerable plaque composition by matching the deformation of a parametric plaque model to measured plaque deformation. *IEEE Trans Med Imaging*. 2005 Apr;24(4):514-28. doi: 10.1109/tmi.2005.844170.
138. Maurice RL, Ohayon J, Frétiigny Y, Bertrand M, Soulez G, Cloutier G. Noninvasive vascular elastography: theoretical framework. *IEEE Trans Med Imaging*. 2004 Feb;23(2):164-80.
139. Marlevi D, Mulvagh SL, Huang R, DeMarco JK, Ota H, Huston J 3rd, Winter R, Macedo TA, Abdelmoneim SS, Larsson M, Pellikka PA, Urban MW. Combined spatiotemporal and frequency-dependent shear wave elastography enables detection of vulnerable carotid plaques as validated by MRI. *Sci Rep*. 2020 Jan 15;10(1):403
140. Okimoto H, Ishigaki Y, Koiwa Y, Hinokio Y, Ogihara T, Suzuki S, Katagiri H, Ohkubo T, Hasegawa H, Kanai H, Oka Y. A novel method for evaluating human carotid artery elasticity: possible detection of early stage atherosclerosis in subjects with type 2 diabetes. *Atherosclerosis*. 2008 Jan;196(1):391-397.
141. Yen CL, Chang HY, Huang SY, Huang YC, Jeng CM. Combination of tissue harmonic sonography, real-time spatial compound sonography and adaptive image processing technique for the detection of carotid plaques and intima-medial thickness. *Eur J Radiol*. 2009 Jul;71(1):11-6.
142. Khalid AlMuhanna, et.al. Carotid plaque morphometric assessment with three-dimensional ultrasound imaging *Journal of Vascular Surgery* Volume 61, Issue 3
143. Amir A Khan, Christian Koudelka, Carly Goldstein, Limin Zhao, John Yokemick, Moira Dux, Siddhartha Sikdar, Brajesh K Lal, Marc Semiautomatic quantification of carotid plaque volume with three-dimensional ultrasound imaging *J Vasc Surg*. 2017 May;65(5):1407-1417
144. Gee-Hee Kim, Ho-Joong Youn² Is Carotid Artery Ultrasound Still Useful Method for Evaluation of Atherosclerosis? *Korean Circ J*. 2017 Jan;47(1):1-8.

145. Arna van Engelen , Thapat Wannarong , Grace Parraga , Wiro J Niessen , Aaron Fenster , J David Spence , Marleen de Bruijne Three-dimensional carotid ultrasound plaque texture predicts vascular events *Stroke* 2014 Sep;45(9):2695-701.
146. Joseph Awad 1, Adam Krasinski, Grace Parraga, Aaron Fenster Texture analysis of carotid artery atherosclerosis from three-dimensional ultrasound images *Med Phys.* 2010 Apr;37(4):1382-91
147. Minyu Zhang, Qian Zhao, Yu Gao, Xinhuai Wu, Jianhua Wang Prediction for rupture risk of carotid artery plaques: A comparative study of 3D-GSM and CAS system *Eur J Radiol.* 2016 Sep;85(9):1659-65.
148. Leticia Fernández-Friera, Borja Ibáñez, Valentin Fuster Imaging Subclinical Atherosclerosis: Is It Ready for Prime Time? August 2014 *Journal of Cardiovascular Translational Research* 7(7)
149. Amer M Johri 1, David W Chitty, Murray Matangi, Paul Malik, Parvin Mousavi, Andrew Day, Matthew Gravett, Chris Simpson Can carotid bulb plaque assessment rule out significant coronary artery disease? A comparison of plaque quantification by two- and three-dimensional ultrasound *J Am Soc Echocardiogr.* 2013 Jan;26(1):86-95

