

ΠΑΝΕΠΙΣΤΗΜΙΟ ΘΕΣΣΑΛΙΑΣ
ΣΧΟΛΗ ΓΕΩΠΟΝΙΚΩΝ ΕΠΙΣΤΗΜΩΝ
ΤΜΗΜΑ ΓΕΩΠΟΝΙΑΣ ΙΧΘΥΟΛΟΓΙΑΣ & ΥΔΑΤΙΝΟΥ
ΠΕΡΙΒΑΛΛΟΝΤΟΣ

«ΜΕΤΑΠΤΥΧΙΑΚΗ ΔΙΠΛΩΜΑΤΙΚΗ ΕΡΓΑΣΙΑ»

**Ιστοπαθολογικός και αιματολογικός έλεγχος ιχθύων μετά από θεραπεία
με νιτροφουράνη**

Ανδρεοπούλου Στυλιανή

Βόλος, 2020

UNIVERSITY OF THESSALY
SCHOOL OF AGRICULTURAL SCIENCES
DEPARTMENT OF ICHTHYOLOGY AND AQUATIC
ENVIRONMENT

«POSTGRADUATE MASTER'S THESIS»

**Histopathological and hematological examination of fish after
treatment with nitrofurazone**

Andreopoulou Styliani

Volos, 2020

**«Ιστοπαθολογικός και αιματολογικός έλεγχος ιχθύων μετά από θεραπεία με
νιτροφουράνη»**

Τριμελής Εξεταστική Επιτροπή :

Παναγιώτης Βερίλλης, Αναπληρωτής Καθηγητής - Μικροσκοπία και Ανάλυση Εικόνas στην Ιστολογία και στους Υδρόβιους Οργανισμούς, Πανεπιστήμιο Θεσσαλίας, Σχολή Γεωπονικών Επιστημών, Τμήμα Γεωπονίας, Ιχθυολογίας & Υδάτινου Περιβάλλοντος, Επιβλέπων

Έλενα Μεντέ, Καθηγήτρια - Φυσιολογία Θρέψης Υδρόβιων Ζωικών Οργανισμών, Πανεπιστήμιο Θεσσαλίας, Σχολή Γεωπονικών Επιστημών, Τμήμα Γεωπονίας, Ιχθυολογίας & Υδάτινου Περιβάλλοντος, Μέλος

Γεώργιος Μιχαήλ, Επίκουρος Καθηγητής – Φαρμακολογία Αγροτικών Ζώων Εργαστηρίου με έμφαση στην Μικροβιακή Αντοχή, Πανεπιστήμιο Θεσσαλίας, Σχολή Γεωπονικών Επιστημών, Τμήμα Γεωπονίας, Ιχθυολογίας & Υδάτινου Περιβάλλοντος, Μέλος

*Στην οικογένεια μου
και στον πολυαγαπημένο μου παππού Βασίλη που δεν βρίσκεται πια εδώ...*

ΕΥΧΑΡΙΣΤΙΕΣ

Θα ήθελα να ευχαριστήσω ιδιαίτερα τον επιβλέποντα καθηγητή μου, κύριο Βερίλλη Παναγιώτη για την πολύτιμη βοήθεια κατά τη διάρκεια διεξαγωγής του πειράματος μου και κατά την συγγραφή της διπλωματικής μου εργασίας, καθώς και στη σωστή καθοδήγηση για τη φωτογράφιση των ιστολογικών τομών.

Επίσης, θα ήθελα να ευχαριστήσω την καθηγήτρια μου, κυρία Μεντέ Έλενα για την αμέριστη βοήθεια της στην μεταπτυχιακή μου εργασία, καθώς και στην επαγγελματική μου πορεία. Επιπλέον, τον κύριο Μιχαήλ Γεώργιο για την βοήθεια του στη διεξαγωγή του πειράματος και των συμπερασμάτων και στον ρόλο του, ως μέλος της τριμελούς επιτροπής.

Πέραν αυτών, θα ήθελα επίσης να ευχαριστήσω την κυρία Αποστολογάμβρου Χρυσούλα και την κυρία Πατσέα Ευσταθία που με βοήθησαν στις ιστολογικές μεταχειρίσεις των δειγμάτων και με καθοδήγησαν στη διάρκεια του πειράματος, αφιερώνοντας χρόνο και προσήλωση σε κάθε βήμα των επεξεργασιών. Επιπλέον τον κύριο Βλάχο Νικόλαο για την βοήθεια του στη σωστή συγγραφή της εργασίας.

Τέλος, θα ήθελα να ευχαριστήσω τους γονείς μου, Παναγιώτη και Ευδοξία τον αγαπημένο μου αδελφό Νίκο, την αγαπημένη μου γιαγιά, Ευτυχία και τον Δημήτρη που έπαιξαν καταλυτικό ρόλο σε όλη την πορεία μου, καθώς η αγάπη τους και η στήριξη τους ήταν η πηγή έμπνευσης για εμένα. Ευχαριστώ ιδιαίτερα τους ανθρώπους που ήταν και συνεχίζουν να είναι δίπλα μου σε όλες τις φάσεις της ζωής μου.

ΠΕΡΙΛΗΨΗ

Σκοπός της παρούσας εργασίας είναι η μελέτη των αιματολογικών παραμέτρων και ο ιστοπαθολογικός έλεγχος στην τσιπούρα (*Sparus aurata*) μετά από χορήγηση νιτροφουράνης. Αρχικά, συλλέχθηκε δείγμα περιφερικού αίματος από εννέα άτομα τσιπούρας χωρίς εμφανείς εξωτερικές αλλοιώσεις και από εννέα άτομα με πληγές, για μέτρηση αιματοκρίτη και για επιχρίσματα αίματος, και έγινε νεκροψία. Σε κάθε επίχρισμα μετρήθηκαν τα λευκά αιμοσφαίρια και έγινε διαφοροποίηση τους σε λεμφοκύτταρα, μονοκύτταρα, ουδετερόφιλα, ηωσινόφιλα και βασεόφιλα. Στη συνέχεια, πάρθηκαν δεκαοχτώ άτομα τσιπούρας με εμφανείς εκδορές στο δέρμα και τοποθετήθηκαν σε ενυδρείο. Χορηγήθηκε αντιβίωση ευρέως φάσματος, μέσω της τροφής και με μπάνια με δραστική ουσία τη νιτροφουράνη για διάστημα εννέα ημερών και έπειτα έγινε δειγματοληψία (ημέρα 1), όπου πάρθηκε δείγμα αίματος για αιματοκρίτη και επιχρίσματα, καθώς και ιστοί από το μεσέντερο, το ήπαρ και τα βράγχια για ιστοπαθολογικό έλεγχο. Ακολούθησαν άλλες δύο δειγματοληψίες, η μία μετά από 7 ημέρες (ημέρα 8) και η επόμενη μετά από 14 ημέρες (ημέρα 15), από το τέλος της θεραπείας για σύγκριση αποτελεσμάτων όσον αφορά το αίμα και τους ιστούς. Η θεραπεία με νιτροφουράνη επέδρασε θετικά στην τιμή του αιματοκρίτη, καθώς παρατηρήθηκε αύξηση, αλλά δεν παρατηρήθηκε εμφανή βελτίωση της ιστοπαθολογικής εικόνας.


Λέξεις κλειδιά: αιματοκρίτης, λευκοκύτταρα, τσιπούρα, *Sparus aurata*, νιτροφουράνη

ΠΕΡΙΕΧΟΜΕΝΑ

| | |
|--|----|
| ΠΕΡΙΛΗΨΗ | i |
| ΠΕΡΙΕΧΟΜΕΝΑ | ii |
| 1. ΕΙΣΑΓΩΓΗ | 1 |
| 1.1 Γενικές πληροφορίες - Μορφολογικά χαρακτηριστικά – Συστηματική κατάταξη | 2 |
| 1.2 Οικολογία του είδους | 2 |
| 1.3 Ασθένειες τσιπούρας σε κλειστά συστήματα εκτροφής και τρόποι αντιμετώπισης | 3 |
| 1.4 Αίμα και κύτταρα του αίματος | 6 |
| 1.5 Φυσιολογική δομή των ιστών | 9 |
| 1.6 Σκοπός διατριβής | 9 |
| 2. ΥΛΙΚΑ ΚΑΙ ΜΕΘΟΔΟΙ | 11 |
| 2.1 Ιστολογική ανάλυση..... | 13 |
| 2.1.1 Μονιμοποίηση του ιστού | 13 |
| 2.1.2 Εγκλεισμός σε παραφίνη..... | 13 |
| 2.1.3 Τομή δειγμάτων | 14 |
| 2.1.4 Χρώση | 15 |
| 2.2 Αιμοληψία – Επίχρισμα αίματος..... | 20 |
| 2.3 Μέτρηση αιματοκρίτη με τη μέθοδο μικροαιματοκρίτη..... | 20 |
| 2.4 Παρατήρηση και καταγραφή..... | 22 |
| 2.5 Στατιστική ανάλυση | 22 |
| 3. ΑΠΟΤΕΛΕΣΜΑΤΑ..... | 24 |
| 3.1 Επιχρίσματα αίματος και τιμές αιματοκρίτη..... | 24 |
| 3.2 Μακροσκοπική ανατομική..... | 26 |
| 3.3 Ιστοπαθολογική ανάλυση..... | 28 |
| 4. ΣΥΖΗΤΗΣΗ..... | 36 |
| 5. ΣΥΜΠΕΡΑΣΜΑΤΑ | 45 |
| 6. ΒΙΒΛΙΟΓΡΑΦΙΑ | 46 |
| ABSTRACT..... | 53 |

1. ΕΙΣΑΓΩΓΗ

Οι υδατοκαλλιέργειες αποτελούν κλάδο της πρωτογενούς παραγωγής με σταθερά ανοδική πορεία τις τελευταίες δεκαετίες σε παγκόσμιο επίπεδο, λόγω του ολοένα αυξανόμενου πληθυσμού της Γης και επομένως της αυξημένης ζήτησης σε τροφή. Σύμφωνα με το Παγκόσμιο Ταμείο για τη Φύση (World Wide Fund for Nature - WWF), η υδατοκαλλιέργεια αποτελεί την πλέον αειφορική λύση στο πρόβλημα του επισιτισμού (Σύνδεσμος Ελληνικών Θαλασσοκαλλιεργειών, 2019).



Εικόνα 1: Τσιπούρα (*Sparus aurata*) (European Commission Website)

Η τσιπούρα αποτελεί ένα από τα πιο εμπορικά είδη ιχθύων που εκτρέφονται στην Ελλάδα. Βάσει της Ετήσιας Έκθεσης 2019 από τον Σύνδεσμο Ελληνικών Θαλασσοκαλλιεργειών (ΣΕΘ) η παραγωγή της τσιπούρας και λαβρακιού, δηλαδή των δύο κύριων εκτρεφόμενων ειδών στην Ελλάδα, ανήλθε σε 117.000 τόνους το 2018, παρουσιάζοντας αύξηση κατά 7% συγκριτικά με το προηγούμενο έτος, γεγονός το οποίο δείχνει την αυξημένη ζήτηση στα συγκεκριμένα είδη. Η τσιπούρα αντιστοιχεί στο 57% του όγκου παραγωγής.

1.1 Γενικές πληροφορίες - Μορφολογικά χαρακτηριστικά – Συστηματική κατάταξη

Η επιστημονική ονομασία της τσιπούρας είναι *Sparus aurata*, (gilthead seabream), με κύριο χαρακτηριστικό της γνώρισμα τη χρυσή λωρίδα ανάμεσα στα μάτια της. Απαντάται ευρέως στα νερά όλης της Μεσογείου αλλά επίσης και κατά μήκος των ακτών του Ανατολικού Ατλαντικού ωκεανού από το Ηνωμένο Βασίλειο έως τη Σενεγάλη, και σπάνια στη Μαύρη Θάλασσα (FAO, 2018). Μπορεί να ζήσει στο θαλασσινό νερό καθώς και στο υφάλμυρο νερό των παράκτιων λιμνοθαλασσών. Απαντάται συχνά σε βραχώδεις ή αμμώδεις βυθούς, αλλά μπορεί να βρεθεί και σε υποθαλάσσια λιβάδια.

Πίνακας 1: Συστηματική κατάταξη της τσιπούρας (*S. aurata*)

| | |
|--------------------------|----------------------------------|
| Βασίλειο (Kingdom) | Ζώα (Animalia) |
| Υποβασίλειο (Subkingdom) | Bilateria |
| Φύλο (Phylum) | Χορδωτά (Chordata) |
| Υποφύλο (Subphylum) | Vertebrata |
| Υπερκλάση (Superclass) | Ακτινοπτερύγιοι (Actinopterygii) |
| Κλάση (Class) | Τελεόστεοι (Teleostei) |
| Υπερτάξη (Superorder) | Acanthopterygii |
| Τάξη (Order) | Περκόμορφα (Perciformes) |
| Οικογένεια (Family) | Σπαρίδες (Sparidae) |
| Γένος (Genus) | Σπάρος (<i>Sparus</i>) |
| Είδος (Species) | <i>Sparus aurata</i> |

(Πηγή: IT IS report, <https://www.itis.gov>)

1.2 Οικολογία του είδους

Η τσιπούρα ανήκει στα ευρύαλα είδη ιχθύων καθώς έχει την ικανότητα να προσαρμόζεται σε διάφορες τιμές αλατότητας αλλά και θερμοκρασίας. Είναι ψάρι της Μεσογείου και μπορεί να φτάσει τα 70 cm μέγιστο μήκος και τα 6 kg μέγιστο βάρος

(Balart *et al.*, 2009). Είναι ποικιλόθερμο είδος αλλά έχει αποδειχθεί ότι συναντά δυσκολίες στο να προσαρμοστεί σε χαμηλές θερμοκρασιακές βαθμίδες (Tort *et al.*, 2004). Προτιμά βραχώδεις πυθμένες και πυθμένες με φύκη, αλλά συναντάται και σε αμμώδεις περιοχές. Τα νεαρά άτομα τσιπούρας συναντώνται σε μικρό βάθος (πάνω από 30 m), ενώ τα ενήλικα μπορούν να φτάσουν σε βαθύτερα νερά (μέγιστο βάθος τα 150m) (FAO, 2018). Την άνοιξη, η τσιπούρα συναντάται σε υφάλμυρα νερά παράκτιων λιμνοθαλασσών (FishBase, 2010). Στα αρχικά στάδια της ζωής της προτιμά τα υφάλμυρα και θερμότερα νερά (Craig *et al.*, 2008).

Η τσιπούρα είναι πρωτανδρικό ερμαφρόδιτο είδος με αναπαραγωγική περίοδο μεταξύ Οκτώβρη και Δεκέμβρη. Τα πρώτα δύο χρόνια της ζωής του είναι αρσενικό άτομο, ενώ σε μέγεθος μεγαλύτερο από 30 cm γίνονται θηλυκά άτομα (FAO, 2016). Η μεγαλύτερη διάρκεια ζωής που έχει καταγραφεί είναι τα 11 έτη (FishBase, 2010).

1.3 Ασθένειες τσιπούρας σε κλειστά συστήματα εκτροφής και τρόποι αντιμετώπισης

Οι κύριες ασθένειες που αντιμετωπίζει η τσιπούρα είναι σε κλειστά συστήματα εκτροφής, είτε βακτηριακής προέλευσης, είτε ιογενούς προέλευσης, είτε από κάποιο παράσιτο (FAO, 2018). Αυτές οι ασθένειες προσβάλλουν κυρίως τους ιχθύες στη νεαρή ηλικία. Οι ασθένειες είναι οι παρακάτω:

Πίνακας 2: Ασθένειες τσιπούρας και τρόποι αντιμετώπισης (Πηγή: FAO)

| Ασθένεια | Μικροοργανισμός | Είδος | Συμπτώματα | Τρόποι αντιμετώπισης |
|-------------|-----------------|-------------------------------|--|---|
| Παστερέλωση | Βακτήριο | <i>Photobacterium damsela</i> | Ανορεξία, εστιακή νέκρωση των βραγχίων | Εμβολιασμός ιχθυδίων και γεννητόρων, αντιβιοτικά, |

| | | | | |
|------------------------|--------------|------------------------------------|--|--|
| | | | | βιταμίνες, καλή υγιεινή |
| Βιμπρίωση | Βακτήριο | <i>Photobacterium damsela</i> | Σκούρο δέρμα, λήθαργος, διογκωμένη κοιλιά, αιμορραγία | Αποφυγή χρήσης τροφής με υψηλό ποσοστό λιπαρών, αντιβιοτικά |
| | | <i>Vibrio alginolyticus</i> | Αιμορραγία, σκούρο χρώμα, δερματικές βλάβες | Καλή υγιεινή, αντιβιοτικά |
| | | <i>Vibrio anguillarum</i> | Λήθαργος, ανορεξία | Καλή υγιεινή, απολύμανση παροχής νερού, αντιβιοτικά |
| Χειμερινό σύνδρομο | Βακτήριο | <i>Pseudomonas anguilliseptica</i> | Διάταση στομάχου, με ή χωρίς αιμορραγία | Απολύμανση και στέγνωμα των δεξαμενών, προσαρμογή τροφής για το χειμερινό σύνδρομο |
| Ιογενής εγκεφαλοπάθεια | Ιός | <i>Nodavirus</i> | Ακανόνιστη και περιστροφική κίνηση, έλλειψη ισορροπίας | Καλή υγιεινή και αποφυγή στρες- Δεν υπάρχει θεραπεία |
| Λυμφοκύστη | Ιός | Iridoviridae | Υπόλευκος ψευδοόγκος | ↓ ρυθμού ταΐσματος, ↓βιομάζας, αποφυγή stress, χαμηλή παθογένεια – καμιά θεραπεία |
| Παρασιτική εντερίτιδα | Ενδοπαράσιτο | <i>Myxidium leei</i> | Λήθαργος, διογκωμένη κοιλιά, υπερχρωματισμός | Αποφυγή stress- καμιά θεραπεία |

Για την θεραπεία των βακτηριακών παθήσεων χρησιμοποιούνται αντιβιοτικά που ανήκουν στην ευρύτερη κατηγορία των αντιμικροβιακών (European Food Safety Authority). Οι οικογένειες αντιβιοτικών που χρησιμοποιούνται είναι η οξυτετρακυκλίνη (oxytetracycline), οι σουλφοναμίδες (sulphonamides), όπως ο συνδυασμός τριμεθοπρίμης (trimethoprim) με σουλφαδιαζίνη (sulphadiazine), το οξολινικό οξύ (oxolinic acid), η φλουμεκίνη (flumequine) που ανήκει στις φθοροκινολόνες και η φλοφερνικόλη (florfenicol) και η νιτροφουράνη (nitrofurantoin) που ανήκει στις φουράνες (Lulijwa, 2020).

Τα βακτηρίδια όπως η *Pasteurella sp.* και *Vibrio sp.* αποτέλεσαν τους πρώτους βλαπτικούς παράγοντες που αντιμετώπισε ο κλάδος της ιχθυοκαλλιέργειας επιτυχώς ενώ στη συνέχεια ακολούθησε η αντιμετώπιση κάποιων εξωκυτταρικών πρωτόζωων όπως η *Trichodina* (Στεμιτσιώτης & Τόσκα, 2018). Μέχρι και σήμερα παρατηρούνται κωπήποδα, πλατυέλμινθες και ισόποδα που προκαλούν εξωπαρασιτώσεις στους ιχθύες, καθώς και οι ενδοπαρασιτώσεις από τα μυξοσπορίδια.

Τα αντιβιοτικά είναι χημικές ουσίες που παράγονται από μικροοργανισμούς που είτε καταστρέφουν (βακτηριοκτόνο) είτε αναστέλλουν την ανάπτυξη άλλων μικροοργανισμών (βακτηριοστατικό) (Cañada Cañada et al., 2009). Τα αντιβιοτικά μπορεί να είναι είτε ευρέως φάσματος, το οποίο σημαίνει ότι είναι δραστικά ενάντια σε ένα ευρύ φάσμα μικροοργανισμών. Τα αντιβιοτικά στενού φάσματος στοχεύουν σε μια συγκεκριμένη ομάδα μικροοργανισμών και είναι σε θέση να παρέμβουν στις μεταβολικές διαδικασίες ειδικά για αυτούς τους οργανισμούς. Γενικά τα αντιβιοτικά λειτουργούν: (i) αποτρέποντας τη σύνθεση των συστατικών του βακτηριακού κυτταρικού τοιχώματος (π.χ. πενικιλίνες) (ii) καταστρέφοντας την κυτταροπλασματική μεμβράνη των βακτηρίων·(iii) παρεμβάλλοντας με σύνθεση

πρωτεϊνών ή νουκλεϊκών οξέων (π.χ. τετρακυκλίνες) (Samanidou & Evaggelopoulos, 2007).

Η νιτροφουραζόνη (nitrofurazone) είναι μια αντιμικροβιακή οργανική ένωση η οποία ανήκει στην κλάση των νιτροφουρανών και είναι δραστική σε gram θετικά βακτήρια και gram αρνητικά βακτήρια (Colorni & Paperna, 1983). Ο μηχανισμός δράσης της νιτροφουράνης παραμένει ασαφής. Η νιτροφουράνη αναστέλλει πολλά συστήματα μικροβιακών ενζύμων, συμπεριλαμβανομένων αυτών που εμπλέκονται στο μεταβολισμό των υδατανθράκων (Vardanyan & Hruby, 2016).

1.4 Αίμα και κύτταρα του αίματος

Αίμα είναι το υγρό μέσο με ερυθρό χρώμα που κυκλοφορεί στο αγγειακό σύστημα των οργανισμών (Σπηλιοπούλου, 2020). Αποτελεί εξειδικευμένο τύπο συνδετικού ιστού, ο οποίος αποτελείται από έμμορφα κύτταρα που συγκρατούνται μέσα σε ένα υγρό μέσο, δηλαδή το πλάσμα του αίματος.

Το αιματολογικό προφίλ ενός πληθυσμού ιχθύων δείχνει την φυσιολογία και την υγεία του είδους και με αυτόν τον τρόπο η αιματολογία σε συνδυασμό με διαγνωστικές μεθόδους ρουτίνας, θα μπορούσαν να χρησιμοποιηθούν για την αναγνώριση και την εκτίμηση συνθηκών που προκαλούν στρες στους ιχθύες, και εν συνεχεία τις ασθένειες (Pavlidis et al., 2007).

Ο ρόλος του αίματος είναι η μεταφορά οξυγόνου (O_2), θρεπτικών ουσιών, ορμονών, βιταμινών και θερμότητας στους διάφορους ιστούς του οργανισμού, η παροχή άμυνας και η παράλληλη απομάκρυνση διοξειδίου του άνθρακα (CO_2) και ουσιών που παράγονται κατά τον μεταβολισμό (Σπηλιοπούλου, 2020).

Τα αιμοκύτταρα διακρίνονται σε τρεις κύριες κατηγορίες, στα ερυθρά αιμοσφαίρια (ερυθροκύτταρα), στα λευκά αιμοσφαίρια (λευκοκύτταρα) και στα θρομβοκύτταρα. Τα ερυθροκύτταρα (erythrocytes) είναι τα κυρίαρχα αιμοκύτταρα στους ιχθύες (Βεκτέση, 2006). Τα λευκά αιμοσφαίρια (leukocytes) παρέχουν άμυνα έναντι των λοιμώξεων και διακρίνονται σε κοκκιοκύτταρα (granulocytes) και σε μη κοκκιώδη (agranulocytes). Τα κοκκιοκύτταρα με τη σειρά τους διακρίνονται σε ουδετερόφιλα (neutrophils) ή πολυμορφοπύρηνα, σε ηωσινόφιλα (eosinophils) και σε βασεόφιλα (basophils). Τα μη κοκκιώδη χωρίζονται σε λεμφοκύτταρα (lymphocytes) και σε μονοκύτταρα (monocytes) ή μακροφάγα. Τα θρομβοκύτταρα σχετίζονται με την πήξη του αίματος. Το αίμα του ψαριού πήζει σε 20 – 30'', ενώ το αίμα του ανθρώπου πήζει σε 7-8'' (Κουφός & Βορεινάκης, 1994).

Τα ουδετερόφιλα ή πολυμορφοπύρηνα (neutrophils) είναι κύτταρα με πολύλοβους πυρήνες, τα οποία υπάρχουν σε ποσοστό 6-8% σε ιχθύες και πιθανολογείται ότι προέρχονται από τον αιμοποιητικό ιστό των νεφρών.

Τα ηωσινόφιλα (eosinophils) είναι κύτταρα με έντονα κοκκία, που αναπτύσσονται κατά τη διάρκεια της αιμοποίησης στον μυελό των οστών, πριν μεταφερθούν στο αίμα. Ο αυξημένος αριθμός τους είναι ένδειξη λοίμωξης ή παρουσίας κάποιου παράσιτου. Εμπλέκονται σε φλεγμονές και έχουν φαγοκυτταρική δράση.

Τα βασεόφιλα (basophils) συναντούνται σπάνια στους ιχθύες και καλύπτουν ένα πολύ μικρό ποσοστό των λευκοκυττάρων του αίματος (Βερίλλης & Μεντέ, 2017). Μορφολογικά περιέχουν μεγάλους κυτταροπλασματικούς κόκκους, οι οποίοι επισκιάζουν τον πυρήνα των κυττάρων καθώς παρατηρούνται στο μικροσκόπιο.

Όσον αφορά τα μη κοκκιώδη κύτταρα, τα λεμφοκύτταρα (lymphocytes) είναι τα πιο κοινά και πιθανόν τα πιο ευμετάβλητα κύτταρα στους περισσότερους υγιείς τελεόστεους και ελασμοβράγχιους. Είναι μικρά κύτταρα με έντονα βασεόφιλο πυρήνα και συνήθως έχουν λίγο μπλε κυτταρόπλασμα. Έχουν συνήθως στρόγγυλο σχήμα, αλλά δεν λείπουν οι φορές που έχουν ακανόνιστο σχήμα (Clauss et al., 2008).

Ο αριθμός των λεμφοκυττάρων είναι αισθητά μεγαλύτερος στους ιχθύες από ό,τι στα θηλαστικά. Η αναλογία των λευκοκυττάρων που είναι λεμφοκύτταρα μπορεί να φτάσει σε ποσοστό μέχρι 85% σε μερικά είδη ψαριών (Βεκτέση, 2006).

Τα μονοκύτταρα (monocytes) είναι τα μεγαλύτερα σε μέγεθος λευκοκύτταρα με ασύμμετρο σχήμα και με έναν μεγάλο έκκεντρο ετεροχρωματικό πυρήνα. Είναι συνήθως νεφροειδούς σχήματος ή ακόμη και δίλοβο, με χαρακτηριστική τη βαθιά εντομή του πυρήνα. Διαθέτει άφθονο βασεόφιλο κυτταρόπλασμα και συνήθως είναι ορατά δύο ή περισσότερα πυρήνια. Τα μονοκύτταρα των ψαριών αποτελούν περίπου το 0,1 % του κυκλοφορούντος αριθμού λευκών αιμοσφαιρίων (Βερίλλης & Μεντέ, 2017).

Ο αιματοκρίτης αποτελεί την εκατοστιαία αναλογία του όγκου των έμμορφων συστατικών του αίματος (κυρίως των ερυθρών αιμοσφαιρίων) σε σχέση με τον συνολικό όγκο του αίματος. Το αίμα διαχωρίζεται σε πλάσμα, λευκά αιμοσφαίρια και ερυθρά αιμοσφαίρια. Η μέτρηση του αιματοκρίτη μπορεί να γίνει είτε με τη μέθοδο του Wintrobe, είτε με τη χρήση του μικροαιματοκρίτη, είτε με ηλεκτρονικό μετρητή κυττάρων, εφοδιασμένο με ειδικά εξαρτήματα για τη μέτρηση του αιματοκρίτη (Αλωνιστιώτου, 1984). Η τιμή του αιματοκρίτη είναι δείκτης της κατάστασης

ενυδάτωσης, αναιμίας ή σοβαρής απώλειας αίματος του σώματος, καθώς και της ικανότητας μεταφοράς οξυγόνου (Κριεμπάρδης, 2014).

1.5 Φυσιολογική δομή των ιστών

Το εντερικό επιθήλιο αποτελείται από εντεροκύτταρα και βλεννογόνα κύτταρα και σχηματίζει εντερικές λάχνες. Το επιθήλιο του εντέρου αποτελείται από τέσσερις στιβάδες, τον ορογόνο χιτώνα (serosa), τον μυικό (muscularis), ο οποίος διαχωρίζεται σε επιμήκη και κυκλοτερή, τον υποβλεννογόνο (submucosa) και τον βλεννογόνο (mucosa) (Βερίλλης & Μεντέ, 2017).

Το ήπαρ είναι το μεγαλύτερο σε μέγεθος εσωτερικό όργανο των ιχθύων (Νεοφύτου & Νεοφύτου, 2015). Αποτελείται από ηπατοκύτταρα, τα οποία είναι πολυεδρικά, εμφανίζουν κεντρικό πυρήνα με εμφανή πυρηνίσκο, από χοληφόρους πόρους και από κολποειδή, τα οποία βρίσκονται στο ηπατικό παρέγχυμα και μεταφέρουν ερυθρά αιμοσφαίρια. Το ήπαρ παίζει κεντρικό ρόλο στον μεταβολισμό των θρεπτικών συστατικών που απορροφώνται στο πεπτικό σύστημα και αποτοξινώνει τις τοξικές ουσίες που εμπεριέχονται στην τροφή (Βερίλλης & Μεντέ, 2017).


Τα βράγχια σχηματίζουν πρωτογενή και δευτερογενή βραγχιακά νημάτια, από όπου γίνεται η διαδικασία της αναπνοής, με την είσοδο του νερού από το στόμα και την έξοδο του από τα βραγχιακά καλύμματα (Ferguson, 2006). Τα πρωτογενή νημάτια καλύπτονται από βλεννώδη επιδερμίδα, η οποία περιέχει βλεννοπαραγωγά κύτταρα και χλωριοκύτταρα, τα οποία είναι σε αφθονία στο κέντρο του νηματίου. Μέσα στα νημάτια μπορούν να βρεθούν επίσης λιποκύτταρα.

1.6 Σκοπός διατριβής

Στόχος της εν λόγω διατριβής ήταν να ελεγχθεί η αποτελεσματικότητα της θεραπείας με νιτροφουράνη, σε νεαρά άτομα τσιπούρας με εμφανείς δερματικές εκδορές, με ταυτόχρονη χορήγησή της μέσω της τροφής και εμβαπτίσεων. Ελέγχθηκε ο αριθμός των επιμέρους λευκών αιμοσφαιρίων του αίματος, ο αιματοκρίτης και εξετάστηκαν ιστοπαθολογικά δείγματα ιστών από μεσέντερο, ήπαρ και βράγχια.

2. ΥΛΙΚΑ ΚΑΙ ΜΕΘΟΔΟΙ

Το πείραμα πραγματοποιήθηκε σε άτομα τσιπούρας (*Sparus aurata*) σε ενυδρεία στις εγκαταστάσεις του εργαστηρίου Υδατοκαλλιεργειών του Τμήματος Γεωπονίας, Ιχθυολογίας και Υδάτινου Περιβάλλοντος του Πανεπιστημίου Θεσσαλίας (Εικ. 2). Η αλατότητα ρυθμίστηκε στην τιμή 30‰.



Εικόνα 2: Ενυδρείο διεξαγωγής πειράματος με φίλτρο (Πηγή: προσωπικό αρχείο)

Αρχικά, πάρθηκε δείγμα εννέα ατόμων χωρίς εμφανείς εκδορές για να χρησιμοποιηθεί ως ομάδα μάρτυρα και εννέα άτομα με εμφανείς πληγές, προκειμένου να αναλυθεί η τιμή του αιματοκρίτη και να γίνει διαφοροποίηση στα λευκά αιμοσφαίρια. Επίσης, έγινε νεκροψία σε αυτούς τους ιχθύες ώστε να παρατηρηθεί οποιαδήποτε αλλοίωση στο εσωτερικό τους.

Στην παρούσα εργασία χρησιμοποιήθηκαν δεκαοχτώ νεαρά άτομα τσιπούρας, από τα οποία πάρθηκε ποσότητα αίματός ικανή για επίχρισμα αίματος και για μέτρηση αιματοκρίτη.

Οι ιχθύες ταΐζονταν καθημερινά δύο φορές, μία το πρωί και μία το απόγευμα με συμβατική τροφή συμπήκτων (pellets). Στο ενδιάμεσο διάστημα μεταξύ των δειγματοληψιών οι ιχθύες ταΐζονταν σε ποσοστό 2% του σωματικού τους βάρους, δηλαδή 3,4 g σε κάθε γεύμα.

Στα δεκαοχτώ άτομα ιχθύων που παραλήφθηκαν με τις πληγές, χορηγήθηκε αντιβίωση με δραστική ουσία τη νιτροφουράνη (nitrofurazone) διά του στόματος για διάστημα πέντε ημερών, η οποία αναμίχθηκε με την τροφή, προσθέτοντας μία πολύ μικρή ποσότητα ελαιολάδου. Η δόση της νιτροφουράνης ήταν 170 mg ανά 5,2 g τροφής. Την πέμπτη ημέρα, πραγματοποιήθηκαν μπάνια με νιτροφουράνη για καλύτερα αποτελέσματα για ένα διάστημα πέντε ημερών, σε συνδυασμό με την αντιβίωση δια στόματος. Η θεραπεία με νιτροφουράνη ξεκίνησε μετά από τρεις ημέρες αφού οι ιχθύες μπήκαν στο ενυδρείο, ώστε να εγκλιματιστούν πλήρως και να ελαττωθεί το στρες λόγω μεταφοράς.

Η ομάδα του μάρτυρα, δηλαδή οι τσιπούρες χωρίς εμφανείς εκδορές δεν δέχτηκε θεραπεία καθώς κατά την νεκροψία όλα φαίνονταν φυσιολογικά, γι αυτό και δεν πάρθηκαν δείγματα ιστών. Όμως, πάρθηκε ποσότητα αίματος για μέτρηση αιματοκρίτη και διαφοροποίηση λευκών αιμοσφαιρίων.

Μετά το τέλος της θεραπείας πραγματοποιήθηκαν τρεις συνολικά δειγματοληψίες. Την πρώτη ημέρα, την όγδοη ημέρα και τη δέκατη πέμπτη ημέρα μετά το τέλος της θεραπείας. Σε όλες τις δειγματοληψίες μετρήθηκε το μήκος και το βάρος

του ψαριού, έγινε μακροσκοπική εξέταση, πάρθηκε αίμα για επίχρισμα και μέτρηση αιματοκρίτη, (εξαιρουμένης της 1^{ης} δειγματοληψίας που πάρθηκε μόνο για αιματοκρίτη) καθώς και ιστός εντέρου, ήπατος και αριστερού βραγχίου (1^ο βραγχιακό τόξο) για ιστοπαθολογική εξέταση. Σε κάθε δειγματοληψία χρησιμοποιήθηκαν έξι άτομα τσιπούρας. Οι ιχθύες θανατώθηκαν σύμφωνα με την προτεινόμενη δόση αναισθητικού, δηλαδή 0,2 ml/L (φαινοξυαιθανόλη) και εμβάπτιση σε παγωμένο νερό (υποθερμία) (Tsantilas et al., 2006).

2.1 Ιστολογική ανάλυση

Από τους ιχθύες πάρθηκε δείγμα εντέρου, ήπατος και αριστερού βραγχίου (1^ο βραγχιακό τόξο) για την παρατήρηση των ιστών και τυχόν αλλοιώσεων τους. Οι ιστοί τοποθετήθηκαν αρχικά σε μονιμοποιητικό υγρό Davidson και την επόμενη ημέρα σε διάλυμα φορμόλης. Ακολούθησαν τα στάδια της μονιμοποίησης των ιστών, ο εγκλεισμός σε παραφίνη της τομής, η χρώση με αιματοξυλίνη-ηωσίνη και τέλος η στερεοποίηση των τομών.

2.1.1 Μονιμοποίηση του ιστού

Ο ιστός τοποθετήθηκε άμεσα στο μονιμοποιητικό υγρό Davidson και διατηρήθηκε για μία ημέρα. Την επόμενη ημέρα τοποθετήθηκε σε διάλυμα ουδέτερης φορμόλης 10% σε γυάλινα ειδικά ποτηράκια για ιστολογικά δείγματα. Η ποσότητα της φορμόλης ήταν σε τέτοια ποσότητα ώστε να καλύπτονται πλήρως οι ιστοί.

2.1.2 Εγκλεισμός σε παραφίνη

Οι ιστοί τοποθετήθηκαν σε ειδικούς διάτρητους ανθεκτικούς υποδοχείς (πλαστικά καλαθάκια), αφού πρώτα σημάνθηκαν με μολύβι η ημερομηνία και η

κωδικοποίηση του δείγματος. Τοποθετήθηκαν σε ειδική θήκη και ξεκίνησε η διαδικασία της αφυδάτωσής τους με την ιστοκινέτα.

Για την αφυδάτωση των ιστών χρησιμοποιήθηκε το μοντέλο TP1020 της εταιρίας LEICA (Εικ. 8). Τα δείγματα των ιστών εμβαπτίστηκαν σε διαδοχικά αυξανόμενες συγκεντρώσεις αιθυλικής αλκοόλης για 19 h συνολικά (Πιν. 3).

Πίνακας 3: Πρωτόκολλο ιστοκινέτας

| | |
|-----------------|----|
| 1.Κενό | 1h |
| 2.Ethanol 70% | 1h |
| 3.Ethanol 80% | 1h |
| 4.Ethanol 95% | 2h |
| 5. Ethanol 95% | 1h |
| 6.Ethanol 100% | 1h |
| 7. Ethanol 100% | 1h |
| 8.Ethanol 100% | 2h |
| 9. Xylene | 2h |
| 10. Xylene | 2h |
| 11. ParaFin | 2h |
| 12.ParaFin | 4h |

2.1.3 Τομή δειγμάτων

Για να μπορέσει το δείγμα να εξεταστεί μικροσκοπικά θα πρέπει να είναι όσο το δυνατόν πιο λεπτό και διαυγές ώστε να είναι ευδιάκριτες όλες οι λεπτομέρειες στη δομή του. Για αυτόν τον λόγο οι τομές κόπηκαν στον μικροτόμο (Εικ. 6), ένα ειδικό όργανο που κόβει τομές σταθερού πάχους 5μm.

Με τη βοήθεια μιας λαβίδας και ενός πινέλου, οι τομές μεταφέρθηκαν με προσοχή στο υδατόλουτρο (Εικ. 7) σε νερό θερμοκρασίας 40^ο, όπου ενυδατώθηκαν και ακολούθησε η τοποθέτησή τους πάνω σε αντικειμενοφόρες πλάκες.

Οι αντικειμενοφόρες πλάκες με τις τομές των ιστών παρέμειναν πάνω στην θερμαινόμενη επιφάνεια για να στεγνώσουν και να γίνει καλύτερα η επικόλληση των τομών σε αυτές (Εικ. 5).

2.1.4 Χρώση

Η χρώση αιματοξυλίνης - ηωσίνης είναι μία από τις πιο ευρέως χρησιμοποιούμενη χρώση για ιστολογικά παρασκευάσματα. Η αιματοξυλίνη προσδένεται σε νουκλεϊκά οξέα και χρωματίζει μπλε περιοχές, όπως ο πυρήνας και τα ριβοσωμάτια. Η ηωσίνη προσδένεται σε πρωτεΐνες και χρωματίζει ροζ το κυτταρόπλασμα και έντονα κόκκινα τα ερυθρά αιμοσφαίρια.

Στο πείραμα οι αντικειμενοφόρες πλάκες τοποθετήθηκαν σε ειδική θήκη προκειμένου να εμποτιστούν στα διάφορα χημικά της χρώσης. Τα χημικά που χρησιμοποιήθηκαν στη χρώση πρώτα περάστηκαν από φίλτρο για τυχόν αιωρούμενα στερεά υπολείμματα.

Η θήκη με τις πλάκες τοποθετήθηκε αρχικά σε ξυλόλη για 15 λεπτά και στο επόμενο ξυλόλη πάλι για 15 λεπτά και μετά σε αλκοόλη 100% για 5 λεπτά και στο επόμενο πάλι 100% για τον ίδιο χρόνο. Έπειτα η θήκη εμβαπτίστηκε σε αλκοόλη 95% για 5 λεπτά και πάλι σε νέα αλκοόλη 95% για 5 λεπτά, καταλήγοντας την εμβάπτιση σε αλκοόλη 70% για 5 λεπτά. Σε αυτό το σημείο, για να ολοκληρωθεί η διαδικασία της ενυδάτωσης, οι πλάκες ξεπλύθηκαν σε νερό βρύσης για διάστημα 2 λεπτών.

Μετά την ενυδάτωση ακολούθησε η χρώση του ιστού. Η θήκη τοποθετήθηκε στο δοχείο χρώσης που περιείχε αιματοξυλίνη για 7 λεπτά. Στη συνέχεια οι αντικειμενοφόρες πλάκες ξεπλύθηκαν με τρεχούμενο νερό βρύσης για 2 λεπτά, εμβαπτίστηκαν δύο φορές σε διάλυμα διαφοροποίησης (acid alcohol) και ξεπλύθηκαν

πάλι με τρεχούμενο νερό βρύσης για 2 λεπτά. Στο τελευταίο στάδιο της χρώσης τοποθετήθηκαν σε ηωσίνη για 5 λεπτά και τέλος ξεπλύθηκαν με νερό βρύσης, κάνοντας συνεχόμενες εμβαπτίσεις για 30 δευτερόλεπτα.

Αφού ολοκληρώθηκε η διαδικασία της χρώσης οι αντικειμενοφόρες πλάκες εμβαπτίστηκαν σε αλκοόλη 70% για 1 λεπτό, έπειτα σε αλκοόλη 95% για 1 λεπτό και στο επόμενο σε νέα αλκοόλη 95% για 1 λεπτό. Εν συνεχεία, τα δείγματα τοποθετήθηκαν σε αλκοόλη 100% για 1 λεπτό και σε νέα αλκοόλη 100% για 1 λεπτό, τελειώνοντας με τον εμποτισμό σε ξυλόλη για 15 λεπτά.

Τα δείγματα μετά τη χρώση αφήνονται να στεγνώσουν για ορισμένο χρονικό διάστημα και στη συνέχεια γίνεται η τοποθέτηση της καλυπτρίδας με τη χρήση του DPX, προσέχοντας να κολλήσει σωστά πάνω στην πλάκα χωρίς να αφήσει κενά αέρος στο δείγμα, καθώς έτσι το δείγμα δεν θα μπορεί να παρατηρηθεί στο μικροσκόπιο.

Συνοπτικά το πρωτόκολλο της χρώσης είναι το παρακάτω:


Πίνακας 4: Συνοπτικά βήματα χρώσης αιματοξυλίνης - ηωσίνης

| Βήματα | Χρώσεις | Χρόνοι (min) |
|--------|--------------|--------------|
| 1 | Ξυλόλη | 15 |
| 2 | Ξυλόλη | 15 |
| 3 | Αλκοόλη 100% | 5 |
| 4 | Αλκοόλη 100% | 5 |
| 5 | Αλκοόλη 95% | 5 |
| 6 | Αλκοόλη 95% | 5 |
| 7 | Αλκοόλη 70% | 5 |
| 8 | Νερό βρύσης | 2 |
| 9 | Αιματοξυλίνη | 7 |

| | | |
|----|--------------|--|
| 10 | Νερό βρύσης | 2 |
| 11 | Acid alcohol | 2 εμβαπτίσεις |
| 12 | Νερό βρύσης | 2 |
| 13 | Ηωσίνη | 5 |
| 14 | Νερό βρύσης | Για μισό λεπτό συνεχόμενες εμβαπτίσεις |
| 15 | Αλκοόλη 70% | 1 |
| 16 | Αλκοόλη 95% | 1 |
| 17 | Αλκοόλη 95% | 1 |
| 18 | Αλκοόλη 100% | 1 |
| 19 | Αλκοόλη 100% | 1 |
| 20 | Ξυλόλη | 15 |



Εικόνα 3: Ιστοκινέτα (Πηγή: προσωπικό αρχείο)



Εικόνα 4: Επιφάνεια ψύξης των δειγμάτων (Πηγή: προσωπικό αρχείο)



Εικόνα 5: Θερμαινόμενη πλάκα (Πηγή: προσωπικό αρχείο)



Εικόνα 6: Η μικροτόμος που χρησιμοποιήθηκε για την τομή των δειγμάτων (Πηγή: προσωπικό αρχείο)



Εικόνα 7: Υδατόλουτρο (Πηγή: προσωπικό αρχείο)

2.2 Αιμοληψία – Επίχρισμα αίματος

Με αποστειρωμένη σύριγγα πάρθηκε αίμα από την ουραία φλέβα του κάθε ιχθύος, υπό γωνία 45°, αφού είχε πρώτα ηπαρινιστεί η σύριγγα για να αποφευχθεί η πήξη του αίματος. Το αίμα τοποθετήθηκε σε κατάλληλα μπουκαλάκια με ηπαρίνη.

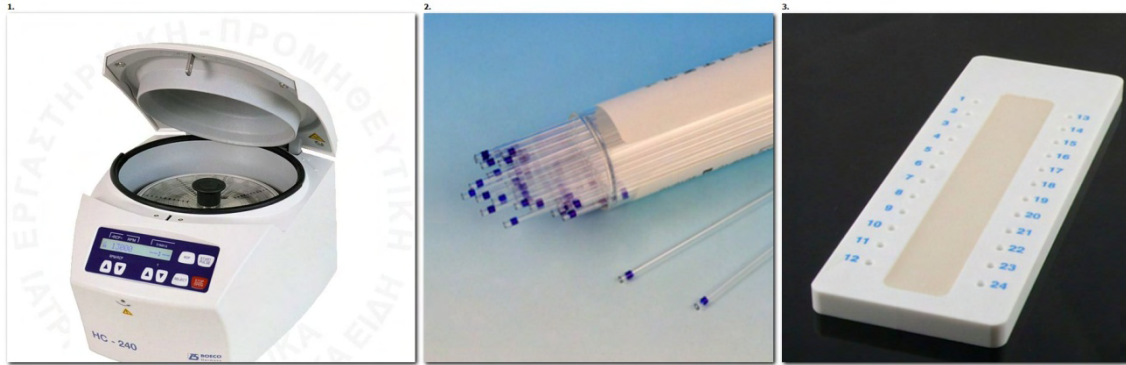
Για τα επιχρίσματα αίματος, τοποθετήθηκε μία σταγόνα αίματος στην άκρη μιας καθαρής αντικειμενοφόρου πλάκας. Όσο μικρότερη είναι η ποσότητα του αίματος, τόσο λεπτότερο είναι το επίχρισμα και έτσι είναι πιο εύκολο να παρατηρηθεί. Για την επίστρωση του αίματος χρησιμοποιήθηκε μια δεύτερη πλάκα σε μια γωνία 30-45° προς το πλακίδιο επίστρωσης, η οποία κρατήθηκε σταθερά στη σταγόνα του αίματος στην άκρη της αντικειμενοφόρου. Η κίνηση ήταν απαλή και γρήγορη προκειμένου να στρωθεί το επίχρισμα, το οποίο στη συνέχεια αφήνεται να στεγνώσει και κατόπιν μονιμοποιείται με απόλυτη αλκοόλη για 3 λεπτά. Η χρώση έγινε με Giemsa.

Τα επιχρίσματα αίματος πάρθηκαν προκειμένου να παρατηρηθούν τα ερυθρά και λευκά αιμοσφαίρια του αίματος. Η αναλογία των λευκών αιμοσφαιρίων μπορεί να αποτελέσει δείκτη μόλυνσης, όταν υπερβούν τον φυσιολογικό αριθμό τους. Η παρατήρηση έγινε με καταδυτικό φακό 100 X. Στο πείραμα έγινε καταμέτρηση 100 λευκών κυττάρων αίματος σε κάθε πλακάκι και έγινε η διαφοροποίηση τους.

2.3 Μέτρηση αιματοκρίτη με τη μέθοδο μικροαιματοκρίτη

Οι αναλύσεις του αίματος χωρίζονται σε αιματολογικές και βιοχημικές. Η κυριότερη αιματολογική ανάλυση είναι η μέτρηση του αιματοκρίτη. Πάρθηκε επιπλέον ποσότητα αίματος για μέτρηση αιματοκρίτη, η οποία έγινε με την μέθοδο του μικροαιματοκρίτη. Χρησιμοποιήθηκε η μικροφυγόκεντρος HC 240 Boeco, ειδικά

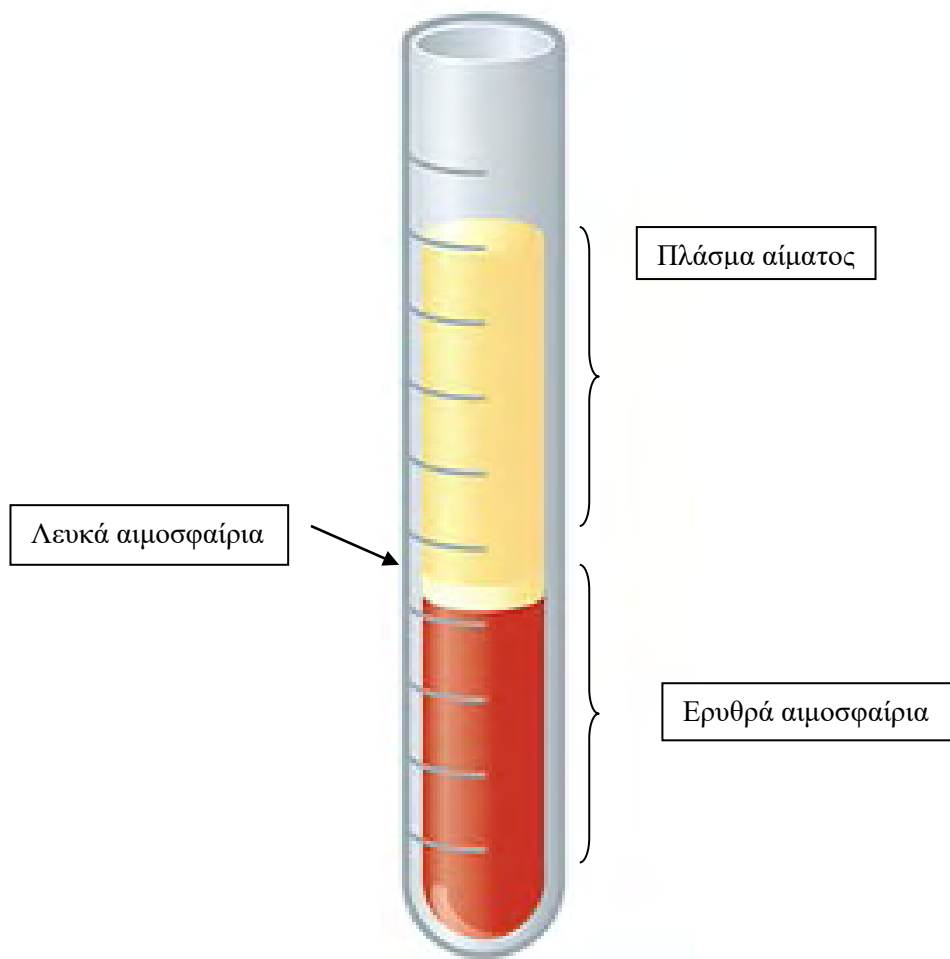
τριχοειδή μικροσωληνάρια, πλάκα πλαστελίνης (Εικ. 8) και ειδική κλίμακα ανάγνωσης αποτελέσματος.



Εικόνα 8: Α) Μικροφυγόκεντρος, Β) Τριχοειδή μικροσωληνάρια, Γ) Πλάκα πλαστελίνης (πηγή: toliopoulos.gr)

Πιο συγκεκριμένα λήφθηκε ποσότητα αίματος σε τριχοειδές σωληνάριο. Το τριχοειδές κρατήθηκε οριζόντια σε σχέση με το αίμα και η μία άκρη στεγανοποιήθηκε με πλαστελίνη. Το δείγμα αίματος φυγοκεντρήθηκε στις 13.000 στροφές για 3-5 λεπτά. Έγινε ανάγνωση του αποτελέσματος στην ειδική κλίμακα. Ο υπολογισμός του αιματοκρίτη έγινε με τη διαίρεση του ύψους της στιβάδας των ερυθροκυττάρων με το συνολικό ύψος του αίματος σε εκατοστά (cm) και πολλαπλασιάστηκε με το εκατό, ώστε να βγει ποσοστό (Εικ. 9).

Οι δείκτες του αίματος χρησιμοποιούνται συνήθως ως άμεσοι ή συμπερασματικοί δείκτες της λειτουργικής κατάστασης του οργανισμού. Ωστόσο η επίδραση του στρες σε αυτούς τους δείκτες είναι διαρκής και εκτενής, δίνοντας έτσι τη δυνατότητα σύνδεσης των τιμών των αιματολογικών αναλύσεων με πορίσματα που σχετίζονται με την φυσιολογική ή όχι συμπεριφορά του ψαριού (Ματούζη, 2017).



Εικόνα 9: Συστατικά του αίματος (ocp.teiath.gr)

2.4 Παρατήρηση και καταγραφή

Τα επιχρίσματα αίματος και οι ιστολογικές τομές παρατηρήθηκαν σε οπτικό μικροσκόπιο (Zeiss AxioStar) και η λήψη φωτογραφιών έγινε μέσω κάμερας και ειδικού λογισμικού προγράμματος (ProgRes Capture Pro version).

2.5 Στατιστική ανάλυση

Προκειμένου να βγουν συμπεράσματα για τα αποτελέσματα χρειάστηκε να χρησιμοποιηθεί το στατιστικό πακέτο IBM SPSS Statistics 26. Πραγματοποιήθηκε τεστ κανονικότητας Shapiro Wilk ($P > 0.05$) για κάθε τιμή αιματοκρίτη (Hct) ώστε να βγούνε οι μέσοι όροι και το τυπικό σφάλμα στις ομάδες που ακολουθούσαν κανονική

κατανομή, ενώ σε αυτές που ακολουθούσαν μη κανονική κατανομή, καταγράφηκε η διάμεσος και το ενδοτεταρτημοριακό εύρος. Η ίδια μέθοδος ακολουθήθηκε και στους διαφορετικούς τύπους λευκών κυττάρων αίματος, όπου έγιναν τεστ κανονικότητας Shapiro Wilk ώστε να βγει η εκατοστιαία σύσταση του αίματος.

Όσον αφορά τη σύγκριση των μέσων όρων των τιμών του αιματοκρίτη έγινε αρχικά τεστ ομοιογένειας (τεστ Levene) και έπειτα ανάλυση διακύμανσης (ANOVA). Η ίδια μέθοδος ακολουθήθηκε και μεταξύ των τιμών των λευκοκυττάρων του αίματος στις διάφορες κατηγορίες.

3. ΑΠΟΤΕΛΕΣΜΑΤΑ

Όλοι οι ιχθύες στο ενυδρείο ήταν στο ίδιο επίπεδο ωριμότητας (Πίν. 5). Παρακάτω παρατίθεται ο πίνακας με τα μέση βάρη και τα μέσα μήκη των ιχθύων στην πορεία του πειράματος.

Πίνακας 5: Στον πίνακα παρουσιάζονται οι μέσοι όροι των βαρών \pm τυπικό σφάλμα και οι μέσοι όροι των μηκών \pm τυπικό σφάλμα κατά τη διάρκεια του πειράματος.

| Ιχθύες | Μέσος όρος βαρών \pm τυπικό σφάλμα (g) | Μέσος όρος μηκών \pm τυπικό σφάλμα (cm) |
|--|---|--|
| Άτομα χωρίς εμφανείς εξωτερικές αλλοιώσεις (n=9) | 21,39 \pm 1,60 | 11,53 \pm 0,25 |
| Άτομα με εμφανείς αλλοιώσεις – Ημέρα 0 (n=9) | 14,98 \pm 1,45 | 9,91 \pm 0,30 |
| Ημέρα 1 μετά το πέρας της θεραπείας (n=6) | 19,69 \pm 0,88 | 10,88 \pm 0,11 |
| Ημέρα 8 μετά το πέρας της θεραπείας (n=6) | 20,22 \pm 2,29 | 11,23 \pm 0,33 |
| Ημέρα 15 μετά το πέρας της θεραπείας (n=6) | 21,01 \pm 1,51 | 11,37 \pm 0,23 |

3.1 Επιχρίσματα αίματος και τιμές αιματοκρίτη

Συγκρίνοντας τα αποτελέσματα από τις τιμές του αιματοκρίτη παρατηρήθηκε αύξηση της τιμής του αιματοκρίτη την ημέρα 15, ύστερα από θεραπεία με νιτροφουράνη σε σύγκριση με το αρχικό δείγμα ατόμων τσιπούρας με τις δερματικές εκδορές.

Μετά την παρατήρηση των επιχρισμάτων αίματος στο οπτικό μικροσκόπιο φάνηκε πως τα λεμφοκύτταρα αποτελούν την πλειοψηφία των λευκών αιμοσφαιρίων σε όλα τη διάρκεια του πειράματος σε όλους τους ιχθύες. Αμέσως επόμενα σε αριθμό βρέθηκαν να είναι τα ουδετερόφιλα ή πολυμορφοπύρρηνα και τα μονοκύτταρα. Δεν βρέθηκαν ηωσινόφιλα και βασεόφιλα κύτταρα σε κανένα επίχρισμα αίματος.

Στον Πίνακα 6 παρουσιάζονται τα αποτελέσματα που προέκυψαν ύστερα από την παρατήρηση των επιχρισμάτων αίματος στο οπτικό μικροσκόπιο. Η διαφοροποίηση των λευκοκυττάρων είχε ως στόχο την αναγνώριση και την ένταξη τους σε έναν από τους παρακάτω τύπους: λεμφοκύτταρο, μονοκύτταρο, ουδετερόφιλο, βασεόφιλο και ηωσινόφιλο. Επίσης, παρουσιάζονται οι τιμές του αιματοκρίτη κατά την διάρκεια του πειράματος.

Πίνακας 6: Πίνακας με τις τιμές αιματοκρίτη και τη διαφοροποίηση των λευκών αιμοσφαιρίων. Τα δεδομένα εκφράζονται ως μέσες τιμές \pm τυπικό σφάλμα. Οι μέσοι όροι κάθε παραμέτρου μεταξύ των διαφορετικών μεταχειρίσεων που φέρουν τον ίδιο εκθέτη δεν παρουσιάζουν στατιστικά σημαντικές διαφορές ($P > 0,05$).

| Ποσοστό (%) | Άτομα χωρίς εμφανείς εξωτερικές αλλοιώσεις (n=9) | Άτομα με εμφανείς αλλοιώσεις - Ημέρα 0 (n=9) | Ημέρα 1 μετά το πέρας της θεραπείας (n=6) | Ημέρα 8 μετά το πέρας της θεραπείας (n=6) | Ημέρα 15 μετά το πέρας της θεραπείας (n=6) |
|--------------------------|--|--|---|---|--|
| Αιματοκρίτης | 19,61 \pm 0,62 ^a | 15,44 \pm 1,62 ^b | 17,92 \pm 0,20 ^a | 25,75 \pm 0,65 ^c | 31,85 \pm 0,16 ^d |
| Λεμφοκύτταρα | 95,80 \pm 0,97 ^a | 93,50 \pm 2,26 ^a | - | 96 \pm 1,45 ^a | 98,33 \pm 0,56 ^a |
| Ουδετερόφιλα | 3,80 \pm 1,15 ^a | 4,63 \pm 1,25 ^a | - | 1,60 \pm 0,51 ^a | 1 \pm 0,45 ^a |
| Μονοκύτταρα | 0,4 \pm 0,4 ^a | 1,75 \pm 0,84 ^a | - | 1,60 \pm 0,75 ^a | 0,67 \pm 0,33 ^a |
| Ηωσινόφιλα/ Βασεόφιλα | 0 | 0 | - | 0 | 0 |

Στα δείγματα με τα άτομα χωρίς εμφανείς εξωτερικές αλλοιώσεις (ημέρα 0) που εξετάστηκαν, βρέθηκαν λεμφοκύτταρα σε ποσοστό 96% , 94% , 93% ,97% και 96% για τα επιχρίσματα 3, 4, 6, 7 και 8 αντίστοιχα. Στα δείγματα με τα άτομα με εμφανείς πληγές βρέθηκε ποσοστό λεμφοκυττάρων 97%, 98%, 90%, 92%, 98%, 81%, 92% και 89% αντίστοιχα στους ιχθύες 1, 2, 3 από τη δεξαμενή 1, στους ιχθύες 1, 2, 3 από τη δεξαμενή 2 και στους ιχθύες 1, 2, 3 από τη δεξαμενή 3.


Στην ημέρα 8, όπου πραγματοποιήθηκε η δεύτερη μεγάλη δειγματοληψία μετά την λήξη της θεραπείας με νιτροφουράνη βρέθηκαν λεμφοκύτταρα της τάξεως του 95%, 98%,94%, 97%, 93% και 95% αντίστοιχα στα επιχρίσματα ιχθύς 1 ημέρα 8, ιχθύς 2 ημέρα 8, ιχθύς 3 ημέρα 8, ιχθύς 4 ημέρα 8, ιχθύς 5 ημέρα 8 και ιχθύς 6 ημέρα 8. Στην τρίτη και τελευταία δειγματοληψία που πραγματοποιήθηκε, δηλαδή στην ημέρα 15, βρέθηκαν εξίσου μεγάλα ποσοστά λεμφοκυττάρων στο αίμα των ιχθύων. Όσον αφορά τις υπόλοιπες κατηγορίες λεμφοκυττάρων βρέθηκαν ουδετερόφιλα σε χαμηλό ποσοστό και μονοκύτταρα σε ποσοστό της τάξεως του 2%.

3.2 Μακροσκοπική ανατομική

Κατά τη διάρκεια των δειγματοληψιών έγινε μακροσκοπική παρατήρηση των ιχθύων τόσο στο εξωτερικό μέρος του σώματος όσο και στα εσωτερικά του όργανα.

Οι ιχθύες την ημέρα 0 έφεραν εξωτερικά πληγές, (Εικ. 10) κυρίως στα πλευρικά του σώματος τους, καθώς και πολύ συχνά κατά μήκος του ουραίου μίσχου τους.


Σε όλες τις ανατομίες των ιχθύων δεν βρέθηκε μακροσκοπικά καμία αλλοίωση στα βράγχια, ενώ στο έντερο και στο ήπαρ υπήρξαν αρκετές παρατηρήσεις ακόμα και με γυμνό μάτι σε αντίθεση με την κλινική εικόνα των υγιών ατόμων τσιπούρας, όπου το εσωτερικό τους δεν εμφάνιζε κάποια αλλοίωση.



Εικόνα 10: Στις εικόνες α, β και γ φαίνονται οι αλλοιώσεις που εμφάνιζαν οι ιχθύες την ημέρα 0, κατά την εκτροφή τους στις δεξαμενές (Πηγή: προσωπικό αρχείο)

Το πιο συχνό εύρημα ήταν η εικόνα του οίδηματικού εντέρου, καθώς και ο αποχρωματισμός του χρώματος του ήπατος (Εικ. 11). Δεν βρέθηκαν εξωτερικές αλλοιώσεις σε κανέναν ιχθύ, γεγονός που υποδηλώνει ότι τα μπάνια με τη νιτροφουράνη είχαν άμεσο αποτέλεσμα στην αντιμετώπιση των αλλοιώσεων στο δέρμα που αρχικά παρουσιάστηκαν στις τσιπούρες στις δεξαμενές.

Στους Πίνακες 7, 8 και 9 που ακολουθούν καταγράφονται λεπτομερώς οι παρατηρήσεις των δειγματοληψιών, καθώς και οι παρατηρήσεις στο οπτικό μικροσκόπιο.



Εικόνα 11: Β) 1 ημέρα μετά το τέλος της θεραπείας. Οιδηματικό έντερο με τυροειδές περιεχόμενο. Δ) 8 ημέρες μετά το τέλος της θεραπείας. Αποχρωματισμένο ήπαρ. Γ) 15 ημέρες μετά το τέλος της θεραπείας. Αποχρωματισμένο ήπαρ και οιδηματικό έντερο. Α) 15 ημέρες μετά το τέλος της θεραπείας. Αποχρωματισμένο ήπαρ.

3.3 Ιστοπαθολογική ανάλυση

Στην πρώτη δειγματοληψία (ημέρα 1) θανατώθηκαν 6 άτομα ιχθύων προκειμένου να παρθούν ιστολογικά δείγματα από το έντερο, το ήπαρ και τα βράγχια. Ακολούθησαν άλλες δύο δειγματοληψίες με τον ίδιο αριθμό ιχθύων, ώστε να συγκριθεί η κατάσταση των ιστών από την θεραπεία ύστερα από κάποιες ημέρες. Πιο συγκεκριμένα, μετά από διάστημα 8 ημερών και 15 ημερών μετά το τέλος της θεραπείας (ημέρα 8 και ημέρα 15). Εξετάζοντας τα δείγματα φάνηκε ότι η αντιβίωση επέδρασε με θετικό τρόπο στους ιχθύες, καθώς μειώθηκαν σε αριθμό οι αλλοιώσεις των ιστών με το πέρασ του χρόνου.

Πίνακας 7: Παρατηρήσεις από την δειγματοληψία την ημέρα 1

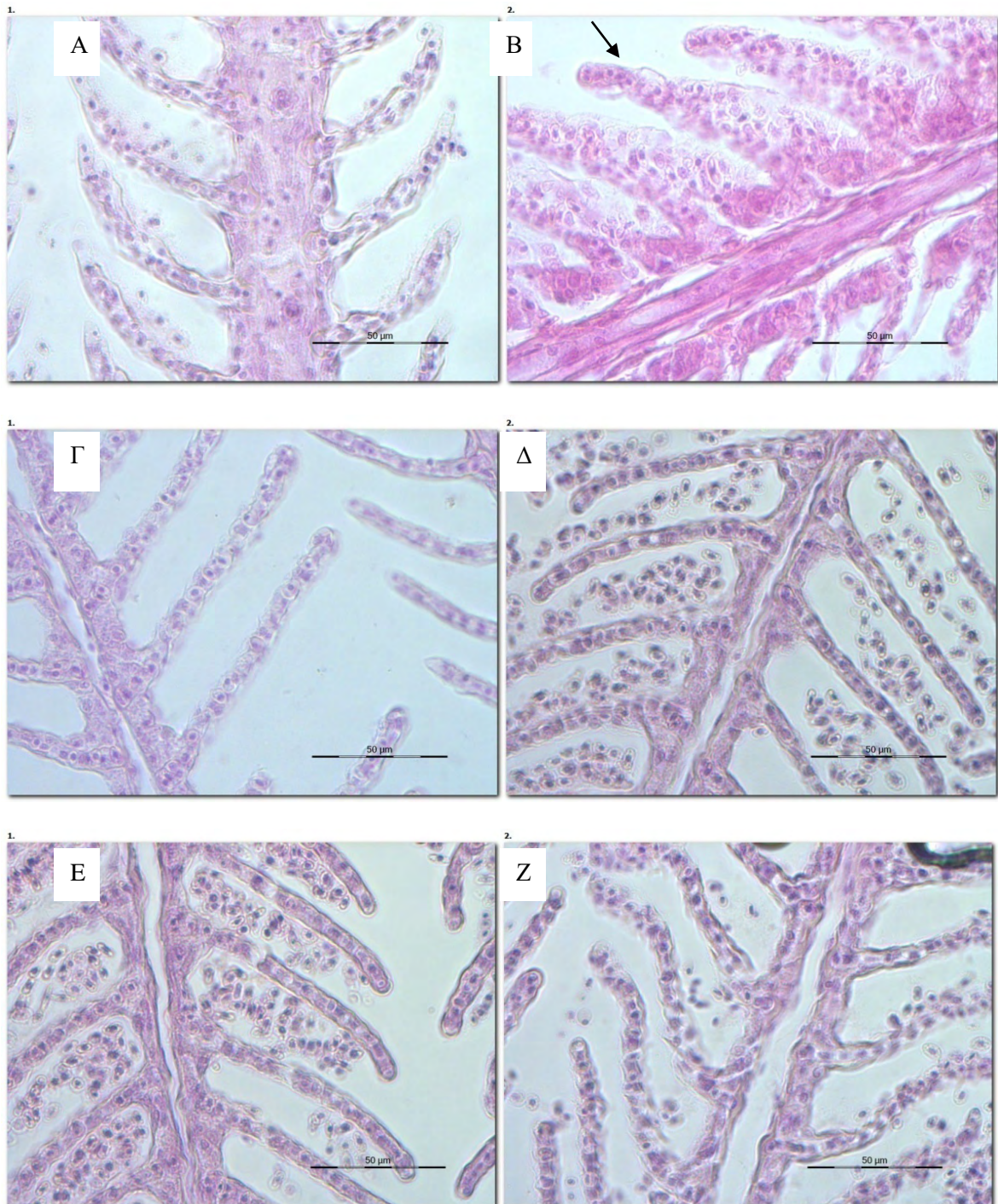
| Ημέρα 1 | Κλινική εικόνα/ Παρατηρήσεις δειγματοληψιών | Παρατηρήσεις στο οπτικό μικροσκόπιο |
|----------------|---|---|
| Ιχθύς 1 | - καμία εξωτερική αλλοίωση - τυροειδές περιεχόμενο στο έντερο - υπεραιμία εντέρου - πετέχειες στο ήπαρ | - <u>Έντερο</u> : μερική αποκόλληση έξω κυκλοτερούς με έσω επιμήκους μυϊκού χιτώνα, διάταση υποβλεννογόνου χιτώνα (οίδημα) - <u>Ήπαρ</u> : κάποιοι πυρήνες εμφανίζονται στην περιφέρεια των ηπατοκυττάρων, παρουσία λίπους - <u>Βράγχια</u> : φυσιολογικά βράγχια |
| Ιχθύς 2 | - έντονο τυροειδές περιεχόμενο - καμία εξωτερική αλλοίωση | - <u>Έντερο</u> : πολλά κυστίδια συσσωρευμένα μέσα στα εντεροκύτταρα (λιποσταγονίδια) - <u>Ήπαρ</u> : φυσιολογικό - <u>Βράγχια</u> : οιδηματικά δευτερογενή νημάτια |
| Ιχθύς 3 | - διογκωμένο έντερο - τυροειδές περιεχόμενο - καμία εξωτερική αλλοίωση - πράσινος χρωματισμός σε τμήμα του ήπατος | - <u>Έντερο</u> : πολλά κυστίδια συσσωρευμένα μέσα στα εντεροκύτταρα (λιποσταγονίδια), έντονη διάταση στον υποβλεννογόνου χιτώνα (οίδημα) - <u>Ήπαρ</u> : φυσιολογικό - <u>Βράγχια</u> : φυσιολογικά |
| Ιχθύς 4 | - καμία εξωτερική αλλοίωση - αναλλοιώτα βράγχια - τυροειδές περιεχόμενο εντέρου - αλλοίωση χρώματος ήπατος (πρασινοκίτρινο) - μεγαλύτερος σπλήνας σε σχέση με τα υπόλοιπα | - <u>Έντερο</u> : διάταση υποβλεννογόνου, πολλά λιποσταγονίδια ανάμεσα στα εντεροκύτταρα - <u>Ήπαρ</u> : ύπαρξη λίπους και συμπιεσμένοι πυρήνες στην άκρη - <u>Βράγχια</u> : φυσιολογικά |
| Ιχθύς 5 | - όχι εξωτερική αλλοίωση - ήπαρ φυσιολογικό - οιδηματικό έντερο - σπλήνας κανονικός | - <u>Έντερο</u> : διάταση υποβλεννογόνου χιτώνα και πολλά λιποσταγονίδια - <u>Ήπαρ</u> : κενός χώρος ανάμεσα στο παγκρεατικό νησίδιο και στο ηπατικό παρέγχυμα - <u>Βράγχια</u> : φυσιολογικά |
| Ιχθύς 6 | - φυσιολογικό έντερο - κανονικό χρώμα στο ήπαρ - υγιές – φυσιολογικό | - <u>Έντερο</u> : διάταση υποβλεννογόνου χιτώνα - <u>Ήπαρ</u> : φυσιολογικό - <u>Βράγχια</u> : φυσιολογικά |

Πίνακας 8: Παρατηρήσεις από την δειγματοληψία την ημέρα 8

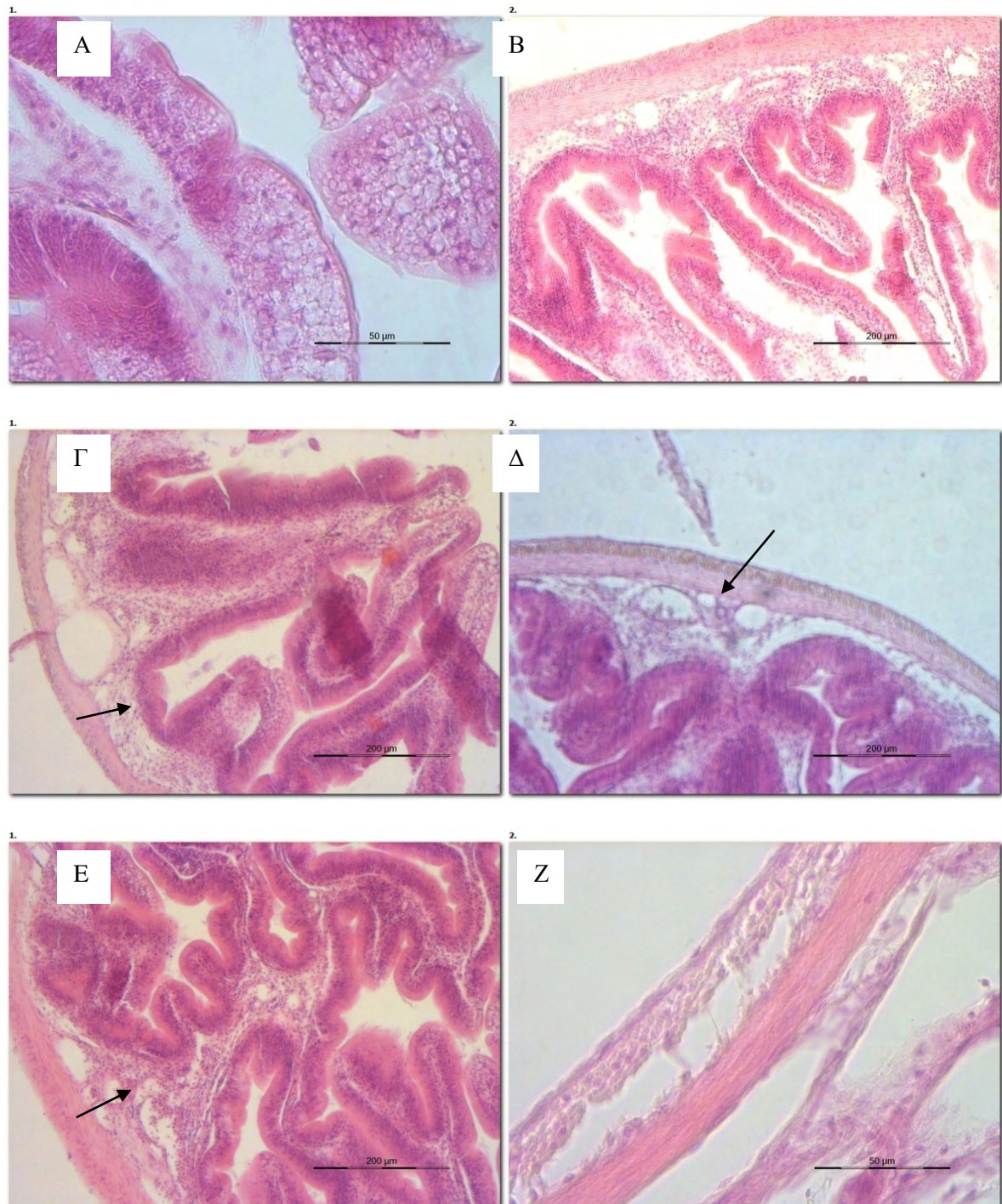
| Ημέρα 8 | Κλινική Παρατηρήσεις δειγματοληψιών | εικόνα/ Παρατηρήσεις στο οπτικό μικροσκόπιο |
|---------|---|---|
| Ιχθύς 1 | - ούτε εσωτερική ούτε εξωτερική αλλοίωση | - <u>Έντερο</u> : λιποσταγονίδια έντονα, διάταση υποβλεννογόνου - <u>Ήπαρ</u> : έντονα λιποσταγονίδια - <u>Βράγχια</u> : οίδηματικά δευτερογενή νημάτια |
| Ιχθύς 2 | - αποχρωματισμένο ήπαρ | - <u>Έντερο</u> : λιποσταγονίδια έντονα, διάταση υποβλεννογόνου - <u>Ήπαρ</u> : έντονα λιποσταγονίδια - <u>Βράγχια</u> : φυσιολογικά |
| Ιχθύς 3 | - φυσιολογικά βράγχια - καμία εξωτερική αλλοίωση - οίδηματικό έντερο- υγρό στο περιτόνιο | - <u>Έντερο</u> : διάταση υποβλεννογόνου - <u>Ήπαρ</u> : φυσιολογικό - <u>Βράγχια</u> : φυσιολογικά |
| Ιχθύς 4 | - καμία εξωτερική αλλοίωση - οίδηματικό έντερο, υγρό στο περιτόνιο - πρασινοκίτρινο ήπαρ - τυροειδές περιεχόμενο | - <u>Έντερο</u> : γεμάτο λιποσταγονίδια, διάταση υποβλεννογόνου - <u>Ήπαρ</u> : λιπώδης εκφύλιση - <u>Βράγχια</u> : φυσιολογικά |
| Ιχθύς 5 | - φυσιολογικό έντερο - σκελετική δυσμορφία στόματος | - <u>Έντερο</u> : διάταση υποβλεννογόνου - <u>Ήπαρ</u> : εκφύλιση παγκρεατικών νησιδίων και παρουσία λίπους - <u>Βράγχια</u> : φυσιολογικά |
| Ιχθύς 6 | - καμία εξωτερική αλλοίωση - φυσιολογικό έντερο και ήπαρ | - <u>Έντερο</u> : φυσιολογική δομή - <u>Ήπαρ</u> : παρουσία λίπους - <u>Βράγχια</u> : φυσιολογικά |

Πίνακας 9: Παρατηρήσεις από την δειγματοληψία την ημέρα 15

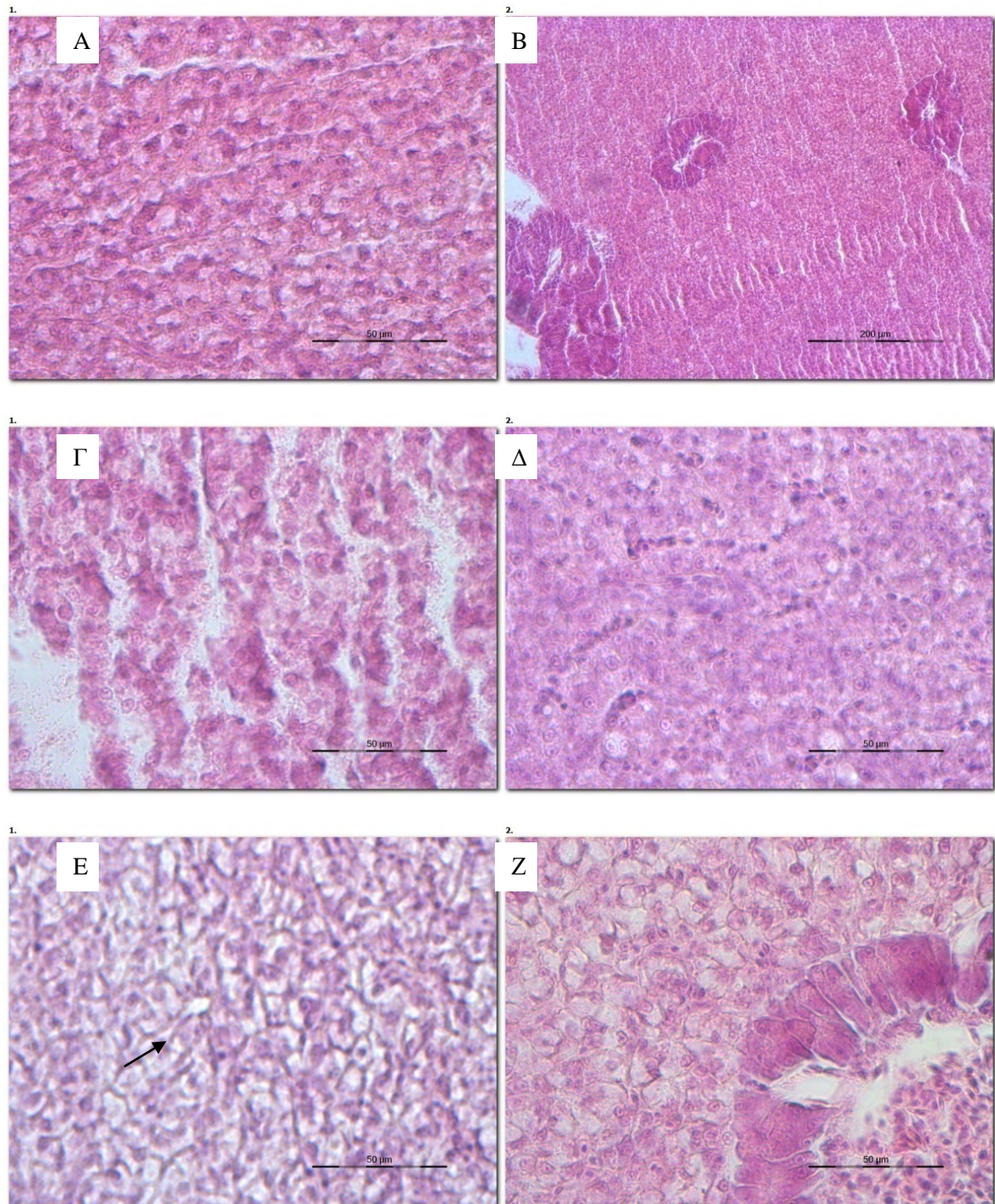
| Ημέρα15 | Κλινική εικόνα/ Παρατηρήσεις δειγματοληψιών | Παρατηρήσεις στο οπτικό μικροσκόπιο |
|---------|---|--|
| Ιχθός 1 | - ούτε εσωτερική ούτε εξωτερική αλλοίωση | - <u>Έντερο</u> : διάταση υποβλεννογόνου χιτώνα με πιθανή οίδηματική περιοχή - <u>Ήπαρ</u> : φυσιολογικό - <u>Βράγχια</u> : οίδηματικά δευτερογενή νηματία, αποκόλληση μεμβράνης δευτερογενών νηματίων |
| Ιχθός 2 | -πρασινοκίτρινο ήπαρ | - <u>Έντερο</u> : διάταση υποβλεννογόνου - <u>Ήπαρ</u> : φυσιολογικό - <u>Βράγχια</u> : μικρή υπερπλασία δευτερογενών βραγχιακών νηματίων |
| Ιχθός 3 | - φυσιολογικά βράγχια - καμία εξωτερική αλλοίωση -οίδηματικό έντερο- υγρό στο περιτόνιο | - <u>Έντερο</u> : διάταση υποβλεννογόνου - <u>Ήπαρ</u> : φυσιολογικό - <u>Βράγχια</u> : φυσιολογικά |
| Ιχθός 4 | - καμία εξωτερική αλλοίωση -οίδηματικό έντερο, υγρό στο περιτόνιο - πρασινοκίτρινο ήπαρ -τυροειδές περιεχόμενο | - <u>Έντερο</u> : διάταση υποβλεννογόνου - <u>Ήπαρ</u> : φυσιολογικό - <u>Βράγχια</u> : φυσιολογικά |
| Ιχθός 5 | - φυσιολογικό έντερο - σκελετική δυσμορφία στόματος | - <u>Έντερο</u> : διάταση υποβλεννογόνου - <u>Ήπαρ</u> : φυσιολογικό - <u>Βράγχια</u> : φυσιολογικά |
| Ιχθός 6 | - καμία εξωτερική αλλοίωση -δεν έχει υγρό -φυσιολογικό έντερο και ήπαρ | - <u>Έντερο</u> : διάταση υποβλεννογόνου - <u>Ήπαρ</u> : φυσιολογικό - <u>Βράγχια</u> : φυσιολογικά |



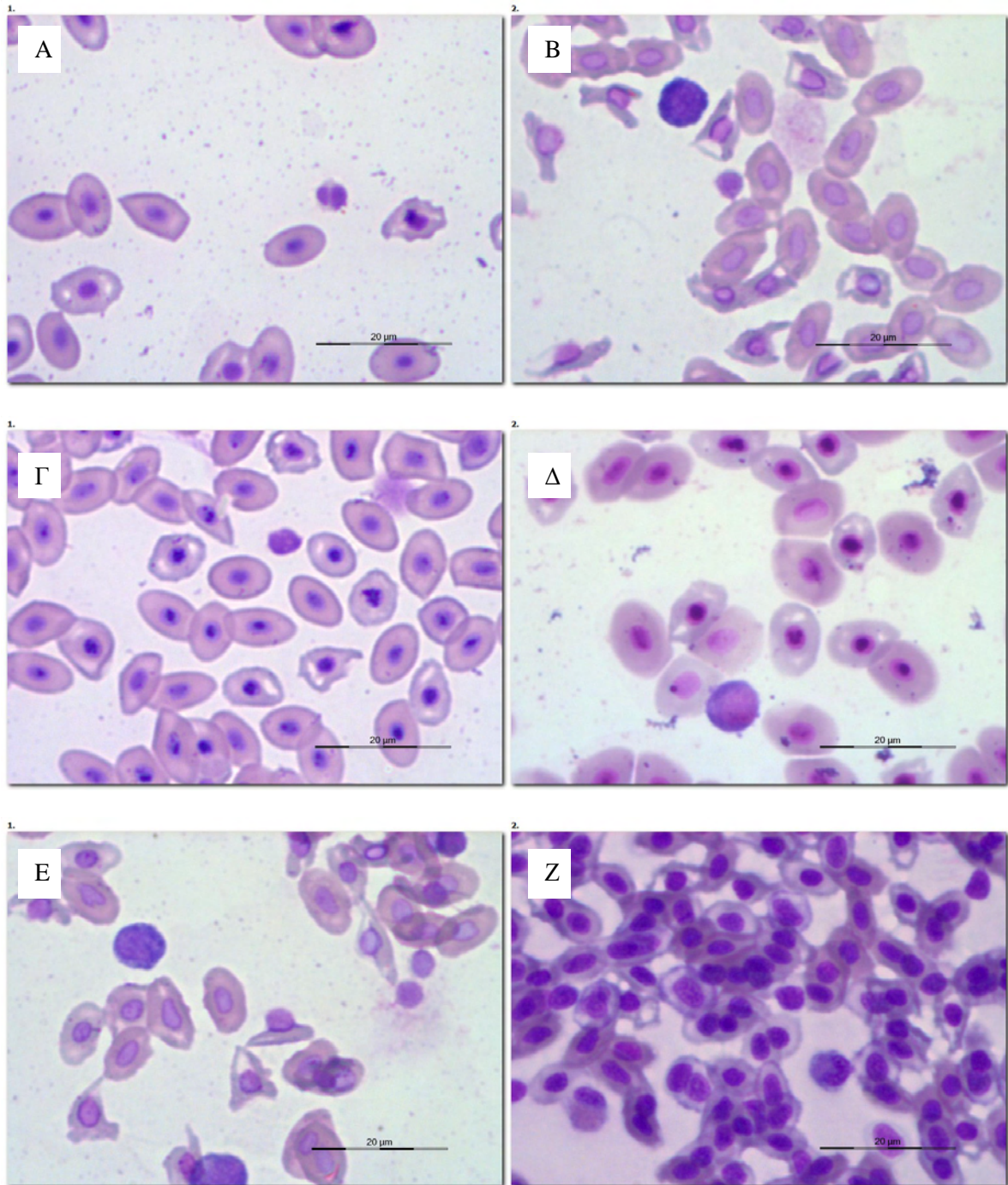
Εικόνα 12: Στις εικόνες Α, Γ, (ημέρα 1), Δ (ημέρα 8), Ε (ημέρα 15) και Ζ (ημέρα 8) απεικονίζεται η φυσιολογική δομή των βραγχίων, καθώς δεν παρατηρείται αλλοίωση στα πρωτογενή ή δευτερογενή βραγχιακά νημάτια. Στην εικόνα Β (ημέρα 1) παρατηρείται διόγκωση των δευτερογενών βραγχιακών νηματίων, καθώς υπάρχει οίδημα (βελάκι).



Εικόνα 13: Όλες οι φωτογραφίες παρουσιάζουν αλλοιώσεις στο επιθήλιο του εντέρου. Στην εικόνα Α (ημέρα 1) παρατηρείται διάταξη του επιθηλίου και έντονα λιποσταγονίδια. Στις εικόνες Β, Γ, Ε (ημέρα 15), και Δ, Ζ (ημέρα 1) παρατηρείται έντονη διάταξη του υποβλεννογόνου χιτώνα (βελάκια).



Εικόνα 14: Στις εικόνες A, B, Δ (ημέρα 15), Γ (ημέρα 1) απεικονίζεται η φυσιολογική δομή του ήπατος της τσιπούρας, ενώ στην εικόνα E (ημέρα 1) παρατηρείται αλλοίωση του ιστού, καθώς υπάρχει λίπος στα κύτταρα και μετατόπιση των πυρήνων στις άκρες των κυττάρων (βελάκι) και στην Z (ημέρα 8) λιπώδης εκφύλιση του ιστού.



Εικόνα 15: Στις εικόνες Α (ημέρα 0) και Ζ (ημέρα 8) απεικονίζονται ουδετερόφιλα λευκά αιμοσφαίρια, στην εικόνα Β και Γ (ημέρα 0) λεμφοκύτταρα και στην Δ και Ε (ημέρα 0) μονοκύτταρα.

4. ΣΥΖΗΤΗΣΗ

Η τσιπούρα (*Sparus aurata*) είναι ένα από τα σημαντικότερα είδη της Μεσογείου, η οποία εκτρέφεται σε μεγάλες ποσότητες. Είναι ευρύαλο ψάρι και αντέχει σε μεγάλες ιχθυοπυκνότητες, γι' αυτό και είναι ένα από τα κύρια εκτρεφόμενα είδη της Μεσογείου με οικονομικό ενδιαφέρον (Fazio et al., 2013). Η μελέτη των αιματολογικών παραμέτρων και των μορφολογικών χαρακτηριστικών των κυττάρων αίματος των ιχθύων, αποτελούν χρήσιμα εργαλεία για τον κλάδο των υδατοκαλλιεργειών.

Τα ερυθροκύτταρα είναι ο κυρίαρχος τύπος κυττάρων στο αίμα των ιχθύων. Σε συγκριτική μελέτη μεταξύ διαφόρων ειδών ιχθύων της οικογένειας Sparidae, που εκτρέφονται στη Μεσόγειο, διαπιστώθηκε πως στο αίμα της τσιπούρας συναντώνται τα μικρότερα σε μέγεθος ερυθροκύτταρα (Pavlidis et al., 2007).

Τα λευκά αιμοσφαίρια των ιχθύων είναι λιγότερα σε αριθμό συγκριτικά με τα ερυθρά, τα οποία αποτελούν το 96,5% του συνόλου των κυττάρων του αίματος και λειτουργούν με ποικίλους τρόπους προκειμένου να απαλλάξουν το αίμα από διάφορους βλαπτικούς παράγοντες (Βερίλλης & Μεντέ, 2017; Τζιρώνη, 2010). Είναι ευρέως αποδεκτό ότι οι ιχθύες, όπως τα περισσότερα σπονδυλωτά, έχουν ένα κοινό μοτίβο λευκοκυττάρων το οποίο αποτελείται από ουδετερόφιλα, βασεόφιλα, ηωσινόφιλα, μονοκύτταρα και λεμφοκύτταρα (Rey Vazquez & Guerrero, 2007). Το αίμα αποτελεί το 1.3 – 7 % του σωματικού βάρους του ψαριού και είναι ένα από τα πιο δραστήρια συστατικά που συνεισφέρουν στις μεταβολικές διεργασίες, διασφαλίζοντας ανταλλαγή ιόντων μεταξύ του οργανισμού και του περιβάλλοντος (Fazio et al., 2012).

Η αιματολογική ανάλυση, αν και δεν χρησιμοποιείται τακτικά στην θεραπεία των ιχθύων, μπορεί να παρέχει θεμελιώδεις πληροφορίες σχετικά με τα επίπεδα του στρες, τις μεταβολικές διαταραχές, τις αναπαραγωγικές δυσλειτουργίες και τις ασθένειες που επηρεάζουν τους ιχθύες (Buscaino et al., 2010). Οι οργανισμοί που νοσούν παράγουν λευκοκύτταρα για τη σύνθεση αντισωμάτων ώστε να καταπολεμηθεί μια νόσος ή να αντιμετωπιστεί κάποιο βακτήριο. Ακόμη, ιογενείς μολύνσεις, συχνά, προκαλούν λευκοπενία λόγω καταστροφής των αιμοποιητικών οργάνων (Τζιρώνη, 2010).

Διάφορα νοσήματα που παρατηρούνται σε ιχθύες των υδατοκαλλιεργειών, όπως παρασιτώσεις και βακτηριαμιές, μπορούν να διαγνωστούν με τη μικροσκοπική παρατήρηση απλών επιχρισμάτων αίματος (Horton and Okamura, 2003). Επιπλέον, διάφορες μελέτες των παραμέτρων του αίματος προσδιορίζουν τη λειτουργία των κυττάρων του αίματος ως ανοσολογική απόκριση (Hyder et al., 1983). Ο τρόπος δειγματοληψίας αίματος, οι εργαστηριακές τεχνικές, οι εποχικές διακυμάνσεις, το μέγεθος, οι γενετικές ιδιότητες, το φύλο, η ιχθυοπυκνότητα, η έλλειψη τροφής, η περιβαλλοντική καταπόνηση (stress) και η μεταφορά μπορούν να επηρεάσουν τις αιματολογικές παραμέτρους (Rey Vazquez & Guerrero, 2007; De Pedro et al., 2005).

Οι αβιοτικοί στρεσογόνοι παράγοντες όπως η διαχείριση, οι παθογένειες και το στρες, καθώς και οικολογικοί παράγοντες (τρόπος χορήγησης τροφής και πυκνότητα εκτροφής), προκαλούν δραστικές αλλαγές στις παραμέτρους του αίματος (Svobodova et al., 2008).

Το υψηλής έντασης στρες επηρεάζει τις αιματολογικές παραμέτρους της τσιπούρας όπως τις τιμές αιματοκρίτη, τον αριθμό ερυθρών αιμοσφαιρίων και αλλάζει σε μεγάλο βαθμό την ευζωία του εκτρεφόμενου ιχθύος (Fazio et al., 2015).

Αξιοσημείωτο είναι το γεγονός της μεταβολής του αριθμού των λευκοκυττάρων, καθώς αποτελούν έναν πολύ ευαίσθητο δείκτη στρες στους ιχθύες. Πιο συγκεκριμένα, ενώ η απόκριση του οργανισμού σε περιβαλλοντικές συνθήκες ποικίλει ανάλογα με τον τύπο και την ένταση της καταπόνησης, πολύ συχνή είναι η παρατήρηση λευκοπενίας, η οποία είναι συνδεδεμένη με τη λεμφοπενία και, σε ορισμένες περιπτώσεις, με την ουδετεροφιλία. Λευκοπενία, οφειλόμενη σε στρες, επηρεάζεται από παράγοντες, όπως η υψηλή θερμοκρασία, το θερμικό σοκ, ο συνωστισμός, η μεταφορά και οι τοξικές ουσίες (Ferguson, 2006).

Ο αιματοκρίτης αποτελεί αξιόπιστο δείκτη στην υδατοκαλλιέργεια και στη διαχείριση της αλιείας για τον έλεγχο της αναιμικής κατάστασης, καθώς και για τον έλεγχο της υγείας του ιχθύος που σχετίζεται με τη διατροφή, την ασθένεια και το επίπεδο του στρες (Brill et al., 2008). Η τιμή του αιματοκρίτη καθορίζει την αναλογία του όγκου των έμμορφων συστατικών του αίματος έναντι του όγκου του πλάσματος (Καθάριος, 2003).

Οι τιμές του αιματοκρίτη στα διάφορα είδη ιχθύων εμφανίζουν αρκετές διαφορές. Για παράδειγμα βρέθηκε ότι στο λαβράκι (*Dicentrarchus labrax*) να είναι $51,18 \pm 5$, στην ιριδίζουσα πέστροφα (*Oncorhynchus mykiss*) να είναι $29 \pm 3,24$, στον κέφαλο (*Mugil cephalus*) $41 \pm 3,31$ και στον κυπρίνο (*Cyprinus carpio*) $17,8 \pm 5,80$ (Fazio et al., 2019).

Το εύρος αναφοράς πολλών αιματολογικών παραμέτρων δεν έχει ακόμη καθοριστεί για ένα μεγάλο αριθμό ειδών ιχθύων, και πρόσφατες μελέτες που

διεξάχθηκαν για την εκτίμηση των αιματολογικών τιμών για ορισμένα σημαντικά είδη επισήμαναν την σημασία αυτής της γνώσης ως προϋπόθεση για την αξιολόγηση της κατάστασης της υγείας σε άγριους και εκτρεφόμενους ιχθύες (Fanouraki et al., 2007, Tavares Dias & Moraes, 2007). Οι αιματολογικές παράμετροι χρησιμοποιούνται σαν πρώιμος δείκτης των μεταβολών στην υγεία του ιχθύος, και έχει αποδειχτεί ότι είναι μια πολύτιμη προσέγγιση για τον έλεγχο των επιδράσεων των αλλαγών ενδιαιτήματος, αλλά και των συνθηκών, στη βιολογία των ιχθύων (Sheikh & Ahmed, 2016).

Για να χρησιμοποιηθούν οι παράμετροι αίματος σαν βιοδείκτες είναι απαραίτητο να γνωρίζουμε τις πρότυπες τιμές τους καθώς και το διάστημα αναφοράς για το είδος του ψαριού που μελετάμε (Parrino et al., 2018). Ωστόσο, τα εύρη των κανονικών τιμών των αιματολογικών παραμέτρων είναι ακόμη απροσδιόριστα για πολλά είδη ιχθύων και φέρουν επιπλέον έρευνας ώστε να υπάρχει μία βιβλιοθήκη φυσιολογικών τιμών αίματος.

Έχουν γίνει προηγούμενες μελέτες πάνω στις αιματολογικές παραμέτρους σε είδος της ίδιας οικογένειας (Sparidae) με την τσιπούρα (*Sparus aurata*), πιο συγκεκριμένα στο είδος *Acanthopagrus latus*, και έχει βρεθεί ότι το ποσοστό των λεμφοκυττάρων κυμαίνεται από 72,87 % - 74,22 % , ακολουθώντας τα ουδετερόφιλα με ποσοστό 17,28 % - 19,62 % και τα μονοκύτταρα σε ποσοστό από 7,51% - 8,5% κατά μέσο όρο. Όσον αφορά το ποσοστό του αιματοκρίτη βρέθηκε να παρουσιάζει κατά μέσο όρο τιμή της τάξεως 29,07% -31,18 % (Karimi et al., 2013).

Σύμφωνα με τον Contessi et al. (2006), το υψηλό ποσοστό λεμφοκυττάρων φαίνεται να συνδέεται με το χειμερινό σύνδρομο (winter syndrome), το οποίο επηρεάζει σε μεγάλο βαθμό την τσιπούρα και πιθανόν να είναι ο λόγος αύξησης του ποσοστού των λεμφοκυττάρων στους ιχθύες που μελετήσαμε, χωρίς να είναι απόλυτα βέβαιο,

γιατί δεν έφεραν τα ίδια συμπτώματα. Παρόλο που τα κλινικά συμπτώματα του χειμερινού συνδρόμου φαίνεται να ταιριάζουν με αυτά των ιχθύων που εξετάστηκαν, δηλαδή η παρουσία υγρού στην κοιλιακή χώρα, ο αποχρωματισμός του ήπατος και η παρουσία υδαρούς και τυροειδούς περιεχομένου στο έντερο σύμφωνα με τον Πράπα (2000), οι θερμοκρασίες που υπήρχαν στις δεξαμενές δεν ταιριάζουν με τις συνθήκες εκδήλωσης του συνδρόμου.

Σε άλλη εργασία που έγινε στην τσιπούρα και αφορούσε τη διαφοροποίηση των λευκών αιμοσφαιρίων βρέθηκε ότι τα λεμφοκύτταρα κυμαίνονται σε ποσοστό $74,47 \pm 13,26$, τα ουδετερόφιλα σε ποσοστό $22,67 \pm 10,58$ και τα μονοκύτταρα σε ποσοστό $2,9 \pm 3,09$ (Τζιρώνη, 2010). Σύμφωνα με τον Fazio et al. (2019) η τιμή του αιματοκρίτη στην τσιπούρα βρέθηκε $50,35 \pm 1,18$.

Στην παρούσα εργασία φάνηκε ότι οι τιμές αιματοκρίτη βελτιώθηκαν και αυτό δείχνει καλή κλινική εικόνα, ενώ τα επιχρίσματα αίματος δείχνουν αυξημένο αριθμό λεμφοκυττάρων, γεγονός το οποίο μπορεί να συνδέεται με κάποια βακτηριακή λοίμωξη. Τα λεμφοκύτταρα παίζουν σημαντικό ρόλο στην χημική και κυτταρική ανοσία των ιχθύων (Clauss et al., 2008).

Πίνακας 10: Συγκεντρωτικός πίνακας με τα αποτελέσματα άλλων εργασιών για την τιμή αιματοκρίτη και το ποσοστό των λευκών αιμοσφαιρίων

| Συγγραφέας | Είδος που μελετήθηκε | Τιμή αιματοκρίτη (%) | Ποσοστό λευκών αιμοσφαιρίων (%) |
|-----------------------------|----------------------------|----------------------|--|
| Karimi et al. (2013) | <i>Acanthopagrus latus</i> | 29,07 - 31,18 | Λεμφοκύτταρα: $72,87 \pm 4,64$ - $74,22 \pm 6,60$ Ουδετερόφιλα: $17,28 \pm 1,97$ - $19,62 \pm 3,29$ Μονοκύτταρα: $7,51 \pm 2,5$ - $8,5 \pm 2,51$ |

| | | | |
|---|------------------------------|--------------|---|
| Fazio et al. (2019) | <i>S. aurata</i> | 50,35 ± 1,18 | - |
| Yildiz (2009) | <i>S. aurata</i> | 29,23 ± 3,95 | - |
| Τζιρώνη (2010) | <i>S. aurata</i> | 22,3 ± 4,15 | Λεμφοκύτταρα: 74,47 ± 13,26 Ουδετερόφιλα: 22,67 ± 10,58 Μονοκύτταρα: 2,9 ± 3,09 |
| Σπηλιοπούλου (2020) | <i>Oreochromis niloticus</i> | - | Λεμφοκύτταρα: 78 ± 1,7 Ουδετερόφιλα: 16 ± 0,9 Μονοκύτταρα: 5 ± 0,6 |
| Michail et al. (2020) unpublished data | <i>Dicentrarchus labrax</i> | 55,9 ± 10,1 | - |

Δεν φαίνεται να βρέθηκαν βασεόφιλα και ηωσινόφιλα κύτταρα. Σύμφωνα με κάποιους συγγραφείς τα βασεόφιλα δεν χρωματίζονται επαρκώς με την χρώση Giemsa ώστε να αναγνωρισθούν, καθώς περιέχουν ιδιαίτερα υδατοδιαλυτά κοκκία (Pavlidis et al., 2007). Η παρουσία των βασεόφιλων κυττάρων στο περιφερικό αίμα των ιχθύων είναι ένα αμφισβητούμενο θέμα.

Οι συνθήκες περιβάλλοντος (οξυγόνο, θερμοκρασία) και η συχνότητα ταΐσματος στο ενυδρείο ρυθμίστηκαν ώστε να είναι οι ίδιες με αυτές που ζούσαν οι ιχθύες. Εκεί χορηγήθηκε αντιβίωση γενικής χρήσης με δραστική ουσία τη νιτροφουράνη μέσω της τροφής αρχικά, καθώς έχει χρησιμοποιηθεί και σε άλλες εργασίες και έχει βρεθεί ότι έχει αποτέλεσμα στις βακτηριακές λοιμώξεις κυρίως (Colomi et al., 1981). Έπειτα, έγιναν ταυτόχρονα και μπάνια με νιτροφουράνη, μαζί με την δια στόματος αντιβίωση για καλύτερα αποτελέσματα. Η νιτροφουράνη έχει βρεθεί ότι είναι αποτελεσματική στην αντιμετώπιση των μικροβίων σε θαλασσινό νερό σε πολύ χαμηλή συγκέντρωση σε σχέση με άλλες δραστικές αντιμικροβιακές ουσίες, όπως η οξυτετρακυκλίνη (Baticados et al., 1990).

Σύμφωνα με τον Fazio et al. (2013) οι τιμές αιματοκρίτη στους ιχθύες κυμαίνονται από 20% έως 45% και οι τιμές αυτές μπορούν να επηρεαστούν από το φύλο, την ηλικία, την θερμοκρασία του νερού και από την φωτοπερίοδο. Στα αιματολογικά δείγματα φάνηκε να έχουμε ανοδική πορεία στις τιμές του αιματοκρίτη, κάτι το οποίο δείχνει βελτίωση της κατάστασης των ιχθύων.

Πιο συγκεκριμένα, στην εργασία μας οι τιμές αιματοκρίτη κυμάνθηκαν από 15,44 % έως 32 %, τιμές οι οποίες ταιριάζουν με την εργασία του Yildiz (2009), όπου η τιμή του αιματοκρίτη βρέθηκε κατά μέσο όρο να είναι $29,23 \pm 3,95$, με επίπεδο σημαντικότητας 25,35 – 33,42 %. Επιπλέον, σύμφωνα με μια άλλη έρευνα που έγινε στην τσιπούρα και μετρήθηκε ο αιματοκρίτης σε άτομα χωρίς εμφανείς εξωτερικές αλλοιώσεις βρέθηκε τιμή αιματοκρίτη $22,3 \pm 4,15$ (Τζιρώνη, 2010). Συμπερασματικά φαίνεται πως τα αποτελέσματα της παρούσας εργασίας συμφωνούν με άλλες εργασίες που έγιναν στις αιματολογικές παραμέτρους της τσιπούρας, καθώς οι τιμές του αιματοκρίτη βρίσκονται εντός των φυσιολογικών ορίων.

Οι ιχθύες, μετά από το τέλος της θεραπείας με νιτροφουράνη, δεν παρουσίαζαν δερματικές αλλοιώσεις. Στην 1^η δειγματοληψία που πραγματοποιήθηκε παρατηρήθηκαν αλλοιώσεις στον ιστό του εντέρου, συναντώντας συχνά τυροειδές περιεχόμενο μέσα σε αυτό. Μικροσκοπικά παρατηρήθηκε διάταση του υποβλεννογόνου χιτώνα και παρουσία λιποσταγονιδίων. Όσον αφορά το ήπαρ, μερικά βρέθηκαν φυσιολογικά και άλλα βρέθηκαν αλλοιωμένα στο μικροσκόπιο, κυρίως λόγω έντονου λίπους εξαιτίας της τροφής. Τα βράγχια ήταν υγιή, εκτός από ένα άτομο τσιπούρας στο οποίο βρέθηκε οίδημα στα δευτερογενή νημάτια. Με τον όρο οίδημα νοείται η διόγκωση του ιστού από υγρό, κάτι το οποίο δεν είναι φυσιολογικό στα βραγχιακά νημάτια.

Στην 2^η δειγματοληψία που πραγματοποιήθηκε η κλινική εικόνα των ιχθύων φάνηκε να βελτιώθηκε. Βρέθηκαν φυσιολογικοί ιστοί εντέρου, καθώς και κάποιοι αλλοιωμένοι με διατάσεις στον υποβλεννογόνο χιτώνα και παρουσία λίπους. Στο ήπαρ βρέθηκαν επίσης φυσιολογικά δείγματα, αλλά υπήρξαν δείγματα ήπατος που βρέθηκε λιπώδης εκφύλιση του ήπατος και των παγκρεατικών νησιδίων, και έντονη παρουσία λίπους. Στον έναν από τους έξι ιχθύες βρέθηκε δείγμα βραγχίων με οίδημα στα δευτερογενή νημάτια.

Στην 3^η και τελευταία δειγματοληψία που πραγματοποιήθηκε δεν βρέθηκε καμία αλλοίωση στους ιστούς του ήπατος, ενώ αντίθετα οι ιστοί του εντέρου παρουσίασαν και στα έξι άτομα τσιπούρας διάταση υποβλεννογόνου χιτώνα. Όσον αφορά τα βράγχια βρέθηκε ένα άτομο με οίδημα στα δευτερογενή νημάτια και ένα με μικρή υπερπλασία δευτερογενών νηματίων.

Φαίνεται πως η αντιβίωση με νιτροφουράνη να επηρέασε θετικά την αιματολογική παράμετρο του αιματοκρίτη, καθώς ανέβηκε η τιμή του από το 15,44 % στο 31,85 %, αλλά δεν φαίνεται να λειτούργησε ικανοποιητικά στους ιστούς του εντέρου, του ήπατος και των βραγχίων των ιχθύων, καθώς είχαμε αλλοιώσεις και μετά το πέρας 15 ημερών από το τέλος της θεραπείας. Η προτεινόμενη διάρκεια της θεραπείας με βάση τις οδηγίες χρήσης της είναι για διάστημα πέντε ημερών (www.apifishcare.com)

Παρόμοιες ιστοπαθολογικές παρατηρήσεις έχουν βρεθεί και σε άλλες εργασίες, όπως αυτή του Sedano et al. (1996) όπου μελετήθηκε η επίδραση από βακτήρια του γένους *Vibrio* στο έντερο της τσιπούρας. Η εργασία έδειξε παρόμοια αποτελέσματα με την παρούσα εργασία, καθώς μετά από μόλυνση με *Vibrio* βρέθηκε υγρό στο έντερο

της τσιπούρας, προκαλώντας διάταση στον υποβλεννογόνο χιτώνα, καθώς και νέκρωση και υπεραιμία σε περιοχές του ήπατος.

5. ΣΥΜΠΕΡΑΣΜΑΤΑ

Το αιματολογικό προφίλ ενός οργανισμού αντιπροσωπεύει έναν καλό δείκτη των φυσιολογικών δυσλειτουργιών εξαιτίας της στενής συσχέτισης του κυκλοφορικού συστήματος με το εξωτερικό περιβάλλον (Percin et al., 2010). Παρέχει πληροφορίες όχι μόνο για την κατάσταση υγείας ενός ψαριού και των φυσικοχημικών παραμέτρων του νερού στο οποίο διαβιούν, αλλά βοηθάει και στο να εκτιμηθεί η σχέση μεταξύ αυτών των παραγόντων και να γνωρίζουμε την ευαισθησία του οργανισμού σε αλλαγές στις περιβαλλοντικές συνθήκες (Ayoola et al., 2011) .

Η μελέτη των αιματολογικών χαρακτηριστικών των εκτρεφόμενων ειδών ιχθύων αποτελεί ένα σημαντικό εργαλείο για την ανάπτυξη του κλάδου της υδατοκαλλιέργειας, ιδιαίτερα όσον αφορά την χρήση τους για την ανίχνευση ενός υγιούς από ένα άρρωστο ή καταπονημένο από στρες ψάρι (Percin & Konyalioglu, 2008).

Συμπερασματικά, αυτή η εργασία παρέχει βασικές πληροφορίες για τις αιματολογικές τιμές της τσιπούρας (*Sparus aurata*) σε άτομα με πληγές στο δέρμα και πώς η θεραπεία με νιτροφουράνη επιδρά σε συγκεκριμένα χρονικά διαστήματα στις αιματολογικές τιμές σε διάστημα δύο εβδομάδων. Δίνεται επίσης μια εικόνα της πορείας της κατάστασης των ιστών του εντέρου, του ήπατος και των βραγχίων πριν και μετά τη θεραπεία με αντιβίωση.

Θα πρέπει να υλοποιηθεί περαιτέρω έρευνα πάνω στις αιματολογικές παραμέτρους των εκτρεφόμενων ειδών ιχθύων, ώστε να γίνεται πρόληψη επιπλοκών και ασθενειών στους ιχθύες.

6. ΒΙΒΛΙΟΓΡΑΦΙΑ

Ξένη βιβλιογραφία

Ayoola, S.O., Kuton, M.P., Idowu, A.A. and Adelekun, A.B. (2011). Acute toxicity of Nile Tilapia (*Oreochromis niloticus*) juveniles exposed to aqueous and ethanolic extracts of *Ipomoea aquatica* Natural Science, 9: 91- 99

Balart, E.F., Pèrez-Urbiola, J.C., Campos-Dávila, L., Monteforte, M. & Ortega-Rubio, A. (2009) On the first record of a potentially harmful fish, *Sparus aurata* in the Gulf of California. Biological Invasions, 11: 547-550.

Baticados, M., Lavilla-Pitogo, C., Cruz-Lacierda, E., de la Pena, L., & Sunaz, N. (1990). Studies on the chemical control of luminous bacteria *Vibrio harveyi* and *V. splendidus* solated from diseased *Penaeus monodon* larvae and rearing water. Diseases of Aquatic Organisms, 9 (May 2015), 133–139.

Brill RW, Bushnell P, Schroff R, Seifert R, Galvin M (2008). Effects of anaerobic exercise accompanying catch-and-release fishing on blood - oxygen affinity of the sandbar shark (*Carcharhinus plumbeus*, Nardo). J Exp Mar Biol Ecol 354:132-143

Buscaino G, Filiciotto F, Buffa G, Bellante A, Di Stefano V, Assenza A, Fazio F, Caola G, Mazzola S. (2010). Impact of an acoustic stimulus on the motility and blood parameters in European sea bass (*Dicentrarchus labrax* L.) and gilthead sea bream (*Sparus aurata* L.). Mar. Environ. Res. 69:136-142.

Cañada-Cañada, F., Muñoz De La Peña, A., & Espinosa-Mansilla, A. (2009). Analysis of antibiotics in fish samples. Analytical and Bioanalytical Chemistry, 395(4), 987–1008.

Clauss, T. M., Dove, A. D. M., & Arnold, J. E. (2008). Hematologic Disorders of Fish. Veterinary Clinics of North America - Exotic Animal Practice, 11(3), 445–462.

Colorni, A., & Paperna, I. (1983). Evaluation of nitrofurazone baths in the treatment of bacterial infections of *Sparus aurata* and *Oreochromis mossambicus*. Aquaculture, 35(C), 181–186.

- Colorni, A., Paperna, I. & Gordin, H. (1981). Bacterial infections in gilt-head sea bream *Sparus aurata* cultured at Elat. *Aquaculture*, 23: 257- 267
- Contessi, B., Volpatti, D., Gusmani, L., & Galeotti, M. (2006). Evaluation of immunological parameters in farmed gilthead sea bream, *Sparus aurata* L., before and during outbreaks of “winter syndrome.” *Journal of Fish Diseases*, 29(11), 683–690.
- Craig, G., Paynter, D., Coscia, I. & Mariani, S. (2008) Settlement of gilthead sea bream *Sparus aurata* L. in a southern Irish Sea coastal habitat. *Journal of Fish Biology*, 72: 287-291
- De Pedro, N., Guijarro, A. I., López-Patiño, M. A., Martínez-Álvarez, R., & Delgado, M. J. (2005). Daily and seasonal variations in haematological and blood biochemical parameters in the tench, *Tinca tinca* Linnaeus, 1758. *Aquaculture Research*, 36(12), 1185–1196.
- Fanouraki E, Divanach P, Pavlidis M. (2007). Baseline values for acute and chronic stress indicators in sexually indicators in sexually immature red porgy (*Pagrus pagrus*). *Aquaculture*. 265:294-304
- Fazio, F., Ferrantelli, V., Fortino, G., Arfuso, F., Giangrosso, G., & Faggio, C. (2015). The influence of acute handling stress on some blood parameters in cultured sea bream (*Sparus aurata* Linnaeus, 1758). *Italian Journal of Food Safety*, 4(1), 4–6.
- Fazio, F., Marafioti, S., Filiciotto, F., Buscaino, G., Panzera, M., Faggio, C. (2013) Blood Hemogram Profiles of Farmed Onshore and Offshore Gilthead Sea Bream (*Sparus aurata*) from Sicily, Italy. *Turkish Journal of Fisheries and Aquatic Sciences* 13: 415-422
- Ferguson, H. W., Bjerkas, E. & Evensen, O. (2006) *Systemic pathology of fish: A text and atlas of normal tissues in teleosts and their responses in diseases*. Scotian Press
- Fazio, F., Filiciotto, F., Marafioti, S., Stefano V., D., Assenza, A., Placenti, Buscaino F., G., Piccione, G. & Mazzola, S. (2012) Automatic analysis to assess haematological parameters in farmed gilthead sea bream (*Sparus aurata* Linnaeus, 1758), *Marine and Freshwater Behaviour and Physiology*, 45:1, 63-73

Horton, T. & Okamura, B. (2003) Post-hemorrhagic anaemia in sea bass, *Dicentrarchus labrax* (L.), caused by blood feeding of *Ceratothoa oestroides* (Isopoda: Cymothoidae). *Journal of Fish Diseases*, Stirling, 26: 401-406.

Hyder S.L, Cayer M.L and Pettey C.L (1983) Cell types in peripheral blood of the nurse shark: an approach to structure and function. *Tissue Cell*, 15: 437-455.

Karimi, S., Kochinian, P., & Salati, A. P. (2013). The effect of sexuality on some haematological parameters of the yellowfin seabream, *Acanthopagrus latus* in Persian Gulf. *Iranian Journal of Veterinary Research*, 14(1), 65–68.

Lulijwa, R., Rupia, E. M., & Alfaro, A. C. (2020). Antibiotic use in aquaculture, policies and regulation, health and environmental risks: a review on the top 15 major producers, *Reviews in Aquaculture*, 12, 640-663

Michail G., Berillis, P. & Mente, E. (2020) Fish blood cell measurement, unpublished data

Parrino, V., Cappello, T., Costa, G., Cannavà, C., Sanfilippo, M., Fazio, F. & Fasulo, S. (2018) Comparative study of haematology of two teleost fish (*Mugil cephalus* and *Carassius auratus*) from different environments and feeding habits, *The European Zoological Journal*, 85:1, 193-199

Pavlidis, M., Fütter W. C., Katharios P. & Divanach P. (2007) Blood cell profile of six Mediterranean mariculture fish species. *J. Appl. Ichthyol.*, 23, 70–73

Percin, F. & Konyalioglu, S. (2008) Serum biochemical profiles of captive and wild northern bluefin tuna, (*Thunnus thynnus* L. 1758) in the Eastern Mediterranean. *Aquaculture Research*, 39: 945-953.

Percin, F., Konyalioglu, S., Firat, K. and Saka, S. (2010). Serum electrolytes of wild and captive bluefin tuna (*Thunnus thynnus* L.) in Turkish Seas. *Journal of Animal and Veterinary Advances*, 16(9): 2207-2213

Rey Vazquez G, Guerrero GA. (2007). Characterization of blood cells and hematological parameters in *Cichlsoma dimerus*. *J Tiss Cell*. 39:151-160.

- Samanidou, V. F., & Evaggelopoulou, E. N. (2007). Analytical strategies to determine antibiotic residues in fish. *Journal of Separation Science*, 30(16), 2549–2569.
- Sedano, J., Zorrilla, I., Morinigo, M.A., Balebona, M.C., Vidaurreta, A., Bordas, M.A. & Borrego, J.J. (1996) Microbial origin of the abdominal swelling affecting farmed larvae of gilt-head seabream, *Sparus aurata* L., *Aquaculture Research* 27, 323-333
- Sheikh ZA & Ahmed I. (2016). Seasonal changes in hematological parameters of snow trout *Schizothorax plagiostomus* (Heckel 1838). *International Journal of Fauna and Biological Studies* 3:33–38
- Svobodova, Z., Kroupova, H., Modra, H., Flajshans, M., Randak, T., Savina, L.V., Gela, D. (2008) Haematological profile of common carp spawners of various breeds. *J Appl Ichthyol* 24:55-59
- Tavares-Dias, M., & Moraes, F. R. (2007). Haematological and biochemical reference intervals for farmed channel catfish. *Journal of Fish Biology*, 71(2), 383–388.
- Tort, L., Rotllant, J., Liarte, C., Acerete, L., Hernández, A., Ceulemans, S., Coutteau, P., & Padros, F. (2004). Effects of temperature decrease on feeding rates, immune indicators and histopathological changes of gilthead sea bream *Sparus aurata* fed with an experimental diet. *Aquaculture*, 229(1–4), 55–65.
- Tsantilas, H., Galatos, A. D., Athanassopoulou, F., Prassinou, N. N., & Kousoulaki, K. (2006). Efficacy of 2-phenoxyethanol as an anaesthetic for two size classes of white sea bream, *Diplodus sargus* L., and sharp snout sea bream, *Diplodus puntazzo* C. *Aquaculture*, 253(1–4), 64–70.
- Vardanyan, R. & Hruby V. (2016) *Antibacterial Drugs*, Chapter 31, pp. 661-662
- Yildiz, H. Y. (2009). Reference biochemical values for three cultured Sparid fish: Striped sea bream, *Lithognathus mormyrus*; common dentex, *Dentex dentex*; and gilthead sea bream, *Sparus aurata*. *Comparative Clinical Pathology*, 18(1), 23–27.

Ελληνική βιβλιογραφία

Αλωνιστιώτου-Γούβαλη, Α. (1984) Ο αιματοκρίτης και οι σχέσεις του με κλινικές και άλλες παραμέτρους σε επιλεγμένες ομάδες επαγγελματικού και πληθυσμιακού δείγματος στην περιοχή της Αθήνας, Διδακτορική Διατριβή, Εθνικό και Καποδιστριακό Πανεπιστήμιο Αθηνών (ΕΚΠΑ)

Βεκτέση Δ. (2006) Μεταβολές των αιματολογικών και βιοχημικών παραμέτρων στο λαβράκι (*Dicentrarchus labrax*) μετά την επίδραση δύο επιπέδων νιτρικών. Πτυχιακή Εργασία, ΤΕΙ Μεσολογγίου

Βερίλλης Π., Μεντέ Ε. (2017) Ιστοφυσιολογία ιχθύων και καρκινοειδών. Πανεπιστημιακές Εκδόσεις Θεσσαλίας, Βόλος

Καθάριος Π. (2003) Τοξικότητα και φαρμακοκινητική της ιβερμεκτίνης και κεφαλεξίνης στη τσιπούρα *Sparus aurata*. Διδακτορική Διατριβή, Πανεπιστήμιο Πατρών

Κουφός Σ., Βορεινάκης Φ. (1994) Η αιματολογία στην τσιπούρα (*Sparus aurata*) και στο λαβράκι (*Dicentrarchus labrax*), Προπτυχιακή Διπλωματική Εργασία, Τεχνολογικό Εκπαιδευτικό Ίδρυμα Μεσολογγίου

Ματούζη Α. (2017) Αιματολογικές παράμετροι ως δείκτης υγείας των εντατικά εκτρεφόμενων ιχθύων, Μεταπτυχιακή Διπλωματική Διατριβή, Πανεπιστήμιο Θεσσαλίας

Νεοφύτου Χ., Νεοφύτου Ν. (2015) Ιχθυολογία. University Studio Press, Θεσσαλονίκη

Πράπας Α., Σαββίδης Γ., Αθανασοπούλου Φ., & Χριστοφιλογιάννης Π. (2000) Πρακτικός Οδηγός Ιχθυοπαθολογίας, εκτρεφόμενων στην Ελλάδα ψαριών και οστρακόδερμων, Υπουργείο Γεωργίας, Γενική Διεύθυνση Αλιείας, Αθήνα

Σπηλιοπούλου Ε. (2020) Μορφολογία και αριθμός ερυθρών και λευκών αιμοσφαιρίων στο αίμα τιλάπιας. Προπτυχιακή Διπλωματική Εργασία, Πανεπιστήμιο Θεσσαλίας

Στεμιτσιώτης Β. & Τόσκας Π. (2018) Παρασιτικό φορτίο μονογενών τρηματωδών παρασίτων στα βράγχια των ειδών λαυράκι (*Dicentrarchus labrax*) και τσιπούρα

(*Sparus aurata*), καθώς και ιστολογική μελέτη αλλοίωσης στα βράγχια. Πτυχιακή Διπλωματική Εργασία, Τεχνολογικό Εκπαιδευτικό Ίδρυμα Δυτικής Ελλάδας

Τζιρώνη Ε. (2010) Μελέτη της μορφολογίας των κυττάρων του περιφερικού αίματος τσιπούρας (*Sparus aurata*). Μεταπτυχιακή Διπλωματική Εργασία, Πανεπιστήμιο Θεσσαλίας

Ηλεκτρονική Βιβλιογραφία

http://www.fao.org/fishery/culturedspecies/Sparus_aurata/en (Πρόσβαση: 30-07-2020)

<http://www.fishbase.org/Summary/SpeciesSummary.php?ID=1164&AT=gilthead+seabream> (Πρόσβαση: 30-07-2020)

Integrated Taxonomic Information System (ITIS), 2010, *Sparus aurata*, Linnaeus, 1758
https://www.itis.gov/servlet/SingleRpt/SingleRpt?search_topic=TSN&search_value=647901#null (Πρόσβαση 29-07-2020)

<http://www.fao.org/3/x3980e/x3980e05.htm>(Πρόσβαση: 07/08/2020)

Global Invasive Species Database (GISD) 2015. Species profile *Sparus aurata*

<http://www.iucngisd.org/gisd/species.php?sc=1703> (Πρόσβαση: 07/08/2020)

[https://www.fgm.com.gr/uploads/file/FGM_19_GR_WEB_Spreads\(4\).pdf](https://www.fgm.com.gr/uploads/file/FGM_19_GR_WEB_Spreads(4).pdf) (Πρόσβαση: 07/08/2020)

<https://mare.istc.cnr.it/fisheriesv2/species;jsessionid=cLbuPDB3k6uTE5iW8bmsWhRpNVUkkeb1CMbthg-4-Qzm6PExglQH!366304889?lang=en&sn=34269> (European Commission Website) (Πρόσβαση: 22/09/2020)

<https://apifishcare.com/product/furan-2> (Πρόσβαση: 13/10/2020)

Κριεμπάρδης Α. (2014) «Αιματολογία I (Ε). Ενότητα 4: MICROHEMATOCRIT (Μικροαιματοκρίτης) (PCV, Packed Cell Volume of Whole Blood, Αθήνα. Διαθέσιμο από τη δικτυακή διεύθυνση: ocp.teiath.gr (Πρόσβαση: 29/09/2020)

<https://www.efsa.europa.eu/en/topics/topic/antimicrobial-resistance> (European Food Safety Authority) (Πρόσβαση: 14/10/2020)

ABSTRACT

This study investigates the hematological parameters and examines histopathological in seabream (*Sparus aurata*) after treatment with nitrofuran. Initially, a peripheral blood sample was collected from nine seabream individuals without obvious external lesions and from nine wounded individuals for hematocrit measurement and blood smears, and an autopsy was performed. In each smear, white blood cells were counted and differentiated into lymphocytes, monocytes, neutrophils, eosinophils and basophils. Eighteen seabream individuals with visible abrasions on the skin were then taken and placed in an aquarium. Broad-spectrum antibiotics with the active ingredient nitrofuran were administered for nine days and then sampled (day 1), where a blood sample was taken for hematocrit and smears, as well as tissues from the mesentery, liver and gills for histopathological examination. Two more samplings followed one after 7 days (day 8) and the next after 14 days (day 15), from the end of treatment to compare results in terms of blood and tissues. Nitrofuran treatment had a positive effect on the hematocrit value, as an increase was observed, but no obvious improvement in the histopathological picture was observed.

Keywords: hematocrit, leukocytes, *Sparus aurata*, nitrofuran