



ΤΜΗΜΑ ΙΑΤΡΙΚΗΣ
ΣΧΟΛΗ ΕΠΙΣΤΗΜΩΝ ΥΓΕΙΑΣ
ΠΑΝΕΠΙΣΤΗΜΙΟ ΘΕΣΣΑΛΙΑΣ
ΠΡΟΓΡΑΜΜΑ ΜΕΤΑΠΤΥΧΙΑΚΩΝ ΣΠΟΥΔΩΝ
ΥΠΕΡΗΧΟΓΡΑΦΙΚΗ ΛΕΙΤΟΥΡΓΙΚΗ ΑΠΕΙΚΟΝΙΣΗ ΓΙΑ
ΤΗΝ ΠΡΟΛΗΨΗ ΚΑΙ ΔΙΑΓΝΩΣΗ ΤΩΝ ΑΓΓΕΙΑΚΩΝ ΠΑΘΗΣΕΩΝ



Μεταπτυχιακή Διπλωματική Εργασία

***“Η ΣΥΜΒΟΛΗ ΤΗΣ ΥΠΕΡΗΧΟΤΟΜΟΓΡΑΦΙΚΗΣ
ΜΕΘΟΔΟΥ ΜΕ Η ΧΩΡΙΣ ΧΟΡΗΓΗΣΗ ΕΝΙΣΧΥΤΩΝ
ΗΧΟΓΕΝΕΙΑΣ (CEUS) ΣΤΗ ΜΕΤΕΓΧΕΙΡΗΤΙΚΗ
ΠΑΡΑΚΟΛΟΥΘΗΣΗ ΜΕΤΑ ΑΠΟ ΕΝΔΟΑΥΛΙΚΗ
ΑΠΟΚΑΤΑΣΤΑΣΗ ΑΝΕΥΡΥΣΜΑΤΩΝ ΚΟΙΛΙΑΚΗΣ
ΑΟΡΤΗΣ”***

υπό

ΜΑΓΔΑΛΗΝΗΣ Ε. ΣΜΑΡΔΑ

Ιατρού Ακτινολόγου

Υπεβλήθη για την εκπλήρωση μέρους των
απαιτήσεων για την απόκτηση του
Μεταπτυχιακού Διπλώματος Ειδίκευσης
«Υπερηχογραφική Λειτουργική Απεικόνιση για την πρόληψη &
διάγνωση των αγγειακών παθήσεων»

Λάρισα, 2020

Επιβλέπων:

Μιλτιάδης Ματσάγκας, Καθηγητής Αγγειοχειρουργικής, Τμήμα Ιατρικής,
Πανεπιστήμιο Θεσσαλίας

Τριμελής Συμβουλευτική Επιτροπή:

1. Αθανάσιος Γιαννούκας, Καθηγητής Αγγειοχειρουργικής, Τμήμα Ιατρικής,
Πανεπιστήμιο Θεσσαλίας
2. Μιλτιάδης Ματσάγκας, Καθηγητής Αγγειοχειρουργικής, Τμήμα Ιατρικής,
Πανεπιστήμιο Θεσσαλίας
3. Γεώργιος Κούβελος, Επίκουρος Καθηγητής Αγγειοχειρουργικής – Ενδαγγειακής
Χειρουργικής, Τμήμα Ιατρικής, Πανεπιστήμιο Θεσσαλίας

Τίτλος εργασίας στα αγγλικά:

The contribution of ultrasound examination with or without the administration of intravenous contrast agents (CEUS) in the follow-up after endovascular abdominal aortic aneurysm repair

ΕΥΧΑΡΙΣΤΙΕΣ

Καταρχάς, θα ήθελα να ευχαριστήσω τον Καθηγητή Αγγειοχειρουργικής της Ιατρικής Σχολής του Πανεπιστημίου Θεσσαλίας, υπεύθυνο του παρόντος προγράμματος μεταπτυχιακών σπουδών και μέλος της τριμελούς συμβουλευτικής επιτροπής μου κύριο Αθανάσιο Γιαννούκα, για την ευκαιρία που μου έδωσε να εμβαθύνω στο αντικείμενο της αγγειακής υπερηχογραφικής απεικόνισης, κάτι που ούτως ή άλλως μου είχε κινήσει το ενδιαφέρον ήδη από τα χρόνια της εκπαίδευσής μου στην ειδικότητα της Ακτινοδιαγνωστικής.

Θα ήθελα επίσης να εκφράσω την ευγνωμοσύνη μου στον Επίκουρο Καθηγητή Αγγειοχειρουργικής - Ενδαγγειακής Χειρουργικής της Ιατρικής Σχολής του Πανεπιστημίου Θεσσαλίας κύριο Γεώργιο Κούβελο, μέλος της τριμελούς συμβουλευτικής επιτροπής μου, και ιδιαιτέρως στον Καθηγητή Αγγειοχειρουργικής της Ιατρικής Σχολής του Πανεπιστημίου Θεσσαλίας και επιβλέποντα της παρούσας διπλωματικής εργασίας κύριο Ματσάγκα Μιλτιάδη για την εξαιρετική συνεργασία, τις εύστοχες παρατηρήσεις και την πολύτιμη καθοδήγησή του στην συγγραφή της παρούσας διπλωματικής εργασίας, τόσο σε επίπεδο δομής όσο και σε επίπεδο περιεχομένου.

Ευχαριστώ θερμότατα τους συναδέλφους μου στο Τμήμα Αξονικού Τομογράφου και Επεμβατικής Ακτινολογίας του Κωνσταντοπούλειου Γενικού Νοσοκομείου Ν. Ιωνίας «Η Αγία Όλγα», καθώς και την κυρία Κυριακοπούλου Γεωργία, Διευθύντρια του Ακτινολογικού Τμήματος του Κωνσταντοπούλειου Γενικού Νοσοκομείου Ν. Ιωνίας «Η Αγία Όλγα», οι οποίοι με βοήθησαν στην αναζήτηση ενδιαφερόντων περιστατικών σχετικών με το θέμα της παρούσας εργασίας.

Τέλος, ευχαριστώ εκ βαθέων όλους όσους με στήριξαν κατά το ομολογουμένως απαιτητικό χρονικό αυτό διάστημα εκπόνησης των μεταπτυχιακών σπουδών μου, και ιδιαιτέρως την τρίχρονη κόρη μου για την ανέλπιστα κατανόηση που έδειξε παρά το νεαρό της ηλικίας της.

Μαγδαληνή Ε. Σμαρδά

2

Περίληψη

Εισαγωγή: Η ενδοαυλική αποκατάσταση ανευρυσμάτων κοιλιακής αορτής (EVAR) συνιστά μια ευρέως αποδεκτή μέθοδο ανευρυσματικής αντιμετώπισης, λιγότερο επεμβατική σε σχέση με την αντίστοιχη ανοικτή χειρουργική αποκατάσταση και με μικρότερα ποσοστά περιεγχειρητικής θνητότητας. Ωστόσο δεν είναι άμοιρη επιπλοκών, με σημαντικότερες τις ενδοδιαφυγές, την προοδευτικά αυξανόμενη διάμετρο του ανευρυσματικού σάκου, τη μετανάστευση ή θρόμβωση της μεταλλικής ενδοπρόθεσης, το σχηματισμό αναστομωτικών ψευδοανευρυσμάτων κ.ά.

Σκοπός της μελέτης: Να ανασκοπηθεί η ήδη υπάρχουσα βιβλιογραφία σχετικά με την συμβολή της υπερηχοτομογραφικής μεθόδου με ή χωρίς χορήγηση ενισχυτών ηχογένειας (CEUS) στην έγκαιρη ανίχνευση και αντιμετώπιση απειλητικών για τη ζωή του ασθενούς επιπλοκών μετά από EVAR ανευρύσματος κοιλιακής αορτής. Επιπρόσθετα, να συγκριθεί η αποτελεσματικότητα της μεθόδου με την αντίστοιχη της αξονικής αγγειογραφίας (CTA), καθώς και άλλων απεικονιστικών εξετάσεων όπως η απλή ακτινογραφία, η μαγνητική αγγειογραφία (MRA) και η ψηφιακή αγγειογραφία (DSA). Τέλος, να αξιολογηθεί το κατά πόσο η υπερηχογραφική μέθοδος θα μπορούσε μελλοντικά να αντικαταστήσει ασφαλώς την σημερινή εξέταση εκλογής, δηλαδή την CTA, ειδικά στη μακροχρόνια μετεπεμβατική παρακολούθηση των εν λόγω ασθενών.

Μεθοδολογία: Πραγματοποιήθηκε βιβλιογραφική αναζήτηση στην ηλεκτρονική βάση δεδομένων Medline σχετικά με τη συμβολή της έγχρωμης doppler υπερηχογραφικής μεθόδου (CDU) και της υπερηχογραφικής μεθόδου μετά από χορήγηση ενισχυτών ηχογένειας (CEUS) στην μετά-EVAR παρακολούθηση ασθενών. Από τη μελέτη αποκλείστηκαν δημοσιεύσεις με μικρά δείγματα ασθενών, καθώς και παρουσιάσεις μεμονωμένων ενδιαφερόντων περιστατικών.

Αποτελέσματα: Σύμφωνα με την υπάρχουσα βιβλιογραφία, η υπερηχογραφική εξέταση παρουσιάζει καλή ευαισθησία ως προς την ανίχνευση ενδοδιαφυγών, συγκρίσιμη μάλιστα με την αντίστοιχη της CTA για ενδοδιαφυγές τύπου I και III. Φαίνεται όμως να υπολείπεται της CTA ως προς την ανίχνευση ενδοδιαφυγών τύπου II, ενώ επίσης υποεκτιμά και το μέγεθος του ανευρυσματικού σάκου μετά από EVAR. Το CEUS αντιθέτως, έχει υψηλότερη ευαισθησία και ειδικότητα από το CDU στην συνολική ανίχνευση ενδοδιαφυγών μετά από EVAR, ενώ μπορεί να αξιολογήσει καλύτερα από την CTA τον τύπο ενδοδιαφυγής καθώς προσδιορίζει την κατεύθυνση

ροής του αίματος, παρατείνει τον πραγματικό χρόνο σάρωσης και μπορεί να ανιχνεύσει ακόμη και ασθενή σήματα. Τέλος είναι περισσότερο ευαίσθητο στην ανίχνευση ενδοδιαφυγών τύπου II σε σχέση με την CTA και το CDU.

Συμπεράσματα: Η υπερηχοτομογραφική μέθοδος με ή χωρίς χορήγηση ενισχυτών ηχογένειας (CEUS) είναι μια ευρέως διαθέσιμη, ασφαλής και γρήγορη στη διεξαγωγή της απεικονιστική εξέταση, αρκετά αποτελεσματική στην ανίχνευση ενδοδιαφυγών και στην αξιολόγηση μεταβολών του μεγέθους του ανευρυσματικού σάκου στην μετά-EVAR παρακολούθηση ασθενών. Θα μπορούσε ενδεχομένως να χρησιμοποιηθεί ως η αποκλειστική απεικονιστική εξέταση στη μακροχρόνια μετεπεμβατική παρακολούθηση των ασθενών αυτών, περιορίζοντας τον ρόλο της CTA σε αμφίβολες ή διαγνωστικά αδύνατες περιπτώσεις. Προκειμένου να καθιερωθεί ένα τέτοιο απεικονιστικό πρωτόκολλο μετεπεμβατικής παρακολούθησης χρειάζονται περαιτέρω μελέτες.

Λέξεις- Κλειδιά:

ενδαγγειακή αποκατάσταση ανευρύσματος, ανεύρυσμα κοιλιακής αορτής, υπέρηχος, ενισχυτές ηχογένειας, ενδομόσχευμα, μετεπεμβατικές επιπλοκές, ενδοδιαφυγές

Abstract

Introduction: Endovascular abdominal aortic aneurysm repair (EVAR) is a widely accepted method of aneurysm treatment, less invasive than open surgery and with lower rates of perioperative mortality. However, it may have complications such as endoleaks, progressively increasing aneurysm sac diameter, migration or thrombosis of the stent-graft, formation of anastomotic pseudoaneurysms etc.

Purpose: To review the existing literature on the contribution of ultrasound examination with or without the administration of intravenous contrast agents (CEUS) in early detection and treatment of life-threatening post-EVAR complications. In addition, to compare the efficacy of the method with that of computed tomography angiography (CTA), as well as other imaging examinations such as plain radiography, magnetic angiography (MRA) and digital angiography (DSA). Finally, to assess whether the ultrasound examination could safely replace in the future the current gold standard method for post-EVAR evaluation, namely CTA, especially in the long-term follow-up of these patients.

Methods: A bibliographic search was performed using the Medline online database concerning the contribution of color doppler ultrasound (CDU) and ultrasound examination after the administration of intravenous contrast agents (CEUS) to post-EVAR follow-up. Publications with small patient samples and case reports were excluded from the study.

Results: According to the existing literature, the ultrasound examination has a good sensitivity for endoleak detection, actually comparable to CTA's sensitivity for endoleak types I and III. However, it is less sensitive for type II endoleaks and it also underestimates the real size of the aneurysm sac. CEUS on the other hand, has higher sensitivity and specificity than CDU in detecting post-EVAR endoleaks in total, can better evaluate the type of endoleak than CTA as it determines the direction of blood flow, prolongs the real-time scanning and it can even detect low-flow signals. Finally, it is more accurate than CTA and CDU in detecting type II endoleaks.

Conclusions: The ultrasound examination with or without the administration of intravenous contrast agents (CEUS) is a widely available, safe and fast imaging method, quite effective in detecting endoleaks and in evaluating changes of the aneurysm sac size of the post-EV patients. It could possibly be used in the future as

the only imaging examination for the long-term surveillance of these patients, rendering CTA as the additional imaging examination for ambiguous or non-diagnostic cases. Further investigation is needed in order to establish such an examination protocol of postoperative follow-up.

Key words:

Endovascular aneurysm reconstruction, abdominal aorta aneurysm, ultrasound, contrast agents, stent-graft, postoperative complications, endoleaks

Πίνακας Περιεχομένων

Κεφάλαιο 1 Εισαγωγή / Introduction.....	9
1.1 Ανεύρυσμα της κοιλιακής αορτής.....	9
1.2 Απεικονιστική παρακολούθηση ανευρύσματος κοιλιακής αορτής (Abdominal aortic aneurysm follow-up).....	11
1.3 Τεχνικές αποκατάστασης ανευρύσματος κοιλιακής αορτής.....	12
1.3.1 Ανοικτή χειρουργική αποκατάσταση.....	12
1.3.2 Ενδαγγειακή τεχνική αποκατάστασης ανευρύσματος κοιλιακής αορτής.....	13
1.4 Ενδείξεις και αντενδείξεις εφαρμογής της EVAR τεχνικής.....	13
1.5 Σύγκριση της αποτελεσματικότητας της EVAR τεχνικής με την ανοικτή χειρουργική αποκατάσταση.....	14
1.6 Επιπλοκές μετά από εφαρμογή της EVAR τεχνικής.....	15
1.6.1 Ενδοδιαφυγές.....	15
1.6.2 Χειρουργικές επιπλοκές.....	24
1.6.3 Νεφροπάθεια από το σκιαγραφικό μέσο.....	25
1.6.4 Ισχαιμικές επιπλοκές κατά την πρόιμη μετεπεμβατική περίοδο.....	25
1.6.5 Άμεση ή απώτερη απόφραξη σκέλους μετά από EVAR.....	25
1.6.6 Μόλυνση ενδομοσχεύματος.....	26
1.7 Απεικονιστικό πρωτόκολλο παρακολούθησης ασθενούς μετά από εφαρμογή EVAR τεχνικής (post-EVAR follow-up imaging protocol).....	26
Κεφάλαιο 2 Σκοπός της μελέτης / Purpose.....	31
Κεφάλαιο 3 Μεθοδολογία / Methods.....	32
3.1 Κριτήρια επιλογής δημοσιευμένων μελετών.....	32

3.2 Πρωτόκολλα διεξαγωγής των χρησιμοποιούμενων απεικονιστικών μεθόδων μετεπεμβατικής παρακολούθησης ενδαγγειακής αποκατάστασης ανευρύσματος κοιλιακής αορτής.....	32
3.2.1 Απλή ακτινογραφία κοιλίας (Abdominal X-Ray – AXR).....	33
3.2.2 Αξονική αγγειογραφία (Computed Tomography Angiography – CTA).....	33
3.2.3 Μαγνητική αγγειογραφία (Magnetic Resonance Angiography – MRA).....	37
3.2.4 Έγχρωμη Doppler Υπερηχογραφία (Color Doppler Ultrasound – CDU).....	39
3.2.5 Υπερηχοτομογραφία με ενισχυτές ηχογένειας (Contrast-Enhanced Ultrasound – CEUS).....	41
3.2.6 Ψηφιακή Αφαιρετική Αγγειογραφία (Digital Subtraction Angiography – DSA).....	42
Κεφάλαιο 4 Αποτελέσματα / Results.....	44
Κεφάλαιο 5 Συζήτηση / Discussion.....	55
Βιβλιογραφία	63

1. Εισαγωγή / Introduction

1.1 Ανεύρυσμα της κοιλιακής αορτής

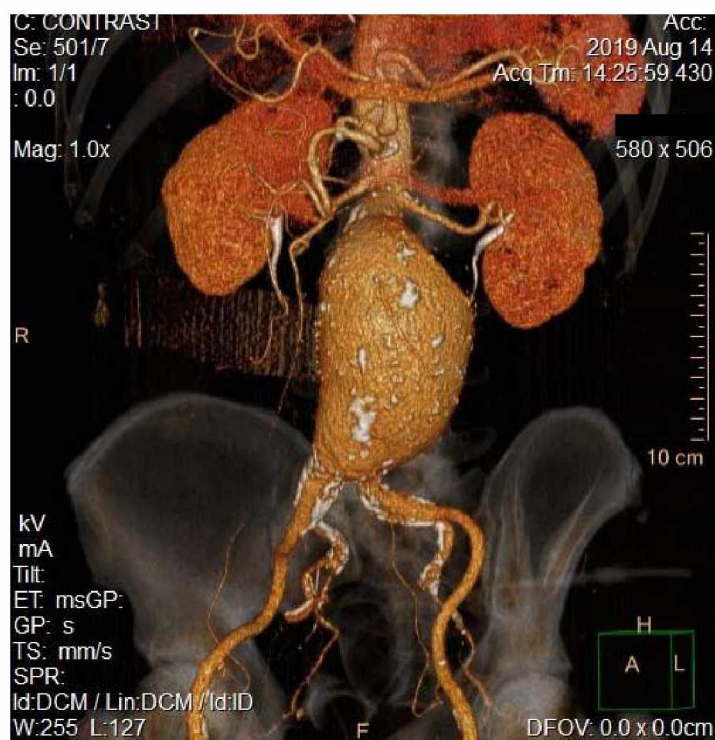
Ως αρτηριακό ανεύρυσμα ορίζεται η μόνιμη τοπική διεύρυνση μιας αρτηρίας, με διάμετρο τουλάχιστον 50% μεγαλύτερη σε σχέση με την αναμενόμενη φυσιολογική για το συγκεκριμένο αγγείο [1]. Έτσι, όσον αφορά στην κοιλιακή αορτή το ελάχιστο εύρος του αγγείου για τον ορισμό του ανευρύσματός της είναι τα 3εκ, δεδομένου ότι το φυσιολογικό της εύρος στο επίπεδο έκφυσης των νεφρικών αρτηριών θεωρούνται τα 2εκ. [1, 2, 3].

Ανάλογα με την εντόπισή του, το ανεύρυσμα της κοιλιακής αορτής διακρίνεται σε υπερνεφρικό, παρανεφρικό (περιλαμβάνει τις εκφύσεις των νεφρικών αρτηριών) και υπονεφρικό, με συνηθέστερα απαντώμενο το τελευταίο (**Εικόνα 1**). Ο συχνότερα χρησιμοποιούμενος τρόπος μέτρησης της διαμέτρου του αορτικού ανευρύσματος είναι προσθιοπισθίως σε εγκάρσιες τομές λόγω της απλότητας και της εύκολης αναπαραξιμότητάς του. Όμως, με αυτόν τον τρόπο γίνεται υπερεκτίμηση της διαμέτρου σε περιπτώσεις γωνίωσης ή ελίκωσης της αορτής. Έτσι, ο ορθότερος τρόπος μέτρησης της μέγιστης διαμέτρου του αορτικού ανευρύσματος θεωρείται ο προσδιορισμός της ορθογωνιακής διαμέτρου του σε επίπεδο κάθετο στον επιμήκη άξονα του αγγείου (**Εικόνα 2**) [4].

Παρά το γεγονός ότι επικρατούσε για μεγάλο χρονικό διάστημα η άποψη ότι τα περισσότερα ανευρύσματα είναι αθηροσκληρωτικής αιτιολογίας, σήμερα δεχόμαστε πως διάφορες βιολογικές διεργασίες και παράγοντες κινδύνου εμπλέκονται στην παθογένεση των ανευρυσμάτων της κοιλιακής αορτής. Έτσι, τα ανευρύσματα εδώ και περίπου 30 χρόνια αναφέρονται πλέον ως εκφυλιστικά (degenerative). Από ιστολογικής άποψης ενοχοποιούνται η διεργασία της φλεγμονής, η αποδόμηση του εξωκυτταρίου χώρου, η απόπτωση των λείων μυικών κυττάρων των αγγείων και το οξειδωτικό στρες (oxidative stress), ενώ αυτοάνοσοι μηχανισμοί φαίνεται επίσης να παίζουν ρόλο στην ανάπτυξη και εξέλιξη των ανευρυσμάτων της κοιλιακής αορτής, αν και ο ακριβής μηχανισμός δεν έχει ακόμη αποσαφηνιστεί [5, 6, 7].

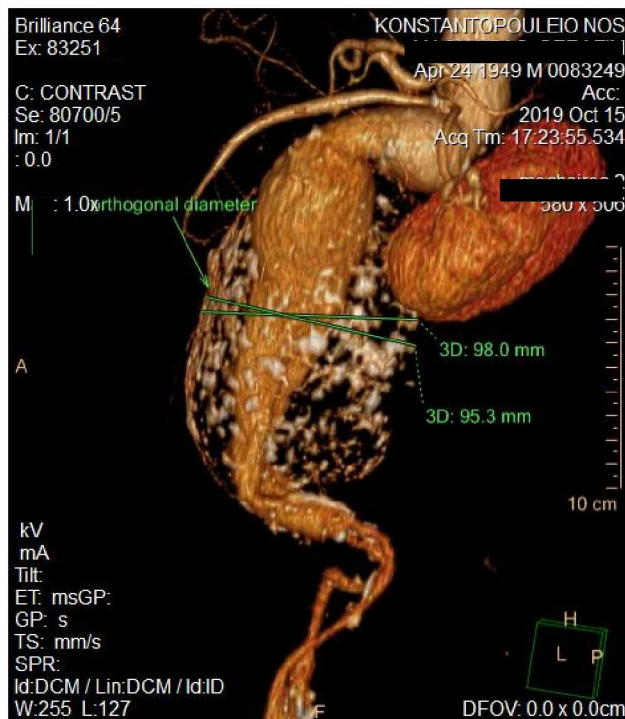
Δημογραφικοί παράγοντες που επηρεάζουν την εμφάνιση ανευρύσματος κοιλιακής αορτής είναι η προοδευτικά αυξανόμενη ηλικία, το οικογενειακό ιστορικό, το φύλο (συχνότερα απαντώμενο στον ανδρικό πληθυσμό) και το κάπνισμα. Ως προς το φύλο, οι γυναίκες λόγω σωματοδομής έχουν ελαφρώς μικρότερο φυσιολογικό εύρος κοιλιακής αορτής, γεγονός που μπορεί να μην επηρεάζει το ελάχιστο εύρος των 3εκ. για τον ορισμό του ανευρύσματος της κοιλιακής αορτής, αλλά έχει επίπτωση στον καθορισμό του μεγέθους των ανευρυσμάτων που θα πρέπει να επιδιορθώνονται (≥ 5 εκ. για τις γυναίκες και $\geq 5,5$ εκ. για τους άνδρες αντίστοιχα) [3].

Ο συνολικός κίνδυνος ρήξης στην πενταετία ενός τυχαία ανευρισκόμενου ανευρύσματος κοιλιακής αορτής ανέρχεται στο 25 – 40% για ανευρύσματα > 5 εκ., έναντι του 1 – 7% για ανευρύσματα διαμέτρου από 4εκ. ως 5εκ. [8]. Επίσης, ο κίνδυνος ρήξης ενός ανευρύσματος της κοιλιακής αορτής δεν σχετίζεται μόνο με το μέγεθός του αλλά και με τη μεταβολή του μεγέθους του στο χρόνο. Έτσι, σύμφωνα με την Αμερικανική Εταιρεία Αγγειακής Χειρουργικής (American Association of Vascular Surgery) και την Εταιρεία Αγγειακής Χειρουργικής (Society of Vascular Surgery), ένα ανεύρυσμα κοιλιακής αορτής χρήζει αποκατάστασης όταν η διάμετρός του αυξάνει κατά 5χιλ. το έτος, όταν είναι > 5 εκ. σε διάμετρο και όταν είναι συμπτωματικό (π.χ. άλγος με αντανάκλαση στην οσφύ) [9].



Εικόνα 1. Ευμέγεθες υπονεφρικό ατρακτοειδές ανεύρυσμα κοιλιακής αορτής, επεκτεινόμενο μέχρι το επίπεδο του διχασμού.

(Τμήμα Αξονικού Τομογράφου και Επεμβατικής Ακτινολογίας Κωνσταντοπούλειου Γενικού Νοσοκομείου Ν. Ιωνίας «Η Αγία Όλγα»).



Εικόνα 2. Ευμέγεθες υπονεφρικό ατρακτοειδές ανεύρυσμα κοιλιακής αορτής με τοιχωματικές ασβεστώσεις και κυκλωτερή ενδοαυλικό θρόμβο. Προσθιοπίσθια διάμετρος σε εγκάρσιο επίπεδο και ορθογωνιακή διάμετρος.

(Τμήμα Αξονικού Τομογράφου και Επεμβατικής Ακτινολογίας Κωνσταντοπούλειου Γενικού Νοσοκομείου Ν. Ιωνίας «Η Αγία Όλγα»).

1.2 Απεικονιστική παρακολούθηση ανευρύσματος κοιλιακής αορτής (Abdominal aortic aneurysm follow-up)

Για τον απεικονιστικό επανέλεγχο τυχαία ανευρεθέντος ανευρύσματος κοιλιακής αορτής εξέταση εκλογής θεωρείται η υπερηχογραφική, εκτός και αν υπάρχει ειδική ένδειξη για διενέργεια άλλης απεικονιστικής εξέτασης. Η βέλτιστη συχνότητα παρακολούθησης μετά από την τυχαία ανάδειξη του ανευρύσματος παραμένει μέχρι και σήμερα ακαθόριστη, ενώ απεικονιστική παρακολούθηση ασθενών με αρχική αορτική διάμετρο <3εκ. δεν κρίνεται απαραίτητη, λόγω του

μικρού κινδύνου ρήξης [10, 11]. Για μεγαλύτερα ανευρύσματα κοιλιακής αορτής, 2 διενεργηθείσες τυχαιοποιημένες ελεγχόμενες δοκιμές (UKSAT και U.S. Veterans Affairs ADAM trial) έδειξαν πως υπερηχογραφική παρακολούθηση του ανευρύσματος μέχρι η διάμετρός του να υπερβεί τα 5,5εκ. είναι ασφαλής και σχετίζεται με κίνδυνο ρήξης ~1% το έτος [12, 13]. Σε συμπτωματικούς ανευρυσματικούς ασθενείς (κοιλιακό άλγος, άλγος με αντανάκλαση στη ράχη) σκόπιμη κρίνεται η διενέργεια αξονικής Αγγειογραφίας (Computed Tomography Angiography - CTA) για αποκλεισμό ρήξης του ανευρύσματος και για σχεδιασμό του πλάνου ανευρυσματικής αποκατάστασης. [14].

1.3 Τεχνικές αποκατάστασης ανευρύσματος κοιλιακής αορτής

Υπάρχουν 2 τεχνικές αποκατάστασης ανευρύσματος της κοιλιακής αορτής: η ανοικτή χειρουργική αποκατάσταση και η ελάχιστα επεμβατική ενδαγγειακή τεχνική αποκατάστασης.

1.3.1 Ανοικτή χειρουργική αποκατάσταση

Η πρώτη χειρουργική αποκατάσταση ανευρύσματος κοιλιακής αορτής έγινε το 1952 από τον Dubost και τους συνεργάτες του, ενώ την επόμενη 10ετία και μετά την καθιέρωση των συνθετικών υποκατάστατων της αορτής, οριστικοποιήθηκε η τεχνική της μεθόδου, η οποία έκτοτε παραμένει σχεδόν αμετάβλητη [15]. Διενεργείται υπό γενική αναισθησία, ενώ συχνά συνδυάζεται και με επισκληρίδιο αναισθησία για καλύτερο μετεγχειρητικό έλεγχο του πόνου. Μπορεί να ακολουθηθεί διακοιλιακή ή οπισθοπεριτοναϊκή προσπέλαση. Το ανευρυσματικό τμήμα της κοιλιακής αορτής αντικαθίσταται από τεχνητό μόσχευμα κατασκευασμένο είτε από επικαλυμμένο πολυεστέρα (Dacron) είτε από πολυτετραφλουοροεθυλένιο (PTFE), το οποίο εν συνεχεία συρράφεται με το υγιές τμήμα της αορτής κεντρικά και περιφερικά. Ο ασθενής μετεγχειρητικά νοσηλεύεται στη μονάδα εντατικής θεραπείας για 1 – 2 εικοσιτετράωρα, ενώ η συνολική διάρκεια της νοσηλείας του είναι 5 – 8 ημέρες [15].

1.3.2 Ενδαγγειακή τεχνική αποκατάστασης ανευρύσματος κοιλιακής αορτής

Η πρώτη αναφορά για ενδαγγειακή αποκατάσταση ανευρύσματος κοιλιακής αορτής (EVAR) έγινε το 1991 από τον Parodi και τους συνεργάτες του [16]. Συνιστά μια ελάχιστη επεμβατική μέθοδο ανευρυσματικής αντιμετώπισης με προοδευτικά αυξανόμενη αποδοχή και δημοτικότητα, ιδίως για την αντιμετώπιση των ανευρυσμάτων κάτωθεν της έκφυσης των νεφρικών αρτηριών. Πραγματοποιείται με τοπική αναισθησία και διαδερμική προώθηση υπό ακτινοσκοπική καθοδήγηση καθετήρων διαμέσω της μηριαίας αρτηρίας. Ως τεχνική στοχεύει στην απομόνωση του ανευρύσματος από τη συστηματική κυκλοφορία με χρήση αορτικού ενδομοσχεύματος, προστατεύοντας με αυτόν τον τρόπο από περαιτέρω αύξηση της διαμέτρου του ανευρύσματος και συνεπώς από πιθανή ρήξη αυτού [16].

1.4 Ενδείξεις και αντενδείξεις εφαρμογής της EVAR τεχνικής

Αρχικά, η EVAR τεχνική αναπτύχθηκε ως εναλλακτική θεραπευτική προσέγγιση για ασθενείς με ανεύρυσμα κοιλιακής αορτής που δεν μπορούν να υποβληθούν σε ανοικτό χειρουργείο λόγω επιβαρυνμένης υγείας ή λόγω τεχνικών δυσκολιών κατά τη διεξαγωγή του χειρουργείου όπως π.χ. σε ασθενείς με περιτοναϊκές συμφύσεις, κολοστομίες ή σε αποκατάσταση φλεγμονώδους ανευρύσματος [17]. Η εφαρμογή της όμως εξαρτάται και από τη μορφολογία που έχει το αορτικό ανεύρυσμα. Συγκεκριμένα, προκειμένου να εφαρμοστεί η ενδαγγειακή τεχνική ανευρυσματικής αποκατάστασης θα πρέπει να πληρούνται οι παρακάτω προϋποθέσεις: αυχένιας του ανευρύσματος με μικρή γωνίωση, μήκος αυχένα ≥ 10 - 15 χιλ, αυχενική διάμετρος ≤ 3 εκ. χωρίς σημαντικό τοιχωματικό θρόμβο, λαγόνιες αρτηρίες με $\delta \geq 7$ χιλ. (για διευκόλυνση της διόδου των συσκευών διανομής των μοσχευμάτων στην κοιλιακή αορτή), λαγόνιες αρτηρίες όχι διευρυμένες και με ικανό μήκος (ανάγκη για ικανοποιητική περιφερική πρόσφυση του ενδομοσχεύματος). Διαφορετικά η χρήση της εν λόγω τεχνικής θεωρείται παρακινδυνευμένη και πρέπει να επιλέγεται η ανοικτή χειρουργική προσέγγιση [18, 19].

1.5 Σύγκριση της αποτελεσματικότητας της EVAR τεχνικής με την ανοικτή χειρουργική αποκατάσταση

Σύμφωνα με τη βιβλιογραφική ανασκόπηση των μέχρι σήμερα διεξαχθεισών μελετών, η ενδαγγειακή αποκατάσταση ανευρύσματος κοιλιακής αορτής παρουσιάζει μικρότερα ποσοστά περιεγχειρητικής θνητότητας (1,2 - 1,6% έναντι του 4,6% του ανοικτού χειρουργείου) [19, 20] και λιγότερες μετεπεμβατικές επιπλοκές σε σχέση με την ανοικτή χειρουργική αποκατάσταση κατά την περιεγχειρητική περίοδο (πρώτες 30 ημέρες μετά την επέμβαση) [20 - 23]. Επιπρόσθετα, παρουσιάζει μειωμένη διεγχειρητική απώλεια αίματος και συνεπώς ανάγκες για μεταγγίσεις, λιγότερη ανάγκη για μηχανική υποστήριξη της αναπνοής, μικρότερη διάρκεια επέμβασης, παραμονής στη μονάδα εντατικής θεραπείας και συνολικής νοσοκομειακής περίθαλψης σε σχέση με την ανοικτή χειρουργική αποκατάσταση [24, 25, 26]. Τέλος, ως προς την επίδραση της EVAR τεχνικής στην ποιότητα ζωής των ασθενών που υποβάλλονται σε αυτή, μελέτες όπως του Akbulut και των συνεργατών του αποδεικνύουν τη θετική επίδραση της μεθόδου στην ψυχική υγεία των ασθενών κατά την πρώιμη μετεγχειρητική περίοδο [27]. Όμως, τόσο η ανοικτή χειρουργική όσο και η ενδαγγειακή αποκατάσταση ανευρυσμάτων παρουσιάζουν συγκρίσιμα μεσοπρόθεσμα και μακροπρόθεσμα ποσοστά νοσηρότητας και θνητότητας [28, 29, 30], ενώ δεν μπορούν να διακριθούν ούτε όσον αφορά στις μακροπρόθεσμες επιπτώσεις τους στην ποιότητα ζωής των ασθενών [27]. Ενδεικτικά, σύμφωνα με την μελέτη του Schermerhorn και των συνεργατών του, τα ποσοστά θνητότητας των 2 τεχνικών γίνονται συγκρίσιμα μετά το τρίτο μετεγχειρητικό έτος, ενώ μάλιστα το ποσοστό ρήξης μετά από εφαρμογή EVAR τεχνικής παρουσιάζεται μεγαλύτερο από αυτό του πραγματοποιηθέντος ανοικτού χειρουργείου [31]. Πάντως, όλες οι μέχρι σήμερα δημοσιευμένες μελέτες που συγκρίνουν τις 2 τεχνικές, συμφωνούν πως η ενδαγγειακή τεχνική αποκατάστασης ανευρύσματος αποτελεί την καλύτερη θεραπευτική επιλογή για την αντιμετώπιση ανευρύσματος κοιλιακής αορτής σε ασθενείς προχωρημένης ηλικίας με υψηλή συν-νοσηρότητα [20, 21, 27, 32].

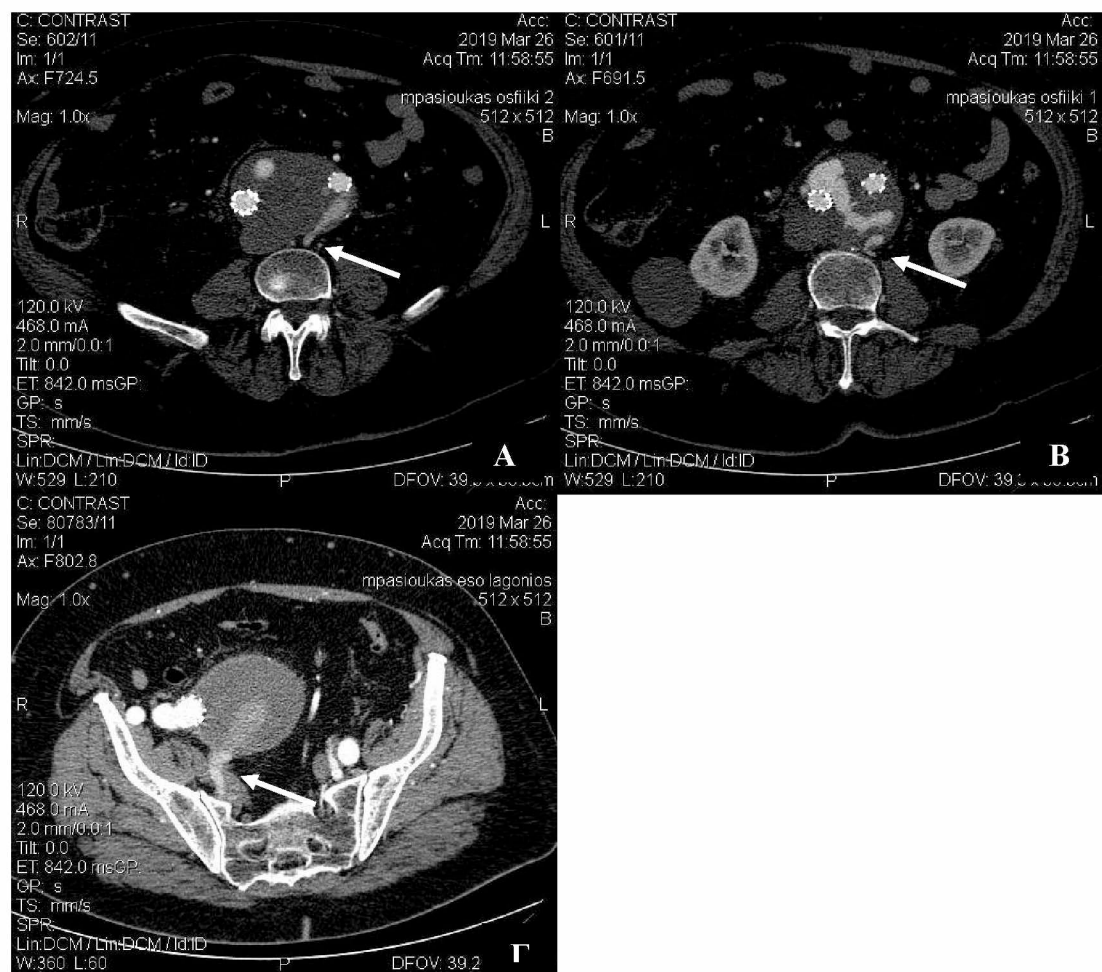
1.6 Επιπλοκές μετά από εφαρμογή της EVAR τεχνικής

Στις επιπλοκές που σχετίζονται με εφαρμογή ενδαγγειακής τεχνικής αποκατάστασης ανευρύσματος κοιλιακής αορτής (EVAR) περιλαμβάνονται:

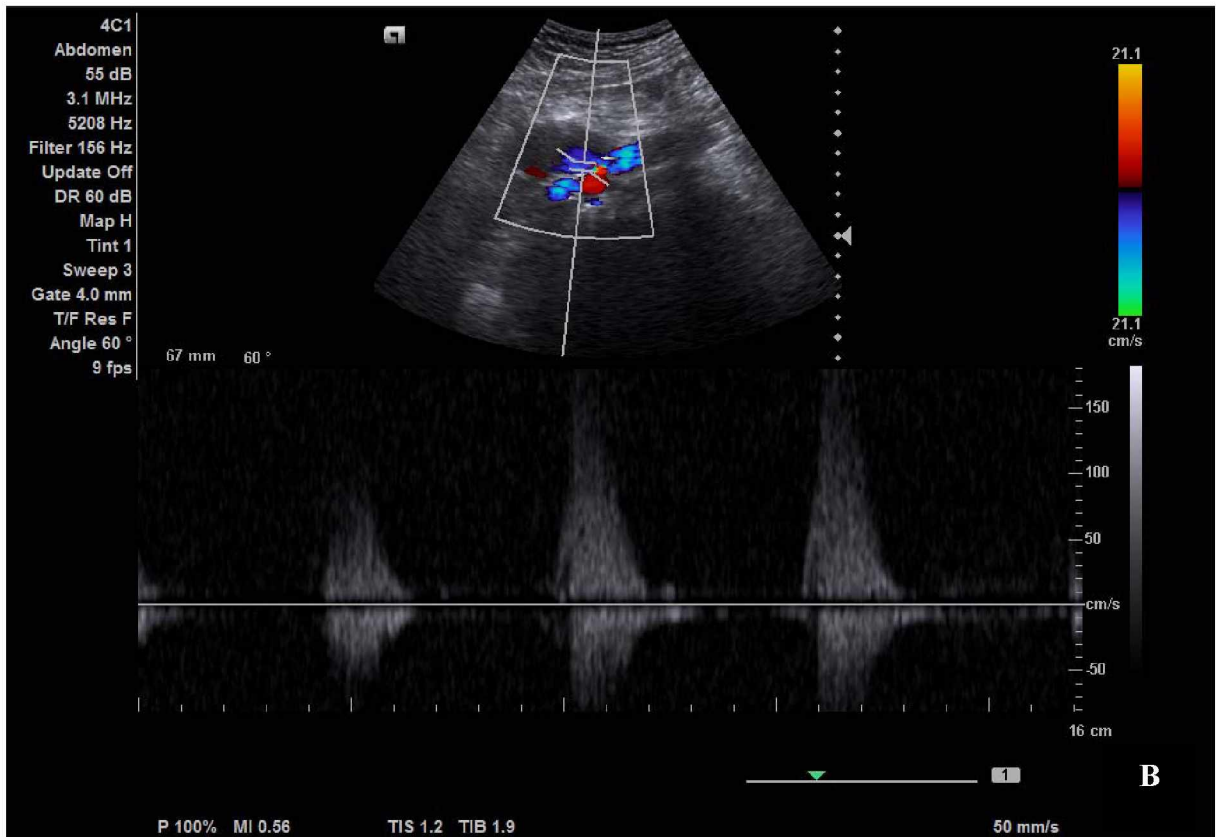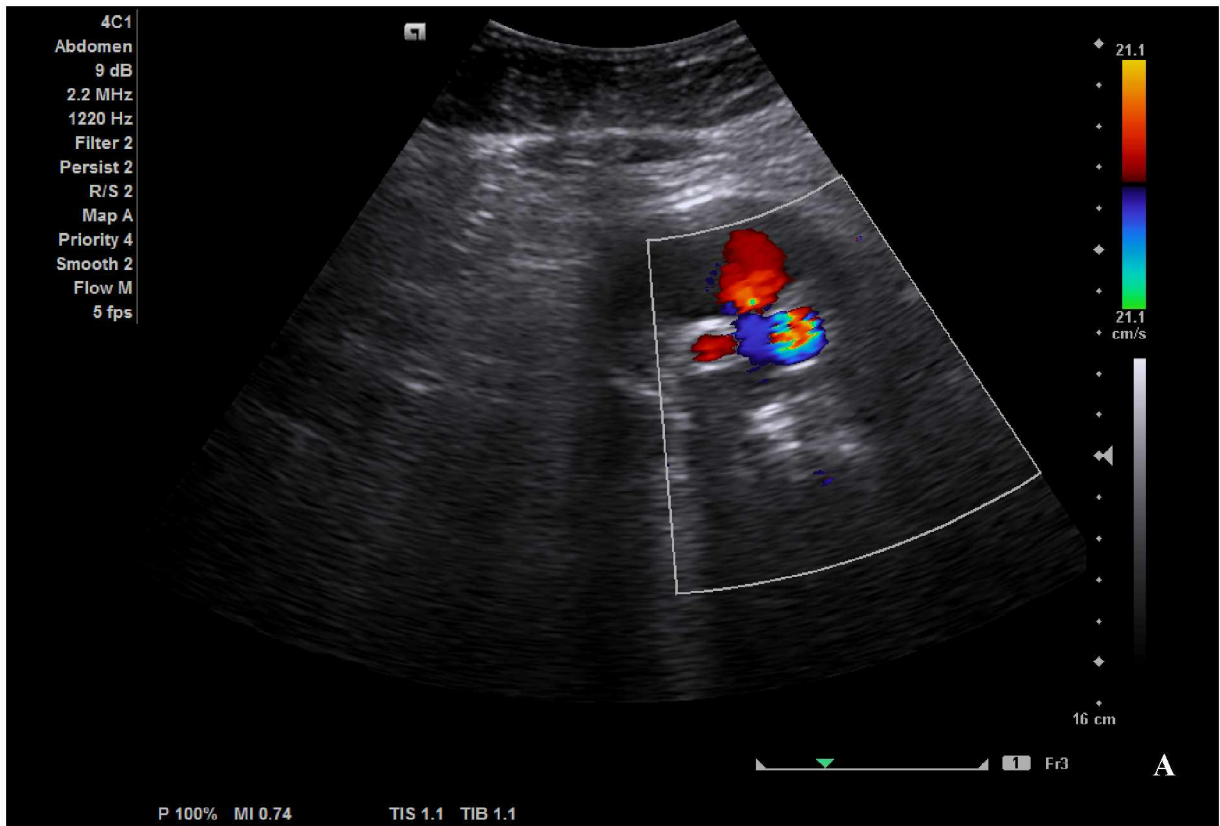
1.6.1 Ενδοδιαφυγές

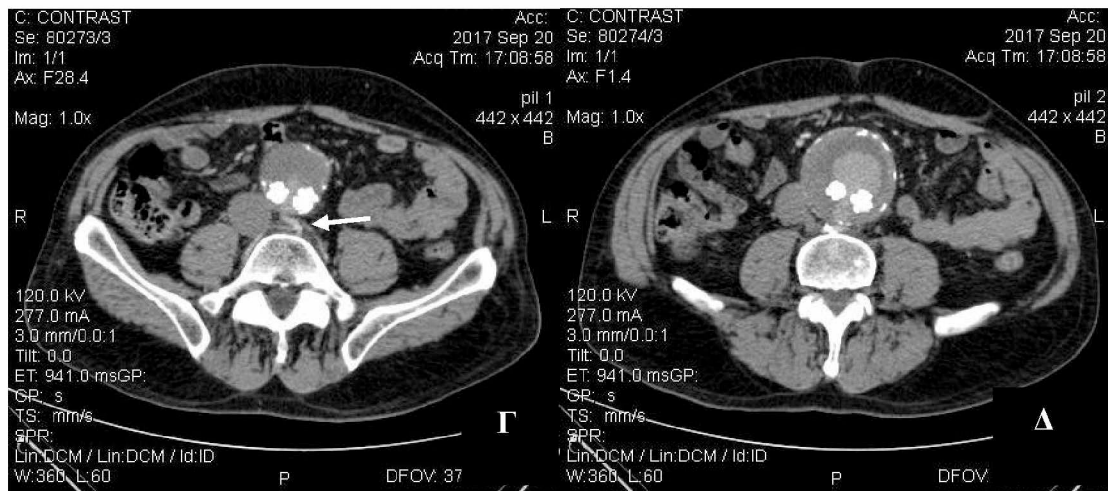
Ως ενδοδιαφυγή ορίζεται η εμμένουσα αιματική ροή εκτός του ενδομοσχεύματος (stent-graft) και εντός του ανευρυσματικού σάκου, σύμφωνα με τον White και τους συνεργάτες του [33]. Συνιστά τη συχνότερη επιλογή μετά από εφαρμογή EVAR τεχνικής, απαντώμενη στο 20 – 25% των περιπτώσεων [34, 35]. Η ανίχνευση ενδοδιαφυγών κατά την άμεση μετεπεμβατική περίοδο θεωρείται υψίστης σημασίας, καθώς σχετίζεται με περαιτέρω αύξηση της διαμέτρου του ανευρύσματος και συνεπώς, με ανευρυσματική ρήξη. Απεικονιστική εξέταση εκλογής για την ανίχνευση ενδοδιαφυγών κατά την άμεση και απώτερη μετεπεμβατική περίοδο συνιστά η αξονική αγγειογραφία (Computed Tomography Angiography – CTA), διενεργηθείσα σε 3 φάσεις (προ και μετά ενδοφλεβίου χορήγησης ιωδιούχου σκιαγραφικού μέσου, σε αρτηριακή και καθυστερημένη φάση). Αναλυτική περιγραφή των διαφόρων τύπων ενδοδιαφυγών γίνεται παρακάτω, στον Πίνακα 1. Μεταξύ αυτών, ο συχνότερα απαντώμενος τύπος είναι ο τύπος II, με παλίνδρομη ροή εντός του ανευρυσματικού σάκου συνηθέστερα από οσφυϊκό αρτηριακό κλάδο, από την κάτω μεσεντέρια ή από την έσω λαγόνιο αρτηρία (**Εικόνες 3 & 4**). Πιο επικίνδunami τύποι ενδοδιαφυγών θεωρούνται ο τύπος I και III, καθώς σχετίζονται με περαιτέρω αύξηση της διαμέτρου του ανευρυσματικού σάκου παρά τη διενεργηθείσα ενδαγγειακή αποκατάσταση του ανευρύσματος, και κατ' επέκταση με κίνδυνο ανευρυσματικής ρήξης. Έτσι, οι εν λόγω τύποι ενδοδιαφυγών χρήζουν άμεσης επανεπέμβασης. Αντίθετα ο τύπος II ενδοδιαφυγής, αν και σύμφωνα με τα υπάρχοντα βιβλιογραφικά δεδομένα μπορεί να οδηγήσει σε ανευρυσματική ρήξη, συνήθως έχει πιο καλοήγη πορεία και αντιμετωπίζεται συντηρητικά. Ο συγκεκριμένος τύπος ενδοδιαφυγής χρήζει επανεπέμβασης με εμβολισμό του υπεύθυνου αρτηριακού κλάδου μόνο στην περίπτωση που παρατηρείται προοδευτική αύξηση της διαμέτρου του ανευρυσματικού σάκου σε συνεχόμενους απεικονιστικούς επανελέγχους (post-EVAR follow-up). Ο τύπος IV ενδοδιαφυγής είναι εξαιρετικά σπάνιος (0,3% των περιπτώσεων), απαντάται κατά την άμεση μετεπεμβατική περίοδο (πρώτες 30 ημέρες

από την εφαρμογή της EVAR τεχνικής) και δεν χρήζει αντιμετώπισης. Ο τύπος αυτός έχει πρακτικά εξαλειφθεί σήμερα χάρη στο βελτιστοποιημένο ύφασμα ενδομοσχεύματος που χρησιμοποιείται. Τέλος, ο τύπος V (endotension) δεν αποτελεί αληθή διαφυγή αλλά ορίζεται ως η συνεχιζόμενη αύξηση της διαμέτρου του ανευρυσματικού σάκου >5χιλ. χωρίς σαφή απεικονιστική ανάδειξη σημείου διαφυγής. Χρήζει αντιμετώπισης με επιπρόσθετα ενδοαυλικά υλικά (π.χ. cuffs), ή ανοιχτής χειρουργικής αποκατάστασης [36, 37].



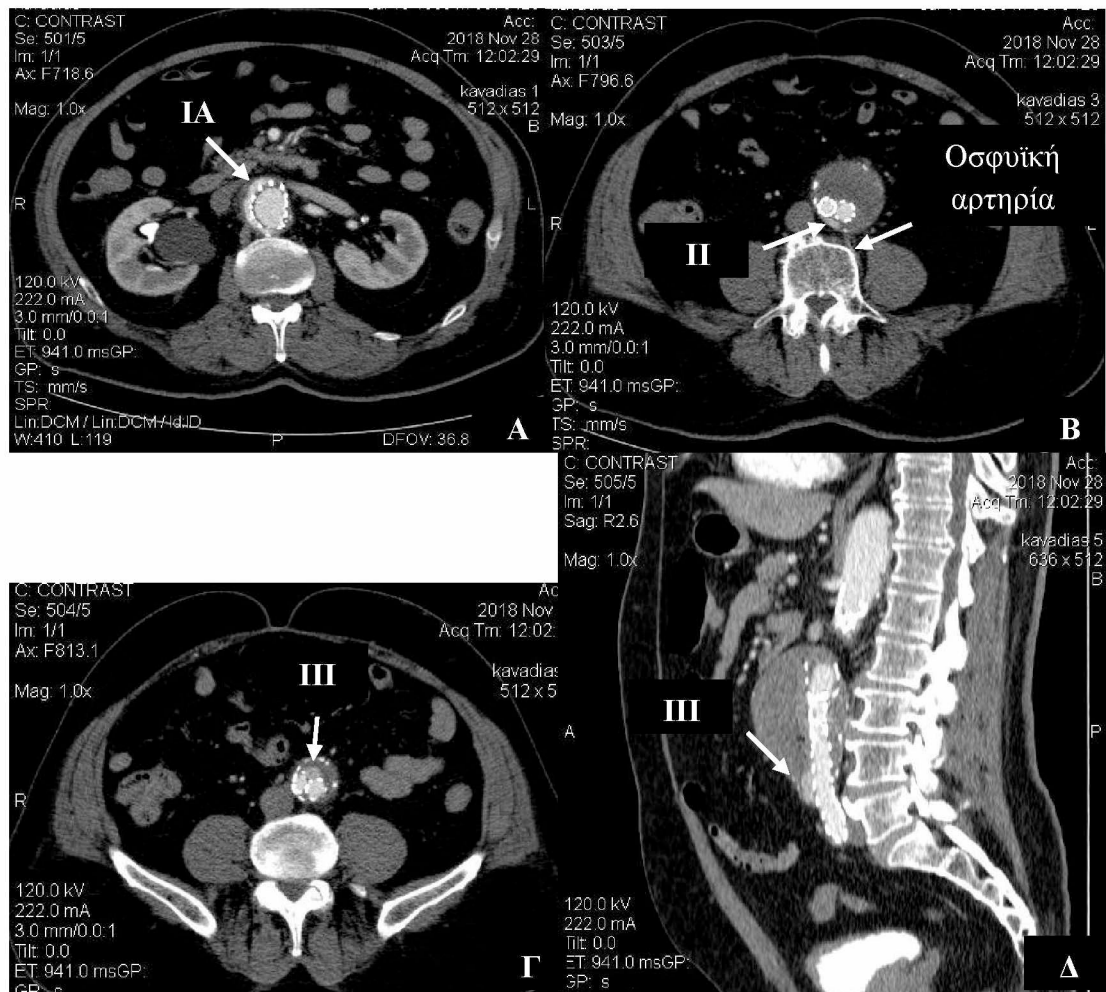
Εικόνα 3. Περίπτωση ενδαγγειακής αποκατάστασης ανευρύσματος κοιλιακής αρτηίας και δεξιάς έξω λαγονίου αρτηρίας. Ανάδειξη ενδοδιαφυγής τύπου IIΒ, ταυτόχρονα από 2 οσφυϊκές αρτηρίες (Α & Β) και από την έσω λαγόνιο αρτηρία (Γ). (Τμήμα Αξονικού Τομογράφου και Επεμβατικής Ακτινολογίας Κωνσταντοπούλειου Γενικού Νοσοκομείου Ν. Ιωνίας «Η Αγία Όλγα»).



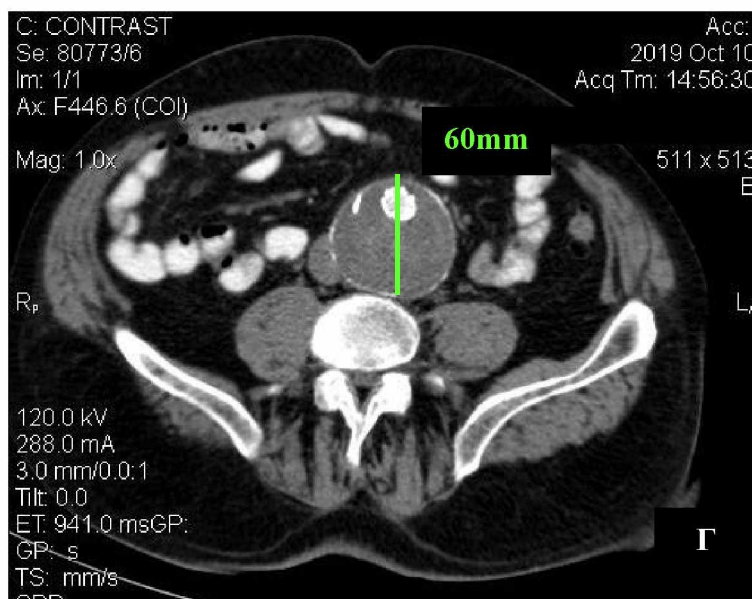
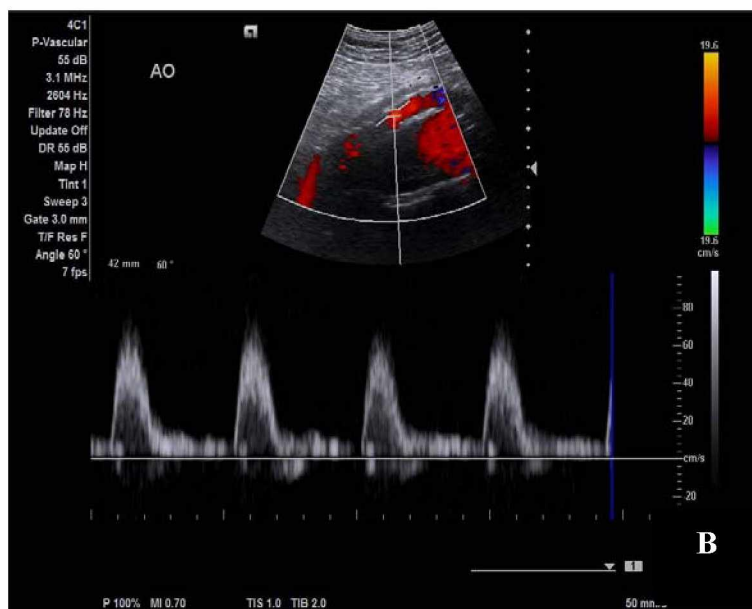
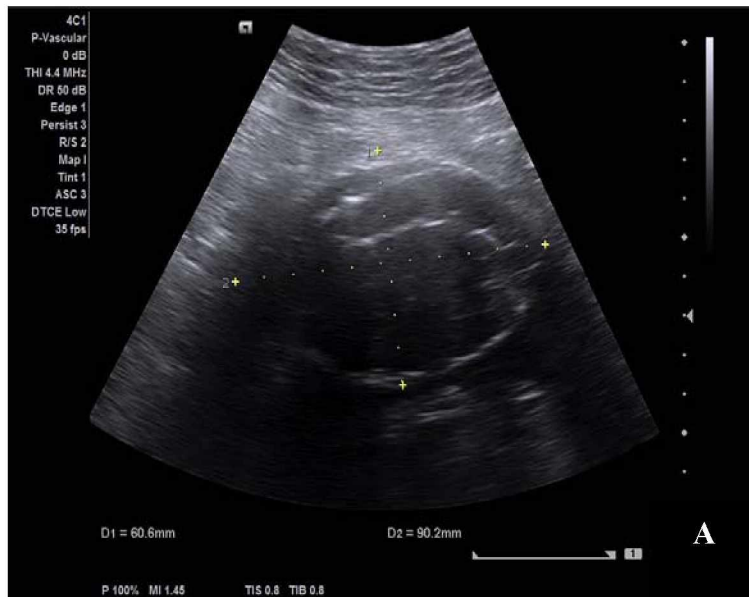

Εικόνα 4. Συνύπαρξη ενδοδιαφυγής τύπου II και III μετά από ενδαγγειακή αποκατάσταση ανευρύσματος κοιλιακής αορτής. A & B. Υπερηχογραφική ανάδειξη της ενδοδιαφυγής τύπου III μεταξύ των σκελών του ενδομοσχεύματος (A), αλλά και της διαφυγής εντός του ανευρυσματικού σάκου με χαρακτηριστική κυματομορφή ‘to-and-fro’ (B), ενδεικτική τύπου II ενδοδιαφυγής. Γ & Δ. Επιβεβαίωση των υπερηχογραφικών ευρημάτων κατά την αρτηριακή φάση Αξονικής Αγγειογραφίας (CTA), (Γ) με ανάδειξη ενδοδιαφυγής τύπου II από οσφυϊκό κλάδο (βέλος), αλλά και (Δ) της τύπου III ενδοδιαφυγής.

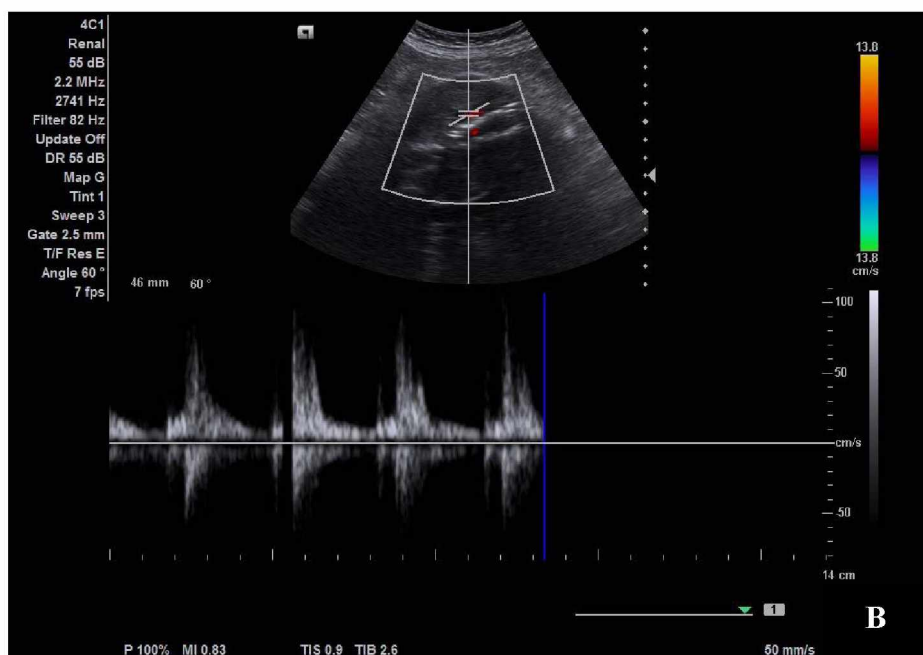
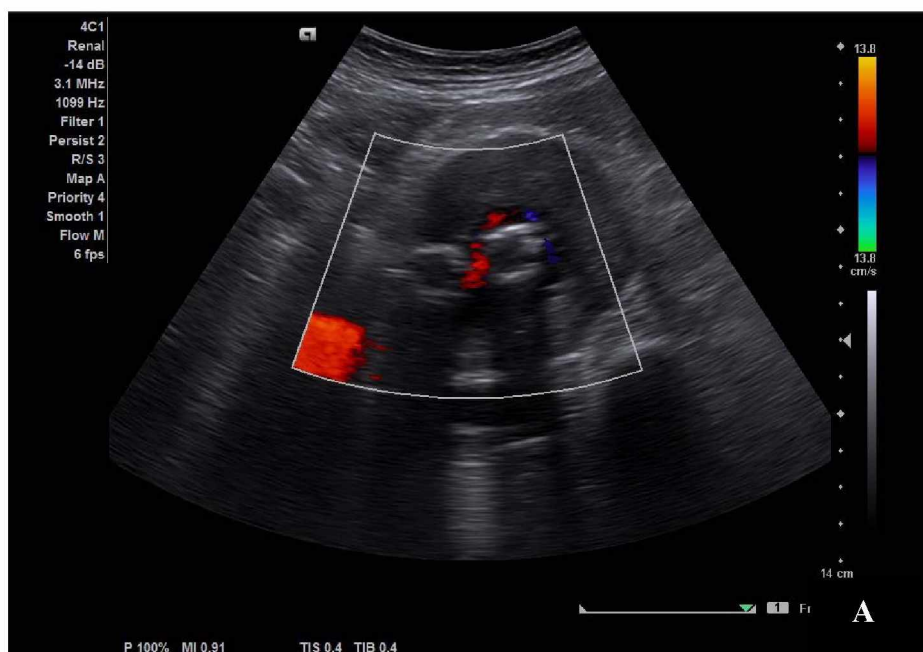
(Τμήμα Αξονικού Τομογράφου και Επεμβατικής Ακτινολογίας Κωνσταντοπούλειου Γενικού Νοσοκομείου Ν. Ιωνίας «Η Αγία Όλγα»).

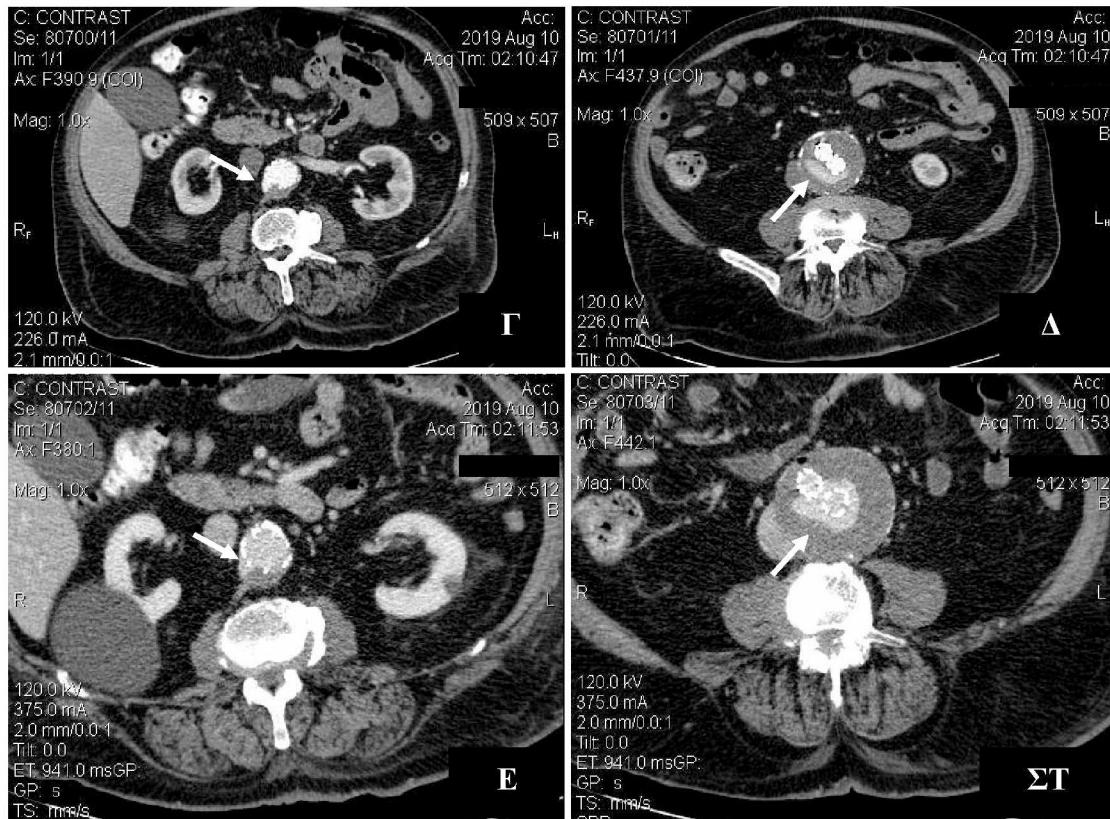


Εικόνα 5. Συνδυαστικού τύπου ενδοδιαφυγή (combined type of endoleak). Ενδοδιαφυγή τύπου IA από το εγγύς άκρο του ενδομοσχεύματος (A), τύπου II από οσφυϊκή αρτηρία και τύπου III στο σημείο σύνδεσης των σκελών του ενδομοσχεύματος (Γ & Δ), όπως αυτή αναδεικνύεται σε εγκάρσιο και οβελιαίο επίπεδο. Ο ασθενής επανυποβλήθηκε σε EVAR τεχνική και η αξονική αγγειογραφία που πραγματοποιήθηκε ένα μήνα μετά δεν έδειξε καθόλου ενδοδιαφυγές. (Τμήμα Αξονικού Τομογράφου και Επεμβατικής Ακτινολογίας Κωνσταντοπούλειου Γενικού Νοσοκομείου Ν. Ιωνίας «Η Αγία Όλγα»).



Εικόνα 6. Α, Β & Γ. Εικόνα ενδαγγειακής αποκατάστασης υπονεφρικού ανευρύσματος κοιλιακής αορτής, με προσθιοπίσθια διάμετρο ανευρυσματικού σάκου δεκ, με επιμήκη διάμετρο 9εκ. και με παρουσία ενδοαυλικού θρόμβου. Α & Β. Η φασματική ανάλυση του σήματος Doppler έδειξε φυσιολογική αιματική ροή. Δεν ανεδείχθη εικόνα ενδοδιαφυγής. Γ. Η αξονική αγγειογραφία που ακολούθησε επιβεβαίωσε τη διάμετρο του ανευρυσματικού σάκου και την απουσία ενδοδιαφυγών. (Ακτινοδιαγνωστικό Τμήμα και Τμήμα Αξονικού Τομογράφου και Επεμβατικής Ακτινολογίας Κωνσταντοπούλειου Γενικού Νοσοκομείου Ν. Ιωνίας «Η Αγία Όλγα»).



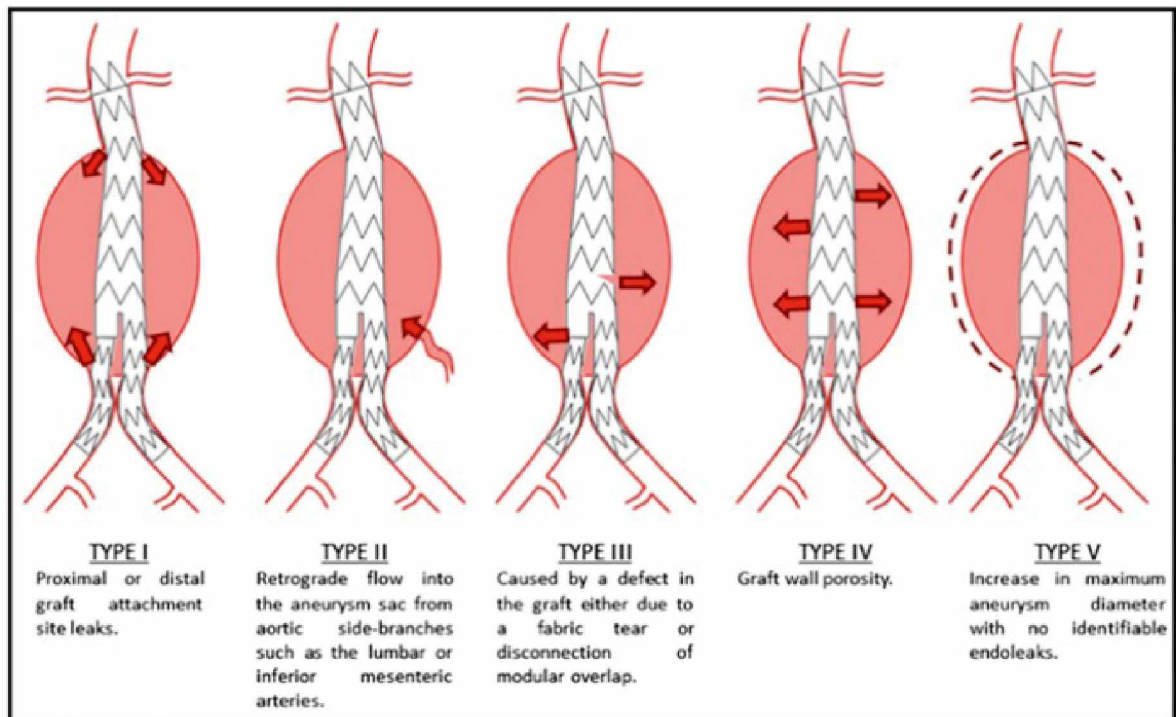


Εικόνα 7. Α & Β. Ενδαγγειακή αποκατάσταση ανευρύσματος κοιλιακής αορτής. Ενδοαυλικό μόσχευμα βατό, με φυσιολογική αιματική ροή χωρίς αιμοδυναμικές διαταραχές σε όλη την πορεία του. Εικόνα ενδοδιαφυγής τύπου ΙΙΙ. Γ & Δ. Αξονική αγγειογραφία στον ίδιο ασθενή σε αρτηριακή φάση. Ανάδειξη ενδοδιαφυγής τύπου ΙΑ και τύπου ΙΙΙ (επιβεβαίωση του ευρήματος του υπερήχου) αντίστοιχα. Ε & ΣΤ. Αξονική αγγειογραφία στον ίδιο ασθενή σε καθυστερημένη φάση. Επανελέγχεται ενδοδιαφυγή τύπου ΙΑ, ενώ ακόμη μεγαλύτερη ελέγχεται η ενδοδιαφυγή τύπου ΙΙΙ. Ο ασθενής επανυποβλήθηκε σε EVAR για αποκατάσταση των ενδοδιαφυγών και σε επανέλεγχο 1 μήνα αργότερα δεν αναδείχθηκαν καθόλου ενδοδιαφυγές. (Ακτινοδιαγνωστικό Τμήμα και Τμήμα Αξονικού Τομογράφου και Επεμβατικής Ακτινολογίας Κωνσταντοπούλειου Γενικού Νοσοκομείου Ν. Ιωνίας «Η Αγία Όλγα»).

ΤΥΠΟΣ ΕΝΔΟΔΙΑΦΥΓΗΣ	ΥΠΟΤΥΠΟΣ	ΠΕΡΙΓΡΑΦΗ
I	Ia	Διαφυγή στο εγγύς σημείο πρόσφυσης
	Ib	Διαφυγή στο άπω σημείο πρόσφυσης
	Ic	Διαφυγή από μόσχευμα αποκλεισμού λαγονίου αρτηρίας σε αορτομονά ενδομοσχεύματα (iliac occluder – plug)
II	IIa	Εισροή μέσω ενός βατού αρτηριακού κλάδου
	IIb	Εισροή – αποροή από τουλάχιστον 2 βατούς αρτηριακούς κλάδους
III	IIIa	Διαφυγή λόγω αποσύνδεσης τμημάτων του ενδομοσχεύματος
	IIIb	Διαφυγή από οπή στο ύφασμα του ενδομοσχεύματος
IV		Ενδοδιαφυγή αποδιδόμενη στο πορώδες υλικό του ενδομοσχεύματος
V		Ενδοτάση (endotension) - αύξηση της διαμέτρου του

ανευρυσματικού σάκου
χωρίς εμφανή εικόνα
ενδοδιαφυγής από
απεικονιστικές μεθόδους

Πίνακας 1. Τύποι ενδοδιαφυγών μετά από εφαρμογή EVAR τεχνικής (<https://radiopaedia.org/articles/endoleak>)



Εικόνα 8. Τύποι ενδοδιαφυγών μετά από εφαρμογή EVAR τεχνικής – σχηματική αναπαράσταση (A. England, R. McWilliams. Endovascular Aortic Aneurysm Repair (EVAR). *Ulster Med J*, 82 (1) (2013), pp. 3-10)

1.6.2 Χειρουργικές επιπλοκές

Εδώ ανήκουν τοπικές επιπλοκές στη βουβωνική χώρα όπως το αιμάτωμα, η δερματική φλεγμονή και η λεμφοκήλη, οι οποίες απαντώνται στο 1 – 10% των περιπτώσεων [38], ενώ χειρουργικές επιπλοκές στο σημείο αρτηριακής εισόδου όπως η θρόμβωση, ο διαχωρισμός ή ο σχηματισμός ψευδοανευρύσματος απαντώνται στο 3% των περιπτώσεων [39].

1.6.3 Νεφροπάθεια από το σκιαγραφικό μέσο

Το ιωδιούχο σκιαγραφικό μέσο που χρησιμοποιείται κατά τη διάρκεια της EVAR τεχνικής προκειμένου να αξιολογηθεί ακτινολογικά η σωστή τοποθέτηση και έκπτυξη του μοσχεύματος (stent graft), σχετίζεται με εγκατάσταση οξείας νεφρικής ανεπάρκειας στο 6,7% των περιπτώσεων (Wald et al, 2006) [40].

1.6.4 Ισχαιμικές επιπλοκές κατά την πρώιμη μετεπεμβατική περίοδο

Οφείλονται σε σχηματισμό θρόμβου ή σε έμβολα που αποκολλώνται και αποφράσσουν κλάδους της αορτής, ή τέλος σε μερική ή πλήρη κάλυψη αορτικού κλάδου από το ίδιο το μόσχευμα (stent graft) λόγω μη σωστής τοποθέτησής του με επακόλουθη τη νεφρική, πνευλική ισχαιμία ή ισχαιμία του παχέος εντέρου [39]. Συγκεκριμένα, η νεφρική ισχαιμία από μερική ή πλήρη κάλυψη της μίας ή και των 2 νεφρικών αρτηριών απαντάται σε λιγότερο από το 5% των περιπτώσεων και μπορεί να οδηγήσει σε νεφρική ανεπάρκεια [41], ενώ η ισχαιμία του παχέος εντέρου απαντάται στο 1 – 3% των περιπτώσεων, σε ποσοστά αντίστοιχα με αυτά της ανοικτής χειρουργικής αποκατάστασης και με ποσοστά θνησιμότητας που αγγίζουν το 50% κατά τον πρώτο μήνα μετά την επέμβαση [42]. Στην ίδια κατηγορία μετεπεμβατικών επιπλοκών ανήκει και η σπανίως απαντώμενη ισχαιμία του νωτιαίου μυελού. Αν και ο μηχανισμός πρόκλησής της δεν είναι απόλυτα ξεκάθαρος, φαίνεται να σχετίζεται με εμβολή ή διακοπή της παράπλευρης κυκλοφορίας από οσφυϊκές και από την έσω λαγόνιο αρτηρία, σε συνδυασμό με ανατομική παραλλαγή της αρτηρίας του Adamkiewicz [43].

1.6.5 Άμεση ή αργότερη απόφραξη σκέλους μετά από EVAR

Συχνή επιπλοκή μετά από EVAR, ιδίως όσον αφορά σε μη υποστηριζόμενα ενδομοσχεύματα (unsupported endografts), όπου απαντάται μέχρι και στο 40% των περιπτώσεων [44, 45]. Αντίθετα, στα δεύτερης γενεάς υποστηριζόμενα ενδομοσχεύματα θρόμβωση σκέλους απαντάται σε πολύ μικρότερα ποσοστά (0-5%) [46]. Συμβαίνει συνηθέστερα εντός του πρώτου διμήνου από την εφαρμογή της EVAR τεχνικής και τα υποκείμενα αίτια μπορεί να είναι η γωνίωση του ενδομοσχεύματος (stent-graft kinking) ή η επέκταση μοσχεύματος μικρής διαμέτρου εντός της έξω λαγονίου αρτηρίας [47, 48]. Στην αργότερη απόφραξη σκέλους μετά

από EVAR (2-3 χρόνια μετεπεμβατικά), το υποκείμενο αίτιο μπορεί να είναι η μετανάστευση μέρους του ενδομοσχεύματος, οδηγώντας σε σημαντική διαταραχή της αιμοδυναμικής και συνεπώς σε θρόμβωση του σκέλους ή και ολόκληρου του ενδομοσχεύματος [46].

1.6.6 Μόλυνση ενδομοσχεύματος

Δυνητικά θανατηφόρος επιπλοκή, απαντώμενη στο 0,5 - 1% των περιπτώσεων [49]. Μπορεί να είναι περιεγχειρητική (πρωτοπαθής), ή να συμβεί δευτεροπαθώς από κάποια απομακρυσμένη εστία λοίμωξης π.χ. στα πλαίσια κάποιου άλλου διενεργηθέντος χειρουργείου, ή τέλος από σχηματισμό αορτοεντερικού συριγγίου [39]. Στους μηχανισμούς σχηματισμού αορτοεντερικού συριγγίου περιλαμβάνονται η μετανάστευση του μοσχεύματος, η διάβρωση της αορτής και του δωδεκαδακτύλου από εμβολισμό με μεταλλικά σπειράματα (coils), το φλεγμονώδες ανεύρυσμα, η ρήξη του υφάσματος του μοσχευματικού τοιχώματος (fabric rupture) και η βακτηριακή αορτίτιδα με χρόνια δωδεκαδακτυλική διάβρωση [50 - 53].

1.7 Απεικονιστικό πρωτόκολλο παρακολούθησης ασθενούς μετά από εφαρμογή EVAR τεχνικής (post-EVAR follow-up imaging protocol)

Η απεικονιστική παρακολούθηση ασθενούς μετά από εφαρμογή ενδαγγειακής τεχνικής αποκατάστασης ανευρύσματος κοιλιακής αορτής κατά την πρώιμη μετεπεμβατική περίοδο διενεργείται προκειμένου να ανιχνευτεί έγκαιρα αύξηση του μεγέθους του ανευρυσματικού σάκου, ενδοδιαφυγή, μετανάστευση ή αποτυχία του ενδομοσχεύματος. Στόχος της μακροχρόνιας απεικονιστικής παρακολούθησης είναι η αποτροπή της καθυστερημένης ανευρυσματικής ρήξης κυρίως λόγω ενδοδιαφυγής, μιας και συστηματικές ανασκοπήσεις (Systematic Reviews) της Εταιρείας Αγγειακής Χειρουργικής (Society of Vascular Surgery) έχουν δείξει σημαντική επίπτωση ενδοδιαφυγών ακόμα και 5 χρόνια μετά από EVAR [14]. Μέχρι και σήμερα, δεν υπάρχει ομοφωνία ως προς την εφαρμογή συγκεκριμένου πρωτοκόλλου μετεπεμβατικής παρακολούθησης. Απεικονιστική εξέταση εκλογής πάντως ακόμη θεωρείται η αξονική αγγειογραφία (Computed Tomography Angiography – CTA), καθώς είναι η μόνη απεικονιστική μέθοδος που μπορεί ταυτόχρονα να αξιολογήσει τη δομική ακεραιότητα του σκελετού του ενδομοσχεύματος (π.χ. τυχόν μετανάστευση, παραμόρφωση ενδονάρθηκα, ή αποσύνδεση των σκελών του), να ανιχνεύσει

ενδοδιαφυγές και να προσδιορίσει επακριβώς τη διάμετρο του ανευρυσματικού σάκου. Επιπρόσθετα, παρουσιάζει υψηλή αναπαραγωγιμότητα, είναι ταχύτερη στη διεξαγωγή της από την υπερηχογραφική εξέταση και δεν περιορίζεται η διαγνωστική της αξία από τη σωματοδομή του ασθενούς. Έτσι, η διενέργειά της συστήνεται κατά κατά τον 1ο μήνα μετά την επέμβαση, στους 6 μήνες καθώς και 1 χρόνο αργότερα. Εφόσον δεν ανιχνευτούν επιπλοκές και το μέγεθος του ανευρυσματικού σάκου παραμένει σταθερό ή μικραίνει, τότε επαναληπτική CTA μπορεί να διενεργείται σε ετήσια βάση [54, 55, 56].

Παρά τα πλεονεκτήματά της όμως, η μέθοδος αυτή παρουσιάζει και σημαντικά μειονεκτήματα. Σε αυτά περιλαμβάνονται το υψηλό κόστος διεξαγωγής της εξέτασης, η νεφροτοξικότητα από το χορηγούμενο ιωδιούχο σκιαγραφικό μέσο, τα ψευδώς αρνητικά αποτελέσματα (π.χ. περιπτώσεις προοδευτικά αυξανόμενης διαμέτρου ανευρυσματικού σάκου ερμηνευόμενες λανθασμένα ως ‘ενδοτάση’, ενώ στην πραγματικότητα οφείλονται σε μη αναδειχθείσες εμμένουσες ενδοδιαφυγες τύπου II) και η επαναλαμβανόμενη υψηλή έκθεση σε ιοντίζουσα ακτινοβολία με τον συνακόλουθο κίνδυνο καρκινογένεσης [56]. Ως προς το τελευταίο κομμάτι της ακτινοβολίας, αν λάβουμε στα υπόψιν πως ο ασθενής που υποβάλλεται σε EVAR λαμβάνει κατά τη διάρκεια της επέμβασης μέση ενεργό δόση 6,2mSv, κατά τον προεπεμβατικό διαφασικό έλεγχο με CTA ~22mSv, ενώ από τους 3 επανελέγχους με CTA που διενεργούνται κατά το πρώτο μετεπεμβατικό έτος παρακολούθησης (1^{ος} μήνας, 6^{ος} μήνας, 12^{ος} μήνας) δόση αντιστοιχούσα σε 33mSv, συμπεραίνουμε πως οι εν λόγω ασθενείς λαμβάνουν σε έναν μόλις χρόνο συνολική δόση ακτινοβολίας κατά προσέγγιση 62mSv, δηλαδή 30 φορές μεγαλύτερη από την κοσμική ακτινοβολία την οποία θα λάμβαναν υπό φυσιολογικές συνθήκες στο χρονικό αυτό διάστημα [57].

Ακριβώς λοιπόν λόγω του σχετιζόμενου με την έκθεση σε ακτινοβολία κινδύνου καρκινογένεσης, αλλά και προς αποφυγή άλλων ανεπιθύμητων παρενεργειών της εξέτασης, η CTA του 6μήνου μπορεί να παραληφθεί από τον απεικονιστικό έλεγχο ρουτίνας σε περίπτωση που ο πρώτος μετεπεμβατικός έλεγχος (1^{ος} μήνας μετά από EVAR) είναι αρνητικός για ενδοδιαφυγή ή για αύξηση του μεγέθους του ανευρυσματικού σάκου [54, 55]. Οι ανεπίπλεκτες περιπτώσεις μπορούν να παρακολουθούνται ετησίως με έγχρωμο Doppler υπερηχογραφικό έλεγχο αντί της CTA, δηλαδή με μία εξέταση εύκολη στη διεξαγωγή της, ασφαλή, ευρέως διαθέσιμη,

με χαμηλό κόστος και χωρίς τις ανεπιθύμητες ενέργειες της CT (π.χ. νεφροτοξικότητα από το Σ.Μ, έκθεση σε ακτινοβολία). Μάλιστα, λόγω αδυναμίας εκτίμησης της δομικής ακεραιότητας του ενδομοσχεύματος με αποκλειστική χρήση της υπερηχογραφικής εξέτασης, ο υπερηχογραφικός έλεγχος είθισται να συνδυάζεται με απλή ακτινογραφία κοιλίας. Τέλος, στην περίπτωση ανάδειξης επιπλοκών σε κάποιον από τους προγραμματισμένους επανελέγχους, αυτές συνήθως επανεκτιμώνται σε εξαμηνιαία βάση με CTA, ενώ μπορεί να διενεργηθεί ακόμα και DSA για ταυτόχρονη διάγνωση και θεραπεία. Εξαιρέση αποτελούν οι ασθενείς με ενδοδιαφυγή τύπου II και σταθερό μέγεθος ανευρυσματικού σάκου, οι οποίοι μπορούν να παρακολουθούνται υπερηχογραφικά αντί με CTA, ενώ επί ανάδειξης νέας ενδοδιαφυγής, μετανάστευσης ενδομοσχεύματος, ή επί αύξησης του ανευρυσματικού σάκου κατά τουλάχιστον 5-10χιλ. συνιστάται περαιτέρω διερεύνηση με CTA [14].

Νεότερες απεικονιστικές μέθοδοι που επίσης φαίνεται να έχουν ρόλο στην μετεπεμβατική παρακολούθηση των ασθενών που υποβάλλονται σε EVAR είναι η υπερηχογραφική εξέταση μετά από χορήγηση ενισχυτών ηχογενείας (CEUS), καθώς και η Μαγνητική Αγγειογραφία (MRA). Το CEUS παρουσιάζει τα πλεονεκτήματα της έγχρωμης Doppler υπερηχογραφικής εξέτασης, ενώ επιπρόσθετα είναι πολύ καλή εξέταση για την ανίχνευση ενδοδιαφυγών και μπορεί να προσδιορίσει τον τύπο ενδοδιαφυγής με μεγαλύτερη ακρίβεια από την CTA, ειδικά ως προς την ανίχνευση ενδοδιαφυγών τύπου II. Η MRA είναι επίσης είναι το ίδιο αξιόπιστη στην ανίχνευση ενδοδιαφυγών και στον προσδιορισμό του τύπου αυτών με το CEUS. Βασικό μειονέκτημα όμως και των 2 αυτών απεικονιστικών μεθόδων είναι το κόστος διεξαγωγής και η απουσία ευρείας διαθεσιμότητας, καθώς και η αδυναμία τους να αξιολογήσουν από μόνες τους τυχόν δομικές ανωμαλίες του ενδομοσχεύματος, οπότε πρέπει να συνδυάζονται με διενέργεια απλής ακτινογραφίας κοιλίας [1, 2, 4].

Τόσο τα πλεονεκτήματα όσο και τα μειονεκτήματα των εμπλεκόμενων στην μετά-EVAR παρακολούθηση απεικονιστικών μεθόδων απεικονίζονται παρακάτω, στον **Πίνακα 2**, ενώ λεπτομερής περιγραφή αυτών γίνεται στο Κεφάλαιο της Συζήτησης της παρούσας διπλωματικής εργασίας.

ΑΠΕΙΚΟΝΙΣΤΙΚΗ ΕΞΕΤΑΣΗ	ΧΡΗΣΗ	ΠΛΕΟΝΕΚΤΗΜΑΤΑ	ΜΕΙΟΝΕΚΤΗΜΑΤΑ
Απλή ακτινογραφία κοιλίας (AXR)	Σε συνδυασμό με άλλες απεικονιστικές μεθόδους	Χαμηλό κόστος Μειωμένη έκθεση σε ακτινοβολία	Αδυναμία αξιολόγησης του ανευρυσματικού σάκου Αδυναμία ανίχνευσης ενδοδιαφυγών
Αξονική Αγγειογραφία (CTA)	Εξέταση εκλογής στην μετεπεμβατική ή παρακολούθηση	Υψηλή ευαισθησία στην ανίχνευση επιπλοκών Καλύτερη χωρική διακριτική ικανότητα από US & MRA Ευρέως διαθέσιμη	Υψηλή έκθεση σε ακτινοβολία Νεφροτοξικότητα και αλλεργικές αντιδράσεις σχετιζόμενες με το Σ.Μ.
Μαγνητική Αγγειογραφία (MRA)	Σε ασθενείς με αλλεργία στο ιωδιούχο Σ.Μ.	Χωρίς ακτινοβολία Χωρίς χορήγηση ιωδιούχου Σ.Μ. Χωρίς απαραίτητη χορήγηση γαδολινίου (Gd) σε ασθενείς με νεφρική ανεπάρκεια (TOF-MRA)	Περιορισμένη διαθεσιμότητα Υψηλό κόστος Χρονοβόρα εξέταση

<p>Υπερηχοτομογραφία (US)</p>	<p>Σε συνδυασμό με άλλες απεικονιστικές μεθόδους</p> <p>Σε ασθενείς με αντένδειξη για CTA & MRA</p>	<p>Χαμηλό κόστος</p> <p>Ευρέως διαθέσιμη</p> <p>Χωρίς ακτινοβολία</p> <p>Χωρίς χορήγηση ιωδιούχου Σ.Μ.</p>	<p>Υψηλή μεταβλητότητα μεταξύ των παρατηρητών</p> <p>Ποιότητα εικόνας εξαρτώμενη από τη σωματοδομή του ασθενούς και από τις δυνατότητες του μηχανήματος</p>
<p>Ψηφιακή Αγγειογραφία (DSA)</p>	<p>Για προεπεμβατικό σχεδιασμό</p>	<p>Απευθείας ανίχνευση ενδοδιαφυγών</p> <p>Προσδιορισμός αγγείων εισροής σε τύπου II ενδοδιαφυγές</p> <p>Συνδυάζεται με απευθείας επανεπέμβαση</p>	<p>Επεμβατική εξέταση</p> <p>Ιατρογενείς επιπλοκές</p> <p>Έκθεση σε ακτινοβολία</p> <p>Αλλεργικές αντιδράσεις – επηρεασμός νεφρικής λειτουργίας από χορήγηση ιωδιούχου Σ.Μ.</p>

Πίνακας 2. Απεικονιστικές εξετάσεις που εμπλέκονται στον μετεπεμβατικό έλεγχο ασθενών που έχουν υποβληθεί σε EVAR εξέταση. (Daye D, Walker TG. Complications of endovascular aneurysm repair of the thoracic and abdominal aorta: evaluation and management. Cardiovasc Diagn Ther 2018;8(1):S138-S156).

2. Σκοπός της μελέτης / Purpose

Σκοπός της παρούσας διπλωματικής εργασίας είναι η ανασκόπηση της ήδη υπάρχουσας βιβλιογραφίας σχετικά με την συμβολή της υπερηχοτομογραφικής μεθόδου στην έγκαιρη ανίχνευση και αντιμετώπιση απειλητικών για τη ζωή του ασθενούς επιπλοκών μετά από EVAR ανευρύσματος κοιλιακής αορτής. Συγκεκριμένα, η μέθοδος αυτή με ή χωρίς χορήγηση ενισχυτών ηχογένειας (CEUS) θα συγκριθεί τόσο με την αξονική αγγειογραφία (CTA), δηλαδή τη σημερινή εξέταση εκλογής για την μετεπεμβατική παρακολούθηση των ασθενών αυτών η οποία όμως παρουσιάζει σημαντικές ανεπιθύμητες ενέργειες (π.χ. έκθεση σε ακτινοβολία, νεφροτοξικότητα), όσο και με άλλες απεικονιστικές μεθόδους όπως η απλή ακτινογραφία, η μαγνητική αγγειογραφία (MRA) και η ψηφιακή αγγειογραφία (DSA). Τέλος, θα αξιολογηθεί βάσει των μέχρι σήμερα βιβλιογραφικών δεδομένων το κατά πόσο η συγκεκριμένη μέθοδος θα μπορούσε μελλοντικά να αντικαταστήσει ασφαλώς την CTA, ειδικά στη μακροχρόνια μετεπεμβατική παρακολούθηση των εν λόγω ασθενών.

3. Μεθοδολογία / Methods

3.1 Κριτήρια επιλογής δημοσιευμένων μελετών

Πραγματοποιήθηκε ανασκόπηση της υπάρχουσας βιβλιογραφίας σχετικά με τη συμβολή της υπερηχοτομογραφικής μεθόδου με ή χωρίς χορήγηση ενισχυτών ηχογένειας (CEUS) στην απεικονιστική παρακολούθηση μετά από ενδαγγειακή αποκατάσταση ανευρύσματος κοιλιακής αορτής. Για την βιβλιογραφική αναζήτηση χρησιμοποιήθηκαν στην ηλεκτρονική βάση δεδομένων Medline οι εξής λέξεις κλειδιά: Endovascular Aneurysm Repair (EVAR), Stent-graft, Abdominal Aortic Aneurysm, Post-EVAR Complications, Endoleaks, Stent Graft Migration, Ultrasound, Color Doppler Ultrasound (CDU), Contrast-Enhanced Ultrasound (CEUS), Computed Tomography Angiography (CTA), Magnetic Resonance Angiography (MRA), Abdominal X-Ray (AXR) και Digital Subtraction Angiography (DSA). Ελήφθησαν υπόψιν μονάχα οι αναδρομικές μελέτες και οι προοπτικές μελέτες κοόρτης που είχαν διενεργηθεί την τελευταία 25ετία (μεταξύ 1994 και 2019) και που επικεντρώνονταν στην μετεπεμβατική παρακολούθηση ενδοαυλικής αποκατάστασης ανευρύσματος κοιλιακής αορτής με CDU και CEUS, καθώς και στη σύγκριση της αποτελεσματικότητας των εν λόγω μεθόδων με την απεικονιστική εξέταση εκλογής (CTA) ή/και με τις προαναφερθείσες εναλλακτικές απεικονιστικές μεθόδους. Τέλος, από την παρούσα διπλωματική εργασία αποκλείστηκαν μελέτες με μικρό δείγμα ασθενών (<15 ασθενείς), καθώς θεωρήθηκε επισφαλής η στατιστική ανάλυση των δεδομένων στις μελέτες αυτές, καθώς και δημοσιεύσεις μεμονωμένων ενδιαφερόντων περιστατικών (case reports).

3.2 Πρωτόκολλα διεξαγωγής των χρησιμοποιούμενων απεικονιστικών μεθόδων μετεπεμβατικής παρακολούθησης ενδαγγειακής αποκατάστασης ανευρύσματος κοιλιακής αορτής

Παρακάτω παρατίθενται τα πρωτόκολλα διεξαγωγής των απεικονιστικών μεθόδων που σύμφωνα με την υπάρχουσα βιβλιογραφία έχουν ρόλο στην μετεπεμβατική παρακολούθηση ενδοαυλικής αποκατάστασης ανευρυσμάτων κοιλιακής αορτής, καθώς και τα αξιολογίσιμα απεικονιστικά ευρήματα ανά εξέταση.

3.2.1 Απλή ακτινογραφία κοιλίας (Abdominal X-Ray – AXR)

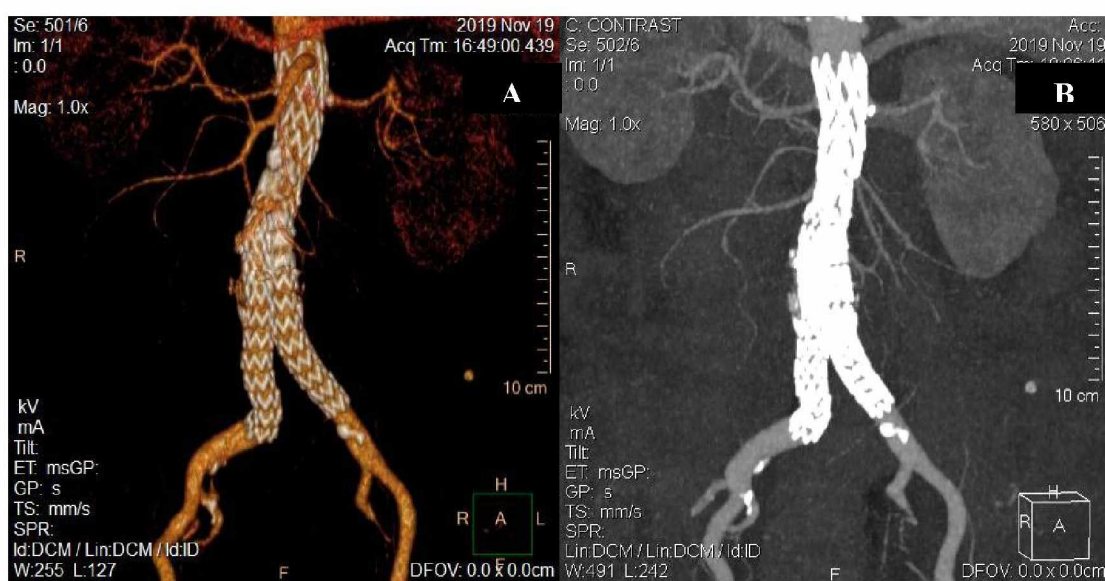Η λήψη προσθιοπίσθιας και πλάγιας ακτινογραφίας κοιλίας συμβάλλει στον προσδιορισμό της ακριβούς θέσης και ακεραιότητας του ενδομοσχεύματος. Έτσι, μετεπεμβατικές επιπλοκές όπως μετανάστευση του ενδομοσχεύματος, δομικό κάταγμα του σκελετού (wire frame fracture) και παραμόρφωση (kinking) του ενδομοσχεύματος μπορούν εύκολα να ανιχνευτούν με λήψη ακτινογραφιών [58]. Μάλιστα, για την επιβεβαίωση δομικού κατάγματος του σκελετού μπορούν να διενεργηθούν και επιπρόσθετες λοξές προβολές. Οι ακτινογραφίες θα πρέπει να λαμβάνονται με σωστή επικέντρωση ώστε να περιορίζεται η γεωμετρική ασάφεια, ενώ θα πρέπει να πραγματοποιείται και σήμανση της ακριβούς θέσης του σκελετού του ενδομοσχεύματος (προσδιορισμός της θέσης του με βάση κάποια σταθερή ανατομική δομή), καθώς και σύγκρισή της σε διαδοχικές λήψεις [59].

Η λήψη ακτινογραφιών δεν συμβάλλει στην αξιολόγηση του μεγέθους του ανευρυσματικού σάκου, ούτε μπορεί να σταθεί από μόνη της ως απεικονιστική εξέταση ρουτίνας για τον μετεπεμβατικό έλεγχο ενδαγγειακής αποκατάστασης ανευρύσματος κοιλιακής αορτής. Μπορεί όμως να λειτουργήσει ως συμπληρωματική απεικονιστική εξέταση σε υπερηχογραφική μετεπεμβατική παρακολούθηση ή σε μετεπεμβατική παρακολούθηση με μαγνητική αγγειογραφία (Magnetic Resonance Angiography – MRA). Επίσης, η εν λόγω απεικονιστική εξέταση θα πρέπει να προηγείται της διενέργειας αξονικής αγγειογραφίας (CTA), έτσι ώστε να μην επιπροβάλλεται η σκιαγραφημένη από το ενδοφλεβίως χορηγούμενο σκιαγραφικό μέσο αποχετευτική μοίρα του ουροποιητικού συστήματος, δημιουργώντας με αυτό τον τρόπο διαγνωστικά προβλήματα [59].

3.2.2 Αξονική αγγειογραφία (Computed Tomography Angiography – CTA)

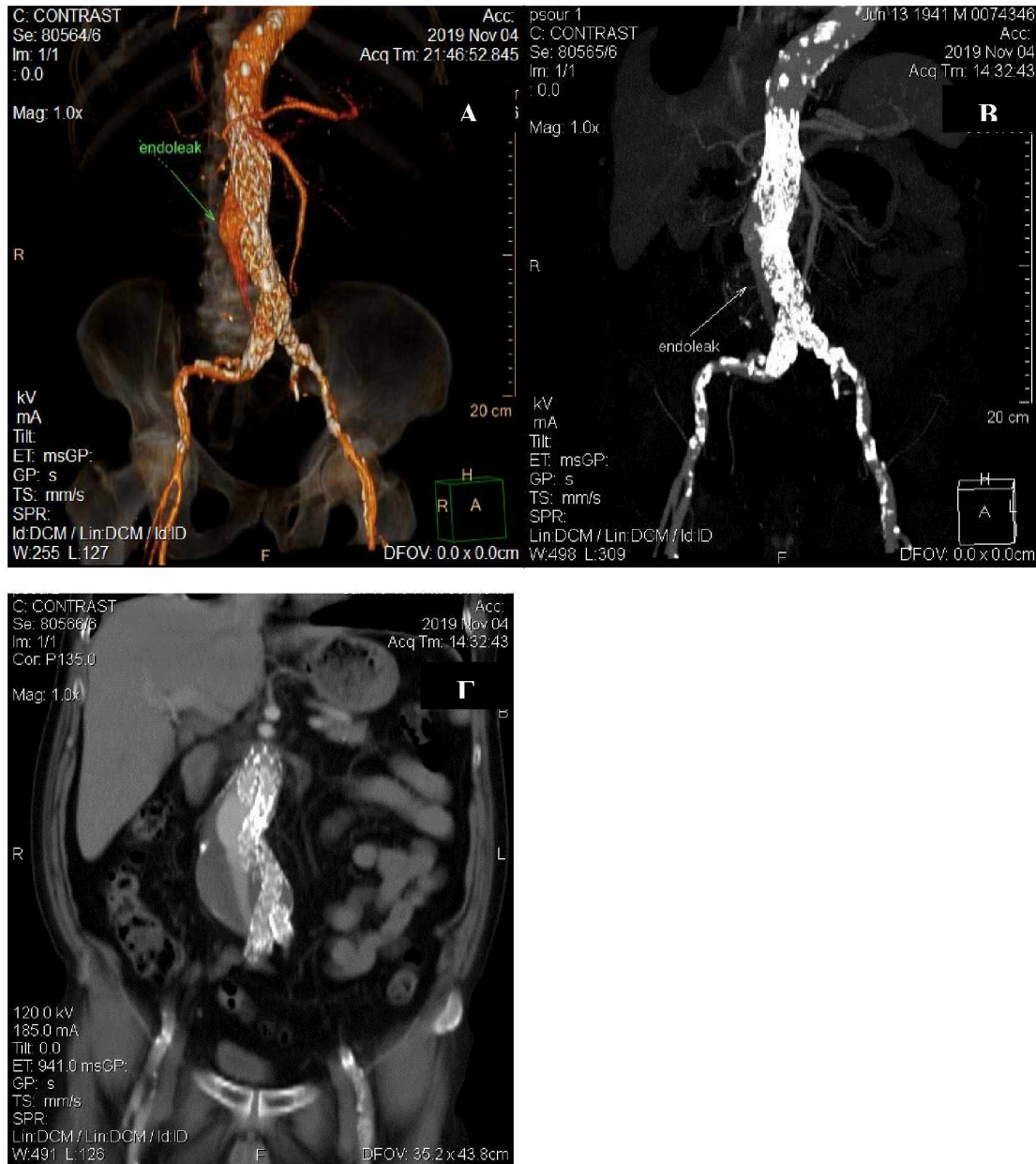
Αποτελεί τη σημερινή απεικονιστική εξέταση εκλογής για τη μετεπεμβατική παρακολούθηση ασθενών με ενδαγγειακή αποκατάσταση ανευρύσματος κοιλιακής αορτής. Με την εν λόγω εξέταση αξιολογείται το εύρος του αποκλεισθέντος ανευρυσματικού σάκου και οι μεταβολές του σε σχέση με προηγουμένως διενεργηθείσες CTA, καθώς και τυχόν ύπαρξη ενδοδιαφυγής ή άλλων μετεπεμβατικών επιπλοκών (π.χ. μετανάστευση ή κάταγμα του υλικού του νάρθηκα, στένωση του αυλού του νάρθηκα στα σημεία συνένωσης των σκελών του

μοσχεύματος, ή θρόμβωση του αυλού του νάρθηκα) [60]. Μάλιστα, τρισδιάστατες ανασυνθέσεις των εικόνων MIP (Maximum Intensity Projection – Προβολή Μειγστής Έντασης) και VRT (Volume Rendering Technique – Τεχνική Απόδοσης Όγκου) μπορούν εύκολα να αναδείξουν το δομικό κάταγμα, τη στένωση και τη μετανάστευση του σκελετού του ενδομοσχεύματος (**Εικόνα 9**). Μετεπεμβατικά μεταλλικά υλικά ή αποτιτανωμένος θρόμβος στο αποκλεισθέν τμήμα του ανευρυσματικού σάκου μπορεί να μιμηθούν ενδοδιαφυγή. Γι' αυτόν τον λόγο, στην CTA εξέταση η διενέργεια απλής σάρωσης πρέπει πάντα να προηγείται της ενδοφλεβίου χορήγησης ιωδιούχου σκιαγραφικού μέσου, προκειμένου να αποφευχθεί διαγνωστικό λάθος.



Εικόνα 9. Τρισδιάστατη ανασύνθεση εικόνων για ανάδειξη τυχόν μετανάστευσης, ατελούς έκπτυξης ή αποσύνδεσης των σκελών του ενδομοσχεύματος με Α) VRT και Β) MIP προβολές.

(Τμήμα Αξονικού Τομογράφου και Επεμβατικής Ακτινολογίας Κωνσταντοπούλειου Γενικού Νοσοκομείου Ν. Ιωνίας «Η Αγία Όλγα»).



Εικόνα 10. Μετεπεμβατική παρακολούθηση με CTA ασθενούς 78 ετών που υποβλήθηκε σε ενδαγγειακή αποκατάσταση υπονεφρικού ανευρύσματος κοιλιακής αορτής. Μεγάλη ενδοδιαφυγή (τύπου IA & II από οσφυϊκό κλάδο, όπως αξιολογήθηκε από τον έλεγχο με εγκάρσιες τομές σε αρτηριακή και καθυστερημένη φάση) αναδεικνύεται με Α) VRT, Β) MIP προβολές και Γ) με MPR ανασύνθεση σε στεφανιαίο επίπεδο, με αύξηση του πάχους τομής.
(Τμήμα Αξονικού Τομογράφου και Επεμβατικής Ακτινολογίας Κωνσταντοπούλειου Γενικού Νοσοκομείου Ν. Ιωνίας «Η Αγία Όλγα»).

Η εξέταση συνήθως διενεργείται σε αξονικό τομογράφο το λιγότερο 16 σειρών ανιχνευτών (ιδανικά 64 σειρών ανιχνευτών και άνω), με πάχος τομής 1mm, ανασυνθέσεις εικόνων πάχους 3-5mm σε εγκάρσιο, στεφανιαίο και οβελιαίο επίπεδο, με βήμα έλικας (pitch) 1 και με ενέργεια δέσμης 100-120kVp. Κατά τη διενέργεια CTA θα πρέπει να χορηγούνται 60 – 140ml (συνήθως 100ml) μη ιονικού ιωδιούχου σκιαγραφικού μέσου πυκνότητας 370mg ιωδίου/ml σκιαγραφικού μέσου, με ρυθμό έγχυσης 4 – 6ml/sec. Η ενδοφλέβια χορήγηση σκιαγραφικού μέσου συνήθως ακολουθείται από ταχεία και εφάπαξ χορήγηση 20-30ml φυσιολογικού ορού (φόρτιση έκπλυσης με φυσιολογικό ορό – saline flush), προκειμένου να αυξηθεί ακόμη περισσότερο η αρτηριακή σκιαγράφιση και να μειωθεί η συγκέντρωση του σκιαγραφικού μέσου στην άνω κοίλη φλέβα και στις βραχιονοκεφαλικές φλέβες για περιορισμό των τεχνικών σφαλμάτων. Ο σκιαγραφημένος αορτικός αυλός θα πρέπει να μετρά πυκνότητα τουλάχιστον 250HU (Hounsfield Units), ενώ ομοιογενής ενδοαυλική πυκνότητα >300HU θεωρείται ιδανική [61]. Ο χρονισμός της αρτηριακής φάσης μπορεί να διενεργηθεί με 2 τρόπους: είτε με τη μέθοδο σκανδαλισμού (bolus triggering / bolus tracking) μέσω ειδικού υπολογιστικού προγράμματος (bolus tracking software), είτε με δοκιμαστική bolus έγχυση (test bolus). Στην πρώτη περίπτωση, επιλέγεται περιοχή ενδιαφέροντος (ROI) σε συγκεκριμένο επίπεδο της κοιλιακής αορτής (συνήθως στο επίπεδο έκφυσης της κοιλιακής αρτηρίας) και κατά τη διάρκεια της ενδοφλεβίου χορήγησης σκιαγραφικού μέσου μετρώνται ενδοαυλικές πυκνότητες. Όταν επιτευχθεί ένας ικανοποιητικός βαθμός ενίσχυσης που καθορίζεται από κάποια τιμή κατωφλίου πυκνότητας (συνήθως 100-150HU), ξεκινά η σάρωση μετά από καθορισμένη καθυστέρηση 2-10sec (scan delay). Στην δεύτερη περίπτωση, 10-20ml σκιαγραφικού μέσου χορηγούνται ενδοφλεβίως με ταχεία χειροκίνητη έγχυση ή με εγχυτή ισχύος (ρυθμός έγχυσης 4-5ml/sec). Αρκετές τομές χαμηλής δόσης (χρησιμοποιούμενη ενέργεια δέσμης 80-100kVp) εκτελούνται στο επιλεγμένο επίπεδο αναφοράς (reference level) με χρονικά μεσοδιαστήματα 1-2sec. Οι εν λόγω τομές ξεκινούν μετά από χρόνο καθυστέρησης 8-12sec. από την έναρξη της δοκιμαστικής bolus χορήγησης και αξιολογούνται με τον προσδιορισμό της εικόνας με τη μέγιστη σκιαγραφική ενίσχυση στην περιοχή ενδιαφέροντος (στην προκειμένη περίπτωση η αορτή). Η χρονική καθυστέρηση αυτής της εικόνας από την έναρξη της έγχυσης καθορίζει την καθυστέρηση εκκίνησης σάρωσης [61, 62].

Το πρωτόκολλο CTA εξέτασης μετεπεμβατικής παρακολούθησης ασθενών με ενδαγγειακή αποκατάσταση ανευρύσματος κοιλιακής αορτής θα πρέπει πέρα από την απλή σάρωση και τη σάρωση μετά ενδοφλεβίου χορήγησης ιωδιούχου σκιαγραφικού μέσου σε αρτηριακή φάση να περιλαμβάνει πάντα και καθυστερημένη φάση (90-120 δευτερόλεπτα καθυστέρηση) στα πλαίσια αξιολόγησης ενδοδιαφυγών που μπορεί να διαλάθουν κατά την αρτηριακή φάση της εξέτασης [61, 62].

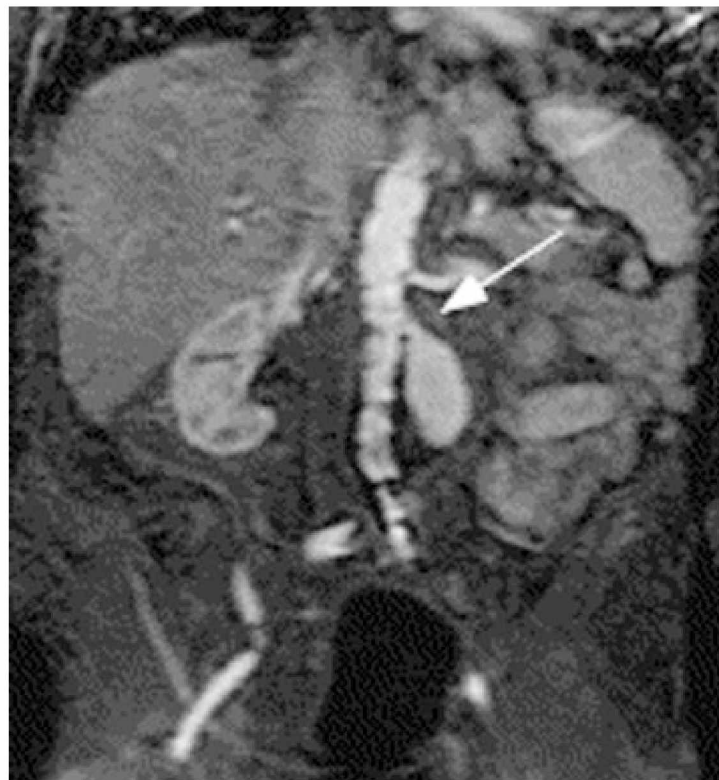3.2.3 Μαγνητική αγγειογραφία (Magnetic Resonance Angiography – MRA)

Η μαγνητική αγγειογραφία με χρήση γαδολινίου αποτελεί καλή απεικονιστική εξέταση για τον έλεγχο ενδοαυλικής βατότητας του μοσχεύματος, για τον προσδιορισμό της θέσης του ενδομοσχεύματος και για την ανίχνευση υπολειμματικής ροής στον αποκλεισθέντα από το μόσχευμα ανευρυσματικό σάκο (ενδοδιαφυγή). Συνήθως χρησιμοποιείται ως εναλλακτική απεικονιστική μέθοδος σε ασθενείς με αντένδειξη για διενέργεια CTA (π.χ. νεφροπαθείς, ασθενείς με γνωστή αλλεργία στο ιωδιούχο σκιαγραφικό μέσο). Παρόλα αυτά, η ποιότητα της εικόνας εξαρτάται σε μεγάλο βαθμό από το υλικό από το οποίο είναι κατασκευασμένο το μόσχευμα. Συγκεκριμένα, ασθενείς με ενδοαυλικό νάρθηκα από νικέλιο και τιτάνιο (nitinol stent) είναι οι καλύτεροι υποψήφιοι για MRA, ενώ αντιθέτως ενδονάρθηκες από σιδηρομαγνητικά υλικά όπως ανοξείδωτο ατσάλι ή χρώμιο - κοβάλτιο (stainless steel stent και elgiloy stent αντίστοιχα) παράγουν σημαντικά τεχνικά σφάλματα που περιορίζουν σε μεγάλο βαθμό τη διαγνωστική ικανότητα της εξέτασης [63].

Το κλασικό πρωτόκολλο εξέτασης περιλαμβάνει ακολουθίες T1 βαρύτητας βαθμιδωτής ηχούς σε εγκάρσιο επίπεδο (axial T1-weighted gradient-echo images) για προσδιορισμό της ανατομίας και ακολουθίες T1 βαρύτητας μετά από ενδοφλέβια χορήγηση γαδολινίου σε αρτηριακή και καθυστερημένη φάση (contrast-enhanced MRA with arterial and late phase imaging) για αξιολόγηση της βατότητας του ενδονάρθηκα και τυχόν παρουσίας ενδοδιαφυγών [64]. Ειδικά οι καθυστερημένη φάση, είναι απαραίτητη στην ανίχνευση ενδοδιαφυγών που δεν αναδεικνύονται κατά την αρτηριακή φάση της εξέτασης λόγω χαμηλής ροής, όπως ακριβώς και στην CTA εξέταση. Η προσφάτως χρησιμοποιούμενη Δυναμική Μαγνητική Αγγειογραφία (Time-Resolved MRA – TR-MRA) και η ανάλυση ροής έχουν αποδειχθεί ιδιαίτερα αποτελεσματικές τόσο στην ανίχνευση όσο και τον προσδιορισμό του τύπου

ενδοδιαφυγής [65]. Παρόλα αυτά, ως ακολουθίες έχουν μικρότερη χωρική διακριτική ικανότητα (spatial resolution) και είναι πιο ευαίσθητες σε τεχνικά σφάλματα μαγνητικής επιδεκτικότητας (susceptibility artifacts) [63]. Τέλος, και με την MRA υπάρχει η δυνατότητα πραγματοποίησης τρισδιάστατων ανασυνθέσεων εικόνων όπως και με την CTA, με τον περιορισμό όμως των τεχνικών σφαλμάτων από νάρθηκες κατασκευασμένους από σιδηρομαγνητικά υλικά ή από παρουσία συγκεκριμένων υλικών εμβολισμού (π.χ. coils) [66].

Η MRA ως απεικονιστική εξέταση αδυνατεί να αξιολογήσει την ακεραιότητα του ενδομοσχεύματος. Έτσι, για να είναι ολοκληρωμένος ο μετεπεμβατικός έλεγχος θα πρέπει πάντα να διενεργούνται και συμπληρωματικές απλές ακτινογραφίες.



Εικόνα 11. Ακολουθία T1 βαρύτητας με καταστολή λίπους, μετά από ενδοφλέβιο χορήγηση γαδολίνιου σε στεφανιαίο επίπεδο. Αναδεικνύεται ενδοδιαφυγή τύπου IA, από το εγγύς άκρο του ενδομοσχεύματος.

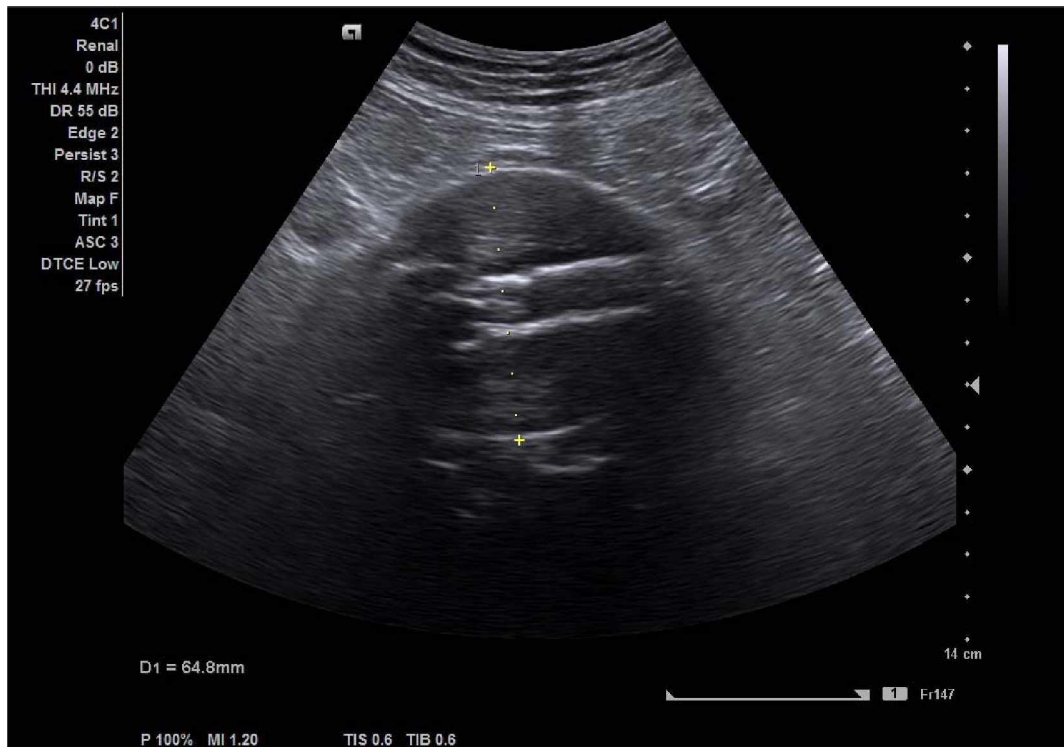(Shah A, Stavropoulos W. Imaging Surveillance following Endovascular Aneurysm Repair. *Seminars In Interventional Radiology*, 2009;26(1):10-16)

3.2.4 Έγχρωμη Doppler Υπερηχογραφία (Color Doppler Ultrasound – CDU)

Για την υπερηχοτομογραφική αξιολόγηση της κοιλιακής αορτής μετά από EVAR, πρέπει πάντα να προηγείται οκτάωρη νηστεία του ασθενούς. Ο εξεταζόμενος τοποθετείται στο εξεταστικό κρεβάτι σε ύπτια θέση και ο έλεγχος γίνεται με χρήση κυρτού ηχοβολέα χαμηλής συχνότητας (2,5 – 5MHz). Αρχικά, αξιολογείται ο ενδονάρθηκας σε όλο το μήκος του, το εγγύς και άπω σημείο πρόσφυσής του και ο ανευρυσματικός σάκος με B-mode. Επίσης, μετριέται η μέγιστη διάμετρος του ανευρυσματικού σάκου σε επίπεδο κάθετο στον επιμήκη άξονα του αγγείου και γίνεται σύγκριση του μεγέθους του με την τελευταία απεικονιστική εξέταση (**Εικόνα 12**). Στη συνέχεια, με έγχρωμο παλμικό doppler και με σάρωση της κοιλιακής αορτής τόσο εγκαρσίως όσο και επιμήκως, αξιολογείται το ανεύρυσμα της κοιλιακής αορτής για τυχόν ανίχνευση αιματικής ροής εκτός του ενδονάρθηκα. Προκειμένου να μιλήσουμε για ενδοδιαφυγή, θα πρέπει να ανιχνευτεί ροή εκτός του ενδονάρθηκα και εντός του ανευρυσματικού σάκου επανειλημμένα και σε περισσότερα του ενός επίπεδα σάρωσης. Οριστική επιβεβαίωση γίνεται με φασματική ανάλυση ροής (spectral analysis) (**Εικόνα 13**) [67]. Αμφίδρομη ροή και χαμηλές μεγιστοσυστολικές ταχύτητες είναι ενδεικτικές αυτόματης αποκατάστασης της ενδοδιαφυγής [63, 68, 69].

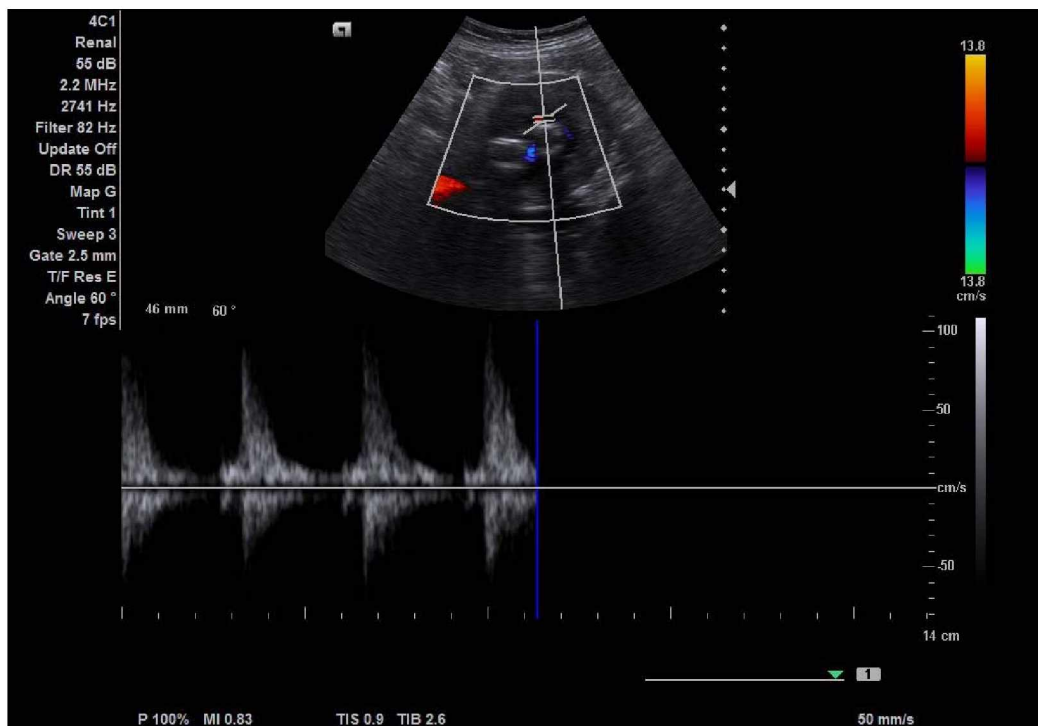
Για την ανίχνευση ενδοδιαφυγών κατά την έγχρωμη doppler υπερηχοτομογραφική εξέταση θα πρέπει να δίδεται μεγαλύτερη έμφαση στη σάρωση του εγγύς και άπω σημείου πρόσφυσης του ενδομοσχεύματος, προσθίως και περί την μεσότητα του ανευρυσματικού σάκου (κάτω μεσεντέριος αρτηρία), όπως επίσης και οπισθίως και περί την μεσότητα του ανευρυσματικού σάκου (οσφυϊκές αρτηρίες) [67].

Σημαντικοί περιορισμοί διεξαγωγής της εν λόγω εξέτασης είναι η σωματοδομή του εξεταζόμενου και εκτεταμένες ασβεστώσεις του αρτηριακού τοιχώματος [66].



Εικόνα 12. Υπερηχογραφική αξιολόγηση του ανευρυσματικού σάκου και μέτρηση του μεγέθους του με B-mode.

(Ακτινοδιαγνωστικό Τμήμα Κωνσταντοπούλειου Γενικού Νοσοκομείου Ν. Ιωνίας «Η Αγία Όλγα»).



Εικόνα 13. Επιβεβαίωση ανάδειξης ροής εκτός του ενδομοσχεύματος και εντός του ανευρυσματικού σάκου με φασματική ανάλυση ροής.

(Ακτινοδιαγνωστικό Τμήμα Κωνσταντοπούλειου Γενικού Νοσοκομείου Ν. Ιωνίας «Η Αγία Όλγα»).

3.2.5 Υπερηχοτομογραφία με ενισχυτές ηχογένειας (Contrast-Enhanced Ultrasound – CEUS)

Η χρήση ενισχυτών ηχογένειας στον υπέρηχο για παρακολούθηση μετά από ενδαγγειακή αποκατάσταση ανευρύσματος κοιλιακής αορτής επιτρέπει την απεικόνιση του ενδομοσχεύματος για τουλάχιστον 5-10min. υπό διαφορετικές γωνίες, προκειμένου να αξιολογηθεί η ενδοαυλική διάχυση, καθώς και καταστάσεις χαμηλής ροής με υψηλή χρονική ανάλυση [70].

Τα ενδοφλεβίως χορηγούμενα σκιαγραφικά μέσα που χρησιμοποιούνται στο CEUS είναι σταθεροποιημένα μικροσφαιρίδια αερίου (εξαφθοριούχου θείου) με επικάλυψη από φωσφολιπιδικό κέλυφος. Τα μικροσφαιρίδια αυτά σε συνδυασμό με το κύμα ακουστικής πίεσης του ηχοβολέα, μπορούν να αυξήσουν την ισχύ του σήματος από 100 μέχρι και 1000 φορές [71]. Οι υπάρχουσες τεχνικές σκιαγράφησης εφαρμόζουν χαμηλή ακουστική πίεση προκειμένου να παραχθούν εικόνες βασισμένες σε μη γραμμική ακουστική αλληλεπίδραση μεταξύ των υπερηχογραφικών συστημάτων και των μικροσφαιριδίων. Τα μικροσφαιρίδια ταλαντεύονται και ανακλούν την ηχητική δέσμη επιτρέποντας με αυτόν τον τρόπο συνεχή ανάδειξη της σκιαγραφικής ενίσχυσης σε εικόνες με διαβαθμίσεις του γκρι (grayscale imaging) [72].

Το πρωτόκολλο διεξαγωγής CEUS περιλαμβάνει ρύθμιση του μηχανήματος υπέρηχου με χαμηλό μηχανικό δείκτη (MI) 0,2-0,3 προκειμένου να αποφευχθεί η πρόωμη ρήξη των μικροσφαιριδίων. Η ενδοφλεβίως χορηγούμενη δόση του σκιαγραφικού μέσου κυμαίνεται συνήθως μεταξύ 2,4 - 5ml. Αυτό χορηγείται εφάπαξ (bolus) με βελόνα 18-20G, ενώ ακολουθεί έκπλυση με 5ml φυσιολογικού ορού 0,9%. Όπως και στην έγχρωμη doppler υπερηχογραφία, έτσι και εδώ πραγματοποιείται κεφαλουραία σάρωση του ενδομοσχεύματος τόσο εγκαρσίως όσο και επιμήκως και δίδεται μεγαλύτερη έμφαση στη σάρωση του εγγύς και άπω σημείου πρόσφυσης του

ενδομοσχεύματος, καθώς και των περιοχών του ανευρυσματικού σάκου από όπου εκφύονται αρτηριακοί κλάδοι όπως η κάτω μεσεντέριος αρτηρία και οι οσφυϊκές. Επί ανάδειξης παρουσίας μικροσφαιριδίων εκτός του ενδονάρθηκα και εντός του ανευρυσματικού σάκου, αυξάνουμε τον μηχανικό δείκτη για να επισπεύσουμε τη ρήξη των μικροσφαιριδίων και έπειτα επανεγχύουμε ενδοφλεβίως ίδια δόση σκιαγραφικού μέσου για επιβεβαίωση της ενδοδιαφυγής στο ύποπτο σημείο [72].

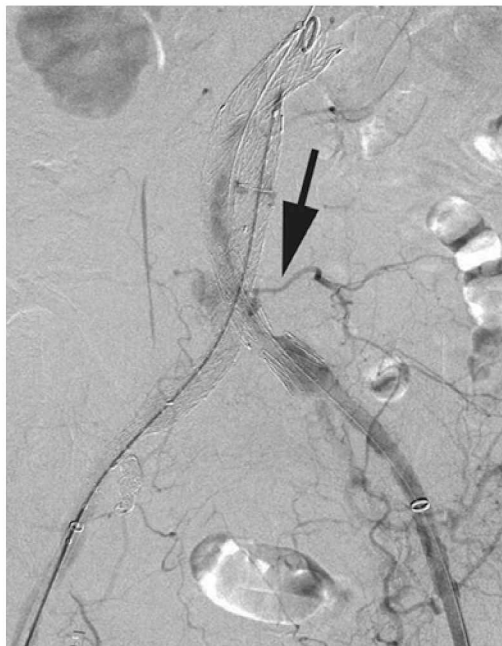
Όπως και με την ψηφιακή αφαιρετική αγγειογραφία (DSA), η άμεση ανάδειξη ενδοδιαφυγής με ταυτόχρονη ενίσχυση τόσο εντός του ενδονάρθηκα όσο και εντός του ανευρυσματικού σάκου υποδηλώνει τύπο ενδοδιαφυγής I ή III, ενώ καθυστέρηση ανάδειξης ενδοδιαφυγής >5sec. υποδηλώνει τύπο II ενδοδιαφυγής [72]. Επί παρουσίας θρομβωτικού υλικού εντός του ενδονάρθηκα, αυτό παρουσιάζεται ως εστιακό έλλειμμα πληρώσεως εντοπισμένο στο τοίχωμα του ανευρύσματος της κοιλιακής αορτής ή παρά τον ενδονάρθηκα [70, 72].

Οι ανωτέρω περιγραφείσες ενισχυτικές ουσίες απεκκρίνονται μέσω της αναπνευστικής οδού, δεν επηρεάζουν τη νεφρική λειτουργία και μπορεί να προκαλέσουν ήπιες αλλεργικές αντιδράσεις, γεγονός που τις καθιστά πολύτιμο εργαλείο στον μετεπεμβατικό έλεγχο νεφροπαθών και ασθενών αλλεργικών στο ιώδιο, οι οποίοι αδυνατούν να ελεγχθούν με CTA λόγω του χρησιμοποιούμενου ιωδιούχου σκιαγραφικού μέσου [70]. Οι περιορισμοί της εξέτασης είναι ίδιοι με αυτούς που προαναφέρθηκαν στην έγχρωμη doppler υπερηχοτομογραφία.

3.2.6 Ψηφιακή Αφαιρετική Αγγειογραφία (Digital Subtraction Angiography – DSA)

Ως απεικονιστική εξέταση έχει μεγάλη χωρική και χρονική διακριτική ικανότητα και μπορεί να αξιολογήσει με μεγαλύτερη ακρίβεια από την CTA τον τύπο ενδοδιαφυγής, καθώς επιτρέπει τον επακριβή προσδιορισμό του υπεύθυνου αρτηριακού κλάδου και της κατεύθυνσης ροής του αίματος [63]. Ταυτόχρονα, συμβάλλει στο σχεδιασμό της θεραπευτικής προσέγγισης ή/και στην αντιμετώπιση της ενδοδιαφυγής στον ίδιο χρόνο. Βασικό μειονέκτημα της εν λόγω απεικονιστικής μεθόδου πέραν της έκθεσης σε ιοντίζουσα ακτινοβολία και της επιβάρυνσης της νεφρικής λειτουργίας από χρήση ιωδιούχου σκιαγραφικού μέσου, είναι ότι μικρές ενδοδιαφυγές με αργή ροή μπορούν εύκολα να διαλάθουν.

Η εξέταση διενεργείται υπό ακτινοσκοπική παρακολούθηση με χρήση ιωδιούχου σκιαγραφικού μέσου πυκνότητας τουλάχιστον 350mg ιωδίου/ml σκιαγραφικού μέσου. Η κοιλιακή αορτή αξιολογείται με χρήση rigtail καθετήρα 5F, το άκρο του οποίου τοποθετείται ακριβώς κάτωθεν του εγγύς σημείου πρόσφυσης του ενδονάρθηκα. Συνολικός όγκος 30ml ιωδιούχου σκιαγραφικού μέσου χορηγούνται μέσω εγχυτή με ρυθμό έγχυσης 20ml/sec και με 1sec καθυστέρηση. Ο χρόνος ακτινοβολήσης (exposure time) συνήθως καθορίζεται χειροκίνητα, προκειμένου να διασφαλιστεί η ανάδειξη ενδοδιαφυγών. Οι παράμετροι πρόσκτησης δεδομένων (acquisition parameters) περιλαμβάνουν σταθερή αγγειογραφική ανάρτηση στατώ C-arm (fixed C-arm), προσθιοπίσθιες και πλάγιες προβολές, και 6 εικονοπλαίσια ανά δευτερόλεπτο (6 frames/sec) [70, 71, 73, 74].



Εικόνα 14. Ασθενής 83 ετών μετά από ενδαγγειακή αποκτάσταση ανευρύσματος κοιλιακής αορτής. Ανάδειξη ενδοδιαφυγής τύπου II από οσφυϊκή αρτηρία (βέλος) με ψηφιακή αφαιρετική αγγειογραφία (DSA).

(Sueyoshi E, Nagayama H, Sakamoto I and Uetani M. Carbon dioxide digital subtraction angiography as an option for detection of endoleaks in endovascular abdominal aortic aneurysm repair procedure. J Vasc Surg 2015; 61(2): 298-303)

4. Αποτελέσματα / Results

Η έγχρωμη Doppler υπερηχογραφική εξέταση (CDU) είναι μια εύκολη, οικονομική, μη επεμβατική, ευρέως διαθέσιμη και άνευ ιοντίζουσας ακτινοβολίας απεικονιστική εξέταση. Γι' αυτό και πλήθος δημοσιευμένων κλινικών μελετών και συστηματικών ανασκοπίσεων διερευνούν το ρόλο της στην μετά-EVAR παρακολούθηση ασθενών και στο κατά πόσο μπορεί να σταθεί από μόνη της ως απεικονιστική εξέταση ρουτίνας στους εν λόγω ασθενείς.

Μία από τις σημαντικότερες αξιολογούμενες παραμέτρους για το αν ένα ενδαγγειακά αποκατεστημένο ανεύρυσμα κοιλιακής αορτής χρήζει επανεπέμβασης, είναι η μεταβολή της διαμέτρου του ανευρυσματικού σάκου. Σύμφωνα με τα υπάρχοντα βιβλιογραφικά δεδομένα, υπάρχει υψηλού βαθμού συσχέτιση μεταξύ του CDU και της CTA για τη μέτρηση της διαμέτρου του ανευρυσματικού σάκου μετά από EVAR (εύρος συντελεστή συσχέτισης Pearson: 0,88 – 0,96) [77-80]. Επίσης, με την μοναδική εξαίρεση των Wolf et al., υπάρχει ομοφωνία των δημοσιευμένων μελετών πως το CDU υποεκτιμά το μέγεθος του ανευρυσματικού σάκου μετά από EVAR σε σχέση με την CTA (**Πίνακας 3**) [77-81]. Μάλιστα, προσφάτως δημοσιευμένη μετα-ανάλυση (Guo Q et al., J Endovasc Ther 2016), η οποία μεταξύ άλλων συνέκρινε τις CDU και CTA απεικονιστικές μεθόδους ως προς τη μέτρηση του μεγέθους του ανευρυσματικού σάκου στην μετά-EVAR παρακολούθηση ασθενών (**Πίνακας 4**), επίσης έδειξε πως η μετρούμενη διάμετρος με CTA ήταν μεγαλύτερη από την αντίστοιχη υπερηχογραφική μέτρηση (MD -1.70mm , 95% CI -2.45 ως -0.96 , $p < 0.001$), παρατήρηση επαναλαμβανόμενη η οποία συνεπώς οφείλει να λαμβάνεται υπόψιν [80].

Authors	Year Published	N	Scan Pairs	Pearson Correlation Coefficient	Mean Difference in Diameter ^a
Wolf et al ⁸	2000	76	166	0.93	-0.2 mm
d'Audiffret et al ⁹	2001	89	122	0.88	2.9 mm
Pages et al ¹¹	2001	40	109	NR	5.5 mm
Raman et al ¹²	2003	281	494	0.93	2.6 mm
Elkouri et al ¹³	2004	107	252	0.9-0.92	1.8-2.9 mm
AbuRahma et al ¹⁴	2005	178	367	0.93	1.6 mm
Beeman et al ³²	2009	75	114	0.96	NR
Bargellini et al ²⁰	2009	191	709	0.96	2.5 mm

Note: CDU = color duplex ultrasonography; CTA = computed tomographic angiography; N = number of patients; NR = not recorded.

^aMean difference calculated as CTA diameter minus CDU diameter (indicating greater measurement for CTA, on average, in all but 1 series).

Πίνακας 3. Δημοσιευμένες μελέτες που συγκρίνουν το CDU με την CTA στη μέτρηση του μεγέθους του ανευρυσματικού σάκου της κοιλιακής αορτής (Bakken et al., Perspectives in Vascular Surgery and Endovascular Therapy, 2010).

	Studies	Paired Scans	Mean Difference, mm	95% CI	p	I ²
Ultrasound (DUS and CEUS) vs CTA	9	1529	-1.70	-2.45 to -0.96	<0.001	0
DUS vs CTA	3	849	-1.97	-2.91 to -1.04	<0.001	0
CEUS vs CTA	6	680	-1.24	-2.47 to -0.01	0.049	0
MRI vs CTA	1	62	0	-2.29 to 2.29	>0.99	—
Changes in AAA diameters on ultrasound vs CTA	2	660	0.27	-0.39 to 0.92	0.43	0

Abbreviations: AAA, abdominal aortic aneurysm; CEUS, contrast-enhanced ultrasound; CI, confidence interval; CTA, computed tomography angiography; DUS, duplex ultrasound; MRI, magnetic resonance imaging.

Πίνακας 4. Σύγκριση των απεικονιστικών μεθόδων ως προς τη μέτρηση της διαμέτρου του αορτικού ανευρυσματικού σάκου (Guo et al., J Endovasc Ther 2016).

Ως προς την ανίχνευση ενδοδιαφυγών μετά από EVAR, οι μέχρι σήμερα δημοσιευμένες μελέτες δίνουν αντικρουόμενα μεταξύ τους αποτελέσματα (**Πίνακας 4**). Για παράδειγμα, η μελέτη των Sato et al. σε σύνολο 117 ασθενών και d'Audiffret et al. σε σύνολο 89 ασθενών δείχνουν πως το CDU θα μπορούσε κάλλιστα να καθιερωθεί ως απεικονιστική εξέταση ρουτίνας για τον μετεπεμβατικό έλεγχο των εν λόγω ασθενών, καθώς η ευαισθησία της εξέτασης στην ανίχνευση ενδοδιαφυγών είναι 97% [81] και 96% [82] αντίστοιχα. Αντίθετα, η μελέτη του Elkoufi και των συνεργατών του δείχνει μειωμένη διαγνωστική ικανότητα του CDU στην ανίχνευση ενδοδιαφυγών, με ευαισθησία μόλις 25% και ειδικότητα 89% [76]. Στη συντριπτική τους πλειοψηφία όμως, οι μελέτες που συγκρίνουν την αποτελεσματικότητα των 2 απεικονιστικών μεθόδων, δείχνουν ενδιάμεσα ποσοστά ευαισθησίας του CDU, κυμαινόμενα από 43% (Raman et al.) ως 81% (Wolf et al.), με καλή αρνητική προγνωστική αξία (86% - 95%) [75, 79, 83-86]. Μάλιστα, η μετα-ανάλυση που διενεργήθηκε από τον Sun (J Vasc Interv Radiol, 2006), στην οποία συμπεριελήφθησαν 21 μελέτες που διεξήχθησαν μεταξύ 1991 και 2005 και οι οποίες συνέκριναν τη διαγνωστική ακρίβεια του CDU με την CTA ως προς την ανίχνευση ενδοδιαφυγών, έδειξαν ευαισθησία της μεθόδου 66%, ειδικότητα 93%, θετική προγνωστική αξία (Positive Predictive Value – PPV) 76% και αρνητική προγνωστική αξία (Negative Predictive Value – NPV) 90% [87]. Μεταγενέστερη μελέτη από τους Beeman et al. (J Vasc Surg, 2009) σε 250 ασθενείς που υποβλήθηκαν σε μετά-EVAR απεικονιστική παρακολούθηση με CDU και CTA κατά το χρονικό διάστημα 1998 -

2008 έδειξε αντίστοιχα ποσοστά ευαισθησίας και ειδικότητας μεταξύ των 2 μεθόδων (71% και 99% για CDU, 73% και 99% για CTA αντίστοιχα), με ψευδώς αρνητικά ποσοστά ανίχνευσης ενδοδιαφυγών 2,5% για CDU και 5,5% για CTA, καθιστώντας το CDU εξίσου αποτελεσματική αν όχι ακριβέστερη απεικονιστική μέθοδο στην ανίχνευση ενδοδιαφυγών από την CTA [88]. Τέλος, η ακόμη πιο πρόσφατη συστηματική ανασκόπηση 25 δημοσιευμένων μελετών από τους Karthikesalingam et al. (Br J Surg., 2012) οι οποίες συνέκριναν τις 2 αυτές απεικονιστικές εξετάσεις, έδειξε τιμές συνολικής ευαισθησίας και ειδικότητας της CDU εξέτασης 0,74 και 0,94 αντίστοιχα [89].

Ως προς την κατηγοριοποίηση των αναδεικνυόμενων ενδοδιαφυγών, το CDU φαίνεται να αποτελεί μια πολύ καλή απεικονιστική εξέταση για επιβεβαίωση ενδοδιαφυγών τύπου I και III, οι οποίες μάλιστα είναι και οι πιο επίφοβες για σοβαρές μετεπεμβατικές επιπλοκές (π.χ. ανευρυσματική ρήξη) και συνεπώς χρήζουν επανεπέμβασης. Συγκεκριμένα, τα αποτελέσματα της μελέτης των Schmieder et al. (J Vasc Surg, 2009) σε σύνολο 236 ασθενών που υποβλήθηκαν μετά-EVAR τόσο σε CDU όσο και σε CTA (472 ζεύγη απεικονιστικών εξετάσεων), έδειξαν πως υπήρξε μια τάση το CDU να ανιχνεύει καλύτερα ενδοδιαφυγές τύπου I από την CTA, η οποία μάλιστα απέτυχε να αναδείξει ενδοδιαφυγές αυτού του τύπου στο 50% των περιπτώσεων [85]. Το γεγονός αυτό αποδόθηκε κατά κύριο λόγο στη λανθασμένη διάγνωση των ενδοδιαφυγών τύπου IB ως τύπου II από τις στατικές εικόνες της CTA, σε αντίθεση με το CDU το οποίο μέσω της φασματικής ανάλυσης της κυματομορφής μπορεί να ανιχνεύσει τις υψηλές ταχύτητες ροής οι οποίες σχετίζονται με τύπου I ενδοδιαφυγή [85]. Επιπρόσθετα, βάσει της συγκεκριμένης μελέτης οι 2 απεικονιστικές μέθοδοι αποδείχτηκαν το ίδιο αποτελεσματικές στην ανίχνευση ενδοδιαφυγών τύπου III, ενώ υπήρξε και στατιστικά σημαντική υπεροχή του CDU στη συνολική ανίχνευση ενδοδιαφυγών (110 με CDU έναντι 75 με CTA, $P < 0.01$) [85]. Τέλος, στη συστηματική τους ανασκόπηση οι Karthikesalingam et al. (Br J Surg., 2012) επισημαίνουν πως το CDU παρουσιάζει συνολική ευαισθησία 0,83 και συνολική ειδικότητα 1,00 ως προς την ανίχνευση ενδοδιαφυγών τύπου I και III, βάσει 14 δημοσιευμένων μελετών (2.650 ζεύγη απεικονιστικών εξετάσεων) οι οποίες συγκρίνουν το CDU με την CTA ως προς την ανίχνευση αυτών των τύπων ενδοδιαφυγής (**Πίνακας 6**) [89].

Author	Year	No. of patients	Specific type of CT	CDU	ECDU	US operators (number/ κ score)
				(Sensitivity/ specificity)		
Heilberger et al ²⁶	1997	102	CT	95/95	97/NR	
Sato et al ²⁷	1998	79	CTA	97/74		
Thompson et al ²⁸	1998	20	CT	100/100		
Zannetti et al ²⁹	2000	103	Axial, spiral CT	92/98		2 ($\kappa = 1$)
Wolf et al ³⁰	2000	76	Helical CT	81/95		r
Fletcher et al ³¹	2000	36	CT	100/100		
d'Audiffret et al ³²	2001	89	Helical CT	96/94		
Pages et al ³³	2001	40	Spiral CT	48/93		3
Parent et al ³⁴	2002	83	Helical CT-triple phase	100/NR		r
McLafferty et al ³⁵	2002	79	Helical CT	100/99		
McWilliams et al ⁶⁰	2002	51	CT-biphasic	12/94	50/74	1
Giannoni et al ³⁶	2003	26	CTA	63/93	100/65	
Bendick et al ³⁷	2003	20	CTA-triple phase	NR	100/100	r
Raman et al ⁶¹	2003	281	Helical CT	43/96		
Elkouri et al ⁶²	2004	107	Helical CT	25/89		r
Napoli et al ⁶³	2004	30	CTA-biphasic	↓ NR	100/NR	1
AbuRahma et al ⁶⁴	2005	178	CT	68/99		
Dill-Macky et al ⁶⁵	2007	20	CTA-biphasic		75/88	1
Sandford et al ⁶⁶	2006	310	Spiral CT	67/91		r
Henao et al ³⁸	2006	20	CTA-biphasic		100/100	
Collins et al ³⁹	2007	160	Helical CT	100/100		r
Tomlinson et al ⁴⁰	2007	93	CT	↑ NR		
Chaer et al ⁴¹	2009	184	Helical CT	↑ NR		r
Beeman et al ²⁵	2009	199	Spiral CT-triple phase	71/99		3
Iezzi et al ⁴²	2009	84	Multislice CTA-triple phase		98/82	1 ($\kappa \geq 0.89$)
Schmieder et al ⁶⁷	2009	236	CT	64/84		r
Manning et al ⁶⁸	2009	117	CTA-biphasic	86/67		3
Bargellini et al ⁶⁹	2009	196	CTA-triple phase	63/98		1
Ten Bosch et al ⁴³	2010	83	CTA-triple phase		↑NR	3
Nagre et al ⁷⁰	2011	561	CTA	35/95		r
Cantisani et al ⁴⁴	2011	108	CTA-triple phase	58/93	96/100	2
Harrison et al ⁷¹	2011	194	CTA-arterial phase	NR		r
Perini et al ⁴⁵	2011	395	CTA-triple phase		100/100	3
Gürtler et al ⁴⁶	2013	132	Multislice CT		97/73	1
Millen et al ⁴⁷	2013	33	CTA-arterial phase		100/100	r

Abbreviations: ↑, high; ↓, low; CDU, color duplex ultrasonography; CT, computed tomography; CTA, computed tomography angiography; ECDU, enhanced duplex ultrasonography; EVAR, endovascular aneurysm repair; NR, not recorded; r, registered vascular operators reported; US, ultrasound.

Πίνακας 5. Παρουσίαση μελετών που συγκρίνουν την ευαισθησία και ειδικότητα της υπερηχογραφικής εξέτασης με ή χωρίς χορήγηση ενισχυτών ηχογένειας με την αντίστοιχη της αξονικής τομογραφίας ως προς την ανίχνευση ενδοδιαφυγών στην μετά-EVAR παρακολούθηση. (Karaniola E. et al. Duplex ultrasound versus computed tomography for the postoperative follow-up of endovascular abdominal aortic aneurysm repair. Where do we stand now? Int J Angiol.2014;23:155–64)

Reference	Paired scans	CT+ DUS+	CT+ DUS-	CT- DUS+	CT- DUS-	CT+ CEUS+	CT+ CEUS-	CT- CEUS+	CT- CEUS-
d'Audiffret et al. ⁴² (2001)	211	13	0	1	197	-	-	-	-
Greenfield et al. ⁴⁵ (2002)	11	0	0	2	9	-	-	-	-
McLafferty et al. ⁴⁹ (2002)	76	0	0	0	76	-	-	-	-
Parent et al. ⁵⁴ (2002)	141	5	0	0	136	-	-	-	-
Raman et al. ⁵⁵ (2003)	494	1	11	0	482	-	-	-	-
AbuRahma et al. ³⁸ (2005)	367	14	2	0	351	-	-	-	-
Ashoke et al. ¹⁴ CXH (2005)	66	0	1	5	60	-	-	-	-
Ashoke et al. ¹⁴ STGH (2005)	23	0	0	0	23	-	-	-	-
Nagre et al. ⁵¹ (2011)	561	10	9	0	542	-	-	-	-
Schmieder et al. ⁵⁹ (2009)	472	6	2	4	460	-	-	-	-
Giannoni et al. ⁴³ (2003)	81	5	0	0	76	5	0	0	76
Henao et al. ⁴⁷ (2006)	20	1	0	0	19	1	0	0	19
Giannoni et al. ¹⁹ (2007)	29	-	-	-	-	1	0	0	28
Clevert et al. ⁴⁰ (2008)	43	2	3	0	38	5	0	1	37
Iezzi et al. ⁴⁸ (2009)	84	3	0	0	81	3	0	0	81
Ten Bosch et al. ²⁴ (2010)	127	-	-	-	-	1	0	2	124
Cantisani et al. ²³ (2011)	108	-	-	-	-	1	1	1	105
Perini et al. ²⁵ (2011)	395	-	-	-	-	21	0	0	374

CT, computed tomography; DUS, duplex ultrasonography; CEUS, contrast-enhanced ultrasonography; +, positive diagnostic scan; -, negative diagnostic scan; CXH, Charing Cross Hospital subgroup; STGH, St George's Hospital subgroup.

Πίνακας 6. Σειρά μελετών που συγκρίνουν το CDU με την CTA, καθώς και το CEUS με την CTA αντίστοιχα, αποκλειστικά ως προς την ανίχνευση ενδοδιαφυγών τύπου I και III. (Karthikesalingam A. et al. Systematic review and meta-analysis of duplex ultrasonography, contrast-enhanced ultrasonography or computed tomography for surveillance after endovascular aneurysm repair. Br J Surg. 2012; 99: 1514–1523).

Σχετικά τώρα με τις ενδοδιαφυγές τύπου II, παρά τη συνήθως καλοήγη πορεία τους οφείλουν να παρακολουθούνται απεικονιστικά, καθώς σύμφωνα με τις υπάρχουσες οδηγίες εμμένουσες ενδοδιαφυγές αυτού του τύπου με συνοδό αύξηση του μεγέθους του ανευρυσματικού σάκου ≥ 10 χιλ. σε σχέση με την προ-EVAR διάμετρο χρήζουν επανεπέμβασης [890]. Η μελέτη των AbuRahma et al (J Endovasc Ther., 2005) σε 178 ασθενείς έδειξε μειωμένη ευαισθησία του CDU στην ανίχνευση ενδοδιαφυγών τύπου II σε σχέση με τις τύπου I ενδοδιαφυγές (50% έναντι 88%, $p=0.046$) (Πίνακας 7) [77], ενώ άλλες μελέτες (Sato et al, d'Audiffret et al., Parent et al κ.ά.) επισήμαναν αντίστοιχη ή και μεγαλύτερη ευαισθησία του CDU στην ανίχνευση αυτού του τύπου ενδοδιαφυγών σε σχέση με την CTA, σε αναλογία μάλιστα που άγγιζε μέχρι και το 2:1 (Πίνακας 8) [81, 82, 91]. Η προσφάτως δημοσιευμένη ανασκόπηση από τον D'Orta και τους συνεργάτες του πάντως, η οποία αφορά στη φυσική πορεία, διάγνωση και αντιμετώπιση των τύπου II ενδοδιαφυγών, απέδωσε τα όποια αποθαρρυντικά αποτελέσματα από τη χρήση της CDU απεικονιστικής εξέτασης, πέραν των γνωστών περιοριστικών παραγόντων (υποκειμενική εξέταση, σωματοδομή ασθενούς, αεροκολία ή παρουσία ασκίτη,

αποτιτανώσεις αορτικού τοιχώματος κ.ά.) και στη χρησιμοποίηση φίλτρων για περιορισμό του θορύβου, τα οποία μπορεί να εμποδίσουν την ανίχνευση σημάτων χαμηλής ροής και συνεπώς να συγκαλύψουν ενδοδιαφυγές τύπου II [90].

Types of Endoleak Detected by CT and CDUS

	Positive CT	Ultrasound Scans	
		Negative	Positive
Type I	16	2 (13%)	14 (88%)*
Type II	16	8 (50%)	8 (50%)
Type IV	2	1 (50%)	1 (50%)
Totals	34	11 (33%)	23 (67%)

CT: computed tomography, CDUS: color duplex ultrasonography.

*p=0.046 for type I versus II endoleak detection by ultrasound.

Πίνακας 7. Σύγκριση των απεικονιστικών μεθόδων CDU - CTA ως προς την ανίχνευση των διαφόρων τύπων ενδοδιαφυγών, σύμφωνα με την μελέτη των AbuRahma et al (J Endovasc Ther., 2005). Η μελέτη αυτή έδειξε σημαντικά μειωμένη ευαισθησία του CDU στην ανίχνευση ενδοδιαφυγών τύπου II σε σχέση την CTA [77].

Comparison of type II endoleak source vessel identification with color duplex ultrasound scan versus computed tomographic scan

	T2EL (n = 36)			
	Lumbar	IMA	Lumbar and IMA	Indeterminate
CDU (n = 36)	22	8	6	0
CT (n = 18)	4	3	0	11

T2EL, Type II endoleak; IMA, inferior mesenteric artery; CDU, color duplex ultrasound scan; CT, computed tomography.

Πίνακας 8. Σύγκριση των απεικονιστικών μεθόδων CDU - CTA ως προς τον προσδιορισμό του αγγείου εισροής στις τύπου II ενδοδιαφυγές, σύμφωνα με την μελέτη των Parent et al (J Vasc Surg., 2002). Η συγκεκριμένη μελέτη δείχνει σημαντικά μεγαλύτερη ευαισθησία του CDU στην ανίχνευση ενδοδιαφυγών τύπου II σε σχέση με την CTA και στον προσδιορισμό του αγγείου εισροής, σε αναλογία 2:1 [91].

Η δυνατότητα αξιολόγησης της αιμοδυναμικής συμπεριφοράς των εντοπιζόμενων ενδοδιαφυγών βάσει της οποίας μπορεί να εκτιμηθεί η ανάγκη για

μελλοντική ενδογγειακή αποκατάσταση αυτών, αποτελεί αδιαμφισβήτητο σημείο υπεροχής του CDU έναντι των υπολοίπων απεικονιστικών εξετάσεων [85]. Σύμφωνα με τη μελέτη των Arko et al. (J Vasc Surg, 2003), ενδοδιαφυγή τύπου II με μέγιστοσυστολική ταχύτητα ροής (PSV) <80cm/sec θεωρείται ασφαλής, ενώ όταν PSV > 80cm/sec μειώνεται η πιθανότητα ανταπόκρισής της στην ενδογγειακή θεραπεία και συστήνεται συχνότερη υπερηχογραφική απεικονιστική παρακολούθηση [92]. Παρόμοια αποτελέσματα παρουσίασε και η πρόσφατως δημοσιευμένη μελέτη των Maximus et al. (J Vasc Surg., 2018) σε μικρό όμως δείγμα ασθενών (23 ασθενείς), βάσει της οποίας ενδοδιαφυγές τύπου II με ταχύτητες >100cm/sec στη doppler υπερηχογραφία μπορεί να επιμένουν ακόμη και μετά από προσπάθεια αποκατάστασης αυτών [93]. Επιπρόσθετα, σειρά δημοσιευμένων μελετών υποστηρίζει πως ανάδειξη ενδοδιαφυγών τύπου II με αμφίδρομη ροή ('to and fro' κυματομορφή) και με χαμηλές ταχύτητες ροής εντός του ανευρυσματικού σάκου σχετίζεται με αυτόματη υποχώρηση αυτών [90,91,94], ενώ μονοφασικές ή διφασικές κυματομορφές σχετίζονται με εμμένουσες ενδοδιαφυγές τύπου II [94, 95]. Τα αποτελέσματα αυτά όμως έρχεται να αντικρούσει ο Beeman, σύμφωνα με τη μελέτη του οποίου το 56% των ασθενών με αμφίδρομη ροή είχαν αύξηση του μεγέθους του ανευρυσματικού σάκου σε μελλοντικούς επανελέγχους, ενώ το 57% των ασθενών με διφασικές κυματομορφές παρουσίασαν προοδευτική μείωση της διαμέτρου του σάκου [88]. Σύμφωνα με τη συγκεκριμένη μελέτη, οι μοναδικοί στατιστικά σημαντικοί προγνωστικοί παράγοντες για αύξηση του μεγέθους του ανευρυσματικού σάκου ήταν η συνύπαρξη πολλαπλών τύπου II ενδοδιαφυγών και η ανάδειξη αμφίδρομης doppler ροής. Τα αποτελέσματα αυτά εξηγούνται βάσει του ότι όταν σε μια ενδοδιαφυγή τύπου II μια πηγή εισροής υψηλότερης πίεσης (οσφυϊκή ή κάτω μεσεντέριος αρτηρία) συνδεθεί με αγγείο απορροής χαμηλότερης πίεσης (π.χ. παρακείμενη οσφυϊκή αρτηρία), τότε βλέπουμε διφασική κυματομορφή, όπως αυτή των περιφερικών αρτηριών. Αν όμως η οσφυϊκή ή η κάτω μεσεντέριος αρτηρία είναι η μοναδική πηγή εισροής εντός του ανευρυσματικού σάκου, χωρίς παρουσία παρακείμενης οσφυϊκής ή άλλου τροφοφόρου αγγείου, τότε έχουμε 'to and fro' κυματομορφή. Η κυματομορφή αυτή αντανακλά την έλλειψη απορροής και συνεπάγεται αύξηση της διαστολικής πίεσης εντός του ανευρυσματικού σάκου [88].

Παρά το γεγονός ότι βάσει και των ανωτέρω δημοσιευμένων μελετών η έγχρωμη doppler υπερηχογραφία θεωρείται ασφαλής και αποτελεσματική μέθοδος για απεικονιστική παρακολούθηση ασθενών μετά από EVAR, η υπερηχοτομογραφική εξέταση με χρήση ενισχυτών ηχογένειας (CEUS) παρουσιάζει διάφορα πλεονεκτήματα σε σχέση με τη συμβατική εξέταση. Κλινικές μελέτες και συστηματικές ανασκοπίσεις έχουν δείξει πως το CEUS έχει υψηλή ευαισθησία και ειδικότητα στην ανίχνευση ενδοδιαφυγών μετά από EVAR, μπορεί να αξιολογήσει καλύτερα από την CTA τον τύπο ενδοδιαφυγής καθώς ανιχνεύει ακόμη και ασθενή σήματα, προσδιορίζει την κατεύθυνση ροής του αίματος και παρατείνει τον πραγματικό χρόνο σάρωσης (σε αντίθεση με την CTA η οποία «συλλαμβάνει» στιγμιαίες αγγειογραφικές εικόνες), ενώ τέλος είναι και περισσότερο ακριβής εξέταση στην ανίχνευση ενδοδιαφυγών τύπου II σε σχέση με την CTA και το CDU [90].

Συγκεκριμένα, η συστηματική ανασκόπηση και διμεταβλητή μετα-ανάλυση (bivariate meta-analysis) των Mirza et al. (J Vasc Endovasc Surg., 2010) επισημαίνει πως η ευαισθησία του CEUS για την ανίχνευση ενδοδιαφυγών είναι μεγαλύτερη σε σχέση με την απλή υπερηχογραφική εξέταση. Ο Mirza στη δημοσίευσή του αυτή ανέλυσε 21 μελέτες με συνολικά 2.601 ασθενείς που είχαν υποβληθεί σε CDU και CTA μετά από EVAR, καθώς και 7 μελέτες με συνολικά 288 ασθενείς που εξετάστηκαν μετεπεμβατικά με CEUS και CTA. Στη μελέτη του αυτή έδειξε πως η συγκεντρωτική ευαισθησία και ειδικότητα του CDU για ανίχνευση ενδοδιαφυγής ήταν 0,77 (95% CI 0.64-0.86; I(2)=0.82) και 0,94 (95% CI 0.88-0.97; I(2)=0.90) αντίστοιχα, ενώ η συγκεντρωτική ευαισθησία και ειδικότητα του CEUS ήταν 0,98 (95% CI 0.90-0.99; I(2)=0.32) και 0,88 (95% CI 0.78-0.94; I(2)=0.67) αντίστοιχα [96].

Μεταγενέστερα δημοσιευμένη μελέτη από τον Ten Bosch et al. με 83 ασθενείς που είχαν υποβληθεί τόσο σε CTA όσο και σε CEUS, έδειξε πως το CEUS ανίχνευσε σημαντικά περισσότερες ενδοδιαφυγές σε σχέση με την CTA, ιδίως τύπου II (53% έναντι 22% των περιπτώσεων) [97]. Αντίστοιχα, η μελέτη του Cantisani σε σύνολο 108 ασθενών που είχαν υποβληθεί μετά-EVAR σε CDUS, CEUS, CTA και MRA έδειξε ευαισθησία των μεθόδων 58%, 93%, 96% και 100%, ενώ ειδικότητα 83%, 100%, 96% και 100% αντίστοιχα. Το CEUS αποδείχθηκε καλύτερο στην

κατηγοριοποίηση των ενδοδιαφυγών σε 10 ασθενείς σε σχέση με το CDUS, σε 2 σε σχέση με τη CTA και σε 1 ασθενή σε σχέση την MRA αντίστοιχα [98]. Η συγκεκριμένη μελέτη συμπεραίνει πως το CEUS είναι πολύ καλύτερο από το CDUS και το ίδιο αποτελεσματικό με CTA και MRA στην ανίχνευση ενδοδιαφυγών, ενώ μπορεί να ταξινομήσει καλύτερα τις ενδοδιαφυγές που διαλάθουν με τις υπόλοιπες απεικονιστικές εξετάσεις [98]. Παρομοίως, η μονοκεντρική προοπτική μελέτη των Perini et al. σε σύνολο 395 ασθενών που υποβλήθηκαν σε μετεπεμβατική παρακολούθηση τόσο με CEUS όσο και με CTA έδειξε καλή συμφωνία των 2 απεικονιστικών μεθόδων ως προς την εκτίμηση της διαμέτρου του ανευρυσματικού σάκου, με παρατηρούμενη μέση διαφορά (Mean Difference – MD) στην ανευρυσματική διάμετρο $-1.08\text{mm} \pm 3.3543$ (95% confidence interval (CI), -0.75 ως -1.41) υπέρ της CTA, ενώ CEUS και CTA αποδείχθηκαν ισότιμες στη συνολική ανίχνευση ενδοδιαφυγών (90,89% παρατηρούμενη συμφωνία στην ανίχνευση ενδοδιαφυγών). Μάλιστα οι 2 μέθοδοι ανίχνευσαν τις ίδιες τύπου I και III ενδοδιαφυγές [99].

Το 2012 ο Karthikesalingam και οι συνεργάτες του δημοσίευσαν τη συστηματική τους ανασκόπηση και μετα-ανάλυση ως προς τη χρήση του CDU, του CEUS και της CTA στην παρακολούθηση μετά από EVAR. Στη μετα-ανάλυση αυτή συμπεριελήφθησαν 11 μελέτες με 961 ζεύγη εξετάσεων CEUS – CTA σε μετά-EVAR ασθενείς. Η συνολική ευαισθησία του CEUS ως προς την ανίχνευση ενδοδιαφυγών ήταν 0,96 (0,85 – 0,99) και η συνολική ειδικότητα ήταν 0,85 (0,76 – 0,92). Οκτώ μελέτες εξ αυτών με 887 ζεύγη εξετάσεων CEUS – CTA αναφέρονταν σε ανίχνευση ενδοδιαφυγών τύπου I και III. Η προκύπτουσα συνολική ευαισθησία και ειδικότητα του CEUS ως προς την ανίχνευση αυτών των τύπων ενδοδιαφυγών ήταν 0,99 (0,25 – 1,00) και 1,00 (0,98 – 1,00) (**Πίνακας 6**) [89]. Ομοίως, το 2015 οι Chung et al. δημοσίευσαν τη δική τους συστηματική ανασκόπηση και μετα-ανάλυση στην οποία συμπεριελήφθησαν 8 μελέτες με 454 συνολικά ασθενείς, συμβατές με τα ορισθέντα κριτήρια από τους συγγραφείς. Η συνολική ευαισθησία του CEUS στην ανίχνευση ενδοδιαφυγών ήταν 0,914 (CI 0,866–0,949) και η συνολική ειδικότητα ήταν 0,782 (CI 0,741–0,820) [100]. Επιπρόσθετα, η συγκεκριμένη μετα-ανάλυση έδειξε πως το CEUS είναι το ίδιο ευαίσθητη εξέταση με την CTA στην ανίχνευση ενδοδιαφυγών

τύπου I και III, αλλά περισσότερο αποτελεσματική στην ανάδειξη αργής ροής τύπου II ενδοδιαφυγών [100].

Η προσφάτως δημοσιευμένη μετα-ανάλυση των Guo et al. (J Endovasc Ther, 2016) επίσης έδειξε πως το CEUS ήταν πιο αποτελεσματικό στην ανίχνευση ενδοδιαφυγών σε σχέση με την CTA. Συγκεκριμένα, το CEUS σχετίστηκε με σημαντικά αυξημένο ποσοστό ανίχνευσης επιπρόσθετων ενδοδιαφυγών (n=138), ενώ η CTA με 51 μόνο επιπρόσθετες ενδοδιαφυγές. Παρόλα αυτά, τα ποσοστά ανίχνευσης ενδοδιαφυγών τύπου I και III ήταν αντίστοιχα μεταξύ των 2 μεθόδων (Πίνακας 9). Τέλος, ως προς τη μέτρηση του μεγέθους του ανευρυσματικού σάκου στην μετά-EVAR παρακολούθηση ασθενών, η μετρούμενη διάμετρος με CTA ήταν μεγαλύτερη από την αντίστοιχη CEUS μέτρηση (MD -1.24mm, 95% CI -2.47 ως -1.04, p<0.001) (Πίνακας 4) [80].

First Author (Year)	All Endoleaks		Types I and III Endoleaks	
	CEUS+ CTA-	CEUS- CTA+	CEUS+ CTA-	CEUS- CTA+
Abbas (2014) ⁴⁷	1	0	NI	NI
Bendick (2003) ²⁶	2	0	NI	NI
Cantisani (2011) ³⁶	3	0	I	I
Clevert (2008) ³¹	2	0	I	0
Clevert (2011) ³⁸	0	0	0	0
Gargiulo (2014) ⁴⁸	0	1	NI	NI
Giannoni (2003) ²⁴	1	0	0	0
Giannoni (2007) ³⁰	21	0	0	0
Gilbert (2012) ⁴⁰	0	1	NI	NI
Gürtler (2013) ⁴⁶	8	3	NI	NI
Henao (2006) ²⁹	3	0	0	0
Iezzi (2009) ³²	8	1	0	0
McWilliams (1999) ¹⁸	6	0	NI	NI
McWilliams (2002) ²³	16	16	NI	NI
Motta (2012) ⁴³	0	4	0	I
Perini (2011) ³⁷	20	16	0	0
Perini (2012) ⁴¹	1	2	0	0
Sommer (2012) ⁴²	1	2	I	I
Ten Bosch (2010) ³⁴	45	5	2	0

Abbreviations: CEUS, contrast-enhanced ultrasound; CTA, computed tomography angiography; NI, not included.

Πίνακας 9. Σύγκριση CEUS και CTA ως προς την επιπρόσθετη ανίχνευση ενδοδιαφυγών μετά από EVAR. (Guo et al., J Endovasc Ther 2016).

Αξίζει επίσης να σημειωθεί πως η πλειοψηφία των τύπου II ενδοδιαφυγών που ανιχνεύτηκαν αποκλειστικά με CEUS στις ανωτέρω μελέτες, ήταν κατά κύριο λόγο άνευ κλινικής σημασίας. Από την άλλη, ενδοδιαφυγές τύπου II που δεν ανιχνεύτηκαν με CDU και CTA είχαν σημαντικότερες επιπτώσεις από αντίστοιχες

που δεν ανιχνεύτηκαν με CEUS, γεγονός που ενισχύει ακόμη περισσότερο τον ρόλο του CEUS στην μετά-EVAR απεικονιστική παρακολούθηση [89].

Τέλος, καινούριες απεικονιστικές τεχνικές όπως η τρισδιάστατη υπερηχογραφική εξέταση με χρήση ενισχυτών ηχογένειας (3-D CEUS) και η συγχώνευση CEUS και CTA μπορούν να παράγουν εικόνες καλύτερης ποιότητας και να βοηθήσουν στη βελτίωση της ανίχνευσης και στην καλύτερη κατηγοριοποίηση ενδοδιαφυγών μετά από EVAR. Συγκεκριμένα, η μελέτη των Abbas et al. (Eur J Vasc Endovasc Surg., 2014) σε μικρό δείγμα ασθενών (n=23) έδειξε πως η ευαισθησία, ειδικότητα, θετική και αρνητική προγνωστική αξία του 3D-CEUS στην ανίχνευση ενδοδιαφυγών ήταν 100%, 92%, 94% και 100% αντίστοιχα, ενώ υπήρξε και άριστη συσχέτιση με την CTA στη μέτρηση του ανευρυσματικού σάκου ($r=0.935$; $p\leq 0.0001$). Επίσης, μόνο το 3D-CEUS κατάφερε να ανιχνεύσει εισροή και απορροή και στις 18 περιπτώσεις τύπου IIB ενδοδιαφυγών. Αντιθέτως, το 2D-CEUS ανίχνευσε εισροή σε 16 (88,8%) και η CTA σε μόλις 12 (66,6%) περιπτώσεις [101]. Η πρόσφατη μελέτη από τους Lowe et al. (J Vasc Surg, 2017) σε σύνολο 100 ασθενών έδειξε εξίσου καλά αποτελέσματα του 3D-CEUS στην ανίχνευση ενδοδιαφυγών σε σχέση με την CTA (ευαισθησία, ειδικότητα, θετική και αρνητική προγνωστική αξία 96%, 91%, 90% και 96% αντίστοιχα) [102]. Τέλος, η αναδρομική μελέτη των Clevert et al. (Clin Hemorheol Microcirc., 2011) σε 35 ασθενείς με μετά-EVAR παρακολούθηση, έδειξε πως συγχώνευση εικόνων CEUS – CTA σε αμφίβολες περιπτώσεις ανέδειξε τις περισσότερες ενδοδιαφυγές στη συγκεκριμένη μελέτη και συνεπώς, αποτελεί πολύτιμο εργαλείο για την ανίχνευση ενδοδιαφυγών χαμηλής ροής [103]. Περαιτέρω διερεύνηση των νεότερων αυτών απεικονιστικών τεχνικών με μεγαλύτερα δείγματα ασθενών απαιτείται προκειμένου να διεξαχθούν ασφαλή συμπεράσματα.

5. Συζήτηση / Discussion

Όπως έχει ήδη επισημανθεί, η μακροχρόνια παρακολούθηση μετά από ενδαγγειακή αποκατάσταση ανευρύσματος κοιλιακής αορτής (EVAR) κρίνεται απαραίτητη για την έγκαιρη ανίχνευση τόσο των πρώιμων όσο και των αψότερων μετεπεμβατικών επιπλοκών. Μέχρι και σήμερα, αν και δεν υπάρχει κοινή συναίνεση ούτε για την ιδανική, ανεπίπλεκτη απεικονιστική μέθοδο που θα μπορούσε να σταθεί από μόνη της στη μετεπεμβατική παρακολούθηση των εν λόγω ασθενών, ούτε για τα ακριβή χρονικά διαστήματα απεικονιστικών επανελέγχων, η πληρέστερη εξέταση για τον βραχυπρόθεσμο και τον μακροπρόθεσμο έλεγχο των ασθενών αυτών θεωρείται η CTA. Η εν λόγω εξέταση είναι η μόνη που διασφαλίζει ταυτόχρονη και αξιόπιστη αξιολόγηση της δομικής ακεραιότητας του ενδομοσχεύματος, τυχόν μετανάστευσης, γωνίωσης, ατελούς έκπτυξης αυτού ή αποσύνδεσης των σκελών του, ανίχνευση ενδοδιαφυγών, ακριβή μέτρηση της διαμέτρου του ανευρυσματικού σάκου αλλά και τυχόν μεταβολές στο μέγεθός του. Είναι γρήγορη εξέταση στη διεξαγωγή της, σχετικά εύκολα προσβάσιμη και ως προς το διαγνωστικό κομμάτι, δεν υπεισέρχεται σ' αυτήν ο υποκειμενικός παράγοντας του εξεταστή ή περιοριστικοί παράγοντες που αφορούν στη σωματοδομή του ασθενούς, σε τοιχωματικές επασβεστώσεις του εξεταζόμενου αγγείου (στην προκειμένη περίπτωση η κοιλιακή αορτή) ή στην εντερική αεροπλήθεια, όπως π.χ. με την υπερηχογραφική εξέταση.

Παρά τα πλεονεκτήματά της όμως, η μέθοδος αυτή σχετίζεται με αυξημένο κόστος, με σημαντική και επαναλαμβανόμενη έκθεση σε ιοντίζουσα ακτινοβολία και συνεπώς με αυξημένο κίνδυνο καρκινογένεσης στο αψότερο μέλλον, κάτι που οφείλει να λαμβάνεται σοβαρά στα υπόψιν ανεξαρτήτως της συνήθως προχωρημένης ηλικίας των ασθενών που υποβάλλονται σε EVAR. Πάντως, αξίζει να σημειωθεί πως το πρόβλημα της υπέρμετρης έκθεσης σε ιοντίζουσα ακτινοβολία μπορεί να περιοριστεί σημαντικά με χρήση «νέων τεχνολογιών» όπως οι ειδικοί επαναληπτικοί αλγόριθμοι ανακατασκευής εικόνας, διασφαλίζοντας με αυτόν τον τρόπο μείωση της ακτινοβολήσης σε ποσοστά που αγγίζουν ακόμα και το 70% [104]. Άλλο μειονέκτημα της απεικονιστικής αυτής μεθόδου αποτελούν οι αλλεργικές αντιδράσεις που σχετίζονται με το ενδοφλεβίως χορηγούμενο ιωδιούχο σκιαγραφικό μέσο, ενώ η

νεφροτοξικότητα που επίσης οφείλεται στο χρησιμοποιούμενο σκιαγραφικό μέσο καθιστά την εξέταση απαγορευτική σε ασθενείς με επηρεασμένη νεφρική λειτουργία [82, 98, 105, 106]. Υπάρχουν δε δημοσιευμένες μελέτες σχετικά με τον κίνδυνο νεφροτοξικότητας μετά από χορήγηση ιωδιούχου σκιαγραφικού μέσου, σύμφωνα με τις οποίες ο κίνδυνος πρόκλησης νεφρικής βλάβης ανέρχεται στο 11% και το ποσοστό θανάτου στο 0,6% μετά από CT με ενδοφλέβια χορήγηση σκιαγραφικού μέσου [107]. Αυτή ακριβώς η αρνητική επίδραση της μακροχρόνιας μετά-EVAR απεικονιστικής παρακολούθησης με CTA στη νεφρική λειτουργία των ασθενών λόγω του χρησιμοποιούμενου σκιαγραφικού παράγοντα, έρχεται δυστυχώς να επισκιάσει το βασικό πλεονέκτημα των μικρότερων ποσοστών οξείας εγκατάστασης νεφρικής ανεπάρκειας μετά από εφαρμογή της EVAR τεχνικής σε σχέση με την ανοικτή χειρουργική αποκατάσταση των αορτικών ανευρυσμάτων [108,109]. Επίσης, τυχόν παρουσία αναπνευστικών - κινητικών τεχνικών σφαλμάτων λόγω μη ικανοποιητικής συνεργασίας του ασθενούς (π.χ. από αδυναμία συγκράτησης της αναπνοής για το απαιτούμενο χρονικό διάστημα σάρωσης), ή η παρουσία μεταλλικών τεχνικών σφαλμάτων μπορεί να επηρεάσουν σημαντικά τη διαγνωστική εμπιστοσύνη της εξέτασης. Επιπρόσθετα, με τη συγκεκριμένη απεικονιστική εξέταση δεν είναι εφικτή η αξιολόγηση της κατεύθυνσης ροής του αίματος και ο αξιόπιστος προσδιορισμός των τροφοφόρων αρτηριών στις ενδοδιαφυγές, με αποτέλεσμα πολλές φορές να εκτιμάται λανθασμένα ο τύπος ενδοδιαφυγής, ειδικά όσον αφορά στις τύπου II ενδοδιαφυγές. Αυτό το μειονέκτημα της CTA απεικονιστικής μεθόδου επισήμανε στη δημοσίευσή του ο Stavropoulos et al. (J Vasc Interv Radiol, 2005) σύμφωνα με τον οποίο η CTA είναι μεν καλή, αλλά όχι η ιδανική απεικονιστική τεχνική για την ταξινόμηση των ενδοδιαφυγών, καθώς χαρακτηρίζεται από ένα ποσοστό λανθασμένης εκτίμησης του τύπου ενδοδιαφυγής της τάξης του 14% σε σχέση με τη συμβατική ψηφιακή εκλεκτική αγγειογραφία [110]. Τέλος, μειονέκτημα αποτελεί και το γεγονός ότι μέχρι στιγμής δεν υπάρχει κοινή συναίνεση ούτε ως προς το χρησιμοποιούμενο πρωτόκολλο διεξαγωγής της CTA εξέτασης, με ορισμένους συγγραφείς να συνηγορούν υπέρ της διεξαγωγής της αρτηριακής φάσης [111], ενώ άλλους να υποστηρίζουν την παράληψη αυτής χάριν μάλιστα και του περιορισμού της έκθεσης σε ιοντίζουσα ακτινοβολία και να επισημαίνουν τη διεξαγωγή μόνο καθυστερημένης φάσης της εξέτασης, για ανίχνευση χαμηλών ροών οι οποίες μπορεί να μην αναδειχθούν κατά την αρτηριακή φάση [112].

Όλα όσα παρατέθηκαν ανωτέρω, καθιστούν επιτακτική την ανάγκη για ανεύρεση εναλλακτικής, λιγότερο επεμβατικής απεικονιστικής μεθόδου ή συνδυασμού μεθόδων, που θα διασφαλίζουν την ανίχνευση επιπλοκών μετά από διενέργεια EVAR με την ίδια διαγνωστική ακρίβεια με την CTA, αλλά με το ελάχιστο δυνατό κόστος, με λιγότερες ανεπιθύμητες ενέργειες και με μικρότερη ή ιδανικά καθόλου έκθεση σε ιοντίζουσα ακτινοβολία. Έτσι, πολλές μελέτες έχουν διεξαχθεί τις τελευταίες δεκαετίες συγκρίνοντας διάφορες απεικονιστικές μεθόδους με την CTA κυρίως ως προς την ανίχνευση ενδοδιαφυγών, τη μεταβολή της ανευρυσματικής διαμέτρου, αλλά και ως προς την ανίχνευση στένωσης των σκελών του ενδομοσχεύματος, με καμία από αυτές όμως μεμονωμένα να δύναται να αναδείξει το σύνολο των ανωτέρω περιγραφέντων ενδεικτικών σημείων αποτυχίας του ενδομοσχεύματος. Μεταξύ των εναλλακτικών απεικονιστικών μεθόδων, η έγχρωμη Doppler υπερηχογραφία (CDU) αποτέλεσε το συχνότερο αντικείμενο μελέτης. Η εν λόγω εξέταση είναι μη επεμβατική, γρήγορη στη διεξαγωγή της και ευρέως διαθέσιμη για την πλειοψηφία των ασθενών. Διενεργείται άνευ χορήγησης σκιαγραφικού μέσου και χωρίς επιβάρυνση του ασθενούς με ιοντίζουσα ακτινοβολία, ενώ είναι και αξιόπιστη ως προς τη μέτρηση του μεγέθους του ανευρυσματικού σάκου και την αξιολόγηση ανευρυσματικών αιμοδυναμικών συμπεριφορών. Έτσι, έχει καθιερωθεί σήμερα ως απεικονιστική εξέταση ρουτίνας για τον προεπεμβατικό τακτικό έλεγχο ασθενών με γνωστό ανεύρυσμα κοιλιακής αορτής [79]. Μπορεί επιπρόσθετα να εντοπίσει και να χαρακτηρίσει τον τύπο ενδοδιαφυγής σε μετά-EVAR ασθενείς, καθώς και να απεικονίσει αιματική ροή ενδεικτική δομικής ανωμαλίας του χρησιμοποιούμενου ενδομοσχεύματος όπως π.χ. στένωση ή γωνίωση αυτού [113]. Επίσης, σε ενδοδιαφυγές τύπου II, η μετρούμενη μέγιστοσυστολική ταχύτητα ροής μπορεί να προσδιορίσει με ακρίβεια την πιθανότητα καλής ή κακής ανταπόκρισης της ενδοδιαφυγής σε επικείμενη αντιμετώπισή της με εμβολισμό, ενώ η αξιολόγηση της κυματομορφής μπορεί να χαρακτηρίσει τις εμμένουσες ενδοδιαφυγές που θα χρειαστούν μελλοντικά επανεπέμβαση [90-95]. Κλινικές μελέτες και συστηματικές ανασκοπήσεις που μελετούν το ρόλο της συγκεκριμένης εξέτασης στη μετεπεμβατική παρακολούθηση ασθενών που έχουν υποβληθεί σε EVAR, δείχνουν πως μπορεί να διενεργηθεί με ακρίβεια, με ασφάλεια και με οικονομικό όφελος για τον ασθενή ως η μόνη απεικονιστική εξέταση για τη μακροχρόνια μετά-EVAR παρακολούθηση ασθενών με σταθερή ανευρυσματική

διάμετρο ήδη από το 3^ο έτος μετεπεμβατικής παρακολούθησης [96, 114], ή ως εξέταση πρώτης γραμμής που θα υποδείξει την ανάγκη για συμπληρωματική διενέργεια CTA σε συγκεκριμένες περιπτώσεις (π.χ. αύξηση της διαμέτρου του ανευρυσματικού σάκου, ανίχνευση ροής υψηλής ταχύτητας εντός του ανευρυσματικού σάκου ενδεικτική ενδοδιαφυγής, ανάδειξη δομικών ανωμαλιών του ενδομοσχεύματος ή αδυναμία ικανοποιητικής αξιολόγησης του ενδονάρθηκα με CDU κ.ά.) [115,116]. Επίσης, προσφάτως δημοσιευμένες μικρού δείγματος μελέτες με νέας γενιάς ενδαγγειακές συσκευές αποκλεισμού του ανευρυσματικού σάκου (π.χ. Nellix, Endologix, USA), δείχνουν πως το CDU μπορεί να ανιχνεύσει με αντίστοιχη ακρίβεια με τη CTA το μέγεθος του ανευρυσματικού σάκου, τυχόν παρουσία ενδοδιαφυγών, καθώς και μορφολογικές ανωμαλίες του ενδονάρθηκα όπως στένωση ή παραμόρφωση των σκελών του [117].

Ως προς την εξοικονόμηση κόστους με τη χρήση της CDU εξέτασης έναντι της CTA, όλες οι σχετικές δημοσιευμένες μελέτες συμφωνούν πως τα οφέλη είναι σημαντικά. Συγκεκριμένα, οι Bendick et al. επισημαίνουν πως, βάσει των χρεώσεων στο δικό τους διαγνωστικό εργαστήριο, αντικατάσταση της CTA από συνδυασμό CDU με ακτινογραφία κοιλίας στα πλαίσια μετεπεμβατικής παρακολούθησης ασθενών που έχουν υποβληθεί σε EVAR αντιπροσωπεύει τριετή εξοικονόμηση κόστους 16.000 δολάρια ανά ασθενή [118]. Αντίστοιχα, ο Beeman στη μελέτη του προσδιορίζει το οικονομικό όφελος από την αντικατάσταση της CTA μετεπεμβατικής παρακολούθησης με CDU στα 1.595 δολάρια ανά ασθενή ανά έτος, το οποίο αντιστοιχεί σε μείωση του κόστους κατά 29% [88], ενώ ο Harrison στη δική του μελέτη προσδιορίζει το όφελος από την εξάλειψη της CTA στα 223 δολάρια ανά ασθενή ανά έτος [113].

Όμως, παρά τα αδιαμφισβήτητα πλεονεκτήματα που παρουσιάζει το CDU ως απεικονιστική εξέταση, υπάρχουν και κάποιες «αδυναμίες» που μπορεί ανάλογα με την περίπτωση να επηρεάσουν σημαντικά τη διαγνωστική αξία της εξέτασης. Έτσι λοιπόν, στους περιορισμούς της εξέτασης ανήκει καταρχάς το γεγονός ότι είναι υποκειμενική και εξαρτάται σε μεγάλο βαθμό από την επιδεξιότητα και την εμπειρία του χειριστή του μηχανήματος, από τη δυνατότητα συνεργασίας του εξεταζόμενου, αλλά και από τον τεχνολογικό εξοπλισμό του εκάστοτε διαγνωστικού εργαστηρίου (παλαιότητα και δυνατότητες του μηχανήματος). Μάλιστα, καταστάσεις όπως

παχυσαρκία ασθενούς, παρουσία ασκίτη, αεροπλήθεια εντέρου και τοιχωματικές αβεστώσεις αγγείων έχουν επίπτωση στον ενδεδλεχί απεικονιστικό έλεγχο καθιστώντας τον ακόμη και αδύνατο σε ορισμένες περιπτώσεις [66, 72, 90, 118]. Επιπρόσθετα, όπως έχει ήδη επισημανθεί στην προηγούμενη ενότητα της παρούσας διπλωματικής εργασίας, η υπερηχογραφική εξέταση φαίνεται να υποεκτιμά το πραγματικό μέγεθος του ανευρυσματικού σάκου συγκριτικά με την CTA εξέταση, ενώ φαίνεται να έχει και το ίδιο υψηλή, αν όχι και υψηλότερη μεταβλητότητα μεταξύ των παρατηρητών (interobserver variability) [72, 119]. Ένα άλλο βασικό μειονέκτημα του CDU ως απεικονιστικής εξέτασης για τον μετεπεμβατικό έλεγχο ασθενών που έχουν υποβληθεί σε EVAR είναι πως δεν δύναται από μόνη της να αναδείξει συγκεκριμένες μετεπεμβατικές επιπλοκές όπως μετανάστευση του ενδομοσχεύματος και δομικό κάταγμα του σκελετού του (wire frame fracture). Αυτό όμως μπορεί να ξεπεραστεί συνδυάζοντας την εν λόγω εξέταση με μία άλλη εύκολη στη διεξαγωγή της, ευρέως διαθέσιμη, με ελάχιστη ακτινοβολία για τον ασθενή και σε θέση να εντοπίσει τις προαναφερθείσες μετεπεμβατικές επιπλοκές, όπως η απλή ακτινογραφία κοιλίας (AXR) [56]. Τέλος, σύμφωνα με τη συντριπτική πλειοψηφία των ήδη δημοσιευμένων μελετών, το CDU έχει από χαμηλότερη μέχρι συγκρίσιμη ευαισθησία με την CTA στην ανίχνευση ενδοδιαφυγών, ενώ φαίνεται να υπολείπεται της CTA κυρίως ως προς την εντόπιση των τύπου II ενδοδιαφυγών [72, 76, 81-86, 91].

Την υπολειπόμενη αυτή ευαισθησία του CDU ως προς την ανίχνευση ενδοδιαφυγών και ιδίως αυτή για τις τύπου II ενδοδιαφυγές, έρχεται να υπερκεράσει η διενέργεια υπερηχογραφικής εξέτασης με χορήγηση ενισχυτών ηχογένειας (CEUS). Κλινικές μελέτες και συστηματικές ανασκοπίσεις έχουν δείξει πως το CEUS έχει συγκρίσιμη ευαισθησία και ειδικότητα στην ανίχνευση ενδοδιαφυγών με τη CTA, ενώ μπορεί να προσδιορίσει τον τύπο ενδοδιαφυγής με μεγαλύτερη ακρίβεια, δεδομένου ότι μπορεί να αξιολογήσει την κατεύθυνση ροής. Φαίνεται μάλιστα πως ειδικά για την ανίχνευση ενδοδιαφυγών τύπου II έχει μεγαλύτερη ακρίβεια τόσο από το CDU όσο και από την CTA, καθώς με τη χρήση ενισχυτικών παραγόντων όχι μόνο ενισχύεται η ανίχνευση σημάτων χαμηλής ροής, αλλά παρατείνεται και ο πραγματικός χρόνος σάρωσης [90]. Κάτι τέτοιο έχει οδηγήσει αρκετούς συγγραφείς στο να προτείνουν την αντικατάσταση της CTA από CEUS εφόσον είναι ανεπίπλεκτος ο πρώτος ετήσιος απεικονιστικός μετεπεμβατικός έλεγχος και να

συστήνουν συμπληρωματικό έλεγχο με CTA σε καθυστερημένη φάση, μονάχα σε σύνθετες ή αμφίβολες περιπτώσεις μετά από CEUS εκτίμηση [120, 121]. Επιπρόσθετα, νέες τεχνολογίες όπως το 3D-CEUS αναδεικνύουν ακόμη λεπτομερέστερα τις εικόνες του 2D-CEUS. Με τη συγκεκριμένη νεοεισαχθείσα τεχνολογία αποκτώνται ταυτόχρονα δισδιάστατες και τρισδιάστατες υπερηχογραφικές εικόνες χωρίς ανάγκη για επιπρόσθετη έγχυση ενισχυτικών ουσιών. Η τρισδιάστατη ανασύνθεση εικόνων επιτρέπει στον χειριστή του μηχανήματος να παρακολουθήσει την πορεία της ενδοδιαφυγής, μελετώντας εικόνες σε εγκάρσιο, οβελιαίο και στεφανιαίο επίπεδο την ίδια χρονική στιγμή χωρίς να μετακινεί τον ηχοβολέα, και έτσι να προσδιορίσει με ακρίβεια αν η ροή είναι μέσα ή έξω από τον ανευρυσματικό σάκο, καθώς και να διακρίνει τα αγγεία εισροής και απορροής στις ενδοδιαφυγές από έτερα αγγεία παρακείμενα της αορτής [101].

Από την άλλη μεριά όμως, η χρήση μιας τέτοιας εξέτασης τόσο ευαίσθητης στην ανίχνευση των «ακίνδυνων» τύπου II ενδοδιαφυγών όπως το CEUS, έχει το μειονέκτημα ότι μπορεί να οδηγήσει σε διενέργεια πολλαπλών μη πραγματικά αναγκαίων συμπληρωματικών CTA απεικονίσεων στα πλαίσια επιβεβαίωσης του CEUS ευρήματος [120]. Επίσης, η εν λόγω εξέταση όπως και η απλή έγχρωμη doppler υπερηχογραφική εξέταση, αδυνατεί να εντοπίσει δομικά κατάγματα του σκελετού του ενδομοσχέυματος ή αποσύνδεση των σκελών του, εξαρτάται από τη δυνατότητα συνεργασίας του ασθενούς και τη σωματοδομή του (π.χ. παχυσαρκία), από τυχόν παρουσία αεροκολίας ή ασκίτη, καθώς και από την εμπειρία του εκάστοτε χειριστή του μηχανήματος. Επιπλέον, πέραν του ότι δεν είναι ευρέως διαθέσιμη, χρειάζεται ειδικά εκπαιδευμένο ιατρικό προσωπικό για τη διεξαγωγή της, είναι περισσότερο χρονοβόρα από το CDU λόγω των χορηγούμενων μικροσφαιριδίων και έχει μεγαλύτερο κόστος για τον ασθενή [72, 120]. Οι Millen et al (J Vasc Surg, 2013) στη δημοσίευσή τους παρουσιάζουν τα υπολογιζόμενα κόστη από διενέργεια CDU, CEUS και CTA μετά από EVAR στο δικό τους διαγνωστικό εργαστήριο σε 110,7€, 172,20€ και 209,1€ αντίστοιχα (οι ανωτέρω τιμές προκύπτουν μετά από μετατροπή βρετανικής λίρας σε ευρώ) [120]. Το υψηλό κόστος διεξαγωγής του CEUS επισημαίνεται και σε άλλες μελέτες όπως αυτή των Chisci et al (Eur J Vasc Endovasc Surg, 2018) και των Abbas et al (Eur J Vasc Endovasc Surg, 2014), στις οποίες μάλιστα οι συγγραφείς προτείνουν τη διενέργεια ανεξαρτήτων μεταξύ τους

πολυκεντρικών μελετών κοόρτης για επιβεβαίωση των δαπανών από διεξαγωγή 2D και 3D - CEUS πρωτού προταθεί η ευρεία χρήση της συγκεκριμένης μεθόδου στην μετεπεμβατική παρακολούθηση ασθενών που έχουν υποβληθεί σε EVAR [72, 101]. Τέλος, ένα επιπρόσθετο μειονέκτημα του CEUS είναι πως οι χρησιμοποιούμενοι ενισχυτές ηχογένειας δεν είναι άμοιροι παρενεργειών. Συγκεκριμένα, η εν λόγω εξέταση πρέπει να διενεργείται με επιφύλαξη σε ασθενείς με στεφανιαία νόσο και συμφορητική καρδιακή ανεπάρκεια λόγω κινδύνου έκτακτων κοιλιακών συστολών, καθώς και σε ασθενείς με σοβαρή χρόνια αναπνευστική ανεπάρκεια και διάχυτη διάμεση πνευμονική ίνωση, καθώς οι χρησιμοποιούμενες μικροφουσαλίδες υπερφθοράνθρακα και εξαφθοριούχου θείου απεκκρίνονται κυρίως από τους πνεύμονες [121-126].

Τέλος, αξίζει να γίνει λόγος και για την εφαρμογή της MRA απεικονιστικής μεθόδου στην μετεπεμβατική παρακολούθηση ασθενών που έχουν υποβληθεί σε EVAR. Σύμφωνα με την υπάρχουσα βιβλιογραφία, η συγκεκριμένη εξέταση είναι πιο ευαίσθητη ως προς την ανίχνευση ενδοδιαφυγών σε σχέση με την CTA, ιδίως ως προς τις τύπου II ενδοδιαφυγές, και με συγκρίσιμα αποτελέσματα με το CEUS [127-129]. Συγκεκριμένα, σύμφωνα με τους Haulon et al. η ευαισθησία της μεθόδου ως προς την ανίχνευση ενδοδιαφυγών είναι 0,94 έναντι του 0,5 της CTA και η αρνητική προγνωστική αξία 0,91 έναντι 0,55 αντίστοιχα [128]. Οι εν λόγω μελέτες προτείνουν τη διεξαγωγή MRA σε περιπτώσεις προοδευτικής αύξησης του μεγέθους του ανευρυσματικού σάκου και απουσία ευρημάτων ή αμφίβολα ευρήματα σε CTA [129]. Βασικά πλεονεκτήματα της μεθόδου έναντι της CTA είναι η απουσία νεφροτοξικότητας και η μη έκθεση σε ιοντίζουσα ακτινοβολία. Το γεγονός όμως ότι πρόκειται για μια χρονοβόρα, μη ευρέως διαθέσιμη και με υψηλό κόστος απεικονιστική μέθοδο, με επιπρόσθετους περιοριστικούς παράγοντες που μπορεί να επηρεάσουν τη διαγνωστική ακρίβεια της εξέτασης ή και να εμποδίσουν τη διεξαγωγή της (π.χ. κλειστοφοβικοί ασθενείς, παρουσία μεταλλικών εμφυτευμάτων, ενδονάρθηκες από ατσάλι ή κοβάλτιο που παράγουν σημαντικά τεχνικά σφάλματα), έχει περιορίσει σημαντικά το ρόλο της MRA ως απεικονιστικής εξέτασης πρώτης γραμμής στον μετεπεμβατικό έλεγχο των ασθενών αυτών [63, 130].

Συμπερασματικά λοιπόν, η υπερηχογραφική εξέταση είναι μια εύκολη, ασφαλής, γρήγορη, ευρέως διαθέσιμη και καλά ανεκτή από τον ασθενή απεικονιστική

εξέταση. Τόσο το CDU όσο και το CEUS φαίνονται να κερδίζουν συνεχώς έδαφος ως απεικονιστικές εξετάσεις ρουτίνας στον μετεπεμβατικό έλεγχο ασθενών που έχουν υποβληθεί σε EVAR λόγω της υψηλής ευαισθησίας και αρνητικής τους προγνωστικής αξίας στην ανίχνευση ενδοδιαφυγών και στην αξιολόγηση τυχόν μεταβολών στο μέγεθος του ανευρυσματικού σάκου. Περαιτέρω μελέτες με μεγαλύτερο δείγμα ασθενών χρειάζονται προκειμένου να αξιολογηθεί ακόμη καλύτερα η συμβολή και το κόστος των εν λόγω μεθόδων, και ιδίως της 2D- και 3D-CEUS εξέτασης ως μοναδικής απεικονιστικής εξέτασης ρουτίνας για τον μακροχρόνιο έλεγχο ασθενών που έχουν υποβληθεί σε EVAR. Πάντως, η CTA παρά τα όποια μειονεκτήματά της, φαίνεται πως πάντα θα έχει ρόλο ως συμπληρωματική εξέταση σε αμφίβολες ή δύσκολες διαγνωστικές περιπτώσεις, στις οποίες μάλιστα επίκειται επανεπέμβαση.

ΒΙΒΛΙΟΓΡΑΦΙΑ:

- [1] Ebaugh JL, Garcia ND, Matsumura JS. Screening and surveillance for abdominal aortic aneurysms: who needs it and when. *Semin Vasc Surg* 2001;14:193-9
- [2] Ouriel K, Green RM, Donayre C, et al. An evaluation of new methods of expressing aortic aneurysm size: Relationship to rupture. *J Vasc Surg* 1992;15:12-8
- [3] Hirsch AT, Haskal ZJ, Hertzner NR, et al. ACC/AHA 2005 Practice guidelines for the management of patients with peripheral arterial disease (lower extremity, renal, mesenteric, and abdominal aortic): a collaborative report from the American Association for Vascular Surgery/Society for Vascular Surgery, Society for Cardiovascular Angiography and Interventions, Society for Vascular Medicine and Biology, Society of Interventional Radiology, and the ACC/AHA Task Force on Practice Guidelines. *Circulation*. 2006;113(11):e463-e654
- [4] Sprouse LRn, Meier GHr, Parent FN, DeMasi RJ, Glickman MH, Barber GA. Is ultrasound more accurate than axial computed tomography for determination of maximal abdominal aortic aneurysm diameter? *Eur J Vasc Endovasc Surg*. 2004;28:28–35
- [5] Boddy AM, Lenk GM, Lillvis JH, Nischan J, Kyo Y, Kuivaniemi H. Basic research studies to understand aneurysm disease. *Drug News Perspect*. 2008; 21(3):142–148.
- [6] Kuivaniemi, H.; Tromp, G.; Carey, DJ.; Elmore, JR. The Molecular Biology and Genetics of Aneurysms. In: Homeister, JW.; Willis, MS., editors. *Molecular and Translational Vascular Medicine*. Springer Science+Business Media; New York: 2012. p. 3-33.
- [7] Kuivaniemi, H.; Ryer, EJ.; Yoon, HR.; Elmore, JR.; Tromp, G. Genetic risk factors for abdominal aortic aneurysms (AAA). In: Bennington, EH., editor. *Horizons in World Cardiovascular Research*. Nova Science Publishers; Hauppauge, NY: 2015.
- [8] Johansson G, Nydahl S, Olofsson P, et al. Survival in patients with abdominal aortic aneurysms. Comparison between operative and nonoperative management. *Eur J Vasc Surg* 1990;4:497-502.
- [9] Brewster DC, Cronenwett JL, Hallett JW, Jr, et al. Guidelines for the treatment of abdominal aortic aneurysms. Report of a subcommittee of the Joint Council of the

American Association for Vascular Surgery and Society for Vascular Surgery. *J Vasc Surg* 2003;37:1106–17

[10] Scott R.A., Vardulaki K.A., Walker N.M., Day N.E., Duffy S.W., and Ashton H.A. The long-term benefits of a single scan for abdominal aortic aneurysm (AAA) at age 65. *Eur J Vasc Endovasc Surg*.2001; 21: 535–540

[11] Couto E., Duffy S.W., Ashton H.A., Walker N.M., Myles J.P., Scott R.A. et al. Probabilities of progression of aortic aneurysms: estimates and implications for screening policy. *J Med Screen*. 2002;9: 40–42

[12] Powell J.T., Brown L.C., Forbes J.F., Fowkes, F.G., Greenhalgh R.M., Ruckley C.V. et al. Final 12-year follow-up of surgery versus surveillance in the UK Small Aneurysm Trial. *Br J Surg*. 2007; 94: 702–708

[13] Lederle F.A., Johnson G.R., Wilson S.E., Chute E.P., Hye R.J., Makaroun M.S. et al. The aneurysm detection and management study screening program: validation cohort and final results. Aneurysm Detection and Management Veterans Affairs Cooperative Study Investigators. *Arch Intern Med*. 2000;160: 1425–1430

[14] Chaikof EL, Dalman RL, Eskandari MK et al. The Society for Vascular Surgery practice guidelines on the care of patients with an abdominal aortic aneurysm. *J Vasc Surg*. 2018 Jan;67(1):2-77

[15] Dubost, C. Resection of an aneurysm of the abdominal aorta. *Arch Surg*. 1952; 64: 405–408

[16] Parodi JC, Palmaz JC, Barone HD. Transfemoral intraluminal graft implantation for abdominal aortic aneurysms. *Ann Vasc Surg* 1991;5:491-9.

[17] Hinchliffe RJ, Macierewicz JA, Hopkinson BR. Endovascular Repair of Inflammatory Abdominal Aortic Aneurysms. *J Endovasc Ther* 2002;9:277-81.

[18] Arko FR, Filis KA, Seidel SA, Gonzalez J, Lengle SJ, Webb R, Rhee J, Zarins CK. How many patients with infrarenal aneurysms are candidates for endovascular repair? The Northern California experience. *J Endovasc Ther*. 2004;11(1):33-40.

[19] Dillavou ED, Muluk SC, Rhee RY, Tzeng E, Woody JD, Gupta N, Makaroun MS. Does hostile neck anatomy preclude successful endovascular aortic aneurysm repair? *J Vasc Surg.* 2003 Oct;38(4):657-63.

[20] Greenhalgh RM, Brown LC, Kwong GP, Powell JT, Thompson SG; EVAR trial participants. Comparison of endovascular aneurysm repair with open repair in patients with abdominal aortic aneurysm (EVAR trial 1), 30-day operative mortality results: randomised controlled trial. *Lancet* 2004;364:843-8.

[21] Prinssen M, Verhoeven EL, Buth J, et al. A randomized trial comparing conventional and endovascular repair of abdominal aortic aneurysms. *N Engl J Med* 2004; 351: 1607–18.

[22] The EVAR trial participants. Comparison of endo vascular aneurysm repair with open repair in patients with abdominal aortic aneurysm (EVAR trial 1), 30-day operative mortality results: randomised controlled trial. *Lancet* 2004; 364: 843–48.

[23] Lederle FA, Freischlag JA, Kyriakides TC, et al. Outcomes following endovascular vs open repair of abdominal aortic

[24] United Kingdom Evar Trial Investigators, Greenhalgh RM, Brown LC, Powell JT, Thompson SG, Epstein D, Sculpher MJ. Endovascular versus open repair of abdominal aortic aneurysm. *N Engl J Med.* 2010;362(20):1863-71.

[25] Leurs LJ, Buth J, Laheij RJ. Long-term results of endovascular abdominal aortic aneurysm treatment with the first generation of commercially available stent grafts. *Arch Surg.* 2007;142(1):33-41.

[26] Moore WS, Kashyap VS, Vescera CL, Quiñones-Baldrich WJ. Abdominal aortic aneurysm: a 6-year comparison of endovascular versus transabdominal repair. *Ann Surg.* 1999;230(3):298-306.

[27] Akbulut M, Aksoy E, Kara I, Cekmecelioglu D, Koksall C. Quality of Life After Open Surgical versus Endovascular Repair of Abdominal Aortic Aneurysms. *Braz J Cardiovasc Surg* 2018;33(3):265-70.

[28] May J, White GH, Waugh R, Ly CN, Stephen MS, Jones MA, et al. Improved survival after endoluminal repair with second-generation prostheses compared with

open repair in the treatment of abdominal aortic aneurysms: a 5-year concurrent comparison using life table method. *J Vasc Surg*. 2001;33(2 Suppl):S21-6.

[29] De Bruin JL, Baas AF, Buth J, Prinssen M, Verhoeven EL, Cuypers PW, et al; DREAM Study Group. Long-term outcome of open or endovascular repair of abdominal aortic aneurysm. *N Engl J Med*. 2010;362(20):1881-9

[30] EVAR trial participants. Endovascular aneurysm repair versus open repair in patients with abdominal aortic aneurysm (EVAR trial 1): randomised controlled trial. *Lancet*. 2005;365(9478):2179-86.

[31] Schermerhorn ML, Buck DB, O'Malley AJ, et al. Long-term outcomes of abdominal aortic aneurysm in the medicare population. *N Engl J Med* 2015; 373: 328–38.

[32] Schermerhorn ML, O'Malley AJ, Jhaveri A, Cotterill P, Pomposelli F, Landon BE. Endovascular vs. open repair of abdominal aortic aneurysms in the Medicare population. *N Engl J Med* 2008;358:464-74.

[33] White GH, Yu W, May J. Endoleak--a proposed new terminology to describe incomplete aneurysm exclusion by an endoluminal graft. *J Endovasc Surg* 1996;3(1):124-5

[34] Hellinger JC. Endovascular repair of thoracic and abdominal aortic aneurysms: pre- and postprocedural imaging. *Tech Vasc Interv Radiol* 2005;8:2–15

[35] Veith FJ, Baum RA, Ohki T, et al. Nature and significance of endoleaks and endotension: summary of opinions expressed at international conference. *J Vasc Surg* 2002;35:1029– 1035

[36] Cao P, De rango P, Verzini F et-al. Endoleak after endovascular aortic repair: classification, diagnosis and management following endovascular thoracic and abdominal aortic repair. *J Cardiovasc Surg (Torino)*. 2010;51 (1): 53-69

[37] Rosen RJ, Green RM. Endoleak management following endovascular aneurysm repair. *J Vasc Interv Radiol*. 2008;19 (6 Suppl): S37-43

- [38] Liaw JV, Clark M, Gibbs R, Jenkins M, Cheshire N, Hamady M. Update: complications and management of infrarenal EVAR. *Eur J Radiol* 2008; July 8 (Epub ahead of print)
- [39] Maleux G, Koolen M, Heye S. Complications after Endovascular Aneurysm Repair. *Semin Intervent Radiol*. 2009; 26(1): 3–9
- [40] Wald R, Waikar SS, Liangos O, Pereira BJ, Chertow GM, Jaber BL. Acute renal failure after endovascular vs open repair of abdominal aortic aneurysm. *J Vasc Surg* 2006;43:460–466
- [41] Kalliafas S, Albertini JN, Macierewicz J, et al. Incidence and treatment of intraoperative technical problems during endovascular repair of complex abdominal aortic aneurysms. *J Vasc Surg* 2000;31:1185–1192
- [42] Becquemin JP, Majewski M, Fermani N, et al. Colon ischemia following abdominal aortic aneurysm repair in the era of endovascular abdominal aortic repair. *J Vasc Surg* 2008; 47:258–263
- [43] Berg P, Kaufmann D, van Marrewijk CJ, Buth J. Spinal cord ischaemia after stent-graft treatment for infra-renal abdominal aortic aneurysms. Analysis of the Eurostar database. *Eur J Vasc Endovasc Surg* 2001;22:342–347
- [44] Fairman RM, Baum RA, Carpenter JP, et al. The Phase II EVT Investigators.. Limb interventions in patients undergoing treatment with an unsupported bifurcated aortic endograft system: a review of the Phase II EVT Trial. *J Vasc Surg* 2002;36:118–126
- [45] Amesur NB, Zajko AB, Orons PD, Makaroun MS. Endovascular treatment of iliac limb stenoses or occlusions in 31 patients treated with the Ancure graft. *J Vasc Interv Radiol* 2000;11:421–428
- [46] Maleux G, Koolen M, Heye S, Nevelsteen A. Limb occlusion after endovascular repair of abdominal aortic aneurysms with supported endografts. *J Vasc Interv Radiol* 2008;19:1409–1412
- [47] Maldonado TS, Rockman CB, Riles E, et al. Ischemic complications after endovascular abdominal aortic aneurysm repair. *J Vasc Surg* 2004;40:703–710

- [48] Carroccio A, Faries PL, Morrissey NJ, et al. Predicting iliac limb occlusions after bifurcated aortic stent grafting: anatomic and device-related causes. *J Vasc Surg* 2002;36: 679–684
- [49] Sharif MA, Lee B, Lau BB, et al. Prosthetic stent graft infection after endovascular abdominal aortic aneurysm repair. *J Vasc Surg* 2007;46:442–448
- [50] Saratzis N, Saratzis A, Melas N, Ktenidis K, Kiskinis D. Aortoduodenal fistulas after endovascular stent-graft repair of abdominal aortic aneurysm: single-center experience and review of the literature. *J Endovasc Ther* 2008;15:441–448
- [51] Bergqvist D, Björck M, Nyman R. Secondary aortoenteric fistula after endovascular aortic interventions: a systematic literature review. *J Vasc Interv Radiol* 2008;19:163–165
- [52] Parra JR, Lee C, Hodgson KJ, Perler B. Endograft infection leading to rupture of aortic aneurysm. *J Vasc Surg* 2004;39: 676–679
- [53] Baker M, Uflacker R, Robison JG. Stent graft infection after abdominal aortic aneurysm repair: a case report. *J Vasc Surg* 2002;36:180–183
- [54] Go M.R., Barbato J.E., Rhee R.Y., and Makaroun M.S. What is the clinical utility of a 6-month computed tomography in the follow-up of endovascular aneurysm repair patients?. *J Vasc Surg*. 2008; 47: 1181–1186
- [55] Sternbergh W.C. 3rd, Greenberg R.K., Chuter T.A., Tonnessen B.H., and Zenith Investigators. Redefining postoperative surveillance after endovascular aneurysm repair: recommendations based on 5-year follow-up in the US Zenith multicenter trial. *J Vasc Surg*. 2008; 48: 278–284
- [56] Karanikola E, Dalainas I, Karaolani G, Zografos G, Filis K. Duplex ultrasound versus computed tomography for the postoperative follow-up of endovascular abdominal aortic aneurysm repair. Where do we stand now? *Int J Angiol*.2014; 23: 155–64
- [57] Kalef-Ezra J, Karavasilis S, Ziogas D, Dristiliaris D, Michalis LK, Matsagas M. Radiation burden of patients undergoing endovascular abdominal aortic aneurysm repair. *J Vasc Surg* 2009; 49: 283-7.

- [58] Fearn S, Lawrence-Brown MMD, Semmens JB, Hartley D. Follow-up after endovascular aortic aneurysm repair: the plain radiograph has an essential role in surveillance. *J Endovasc Ther* 2003; 10: 894–901
- [59] Murphy M, Hodgson R, Harris PL, et al. Plain radiographic surveillance of abdominal aortic stent-grafts: the Liverpool/ Perth protocol. *J Endovasc Ther* 2003; 10:911–912
- [60] van der Vliet JA, Kool LJ, van Hoek F. Simplifying post-EVAR surveillance. *Eur J Vasc Endovasc Surg* 2011; 42:193–194
- [61] Fleischmann D. CT angiography: injection and acquisition technique. *Radiol Clin North Am* 2010;48(2):237-47
- [62] Bae KT. Test-bolus versus bolus-tracking techniques for CT angiographic timing. *Radiology* 2005;236(1):269-370
- [63] Shah A, Stavropoulos SW. Imaging surveillance following endovascular aneurysm repair. *Semin Intervent Radiol* 2009; 26:10–16
- [64] Alerci M, Oberson M, Fogliata A, Gallino A, Vock P, Wyttenbach R. Prospective, intraindividual comparison of MRI versus MDCT for endoleak detection after endovascular repair of abdominal aortic aneurysms. *Eur Radiol* 2009; 19: 1223–1231
- [65] Stavropoulos SW, Charagundla SR. Imaging techniques for detection and management of endoleaks after endovascular aortic aneurysm repair. *Radiology* 2007; 243: 641–655
- [66] Picel AC., Kansal N. Essentials of Endovascular Abdominal Aortic Aneurysm Repair Imaging: Postprocedure Surveillance and Complications. *AJR* 2014; 203: W358–W372
- [67] Sato DT, Goff CD, Gregory RT, Robinson KD, Carter KA, Herts BR, et al. Endoleak after aortic stent graft repair: Diagnosis by color duplexultrasound scan versus computed tomography scan. *J Vasc Surg* 1998; 28:657-63
- [68] Parent FN, Meier GH, Godziachvili V, et al. The incidence and natural history of type I and type II endoleak: a 5-year follow-up assessment with color duplex ultrasound scan. *J Vasc Surg* 2002; 35:474–481

- [69] Arko FR, Filis KA, Siedel SA, et al. Intrasac flow velocities predict sealing of type II endoleaks after endovascular abdominal aortic aneurysm repair. *J Vasc Surg* 2003; 37:8–15
- [70] Partovi S, Kaspar M, Aschwanden M. et al. Contrast-enhanced ultrasound after endovascular aortic repair - current status and future perspectives. *Cardiovasc Diagn Ther* 2015;5(6):454-463
- [71] Wei K, Skyba DM, Firschke C, Jayaweera AR, Lindner JR, Kaul S. Interactions between microbubbles and ultrasound: in vitro and in vivo observations. *J Am Coll Cardiol*. 1997; 29:1081-1088.
- [72] Chisci E, Harris L, Guidotti A. Endovascular Aortic Repair Follow up Protocol Based on Contrast Enhanced Ultrasound Is Safe and Effective. *Eur J Vasc Endovasc Surg* 2018; 56: 40-47
- [73] Min Z, Zijie S, Zhenyu S. et al. Application of color-coded quantitative digital subtraction angiography in predicting the outcomes of immediate type I and type III endoleaks. *J Vasc Surg* 2017; 66(3): 760-66
- [74] Sueyoshi E, Nagayama H, Sakamoto I and Uetani M. Carbon dioxide digital subtraction angiography as an option for detection of endoleaks in endovascular abdominal aortic aneurysm repair procedure. *J Vasc Surg* 2015; 61(2): 298-303
- [75] Raman KG, Missig-Carroll N, Richardson T, Muluk SC, Makaroun MS. Color-flow duplex ultrasound scan versus computed tomographic scan in the surveillance of endovascular aneurysm repair. *J Vasc Surg*. 2003;38:645-651.
- [76] Elkouri S, Panneton JM, Andrews JC, et al. Computed tomography and ultrasound in follow-up of patients after endovascular repair of abdominal aortic aneurysm. *Ann Vasc Surg*. 2004;18:271-279
- [77] AbuRahma AF, Welch CA, Mullins BB, Dyer B. Computed tomography versus color duplex ultrasound for surveillance of abdominal aortic stent-grafts. *J Endovasc Ther*. 2005;12: 568-573

- [78] Keefer A, Hislop S, Singh MJ, Gillespie DG, Illig KA. The influence of aneurysm size on anatomic suitability for endovascular repair. *J Vasc Surg* 52(4): 873-7
- [79] Wolf YG, Johnson BI, Hill BB, Rubin GD, Fogarty TJ, Zarins CK. Duplex ultrasound scanning versus computed tomographic angiography for postoperative evaluation of endovascular abdominal aortic aneurysm repair. *J Vasc Surg* 2000; 32:1142-8.
- [80] Guo Q, Zhao J, Huang B, et al. A systematic review of ultrasound or magnetic resonance imaging compared with computed tomography for endoleak detection and aneurysm diameter measurement after endovascular aneurysm repair. *J Endovasc Ther* 2016;23:936e43.
- [81] Sato DT, Goff CD, Gregory RT, Robinson KD, Carter KA, Herts BR, et al. Endoleak after aortic stent graft repair: Diagnosis by color duplex ultrasound scan versus computed tomography scan. *J Vasc Surg* 1998; 28:657-63
- [82] d'Audiffret A, Desgranges P, Kobeiter DH, Becquemin JP. Follow-up evaluation of endoluminally treated abdominal aortic aneurysms with duplex ultrasonography: Validation with computed tomography. *J Vasc Surg* 2001;33:42-50
- [83] Collins JT, Boros MJ, Combs K. Ultrasound surveillance of endovascular aneurysm repair: A safe modality versus computed tomography. *Ann Vasc Surg* 2007;21:671-5.
- [84] Golzarian J, Murgo S, Dussaussois L. Evaluation of abdominal aortic aneurysm after endoluminal treatment: comparison of color duplex sonography with biphasic helical CT. *Am J Roentgenol* 2002;178: 623-8.
- [85] Schmieder GC, Stout CL, Stokes GK, et al. Endoleak after endovascular aneurysm repair: duplex ultrasound imaging is better than computed tomography at determining the need for intervention. *J Vasc Surg* 2009; 50: 1012-7

[86] Pages S, Favre JP, Cerisier A, Pyneandee S, Boissier C, Veyret C. Comparison of color duplex ultrasound and computed tomography scan for surveillance after aortic endografting. *Ann Vasc Surg.* 2001; 15:155-162

[87] Sun Z. Diagnostic value of color duplex ultrasonography in the follow-up of endovascular repair of abdominal aortic aneurysm. *J Vasc Interv Radiol* 2006;17: 759-64.

[88] Beeman BR, Doctor LM, Doerr K, McAfee-Bennett S, Dougherty MJ, Calligaro KD. Duplex ultrasound imaging alone is sufficient for midterm endovascular aneurysm repair surveillance: a cost analysis study and prospective comparison with computed tomography scan. *Journal of Vascular Surgery* 2009; 50 (5): 1019-24

[89] Karthikesalingam A, Al-Jundi W, Jackson D, et al. Systematic review and meta-analysis of duplex ultrasonography, contrast-enhanced ultrasonography or computed tomography for surveillance after endovascular aneurysm repair. *Br J Surg.* 2012; 99: 1514–1523

[90] D'Oria M, Mastroilli D, Ziani B. Natural History, Diagnosis, and Management of Type II Endoleaks after Endovascular Aortic Repair: Review and Update. *Ann Vasc Surg.* 2020 Jan; 62: 420-4

[91] Parent FN, Meier GH, Godziachvili V, et al. The incidence and natural history of type I and II endoleak: a 5-year follow-up assessment with color duplex ultrasound scan. *J Vasc Surg* 2002; 35: 474–481

[92] Arko FR, Filis KA, Siedel SA, et al. Intrasac flow velocities predict sealing of type II endoleaks after endovascular abdominal aortic aneurysm repair. *J Vasc Surg* 2003; 37: 8–15

[93] Maximus S, Skelly C, Milner R. Velocities of type II endoleaks on Doppler ultrasonography predict outcome. *J Vasc Surg* 2018; 68 (3): e49–e50

- [94] Carter KA, Nelms CR, Bloch PHS, Gregory RT, Parent NE, DeMasi RJ, et al. Doppler waveform assessment of endoleak following endovascular repair of abdominal aortic aneurysm: predictors of endoleak thrombosis. *J Vasc Technology* 2000; 24 :119-22
- [95] Bakken AM, Illig KA. Long-term follow-up after endovascular aneurysm repair: is ultrasound alone enough? *Perspectives in Vascular Surgery and Endovascular Therapy* 2010; 22 (3):145-51
- [96] Mirza TA., Karthikesalingam A., Jackson D., et al. "Duplex ultrasound and contrast-enhanced ultrasound versus computed tomography for the detection of endoleak after EVAR: Systematic review and bivariate meta-analysis". *Eur J Vasc Endovasc Surg* 2010; 39: 418-28.
- [97] Ten Bosch JA, Rouwet EV, Peters CT, et al. Contrastenhanced ultrasound versus computed tomographic angiography for surveillance of endovascular abdominal aortic aneurysm repair. *J Vasc Interv Radiol.* 2010;21:638–643
- [98] Cantisani V, Ricci P, Grazhdani H, et al. Prospective comparative analysis of colour-Doppler ultrasound, contrast-enhanced ultrasound, computed tomography and magnetic resonance in detecting endoleak after endovascular abdominal aortic aneurysm repair. *Eur J Vasc Endovasc Surg.* 2011; 41: 186 –192.
- [99] Perini P, Sediri I, Midulla M, et al. Single-centre prospective comparison between contrast-enhanced ultrasound and computed tomography angiography after EVAR. *Eur J Vasc Endovasc Surg.* 2011; 42: 797 – 802.
- [100] Chung J, Kordzadeh A, Prionidis I, Panayiotopoulos Y, Browne T. Contrastenhanced ultrasound (CEUS) versus computed tomography angiography (CTA) in detection of endoleaks in post-EVAR patients. Are delayed type II endoleaks being missed? A systematic review and meta-analysis. *J Ultrasound.* 2015 Jan 17;18(2):91-9.

[101] Abbas A, Hansrani V, Sedgwick N, et al. 3D contrast enhanced ultrasound for detecting endoleak following endovascular aneurysm repair. *Eur J Vasc Endovasc Surg* 2014;47:487e92.

[102] Lowe C, Abbas A, Rogers S, et al. Three-dimensional contrast-enhanced ultrasound improves endoleak detection and classification after endovascular aneurysm repair. *J Vasc Surg* 2017;65:1453e9.

[103] Clevert DA, Helck A, D'anastasi M, et al. Improving the follow up after EVAR by using ultrasound image fusion of CEUS and MS-CT. *Clin Hemorheol Microcirc* 2011;49:91e104.

[104] Hansen NJ, Kaza RK, Maturen KE, et al. Evaluation of low-dose CT angiography with model-based iterative reconstruction after endovascular aneurysm repair of a thoracic or abdominal aortic aneurysm. *AJR Am J Roentgenol* 2014; 202: 648-55.

[105] Kranokpiraksa P, Kaufman JA. Follow-up of endovascular aneurysm repair: plain radiography, ultrasound, CT/CT angiography, MR imaging/MR angiography, or what? *J Vasc Interv Radiol*. 2008;19(6 Suppl):S27–S36

[106] Van Der Vliet J.A., Schultze Kool L.J., Van Hoek F. Simplifying post-EVAR surveillance. *Eur J Vasc Endovasc Surg* 2011; 42(2): 193-4

[107] Mitchell AM, Jones AE, Tumlin JA, Kline JA. Incidence of contrast-induced nephropathy after contrast-enhanced computed tomography in the outpatient setting. *Clin J Am Soc Nephrol* 2010;5(1):4e9.

[108] Wald R, Waikar SS, Liangos O, Pereira BJ, Chertow GM, Jaber BL. Acute renal failure after endovascular vs open repair of abdominal aortic aneurysm. *J Vasc Surg*. 2006 Mar;43(3):460-466

- [109] Antonello M, Menegolo M, Piazza M, Bonfante L, Grego F, Frigatti P. Outcomes of endovascular aneurysm repair on renal function compared with open repair. *J Vasc Surg*. 2013 Oct;58(4):886-93.
- [110] Stavropoulos SW, Clark TW, Carpenter JP, et al. Use of CT angiography to classify endoleaks after endovascular repair of abdominal aortic aneurysms. *J Vasc Interv Radiol* 2005; 16: 663–667.
- [111] Iezzi R, Cotroneo AR, Filippone A, Di Fabio F, Quinto F, Colosimo C, et al. Multidetector CT in abdominal aortic aneurysm treated with endovascular repair: are unenhanced and delayed phase enhanced images effective for endoleak detection? *Radiology* 2006;241:915e21.
- [112] Macari LM, Chandarana H, Schmidt B, Lee J, Lamparello P, Babb J. Abdominal aortic aneurysm: can the arterial phase at CT evaluation after endovascular repair be eliminated to reduce radiation dose? *Radiology* 2006;241:908e14.
- [113] Harrison GJ, Oshin OA, Vallabhaneni SR, et al. Surveillance after EVAR based on duplex ultrasound and abdominal radiography. *Eur J Vasc Endovasc Surg* 2011; 42: 187-92.
- [114] Chaer RA, Gushchin A, Rhee R, et al. Duplex ultrasound as the sole long-term surveillance method post-endovascular aneurysm repair: a safe alternative for stable aneurysms. *J Vasc Surg* 2009; 49: 845-9
- [115] Chisci E, Setacci F, Iacoponi F, et al. Surveillance imaging modality does not affect detection rate of asymptomatic secondary interventions following EVAR. *Eur J Vasc Endovasc Surg* 2012; 43: 276-81.
- [116] Gray C, Goodman P, Herron CC, et al. Use of color duplex ultrasound as a first line surveillance tool following EVAR is associated with a reduction in cost without compromising accuracy. *Eur J Vasc Endovasc Surg* 2012; 44: 145-50.

- [117] Ezite N, Savlovskis J, Gedins M, Kisis K, Dombure P, Krievins D. Duplex Ultrasound Versus Computed Tomography For Follow Up Of Complications after Evar With Nellix Endograft: First Clinical Experience. ACTA CHIRURGICA LATVIENSIS 2013; 13: 28-33.
- [118] Bendick PJ, Zelenock GB, Bove PG, Long GW, Shanley CJ, Brown WO. Duplex ultrasound imaging with an ultrasound contrast agent: the economic alternative to CT angiography for aortic stent graft surveillance. Vasc Endovasc Surg 2003;37:165-70.
- [119] Lederle, F.A., Wilson, S.E., Johnson, G.R., Reinke, D.B., Littooy, F.N., Acher, C.W. et al. Variability in measurement of abdominal aortic aneurysms. Abdominal Aortic Aneurysm Detection and Management Veterans Administration Cooperative Study Group. J Vasc Surg. 1995; 21: 945–952
- [120] Millen A., Canavati R., Harrison G., McWilliams R.G., Wallace S., Vallabhaneni S.R., Fisher R. K. Defining a role for contrast-enhanced ultrasound in endovascular aneurysm repair surveillance. J Vasc Surg 2013; 58(1): 18–23
- [121] Napoli V, Bargellini I, Sardella SG, Petruzzi P, Cloni R, Vignali C, et al. Abdominal aortic aneurysm: contrast-enhanced US for missed endoleaks after endoluminal repair. Radiology 2004; 233:217-25.
- [122] Albrecht T, Blomley M, Bolondi L, Claudon M, Correas JM, Cosgrove D, et al. Guidelines for the use of contrast agents in ultrasound. January 2004. Ultraschall Med 2004;25(4):249e56.
- [123] Barnett SB. Safe use of ultrasound contrast agents. Ultrasound Med Biol 2007;33(2):171e2.
- [124] Barnett SB, Duck F, Ziskin M. Recommendations on the safe use of ultrasound contrast agents. Ultrasound Med Biol 2007;33(2):173e4.

[125] Wilson SR., Burns PN. Microbubble-enhanced US in Body Imaging: what role? *Radiology* 2010;257: 24-39.

[126] Jakobsen J.Å., R. Oyen, H.S. Thomsen, and S.K. Morcos. Safety of ultrasound contrast agents. *Eur Radiol.* 2005;15: 941–945.

[127] van der Laan M.J., Bartels L.W, Viergever M.A, Blankensteijn J.D. Computed Tomography versus Magnetic Resonance Imaging of Endoleaks after EVAR. *Eur J Vasc Endovasc Surg* 2006;32(4):361-5.

[128] Haulon S, Lions C, McFadden EP, et al. Prospective evaluation of magnetic resonance imaging after endovascular treatment of infrarenal aortic aneurysms. *Eur J Vasc Endovasc Surg* 2001; 22:62–69.

[129] Habets J, Zandvoort HJ, Reitsma JB, Bartels LW, Moll FL, Leiner T, van Herwaarden JA. Magnetic resonance imaging is more sensitive than computed tomography angiography for the detection of endoleaks after endovascular abdominal aortic aneurysm repair: a systematic review. *Eur J Vasc Endovasc Surg.* 2013;45(4):340-50.

[130] Pandey N, Litt HI. Surveillance Imaging Following Endovascular Aneurysm Repair. *Semin Intervent Radiol.* 2015; 32(3): 239–248.