



ΠΑΝΕΠΙΣΤΗΜΙΟ ΘΕΣΣΑΛΙΑΣ
ΣΧΟΛΗ ΕΠΙΣΤΗΜΩΝ ΥΓΕΙΑΣ
ΤΜΗΜΑ ΙΑΤΡΙΚΗΣ



ΤΟΜΕΑΣ ΠΑΘΟΛΟΓΙΑΣ

ΟΓΚΟΛΟΓΙΚΗ ΚΛΙΝΙΚΗ

ΚΑΙ

ΕΡΓΑΣΤΗΡΙΟ ΠΑΘΟΛΟΓΙΚΗΣ ΑΝΑΤΟΜΙΚΗΣ

**“Ανοσοϊστολογικοί και μοριακοί δείκτες
καρκινωμάτων παχέος εντέρου”**

ΔΙΔΑΚΤΟΡΙΚΗ ΔΙΑΤΡΙΒΗ

ΡΟΙΔΟΥΛΑΣ ΠΑΠΑΜΙΧΑΛΗ
ΙΑΤΡΟΥ - ΠΑΘΟΛΟΓΟΑΝΑΤΟΜΟΥ

Υπεβλήθη για την εκπλήρωση μέρους των
απαιτήσεων για την απόκτηση του
Διδακτορικού Διπλώματος

Λάρισα, 2018



ΠΑΝΕΠΙΣΤΗΜΙΟ ΘΕΣΣΑΛΙΑΣ
ΣΧΟΛΗ ΕΠΙΣΤΗΜΩΝ ΥΓΕΙΑΣ
ΤΜΗΜΑ ΙΑΤΡΙΚΗΣ



ΤΟΜΕΑΣ ΠΑΘΟΛΟΓΙΑΣ

ΟΓΚΟΛΟΓΙΚΗ ΚΛΙΝΙΚΗ

ΚΑΙ

ΕΡΓΑΣΤΗΡΙΟ ΠΑΘΟΛΟΓΙΚΗΣ ΑΝΑΤΟΜΙΚΗΣ

**“Ανοσοϊστολογικοί και μοριακοί δείκτες
καρκινωμάτων παχέος εντέρου”**

ΔΙΔΑΚΤΟΡΙΚΗ ΔΙΑΤΡΙΒΗ

ΡΟΙΔΟΥΛΑΣ ΠΑΠΑΜΙΧΑΛΗ
ΙΑΤΡΟΥ - ΠΑΘΟΛΟΓΟΑΝΑΤΟΜΟΥ

Υπεβλήθη για την εκπλήρωση μέρους των
απαιτήσεων για την απόκτηση του
Διδακτορικού Διπλώματος

Λάρισα, 2018

© 2018 ΡΟΙΔΟΥΛΑ ΠΑΠΑΜΙΧΑΛΗ

Η έγκριση της διδακτορικής διατριβής από το Τμήμα Ιατρικής της Σχολής Επιστημών Υγείας του Πανεπιστημίου Θεσσαλίας δεν υποδηλώνει αποδοχή των απόψεων του συγγραφέα (σύμφωνα με τις διατάξεις του άρθρου 202, παράγραφος 2 του Ν.5343/1932).

- **Επταμελής Εξεταστική Επιτροπή :**

- **ΜΑΡΙΑ ΙΩΑΝΝΟΥ**, ΑΝΑΠΛΗΡΩΤΡΙΑ ΚΑΘΗΓΗΤΡΙΑ ΠΑΘΟΛΟΓΙΚΗΣ ΑΝΑΤΟΜΙΚΗΣ, ΤΜΗΜΑ ΙΑΤΡΙΚΗΣ, ΣΧΟΛΗ ΕΠΙΣΤΗΜΩΝ ΥΓΕΙΑΣ, ΠΑΝΕΠΙΣΤΗΜΙΟ ΘΕΣΣΑΛΙΑΣ (ΕΠΙΒΛΕΠΟΥΣΑ)

- **ΧΡΗΣΤΟΣ ΠΑΠΑΝΔΡΕΟΥ**, ΚΑΘΗΓΗΤΗΣ ΠΑΘΟΛΟΓΙΚΗΣ ΟΓΚΟΛΟΓΙΑΣ, ΙΑΤΡΙΚΗ ΣΧΟΛΗ ΑΡΙΣΤΟΤΕΛΕΙΟΥ ΠΑΝΕΠΙΣΤΗΜΙΟΥ ΘΕΣΣΑΛΟΝΙΚΗΣ

- **ΔΗΜΗΤΡΙΟΣ ΖΑΧΑΡΟΥΛΗΣ**, ΚΑΘΗΓΗΤΗΣ ΓΕΝΙΚΗΣ ΧΕΙΡΟΥΡΓΙΚΗΣ, ΤΜΗΜΑ ΙΑΤΡΙΚΗΣ, ΣΧΟΛΗ ΕΠΙΣΤΗΜΩΝ ΥΓΕΙΑΣ, ΠΑΝΕΠΙΣΤΗΜΙΟ ΘΕΣΣΑΛΙΑΣ

- **ΦΙΛΙΠΠΟΣ ΤΡΥΠΟΣΚΙΑΔΗΣ**, ΚΑΘΗΓΗΤΗΣ ΚΑΡΔΙΟΛΟΓΙΑΣ, ΤΜΗΜΑ ΙΑΤΡΙΚΗΣ, ΣΧΟΛΗ ΕΠΙΣΤΗΜΩΝ ΥΓΕΙΑΣ, ΠΑΝΕΠΙΣΤΗΜΙΟ ΘΕΣΣΑΛΙΑΣ

- **ΛΑΖΑΡΟΣ ΣΑΚΚΑΣ**, ΚΑΘΗΓΗΤΗΣ ΠΑΘΟΛΟΓΙΑΣ-ΡΕΥΜΑΤΟΛΟΓΙΑΣ, ΤΜΗΜΑ ΙΑΤΡΙΚΗΣ, ΣΧΟΛΗ ΕΠΙΣΤΗΜΩΝ ΥΓΕΙΑΣ, ΠΑΝΕΠΙΣΤΗΜΙΟ ΘΕΣΣΑΛΙΑΣ

- **ΣΠΥΡΙΔΩΝ ΠΟΤΑΜΙΑΝΟΣ**, ΚΑΘΗΓΗΤΗΣ ΓΑΣΤΡΕΝΤΕΡΟΛΟΓΙΑΣ, ΤΜΗΜΑ ΙΑΤΡΙΚΗΣ, ΣΧΟΛΗ ΕΠΙΣΤΗΜΩΝ ΥΓΕΙΑΣ, ΠΑΝΕΠΙΣΤΗΜΙΟ ΘΕΣΣΑΛΙΑΣ

- **ΕΥΑΓΓΕΛΟΣ ΑΘΑΝΑΣΙΟΥ**, ΚΑΘΗΓΗΤΗΣ ΧΕΙΡΟΥΡΓΙΚΗΣ, ΤΜΗΜΑ ΙΑΤΡΙΚΗΣ, ΣΧΟΛΗ ΕΠΙΣΤΗΜΩΝ ΥΓΕΙΑΣ, ΠΑΝΕΠΙΣΤΗΜΙΟ ΘΕΣΣΑΛΙΑΣ

ΕΥΧΑΡΙΣΤΙΕΣ

Η παρούσα διδακτορική διατριβή πραγματοποιήθηκε στο εργαστήριο Παθολογικής Ανατομικής του Τμήματος Ιατρικής, της Σχολής Επιστημών Υγείας του Πανεπιστημίου Θεσσαλίας. Θα ήθελα να ευχαριστήσω θερμά τον Καθηγητή Παθολογικής Ογκολογίας κ. Χρήστο Παπανδρέου που ως επιβλέπων καθηγητής μου έδωσε τη δυνατότητα να ασχοληθώ με τη συγκεκριμένη διδακτορική διατριβή και είχε την αρχική επίβλεψη, καθώς και την κα. Μαρία Ιωάννου, Αναπληρώτρια Καθηγήτρια Παθολογικής Ανατομικής, που ανέλαβε ως επιβλέπουσα καθηγήτρια στη συνέχεια, για την καθοδήγηση και συνεχή υποστήριξη της στην παρούσα εργασία, καθώς και όλα τα μέλη της επταμελούς εξεταστικής επιτροπής.

Ιδιαίτερες ευχαριστίες θα ήθελα να εκφράσω στην κ. Μαρία Σαμαρά, Επίκουρη Καθηγήτρια Παθολογικής Ανατομικής με έμφαση στη Μοριακή ιστοπαθολογία, για τη πολύτιμη βοήθεια που μου προσέφερε στη μελέτη των κύριων καρκινογενετικών μονοπατιών που ενεργοποιούνται στον ορθοκολικό καρκίνο, αλλά και στη σημαντική βοήθεια που προσέφερε στην υλοποίηση των σχετικών πειραματικών εργασιών.

Παράλληλα, θα ήθελα να ευχαριστήσω τον Καθηγητή Παθολογικής Ανατομικής κ. Γεώργιο Κουκούλη, Διευθυντή του εργαστηρίου Παθολογικής Ανατομικής, για τη δυνατότητα χρήσης των υποδομών του εργαστηρίου, στα πλαίσια υλοποίησης της παρούσης εργασίας, καθώς και για τις πολύτιμες συμβουλές του παρείχε καθόλη τη διάρκεια εκπόνησης της διδακτορικής διατριβής.

Θα ήταν παράλειψη να μην ευχαριστήσω την κ. Ζωή Λιάκου, βιοχημικό και επιστημονικό συνεργάτη του εργαστηρίου Παθολογικής Ανατομικής, για τη σημαντική συμβολή της στην εκτέλεση των πειραμάτων ανοσοϊστοχημείας. Θα ήθελα να ευχαριστήσω επίσης τα υπόλοιπα μέλη του εργαστηρίου, ιατρούς και τεχνολόγους, για το εξαιρετικά φιλικό περιβάλλον και την ηθική τους στήριξη καθόλη τη διάρκεια της διδακτορικής μου διατριβής.

ΒΙΟΓΡΑΦΙΚΟ ΣΗΜΕΙΩΜΑ

Ροϊδούλα Αθ. Παπαμιχάλη

Ειδική Παθολογοανατόμος

Λάρισα, 2018

ΠΡΟΣΩΠΙΚΑ ΣΤΟΙΧΕΙΑ

Επώνυμο: Παπαμιχάλη
Όνομα: Ροϊδούλα
Όνομα πατρός: Αθανάσιος
Όνομα μητρός: Σταματία
Ημερομηνία γεννήσεως: 5/3/1973
Τόπος γεννήσεως: Λάρισα
Οικογενειακή κατάσταση: Έγγαμη με δύο παιδιά
Διεύθυνση: Μετσόβου 14, Λάρισα

ΕΚΠΑΙΔΕΥΣΗ

Ιατρική Σχολή: Πανεπιστήμιο Θεσσαλίας
Ιατρική Σχολή
Πτυχίο Ιατρικής: Βαθμός 6,66 Λίαν καλώς
(2/3/2000)

Δευτεροβάθμια Εκπαίδευση:

Απόφοιτος 6^{ου} Λυκείου Λάρισας (22/6/1990 με βαθμό 18 4/11 Λίαν καλώς)

Ξένες γλώσσες: Αγγλικά (First Certificate in English), Ιταλικά

ΔΙΠΛΩΜΑΤΑ

2/3/2000 Πτυχίο Ιατρικής: Βαθμός 6,66 Λίαν καλώς.
6/3/2000 Άδεια ασκήσεως ιατρικού επαγγέλματος.
29/09/2009 Απόκτηση τίτλου ειδικότητας της Παθολογικής Ανατομικής

ΚΛΙΝΙΚΟ ΕΡΓΟ

28/3/2000-27/6/2000	Τρίμηνη άσκηση στο Π.Γ.Ν.Λ. (παθολογικό, καρδιολογικό, χειρουργικό τμήμα του Π.Γ.Ν.Λ.).
24/7/2000-23/7/2001	Αγροτικός ιατρός του Περιφερικού ιατρείου Αρμενίου, Κέντρο Υγείας Τυρνάβου.
6/9/2001-12/10/2005	Ειδικευόμενη ιατρός στο Εργαστήριο Παθολογικής Ανατομικής και Κυτταρολογίας στο Πανεπιστημιακό Νοσοκομείο Λάρισας.(ειδίκευση στην Παθολογική Ανατομική)
2/3/2006-1/3/2007	Ειδικευόμενη ιατρός στο Εργαστήριο Παθολογικής Ανατομικής και Κυτταρολογίας στο Πανεπιστημιακό Νοσοκομείο Λάρισας (ειδίκευση στην κυτταρολογία)
6/9/2008 -16/2/2010	Επιστημονικός συνεργάτης στο Εργαστήριο Παθολογικής Ανατομικής και Κυτταρολογίας στο Πανεπιστημιακό Θεσσαλίας
17/2/2010-10/11/2010	Επικουρικός Ιατρός στο Εργαστήριο Παθολογικής Ανατομικής και Κυτταρολογίας στο Πανεπιστημιακό Νοσοκομείο Λάρισας
10/11/2010-31/12/2016	Επιμελήτρια Β΄ στο Εργαστήριο Παθολογικής Ανατομικής και Κυτταρολογίας στο Πανεπιστημιακό Νοσοκομείο Λάρισας
01/01/2017- σήμερα	Επιμελήτρια Α΄ στο Εργαστήριο Παθολογικής Ανατομικής και Κυτταρολογίας στο Πανεπιστημιακό Νοσοκομείο Λάρισας

ΕΡΕΥΝΗΤΙΚΟ ΕΡΓΟ

A. ΔΙΔΑΚΤΟΡΙΚΗ ΔΙΑΤΡΙΒΗ

Σε τελική φάση εκπόνησης, με θέμα:

“Ανοσοϊστοχημικοί και μοριακοί δείκτες καρκινωμάτων του παχέος εντέρου”

B. ΕΠΙΣΤΗΜΟΝΙΚΕΣ ΕΡΓΑΣΙΕΣ

1. Ioannou M, Kouvaras E, **Papamichali R**, Samara M, Chiotoglou I, Koukoulis G. Smad4 and epithelial-mesenchymal transition proteins in colorectal carcinoma: an immunohistochemical study. J Mol Histol. **2018** Feb 21. doi:10.1007/s10735-018-9763-6. [Epub ahead of print] PubMed PMID: 29468299.

2. Ioannou M, **Papamichali R**, Samara M, Paraskeva E, Papacharalambous C, Baxevanidou K, Koukoulis G. Diagnostic value of immunohistochemistry for the detection of the BRAF V600E mutation in colorectal carcinoma. J BUON. **2016** May-Jun;21(3):618-25. PubMed PMID: 27569082.

3. Samara M, Kapatou K, Ioannou M, Kostopoulou E, **Papamichali R**, Papandreou C, Athanasiadis A, Koukoulis G. Mutation profile of KRAS and BRAF genes in patients with colorectal cancer: association with morphological and prognostic criteria. Genet Mol Res. **2015** Dec 14;14(4):16793-802. doi: 10.4238/2015.December.14.6. PubMed PMID: 26681025.

4. Ioannou M, Paraskeva E, Baxevanidou K, Simos G, **Papamichali R**, Papacharalambous C, Samara M, Koukoulis G. HIF-1 α in colorectal carcinoma: review of the literature. J BUON. **2015** May-Jun;20(3):680-9. Review. PubMed PMID: 26214618.

5. Ioannou MG, Kouvaras E, **Papamichali R**, Karachalios T, Koukoulis G. Myxoid liposarcoma with cartilaginous differentiation: A case study with fish analysis and review of the literature. Pathol Res Pract. **2013** Oct;209(10):666-9. doi: 10.1016/j.prp.2013.06.010. Epub 2013 Jul 12. Review. PubMed PMID: 23920321.

6. Spiliopoulos K, Tsantsaridou A, **Papamichali R**, Kimpouri K, Salemis NS, Koukoulis GK, Tsilimingas NB. Recurrent spontaneous pneumothorax in a 42 years old woman with pulmonary lymphangiomyomatosis: insights and pitfalls of the surgical treatment. *J Clin Med Res.* **2013** Feb;5(1):70-4. doi: 10.4021/jocmr1170w. Epub 2013 Jan 11. PubMed PMID: 23390481; PubMed Central PMCID: PMC3564573.
7. Ioannou M, Mylonis I, Kouvaras E, **Papamichali R**, Daponte A, Paraskeva E, Simos G, Koukoulis GK. Validated analysis of HIF-1alpha expression in cancer cells using a controlled and comparative immunoassay. *Oncol Rep.* **2010** Jul;24(1):161-9. PubMed PMID: 20514457.
8. Ioannou M, **Papamichali R**, Kouvaras E, Mylonis I, Vageli D, Kerenidou T, Barbanis S, Daponte A, Simos G, Gourgoulisanis K, Koukoulis GK. Hypoxia inducible factor-1 alpha and vascular endothelial growth factor in biopsies of small cell lung carcinoma. *Lung.* **2009** Sep-Oct;187(5):321-9. doi: 10.1007/s00408-009-9169-z. PubMed PMID: 19707816.
9. Ioannou M, Sourli F, Mylonis I, Barbanis S, **Papamichali R**, Kouvaras E, Zafiriou E, Siomou P, Klimi E, Simos G, Roussaki-Schulze AV, Koukoulis G. Increased HIF-1 alpha immunostaining in psoriasis compared to psoriasiform dermatitides. *J Cutan Pathol.* **2009** Dec;36(12):1255-61. doi: 10.1111/j.1600-0560.2009.01264.x. Epub 2009 Jun 26. PubMed PMID: 19563493.
10. Kostopoulou E, Daponte A, Kallitsaris A, **Papamichali R**, Kalodimos G, Messinis IE, Koukoulis G. Xanthogranulomatous salpingitis: report of three cases and comparison with a case of pseudoxanthomatous salpingitis. *Clin Exp Obstet Gynecol.* **2008**;35(4):291-4. PubMed PMID: 19205448.
11. Rafailidis S, Ballas K, Psarras K, Pavlidis T, Emoniotou E, **Papamichali R**, Kalodimos G, Marakis G, Sakadamis A, Koukoulis G. Effect of early bosentan administration on the development of esophageal varices in cirrhotic rats: experimental study in Wistar rats. *J Gastroenterol.* **2008**;43(11):897-904. doi: 10.1007/s00535-008-2243-0. Epub 2008 Nov 18. PubMed PMID: 19012044.

12. Barbanis S, Ioannou M, Kouvaras E, Karasavvidou F, Nakou M, **Papamichali R**, Koukoulis G. INCENP (inner centromere protein) is overexpressed in high grade non-Hodgkin B-cell lymphomas. *Pathol Oncol Res.* **2009** Mar;15(1):11-7. doi: 10.1007/s12253-008-9094-0. Epub 2008 Aug 28. PubMed PMID: 18752045.

13. Daponte A, Kostopoulou E, Kollia P, **Papamichali R**, Vanakara P, Hadjichristodoulou C, Nakou M, Samara S, Koukoulis G, Messinis IE. L1 (CAM) (CD171) in ovarian serous neoplasms. *Eur J Gynaecol Oncol.* **2008**;29(1):26-30. PubMed PMID: 18386459.

14. Liaskos C, Rigopoulou E, Zachou K, Georgiadou S, Gatselis N, **Papamihali R**, Dalekos GN. Prevalence and clinical significance of anticardiolipin antibodies in patients with type 1 autoimmune hepatitis. *J Autoimmun.* **2005** May;24(3):251-60.

Γ. ΑΝΑΚΟΙΝΩΣΕΙΣ ΣΕ ΣΥΝΕΔΡΙΑ

1. Maria Samara, Maria Netsika, Maria Papathanasiou, Sophia Papailia, Maria Ioannou, Konstantina Papacharalampous, **Roidoula Papamichali**, George K. Koukoulis. The role of rs1801133 SNP of MTHFR gene in colon carcinogenesis. Study of possible correlation to microsatellite instability status (MSI). Αναρτημένη ανακοίνωση, 68ο Πανελλήνιο Συνέδριο Ελληνικής Εταιρίας Βιοχημείας και Μοριακής Βιολογίας, Ίδρυμα Ευγενίδου, Νοέμβριος, Αθήνα **2017**.
2. Samara M., Papathanassiou M., Ioannou M., **Papamichali R.**, Papacharalampous K., Zioudas C., Kyritsaka A., Raptis D., Koukoulis G.K. "Impact of Clotting Factor Gene Polymorphisms in Colon Cancer risk", Αναρτημένη ανακοίνωση, 67^ο Πανελλήνιο Συνέδριο Ελληνικής Εταιρίας Βιοχημείας και Μοριακής Βιολογίας, Συνεδριακό κέντρο "Κάρολος Παπούλιας", Νοέμβριος, Ιωάννινα **2016**.
3. Samara M, Kapatou K, Ioannou M, Papamichali R, Potamianos SP, Kapsoritakis AN, Papandreou CN, Athanasiadis A, Papathanassiou M, Koukoulis GK. "EGFR and KRAS gene profile in patients with colorectal cancer: correlation with clinicopathological parameters". Presented at the 8th Larissa International Congress of Internal Medicine, **2016**.

4. Barbanis S, Karasavvidou F, Gatselis N, Pappa D, **Papamichali R**, Dalekos G. A unique case of Henoch-Schonlein purpura in a very old woman. HISTOPATHOLOGY Volume: 53, Special Issue: 1, Pages: 387-387, Meeting Abstract: 885, Published: OCT **2008**, Subject Category: Cell Biology; Pathology IDS Number: 352VF, ISSN: 0309-0167
5. Karasavvidou F, Kalodimos G, Barbanis S, Kapatou K, **Papamichali R**, Soumelidis A, Galani C. SP-A immunohistochemical expression in prostate adenocarcinomas. HISTOPATHOLOGY Volume: 53, Special Issue: 1 Pages: 278-278, Meeting Abstract: 638, Published: OCT **2008**, Subject Category: Cell Biology; Pathology IDS Number: 352VF, ISSN: 0309-0167
6. Kapatou K, **Papamichali R**, Zacharouli K, Karasavvidou F. Epithelial-myoeipithelial carcinoma of the parotid gland. A case report. HISTOPATHOLOGY Volume: 53, Special Issue: 1 Pages: 214-215, Meeting Abstract: 490, Published: OCT **2008**, Subject Category: Cell Biology; Pathology IDS Number: 352VF, ISSN: 0309-0167
7. Kostopoulou E, Daponte A, **Papamichali R**, Galani A, Netsika M, Chiotoglou I, Zachou K, Theodosiou D, Koukoulis G. Fascin and MIB-1 expression in serous ovarian tumors. VIRCHOWS ARCHIV, Volume: 451, Issue: 2 Pages: 566-566 Published: AUG **2007**, Document Type: Meeting Abstract, Subject Category: Pathology, IDS Number: 210KH, ISSN: 0945-6317

ΕΚΠΑΙΔΕΥΤΙΚΟ ΕΡΓΟ

1. Ενεργός συμμετοχή στην εκπαίδευση των ειδικευομένων ιατρών του εργαστηρίου Παθολογική Ανατομικής του πανεπιστημιακού νοσοκομείου Λάρισας.
2. Συμμετοχή στο πρόγραμμα διδασκαλίας των ειδικευομένων ιατρών της πνευμονολογικής κλινικής του πανεπιστημιακού νοσοκομείου Λάρισας.
3. Συμμετοχή στο πρόγραμμα διδασκαλίας των ειδικευομένων ιατρών της παθολογικής κλινικής του πανεπιστημιακού νοσοκομείου Λάρισας.
4. Συμμετοχή στο πρόγραμμα διδασκαλίας των ειδικευομένων ιατρών της χειρουργικής κλινικής του πανεπιστημιακού νοσοκομείου Λάρισας.
5. Συμμετοχή στο πρόγραμμα διδασκαλίας των ειδικευομένων ιατρών της γυναικολογικής κλινικής του πανεπιστημιακού νοσοκομείου Λάρισας.
6. Συμμετοχή στην εργαστηριακή εκπαίδευση και στο πρόγραμμα διδασκαλίας του μαθήματος της παθολογοανατομίας των φοιτητών Ιατρικής Σχολής του Πανεπιστημίου Θεσσαλίας.
7. Συμμετοχή στα ενδονοσοκομειακά μεταπτυχιακά εκπαιδευτικά προγράμματα του νοσηλευτικού προσωπικού.

Β. ΣΥΜΜΕΤΟΧΗ ΣΕ ΙΑΤΡΙΚΑ ΣΥΝΕΔΡΙΑ -ΣΕΜΙΝΑΡΙΑ -ΣΥΜΠΟΣΙΑ- ΗΜΕΡΙΔΕΣ

1. 57^ο Πανελλήνιο Συνέδριο Χειρουργικής Ορθοπαιδικής και Τραυματολογίας, 11-15 Σεπτεμβρίου, Αθήνα
2. Εταιρεία Χειρουργικής Ορθοπαιδικής και Τραυματολογίας (Βασικές γνώσεις για τα Μεταβολικά Νοσήματα των Οστών), 25-27 Ιανουαρίου 2002, Αθήνα.

3. 11^ο Διαπανεπιστημιακό Σεμινάριο Οστεοσύνθεσης, 7-10 Μαρτίου 2002, Λάρισα.
4. 10^ο Πανελλήνιο Συνέδριο Ελληνικής Εταιρείας Μελέτης Μεταβολισμού των Οστών (Ε.Ε.Μ.Μ.Ο.), 18-21 Απριλίου 2002, Μύκονο.
5. Επιστημονική Ημερίδα με θέμα «Σιδηροπενική αναιμία», 18 Μαΐου 2002, Λάρισα.
6. Συμπόσιο με θέμα «Γυναικολογική Ενδοσκόπηση», 1-2 Ιουνίου 2002, Μαιευτική Γυναικολογική Κλινική Πανεπιστημίου Θεσσαλίας, Λάρισα.
7. 3^ο Πανελλήνιο Συνέδριο με θέμα «Η εξιχνίαση του εγκλήματος και η συμβολή των Ιατροδικαστικών Επιστημών», 1-2 Δεκεμβρίου 2001, Λάρισα.
8. Συμπόσιο της Μαιευτικής και γυναικολογικής κλινικής του Πανεπιστημίου Θεσσαλίας με θέμα «Καρκίνος του Τραχήλου της Μήτρας – Σύγχρονα Δεδομένα», 14-15 Δεκεμβρίου 2002, Λάρισα.
9. 10^ο Πανελλήνιο Παθολογοανατομικό Συνέδριο, 23-24 Μαΐου 2006, Ιωάννινα.
10. 2^ο Διεθνές Συνέδριο Ευρωπαϊκής Ένωσης Παθολογοανατόμων, 24-27 Μαΐου 2006, Ιωάννινα.
11. Συμμετοχή στο Slide Seminar Ενδιαφερόντων Περιστατικών, 1 Δεκεμβρίου 2006, Βόλος.
12. Συμμετοχή στο Slide Seminar με θέμα «FNA of soft tissue tumours», 2 Δεκεμβρίου 2006, Βόλος.
13. 7^ο Πανελλήνιο Συνέδριο Κυτταρολογίας, 1-3 Δεκεμβρίου 2006, Βόλος.
14. Ομιλήτρια στο 1^ο Πανελλήνιο Συνέδριο Ερευνητικής Εταιρείας Ουρογεννητικής Ογκολογίας με τίτλο Παθολογοανατομική διερεύνηση NET, 7 Σεπτεμβρίου 2013.

**“Ανοσοϊστολογικοί και μοριακοί δείκτες
καρκινωμάτων παχέος εντέρου”**

ΡΟΙΔΟΥΛΑ ΠΑΠΑΜΙΧΑΛΗ

Πανεπιστήμιο Θεσσαλίας, Τμήμα Ιατρικής, 2018

ΤΡΙΜΕΛΗΣ ΣΥΜΒΟΥΛΕΥΤΙΚΗ ΕΠΙΤΡΟΠΗ

- 1. ΜΑΡΙΑ ΙΩΑΝΝΟΥ**, ΑΝΑΠΛΗΡΩΤΡΙΑ ΚΑΘΗΓΗΤΡΙΑ ΠΑΘΟΛΟΓΙΚΗΣ ΑΝΑΤΟΜΙΚΗΣ, ΤΜΗΜΑ ΙΑΤΡΙΚΗΣ, ΣΧΟΛΗ ΕΠΙΣΤΗΜΩΝ ΥΓΕΙΑΣ, ΠΑΝΕΠΙΣΤΗΜΙΟ ΘΕΣΣΑΛΙΑΣ **(ΕΠΙΒΛΕΠΟΥΣΑ)**
- 2. ΧΡΗΣΤΟΣ ΠΑΠΑΝΔΡΕΟΥ**, ΚΑΘΗΓΗΤΗΣ ΠΑΘΟΛΟΓΙΚΗΣ ΟΓΚΟΛΟΓΙΑΣ, ΙΑΤΡΙΚΗ ΣΧΟΛΗ ΑΡΙΣΤΟΤΕΛΕΙΟΥ ΠΑΝΕΠΙΣΤΗΜΙΟΥ ΘΕΣΣΑΛΟΝΙΚΗΣ
- 3. ΔΗΜΗΤΡΙΟΣ ΖΑΧΑΡΟΥΛΗΣ**, ΚΑΘΗΓΗΤΗΣ ΓΕΝΙΚΗΣ ΧΕΙΡΟΥΡΓΙΚΗΣ, ΤΜΗΜΑ ΙΑΤΡΙΚΗΣ, ΣΧΟΛΗ ΕΠΙΣΤΗΜΩΝ ΥΓΕΙΑΣ, ΠΑΝΕΠΙΣΤΗΜΙΟ ΘΕΣΣΑΛΙΑΣ

ΠΕΡΙΛΗΨΗ

Ο καρκίνος του παχέος εντέρου αποτελεί την τρίτη αιτία θανάτου παγκοσμίως. Ιστολογικοί δείκτες έχουν προταθεί ως πιθανοί προγνωστικοί και προβλεπτικοί δείκτες για εξατομικευμένες θεραπείες.

Η παρούσα μελέτη περιέλαβε αρχειακό υλικό από 51 εγχειρητικά παρασκευάσματα αδενοκαρκινώματος παχέος εντέρου που διαγνώστηκαν στο Εργαστήριο Παθολογικής Ανατομικής του Πανεπιστημίου Θεσσαλίας. Μελετήθηκε η παρουσία μεταλλάξεων στα ογκογονίδια *BRAF* και *KRAS*, καθώς και η ανοσοϊστοχημική έκφραση των πρωτεϊνών *BRAF*, *NF-κB* και *HIF-1α*.

Αποδείχθηκε στατιστικά σημαντική σχέση μεταξύ της ανοσοϊστοχημικής έκφρασης *BRAF* VE1 με τη μοριακή ανίχνευση της μετάλλαξης V600E του γονιδίου *BRAF*. Θετική ανοσοϊστοχημική χρώση για *HIF-1α* παρατηρήθηκε στο 68,62% των καρκινωμάτων. Η έκφραση του *HIF-1α* παρουσίασε στατιστικά σημαντική συσχέτιση με την αγγειακή διήθηση και το παθολογοανατομικό στάδιο. Επιπλέον παρατηρήσαμε συχνή πυρηνική έκφραση του μεταγραφικού παράγοντα *NF-κB* (58,82%) και αναδείχθηκε στατιστικά σημαντική συσχέτιση της υπερέκφρασης του *NF-κB* με το παθολογοανατομικό στάδιο του καρκινώματος και την αγγειακή διήθηση.

Συμπερασματικά, η παρούσα μελέτη παρέχει πληροφορίες για την μοριακή ανίχνευση των μεταλλάξεων των γονιδίων *KRAS* και *BRAF* στο αδενοκαρκίνωμα του παχέος εντέρου στον ελληνικό πληθυσμό αλλά και για την αξία της ανοσοϊστοχημικής αναζήτησης της *BRAF*V600E πρωτεΐνης ως εναλλακτικής μεθόδου για την επιλογή των ασθενών. Επιπλέον, η μελέτη παρέχει ενδείξεις για το ρόλο των παραγόντων *HIF-1α* και *NF-κB* που εμπλέκονται στον καρκίνο του παχέος εντέρου και φαίνεται να συσχετίζονται με δυσμενείς κλινικοπαθολογοανατομικές προγνωστικές παραμέτρους. Τα ανωτέρω ευρήματα υποδεικνύουν τη σημασία των συγκεκριμένων παραγόντων ως πιθανών προγνωστικών βιοδεικτών για τον καρκίνο του παχέος εντέρου, ενώ περαιτέρω κλινικές μελέτες απαιτούνται για την πλήρη αποσαφήνιση των μηχανισμών που ρυθμίζουν το ρόλο τους ως δυνητικούς θεραπευτικούς στόχους.

ABSTRACT

Colorectal carcinoma is the third most common cancer and despite the abundance of molecular pathways and markers continually being reported, the mortality rates remain high.

In this retrospective study, 51 cases of primary colon adenocarcinoma were evaluated, for whom archival specimens from the resected primary tumor were available. None of the patients had received chemotherapy or radiation before surgery. All surgical specimens were retrieved from the files of the Pathology Department, Faculty of Medicine, School of Health Sciences, University of Thessaly.

Tissue sections were stained with BRAFV600 specific clone VE1 antibody, HIF-1 α and NF- κ B and the immunohistochemical expression was correlated to clinicopathological parameters and molecular data regarding *BRAF* and *KRAS* mutational analysis. BRAF V600E protein was detected in the cytoplasm of neoplastic cells in 13 of the 51 examined cases (25.5%). The correlation between immunohistochemical staining and DNA sequence analysis for *BRAF* showed 93.75% sensitivity and 100% specificity.

Nuclear HIF-1 α immunostaining was detected in 68.62% of the cases. The correlation between positive immunostaining and pathological stage, as well as vascular invasion, showed statistical significance. In addition, statistically significant was the correlation between nuclear immunostaining for NF- κ B, detected in 58.82% of adenocarcinoma cases and pathological stage and vascular invasion.

Our data suggest that immunohistochemistry could be used in routine clinical practice as a screening method for BRAF V600E mutant protein detection in patients with colorectal carcinoma. Moreover this study delineates the role of HIF-1 α and NF- κ B as possible prognostic biomarkers in colorectal adenocarcinoma.

ΠΕΡΙΕΧΟΜΕΝΑ

ΕΝΟΤΗΤΑ	ΤΙΤΛΟΣ ΕΝΟΤΗΤΑΣ	ΣΕΛΙΔΑ
	ΠΕΡΙΛΗΨΗ	16
	ABSTRACT	17
	ΓΕΝΙΚΟ ΜΕΡΟΣ	20
ΚΕΦΑΛΑΙΟ 1	ΙΣΤΟΛΟΓΙΑ ΤΟΥ ΠΑΧΕΟΣ ΕΝΤΕΡΟΥ	21
ΚΕΦΑΛΑΙΟ 2	ΕΠΙΔΗΜΙΟΛΟΓΙΑ ΚΑΙ ΑΙΤΙΟΠΑΘΟΓΕΝΕΙΑ ΚΑΡΚΙΝΩΜΑΤΟΣ ΠΑΧΕΟΣ ΕΝΤΕΡΟΥ	22
ΚΕΦΑΛΑΙΟ 3	ΙΣΤΟΠΑΘΟΛΟΓΙΑ	23
ΚΕΦΑΛΑΙΟ 4	ΔΙΑΓΝΩΣΗ ΚΑΙ ΘΕΡΑΠΕΙΑ	33
ΚΕΦΑΛΑΙΟ 5	ΣΤΑΔΙΟΠΟΙΗΣΗ	34
ΚΕΦΑΛΑΙΟ 6	ΜΟΡΙΑΚΟΙ ΟΔΟΙ ΚΑΡΚΙΝΟΓΕΝΕΣΗΣ ΣΤΟ ΠΑΧΥ ΕΝΤΕΡΟ	37
6.1	Η ΧΡΩΜΟΣΩΜΙΚΗ ΑΣΤΑΘΕΙΑ	37
6.2	Η ΜΙΚΡΟΔΟΥΡΥΦΟΡΙΚΗ ΑΣΤΑΘΕΙΑ	40
6.3	Ο ΦΑΙΝΟΤΥΠΟΣ ΜΕΘΥΛΙΩΣΗΣ ΤΩΝ CpG ΝΗΣΙΔΩΝ	44
6.4	ΤΟ ΟΔΟΝΤΩΤΟ ΜΟΝΟΠΑΤΙ	46
ΚΕΦΑΛΑΙΟ 7	ΦΛΕΓΜΟΝΩΔΕΙΣ ΝΟΣΟΙ ΚΑΙ ΚΑΡΚΙΝΟΣ ΤΟΥ ΠΑΧΕΟΣ ΕΝΤΕΡΟΥ	48
ΚΕΦΑΛΑΙΟ 8	Ο ΠΑΡΑΓΟΝΤΑΣ NF-κΒ ΚΑΙ Ο ΡΟΛΟΣ ΤΟΥ ΣΤΟΝ ΚΑΡΚΙΝΟ ΤΟΥ ΠΑΧΕΟΣ ΕΝΤΕΡΟΥ	50
8.1	ΣΗΜΑΤΟΔΟΤΙΚΑ ΜΟΝΟΠΑΤΙΑ ΕΝΕΡΓΟΠΟΙΗΣΗΣ ΤΟΥ NF-κΒ ΜΟΝΟΠΑΤΙΟΥ	51
8.2	Η NF-κΒ ΣΗΜΑΤΟΔΟΤΗΣΗ ΣΤΗ ΦΛΕΓΜΟΝΗ ΚΑΙ ΣΤΟΝ ΚΑΡΚΙΝΟ	53
8.3	Η NF-κΒ ΣΗΜΑΤΟΔΟΤΗΣΗ ΚΑΙ ΤΟ ΑΔΕΝΟΚΑΡΚΙΝΩΜΑ ΠΑΧΕΟΣ ΕΝΤΕΡΟΥ	54
ΚΕΦΑΛΑΙΟ 9	ΜΟΡΙΑΚΟΙ ΜΗΧΑΝΙΣΜΟΙ ΣΤΗ ΔΙΗΘΗΣΗ ΚΑΙ ΜΕΤΑΣΤΑΣΗ	56
ΚΕΦΑΛΑΙΟ 10	Ο ΡΟΛΟΣ ΤΟΥ ΜΙΚΡΟΠΕΡΙΒΑΛΛΟΝΤΟΣ ΤΟΥ ΟΓΚΟΥ	57
ΚΕΦΑΛΑΙΟ 11	Η ΙΣΤΙΚΗ ΥΠΟΞΙΑ ΚΑΙ Ο ΡΟΛΟΣ ΤΟΥ HIF1α ΣΤΟΝ ΚΑΡΚΙΝΟ ΤΟΥ ΠΑΧΕΟΣ ΕΝΤΕΡΟΥ	61
ΚΕΦΑΛΑΙΟ 12	ΕΠΙΘΗΛΙΟ-ΜΕΣΕΓΧΥΜΑΤΙΚΗ ΜΕΤΑΤΡΟΠΗ (EMT)	63
ΚΕΦΑΛΑΙΟ 13	ΚΑΡΚΙΝΙΚΟΙ ΔΕΙΚΤΕΣ	65
ΚΕΦΑΛΑΙΟ 14	ΜΟΡΙΑΚΟΙ ΒΙΟΔΕΙΚΤΕΣ ΣΤΟΝ ΚΑΡΚΙΝΟ ΤΟΥ ΠΑΧΕΟΣ ΕΝΤΕΡΟΥ	66
ΚΕΦΑΛΑΙΟ 15	ΝΕΟΙ ΒΙΟΔΕΙΚΤΕΣ	68
ΚΕΦΑΛΑΙΟ 16	ΕΙΔΙΚΟ ΜΕΡΟΣ	70
1	ΣΚΟΠΟΣ	71
2	ΑΣΘΕΝΕΙΣ ΚΑΙ ΒΙΟΛΟΓΙΚΟ ΥΛΙΚΟ	72
3	ΜΕΘΟΔΟΛΟΓΙΑ	75
3.1	ΑΝΟΣΟΪΣΤΟΧΗΜΕΙΑ	75
3.1.1	ΠΡΩΤΟΚΟΛΛΟ ΑΝΟΣΟΪΣΤΟΧΗΜΕΙΑΣ BRAF	75

3.1.2	ΠΡΩΤΟΚΟΛΛΟ ΑΝΟΣΟΪΣΤΟΧΗΜΕΙΑΣ HIF-1α	76
3.1.3	ΠΡΩΤΟΚΟΛΛΟ ΑΝΟΣΟΪΣΤΟΧΗΜΕΙΑΣ NF-κB	77
3.1.4	ΑΞΙΟΛΟΓΗΣΗ ΑΝΟΣΟΪΣΤΟΧΗΜΙΚΩΝ ΧΡΩΣΕΩΝ	78
3.2	ΑΝΟΣΟΑΠΟΤΥΠΩΣΗ ΤΗΣ BRAF ΠΡΩΤΕΪΝΗΣ	79
3.3	ΜΟΡΙΑΚΗ ΑΝΑΛΥΣΗ	79
3.3.1	ΑΠΟΜΟΝΩΣΗ ΓΕΝΟΜΙΚΟΥ DNA	79
3.3.2	ΕΛΕΓΧΟΣ ΠΟΙΟΤΗΤΑΣ ΓΕΝΟΜΙΚΟΥ DNA	80
3.3.3	ΑΛΥΣΙΔΩΤΗ ΑΝΤΙΔΡΑΣΗ ΠΟΛΥΜΕΡΑΣΗΣ (PCR) ΓΙΑ ΤΑ ΟΓΚΟΓΟΝΙΔΙΑ KRAS ΚΑΙ BRAF	81
3.3.4	ΑΝΙΧΝΕΥΣΗ ΜΕΤΑΛΛΑΞΕΩΝ ΤΟΥ ΚΩΔΙΚΟΝΙΟΥ 12 ΤΟΥ ΕΞΟΝΙΟΥ 2 ΤΟΥ KRAS ΟΓΚΟΓΟΝΙΔΙΟΥ ΜΕ ΤΗΝ ΤΕΧΝΙΚΗ ΤΩΝ ΠΟΛΥΜΟΡΦΙΣΜΩΝ ΜΕΓΕΘΟΥΣ ΠΕΡΙΟΡΙΣΤΙΚΟΥ ΤΜΗΜΑΤΟΣ (Restriction Fragment Length Polymorphism, RFLP)	84
3.3.5	ΑΝΑΛΥΣΗ ΤΗΣ ΝΟΥΚΛΕΟΤΙΔΙΚΗΣ ΑΛΛΗΛΟΥΧΙΑΣ (sequencing)	87
4.	ΑΠΟΤΕΛΕΣΜΑΤΑ	90
4.1	ΚΛΙΝΙΚΟΙΣΤΟΠΑΘΟΛΟΓΙΚΑ ΧΑΡΑΚΤΗΡΙΣΤΙΚΑ ΤΩΝ ΑΣΘΕΝΩΝ	90
4.2	ΑΠΟΤΕΛΕΣΜΑΤΑ ΜΟΡΙΑΚΗΣ ΑΝΑΛΥΣΗΣ	91
4.3	ΑΝΟΣΟΪΣΤΟΧΗΜΙΚΗ ΕΚΦΡΑΣΗ ΤΗΣ ΠΡΩΤΕΪΝΗΣ BRAF	99
4.4	ΑΝΟΣΟΪΣΤΟΧΗΜΙΚΗ ΕΚΦΡΑΣΗ ΤΗΣ ΠΡΩΤΕΪΝΗΣ NF-κB	104
4.5	ΑΝΟΣΟΪΣΤΟΧΗΜΙΚΗ ΕΚΦΡΑΣΗ ΤΗΣ ΠΡΩΤΕΪΝΗΣ HIF-1α	109
5.	ΑΝΟΣΟΑΠΟΤΥΠΩΣΗ ΤΗΣ BRAF ΠΡΩΤΕΪΝΗΣ	115
6.	ΣΥΣΧΕΤΙΣΕΙΣ ΑΝΟΣΟΪΣΤΟΧΗΜΙΚΗΣ ΕΚΦΡΑΣΗΣ BRAF, NF-κB, HIF-1α ΚΑΙ ΜΕΤΑΛΛΑΞΕΩΝ ΣΤΑ <i>BRAF</i> ΚΑΙ <i>KRAS</i> ΓΟΝΙΔΙΑ	116
6.1	ΣΥΣΧΕΤΙΣΗ ΕΚΦΡΑΣΗΣ ΤΗΣ ΟΓΚΟΠΡΩΤΕΪΝΗΣ BRAFV600E ΜΕ ΜΕΤΑΛΛΑΞΕΙΣ ΤΩΝ <i>BRAF</i> ΚΑΙ <i>KRAS</i>	116
6.2	ΣΥΣΧΕΤΙΣΗ ΕΚΦΡΑΣΗΣ NF-κB ΜΕ ΜΕΤΑΛΛΑΞΕΙΣ <i>BRAF</i> ΚΑΙ <i>KRAS</i>	117
6.3	ΣΥΣΧΕΤΙΣΗ ΕΚΦΡΑΣΗΣ HIF-1A ΜΕ ΜΕΤΑΛΛΑΞΕΙΣ <i>BRAF</i> ΚΑΙ <i>KRAS</i>	119
7.	ΣΥΖΗΤΗΣΗ	121
9.	ΒΙΒΛΙΟΓΡΑΦΙΑ	129

ΓΕΝΙΚΟ ΜΕΡΟΣ

1. ΙΣΤΟΛΟΓΙΑ ΤΟΥ ΠΑΧΕΟΣ ΕΝΤΕΡΟΥ

Μικροσκοπικώς το παχύ έντερο περιλαμβάνει τον βλεννογόνο που αφορά στο επιθήλιο και το υποκείμενο στρώμα με τη βλεννογόνια μυϊκή στιβάδα, από τον υποβλεννογόνο, τον μυϊκό και τον ορογόνο χιτώνα.

Το καλυπτικό επιθήλιο του βλεννογόνου του παχέος εντέρου είναι κυλινδρικό, διαθέτει απορροφητικά και καλυκοειδή κύτταρα, τα οποία στηρίζονται σε βασική μεμβράνη. Τα απορροφητικά κύτταρα έχουν ωοειδείς πυρήνες και συμμετέχουν στη μεταφορά νερού και ηλεκτρολυτών. Τα καλυκοειδή κύτταρα περιέχουν στο κυτταρόπλασμά τους βλέννη, που εκκρίνεται λιπαίνοντας το εντερικό περιεχόμενο.

Στον βλεννογόνο του παχέος εντέρου υπάρχουν αδένες που ονομάζονται κρύπτες του Lieberkühn, οι οποίοι περιέχουν και άωρα-αδιαφοροποίητα αρχέγονα κύτταρα, εξειδικευμένα νευροενδοκρινικά κύτταρα και κύτταρα Paneth. Η σημαντικότερη λειτουργία των κρυπτών είναι η ανανέωση των κυττάρων του επιφανειακού επιθηλίου, τα οποία έχουν συγκεκριμένο χρόνο ζωής, αποπίπτοντας στον αυλό. Το επιθήλιο του παχέος εντέρου διαθέτει σημαντική ικανότητα πολλαπλασιασμού. Αντικαθίσταται κάθε πέντε περίπου ημέρες από αρχέγονα κύτταρα, τα οποία μετατρέπονται σε απορροφητικά, καλυκοειδή ή ενδοκρινικά κύτταρα (1). Ο κυτταρικός πολλαπλασιασμός σε μια κρύπτη γίνεται στα τελευταία 5-10 κύτταρα κατά μήκος του άξονα της κρύπτης (ζώνη πολλαπλασιασμού). Επίσης, κατά μήκος του άξονα της κρύπτης αρχίζει η διαφοροποίηση των αρχέγονων κυττάρων (ζώνη διαφοροποίησης) σε ένα από τα τρία είδη ώριμων κυττάρων (απορροφητικά, καλυκοειδή ή ενδοκρινικά), τα οποία παράλληλα μετακινούνται προς το ανώτερο μέρος της κρύπτης. Τα περισσότερα από τα κύτταρα της ζώνης διαφοροποίησης έχουν χάσει την ικανότητα πολλαπλασιασμού, αλλά συνεχίζουν να γίνονται πιο ώριμα και λειτουργικά μέχρι να εκπέσουν από την επιφάνεια. Το 95% των κακοήθων όγκων του παχέος εντέρου προέρχονται από το επιθήλιο του εντερικού βλεννογόνου.

2. ΕΠΙΔΗΜΙΟΛΟΓΙΑ ΚΑΙ ΑΙΤΙΟΠΑΘΟΓΕΝΕΙΑ ΚΑΡΚΙΝΩΜΑΤΟΣ ΠΑΧΕΟΣ ΕΝΤΕΡΟΥ

Το αδενοκαρκίνωμα του παχέος εντέρου αντιπροσωπεύει την τρίτη αιτία θανάτου στους άντρες και στις γυναίκες στις Η.Π.Α. και γενικότερα αποτελεί έναν από τους συχνότερους τύπους καρκίνου στις δυτικές χώρες. Συνήθως αναπτύσσεται βραδέως, μέσα σε μια περίοδο 10 έως 15 ετών (2).

Στο μεγαλύτερο ποσοστό των περιπτώσεων ο καρκίνος του παχέος εντέρου είναι σποραδικός και αναπτύσσεται επί αδενώματος. Στο 10% περίπου των περιπτώσεων είναι κληρονομικός.

Στα κληρονομικά σύνδρομα που προδιαθέτουν γενετικά για την εμφάνιση καρκίνου στο παχύ έντερο ανήκουν η οικογενής αδενωματούδης πολυποδίαση (Familial Adenomatous Polyposis, FAP) και ο κληρονομικός καρκίνος παχέος εντέρου (Hereditary Non-Polyposis Colorectal Cancer, HNPCC), ο οποίος ονομάζεται σύνδρομο Lynch (3).

Τα αδενώματα συνιστούν τη βασικότερη μορφή προκαρκινωματούδους αλλοίωσης στον εντερικό βλεννογόνο. Η πιθανότητα εμφάνισής τους αυξάνει με την πρόοδο της ηλικίας και είναι συχνότερα σε ηλικίες μεγαλύτερες των 50 ετών. Η δυνατότητα μετατροπής ενός αδενώματος σε καρκίνο εξαρτάται από το μέγεθος, τον ιστολογικό τύπο (οδοντωτά, σωληνωδή, σωληνολαχνώδη και λαχνωτά) και το βαθμό δυσπλασίας τους (4). Στο 30% των περιπτώσεων σποραδικού καρκίνου, οι ασθενείς έχουν τουλάχιστον έναν συγγενή που εμφάνισε καρκίνο στο παχύ έντερο ή αδένωμα, χωρίς σαφές μοντέλο κληρονομικότητας, γεγονός που υποδεικνύει την ύπαρξη γενετικής προδιάθεσης.

Συνολικά, η συχνότητα εμφάνισης καρκίνου του παχέος εντέρου αυξάνει με την πρόοδο της ηλικίας (50 έτη και άνω) και τα ποσοστά θνησιμότητας είναι περίπου 30% έως 40% υψηλότερα στους άνδρες από ότι στις γυναίκες. Στις Η.Π.Α. ευθύνεται για το 10-11% των θανάτων από καρκίνο, ενώ στην Ελλάδα το αντίστοιχο ποσοστό φθάνει στο 7,5%. Η επίπτωση της νόσου τα τελευταία χρόνια (2008-2010) παρουσιάζει σημαντική μείωση, της τάξης του 4% περίπου στις Η.Π.Α., χάρη στην έγκαιρη διάγνωση και θεραπεία με την ευρεία εφαρμογή της κολonosκόπησης που συμβάλει σημαντικά στην πρόληψη της νόσου, μέσω της έγκαιρης διάγνωσης και θεραπευτικής αντιμετώπισης αλλοιώσεων (ειδικών φλεγμονών, πολυπόδων, αδενωμάτων) που συσχετίζονται με συχνότερη επίπτωση ανάπτυξης καρκίνου (5).

Βασικότεροι παράγοντες κινδύνου για την εκδήλωση της νόσου είναι το ατομικό και οικογενειακό ιστορικό καρκίνου παχέος εντέρου, αδενωματούδους πολύποδα ή χρόνιας ιδιοπαθούς φλεγμονώδους νόσου στο έντερο, το κάπνισμα, η κατάχρηση αλκοόλ, η έλλειψη φυσικής δραστηριότητας, η πλούσια διατροφή με κορεσμένα λιπαρά και κόκκινο κρέας, η ελλιπή κατανάλωση λαχανικών και το αυξημένο σωματικό βάρος (6).

3. ΙΣΤΟΠΑΘΟΛΟΓΙΑ

Τα περισσότερα καρκινώματα του παχέος εντέρου αφορούν σε αδενοκαρκινώματα, με κύρια εντόπιση στο σιγμοειδές ή στο ορθό.

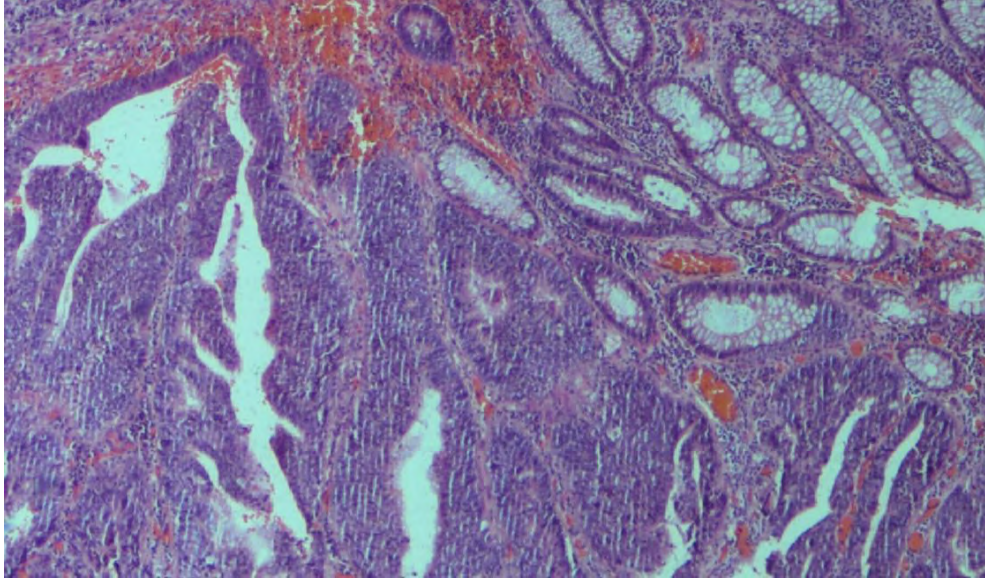
Ιστολογικά τα αδενοκαρκινώματα χαρακτηρίζονται από την παρουσία νεοπλασματικών αδενικών σχηματισμών, από την παρουσία των οποίων καθορίζεται ο βαθμός διαφοροποίησης του όγκου (grade) (7). Στον πίνακα 1 συνοψίζεται η ταξινόμηση των καρκινωμάτων του παχέος εντέρου κατά την παγκόσμια οργάνωση υγείας WHO: classification of tumors of the digestive system, 2010 (8). Οι διάφορες μορφές των αμιγών νευροενδοκρινικών νεοπλασμάτων συμπεριλαμβανομένων και των νευροενδοκρινικών καρκινωμάτων, μικροκυτταρικών και μεγαλοκυτταρικών, ταξινομούνται χωριστά σε διακριτή κατηγορία νευροενδοκρινικών νεοπλασμάτων.

Πίνακας 1. ΤΑΞΙΝΟΜΗΣΗ ΚΑΡΚΙΝΩΜΑΤΩΝ ΠΑΧΕΟΣ ΕΝΤΕΡΟΥ ΚΑΤΑ WHO

ΑΔΕΝΟΚΑΡΚΙΝΩΜΑ
Ηθμοειδές-κομεδοκαρκίνωμα
Βλεννώδεις
Με κύτταρα δίκην σφραγιστήρος δακτυλίου
Μικροθηλώδεις
Οδοντωτό
Μυελοειδές
ΠΛΑΚΩΔΕΣ ΚΑΡΚΙΝΩΜΑ
ΑΔΕΝΟΠΛΑΚΩΔΕΣ ΚΑΡΚΙΝΩΜΑ
ΑΤΡΑΚΤΟΚΥΤΤΑΡΙΚΟ
ΑΔΙΑΦΟΡΟΠΟΙΗΤΟ
ΜΕ ΣΥΝΟΔΟ ΝΕΥΡΟΕΝΔΟΚΡΙΝΙΚΗ Διαφοροποίηση

Η διάκριση ενός ενδοβλεννογονικού αδενοκαρκινώματος από την υψηλόβαθμη δυσπλασία, με μορφολογικά κριτήρια, παραμένει υποκειμενική και η πρακτική εφαρμογή της διαφέρει σε χώρες της Δυτικής Ευρώπης, στις ΗΠΑ και την Ιαπωνία. Σε 2% των περιπτώσεων

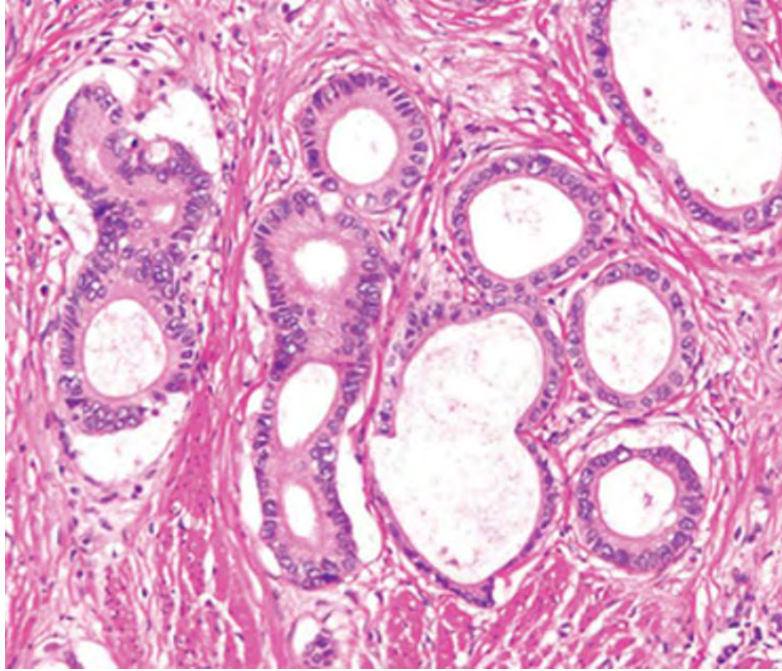
φαίνεται να συνοδεύεται από λεμφαδενικές μεταστάσεις και ενδεχομένως αυτό να συνδυάζεται με την αμφισβήτηση της άποψης περί παντελούς απουσίας λεμφαγγείων από **τον βλεννογόνο ή το χόριο ενός αδενωματώδους πολύποδος** (9, 10). Πάντως η παρουσία δεσμοπλαστικής αντίδρασης και νεκρώσεως ή μεμονωμένων καρκινικών κυττάρων στο στρώμα, συνηγορεί υπέρ ενδοβλεννογονικού καρκινώματος και κατά υψηλόβαθμης δυσπλασίας (Εικ.1).



Εικόνα 1. Ενδοβλεννογονικό αδενοκαρκίνωμα παχέος εντέρου (υλικό του εργαστηρίου, μεγέθυνση x 40).

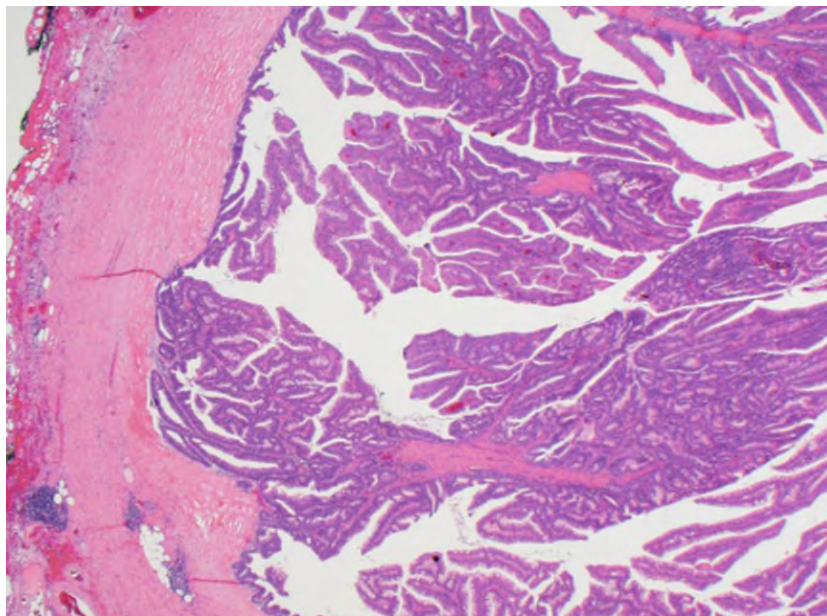
Ένας άλλος μορφολογικός υπότυπος αδενοκαρκινώματος του παχέος εντέρου το οποίο μπορεί να μην διαγνωστεί με ευχέρεια σε βιοψίες είναι το αποκαλούμενο **σωληνώδες αδενοκαρκίνωμα χαμηλού βαθμού κακοήθειας** (low grade tubuloglandular adenocarcinoma) (11).

Το συγκεκριμένο αδενοκαρκίνωμα συνδυάζεται συχνά με μεταλλάξεις της ισοκιτρικής δεϋδρογενάσης (IDH1) και αναπτύσσεται σε έδαφος ελκώδους κολίτιδος. Μπορεί σε βιοψίες να εκληφθεί ως αδένωμα και μάλιστα χαμηλού βαθμού δυσπλασίας (Εικ.2).



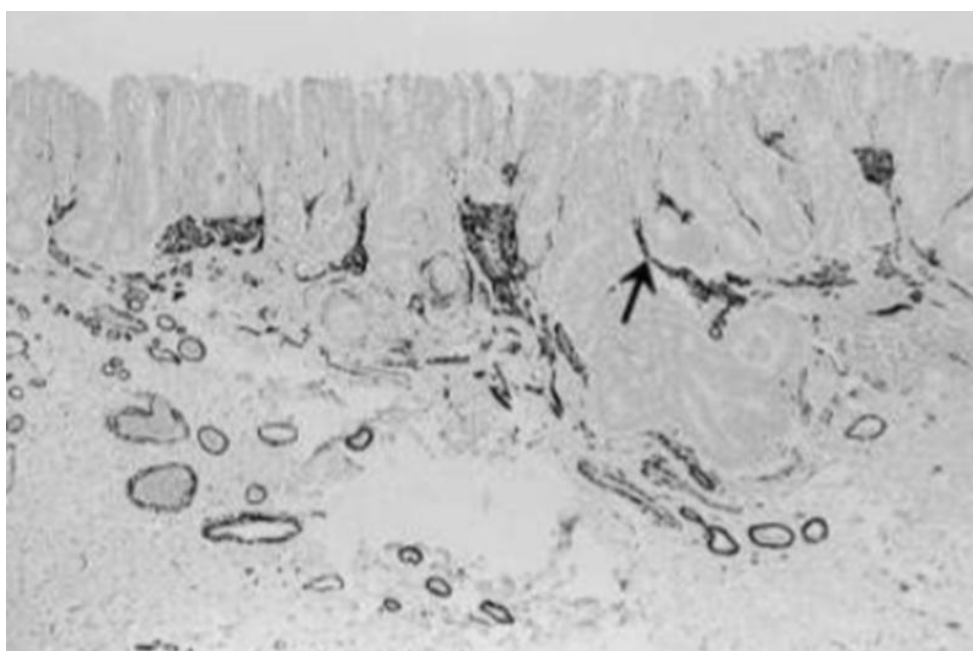
Εικόνα 2. Σωληνώδες αδενοκαρκίνωμα (low grade), παχέος εντέρου (11).

Ένας άλλος μορφολογικός υπότυπος αδενοκαρκινώματος του παχέος εντέρου το οποίο μπορεί να μην διαγνωστεί με ευχέρεια σε βιοψίες είναι το **αδενοκαρκίνωμα που μιμείται μορφολογικά ένα λαχνωτό αδένωμα** (Εικ.3). Το διηθητικό συστατικό της εν λόγω εξεργασίας μπορεί να μοιάζει με ένα κοινό αδενοκαρκίνωμα αλλά μπορεί να μοιάζει με λαχνωτό αδένωμα το οποίο διηθεί βαθιά το τοίχωμα. Περιγράφεται συχνά και βλεννώδες στοιχείο. Παρατηρείται σε ποσοστό περισσότερο από το πενήντα τοις εκατό μετάλλαξη του KRAS. Εμφανίζει μεταστάσεις, σπανιότερα όμως από καρκινώματα αντίστοιχου σταδίου και επίσης παρουσιάζει καλύτερη πρόγνωση (12).



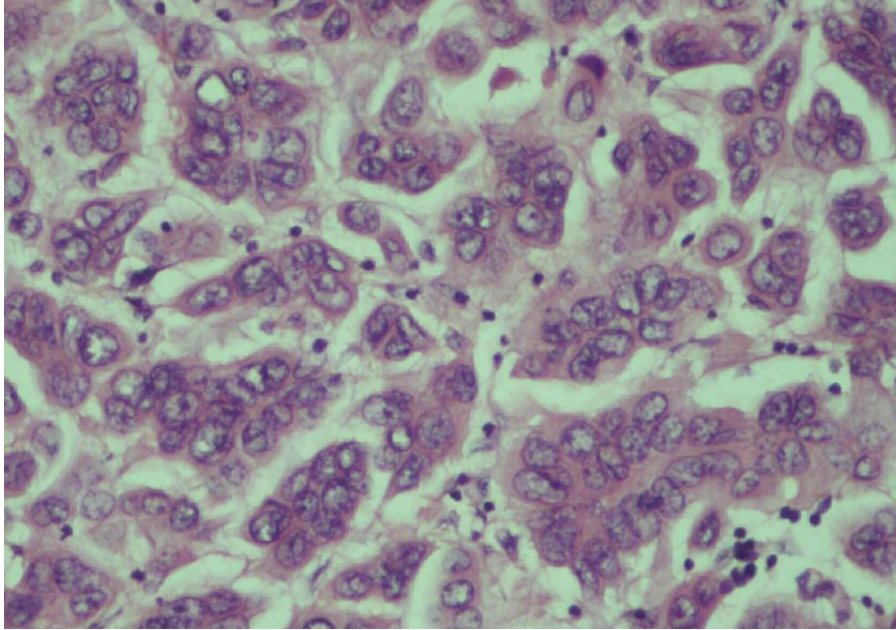
Εικόνα 3. Αδενοκαρκίνωμα παχέος εντέρου με εικόνα λαχνωτού αδενώματος και ασυνήθη διήθηση (12).

Το **πρώιμο, επίπεδο, ή μη πολυποειδές, καρκίνωμα** του παχέος εντέρου δεν αποτελεί μία γενικά αποδεκτή και διακριτή κλινικοπαθολογοανατομική οντότητα (Εικ.4). Εν τούτοις, η αναγνώρισή του είναι σημαντική διότι διηθεί γρήγορα τον υποβλεννογόνο και μπορεί να αποκτήσει επιθετική βιολογική συμπεριφορά με μεταστάσεις. Παρατηρείται συχνότερα σε ηλικιωμένους, στο δεξιό κόλο, και η μέγιστη οριζόντια διάμετρος μπορεί να είναι μικρότερη από ένα εκατοστό. Ενδεχομένως να μην ανιχνεύεται ως καρκίνωμα σε ενδοσκόπηση και είναι πιθανόν ότι μία επιπολής βιοψία μπορεί να δώσει την απατηλή εικόνα υψηλόβαθμης δυσπλασίας. Επομένως η ακριβής διάγνωση του προϋποθέτει καλή κλινικοπαθολογοανατομική συσχέτιση (13).



Εικόνα 4. Μη πολυποειδές πρώιμο καρκίνωμα παχέος εντέρου (13).

Το **μικροθηλώδες καρκίνωμα** παρουσιάζει μορφολογία παρόμοια με τα μικροθηλώδη καρκινώματα που παρατηρούνται σε άλλα όργανα και ανατομικές θέσεις. Σχετίζεται με συχνή λεμφαγγειακή διασπορά και επίσης με χειρότερη πρόγνωση, ακόμη και όταν ανιχνεύεται σε πρώιμα στάδια (Εικ.5).

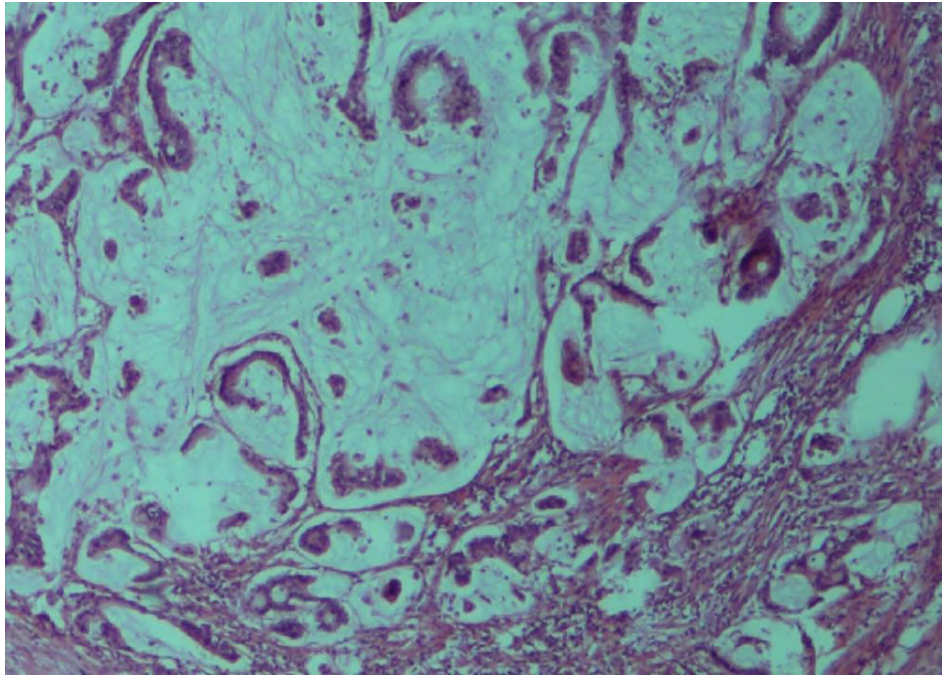


Εικόνα 5. Μικροθηλώδες καρκίνωμα παχέος έντερου (υλικό του εργαστηρίου, μεγέθυνση x 40).

Το **θηλώδες καρκίνωμα** δεν αναγνωρίζεται στην ταξινόμηση της Παγκοσμίου Οργάνωσης Υγείας ως ένας διακριτός ιστολογικός τύπος. Εν τούτοις, περιγράφονται περιστατικά με διηθητικό καρκίνωμα το οποίο σχηματίζει θηλές και εμφανίζει ψαμμοσωμάτια (14).

Το **βλενώδες αδενοκαρκίνωμα** καθορίζεται ως ένα αδενοκαρκίνωμα στο οποίο παρατηρείται εξωκυττάρια βλέννη με μάζα που αντιστοιχεί σε ποσοστό μεγαλύτερο από το πενήντα τοις εκατό της συνολικής μάζας της εξεργασίας. Παρατηρείται κυρίως στον δεξιό κόλον και αντιστοιχεί περίπου στο δέκα τοις εκατό των ορθοκολικών καρκίνων. Σχετίζεται με μικροδορυφορική αστάθεια, αν και οι περισσότερες περιπτώσεις των βλενωδών αδενοκαρκινωμάτων δεν σχετίζονται με μικροδορυφορική αστάθεια (15, 16).

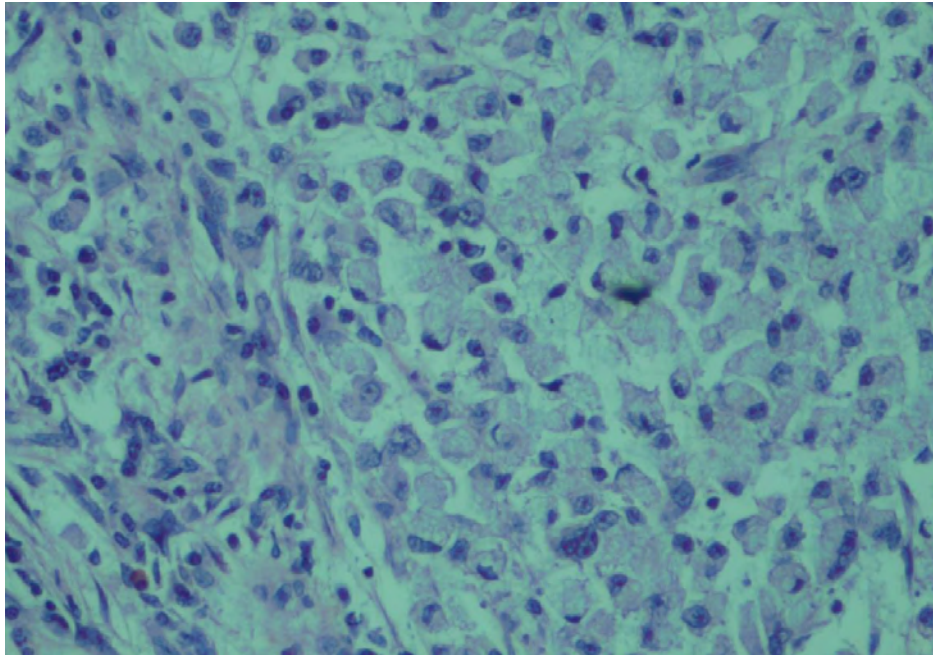
Το βλενώδες αδενοκαρκίνωμα εμφανίζεται συνήθως σε πλέον προκεχωρημένα στάδια και με περισσότερες πιθανότητες λεμφαδενικής μετάστασης από τα συνήθη ορθοκολικά καρκινώματα (17). Κύτταρα με χαρακτηρισές δίκην σφραγιστήρος δακτυλίου μπορεί να παρατηρηθούν σε βλενώδη αδενοκαρκινώματα αλλά εξ ορισμού συνιστούν λιγότερο από το μισό της εξεργασίας (Εικ.6).



Εικόνα 6. Βλεννώδες αδενοκαρκίνωμα παχέος εντέρου (υλικό του εργαστηρίου, μεγέθυνση x 40).

Καρκινώματα στα οποία υπερέχουν κύτταρα με χαρακτήρες δίκην σφραγιστήρος δακτυλίου είναι πολύ πιο σπάνια και θεωρούνται ως ιδιαίτερα επιθετικά νεοπλάσματα με εκτεταμένη διασπορά και κακή πρόγνωση (Εικ. 7). Και αυτά όπως και τα βλεννώδη καρκινώματα μπορούν να συσχετίζονται με μικροδορυφορική αστάθεια οπότε και παρουσιάζουν σχετικά καλύτερη πρόγνωση και σχετικά λιγότερο επιθετική βιολογική συμπεριφορά.

Μετά από θεραπεία (neoadjuvant) σε καρκινώματα του ορθού παρατηρούνται **λίμνες βλέννης**, συχνά χωρίς εμφανή νεοπλασματικά κύτταρα. Αυτό δεν ταξινομείται ως βλεννώδες καρκίνωμα και δεν θεωρείται ως υπολειμματικό καρκίνωμα. Η μελέτη πολλαπλών ιστολογικών τομών με επακόλουθη ανίχνευση σπανίων νεοπλασματικών κυττάρων, εντός των λιμνών βλέννης, δεν φαίνεται να επηρεάζει ή να διαφοροποιεί την πρόγνωση (18, 19).



Εικόνα 7. Αδενοκαρκίνωμα με κύτταρα δίκην σφραγιστήρος δακτυλίου (υλικό του εργαστηρίου, μεγέθυνση x 40).

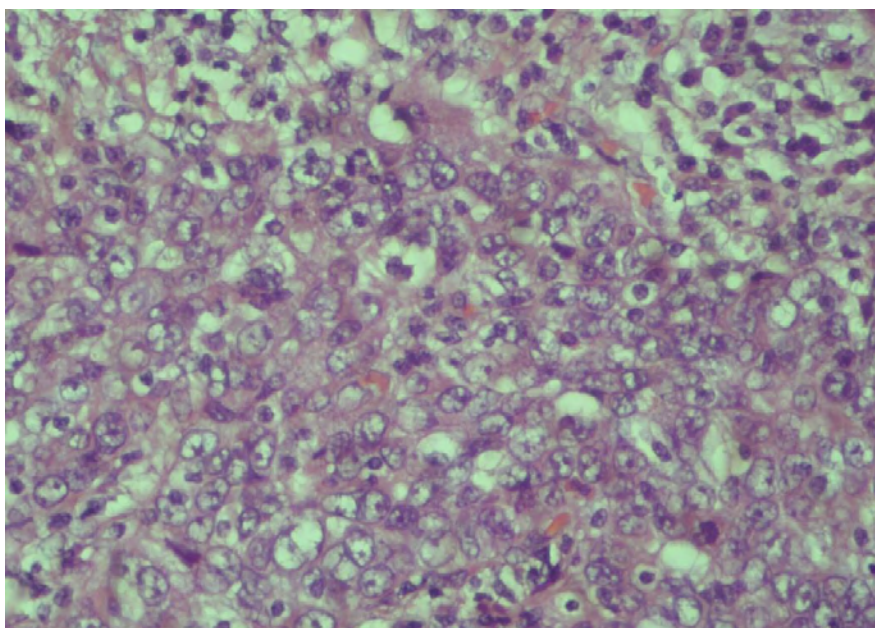
Το **αδενοπλακώδες καρκίνωμα** εμφανίζει εστιακή πλακώδη διαφοροποίηση, η οποία μπορεί να είναι αναμειγμένη με το αδενικό στοιχείο ή να ευρίσκεται χωριστά, σε άλλη περιοχή του νεοπλάσματος. Τυπικά παρατηρείται εις το δεξιό κόλον και εμφανίζει χειρότερη πρόγνωση (20). Ο ιός των ανθρωπίνων θηλωμάτων δε φαίνεται να συμμετέχει στην παθογένεια του συγκεκριμένου μορφολογικού τύπου. Μία εξαιρετικά σπάνια μορφολογική ποικιλία του αδενοπλακώδους καρκινώματος είναι το αποκαλούμενο glassy cell carcinoma (21).

Το **πλακώδες καρκίνωμα** του παχέος εντέρου, ως πρωτοπαθές, είναι ιδιαίτερα σπάνιο. Παρουσιάζει μορφολογία παρόμοια με αυτήν άλλων πλακωδών καρκινωμάτων σε διαφορετικές ανατομικές εντοπίσεις και πρέπει να αποκλειστεί μία μετάσταση στο παχύ έντερο. Δε φαίνεται να σχετίζεται με ιό των ανθρωπίνων θηλωμάτων, τουλάχιστον στις περισσότερες περιπτώσεις, αλλά έχει αναφερθεί συσχέτιση με σχιστοσωμίαση (22, 23).

Το **ηπατοειδές καρκίνωμα** του παχέος εντέρου είναι ένας εξαιρετικά σπάνιος τύπος και δεν αναφέρονται περισσότερες από είκοσι περιπτώσεις στη βιβλιογραφία. Μορφολογικά μοιάζει με ηπατοκυτταρικό καρκίνωμα, αλλά εμφανίζει συχνά και περιοχές συνήθους τύπου αδενοκαρκινώματος του παχέος εντέρου. Επίσης εκφράζει χρώση για CDX2. Το ηπατοειδές καρκίνωμα του παχέος εντέρου σχετίζεται με αυξημένες τιμές άλφα-1 εμβρυϊκής σφαιρίνης στον ορό (24).

Το **διαυγοκυτταρικό πρωτοπαθές καρκίνωμα** παχέος εντέρου μπορεί να μιμείται μετάσταση από νεφροκυτταρικό διαυγοκυτταρικό καρκίνωμα. Είναι εξαιρετικά σπάνιο. Η διαυγής εμφάνιση του κυτταροπλάσματος οφείλεται στην άθροιση γλυκογόνου. Εν αντιθέσει με το μεταστατικό νεφροκυτταρικό καρκίνωμα δεν παρατηρείται χρώση για PAX8, ενώ παρατηρείται χρώση για CDX2 (25).

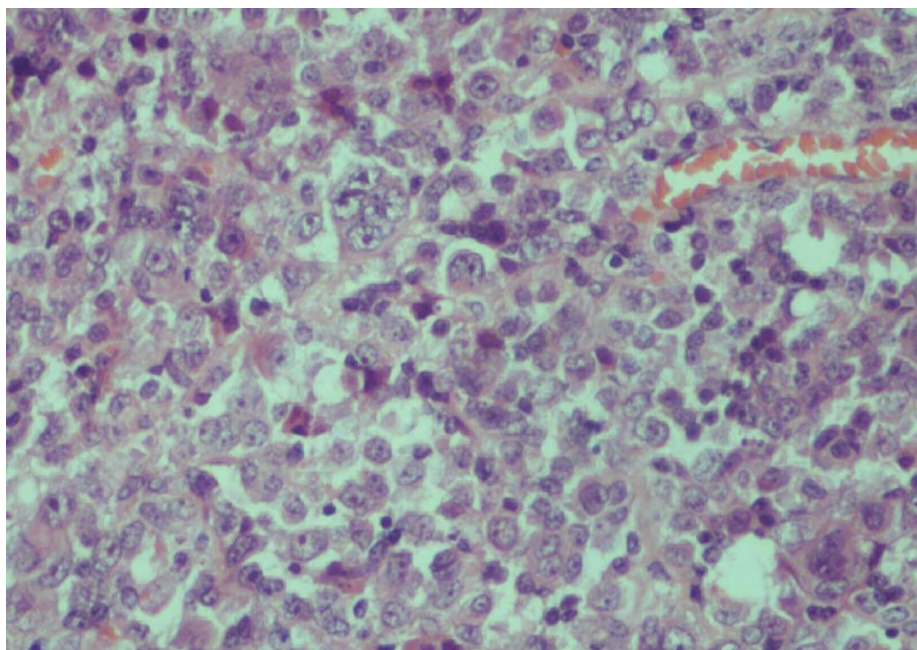
Το **μυελοειδές καρκίνωμα** δεν εμφανίζει αδενική διαφοροποίηση ή αξιόλογη παραγωγή βλέννης (Εικ.8). Ενίοτε παρατηρείται ελαχίστη ενδοκυτταροπλασματική βλέννη. Τα νεοπλασματικά κύτταρα παρουσιάζουν σχετικά χαρακτηριστική μορφολογία με φυσαλιδώδεις πυρήνες και μεγάλα πυρήνια. Αναπτύσσεται κυρίως στο δεξιό κόλον και σχετίζεται με μικροδορυφορική αστάθεια. Παρατηρείται έντονη λεμφοκυτταρική αντίδραση εντός του όγκου και γύρω από αυτόν. Συσχετίζεται με μεταλλάξεις του BRAF. Δεν εκφράζει συχνά CDX2 ενώ εκφράζει σε μεγάλο ποσοστό καλρετίνη. Δεν παρατηρείται έκφραση νευροενδοκρινικών δεικτών (26).



Εικόνα 8. Μυελοειδές καρκίνωμα παχέος εντέρου (υλικό του εργαστηρίου, μεγέθυνση x 40).

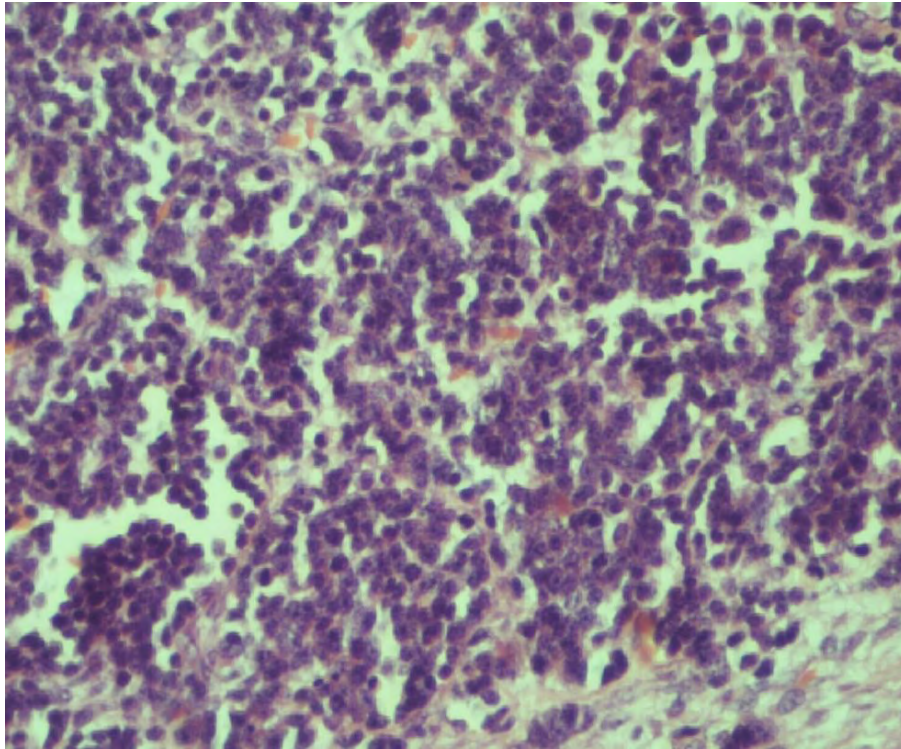
Παρόμοιοι μορφολογικοί χαρακτήρες μπορούν να παρατηρηθούν στο εξαιρετικά σπάνιο καρκίνωμα το οποίο αντιστοιχεί σε **λεμφοεπιθηλίωμα (lymphoepithelioma-like carcinoma)** και το οποίο σχετίζεται με τον ιό Epstein-Barr. Η διαφορική διάγνωση εναπόκειται στην ανίχνευση του ιού με EBER στα νεοπλασματικά κύτταρα ή σε λεμφοκύτταρα γύρω από την εξεργασία (27).

Το μεγαλοκυτταρικό νευροενδοκρινικό καρκίνωμα του παχέος εντέρου μπορεί σε ορισμένες περιπτώσεις να μοιάζει με μυελοειδές καρκίνωμα (Εικ.9). Εν τούτοις, τα κύτταρα είναι σχετικά μικρότερα και η αρχιτεκτονική διάταξη περισσότερο οργανοειδής. Γενικά θεωρείται ως ένα επιθετικό καρκίνωμα με κακή πρόγνωση. Η πρόγνωση μπορεί να είναι σχετικά καλύτερη όταν συνυπάρχει μικροδορυφορική αστάθεια και λεμφοκύτταρα γύρω από την εξεργασία. Η παρουσία αγγειακής διήθησης και έκφρασης CD117 θεωρούνται ως κακοί προγνωστικοί δείκτες (28, 29).



Εικόνα 9. Μεγαλοκυτταρικό νευροενδοκρινικό καρκίνωμα παχέος εντέρου (υλικό του εργαστηρίου, μεγέθυνση x 40).

Το μικροκυτταρικό νευροενδοκρινικό καρκίνωμα είναι εξαιρετικά σπάνιο και ιδιαίτερα επιθετικό από βιολογική άποψη (Εικ.10). Η μορφολογία είναι παρόμοια με την μορφολογία του πνευμονικού μικροκυτταρικού νευροενδοκρινικού καρκινώματος. Επίσης και τα ανοσοϊστοχημικά ευρήματα είναι παρόμοια, αν και αναμένεται θετική ανοσοχρώση και για CDX2 ενώ δεν είναι τόσο συχνή η ανοσοχρώση για TTF1. Εμφανίζεται κυρίως στο δεξιό κόλον (30).



Εικόνα 10. Μικροκυτταρικό νευροενδοκρινικό καρκίνωμα παχέος εντέρου (υλικό του εργαστηρίου, μεγέθυνση x 40).

Το σαρκωματώδες καρκίνωμα του παχέος εντέρου είναι εξαιρετικά σπάνιο με ελάχιστες περιπτώσεις στην βιβλιογραφία (περίπου είκοσι δύο). Το σαρκωματώδες στοιχείο μπορεί να αποτελείται από ατρακτοειδή στοιχεία, τα οποία εκφράζουν εστιακά κυτταροκερατίνες ή μπορεί να παρουσιάζει και εικόνα κλασσικού ετερόλογου σάρκωματος, όπως οστεοσάρκωμα, χονδροσάρκωμα ή λειομυοσάρκωμα. Γονιδιακή ανάλυση, σε ορισμένες περιπτώσεις, έδειξε καταγωγή και των "μεσεγχυματικών" στοιχείων από τον ίδιο προγονικό νεοπλασματικό κλώνο. Παρουσιάζει ιδιαίτερα επιθετική βιολογική συμπεριφορά και πολύ κακή πρόγνωση (31).

4. ΔΙΑΓΝΩΣΗ ΚΑΙ ΘΕΡΑΠΕΙΑ

Ο ορθοκολικός καρκίνος αποτελεί σήμερα μια ιάσιμη νόσο, αν διαγνωσθεί έγκαιρα. Σύγχρονες ενδοσκοπικές τεχνικές για την αναζήτηση και θεραπευτική αντιμετώπιση προκαρκινικών αλλοιώσεων συνιστώνται σε ηλικία μεγαλύτερη των 50 ετών σε ασυμπτωματικούς άνδρες και γυναίκες που δεν έχουν ατομικό ή οικογενειακό ιστορικό καρκίνου παχέος εντέρου. Σε διαφορετική περίπτωση συνιστάται έλεγχος σε μικρότερη ηλικία και ανά τακτά χρονικά διαστήματα.

Επιπλέον για την πρόληψη τη νόσου ενδείκνυνται οι εξετάσεις ανίχνευσης αιμοσφαιρίνης στα κόπρανα (fecal occult blood test, fecal immunochemical test) και η νεότερη δοκιμασία μοριακής ανίχνευσης μεταλλάξεων στο DNA κυττάρων του βλεννογόνου του παχέος εντέρου, τα οποία αποπύπτουν με τα κόπρανα (fecal DNA test).

Οι πρώτες μοριακές δοκιμασίες στο DNA κοπράνων ανίχνευαν μεταλλάξεις του ογκογονιδίου KRAS το οποίο συνδέεται με την ανάπτυξη αδenoκαρκινώματος του παχέος εντέρου. Επίσης έχουν προταθεί εξετάσεις προσδιορισμού των επιπέδων έκφρασης mRNA διαφόρων γονιδίων στα επιθηλιακά κύτταρα στα κόπρανα (32).

Για την απεικονιστική μελέτη του παχέος εντέρου χρησιμοποιούνται ο βαριούχος υποκλυσμός, η αξονική ή μαγνητική τομογραφία κοιλίας και η υπολογιστική κολονοσκόπηση (computed tomography colonography, CTC). Η μέθοδος εντούτοις που θεωρείται ως πλέον αποδεκτή είναι η ενδοσκόπηση. Με την ενδοσκόπηση πραγματοποιείται άμεση αφαίρεση των πολυπόδων που τυχόν ανευρίσκονται. Η διάγνωση τίθεται με την ιστολογική εξέταση ιστικών δειγμάτων του μορφώματος που λαμβάνονται μέσω των ενδοσκοπίων (33, 34).

Η χειρουργική αφαίρεση, είναι ο συνηθέστερος τρόπος αντιμετώπισης των καρκινωμάτων του παχέος εντέρου. Σε λίγες περιπτώσεις είναι αναγκαία η δημιουργία μόνιμης εκτροπής του πεπτικού σωλήνα μέσω κολοστομίας. Χημειοθεραπεία ή/και ακτινοθεραπεία μπορεί να χορηγηθεί πριν ή μετά τη χειρουργική αφαίρεση, σε περιπτώσεις που το καρκίνωμα παρουσιάζει εκτεταμένη διηθητική ανάπτυξη στο τοίχωμα του εντέρου ή έχει διηθήσει τους επιχώριους λεμφαδένες, οι οποίοι επίσης εξαιρούνται και εξετάζονται ιστολογικά (2).

Οι χημειοθεραπευτικές ουσίες που χορηγούνται σήμερα περιλαμβάνουν την οξαλιπλατίνη (oxaliplatin), την 5-φλουουρακίλη (5-fluorouracil/5-FU) συχνά σε συνδυασμό με τη λευκοβορίνη (leucovorin, LV) και την ιρινοτεκάνη (irinotecan). Σε μεταστατική νόσο χρησιμοποιούνται και νέες στοχεύουσες θεραπείες με μονοκλωνικά αντισώματα που έχουν αναπτυχθεί τα τελευταία χρόνια, όπως το bevacizumab (Avastin) που αναστέλλει την αγγειογένεση, και τα cetuximab (Erbix) και panitumumab (Vectibix) που παρεμποδίζουν τη δράση των παραγόντων που επάγουν τον πολλαπλασιασμό των καρκινωματωδών κυττάρων (35). Όταν το νεόπλασμα έχει διηθήσει τους λεμφαδένες και έχει επεκταθεί στο ήπαρ, τους πνεύμονες ή άλλα όργανα, η χειρουργική εξαίρεση και η χημειοθεραπεία είναι δυνατόν να αυξήσουν το χρόνο επιβίωσης.

5. ΣΤΑΔΙΟΠΟΙΗΣΗ

Ο όρος στάδιο (stage) του καρκίνου περιγράφει την έκταση της τοπικής διήθησης και μεταστατικής διασποράς του καρκινώματος. Η σταδιοποίηση προσδιορίζει το βάθος ενδοτοιχωματικής διήθησης, την διήθηση παρακείμενων ιστών και την παρουσία μεταστάσεων στους λεμφαδένες ή σε άλλα απομακρυσμένα όργανα. Το στάδιο του καρκίνου αποτελεί κρίσιμη παράμετρο για το σχεδιασμό της θεραπευτικής αγωγής αλλά και την εκτίμηση της πρόγνωσης.

Διάφορα συστήματα ταξινόμησης έχουν προταθεί για τη σταδιοποίηση. Το 1932 ο C.E. Duke πρότεινε ένα σύστημα, αρχικά για τον καρκίνο του ορθού με τρεις κατηγορίες (A, B, C), ενώ αργότερα προστέθηκε και μια τέταρτη (D) (Πίνακας 2) (36). Το 1954 το σύστημα του Duke τροποποιήθηκε από τους Astler και Coller με την προσθήκη υποκατηγοριών (Πίνακας 3) (37). Το 1987 η Αμερικανική Συντονιστική Επιτροπή για τον Καρκίνο (American Joint Committee on Cancer, AJCC) και η Διεθνής ένωση κατά του καρκίνου (International Union Against Cancer, IJCC) πρότειναν τη σταδιοποίηση TNM. Στο σύστημα αυτό αξιολογείται το τοπικό βάθος διήθησης του πρωτοπαθούς όγκου (T: tumor size), η απουσία ή παρουσία διηθημένων λεμφαδένων και ο αριθμός τους (N: nodes) και η απουσία ή παρουσία απομακρυσμένων μεταστάσεων (M: metastasis), όπως αναγράφονται στον Πίνακα 4 (38).

Πίνακας 2. Σύστημα σταδιοποίησης του καρκίνου του παχέος εντέρου κατά Duke.

Στάδιο A Ο όγκος έχει αναπτυχθεί όχι πέραν του μυϊκού χιτώνα

Στάδιο B Ο όγκος έχει διηθήσει όλο το πάχος του εντερικού τοιχώματος ως τους περικολικούς ιστούς

Στάδιο C Ο όγκος έχει διηθήσει τουλάχιστον έναν παρακείμενο λεμφαδένα

Στάδιο D Υπάρχουν απομακρυσμένες μεταστάσεις

Πίνακας 3. Σύστημα σταδιοποίησης του καρκίνου του παχέος εντέρου κατά Astler-Coller.

Στάδιο A Ο όγκος περιορίζεται εντός του εντερικού βλεννογόνου

Στάδιο B1 Ο όγκος διηθεί τον μυϊκό χιτώνα δίχως επέκταση σε όλο το πάχος αυτού

Στάδιο B2 Ο όγκος διηθεί πλήρως το μυϊκό χιτώνα

Στάδιο C1 Ο όγκος περιορίζεται εντός του εντερικού τοιχώματος, αλλά έχει διηθήσει και λεμφαδένες

Στάδιο C2 Ο όγκος έχει διηθήσει εξ'ολοκλήρου το εντερικό τοίχωμα και έχει διηθήσει λεμφαδένες

Στάδιο D Υπάρχουν απομακρυσμένες μεταστάσεις

Πίνακας 4. Σύστημα TNM

Πρωτοπαθής όγκος (T)

Tx Ο όγκος δεν μπορεί να καθοριστεί

T0 Απουσία πρωτοπαθούς όγκου

Tis In situ καρκίνωμα (όχι διήθηση πέραν του βλεννογονίου μυϊκού χιτώνας)

T1 Ο όγκος έχει διηθήσει βλεννογόνο και υποβλεννογόνο χιτώνα

T2 Ο όγκος έχει διηθήσει έως τον μυϊκό χιτώνα

T3 Ο όγκος έχει διηθήσει ολόκληρο το μυϊκό χιτώνα και περικολικούς ιστούς

T4a το καρκίνωμα διηθεί τον ορογόνο. Στις περιπτώσεις αυτές συμπεριλαμβάνεται και η διάτρηση του παχέος εντέρου όταν ο όγκος επεκτείνεται μέσω των φλεγμονωδών διηθημάτων στην επιφάνεια του ορογόνου

T4b Το καρκίνωμα διηθεί παρακείμενα όργανα και δομές

Διήθηση λεμφαδένων (N)

Nx Δεν μπορούν να αξιολογηθούν επιχώριοι λεμφαδένες

N0 Δεν έχουν διηθηθεί λεμφαδένες

N1 Μεταστάσεις σε 1-3 επιχώριους λεμφαδένες

- **N1a** Μετάσταση σε ένα επιχώριο λεμφαδένα
- **N1b** Μετάσταση σε δύο ή τρεις επιχώριους λεμφαδένες
- **N1c** Δεν διακρίνεται σαφής μετάσταση σε λεμφαδένα αλλά παρατηρούνται μικρές ομάδες καρκινικών κυττάρων (tumor deposits) στο περικολικό λίπος ή στο μεσεντέριο ή κάτω από τον ορογόνο. Αυτές οι αθροίσεις/εναποθέσεις έχουν οποιοδήποτε σχήμα ή μέγεθος και δεν πρέπει να σχετίζονται με υπολειμματικές λεμφαδενικές δομές ή μεγάλα αγγεία ή νεύρα. Επιπροσθέτως δεν πρέπει να προστίθενται στον αριθμό των διηθημένων λεμφαδένων. Πάντως πρέπει να ευρίσκονται στην περιοχή όπου "παροχετεύονται" τα στοιχεία από τα περιοχικά λεμφαγγεία.

N2 Έχουν διηθηθεί 4 ή περισσότεροι λεμφαδένες (N2a, όταν 4-6 λεμφαδένες, N2b, όταν 7 ή περισσότεροι λεμφαδένες)

Απομακρυσμένες μεταστάσεις (M)

M0 Δεν ανιχνεύονται μεταστάσεις με απεικονιστικές μεθόδους ή κατά τη χειρουργική επέμβαση. Συνήθως η συγκεκριμένη κατηγοριοποίηση δεν είναι κύρια αρμοδιότητα των παθολογοανατόμων.

M1 Υπάρχουν μεταστάσεις

- **M1a:** μετάσταση σε μία ανατομική θέση ή ένα όργανο χωρίς περιτοναϊκή συμμετοχή. Στην ίδια κατηγορία περιλαμβάνονται και λεμφαδενικές μεταστάσεις οι οποίες δεν αντιστοιχούν σε επιχώριους λεμφαδένες

- **M1b:** μεταστάσεις σε δύο ή περισσότερες ανατομικές θέσεις η όργανα χωρίς περιτοναϊκή συμμετοχή
- **M1c:** Μεταστάσεις στο περιτόναιο ανεξαρτήτως άλλων μεταστατικών εστιών.

Σύμφωνα με το σύστημα TNM, οι ασθενείς τοποθετούνται σε ένα από τα τέσσερα στάδια (I-IV):

Στάδιο 0 Tis /N0/ M0

Στάδιο I T1 /T2 N0/ M0

Στάδιο II T3 /T4 N0/M0

Στάδιο III Οποιοδήποτε T N1 /N2 /M0

Στάδιο IV Οποιοδήποτε T /οποιοδήποτε N /M1

(39, 40).

6. ΜΟΡΙΑΚΟΙ ΟΔΟΙ ΚΑΡΚΙΝΟΓΕΝΕΣΗΣ ΣΤΟ ΠΑΧΥ ΕΝΤΕΡΟ

Το αδενοκαρκίνωμα του παχέος εντέρου είναι μία πολυπαραγοντική νόσος η οποία είναι δυνατόν να προκύπτει από διαφορετικά μονοπάτια καρκινογένεσης. Για το σποραδικό καρκίνωμα έχουν ανακαλυφθεί και μελετηθεί διάφορα μονοπάτια: Α) το μονοπάτι της χρωμοσωμικής αστάθειας (Chromosomal Instability, CIN), Β) το μονοπάτι της μικροδορυφορικής αστάθειας (Microsatellite Instability, MSI), Γ) το μονοπάτι του φαινοτύπου μεθυλιωτή CpG νησίδων (CpG Island Methylator Phenotype, CIMP) και Δ) το οδοντωτό μονοπάτι (Serrated pathway) (41). Σε όλα τα μονοπάτια επιτελούνται γενετικές και επιγενετικές μεταβολές, οι οποίες έχουν ως αποτέλεσμα την καρκινογένεση.

Σε μοριακό επίπεδο τα πιο κοινά μονοπάτια μεταγωγής σήματος που φέρουν μεταλλαγμένα γονίδια στον καρκίνο του παχέος εντέρου είναι τα RAS/RAF/MEK/ERK, Wnt-APC-β-catenin και το TGFβ1-SMAD (42).

6.1. Η ΧΡΩΜΟΣΩΜΙΚΗ ΑΣΤΑΘΕΙΑ

Σύμφωνα με το μοντέλο που πρότειναν οι Fearon και Vogelstein (1990), η καρκινογένεση στο παχύ έντερο είναι μια πολυσταδιακή εξεργασία κατά την οποία οι μοριακές αλλαγές του εντερικού επιθηλίου οδηγούν σε υπερπλασία, δυσπλασία και μέσω μικροδιήθησης σε αδενοκαρκίνωμα με τελικό στάδιο τις μεταστάσεις (43). Το μοντέλο αυτό ονομάστηκε μονοπάτι χρωμοσωμικής αστάθειας (CIN pathway), διότι οι όγκοι που προκύπτουν (60-70% των σποραδικών καρκίνων παχέος εντέρου) χαρακτηρίζονται από σημαντική συχνότητα ανευπλοειδίας ή δομικών χρωμοσωμικών ανωμαλιών και απωλειών ετεροζυγωτίας (LOH). Οι περισσότεροι αδενωματούδεις πολύποδες μεταπίπτουν σε καρκινώματα μέσω χρωμοσωμικής αστάθειας (44). Σύμφωνα με κλινικές μελέτες το μονοπάτι της καρκινογένεσης μέσω χρωμοσωμικής αστάθειας φαίνεται να συσχετίζεται με δυσμενή πρόγνωση (45).

Στο συγκεκριμένο μονοπάτι μια αρχική μετάλλαξη στο ογκοκατασταλτικό γονίδιο APC (Adenomatous polyposis coli) ή/και έλλειψη στο μεγάλο βραχίονα του χρωμοσώματος 5, όπου εδράζεται το APC εντοπίζεται τόσο σε προκαρκινωματούδεις βλάβες όσο και στον καρκίνο και θεωρείται απαραίτητη για την δημιουργία αδενώματος. Οι σωματικές μεταλλάξεις του APC οδηγούν σε σποραδικό καρκίνο παχέος εντέρου, ενώ οι κληρονομούμενες μεταλλάξεις του σχετίζονται με την οικογενή αδενωματούδη πολυποδίαση (FAP). Κατά τη διάρκεια της εξέλιξης της νόσου, επισυμβαίνουν επιπλέον μεταλλάξεις, με αποτέλεσμα την ενεργοποίηση του ογκογονιδίου KRAS αλλά και ελλείψεις ή απώλεια ετεροζυγωτίας (Loss of Heterozygosity, LOH) στα χρωμοσώματα 18q και 17p, όπου εδράζονται τα ογκοκατασταλτικά γονίδια DCC, SMAD4 και TP53 αντίστοιχα.

Η πρωτεΐνη που κωδικοποιεί το γονίδιο APC φυσιολογικά εμπλέκεται στη ρύθμιση της β-κατενίνης, στην οργάνωση του κυτταροσκελετού και στην κυτταρική προσκόλληση, καθώς και

στον έλεγχο του κυτταρικού κύκλου. Η πρωτεΐνη APC συμμετέχει στο σχηματισμό ενός συμπλόκου μαζί με την αξίνη και την κινάση 3β της συνθάσης γλυκογόνου (*GSK3B*), το οποίο προσδένει και φωσφορυλιώνει τη β-κατενίνη. Το γεγονός αυτό επιτρέπει την αναγνώριση της β-κατενίνης από σύμπλοκα ουμπικουιτίνης και οδηγεί στην αποδόμησή της στο πρωτεόσωμα. Η πρόσδεση της πρωτεΐνης APC στη β-κατενίνη οδηγεί σε καταστολή του σηματοδοτικού μονοπατιού Wnt (Wingless pathway), το οποίο εμπλέκεται στη μορφογένεση διαφόρων οργάνων κατά την ανάπτυξη, στη ρύθμιση της απόπτωσης και της διαφοροποίησης και έχει έναν σημαντικό ρόλο στην ομοιοστάση ιστικών θέσεων όπου εδράζονται αδιαφοροποίητα βλαστικά κύτταρα, όπως είναι οι κρύπτες του εντερικού επιθηλίου.

Εντός των κρυπτών οι παράγοντες Wnt παράγονται φυσιολογικά από μεσεγχυματικά κύτταρα κοντά στη θέση των αρχέγονων κυττάρων, επιτρέποντας τον πολλαπλασιασμό και τη ανανέωση του πληθυσμού τους (46, 47).

Οι μεταλλάξεις στο γονίδιο *APC* έχουν ως αποτέλεσμα την παραγωγή ενός αλλοιωμένου πρωτεϊνικού προϊόντος, το οποίο δεν μπορεί να προσδεθεί στη β-κατενίνη. Έτσι, ενεργοποιείται η σηματοδότηση Wnt, με αποτέλεσμα την αδυναμία αποδόμησης της β-κατενίνης. Η τελευταία μετακινείται στον πυρήνα του κυττάρου, όπου εμφανίζεται σε αυξημένα επίπεδα και δρα ως μεταγραφικός συμπαράγοντας μαζί με τους παράγοντες μεταγραφής της οικογένειας Tcf/LEF (48, 49). Το γεγονός αυτό επάγει τη μεταγραφή των γονιδίων-στόχων των παραγόντων Tcf, μεταξύ των οποίων βρίσκονται γονίδια που εμπλέκονται άμεσα στον κυτταρικό πολλαπλασιασμό, όπως τα *CCDN1* και *MYC* (50). Οι μεταλλάξεις στο γονίδιο *APC* είναι κρίσιμες για την καρκινογένεση και σε πειραματικά μοντέλα έχει παρατηρηθεί αναστροφή του καρκινικού φαινοτύπου σε φυσιολογικό μετά από διόρθωση των μεταλλάξεων ή άλλων δομικών "ανωμαλιών" του γονιδίου *APC* (51). Σε περιπτώσεις όπου δεν παρατηρείται μετάλλαξη του *APC* διακρίνονται μεταλλάξεις στο γονίδιο που κωδικοποιεί για την β-κατενίνη (52).

Στη διαδικασία της καρκινογένεσης ενεργοποιείται και το πρωτο-ογκογονίδιο *KRAS*, το οποίο κωδικοποιεί μια μικρή πρωτεΐνη (GTPάση) που δεσμεύει GTP και εδρεύει στην εσωτερική πλευρά της κυτταρικής μεμβράνης. Η πρωτεΐνη Ras φυσιολογικά εμπλέκεται στην ενδοκυττάρια μεταγωγή σήματος, που ενεργοποιείται μετά τη σύνδεση μορίων-προσδετών (ligands) σε μεμβρανικούς υποδοχείς, με αποτέλεσμα την ενεργοποίηση σηματοδοτικών μονοπατιών που επάγουν μίτωση, όπως εκείνα των κινασών MAP (Mitogen-activated protein kinases, MAPKs). Η πρωτεΐνη Ras είναι ενεργής όταν έχει συνδεθεί με GTP, ενώ η υδρόλυση του GTP σε GDP την καθιστά ανενεργή.

Στον καρκίνο του παχέος εντέρου, το πρωτο-ογκογονίδιο *KRAS* ενεργοποιείται από σημειακές μεταλλάξεις που "κλειδώνουν" την πρωτεΐνη στην ενεργό μορφή, κατά την οποία η εν λόγω πρωτεΐνη μετάγει μιτογόνα σήματα. Έτσι, διεγείρεται ο πολλαπλασιασμός των κυττάρων του όγκου, συνεισφέροντας στη περαιτέρω εξαλλαγή από αδένωμα σε καρκίνωμα. Οι μεταλλάξεις ενεργοποίησης του *KRAS* φαίνεται να ακολουθούν τις μεταλλάξεις του *APC* και έχουν ανιχνευτεί στο 35-42% των καρκινωμάτων στο παχύ έντερο και σε παρόμοιο ποσοστό

αδενωμάτων με υψηλόβαθμη δυσπλασία, ενώ αντίθετα οι "καλοήθειες πολύποδες" δεν έχουν μετάλλαξη στο συγκεκριμένο γονίδιο (47, 53).

Τα ογκοκατασταλτικά γονίδια *DCC*, *SMAD4* και *SMAD2* βρίσκονται στο μεγάλο βραχίονα του χρωμοσώματος 18 και εμφανίζουν απώλεια ετεροζυγωτίας στο 60% περίπου των καρκινωμάτων του παχέος εντέρου. Το γονίδιο *DCC* (Deleted in Colorectal Carcinoma) εμφανίζεται μεταλλαγμένο σε πιο προχωρημένα στάδια καρκίνου, αν και ο ρόλος του στην καρκινογένεση του παχέος εντέρου έχει αμφισβητηθεί. Γενικά, η έλλειψη του *DCC* δεν θεωρείται βασική γενετική αλλαγή για το σχηματισμό ενός όγκου, αλλά μία από τις πολλές μεταλλάξεις που μπορούν να συμβάλλουν στην περαιτέρω ανάπτυξη του υπάρχοντος όγκου (54). Αντίθετα, μεταλλάξεις απενεργοποίησης των μεταγραφικών παραγόντων *SMAD4* ή *SMAD2*, που αποτελούν σημαντικά μόρια μεταγωγής σήματος στο σηματοδοτικό μονοπάτι TGFβ (Transforming Growth Factor beta), έχει διαπιστωθεί ότι οδηγούν σε απενεργοποίηση της σηματοδότησης TGFβ, γεγονός που ευνοεί την ανάπτυξη καρκίνου. Το σηματοδοτικό μονοπάτι TGFβ καταλήγει στη μεταγραφή γονιδίων-στόχων που εμπλέκονται στη ρύθμιση του κυτταρικού πολλαπλασιασμού, τον οποίο φυσιολογικά καταστέλλουν. Συγγενείς μεταλλάξεις του *SMAD4* ανιχνεύονται στο κληρονομικό σύνδρομο νεανικής πολυποδίασης (Juvenile Polyposis Syndrome, JPS) που συσχετίζεται με ανάπτυξη καρκινώματος στο παχύ έντερο (55).

Το ογκοκατασταλτικό γονίδιο *TP53* εντοπίζεται στο χρωμόσωμα 17p13.1 και κωδικοποιεί το μεταγραφικό παράγοντα p53 (tumor protein p53), ο οποίος στην ενεργή μορφή του επάγει τη μεταγραφή γονιδίων που επιβραδύνουν την πρόοδο του κυτταρικού κύκλου, ώστε να παρέχουν επαρκή χρόνο για την επιδιόρθωση του DNA, όταν έχει εντοπισθεί κάποια βλάβη σε αυτό. Όταν όμως, η γενετική βλάβη που έχει υποστεί το κύτταρο είναι πολύ εκτεταμένη και δεν είναι δυνατή η επιδιόρθωσή της, η πρωτεΐνη p53, επάγει τη μεταγραφή προ-αποπτωτικών γονιδίων που οδηγούν σε προγραμματισμένο κυτταρικό θάνατο (απόπτωση). Επιπλέον, αναστέλλει την αγγειογένεση μέσω επαγωγής της θρομβοσπονδίνης (THBS1) (56, 57). Οι μεταλλάξεις του *TP53* σε συνδυασμό με απώλεια ετεροζυγωτίας του φυσιολογικού αλληλομόρφου, αποτελούν όψιμο συμβάν στο κλασικό μονοπάτι που συνοδεύει τη μετάπτωση από αδένωμα σε αδενοκαρκίνωμα και παρατηρούνται στο ήμισυ των αδενωμάτων με θέσεις διήθησης και στο 50-75% αδενοκαρκινωμάτων (47).

Για την εξέλιξη ενός όγκου στο παχύ έντερο σε διηθητικό μεταστατικό καρκίνο είναι απαραίτητη η συσσώρευση επιπλέον γενετικών αλλαγών, όμως οι ελάχιστες απαραίτητες συνθήκες για τη μετάβαση αυτή φαίνεται να περιλαμβάνουν τη συνεχή ενεργοποίηση του μονοπατιού Wnt, την ενεργοποίηση της μεταγωγής σήματος από το Ras, την απώλεια της λειτουργικότητας του p53 και την απενεργοποίηση της μεταγωγής σήματος από το μονοπάτι TGFβ.

Το μονοπάτι της χρωμοσωμικής αστάθειας που συνοδεύει την παθολογική μετάβαση από αδένωμα σε καρκίνωμα, αποτελεί βασικό μηχανισμό καρκινογένεσης στο παχύ έντερο, εντούτοις είναι πλέον σαφές ότι το συγκεκριμένο καρκίνωμα μπορεί να αναπτυχθεί και μέσω άλλων μοριακών οδών.

6.2. Η ΜΙΚΡΟΔΟΥΡΥΦΟΡΙΚΗ ΑΣΤΑΘΕΙΑ

Η μικροδορυφορική αστάθεια (Microsatellite Instability, MSI) είναι μια μορφή γονιδιωματικής αστάθειας, που οφείλεται σε μεταλλάξεις στις μικροδορυφορικές αλληλουχίες DNA που υπάρχουν διάσπαρτες σε όλο το γονιδίωμα (41). Αυτή η οδός καρκινογένεσης ονομάζεται και μονοπάτι των μεταλλακτών (mutator pathway), διότι επιταχύνει τη συσσώρευση μεταλλάξεων σε πολλά γονίδια σχετιζόμενα με τον καρκίνο, τα οποία διαθέτουν μικροδορυφορικές αλληλουχίες (3).

Οι μικροδορυφορικές αλληλουχίες αποτελούνται από επαναλαμβανόμενα μονο-, δι- ή ολιγονουκλεοτίδια, όπως (A)_n ή (CA)_n και είναι ιδιαίτερα πιθανό να εμφανίσουν λάθη ζευγαρώματος βάσεων κατά την αντιγραφή του DNA. Αυτό μπορεί να οφείλεται είτε στην εισαγωγή λανθασμένου νουκλεοτιδίου είτε στην «ολίσθηση» (slippage) των DNA πολυμερασών στις αλληλουχίες αυτές, γεγονός που μπορεί να δημιουργήσει μια παροδική θηλειά προσθήκης ή έλλειψης βάσεων. Τα λάθη αυτά φυσιολογικά επιδιορθώνονται από το σύστημα επιδιόρθωσης του λανθασμένου ζευγαρώματος βάσεων (Mismatch repair, MMR), το οποίο είναι υπεύθυνο για την αναγνώριση και την επιδιόρθωση λαθών των DNA πολυμερασών κατά την αντιγραφή και διατηρείται εξελικτικά από τα βακτήρια μέχρι και τον άνθρωπο. Αν τα λάθη δεν επιδιορθωθούν, οδηγούν σε μετάλλαξη στη νεοσυντιθέμενη αλυσίδα DNA: το λανθασμένο ζευγάρι μιας βάσης έχει ως συνέπεια την εμφάνιση κάποιας σημειακής μετάλλαξης, ενώ η προσθήκη ή έλλειψη βάσεων σε μια μικροδορυφορική αλληλουχία που βρίσκεται στην κωδική περιοχή ενός γονιδίου, συνεπάγεται την μεταβολή του πλαισίου ανάγνωσης η οποία οδηγεί στην παραγωγή μιας αλλοιωμένης πρωτεΐνης με απώλεια της λειτουργικότητάς της (58).

Το σύστημα επιδιόρθωσης MMR περιλαμβάνει τουλάχιστον επτά διαφορετικές πρωτεΐνες (PMS1, PMS2, MSH2, MSH3, MSH6, MLH1, MLH3), οι οποίες συνδέονται με διάφορους τρόπους μεταξύ τους για να σχηματίσουν ετεροδιμερή που αναγνωρίζουν και επιδιορθώνουν λάθη στο ζευγάρι των βάσεων. Συγκεκριμένα, όταν αναγνωριστεί ένα λανθασμένο ζευγάρι, η MSH2 σχηματίζει ένα ετεροδιμερές σύμπλεγμα είτε με την MSH6 είτε με την MSH3, που ονομάζεται MutSα ή MutSβ αντίστοιχα. Επίσης, η MLH1 σχετίζεται με την PMS2, την PMS1 ή την MLH3 σχηματίζοντας τα συμπλέγματα MutLα, MutLβ ή MutLγ, αντίστοιχα. Η αναγνώριση των λανθασμένων ζευγών και των θηλειών προσθήκης ή έλλειψης βάσεων πραγματοποιείται από το συνδυασμό ενός MutS και ενός MutL συμπλέγματος, το οποίο αλληλεπιδρά με τον παράγοντα C της αντιγραφής. Ακολουθεί απομάκρυνση του λανθασμένου τμήματος με εκτομή, από πρωτεΐνες όπως η εξωνουκλεάση-1 και το πυρηνικό αντιγόνο πολλαπλασιαζόμενων κυττάρων (PCNA), ενώ η αντικατάσταση με τα σωστά νουκλεοτίδια και η σύνδεση μεταξύ τους πραγματοποιούνται από τη DNA πολυμεράση δ και τη DNA δεσμάση αντίστοιχα (59, 60).

Η μικροδορυφορική αστάθεια διαφέρει από τη χρωμοσωμική αστάθεια στο ότι εμφανίζει φυσιολογικό καρυότυπο. Οι όγκοι που φέρουν μεταλλάξεις σε μικροδορυφορικές αλληλουχίες

διακρίνονται σε όγκους υψηλής (MSI-high) και χαμηλής (MSI-low) αστάθειας, αναλόγως των ποσοτικών διαφορών τους στον αριθμό ασταθών γενετικών θέσεων (61). Το ελαττωματικό σύστημα επιδιόρθωσης MMR που φέρουν οι όγκοι υψηλής μικροδορυφορικής αστάθειας, προσδίδει συγκεκριμένα μοριακά, ιστολογικά και κλινικά χαρακτηριστικά, όπως η άθροιση βλέννης, η μειωμένη αδενική διαφοροποίηση, η σημαντική λεμφοκυτταρική διήθηση, η οδοντωτή μορφολογία στη βάση των καρκινικών αδενίων και η παρουσία μεταλλάξεων στα γονίδια *TGFBR2*, *BAX*, *BRAF*, *MRE11A*, *IGF2R*, *RAD50* (60, 62). Πράγματι, έχει παρατηρηθεί ότι πολλά γονίδια που διαθέτουν μικροδορυφορικές επαναλήψεις είναι μεταλλαγμένα σε MSI-high καρκίνους του παχέος εντέρου, όπως τα γονίδια που προαναφέρθηκαν (54). Ο σποραδικός MSI καρκίνος συσχετίζεται με την πρόοδο της ηλικίας και το φύλο, καθώς εμφανίζεται κυρίως στις γυναίκες (55).

Το πρωτο-ογκογονίδιο BRAF κωδικοποιεί για μια κινάση σερίνης/θρεονίνης που ενεργοποιείται από την αλληλεπίδρασή της με το Ras και είναι ενδιάμεσο μόριο στο μονοπάτι σηματοδότησης RAS/RAF/MEK/ERK. Μέσω του μονοπατιού αυτού μεταγεται σήμα από το εξωκυττάριο περιβάλλον προς τον πυρήνα, οδηγώντας στη ρύθμιση της έκφρασης γονιδίων που παίζουν σημαντικούς ρόλους στη φυσιολογική κυτταρική ανάπτυξη, την απόπτωση ή τη διαφοροποίηση. Η συνεχής ενεργοποίηση του μονοπατιού οδηγεί σε αυξημένη κυτταρική ανάπτυξη που μπορεί να ευνοήσει τη διήθηση και τη μετάσταση. Υπάρχουν τρεις ισομορφές της κυτταροπλασματικής πρωτεΐνης RAF, με δραστηριότητα κινάσης σερίνης/θρεονίνης, που συμμετέχει στη μεταβίβαση του μηνύματος από το μονοπάτι αυτό, η ARAF, BRAF και CRAF (ή RAF1), που κωδικοποιούνται από τα αντίστοιχα γονίδια, κάθε μία με διαφορετική βασική ενεργότητα και ικανότητα ενεργοποίησης από τα διάφορα μόρια (63).

Η πρωτεΐνη B-RAF που αποτελείται από 766 αμινοξέα, έχει μοριακό βάρος 84.436 και εκφράζεται στους περισσότερους ιστούς και σε μεγάλο βαθμό στο νευρικό (64). Το BRAF μοιράζεται 3 ομόλογες περιοχές (CR1,CR2,CR3) με τα άλλα δύο γονίδια ARAF και RAF1. Η CR1 που αποτελείται από 131 αμινοξέα, διαθέτει μία πλούσια σε κυστεΐνη περιοχή (CRD) και το μεγαλύτερο μέρος από την περιοχή πρόσδεσης RAS (RDB). Αυτές οι δύο περιοχές συνδέονται με το σύμπλεγμα RAS-GTP. Η CR2, που περιλαμβάνει 16 αμινοξέα είναι πλούσια σε κατάλοιπα σερίνης και θρεονίνης, συμπεριλαμβανομένης και της περιοχής S365 που είναι περιοχή που δεν επιτρέπεται η φωσφορυλίωση. Η CR3, με 293 αμινοξέα, διαθέτει περιοχή με δραστηριότητα κινάσης, καθώς επίσης, την υψηλά διατηρημένη στις ανθρώπινες κινάσες αλληλουχία G- αγκύλη (G-loop GXGXXG), το τμήμα ενεργοποίησης και τις ρυθμιστικές θέσεις φωσφορυλίωσης S-446, S447, D448, D449, T 599, S60 (65).

Το γονίδιο BRAF παρουσιάζει σωματικές μεταλλάξεις σε πολλά είδη καρκίνων (66), κυρίως στο κακόηθες μελάνωμα, στο σποραδικό κολοορθικό καρκίνο, όπου παρατηρείται μικροδορυφορική αστάθεια (MSI), (64) σε χαμηλής διαφοροποίησης ορώδες καρκίνωμα των ωοθηκών και στο θηλώδες καρκίνωμα του θυρεοειδούς (67).

Έχουν ταυτοποιηθεί παραπάνω από 50 διαφορετικές μεταλλάξεις, οι περισσότερες από τις οποίες είναι ενεργοποιητικές. Το 80% των μεταλλάξεων αυτών αντιστοιχούν στη σημειακή

μετάλλαξη μεταστροφής T1799A που προκαλεί την αντικατάσταση V600E στην αλληλουχία των αμινοξέων. Το υπόλοιπο 20% αφορούν σε ένα ευρύ σύνολο παρερμηνεύσιμων μεταλλάξεων, που εντοπίζονται στις γλυκίνες της G-αγκύλης στο εξόνιο 11 ή στη θέση ενεργοποίησης στο εξόνιο 15 που βρίσκεται κοντά στο αμινοξύ V600. Η μετάλλαξη V600E προσδίδει δυναμικό μετασχηματισμού στα κύτταρα, γιατί μιμείται τη φωσφορυλίωση στις θέσεις T599 και/ή S602 του τμήματος ενεργοποίησης, με αποτέλεσμα η B-RAF μένει συνεχώς ενεργοποιημένη, χωρίς να εξαρτάται από την αλληλεπίδραση της με την RAS. Μεταλλάξεις του γονιδίου NRAS δεν συνυπάρχουν με τη μετάλλαξη V600E του BRAF (66). Αυτή η μετάλλαξη δεν έχει βρεθεί σε άλλους όγκους, όπως ο καρκίνος του στομάχου (68), του ενδομήτριου (69), το μελάνωμα του οφθαλμού (70), και το ηπατοκυτταρικό καρκίνωμα (71).

Στο μελάνωμα, το *BRAF* είναι μεταλλαγμένο στο 70% των περιπτώσεων. Η μετάλλαξη V600E αποτελεί ένα πρώιμο γεγονός, αλλά δεν είναι απόλυτα ειδική για την ανάπτυξη μελανώματος αφού εντοπίζεται στο 80% των μελανωμάτων αρχικού σταδίου (72), αλλά και στο 80% των μελανοκυτταρικών σπύλων (73). Όπως αναφέρθηκε, μεταλλάξεις του BRAF δεν έχουν συσχετιστεί με το οφθαλμικό μελάνωμα (72).

Στον ορθοκολικό καρκίνο, η μετάλλαξη V600E, έχει συσχετιστεί με ανεπάρκεια του συστήματος επιδιόρθωσης λαθών και μικροδορυφορική αστάθεια (MSI) (74). Στο σποραδικό καρκίνο του εγγύς παχέος εντέρου με MSI, η μετάλλαξη V600E βρίσκεται στο 80% των περιπτώσεων με υπερμεθυλίωση του MLH1 (62). Αντίθετα, σε όγκους ασθενών με κληρονομικό μη πολυποδιακό ορθοκολικό καρκίνο (HNPCC), που είτε φέρουν είτε δεν φέρουν μεταλλάξεις της γενετικής σειράς στα MLH1, MSH2 ή MSH6, δεν έχει ταυτοποιηθεί μετάλλαξη στο BRAF. Για το λόγο αυτό, έχει προταθεί να συμπεριληφθεί η μετάλλαξη V600E του BRAF, στα κριτήρια αποκλεισμού των κληρονομούμενων μεταλλάξεων στα γονίδια επιδιόρθωσης λαθών (75, 76). Σύμφωνα με μελέτη, η μετάλλαξη RAS/RAF στον ορθοκολικό καρκίνο συνδέεται με αντοχή στη θεραπεία με το αντί-EGFR μονοκλωνικό αντίσωμα Cetuximab (77).

Στον καρκίνο των ωοθηκών, η μετάλλαξη V600E έχει βρεθεί στο 30% των περιπτώσεων ορώδους καρκινώματος χαμηλής διαφοροποίησης, καθώς και σε όγκους οριακής κακοήθειας και φαίνεται να επισυμβαίνει στα αρχικά στάδια της καρκινογένεσης. Στους όγκους υψηλής διαφοροποίησης δεν έχουν παρατηρηθεί μεταλλάξεις του BRAF. Στο θηλώδες καρκίνωμα του θυρεοειδούς η μετάλλαξη V600E του BRAF, εντοπίζεται στο 50% των περιπτώσεων, ενώ στο θυλακιδώδες καρκίνωμα, έχει βρεθεί η μετάλλαξη K601E (77).

Δεδομένης της κομβικής σημασίας του γονιδίου BRAF στη μεταβίβαση μιτογόνων σημάτων και της εμπλοκής του στον καρκινικό μετασχηματισμό μέσω της απορρύθμισης βασικών κυτταρικών λειτουργιών που προκαλούνται από τη μετάλλαξη του, το ερευνητικό ενδιαφέρον έχει στραφεί στην ανάπτυξη και τη θεραπευτική χρήση μονοκλωνικών αντισωμάτων όπως το plx4032 και το SB-590885 που, στοχευμένα, αναστέλλουν την τροποποιημένη δράση της κινάσης B-RAF στα κύτταρα όπου αυτή εκφράζεται (78-80). Ο αναστολέας vemurafenib της V600 μετάλλαξης του BRAF γονιδίου, έχει ήδη λάβει έγκριση από το Food and Drug Administration (FDA) για κλινική χρήση στη θεραπεία του μελανώματος. Σε

αντίθεση με την αποτελεσματικότητα της κλινικής του χρήσης στην αντιμετώπιση του μελανώματος, η αποτελεσματικότητα της vemurafenib στους ασθενείς με αδενοκαρκίνωμα παχέος εντέρου και μετάλλαξη BRAF V600E είναι περιορισμένη, καθώς βρέθηκε ότι η αναστολή του BRAF προκαλεί ταχέως αντιρροπιστική ενεργοποίηση του EGFR με αποτέλεσμα το συνεχή πολλαπλασιασμό παρά την αναστολή του BRAF V600. Τα κύτταρα του μελανώματος εκφράζουν χαμηλά επίπεδα του EGFR και επομένως δεν υφίσταται αυτή την αντιρροπιστική ενεργοποίηση. Η έκτοπη παραγωγή EGFR είναι ικανή να οδηγήσει τα κύτταρα του μελανώματος στην ανάπτυξη αντοχής στο vemurafenib. Ενδεχομένως, οι ασθενείς με καρκίνο του παχέος εντέρου που φέρουν μετάλλαξη στο BRAF, να επωφελούνται από ταυτόχρονη χορήγηση αναστολέων του EGFR και BRAF. Έχουν περιγραφεί διάφοροι μηχανισμοί οι οποίοι είναι πιθανό να συνδέονται με την ανάπτυξη αντοχής σε θεραπεία αναστολής του BRAF (81).

Δεν έχει τεκμηριωθεί σαφής ρόλος πρόβλεψης της ανταπόκρισης σε κάποια από τις θεραπείες στο ορθοκολικό καρκίνωμα (81). Σε μία εκτεταμένη μετα-ανάλυση ορθοκολικού καρκινώματος η παρουσία της συγκεκριμένης μετάλλαξης ήταν ένας ισχυρός δείκτης κακής πρόγνωσης (82).

Το ογκοκατασταλτικό γονίδιο *TGFBR2* που κωδικοποιεί για τον υποδοχέα του αυξητικού παράγοντα TGFβ στο αντίστοιχο σηματοδοτικό μονοπάτι TGFβ, περιέχει επαναλαμβανόμενη αλληλουχία πολυαδενίνης στην κωδική περιοχή του και μπορεί να εμφανίσει πλαισιοτροποποιητικές μεταλλάξεις απενεργοποίησης, λόγω της δυσλειτουργίας του συστήματος επιδιόρθωσης MMR (55). Έτσι, απενεργοποιείται η μεταγωγή σήματος μέσω του TGFβ, γεγονός που επάγει την ανάπτυξη καρκίνου, όπως αναφέρθηκε και παραπάνω. Ομοίως, το προ-αποπτωτικό γονίδιο *BAX* συχνά απενεργοποιείται σε όγκους υψηλής μικροδορυφορικής αστάθειας, γιατί περιέχει μονονουκλεοτιδικές επαναλήψεις στην κωδική περιοχή του (62). Οι ασθενείς με όγκους του παχέος εντέρου που φέρουν μεταλλάξεις σε μικροδορυφόρους έχουν καλύτερη πρόγνωση από εκείνους που φέρουν χρωμοσωμική αστάθεια. Μικροδορυφορική αστάθεια παρατηρείται περίπου στο 15% των καρκινωμάτων του παχέος εντέρου, εκ των οποίων περίπου 3% αντιστοιχεί σε περιπτώσεις που οφείλονται στο σύνδρομο Lynch (HNPCC) και περίπου 12% σε σποραδικό καρκίνο (3).

6.3. ΦΑΙΝΟΤΥΠΟΣ ΜΕΘΥΛΙΩΣΗΣ ΤΩΝ CpG ΝΗΣΙΔΩΝ

Το μονοπάτι του φαινοτύπου μεθυλίωσης των CpG νησίδων (CpG Island Methylator Phenotype, CIMP) ανακαλύφθηκε το 1999 από τους Toyota και συνεργάτες (83).

Η μοριακή αυτή οδός καρκινογένεσης χαρακτηρίζεται από επιγενετική αστάθεια, η οποία οδηγεί στην αποσιώπηση της έκφρασης ογκοκατασταλτικών γονιδίων εξαιτίας υπερμεθυλίωσης των υποκινητών τους και συνοδεύεται από συνολική υπομεθυλίωση του γονιδιώματος των κυττάρων. Περίπου 15% των σποραδικών καρκίνων παχέος εντέρου οφείλονται στο φαινότυπο μεθυλίωσης, ο οποίος γι' αυτό το λόγο αποτελεί τη δεύτερη σε συχνότητα μοριακή οδό καρκινογένεσης μετά τη χρωμοσωμική αστάθεια (41).

Η επιγενετική ρύθμιση της γονιδιακής έκφρασης είναι ένας φυσιολογικός μηχανισμός που συμβάλλει σημαντικά στη διατήρηση της σταθερότητας του γονιδιώματος κατά την εμβρυϊκή ανάπτυξη και τη διαφοροποίηση. Η μεθυλίωση του DNA είναι μια ενζυμική διεργασία μέσω της οποίας προστίθεται μια μεθυλική ομάδα στη θέση 5 της κυτοσίνης από DNA μεθυλοτρανφεράσες και έτσι παράγεται η 5-μεθυλ-κυτοσίνη. Οι CpG (cytosine preceding guanine) νησίδες είναι αλληλουχίες του γονιδιώματος πλούσιες σε δινουκλεοτίδια κυτοσίνης-γουανίνης, οι οποίες απαντώνται συχνά στους υποκινητές διαφόρων γονιδίων και είναι επιρρεπείς στην υπερ-μεθυλίωση.

Έχει βρεθεί ότι στο 50% περίπου των γονιδίων η έκφραση ρυθμίζεται φυσιολογικά μέσω μεθυλίωσης των υποκινητών τους (84). Διαφοροποιήσεις στις ιστόνες της χρωματίνης σηματοδοτούν τις CpG περιοχές που προορίζονται για μόνιμη μεθυλίωση. Η μεθυλίωση του υποκινητή ενός γονιδίου οδηγεί σε μεταγραφική αποσιώπηση της έκφρασής του (58).

Στους περισσότερους καρκίνους CIMP το γονίδιο *hMLH1* του συστήματος επιδιόρθωσης MMR υφίσταται υπερμεθυλίωση σε νησίδα CpG που βρίσκονται στην περιοχή του υποκινητή του, γεγονός που οδηγεί στην επιγενετική μεταγραφική απενεργοποίηση. Όταν υπερμεθυλιώνονται στην περιοχή του υποκινητή και τα δύο αλληλόμορφα του *hMLH1*, η έκφραση του γονιδίου χάνεται με επακόλουθη υψηλή μικροδορυφορική αστάθεια (85). Επιπλέον, υπάρχει ισχυρή συσχέτιση μεταξύ της μετάλλαξης του ογκοκατασταλτικού γονιδίου *BRAFV600E* και του φαινοτύπου μεθυλίωσης του καρκίνου του παχέος εντέρου, γεγονός που υποδεικνύει το ρόλο του ενεργοποιημένου *BRAF* στην παθογένεση του φαινοτύπου μεθυλίωσης και μια σύνδεση μεταξύ των μοριακών οδών του φαινοτύπου μεθυλίωσης και της μικροδορυφορικής αστάθειας (45, 86).

Ενδιαφέρον παρουσιάζει το γεγονός ότι τα καρκινώματα CIMP προέρχονται από διαφορετικές προκαρκινωματώδεις αλλοιώσεις από ότι οι όγκοι του παχέος εντέρου που προκύπτουν μέσω των άλλων μονοπατιών. Οι όγκοι που αναπτύσσονται μέσω χρωμοσωμικής αστάθειας αλλά και στα πλαίσια του συνδρόμου Lynch (HNPCC), προέρχονται από αδενωματώδεις πολύποδες, που χαρακτηρίζονται από κάποιο βαθμό δυσπλασίας (ήπια, μέτρια, μεγάλη). Εκείνοι όμως, που αναπτύσσονται μέσω μεθυλίωσης προέρχονται κυρίως από άμισχους οδοντωτούς πολύποδες/ άμισχα οδοντωτά αδενώματα (sessile serrated

adenomas) και έχουν ιστολογική εμφάνιση που θυμίζει υπερπλαστικό πολύποδα. Στην πραγματικότητα όμως, τα άμισχα οδοντωτά αδενώματα αποτελούν προκαρκινικά στάδια της καρκινογένεσης CIMP και καθορίζονται από συγκεκριμένη αρχιτεκτονική των εντερικών κρυπτών τους. Διαθέτουν πριονωτού τύπου αναδιπλώσεις του κρυπτικού επιθηλίου τους, οι οποίες είναι αποτέλεσμα της ελαττωμένης απόπτωσης και της καθυστέρησης της μετανάστευσης των κυττάρων από την κρύπτη προς την επιφάνεια. Συνήθως έχουν μεταλλάξεις του ογκογονιδίου *BRAF* και χαρακτηρίζονται από συνεχή ενεργοποίηση του σηματοδοτικού μονοπατιού RAS/RAF/MEK/ERK, στο οποίο συμμετέχει η πρωτεΐνη BRAF. Συγκεκριμένα, οι μικροκυστικοί (microvesicular) υπερπλαστικοί πολύποδες εμφανίζουν υψηλή συχνότητα μεταλλάξεων του *BRAF* και είναι πρόδρομοι των άμισχων οδοντωτών αδενωμάτων και είναι πολύ πιθανό να αποτελούν πρόδρομες βλάβες της καρκινογένεσης CIMP. Τα χαρακτηριστικά αυτά δεν παρατηρούνται στους τυπικούς αδενωματούδεις πολύποδες, οι οποίοι αποτελούν τις προκαρκινωματούδεις αλλοιώσεις στον καρκίνο του παχέος εντέρου (47).

Ο επιγενετικός μοριακός μηχανισμός που οδηγεί στην καταστολή της έκφρασης γονιδίων μέσω υπερμεθυλίωσης των υποκινητών τους σε συνδυασμό με την υπομεθυλίωση του συνολικού DNA, δεν έχει εξακριβωθεί πλήρως. Οι όγκοι που χαρακτηρίζονται από το φαινότυπο μεθυλίωσης θεωρούνται πλέον ως μια ξεχωριστή κατηγορία καρκίνων με ιδιαίτερα μοριακά χαρακτηριστικά, αλλά δεν έχει διαλευκανθεί η πιθανή κλινική σημασία αυτού του διαχωρισμού, διότι δεν είναι εξακριβωμένες οι μοριακές οδοί που οδηγούν στο συγκεκριμένο φαινότυπο. Ωστόσο, έχει προταθεί περαιτέρω κατηγοριοποίηση των όγκων CIMP σε όγκους υψηλού (CIMP-high) και όγκους χαμηλού (CIMP-low) βαθμού μεθυλίωσης, αναλόγως των ποσοτικών διαφορών τους στην υπερμεθυλίωση των CpG νησίδων (41).

Όγκοι που εξελίσσονται μέσω του μονοπατιού CIMP αφορούν κυρίως σε γυναίκες προχωρημένης ηλικίας και ο τελικός καρκινικός φαινότυπος επηρεάζεται επιπλέον από την παρουσία ή μη ταυτόχρονης μικροδορυφορικής αστάθειας, η οποία μπορεί να προκληθεί λόγω της μεταγραφικής αποσιώπησης του γονιδίου *hMLH1*. Οι όγκοι CIMP που ταυτόχρονα έχουν υψηλή μικροδορυφορική αστάθεια, έχουν σχετικά καλή πρόγνωση, ενώ απουσία υψηλής μικροδορυφορικής αστάθειας ο φαινότυπος CIMP χαρακτηρίζεται από καρκινώματα χαμηλής διαφοροποίησης απουσία λεμφοκυτταρικής διήθησης και δυσμενέστερη πρόγνωση (47).

6.4. ΤΟ ΟΔΟΝΤΩΤΟ ΜΟΝΟΠΑΤΙ

Το οδοντωτό μονοπάτι (Serrated pathway) έχει περιγραφεί πρόσφατα ως μορφομοριακή οδός καρκινογένεσης στο παχύ έντερο (87). Πριν την ανακάλυψή του, οι πολύποδες του παχέος εντέρου ταξινομούσαν σε αδενώματα και υπερπλαστικούς πολύποδες, οι οποίοι θεωρούνταν καλοήθεις χωρίς δυναμικό καρκινωμάτους εξαλλαγής. Σήμερα είναι γνωστό ότι στην κατηγορία "υπερπλαστικοί πολύποδες" είχαν συμπεριληφθεί και κλασικά οδοντωτά αδενώματα (traditional serrated adenomas), άμισχα οδοντωτά αδενώματα (sessile serrated adenomas) και οι πραγματικοί καλοήθεις υπερπλαστικοί πολύποδες. Συγκεκριμένα, το 2003 οι Torlakovic και συνεργάτες, πρότειναν τον περαιτέρω διαχωρισμό των οδοντωτών αδενωμάτων σε κλασικά οδοντωτά αδενώματα και σε άμισχα οδοντωτά αδενώματα, τα οποία έχουν οδοντωτή μορφολογία στις κρύπτες τους δίχως ωστόσο να παρουσιάζουν κυτταρολογική δυσπλασία (88).

Τα κλασικά οδοντωτά αδενώματα διακρίνονται ιστοπαθολογικά από τα άμισχα οδοντωτά αδενώματα με συνδυασμούς μορφολογικών κριτηρίων (89).

Και οι δυο κατηγορίες αδενωμάτων μπορούν να αναπτυχθούν σε οδοντωτά αδενοκαρκινώματα αλλά μέσω διαφορετικών οδών: τα κλασικά οδοντωτά αδενώματα εξελίσσονται σε οδοντωτά αδενοκαρκινώματα με χαμηλή ή καθόλου μικροδορυφορική αστάθεια, ενώ τα άμισχα οδοντωτά αδενώματα εξελίσσονται σε οδοντωτά αδενοκαρκινώματα με υψηλή μικροδορυφορική αστάθεια.

Μεταλλάξεις του γονιδίου *KRAS* έχουν βρεθεί στο 80% των κλασικών οδοντωτών αδενωμάτων ενώ είναι σπάνιες στα άμισχα οδοντωτά αδενώματα. Τα τελευταία χαρακτηρίζονται κυρίως από μεταλλάξεις του *BRAF*, οι οποίες σχετίζονται με την ανώμαλη γονιδιακή μεθύλιση. Οι μεταλλάξεις των *KRAS* και *BRAF* είναι αμοιβαία αποκλειόμενες και αυτό υποδεικνύει ότι μετάλλαξη σε ένα από τα δυο αυτά σημαντικά ενδιάμεσα μόρια του μονοπατιού *RAS/RAF/MEK/ERK* αρκεί για την καρκινωμάτωση εξαλλαγή (41, 87).

Ως πρόδρομες αλλοιώσεις των άμισχων οδοντωτών αδενωμάτων θεωρούνται οι μικροκυστικοί υπερπλαστικοί πολύποδες, οι οποίοι χαρακτηρίζονται από την παρουσία επιθηλιακών κυττάρων με μικροκυστίδια που περιέχουν βλέννη και βρίσκονται στο ανώτερο τμήμα των κρυπών και μειωμένο αριθμό και ανωμαλίες των καλυκοειδών κυττάρων σε σύγκριση με το φυσιολογικό εντερικό βλεννογόνο. Οι μικροκυστικοί υπερπλαστικοί πολύποδες εμφανίζουν σημαντική οδόντωση κυρίως στο άνω ήμισυ των κρυπών και παρουσιάζουν αυξημένο κυτταρικό πολλαπλασιασμό. Η συνολική αρχιτεκτονική τους είναι ελαφρά διαφορετική από εκείνη των καλοήθων υπερπλαστικών πολυπόδων και χαρακτηρίζεται από ήπια διάταση των εντερικών κρυπών.

Σε μοριακό επίπεδο οι μικροκυστικοί υπερπλαστικοί πολύποδες συνήθως (κατά 80%) έχουν τη μετάλλαξη ενεργοποίησης του ογκογονιδίου *BRAF V600E*, η οποία επάγει τη σηματοδότηση *RAS/RAF/MEK/ERK* που οδηγεί σε αναστολή της απόπτωσης και επάγει το σχηματισμό της οδοντωτής μορφολογίας. Επακολουθεί κυτταρική γήρανση επαγόμενη από

ογκογονίδια (oncogene-induced senescence), που περιλαμβάνει την υπερέκφραση γονιδίων που ελέγχουν τον κυτταρικό κύκλο, όπως τα *p16* και *IGFBP7*. Τα συγκεκριμένα γονίδια αυτά διατηρούν το κύτταρο σε λανθάνουσα κατάσταση. Εντούτοις, η ανώμαλη μεθυλίωση των CpG νησίδων στους υποκινητές των συγκεκριμένων γονιδίων έχει ως αποτέλεσμα τη διαφυγή του κυττάρου από τη λανθάνουσα φάση και τη μετάβαση των μικροκυστικών υπερπλαστικών πολυπόδων στο επόμενο στάδιο της οδοντωτής μετατροπής δηλαδή του άμισχου οδοντωτού αδενώματος (90). Τα άμισχα οδοντωτά αδενώματα σε μοριακό επίπεδο έχουν μεταλλάξεις του ογκογονιδίου *BRAF* και υπερ-μεθυλίωση CpG νησίδων, γεγονός που υποστηρίζει την υπόθεση ότι αποτελούν ένα ενδιάμεσο στάδιο μεταξύ των μικροκυστικών υπερπλαστικών πολυπόδων και του σποραδικού καρκινώματος υψηλού βαθμού μεθυλίωσης (CIMP-high).

Τα άμισχα οδοντωτά αδενώματα ενδέχεται στη συνέχεια να αποκτήσουν δυσπλασία και να μετασχηματιστούν σε καρκινώματα υψηλού βαθμού μεθυλίωσης (CIMP-high), κυρίως μέσω της υπερμεθυλίωσης και επακόλουθης απώλειας της έκφρασης του *hMLH1* (91).

Τα κλασικά οδοντωτά αδενώματα αποτελούν σπάνια υποκατηγορία των αλλοιώσεων οδοντωτού τύπου με επίπτωση 1%-6%. Σημαντική διαφορά από τα άμισχα οδοντωτά αδενώματα αποτελεί η κυτταρολογική δυσπλασία που εμφανίζουν (90% ήπια και 10% σοβαρή). Σε μοριακό επίπεδο φέρουν συχνά μεταλλάξεις του *KRAS* (89).

Τα αδενοκαρκινώματα τα οποία προκύπτουν από το συγκεκριμένο μονοπάτι καρκινογένεσης εμφανίζουν συχνά βλεννοπαραγωγό επιθήλιο με καλά διατηρημένη πολικότητα των κυττάρων. Οι Laiho και συνεργάτες (2007) έδειξαν ότι τα οδοντωτά αδενοκαρκινώματα είναι μια βιολογικά διακριτή υποκατηγορία καρκινώματος του παχέος εντέρου. Η συγκριτική μελέτη οδοντωτών και κλασικών αδενοκαρκινωμάτων κατέδειξε διαφορετική έκφραση σε 201 γονίδια. Ταυτοποιήθηκαν τρία γονίδια που θεωρήθηκαν σημαντικά για τη συμμετοχή τους στην καρκινογένεση του οδοντωτού αδενοκαρκινώματος: τα *EPHB2* (Receptor B2 Ephrin), *HIF1alpha* (Hypoxia Inducible Factor 1alpha) και *PTCH* (Patched). Η έκφραση των *EPHB2* και *PTCH* είναι μειωμένη στο οδοντωτό αδενοκαρκίνωμα σε σύγκριση με εκείνη του κλασικού αδενοκαρκινώματος (92). Επίσης, παρουσιάζουν συχνά ενεργοποιητικές μεταλλάξεις των *BRAF* και *KRAS*. Η υπερμεθυλίωση του *hMLH1* και η υψηλή μικροδορυφορική αστάθεια που προκαλεί, καθώς και η μεθυλίωση του *MGMT* γονιδίου, που κωδικοποιεί μια DNA μεθυλοτρανφεράση και προκαλεί χαμηλή μικροδορυφορική αστάθεια, είναι οι κύριοι παράγοντες που επάγουν την καρκινοματώδη εξαλλαγή των οδοντωτών αδενωμάτων (90, 93).

7. ΦΛΕΓΜΟΝΩΔΕΙΣ ΝΟΣΟΙ ΚΑΙ ΚΑΡΚΙΝΟΣ ΤΟΥ ΠΑΧΥ ΕΝΤΕΡΟΥ

Οι χρόνιες φλεγμονώδεις νόσοι που προσβάλλουν το παχύ έντερο, όπως για παράδειγμα η ελκώδης κολίτιδα και η νόσος Crohn εκθέτουν τους ασθενείς σε μια χρόνια ενεργοποίηση πολλαπλών σηματοδοτικών μηχανισμών, που σχετίζονται με τη φλεγμονή και οι οποίοι ενδέχεται να οδηγήσουν σε καρκινογένεση. Τέτοιοι μηχανισμοί είναι η αυξημένη ενεργοποίηση των μονοπατιών της κυκλο-οξυγενάσης 2 (COX-2) και του παράγοντα μεταγραφής NF-κB (Nuclear factor kappa-light-chain enhancer of activated B cells), η απελευθέρωση φλεγμογόνων ενδιάμεσων μορίων, όπως η κυτοκίνη TNF-α (Tumor necrosis factor alpha, TNFα) και η ιντερλευκίνη 6 (IL6) και τα αυξημένα επίπεδα δραστικών μορφών οξυγόνου (reactive oxygen species, ROS).

Επιπλέον, το φλεγμονώδες μικροπεριβάλλον μπορεί να συμβάλει στην καρκινογένεση στο παχύ έντερο ευοδώνοντας το οξειδωτικό stress το οποίο ενεργεί βλαπτικά στο DNA, συμβάλλοντας έτσι στην έναρξη του καρκινικού μετασχηματισμού, αλλά και ενεργοποιώντας αντι-αποπτωτικά μονοπάτια στα επιθηλιακά κύτταρα, συμβάλλοντας στην εξέλιξη του καρκίνου και δημιουργώντας ένα μικρο-περιβάλλον που υποβοηθά την κυτταρική αύξηση, τη νεοαγγειογένεση, τη διήθηση και τη μετάσταση (94).

Ο μηχανισμός που οδηγεί από τη φλεγμονή στην καρκινογένεση σχετίζεται πιθανά με τη λανθασμένη απόκριση του ανοσοποιητικού συστήματος στα βακτήρια της μικροχλωρίδας του εντερικού αυλού σε συνδυασμό με ένα γενετικό υπόβαθρο που προδιαθέτει για τον καρκίνο (41). Ασθενείς με χρόνια φλεγμονή στο παχύ έντερο, οι οποίοι έχουν επίσης και αντίστοιχο οικογενειακό ιστορικό εμφάνισης καρκίνου, εμφανίζουν τουλάχιστον διπλάσιο κίνδυνο ανάπτυξης καρκίνου, γεγονός που υποδηλώνει μια αλληλοεπικάλυψη μεταξύ των διαφόρων μηχανισμών που οδηγούν στη σποραδική καρκινογένεση και στην καρκινογένεση μετά από χρόνια φλεγμονή.

Πράγματι, ένα τέτοιο παράδειγμα είναι η ενεργοποίηση του NFκB και του σηματοδοτικού μονοπατιού Akt κατά τη φλεγμονή, τα οποία προωθούν, ανεξάρτητα από την παρουσία μεταλλάξεων του APC, την ενεργοποίηση της β-κατενίνης που καταλήγει στην καρκινογένεση, όπως έχει αναφερθεί παραπάνω (95).

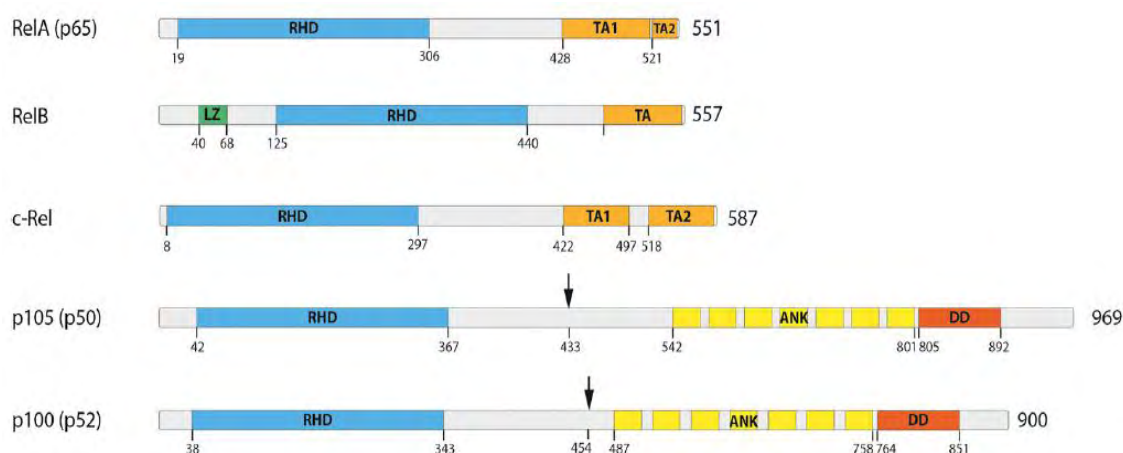
Η κυκλο-οξυγενάση 2 (COX-2) είναι ένα ένζυμο που παίζει ρόλο στη διαδικασία αποκατάστασης τραυματισμών του βλεννογόνου της γαστρεντερικής οδού. Η παραγωγή του επάγεται από τους παράγοντες TNF και άλλα ενδιάμεσα μόρια της φλεγμονής και μετατρέπει το αραχιδονικό οξύ σε προσταγλανδίνες (PGs). Κυρίως παράγεται η προσταγλανδίνη PGE2, η οποία παίζει σημαντικό ρόλο στην καρκινογένεση, καθώς προσδένεται στους αντίστοιχους υποδοχείς της και μετáγει σήμα κυτταρικού πολλαπλασιασμού και αγγειογένεσης, μέσω της ενεργοποίησης των αγγειογενετικών αυξητικών παραγόντων VEGF (Vascular endothelial growth factor) και bFGF (basic Fibroblast growth factor) (96).

Σε πολλές δημοσιεύσεις έχει βρεθεί υπερέκφραση του γονιδίου COX-2 στα αδενώματα και τα καρκινώματα του παχέος εντέρου και φαίνεται ότι πιθανότατα το συγκεκριμένο γονίδιο εμπλέκεται και στη σποραδική καρκινογένεση στο παχύ έντερο.

Η ενεργός δραστηριότητα του COX-2 κατά τη φλεγμονή είναι αυξημένη, φυσιολογικά ως κάποιο βαθμό, αλλά πιθανότατα είναι και ένας από τους παράγοντες που συμβάλλουν στην καρκινογένεση μετά από μακροχρόνια φλεγμονή του εντέρου. Οι ενδείξεις που υπάρχουν για το ρόλο του COX-2 αφορούν στη δημιουργία βλαβών στο DNA που οφείλονται στη δράση του μεταλλαξιογόνου παραπροϊόντος της σύνθεσης των προσταγλανδινών, μαλονδιαλεϋδη. Εναλλακτικά, έχει προταθεί ότι μετά την έναρξη της καρκινογένεσης το COX-2 μπορεί να επάγει την εξέλιξή της, αυξάνοντας την έκφραση του αντι-αποπτωτικού γονιδίου *Bcl-2*, πράγμα που έχει παρατηρηθεί σε καρκινώματα που σχετίζονται με ελκώδη κολίτιδα (94).

8. Ο ΠΑΡΑΓΟΝΤΑΣ NF-κB ΚΑΙ Ο ΡΟΛΟΣ ΤΟΥ ΣΤΟΝ ΚΑΡΚΙΝΟ ΤΟΥ ΠΑΧΕΟΣ ΕΝΤΕΡΟΥ

Ο παράγοντας μεταγραφής **NF-κB** ανακαλύφθηκε το 1986, ως πυρηνικός παράγοντας που συνδέεται με την αλληλουχία ενίσχυσης της κ-ελαφριάς αλυσίδας ανοσοσφαιρίνης των ενεργοποιημένων κυττάρων B (Nuclear Factor κ- B cells, NF-κB) (97). Αργότερα έγινε σαφές ότι οι πρωτεΐνες που διαθέτουν αυτή τη δραστικότητα δέσμησης στο DNA εκφράζονται σε όλους σχεδόν τους κυτταρικούς τύπους και ρυθμίζουν πολλά γονίδια-στόχους μέσω ενός συνόλου λειτουργιών (98). Συνολικά, η οικογένεια των μεταγραφικών αυτών παραγόντων αποτελείται από πέντε μέλη που έχουν ταυτοποιηθεί και χαρακτηρίζονται ως p65 (Rel-A), Rel-B, c-Rel, NF-κB1 και NF-κB2 (Εικ. 11). Οι παράγοντες NF-κB1 και NF-κB2 συντίθενται ως πρόδρομες μορφές (p105, και p100) και μέσω κατάλληλης πρωτεολυτικής διαδικασίας μετατρέπονται προς p50 και p52 (Εικ. 11, μαύρα βέλη) αντίστοιχα (99). Και τα πέντε μέλη αυτής της οικογένειας πρωτεϊνών σχηματίζουν ομο- ή ετεροδιμερή και φέρουν κοινά δομικά χαρακτηριστικά, συμπεριλαμβανομένης μιας ομόλογης περιοχής Rel (RHD), που είναι απαραίτητη για τον διμερισμό καθώς και για τη δέσμευση στο DNA (100). Στα περισσότερα αδρανή κύτταρα αυτά τα διμερή είναι δεσμευμένα σε μόρια αναστολείς οικογένειας πρωτεϊνών IκB (αναστολείς των NF-κB).



Εικόνα 11. Τα πέντε μέλη της οικογένειας των NF-κB μεταγραφικών παραγόντων. Όλα τα μέλη της οικογένειας διαθέτουν μια N-τελική Rel ομόλογη περιοχή (Rel Homology Domain, RHD) που συμμετέχει στη σύνδεση με το DNA και στο σχηματισμό ομο- και ετεροδιμερών (101).

Διμερή μόρια των p50 ή p52 μεταγραφικών παραγόντων προσδένονται σε κατάλληλες θέσεις NF-κB στοιχείων στην περιοχή του υποκινητή και δρουν ως μεταγραφικοί καταστολείς (102). Ωστόσο, όταν τα p50 ή p52 μόρια προσδένονται σε μέλη της οικογένειας που φέρουν περιοχές ενεργοποίησης (transactivation domains), όπως οι RelB, p65, λειτουργούν ως μεταγραφικοί ενεργοποιητές. Αξίζει να σημειωθεί ότι διαφορετικά NF-κB διμερή παρουσιάζουν αποκλίσεις ως προς την προτιμητέα περιοχή πρόσδεσης στο DNA (103). Επομένως, διάφορα γονίδια στόχοι επάγονται διαφορετικά από συγκεκριμένα NF-κB διμερή. Επιπλέον, οι NF-κB

υπομονάδες φέρουν θέσεις φωσφορυλίωσης και άλλων μετα-μεταφραστικών τροποποιήσεων που είναι απαραίτητες για την ενεργοποίηση και αλληλεπίδραση με άλλα σηματοδοτικά μονοπάτια (104). Η πρόσδεση των NF-κB διμερών στους IκB αναστολείς τους όχι μόνο εμποδίζει την πρόσδεση στο DNA, αλλά επίσης μετατοπίζει την σταθερή θέση του συμπλόκου στο κυτταρόπλασμα. Ωστόσο, η μετατόπιση μεταξύ του κυτταροπλάσματος και του πυρήνα συμβαίνει, γεγονός που υποδεικνύει μια χαμηλή μεταγραφική ενεργότητα του NF-κB παράγοντα, δεδομένου ότι το σύμπλεγμα IκB/NF-κB υπόκειται σε διαδικασίες αποσύνδεσης και επανασύνδεσης.

8.1 Σηματοδοτικά μονοπάτια που ενεργοποιούν το NF-κB μονοπάτι

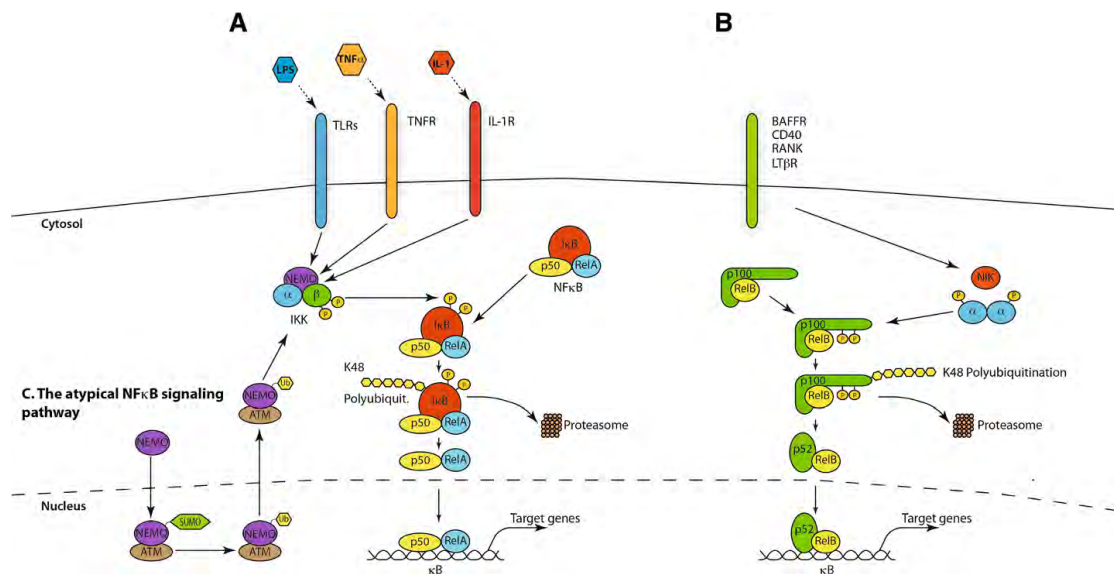
Η ενεργοποίηση του NF-κB συμβαίνει μέσω απελευθέρωσης από τα μόρια αναστολείς IκB ή με αποκοπή των ανασταλτικών περιοχών που φέρουν επαναλήψεις αγκυρίνης των p100 και p105 πρωτεϊνών. Η απελευθέρωση επιτυγχάνεται μέσω πρωτεολυτικής αποδόμησης των μορίων αναστολέων ή μερικής αποδόμησης των πρόδρομων μορίων. Πλήθος ενεργοποιητικών μηχανισμών έχει χαρακτηριστεί, ώστε όλες οι διαφορετικές καταστάσεις στρες να επάγουν την καταλυτική ενεργότητα των IKK μορίων και κατ' επέκταση την απελευθέρωση και ενεργοποίηση του παράγοντα απόκρισης στο στρες NF-κB.

Η ενεργοποίηση του NF-κB σηματοδοτικού μονοπατιού επιτυγχάνεται μέσω τουλάχιστον τριών μηχανισμών. Στο κανονικό μονοπάτι ενεργοποίησης, η διέγερση της σηματοδότησης μπορεί να προκληθεί μέσω υποδοχέων τύπου Toll (TLR), υποδοχέα ιντερλευκίνης-1 (IL-1R), υποδοχέα του παράγοντα νέκρωσης του όγκου (TNFR) και υποδοχέων αντιγόνων (Εικ. 12Α). Τα τυπικά μόρια διεγέρτες είναι ο παράγοντας νέκρωσης των όγκων-α (TNFα), οι λιποπολυσακχαρίτες (LPS), που αποτελούν συστατικά του βακτηριακού κυτταρικού τοιχώματος και η ιντερλευκίνη-1β (IL-1β) (105, 106). Η διέγερση μέσω αυτών των υποδοχέων οδηγεί στην ενεργοποίηση του συμπλέγματος της IκB κινάσης (IKK), το οποίο με τη σειρά του φωσφορυλιώνει το IκBα μόριο κυρίως με IKK2.

Ένα εναλλακτικό μονοπάτι ενεργοποίησης του NF-κB, που ονομάζεται επίσης “μη κανονικό” (Εικ. 12Β), προέρχεται από διάφορες τάξεις υποδοχέων συμπεριλαμβανομένου του υποδοχέα ενεργοποίησης των Β κυττάρων (BAFFR), του υποδοχέα β-λεμφοτοξίνης (LTβR), CD40, ενεργοποιητή υποδοχέα για τον πυρηνικό παράγοντα kappa Β (RANK), TNFR2 και Fn14 (107). Τα μόρια αυτά οδηγούν στην ενεργοποίηση του NFκB επάγοντας την κινάση NIK, που φωσφορυλιώνει και ενεργοποιεί κυρίως την IKK1. Η τελευταία επάγει τη φωσφορυλίωση της p100 με αποτέλεσμα την ουβικουιτίνωση και την μερική αποδόμηση του σε p52 (108).

Μερικές φορές, παρατηρούνται επιπρόσθετα μονοπάτια ενεργοποίησης του NF-κB, που καλούνται άτυπα μονοπάτια ενεργοποίησης (Εικ. 12Γ). Η ενεργοποίηση του συμπλέγματος IKK μετά από στρες μέσω της ATM κινάσης, η ενεργοποίηση των κινασών τυροσίνης ή καζεΐνης 2 είναι κάποια από αυτά τα άτυπα μονοπάτια (109, 110). Στον καρκίνο των ωοθηκών

έχει βρεθεί ότι η τυροσινική κινάση του επιδερμικού αυξητικού παράγοντα προωθεί την εξαρτώμενη από τον NF-κB παράγοντα μεταγραφή (111).



Εικόνα 12. Α Κανονικό μονοπάτι ενεργοποίησης του NF-κB. **Β.** Μη κανονικό μονοπάτι ενεργοποίησης του NF-κB. **Γ.** Άτυπο μονοπάτι ενεργοποίησης του NF-κB (101).

Μετά την απελευθέρωση των NF-κB διμερών, μετακινούνται στον πυρήνα και οι Rel ομόλογες περιοχές (RHD) είναι ελεύθερες να προσδεθούν σε συγγενείς DNA αλληλουχίες στις θέσεις ενίσχυσης των υποκινητών των γονιδίων στόχων. Ανάλογα με την προσβασιμότητα του γονιδιώματος, που ρυθμίζεται από επιγενετικούς μηχανισμούς και τον κυτταρικό τύπο, χιλιάδες διαφορετικά γονίδια-στόχοι ενεργοποιούνται μεταγραφικά. Αυτή η ενεργοποίηση ελέγχεται περαιτέρω με επιπρόσθετους παράγοντες μεταγραφής, οι οποίοι είναι δυνατόν να ευοδώσουν ή να ελαττώσουν την επίδραση του NF-κB παράγοντα, καθιστώντας ένα άλλο επίπεδο πολυπλοκότητας και διασταύρωσης με μονοπάτια σηματοδότησης που ενεργοποιούν άλλους παράγοντες μεταγραφής. Οι πολλαπλές μετα-μεταφραστικές τροποποιήσεις του Rel-A προσθέτουν ένα ακόμη επίπεδο πολυπλοκότητας στη σηματοδότηση του NF-κB. Αυτές είναι απαραίτητες για διάφορες πτυχές των λειτουργιών της Rel-A, μεταξύ των οποίων οι φωσφορυλιώσεις σε συγκεκριμένα κατάλοιπα σερίνης ή θρεονίνης που συχνά διεγείρουν τη μεταγραφική δραστηριότητα.

Βέβαια, η ενεργότητα του NF-κB δεν επηρεάζεται μόνο από τις φωσφορυλιώσεις, αλλά και από τις δυναμικές και πολύπλοκες αλληλεπιδράσεις μεταξύ των πρωτεϊνικών μορίων, που δημιουργούν ένα εξελιγμένο δίκτυο αλληλεπιδράσεων και βρόχων ανάδρασης (112, 113). Ο τερματισμός της μεταγραφικής ενεργότητας του NF-κB παράγοντα επιτυγχάνεται κυρίως από το γεγονός ότι ο NF-κB ρυθμίζει ανοδικά τους δικούς του αναστολείς της οικογένειας IκBa (114). Η νεοσυντιθέμενη IκBa εισέρχεται στον πυρήνα, αφαιρεί τον NF-κB παράγοντα από το DNA και το επαναφέρει στο κυτταρόπλασμα (104). Επιπροσθέτως, αρνητικοί ρυθμιστές του σηματοδοτικού μονοπατιού NF-κB όπως οι A20 και CYLD ρυθμίζονται ανοδικά από τον NF-κB.

Στην οξεία φλεγμονή, αυτοί οι βρόχοι αρνητικής ανάδρασης οδηγούν συνήθως σε πλήρη απενεργοποίηση του NF-κΒ στο φυσιολογικό υπόβαθρο. Ωστόσο, σε χρόνιες φλεγμονώδεις καταστάσεις, η επίμονη παρουσία διεγερτικών μηνυμάτων του NF-κΒ φαίνεται να ξεπερνά τους ανασταλτικούς μηχανισμούς ανάδρασης οδηγώντας σε αυξημένη ιδιοσυστατική δραστηριότητα του NF-κΒ.

8.2 Η NF-κΒ σηματοδότηση στη φλεγμονή και στον καρκίνο

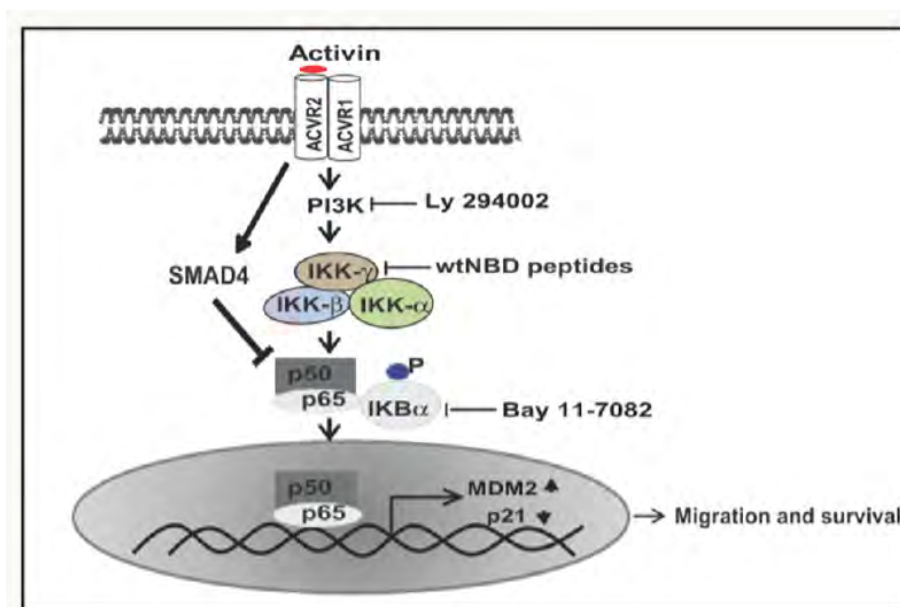
Η φλεγμονή γενικά και η NF-κΒ σηματοδότηση ειδικότερα έχουν διπλό ρόλο στον καρκίνο. Η ενεργοποίηση του NF-κΒ μονοπατιού αποτελεί μέρος της ανοσολογικής άμυνας, που στοχεύει και εξαλείφει τα μετασχηματισμένα κύτταρα. Στις οξείες φλεγμονώδεις διεργασίες η πλήρης ενεργοποίηση του NF-κΒ συνοδεύεται από υψηλή δραστικότητα κυτταροτοξικών ανοσοκυττάρων έναντι των καρκινικών κυττάρων (115). Το NF-κΒ μονοπάτι επάγει κυτταροκίνες που ρυθμίζουν την ανοσολογική απόκριση, όπως TNFα, IL1, IL6, IL8, και μόρια προσκόλλησης που προσελκύουν τα λευκοκύτταρα στη περιοχή της φλεγμονής. Επιπρόσθετα, το συγκεκριμένο σηματοδοτικό μονοπάτι ελέγχει πλήθος κυτταρικών λειτουργιών, όπως τις διαδικασίες του κυτταρικού πολλαπλασιασμού και της απόπτωσης (116-118).

Ένας όγκος ενδέχεται να δημιουργήσει αυξημένη δραστηριότητα του NF-κΒ μονοπατιού μέσω ενδογενών και εξωγενών παραγόντων (119). Η αυξημένη δραστηριότητα του μονοπατιού επιτυγχάνεται μέσω μεταλλάξεων στα NF-κΒ γονίδια ή στα ογκογονίδια που ενεργοποιούν το συγκεκριμένο μονοπάτι. Παράλληλα, η αυξημένη δραστηριότητα μπορεί να επιτυγχάνεται μέσω απελευθέρωσης κυτοκινών που απελευθερώνονται από το μικροπεριβάλλον του όγκου (120).

Πλήθος μεταλλάξεων και χρωμοσωμικών ελλείψεων του NF-κΒ γονιδίου έχουν παρατηρηθεί κυρίως σε λεμφικές κακοήθειες. Ωστόσο, στους συμπαγείς όγκους, οι μεταλλάξεις είναι σπάνιες (121). Σε όγκους που συνδέονται με χρόνια φλεγμονή, όπως το ηπατοκυτταρικό καρκίνωμα, το NF-κΒ μονοπάτι φαίνεται να λειτουργεί ως αντι-αποπτωτικός παράγοντας επιβίωσης. Σε γενικές γραμμές, η αυξημένη δραστικότητα του συγκεκριμένου μονοπατιού επιτυγχάνεται μέσω της συνεχούς απελευθέρωσης κυτοκινών από τα μακροφάγα που βρίσκονται στο μικροπεριβάλλον του όγκου. Πρόσφατες μελέτες υποδεικνύουν τη σημασία του μικροπεριβάλλοντος του όγκου κατά την καρκινογένεση στο παχύ έντερο καθιστώντας αναγκαία τη μελέτη του για τον προσδιορισμό νέων θεραπευτικών επιλογών.

8.3 Η NF-κB σηματοδότηση και το αδενοκαρκίνωμα παχέος εντέρου

Η σηματοδότηση του NF-κB εμπλέκεται στην ανάπτυξη και εξέλιξη διαφόρων επιθηλιακών όγκων, ανάμεσα στους οποίους και το αδενοκαρκίνωμα του παχέος εντέρου (122-124). Η σχέση της φλεγμονής με τον καρκίνο του παχέος εντέρου είναι πλέον δεδομένη. Σε προηγούμενες μελέτες έχει βρεθεί ότι η κυτταροκίνη ακτιβίνη που ενεργοποιείται στη φλεγμονή ρυθμίζει καθοδικά την p21 πρωτεΐνη και αυξάνει την μεταναστευτικό δυναμικό και την ικανότητα διήθησης καρκινικών κυττάρων του παχέος εντέρου (125, 126). Σε πρόσφατη μελέτη βρέθηκε ισχυρή συσχέτιση μεταξύ του ενεργοποιημένου NF-κB και της έκφρασης του προσδέτη της ακτιβίνης (127). Στην ίδια μελέτη υποστηρίζεται ότι η σύνδεση μεταξύ του ενεργοποιημένου NF-κB και του προσδέτη της ακτιβίνης επιτυγχάνεται στους ασθενείς με καρκίνο του παχέος εντέρου μέσω του πυρηνικού εντοπισμού της φωσφορυλιωμένης υπομονάδας p65 NF-κB. Προσδιορίστηκε ότι η ακτιβίνη επιδρά διεγείροντας τον PI3K εξαρτώμενο p65 NF-κB και οδηγεί σε αυξημένη μεταγραφή του MDM2 και αποδόμηση της p21 πρωτεΐνης (Εικ. 13).



Εικόνα 13. Σχηματικό διάγραμμα του σηματοδοτικού μονοπατιού της ακτιβίνης μέσω ενεργοποίησης του NF-κB μονοπατιού (127).

Παράλληλα, αρκετές προηγούμενες μελέτες σε ζωικά πειραματικά μοντέλα έχουν δείξει ότι η NF-κB σηματοδότηση έχει κεντρικό ρόλο σε καρκίνους που φέρουν RAS ενεργοποιητικές μεταλλάξεις. Δεδομένα υποστηρίζουν ότι ποικίλα σήματα, συμπεριλαμβανομένης και της μεταλλαγμένης Kras πρωτεΐνης, ενεργοποιούν το NF-κB μονοπάτι, το οποίο στη συνέχεια ενσωματώνει προφλεγμονώδη σήματα και προάγει την ογκογένεση (128).

Μελέτη των Ling και συνεργατών (2012), έδειξε ότι κατά την ανάπτυξη του αδενοκαρκινώματος του παγκρεατικού πόρου, η ενεργοποίηση του NF-κB και η φλεγμονώδης

απόκριση προκαλούνται κατά την έναρξη από το ογκογόνο KRAS (129). Η συγκεκριμένη μελέτη υποστηρίζει ότι το μεταλλαγμένο KRAS μπορεί να ενεργοποιήσει φλεγμονώδεις αποκρίσεις, που προάγουν ένα προκαρκινικό μικροπεριβάλλον, εκφράζοντας χημειοκίνες και κυτοκίνες στον καρκινικό ιστό, "στρατολογώντας" φλεγμονώδη κύτταρα και επάγοντας αγγειογένεση και αποκατάσταση των ιστών με τρόπο παρόμοιο με αυτόν που παρατηρείται στην κληρονομική παγκρεατίτιδα και έχει συνδεθεί σταθερά με την ανάπτυξη του πορογενούς παγκρεατικού αδενοκαρκινώματος (130, 131).

Προσφάτως έχει αναδειχθεί ένας πιθανός σημαντικός ρόλος του NF-κΒ δεδομένου ότι η αναστολή του με πεντοξυφυλλίνη μπορεί να απενεργοποιήσει εκλεκτικά τα Tregs μέσα στον όγκο και να επιτρέψει στο ανοσολογικό σύστημα να "επιτεθεί αποτελεσματικά" σε καρκινικά κύτταρα. Αυτή η μέθοδος θα μπορούσε να χρησιμοποιηθεί συνδυαστικά με τις νέες ανοσοθεραπείες οι οποίες χρησιμοποιούνται στον καρκίνο του παχέος εντέρου (132).

9. ΜΟΡΙΑΚΟΙ ΜΗΧΑΝΙΣΜΟΙ ΣΤΗΝ ΔΙΗΘΗΣΗ ΚΑΙ ΜΕΤΑΣΤΑΣΗ

Η διηθητική ανάπτυξη και η μεταστατική δυναμική αποτελούν σημαντικές ιδιότητες των καρκινικών κυττάρων, οι οποίες μέσω μιας πολυσταδιακής εξέλιξης και πολλαπλών αλληλεπιδράσεων μεταξύ του πρωτοπαθούς νεοπλασματικού όγκου και του ξενιστή, οδηγούν στην ανάπτυξη ενός δευτεροπαθούς όγκου σε άλλη ανατομική θέση. Περισσότερο από 90% της νοσηρότητας και θνησιμότητας που προκαλεί ο καρκίνος σχετίζεται με τη μετάσταση σε άλλο όργανο. Κατά τη μετάσταση τα καρκινωματώδη κύτταρα διαφεύγουν από την πρωτοπαθή εστία, επιβιώνουν στην κυκλοφορία του αίματος προστατευμένα από τους μηχανισμούς ανοσο-επιτήρησης, εγκαθίστανται και αναπτύσσονται σε απομακρυσμένα όργανα δημιουργώντας νέους όγκους.

Η δημιουργία μεταστάσεως προϋποθέτει την απώλεια της προσκόλλησης των καρκινωματωδών κυττάρων από τα γειτονικά τους κύτταρα και μέσω της αποδιοργανωμένης εξωκυττάριας ουσίας, μεταναστεύουν σε απομακρυσμένες θέσεις. Αρκετές από τις διαδικασίες της μετάστασης περιλαμβάνουν μηχανισμούς που επηρεάζονται και κάποιες φορές ρυθμίζονται αποκλειστικά από μη καρκινικά κύτταρα του μικροπεριβάλλοντος του όγκου (133). Η ικανότητα διήθησης και μετάστασης ενός καρκινώματος είναι αυτή που καθορίζει τελικά την πρόγνωση του ασθενούς (134).

Παρόλο που η διασπορά του καρκίνου σε κάποιο όργανο πέραν της πρωτοπαθούς εστίας εξαρτάται από τις αλληλεπιδράσεις μεταξύ του όγκου και του ξενιστή, υπάρχει μια γενετική βάση που προσδίδει στα καρκινωματώδη κύτταρα την ικανότητα της διήθησης. Τα γονίδια που ενέχονται στη μετάσταση κωδικοποιούν για υποδοχείς παλιννόστησης (homing receptors), τους αντίστοιχους προσδέτες τους και εκκρινόμενες πρωτεΐνες που αποδομούν την εξωκυττάρια θεμέλια ουσία (Extracellular matrix, ECM). Όλα προκαλούν διήθηση και ικανότητα επιβίωσης ανεξάρτητη από υπόστρωμα προσκόλλησης.

Πρόκειται για γονίδια που δεν είναι απαραίτητα κατά την ανάπτυξη, αλλά εκφράζονται κατά την αντίδραση στο κυτταρικό στρες και φυσιολογικά εξυπηρετούν την χημειοτακτική προσέλκυση κυττάρων του ανοσοποιητικού συστήματος. Η μεταστατική ιδιότητα προσδίδεται στα καρκινικά κύτταρα λόγω της έκτοπης έκφρασης ή του λανθασμένου ματίσματος (splicing) των προϊόντων αυτών των γονιδίων (135).

Η προτίμηση συγκεκριμένου οργάνου ως δευτεροπαθούς εστίας για αποίκηση από καρκινικά κύτταρα υπόκειται σε διαφορετική ρύθμιση των ενεργοποιημένων γενετικών προγραμμάτων απόκρισης σε κυτταρικό στρες στους διάφορους τύπους καρκίνου.

Η θεωρία της παλιννόστησης (homing theory) υποστηρίζει ότι όργανα απομακρυσμένα από τη θέση του πρωτοπαθούς όγκου προσελκύνουν ενεργά τα καρκινικά κύτταρα μέσω υποδοχέων προσκόλλησης ή διαλυτών χημειοτακτικών ουσιών που εκκρίνουν. Έτσι, τα καρκινωματώδη κύτταρα της κυκλοφορίας (Circulating tumor cells, CTCs) είναι δυνατόν, προσελκυσμένα από τους παράγοντες αυτούς να εξέρχονται από τα αγγεία και να εγκαθίστανται στο νέο ιστό (133, 135).

10. Ο ΡΟΛΟΣ ΤΟΥ ΜΙΚΡΟ-ΠΕΡΙΒΑΛΛΟΝΤΟΣ ΤΟΥ ΟΓΚΟΥ

Η αλληλεπίδραση των καρκινικών κυττάρων με το μικρο-περιβάλλον τους (tumor microenvironment) είναι απαραίτητη για την ανάπτυξη του όγκου, την προστασία του από το ανοσοποιητικό σύστημα, την αύξησή του και τη μετάσταση. Οι καρκινωματώδεις όγκοι μπορούν να αναπτυχθούν μόνον εφόσον ο περιβάλλον ιστός είναι σε θέση να τους παρέχει το μέσο το οποίο υποστηρίζει την ανάπτυξη και τη διασπορά τους. Επομένως, απαιτείται μια αμφίδρομη αλληλεπίδραση μεταξύ των γενετικά ασταθών καρκινωματώδων κυττάρων και του σταθερού περιβάλλοντός τους, η οποία επίσης καθορίζει το βαθμό πολλαπλασιασμού, την ικανότητα διήθησης και μετάστασης, ακόμη και την πρόγνωση του ασθενούς (136).

Ο όρος μικροπεριβάλλον ενός καρκινώματος περιλαμβάνει το συνδετικό στρώμα που στηρίζει τον όγκο και το οποίο αποτελείται από την εξωκυττάρια θεμέλια ουσία (ECM) και από μια πληθώρα στρωματικών κυττάρων, όπως ενδοθηλιακά κύτταρα του κυκλοφορικού συστήματος, περικύτταρα, ινοβλάστες, μυοϊνοβλάστες και διάφορα κύτταρα του ανοσοποιητικού συστήματος, όπως μακροφάγα, ουδετερόφιλα, σιτευτικά κύτταρα (μαστοκύτταρα), καθώς και μεσεγχυματικά βλαστοκύτταρα (Mesenchymal stem cells, MSCs) (137, 138). Η εξωκυττάρια θεμέλια ουσία αποτελείται από δύο κύρια συστατικά: τις γλυκοζαμινογλυκάνες και τις ινώδεις πρωτεΐνες. Οι γλυκοζαμινογλυκάνες (υαλουρονικό οξύ, θειϊκή χονδροϊτίνη, θειϊκή δερματάνη, θειϊκή ηπαρίνη, ηπαρίνη, θειϊκή κερατάνη) είναι μεγάλες μη διακλαδιζόμενες πολυσακχαρικές αλυσίδες που μπορούν να συνδεθούν με πρωτεΐνες, σχηματίζοντας πρωτεογλυκάνες. Οι ινώδεις πρωτεΐνες (διάφοροι τύποι κολλαγόνου, ελαστίνη) σχηματίζουν ινίδια στην εξωκυττάρια ουσία του συνδετικού ιστού, όπου έχουν στηρικτικό ρόλο, ενώ η ινωδονεκτίνη μεσολαβεί στη σύνδεση της κυτταροπλασματικής μεμβράνης με εξωκυττάρια μόρια. Επιπλέον, υπάρχουν και μη νηματοειδείς πρωτεΐνες που διευκολύνουν την αλληλεπίδραση ανάμεσα στα κύτταρα και την εξωκυττάρια ουσία, όπως η λαμινίνη και η εντακτίνη, που αποτελούν κύρια συστατικά των βασικών μεμβρανών (139). Απουσία κακοήθειας, η ομοιοστάση των ιστών εξασφαλίζει τη σταθερή δομή τους και τον αυστηρό έλεγχο του κυτταρικού πολλαπλασιασμού και της απόπτωσης, που επιτυγχάνεται και διατηρείται μέσω της διακυτταρικής επικοινωνίας. Η εξωκυττάρια ουσία δρα ως φυσικός σκελετός που διευκολύνει τις αλληλεπιδράσεις μεταξύ των διαφόρων κυτταρικών τύπων ενός ιστού και μεταβιβάζει τα σήματα επιβίωσης και διαφοροποίησης. Έτσι, η διατήρηση της ομοιοστάσης του ιστού αναστέλλει την καρκινογένεση λόγω της σταθερότητας της δομής του, που επιτυγχάνεται χάρη στις πρωτεΐνες κυτταρικής προσκόλλησης, όπως οι ιντεγκρίνες και οι καδχερίνες.

Εκτός της δομής, θεμελιώδη ρόλο στην ομοιοστάση των ιστών παίζει η ανοσο-επιτήρηση, δηλαδή η διαδικασία κατά την οποία το ανοσοποιητικό σύστημα εξαλείφει κατεστραμμένα και γηρασμένα κύτταρα.

Στα πρώτα στάδια της καρκινογένεσης, παρακάμπτονται οι προστατευτικοί φραγμοί του μικρο-περιβάλλοντος με τη βοήθεια συγκεκριμένων συνθηκών που επικρατούν σε αυτό, όπως

η χρόνια φλεγμονή, με αποτέλεσμα το τοπικό ιστικό μικρο-περιβάλλον να αποκτά την ικανότητα να επάγει την ανάπτυξη του καρκίνου (138). Αφού παρακάμψουν τους εγγενείς μηχανισμούς της απόπτωσης, τα καρκινικά κύτταρα υφίστανται πιέσεις από το ανοσοποιητικό σύστημα. Τα καρκινικά αντιγόνα της επιφάνειάς τους αναγνωρίζονται από κυτταροτοξικά λεμφοκύτταρα και τα καταστρέφουν. Οι ινοβλάστες και τα μακροφάγα του μικρο-περιβάλλοντος του όγκου, επίσης, ασκούν επιδράσεις κατά της ογκογένεσης. Ωστόσο, αυτά τα κύτταρα αργότερα μπορούν να «εκπαιδευτούν» από τον όγκο, ώστε να υποστηρίξουν την ανάπτυξή του (140).

Οι στρωματικοί ινοβλάστες εκκρίνουν συστατικά της εξωκυττάριας θεμέλιας ουσίας και παίζουν ρόλο στη ρύθμιση της διαφοροποίησης των κυττάρων καθώς και της τοπικής ανοσοαπόκρισης. Οι ινοβλάστες που βρίσκονται στο μικροπεριβάλλον ενός καρκινικού όγκου διαφέρουν από τους φυσιολογικούς ινοβλάστες και ονομάζονται ινοβλάστες σχετιζόμενοι με τον καρκίνο (Cancer-associated fibroblasts, CAFs), και προκύπτουν κατά την εξέλιξη της καρκινογένεσης υπό την επίδραση κυτοκινών και αυξητικών παραγόντων που εκκρίνει ο όγκος (π.χ. TGFβ, FGF, PDGF). Αυτοί εκκρίνουν με τη σειρά τους πρωτεΐνες της εξωκυττάριας θεμέλιας ουσίας και συστατικά της βασικής μεμβράνης, ρυθμίζουν τη διαφοροποίηση, καταστέλλουν την ανοσοαπόκριση και συμβάλλουν στη διατάραξη της ομοιόστασης του ιστού. Οι ινοβλάστες CAF είναι, επιπλέον, η κύρια πηγή παραγωγής του αυξητικού αγγειογενετικού παράγοντα VEGF, ο οποίος επάγει την αγγειογένεση κατά την ανάπτυξη του όγκου. Έτσι, οι ινοβλάστες CAF μπορούν να ευνοήσουν την πορεία της καρκινικής εξαλλαγής των μετασχηματισμένων επιθηλιακών κυττάρων, σε αντίθεση με τους φυσιολογικούς ινοβλάστες που εμποδίζουν την ανάπτυξη νεοπλασματικών κυττάρων (136, 138).

Η παρουσία λευκοκυττάρων στους καρκινικούς όγκους θεωρούνταν στο παρελθόν ως μια αποτυχημένη απόπειρα του ανοσοποιητικού συστήματος να καταστρέψει τα καρκινικά κύτταρα. Σήμερα όμως είναι γνωστό ότι οι όγκοι μπορούν να διαφύγουν της ανοσο-επιτήρησης τροποποιώντας ορισμένους τύπους φλεγμονωδών κυττάρων, έτσι ώστε να τους καταστήσουν ευνοϊκούς για την ανάπτυξη του καρκίνου και όχι κατασταλτικούς, όπως φυσιολογικά θα έπρεπε να είναι (138).

Κυρίαρχο ποσοστό του πληθυσμού λευκοκυττάρων των ιστών αποτελούν τα μακροφάγα, μια ομάδα με μεγάλη ετερογένεια που περιλαμβάνει πολλούς υποπληθυσμούς με διακριτό φαινότυπο. Τα μακροφάγα προέρχονται από τη διαφοροποίηση των μονοκυττάρων του αίματος και εγκαθίστανται στους ιστούς.

Εμφανίζουν σημαντική προσαρμοστικότητα ως αντίδραση στα σήματα που φτάνουν από το μικρο-περιβάλλον του εκάστοτε ιστού, οπότε είναι σε θέση να αναλάβουν πολλαπλούς ρόλους που απαιτούνται για την ομοιόσταση. Συμβάλουν στην άμυνα εναντίον μολυσματικών παραγόντων αλλά και στη μορφογένεση των ιστών, την επούλωση τραυμάτων και τη ρύθμιση της δράσης του ανοσοποιητικού συστήματος.

Υπάρχουν δυο πιθανές οδοί διαφοροποίησης των μακροφάγων, οι οποίες καταλήγουν στα κλασικά ενεργοποιημένα μακροφάγα τύπου 1 (M1) ή στα εναλλακτικά ενεργοποιημένα

μακροφάγα τύπου 2 (M2). Τα βακτηριακά προϊόντα ή τμήματα των βακτηριακών κυττάρων και η κυτοκίνη ιντερφερόνη γ (IFN γ) του υποπληθυσμού Th1 των CD4+ T λεμφοκυττάρων (βοηθητικά T λεμφοκύτταρα) επάγουν τη διαφοροποίηση των μακροφάγων μέσω του μονοπατιού M1. Τα ενεργοποιημένα M1 μακροφάγα φαγοκυτταρώνουν και καταστρέφουν μικρόβια, εξαλείφουν καρκινικά κύτταρα, παρουσιάζουν τα αντιγόνα στα T λεμφοκύτταρα, ώστε να ενεργοποιηθεί η ειδική άμυνα και παράγουν μεγάλες ποσότητες φλεγμονωδών κυτοκινών. Αντίθετα, η έκθεση των μακροφάγων στις κυτοκίνες του υποπληθυσμού Th2 των CD4+ T λεμφοκυττάρων και σε κυτοκίνες που προέρχονται από τον όγκο όπως ιντερλευκίνες IL4, IL10, IL13, TGF β ή προσταγλανδίνη E2, οδηγεί στη διαφοροποίηση των μακροφάγων μέσω του μονοπατιού M2 (141).

Τα μακροφάγα M2, που διαφορετικά ονομάζονται και μακροφάγα σχετιζόμενα με τον όγκο (Tumor-associated macrophages, TAMs), δεν έχουν την αντικαρκινική δράση των μακροφάγων M1. Αντίθετα, παράγουν αγγειογενετικούς και άλλους αυξητικούς παράγοντες (π.χ. VEGF, EGF), μέσω των οποίων προάγεται η αγγειογένεση, καθώς επίσης και πρωτεάσες (μεταλλοπρωτεάσες και καθεψίνες), μέσω των οποίων αποδομούνται πρωτεολυτικά τα συστατικά της εξωκυττάριας θεμέλιας ουσίας. Τα μακροφάγα TAM εκδηλώνουν διάφορους φαινότυπους στα πλαίσια της ανάπτυξης του όγκου, της αγγειογένεσης και της διήθησης, μέσω της έκκρισης πολλών πρωτεασών, κυτοκινών και αυξητικών παραγόντων (142).

Η πρωτεόλυση του στρώματος αποτελεί βασική διαδικασία της διήθησης, συνεπώς τα μακροφάγα TAM εμπλέκονται σε αυτήν, αφού συγκεντρώνονται σε μεγάλους αριθμούς και είναι οι κύριοι παραγωγοί πρωτεασών σε εστίες διείσδυσης του όγκου στη βασική μεμβράνη (εξωκυττάριο στρώμα, αποτελούμενο από πυκνό πλέγμα κολλαγόνου τύπου IV, γλυκοπρωτεϊνών, όπως λαμινίνη, ινωδονεκτίνη, πρωτεογλυκανών και αυξητικών παραγόντων), όπου έλκονται από χημειοτακτικές ουσίες που εκκρίνει ο όγκος (141). Από *in vivo* πειράματα υπάρχουν ενδείξεις ότι τα καρκινικά κύτταρα στη συνέχεια μεταναστεύουν μέσω της βασικής μεμβράνης με την επίδραση του αυξητικού παράγοντα EGF (Epidermal growth factor) που παράγεται από τα μακροφάγα TAM σε απόκριση στην παρακρινή δράση της εκκρινόμενης από τον όγκο κυτοκίνης CSF-1 (Colony-stimulating factor 1). Η εντόπιση των μακροφάγων TAM είναι κυρίως στο περιφερειακό στρώμα του συμπαγούς όγκου και όχι στο κέντρο του, με εξαίρεση την παρουσία τους στα αιμοφόρα αγγεία του κέντρου του όγκου, όπου η δράση τους διευκολύνει την είσοδο καρκινικών κυττάρων σε αγγεία (140). Έτσι λοιπόν, τα μακροφάγα TAM, σε αντίθεση με τα M1, είναι προσαρμοσμένα στην προαγωγή της καρκινογένεσης μέσω συσχετιζόμενων ή μη με την άμυνα μηχανισμών για τη μετανάστευσή τους (143, 144).

Είναι πλέον αποδεκτή η άποψη ότι τα καρκινικά κύτταρα εκκρίνουν πληθώρα κυτοκινών και αυξητικών παραγόντων, με τη βοήθεια των οποίων κινητοποιούνται κύτταρα του μυελού των οστών και "επιστρατεύονται" στη θέση μιας μελλοντικής μετάστασης όπου δημιουργούν ένα περιβάλλον κατάλληλο για την προσέλκυση και εγκατάσταση των καρκινικών κυττάρων (145). Καθώς αναπτύσσεται ο όγκος, τα ανοσοκατασταλτικά κύτταρα της μυελοειδούς σειράς

(Myeloid-derived suppressor cells, MDSCs) και τα ρυθμιστικά T λεμφοκύτταρα (Treg cells) κινητοποιούνται στην κυκλοφορία σε απόκριση σε κυτοκίνες (π.χ. TGFβ, CXCL5-CXCR2) που εκκρίνονται από τον όγκο. Τα κύτταρα MDSCs και Treg διηθούν τον αναπτυσσόμενο όγκο, ώστε να εμποδίσουν την ανοσοεπιτήρησή του από τον ανοσοποιητικό σύστημα, μέσω παρεμπόδισης της αντιγονοπαρουσίασης και του πολλαπλασιασμού B και T λεμφοκυττάρων αλλά και της κυτταροτοξικότητας των κυττάρων φυσικών φονέων (Natural killer cells, NK cells).

Επιπλέον διάφορες άλλες εξωκυτταρικές συνθήκες, όπως η χαμηλή συγκέντρωση οξυγόνου (υποξία) και η αλλαγή της σύστασης της εξωκυττάριας θεμέλιας ουσίας, συμβάλλουν επίσης στην εξέλιξη της ανάπτυξης του όγκου (140).

11. Η ΙΣΤΙΚΗ ΥΠΟΞΙΑ ΚΑΙ Ο ΡΟΛΟΣ ΤΟΥ HIF1α ΣΤΟΝ ΚΑΡΚΙΝΟ ΤΟΥ ΠΑΧΕΟΣ ΕΝΤΕΡΟΥ

Η αύξηση του καρκινωματώδους ιστού δημιουργεί αυξημένες ανάγκες για αγγειακή παροχή προκαλώντας ιστική υποξία με αποτέλεσμα την επαγωγή γονιδίων και την κωδικοποίηση μιας σειράς πρωτεϊνών (146). Η σημαντικότερη από τις πρωτεΐνες αυτές είναι ο επαγόμενος από την υποξία παράγοντας (Hypoxia Inducible Factor-1 /HIF1).

Η πρωτεΐνη HIF1 είναι πρωτεΐνη που δεσμεύει συγκεκριμένες περιοχές του DNA και καταστέλλει ή επάγει την έκφραση γονιδίων που σχετίζονται με την ομοίωση και επιβίωση των κυττάρων. Η HIF1 συνήθως είναι σε ανενεργή φάση σε κύτταρα με φυσιολογική οξυγόνωση και ενεργοποιείται κάτω από διάφορες περιβαλλοντικές συνθήκες, κυρίως από υποξικό στρες του κυττάρου (συνθήκες με σχετική έλλειψη οξυγόνου).

Η πρωτεΐνη HIF1 είναι ετεροδιμερές που αποτελείται από την υπομονάδα α η οποία αποδομείται από το οξυγόνο και από την υπομονάδα β που είναι ανθεκτική στο οξυγόνο (147).

Σε συνθήκες ανεπαρκούς οξυγόνωσης του κυττάρου η υπομονάδα HIF1 αποσταθεροποιείται και λόγω μιας ειδικής περιοχής στο μόριο της (NLS – nuclear-localization signal), γρήγορα δεσμεύεται από τις πορικές πρωτεΐνες του πυρήνα και μεταφέρεται εντός αυτού. Μέσα στον πυρήνα, οι υπομονάδες α και β διμερίζονται και συνδέονται με ειδικές περιοχές του DNA επάγοντας την έκφραση πολλών γονιδίων. Η HIF1α επάγει την έκφραση τουλάχιστον 60 καλά χαρακτηρισμένων γονιδιακών προϊόντων, μεταξύ αυτών και του VEGF-A (148). Άλλα γονίδια που υπερεκφράζονται από την HIF1α σχετίζονται με τον μεταβολισμό, την αγγειοδιαστολή, την ομοίωση του κυτταρικού pH, κ.α. (149).

Παρόλο που η υποξία θεωρείται το κύριο ερεθισμα για την δράση της HIF1α, ένας αριθμός άλλων μη υποξικών ερεθισμάτων, παραγόντων και οδών μετάδοσης μπορούν να επηρεάσουν εξ ίσου την λειτουργία της. Τέτοιοι αναγνωρισμένοι παράγοντες που προάγουν την έκφραση της HIF1α, είναι ο πυρηνικός παράγοντας NF-κB, ο EGF και ο IGF. Επίσης απώλεια λειτουργίας ογκοκατασταλτικών γονιδίων (όπως p53) ή ενεργοποιητικές μεταλλάξεις ογκογονιδίων (όπως *ras*, *raf*, *AKT*) επηρεάζουν την λειτουργία και δράση της HIF1α (147,150).

Η HIF1α ενεργοποιείται σε συνθήκες υποξικού στρες και υποβοηθεί την επιβίωση των καρκινικών κυττάρων σε συνθήκες έλλειψης οξυγόνου, ενώ προάγει και την αγγειογένεση μέσω επαγωγής έκφρασης σχετιζόμενων πρωτεϊνών. Αυξημένη έκφραση της HIF έχει παρατηρηθεί σε πολλούς συμπαγείς όγκους κατά την καρκινογένεση, και αναλογεί σε διάφορα στάδια καρκινογένεσης, από τις προκαρκινικές αλλοιώσεις μέχρι και τον εκτεταμένα διηθητικό καρκίνο. Η σταδιακή αυτή αύξηση της έκφρασης από τον φυσιολογικό ιστό στον καρκίνο, έχει παρατηρηθεί στον προστάτη, στομάχι, μαστό, στοματοφάρυγγα, τράχηλο μήτρας και ενδομήτριο αλλά και πιο πρόσφατα στον καρκίνο του παχέος εντέρου (151- 154), όπως και στον καρκίνο του ορθού (151).

Πολλές πρόσφατες μελέτες έχουν αναδείξει την υπερέκφραση της HIF1α και το ρόλο της στην καρκινογένεση και αγγειογένεση του αδενοκαρκινώματος στο παχύ έντερο, αλλά και στην αύξηση του όγκου και στη διήθηση σε συνδυασμό ή ανεξάρτητα από τον VEGF (155-157),

αλλά και σε συνάρτηση με άλλους παράγοντες ογκογένεσης και αγγειογένεσης, όπως η COX-2 και MMP-2 (158). Επιπλέον έχει δειχθεί ότι η υπερέκφραση HIF1α από τα κύτταρα του καρκίνου του παχέος εντέρου σχετίζεται με δυσμενή πρόγνωση (159).

Τέλος, το υποξικό περιβάλλον και οι σχετιζόμενες πρωτεΐνες όπως η HIF1α, αποτελούν προγνωστικό δείκτη στην ακτινοθεραπεία και την χημειοθεραπεία, εφόσον είναι γνωστό ότι οι όγκοι με κακή αιμάτωση είναι πιο ανθεκτικοί. Το γεγονός αυτό μπορεί να αποτελέσει το έναυσμα για μελλοντικές θεραπείες με μεταβιβαστές που αναστέλλουν την δράση της HIF, ώστε να αυξηθεί η ευαισθησία των όγκων στην αντίστοιχη θεραπεία (160). Ακόμα και οι νεότερες στοχεύουσες θεραπείες, όπως η χορήγηση bevacizumab, παρουσιάζουν αποτελέσματα εξαρτώμενα από το υποξικό περιβάλλον του όγκου, καθώς αναφέρεται ότι η αποτελεσματικότητά του εξαρτάται από την απόπτωση των καρκινικών κυττάρων στο υποξικό περιβάλλον που δημιουργεί με την καταστολή της αγγειογένεσης (161).

12. ΕΠΙΘΗΛΙΟ-ΜΕΣΕΓΧΥΜΑΤΙΚΗ ΜΕΤΑΤΡΟΠΗ (EMT)

Η μετάβαση από επιθήλιο σε μεσέγγυμα (Epithelial to Mesenchymal Transition, EMT) είναι μια φυσιολογική βιολογική λειτουργία κατά τη διάρκεια της εμβρυογένεσης (τύπου I EMT), η οποία συμμετέχει στο σχηματισμό του μεσοδέρματος και του νευρικού σωλήνα, αλλά απαντάται επίσης σε αρκετές παθολογικές καταστάσεις, όπως η διάμεση νεφρική ίνωση και η ηπατική ίνωση, αλλά και η καρκινική μετάσταση (τύπου II EMT). Η EMT είναι μια αναστρέψιμη διαδικασία, δηλαδή μπορεί να συμβεί και αντίστροφα ως μετάβαση από μεσέγγυμα σε επιθήλιο (Mesenchymal to Epithelial Transition, MET), η οποία είναι επίσης απαραίτητη κατά την φυσιολογική ανάπτυξη ιστών και οργάνων (162).

Η έναρξη της μετάστασης προϋποθέτει τη διήθηση, η οποία ενεργοποιείται από EMT τύπου II. Η βιολογική αυτή διαδικασία οδηγεί στην απώλεια της πολικότητας και της ικανότητας κυτταρικής προσκόλλησης ενός επιθηλιακού κυττάρου, το οποίο αλληλεπιδρά φυσιολογικά με τη βασική μεμβράνη, έτσι ώστε αυτό μέσω πολλαπλών μοριακών μεταβολών, όπως η καταστολή της E-καδχερίνης, η αυξημένη έκφραση και ενεργοποίηση κινάσων τυροσίνης, η υπερ-έκφραση N-καδχερίνης, βιμεντίνης, ινωδονεκτίνης, των πρωτεϊνών SNAIL με δακτυλίου ψευδαργύρου και μεταλλοπρωτεασών, και η καταστολή στην έκφραση των miRNAs 200 και 205, να αποκτήσει ορισμένα φαινοτυπικά χαρακτηριστικά μεσεγγυματικού κυττάρου. Ο μεσεγγυματικός φαινότυπος χαρακτηρίζεται από αυξημένη ικανότητα μετανάστευσης, διήθησης και αντίστασης στην απόπτωση (163). Προς το παρόν δεν έχει διερευνηθεί πλήρως το σύνολο των σηματοδοτικών παραγόντων που συμβάλλουν στη EMT των καρκινικών κυττάρων. Έχει προταθεί ότι οι ποικίλες γενετικές και επιγενετικές καρκινογενετικές μεταβολές προσδίδουν ιδιαίτερη ευαισθησία στη μοριακή σηματοδότηση που επάγει την EMT. Τα σήματα αυτά προέρχονται από το "στρώμα" που περιβάλλει τον όγκο. Σηματοδοτικά μόρια αποτελούν οι αυξητικοί παράγοντες EGF, TGFβ, HGF (Hepatocellular Growth Factor) και PDGF (Platelet Derived Growth Factor), οι οποίοι φαίνεται ότι επάγουν την ενεργοποίηση μεταγραφικών παραγόντων που συμμετέχουν στην EMT στα καρκινικά κύτταρα. Τέτοιοι μεταγραφικοί παράγοντες είναι οι SNAI1 (Snail), SNAI2 (Slug), ZEB-1 (Zinc-finger Ebox binding homeobox1), TWIST 1 (Twist related protein 1), GSC (Homeobox protein gooseoid) και FOXO2 (Forkhead box protein C2) (164).

Οι μεταγραφικοί παράγοντες Snail, Slug και ZEB-1 είναι υπεύθυνοι για την καταστολή της μεταγραφής της E-καδχερίνης (E-cadherin). Η καταστολή της έκφρασης της E-καδχερίνης στα καρκινικά κύτταρα σχετίζεται με την διαδικασία της EMT και τα κύτταρα που χάνουν την μεμβρανική E-καδχερίνη ανταποκρίνονται περισσότερο στη σηματοδοτούμενη από αυξητικούς παράγοντες επαγωγή της EMT (165). Για το λόγο αυτό η E-καδχερίνη έχει συσχετιστεί με δυσμενή πρόγνωση σε διάφορες μορφές καρκίνου. Αντιθέτως, η απουσία έκφρασης του υποδοχέα του TGFβ στο αδενοκαρκίνωμα του παχέος εντέρου φαίνεται ότι συσχετίζεται με ευνοϊκότερη πρόγνωση (166).

Τα καρκινωματώδη κύτταρα ενός πρωτοπαθούς όγκου, αφού αποκτήσουν στοιχεία μεσεγχυματικού φαινοτύπου, χάνουν την ικανότητα μεσοκυτταρίων συνδέσεων και αποκτούν δυνατότητα διηθητικής και αιματογενούς διασποράς.

Όταν τα κυκλοφορούντα καρκινωματώδη κύτταρα (CTCs) εξέρχονται από την κυκλοφορία του αίματος (εξαγγείωση) για να σχηματίσουν μικρομεταστάσεις, υφίστανται αντίστροφη διαδικασία, μια μεσεγχυματικοεπιθηλιακή μετατροπή (MET), η οποία εξυπηρετεί τον κλωνικό τους πολλαπλασιασμό στις θέσεις της μετάστασης. Η μετατροπή του μεσεγχυματικού φαινοτύπου των μεταστατικών κυττάρων σε επιθηλιακό φαίνεται ότι είναι αναγκαία προκειμένου να δημιουργηθεί ένας απομακρυσμένος δευτεροπαθής όγκος. Άλλωστε τα καρκινωματώδη κύτταρα που έχουν προκύψει μέσω EMT, συνήθως δημιουργούν μεταστάσεις οι οποίες μοιάζουν ιστοπαθολογικά, σε κάποιο βαθμό, με τον πρωτοπαθή όγκο από τον οποίο προήλθαν (163). Τα μεθιστάμενα καρκινωματώδη κύτταρα αντιμετωπίζουν σημαντικά εμπόδια στην προσπάθειά τους να εγκαταλείψουν το αγγειακό σύστημα και να καταφέρουν να επιβιώσουν και να πολλαπλασιαστούν στο μικρο-περιβάλλον ενός διαφορετικού ιστού, όπως είναι για παράδειγμα η απουσία των σηματοδοτικών μορίων που υπήρχαν στο μικρο-περιβάλλον του πρωτοπαθούς όγκου και τα οποία ήταν υπεύθυνα για την επαγωγή της EMT (167). Έτσι, η τάση των καρκινωματωδών κυττάρων να υφίστανται την ανάστροφη μετατροπή, MET, πιθανόν αντανακλά μια προσαρμογή σε εμπόδια που αντιμετωπίζουν μετά την εξαγγείωσή τους στο παρέγχυμα ενός απομακρυσμένου οργάνου. Ωστόσο, πολλά "βήματα" αυτού του μηχανισμού παραμένουν άγνωστα και απαιτούν πρόσθετες ερευνητικές προσπελάσεις.

13. ΚΑΡΚΙΝΙΚΟΙ ΔΕΙΚΤΕΣ

Η έγκαιρη διάγνωση του καρκίνου και ο έλεγχος της ανταπόκρισης στη φαρμακευτική αγωγή εναντίον της νόσου αποτελούν απαραίτητα στοιχεία για την επιτυχή αντιμετώπισή της. Σε αυτά συμβάλλουν καθοριστικά οι μοριακοί βιοδείκτες του καρκίνου (tumor biomarkers). Οι δείκτες του καρκίνου είναι διάφορες πρωτεΐνες, γλυκοπρωτεΐνες, φωσφολιπίδια, μόρια DNA ή RNA, που εκκρίνονται είτε από τους ίδιους τους καρκινικούς όγκους, είτε από τον οργανισμό ως αντίδραση στην εμφάνιση ενός νεοπλασματος και χρησιμεύουν ως ενδείξεις για την κατάσταση και την εξέλιξη μιας κακοήθειας.

Κύριο χαρακτηριστικό ενός καρκινικού βιοδείκτη είναι ότι μπορεί να μετρηθεί ποσοτικά και να αξιολογηθεί παρέχοντας πληροφορίες σχετικά με τη διάγνωση, πρόγνωση και παρακολούθηση της απόκρισης σε μια θεραπευτική αγωγή (34).

Οι προγνωστικοί μοριακοί δείκτες (prognostic markers) μπορούν να αυξήσουν την προγνωστική αξία των κλασικών κλινικών και παθολογικών παραμέτρων (στάδιο της νόσου, διήθηση λεμφαδένων, βαθμός αποδιαφοροποίησης), δεδομένου ότι μπορούν να προβλέψουν την κλινική έκβαση του καρκίνου σε απουσία οποιασδήποτε θεραπείας, δηλαδή μπορούν να δώσουν πληροφορίες για τη φυσική εξέλιξη της νόσου. Επιπλέον, οι προβλεπτικοί μοριακοί δείκτες (predictive markers) μπορούν να προβλέψουν την κλινική έκβαση του καρκίνου με βάση την ανταπόκριση του ασθενούς σε κάποια συγκεκριμένη θεραπευτική αγωγή (168). Οι βιοδείκτες του καρκίνου σχετίζονται με την κλινική έκβαση της νόσου και για το λόγο αυτό αποτελούν σημαντικές παραμέτρους της αξιολόγησης στα πλαίσια της κλινικής ογκολογίας (169).

14. ΜΟΡΙΑΚΟΙ ΒΙΟΔΕΙΚΤΕΣ ΣΤΟΝ ΚΑΡΚΙΝΟ ΤΟΥ ΠΑΧΕΟΣ ΕΝΤΕΡΟΥ

Η πρόγνωση του αδενοκαρκινώματος του παχέος εντέρου καθορίζεται από κλινικές παραμέτρους, ιστολογικά χαρακτηριστικά και μοριακούς βιοδείκτες. Η ανίχνευση ενός βιοδείκτη για τον καρκίνο του παχέος εντέρου μπορεί να γίνει στον νεοπλασματικό ιστό, στο πλάσμα ή στον ορό του αίματος και στα κόπρανα του ασθενούς. Η χρησιμότητά τους έγκειται στην πρόβλεψη της κλινικής έκβασης της ασθένειας αλλά και στο σχεδιασμό της καταλληλότερης θεραπείας τόσο προ- όσο και μετεγχειρητικά (170). Το στάδιο TNM της νόσου, η παρουσία ή μη διηθημένων λεμφαδένων και ο βαθμός διαφοροποίησης του όγκου αποτελούν κλασικές προγνωστικές παραμέτρους, οι οποίες όμως παρέχουν περιορισμένες προγνωστικές πληροφορίες και δεν μπορούν να προβλέψουν την ανταπόκριση στην επικουρική χημειοθεραπεία (171). Ο ιστολογικός τύπος στις περισσότερες περιπτώσεις δεν προσφέρει αξιόλογη προγνωστική πληροφορία, με εξαίρεση τα βλενώδη καρκινώματα, τα καρκινώματα με κύτταρα δίκην σφραγιστήρος δακτυλίου (signet ring cell carcinomas) και τα μικροκυτταρικά καρκινώματα τα οποία παρουσιάζουν ιδιαίτερα δυσμενή πρόγνωση (172, 173).

Το καρκινοεμβρυϊκό αντιγόνο (Carcinoembryonic antigen, CEA) ήταν ο πρώτος δείκτης στον ορό του αίματος που προτάθηκε για τον προσδιορισμό της έκτασης, την πρόγνωση και την παρουσία ή μη μεταστάσεων στον καρκίνο του παχέος εντέρου (174) και ως σήμερα χρησιμοποιείται στην κλινική πράξη. Πρόκειται για μια ομάδα 19 γλυκοπρωτεϊνών που αυξάνεται λόγω της παρουσίας καρκίνου στο παχύ έντερο αλλά και σε όγκους του ανωτέρου γαστρεντερικού, καθώς επίσης του μαστού, του πνεύμονα, του στομάχου, του παγκρέατος και σε "καλοήθεις" καταστάσεις (λ.χ. κίρρωση ήπατος, παγκρεατίτιδα, φλεγμονές του εντέρου, νεφρική ανεπάρκεια, χρόνια βρογχίτιδα, εμφύσημα) καθώς και σε καπνιστές. Σύμφωνα με τις περισσότερες σχετικές μελέτες, αυξημένα επίπεδα του CEA, πέραν των τιμών αναφοράς, έχουν ειδικότητα μεγαλύτερη του 90% και ευαισθησία που αυξάνεται αυξανόμενου του σταδίου του καρκίνου από 43% ως 69% (175). Τα προεγχειρητικά επίπεδα του CEA συσχετίζονται με την έκβαση του καρκίνου στο παχύ έντερο και πρέπει να προσδιορίζονται, και να συγκρίνονται με τις μετεγχειρητικές τιμές. Η αποτυχία μετεγχειρητικής ομαλοποίησης των τιμών του CEA υποδηλώνει ατελή χειρουργική αφαίρεση, ενώ η σταθερή και προοδευτική αύξηση αυτών μετά από περίοδο ομαλοποίησης, καθιστά εξαιρετικά ισχυρή την πιθανότητα υποτροπής (176).

Άλλοι βιοδείκτες που χρησιμοποιούνται σήμερα είναι τα καρκινικά αντιγόνα CA19-9, CA195 και η προσταγλανδίνη E2 (PGE2). Παρόλα αυτά, τα ευρέως χρησιμοποιούμενα CEA και CA19-9, έχουν χαμηλή διαγνωστική αξία, γιατί δεν είναι αυξημένα στα αρχικά στάδια του καρκίνου και γιατί αυξάνονται και σε "καλοήθεις" παθήσεις.

Επιπλέον, η γονιδιακή εξέταση *Oncotype colon cancer test* μπορεί να προβλέψει την πιθανότητα υποτροπής σε ασθενείς σταδίου II μετά από χειρουργική εξαίρεση του όγκου, αξιολογώντας την έκφραση mRNA 12 γονιδίων σε καρκινικό ιστό. Με την ίδια τεχνολογία, η δοκιμασία έκφρασης mRNA *ColoPrint* (Agendia BV, Amsterdam, The Netherlands) αξιολογεί ένα σύνολο 18 γονιδίων σχετιζόμενων με την πρόγνωση (177).

Στη μεταστατική νόσο, η συνήθης θέση απομακρυσμένης μετάστασης του καρκίνου στο παχύ έντερο είναι το ήπαρ και η παρουσία της συνεπάγεται δυσμενή πρόγνωση σε οποιαδήποτε φάση της κλινικής πορείας της κακοήθειας (172). Σε μεταστατική νόσο χρησιμοποιούνται οι μεταλλάξεις του *KRAS* και του *BRAF* ως βιοδείκτες πρόβλεψης της ανθεκτικότητας στις θεραπείες με τα μονοκλωνικά αντισώματα Cetuximab και Panitumumab, με σκοπό την επιλογή εκείνων των ασθενών που αναμένεται να παρουσιάσουν ανταπόκριση στη στοχεύουσα θεραπευτική αντιμετώπιση (178).

15. ΝΕΟΙ ΒΙΟΔΕΙΚΤΕΣ ΣΤΟΝ ΚΑΡΚΙΝΟ ΤΟΥ ΠΑΧΕΟΣ ΕΝΤΕΡΟΥ

Τα τελευταία χρόνια οι ερευνητικές προσπάθειες για τον καρκίνο εστιάζουν σε μεγάλο βαθμό στην ανακάλυψη νέων αποτελεσματικών βιοδεικτών.

Ο ιδανικός καρκινικός δείκτης πρέπει να μπορεί να προσδιοριστεί στο αίμα, να έχει υψηλή ευαισθησία (θετικό αποτέλεσμα μόνο στους πάσχοντες) και ειδικότητα (αρνητικό αποτέλεσμα μόνο στους υγιείς), να συσχετίζεται με το στάδιο της νόσου, να παρέχει προγνωστική πληροφορία, να προβλέπει την ανταπόκριση σε μια θεραπευτική αγωγή και ο προσδιορισμός του να μπορεί να επαναληφθεί εύκολα. Οι βιοδείκτες καρκίνου που βρίσκονται σε χρήση σήμερα απέχουν αρκετά από το ιδανικό και δεν διαθέτουν την απαραίτητη ευαισθησία και ειδικότητα, αν και χρησιμοποιούνται στην κλινική πράξη. Για το λόγο αυτό είναι σαφής η ανάγκη για την ανακάλυψη νέων βιοδεικτών που να πληρούν τις περισσότερες, αν όχι όλες, τις προϋποθέσεις που περιγράφηκαν προηγουμένως (179).

Πολλοί υποψήφιοι μοριακοί δείκτες, οι οποίοι είναι γνωστό ότι εμπλέκονται στις μοριακές οδούς της καρκινογένεσης στο παχύ έντερο βρίσκονται σε διαδικασία έρευνας. Τέτοιοι δείκτες, που διερευνώνται ως προς την προγνωστική τους αξία στους καρκίνους σταδίου II/III είναι οι *Ki-67*, *p53*, *Bcl-2*, *E-καδχερίνη*, *β-κατενίνη*, *TGFβ*, *VEGF*, οι μεταλλοπρωτεάσες, η συνθετάση του θυμιδυλικού και η τελομεράση.

Ορισμένοι υποψήφιοι δείκτες πρόβλεψης της ανθεκτικότητας στη χημειοθεραπεία με 5-φλουουρακίλη, ιρινοτεκάνη ή οξαλιπλατίνη (π.χ. συνθετάση του θυμιδυλικού, τοποϊσομεράση I, DNA πολυμεράση β) δεν έχουν εισαχθεί στην κλινική πράξη (180). Εντούτοις, εξαιτίας της μεγάλης ετερογένειας του καρκίνου, κανένας μεμονωμένος δείκτης δεν μπορεί να διαγνώσει ή να προβλέψει την εξέλιξη του καρκίνου με απόλυτη αξιοπιστία και διαμορφώνεται πλέον η άποψη ότι ο προσδιορισμός πολλών βιοδεικτών μαζί (biomarker panel), θα μπορούσε να προσδώσει την απαιτούμενη ευαισθησία και ειδικότητα για κλινική χρήση αξιοποιώντας τη συνολική διαγνωστική ή προγνωστική σημασία που αυτοί έχουν. Άλλωστε, ο περιορισμένος αριθμός δεικτών για τον καρκίνο του παχέος εντέρου που έχουν ως σήμερα εισαχθεί στην κλινική πράξη, έχει οδηγήσει σε αμφιλεγόμενα αποτελέσματα, ακριβώς λόγω της μεμονωμένης χρήσης τους (181).

Έχουν προταθεί, ως δείκτες καρκίνου επίσης, προϊόντα του εναλλακτικού ματίσματος (alternative splicing) γονιδίων που σχετίζονται με τον καρκίνο. Τα εναλλακτικά mRNA μετάγραφα (mRNA transcript variants) που προκύπτουν από τέτοια γονίδια μπορεί να έχουν διαφορετικές δράσεις από το κλασικό mRNA, όπως για παράδειγμα τα αποπτωτικά γονίδια *Bcl-x*, *Κασπάση 9*, *Ced-4* και *Κασπάση 2/lch-1*. Πολλές φορές έχει δειχθεί ότι ορισμένα μετάγραφα mRNA είναι ιστοειδικά ή ειδικά ως προς την παρουσία κάποιας μορφής καρκίνου, επομένως θα μπορούσαν να αποτελέσουν δείκτες διάγνωσης ή πρόγνωσης. Η συσχέτιση των μεταβολών στο πρότυπο του εναλλακτικού ματίσματος με την κακοήθεια, καθιστά τα εναλλακτικά μετάγραφα ως πιθανούς βιοδείκτες, των οποίων η χρησιμότητα μένει να διερευνηθεί (182).

Μετά τη σχετικά πρόσφατη ανακάλυψη των microRNAs (miRNAs), τα οποία παίζουν ρόλο στην καταστολή της μετάφρασης ή στην αποδόμηση διαφόρων mRNAs, πολλά από αυτά έχουν προταθεί ως πιθανοί δείκτες διάγνωσης ή πρόγνωσης του καρκίνου. Ένα τέτοιο μόριο είναι το miR-92a, το οποίο εμφανίζεται σημαντικά αυξημένο στο πλάσμα ασθενών με καρκίνο παχέος εντέρου και έχει συσχετιστεί με τη μετάσταση και επομένως με δυσμενή πρόγνωση (183). Επίσης, τα επίπεδα έκφρασης διαφόρων miRNAs σε κύτταρα του εντερικού αυλού που αποπίπτουν με τα κόπρανα, έχει βρεθεί ότι μπορούν να διακρίνουν μεταξύ υγιών ατόμων και πασχόντων από ελκώδη κολίτιδα, όπως και να παρέχουν διαφορική διάγνωση μεταξύ των σταδίων καρκίνου κατά Duke (miR-21, miR-106a, miR-92) (184). Το miR-21 έχει προταθεί από αρκετές μελέτες ως πολλά υποσχόμενος πιθανός δείκτης δυσμενούς πρόγνωσης, δεδομένου ότι η αυξημένη έκφρασή του συσχετίζεται με τη διήθηση των λεμφαδένων και τη μετάσταση (183, 185). Οι Schepeler και συνεργάτες (2007) έδειξαν ότι ο συνδυασμός τεσσάρων miRNAs (miR-151, miR-142-3p, miR-144, miR-212) μπορεί να διαχωρίσει αποτελεσματικά τους όγκους με μικροδορυφορική αστάθεια από τους μικροδορυφορικά σταθερούς, με ευαισθησία 92% και ειδικότητα 81% (186). Η ερευνητική δραστηριότητα για την καθιέρωση της χρήσης των miRNAs ως νέων πιθανών βιοδεικτών είναι διαρκώς αυξανόμενη.

Πρόσφατα, έχουν προταθεί τα εξωσώματα ως πιθανοί βιοδείκτες για την παρακολούθηση της εξέλιξης και της πρόγνωσης του καρκίνου, αλλά και της αποτελεσματικότητας των φαρμακευτικών θεραπειών. Στις σχετικά λίγες μελέτες που έχουν διερευνήσει τη χρησιμότητα των εξωσωμάτων ως βιοδεικτών, έχει δειχθεί ότι μπορούν να ανιχνευτούν σε υψηλές συγκεντρώσεις στον νεοπλασματικό ιστό και σε αρκετά βιολογικά υγρά, όπως στον ορό ή το πλάσμα του αίματος ασθενών με καρκίνο. Τα εξωσώματα μπορεί να αποτελούν ιδανικούς μη επεμβατικούς υποψήφιους βιοδείκτες καρκίνου, διότι εμφανίζουν εξατομικευμένο πρότυπο έκφρασης, συνήθως αντανακλούν την κατάσταση της νόσου και προσδιορίζονται εύκολα σε βιολογικά υγρά, ακόμα και μετά από μακροχρόνια κρυοσυντήρηση. Η παρουσία νουκλεϊκού οξέος στα εξωσώματα έχει προταθεί ως βιοδείκτης στο γλοιοβλάστωμα, μέσω της ταυτοποίησης του ειδικού ως προς την παρουσία της νόσου μεταγράφου του υποδοχέα EGFR, ενώ στο μελάνωμα έχει παρατηρηθεί η παρουσία εξωσωμάτων με υψηλές συγκεντρώσεις πρωτεϊνών (Caveolin-1 και CD63). Τέλος, πολλά υποσχόμενη φαίνεται να είναι η διερεύνηση μορίων miRNA που περιέχονται σε εξωσώματα, ως πιθανών καρκινικών δεικτών (187).

Η συνεχιζόμενη ερευνητική δραστηριότητα στον καρκίνο του παχέος εντέρου έχει ως σκοπό την ανακάλυψη σημαντικών μοριακών δεικτών για την ανάπτυξη εξατομικευμένης στοχεύουσας θεραπευτικής αντιμετώπισης του καρκίνου (188).

Σε διάφορες μικρές και σχετικά πρόσφατες μελέτες έχει μελετηθεί η "έκφραση" ορισμένων βιοδεικτών με ανοσοϊστοχημικές μεθόδους (PDL-1) στα πλαίσια πρόβλεψης της ανταπόκρισης σε νέες ανοσοθεραπείες. Τα αρχικά αποτελέσματα αναδεικνύουν ότι σε καρκινώματα παχέος εντέρου με υψηλή μικροδορυφορική αστάθεια η παρουσία αυτών των βιοδεικτών προβλέπει σημαντικά καλύτερη ανταπόκριση στην ανοσοθεραπεία. Η έρευνα στο συγκεκριμένο γνωστικό πεδίο παρουσιάζει στοιχεία ταχείας και πολλά υποσχόμενης εξέλιξης (189).

ΕΙΔΙΚΟ ΜΕΡΟΣ

1. ΣΚΟΠΟΣ

Ο καρκίνος του παχέος εντέρου αποτελεί την τρίτη αιτία θανάτου από καρκίνο τόσο στους άντρες όσο και στις γυναίκες στις Η.Π.Α. και είναι ένας από τους κυρίαρχους τύπους καρκίνου στις δυτικές βιομηχανικές χώρες. Ιστοπαθολογικοί καρκινικοί δείκτες έχουν ήδη προταθεί ως πιθανοί προγνωστικοί δείκτες καθώς και ως προβλεπτικοί δείκτες για εξατομικευμένες θεραπείες.

Σε πρόσφατες μελέτες έχουν διερευνηθεί οι μεταλλάξεις του *BRAF* στον καρκίνο του παχέος εντέρου με μοριακές τεχνικές, όπως PCR, φασματομετρία μάζας και τεχνολογίες αλληλούχισης (190). Πρόσφατα, δημιουργήθηκε ένα μονοκλωνικό αντίσωμα (κλώνος VE1) σε ποντικό, το οποίο αναγνωρίζει τη μεταλλαγμένη BRAFV600E πρωτεΐνη με ανοσοϊστοχημεία (191, 192). Πολλαπλές μελέτες έχουν αποδείξει ότι το συγκεκριμένο αντίσωμα ανιχνεύει με ακρίβεια τη μεταλλαγμένη πρωτεΐνη ποικίλλα νεοπλάσματα (191).

Ανοσοϊστοχημική ανίχνευση της μεταλλαγμένης BRAFV600E πρωτεΐνης σε καρκίνο παχέος εντέρου έχει ήδη πραγματοποιηθεί σε ορισμένες μελέτες και η μέθοδος προτείνεται ως εναλλακτικός τρόπος ανίχνευσης της συγκεκριμένης μετάλλαξης σε ογκολογικούς ασθενείς, αντί της μοριακής μεθοδολογίας (191-195). Ωστόσο, άλλοι συγγραφείς υποστηρίζουν ότι η ανοσοϊστοχημική μέθοδος ανίχνευσης με το αντίσωμα VE1 παρουσιάζει προβλήματα (195-197).

Σκοπός της δικής μας μελέτης ήταν η αξιολόγηση της ανοσοϊστοχημικής έκφρασης του μεταλλαγμένου παράγοντα *BRAF* στο αδενοκαρκίνωμα του παχέος εντέρου και η σύγκριση των αποτελεσμάτων με τα αντίστοιχα από τη μοριακή ανίχνευση σημειακών μεταλλάξεων στο DNA. Η αποτελεσματικότητα της χρήσης ανοσοϊστοχημείας για την πρόβλεψη μεταλλάξεων του *BRAF* στον καρκίνο του παχέος εντέρου θα μπορούσε ενδεχομένως να εξασφαλίσει τη δυνατότητα επιλογής των ασθενών, οι οποίοι θα μπορούσαν να λάβουν συμπληρωματική θεραπεία με εξειδικευμένους αναστολείς των μεταλλαγμένων πρωτεϊνών *BRAF*.

Η μελέτη περιέλαβε 51 εγχειρητικά παρασκευάσματα αδενοκαρκινώματος παχέος εντέρου από ασθενείς, για τους οποίους δημιουργήθηκε βάση δεδομένων με κλινικοπαθολογοανατομικά στοιχεία για κάθε ασθενή. Αναπτύχθηκε μεθοδολογία PCR καθώς και ανοσοϊστοχημείας για τη μελέτη της έκφρασης και της κυτταρικής εντόπισης των πρωτεϊνών. Παράλληλα έγινε αλληλούχιση (sequencing) του εξονίου 15 του *BRAF* γονιδίου που φέρει τη συγκεκριμένη μετάλλαξη V600E, καθώς και του εξονίου 2 του *KRAS* γονιδίου.

Το υποξικό περιβάλλον του αναπτυσσόμενου καρκίνου και η υπερέκφραση πρωτεϊνών που συσχετίζονται με αυτό, όπως του επαγόμενου από την υποξία παράγοντα HIF1α, φαίνεται ότι διαδραματίζουν σημαντικό ρόλο στην καρκινογένεση και νεοαγγειογένεση στον καρκίνο του παχέος εντέρου, αλλά και στην αύξηση του όγκου και στη διήθηση. Επιπλέον, πρόσφατες μελέτες υποδεικνύουν τη σημασία της πρωτεΐνης HIF1α ως προγνωστικού δείκτη για τον καρκίνο του παχέος εντέρου αλλά και ως προβλεπτικό δείκτη ανταπόκρισης στην θεραπεία (160, 161). Στά πλαίσια της παρούσης μελέτης αρχικά ανασκοπήσαμε τη σχετική βιβλιογραφία με σκοπό να συγκεντρώσουμε όλα τα δεδομένα για τη σχέση του HIF1α με την πρόγνωση του

καρκίνου του παχέος εντέρου (198) και στη συνέχεια διερευνήσαμε πιθανές συσχετίσεις της ανοσοϊστοχημικής έκφρασης του παράγοντα HIF1α στα εγχειρητικά παρασκευάσματα της μελέτης με κλινικοπαθολογοανατομικές παραμέτρους.

Στον καρκίνο του παχέος εντέρου η ενεργοποίηση του παράγοντα NF-κΒ επάγει την καρκινογένεση. Έχει αποδειχθεί ότι συσχετίζεται με την αύξηση της πολλαπλασιαστικής ικανότητας των κυττάρων, τη νεοαγγειογένεση και την αναστολή της απόπτωσης, ενώ παράλληλα ευοδώνει μηχανισμούς διήθησης και μετάστασης (95).

Στην παρούσα μελέτη διερευνήσαμε την έκφραση της πρωτεΐνης NF-κΒ στα εγχειρητικά παρασκευάσματα και πιθανές συσχετίσεις της με κλινικοπαθολογοανατομικές παραμέτρους.

2. ΑΣΘΕΝΕΙΣ ΚΑΙ ΒΙΟΛΟΓΙΚΟ ΥΛΙΚΟ

Στην παρούσα διδακτορική διατριβή πραγματοποιήθηκε αναδρομική μελέτη σε 51 ασθενείς με πρωτοπαθές αδενοκαρκίνωμα παχέος εντέρου. Το υλικό προήλθε από το αρχείο του εργαστηρίου Παθολογικής Ανατομικής του Τμήματος Ιατρικής, Σχολή Επιστημών Υγείας, Πανεπιστήμιο Θεσσαλίας. Στη μελέτη συμπεριλήφθησαν υλικά από 30 άρρενα και 21 θήλεα άτομα ηλικίας 40 – 85 ετών (διάμεση ηλικία: 74 έτη).

Ουδείς από τους ασθενείς είχε λάβει χημειοθεραπεία ή ακτινοβολία πριν το χειρουργείο. Τα ιστολογικά δείγματα είχαν υποστεί την κλασική ιστολογική επεξεργασία, η οποία περιλαμβάνει μονιμοποίηση, αφυδάτωση, διαύγαση, εμπότιση σε παραφίνη και μικροτόμηση στο Παθολογοανατομικό Εργαστήριο. Για τη μοριακή ανάλυση και για την ανοσοϊστοχημική μελέτη, τα δείγματα αξιολογήθηκαν με χρώση αιματοξυλίνης – ηωσίνης σε τομές παραφίνης και επιλέχθηκε κύβος με υψηλή περιεκτικότητα σε νεοπλασματικό ιστό (>70%). Η σταδιοποίηση των καρκινωμάτων πραγματοποιήθηκε σύμφωνα με το σύστημα κατά Duke's, τροποποιημένο κατά Astler-Coller. Τα δείγματα συνοδεύονταν από μια ενημερωμένη κωδικοποιημένη και "ανωνυμοποιημένη" βάση δεδομένων που περιελάμβανε κλινικά και ιστολογικά στοιχεία, τα οποία χρησιμοποιήθηκαν για τη στατιστική ανάλυση των αποτελεσμάτων (Πίνακας 5).

Πίνακας 5. Κλινικοπαθολογοανατομικά χαρακτηριστικά ασθενών της μελέτης.

A/A	ΦΥΛΟ	ΗΛΙΚΙΑ	ΕΝΤΟΠΙΣΗ	GRADE	ΣΤΑΔΙΟ	ΑΓΓΕΙΑΚΗ ΔΙΗΘΗΣΗ
1	A	72	AP	3	C2	ναι
2	Θ	56	AP	3	C2	ναι
3	Θ	67	AP	3	C	ναι
4	A	58	AP	2	B1	οχι
5	A	75	AP	2	B2	οχι
6	A	70	ΔΕ	2	C3	ναι
7	Θ	74	AP	3	C2	ναι
8	Θ	64	AP	2	C2	ναι
9	A	79	AP	3	B2	ναι
10	A	70	ΔΕ	2	C2	ναι
11	A	78	AP	3	B2	οχι
12	Θ	81	AP	2	B2	οχι
13	A	77	AP	3	C2	ναι
14	A	72	ΔΕ	3	C2	ναι
15	A	50	ΔΕ	3	C2	ναι
16	Θ	68	AP	2	B1	ναι
17	Θ	59	AP	2	C1	ναι
18	Θ	72	AP	2	B2	οχι
19	A	67	ΔΕ	3	C2	ναι
20	A	42	ΟΡΘΟ	3	B2	οχι
21	Θ	62	ΟΡΘΟ	2	C2	ναι
22	A	68	AP	3	B2	οχι
23	Θ	76	AP	3	C1	ναι
24	A	79	AP	2	B2	οχι
25	Θ	40	AP	2	B2	ναι

26	Θ	57	ΑΡ	2	B2	οχι
27	A	80	ΑΡ	2	B1	οχι
28	Θ	64	ΟΡΘΟ	2	C2	ναι
29	A	63	ΔΕ	2	C2	ναι
30	Θ	59	ΑΡ	3	C1	ναι
31	A	76	ΑΡ	3	C2	ναι
32	A	62	ΑΡ	3	B2	οχι
33	Θ	68	ΑΡ	3	C2	ναι
34	Θ	73	ΑΡ	3	C2	ναι
35	A	82	ΟΡΘΟ	2	C2	ναι
36	A	58	ΑΡ	2	B2	οχι
37	A	59	ΑΡ	2	C1	ναι
38	A	75	ΑΡ	3	C2	ναι
39	A	80	ΟΡΘΟ	3	C2	ναι
40	Θ	50	ΑΡ	2	C2	ναι
41	A	63	ΔΕ	3	C2	ναι
42	A	75	ΑΡ	2	B2	οχι
43	A	80	ΑΡ	3	C2	ναι
44	A	50	ΑΡ	3	C2	ναι
45	Θ	75	ΟΡΘΟ	2	C2	ναι
46	A	74	ΑΡ	2	B2	οχι
47	Θ	79	ΑΡ	3	C2	ναι
48	A	61	ΑΡ	2	C2	ναι
49	A	56	ΔΕ	2	C2	ναι
50	A	78	ΑΡ	2	B2	οχι
51	Θ	57	ΑΡ	3	C2	ναι

3. ΜΕΘΟΔΟΛΟΓΙΑ

3.1 ΑΝΟΣΟΪΣΤΟΧΗΜΕΙΑ

Με τη χρήση μικροτόμου παρελήφθησαν αντιπροσωπευτικές τομές πάχους 4 μm από τον κάθε κύβο παραφίνης. Επιλέχθηκε ο ίδιος κύβος παραφίνης που χρησιμοποιήθηκε για τη μοριακή ανάλυση των KRAS και BRAF ογκογονιδίων με σκοπό την ανοσοϊστοχημική εντόπιση των πρωτεϊνών BRAF, HIF1α και NF-κB. Οι ανοσοϊστοχημικές χρώσεις αξιολογήθηκαν ως προς την κατανομή σε ιστικό και κυτταρικό επίπεδο και την ημιποσοτική έκφρασή τους ανεξάρτητα από τα κλινικοϊστοπαθολογικά και μοριακά δεδομένα των ασθενών.

3.1.1 Πρωτόκολλο Ανοσοϊστοχημείας για BRAF V600E πρωτεΐνη

Οι τομές τοποθετήθηκαν σε ηλεκτροστατικά φορτισμένες αντικειμενοφόρες πλάκες και τοποθετήθηκαν σε κλίβανο θερμοκρασίας 60°C για 15 λεπτά. Για την ανοσοϊστοχημική μελέτη χρησιμοποιήθηκε το παρακάτω αντίσωμα:

Πρωτοταγές Αντίσωμα	Κλώνος	Ισότυπος Ανοσοσφαιρίνης	Εταιρεία
BRAF V600E	VE1	IgG _{2a} Ποντικού	SPRING BIOSCIENCE

Οι ανοσοϊστοχημικές χρώσεις πραγματοποιήθηκαν στο αυτόματο μηχάνημα Ventana BenchMark XT immunostainer (Ventana Medical Systems, Tucson, AZ). Πραγματοποιήθηκε προεπεξεργασία των τομών σε κατάλληλο διάλυμα (Cell Conditioning 1, CC1, pH8) για 60 λεπτά και επώαση των τομών με το πρωτοταγές μονοκλωνικό αντίσωμα BRAF V600E-κλώνος VE1 σε αραιώση 1:50, στους 37°C για 16 λεπτά. Στη συνέχεια χρησιμοποιήθηκε το kit OptiView DAB IHC Detection Kit (Ventana Medical Systems). Το συγκεκριμένο kit εξασφαλίζει υψηλή ευαισθησία. Μετά την πρόσδεση του πρωτοταγούς αντισώματος στο αντιγόνο στον ιστό, ακολουθεί πρόσδεση στο αντίσωμα ενός καθολικού συνδέτη (Universal Linker), ο οποίος φέρει πολυάριθμα μη ενδογενή απτένια. Πολυμερή με υπεροξειδάση συνδέονται πάνω στα απτένια και με αυτόν εξασφαλίζεται αυξημένη ένταση της χρώσης χωρίς να αυξηθεί η μη ειδική χρώση υποστρώματος (background).

Για την ανάδειξη των κεχρωσμένων κυττάρων πραγματοποιήθηκε επώαση των τομών σε διάλυμα διαμινοβενζιδίνης (DAB) για 5 λεπτά. Το χρωμογόνο DAB δίνει γενικά ένα καστανόφαιο παράγωγο ανθεκτικό στην αλκοόλη και την ξυλόλη. Η περαιτέρω επεξεργασία των τομών περιέλαβε χρώση των πλακιδίων με αιματοξυλίνη για 4 λεπτά. Ακολουθεί χρώση των πλακιδίων για 4 λεπτά με υδατικό διάλυμα εξισορροπημένου ανθρακικού λιθίου (Bluing

Reagent), το οποίο τροποποιεί την απόχρωση της αιματοξυλίνης. Τελικά οι τομές καλύφθηκαν με κόλλα DPX και καλυππίδα.

Κατά την παραπάνω διαδικασία, ως αρνητικοί μάρτυρες χρησιμοποιήθηκαν τομές στις οποίες δεν εφαρμόστηκε το πρωτοταγές αντίσωμα. Επίσης αρνητικοί μάρτυρες δημιουργήθηκαν με τη χρήση μη ειδικών ανοσοσφαιρινών του ίδιου ιστύπου αντί του πρωτοταγούς αντισώματος. Ως θετικοί μάρτυρες χρησιμοποιήθηκαν τομές από μελανώματα το οποίο είχαν ήδη χαρακτηριστεί μοριακά και έφεραν τη μετάλλαξη V600E στο BRAF ογκογονίδιο.

Η μελέτη της κυτταρικής εντόπισης και η αξιολόγηση της ανοσοϊστοχημικής χρώσης έγινε ποιοτικά με παρατήρηση των κεχρωσμένων τομών σε οπτικό μικροσκόπιο. Φωτογραφήθηκαν αντιπροσωπευτικές περιοχές των τομών.

3.1.2 Πρωτόκολλο Ανοσοϊστοχημείας για HIF1α πρωτεΐνη

Για την ανοσοϊστοχημική μελέτη χρησιμοποιήθηκε το παρακάτω αντίσωμα:

Πρωτοταγές Αντίσωμα	Κλώνος	Ισότυπος Ανοσοσφαιρίνης	Εταιρεία
HIF1α	HIF1alpha67	IgG _{2b} Ποντικού	NOVUS BIOLOGICALS LITTLETON

Η μέθοδος που εφαρμόστηκε περιλαμβάνει αρχικά την αποπαραφίνωση και ενυδάτωση των τομών με θέρμανση στους 60°C για 1 ώρα και στη συνέχεια διαδοχικές διπλές εμβαπτίσεις για 5 λεπτά σε λουτρά ξυλόλης και αιθανόλης διαβαθμισμένης συγκέντρωσης (100%, 90% και 70%). Κατόπιν, οι τομές εμβαπτίστηκαν σε ρυθμιστικό διάλυμα κιτρικού νατρίου 0,001 M, pH 6.0 και θερμάνθηκαν σε φούρνο μικροκυμάτων επί 10 λεπτά. Με αυτόν τον τρόπο έγινε η ανάκτηση της αντιγονικότητας των επιτόπων με αποκάλυψή τους (unmasking) πάνω στις τομές, όπου πρόκειται να δεσμευτεί το πρωτογενές αντίσωμα. Η δράση της ενδογενούς υπεροξειδάσης, παρεμποδίστηκε με εμβάπτιση σε λουτρό που περιέχει διάλυμα H₂O₂ 30% για 5 λεπτά και ακολούθησε ξέπλυμα των τομών σε λουτρό που περιέχει ρυθμιστικό διάλυμα φωσφορικών αλάτων pH 7.4 (Phosphate Buffered Saline, PBS).

Σε κάθε τομή προστέθηκαν ξεχωριστά 200 μL διαλύματος πρωτογενούς αντισώματος anti-HIF1α σε ρυθμιστικό διάλυμα PBS σε αραιώση 1:200 για ολονύκτια επώαση στους 4°C. Στη συνέχεια, οι τομές ξεπλύθηκαν με ρυθμιστικό διάλυμα PBS και προστέθηκε το αντιδραστήριο EnVision TM/HRP DAKO ChemMate™ (Dako, Denmark) για 30 λεπτά. Έτσι, σχηματίζεται ένα σύμπλοκο που αποτελείται από το πρωτογενές αντίσωμα και ένα πολυμερές το οποίο φέρει πολλά μόρια υπεροξειδάσης και δευτερογενούς αντισώματος.

Μετά από ξέπλυμα των τομών, προστέθηκαν 150 µL διαλύματος τετραϋδροχλωρικής 3,3 – διάμινο – βενζιδίνης (DAB σε substrate buffer, Dako, Denmark) σε αραιώση 1:50 για 10 λεπτά σε κάθε τομή. Η υπεροξειδάση HRP οξειδώνει το υπόστρωμα DAB και παράγεται έγχρωμο προϊόν που καταπίπτει ως καστανόφαιο ίζημα. Με τον τρόπο αυτό ανιχνεύεται η παρουσία του επιλεγμένου αντιγόνου. Αφού ξεπλύθηκαν και πάλι με PBS, οι τομές εμβαπτίστηκαν σε διάλυμα αιματοξυλίνης για 1 λεπτό, αφυδατώθηκαν με εμβάπτιση σε λουτρά αιθανόλης και ξυλόλης και καλύφθηκαν με κόλλα DPX και καλυπτρίδα.

Κατά την παραπάνω διαδικασία, ως αρνητικοί μάρτυρες χρησιμοποιήθηκαν τομές στις οποίες δεν εφαρμόστηκε το πρωτοταγές αντίσωμα. Επίσης αρνητικοί μάρτυρες δημιουργήθηκαν με τη χρήση μη ειδικών ανοσοσφαιρινών του ίδιου ισοτύπου αντί του πρωτοταγούς αντισώματος. Ως θετικοί μάρτυρες χρησιμοποιήθηκαν τομές νεφροκυτταρικού καρκινώματος σύμφωνα με τη σύσταση των κατασκευαστών του αντισώματος.

Η μελέτη της κυτταρικής εντόπισης και η αξιολόγηση της ανοσοϊστοχημικής χρώσης έγινε με παρατήρηση των κεχρωσμένων τομών σε οπτικό μικροσκόπιο. Φωτογραφήθηκαν αντιπροσωπευτικές περιοχές των τομών.

3.1.3 Πρωτόκολλο Ανοσοϊστοχημείας για NF-κΒ πρωτεΐνη

Για την ανοσοϊστοχημική μελέτη χρησιμοποιήθηκε το παρακάτω αντίσωμα:

Πρωτοταγές Αντίσωμα	Κλώνος	Ισότυπος Ανοσοσφαιρίνης	Εταιρεία
NF-κΒ (p65)	F-6	IgG ₁ Ποντικού	SANTA CRUZ BIOTECHNOLOGY, INC

Η μέθοδος που εφαρμόστηκε περιλαμβάνει αρχικά την αποπαραφίνωση και ενυδάτωση των τομών με θέρμανση στους 60°C για 1 ώρα και στη συνέχεια με διαδοχικές διπλές εμβαπτίσεις για 5 λεπτά σε λουτρά ξυλόλης και αιθανόλης διαβαθμισμένης συγκέντρωσης (100%, 90% και 70%). Κατόπιν, οι τομές εμβαπτίστηκαν σε ρυθμιστικό διάλυμα κιτρικού νατρίου 0,001 M, pH 6.0 και θερμάνθηκαν σε φούρνο μικροκυμάτων επί 10 λεπτά. Με αυτόν τον τρόπο έγινε η ανάκτηση της αντιγονικότητας των επιτόπων με αποκάλυψή τους (unmasking) πάνω στις τομές, όπου θα δεσμευτεί το πρωτογενές αντίσωμα. Η δράση της ενδογενούς υπεροξειδάσης, παρεμποδίστηκε με εμβάπτιση σε λουτρό που περιέχει διάλυμα H₂O₂ 30% για 5 λεπτά και ακολούθησε ξέπλυμα των τομών σε λουτρό που περιέχει ρυθμιστικό διάλυμα φωσφορικών αλάτων pH 7.4 (Phosphate Buffered Saline, PBS).

Σε κάθε τομή προστέθηκαν ξεχωριστά 200 µL διαλύματος πρωτογενούς αντισώματος anti-NF-κΒ σε ρυθμιστικό διάλυμα PBS σε αραιώση 1:200 για 30 λεπτά σε θερμοκρασία δωματίου. Στη συνέχεια, οι τομές ξεπλύθηκαν με ρυθμιστικό διάλυμα PBS και προστέθηκε το

αντιδραστήριο EnVision™/HRP DAKO ChemMate™ (Dako, Denmark) για 30 λεπτά. Έτσι, σχηματίζεται ένα σύμπλοκο που αποτελείται από το πρωτογενές αντίσωμα και ένα πολυμερές το οποίο φέρει πολλά μόρια υπεροξειδάσης και δευτερογενούς αντισώματος. Μετά από ξέπλυμα των τομών, προστέθηκαν 150 μL διαλύματος τετραϋδροχλωρικής 3,3 – διάμινο – βενζιδίνης (DAB σε substrate buffer, Dako, Denmark) σε αραιώση 1:50 για 10 λεπτά σε κάθε τομή. Η υπεροξειδάση HRP οξειδώνει το υπόστρωμα DAB και παράγεται έγχρωμο προϊόν που καταπίπτει ως καστανόφαιο ίζημα. Με τον τρόπο αυτόν ανιχνεύεται η παρουσία του επιλεγμένου αντιγόνου. Αφού ξεπλύθηκαν και πάλι με PBS οι τομές εμβάπτιστηκαν σε διάλυμα αιματοξυλίνης για 1 λεπτό, αφυδατώθηκαν με εμβάπτιση σε λουτρά αιθανόλης και ξυλόλης και καλύφθηκαν με κόλλα DPX και καλυπτρίδα.

Κατά την παραπάνω διαδικασία, ως αρνητικοί μάρτυρες χρησιμοποιήθηκαν τομές στις οποίες δεν εφαρμόστηκε το πρωτοταγές αντίσωμα. Επίσης αρνητικοί μάρτυρες δημιουργήθηκαν με τη χρήση μη ειδικών ανοσοσφαιρινών του ίδιου είδους αντί του πρωτοταγούς αντισώματος. Ως θετικοί μάρτυρες χρησιμοποιήθηκαν τομές παραφίνης από πλακούντα σύμφωνα με τη σύσταση των κατασκευαστών του αντισώματος.

Η μελέτη της κυτταρικής εντόπισης και η αξιολόγηση της ανοσοϊστοχημικής χρώσης έγινε με παρατήρηση των κεχρωσμένων τομών σε οπτικό μικροσκόπιο. Φωτογραφήθηκαν αντιπροσωπευτικές περιοχές των τομών.

3.1.4 ΑΞΙΟΛΟΓΗΣΗ ΑΝΟΣΟΪΣΤΟΧΗΜΙΚΩΝ ΧΡΩΣΕΩΝ

Όλοι οι ιστοί μετά το πέρας της ανοσοϊστοχημικής μεθόδου εκτιμήθηκαν ανεξάρτητα, χωρίς να είναι γνωστά στον παθολογοανατόμο τα κλινικά, ιστοπαθολογικά και μοριακά δεδομένα.

Η χρώση του αντισώματος VE1 χαρακτηρίζονταν ως θετική, όταν η πλειονότητα των καρκινωματωδών κυττάρων παρουσίαζε ομοιόμορφη κυτταροπλασματική χρώση με κοκκιώδη εμφάνιση. Αντίθετα, η χρώση του αντισώματος VE1 χαρακτηρίζονταν ως αρνητική όταν δεν υπήρχε καθόλου χρώση, ή υπήρχε ασθενής χρώση μεμονωμένων διάσπαρτων κυττάρων, ή τέλος, ετερογενής ασθενής χρώση καρκινωματωδών κυττάρων, χωρίς κοκκιώδη εμφάνιση.

Για την αξιολόγηση της έκφρασης των NF-κB και HIF1α παραγόντων στα καρκινωματώδη κύτταρα εκτιμήθηκε η πυρηνική χρώση σε όλη την έκταση της ιστολογικής τομής. Ως θετική έκφραση θεωρήθηκε μόνον η παρουσία πυρηνικής χρώσης σε ποσοστό άνω του 10% των καρκινικών κυττάρων.

3.2. ΑΝΟΣΟΑΠΟΤΥΠΩΣΗ BRAF (Western blot analysis)

Ένα δείγμα αποτελούμενο από 40 µg πρωτεΐνης επαναδιαλύθηκε και φορτώθηκε σε 8% πήκτωμα πολυακρυλαμίδης με δωδεκυλθειικό νάτριο (Sodium Dodecyl Sulfate-PolyAcrylamide Gel Electrophoresis, SDS-PAGE). Ακολούθησε Western blot ανάλυση με το μονοκλωνικό αντίσωμα BRAF V600E (Clone VE1, Spring Biosciences) σε συγκεντρώσεις 1:50 και 1:500. Παράλληλα χρησιμοποιήθηκε μονοκλωνικό αντίσωμα για β-ακτίνη σε συγκέντρωση (1:5000, Sigma). Οι μεμβράνες επώαστηκαν με υπεροξειδάση συνδεδεμένη με IgG αντίσωμα και στη συνέχεια ακολούθησε ενίσχυση της χημειοφωταύγειας (Enhanced Chemiluminescence, ECL).

3.3. ΜΟΡΙΑΚΗ ΑΝΑΛΥΣΗ

Δείγματα όλων των ασθενών μελετήθηκαν για την ύπαρξη μεταλλάξεων στα KRAS και BRAF ογκογονίδια. Για το σκοπό αυτό εξετάστηκαν τα πλακίδια αιματοξυλίνης/ηωσίνης και επιλέχθηκε κατάλληλη περιοχή του ιστού ώστε να υπάρχουν >70% νεοπλασματικά κύτταρα και να αποκλειστούν περιοχές με εκτεταμένη νέκρωση ή αθροίσεις εξωκυττάριας βλέννης. Ακολούθησε η απομόνωση γενομικού DNA, όπως περιγράφεται στη συνέχεια.

3.3.1 Απομόνωση γενομικού DNA

Για την απομόνωση του γενομικού DNA χρησιμοποιήθηκε το PureLink® Genomic DNA kit της εταιρείας Invitrogen (Life Technologies). Η διαδικασία για την απομόνωση ήταν η εξής:

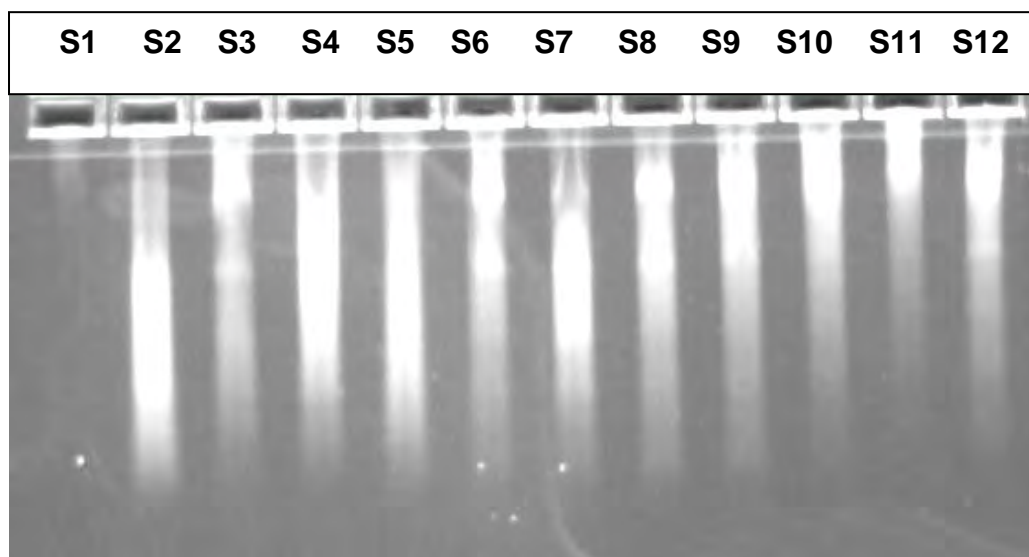
1. Λήψη 4-5 τομών πάχους 10 µm σε σωληνάριο τύπου Eppendorf.
2. Αφαίρεση της παραφίνης με χρήση 1 mL διαλύματος ξυλόλης.
3. Καλή ανακίνηση (vortex) και φυγοκέντρηση στις 15.000 στροφές (rpm) για 5 λεπτά σε θερμοκρασία δωματίου (25°C).
4. Αφαίρεση της ξυλόλης από το δείγμα του ιστού με τη χρήση 1 mL διαλύματος απόλυτης αιθανόλης (100%).
5. Επανάληψη των βημάτων 3, 4.
6. Επώαση των ιστών στους 25°C μέχρι εξάτμισης της αιθανόλης που έχει απομείνει σε θερμοκρασία δωματίου.
7. Προσθήκη 180 µL διαλύματος πέψης (PureLink® Genomic Digestion Buffer), 20 µL διαλύματος πρωτεϊνάσης K και ισχυρή ανάδευση (vortex).
8. Επώαση σε υδατόλουτρο στους 56°C μέχρι την επόμενη ημέρα.

9. Σύνομη φυγοκέντρηση στις 15.000 στροφές (rpm) για 1 λεπτό.
10. Προσθήκη 20 μl διαλύματος RNase A στο διάλυμα, ανάδευση και επώαση για 2 λεπτά σε θερμοκρασία δωματίου με σκοπό την ενζυμική διάσπαση του RNA.
11. Προσθήκη 200 μl διαλύματος λύσης/πρόσδεσης (PureLink® Genomic Lysis/Binding Buffer) και ανάδευση (vortex).
12. Προσθήκη 200 μL διαλύματος απόλυτης αιθανόλης και ανάδευση.
13. Μεταφορά του διαλύματος σε στήλη με φίλτρο (PureLink® Spin Column) και φυγοκέντρηση στις 13.000 στροφές (rpm) για 2 λεπτά.
14. Προσθήκη 500 μl διαλύματος πλύσης (Wash Buffer I) στη στήλη και φυγοκέντρηση στις 13.000 στροφές (rpm) για 1 λεπτό.
15. Προσθήκη 500 μl διαλύματος πλύσης (Wash Buffer II) στη στήλη και φυγοκέντρηση στις 15.000 στροφές (rpm) για 3 λεπτά.
16. Μεταφορά της στήλης σε σωληνάριο τύπου Eppendorf.
17. Προσθήκη 100 μl ddH₂O και επώαση σε θερμοκρασία δωματίου για 5 λεπτά.
18. Φυγοκέντρηση στις 13.000 στροφές (rpm) για 3 λεπτά και έκλουση του γενομικού DNA.
19. Αποθήκευση στους 4°C (ή στους -20°C για μεγάλο χρονικό διάστημα).

3.3.2 Έλεγχος ποιότητας του γενομικού DNA.

Η ποιότητα του γενομικού DNA που απομονώσαμε, ελέγχεται με ηλεκτροφόρηση σε πήκτωμα αγαρόζης 1% (Εικ. 14). Φωτομέτρηση του DNA στα 260/280 nm, και εκτίμηση του λόγου $\lambda = OD_{260}/OD_{280}$ μας δίνει την καθαρότητα. Η συγκέντρωση υπολογίζεται με βάση τον τύπο:

$$C (\mu\text{g/ml}) = OD_{260} \times 40 \times (1/\text{αραίωση})$$



Εικόνα 14. Ηλεκτροφόρηση γενομικού DNA σε πήκτωμα αγαρόζης 1%. S1-S12: DNA δείγματα από FFPE ιστό.

3.3.3 Αλυσιδωτή αντίδραση πολυμεράσης (PCR) για τα ογκογονίδια KRAS και BRAF.

Μετά την απομόνωση του γενομικού DNA από τα δείγματα, έγινε επιλεκτική ενίσχυση τμήματος του εξονίου 2 του KRAS γονιδίου με τη χρήση κατάλληλων εκκινητών με σκοπό την ανίχνευση μεταλλάξεων με την τεχνική της αλυσιδωτής αντίδρασης πολυμεράσης (Polymerase Chain Reaction, PCR). Στην περιοχή αυτή του γονιδίου συσσωρεύεται η πλειοψηφία των «ενεργοποιητικών» μεταλλάξεων (>90%). Οι 5'→3' νουκλεοτιδικοί εκκινητές που χρησιμοποιήθηκαν για την ενίσχυση της συγκεκριμένης περιοχής είναι οι ακόλουθοι:

Πρόσθιος (Forward) εκκινητής: 5'-ACTGAATATAAACTTGTGGTAGTTGGACCT-3'

Ανάστροφος (Reverse) εκκινητής: 5'-TCAAAGAATGGTCCTGGACC-3'

Για κάθε δείγμα φτιάχτηκε μίγμα αντιδραστηρίων σε κατάλληλες συγκεντρώσεις (Πίνακας 6). Σε όλες τις PCR αντιδράσεις συμπεριλάβαμε αρνητικό μάρτυρα (Non Template Control, NTC) για έλεγχο τυχόν επιμολύνσεων. Ο αρνητικός μάρτυρας περιείχε όλα τα αντιδραστήρια εκτός από γενομικό DNA.

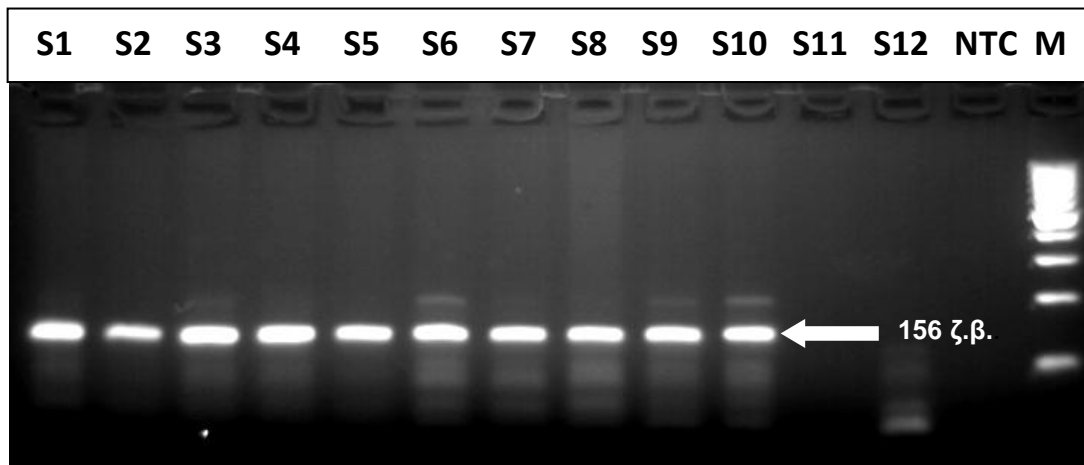
Πίνακας 6. Αντιδραστήρια και συγκεντρώσεις/ανά δείγμα που χρησιμοποιήθηκαν στην PCR για την επιλεκτική ενίσχυση τμήματος του *KRAS* ογκογονιδίου.

ΔΙΑΛΥΜΑ ΑΝΑ ΑΝΤΙΔΡΑΣΗ	
ΑΝΤΙΔΡΑΣΤΗΡΙΟ	ΟΓΚΟΣ
Ρυθμιστικό διάλυμα (10x αρχική συγκέντρωση)	5 μl (1X τελική συγκέντρωση)
MgCl ₂ (50 mM αρχική συγκέντρωση)	2 μl (2 mM τελική συγκέντρωση)
Δεοξυριβονουκλεοτίδια dNTPs (40 mM αρχική συγκέντρωση)	2 μl (1,6 mM τελική συγκέντρωση)
Πρόσθιος εκκινητής KRAS-F (10 pmols/μl)	2 μl (0,4 pmols/μl τελική συγκέντρωση)
Ανάστροφος εκκινητής KRAS-R (10 pmols/μl)	2 μl (0,4 pmols/μl τελική συγκέντρωση)
Hot Start TAQ DNA Πολυμεράση (5 units/μL, INVITROGEN)	0,5 μl (2,5 units)
DNA	5- 7 μl
ddH ₂ O	31,5 - 29,5 μl
ΤΕΛΙΚΟΣ ΟΓΚΟΣ	50 μl

Η διεξαγωγή των PCR αντιδράσεων έγινε σε θερμικό κυκλοποιητή τύπου Eppendorff στις παρακάτω συνθήκες:

1. **Αρχική αποδιάταξη** → 94°C για 5 λεπτά
2. **35 κύκλοι με τα ακόλουθα στάδια:**
 - **Αποδιάταξη** → 94°C για 1 λεπτό
 - **Υβριδισμός εκκινητών** → 54°C για 1 λεπτό
 - **Επιμήκυνση** → 72°C για 1 λεπτό
3. **Τελική επιμήκυνση** → 72°C για 10 λεπτά
4. **Διατήρηση** στους 4°C

Η περιοχή του εξονίου 2 του *KRAS* ογκογονιδίου που ενισχύεται έχει μήκος 156 ζεύγη βάσεων. Τα προϊόντα της PCR αντίδρασης ελέγχονται σε πήκτωμα αγαρόζης 3%. Ακολουθεί παρατήρηση σε UV ακτινοβολία και αποθήκευση των δεδομένων με φωτογράφιση (Εικ. 15).



Εικόνα 15. Ηλεκτροφόρηση των PCR προϊόντων (156 ζ.β) του εξονίου 2 του *KRAS* ογκογονιδίου σε πήκτωμα αγαρόζης 3%. S1 – S12: δείγματα, NTC: αρνητικός μάρτυρας (Non Template Control), M: 100 bp ladder, μάρτυρας γνωστού μεγέθους (Invitrogen, Life Technologies, USA).

Αντίστοιχα, έγινε επιλεκτική ενίσχυση τμήματος του εξονίου 15 του *BRAF* γονιδίου με τη χρήση κατάλληλων εκκινητών με σκοπό την ανίχνευση μεταλλάξεων με την τεχνική της αλυσιδωτής αντίδρασης πολυμεράσης (Polymerase Chain Reaction, PCR). Στην περιοχή αυτή του γονιδίου εντοπίζονται οι πιο συχνές μεταλλάξεις με κυριότερη την νουκλεοτιδική αλλαγή c.1799T>A που οδηγεί στην αμινοξική αλλαγή p.V600E (ref Seq GenBank NM_004333.4). Οι 5'→3' νουκλεοτιδικοί εκκινητές που χρησιμοποιήθηκαν για την ενίσχυση της συγκεκριμένης περιοχής είναι οι ακόλουθοι:

Πρόσθιος (Forward) εκκινητής: 5'- TCATAATGCTTGCTCTGATAGGA -3'

Ανάστροφος (Reverse) εκκινητής: 5'-GGCCAAAATTTAATCAGTGGA -3'

Για κάθε δείγμα φτιάχτηκε μίγμα αντιδραστηρίων σε κατάλληλες συγκεντρώσεις (Πίνακας 7). Σε όλες τις PCR αντιδράσεις συμπεριλάβαμε αρνητικό μάρτυρα (Non Template Control, NTC) για έλεγχο τυχόν επιμολύνσεων. Ο αρνητικός μάρτυρας περιείχε όλα τα αντιδραστήρια εκτός από γενομικό DNA.

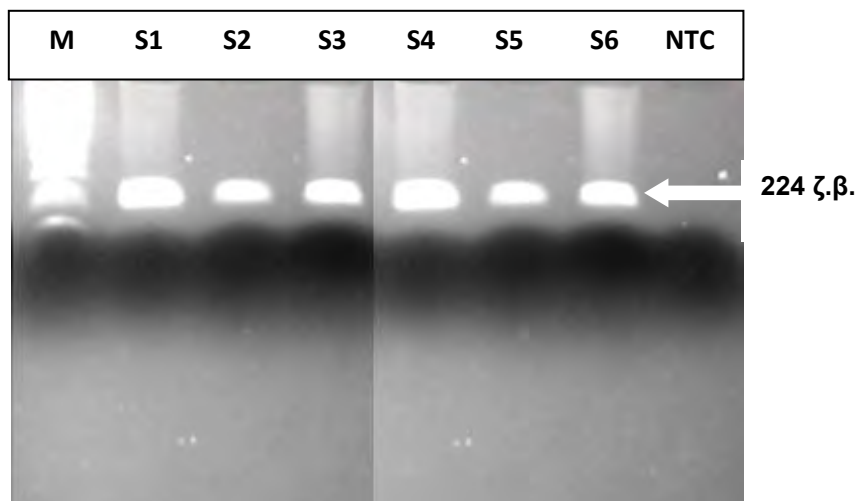
Πίνακας 7. Αντιδραστήρια και συγκεντρώσεις/ανά δείγμα που χρησιμοποιήθηκαν στην PCR για την επιλεκτική ενίσχυση τμήματος του *BRAF* ογκογονιδίου.

ΔΙΑΛΥΜΑ ΑΝΑ ΑΝΤΙΔΡΑΣΗ	
ΑΝΤΙΔΡΑΣΤΗΡΙΟ	ΟΓΚΟΣ
Ρυθμιστικό διάλυμα (10x αρχική συγκέντρωση)	5 μl (1X τελική συγκέντρωση)
MgCl ₂ (50 mM αρχική συγκέντρωση)	2 μl (2 mM τελική συγκέντρωση)
Δεοξυριβονουκλεοτίδια dNTPs (40 mM αρχική συγκέντρωση)	2 μl (1,6 mM τελική συγκέντρωση)
Πρόσθιος εκκινητής BRAF-F (10 pmols/μl)	2 μl (0,4 pmols/μl τελική συγκέντρωση)
Ανάστροφος εκκινητής BRAF-R (10 pmols/μl)	2 μl (0,4 pmols/μl τελική συγκέντρωση)
Hot Start TAQ DNA Πολυμεράση (5 units/μL, Invitrogen, Life Technologies, USA)	0,5 μl (2,5 units)
DNA	5- 7 μl
ddH ₂ O	31,5 - 29,5 μl
ΤΕΛΙΚΟΣ ΟΓΚΟΣ	50 μl

Η διεξαγωγή των PCR αντιδράσεων έγινε σε θερμικό κυκλοποιητή τύπου Eppendorff στις παρακάτω συνθήκες:

- Αρχική αποδιάταξη** → 94°C για 5 λεπτά
- 35 κύκλοι με τα ακόλουθα στάδια:**
 - Αποδιάταξη** → 94°C για 1 λεπτό
 - Υβριδισμός εκκινητών** → 58°C για 2 λεπτά
 - Επιμήκυνση** → 72°C για 2 λεπτά
- Τελική επιμήκυνση** → 72°C για 10 λεπτά
- Διατήρηση** στους 4°C

Η περιοχή του εξονίου 15 του BRAF ογκογονιδίου που ενισχύεται έχει μήκος 224 ζεύγη βάσεων. Τα προϊόντα της PCR αντίδρασης ελέγχονται σε πήκτωμα αγαρόζης 3%. Ακολουθεί παρατήρηση σε UV ακτινοβολία και αποθήκευση των δεδομένων με φωτογράφιση (Εικ. 16).



Εικόνα 16. Ηλεκτροφόρηση των PCR προϊόντων (224 ζ.β) του εξονίου 15 του BRAF ογκογονιδίου σε πήκτωμα αγαρόζης 3%. S1 – S6: δείγματα, NTC: αρνητικός μάρτυρας (Non Template Control), M: 100 bp ladder, μάρτυρας γνωστού μεγέθους (Invitrogen, Life Technologies, USA).

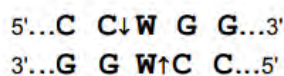
3.3.4 Ανίχνευση μεταλλάξεων στο κωδικόνιο 12 (hot spot) του εξονίου 2 του *KRAS* ογκογονιδίου με την τεχνική των πολυμορφισμών μεγέθους περιοριστικού τμήματος (Restriction Fragment Length Polymorphism, RFLP)

Οι πιο συχνές ενεργοποιητικές μεταλλάξεις εντοπίζονται κυρίως στο κωδικόνιο 12 του εξονίου 2 του *KRAS* γονιδίου. Με την τεχνική πολυμορφισμού μήκους θραύσματος περιορισμού (Restriction Fragment Length Polymorphisms, RFLPs) μπορούμε να ελέγξουμε αν κάποιο από τα δείγματά μας φέρει μετάλλαξη στο συγκεκριμένο κωδικόνιο. Για το σκοπό αυτό τα PCR προϊόντα υπόκεινται σε πέψη με το περιοριστικό ένζυμο *MvaI* (Thermo Fisher Scientific) σε θερμοκρασία 37°C για τουλάχιστον 16 ώρες (overnight). Τα διαλύματα που χρησιμοποιήσαμε φαίνονται στον παρακάτω πίνακα:

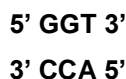
Πίνακας 8. Αντιδραστήρια που χρησιμοποιήθηκαν ανά δείγμα για πέψη με το περιοριστικό ένζυμο *MvaI* (Thermo Fisher Scientific).

Προϊόν PCR	Ένζυμο <i>MvaI</i> (10 units/μl)	<i>MvaI</i> ρυθμιστικό διάλυμα (1X)	ddH ₂ O	Τελικός όγκος
10 μl	1.5 μl	3 μl	15.5 μl	30 μL

Το MvaI είναι μία περιοριστική ενδονουκλεάση, που έχει την ιδιότητα να αναγνωρίζει και να τέμνει το δίκλωνο DNA στις παρακάτω περιοχές, όπου W = A ή T:

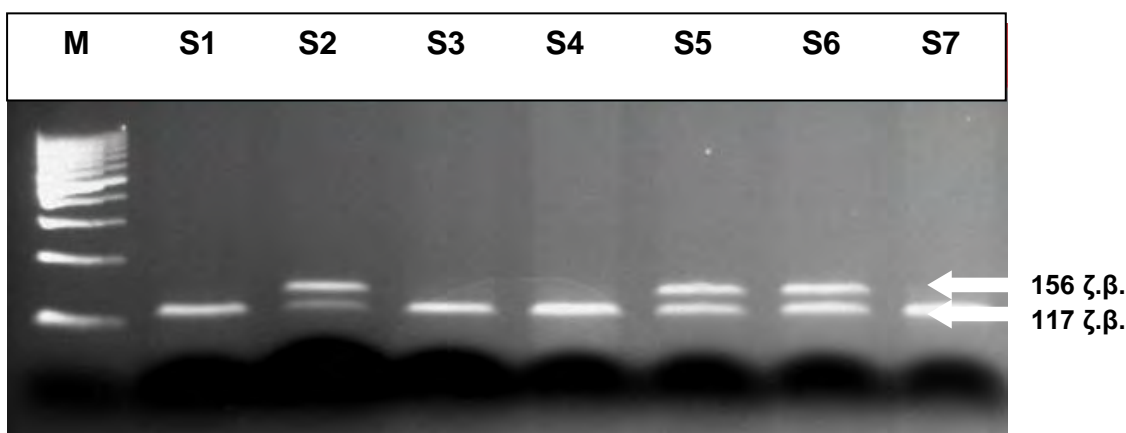


Η φυσιολογική αλληλουχία του κωδικονίου 12 του γονιδίου KRAS είναι:



Όταν υπάρχει η φυσιολογική αλληλουχία στο κωδικόνιο 12, το περιοριστικό ένζυμο MvaI τέμνει το δίκλωνο μόριο στην περιοχή αυτή. Έτσι, κατά την ηλεκτροφόρηση στο πήκτωμα αγαρόζης, εφόσον και τα δύο αλληλόμορφα γονίδια στον πληθυσμό των κυττάρων από τα οποία απομονώθηκε το γενομικό DNA, φέρουν τη συγκεκριμένη φυσιολογική αλληλουχία στο κωδικόνιο 12 εμφανίζεται μόνο μία ζώνη μεγέθους 117 ζευγών βάσεων. Το μικρότερο τμήμα μεγέθους 39 ζευγών βάσεων δεν είναι ορατό στην ηλεκτροφόρηση λόγω της περιορισμένης διακριτικής ικανότητας της αγαρόζης για αυτά τα μεγέθη.

Η παρουσία μετάλλαξης στην πρώτη ή δεύτερη βάση του κωδικονίου 12 έχει ως αποτέλεσμα την αλλαγή της αλληλουχίας και κατά συνέπεια δεν αναγνωρίζεται και δεν τέμνεται στη συγκεκριμένη θέση από το περιοριστικό ένζυμο MvaI. Κατά την ηλεκτροφόρηση, εφόσον υπάρχει μετάλλαξη σε ένα από τα δύο αλληλόμορφα γονίδια προκύπτουν δύο ζώνες. Η μικρότερη αφορά στην φυσιολογική αλληλουχία που υπάρχει και αναγνωρίζεται από το ένζυμο, ενώ η μεγαλύτερη, μεγέθους 156 ζευγών βάσεων, αφορά στην μεταλλαγμένη αλληλουχία, όπου χάνεται η θέση αναγνώρισης από το περιοριστικό ένζυμο. Τα προϊόντα της πέψης ελέγχονται με ηλεκτροφόρηση σε πήκτωμα αγαρόζης 3% μαζί με μάρτυρα γνωστού μοριακού μεγέθους και παρατήρηση σε UV ακτινοβολία. Ο αριθμός των ζωνών που εμφανίζει κάθε δείγμα εξαρτάται από την αλληλουχία του κωδικονίου 12 του γονιδίου KRAS (Εικ. 17).



Εικόνα 17. Ηλεκτροφόρηση προϊόντων πέψης με το περιοριστικό ένζυμο MvaI (Thermo Fisher Scientific). Δείγματα S1, S3, S4, S7: φέρουν τη φυσιολογική αλληλουχία στο κωδικόνιο 12 του εξονίου 2 του *KRAS* γονιδίου (117 ζ.β). Δείγματα S2, S5, S6: φέρουν μετάλλαξη στο κωδικόνιο 12 στο ένα από τα 2 αλληλόμορφα γονίδια (156/ 117 ζ.β.). M: 100 bp ladder, μάρτυρας γνωστού μεγέθους (INVITROGEN).

Η χρήση των περιοριστικών ενζύμων επιτρέπει έναν πρώτο έλεγχο των δειγμάτων που φέρουν ή όχι μετάλλαξη στο κωδικόνιο 12 του εξονίου 2 του *KRAS* γονιδίου, προκειμένου να ελεγχθούν άλλες πιθανές θέσεις μεταλλάξεων στο συγκεκριμένο γονίδιο. Η ταυτοποίηση των μεταλλάξεων και η εύρεση της νουκλεοτιδικής αλλαγής στα *KRAS* και *BRAF* ογκογονίδια γίνεται με αλληλούχιση των PCR προϊόντων σε γενετικό αναλυτή ABI 3500 (Applied Biosystems, Life Technologies, USA).

3.3.5 Ανάλυση της νουκλεοτιδικής αλληλουχίας (sequencing)

Για την ταυτοποίηση των μεταλλάξεων στα εξόνια 2 και 15 των *KRAS* και *BRAF* ογκογονιδίων αντίστοιχα ακολούθησε ανάλυση της νουκλεοτιδικής αλληλουχίας. Για το σκοπό αυτό τα προϊόντα των PCR αντιδράσεων υπόκεινται σε καθαρισμό προκειμένου να απομακρυνθεί περίσσεια εκκινητών και άλλες προσμίξεις. Για τον καθαρισμό των PCR προϊόντων χρησιμοποιήθηκε το QIAquick PCR Purification Kit (QIAGEN, Hilden, Germany). Η διαδικασία που ακολουθήσαμε για τον καθαρισμό είναι η ακόλουθη:

1. Προσθήκη PB διαλύματος (5X του όγκου του PCR προϊόντος)
2. Μεταφορά του διαλύματος σε στήλη QIAquick Spin και φυγοκέντρηση στις 8.000 rpm για 1 λεπτό σε θερμοκρασία δωματίου.
3. Προσθήκη 750 μl PE διαλύματος και φυγοκέντρηση στις 8.000 rpm για 1 λεπτό σε θερμοκρασία δωματίου.
4. Φυγοκέντρηση στις 15.000 στροφές (rpm) για 1 λεπτό με σκοπό την απομάκρυνση της περίσσειας αιθανόλης από τη στήλη.
5. Μεταφορά της στήλης σε σωληνάριο τύπου Eppendorf χωρητικότητας 1.5 ml.

6. Προσθήκη 30 μl δīs απεσταγμένου νερού (ddH₂O) στη στήλη, επώαση σε θερμοκρασία δωματίου για 1 λεπτό και φυγοκέντρηση στις 15.000 rpm για 2 λεπτά για την έκλουση των καθαρισμένων PCR προϊόντων.

Η εκτίμηση της ποσότητας του προϊόντος μετά τον καθαρισμό έγινε με ηλεκτροφόρηση 2 μl του καθαρισμένου PCR προϊόντος σε πήκτωμα αγαρόζης 3%. Παράλληλα ηλεκτροφορείται μάρτυρας γνωστού μεγέθους και γνωστού μοριακού βάρους για εκτίμηση της συγκέντρωσης (ng) του κάθε δείγματος, προκειμένου να ακολουθήσει η αντίδραση για ανάλυση της νουκλεοτιδικής αλληλουχίας κατά Sanger.

Για τον προσδιορισμό της νουκλεοτιδικής αλληλουχίας με τη μέθοδο Sanger απαιτείται ένας εκκινητής ομόλογος προς το ένα άκρο της αλληλουχίας που πρόκειται να καθοριστεί, DNA πολυμεράση, δεοξυριβονουκλεοτίδια (dNTPs) και ειδικά σημασμένα διδεοξυριβονουκλεοτίδια (ddNTPs). Τα διδεοξυριβονουκλεοτίδια έχουν έλλειψη της υδροξυλομάδας (-OH) στον 3' άνθρακα, οπότε κατά τον πολυμερισμό του τμήματος από την DNA πολυμεράση, αν ενσωματωθεί ένα διδεοξυριβονουκλεοτίδιο αντί ενός δεοξυριβονουκλεοτιδίου προκαλείται τερματισμός της σύνθεσης της αλυσίδας, καθώς η υδροξυλομάδα (-OH) του 3' άνθρακα του κάθε νουκλεοτιδίου είναι απαραίτητη για τη δημιουργία του φωσφοδιεστερικού δεσμού και τον πολυμερισμό της πολυνουκλεοτιδικής αλυσίδας. Αυτό έχει ως αποτέλεσμα την παραγωγή τμημάτων με διαφορά μοριακού βάρους ενός νουκλεοτιδίου ανάλογα με το που τερματίστηκε η σύνθεση της πολυνουκλεοτιδικής αλυσίδας.

Στη παρούσα μελέτη χρησιμοποιήθηκε το αντιδραστήριο BigDye Terminator v3.1 Cycle Sequencing Kit της εταιρείας Applied Biosystems (Life Technologies, USA), που περιέχει διδεοξυριβονουκλεοτίδια διαφορετικά σημασμένα για κάθε αζωτούχο βάση και τα προϊόντα της αντίδρασης αναλύθηκαν σε γενετικό αναλυτή ABI 3500 Genetic Analyzer (Applied Biosystems, Life Technologies, USA).

Πραγματοποιήσαμε κατάλληλες αντιδράσεις που θα επιτρέψουν την ανάλυση της νουκλεοτιδικής αλληλουχίας των δειγμάτων. Η ποσότητα των καθαρισμένων PCR προϊόντων που χρησιμοποιήθηκε για την παραπάνω αντίδραση ήταν 10 ng/αντίδραση. Τα δείγματα τοποθετήθηκαν σε πλάκα 96 θέσεων (plate). Για την αντίδραση χρησιμοποιήθηκαν τα ακόλουθα αντιδραστήρια:

Πίνακας 9. Αντιδραστήρια που χρησιμοποιήθηκαν ανά δείγμα για PCR αντίδραση αλληλούχισης.

ΑΝΤΙΔΡΑΣΤΗΡΙΟ	ΟΓΚΟΣ/αντίδραση
TR (Terminator Dye)	4 μl
5x ρυθμιστικό διάλυμα	2 μl
Εκκινητής	1 μl
PCR προϊόν + ddH ₂ O	13 μl
Τελικός όγκος	20 μl

Η πλάκα των 96 θέσεων τοποθετήθηκε σε θερμικό κυκλοποιητή τύπου Eppendorff και ακολούθησε ενίσχυση της νουκλεοτιδικής αλληλουχίας στις παρακάτω συνθήκες:

1. **Αρχική αποδιάταξη** → 96°C για 1 λεπτό
2. **25 κύκλοι με τα ακόλουθα στάδια:**
 - **Αποδιάταξη** → 96°C για 1 δευτερόλεπτα
 - **Υβριδισμός εκκινητών** → 50°C για 5 δευτερόλεπτα
 - **Επιμήκυνση** → 60°C για 4 λεπτά
3. **Διατήρηση στους 4°C**

Ακολούθησε εκ νέου καθαρισμός των προϊόντων της αντίδρασης για την απομάκρυνση καταλοίπων όπως χρωστικής, εκκινητών, δεοξυριβονουκλεοτιδίων και αλάτων. Για τον σκοπό αυτό χρησιμοποιήθηκε το αντιδραστήριο BigDye XTerminator Purification Kit (Applied Biosystems, Life Technologies, USA) και η διαδικασία που ακολουθήθηκε είναι η εξής: Σε κάθε PCR προϊόν που προϋπήρχε στην πλάκα προστέθηκαν:

1. 20 μl/αντίδραση διαλύματος (XTerminator), το οποίο δεσμεύει εκκινητές που δεν ενσωματώθηκαν κατά την προηγούμενη αντίδραση και τα ελεύθερα άλατα.
2. 90 μl/αντίδραση διαλύματος καθαρισμού (SAM solution).
3. Ανάδευση.
4. Καλή ανακίνηση για 30 λεπτά στις 1400 στροφές (rpm) σε θερμοκρασία δωματίου.
5. Φυγοκέντρηση στις στροφές (rpm) για 2 λεπτά.
6. Τοποθέτηση της πλάκας στον γενετικό αναλυτή ABI 3500.

Με τη χρήση του κατάλληλου λογισμικού προγράμματος έγινε η ανάλυση της νουκλεοτιδικής αλληλουχίας των δειγμάτων και η ταυτοποίηση των μεταλλάξεων που ανιχνεύθηκαν στα εξόνια 2 και 15 των KRAS και BRAF ογκογονιδίων αντίστοιχα.

4. ΑΠΟΤΕΛΕΣΜΑΤΑ

4.1 ΚΛΙΝΙΚΟΠΑΘΟΛΟΓΟΑΝΑΤΟΜΙΚΑ ΧΑΡΑΚΤΗΡΙΣΤΙΚΑ ΤΩΝ ΑΣΘΕΝΩΝ

Στη μελέτη μας περιελήφθησαν δείγματα από 51 ασθενείς με καρκίνο παχέος εντέρου, εκ των οποίων 31/51 ήταν άρρενες (60.80%) και 20/51 ήταν θήλεα άτομα (39.20%). Οι ηλικίες των ασθενών κυμαίνονταν από 40 έως 82 έτη με μέση τιμή 67.25 ± 10.488 . Οι ασθενείς μας κατανεμήθηκαν σε δύο ηλικιακές ομάδες με όριο την ηλικία των 67 ετών. Στην ηλικιακή ομάδα έως 67 έτη, συμπεριλήφθησαν 23/51 ασθενείς (45,10%), ενώ στη δεύτερη ηλικιακή ομάδα, άνω των 67 ετών, συμπεριλήφθησαν 28/51 ασθενείς (54,90%).

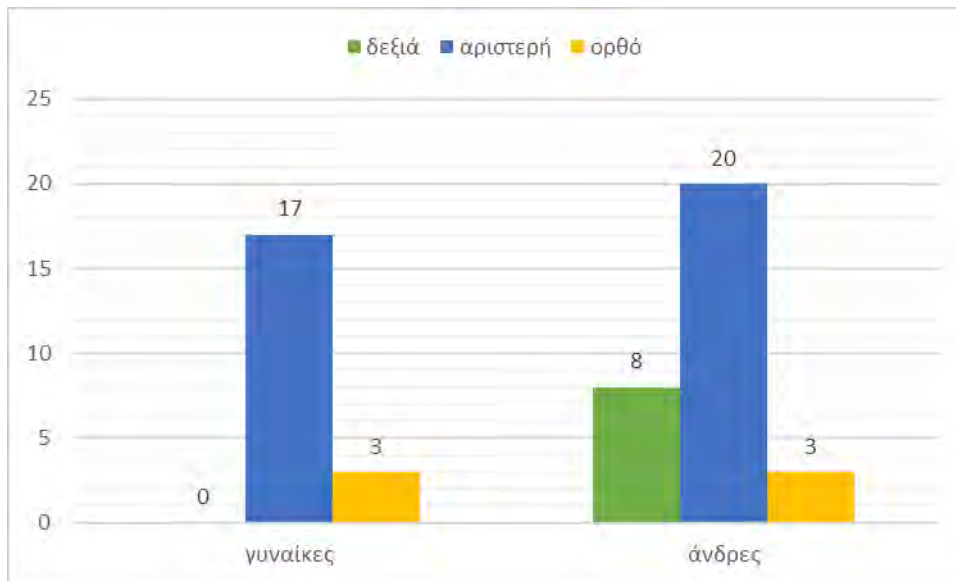
Οκτώ ασθενείς (15.69%) εμφάνιζαν δεξιά εντόπιση του όγκου, 37/51 ασθενείς (72.55%) εμφάνιζαν αριστερή εντόπιση του όγκου, ενώ σε 6/51 ασθενείς (11.76%) ο όγκος εντοπίστηκε στο ορθό. Εικοσιέξι ασθενείς (51.00%) εμφάνιζαν βαθμό κακοήθειας 2, ενώ 25/51 ασθενείς (49.00%) εμφάνισαν βαθμό κακοήθειας 3. Όσον αφορά στη σταδιοποίηση του όγκου, 18/51 ασθενείς (35,30%) είχαν όγκους σταδίου Β και 33/51 ασθενείς (64,70%) είχαν όγκους σταδίου C. Επιπρόσθετα η μελέτη της παρουσίας ή απουσίας αγγειακής διήθησης ανέδειξε την παρουσία αγγειακής διήθησης σε 36/51 ασθενείς (70,60%), ενώ δεν παρατηρήθηκε σε 15/51 ασθενείς (29,40%) (Συγκεντρικά στοιχεία στον Πίνακα 5).

Για τον προσδιορισμό των επιμέρους χαρακτηριστικών των δειγμάτων μας έγινε στατιστική ανάλυση. Αρχικά, υπολογίσαμε τις περιγραφικές μεταβλητές του δείγματος. Τα περιγραφικά χαρακτηριστικά περιλαμβάνουν το μέσο όρο, τη διάμεσο, την τυπική απόκλιση, το τυπικό σφάλμα, το μέγιστο, ελάχιστο και τη διακύμανση κάθε μεταβλητής του δείγματος.

Για την ανίχνευση πιθανών συσχετίσεων μεταξύ των μεταβλητών του δείγματος, χρησιμοποιήσαμε τη δοκιμασία Pearson's chi square, για κατηγοριοποιημένες μεταβλητές. Η τιμή σημαντικότητας (cut off) ορίστηκε ως $p < 0,05$.

Οι μεταβλητές που εξετάστηκαν συμπεριέλαβαν τα κλινικοπαθολογοανατομικά χαρακτηριστικά των ασθενών, την ανοσοϊστοχημική έκφραση των δεικτών BRAF V600E, NF-κB και HIF1α, καθώς και τα αποτελέσματα των μοριακών αναλύσεων των γονιδίων KRAS και BRAF που πραγματοποιήθηκαν για τον εκάστοτε ασθενή. Η στατιστική ανάλυση πραγματοποιήθηκε με το στατιστικό λογισμικό IBM SPSS v. 22.

Στο γράφημα 1 απεικονίζεται η κατανομή των ασθενών της μελέτης μας σε σχέση με την εντόπιση του όγκου. Ο όγκος είχε αριστερή εντόπιση σε 17/20 γυναίκες (85.00%), και σε 3/20 γυναίκες (15.00%) ο όγκος εντοπίστηκε στο ορθό. Όσον αφορά στην ομάδα των ανδρών, 8/31 (25.80%) έφεραν δεξιάς εντόπισης όγκους, 20/31 (64.52%) έφεραν αριστερής εντόπισης όγκους, ενώ σε 3/31 άνδρες (9.68%), ο όγκος εντοπίστηκε στο ορθό ($p=0.011$).



Γράφημα 1. Συσχέτιση μεταξύ του φύλου των ασθενών και της εντόπισης του όγκου.

4.2 ΑΠΟΤΕΛΕΣΜΑΤΑ ΜΟΡΙΑΚΗΣ ΑΝΑΛΥΣΗΣ

Από την ανάλυση των δειγμάτων μας βρήκαμε ότι 16/51 δείγματα (31.40%) έφεραν μετάλλαξη στο εξόνιο 15 του BRAF γονιδίου. Συγκεκριμένα, όλα τα θετικά για τη μετάλλαξη δείγματα έφεραν τη νουκλεοτιδική αλλαγή c.1799T>A, που οδηγεί στην αντικατάσταση του αμινοξέος βαλίνη από το γλουταμινικό οξύ στο κωδικόνιο 600 (p.V600E). Στις εικόνες 18 και 19 φαίνεται αντίστοιχα η "αγρίου" τύπου (μη μεταλλαγμένη) αλληλουχία στο κωδικόνιο 600 του εξονίου 15 του BRAF γονιδίου και η νουκλεοτιδική αλλαγή που οδηγεί στη V600E μετάλλαξη (Πίνακες 10, 11, εικόνες 18, 19).

Πίνακας 10. Αποτελέσματα μοριακής ανάλυσης για το γονίδιο *BRAF*

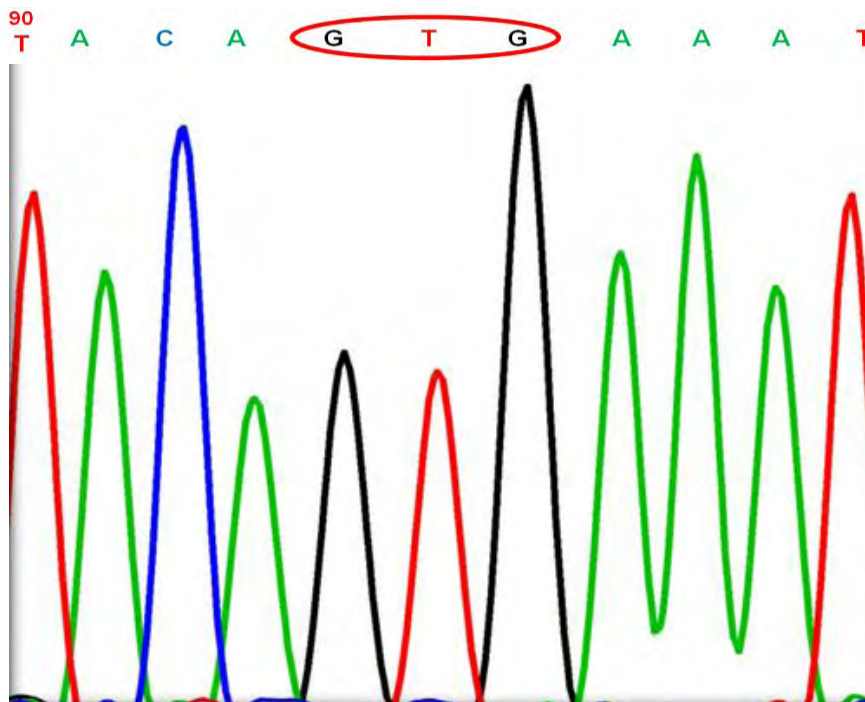
A/A	ΦΥΛΟ	ΗΛΙΚΙΑ	BRAF WILD TYPE (V600)/ BRAF MUTANT (V600E)
1	A	72	V600E
2	Θ	56	V600E
3	Θ	67	V600E
4	A	58	V600E
5	A	75	V600E
6	A	70	V600E
7	Θ	74	V600E
8	Θ	64	V600E
9	A	79	V600E
10	A	70	V600E
11	A	78	V600E
12	Θ	81	V600E
13	A	77	V600E
14	A	72	V600E
15	A	50	V600E
16	Θ	68	V600E
17	Θ	59	WT
18	Θ	72	WT
19	A	67	WT
20	A	42	WT
21	Θ	62	WT
22	A	68	WT
23	Θ	76	WT
24	A	79	WT

25	Θ	40	WT
26	Θ	57	WT
27	A	80	WT
28	Θ	64	WT
29	A	63	WT
30	Θ	59	WT
31	A	76	WT
32	A	62	WT
33	Θ	68	WT
34	Θ	73	WT
35	A	82	WT
36	A	58	WT
37	A	59	WT
38	A	75	WT
39	A	80	WT
40	Θ	50	WT
41	A	63	WT
42	A	75	WT
43	A	80	WT
44	A	50	WT
45	Θ	75	WT
46	A	74	WT
47	Θ	79	WT
48	A	61	WT
49	A	56	WT
50	A	78	WT
51	Θ	57	WT

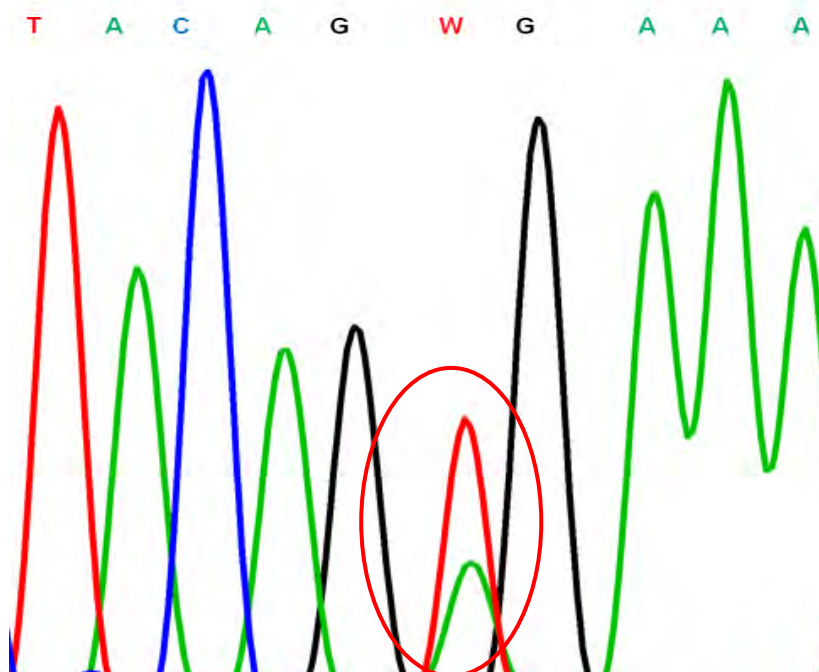
Πίνακας 11. Αποτελέσματα μοριακής ανάλυσης για το γονίδιο KRAS

A/A	ΦΥΛΟ	ΗΛΙΚΙΑ	KRAS WILD TYPE / KRAS MUTANT
1	A	72	WT
2	Θ	56	WT
3	Θ	67	WT
4	A	58	WT
5	A	75	WT
6	A	70	WT
7	Θ	74	WT
8	Θ	64	WT
9	A	79	WT
10	A	70	WT
11	A	78	WT
12	Θ	81	WT
13	A	77	WT
14	A	72	WT
15	A	50	WT
16	Θ	68	WT
17	Θ	59	CD13 GAC
18	Θ	72	CD12 GTT
19	A	67	CD13 GAC
20	A	42	CD13 GAC
21	Θ	62	CD12 AGT
22	A	68	CD12 GAT
23	Θ	76	CD13 GAC
24	A	79	CD13 GAC

25	⊖	40	CD12 GAT
26	⊖	57	WT
27	A	80	WT
28	⊖	64	WT
29	A	63	WT
30	⊖	59	WT
31	A	76	WT
32	A	62	WT
33	⊖	68	WT
34	⊖	73	WT
35	A	82	WT
36	A	58	WT
37	A	59	WT
38	A	75	WT
39	A	80	WT
40	⊖	50	WT
41	A	63	CD13 GAC
42	A	75	CD12 GTT
43	A	80	CD12 TGT
44	A	50	CD12 GCT
45	⊖	75	CD12 GCT
46	A	74	CD12 GTT
47	⊖	79	CD12 TGT
48	A	61	CD12 GAT
49	A	56	CD12 GCT
50	A	78	CD12 GCT
51	⊖	57	CD12 GAT

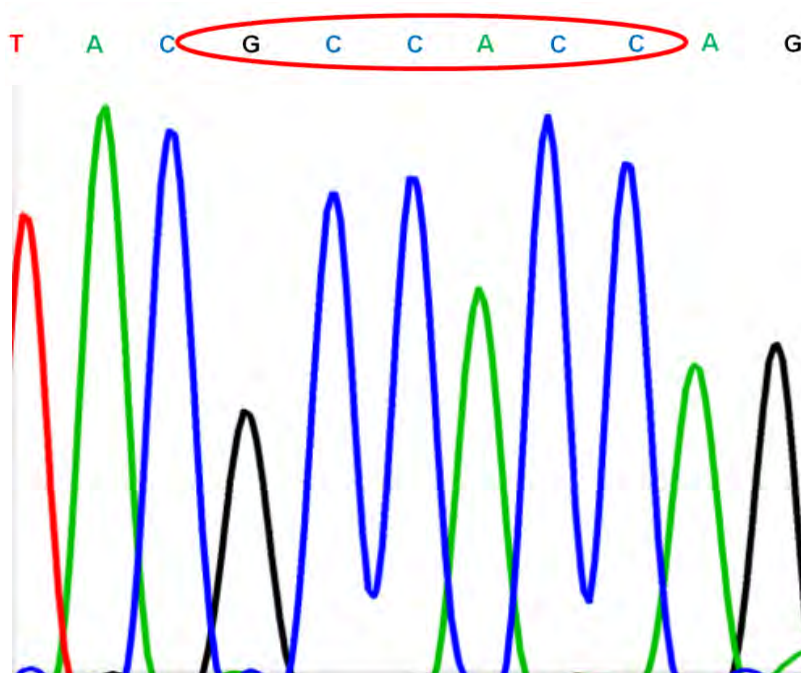


Εικόνα 18. Φυσιολογική αλληλουχία (GTG) του κωδικονίου 600 του εξονίου 15 του *BRAF* ογκογονιδίου.

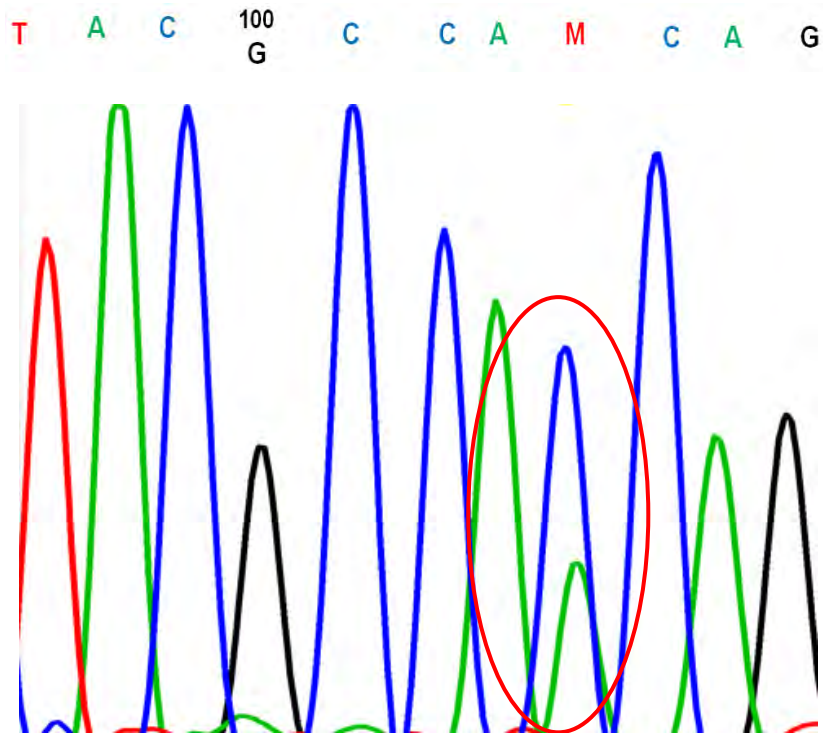


Εικόνα 19. Αλληλουχία του μεταλλαγμένου κωδικονίου 600 (c.1799T>A, p.V600E) του εξονίου 15 του *BRAF* γονιδίου.

Παράλληλα, η ανάλυση της αλληλουχίας τμήματος του εξονίου 2 του KRAS γονιδίου έδειξε ότι 20/51 (39.22%) ασθενείς που αναλύθηκαν έφεραν κάποια μετάλλαξη στα κωδικόνια 12 και 13, ενώ δεν έφεραν μεταλλάξεις στο εξόνιο 15 του BRAF γονιδίου. Στις εικόνες 20, 21 φαίνεται αντίστοιχα η αγρίου τύπου (μη μεταλλαγμένη) αλληλουχία των κωδικονίων 12, 13 του εξονίου 2 του KRAS γονιδίου και συγκεκριμένα η νουκλεοτιδική αλλαγή c.35G>T στο κωδικόνιο 12 που οδηγεί στην αντικατάσταση της γλυκίνης από το αμινοξύ βαλίνη (p.G12V).



Εικόνα 20. Φυσιολογική αλληλουχία των κωδικονίων 12 (CCA) και 13 (CCG) του εξονίου 2 του *KRAS* ογκογονιδίου.



Εικόνα 21. Αλληλουχία που φέρει τη νουκλεοτιδική αλλαγή c.35 G>T (C>A, λόγω αλληλούχισης με τον ανάστροφο εκκινήτη) στο κωδικόνιο 12 και οδηγεί στην αντικατάσταση της γλυκίνης από το αμινοξύ βαλίνη (p.G12V) στο εξόνιο 2 του KRAS ογκογονιδίου.

Πιο συγκεκριμένα, στους ασθενείς που έφεραν μεταλλάξεις στο KRAS γονίδιο η ανάλυση της αλληλουχίας έδειξε ότι 6/20 ασθενείς (30.00%) έφεραν τη νουκλεοτιδική αλλαγή c.38G>A, που οδηγεί στην αντικατάσταση του αμινοξέος γλυκίνη από το ασπαρτικό οξύ (p.G13D) στο κωδικόνιο 13 του εξονίου 2 του KRAS γονιδίου. Οι 14/20 ασθενείς (70.00%) έφεραν μεταλλάξεις στο κωδικόνιο 12 του εξονίου 2 του KRAS γονιδίου. Συγκεκριμένα, 3/14 ασθενείς (21,43%) έφεραν τη νουκλεοτιδική αλλαγή c.35G>T, που οδηγεί στην αντικατάσταση του αμινοξέος γλυκίνη από τη βαλίνη (p.G12V), 1/14 ασθενείς (7,14%) έφερε τη νουκλεοτιδική αλλαγή c.34G>A, που οδηγεί στην αλλαγή του αμινοξέος γλυκίνη σε σερίνη (p.G12S), 4/14 ασθενείς (28,57%) έφεραν τη νουκλεοτιδική αλλαγή c.35G>A, που οδηγεί στην αλλαγή του αμινοξέος γλυκίνη σε ασπαρτικό οξύ (p.G12D), 2/14 ασθενείς (14,28%) έφεραν τη νουκλεοτιδική αλλαγή c.34G>T, που οδηγεί στην αντικατάσταση του αμινοξέος γλυκίνη από κυστεΐνη (p.G12C) και 4/14 ασθενείς (28,57%) έφεραν τη νουκλεοτιδική αλλαγή c.35G>C, που οδηγεί στην αντικατάσταση του αμινοξέος γλυκίνη από αλανίνη (p.G12A). Επίσης, 15/51 (29.41%) ασθενείς με καρκίνο παχέος εντέρου δεν έφεραν μεταλλάξεις στα KRAS και BRAF ογκογονίδια.

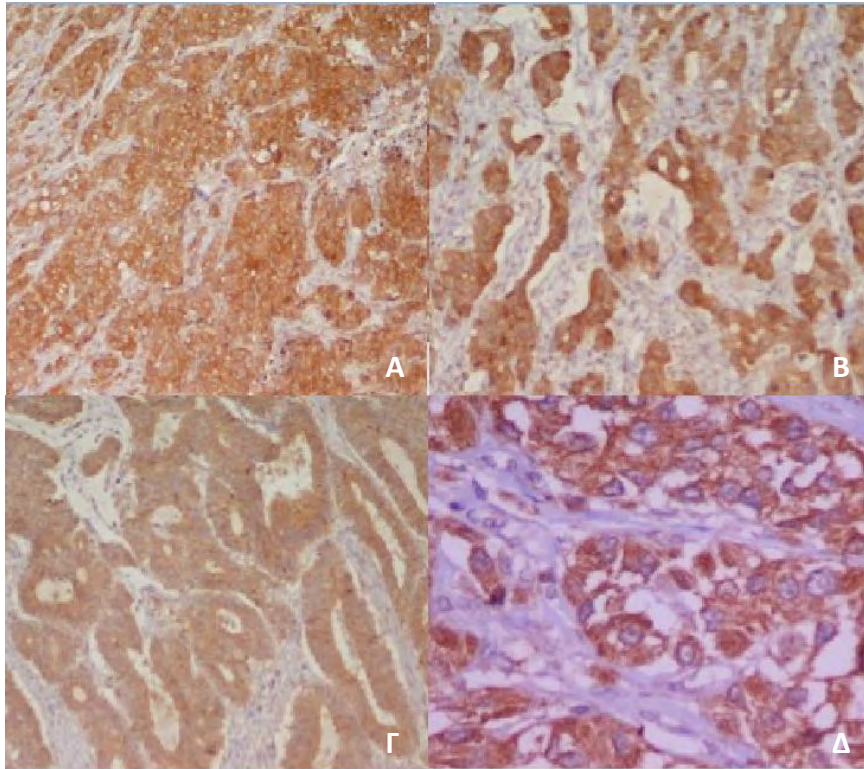
4.3. ΑΝΟΣΟΪΣΤΟΧΗΜΙΚΗ ΕΚΦΡΑΣΗ BRAF

Η ανοσοϊστοχημική έκφραση της ογκοπρωτεΐνης BRAF V600E σε καρκινώματα του παχέος εντέρου παρουσιάζεται στον Πίνακα 12 και στις εικόνες 22- 25.

Πίνακας 12. Αποτελέσματα ανοσοϊστοχημικής μελέτης για BRAF

A/A	ΦΥΛΟ	ΗΛΙΚΙΑ	Έκφραση BRAF
1	A	72	Θετική
2	Θ	56	Θετική
3	Θ	67	Θετική
4	A	58	Αρνητική
5	A	75	Θετική
6	A	70	Θετική
7	Θ	74	Θετική
8	Θ	64	Θετική
9	A	79	Θετική
10	A	70	Θετική
11	A	78	Θετική
12	Θ	81	Θετική
13	A	77	Θετική
14	A	72	Θετική
15	A	50	Θετική
16	Θ	68	Θετική
17	Θ	59	Αρνητική
18	Θ	72	Αρνητική
19	A	67	Αρνητική
20	A	42	Αρνητική
21	Θ	62	Αρνητική
22	A	68	Αρνητική
23	Θ	76	Αρνητική

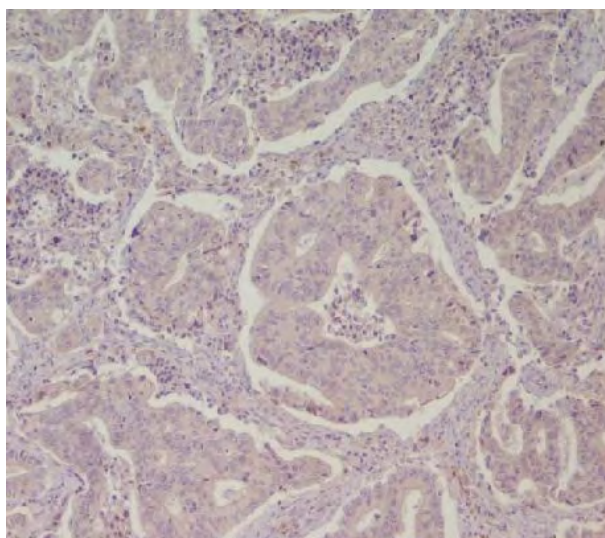
24	A	79	Αρνητική
25	Θ	40	Αρνητική
26	Θ	57	Αρνητική
27	A	80	Αρνητική
28	Θ	64	Αρνητική
29	A	63	Αρνητική
30	Θ	59	Αρνητική
31	A	76	Αρνητική
32	A	62	Αρνητική
33	Θ	68	Αρνητική
34	Θ	73	Αρνητική
35	A	82	Αρνητική
36	A	58	Αρνητική
37	A	59	Αρνητική
38	A	75	Αρνητική
39	A	80	Αρνητική
40	Θ	50	Αρνητική
41	A	63	Αρνητική
42	A	75	Αρνητική
43	A	80	Αρνητική
44	A	50	Αρνητική
45	Θ	75	Αρνητική
46	A	74	Αρνητική
47	Θ	79	Αρνητική
48	A	61	Αρνητική
49	A	56	Αρνητική
50	A	78	Αρνητική
51	Θ	57	Αρνητική



Εικόνα 22. Άνοσοϊστοχημική χρώση της BRAF V600E πρωτεΐνης. Α. BRAF V600E-μεταλλαγμένο καρκίνωμα με ισχυρή κυτταροπλασματική έκφραση της μεταλλαγμένης BRAF πρωτεΐνης (αρχική μεγέθυνση x10) Β. BRAF V600E-μεταλλαγμένο καρκίνωμα με μέτρια κυτταροπλασματική έκφραση της μεταλλαγμένης BRAF πρωτεΐνης (αρχική μεγέθυνση x10)) Γ. BRAF V600E-μεταλλαγμένο καρκίνωμα με ασθενή κυτταροπλασματική έκφραση της μεταλλαγμένης BRAF πρωτεΐνης (αρχική μεγέθυνση x10) Δ. Υψηλή μεγέθυνση μιας θετικής περίπτωσης. Παρατηρούμε την κοκκιώδη μορφή της ανοσοχρώσης (αρχική μεγέθυνση x40).

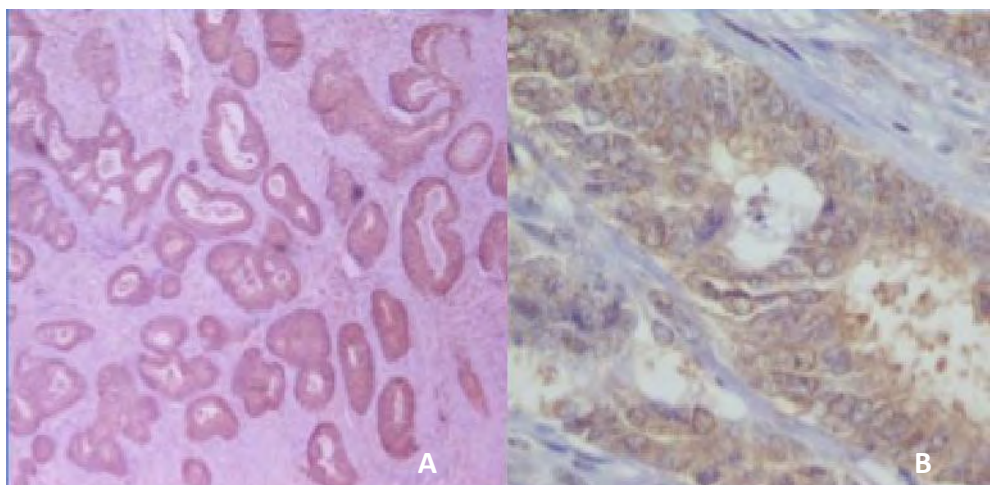
Η πρωτεΐνη BRAFV600E ανιχνεύθηκε στο κυτταρόπλασμα των νεοπλασματικών κυττάρων σε 15/51 (29.41%) ασθενείς που εξετάστηκαν. Στην πλειονότητα των περιπτώσεων (12/15 ασθενείς, 80.00%) η χρώση ήταν καθολική, ομοιογενής, διάχυτη και έντονη σε όλα τα κύτταρα (Εικόνες 22Α, Δ). Δύο περιπτώσεις (13.33%) εμφάνισαν διάχυτη μέτριας έντασης κυτταροπλασματική χρώση (Εικόνα 22Β) και σε μία περίπτωση (6.67%) παρατηρήθηκε ασθενής κοκκώδης κυτταροπλασματική ανοσοϊστοχημική χρώση (Εικόνα 22Γ).

Δεν παρατηρήσαμε θετική χρώση της BRAFV600E με το αντίσωμα VE1 σε 36/51 περιπτώσεις (70.59%) (Εικ. 23).



Εικόνα 23. Αρνητική ανοσοχρώση για τη BRAF V600E πρωτεΐνη σε μία περίπτωση αγρίου τύπου BRAF (μη μεταλλαγμένου) καρκίνου παχέος εντέρου (αρχική μεγέθυνση x10).

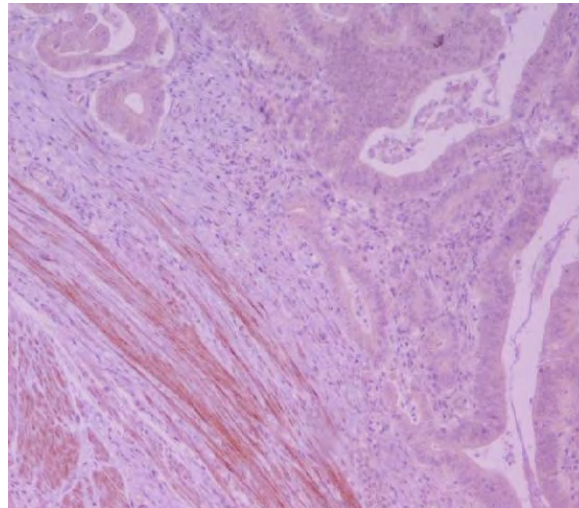
Στις 33/36 περιπτώσεις (91.67%) δεν παρατηρήθηκε καθόλου χρώση. Στους όγκους των υπολοίπων τριών ασθενών (8.33%) παρατηρήθηκε μη ειδική, εστιακή, ασθενής χρώση (σε χαμηλή μεγέθυνση) δίνοντας την ψευδή εντύπωση της ετερογενούς θετικής ανοσοϊστοχημικής έκφρασης. Ωστόσο, η χρώση δεν ήταν κοκκώδης και υπήρξε πλήρης και ανεξάρτητη τελική συμφωνία δύο παθολογοανατόμων, οι οποίοι χαρακτήρισαν τις περιπτώσεις αυτές ως αρνητικές (Εικ. 24).



Εικόνα 24. A: Μια περίπτωση ασυμφωνίας που παρουσιάζει εστιακή, ασθενή ανοσοχρώση της BRAF πρωτεΐνης ("χαμηλή" αρχική μεγέθυνση, X4). **B:** Υψηλή μεγέθυνση της ίδιας περίπτωσης. Σημειώνεται η έλλειψη κοκκώδους ποιότητας χρώσης (αρχική μεγέθυνση x40). Σε αυτόν τον όγκο δεν ανιχνεύθηκε η σημειακή μετάλλαξη T1799A του BRAF γονιδίου.

Σε 40/51 ιστολογικές τομές που εξετάστηκαν (78.43%) συνυπήρχε φυσιολογικός βλεννογόνος παχέος εντέρου, στον οποίο ανιχνεύθηκε μη ειδική ανοσοϊστοχημική χρώση για BRAF V600E στους πυρήνες μη νεοπλασματικών κυττάρων του παχέος εντέρου. Επίσης, ανιχνεύθηκε κυτταροπλασματική χρώση σε μακροφάγα ιστοκύτταρα του υποστρώματος.

Μια ενδιαφέρουσα παρατήρηση της μελέτης μας ήταν η κυτταροπλασματική χρώση που ανιχνεύθηκε σε κύτταρα λείου μυός του εντερικού τοιχώματος. Αυτή η χρώση ήταν διάχυτη, κοκκιώδης, ασθενής έως μέτρια και εντοπίστηκε σε όλες τις περιπτώσεις που εξετάστηκαν (Εικ. 25).



Εικόνα 25. Μη ειδική ανοσοχρώση του λείου μυός με το BRAF VE1 αντίσωμα (αρχική μεγέθυνση x10).

Όσον αφορά στη σύγκριση μεταξύ της παρουσίας ή απουσίας ανοσοέκφρασης της BRAF V600E πρωτεΐνης με τα χαρακτηριστικά των ασθενών, το μοριακό προφίλ ή την ανοσοϊστοχημική έκφραση των υπόλοιπων παραγόντων, δεν αναδείχθηκε κάποια στατιστικώς σημαντική συσχέτιση (Πίνακας 13).

Πίνακας 13. Συσχετίσεις της ανοσοχρώσης της μεταλλαγμένης BRAF V600E πρωτεΐνης με άλλες παραμέτρους της μελέτης μας.

<i>Παράμετροι που συσχετίστηκαν</i>	<i>Στατιστική σημαντικότητα</i>
Ανοσοχρώση BRAF vs ηλικία ασθενών	>0,05
Ανοσοχρώση BRAF vs φύλο ασθενών	>0,05
Ανοσοχρώση BRAF vs μεταλλάξεις KRAS	>0,05
Ανοσοχρώση BRAF vs εντόπιση όγκου	>0,05
Ανοσοχρώση BRAF vs βαθμός κακοήθειας	>0,05
Ανοσοχρώση BRAF vs στάδιο ασθένειας	>0,05
Ανοσοχρώση BRAF vs αγγειακή διήθηση	>0,05
Ανοσοχρώση BRAF vs ανοσοχρώση NF-κΒ	>0,05
Ανοσοχρώση BRAF vs ανοσοχρώση HIF1α	>0,05

4.4 ΑΝΟΣΟΪΣΤΟΧΗΜΙΚΗ ΕΚΦΡΑΣΗ NF-κΒ

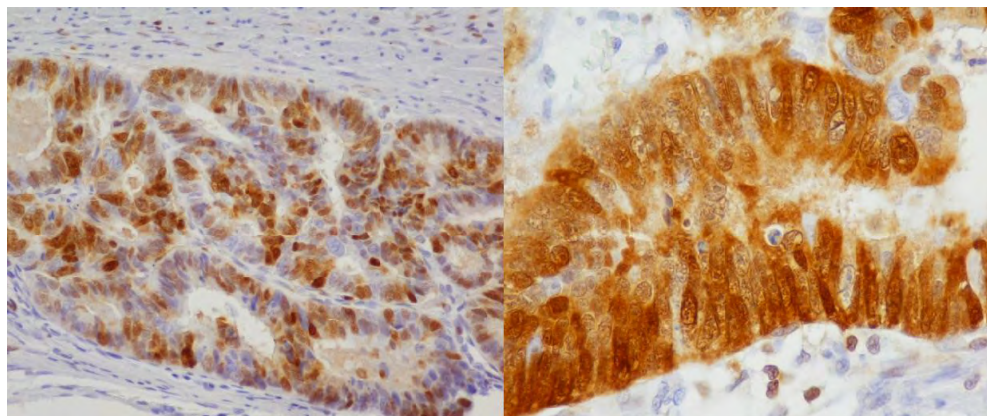
Η ανοσοϊστοχημική έκφραση της πρωτεΐνης NF-κΒ σε καρκινώματα του παχέος εντέρου παρουσιάζεται στον Πίνακα 14 και στις εικόνες 26, 27.

Πίνακας 14. Αποτελέσματα ανοσοϊστοχημικής μελέτης για NF-κΒ.

A/A	ΦΥΛΟ	ΗΛΙΚΙΑ	Έκφραση NF-κΒ πυρηνική
1	A	72	Θετική
2	Θ	56	Θετική
3	Θ	67	Θετική
4	A	58	Αρνητική
5	A	75	Αρνητική
6	A	70	Αρνητική
7	Θ	74	Αρνητική
8	Θ	64	Θετική
9	A	79	Θετική
10	A	70	Θετική
11	A	78	Αρνητική
12	Θ	81	Αρνητική
13	A	77	Θετική
14	A	72	Θετική
15	A	50	Θετική
16	Θ	68	Αρνητική
17	Θ	59	Αρνητική
18	Θ	72	Αρνητική
19	A	67	Θετική
20	A	42	Αρνητική
21	Θ	62	Θετική
22	A	68	Αρνητική
23	Θ	76	Θετική
24	A	79	Θετική
25	Θ	40	Αρνητική

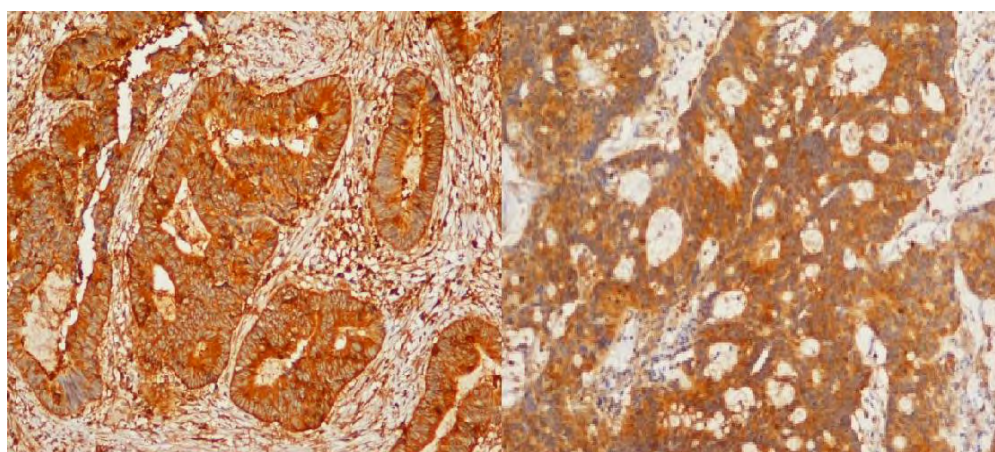
26	Θ	57	ΘΕΤΙΚΗ
27	A	80	ΑΡΝΗΤΙΚΗ
28	Θ	64	ΘΕΤΙΚΗ
29	A	63	ΘΕΤΙΚΗ
30	Θ	59	ΘΕΤΙΚΗ
31	A	76	ΘΕΤΙΚΗ
32	A	62	ΑΡΝΗΤΙΚΗ
33	Θ	68	ΑΡΝΗΤΙΚΗ
34	Θ	73	ΘΕΤΙΚΗ
35	A	82	ΘΕΤΙΚΗ
36	A	58	ΑΡΝΗΤΙΚΗ
37	A	59	ΘΕΤΙΚΗ
38	A	75	ΘΕΤΙΚΗ
39	A	80	ΘΕΤΙΚΗ
40	Θ	50	ΘΕΤΙΚΗ
41	A	63	ΘΕΤΙΚΗ
42	A	75	ΑΡΝΗΤΙΚΗ
43	A	80	ΘΕΤΙΚΗ
44	A	50	ΘΕΤΙΚΗ
45	Θ	75	ΘΕΤΙΚΗ
46	A	74	ΑΡΝΗΤΙΚΗ
47	Θ	79	ΑΡΝΗΤΙΚΗ
48	A	61	ΘΕΤΙΚΗ
49	A	56	ΑΡΝΗΤΙΚΗ
50	A	78	ΑΡΝΗΤΙΚΗ
51	Θ	57	ΘΕΤΙΚΗ

Η ανοσοϊστοχημική μελέτη για τον NF-κΒ παράγοντα έδειξε την παρουσία πυρηνικής χρώσης στο 58.82% των καρκινωμάτων παχέος εντέρου (30/51 ασθενείς). Οι θετικές περιπτώσεις παρουσίαζαν ομοιογενή πυρηνική χρώση (Εικ. 26Α) ενώ οι αρνητικές αμιγώς κυτταροπλασματική χρώση (Εικ. 27). Συνυπήρχε ποικίλλουσας έντασης κυτταροπλασματική χρώση στις θετικές περιπτώσεις (Εικ. 26Β), ενώ η κυτταροπλασματική χρώση δεν ήταν εμφανής στους αρνητικούς μάρτυρες που χρησιμοποιήθηκαν (negative controls).



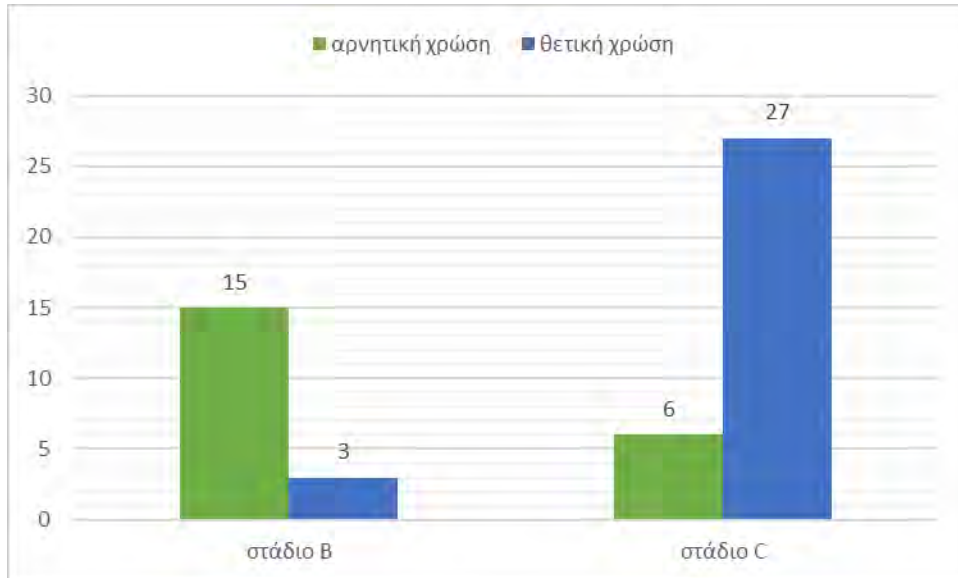
Εικόνα 26. Α Πυρηνική χρώση NF-κΒ

Β Πυρηνική και κυτταροπλασματική χρώση
(αρχική μεγέθυνση Χ40)



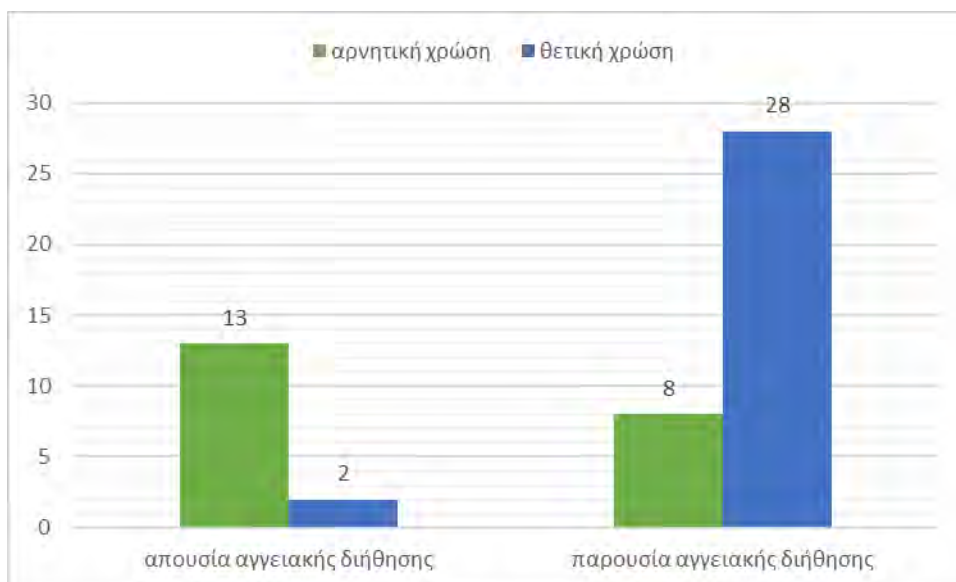
Εικόνα 27. Κυτταροπλασματική χρώση NF-κΒ (αρχική μεγέθυνση Χ10).

Εξετάστηκε η ύπαρξη συσχέτισης μεταξύ της πυρηνικής χρώσης για τον παράγοντα NF-κΒ και των χαρακτηριστικών των ασθενών. Από τα χαρακτηριστικά που εξετάστηκαν, η θετική πυρηνική χρώση του NF-κΒ παράγοντα εμφάνισε στατιστικά σημαντική συσχέτιση με το στάδιο της νόσου και την παρουσία αγγειακής διήθησης. Συγκεκριμένα, από τους 21/51 ασθενείς με απουσία πυρηνικής χρώσης του NF-κΒ (41.18%), παρατηρήσαμε ότι 15/21 (71.43%) ήταν σταδίου Β, ενώ 6/21 ασθενείς (28.57%) ήταν σταδίου C. Όσον αφορά στους ασθενείς με θετική πυρηνική χρώση, 3/30 (10.00%) διαγνώστηκαν με στάδιο Β και 27/30 (90.00%) ήταν σταδίου C, παρέχοντας ενδείξεις ότι η έκφραση του NF-κΒ συνδέεται με προχωρημένο στάδιο της νόσου ($p=0.0000006$).



Γράφημα 2. Συσχέτιση της ύπαρξης πυρηνικής χρώσης του NF-κΒ παράγοντα με το στάδιο της νόσου.

Η σύγκριση της παρουσίας ή απουσίας αγγειακής διήθησης με την ανοσοέκφραση του NF-κΒ, ανέδειξε στατιστικώς σημαντική συσχέτιση μεταξύ της παρουσίας αγγειακής διήθησης και της θετικής πυρηνικής ανοσοχρώσης του NF-κΒ παράγοντα. Συγκεκριμένα, στους ασθενείς με αρνητική χρώση NF-κΒ, 13/21 ασθενείς (61.90%) δεν είχαν αγγειακή διήθηση, ενώ 8/21 ασθενείς (38.10%) είχαν αγγειακή διήθηση. Αντιθέτως, μόλις 2/30 ασθενείς (6.67%) με θετική πυρηνική χρώση NF-κΒ δεν παρουσίασαν αγγειακή διήθηση, ενώ 28/30 (93.33%) εμφάνισαν αγγειακή διήθηση, γεγονός που αποδεικνύει τη στατιστικώς σημαντική συσχέτιση της θετικής πυρηνικής χρώσης του NF-κΒ παράγοντα με την παρουσία αγγειακής διήθησης ($p= 0.00002$).



Γράφημα 3. Συσχέτιση της ανοσοέκφρασης του NF-κΒ παράγοντα και της παρουσίας/ απουσίας αγγειακής διήθησης.

Δεν αναδείχθηκαν άλλες στατιστικώς σημαντικές συσχετίσεις μεταξύ της ανοσοχρώσης του NF-κΒ παράγοντα με το μοριακό προφίλ των ασθενών, ή τους υπόλοιπους παράγοντες που εξετάστηκαν ανοσοϊστοχημικά (Πίνακας 15).

Πίνακας 15. Συσχετίσεις της ανοσοχρώσης της BRAF V600E πρωτεΐνης με άλλες παραμέτρους της μελέτης μας.

<i>Παράμετροι που συσχετίστηκαν</i>	<i>Στατιστική σημαντικότητα</i>
Ανοσοχρώση NF-κΒ vs ηλικία ασθενών	>0,05
Ανοσοχρώση NF-κΒ vs φύλο ασθενών	>0,05
Ανοσοχρώση NF-κΒ vs μεταλλάξεις KRAS	>0,05
Ανοσοχρώση NF-κΒ vs μεταλλάξεις BRAF	>0,05
Ανοσοχρώση NF-κΒ vs εντόπιση όγκου	>0,05
Ανοσοχρώση NF-κΒ vs βαθμός κακοήθειας	>0,05
Ανοσοχρώση NF-κΒ vs ανοσοχρώση BRAF	>0,05
Ανοσοχρώση NF-κΒ vs ανοσοχρώση HIF1α	>0,05

4.5 ΑΝΟΣΟΪΣΤΟΧΗΜΙΚΗ ΕΚΦΡΑΣΗ HIF1α

Η ανοσοϊστοχημική έκφραση της πρωτεΐνης HIF1α σε καρκινώματα του παχέος εντέρου παρουσιάζεται στον Πίνακα 16 και στην εικόνα 28.

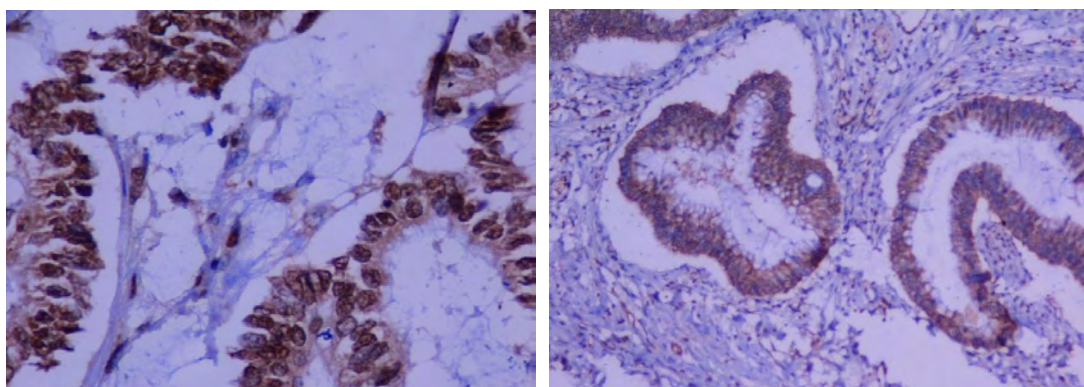
Πίνακας 16. Αποτελέσματα ανοσοϊστοχημικής μελέτης για HIF1α

A/A	ΦΥΛΟ	ΗΛΙΚΙΑ	Έκφραση HIF1α πυρηνική
1	A	72	Θετική
2	Θ	56	Θετική
3	Θ	67	Θετική
4	A	58	Θετική
5	A	75	Αρνητική
6	A	70	Θετική
7	Θ	74	Θετική
8	Θ	64	Θετική
9	A	79	Θετική
10	A	70	Θετική
11	A	78	Θετική
12	Θ	81	Αρνητική
13	A	77	Θετική
14	A	72	Θετική
15	A	50	Θετική
16	Θ	68	Αρνητική
17	Θ	59	Θετική
18	Θ	72	Θετική
19	A	67	Θετική
20	A	42	Αρνητική
21	Θ	62	Θετική
22	A	68	Αρνητική
23	Θ	76	Θετική
24	A	79	Θετική
25	Θ	40	Αρνητική
26	Θ	57	Αρνητική

27	A	80	Αρνητική
28	Θ	64	Θετική
29	A	63	Θετική
30	Θ	59	Αρνητική
31	A	76	Θετική
32	A	62	Αρνητική
33	Θ	68	Αρνητική
34	Θ	73	Θετική
35	A	82	Αρνητική
36	A	58	Αρνητική
37	A	59	Θετική
38	A	75	Θετική
39	A	80	Θετική
40	Θ	50	Θετική
41	A	63	Θετική
42	A	75	Αρνητική
43	A	80	Θετική
44	A	50	Θετική
45	Θ	75	Θετική
46	A	74	Αρνητική
47	Θ	79	Θετική
48	A	61	Θετική
49	A	56	Αρνητική
50	A	78	Θετική
51	Θ	57	Θετική

Η ανοσοϊστοχημική μελέτη έδειξε πυρηνική και κυτταροπλασματική χρώση σε 35/51 περιπτώσεις αδενοκαρκινώματος του παχέος εντέρου (68.63%) (Εικ. 28).

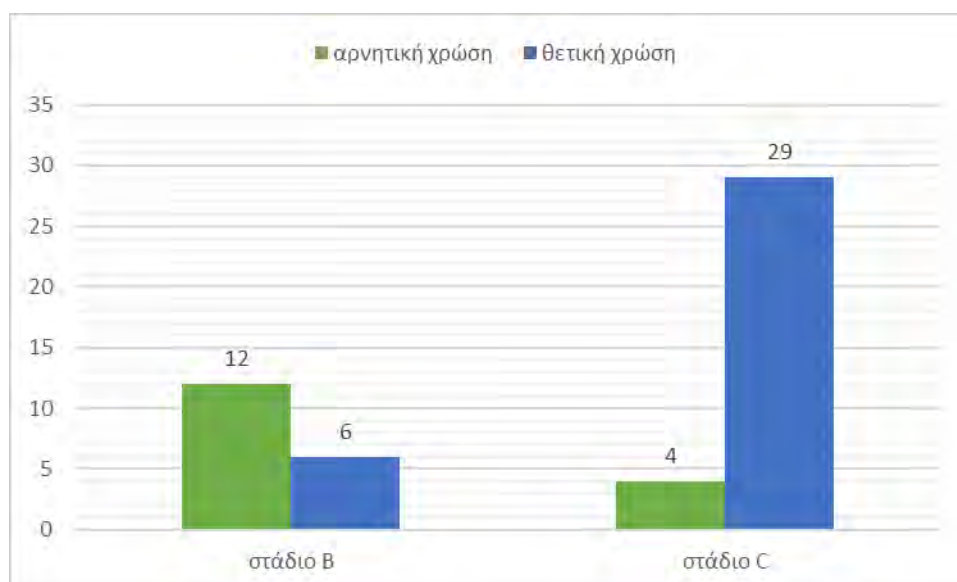
Η κυτταροπλασματική χρώση ήταν εμφανής στην πλειοψηφία των καρκινωμάτων. Δεν παρατηρήθηκε κυτταροπλασματική χρώση στον παρακείμενο φυσιολογικό βλεννογόνο και στους αρνητικούς μάρτυρες που χρησιμοποιήθηκαν στη μελέτη μας.



Εικόνα 28. Α. Πυρηνική χρώση HIF1α
(Αρχική μεγέθυνση X40)

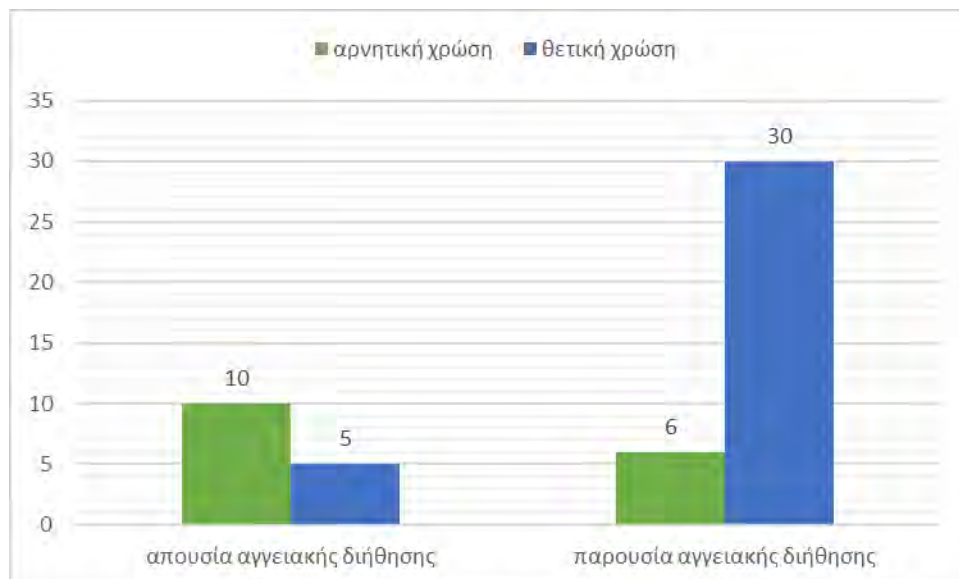
Β. Κυτταροπλασματική χρώση HIF1α
(Αρχική μεγέθυνση X20)

Η κατανομή των ασθενών της μελέτης μας, όσον αφορά στην ανοσοϊστοχημική έκφραση του HIF1α μεταγραφικού παράγοντα, έδειξε ότι 12/16 ασθενείς (75.00%) με αρνητική ανοσοχρώση ήταν σταδίου B, ενώ 4/16 ασθενείς (25.00%) με απουσία χρώσης διαγνώστηκαν με στάδιο C. Αντιθέτως, στους ασθενείς με παρουσία θετικής ανοσοχρώσης, 6/35 (17.14%) διαγνώστηκαν με στάδιο B και 29/35 (82.86%) ήταν σταδίου C. Η συσχέτιση ήταν στατιστικώς σημαντική και παρέχει ισχυρές ενδείξεις ότι η έκφραση του HIF1α μεταγραφικού παράγοντα συνδέεται με το προχωρημένο στάδιο της νόσου ($p=0.000006$).



Γράφημα 4. Συσχέτιση της ύπαρξης πυρηνικής ανοσοχρώσης του HIF1α μεταγραφικού παράγοντα και του σταδίου του όγκου στους ασθενείς της μελέτης μας.

Αντίστοιχα, από τους ασθενείς με αρνητική πυρηνική χρώση HIF1α, 10/16 δεν είχαν αγγειακή διήθηση (62.50%), ενώ 6/16 ασθενείς (37.50%) εμφάνιζαν αγγειακή διήθηση. Από την άλλη, 5/35 ασθενείς (14.29%) με θετική ανοσοχρώση του HIF1α μεταγραφικού παράγοντα, δεν εμφάνιζαν αγγειακή διήθηση, ενώ 30/35 (85.71%) είχαν αγγειακή διήθηση. Η συσχέτιση αυτή ήταν στατιστικώς σημαντική και υποδεικνύει τη σύνδεση της θετικής ανοσοέκφρασης του HIF1α μεταγραφικού παράγοντα με την παρουσία αγγειακής διήθησης ($p= 0.000454$).



Γράφημα 5. Συσχέτιση της ύπαρξης θετικής πυρηνικής ανοσοχρώσης του HIF1α μεταγραφικού παράγοντα και της παρουσίας αγγειακής διήθησης στους ασθενείς.

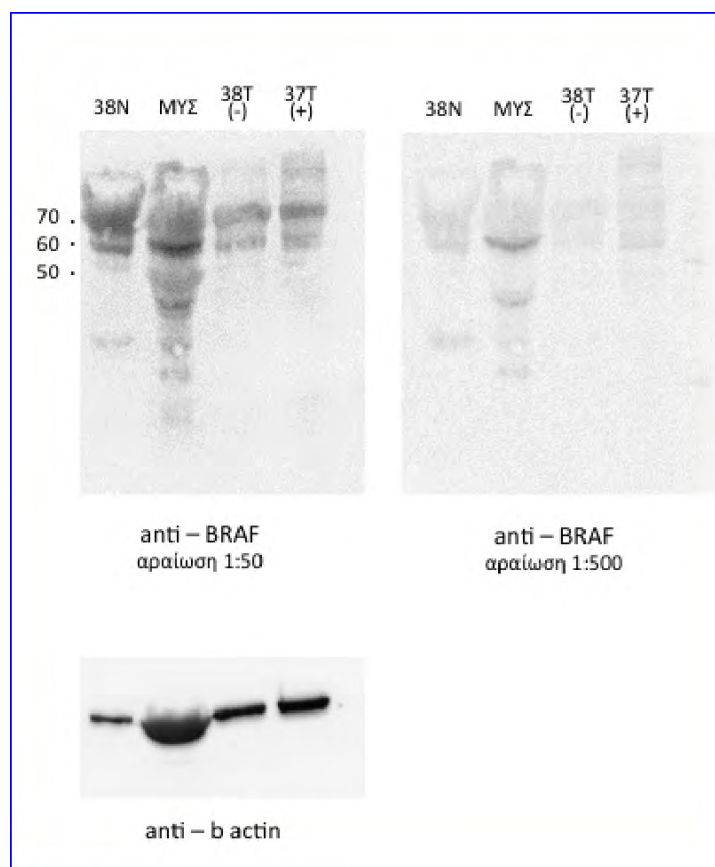
Δεν αναδείχθηκαν στατιστικώς σημαντικές συσχετίσεις μεταξύ των ανοσοχρώσεων του HIF1α μεταγραφικού παράγοντα και του μοριακού προφίλ των ασθενών, ή των ανοσοχρώσεων των υπόλοιπων παραγόντων που εξετάστηκαν (Πίνακας 17).

Πίνακας 17. Συσχετίσεις της ανοσοχρώσης του HIF1α μεταγραφικού παράγοντα με τις άλλες παραμέτρους της μελέτης μας.

<i>Παράμετροι που συσχετίστηκαν</i>	<i>Στατιστική σημαντικότητα</i>
Ανοσοχρώση HIF1α vs ηλικία ασθενών	>0,05
Ανοσοχρώση HIF1α vs φύλο ασθενών	>0,05
Ανοσοχρώση HIF1α vs μεταλλάξεις <i>KRAS</i>	>0,05
Ανοσοχρώση HIF1α vs μεταλλάξεις <i>BRAF</i>	>0,05
Ανοσοχρώση HIF1α vs εντόπιση όγκου	>0,05
Ανοσοχρώση HIF1α vs βαθμός κακοήθειας	>0,05
Ανοσοχρώση HIF1α vs ανοσοχρώση <i>BRAF</i>	>0,05
Ανοσοχρώση HIF1α vs ανοσοχρώση NF-κB	>0,05

5. ΑΝΟΣΟΑΠΟΤΥΠΩΣΗ BRAF

Εκχυλίσματα από το λείο μυϊκό ιστό φυσιολογικού εντερικού τοιχώματος της μελέτης μας έδειξε διασταυρούμενη θετικότητα στην ανοσοαποτύπωση με την BRAF πρωτεΐνη (Εικ. 30).



Εικόνα 30. Ανοσοαποτύπωση κατά Western της BRAF πρωτεΐνης μοριακού βάρους 95kDa (37T+). Η ανοσοχρώση με το αντίσωμα BRAF V600E οδήγησε στην ανίχνευση πολλαπλών ζωνών μικρότερου μοριακού βάρους, που φαίνεται να αντιδρούν (cross-reacting) με την BRAF V600E πρωτεΐνη στο λείο μυϊκό ιστό. Χρησιμοποιήθηκε ως μάρτυρας β-ακτίνη.

6. ΣΥΣΧΕΤΙΣΕΙΣ ΑΝΟΣΟΪΣΤΟΧΗΜΙΚΗΣ ΕΚΦΡΑΣΗΣ BRAF, NF-κB, HIF1α ΚΑΙ ΜΕΤΑΛΛΑΞΕΩΝ BRAF ΚΑΙ KRAS

6.1 Συσχέτιση των επιπέδων έκφρασης της ογκοπρωτεΐνης BRAFV600E με BRAF και / ή KRAS μεταλλάξεις

Δεκαέξι ασθενείς (31.37%) έφεραν μεταλλάξεις στο εξόνιο 15 του *BRAF* γονιδίου, 20/51 ασθενείς (39.22%) έφεραν μετάλλαξη στο *KRAS* γονίδιο (*BRAF* αγρίου τύπου – μη μεταλλαγμένου) και 15/51 (29.41%) δεν έφεραν μεταλλάξεις σε κανένα από τα δύο ογκογονίδια (Εικ. 18, 20). Στα 15/16 καρκινώματα που έφεραν τη μετάλλαξη *BRAF* V600E (93.75%), η ανοσοϊστοχημική μελέτη απέδωσε θετικά ανοσοϊστοχημικά αποτελέσματα. Αρνητική ανοσοϊστοχημική χρώση για την *BRAF* V600E μεταλλαγμένη πρωτεΐνη είχαμε σε 36/51 περιπτώσεις (70.59%). Ένα από τα ανοσοϊστοχημικά δείγματα (6.25%), που αξιολογήθηκε ως αρνητική περίπτωση, έφερε εντέλει μετάλλαξη στο *BRAF* γονίδιο (ψευδώς αρνητικό) (Εικ. 19). Σε αυτή την περίπτωση παρατηρήθηκε πλήρης απουσία ανοσοϊστοχημικής χρώσης.

Επιπλέον, η ανοσοϊστοχημική μελέτη στο σύνολο των περιπτώσεων που δεν έφεραν μετάλλαξη στο *BRAF* γονίδιο (15 *BRAF*/*KRAS* αγρίου τύπου και 20 *BRAF* αγρίου τύπου/*KRAS* μεταλλαγμένο) έδειξε αρνητικά αποτελέσματα (100% των όγκων *BRAF* άγριου τύπου συνολικά) (Εικ. 18, 20, 21). Οι 32/35 περιπτώσεις *BRAF* άγριου τύπου (91.43%) παρουσίασαν πλήρη απουσία ανοσοϊστοχημικής χρώσης (Εικ. 23). Σε 3/35 περιπτώσεις από τις ανωτέρω περιπτώσεις (8.57%), παρατηρήσαμε εστιακή, ασθενή και ετερογενής χρώση, δίχως εντούτοις την χαρακτηριστική κοκκιώδη κυτταροπλασματική μορφολογία. Οι περιπτώσεις αυτές αξιολογήθηκαν ανεξάρτητα από δυο παθολογοανατόμους οι οποίοι συμφώνησαν σε αρνητική τελική εκτίμηση (Εικ. 24). Τα αποτελέσματα της συγκριτικής μελέτης των ανοσοϊστοχημικών και μοριακών δεδομένων της μελέτης μας παρουσιάζονται στον Πίνακα 18.

Πίνακας 18. Συσχέτιση της παρουσίας μεταλλάξεων στα *KRAS*/*BRAF* ογκογονίδια και της ανοσοϊστοχημικής έκφρασης της *BRAF* V600E πρωτεΐνης.

	<i>KRAS</i> μεταλλάξεις	<i>BRAF</i> V600E μετάλλαξη	<i>KRAS</i> / <i>BRAF</i> αγρίου τύπου
BRAF V600E κυτταροπλασματική χρώση	0	15	0
Απουσία BRAF V600E κυτταροπλασματικής χρώσης	20	1	15
Σύνολο	20	16	15

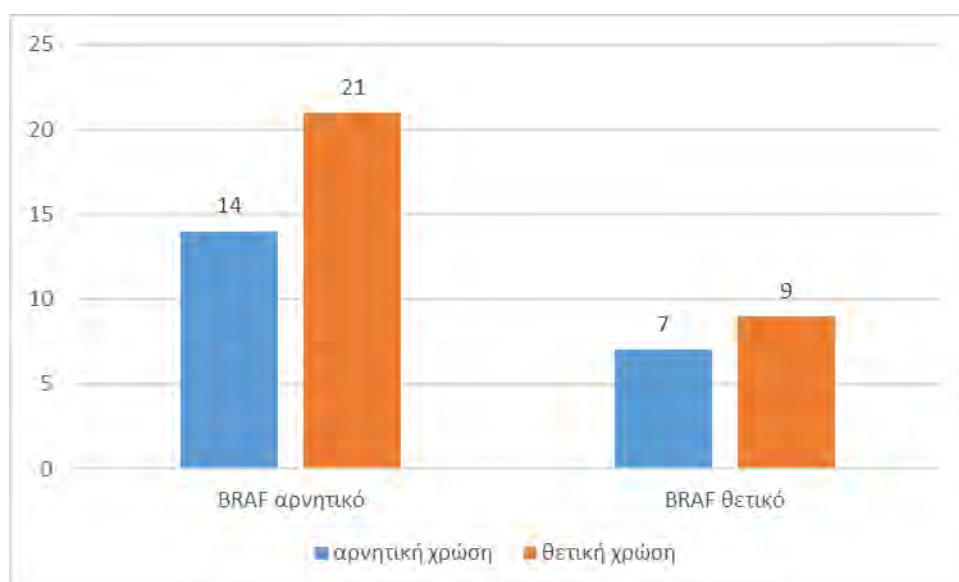
Στη στατιστική μελέτη με το στατιστικό πρόγραμμα SPSS (version 22.0) υπολογίστηκε η ευαισθησία (93.75%) (15/16 περιπτώσεις) και ειδικότητα (100%) (35/35 περιπτώσεις) που εμφάνισε η ανοσοϊστοχημική ανίχνευση της μεταλλαγμένης BRAF πρωτεΐνης συγκριτικά με τη γονιδιακή ανίχνευση της μετάλλαξης. Για τη συχέτιση των θετικών και αρνητικών αποτελεσμάτων ανίχνευσης της μεταλλαγμένης πρωτεΐνης με τα θετικά και αρνητικά τα αποτελέσματα της μοριακής ανάλυσης χρησιμοποιήθηκε ο συντελεστής συσχέτισης Phi, ($P \leq 0.05$). Τα συγκριτικά αποτελέσματα ήταν στατιστικώς σημαντικά ($P \leq 0.001$), με θετική συσχέτιση και τιμή Phi 0,955.

Αξίζει επίσης να αναφερθεί, ότι 12/16 ασθενείς που έφεραν μετάλλαξη στο *BRAF* ογκογονίδιο (75.00%) παρουσίαζαν αγγειακή διήθηση και στην πλειοψηφία τους είχαν όγκο σταδίου C (10/16, 62.50%). Επιπρόσθετα, 12/16 *BRAF* V600E μεταλλαγμένους ασθενείς (75.00%) της μελέτης μας εμφάνιζε όγκους αριστερής εντόπισης.

Όσον αφορά στο status των μεταλλάξεων του *KRAS* ογκογονιδίου, από τους 20/51 ασθενείς που έφεραν μεταλλάξεις, 13/20 (65.00%) είχαν αγγειακή διήθηση και 14/20 (70.00%) είχαν αριστερής εντόπισης όγκους. Επιπλέον, 12/20 ασθενείς (60.00%) ήταν σταδίου C.

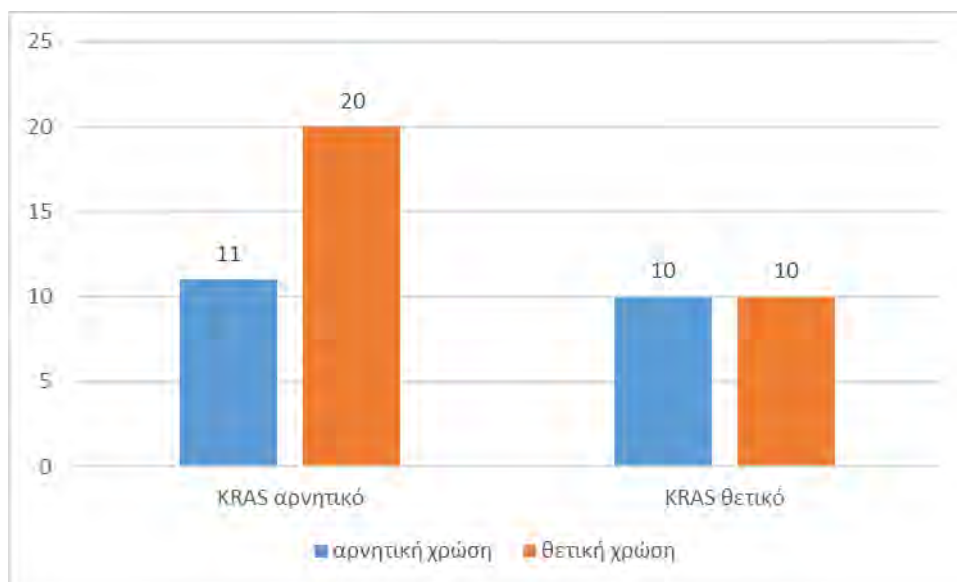
6.2 Συσχέτιση των επιπέδων έκφρασης NF-κΒ με *BRAF* και / ή *KRAS* μεταλλάξεις.

Από τους 16 ασθενείς που έφεραν τη μετάλλαξη BRAF V600E στο *BRAF* γονίδιο, 9/16 (56.25%) παρουσίασαν θετική πυρηνική ανοσοχρώση για τον NF-κΒ μεταγραφικό παράγοντα, ενώ απουσία πυρηνικής ανοσοχρώσης παρουσίασαν οι υπόλοιποι (7/16, 43.75%) (Γράφημα 6).



Γράφημα 6. Συσχέτιση της ύπαρξης θετικής πυρηνικής ανοσοχρώσης του NF-κΒ μεταγραφικού παράγοντα και της παρουσίας/ απουσίας μεταλλάξεων στο *BRAF* ογκογονίδιο.

Από τους 20 ασθενείς που έφεραν μεταλλάξεις στο *KRAS* ογκογονίδιο οι 10/20 (50.00%) παρουσίασαν θετική πυρηνική ανοσοχρώση, ενώ στους υπόλοιπους ασθενείς (10/20, 50.00%) δεν προέκυψε θετική πυρηνική ανοσοχρώση για τον NF-κΒ μεταγραφικό παράγοντα (Γράφημα 7).

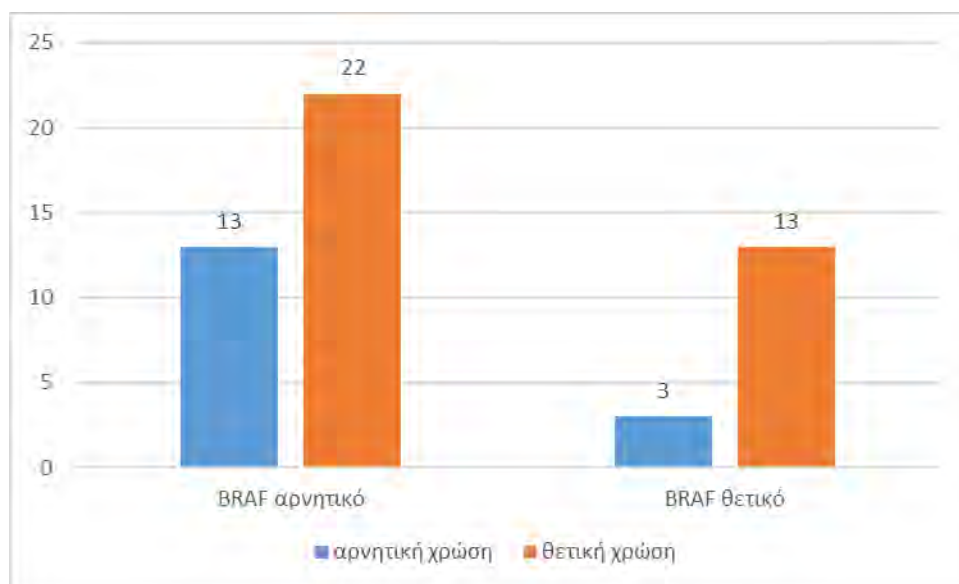


Γράφημα 7. Συσχέτιση της ύπαρξης θετικής πυρηνικής ανοσοχρώσης του NF-κΒ μεταγραφικού παράγοντα και της παρουσίας/ απουσίας μεταλλάξεων στο *KRAS* ογκογονίδιο.

Τέλος, αξιολογώντας τους ασθενείς που δεν έφεραν μετάλλαξη σε κανένα από τα δύο ογκογονίδια, προέκυψε ότι 11/15 ασθενείς (73.33%) είχαν θετική πυρηνική ανοσοχρώση για τον NF-κΒ μεταγραφικό παράγοντα, ενώ απουσία πυρηνικής χρώσης παρατηρήθηκε στους υπόλοιπους (4/15, 26.67%). Από τα ανωτέρω δεν αναδείχθηκαν στατιστικώς σημαντικές συσχετίσεις.

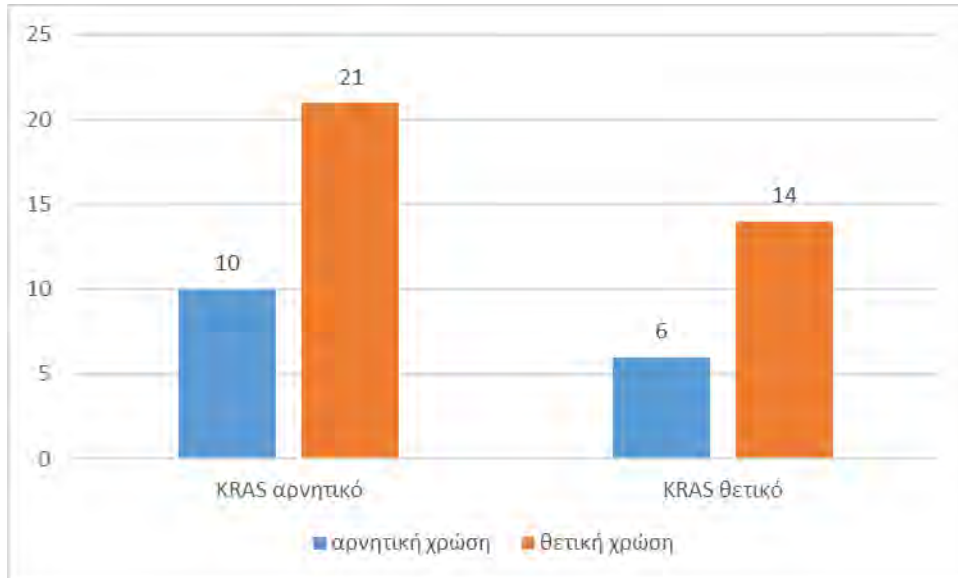
6.3 Συσχέτιση των επιπέδων έκφρασης HIF1α με *BRAF* και / ή *KRAS* μεταλλάξεις.

Από τους 16 ασθενείς με μετάλλαξη *BRAF* οι 13/16 (81.25%) παρουσίασαν θετικότητα για τον παράγοντα HIF1α (Γράφημα 8).



Γράφημα 8. Συσχέτιση της ύπαρξης θετικής πυρηνικής ανοσοχρώσης του HIF1α μεταγραφικού παράγοντα και της παρουσίας/ απουσίας μεταλλάξεων στο *BRAF* ογκογονίδιο.

Όσον αφορά στους ασθενείς που έφεραν μεταλλάξεις στο *KRAS* ογκογονίδιο, 14/20 ασθενείς (70.00%) είχαν θετική πυρηνική ανοσοχρώση για τον HIF1α, ενώ σε 6/20 ασθενείς (30.00%) είχαμε αρνητική ανοσοχρώση για τον HIF1α (Γράφημα 9). Τέλος, αξιολογώντας τους ασθενείς που δεν έφεραν μετάλλαξη σε κανένα από τα δύο ογκογονίδια, προέκυψε ότι θετική πυρηνική χρώση για τον HIF1α είχαν 8/15 ασθενείς (53.33%), ενώ στους υπόλοιπους (7/15, 46.67%) δεν παρατηρήθηκε θετική χρώση.



Γράφημα 9. Συσχέτιση της ύπαρξης θετικής πυρηνικής ανοσοχρώσης του HIF1α μεταγραφικού παράγοντα και της παρουσίας/ απουσίας μεταλλάξεων στο *KRAS* ογκογονίδιο.

Τέλος, αξιολογώντας τους ασθενείς που δεν έφεραν μετάλλαξη σε κανένα από τα δύο ογκογονίδια, προέκυψε ότι θετική πυρηνική χρώση για τον HIF1α είχαν 8/15 ασθενείς (53.33%), ενώ στους υπόλοιπους (7/15, 46.67%) δεν παρατηρήθηκε θετική χρώση. Από τα ανωτέρω δεν αναδείχθηκαν στατιστικώς σημαντικές συσχετίσεις.

ΣΥΖΗΤΗΣΗ

Στη μελέτη μας αποδείξαμε στατιστικά σημαντική σχέση μεταξύ της ανοσοϊστοχημικής έκφρασης του BRAF VE1 σε ιστολογικές τομές παραφίνης με την μοριακή ανάλυση (PCR) για τον καθορισμό της μετάλλαξης V600E του γονιδίου BRAF. Μελετήσαμε με μοριακή ανάλυση και ανοσοϊστοχημεία 51 περιπτώσεις αδενοκαρκινώματος του παχέος εντέρου. Θετική κυτταροπλασματική χρώση με το αντίσωμα VE1 ανιχνεύθηκε σε ποσοστό 93.75% των όγκων με τη μετάλλαξη BRAFV600E. Αντίθετα, απουσία χρώσης παρατηρήθηκε στο 100% των περιπτώσεων καρκίνου παχέος εντέρου που δεν έφεραν τη μετάλλαξη (ευαισθησία 93.75%, ειδικότητα 100%). Σημειώθηκε απόλυτη συμφωνία στην αξιολόγηση μεταξύ των δύο παθολογοανατόμων, οι οποίοι εκτίμησαν ανεξάρτητα τις ανοσοϊστοχημικές χρώσεις. Η μελέτη μας αποδεικνύει ότι η ανοσοϊστοχημική αναζήτηση της μεταλλαγμένης πρωτεΐνης BRAFV600E, είναι μια αξιόπιστη, αναπαραγωγίμη και υψηλής ειδικότητας μέθοδος για την ανίχνευσή της πρωτεΐνης BRAF στον καρκίνο του παχέος εντέρου.

Η πλειονότητα των προηγούμενων μελετών, που σχετίζονται με την ανοσοϊστοχημική ανίχνευση του VE1 αναδεικνύει παρόμοια αποτελέσματα. Ωστόσο, ορισμένοι συγγραφείς αναφέρουν περιορισμένη διαγνωστική αξία (190, 196). Στη μελέτη των Affolter και συνεργατών, και οι 14 καρκίνοι με τη μετάλλαξη BRAFV600E παρουσίασαν θετική ανοσοϊστοχημική έκφραση, ενώ 17 όγκοι χωρίς τη μετάλλαξη απέδωσαν αρνητική ανοσοϊστοχημική χρώση (193). Ομοίως, στη μελέτη των Sinicropo και συνεργατών, 49 όγκοι με μετάλλαξη BRAFV600E ήταν θετικοί με την τεχνική της ανοσοϊστοχημείας, ενώ δεν ανιχνεύθηκε ανοσοϊστοχημική χρώση στους 25 όγκους της μελέτης που δεν είχαν τη μετάλλαξη (194). Στη μελέτη των Rössle και συνεργατών ανεδείχθη επίσης η δυνατότητα της ανοσοϊστοχημικής ανίχνευσης των μεταλλάξεων BRAFV600E με το αντίσωμα VE1 στο αδενοκαρκίνωμα του παχέος εντέρου (191). Η ευαισθησία της μεθόδου ήταν 100% και η ειδικότητα 95,24%. Σε μια μεγάλη σειρά 216 αδενοκαρκινωμάτων παχέος εντέρου, οι Toop και συνεργάτες συνέκριναν την ανίχνευση της μετάλλαξης BRAFV600E με ανοσοϊστοχημεία, με multiplex PCR και με τη χρήση λέιζερ αναρρόφησης/ ιονισμού φασματομετρίας μάζας χρόνου και κατέληξαν στο συμπέρασμα ότι οι ανοσοϊστοχημικές τεχνικές, όσο και οι τεχνικές που βασίζονται στη χρήση PCR είναι αποτελεσματικές στη διερεύνηση του συνδρόμου Lynch (199). Επιπλέον, η ανοσοϊστοχημική ανίχνευση της μεταλλαγμένης πρωτεΐνης BRAFV600E σε μεταστατικούς όγκους έχει προταθεί ως μια πολλά υποσχόμενη μέθοδος για τη κλινική-ογκολογική ταξινόμηση των ασθενών (200). Πιο πρόσφατα, στη μελέτη των Kuan και συνεργατών (2014) αποδείχθηκε υψηλή ευαισθησία και ειδικότητα της ανοσοϊστοχημικής θετικότητας με το αντίσωμα VE1 (100% και 94% αντιστοίχως) σε μια μεγάλη σειρά αδενοκαρκινωμάτων παχέος εντέρου, υποδεικνύοντας ότι η ανοσοϊστοχημική χρώση με VE1 μπορεί να χρησιμοποιηθεί ως μια χρήσιμη εναλλακτική μέθοδο αντί των μοριακών αναλύσεων με βάση την PCR (195). Αντίθετα, οι Adeckarapa και συνεργάτες απέδειξαν ευαισθησία και ειδικότητα 71% και 74% αντίστοιχα και κατέληξαν στο συμπέρασμα ότι ανοσοϊστοχημική

ανίχνευση του BRAF δεν είναι αρκετά ευαίσθητη για να χρησιμεύσει ως ένας αποτελεσματικός βιοδείκτης για τη μετάλλαξη BRAF στο αδενοκαρκίνωμα του παχέος εντέρου. Πιθανές τεχνικές διαφορές όπως η χρήση διαφορετικών αντισωμάτων, διαφορές στην μονιμοποίηση των ιστών καθώς και διαφορές στον τρόπο ερμηνείας της ανοσοϊστοχημικής χρώσης ενδεχομένως ευθύνονται για αυτά τα αντικρουόμενα αποτελέσματα. Στις περισσότερες από τις προηγούμενες μελέτες, όπως και στη δική μας έχουν χρησιμοποιηθεί αυτοματοποιημένα συστήματα για ανοσοϊστοχημεία. Στη μελέτη των Adeckara και συνεργατών, η τεχνική περιελάμβανε ολονύκτια επώαση για το αντίσωμα VE1 (196). Εκτός από αυτές τις μεθοδολογικές διαφορές και τις διαφορές στο αντίσωμα, άλλες πιθανές αιτίες για το ποσοστό ψευδώς αρνητικών αποτελεσμάτων θα μπορούσαν να αφορούν σε προαναλυτικές μεταβλητές ή εγγενείς διαφορές στα επίπεδα έκφρασης του αντιγόνου μεταξύ των διαφορετικών όγκων που περιλαμβάνονται στις ανωτέρω μελέτες.

Στις περιπτώσεις όπου μία ανοσοϊστοχημική μέθοδος προσδιορισμού ενός βιοδείκτη χρησιμοποιείται για να καθοδηγήσει την κλινική διαχείριση των ασθενών, είναι σαφές ότι η μέθοδος αυτή οφείλει να υπόκειται σε κατάλληλο πρόγραμμα διασφάλισης της ποιότητας. Η βελτιστοποίηση της μεθόδου ανίχνευσης της πρωτεΐνης σε κάθε επιμέρους εργαστήριο πρέπει να προηγείται της ενσωμάτωσης του ανοσοϊστοχημικού βιοδείκτη στην κλινική-διαγνωστική πρακτική (195, 201). Στη μελέτη μας, το αντίσωμα VE1 απέδωσε βέλτιστα αποτελέσματα στο αυτοματοποιημένο σύστημα Ventana. Χρησιμοποιήσαμε το κριτήριο της διάχυτης και κυτταροπλασματικής χρώσης για θετικότητα, όπως έχει περιγραφεί και σε άλλες μελέτες (191). Η πλειονότητα των μεταλλαγμένων BRAF περιπτώσεων παρουσίαζε διάχυτη, ομοιογενή, κοκκιώδη χρώση και η πλειονότητα των περιπτώσεων μη μεταλλαγμένου τύπου έδειξε πλήρη απουσία ανοσοαντίδρασης. Έτσι, δεν κατέστη απαραίτητη η ημιποσοτική ανάλυση και διαβάθμιση για τον προσδιορισμό "αληθώς θετικών" και "αληθώς αρνητικών" περιπτώσεων.

Αξιίζει να σημειωθεί ότι μία από τις μεταλλαγμένες περιπτώσεις δεν ανιχνεύθηκαν με την ανοσοαντίδραση. Αν και διάφορες προαναλυτικές παράμετροι σχετιζόμενες με την μονιμοποίηση και την προετοιμασία των ιστών θα μπορούσαν να ερμηνεύσουν αυτά τα ευρήματα, θα ήταν σκόπιμη στην κλινική πράξη η επιβεβαίωση, με μοριακή μεθοδολογία, ορισμένων αρνητικών ανοσοϊστοχημικών αποτελεσμάτων, πριν από το τελικό σχεδιασμό της θεραπευτικής στρατηγικής.

Επιπλέον, λίγες περιπτώσεις χωρίς μετάλλαξη *BRAF* στη μελέτη μας έδειξαν ασθενή, ετερογενή ανοσοϊστοχημική χρώση. Οι περιπτώσεις αυτές θεωρήθηκαν ως "αρνητικές", λόγω της απουσίας του χαρακτηριστικού κοκκιώδους προτύπου της κυτταροπλασματικής χρώσης, που παρατηρήθηκε σταθερά στις περιπτώσεις με μεταλλαγμένο *BRAF*. Άλλοι ερευνητές έχουν επίσης αναφέρει ασθενή ανοσοαντίδραση, η οποία παρατηρήθηκε σε περιπτώσεις μεταλλαγμένου *BRAF*, καθώς και σε περιπτώσεις *BRAF* μη μεταλλαγμένου τύπου, και συνιστούν ότι η ασθενής χρώση με το αντίσωμα VE1 δεν είναι διαγνωστική της παρουσίας

μετάλλαξης *BRAF* V600E και ότι για το λόγο αυτό η απόλυτη εξασφάλιση του αποτελέσματος θα προϋπέθετε και μοριακή ανάλυση (190, 195).

Σύμφωνα με τα ανωτέρω, κάθε εργαστήριο που σχεδιάζει να χρησιμοποιήσει κλινικά ένα ειδικό αντίσωμα για τη μετάλλαξη *BRAF*, θα ήταν ιδανικό να επικυρώνει την διαγνωστική του αξία, χρησιμοποιώντας ένα έγκυρο μοντέλο μοριακού προσδιορισμού (gold standard). Βελτιστοποίηση της ανοσοϊστοχημικής ανίχνευσης της πρωτεΐνης καθώς και αυστηρά κριτήρια για την τεκμηρίωση θετικότητας είναι απαραίτητο να κατοχυρώνονται σε κάθε εργαστήριο, έτσι ώστε να δημιουργηθεί μια αξιόπιστη μεθοδολογία στην ανίχνευση της μεταλλαγμένης πρωτεΐνης *BRAF* σε βιοψίες ασθενών με αδενοκαρκίνωμα του παχέος εντέρου. Μετά τη δοκιμαστική εξέταση αντισωμάτων για την *BRAF* V600 πρωτεΐνη, το εργαστήριο θα πρέπει να ανακοινώσει τα αποτελέσματα των μεθόδων του (π.χ. ευαισθησία, ειδικότητα) και να θέσει στη διάθεση του εργαστηρίου και μοριακές δοκιμασίες για τον τελικό αποκλεισμό της παρουσίας μετάλλαξης *BRAF* σε όγκους με αρνητική ανοσοϊστοχημεία. Επειδή η πρωτεΐνη *BRAF*V600E αναδεικνύεται με κυτταροπλασματική χρώση, συνιστάται ιδιαίτερη προσοχή στην ερμηνεία περιπτώσεων με βλεννώδη μορφολογία, όπου το κυτταρόπλασμα των καρκινωματοδών κυττάρων συγχωνεύεται με την εξωκυττάρια βλέννη του νεοπλασματος. Στη μελέτη μας παρατηρήσαμε μη ειδική χρώση βλέννης, η οποία όμως δεν επηρέασε την ανά περίπτωση ερμηνεία της ανοσοχρώσης αλλά και την συνολική εκτίμηση του αποτελέσματος. Το αυτό ισχύει και για την μη ειδική χρώση που παρατηρήθηκε σε μακροφάγα αλλά και σε μεμονωμένους πυρήνες στο μη νεοπλασματικό επιθήλιο. Χρησιμοποιώντας ένα αυτοματοποιημένο σύστημα για ανοσοϊστοχημική χρώση στη μελέτη μας, πετύχαμε προτυποποίηση των συνθηκών χρώσης η οποία είχε ως αποτέλεσμα την αναπαραγωγή, κοκκιώδη κυτταροπλασματική χρώση, δίχως την παρουσία μη ειδικής χρώσης υποστρώματος, σε όλες τις θετικές περιπτώσεις που τεκμηριώθηκαν και με γονοτυπική ανάλυση.

Ένα ενδιαφέρον εύρημα της μελέτης μας είναι η ανοσοϊστοχημική χρώση για *BRAF* στα λεία μυϊκά κύτταρα του εντερικού τοιχώματος. Άλλοι ερευνητές έχουν επίσης καταγράψει ανάλογη χρώση και τη θεώρησαν ως μη ειδική (199). Προκειμένου να διερευνήσουμε τη σημασία της συγκεκριμένης ανοσοαντίδρασης στο εργαστήριό μας, πραγματοποιήσαμε ανάλυση ανοσοαποτύπωσης (Western blot) σε φυσιολογικό λείο μυϊκό ιστό που απομονώσαμε από το εντερικό τοίχωμα ενός εγχειρητικού παρασκευάσματος. Είναι γνωστό ότι η *BRAF* πρωτεΐνη είναι ένας ρυθμιστής της κινάσης (ERK), η οποία είναι μέλος της οικογένειας κινασών, που σχετίζονται με τη μίτωση και εμπλέκεται στον πολλαπλασιασμό των λείων μυϊκών κυττάρων (201). Η ανοσοϊστοχημική ανίχνευση της πρωτεΐνης *BRAF* σε λεία μυϊκά κύτταρα εντέρου με καρκίνο θα μπορούσε να αποδοθεί στην ενεργοποίηση του μονοπατιού Ras-Raf-MEK-ERK στο μικροπεριβάλλον του όγκου. Εντούτοις, η ανοσοαποτύπωση δεν κατέδειξε την παρουσία ζώνης μοριακού βάρους ανάλογου με το αναμενόμενο, υποδεικνύοντας την πιθανότητα διασταυρούμενης αντίδρασης κατά την ανοσοϊστοχημική ανάλυση και επομένως την απουσία αληθούς υπερέκφρασης στο λείο μυϊκό ιστό. Περαιτέρω μοριακές αναλύσεις θα μπορούσαν ενδεχομένως να προσφέρουν πρόσθετα

δεδομένα σχετικά με την ενδεχόμενη ή μη έκφραση της BRAFV600 πρωτεΐνης στο λείο μυϊκό ιστό.

Γενικά η μέθοδος της ανοσοϊστοχημικής ανίχνευσης μίας πρωτεΐνης προσφέρει το πλεονέκτημα μιας σχετικά ταχείας, εύκολης στην εκτέλεση, και οικονομικώς συμφέρουσας δοκιμασίας, η οποία μπορεί να πραγματοποιηθεί στα περισσότερα παθολογοανατομικά εργαστήρια. Η ανοσοϊστοχημική εκτίμηση θα μπορούσε να αποβεί ιδιαίτερως χρήσιμη σε περιπτώσεις καρκινωμάτων με ετερογένεια του νεοπλασματικού ιστού και σε περιπτώσεις ιστικών δειγμάτων με χαμηλή περιεκτικότητα σε νεοπλασματικά κύτταρα που αποδίδουν συνήθως ελάχιστο ή αμφίβολης ποιότητας DNA. Η ανοσοϊστοχημική προσπέλαση θα μπορούσε να χρησιμοποιείται σαν αρχική δοκιμασία σε όλα τα εγχειρητικά παρασκευάσματα καρκινώματος παχέος εντέρου κατ' αναλογία με τις συστάσεις για την ανίχνευση του ALK σε αδενοκαρκινώματος πνεύμονος. Η μοριακή ανάλυση θα μπορούσε να χρησιμοποιηθεί ως χρυσός κανόνας (gold standard) στις αμφίβολες περιπτώσεις, ή για να επιβεβαιωθούν αρνητικά αποτελέσματα πριν από τη θεραπεία σε επιλεγμένους ασθενείς. Επιπλέον, η προσέγγιση αυτή παρέχει το πρόσθετο πλεονέκτημα του προσδιορισμού της χειρότερης πρόγνωσης της μεταλλαγμένης ομάδας BRAF V600E, σε μικροδορυφορικά σταθερούς όγκους.

Συμπερασματικά, η παρούσα μελέτη επιβεβαιώνει την αξιοσημείωτη ειδικότητα και ευαισθησία του μονοκλωνικού αντισώματος VE1 για την ανίχνευση της πρωτεΐνης BRAF V600E σε καρκινωμάτωδεις ιστούς μονιμοποιημένους σε φορμόλη και εγκλεισμένους σε παραφίνη. Τα ευρήματά μας υποδεικνύουν ότι η χρήση της ανοσοϊστοχημείας για τον εντοπισμό της μεταλλαγμένης πρωτεΐνης BRAF V600E θα μπορούσε συμπληρώσει τη μοριακή ανάλυση του DNA και να διευκολύνει, ως προβλεπτικός δείκτης, τη διερεύνηση ασθενών στην καθημερινή κλινική πρακτική.

Επιπλέον, τα δεδομένα ενθαρρύνουν μελλοντικές έρευνες για την περαιτέρω διερεύνηση του ρόλου της ανοσοϊστοχημείας ως ένα αξιόπιστο εργαλείο για την κλινική διαστρωμάτωση και επιλογή εκείνων των ασθενών οι οποίοι επιδέχονται στοχεύουσα θεραπευτική παρέμβαση, ιδίως σε συνθήκες μη διαθεσιμότητας περισσότερο σύνθετων και πλέον δαπανηρών μοριακών δεικτών.

Ένα από τα αξιόλογα ευρήματα της μελέτης μας ήταν η συχνή πυρηνική έκφραση **του μεταγραφικού παράγοντα NF-κΒ** στα αδενοκαρκινώματα παχέος εντέρου (58.82%) και η στατιστικά σημαντική συσχέτιση της υπερέκφρασης του NF-κΒ με το παθολογοανατομικό στάδιο του καρκινώματος καθώς και με την αγγειακή διήθηση. Παρόμοια αποτελέσματα έχουν δημοσιευθεί σε προηγούμενες μελέτες (202-204). Στην πρώτη μελέτη σε ανθρώπινους νεοπλασματικούς ιστούς, οι Kojima και συνεργάτες, έδειξαν ότι ο ενεργοποιημένος μεταγραφικός παράγοντας NF-κΒ στο καρκίνωμα του παχέος εντέρου συσχετίζεται με το στάδιο και την εξέλιξη της νόσου (204). Πρόσφατα, οι Kim και συνεργάτες ανίχνευσαν την έκφραση του NF-κΒ στο 62.1% των περιπτώσεων που μελέτησαν, αν και η έκφραση αυτή ήταν αμιγώς κυτταροπλασματική (202). Επίσης, έχει περιγραφεί στατιστικά σημαντική σχέση της

υπερέκφρασης του NF-κB παράγοντα με το στάδιο του όγκου και την πρόγνωση, καθώς αυτή συσχετίστηκε με την υπερέκφραση της κυκλοοξυγενάσης-2 (Cyclooxygenase-2, COX-2) και του αγγειακού ενδοθηλιακού αυξητικού παράγοντα (Vascular Endothelial Growth Factor, VEGF), που ευοδώνουν τη νέο-αγγειογένεση, τη διήθηση και τη μετάσταση των καρκινωματωδών κυττάρων (122, 205-207). Οι Moorchung και συνεργάτες, μελέτησαν 50 περιπτώσεις αδενοκαρκινώματος παχέος εντέρου και έδειξαν την παρουσία ενεργοποιημένου NF-κB παράγοντα κατά μέσο όρο στο 46.72% των καρκινωματωδών κυττάρων. Παράλληλα, η υπερέκφραση του NF-κB αποδείχθηκε ότι συσχετίζεται με επιθετικότερους όγκους, χαμηλότερης διαφοροποίησης και περισσότερο προχωρημένου κλινικού σταδίου (203). Στη δική μας μελέτη όπως και στην μελέτη των Moorchung και συνεργατών, θεωρήσαμε ως θετική έκφραση του NF-κB την πυρηνική χρώση των νεοπλασματικών κυττάρων, ενώ διαπιστώσαμε ότι η κυτταροπλασματική έκφραση του NF-κB δε συσχετίζεται με το βαθμό διαφοροποίησης ή το παθολογοανατομικό στάδιο του νεοπλασματος. Το γεγονός αυτό θα μπορούσε να ερμηνευθεί εφόσον ο NF-κB περιορίζεται στο κυτταρόπλασμα όταν τα κύτταρα βρίσκονται σε ηρεμία. Εκεί δεσμεύεται στον αναστολέα κB (Inhibitor κB - IκB), που στη συνέχεια εμποδίζει την είσοδο του στον πυρήνα (104). Αντίθετα, όταν τα κύτταρα διεγερθούν, συγκεκριμένες κινάσες φωσφορυλιώνουν τον IκB προκαλώντας την ταχεία αποδόμηση του από το πρωτεόσωμα, την απελευθέρωση του NF-κB και τη μετάβασή του στον πυρήνα, από όπου ενορχηστρώνει την ενεργοποίηση ποικίλων κυτταροκινών και αυξητικών παραγόντων.

Η ενεργοποίηση του NF-κB έχει συσχετισθεί με την καρκινογένεση στο παχύ έντερο τόσο σε κυτταρικές σειρές όσο και σε ανθρώπινους καρκινωματώδεις ιστούς (208). Αν και ο λεπτομερής μηχανισμός της καρκινογένεσης δεν έχει αποκρυσταλλωθεί, εντούτοις έχουν διατυπωθεί διαφορετικές υποθέσεις. Η ενεργοποίηση του NF-κB μπορεί να προκαλέσει αναστολή της λειτουργίας της απόπτωσης (209). Επιπλέον ο NF-κB μπορεί να συμβάλλει στην ογκογένεση παρέχοντας ένα άμεσο αυξητικό ερέθισμα, μέσω της ενεργοποίησης πρωτο-ογκογονιδίων, όπως του c-Myc και της κυκλίνης D1 (210). Τέλος, προϋπάρχουσα χρόνια φλεγμονώδης νόσος του εντέρου φαίνεται ότι συσχετίζεται με συχνότερη ανάπτυξη αδενοκαρκινώματος μέσω της ενεργοποίησης του παράγοντα NF-κB. Πράγματι, οι ασθενείς που πάσχουν από ελκώδη κολίτιδα και σε μικρότερο βαθμό από τη νόσο του Crohn, φαίνεται ότι έχουν αυξημένο κίνδυνο σε σχέση με το γενικό πληθυσμό για ανάπτυξη ορθοκολικού καρκινώματος, ενώ ο κίνδυνος είναι άμεσα ανάλογος με τον αριθμό των ετών ενεργού νόσου (211). Ο NF-κB είναι γνωστό ότι ενεργοποιεί τις φλεγμονώδεις οδούς και είναι πιθανό ότι οι κυτταροκίνες που απελευθερώνονται κατά τη διάρκεια της φλεγμονής θα μπορούσαν να συμβάλουν εμμέσως στην εξέλιξη της πολυσταδιακής διαδικασίας της καρκινογένεσης. Στην παρούσα μελέτη, ουδείς από τους ασθενείς είχε κλινικό ιστορικό ή παθολογοανατομικά ευρήματα ελκώδους κολίτιδος ή νόσου Crohn, και επομένως, δεν είναι εφικτό να προκύψουν σχετικά συμπεράσματα.

Συμπερασματικά η παρουσία ενεργοποιημένου NF-κB παράγοντα στο αδενοκαρκίνωμα του παχέος εντέρου συσχετίζεται με δυσμενείς ιστοπαθολογικές προγνωστικές παραμέτρους

και ενδεχομένως οι μηχανισμοί ενεργοποίησης του συγκεκριμένου μεταγραφικού παράγοντα θα μπορούσαν να αποτελούν κρίσιμους θεραπευτικούς σκοπούς. Εκτενέστερες και πλέον σύνθετες μελέτες θα ήταν σκόπιμες προκειμένου να εξαχθούν ακριβέστερα συμπεράσματα για πιθανές θεραπευτικές επιπτώσεις.

Στη συνέχεια αξιολογήσαμε και την ανοσοϊστοχημική έκφραση του επαγόμενου από την υποξία **παράγοντα HIF1α** στα καρκινώματα της μελέτης. Θετική ανοσοϊστοχημική χρώση παρατηρήθηκε στο 68,63% των καρκινωμάτων ενώ ο φυσιολογικός εντερικός βλεννογόνος σε θέσεις παρακείμενες του όγκου δεν παρουσίαζε ανοσοθετικότητα. Επιπλέον, η έκφραση του HIF1α παρουσίαζε στατιστικά σημαντική συσχέτιση με την αγγειακή διήθηση και το παθολογοανατομικό στάδιο. Η έκφραση HIF1α ήταν σημαντικά υψηλότερη στα στάδια C και D κατά Duke από εκείνη των σταδίων A ή B.

Προηγούμενες μελέτες έχουν επίσης αναδείξει την σημασία του HIF1α, τόσο στην καρκινογένεση, όσο και στην κλινική εξέλιξη και την πρόγνωση του καρκίνου του παχέος εντέρου (154, 212- 215).

Στην δημοσίευση των Simiantonaki και συνεργατών, μελετήθηκε συγκριτικά με ανοσοϊστοχημεία και ανοσοαποτύπωση (Western blot) η έκφραση του HIF1α σε φυσιολογικό βλεννογόνο του παχέος εντέρου, σε υπερπλαστικούς πολύποδες, σε οδοντωτά αδενώματα, σε αδενώματα με χαμηλόβαθμη και υψηλόβαθμη δυσπλασία καθώς και σε καρκινώματα του παχέος εντέρου (154). Όπως και στη δική μας μελέτη, οι συγγραφείς διαπίστωσαν ότι η πρωτεΐνη HIF1α δεν εκφράζεται στο φυσιολογικό βλεννογόνο. Επιπλέον, παρατηρήθηκε έκφραση του HIF1α στο ήμισυ των εξεταζόμενων οδοντωτών αδενωμάτων και στα αδενώματα με υψηλόβαθμη δυσπλασία καθώς και σε όλα τα καρκινώματα. Η υπερέκφραση του HIF1α στον καρκίνο του παχέος εντέρου παρουσίαζε στατιστικά σημαντική διαφορά σε σχέση με τις προκαρκινωματώδεις αλλοιώσεις (154), υποδεικνύοντας ενδεχομένως ότι η υπερέκφραση του HIF1α συμβαίνει στα αρχικά στάδια της καρκινογένεσης και σταδιακά κλιμακώνεται με την πρόοδο του όγκου και τη διηθητική ανάπτυξη.

Είναι ενδιαφέρον ότι σύμφωνα με πρόσφατες μελέτες η έκφραση του HIF1α παράγοντα συσχετίζεται με το στάδιο της νόσου και ότι και βιοψίες ασθενών σε προχωρημένο στάδιο παρουσιάζουν υπερέκφραση του HIF1α σε σχέση με βιοψίες ασθενών με περιορισμένη νόσο (154, 212- 214). Στη μελέτη μας παρατηρήσαμε ότι η υπερέκφραση του HIF1α παρουσίαζε στατιστικά σημαντική συσχέτιση με την αγγειακή διήθηση και το παθολογοανατομικό στάδιο. Παρόμοια αποτελέσματα έχουν δημοσιευθεί σε πρόσφατη εργασία στην οποία μελετήθηκαν με ανοσοϊστοχημεία 141 χειρουργικά παρασκευάσματα αδenoκαρκινώματος παχέος εντέρου (216). Επίσης οι Baltaziak και συνεργάτες, μελέτησαν την ανοσοϊστοχημική έκφραση του HIF1α σε 125 καρκίνους του παχέος εντέρου και βρήκαν σημαντικές συσχετίσεις της έκφρασης με το βαθμό διαφοροποίησης του όγκου και με το στάδιο (213).

Σε μία εκτεταμένη μελέτη 731 καρκινωμάτων οι Baba και συνεργάτες, έδειξαν ότι η υπερέκφραση του HIF1α σχετιζόταν με πτωχή πρόγνωση (159). Επίσης, οι Chen και συνεργάτες, σε μετα-ανάλυση 23 μελετών, που περιελάμβαναν 2984 ασθενείς με καρκίνο του

παχέος εντέρου, κατέληξαν στο συμπέρασμα ότι η υπερέκφραση τόσο του HIF1α, όσο και του HIF2α, συσχετίζονται με χειρότερη πρόγνωση (217). Τα ανωτέρω ευρήματα υποδεικνύουν τη σημασία της έκφρασης του παράγοντα HIF1α ως δυνητικού προγνωστικού βιοδείκτη για τον καρκίνο του παχέος εντέρου.

Η επίδραση του παράγοντα HIF1α στην εξέλιξη του ορθοκολικού καρκινώματος συνδέεται με τη ρύθμιση της έκφρασης γονιδίων που σχετίζονται με την επιβίωση του όγκου, με την ανάπτυξη μηχανισμών μετάστασης και μηχανισμών αντοχής στη χημειοθεραπεία (154, 215, 217-235).

Μεταξύ αυτών, ο HIF1α ενεργοποιεί την έκφραση του γονιδίου-στόχου VEGF (αγγειακός ενδοθηλιακός αυξητικός παράγοντας) και μέσω αυτού προάγει την νέο-αγγειογένεση του όγκου. Η τελευταία ευοδώνει την περαιτέρω ανάπτυξη και την επέκταση του καρκίνου του παχέος εντέρου (152, 236-240). Πράγματι, η ενεργοποίηση της οδού HIF1α / VEGF σε δείγματα ιστών με καρκίνο του παχέος εντέρου έχει αποδειχθεί σε μεγάλο αριθμό μελετών (154, 237, 241, 242). Επιπλέον, τα επίπεδα έκφρασης της πρωτεΐνης και του mRNA του VEGF συσχετίζονται με την αγγειοβρίθεια και την πρόοδο της νόσου στον καρκίνο του παχέος εντέρου (152, 155, 206, 237, 243-245).

Η κατανόηση της παθοβιολογίας του καρκίνου του παχέος εντέρου έχει οδηγήσει στην αναγνώριση νέων θεραπευτικών επιλογών όπως είναι τα μονοκλωνικά αντισώματα έναντι EGFR και VEGF (246-252).

Υπάρχουν ενδείξεις ότι η αντικαρκινική δράση του αντισώματος cetuximab, που οδηγεί σε αποκλεισμό του EGFR, ενδέχεται να πραγματοποιείται μέσω αναστολής της οδού PI3K, η οποία με τη σειρά της οδηγεί σε μείωση της έκφρασης, της σύνθεσης και της δραστηριότητας του HIF1α (247, 253). Επιπλέον, η ανακάλυψη μεταλλάξεων του KRAS γονιδίου και μεταλλάξεων σε σχετικές πρωτεΐνες, όπως η BRAF, PTEN και PIK3-AKT, ανέδειξε μια ομάδα ασθενών που μπορεί να είναι ανθεκτικοί σε αντι-EGFR αντισώματα (248, 254-256).

Πράγματι, εκτός από τη σύνδεση του HIF και του EGFR, μια μοναδική αλληλεπίδραση μεταξύ KRAS και υποξίας έχει επίσης τεκμηριωθεί (156, 257). Πρόσφατα, οι Kikuchi και συνεργάτες, κατέδειξαν ότι οι αμοιβαία αποκλειόμενες μεταλλάξεις των γονιδίων KRAS και BRAF επάγουν τους παράγοντες HIF1α και HIF2α σε κυτταρικές σειρές καρκίνου του παχέος εντέρου (258).

Στη δική μας μελέτη παρατηρήσαμε ότι 14 από τους όγκους με μετάλλαξη του *KRAS* και 13 από τους όγκους με μετάλλαξη *BRAF* εμφάνιζαν ανοσοϊστοχημική έκφραση HIF1α, αν και η σχέση αυτή δεν αποδείχθηκε στατιστικά σημαντική.

Συμπερασματικά, η διευκρίνιση των αλληλεπιδράσεων μεταξύ των σηματοδοτικών μορίων που εμπλέκονται στον καρκίνο του παχέος εντέρου φαίνεται να είναι στρατηγικής σημασίας για τον σχεδιασμό θεραπευτικών επιλογών. Ο HIF1α, μέσω της αλληλεπίδρασης με κυτταρικές οδούς μεταγωγής σήματος, εμπλέκεται στην καρκινογένεση και την αγγειογένεση. Τα ευρήματα υποστηρίζουν ότι η εισαγωγή των αναστολέων του HIF1α σε συνδυασμό με υπάρχουσες θεραπείες ή με άλλες νέες στοχεύουσες θεραπείες, θα μπορούσαν ενδεχομένως να

αποδειχθούν πολύ χρήσιμες κλινικά. Στο πλαίσιο αυτό, απαιτούνται περαιτέρω μελέτες για την αποσαφήνιση των μηχανισμών που συνδέουν τον παράγοντα HIF1α με την καρκινογένεση στο παχύ έντερο.

BIBΛΙΟΓΡΑΦΙΑ

1. Pinto D, Clevers H. Wnt, stem cells and cancer in the intestine. *Biol Cell*. 2005;97: 185-196.
2. American Cancer Society. Cancer Facts & Figures 2011. Atlanta: American Cancer Society; 2011 Available from: <https://www.cancer.org/content/dam/cancer-org/research/cancer-facts-and-statistics/annual-cancer-facts-and-figures/2011/cancer-facts-and-figures-2011.pdf>
3. Morán A, Ortega P, de Juan C, Fernández-Marcelo T, Frías C, Sánchez-Pernaute A, Torres AJ, Díaz- Rubio E, Iniesta P, Benito M. Differential colorectal carcinogenesis: Molecular basis and clinical relevance. *World J Gastrointest Oncol*. 2010;2: 151-158
4. Naini BV, Odze RD. Advanced precancerous lesions (APL) in the colonic mucosa. *Best Pract Res Clin Gastroenterol*. 2013;27: 235-256
5. Siegel R, Ma J, Zou Z, Jemal A. Cancer Statistics, 2014. *CA Cancer J Clin*. 2014;64:9-29
6. Chan AT and Giovannucci EL. Primary prevention of colorectal cancer. *Gastroenterology*. 2010;138: 2029–2043
7. Fleming M, Ravula S, Tatishchev SF, Wang HL. Colorectal carcinoma: Pathologic aspects. *J Gastrointest Oncol*. 2012;3: 153-173
8. Bosman FT, Carneiro, F, Hruban, RH, Theise. WHO Classification of Tumours of the Digestive System. 4th ed, ND 2010
9. Lan YT, Yang SH, Li AF, Lin JK. Conflicting finding on intramucosal colon cancers based on national survival outcomes data *J Clin Oncol*. 2010;28(27):e469 doi: 10.1200/JCO.2010.29.2433. Epub 2010 Jun 28.
10. Brown PJ, Toh EW, Smith KJ, Jones P, Treanor D, Magee D, Burke D, Quirke P. New insights into the lymphovascular microanatomy of the colon and the risk of metastases in pT1 colorectal cancer obtained with quantitative methods and three-dimensional digital reconstruction. *Histopathology*. 2015 Aug;67(2):167-75. doi: 10.1111/his.12639.
11. Hartman DJ, Binion D, Regueiro M, Schraut W, Bahary N, Sun W, Nikiforova M, Pai RK. Isocitrate dehydrogenase-1 is mutated in inflammatory bowel disease-associated intestinal adenocarcinoma with low-grade tubuloglandular histology but not in sporadic intestinal adenocarcinoma. *Am J Surg Pathol*. 2014;38(8):1147-56. doi: 10.1097/PAS.0000000000000239
12. Raul S. Gonzalez, Justin M.M. Cates, M. Kay Washington, R. Daniel Beauchamp, Robert J. Coffey, and Chanjuan Shi. Adenoma-Like Adenocarcinoma: A Subtype of Colorectal Carcinoma with Good Prognosis, Deceptive Appearance on Biopsy, and Frequent KRAS Mutation. *Histopathology*. 2016;68(2): 183–190. doi:10.1111/his.12725.
13. Yoshitaka Kurisu, Tadakazu Shimoda, Atsushi Ochiai, Yukihiro Nakanishi, Ichirou Hirata, Ken-ichi Katsu. Histologic and immunohistochemical analysis of early submucosal invasive carcinoma of the colon and rectum *Pathology International*. 1999;49:608–616

14. Chaturvedi A, Jambhekar N. Well-differentiated adenocarcinoma of the rectosigmoid colon associated with psammoma bodies: a case report. *Indian J Pathol Microbiol.* 2007;50(2):399-401
15. Yoshihiro Kazama, Toshiaki Watanabe, Takamitsu Kanazawa, Tomohiro Tada, Junichiro Tanaka, Hirokazu Nagawa. Mucinous carcinomas of the colon and rectum show higher rates of microsatellite instability and lower rates of chromosomal instability. A study matched for T classification and tumor location. *Cancer* 2005;103: 2023-2029
16. Alexander J, Watanabe T, Wu TT, Rashid A, Li S, Hamilton SR. Histopathological identification of colon cancer with microsatellite instability. *Am J Pathol.* 2001 Feb;158(2):527-35
17. Adell R, Marcote E, Segarra MA, Pellicer V, Gamón R, Bayón AM, Canales M, Torner A. Is mucinous colorectal adenocarcinoma a distinct entity? *Gastroenterol Hepatol.* 2002;25(9):534-40
18. Shia J, McManus M, Guillem, Jose G, Leibold T, Zhou Q, Tang L.H, Riedel ER, Weiser MR, Paty, PB, Temple LK, Nash G, Kolosov K, Minsky BD, Wong WD, Klimstra DS. Significance of Acellular Mucin Pools in Rectal Carcinoma After Neoadjuvant Chemoradiotherapy *The American Journal of Surgical Pathology.* 2011;35(1):127-134.
19. Park SY, Chang HJ, Kim DY, Jung KH, Kim SY, Park JW, Oh JH, Lim S-B, Choi HS & Jeong SY. Is step section necessary for determination of complete pathological response in rectal cancer patients treated with preoperative chemoradiotherapy? *Histopathology.* 2011;59(4):650-9
20. Masoomi H, Ziogas A, Lin B, Barleben A, Mills S, Stamos MJ, and Zell JA. Population-Based Evaluation of Adenosquamous Carcinoma of the Colon and Rectum *Dis Colon Rectum.* 2012; 55(5): 509–514. doi:10.1097/DCR.0b013e3182420953
21. Aru A, Rasmussen LA, Federspiel B, Horn T. Glassy cell carcinoma of the colon with human chorionic gonadotropin-production. A case report with immunohistochemical and ultrastructural analysis. *Am J Surg Pathol.* 1996;20(2):187-92
22. Audeau A, Han HW, Johnston MJ, Whitehead MW, Frizelle FA. Does human papilloma virus have a role in squamous cell carcinoma of the colon and upper rectum? *Eur J Surg Oncol.* 2002;28(6):657-60
23. Michelassi F, Mishlove LA, Stipa F, Block GE. Squamous-cell carcinoma of the colon. Experience at the University of Chicago, review of the literature, report of two cases. *Dis Colon Rectum.* 1988;31(3):228-35. Review
24. Borgonovo G, Razzetta F, Assalino M, Varaldo E, Puglisi M, Ceppa P. Rectal hepatoid carcinoma with liver metastases in a patient affected by ulcerative colitis. *Hepatobiliary Pancreat Dis Int.* 2008;7(5):539-43
25. Barrera-Maldonado CD, Wiener I, Sim S. Clear Cell Adenocarcinoma of the Colon: A Case Report and Review of the Literature. *Case Reports in Oncological Medicine.* 2014;2014:905478. doi:10.1155/2014/905478

26. Winn B, Tavares R, Fanion J, Noble L, Gao J, Sabo E, Resnick MB. Differentiating the undifferentiated: immunohistochemical profile of medullary carcinoma of the colon with an emphasis on intestinal differentiation. *Human pathology*. 2009;40(3):398-404
27. Kojima Y, Mogaki M, Takagawa R, Ota I, Sugita M, Natori S, Hamaguchi Y, Kurosawa H, Fukushima T, Masui H, Fukazawa S, Yamanaka S, Tsuura Y, Nagahori K. A case of lymphoepithelioma-like carcinoma of the colon with ulcerative colitis. *J Gastroenterol*. 2007;42(2):181-5
28. Shia J, Tang LH, Weiser MR, Brenner B, Adsay NV, Stelow EB, Saltz LB, Qin J, Landmann R, Leonard GD, Dhall D, Temple L, Guillem JG, Paty PB, Kelsen D, Wong WD, Klimstra DS. Is nonsmall cell type high-grade neuroendocrine carcinoma of the tubular gastrointestinal tract a distinct disease entity? *Am J Surg Pathol*. 2008;32(5):719-31.
29. Akintola-Ogunremi O, Pfeifer JD, Tan BR, Yan Y, Zhu X, Hart J, Goldblum JR, Burgart L, Lauwers GY, Montgomery E, Lewin D, Washington K, Bronner M, Xiao SY, Greenson JK, Lamps L, Lazenby A, Wang HL. Analysis of protein expression and gene mutation of c-kit in colorectal neuroendocrine carcinomas. *Am J Surg Pathol*. 2003 Dec;27(12):1551-8
30. Demellawy DE, Samkari A, Sur M, Denardi F, Alowami S. Primary small cell carcinoma of the cecum. *Ann Diagn Pathol*. 2006;10(3):162-5
31. Choi YY, Jeon YM, Kim YJ. Sarcomatoid carcinoma of colon: extremely poor prognosis. *Journal of the Korean Surgical Society*. 2011;80 (Suppl 1): S26-S30. doi:10.4174/jkss.2011.80.Suppl1.S26
32. Binefa G, Rodríguez-Moranta F, Teule A, Medina-Hayas M. Colorectal cancer: From prevention to personalized medicine. *World J Gastroenterol*. 2014;20:6786-6808
33. Cummings LC, Cooper GS. Colorectal cancer screening: Update for 2011. *Semin Oncol*. 2011, 38: 483-489
34. Shah R, Jones E, Vidart V, Kuppen PJ, Conti JA, Francis NK. Biomarkers for early detection of colorectal cancer and polyps: Systematic review. *Cancer Epidemiol Biomarkers Prev*. 2014;23: 1712-1728
35. Catenacci DV, Kozloff M, Kindler HL, Polite B. Personalized colon cancer care in 2010. *Semin Oncol*. 2011;38: 284-308
36. Dukes CE. The classification of cancer of the rectum. *J Pathol Bacteriol*. 1932;35: 323-332
37. Astler VB, Coller FA. The prognostic significance of direct extension of carcinoma of the colon and rectum. *Ann Surg*. 1954;139: 846-852
38. Weisenberg E. TNM staging of colorectal carcinoma (AJCC 8th edition). *Pathology Outlines.com website*.<http://www.pathologyoutlines.com/topic/colontumorstaging8ed.html>. Accessed April 15th, 2018

39. de Gramont A, Chibaudel B, Bachet JB, Larsen AK, Tournigand C, Louvet C, André T. From chemotherapy to targeted therapy in adjuvant treatment for stage III colon cancer. GERCOR (French Oncology Research Group). *Semin Oncol.* 2011;38: 521-532
40. Wu JS. Rectal cancer staging. *Clin Colon Rectal Surg.* 2007;20: 148-157.
41. Harrison S, Benziger H. The molecular biology of colorectal carcinoma and its implications: A review. *Surgeon.* 2011;9: 200-210
42. Lao VV, Grady WM. Epigenetics and colorectal cancer. *Nat Rev Gastroenterol Hepatol.* 2011;8: 686-700
43. Fearon ER and Vogelstein B. A genetic model for colorectal tumorigenesis. *Cell.* 1990;61: 759-767
44. Anwar S, Frayling IM, Scott NA and Carlson GL. Systematic review of genetic influences on the prognosis of colorectal cancer. *Br J Surg.* 2004;91: 1275–1291
45. Pritchard CC and Grady WM. Colorectal cancer molecular biology moves into clinical practice. *Gut.* 2011;60: 116-129.
46. Gregorieff A, Clevers H. Wnt signaling in the intestinal epithelium: from endoderm to cancer. *Genes Dev.* 2005;19: 877-890
47. Worthley DL, Leggett BA. Colorectal cancer: molecular features and clinical opportunities. *Clin Biochem Rev.* 2010;31: 31-38
48. Beachy PA, Karhadkar SS, Berman DM. Tissue repair and stem cell renewal in carcinogenesis. *Nature.* 2004;432: 324-331
49. Kennell J, Cadigan KM. APC and beta-catenin degradation. *Adv Exp Med Biol.* 2009;656: 1-12.
50. van de Wetering M, Sancho E, Verweij C, de Lau W, Oving I, Hurlstone A, van der Horn K, Battle E, Coudreuse D, Haramis AP, Tjon-Pon-Fong M, Moerer P, van den Born M, Soete G, Pals S, Eilers M, Medema R, Clevers H. The beta-catenin/TCF-4 complex imposes a crypt progenitor phenotype on colorectal cancer cells. *Cell.* 2002;111: 241-250.
51. Dow LE, O'rourke KP, Simon J, Tschaharganeh DF, Van Es JH, Clevers H, Lowe SW. Apc restoration promotes cellular differentiation and reestablishes crypt homeostasis in colorectal cancer. *Cell.* 2015;161(7):1539-1552
52. Sparks AB, Morin PJ, Vogelstein B, Kinzler KW. Mutational analysis of the APC/beta-catenin/Tcf pathway in colorectal cancer. *Cancer Res.* 1998; 58: 1130-4
53. Wang JY, Wang YH, Jao SW, Lu CY, Kuo CH, Hu HM, Hsieh JS, Chong IW, Cheng TL, Lin SR. Molecular mechanisms underlying the tumorigenesis of colorectal adenomas: correlation to activated KRAS oncogene. *Oncol Rep.* 2006;16: 1245-1252.
54. Kheirleisid EA, Miller N, Kerin MJ. Molecular biology of colorectal cancer: Review of the literature. *Am J Mol Biol.* 2013;3: 72-80
55. Markowitz SD and Bertagnolli MM. Molecular Origins of Cancer: Molecular basis of colorectal cancer. *N Engl J Med.* 2009;361: 2449-2460
56. Mills AA. p53: link to the past, bridge to the future. *Genes Dev.* 2005;19: 2091-2099.

57. Mo L, Zhang J, Shi J, Xuan Q, Yang X, Qin M, Lee C, Klocker H, Li QQ, Mo Z. Human kallikrein 7 induces epithelial-mesenchymal transition-like changes in prostate carcinoma cells: a role in prostate cancer invasion and progression. *Anticancer Res.* 2010;30: 3413-3420.
58. Boland CR, Goel A. Microsatellite instability in colorectal cancer. *Gastroenterology.* 2010;138: 2073-2087.
59. Shah SN, Hile SE and Eckert KA. Defective mismatch repair, microsatellite mutation bias, and variability in clinical cancer phenotypes. *Cancer Res.* 2010;70: 431-435
60. Vilar E and Gruber SB. Microsatellite instability in colorectal cancer—the stable evidence. *Nat Rev Clin Oncol.* 2010;7: 153-162
61. Poulogiannis G, Frayling IM and Arends MJ. DNA mismatch repair deficiency in sporadic colorectal cancer and Lynch syndrome. *Histopathology.* 2010;56: 167-179
62. Imai K and Yamamoto H. Carcinogenesis and microsatellite instability: the interrelationship between genetics and epigenetics. *Carcinogenesis.* 2008;29: 673-680.
63. Marais R, Light Y, Paterson MF, Mason CS, Marshall CJ. Differential regulation of Raf-1, A-Raf, and 8-Raf by oncogenic ras and tyrosine kinases. *J Biol Chem* 1997;272(7):4378-4383
64. Sithanandam G, Druck T, Cannizzaro LA, Leuzzi G, Huebner K, Rapp UR. B-raf and a 8-raf pseudogene are located on 7q in man. *Oncogene* 7;(4): 795-9. 1992
65. Atlas of Genetics and Cytogenetics in Oncology and Haematology, 2004-2009, [cited 2017, Dec 28], Available from: <http://a1lasgeneticsoncology.org/Genes/BRAFID828.html>
66. Davies H, Bignell GR, Cox C, Stephens P, Edkins S, Clegg S, Teague J, Woffendin H, Garnett MJ, Bottomley W, Davis N, Dicks E, Ewing R, Floyd Y, Gray K, Hall S, Hawes R, Hughes J, Kosmidou V, Menzies A, Mould C, Parker A, Stevens C, Watt S, Hooper S, Wilson R, Jayatilake H, Gusterson BA, Cooper C, Shipley J, Hargrave D, Pritchard-Jones K, Maitland N, Chenevix-Trench G, Riggins GJ, Bigner DD, Palmieri G, Cossu A, Flanagan A, Nicholson A, Ho JW, Leung SY, Yuen ST, Weber BL, Seigler HF, Darrow TL, Paterson H, Marais R, Marshall CJ, Wooster R, Stratton MR, Futreal PA. Mutations of the BRAF gene in human cancer. *Nature.* 2002;417(6892):949-54
67. Schmidt J, Derr V, Heinrich MC, Crum CP, Fletcher JA, Corless CL, Nose V. BRAF in papillary thyroid carcinoma of ovary (struma ovarii). *Am J Surg Pathol* 2007;31(9): 1337-43. PMCD: 17721188
68. Kim U, Park JH, Kang HC, Shin Y, Park HW, Park HR, Ku JL, Lim SB, Park JG. Mutational analysis of BRAF and KRAS in gastric cancers: absence of BRAF mutations in gastric cancers. *Hum Genet.* 2003;14(1):118-20
69. Pappa KI, Choleza M, Markaki S, Giannikaki E, Kyroudi A, Vlachos G, Voulgaris Z, Anagnostou NP. Consistent absence of BRAF mutations in cervical and endometrial cancer despite KRAS mutation status. *Gynecol Oncol.* 2006;100(3):596-600.

70. Rimoldi D, Salvi S, Lienard O, Lejeune FJ, Speiser O, Zografos L, Cerottini JC. Lack of BRAF mutations in uveal melanoma. *Cancer Res.* 2003;63(18):5712-5
71. Tannapfel A, Sommerer F, Benicke M, Katalinic A, Uhlmann O, Witzigmann H, Hauss J, Wittekind C. Mutations of the BRAF gene in cholangiocarcinoma but not in hepatocellular carcinoma. *Gut.* 2003;52(5):706-12.
72. Kannengiesser C, Spatz A, Michiels S, Eychene A, Oessen P, Lazar V, Winpenninckx V, Lesueur F, Druillennec S, Robert C, van den Oord JJ, Sarasin A, Bressac-de Paillerers B; EORTC Melanoma group. Gene expression signature associated with BRAF mutations in human primary cutaneous melanomas. *Mol Oncol.* 2008;1(4):425-30
73. Poynter JN, Elder JT, Fullen OR, Nair RP, Soengas MS, Johnson TM, Redman B, Thomas NE, Gruber SB. BRAF and NRAS mutations in melanoma and melanocytic nevi. *Melanoma Res.* 2006;16(4):267- 73.
74. Koinuma K, Shiloh K, Miyakura Y, Furukawa T, Yamashita Y, Ota J, Ohki R, Choi YL, Wada T, Konishi F, Nagai H, Mano H. Mutations of BRAF are associated with extensive hMLH I promoter methylation in sporadic colorectal carcinomas. *Int J Cancer.* 2004;108(2):237-42
75. Lagerstedt Robinson K, Liu T, Vandrovcova J, Halvarsson B, Clendenning M, Frebourg T, Papadopoulos N, Kinzler KW, Vogelstein B, Pehomaki P, Kolodner RO, Nilben M, Lindblom A. Lynch syndrome (hereditary nonpolyposis colorectal cancer diagnostics. *J Natl Cancer Inst.* 2007;99(4):291-9
76. Deng G, Bell I, Crawley S, Gum J, Terdiman JP, Allen BA, Truta B, Sleisenger MH, and Kim YS. HNAF Mutation Is Frequently Present in Sporadic Colorectal Cancer with Methylated hMLHI, But Not in Hereditary Nonpolyposis Colorectal Cancer. *Clinical Cancer Research* 2004;10:191-195
77. Jhawer M, Goel S, Wilson AJ, Montagna C, Ling YH, Byun OS, Nasser S, Arango O, Shin J, Klampfer L, Augenlicht, LH, Perez-Soler R, Mariadason JM. PIK3CA mutation/PTEN expression status predicts response of colon cancer cells to the epidermal growth factor receptor inhibitor cetuximab. *Cancer Res.* 2008;68(6): 1953-61
78. Tsai J, Lee JT, Wang W, Zhang J, Cho H, Mamo S, Bremer R, Gillette 5, Kong J, Haass NK, Sproesser K, Li L, Smalley KS, Fong D, Zhu YL, Marimuthu A, Nguyen H, Lam B, Liu J, Cheung I, Rice J, Suzuki Y, Luu C, Scuaatchgul C, Shellooe R, Cantwell J, Kim SH, Schlessinger J, Zhang KY, West BL, Powell B, Habets G, Zhang C, Ibrahim PN, Hirth P, Anis DR, Herlyn M, Bollag G. "Discovery of a selective inhibitor of oncogenic B-Raf kinase with potent antimelanoma activity". *Proc Nm/ Acad Sci USA* 2008;105(8): 3041-6
79. Sala E, Mogni L, Truffa S, Gaetano C, Bollag GE, Garnbacorti-Passerini C. BRAF silencing by short hairpin RNA or chemical blockade by PLX4032 leads 10 different responses in melanoma and thyroid carcinoma cells. *Mol Cancer Res.* 2008;6(5):751-9.

80. King AJ, Patrick DR, Barorsky RS, Ho ML, Do HT, Zhang SY, Kumar R, Rusnak DW, Takle AK, Wilson DM. Demonstration of a genetic therapeutic index for tumors expressing oncogenic BRAF by the kinase inhibitor SB-590885. *Cancer Res* 2006;66(23): 11100-5
81. Tariq K, Ghas K. Colorectal cancer carcinogenesis: a review of mechanisms. *Cancer Biol Med* 2016; 13(1):120-35. doi: 10.28092/j.issn.2095-3941.2015.0103
82. Safaee Ardekani G, Jafarnejad SM, Tan L, Saeedi A, Li G. The prognostic value of BRAF mutation in colorectal cancer and melanoma: a systematic review and meta-analysis. *PLoS One*. 2012;7:e47054
83. Toyota M, Ahuja N, Ohe-Toyota M, Herman JG, Baylin SB, Issa JP. CpG island methylator phenotype in colorectal cancer. *Proc Natl Acad Sci. USA*, 1999;96: 8681–8686
84. Nazemalhosseini Mojarad E, Kuppen PJ, Aghdaei HA, Zali MR. The CpG island methylator phenotype (CIMP) in colorectal cancer. *Gastroenterol Hepatol Bed Bench*. 2013;6:120-128
85. Geiersbach KB, Samowitz WS. Microsatellite instability and colorectal cancer. *Arch Pathol Lab Med*. 2011;135:1269-1277
86. Cantwell-Dorris ER, O'Leary JJ and Sheils OM. BRAFV600E: implications for carcinogenesis and molecular therapy. *Mol Cancer Ther*. 2011;10:385-394
87. Leggett B, Whitehall V. Role of the serrated pathway in colorectal cancer pathogenesis. *Gastroenterology*. 2010;138:2088-2100
88. Torlakovic E, Skovlund E, Snover DC, Torlakovic G, Nesland JM. Morphologic reappraisal of serrated colorectal polyps. *Am J Surg Pathol*. 2003;27:65-81
89. Aust DE, Baretton GB. Serrated polyps of the colon and rectum (hyperplastic polyps, sessile serrated adenomas, traditional serrated adenomas, and mixed polyps)-proposal for diagnostic criteria. *Virchows Arch*. 2010;457:291-297
90. Patai AV, Molnár B, Tulassay Z, Sipos F. Serrated pathway: alternative route to colorectal cancer. *World J Gastroenterol*. 2013;19:607-615
91. Bettington M, Walker N, Clouston A, Brown I, Leggett B, Whitehall V. The serrated pathway to colorectal carcinoma: current concepts and challenges. *Histopathology*. 2013;62:367-386.
92. Laiho P, Kokko A, Vanharanta S, Salovaara R, Sammalkorpi H, Järvinen H, Mecklin JP, Karttunen TJ, Tuppurainen K, Davalos V, Schwartz S, Arango D, Mäkinen MJ, Aaltonen LA. Serrated carcinomas form a subclass of colorectal cancer with distinct molecular basis. *Oncogene*. 2007;26:312-320
93. Noffsinger AE. Serrated polyps and colorectal cancer: new pathway to malignancy. *Annu Rev Pathol*. 2009;4:343-364
94. Scarpa M, Castagliuolo I, Castoro C, Pozza A, Scarpa M, Kotsafti A, Angriman I. Inflammatory colonic carcinogenesis: A review on pathogenesis and immunosurveillance mechanisms in ulcerative colitis. *World J Gastroenterol*. 2014;20: 6774-6785

95. Terzić J, Grivennikov S, Karin E, Karin M. Inflammation and colon cancer. *Gastroenterology*. 2010;138: 2101-2114.
96. Wang D, Dubois RN. Prostaglandins and cancer. *Gut*. 2006;55: 115-122
97. Sen R, Baltimore D. Multiple nuclear factors interact with the immunoglobulin enhancer sequences. *Cell* 1986;46:705–716
98. May MJ, Ghosh S. Signal transduction through NF-kappa B. *Immunol Today* 1998;19:80–88
99. Caamaño J, Hunter CA. NF-kappaB family of transcription factors: central regulators of innate and adaptive immune functions. *Clin Microbiol Rev* 2002;15:414–429
100. May MJ, Ghosh S. Rel/NF-kappa B and I kappa B proteins: an overview. *Semin Cancer Biol* 1997;8:63–73.
101. Hoesel and Schmid. The complexity of NF-κB signaling in inflammation and cancer, *Molecular Cancer* 2013;12:86
102. Hayden MSM, Ghosh SS. NF-κB, the first quarter-century: remarkable progress and outstanding questions. *Genes Dev* 2012;26:203–234
103. Wong D, Teixeira A, Oikonomopoulos S, Humburg P, Lone IN, Saliba D, Siggers T, Bulyk M, Angelov D, Dimitrov S, Udalova IA, Ragoussis J. Extensive characterization of NF-κB binding uncovers non-canonical motifs and advances the interpretation of genetic functional traits. *Genome Biol* 2011;12:R70
104. Oeckinghaus A, Ghosh S. The NF- B family of transcription factors and its regulation. *Cold Spring Harb Perspect Biol* 2009;1:a000034–a000034
105. Perkins ND, Gilmore TD. Good cop, bad cop: the different faces of NF-kappaB. *Cell Death Differ* 2006;13:759–772
106. Schmid JA, Birbach A. IkappaB kinase beta (IKKbeta/IKK2/IKBKB)—a key molecule in signaling to the transcription factor NF-kappaB. *Cytokine Growth Factor Rev* 2008;19:157–165
107. Sun S-C. Non-canonical NF-κB signaling pathway. *Cell Res* 2010;21:71–85
108. Xiao G, Harhaj EW, Sun SC. NF-kappaB-inducing kinase regulates the processing of NF-kappaB2 p100. *Mol Cell*. 2001;7:401–409
109. Takada Y, Mukhopadhyay A, Kundu GC, Mahabeleshwar GH, Singh S, Aggarwal BB. Hydrogen peroxide activates NF-kappa B through tyrosine phosphorylation of I kappa B alpha and serine phosphorylation of p65: evidence for the involvement of I kappa B alpha kinase and Syk protein-tyrosine kinase. *J Biol Chem*. 2003;278:24233–24241
110. Kato T, Delhase M, Hoffmann A, Karin M. CK2 Is a C-terminal IkappaB Kinase responsible for NF-kappaB activation during the UV response. *Mol Cell*. 2003;12:829–839
111. Alberti C, Pinciroli P, Valeri B, Ferri R, Ditto A, Umezawa K, Sensi M, Canevari S, Tomassetti A. Ligand-dependent EGFR activation induces the co-expression of IL-6 and PAI-1 via the NF-κB pathway in advanced-stage epithelial ovarian cancer. *Oncogene*. 2011;31:4139–4149

112. Klement JF, Rice NR, Car BD, Abbondanzo SJ, Powers GD, Bhatt PH, Chen CH, Rosen CA, Stewart CL. IkappaBalpha deficiency results in a sustained NF-kappaB response and severe widespread dermatitis in mice. *Mol Cell Biol.* 1996;16:2341–2349
113. Tieri P, Termanini A, Bellavista E, Salvioli S, Capri M, Franceschi C. Charting the NF-κB pathway interactome map. *PLoS ONE.* 2012
114. Pahl HL. Activators and target genes of Rel/NF-kappaB transcription factors. *Oncogene.* 1999;18:6853–6866
115. Disis ML. Immune regulation of cancer. *J Clin Oncol.* 2010;28:4531–4538
116. Perkins ND. Achieving transcriptional specificity with NF-kappa B. *The international journal of biochemistry & cell biology.* 1997;29:1433–1448
117. La Rosa FA, Pierce JW, Sonenshein GE. Differential regulation of the c-myc oncogene promoter by the NF-kappa B rel family of transcription factors. *Mol Cell Biol.* 1994;14:1039–1044
118. Guttridge DC, Albanese C, Reuther JY, Pestell RG, Baldwin AS. NF-kappaB controls cell growth and differentiation through transcriptional regulation of cyclin D1. *Mol Cell Biol.* 1999;19:5785–5799
119. Mantovani A, Allavena P, Sica A, Balkwill F. Cancer-related inflammation. *Nature.* 2008;454:436–444
120. Ben-Neriah Y, Karin M. Inflammation meets cancer, with NF-κB as the matchmaker. *Nat Immunol.* 2011;12:715–723
121. Di Donato JA, Mercurio F, Karin M. NF-κB and the link between inflammation and cancer. *Immunol Rev.* 2012;246:379–400
122. Sakamoto K, Maeda S, Hikiba Y, Nakagawa H, Hayakawa Y, Shibata W, Yanai A, Ogura K, Omata M. Constitutive NF-kappaB activation in colorectal carcinoma plays a key role in angiogenesis, promoting tumor growth. *Clin Cancer Res.* 2009;15:2248-2258
123. Lind DS, Hochwald SN, Malaty J, Rekkas S, Hebig P, Mishra G, Moldawer LL, Copeland EM 3rd, Mackay S. Nuclear factor-kappa B is upregulated in colorectal cancer. *Surgery.* 2001;130:363-369
124. Horst D, Budczies J, Brabletz T, Kirchner T, Hlubek F. Invasion associated up-regulation of nuclear factor kappaB target genes in colorectal cancer. *Cancer.* 2009;115:4946-4958
125. Bauer J, Sporn JC, Cabral J, Gomez J, Jung B. Effects of activin and TGFbeta on p21 in colon cancer. *PLoS One.* 2012;7:e39381
126. Bauer J, Ozden O, Akagi N, Carroll T, Principe DR, Staudacher JJ, Spehlmann ME, Eckmann L, Grippo PJ, Jung B. Activin and TGFbeta use diverging mitogenic signaling in advanced colon cancer. *Mol Cancer.* 2015;14:182
127. Jana A, Krett NL, Guzman G, Khalid A, Ozden O, Staudacher JJ, Bauer J, Baik SH, Carroll T, Yazici C, Jung B. NF-κB is essential for activin-induced colorectal cancer migration via upregulation of PI3K-MDM2 pathway *Oncotarget.* 2017;8(23):37377-37393

128. Staudt L.M. Oncogenic activation of NF-kappaB. *Cold Spring Harb. Perspect. Biol.* 2010;2: a000109
129. Jianhua Ling, Ya'an Kang, Ruiying Zhao, Qianghua Xia, Dung-Fang Lee, Zhe Chang, Jin Li, Bailu Peng, Jason B. Fleming, Huamin Wang, Jinsong Liu, Ihor R. Lemischka, Mien-Chie Hung, and Paul J. Chiao. KrasG12D-Induced IKK2/b/NF-κB Activation by IL-1a and p62 Feedforward Loops Is Required for Development of Pancreatic Ductal Adenocarcinoma, *Cancer Cell.* 2012;21:105–120
130. Brentnall TA, Bronner MP, Byrd DR, Haggitt RC, Kimmey MB. Early Diagnosis and Treatment of Pancreatic Dysplasia in Patients with a Family History of Pancreatic Cancer, *Ann Intern Med* 2000;132(5):419
131. Albert B. Lowenfels, Patrick Maisonneuve, Eugene P, DiMagno, Yoram Elitsur, Lawrence K. Gates, Jr., Jean Perrault, David C. Whitcomb, and the International Hereditary Pancreatitis Study Group, Hereditary Pancreatitis and the Risk of Pancreatic Cancer, *Journal of the National Cancer Institute.* 1997;89(6)
132. Grinberg-Bleyer Y, Oh H, Desrichard A, Bhatt DM, Caron R, Chan TA, Schmid RM, Klein U, Hayden MS, Ghosh S. NF-κB c-Rel Is Crucial for the Regulatory T Cell Immune Checkpoint in Cancer. *Cell.* 2017;170(6):1096-1108.e13. doi: 10.1016/j.cell.2017.08.004
133. Keleg S., Büchler P., Ludwig R., Büchler MW, and Friess H. Invasion and Metastasis in Pancreatic Cancer. *Molecular Cancer.* 2003;2: 2-14
134. Duffy MJ. Proteases as prognostic markers in cancer. *Clinical Cancer Research.* 1996;2:613-618
135. Weber GF. Molecular mechanisms of metastasis. *Cancer Lett.* 2008;270:181-190.
136. Goubran HA, Kotb RR, Stakiw J, Emara ME, Burnouf T. Regulation of tumor growth and metastasis: the role of tumor microenvironment. *Cancer Growth Metastasis.* 2014;7: 9-18
137. Davidson B, Trope CG, Reich R. The Role of the Tumor Stroma in Ovarian Cancer. *Frontiers in Oncology.* 2014;4:104. doi:10.3389/fonc.2014.00104
138. Joyce JA, Pollard JW. Microenvironmental regulation of metastasis. *Nat Rev Cancer.* 2009;9: 239-152
139. Μαργαρίτης ΛΧ, Γαλανόπουλος ΒΚ, Κεραμάρης ΚΕ, Μαρίνος ΕΣ, Πατσιαιδέρη ΙΣ, Στραβοπόδης ΔΙ, Τρουγκάκος ΙΠ. Βιολογία Κυττάρου. 4η Έκδοση, Ιατρικές Εκδόσεις Λίτσας, Αθήνα, 2008
140. Quail DF, Joyce JA. Microenvironmental regulation of tumor progression and metastasis. *Nat Med.* 2013;19:1423-1437.
141. Quatromoni JG, Eruslanov E. Tumor-associated macrophages: function, phenotype, and link to prognosis in human lung cancer. *Am J Transl Res.* 2012;4:376-389
142. Biswas SK, Mantovani A. Macrophage plasticity and interaction with lymphocyte subsets: cancer as a paradigm. *Nat Immunol.* 2010;11:889-896

143. Wyckoff JB, Wang Y, Lin EY, Li J, Goswami S, Stanley ER, Segall JE, Pollard JW, Condeelis J. Direct visualization of macrophage-assisted tumor cell intravasation in mammary tumors. *Cancer Res.* 2007;67:2649-2656
144. Pollard JW. Tumour-educated macrophages promote tumour progression and metastasis. *Nat Rev Cancer.* 2004;4:71-78
145. Sceneay J, Smyth MJ, Moller A. The pre-metastatic niche: finding common ground. *Cancer Metastasis Rev.* 2013;32:449-464
146. Dang CV and Semenza GL. Oncogenic alterations of metabolism. *Trends Biochem Sci.* 1999;24:68-72
147. Brahimi-Horn MC, Pouyssegur J. HIF at a glance. *J Cell Sci.* 2009;122(8):1055-7
148. Wang GL, Jiang BH, Rue EA, Semenza GL: Hypoxia inducible factor 1 is a basic-helix-loop-helix-PAS heterodimer regulated by cellular O₂ tension. *Proc Natl Acad Sci USA.* 1995;92: 5510-5514
149. Semenza GL. Targeting HIF-1 for cancer therapy. *Nat Rev Cancer.* 2003;3(10):721-32
150. Dang DT, Chun SY, Burkitt K, Abe M, Chen S, Havre P, Mabjeesh NJ, Heath EI, Vogelzang NJ, Cruz-Correa M, Blayney DW, Ensminger WD, Croix BSt, Dang NH and Dang LH. Hypoxia inducible factor-1 target genes as indicators of tumor vessel response to vascular endothelial growth factor inhibition. *Cancer Res.* 2008;68(6):1872-80
151. Rasheed S, Harris AL, Tekkis PP, Turley H, Silver A, McDonald PJ, Talbot IC, Glynne-Jones R, Northover JM, Guenther T. Hypoxia-inducible factor-1 α and -2 α are expressed in most rectal cancers but only hypoxia-inducible factor-1 α is associated with prognosis. *Br J Cancer.* 2009;100(10):1666-73
152. Cao D, Hou M, Guan YS, Jiang M, Yang Y, Gou HF. Expression of HIF-1 α and VEGF in colorectal cancer: association with clinical outcomes and prognostic implications. *BMC Cancer.* 2009;9:432.
153. Greijer AE, Delis-van Diemen PM, Fijneman RJ, Giles RH, Voest EE, van Hinsbergh VW, Meijer GA. Presence of HIF-1 and related genes in normal mucosa, adenomas and carcinomas of the colorectum. *Virchows Arch.* 2008;452(5):535-44.
154. Simiantonaki N, Taxeidis M, Jayasinghe C, Kurzik-Dumke U, Kirkpatrick CJ. Hypoxia-inducible factor 1 α expression increases during colorectal carcinogenesis and tumor progression. *BMC Cancer.* 2008;8:320.
155. Kuwai T, Kitadai Y, Tanaka S, Onogawa S, Matsutani N, Kaio E, Ito M, Chayama K. Expression of hypoxia-inducible factor-1 α is associated with tumor vascularization in human colorectal carcinoma. *Int J Cancer.* 2003;105:176-181
156. Mizukami Y, Li J, Zhang X, Zimmer MA, Iliopoulos O, Chung DC. Hypoxia inducible factor-1-independent regulation of vascular endothelial growth factor by hypoxia in colon cancer. *Cancer Res.* 2004;64(5):1765-72

157. Furlan D, Sahnane N, Carnevali I, Cerutti R, Uccella S, Bertolini V, Chiaravalli AM and Capella C. Up-regulation and stabilization of HIF-1alpha in colorectal carcinomas. *Surg Oncol.* 2007;16(Suppl 1): S25-27
158. Shin JE, Jung SA, Kim SE, Joo YH, Shim KN, Kim TH, Yoo K, Moon IH. Expression of MMP-2, HIF-1alpha and VEGF in colon adenoma and colon cancer. *Korean J Gastroenterol.* 2007;50(1):9-18
159. Baba Y, Nosho K, Shima K, Irahara N, Chan A, Meyerhardt J, Chung D, Giovannucci E, Fuchs C, Ogino S. HIF1A Overexpression Is Associated with Poor Prognosis in a Cohort of 731 Colorectal Cancers *Am J Pathol* 2010;5: 2292-2301
160. Patiar S, Harris AL. Role of hypoxia-inducible factor-1alpha as a cancer therapy target. *Endocr Relat Cancer.* 2006;13 Suppl 1:S61-75
161. Selvakumaran M, Yao KS, Feldman MD, O'Dwyer PJ. Antitumor effect of the angiogenesis inhibitor bevacizumab is dependent on susceptibility of tumors to hypoxia-induced apoptosis. *Biochem Pharmacol.* 2008;75(3):627-38
162. Sipos F and Galamb O. Epithelial-to-mesenchymal and mesenchymal-to-epithelial transitions in the colon. *World J Gastroenterol.* 2012;18:601-608
163. Kalluri R and Weinberg RA. The basics of epithelial-mesenchymal transition. *J Clin Invest.* 2009;119:1420-1428
164. Medici D, Hay ED and Olsen BR. Snail and Slug promote epithelial-mesenchymal transition through beta-catenin-T-cell factor-4-dependent expression of transforming growth factor beta3. *Mol Biol Cell.* 2008;19:4875–488
165. Tepass U, Truong K, Godt D, Ikura M and Peifer M. Cadherins in embryonic and neural morphogenesis. *Nat Rev Mol Cell Biol.* 2000;1:91–100
166. Watanabe T, Wu TT, Catalano PJ, Ueki T, Satriano R, Haller DG, Benson AB 3rd, Hamilton SR. Molecular predictors of survival after adjuvant chemotherapy for colon cancer. *N Engl J Med.* 2001;344:1196–1206
167. Thiery JP. Epithelial-mesenchymal transitions in tumour progression. *Nat Rev Cancer.* 2002;2:442–454
168. George B and Kopetz S. Predictive and prognostic markers in colorectal cancer. *Curr Oncol Rep.* 2011;13:206–215
169. Cho WCS. Contribution of oncoproteomics to cancer biomarker discovery. *Mol Cancer.* 2007;6:25
170. Bustin SA, Murphy J. RNA biomarkers in colorectal cancer. *Methods.* 2013;59:116-125
171. Kelley RK, and Venook, AP. Prognostic and predictive markers in stage II colon cancer: is there a role for gene expression profiling? *Clin Colorectal Cancer.* 2011;10:73–80
172. Feldman M, Friedman L, Brandt L. *Sleisenger and Fordtran's Gastrointestinal and Liver Disease.* 9th ed, Saunders, Elsevier; 2010
173. Compton C. Colorectal carcinoma: Diagnostic, prognostic, and molecular features. *Mod Pathol.* 2003;16:376-388

174. Thompson DM, Krupay J, Freedman SO, Gold P. The radioimmunoassay of circulating carcinoembryonic antigen of the human digestive system. *Proc Natl Acad Sci USA*. 1969;64:161-167
175. He J and Efron JE. Screening for colorectal cancer. *Adv Surg*. 2011;45:31-44
176. Cappell MS. From colonic polyps to colon cancer: pathophysiology, clinical presentation, screening and colonoscopic therapy. *Minerva Gastroenterol Dietol*. 2007;53:351-73
177. Salazar R, Roepman P, Capella G, Moreno V, Simon I, Dreezen C, Lopez-Doriga A, Santos C, Marijnen C, Westerga J, Bruin S, Kerr D, Kuppen P, van de Velde C, Morreau H, vanVelthuysen L, Glas AM, van't Veer L.J., and Tollenaar R. Gene expression signature to improve prognosis prediction of stage II and III colorectal cancer. *J Clin Oncol*. 2011;29:17–24
178. Chibaudel B, Tournigand C, Andre T, and de Gramont A. Therapeutic strategy in unresectable metastatic colorectal cancer. *Ther Adv Med Oncol*. 2012;4:75–89
179. Pavlou MP, Diamandis EP, Blasutig IM. The long journey of cancer biomarkers from the bench to the clinic. *Clin Chem*. 2013;59:147-157
180. Ross JS. Biomarker-based selection of therapy for colorectal cancer. *Biomark Med*. 2011;5:319–332
181. García-Bilbao A, Armañanzas R, Ispizua Z, Calvo B, Alonso-Varona A, Inza I, Larrañaga P, López- Vivanco G, Suárez-Merino B, Betanzos M. Identification of a biomarker panel for colorectal cancer diagnosis. *BMC Cancer*. 2012;26:12-43
182. Brinkman BM. Splice variants as cancer biomarkers. *Clin Biochem*. 2004;37:584-594
183. Ye JJ, Cao J. MicroRNAs in colorectal cancer as markers and targets: Recent advances. *World J Gastroenterol*. 2014, 20: 4288-4299
184. Dong Y, Wu WK, Wu CW, Sung JJ, Yu J, Ng SS. MicroRNA dysregulation in colorectal cancer: a clinical perspective. *Br J Cancer*. 2011;104(6):893-8. doi: 10.1038/bjc.2011.57.
185. Kulda V, Pesta M, Topolcan O, Liska V, Treska V, Sutnar A, Rupert K, Ludvikova M, Babuska V, Holubec L Jr, Cerny R. Relevance of miR-21 and miR-143 expression in tissue samples of colorectal carcinoma and its liver metastases. *Cancer Genet Cytogenet*. 2010;200:154-160
186. Schepeler T, Reinert JT, Ostefeld MS, Christensen LL, Silahtaroglu AN, Dyrskjøt L, Wiuf C, Sørensen FJ, Kruhøffer M, Laurberg S, Kauppinen S, Ørntoft TF, Andersen CL. Diagnostic and prognostic microRNAs in stage II colon cancer. *Cancer Res*. 2008;68:6416-6424
187. Tickner JA, Urquhart AJ, Stephenson SA, Richard DJ, O'Byrne KJ. Functions and therapeutic roles of exosomes in cancer. *Front Oncol*. 2014;4:127
188. Tejpar S. The multidisciplinary management of gastrointestinal cancer. The use of molecular markers in the diagnosis and treatment of colorectal cancer. *Best Pract Res Clin Gastroenterol*. 2007;21:1071-1087

189. Marginean EC and Melosky B. Is There a Role for Programmed Death Ligand-1 Testing and Immunotherapy in Colorectal Cancer With Microsatellite Instability? Part II— The Challenge of Programmed Death Ligand-1 Testing and Its Role in Microsatellite Instability-High Colorectal Cancer. *Archives of Pathology & Laboratory Medicine*. 2018;142(1): 26-34
190. Long GV1, Wilmott JS, Capper D, Preusser M, Zhang YE, Thompson JF, Kefford RF, von Deimling A, Scolyer RA. Immunohistochemistry is highly sensitive and specific for the detection of V600E BRAF mutation in melanoma. *Am J Surg Pathol* 2013;37:61-65.
191. Rössle M, Sigg M, Rüschoff JH, Wild PJ, Moch H, Weber A, Rechsteiner MP. Ultra-deep sequencing confirms immunohistochemistry as a highly sensitive and specific method for detecting BRAFV600E mutations in colorectal carcinoma. *Virchows Arch* 2013;463:623-631.
192. Capper D, Preusser M, Habel A, Sahn F, Ackermann U, Schindler G, Pusch S, Mechttersheimer G, Zentgraf H, von Deimling A. Assessment of BRAF V600E mutation status by immunohistochemistry with a mutation-specific monoclonal antibody. *Acta Neuropathol*. 2011 Jul;122(1):11-9.
193. Affolter K, Samowitz W, Tripp S, Bronner MP. BRAF V600E mutation detection by immunohistochemistry in colorectal carcinoma. *Genes Chromosomes Cancer* 2013;52:748-752.
194. Sinicrope FA, Smyrk TC, Tougeron D, Thibodeau SN, Singh S, Muranyi A, Shanmugam K, Grogan TM, Alberts SR, Shi Q. Mutation-Specific Antibody Detects Mutant BRAFV600E protein expression in human colon carcinomas. *Cancer* 2013;119:2765-2770.
195. Kuan SF, Navina S, Cressman KL, Pai RK. Immunohistochemical detection of BRAF V600E mutant protein using the VE1 antibody in colorectal carcinoma is highly concordant with molecular testing but requires rigorous antibody optimization. *Hum Pathol* 2014;45:464-472.
196. Adekapara CA, Sholl LM, Barletta JA, Hornick JL. Immunohistochemistry using the BRAF V600E mutation-specific monoclonal antibody VE1 is not a useful surrogate for genotyping in colorectal adenocarcinoma. *Histopathology* 2013;63:187-193.
197. Vakiani E, Zhou Y, Klimstra DS, Shia J. 2013. Immunohistochemical detection of the BRAF V600E mutant protein in colorectal adenocarcinoma. *United States and Canadian Academy of Pathology Annual Meeting, Modern Pathology* 26:185.
198. Ioannou M, Papamichali R, Samara M, Paraskeva E, Papacharalambous C, Baxevanidou K, Koukoulis G. Diagnostic value of immunohistochemistry for the detection of the BRAF V600E mutation in colorectal carcinoma. *JBUON* 2016; 21(3): 618-625
199. Toon CW, Walsh MD, Chou A, Capper D, Clarkson A, Sioson L, Clarke S, Mead S, Walters RJ, Clendenning M, Rosty C, Young JP, Win AK, Hopper JL, Crook A, von Deimling A, Jenkins MA, Buchanan DD, Gill AJ. BRAFV600E immunohistochemistry

- facilitates universal screening of colorectal cancers for Lynch syndrome. *Am J Surg Pathol* 2013;37:1592-1602.
200. Capper D, Berghoff AS, Magerle M, Ilhan A, Wöhrer A, Hackl M, Pichler J, Pusch S, Meyer J, Habel A, Petzelbauer P, Birner P, von Deimling A, Preusser M. Immunohistochemical testing of BRAF V600E status in 1,120 tumor tissue samples of patients with brain metastases. *Acta Neuropathol.* 2012 Feb;123(2):223-33
 201. Busam KJ, Hedvat C, Pulitzer M, von Deimling A, Jungbluth AA. Immunohistochemical analysis of BRAF(V600E) expression of primary and metastatic melanoma and comparison with mutation status and melanocyte differentiation antigens of metastatic lesions. *Am J Surg Pathol.* 2013; 37(3):413-20
 202. Kim NK, Park JK, Shin E, Kim YW. The Combination of Nuclear Factor Kappa B, Cyclooxygenase-2 and Vascular Endothelial Growth Factor Expression Predicts Poor Prognosis in Stage II and III Colorectal Cancer. *Anticancer Research* 2014;34: 6451-6458
 203. Moorchung N, Kunwar S, Ahmed KW. An evaluation of nuclear factor kappa B expression in colorectal carcinoma: an analysis of 50 cases. *J Cancer Res Ther.* 2014;10(3):631-5. doi: 10.4103/0973-1482.139159
 204. Kojima M, Morisaki T, Sasaki N, Nakano K, Mibu R, Tanaka M, Katano M. Increased nuclear factor-κB activation in human colorectal carcinoma and its correlation with tumor progression. *Anticancer Res* 2004;24(2b): 675-681
 205. Charalambous MP, Maihofner C, Bhambra U, Lightfoot T, Gooderham NJ. Up-regulation of cyclooxygenase-2 is accompanied by increased expression of nuclear factor-kappa B and I kappa B kinase-alpha in human colorectal cancer epithelial cells. *Br J Cancer* 2003;88(10): 1598-1604
 206. Kwon HC, Kim SH, Oh SY, Lee S, Kwon KA, Lee JH, Choi HJ, Park KJ, Lee HS, Roh MS, Kim HJ. Clinicopathological significance of nuclear factor-kappa B, HIF-1 alpha, and vascular endothelial growth factor expression in stage III colorectal cancer. *Cancer Sci* 2010;101(6):1557-1561
 207. Karin M. Nuclear factor-kappaB in cancer development and progression. *Nature* 2006;441:431-6
 208. Yu HG, Yu LL, Yang Y, Luo HS, Yu JP, Meier JJ, Schrader H, Bastian A, Schmidt WE and Schmitz F. Increased expression of RelA/nuclear factor-kappa B protein correlates with colorectal tumorigenesis. *Oncology* 2003;65(1): 37-45
 209. Wang CY, Mayo MW, Korneluk RG, Goeddel DV, Baldwin AS Jr. NF-kappaB antiapoptosis: Induction of TRAF1 and TRAF2 and c-IAP1 and c-IAP2 to suppress caspase-8 activation. *Science* 1998;281:1680-3
 210. Jo H, Zhang R, Zhang H, McKinsey TA, Shao J, Beauchamp RD, Ballard DW, Liang P. NF-kappa B is required for H-ras oncogene induced abnormal cell proliferation and tumorigenesis. *Oncogene* 2000;19:841-9

211. Viennois E, Chen F, Merlin D. NF- κ B pathway in colitis-associated cancers. *Transl Gastrointest Cancer* 2013;2:21-9
212. Fan LF, Dong WG, Jiang CQ, Qian Q, Yu QF. Role of Hypoxia-inducible factor-1 alpha and Survivin in colorectal carcinoma progression. *Int J Colorectal Dis* 2008;23:1057-1064
213. Baltaziak M, Wincewicz A, Kanczuga-Koda L, Lotowska JM, Koda M, Sulkowska U, Baltaziak M, Podbielski M, Sobaniec-Lotowska ME, Sulkowski S. The relationships between hypoxia-dependent markers: HIF-1alpha, EPO and EPOR in colorectal cancer. *Folia Histochem Cytobiol* 2013;51:320-325
214. Krishnamachary B, Berg-Dixon S, Kelly B, Agani F, Feldser D, Ferreira G, Iyer N, LaRusch J, Pak B, Taghavi P, Semenza GL. Regulation of Colon Carcinoma Cell Invasion by Hypoxia-Inducible Factor 1. *Cancer Res* 2003;63:1138-1143
215. Jiang YA, Fan LF, Jiang CQ, Zhang YY, Luo HS, Tang ZJ, Xia D, Wang M. Expression and significance of PTEN, hypoxia-inducible factor-1 alpha in colorectal adenoma and adenocarcinoma. *World J Gastroenterol* 2003;9:491-494
216. Yang TY, Hao LS, Guo DZ. Expression of hypoxia-inducible factor 1 α , glucose transporter 1 and lactate dehydrogenase 5 in colorectal cancer and clinicopathologic significance. *Zhonghua Bing Li Xue Za Zhi*. 2017;46(2):93-97
217. Chen Z, He X, Xia W, Huang J. Prognostic Value and Clinicopathological Differences of HIFs in Colorectal Cancer: Evidence from Meta-Analysis. *PLoS ONE* 2013;8:e80337
218. Giles RH, Lolkema MP, Snijckers CM, Belderbos M, van der Groep P, Mans DA, van Beest M, van Noort M, Goldschmeding R, van Diest PJ, Clevers H, Voest EE. Interplay between VHL/ HIF1alpha and Wnt/beta-catenin pathways during colorectal tumorigenesis. *Oncogene* 2006;25:3065-3070
219. Kaidi A, Qualtrough D, Williams AC, Paraskeva C. Direct Transcriptional Up-regulation of Cyclooxygenase-2 by Hypoxia-Inducible Factor (HIF)-1 Promotes Colorectal Tumor Cell Survival and Enhances HIF-1 Transcriptional Activity during Hypoxia. *Cancer Res* 2006;66:6683-6691
220. Wincewicz A, Sulkowska M, Koda M, Sulkowski S. Clinicopathological Significance and Linkage of the Distribution of HIF-1 α and GLUT-1 in Human Primary Colorectal Cancer. *Pathol Oncol Res* 2007;13:15-20
221. Imamura T, Kikuchi H, Herraiz MT, Park DY, Mizukami Y, Mino-Kenduson M, Lynch MP, Rueda BR, Benita Y, Xavier RJ, Chung DC, HIF-1a and HIF-2a have divergent roles in colon cancer. *Int J Cancer* 2009;124:763-771
222. Pez F, Dayan F, Durivault J, Kaniewski B, Aimond G, Le Provost GS, Deux B, Clezardin P, Sommer P, Poysegur J, Reynaud C. The HIF-1-Inducible Lysyl Oxidase Activates HIF-1 via the Akt Pathway in a Positive Regulation Loop and Synergizes with HIF-1 in Promoting Tumor Cell Growth. *Cancer Res* 2011;71:1647-1657

223. Zhao XY, Chen TT, Xia L, Guo M, Xu Y, Jiang Y, Chen GQ, Zhao KW. Hypoxia inducible factor-1 mediates expression of galectin-1: the potential role in migration/invasion of colorectal cancer cells. *Carcinogenesis* 2010;31:1367-1375
224. Van der Bilt JD, Soeters ME, Duyverman AM, Nijkamp MW, Witteveen PO, van Diest PJ, Kranenburg O, Borel Rinkes IH. Perinecrotic Hypoxia Contributes to Ischemia/ Reperfusion-Accelerated Outgrowth of Colorectal Micrometastases. *Am J Pathol* 2007;170:1379-1388
225. Koukourakis MI, Giatromanolaki A, Harris AL, Sivridis E. Comparison of Metabolic Pathways between Cancer Cells and Stromal Cells in Colorectal Carcinomas: a Metabolic Survival Role for Tumor-Associated Stroma. *Cancer Res* 2006;66:632-637
226. Zhang W, Wu Y, Yan Q, Ma F, Shi X, Zhao Y, Peng Y, Wang J, Jiang B, Desferoxamine enhances cell migration and invasion through promotion of HIF-1 α expression and epithelial mesenchymal transition in colorectal cancer. *Oncol Rep* 2014;31:111- 116
227. Shimomura M, Hinoi T, Kuroda S, Adachi T, Kawaguchi Y, Sasada T, Takakura Y, Egi H, Okajima M, Tashiro H, Nishizaka T, Ohdan H, Overexpression of Hypoxia Inducible Factor-1 Alpha is an Independent Risk Factor for Recurrence After Curative Resection of Colorectal Liver Metastases. *Ann Surg Oncol* 2013;3:527-536
228. Rajaganeshan R, Prasad R, Guillou PJ, Scott N, Poston G, Jayne DG. Expression patterns of hypoxic markers at the invasive margin of colorectal cancers and liver metastases. *Eur J Surg Oncol* 2009;35:1286-1294
229. Sulkowska M, Wincewicz A, Sulkowski S, Koda M, Kanczuga-Koda L. Relations of TGF-beta1 with HIF-1 alpha, GLUT-1 and longer survival of colorectal cancer patients. *Pathology* 2009;41:254-260
230. Furlan D, Sahnane N, Carnevali I. Up-regulation of the hypoxia-inducible factor-1 transcriptional pathway in colorectal carcinomas. *Hum Pathol* 2008;39:1483- 1494
231. Rajaganeshan R, Prasad R, Guillou PJ, Poston G, Scott N, Jayne DG. The role of hypoxia in recurrence following resection of Dukes' B colorectal cancer. *Int J Colorectal Dis* 2008;23:1049-1055
232. Koukourakis MI, Giatromanolaki A, Simopoulos C, Polychronidis A, Sivridis E. Lactate dehydrogenase 5 (LDH5) relates to up-regulated hypoxia inducible factor pathway and metastasis in colorectal cancer. *Clin Exp Metastasis* 2005;22:25-30
233. Murono K, Tsuno NH, Kawai K. SN-38 overcomes chemoresistance of colorectal cancer cells induced by hypoxia, through HIF1alpha. *Anticancer Res* 2012;32:865-872
234. Shioya M, Takahashi T, Ishikawa H, Sakurai H, Ebara T, Suzuki Y, Saitoh J, Ohno T, Asao T, Kuwano H, Nakano T. Expression of hypoxia-inducible factor 1alpha predicts clinical outcome after preoperative hyperthermo-chemoradiotherapy for locally advanced rectal cancer. *J Radiat Res* 2011;52:821-827
235. Roberts DL, Williams KJ, Cowen RL, Barathova M, Eustace AJ, Brittain-Dissont S, Tilby MJ, Pearson DG, Ottley CJ, Stratford IJ, Dive C. Contribution of HIF-1 and drug

- penetrance to oxaliplatin resistance in hypoxic colorectal cancer cells. *Br J Cancer* 2009;101:1290-1297
236. Calvani M, Trisciuglio D, Bergamaschi D, Shoemaker RH, Melillo G. Differential Involvement of Vascular Endothelial Growth Factor in the Survival of Hypoxic Colon Cancer Cells. *Cancer Res* 2008;68:285-291
237. Kwon HC, Kim SH, Oh SY. Clinicopathological Significance of p53, Hypoxia-inducible Factor 1alpha, and Vascular Endothelial Growth Factor Expression in Colorectal Cancer. *Anticancer Res* 2010;30:4163-4168(a).
238. Lu XG, Xing CG, Feng YZ, Chen J, Deng C. Clinical significance of immunohistochemical expression of hypoxia-inducible factor-1alpha as a prognostic marker in rectal adenocarcinoma. *Clin Colorectal Cancer* 2006;5:350-353
239. Theodoropoulos GE, Lazaris AC, Theodoropoulos VE, Papatheodosiou K, Gazouli M, Bramis J, Patsouris E, Panoussopoulos D. Hypoxia, angiogenesis and apoptosis markers in locally advanced rectal cancer. *Int J Colorectal Dis* 2006;21:248-257
240. Khong TL, Thairu N, Larsen H, Dawson PM, Kiriakidis S, Paleolog EM. Identification of the angiogenic gene signature induced by EGF and hypoxia in colorectal cancer. *BMC Cancer* 2013;13:518
241. Giatromanolaki A, Koukourakis MI, Sivridis E, Chlouverakis G, Vorvouhaki E, Turley H, Harris AL, Gatter KC. Activated VEGFR2/KDR pathway in tumour cells and tumour associated vessels of colorectal cancer. *Eur J Clin Invest* 2007;37:878-886
242. Kuo LJ, Hung CS, Chen WY, Chang YJ, Wei PL. Glucose-regulated protein 78 silencing down-regulates vascular endothelial growth factor/vascular endothelial growth factor receptor 2 pathway to suppress human colon cancer tumor growth. *J Surg Res* 2013;185:264-272
243. Jiang CQ, Fan LF, Liu ZS, Qian Q, Xia D, Diao LM, He YM, Ai ZL. Expression levels and significance of hypoxia inducible factor-1 alpha and vascular endothelial growth factor in human colorectal adenocarcinoma. *Chin Med J* 2004;117:1541-1546
244. Yoshimura H, Dhar DK, Kohno H, Kubota H, Fujii T, Ueda S, Kinugasa S, Tachibana M, Nagasue N. Prognostic Impact of Hypoxia-Inducible Factors 1alpha and 2alpha in Colorectal Cancer Patients: Correlation with Tumor Angiogenesis and Cyclooxygenase-2 Expression. *Clin Cancer Res* 2004;10:8554-8560
245. Yu JX, Cui L, Zhang QY, Chen H, Ji P, Wei HJ, Ma HY. Expression of NOS and HIF-1 α in human colorectal carcinoma and implication in tumor angiogenesis. *World J Gastroenterol* 2006;12:4660-4466
246. Deschoolmeester V, Baay M, Specenier P, Lardon F, Vermorken JB. A review of the most promising biomarkers in colorectal cancer: one step closer to targeted therapy. *Oncologist* 2010;15:699-731
247. Kumar R. Commentary: targeting colorectal cancer through molecular biology. *Semin Oncol* 2005;9:37-39

248. Grady WM, Pritchard CC. Molecular alterations and biomarkers in colorectal cancer. *Toxicol Pathol* 2014;42:124-139
249. Hohla F, Winder T, Greil R, Rick FG, Block NL, Schally AV. Targeted therapy in advanced metastatic colorectal cancer: Current concepts and perspectives. *World J Gastroenterol* 2014;20:6102-6112
250. Waldner MJ, Neurath MF. The molecular therapy of colorectal cancer. *Mol Aspects Med* 2010;31:171-178
251. Hurwitz H, Fehrenbacher L, Novotny W, Cartwright T, Hainsworth J, Heim W, Berlin J, Baron A, Griffing S, Holmgren E, Ferrara N, Fyfe G, Roggers B, Ross R, Kabbinavar F. Bevacizumab plus irinotecan, fluorouracil, and leucovorin for metastatic colorectal cancer. *N Engl J Med* 2004;350:2335-2342
252. Thomaidis T, Maderer A, Formentini A, Bauer S, Trautmann M, Schwarz M, Neumann W, Kittner JM, Schad A, Link KH, Rey JW, Weinmann A, Hoffman A, Galle PR, Kornmann M, Moehler M. Proteins of the VEGFR and EGFR pathway as predictive markers for adjuvant treatment in patients with stage II/III colorectal cancer: results of the FOGT-4 trial. *J Exp Clin Cancer Res* 2014;33:83-93
253. Luwor RB, Lu Y, Li X, Mendelsohn J, Fan Z. The antiepidermal growth factor receptor monoclonal antibody cetuximab/C225 reduces hypoxia-inducible factor-1 alpha, leading to transcriptional inhibition of vascular endothelial growth factor expression. *Oncogene* 2005; 24:4433-4441
254. Saridaki Z, Georgoulas V, Souglakos J. Mechanisms of resistance to anti-EGFR monoclonal antibody treatment in metastatic colorectal cancer. *World J Gastroenterol* 2010;16:1177-1187
255. Lievre A, Bachet JB, Le Corre D, Boige V, Emile JF, Cote JF, Tomasic G, Penna C, Ducreux M, Rougier P, Penault-Llorca F, Laurent-Puig P. KRAS mutation status is predictive of response to cetuximab therapy in colorectal cancer. *Cancer Res* 2006;66:3992-3995
256. Lievre A, Bachet JB, Boige V, Cayre A, Le Corre D, Buc E, Ychou M, Bouche O, Landi B, Louvet C, Andre T, Bibeau F, Diebold MD, Rougier P, Ducreux M, Tomasic G, Emile JF, Penault-Llorca F, Laurent-Puig P. KRAS mutations as an independent prognostic factor in patients with advanced colorectal cancer treated with cetuximab. *J Clin Oncol* 2008;26:374-379
257. Mizukami Y, Fujiki K, Duerr EM, Gala M, Jo WS, Chung DC. Hypoxic regulation of vascular endothelial growth factor through the induction of phosphatidylinositol 3-kinase/Rho/ROCK and c-Myc. *J Biol Chem* 2006;281:13957-13963
258. Kikuchi H, Pino MS, Zeng M, Shirasawa S, Chung DC. Oncogenic KRAS and BRAF Differentially Regulate Hypoxia-Inducible Factor-1 α and -2 α in Colon Cancer. *Cancer Res* 2009;69:8499-8506