



ΤΜΗΜΑ ΙΑΤΡΙΚΗΣ
ΣΧΟΛΗ ΕΠΙΣΤΗΜΩΝ ΥΓΕΙΑΣ
ΠΑΝΕΠΙΣΤΗΜΙΟ ΘΕΣΣΑΛΙΑΣ
ΠΡΟΓΡΑΜΜΑ ΜΕΤΑΠΤΥΧΙΑΚΩΝ ΣΠΟΥΔΩΝ
ΥΠΕΡΗΧΟΓΡΑΦΙΚΗ ΛΕΙΤΟΥΡΓΙΚΗ ΑΠΕΙΚΟΝΙΣΗ ΓΙΑ
ΤΗ ΠΡΟΛΗΨΗ ΚΑΙ ΔΙΑΓΝΩΣΗ ΤΩΝ ΑΓΓΕΙΑΚΩΝ ΠΑΘΗΣΕΩΝ



Μεταπτυχιακή Διπλωματική Εργασία

**“Η ΣΥΜΒΟΛΗ ΤΗΣ ΥΠΕΡΗΧΟΤΟΜΟΓΡΑΦΙΚΗΣ ΜΕΘΟΔΟΥ ΣΤΗ
ΜΕΤΕΓΧΕΙΡΗΤΙΚΗ ΠΑΡΑΚΟΛΟΥΘΗΣΗ ΜΕΤΑ ΑΠΟ ΕΝΔΑΥΛΙΚΗ
ΑΠΟΚΑΤΑΣΤΑΣΗ ΑΝΕΥΡΥΣΜΑΤΩΝ ΚΟΙΛΙΑΚΗΣ ΑΟΡΤΗΣ ΚΑΙ
ΤΩΝ ΛΑΓΟΝΙΩΝ ΑΡΤΗΡΙΩΝ”**

υπό

ΚΩΝΣΤΑΝΤΙΝΟΥ ΝΤΟΥΛΑ

Καρδιολόγου

Υπεβλήθη για την εκπλήρωση μέρους των

απαιτήσεων για την απόκτηση του

Διακρατικού Μεταπτυχιακού Διπλώματος Ειδίκευσης

*«Υπερηχογραφική Λειτουργική Απεικόνιση για την πρόληψη & διάγνωση
των αγγειακών παθήσεων»*

Λάρισα, Σεπτέμβριος 2019

Επιβλέπων:

Ευστράτιος Γεωργακαράκος, επ. Καθηγητής Αγγειοχειρουργικής, Τμήμα Ιατρικής, Δημοκρίτειο Πανεπιστήμιο Θράκης

Τριμελής Συμβουλευτική Επιτροπή:

- 1. Ματσάγκας Μιλτιάδης, Καθηγητής Αγγειοχειρουργικής, Τμήμα Ιατρικής, Πανεπιστήμιο Θεσσαλίας*
- 2. Γιαννούκας Αθανάσιος, Καθηγητής Αγγειοχειρουργικής, Τμήμα Ιατρικής, Πανεπιστήμιο Θεσσαλίας*
- 3. Γιαννακόπουλος Τριαντάφυλλος, Επιμελητής Αγγειοχειρουργικής
N.N.A*

Τίτλος εργασίας στα αγγλικά:

The contribution of ultrasonography on surveillance after endovascular repair for aneurysm of the abdominal aorta and the iliac arteries.

Ευχαριστίες:

Θα ήθελα να ευχαριστήσω θερμά τον επ. Καθηγητή Αγγειοχειρουργικής Κο Γεωργακαράκο, για την ουσιαστική βοήθεια και συμβολή του από την πλευρά του επιβλέποντα, στην εκπόνηση της μεταπτυχιακής αυτής εργασίας.

Ντούλας Κων/νος

Περίληψη

Το ανεύρυσμα της κοιλιακής αορτής [Abdominal Aortic Aneurysm (AAA)], αποτελεί μια σχετικά συχνή κλινική οντότητα, που εμφανίζεται κυρίως σε ηλικιωμένους. Η ενδαγγειακή αποκατάσταση του ανευρύσματος [Endovascular aortic repair (EVAR)], είναι μια ελάχιστα επεμβατική μέθοδος, που συνίσταται σε διαδερμική τοποθέτηση ενός εκπτυσσόμενου νάρθηκα (ενδοπρόθεσης) στον αυλό της κοιλιακής αορτής, “αποκλείοντας”, ουσιαστικά, το ανεύρυσμα από τη συστηματική κυκλοφορία.

Η εφαρμογή της μεθόδου αυτής συνοδεύεται από σημαντική ελάττωση της περιεπεμβατικής νοσηρότητας και θνητότητας σε σχέση με την “ανοικτή” χειρουργική επέμβαση, λόγω των λιγότερων καρδιακών, αναπνευστικών και αιμορραγικών επιπλοκών, καθώς και της χρονικά μικρότερης νοσηλείας. Για τους λόγους αυτούς, η EVAR σήμερα χρησιμοποιείται σε ποσοστό >75% του συνόλου των επεμβάσεων για AAA.

Παρόλα αυτά, οι επιπλοκές μετά από EVAR είναι, σχετικά, συχνές (περίπου στο 25-30% του συνόλου των ασθενών), ιδιαίτερα οι ενδοδιαφυγές. Ως ενδοδιαφυγή ορίζεται η παρουσία ροής στον ανευρυσματικό σάκο έξω από την ενδοπρόθεση. Ορισμένοι τύποι ενδοδιαφυγής συνοδεύονται από αύξηση της διαμέτρου του ανευρυσματικού σάκου με κίνδυνο ρήξης του ανευρύσματος, ενώ άλλοι (κυρίως η τύπου II ενδοδιαφυγή) θεωρούνται σχετικά καλοήθεις.

Επομένως, η μακροχρόνια παρακολούθηση μετά από EVAR είναι, πιθανότατα, επιβεβλημένη. Προς το παρόν, η αξονική τομογραφία αγγειογραφία [computed tomography angiography (CTA)] με τρισδιάστατη ανασύσταση της εικόνας (3-D reconstruction) θεωρείται η απεικονιστική μέθοδος αναφοράς στην παρακολούθηση των ασθενών αυτών. Η χρόνια (και αθροισόμενη) έκθεση σε ιονίζουσα ακτινοβολία, καθώς και η πιθανή νεφροτοξικότητα του ιωδιούχου σκιαγραφικού μέσου, περιορίζουν τη χρήση της και εγείρουν αμφιβολίες για την αναγκαιότητά της στη μακροχρόνια παρακολούθηση του συνόλου των ασθενών μετά από EVAR.

Οι υπερηχογραφικές μέθοδοι (Duplex ultrasound - DUS, Color duplex ultrasound – CDU, Contrast enhanced ultrasound – CEUS, 3-D CEUS) έχουν μεγάλη διαγνωστική ακρίβεια στην ανίχνευση πιθανών επιπλοκών στη μακροχρόνια παρακολούθηση.

Η έγχρωμη Doppler υπερηχογραφία – Color Doppler Ultrasound (CDU) είναι μια μέθοδος με καλή ευαισθησία και εξαιρετική ειδικότητα στην ανίχνευση ενδοδιαφυγής και η υπάρχουσα βιβλιογραφία υποστηρίζει τη χρήση της ως τη μόνη απεικονιστική μέθοδο παρακολούθησης σε “σταθερούς” ασθενείς μετά από EVAR.

Σε επιλεγμένα περιστατικά (κυρίως σε ασθενείς με διαγνωσμένη ενδοδιαφυγή τύπου II) η CDU μπορεί να συνδυασθεί με άλλες απεικονιστικές μεθόδους (ακτινογραφία κοιλίας, CEUS), έτσι ώστε η χρήση της CTA να περιορισθεί στις περιπτώσεις αυτές που η υπερηχογραφική μελέτη είναι μη διαγνωστική ή υπάρχει “δύσκολη” ανατομία.

Λέξεις - κλειδιά: ανεύρυσμα κοιλιακής αορτής, ενδαγγειακή αποκατάσταση, έγχρωμη Doppler υπερηχογραφία, αξονική τομογραφία αγγειογραφία, ενδοδιαφυγή

Abstract

Abdominal aortic aneurysm (AAA) is a relatively common condition, that primarily affects older adults. Endovascular aortic repair (EVAR) is a minimal invasive procedure, which involves the placement of an expandable stent-graft within the aorta to treat aortic disease. It accounted for over 75% of all intact AAA repair, nowadays.

EVAR is associated with significant reduction in perioperative mortality and morbidity compared to open surgery, due to fewer cardiac, respiratory and hemorrhagic complications, requiring shorter hospital stay.

However, EVAR-related complications are relatively frequent (up to 25-30% of all cases), especially endoleaks. An endoleak is defined as persistent blood flow outside the stent-graft and within the aneurysm. The most serious of endoleaks are associated with aneurysm enlargement and rupture, requiring secondary intervention, while others (type II endoleaks) are considered to have a more benign course.

Therefore, lifetime surveillance may be necessary. At present, computed tomography angiography (CTA) with three-dimensional reconstruction is considered the reference standard for EVAR surveillance. However, there are concerns regarding radiation exposure and contrast induced nephropathy, which lead to reconsideration of the necessity of CTA for all EVAR patients.

Ultrasound modalities (Duplex ultrasound - DUS, Color duplex ultrasound – CDU, Contrast enhanced ultrasound – CEUS, 3-D CEUS) have high diagnostic accuracy for the detection of EVAR-related complications in the long term surveillance. CDU has good sensitivity and excellent specificity for endoleak detection and current literature supports its use as the only imaging modality for long time surveillance of “stable” EVAR patients. For more complicated EVAR patients, CDU can be combined with other modalities (such as plain abdominal X-ray, CEUS), so that CTA could be reserved for cases of inconclusive ultrasound, signs of complications and unfavourable anatomy.

Key – words: Abdominal aortic aneurysm, EVAR, Color duplex
ultrasound, CDU, endoleak, computed tomography angiography, CTA

Πίνακας περιεχομένων:

<u>Κεφάλαιο 1</u> Εισαγωγή.....	Σελ 9
1 Ανεύρυσμα κοιλιακής αορτής.....>>	9
1.1 Ορισμός, επιδημιολογικά δεδομένα..... >>	9
1.2 Αντιμετώπιση των AAA.....>>	11
1.3 Ουδός για εκλεκτική αντιμετώπιση.....>>	11
1.4 Εκλεκτική επιδιόρθωση AAA – τεχνικές.....>>	12
1.4.1 Ανοικτή χειρουργική επέμβαση (OSR).....>>	12
1.4.2 Ενδαγγειακή αποκατάσταση (EVAR).....>>	13
1.5 Σύγκριση OSR και EVAR.....>>	15
<u>Κεφάλαιο 2</u> Μακροχρόνια έκβαση μετά από αντιμετώπιση AAA.....>>	16
2.1 Επιβίωση μετά από επιδιόρθωση AAA.....>>	16
2.2 Όψιμες επιπλοκές μετά από αποκατάσταση AAA..... >>	17
2.2.1 Επιπλοκές μετά από OSR.....>>	18
2.2.2 Επιπλοκές μετά από EVAR..... >>	18
<u>Κεφάλαιο 3</u> Παρακολούθηση μετά από αποκατάσταση AAA..... >>	30
3.1 Απεικονιστικές μέθοδοι..... >>	32
3.2 Υπερηχογράφημα, έγχρωμο Doppler υπερηχογράφημα.....>>	34
<u>Κεφάλαιο 4</u> Τεκμηρίωση της υπερηχογραφίας καθώς και της έγχρωμης Doppler υπερηχογραφίας ως μέθοδος παρακολούθησης ασθενών μετά από EVAR..>>	41
<u>Κεφάλαιο 5</u> Η παρακολούθηση στη κλινική πράξη.....>>	52
<u>Κεφάλαιο 6</u> Συμπεράσματα.....>>	54
Βιβλιογραφία	>> 56

1 Ανεύρυσμα κοιλιακής αορτής (AAA).

1.1 Ορισμός, επιδημιολογικά δεδομένα

Ως ανεύρυσμα ορίζεται η διάταση μιας αρτηρίας, συνήθως ατρακτοειδούς μορφολογίας, πάνω από 1.5 φορές (>50% σε διάμετρο) σε σύγκριση με το γειτονικό μη διατεταμένο αγγείο.

Σε ό,τι αφορά τη κοιλιακή αορτή, διάμετρος του αγγείου μεγαλύτερη από 3cm, που συνήθως είναι μεγαλύτερη από δύο σταθερές αποκλίσεις από τη μέση διάμετρο στους άνδρες, θεωρείται ανευρυσματική.

Το 95% των ανευρυσμάτων της κοιλιακής αορτής (Abdominal Aorta Aneurysms – AAA) εντοπίζεται περιφερικότερα της έκφυσης των νεφρικών αρτηριών.^{1,2} (infrarenal).

Ως παρανεφρικά ανευρύσματα (pararenal, juxtarenal) ορίζονται τα ανευρύσματα της κοιλιακής αορτής που “ξεκινούν” πολύ κοντά στις νεφρικές αρτηρίες (σε απόσταση < 1cm από την έκφυση των νεφρικών αρτηριών από την αορτή), ενώ τα υπερνεφρικά (suprarenal) ανευρύσματα ξεκινούν κεντρικότερα και περιλαμβάνουν τουλάχιστον μία νεφρική αρτηρία στον ανευρυσματικό σάκο (εικόνα 1).

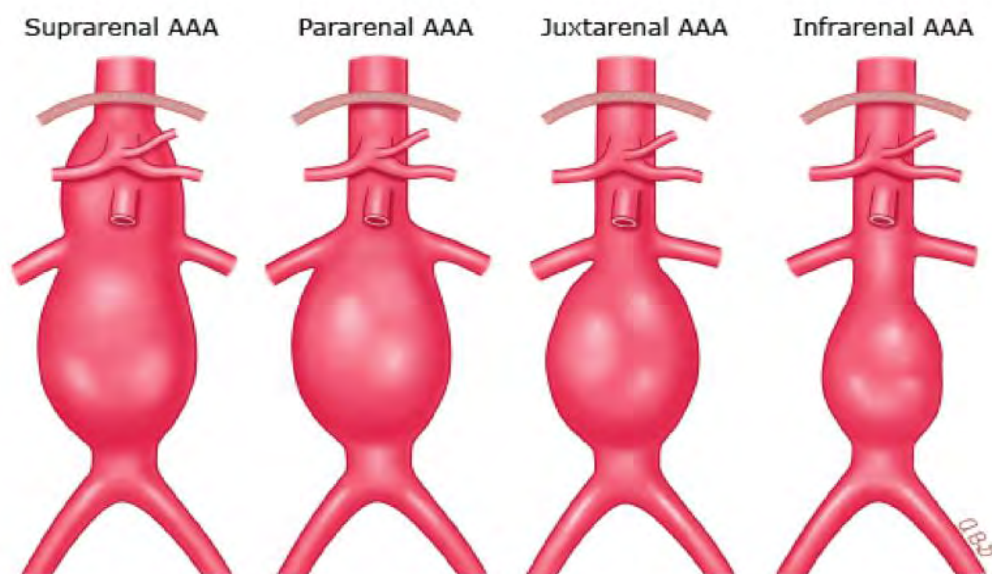
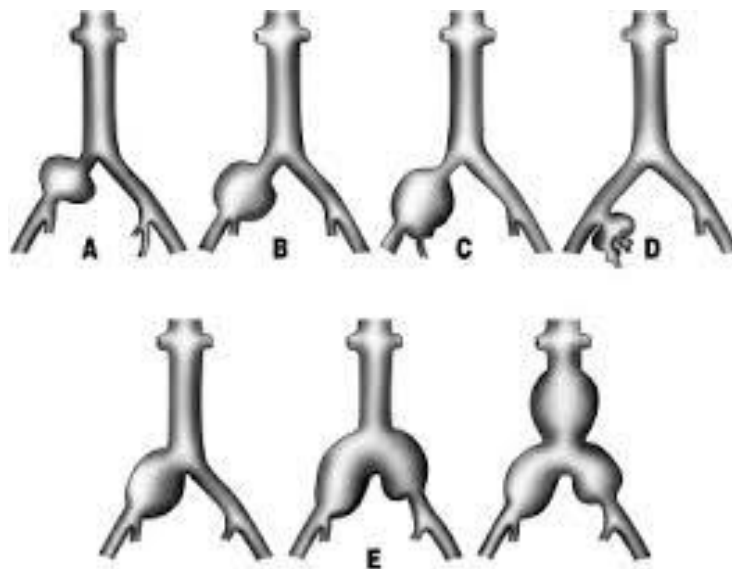


Figure 1: Classification of Abdominal Aortic Aneurysms. From UptoDate™

Ως ανεύρυσμα της λαγονίου αρτηρίας (iliac artery aneurysm - IAA) , ορίζεται και εδώ η αύξηση της διαμέτρου αυτής περισσότερο από το 50% του φυσιολογικού. Γενικά, για τη κοινή λαγόνιο αρτηρία (common iliac artery – CIA) διάμετρος > 18mm στους άνδρες και >15mm στις γυναίκες, θεωρείται ανευρυσματική, όπως επίσης και διάμετρος της έσω λαγονίου αρτηρίας > 8mm. Η εντόπιση των μεμονωμένων ανευρυσμάτων ποικίλλει ευρέως (εικ. 2), ενώ ορισμένες φορές σχετίζονται με ανευρυσματική διάταση και της κοιλιακής αορτής (ως αορτολαγόνια ανευρύσματα, σε ποσοστό περίπου 10% του συνόλου των AAA).



Εικόνα 2: μορφολογία των ανευρυσμάτων των λαγόνιων αρτηριών (Seminars in Vascular Surgery, Vol. 18, Dec 2005)

Ο επιπολασμός του AAA είναι αμελητέος πριν την ηλικία των 55-60 ετών, και στη συνέχεια αυξάνει σταθερά. Αφορά στο 7.6% των ανδρών ηλικίας 65-80 ετών στο Ηνωμένο Βασίλειο,³ ενώ στις γυναίκες είναι έως και τέσσερις φορές μικρότερος.⁴

1.2 Αντιμετώπιση των AAA

1.3 Ουδός για εκλεκτική αντιμετώπιση

Ο ουδός για εκλεκτική αντιμετώπιση των AAA βασίζεται στην διάμετρο του ανευρύσματος, καθώς και στο ρυθμό αύξησης αυτού.

Η απόφαση σχετικά με τη διάμετρο στην οποία ένα ανεύρυσμα θα πρέπει να επιδιωρωθεί, εξαρτάται από την ισορροπία μεταξύ του κινδύνου ρήξης του ανευρύσματος και της εγχειρητικής θνητότητας. Λαμβάνεται, επίσης, υπ' όψιν η μακροχρόνια πρόγνωση και το προσδόκιμο ζωής μετά την επιδιόρωση.

Στους άνδρες το συνιστώμενο όριο για εκλεκτική επιδιόρωση AAA είναι ≥ 5.5 cm (Class I A, κατευθυντήριες οδηγίες της European Society for Vascular Surgery – ESVS guidelines), ενώ στις γυναίκες το αντίστοιχο όριο είναι ≥ 5 cm (Class IIb C).^{5,6}

Ρυθμός αύξησης της διαμέτρου του ανευρύσματος ≥ 1 cm/έτος θέτει, επίσης, ένδειξη εκλεκτικής επιδιόρωσης (class IIa C, ESVS guidelines).²

Για τα ανευρύσματα που εντοπίζονται στις λαγόνιες αρτηρίες, διάμετρος ≥ 3.5 cm θεωρείται ο ουδός για επιδιόρωση (class IIb C, ESVS guidelines).²

1.4 Εκλεκτική επιδιόρθωση AAA – τεχνικές

Υπάρχουν δύο τρόποι εκλεκτικής αντιμετώπισης του AAA : με “ανοικτή” χειρουργική επέμβαση (open surgical repair – OSR), καθώς και με ενδαγγειακή αποκατάσταση, με ενδαγγειακούς νάρθηκες (stent grafts) που συνήθως εισάγονται και προωθούνται μέσω της μηριαίας αρτηρίας (endovascular aneurysm repair – EVAR).

1.4.1 Ανοικτή χειρουργική αντιμετώπιση (OSR)

Για πάνω από μισό αιώνα η ανοικτή χειρουργική επιδιόρθωση θεωρείτο η επέμβαση εκλογής για τη θεραπεία των AAA (πρώτη περιγραφή από τον Charles Dubost το 1950).

Ο βασικός στόχος της χειρουργικής επιδιόρθωσης είναι η εξαίρεση του αορτικού ανευρύσματος και εμφύτευση ενός μοσχεύματος - αγωγού (συνήθως από πολυαιθυλένιο, γνωστό με το εμπορικό όνομα Dacron ή πολυτετραφθοραιθυλένιο – ePTFE) για τη διατήρηση της αιματικής ροής στην πύελο και στα κάτω άκρα (εικ. 3).

Οι κυριότερες αιτίες περιεγχειρητικής νοσηρότητας και θνητότητας είναι καρδιαγγειακά συμβλήματα, αιμορραγίες και λοιμώξεις.

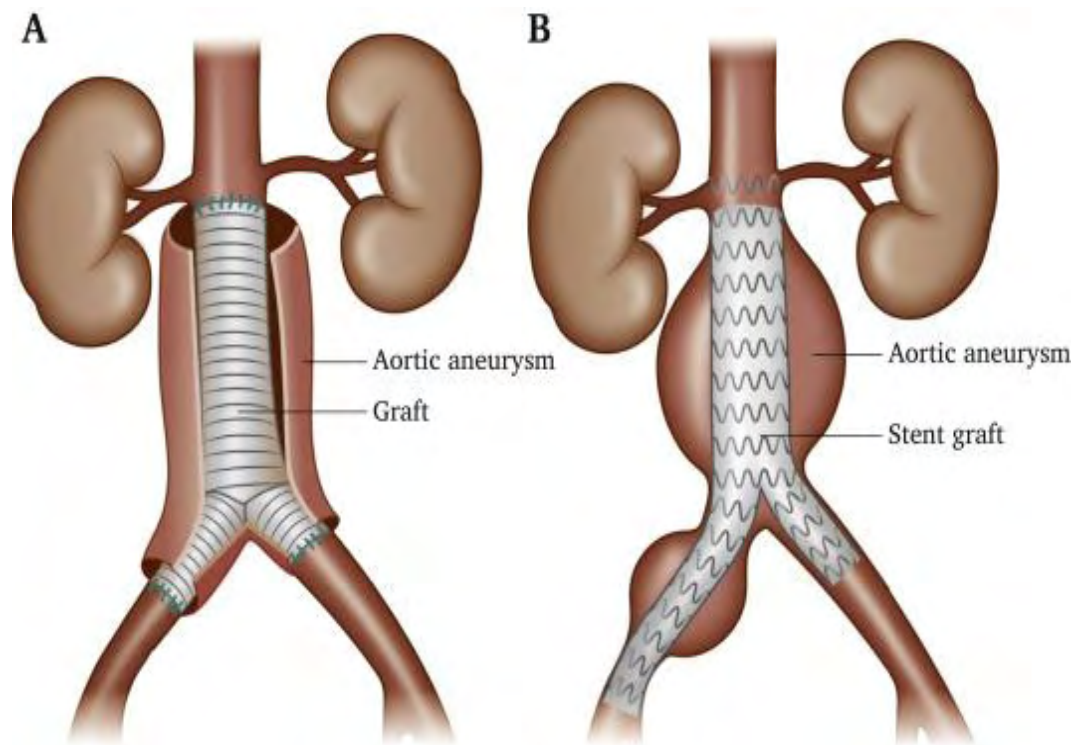
1.4.2 Ενδαγγειακή αποκατάσταση (EVAR)

Η ενδαγγειακή αποκατάσταση για τα AAA παρουσιάστηκε αρχικά από το Parodi και συνεργάτες το 1991. Το 2003 η τεχνική αυτή “ξεπέρασε” σε συχνότητα την ανοικτή χειρουργική επέμβαση, ενώ το 2010 το 78% των επεμβάσεων για μη ραγέν AAA στις Ηνωμένες Πολιτείες αφορούσε στην τεχνική EVAR.

Στην EVAR τοποθετείται ενδαγγειακός νάρθηκας (stent - graft) στη κοιλιακή αορτή, ο οποίος συνήθως εισάγεται μέσω των μηριαίων αρτηριών και προωθείται κεντρικά. Ο νάρθηκας αυτός αποτελείται από ένα μεταλλικό “σκελετό” (από ανοξείδωτο ατσάλι), καλυμμένο με μη διαπερατό υλικό (για να εξασφαλισθεί η στεγανοποίηση) αποτελούμενο και εδώ από πολυτετραφθοροαιθυλένιο ή πολυεστέρα.

Τρεις “μορφές” ενδοπροθέσεων είναι διαθέσιμες: 1) τα σωληνωτά (tube) μοσχεύματα, 2) τα διχαλωτά (bifurcated), που επεκτείνονται στις δύο λαγόνιες αρτηρίες και είναι τα πιο συχνά χρησιμοποιούμενα (στο 90%, περίπου, των περιπτώσεων), καθώς και 3) τα μονο-αορτολαγόνια (aorto-uni-iliac), που περιλαμβάνουν τη μία λαγόνιο.

Κατά τη μέθοδο αυτή (σε αντίθεση με την OSR), δε γίνεται διάνοιξη – εκτομή του ανευρύσματος, αλλά, ουσιαστικά, αποκλεισμός αυτού από τη συστηματική κυκλοφορία. Ο ανευρυσματικός σάκος παραμένει ανέπαφος, δε δέχεται, όμως, καθόλου τις πιέσεις της συστηματικής κυκλοφορίας δεδομένου ότι η αιματική ροή διέρχεται αποκλειστικά μέσω της ενδοπρόθεσης (εικ. 3).



Εικόνα 3: Α. OSR: το προσβεβλημένο τμήμα της κοιλιακής αορτής έχει αντικατασταθεί από το μόσχευμα, Β. EVAR: η ενδοπρόθεση έχει προωθηθεί εσωτερικά του ανευρύσματος, έτσι ώστε να το “αποκλείει” από τη συστηματική κυκλοφορία (*European Journal of Vascular and Endovascular Surgery* 2019 57, 8-93DOI: (10.1016/j.ejvs.2018.09.020)

Τα δύο άκρα της ενδοπρόθεσης πρέπει να στηρίζονται με αποτελεσματικό τρόπο στο “υγιές” τοίχωμα της αορτής κεντρικά και περιφερικά του ανευρύσματος, και να μην υπάρχει καθόλου “διαρροή” προς τον ανευρυσματικό σάκκο. Αυτό επιτυγχάνεται εν μέρει με “αλληλεπικάλυψη”, σε κάποιο βαθμό, της ενδοπρόθεσης και του υγιούς αορτικού τοιχώματος.

1.5 Σύγκριση OSR και EVAR

Στο παρελθόν υπήρξαν αρκετές τυχαιοποιημένες μελέτες (κυρίως κατά το χρονικό διάστημα 1999-2008) που συνέκριναν OSR και EVAR και έδειξαν σημαντικό πρώιμο όφελος στην επιβίωση από την ενδαυλική αποκατάσταση, σε σχέση με το ανοικτό χειρουργείο. Παρόλα αυτά, το όφελος αυτό έπαυε να ισχύει στη μακροχρόνια παρακολούθηση, ενώ ταυτόχρονα, το ποσοστό επανεπέμβασης ήταν σημαντικά υψηλότερο στην ομάδα της ενδαγγειακής αποκατάστασης.^{7,8}

Πρόσφατες μελέτες από μεγάλες βάσεις δεδομένων και μητρώα καταγραφής από την Ευρώπη και τις Ηνωμένες Πολιτείες, δείχνουν μια σταθερή αύξηση στη χρήση του EVAR, με μια συνεχόμενη μείωση της νοσηρότητας και θνητότητας στους ασθενείς που αντιμετωπίζονται με τη μέθοδο αυτή.^{9,10}

Σήμερα, η θνητότητα στις 30 ημέρες μετά από EVAR είναι, περίπου, 1%, ενώ τα αντίστοιχα ποσοστά μετά από OSR είναι τρεις έως τέσσερις φορές υψηλότερα,^{9,10} ενώ φαίνεται πως το όφελος υπέρ της ενδαγγειακής μεθόδου διατηρείται για, τουλάχιστον, πέντε έτη μετά την επέμβαση.^{12,10}

Οι κατευθυντήριες οδηγίες της Ευρωπαϊκής Καρδιολογικής Εταιρίας χαρακτηρίζουν την OSR ως επέμβαση υψηλού κινδύνου (κάτι που ορίζεται σαν πιθανότητα $\geq 5\%$ για καρδιαγγειακό θάνατο ή έμφραγμα του μυοκαρδίου τις πρώτες 30 ημέρες μετά την επέμβαση), ενώ η EVAR χαρακτηρίζεται ως ενδιάμεσου κινδύνου (με αντίστοιχη πιθανότητα 1-5%).¹¹

Οι κατευθυντήριες, λοιπόν, οδηγίες της Ευρωπαϊκής Αγγειοχειρουργικής Εταιρίας ορίζουν ότι στους περισσότερους ασθενείς με κατάλληλη ανατομία και ικανοποιητικό προσδόκιμο επιβίωσης, η ενδαγγειακή αποκατάσταση είναι η μέθοδος που πρέπει να προτιμάται (class IIa B). Σε ασθενείς με μακρό προσδόκιμο (> 10-15 έτη), το ανοικτό χειρουργείο θα πρέπει να θεωρείται η προτιμητέα μέθοδος αποκατάστασης (class IIa B).²

Σε επείγουσα βάση, στα πλαίσια ενός ραγέντος ανευρύσματος κοιλιακής αορτής, η EVAR συστήνεται, επίσης, σαν η πρώτη επιλογή εάν η ανατομία είναι κατάλληλη (ESVS guidelines, class I B).²

Κεφάλαιο 2

2. Μακροχρόνια έκβαση μετά από αντιμετώπιση AAA

2.1 Επιβίωση μετά από επιδιόρθωση AAA

Οι ασθενείς με AAA έχουν, συνήθως, υψηλό αθηρωματικό φορτίο και άλλες συνοδές νόσους (πνευμονοπάθεια, νεφρική ανεπάρκεια), κάτι που έχει ως συνέπεια υψηλό καρδιαγγειακό κίνδυνο σε σχέση με το γενικό πληθυσμό.

Η περιεπεμβατική θνητότητα μετά από επιδιόρθωση για AAA έχει ελαττωθεί τις τελευταίες δεκαετίες, κυρίως λόγω της ευρείας εφαρμογής της EVAR, αλλά και της βελτίωσης της περιεγχειρητικής φροντίδας σε ασθενείς που αντιμετωπίζονται με OSR.

Σε μια μεγάλη μετα-ανάλυση, που περιελάμβανε 36 μελέτες και 107,814 ασθενείς που είχαν υποβληθεί σε εκλεκτική αποκατάσταση

AAA έως το έτος 2011, η πενταετής επιβίωση ήταν 69%.¹³ Η μακροχρόνια επιβίωση εξαρτάται, κυρίως, από την ηλικία του ασθενούς κατά την επέμβαση, το μέγεθος του ανευρύσματος, το φύλο, καθώς και άλλες συνοσηρότητες (κυρίως αποφρακτική πνευμονοπάθεια και νεφρική ανεπάρκεια προχωρημένου σταδίου).

Η Ευρωπαϊκή Αγγειοχειρουργική Εταιρία συστήνει τροποποίηση των καρδιαγγειακών παραγόντων κινδύνου στους ασθενείς αυτούς περιεπεμβατικά, αλλά και σε μακροχρόνια βάση, με αντιϋπερτασική αγωγή, υπολιπιδαιμική αγωγή με “στόχο” LDL < 70mg/dl, καθώς επίσης και αντιαιμοπεταλιακή αγωγή.²

2.2 Όψιμες επιπλοκές μετά από αποκατάσταση AAA

Όψιμες επιπλοκές μπορεί να συμβούν είτε μετά από ανοικτό χειρουργείο αποκατάστασης AAA, είτε μετά από επέμβαση ενδαγγειακής αποκατάστασης. Ορισμένες τέτοιες επιπλοκές είναι μοναδικές, αναλόγως της μεθόδου που χρησιμοποιείται [π.χ. μετεγχειρητικές κοιλιοκήλες μετά από OSR ή ενδοδιαφυγές (endoleaks) μετά από EVAR]. Άλλες, πάλι, συμβαίνουν ανεξάρτητα από τη χρησιμοποιούμενη μέθοδο (όπως, π.χ. η λοίμωξη – φλεγμονή του μοσχεύματος).

2.2.1 Στο παρακάτω πίνακα (πιν. 1) αναγράφονται οι όψιμες επιπλοκές μετά από **OSR** και η επίπτωσή τους στη παρακολούθηση των 5 και των 10-15 ετών.²

ΕΠΙΠΛΟΚΗ	ΣΥΧΝΟΤΗΤΑ ΕΜΦΑΝΙΣΗΣ ΣΤΗΝ 5ΕΤΗ ΠΑΡΑΚΟΛΟΥΘΗΣΗ	ΕΚΤΙΜΩΜΕΝΗ ΣΥΧΝΟΤΗΤΑ ΕΜΦΑΝΙΣΗΣ ΣΤΗ 10ΕΤΗ ΠΑΡΑΚΟΛΟΥΘΗΣΗ
Σχηματισμός παρα-αναστομωτικού ανευρύσματος	1%	12% (15έτη)
Απόφραξη σκέλους	1%	5% (15έτη)
Μετεγχειρητική κοιλιοκήλη	5–12%	5–21%
Φλεγμονή του μοσχεύματος	0.5–5%	
Δευτεροπαθής αορτο-εντερική επικοινωνία (fistula)	<1%	

Πίνακας 1 (από ESVS guidelines, European Vascular and Endovascular Surgery, January 2019 Volume 57, Issue 1, pages 8-93)

2.2.2 Όψιμες επιπλοκές μετά από **EVAR**, που θέτουν την ένδειξη για τακτική μακροχρόνια παρακολούθηση (follow up)

Ενδοδιαφυγή (endoleak)

Η πορεία των ασθενών μετά από EVAR, εξαρτάται εν πολλοίς από τη “στεγανή” πρόσφυση της ενδοπρόθεσης στο υγιές αορτικό τοίχωμα

κεντρικά και περιφερικά του ανευρυσματικού σάκου, καθώς επίσης και από τη “στεγανότητα” αυτής καθαυτής της ενδοπρόθεσης.

Σαν ενδοδιαφυγή (endoleak) ορίζεται η παρουσία ροής στον ανευρυσματικό σάκο έξω από την ενδοπρόθεση και παρατηρείται στο ένα τρίτο των περιπτώσεων μετά από EVAR, αν και ο επιπολασμός εξαρτάται από τον τύπο του μοσχεύματος που χρησιμοποιήθηκε, καθώς και από την απεικονιστικό έλεγχο που πραγματοποιήθηκε κατά τη διάρκεια της παρακολούθησης.

Οι ενδοδιαφυγές ταξινομούνται κυρίως με βάση την αιτία που προκαλεί τη συνεχόμενη διαρροή στον ανευρυσματικό σάκο.

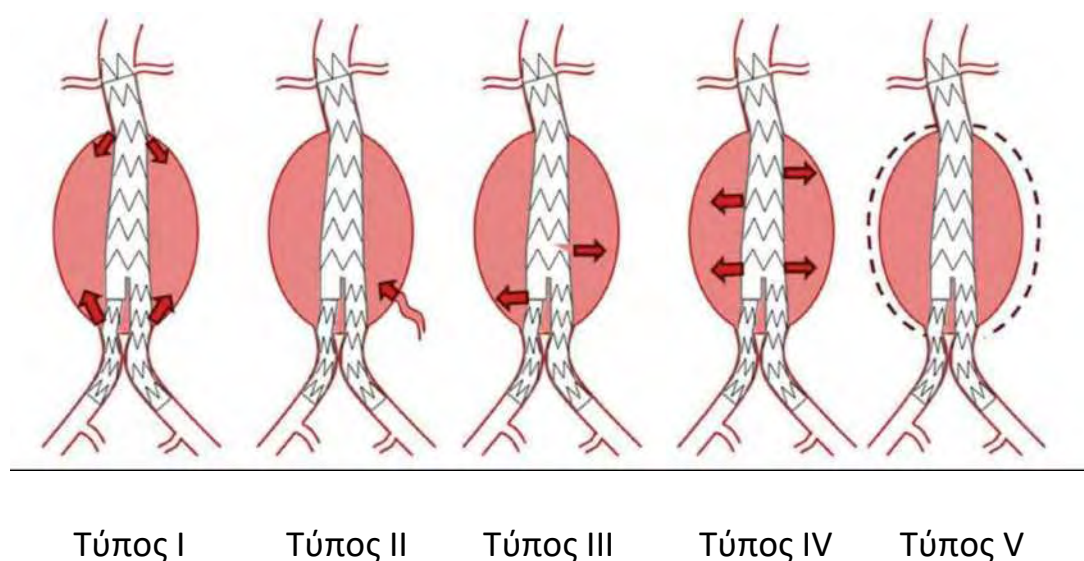
Ταξινομούνται, επίσης, με βάση το χρόνο κατά τον οποίο γίνεται η διάγνωση, ως πρωτοπαθείς (που διαγιγνώσκονται αμέσως μετά την επιδιόρθωση) και δευτεροπαθείς (που διαγιγνώσκονται αργότερα, μετά από μια αρχικά αρνητική απεικονιστική μελέτη).

Μετά από μια επιτυχή επέμβαση EVAR, οφείλει να υπάρξει “συρρίκνωση” του ανευρυσματικού σάκου, δεδομένου ότι δε θα υπάρχει, πλέον, ροή προς αυτόν. Η παρουσία ενδοδιαφυγής, “τροφοδοτεί” τον ανευρυσματικό σάκο και εμποδίζει αυτή τη συρρίκνωση. Κατά συνέπεια η διάμετρος του ανευρύσματος, όπως αυτή θα μετράται με απεικονιστικές μεθόδους κατά τη παρακολούθηση, δε θα μειώνεται, αλλά, αντίθετα μπορεί να αυξάνει.

Η συνεχής διαρροή μπορεί να αυξήσει τη πίεση εντός του ανευρυσματικού σάκου και να οδηγήσει σε ρήξη του AAA. Συνεπώς η ανάγκη για νέα επεμβατική αντιμετώπιση σχετίζεται με το μέτρο της

αύξησης της πίεσης εντός του σάκου, κάτι που εξαρτάται κυρίως από την αιτία (τον τύπο) της ενδοδιαφυγής.¹⁷

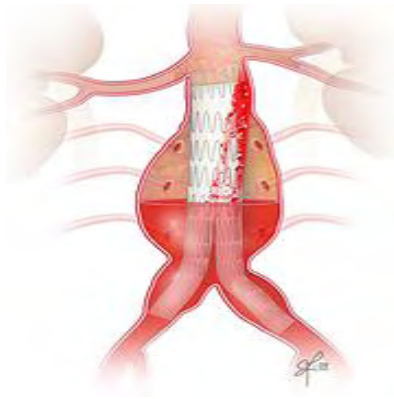
Οι διάφοροι τύποι ενδοδιαφυγής, ανάλογα με την αιτία της παθολογικής ροής, απεικονίζονται σχηματικά στην εικόνα που ακολουθεί (εικ.4):



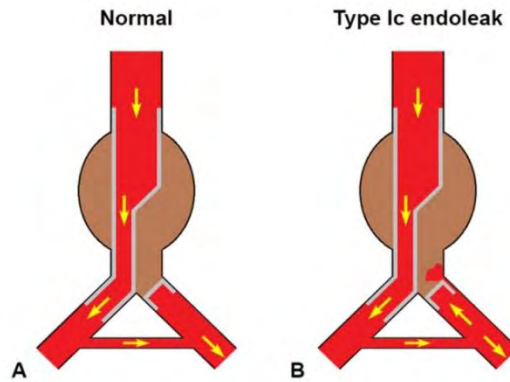
Εικόνα 4: τύποι ενδοδιαφυγής

Ενδοδιαφυγή τύπου I

Οφείλεται σε επίμονη διαρροή εντός του ανευρυσματικού σάκου από τα “άκρα” της ενδοπρόθεσης, δηλαδή τα σημεία επαφής – σύνδεσης με το υγιές αορτικό τοίχωμα. Διακρίνεται σε τύπο IA όταν η διαρροή συμβαίνει στην εγγύς θέση και σε τύπο IB όταν συμβαίνει στην άπω. Στο τύπο IC η παθολογική ροή συμβαίνει στο στόμιο μιας λαγονίου αρτηρίας, σε περίπτωση μονο-αορτολαγονίας ενδοπρόθεσης και “διασταυρούμενου” μοσχεύματος.



Type Ia endoleak



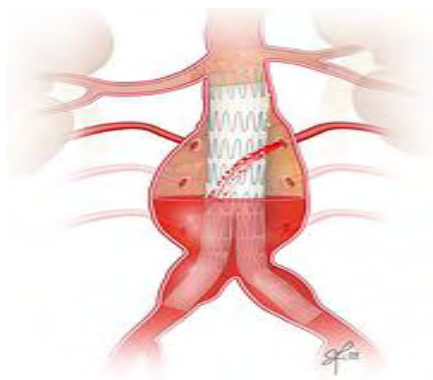
Type Ic endoleak

Ο τύπος αυτός ενδοδιαφυγής, που χαρακτηρίζεται ως ενδοδιαφυγή υψηλής πίεσης, ουσιαστικά επιτρέπει την απευθείας σύνδεση του ανευρυσματικού σάκου με τη συστηματική κυκλοφορία. Μπορεί να προκαλέσει, λοιπόν, αύξηση της πίεσης εντός του ανευρυσματικού σάκου και σχετίζεται με αυξημένη πιθανότητα ρήξης.^{17, 18} Πρέπει να αντιμετωπίζεται ταχέως, με σκοπό την “αποσυμφόρηση” του ανευρύσματος και τον αποκλεισμό του από τη συστηματική κυκλοφορία (class IB, ESVS guidelines).² Υπάρχουν ενδαγγειακές επιλογές για θεραπεία, καθώς επίσης και μετατροπή σε ανοικτό χειρουργείο.

Ενδοδιαφυγή τύπου II

Πρόκειται για χαμηλής πίεσης ενδοδιαφυγή, που προκαλείται από ανάστροφη ροή προς τον ανευρυσματικό σάκο, από παράπλευρα αγγεία. Διακρίνονται σε IIA όταν η ροή προέρχεται από την κάτω μεσεντέριο αρτηρία και σε IIB όταν η αντίστοιχη ροή προέρχεται από τις οσφυϊκές αρτηρίες. Άλλες, λιγότερο συχνές “πηγές” αντίδρομης ροής είναι οι υπεράριθμες νεφρικές αρτηρίες, οι ωθητικές αρτηρίες, οι

μέσες ιερές αρτηρίες, καθώς και η έσω λαγόνιος εάν δεν εμβολισθεί σε περίπτωση που η ενδοπρόθεση επεκτείνεται στην έξω λαγόνιο αρτηρία.²⁰



Type IIb endoleak

Η ενδοδιαφυγή τύπου II διακρίνεται, επίσης, σε πρώιμη (εμφάνιση σε λιγότερο από 12 μήνες), και όψιμη (περισσότερο από 12 μήνες) και σαν παροδική ή εμμένουσα (ανάλογα με το εάν υποχωρήσει ή όχι στους 6 μήνες).

Πρόκειται για τον πιο συχνό τύπο ενδοδιαφυγής.

Περίπου οι μισοί από τους ασθενείς με εμμένουσα τύπου II ενδοδιαφυγή αναπτύσσουν αύξηση της διαμέτρου του ανευρυσματικού σάκου, και το ποσοστό επανεπέμβασης στα 2 έτη φθάνει το 50%.

Παρόλο που ο τύπος αυτός ενδοδιαφυγής θεωρείται καλοήθης, έχουν περιγραφεί περιπτώσεις ρήξης του AAA.¹⁷ Σε μια συστηματική ανασκόπηση <1% των ενδοδιαφυγών τύπου II κατέληξαν σε ρήξη.¹⁸

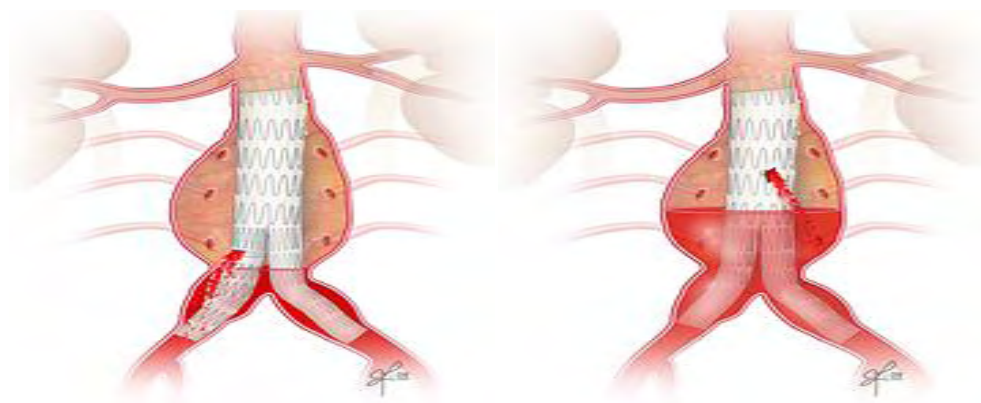
Το χαμηλό αυτό ποσοστό ρήξης, πάντως, προκύπτει από αναδρομικές μελέτες, όπου συχνά είχε πραγματοποιηθεί παρέμβαση για εμμένουσες ενδοδιαφυγές τύπου II με διάταση του ανευρυσματικού

σάκου. Επομένως, η πραγματική φυσική ιστορία αυτού του τύπου των ενδοδιαφυγών, είναι άγνωστη.

Σύμφωνα με τις κατευθυντήριες οδηγίες της Ευρωπαϊκής Αγγειοχειρουργικής Εταιρίας, υπάρχει σύσταση για παρέμβαση σε αύξηση της διαμέτρου του ανευρυσματικού σάκου $\geq 1\text{cm}$ που διαγιγνώσκεται κατά τη παρακολούθηση μετά από EVAR χρησιμοποιώντας την ίδια απεικονιστική μέθοδο (class IIb C), πρωτίστως με ενδαγγειακές μεθόδους (class IIa C).^{2, 18, 19}

Ενδοδιαφυγή τύπου III

Ως τύπου III χαρακτηρίζεται η ενδοδιαφυγή που προκύπτει από διάσπαση των δύο ξεχωριστών εξαρτημάτων της ενδοπρόθεσης ή από ρωγμή στην ενδοπρόθεση. Συνήθως προκαλείται από μη καλή “ανάπτυξη” των εξαρτημάτων της ενδοπρόθεσης κατά την αρχική τοποθέτησή τους με αποτέλεσμα ανεπαρκή αλληλοεπικάλυψη. Μπορεί, ακόμη, να οφείλεται σε εγγύς ή περιφερική μετανάστευση της ενδοπρόθεσης (migration) ή σε εξάντληση – κόπωση του υλικού (fatigue).



Σε αυτού του τύπου την ενδοδιαφυγή (όπως και στην ενδοδιαφυγή τύπου I), ο ανευρυσματικός σάκος “εκτίθεται” στην υψηλή αρτηριακή πίεση της συστηματικής κυκλοφορίας, με επακόλουθο κίνδυνο ρήξης.¹⁷

Η παρέμβαση, επομένως, είναι επιβεβλημένη, πρωτίστως με ενδαγγειακές μεθόδους (ένδειξη IC, ESVS guidelines).

Ενδοδιαφυγή τύπου IV

Ως τύπου IV ορίζεται η ενδοδιαφυγή που οφείλεται σε αραιή διάταξη του υλικού της ενδοπρόθεσης στη πρώιμη μετεγχειρητική περίοδο, με αποτέλεσμα κάποιου τύπου αυξημένη διαπερατότητα αυτού.

Σύμφωνα με μία ανασκόπηση των ρήξεων μετά από EVAR, που έχουν αναφερθεί στη βιβλιογραφία έως το 2008, δεν έχουν περιγραφεί περιπτώσεις ρήξης που οφείλονται σε ενδοδιαφυγή τύπου IV.¹⁷ Η ενδοδιαφυγή τύπου IV είναι σπάνια με τις περισσότερες σύγχρονες συσκευές και δεν απαιτεί οποιαδήποτε επανεπέμβαση.

Ενδοτάση (endotension)

Ως ενδοτάση (που, μερικές φορές, αποκαλείται ενδοδιαφυγή τύπου V) ορίζεται η διάταση του ανευρυσματικού σάκου, χωρίς καμία ορατή ενδοδιαφυγή. Αρκετοί πιθανοί μηχανισμοί έχουν προταθεί, συμπεριλαμβανομένης της αυξημένης διαπερατότητας της ενδοπρόθεσης που οδηγεί σε άμεση μετάδοση της πίεσης στο αορτικό τοίχωμα.

Είναι πολύ πιθανό, περιπτώσεις που χαρακτηρίζονται ως ενδοτάσεις, να οφείλονται στην ουσία σε ενδοδιαφυγές που δε μπορεί να διαγνωσθούν με τις υπάρχουσες απεικονιστικές μεθόδους.^{21, 22}

Η ενδοτάση μπορεί να οδηγήσει σε ρήξη AAA, αν και αυτό είναι εξαιρετικά σπάνιο με μόνο ανέκδοτες περιπτώσεις στη βιβλιογραφία.

Όπως και με την ενδοδιαφυγή τύπου II, παρέμβαση συνιστάται σε σημαντική διάταση του ανευρυσματικού σάκου ($\geq 1\text{cm}$) με ένδειξη IIa C στις Ευρωπαϊκές κατευθυντήριες οδηγίες, περιλαμβάνοντας είτε ενδαγγειακές μεθόδους "αποσυμπίεσης", είτε αφαίρεση της ενδοπρόθεσης και επανατοποθέτηση μοσχεύματος με ανοικτό χειρουργείο.

Μετανάστευση (migration)

Ως μετανάστευση (migration), ορίζεται η μετακίνηση της ενδοπρόθεσης για $> 10\text{mm}$ σε σχέση με τα σταθερά - καθορισμένα ανατομικά όρια, όπως αυτά έχουν τεθεί από την αξονική αγγειογραφία με τρισδιάστατη ανασύνθεση. Μετανάστευση, επίσης, θεωρείται κάθε μετακίνηση της ενδοπρόθεσης που προκαλεί συμπτώματα ή απαιτεί επανεπέμβαση.^{2, 23}

Η μετανάστευση ήταν σχετικά συχνή με τις πρώτης γενιάς ενδοπροθέσεις, αλλά η σταθεροποίηση που γίνεται με ενεργό τρόπο στις συσκευές των νεώτερων γενεών, έχει ελαττώσει σημαντικά τη συχνότητά της.²⁴

Η μετανάστευση της ενδοπρόθεσης μπορεί να οδηγήσει σε ενδοδιαφυγή τύπου I, σε διαχωρισμό των τμημάτων της ενδοπρόθεσης, σε συστροφή (kinking) ή και απόφραξη αυτής.

Οι κυριότεροι παράγοντες που μπορεί να οδηγήσουν σε μετανάστευση είναι η πρόοδος της ανευρυσματικής νόσου, η μεγάλη διάμετρος του ανευρύσματος και της ενδοπρόθεσης, η γωνίωση του “αυχένα” της ενδοπρόθεσης, καθώς και ο τύπος αυτής.

Απόφραξη του άκρου

Η απόφραξη του άκρου οδηγεί σε οξεία ή χρόνια ισχαιμία, κάτι που οδηγεί σε επανεπέμβαση στο 1.4-8% των ασθενών, σε νεότερες σειρές.²⁵ Περίπου το 1/3 των αποφράξεων της ενδοπρόθεσης και του άκρου, παρατηρείται εντός των πρώτων 30 ημερών μετά από EVAR.

Λοίμωξη της ενδοπρόθεσης

Η λοίμωξη της ενδοπρόθεσης είναι μία σοβαρή όψιμη επιπλοκή, τόσο μετά από ανοικτό χειρουργείο, όσο και μετά από ενδαγγειακή επιδιόρθωση των AAA.²⁶ Παρατηρείται στο 0.3-0.6% των ασθενών μετά από OSR και στο 0.2-1% των ασθενών μετά από EVAR. Διαχωρίζεται στην πρώιμη λοίμωξη (≤ 3 μήνες), η οποία πιο συχνά συνδυάζεται με εμφανή σημεία φλεγμονώδους αντίδρασης, όπως ο πυρετός ή/και η σήψη, και στην όψιμη λοίμωξη (>3 μήνες) η οποία συνήθως είναι χαμηλού βαθμού (low grade) λοίμωξη με τοπικά συμπτώματα, συχνά με φυσιολογικές εργαστηριακές παραμέτρους.

Στους παράγοντες κινδύνου για λοίμωξη της ενδοπρόθεσης περιλαμβάνονται η ανοσοκαταστολή, ο σακχαρώδης διαβήτης, η βακτηριαιμία κατά τη διάρκεια του χειρουργείου ή μετεγχειρητικά, και η προεγχειρητική νοσηλεία.

Η νοσηρότητα και η θνητότητα είναι πολύ υψηλές, με το συνδυασμένο τους ποσοστό (νοσηρότητας και θνητότητας) να κυμαίνεται ευρέως στις διάφορες σειρές από 20% έως 75%,²⁷ και για το λόγο αυτό η πρόωμη διάγνωση και η επιθετική θεραπεία είναι σημαντικές. Η διάγνωση βασίζεται στα κλινικά συμπτώματα και τα εργαστηριακά ευρήματα, σε συνδυασμό με απεικονιστικές εξετάσεις.

Οι συστάσεις που αφορούν σε χημειοπροφύλαξη σε ασθενείς με ενδοπρόθεση, γενικά είναι παρόμοιες με τις κατευθυντήριες οδηγίες για ασθενείς με προσθετικές βαλβίδες, αλλά δεν υπάρχουν, προς το παρόν, επαρκή δεδομένα τεκμηρίωσης.^{2, 28}

Δευτεροπαθές αορτο-εντερικό συρίγγιο (secondary aorto-enteric fistula - SAEF).

Είναι μία σπάνια επιπλοκή μετά από επέμβαση για AAA, που μπορεί να παρατηρηθεί τόσο μετά από OSR όσο και μετά από EVAR, σε ποσοστό 0.3-0.5%. Εμφανίζεται κατά μέσο όρο 6 χρόνια μετά την αρχική επέμβαση και συνοδεύεται από αυξημένη νοσηρότητα και θνητότητα (21-77%).²⁹

Η διάγνωση είναι κλινική (σήψη, μαζική αιμορραγία από το γαστρεντερικό, κυκλοφορική καταπληξία) και επιβεβαιώνεται με γαστροδωδεκαδακτυλοσκόπηση και απεικονιστικές εξετάσεις.

Στον πίνακα που ακολουθεί (πιν. 2) αναγράφονται συνοπτικά οι κυριότερες όψιμες επιπλοκές μετά από **EVAR**, καθώς και η συχνότητά τους στην 5ετή παρακολούθηση.^{2, 14}

ΕΠΙΠΛΟΚΗ	ΟΡΙΣΜΟΣ	ΕΚΤΙΜΩΜΕΝΗ ΣΥΧΝΟΤΗΤΑ ΚΑΤΑ ΤΗΝ 5ΕΤΗ ΠΑΡΑΚΟΛΟΥΘΗΣΗ
Τύπου I ενδοδιαφυγή (endoleak)	Διαφυγή - διαρροή αίματος προς τον ανευρυσματικό σάκο, από τα σημεία επαφής – σύνδεσης με το υγιές αορτικό τοίχωμα	5%
A	Από το εγγύς άκρο της ενδοπρόθεσης	
B	Από το άπω άκρο της ενδοπρόθεσης	
C	Από το εγγύς τμήμα της αποφραγμένης λαγονίου	
Τύπου II ενδοδιαφυγή (endoleak)	Ροή αίματος προς τον ανευρυσματικό σάκο, που προέρχονται από παράπλευρες αρτηρίες: κάτω μεσεντέριος αρτηρία(IIA), οσφυϊκές αρτηρίες (IIB)	20–40%, 10% παραμονή στα 2 έτη
	Διακρίνεται σε πρώιμη (εμφάνιση σε λιγότερο από 12 μήνες), και όψιμη (περισσότερο από 12 μήνες) και σαν παροδική ή εμμένουσα (ανάλογα με το εάν υποχωρήσει ή όχι στους	

6 μήνες)		
Τύπου III ενδοδιαφυγή (endoleak)	Διαφυγή - διαρροή αίματος προς τον ανευρυσματικό σάκο που προέρχεται από ελλείμματα στην ίδια την ενδοπρόθεση ή στα σημεία σύνδεσης των αρθρωτών τμημάτων	1–3%
A	Διαρροή από συνδέσεις των επικαλυπτόμενων τμημάτων ή διαχωρισμός των αρθρωτών τμημάτων	
B	Ελλείμματα του υλικού της ενδοπρόθεσης - οπές	
Τύπου IV ενδοδιαφυγή (endoleak)	Διαφυγή - διαρροή αίματος προς τον ανευρυσματικό σάκο που προέρχεται από αυξημένη διαπερατότητα του υλικού της ενδοπρόθεσης (πορώδες υλικό - fabric porosity), σε χρονικό διάστημα μικρότερο των 30 ημερών από τη τοποθέτηση	1%
“Ενδοτάση” (endotension) (Τύπου V ενδοδιαφυγή)	Αύξηση του μεγέθους του ανευρυσματικού σάκκου, χωρίς εμφανή ενδοδιαφυγή στην απεικόνιση	<1%
“Μετανάστευση” (migration)	Μετακίνηση της ενδοπρόθεσης, σε σχέση με το εγγύς ή το άπω σημείο επαφής	1%
Συστροφή και απόφραξη του άκρου της ενδοπρόθεσης	Θρόμβωση ή στένωση της ενδοπρόθεσης	4–8%

Φλεγμονή	Φλεγμονή της ενδοπρόθεσης	0.5–1%
Ρήξη	Ρήξη της αορτής	1–5%

Πίνακας 2 (από ESVS guidelines, European Vascular and Endovascular Surgery, January 2019 Volume 57, Issue 1, pages 8-93)

Κεφάλαιο 3

3. Παρακολούθηση μετά από αποκατάσταση AAA

Σκοπός της παρακολούθησης μετά από επέμβαση αποκατάστασης AAA είναι να διαγνώσει πιθανές επιπλοκές (οι πιθανότητες εμφάνισης επιπλοκών μετά από EVAR είναι έως και 40%), με πολλές και ποικίλες απεικονιστικές τεχνικές να είναι σήμερα διαθέσιμες.

Ο ισχυρότερος προγνωστικός παράγοντας για μείωση του κινδύνου ρήξης του AAA μετά από EVAR, είναι η σταδιακή μείωση της διαμέτρου του ανευρυσματικού σάκου, ενώ, αντιθέτως, η αύξηση αυτής σχετίζεται με αυξημένο κίνδυνο. Επομένως, φαίνεται πως είναι πολύ σημαντική η ακρίβεια στη μέτρηση της διαμέτρου του AAA.

Η απεικόνιση μετά από EVAR, λοιπόν, θα πρέπει να “εστιάζεται” σε τρεις, τουλάχιστον, παραμέτρους: 1) μέτρηση της διαμέτρου του ανευρύσματος, 2) αναγνώριση και “κατηγοριοποίηση” ενδοδιαφυγών και 3) ανίχνευση τυχούσης παραμόρφωσης της ενδοπρόθεσης.

Γενικά, μετά από EVAR, η αξονική αγγειογραφία (Computed Tomography Angiography – CTA) ή/και η έγχρωμη Doppler

υπερηχογραφία (Color Duplex Ultrasound – CDU) αποτελούν τη “βάση” της follow up απεικόνισης,³⁰ με τη CTA να αποτελεί το “χρυσό κανόνα – gold standard” για τις αναίμακτες τεχνικές απεικόνισης.

Παρατίθεται ένας πίνακας (πιν. 3) που δείχνει συνοπτικά τις διαθέσιμες απεικονιστικές τεχνικές παρακολούθησης μετά από EVAR, καθώς και ορισμένα χαρακτηριστικά της καθεμιάς από αυτές.^{31, 2}

	Μέθοδος απεικόνισης						
	AXR	DUS	CE-DUS	CT	CTA	MRA	PET-CT
Ανίχνευση πιθανής επιπλοκής							
Διάταση ανευρυσματικού σάκου	Όχι	Ναι	Ναι	Ναι	Ναι	Ναι	Ναι
Ενδοδιαφυγή	Όχι	Ναι	Ναι	Όχι	Ναι	Ναι	Όχι
Ανάδειξη της ζώνης σύνδεσης με το υγιές αορτικό τοίχωμα, καθώς και αλληλεπικάλυψης των αρτηριών τμημάτων	Ναι	Περιορισμένη	Περιορισμένη	Ναι	Ναι	Όχι	Ναι
Μετανάστευση	Ναι	Περιορισμένη	Περιορισμένη	Ναι	Ναι	Όχι	Ναι
Συστροφή ή απόφραξη του μέλους	Όχι	Ναι	Ναι	Συστροφή	Ναι	Ναι	Συστροφή
Λοίμωξη της ενδοπρόθεσης	Όχι	Περιορισμένη	Περιορισμένη	Περιορισμένη	Ναι	Ναι	Ναι
Ανεπιθύμητες ενέργειες	Ιονίζουσα ακτινοβολία	Καμία γνωστή	Καμία γνωστή	Ιονίζουσα ακτινοβολία	Ιονίζουσα ακτινοβολία, νεφροπάθεια	Κίνδυνος για συστηματική ίνωση εάν eGFR<30	Ιονίζουσα ακτινοβολία
Τεχνικές παράμετροι	Όχι καλή επαναληψιμότητα λόγω μεταβολής της θέσης του ασθενούς	Εξέταση που εξαρτάται από το χειριστή και τον ασθενή	Όπως το DUS	Καμία	Σημαντική η χρονική στιγμή χορήγησης του σκιαγραφικού	Μη κατάλληλη σε ασθενείς που φέρουν μεταλλικά αντικείμενα. Συχνά τεχνήματα (artefacts)	Όχι ειδικοί δείκτες φλεγμονής/κυτταρικού πολλαπλασιασμού, ψευδώς θετικά αποτελέσματα
Χρήση σαν μοναδική απεικονιστική μέθοδος για EVAR follow-up	Όχι, σε συνδυασμό με DUS/CE-DUS	Όχι, σε συνδυασμό με CT ή AXR ± CE-DUS	Όχι, σε συνδυασμό με CT ή AXR	Όχι, σε συνδυασμό με DUS/CE-DUS	Ναι	Όχι, σαν συμπληρωματική των CT/AXR + DUS/CE-DUS	Όχι, μόνο σε περιπτώσεις πιθανής φλεγμονής

EVAR = endovascular aneurysm repair; AXR = abdominal Xray; DUS = duplex ultrasound; CE-DUS = contrast enhanced duplex ultrasound; CT = computed tomography; CTA = CT angiography; MRA = magnetic resonance angiography; eGFR = estimated glomerular filtration rate.

Πίνακας 3: Απεικονιστικές μέθοδοι παρακολούθησης μετά από EVAR (τροποποιημένος από Dellagrammaticas et al.³¹)

3.1 Απεικονιστικές μέθοδοι

Ακτινογραφία κοιλίας (abdominal Xray – AXR)

Παραδοσιακά, η AXR με προσθιοπίσθιες και πλάγιες προβολές, χρησιμοποιήθηκε για την ανάδειξη “καταγμάτων” του μεταλλικού σκελετού της ενδοπρόθεσης, καθώς και της μετανάστευσης αυτής.³²

Παρόλα αυτά, η ευαισθησία της για την ανάδειξη επιπλοκών μετά από EVAR είναι ελάχιστη, και κατά συνέπεια ο ρόλος της στη παρακολούθηση των ασθενών αυτών είναι περιορισμένος.

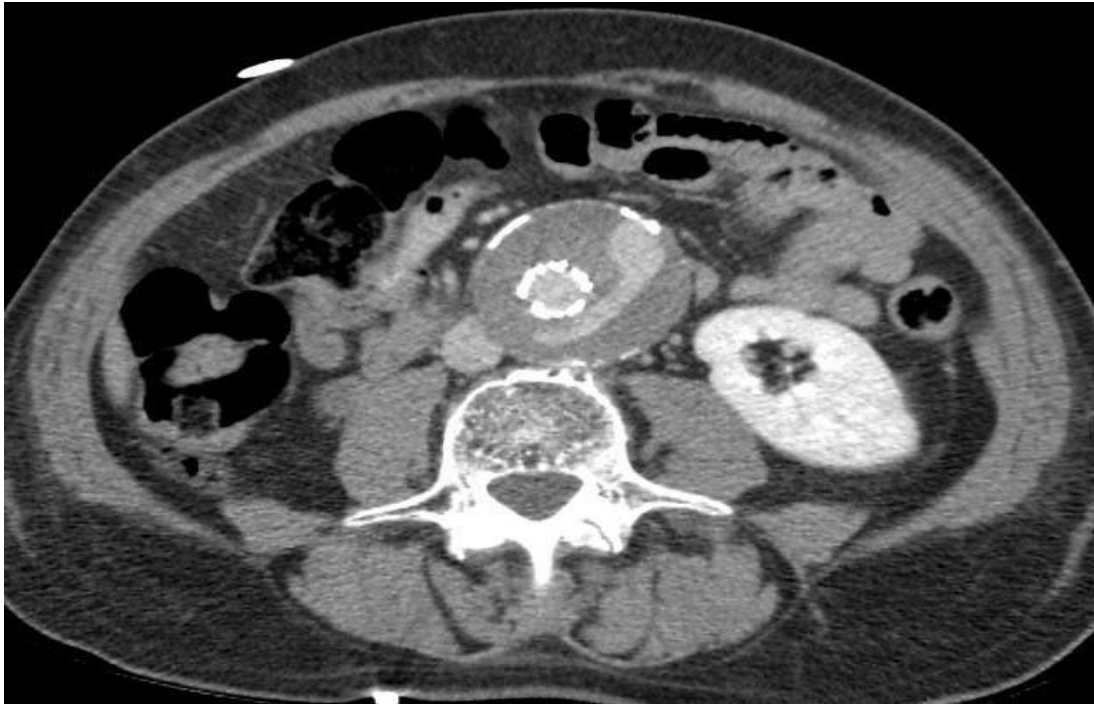Υπολογιστική τομογραφία (computed tomography - CT), υπολογιστική τομογραφία αγγειογραφία (computed tomography angiography – CTA)

Η CTA μπορεί να ανιχνεύσει τις περισσότερες από τις επιπλοκές μετά από EVAR, και θεωρείται το “gold standard” ως προς τις αναίμακτες μεθόδους παρακολούθησης.

Συνήθως διενεργείται πρωτόκολλο τριπλής φάσης [με απλές αρχικές τομές, αρτηριακή και καθυστερημένη (πυλαία) φάση]. Η τελευταία χρησιμεύει ιδιαίτερα στην ανίχνευση ενδοδιαφυγών.

Η ευαισθησία και η ειδικότητα της CTA στη μέτρηση της διαμέτρου του αορτικού ανευρύσματος είναι σχεδόν 100%, ακόμα και όταν υπάρχει μεγάλη περιέλιξη στην αορτή (χρησιμοποιώντας τρισδιάστατη ανασύσταση – 3D reconstruction).

Η ευαισθησία και ειδικότητά της στην ανίχνευση ενδοδιαφυγών είναι 90% και 92% αντίστοιχα (εικ. 5)



Εικόνα 5: τύπου II ενδοδιαφυγή, όπως απεικονίζεται στη πυλαία φάση της CTA (radiopedia.org/cases)

Στα αρνητικά της CTA περιλαμβάνεται η έκθεση σε ιονίζουσα ακτινοβολία, κάτι που αποτελεί σοβαρό ανασταλτικό παράγοντα ιδιαίτερα σε περιπτώσεις που απαιτούνται συχνές απεικονιστικές εξετάσεις (η μέση εκτιμώμενη ετήσια δόση ακτινοβολίας κατά την παρακολούθηση μετά από EVAR είναι 104 mSv, με κίνδυνο θανάτου λόγω της έκθεσης 0,8%, κατά μέσο όρο),^{2, 50} καθώς και η νεφροτοξική δράση του σκιαγραφικού μέσου, ιδιαίτερα σε ασθενείς με προϋπάρχουσα νεφρική δυσλειτουργία.

Απεικόνιση Μαγνητικού Συντονισμού (Magnetic Resonance Imaging – MRI)

Η MRI μπορεί να χρησιμοποιηθεί στην παρακολούθηση μετά από EVAR, σε επιλεγμένους ασθενείς. Οι μετρήσεις της διαμέτρου του

ανευρύσματος μπορούν να πραγματοποιηθούν αξιόπιστα με την MRI και είναι συγκρίσιμες με τις μετρήσεις που πραγματοποιούνται με τη CTA.

Η MRI θεωρείται πιο ευαίσθητη σε σύγκριση με τη CTA στην ανίχνευση ενδοδιαφυγών τύπου II.³³ Γι' αυτό και μπορεί να έχει θέση σε ασθενείς με αύξηση του ανευρυσματικού σάκου μετά από EVAR, όταν η CTA είναι αρνητική ή μη διαγνωστική.

Επίσης, το γεγονός ότι δεν υπάρχει έκθεση σε ιονίζουσα ακτινοβολία, μπορεί να είναι ένα πλεονέκτημα, σε σχέση με τη CT, ιδιαίτερα σε ασθενείς που χρειάζονται συχνές απεικονίσεις.

Τομογραφία εκπομπής ποζιτρονίων [Positron emission tomography-computed tomography (PET-CT)]

Η εξέταση αυτή χρησιμοποιείται για τη διάγνωση και παρακολούθηση λοίμωξης της ενδοπρόθεσης.

Είναι ιδιαίτερα χρήσιμη σε χαμηλού βαθμού (low grade) λοίμωξη, με ευαισθησία 77-93% και ειδικότητα 70-89%, τη στιγμή που τα αντίστοιχα ποσοστά με τη χρήση μόνο της CT δεν ξεπερνούν το 65%.³⁴

3.2 Υπερηχογράφημα (Ultrasound – US), έγχρωμο Doppler υπερηχογράφημα (Color Doppler Ultrasound – CDU)

Η υπερηχογραφία προσφέρει μια αξιόπιστη μέθοδο παρακολούθησης της διαμέτρου του ανευρυσματικού σάκου, καθώς και της ανίχνευσης ενδοδιαφυγών μετά από EVAR.

Τα πλεονεκτήματα της μεθόδου είναι ότι μπορεί να πραγματοποιηθεί παρά τη κλίση του ασθενούς ή στο ιατρείο, δεν εκθέτει τον ασθενή σε ιονίζουσα ακτινοβολία και δεν ενέχει το κίνδυνο επιβάρυνσης της νεφρικής λειτουργίας δεδομένου ότι δε χρησιμοποιείται ιωδιούχο σκιαγραφικό.

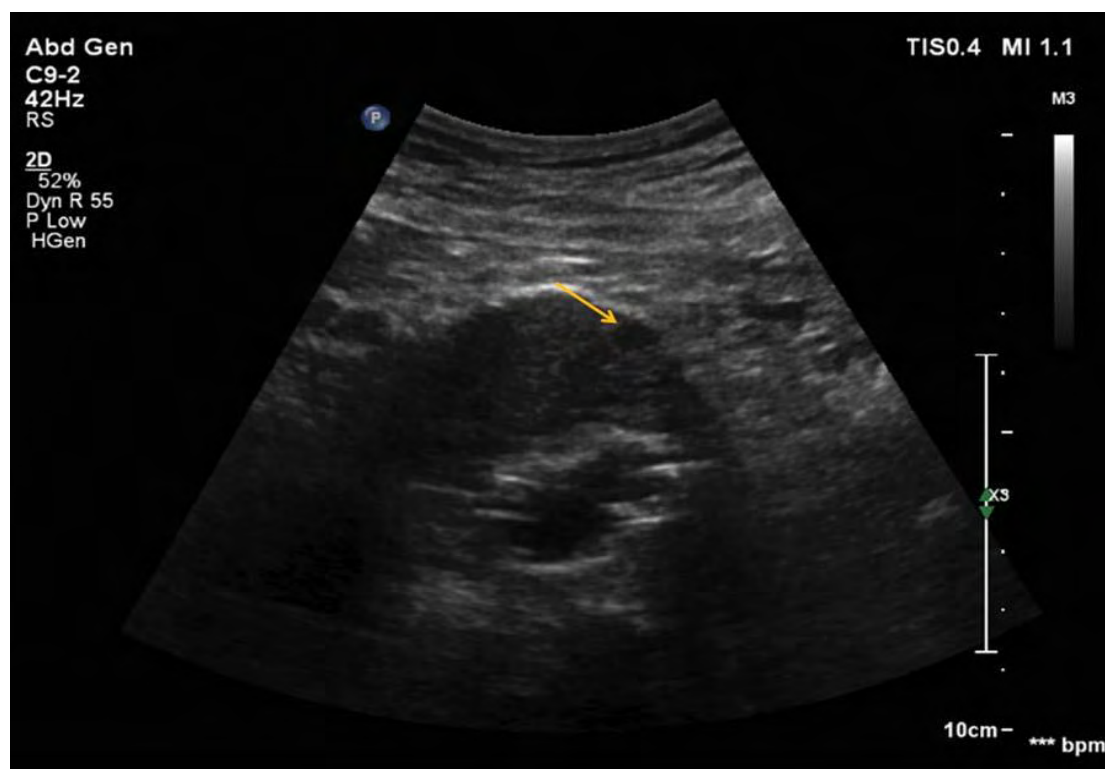
Στους περιορισμούς της υπερηχογραφίας περιλαμβάνεται το γεγονός ότι εξαρτάται από το χειριστή σε βαθμό μεγαλύτερο από άλλες απεικονιστικές εξετάσεις, ότι η διαγνωστική της ικανότητα περιορίζεται σε περιπτώσεις παχυσαρκίας ή αεροπλήθειας του εντέρου, και ότι ο έλεγχος του τμήματος άνωθεν των νεφρικών αρτηριών είναι, μερικές φορές, δύσκολος.

Σε μια τυπική υπερηχογραφική μελέτη παρακολούθησης μετά από EVAR, ο έλεγχος της αορτής ξεκινά από το διάφραγμα ή την έκφυση των νεφρικών αρτηριών, συνεχίζεται με τη σχολαστική μελέτη της ενδοπρόθεσης και καταλήγει περιφερικά στο επίπεδο των κοινών μηριαίων αρτηριών.

Αρχικά χρησιμοποιείται η B-mode λειτουργία, σε επιμήκεις και εγκάρσιες τομές και μετράται η μέγιστη διάμετρος του ανευρυσματικού σάκου. Για τη μέτρηση της διαμέτρου σε εγκάρσια τομή, συνήθως λαμβάνονται τα έξω όρια του τοιχώματος του αγγείου, χωρίς αυτό να έχει επικρατήσει. Φαίνεται πως αυτός ο τρόπος μέτρησης (έξω όριο με έξω όριο) έχει τη μικρότερη μεταβλητότητα μεταξύ των διενεργούντων την εξέταση (inter-observer variability).³⁵

Σε περίπτωση ενδοδιαφυγής, στη B-mode λειτουργία αναγνωρίζεται μια υποηχογενής περιοχή, που αντιστοιχεί σε πιο “φρέσκο” θρόμβο σε

σχέση με το υπόλοιπο υπερηχογενές περιεχόμενο που βρίσκεται μεταξύ της ενδοπρόθεσης και του αορτικού τοιχώματος (παλαιός, “οργανωμένος” θρόμβος). Η ύπαρξη της υποηχογενούς αυτής περιοχής αποτελεί έμμεσο σημείο ενδοδιαφυγής (εικ. 6).

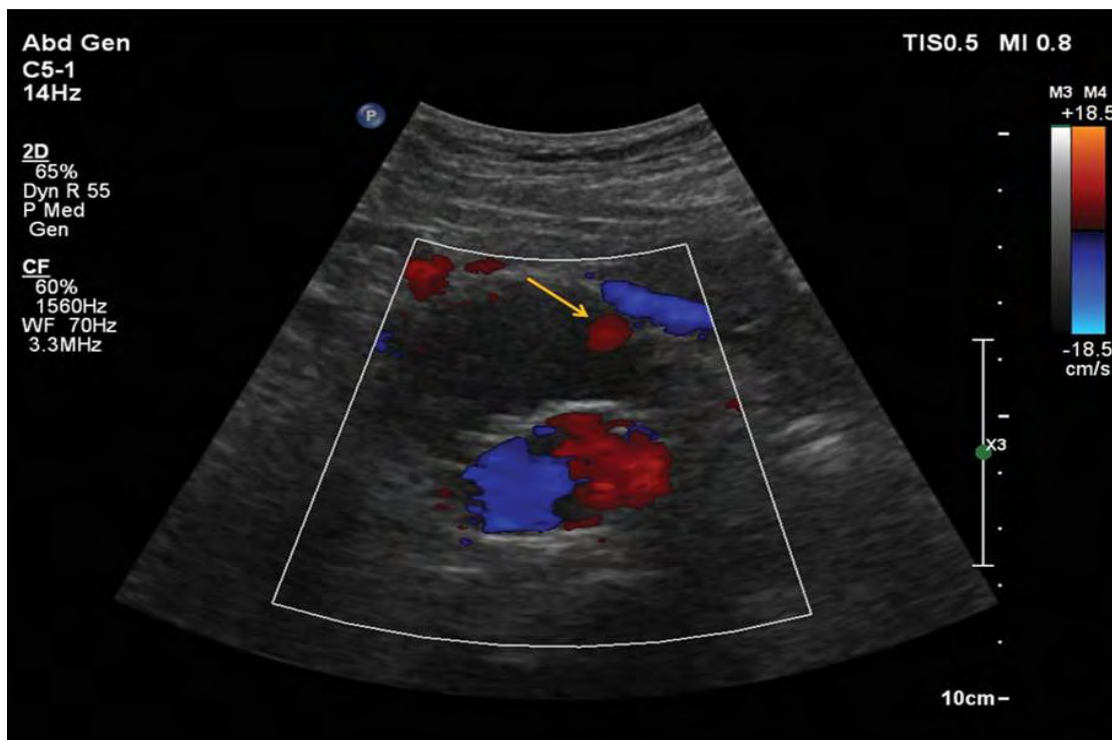


Εικόνα 6: ενδοδιαφυγή τύπου IIA (προερχόμενη από τη κάτω μεσεντέριο αρτηρία), όπως απεικονίζεται στη B-mode μελέτη σε εγκάρσια διατομή. Διακρίνεται η υποηχογενής περιοχή (βέλος). Από [semanticscholar.org](https://www.semanticscholar.org)

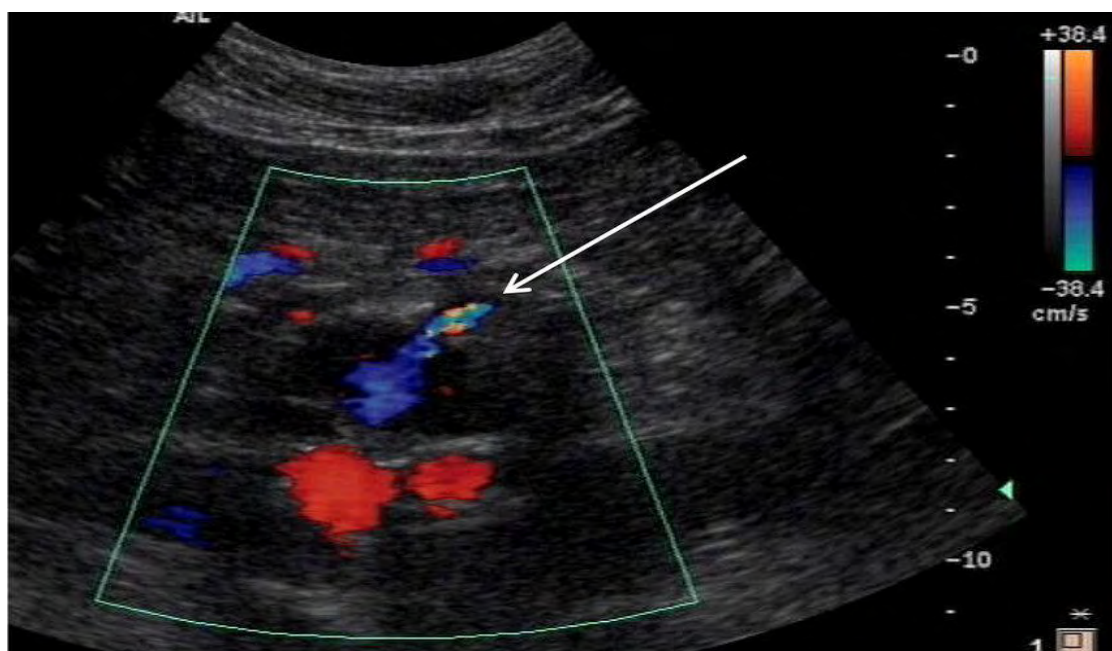
Στη συνέχεια διενεργείται μελέτη με έγχρωμη απεικόνιση της ροής (CDU) κατά την οποία ελέγχεται εκ νέου όλο το προαναφερθέν τμήμα της αορτής και των λαγονίων, με ιδιαίτερη προσοχή, εκτός από την ίδια την ενδοπρόθεση, και στα σημεία επαφής – πρόσφυσης αυτής με το υγιές αορτικό τοίχωμα κεντρικά και περιφερικά.

Για την άμεση ανάδειξη της ενδοδιαφυγής με το CDU, ανιχνεύεται το σήμα της ροής του αρτηριακού αίματος προς το εσωτερικό του

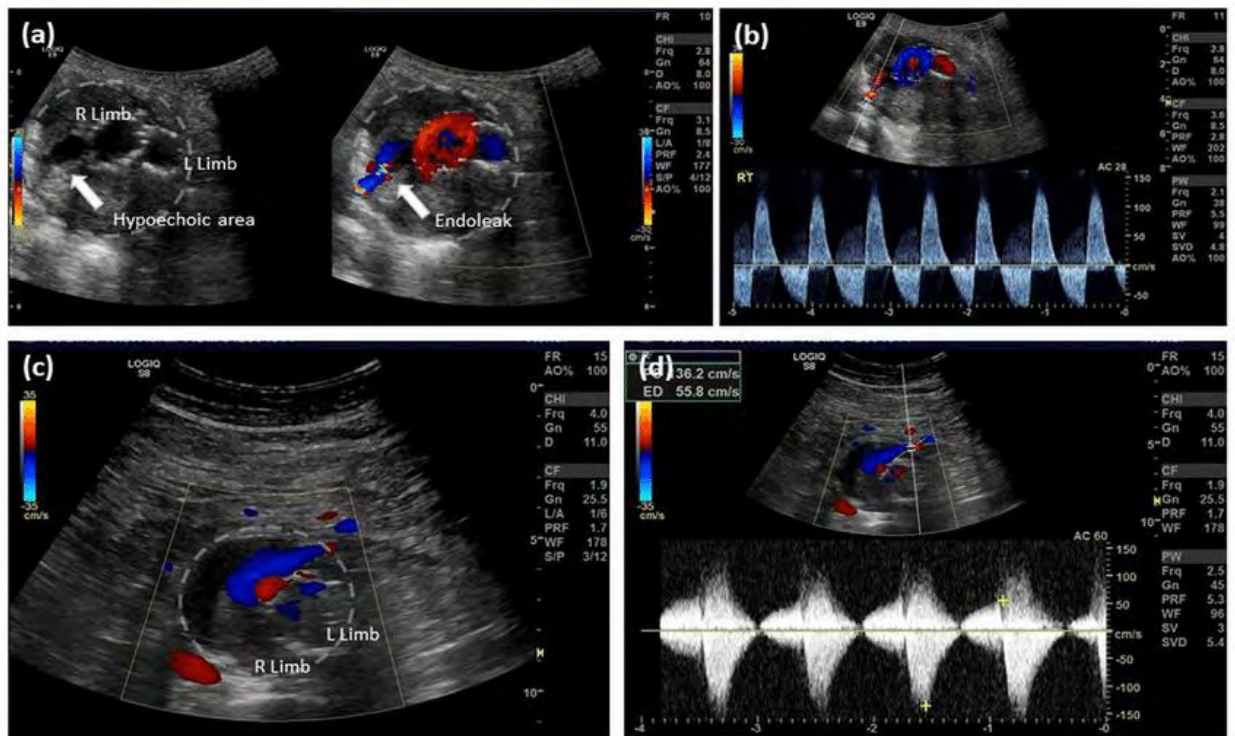
ανευρυσματικού σάκου [που επαληθεύεται με την παρουσία αρτηριακού φάσματος ροής (εικ. 7, 8, 9)].



Εικόνα 7: έγχρωμη Doppler απεικόνιση της ενδοδιαφυγής τύπου IIA (βέλος) της προηγούμενης εικόνας (semanticscholar.org)



Εικόνα 8: ενδοδιαφυγή τύπου II, όπως ανιχνεύεται με CDU (researchgate.net)



Εικόνα 9: (a), (b): ενδοδιαφυγή τύπου IIB. Διακρίνεται στη B-mode απεικόνιση η υποηχογενής περιοχή, η ύπαρξη ροής διαπιστώνεται με το έγχρωμο Doppler, ενώ η ανάλυση του φάσματος αποκαλύπτει διφασική ροή συμβατή με επικοινωνία μιας σφυϊκής αρτηρίας με τον ανευρυσματικό σάκο. (c), (d): ενδοδιαφυγή τύπου IIA, με το CDU και τη φασματική ανάλυση ροής να υποδηλώνουν επικοινωνία της κάτω μεσεντερίου αρτηρίας με το ανεύρυσμα (researchgate.net).

Το εύρος της έγχρωμης περιοχής (color box) θα πρέπει να είναι μικρό, με χαμηλή συχνότητα επανάληψης παλμού (PRF), και ανάκτηση χρώματος (color gain) κοντά στο επίπεδο του “θορύβου”. Οι ρυθμίσεις αυτές επιτρέπουν την αναγνώριση ενδοδιαφυγών με χαμηλή ροή (κυρίως τύπου II).

Το CDU μπορεί, επίσης, να θέσει την υποψία στένωσης ή συστροφής της ενδοπρόθεσης (συνήθως στο σημείο της περιφερικής της

πρόσφυσης) από το “στροβιλισμό” με το μωσαϊκό των χρωμάτων και τις αυξημένες ταχύτητες ροής που μετρώνται στη Doppler μελέτη.

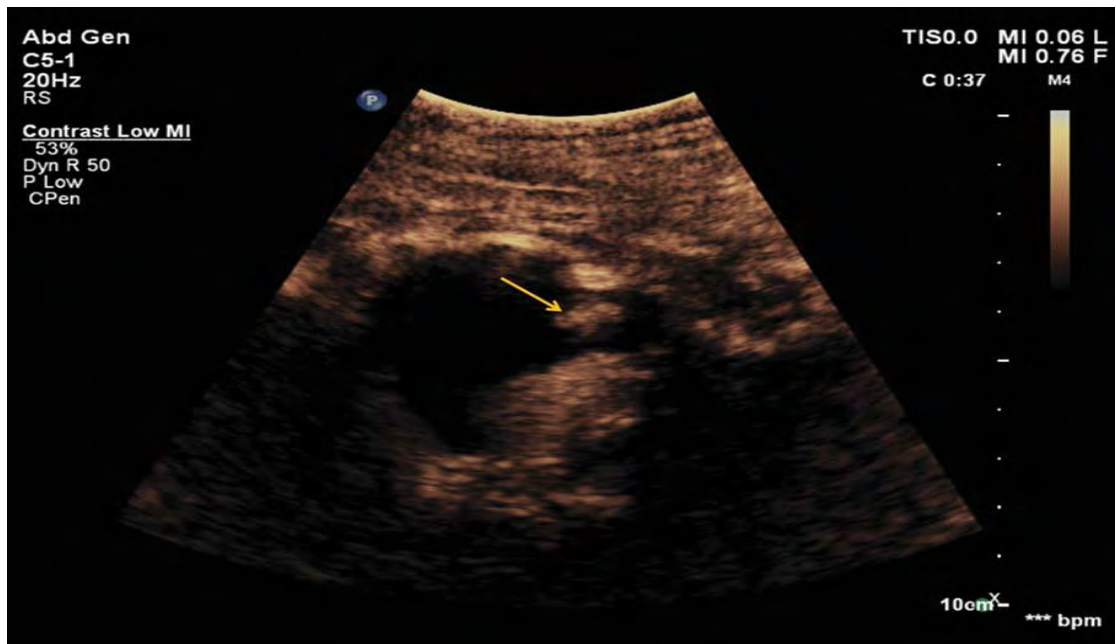Γενικά με το US μπορεί να μετρηθεί με μεγάλη ακρίβεια και αξιοπιστία η μέγιστη διάμετρος του ανευρυσματικού σάκου, ενώ το CDU μπορεί να αναδείξει την ύπαρξη ενδοδιαφυγής, τη θέση της, το τύπο της, καθώς και τη κατεύθυνση της ροής του αίματος.

Αντιθέτως, το CDU δε μπορεί να εκτιμήσει αξιόπιστα τη ζώνη πρόσφυσης της ενδοπρόθεσης στο υγιές αορτικό τοίχωμα, την αλληλεπικάλυψη μεταξύ των διαφόρων αρθρωτών τμημάτων της ενδοπρόθεσης, καθώς και τη μετανάστευση αυτής.

Υπερηχογράφημα με χρήση παραγόντων ηχω-αντίθεσης (contrast-enhanced ultrasound – CEUS)

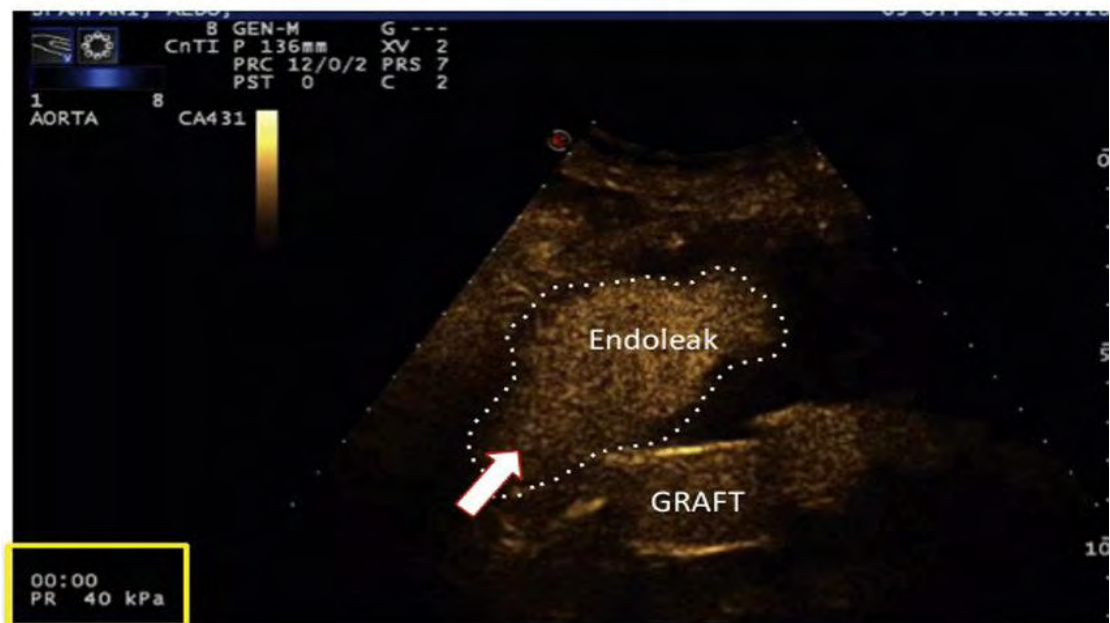
Πρόκειται για τη συνήθη υπερηχογραφική μελέτη που “συμπληρώνεται” από την ενδοφλέβια χορήγηση παράγοντα ηχω-αντίθεσης. Οι ενώσεις αυτές αποτελούνται από μικροφουσαλίδες εξαφθοριούχου θείου, “σταθεροποιημένες” σε φλοιό φωσφολιπιδίων. Προκαλούν έντονη ανάκλαση της υπερηχητικής δέσμης, ενισχύοντας, έτσι, την απεικόνιση της αιματικής “δεξαμενής”. Απλοϊκά, θα μπορούσαμε να παραλληλίσουμε τη χρήση του παράγοντα ηχω-αντίθεσης, με τη χρήση του ιωδιούχου σκιαγραφικού στη CT απεικόνιση.

Το CEUS αυξάνει σημαντικά την ευαισθησία της υπερηχογραφικής μελέτης, σε επίπεδα ανάλογα με αυτά της CTA (Εικ. 10,11).



Εικόνα 10: CEUS απεικόνιση της ενδοδιαφυγής τύπου II (βέλος) των εικόνων 6 και 7 (semanticscholar.org)

Type I Endoleak



Εικόνα 11: CEUS απεικόνιση ενδοδιαφυγής τύπου I (υψηλής ροής), με ταυτόχρονη εμφάνιση του παράγοντα ηχο-αντίθεσης στο εσωτερικό και το εξωτερικό της ενδοπρόθεσης, σε επιμήκη τομή (researchgate.net)

Κεφάλαιο 4

4. Τεκμηρίωση της υπερηχογραφίας καθώς και της έγχρωμης Doppler υπερηχογραφίας ως μέθοδος παρακολούθησης ασθενών μετά από EVAR.

Υπάρχει πλήθος μελετών στη διεθνή βιβλιογραφία που έχουν ασχοληθεί με την αξία των διαφόρων απεικονιστικών τεχνικών στη παρακολούθηση των ασθενών μετά από EVAR, λαμβάνοντας υπόψη πολλές και διαφορετικές παραμέτρους (κόστος, ασφάλεια, ευαισθησία και ειδικότητα της καθεμιάς στην ανίχνευση επιπλοκών).

Σκοπός της παρούσας εργασίας είναι η ανασκόπηση των μελετών αυτών, και η προσπάθεια αναγνώρισης της θέσης της υπερηχογραφίας και της έγχρωμης Doppler υπερηχογραφίας στη παρακολούθηση των ασθενών μετά από EVAR. Χρησιμοποιήθηκε ως “μηχανή αναζήτησης” η βιβλιοθήκη ιατρικών δεδομένων medline, με λέξεις “κλειδιά”:
ultrasound, color Doppler ultrasound, CDU, CTA, surveillance after EVAR.

Τον Ιανουάριο του 2018 δημοσιεύθηκε στο Journal of Vascular Surgery μια συστηματική ανασκόπηση που περιελάμβανε 6 μετα-αναλύσεις και 52 μελέτες παρατήρησης (10 συγκριτικές και 42 μη συγκριτικές), και είχε σκοπό να αξιολογήσει την βέλτιστη μέθοδο παρακολούθησης μετά από EVAR, καθώς και τη συχνότητα κατά την οποία θα πρέπει να πραγματοποιείται η παρακολούθηση αυτή.³⁶

Τα αποτελέσματα απεικονίζονται συνοπτικά στον πίνακα που ακολουθεί:

Μελέτη	Αριθμός των μελετών που ανασκοπήθηκαν	Αριθμός ασθενών	Μέθοδος απεικόνισης	Απεικόνιση αναφοράς (reference standard test)	Συμβάντα	Αποτελέσματα
Ashoke, 2005	10	711	DUS	Contrast CT	Ενδοδιαφυγές	Ευαισθησία 69% (95% CI.0,52-0,87) Ειδικότητα 91% (95% CI. 0,87-0,95)
Mirza, 2010	21	2601	DUS	Contrast CT	Ενδοδιαφυγές	Ευαισθησία 77% (95% CI.0,64-0,86) Ειδικότητα 94% (95% CI. 0,88-0,97)
	7	288	Contrast US	Contrast CT	Ενδοδιαφυγές	Ευαισθησία 98% (95% CI.0,90-0,99) Ειδικότητα 88% (95% CI. 0,78-0,94)
Chung,2015	8	454	Contrast US	CTA	Ενδοδιαφυγές	Ευαισθησία 91,4% (95% CI.0,866-0,949) Ειδικότητα 78,2% (95% CI. 0,741-0,820)
Karthikesalingam, 2012	25	3975 (ζεύγη)	DUS	CT	Ενδοδιαφυγές	Ευαισθησία 74% (95% CI.0.62-0.83) Ειδικότητα 94% (95% CI. 0.90-0.97)
	13	2650 (ζεύγη)	DUS	CT	Ενδοδιαφυγές τύπου I και III	Ευαισθησία 83% (95% CI.0.40-0.97) Ειδικότητα 100% (95% CI. 0.97-1.00)
	11	961 (ζεύγη)	Contrast US	CT	Ενδοδιαφυγές	Ευαισθησία 96% (95% CI.0.85-0.99) Ειδικότητα 85% (95% CI. 0.76-0.92)
	8	887 (ζεύγη)	Contrast US	CT	Ενδοδιαφυγές τύπου I και III	Ευαισθησία 99% (95% CI.0.25-1.00) Ειδικότητα 100% (95% CI. 0.98-1.00)
Bevis, 2012	29	5343	DUS	Contrast CT	Ενδοδιαφυγές	Ευαισθησία 62% (95% CI.0.58-0.65) Ειδικότητα 94% (95% CI. 0.93-0.94) PPV 67% (95% CI. 0.63-0.69) NPV 94% (95% CI. 0.93-0.94)
Habets, 2013	11	369	MRI	(-)	Ενδοδιαφυγές	369 ασθενείς με 562 MRIs. Ανιχνεύθηκαν 278 ενδοδιαφυγές
	11	369	CTA	(-)	Ενδοδιαφυγές	369 ασθενείς με 562 CTAs. Ανιχνεύθηκαν 146 ενδοδιαφυγές
PPV:θετική προγνωστική αξία, NPV: αρνητική προγνωστική αξία						

Οι συγγραφείς της ανασκόπησης αυτής, καταλήγουν στο συμπέρασμα ότι οι αναφερόμενες σύγχρονες αναίμακτες απεικονιστικές τεχνικές (MRI, CTA, contrast-enhanced CT, CDU, CE-DUS, 3D CE-DUS), έχουν μια

“λογική” διαγνωστική ακρίβεια και μπορούν να χρησιμοποιηθούν (αυτόνομα ή σε συνδυασμό) για τη παρακολούθηση ασθενών μετά από EVAR.

Το μεγαλύτερο ποσοστό ανίχνευσης ενδοδιαφυγών, ιδίως στη πρώιμη μετεπεμβατική περίοδο, επιτυγχάνεται με συνδυασμό απεικονιστικών μελετών, όπως DUS, CT και MRI.

Το DUS έχει περιορισμένη διαγνωστική ακρίβεια στην ανίχνευση ενδοδιαφυγών (ιδίως τύπου II) και, συνολικά, έχει μικρότερη ευαισθησία από την CTA, αν και, συνήθως, δεν υπάρχει κλινική σημασία. Η ευαισθησία της υπερηχογραφικής μελέτης αυξάνει κατά πολύ με τη χρήση παραγόντων ηχο-αντίθεσης (σε συνολικά ποσοστά παρόμοια με αυτά της CT και ακόμη υψηλότερα για τις τύπου II ενδοδιαφυγές).

Η CDU έχει υψηλότερη ειδικότητα και από τη CTA και από το CE-DUS στην ανίχνευση των ενδοδιαφυγών.

Σε μια μελέτη που δημοσιεύθηκε το 2009 από το Chaer RA και συν. η CDU υπήρξε η μοναδική μέθοδος απεικόνισης για τη προοπτική παρακολούθηση 184 ασθενών μετά από EVAR, με μέσο χρόνο παρακολούθησης τους 24 μήνες. Οι ασθενείς ήταν “σταθεροί”, με διάμετρο του ανευρυσματικού σάκου <4cm και χωρίς ενδείξεις αύξησης αυτής στη χρόνια παρακολούθηση.³⁷ Ασθενείς με “σταθερή” ενδοδιαφυγή τύπου II δεν εξαιρέθηκαν από τη μελέτη. Σε περίπτωση ύποπτου ευρήματος με τη CDU παρακολούθηση (νέα ενδοδιαφυγή ή

διεύρυνση του ανευρυσματικού σάκου), πραγματοποιείται CT απεικόνιση.

Οι συγγραφείς της μελέτης συμπεραίνουν ότι η CDU ως η μόνη απεικονιστική μέθοδος παρακολούθησης μετά από EVAR, είναι ασφαλής και μπορεί να εφαρμοσθεί από τη πρώιμη μετεγχειρητική περίοδο σε ασθενείς με σταθερά ανευρύσματα. Και καταλήγουν ότι η εφαρμογή αυτής της “στρατηγικής” θα μπορούσε να οδηγήσει σε εξοικονόμηση πόρων, αλλά και στην αποφυγή των επιπλοκών που σχετίζονται με τη χρήση της CT.

Σε μια αναδρομική μελέτη του Schmieder GC και συν. που δημοσιεύθηκε το 2009,³⁸ ανασκοπήθηκαν οι μελέτες 496 ασθενών που είχαν υποβληθεί σε EVAR σε μια χρονική περίοδο 14 ετών (1996-2007). CDU και CT μελέτες που έγιναν με χρονική διαφορά μικρότερη των 3 μηνών θεωρήθηκαν συγκρίσιμες και κατεγράφησαν, όπως επίσης κατεγράφησαν οι παρεμβάσεις που πραγματοποιήθηκαν για τύπου I και III ενδοδιαφυγές, καθώς και για ενδοδιαφυγές τύπου II με αύξηση της διαμέτρου του ανευρυσματικού σάκου.

Ανασκοπήθηκαν 944 μελέτες ή 472 “ζεύγη” (CDU και CT). Ποσοστό 7.6% των ασθενών χρειάστηκε παρέμβαση για 19 ενδοδιαφυγές (6 τύπου I, 11 τύπου II και 2 τύπου III). Στην ανίχνευση των ενδοδιαφυγών αυτών που χρειάστηκαν παρέμβαση, το CDU είχε ευαισθησία της τάξης του 89%, τη στιγμή που η ευαισθησία της CT ήταν μόλις 58% ($p < 0,05$). Το CDU ήταν σε θέση να ανιχνεύσει το τύπο της ενδοδιαφυγής (όπως

αυτός “επιβεβαιώθηκε” κατά τη παρέμβαση) σε ποσοστό 74%, ενώ το αντίστοιχο ποσοστό για τη CT ήταν 42% ($p < 0.05$).

Συνολικά η ευαισθησία του CDU στην ανίχνευση ενδοδιαφυγών που απαιτούν παρέμβαση ήταν 90%, η ειδικότητα 81%, η αρνητική προγνωστική αξία 99% και η θετική προγνωστική αξία 16%, ενώ τα ποσοστά για τη CT ήταν 58%, 87%, 98% και 15% αντίστοιχα.

Το τελικό συμπέρασμα των ερευνητών ήταν ότι το CDU έχει μεγάλη ευαισθησία στην ανίχνευση ενδοδιαφυγών που απαιτούν παρέμβαση, μπορεί να ανιχνεύσει πολύ καλά το τύπο της ενδοδιαφυγής και συνολικά είναι αξιόπιστη απεικονιστική τεχνική για τη παρακολούθηση ασθενών μετά από EVAR, προτιμητέα (κατά τους συγκεκριμένους συγγραφείς) σε σχέση με τη CT ως προς την ανάγκη για παρέμβαση.

Σε μια προοπτική μελέτη του Bredahl KK και συν.³⁹ που δημοσιεύθηκε το 2016, έγινε προσπάθεια να διευκρινισθεί η διαγνωστική ακρίβεια του DUS και του CEUS, χρησιμοποιώντας ως απεικονιστική μέθοδο αναφοράς τη CTA.

Στους 278 ασθενείς που εντάχθηκαν στη μελέτη, πραγματοποιήθηκαν απεικονιστικές εξετάσεις στους 3 και 12 μήνες μετά την επέμβαση (EVAR). Η ευαισθησία του DUS στην ανίχνευση ενδοδιαφυγής ήταν 46%, στατιστικά σημαντικά μικρότερη από το CEUS και τη CTA που έχουν παρόμοια ευαισθησία, περίπου 85%. Η ειδικότητα του DUS στη μελέτη ήταν 93%. Οι περιπτώσεις ενδοδιαφυγής που ανιχνεύθηκαν με τη CTA και οδήγησαν σε επανεπέμβαση, ανιχνεύθηκαν και με το CEUS

(συνολικά 11 περιστατικά), ενώ σε 3 από τα 11 αυτά περιστατικά το DUS δεν κατάφερε να θέσει διάγνωση.

Οι ερευνητές της συγκεκριμένης μελέτης καταλήγουν στο συμπέρασμα ότι το CEUS θα μπορούσε να αντικαταστήσει τη CTA στη παρακολούθηση ασθενών μετά από EVAR, ενώ το ίδιο δεν ισχύει για το DUS.

Οι Verhoeven EL και συν.⁴⁰ ανασκοπώντας πρόσφατη βιβλιογραφία, συνέκριναν τα αποτελέσματα διαφορετικών απεικονιστικών μεθόδων παρακολούθησης μετά από EVAR, σε μια μελέτη που δημοσιεύθηκε το 2011, με το τίτλο: “Μήπως ήρθε η ώρα να εξαφανίσουμε τη CT μετά από EVAR σαν τη μέθοδο παρακολούθησης ρουτίνας;” Σκοπός της εργασίας ήταν, μελετώντας τα αποτελέσματα αυτά, να βρεθεί ένα κατάλληλο πρωτόκολλο παρακολούθησης, που να μη “στηρίζεται”, όπου είναι αυτό δυνατό, στις συνεχόμενες CTA απεικονίσεις. Η ευαισθησία του DUS στην ανίχνευση ενδοδιαφυγών κυμαινόταν μεταξύ 66-77% και του CEUS στο επίπεδο 81-98%. Οι περισσότερες από τις περιπτώσεις ενδοδιαφυγής που δεν διεγνώσθησαν αφορούσαν στο τύπο II και δεν υπήρξε ανάγκη παρέμβασης.

Οι συγγραφείς καταλήγουν στο συμπέρασμα ότι ένα πρωτόκολλο που συνδυάζει DUS, CEUS και AXR δίνει πολλές πληροφορίες που αφορούν σε πιθανές επιπλοκές μετά από EVAR, αποφεύγοντας τους κινδύνους που σχετίζονται με τις επαναλαμβανόμενες απεικονίσεις με CTA. Η τελευταία θα πρέπει να φυλάσσεται για περιπτώσεις που η

υπερηχογραφική μελέτη είναι μη διαγνωστική ή υπάρχει κλινική υποψία επιπλοκής ή “δύσκολη” ανατομία.

Σε προοπτική μελέτη παρατήρησης που δημοσιεύθηκε το 2011 από τον Cantisani V και συν.⁴¹ ελέγχθηκαν 108 ασθενείς που υπεβλήθησαν σε EVAR, με CDU, CEUS, CTA και MRA, καθώς και με αφαιρετική ψηφιακή αγγειογραφία, αν περαιτέρω παρέμβαση κρινόταν απαραίτητη. Σκοπός ήταν να εκτιμηθεί η ευαισθησία, ειδικότητα, ακρίβεια (accuracy) και η αρνητική προγνωστική αξία καθεμιάς από τις απεικονιστικές μεθόδους, ως προς τη διάγνωση ενδοδιαφυγής.

Ανιχνεύθηκαν 24 περιπτώσεις ενδοδιαφυγής (22% των ασθενών). Η ευαισθησία και ειδικότητα του CDU ήταν 58% και 93% αντίστοιχα, για το CEUS 96% και 100%, για τη CTA 83% και 100% και για την MRA 96% και 100%, αντίστοιχα. Η εκτίμηση των ερευνητών ήταν ότι το CEUS ήταν σημαντικά ανώτερο από το CDU στην ανίχνευση ενδοδιαφυγών, με ποσοστά παρόμοια με τη CTA και την MRA. Συμπεράναν, λοιπόν, ότι το CEUS φαίνεται να είναι μια εφικτή εξέταση για τη μακροχρόνια παρακολούθηση των ασθενών μετά από EVAR, έχοντας, πιθανώς, και τη δυνατότητα να διακρίνει καλύτερα το τύπο της ενδοδιαφυγής από τις άλλες απεικονιστικές εξετάσεις (CTA και MRA).

Στη μελέτη του Beeman BR και συν.⁴² που δημοσιεύθηκε το 2009, έγινε μια προσπάθεια σύγκρισης της CDU και της CT ως προς την ικανότητά τους να διαγνώσουν επιπλοκές κατά τη παρακολούθηση μετά από

EVAR, αλλά και το όφελος από άποψη εξοικονόμησης χρηματικών πόρων από τη χρήση του CDU.

Σε μια περίοδο 10 ετών (1998-2008), 250 ασθενείς υπεβλήθησαν σε EVAR στο συγκεκριμένο κέντρο και εντάχθηκαν στη μελέτη. Έως τον 6/2004 στους ασθενείς διενεργείτο CT και DUS κάθε 6 μήνες για το πρώτο χρόνο και στη συνέχεια ετησίως εάν δεν είχε ανιχνευθεί κάποια επιπλοκή (οι ασθενείς αυτοί αποτελούσαν το group 1 της μελέτης). Πραγματοποιείτο σύγκριση μεταξύ των δύο μεθόδων (CDU και CT) ως προς τη μέτρηση της διαμέτρου του ανευρυσματικού σάκου, την ύπαρξη ενδοδιαφυγής και τη βατότητα της ενδοπρόθεσης. Μετά τον 6/2004, οι ερευνητές χρησιμοποιούσαν τη CDU ως τη μόνη μέθοδο παρακολούθησης, εκτός αν προέκυπτε κάποιο πρόβλημα που να έκανε αναγκαία τη χρήση και άλλης απεικονιστικής μεθόδου (group 2).

Τα συμπεράσματα που προέκυψαν ήταν τα εξής: η CDU και η CT ήταν ισοδύναμες ως προς τη μέτρηση της διαμέτρου του ανευρυσματικού σάκου. Η χρήση της CDU αποκλειστικά, θα μπορούσε να είχε μειώσει το κόστος κατά 29% στο group 1. Κανείς ασθενής από την ομάδα που παρακολουθείτο αποκλειστικά με CDU δεν υπέστη κάποιο δυσμενές σύμβαμα, όπως ρήξη, μετανάστευση της ενδοπρόθεσης ή απόφραξη του άκρου.

Το τελικό συμπέρασμα, λοιπόν, των ερευνητών ήταν ότι η παρακολούθηση των ασθενών μετά από EVAR μπορεί να πραγματοποιηθεί με ακρίβεια, ασφάλεια και μεγαλύτερη οικονομία πόρων, χρησιμοποιώντας την CDU ως τη μόνη απεικονιστική μέθοδο.

Με σκοπό να εκτιμηθεί από πλευράς οικονομικού κόστους η χρησιμοποίηση των απεικονιστικών μεθόδων στη μακροχρόνια παρακολούθηση ασθενών μετά από EVAR, ο Mell MW και συν.⁴³ συγκέντρωσαν στοιχεία από ασθενείς που υπεβλήθησαν σε EVAR από το 2002 έως το 2010, οι οποίοι δεν είχαν επιπλοκές ή επανεπεμβάσεις.

Η “δεξαμενή” περιελάμβανε 24,615 ασθενείς, με μέσο χρόνο παρακολούθησης περίπου 4 έτη. Η χρήση των υπερήχων στη παρακολούθηση του πρώτου έτους είχε αυξηθεί σημαντικά (από 15.2% το 2003 σε 28.8% το 2011), όμως παρέμενε χαμηλή. Έως το 10^ο χρόνο παρακολούθησης, το ποσοστό των ασθενών που παρακολουθούντο με US παρουσίασε αύξηση από 8.2% σε 37.8%, με τη χρήση της CT ως τη μόνη μέθοδο παρακολούθησης να μειώνεται από 60.8% σε 42.1%, όμως να παραμένει υψηλή. Το μέσο κόστος παρακολούθησης ήταν, περίπου, 9 φορές μεγαλύτερο με τη CT σε σχέση με το US. Η εκτίμηση των ερευνητών ήταν ότι εάν πραγματοποιείται US στο 50-75% των ασθενών μετά το πρώτο χρόνο από την EVAR παρέμβαση, το κόστος θα μπορούσε να μειωθεί κατά 14-48% ανά έτος στις Ηνωμένες Πολιτείες.

Το συμπέρασμα των ερευνητών ήταν ότι η CT παραμένει η συχνότερα χρησιμοποιούμενη απεικονιστική μέθοδος, ακόμη και 10 έτη μετά την EVAR, σε ασθενείς που δεν είχαν επιπλοκές και δε χρειάστηκαν επανεπέμβαση. Η αύξηση της χρήσης του US με ταυτόχρονη μείωση της χρήσης της CT θα μπορούσε να εξοικονομήσει οικονομικούς πόρους, χωρίς να επηρεάσει δυσμενώς τη πρόγνωση των ασθενών.

Μία ανασκόπηση που περιελάμβανε 42 μελέτες με 4220 ασθενείς, δημοσιεύθηκε το 2017 από τον Abraha I και συν.⁴⁴ Σκοπός ήταν να διευκρινισθεί η διαγνωστική ακρίβεια του CDU και του CEUS στο επίπεδο της ευαισθησίας και ειδικότητας της καθεμιάς απεικονιστικής μεθόδου, στην ανίχνευση ενδοδιαφυγής μετά από EVAR.

Δύο ανεξάρτητες ομάδες ερευνητών συνέλεξαν στοιχεία από μεγάλες βάσεις ιατρικών δεδομένων (Medline, Embase, καθώς και μητρώα μελετών, τον Ιούνιο του 2016), ενώ αξιολογήθηκε και η ποιότητα των περιλαμβανομένων στοιχείων χρησιμοποιώντας το QUANTAS σύστημα ανάλυσης στοιχείων.

Η ευαισθησία του CDU όπως προέκυψε από τα στοιχεία 16 μελετών που αξιολόγησαν τη διαγνωστική του ακρίβεια, ήταν 82% (95% CI. 0.66-0.98), ενώ η ειδικότητα 93% (95% CI. 0.87-0.96). Οι 11 μελέτες που αξιολόγησαν τη διαγνωστική ακρίβεια του CEUS ήταν καλύτερες ποιοτικά από τις αντίστοιχες του CDU, και η εκτίμηση για την ευαισθησία της μεθόδου ήταν 94% (95% CI. 0.85-0.98) και για την ειδικότητα 95% (95% CI. 0.90-0.98).

Επτά μελέτες αξιολόγησαν τη διαγνωστική ακρίβεια των υπερηχογραφικών μελετών πριν και μετά τη χορήγηση του παράγοντα ηχω-αντίθεσης. Η ευαισθησία της CDU μελέτης πριν τη χορήγηση του contrast ήταν 67% (95% CI. 0.47-0.83), ενώ μετά τη χορήγηση του παράγοντα ηχω-αντίθεσης αυξήθηκε, στατιστικώς σημαντικά, στο 97% (95% CI. 0.92-0.99).

Τα συμπεράσματα των ερευνητών ήταν ότι και οι δύο υπερηχογραφικές μέθοδοι (CDU και CEUS) έχουν υψηλή ειδικότητα. Η ευαισθησία του

CEUS είναι μεγαλύτερη από τη CDU στην ανίχνευση ενδοδιαφυγής. Το CEUS θα μπορούσε να χρησιμοποιηθεί σα μια απεικονιστική μέθοδος ρουτίνας στη παρακολούθηση ασθενών μετά από EVAR, και να συνοδεύεται από CT μόνο εάν υπάρξει παθολογικό εύρημα, προκειμένου να τεκμηριωθεί ο τύπος της ενδοδιαφυγής και να καθορισθεί ο επακόλουθος τρόπος αντιμετώπισης.

Σε μια συστηματική ανασκόπηση που δημοσιεύθηκε το 2010 από το Mirza TA και συν.⁴⁵ έγινε προσπάθεια σύγκρισης των υπερηχογραφικών μεθόδων παρακολούθησης (DUS,CEUS) και της CT στην ανίχνευση ενδοδιαφυγών, σε ασθενείς μετά από EVAR.

Συνελέγησαν στοιχεία από βάσεις ιατρικών δεδομένων (Medline, Embase, μητρώα μελετών), και τελικά ανασκοπήθηκαν 21 μελέτες που περιελάμβαναν 2601 ασθενείς που συνέκριναν US με CT. Η ευαισθησία του CDU στην ανίχνευση ενδοδιαφυγής ήταν 77% (95% CI. 0.64-0.86) και η ειδικότητα 94% (95% CI. 0.88-0.97). Επτά μελέτες που περιελάμβαναν 288 ασθενείς, συνέκριναν CEUS με CT. Η ευαισθησία του CEUS ήταν 98% (95% CI.0.90-0.99) και η ειδικότητά του 88% (95% CI. 0.78-0.94).

Το συμπέρασμα ήταν ότι το CDU έχει περιορισμένη ευαισθησία, με το CEUS να αναδεικνύεται σε μια απεικονιστική μέθοδο υψηλής ευαισθησίας στην ανίχνευση ενδοδιαφυγών μετά από EVAR. Παρόλα αυτά, όπως επισημαίνουν οι ερευνητές, τα αποτελέσματα θα πρέπει να αξιολογηθούν με κάποια επιφύλαξη λόγω της ετερογένειας των ανασκοπούμενων μελετών, και περαιτέρω έρευνα θα πρέπει να γίνει

προκειμένου να καθορισθεί ο ρόλος του CEUS ως τη κυριότερη απεικονιστική μέθοδο παρακολούθησης μετά από EVAR.

Κεφάλαιο 5

5. Η παρακολούθηση στη κλινική πράξη

Ο έλεγχος στη πρώιμη μετεγχειρητική περίοδο (τις πρώτες 30 ημέρες μετά την επέμβαση) που περιλαμβάνει απεικόνιση, θεωρείται απαραίτητος (έχοντας σύσταση I B στις Ευρωπαϊκές κατευθυντήριες οδηγίες – ESVS guidelines.²). Γίνεται με σκοπό την εκτίμηση της ακεραιότητας της ενδοπρόθεσης, της ζώνης επικάλυψης με το αορτικό τοίχωμα κεντρικά και περιφερικά, καθώς και της ύπαρξης ενδοδιαφυγής.

Η CTA θεωρείται η απεικονιστική εξέταση εκλογής. Αρκετές μελέτες έχουν τεκμηριώσει τη προγνωστική αξία της CT στη πρώιμη μετεγχειρητική περίοδο στην εκτίμηση επαρκούς ζώνης επικάλυψης (θα πρέπει να είναι $\geq 10\text{mm}$ κεντρικά και περιφερικά).⁴⁶

Η CDU μπορεί να επαληθεύσει την απουσία ενδοδιαφυγής και να εκτιμήσει τη βατότητα, τη μορφολογία της ροής, καθώς και τις ταχύτητες ροής στην ενδοπρόθεση. Δεδομένου ότι η CDU δε μπορεί να εκτιμήσει τη ζώνη επικάλυψης με το αορτικό τοίχωμα και τη πιθανή ύπαρξη συστροφής της ενδοπρόθεσης, η εξέταση μπορεί να συμπληρωθεί με CT απεικόνιση χωρίς ιωδιούχο σκιαγραφικό μέσο.

Μετά τη πρώτη απεικονιστική εξέταση, μπορεί να γίνει διαστρωμάτωση των ασθενών ως προς τη πιθανότητα εμφάνισης όψιμων επιπλοκών. Η

διαστρωμάτωση αυτή θα μπορούσε να ελαττώσει τη συχνότητα των απεικονιστικών εξετάσεων στους ασθενείς που πραγματικά τη χρειάζονται.⁴⁷

Η παρουσία ενδοδιαφυγής στην απεικονιστική μελέτη των πρώτων 30 ημερών αποτελεί σημαντικό προγνωστικό στοιχείο πιθανών μελλοντικών επιπλοκών καθώς και ανάγκης για επανεπέμβαση.

Παρόλο που η κλινική σημασία των ενδοδιαφυγών τύπου II είναι αμφιλεγόμενη, είναι γνωστό ότι μια εμμένουσα τύπου II ενδοδιαφυγή μπορεί να προκαλέσει διάταση του ανευρυσματικού σάκου και διαταραχή στην απαιτούμενη επικάλυψη ενδοπρόθεσης – υγιούς αορτικού τοιχώματος. Επομένως, ασθενείς με διαγνωσμένη ενδοδιαφυγή τύπου II από τη πρώτη CT, είναι λογικό να παρακολουθούνται με DUS, με επικέντρωση, κυρίως, στη μέτρηση της διαμέτρου του ανευρυσματικού σάκου (όπου η υπερηχογραφική μελέτη έχει μεγάλη ευαισθησία). Αύξηση της διαμέτρου $\geq 1\text{cm}$ χρειάζεται περαιτέρω διερεύνηση με CTA, με πιθανή προοπτική την επανεπέμβαση.

Σημειώνεται ότι η ευαισθησία των δύο απεικονιστικών τεχνικών (CT και DUS) στη μέτρηση της μέγιστης διαμέτρου του ανευρυσματικού σάκου είναι παρόμοια και πολύ υψηλή. Οι απόλυτες τιμές, όμως, της διαμέτρου αυτής, όπως μετρώνται με τη CT και το US δεν είναι άμεσα συγκρίσιμες⁴⁸ [με τη CT η διάμετρος μετράται (στατιστικά σημαντικά) μεγαλύτερη].⁴⁹ Για το λόγο αυτό, στη τακτική παρακολούθηση, η μέτρηση της διαμέτρου πρέπει να γίνεται με την ίδια απεικονιστική τεχνική.

Πρακτικά, κατά τη διάρκεια του 1^{ου} έτους μετά την EVAR πραγματοποιείται CT στο 1^ο και 12^ο μήνα, με πιθανότητα πραγματοποίησης και στον 6^ο μήνα εάν η πρώτη CT έχει παθολογικά ευρήματα.

Μετά το πρώτο έτος, πραγματοποιείται ετησίως CT , με εναλλακτική πιθανότητα ελέγχου με CDU, εάν στη παρακολούθηση του πρώτου έτους δεν έχει διαπιστωθεί παθολογία.

Η πορεία των ασθενών μετά τη πενταετία από την EVAR παρέμβαση είναι λιγότερο μελετημένη, δεδομένου ότι οι περισσότερες μελέτες αναφέρονται σε 5 ετή παρακολούθηση. Υπάρχουν ενδείξεις για αυξημένα ποσοστά όψιμης ρήξης AAA μετά από EVAR, πιθανώς λόγω προόδου της ανευρυσματικής νόσου της αορτής.

Επομένως, οι ασθενείς θα πρέπει να παρακολουθούνται δια βίου, με CT, κυρίως, απεικόνιση, τουλάχιστον μία φορά κάθε 5 έτη.

Κεφάλαιο 6

6. Συμπεράσματα

Από την ανασκόπηση της σχετικά πρόσφατης βιβλιογραφίας, φαίνεται πως η παρακολούθηση με υπερηχογραφικές μεθόδους ασθενών μετά από επέμβαση EVAR, είναι δόκιμη.

Η αξονική αγγειογραφία παραμένει ο “χρυσός κανών” γι’ αυτούς τους ασθενείς, έχοντας πολύ υψηλή ευαισθησία και ειδικότητα στην ανίχνευση σχεδόν όλων των πιθανών επιπλοκών. Παρόλα αυτά, είναι γνωστές οι ανεπιθύμητες δράσεις της ιονίζουσας ακτινοβολίας και των

ενδοφλεβίως χορηγούμενων σκιαγραφικών μέσων, ειδικά όταν επαναλαμβάνονται τακτικά.

Το CDU αποτελεί μια εύχρηστη, παντελώς ακίνδυνη, χαμηλού κόστους εξέταση, που μπορεί να πραγματοποιηθεί στο ιατρείο ή και παρά τη κλίνη του ασθενούς. Η ευαισθησία του στη μέτρηση της διαμέτρου του ανευρυσματικού σάκου είναι πολύ υψηλή, αντίστοιχη της CT.

Η ευαισθησία του στην αναγνώριση και ταξινόμηση ενδοδιαφυγών είναι ικανοποιητική, με τα περισσότερα από τα περιστατικά που δε διαγιγνώσκονται να αφορούν σε ενδοδιαφυγές τύπου II που, συνήθως, δε χρειάζονται παρέμβαση.

Κατά συνέπεια, η έγχρωμη Doppler υπερηχογραφία μπορεί, υπό προϋποθέσεις, να αποτελέσει τη μοναδική απεικονιστική μέθοδο παρακολούθησης, σε ασθενείς με “συρρίκνωση” του ανευρυσματικού σάκου όπως εκτιμάται στη πρώτη απεικόνιση, ή ενδοδιαφυγή τύπου II με σταθερή διάμετρο του σάκου.

Μπορεί, επίσης, να συνδυασθεί με χρήση παραγόντων ηχω-αντίθεσης (η ευαισθησία στην ανίχνευση ενδοδιαφυγών αυξάνεται σημαντικά, σε επίπεδα ανάλογα της CT), με AXR, καθώς και MRI.

Βιβλιογραφία

1. Netter FH; **“Atlas of Human Anatomy, 5th Edition”** – Elsevier Saunders 2010
2. European Society for Vascular Surgery (ESVS) 2019 Clinical Practice Guidelines on the Management of Abdominal Aorto-iliac Artery Aneurysms, European Vascular and Endovascular Surgery, January 2019 Volume 57, Issue 1, pages 8-93
3. Jacomelli, J., Summers, L., Stevenson, A., Lees, T., and Earnshaw, J.J. **Results of the first five years of the NHS abdominal aortic aneurysm screening programme in England.** *Br J Surg.* 2016; 103: 1125–1131
4. Ulug, P., Powell, J.T., Sweeting, M.J., Bown, M.J., and Thompson, S.G. **Meta-analysis of the current prevalence of screen-detected abdominal aortic aneurysm in women.** *Br J Surg.* 2016; 103: 1097–1104
5. Karthikesalingam, A., Vidal-Diez, A., Holt, P.J., Loftus, I.M., Schermerhorn, M.L., Soden, P.A. et al. **Thresholds for abdominal aortic aneurysm repair in England and the United States.** *N Engl J Med.* 2016; 375: 2051–2059
6. Filardo, G., Powell, J.T., Martinez, M.A., and Ballard, D.J. **Surgery for small abdominal aortic aneurysms.** *Cochrane Database Syst Rev.* 2015; 2: CD001835
7. Becquemin, J.P., Pillet, J.C., Lescalie, F., Sapoval, M., Goueffic, Y., Lermusiaux, P. et al. **ACE trialists. A randomized controlled trial of endovascular aneurysm repair versus open surgery for abdominal aortic aneurysms in low-to-moderate-risk patients.** *J Vasc Surg.* 2011; 53: 1167–1173
8. Powell, J.T., Sweeting, M.J., Ulug, P., Blankensteijn, J.D., Lederle, F.A., Becquemin, J.P. et al. **Meta-analysis of individual-patient data from EVAR-1, DREAM, OVER and ACE trials comparing outcomes of endovascular or open repair for abdominal aortic aneurysm over 5 years.** *Br J Surg.* 2017; 104: 166–178
9. Yin, K., Locham, S.S., Schermerhorn, M.L., and Malas, M.B. **Trends of 30-day mortality and morbidities in endovascular repair of intact abdominal aortic aneurysm during the last decade.** (pii: S0741–5214(18)30991–1. [Epub ahead of print]) *J Vasc Surg.* 2018 Jun 15; doi. org/10.1016/j.jvs.2018.04.032
10. Budtz-Lilly, J., Venermo, M., Debus, S., Behrendt, C.A., Altreuther, M., Beiles, B. et al. **Editor's choice - assessment of international outcomes of intact abdominal aortic aneurysm repair over 9 years.** *Eur J Vasc Endovasc Surg.* 2017; 54: 13–20
11. Kristensen, S.D. and Knuuti, J. **New ESC/ESA Guidelines on non-cardiac surgery: cardiovascular assessment and management.** *Eur Heart J.* 2014; 35: 2344–2345

12. Mani, K., Björck, M., Lundkvist, J., and Wanhainen, A. **Improved long-term survival after abdominal aortic aneurysm repair.** *Circulation*. 2009; 120: 201–211
13. Bahia, S.S., Holt, P.J., Jackson, D., Patterson, B.O., Hinchliffe, R.J., Thompson, M.M. et al. **Systematic review and meta-analysis of long-term survival after elective infrarenal abdominal aortic aneurysm repair 1969–2011: 5 Year survival remains poor despite advances in medical care and treatment strategies.** *Eur J Vasc Endovasc Surg*. 2015; 50: 320–330
14. Avgerinos, E.D., Chaer, R.A., and Makaroun, M.S. **Type II endoleaks.** *J Vasc Surg*. 2014; 60: 1386–1391
15. Maleux, G., Poorteman, L., Laenen, A., Saint-Lebes, B., Houthoofd, S., Fourneau, I. et al. **Incidence, etiology, and management of type III endoleak after endovascular aortic repair.** *J Vasc Surg*. 2017; 66: 1056–1064
16. White, G.H., May, J., Waugh, R.C., Chaufour, X., and Yu, W. **Type III and type IV endoleak: toward a complete definition of blood flow in the sac after endoluminal AAA repair.** *J Endovasc Surg*. 1998; 5: 305–309
17. Schlosser, F.J., Gusberg, R.J., Dardik, A., Lin, P.H., Verhagen, H.J., Moll, F.L. et al. **Aneurysm rupture after EVAR: can the ultimate failure be predicted?.** *Eur J Vasc Endovasc Surg*. 2009; 37: 15–22
18. Fransen, G.A., Vallabhaneni, S.R. Sr., van Marrewijk, C.J., Laheij, R.J., Harris, P.L., and Buth, J. **Rupture of infra-renal aortic aneurysm after endovascular repair: a series from EUROSTAR registry.** *Eur J Vasc Endovasc Surg*. 2003; 26: 487–493
19. Lo, R.C., Buck, D.B., Herrmann, J., Hamdan, A.D., Wyers, M., Patel, V.I. et al. **Risk factors and consequences of persistent type II endoleaks.** *J Vasc Surg*. 2016; 63: 895–901
20. Sidloff, D.A., Stather, P.W., Choke, E., Bown, M.J., and Sayers, R.D. **Type II endoleak after endovascular aneurysm repair.** *Br J Surg*. 2013; 100: 1262–1270
21. Lin, P.H., Bush, R.L., Katzman, J.B., Zemel, G., Puente, O.A., Katzen, B.T. et al. **Delayed aortic aneurysm enlargement due to endotension after endovascular abdominal aortic aneurysm repair.** *J Vasc Surg*. 2003; 38: 840–842
22. Yoshitake, A., Hachiya, T., Itoh, T., Kitahara, H., Kasai, M., Kawaguchi, S. et al. **Nonvisualized type III endoleak masquerading as endotension: a case report.** (595.e515–97) *Ann Vasc Surg*. 2015; 29
23. Cao, P., Verzini, F., Zannetti, S., De Rango, P., Parlani, G., Lupattelli, L. et al. **Device migration after endoluminal abdominal aortic aneurysm repair: analysis of 113 cases with a minimum follow-up period of 2 years.** *J Vasc Surg*. 2002; 35: 229–235

24. Pintoux, D., Chaillou, P., Azema, L., Bizouarn, P., Costargent, A., Patra, P. et al. **Long-term influence of suprarenal or infrarenal fixation on proximal neck dilatation and stentgraft migration after EVAR.** *Ann Vasc Surg.* 2011; 25: 1012–1019
25. Mantas, G.K., Antonopoulos, C.N., Sfyroeras, G.S., Moulakakis, K.G., Kakisis, J.D., Mylonas, S.N. et al. **Factors predisposing to endograft limb occlusion after endovascular aortic repair.** *Eur J Vasc Endovasc Surg.* 2015; 49: 39–44
26. Lyons, O.T., Patel, A.S., Saha, P., Clough, R.E., Price, N., and Taylor, P.R. **A 14-year experience with aortic endograft infection: management and results.** *Eur J Vasc Endovasc Surg.* 2013; 46: 306–313
27. Fatima, J., Duncan, A.A., de Grandis, E., Oderich, G.S., Kalra, M., Gloviczki, P. et al. **Treatment strategies and outcomes in patients with infected aortic endografts.** *J Vasc Surg.* 2013; 58: 371–379
28. 2015 ESC Guidelines for the management of infective endocarditis. *European Heart Journal*, Volume 36, Issue 44, 21 November 2015, Pages 3075–3128
29. Kakkos, S.K., Bicknell, C.D., Tsolakis, I.A., and Bergqvist, D. **Hellenic Co-operative group on aortic surgery. Editor's choice - management of secondary aorto-enteric and other abdominal arterio-enteric fistulas: a review and pooled data analysis.** *Eur J Vasc Endovasc Surg.* 2016; 52: 770–786
30. Mirza, T.A., Karthikesalingam, A., Jackson, D., Walsh, S.R., Holt, P.J., Hayes, P.D. et al. **Duplex ultrasound and contrast-enhanced ultrasound versus computed tomography for the detection of endoleak after EVAR: systematic review and bivariate meta-analysis.** *Eur J Vasc Endovasc Surg.* 2010; 39: 418–428
31. Dellagrammaticas, D., Baderkhan, H., and Mani, K. **Management of aortic sac enlargement following successful EVAR in a frail patient.** *Eur J Vasc Endovasc Surg.* 2016; 51: 302–308
32. Fearn, S., Lawrence-Brown, M.M., Semmens, J.B., and Hartley, D. **Follow-up after endovascular aortic aneurysm repair: the plain radiograph has an essential role in surveillance.** *J Endovasc Ther.* 2003; 10: 894–901
33. Habets, J., Zandvoort, H.J., Reitsma, J.B., Bartels, L.W., Moll, F.L., Leiner, T. et al. **Magnetic resonance imaging is more sensitive than computed tomography angiography for the detection of endoleaks after endovascular abdominal aortic aneurysm repair: a systematic review.** *Eur J Vasc Endovasc Surg.* 2013; 45: 340–350
34. Fukuchi, K., Ishida, Y., Higashi, M., Tsunekawa, T., Ogino, H., Minatoya, K. et al. **Detection of aortic graft infection by fluorodeoxyglucose positron emission tomography: comparison with computed tomographic findings.** *J Vasc Surg.* 2005; 42: 919–925

35. Gürtelschmid, M., Björck, M., and Wanhainen, A. **Comparison of three ultrasound methods of measuring the diameter of the abdominal aorta.** *Br J Surg.* 2014; 101: 633–636
36. Feras Zalem, Jehad Almasri, Mouaffaa Tello, Larry J Prokop, Elliot L Chaikof, Mohammad Hassan Murad. **A systematic review of surveillance after endovascular aortic repair.** *Journal of Vascular Surgery.*2018; Volume 67, Number 1, doi.org/10.1016/J.jvs.2017.04.058
37. Chaer RA, Gushchin A, Rhee R, Marone L, Cho JS, Leers S, et al. **Duplex ultrasound as the sole long term surveillance method post-endovascular aneurysm repair: a safe alternative for stable aneurysms.** *J Vasc Surg* 2009; 49:845-9
38. Schmieder GC, Stout CL, Stokes GK, Parent FN, Panneton JM. **Endoleak after endovascular aneurysm repair: duplex ultrasound imaging is better than computed tomography at determining the need for intervention.** *J Vasc Surg.* 2009 Nov;50(5):1012-7
39. Bredahl KK, Taudorf M, Lonn L, Vogt KC, Sillesen H, Eiberg JP. **Contrast Enhanced Ultrasound can Replace Computed Tomography Angiography for Surveillance After Endovascular Aortic Aneurysm Repair.** *Eur J Vasc Endovasc Surg.*2016 Dec;52(6):729-734
40. Verhoeven EL, Oikonomou K, Ventin FC, Lerut P, Fernandes E, Fernandes R, Mendes Pedro L. **Is it time to eliminate CT after EVAR as routine follow-up?** *J Cardiovasc Surg (Torino).*2011 Apr;52(2):193-8
41. Cantisani V, Ricci P, Grazhdani H, Napoli A, Fanelli F, Catalano C, Galati G, D'Andrea V, Biancari F, Passariello R. **Prospective comparative analysis of colour-doppler ultrasound, contrast-enhanced ultrasound, computed tomography and magnetic resonance in detecting endoleak after endovascular abdominal aortic aneurysm repair.** *Eur J Vasc Endovasc Surg.* 2011 Feb;41(2):186-92
42. Beeman BR, Doctor LM, Doerr K, McAfee-Bennett S, Dougherty MJ, Calligaro KD. **Duplex ultrasound imaging alone is sufficient for midterm endovascular aneurysm repair surveillance: a cost analysis study and prospective comparison with computed tomography scan.** *J Vasc Surg.* 2009 Nov;50(5):1019-24
43. Mell MW, Garg T, Baker LC. **Underutilization of Routine Ultrasound Surveillance after Endovascular Aortic Aneurysm Repair.** *Ann Vasc Surg.* 2017 Oct;44:54-58
44. Abraha I, Luchetta ML, De Florio R, Cozzolino F, Casazza G, Duca P, Parente B, Orso M, Germani A, Eusebi P, Montedori A. **Ultrasonography for endoleak detection after endoluminal abdominal aortic aneurysm repair.** *Cochrane Database Syst Rev.* 2017 Jun 9;6:CD010296. doi:10.1002/146

45. Mirza TA, Karthikesalingam A, Jackson D, Walsh SR, Holt PJ, Hayes PD, Boyle JR. **Duplex ultrasound and contrast-enhanced ultrasound versus computed tomography for the detection of endoleak after EVAR: systematic review and bivariate meta-analysis.** *Eur J Vasc Endovasc Surg.* 2010 Apr;39(4):418-28
46. Baderkhan, H., Haller, O., Wanhainen, A., Björck, M., and Mani, K. **Follow-up after endovascular aortic aneurysm repair can be stratified based on first postoperative imaging.** *Br J Surg.* 2018; 105: 709–718
47. Garg, T., Baker, L.C., and Mell, M.W. **Postoperative surveillance and long-term outcomes after endovascular aneurysm repair among Medicare beneficiaries.** *JAMA Surg.* 2015; 150: 957–963
48. Wanhainen, A., Bergqvist, D., and Björck, M. **Measuring the abdominal aorta with ultrasonography and computed tomography - difference and variability.** *Eur J Vasc Endovasc Surg.* 2002; 24: 428–434
49. Sprouse LR 2nd, Meier GH 3rd, Lesar CJ, Demasi RJ, Sood J, Parent FN, Marcinyck MJ, Gayle RG. **Comparison of abdominal aortic aneurysm diameter measurements obtained with ultrasound and computed tomography: Is there a difference?** *J Vasc Surg.* 2003 Sep;38(3):466-71
50. Brambilla, M., Cerini, P., Lizio, D., Vigna, L., Carriero, A., and Fossaceca, R. **Cumulative radiation dose and radiation risk from medical imaging in patients subjected to endovascular aortic aneurysm repair.** *Radiol Med.* 2015; 120: 563–570