



**ΠΑΝΕΠΙΣΤΗΜΙΟ ΘΕΣΣΑΛΙΑΣ**  
**ΣΧΟΛΗ ΕΠΙΣΤΗΜΩΝ ΥΓΕΙΑΣ**  
**ΤΜΗΜΑ ΙΑΤΡΙΚΗΣ**



ΝΕΥΡΟΧΕΙΡΟΥΡΓΙΚΗ ΚΛΙΝΙΚΗ

Διευθυντής: Αν. Καθηγητής ΚΩΝΣΤΑΝΤΙΝΟΣ Ν. ΦΟΥΝΤΑΣ

---

*Διδακτορική Διατριβή*

**"ΕΝΔΟΣΚΟΠΙΚΗ ΕΝΔΟΡΡΙΝΙΚΗ ΑΣΚΟΡΙΝΟΣΤΟΜΙΑ ΣΤΗΝ ΑΝΤΙΜΕΤΩΠΙΣΗ  
ΠΑΘΗΣΕΩΝ ΤΗΣ ΡΙΝΙΚΗΣ ΚΟΙΛΟΤΗΤΑΣ ΚΑΙ ΤΩΝ ΠΑΡΑΡΡΙΝΙΩΝ ΚΟΛΠΩΝ."**

υπό

**ΑΘΑΝΑΣΙΟΥ Β. ΣΑΡΑΤΖΙΩΤΗ**

Επιμελητή Β΄ Πανεπιστημιακής ΩΡΛ Κλινικής 2014

Υπεβλήθη για την εκπλήρωση μέρους των

απαιτήσεων για την απόκτηση του

Διδακτορικού Διπλώματος

Λάρισα, 2014

© 2014 Αθανάσιος Β. Σαρατζιώτης

*Η έγκριση της διδακτορικής διατριβής από το Τμήμα Ιατρικής της Σχολής Επιστημών Υγείας του Πανεπιστημίου Θεσσαλίας δεν υποδηλώνει αποδοχή των απόψεων του συγγραφέα (Ν. 5343/32 αρ. 202 παρ. 2).*

### **ΤΡΙΜΕΛΗΣ ΣΥΜΒΟΥΛΕΥΤΙΚΗ ΕΠΙΤΡΟΠΗ**

1. **Δρ. Κωνσταντίνος Ν. Φουντάς**, *Αν. Καθηγητής Νευροχειρουργικής, Τμήμα Ιατρικής, Πανεπιστήμιο Θεσσαλίας - (Επιβλέπων),*
2. **Δρ. Ευαγγελή Ε. Τσιρώνη**, *Αν. Καθηγήτρια Οφθαλμολογίας – Νευροοφθαλμολογίας, Τμήμα Ιατρικής, Πανεπιστήμιο Θεσσαλίας,*
3. **Δρ. Χαράλαμπος Θ. Γκούβερης**, *Υφηγητής (Επ. Καθηγητής) Ωτορινολαρυγγολογίας, Τμήμα Ιατρικής, Πανεπιστήμιο Μάιντζ Γερμανίας.*

**1<sup>ος</sup> Εξεταστής  
(Επιβλέπων)**

Δρ. Κωνσταντίνος **Φουντάς**  
Αν. Καθηγητής Νευροχειρουργικής, Τμήμα Ιατρικής, Πανεπιστήμιο  
Θεσσαλίας

**2<sup>ος</sup> Εξεταστής**

Δρ. Ευαγγελή **Τσιρώνη**  
Αν. Καθηγήτρια Οφθαλμολογίας – Νευροοφθαλμολογίας, Τμήμα  
Ιατρικής, Πανεπιστήμιο Θεσσαλίας

**3<sup>ος</sup> Εξεταστής**

Δρ. Χαράλαμπος **Γκούβερης**  
Υφηγητής (Επ. Καθηγητής) Ωτορινολαρυγγολογίας, Τμήμα Ιατρικής,  
Πανεπιστήμιο Μάιντς Γερμανίας

**4<sup>ος</sup> Εξεταστής**

Δρ. Ιωάννης **Μπιζάκης**  
Καθηγητής Ωτορινολαρυγγολογίας, Τμήμα Ιατρικής, Πανεπιστήμιο  
Θεσσαλίας

**5<sup>ος</sup> Εξεταστής**

Δρ. Ιωάννης **Χατζιωάννου**  
Επ. Καθηγητής Ωτορινολαρυγγολογίας, Τμήμα Ιατρικής, Πανεπιστήμιο  
Θεσσαλίας

**6<sup>ος</sup> Εξεταστής**

Δρ. Γεώργιος **Χατζηγεωργίου**  
Καθηγητής Νευρολογίας, Τμήμα Ιατρικής, Πανεπιστήμιο Θεσσαλίας

**7<sup>ος</sup> Εξεταστής**

Δρ. Χαράλαμπος **Σκουλάκης**  
Επ. Καθηγητής Ωτορινολαρυγγολογίας, Τμήμα Ιατρικής, Πανεπιστήμιο  
Θεσσαλίας

## **ΕΥΧΑΡΙΣΤΙΕΣ**

Η έναρξη και η πραγματοποίηση της διδακτορικής διατριβής ήταν μεγάλη μου επιθυμία και πρόκληση, θέλοντας να μελετήσω σε βάθος, να εξετάσω και να συνθέσω όλα τα αποτελέσματα ώστε να φτάσω στα τελικά συμπεράσματα αυτής της μελέτης. Ήταν ένα ταξίδι προς τη γνώση, που μου χάρισε συνολικά εμπειρία στη σκέψη στη σύνθεση, στην επιστήμη.

Ιδιαίτερα, θα ήθελα να εκφράσω την ευγνωμοσύνη μου στον Αναπληρωτή Καθηγητή της Νευροχειρουργικής του Πανεπιστημίου Θεσσαλίας κ. Κώστα Φουντά και να τον ευχαριστήσω θερμά για την εμπιστοσύνη που μου έδειξε αναθέτοντάς μου την εκπόνηση της συγκεκριμένης διατριβής, για την αμέριστη συμπαράσταση του, καθώς και για την συνεχή καθοδήγηση του και το θερμό ενδιαφέρον του για την ολοκλήρωση της.

Θα ήθελα να ευχαριστήσω θερμά την Αναπληρώτρια Καθηγήτρια του Πανεπιστημίου Θεσσαλίας Οφθαλμολογίας κ. Ευαγγελή Τσιρώνη και τον Επίκουρο Καθηγητή ΩΡΛ του Πανεπιστημίου Μάιντζ –Γερμανίας κ. Χαράλαμπο Γκούβερη, οι οποίοι συμμετείχαν στην τριμελή επιτροπή της διδακτορικής μου διατριβής, καθώς και τα υπόλοιπα μέλη της επταμελούς επιτροπής, κ. Ιωάννη Μπιζάκη, Καθηγητή Ωτορινολαρυγγολογίας του Πανεπιστημίου Θεσσαλίας, κ. Γεώργιο Χατζηγεωργίου Καθηγητή Νευρολογίας του Πανεπιστημίου Θεσσαλίας, κ. Χαράλαμπο Σκουλάκη Επίκουρο Καθηγητή Ωτορινολαρυγγολογίας του Πανεπιστημίου Θεσσαλίας, κ. Ιωάννη Χατζηιωάννου Επίκουρο Καθηγητή Ωτορινολαρυγγολογίας του Πανεπιστημίου Θεσσαλίας.

Θα ήταν παράλειψη μου να μην ευχαριστήσω τον δάσκαλο μου Dr. Enzo Emanuelli, υπεύθυνο του τμήματος ενδοσκοπικής χειρουργικής της Πανεπιστημιακής Ωτορινολαρυγγολογικής Κλινικής του Πανεπιστημιακού Νοσοκομείου της Πάντοβα, που πάντα βρίσκεται δίπλα μου ως καθοδηγητής και υποστηρικτής σε κάθε μου προσπάθεια, καθώς και τους Καθηγητές Ωτορινολαρυγγολογίας του Πανεπιστημίου της Πάντοβα Ιταλίας Gregorio Babighian και Alessandro Martini. Δε θα μπορούσα να ξεχάσω τη σημαντικότερη συμβολή της οικογένειάς μου και ιδιαίτερα των γονιών μου, της αδερφής μου και της ανιψιάς μου, οι οποίοι υπήρξαν πυλώνες- αρωγοί-ενθαρρυντές στη ζωή μου.

Ευχαριστώ επίσης την κ. Μαρία Καρανίκα υπεύθυνη των υποψηφίων διδασκόντων, την κ. Κωνσταντίνα Μέγα, την κ. Σατήρα Κατερίνα, την κ. Ελένη Κεμαλάκη, την κ. Ευδοκία Κοκκότη, την κ. Σοφία Κουτσιαρή, την κ. Ζωή Μόζα.

Τέλος ευχαριστώ όλους τους εθελοντές που συμμετείχαν με ιδιαίτερη χαρά, θέλοντας να βοηθήσουν και να βάλουν ένα λιθαράκι και αυτοί στην πραγματοποίηση αυτού του έργου.

*Λάρισα 2014*

*Αθανάσιος Β. Σαρατζιώτης*

*Στους γονείς μου, Ελευθερία και Βάϊο,*

*Για όσα έχουν κάνει, και περισσότερο,*

*για όσα είναι για μένα.*

## **ΣΥΝΤΟΜΟ ΒΙΟΓΡΑΦΙΚΟ**

*Γεννήθηκα στη Λάρισα τον Ιανουάριο του 1973. Ολοκλήρωσα τις βασικές μου σπουδές στη Λάρισα.*

*Το 1991 μετά από εισαγωγικές εξετάσεις εισήχθην στο Βιολογικό τμήμα του Πανεπιστημίου της Πάντοβα-Ιταλία, όπου φοίτησα για δύο έτη.*

*Το 1993 μετά από επιτυχία στις εξετάσεις για εισαγωγή στην Ιατρική σχολή του Πανεπιστημίου της Παβίας- Ιταλία εισήχθην και αποφοίτησα το 2001 μετά από μεταγραφή κατά το δεύτερο έτος σπουδών, από την Ιατρική σχολή του Πανεπιστημίου της Πάντοβα.*

*Το 2002 εισήχθην μετά από εισαγωγικές εξετάσεις ειδικότητας, στην ειδικότητα της Ωτορινολαρυγγολογίας του Πανεπιστημίου της Πάντοβα με πανεπιστημιακή υποτροφία για όλα τα έτη της ειδικότητας. Απέκτησα τον τίτλο της ειδικότητας με άριστα το Δεκέμβριο του 2005.*

*Τον Μάρτιο του 2006 κατατάχθηκα στην αεροπορία ως στρατεύσιμος σμηνίας με το βαθμό του ιατρού, απασχολούμενος και στο 404 Στρατιωτικό Νοσοκομείο της Λάρισας ως ειδικός ΩΡΛ για 5 μήνες. Το υπόλοιπο της θητείας των έξι μηνών υπηρέτησα ως ειδικός ιατρός ΩΡΛ στην ΩΡΛ κλινική του 251 ΓΝΑ. Απολύθηκα από τον ελληνικό στρατό το Μάρτιο του 2007.*

*Από τον Απρίλιο του 2007 και για τρεις συνεχόμενες θητείες μέχρι και τον Ιούλιο του 2010 υπηρέτησα ως επικουρικός Επιμελητής Β΄ ΩΡΛ στην Πανεπιστημιακή ΩΡΛ κλινική του Π. Π. Γ. Ν. Λάρισας.*

*Τον Σεπτέμβριο του 2010 διορίσθηκα ως Επιμελητής Β΄ στο Περιφερειακό Γενικό Νοσοκομείο Λάρισας μέχρι και τον Οκτώβριο του 2012.*



Από τον Οκτώβριο του 2012 μέχρι και σήμερα υπηρετώ με το βαθμό του Επιμελητή Β' στην Πανεπιστημιακή ΩΡΛ κλινική του Πανεπιστημιακού Νοσοκομείου της Λάρισας.

#### ΑΝΑΚΟΙΝΩΣΕΙΣ ΣΕ ΣΥΝΕΔΡΕΙΑ

**A. Saratziotis**, M. Sonogo, C. Marchiori. « Αιφνίδια βαρηκοΐα ». 91<sup>ο</sup> Πανιταλικό Συνέδριο της Ιταλικής Εταιρείας Ωτορινολαρυγγολογίας- Χειρουργικής Κεφαλής και Τραχήλου. Τορίνο, 26-29/5/2004

M. Savastano, **A. Saratziotis**. «Diadermic therapy in otology ». 23<sup>ο</sup> Πανιταλικό Συνέδριο Ιταλικής Εταιρείας Μεσοθεραπείας. Μιλάνο, 2/4/2005

**A. Saratziotis**. Carlo Marchiori. Theocharis Apostolidis. Paola Verdecchia. Enzo Emanuelli. *Dacriocistorinostomia Endoscopica*. Παρουσίαση διπλωματικής εργασίας ειδικότητας Ωτορινολαρυγγολογίας στο Πανεπιστήμιο της Πάντοβα- Ιταλία. 21/12/2005 (η διπλωματική εργασία βρίσκεται στα αρχεία της βιβλιοθήκης του Πανεπιστημίου της Πάντοβα)

G. Brescia, A. Pavin, M. Boninsegna, **A. Saratziotis**, A. Florio. «Endoscopic surgery approach of the middle turbinate : ανάλυση της λειτουργικότητας της ρινός μετεγχειρητικά ». 92<sup>ο</sup> Πανιταλικό Συνέδριο ΩΡΛ Ρώμη, 23-25/6/2005

**Saratziotis A.**, Emanuelli E., Gouveris H., Babighian G. «Endoscopic endonasal drill-out procedure for the treatment of nasolacrimal duct obstruction ». ERS & ISIAN 200822<sup>nd</sup> Congress of the European Rhinologic Society. 27<sup>th</sup> International Symposium of Infection & Allergy of the Nose. Ηράκλειο, 15-19/06

**Saratziotis A.**, Gouveris H. «Endoscopic DCR for acquired nasolacrimal duct obstruction due to an agger nasi mucocele ». «Endoscopic DCR for acquired nasolacrimal duct obstruction due to an agger nasi mucocele ». VI Balkan Congress of Otorinolaryngology Head and Neck Surgery. Θεσσαλονίκη, 2-5/10/2008

**Saratziotis A.**, Pavlidis P., Kapsalaki E., Fountas K., Gouveris H. Tinnitus as the sole symptom of a basal ganglia angioma connecting to the superior petrosal sinus. 3<sup>rd</sup> International Congress Rhinology-Otology- & skull base surgery

**Saratziotis A.**, Pavlidis P., Kapsalaki E., Fountas K., Gouveris H. Tinnitus as the sole symptom of a basal ganglia angioma connecting to the superior petrosal sinus. Thieme E-journal Skull Base 2009; 19 - A136

**Saratziotis A.**, Gouveris H. Maxillary sinus osteoma causing acquired nasolacrimal duct obstruction 3<sup>rd</sup> International Congress. Rhinology-Otology- & skull base surgery.

**Saratziotis A.**, Gouveris H. Maxillary sinus osteoma causing acquired nasolacrimal duct obstruction Thieme E-journal Skull Base 2009; 19 - A089

Koutis A., Ioannou M., **Saratziotis A.**, Theos E., Gouveris H.. Pleomorphic adenoma of the nasal septum. 3<sup>rd</sup> International Congress. Rhinology-Otology-& and skull base surgery

Koutis A., Ioannou M., **Saratziotis A.**, Theos E., Gouveris H.. Pleomorphic adenoma of the nasal septum. Thieme E-journal Skull Base 2009 19 - A102

ΔΗΜΟΣΙΕΥΜΕΝΕΣ ΕΡΓΑΣΙΕΣ ΣΕ ΞΕΝΟΓΛΩΣΣΑ ΠΕΡΙΟΔΙΚΑ ΜΕ ΚΡΙΤΕΣ

**Saratziotis A.**, Emanuelli E, Gouveris H, Babighian G. Endoscopic dacryocystorhinostomy for acquired nasolacrimal duct obstruction: creating a window with a drill without use of mucosal flaps. *Acta Otolaryngol* 2009; 129 (9): 992-995.

**Saratziotis A.**, Karakousis K, Tzika K, Oikonomou KG, Vlachostergios PJ. Hashimoto's Thyroiditis and Kikuchi's Disease: Presentation of a Case and Review of the Literature. *Case Rep Otolaryngol*. 2012;

**Athanasios Saratziotis**, Enzo Emanuelli, Haralampos Gouveris, Evangelia Tsironi, Kostas Fountas. Endoscopic dacryocystorhinostomy for acquired nasolacrimal duct obstruction: long-term results in 91 procedures. *ACCEPTED Rhinology* 2014

**" ΕΝΔΟΣΚΟΠΙΚΗ ΕΝΔΟΡΡΙΝΙΚΗ ΑΣΚΟΡΙΝΟΣΤΟΜΙΑ ΣΤΗΝ ΑΝΤΙΜΕΤΩΠΙΣΗ  
ΠΑΘΗΣΕΩΝ ΤΗΣ ΡΙΝΙΚΗΣ ΚΟΙΛΟΤΗΤΑΣ ΚΑΙ ΤΩΝ ΠΑΡΑΡΡΙΝΙΩΝ ΚΟΛΠΩΝ."**

**ΑΘΑΝΑΣΙΟΣ Β. ΣΑΡΑΤΖΙΩΤΗΣ**

Πανεπιστήμιο Θεσσαλίας, Τμήμα Ιατρικής, 2014

**ΤΡΙΜΕΛΗΣ ΣΥΜΒΟΥΛΕΥΤΙΚΗ ΕΠΙΤΡΟΠΗ**

1. **Δρ. Κωνσταντίνος Ν. Φουντάς**, Αν. Καθηγητής Νευροχειρουργικής, Τμήμα Ιατρικής, Πανεπιστήμιο Θεσσαλίας - **(Επιβλέπων)**,
2. **Δρ. Ευαγγελή Ε. Τσιρώνη**, Αν. Καθηγήτρια Οφθαλμολογίας – Νευροοφθαλμολογίας, Τμήμα Ιατρικής, Πανεπιστήμιο Θεσσαλίας,
3. **Δρ. Χαράλαμπος Θ. Γκούβερης**, Υφηγητής (Επ. Καθηγητής) Ωτορινολαρυγγολογίας, Τμήμα Ιατρικής, Πανεπιστήμιο Μάιντς Γερμανίας.

## ΠΕΡΙΛΗΨΗ

**ΕΙΣΑΓΩΓΗ:** Η ασκορινοστομία είναι μια χειρουργική επέμβαση για την αποκατάσταση της αποχέτευσης των δακρύων και την ανακούφιση των συμπτωμάτων, κυρίως της επιφοράς. Με την επέμβαση αυτή αποκαθίσταται η παροχέτευση των δακρύων δημιουργώντας νέα επικοινωνία ανάμεσα στο δακρυϊκό ασκό και τη ρινική κοιλότητα.

**ΣΚΟΠΟΣ:** Ο σκοπός αυτής της μελέτης είναι να εκτιμήσει σε βάθος χρόνου την έκβαση της ενδοσκοπικής ασκορινοστομίας με τη χρήση ενδορρινικής φρέζας με τη μέθοδο της διαφανοσκόπησης χωρίς τη δημιουργία κρημού με ταυτόχρονη αντιμετώπιση των ενδορρινικών παθήσεων. Επίσης σκοπός της παρούσας διατριβής είναι και η μελέτη του κατά πόσο επηρεάζει ο συνδυασμός των δύο επεμβάσεων σε βάθος χρόνου το τελικό αποτέλεσμα της ασκορινοστομίας.

**ΥΛΙΚΟ ΚΑΙ ΜΕΘΟΔΟΙ:** Μελετήθηκαν 92 ασθενείς (μέσος όρος ηλικίας ήταν 54,1 έτη, το φάσμα ηλικιών κυμαινόταν από 15 έως 84 έτη, 37 άνδρες και 55 γυναίκες, και διεξήχθησαν 96 χειρουργικές επεμβάσεις ενδοσκοπικής ενδορρινικής ασκορινοστομίας εκ των οποίων 4 αμφοτερόπλευρα. Όλοι οι ασθενείς ως κυρίως σύμπτωμα εμφάνιζαν επιφορά και/ ή υποτροπιάζουσες δακρυοκυστίτιδες, είτε από πρωτοπαθή είτε από δευτεροπαθή αιτία απόφραξης. Όλοι οι ασθενείς υποβλήθηκαν κατά την προεγχειρητική εκτίμηση σε πλήρη οφθαλμολογικό έλεγχο και στις δοκιμασίες με φλουορεσκεΐνη, σε ενδορρινική ενδοσκοπική μελέτη, σε δακρυοκυστογραφία, και σε αξονική τομογραφία σπλαχνικού κρανίου.

Σε 23 ασθενείς διεξήχθησαν ταυτόχρονα και άλλες ενδορρινικές επεμβάσεις που κρίθηκε απαραίτητο. Σε 11 λειτουργική ενδοσκοπική χειρουργική παραρρινίων κόλπων

(FESS), σε 3 μέση γναθεκτομή, σε 2 διαφραγματοπλαστική, σε 5 λειτουργική ενδοσκοπική χειρουργική παραρρινίων κόλπων (FESS) και διαφραγματοπλαστική, σε 2 διαφραγματοπλαστική και πλαστική κάτω ρινικών κογχών. Τα stent τοποθετήθηκαν κατά τη διάρκεια της χειρουργικής επέμβασης σε όλους τους ασθενείς και αφαιρέθηκαν από 4 εβδομάδες έως 12 εβδομάδες μετεγχειρητικά (μέσος όρος 6,1 εβδομάδες).

**ΑΠΟΤΕΛΕΣΜΑΤΑ:** Η πλήρης αποκατάσταση σε βάθος χρόνου επιτεύχθηκε σε 88 ασθενείς και σε ποσοστό 95,65%. Αποτυχία υπήρξε σε 4 ασθενείς από σχηματισμό κοκκιωματώδους ιστού στη περιοχή της στομίας από τους οποίους στον ένα έγινε μερική αφαίρεση του stent. Το ποσοστό επιτυχίας αυτής της χειρουργικής τεχνικής είναι παρόμοια της εξωτερικής ασκορινοστομίας που θεωρείται ακόμη και σήμερα επέμβαση εκλογής. Από τους ασθενείς που υποβλήθηκαν ταυτόχρονα και σε άλλη ενδορρινική επέμβαση τα αποτελέσματα έδειξαν ότι δεν υπάρχει άμεσος συσχετισμός στην τελική έκβαση της πορείας της επέμβασης της ασκορινοστομίας. Ένας μόνο ασθενής εμφάνισε υποτροπή της αρχικής νόσου.

**ΣΥΜΠΕΡΑΣΜΑ.** Σύμφωνα με τα αποτελέσματα δεν υπάρχει αντένδειξη ταυτόχρονης αντιμετώπισης και των ενδορρινικών παθήσεων με την ενδοσκοπική ασκορινοστομία. Η τεχνική της ασκορινοστομίας που ακολουθήθηκε αποδείχθηκε απόλυτα ασφαλής και με υψηλά ποσοστά επιτυχίας σε βάθος χρόνου.

## ABSTRACT

**Introduction:** Dacryocystorhinostomy (DCR) is a surgical procedure to restore the flow of tears, performed for relief of tearing symptoms (epiphora). This procedure allows tears to drain directly into the nasal cavity via a new pathway between the lacrimal sac and the lateral nasal wall.

**Aim:** The purpose of the present study was to evaluate long-term outcomes of endoscopic dacryocystorhinostomy (DCR) using a drill without use of mucosal flaps. Simultaneous treatment of additional endonasal pathologies, which may also contribute to the obstruction of the nasolacrimal duct system, and the effect of performing additional procedures during the same surgery (prior or after DCR) are also evaluated.

**Patients and methods:** Ninety two patients (mean age: 54,1 years, range 15-84 years, 37 male, 55 female, 96 procedures, 4 bilateral) operated using this technique were reviewed. All patients presented with epiphora, caused by primary or secondary nasolacrimal obstruction. All patients underwent preoperative evaluation (irrigation and probing of the lacrimal drainage system, fluorescein tests, computerized tomography scan of the paranasal sinuses, dacryocystography and endoscopic examination of the nasal cavity). In 23 patients further intranasal procedures were conducted simultaneously with DCR (11 FESS, 3 maxilectomies, 2 septoplasties, 5 FESS and septoplasties, 2 septoplasties and turbinoplasties). Stents were placed intraoperatively and removed 4 to 12 weeks (average: 6,1 weeks) postoperatively. Postoperative follow-up ranged between 12 and 24 months (average: 17,3 months).

**Results:** Long-term success was achieved in 88 patients (95,65%). No major complications were observed. Only four patients failed to show any improvement after DCR.

Failure was due to granulation tissue formation in 3 patients and inappropriate stent removal in one patient. The success rate achieved is similar to success rates of external DCR approach, which is still considered by many the gold standard. Only one of these four patients went under additional endonasal operations during the same surgery. There was no significant correlation between failure and conduction of additional procedures during the same surgery.

**Conclusion:** The results obtained suggest that treating additional endonasal pathologies simultaneously with the DCR procedure does not affect the outcome of the DCR surgery. Dacryocystorhinostomy by means of the endonasal approach with use of the drill without creating mucosal flaps provides very favorable postoperative long-term results.



## Πίνακας Περιεχομένων

ΠΕΡΙΛΗΨΗ .....	xii
ABSTRACT .....	xiv
Πίνακας Περιεχομένων.....	xvi
Κατάλογος Εικόνων .....	xix
Κατάλογος Πινάκων.....	xxv
<b>Κεφάλαιο 1. Εισαγωγή.....</b>	<b>1</b>
1. 1 Ιστορία της ασκορινοστομίας .....	1
1. 2 Ασκορινοστομία.....	5
<b>Κεφάλαιο 2. Ανατομία.....</b>	<b>9</b>
2. 1 Ανατομία της ρινός: Η ρινική κοιλότητα.....	9
2. 2 Ανατομία του οφθαλμικού κόγχου.....	10
2. 3 Ανατομία της δακρυϊκής συσκευής .....	12
2. 3. 1 Η εκκριτική μοίρα.....	13
2. 3. 2 Η αποχετευτική μοίρα .....	16
2. 4 Η φυσιολογία της παραγωγής δακρύων .....	25
2. 4. 1. Η έκκριση των δακρύων.....	25
2. 4. 2. Η χημική σύσταση των δακρύων.....	26
2. 4. 3. Η δακρυϊκή επίστρωση .....	26
<b>Κεφάλαιο 3. Απόφραξη αποχετευτικού συστήματος δακρύων .....</b>	<b>28</b>
3. 1 Ο μηχανισμός αποχέτευσης των δακρύων.....	28
3. 2 Παθήσεις που προκαλούν απόφραξη του αποχετευτικού συστήματος των δακρύων .	
.....	29
3. 2. 1 Ανατομικές ανωμαλίες .....	29
3. 2. 2 Παθήσεις του αποχετευτικού συστήματος των δακρύων .....	29

3. 2. 3 Παθήσεις ρινός και παραρρινίων κόλπων .....	35
3. 2. 4 Επεκτατικές βλάβες του οφθαλμικού κόγχου .....	39
3. 2. 5 Χρόνιες κοκκιωματώδεις παθήσεις .....	40
3. 2. 6 Ιατρογεννή αιτία .....	41
3. 2. 7 Τραυματικής αιτιολογίας .....	43
<b>3. 3 Ενδείξεις για χειρουργική ενδοσκοπική ασκορινοστομία .....</b>	<b>44</b>
<b>3. 4 Αποκατάσταση απόφραξης: Η τεχνική της ασκορινοστομίας .....</b>	<b>46</b>
3. 4. 1 Εξωτερική ασκορινοστομία .....	46
3. 4. 2 Ενδορρινική ασκορινοστομία .....	48
<b>Κεφάλαιο 4. Ειδικό μέρος .....</b>	<b>56</b>
<b>4. 1 Ασθενείς και μέθοδοι .....</b>	<b>56</b>
4. 1. 1 Το προφίλ των ασθενών .....	56
4. 1. 2 Συμπτώματα – Αίτια απόφραξης .....	57
4. 1. 3 Ταυτόχρονη αντιμετώπιση επιπρόσθετων παθήσεων .....	58
<b>4. 2 Προεγχειρητικός έλεγχος και σχεδιασμός της χειρουργικής επέμβασης .....</b>	<b>59</b>
4. 2. 1 Οφθαλμολογικός έλεγχος .....	59
4. 2. 2 Ενδοσκοπικός – ενδορρινικός έλεγχος .....	63
4. 2. 3 Απεικονιστικός έλεγχος .....	69
4. 2. 4 Αναισθησιολογικός έλεγχος .....	72
<b>4. 3 Παρουσίαση χειρουργικής τεχνικής .....</b>	<b>73</b>
Βήμα 1: Διασωλήνωση – Θέση ασθενούς – Τοπική αναισθησία .....	73
Βήμα 2: Διαφανοσκόπηση και αναγνώριση θέσης δακρυϊκού ασκού ενδορρινικά .....	74
Βήμα 3: Τρυπανισμός βλεννογόνου και δακρυϊκού οστού .....	77
Βήμα 4: Διάνοιξη δακρυϊκού ασκού .....	78
Βήμα 5: Τοποθέτηση παροχέτευσης .....	79
Βήμα 6: Ρινικός επιπωματισμός .....	82
<b>4. 4 Συμπληρωματικές χειρουργικές παρεμβάσεις πριν τη διενέργεια της ασκορινοστομίας .....</b>	<b>83</b>

4. 5 Μετεγχειρητική παρακολούθηση .....	84
4. 6 Αποτελέσματα .....	86
Κεφάλαιο 5. Συζήτηση .....	95
Κεφάλαιο 6. Συμπεράσματα.....	105
Βιβλιογραφία .....	107

## Κατάλογος Εικόνων

<b>Εικόνα 1. 1</b>	Χειρουργικά εργαλεία στις πρώτες επεμβάσεις εξωτερικής ασκορινοστομίας .....	2
<b>Εικόνα 1. 2</b>	Αφαίρεση τμήματος του πλαγίου ρινικού τοιχώματος στην περιοχή του ρινο-δακρυϊκού πόρου κατά West (5).....	4
<b>Εικόνα 1. 3</b>	Τοποθέτηση stent μετά από αποκάλυψη του οστέινου τοιχώματος του ρινο-δακρυϊκού πόρου. Werner Hosemman.....	4
<b>Εικόνα 2. 1</b>	Οστά οφθαλμικού κόγχου. Με ανοιχτό κίτρινο χρώμα το ζυγωματικό οστό. Με σκούρο κίτρινο χρώμα το γναθιαίο οστό. Με πράσινο χρώμα το ρινικό οστό. Με θαλασσί χρώμα το δακρυϊκό οστό. Με ανοιχτό μπορντό το ηθμοειδές οστό. Με σκούρο μπορντό χρώμα το μετωπιαίο οστό. Με ανοιχτό κόκκινο το σφηνοειδές οστό. ....	12
<b>Εικόνα 2. 2</b>	Ανατομική παρασκευή άνω βλεφάρου με αποκάλυψη του άνω δακρυϊκού σωληναρίου.....	18
<b>Εικόνα 2. 3</b>	Ανατομικό παρασκεύασμα άνω-κάτω-κοινού δακρυϊκού σωληναρίου και του δακρυϊκού ασκού .....	20
<b>Εικόνα 2. 4</b>	Πορεία του ρινοδακρυϊκού πόρου κατά μήκος του οστέινου αποτυπώματος της μετωπιαίας απόφυσης της άνω γνάθου.....	21
<b>Εικόνα 2. 5</b>	Ανατομικό παρασκεύασμα του σπλαχνικού κρανίου σε εγκάρσια τομή. Με βέλος ή ανατομική θέση του οστέινου ρινοδακρυϊκού πόρου .....	21
<b>Εικόνα 2. 6</b>	Ανατομικό παρασκεύασμα με αποκάλυψη εξ' ολοκλήρου, του υμενώδους ρινοδακρυϊκού πόρου μετά από αφαίρεση των οστέινων δομών που τον περιβάλλουν. ....	22
<b>Εικόνα 2. 7</b>	Πτυχή βαλβίδας του Hasner .....	22

<b>Εικόνα 2. 8</b>	Βαλβίδες του υμενώδους ρινοδακρυϊκού πόρου.....	24
<b>Εικόνα 2. 9</b>	Βαλβίδες των δακρυϊκών σημείων και των δακρυϊκών σωληνίσκων.....	24
<b>Εικόνα 3. 1</b>	Ασθενής με διάταση του δακρυϊκού ασκού με χρόνια δακρυοκυστίτιδα.....	30
<b>Εικόνα 3. 2</b>	Αξονική τομογραφία σπλαχνικού κρανίου, εγκάρσια τομή, με διάταση των μαλακών μορίων (με βέλος) στην περιοχή του δακρυϊκού ασκού με χρόνια δακρυοκυστίτιδα .....	31
<b>Εικόνα 3. 3</b>	Συρίγγιο με διαπύηση του δέρματος στην περιοχή του δακρυϊκού ασκού μετά από επαναλαμβανόμενα επεισόδια δακρυοκυστίτιδας .....	32
<b>Εικόνα 3. 4</b>	Αξονική τομογραφία σπλαχνικού κρανίου στεφανιαία τομή. Βλεννογονοκήλη δακρυϊκού ασκού δεξιά. ....	32
<b>Εικόνα 3. 5</b>	Αφαίρεση δακρυόλιθου μετά από διάνοιξη ενδορρινικά από τον δακρυϊκό ασκό. ....	34
<b>Εικόνα 3. 6</b>	Μαγνητική τομογραφία σπλαχνικού κρανίου, εγκάρσια τομή, με ευμεγέθους βλεννογονοκήλη που εξορμάτε από το δεξιό γναθιαίο άντρο με συνέπεια πλήρους απόφραξης και του κατώτερου αποχετευτικού συστήματος των δακρύων.....	37
<b>Εικόνα 3. 7</b>	Ενδορρινική ενδοσκοπική εικόνα επεκτατικής μάζας από το γναθιαίο άντρο με ενδορρινική επέκταση με συνέπεια μηχανική απόφραξη του κατώτερου αποχετευτικού συστήματος των δακρύων .....	38
<b>Εικόνα 3. 8</b>	Μαγνητική τομογραφία σπλαχνικού κρανίου με επεκτατική βλάβη που εξορμάτε από τον οφθαλμικό κόγχο αριστερά (βέλος). ....	40
<b>Εικόνα 3. 9</b>	Νέκρωση του ρινικού βλεννογόνου της κάτω και μέσης ρινικής κόγχης και με πλήρους απόφραξης της βαλβίδας του Hasner.....	41

<b>Εικόνα 3. 10</b>	Αξονική τομογραφία σπλαχνικού κρανίου (στεφανιαία τομή), απεικονίζεται η αφαίρεση του πλαγίου ρινικού τοιχώματος μετά από FESS με αφαίρεση και του ρινοδακρυϊκού πόρου.....	43
<b>Εικόνα 3. 11</b>	Αξονική τομογραφία σπλαχνικού κρανίου ( εγκάρσια τομή) σε ασθενή μετά από τραύμα και βλάβη στην περιοχή του οστέινου μέρους του ρινοδακρυϊκού πόρου, και απόφραξη στην παροχέτευση των δακρύων.....	44
<b>Εικόνα 3. 12</b>	Εξωτερική ασκορινοστομία.....	47
<b>Εικόνα 3. 13</b>	Σχηματικά, τομή στο ρινικό βλεννογόνο με απόσταση περίπου 10 mm πάνω από και έμπροσθεν της μέσης ρινικής κόγχης. P. G. Wormald (132) .....	50
<b>Εικόνα 3. 14</b>	Τομή στο ρινικό βλεννογόνο με απόσταση περίπου 10 mm πάνω από και έμπροσθεν του προσθίου τμήματος της μέσης ρινικής κόγχης για τη δημιουργία του ενδορρινικού κρημνού. Rogger A. Primary Endoscopic Dacryocystorhinostomy .....	51
<b>Εικόνα 3. 15</b>	<b>α.</b> Σημείο έναρξης ρινικού της τομής από το ύψος του αυχένα της μέσης ρινικής κόγχης. <b>β.</b> μέχρι την κεφαλή της κάτω ρινικής κόγχης. <b>γ.</b> Αποκόλληση του ρινικού βλεννογόνου. <b>δ.</b> Τρυπανισμός του περιόστεου κατά μήκος από πάνω προς τα κάτω της τομής. <b>ε-στ.</b> Αποκάλυψη του υμενώδους τμήματος του ρινοδακρυϊκού πόρου .....	51
<b>Εικόνα 3. 16</b>	Διάνοιξη του δακρυϊκού ασκού με ενδοκαναλικό diode-laser. Chung H, Kim M, Lee S. ....	54
<b>Εικόνα 4. 1</b>	Διαγνωστικός αλγόριθμος σε ασθενείς με επιφορά.....	60
<b>Εικόνα 4. 2</b>	Δοκιμασία Jones I και II.....	61
<b>Εικόνα 4. 3</b>	Καθετηριασμός για δοκιμασία Jones 2 .....	62
<b>Εικόνα 4. 4</b>	Έναρξη έγχυσης φυσιολογικού ορού .....	62

<b>Εικόνα 4. 5</b>	Έξοδος του φυσιολογικού ορού από το άλλο δακρυϊκό σημείο. Εμφανές σημείο απόφραξης του ρινοδακρυϊκού πόρου κατά τη δοκιμασία Jones 2.....	63
<b>Εικόνα 4. 6</b>	Ενδοσκοπική μελέτη .....	65
<b>Εικόνα 4. 7</b>	Απόσταση του θόλου του δακρυϊκού ασκού από την πρόσφυση της μέσης ρινικής κόγχης ( <i>Wormald</i> 2000) .....	66
<b>Εικόνα 4. 8</b>	Ενδοσκοπική εικόνα του πλαγίου ρινικού τοιχώματος. Η θέση του δακρυϊκού ασκού ( με διακεκομμένη γραμμή, LS) βρίσκεται πλάγια της μέσης ρινικής κόγχης (MT). Η αναγνώριση της γναθιαίας γραμμής (ML) είναι σημαντικό οδηγό σημείο για την είσοδο στο δακρυϊκό ασκό. (NS) ρινικό διάφραγμα.....	67
<b>Εικόνα 4. 9</b>	Στεφανιαία και οβελιαία τομή του ρινοδακρυϊκού συστήματος. LB-δακρυϊκό οστό. LS-δακρυϊκός ασκός. NS ρινικό διάφραγμα. U-ηθμοειδές άγκιστρο. MT-μέση ρινική κόγχη. AN-κυψέλη <i>agger nasi</i> . ....	67
<b>Εικόνα 4. 10</b>	Ασκορινοκυστογραφία πρόσθιο-οπίσθια.....	70
<b>Εικόνα 4. 11</b>	Ασκορινοκυστογραφία πλάγια με κλίση 30° .....	70
<b>Εικόνα 4. 12</b>	Αξονική τομογραφία σπλαχνικού κρανίου με εντόπιση την περιοχή του δακρυϊκού ασκού σε εγκάρσια –στεφανιαία και οβελιαία τομή. Raj Sindwani, Endoscopic dacryocystorhinostomy.....	71
<b>Εικόνα 4. 13</b>	Αξονική τομογραφία με έγχυση σκιαγραφικού από το δακρυϊκό σωληνάριο. ....	72
<b>Εικόνα 4. 14</b>	Ανατομικές παραλλαγές θέσης πρόσφυσης ηθμοειδούς αγκίστρου στο δακρυϊκό οστό. ....	72
<b>Εικόνα 4. 15</b>	Η οπτική ίνα δια μέσω του κάτω δακρυϊκού σωληναρίου κατευθύνεται προς τον δακρυϊκό ασκό. ....	75

<b>Εικόνα 4. 16</b>	Οβελιαία τομή σε πτωματικό παρασκεύασμα. Με έντονο ερυθρό φωτισμό, το σημείο της μέγιστης φωτεινότητας ενδορρινικά. ....	75
<b>Εικόνα 4. 17</b>	Ενδοσκοπική εικόνα πριν την τοποθέτηση χωρίς τη χρήση εξωτερικών πηγών φωτισμού του δακρυϊκού συστήματος. ....	76
<b>Εικόνα 4. 18</b>	Ενδοσκοπική εικόνα με προβολή του ρινοδακρυϊκού αγωγού μετά από τοποθέτηση πηγής φωτισμού στην περιοχή του δακρυϊκού ασκού εξωτερικά. ....	76
<b>Εικόνα 4. 19</b>	Απευθείας τρυπανισμός στο ρινικό βλεννογόνο. ....	77
<b>Εικόνα 4. 20</b>	Τρυπανισμός του οστικού τοιχώματος. ....	78
<b>Εικόνα 4. 21</b>	Αποκάλυψη του δακρυϊκού ασκού μετά την αφαίρεση του οστικού τοιχώματος και του περιόστεου. ....	79
<b>Εικόνα 4. 22</b>	Διάνοιξη του δακρυϊκού ασκού. ....	79
<b>Εικόνα 4. 23</b>	Εκκροή πύου μετά τη διάνοιξη του δακρυϊκού ασκού. ....	79
<b>Εικόνα 4. 24</b>	Τοποθέτηση του stent από το κάτω δακρυϊκό σωληνάριο με φορά κατεύθυνσης προς τα κάτω. ....	80
<b>Εικόνα 4. 25</b>	Σύλληψη της μεταλλικής άκρης του stent ενδορρινικά. ....	80
<b>Εικόνα 4. 26</b>	Θέση εξόδου του stent ενδορρινικά. ....	80
<b>Εικόνα 4. 27</b>	Τοποθέτηση του stent από το κάτω δακρυϊκό σωληνάριο με φορά κατεύθυνσης προς τα κάτω. ....	80
<b>Εικόνα 4. 28</b>	Σταθεροποίηση του stent (Σχηματισμός κόμπων μεταξύ των δύο ελεύθερων άκρων του stent) ....	81
<b>Εικόνα 4. 29</b>	Ενδοσκοπική εικόνα μετά την σταθεροποίηση του stent. ....	81



<b>Εικόνα 4. 30</b>	Η εξωτερική αγκύλη του stent μεταξύ του άνω και κάτω δακρυϊκών σημείων. ....	81
<b>Εικόνα 4. 31</b>	Ανιχνευτική πίεση του οφθαλμού προς τον οφθαλμικό κόγχο κατά Stankievitz .....	82
<b>Εικόνα 4. 32</b>	Μετεγχειρητική εικόνα του στομίου μετά του τριμήνου.....	86
<b>Εικόνα 4. 33</b>	Σχηματισμός συνδετικού και κοκκιωματώδους ιστού και επαναθεώρηση της χειρουργικής επέμβασης της ασκορινοστομίας.....	93
<b>Εικόνα 4. 34</b>	Επαναθεώρηση της επέμβασης μετά από σχηματισμό κοκκιωματώδους ιστού .....	94
<b>Εικόνα 5. 1</b>	<b>A.</b> Ενδοσκοπικό πεδίο με τη χρήση ενδοσκοπίων 0° και τμήματος αφαίρεσης του δακρυϊκού οστού (με θαλασσί χρώμα) με ευθύ ενδορρινικό τρυπάνι. <b>B.</b> Ενδοσκοπικό πεδίο με τη χρήση ενδοσκοπίων 30° και αφαίρεση μικρότερου οστού. ....	97

## Κατάλογος Πινάκων

<b>Πίνακας 4. 1</b>	<i>Αιτίες επιφοράς .....</i>	<b>58</b>
<b>Πίνακας 4. 2</b>	<i>Δεδομένα ασθενών.....</i>	<b>87</b>
<b>Πίνακας 4. 3</b>	<i>Επιπρόσθετες επεμβάσεις που διενεργήθηκαν ταυτόχρονα με την ενδοσκοπική ασκορινοστομία.....</i>	<b>88</b>
<b>Πίνακας 4. 4</b>	<i>Αποτελέσματα .....</i>	<b>90</b>
<b>Πίνακας 4. 5</b>	<i>Ανάλυση περιστατικών ανάλογα αν πραγματοποιήθηκε επιπρόσθετη επέμβαση στο ίδιο χειρουργείο .....</i>	<b>91</b>
<b>Πίνακας 4. 6</b>	<i>Ανάλυση μέσου όρου ηλικίας σε σχέση με την επιτυχή έκβαση της επέμβασης .....</i>	<b>92</b>

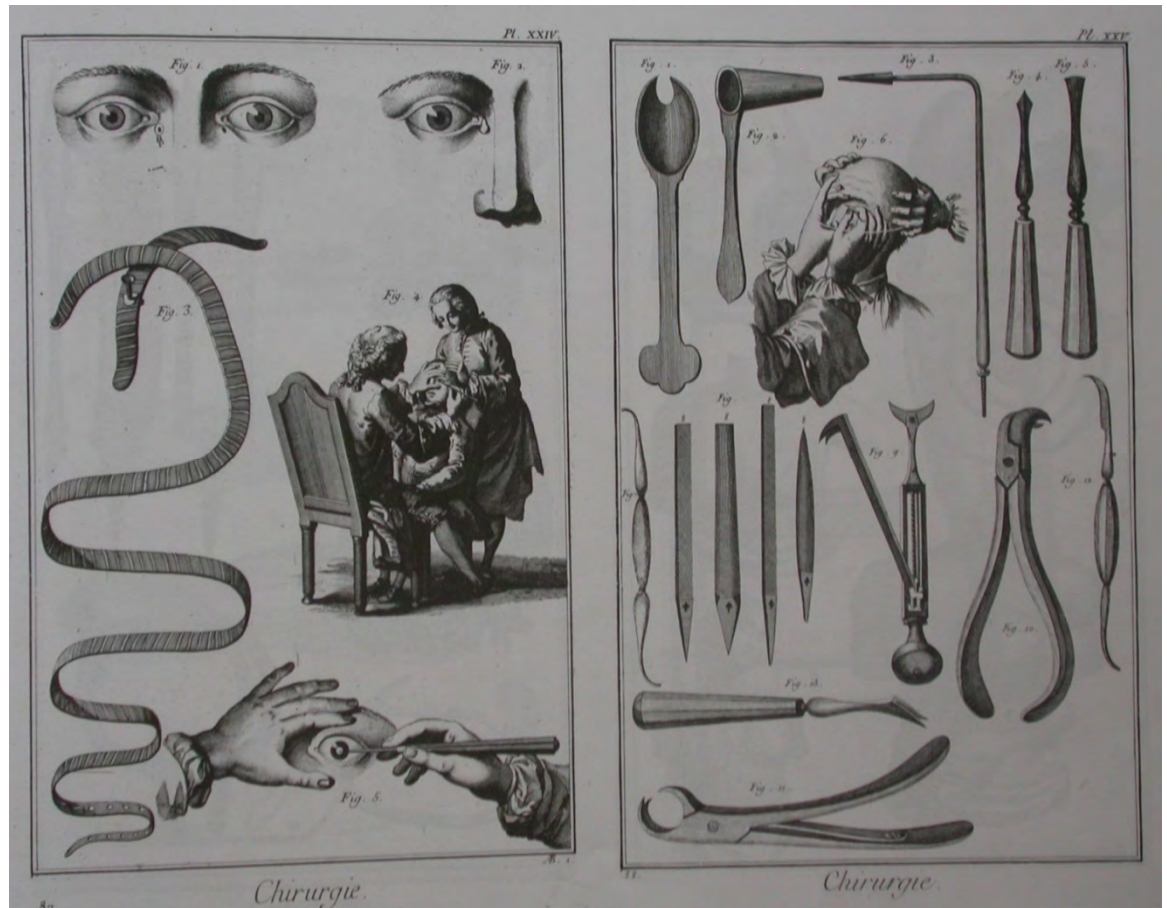
## **Κεφάλαιο 1. Εισαγωγή**

Η ασκορινοστομία είναι μια επέμβαση με σκοπό την αποκατάσταση της επικοινωνίας παροχέτευσης των δακρύων μεταξύ των δακρυϊκών οδών και των ρινικών κοιλοτήτων, όταν για κάποιο λόγο είτε από παθολογικά αίτια είτε τραυματικά η διέλευση των δακρύων διεκόπη (1).

### **1. 1 Ιστορία της ασκορινοστομίας**

Οι πρώτες μαρτυρίες χειρουργικών επεμβάσεων στο δακρυϊκό σύστημα και στην αποκατάσταση της στένωσης περιγράφηκαν στο 25 μ.Χ. στα συγγράμματα του Celsus χειρουργού της Ρωμαϊκής αυτοκρατορίας. Στην εγκυκλοπαίδεια του Diderot & D'Alembert το 1751 περιγράφηκε η επέμβαση της ασκορινοστομίας θέτοντας εκ νέου επικοινωνία μεταξύ δακρυϊκού ασκού και πλάγιου ρινικού τοιχώματος για να αποκαταστήσει την απόφραξη στην παροχέτευση των δακρύων. Στις αρχές του προηγούμενου αιώνα ο Ιταλός Toti (1904) (2) περιέγραψε την τεχνική της ασκορινοστομίας δια εξωτερικής προσπελάσεως. Στη συνέχεια και άλλοι συγγραφείς όπως ο Dupuy- Dutemps και ο Bourget (1921) στη Γαλλία (3), Ohm (1921) στη Γερμανία, προτείνανε τροποποίηση της τεχνικής του Toti. Με την πλήρη διάνοιξη του ασκού, την δημιουργία εμπρόσθιου και οπίσθιου κρημνού βλεννογόνου και τη συρραφή τους με τους αντίστοιχους του ρινικού βλεννογόνου, δημιουργώντας πλήρη αναστόμωση των δύο κοιλοτήτων και ενσωμάτωση της κοιλότητας του ασκού στο πλάγιο τοίχωμα της ρινικής κοιλότητας. Αργότερα, το 1949, ο Halam αύξησε τα ποσοστά επιτυχίας της τεχνική εισάγοντας τη διασωλήνωση της χειρουργικής αναστόμωσης με ράμμα μετάξι, το οποίο οι Quickert και Dryden αντικατέστησαν με

σωληνάρια σιλικόνης το 1970. Η εξωτερική προσπέλαση σύμφωνα και με τη βιβλιογραφία αποτελεί την επέμβαση εκλογής με ποσοστά επιτυχίας στο 90-95% στο θέμα της επιφοράς και σε ποσοστό 99% στην αντιμετώπιση της φλεγμονής.

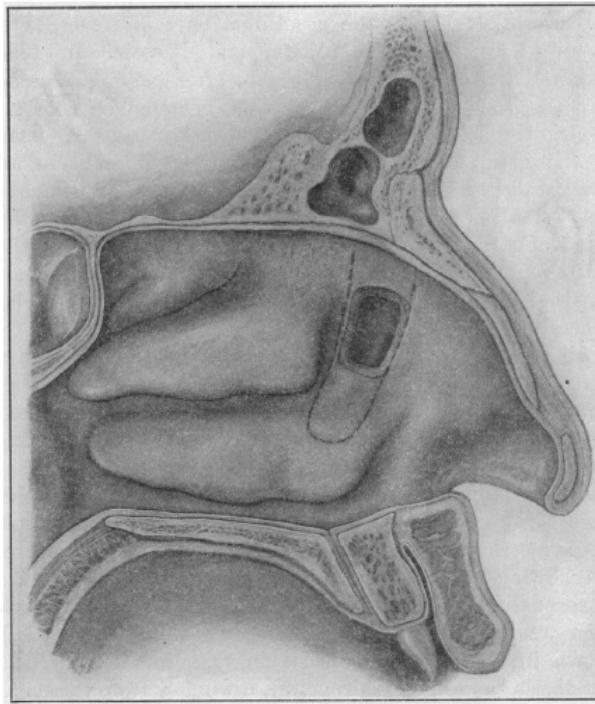


**Εικόνα 1.1** Χειρουργικά εργαλεία στις πρώτες επεμβάσεις εξωτερικής ασκορινοστομίας

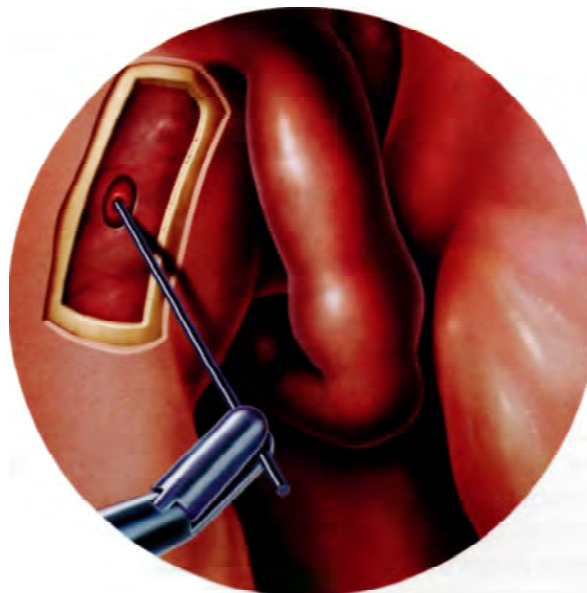
Οι πρώτες επεμβάσεις ενδορρινικής ασκορινοστομίας περιγράφηκαν χρονικά από τον Caldwell, τον Killian και Passow το 1893 (4) δημιουργώντας μια οπή μέσω του ρινικού βλεννογόνου στο οστό και ασκό, χρησιμοποιώντας ένα χειρουργικό τρυπάνι. Το 1901 ο Passow τροποποίησε την τεχνική αφαιρώντας και μέρος της κάτω ρινικής κόγχης με καλά αποτελέσματα. Η αρχική ενδορρινική τεχνική της ασκορινοστομίας τροποποιήθηκε από τον

West το 1906 (5) που περιέγραψε την χειρουργική εκτομή τμήματος του πλαγίου ρινικού τοιχώματος, και αργότερα τον Halle (6) και από τον Even Mosher το 1921 (7).

Το 1951 ο Jones περιέγραψε τη διασωλήνωση του συστήματος με ράμμα από δέρμα και ο ίδιος, το 1962, βελτίωσε την τεχνική με τη δημιουργία ενδορρινικών κρημών βλεννογόνου (χωρίς συρραφή) και τη διασωλήνωση με σωληνάρια πολυαιθυλενίου. Ο Rice το 1971 (113) σε πτωματικές μελέτες απέδειξε με την εισαγωγή των ενδοσκοπίων, ότι η ενδοσκοπική ενδορρινική ασκορινοστομία ήταν μια σημαντική εναλλακτική επιλογή. Η εισαγωγή του ενδοσκοπίου στην ενδορρινική τεχνική έγινε το 1989 από τους McDonogh και Meiring (8), ενώ πρώτος ο Messaro (9) το 1990 περιέγραψε τη χρήση του argon laser σε πτωματικά παρασκευάσματα. Η ενδοσκοπική χειρουργική ασκορινοστομία, όπως είναι γνωστή σήμερα, περιγράφηκε από τον Metson το 1991 (10), ενώ λίγο αργότερα ο Woog (11) εισήγαγε τη χρήση του holmium YAG laser στην ενδοσκοπική τεχνική (12).



**Εικόνα 1. 2** Αφαίρεση τμήματος του πλαγίου ρινικού τοιχώματος στην περιοχή του ρινο-δακρυϊκού πόρου κατά West (5).



**Εικόνα 1. 3** Τοποθέτηση stent μετά από αποκάλυψη του οστέινου τοιχώματος του ρινο-δακρυϊκού πόρου. Werner Hosemman

## 1. 2 Ασκορινοστομία

Η απόφραξη του αποχετευτικού συστήματος των δακρύων μπορεί να είναι συγγενής ή επίκτητη και διακρίνεται σε απόφραξη του ανώτερου συστήματος (δακρυϊκά σημεία, δακρυϊκά σωληνάκια, κοινό δακρυϊκό σωληνάριο) και σε απόφραξη του κατώτερου συστήματος (από φλεγμονές, όγκους ή δακρυόλιθους) και του ρινοδακρυϊκού πόρου, που είναι και η συνηθέστερη (13).

Η υδραυλική της ροής στα ανατομικά στοιχεία του δακρυϊκού συστήματος μπορεί να περιγραφεί σύμφωνα με το μοντέλο των τριών διαμερισμάτων. Στο πρώτο διαμέρισμα είναι η βλεφαρική σχισμή, στο δεύτερο διαμέρισμα ο δακρυϊκός ασκός και στο τρίτο διαμέρισμα η ρινική κοιλότητα, τα οποία ενώνονται μεταξύ τους με δύο διαύλους υψηλής αντίστασης της ροής, που αποτελούν τα δακρυϊκά σωληνάκια και ο ρινοδακρυϊκός πόρος (14). Η υδραυλική δυναμική του συστήματος δημιουργεί δύο διαφορετικές ομάδες συμπτωμάτων και σημείων, ανάλογα με το σημείο της απόφραξης. Συμπτώματα «όγκου εκκρίσεων» προκαλούνται από την στάση των δακρύων στο δεύτερο διαμέρισμα και ανάστροφη ροή στο πρώτο διαμέρισμα, ενώ συμπτώματα «ροής εκκρίσεων» προκαλούνται από την επιβράδυνση ροής στα σημεία υψηλής αντίστασης και είναι ανεξάρτητα από τη στάση στο δεύτερο διαμέρισμα. Έτσι το κύριο σύμπτωμα <<όγκου>> είναι η ανάστροφη ροή βλέννης και πύου λόγω κατώτερης απόφραξης του συστήματος, που οδηγεί σε χρόνια δακρυοκυστίτιδα, ενώ το κύριο σύμπτωμα «ροής» από την απόφραξη του συστήματος είναι η επιφορά και υπερχειλίση των δακρύων (15). Η επίκτητη απόφραξη του ρινοδακρυϊκού πόρου αποτελεί το συνηθέστερο αίτιο της επιφοράς στην κλινική πράξη και η θεραπευτική αποκατάσταση της βατότητας του συστήματος στοχεύει στην αναστόμωση της κοιλότητας

του ασκού απευθείας στο πλάγιο ρινικό τοίχωμα, την μετατροπή δηλαδή του μοντέλου των τριών διαμερισμάτων σε ένα βραχύτερο των δύο διαμερισμάτων με την τεχνική της ασκορινοστομίας. Η εξωτερική προσέγγιση χρησιμοποιήθηκε και χρησιμοποιείται κυρίως από οφθαλμιάτρους ενώ η ενδορρινική χρησιμοποιείται κυρίως από ωτορινολαρυγγολόγους (16).

Η ασκορινοστομία που περιγράφηκε από τον Toti το 1904 χειρουργική τεχνική με εξωτερική προσπέλαση, είναι μια επέμβαση που ακόμη και σήμερα εξακολουθεί να χρησιμοποιείται από τους χειρουργούς οφθαλμιάτρους παρόλο που έχει κάποια μειονεκτήματα όπως η εξωτερική ουλή, ο δύσκολος εντοπισμός, της περιοχής ενδορρινικά όπου θα πρέπει να γίνει το τεχνητό στόμιο, πιθανή βλάβη-ρήξη του μέσου βλεφαρικού συνδέσμου κ. α. (9, 17). Η αποτυχία δια της εξωτερικής τεχνικής μπορεί να οφείλεται σε μη κατάλληλη ρινοστομία, από μεγάλη παραγωγή συνδετικού ιστού, ανατομικές ανωμαλίες, φλεγμονές της ρινός καθώς και των παραρρινίων κόλπων καθώς δεν μπορούν να εκτιμηθούν σωστά χωρίς να γίνει σωστή ενδοσκοπική μελέτη.

Η χρήση των οπτικών ινών βρήκε πρόσφορο έδαφος ώστε να εφαρμοσθεί και η ενδορρινική ασκορινοστομία προσφέροντας εξαιρετικά πλεονεκτήματα σε περιπτώσεις που η απόφραξη είναι μετά τον ασκό και σε περιπτώσεις για ασθενείς που πάσχουν από επεισόδια χρόνιας υποτροπιάζουσας δακρυοκυστίτιδας ή οξείας δακρυοκυστίτιδας ανθεκτικής στην αντιβιοτική αγωγή καθώς η εξωτερική προσπέλαση αποτελεί αντένδειξη (18-25).

Η ενδορρινική προσπέλαση ενδείκνυται σε περιπτώσεις όπου έχει αποτύχει η εξωτερική προσπέλαση αλλά και ως τεχνική πρώτης εκλογής σε αντίθεση με αυτό που παλαιότερα επικρατούσε. Πράγματι η είσοδος των διαγνωστικών –χειρουργικών ενδορρινικών ενδοσκοπίων με ευθεία ή και με γωνιώδη οπτική γωνία (μηδέν –τριάντα-



σαράντα πέντε μοίρες), επιτρέπουν σήμερα στον χειρουργό να έχει κατάλληλο οπτικό χειρουργικό πεδίο με καλή έκθεση του δακρυϊκού ασκού, ακόμη και σε περιπτώσεις στένωσης μετά από αποτυχία προηγούμενης επέμβασης εξωτερικής ασκορινοστομίας.

Η ενδοσκοπική ενδορρινική μελέτη σε συνδυασμό με τον απεικονιστικό έλεγχο αποτελεί επίσης απαραίτητο στάδιο στην όλη διερευνητική διαγνωστική διαδικασία. Μας επιτρέπει να αξιολογήσουμε την παροχέτευση των δακρύων στο ύψος του κάτω ρινικού πόρου στο ύψος της βαλβίδας του Hasner καθώς και την ενδορρινική ανατομία της ρινός και τις πιθανές ανατομικές παραλλαγές που μπορούν να επηρεάσουν την προσπέλαση κατά τη χειρουργική ενδορρινική προσέγγιση (26).

Πρόσφατα η πρόοδος της τεχνολογίας προχώρησε και στα διαγνωστικά ενδοσκόπια μικρής διαμέτρου περίπου 0,5 χιλιοστών ενδοσωληνίσκων, δακρυοενδοσκοπία, που προσφέρουν τη δυνατότητα τα εξετάσουν κατ' ευθείαν την φυσιοπαθολογική εικόνα του βλεννογόνου, της αρχιτεκτονικής των δακρυϊκών οδών και με ακρίβεια να προσδιορίσουν τη θέση την έκταση καθώς και τον τύπο της απόφραξης.

Η τεχνική αυτή περιγράφηκε από τον Kuchar και Novak (27) προβλέπει στη χρήση των μικροσκοπικών ενδοσκοπιών, αποτέλεσμα της προόδου των οπτικών ινών, αλλά δυστυχώς υπάρχουν ακόμη και σήμερα τεχνικά εμπόδια που προέρχονται από την κατασκευή των ενδοσκοπιών αυτών, εξαιρετικά μικρών ώστε να έχουν υψηλή ανάλυση, ελπίζοντας στο κοντινό μέλλον στη πρόοδο και στην εξέλιξη των ενδοσκοπιών ώστε η δάκρυο-ενδοσκόπηση να αποτελέσει εξέταση ρουτίνας. Ένα από τα σημαντικά μειονεκτήματα προς το παρόν αυτών των ενδοσκοπιών είναι και η διάμετρος τους, εξαιρετικά μεγάλη προκαλώντας τη μεγάλη διαστολή και βλάβη του δακρυϊκού σημείου, με συνέπεια να χαθεί και η λειτουργικότητα του ως βαλβίδα.

Το μίνι ενδοσκόπιο αρχικά το περνάμε σε ένα από τα δακρυϊκά σημεία προοδευτικά το προωθούμε στον δακρυϊκό ασκό και στη συνέχεια προς το δακρυϊκό αγωγό. Αυτό μπορεί να γίνει και αντίστροφα. Η κατευθείαν εκτίμηση του δακρυϊκού βλεννογόνου επίσης μας προσφέρει την δυνατότητα να ξεχωρίσουμε τη χρόνια με την οξεία φλεγμονή των δακρυϊκών οδών.

Τα τελευταία χρόνια παθήσεις στένωσης του ρινοδακρυϊκού σωλήνα έχουν κερδίσει και το ενδιαφέρον των ωτορινολαρυγγολόγων. Παρόλα αυτά το κλειδί της επιτυχίας είναι η στενή συνεργασία των δυο ειδικοτήτων Οφθαλμιάτρου και Ωτορινολαρυγγολόγου.

Ο σκοπός αυτής της διδακτορικής διατριβής είναι να αποδείξει πως και η ενδοσκοπική ενδορρινική προσπέλαση με οπίσθια διάνοιξη στο δακρυϊκό ασκό με ψυχρά εργαλεία και με τη χρήση των ενδορρινικών ενδοσκοπίων μας επιτρέπει να έχουμε εξίσου υψηλά αποτελέσματα σε βάθος χρόνου με την εξωτερική προσπέλαση (28) και ίσως και καλύτερα αλλά και με το πλεονέκτημα της ταυτόχρονης αντιμετώπισης ενδορρινικών παθήσεων που σε κάποιες περιπτώσεις αποτελούν και τη βασική αιτία της απόφραξης.

## **Κεφάλαιο 2. Ανατομία**

### **2. 1 Ανατομία της ρινός: Η ρινική κοιλότητα**

Είναι μία κοιλότητα από τα πρόσω και οπίσω ανοικτή ρινική κοιλότητα, η οποία με το ρινικό διάφραγμα που βρίσκεται στο μέσο της, διαιρείται σε δύο κατά κανόνα συμμετρικά μισά. Το πρόσθιο τμήμα της ρινικής θαλάμης, ο πρόδομός της, περιβάλλεται από δερμάτινα-χόνδρινα ρινικά πτερύγια. Ο πρόδομος επικοινωνεί διαμέσου του απιοειδούς στομίου με την κυρίως ρινική κοιλότητα, που περιβάλλεται από οστέινα τοιχώματα, και με τις χοάνες βρίσκεται σε ανοικτή επικοινωνία με τον ρινοφάρυγγα.

Ο οστέινος σκελετός της μύτης αποτελείται από την άνω γνάθο με την μετωπιαία απόφυση της, τα ηθμοειδή, το δακρυϊκό οστό, το ρινικό και μετωπιαίο οστό με την άνω γναθιαία απόφυσή της. Εσωτερικά διακρίνουμε το κάτω τοίχωμα ή έδαφος της ρινός, που σχηματίζεται από το ρινικό και μετωπιαίο οστό, το τετριμμένο πέταλο του ηθμοειδούς και του προσθίου τοιχώματος της σφηνοειδούς κοιλότητας (29, 30).

Το πλάγιο ρινικό τοίχωμα αποτελείται από το έσω τοίχωμα της γναθιαίας κοιλότητας (ιγμόρειο άντρο, το δακρυϊκό οστό, τη μετωπιαία απόφυση της άνω γνάθου, το παπυρώδες πέταλο του ηθμοειδούς, το κάθετο τμήμα του υπερώιου οστού και την περυγοειδή απόφυση του σφηνοειδούς οστού. Από το πλάγιο ρινικό τοίχωμα προβάλλουν και εκτείνονται, οριζόντια και παράλληλα μεταξύ τους, οι τρεις ρινικές κόγχες. Η κάτω ρινική κόγχη είναι αυτοτελές οστό, η μέση και η άνω είναι τμήμα του ηθμοειδούς οστού. Κάθε ρινική κόγχη έχει δύο χείλη, το άνω ή προσπεφυκός και το κάτω ή ελεύθερο, και δύο επιφάνειες την έξω και την έσω. Με το άνω χείλος της η κάθε ρινική κόγχη συνάπτεται με το

έξω τοίχωμα της ρινικής θαλάμης, ενώ το ελεύθερο χείλος της που φέρεται προς τα κάτω παρουσιάζει κάμψη προς τα έξω. Για το λόγο αυτό οι δύο επιφάνειες που προκύπτουν έχουν η μὲν σχήμα υπόκυρτο, η δε έξω υπόκοιλο. Μεταξύ των υπόκοιλων έξω επιφανειών των ρινικών κογχών και του έξω τοιχώματος της ρινικής θαλάμης προκύπτουν τρεις αυλακοειδής χώροι: ο άνω ο μέσος και το κάτω ρινικός πόρος, οι οποίοι και ευχερώς επικοινωνούν με την υπόλοιπη ρινική κοιλότητα (31). Μεταξύ των έσω επιφανειών των τριών ρινικών κογχών και του ρινικού διαφράγματος υπολείπεται ένας στενός επιμήκης χώρος, ο κοινός ρινικός πόρος.

Το έσω ρινικό τοίχωμα σχηματίζεται από το ρινικό διάφραγμα. Το πρόσθιο τμήμα του είναι χόνδρινο και σχηματίζεται, από το χόνδρο του ρινικού διαφράγματος ενώ το οπίσθιο τμήμα είναι οστέινο και σχηματίζεται από την ύνιδα και από το κάθετο πέταλο του ηθμοειδούς.

## **2. 2 Ανατομία του οφθαλμικού κόγχου**

Ο οφθαλμικός κόγχος αποτελεί την οστέινη πυραμίδα του προσωπικού κρανίου μέσα στην οποία βρίσκεται το όργανο της όρασης, ο οφθαλμός. Έχει σχήμα τετράπλευρης πυραμίδας με την κορυφή προς τα πίσω, αντιστοιχούσα στο οπτικό τρήμα, και τη βάση προς τα εμπρός, αποτελούσα το ελεύθερο χείλος. Ο κόγχος βρίσκεται σε άμεση γειτνίαση με τις παραρρίνιες κοιλότητες προς τα κάτω και έσω. Έχει τέσσερα τοιχώματα, το άνω το κάτω το έσω και το έξω, με την κορυφή προς το οπτικό τρήμα και τη βάση προς το ελεύθερο χείλος (31).

Τα δύο έσω τοιχώματα είναι παράλληλα μεταξύ τους ενώ τα έξω τοιχώματα σχηματίζουν γωνία 90°. Η νοητή γραμμή που ενώνει την κορυφή του κόγχου με το κέντρο

της βάσης ονομάζεται άξονας του κόγχου και κατευθύνεται προς τα πίσω προς τα εμπρός, πλάγια και κάτω.

Η ενδοκογχική μοίρα του οπτικού νεύρου έχει μεγαλύτερο μήκος (25mm) από ότι η απόσταση μεταξύ του οπισθίου τοιχώματος του βολβού και του οπτικού τρήματος (18mm). Η κατασκευή αυτή επιτρέπει τη σημαντική προς τα πρόσω μετατόπιση του βολβού (εξόφθαλμος), χωρίς να προκαλείται υπερβολικό τέντωμα του οπτικού νεύρου. Στη οστέινη κατασκευή του κόγχου συμμετέχουν επτά οστά. Το σφηνοειδές, το μετωπιαίο, το ζυγωματικό, η άνω γνάθος, το υπερώιο, το δακρυϊκό και το ηθμοειδές. Ένα μέρος του σφηνοειδούς οστού συμμετέχει στο σχηματισμό της οροφής του πλαγίου και έσω τοιχώματος.

Το **άνω τοίχωμα του κόγχου** ή οροφή του κόγχου αποτελείται από δύο οστά: την ελάσσονα πτέρυγα του σφηνοειδούς οστού και το μετωπιαίου οστού. Έρχεται σε σχέση με τον πρόσθιο κρανιακό βόθρο και τον μετωπιαίο κόλπο προς τα εμπρός. Προς το πρόσθιο και άπω τμήμα της οροφής του κόγχου υπάρχει ένα βοθρίο εντύπωμα, όπου φιλοξενείται ο δακρυϊκός αδένας (δακρυϊκός βόθρος).

Το **έξω η πλάγιο τοίχωμα** αποτελείται από δύο οστά: την μείζονα πτέρυγα του σφηνοειδούς και το ζυγωματικό οστό.

Το **κάτω τοίχωμα ή έδαφος** του κόγχου αποτελείται από τρία οστά: το ζυγωματικό, την άνω γνάθο και το υπερώιο οστό. Το οπίσθιο και έσω τμήμα της άνω γνάθου που συμμετέχει στο σχηματισμό του εδάφους του κόγχου είναι ο σχετικά λεπτό οστό και υποχωρεί εύκολα σε απότομη αύξηση της πίεσης του κόγχου μετά από πλήξη (Blow-out κάταγμα του κόγχου). Το έδαφος του κόγχου αποτελεί και την οροφή του ιγμορείου άντρου και καθώς λεπτό, φλεγμονές –όγκοι του ιγμορείου άντρου επεκτείνονται εύκολα προς τον κόγχο.

Το έσω τοίχωμα αποτελείται από τέσσερα οστά: την κάτω γνάθο, το δακρυϊκό, το ηθμοειδές και το σφηνοειδές οστό. Το παρυρώδες πέταλο του ηθμοειδούς, που καλύπτει τις ηθμοειδείς κυψέλες αντίστοιχα προς το έσω τοίχωμα του κόγχου, είναι εξαιρετικά λεπτό. Στα παιδιά, φλεγμονές των ηθμοειδών κυψελών επεκτείνονται πολύ πιο γρήγορα προς τον κόγχο από ότι στους ενήλικες και αποτελεί την πιο συχνή αιτία φλεγμονής. (32)



**Εικόνα 2. 1** Οστά οφθαλμικού κόγχου. Με ανοιχτό κίτρινο χρώμα το ζυγωματικό οστό. Με σκούρο κίτρινο χρώμα το γναθιαίο οστό. Με πράσινο χρώμα το ρινικό οστό. Με θαλασσί χρώμα το δακρυϊκό οστό. Με ανοιχτό μπορντό το ηθμοειδές οστό. Με σκούρο μπορντό χρώμα το μετωπιαίο οστό. Με ανοιχτό κόκκινο το σφηνοειδές οστό.

## **2. 3 Ανατομία της δακρυϊκής συσκευής**

Η δακρυϊκή συσκευή είναι το σύνολο των οργάνων τα οποία παράγουν και αποχετεύουν τα δάκρυα. Τα δάκρυα είναι σύνολο εκκρίσεων, που αποτελούνται από νερό

και διάφορες άλλες ουσίες. Είναι χρησιμότερα για την καλή λειτουργία του οφθαλμού. Διαταραχές στην έκκριση ή στην σύσταση αυτών προκαλούν βλάβες μικρότερες ή μεγαλύτερες στον επιπεφυκότα και τον κερατοειδή, που μπορεί να καταλήξουν στην τύφλωση.

Η δακρυϊκή συσκευή αποτελείται από την εκκριτική μοίρα, που παράγει τα δάκρυα και την αποχετευτική μοίρα, που αποχετεύει προς την ρινική κοιλότητα (32).

### **2. 3. 1 Η εκκριτική μοίρα**

Τα δάκρυα υγρά με υδαρή σύσταση, πλούσια σε ηλεκτρολύτες με συγκέντρωση παρόμοια με αυτή του πλάσματος είναι εμπλουτισμένα με λυσοζίμη, ένζυμο με αντιβακτηριδιακή δράση. Τα δάκρυα παράγονται από τον κυρίως δακρυϊκό αδένα και τους επικουρικούς δακρυϊκούς αδένες.

#### **A. Ο κυρίως δακρυϊκός αδένας**

Ο κύριος δακρυϊκός αδένας βρίσκεται στο κροταφικό και πρόσθιο τμήμα του οφθαλμικού κόγχου. Είναι ένας εξωκρινής αδένας του σώματος, που χωρίζεται από την κροταφική κατάφυση της απονεύρωσης του ανελκτήρα μυός του άνω βλεφάρου σε δύο μέρη το κογχικό και το βλεφαρικό.

Το κογχικό τμήμα είναι μεγαλύτερο και βρίσκεται εντός του δακρυϊκού βόθρου, οστέινου εντυπώματος στον πρόσθιο κροταφικό τμήμα της οροφής του τοιχώματος του κόγχου και αποτελεί τα 2/3 του δακρυϊκού αδένα. Το υπόλοιπο 1/3 αποτελεί το βλεφαρικό τμήμα και ευρίσκεται κάτω από το κροταφικό τμήμα του άνω κολπώματος του επιπεφυκότα. Ο δακρυϊκός αδένας δεν έχει ξεχωριστή κάψα και καλύπτεται από το περικόγχιο.

Είναι λοβώδης κυψελιδοσωληνώδης αδένας και παρέχει πλήθος κυλινδρικών σωληναρίων, τα οποία επαλείφονται από μονόστιβο εκκριτικό επιθήλιο. Τα κυλινδρικά αυτά σωληνάκια περιβάλλουν ένα κεντρικό κανάλι, το οποίο μαζί με άλλα εκβάλλουν σε μεγαλύτερους ενδολόβιους πόρους, που με τη σειρά τους καταλήγουν σε εξωλόβιους και, τελικά στους εκφορητικούς πόρους. Από τους εκφορητικούς αυτούς πόρους, 3-5 αποχετεύουν την κογχική μοίρα του δακρυϊκού αδένος και 5-7 την βλεφαρική μοίρα. Οι πόροι της κογχικής μοίρας διέρχονται δια μέσου της βλεφαρικής μοίρας και όλοι τους εκβάλλουν χωριστά στο κροταφικό τμήμα του άνω κολπώματος του επιπεφυκότα.

Η αιμάτωση του δακρυϊκού αδένος εξασφαλίζεται από την δακρυϊκή αρτηρία, κλάδο της οφθαλμικής αρτηρίας. Μερικές φορές ένα τμήμα του αιματώνεται από την υποκόγχιο αρτηρία, κλάδο της άνω γναθιαίας αρτηρίας.

Το αίμα από τον δακρυϊκό αδένος απάγεται στην οφθαλμική φλέβα.

Η λέμφος από τον δακρυϊκό αδένος απάγεται στα πρωταία λεμφογάγγλια.

Η νεύρωση του δακρυϊκού αδένος διακρίνεται σε αυτόνομη εκκριτική μοίρα και σε αισθητική μοίρα.

Η κυρίως εκκριτική νεύρωση είναι η παρασυμπαθητική. Ξεκινά από τον δακρυϊκό πυρήνα του προσωπικού νεύρου και φθάνει στο σφηνουπερώϊο γάγγλιο, μαζί με τις ίνες του προσωπικού νεύρου. Οι μεταγαγγλιακές ίνες μέσω του γναθιαίου, του ζυγωματικού και του ζυγωματό-κροταφικού νεύρου καταλήγουν στο δακρυϊκό νεύρο και στον δακρυϊκό αδένος.

Η συμπαθητική νεύρωση παίζει κάποιο ρόλο στην έκκριση των δακρύων, που δεν έχει διευκρινισθεί πλήρως. Είναι πάντως γνωστό ότι διατομή αυτής έχει σαν αποτέλεσμα σχετική ελάττωση της παραγωγής των δακρύων. Οι συμπαθητικές προγαγγλιακές ίνες ξεκινούν από τα 3 πρώτα θωρακικά μυελοτόμια και φθάνουν στο άνω αυχενικό γάγγλιο. Οι



μεταγαγγλιακές ίνες ενώνονται με το συμπαθητικό καρωτιδικό πλέγμα και μέσω του εν τω βάθει λιθοειδούς νεύρου, του νεύρου του περυγοειδούς καναλιού, του ζυγωματικού και του ζυγοματοκροταφικού νεύρου καταλήγουν στο δακρυϊκό νεύρο και τον δακρυϊκό αδένα. Οι αισθητικές ίνες αποτελούν το δακρυϊκό νεύρο, κλάδο της οφθαλμικής μοίρας του τριδύμου.

### ***B. Οι επικουρικοί δακρυϊκοί αδένες***

Διακρίνονται σε τρεις κατηγορίες, στους παράγοντες την υδάτινη στοιβάδα, στους παράγοντες την ελαιώδη στοιβάδα και στους παράγοντες, την βλέννα και την δακρυϊκή προκερατία επίστρωση, για την οποία θα μιλήσουμε παρακάτω.

α) ***Επικουρικοί δακρυϊκοί αδένες παραγωγής της υδάτινης στοιβάδας:*** Οι αδένες αυτοί είναι της ίδιας υφής με τον κύριο δακρυϊκό αδένα και διακρίνονται σε :

*Αδένες του Krause:* βρίσκονται στα κολπώματα του επιπεφυκότα και είναι 40 στο άνω κόλπωμα και 6 στο κάτω κόλπωμα του επιπεφυκότα.

*Αδένες του Wolfring:* βρίσκονται πιο κεντρικά και είναι 3 στο άνω χείλος του άνω ταρσού και 1 στο κάτω χείλος του κάτω ταρσού.

Περιστασιακά, υπάρχει και ένας βοηθητικός αδένας στην μηννοειδή πτυχή ή την εγκανθίδα.

β) ***Επικουρικοί δακρυϊκοί αδένες παραγωγής της ελαιώδους στιβάδας:*** Είναι τροποποιημένοι σμηγματογόνοι αδένες οι οποίοι διακρίνονται σε :

*Ταρσιαίους ή Μειβομιανούς αδένες,* που είναι 20-25 σε κάθε ταρσό

*Αδένες του Zeiss* οι οποίοι υπάρχουν κατά μήκος του φλεφαρικού χείλους.

Στην παραγωγή της ελαιώδους στιβάδας συμμετέχουν και οι τροποποιημένοι *ιδρωτοποιοί αδένες του Moll*, οι οποίοι ευρίσκονται στις ρίζες των βλεφαρίδων.

γ) **Αδένες παραγωγής βλέννας:** Η βλέννα παράγεται από το σύστημα των καλυκοειδών κυττάρων του επιπεφυκότα. Τα καλυκοειδή κύτταρα έχουν σχήμα κυπελλοειδές και μέγεθος 10-20 μ. προέρχονται απομητρικά κύτταρα της βασικής στιβάδας του επιθηλίου του επιπεφυκότα, τα οποία ωριμάζοντας ανέρχονται μαζί με τα επιθηλιακά κύτταρα στην επιφάνεια του επιπεφυκότα, όπου και ελευθερώνουν το περιεχόμενό τους επομένως, το κάθε καλυκοειδές κύτταρο είναι ένας μονοκύτταρος ολοκρινής αδένας.

Διακρίνουμε δύο μεγάλες κατηγορίες καλυκοειδών κυττάρων:

i. Τα ανεξάρτητα καλυκοειδή κύτταρα, που βρίσκονται διάσπαρτα σε ολόκληρο τον επιπεφυκότα, με μεγαλύτερη πυκνότητα στο ρινικό μέρος του βολβικού επιπεφυκότα.

ii. Τα καλυκοειδή κύτταρα εντός των κρυπών του επιπεφυκότα, όπου βρίσκονται σε μεγαλύτερη πυκνότητα από την γύρω περιοχή. Διακρίνουμε τις κρύπτες του Henle στην περιοχή του ταρσού, τις κρύπτες του Manz στην περιοχή του βολβικού επιπεφυκότα και τις κρύπτες των κολπωμάτων και της μηνοειδούς πτυχής.

Συνολικά υπάρχουν περίπου  $1,5 \times 10^6$  καλυκοειδή κύτταρα σε ολόκληρο τον επιπεφυκότα.

### **2. 3. 2 Η αποχετευτική μοίρα**

Είναι η οδός αποχέτευσης της περίσσειας των δακρύων προς την κοιλότητα της ρινός και ειδικά προς τον κάτω ρινικό πόρο. Αποτελείται από τον οστέινο και τον υμενώδη πόρο.

### **A. Ο οστέινος πόρος**

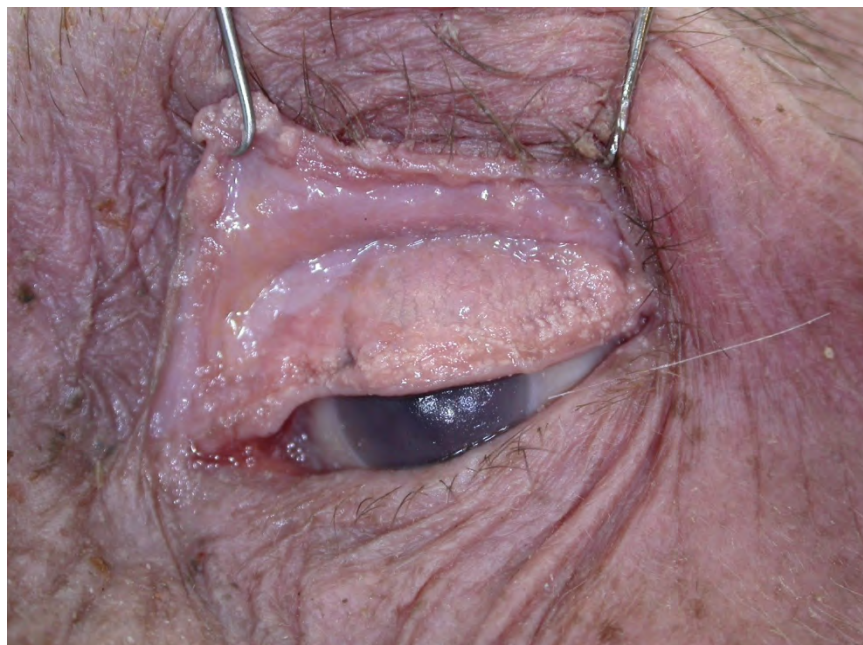
Ο οστέινος πόρος αποτελείται από 2 τμήματα, τον δακρυϊκό βόθρο και τον οστέινο ρινοδακρυϊκό πόρο.

Ο δακρυϊκός βόθρος βρίσκεται στο πρόσθιο τμήμα του έσω τοιχώματος του κόγχου και αφορίζεται από την πρόσθια και οπίσθια ακρολοφία του δακρυϊκού οστού. Τοπογραφικά βρίσκεται στο ύψος του προσθίου άκρου της μέσης ρινικής κόγχης. Από τον δακρυϊκό βόθρο αρχίζει ο οστέινος ρινοδακρυϊκός πόρος. Ο εν λόγω πόρος διέρχεται δια μέσου της ρινομετωπιαίας απόφυσης της άνω γνάθου και διασχίζει προς τα κάτω και έσω το έξω τοίχωμα της ρινός για να καταλήξει στον θόλο του κάτω ρινικού πόρου. Κατά την πορεία του έρχεται σε στενή σχέση με τις ηθμοειδής κυψέλες και το ιγμόρειο άντρο.

### **B. Ο υμενώδης πόρος**

Αποτελείται από τα εξής στοιχεία :

α) Τα **δακρυϊκά σημεία**: Βρίσκονται στο άνω και κάτω βλεφαρικό χείλος, 6 mm από τον έσω κανθό έχουν διάμετρο ανοίγματος 0,3 mm. Περιβάλλονται από δακτύλιο ελαστικού συνδετικού ιστού. Εντοπίζονται πλησίον του έσω κανθού επί των βλεφάρων. Φυσιολογικά έχουν ελαφρώς οπίσθια κατεύθυνση και επισκοπούνται δια αναστροφής της εσωτερικής πλευράς των βλεφάρων. Η αντιμετώπιση της υπερβολικής δακρύρροιας λόγω στένωσης των δακρυϊκών σημείων ή κακής θέσης είναι σχετικά εύκολη.



**Εικόνα 2. 2** Ανατομική παρασκευή άνω βλεφάρου με αποκάλυψη του άνω δακρυϊκού σωληναρίου

β) Τα **δακρυϊκά σωληνάκια**: Αποτελούνται από ένα κάθετο τμήμα μήκους 2 mm, του οποίου η μεγαλύτερη διάμετρος φθάνει τα 2,5 mm σχηματίζοντας λήκυθο, και από ένα οριζόντιο τμήμα εντός του βλεφάρου μήκους 8 mm με διάμετρο 0,5 mm για να σχηματίζουν το κοινό δακρυϊκό σωληνάριο λίγο πριν το δακρυϊκό ασκό. Στο 90% περίπου των ατόμων το άνω και κάτω σωληνάριο δημιουργούν το κοινό δακρυϊκό σωληνάριο, το οποίο εκβάλλει στο πλάγιο ρινικό τοίχωμα του δακρυϊκού ασκού. Στα υπόλοιπα άτομα κάθε σωληνάριο καταλήγει ξεχωριστά. Μικρός κρημνός βλεννογόνου (η βαλβίδα του Rosenmuller) επικρέμεται προς της εισόδου του σωληναρίου και εμποδίζει την επιστροφή των δακρύων από τον ασκό εντός των σωληναρίων.

Τα σωληνάκια έχουν ένα ελαστικό τοίχωμα εξαιρετικά μεγάλης σημασίας καθώς περιβάλλονται από το μυ του Duverney Horner. Ο μυς αυτός συνοδεύει τα σωληνάκια σε

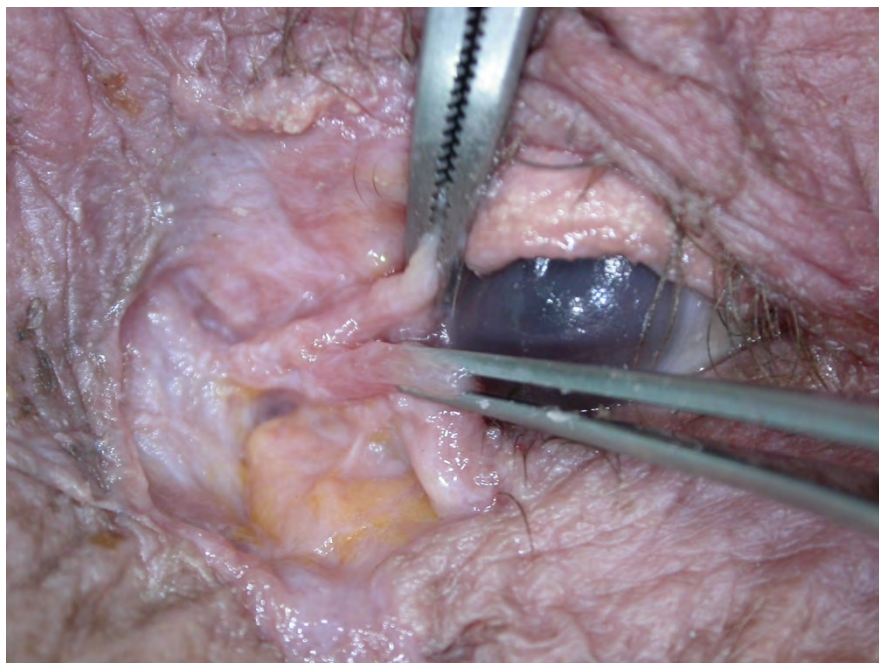
όλο το μήκος τους μέχρι το σημείο συνένωσης τους στο κοινό δακρυϊκό σωληνάκι που με τη σειρά είναι μέρος του δακρυϊκού ασκού.

Το άνω δακρυϊκό σωληνάριο είναι πιο μικρό πιο κοντό από το κάτω, αρχικά κατευθύνεται προς τα άνω στη συνέχεια με οξεία γωνία και πηγαίνει προς τα κάτω με κατεύθυνση προς το δακρυϊκό ασκό.

Το κάτω δακρυϊκό σωληνάριο φέρεται προς τα κάτω στη συνέχεια με οριζόντια πορεία κατευθύνεται προς το δακρυϊκό ασκό. Η γωνία που σχηματίζεται στην πορεία των δακρυϊκών σωληναρίων αντιστοιχεί και μια περιοχή διάτασης ουσιαστικά που σχηματίζεται που είναι η λήκυθος του Gerlach.

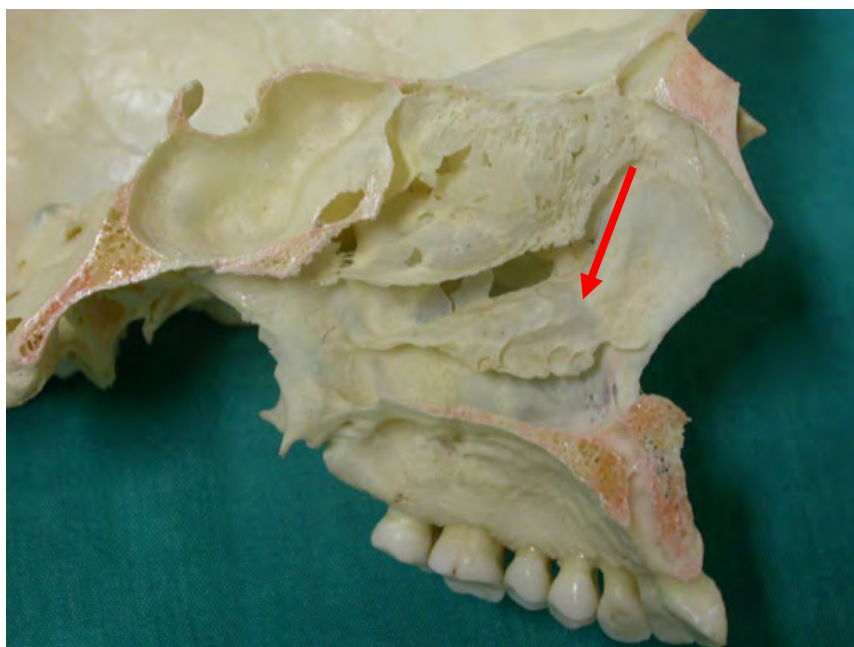
Το κοινό δακρυϊκό σωληνάριο εκβάλλει στη πάνω πλευρά του δακρυϊκού ασκού κοντά στον άνω θόλο του ασκού. Αυτό μπορεί να προκαλέσει χειρουργικά λάθη αν δεν ληφθεί υπόψη.

γ) Ο **δακρυϊκός ασκός**: Βρίσκεται εντός του δακρυϊκού βοθρίου. Έχει μήκος 12-15 mm και βρίσκεται μεταξύ της πρόσθιας και οπίσθια δακρυϊκής ακρολοφίας. Στις περισσότερες περιπτώσεις ένα τμήμα του 2-3 mm είναι πιο πάνω από την είσοδο του κοινού δακρυϊκού πόρου. Το τμήμα αυτό ονομάζεται ο θόλος του δακρυϊκού ασκού και βρίσκεται πίσω από τον έσω σύνδεσμο των βλεφάρων. Το δακρυϊκό οστό και η μετωπιαία απόφυση της άνω γνάθου χωρίζουν τον ασκό από την μέση ρινική κόγχη. Κατά την ασκορινοστομία δημιουργείται μεταξύ του ασκού και του ρινικού βλεννογόνου μία στομία η οποία παρακάμπτει το αποφραγμένο ρινοδακρυϊκό πόρο.

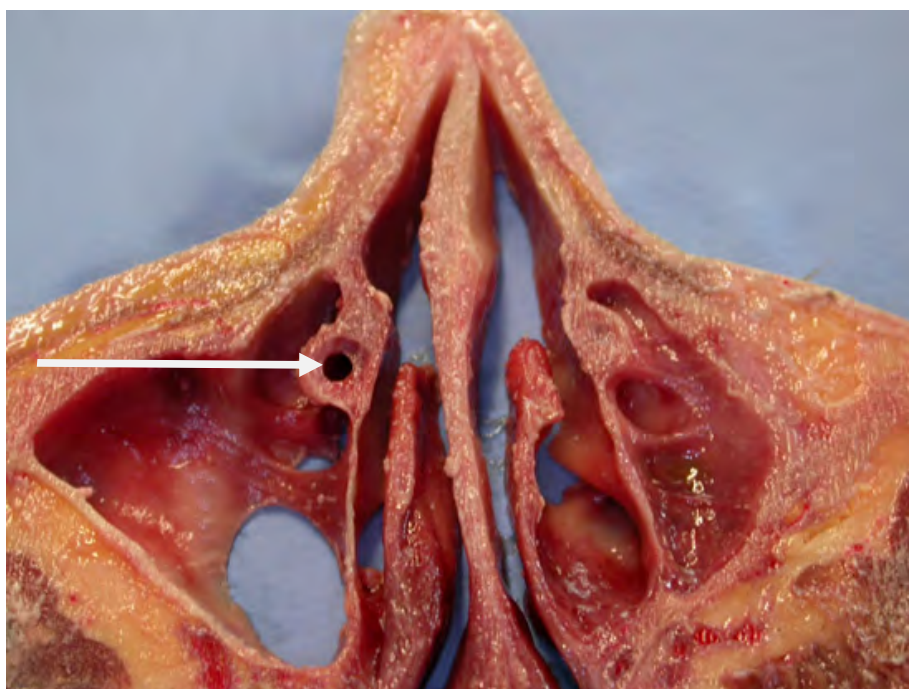


**Εικόνα 2. 3** Ανατομικό παρασκεύασμα άνω-κάτω-κοινού δακρυϊκού σωληναρίου και του δακρυϊκού ασκού

δ) Ο **υμενώδης ρινοδακρυϊκός πόρος**: βρίσκεται εντός του οστέινου ρινοδακρυϊκού πόρου είναι η συνέχεια του δακρυϊκού ασκού και έχει μήκος περίπου 12 mm. Κατευθύνεται προς τα κάτω και υπό μικρή γωνία προς τη μέση γραμμή και προς τα πίσω για να εκβάλει εντός της κάτω ρινικής χοάνης πλαγίως και κάτω της κάτω ρινικής κόγχης. Καταλήγει στον κάτω ρινικό πόρο και συχνά συνεχίζει άλλα 5 mm μέσα στο θόλο του. Το στόμιο του πόρου είναι καλυμμένο από μια πτυχή του βλεννογόνου (βαλβίδα του Hasner). Η απόφραξη του πόρου μπορεί να δημιουργήσει δευτερογενή διάταση του ασκού.

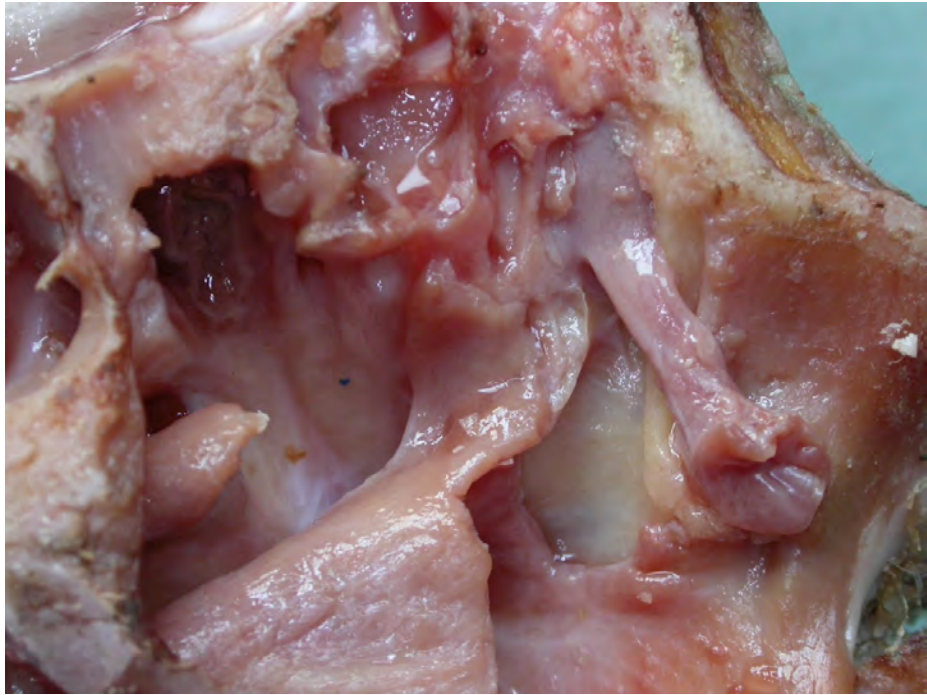


**Εικόνα 2. 4** Πορεία του ρινοδακρυϊκού πόρου κατά μήκος του οστέινου αποτυπώματος της μετωπιαίας απόφυσης της άνω γνάθου

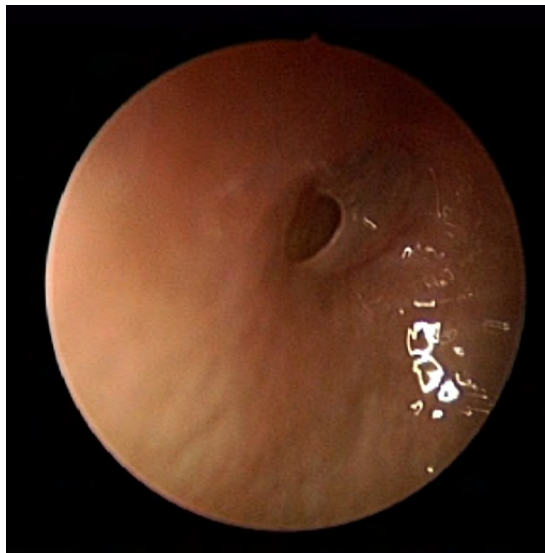


**Εικόνα 2. 5** Ανατομικό παρασκεύασμα του σπλαχνικού κρανίου σε εγκάρσια τομή. Με βέλος ή ανατομική θέση του οστέινου ρινοδακρυϊκού πόρου





**Εικόνα 2. 6** Ανατομικό παρασκεύασμα με αποκάλυψη εξ' ολοκλήρου, του υμενώδους ρινοδακρυϊκού πόρου μετά από αφαίρεση των οστέινων δομών που τον περιβάλλουν.



**Εικόνα 2. 7** Πτυχή βαλβίδας του Hasner

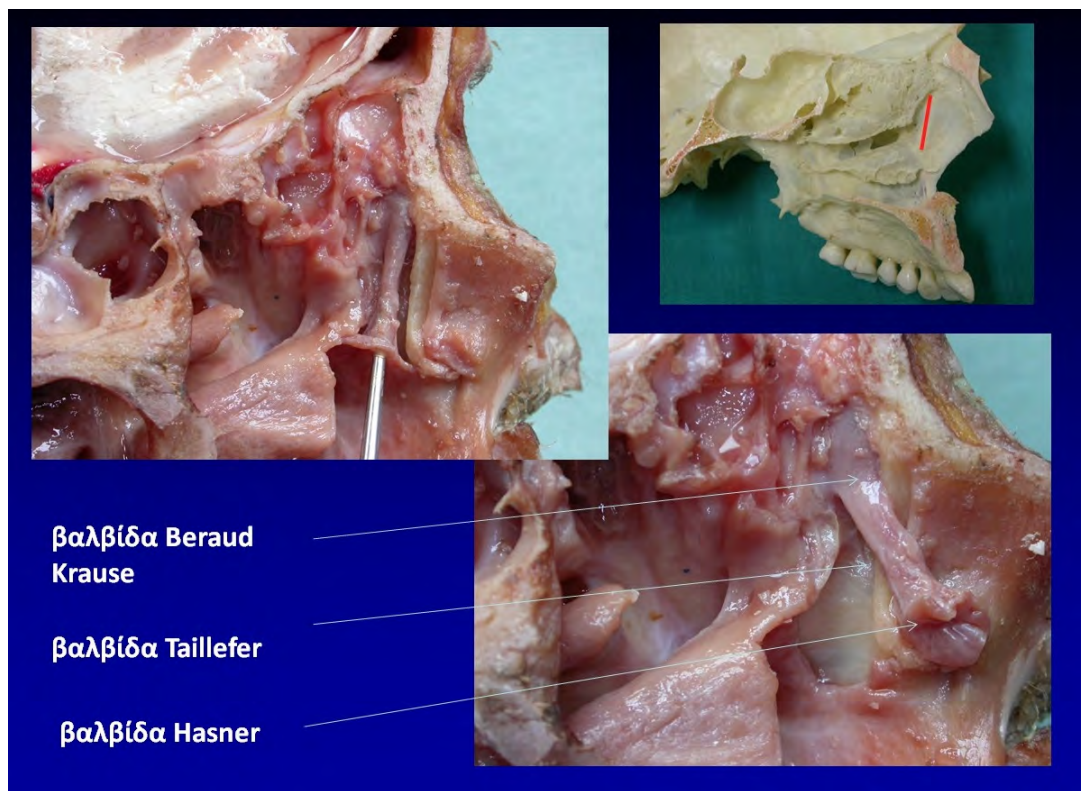


Κατά μήκος του υμενώδους πόρου υπάρχουν ορισμένες πτυχές που δρουν σαν βαλβίδες, εμποδίζοντας την παλινδρόμηση των δακρύων.

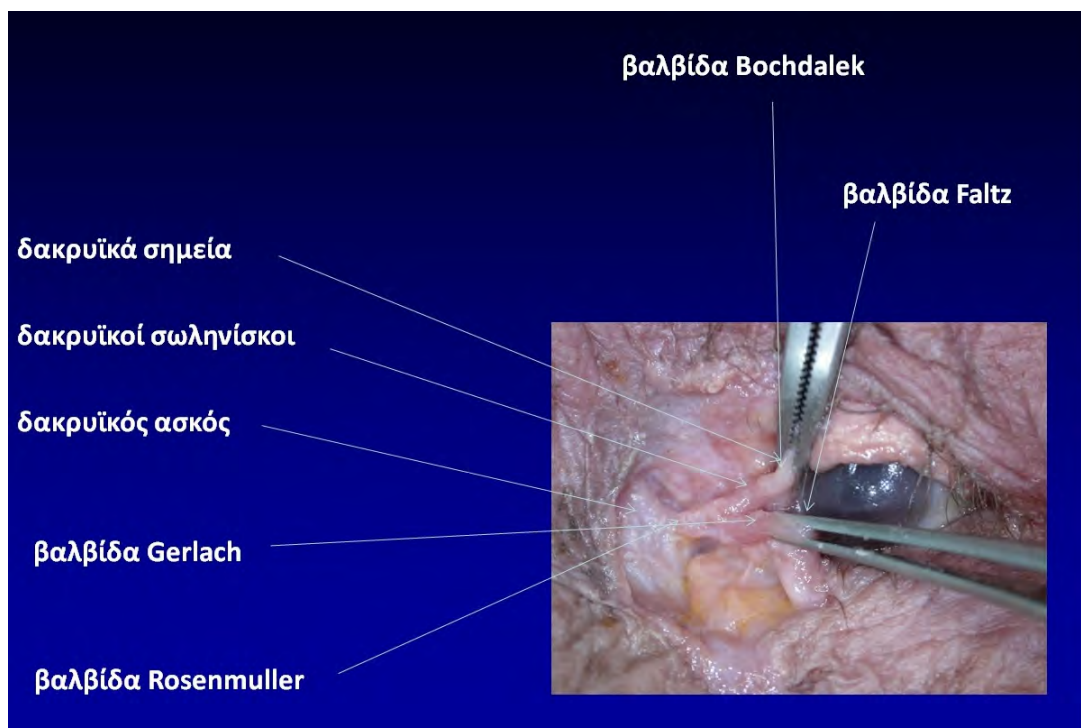
Το σύστημα κατά της παλινδρόμησης των δακρύων αποτελείται από :

- ✓ Βαλβίδα του *Bochdaleck*, που βρίσκεται στο άνω δακρυϊκό σημείο
- ✓ Βαλβίδα του *Faltz*, που βρίσκεται στο κάτω δακρυϊκό σημείο
- ✓ Βαλβίδα του *Rosenmuller*, που βρίσκεται μεταξύ του κοινού δακρυϊκού σωληνίσκου και του δακρυϊκού ασκού
- ✓ Βαλβίδα του *Beraud -Krause*, που βρίσκεται μεταξύ του δακρυϊκού ασκού και του υμενώδους ρινοδακρυϊκού αγωγού
- ✓ Βαλβίδα του *Taillefer*, που βρίσκεται στη μεσότητα του υμενώδους ρινοδακρυϊκού αγωγού
- ✓ Βαλβίδα του *Hasner*, στην εκβολή του ρινοδακρυϊκού πόρου

Οι βαλβίδες οι διαφορετικά πτυχές είναι ζώνες ατελούς καναλοποίησης κατά την έμβρυα ζωή.



**Εικόνα 2. 8** Βαλβίδες του υμενώδους ρινοδακρυϊκού πόρου



**Εικόνα 2. 9** Βαλβίδες των δακρυϊκών σημείων και των δακρυϊκών σωληνίσκων

## 2. 4 Η φυσιολογία της παραγωγής δακρύων

### 2. 4. 1. Η έκκριση των δακρύων

Διακρίνουμε την βασική, την αντανακλαστική και την ψυχογενή έκκριση των δακρύων.

α) Η **βασική έκκριση**: περιλαμβάνει την έκκριση επικουρικών αδένων. Στην βασική έκκριση εμφανίζεται αμέσως μετά την γέννηση, είναι επαρκής από μόνη της για τη δημιουργία της προκερατίου δακρυϊκής στιβάδος και εξακολουθεί να υπάρχει και κατά τη διάρκεια του ύπνου.

β) Η **αντανακλαστική έκκριση**, στην οποία παίρνει μέρος μόνο ο κύριος δακρυϊκός αδένας, εμφανίζεται μόνο μερικές ημέρες μετά την γέννηση. Προκαλείται από ερεθίσματα τα οποία προέρχονται από το εσωτερικό του οφθαλμού, το εξωτερικό του οφθαλμού αλλά και από τη γύρω δερματική περιοχή αλλά και από το βλεννογόνο της ρινός. Οι ερεθισμοί αυτοί μπορεί να είναι τραύματα, ξένα σώματα, φλεγμονές, χημικές ουσίες, θερμότητα, άνεμος κλπ και φθάνουν στον πυρήνα μέσω του τριδύμου.

Ένας ειδικός τύπος αντανακλαστικής έκκρισης είναι η φωτοβοφία, που εκδηλώνεται με έκκριση δακρύων συνοδευόμενη από πόνο και προκαλείται από ερεθισμό με φωτεινό ερέθισμα.

γ) Η **ψυχογενής έκκριση**: από τα σπονδυλωτά μόνο ο άνθρωπος παρουσιάζει έκκριση δακρύων μετά από έντονα ψυχικά ερεθίσματα. Τα ερεθίσματα που προκαλούν την ψυχογενή έκκριση φαίνεται να προέρχονται από τον φλοιό του μετωπιαίου λοβού, αλλά υπάρχουν και συνδέσεις με τα βασικά γάγγλια, τον θάλαμο και τον υποθάλαμο.

#### 2. 4. 2. Η χημική σύσταση των δακρύων

Τα δάκρυα αποτελούνται κατά 98% από νερό. Έχουν ειδικό βάρος 1,005 και ελαφρά αλκαλικό PH (7,5-7,7). Περιέχουν οξυγόνο και διοξείδιο του άνθρακα και ανόργανα ιόντα, σε περιεκτικότητα παρόμοια με του πλάσματος. Περιέχουν ακόμη ουρία, στην αυτή συγκέντρωση με το πλάσμα και σάκχαρο, σε μικρότερη πυκνότητα σε σχέση με το πλάσμα. Στην υδάτινη στιβάδα περιέχονται μεγάλα ποσά πρωτεϊνών όπως ένζυμα (λυσοζύμη, λακτοφερίνη και σερουλοπλασμίνη), ανοσοσφαιρίνες (IgA, IgM & IgG), μεγάλα ποσά λευκωματίνης και μια ειδική προλευκωματίνη των δακρύων.

Η βλέννα αποτελείται από διαλύτες πρωτεογλυκάνες (γλυκοπρωτεΐνες) με υψηλή περιεκτικότητα σε υδατάνθρακες, ενώ η ελαιώδης στιβάδα αποτελείται από χοληστερίνη, κηρώδεις εστέρες και ουδέτερα λίπη

#### 2. 4. 3. Η δακρυϊκή επίστρωση

Τα δάκρυα σχηματίζουν την προκεράτια δακρυϊκή στιβάδα, μια λεπτότατη στιβάδα πάχους 6-9 μ, η οποία καλύπτει τον κερατοειδή και επεκτείνεται στον επιπεφυκότα, αντίστοιχα προς τη μεσοβλεφάρια σχισμή.

Η προκεράτια δακρυϊκή στιβάδα αποτελείται από τρεις επιμέρους στιβάδες, οι οποίες από μέσα προς τα έξω είναι :

α) Η **ελαιώδης στιβάδα**, βοηθά στη σταθεροποίηση της προκερατίου δακρυϊκής στιβάδας και εμποδίζει την εξάτμιση της υδάτινης στιβάδος. Επίσης συγκρατεί τα δάκρυα εντός της μεσοβλεφαρίου σχισμής και εμποδίζει την υπερχειλίση αυτών και την διαβροχή των βλεφάρων.

β) Η **υδάτινη στιβάδα**, περιλαμβάνει τα υδατοδιαλυτά στοιχεία των δακρύων και εξασφαλίζει την οξυγόνωση του κερατοειδούς, καλύπτει μέρος των τροφικών του αναγκών, είναι χώρος αποβολής προϊόντων του μεταβολισμού και παίζει βασικό ρόλο στην διατήρηση της σταθερής περιεκτικότητας του κερατοειδούς σε νερό, με συνέπεια τη διαύγεια αυτού. Η υδάτινη στιβάδα συμμετέχει στην αντιμικροβιακή προστασία του κερατοειδούς με τα ένζυμα και τις άλλες πρωτεΐνες που περιέχει. Ακόμη βοηθά τα βλέφαρα στο να γλιστρούν επί του κερατοειδούς και, συγχρόνως, συντελεί στην απομάκρυνση των ξένων στοιχείων από την πρόσθια επιφάνεια του οφθαλμού.

γ) Η **βλεννώδης στιβάδα**, παίζει βασικό ρόλο για την σταθερή και ομοιόμορφη επίστρωση των δακρύων επί του υδρόφοβου κερατικού επιθηλίου. Παρεμβαλλόμενη μεταξύ της υδάτινης φάσης των δακρύων και του υδρόφοβου κερατικού επιθηλίου. Παρεμβαλλόμενη μεταξύ της υδάτινης φάσης των δακρύων και του υδρόφοβου επιθηλίου συγκρατεί τα δάκρυα επί του κερατοειδούς.

Αν τα βλέφαρα κρατηθούν ανοιχτά χωρίς να ανοιγοκλείνουν, η υδάτινη στιβάδα λεπτύνεται και κατά τόπους διασπάται, με αποτέλεσμα την εμφάνιση ξηρών κηλίδων, περιοχών δηλαδή όπου η ελαιώδης και η βλεννώδης στιβάδα συμπίπτουν. Με κάθε ανοιγοκλείσιμο των βλεφάρων απομακρύνεται η βλέννα που έχει ρυπανθεί από στοιχεία της ελαιώδους στιβάδας καθώς και από ξένα σωματίδια των δακρύων και επανασχηματίζεται μια καθαρή βλεννώδης στιβάδα, σαν βάση για μια νέα προκεράτια δακρυϊκή στιβάδα. Η ελαιώδης στιβάδα ακολουθεί το εύρος της μεσοβλεφαρίου σχισμής χωρίς να διασπάται και κατά το κλείσιμο δεν επεκτείνεται κάτω από αυτά. (32)

## **Κεφάλαιο 3. Απόφραξη αποχετευτικού συστήματος δακρύων**

### **3. 1 Ο μηχανισμός αποχέτευσης των δακρύων**

Τα δάκρυα ρέουν κατά μήκος του άνω και κάτω χείλους των βλεφάρων και εισέρχονται στο άνω και κάτω σωληνάριο δια τριχοειδούς ωσμώσεως και δια αναρροφήσεως των δακρύων. Το 70% περίπου των δακρύων αποχετεύεται δια του κάτω σωληναρίου ενώ το υπόλοιπο δια του άνω σωληναρίου.

Με κάθε ανοιγοκλείσιμο του βλεφάρου, η επιπολής και η εν τω βάθει κεφαλή του προταρσιαίου σφιγκτήρα μυός συμπιέζουν την λήκυθο, μειώνουν το μήκος των οριζοντίων σωληναρίων και στρέφουν προς τα μέσα τα δακρυϊκά σημεία. Συγχρόνως η εν τω βάθει κεφαλή του προδιαφραγματικού σφιγκτήρος μυός, η οποία προσφύεται στην περιτονία του δακρυϊκού ασκού συσπά και διατείνει τον ασκό δημιουργώντας αρνητική πίεση, η οποία αναρροφά τα δάκρυα από τα σωληνάκια εντός του ασκού.

Όταν οι οφθαλμοί ανοίγουν, οι μύες χαλαρώνουν, ο ασκός συμπιέζεται και δημιουργείται θετική πίεση, η οποία ωθεί τα δάκρυα δια του ρινικού πόρου προς τη ρινική κοιλότητα. Η βαρύτητα επίσης παίζει σημαντικό ρόλο στην εκκένωση του δακρυϊκού ασκού. Τα δακρυϊκά σημεία μετακινούνται πλάγια, το σωληνάριο επιμηκύνεται και γεμίζει με τα δάκρυα (33).

### **3. 2 Παθήσεις που προκαλούν απόφραξη του αποχετευτικού συστήματος των δακρύων**

#### **3. 2. 1 Ανατομικές ανωμαλίες**

Μία ατελής διάτρηση της βαλβίδας του Hasner (plica lacrimalis) είναι η πιο συχνή εκ γενετής ανωμαλία του δακρυϊκού συστήματος.

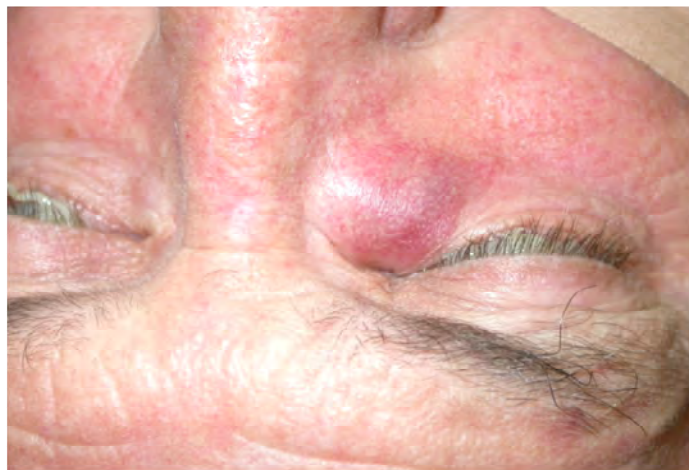Στο 73% των νεογνών ανευρίσκεται μια ατελής καναλιοποίηση σε αυτό το επίπεδο και η ανάπτυξη θεωρείται φυσιολογική αν μέσα σε λίγες η αρχική στένωση αποκατασταθεί και έχουμε πλήρης σχηματισμού του δακρυϊκού καναλιού. Στις περιπτώσεις που θα εμφανισθεί επιφορά με ή χωρίς δακρυοκυστίτιδα, η χρήση δακρυϊκών μεταλλικών ευθέων καθετήρων για να προκαλέσουν διαστολή της στένωσης στις περισσότερες των περιπτώσεων αποδεικνύονται θεραπευτικές στο πρώτο έτος ζωής του ασθενούς. Αυτό το στοιχείο (αυτόματης αποκατάστασης) αποτελεί κανόνα – δόγμα αποφυγής κάθε άλλης χειρουργικής αντιμετώπισης αποκατάστασης της στένωσης με συντηρητική αντιμετώπιση μέσω καθετήρων. Λαμβάνοντας υπόψη τα εξαιρετικά αποτελέσματα αυτής της μεθόδου, που μπορούν στη συνέχεια να αποτελέσουν και οδηγό για την τοποθέτηση των δακρυϊκών σωληνίσκων παροχέτευσης.

#### **3. 2. 2 Παθήσεις του αποχετευτικού συστήματος των δακρύων**

##### **A. Φλεγμονώδεις**

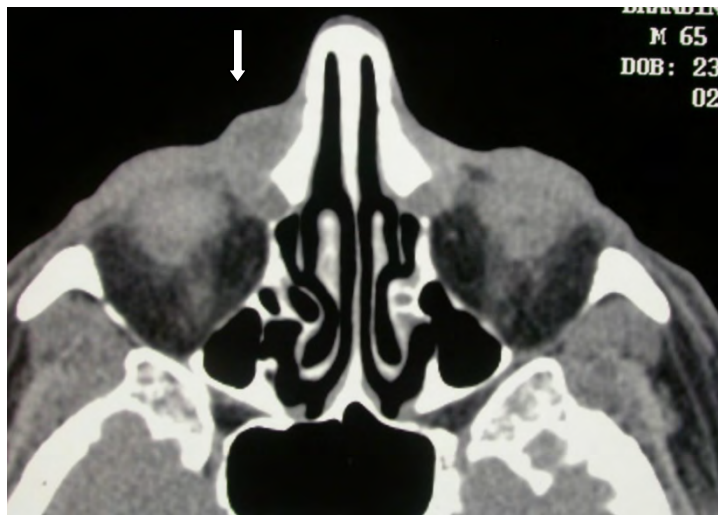**Δακρυοκυστίτιδα:** Η δακρυοκυστίτιδα είναι η φλεγμονή του ασκού ή του ρινο-δακρυϊκού αγωγού. Είναι σχετικά συχνή πάθηση, εξαιρετικά ενοχλητική πάθηση για τον άρρωστο και όχι σε πολλές των περιπτώσεων εύκολη στην αντιμετώπιση. Οι

δακρυοκυστίτιδες είναι πιο συχνές σε ηλικία άνω των 50 ετών με μεγαλύτερη προτίμηση στο γυναικείο φύλο με αναλογία 3:1, πιθανά λόγω της μικρότερης διαμέτρου του δακρυϊκού σωλήνα. Εμφανίζονται με ένα βαθμό κληρονομικότητας πιθανά εξαιτίας και της ανατομικής κληρονομικότητας των ατόμων. Η εξιδρωματική δακρυοκυστίτιδα μπορεί να γίνει πυώδης οποιαδήποτε στιγμή με έντονη συμπτωματολογία με έντονο πόνο, με βλεννοπυώδεις εκκρίσεις, από τις οποίες μπορούμε να απομονώσουμε, πνευμονιόκοκκους, σταφυλόκοκκους, στρεπτόκοκκους, *Escherichia Coli* και *Moraxella catarallis*. Η δακρυοκυστίτιδα *trachomatis* είναι η πιο συχνή στη φάση της επούλωσης των ιστών και χαρακτηρίζεται από το σχηματισμό εξωτερικών συριγγίων, και πολύ σπάνια στο σχηματισμό εσωτερικού συριγγίου (34).



**Εικόνα 3. 1** Ασθενής με διάταση του δακρυϊκού ασκού με χρόνια δακρυοκυστίτιδα

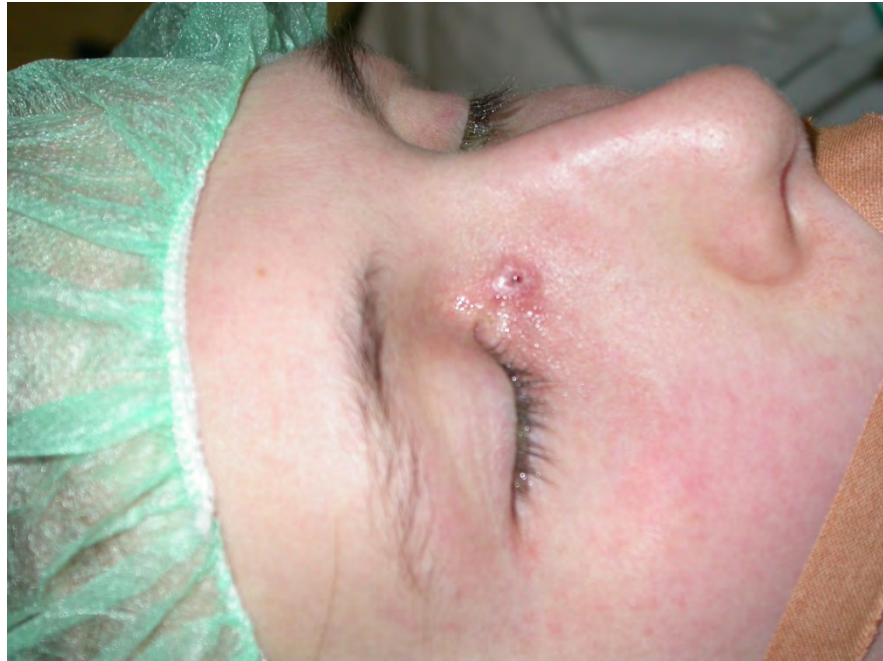



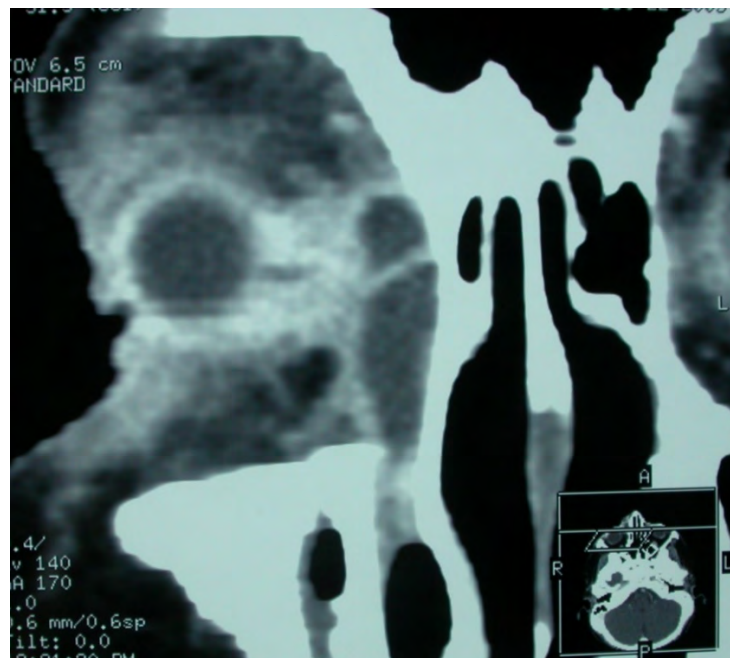
**Εικόνα 3.2** Αξονική τομογραφία σπλαχνικού κρανίου, εγκάρσια τομή, με διάταση των μαλακών μορίων (με βέλος) στην περιοχή του δακρυϊκού ασκού με χρόνια δακρυοκυστίτιδα

**Βλεννογονοκήλη του δακρυϊκού ασκού:** Η βλεννογονοκήλη του δακρυϊκού ασκού παράγεται όταν τα τοιχώματα του για κάποιο λόγο ατονούν και επέρχεται διάταση του ασκού με συνέπεια το σχηματισμό μιας μαλακής διόγκωσης, ανώδυνης, εμφανής κάτω από έσω βλεφαρικό σύνδεσμο. Η ψηλάφηση και η δακτυλική πίεση στην διόγκωση προκαλεί παλινδρόμηση βλέννας και πύου. Η κυστοποίηση της βλεννογονοκήλης παίρνει μια μορφή πιο σκληρή, δεν παρατηρείται παλινδρόμηση εκκρίσεων και οι πλύσεις των δακρυϊκών οδών μπορούν να προκαλέσουν μια μεγαλύτερη διαστολή του ασκού. Σε περίπτωση που η βλεννογονοκήλη προκαλέσει εσωτερικό συρίγγιο οι παθολογικές εκκρίσεις παροχετεύονται στις ηθμοειδείς κυψέλες με συνέπεια να επιβαρύνουν περαιτέρω την κλινική εικόνα του ασθενούς καθώς και τη βαρύτητά της με πιθανές επιπλοκές όπως ενδοφθαλμίτιδα και πανοφθαλμίτιδα.

Οι βλεννογονοκήλες συνήθως μπορούν να σχηματιστούν μετά από επαναλαμβανόμενα επεισόδια δακρυοκυστίτιδας, μετά από τραύματα ή μετά από χειρουργικές επεμβάσεις στις οφθαλμικές οδούς καθώς και από ανατομικές ανωμαλίες.



**Εικόνα 3.3** Συρίγγιο με διαπύση του δέρματος στην περιοχή του δακρυϊκού ασκού μετά από επαναλαμβανόμενα επεισόδια δακρυοκυστίτιδας



**Εικόνα 3.4** Αξονική τομογραφία σπλαχνικού κρανίου στεφανιαία τομή. Βλεννογονοκήλη δακρυϊκού ασκού δεξιά.

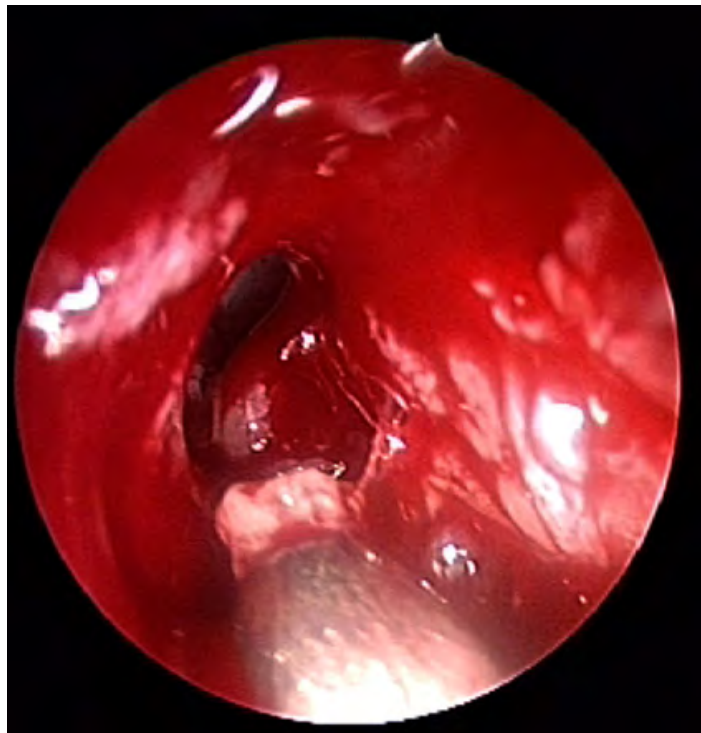
## ***B. Επεκτατικές βλάβες των δακρυϊκών οδών***

**Κύστες και κολπώματα:** Από τις πιο συχνές επεκτατικές βλάβες των δακρυϊκών οδών είναι οι κύστει και τα κολπώματα, συνήθως εκ γενετής ή μετά από χρόνιες φλεγμονές του δακρυϊκού συστήματος ή τραυματικής αιτιολογίας. Μετά από πλύσεις, συνήθως το δακρυϊκό σύστημα είναι ανοιχτό, αλλά ο/η ασθενής μπορεί να εμφανίζει διαλείπουσα επιφορά λόγω πιεστικού φαινομένου στο δακρυϊκό αγωγό. Οι δύο κλινικές καταστάσεις διαφοροποιούνται από την απουσία παλινδρόμησης δακρύων στη δακτυλική πίεση στη περίπτωση που υπάρχει κύστης στο δακρυϊκό σύστημα.

**Όγκοι:** Οι όγκοι του δακρυϊκού ασκού είναι σπάνιοι. Είναι συνήθως επιθηλιακού τύπου (πολύποδες- θηλώματα- επιθηλιώματα). Συνήθως η ηλικία εμφάνισης είναι 50-60 έτη και δεν αποκλείεται η μετάλλαξη από καλοήγη σε κακοήγη τύπο. Τα λεμφοσαρκώματα δεν είναι σπάνια και προσβάλλουν συνήθως άτομα σε νεαρά ηλικία.

**Νεοπλασία:** Σε περίπτωση που η δακρυϊκή συσκευή προσβληθεί από νεοπλασία, η συμπεριφορά της είναι απρόβλεπτη. Αυτό εξαρτάται από τον τύπο της εξεργασίας. Μπορεί να έχει ήπια αλλά και επιθετική συμπεριφορά. Να είναι επεκτατική προς όλες τις κατευθύνσεις διηθώντας το δέρμα το υποδόριο, μπορούν να επεκταθούν και προς τη ρινική κοιλότητα τις ηθμοειδείς κυψέλες, το γναθιαίο κόλπο, τον οφθαλμικό κόγχο, τη βάση κρανίου και επίσης μπορούν να δώσουν και μεταστάσεις σε απόσταση.

Άλλα αίτια επεκτατικών βλαβών του αποχετευτικού συστήματος είναι, τα κοκκιώματα, οι δακρυόλιθοι και τα ξένα σώματα.



**Εικόνα 3.5** Αφαίρεση δακρυόλιθου μετά από διάνοιξη ενδορρινικά από τον δακρυϊκό ασκό.

**Κοκκιώματα:** Τα κοκκιώματα εκδηλώνονται συνήθως μετά από τραυματισμό ή μετά από καθετηριασμό στον ασκό συνεργικά με επεισόδια χρόνιας δακρυοκυστίτιδας.

**Δακρυόλιθοι:** Οι δακρυόλιθοι είναι λίθοι που αναπτύσσονται στον ασκό ή στο ρινοδακρυϊκό αγωγό, και σπανιότερα σε κολπώματα.

**Ξένα σώματα:** Τα ξένα σώματα είναι συνήθως υπολείμματα από μεταλλικά εργαλεία μετά από καθετηριασμούς και μπορούν να μείνουν για μεγάλο χρονικό διάστημα ασυμπτωματικά στον ασκό. Πολλές φορές λειτουργούν και ως μάτριγα με εναπόθεση μεταλλικών αλάτων σε αυτή και στη συνέχεια μερική απόφραξη του αυλού (34).

### 3. 2. 3 Παθήσεις ρινός και παραρρινίων κόλπων

#### A. Φλεγμονές

Οι ανατομικές παραλλαγές των ρινικών κοιλοτήτων επηρεάζουν σημαντικά τη λειτουργία αυτών ως προδιαθεσικοί παράγοντες και σε πολλές περιπτώσεις είναι και η βασική αιτία. Η βατότητα των φυσικών πόρων (στόμια) είναι σημαντικό στοιχείο σε όλη τη φυσιολογία και φυσιοπαθολογία της ρινός και των παραρρινίων κόλπων (35). Είναι μια σημαντική συνθήκη για την σωστή ομοιόσταση- ισορροπία ρινικών κοιλοτήτων παραρρινίων κόλπων που έμμεσα εμπλέκει και τις δακρυϊκές οδούς.

Οι πιο συχνές και σημαντικές ανατομικές παραλλαγές που συναντούμε είναι συνήθως στο ρινικό διάφραγμα (σκολιωτικό ρινικό διάφραγμα), στις κάτω ρινικές κόγχες (σημαντική υπερτροφία των κάτω ρινικών κογχών), στις μέσες ρινικές κόγχες (υπερτροφία της κόγχης, -παράδοση κάμψη της κόγχης, φυσαλιώδης μέση ρινική κόγχη), στις ηθμοειδείς κυψέλες (ευμεγέθης ηθμοειδής κύστη, ευμεγέθης κυψέλη του Haller), στο ηθμοειδές άγκιστρο (υπερπλασία του αγκίστρου-παράδοση κάμψη του αγκίστρου-πρόσθια πρόσφυση του ηθμοειδούς αγκίστρου), στο μετωπιαίο κόλπωμα (προεξέχουσα ή μεγάλη πνευμάτωση της πρώτης ηθμοειδούς κυψέλης του agger nasi).

Οι φλεγμονές ρινός - παραρρινίων από προδιαθεσικούς παράγοντες εμποδίζουν τη διέλευση του αέρα μέσω των πόρων στις κοιλότητες με άμεση επίπτωση και στο δακρυϊκό σύστημα.

Όταν ο ασθενής εμφανίζει οξεία ρινίτιδα ακόμη και σε ελαφρά μορφή ο βλεννογόνος του ρινοδακρυϊκού αγωγού συμμετέχει στη συμφόρηση καθώς και αυτός αρχίζει να φλεγμαίνει. Τα φλεβικά δίκτυα του ρινοδακρυϊκού αγωγού είναι σε επικοινωνία με το φλεβικό δίκτυο του πλαγίου ρινικού τοιχώματος στο ύψος του ανοίγματος του ρινοδακρυϊκού αγωγού στον κάτω ρινικό πόρο. Κατά συνέπεια μπορεί επηρεάσει το βλεννογόνο

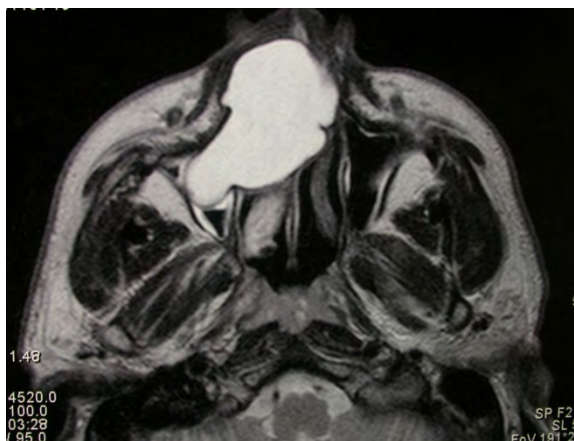
των δακρυϊκών οδών με πιθανή απόφραξη στη διέλευση των δακρύων στην ρινική κοιλότητα σύστοιχα. Το τελευταίο τμήμα του ρινοδακρυϊκού αγωγού έχει μικρό εύρος και η παραμικρή φλεγμονή στην περιοχή αποφράσσει το φυσιολογικό του στόμιο καθώς τα τοιχώματα του εφάπτονται. Ένα απλό παράδειγμα αυτού του φαινομένου το βλέπουμε συχνά στο απλό κρυολόγημα. Αν ο αγωγός είναι πιο στενός και μακρύτες από το φυσιολογικό (πολύ συχνά στις γυναίκες), η σύμπτωση των τοιχωμάτων είναι πιο έντονη με μεγαλύτερη πιθανότητα το σχηματισμό συμφύσεων σε συνδυασμό με τη φλεγμονή του ρινικού βλεννογόνου. Μετά την αποδρομή του φαινομένου της φλεγμονής ο αυλός του αγωγού επανέρχεται στην κανονική του μορφή. Στις περιπτώσεις που σχηματίσθηκαν συμφύσεις στον αυλό, επαναλαμβανόμενα επεισόδια φλεγμονών στην περιοχή επιβαρύνουν το νεοσχηματισμό συμφύσεων με αποτέλεσμα σε πολλές περιπτώσεις την απόφραξη του αυλού. Η απόφραξη είναι ανομοιογενείς με κενά διαστήματα φαινομενικά σαν κύστες λόγω του φαινομένου των συμφύσεων, χωρίς όμως να είναι.

Επίσης σε οξεία φάση φλεγμονής η αυξημένη αιματική ροή ολοκλήρου του αιματικού συμπλέγματος καθώς και η αυξημένη διαπερατότητα των τριχοειδών του ρινικού βλεννογόνου προκαλεί την εμφάνιση τοπικού οιδήματος πλούσιο και σε φλεγμονώδη στοιχεία. Σε ασθενείς που ελήφθησαν ιστοτεμαχία δακρυϊκού ασκού μετά από επαναλαμβανόμενα επεισόδια δακρυοκυστίτιδας, τα τοιχώματα του εμφανίσθηκαν σημαντικά πεπαχυσμένα και σημαντικά διηθημένα από φλεγμονώδη στοιχεία.

Ο δακρυϊκός ασκός μπορεί να είναι και άμεσα εμπλεκόμενος από εξ επαφής φλεγμονή των προσθίων ηθμοειδών κυψελών. Το οστικό έλασμα που χωρίζει τη δακρυϊκή περιοχή από τα ηθμοειδή είναι αρκετά λεπτό και σε κάποιες φορές εμφανίζει και διανοίξεις. Αυτή η ανατομική παραλλαγή κάνει την περιοχή περισσότερο επιρρεπή στη μετάδοση φλεγμονών από τα ηθμοειδή (35).

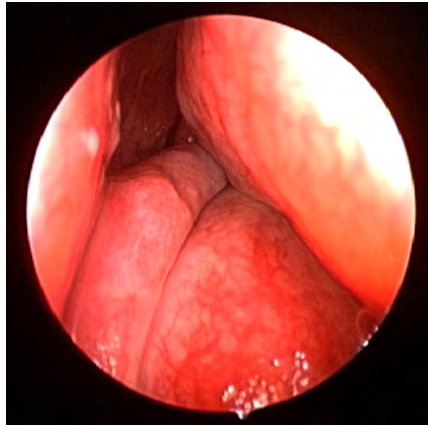
## **B. Ενδορρινικές επεκτατικές βλάβες**

**Βλεννογονοκήλες:** Η βλεννογονοκήλη εμφανίζεται συνήθως περισσότερο στο μετωπιαίο κόλπο και με μικρότερη συχνότητα στα ηθμοειδή, μπορεί να συνυπάρξει και συνδυασμός και των δύο, βλεννογονοκήλη μέτωπο-ηθμοειδούς. Η διόγκωση της συνήθως είναι αργή και προκαλεί μια συμπίεση των ρινικών τοιχωμάτων με συνέπεια τη λέπτυνση των τοιχωμάτων και αργά ή γρήγορα τη λύση αυτών. Συνήθως το πρώτο τοίχωμα είναι εκείνο του οφθαλμικού κόγχου και στο επίπεδο όπου εμφανίζεται αντιδραστικά υπάρχει φλεγμονή. Ο οφθαλμικός βολβός σε αυτές τις περιπτώσεις μετακινείται προς τα έξω και προς τα κάτω. Όταν η βλεννογονοκήλη προσβάλει το ηθμοειδές οστό, η λέπτυνση του παρυρώδους πετάλου προκαλεί περισσότερο την ανάπτυξη της στην κοιλότητα του οφθαλμικού κόγχου με μετατόπιση του οφθαλμικού βολβού προς τα έξω. Με το χρόνο η βλεννογονοκήλη μπορεί να διαπυηθεί με εμφάνιση αρχικά οιδήματος του βλεφάρου. Η αντιμετώπιση της είναι η χειρουργική θεραπεία (36).



**Εικόνα 3. 6** Μαγνητική τομογραφία σπλαχνικού κρανίου, εγκάρσια τομή, με ευμεγέθους βλεννογονοκήλη που εξορμάτε από το δεξιό γναθιαίο άντρο με συνέπεια πλήρους απόφραξης και του κατώτερου αποχετευτικού συστήματος των δακρύων.





**Εικόνα 3. 7** Ενδορρινική ενδοσκοπική εικόνα επεκτατικής μάζας από το γναθιαίο άντρο με ενδορρινική επέκταση με συνέπεια μηχανική απόφραξη του κατώτερου αποχετευτικού συστήματος των δακρύων

**Κύστες του γναθιαίου κόλπου:** Οι κύστες του γναθιαίου κόλπου μπορεί να είναι αμφοτερόπλευρες αλλά πιο συχνά είναι μονόπλευρες. Συνήθως είναι οδοντογενούς-ρινογενούς-αιματογενούς αιτιολογίας και με το χρόνο προκαλούν χρόνια ιγμορίτιδα. Μπορούν να επιμολυνθούν να προκαλέσουν λύση των γειτνιαζουσών οστικών δομών και να προκαλέσουν σε προχωρημένες καταστάσεις οστεομυελίτιδα και σηψαιμία.

**Ανάστροφα θηλώματα:** Τα ανάστροφα θηλώματα είναι καλοήθεις όγκοι με βραδεία ανάπτυξη που προοδευτικά μπορούν να διαβρώσουν το οστό. Μπορούν να εξαλλαγούν σε κακοήγη σε ποσοστό 5%. Συνήθως εξορμούνται από το πλάγιο ρινικό τοίχωμα (μέση ρινική κόγχη) και σπανιότερα από το ηθμοειδές οστό, γναθιαίο κόλπο, ρινικό διάφραγμα, πρόδομο της ρινός. Εμφανίζονται πιο συχνά στους άντρες από ότι στις γυναίκες με αναλογία τρία προς ένα αντίστοιχα με μονόπλευρη συνήθως εμφάνιση. Η θεραπεία είναι χειρουργική.



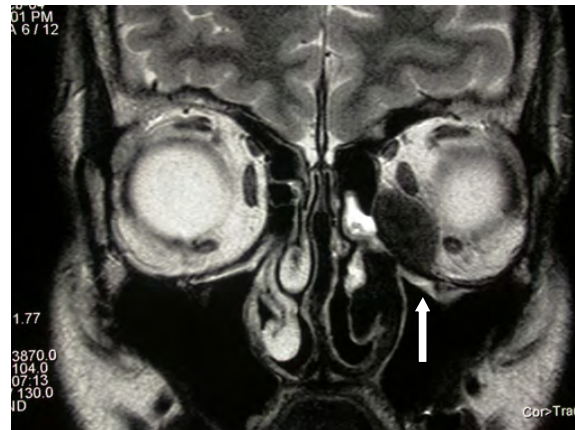
**Αδενοκαρκινώματα:** Το αδενοκαρκίνωμα αντιπροσωπεύει το 15% των κακοήθων όγκων ρινός –παραρρινίων κόλπων και εμφανίζεται συνήθως σε άτομα ηλικίας κάτω των 70 ετών. Είναι πιο συχνός στους άντρες απ’ ότι στις γυναίκες και σπάνια εμφανίζεται και σε νεαρά άτομα. Εντοπίσθηκαν πιο συχνά σε άτομα που η ασχολία τους ήταν η επεξεργασία ξύλου και δέρματος. Η πιο συχνή θέση εντοπισμού είναι τα ηθμοειδή. Όταν είναι χαμηλού βαθμού κακοήθειας ή αρχιτεκτονική του είναι φαίνεται φυσιολογική με σπάνιες ατυπίες. Αντιθέτως όταν ο όγκος είναι υψηλού βαθμού κακοήθειας η αρχιτεκτονική του είναι ανώμαλη με υψηλού βαθμού πολυμορφισμό κυττάρων με υψηλό βαθμό μίτωσης και ατυπιών.

**Καρκινώματα:** Τα καρκινώματα είναι εξαιρετικά σπάνιοι όγκοι, με εμφάνιση λιγότερο του 1% όλων των κακοήθων όγκων με μέση ηλικία εμφάνισης τα 50-70 έτη με αντιστοιχία εμφάνισης ανδρών προς γυναικών 1,5:4,1. Ο πιο συχνός τύπος εμφάνισης είναι το επιδερμοειδές καρκίνωμα στο 60-70%. Η πιο συχνή θέση εμφάνισης αυτών των όγκων είναι το γναθιαίο άντρο και τα ηθμοειδή. Στους μετωπιαίους κόλπους και ο σφηνοειδής κόλπος η εμφάνιση είναι σπάνια. Η θεραπεία είναι χειρουργική και όταν είναι δυνατό να ακολουθηθεί από ακτινοθεραπεία συμπληρωματικά σε εκτεταμένους όγκους. Ο λεμφαδενικός καθαρισμός θα πρέπει να ακολουθηθεί σε περιπτώσεις παρουσίας διογκωμένων λεμφαδένων πλαγιοτραχηλικά και συμπληρωματικά ακτινοθεραπεία.

### **3. 2. 4 Επεκτατικές βλάβες του οφθαλμικού κόγχου**

Αναφερόμαστε σε μάζες του οφθαλμικού κόγχου. Οι όγκοι του οφθαλμικού κόγχου χαρακτηρίζονται από διαφορετική παθογένεια αλλά κατά κανόνα με κοινά σημεία και συμπτώματα: εξόφθαλμο, επιφορά, ελάττωση της οπτικής οξύτητας, ελάττωση της κινητικότητας του οφθαλμού και έντονο πόνο. Ο οφθαλμικός κόγχος σαν δομή, περιέχει στο

εσωτερικό του διαφορετικούς τύπους ιστών (οστό, χόνδρο, μυϊκό ιστό, αρτηριακό και φλεβικό δίκτυο, λευκή εγκεφαλική ουσία, ινο-λιπώδες ιστό και αδένες) και πρωτοπαθείς νεοπλασίες καλοήθεις ή κακοήθεις και μπορούν να παραχθούν από οποιοδήποτε προαναφερθέντα ιστό. Το 50% των παθήσεων των οφθαλμικού κόγχου είναι νεοπλαστικού τύπου (34, 35).



**Εικόνα 3. 8** Μαγνητική τομογραφία σπλαχνικού κρανίου με επεκτατική βλάβη που εξορμάται από τον οφθαλμικό κόγχο αριστερά (βέλος).

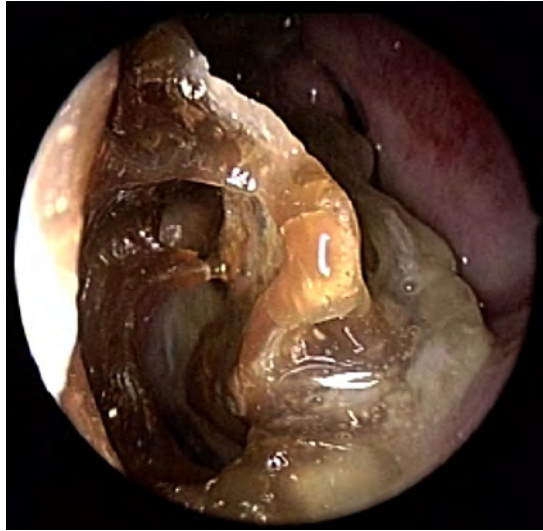
### 3. 2. 5 Χρόνιες κοκκιωματώδεις παθήσεις

**Σαρκοείδωση :** Η σαρκοείδωση του δακρυϊκού ασκού είναι εξαιρετικά σπάνια και σε περίπτωση προσβολής από τη νόσο υπάρχει απόφραξη του άνω ή κάτω στομίου του δακρυϊκού ασκού. Εκδηλώνεται με διόγκωση του ασκού, επιφορά και σε κάποιες περιπτώσεις δερματικό συρίγγιο).

**Κοκκιωμάτωση Wegener's:** Η κοκκιωμάτωση του Wegener's είναι κοκκιωματώδης αγγειίτιδα. Συνήθως αρχικά προσβάλλει το πλάγιο ρινικό τοίχωμα της ρινός σταδιακά να

επεκταθεί στο ρινο-δακρυϊκό αγωγό να επεκταθεί στον δακρυϊκό ασκό να προσβάλει τον οφθαλμικό κόγχο και τις ηθμοειδείς κυψέλες.

**Οζώδης πολυαρτηρίτιδα:** Η οζώδης πολυαρτηρίτιδα είναι μια άλλη μορφή συστηματικής αγγειίτιδας που μπορεί να προσβάλει τον οφθαλμικό κόγχο και το δακρυϊκό παροχетеυτικό σύστημα.



**Εικόνα 3. 9** Νέκρωση του ρινικού βλεννογόνου της κάτω και μέσης ρινικής κόγχης και με πλήρης απόφραξης της βαλβίδας του Hasner

### 3. 2. 6 Ιατρογεννή αίτια

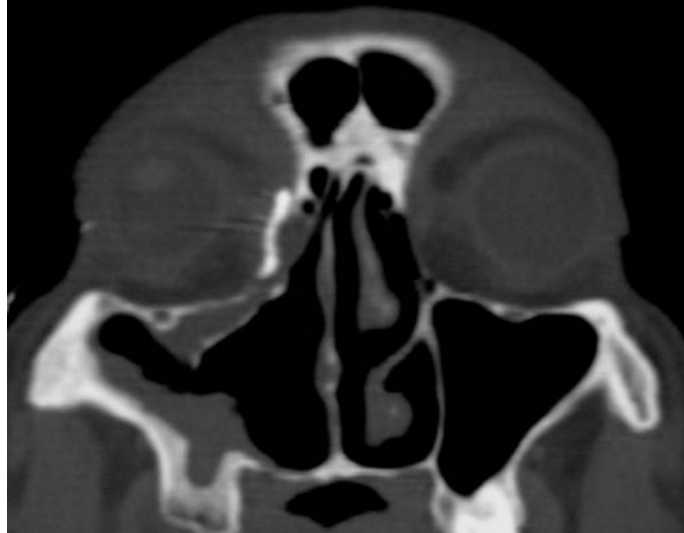Η πιο συχνή αιτία είναι μετά από χειρουργική επέμβαση ρινός- παραρρινίων κόλπων με σκοπό αποκατάστασης παθολογικών καταστάσεων στη συγκεκριμένη περιοχή. Είτε με την ενδοσκοπική χειρουργική τεχνική διεύρυνσης του γναθιαίου κόλπου, είτε σε επεμβάσεις μέσης γναθεκτομής (όπως σε περιπτώσεις ανάστροφου θηλώματος, κακοήθων όγκων ρινός παραρρινίων κόλπων), είτε μετά από επέμβαση Caldwell-Luc και τραυματισμό του πόρου (38).

Στις επεμβάσεις ενδοσκοπικής χειρουργικής ρινός και παραρρινίων κόλπων ο χειρουργικός χρόνος που μπορεί να προκαλέσει βλάβη στο ρινοδακρυϊκό αγωγό στο οστέινο σωλήνα του, είναι κατά την μορφοποίηση της μέσης ρινικής αντροστομίας. Μετά την αφαίρεση του ηθμοειδούς αγκίστρου και την εντόπιση του φυσικού στομίου του γναθιαίου κόλπου, θα πρέπει να προσέξουμε ιδιαίτερα κατά τη διεύρυνση του. Η διάνοιξη του πόρου γίνεται με ειδικό χειρουργικό εργαλείο διάνοιξης ιγμορείου (antrum punch) με κοπή από πίσω προς τα εμπρός. Όταν κατά τις κοπτικές κινήσεις η σύσταση του οστού αυξάνεται σημαντικά τότε ο χειρουργός θα πρέπει να το αντιληφθεί ποιο είναι και το πρόσθιο όριο της διεύρυνσης και η πορεία του οστέινου καναλιού του ρινοδακρυϊκού πόρου.

Κατά τις επεμβάσεις ρινοπλαστικής η πολύ χαμηλή πλάγια οστεοτομή μπορεί να προκαλέσει βλάβη στο ρινοδακρυϊκό σύστημα και ιδιαίτερα στον δακρυϊκό ασκό. Ο δακρυϊκός ασκός βρίσκεται ακριβώς από πίσω σε σχέση με το σημείο πρόσφυσης του συνδέσμου του έσω κανθού του οφθαλμού. Στη θέση αυτή ο ασκός εφάπτεται στην πίσω επιφάνεια του συνδέσμου και δεν έχει οστέινη κάλυψη για περίπου ένα εκατοστό. Αν η πλάγια οστεοτομή φτάσει σε επίπεδο πολύ κρανιακά και πολύ βαθιά μπορεί να κόψει τον έσω τένοντα και να βλάψει τον ασκό. Στις περιπτώσεις αυτές η επούλωση του συνδέσμου και του ασκού προδιαθέτουν στις δομές αυτές να αναπτύξουν παθολογικές καταστάσεις όπως στένωσης του ασκού.

Η ακτινοθεραπεία στην περιοχή του έσω κανθού στην περιοχή της ρινός μπορεί να προκαλέσει επιφορά. Οι ακτινοβολίες στη συγκεκριμένη περιοχή μπορούν να προκαλέσουν στένωση του ρινοδακρυϊκού πόρου πιθανά μετά από βλεννογονίτιδα λόγω της ακτινοθεραπείας (38). Η επιπλοκή αυτή της ακτινοβολίας μπορεί να αποφευχθεί τοποθετώντας καθετήρα στο ρινοδακρυϊκό πόρο κατά τη διάρκεια της ακτινοθεραπείας.

Περιγράφηκαν ωστόσο και περιπτώσεις στένωσης του ρινοδακρυϊκού πόρου μετά από θεραπεία με ιώδιο 131 στη θεραπεία του καρκίνου του θυρεοειδούς. Η πιθανή αιτία είναι από τα κύτταρα των ορωδών αδένων σύλληψης του ιωδίου του ρινοδακρυϊκού πόρου.



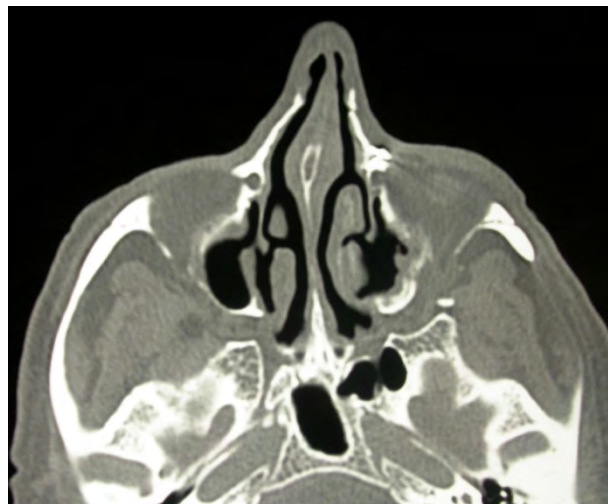**Εικόνα 3. 10** Αξονική τομογραφία σπλαχνικού κρανίου (στεφανιαία τομή), απεικονίζεται η αφαίρεση του πλαγίου ρινικού τοιχώματος μετά από FESS με αφαίρεση και του ρινοδακρυϊκού πόρου.

### 3. 2. 7 Τραυματικής αιτιολογίας

Η ζώνη με το μεγαλύτερο και πραγματικό ρίσκο να προκληθεί βλάβη είναι ο ρινο-δακρυϊκός σωλήνας. Η υποτιθέμενη προστασία που προσφέρει το οστέινο ρινο-δακρυϊκό κανάλι είναι μάλλον απατηλή καθώς αυτό βρίσκεται σε μία ζώνη μικρότερης αντίστασης του σπλαχνικού κρανίου. Τραυματισμοί στην περιοχή αυτή μπορούν να προκαλέσουν κατάγματα και κατάρρευση των οστέινων δομών του ρινο-δακρυϊκού καναλιού με συνέπεια την απόφραξη του αγωγού και επιφορά. Το ανώτερο σύστημα του δακρυϊκού συστήματος

σπάνια υποβάλλεται σε βλάβη από τραύματα, χάρη στην μηχανική προστασία που προσφέρεται από τον τένοντα του σφιγκτήρος μυός του οφθαλμού, από το περίοστεο του δακρυϊκού οστού και από τη δακρυϊκή περιτονία.

Οι προαναφερθείσες είναι οι πιο συχνές αιτίες απόφραξης του ρινο-δακρυϊκού συστήματος. Από τη στιγμή που έχει επέλθει κάποια τροποποίηση στις δομές και αλλαγές στο βλεννογόνο του ρινοδακρυϊκού συστήματος με εμφάνιση στένωσης στο παροχέτευτικό σύστημα των δακρύων, προδιαθέτουν σε συχνά επεισόδια υποτροπιάζουσας δακρυοκυστίτιδας και επιφοράς.



**Εικόνα 3. 11** Αξονική τομογραφία σπλαχνικού κρανίου ( εγκάρσια τομή) σε ασθενή μετά από τραύμα και βλάβη στην περιοχή του οστέινου μέρους του ρινοδακρυϊκού πόρου, και απόφραξη στην παροχέτευση των δακρύων.

### **3. 3 Ενδείξεις για χειρουργική ενδοσκοπική ασκορινοστομία**

Οι ενδείξεις για να υποβληθεί ο ασθενής σε χειρουργική επέμβαση ενδοσκοπική ενδορρινικής ασκορινοστομίας εξαρτώνται από την παθολογία των δακρυϊκών οδών, που

θα πρέπει να μελετηθούν με ακρίβεια καθώς και από την κλινική εικόνα του ασθενούς. Σε παθολογικές καταστάσεις στο παροχετευτικό σύστημα των δακρύων οι ασθενείς εμφανίζουν έντονη δακρύρροια με ή χωρίς επιμόλυνση και στις περισσότερες των περιπτώσεων υπάρχει κάποια απόφραξη, όπου είναι απαραίτητο να εντοπίσουμε τη θέση.

Οι ενδείξεις για να υποβληθεί ο/η ασθενής σε ενδοσκοπική ενδορρινική ασκορινοστομία, είναι οι συμπτωματικές στενώσεις στον ασκό ή μετά τον δακρυϊκό ασκό (24, 40).

Μπορούμε να αναφέρουμε:

i. Εμπόδια στην οριζόντια μοίρα των δακρυϊκών οδών, όπου τα πιο συχνά αίτια είναι μετά από τραυματισμό του σπλαχνικού κρανίου, συγγενείς ανωμαλίες, φλεγμονώδους αιτιολογίας, όγκων στην περιοχή.

ii. Εμπόδια στην κάθετη μοίρα των δακρυϊκών οδών, όπου είναι περισσότερο συνδεδεμένα με στενώσεις του δακρυϊκού αγωγού ιδιοπαθούς αιτιολογίας ή μετατραυματικές, και σε κάποιες περιπτώσεις φλεγμονώδους αιτιολογίας και πιο σπάνια από ξένα σώματα οι όγκοι στην περιοχή του ασκού.

iii. Ενδείξεις με μικρότερη συχνότητα είναι η οξεία δακρυοκυστίτιδα ανθεκτική στην αντιβιοτική αγωγή, με ή χωρίς εμπύημα του ασκού η αποτυχία της εξωτερικής ασκορινοστομίας κ. α.

iv. Στένωση των δακρυϊκών σωληνίσκων. Ο/η ασθενής υποβάλλεται σε ασκορινοστομία ουσιαστικά για να βελτιωθεί η ροή των δακρύων

### **3. 4 Αποκατάσταση απόφραξης: Η τεχνική της ασκορινοστομίας**

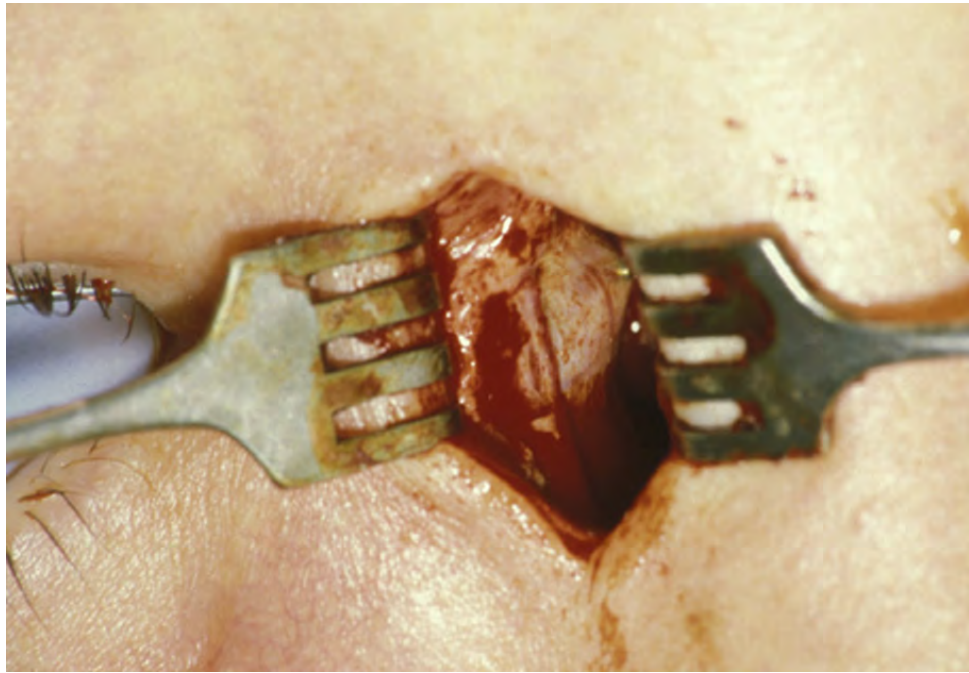
Η τεχνική προτείνεται για να δημιουργήσει ένα στόμιο μεταξύ του δακρυϊκού ασκού και της ρινικής κοιλότητας.

#### **3. 4. 1 Εξωτερική ασκορινοστομία**

Η τεχνική που περιγράφηκε από τους Dupuy-Dutemps και Bourguet (3) επικράτησε με το πέρασμα του χρόνου ως η αποτελεσματικότερη για την αποκατάσταση της επιφοράς από απόφραξη του ρινοδακρυϊκού πόρου. Η τεχνική αρχίζει με δερματική τομή μήκους 15-20 mm στο επίπεδο του έσω κανθού, παράλληλα με την γωνιαία φλέβα, παρασκευάζεται ο περιφερικός δερματικός κρημνός μέχρι την πρόσφυση του έσω κανθικού τένοντα, όπου διαχωρίζονται οι ίνες της κογχικής από την προδιαφραγματική μοίρα του σφιγκτήρα μυός μέχρι το περίοστεο. την διάνοιξη του περισστέου ακολουθεί παρασκευή και διαχωρισμός του δακρυϊκού βοθρίου ρινικά και του δακρυϊκού ασκού καλυπτόμενου από το περίοστεο κροταφικά. Την διάνοιξη ενός ευρύτατου οστικού ανοίγματος διαμέτρου 12-15 mm που περιλαμβάνει την εμπρόσθια και οπίσθια δακρυϊκή ακρολοφία ακολουθεί μια περιορισμένης έκτασης πρόσθια ηθμοειδεκτομή, που εξυπηρετεί την έκπτυξη των οπίσθιων κρημνών βλεννογόνου. Η πλήρης διάνοιξη του δακρυϊκού ασκού επιτρέπει την επισκόπηση του εσωτερικού του καθώς και του κοινού ανοίγματος των δακρυϊκών σωληναρίων για την ύπαρξη μεμβρανώδους απόφραξης. Στη συνέχεια γίνεται διάνοιξη του ρινικού βλεννογόνου και συρραφή των πρόσθιων και οπίσθιων πετάλων βλεννογόνου, έτσι ώστε ο επιπεδωμένος ασκός να αποτελεί μέρος του έξω ρινικού τοιχώματος με το κοινό άνοιγμα των δακρυϊκών σωληναρίων να προβάλλει ελεύθερα στη ρινική κοιλότητα. Η συρραφή των βλεννογόνων οδηγεί στην επούλωση κατά πρώτο σκοπό σε συνέχεια ιστών, με αποτέλεσμα τον περιορισμό του ουλώδους ιστού μόνο στον δακτύλιο συρραφής, μειώνει την μετεγχειρητική



συρρίκνωση και σύγκλιση της αναστόμωσης και ελαχιστοποίηση της πιθανότητας αποτυχίας της επέμβασης. Η κύρια ένδειξη είναι η απόφραξη του συστήματος στο επίπεδο του ασκού και ρινοδακρυϊκού πόρου, αντιμετωπίζοντας με αποτελεσματικότητα τόσο τα συμπτώματα «όγκου» όσο και «ροής», δηλαδή της ανάστροφης ροής εκκρίσεων με επακόλουθη δακρυοκυστίτιδα και επιφορά δακρύων.



**Εικόνα 3. 12** Εξωτερική ασκορινοστομία

Το μοντέλο των τριών διαμερισμάτων ερμηνεύει τα υψηλότερα ποσοστά (>95%) επιτυχίας της τεχνικής αυτής με την μετατροπή του σε δύο διαμερίσματα, που προκύπτουν από τη συνένωση του ασκού και της ρινικής κοιλότητας, αποκλείοντας έτσι την παραμονή υπολειμματικού όγκου στον ασκό και τη συλλογή βλέννης και πύου, με ανάστροφη ροή εκκρίσεων στη βλεφαρική σχισμή και δημιουργία δακρυοκυστίτιδας. Η ταυτόχρονη διασωλήνωση του συστήματος με σωληνάκια σιλικόνης για διάστημα 2 μηνών έχει

καθιερωθεί κυρίως για την προφύλαξη των δακρυϊκών σωληναρίων και του κοινού ανοίγματος από στενώσεις λόγω φλεγμονής ή κακώσεις κατά την επέμβαση, ενώ αποτρέπουν την απόφραξη του κοινού ανοίγματος από υπολείμματα της μεμβράνης του Rosenmuller.

Τα υψηλά ποσοστά επιτυχίας της τεχνικής υπερβαίνουν το 96% για την επιφορά και αγγίζουν το 99% (38) για την εξάλειψη των εκκρίσεων και επαναδημιουργίας δακρυοκυστίτιδας. Στη βιβλιογραφία έχουν περιγραφεί παραλλαγές της αρχικής τεχνικής, χωρίς την αναστόμωση οπίσθιων κρημνών βλεννογόνου και επούλωση κατά δεύτερο σκοπό με δημιουργία ουλής, ή χωρίς διασωλήνωση του συστήματος, με μικρότερα ποσοστά επιτυχίας τα οποία μειώνονται περισσότερο στο 75-80% στις τεχνικές με μικρή διάνοιξη του ασκού και του οστέινου παραθύρου, δημιουργώντας ουσιαστικά ένα συρίγγιο με τη ρινική κοιλότητα και επιτρέποντας την παραμονή υπολειπόμενης κοιλότητας του ασκού.

Τα πλεονεκτήματα της αρχικής μεθόδου είναι το υψηλό ποσοστό επιτυχίας λόγω της επούλωσης κατά πρώτο σκοπό, η δυνατότητα άμεσης επισκόπησης του ασκού και του κοινού ανοίγματος των σωληναρίων, η δυνατότητα διόρθωσης ανατομικών προβλημάτων της ρινικής κοιλότητας (πρόσθια ηθμοειδεκτομή, κογχοτομή, κ. α. ).

### **3. 4. 2 Ενδορρινική ασκορινοστομία**

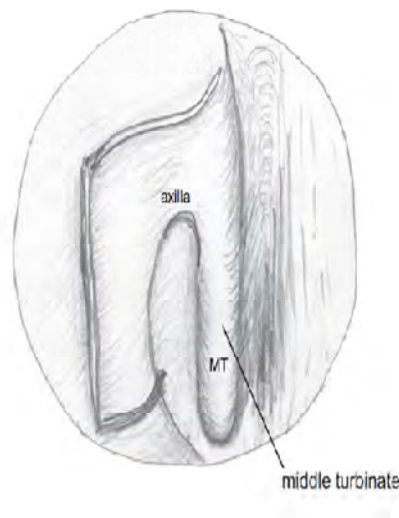
Με την εισαγωγή των χειρουργικών μικροσκοπίων, των άκαμπτων και εύκαμπτων, οπτικών ινών, οι γιατροί ήταν σε θέση να αξιολογήσουν καλύτερα την ενδορρινική ανατομία. Τα άκαμπτα και εύκαμπτα ενδοσκόπια χρησιμοποιήθηκαν όλο και περισσότερο στην Ωτορινολαρυγγολογία και ιδιαίτερα στη χειρουργική της ρινός και των παραρρινίων κόλπων. Πριν από αυτές τις εξελίξεις της τεχνολογίας η ενδορρινική προσέγγιση ήταν περιορισμένη λόγω της κακής οπτικής και τον περιορισμένο φωτισμό και ιδιαίτερα στα

οπίσθια και ανώτερα τμήματα της περιοχής της ρινός. Επίσης ένας σημαντικός λόγος κακής εκτίμησης της περιοχής ήταν η αιμορραγία μετά από βλάβες ακόμη και μικρές στο ρινικό βλεννογόνο.

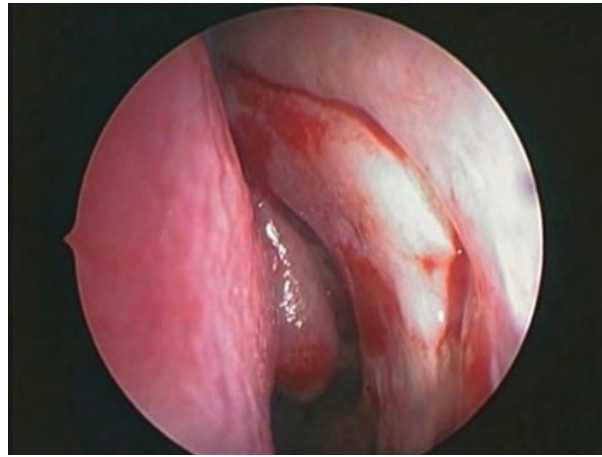
#### **A. Ενδοσκοπική ασκορινοστομία με τη δημιουργία κρημνού**

Η χρήση των ενδοσκοπίων έφερε σημαντικά πλεονεκτήματα στην αντιμετώπιση παθήσεων της ρινός και των παραρρινίων κόλπων. Μία από αυτές είναι και ασκορινοστομία δια της ενδορρινικής ενδοσκοπικής μεθόδου. Αφού πρώτα προηγηθεί η διαγνωστική ενδοσκοπική μελέτη του ασθενούς προεγχειρητικά στη συνέχεια διεγχειρητικά η τεχνική που ακολουθείται με το σχηματισμό κρημνού (Watkins- Wormald-Tsirbas) είναι η ακόλουθη: ο ασθενής υποβάλλεται σε γενική αναισθησία και αρχικά γίνεται ρινική αποσυμφόρηση, στη συνέχεια ακολουθείται διατομή του ρινικού βλεννογόνου εμπρός από το ύψος της κεφαλής της μέσης ρινικής κόγχης στην περιοχή του δακρυϊκού ασκού μέχρι και την κάτω ρινική κόγχη και ακολουθεί ανάσπαση του. Ορισμένοι συγγραφείς αναφέρουν την αφαίρεση τμήματος της μέσης ρινικής κόγχης για να βελτιωθεί η απεικόνιση του δακρυϊκού ασκού καθώς και για την αποφυγή μετεγχειρητικών συμφύσεων (43). Άλλοι συγγραφείς συστήνουν την απεξάρθρωση της μέσης ρινικής κόγχης (44). Ο χειρισμός αυτός χρειάζεται ιδιαίτερη προσοχή, καθώς μπορεί να προκληθεί σημαντική αιμορραγία καθώς και μετεγχειρητικές συμφύσεις. Με τη βοήθεια αποκολλητήρα αφαιρείται το εύθραυστο δακρυϊκό οστό και με τη βοήθεια ισχυρής κοπτικής λαβίδας διευρύνεται η περιοχή μέχρι τη μετωπιαία απόφυση της άνω γνάθου και του προσθίου τοιχώματος της πρώτης ηθμοειδής κυψέλης Το έξω τοίχωμα του ασκού με το περίοστεο προβάλλει στη ρινική κοιλότητα με τη βοήθεια του στυλεού ενδοφωτισμού (39). Ολοκλήρωση της αποκάλυψης του δακρυϊκού ασκού με φρέζα λείανσης Διανοίγεται το έσω τοίχωμα του ασκού και εκτέμνονται τα προβάλλοντα πέταλα του βλεννογόνου, έτσι ώστε να δημιουργηθεί μια ευρεία

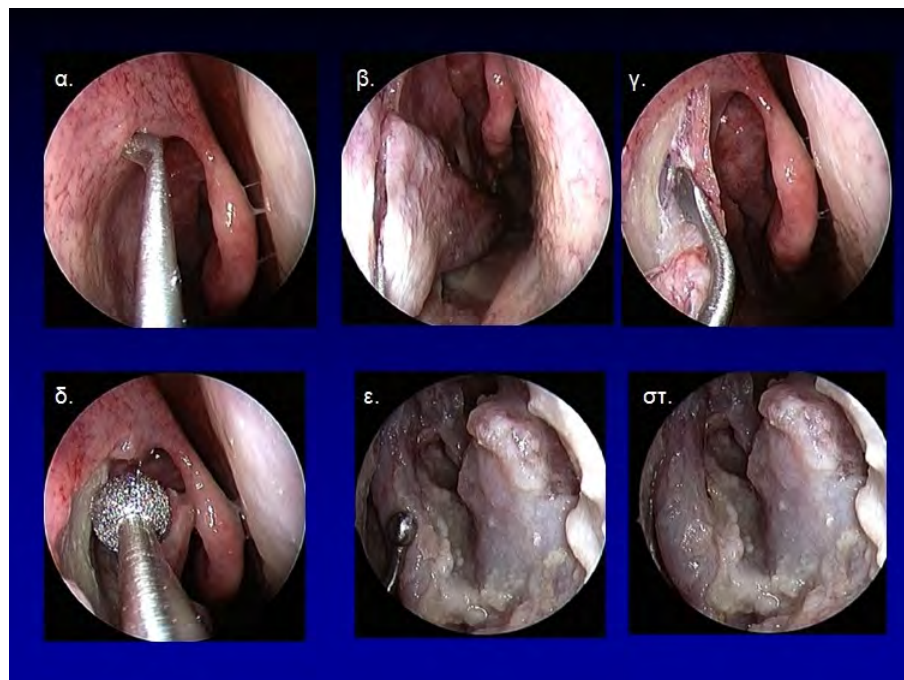
αναστόμωση προς τη ρινική κοιλότητα. Ακολουθεί ο καθετηριασμός του συστήματος και το τραύμα επουλώνεται κατά δεύτερο σκοπό με σημαντική μετεγχειρητική μείωση του εύρους της αναστόμωσης (40). Σε έρευνα του ο Linberg αναφέρει ότι το εύρος του αρχικού στομίου παραμένει μόνο σε ποσοστό 2%, και ότι ένα μικρό στόμιο θα μπορούσε να προσφέρει εξαιρετικό λειτουργικό αποτέλεσμα και ότι δεν υπήρχε στατιστική συσχέτιση μεταξύ του μεγέθους της οστεοτομίας στο δακρυϊκό οστό και το τελικό μέγεθος του στομίου (41, 42).



**Εικόνα 3. 13** Σχηματικά, τομή στο ρινικό βλεννογόνο με απόσταση περίπου 10 mm πάνω από και έμπροσθεν της μέσης ρινικής κόγχης. P. G. Wormald (132)



**Εικόνα 3. 14** Τομή στο ρινικό βλεννογόνο με απόσταση περίπου 10 mm πάνω από και έμπροσθεν του προσθίου τμήματος της μέσης ρινικής κόγχης για τη δημιουργία του ενδορρινικού κρημνού. Rogger A. Primary Endoscopic Dacryocystorhinostomy



**Εικόνα 3. 15** **α.** Σημείο έναρξης ρινικού της τομής από το ύψος του αυχένα της μέσης ρινικής κόγχης. **β.** μέχρι την κεφαλή της κάτω ρινικής κόγχης. **γ.** Αποκόλληση του ρινικού βλεννογόνου. **δ.** Τρυπανισμός του περιόστεου κατά μήκος από πάνω προς τα κάτω της τομής. **ε-στ.** Αποκάλυψη του υμενώδους τμήματος του ρινοδακρυϊκού πόρου

## ***B. Ενδοσκοπική ενδορρινική ασκορινοστομία με χρήση Laser***

Τα αρχικά στάδια της τεχνικής που προαναφερθήκαμε εφαρμόζονται κατά τον ίδιο τρόπο, με τη διαφορά ότι το άνοιγμα στο ρινικό βλεννογόνο, στο ρινικό οστό και δακρυϊκό ασκό γίνεται με τη χρήση του laser (16). Οι συσκευές laser που χρησιμοποιήθηκαν κατά καιρούς είναι το argon και CO<sub>2</sub>, με σημαντική αύξηση της θερμότητας στους ιστούς-στόχους, επακόλουθη ουλοποίηση και μικρή δραστικότητα στη θραύση οστών, ενώ τα νεότερα laser, όπως KTP και holmium YAG (39, 47-50), προκαλούν μειωμένη θερμική βλάβη, άρα και μικρότερη ουλώδη αντίδραση και έχουν σημαντική ικανότητα διάνοιξης του οστικού παραθύρου, το οποίο σε κάθε περίπτωση είναι μικρότερου εύρους από την προηγούμενη τεχνική με μηχανικά μέσα και σαφώς μικρότερο από αυτό της κλασικής ασκορινοστομίας (45). Άλλοι συγγραφείς αναφέρουν ποσοστά επιτυχίας μέχρι και 96% με τη χρήση του laser (51).

Το ποσοστό επιτυχίας της τεχνικής με laser είναι σαφώς μικρότερο από την απλή ενδορρινική τεχνική και κυμαίνεται στο 70-80%, λόγω του μικρού εύρους της ασκορινοστομίας που συρρικνώνεται ακόμα περισσότερο στο μετεγχειρητικό διάστημα λόγω της επούλωσης κατά δεύτερο σκοπό (47). Η διάρκεια της επέμβασης είναι σύντομη και κυμαίνεται στα 15-20 λεπτά, ενώ γίνεται πολύ καλά ανεκτή με τοπική αναισθησία. Τα πλεονεκτήματα της μεθόδου μεγιστοποιούνται στις επαναληπτικές επεμβάσεις, όπου το laser τέμνει εύκολα τον ουλώδη ιστό, που αποτελεί το μοναδικό εμπόδιο στη δημιουργία ρινοτομίας.

### **C. Διασωληναριακή ασκορινοστομία με laser**

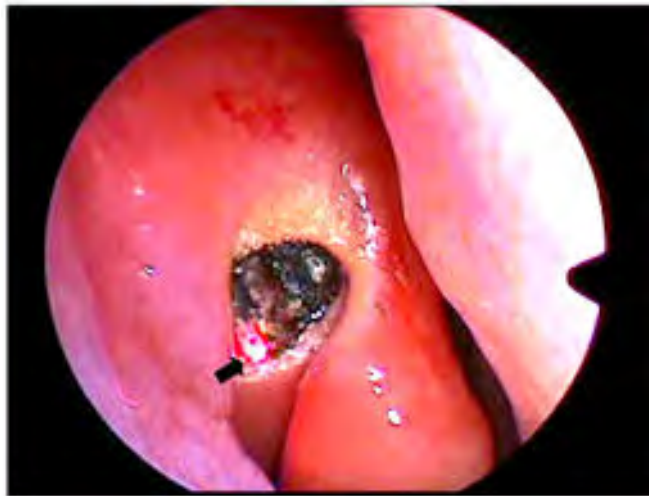Η ασκορινοστομία με τη χρήση του laser δια των δακρυϊκών σωληναρίων γίνεται είτε με ενδοσκοπικό έλεγχο της φωτεινής αντανάκλασης ενδορρινικά, είτε με παράλληλη χρήση διασωληναριακής ενδοσκόπησης.

Η πρώτη μέθοδος αποτελεί παραλλαγή της ενδορρινικής ασκορινοστομίας με την οπτική ίνα του laser, πάχους 1 mm, να εισάγεται από το δακρυϊκό σημείο και μέσω των δακρυϊκών σωληναρίων να οδηγείται στο κατώτερο έσω τοίχωμα του δακρυϊκού ασκού. Με το ρινικό ενδοσκόπιο εντοπίζεται η φωτεινή αντανάκλαση του laser, το οποίο στη συνέχεια διανοίγει έναν αυλό από την πλευρά του ασκού προς τη ρινική κοιλότητα (47). Η δεύτερη τεχνική βασίστηκε στη νεότερη ενδοσκοπία του δακρυϊκού συστήματος, που συμπεριλαμβάνει την οπτική ίνα, την ίνα του laser ή τον μηχανισμό μικρο-τρυπάνου και τους αυλούς πλύσης-αναρρόφησης (51). Η μέθοδος έχει διαγνωστικές και θεραπευτικές εφαρμογές με μοναδικά πλεονεκτήματα, καθώς δίνει τη δυνατότητα ενδοσκόπησης όλης της έκτασης του δακρυϊκού συστήματος και διάγνωσης παθολογικών καταστάσεων, όπως πτυχών ή στενώσεων των σωληναρίων, δακρυόλιθων, νεοπλασιών ή άλλων παθολογικών καταστάσεων του ασκού και απόφραξη ή ουλές του ρινοδακρυϊκού πόρου. Είναι η μόνη τεχνική που μπορεί να αντιμετωπίσει στενώσεις ή αποφράξεις σε κάθε σημείο του συστήματος, από τα δακρυϊκά σωληνάκια μέχρι τον ρινοδακρυϊκό πόρο (52).

Τα βιβλιογραφικά ποσοστά επιτυχίας αυτής της τεχνικής είναι ακόμη πολύ χαμηλά με διακύμανση από 47%-60%, ενώ εμφανίζουν καλύτερα αποτελέσματα στη δεύτερη επέμβαση (μετά από υποτροπή), όπου ουσιαστικά υπάρχει μόνο ουλώδης ιστός (53)

Το σημαντικό πλεονέκτημα της μεθόδου είναι η ενδοσκόπηση του ρινοδακρυϊκού συστήματος και η ελάχιστη κάκωση των ιστών, μειονεκτεί όμως στην αδυναμία δημιουργίας ευρείας αναστόμωσης μεταξύ του ασκού και της ρινικής κοιλότητας, ενώ

βασίζεται στην επούλωση κατά δεύτερο σκοπό και απαιτείται ο καθετηριασμός με σωληνάρια σιλικόνης (54).



**Εικόνα 3. 16** Διάνοιξη του δακρυϊκού ασκού με ενδοκαναλικό diode-laser. Chung H, Kim M, Lee S.

#### ***D. Ενδοσκοπική ενδορρινική ασκορινοστομία χωρίς κρημνούς με διαφανοσκόπηση***

Η τεχνική της ασκορινοστομίας χωρίς κρημνούς με τη χρήση των ενδορρινικών ενδοσκοπίων 0 και 30 μοιρών καθώς και με το ενδορρινικό τρυπάνι χωρίς τη δημιουργία κρημνού είναι μια παραλλαγή της προηγούμενης τεχνικής. Στη τεχνική αυτή χρησιμοποιούμε την οπτική ίνα μετά από καθετηριασμό του κάτω δακρυϊκού σωληναρίου με οπτική ίνα μικρής διαμέτρου 0,5 mm (39). Στη συνέχεια προωθούμε την οπτική ίνα προς το έσω τοίχωμα του ασκού και ενδορρινικά εκτιμάται με τη μέθοδο της διαφανοσκόπησης η περιοχή της μέγιστης φωτεινότητας όπου θα είναι και η περιοχή όπου θα πρέπει να γίνει και η χειρουργική διάνοιξη. Το σημείο της μέγιστης φωτεινότητας είναι το οπίσθιο ραχιαίο μέρος του δακρυϊκού ασκού όπου στην το δακρυϊκό οστό είναι και πιο λεπτό. Στη



συγκεκριμένη τεχνική μετά από ενδορρινική αποσυμφόρηση και αγγειοσύσπαση γίνεται κατ' ευθείαν τρυπανισμός στην περιοχή με τη χρήση ενδορρινικού τρυπανιού με κοπτική η διαμαντένια λάμα αποφεύγοντας τη δημιουργία βλεννογονικού κρημνού. Στη συνέχεια μετά την αφαίρεση του οστέινου τοιχώματος και την απομάκρυνση οστικών υπολειμμάτων γίνεται διάνοιξη του δακρυϊκού ασκού με κεκαμμένη λάμα (δρέπανο) και στη συνέχεια τοποθετούνται τα stent σιλικόνης. Σε κάποιες περιπτώσεις είναι απαραίτητο να προηγηθούν και άλλες ενδορρινικές επεμβάσεις όπως σε σημαντική σκολίωση του ρινικού διαφράγματος, σε ρινική πολυποδίαση ή άλλες, που θα μας δώσουν τη δυνατότητα καλύτερης χρήσης των χειρουργικών εργαλείων (100).

Η παρουσίαση της τεχνικής της ενδοσκοπικής ασκορινοστομίας χωρίς τη δημιουργία κρημνών, όπου και ο σκοπός αυτής της διδακτορικής διατριβής, είναι να αποδείξει πως και η ενδοσκοπική ενδορρινική προσπέλαση με ψυχρά εργαλεία με τη χρήση των ενδορρινικών ενδοσκοπίων μας επιτρέπει να έχουμε εξίσου θετικά αποτελέσματα σε βάθος χρόνου με την εξωτερική προσπέλαση και ίσως και καλύτερα αλλά και με το πλεονέκτημα της ταυτόχρονης αντιμετώπισης ενδορρινικών παθήσεων που σε κάποιες περιπτώσεις αποτελούν και τη βασική αιτία της απόφραξης.

## **Κεφάλαιο 4. Ειδικό μέρος**

Ο σκοπός αυτής της μελέτης είναι να εκτιμήσει σε βάθος χρόνου την έκβαση της ενδοσκοπικής ασκορινοστομίας με τη χρήση ενδορρινικής φρέζας με τη μέθοδο της διαφανοσκόπησης χωρίς τη δημιουργία κρημονού με ταυτόχρονη αντιμετώπιση των ενδορρινικών παθήσεων. Επίσης σκοπός της παρούσας διατριβής είναι και η μελέτη του κατά πόσο επηρεάζει ο συνδυασμός επιπρόσθετων επεμβάσεων ταυτόχρονα με την ασκορινοστομία σε βάθος χρόνου το τελικό αποτέλεσμα της ασκορινοστομίας, τις πιθανές επιπλοκές και τη συσχέτιση ηλικίας και επιτυχούς αποτελέσματος.

### **4. 1 Ασθενείς και μέθοδοι**

#### **4. 1. 1 Το προφίλ των ασθενών**

Στη παρούσα αναδρομική μελέτη μελετήθηκαν όλοι οι φάκελοι των ασθενών που χειρουργήθηκαν από το Μάρτιο του 2003 έως και το Νοέμβριο του 2009 στην Πανεπιστημιακή ΩΡΛ κλινική - Ωτοχειρουργική κλινική του Πανεπιστημιακού Νοσοκομείου της Πάντοβα Ιταλίας.

Η επιτροπή δεοντολογίας του Νοσοκομείου έλαβε γνώση και ενέκρινε τη μελέτη καθώς επίσης και όλοι οι ασθενείς έλαβαν γνώση προεγχειρητικά και μετεγχειρητικά για τη χρήση του προσωπικού ιατρικού φακέλου του εκάστοτε ασθενούς και έδωσαν γραπτή συγκατάθεση.

Το χρονικό αυτό διάστημα χειρουργήθηκαν 92 ασθενείς και διεξήχθησαν 96 χειρουργικές επεμβάσεις ενδοσκοπικής ενδορρινικής ασκορινοστομίας χωρίς τη δημιουργία κρημού με απευθείας τρυπανισμό στο ρινικό βλεννογόνο και στο δακρυϊκό ασκό. Το φάσμα ηλικιών κυμαινόταν από 15 έως 84 έτη με μέσο όρο ηλικίας τα 54,1 έτη. Συμμετείχαν 37 άνδρες και 55 γυναίκες.

#### **4. 1. 2 Συμπτώματα – Αίτια απόφραξης**

Όλοι οι ασθενείς ως κυρίως σύμπτωμα εμφάνιζαν επιφορά και/ ή υποτροπιάζουσες δακρυοκυστίτιδες, είτε από πρωτοπαθή είτε από δευτεροπαθή αιτία απόφραξης. Κάποιοι ασθενείς ως συνωδά συμπτώματα εμφάνιζαν οίδημα και ερυθρότητα στην περιοχή του ασκού, βλεννοπυώδεις εκκρίσεις από τα δακρυϊκά σημεία (στο έσω μέρος του οφθαλμού κατά την πίεση στο δακρυϊκό ασκό). Ένας ασθενής έπασχε από οξεία δακρυοκυστίτιδα με έντονη συμπτωματολογία μη ανταποκρινόμενη στην αντιβιοτική αγωγή.

Τα αίτια της απόφραξης του αποχετευτικού συστήματος και κατά συνέπεια και η επιφορά προερχόταν: σε 59 ασθενείς (64,13% ) από πρωτοπαθή αιτία απόφραξης του ρινοδακρυϊκού αγωγού, σε ποσοστό 14 ασθενείς (15,22%) από βλεννογονοκήλη του ρινοδακρυϊκού αγωγού, σε 10 ασθενείς (10,87%) από χρόνια δακρυοκυστίτιδα, σε 1 ασθενή (1,09%) από οξεία δακρυοκυστίτιδα, σε 2 ασθενείς (2,17%) από ιατρογενή αιτία (κάκωση του ρινοδακρυϊκού πόρου κατά την εκτέλεση μέσης αντροστομίας σε προηγούμενη επέμβαση ενδοσκοπικής χειρουργικής ρινός και παραρρινίων κόλπων με συνέπεια την απόφραξη του αποχετευτικού συστήματος των δακρύων). Ένας (1) ασθενής (1,09%) έπασχε από τη νόσο του Wegener's με νέκρωση στο ρινικό βλεννογόνο και συνοδό απόφραξη του ρινοδακρυϊκού πόρου, ένας (1) ασθενής (1,09%) από αιμαγγειοπερικύτωμα,

ένας (1) ασθενής (1,09%) από ψευδο-όγκο του οφθαλμικού κόγχου, και τρεις ασθενείς (3. 26%) έπασχαν από ανάστροφο θήλωμα του γναθιαίου κόλπου (Πίνακας 4. 2).

Η αιτιολογία της απόφραξης του αποχετευτικού συστήματος των δακρύων είναι εξαιρετικά σημαντική γιατί είναι και αυτή που θα καθορίσει και την περαιτέρω διερεύνηση του ασθενούς καθώς επίσης είναι και αυτό που θα καθορίσει και τον προγραμματισμό της χειρουργικής θεραπευτικής προσέγγισης (104).

**Πίνακας 4. 1** *Αιτίες επιφοράς*

<b>Αιτία</b>	<b>Ασθενείς (%)</b>
<b>Πρωτοπαθή αίτια απόφραξης</b>	59 (64,13%)
<b>Βλεννογονοκήλη του δακρυϊκού σάκου</b>	14 (15,22%)
<b>Χρόνια δακρυοκυστίτιδα</b>	10 (10,87%)
<b>Οξεία δακρυοκυστίτιδα</b>	1 (1,09%)
<b>Επιπλοκές από προηγούμενη επέμβαση FESS</b>	2 (2,17%)
<b>Κοκκιωμάτωση Wegener</b>	1 (1,09%)
<b>Ανάστροφο θήλωμα</b>	3 (3,26%)
<b>Ψευδοόγκος οφθαλμικού κόγχου</b>	1 (1,09%)
<b>Αιμαγγιοπερικύττωμα ρινός και παραρρινίων κόλπων</b>	1 (1,09%)

#### **4. 1. 3 Ταυτόχρονη αντιμετώπιση επιπρόσθετων παθήσεων**

Κατά τη διάρκεια του προεγχειρητικού ελέγχου στους περισσότερους ασθενείς δεν κρίθηκε αναγκαία συνδυαστικά άλλη επέμβαση με την ενδοσκοπική ασκορινοστομία. Ωστόσο σε 23 ασθενείς και σε ποσοστό 25,00% μετά από ενδοσκοπική ενδορρινική μελέτη σε συνδυασμό και με την αξονική τομογραφία, η στένωση του ρινοδακρυϊκού πόρου

συνδεόταν και με ενδορρινικές παθήσεις (σκολίωση του ρινικού διαφράγματος ή και παραρρινοκολπίτιδα, υπερτροφία των κάτω ρινικών κογχών, νεοπλασίες ) που χρήζανε ταυτόχρονης χειρουργικής αντιμετώπισης. Σε όλες τις περιπτώσεις στις οποίες προαναφερθήκαμε, προηγήθηκε η αντιμετώπιση των ενδορρινικών παθήσεων και μετά ακολούθησε η ενδοσκοπική ενδορρινική ασκορινοστομία.

## **4. 2 Προεγχειρητικός έλεγχος και σχεδιασμός της χειρουργικής επέμβασης**

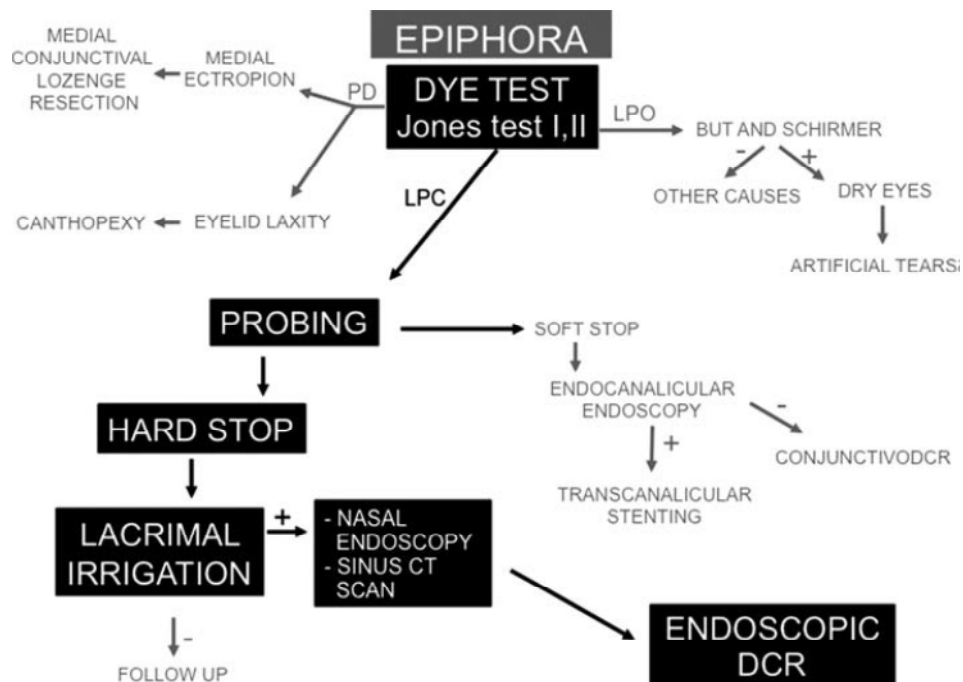
Η λεπτομερής προεγχειρητική οφθαλμολογική εξέταση και η ενδοσκοπική ενδορρινική μελέτη (55) σε συνδυασμό με τον απεικονιστικό έλεγχο, είναι θεμελιώδους σημασίας για τον σχεδιασμό της χειρουργικής επέμβασης και το ενδεχόμενο συνδυασμό και άλλων επεμβάσεων.

### **4. 2. 1 Οφθαλμολογικός έλεγχος**

Οποιοσδήποτε είναι ο λόγος της επίσκεψης (δακρύρροια, υποτροπιάζουσες δακρυοκυστίτιδες, επεισόδια επιλοίμωξης κ.α.) ο οφθαλμίατρος είναι στην πρώτη γραμμή και είναι αυτός που θα αξιολογήσει τον ασθενή αρχικά και θα τον κατευθύνει για περεταίρω ιατρικό έλεγχο (56).

Η διάγνωση της επιφοράς και ή των χρόνιων υποτροπιάζουσών δακρυοκυστίτιδων τίθεται αποκλειστικά από την κλινική οφθαλμολογική εξέταση του/της ασθενούς (57-62). Από τη στιγμή που έχει βεβαιωθεί η πάθηση της απόφραξης του δακρυϊκού συστήματος, θα πρέπει να προσδιορισθεί η αιτία που προκάλεσε την απόφραξη στο αποχετευτικό δακρυϊκό σύστημα, η θέση καθώς και ο βαθμός και η σοβαρότητα της απόφραξης. Η διαγνωστική προσέγγιση που ακολουθείται είναι το ιστορικό, η φυσική εξέταση, ο

καθετηριασμός και οι πλύσεις των δακρυϊκών πόρων και ακολουθούν οι δοκιμασίες χρωστικής των οφθαλμών με φλουορεσκεΐνη (Dye test ).



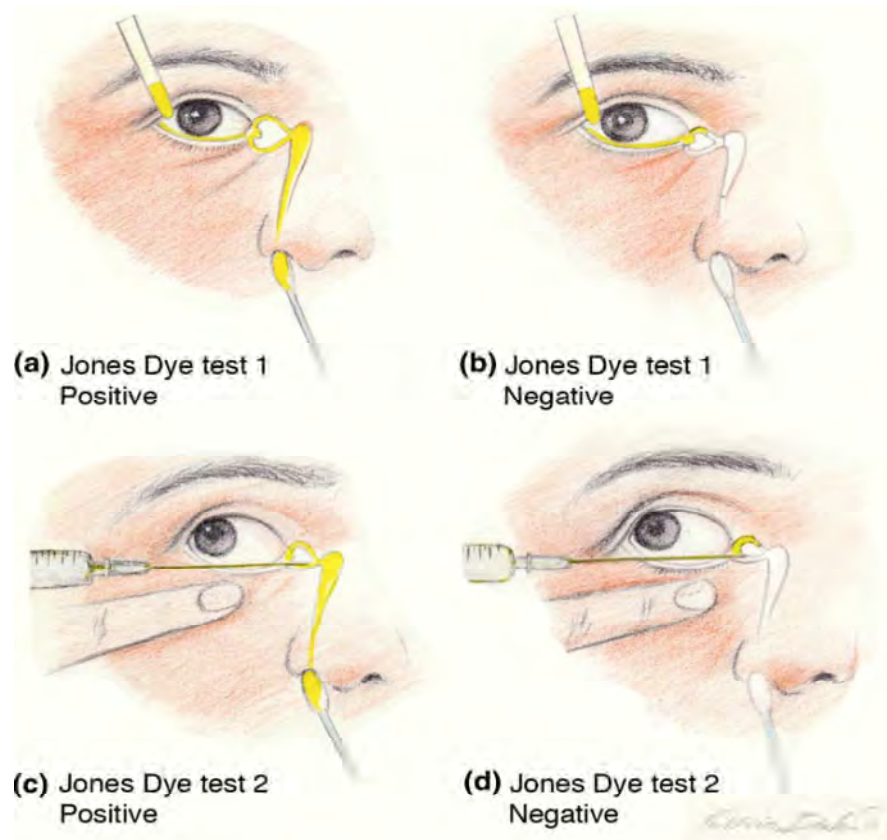
**Εικόνα 4.1** Διαγνωστικός αλγόριθμος σε ασθενείς με επιφορά

Αυτή η δοκιμασία περιγράφηκε από τον Jones το 1967 (56). Είναι χρήσιμη για να διαφόρο-διαγνώσει αποφράξεις μερικού τύπου, να διαχωρίσει τις περιπτώσεις επιφοράς από υποπαραγωγή δακρύων από εκείνες από απόφραξη του δακρυϊκού συστήματος, και στο να εντοπίσει τη θέση της απόφραξης. Η δοκιμασία αυτή δεν είναι διαγνωστική όταν η απόφραξη του αποχετευτικού συστήματος των δακρύων είναι πλήρης. Η δοκιμασία αποτελείται από δύο μέρη:

#### **A. Δοκιμασία Jones I**

Αρχικά γίνεται ενστάλαξη μίας σταγόνας 0,5-2% φλουορεσκεΐνης στην περιοχή του επιπεφυκότα και τοποθετείται μικρή ποσότητα βαμβακιού εμποτισμένο με διάλυμα

επινεφρίνης 1% στον κάτω ρινικό πόρο. Αν το βαμβάκι προσλάβει φλουορεσκεΐνη στα πρώτα 2-3 λεπτά σημαίνει πως το δακρυϊκό σύστημα παροχετεύει φυσιολογικά και το σύμπτωμα της επιφοράς προέρχεται από υπερπαραγωγή των δακρύων. Σε περίπτωση που η πρόσληψη γίνει μετά τα τρία –πέντε πρώτα λεπτά στο βαμβάκι, σημαίνει πως υπάρχει απόφραξη του συστήματος δακρύων υπεύθυνη για το σύμπτωμα της επιφοράς.

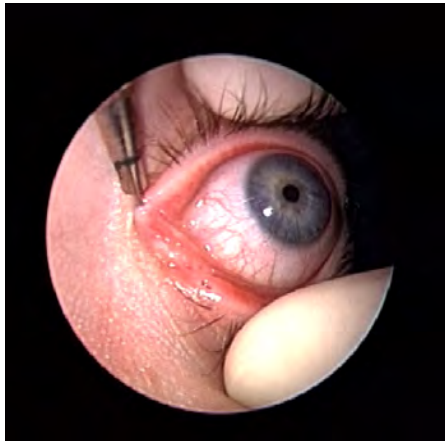

**Εικόνα 4. 2** Δοκιμασία Jones I και II

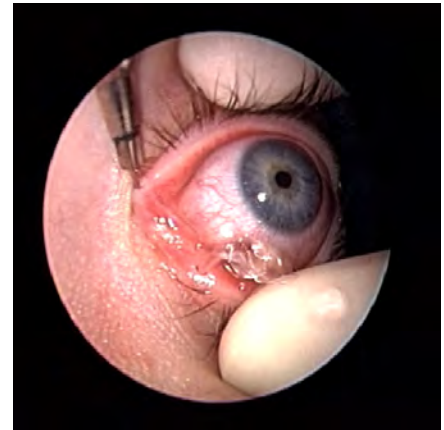### **B. Δοκιμασία Jones II**

Αν η δοκιμασία ένα είναι θετική γίνεται καθετηριασμός συνήθως στο κάτω δακρυϊκό σωληνάκι μέχρι τον ασκό και γίνεται έγχυση με φυσιολογικό ορό. Αν ο φυσιολογικός ορός φτάσει στον κάτω ρινικό πόρο εμπλουτισμένος με φλουορεσκεΐνη σημαίνει πως τα

δακρυϊκά σημεία και τα δακρυϊκά σωληνάκια δεν έχουν απόφραξη και η αντλία του Jones λειτουργεί. Ως εκ τούτου δεν υπάρχει απόφραξη πριν τον δακρυϊκό ασκό και η απόφραξη θα πρέπει να θεωρηθεί ότι εντοπίζεται ή στον ασκό ή στο ρινοδακρυϊκό (πόρο). Αν το διάλυμα δεν εμπλουτισθεί με φλουορεσκεΐνη κατά την έξοδο του στον κάτω ρινικό πόρο σημαίνει πως η φλουορεσκεΐνη δεν πέρασε στον δακρυϊκό ασκό που υποδηλώνει απόφραξη πριν τον ασκό, στα δακρυϊκά σημεία ή δακρυϊκά σωληνάκια.

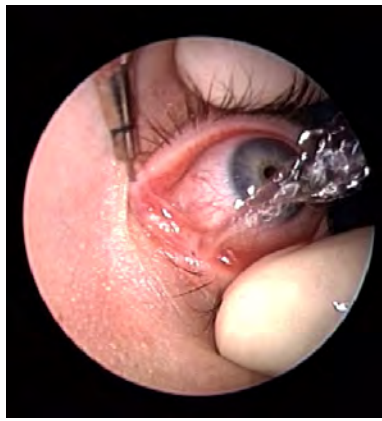

**Εικόνα 4. 3** Καθετηριασμός για δοκιμασία Jones 2



**Εικόνα 4. 4** Έναρξη έγχυσης φυσιολογικού ορού





**Εικόνα 4. 5** Έξοδος του φυσιολογικού ορού από το άλλο δακρυϊκό σημείο. Εμφανές σημείο απόφραξης του ρινοδακρυϊκού πόρου κατά τη δοκιμασία Jones 2.

Οι δοκιμασίες του Jones θα μας πληροφορήσουν συμπερασματικά για την ακριβή θέση της απόφραξης.

#### **4. 2. 2 Ενδοσκοπικός – ενδορρινικός έλεγχος**

Πριν από κάθε επέμβαση ενδορρινικής ασκορινοστομίας, θα πρέπει να προηγείται ενδορρινική ενδοσκοπική εκτίμηση. Η ενδορρινική ενδοσκοπική μελέτη θα μας δώσει σημαντικές πληροφορίες και πιθανές δυσκολίες της χειρουργικής επέμβασης έτσι ώστε να προγραμματισθεί και ο χειρουργικός χρόνος. Η βίντεο-ενδοσκόπηση γίνεται με άκαμπτα ενδοσκόπια διαμέτρου 2,7 mm και οπτικής κλίσης 0°-30°. Σε κάποιες ειδικές περιπτώσεις χρησιμοποιούνται και ενδοσκόπια 70° (έλεγχος μετωπιαίου κολπώματος, μετεγχειρητικός έλεγχος ιγμορείου δια μέσω της στομίας).

Η ενδοσκοπική μελέτη γίνεται σε τρεις χρόνους

#### **A. Πρώτος ενδοσκοπικός διαγνωστικός χρόνος ρινός**

Στον πρώτο χρόνο το ενδοσκόπιο εισάγεται παράλληλα με το έδαφος της ρινικής κοιλότητας προοδευτικά από τα έξω προς το ρινοφάρυγγα και θα πρέπει να εκτιμηθεί: η περιοχή της ρινικής βαλβίδας, η πρόσθια περιοχή της ρινικής κοιλότητας, η έξοδο του ρινοδακρυϊκού αγωγού (πόρου) στο ύψος του κάτω ρινικού πόρου (πολλές φορές το στόμιο είναι καλυμμένο από μια μεμβράνη, τη βαλβίδα του Hasner). Κάνοντας ελαφρές μαλάξεις στο δακρυϊκό ασκό θα παρατηρήσουμε τη διαρροή των δακρυϊκών υγρών, που είναι δείκτης βατότητας του αγωγού. Όταν υπάρχει στένωση του ρινοδακρυϊκού αγωγού δεν υπάρχει εκροή δακρύων και σε κάποιες περιπτώσεις παρατηρείται ακόμη και ουλώδης ιστός με στενώσεις ή απόφραξη της βαλβίδας του Hasner. Σύμφωνα και με πρόσφατη μελέτη κυστικές διατάσεις με απόφραξη στην περιοχή της βαλβίδας του Hasner λόγω της ανατομικής δυσκολίας διερεύνησης της περιοχής παρέμεναν αδιάγνωστες (156). Στο χρόνο αυτό ελέγχεται η περιοχή του ρινοφάρυγγα και της ευσταχιανής σάλπιγγας (63-67).

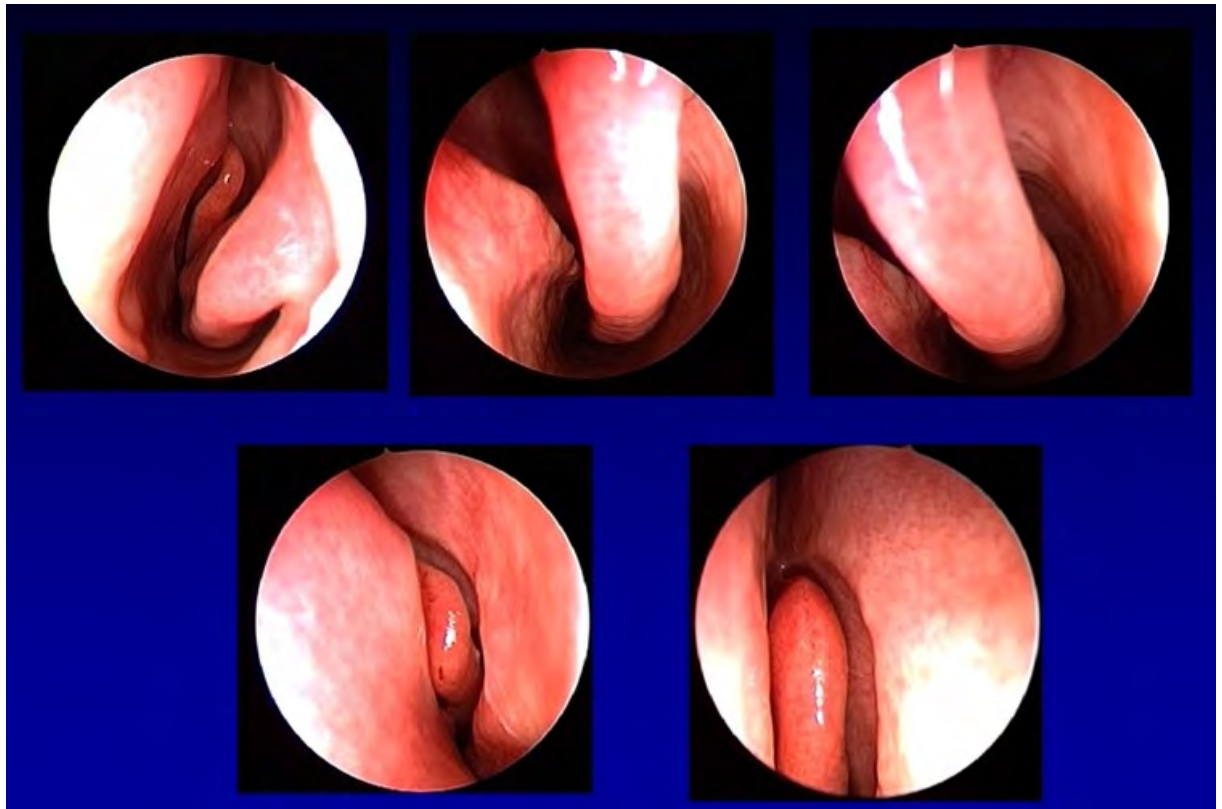
#### **B. Δεύτερος ενδορρινικός ενδοσκοπικός διαγνωστικός χρόνος ρινός**

Στο ύψος της ρινικής βαλβίδας αλλάζουμε την κατεύθυνση του ενδοσκοπίου με φορά 45° προς τα πάνω για να εκτιμήσουμε: την περιοχή των κυψελών του ρινικού χαρακώματος (περιοχή agger nasi), την οσφρητική σχισμή, τη μορφολογία της κεφαλής της μέσης ρινικής κόγχης καθώς και το οβελιαίο τμήμα της μέσης ρινικής κόγχης.

Αλλάζοντας εκ νέου την κλίση του ενδοσκοπίου με κατεύθυνση παράλληλα με το έδαφος της ρινικής κοιλότητας, στο χώρο μεταξύ της μέσης και κάτω ρινικής κόγχης θα εκτιμήσουμε τη σφήνο-ηθμοειδή σχισμή, το μεσαίο τμήμα του ρινικού διαφράγματος, την άνω ρινική κόγχη και την ανώτατη (όταν υπάρχει) και το φυσικό στόμιο του σφηνοειδή κόλπου (63-67).

### **C. Τρίτος ενδορρινικός ενδοσκοπικός διαγνωστικός χρόνος ρινός**

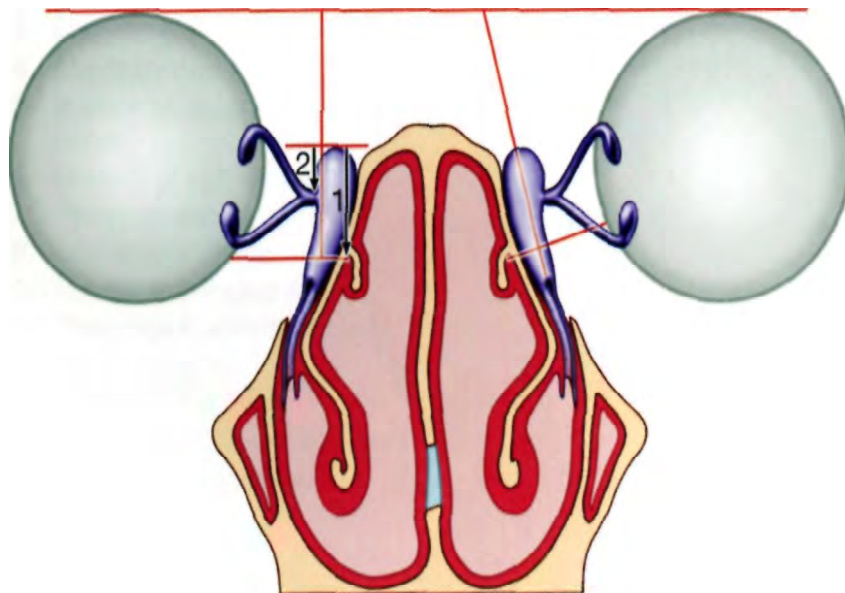
Στον τρίτο ενδοσκοπικό χρόνο θα φέρουμε εκ νέου το ενδοσκόπιο στο ύψος της ρινικής βαλβίδας και στη συνέχεια το προωθούμε προς την περιοχή του μέσου ρινικού πόρου για να εκτιμήσουμε τις ανατομικές δομές του πλαγίου ρινικού τοιχώματος: αύλακα της ηθμοειδούς χώνης, το στόμιο του ιγμορείου άντρου, το μετωπιαίο κόλπωμα, την ηθμοειδή οστεοκύστη. Ιδιαίτερης σημασίας είναι η μορφολογία του ηθμοειδούς αγκίστρου η πρόσθια πρόσφυση του καθώς και η προβολή της γναθιαίας γραμμής ως χειρουργικό οδηγό σημείο (63-67).



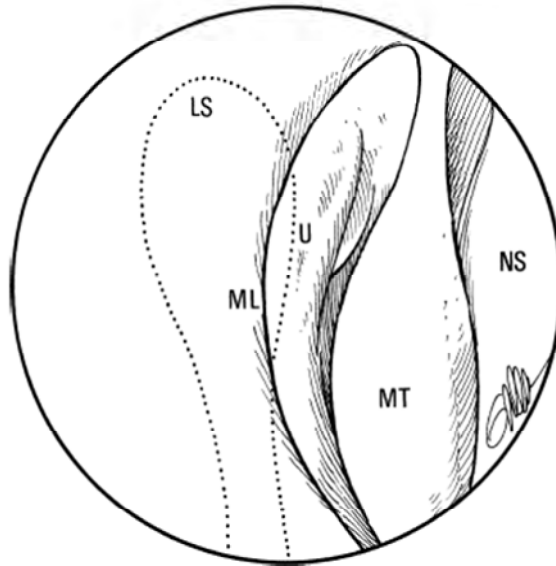
**Εικόνα 4. 6** Ενδοσκοπική μελέτη

## ΕΝΔΟΣΚΟΠΙΚΗ ΑΝΑΤΟΜΙΚΗ ΤΗΣ ΠΕΡΙΟΧΗΣ ΤΟΥ ΔΑΚΡΥΪΚΟΥ ΑΣΚΟΥ

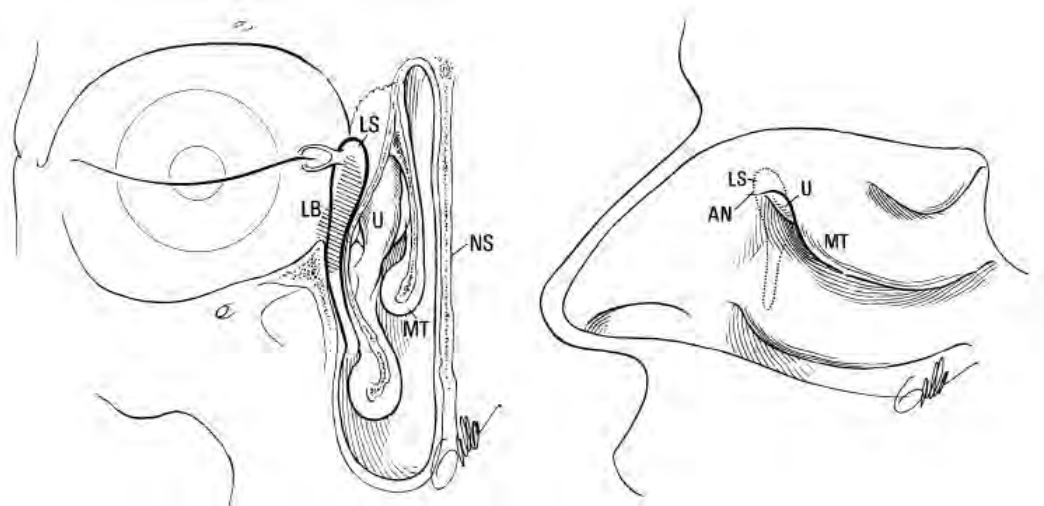
Η προβολή του δακρυϊκού ασκού στο ύψος του πλαγίου ρινικού τοιχώματος βρίσκεται μεταξύ 1 και 10 mm έμπροσθεν της πρόσθιας πρόσφυσης της μέσης ρινικής κόγχης (8, 10, 17, 43, 67, 68). Το οπίσθιο τμήμα του ασκού βρίσκεται όπισθεν της γναθιαίας γραμμής (σημαντικό οδηγό χειρουργικό σημείο), όπου το δακρυϊκό οστό είναι πιο λεπτό. Η γναθιαία γραμμή (69, 79) προβάλλει ως κύρτωμα από την ρίζα της μέσης ρινικής κόγχης μέχρι την κεφαλή της κάτω ρινικής κόγχης.



**Εικόνα 4. 7** Απόσταση του θόλου του δακρυϊκού ασκού από την πρόσφυση της μέσης ρινικής κόγχης (*Wormald 2000*)



**Εικόνα 4. 8** Ενδοσκοπική εικόνα του πλαγίου ρινικού τοιχώματος. Η θέση του δακρυϊκού ασκού ( με διακεκομμένη γραμμή, LS) βρίσκεται πλάγια της μέσης ρινικής κόγχης (MT). Η αναγνώριση της γναθιαίας γραμμής (ML) είναι σημαντικό οδηγό σημείο για την είσοδο στο δακρυϊκό ασκό. (NS) ρινικό διάφραγμα.



**Εικόνα 4. 9** Στεφανιαία και οβελιαία τομή του ρινοδακρυϊκού συστήματος. LB- δακρυϊκό οστό. LS-δακρυϊκός ασκός. NS ρινικό διάφραγμα. U-ηθμοειδές άγκιστρο. MT-μέση ρινική κόγχη. AN-κυψέλη agger nasi.

Τουλάχιστον δύο ανατομικές δομές μπορούν να αλλάξουν τη συνήθως προβολή του δακρυϊκού ασκού και να επηρεάσουν τη χειρουργική προσέγγιση: η μία ανατομική δομή είναι το ηθμοειδές άγκιστρο (processus uncinatum) (70-73) και η δεύτερη ανατομική δομή είναι η πρόσθια ηθμοειδής κυψέλη (agger nasi) (74-76).

Η κυψέλη agger nasi είναι η πρώτη ηθμοειδής κυψέλη των προσθίων ηθμοειδών κυψελών. Σε κάποιες περιπτώσεις έχει ιδιαίτερη πνευμάτωση συνήθως εξαιρετικά μεγάλη, με αποτέλεσμα να προβάλλει μεταξύ του πλαγίου ρινικού τοιχώματος και του δακρυϊκού ασκού.

Αντίστοιχα το πρόσθιο χείλος του ηθμοειδούς αγκίστρου σε κάποιες περιπτώσεις του προσφύεται πιο μπροστά από την προβολή του δακρυϊκού ασκού στο πλάγιο ρινικό τοίχωμα (77, 78) στο ύψος της μετωπιαίας απόφυσης του γναθιαίου οστού ή στο ίδιο το δακρυϊκό οστό.

Στις προαναφερθείσες περιπτώσεις απαιτείται πριν την ασκορινοστομία, αντίστοιχα διάνοιξη της κυψέλης agger nasi και αφαίρεση του ηθμοειδούς αγκίστρου.

Μετά και την ολοκλήρωση της λεπτομερούς ενδοσκοπικής μελέτης, στις περιπτώσεις που ο/η ασθενής δεν εμφανίζει ενδορρινικές παθολογίες, εστιάζουμε στη περιοχή για τη διεξαγωγή της επέμβασης ενδορρινικής ασκορινοστομίας του κάτω ρινικού πόρου και της ρινικής βαλβίδας και στην περιοχή της κυψέλης agger nasi καθώς και στο ρινικό διάφραγμα.

Μια σημαντική σκολίωση του ρινικού διαφράγματος σε συνδυασμό με ρινική πολυποδίαση μπορούν να εμποδίσουν την εισαγωγή των ενδοσκοπίων και των χειρουργικών εργαλείων κατά συνέπεια τη δύσκολη διεξαγωγή της επέμβασης στην

περιοχή του agger nasi, και για το λόγο αυτό θα πρέπει να προηγηθεί πλαστική αποκατάσταση του ρινικού διαφράγματος και ηθμοειδεκτομή αντίστοιχα.

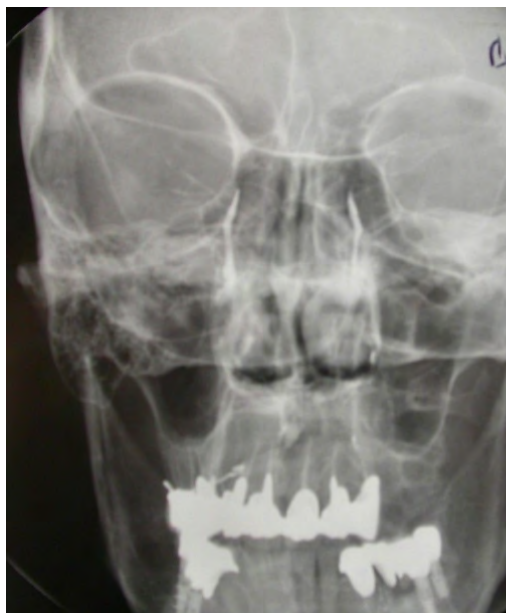Η ενδοσκοπική επισκόπηση αποτελεί λοιπόν σημαντικό στάδιο αξιολόγησης διότι μας επιτρέπει να εκτιμήσουμε άμεσα τη βατότητα του ρινοδακρυϊκού συστήματος και ταυτόχρονα να αναγνωρίσουμε ενδορρινικές παθήσεις όπως εκτεταμένη ρινική πολυποδίαση και ανατομικές παραλλαγές χειρουργικού ενδιαφέροντος, που όπως έχει προαναφερθεί παίζουν σημαντικό ρόλο στην πιθανή προδιαθεσιμότητα παθολογίας του δακρυϊκού συστήματος.

#### **4. 2. 3 Απεικονιστικός έλεγχος**

Όλοι οι ασθενείς υποβάλλονται σε ασκορινοκυστογραφία (Dacryocystography - DCG) και σε αξονική τομογραφία σπλαχνικού κρανίου (Computing Tomography Scan – CT Scan).

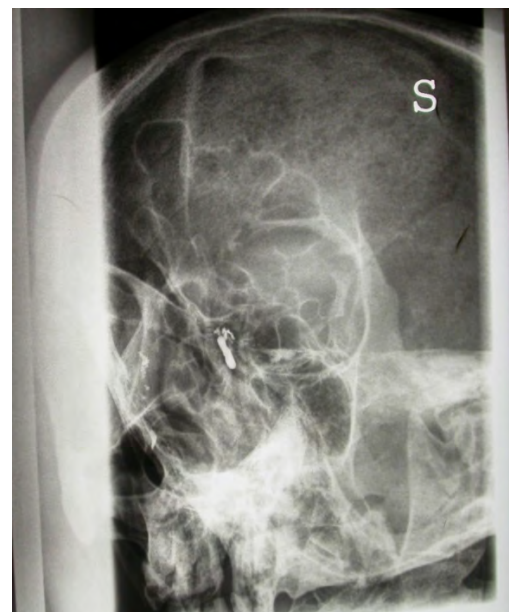
##### **A. Ασκορινοκυστογραφία DSG**

Η ασκορινοκυστογραφία είναι μια ακτινολογική εξέταση με έγχυση σκιαγραφικής ουσίας στις δακρυϊκές οδούς (24, 26, 80, 81). Διενεργείται όπως μια απλή ακτινογραφία σπλαχνικού κρανίου πρόσθια- οπίσθια ή με κλίση 30° μοιρών λοξή. Η εξέταση αυτή μας δίνει καλή οπτική εικόνα του δακρυϊκού συστήματος και μας επιτρέπει να αναγνωρίσουμε πιθανές στενώσεις, τη θέση καθώς και την έκταση τους, αποκλείοντας την παρουσία παθολογίας στο ύψος των δακρυϊκών σωληνίσκων καθώς είναι και αντένδειξη για την επέμβαση της ασκορινοστομίας. Η έγχυση της σκιαγραφικής ουσίας θα πρέπει να γίνεται και στους δυο σωληνίσκους με πολύ προσοχή για να μην προκληθούν ιατρογενείς βλάβες στην περιοχή αυτή.



**Εικόνα 4. 10** Ασκορινοκυστογραφία

πρόσθιο-οπίσθια



**Εικόνα 4. 11** Ασκορινοκυστογραφία

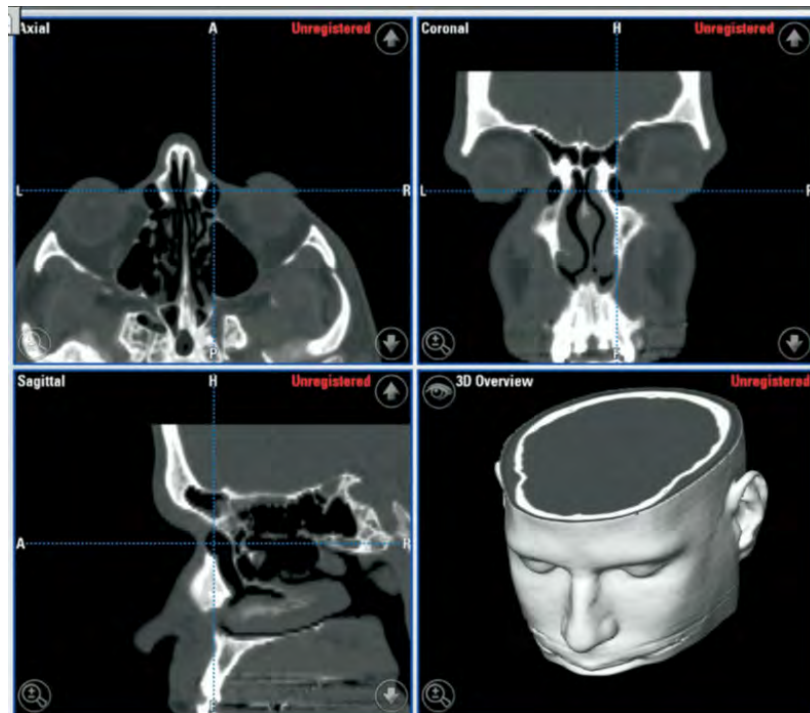
πλάγια με κλίση 30°

### ***B. Αξονική τομογραφία σπλαχνικού κρανίου (CT-Scan)***

Η αξονική τομογραφία με εγκάρσιες, οβελιαίες και στεφανιαίες τομές, είναι απαραίτητη πριν από κάθε χειρουργική επέμβαση ενδοσκοπικής χειρουργικής ρινός και παραρρινίων κόλπων (82). Αρχικά θα μας πληροφορήσει αν υπάρχουν άλλες συνοδός παθολογίες ρινός και παραρρινίων κόλπων και μας επιτρέπει να εξετάσουμε και να εκτιμήσουμε το πάχος και το έσω τοίχωμα του δακρυϊκού οστού. Στις εγκάρσιες τομές θα εντοπίσουμε την πρόσθια πρόσφυση του ηθμοειδούς αγκίστρου στο ύψος του δακρυϊκού ασκού και στις στεφανιαίες τομές θα αναγνωρίσουμε τη σχέση του δακρυϊκού ασκού με την κυψέλη *agger nasi*. Αν το ηθμοειδές άγκιστρο προσφύεται στην μετωπιαία απόφυση του μετωπιαίου οστού είναι απαραίτητο να προηγηθεί αφαίρεση του ηθμοειδούς αγκίστρου για να επιτύχουμε καλύτερη έκθεση του έσω τοιχώματος του δακρυϊκού ασκού. Αν το



ηθμοειδές άγκιστρο προσφύεται στο δακρυϊκό οστό, η αφαίρεση του ηθμοειδούς αγκίστρου μπορεί να παραληφθεί (26).

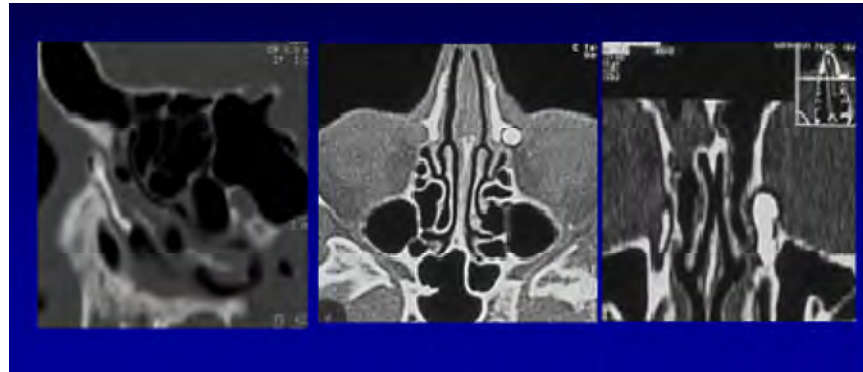


**Εικόνα 4. 12** Αξονική τομογραφία σπλαχνικού κρανίου με εντόπιση την περιοχή του δακρυϊκού ασκού σε εγκάρσια –στεφανιαία και οβελιαία τομή. Raj Sindwani, Endoscopic dacryocystorhinostomy.

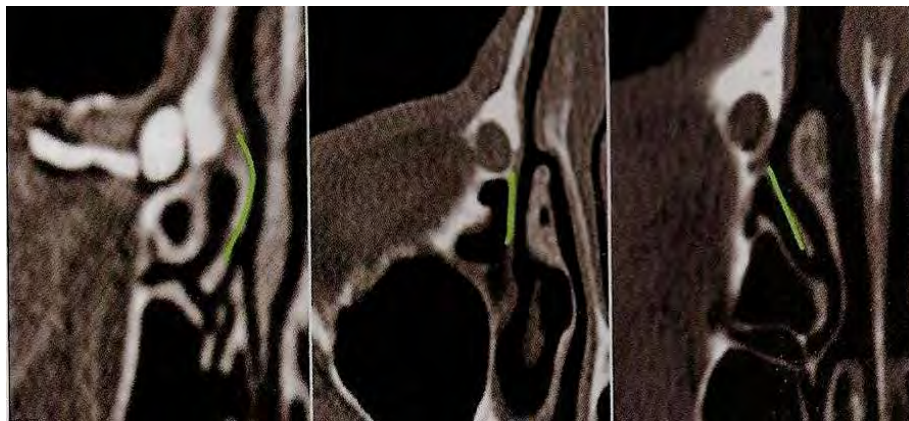
Επίσης η αξονική τομογραφία μας δίνει σημαντικές πληροφορίες καθώς αναδεικνύει εκτός από τις ανατομικές παραλλαγές και τις ανατομικές ανωμαλίες που θα πρέπει να αντιμετωπισθούν όπως: σημαντική σκολίωση ρινικού διαφράγματος, φυσαλιδώδης μέση ρινική κόγχη, σημαντική πνευμάτωση της κυψέλης agger nasi, πνευμάτωση του ηθμοειδούς αγκίστρου.

Σε περιπτώσεις που χρήζει περαιτέρω διερεύνησης ο ασθενής μπορεί να υποβληθεί σε αξονική τομογραφία με έγχυση σκιαγραφικής ουσίας απ' ευθείας στο δακρυϊκό ασκό

(Dacriocystography-CT) (83-87) καθώς και δυναμική ασκορινοκυστογραφία με μαγνητική τομογραφία (dMR\_DCG) (88, 89).



**Εικόνα 4. 13** Αξονική τομογραφία με έγχυση σκιαγραφικού από το δακρυϊκό σωληνάριο.



**Εικόνα 4. 14** Ανατομικές παραλλαγές θέσης πρόσφυσης ηθμοειδούς αγκίστρου στο δακρυϊκό οστό.

#### **4. 2. 4 Αναισθησιολογικός έλεγχος**

Έχοντας ολοκληρώσει την οφθαλμολογική εκτίμηση συμπεριλαμβανομένου και τις δοκιμασίες του Jones, την ενδοσκοπική ενδορρινική μελέτη και τον απεικονιστικό έλεγχο,

ο/η ασθενής πριν τη χειρουργική επέμβαση εκτιμάται από την αναισθησιολογική ομάδα για να υποβληθεί σε γενική αναισθησία. Η διάρκεια της επέμβασης εκτιμάται περίπου στα 30-45 λεπτά όταν ο ασθενής θα υποβληθεί σε απλή μονόπλευρη ενδοσκοπική ενδορρινική ασκορινοστομία (Endo-DCR) και περίπου σε δύο ώρες χειρουργικού χρόνου αν απαιτηθεί συνδυασμός και με ενδοσκοπική χειρουργική ρινός και παραρρινίων κόλπων (FESS).

#### **4. 3 Παρουσίαση χειρουργικής τεχνικής**

Η ένδειξη για την επέμβαση ενδοσκοπικής ασκορινοστομίας ετέθη για ασθενείς που εμφάνιζαν επιφορά με απόφραξη του ρινοδακρυϊκού πόρου ή και του δακρυϊκού ασκού και παρουσία δακρυϊκών σωληναρίων (άνω, κάτω και κοινού) διαβατών. Οι ασθενείς με στένωση κάποιου δακρυϊκού σωληναρίου, του άνω του κάτω ή του κοινού απερρίφθησαν. Για στενώσεις πριν τον ασκό (pre-saccal stenosis) ή για περιπτώσεις που ο δακρυϊκός ασκός έχασε το μυϊκό του τόνο άρα και τη σωστή ιδιότητα του ως αντλία (92) δεν υπάρχει ένδειξη ενδοσκοπικής ασκορινοστομίας αλλά υπέφυκο-ασκορινοστομία (congiuctivo- rhinostomy) (90-96).

Όλοι ασθενείς μετά από ενημέρωση για τη διενέργεια της χειρουργικής επέμβασης και γραπτή συγκατάθεση υποβλήθηκαν σε γενική αναισθησία.

##### **Βήμα 1: Διασωλήνωση – Θέση ασθενούς – Τοπική αναισθησία**

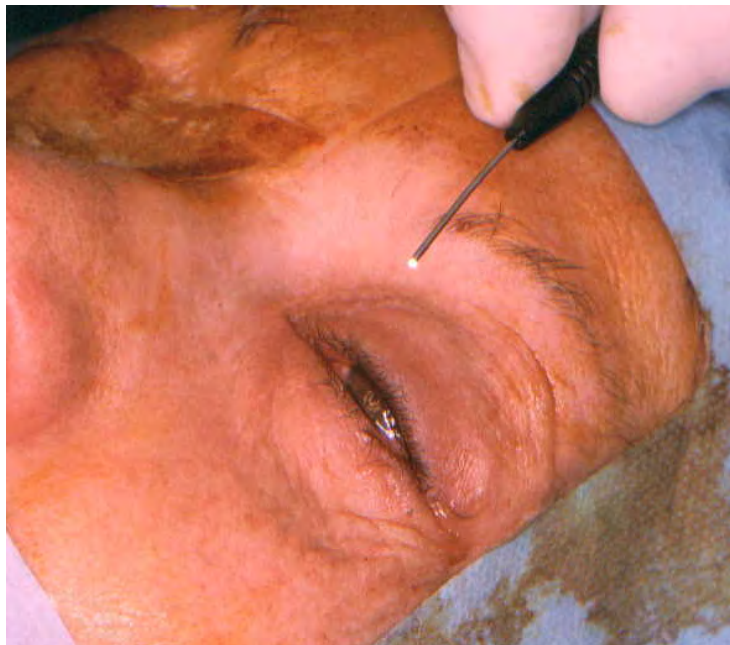Μετά τη διασωλήνωση του ασθενούς δίνεται κλίση στη χειρουργική κλίνη του ασθενούς κατά 15- 30° Anti-Trendelenburg. Χρησιμοποιούνται ενδοσκόπια με οπτική γωνία 0° και 45° που συνδέονται με ένα σύστημα κάμερας και οθόνης βίντεο, υψηλής ανάλυσης. Η αγγειοσύσπαση και η τοπική αποσυμφόρηση επιτυγχάνονται με τη βοήθεια με τη χρήση

εμποτισμένων βαμβακιών σε διάλυμα με 0, 1% υδροχλωρικής ξυλομεταζολίνης και διηθώντας το βλεννογόνο μπροστά από την κεφαλή της μέσης ρινικής κόγχης με λιδοκαΐνη 2% και με αδρεναλίνη 1/100.000.

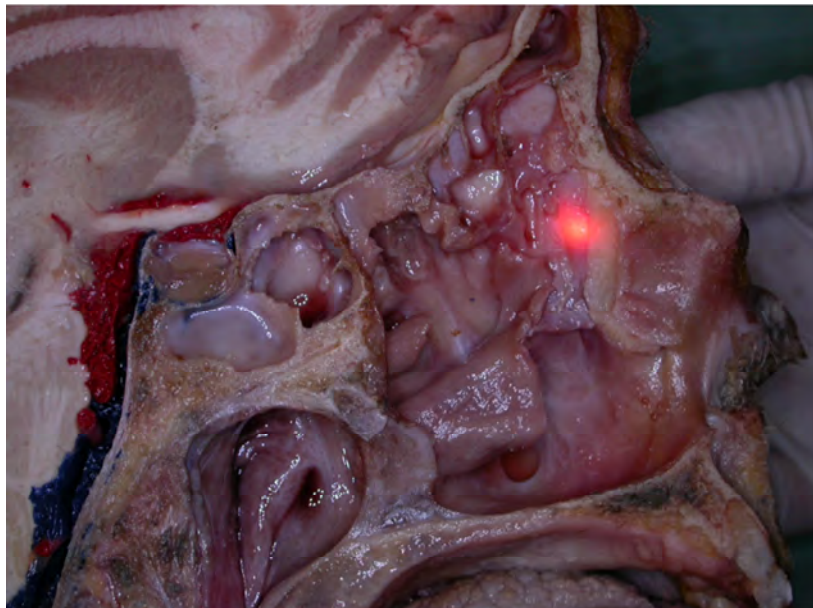
## **Βήμα 2: Διαφανοσκόπηση και αναγνώριση θέσης δακρυϊκού ασκού ενδορρινικά**

Ο συνάδερφος οφθαλμίατρος αφού πρώτα επιτύχει διαστολή στο κάτω δακρυϊκό σωληνάριο αρχικά με το διαστολέα (Wilder) σε συνδυασμό με το μεταλλικό καθετήρα του BOWMAN, στη συνέχεια προωθεί δια μέσω του κάτω δακρυϊκού σωληναρίου μία άκαμπτη οπτική ίνα διαμετρήματος 0,5 mm (39, 97-101) για να διαφανοσκοπήσει το πλάγιο ρινικό τοίχωμα στην περιοχή του δακρυϊκού ασκού. Η τεχνική της διαφανοσκόπησης αποδεικνύεται ιδιαίτερα χρήσιμη και σε περίπτωση υποτροπής της νόσου (98).

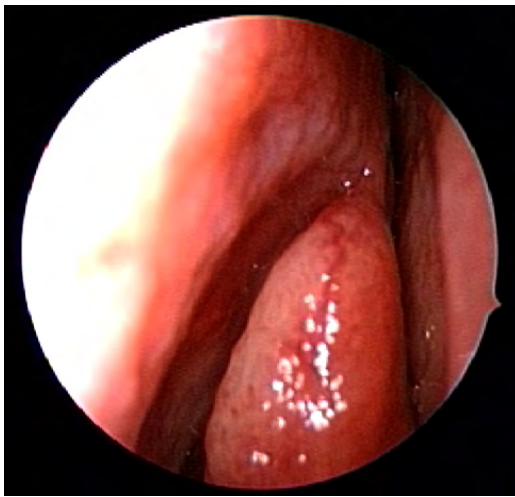
Εισάγοντας ταυτόχρονα ενδορρινικά το ενδοσκόπιο 0° αναγνωρίζεται η περιοχή μέγιστης φωτεινότητας, που δεν αντιστοιχεί στην κεντρική περιοχή του δακρυϊκού ασκού, αλλά στην οπίσθια (ραχιαία) μοίρα του, όπου ο υπερκείμενος οστικός φλοιός είναι πιο λεπτός (97, 100). Κατά κανόνα η προβολή στο πλάγιο ρινικό τοίχωμα της περιοχής του δακρυϊκού ασκού βρίσκεται 1-10 mm μπροστά από τη ρίζα της μέσης ρινικής κόγχης (8, 10, 17, 43, 67, 68).



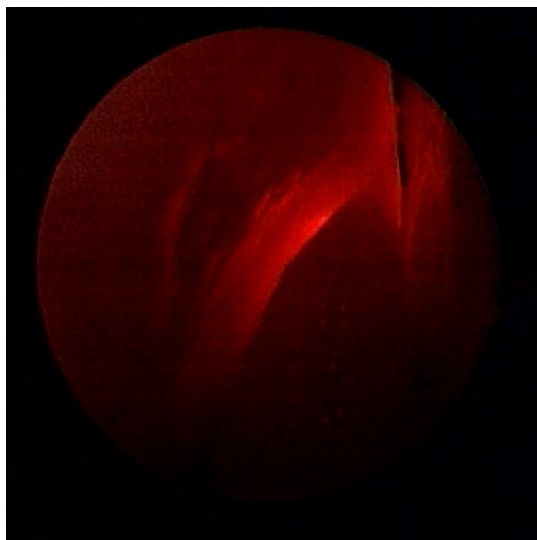
**Εικόνα 4. 15** Η οπτική ίνα δια μέσω του κάτω δακρυϊκού σωληναρίου κατευθύνεται προς τον δακρυϊκό ασκό.



**Εικόνα 4. 16** Οβελιαία τομή σε πτωματικό παρασκεύασμα. Με έντονο ερυθρό φωτισμό, το σημείο της μέγιστης φωτεινότητας ενδορρινικά.



**Εικόνα 4. 17** Ενδοσκοπική εικόνα πριν την τοποθέτηση χωρίς τη χρήση εξωτερικών πηγών φωτισμού του δακρυϊκού συστήματος.

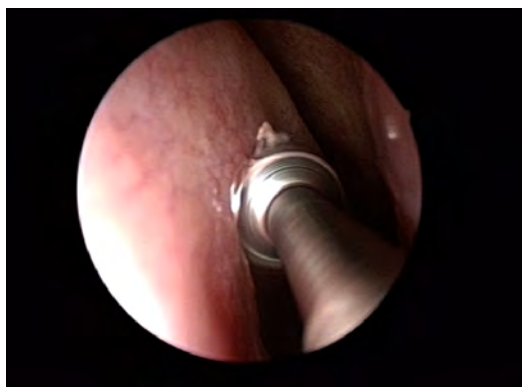


**Εικόνα 4. 18** Ενδοσκοπική εικόνα με προβολή του ρινοδακρυϊκού αγωγού μετά από τοποθέτηση πηγής φωτισμού στην περιοχή του δακρυϊκού ασκού εξωτερικά.

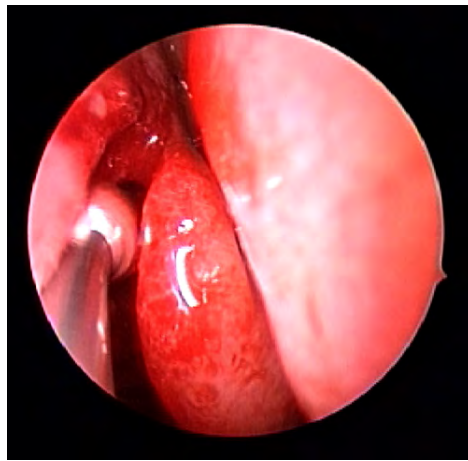


### **Βήμα 3: Τρυπανισμός βλεννογόνου και δακρυϊκού οστού**

Εφόσον επιβεβαιωθεί με διαφανοσκόπηση η θέση της περιοχής του δακρυϊκού ασκού που όπως προαναφέρθηκε βρίσκεται στην περιοχή του αυχένα της μέσης ρινικής κόγχης, πραγματοποιείται τρυπανισμός στο ρινικό βλεννογόνο και του οστικού φλοιού που κείται πάνω από την περιοχή του ασκού στο σημείο της μέγιστης διαφανοσκόπησης, μέχρι να επιτευχθεί η έκθεση του μέσου τοιχώματος του ασκού. Ο τρυπανισμός του οστικού τοιχώματος έχει διάμετρο περίπου ενός εκατοστού. και γίνεται στην οπίσθια-άπω (postero-lateral) επιφάνεια του δακρυϊκού οστού και με κατεύθυνση από τα έσω προς τα έξω με ενδορρινικό γωνιώδες τρυπάνι με διαμαντένια λάμα φρέζα- (diamond burr) διαμέτρου no 4-5 ή 6 ανάλογα με το χώρο που υπάρχει ενδορρινικά στην συγκεκριμένη περιοχή.



**Εικόνα 4. 19** Απευθείας τρυπανισμός στο ρινικό βλεννογόνο

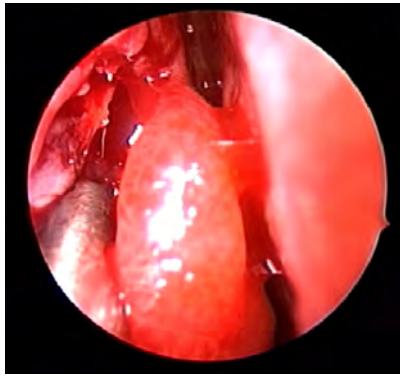


**Εικόνα 4. 20** Τρυπανισμός του οστικού τοιχώματος

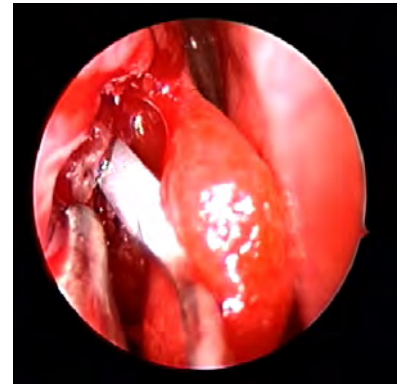
#### **Βήμα 4: Διάνοιξη δακρυϊκού ασκού**

Μετά την έκθεση του δακρυϊκού ασκού, αφαιρούνται όλα τα οστικά υπολείμματα στην περιοχή με τη βοήθεια κυρτής αναρρόφησης, και στη συνέχεια πραγματοποιείται η τομή-διάνοιξη του δακρυϊκού ασκού με δρεπανοειδές νυστέρι ή με ένα κεκαμμένο beaver 90°. Από τη στιγμή που θα εντοπιστεί ο αυλός αφαιρείτε μέρος του μέσου τοιχώματος του με τη χρήση κεκαμμένης λαβίδας τομής μικρών διαστάσεων n. 3-4 τύπου Castelnouvo.

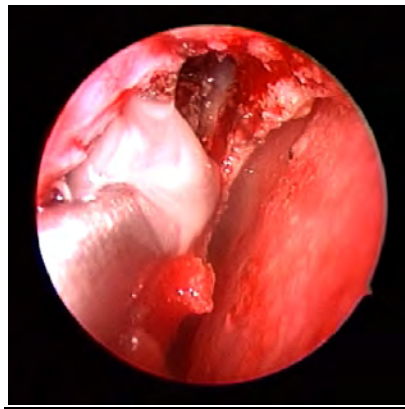




**Εικόνα 4. 21** Αποκάλυψη του δακρυϊκού ασκού μετά την αφαίρεση του οστικού τοιχώματος και του περιόστεου



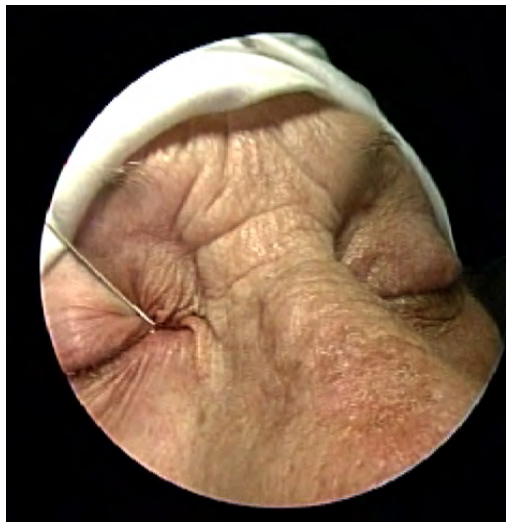**Εικόνα 4. 22** Διάνοιξη του δακρυϊκού ασκού



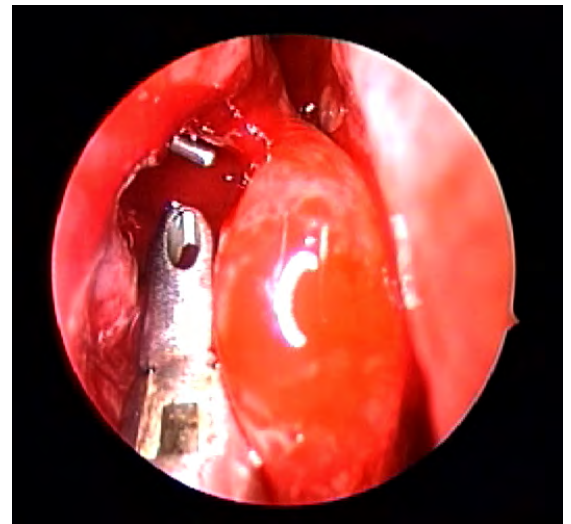
**Εικόνα 4. 23** Εκκροή πύου μετά τη διάνοιξη του δακρυϊκού ασκού

#### **Βήμα 5: Τοποθέτηση παροχέτευσης**

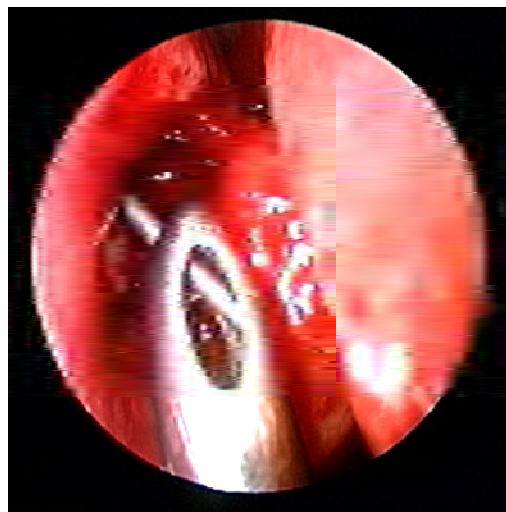
Έχοντας ανοίξει και αφαιρέσει μέρος του έσω (εγγύς) τοιχώματος του ασκού συνεχίζουμε στην τελική φάση της επέμβασης που είναι η τοποθέτηση της δακρυϊκής παροχέτευσης. Ενδοκαναλικά τοποθετείται η ειδική παροχέτευση (silicon stent) που εκτείνεται από τα δύο σωληνάρια έως το νέο ενδορρινικό άνοιγμα. Η παροχέτευση σταθεροποιείται στην περιοχή δημιουργώντας κόμπους μεταξύ των δύο άκρων της, έχοντας πριν αφαιρέσει τα δυο μεταλλικά της άκρα.



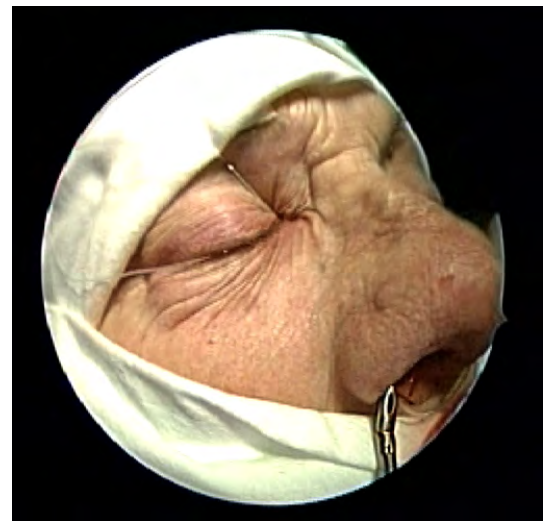**Εικόνα 4. 24** Τοποθέτηση του stent από το κάτω δακρυϊκό σωληνάριο με φορά κατεύθυνσης προς τα κάτω.



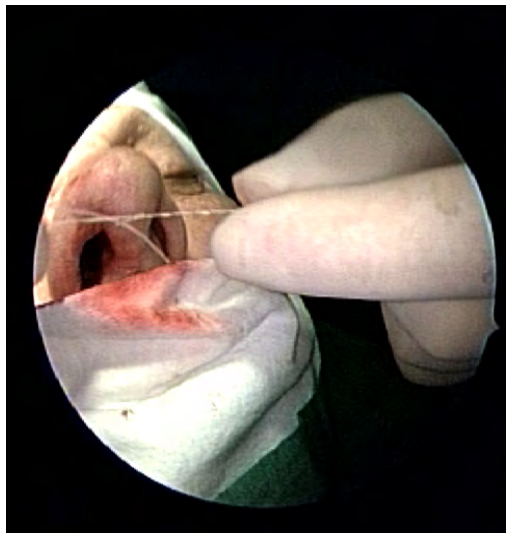
**Εικόνα 4. 26** Θέση εξόδου του stent ενδορρινικά.



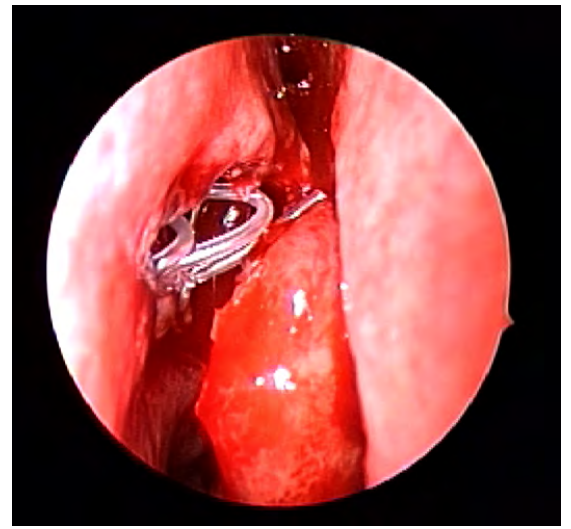
**Εικόνα 4. 25** Σύλληψη της μεταλλικής άκρης του stent ενδορρινικά



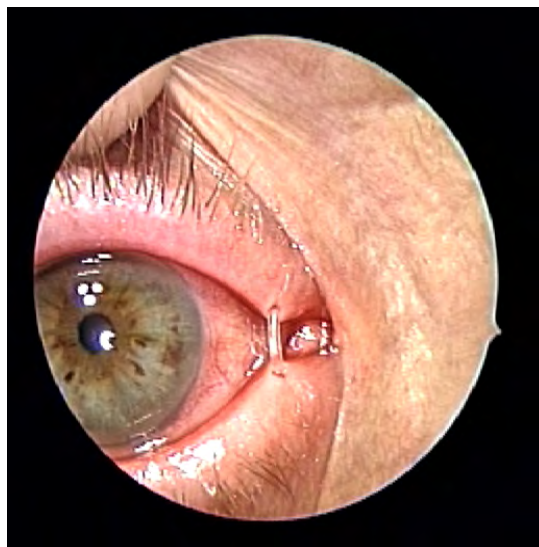
**Εικόνα 4. 27** Τοποθέτηση του stent από το κάτω δακρυϊκό σωληνάριο με φορά κατεύθυνσης προς τα κάτω.



**Εικόνα 4. 28** Σταθεροποίηση του stent  
(Σχηματισμός κόμπων μεταξύ των δύο  
ελεύθερων άκρων του stent)



**Εικόνα 4. 29** Ενδοσκοπική εικόνα μετά  
την σταθεροποίηση του stent

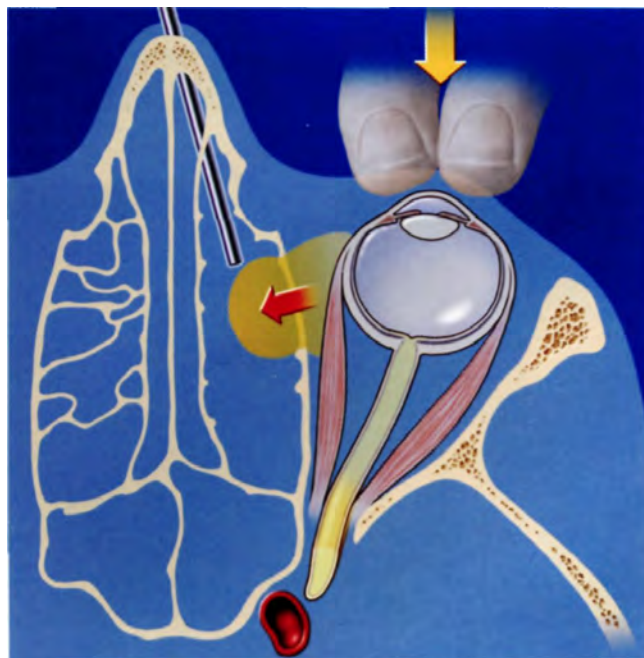


**Εικόνα 4. 30** Η εξωτερική αγκύλη του stent μεταξύ του άνω και κάτω δακρυϊκών σημείων.

## Βήμα 6: Ρινικός επιπωματισμός

Ο ρινικός επιπωματισμός δεν είναι αναγκαίος όταν διενεργείται μόνο επέμβαση ενδορρινικής ενδοσκοπικής ασκορινοστομίας, παρά μόνο όταν συνδυάζεται με χειρουργική ρινός και παραρρινίων κόλπων (FESS) και αφαιρείται μετά από μία-δύο μέρες μετά την επέμβαση.

Από τους σημαντικότερους κινδύνους διεγχειρητικών επιπλοκών είναι η πρόκληση βλάβης του παπυρώδους πετάλου του ηθμοειδούς. Σημαντική βοήθεια αναγνώρισης του παπυρώδους πετάλου μας προσφέρει η ανιχνευτική πίεση του οφθαλμού προς τον οφθαλμικό κόγχο κατά Stankievitz (153).



**Εικόνα 4. 31** Ανιχνευτική πίεση του οφθαλμού προς τον οφθαλμικό κόγχο κατά Stankievitz

#### **4. 4 Συμπληρωματικές χειρουργικές παρεμβάσεις πριν τη διενέργεια της ασκορινοστομίας**

Στις περιπτώσεις με μεγάλη πνευμάτωση της κυψέλης agger nasi, η κυψέλη θα πρέπει να καταρριφθεί με τη χρήση του τρυπανιού με διαμαντένια κεφαλή είτε με ειδικές χειρουργικές λαβίδες ενδοσκοπικής χειρουργικής, μέχρι την αποκάλυψη του οστέινου πλαγίου ρινικού τοιχώματος. Μία περίπτωση από τα άτομα που έλαβαν μέρος στη μελέτη.

Επίσης όταν το ηθμοειδές άγκιστρο ανατομικά βρίσκεται μπροστά από το δακρυϊκό οστό θα πρέπει και σε αυτή την περίπτωση να προηγηθεί κάτω αγκιστρεκτομή (inferior uncinectomy) για καλύτερη έκθεση της δακρυϊκής περιοχής. Σε περιπτώσεις επεμβάσεων ενδοσκοπικής χειρουργικής ρινός και παραρρινίων (FESS), η αφαίρεση του ηθμοειδούς αγκίστρου διενεργείται στους πρώτους χειρουργικούς χρόνους.

Αυτές οι ανατομικές παραλλαγές θα πρέπει να διερευνηθούν εκ των προτέρων και να αξιολογηθούν από τον απεικονιστικό έλεγχο.

Κάθε άλλη χειρουργική ενδορρινική επέμβαση που έχει προγραμματιστεί να αντιμετωπισθεί προηγείται της ασκορινοστομίας (όπως πλαστική του ρινικού διαφράγματος, μέση γναθεκτομή, ενδοσκοπική χειρουργική ρινός και παραρρινίων κόλπων κ. α), προκειμένου να επιτευχθεί η καλή έκθεση της δακρυϊκής περιοχής.

Κατά τη διενέργεια της ενδοσκοπικής ενδορρινικής ασκορινοστομίας θα πρέπει να προσέξουμε ιδιαίτερα η διάνοιξη του οστικού παραθύρου να μη γίνει πολύ ψηλά (κρανιακά) για να μην έχουμε το φαινόμενο της επικουρικής δεξαμενής των δακρύων (lacrimal sump syndrome) (102) που είναι ένας από τους βασικούς λόγους αποτυχίας της επέμβασης. Στη συγκεκριμένη περίπτωση τα δάκρυα λιμνάζουν ένα επίπεδο πιο κάτω από το σημείο της στομίας θα πρέπει να αφαιρεθεί όσο το δυνατόν περισσότερο μέρος από το έσω τοίχωμα του ασκού.

#### 4. 5 Μετεγχειρητική παρακολούθηση

Οι ασθενείς υποβάλλονται σε αντιβιοτική αγωγή ευρέως φάσματος από το στόμα για μία εβδομάδα, καθώς και οφθαλμικές σταγόνες με αντιβιοτικό και κορτικοστεροειδές που χορηγούνται 3 φορές την ημέρα για τις πρώτες πέντε ημέρες. Συνιστάται έναρξη ενδορρινικών κορτικοστεροειδών και ενδορρινικών πλύσεων με φυσιολογικό ορό 3-4 ημέρες μετά τη χειρουργική επέμβαση και για ένα μήνα. Δίνεται εξιτήριο στον ασθενή την πρώτη μετεγχειρητική ημέρα εάν δεν έχει υποβληθεί σε άλλες ενδορρινικές επεμβάσεις, διαφορετικά ο ασθενής παίρνει εξιτήριο την δεύτερη ή την τρίτη ημέρα μετά την αφαίρεση του ρινικού πωματισμού.

Στη συνέχεια ο ασθενής ακολουθεί το ακόλουθο μετεγχειρητικό οφθαλμολογικό και ενδοσκοπικό ΩΡΛ έλεγχο με την ακόλουθη σειρά:

- 1) το πρώτο μήνα παρακολούθησης αρχικά την 6<sup>η</sup> και στη συνέχεια 15<sup>η</sup>, 21<sup>η</sup>, 30<sup>η</sup> ημέρα
- 2) το δεύτερο μήνα παρακολούθησης, δύο φορές το μήνα.
- 3) από τον τρίτο μήνα παρακολούθησης, μία φορά το μήνα για τον πρώτο χρόνο
- 4) έλεγχος κάθε 6 μήνες για το δεύτερο χρόνο παρακολούθησης.

Σε κάθε έλεγχο ο/η ασθενής υποβάλλεται σε οφθαλμολογικό έλεγχο, σε δακρυϊκές πλύσεις και στις δοκιμασίες του Jones I-II και ταυτόχρονα σε ενδορρινικό ενδοσκοπικό έλεγχο έτσι ώστε να απεικονιστεί άμεσα η βατότητα της δακρυοκυστορινοστομίας. Ο μέσος όρος μετεγχειρητικού ελέγχου ήταν 17,3 μήνες (εύρος από 12 έως 24 μήνες) στους 92 ασθενείς.

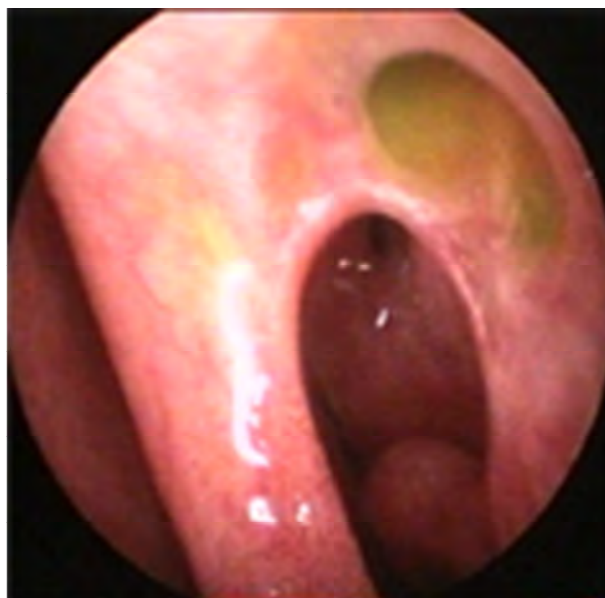Η αφαίρεση την δακρυϊκής παροχέτευσης συνιστάται να αφαιρεθεί μετά το δεύτερο –τρίτο μήνα, ειδικά σε ασθενείς που υποβάλλονται και σε λειτουργική ενδοσκοπική χειρουργική (FESS). Από τους ασθενείς που χειρουργήθηκαν η παροχέτευση αφαιρέθηκε κατά μέσο όρο 6,1 εβδομάδες (από 4 έως 10 εβδομάδες).

Ο ενδοσκοπικός έλεγχος επιτρέπει να απομακρύνουμε τυχόν κρούστες αίματος, εναποθέσεις ινικής, εκκρίσεις που τείνουν να σχηματιστούν στην περιοχή της επέμβασης κυρίως κατά τον πρώτο μήνα και μας επιτρέπει να ελέγχουμε άμεσα τη λειτουργικότητα του νέου μας συστήματος δακρυϊκής παροχέτευσης έως τη νέα ανατομο-λειτουργική σταθεροποίηση. Μετεγχειρητικά αξιολογούμε και τη λειτουργική επιτυχία και την ανατομική επιτυχία της επέμβασης.

Λειτουργική επιτυχία έχουμε όταν ο ασθενής είναι ελεύθερος συμπτωματολογίας, το σύμπτωμα της επιφοράς υποχώρησε, δεν εμφάνισε κανένα επεισόδιο υποτροπής δακρυοκυστίτιδας και το αποχετευτικό σύστημα των δακρύων λειτουργεί (103).

Η ανατομική επιτυχία μετεγχειρητικά επιτυγχάνεται όταν κατά τον ενδοσκοπικό έλεγχο το οστικό παράθυρο που δημιουργήθηκε παραμένει ανοιχτό, και η ροή του φυσιολογικού ορού στη δοκιμασία πλύσης δια του δακρυϊκού σημείου δεν εμποδίζεται ενδορρινικά.





**Εικόνα 4. 32** Μετεγχειρητική εικόνα του στομίου μετά του τριμήνου.

#### **4. 6 Αποτελέσματα**

Το ποσοστό επιτυχίας ήταν 95,60%. 88 από τους 92 ασθενείς (επί του συνόλου των χειρουργικών επεμβάσεων της ενδορρινικής ενδοσκοπικής ασκορινοστομίας 92 από τις 96 χειρουργικές επεμβάσεις, δεδομένου πως τέσσερις ασθενείς υποβλήθηκαν σε αμφοτερόπλευρη ασκορινοστομία) είχαν επιτυχές αποτέλεσμα.

Συνολικά χειρουργήθηκαν 92 ασθενείς, από τους οποίους οι 37 ήταν άντρες (40,22%), και 55 ήταν γυναίκες (59,78%). Ο μέσος όρος (mean + deviation standard) επί του συνόλου των 92 ασθενών ήταν  $54,1 \pm 16,5$ , με  $56,4 \pm 12,9$  για τους άντρες και  $52,4 \pm 18,4$  για τις γυναίκες. Η διακύμανση (range) επί του συνόλου των ασθενών ήταν μεταξύ 15-84 έτη, στους άντρες 28-79 έτη, και στις γυναίκες 15-84 έτη. Διενεργήθηκαν 96 χειρουργικές επεμβάσεις ασκορινοστομίας στους 92 ασθενείς ως πρώτη χειρουργική επέμβαση ασκορινοστομίας.



Από τη δεξιά πλευρά διενεργήθηκαν 43 επεμβάσεις (4,74%), από τις οποίες 22 σε άντρες (59,46%) και 21 σε γυναίκες (38,18 %). Από την αριστερή πλευρά διενεργήθηκαν 45 επεμβάσεις ασκορινοστομίας (48,91%) εκ των οποίων 14 σε άντρες (37,84%) και 31 σε γυναίκες (56,36%). Αμφοτερόπλευρα 4 ασθενείς (4,59%) υποβλήθηκαν σε ασκορινοστομία, 1 άντρας (2,78%) και 3 γυναίκες (5,88%). (Πίνακας 4. 2).

**Πίνακας 4. 2** Δεδομένα ασθενών

	<b>Σύνολο</b>	<b>Άντρες</b>	<b>Γυναίκες</b>
<b>Αριθμός Ασθενών (%)</b>	92	37 (40,22%)	55 (59,78%)
<b>Ηλικία</b>			
<b>Μέσος όρος ± Τυπική Απόκλιση</b>	54,1 ± 16,5	56,4 ± 12,9	52, 4 ± 18,4
<b>Εύρος</b>	15-84	28-79	15-84
<b>Πλευρά</b>			
<b>Αριστερή (%)</b>	43 (46,74%)	22 (59,46%)	21 (38,18%)
<b>Δεξιά (%)</b>	45 (48,91%)	14 (37,84%)	31 (56,36%)
<b>Αμφοτερόπλευρα (%)</b>	4 (4,35%)	1 (2,70%)	3 (5,45%)

Οι ασθενείς που υποβλήθηκαν και σε άλλες ενδορρινικές επεμβάσεις ταυτόχρονα με την ασκορινοστομία ανήρθαν στους 23 (24,99%) από τους 92 ασθενείς. Από αυτούς 11 ασθενείς (11,96%) υποβλήθηκαν σε λειτουργική ενδοσκοπική χειρουργική ρινός και παραρρινίων και ενδοσκοπική ασκορινοστομία (FESS+ Endo DCR), 3 ασθενείς (3,26%) υποβλήθηκαν σε μέση γναθεκτομή (maxilectomy + EndoDCR), 2 ασθενείς (2,17%) υποβλήθηκαν σε πλαστική του ρινικού διαφράγματος και ενδοσκοπική ασκορινοστομία (septoplasty+ Endo DCR), 5 ασθενείς (5,43%) σε λειτουργική ενδοσκοπική χειρουργική ρινός και παραρρινίων κόλπων και πλαστική ρινικού διαφράγματος και ενδοσκοπική ενδορρινική

ασκορινοστομία (FESS+Septoplasty+Endo DCR), 2 υποβλήθηκαν σε πλαστική του ρινικού διαφράγματος -πλαστική των κάτω ρινικών κογχών και ενδοσκοπική ασκορινοστομία (Septoplasty+ infeirior turbinoplasty+ Endo DCR) (Πίνακας 4. 3).

**Πίνακας 4. 3** *Επιπρόσθετες επεμβάσεις που διενεργήθηκαν ταυτόχρονα με την ενδοσκοπική ασκορινοστομία*

<b>Επέμβαση</b>	<b>Ασθενείς (%)</b>
<b>Λειτουργική ενδοσκοπική χειρουργική παραρρινίων κόλπων</b>	11 (11,96%)
<b>Μέση γναθεκτομή</b>	3 (3,26%)
<b>Διαφραγματοπλαστική</b>	2 (2,17%)
<b>Λειτουργική χειρουργική ρινός και παραρρινίων κόλπων +διαφραγματοπλαστική</b>	5 (5,43%)
<b>Διαφραγματοπλαστική και πλαστική κάτω ρινικών κογχών</b>	2 (2,17%)

Σε μία μόνο περίπτωση υπήρχε μεγάλη πνευμάτωση της κυψέλης του agger nasi και κρίθηκε απαραίτητη η διάνοιξη της πριν την επέμβαση της ασκορινοστομίας, και επίσης διενεργήθηκαν και έξι αφαιρέσεις του ηθμοειδούς αγκίστρου λόγω της πρόσθιας πρόσφυσης του σε σχέση με τη θέση του δακρυϊκού ασκού.

Δεν κρίθηκε απαραίτητη η λήψη βιοψίας σε καμία από τις χειρουργικές διανοίξεις του δακρυϊκού ασκού από τους ασθενείς που χειρουργήθηκαν. Από την ενδοσκοπική εικόνα κανένας διανοιχθέν δακρυϊκός ασκός δεν είχε εικόνα ύποπτη για κακοήθεια. Βιβλιογραφικά το ποσοστό κακοήθειας ανέρχεται στο 0,7% (105).

Το ποσοστό επιτυχίας επί του συνόλου των χειρουργικών επεμβάσεων της ενδορρινικής ενδοσκοπικής ασκορινοστομίας όπως αρχικά αναφέρθηκε ανήρθε στο 95,65%. Το ποσοστό της λειτουργικής επιτυχίας (functional success) 95,65% ήταν το ίδιο με το ποσοστό της ανατομικής επιτυχίας (anatomical success) 95,60%. Το ποσοστά επιτυχίας εκτιμήθηκαν με βάση την οφθαλμολογική εκτίμηση με το τεστ Jones και την ενδοσκοπική μελέτη κατά τον τελευταίο μετεγχειρητικό έλεγχο (last follow up). Ως επιτυχής θεωρείται μία κατάσταση κατά την οποία ο ασθενής από κλινική άποψη δεν εμφανίζει επιφορά, το δακρυϊκό σύστημα είναι διαβατό και ο έλεγχος στη βίντεο-ρινοσκόπηση αποδεικνύει την επαναεπιθηλίωση στο επίπεδο της ενδορρινικής χειρουργικής διάνοιξης του δακρυϊκού ασκού.

Η διακύμανση του χρόνου μετεγχειρητικής παρακολούθησης (follow –up) ήταν από 12 ως 24 μήνες, με μέσο όρο (Mean  $\pm$  St. Deviation) 17,2 ( $\pm$ 3,8) (Πίνακας 4. 4). Ο χρόνος αφαίρεσης των δακρυϊκών παροχετεύσεων ανήλθε σε διάστημα από 4 έως 10 εβδομάδες με μέσο όρο (Mean  $\pm$  St. Deviation) 6,1 ( $\pm$  1,3).

Οι ασθενείς που υποβλήθηκαν σε επαναληπτική ενδοσκοπική ενδορρινική ασκορινοστομία (revision Endo-DCR) θεωρήθηκαν ως ανεπιτυχείς επεμβάσεις ασκορινοστομίας και ανήλθαν σε 4 ασθενείς. Κανένας από αυτούς του τέσσερις ασθενείς δεν είχε αρχικά αμφοτερόπλευρη απόφραξη του ρινοδακρυϊκού πόρου και ένας από αυτούς είχε υποβληθεί και σε λειτουργική ενδοσκοπική χειρουργική (FESS) κατά τη διάρκεια του ιδίου χειρουργείου.

<b>Διάρκεια μετεγχειρητικού ελέγχου (μήνες)</b>	
Μέσος όρος ( $\pm$ Τυπική απόκλιση)	17,3 ( $\pm$ 3,8)
Εύρος	12-24
<b>Χρόνος αφαίρεσης στεντ σιλικόνης (εβδομάδες)</b>	
Μέσος όρος ( $\pm$ Τυπική απόκλιση)	6,1 ( $\pm$ 1,3)
Εύρος	4-10
<b>Ποσοστό επιτυχίας</b>	95,65%
Λειτουργική	95,65%
Ανατομική	95,65%
<b>Αιτίες αποτυχίας (Περιπτώσεις)</b>	
Ακατάλληλη αφαίρεση stent σιλικόνης	1
Σχηματισμός κοκκιωματώδους ιστού	3

Δεδομένου πως μέσα στο σύνολο των επεμβάσεων που δεν ήταν επιτυχής υπήρξε ασθενής που υποβλήθηκε σε επιπρόσθετη επέμβαση ταυτόχρονα με την ασκορινοστομία κατά τη διάρκεια του ίδιου χειρουργείου, εξετάσαμε τη συσχέτιση μεταξύ τη διενέργειας επιπρόσθετων επεμβάσεων και της επιτυχίας της ασκορινοστομίας με τη μέθοδο της δοκιμασίας Fisher. Η συσχέτιση δεν βρέθηκε στατιστικά σημαντική ( $p=0,741 > 0,05$ ).

**Πίνακας 4. 5**

*Ανάλυση περιστατικών ανάλογα αν πραγματοποιήθηκε επιπρόσθετη επέμβαση στο ίδιο χειρουργείο*

			ΥΠΟΤΡΟΠΗ		Σύνολο
			ΟΧΙ	ΝΑΙ	
Επιπρόσθετες επεμβάσεις	Όχι	Πλήθος	66	3	69
		Ποσοστό %	95,7%	4,3%	100,0%
	Ναι	Πλήθος	22	1	23
		Ποσοστό %	95,7%	4,3%	100,0%
	Σύνολο	Πλήθος	88	4	92
		Ποσοστό %	95,7%	4,3%	100,0%

Επίσης εξετάσαμε κατά πόσο υπάρχει συσχέτιση μεταξύ της ηλικίας και της επιτυχούς έκβασης της επέμβασης με τη δοκιμασία του t στατιστικού τεστ ανεξαρτήτων δειγμάτων. Και σε αυτή την περίπτωση, η συσχέτιση δεν βρέθηκε στατιστικά σημαντική ( $p=0,682 >0,05$ ), κάτι που ήταν αναμενόμενο, δεδομένου πως ο μέσος όρος ηλικίας των ασθενών που υποτροπίασαν διέφερε ελάχιστα από τον αντίστοιχο αυτών που είχαν επιτυχές αποτέλεσμα.

**Πίνακας 4. 6**

*Ανάλυση μέσου όρου ηλικίας σε σχέση με την επιτυχή έκβαση της επέμβασης*

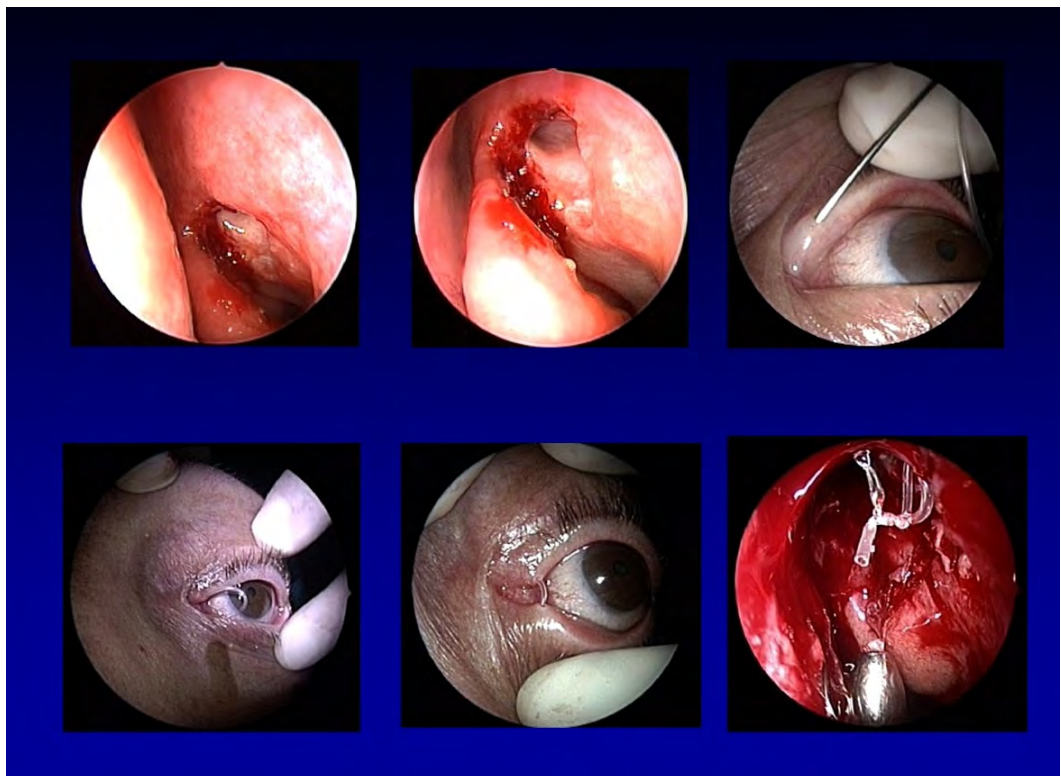
	ΥΠΟΤΡΟΠΗ	Πλήθος	Μέσος όρος	Τυπική απόκλιση
ΗΛΙΚΙΑ	ΟΧΙ	88	54,23	16,591
	ΝΑΙ	4	50,75	15,756

Η περιγραφική και στατιστική επεξεργασία των δεδομένων έγινε με τη χρήση του ειδικού λογισμικού στατιστικής ανάλυσης IBM SPSS Statistics v. 20. 0.

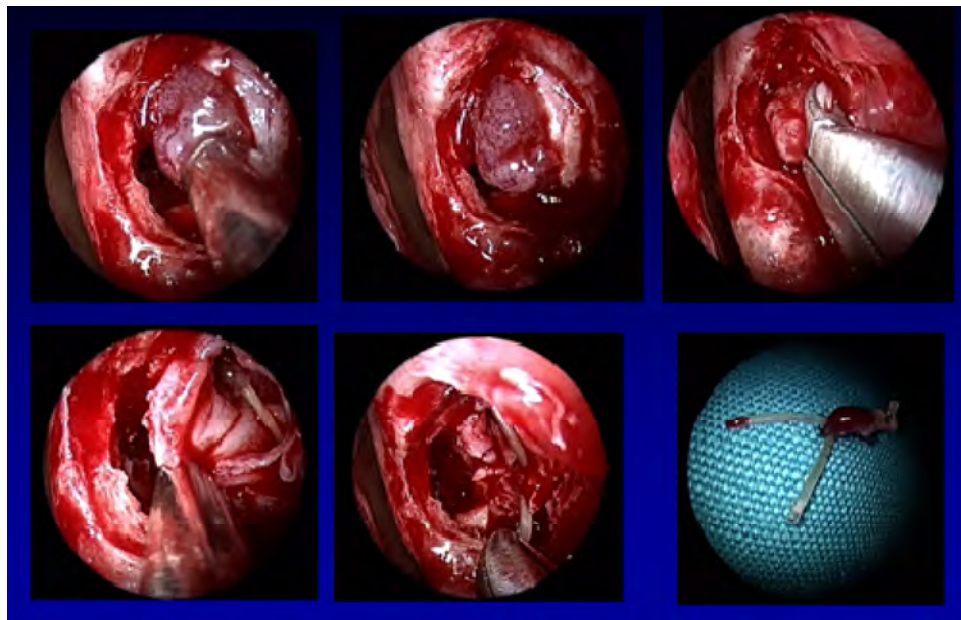
Από τους τέσσερις ασθενείς, ένας είχε ανεπιτυχές λειτουργικό και ανατομικό αποτέλεσμα με πλήρης απόφραξη του ρινοδακρυϊκού αγωγού και επιφορά που επέμενε. Διενεργήθηκε επαναληπτική επέμβαση υπό γενική αναισθησία όπου και εντοπίσθηκαν υπολείμματα της παροχέτευσης (stent) στην περιοχή του δακρυϊκού ασκού προκαλώντας δημιουργία κοκκιωματώδους ιστού τοπικά στη στομία. Οι άλλοι τρεις ασθενείς εμφάνισαν ουλώδη και κοκκιωματώδη ιστό που περιέβαλε και απέφρασε την περιοχή της ασκορινοστομίας μερικώς. Διενεργήθηκε επαναληπτική ενδορρινική ενδοσκοπική ασκορινοστομία με τοπική αναισθησία για την αφαίρεση του παθολογικού ιστού, χωρίς να τοποθετηθούν δακρυϊκές παροχετεύσεις. Και οι τέσσερις ασθενείς σε διάστημα λιγότερο των τριών μηνών από την τελευταία χειρουργική επέμβαση δεν παρουσίαζαν έκτοτε καμία συμπτωματολογία, με καλή βατότητα της ρινοστομίας στον ενδοσκοπικό έλεγχο.

Δεν διαπιστώθηκαν μείζονες επιπλοκές (όπως βλάβη στον οφθαλμικό κόγχο στους έξω οφθαλμικούς μύες ή το οπτικό νεύρο). Σε 6 από τις 96 επεμβάσεις (6,25%)

παρουσιάστηκαν ελάχιστονες επιπλοκές. Τέσσερις 4 ασθενείς εμφάνισαν περικογχική εκχύμωση αμέσως μετά τη χειρουργική επέμβαση, που αποκαταστάθηκε στις αμέσως επόμενες ημέρες χωρίς άλλη συνοδό επιπλοκή. Δύο ασθενείς εμφάνισαν οξεία δακρυοκυστίτιδα που αντιμετωπίστηκε επιτυχώς με φαρμακευτική αντιβιοτική αγωγή συνδυαστικά με οφθαλμολογικές αντιβιοτικές σταγόνες διάρκειας μίας εβδομάδας. Κανένας ασθενής δεν παρουσίασε διεγχειρητική ή μετεγχειρητική αιμορραγία.



**Εικόνα 4. 33** Σχηματισμός συνδετικού και κοκκιωματώδους ιστού και επαναθεώρηση της χειρουργικής επέμβασης της ασκορινοστομίας.



**Εικόνα 4. 34** Επαναθεώρηση της επέμβασης μετά από σχηματισμό κοκκιωματώδους ιστού



## Κεφάλαιο 5. Συζήτηση

Η επιφορά είναι το μη φυσιολογικό δάκρυσμα των οφθαλμών και είναι το κυρίαρχο σύμπτωμα των χρόνιων φλεγμονωδών παθήσεων του δακρυϊκού ασκού και του ρινοδακρυϊκού πόρου με μερική ή ολική απόφραξη συνολικά του αποχετευτικού συστήματος των δακρύων, και αποτελεί ένα σημαντικό πεδίο ερευνών.

Η απόφραξη του αποχετευτικού συστήματος των δακρύων μπορεί να είναι συγγενής ή επίκτητη και διακρίνεται σε απόφραξη του ανώτερου συστήματος (δακρυϊκά σημεία, δακρυϊκά σωληνάκια, κοινό δακρυϊκό σωληνάριο) και σε απόφραξη του κατώτερου συστήματος και του ρινοδακρυϊκού πόρου, που είναι και η συνηθέστερη (13). Η επίκτητη απόφραξη του ρινοδακρυϊκού πόρου αποτελεί το συνηθέστερο αίτιο της επιφοράς στην κλινική πράξη και η θεραπευτική αποκατάσταση της βατότητας του συστήματος στοχεύει στην διάνοιξη της κοιλότητας του ασκού απευθείας στο πλάγιο ρινικό τοίχωμα (104).

Η ασκορινοστομία είναι μια χειρουργική επέμβαση για την αποκατάσταση της αποχέτευσης των δακρύων και την ανακούφιση των συμπτωμάτων, κυρίως της επιφοράς. Με την επέμβαση αυτή αποκαθίσταται η παροχέτευση των δακρύων προς τη ρινική κοιλότητα και δημιουργείται νέα επικοινωνία ανάμεσα στο δακρυϊκό ασκό και το πλάγιο ρινικό τοίχωμα με το άνοιγμα μιας καινούριας διόδου στο οστό και το ρινικό βλεννογόνο (1).

Η εξωτερική ασκορινοστομία θεωρούταν και θεωρείται ακόμη και σήμερα η χειρουργική επέμβαση εκλογής για την αποκατάσταση του αποχετευτικού συστήματος των δακρύων (38). Οι πρώτες ενδορρινικές επεμβάσεις περιγράφησαν έναν αιώνα πριν από τον Caldwell (1893) (4), West (1906) (5) και Moscher (1921) (7). Ο Rice το 1971 σε πτωματικές

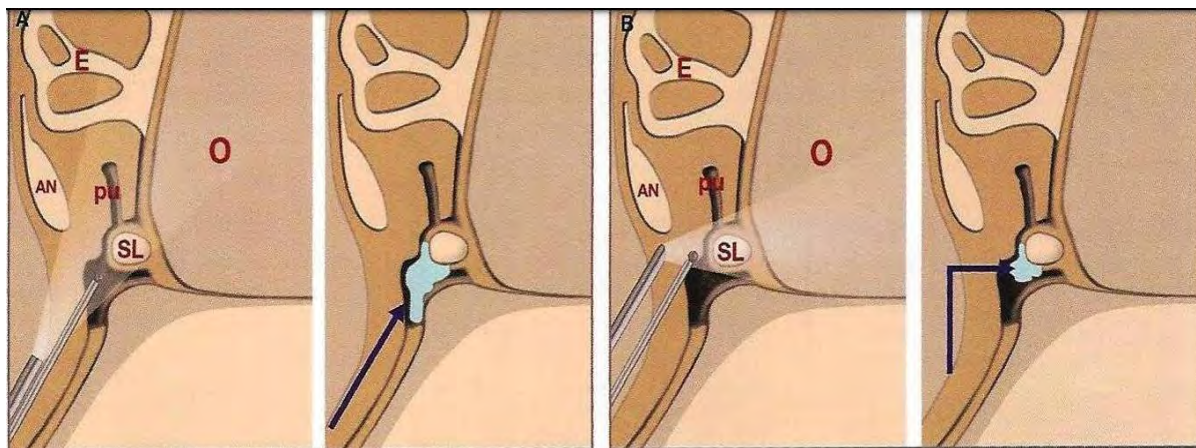
μελέτες απέδειξε με την εισαγωγή των ενδοσκοπίων, ότι η ενδοσκοπική ενδορρινική ασκορινοστομία ήταν μια σημαντική εναλλακτική (113). Η εισαγωγή του ενδοσκοπίου στην ενδορρινική τεχνική έγινε το 1989 από τους McDonogh και Meiring (8). Δίνουν τη δυνατότητα στο χειρουργό να έχει εξαιρετική ενδορρινική εικόνα με κάθε λεπτομέρεια, καθώς αυτό είναι και το κλειδί της επιτυχίας στις ενδορρινικές επεμβάσεις.

Η ανάπτυξη της τεχνολογίας καθώς και η πρόοδος της λειτουργικής ενδορρινικής ενδοσκοπικής χειρουργικής ρινός και παραρρινίων κόλπων επέτρεψε τα τελευταία χρόνια, να χρησιμοποιηθούν χειρουργικές τεχνικές που έχουν ως κοινό παρονομαστή τη μεγαλύτερη αποτελεσματικότητα (99, 107-114), εναλλακτικά της εξωτερικής προσπέλασης με μικρότερη επιθετικότητα σε σχέση με τη συμβατική χειρουργική που χρησιμοποιούνταν, και με σεβασμό και προς τη φυσιολογία του ρινικού συστήματος (106).

Η χρήση των ενδοσκοπίων επιτρέπει στον Ωτορινολαρυγγολόγο να μελετήσει ενδελεχώς προεγχειρητικά τις ρινικές κοιλότητες, να έχει εξαιρετικό χειρουργικό ενδοσκοπικό έλεγχο των ρινικών κοιλοτήτων κατά τη διενέργεια της ενδορρινικής ασκορινοστομίας, καθώς και μετεγχειρητικά (115), κάτι που πριν την χρήση των ενδοσκοπίων δεν υπήρχε. Ωστόσο τα πρώτα αποτελέσματα της ενδορρινικής ασκορινοστομίας δεν ήταν ενθαρρυντικά σε σχέση με την εξωτερική προσπέλαση (103). Ο Hartinkainen σε άρθρο του στη διεθνή βιβλιογραφία αναφέρει ποσοστά επιτυχίας 91% της εξωτερικής προσπέλαση ασκορινοστομίας, και 75% ποσοστά επιτυχίας δια της ενδοσκοπικής προσπέλασης (116). Πολλοί συγγραφείς υποστηρίζουν ότι η εξωτερική DCR είναι τεχνικά λιγότερο απαιτητική από την ενδορρινική ασκορινοστομία. Στα πλεονέκτημα της εξωτερικής μεθόδου περιλαμβάνουν την άμεση οπτική εικόνα με τον δακρυϊκό ασκό και πιθανών των ανωμαλιών του καθώς και την ευκολία της συρραφής στη δημιουργία των

κρημνών του ασκού με το ρινικό βλεννογόνο, σε σχέση με τη ενδοσκοπική ασκορινοστομία (117, 118)

Η εισαγωγή της τεχνολογίας με νέα χειρουργικά εργαλεία περισσότερο εξειδικευμένα για τη συγκεκριμένη χειρουργική τεχνική, καθώς και η εισαγωγή των ενδοσκοπίων 45° και 30° μοιρών σε συνδυασμό με κάμερες υψηλής ανάλυσης έδωσε σημαντικό πλεονέκτημα στην ενδοσκοπική ασκορινοστομίας (103). Ο χρόνος που απαιτείται για την επέμβαση της ενδοσκοπικής ασκορινοστομίας κατά μέσο όρο έχει βελτιωθεί σημαντικά και ανέρχεται περίπου στα 45 λεπτά (119, 120). Παλαιότερα απαιτούνταν περισσότερος χειρουργικός χρόνος εξαιτίας και των μη εξειδικευμένων χειρουργικών εργαλείων για τη συγκεκριμένη επέμβαση (8, 9, 121-123).



**Εικόνα 5.1** **A.** Ενδοσκοπικό πεδίο με τη χρήση ενδοσκοπίων 0° και τμήματος αφαίρεσης του δακρυϊκού οστού (με θαλασσί χρώμα) με ευθύ ενδορρινικό τρυπάνι. **B.** Ενδοσκοπικό πεδίο με τη χρήση ενδοσκοπίων 30° και αφαίρεση μικρότερου οστού.

Όλες οι χειρουργικές τεχνικές ενδορρινικής ασκορινοστομίας διατηρούν τις ίδιες χειρουργικές αρχές (4, 8, 9, 121-127). Κάποιοι χειρουργοί για τη διάνοιξη του δακρυϊκού

οστού χρησιμοποιούν τον οστεοτόμο (126), άλλοι χρησιμοποιούν το ενδορρινικό τρυπάνι (99, 100, 121), άλλοι χρησιμοποιούν το laser (124), και άλλοι ραδιοσυχνότητες (149). Σύμφωνα και με τη διεθνή βιβλιογραφία τα ποσοστά επιτυχίας της ενδοσκοπικής ενδορρινικής ασκορινοστομίας κυμαίνονται από 58-97%, και της εξωτερικής ασκορινοστομίας από 75-99% (107, 108, 110, 128). Ωστόσο η ενδοσκοπική ενδορρινική προσπέλαση μας επιτρέπει να αναγνωρίσουμε και να αντιμετωπίσουμε τυχόν ανατομικές ανωμαλίες-παραλλαγές που θα μπορούσαν να ευθύνονται για την απόφραξη του δακρυϊκού συστήματος καθώς και άλλες συνοδές ενδορρινικές παθήσεις (10, 99, 100, 107-111, 129).

Η χειρουργική τεχνική που μελετήσαμε είναι μια παραλλαγή της κλασικής ενδοσκοπικής χειρουργικής τεχνικής ασκορινοστομίας, χωρίς τη δημιουργία κρημνών, με κατευθείαν τρυπανισμό στο ρινικό βλεννογόνο και στο δακρυϊκό οστό, στο οπίσθιο μέρος του δακρυϊκού ασκού με τη βοήθεια της μεθόδου της διαφανοσκόπησης (που πρώτος ο Metson περιέγραψε και αργότερα περιγράφηκε και από άλλους συγγραφείς) (10, 100, 110, 111). Με τη μέθοδο της διαφανοσκόπησης και με την ενδοσκοπική εικόνα δίνεται η δυνατότητα στο χειρουργό να εστιάσει με μεγαλύτερη ακρίβεια που ακριβώς προβάλλει ενδορρινικά ο δακρυϊκός ασκός, και εξαρχής και με ακρίβεια να εστιάσει ο χειρουργός στη δακρυϊκή περιοχή (39, 97-101).

Σε κάθε περίπτωση πριν ο χειρουργός αποφασίσει να ακολουθήσει την επέμβαση της ενδορρινικής ασκορινοστομίας είναι απαραίτητη μία διαγνωστική και χειρουργική τεχνική ακρίβεια προκειμένου να έχουμε θεραπευτική επιτυχία. Η στενή συνεργασία μεταξύ του ωτορινολαρυγγολόγου και του συναδέρφου οφθαλμιάτρου είναι επίσης ένα άλλο βασικό κεντρικό σημείο της θεραπευτικής επιτυχίας. Αρχικά ο ασθενής απευθύνεται στον οφθαλμίατρο για το πρόβλημα που αντιμετωπίζει με την συμπτωματολογία της

επιφοράς, ο οποίος με τη σειρά του πραγματοποιεί την κλινική εξέταση, αναγνωρίζει το πρόβλημα της απόφραξης, πραγματοποιεί τα τεστ του Jones παραπέμπει τον ασθενή για απεικονιστικό έλεγχο αρχικά με διενέργεια δακρυοκυστογραφίας (24, 26, 80, 81). Στη συνέχεια αν επιβεβαιωθεί η απόφραξη σε βάρος του ρινο-δακρυϊκού συστήματος ο ασθενής παραπέμπεται στον Ωτορινολαρυγγολόγο να ακολουθήσει η ενδοσκοπική ενδορρινική μελέτη των ρινικών κοιλοτήτων και συμπληρωματικά και με την αξονική τομογραφία, το συμβούλιο των δύο ειδικοτήτων αποφασίζει για τη θεραπευτική προσέγγιση (129-131).

Η ένδειξη για την επέμβαση της ενδοσκοπικής ενδορρινικής ασκορινοστομίας πρέπει να δίνεται σε ασθενείς, για τους οποίους έχει αποδειχθεί ότι η απόφραξη του δακρυϊκού συστήματος είναι στο επίπεδο του ασκού και κάτω (24, 40). Απαραίτητη προϋπόθεση είναι, τα δακρυϊκά σημεία τα δακρυϊκά σωληνάκια άνω και κάτω να είναι ανοιχτά. Ο ασκός μπορεί να εμφανίζει φλεγμονώδεις διεργασίες αλλά είναι αναγκαίο να μην υπάρχει πλήρης στένωση του και τα δάκρυα να μπορούν να φθάσουν σε αυτόν φυσιολογικά. Για το λόγο αυτό είναι θεμελιώδους σημασίας η εκτέλεση πριν την επέμβαση των τεστ του Jones καθώς και της δακρυοκυστογραφίας.

Η αξονική τομογραφία ρινός και παραρρινίων κόλπων σε στεφανιαίες και εγκάρσιες τομές είναι επίσης βασική αρχή πριν από κάθε χειρουργική επέμβαση ενδοσκοπικής λειτουργικής χειρουργικής κυρίως στο θεραπευτικό προγραμματισμό (26), καθώς μας δίνει σημαντικές πληροφορίες για την ακριβή θέση του δακρυϊκού ασκού και τη σχέση του δακρυϊκού συστήματος με το πλάγιο ρινικό τοίχωμα, για την αναγνώριση των ανατομικών παραλλαγών του ηθμοειδούς αγκίστρου και της κυψέλης του agger nasi και ειδικά στην περιοχή του δακρυϊκού οστού (131), καθώς και για την πιθανή παρουσία συνοδών παθήσεων ρινός και παραρρινίων κόλπων. Όλοι οι ασθενείς που μελετήθηκαν είχαν

υποβληθεί σε δακρυκυστογραφία και αξονική τομογραφία, και σε κάποιους που υπήρχε υποψία κακοήθειας υποβλήθηκαν και σε μαγνητική τομογραφία. Από τις πιο σημαντικές ανατομικές παραλλαγές που θα καθορίσουν και το χειρουργικό προγραμματισμό της επέμβασης είναι η πρόσθια πρόσφυση του ηθμοειδούς αγκίστρου στην μετωπιαία απόφυση του γναθιαίου οστού, και η θέση και πνευμάτωση της κυψέλης του agger nasi. Στην περίπτωση που το ηθμοειδές άγκιστρο προσφύεται έμπροσθεν του δακρυϊκού οστού για να επιτευχθεί αρχικά καλή έκθεση του θα πρέπει να προηγηθεί αφαίρεση του ηθμοειδούς αγκίστρου. Μια άλλη ανατομική παραλλαγή είναι η παρουσία μεγάλης πνευμάτωσης των κυψελών του agger nasi στην περιοχή του δακρυϊκού οστού. Παρουσία και αυτής της ανατομικής παραλλαγής συνιστάται η κατάρριψη της/των των κυψελών. Στη συγκεκριμένη μελέτη για 6 ασθενείς κρίθηκε απαραίτητη η αφαίρεση του ηθμοειδούς αγκίστρου πριν την επέμβαση της ασκορινοστομίας, και για έναν ασθενή κρίθηκε απαραίτητο η κατάρριψη της κυψέλης του agger nasi λόγω μεγάλης πνευμάτωσης της.

Κατά τη διάνοιξη του στομίου στην έσω επιφάνεια του δακρυϊκού ασκού, συνιστάται το εύρος αυτού να είναι περίπου στο ένα εκατοστό και διατήρηση του ρινικού βλεννογόνου για να μειώσει την πιθανότητα μετεγχειρητικών στενώσεων (8, 73, 125). Δεν συνιστάται μεγάλη αφαίρεση ρινικού βλεννογόνου γύρω από το στόμιο της διάνοιξης. Σύμφωνα με μελέτες έχει αποδειχθεί ότι η αφαίρεση τμήματος βλεννογόνου από τον ενδορρινικό κρημνό δεν βελτιώνουν το ποσοστό επιτυχίας της επέμβασης (150, 151).

Δεν συνίσταται ως ρουτίνα η ιστολογική εξέταση μέρους από το έσω τοίχωμα του δακρυϊκού βλεννογόνου, διότι η συχνότητα νεοπλασίας είναι πολύ χαμηλή (0,7%). Βιοψία από το δακρυϊκό ασκό συνιστάται όταν υπάρχει υποψία νεοπλασίας βασισμένη στην κλινική εικόνα, στον απεικονιστικό έλεγχο και επίσης στα ενδοσκοπικά ευρήματα (152).

Πολύ σημαντικό σημείο που θα πρέπει να γνωρίζουμε είναι το σημείο της μέγιστης διαφανοσκόπησης του ασκού που αντιστοιχεί στην οπίσθια επιφάνεια του. Το σημείο της μέγιστης διαφανοσκόπησης στην δακρυϊκή περιοχή ενδορρινικά αντιστοιχεί και στην περιοχή όπου το δακρυϊκό οστό είναι λεπτότερο, άρα και το οπίσθιο τμήμα του, και επομένως είναι προτιμότερο να διευρύνεται το οστικό στόμιο προς τα μπροστά (100, 110, 111). Και επί του προκειμένου είναι προτιμότερο να χρησιμοποιηθεί η χειρουργική φρέζα με διαμαντένια κεφαλή που εξασφαλίζει έναν καλύτερο έλεγχο της οστικής αφαίρεσης και μικρή παραγωγή θερμότητας, που προκύπτει να είναι μία συχνή αιτία σχηματισμού του μετεγχειρητικού κοκκιώδους ιστού (132). Στις περιπτώσεις όπου πρέπει να χρησιμοποιηθεί το ξέστρο (curette) είναι θεμελιώδους σημασίας να απομακρύνουμε τα οστικά θραύσματα, διαφορετικά αυτά μπορούν να οδηγήσουν σε νεκρωτικά φαινόμενα και στη συνέχεια φλεγμονώδη και ουλώδη στοιχεία, βασικά αιτία μετεγχειρητικής απόφραξης του στομίου (109). Η πιο συχνή αιτία απόφραξης, έστω και μερικής είναι ο σχηματισμός κοκκιωματώδους ιστού στην περιοχή του στομίου (133). Αυτά ήταν και τα αίτια της απόφραξης των τεσσάρων ασθενών που υποτροπίασαν της αρχικής νόσου, εκ των οποίων στον ένα η μερική αφαίρεση της παροχέτευσης σιλικόνης λειτούργησε ως μάτριν για ενδορρινικά για τη δημιουργία κοκκιωματώδους ιστού. Η μετεγχειρητική στένωση του νέου στομίου αποτελεί και την πιο συχνή έμμεση επιπλοκή της επέμβασης της ενδορρινικής ασκορινοστομίας. Τις επιπλοκές τις ταξινομούμε σε άμεσες όταν προκύπτουν εντός του εικοσιτετραώρου και συνήθως είναι οι ενδορρινικές αιμορραγίες και σε έμμεσες όταν εμφανίζονται μετά του εικοσιτετραώρου. Πιθανές επιπλοκές σύμφωνα και με τη διεθνή βιβλιογραφία είναι: βλάβη του παπυρώδους πετάλου, περιοφθαλμικές εκχυμώσεις, περικογχικό εμφύσημα, εκροή εγκεφαλονωτιαίου υγρού, sump syndrome, σημαντικές φλεγμονές, μηνιγγίτιδα κ. α. (103, 130, 155) Από την παρούσα μελέτη τέσσερις 4 ασθενείς εμφάνισαν άμεση επιπλοκή, περικογχική εκχύμωση αμέσως μετά τη χειρουργική επέμβαση

που αποκαταστάθηκε στις αμέσως επόμενες ημέρες χωρίς άλλη άμεση συνοδό επιπλοκή. Δύο (2) ασθενείς εμφάνισαν μετά από κάποιες ημέρες οξεία δακρυοκυστίτιδα.

Η τοποθέτηση της παροχέτευσης σιλικόνης από τα δακρυϊκά σημεία προς το νέο στόμιο στη ρινική κοιλότητα σύμφωνα και με την συγκεκριμένη μελέτη θεωρήθηκε σημαντική. Μετεγχειρητικά τοποθετήθηκαν σωληνίσκοι (stent) σιλικόνης σε όλους τους ασθενείς και διατηρήθηκαν στη θέση τους για να ένα χρονικό διάστημα από ένα έως και τρεις μήνες. Η παροχέτευση έχει το σκοπό να διατηρήσει ανοικτό το νέο τεχνικό στόμιο της δακρυϊκής οδού, και να εμποδίσει τον σχηματισμό στένωσης από συνδετικού ιστού. Στις μόνες περιπτώσεις που δε τοποθετήθηκαν οι δακρυϊκές παροχετεύσεις ήταν όταν διεξήχθη και επαναληπτική επέμβαση ασκορινοστομίας για αφαίρεση του συνδετικού και κοκκιωματώδους ιστού στην περιοχή της στομίας. Κάποιοι συγγραφείς υποστηρίζουν ότι η αφαίρεση των stent δεν πρέπει να γίνεται προ του τριμήνου μετεγχειρητικά (109, 135). Άλλοι συγγραφείς αναφέρουν μια τελείως διαφορετική άποψη για τη λειτουργικότητα της τοποθέτησης των παροχετεύσεων. Κάποιες μελέτες στη διεθνή βιβλιογραφία αναφέρουν ότι δεν χρήζει η τοποθέτηση stent (99, 134-136). Ωστόσο το ερώτημα αν θα πρέπει να τοποθετούνται τα stent ή όχι παραμένει αναπάντητο (136).

Όπως σε κάθε χειρουργική επέμβαση, η μετεγχειρητική φροντίδα και η σωστή μετεγχειρητική παρακολούθηση είναι αναπόσπαστο κριτήριο της τελικής έκβασης επιτυχίας της επέμβασης. Όλες οι ενδορρινικές επεμβάσεις λόγω της ιδιαιτερότητας της περιοχής, περιορισμένος ανατομικά χώρος με κλειστή κοιλότητα), χρήζουν περισσότερης μετεγχειρητικής φροντίδας και παρακολούθησης. Η μετεγχειρητική ενδορρινική ενδοσκοπική παρακολούθηση (endoscopic follow-up) μας επιτρέπει να απομακρύνουμε τυχόν κρούστες αίματος, εναποθέσεις ινώδους ιστού, εκκρίσεων, που τείνουν να σχηματισθούν κατά τον πρώτο μήνα μετεγχειρητικά (9, 137, 138). Επίσης εκτιμάται



απευθείας η λειτουργία του νέου δακρυϊκού συστήματος μέχρι την πλήρη ανατομική και λειτουργική του σταθεροποίηση με τις δοκιμασίες του Jones (Dye test) (121, 139). Ο ελάχιστος χρόνος παρακολούθησης που απαιτείται για να θεωρηθεί επιτυχής η επέμβαση της ασκορινοστομίας σύμφωνα με τη βιβλιογραφία ανέρχεται στους τρεις μήνες (121). Αυτό επιβεβαιώθηκε και από τη δική μας εμπειρία. Σε όλους τους ασθενείς που υπήρξε υποτροπή της νόσου, αυτή συνέβη εντός του τριμήνου μετεγχειρητικά. Για κάποιους συγγραφείς αν ο ασθενής δεν υποτροπιάσει της αρχικής νόσου εντός του τριμήνου θεωρείται καλό προγνωστικό στοιχείο (140). Κάποιοι συγγραφείς αναφέρουν τη μείωση των ποσοστών επιτυχίας μετά του τριμήνου με αύξοντα ποσοστό στα τρία χρόνια (μακρύτερο follow –up) αν και από άλλους αυτό αμφισβητείται (124, 142-144). Αυτό δεν επαληθεύθηκε από τη δικιά μας μελέτη, αντιθέτως δεν υπήρξε καμία υποτροπή της αρχικής νόσου πέρα του πρώτου μετεγχειρητικού τριμήνου. Αυτό επαληθεύθηκε και στους ασθενείς που υποβλήθηκαν σε επαναληπτική χειρουργική επέμβαση μετά από υποτροπή της αρχικής νόσου. Συγκριτικά και με άλλες αναφορές είναι δύσκολο να συγκριθούν αποτελέσματα διότι έχουμε διαφορετικές μελέτες που χρησιμοποίησαν διαφορετικά κριτήρια (140).

Τα αποτελέσματα που πήραμε από τη συγκεκριμένη μελέτη ενδορρινικής ενδοσκοπικής ασκορινοστομίας με τη χρήση ενδορρινικού τρυπανιού για το σχηματισμό οστεοτομίας στο πλάγιο ρινικό τοίχωμα από του ασθενείς που μελετήθηκαν είναι συγκρίσιμα με μελέτες της διεθνούς βιβλιογραφίας που κατέγραψαν υψηλά ποσοστά επιτυχίας (128, 132 151, 154).

Τα σχετικά πολύ υψηλά ποσοστά επιτυχίας που αποκτήθηκαν και κατεγράφησαν στη μελέτη μπορεί να οφείλονται στην σχολαστική εφαρμογή της χειρουργικής τεχνικής με ταυτόχρονη αντιμετώπιση των ενδορρινικών αποφρακτικών παθήσεων (πχ. σκολίωση του ρινικού διαφράγματος) καθώς και στην πρόληψη σχηματισμού συμφύσεων μεταξύ της

οστεοτομίας και του ρινικού διαφράγματος και της μέσης ρινικής κόγχης. Η χειρουργική φρέζα είναι ιδιαίτερα χρήσιμο χειρουργικό εργαλείο για την αφαίρεση οστού στο πλάγιο ρινικό τοίχωμα της περιοχή της πρόσφυσης της μέσης ρινικής κόγχης, που με τη σειρά της καλύπτει το άνω μισό του δακρυϊκού ασκού (132). Επιπλέον, οι σχολαστικές πλύσεις του νέου αποχετευτικού συστήματος των δακρύων από οφθαλμίατρο το πρώτο μετεγχειρητικό τρίμηνο θεωρείται από τους σημαντικότερους παράγοντες για την ανατομική και λειτουργική επιτυχία της σειράς που μελετήθηκε. Με επαναλαμβανόμενες δακρυϊκές πλύσεις από τα δακρυϊκά σωληνάρια επιτυγχάνεται να παραμένει καθαρός ο αυλός του ασκού, να διατηρείται η λειτουργία του ως αντλία καθώς μετεγχειρητικά ατονεί, αλλά και να απομακρύνονται κρούστες που σχηματίζονται στην χειρουργική περιοχή. Τα εσωτερικά τοιχώματα του ασκού πρέπει να διατηρούνται ανοικτά για την αποφυγή και εσωτερικών συμφύσεων. Σε σχέση με αυτό το ποσοστό λειτουργικής αποτυχίας στις περιπτώσεις υποτροπής της νόσου ανέρχεται στο 51% χωρίς εμφανή ανατομικά στοιχεία απόφραξης του αυλού (103).

## Κεφάλαιο 6. Συμπεράσματα

Η τεχνική της ενδοσκοπικής ασκορινοστομίας χωρίς τη χρήση κρημνών και με τη χρήση του ενδορρινικού τρυπανιού υποβοηθούμενη από διαφανοσκόπηση του δακρυϊκού ασκού που εξετάσαμε αποδείχθηκε μία σίγουρη χειρουργική διαδικασία, με ποσοστό επιτυχίας 95,65 %. Σε σχέση με την εξωτερική μέθοδο μας προσφέρει αδιαμφισβήτητα σημαντικά πλεονεκτήματα. Είναι ελάχιστα τραυματική επέμβαση, δεν αφήνει εξωτερικές ουλές υπερέχοντας και στο αισθητικό μέρος (η εξωτερική προσπέλαση μπορεί να δημιουργήσει ουλές), αποφεύγεται η βλάβη στον έσω βλεφαρικό σύνδεσμο και το σφιγκτήρα μυ του βλεφάρου διατηρώντας κατά συνέπεια τη σωστή λειτουργία της αντλίας του ασκού (144). Αποφεύγεται η απολίνωση της γωνιαίας αρτηρίας και φλέβας της ρινός. Η προσπέλαση στο δακρυϊκό ασκό γίνεται μόνο από την έσω πλευρά και όχι από αμφότερες τις πλευρές, και αυτό αποφεύγει τις ουλώδεις στενώσεις που μπορούν να συνοδεύουν μία αμφοτερόπλευρη διατομή του ασκού. Η διαφανοσκόπηση του δακρυϊκού ασκού μας επιτρέπει με βρούμε με ακρίβεια τη δακρυϊκή περιοχή και να εργαστούμε με απόλυτη ασφάλεια. Ο συνεχής οπτικός έλεγχος που επιτυγχάνεται με τα ενδοσκόπια και η σχεδόν ολική απουσία αιμορραγίας εξασφαλίζουν έναν καλύτερο ανατομικό έλεγχο μειώνοντας τους χειρουργικούς χρόνους. Επίσης αυτή η χειρουργική προσπέλαση παρουσιάζει χαμηλή νοσηρότητα και προκύπτει να είναι, ως εκ τούτου, καλώς ανεκτή από τον ασθενή. Ο χρόνος παραμονής στο νοσοκομείο είναι μία μόνο ημέρα για όσους υποβάλλονται μόνο σε επέμβαση ασκορινοστομίας. Μας δίνει και τη δυνατότητα να αντιμετωπίσουμε τυχόν συνδεδεμένες ρινικές παθήσεις χωρίς να επηρεάσει το αποτέλεσμα της επέμβασης της ασκορινοστομίας (129, 131, 132). Από τη παρούσα μελέτη από τους 23 ασθενείς που

υποβλήθηκαν ταυτόχρονα και σε άλλη χειρουργική ενδορρινική επέμβαση που κρίθηκε αναγκαία, ένας μόνο ασθενής εμφάνισε υποτροπή του συμπτώματος της επιφοράς, και σε επαναληπτική επέμβαση υπήρξε πλήρης αποκατάσταση της νόσου. Αυτό αποδεικνύει και τη μη συσχέτιση της έκβασης του τελικού αποτελέσματος της επέμβασης της ασκορινοστομίας όταν συνδυάζεται με άλλες επεμβάσεις της ρινός και των παραρρινίων κόλπων. Αντιθέτως μη ταυτόχρονη αντιμετώπιση ενδορρινικών παθήσεων, όπως για παράδειγμα εκτεταμένη ρινική πολυποδίαση, νεοπλασίες ρινός και παραρρινίων κόλπων κ. α. μπορούν να αποτελέσουν αιτία αποτυχίας της ασκορινοστομίας (82, 141, 145).

Η εξωτερική ασκορινοστομία έχει αντένδειξη σε περιπτώσεις οξείας δακρυοκυστίτιδας ανθεκτική σε αντιβιοτική θεραπεία καθώς υπάρχει μεγάλος κίνδυνος διασποράς της φλεγμονής δια των μαλακών μορίων και μικροβιαμία. Αντίθετα η ενδοσκοπική προσπέλαση σύμφωνα με μελέτες φέρει καλύτερα αποτελέσματα με άμεση αποδρομή του πόνου και αποσυμπίεση του ασκού με μικρότερη πιθανότητα διασποράς της φλεγμονής (146-148)

Η τεχνική της ενδοσκοπικής ασκορινοστομίας που μελετήθηκε αποδείχθηκε μια αποτελεσματική και ασφαλής μέθοδος.

Ο δακρυϊκός ασκός και ο ρινο-δακρυϊκός πόρος περιέχονται στο διάστημα μεταξύ του πλαγίου ρινικού τοιχώματος και του οφθαλμικού κόγχου. Ο χώρος αυτός αποτελεί ΣΥΝΟΡΟ μεταξύ του οφθαλμιάτρου και του ωτορινολαρυγγολόγου. Η στενή συνεργασία των δύο ειδικοτήτων αποτελεί το κλειδί της επιτυχίας της τελικής έκβασης του τελικού αποτελέσματος.

## Βιβλιογραφία

1. **Kountakis SE.** Encyclopedia of Otolaryngology, Head and Neck Surgery. Springer, 2013.
2. **Toti A.** Nuovo metodo conservatore di cura radicale delle suppurazioni croniche del sacco lacrimale (dacriocistorinostomia). Clin Mod Firenze 1904; 10: 385-387.
3. **Dupuy-Dutemps L, Bourguet J.** Procédé plastique de dacryocystorhinostomie et ses résultats. Ann Ocul 1921; 158: 241-261.
4. **Caldwell GW.** Two new operations for obstruction of the nasal duct, with preservation of the canaliculi, and with an incidental description of a new lachrymal probe. Am J Ophthalmol 1983; 10: 189-193.
5. **West JM.** A Window Resection of the Nasal Duct in Cases of Stenosis. T Am Ophthalm Soc 1910; 12 (2): 654-658.
6. **Halle M.** Zur intranasalen Operation am Trauensack. Arch Laryngol Rhinol 1914; 28:256-266.
7. **Mosher HP.** Mosher-Toti operation on lacrimal sac. Laryngoscope 1921; 31: 284.
8. **McDonogh M, Meiring JH.** Endoscopic Transnasal Dacryocystorhinostomy. J Laryngol Otol 1989; 103: 585-587.
9. **Massaro BM, Gonnering RS, Harris GJ:** Endonasal laser dacryocystorhinostomy: A new approach to nasolacrimal duct obstruction. Arch Ophthalmol 108:1172-1176, 1990
10. **Metson R.** The endoscopic approach for revision dacryocystorhinostomy. Laryngoscope 100:1344-1347, 1990
11. **Woog JJ, Sindwani R.** Endoscopic dacryocystorhinostomy and conjunctivodacryocystorhinostomy. Otolaryngol Clin North Am 39:1001-1017, 2006

- 12. Hughes SM.** The history of lacrimal surgery. *Advances in Ophthalmic, Plastic, and Reconstructive Surgery* 5: 139-68, 1986.
- 13. Della Rocca RC, Arthurs B, Silverstone P.** Nasolacrimal disorders and their treatment. *Clinics in Plastic Surgery* 15 (2): 195-207, 1988.
- 14. Rose GE.** The lacrimal paradox: toward a greater understanding of success in lacrimal surgery. *Ophthal Plast Reconstr Surg* 20 (4): 262-5, 2004.
- 15. Hurwitz JJ. Lacrimal surgery.** *Current Opinion in Ophthalmology* 1 (5): 521-6, 1990.
- 16. Ophtalmologia** volume 17,, Issue 1, March 2005 k. Bodoridis, N. Georgiadis.
- 17. Whittet HB, Shun-Shin GA, Awdry P:** Functional endoscopic transnasal dacryocystorhinostomy. *Eye* 7:545–9, 1993
- 18. Cahill KV, Burns JA.** Management of acute dacryocystitis in adults. *Ophthal Plast Reconstr Surg* 1993; 9:38-41.
- 19. Huber SM, Steinkogler FJ, Arock ME.** Acute dacryocystitis: microbiology and conservative therapy. *Acta Ophthalmol (Copenh)* 1992; 70:745-9.
- 20. Hurwitz JJ, Rodgers KJA.** Management of acquired dacryocystitis. *Can J Ophthalmol* 1983; 18:213-6
- 21. McCord CD, Tanenbaum M, Nunery WR.** *Oculoplastic Surgery*. 3rd edition. New York: Raven Press; 1995:383-4.
- 23. Linberg JV.** *Oculoplastic and Orbital Emergencies*. Norwalk: Appleton and Lange; 1990:29-43.
- 24. Hurwitz JJ.** *The Lacrimal System: Disease of the Sac and Duct (Dacryocystitis)*. Philadelphia: Lippincott-Raven; 1996:122-37.

- 25. Coden DJ, Hornblass A, Haas BD.** Clinical bacteriology of dacryocystitis. Ophthal Plast Reconstr Surg 1993; 9: 125-31.
- 26. Bink A, Lüchtenberg M, Berkefeld J.** Importance of imaging diagnostics and interventional therapy for diseases of the lacrimal drainage canals. Radiologe. 2008 Dec;48 (12):1155-60.
- 27. Novak P, Fink M, Steinkogler FJ** Recent developments in lacrimal duct endoscopy Kuchar A1,. 1997 Klin Monbl Augenheilkd. 1997 Jan;210 (1):23-6.
- 28. Hanna IT, Powrie S, Rose GE.** Open lacrimal surgery: a comparison of admission outcome and complications after planned day case or inpatient management. Br J Ophthalmol 82 (4): 392-396, 1998.
- 29. Μανωλίδης Λεωνίδας.** Επιτομή ωτο-ρινο-λαρυγγολογία. University studio press. Θεσσαλονίκη 1986
- 30. Σάββας Π. Αλέξανδρος.** Επιτομή ανατομική του ανθρώπου και άτλας. Εκδοτικός οίκος αδερφών Κυριακίδη. Θεσσαλονίκη 1989.
- 31. Λαζαρίδη Ν. Νικολάου** Μελέτη των ανατομικών δομών του σπλαχνικού κρανίου και παραλλαγών τους και η σημασία τους στη λειτουργική ενδοσκοπική χειρουργική της ρινός και των παραρρινικών κόλπων. Διδακτορική διατριβή ΑΠΘ.
- 32. Ψύλλας Γ. Κωνσταντίνος.** Εισαγωγή στην οφθαλμολογία και στην νευροοφθαλμολογία. University studio press. Θεσσαλονίκη 1994
- 33. Kanski J Jack.** Κλινική οφθαλμολογία. Επιστημονικές εκδόσεις Γρ. Παρισιανός. Αθήνα 1996
- 34. Στάγκος Τ. Νικόλαος.** Κλινική Οφθαλμολογία University studio press. Θεσσαλονίκη 2002
- 35. Alajmo Ettore.** Otorinolaringoiatria seconda edizione. Editore Piccin 1995

- 36. Kennedy DW, Josephson JS, ZinreichSJ, et al.** Endoscopic sinus surgery for mucoceles: A viable alternative. *Laryngoscope*. 1989;;885-895
- 37. Abu-Ghanem S, Ben-Cnaan R, Leibovitch I, Horowitz G, Fishman G, Fliss DM, Abergel A.** Outcomes of endonasal endoscopic dacryocystorhinostomy after maxillectomy in patients with paranasal sinus and skull base tumors. *Eur Arch Otorhinolaryngol*. 2014 Jun;271 (6):1513-8.
- 38. Hanna IT, Powrie S, Rose GE.** Open lacrimal surgery: acomparison of admission outcome and complications after planned day case or inpatient management. *Br J Ophthalmol* 82 (4): 392-396, 1998.
- 39. Woog JJ, Metson R, Puliafito CA:** Holmium:YAG endonasal laser dacryocystorhinostomy. *Am J Ophthalmol* 116:1–10, 1993
- 40. Eloy P, Bertrand B, Martinez M, Hoebeke M, Watelet JB, Jamart J.** Endonasal dacryocystorhinostomy: indications, technique and results. *Rhinology* 33 (4): 229-33, 1995.
- 41. Linberg JV, Anderson RL, Bumsted RM, Barreras R.** Study of intranasal ostium external dacryocystorhinostomy. *Arch Ophthalmol* 100:1758–62, 1982
- 42. Bumsted RM, Linberg JV, Anderson RL, Barreras R.** External dacryocystorhinostomy. A prospective study comparing the size of the operative and healed ostium. *Arch Otolaryngol* 108:407–10, 1982
- 43. Sprekelsen MB, Barberan MT.** Endoscopic dacryocystorhinostomy:surgical technique and results. *Laryngoscope* 106:187–9, 1996
- 44. Boush GA, Lemke BN, Dortzbach RK:** Results of endonasal laser-assisted dacryocystorhinostomy. *Ophthalmology* 101:955–9, 1994



- 45 Gonnering RS, Lyon DB, Fisher JC.** Endoscopic laser-assisted lacrimal surgery. American Journal of Ophthalmology 111 (2): 152-7, 1991.
- 46. Berlin AJ.** Success rate of endoscopic laser-assisted dacryocystorhinostomy. Ophthalmology 107 (1): 4-5, 2000.
- 47. Fay AM, Michalos P, Rubin PA:** Endocanalicular Nd: YAG laser dacryocystorhinostomy. Int Ophthalmol Clin 39:177–84, 1999
- 48. Gonnering RS, Lyon DB, Fisher JC:** Endoscopic laser-assisted lacrimal surgery. Am J Ophthalmol 111:152–7, 1991
- 49.. Metson R, Woog JJ, Puliafito CA:** Endoscopic laser dacryocystorhinostomy. Laryngoscope 104:269–74, 1994
- 50. Michalos P, Pearlman SJ, Avila EN, Newton JC:** Hemispheric tip contact Nd:YAG translacrimonasal dacryocystorhinostomy. Ocul Surg News 13:40, 1995
- 51. Muellner K, Bodner E, Mannor GE, Wolf G, Hofmann T, Luxenberger W.** Endolacrimal laser assisted lacrimal surgery. British Journal of Ophthalmology 84 (1): 16-8, 2000.
- 52. Pearlman SJ, Michalos P, Leib ML, Moazed KT.** Translacrimal transnasal laser-assisted dacryocystorhinostomy. Laryngoscope 107 (10): 1362-5, 1997.
- 53. Patel BC, Phillips B, McLeish WM, Flaharty P, Anderson RL.** Transcanalicular neodymium: YAG laser for revision of dacryocystorhinostomy. Ophthalmology 104 (7):1191-7, 1997.
- 54.Rosen N, Barak A, Rosner M.** Transcanalicular laser-assisted dacryocystorhinostomy. Ophthalmic Surgery and Lasers 28 (9): 723-6, 1997.

- 55. Mauriello JA, Rosen A:** Surgical anatomy of the lacrimal drainage system, in Mauriello JA (ed), Unfavorable Results of Eyelid and Lacrimal Surgery: Prevention and Management. Boston, Butterworth Heinemann, 2000, pp361–80
- 56. Trimarchi M, Giordano Resti A, Bellini C, Forti M, Bussi M** Anastomosis of nasal mucosal and lacrimal sac flaps in endoscopic dacryocystorhinostomy. Eur Arch Otorhinolaryngol. 2009 Nov;266 (11):1747-52.
- 57. Cavazza S, Laffi GL, Lodi L, et al;** Congenital dacryocystocele: diagnosis and treatment. Acta Otorhinolaryngol Ital. 2008 Dec;28 (6):298-301.
- 58. Gilliland GD,** Dacryocystitis, Medscape, Aug 2009
- 59. College of Optometrists** Dacryocystitis (acute) clinical management guidelines,, September 2008
- 60. College of Optometrists,** Dacryocystitis (chronic) - clinical management guidelines, September 2008
- 61. Kunimoto DY, Kanitkar KD, Makar MS;** The Wills Eye Manual, 4th Edition, 2004, Lippincott, Williams and Wilkins
- 62. Kanski J.** Clinical Ophthalmology, A Systematic Approach, 5th Ed, 2003, Butterworth Heinemann
- 63. Stammberger Heinz.** Chirurgia endoscopica funzionale dei seni paranasali. Editor press: Centro scientifico editorial. Torino 1993
- 64. Castelnovo P.** Endoscopic cadaver dissection of the nose and paranasal sinuses. Endopress, Tuttlingen, 2008
- 65. Behrbohm H.** Nasal endoscopy. Endopress, Tuttlingen, 2007.

- 66. Draf W.** Die chirurgische Behandlung entzündlicher Erkrankungen der Nasennebenhöhlen. Arch Otorhinolaryngol (1982)235 : 133-305
- 67. Castelnovo P:** La dissezione anatomica endoscopica del distretto rinosinusale. Il training anatomico-chirurgico per le tecniche di base della chirurgia endoscopica rinosinusale. Endopress, Tuttlingen, 2007
- 68. Watkins LM, Janfaza P, Rubin PA.** The evolution of endonasal dacryocystorhinostomy. Surv Ophthalmol. 2003 Jan-Feb;48 (1):73-84.
- 67. Steadman MG:** Transnasal dacryocystorhinostomy. Otolaryngol Clin North Am 18:107–11, 1985
- 68. Wormald PJ, Kew J, Van Hasselt A:** Intranasal anatomy of the nasolacrimal sac in endoscopic dacryocystorhinostomy. Otolaryngol Head Neck Surg 123:307–10, 2000
- 69. Buerger DE, Woog JJ:** Expert commentary-endonasal and revisional dacryocystorhinostomy, in Mauriello JA (ed): Unfavorable Results of Eyelid and Lacrimal Surgery: Prevention and Management. Boston, Butterworth Heinemann, 2000, pp 558–60
- 70. Raut VV, Yung MW, Logan BM:** Endoscopic dacryocystorhinostomy: anatomical approach. Rev Laryngol Otol Rhinol (Bord) 121:53–5, 2000
- 71. Yoon JH, Kim KS, Jung DH, Kim SS, Koh KS, Oh CS, Kim HJ, Lee JG, Chung IH** Fontanelle and uncinate process in the lateral wall of the human nasal cavity. Laryngoscope (2000) 110:281–285
- 72. Wormald PJ, McDonogh M** The “swing-door” technique for uncinectomy in endoscopic sinus surgery. J Laryngol Otol (1998) 112:547–551
- 73. Yang JW, Oh** Success rate and complications of endonasal dacryocystorhinostomy with uncinectomy HNGraefes Arch Clin Exp Ophthalmol. 2012 Oct;250 (10):1509-13.

- 74. Carter KD, Nerad JA:** Primary acquired nasolacrimal duct obstruction, in Bosniak S (ed): Principles and Practice of Ophthalmic Plastic and Reconstructive Surgery. Philadelphia, WB Saunders, 1996, pp 784–96
- 75. Janfaza P, Montgomery WW, Salman SD:** Nasal cavities and paranasal sinuses, in Janfaza P, Nadol J, Galla, R, et al (eds): Surgical Anatomy of the Head and Neck. Lippincott-Williams and Wilkins, Philadelphia, 2001, pp 272–85
- 76. Soyka MB, Treumann T, Schlegel CT.** The Agger Nasi cell and uncinate process, the keys to proper access to the nasolacrimal drainage system. *Rhinology* 2010; 48: 364-367.
- 77. Mehta A1.** An unusual variation in the anatomy of the uncinate process in external dacryocystorhinostomy. Puri N *Indian J Ophthalmol.* 2008 Sep-Oct;56 (5):413-6.
- 78. Woo KI1, Maeng HS, Kim YD** Characteristics of intranasal structures for endonasal dacryocystorhinostomy in asians. *Am J Ophthalmol.* 2011 Sep;152 (3):491-498.
- 79. Chastain JB, Cooper MH, Sindwani R.** The maxillary line: Anatomic characterization and clinical. utility of an important surgical landmark. *Laryngoscope.* 2005;115:990–2.
- 80. Guzek JP, Ching AS, Hoang TA, et al:** Clinical and radiologic lacrimal testing in patients with epiphora. *Ophthalmology* 104:1875–81, 1997
- 81. Nixon J, Birchall IW, Virjee J:** The role of dacryocystography in the management of patients with epiphora. *Br J Radiol* 63:337–9, 1990
- 82. Francis IC1, Kappagoda MB, Cole IE, Bank L, Dunn GD.** Computed tomography of the lacrimal drainage system: retrospective study of 107 cases of dacryostenosis. *Ophthal Plast Reconstr Surg.* 1999 May;15 (3):217-26.
- 83. Bonnet F, Ducasse A, Marcus C, Hoeffel C.** CT dacryocystography: normal findings and pathology. *J Radiol.* 2009 Nov;90 (11 Pt 1):1685-93. French.

- 84. Wilhelm KE, Rudolf H, Greschus S, Garbe S, Lüssem M, Lischka T, Schild HH, Gerstner AO.** Cone-Beam Computed Tomography (CBCT) dacryocystography for imaging of the nasolacrimal duct system. *Klin Neuroradiol.* 2009 Dec;19 (4):283-91.
- 85. Kemeny-Beke A, Szabados L, Barna S, Varga J, Galuska L, Kettesy B, Gesztelyi R, Juhasz B, Toth L, Berta A, Garai I.** Simultaneous dacryocystography and dacryoscintigraphy using SPECT/CT in the diagnosis of nasolacrimal duct obstruction. *Clin Nucl Med.* 2012 Jun;37 (6):609-10..
- 86. Lüchtenberg M, Kuhli C, du Mesnil de Rochemont R, Yan B, Ohrloff C, Berkefeld J.** Three-dimensional rotational dacryocystography for imaging of the lacrimal draining system and adjacent anatomical structures. *Ophthalmologica.* 2005 May-Jun;219 (3):136-41
- 87. Freitag SK, Woog JJ, Kousoubris PD, Curtin HD.** Helical computed tomographic dacryocystography with three-dimensional reconstruction: a new view of the lacrimal drainage system. *Ophthal Plast Reconstr Surg.* 2002 Mar;18 (2):121-32.
- 88. Karagülle T, Erden A, Erden I, Zilelioğlu G.** Nasolacrimal system: evaluation with gadolinium-enhanced MR dacryocystography with a three-dimensional fast spoiled gradient-recalled technique. *Eur Radiol.* 2002 Sep;12 (9):2343-8. Epub 2002 Feb 2
- 89. Cubuk R1, Tasali N, Aydin S, Saydam B, Sengor T.** Dynamic MR dacryocystography in patients with epiphora. *Eur J Radiol.* 2010 Feb;73 (2):230-3. doi: 10. 1016/j. ejrad. 2008. 10. 022. Epub 2008 Dec 4.
- 90. Trotter WL, Meyer DR** Endoscopic conjunctivodacryocystorhinostomy with Jones tube placement. *Ophthalmology.* 2000 Jun;107 (6):1206-9.
- 91. L. T. Jones.** Conjunctivodacryocystorhinostomy. *Am J Ophthalmol*, 59 (1965), pp. 773–783

92. **T. W. Doucet, J. Hurwitz** Canaliculodacryocystorhinostomy in the treatment of canalicular obstruction Arch Ophthalmol, 100 (1982), pp. 306–309
93. **R. A. Welham, R. Guthoff** The Lester-Jones tube: a 15-year follow-up Graefes Arch Clin Exp Ophthalmol, 223 (1985), pp. 106–108
94. **K. Lamping, M. R. Levine** Jones' tubes. How good are they? Arch Ophthalmol, 101 (1983), pp. 260–261
95. **K. D. Steinsapir, H. J. Glatt, A. M. Putterman** A 16-year study of conjunctival dacryocystorhinostomy Am J Ophthalmol, 109 (1990), pp. 387–393
96. **J. J. Hurwitz, M. J. Howcroft** Use of Lester Jones tubes: a review of 40 cases Can J Ophthalmol, 16 (1981), pp. 176–177
97. **CASTELNUOVO P.** Anatomia chirurgica propepeutica alla DCR endonasale. Endopress. Tuttlingen. 2012
98. **Vazquez A, Blake DM, Kanumuri VV, Langer PD, Eloy J** Am J Otolaryngol. Transillumination-guided endoscopic endonasal dacryocystorhinostomy: Approach to revision cases and challenging anatomy. Am J Otolaryngol. 2014 May
99. **Emanuelli E, Pagella F, Dané G, Pusateri A, Giourgos G, Carena P, Antoniazzi E, Verdecchia P, Matti E.** Posterior lacrimal sac approach technique without stenting in endoscopic dacryocystorhinostomy [\\_Acta Otorhinolaryngol Ital.](#) 2013 Oct;33 (5):324-8.
100. **Saratziotis A, Emanuelli E, Gouveris H, Babighian G.** Endoscopic dacryocystorhinostomy for acquired nasolacrimal duct obstruction: creating a window with a drill without use of mucosal flaps. Acta Otolaryngol 2009; 129 (9): 992-995.

- 101. May A, Fries U, Zubcov-Ivantscheff A, Luchtenberger M, Weber A.** Endoillumination-guided intranasal microscopic dacryocystorhinostomy for difficult cases. *ORL J Otorhinolaryngol Relat Spec.* 2002 Jan-Feb;64 (1):11-5.
- 102. Migliori ME.** Endoscopic evaluation and management of the lacrimal sump syndrome. *Ophthal Plast Reconstr Surg* 1997; 13 (4): 281-284.
- 103. Simon Ben GJ, Joseph J, Lee S, Schwarcz RM, McCann JD, Goldberg RA.** External versus endoscopic dacryocystorhinostomy for acquired nasolacrimal duct obstruction in a tertiary referral center. *Ophthalmology* 2005; 112 (8): 1463-1468.
- 104. George B. Bartley.** Acquired Lacrimal Drainage Obstruction: An Etiologic Classification System, Case Report, and a review of the Literature. Part3. *Ophthalmic plastic and reconstructive surgery.* Vol. 9. No. 1. pp11-26
- 105. Lee-Wing MW.** Clinicopathologic analysis of 166 patients with primary acquired nasolacrimal duct obstruction. *Ophthalmology* 2001; 108 (11): 2038-2040
- 106. Stammberger H, Posawetz W.** Functional endoscopic sinus surgery. Concept, indications and results of the Messerklinger technique. *Eur Arch Otorhinolaryngol.* 1990;247 (2):63-76.
- 107. Codère F, Denton P, Corona J.** Endonasal dacryocystorhinostomy: a modified technique with preservation of the nasal and lacrimal mucosa. *Ophthal Plast Reconstr Surg* 2010; 26:161-164.
- 108. Kansu L, Aydin E, Avci S, Kal A, Gedik S.** Comparison of surgical outcomes of endonasal dacryocystorhinostomy with or without mucosal flaps. *Auris Nasus Larynx* 2009; 36: 555-559.

- 109. Unlu HH, Gunhan K, Baser EF, Songu M.** Long-term results in endoscopic dacryocystorhinostomy: is intubation really required? *Otolaryngol Head Neck Surg* 2009;140: 589-595.
- 110. Ramakrishnan VR, Hink EM, Durairaj VD, Kingdom TT.** Outcomes after endoscopic dacryocystorhinostomy without mucosal flap preservation. *Am J Rhinol* 2007; 21: 753-757.
- 111. Lee KC.** Outcomes of posterior lacrimal sac approach in endoscopic dacryocystorhinostomy: review of 35 cases. *Am J Rhinol* 2008; 22: 210-213.
- 112. Hodgson N, Bratton E, Whipple K, Priel A, Oh SR, Fante RG, Kikkawa DO, Korn BS.** Outcomes of endonasal dacryocystorhinostomy without mucosal flap preservation. *Ophthal Plast Reconstr Surg*. 2014 Jan-Feb;30 (1):24-7.
- 113. Rice DH:** Endoscopic intranasal dacryocystorhinostomy. A cadaver study. *Am J Rhinol* 2:127, 1988).
- 114. Prokopakis EP1, Vardouniotis AS, Karatzanis AD, Malandrakis SG, Siganos CS, Velegarakis GA** Long-term results of intranasal laser-assisted dacryocystorhinostomy with the use of a surgical microscope. *Auris Nasus Larynx*. 2010 Feb;37 (1):66-70.
- 115. Elmorsy SM1, Fayk HM** Nasal endoscopic assessment of failure after external dacryocystorhinostomy. *Orbit*. 2010 Aug;29 (4):197-201.
- 116. Hartikainen J, Antila J, Varpula M, Puukka P, Seppä H, Grénman R.** Prospective Randomised Comparison of Endonasal Endoscopic Dacryocystorhinostomy and External Dacryocystorhinostomy. *Laryngoscope* 1998; 108 (12): 1861-1866.
- 117. Ali MJ, Naik MN, Honavar SG** External dacryocystorhinostomy: Tips and tricks. *Oman J Ophthalmol*. 2012 Sep;5 (3):191-5..



- 118. Goldberg RA.** Endonasal dacryocystorhinostomy: is it really less successful? Arch Ophthalmol 2004;122:108–10.
- 119. Dolman PJ.** Comparison of external dacryocystorhinostomy with nonlaser endonasal dacryocystorhinostomy. Ophthalmology 2003;110:78–84.
- 120. Malhotra R, Wright M, Olver JM.** A consideration of the time taken to do dacryocystorhinostomy (DCR) surgery. Eye 2003; 17:691– 6.
- 121. Moore WMH, Bentley CR, Olver JM.** Functional and anatomic results after two types of endoscopic endonasal dacryocystorhinostomy: surgical and holmium laser. Ophthalmology 2002;109:1575– 82.
- 122. Woog J, Kennedy RH, Custer PL, et al.** Endonasal dacryocystorhinostomy. A report by the American Academy of Ophthalmology. Ophthalmology 2001;108:2369 –77.
- 123. Tarbet KJ, Custer PL.** External dacryocystorhinostomy. Surgical success, patient satisfaction, and economic cost. Ophthalmology 1995;102:1065–70.
- 124. Durvasula V, Gatland DJ.** Endoscopic dacryocystorhinostomy: long-term results and evolution of surgical technique. J Laryngol Otol 2004;118:628 –32.
- 125. Mirza S, Al-Barmani A, Douglas SA, et al.** A retrospective comparison of endonasal KTP laser dacryocystorhinostomy versus external dacryocystorhinostomy. Clin Otolaryngol 2002;27:347–51.
- 126. Yung MW, Hardman-Lea S.** Endoscopic inferior dacryocystorhinostomy. Clin Otolaryngol 1998;23:152–7.
- 127. Wong RJ, Gliklich RE, Rubin PA, Goodman M.** Bilateral nasolacrimal duct obstruction managed with endoscopic techniques. Arch Otolaryngol Head Neck Surg 1998;124:703– 6.

- 128. Leong SC, Macewen CJ, White PS.** A systematic review of outcomes after dacryocystorhinostomy in adults. *Am J Rhinol Allergy* 2010; 24 (1): 81-90.
- 129. Nussbaumer M, Schreiber S, Yung MW.** Concomitant nasal procedures in endoscopic dacryocystorhinostomy. *J Laryngol Otol* 2004;118:267–9.
- 130. Fayet B, Racy E, Assouline M.** Systematic unciformectomy for a standardized endonasal dacryocystorhinostomy. *Ophthalmology* 2002;109:530–6
- 131. Fayet B, Racy E, Assouline M.** Complications of standardized endonasal dacryocystorhinostomy with unciformectomy. *Ophthalmology* 2004;111:837–45.
- 132. Tsirbas A, Wormald PJ.** Endonasal dacryocystorhinostomy with mucosal flaps. *Am J Ophthalmol* 2003; 135 (1): 76-83.
- 133. Allen K, Berlin AJ.** Dacryocystorhinostomy failure: association with nasolacrimal silicone intubation. *Ophthalmic Surg* 1989;20:486-9.
- 134. Muscatello L, Giudice M, Spriano G, Tondini L.** Endoscopic dacryocystorhinostomy: personal experience. *Acta Otorhinolaryngol Ital* 2005; 25 (4): 209-213.
- 135. Smirnov G, Tuomilehto H, Teräsvirta M, Nuutinen J, Seppä J.** Silicone tubing is not necessary after primary endoscopic dacryocystorhinostomy: a prospective randomized study. *Am J Rhinol* 2008; 22 (2): 214-217
- 136. Shah H.** Comparison of surgical outcome in endoscopic dacryocystorhinostomy with and without silicone stent placement. *National Journal of Medical Research* 2013; 3 (1):34-37
- 137. Tajima Y, Maruyama N, Igekami M.** Endoscopic observations on the internal surface of the lacrimal sac following dacryocystorhinostomy. *Nippon Ganka Gakkai Zasshi* 1972;76:1242–9.

- 138. Olver J, Minasian M.** Nasal endoscopy for ophthalmologists. *CME J Ophthalmol* 1998;2:73–7.
- 139. Enzer Y, Shorr N.** The Jones IE test: cobalt blue endoscopic primary dye test of lacrimal excretory function. *Ophthal Plast Reconstr Surg* 1997;13:204 –9.
- 140. Yung MW, Hardman-Lea S.** Analysis of the results of surgical endoscopic dacryocystorhinostomy: effect of the level of obstruction. *Br J Ophthalmol* 2002;86:792– 4.
- 141. Figueira EC1, Boustred N, Wilcsek GA.** Epiphora in the presence of a simulated mucocele secondary to nasal polyposis in a patient with samter triad. *Mar-Apr;24 (2):160-2.*
- 142. Delaney YM, Khooshabeh R.** External dacryocystorhinostomy for the treatment of acquired partial nasolacrimal obstruction in adults. *Br J Ophthalmol* 2002;86:533–5.
- 143. Mantynen J, Yoshitsugu M, Rautiainen M.** Results of dacryocystorhinostomy in 96 patients. *Acta Otolaryngol Suppl* 1997; 529:187–9.
- 144. Watters G, Whittet HB, Shun-shin GA, et al.** Endoscopic Transnasal dacryocystorhinostomy: long-term results. *Minim Invasive Ther Allied Technol* 1996;5:505–10.
- 144. Kamel R, El-Deen HG, El-Deen YS, et al.** Manometric measurement of lacrimal sac pressure after endoscopic and external dacryocystorhinostomy. *Acta Otolaryngol* 2003;123:325–9.
- 145. Kim C1, Kacker A, Chee RI, Lelli GJ** Allergic fungal sinusitis causing nasolacrimal duct obstruction *Orbit.* 2013 Apr;32 (2):143-5
- 146. Lee TS, Woog JJ** Endonasal dacryocystorhinostomy in the primary treatment of acute dacryocystitis with abscess formation. *Ophthal Plast Reconstr Surg.* 2001 May;17 (3):180-3.

- 147. Naik SM, Appaji MK, Ravishankara S, Mushannavar AS, Naik SS** Endonasal DCR with Silicon Tube Stents: A Better Management for Acute Lacrimal Abscesses. *Indian J Otolaryngol Head Neck Surg.* 2013 Aug;65 (Suppl 2):343-9.
- 148. Malhotra R, Ghabrial R, Floreani S, Wormald PJ, Tsirbas A, Selva D** Endoscopic dacryocystorhinostomy in acute dacryocystitis: a multicenter case series. *Madge SN1, Chan W,.. Orbit.* 2011 Jan;30 (1):1-6
- 149. Javate R, Pamintuan F.** Endoscopic radiofrequency-assisted dacryocystorhinostomy with double stent: a personal experience. *Orbit.* 2005 Mar;24 (1):15-22.
- 150. Kansu L, Aydin E, Avci S, Kal A, Gedik S.** Comparison of surgical outcomes of endonasal dacryocystorhinostomy with or without mucosal flaps. *Auris Nasus Larynx* 2009; 36 (5): 555-559.
- 151. Ramakrishnan VR, Hink EM, Durairaj VD, Kingdom TT.** Outcomes after endoscopic dacryocystorhinostomy without mucosal flap preservation. *Am J Rhinol* 2007; 21 (6): 753-757.
- 152. Lee-Wing M. W. (2001)** Clinicopathologic analysis of 166 patients with primary acquired nasolacrimal duct obstruction. *Ophthalmology*, 108 (11): 2038-2040.
- 153. Stankiewicz JA.** Blindness in intranasal etmoidectomy: prevention and management. *Otorhinolaryngol Head Neck Surg.* 1989c ; 101ˆ320-329
- 154. Vishwakarma R, Singh N, Ghosh R.** A study of 272 cases of endoscopic dacryocystorhinostomy. *Indian J Otolaryngol Head Neck Surg* 2004; 56 (4): 259-261
- 155. Yakopson VS, Flanagan JC, Ahn D,** Dacryocystorhinostomy: History, evolution and future directions. *Luo BP Saudi J Ophthalmol.* 2011 Jan;25 (1):37-49.

**156. Eloy P, Poirrier AL, Nicoli T, Marlair C, Delahaut G, Leruth E, Rombaux P.** Cystic dilation of the distal end of the nasolacrimal duct: underrated cause of epiphora in adults and its endoscopic treatment. *Rhinology* 2012; 50 (4): 436-441.