



ΔΙΑΚΡΑΤΙΚΟ
ΔΙΑΤΜΗΜΑΤΙΚΟ
ΠΡΟΓΡΑΜΜΑ
ΜΕΤΑΠΤΥΧΙΑΚΩΝ
ΣΠΟΥΔΩΝ

ΙΑΤΡΙΚΗ ΣΧΟΛΗ
ΠΑΝΕΠΙΣΤΗΜΙΟ ΘΕΣΣΑΛΙΑΣ
σε συνεργασία με το
UNIVERSITÀ DEGLI STUDI
DI GENOVA



Μεταπτυχιακή Διπλωματική Εργασία

"Η ΣΥΜΒΟΛΗ ΤΗΣ ΥΠΕΡΗΧΟΤΟΜΟΓΡΑΦΙΚΗΣ ΜΕΘΟΔΟΥ ΣΤΗΝ ΠΑΡΑΚΟΛΟΥΘΗΣΗ ΜΕΤΑ ΑΠΟ ΕΝΔΑΡΤΗΡΕΚΤΟΜΗ ΚΑΡΩΤΙΔΑΣ"

υπό

ΝΙΚΟΛΑΟΥ ΓΕΩΡΓΙΟΥ ΠΑΠΑΔΟΠΟΥΛΟΥ

Ειδικού Ακτινοδιαγνώστη

Υπεβλήθη για την εκπλήρωση μέρους των
απαιτήσεων για την απόκτηση του

Διακρατικού Μεταπτυχιακού Διπλώματος Ειδίκευσης

*«Υπερηχογραφική Λειτουργική Απεικόνιση για την πρόληψη & διάγνωση
των αγγειακών παθήσεων»*

Λάρισα, 2018

ΕΠΙΒΛΕΠΩΝ

Δ.ΚΑΡΔΟΥΛΑΣ M.Sc ,Ph.D
Διδάκτωρ Ιατρικού Τμήματος Παν.Κρήτης
Ευρωκλινική Αθηνών

ΤΡΙΜΕΛΗΣ ΣΥΜΒΟΥΛΕΥΤΙΚΗ ΕΠΙΤΡΟΠΗ:

- 1)κ.Καρδούλας Δημήτριος, Διδάκτωρ Ιατρικού Τμήματος Παν.Κρήτης,Ευρωκλινική Αθηνών
- 2)κ.Λιάσης Νικόλαος, Ακτινοδιαγνώστης,Επιστημονικός Δντης Ομίλου Affidea,Επιστημονικός συνεργάτης ΕΚΠΑ
- 3)κ.Κούβελος Γεώργιος, Αγγειοχειρουργός,Επικουρικός Επιμελητής Π.Γ.Ν. Λάρισας

ΑΝΑΠΛΗΡΩΜΑΤΙΚΟ ΜΕΛΟΣ:

Σπανός Κωνσταντίνος, Αγγειοχειρουργός, Επικουρικός Επιμελητής Π.Γ.Ν. Λάρισας

ΤΙΤΛΟΣ ΕΡΓΑΣΙΑΣ ΣΤΑ ΑΓΓΛΙΚΑ

The Contribution of postoperative ultrasound surveillance after carotid endarterectomy

ΕΥΧΑΡΙΣΤΙΕΣ

Ευχαριστώ την αγαπημένη μου σύζυγο Χριστίνα, που με στήριξε και σ' αυτή την προσπάθεια μου...

Νίκος Γ. Παπαδόπουλος

Περιεχόμενα:

• Περίληψη	
• Abstract	6
• Εισαγωγή	7
• Υλικό και Μέθοδος.....	9
• Αποτελέσματα	
○ -Τι είναι επαναστένωση μετά από Καρωτιδική Ενδαρτηρεκτομή (ΚΕ)	9
○ -Αίτια–παράγοντες κινδύνου επαναστένωσης μετά από ενδαρτηρεκτομή	9
○ -Ηχομορφολογικές μεταβολές μετά ΚΕ - Εξέλιξη και στάδια της επαναστένωσης μετά από ενδαρτηρεκτομή.....	10
○ -Μεταβολές των αιμοδυναμικών παραμέτρων μετά από ΚΕ με τη χρήση έγχρωμου Doppler.....	11
○ -Κριτήρια για τη διάγνωση της επαναστένωσης μετά από ΚΕ με τη χρήση έγχρωμου Doppler	12
○ -Συχνότητα εμφάνισης της επαναστένωσης μετά από ενδαρτηρεκτομή	14
○ -Αξιοπιστία του υπερήχου στη διάγνωση της επαναστένωσης μετά από ενδαρτηρεκτομή.....	16
○ -Συχνότητα του υπερηχοτομογραφικού ελέγχου μετά από ενδαρτηρεκτομή.....	17
○ -Σχέση κόστους οφέλους του τακτικού (ρουτίνας) υπερηχοτομογραφικού ελέγχου μετά από ΚΕ.....	20
○ -Follow-up της ετερόπλευρης, μη χειρουργηθείσας, καρωτίδας μετά από ΚΕ.....	20
○ -Επιπτώσεις στην έξω καρωτίδα μετά από ΚΕ.....	21
• Συμπεράσματα-Συζήτηση.....	22
• Βιβλιογραφία.....	23

Περίληψη:

Η καρωτιδική νόσος ανήκει στα κυριότερα αίτια των ισχαιμικών αγγειακών εγκεφαλικών επεισοδίων (ΑΕΕ). Η καρωτιδική ενδαρτηρεκτομή (ΚΕ) αποτελεί επέμβαση εκλογής για την αποκατάσταση της νόσου σε επιλεγμένες ομάδες ασθενών, καθώς μειώνει τον κίνδυνο ΑΕΕ ή θανάτου. Η κυριότερη διαγνωστική μέθοδος της καρωτιδικής αθηρωματικής νόσου είναι η έγχρωμη Doppler υπερηχοτομογραφία ενώ ο υπολογισμός της στένωσης που προκαλεί αυτή έχει καθιερωθεί να γίνεται με τη μέθοδο κατά NASCET (The North American Symptomatic Carotid Endarterectomy Trial).

Οι σημαντικότεροι λόγοι για τους οποίους διενεργείται μετεχειρητική παρακολούθηση των ασθενών, κυρίως με υπερήχους, μετά από ΚΕ, είναι η επαναστένωση, η τυχόν παρουσία αθηρωματικής πλάκας σε άλλο σημείο του χειρουργηθέντος αγγείου, καθώς και η στένωση της ετερόπλευρης καρωτίδας.

Επαναστένωση μετά από ΚΕ ορίζεται συνήθως η επανεμφάνιση στένωσης στο σημείο της αρχικής παρέμβασης ή πλησίον αυτού. Κατά την ανάπτυξή της διακρίνονται δύο φάσεις, η πρώτη και η όψιμη φάση. Στην πρώτη φάση υπερέχει η ενδοθηλιακή υπερπλασία, ενώ στη δεύτερη υπερέχει η αθηρωμάτωση. Η μετάπτωση ωστόσο από την πρώτη στη δεύτερη φάση είναι συνεχής και το χρονικό όριο μετάπτωσης είναι περίπου η διετία.

Η συχνότητα εμφάνισης επαναστένωσης μετά από ΚΕ εμφανίζει μεγάλο εύρος στις διάφορες μελέτες και αυτό οφείλεται κυρίως στην διαφορά ορισμού της καθώς και στη διαφορετική μέθοδο ανίχνευσής της. Πρόσφατες πολυκεντρικές, τυχαιοποιημένες μελέτες, εστιάζουν την προσοχή τους κυρίως σε επαναστένωση της τάξεως $\geq 70\%$. Αυτό είχε ως αποτέλεσμα η εκτιμώμενη επίπτωση της επαναστένωσης να είναι χαμηλή $< 7\%$ (διετής με τριετής χρόνος παρακολούθησης), ενώ παρατηρήθηκε πως έβαινε μειούμενη με την πάροδο του χρόνου παρακολούθησης των ασθενών.

Δεν υπάρχει απόδειξη στατιστικώς σημαντικής συσχέτισης μεταξύ των κοινών αναγνωρισμένων παραγόντων κινδύνου πρόκλησης αθηροσκλήρωσης (δηλαδή η ηλικία, το φύλο, η υπέρταση, το κάπνισμα, η υπερλιπιδαιμία και ο σακχαρώδης διαβήτης) και της επαναστένωσης μετά από ΚΕ. Ωστόσο η συνέχιση του καπνίσματος μετεγχειρητικά ίσως να έχει την υψηλότερη προγνωστική αξία, ενώ το γυναικείο φύλο ενδέχεται να παρουσιάζει ελαφρώς υψηλότερη επίπτωση.

Η διάγνωση και ο καθορισμός του βαθμού της επαναστένωσης γίνεται κυρίως με τη χρήση του έγχρωμου Doppler υπερηχογραφήματος. Πληθώρα δημοσιεύσεων επιβεβαιώνουν την αξιοπιστία της μεθόδου στη παρακολούθηση των καρωτίδων μετά από ΚΕ.

Ενώ υπάρχει γενικότερη συμφωνία ως προς την αξία του υπερήχου στο μετεγχειρητικό έλεγχο, αυτή δεν υφίσταται ως προς τη διάρκεια και τη συχνότητα πραγματοποίησής του.

Οι περισσότεροι μελετητές πάντως συμφωνούν ως προς τη διενέργεια άμεσου ή πρώιμου μετεγχειρητικού ελέγχου με τη χρήση έγχρωμου Doppler, τα ευρήματα του οποίου δύναται να καθορίσουν τη συχνότητα των μετέπειτα ελέγχων. Επίσης προτείνεται, ο βαθμός στένωσης της έτερης, μη χειρουργημένης, καρωτίδας να λαμβάνεται υπόψιν στον περαιτέρω σχεδιασμό. Ερωτήματα ωστόσο ανακύπτουν και για τη σχέση κόστους οφέλους των ελέγχων ρουτίνας, ιδίως μετά από ΚΕ με τοποθέτηση εμβλώματος.

Όσον αφορά τα κριτήρια καθορισμού της επαναστένωσης με τη χρήση έγχρωμου Doppler, στη μέχρι τώρα βιβλιογραφία δεν έχουν προταθεί αναθεωρημένα κριτήρια για τις περιπτώσεις των καρωτίδων που υποβάλλονται σε ΚΕ με πρωτογενή συρραφή, ως εκ τούτου οι περισσότεροι ερευνητές εφαρμόζουν τα κριτήρια στένωσης που αφορούν μη χειρουργημένες καρωτίδες. Αντιθέτως για τη ΚΕ με τοποθέτηση εμβλώματος έχουν προταθεί αναθεωρημένα κριτήρια επαναστένωσης.

Ο υπέρηχος χρησιμοποιήθηκε επίσης σε μελέτες για την απεικόνιση των ηχομορφολογικών μεταβολών των

καρωτίδων μετά από ΚΕ, με απώτερο σκοπό τη συσχέτιση των αλλαγών στη δομή του

χειρουργηθέντος αγγείου με συχνότητα επαναστένωσης και εμφάνισης συμπτωμάτων από το κεντρικό νευρικό σύστημα. Τα αποτελέσματα ωστόσο ήταν περιορισμένα. Τέλος με τη χρήση έγχρωμου Doppler έγιναν μελέτες για την ανάδειξη των αιμοδυναμικών χαρακτηριστικών της καρωτίδας μετά από ΚΕ οι οποίες έδειξαν ότι η ροή αποκαθίσταται ταχύτατα (εντός ωρών) με αισθητή αύξηση του κατά λεπτού όγκου αίματος. Συμπερασματικά, ο υπέρηχος είναι η πλέον ενδεδειγμένη απεικονιστική μέθοδος για τον έλεγχο των καρωτίδων μετά από ΚΕ. Ωστόσο, χρειάζεται περαιτέρω έρευνα για την αναγνώριση υποομάδων οι οποίες ωφελούνται από τακτικούς υπερηχοτομογραφικούς ελέγχους (ρουτίνας), αλλά και για τον προσδιορισμό της συχνότητα επανελέγχων μετά από ΚΕ με πρωτογενή συρραφή.

Abstract:

Carotid endarterectomy reduces the risk of stroke or mortality and remains the gold standard treatment for carefully selected patients.

The main reasons that dictate post-surgical surveillance are re-stenosis, formation of a new atheromatic plaque and stenosis of the contralateral carotid artery. The degree of stenosis is mostly estimated with color duplex ultrasonography, using the NASCET criteria.

Two phases take place during re-stenosis development. Mainly in the literature, re-stenosis after CEA is defined as the reappearance of a stenosis at the point of initial intervention.

Phase I, known as preliminary re-stenosis, is characterized by myointimal hyperplasia and phase II is characterized by atheromatosis. The progression from phase I to phase II is continual and the time of transition is estimated at approximately 2 years.

The re-stenosis rate after CEA appears to have a wide variation and that is due primarily to variations in its definition as well as the different methods used for detection. Recent multicenter, randomized studies, focus their attention primarily on a re-stenosis grade of $\geq 70\%$. As a result the estimated incidence of re-stenosis is lower than 7% (2-3 years follow-up), while it continually decreased as the follow up period increased.

There is no proof of a statistical significant correlation between the widely accepted risk factors of atherosclerosis and the incidence of re-stenosis after CEA. However, continuation of smoking after surgery may have the highest predictive value, while there might also be a higher incidence in the female population.

The diagnosis and the estimation of the degree of re-stenosis is done primarily by color Doppler ultrasonography. A multitude of published studies confirm the reliability of color Doppler U/S in the evaluation of carotids after CEA.

While there is a general consensus regarding the use and value of ultrasound during the post-surgical follow up period, there is variability in the duration and frequency in which ultrasound is performed. Most researchers however, agree upon the use of preliminary or direct post-surgical color Doppler U/S, the results of which will determine whether any further U/S evaluations are needed or not. It is also proposed that the degree of stenosis of the contralateral, non surgically intervened carotid, should be taken under consideration. It should be noted here, that questions arise also regarding the cost-benefit ratio of routine U/S surveillance, especially after CEA with patch closure.

There are no publications in medical literature so far, for revised criteria about detecting restenosis in carotids after CEA with primary closure.

Revised criteria have been proposed for detecting restenosis after CEA with patch closure.

The U/S has been used in several studies in order to assess the morphology of the carotid arteries after CEA and correlate changes in the structure of the operated vessels with the incidence of re-stenosis and appearance of neurological symptoms. The outcome of those trials was limited. Finally, the duplex sonography has been used in trials to represent

the hemodynamic features of the carotid arteries after CEA. The results showed that there was a rapid improvement of flow and an increase of blood flow volume in the ipsilateral internal carotid artery.

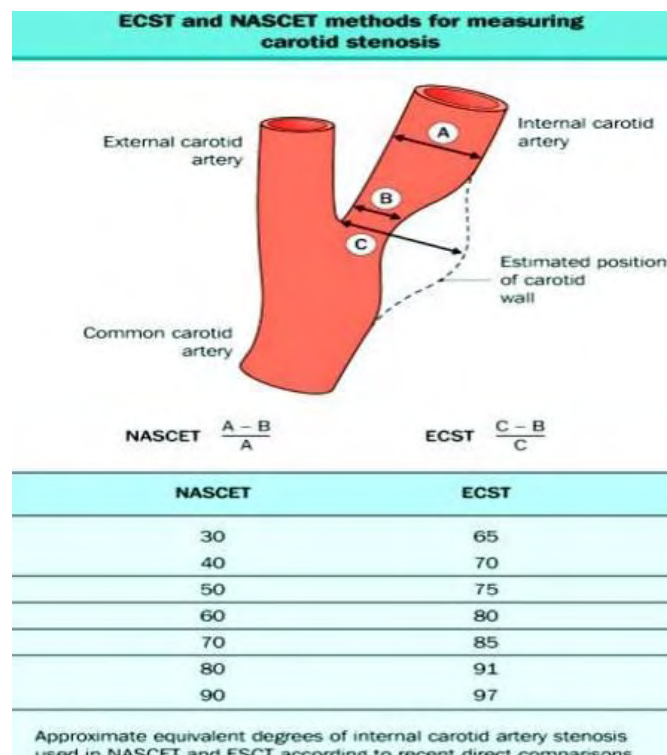
In conclusion, duplex sonography seems to be the appropriate method for post-surgical surveillance after CEA. However, more research is needed first of all to verify the frequency of ultrasound examinations after CEA and secondarily to recognize the patient subgroups which would have more benefits of routine ultrasound surveillance.

Εισαγωγή:

Η καρωτιδική ενδαρτηρεκτομή (ΚΕ) αποτελεί επέμβαση εκλογής για την αποκατάσταση της καρωτιδικής νόσου σε κατάλληλα επιλεγμένους ασθενείς. 100.000 περίπου ΚΕ πραγματοποιούνται ετησίως στις Η.Π.Α

Πάνω από 5% των ανθρώπων ηλικίας άνω των 65 ετών πάσχουν από αθηρωματική νόσο της εξωκράνιας μοίρας της καρωτίδας με βαθμό στένωσης $\geq 50\%$. Η επίπτωση στους άνδρες είναι σχεδόν διπλάσια αυτής των γυναικών. Σύμφωνα με επιδημιολογικές μελέτες οι αθηρωματικές αλλοιώσεις της εξωκράνιας μοίρας των καρωτίδων προκαλούν το 20% έως 30% όλων των αγγειακών εγκεφαλικών επεισοδίων (ΑΕΕ). Επίσης σύμφωνα με πολλές έρευνες ο κίνδυνος ΑΕΕ ομοπλευρώς της στένωσης αυξάνει με το βαθμό αυτής. Πιο συγκεκριμένα ο κίνδυνος είναι μικρότερος από 1% ανά έτος για στένωση $< 50\%$ και 1% έως 5% ανά έτος για στένωση $> 50\%$. Ως εκ τούτου η πρόληψη της εγκεφαλικής ισχαιμίας εξαιτίας της καρωτιδικής νόσου αποτελεί σημαντικό ζήτημα.

Σε πολλές προοπτικές, τυχαιοποιημένες, πολυκεντρικές μελέτες αποδεικνύεται ότι η ενδαρτηρεκτομή στην κοινή και έσω καρωτίδα, ελαττώνει την επίπτωση ΑΕΕ σε συμπτωματικούς ασθενείς με μείωση της διαμέτρου $> 50\%$ ή σε μη συμπτωματικούς ασθενείς με μείωση της διαμέτρου της έσω καρωτίδας κατά 60% ή 70%. Η κυριότερη διαγνωστική μέθοδος είναι η



Εικόνα 1

έγχρωμη Doppler υπερηχοτομογραφία. Έχει γίνει διεθνώς αποδεκτό ο υπολογισμός της στένωσης να γίνεται με τη μέθοδο κατά NASCET (The North American Symptomatic Carotid Endarterectomy Trial). Μία άλλη διαδεδομένη μέθοδος υπολογισμού της στένωσης είναι η μέθοδος κατά ESCT (European Carotid Surgery Trial).[Εικόνα 1]. Άλλες επικουρικές απεικονιστικές μέθοδοι είναι η μαγνητική αγγειογραφία (MR angiography) και η αξονική αγγειογραφία (CT angiography). Η συμβατική αγγειογραφία (DSA) χρησιμοποιείται σε επιλεγμένα περιστατικά.

Η μετεχειρητική παρακολούθηση των ασθενών μετά από ΚΕ πραγματοποιείται για την πιθανότητα ανάπτυξης επαναστένωσης, εμφάνισης νέας αθηρωματικής πλάκας καθώς και στένωσης στην ετερόπλευρη καρωτίδα. Η έγκαιρη διάγνωση της επαναστένωσης καθώς και ο καθορισμός του βαθμού και της εξέλιξης της καθορίζουν τα επόμενα θεραπευτικά βήματα. Οι επανέλεγχοι γίνονται κυρίως με τη χρήση των υπερήχων αλλά και με άλλων απεικονιστικών εξετάσεων.

Η υπερηχοτομογραφική παρακολούθηση των καρωτίδων μετά από ΚΕ προϋποθέτει τον ορισμό της επαναστένωσης και δη του σημαντικού βαθμού, τον υπολογισμό του χρόνου και της συχνότητας εμφάνισής της καθώς και την περιγραφή των χαρακτηριστικών της. Η πλειονότητα των ερωτημάτων αυτών απαντήθηκαν ή μελετήθηκαν σε μεγάλο βαθμό από δημοσιευμένες έρευνες προηγούμενων δεκαετιών.

Υλικό και Μέθοδος:

Για την συγγραφή της εργασίας χρησιμοποιήθηκε ως πηγή πληροφοριών η βάση δεδομένων Medline / PubMed. Κατά την αναζήτηση χρησιμοποιήθηκαν όροι ή συνδυασμοί όρων, όπως «duplex», «επαναστένωση», «υπερηχοτομογραφική παρακολούθηση» ή «μετεχειρητική υπερηχοτομογραφική παρακολούθηση», «καρωτιδική ενδαρτηρεκτομή» «συχνότητα επανελέγχων» (postoperative surveillance, carotid endarterectomy restenosis, recurrent stenosis, carotid surgery, ultrasound, duplex or Doppler, follow-up or surveillance). Αρχικά μελετήθηκε η περίληψη του άρθρου και εφόσον αναγνωρίζονταν συνάφεια με το θέμα γινόταν ανάκτηση ολοκλήρου του άρθρου. Οι δημοσιεύσεις που περιελήφθησαν ήταν έρευνες, προοπτικές και αναδρομικές, μη τυχαιοποιημένες και ορισμένες τυχαιοποιημένες καθώς και βιβλιογραφικές ανασκοπήσεις. Δεν περιελήφθησαν αναφορές περιπτώσεων (case reports). Οι δημοσιεύσεις που χρησιμοποιήθηκαν ως πηγές είναι στην Αγγλική γλώσσα.

ΑΠΟΤΕΛΕΣΜΑΤΑ

Τι είναι επαναστένωση μετά από Καρωτιδική Ενδαρτηρεκτομή (ΚΕ)

Επαναστένωση μιας αρτηρίας, η οποία υποβλήθηκε σε χειρουργική αποκατάσταση αθηρωματικής βλάβης, είναι η επανεμφάνιση στένωσης στο σημείο της αρχικής παρέμβασης ή πλησίον αυτού. Ωστόσο, κάποιοι ερευνητές περιλαμβάνουν στον ορισμό την υπολειμματική στένωση, τις ενδεχόμενες γεινιάζουσες στενώσεις και τα σφάλματα τεχνικής (π.χ. ύπαρξη κρημνού). Αντίθετα, μια άλλη μερίδα πιο αυστηρών μελετητών θεωρεί απαραίτητη τη διενέργεια απεικονιστικού ελέγχου της χειρουργηθείσας περιοχής άμεσα μετεχειρητικά για τον εντοπισμό των παραπάνω υπολειμματικών καταστάσεων, τις οποίες εν τέλει δεν υπολογίζουν ως επαναστένωση.

Αίτια – παράγοντες κινδύνου επαναστένωσης μετά από ενδαρτηρεκτομή

Δεν υπάρχει απόδειξη, στατιστικώς σημαντικής, συσχέτισης μεταξύ των κοινώς αναγνωρισμένων παραγόντων κινδύνου πρόκλησης αθηροσκλήρωσης (δηλαδή η ηλικία, το φύλο, η υπέρταση, το κάπνισμα, η υπερλιπιδαιμία και ο σακχαρώδης διαβήτης) και της επαναστένωσης μετά από ΚΕ. Ωστόσο η συνέχιση του καπνίσματος μετεγχειρητικά ίσως να έχει την υψηλότερη προγνωστική αξία. Επίσης το γυναικείο φύλο φαίνεται να εμφανίζει υψηλότερη συχνότητα εμφάνισης επαναστένωσης. Αυτό ίσως οφείλεται στη μικρότερη διάμετρο της καρωτίδας στις γυναίκες και στη διαφορετική λειτουργία των αιμοπεταλίων τους. Ως προς την υπερλιπιδαιμία και τον σακχαρώδη διαβήτη υπάρχει διχογνωμία για τον εάν αποτελούν παράγοντες κινδύνου επαναστένωσης.

Επίσης υπολειμματικές βλάβες μετά την επέμβαση (υπολειπόμενη αθηρωμάτωση, κρημνός ενδοθηλίου (Intimal flap), θρόμβοι και γωνίωση στη χειρουργημένη καρωτίδα), που δεν αποκαθίστανται, έχουν ενοχοποιηθεί ως παράγοντες επαναστένωσης, εντούτοις μικροί κρημνοί δεν φαίνεται να έχουν ιδιαίτερη επίδραση.

Τέλος, κατά πόσο η τοποθέτηση εμβλώματος (patch) ή μη επηρεάζει τη συχνότητα επαναστένωσης υπήρξε επίσης αντικείμενο μελέτης με διαφορετικά και αναιρούμενα αποτελέσματα. Πολυκεντρική έρευνα από τους Philip P Goodney et al., με 2611 ασθενείς, οι πλειονότητα των οποίων υποβλήθηκε σε ΚΕ με τοποθέτηση εμβλώματος - 88% ενώ οι υπόλοιποι σε ανάστροφη ΚΕ - 12%, καταλήγει στο συμπέρασμα ότι η χρήση εμβλώματος συσχετίζεται με χαμηλότερο ποσοστό επαναστένωσης. Σε μελέτη των Ballotta E. et al., στην οποία μετείχαν 1000 ασθενείς οι οποίοι υποβλήθηκαν σε 1150 ΚΕ, 302 με τοποθέτηση εμβλώματος και 848 ανάστροφες, όλες από τον ίδιο χειρουργό, συμπέραναν ότι η επαναστένωση και ιδίως η σοβαρού βαθμού συσχετίζεται με την τοποθέτηση εμβλώματος.

Ηχομορφολογικές μεταβολές μετά ΚΕ - Εξέλιξη και στάδια της επαναστένωσης μετά από ενδαρτηρεκτομή

Είναι λίγες οι μελέτες που περιγράφουν τις αλλαγές στη μορφολογία της χειρουργηθείσας καρωτίδας, οι οποίες ενδεχομένως σχετίζονται με μετεγχειρητικές επιπλοκές ενώ ακόμη λιγότερες είναι οι δημοσιεύσεις σχετικά με την υπερηχοτομογραφική ανάδειξη αυτών των αλλαγών.

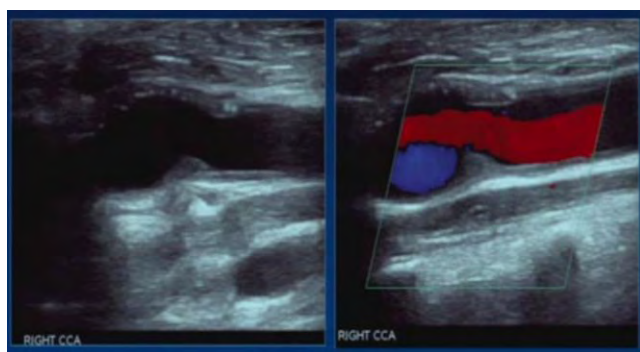
Μελέτη στη συσχέτιση της μορφής και των χαρακτηριστικών της καρωτίδας μετά από ΚΕ, με την συχνότητα επαναστένωσης και εμφάνισης συμπτωμάτων του κεντρικού νευρικού συστήματος έγινε από τους Coe et al. Σε 82 ασθενείς, που υποβλήθηκαν σε 88 ΚΕ (51% με εμβλώμα, 49% με πρωτογενή συρραφή) και οι οποίοι παρακολούθηθηκαν για μέση διάρκεια 99 μηνών μετρήθηκε η συχνότητα εμφάνισης επαναστένωσης (>50%). Ο υπερηχοτομογραφικός έλεγχος ανέδειξε επανεμφάνιση πλακών, στο χειρουργηθέν τμήμα της καρωτίδας, σε ποσοστό 66%, ήτοι σε 58 ασθενείς. Το σημείο επανεμφάνισης ήταν σε ποσοστό 95% το οπίσθιο τοίχωμα του αγγείου. Η συνολική συχνότητα επαναστένωσης ήταν 15% (13 περιπτώσεις) και ο μέσος χρόνος εμφάνισης ήταν 86 μήνες. Συμπτώματα εμφάνισε το 3,7% (3 ασθενείς) των ασθενών με μέσο χρόνο εμφάνισης 77 μήνες. Συμπερασματικά τα δύο τρίτα των αγγείων εμφάνισαν πάχυνση στο ύψος κυρίως του διχασμού ενώ σημαντικού βαθμού επαναστένωση μόνο το 15% αυτών. Το αποτέλεσμα ήταν να μην διαπιστωθεί συσχέτιση μεταξύ της μορφολογίας και των χαρακτηριστικών του χειρουργηθέντος αγγείου (πέραν της ενδεχόμενης διαταραχής της αιματικής ροής) από τη μία και της επαναστένωσης ή της εμφάνισης συμπτωμάτων από το κεντρικό νευρικό σύστημα από την άλλη. Ως προς την υπερηχοτομογραφική εικόνα της πρώιμης επαναστένωσης, δηλαδή αυτής που εμφανίζεται τα πρώτα δύο έτη από τη ΚΕ, οι Makihara et al. την περιέγραψαν ως ισοηχοϊκή πλάκα (ίδια ηχογένεια με αυτήν του μαλακού ιστού που περιβάλλει την καρωτίδα),

με συγκεντρική ανάπτυξη, η οποία δεν καταλείπει ακουστική σκιά, ευρήματα που συνηγορούν υπέρ ενδοθηλιακής υπερπλασίας.

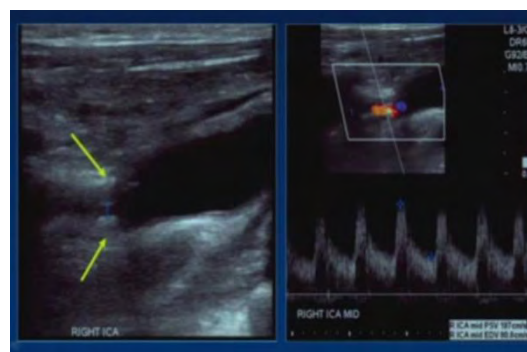
Άλλη έρευνα, των Kagawa et al., είχε ως απώτερο σκοπό την υπερηχοτομογραφική παρακολούθηση, περιγραφή και κατηγοριοποίηση των αλλαγών στην μορφή που υπόκειται η καρωτίδα κατά διάρκεια της επούλωσης μετά από ΚΕ. Στην έρευνα αυτή μετείχαν 54 Ιάπωνες ασθενείς οι οποίοι υποβλήθηκαν σε ΚΕ και παρακολούθηθηκαν για μέση διάρκεια 2,7 ετών (εύρος 15 μήνες έως 9,2 έτη) με τη χρήση υπερηχοτομογράφου. Κατά τους τακτικούς ελέγχους εντόπισαν τις μετεγχειρητικές μεταβολές στο εναπομείναν σύμπλεγμα έσω – μέσου χιτώνα (intima – media complex, IMC), ενώ μέτρησαν και το πάχος αυτού (intima – media thickness, IMT). Επίσης απεικονίστηκε το νέο IMC όπως και τα στάδια ανάπτυξής του, ενώ ποσοτικοποιήθηκαν και οι μεταβολές στο IMT. Το αποτέλεσμα ήταν ορισμός τριών κατηγοριών σύνδεσης του τμήματος της καρωτίδας που υποβλήθηκε σε ΚΕ και της κοινής καρωτίδας: Τύπος I > εμφανής βαθμίδα (evident step formation) στο 20,4% των περιπτώσεων, τύπος II > ήπια κλίση μετάβασης (gentle slope) στο 42,6% και τύπος III απολύτως λεία μετάβαση (complete smoothness) στο 37,0%. Νέο IMC παρατηρήθηκε μετά από 9 μήνες σε όλες τις περιπτώσεις, στο 7% ως ισόηχο στρώμα και στο 93% ως μίξη ισόηχων και υπόηχων στρωμάτων. Τέλος οι μεταβολές του IMT, κατά την διάρκεια της περιόδου παρακολούθησης, χωρίστηκαν σε τρεις ομάδες: 1η δεν εμφάνισε καμία αλλαγή στο IMT (23,1%), 2η εμφάνισε ελάττωση (15,4%) και η 3η αύξηση (61,5%).

Στάδια επαναστένωσης

Η εξέλιξη της επαναστένωσης μετά την επέμβαση είναι μια σύνθετη, αλλά σε τελική ανάλυση διττή διαδικασία. Η πρώτη προσέγγιση και περιγραφή της εξέλιξης έγινε από τους Stoney και String. Έκτοτε και άλλες μελέτες και δημοσιεύσεις αποσαφήνισαν την φυσική ιστορία της νόσου. Δύο είναι οι κυριότερες γενεσιουργοί αιτίες, η ενδοθηλιακή υπερπλασία και η αθηρωμάτωση, οι οποίες αναπτύσσονται συγχρόνως, με διαφορετική όμως βαρύτητα ως προς το χρόνο εξέλιξης της νόσου. Έτσι δύναται να ορισθούν δύο φάσεις. Στη πρώτη φάση, στην πρώιμη δηλαδή επαναστένωση, υπερέχει η ενδοθηλιακή υπερπλασία, ενώ στη δεύτερη υπερέχει η αθηρωμάτωση. Οι περισσότερες μελέτες συμφωνούν ότι επαναστενώσεις εντός των πρώτων δύο ετών από την επέμβαση (πρώτη φάση) οφείλονται κυρίως στην ενδοθηλιακή υπερπλασία ενώ από εκεί και έπειτα (δεύτερη φάση) οφείλονται σε αθηρωμάτωση. Η μετάπτωση ωστόσο από την πρώτη στη δεύτερη φάση είναι συνεχής και γίνεται ομαλά. Κατά τη διάρκεια της μετάπτωσης αμφότερες οι βλάβες παρουσιάζουν ιστολογικές και επισκοπικές ομοιότητες, πράγμα που καθιστά δύσκολη τη μεταξύ τους διάκριση την περίοδο αυτή. Η ενδοθηλιακή υπερπλασία ιστολογικώς αναγνωρίζεται από την παρουσία υψηλής περιεκτικότητας κολλαγόνου και λείων μυϊκών κυττάρων, δεν παρατηρούνται εναποθέσεις ασβεστίου και εξελκώσεις, ως εκ τούτου είναι ιδιαίτερα σταθερή βλάβη και σπανίως προκαλεί συμπτώματα. Επίσης έχει δημοσιευτεί ότι οι πρώιμες επαναστενώσεις υπόκεινται σε αναδιαμόρφωση (remodeling) κατά τέτοιο τρόπο ώστε με την πάροδο του χρόνου να μειώνεται ο βαθμός στένωσης, πράγμα που υποδηλώνει καλοήγη κλινική εξέλιξη.



Εικόνα Α



Εικόνα Β

Μεταβολές των αιμοδυναμικών παραμέτρων των καρωτίδων μετά από ΚΕ με τη χρήση έγχρωμου Doppler

Από μελέτες προκύπτει ότι η αιμοδυναμική των καρωτίδων μετά την ΚΕ με τοποθέτηση εμφυτεύματος αποκαθίσταται αμέσως (εντός 24 ωρών) με ελάττωση της PSV και EDV στην περιοχή της στένωσης.

Ο κατά λεπτό όγκος ροής αίματος (ml/min) αυξάνεται στην χειρουργημένη καρωτίδα αισθητά.

Σε άρθρο των Mitrasinovic et al. περιγράφεται αύξηση στον κατά λεπτό όγκο ροής αίματος μετά από ΚΕ σε καρωτίδες με στένωση $\geq 70\%$, από $158,1\text{ml/min} \pm 66,2$ προ του χειρουργείου, σε $202,7\text{ml/min} \pm 76,6$ μετά από επτά ημέρες, και $214,9\text{ml/min} \pm 78,8$ μετά από έναν μήνα.

Τέλος ενδέχεται να υπάρχει διαφορά στις PSV που μετρώνται μετά από ΚΕ στα δύο φύλα. Μελέτη των Vrijenhoek et al. κατέδειξε αρκετά υψηλότερες PSV σε γυναίκες ασθενείς που υποβλήθηκαν σε ΚΕ και ειδικά σε αυτές που ήσαν μη συμπτωματικές προ του χειρουργείου.

Κριτήρια για Διάγνωση της επαναστένωσης μετά από ΚΕ με τη χρήση έγχρωμου Doppler

Έχουν προταθεί διάφορα κριτήρια για τον καθορισμό της καρωτιδικής στένωσης με τη χρήση έγχρωμου Doppler και συνήθως είναι συμβατά με τα όρια στένωσης που χρησιμοποιήθηκαν σε μεγάλες μελέτες συμπτωματικών και ασυμπτωματικών καρωτιδικών στενώσεων, όπως η North American Symptomatic Carotid Endarterectomy Trial (NASCET) και η Asymptomatic Carotid Atherosclerosis Study (ACAS). Το έγχρωμο Doppler έχει αποδειχθεί ως εξαιρετικά αξιόπιστη μέθοδος εξέτασης για τη διάγνωση σημαντικού βαθμού στένωσης, ενώ υστερεί ελαφρώς στην ακρίβεια υπολογισμού στένωσης $< 70\%$ (υπερεκτίμηση). Η ευαισθησία αποκλεισμού σημαντικού βαθμού καρωτιδικής στένωσης αγγίζει το 98%. Ο βαθμός στένωσης βασίζεται κυρίως στην μέτρηση της μέγιστης συστολικής ταχύτητας (peak systolic velocity PSV), της τελοδιαστολικής ταχύτητας (end diastolic velocity EDV), καθώς και στον λόγο της PSV στη έσω καρωτίδα προς την PSV στην κοινή καρωτίδα.

Στη μέχρι τώρα βιβλιογραφία δεν έχουν προταθεί αναθεωρημένα κριτήρια επαναστένωσης για τις περιπτώσεις των καρωτίδων που υποβάλλονται σε ΚΕ με πρωτογενή συρραφή, ως εκ τούτου οι περισσότεροι ερευνητές εφαρμόζουν τα κριτήρια στένωσης που αφορούν μη χειρουργημένες καρωτίδες. Εντούτοις έχουν δημοσιευθεί παρατηρήσεις σχετικά με τις ταχύτητες που μετρώνται

στις διάφορου βαθμού επαναστενώσεις. Σε δημοσιευμένη έρευνα των Makihara et al., στην οποία η διάγνωση επαναστένωσης θέτονταν όταν τα υπερηχοτομογραφικά δεδομένα αντιστοιχούσαν σε αγγειογραφική στένωση $\geq 60\%$ κατά NASCET, αναφέρεται πως το εύρος των τιμών της PSV που κατά καιρούς έχουν χρησιμοποιηθεί ως όριο επαναστένωσης $\geq 60\%$ είναι από 150cm/sec έως 260cm/sec. Στην ίδια έρευνα, η οποία διεξήχθη μεταξύ 216 ασθενών (241 καρωτίδες) οι οποίοι υποβλήθηκαν σε ΚΕ, διαπιστώθηκε ότι σε όλες τις περιπτώσεις επαναστένωσης (18 περιπτώσεις) η PSV υπερέβαινε την τιμή των 200cm/sec και ότι η τιμή αυτή της PSV ήταν διπλάσια της PSV που μετρήθηκε στον προηγούμενο έλεγχο. Επίσης προτείνουν ως ουδό για αγγειογραφική στένωση $\geq 60\%$ την τιμή της PSV 170cm/sec.

Αντιθέτως για τη ΚΕ με τοποθέτηση εμφυτεύματος και για την ανάστροφη ΚΕ έχουν προταθεί αναθεωρημένα κριτήρια επαναστένωσης. Οι AbuRahma et al. ανέλυσαν τα δεδομένα 195 ασθενών που υποβλήθηκαν σε ΚΕ και ελέγχθηκαν με τη χρήση έγχρωμου Doppler και αξονικής αγγειογραφίας (CTA). Η μέση διάρκεια παρακολούθησης ήταν 25 μήνες (εύρος 0 – 49 μήνες). Αντιπαραβάλλοντας τα υπερηχοτομογραφικά ευρήματα με αυτά της αξονικής αγγειογραφίας, διαπίστωσαν ότι κρίσιμο όριο ταχύτητας (PSV), μετρημένη στην έσω καρωτίδα, για επαναστένωση $\geq 50\%$ είναι τα 213cm/sec, ενώ για επαναστένωση $\geq 70\%$ τα 273cm/sec. Επίσης συμπέραναν πως είναι σημαντικότερη η ακριβής μέτρηση της PSV απ' ό,τι της EDV ή ο υπολογισμός του λόγου της PSV της έσω προς την PSV της κοινής καρωτίδας για την εκτίμηση επαναστένωσης $\geq 50\%$.

Η εφαρμογή διαφορετικών κριτηρίων επαναστένωσης φαίνεται πως είναι αναγκαία και στις περιπτώσεις καρωτίδων που αποκαθίστανται με ανάστροφη ΚΕ. Η ανάστροφη ΚΕ αποτελεί εναλλακτική μέθοδο ανοιχτής αποκατάστασης και η τεχνική της διαφέρει από αυτήν της επιμήκους τομής με ενδεχόμενη τοποθέτηση εμφυτεύματος. Οι Benzing et al. σε ανασκόπηση περιπτώσεων ανάστροφων ΚΕ και ΚΕ με τοποθέτηση εμφυτεύματος, οι οποίες έγιναν από τον ίδιο χειρουργό και σε διάρκεια δεκαετίας, κατέληξαν ότι η παρουσία σημαντικού βαθμού επαναστένωσης μετά από ανάστροφη ΚΕ υπερεκτιμάται με την εφαρμογή των καθιερωμένων κριτηρίων στένωσης.

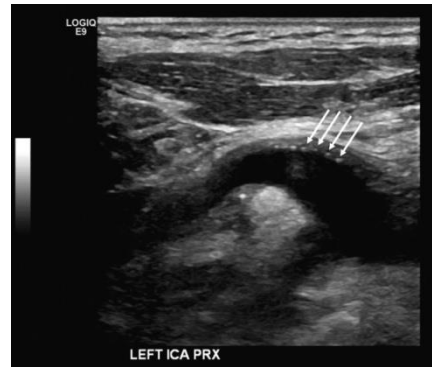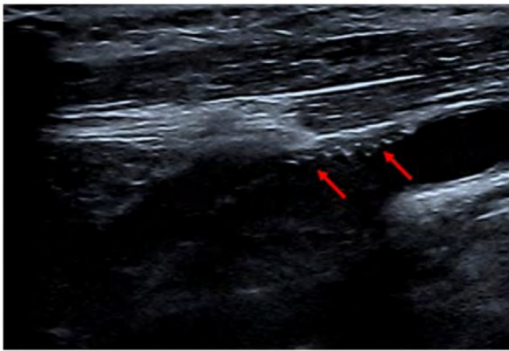
Πρωτογενής συρραφή → κλασσικά κριτήρια

Εμβάλωμα → αναθεωρημένα κριτήρια

PSVica > 213 cm/sec : στένωση > 50%

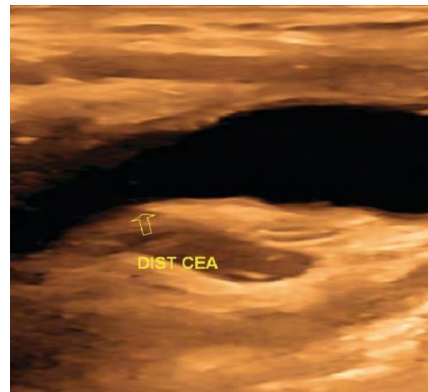
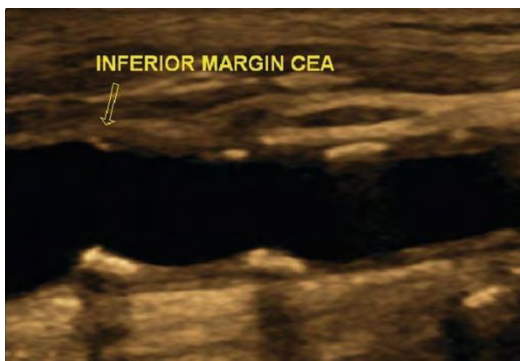
PSVica > 274 cm/sec : στένωση > 80%

Συρραφή με patch



Εικόνες 2,3

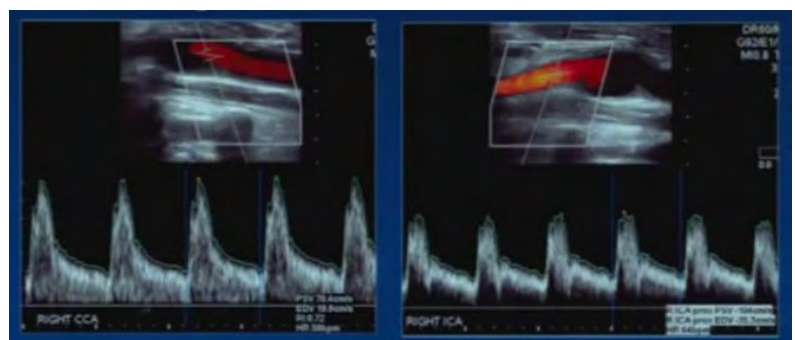
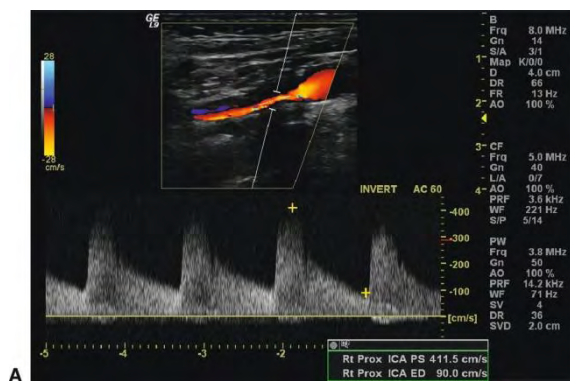Πρωτογενής συρραφή



Εικόνες 4,5

Επαναστένωση >80% μετά CEA

Χωρίς σημαντική στένωση



Εικόνα 6,7

Συχνότητα εμφάνισης της επαναστένωσης μετά από ενδαρτηρική εκτομή

Η συχνότητα εμφάνισης επαναστένωσης μετά από ΚΕ ποικίλλει εμφανίζοντας ευρεία διακύμανση στις διάφορες μελέτες. Αυτό οφείλεται στην διαφορά ορισμού της, στη διαφορετική μέθοδο ανίχνευσής της καθώς και στη διαφορετική διάρκεια παρακολούθησης των ασθενών μετά την επέμβαση.

Σε βιβλιογραφική ανασκόπηση, η οποία δημοσιεύτηκε το 1997, των Lattimer και Burnand, εξετάστηκαν 55 δημοσιευμένες μελέτες σχετικές με την επαναστένωση μετά από ΚΕ. Η διάρκεια παρακολούθησης των ασθενών κυμαίνονταν από 1 έως και 9 έτη, η δε επαναστένωση ορίστηκε, στην πλειονότητα των μελετών, ως μείωση της διαμέτρου του αυλού κατά 50% υπολογιζόμενη με τη χρήση υπερήχου. Η επίπτωση της ασυμπτωματικής επαναστένωσης κυμαίνονταν από 1 έως 37%, ενώ της συμπτωματικής, δηλαδή σε παρουσία συμπτωμάτων που αποδόθηκαν στην επαναστένωση, κυμαίνονταν από 0 έως 8%.

Ως προς το βαθμό επαναστένωσης, όπως προαναφέρθηκε, η πλειονότητα των ερευνών θέτει ως όριο και μελετά τις περιπτώσεις ελάττωσης της διαμέτρου του αυλού κατά $\geq 50\%$. Ωστόσο κάποιες πιο πρόσφατες μελέτες υιοθετούν υψηλότερο βαθμό στένωσης που αφορά σε μείωση της διαμέτρου του αυλού $\geq 70\%$, δηλαδή τη σημαντικού βαθμού στένωση. Τρεις, πολυκεντρικές, τυχαίοποιημένες μελέτες, οι οποίες διεξήχθησαν από το 1990 και εντεύθεν, η CAVATAS, η CREST και η SPACE εστιάζουν την προσοχή τους κυρίως σε επαναστένωση της τάξεως $\geq 70\%$. Αυτό είχε ως αποτέλεσμα η εκτιμώμενη επίπτωση της επαναστένωσης να είναι αρκετά χαμηλότερη.

Σε πρόσφατη δημοσίευση των Brajeh K Lal et al., ασθενείς οι οποίοι μετέχουν στην τυχαίοποιημένη, πολυκεντρική μελέτη Carotid Revascularization Endarterectomy versus Stenting Trial (CREST), ελέγχθηκαν ως προς την εμφάνιση επαναστένωσης ή απόφραξης της καρωτίδας μετά την αποκατάσταση είτε με ΚΕ είτε με τοποθέτηση ενδοπρόθεσης (stenting) για διάστημα 2 ετών. Ο έλεγχος για τη διάγνωση της έκβασης έγινε με έγχρωμο Doppler σε διαστήματα 1, 6, 12, 24 και 48 μηνών και ως στένωση ορίστηκε η ελάττωση της διαμέτρου της θεραπευθείσας καρωτίδας κατά $\geq 70\%$. Κατά τη διετή διάρκεια παρακολούθησης (μέση διάρκεια 17,8 μήνες, SD 8,2) η συχνότητα επαναστένωσης ή απόφραξης όσων υποβλήθηκαν σε ΚΕ ήταν 6,3%. Παρόμοιες μελέτες των τελευταίων ετών, με μικρότερο όμως αριθμό ασθενών, κατέδειξαν επίσης χαμηλή συχνότητα επαναστένωσης. Στην έρευνα Stent-protected Angioplasty versus Carotid Endarterectomy (SPACE) μελετήθηκαν περιπτώσεις επαναστένωσης $\geq 70\%$ ή απόφραξης και η επίπτωση στους ασθενείς που υποβλήθηκαν σε ΚΕ ήταν 4,3% σε 2 έτη διάρκεια παρακολούθησης.

Ενδιαφέροντα στοιχεία κατέδειξε και μια άλλη πρόσφατη πολυκεντρική έρευνα από τους Philip P. et al. Στην έρευνα αυτή μελετήθηκαν 2981 ασθενείς οι οποίοι υποβλήθηκαν σε ΚΕ (2611 συμβατικές και 370 ανάστροφες) από την 1η Ιανουαρίου του 2003 έως και την 31η Ιουνίου του 2008. Η ύπαρξη επαναστένωσης διαπιστώθηκε με τη χρήση έγχρωμου Doppler ενώ η επίπτωσή της και η εξέλιξή της στο χρόνο εκτιμήθηκε με τη βοήθεια πινάκων επιβίωσης (life table analysis). Στο χρονικό διάστημα παρακολούθησης η συνολική επίπτωση της επαναστένωσης $>50\%$ ήταν 10%. Πιο αναλυτικά επαναστένωση 50% έως 79%

εμφάνισε το 7,9% των ασθενών, επαναστένωση 80% έως 99% εμφάνισε το 1,7% των ασθενών, ενώ απόφραξη εμφάνισε το 0,5% των ασθενών. Το πιο ενδιαφέρον εύρημα ωστόσο ήταν ότι η επίπτωση της επαναστένωσης έβαινε μειούμενη με την πάροδο του χρόνου παρακολούθησης. Το συνολικό ποσοστό επαναστένωσης μειώθηκε από 11% το 2003 σε 7% το 2007 (Risk Ratio 0.63; 95% CI 0.50 – 0.76 ; P=0.04) και ειδικότερα το ποσοστό επαναστένωσης 80% με 99% μειώθηκε κατά 78% (P=0.01).

	Recruitment	period	Definition of restenosis		Patients with restenosis after carotid endarterectomy	
	start	end				
SAPPHIRE			Restenosis $\geq 50\%$	$\geq 80\%$	7,1%	in 3 years
	August 2000	July 2002	(symptomatic) and (asymptomatic)			
EVA-3S	November 2000	September 2005	Restenosis $\geq 70\%$ occlusion	or	2,8%	in 3 years
CREST	December 2000	July 2008	Restenosis $\geq 70\%$ occlusion	or	6,3%	in 2 years
SPACE	March 2001	February 2006	Restenosis $\geq 70\%$ occlusion	or	4,6%	in 2 years

SAPPHIRE=Stenting and Angioplasty with Protection in Patients at High Risk for Endarterectomy. EVA- 3S=Endarterectomy versus Angioplasty in Patients with Severe Symptomatic Carotid Stenosis. CREST=Carotid

Revascularization Endarterectomy versus Stenting Trial. SPACE=Stent-protected Angioplasty versus Carotid Endarterectomy

Σε ανασκόπηση από τους Frericks H et al. διαπιστώθηκε επίσης ότι η επίπτωση της επαναστένωσης ακολουθεί φθίνουσα πορεία στο χρόνο και μάλιστα όχι γραμμική. Τα δεδομένα έδειξαν πως το πρώτο έτος παρακολούθησης ο κίνδυνος επαναστένωσης είναι 10%, το δεύτερο 3% και το τρίτο 2%.

Έρευνες κατά τις οποίες η διάρκεια παρακολούθησης των ασθενών μετά το χειρουργείο ήταν μακρά, πιστοποιούν ότι η ΚΕ αντέχει στο χρόνο και η επίπτωση της επαναστένωσης παραμένει χαμηλή. Προοπτική έρευνα των Ballotta E. et al. διενεργήθηκε σε 1000 ασθενείς οι οποίοι υποβλήθηκαν σε ΚΕ. Μελετώμενες εκβάσεις ήταν ο περιεγχειρητικός θάνατος, το αγγειακό εγκεφαλικό επεισόδιο, η επαναστένωση $\geq 70\%$ και η απόφραξη. Οι έλεγχοι για τη διάγνωση των ανωτέρω εκβάσεων με έγχρωμο Doppler έγιναν σε διαστήματα 1, 6, 12 μηνών μετά το χειρουργείο και ετησίως έπειτα. Η μέση διάρκεια παρακολούθησης του 95% των ασθενών, ήτοι 949 ασθενείς (5% των ασθενών δεν κατέστη δυνατό να παρακολουθηθεί) ήταν 6,2 έτη (εύρος από 6 έως 156 μήνες). Στο διάστημα αυτό διαγνώστηκαν 7 αποφράξεις (0,6% των ασθενών) και 12 επαναστενώσεις $\geq 50\%$ (1,1% των ασθενών) εκ των οποίων 6 με βαθμό στένωσης $\geq 70\%$. Επίσης, όλες οι περιπτώσεις επαναστένωσης $\geq 70\%$ διαγνώστηκαν εντός 24 μηνών από το χειρουργείο.

Παρόμοια μελέτη, από τους Babu A. M. et al., με μεγαλύτερο αριθμό ασθενών και μέση διάρκεια παρακολούθησης αυτών για 15,8 έτη, κατέδειξε επίσης χαμηλή συχνότητα επαναστένωσης (0,4%) καθώς και χαμηλή συχνότητα αγγειακών εγκεφαλικών επεισοδίων που οφείλονταν σε βλάβη της χειρουργηθείσας καρωτίδας και του αρδευόμενου από αυτήν δικτύου (0,9%). Χαμηλή συχνότητα επαναστένωσης φαίνεται να παρουσιάζουν και ασθενείς που υποβλήθηκαν σε ανάστροφη ΚΕ.

Αξιοπιστία του υπερήχου στη διάγνωση της επαναστένωσης μετά από ενδαρτηρεκτομή

Το έγχρωμο Doppler και το υπερηχογράφημα εν γένει είναι μη επεμβατική μέθοδος απεικόνισης, εύκολη στη χρήση και δεν προκαλεί δυσφορία στον ασθενή. Η ευρεία διαθεσιμότητα υπερηχοτομογράφων καθώς και η ακρίβεια της μεθόδου, η οποία είναι εφάμιλλη εάν όχι υψηλότερη άλλων μη επεμβατικών απεικονιστικών μεθόδων, την έχουν καταστήσει μέθοδο εκλογής για την παρακολούθηση των καρωτίδων μετά από ΚΕ. Πληθώρα δημοσιεύσεων επιβεβαιώνουν την αξιοπιστία του έγχρωμου Doppler υπερηχογραφήματος στη διάγνωση της επαναστένωσης και στον καθορισμό του βαθμού της. Ορισμένοι μελετητές υποστηρίζουν ότι η διάγνωση της επαναστένωσης, καθώς και η απόφαση για την επανεπέμβαση δύναται να γίνει αξιόπιστα μόνο με τη χρήση του υπερήχου χωρίς αγγειογραφία.

Σε δημοσίευση των Aleksic N. et al. μελετήθηκε η ευαισθησία και η ειδικότητα του υπερήχου σε σχέση με την αξονική αγγειογραφία στη διάγνωση επαναστένωσης. Στην έρευνα μετείχαν 210 ασθενείς με επαναστένωση μετά από ΚΕ (85 ασθενείς είχαν 50% - 69% και 125 είχαν >70%), όπου ως όριο επαναστένωσης ορίστηκε η ελάττωση της διαμέτρου της καρωτίδας κατά 50%. Όλοι οι ασθενείς υποβλήθηκαν σε έγχρωμο Doppler και αξονική αγγειογραφία. Στη σύγκριση των δύο απεικονιστικών μεθόδων, μόνο σε δύο ασθενείς διαπιστώθηκε απόκλιση ως προς το βαθμό στένωσης (στένωση US 50% - 69% ενώ στένωση CT αγγειογραφία >70%). Η ειδικότητα και η ευαισθησία του έγχρωμου Doppler υπερήχου σε σύγκριση με την CT αγγειογραφία στη διάγνωση της επαναστένωσης ήταν 97,7% και 100%, αντίστοιχα. Παρόμοιες δημοσιεύσεις των Telman G. et al. κατέδειξαν επίσης υψηλά ποσοστά ειδικότητας και ευαισθησίας (>90%) του έγχρωμου Doppler υπερήχου στην ανάδειξη επαναστένωσης συγκριτικά με την αγγειογραφία. Ωστόσο, η υπερηχοτομογραφική μέθοδος υστερεί συγκριτικά με την αγγειογραφία ή την μαγνητική αγγειογραφία στο ότι δεν αναδεικνύει ευρήματα, κυρίως στένωση, στο άπω τμήμα της εξωκράνιας μοίρας της έσω καρωτίδας.

Οι μετρήσεις ταχύτητας ροής των καρωτίδων με τη χρήση έγχρωμου Doppler αποδίδουν τον βαθμό στένωσης και επαναστένωσης με μεγάλη ακρίβεια υπό την προϋπόθεση ότι γίνονται με τον κατάλληλο τρόπο. Οι Zierler R.E. et al. μελέτησαν τα δεδομένα ασθενών, που μετείχαν στην Carotid Revascularization Endarterectomy versus Stent Trial (CREST) και οι οποίοι υποβλήθηκαν σε έγχρωμο Doppler έλεγχο πριν από την επέμβαση (ΚΕ ή stenting), μετά από αυτή, καθώς και κατά τη διάρκεια των επανελέγχων, με σκοπό πρώτα να καταγραφεί η σοβαρότητα της καρωτιδικής στένωσης και έπειτα το αποτέλεσμα της επέμβασης. Οι μετρήσεις αυτές εκτιμήθηκαν από ένα εργαστήριο αναφοράς (Us Core Laboratory - UCL) στο Πανεπιστήμιο της Washington (University of Washington) προκειμένου να διαπιστωθεί η σύμπτωση των μετρήσεων, από τα κατά τόπους ενταγμένα στην έρευνα εργαστήρια, με αυτές του εργαστηρίου αναφοράς. Απόκλιση της τάξεως του $\pm 5\%$ ερμηνεύονταν ως σύμπτωση (με την έννοια της συμφωνίας). Οι μετρήσεις στον έλεγχο δωδεκαμήνου μετά την επέμβαση (ΚΕ ή stenting) ταυτίζονταν σε μεγάλο βαθμό με αυτές του UCL (69%) ενώ μικρό μόνο ποσοστό των επαναστενώσεων κατηγοριοποιήθηκε εκ νέου (reclassification). Οι αποκλίσεις δε αυτές στις μετρήσεις οφείλονταν κατά 50% περίπου σε σφάλμα γωνίας Doppler.

	ΕΥΑΙΣΘΗΣΙΑ	ΕΙΔΙΚΟΤΗΤΑ
Aleksic N. et al.	97,7%	100%
Telman G. et al	>90%	>90%

Συχνότητα του υπερηχοτομογραφικού ελέγχου μετά από ενδαρτηρεκτομή

Ενώ υπάρχει γενικότερη συμφωνία ως προς την αξία του υπερήχου στο μετεγχειρητικό έλεγχο, αυτή δεν υφίσταται ως προς τη διάρκεια και τη συχνότητα πραγματοποίησής του.

Ορισμένες, παλαιότερες κυρίως, δημοσιεύσεις συμπεραίνουν πως η κλινική εξέταση είναι ο πλέον ενδεδειγμένος τρόπος παρακολούθησης των ασθενών, ενώ δίνεται βαρύνουσα σημασία στην ενδεχόμενη εμφάνιση συμπτωμάτων, η οποία εντέλει καθορίζει την περαιτέρω αντιμετώπιση της νόσου (symptom guided surveillance). Οι Mattos et al. παρατήρησαν ότι οι ασθενείς, στους οποίους διαγνώστηκε επαναστένωση, δεν εμφάνισαν υψηλότερο κίνδυνο για ΑΕΕ ή θάνατο από ΑΕΕ προκαλούμενο από τη χειρουργηθείσα καρωτίδα συγκριτικά με τους ασθενείς χωρίς επαναστένωση, για το λόγο αυτό αμφισβητούν την αξία του τακτικού υπερηχοτομογραφικού ελέγχου. Παρομοίως, οι William C. et al. συμπέραναν ότι μικρό ποσοστό ασθενών που υποβλήθηκαν σε ΚΕ (3,9%) επωφελείται από τακτικούς υπερηχοτομογραφικούς ελέγχους.

Οι περισσότερες δημοσιεύσεις ωστόσο υπεραμύνονται της χρήσης του υπερήχου στη μετεγχειρητική παρακολούθηση, συμβαδίζοντας με τη συνήθη κλινική πρακτική. Οι Ricotta et al. προτείνουν πρώτο έλεγχο με έγχρωμο Doppler σε δύο με έξι εβδομάδες μετά την ΚΕ για την διάγνωση υπολειμματικής βλάβης και τη διάκριση αυτής από πιθανή μελλοντική επαναστένωση, επανέλεγχο μετά το πέρας ενός έτους και εφόσον αυτός αποβεί φυσιολογικός περαιτέρω έλεγχος ανά διετία. Εάν όμως διαγνωστεί μετρίου βαθμού στένωση στην ετερόπλευρη καρωτίδα ή επαναστένωση στην χειρουργηθείσα προτείνουν ελέγχους ανά 6 έως 12 μήνες. Βιβλιογραφική ανασκόπηση των Kallmayer et al. καταλήγει στο συμπέρασμα ότι ο πρώτος υπερηχοτομογραφικός έλεγχος θα μπορούσε να γίνεται κατά την άμεση μετεγχειρητική περίοδο και ο επόμενος μετά το πέρας ενός έτους, ενώ περαιτέρω ελέγχων χρήζουν όσοι πάσχουν από στένωση $\geq 50\%$ της ετερόπλευρης καρωτίδας και όσοι εμφανίσουν επαναστένωση $\geq 50\%$.

Παρότι ο πρώιμος υπερηχοτομογραφικός έλεγχος μετά την επέμβαση αποτελεί συνήθη πρακτική πολλών ιατρών, η σημασία του αμφισβητείται. Οι Pross C et al. σε έρευνα κατά την οποία μετείχαν 338 ασθενείς, οι οποίοι υποβλήθηκαν σε 380 ΚΕ και σε διεγχειρητικό έλεγχο μετά το πέρας της επέμβασης (completion study) συμπέραναν πως η συχνότητα μετρίου βαθμού επαναστένωσης (60% - 79%) το πρώτο εξάμηνο μετά την επέμβαση ανέρχεται σε 0,5% των περιπτώσεων, ενώ δεν διαγνώστηκε καμία περίπτωση σημαντικού βαθμού επαναστένωσης. Επίσης καμία περίπτωση δεν χρειάστηκε επανεπέμβαση. Η πρότασή τους είναι ότι εφόσον ο διεγχειρητικός έλεγχος ολοκλήρωσης (completion study) αποβεί φυσιολογικός, ο υπερηχοτομογραφικός έλεγχος εντός του πρώτου εξαμήνου δεν έχει ιδιαίτερη αξία και ο επόμενος έλεγχος, υπό την αίρεση ότι δεν πάσχει η ετερόπλευρη καρωτίδα, θα μπορούσε να γίνει μετά το πέρας ενός έτους. Σε περίπτωση στένωσης της ετερόπλευρης καρωτίδας $>60\%$ προτείνουν εξαμηνιαίο έλεγχο. Παρόμοια συμπεράσματα ως προς τον έλεγχο εντός του πρώτου εξαμήνου εξάγει και η δημοσίευση των Christopher et al. οι οποίοι παρατήρησαν ότι η επιβίωση και συχνότητα νευρολογικών συμβάντων δεν διαφέρει μεταξύ των ασθενών που ελέγχθηκαν υπερηχοτομογραφικά εντός του πρώτου εξαμήνου μετά την ΚΕ και αυτών που ελέγχθηκαν

αργότερα. Τέλος υπάρχουν και δημοσιεύσεις, όπως αυτή των Al Shakarchi et al., οι οποίες προτρέπουν τη διενέργεια πρώιμου υπερηχοτομογραφικού ελέγχου και εφόσον αυτός αποβεί αρνητικός την παράλειψη περαιτέρω τακτικών επανελέγχων. Ιδιαίτερο ενδιαφέρον παρουσιάζει και η δημοσίευση τυχαιοποιημένης έρευνας των AbuRahma et al. η οποία εστιάζει στη διαφορετική επίπτωση επαναστένωσης της ΚΕ με πρωτογενή συρραφή και της ΚΕ με τοποθέτηση εμβλώματος (patch) και κατ' επέκταση στους διαφορετικούς χρόνους υπερηχοτομογραφικού ελέγχου. Η μέση διάρκεια εμφάνισης σημαντικού βαθμού επαναστένωσης μετά από ΚΕ με πρωτογενής συρραφή φάνηκε να είναι μικρότερη απ' ότι στη ΚΕ με τοποθέτηση εμβλώματος. Επίσης υπολογίστηκαν τα διαστήματα ελεύθερα νόσου για τους διαφορετικούς τρόπους συρραφής με πίνακες (Kaplan – Meier) για το 1ο, 2ο, 3ο, 4ο και 5ο έτος από την επέμβαση. Το ποσοστό απουσίας σημαντικού βαθμού επαναστένωσης ($\geq 80\%$) για την ΚΕ με πρωτογενή συρραφή ήταν 93%, 83%, 80%, 76% και 68% αντίστοιχα, ενώ για την ΚΕ με εμβάλωμα ήταν 100%, 99%, 98%, 98% και 91% αντίστοιχα. Καταλήγοντας, προτείνεται ο έλεγχος με έγχρωμη Doppler υπερηχοτομογραφία μετά από ΚΕ με πρωτογενής συρραφή να γίνεται στους 6 μήνες και έπειτα σε διάστημα 1 με 2 έτη. Για δε την ΚΕ με εμβάλωμα δεν συνιστούν περαιτέρω ελέγχους εφόσον ο πρώτος στους 6 μήνες είναι φυσιολογικός.

	1 ^{ος} έλεγχος	2 ^{ος} έλεγχος	Περαιτέρω έλεγχος
Οι Ricottaetal.	σε 2 – 6 εβδομάδες	το 1 ^ο έτος	φυσιολογικός → ανά 2 έτη επαναστένωση ομόπλευρης ή στένωση ετερόπλευρης Καρωτίδας 6-12 μήνες
Kallmayer et al.	άμεσα μετεγχειρητικά	το 1 ^ο έτος	επαναστένωση $\geq 50\%$ ή στένωση ετερόπλευρης $\geq 50\%$

	1 ^{ος} έλεγχος	2 ^{ος} έλεγχος	Περαιτέρω έλεγχος
Pross et al.	φυσιολογικός ↗ διεγχειρητικός ↘ στένωση Ετερόπλευρης >60%	→ το 1 ^ο έτος → ανά 6 μήνες	
Al Shakarchi et al.	πρώιμος μετεγχειρητικός εάν → είναι φυσιολογικός δεν απαιτούνται περαιτέρω έλεγχοι		
AbuRahma et al.	CEA – pc → σε 6 μήνες	Σε 1 έως 2 έτη	
	CEA – patch → σε 6 μήνες	εάν ο 1 ^{ος} φυσιολογικός δεν απαιτούνται περαιτέρω	

CEA – pc: carotid endarterectomy with primary closure

CEA – patch: carotid endarterectomy with patch closure

Σχέση κόστους οφέλους του τακτικού (ρουτίνας) υπερηχοτομογραφικού ελέγχου μετά από ΚΕ

Άλλο ζήτημα που προκύπτει από τη διενέργεια τακτικών υπερηχοτομογραφικών ελέγχων μετά από ΚΕ, πέραν του χρόνου και της συχνότητας διεξαγωγής αυτών, είναι το κόστος και ειδικότερα η σχέση κόστους-οφέλους. Τρεις τουλάχιστον έρευνες υποβαθμίζουν την αξία των υπερηχοτομογραφικών ελέγχων ρουτίνας, αμφισβητώντας την συμβολή τους στη βελτίωση ή τροποποίηση της θεραπείας της νόσου. Οι AbuRahma et al. κατέληξαν ότι ο υπερηχοτομογραφικός έλεγχος ρουτίνας σε ασθενείς που υποβλήθηκαν σε ΚΕ με τοποθέτηση εμφυτεύματος έχει περιορισμένη αξία, ιδίως όταν τα ευρήματα του πρώιμου μετεγχειρητικού ελέγχου είναι φυσιολογικά ή διαγνωστεί ήπια νόσος. Επίσης κατέληξαν ότι το κόστος σε σχέση με τα διαγνωσθέντα περιστατικά σημαντικής επαναστένωσης (80% έως 99%) είναι υψηλότερο του αποδεκτού.

Για τον ίδιο λόγο οι Cull et al. αμφισβητώντας την αξία του υπερηχοτομογραφικού ελέγχου ρουτίνας, θέτουν προς εξέταση το ενδεχόμενο πλήρους παράλειψης αυτού σε ασθενείς οι οποίοι υποβάλλονται σε ΚΕ και στους οποίους δεν νοσεί η ετερόπλευρη καρωτίδα. Τέλος οι Patel et al. συμπέραναν ότι το συνολικό κόστος ελέγχου ρουτίνας ενδέχεται να ελαττωθεί εάν αναγνωριστούν υποσύνολα ασθενών οι οποίοι επωφελούνται ιδιαίτερα από τους ελέγχους αυτούς. Ως τέτοιες υποομάδες αναγνωρίστηκαν ασθενείς με ταχεία επανεμφάνιση της νόσου ή ασθενείς των οποίων η ηλικία ήταν <55 έτη κατά το χρονικό σημείο της επέμβασης.

Follow- up της ετερόπλευρης, μη χειρουργηθείσας, καρωτίδας μετά από ΚΕ

Είναι γνωστό ότι η καρωτιδική νόσος δεν περιορίζεται σε ένα μόνο αγγείο, εν προκειμένου στη μία μόνο καρωτίδα αλλά συχνά εκδηλώνεται αμφοτεροπλευρώς. Έχει εκτιμηθεί ότι ένας σημαντικός αριθμός ασθενών (έως και το ένα τρίτο όσων υποβάλλονται σε ΚΕ) ενδέχεται να έχει ή να

εμφανίσει σημαντικό βαθμό στένωση ή απόφραξη της ετερόπλευρης, μη χειρουργημένης καρωτίδας. Η εκτίμηση αυτή φαίνεται να δικαιολογεί την τακτική διενέργεια υπερηχοτομογραφικού ελέγχου των καρωτίδων στους ασθενείς αυτούς. Οι Iafrati et al. διαπιστώνουν ότι η εξέλιξη της στένωσης στην ετερόπλευρη καρωτίδα είναι ταχύτερη σε άτομα ≥ 65 ετών ενώ εξαρτάται και από τον βαθμό στη αρχική στένωσης. Ως εκ τούτου συμπεραίνουν ότι η συχνότητα των ελέγχων της ετερόπλευρης καρωτίδας θα πρέπει να προσαρμοστεί στην ηλικία των ασθενών καθώς και στον βαθμό της αρχικής στένωσης. Μικρότερη συχνότητα παρακολούθησης της ετερόπλευρης καρωτίδας, με σημαντικό βαθμό στένωση, απαιτείται εάν αυτή υποβληθεί άμεσα σε ΚΕ.

Μεγάλο τμήμα των ασθενών με ετερόπλευρη στένωση, εφόσον πληροί τα εκάστοτε κριτήρια, θα υποβληθεί σε ΚΕ της ετερόπλευρης καρωτίδας σε δεύτερο χρόνο. Συχνά οι ασθενείς που υποβάλλονται σε αμφοτερόπλευρη ΚΕ (85%), η δεύτερη επέμβαση γίνεται σε διάστημα μικρότερο των 24 μηνών από την πρώτη. Επίσης θα πρέπει στο μεσοδιάστημα πρώτης και της ενδεχόμενης δεύτερης ΚΕ να πραγματοποιείται υπερηχοτομογραφικός έλεγχος, διότι συχνά μεταβάλλεται η ταχύτητα στην ετερόπλευρη καρωτίδα μετά την πρώτη ΚΕ και κατ' επέκταση μεταβάλλεται η θεραπευτική προσέγγιση (αναβολή ή αποφυγή χειρουργείου). Ιδιαίτερης προσοχής χρήζουν οι οριακές (borderline) ετερόπλευρες στενώσεις, σε μη συμπτωματικούς ασθενείς, οι οποίες λόγω της ελάττωσης της ταχύτητας ροής μετά την πρώτη ΚΕ δεν πληρούν πλέον τα κριτήρια για να υποβληθούν σε επέμβαση.

Ενδιαφέρον επίσης παρουσιάζει δημοσίευση των AbuRahma et al. σχετικά με την εξέλιξη της αποφραγμένης ετερόπλευρης, μη χειρουργημένης αρτηρίας, μετά από ΚΕ. Σε σύνολο 544 ασθενών, οι οποίοι υποβλήθηκαν σε 599 ΚΕ, 63 ασθενείς είχαν αποφραγμένη και την ετερόπλευρη καρωτίδα. Η μέση διάρκεια παρακολούθησης αυτών των 63 ασθενών ήταν 58 μήνες (εύρος 1 – 147 μήνες) ενώ χρησιμοποιήθηκαν πίνακες επιβίωσης Kaplan – Meier. Κατά τη πρώιμη περίοδο παρακολούθησης δεν προέκυψε ΑΕΕ στο ημισφαίριο το οποίο αρδεύεται από την αποφραγμένη καρωτίδα ενώ κατά την απώτερη περίοδο, διαγνώστηκαν δύο περιστατικά ΑΕΕ και 9 περιστατικά παροδικών εγκεφαλικών επεισοδίων. Από τα 2 ΑΕΕ το ένα εμφανίστηκε σε ασθενή με επαναστένωση $\geq 50\%$ της χειρουργηθείσας καρωτίδας και από τα 9 παροδικά επεισόδια τα 5 εμφανίστηκαν επίσης σε ασθενή με επαναστένωση $\geq 50\%$. Το ποσοστό απουσίας όψιμου ΑΕΕ στο εγκεφαλικό ημισφαίριο που αρδεύεται από την φραγμένη καρωτίδα το 1ο, 3ο, 5ο και 10ο έτος από την ΚΕ ήταν 98,2% , 96,4%, 96,4% και 96,4% αντίστοιχα. Λαμβάνοντας υπόψη τα ευρήματα αυτά καταλήγουν στο συμπέρασμα ότι η ΚΕ αποκαθιστά τη ροή στο σύστοιχο εγκεφαλικό ημισφαίριο αλλά έχει και προστατευτική δράση στο έτερο ημισφαίριο ως προς τη συχνότητα εμφάνισης όψιμων ΑΕΕ. Τέλος συμπέραναν ότι ασθενείς με επαναστένωση $\geq 50\%$ της χειρουργηθείσας καρωτίδας διατρέχουν υψηλότερο κίνδυνο εμφάνισης νευρολογικών συμβάντων στο σύστοιχο με την φραγμένη καρωτίδα εγκεφαλικό ημισφαίριο απ' ότι ασθενείς χωρίς ή $< 50\%$ επαναστένωση.

Επιπτώσεις στην έξω καρωτίδα μετά από ΚΕ

Υπάρχουν ελάχιστες μελέτες με αντικείμενο τις μεταβολές που επέρχονται στην έξω καρωτίδα μετά από ΚΕ.

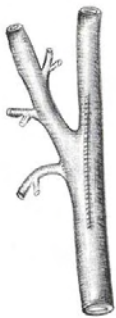
Έρευνα των Abbas et al. υπολόγισε ότι το ποσοστό εμφάνισης στένωσης της έξω καρωτίδας μετά από ΚΕ είναι σχετικά μικρός (5,5% των ασθενών εμφάνισε στένωση $> 50\%$) και ο μέσος χρόνος δημιουργίας στένωσης $> 50\%$ είναι 9 μήνες (εύρος 6 – 15 μήνες).

Έρευνα του Archie JP υπολογίζει ότι στον υπερηχοτομογραφικό έλεγχο του πρώτου εξαμήνου 18% των έξω καρωτίδων είχε στένωση 50% - 74%, το 9% είχε στένωση $\geq 75\%$ και το 1% ήταν πλήρως αποφραγμένες.

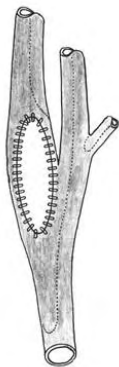Ωστόσο φαίνεται πως η στένωση αυτή δεν προκαλεί συμπτώματα σχετικά με ισχαιμία στους ασθενείς.

Συμπεράσματα-Συζήτηση: Ο υπέρηχος είναι η πλέον ενδεδειγμένη απεικονιστική μέθοδος για τον έλεγχο των καρωτίδων μετά από ΚΕ. Μικρό το ποσοστό εκδήλωσης συμπτωματικής νόσου επί επαναστένωσης μετά από CEA. Ο τύπος της ενδαρτηρεκτομής (με ή χωρίς εμβάλωμα) επηρεάζει το ποσοστό επαναστένωσης. Μικρότερα ποσοστά επαναστένωσης παρατηρούνται επί τοποθέτησης εμβάλωματος.

Εικόνα 8



→ Χρησιμοποιούνται τα κλασσικά υπερηχογραφικά κριτήρια.



→ ICA PSV ≥ 213 cm/s επαναστένωση > 50%

ICA PSV ≥ 274 cm/s επαναστένωση > 80%

Εφόσον ο πρώιμος υπερηχοτομογραφικός έλεγχος, μετά από ΚΕ με τοποθέτηση εμβάλωματος, αποβεί φυσιολογικός και η ετερόπλευρη καρωτίδα δεν εμφανίζει στένωση ή εμφανίζει στένωση $\leq 50\%$ δεν απαιτούνται τακτικοί επανέλεγχοι.

Η ανεύρεση >50% υπολειμματικής στένωσης, ήπιας υπολειμματικής στένωσης (<50%) και η μικρή διάμετρος της καρωτίδας στο πρώιμο μετεγχειρητικό υπερηχογράφημα (μέσα στην πρώτη εβδομάδα) είναι πολύ καλοί προγνωστικοί δείκτες >50% επαναστένωσης στους 6 μήνες.

Η επαναστένωση λόγω υπερπλασίας παρατηρείται συνήθως μεταξύ 6 και 18 μηνών.

Περαιτέρω έρευνα χρειάζεται για την αναγνώριση υποομάδων οι οποίες ωφελούνται από τακτικούς υπερηχοτομογραφικούς ελέγχους (ρουτίνας) όπως επίσης για τη συχνότητα επανελέγχων σε καρωτίδες μετά από ΚΕ με πρωτογενή συρραφή

Βιβλιογραφία

- Sanders EA, Hoeneveld H, Eikelboom BC, Ludwig JW, Vermeulen FE, Ackerstaff RG. Residual lesions and early recurrent stenosis after carotid endarterectomy. A serial follow-up study with duplex scanning and intravenous digital subtraction angiography. *J Vasc Surg.* 1987; 5: 731-7.
- Aburahma AF Duplex criteria for determining $\geq 50\%$ and $\geq 80\%$ internal carotid artery stenosis following carotid endarterectomy with patch angioplasty. *Vascular.* 2011; 19: 15-20.
- Ricotta JJ, Aburahma A, Ascher E, Eskandari M, Faries P, Lal BK. Updated Society for Vascular Surgery guidelines for management of extracranial carotid disease. *Journal of Vascular Surgery* 2011; 54: 1–31.
- American Heart Association Statistics Committee and Stroke Statistics Subcommittee. Heart disease and stroke statistics - 2015 Update. *Circulation* 2015; 131: e169-77.
- Grau AJ, Weimar C, Buggle F et al. Risk Factors, Outcome, and Treatment in Subtypes of Ischemic Stroke The German Stroke Data Bank. *Stroke.* 2001; 32: 2559-66
- Goodney PP, Nolan BW, Eldrup-Jorgensen J, Likosky DS, Cronenwett JL. Restenosis after carotid endarterectomy in a multicenter regional registry. *J VascSurg* 2010; 52:897-905.
- Benzing T, Wilhoit C, Wright S, McCann PA, Lessner S, Brothers TE. Standard duplex criteria overestimate the degree of stenosis after eversion carotid endarterectomy. *J VascSurg* 2015; 61: 1457-63.
- North American Symptomatic Carotid Endarterectomy Trial Collaborators. Beneficial effect of carotid endarterectomy in symptomatic patients with high- grade carotid stenosis. *N Engl J Med.* 1991; 325: 445-53

- Eckstein HH, Kühnl A, Dörfler A, Kopp IB, Holger Lawall, Peter A. Ringleb: The diagnosis, treatment and follow-up of extracranial carotid stenosis – multidisciplinary German-Austrian guideline based on evidence and consensus. *Dtsch Arztebl* 2013; 110: 468-76.
- Barnett HJ, Taylor DW, Eliasziw M et al. Benefit of carotid endarterectomy in patients with symptomatic moderate or severe stenosis. *N Engl J Med* 1998; 339:1415-25.
- Kagawa R, Okada Y, Shima T, Nishida M, Yamane K, Moritake K. B-mode ultrasonographic investigations of morphological changes in endarterectomized carotid artery. *Surg Neurol*. 2001; 55: 50-6.
- Executive Committee for the Asymptomatic Carotid Atherosclerosis Study.
- Endarterectomy for Asymptomatic Carotid Artery Stenosis. *JAMA* 1995; 273: 1421-28
- C. Arning, Widder B, von Reutern GM, Stiegler H, Görtler M. Ultraschall kriterien zur Graduierung von Stenosen der A. carotis interna – Revision der DEGUM- Kriterien und Transfer in NASCET-Stenosierungsgrade. Revision of DEGUM Ultrasound Criteria for Grading Internal Carotid Artery Stenoses and Transfer to NASCET Measurement. *Ultraschall in Med* 2010; 31: 251–57.
- European Carotid Surgery Trialists’ Collaborative Group. Randomised trial of endarterectomy for recently symptomatic carotid stenosis: final results of the MRC European Carotid Surgery Trial (ECST). *Lancet* 1998; 351: 1379–87.
- Frericks H, Kievit J, van Baalen JM, van Bockel JH. Carotid Recurrent Stenosis and Risk of Ipsilateral Stroke. A Systematic Review of the Literatur. *Stroke*. 1998; 29: 244 - 50.
- Ricotta JJ, DeWeese JA. Is Routine Carotid Ultrasound Surveillance after Carotid Endarterectomy Worthwhile? *Am J Surg*. 1996; 172: 140 - 43.
- Boules TN, Proctor MC, Aref A, Upchurch GR Jr, Stanley JC, Henke PK. Carotid endarterectomy remains the standard of care, even in high-risk surgical patients. *Ann Surg* 2005; 241: 356-63.

- **de Weerd M, Greving JP, de Jong AW, Buskens E, Bots ML: Prevalence of asymptomatic carotid artery stenosis according to age and sex: systematic review and metaregression analysis. Stroke 2009; 40: 1105-13.**
- **AbuRahma AF, Stone PA, Abu-Halimah S, Welch CA. Natural history of carotid artery occlusion contralateral to carotid endarterectomy. J Vasc Surg. 2006; 44: 62-6.**
- **Pross C, Shortsleeve CM, Baker JD et al. Carotid endarterectomy with normal findings from a completion study: Is there need for early duplex scan? J Vasc Surg. 2001; 33: 963-7.**
- **Post PN, Kievit J, van Baalen JM, van den Hout WB, van Bockel JH. Routine Duplex Surveillance Does Not Improve the Outcome After Carotid Endarterectomy. A Decision and Cost Utility Analysis. Stroke. 2002; 33: 749 - 55.**
- **Fontenelle LJ, Simper SC, Hanson TL. Carotid duplex scan versus angiography in evaluation of carotid artery disease. Am Surg. 1994; 60 :864-8.**
- **Telman G, Kouperberg E, Sprecher E et al. Duplex ultrasound verified by angiography in patients with severe primary and restenosis of internal carotid artery. Ann Vasc Surg. 2006; 20: 478-81.**
- **Szabo A, Brazda E, Dosa E, Apor A, Szabolcs Z, Entz L. Long-term restenosis rate of eversion endarterectomy on the internal carotid artery. Eur J VascEndovasc Surg. 2004; 27: 537-9.**
- **Lattimer CR, Burnand KG. Recurrent carotid stenosis after carotid endarterectomy. Br J Surg. 1997; 84: 1206-19.**
- **Stoney RJ, String ST. Recurrent carotid stenosis. Surgery. 1976; 80 :705-10.**
- **Clagett GP, Robinowitz M, Youkey JR et al. Morphogenesis and clinicopathologic characteristics of recurrent carotid disease. J Vasc Surg. 1986; 3: 10-23.**

- **Aleksic N, Tanaskovic S, Radak S et al. Color duplex sonography in the detection of internal carotid artery restenosis after carotid endarterectomy: comparison with computed tomographic angiography. J Ultrasound Med. 2011; 30: 1677-82.**
- **Bartlett FF, Rapp JH, Goldstone J, Ehrenfeld WK, Stoney RJ. Recurrent carotid stenosis: operative strategy and late results. J Vasc Surg. 1987; 5: 452-6.**
- **AbuRahma AF, Snodgrass KR, Robinson PA, Wood DJ, Meek RB, Patton DJ. Safety and durability of redo carotid endarterectomy for recurrent carotid artery stenosis. Am J Surg. 1994; 168: 175-8.**
- **Callow AD. Recurrent stenosis after carotid endarterectomy. Arch Surg. 1982; 117: 1082-5.**
- **Civil ID, O'Hara PJ, Hertzner NR, Krajewski LP, Beven EG. Late patency of the carotid artery after endarterectomy. Problems of definition, follow-up methodology, and data analysis. J Vasc Surg. 1988; 8: 79-85.**
- **Johnson CA, Tollefson DF, Olsen SB, Andersen CA, McKee-Johnson J. The natural history of early recurrent carotid artery stenosis. Am J Surg. 1999; 177: 433-6.**
- **Lal BK, Beach KW, Roubin GS et al. CREST Investigators. Restenosis after carotid artery stenting and endarterectomy: a secondary analysis of CREST, a randomised controlled trial. Lancet Neurol. 2012; 11: 755-63.**
- **Bonati LH, Ederle J, McCabe DJ et al.; CAVATAS Investigators. Long-term risk of carotid restenosis in patients randomly assigned to endovascular treatment or endarterectomy in the Carotid and Vertebral Artery Transluminal Angioplasty Study (CAVATAS): long-term follow-up of a randomised trial. Lancet Neurol. 2009; 8: 908-17.**
- **Eckstein HH, Ringleb P, Allenberg JR et al. Results of the Stent-Protected Angioplasty versus Carotid Endarterectomy (SPACE) study to treat symptomatic stenoses at 2 years: a multinational, prospective, randomised trial. Lancet Neurol. 2008; 7: 893-902.**
- **Sadideen H, Taylor PR, Padayachee TS. Restenosis after carotid endarterectomy. Int J ClinPract. 2006; 60: 1625-30.**

- Babu MA, Meissner I, Meyer FB. The durability of carotid endarterectomy: long-term results for restenosis and stroke. *Neurosurgery*. 2013; 72: 835-8.
- Ballotta E, Da Giau G, Piccoli A, Baracchini C. Durability of carotid endarterectomy for treatment of symptomatic and asymptomatic stenoses. *J Vasc Surg*. 2004; 40: 270-8.
- Reina-Gutiérrez T, Serrano-Hernando FJ, Sánchez-Hervás L, Ponce A, Vega de Ceniga M, Martín A. Recurrent carotid artery stenosis following endarterectomy: natural history and risk factors. *Eur J VascEndovasc Surg*. 2005; 29: 334-41.
- Harris RA, Stow N, Fisher CM, Neale ML, Appleberg M. Carotid redo surgery: both safe and durable. *ANZ J Surg*. 2003; 73: 1000-3.
- Healy DA, Zierler RE, Nicholls SC et al. Long-term follow-up and clinical outcome of carotid restenosis. *J Vasc Surg*. 1989; 10: 662-8.
- Dorffner R, Metz VM, Trattinig S et al. Intraoperative and early postoperative colour Doppler sonography after carotid artery reconstruction: follow-up of technical defects. *Neuroradiology*. 1997; 39: 117-21.
- Morales MM, Anacleto A, Buchdid MA et al. Morphological and hemodynamic patterns of carotid stenosis treated by endarterectomy with patch closure versus stenting: a duplex ultrasound study. *Clinics (Sao Paulo)*. 2010; 65: 1315-23.
- Grant EG, Benson CB, Moneta GL et al. Society of Radiologists in Ultrasound. Carotid artery stenosis: grayscale and Doppler ultrasound diagnosis--Society of Radiologists in Ultrasound consensus conference. *Ultrasound Q*. 2003; 19: 190-8.
- Ouriel K, Green RM. Clinical and technical factors influencing recurrent carotid stenosis and occlusion after endarterectomy. *J Vasc Surg*. 1987; 5: 702-6.
- Telman G, Kouperberg E, Hlebtovsky A et al. Embolic potential and ultrasonic characteristics of plaques in patients with severe unilateral carotid restenosis more than one year after surgery. *J Neurol Sci*. 2009; 285 :85 -7.

- **Makihara N, Toyoda K, Uda K et al. Characteristic sonographic findings of early restenosis after carotid endarterectomy. J Ultrasound Med. 2008; 27: 1345-52.**
- **Mitrasinovic A, Radak S, Kolar J et al. Color Doppler sonographic evaluation of flow volume of the internal carotid and vertebral arteries after carotid endarterectomy. J Clin Ultrasound. 2010; 38: 238-43.**
- **Cook JM, Thompson BW, Barnes RW. Is routine duplex examination after carotid endarterectomy justified? J Vasc Surg. 1990; 12: 334-40.**
- **Mattos MA, van Bemmelen PS, Barkmeier LD, Hodgson KJ, Ramsey DE, Sumner DS. Routine surveillance after carotid endarterectomy: does it affect clinical management? J Vasc Surg. 1993; 17: 819-30.**
- **Zierler RE, Beach KW, Bergelin RO et al.; CREST Investigators. Agreement between site-reported and ultrasound core laboratory results for duplex ultrasound velocity measurements in the Carotid Revascularization Endarterectomy versus Stenting Trial. J Vasc Surg. 2014; 59: 2-7.**
- **Mackey WC, Belkin M, Sindhi R, Welch H, O'Donnell TF Jr. Routine postendarterectomy duplex surveillance: does it prevent late stroke? J Vasc Surg. 1992; 16: 934-9.**
- **Kallmayer M, Tsantilas P, Zieger C et al. Ultrasound surveillance after CAS and CEA: what's the evidence? J Cardiovasc Surg. 2014; 55: 33-41.**
- **Skelly CL, Meyerson SL, Curi MA et al. Routine early postoperative duplex scanning is unnecessary following uncomplicated carotid endarterectomy. Vasc Endovascular Surg. 2002; 36: 115-22.**
- **AbuRahma AF, Robinson PA, Mullins DA, Holt SM, Herzog TA, Mowery NT. Frequency of postoperative carotid duplex surveillance and type of closure: results from a randomized trial. J Vasc Surg. 2000; 32: 1043-51.**

- **AbuRahma AF, Srivastava M, AbuRahma Z et al. The value and economic analysis of routine postoperative carotid duplex ultrasound surveillance after carotid endarterectomy. J Vasc Surg. 2015; 62: 378-83.**
- **Al Shakarchi J, Lowry D, Nath J, Khawaja AZ, Inston N, Tiwari A. Duplex ultrasound surveillance after carotid artery endarterectomy. J Vasc Surg. 2016; 63: 1647-50.**
- **Hirschl M, Palkovits J, Katzenschlager R, Bialek C, Kundi M. Duplex sonographic predictors of restenosis, vascular and neurological events after carotid endarterectomy. WienKlinWochenschr. 2002; 114: 327-33.**
- **Patel ST, Kuntz KM, Kent KC. Is routine duplex ultrasound surveillance after carotid endarterectomy cost-effective? Surgery. 1998; 124: 343-51.**
- **Cull DL, Cole T, Miller B et al. The value of a carotid duplex surveillance program for stroke prevention. Ann Vasc Surg. 2011; 25: 887-94.**
- **Sabeti S, Schillinger M, Mlekusch W et al. Quantification of internal carotid artery stenosis with duplex US: comparative analysis of different flow velocity criteria. Radiology. 2004; 232: 431-9.**
- **Iafrafi MD, Salamipour H, Young C, Mackey WC, O'Donnell TF Jr. Who needs surveillance of the contralateral carotid artery? Am J Surg. 1996; 172: 136-9.**
- **Abbas SM, Adams D, Vanniasingham P. What happens to the external carotid artery following carotid endarterectomy? BMC Surg. 2008; 8: 20.**
- **Vrijenhoek JE, de Borst GJ, den Ruijter HM et al. A lipid-poor plaque and asymptomatic status in women are associated with higher peak systolic velocity on duplex ultrasound after carotid endarterectomy. Atherosclerosis. 2014; 237:677-83**
- **Archie JP Jr. The outcome of external carotid endarterectomy during routine carotid endarterectomy. J Vasc Surg. 1998; 28: 585-90.**
- **AbuRahma AF, Stone P, Deem S, Dean LS, Keiffer T. Proposed duplex velocity criteria for carotid restenosis following carotid endarterectomy with patch closure. J Vasc Surg. 2009; 50: 286 - 91.**

- **Study design for randomized prospective trial of carotid endarterectomy for asymptomatic atherosclerosis. The Asymptomatic Carotid Atherosclerosis Study Group. Stroke. 1989; 20: 844 - 9.**
- **Coe DA, Towne JB, Seabrook GR, Freischlag JA, Cambria RA, Kortbein EJ. Duplex morphologic features of the reconstructed carotid artery: changes occurring more than five years after endarterectomy. J Vasc Surg. 1997; 25: 850-6.**
- **Moneta GL, Edwards JM, Chitwood RW et al. Correlation of North American Symptomatic Carotid Endarterectomy Trial (NASCET) angiographic definition of 70% to 99% internal carotid artery stenosis with duplex scanning. J Vasc Surg. 1993; 17: 152-7.**

