



ΔΙΑΚΡΑΤΙΚΟ
ΔΙΑΤΜΗΜΑΤΙΚΟ
ΠΡΟΓΡΑΜΜΑ
ΜΕΤΑΠΤΥΧΙΑΚΩΝ
ΣΠΟΥΔΩΝ

ΙΑΤΡΙΚΗ ΣΧΟΛΗ
ΠΑΝΕΠΙΣΤΗΜΙΟ ΘΕΣΣΑΛΙΑΣ
σε συνεργασία με το
UNIVERSITÀ DEGLI STUDI
DI GENOVA



Μεταπτυχιακή Διπλωματική Εργασία

"Υπερηχοτομογραφική μελέτη μορφολογικών και λειτουργικών παραμέτρων της ωλενίου αρτηρίας μετά από αφαίρεση της κερκιδικής αρτηρίας για καρδιοχειρουργικούς σκοπούς"

υπό

ΜΑΝΩΛΗ ΑΜΠΙΑΤΖΗ-ΠΑΠΑΔΟΠΟΥΛΟΥ

Ειδικευόμενου Αγγειοχειρουργικής

Υπεβλήθη για την εκπλήρωση μέρους των

απαιτήσεων για την απόκτηση του

Διακρατικού Μεταπτυχιακού Διπλώματος Ειδίκευσης

«Υπερηχογραφική Λειτουργική Απεικόνιση για την πρόληψη & διάγνωση των αγγειακών παθήσεων»

Λάρισα, 2018

ΤΡΙΜΕΛΗΣ ΣΥΜΒΟΥΛΕΥΤΙΚΗ ΕΠΙΤΡΟΠΗ

1. **Δρ. Κυριάκος Κτενίδης**, Καθηγητής Αγγειοχειρουργικής, Τμήμα Ιατρικής, Σχολή Επιστημών Υγείας, Αριστοτέλειο Πανεπιστήμιο Θεσσαλονίκης - **(Επιβλέπων)**
2. **Δρ. Αθανάσιος Γιαννούκας**, Καθηγητής Αγγειοχειρουργικής, Διευθυντής Αγγειοχειρουργικής Κλινικής Π.Γ.Ν Λάρισας, Τμήμα Ιατρικής, Σχολή Επιστημών Υγείας, Πανεπιστήμιο Θεσσαλίας
3. **Δρ. Μιλτιάδης Ματσάγκας**, Καθηγητής Αγγειοχειρουργικής, Τμήμα Ιατρικής, Σχολή Επιστημών Υγείας, Πανεπιστήμιο Θεσσαλίας

Αναπληρωματικό μέλος:

Δρ. Κωνσταντίνος Σπανός, Αγγειοχειρουργός, Ακαδημαϊκός Υπότροφος, Τμήμα Ιατρικής, Πανεπιστήμιο Θεσσαλίας

ΕΥΧΑΡΙΣΤΙΕΣ

Πρώτα απ' όλα, θέλω να ευχαριστήσω τον επιβλέποντα της διατριβής μου, κ. Κτενίδα Κυριάκο, Καθηγητή Αγγειοχειρουργικής του Αριστοτελείου Πανεπιστημίου Θεσσαλονίκης, για την πολύτιμη βοήθεια και καθοδήγησή του κατά τη διάρκεια της διπλωματικής μου εργασίας. Επίσης, είμαι ευγνώμων στα υπόλοιπα μέλη της εξεταστικής επιτροπής της διατριβής μου για την προσεκτική ανάγνωση της εργασίας μου και για τις πολύτιμες υποδείξεις τους. Οφείλω ευχαριστίες στη φίλη και μελλοντική συνάδελφο Ολυμπία Κωστοπούλου, 5ετή φοιτήτρια της Ιατρικής Σχολής του Αριστοτελείου Πανεπιστημίου Θεσσαλονίκης για την ανιδιοτελή βοήθειά της στη βιβλιογραφική αναζήτηση των εικόνων και των πινάκων/διαγραμμάτων που συνοδεύουν το κείμενο της παρούσας εργασίας, στην διάταξη της τελικής δομής του κειμένου και για τη συνεχή ηθική υποστήριξή της σε ολόκληρη την προσπάθειά μου. Ευχαριστώ τους φίλους(ες) μου Βαρβάρα και Μελίνα Δαβιτίδου, Γεώργιο Γιολτσίδα, Βαγγέλη Κακαγιάννη και Γεώργιο Λιόντα για την ειλικρινή συμπαράστασή τους όλο αυτό το χρονικό διάστημα. Πάνω απ' όλα, είμαι ευγνώμων στους γονείς μου, Θεοδόσιο Αμπατζή και Μαρία Παπαδοπούλου, αλλά και στον ευρύτερο οικογενειακό κύκλο μου για την ολόψυχη αγάπη και υποστήριξή τους όλα αυτά τα χρόνια.

Αμπατζής-Παπαδόπουλος Μανώλης

Περίληψη

Εισαγωγή. Σκοπός της παρούσας μελέτης είναι η συστηματική ανασκόπηση και μετα-ανάλυση των μελετών που αναφέρονται στην υπερηχοτομογραφική μελέτη των λειτουργικών και μορφολογικών παραμέτρων της ωλένιας αρτηρίας και πώς αυτές μεταβάλλονται μετά την αφαίρεση της κερκιδικής αρτηρίας, προκειμένου αυτή να χρησιμοποιηθεί ως αυτόλογο μόσχευμα σε ασθενείς που υποβάλλονται σε αορτοστεφανιαία παράκαμψη.

Μέθοδος. Στις ηλεκτρονικές βάσεις δεδομένων έγινε αναζήτηση μελετών που συμπεριλαμβάνουν ασθενείς που υποβλήθηκαν σε αορτοστεφανιαία παράκαμψη με χρήση της κερκιδικής αρτηρίας ως αυτόλογο μόσχευμα, των οποίων η ωλένια αρτηρία μελετήθηκε με τη χρήση υπερήχων μετά την αφαίρεση της κερκιδικής αρτηρίας. Οι μελέτες που ανευρέθηκαν διαχωρίστηκαν σε δυο ομάδες: αυτές που μελετούν τις μεταβολές των παραμέτρων της ωλένιας αρτηρίας την άμεση μετεγχειρητική περίοδο έως και 3 μήνες μετά την αφαίρεση της κερκιδικής αρτηρίας και αυτές που μελετούν τις μεταβολές των παραμέτρων της ωλένιας αρτηρίας τη μεταγενέστερη μετεγχειρητική περίοδο πλέον των 3 μηνών.

Αποτελέσματα. Από την αναζήτηση προέκυψαν 11 προοπτικές μελέτες που συμπεριλάμβαναν 576 ασθενείς συνολικά. Από τις μελέτες που μελετούν τις μεταβολές των παραμέτρων της ωλένιας αρτηρίας την άμεση μετεγχειρητική περίοδο έως και 3 μήνες μετά την αφαίρεση της κερκιδικής αρτηρίας διαπιστώθηκε ότι υπάρχει στατιστικώς σημαντική μεταβολή σε σχέση με την προεγχειρητική περίοδο της μέγιστης συστολικής ταχύτητας (12.48 cm/s, 95% CI 3.07-21.88, $t_{(3)}=4.22$, $p<0.05$), της τελοδιαστολικής ταχύτητας (5.65 cm/s, 95% CI -1.47-9.83, $p<0.05$), του όγκου ροής (28.95 ml/min, 95% CI 16.88-41.02, $t_{(1)}=30.47$, $p<0.05$) και του δείκτη αντίστασης (0.08, 95% CI 0.07-0.09, $p<0.05$) της ωλένιας αρτηρίας, ενώ δεν υπάρχει στατιστικώς σημαντική μεταβολή στο ίδιο μετεγχειρητικό διάστημα της διαμέτρου (0.05 mm, 95% CI -3.05-4.07, $t_{(1)}=1.82$, $p=0.32$) και της διατμητικής τάσης (4 dynes/cm², 95% CI 2-10, $p>0.05$) της ωλένιας αρτηρίας. Από τις μελέτες που μελετούν τις μεταβολές των παραμέτρων της ωλένιας αρτηρίας τη μεταγενέστερη μετεγχειρητική περίοδο πλέον των 3 μηνών μετά την αφαίρεση της κερκιδικής αρτηρίας διαπιστώθηκε ότι υπάρχει στατιστικώς σημαντική μεταβολή σε σχέση με την προεγχειρητική περίοδο της μέγιστης συστολικής ταχύτητας (16 cm/s, 95% CI 7.04-24.96, $t_{(2)}=7.69$, $p<0.05$) και του διαστήματος χρόνου ταχύτητας (7.4 cm, 95% CI 5-9.8, $p<0.05$) της ωλένιας αρτηρίας, ενώ δεν υπάρχει στατιστικώς σημαντική μεταβολή στο ίδιο μετεγχειρητικό διάστημα της τελοδιαστολικής ταχύτητας (2.03 cm/s, 95% CI -11-15.05, $t_{(1)}=1.98$, $p=0.29$), του όγκου ροής (42 ml/min, 95% CI -85.06-169.06, $t_{(1)}=4.2$, $p=0.14$), του δείκτη αντίστασης (0.03, 95% CI -0.41-0.35, $t_{(1)}=1$, $p=0.5$), της διαμέτρου (0.19 mm, 95% CI -0.3-0.67, $t_{(2)}=1.66$, $p=0.23$) και του πάχους έσω-μέσου χιτώνα (0.09, 95% CI -0.93-1.11, $t_{(1)}=1.13$, $p=0.46$) της ωλένιας αρτηρίας.

Συμπέρασμα. Μετά την αφαίρεση της κερκιδικής αρτηρίας παρατηρείται υπερηχοτομογραφικά στατιστικώς σημαντική μεταβολή ορισμένων μορφολογικών και λειτουργικών παραμέτρων της ωλένιας αρτηρίας τόσο κατά την άμεση όσο και στη μεταγενέστερη μετεγχειρητική περίοδο. Όμως, υπάρχουν παράμετροι της ωλένιας αρτηρίας οι οποίες δεν παρουσιάζουν στατιστικώς σημαντική μεταβολή στις ίδιες μετεγχειρητικές περιόδους.

Λέξεις-κλειδιά: radial harvesting; radial conduit; coronary artery bypass grafting ulnar

Πίνακας περιεχομένων

Κεφάλαιο 1	Εισαγωγή.....	11
Κεφάλαιο 2	Μέθοδος.....	13
2.1	Αυτόλογα μοσχεύματα για καρδιοχειρουργικούς σκοπούς.....	13
2.2	Προεγχειρητική αξιολόγηση αρτηριών αντιβραχίου και άκρας χείρας.....	18
2.3	Κριτήρια επιλογής.....	22
2.4	Μέθοδος βιβλιογραφικής αναζήτησης.....	23
2.5	Συλλογή δεδομένων.....	23
2.6	Σύνθεση των δεδομένων και στατιστική ανάλυση.....	23
Κεφάλαιο 3	Αποτελέσματα.....	27
3.1	Ροή ανεύρεσης των μελετών.....	27
3.2	Αποτελέσματα της μετα-ανάλυσης.....	29
	3.2.1 Μεταβολή των παραμέτρων της ωλένιας αρτηρίας κατά την μετεγχειρητική περίοδο έως και 3 μήνες μετά την αφαίρεση της κερκιδικής αρτηρίας σε σχέση με την προεγχειρητική περίοδο.	
	3.2.2 Μεταβολή των παραμέτρων της ωλένιας αρτηρίας κατά την μετεγχειρητική περίοδο πλέον των 3 μηνών μετά την αφαίρεση της κερκιδικής αρτηρίας σε σχέση με την προεγχειρητική περίοδο.	
Κεφάλαιο 4	Συζήτηση.....	41
Κεφάλαιο 5	Σύνοψη διπλωματικής εργασίας.....	45
Βιβλιογραφία.....		47

Κεφάλαιο 1: Εισαγωγή

Σύμφωνα με τον Παγκόσμιο Οργανισμό Υγείας (ΠΟΥ/WHO), τα καρδιαγγειακά νοσήματα αποτελούν την πρώτη αιτία θανάτου παγκοσμίως. Εκτιμάται ότι 17,7 εκατομμύρια άνθρωποι πέθαναν από καρδιαγγειακά νοσήματα το 2015, αντιπροσωπεύοντας το 31% των θανάτων παγκοσμίως. Η στεφανιαία νόσος αποτελεί την πρώτη αιτία θανάτου στις σύγχρονες δυτικές κοινωνίες μεταξύ των υπολοίπων καρδιαγγειακών νοσημάτων. Ο όρος «στεφανιαία νόσος» περιγράφει τη στένωση των στεφανιαίων αρτηριών που, στη συντριπτική πλειοψηφία των περιπτώσεων, οφείλεται στην προοδευτική συσσώρευση αθηρωματικού υλικού στον αυλό τους. Η στεφανιαία νόσος αντιμετωπίζεται είτε συντηρητικά με φαρμακευτική αγωγή είτε με την αγγειοπλαστική των στεφανιαίων αγγείων με τη βοήθεια της επεμβατικής καρδιολογίας. Όταν η φαρμακευτική αγωγή και η αγγειοπλαστική δεν αρκούν για την αντιμετώπιση της στεφανιαίας νόσου (όπως στη νόσο των τριών αγγείων, σε πλήρη απόφραξη στεφανιαίας αρτηρίας, στένωση της έκφυσης των στεφανιαίων αρτηριών), οι ασθενείς υποβάλλονται σε αορτοστεφανιαία παράκαμψη (CABG). [1]

Η αορτοστεφανιαία παράκαμψη πραγματοποιείται με τη χρήση αυτόλογων μοσχευμάτων. Το συνηθέστερο αυτόλογο μόσχευμα για τη διενέργεια της αορτοστεφανιαίας παράκαμψης είναι η αριστερή έσω θωρακική αρτηρία. Δεύτερη επιλογή αυτόλογου μοσχεύματος για τη διενέργεια της αορτοστεφανιαίας παράκαμψης αποτελούσαν για αρκετά χρόνια οι σαφηνείς φλέβες. Όμως, τα τελευταία χρόνια ως δεύτερη επιλογή αυτόλογου μοσχεύματος για τη διενέργεια της αορτοστεφανιαίας παράκαμψης χρησιμοποιείται ολοένα και περισσότερο η κερκιδική αρτηρία έναντι των σαφηνών φλεβών. [2]

Η χρησιμοποίηση της κερκιδικής αρτηρίας ως αυτόλογο μόσχευμα περιγράφηκε για πρώτη φορά από τον Alain Carpentier το 1971. Όμως, ο Carpentier εγκατέλειψε την τεχνική του, επειδή 30% των μοσχευμάτων παρουσίασαν απόφραξη στα 2 χρόνια μετεγχειρητικά. Την τεχνική επανέφερε ο Christophe Acar το 1989 με ικανοποιητικά αποτελέσματα, καθώς χρησιμοποίησε διλτιαζέμη η χορήγηση της οποίας ξεκίνησε στους ασθενείς από το διεγχειρητικό στάδιο και ανέστειλε το σπασμό της κερκιδικής αρτηρίας σε συνδυασμό με την ανέπαφη ('no-touch') τεχνική και ασπιρίνη που χορηγήθηκε στους ασθενείς κατά το εξιτήριό τους. [3, 4]

Η άκρα χείρα αρδεύεται από τα δυο παλαμιαία αρτηριακά τόξα, το επιπολής και το εν τω βάθει, που δημιουργούνται από τις αναστομώσεις κλάδων της ωλένιας και της κερκιδικής αρτηρίας. Υπάρχουν αρκετές ανατομικές παραλλαγές στις αναστομώσεις μεταξύ των κλάδων που δημιουργούν τα δυο τόξα ανάμεσα στους διάφορους ασθενείς. Ως αποτέλεσμα, το επιπολής παλαμιαίο τόξο στους περισσότερους ασθενείς είναι πλήρες, αλλά σε ένα ποσοστό ασθενών παραμένει ατελές. Το ποσοστό των ασθενών που έχουν ατελές επιπολής παλαμιαίο τόξο διαφέρει μεταξύ διαφορετικών μελετών. Όσον αφορά το εν τω βάθει παλαμιαίο τόξο, ένα πολύ μικρό ποσοστό των ασθενών παρουσιάζει ατελές αυτό το τόξο. [5, 6]

Κατά τον προεγχειρητικό έλεγχο απαιτείται προσεκτική διερεύνηση του αγγειακού δικτύου που αρδεύει την άκρα χείρα, προκειμένου να αποφασιστεί η χρησιμοποίηση της κερκιδικής αρτηρίας ως αυτόλογο μόσχευμα για τη διενέργεια αορτοστεφανιαίας παράκαμψης χωρίς να προκληθούν επιπλοκές στην άκρα χείρα. Στη διερεύνηση αυτή σημαντικό ρόλο κατέχουν η δοκιμασία Allen και η υπερηχογραφική απεικόνιση. Κατά τη μετεγχειρητική περίοδο, εφόσον έχει αποφασιστεί ότι υπάρχει δυνατότητα και έχει διενεργηθεί η αφαίρεση της κερκιδικής

αρτηρίας, η άκρα χείρα αρδεύεται πλέον από την ωλένια αρτηρία μαζί με την όποια παράπλευρη κυκλοφορία υπάρχει. [7, 8]

Σκοπός της παρούσας εργασίας είναι η ανασκόπηση των μελετών που αναφέρονται στις λειτουργικές και μορφολογικές παραμέτρους της ωλένιας αρτηρίας και πώς αυτές μεταβάλλονται μετά την αφαίρεση της κερκιδικής αρτηρίας, προκειμένου αυτή να χρησιμοποιηθεί ως αυτόλογο μόσχευμα στην αορτοστεφανιαία παράκαμψη. Η παρούσα ανασκόπηση επικεντρώνεται στις μελέτες στις οποίες η διερεύνηση των λειτουργικών και μορφολογικών παραμέτρων διενεργήθηκε με υπερηχοτομογραφική μελέτη.

Κεφάλαιο 2: Μέθοδος

2.1 Αυτόλογα μοσχεύματα για καρδιοχειρουργικούς σκοπούς

Η πρώτη επιτυχής αναστόμωση της έσω θωρακικής αρτηρίας με στεφανιαία αρτηρία σε άνθρωπο πραγματοποιήθηκε το 1964 από το Ρώσο καρδιοχειρουργό Vasilii Kolesov (εικόνα 1). Υπάρχουν αναφορές ότι η πρώτη αορτοστεφανιαία παράκαμψη διενεργήθηκε από την ομάδα του Robert H. Goetz (εικόνα 2) στις 2 Μαΐου 1960 στην ιατρική σχολή «Albert Einstein» του δημοτικού νοσοκομείου του Bronx. Όμως, συχνά αυτή η επέμβαση λησμονείται, καθώς δεν υπάρχει πλήρης αναφορά για αυτήν και δεν έχει γνωστοποιηθεί ο τύπος της αναστόμωσης που διενήργησε ο Goetz. Το Μάιο του 1967 ένας Αργεντινός χειρουργός, ο Rene Favaloro (εικόνα 3), χρησιμοποίησε για πρώτη φορά ένα αυτόλογο μόσχευμα σαφηνούς φλέβας για να αντικαταστήσει ένα στενωμένο τμήμα της δεξιάς στεφανιαίας αρτηρίας. [9-12]



Εικόνα 1: Dr. Vasilii Kolesov [9]

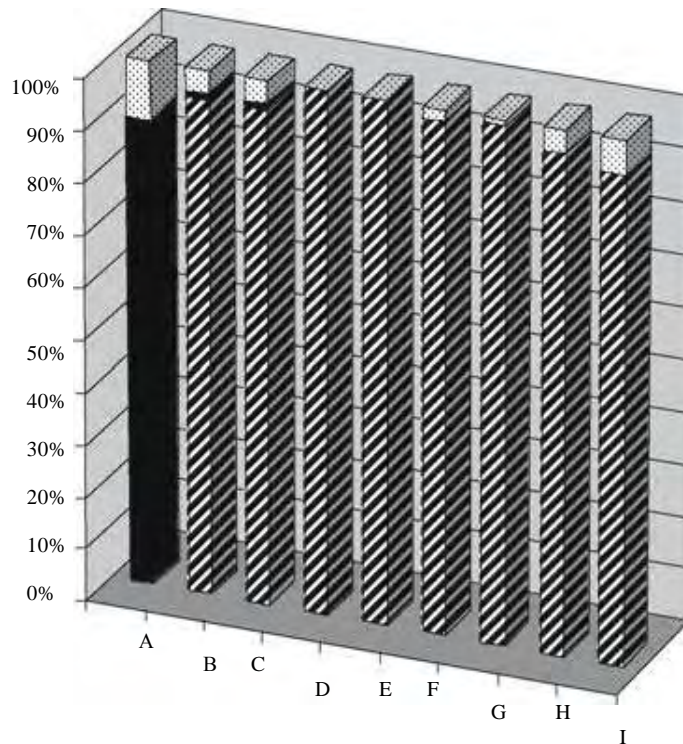


Εικόνα 2: Dr. Robert Goetz [10]

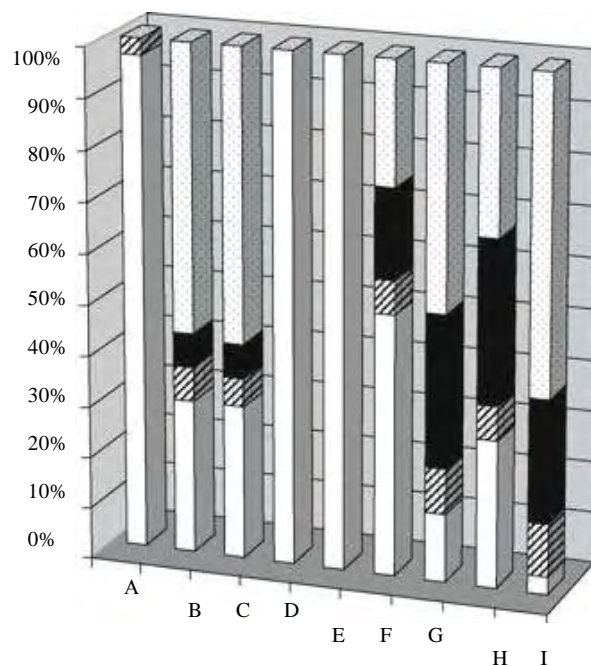


Εικόνα 3: Dr. Rene Favaloro [11]

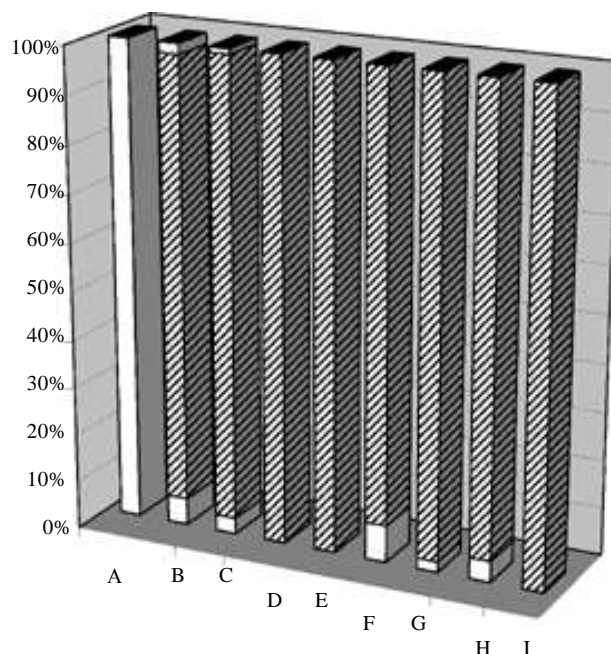
Η αριστερή έσω θωρακική αρτηρία πρέπει να αποτελεί την πρώτη επιλογή σε αορτοστεφανιαία παράκαμψη λόγω του ποσοστού της επιβίωσης που επιτυγχάνεται με την χρήση της, καθώς είναι αρτηρία ελαστικού κυρίως τύπου, εμφανίζεται αθηρωματικό υλικό στον αυλό της πιο σπάνια από τα υπόλοιπα αυτόλογα μοσχεύματα και έχει λίγα νεύρα στον εξωτερικό της χιτώνα, γεγονός που μειώνει την περίπτωση να εμφανίσει σπασμό κατά τη διενέργεια της επέμβασης (εικόνες 4, 5 και 6). Παρόμοια χαρακτηριστικά παρουσιάζει και η δεξιά έσω θωρακική αρτηρία. Όμως, χρησιμοποιείται σπανιότερα λόγω του χρόνου που απαιτείται προκειμένου να κινητοποιηθεί και του κινδύνου της επιμόλυνσης. Ως δεύτερη επιλογή αυτόλογου μοσχεύματος για τη διενέργεια της αορτοστεφανιαίας παράκαμψης για αρκετά χρόνια ήταν οι σαφηνείς φλέβες λόγω της εύκολης τεχνικής κινητοποίησής τους και της καλής βατότητάς τους μετεγχειρητικά. Τα τελευταία χρόνια υπάρχουν μελέτες που υποστηρίζουν ως δεύτερη επιλογή αυτόλογου μοσχεύματος για τη διενέργεια της αορτοστεφανιαίας παράκαμψης την κερκιδική αρτηρία έναντι των σαφηνών φλεβών, αφού η χρησιμοποίησή της κερκιδικής αρτηρίας ως αυτόλογο μόσχευμα σχετίζεται με καλύτερα βραχυπρόθεσμα και μακροπρόθεσμα αποτελέσματα (εικόνα 7). Επίσης, λιγότερο διαδεδομένα αυτόλογα μοσχεύματα είναι η δεξιά γαστροεπιπλοϊκή αρτηρία που χρησιμοποιείται από ορισμένα κέντρα χάρη στο σπάνιο σχηματισμό αθηρωματικού υλικού στον αυλό της, καθώς και άλλες αρτηρίες όπως η ωλένια, η



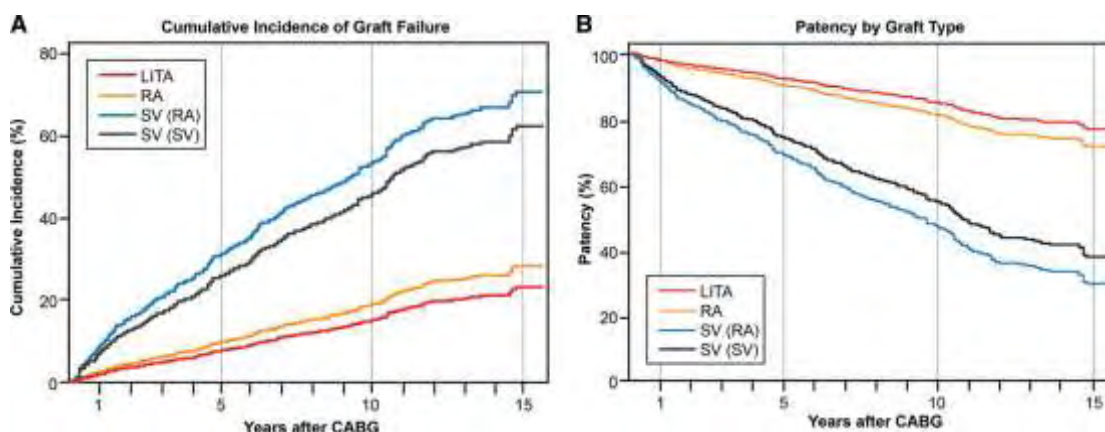
Εικόνα 4: Ποσοστό των διαφόρων ιστολογικών τύπων (ελαστικός: μαύρο, μυικός: ριγέ, μεικτός: με βούλες) A: έσω θωρακική αρτηρία, B: κερκιδική αρτηρία, C: ωλένια αρτηρία, D: άνω επιγάστριος αρτηρία, E: κάτω επιγάστριος αρτηρία, F: δεξιά στεφανιαία αρτηρία, G: πρόσθια μεσοκοιλιακή αρτηρία, H: περισπώμενη αρτηρία, I: αριστερή στεφανιαία αρτηρία [14]



Εικόνα 5: Ποσοστό αθηρωματικών πλακών σε διαφορετικά αρτηριακά τμήματα (πολύ συχνά: με βούλες, συχνά: μαύρο, λιγότερο συχνά: ριγέ, καθόλου: άσπρο) A: έσω θωρακική αρτηρία, B: κερκιδική αρτηρία, C: ωλένια αρτηρία, D: άνω επιγάστριος αρτηρία, E: κάτω επιγάστριος αρτηρία, F: δεξιά στεφανιαία αρτηρία, G: πρόσθια μεσοκοιλιακή αρτηρία, H: περισπώμενη αρτηρία, I: αριστερή στεφανιαία αρτηρία [14]




Εικόνα 6: Παρουσία νεύρωσης του έξω χιτώνα σε διαφορετικά αρτηριακά τμήματα (πολύ συχνά: μαύρο, συχνά: με βούλες, λιγότερο συχνά: ριγέ, καθόλου: άσπρο) A: έσω θωρακική αρτηρία, B: κερκιδική αρτηρία, C: ωλένια αρτηρία, D: άνω επιγάστριος αρτηρία, E: κάτω επιγάστριος αρτηρία, F: δεξιά στεφανιαία αρτηρία, G: πρόσθια μεσοκοιλιακή αρτηρία, H: περισπώμενη αρτηρία, I: αριστερή στεφανιαία αρτηρία [14]



Εικόνα 7: A: Η αθροιστική επίπτωση για την απόφραξη των μοσχευμάτων. LITA: αριστερή έσω θωρακική αρτηρία, RA: κερκιδική αρτηρία, SV (RA): μόσχευμα σαφηνούς φλέβας σε ασθενείς που έγινε επαναιμάτωση με αριστερή έσω θωρακική και κερκιδική αρτηρία, SV (SV): μόσχευμα σαφηνούς φλέβας σε ασθενείς που έγινε επαναιμάτωση μόνο με αριστερή έσω θωρακική αρτηρία. B: Η βατότητα των μοσχευμάτων σύμφωνα με το μοντέλο Cox. [2]

άνω και κάτω επιγάστρια αρτηρία, η αριστερή γαστρική, οι μεσοπλεύριες που χρησιμοποιούνται ακόμα σπανιότερα ως αυτόλογα μοσχεύματα. Όλα τα αυτόλογα μοσχεύματα λοιπόν διαθέτουν ανατομικά και λειτουργικά χαρακτηριστικά, που τα καθιστούν περισσότερο ή λιγότερο κατάλληλα για τον κάθε χειρουργό στη διενέργεια της αορτοστεφανιαίας παράκαμψης. [2, 13-15]

Όπως προαναφέρθηκε, ολοένα και περισσότερες μελέτες υποστηρίζουν ως δεύτερη επιλογή αυτόλογου μοσχεύματος για τη διενέργεια της αορτοστεφανιαίας παράκαμψης την κερκιδική αρτηρία έναντι των σαφηνών φλεβών. Η κερκιδική αρτηρία παρουσιάζει πλεονεκτήματα όπως η διάμετρος των 20-25mm με το ανθεκτικό τοίχωμα που επιτρέπει την τοποθέτηση ραμμάτων, η θέση της επιφανειακά κάτω από το δέρμα που επιτρέπει την εύκολη κινητοποίησή της και το μήκος της που επιτρέπει τη δημιουργία δυο μοσχευμάτων. [3]



Εικόνα 8: Dr Alain Carpentier [16]

Η κερκιδική αρτηρία παρουσιάζει έναν παχύ μέσο μυϊκό χιτώνα, που την καθιστά ιδιαίτερα ευαίσθητη σε σπασμό. Ο Carpentier (εικόνα 8) πραγματοποίησε μηχανική διαστολή με μεταλλικούς διαστολείς προοδευτικά αυξανόμενου πάχους. Μικροταυματισμοί του ενδοθηλίου, που προέκυπταν από τη μηχανική διαστολή, προκαλούσαν ενδοεπιθηλιακή νεοπλασία και τελικά απόφραξη του αυτόλογου μοσχεύματος. Αντιθέτως, η φαρμακευτική διαστολή της κερκιδικής αρτηρίας είναι αποτελεσματική τόσο στην πρόληψη του σπασμού της όσο και στη διαστολή της, εάν αυτή παρουσιάσει σπασμό κατά τους χειρουργικούς χειρισμούς, αποφεύγοντας τον τραυματισμό του ενδοθηλίου. Η φαρμακευτική διαστολή της κερκιδικής αρτηρίας χρησιμοποιείται μέχρι και σήμερα. Οι φαρμακευτικοί παράγοντες που χρησιμοποιούνται είναι οι ανταγωνιστές ασβεστίου (βεραπαμίλη, νεφεδιπίνη, κτλ.), η παπαβερίνη, νιτρώδη (τρινιτρική γλυκερίνη, νιτροπρωσσικό νάτριο, κτλ.) και η φενοξυβενζαμίνη σε διάφορους συνδυασμούς και αναλόγως του επιθυμητού αποτελέσματος. Επίσης, υπάρχουν αναφορές με προεγχειρητική χορήγηση παραγόντων που προκαλούν αγγειοδιαστολή (βιταμίνη C, σεριβαστατίνη) και άμεσα μετεγχειρητική αύξηση της μέσης αρτηριακής πίεσης με αγγειοσυσπαστικούς παράγοντες (φαινυλεφρίνη), ώστε να αυξήσουν τη ροή στο μόσχευμα. [4, 14, 17]

Άλλα διεγχειρητικά θέματα που μελετώνται από ανασκοπήσεις είναι η ενδοσκοπική αφαίρεση της κερκιδικής αρτηρίας, η αφαίρεσή της με τις συνοδές φλέβες και η χρήση νυστεριού υπερήχων. Στην μετα-ανάλυσή τους οι Rahouma M et al., στην οποία συμπεριέλαβαν 6 μελέτες και 743 ασθενείς από τους οποίους 324 υποβλήθηκαν σε ενδοσκοπική αφαίρεση της κερκιδικής αρτηρίας και 419 ασθενείς στην κλασική ανοικτή μέθοδο, διαπιστώνουν ότι η ενδοσκοπική μέθοδος υπερτερεί ως προς το αισθητικό αποτέλεσμα σε σχέση με την κλασική μέθοδο αφαίρεσης της κερκιδικής αρτηρίας. Η ενδοσκοπική μέθοδος μειώνει τις επιπλοκές από το τραύμα,

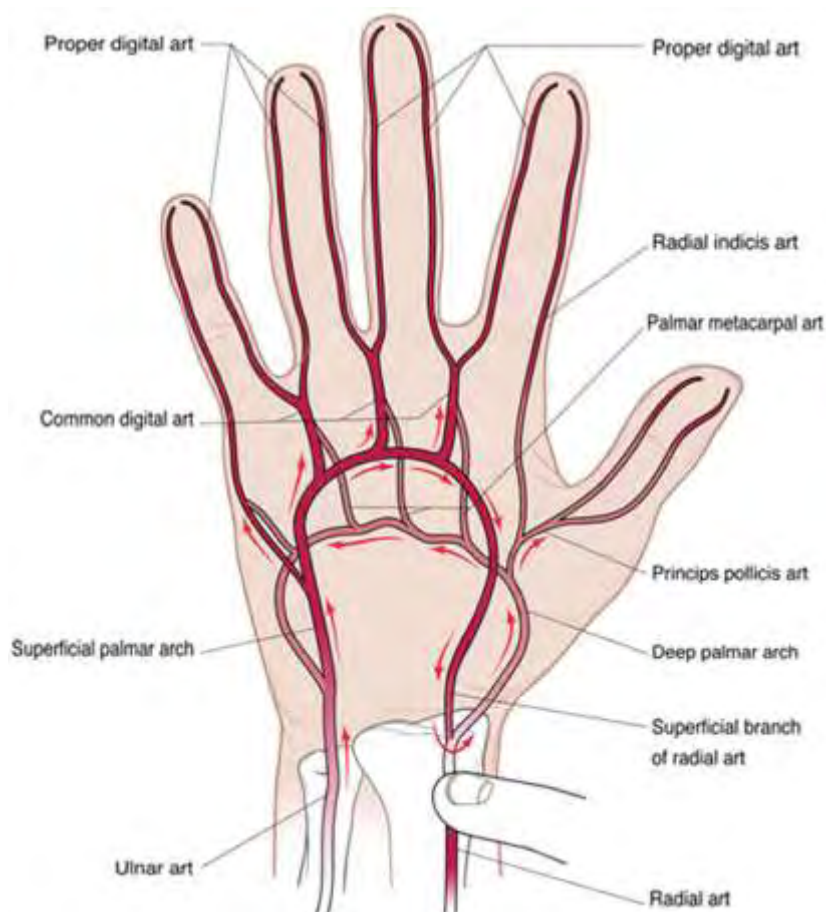
αν και η κλασική μέθοδος παρουσιάζει κι αυτή λίγες επιπλοκές από το τραύμα. Η βατότητα των μοσχευμάτων δεν παρουσιάζει στατιστικώς σημαντική διαφορά μεταξύ των δυο μεθόδων. Στην ίδια μετα-ανάλυση αναφέρεται ότι το μειονέκτημα της ενδοσκοπικής μεθόδου είναι η αύξηση του χρόνου κινητοποίησης της κερκιδικής αρτηρίας σε σχέση με την κλασική μέθοδο. Στην ανασκόπησή τους οι Patel A et al. υποστηρίζουν ότι δεν υπάρχουν ακόμα αρκετές μελέτες στη βιβλιογραφία για να διαπιστωθεί αν η καλύτερη μέθοδος αφαίρεσης της κερκιδικής αρτηρίας είναι η απογύμνωσή της ή η διατήρηση των συνοδών φλεβών. Επίσης, από τη βιβλιογραφία που υπάρχει μέχρι σήμερα, δεν υποστηρίζεται η χρήση νυστεριού υπερήχων ως σημαντικά καλύτερη από την κλασική μέθοδο για την κινητοποίηση της κερκιδικής αρτηρίας, ώστε να χρησιμοποιηθεί ως αυτόλογο μόσχευμα στη διενέργεια αορτοστεφανιαίας παράκαμψης. [17-19]

Το αυτόλογο μόσχευμα της κερκιδικής αρτηρίας συνήθως λαμβάνεται από το μη επικρατές άνω άκρο. Η δοκιμασία Allen είτε η κλασική είτε η τροποποιημένη συνεισφέρει στην προεγχειρητική εκτίμηση της αιμάτωσης της άκρας χείρας (εικόνα 10). Οι Yadava OP et al. στη μελέτη τους υποστηρίζουν ότι μπορεί να διεξαχθεί με ασφάλεια η αφαίρεση της κερκιδικής αρτηρίας με τη αποκλειστική χρήση της δοκιμασίας Allen στην προεγχειρητική εκτίμηση των ασθενών που θα υποβληθούν σε αορτοστεφανιαία παράκαμψη. Όμως, οι Manabe S et al., Pola P et al. και Agrifoglio M et al. στις μελέτες τους, οι οποίες συμπεριλαμβάνονται στην παρούσα συστηματική ανασκόπηση και μετα-ανάλυση, υποστηρίζουν ότι η χρησιμοποίηση των υπερήχων κατά τον προεγχειρητικό έλεγχο της κερκιδικής αρτηρίας παρουσιάζει πλεονεκτήματα στους ασθενείς που πρόκειται να υποβληθούν σε αορτοστεφανιαία παράκαμψη με αυτόλογο μόσχευμα την κερκιδική αρτηρία. [5, 7, 20-23]



Εικόνα 9: Dr Edgar Allen [5]

Οι συχνότερες επιπλοκές μετά την αφαίρεση της κερκιδικής αρτηρίας είναι οι αιμωδίες και οι παραισθησίες στην περιοχή της εκτομής. Άλλες επιπλοκές εμφανίζονται σε χαμηλότερα ποσοστά είναι η μόλυνση του τραύματος, το τοπικό οίδημα, η υπετροφική ουλή, η αδυναμία και ο περιορισμός στις δραστηριότητες της άκρας χείρας. Οι Meharwal ZS et al. στη μελέτη τους, που περιελάμβανε 3.977 ασθενείς αναφέρουν ότι δεν παρατηρήθηκε απώλεια της λειτουργικότητας της άκρας χείρας σε κανέναν ασθενή. Όμως, υπάρχουν στη βιβλιογραφία αναφορές περιστατικών με οξεία ισχαιμία της άκρας χείρας κατόπιν αφαίρεσης της κερκιδικής αρτηρίας. [24-28]



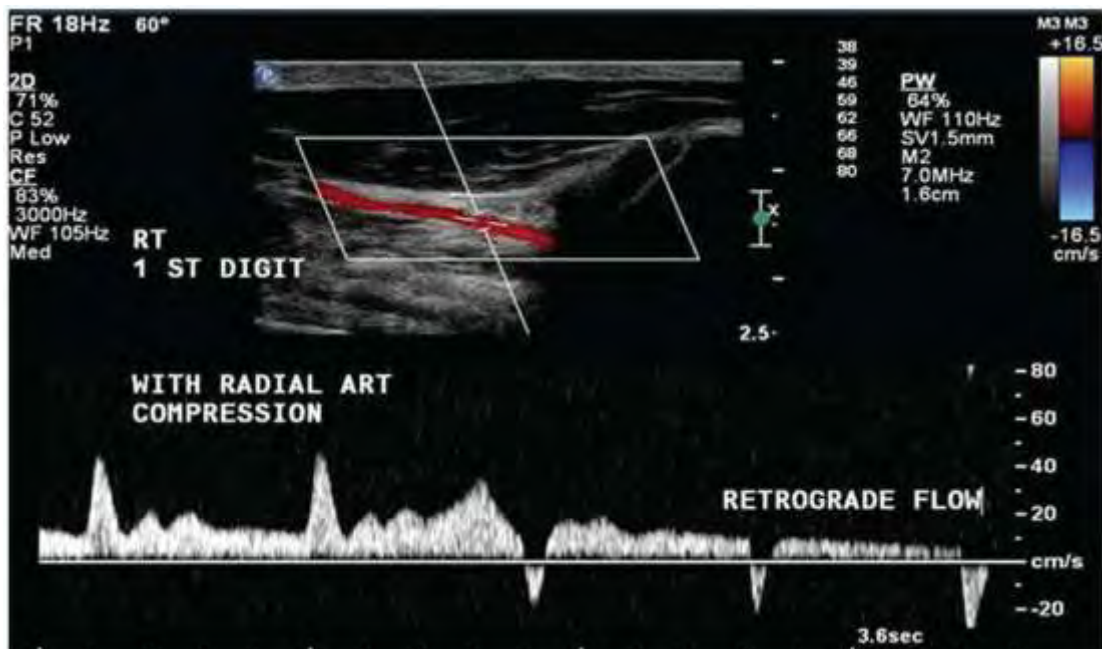
Εικόνα 10: Ανατομία των αρτηριών της άκρας χείρας και η κατεύθυνση ροής του αίματος κατά την συμπίεση της κερκιδικής αρτηρίας [7]

2.2 Προεγχειρητική αξιολόγηση αρτηριών αντιβραχίου και άκρας χείρας

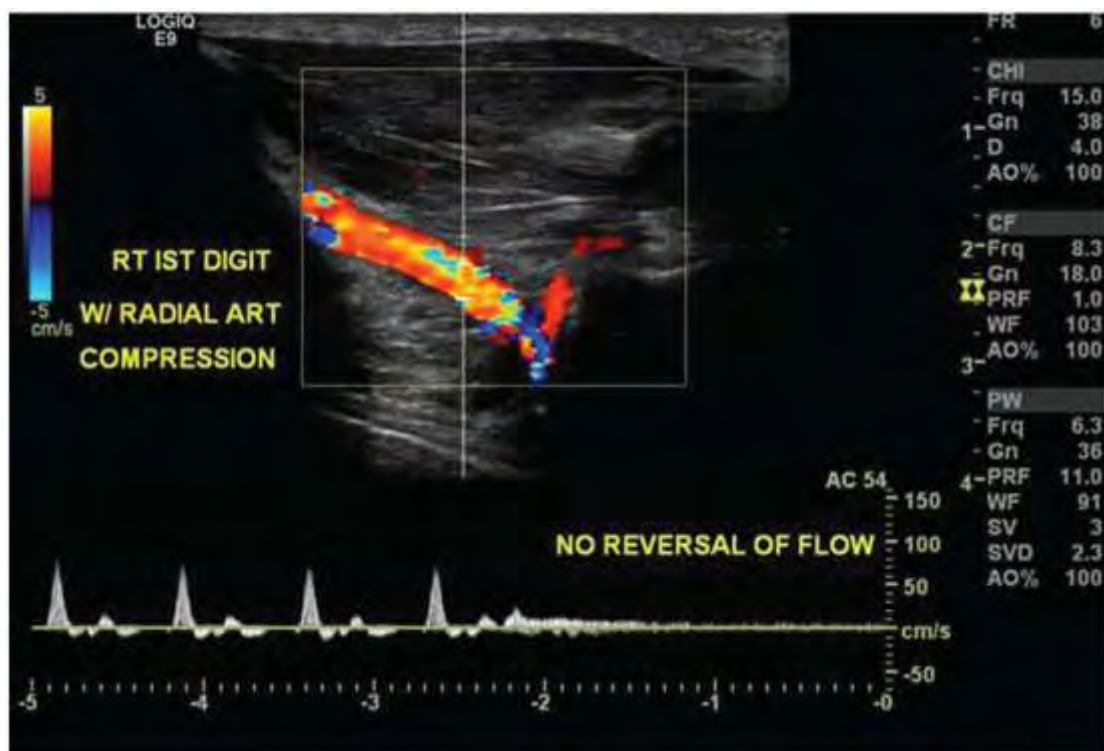
Η έγχρωμη Doppler υπερηχογραφική απεικόνιση κατέχει το σημαντικότερο ρόλο στην απεικόνιση των αγγείων. Αποτελεί μια αναίμακτη μέθοδο, εύκολα επαναλαμβανόμενη, άριστα ανεκτή από τον ασθενή και είναι χαμηλού κόστους συγκρινόμενη με άλλες μεθόδους. Έχει μεγάλη αξιοπιστία και παρέχει τόσο μορφολογικές όσο και αιμοδυναμικές πληροφορίες για τα αγγεία. Το μειονέκτημά της είναι ότι η αξιοπιστία της εξαρτάται από την εκπαίδευση και τις ικανότητες του χειριστή του υπερηχογραφικού μηχανήματος. Για την υπερηχοτομογραφική μελέτη της κερκιδικής και της ωλένιας αρτηρίας δεν απαιτείται κάποια προετοιμασία από τον ασθενή. Ο ασθενής τοποθετείται σε ύπτια θέση με το κεφάλι να υποστηρίζεται από ένα λεπτό μαξιλάρι. Το χέρι τοποθετείται σε παλαμιαία θέση και υποβαστάζεται. Για την απεικόνιση των αρτηριών του αντιβραχίου χρησιμοποιείται γραμμικός ηχοβολέας 10 MHz. Ο χώρος της εξέτασης θα πρέπει να είναι σε θερμοκρασία περιβάλλοντος για την πρόληψη της αγγειοσύσπασης των περιφερειακών αρτηριών. [29]

Οι Abu-Omar Y et al. στην μελέτη τους που περιλαμβάνει 287 ασθενείς διαπιστώνουν ότι η υπερηχοτομογραφική μελέτη της κερκιδικής αρτηρίας συνεισφέρει σε ασθενείς με παθολογική δοκιμασία Allen. Στους ασθενείς αυτούς μπορεί να ανιχνευθεί υπερηχογραφικά ανάστροφη ροή στο περιφερικό τμήμα της

κερκιδικής αρτηρίας παρά την παθολογική δοκιμασία Allen, γεγονός που επιτρέπει την χρησιμοποίησή της ως αυτόλογο μόσχευμα (εικόνα 11). Από την άλλη πλευρά, οι Ruengsakulrach P et al. στη μελέτη τους που περιελάμβανε 73 ασθενείς εντόπισαν με

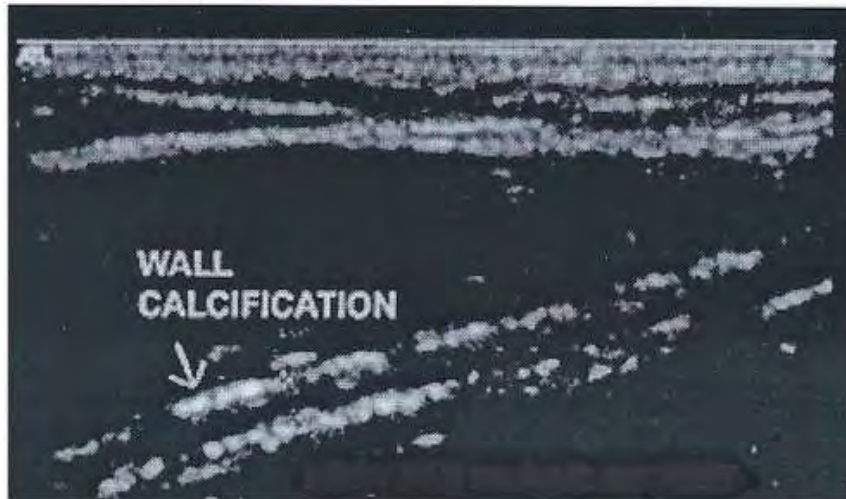


Εικόνα 11: Υπερηχογράφημα Duplex του αντίχειρα κατόπιν συμπίεσης της κερκιδικής αρτηρίας που προκαλεί παλινδρομη ροή αποδεικνύοντας επαρκή παράπλευρη αιμάτωση της άκρας χείρας. [7]



Εικόνα 12: Υπερηχογράφημα Duplex του αντίχειρα κατόπιν συμπίεσης της κερκιδικής αρτηρίας με απουσία ροής και χωρίς παλινδρομη ροή. [7]

τη χρήση υπερήχων τοιχωματικές αλλοιώσεις (αθηροσκλήρυνση ή/και υπερηχογενείς πλάκες) σε ένα υψηλό ποσοστό (31.5%) των κερκιδικών αρτηριών αυτών των ασθενών. Επομένως, ακόμα και στους ασθενείς που παρουσιάζουν φυσιολογική δοκιμασία Allen, μπορεί να διαπιστωθούν κατά τον προεγχειρητικό υπερηχογραφικό έλεγχο μορφολογικοί περιορισμοί της κερκιδικής αρτηρίας, όπως μικρή διάμετρος ή επιμήκης επασβέστωση αυτής καθιστώντας το αγγείο ακατάλληλο για τη χρήση του ως αυτόλογο μόσχευμα (εικόνα 13). Παράλληλα, δίνεται η δυνατότητα να μελετηθεί η παράπλευρη κυκλοφορία που συμμετέχει στην αιμάτωση της άκρας χείρας, προκειμένου να διαπιστωθεί αν αυτή επαρκεί. [7, 8, 30]



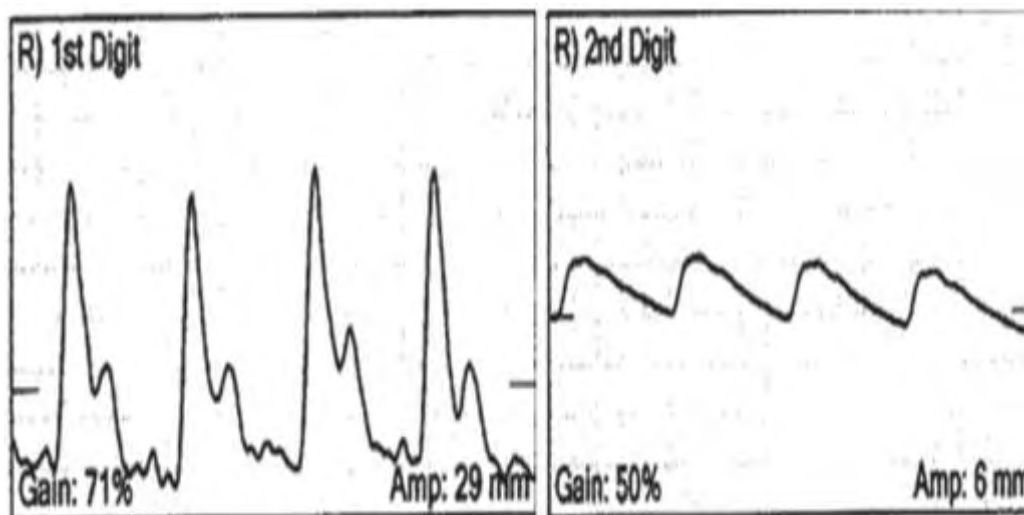
Εικόνα 13: Υπερηχογραφική Doppler εικόνα κερκιδικής αρτηρίας, με επασβέστωση του τοιχώματος που παρουσιάζεται με λευκό χρώμα στο μέσο χιτώνα [23]

Εκτός από την υπερηχοτομογραφία υπάρχουν κι άλλες μέθοδοι που συνεισφέρουν στην προεγχειρητική και μετεγχειρητική μελέτη των ασθενών που υποβάλλονται σε αφαίρεση της κερκιδικής αρτηρίας για καρδιοχειρουργικούς σκοπούς. Οι Manabe S et al. στη μελέτη τους υποστηρίζουν ότι ούτε η δοκιμασία Allen ούτε η υπερηχοτομογραφική μελέτη επαρκούν στους ασθενείς που φέρουν μεγάλη μεσόστεη αρτηρία, η οποία αποτελεί σημαντικό παράπλευρο δίκτυο για την αιμάτωση της άκρας χείρας μετά την αφαίρεση της κερκιδικής αρτηρίας. Οι Mansuroglu D et al. μελέτησαν τη διάμετρο της ωλένιας και της μεσόστεης αρτηρίας περίπου 2 χρόνια μετά την αφαίρεση της κερκιδικής αρτηρίας με αγγειογραφία. Οι Brodman RF et al. και Lee HS et al. μελέτησαν με τη μέθοδο της πληθυσμογραφίας (εικόνες 14 και 15) τη διάχυση στα δάκτυλα των άνω άκρων ασθενών που είχαν υποβληθεί σε αφαίρεση της κερκιδικής αρτηρίας και την συνέκριναν με τα άνω άκρα που δεν υποβλήθηκαν σε αυτή την παρέμβαση. Οι Jaworski L et al. μελέτησαν την κατανομή της θερμοκρασίας του πύχους και της άκρας χείρας σε ασθενείς που υποβλήθηκαν σε αφαίρεση της κερκιδικής αρτηρίας με τη μέθοδο της θερμογραφίας (εικόνα 16), αφού πριν είχαν συλλέξει θερμογραφικές εικόνες των ασθενών πριν υποβληθούν στην επέμβαση. Οι Shah SS et al. μελέτησαν τη διάχυση στους πήχεις και στις άκρες χείρες ασθενών που υποβλήθηκαν σε αφαίρεση της κερκιδικής αρτηρίας με την μέθοδο του σπινθηρογραφήματος με ραδιενεργά σημασμένα ερυθρά αιμοσφαίρια σε σχέση με τους πήχεις και τις άκρες χείρες από όπου δεν είχε αφαιρεθεί η κερκιδική αρτηρία. Οι Manabe S et al. μελέτησαν με οξυμετρία διαδερμικά τη μερική πίεση του οξυγόνου στις άκρες χείρες ασθενών που

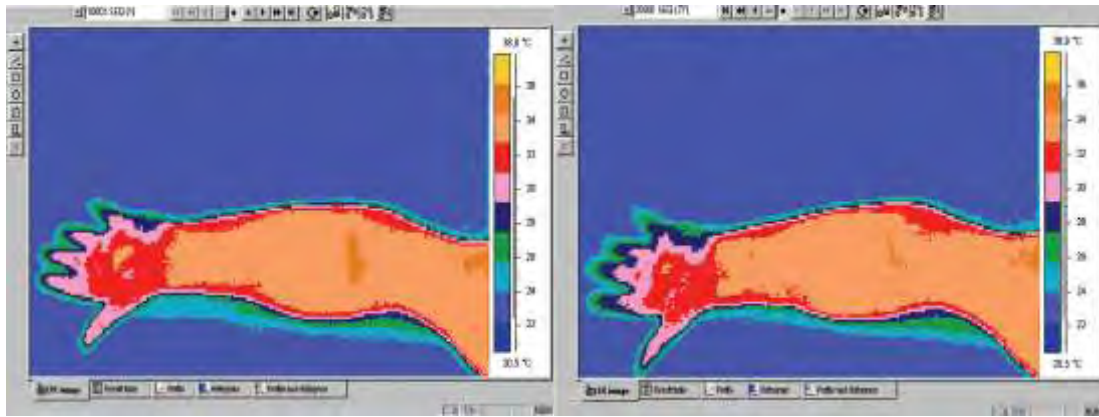
υποβλήθηκαν σε αφαίρεση της κερκιδικής αρτηρίας και τη συνέκριναν με ασθενείς που δεν είχαν υποβληθεί στην παρέμβαση. Οι Habib J et al. στην ανασκόπησή τους παρουσιάζουν τα πλεονεκτήματα και τα μειονεκτήματα διαφόρων μη επεμβατικών μεθόδων που είναι διαθέσιμες για την προεγχειρητική εκτίμηση της αιμάτωσης της άκρας χείρας. [21, 31-36]



Εικόνα 14: Ανιχνευτής φωτοπληθυσμογράφου τοποθετημένος στην άκρη του δακτύλου με κολλητική ταινία διπλής όψεως και περιχειρίδα τοποθετημένη στη βάση του δακτύλου 3-4 εκ. χαμηλότερα. [7]



Εικόνα 15: Αριστερά μια φυσιολογική κυματομορφή φωτοπληθυσμογραφίας με την απότομη οξυκόρυφη άνοδο κατά τη συστολή και τη μακρύτερης διάρκειας κάθοδο με ένα δίκροτο παλμό. Δεξιά μια παθολογική κυματομορφή φωτοπληθυσμογραφίας με παρατεταμένη έναρξη και αποστρογγλωμένη κορυφή και το συνολικό δυναμικό είναι μειωμένο. [7]



Εικόνα 16: Θερμογραφικές εικόνες πριν (αριστερά) και μετά (δεξιά) την αφαίρεση της κερκιδικής αρτηρίας [35]

Σε ένα μικρό αριθμό ασθενών η κερκιδική αρτηρία είναι η κυρίαρχη αρτηρία στην αιμάτωση της άκρας χείρας και η ωλένια αρτηρία είναι η μικρότερη αρτηρία, η οποία μπορεί να αφαιρεθεί χωρίς να προκληθεί ισχαιμία της άκρας χείρας. Οι Buxton BF et al. στη μελέτη τους αναφέρουν την χρήση της ωλένιας αρτηρίας ως αυτόλογο μόσχευμα για τη διενέργεια αορτοστεφανιαίας παράκαμψης σε 10 ασθενείς. Σε 2 ασθενείς η ωλένια αρτηρία απορρίφθηκε λόγω αθηροσκλήρυνσης και εκτεταμένης επασβέστωσης στο τοίχωμα αυτής. Στους υπόλοιπους 8 ασθενείς η ωλένια αρτηρία χρησιμοποιήθηκε ως αυτόλογο μόσχευμα για την αορτοστεφαναία παράκαμψη. [37]

2.3 Κριτήρια επιλογής

Στην ανασκόπηση συμπεριλάβαμε προοπτικές μελέτες στις οποίες μελετώνται οι μεταβολές των λειτουργικών και μορφολογικών παραμέτρων της ωλένιας αρτηρίας μετά την αφαίρεση της κερκιδικής αρτηρίας με τη χρήση των υπερήχων σε ασθενείς που υποβλήθηκαν σε αορτοστεφαναία παράκαμψη με αυτόλογο μόσχευμα την κερκιδική αρτηρία. Πιο συγκεκριμένα, επιλέχθηκαν οι μελέτες στις οποίες μελετήθηκαν υπερηχογραφικά οι παρακάτω λειτουργικές και μορφολογικές παράμετροι της ωλένιας αρτηρίας: η διάμετρος, ο όγκος ροής του αίματος, η μέγιστη συστολική ταχύτητα, η τελοδιαστολική ταχύτητα, ο δείκτης αντίστασης, το πάχος έσω-μέσου χιτώνα, η διατμητική τάση και το διάστημα ταχύτητας χρόνου. Η χρονική στιγμή που πραγματοποιήθηκαν οι μετρήσεις των παραμέτρων της ωλένιας αρτηρίας μετεγχειρητικά (είτε στο άμεσο είτε στο αιώτερο μετεγχειρητικό στάδιο) δεν αποτέλεσε κριτήριο αποκλεισμού μελετών από την παρούσα ανασκόπηση.

Υπάρχουν μελέτες που μελετούν τις μεταβολές των λειτουργικών και μορφολογικών παραμέτρων της ωλένιας αρτηρίας μετά την αφαίρεση της κερκιδικής αρτηρίας συνοδευόμενη από δερματικό ή/και μυϊκό κρημό, προκειμένου να χρησιμοποιηθεί σε επεμβάσεις ανακατασκευής της κεφαλής και του τραχήλου. Αυτές οι μελέτες δεν συμπεριλήφθηκαν στην παρούσα ανασκόπηση και μετα-ανάλυση, γιατί από το άνω άκρο, που λειτουργεί ως δότης για το μόσχευμα, δεν αφαιρείται μόνο η κερκιδική αρτηρία, αλλά αυτή συνοδεύεται και από άλλους ιστούς. Αυτό μπορεί να προκαλέσει διαφορετικού είδους και βαθμού μεταβολές των λειτουργικών και μορφολογικών παραμέτρων της ωλένιας αρτηρίας και επιπλοκές από το αντιβράχιο και την άκρα χείρα. [38, 39]

2.4 Μέθοδος βιβλιογραφικής αναζήτησης

Οι λέξεις-κλειδιά που χρησιμοποιήθηκαν στην αναζήτηση των μελετών για αυτή την ανασκόπηση ήταν radial harvesting, radial conduit, coronary artery bypass grafting ulnar. Η αναζήτηση μελετών έγινε στις ηλεκτρονικές βάσεις δεδομένων του PubMed, Medline, Cochrane. Η τελευταία αναζήτηση πραγματοποιήθηκε στις 31 Οκτωβρίου 2017. Επίσης, αναζητήθηκαν δεδομένα από την ιστοσελίδα του Παγκοσμίου Οργανισμού Υγείας (ΠΟΥ/WHO). Οι βιβλιογραφίες των μελετών που πληρούσαν τα κριτήρια αλλά και σχετικών με το θέμα συστηματικών ανασκοπήσεων διερευνήθηκαν προς ανεύρεση επιπλέον μελετών που δεν εντοπίστηκαν στην αρχική αναζήτηση. Η αρχική αναζήτηση έγινε με βάση των τίτλο και την περίληψη των μελετών και στις μελέτες που πληρούσαν τα κριτήρια αναζήτησης ανασύρθηκε το πλήρες κείμενό τους. Έπειτα, δημιουργήθηκαν δυο πίνακες (πίνακας 1, πίνακας 2) με τα άρθρα που επιλέχθηκαν προκειμένου να συγκεντρωθούν τα αποτελέσματα που αφορούσαν την παρούσα ανασκόπηση.

2.5 Συλλογή δεδομένων

Οι δυο συγκεντρωτικοί πίνακες με τα άρθρα που πληρούσαν τα κριτήρια επιλογής και αφορούσαν την παρούσα ανασκόπηση συμπεριελάμβαναν τα εξής στοιχεία: το όνομα του πρώτου συγγραφέα, το έτος δημοσίευσης της κάθε μελέτης, τον αριθμό των ασθενών που μετείχαν σε κάθε μελέτη, η ηλικία των ασθενών και οι τιμές των παραμέτρων της ωλένιας αρτηρίας που συμπεριλήφθηκαν στην μετα-ανάλυση πριν και μετά την αφαίρεση της κερκιδικής αρτηρίας. Ο πρώτος πίνακας συμπεριλαμβάνει τις μελέτες που καταγράφουν τις τιμές των παραμέτρων της ωλένιας αρτηρίας στο μετεγχειρητικό στάδιο έως και 3 μήνες μετά την αφαίρεση της κερκιδικής αρτηρίας (πίνακας 1) και ο δεύτερος στο μετεγχειρητικό στάδιο από τους 3 μήνες και μεταγενέστερα (πίνακας 2).

2.6 Σύνθεση των δεδομένων και στατιστική ανάλυση

Για τη διενέργεια της στατιστικής ανάλυσης της παρούσας ανασκόπησης χρησιμοποιήθηκε η έκδοση 19 του SPSS. Διενεργήθηκε η δοκιμασία t για τις μεταβολές των παραμέτρων της ωλένιας αρτηρίας που μελετώνται σε περισσότερες από 1 μελέτες ξεχωριστά για το μετεγχειρητικό στάδιο έως και 3 μήνες μετά την αφαίρεση της κερκιδικής αρτηρίας και για το μετεγχειρητικό στάδιο πλέον των 3 μηνών. Όσον αφορά τις παραμέτρους της ωλένιας αρτηρίας που μελετώνται σε μια μελέτη αποκλειστικά, το αποτέλεσμα της μετα-ανάλυσης για αυτές τις επιμέρους παραμέτρους προκύπτει αποκλειστικά από τη μελέτη που μελετά την εκάστοτε παράμετρο. Επίσης, υπολογίστηκαν τα διαστήματα εμπιστοσύνης 95%.

Όνομα πρώτου συγγραφέα	Έτος δημοσίευσης	Πειροδικό δημοσίευσης	Αριθμός ασθενών	Ηλικία ασθενών (έτη)	PSV προεγζ. PSV μετεγζ. (cm/s)	EDV προεγζ. EDV μετεγζ. (cm/s)	Flow προεγζ. Flow μετεγζ. (ml/min)	RI προεγζ. RI μετεγζ.	Diam προεγζ. Diam μετεγζ. (mm)	ShSt προεγζ. ShSt μετεγζ. (dynes/cm ²)
Vira JA	2008	Circulation	42	Ομάδα 1: 58±11 Ομάδα 2: 62±10			80±61 108±77 (p<0.001)		2.69±0.43 2.92±0.48 (p<0.001)	23±13 27±19 (p>0.05)
Agrioglio M	2005	Ann Thorac Surg.	142	Δεν αναφέρεται	32±2 46±3 (p=0.00001)					
Kochi K	2003	J Thorac Cardiovasc Surg.	20	68.0±7.9	55.0±22.6 61.4±21.7					
Brodman RF	2002	J Thorac Cardiovasc Surg.	41	60.27±10.52	38.96 48.46 (p<0.001)				3.87 4.66 (p<0.001)	
Manabe S	2002	J Thorac Cardiovasc Surg.	58	63.3±9.2			56.5±27.9 86.4±39.2			
Pola P	1996	J Thorac Cardiovasc Surg.	100	57.9(36-79)	32.60±11.71 52.60±14.60 (p<0.00001)	2.15±4.42 7.80±8.60 (p<0.00001)		0.95±0.11 0.87±0.10 (p<0.00001)		

Πίνακας 1: Μελέτες που καταγράψααν τις τιμές των παραμέτρων της αέρας απηρησίας στο μετεγχειρητικό στάδιο έως και 3 μήνες μετά την απομάκρυνση της καρδιακής απηρησίας. (PSV: μέγιστη συστολική ταχύτητα, EDV: τελειοδιαστολική ταχύτητα, Flow: όγκος ποής, RI: δείκτης αντίστασης, Diam: διάμετρος, ShSt: διατηρητική τάση)

Όνομα πρώτου συγγραφέα	Έτος δημοσίευσης	Περιοδικό δημοσίευσης	Αριθμός ασθενών	Ηλικία ασθενών (έτη)	PSV προεγγ. PSV μετεγγ. (cm/s)	EDV προεγγ. EDV μετεγγ. (cm/s)	Flow προεγγ. Flow μετεγγ. (ml/min)	RI προεγγ. RI μετεγγ. (p=)	Diam προεγγ. Diam μετεγγ. (mm)	IMT προεγγ. IMT μετεγγ. (mm)	VTI προεγγ. VTI μετεγγ. (cm)
Schena S	2011	J Thorac Cardiovasc Surg.	25	68.6±8.4	63±23 82±15 (p<0.001)	6±6 7±7 (p=0.612)		0.92±0.07 0.92±0.08 (p=0.947)		0.47±0.18 0.48±0.18 (p=0.763)	
Royse AG	2008	Ann Thorac Surg.	85	70.6±8.8			59±41 111±64 (p<0.001)		2.4±0.4 2.8±0.5 (p<0.001)		16.8±9.2 24.2±11.6 (p<0.001)
Vukovic PM	2008	Ann Thorac Surg.	23	58.9±7.4					3.11±0.35 3.13±0.41 (p>0.8)		
Gaudino M	2005	Eur J Cardiothorac Surg.	39	56.2±4.6	43±12 81±29 (p<0.001)	4±2 9±5		0.94±0.10 0.94±0.09		0.42±0.10 0.59±0.23 (p<0.001)	
Agrifoglio M	2005	Ann Thorac Surg.	97	Δεν αναφέρεται	32±2 49±3 (p<0.05)		56.5±27.9 86.4±39.2				
Manabe S	2004	Ann Thorac Surg.	40	64.5±9.1			49.6±16.8 81.6±36.3 (p=0.011)				
Pola P	1996	J Thorac Cardiovasc Surg.	63	57.9(36-79)	32.60±11.71 44.60±12.40 (p<0.00001)	2.15±4.42 5.20±6.40 (p<0.05)		0.95±0.11 0.89±0.10 (p<0.0001)			

Πίνακας 2: Μελέτες που καταγράφουν τις τιμές των παραμέτρων της ολένιας αρτηρίας στο μεταγενεργητικό στάδιο μετά τους 3 μήνες από την αφαίρεση της κερκιδικής αρτηρίας (PSV: μέγιστη συστολική ταχύτητα, EDV: τελοδιαστολική ταχύτητα, Flow: όγκος ροής, RI: δείκτης αντίστασης, Diam: διάμετρος, IMT: πάχος έσω-μέσου χιτώνα, VTI: διάστημα ταχύτητας-χρόνου)

Κεφάλαιο 3: Αποτελέσματα

3.1 Ροή ανεύρεσης των μελετών

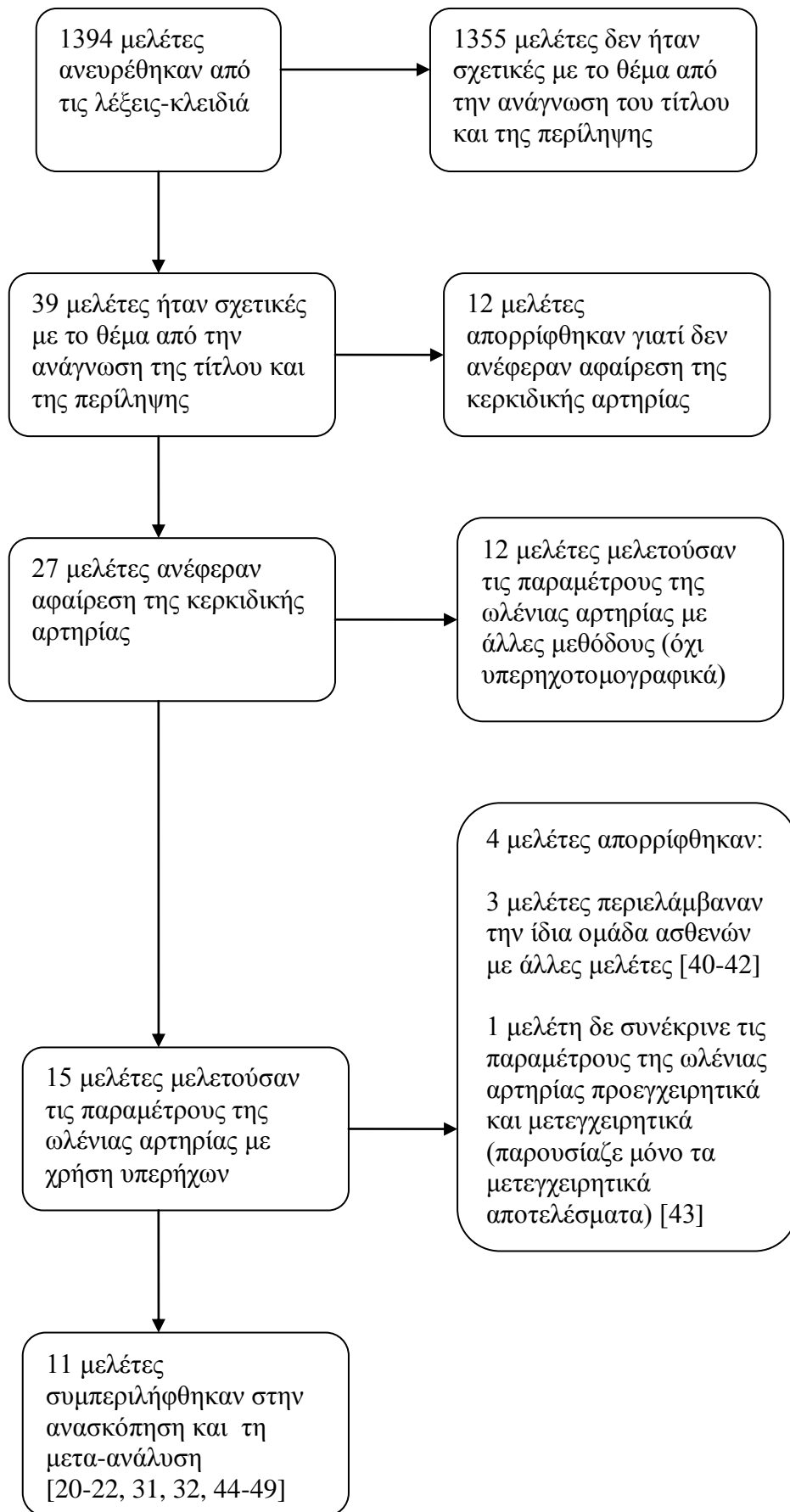
Από την αρχική αναζήτηση με τις λέξεις-κλειδιά προέκυψαν 1394 μελέτες στις ηλεκτρονικές βάσεις δεδομένων. Από την ανάγνωση των τίτλων και των περιλήψεων εντοπίστηκαν 39 μελέτες σχετικές με το θέμα. Από αυτές τις μελέτες, οι 12 μελετούσαν παραμέτρους της ωλένιας αρτηρίας μόνο κατά τη συμπίεση της κερκιδικής αρτηρίας, δεν περιέγραφαν αφαίρεση της κερκιδικής στους ασθενείς και επομένως απορρίφθηκαν. Από τις υπόλοιπες 27, η μελέτη των παραμέτρων της ωλένιας αρτηρίας με τη χρήση υπερήχων γινόταν μόνο στις 15, ενώ στις υπόλοιπες που απορρίφθηκαν η μέτρηση των παραμέτρων της ωλένιας αρτηρίας γινόταν με άλλες μεθόδους όπως η αγγειογραφία, η πληθυσμογραφία, η θερμογραφία, η φωτομετρία, η παλμική οξυμετρία και το σπινθηρογράφημα με ραδιενεργό τεχνητό. Επιπρόσθετα, από τις 15 μελέτες που πληρούσαν τα κριτήρια επιλογής εντοπίστηκαν διαφορετικές μελέτες που κατέγραφαν τις παραμέτρους της ωλένιας αρτηρίας στην ίδια ομάδα ασθενών σε διαφορετικά μετεγχειρητικά χρονικά διαστήματα μετά την αφαίρεση της κερκιδικής αρτηρίας. Οι ασθενείς από αυτές τις μελέτες προσμετρήθηκαν μια μόνο φορά στο σύνολο των ασθενών που περιλαμβάνει αυτή η ανασκόπηση, ώστε να προκύπτει το πραγματικό σύνολο των ασθενών. Επιπροσθέτως, σε 1 μελέτη δίνονται οι παράμετροι της ωλένιας αρτηρίας μόνο κατά τη μετεγχειρητική περίοδο καθιστώντας αδύνατη τη σύγκριση των τιμών αυτών των παραμέτρων με τις τιμές που αυτές θα είχαν πριν την παρέμβαση και την αφαίρεση της κερκιδικής αρτηρίας. Αυτή η μελέτη απορρίφθηκε επίσης. Τελικώς, στην ανασκόπηση αυτή συμπεριλήφθηκαν 11 προοπτικές μελέτες (εικόνα 17): 6 μελετούν τις μεταβολές διαφόρων παραμέτρων της ωλένιας αρτηρίας στο μετεγχειρητικό στάδιο έως και 3 μήνες μετά την αφαίρεση της κερκιδικής αρτηρίας και 7 τις μεταβολές στο μετεγχειρητικό στάδιο από τους 3 μήνες και μεταγενέστερα. Οι ασθενείς που τελικά συμπεριλήφθηκαν σε αυτή την ανασκόπηση είναι 576. Όλοι οι ασθενείς υποβλήθηκαν σε αορτοστεφανιαία παράκαμψη με χρήση της κερκιδικής αρτηρίας ως αυτόλογο μόσχευμα και υποβλήθηκαν σε μετρήσεις των παραμέτρων της ωλένιας αρτηρίας πριν και μετά την αφαίρεση της κερκιδικής αρτηρίας με τη χρήση των υπερήχων. [20-22, 31, 32, 40-49]

3.2 Αποτελέσματα της μετα-ανάλυσης

3.2.1 Μεταβολή των παραμέτρων της ωλένιας αρτηρίας κατά την μετεγχειρητική περίοδο έως και 3 μήνες μετά την αφαίρεση της κερκιδικής αρτηρίας σε σχέση με την προεγχειρητική περίοδο (πίνακας 3).

Μέγιστη συστολική ταχύτητα (Peak Systolic Velocity/PSV): Μελετήθηκε η μέγιστη συστολική ταχύτητα σε 4 μελέτες που περιελάμβαναν συνολικά 303 ασθενείς. Υπάρχει στατιστικά σημαντική μεταβολή της μέγιστης συστολικής ταχύτητας της ωλένιας αρτηρίας μεταξύ της προεγχειρητικής και της μετεγχειρητικής περιόδου έως και 3 μήνες μετά την αφαίρεση της κερκιδικής αρτηρίας. Η μέση μεταβολή της είναι 12.48 cm/s (95% CI 3.07-21.88, $t_{(3)}=4.22$, $p<0.05$). (Διάγραμμα 1)

Τελοδιαστολική ταχύτητα (End Diastolic Velocity/EDV): Μελετήθηκε η τελοδιαστολική ταχύτητα σε 1 μελέτη που περιελάμβανε 100 ασθενείς. Υπάρχει στατιστικά σημαντική μεταβολή της τελοδιαστολικής ταχύτητας της ωλένιας



Εικόνα 17: Διάγραμμα ροής ανεύρεσης μελετών

αρτηρίας μεταξύ της προεγχειρητικής και της μετεγχειρητικής περιόδου έως και 3 μήνες μετά την αφαίρεση της κερκιδικής αρτηρίας. Η μέση μεταβολή της είναι 5.65 cm/s (95% CI -1.47-9.83, $p < 0.05$). (Διάγραμμα 2)

Όγκος ροής (Flow): Μελετήθηκε ο όγκος ροής σε 2 μελέτες που περιελάμβαναν 100 ασθενείς. Υπάρχει στατιστικά σημαντική μεταβολή του όγκου ροής της ωλένιας αρτηρίας μεταξύ της προεγχειρητικής και της μετεγχειρητικής περιόδου έως και 3 μήνες μετά την αφαίρεση της κερκιδικής αρτηρίας. Η μέση μεταβολή του είναι 28.95 ml/min (95% CI 16.88-41.02, $t_{(1)}=30.47$, $p < 0.05$). (Διάγραμμα 3)

Δείκτης αντίστασης (Resistance Index/RI): Μελετήθηκε ο δείκτης αντίστασης σε 1 μελέτη που περιελάμβανε 100 ασθενείς. Υπάρχει στατιστικά σημαντική μεταβολή του δείκτη αντίστασης της ωλένιας αρτηρίας μεταξύ της προεγχειρητικής και της μετεγχειρητικής περιόδου έως και 3 μήνες μετά την αφαίρεση της κερκιδικής αρτηρίας. Η μέση μεταβολή του είναι 0.08 (95% CI 0.07-0.09, $p < 0.05$). (Διάγραμμα 4)

Διάμετρος (Diameter): Μελετήθηκε η διάμετρος σε 2 μελέτες που περιελάμβαναν 85 ασθενείς. Δεν υπάρχει στατιστικά σημαντική μεταβολή της διαμέτρου της ωλένιας αρτηρίας μεταξύ της προεγχειρητικής και της μετεγχειρητικής περιόδου έως και 3 μήνες μετά την αφαίρεση της κερκιδικής αρτηρίας. Η μέση μεταβολή της είναι 0.05 mm (95% CI -3.05-4.07, $t_{(1)}=1.82$, $p=0.32$). (Διάγραμμα 5)

Διατμητική τάση (Shear Stress/SS): Μελετήθηκε η διατμητική τάση σε 1 μελέτη που περιελάμβανε 42 ασθενείς. Δεν υπάρχει στατιστικά σημαντική μεταβολή της διατμητικής τάσης της ωλένιας αρτηρίας μεταξύ της προεγχειρητικής και της μετεγχειρητικής περιόδου έως και 3 μήνες μετά την αφαίρεση της κερκιδικής αρτηρίας. Η μέση μεταβολή της είναι 4 dynes/cm² (95% CI 2-10, $p > 0.05$). (Διάγραμμα 6)

3.2.2 Μεταβολή των παραμέτρων της ωλένιας αρτηρίας κατά την μετεγχειρητική περίοδο πλέον των 3 μηνών μετά την αφαίρεση της κερκιδικής αρτηρίας σε σχέση με την προεγχειρητική περίοδο (πίνακας 4).

Μέγιστη συστολική ταχύτητα (Peak Systolic Velocity/PSV): Μελετήθηκε η μέγιστη συστολική ταχύτητα σε 3 μελέτες που περιελάμβαναν συνολικά 185 ασθενείς. Υπάρχει στατιστικά σημαντική μεταβολή της μέγιστης συστολικής ταχύτητας της ωλένιας αρτηρίας μεταξύ της προεγχειρητικής και της μετεγχειρητικής περιόδου πλέον των 3 μηνών μετά την αφαίρεση της κερκιδικής αρτηρίας. Η μέση μεταβολή της είναι 16 cm/s (95% CI 7.04-24.96, $t_{(2)}=7.69$, $p < 0.05$). (Διάγραμμα 7)

Τελοδιαστολική ταχύτητα (End Diastolic Velocity/EDV): Μελετήθηκε η τελοδιαστολική ταχύτητα σε 2 μελέτες που περιελάμβαναν 88 ασθενείς. Δεν υπάρχει στατιστικά σημαντική μεταβολή της τελοδιαστολικής ταχύτητας της ωλένιας αρτηρίας μεταξύ της προεγχειρητικής και της μετεγχειρητικής περιόδου πλέον των 3 μηνών μετά την αφαίρεση της κερκιδικής αρτηρίας. Η μέση μεταβολή της είναι 2.03 cm/s (95% CI -11-15.05, $t_{(1)}=1.98$, $p=0.29$). (Διάγραμμα 8)

Όγκος ροής (Flow): Μελετήθηκε ο όγκος ροής σε 2 μελέτες που περιελάμβαναν 125 ασθενείς. Δεν υπάρχει στατιστικά σημαντική μεταβολή του όγκου ροής της ωλένιας αρτηρίας μεταξύ της προεγχειρητικής και της μετεγχειρητικής περιόδου πλέον των 3 μηνών μετά την αφαίρεση της κερκιδικής αρτηρίας. Η μέση μεταβολή του είναι 42 ml/min (95% CI -85.06-169.06, $t_{(1)}=4.2$, $p=0.14$). (Διάγραμμα 9)

Δείκτης αντίστασης (Resistance Index/RI): Μελετήθηκε ο δείκτης αντίστασης σε 2 μελέτες που περιελάμβαναν 88 ασθενείς. Δεν υπάρχει στατιστικά σημαντική μεταβολή του δείκτη αντίστασης της ωλένιας αρτηρίας μεταξύ της προεγχειρητικής και της μετεγχειρητικής περιόδου πλέον των 3 μηνών μετά την αφαίρεση της κερκιδικής αρτηρίας. Η μέση μεταβολή του είναι 0.03 (95% CI -0.41-0.35, $t_{(1)}=1$, $p=0.5$). (Διάγραμμα 10)

Διάμετρος (Diameter): Μελετήθηκε η διάμετρος σε 3 μελέτες που περιελάμβαναν 147 ασθενείς. Δεν υπάρχει στατιστικά σημαντική μεταβολή της διαμέτρου της ωλένιας αρτηρίας μεταξύ της προεγχειρητικής και της μετεγχειρητικής περιόδου έως και 3 μήνες μετά την αφαίρεση της κερκιδικής αρτηρίας. Η μέση μεταβολή της είναι 0.19 mm (95% CI -0.3-0.67, $t_{(2)}=1.66$, $p=0.23$). (Διάγραμμα 11)

Πάχος έσω-μέσου χιτώνα (Intima Media Thickness/IMT): Μελετήθηκε το πάχος έσω-μέσου χιτώνα σε 2 μελέτες που περιελάμβαναν 64 ασθενείς. Δεν υπάρχει στατιστικά σημαντική μεταβολή του πάχους έσω-μέσου χιτώνα της ωλένιας αρτηρίας μεταξύ της προεγχειρητικής και της μετεγχειρητικής περιόδου πλέον των 3 μηνών μετά την αφαίρεση της κερκιδικής αρτηρίας. Η μέση μεταβολή του είναι 0.09 (95% CI -0.93-1.11, $t_{(1)}=1.13$, $p=0.46$). (Διάγραμμα 12)

Διάστημα ταχύτητας χρόνου (Velocity Time Integral/VTI): Μελετήθηκε το διάστημα χρόνου ταχύτητας σε 1 μελέτη που περιελάμβανε 85 ασθενείς. Υπάρχει στατιστικά σημαντική μεταβολή του διαστήματος χρόνου ταχύτητας της ωλένιας αρτηρίας μεταξύ της προεγχειρητικής και της μετεγχειρητικής περιόδου πλέον των 3 μηνών μετά την αφαίρεση της κερκιδικής αρτηρίας. Η μέση μεταβολή του είναι 7.4 cm (95% CI 5-9.8, $p<0.05$). (Διάγραμμα 13)

Τα αποτελέσματα της μετα-ανάλυσης παρουσιάζονται συνοπτικά στους πίνακες 3 και 4. Κατά την άμεση μετεγχειρητική περίοδο έως και 3 μήνες μετά την αφαίρεση της κερκιδικής αρτηρίας υπάρχει στατιστικώς σημαντική μεταβολή της μέγιστης συστολικής ταχύτητας, της τελοδιαστολικής ταχύτητας, του όγκου ροής και του δείκτη αντίστασης της ωλένιας αρτηρίας σε σχέση με την προεγχειρητική περίοδο. Δεν υπάρχει στατιστικώς σημαντική μεταβολή της διαμέτρου και της διατμητικής τάσης της ωλένιας αρτηρίας στην ίδια μετεγχειρητική περίοδο. Κατά την απώτερη μετεγχειρητική περίοδο πλέον των 3 μηνών μετά την αφαίρεση της κερκιδικής αρτηρίας υπάρχει στατιστικώς σημαντική μεταβολή της μέγιστης συστολικής ταχύτητας και του διαστήματος χρόνου ταχύτητας σε σχέση με την προεγχειρητική περίοδο, αλλά δεν υπάρχει στατιστικώς σημαντική μεταβολή της τελοδιαστολικής ταχύτητας, του όγκου ροής, του δείκτη αντίστασης, της διαμέτρου και του πάχους έσω-μέσου χιτώνα της ωλένιας αρτηρίας κατά την ίδια μετεγχειρητική περίοδο.

Η παράμετρος της ωλένιας αρτηρίας που παρουσιάζει στατιστικώς σημαντική μεταβολή και στις δυο μελετούμενες μετεγχειρητικές περιόδους μετά την αφαίρεση της κερκιδικής αρτηρίας είναι η μέγιστη συστολική ταχύτητα. Αυτό το εύρημα όπως και μεταβολές που παρουσιάζουν και οι υπόλοιπες παράμετροι της ωλένιας αρτηρίας κατά την άμεση μετεγχειρητική περίοδο έως και 3 μήνες μετά την αφαίρεση της κερκιδικής αρτηρίας, αλλά που αργότερα προσαρμόζονται και δεν παρουσιάζουν στατιστικώς σημαντική μεταβολή στη μετεγχειρητική περίοδο πλέον των 3 μηνών μετά την αφαίρεση της κερκιδικής αρτηρίας σε σχέση με την προεγχειρητική περίοδο είναι αναμενόμενα. Στην παρούσα συστηματική ανασκόπηση και μετα-ανάλυση υπάρχουν παράμετροι της ωλένιας αρτηρίας που παρουσιάζουν στατιστικώς σημαντική μεταβολή κατά την άμεση μετεγχειρητική περίοδο έως και 3 μήνες μετά την αφαίρεση της κερκιδικής αρτηρίας, ενώ οι ίδιες παράμετροι δεν παρουσιάζουν στατιστικώς σημαντική μεταβολή στην απώτερη μετεγχειρητική περίοδο πλέον των 3

Παράμετρος	Αριθμός μελετών	Μέση τιμή προεγχειρητικά	Μέση τιμή μετεγχειρητικά	Μέση μεταβολή	95% διάστημα εμπιστοσύνης		Δοκιμασία t	Τιμή p
					Κατώτερο	Ανώτερο		
PSV (cm/s)	4	39.64	52.12	12.48	3.07	21.88	4.22	<0.05
EDV (cm/s)	1	2.15	7.8	5.65	-1.47	9.83	-	<0.05
Flow (ml/min)	2	68.25	97.2	28.95	16.88	41.02	30.47	<0.05
RI	1	0.95	0.87	0.08	0.07	0.09	-	<0.05
Diam (mm)	2	3.28	3.79	0.05	-3.05	4.07	1.82	0.32
ShSt (dynes/cm ²)	1	23	27	4	2	10	-	>0.05

Πίνακας 3: Μεταβολή των παραμέτρων της ωλένιας αρτηρίας κατά την μετεγχειρητική περίοδο έως και 3 μήνες μετά την αφαίρεση της κερκιδικής αρτηρίας σε σχέση με την προεγχειρητική περίοδο. (PSV: μέγιστη συστολική ταχύτητα, EDV: τελοδιαστολική ταχύτητα, Flow: όγκος ροής, RI: δείκτης αντίστασης, Diam: διάμετρος, ShSt: διαταμητική τάση)

Παράμετρος	Αριθμός μελετών	Μέση τιμή προεγχειρητικά	Μέση τιμή μετεγχειρητικά	Μέση μεταβολή	95% διάστημα εμπιστοσύνης		Δοκιμασία t	Τιμή p
					Κατώτερο	Ανώτερο		
PSV (cm/s)	3	42.53	58.53	16	7.04	24.96	7.69	<0.05
EDV (cm/s)	2	4.08	6.1	2.03	-11	15.05	1.98	0.29
Flow (ml/min)	2	54.3	96.3	42	-85.06	169.06	4.2	0.14
RI	2	0.94	0.91	0.03	-0.41	0.35	1	0.5
Diam (mm)	3	2.59	2.78	0.19	-0.3	0.67	1.66	0.23
IMT (mm)	2	0.45	0.54	0.09	-0.93	1.11	1.13	0.46
VΠ (cm)	1	16.8	24.2	7.4	5	9.8	-	<0.05

Πίνακας 4: Μεταβολή των παραμέτρων της ωλένιας αρτηρίας κατά την μετεγχειρητική περίοδο πλέον των 3 μηνών μετά την αφαίρεση της κερκιδικής αρτηρίας σε σχέση με την προεγχειρητική περίοδο. (PSV: μέγιστη συστολική ταχύτητα, EDV: τελοδιαστολική ταχύτητα, Flow: όγκος ροής, RI: δείκτης αντίστασης, Diam: διάμετρος, IMT: πάχος έσω-μέσου χιτώνα, VΠ: διάστημα ταχύτητας-χρόνου)

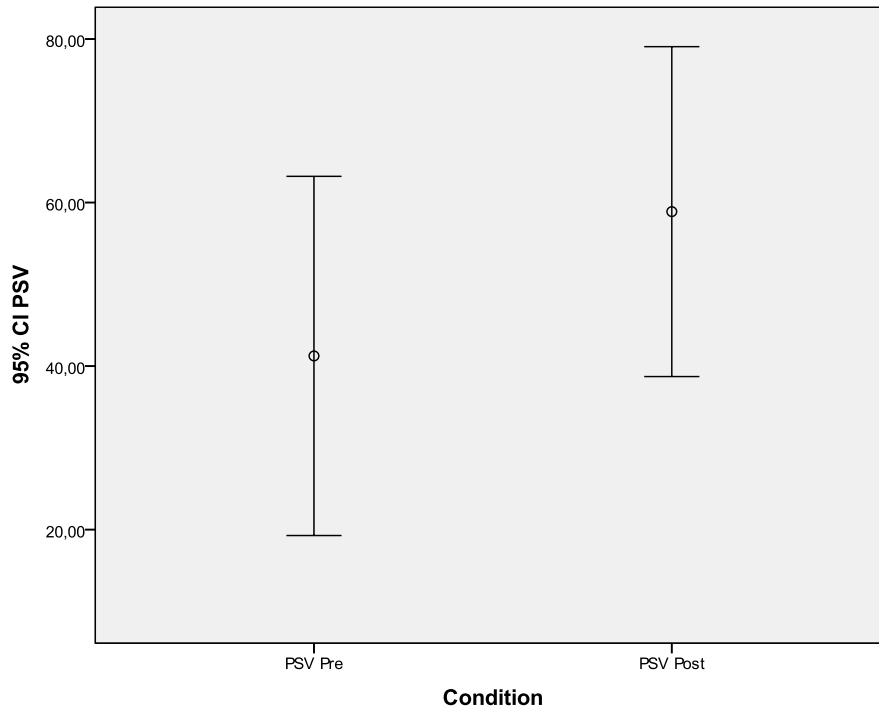
μηνών μετά την αφαίρεση της κερκιδικής αρτηρίας. Αυτό συμβαίνει γιατί στην άμεση μετεγχειρητική περίοδο υπάρχει αιφνίδια μεταβολή της αιμοδυναμικής, προκαλώντας αντίστοιχες μεταβολές στις λειτουργικές και μορφολογικές παραμέτρους της ωλένιας αρτηρίας, ενώ με την πάροδο του χρόνου επέρχεται προσαρμογή της λειτουργίας και της μορφολογίας της ωλένιας αρτηρίας στο νέο αιμοδυναμικό σύστημα.

Στην παρούσα ανασκόπηση και μετα-ανάλυση δεν ανευρίσκεται στατιστικώς σημαντική μεταβολή του πάχους έσω-μέσου χιτώνα της ωλένιας αρτηρίας κατά τη μελέτη με υπερήχους στο μετεγχειρητικό διάστημα πλέον των 3 μηνών μετά την αφαίρεση της κερκιδικής αρτηρίας. Οι επιμέρους μελέτες που περιλαμβάνονται στην παρούσα ανασκόπηση παρουσιάζουν διαφορετικά αποτελέσματα ως προς τη μεταβολή του πάχους έσω-μέσου χιτώνα και κατ' επέκταση της αθηρωμάτωσης και εμφάνισης αθηροσκληρυντικών πλακών στο τοίχωμα της ωλένιας αρτηρίας μετά την αφαίρεση της κερκιδικής αρτηρίας. Οι Schena S et al. στη μελέτη τους συμπεριλαμβάνουν 25 ασθενείς και κατά την υπερηχογραφική μελέτη της ωλένιας αρτηρίας περίπου 13 χρόνια μετά την αφαίρεση της κερκιδικής αρτηρίας δεν εντοπίζουν στατιστικώς σημαντική μεταβολή του πάχους έσω-μέσου χιτώνα της ωλένιας αρτηρίας στο άκρο από το οποίο αφαιρέθηκε η κερκιδική σε σχέση με το άκρο που δεν είχε υποστεί παρέμβαση, όπως και στον αριθμό των ασθενών που παρουσίασαν αθηρωμάτωση ή αθηροσκληρυντικές αλλοιώσεις αντίστοιχα. Με αυτά τα ευρήματα συμβαδίζουν και τα αποτελέσματα της μελέτης των Roysse AG et al. όπου μελέτησαν 85 ασθενείς περίπου 8.5 χρόνια μετά την παρέμβαση. Αντιθέτως, οι Gaudino M et al. στη μελέτη τους συμπεριέλαβαν 39 ασθενείς περίπου 10 χρόνια μετά την παρέμβαση εντοπίζουν στατιστικώς σημαντική μεταβολή του πάχους έσω-μέσου χιτώνα της ωλένιας αρτηρίας στο άκρο που αφαιρέθηκε η κερκιδική σε σχέση με το άκρο που δεν είχε υποστεί παρέμβαση. Όμως, σε μια μελέτη που περιλαμβάνει 25 ασθενείς από τους ίδιους συγγραφείς (Gaudino M et al.) περίπου 17.5 χρόνια μετά την αφαίρεση της κερκιδικής αρτηρίας διαπιστώνεται τελικά ότι το πάχος έσω-μέσου χιτώνα της ωλένιας αρτηρίας δε διαφέρει στατιστικώς σημαντικά μεταξύ του άκρου που έγινε η αφαίρεση της κερκιδικής αρτηρίας και αυτού που δεν είχε υποστεί παρέμβαση. [46, 47, 49, 50]

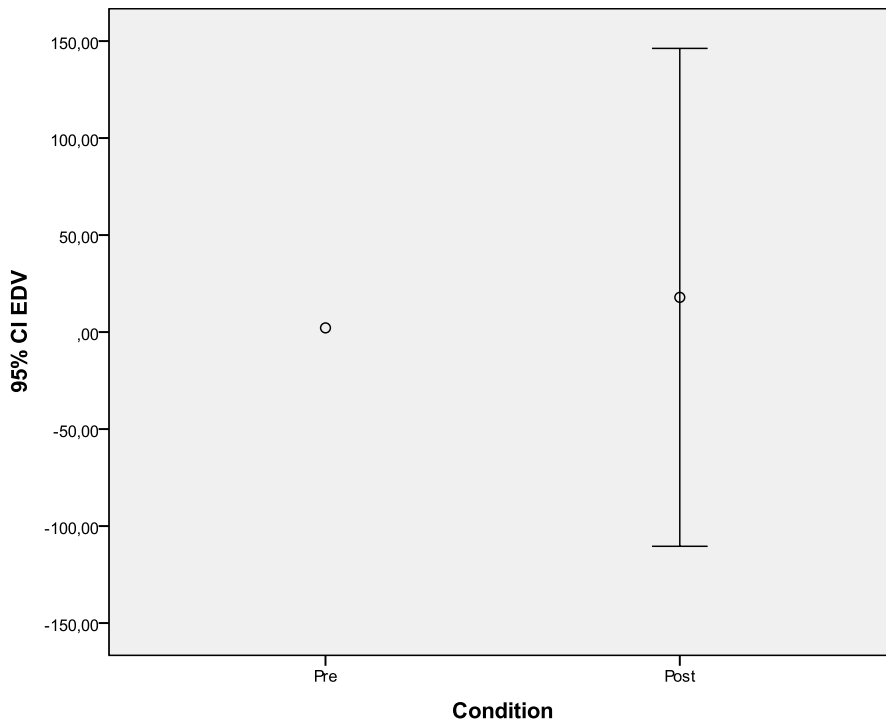
Οι συνηθέστερες επιπλοκές μετά την αφαίρεση της κερκιδικής αρτηρίας αφορούν την βλάβη που υφίστανται τα νεύρα κατά την επέμβαση και δεν οφείλονται σε ανεπαρκή αιμάτωση. Από την μελέτη των Meharwal ZS et al., που περιελάμβανε 3.977 ασθενείς από τους οποίους αφαιρέθηκε η κερκιδική αρτηρία, διαπιστώνεται ότι αιμωδίες και παραισθησίες είχε το 6.5% και 3% αντίστοιχα πλέον των 3 μηνών από την αφαίρεση της κερκιδικής αρτηρίας και τελικά συνολικά μόλις το 1.22% των ασθενών συνέχισαν να έχουν αυτά τα συμπτώματα πλέον των 6 μηνών από την επέμβαση. Όμως, όπως ήδη έχει αναφερθεί, υπάρχουν στη βιβλιογραφία αναφορές περιστατικών με οξεία ισχαιμία της άκρας χείρας κατόπιν αφαίρεσης της κερκιδικής αρτηρίας. Ο Nunoo-Mensah J στο περιστατικό που περιγράφει δεν διενήργησε υπερηχογραφικό έλεγχο προεγχειρητικά και οι Fox AD et al. στο περιστατικό τους διενήργησαν προεγχειρητικό έλεγχο με συσκευή Doppler χειρός. Και στα δυο περιστατικά διενεργήθηκε αγγειογραφία και διαπιστώθηκε συγγενής απλασία της ωλένιας αρτηρίας. Ο Chattar-Cora D περιγράφει σε ένα περιστατικό του νέκρωση των μυών του αντιβραχίου κατόπιν αφαίρεσης της κερκιδικής αρτηρίας. Προεγχειρητικά δεν αναφέρει διερεύνηση της αιμάτωσης με χρήση υπερήχων. Οι Liava'a M et al. περιγράφουν ένα περιστατικό ασθενούς με ισχαιμία δακτύλων της άκρας χείρας 2 χρόνια μετά την αφαίρεση της κερκιδικής αρτηρίας. Η συγκεκριμένη ασθενής έπασχε από αυτοάνοσο νόσημα και στον υπερηχογραφικό έλεγχο διαπιστώθηκε διάχυτη αθηρωματική νόσος της ωλένιας αρτηρίας. [24-28]

Όσον αφορά τη μελέτη των ασθενών που υποβάλλονται σε αφαίρεση της κερκιδικής αρτηρίας με τις υπόλοιπες μεθόδους πέραν της υπερηχοτομογραφίας, οι περισσότερες μελέτες που υπάρχουν στη βιβλιογραφία συγκλίνουν στη διαπίστωση ότι μετά την αφαίρεση της κερκιδικής αρτηρίας υπάρχουν αιμοδυναμικές μεταβολές χωρίς όμως να επηρεάζεται η λειτουργικότητα της άκρας χείρας και χωρίς να εμφανίζεται κλινική συμπτωματολογία. Οι Brodman RF et al. και Lee HS et al. με τη μέθοδο της πληθυσμογραφίας διαπίστωσαν ότι υπάρχει μια ήπια μείωση της διάχυσης των δακτύλων στα άνω άκρα των ασθενών που έχουν υποβληθεί σε εκτομή της κερκιδικής αρτηρίας, αλλά η αιμάτωση της άκρας χείρας αντιρροπείται από τις μεταβολές της ωλένιας αρτηρίας και δεν παρατηρούνται τελικά συμπτώματα κατά την κλινική εξέταση των ασθενών αυτών. Οι Jaworski L et al. με τη μέθοδο της θερμογραφίας διαπίστωσαν ότι η αφαίρεση της κερκιδικής αρτηρίας προκαλεί μεταβολές της θερμοκρασίας στην άκρα χείρα, αλλά η λειτουργικότητα της άκρας χείρας δεν επηρεάζεται από την παρέμβαση. Οι Shah SS et al. με την μέθοδο του σπινθηρογραφήματος με ραδιενεργά σημασμένα ερυθρά αιμοσφαίρια διαπίστωσαν ότι υπάρχει στατιστικώς σημαντική μεταβολή της διάχυσης μεταξύ των άκρων που υποβλήθηκαν στην αφαίρεση της κερκιδικής αρτηρίας και των άκρων που δεν είχαν υποβληθεί στην παρέμβαση αυτή στον πρώτο χρόνο μετά την παρέμβαση και η μεταβολή αυτή παρέμενε στατιστικώς σημαντική κατά τον πέμπτο χρόνο επίσης, χωρίς ωστόσο να αναφέρονται λειτουργικά ελλείμματα ή ισχαιμικά συμβάματα από τις άκρες χείρες των ασθενών που μελέτησαν. Οι Manabe S et al. με τη μέθοδο της οξυμετρίας διαπίστωσαν στατιστικώς σημαντική μεταβολή τη μερική πίεση του οξυγόνου στις άκρες χείρες ασθενών που υποβλήθηκαν σε αφαίρεση της κερκιδικής αρτηρίας. Στην ίδια μελέτη, στην οποία συμπεριλήφθηκαν 40 ασθενείς που υποβλήθηκαν σε αφαίρεση της κερκιδικής αρτηρίας, το 12.5% παρουσίασε ήπια συμπτωματολογία κατά την άσκηση της άκρας χείρας του άκρου από το οποίο είχε αφαιρεθεί η κερκιδική αρτηρία. Κατά τη σύγκριση της μεταβολής της μερικής πίεσης του οξυγόνου στην άκρα χείρα με τη δοκιμασία της άσκησης (δοκιμασία σφιζίματος γροθιάς για 5 λεπτά ακολουθούμενη από ανάπαυση της άκρας χείρας για 2 λεπτά) μεταξύ των ασθενών που εμφάνισαν συμπτώματα και των ασυμπτωματικών ασθενών με τη χρήση της οξυμετρίας διαπιστώθηκε στατιστικώς σημαντική μεταβολή μεταξύ των δυο ομάδων των ασθενών που είχαν υποβληθεί σε εκτομή της κερκιδικής αρτηρίας. Έτσι, οι συγγραφείς αυτής της μελέτης συνιστούν να λαμβάνεται υπόψη η εργασία των ασθενών που πρόκειται να υποβληθούν σε εκτομή της κερκιδικής αρτηρίας. Τελικά διαπιστώθηκε ότι οι ασθενείς που παρουσίασαν συμπτώματα είχαν μικρότερη ροή στην ωλένια αρτηρία κατά τον προεγχειρητικό έλεγχο με υπερήχους. Παρομοίως, η παρούσα συστηματική ανασκόπηση και μετα-ανάλυση που αφορά μελέτες που μελέτησαν τις μεταβολές των μορφολογικών και λειτουργικών παραμέτρων της ωλένιας αρτηρίας μετά την αφαίρεση της κερκιδικής αρτηρίας με την χρήση της υπερηχοτομογραφίας, διαπιστώνει ότι μετά την αφαίρεση της κερκιδικής αρτηρίας υπάρχουν μεταβολές στις παραμέτρους της ωλένιας αρτηρίας που με την πάροδο του χρόνου προσαρμόζονται και αμβλύνονται. [31, 32, 34-36]

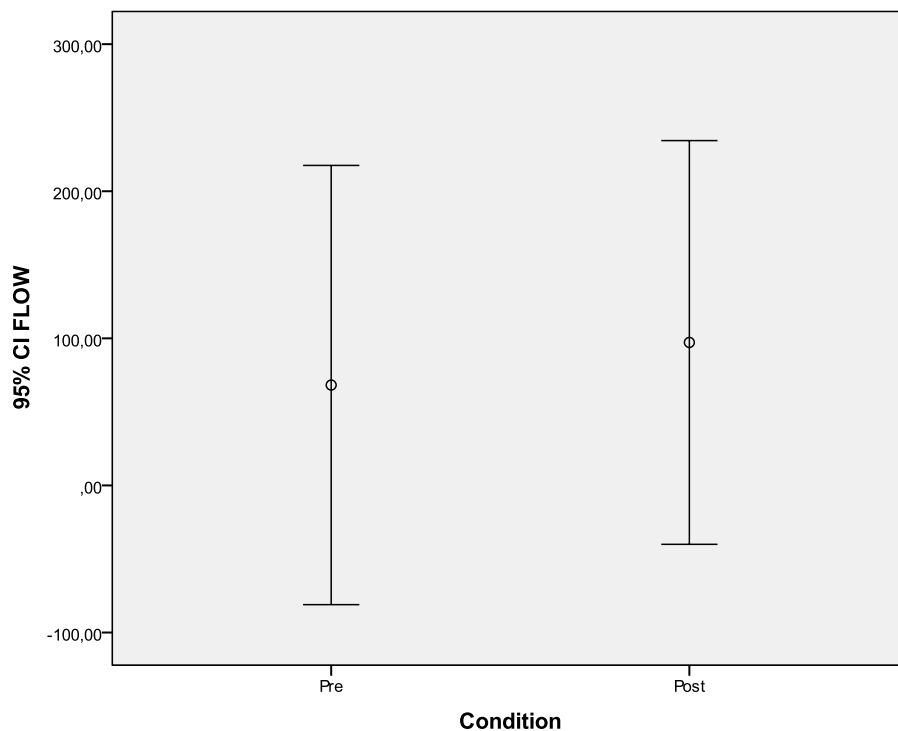
Όπως ήδη έχει αναφερθεί, οι Manabe S et al. στη μελέτη τους υποστηρίζουν ότι ούτε η δοκιμασία Allen ούτε η υπερηχοτομογραφική μελέτη επαρκούν στους ασθενείς που φέρουν μεγάλη μεσόστεη αρτηρία. Οι Mansuroglu D et al. στην μελέτη τους σχετικά με τη διάμετρο της ωλένιας και της μεσόστεης αρτηρίας περίπου 2 χρόνια μετά την αφαίρεση της κερκιδικής αρτηρίας με τη μέθοδο της αγγειογραφίας διαπιστώνουν στατιστικώς σημαντική μεταβολή της διαμέτρου της μεσόστεης αρτηρίας σε ένα δείγμα 30 ασθενών, ενώ η διάμετρος της ωλένιας αρτηρίας δεν παρουσίαζε στατιστικώς σημαντική μεταβολή. [21, 33]



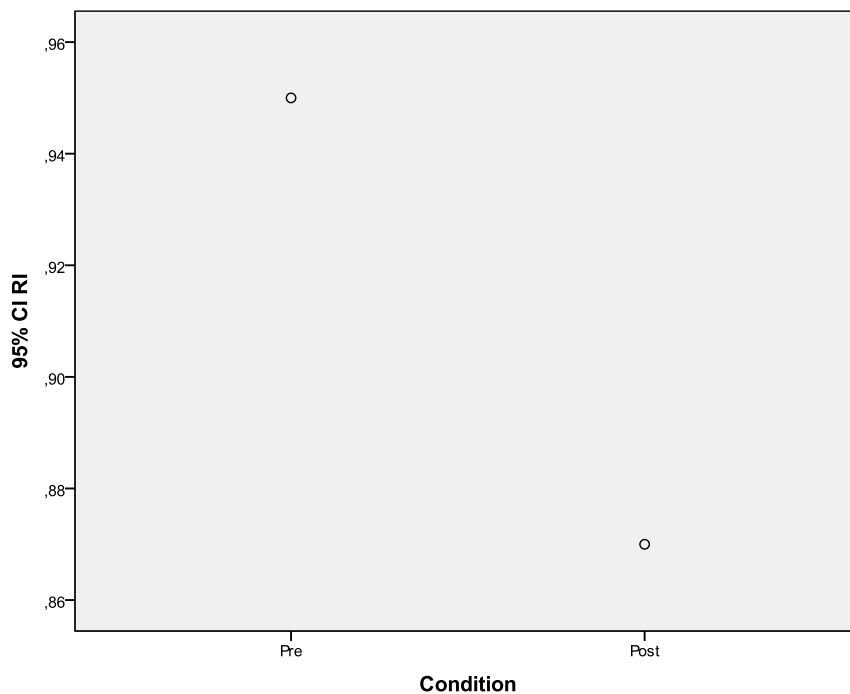
Διάγραμμα 1: Σύγκριση της μέσης τιμής της μέγιστης συστολικής ταχύτητας της ωλένιας αρτηρίας προεγχειρητικά και έως 3 μήνες μετεγχειρητικά μετά την αφαίρεση της κερκιδικής αρτηρίας.



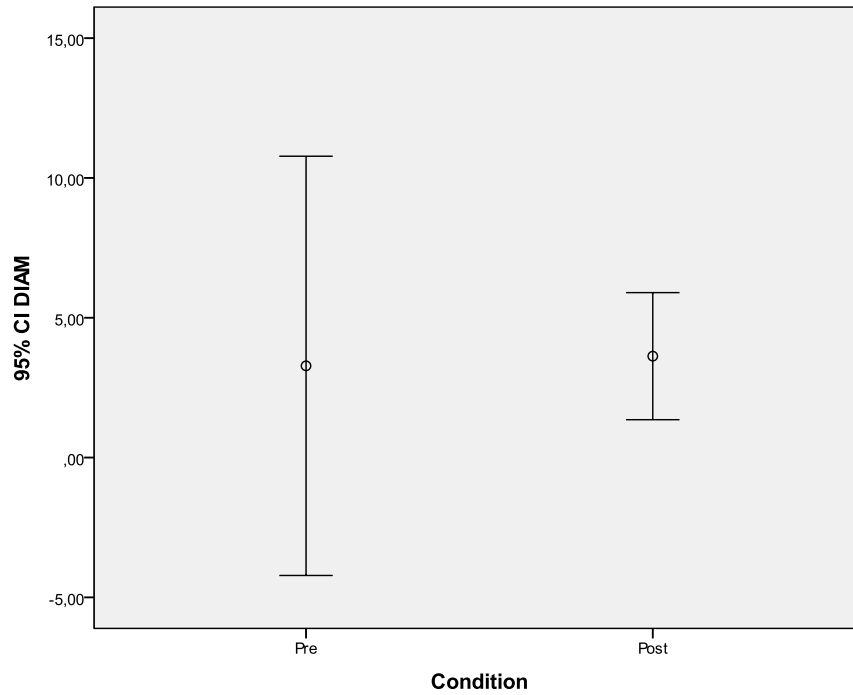
Διάγραμμα 2: Σύγκριση της μέσης τιμής της τελοδιαστολικής ταχύτητας της ωλένιας αρτηρίας προεγχειρητικά και έως 3 μήνες μετεγχειρητικά μετά την αφαίρεση της κερκιδικής αρτηρίας.



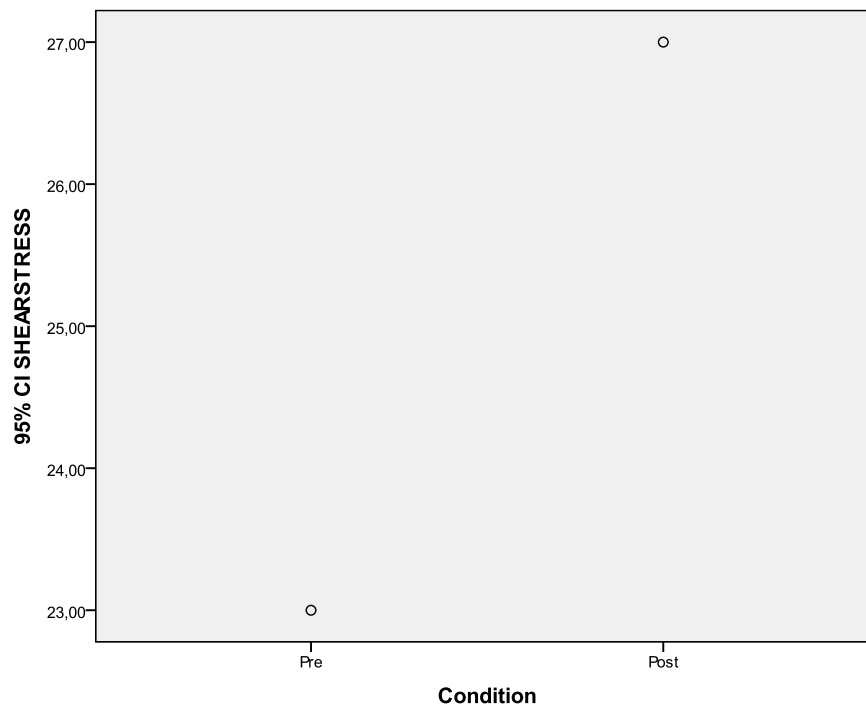
Διάγραμμα 3: Σύγκριση της μέσης τιμής του όγκου ροής της ωλένιας αρτηρίας προεγχειρητικά και έως 3 μήνες μετεγχειρητικά μετά την αφαίρεση της κερκιδικής αρτηρίας.



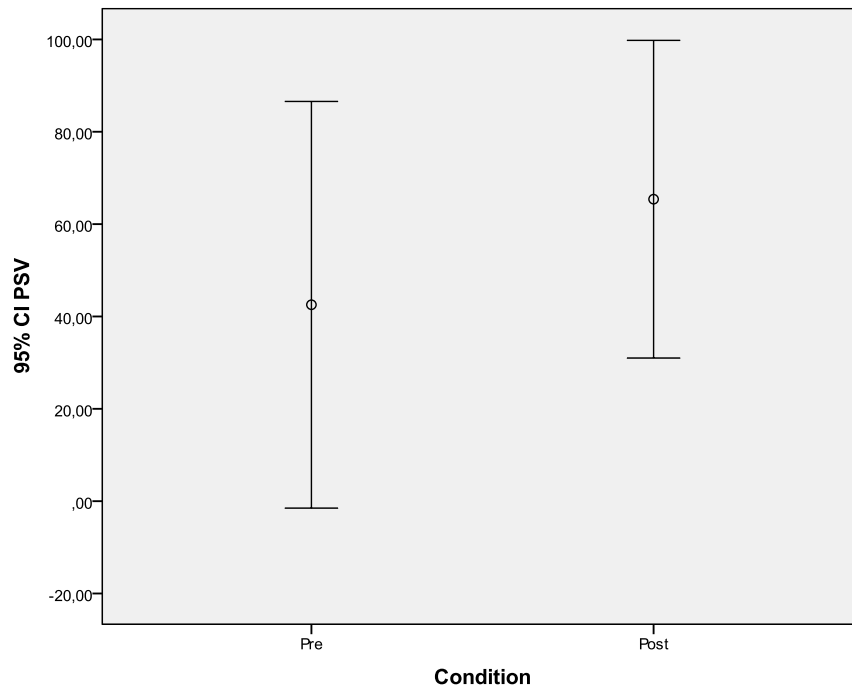
Διάγραμμα 4: Σύγκριση της μέσης τιμής του δείκτη αντίστασης της ωλένιας αρτηρίας προεγχειρητικά και έως 3 μήνες μετεγχειρητικά μετά την αφαίρεση της κερκιδικής αρτηρίας.



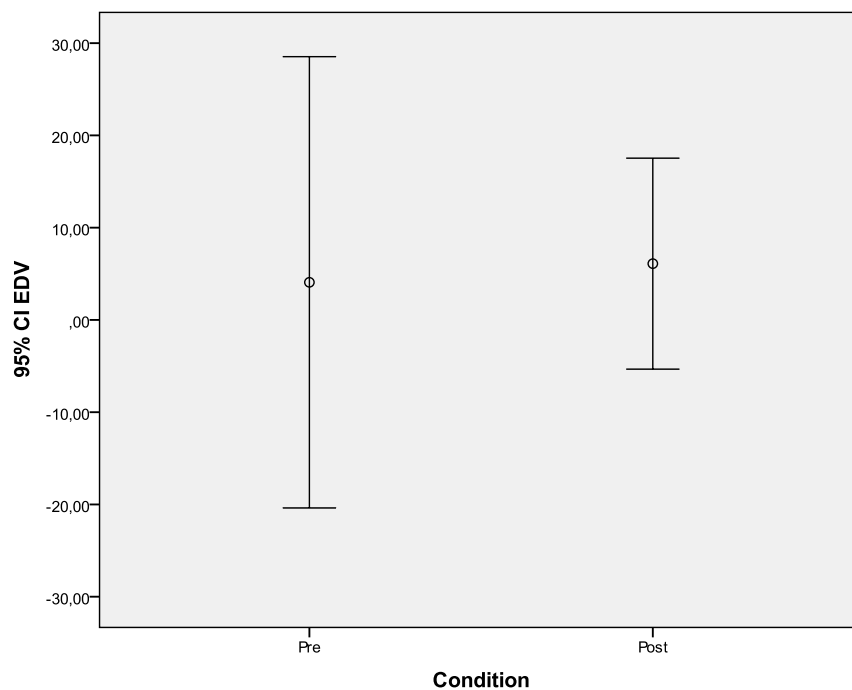
Διάγραμμα 5: Σύγκριση της μέσης τιμής της διαμέτρου της ωλένιας αρτηρίας προεγχειρητικά και έως 3 μήνες μετεγχειρητικά μετά την αφαίρεση της κερκιδικής αρτηρίας.



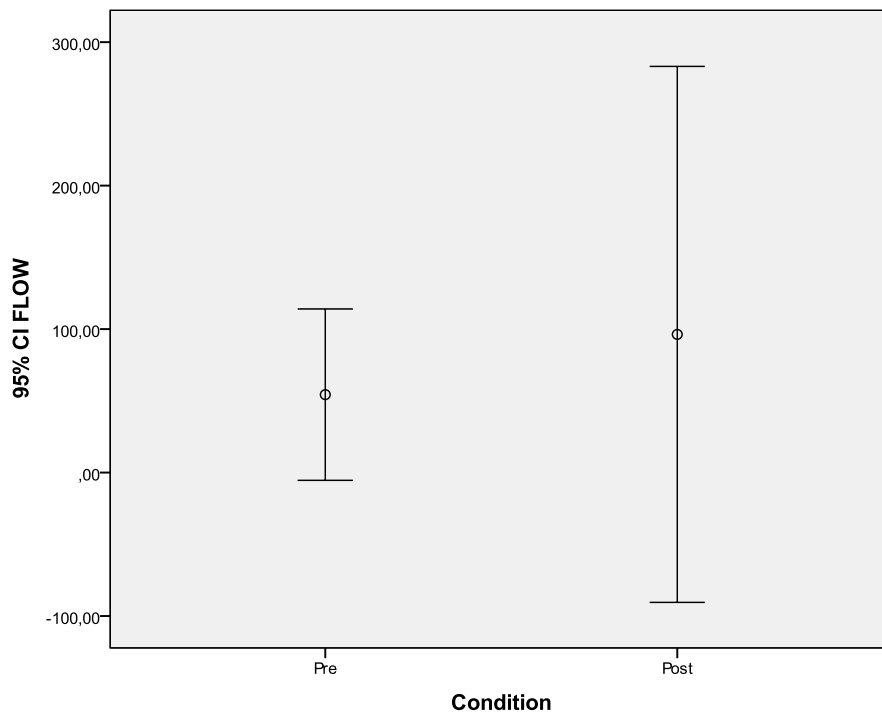
Διάγραμμα 6: Σύγκριση της μέσης τιμής της διατμητικής τάσης της ωλένιας αρτηρίας προεγχειρητικά και έως 3 μήνες μετεγχειρητικά μετά την αφαίρεση της κερκιδικής αρτηρίας.



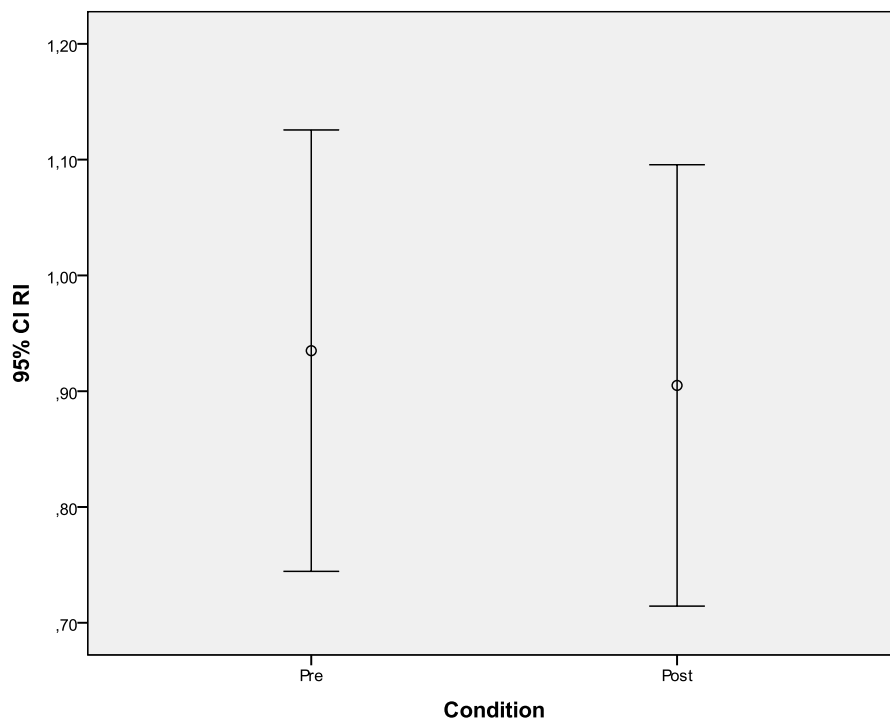
Διάγραμμα 7: Σύγκριση της μέσης τιμής της μέγιστης συστολικής ταχύτητας της ωλένιας αρτηρίας προεγχειρητικά και πλέον των 3 μηνών μετεγχειρητικά μετά την αφαίρεση της κερκιδικής αρτηρίας.



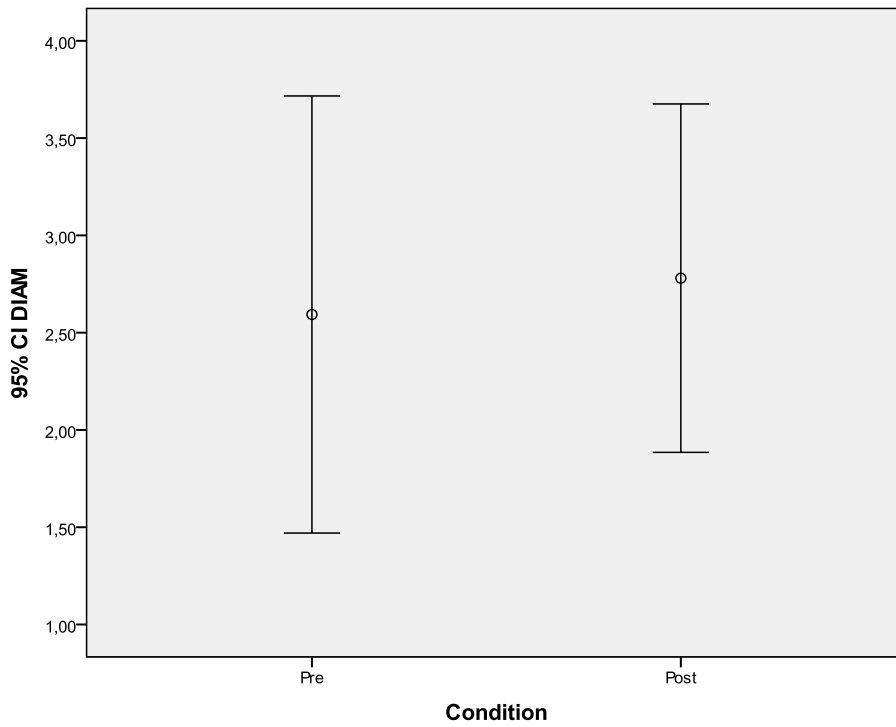
Διάγραμμα 8: Σύγκριση της μέσης τιμής της τελοδιαστολικής ταχύτητας της ωλένιας αρτηρίας προεγχειρητικά και πλέον των 3 μηνών μετεγχειρητικά μετά την αφαίρεση της κερκιδικής αρτηρίας.



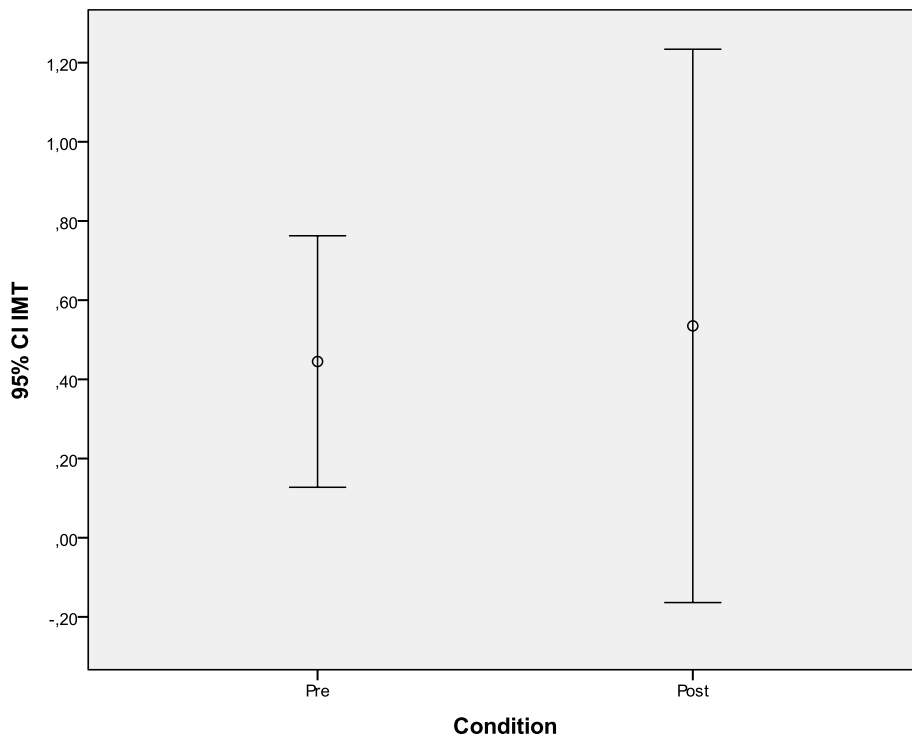
Διάγραμμα 9: Σύγκριση της μέσης τιμής του όγκου ροής της ωλένιας αρτηρίας προεγχειρητικά και πλέον των 3 μηνών μετεγχειρητικά μετά την αφαίρεση της κερκιδικής αρτηρίας.



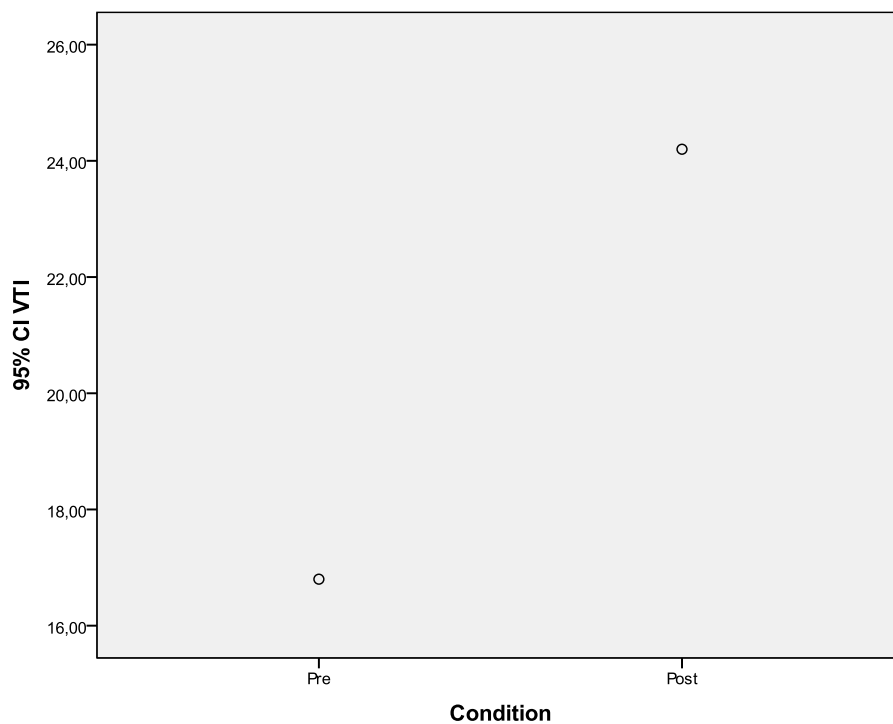
Διάγραμμα 10: Σύγκριση της μέσης τιμής του δείκτη αντίστασης της ωλένιας αρτηρίας προεγχειρητικά και πλέον των 3 μηνών μετεγχειρητικά μετά την αφαίρεση της κερκιδικής αρτηρίας.



Διάγραμμα 11: Σύγκριση της μέσης τιμής της διαμέτρου της ωλένιας αρτηρίας προεγχειρητικά και πλέον των 3 μηνών μετεγχειρητικά μετά την αφαίρεση της κερκιδικής αρτηρίας.



Διάγραμμα 12: Σύγκριση της μέσης τιμής του πάχους έσω-μέσου χιτώνα της ωλένιας αρτηρίας προεγχειρητικά και πλέον των 3 μηνών μετεγχειρητικά μετά την αφαίρεση της κερκιδικής αρτηρίας.



Διάγραμμα 13: Σύγκριση της μέσης τιμής του διαστήματος ταχύτητας-χρόνου της ωλένιας αρτηρίας προεγχειρητικά και πλέον των 3 μηνών μετεγχειρητικά μετά την αφαίρεση της κερκιδικής αρτηρίας.

Κεφάλαιο 4: Συζήτηση

Από την αναζήτηση στη βιβλιογραφία μέχρι την 31/10/2017 δεν υπάρχει συστηματική ανασκόπηση και μετα-ανάλυση σχετικά με τις μεταβολές που υφίστανται οι λειτουργικές και μορφολογικές παράμετροι της ωλένιας αρτηρίας μετά την αφαίρεση της κερκιδικής αρτηρίας όπως αυτές μελετούνται με τη χρήση των υπερήχων σε ασθενείς που υποβλήθηκαν σε αορτοστεφανιαία παράκαμψη με αυτόλογο μόσχευμα την κερκιδική αρτηρία. Η παρούσα συστηματική ανασκόπηση και μετα-ανάλυση περιλαμβάνει 11 προοπτικές μελέτες και το σύνολο των ασθενών είναι 576. Τα αποτελέσματα της μετα-ανάλυσης αυτής αναδεικνύουν ότι κατά την μετεγχειρητική περίοδο έως και 3 μήνες μετά την αφαίρεση της κερκιδικής αρτηρίας υπάρχει στατιστικώς σημαντική μεταβολή της μέγιστης συστολικής ταχύτητας, της τελοδιαστολικής ταχύτητας, του όγκου ροής και του δείκτη αντίστασης της ωλένιας αρτηρίας σε σχέση με την προεγχειρητική περίοδο. Δεν υπάρχει στατιστικώς σημαντική μεταβολή της διαμέτρου και της διατμητικής τάσης της ωλένιας αρτηρίας στην ίδια μετεγχειρητική περίοδο. Κατά τη μετεγχειρητική περίοδο πλέον των 3 μηνών μετά την αφαίρεση της κερκιδικής αρτηρίας υπάρχει στατιστικώς σημαντική μεταβολή της μέγιστης συστολικής ταχύτητας και του διαστήματος χρόνου ταχύτητας σε σχέση με την προεγχειρητική περίοδο, αλλά δεν υπάρχει στατιστικώς σημαντική μεταβολή της τελοδιαστολικής ταχύτητας, του όγκου ροής, του δείκτη αντίστασης, της διαμέτρου και του πάχους έσω-μέσου χιτώνα της ωλένιας αρτηρίας κατά την ίδια μετεγχειρητική περίοδο.

Στο άμεσο μετεγχειρητικό διάστημα μετά την αφαίρεση της κερκιδικής αρτηρίας υπάρχει αιφνίδια μεταβολή της αιμοδυναμικής, καθώς πλέον η άκρα χείρα έχει ως κύρια αρτηρία αιμάτωσης την εναπομείνασα ωλένια αρτηρία. Αυτό συνοδεύεται και από αιφνίδια μεταβολή των λειτουργικών και μορφολογικών παραμέτρων της ωλένιας αρτηρίας για να αναπληρωθεί η αιμάτωση της άκρας χείρας. Στο απώτερο μετεγχειρητικό διάστημα επέρχεται σταδιακά προσαρμογή της μορφολογίας και της λειτουργίας της ωλένιας αρτηρίας στο νέο αιμοδυναμικό σύστημα μετά την αφαίρεση της κερκιδικής αρτηρίας και στατιστικώς σημαντική μεταβολή παρουσιάζουν λιγότερες λειτουργικές και μορφολογικές παράμετροι σε σχέση με το άμεσο μετεγχειρητικό στάδιο.

Τα τελευταία χρόνια υποστηρίζεται ως δεύτερη επιλογή αυτόλογου μοσχεύματος για τη διενέργεια της αορτοστεφανιαίας παράκαμψης η κερκιδική αρτηρία έναντι των σαφηνών φλεβών, αφού η χρησιμοποίησή της ως αυτόλογο μόσχευμα σχετίζεται με καλύτερα βραχυπρόθεσμα και μακροπρόθεσμα αποτελέσματα. Η διενέργεια υπερηχοτομογραφικής μελέτης της αιμάτωσης του αντιβραχίου και της άκρας χείρας κατά το προεγχειρητικό και μετεγχειρητικό στάδιο παρουσιάζει πλεονεκτήματα στους ασθενείς που πρόκειται να υποβληθούν σε αορτοστεφανιαία παράκαμψη με αυτόλογο μόσχευμα την κερκιδική αρτηρία.

Κατά τον προεγχειρητικό έλεγχο σε ασθενείς με παθολογική δοκιμασία Allen μπορεί να ανιχνευθεί υπερηχογραφικά ανάστροφη ροή στο περιφερικό τμήμα της κερκιδικής αρτηρίας, γεγονός που επιτρέπει την χρησιμοποίησή της ως αυτόλογο μόσχευμα. Επίσης, στους ασθενείς που παρουσιάζουν φυσιολογική δοκιμασία Allen, μπορεί να διαπιστωθούν κατά τον προεγχειρητικό υπερηχογραφικό έλεγχο μορφολογικοί περιορισμοί της κερκιδικής αρτηρίας, όπως μικρή διάμετρος ή επιμήκης επασβέστωση αυτής καθιστώντας το αγγείο ακατάλληλο για τη χρήση του ως αυτόλογο μόσχευμα. Παράλληλα, δίνεται η δυνατότητα να μελετηθεί η

παράπλευρη κυκλοφορία που συμμετέχει στην αιμάτωση της άκρας χείρας, προκειμένου να διαπιστωθεί αν αυτή επαρκεί.

Οι συνηθέστερες επιπλοκές μετά την αφαίρεση της κερκιδικής αρτηρίας αφορούν την βλάβη που υφίστανται τα νεύρα κατά την επέμβαση και δεν οφείλονται σε ανεπαρκή αιμάτωση, καθώς πριν την αφαίρεση της κερκιδικής αρτηρίας διενεργείται προεγχειρητικός έλεγχος για την επάρκεια του παράπλευρου δικτύου όσον αφορά την αιμάτωση της άκρας χείρας. Ακόμα και τα περιστατικά οξείας ισχαιμίας της άκρας χείρας, που περιγράφονται στη βιβλιογραφία μετά την αφαίρεση της κερκιδικής αρτηρίας και που οφείλονται σε συγγενή απλασία της ωλένιας αρτηρίας, μπορούν να αποφευχθούν με την υπερηχοτομογραφική μελέτη του αντιβραχίου προεγχειρητικά. Ιδιαίτερη προσοχή πρέπει να δίνεται στους ασθενείς που πάσχουν από αυτοάνοσα νοσήματα, καθώς και στην εργασία που εκτελούν οι ασθενείς που πρόκειται να υποβληθούν σε αφαίρεση της κερκιδικής αρτηρίας και παρουσιάζουν μικρότερη ροή στην ωλένια αρτηρία κατά τον προεγχειρητικό έλεγχο, ώστε να αποφεύγονται περιστατικά ισχαιμίας στο απώτερο μετεγχειρητικό διάστημα μετά την αφαίρεση της κερκιδικής αρτηρίας.

Στην παρούσα ανασκόπηση και μετα-ανάλυση δεν ανευρίσκεται στατιστικώς σημαντική μεταβολή του πάχους έσω-μέσου χιτώνα της ωλένιας αρτηρίας κατά τη μελέτη με υπερήχους στο μετεγχειρητικό διάστημα πλέον των 3 μηνών μετά την αφαίρεση της κερκιδικής αρτηρίας. Με αυτό το εύρημα συμφωνούν και οι μελέτες των Schena S et al. και Royses AG et al. Ακόμα και οι Gaudino M et al., που σε μια αρχική μελέτη τους 10 χρόνια μετά την παρέμβαση εντοπίζουν στατιστικώς σημαντική μεταβολή του πάχους έσω-μέσου χιτώνα της ωλένιας αρτηρίας, διαπιστώνουν τελικά σε μια μελέτη τους 17.5 χρόνια μετά την παρέμβαση ότι δεν υπάρχει στατιστικώς σημαντική μεταβολή του πάχους έσω-μέσου χιτώνα της ωλένιας αρτηρίας. [46, 47, 49, 50]

Οι μελέτες που αναφέρονται στην μελέτη της ωλένιας αρτηρίας με τις μεθόδους της πληθυσμογραφίας, της θερμογραφίας, του σπινθηρογραφήματος και της οξυμετρίας μετά την αφαίρεση της κερκιδικής αρτηρίας διαπιστώνουν ότι μετά την παρέμβαση υπάρχουν αιμοδυναμικές μεταβολές χωρίς όμως να επηρεάζεται η λειτουργικότητα της άκρας χείρας και χωρίς να εμφανίζεται κλινική συμπτωματολογία. Παρομοίως, η παρούσα συστηματική ανασκόπηση και μετα-ανάλυση σχετικά με την υπερηχοτομογραφική μελέτη της ωλένιας αρτηρίας μετά την αφαίρεση της κερκιδικής αρτηρίας διαπιστώνει μεταβολές σε διάφορες αιμοδυναμικές παραμέτρους της ωλένιας αρτηρίας, οι οποίες με την έλευση του χρόνου σταδιακά αμβλύνονται. [31, 32, 34-36]

Στην παρούσα μετα-ανάλυση υπάρχουν αρκετοί περιορισμοί λόγω του μικρού δείγματος των ασθενών που προκύπτει από το σύνολο των μελετών που συμπεριλήφθησαν. Μερικές παράμετροι της ωλένιας αρτηρίας μελετώνται σε μια μελέτη αποκλειστικά και το αποτέλεσμα της μετα-ανάλυσης για αυτές τις επιμέρους παραμέτρους προκύπτει αποκλειστικά από μια μελέτη καθώς δεν υπάρχουν άλλα δείγματα ασθενών προς σύγκριση από τις υπόλοιπες μελέτες. Αυτές οι παράμετροι είναι τελοδιαστολική ταχύτητα, ο δείκτης αντίστασης και η διατημητική τάση της ωλένιας αρτηρίας κατά τη μετεγχειρητική περίοδο έως και 3 μήνες μετά την αφαίρεση της κερκιδικής αρτηρίας, καθώς και το διάστημα χρόνου ταχύτητας της ωλένιας αρτηρίας κατά τη μετεγχειρητική περίοδο πλέον των 3 μηνών μετά την αφαίρεση της κερκιδικής αρτηρίας. Επιπροσθέτως, στις επιμέρους μελέτες των Brodman RF et al. και Vita JA et al. διαπιστώνεται στατιστικώς σημαντική μεταβολή της διαμέτρου της ωλένιας αρτηρίας κατά τη μετεγχειρητική περίοδο έως και 3 μήνες μετά την αφαίρεση της κερκιδικής αρτηρίας σε σχέση με την προεγχειρητική περίοδο,

ενώ κατά τη διενέργεια της δοκιμασίας t μεταξύ αυτών των δυο μελετών στην παρούσα μετα-ανάλυση προκύπτει στατιστικώς μη σημαντική μεταβολή της διαμέτρου της ωλένιας αρτηρίας στο ίδιο διάστημα. Κάτι ανάλογο προκύπτει και με τη μεταβολή του όγκου ροής της ωλένιας αρτηρίας στη μετεγχειρητική περίοδο πλέον των 3 μηνών από τις εργασίες των Manabe S et al. και Royse AG et al., όπου οι επιμέρους μελέτες βρίσκουν στατιστικώς σημαντική μεταβολή της ενώ η παρούσα μετα-ανάλυση μετά την εφαρμογή της δοκιμασίας t διαπιστώνει στατιστικώς μη σημαντική μεταβολή της ροής στην ίδια μετεγχειρητική περίοδο. Αυτό το σφάλμα οφείλεται στο μικρό δείγμα ασθενών των μελετών που υπάρχουν μέχρι σήμερα στη βιβλιογραφία. Για τον ίδιο λόγο (μικρός αριθμός μελετών που περιλαμβάνουν τις μεταβολές των διαφόρων παραμέτρων) δεν δημιουργήθηκαν διαγράμματα χωνιού (funnel plots) που να μελετούν τυχόν σφάλματα/αποκλίσεις δημοσίευσης (publication bias) για τις επιμέρους παραμέτρους της ωλένιας αρτηρίας. Περισσότερες μελέτες πρέπει να διενεργηθούν σχετικά τη μεταβολή των λειτουργικών και μορφολογικών παραμέτρων της ωλένιας αρτηρίας μετά την αφαίρεση της κερκιδικής αρτηρίας με τη χρήση των υπερήχων σε ασθενείς που υποβλήθηκαν σε αορτοστεφανιαία παράκαμψη με αυτόλογο μόσχευμα την κερκιδική αρτηρία, ώστε να υπάρχει μεγαλύτερο δείγμα ασθενών και να διεξαχθούν ασφαλέστερα αποτελέσματα. Επιπροσθέτως, μελλοντικά θα πρέπει να διενεργηθούν συστηματικές ανασκοπήσεις και μετα-αναλύσεις με μεγάλα δείγματα ασθενών που να μελετούν τις μεταβολές των παραμέτρων της ωλένιας αρτηρίας σε ασθενείς που υποβάλλονται σε επεμβάσεις ανακατασκευής της κεφαλής και του τραχήλου, όπου γίνεται η αφαίρεση της κερκιδικής αρτηρίας μαζί με συνοδούς ιστούς. Έτσι, θα εξαχθούν ασφαλέστερα αποτελέσματα τα οποία θα μπορούν να συγκριθούν και να διαπιστωθεί αν τα δυο διαφορετικά είδη παρεμβάσεων στα άνω άκρα μετά την αφαίρεση των δυο διαφορετικών ειδών μοσχευμάτων επιδρούν με παρόμοιο τρόπο στις μεταβολές των λειτουργικών και μορφολογικών παραμέτρων της ωλένιας αρτηρίας, καθώς και αν όλες αυτές οι μελέτες μπορούν να χρησιμοποιηθούν σε μια ενιαία μετα-ανάλυση. [21, 31, 44, 47]

Κεφάλαιο 5: Σύνοψη διπλωματικής εργασίας

Στην παρούσα συστηματική ανασκόπηση και μετα-ανάλυση μελετήσαμε την μεταβολή των λειτουργικών και μορφολογικών παραμέτρων της ωλένιας αρτηρίας με τη χρήση των υπερήχων μετά την αφαίρεση της κερκιδικής αρτηρίας για καρδιοχειρουργικούς σκοπούς. Υπάρχουν παράμετροι της ωλένιας αρτηρίας που παρουσιάζουν στατιστικώς σημαντική μεταβολή κατά την άμεση μετεγχειρητική περίοδο έως και 3 μήνες από την παρέμβαση, καθώς και κατά την απώτερη μετεγχειρητική περίοδο πλέον των 3 μηνών. Επίσης, υπάρχουν παράμετροι της ωλένιας αρτηρίας που δεν παρουσιάζουν στατιστικώς σημαντική μεταβολή μετά την αφαίρεση της κερκιδικής αρτηρίας. Στο μέλλον θα πρέπει να διενεργηθούν περισσότερες μελέτες, ώστε να συμπεριληφθεί μεγαλύτερο δείγμα ασθενών και να εξαχθούν ασφαλέστερα συμπεράσματα για τις μεταβολές που υφίστανται οι παράμετροι της ωλένιας αρτηρίας μετά την αφαίρεση της κερκιδικής αρτηρίας. Επιπροσθέτως, μπορούν να μελετηθούν παράμετροι που δεν έχουν τύχει μελέτης μέχρι σήμερα. Επίσης, μελλοντικά θα πρέπει να διενεργηθούν ανασκοπήσεις και μετα-αναλύσεις που θα μελετούν τις μεταβολές των παραμέτρων της ωλένιας αρτηρίας μετά την αφαίρεση της κερκιδικής αρτηρίας προκειμένου αυτή να χρησιμοποιηθεί και σε άλλους σκοπούς πέρα από τους καρδιοχειρουργικούς σε μεγάλα δείγματα ασθενών, ώστε αυτά να μπορούν να συγκριθούν με τα αποτελέσματα συστηματικών ανασκοπήσεων και μετα-αναλύσεων, όπως της παρούσης συστηματικής ανασκόπησης και μετα-ανάλυσης που αφορά την αφαίρεση της κερκιδικής αρτηρίας και τη χρησιμοποίησή της ως μόσχευμα για καρδιοχειρουργικούς σκοπούς.

Βιβλιογραφία

1. **World Health Organization (WHO).** “Cardiovascular diseases (CVDs)”, <http://www.who.int/mediacentre/factsheets/fs317/en/> (τελευταία πρόσβαση 18/01/2018)
2. **Tranbaugh RF, Dimitrova KR, Friedmann P, Geller CM, Harris LJ, Stelzer P, Cohen BM, Ko W, DeCastro H, Lucido D, Hoffman DM.** “Coronary artery bypass grafting using the radial artery: clinical outcomes, patency, and need for reintervention”. *Circulation*. 2012 Sep 11;126(11 Suppl 1):S170-5.
3. **Carpentier A, Guermontprez JL, Deloche A, Frechette C, DuBost C.** “The aorta-to-coronary radial artery bypass graft. A technique avoiding pathological changes in grafts”. *Ann Thorac Surg*. 1973 Aug;16(2):111-21.
4. **Acar C, Jebara VA, Portoghese M, Beyssen B, Pagny JY, Grare P, Chachques JC, Fabiani JN, Deloche A, Guermontprez JL.** “Revival of the radial artery for coronary artery bypass grafting”. *Ann Thorac Surg*. 1992 Oct;54(4):652-9; discussion 659-60.
5. **Cable DG, Mullany CJ, Schaff HV.** “The Allen test”. *Ann Thorac Surg*. 1999 Mar;67(3):876-7.
6. **Loukas M, Holdman D, Holdman S.** “Anatomical variations of the superficial and deep palmar arches”. *Folia Morphol (Warsz)*. 2005 May;64(2):78-83.
7. **Habib J, Baetz L, Satiani B.** “Assessment of collateral circulation to the hand prior to radial artery harvest”. *Vasc Med*. 2012 Oct;17(5):352-61.
8. **Abu-Omar Y, Mussa S, Anastasiadis K, Steel S, Hands L, Taggart DP.** “Duplex ultrasonography predicts safety of radial artery harvest in the presence of an abnormal Allen test”. *Ann Thorac Surg*. 2004 Jan;77(1):116-9.
9. **Konstantinov IE.** “Vasilii I Kolesov: a surgeon to remember”. *Tex Heart Inst J*. 2004;31(4):349-58.
10. **Haller JD, Olearchyk AS.** “Cardiology's 10 greatest discoveries”. *Tex Heart Inst J*. 2002;29(4):342-4.
11. **Captur G.** “Memento for René Favaloro”. *Tex Heart Inst J*. 2004;31(1):47-60.
12. **Mehta NJ, Khan IA.** “Cardiology's 10 greatest discoveries of the 20th century”. *Tex Heart Inst J*. 2002;29(3):164-71.

13. **Suma H, Tanabe H, Takahashi A, Horii T, Isomura T, Hirose H, Amano A.** “Twenty years experience with the gastroepiploic artery graft for CABG”. *Circulation*. 2007 Sep 11;116(11 Suppl):I188-91.
14. **Barry M, Touati G, Chardon K, Laude M, Libert JP, Sevestre H.** “Histologic study of coronary, radial, ulnar, epigastric and internal thoracic arteries: application to coronary artery bypass grafts”. *Surg Radiol Anat*. 2007 Jun;29(4):297-302.
15. **Barner HB.** “Operative treatment of coronary atherosclerosis”. *Ann Thorac Surg*. 2008 Apr;85(4):1473-82.
16. **European Patent Office.** “Alain Carpentier (FR)”. <https://www.epo.org/news-issues/press/european-inventor-award/2016/carpentier.html> (τελευταία πρόσβαση 18/01/2018)
17. **Gaudino M, Crea F, Cammertoni F, Mazza A, Toesca A, Massetti M.** “Technical issues in the use of the radial artery as a coronary artery bypass conduit”. *Ann Thorac Surg*. 2014 Dec;98(6):2247-54.
18. **Rahouma M, Kamel M, Benedetto U, Ohmes LB, Di Franco A, Lau C, Girardi LN, Tranbaugh RF, Barili F, Gaudino M.** “Endoscopic versus open radial artery harvesting: A meta-analysis of randomized controlled and propensity matched studies”. *J Card Surg*. 2017 Jun;32(6):334-341.
19. **Patel A, Asopa S, Dunning J.** “Does radial artery harvest with a harmonic scalpel result in fewer complications than standard electrocautery methods?”. *Interact Cardiovasc Thorac Surg*. 2006 Feb;5(1):36-41.
20. **Agrifoglio M, Dainese L, Pasotti S, Galanti A, Cannata A, Roberto M, Parolari A, Biglioli P.** “Preoperative assessment of the radial artery for coronary artery bypass grafting: is the clinical Allen test adequate?”. *Ann Thorac Surg*. 2005 Feb;79(2):570-2.
21. **Manabe S, Tabuchi N, Toyama M, Kuriu K, Mizuno T, Sunamori M.** “Measurement of ulnar flow is helpful in predicting ischemia after radial artery harvest”. *J Thorac Cardiovasc Surg*. 2002 Dec;50(6):325-8.
22. **Pola P, Serricchio M, Flore R, Manasse E, Favuzzi A, Possati GF.** “Safe removal of the radial artery for myocardial revascularization: a Doppler study to prevent ischemic complications to the hand”. *J Thorac Cardiovasc Surg*. 1996 Sep;112(3):737-44.
23. **Yadava OP, Dinda AK, Mohanty BK, Mishra R, Ahlawat V, Kundu A.** “Is radial artery Doppler scanning mandatory for use as coronary bypass conduit?”. *Asian Cardiovasc Thorac Ann*. 2015 Sep;23(7):822-7.
24. **Meharwal ZS, Trehan N.** “Functional status of the hand after radial artery harvesting: results in 3,977 cases”. *Ann Thorac Surg*. 2001 Nov;72(5):1557-61.

25. **Fox AD, Whiteley MS, Phillips-Hughes J, Roake J.** “Acute upper limb ischemia: a complication of coronary artery bypass grafting”. *Ann Thorac Surg.* 1999 Feb;67(2):535-6; discussion 536-7.
26. **Nunoo-Mensah J.** “An unexpected complication after harvesting of the radial artery for coronary artery bypass grafting”. *Ann Thorac Surg.* 1998 Sep;66(3):929-31.
27. **Chattar-Cora D.** “Forearm muscle necrosis after radial artery harvesting for coronary artery bypass surgery”. *Ann Thorac Surg.* 2007 May;83(5):1869-70.
28. **Liava'a M, Theodore S, Wagner T, Tatoulis J.** “Late presentation digital ischemia after radial artery harvest for coronary artery bypass”. *Ann Thorac Surg.* 2009 Mar;87(3):e21-2.
29. **Γιαννούκας Α, Labropoulos Ν. (2013).** *Υπερηχογραφική διερεύνηση των αγγειακών παθήσεων.* Μεταμόρφωση Αττικής: Παρισιάνου
30. **Ruengsakulrach P, Brooks M, Sinclair R, Hare D, Gordon I, Buxton B.** “Prevalence and prediction of calcification and plaques in radial artery grafts by ultrasound”. *J Thorac Cardiovasc Surg.* 2001 Aug;122(2):398-9.
31. **Brodman RF, Hirsh LE, Frame R.** “Effect of radial artery harvest on collateral forearm blood flow and digital perfusion”. *J Thorac Cardiovasc Surg.* 2002 Mar;123(3):512-6.
32. **Manabe S, Tabuchi N, Toyama M, Yoshizaki T, Kato M, Wu H, Kotani M, Sunamori M.** “Oxygen pressure measurement during grip exercise reveals exercise intolerance after radial harvest”. *Ann Thorac Surg.* 2004 Jun;77(6):2066-70.
33. **Mansuroğlu D, Omeroğlu SN, Göksedef D, Izgi A, Kirali K, Ipek G, Yakut C.** “Does radial artery harvesting cause any changes in the forearm circulation during the postoperative period? An angiographic study”. *Anadolu Kardiyol Derg.* 2004 Jun;4(2):149-52.
34. **Lee HS, Chang BC, Heo YJ.** “Digital blood flow after radial artery harvest for coronary artery bypass grafting”. *Ann Thorac Surg.* 2004 Jun;77(6):2071-4; discussion 2075.
35. **Jaworski L, Siondalski P, Jarmoszewicz K, Rogowski J.** “Arm temperature distribution in thermographic pictures after radial artery harvesting for coronary bypass operation”. *Interact Cardiovasc Thorac Surg.* 2007 Oct;6(5):598-602.
36. **Shah SS, Sadaba JR, Batchelor TJ, Coughlin P, Burniston MT, Barnfield M, Munsch CM.** “Tissue perfusion in non-donor and donor forearm/hand

- after radial artery harvest: 1- and 5-year follow-up". *Interact Cardiovasc Thorac Surg*. 2006 Aug;5(4):353-5.
37. **Buxton BF, Chan AT, Dixit AS, Eizenberg N, Marshall RD, Raman JS.** "Ulnar artery as a coronary bypass graft". *Ann Thorac Surg*. 1998 Apr;65(4):1020-4.
 38. **Wood JW, Broussard KC, Burkey B.** "Preoperative testing for radial forearm free flaps to reduce donor site morbidity". *JAMA Otolaryngol Head Neck Surg*. 2013 Feb;139(2):183-6.
 39. **Yanagisawa A, Hashikawa K, Sugiyama D, Makiguchi T, Yanagi H, Kumagai S, Yokoo S, Terashi H, Tahara S.** "Haemodynamic changes in the fingers after free radial forearm flap transfer: a prospective study using SPP". *J Plast Reconstr Aesthet Surg*. 2010 Mar;63(3):539-43.
 40. **Gaudino M, Serricchio M, Tondi P, Gerardino L, Di Giorgio A, Pola P, Possati G.** "Chronic compensatory increase in ulnar flow and accelerated atherosclerosis after radial artery removal for coronary artery bypass". *J Thorac Cardiovasc Surg*. 2005 Jul;130(1):9-12.
 41. **Royse AG, Royse CF, Maleskar A, Garg A.** "Harvest of the radial artery for coronary artery surgery preserves maximal blood flow of the forearm". *Ann Thorac Surg*. 2004 Aug;78(2):539-42.
 42. **Serricchio M, Gaudino M, Tondi P, Gasbarrini A, Gerardino L, Santoliquido A, Pola P, Possati G.** "Hemodynamic and functional consequences of radial artery removal for coronary artery bypass grafting". *Am J Cardiol*. 1999 Dec 1;84(11):1353-6, A8.
 43. **Küçükarslan N, Kirilmaz A, Sahin MA, Güler A, Karabacak K, Ozal E, Sanisoğlu Y, Tatar H.** "Does harvesting of radial artery in the early postoperative period perturb the palmar blood supply and functions?". *Anadolu Kardiyol Derg*. 2009 Apr;9(2):128-31.
 44. **Vita JA, Holbrook M, Palmisano J, Shenouda SM, Chung WB, Hamburg NM, Eskenazi BR, Joseph L, Shapira OM.** "Flow-induced arterial remodeling relates to endothelial function in the human forearm". *Circulation*. 2008 Jun 17;117(24):3126-33.
 45. **Kochi K, Orihashi K, Sueda T.** "The snuffbox technique: a reliable color Doppler method to assess hand circulation". *J Thorac Cardiovasc Surg*. 2003 Apr;125(4):821-5.
 46. **Schena S, Crabtree TD, Baker KA, Guthrie TJ, Curci J, Damiano RJ, Barner HB.** "Absence of deterioration of vascular function of the donor limb at late follow-up after radial artery harvesting". *J Thorac Cardiovasc Surg*. 2011 Aug;142(2):298-301.

47. **Royse AG, Chang GS, Nicholas DM, Royse CF.** “No late ulnar artery atheroma after radial artery harvest for coronary artery bypass surgery”. *Ann Thorac Surg.* 2008 Mar;85(3):891-4.
48. **Vuković PM, Radak SS, Perić MS, Nezić DG, Knezević AM.** “Radial artery harvesting for coronary artery bypass grafting: a stepwise-made decision”. *Ann Thorac Surg.* 2008 Sep;86(3):828-31.
49. **Gaudino M, Glieca F, Luciani N, Losasso G, Tondi P, Serricchio M, Pola P, Possati G.** “Ten-year Echo-Doppler evaluation of forearm circulation following radial artery removal for coronary artery bypass grafting”. *Eur J Cardiothorac Surg.* 2006 Jan;29(1):71-3.
50. **Gaudino M, Tondi P, Benedetto U, Milazzo V, Flore R, Glieca F, Ponziani FR, Luciani N, Girardi LN, Crea F, Massetti M.** “Radial Artery as a Coronary Artery Bypass Conduit: 20-Year Results”. *J Am Coll Cardiol.* 2016 Aug 9;68(6):603-10.