

ΠΑΝΕΠΙΣΤΗΜΙΟ ΘΕΣΣΑΛΙΑΣ
ΤΜΗΜΑ ΕΠΙΣΤΗΜΗΣ ΦΥΣΙΚΗΣ ΑΓΩΓΗΣ ΚΑΙ ΑΘΛΗΤΙΣΜΟΥ
ΠΡΟΓΡΑΜΜΑ ΜΕΤΑΠΤΥΧΙΑΚΩΝ ΣΠΟΥΔΩΝ
«ΑΣΚΗΣΗ ΚΑΙ ΥΓΕΙΑ»

**Η ΔΙΑΜΟΡΦΩΣΗ ΤΟΥ ΑΝΩ ΠΕΡΑΤΟΣ ΤΟΥ ΜΗΡΙΑΙΟΥ
ΜΕΤΑ ΤΗ ΧΕΙΡΟΥΡΓΙΚΗ ΑΝΤΙΜΕΤΩΠΙΣΗ ΤΗΣ
ΕΠΙΦΥΣΙΟΛΙΣΘΗΣΗΣ ΤΗΣ ΜΗΡΙΑΙΑΣ ΚΕΦΑΛΗΣ**

Παναγιώτης Δ. Μεγαλοικονόμος

ΜΕΤΑΠΤΥΧΙΑΚΗ ΔΙΑΤΡΙΒΗ

ΤΡΙΚΑΛΑ 2015

ΠΑΝΕΠΙΣΤΗΜΙΟ ΘΕΣΣΑΛΙΑΣ
ΤΜΗΜΑ ΕΠΙΣΤΗΜΗΣ ΦΥΣΙΚΗΣ ΑΓΩΓΗΣ ΚΑΙ ΑΘΛΗΤΙΣΜΟΥ
ΠΡΟΓΡΑΜΜΑ ΜΕΤΑΠΤΥΧΙΑΚΩΝ ΣΠΟΥΔΩΝ
«ΑΣΚΗΣΗ ΚΑΙ ΥΓΕΙΑ»

Όνοματεπώνυμο Μεταπτυχιακού Φοιτητή: Παναγιώτης Δ. Μεγαλοοικονόμος

Τίτλος Μεταπτυχιακής Διατριβής: Η διαμόρφωση του άνω πέρατος του μηριαίου μετά τη χειρουργική αντιμετώπιση της επιφυσιολίσθησης της μηριαίας κεφαλής.

Τριμελής Επιτροπή

Επιβλέπων: Ιωάννης Γιάκας Αναπληρωτής Καθηγητής

Δεύτερο μέλος: Αθανάσιος Τζιαμούρτας Αναπληρωτής Καθηγητής

Τρίτο μέλος: Αθανάσιος Τσιόκανος Αναπληρωτής Καθηγητής

Περιεχόμενα

Περίληψη.....	5
Abstract	6
Εισαγωγή.....	6
Δημιουργία και Αύξηση του Οστίτη Ιστού	7
Αυξητικός Χόνδρος.....	8
Ανάπτυξη του Εγγύς Μηριαίου Οστού	12
Αιμάτωση Μηριαίας Επίφυσης.....	13
Επιφυσιολίσθηση της Μηριαίας Κεφαλής.....	16
Ορισμός	16
Επιδημιολογία.....	16
Αιτία	17
Κλινική Εικόνα.....	18
Απεικονιστικές Μέθοδοι	20
Απλές Ακτινογραφίες	20
Υπερηχογράφημα Ισχίου	22
Αξονική Τομογραφία.....	22
Σπινθηρογράφημα Οστών.....	22
Μαγνητική Τομογραφία	23
Ταξινομήσεις.....	23
Κατά Wilson	23
Κατά Southwick	24
Οξεία , χρόνια ή οξεία επί χρονίας.....	25
Σταθερή ή Ασταθής.....	25
Θεραπεία.....	25
Προφυλακτική σταθεροποίηση.....	28
Επιπλοκές	28
Άσηπτη Νέκρωση Μηριαίας Κεφαλής.....	28
Χονδρόλυση.....	29
Σύνδρομο Μηροκοτυλιαίας Πρόσκρουσης.....	30

Σκοπός Μελέτης	32
Υλικά και Μέθοδοι	32
Κριτήρια Επιλογής και Αποκλεισμού	32
Ασθενείς	33
Ακτινολογικές Μετρήσεις	33
Γωνία Southwick.....	35
Αυχενοδιαφυσιακή Γωνία (CCD)	36
Μήκος Αυχένα	37
Λόγος Μήκους Αυχένα.....	38
ATD.....	38
Λόγος ATD.....	39
Στατιστική Ανάλυση	39
Αποτελέσματα	40
Περιορισμοί	45
Συζήτηση.....	45
Συμπεράσματα	49
Βιβλιογραφία	50

Περίληψη

Εισαγωγή: Η επιφυσιολίσθηση της μηριαίας κεφαλής αποτελεί πάθηση της εφηβικής ηλικίας που προκαλεί διαταραχή της ανάπτυξης του άνω πέρατος του μηριαίου οστού. Σκοπός της μελέτης ήταν να αξιολογήσει τη διαμόρφωση του άνω πέρατος του μηριαίου κατά τη διάρκεια της θεραπείας με *in situ* σταθεροποίηση της μηριαίας επίφυσης. Εξετάστηκε επίσης η πιθανή συμβολή δύο διαφορετικών υλικών σταθεροποίησης στην περαιτέρω οστική ανάπτυξη.

Υλικά και Μέθοδοι: Διενεργήθηκε αναδρομική μελέτη σε 29 παιδιά που αντιμετωπίστηκαν χειρουργικά λόγω επιφυσιολίσθησης της μηριαίας κεφαλής. 17 ήταν αγόρια και 12 ήταν κορίτσια μέσης ηλικίας 12,9 και 11,4 ετών αντίστοιχα. Συμπεριλάβαμε μόνο ασθενείς με ιδιοπαθή ετερόπλευρη επιφυσιολίσθηση. Όλοι αντιμετωπίστηκαν με *in situ* σταθεροποίηση. 11 ασθενείς αντιμετωπίστηκαν με έναν αυλοφόρο κοχλία και 18 με δύο βελόνες. Κατεγράφη ο χρόνος σύγκλεισης του αυξητικού χόνδρου και μελετήθηκαν η γωνία Southwick, η αυχενοδιαφυσιακή γωνία, το μήκος του μηριαίου αυχένα και η απόσταση μεταξύ της κορυφής του μείζονα τροχαντήρα και της οριζόντιας προέκτασης από την αρθρική επιφάνεια της μηριαίας κεφαλής. Οι ακτινολογικοί δείκτες μελετήθηκαν στις ακτινογραφίες που διενεργήθηκαν κατά τη διάγνωση, την πρώτη μετεγχειρητική ημέρα, κατά τη σύγκλειση του αυξητικού χόνδρου και την ημέρα αφαίρεσης των υλικών.

Αποτελέσματα: Σημειώθηκε πρόωμη σύγκλειση του αυξητικού χόνδρου του πάσχοντος ισχίου στο σύνολο των ασθενών. Ο μέσος χρόνος σύγκλεισης του αυξητικού χόνδρου μετά την ολίσθηση ήταν 13,9 μήνες και δεν επηρεάστηκε από το εφαρμοζόμενο υλικό σταθεροποίησης. Στο πάσχον ισχίο από την ημέρα της διάγνωσης ως την αφαίρεση των υλικών η αυχενοδιαφυσιακή γωνία μειώθηκε στατιστικά σημαντικά στο σύνολο των ασθενών ($M=4,66^\circ$ $SD=4,60^\circ$), χωρίς όμως να επηρεάζεται από το υλικό σταθεροποίησης. Κατά τη διάρκεια της θεραπείας ο μηριαίος αυχένος βραχύνθηκε και η απόσταση μεταξύ της κορυφής του μείζονα τροχαντήρα και της προέκτασης της αρθρικής επιφάνειας μειώθηκε στο πάσχον ισχίο σε σχέση με το φυσιολογικό, δίχως να επηρεάζονται από το υλικό σταθεροποίησης.

Συμπεράσματα: Η πρόωμη σύγκλειση του αυξητικού χόνδρου οδηγεί στη μη φυσιολογική διαμόρφωση του άνω πέρατος του μηριαίου οστού. Μετά τη θεραπεία το πάσχον ισχίο σε σχέση με το φυσιολογικό καταλήγει να είναι πιο ραιβό, με πιο βραχύ αυχένα και με το μείζονα τροχαντήρα να προβάλλει περισσότερο. Ο χρόνος

σύγκλεισης του αυξητικού χόνδρου και η περαιτέρω ανάπτυξη του εγγύς μηριαίου δε φάνηκε να επηρεάζονται από το υλικό σταθεροποίησης.

Abstract

Introduction: Slipped capital femoral epiphysis is a common disorder in adolescence that is responsible for growth disturbances of the proximal femur. The purpose of this study was to evaluate the development of proximal femur during treatment with in situ fixation of the femoral epiphysis. The influence of two different implants in further bone growth was also examined.

Materials and Methods: 29 children who underwent surgical treatment for slipped capital femoral epiphysis were examined retrospectively. 17 were boys and 12 were girls with a mean age of 12,9 and 11,4 years respectively. We included only patients with idiopathic unilateral slips. All patients were treated with in situ fixation. 11 patients were treated with a single cannulated screw and 18 with two pins. Time of physeal closure, Southwick angle, caput-collum-diafyseal angle, femoral neck length and articulo-trochanteric distance were examined. The radiological measurements were assessed on the radiographs performed at the time of diagnosis, at the first postoperative day, at the time of physeal closure and at the time of implant removal.

Results: Premature closure of the physis of the affected hip was observed in all patients. The mean time of physeal closure after the slip was 13,9 months and it was not influenced by the different implants applied. From the time of diagnosis until the time of implant removal, caput-collum-diafyseal angle of the affected hip presented statistically significant reduction in all patients ($M=4,66^\circ$ $SD=4,60^\circ$), but it was not influenced by the different implants. Femoral neck became shorter and the articulo-trochanteric distance was reduced in the affected hip compared to the normal one during treatment, without any influence of the implant applied.

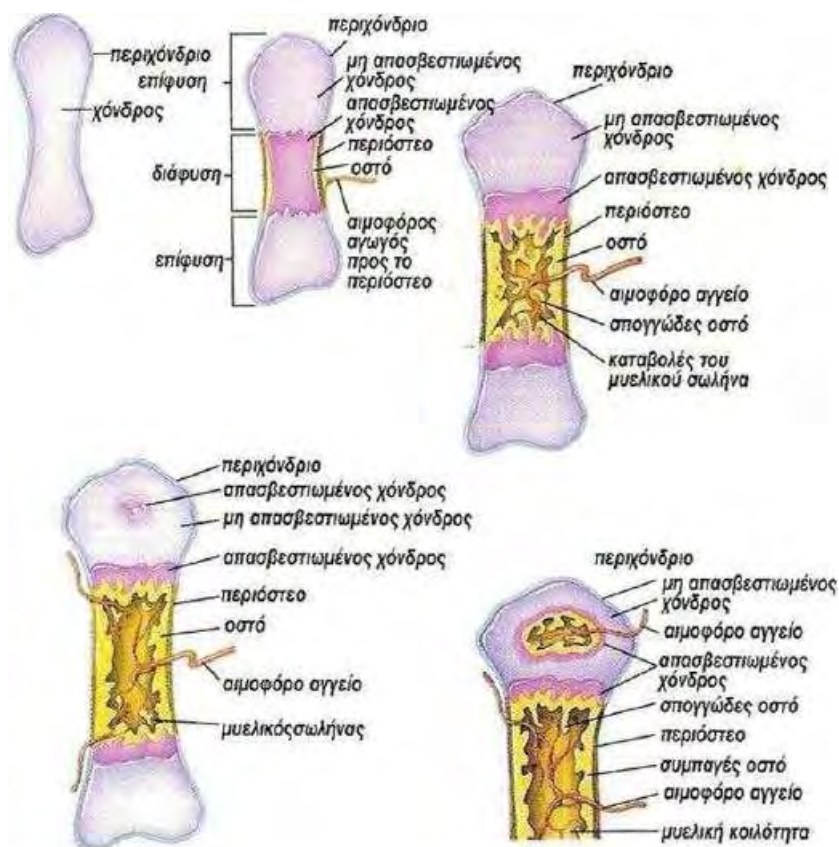
Conclusions: Premature physeal closure causes abnormal development of proximal femur. After treatment, the affected hip results in being more varus, while presenting shorter femoral neck and a more prominent greater trochanter compared with the normal one. Time of physeal closure and further growth of the proximal femur did not seem to be influenced by the different implants of fixation.

Εισαγωγή

Δημιουργία και Αύξηση του Οστίτη Ιστού

Οι μηχανισμοί σχηματισμού του οστίτη ιστού είναι η ενδομεμβρανώδης και η ενδοχόνδρια οστεοποίηση. Η διαφοροποίηση ινώδους συνδετικού ιστού σε οστίτη ιστό αποτελεί την ενδομεμβρανώδη οστεοποίηση ενώ η αντικατάσταση του χόνδρινου ιστού από οστίτη ιστό αποτελεί την ενδοχόνδρια οστεοποίηση. Στην ενδομεμβρανώδη οστεοποίηση δημιουργείται οστίτης ιστός άμεσα από μεσεγχυματικά κύτταρα ενώ στην ενδοχόνδρια οστεοποίηση προηγείται η διάπλαση του χόνδρου που αντικαθίσταται από οστό. Η διαδικασία αυτή ξεκινά από τους δύο ειδών πυρήνες οστέωσης: Τους πρωτογενείς και τους δευτερογενείς. Ο πρωτογενής πυρήνας οστέωσης αποτελεί την πρώτη περιοχή που ξεκινά η οστεοποίηση. Εμφανίζεται συνήθως στην εμβρυϊκή ηλικία στο κεντρικό πάντα τμήμα του οστού. Ο δευτερογενής πυρήνας εμφανίζεται αργότερα, συνήθως στη βρεφική ή στην εφηβική ηλικία. Η πλειοψηφία των οστών έχουν περισσότερο από ένα δευτερογενή πυρήνα οστέωσης. Στα μακρά οστά δευτερογενείς πυρήνες αναπτύσσονται στις δύο επιφύσεις (Εικόνα 1, 3) (Greene & Netter, 2006; Lovell, Weinstein, & Flynn, 2014).

Η αύξηση των οστών σε πάχος και μήκος γίνεται με την εναπόθεση νέων στιβάδων πάνω στις προϋπάρχουσες στα πλαίσια της ενδοχόνδριας οστεοποίησης. Η αύξηση σε πάχος επιτυγχάνεται χάρη στο περίοστεο που με το εσωτερικό του στρώμα, το οστεογενετικό, σχηματίζει διαδοχικά στρώματα οστού, τα οποία εναποτίθενται πάνω στα βαθύτερα στρώματα. Η αύξηση σε μήκος επιτυγχάνεται με τη ζώνη εκείνη του χόνδρου, η οποία χωρίζει στα μακρά οστά τον πρωτογενή πυρήνα οστέωσης της διάφυσης από τους δευτερογενείς πυρήνες οστέωσης των επιφύσεων. Η ζώνη αυτή ονομάζεται αυξητικός χόνδρος (Εικόνα 1, 3). Ο αυξητικός χόνδρος αποτελεί και αυτός πηγή παραγωγής νέου χόνδρου, που αντικαθιστάται στη συνέχεια από οστίτη ιστό με αποτέλεσμα την κατά μήκος αύξηση του οστού. Παράλληλα με τη διαδικασία αυτή, στα μακρά οστά, το κέντρο της διάφυσης απορροφάται με τους οστεοκλάστες σχηματίζοντας την κοιλότητα του μυελικού σωλήνα (Lovell, et al., 2014).



Εικόνα 1: Ενδοχόνδρια Οστεοποίηση (Greene & Netter, 2006)

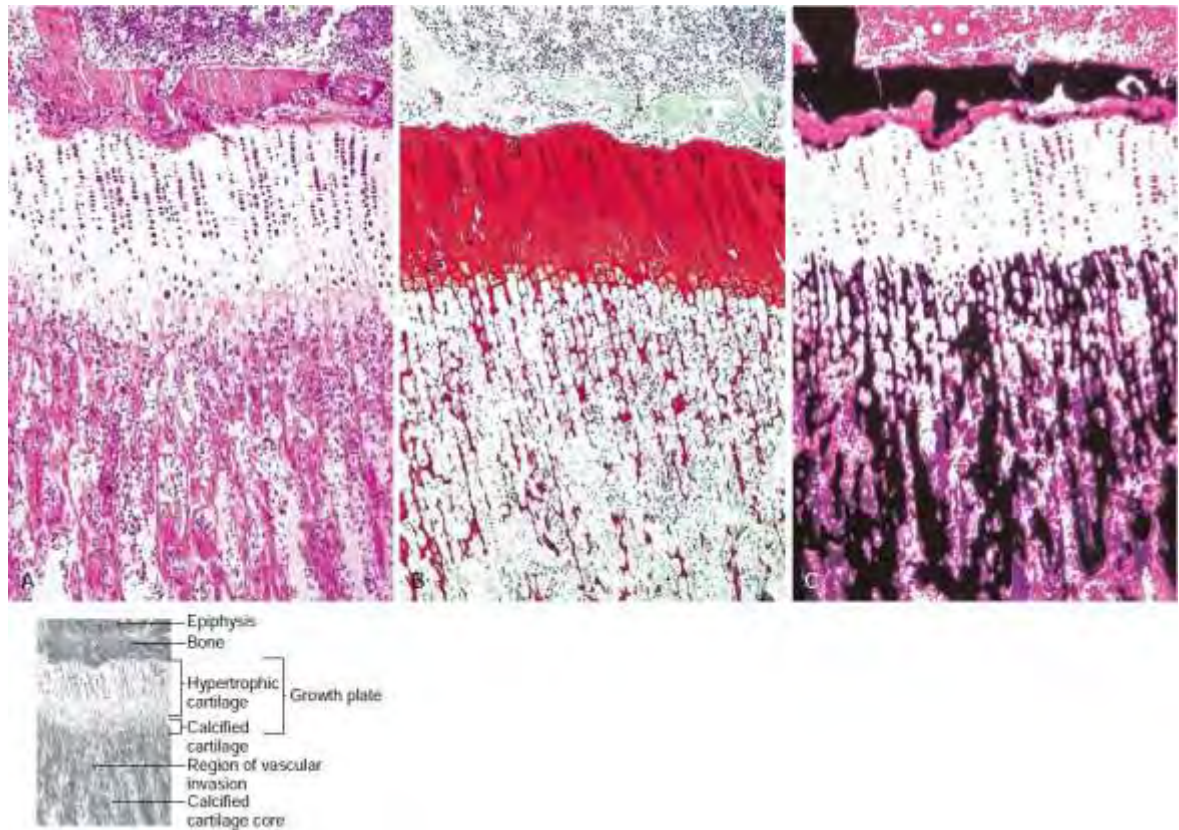
Αυξητικός Χόνδρος

Μεταξύ της επίφυσης και της διάφυσης των μακρών οστών του ανώριμου σκελετού βρίσκεται ο αυξητικός χόνδρος ο οποίος είναι υπεύθυνος για την κατά μήκος αύξηση τους. Ο αυξητικός χόνδρος είναι ουσιαστικά υαλοειδής χόνδρος που αποτελείται κυρίως από νερό (60%-70%), χονδροκύτταρα και μεσοκυττάρια ουσία (30%-40%). Μια σαφώς διαφοροποιημένη κατασκευή με όλα τα ιδιαίτερα χαρακτηριστικά του αυξητικού χόνδρου εμφανίζεται σχετικά όψιμα στη διάπλαση των μακρών οστών. Μόλις στον τρίτο εμβρυικό μήνα τα χονδροκύτταρα στο όριο μετάφυσης και επίφυσης παίρνουν το τυπικό τους στοιχωτό σχήμα (Εικόνα 2, 3, 4) (Weinstein, Buckwalter, & Turek, 1994).

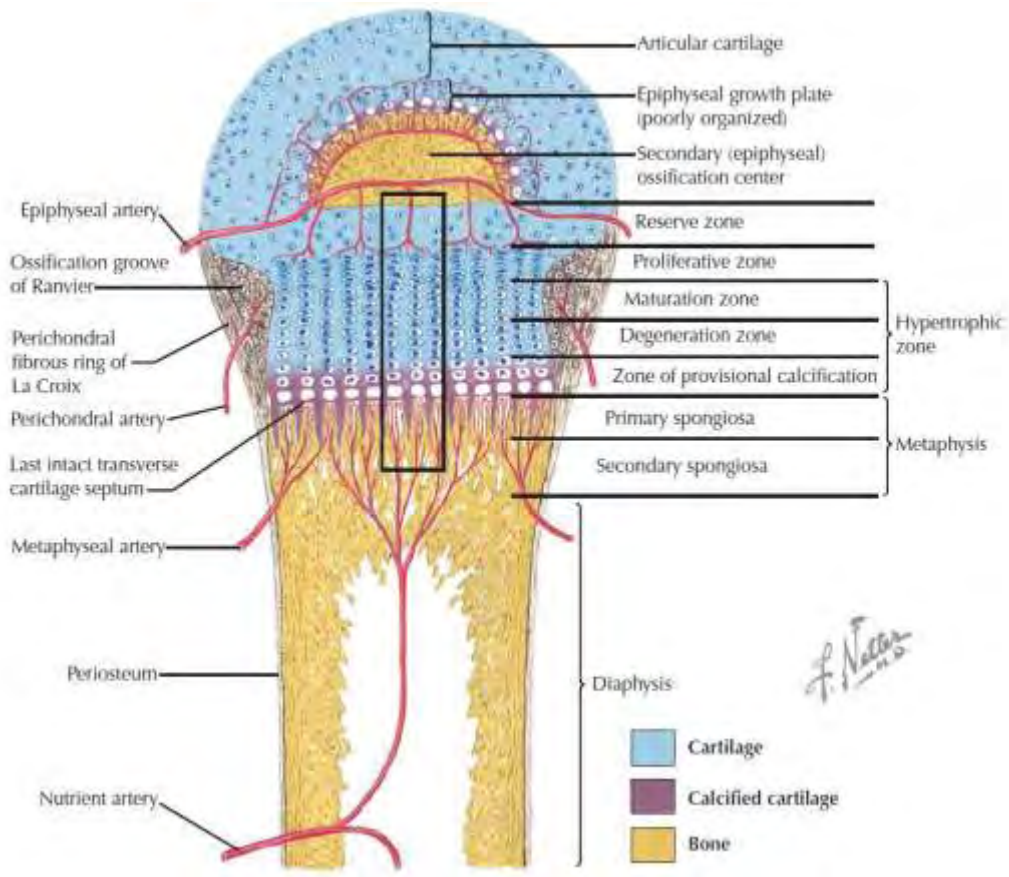
Σε μικροσκοπικό επίπεδο ο αυξητικός χόνδρος διαχωρίζεται σε τρεις τομείς: στον επιφυσιτικό που είναι κυρίως χόνδρινος, στο μεταφυσιτικό που είναι κυρίως οστέινος και στον περιφερικό που είναι ινώδης. Ο επιφυσιτικός τομέας είναι ουσιαστικά η αυξητική περιοχή που λαμβάνει χώρα ο κυτταρικός πολλαπλασιασμός. Εδώ

εντοπίζονται οι Ζώνες Ηρεμίας (Reserve Zone) και του Κυτταρικού Πολλαπλασιασμού (Εικόνα 3, 4). Ο μεταφυσιακός τομέας έχει σχέση κυρίως με το μεταβολισμό της μεσοκυττάριας ουσίας. Τα χονδροκύτταρα εκεί χάνουν την ικανότητα πολλαπλασιασμού, ωριμάζουν και αποτιτανώνονται. Σε αυτόν διακρίνονται οι Ζώνες Υπερτροφίας, Τιτάνωσης, ή Προσωρινής Ασβεστοποίησης, Αγγείωσης και τέλος της Οστεοποίησης (Εικόνα 3, 4). Ο περιφερικός τομέας σχηματίζεται από το οστεοποιητικό βοθρίο του Ranvier και τον περιχόνδριο δακτύλιο του La Croix (Εικόνα 3) (Greene & Netter, 2006). Ο δακτύλιος αυτός είναι μια σφηνοειδής δέσμη πυκνού ινώδους κολλαγονούχου ιστού από λοξά, κάθετα και κυκλικά ινίδια. Το βοθρίο και ο δακτύλιος ονομάζονται μαζί ινοχόνδρινο σύμπλεγμα και σχετίζονται με την αύξηση του ύψους και της διαμέτρου του συζευκτικού χόνδρου. Το σύμπλεγμα αυτό λόγω της θέσεως του κατά το όριο οστού και χόνδρου, και της σύστασής του από κολλαγόνο, φαίνεται να έχει ως κύρια λειτουργία τη μηχανική υποστήριξη του αυξητικού χόνδρου (Lovell, et al., 2014).

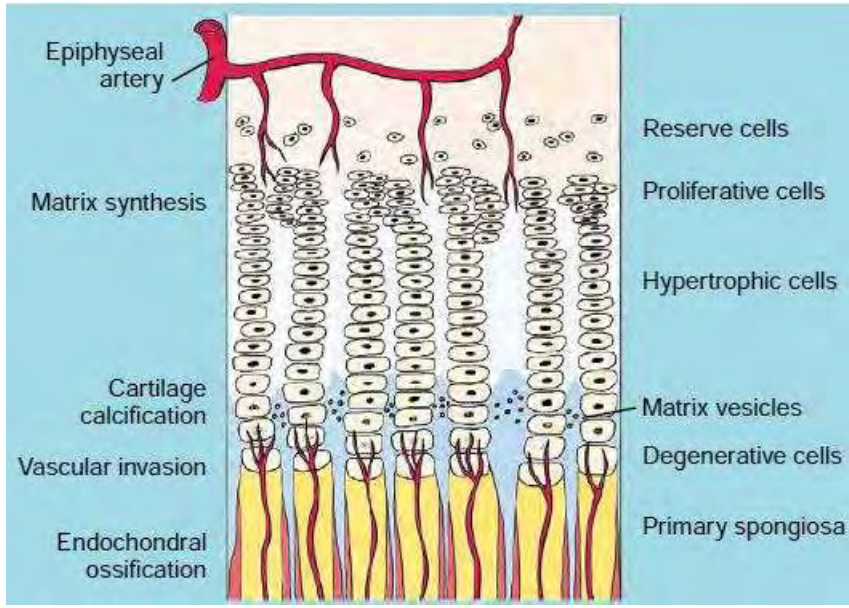
Η λειτουργία του αυξητικού χόνδρου δεν είναι άλλη από τον πολλαπλασιασμό των χονδροκυττάρων και την προοδευτική οστεοποίηση τους. Ο κύκλος της ζωής του χονδροκυττάρου συνιστάται από τον πολλαπλασιασμό του, την υπερτροφία του, την ωρίμανσή του και τον εκφυλισμό του. Λαμβάνει χώρα από την περιοχή του Κυτταρικού Πολλαπλασιασμού μέχρι τη Ζώνη της Τιτάνωσης. Τα χονδροκύτταρα πολλαπλασιάζονται με μιτωτική διαίρεση και εναποτίθενται σε επιμήκεις στήλες ή στοίχους. Σχηματίζουν το στοιχωτό χόνδρο και οστεοποιούνται προοδευτικά από τη μετάφυση προς την επίφυση. Η διαδικασία αυτή ονομάζεται ενδοχόνδρια οστεοποίηση. Τελικό αποτέλεσμα αυτής της περίπλοκης βιολογικής διαδικασίας είναι η δημιουργία οστίτη ιστού. Η ενδοχόνδρια οστεοποίηση είναι ίδια για ολόκληρο το σώμα και σε αυτήν οφείλεται η αντικατάσταση του χόνδρινου προπλάσματος των οστών στο έμβρυο, η αύξηση των οστών, ο οστεογενετικός μηχανισμός της πάρωσης των καταγμάτων όπως επίσης και οι οστικές νεοπλασίες (Lovell, et al., 2014).



Εικόνα 2. Ο αυξητικός χόνδρος όπως φαίνεται στο μικροσκόπιο μετά από 3 χρώσεις κατά τη διάρκεια ενεργής οστικής ανάπτυξης (**A:** H&E, **B:** Safranin O, **Γ:** von Kossa)(Bullough, 2009)



Εικόνα 3: Μορφολογία επίφυσης και αυξητικού χόνδρου



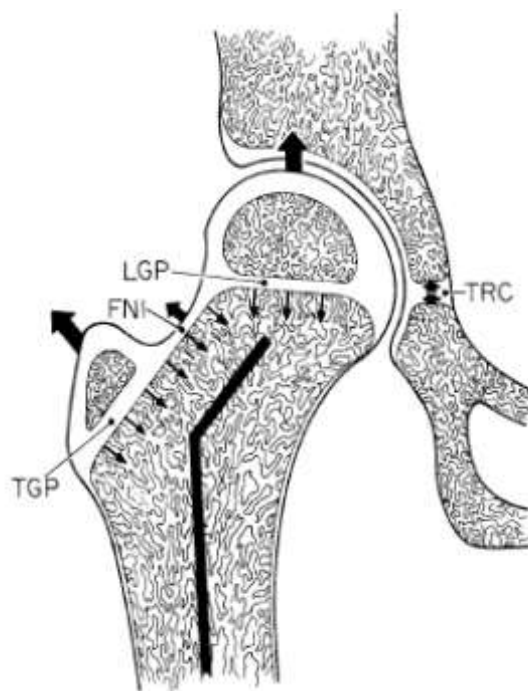
Εικόνα 4. Σχηματικά οι ζώνες του αυξητικού χόνδρου (Bullough, 2009)

Ανάπτυξη του Εγγύς Μηριαίου Οστού

Το χόνδρινο πρόπλασμα της κοτύλης και της κεφαλής του μηριαίου σχηματίζεται στην πρώιμη εμβρυϊκή ηλικία (Edgren, 1965). Μετά τον τοκετό η κοτύλη γίνεται προοδευτικά σχεδόν σφαιρική, ενώ η κεφαλή διατηρεί ένα ωοειδές περίγραμμα. Η επιφάνεια της κεφαλής ακολουθεί το σχήμα της κοτύλης περίπου στο 70%. Κατά τον τοκετό ολόκληρο το άνω πέρας του μηριαίου, που περιλαμβάνει την περιοχή της κεφαλής και του μείζονος τροχαντήρα, είναι επίσης χόνδρινο (Siffert, 1981). Ο αυξητικός χόνδρος, βρίσκεται περιφερικότερα, είναι ενιαίος, και είναι σχεδόν εξολοκλήρου εξωαρθρικά. Σε αυτή τη χρονική περίοδο δεν υπάρχει ο μηριαίος αυχέννας. Θα σχηματιστεί στους 7 πρώτους μήνες ζωής με τη μετατόπιση του αυξητικού χόνδρου προς τα πάνω σε κεντρικότερη θέση. Η ανάπτυξη του αυξητικού χόνδρου είναι ανισομερής. Κατά την προοδευτική διαμόρφωσή του, μέρος της μετάφυσης, καθώς και η κεντρική και η έσω μοίρα του θα γίνουν ενδοαρθρικά στοιχεία. Περίπου στην ηλικία των 38 μηνών το άνω πέρας του μηριαίου θα πάρει την τελική του μορφή, που θα τη διατηρήσει μέχρι τη σύγκλιση των επιφύσεων (Ogden, 1974).

Η ανισομερής αυτή ανάπτυξη θα διαχωρίσει την αρχικά ενιαία μορφή του αυξητικού χόνδρου σε τρεις διαφορετικές αυξητικές ζώνες (Εικόνα 5). Αρχικά, ο αυξητικός χόνδρος του αυχέννα αντιστοιχεί στην κεντρική και έσω μοίρα ενός ενιαίου σχηματισμού και είναι υπεύθυνος για την κατά μήκος αύξηση. Συμβάλει κατά 30% σε ολόκληρο το μήκος του μηριαίου οστού αλλά κυρίως στην κατά μήκος αύξηση του μηριαίου αυχέννα. Το υπόλοιπο 70% του μήκους εξασφαλίζεται από την άνω μηριαία επίφυση (Greene & Netter, 2006). Στην πρώιμη παιδική ηλικία είναι σχεδόν οριζόντιος, σχηματίζοντας αμβλεία γωνία με τον επιμήκη άξονα του αυχέννα. Ο αυξητικός χόνδρος του τροχαντήρα από την άλλη μεριά, ελέγχει την κατά πλάτος αύξηση του μηριαίου αυχέννα και είναι υπεύθυνος για την προς τα πάνω και έξω προβολή του μείζονος τροχαντήρα. Τέλος, ο αυξητικός χόνδρος του ισθμού συνδέει τους δύο προηγούμενους μεταξύ τους και συμβάλει και αυτός στην αύξηση του μηριαίου αυχέννα προς τα εκτός (Siffert, 1981). Η άνω μηριαία επίφυση προσαρμόζεται στις εμβιομηχανικές αλλαγές κατά την ανάπτυξη, παίρνοντας το σχήμα της από την προς τα εκτός ανάπτυξη που προάγουν οι αυξητικοί χόνδροι του μείζονος τροχαντήρα και του ισθμού με την εξισορρόπηση όμως από την κατά μήκος ανάπτυξη του αυχέννα. Κατά την εξέλιξη της ανάπτυξης του παιδιού ο τροχαντήρας

και ο ισθμός προβάλλουν περισσότερο προς τα επάνω και έξω ενώ ο αυχέννας αυξάνεται προς τα πάνω και έσω μετακινώντας προοδευτικά τον αυξητικό χόνδρο του αυχένα σε πιο κάθετη θέση. Οι αυξητικοί χόνδροι είναι τοποθετημένοι στο χώρο με τέτοιο τρόπο, ώστε η συνισταμένη των μεσοκάθετών τους να συμπίπτει με την κατεύθυνση του άξονα της διάφυσης του μηριαίου οστού. Συνεπώς, ο άξονας της οστικής αύξησης ελέγχεται από τα οριζόντια επίπεδα των αυξητικών χόνδρων της μηριαίας επίφυσης (Siffert, 1981).

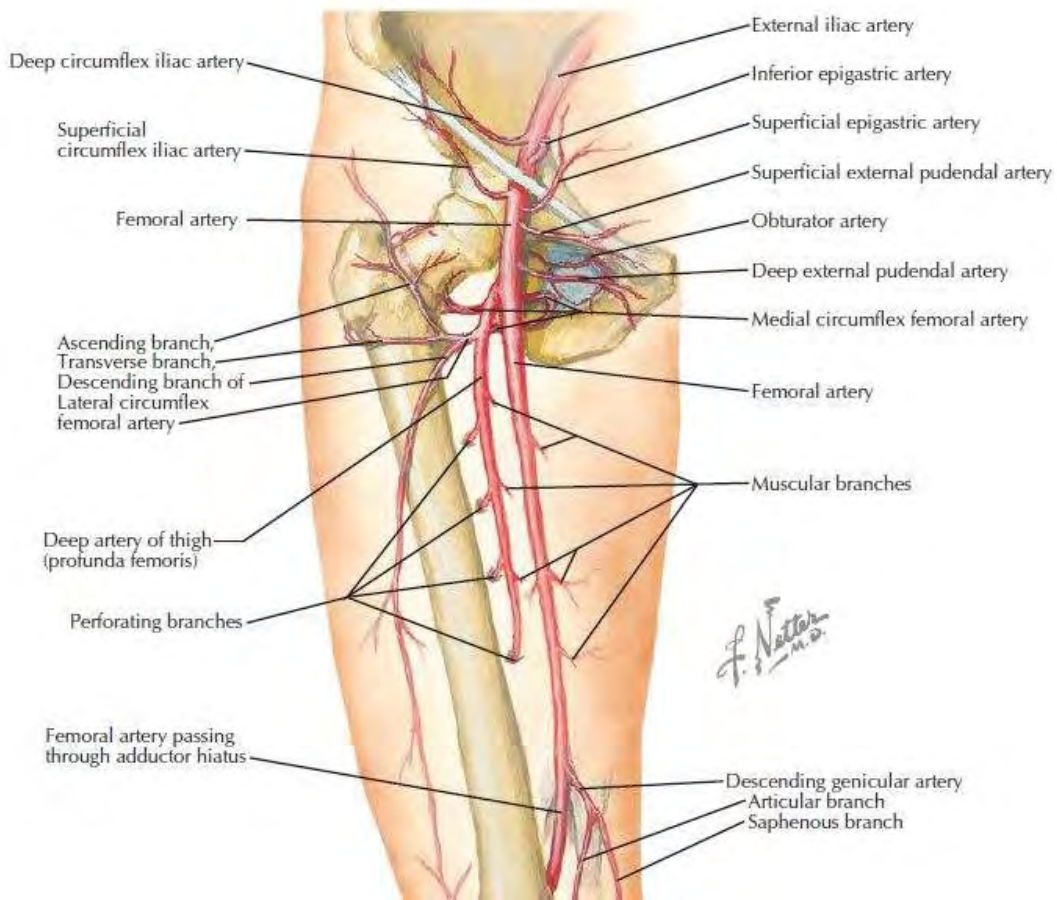


Εικόνα 5: Αυξητικές ζώνες του παιδικού ισχίου (TRC: τριακτινωτός χόνδρος, LGP: αυξητικός χόνδρος αυχένα, TGP: αυξητικός χόνδρος μείζονος τροχαντήρα, FNI: αυξητικός χόνδρος ισθμού) (Siffert, 1981)

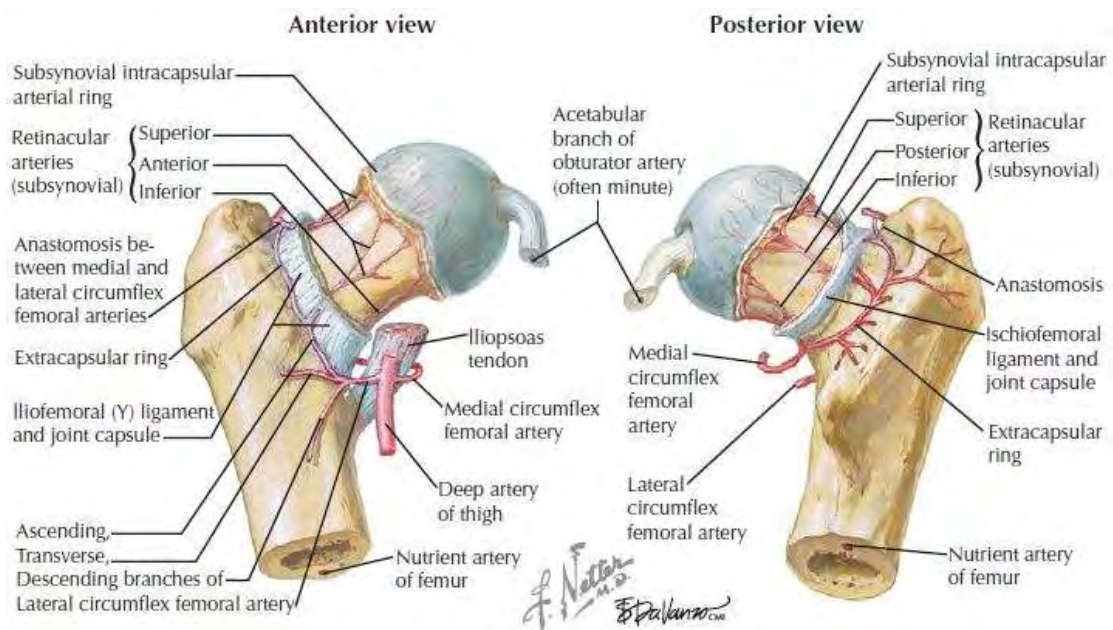
Αιμάτωση Μηριαίας Επίφυσης

Τα κύρια αγγειακά στελέχη του άνω πέρατος του μηριαίου είναι δύο: Η έσω περισπωμένη αρτηρία που προέρχεται από την μηριαία αρτηρία και η έξω περισπωμένη αρτηρία που είναι κλάδος της εν τω βάθει μηριαίας αρτηρίας (Εικόνα 6). Η έσω περισπωμένη φέρεται πίσω από τον λαγονοψοΐτη προς την έσω επιφάνεια της βάσης του μηριαίου αυχένα, ενώ η έξω περισπωμένη φέρεται μπροστά από τον λαγονοψοΐτη προς την πρόσθια επιφάνεια του αυχένα, κυκλικά και κατά μήκος της πρόσφυσης του αρθρικού θυλάκου σχηματίζοντας τον εξωαρθρικό αρτηριακό δακτύλιο (Εικόνα 7) (Chung, 1976). Η έξω μοίρα του δακτυλίου αυτού σχηματίζεται

από την έσω περισπωμένη, ενώ η έξω περισπωμένη αρτηρία συμμετέχει στην πρόσθια μόνο μοίρα του. Από την έσω μοίρα του δακτυλίου προέρχονται οι έσω ανιόντες αυχενικοί κλάδοι που αντιστοιχούν στα έσω μεταφυσιακά αγγεία. Από την οπίσθια μοίρα κατά μήκος της διατροχανθήριας γραμμής, προέρχονται οι οπίσθιες ανιούσες αυχενικές αρτηρίες. Παρομοίως το έξω τμήμα δίνει κατά την οπίσθια τροχανθήρια εντομή, τις έξω ανιούσες αυχενικές αρτηρίες. Τέλος, η έξω περισπωμένη αρτηρία δίνει επίσης τον πρόσθιο ανιόντα αυχενικό κλάδο. Και οι τέσσερις ομάδες ανιόντων αυχενικών κλάδων εισέρχονται δια μέσου των αντίστοιχων μοιρών του αρθρικού θυλάκου, και κατόπιν πορεύονται προς τα πάνω, κάτω από τον αναδιπλωμένο αρθρικό υμένα μέχρι το χείλος του αρθρικού χόνδρου. Εκεί διακλαδίζονται επάνω στην επιφάνεια του μηριαίου αυχένα και σχηματίζουν ένα νέο δακτύλιο, τον ενδοαρθρικό αρτηριακό δακτύλιο (Εικόνα 7) (Chung, 1976; Crock, 1980; Trueta, 1957). Το έξωαρθρικό και ενδοαρθρικό δίκτυο τροφοδοτούν με κλάδους την μετάφυση και την επίφυση. Μεταξύ όμως μετάφυσης και επίφυσης υπάρχει ο αυξητικός χόνδρος που θεωρείτε αδιαπέραστο εμπόδιο. Σε καμία ηλικία δεν περνούν αρτηριακοί κλάδοι μέσα από την κεντρική μοίρα του. Συνεπώς, η καταστροφή του ενδοαρθρικού δακτυλίου σημαίνει την πλήρη διακοπή της αιμάτωσης της μηριαίας κεφαλής και την άσηπτη νέκρωση της. Η αρτηρία του στρογγύλου συνδέσμου, στο παιδικό ισχίο, τροφοδοτεί και αυτή την μηριαία κεφαλή κατά ένα μικρό ποσοστό, ο ρόλος της είναι όμως επικουρικός (Thompson & Netter, 2010).



Εικόνα 6. Οι αρτηριακοί κλάδοι της μηριαίας αρτηρίας (Thompson & Netter, 2010)



Εικόνα 7. Οι αρτηρίες του μηριαίου αυχένα (Thompson & Netter, 2010)

Επιφυσιολίσθηση της Μηριαίας Κεφαλής

Ορισμός

Ο αυξητικός χόνδρος του μηριαίου αυχένα είναι η πηγή της κατά μήκος κυρίως αύξησης. Παράλληλα όμως μεταδίδει τα φορτία που ασκούνται από τις παρακείμενες οστικές δομές. Η σύστασή του τον καθιστούν πορώδη, συμπίεσιμο, και ιξωδοελαστικό (Dumbleton & Black, 1975). Η μεσοκυττάρια ουσία συνδέει τα κυτταρικά στοιχεία και προσδίδει εσωτερική συνάφεια. Επειδή όμως είναι λιγότερο ισχυρός από το οστό, ο αυξητικός χόνδρος στον ανώριμο σκελετό είναι ένα σημείο ασθενούς σύνδεσης (Bright, Burstein, & Elmore, 1974). Βιοχημικοί αλλά και μηχανικοί παράγοντες μπορεί να αποδυναμώσουν την σύνδεση αυτή με αποτέλεσμα η μηριαία κεφαλή να ολισθήσει στο σημείο του συζευκτικού χόνδρου προς τα πίσω και έσω σε σχέση με την μηριαία μετάφυση. Το ινοχόνδρινο σύμπλεγμα αποτυγχάνει να υποστηρίξει μηχανικά την επίφυση που ολισθαίνει επί του αυξητικού χόνδρου. Η διαταραχή αυτή ονομάζεται επιφυσιολίσθηση της μηριαίας κεφαλής (EMK). Στην πραγματικότητα ο όρος αυτός, αν και έχει επικρατήσει ευρέως, δεν είναι ο πλέον σωστός αφού η κεφαλή δεν έχει περιθώρια μετακίνησης, εγκλωβισμένη όπως είναι μέσα στην κοτύλη. Η μετακίνηση αφορά μάλλον την μετάφυση, η οποία ολισθαίνει προς τα εμπρός και έξω σε σχέση με την επίφυση (Lovell, et al., 2014).

Επιδημιολογία

Η EMK συναντάται στην προεφηβική και εφηβική ηλικία. Επιδημιολογικά στοιχεία αναφέρουν συχνότητα από 0,2 στους 100.000 στον Ιαπωνικό πληθυσμό έως και 10 στους 100.000 στον πληθυσμό των ΗΠΑ. Τα αγόρια φαίνεται να είναι πιο επιρρεπή από τα κορίτσια να παρουσιάσουν τη νόσο, αφού αποτελούν το 60% των περιπτώσεων. Η μέση ηλικία διάγνωσης για τα αγόρια είναι τα 13.5 έτη, ενώ για τα κορίτσια τα 12 έτη (Loder, 1996). Η επιφυσιολίσθηση συμπίπτει με την χρονική περίοδο της ταχείας σκελετικής ανάπτυξης, ενώ η ηλικία διάγνωσης μειώνεται αναλογικά με την αύξηση του σωματικού βάρους. Δεν είναι τυχαίο το γεγονός ότι τουλάχιστον το 50% των ασθενών αφορά υπέρβαρα παιδιά στην 95^η θέση της εκατοστιαίας ανάπτυξης (Loder, Farley, Herzenberg, Hensinger, & Kuhn, 1993). Το αριστερό ισχίο πάσχει ελαφρώς συχνότερα από το δεξί (Loder, 1996), ενώ αναφέρεται αμφωτερόπλευρη εντόπιση σε ποσοστό έως και 63% (Jerre, Billing,

Hansson, Karlsson, & Wallin, 1996). Παρατηρείται διαφορά στη συχνότητα μεταξύ των φυλών με τα μεγαλύτερα ποσοστά εμφάνισης στα παιδιά της Πολυνησίας και τα μικρότερα ποσοστά στις Ινδο-Μεσογειακές περιοχές. Η διαφορά αυτή μπορεί να εξηγηθεί αν λάβουμε υπόψιν το σωματότυπο που αντιπροσωπεύει την κάθε φυλή στη θεωρία ότι η παχυσαρκία είναι ο πιο σημαντικός παράγοντας κινδύνου (Loder, 1996).

Αιτία

Η ακριβής αιτιολογία της πάθησης δεν είναι γνωστή. Το τελικό μονοπάτι όμως του μηχανισμού που έχει ως αποτέλεσμα την ΕΜΚ είναι η μηχανική ανεπάρκεια του συζευκτικού χόνδρου (Speer, 1982) και μπορεί να επηρεάζεται από βιοχημικούς είτε από μηχανικούς παράγοντες.

Η εμφάνιση της πάθησης γίνεται στην εφηβεία όπου λαμβάνουν χώρα πολλαπλές ορμονικές μεταβολές. Η αυξητική ορμόνη είναι σε υψηλά επίπεδα και είναι η αιτία της απότομης αύξησης των οστών και κατ' επέκταση του συνολικού ύψους του παιδιού. Αυτή η ραγδαία ανάπτυξη συνδέεται και με αυξημένο πολλαπλασιασμό των χονδροκυττάρων στη ζώνη της υπερτροφίας με ανάλογη αύξηση του ύψους της. Η αύξηση της συγκεκριμένης ζώνης κατηγορείται για τη μείωση της σταθερότητας του συζευκτικού χόνδρου στην εφηβεία (Loder, Aronsson, Dobbs, & Weinstein, 2001). Η δράση των γοναδοτροπινών εξηγεί την πιο συχνή εντόπιση στα αγόρια, αφού τα οιστρογόνα μειώνουν το ύψος του συζευκτικού χόνδρου, αυξάνοντας τη σταθερότητά του, σε αντίθεση με την τεστοστερόνη που τη μειώνει. Η συχνή παρατήρηση της νόσου σε παιδιά υπό αγωγή με αυξητική ορμόνη, σε παιδιά με υποφυσιακή δυσλειτουργία και σε παιδιά με υποθυρεοειδισμό οδηγεί στο συμπέρασμα ότι συνδέεται ισχυρά με ενδοκρिनοπάθειες. Παρόλο που σε αρκετούς εφήβους με ΕΜΚ δεν τεκμηριώνεται κάποια ενδοκρινολογική νόσος, μια υποκλινική μη διαγεγνωσμένη ενδοκρινολογική δυσλειτουργία μπορεί να συνυπάρχει (Aronsson, Loder, Breur, & Weinstein, 2006).

Μηχανικοί προδιαθεσικοί παράγοντες είναι η παχυσαρκία, η οπίσθια απόκλιση του μηριαίου αυχένα, η αυξημένη γωνία του αυξητικού χόνδρου προς το οριζόντιο επίπεδο, η πρόσθια απόκλιση της κοτύλης, το ραιβό ισχίο και το μεγάλο βάθος της κοτύλης (Loder, et al., 2001; Parsons, Barton, Banerjee, & Kiely, 2007). Τα περισσότερα παιδιά που εμφανίζουν τη νόσο είναι παχύσαρκα, γεγονός που μεταφράζεται σε υψηλή συσχέτιση του βάρους με την εμφάνισή της. Άλλωστε, στα

υπέρβαρα άτομα ασκούνται υψηλότερες δυνάμεις διάτμησης επί του αυξητικού χόνδρου όπως επίσης η φυσιολογική πρόσθια απόκλιση (anteversion) του μηριαίου αυχένα σε αυτά τα άτομα δεν υπάρχει (είναι σχεδόν 0 μοίρες) (Galbraith et al., 1987). Η οπίσθια απόκλιση είναι από μόνη της επιβαρυντικός παράγοντας αφού έχει ως συνέπεια στο επίπεδο του αυξητικού χόνδρου να πολλαπλασιάζονται οι δυνάμεις διάτμησης. Η γωνία του αυξητικού χόνδρου με το οριζόντιο επίπεδο είναι εύκολο να εξηγηθεί για ποιο λόγο συνιστά και αυτή με τη σειρά της παράγοντα κινδύνου. Με την σταδιακή ανάπτυξη του παιδιού η παράλληλη με το οριζόντιο επίπεδο θέση της καθετοποιείται μεταβάλλοντας τις συμπιεστικές δυνάμεις που αρχικά δέχεται, σε δυνάμεις διάτμησης. Οι ασθενείς που παρουσίασαν επιφυσιολίσθηση μετρήθηκαν να έχουν 8°-11° αύξηση στη γωνία αυτή στο πάσχον ισχίο και στο ετερόπλευρο ισχίο επίσης 4°- 5° αύξηση (Loder, et al., 2001). Η οπίσθια απόκλιση της κοτύλης (acetabular retroversion) (Ezoe, Naito, & Inoue, 2006) και η μεγαλύτερη επικάλυψη της μηριαίας κεφαλής λόγω μεγαλύτερου βάθους κοτύλης (Sankar, Brighton, Kim, & Millis, 2011) κατηγορούνται επίσης ότι αυξάνουν τις δυνάμεις διάτμησης. Οι αυξημένες δυνάμεις διάτμησης λοιπόν στο επίπεδο του αυξητικού χόνδρου ενοχοποιούνται ως μηχανικοί παράγοντες ολίσθησης της μηριαίας κεφαλής (Fishkin, Armstrong, Shah, Patra, & Mihalko, 2006; Litchman & Duffy, 1984; Pritchett & Perdue, 1988). Άλλοι προδιαθεσικοί παράγοντες που αναφέρονται είναι η ακτινοθεραπεία στην περιοχή του ισχίου (Loder et al., 1998) και η νεφρική οστεοδυστροφία (Parsons, et al., 2007).

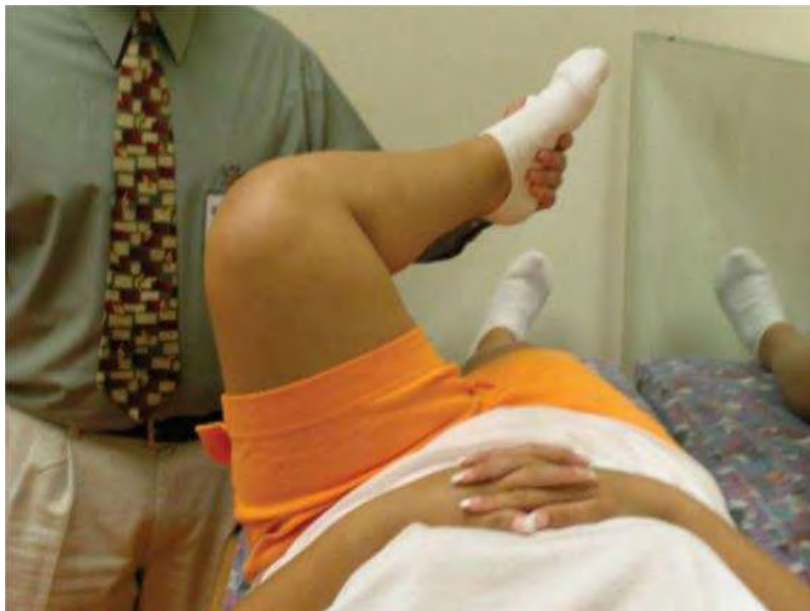Ένας από τους παραπάνω παράγοντες (ή συνδυασμός αυτών) είναι αρκετός πολλές φορές να ωθήσει την επίφυση σε ολίσθηση. Η γενετική προδιάθεση για την εμφάνιση ολίσθησης δεν έχει πιστοποιηθεί και είναι υπό αμφισβήτηση (Parsons, et al., 2007).

Κλινική Εικόνα

Συνήθως προσέρχεται για εξέταση ένα υπέρβαρο αγόρι με στοιχεία σεξουαλικής ανωριμότητας, παραπονούμενο για άλγος στην περιοχή του ισχίου από καιρό που τα συμπτώματά του οξύνονται με χαμηλού βαθμού καταπόνηση όπως ένα απλό στραβοπάτημα. Οξεία έναρξη των συμπτωμάτων την προηγούμενη ώρα επίσης μπορεί να αναφερθούν. Άλλες φορές το παιδί θα έρθει χωλαίνοντας, πιθανά με το πάσχον άκρο σε έξω στροφή, ενώ άλλες φορές δεν θα αντέχει το βάρος του για να

έρθει περπατώντας. Τέλος μπορεί να παραπονιέται για άλγος που αντανακλά στο σύστοιχο γόνατο (Matava, Patton, Luhmann, Gordon, & Schoenecker, 1999).

Κατά την κλινική εξέταση παρατηρείται τοπική ευαισθησία στο πάσχον ισχίο, πιθανή έξω στροφή σκέλους ή ακόμα και βράχυνση, με περιορισμό του εύρους κίνησης. Η έσω στροφή του ισχίου είναι σίγουρα πολύ μειωμένη, όπως επίσης μειωμένη είναι και η απαγωγή. Συνήθως, έχει θετικό σημείο Trendelenburg. Στην παθητική κάμψη ολόκληρο το κάτω άκρο μπορεί να έρχεται σε έξω στροφή, χαρακτηριστικό και ως σημείο του Drehmann (Εικόνα 8). Αμφοτερόπλευρη εντόπιση της ολίσθησης μπορεί να συνυπάρχει, ενώ χρειάζεται υψηλός δείκτης υποψίας γιατί τα συμπτώματα και σημεία δεν είναι πάντα θορυβώδη και ξεκάθαρα. Αναφέρεται μέσος όρος 2,5 μήνες καθυστερημένη διάγνωση που σημαίνει ότι η πάθηση είναι εύκολο να διαλάθει (Green, Reynolds, Khan, & Tolo, 2005).

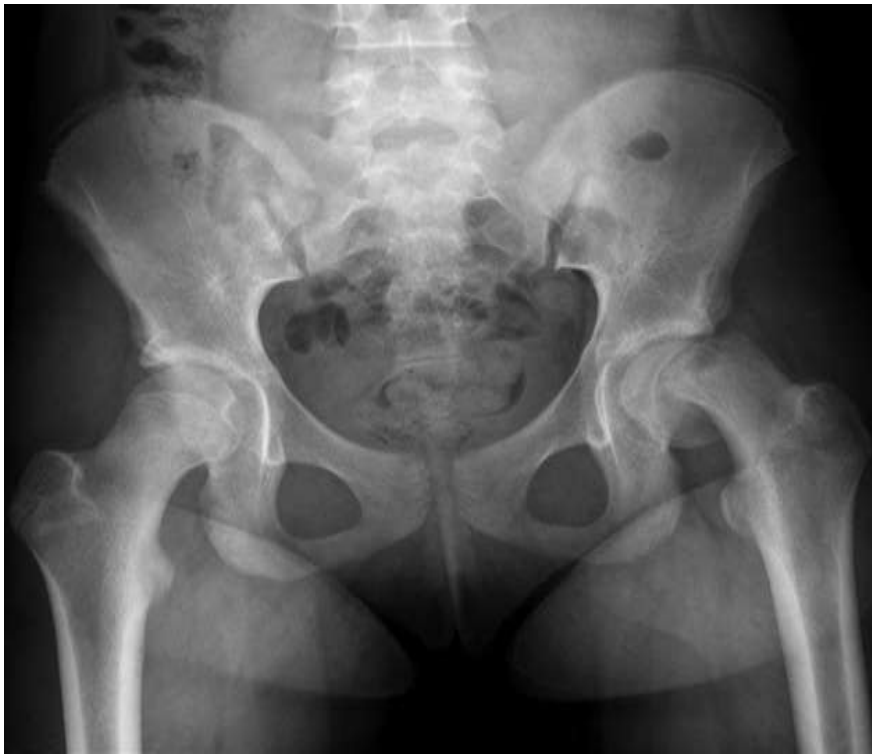

Εικόνα 8. Σημείο Drehmann κατά την κλινική εξέταση. Κατά την παθητική κάμψη του ισχίου το σκέλος έρχεται σε έξω στροφή (Herring & Texas Scottish Rite Hospital for Children, 2014).

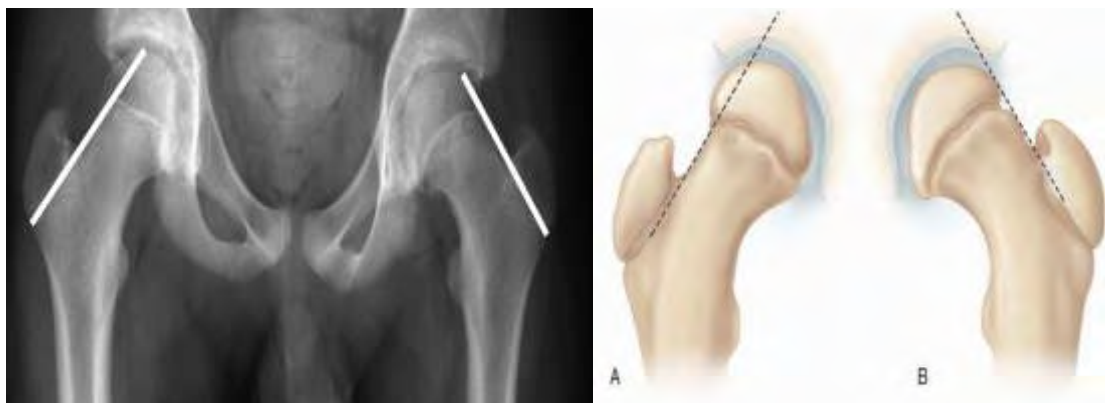
Απεικονιστικές Μέθοδοι

Απλές Ακτινογραφίες

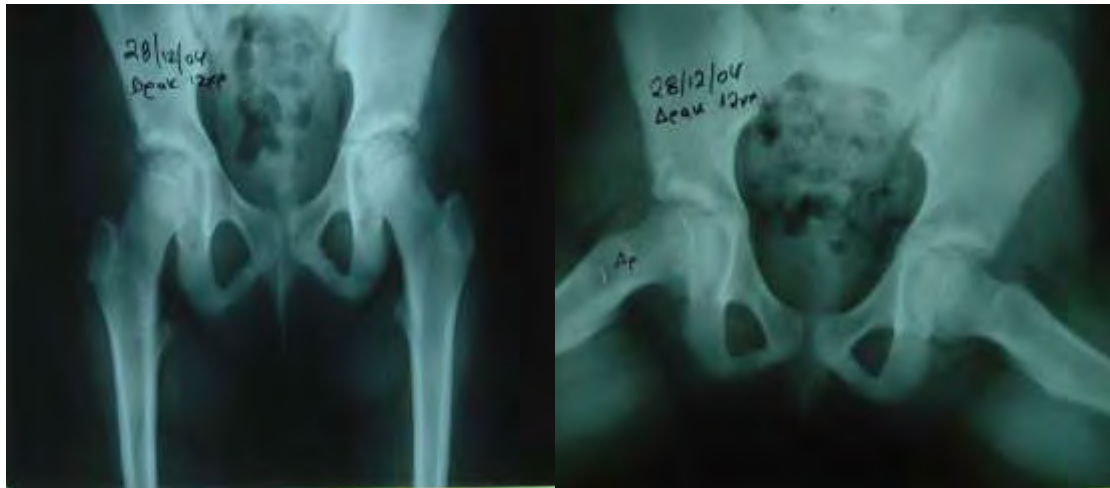Η προσθιοπίσθια απλή ακτινογραφία λεκάνης-ισχίων είναι η πρώτη ζητούμενη απεικόνιση και μερικές φορές αρκεί για να διαγνωσθεί η πάθηση (Εικόνα 9). Σε αυτή τη λήψη μπορεί να παρατηρηθεί η διεύρυνση του αυξητικού χόνδρου σε σύγκριση με τον αντίστοιχο φυσιολογικό, όπως επίσης μπορεί να είναι εμφανής η έσω και πίσω μετακίνηση της μηριαίας κεφαλής. Η χρήση της γραμμής του Klein είναι ένας εύκολος τρόπος για την εντόπιση πιθανής ολίσθησης στην προσθιοπίσθια ακτινογραφία λεκάνης- ισχίων (Klein, Joplin, Reidy, & Hanelin, 1951). Η γραμμή αυτή διέρχεται εφαπτόμενη του αυχένα στην έξω επιφάνεια αυτού και φυσιολογικά πρέπει να τέμνει μέρος της επίφυσης προς τα πάνω. Αν εφάπτεται αντί να τέμνει την επίφυση τότε εγείρεται υψηλή υποψία ολίσθησης της μηριαίας κεφαλής (Εικόνα 10). Δεν είναι όμως πάντα διαγνωστική η προσθιοπίσθια ακτινογραφία (Cowell, 1966). Τις περισσότερες φορές για την διάγνωση της επιφυσιολίσθησης χρειάζεται και δεύτερη profil λήψη, όπως η απλή ακτινογραφία λεκάνης ισχίων σε βατραχοειδή θέση (Εικόνα 11). Η κλασική παραμόρφωση που δημιουργείται και η ολίσθηση προς τα πίσω της επίφυσης είναι πιο εμφανής σε αυτή τη λήψη. Η απλή ακτινογραφία λεκάνης ισχίων σε βατραχοειδή θέση έχει μεγάλη ευαισθησία στην εντόπιση ολίσθησης πολύ μικρού βαθμού (Causey, Smith, Donaldson, Kendig, & Fisher, 1995) με αποτέλεσμα να είναι τις περισσότερες φορές πιο σημαντική από την προηγούμενη λήψη. Τέλος, αρκετές δεκαετίες πριν έχει περιγραφεί ότι είναι πολύ σημαντικό να ελέγχονται ακτινολογικά και τα δυο ισχία λόγω της αυξημένης πιθανότητας αμφοτερόπλευρης επιφυσιολίσθησης (Εικόνα 9,10,11) (Klein, et al., 1951; Wilson, 1938).



Εικόνα 9: Προσθιοπίσθια ακτινογραφία λεκάνης ισχίων στην οποία απεικονίζεται μια βαριάς μορφής επιφυσιολίσθηση της αριστερής μηριαίας κεφαλής.



Εικόνα 10: Η γραμμή του Klein τέμνει την επίφυση στο φυσιολογικό (Α) μηριαίο ενώ μόλις εφάπτεται στο παθολογικό (Β)



Εικόνα 11: 12χρονο κορίτσι με ΕΜΚ. Στην προσθιοπίσθια ακτινογραφία δε μπορεί να μπει η διάγνωση. Στην ακτινογραφία όμως σε βατραχοειδή θέση είναι ξεκάθαρη η επιφυσιολίσθηση τη δεξιάς μηριαίας κεφαλής.

Υπερηχογράφημα Ισχίου

Το υπερηχογράφημα του ισχίου δε χρησιμοποιείται συχνά, αλλά όταν διενεργείται μπορεί να αναδείξει την ολίσθηση όπως επίσης και πιθανό αίμαρθρο. Μπορεί με αυτόν τον τρόπο να χρησιμοποιηθεί και για ταξινόμηση της ολίσθησης σε σταθερή ή ασταθή (Kallio, Lequesne, Paterson, Foster, & Jones, 1991).

Αξονική Τομογραφία

Μπορεί να βοηθήσει δίνοντας επιπρόσθετες πληροφορίες όπως τη διερεύνηση της σύγκλεισης του αυξητικού χόνδρου, πιθανή κακή τοποθέτηση υλικών σταθεροποίησης, ή μετά από τρισδιάστατη ανακατασκευή να δώσει καλύτερη εικόνα στο σχεδιασμό όψιμων χειρουργικών παρεμβάσεων για τη διόρθωση παραμορφώσεων μετά από την αρχική αντιμετώπιση (Kamegaya, Saisu, Ochiai, & Moriya, 2005). Σπάνια χρησιμοποιείται όμως στην αρχική διαγνωστική προσέγγιση (Cohen et al., 1986).

Σπινθηρογράφημα Οστών

Το σπινθηρογράφημα των οστών με Tc-99 σπάνια χρησιμοποιείται στη διάγνωση αλλά έχει θέση στη διερεύνηση των επιπλοκών (Rhoad, Davidson, Heyman, Dormans, & Drummond, 1999). Συγκέντρωση ραδιοϊσοτόπου στην επίφυση έχει υψηλή ειδικότητα στην άσηπτη νέκρωση της μηριαίας κεφαλής, ενώ αυξημένη πρόσληψη και στις δύο πλευρές της άρθρωσης συνηγορεί υπέρ χονδρόλυσης (Warner, Beaty, & Canale, 1996).

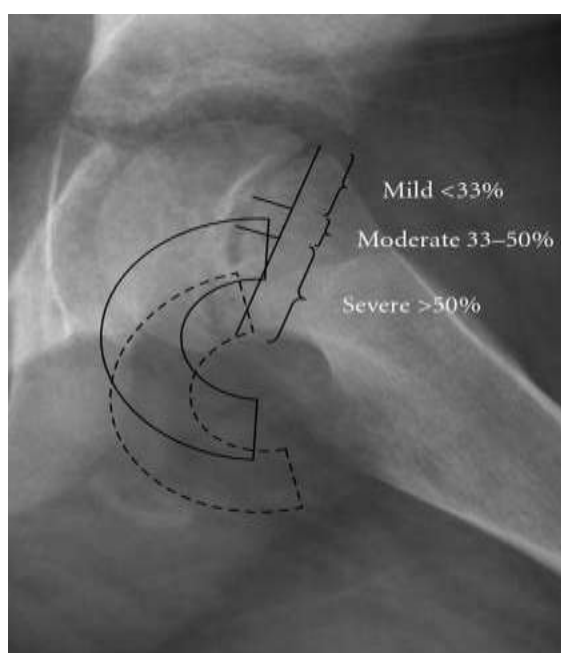
Μαγνητική Τομογραφία

Ο ρόλος της μαγνητικής τομογραφίας είναι επίσης περιορισμένος. Μπορεί να έχει θέση στην πρόωμη ανίχνευση της άσηπτης νέκρωσης, τα μεταλλικά όμως υλικά δεν επιτρέπουν την ευκρινή απεικόνιση μετά την χειρουργική αντιμετώπιση. Δεν υπάρχει υπεροχή της μαγνητικής τομογραφίας σε ότι αφορά τη διάγνωση συγκριτικά με τις απλές ακτινογραφίες (Parsons, et al., 2007).

Ταξινομήσεις

Κατά Wilson

Στην προσθιοπίσθια ακτινογραφία, αλλά και σε αυτήν σε βατραχοειδή θέση, μπορεί να μετρηθεί ο βαθμός της ολίσθησης κατά τον Wilson (Εικόνα 12) (Wilson, 1938). Όταν η κεφαλή ολισθαίνει λιγότερο από 33% σε σχέση με τον μηριαίο αυχένα τότε η ολίσθηση ορίζεται ως μικρού ή πρώτου βαθμού. Από 33% και μέχρι 50% ολίσθηση τότε ορίζεται ως μέτριου ή δευτέρου βαθμού. Τρίτου ή μεγάλου βαθμού ολίσθηση αντιπροσωπεύει μετατόπιση της μηριαίας κεφαλής πάνω από 50% (Gholve, Cameron, & Millis, 2009). Η ταξινόμηση αυτή εφαρμόζεται ευρέως γιατί είναι εύκολη στη κλινική πράξη και μπορεί να δώσει γρήγορα σημαντικές πληροφορίες για τη διάγνωση. Δεν είναι όμως πολύ ακριβής.

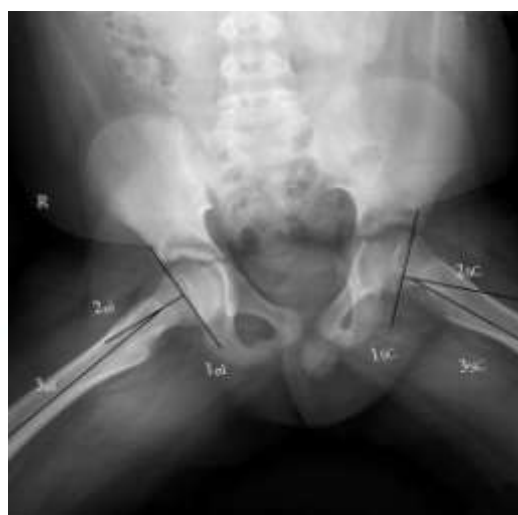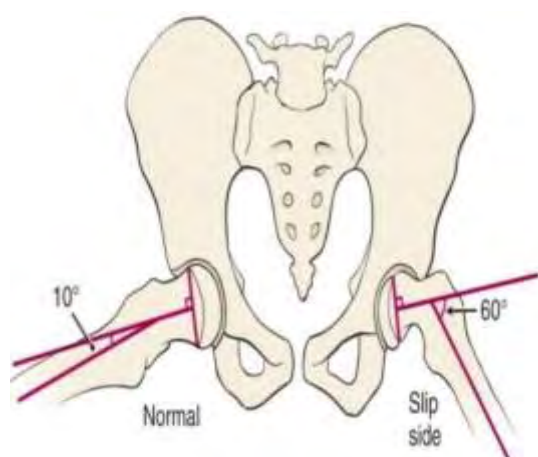


Εικόνα 12: Βαθμός ολίσθησης κατά Wilson.

(<33%: μικρού βαθμού, 33-50%: μέτριου βαθμού, >50%: μεγάλου βαθμού)

Κατά Southwick

Μεγαλύτερη ακρίβεια στην αξιολόγηση αλλά και στην αρχική διάγνωση ακόμα και αν πρόκειται για ολίσθηση πολύ μικρού βαθμού, παρέχει η ταξινόμηση του Southwick (Southwick, 1967). Στην ταξινόμηση αυτή μετρείται η επιφυσιο-διαφυσιακή γωνία και στα δύο μηριαία οστά. Για τον υπολογισμό της σχεδιάζονται 3 διαδοχικές γραμμές στην ακτινογραφία λεκάνης ισχίων σε βατραχοειδή θέση και στα δύο ισχία του παιδιού. Η πρώτη γραμμή είναι αυτή που ενώνει το πρόσθιο με το οπίσθιο άκρο της μηριαίας επίφυσης. Η δεύτερη γραμμή είναι η κάθετος της προηγούμενης και η τρίτη είναι η γραμμή που σχηματίζεται από τον άξονα της διάφυσης του μηριαίου οστού. Εκεί που τέμνονται οι τελευταίες δύο γραμμές σχηματίζεται η επιφυσιο-διαφυσιακή γωνία (Εικόνα 13). Η διαφορά της γωνίας του φυσιολογικού από το πάσχον ισούται με τη γωνία του Southwick. Γωνία Southwick μικρότερη από 30° αντιπροσωπεύει μικρού βαθμού ολίσθηση, γωνία από 30° και ως 50° μετρίου βαθμού και γωνία πάνω από 50° μεγάλου βαθμού ολίσθηση (Gholve, et al., 2009). Σε περιπτώσεις αμφοτερόπλευρης εντόπισης της EMK, τότε οι δύο γωνίες υπολογίζονται ξεχωριστά. Σε αυτές τις περιπτώσεις δεχόμαστε ως φυσιολογική τιμή της επιφυσιο-διαφυσιακής γωνίας τις 12° (Aronson, Peterson, & Miller, 1992). Έτσι, για τον υπολογισμό της γωνία του Southwick, 12° αφαιρούνται από τη γωνία του κάθε μηριαίου ξεχωριστά.



Εικόνα 13: Η γωνία του Southwick σχηματίζεται με το σχεδιασμό των τριών διαδοχικών γραμμών (1^η επίφυση, 2^η κάθετος προηγούμενης, 3^η άξονας μηριαίας διάφυσης) (Herring & Texas Scottish Rite Hospital for Children, 2014)

Οξεία , χρόνια ή οξεία επί χρονίας

Η κλινική ταξινόμηση σύμφωνα με τη διάρκεια των συμπτωμάτων αποτελεί παλαιότερη μέθοδο ταξινόμησης που διακρίνει την επιφυσιολίσθηση της μηριαίας κεφαλής σε οξεία, χρόνια και οξεία επί χρονίας. Ως οξεία ορίζεται η ΕΠΚ όταν η έναρξη των συμπτωμάτων χρονολογείται σε διάστημα μικρότερο των 3 εβδομάδων και ως χρόνια όταν η έναρξη χρονολογείται σε διάστημα μεγαλύτερο των 3 εβδομάδων. Οξεία επί χρονίας ορίζεται η ΕΜΚ όταν το παιδί έχει περισσότερο από 3 εβδομάδες συμπτώματα αλλά παρουσιάζει απότομη επιδείνωση με έντονη κλινική εικόνα και αδυναμία βάδισης. Η ταξινόμηση αυτή τείνει να εγκαταλειφθεί διότι δεν είναι πάντα απόλυτα ακριβής αφού στηρίζεται στις αναφορές παιδιού – γονέα αλλά κυρίως γιατί δεν έχει προγνωστική αξία για την έκβαση του πάσχοντος ισχίου.

Σταθερή ή Ασταθής

Μια νεότερη κλινική ταξινόμηση βασισμένη στη σταθερότητα έχει επικρατήσει. Αν το παιδί που πάσχει από ΕΜΚ μπορεί να περπατήσει με ή χωρίς τη χρήση βακτηριών τότε η ΕΜΚ ορίζεται ως σταθερή. Αν το παιδί δεν μπορεί να βαδίσει ούτε με την χρήση βακτηριών τότε πάσχει από ασταθή ΕΜΚ. Η ασταθής επιφυσιολίσθηση έχει υψηλή πιθανότητα επιπλοκών ενώ η σταθερή σχεδόν μηδενική. Στην ασταθή ΕΜΚ περιγράφεται συχνότητα άσηπτης νέκρωσης της μηριαίας κεφαλής σε ποσοστό έως και 47% που σημαίνει πολύ μεγάλη πιθανότητα καταστροφικής έκβασης για το πάσχον ισχίο (Loder, Richards, Shapiro, Reznick, & Aronson, 1993).

Θεραπεία

Οι θεραπευτικοί στόχοι στην ΕΜΚ είναι η έγκαιρη διάγνωση, η σταθεροποίηση της μηριαίας κεφαλής για την αποφυγή επιπλέον ολίσθησης και η διατήρηση χαμηλών ποσοστών επιπλοκών (Aronsson, et al., 2006). Η θεραπεία της ΕΜΚ είναι πάντα χειρουργική. Η παλαιότερη συντηρητική μέθοδος με τη χρήση γύψου (spica cast) (Εικόνα 15) έχει αποτύχει γιατί δεν επιτυγχάνει ικανοποιητική σταθεροποίηση ενώ παράλληλα συνδέεται με αυξημένα ποσοστά χονδρόλυσης (Meier, Meyer, & Ferguson, 1992). Η θεραπευτική προσέγγιση διαφοροποιείται σε σχέση με τη σταθερότητα της ΕΜΚ.

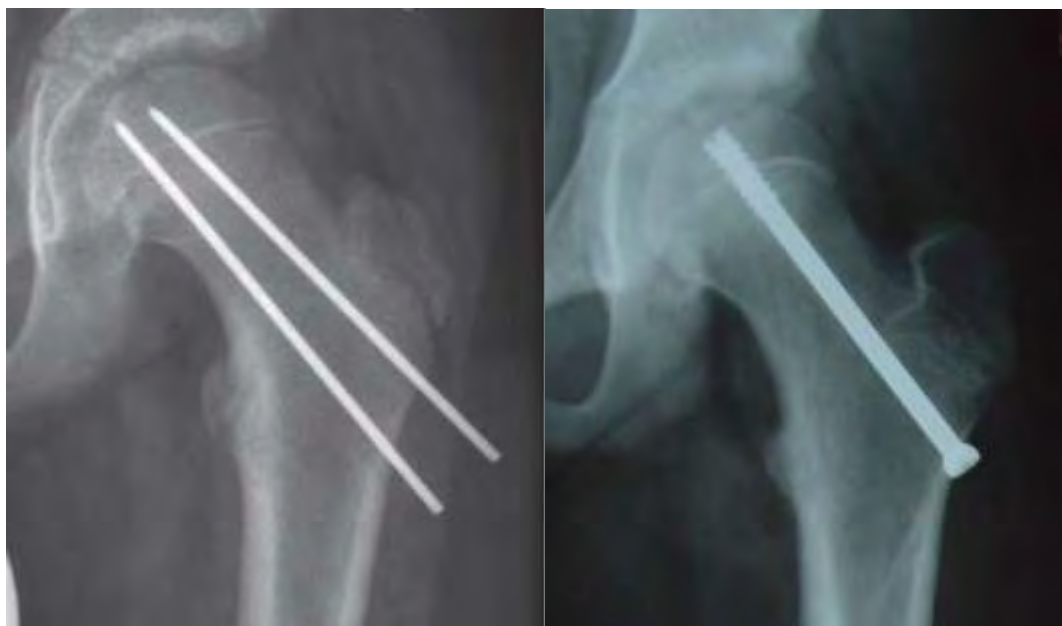Στην περίπτωση της ασταθούς ΕΜΚ που είναι και η πιο επικίνδυνη για την εμφάνιση σοβαρών επιπλοκών στο πάσχον ισχίο, αφού υπάρχει μεγάλος κίνδυνος για τον

τραυματισμό των αγγείων του μηριαίου αυχένα, δεν έχει οριστεί ενδεδειγμένη θεραπεία ενώ παράλληλα εκκρεμούν πολλά αναπάντητα ερωτήματα (Mooney et al., 2005; Witbreuk, Besselaar, & Eastwood, 2007). Η άμεση χειρουργική αντιμετώπιση θεωρείται ότι βελτιώνει την πρόγνωση, ενώ η ανάταξη με χειρισμούς αποτελεί θέμα αντιπαράθεσης. Η αυτόματη, τυχαία ανάταξη και σταθεροποίηση είναι μάλλον πιο αποδεκτή ενώ η σταθεροποίηση της μηριαίας κεφαλής στη θέση που βρίσκεται (*in situ fixation*) αποτελεί επίσης αποδεκτή θεραπευτική επιλογή. Επιπρόσθετη αρθροτομή με παροχέτευση του αίμαρθρου φαίνεται να μειώνει τα ποσοστά επιπλοκών στα πλαίσια της αντιμετώπισης της ασταθούς EMK αλλά βρίσκεται και αυτή υπό συζήτηση (Mooney, et al., 2005; Witbreuk, et al., 2007). Μια νέα ανοικτή μέθοδος που απαιτεί το χειρουργικό εξάρθημα του ισχίου και την ανατομική ανοικτή ανάταξη και σταθεροποίηση της μηριαίας κεφαλής (Ganz et al., 2001) αναφέρεται να έχει καλά αποτελέσματα μειώνοντας σημαντικά τα ποσοστά επιπλοκών (Leunig, Slongo, Kleinschmidt, & Ganz, 2007). Η ανοικτή αυτή μέθοδος είναι τεχνικά πολύ απαιτητική και μπορεί να εφαρμοστεί μόνο σε εξειδικευμένα κέντρα χειρουργικής ισχίου. Επιπλέον μελέτες πρέπει να αποδείξουν την ασφάλεια αλλά και την αποτελεσματικότητά της ανοικτής αυτής μεθόδου στη θεραπεία της EMK πριν αρχίσει να χρησιμοποιείται ευρέως (Loder & Dietz, 2012).

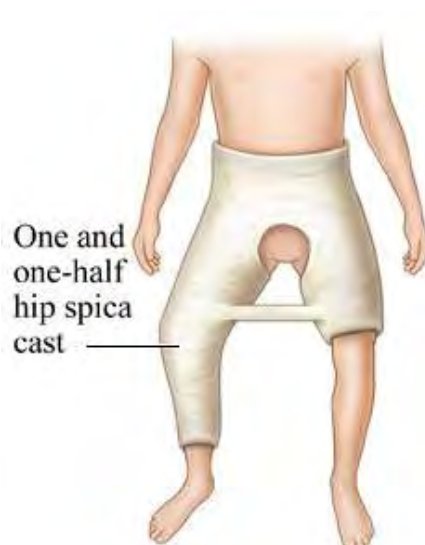
Στις περιπτώσεις σταθερής EMK δεδομένης της μικρής πιθανότητας επιπλοκών η προσέγγιση είναι πιο ξεκάθαρη. Η ενδεδειγμένη θεραπεία είναι η χειρουργική σταθεροποίηση της μηριαίας κεφαλής στη θέση που βρίσκεται (*in situ*) ως τη σύγκλειση του αυξητικού χόνδρου (Herring & Texas Scottish Rite Hospital for Children, 2014).

Περιγράφονται πολλές μέθοδοι σταθεροποίησης της μηριαίας κεφαλής στη θέση της (*in situ*). Κλασική μέθοδος αποτελεί η τοποθέτηση μεμονωμένου κεντρικού αυλοφόρου κοχλίου (Εικόνα 14) που σταθεροποιεί τη μηριαία κεφαλή μέχρι την επιφυσιόδεση (Morrissy, 1990). Στόχος της μεθόδου είναι η πρόωπη σύγκλειση του αυξητικού χόνδρου για την αποφυγή επιβάρυνσης της ολίσθησης. Άλλες μέθοδοι που επιτρέπουν την περεταίρω ανάπτυξη του μηριαίου αυχένα χρησιμοποιώντας πιο φιλικά υλικά για τον αυξητικό χόνδρο έχουν επίσης περιγραφεί. Κάποιοι συγγραφείς χρησιμοποιούν στην *in situ* σταθεροποίηση της κεφαλής σύρματα Kirschner (Seller, Wild, Westhoff, Raab, & Krauspe, 2006a), άλλοι βελόνες Steinmann (Εικόνα 14) (Lehmann et al., 2011) ενώ άλλοι περιγράφουν ειδικά διαμορφωμένους κοχλίες

(Sailhan, Courvoisier, Brunet, Chotel, & Berard, 2011; Wensaas & Svenningsen, 2005). Τα υλικά αυτά έχουν λείες επιφάνειες σε επαφή με τον αυξητικό χόνδρο για την αποφυγή της πρόιμης σύγκλεισης. Σκοπός των τελευταίων είναι η σταθεροποίηση της επίφυσης αλλά και η παράλληλη διατήρηση του δυναμικού του αυξητικού χόνδρου για την περεταίρω ανάπτυξη του άνω πέρατος του μηριαίου. Δεν έχει αποδειχτεί αν κάποια τεχνική υπερέχει έναντι μιας άλλης (Lehmann, et al., 2011).



Εικόνα 14: Αριστερά: in situ σταθεροποίηση με βελόνες Steinmann. Δεξιά: in situ σταθεροποίηση με αυλοφόρο κοχλία Asnis μερικού σπειράματος



Εικόνα 15: Παλαιότερη θεραπευτική μέθοδος της ΕΜΚ με εφαρμογή γύψινου νάρθηκα τύπου spica

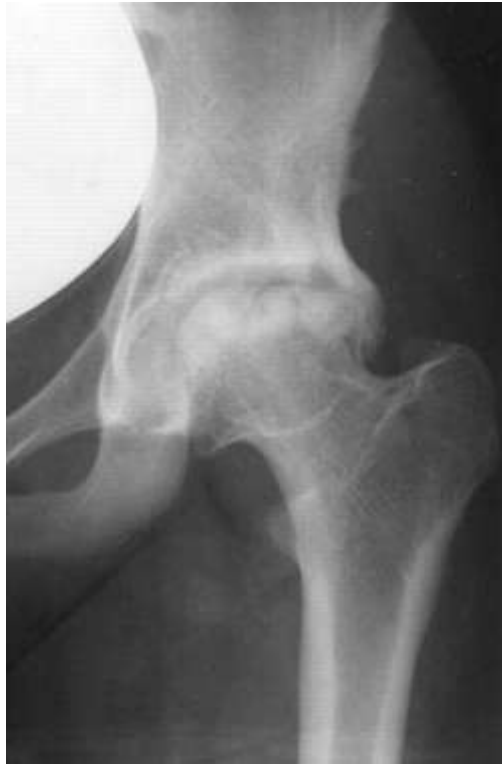Προφυλακτική σταθεροποίηση

Στη θεραπεία της EMK πρέπει να λαμβάνεται υπόψιν και το φυσιολογικό ισχίο. Οι προδιαθεσικοί παράγοντες δεν αλλάζουν για το υγιές ισχίο και οι βιβλιογραφικές αναφορές για ποσοστά από 20% - 80% αμφοτερόπλευρης EMK (Gholve, et al., 2009) θέτουν το ερώτημα της προφυλακτικής σταθεροποίησης της φυσιολογικής μηριαίας επίφυσης. Η προφυλακτική αυτή σταθεροποίηση αποτελεί ζήτημα διχογνωμίας γιατί δεν είναι μια αθώα καλοήθης διαδικασία. Μικρά αλλά υπαρκτά ποσοστά επιπλοκών στο φυσιολογικό αυξάνουν την επιφύλαξη των χειρουργών ως προς την εφαρμογή της (Sankar et al., 2013).

Επιπλοκές

Άσηπτη Νέκρωση Μηριαίας Κεφαλής

Η άσηπτη νέκρωση της μηριαίας κεφαλής αποτελεί μια καταστροφική επιπλοκή για το ισχίο (Εικόνα 15). Εμφανίζεται ιδιαίτερα συχνά έως και 47% σε ασθενείς με ασταθή EMK και οφείλεται στον τραυματισμό των τροφοφόρων αγγείων της μηριαίας κεφαλής είτε κατά την ολίσθηση, είτε αργότερα μετά από χειρισμούς ανάταξης ή σταθεροποίησης (Loder, Richards, et al., 1993). Μια προσπάθεια ανάταξης σε σταθερή EMK ή μια βίαιη ανάταξη σε ασταθή EMK μπορεί να έχουν ως αποτέλεσμα την άσηπτη νέκρωση. Η άσηπτη νέκρωση της μηριαίας κεφαλής μπορεί να εμφανιστεί ακτινολογικά έως και ένα έτος μετά την αρχική θεραπεία (Krahn, Canale, Beaty, Warner, & Lourenco, 1993). Με τη χρήση της μαγνητικής τομογραφίας και του σπινθηρογραφήματος των οστών η διάγνωση της μπορεί να μπει γρηγορότερα, δε διαφοροποιείται όμως η έκβαση.



Εικόνα 15: Άσηπτη νέκρωση μηριαίας κεφαλής μετά από ΕΜΚ

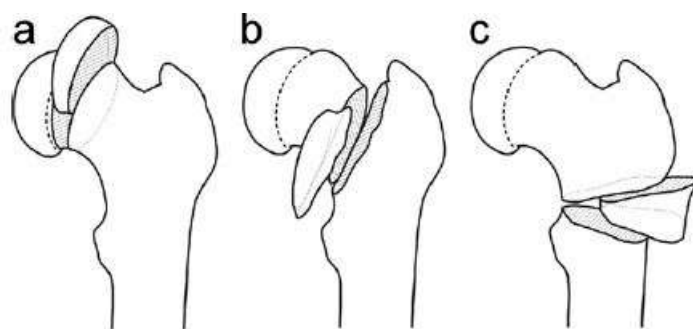
Χονδρόλυση

Η χονδρόλυση είναι μια εξίσου καταστροφική επιπλοκή που συνδέεται με την εσφαλμένη είσοδο των υλικών σταθεροποίησης στην άρθρωση του ισχίου (Ingram, Clarke, Clarke, & Marshall, 1982), τη παλαιότερη εφαρμογή γύψινου νάρθηκα τύπου *spica* (Εικόνα 15) (Meier, et al., 1992) και την ίδια τη νόσο (Lubicky, 1996), ιδιαίτερα όταν είναι μεγάλου βαθμού (Tillema & Golding, 1971). Σε αρκετές περιπτώσεις ένας άγνωστος αυτοάνοσος μηχανισμός που ενεργοποιείται μετά την ΕΜΚ ενοχοποιείται για την πρόκληση της χονδρόλυσης (Lubicky, 1996). Η χονδρόλυση εκδηλώνεται κλινικά με άλγος στο πάσχον ισχίο που διαρκεί περισσότερο από 6 εβδομάδες μετεγχειρητικά (Warner, et al., 1996) και μπορεί να αξιολογηθεί ακτινολογικά με δύο τρόπους. Αν το μεσάρθριο διάστημα του πάσχοντος ισχίου είναι μειωμένο κατά 50% σε σχέση με το μεσάρθριο του φυσιολογικού (Warner, et al., 1996) ή αν το μεσάρθριο του πάσχοντος ισχίου είναι μικρότερο από 3 χιλιοστά (Ingram, et al., 1982) τότε δεχόμαστε την παρουσία χονδρόλυσης.

Σύνδρομο Μηροκοτυλιαίας Πρόσκρουσης

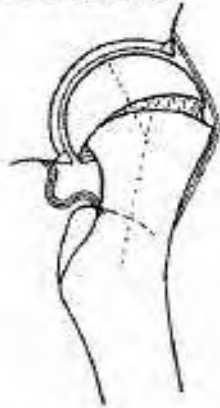
Εκτός από τις επιπλοκές που μπορεί να ακολουθήσουν την ΕΜΚ στο άμεσο μέλλον, υπάρχουν και οι όψιμες επιπλοκές. Η παραμόρφωση που δημιουργείται στο μηριαίο αυχένα ονομάζεται παραμόρφωση Cam και έχει ως φυσικό επακόλουθο την πρόσκρουση του προεξέχοντος πρόσθιου και έξω τμήματος του μηριαίου αυχένα στον επιχείλιο χόνδρο και την κοτύλη. Το σύνδρομο της μηροκοτυλιαίας πρόσκρουσης οδηγεί μακροπρόθεσμα στην οστεοαρθρίτιδα του ισχίου (Ganz et al., 2003). Ο μηχανισμός της οστικής ανακατασκευής (remodeling) σε περιπτώσεις παραμόρφωσης βελτιώνει και ομαλοποιεί τη μορφολογία του εγγύς μηριαίου οστού (Jones, Paterson, Hillier, & Foster, 1990; Leunig et al., 2000). Παρά όμως το remodeling εκτεταμένη καταστροφή της αρθρικής επιφάνειας του ισχίου αναφέρεται ακόμα και μετά από μέτριου ή μικρού βαθμού επιφυσιολίσθηση (Εικόνα 17) (Leunig, Horowitz, Manner, & Ganz, 2010). Για το λόγο αυτό σε περιπτώσεις μικρού βαθμού ολίσθησης τελευταία προτείνεται μετά την *in situ* σταθεροποίηση η αρθροσκοπική οστεοπλαστική και η αφαίρεση τμήματος της μετάφυσης που προσκρούει στη κοτύλη (Leunig, et al., 2010).

Για τις περιπτώσεις μεγάλης παραμόρφωσης μετά από βαριάς μορφής ολίσθηση, όπου η οστεοπλαστική δεν είναι εφικτή έχουν περιγραφεί αρκετές διορθωτικές οστεοτομίες. Ανάλογα με το επίπεδο της οστεοτομίας στη μηριαία μετάφυση οι οστεοτομίες διακρίνονται σε υποκεφαλικές, βασεοαυχενικές και περιτροχαντήριες (Εικόνα 16) (Parsons, et al., 2007)




Εικόνα 16: Διορθωτικές Οστεοτομίες
a) υποκεφαλικές (Dunn/Fish), b) βασεοαυχενικές (Kramer/Barmada)
c) περιτροχαντήριες (Southwick) (Parsons, et al., 2007)

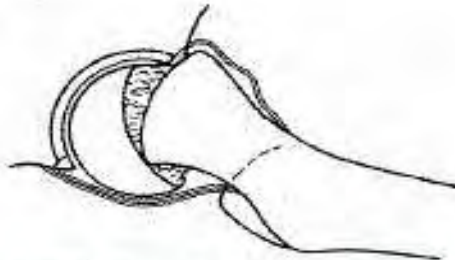
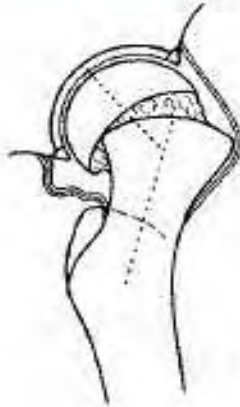
Extension



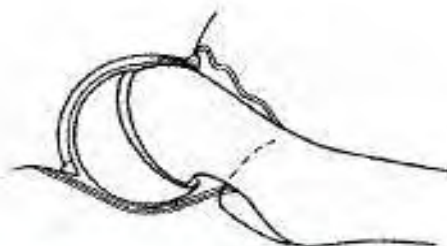
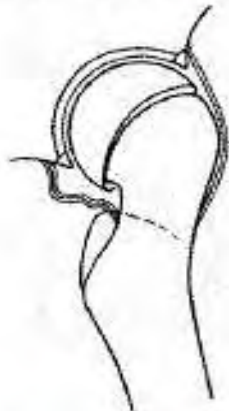Flexion



Mild-to-moderate SCFE causes jamming of the femoral metaphysis against the acetabular cartilage in flexion.



Severe SCFE with an impingement of the femoral neck against the acetabular rim in flexion.



Severe SCFE after remodeling showing reappearance of jamming in the constrained hip joint.

Εικόνα 17: Σύνδρομο μηροκοτυλιαίας πρόσκρουσης.
Ισχίο σε κάμψη και έκταση με παραμόρφωση Cam μετά από ΕΜΚ
και μετά την οστική ανακατασκευή (remodeling) (Leunig, et al., 2000).

Σκοπός Μελέτης

Σκοπός της παρούσας μελέτης ήταν να αξιολογήσει τη διαμόρφωση του άνω πέρατος του μηριαίου οστού μετά από *in situ* σταθεροποίηση για την αντιμετώπιση ΕΜΚ. Μελετήθηκε η ανάπτυξη του πάσχοντος αλλά και του φυσιολογικού εγγύς μηριαίου στο χρονικό διάστημα από την ημέρα του χειρουργείου μέχρι την αφαίρεση των υλικών σταθεροποίησης. Εξετάστηκε στο διάστημα αυτό η πιθανή συμβολή δύο διαφορετικών υλικών σταθεροποίησης στην περεταίρω οστική ανάπτυξη. Εξετάστηκε η υπόθεση ότι τα λεία υλικά σταθεροποίησης μπορεί να υπερέχουν των υλικών με σπείραμα που προκαλούν επιφυσιόδεση, και να μην προκαλούν πρόωμη σύγκλιση του αυξητικού χόνδρου με συνέπεια να μην περιορίζουν το δυναμικό ανάπτυξης του εγγύς μηριαίου οστού. Η οστική ανακατασκευή του άνω πέρατος του μηριαίου μετά την αφαίρεση των υλικών θεωρήθηκε ότι έχει κοινή εξέλιξη για όλους τους ασθενείς αφού δεν επηρεάζεται πλέον από τα υλικά σταθεροποίησης.

Υλικά και Μέθοδοι

Κριτήρια Επιλογής και Αποκλεισμού

Μετά από έγκριση από το Επιστημονικό Συμβούλιο διενεργήθηκε αναδρομική μελέτη στο αρχείο των ασθενών του Γενικού Νοσοκομείου Παίδων Αθηνών «Παναγιώτης και Αγλαΐα Κυριακού» για παιδιά που νοσηλεύτηκαν λόγω ιδιοπαθούς επιφυσιολίσθησης της μηριαίας κεφαλής από το έτος 2000 έως το έτος 2010. Όσοι ασθενείς διαγνώστηκαν με συνοδό ενδοκρινολογικό νόσημα ή ανέφεραν κάκωση υψηλής βίας αποκλείστηκαν. Όσοι ασθενείς αντιμετωπίστηκαν με προφυλακτική σταθεροποίηση της υγιούς μηριαίας κεφαλής και όσοι παρουσίασαν ταυτόχρονη ή μεταγενέστερη αμφοτερόπλευρη εκδήλωση ΕΜΚ επίσης αποκλείστηκαν από τη μελέτη. Ο λόγος αποκλεισμού των ασθενών αυτών ήταν ότι μετά την θεραπευτική παρέμβαση είχε επηρεαστεί η ανάπτυξη και στα δύο ισχία ενώ στη μελέτη θέλαμε το υγιές ισχίο ως σημείο αναφοράς. Τέλος, συμπεριλάβαμε μόνο όσους ασθενείς είχαν πλήρη σειρά ακτινογραφιών από την ημέρα της διάγνωσης έως την ημέρα της αφαίρεσης των υλικών σταθεροποίησης.

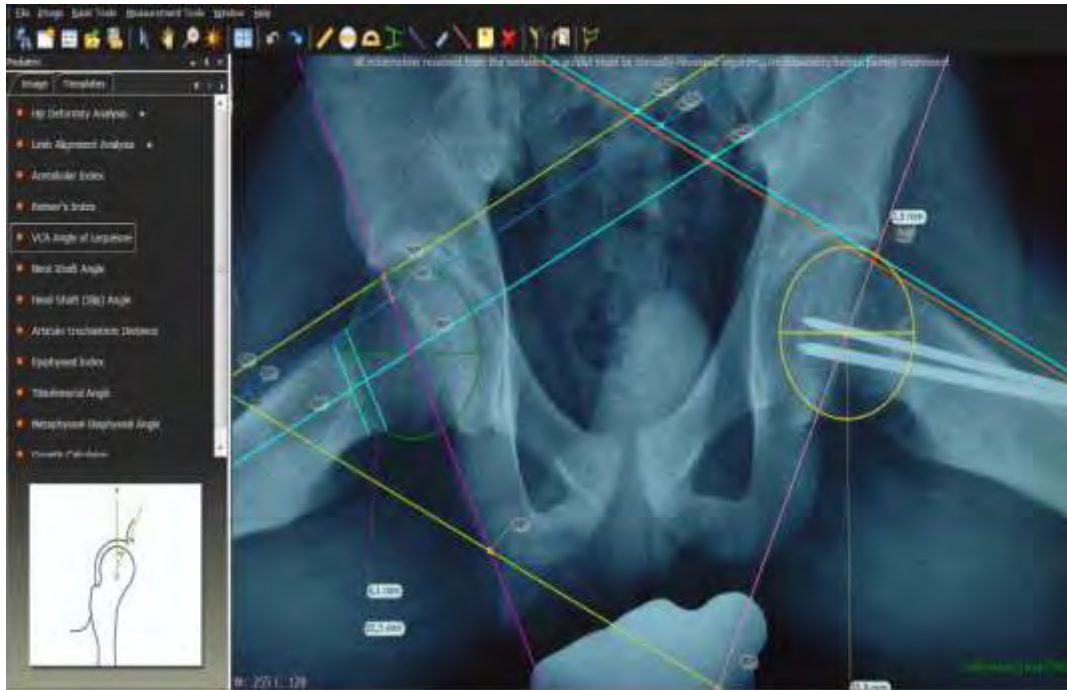
Ασθενείς

Οι ασθενείς που επιλέχθηκαν ενημερώθηκαν πλήρως αυτοί και οι κηδεμόνες τους για τη μελέτη και κατέθεσαν όλοι γραπτή συγκατάθεση για τη συμμετοχή τους σε αυτή και για τη χρήση στοιχείων από τους ιατρικούς τους φακέλους.

Οι ασθενείς που ανευρέθηκαν να πληρούν τα παραπάνω κριτήρια ήταν 29. Το 72% των παιδιών αυτών (n=21) ήταν υπέρβαρα. 12 ήταν κορίτσια μέσης ηλικίας 11,4 ετών (εύρος, 10,4 έως 13,2 έτη) και 16 ήταν αγόρια μέσης ηλικίας 12,9 ετών (εύρος, 9,5 έως 14,8 έτη). 21 ασθενείς είχαν μικρού βαθμού, 7 είχαν μετρίου και 1 είχε μεγάλου βαθμού EMK. 25 παιδιά παρουσίασαν σταθερή ενώ 4 παιδιά ασταθή EMK. Τα 11 αντιμετωπίστηκαν με έναν κεντρικό αυλοφόρο κοχλία μερικού σπειράματος από ανοξείδωτο χάλυβα τύπου Asnis, Stryker διαμέτρου 6,5mm ενώ τα υπόλοιπα 18 παιδιά με 2 κεντρικές βελόνες δίχως σπείραμα από ανοξείδωτο χάλυβα τύπου Steinmann διαμέτρου 3,2mm. Όλοι οι ασθενείς χειρουργήθηκαν υπό γενική αναισθησία και υπό ακτινοσκοπική καθοδήγηση με C-arm. Αφαίρεση των υλικών σταθεροποίησης έγινε μετά τη διαπίστωση της σύγκλεισης του αυξητικού χόνδρου σε όλους τους ασθενείς.

Ακτινολογικές Μετρήσεις

Οι ακτινολογικές λήψεις που μελετήθηκαν ήταν η προσθιοπίσθια ακτινογραφία λεκάνης ισχίων και η ακτινογραφία λεκάνης - ισχίων σε βατραχοειδή θέση. Από το σύνολο των ακτινογραφιών που έγιναν στους ασθενείς κατά τη διάρκεια της θεραπείας αξιολογήθηκαν μόνο οι ακτινογραφίες: α) κατά τη διάγνωση, β) οι άμεσα μετεγχειρητικές, γ) κατά τη σύγκλειση του αυξητικού χόνδρου και δ) αμέσως μετά την αφαίρεση των υλικών σταθεροποίησης. Η μελέτη τους έγινε με τη χρήση ηλεκτρονικού υπολογιστή και του προγράμματος ανάλυσης ακτινογραφιών TraumaCad, Voyant Health, Petach-Tikv, Israel (Εικόνα 18). Το πρόγραμμα αυτό αποτελεί εγκεκριμένο πρόγραμμα μέτρησης ακτινογραφιών και σχεδιασμού ορθοπαιδικών επεμβάσεων ενώ μπορεί να κάνει μετρήσεις με ακρίβεια μήκους έως 0,1 χιλιοστά και ακρίβεια γωνίας έως 1°.



Εικόνα 18: Μέτρηση ακτινογραφίας λεκάνης - ισχίων σε βατραχοειδή θέση με το πρόγραμμα TraumaCad

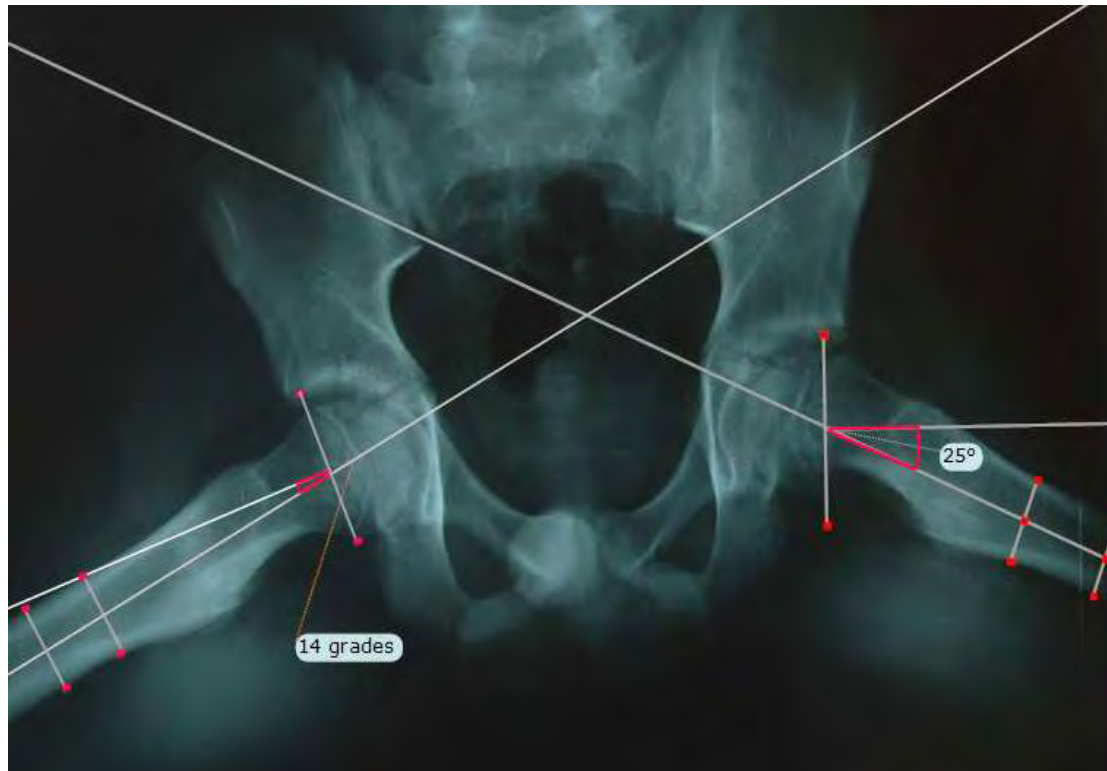
Στην ακτινογραφία σε βατραχοειδή θέση μετρήθηκε η γωνία του Southwick. Στη προσθιοπίσθια ακτινογραφία μετρήθηκαν: α) η αυχενοδιαφυσική γωνία ή αλλιώς carut-collum-diaphysis angle (CCD), β) η απόσταση μεταξύ της κορυφής του μείζονα τροχαντήρα και της οριζόντιας προέκτασης από την αρθρική επιφάνεια της μηριαίας κεφαλής ή αλλιώς articulo-trochanteric distance (ATD) και γ) το μήκος του μηριαίου αυχένα. Οι μετρήσεις αυτές είχαν ως σκοπό την αξιολόγηση της περαιτέρω ανάπτυξης του εγγύς μηριαίου οστού κατά τη διάρκεια της θεραπείας μετά από ΕΜΚ και τη σύγκριση των «φιλικών» υλικών προς τον αυξητικό χόνδρο (Steinmann) με τον αυλοφόρο κοχλία που έχει ως αποτέλεσμα την επιφυσιόδεση.

Μετά το πέρας της θεραπείας, της σύγκλεισης δηλαδή του αυξητικού χόνδρου και της ακόλουθης αφαίρεσης των υλικών σταθεροποίησης, δεν υπάρχει πλέον δυναμικό ανάπτυξης και η οστική ανακατασκευή που συνεχίζεται στο εγγύς μηριαίο δεν επηρεάζεται από κάποιο εξωτερικό παράγοντα. Έτσι θεωρήθηκε ότι ήταν κοινή και για τις δύο ομάδες ασθενών μετά την αφαίρεση των υλικών και για το λόγο αυτό από το σημείο αφαίρεσης των υλικών και μετά δεν έγιναν άλλες μετρήσεις.

Παρά την παρουσία εξειδικευμένου προσωπικού στο ακτινολογικό εργαστήριο του νοσοκομείου και τη λήψη των ακτινογραφιών σύμφωνα με τον ενδεδειγμένο κάθε φορά τρόπο, για τον επιπλέον περιορισμό πιθανών σφαλμάτων μεγέθυνσης, οι μετρήσεις που αφορούσαν μήκη μεταβλήθηκαν σε λόγους. Για την ακρίβεια των μετρήσεων περιοριστήκαμε μόνο στη μελέτη λόγων και γωνιών.

Γωνία Southwick

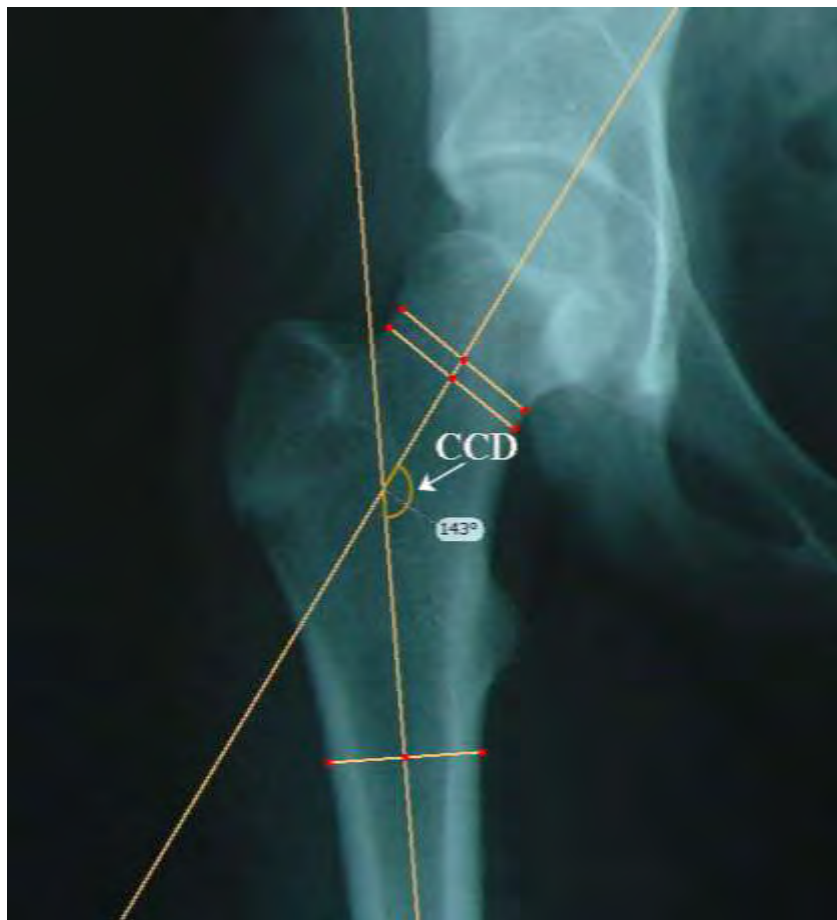Η συγκεκριμένη γωνία μετρήθηκε (Εικόνα 13,19) για την ακριβή αξιολόγηση του βαθμού ολίσθησης κατά τη διάγνωση και για τον έλεγχο πιθανής μεταγενέστερης επιβάρυνσης της ολίσθησης της μηριαίας κεφαλής στο χειρουργημένο μηριαίο. Γωνία μικρότερη από 30° αφορούσε μικρού βαθμού ολίσθηση, 30° - 50° γωνία αφορούσε μετρίου βαθμού ολίσθηση και πάνω από 50° γωνία αφορούσε μεγάλου βαθμού EMK (Gholve, et al., 2009). Επιβάρυνση της ολίσθησης θεωρήθηκε η αύξηση της γωνίας Southwick πάνω από 10° (Carney, Birnbaum, & Minter, 2003).



Εικόνα 19: Μέτρηση της γωνίας Southwick ($25^\circ - 14^\circ = 11^\circ$) σε ακτινογραφία λεκάνης-ισχίων σε βατραχειοειδή θέση με το ηλεκτρονικό πρόγραμμα TraumaCad.

Αυχενοδιαφυσική Γωνία (CCD)

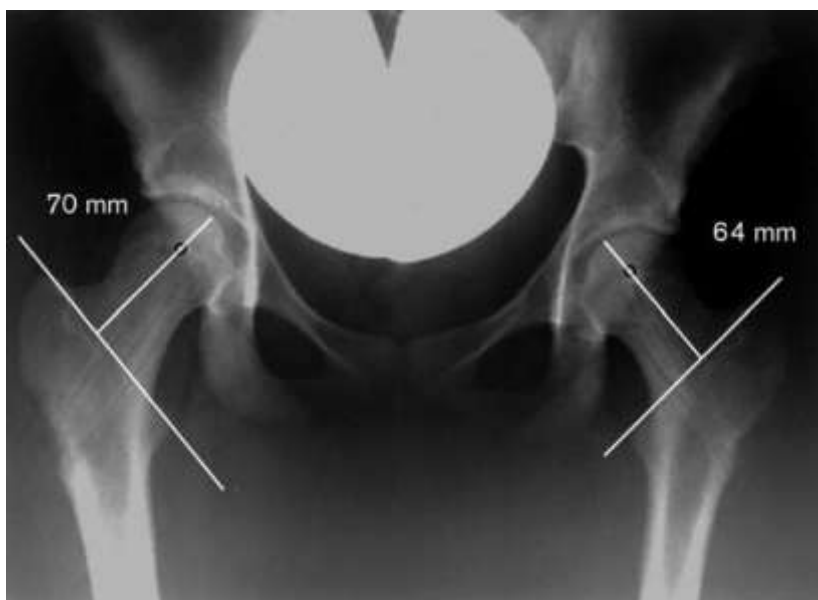Η γωνία CCD σχηματίζεται από την παράλληλη γραμμή στον άξονα του μηριαίου αυχένα, η οποία όμως διέρχεται από το κέντρο της μηριαίας κεφαλής, και από τον άξονα της μηριαίας διάφυσης. (Εικόνα 20) (Sailhan, et al., 2011; Seller, Wild, Westhoff, Raab, & Krauspe, 2006b).



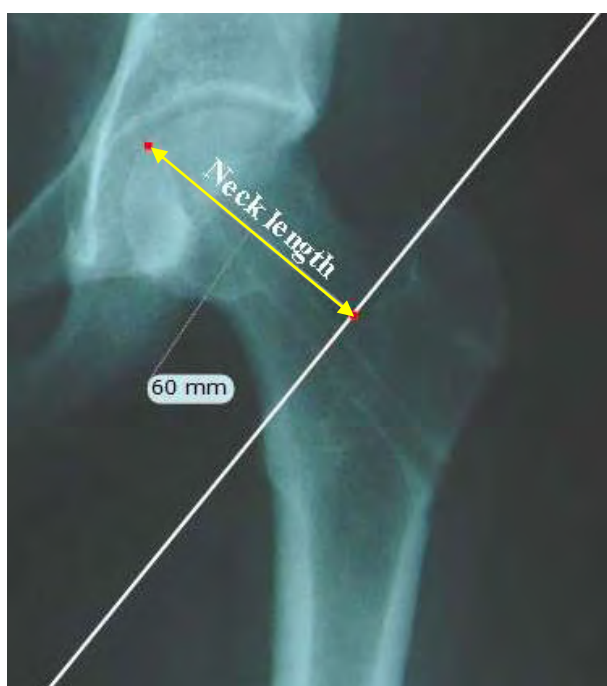Εικόνα 20: Μέτρηση Caput-Collum-Diaphyseal angle (CCD) με τη βοήθεια του ηλεκτρονικού προγράμματος TraumaCad

Μήκος Αυχένα

Ως μήκος του μηριαίου αυχένα ορίστηκε η απόσταση μεταξύ της διατροχαντηρίου γραμμής και του ανώτερου σημείου της μηριαίας κεφαλής στο σημείο που περνά από το κέντρο της μηριαίας κεφαλής (Εικόνα 21, 22) (Sailhan, et al., 2011; Seller, et al., 2006b).



Εικόνα 21: Υπολογισμός μήκους αυχένα. Σχεδιάζεται κάθετος στη διατροχαντήρια γραμμή, η οποία περνά από το κέντρο της μηριαίας κεφαλής (Seller, et al., 2006b).



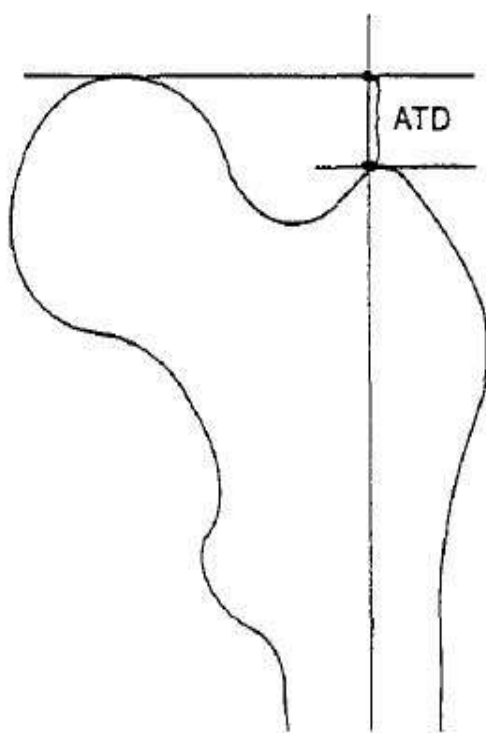
Εικόνα 22: Υπολογισμός μήκους αυχένα με το ηλεκτρονικό πρόγραμμα TraumaCad

Λόγος Μήκους Αυχένα

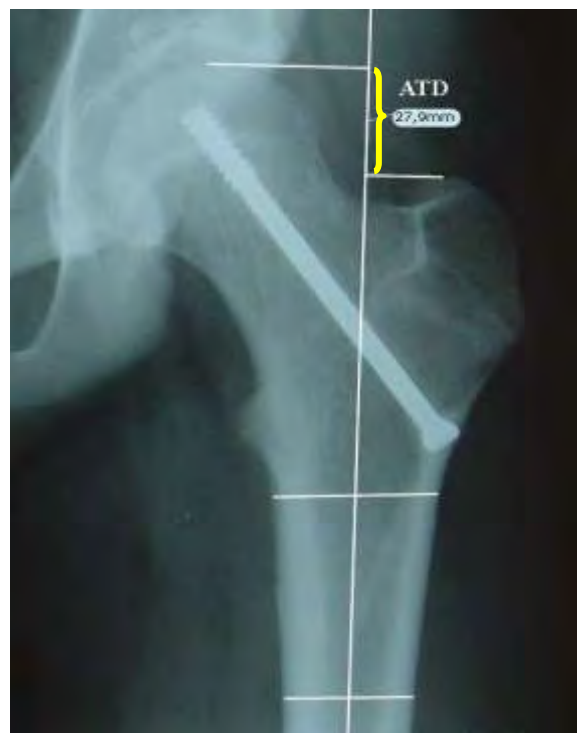Ορίστηκε ως το μήκος του πάσχοντος αυχένα (a) προς το μήκος του αυχένα του φυσιολογικού μηριαίου (b) (Seller, et al., 2006b). Ο λόγος αυτός (a/b) υποδηλώνει ίσο μήκος αυχένα στο πάσχον και στο φυσιολογικό μηριαίο όταν είναι κοντά στην τιμή 1, αφού τότε σημαίνει $a \approx b$. Ο λόγος του μήκους του αυχένα υποδηλώνει βράχυνση ή διαταραχή στην ανάπτυξη του πάσχοντος αυχένα όσο η τιμή μειώνεται αφού σημαίνει ότι $a < b$.

ATD

Η απόσταση μεταξύ της κορυφής του μείζονα τροχαντήρα και της οριζόντιας προέκτασης από την αρθρική επιφάνεια της μηριαίας κεφαλής αποτελεί την ATD (articulo-trochanteric distance) (Εικόνα 23,24) (Edgren, 1965).



Εικόνα 23: Σχηματικά η μέτρηση της ATD (Edgren, 1965)



Εικόνα 24: Μέτρηση της ATD στο πρόγραμμα TraumaCad

Λόγος ATD

Ομοίως, δημιουργήσαμε για τη μέτρηση της ATD έναν ακόμη λόγο για την αποφυγή σφαλμάτων μεγέθυνσης των ακτινογραφιών. Ο λόγος ATD ορίστηκε να ισούται με την ATD του πάσχοντος μηριαίου (A) προς την ATD του φυσιολογικού (B). Αντίστοιχα, ο λόγος αυτός όσο είναι κοντά στην τιμή 1 υποδηλώνει σχεδόν ίση απόσταση του μείζονος τροχαντήρα με την άρθρωση και για τα δύο ισχία ($A \approx B$). Η μείωση στην τιμή του λόγου ATD (A/B) σημαίνει βράχυνση της απόστασης από τον μείζονα τροχαντήρα ως την άρθρωση στο πάσχον ισχίο ($A < B$) και διαταραχή στην ανάπτυξη σε σχέση με το φυσιολογικό.

Στατιστική Ανάλυση

Οι ομάδες που μελετήθηκαν ήταν η ομάδα A που αντιμετωπίστηκε με αυλοφόρο ένα κοχλία τύπου Asnis και η ομάδα B που αντιμετωπίστηκε με δύο λείες κεντρικές βελόνες τύπου Steinmann. Για τη στατιστική ανάλυση χρησιμοποιήθηκε το SPSS® software (version 16.0, SPSS Institute, Chicago, IL, USA). Χρησιμοποιήθηκε ο κατά ζεύγη έλεγχος T-test για να μελετηθούν οι μετρήσεις πριν και μετά τη θεραπεία και έγινε έλεγχος T-test ανεξάρτητων δειγμάτων για να εξεταστούν οι διαφορές των ακτινολογικών δεικτών μεταξύ των ομάδων. Οι μεταβλητές εκφράστηκαν ως μέσες τιμές με τυπικές αποκλίσεις. Στατιστικά σημαντικές διαφορές θεωρήθηκε ότι αποδεικνύουν οι τιμές $p < 0,05$.

Αποτελέσματα

Κανένας από τους ασθενείς δεν παρουσίασε άσηπτη νέκρωση της μηριαίας κεφαλής ή χονδρόλυση. Σε κανέναν από τους ασθενείς της μελέτης, ούτε στην ομάδα που αντιμετωπίστηκε με αυλοφόρους κοχλίες τύπου Asnis, αλλά ούτε στην ομάδα που αντιμετωπίστηκε με λείες βελόνες τύπου Steinmann δεν παρουσιάστηκε επιβάρυνση της ολίσθησης $> 10^\circ$ όπως αποδείχτηκε από την μέτρηση της γωνίας Southwick πριν και μετά τη θεραπεία. Η μέση γωνία Southwick κατά τη διάγνωση για το σύνολο των πάσχοντων ισχίων ήταν $M=24,07^\circ$, $SD=13,21$. Για τους ασθενείς που αντιμετωπίστηκαν με Asnis ήταν $M=21,91^\circ$, $SD=11,79$ και για τους ασθενείς με Steinmann $M=25,39^\circ$, $SD=14,16$. Οι μέσες αυτές τιμές της γωνίας Southwick υποδηλώνουν ότι το δείγμα ασθενών που εξετάσαμε είχε κατά κανόνα μικρού βαθμού ολίσθηση ($<30^\circ$).

Ο μέσος χρόνος σύγκλεισης του αυξητικού χόνδρου του πάσχοντος ισχίου για το σύνολο των ασθενών ήταν 13,86 μήνες ($SD=6,63$) (εύρος, 2 έως 30 μήνες). Οι ασθενείς που αντιμετωπίστηκαν με Steinmann είχαν μέσο χρόνο σύγκλεισης 12,39 μήνες ($SD=4,95$) (εύρος, 5 έως 24 μήνες), ενώ οι ασθενείς που αντιμετωπίστηκαν με Asnis είχαν μέσο χρόνο σύγκλεισης 16,27 μήνες ($SD=8,43$) (εύρος, 2 έως 30 μήνες) (Πίνακας 1). Χρησιμοποιήθηκε T-test για να διερευνηθεί αν υπάρχουν στατιστικά σημαντικές διαφορές μεταξύ των δύο ομάδων ασθενών. Από τα αποτελέσματα όμως προέκυψε ότι δεν υπήρχε στατιστικά σημαντική διαφορά μεταξύ τους με $T(27)=-1,571$, $p>0,05$. Τα δύο φύλα δεν είχαν διαφορές στο χρόνο σύγκλεισης μετά τη χειρουργική επέμβαση. Τα κορίτσια συνολικά είχαν μέσο χρόνο σύγκλεισης του αυξητικού χόνδρου στο πάσχον μηριαίο 13,8 μήνες και τα αγόρια 13,9 μήνες αντίστοιχα.

	N	Mean	SD	Range	p
Σύνολο ασθενών	29	13,86	6,63	2-30	
Ομάδα Steinmann	18	12,39	4,95	5-24	p=0,128
Ομάδα Asnis	11	16,27	8,43	2-30	

Πίνακας 1: Μέσος χρόνος σύγκλεισης αυξητικού χόνδρου (σε μήνες)

Αυχενοδιαφυσική Γωνία (CCD)

Η μέση αυχενοδιαφυσική γωνία του φυσιολογικού μηριαίου κατά τη διάγνωση της EMK ήταν 138,90° στο σύνολο των ασθενών και μετά την ολοκλήρωση της θεραπείας μειώθηκε σε 136,59°. Χρησιμοποιήθηκε paired samples T-test για να εξεταστούν οι μετρήσεις πριν και μετά και από τα αποτελέσματα προέκυψε ότι υπάρχει στατιστικά σημαντική διαφορά στη μείωση της γωνίας CCD στο φυσιολογικό ισχίο $t(28)=4,77$, $p<0,001$. Η μέση μείωση ήταν $M=2,31^\circ$, $SD=2,61^\circ$ (Πίνακας 2).

	N	Mean	SD	p
CCD φυσιολογικού πριν	29	138,90°	4,24°	p<0,001
CCD φυσιολογικού μετά	29	136,59°	4,60°	
Μείωση CCD φυσιολογικού	29	2,31°	2,61°	

Πίνακας 2: Μείωση αυχενοδιαφυσικής γωνία (CCD) φυσιολογικού μηριαίου

Η μέση αυχενοδιαφυσική γωνία κατά τη διάγνωση της EMK του πάσχοντος μηριαίου οστού ήταν 138,28° στο σύνολο των ασθενών και μετά την ολοκλήρωση της θεραπείας μειώθηκε σε 133,62°. Χρησιμοποιήθηκε paired samples T-test για να εξεταστούν οι μετρήσεις πριν και μετά τη θεραπεία και από τα αποτελέσματα προέκυψε ότι υπάρχει στατιστικά σημαντική διαφορά στη μείωση της γωνίας CCD στο ισχίο με EMK $t(28)=5,45$, $p<0,001$. Η μέση μείωση ήταν $M=4,66^\circ$, $SD=4,60^\circ$ (Πίνακας 3).

Η μέση μείωση της αυχενοδιαφυσικής γωνίας στο πάσχον μηριαίο από τη διάγνωση ως την ολοκλήρωση της θεραπείας ήταν $M=3,39^\circ$, $SD=3,29^\circ$ στους ασθενείς που αντιμετωπίστηκαν με 2 βελόνες Steinmann ενώ $M=6,73^\circ$, $SD=5,76^\circ$ στους ασθενείς που αντιμετωπίστηκαν με 1 αυλοφόρο κοχλία Asnis. Χρησιμοποιήθηκε T-test για να εξεταστεί η μέση μείωση της αυχενοδιαφυσικής γωνίας μεταξύ των ομάδων. Δεν υπήρχε όμως στατιστικά σημαντική διαφορά μεταξύ τους $T(27)=-1,99$, $p=0,056$ (Πίνακας 3).

	N	Mean	SD	p
CCD πάσχοντος μηριαίου πριν	29	138,28°	3,92°	p<0.001
CCD πάσχοντος μηριαίου μετά	29	133,62°	5,90°	
Μείωση CCD πάσχοντος μηριαίου	29	4,66°	4,60°	
Μείωση CCD Steinmann	18	3,39°	3,29°	p=0,056
Μείωση CCD Asnis	11	6,73°	5,76°	

Πίνακας 3: Μείωση αυχενοδιαφυσιακής γωνίας (CCD) μηριαίου με EMK μετά από τη θεραπεία

Η μέση μείωση της αυχενοδιαφυσιακής γωνίας από τη διάγνωση ως την αφαίρεση των υλικών ήταν μεγαλύτερη για το πάσχον ισχίο (M=4,66°, SD=4,60°) σε σχέση με τη μέση μείωση της γωνίας που υπέστη το φυσιολογικό (M=2,31°, SD=2,61°). Χρησιμοποιήθηκε paired samples T-test για να εξεταστούν οι διαφορές στη μέση μείωση της γωνίας στο φυσιολογικό και το πάσχον ισχίο και από τα αποτελέσματα προέκυψε ότι υπάρχει στατιστικά σημαντική διαφορά $T(28)=-3,65$, $p=0,001$ (Πίνακας 4).

	N	Mean	SD	p
Μείωση CCD φυσιολογικού	29	2,31°	2,61°	P=0,001
Μείωση CCD πάσχοντος	29	4,66°	4,60°	

Πίνακας 4: Σύγκριση μείωσης αυχενοδιαφυσιακής γωνίας (CCD) στα δυο μηριαία των ασθενών

Λόγος Μηριαίου Αυχένα

Χρησιμοποιήθηκε paired samples T-test για να εξεταστεί ο λόγος του μηριαίου αυχένα πριν και μετά το πέρας της θεραπείας και από τα αποτελέσματα προέκυψε ότι υπάρχει στατιστικά σημαντική μείωση του λόγου αυτού στο σύνολο των ασθενών $T(28)=4,53$, $p<0,001$. Ο μέσος λόγος του μηριαίου αυχένα για το σύνολο των ασθενών στην αρχική μέτρηση ήταν $M=0,97$, $SD=0,07$ και μετά τη θεραπεία $M=0,93$, $SD=0,06$ (Πίνακας 5). Το αποτέλεσμα αυτό σημαίνει απομάκρυνση από την τιμή 1 άρα και βράχυνση του αυχένα του πάσχοντος ισχίου σε σχέση με τον αυχένα του φυσιολογικού κατά τη διάρκεια της θεραπείας.

Χρησιμοποιήθηκε T-test για να εξεταστεί η διαφορά στη μέση μείωση του μηριαίου αυχένα μεταξύ των ομάδων. Στην ομάδα ασθενών που αντιμετωπίστηκε με Steinmann η μέση μείωση του λόγου του αυχένα ήταν $M=0,03$, $SD=0,04$ ενώ στην ομάδα που αντιμετωπίστηκε με Asnis ήταν $M=0,04$, $SD=0,05$. Οι δύο ομάδες ασθενών όμως δεν παρουσίασαν στατιστικά σημαντική διαφορά μεταξύ τους $T(27)=-0,75$, $p=0,46$ (Πίνακας 5).

	N	Mean	SD	p
Λόγος αυχένα πριν	29	0,97	0,07	p<0,001
Λόγος αυχένα μετά	29	0,93	0,06	
Μείωση λόγου αυχένα	29	0,36	0,04	
Μείωση λόγου αυχένα Steinmann	18	0,03	0,04	p=0,46
Μείωση λόγου αυχένα Asnis	11	0,04	0,05	

Πίνακας 5: Μείωση λόγου μηριαίου αυχένα

Λόγος ATD

Χρησιμοποιήθηκε paired samples T-test για να εξεταστεί ο λόγος της ATD πριν και μετά το πέρας της θεραπείας και από τα αποτελέσματα προέκυψε ότι υπάρχει στατιστικά σημαντική μείωση του λόγου αυτού στο σύνολο των ασθενών $T(28)=4,47$, $p<0,001$. Ο μέσος λόγος ATD για το σύνολο των ασθενών στην αρχική μέτρηση ήταν $M=0,83$, $SD=0,20$ και μειώθηκε μετά τη θεραπεία σε $M=0,69$, $SD=0,24$ (Πίνακας 6). Το αποτέλεσμα αυτό σημαίνει απομάκρυνση από την τιμή 1 άρα και μείωση της ATD του πάσχοντος ισχίου σε σχέση με την ATD του φυσιολογικού κατά τη διάρκεια της θεραπείας.

Χρησιμοποιήθηκε T-test για να εξεταστεί η διαφορά στη μέση μείωση της ATD μεταξύ των ομάδων. Στην ομάδα ασθενών που αντιμετωπίστηκε με Steinmann η μέση μείωση του λόγου της ATD ήταν $M=0,13$, $SD=0,17$ ενώ στην ομάδα που αντιμετωπίστηκε με Asnis ήταν $M=0,15$, $SD=0,17$. Οι δύο ομάδες ασθενών όμως δεν παρουσίασαν στατιστικά σημαντική διαφορά μεταξύ τους $T(27)=-0,21$, $p=0,84$ (Πίνακας 6).

	N	Mean	SD	p
Λόγος ATD πριν	29	0,83	0,20	p<0,001
Λόγος ATD μετά	29	0,69	0,24	
Μείωση λόγου ATD	29	0,14	0,17	
Μείωση λόγου ATD Steinmann	18	0,13	0,17	P=0,84
Μείωση λόγου ATD Asnis	11	0,15	0,17	

Πίνακας 6: Μείωση λόγου ATD

Αφαίρεση Υλικών

Η αφαίρεση των υλικών σταθεροποίησης στην ομάδα ασθενών που αντιμετωπίστηκε με Asnis έγινε υπό γενική αναισθησία. Η ανεύρεση και αφαίρεση του κοχλία ήταν χρονοβόρα όπως περιγράφεται στα αρχεία των ασθενών. Αντιθέτως, η αφαίρεση των βελονών Steinmann έγινε υπό μέθη αποτελώντας ολιγόλεπτη χειρουργική επέμβαση.

Σε έναν ασθενή που αντιμετωπίστηκε με κοχλία Aspis η αφαίρεσή του ήταν ιδιαίτερα εργώδης γιατί ο κοχλίας υπέστη θραύση κατά την έξοδό του. Τελικά αφαιρέθηκαν με επιτυχία όλα τα τεμάχια του αυλοφόρου κοχλία. Σε δύο ασθενείς που αντιμετωπίστηκαν με Steinmann οπισθοχώρησε το ένα εκ των δύο πριν τη σύγκλειση του αυξητικού χόνδρου και παρέμεινε μόνο το δεύτερο να συγκρατεί την επίφυση ως την ολοκλήρωση της θεραπείας.

Περιορισμοί

Η μελέτη ήταν αναδρομική και το δείγμα των ασθενών ίσως δεν ήταν πολύ μεγάλο. Περιοριστήκαμε στην αξιολόγηση ακτινολογικών ευρημάτων δίχως να γίνει κλινική συνεκτίμηση. Θα ήταν χρήσιμα τα ευρήματα της κλινικής εξέτασης των ασθενών μετά από μακρόχρονη παρακολούθησή τους. Δεν αξιολογήθηκε το εύρος κίνησης του ισχίου, η πιθανότητα άλγους και η πιθανή ανισοσκελία μετά από EMK. Παρόλα αυτά πιστεύουμε ότι οι παρατηρήσεις που κάναμε σχετικά με την ανάπτυξη της μηριαίας επίφυσης, είναι αρκετά σημαντικές και δίνουν πολλές πληροφορίες για τα υλικά σταθεροποίησης και την έκβαση των ασθενών που πάσχουν από EMK.

Συζήτηση

Δεν σημειώθηκε επιβάρυνση της ολίσθησης σε κανέναν ασθενή αποδεικνύοντας την αποτελεσματικότητα και των δύο υλικών σταθεροποίησης. Στο σύνολο των ασθενών που εξετάσαμε δεν είχαμε περιπτώσεις άσηπτης νέκρωσης ή χονδρόλυσης γεγονός που αποτελεί απόδειξη για την ασφάλεια των δύο τεχνικών. Το ποσοστό να εμφανίσουν οι ασθενείς με σταθερή EMK τέτοιες επιπλοκές είναι σχεδόν 0%, ενώ αυτοί με ασταθή φτάνει το 47% (Loder, Richards, et al., 1993). Οι περισσότεροι ασθενείς που εξετάσαμε (n=25) έπασχαν από σταθερή EMK και κανείς δεν παρουσίασε επιπλοκή μετά τη θεραπεία, γεγονός που επιβεβαιώνει το μηδενικό ποσοστό της βιβλιογραφίας σε αυτές τις περιπτώσεις. Τα βιβλιογραφικά δεδομένα δεν τα επιβεβαιώσαμε στο δείγμα ασθενών που εξετάσαμε με ασταθή EMK (n=4). Πιθανότατα το μικρό αυτό δείγμα να μην ήταν ικανό να μας δώσει ακριβές ποσοστό για τις επιπλοκές σε αυτούς τους ασθενείς. Από την άλλη μεριά όμως, θα πρέπει να σημειωθεί ότι τα υλικά σταθεροποίησης τοποθετήθηκαν στην «ουδέτερη ζώνη» στο κεντρικό τμήμα του αυχένα και της κεφαλής έτσι όπως περιγράφεται για την αποφυγή της ιατρογενούς διακοπής της αιμάτωσης της κεφαλής από τα τροφοφόρα της αγγεία

(Brodetti, 1960). Σε καμία περίπτωση δεν παρατηρήθηκε τοποθέτηση υλικών στο πάνω οπίσθιο τεταρτημόριο της κεφαλής. Επίσης δεν καταγράφηκε περίπτωση διείσδυσης κάποιου υλικού σταθεροποίησης στην άρθρωση του ισχίου που θα μπορούσε να προκαλέσει χονδρόλυση (Ingram, et al., 1982). Η πολύχρονη εμπειρία των χειρουργών και η προσεκτική τοποθέτηση των υλικών σταθεροποίησης ίσως να εξηγούν σε ένα βαθμό τα χαμηλά ποσοστά επιπλοκών.

Ο μέσος χρόνος σύγκλεισης του αυξητικού χόνδρου για το σύνολο των ασθενών ήταν 13,9 μήνες. Δεν υπήρχε στατιστικά σημαντική διαφορά μεταξύ των δύο ομάδων ασθενών που αντιμετωπίστηκαν με διαφορετικό υλικό σταθεροποίησης ενώ δε διαφοροποιήθηκε σε σχέση με το φύλο. Στους ασθενείς που εξετάσαμε δεν παρατηρήθηκε παράταση της σύγκλεισης του αυξητικού χόνδρου με τη χρήση των λείων βελόνων Steinmann. Η υπόθεση ότι αυτό το λείο, δίχως σπείραμα υλικό θα διατηρήσει για μεγαλύτερο χρονικό διάστημα ενεργό το δυναμικό του αυξητικού χόνδρου και θα αποφευχθεί η πρόωμη σύγκλειση απορρίφθηκε. Οι βελόνες Steinmann και οι κοχλίες Asnis είχαν ως αποτέλεσμα την επιφυσιόδεση της άνω μηριαίας επίφυσης σχεδόν στον ίδιο χρόνο. Στη μελέτη των (Laplaza & Burke, 1995) αναφέρεται ότι το 71% των ασθενών που αντιμετωπίστηκαν με βελόνες Steinmann με σπείραμα, ότι επιτυγχάνεται επιφυσιόδεση και πρόωμη σύγκλειση μετά από $8,6 \pm 3,7$ μήνες ενώ το 29% ασθενών συνεχίζει να έχει ενεργό αυξητικό χόνδρο για ακόμα $24,9 \pm 7,3$ μήνες. Στους δικούς μας ασθενείς που αντιμετωπίστηκαν με βελόνες Steinmann δίχως σπείραμα περιμέναμε να έχουμε ακόμα μεγαλύτερο ποσοστό ασθενών με ενεργό αυξητικό χόνδρο, αφού πρόκειται για πιο λείο υλικό, όμως τελικά δε δικαιωθήκαμε. Σε μια πρόσφατη μελέτη (Sailhan, et al., 2011) αναφέρεται η αφαίρεση λείων Steinmann μετά τη σύγκλειση του αυξητικού χόνδρου σε 3.3 χρόνια (εύρος, 1.0 έως 7.1 χρόνια). Δεν διευκρινίζεται όμως αν είναι ο χρόνος σύγκλεισης είναι ίδιος με τον χρόνο αφαίρεσης των υλικών ή αν οι βελόνες Steinmann αφαιρέθηκαν αργότερα. Η διαφορά των βελόνων που χρησιμοποίησαν οι τελευταίοι συγγραφείς με τις δικές μας ήταν στη διάμετρο. Εκείνοι χρησιμοποίησαν Steinmann διαμέτρου 2.3mm ενώ εμείς 3,2mm. Ίσως η έκβαση επηρεάστηκε από τη μεγαλύτερη διάμετρο που είχαν οι δικές μας βελόνες αφού θεωρητικά προκαλούν μεγαλύτερη καταστροφή στον χόνδρο ενώ παράλληλα έχουν μεγαλύτερη επιφάνεια, άρα ασκείται και μεγαλύτερη δύναμη τριβής μεταξύ αυτών και του οστού.

Η φυσιολογική αυχενοδιαφυσική γωνία είναι 160° κατά τη γέννηση και σταδιακά μειώνεται για να γίνει 125° κατά την ενήλικη ζωή (Solomon, Warwick, Nayagam, & Arpley, 2010). Η μικρή μείωση της αυχενοδιαφυσικής γωνίας στο φυσιολογικό ισχίο σε όλους τους ασθενείς δικαιολογείται στα πλαίσια της φυσιολογικής ανάπτυξης του ισχίου. Στο πάσχον ισχίο διαπιστώθηκε στατιστικά σημαντική μεγαλύτερη μείωση της αυχενοδιαφυσικής γωνίας σε όλους τους ασθενείς ανεξάρτητα από το υλικό συγκράτησης. Αυτό σημαίνει ότι το ισχίο μετά τη θεραπεία ήταν περισσότερο ραιβό από το φυσιολογικό γεγονός που δεν οφείλεται στο υλικό συγκράτησης αλλά πιθανά στην ίδια την ολίσθηση και τη δυσλειτουργία του τραυματισμένου αυξητικού χόνδρου (Seller, et al., 2006b).

Το μήκος του αυχένα στο μηριαίο που παρουσίασε EMK μειώθηκε ελαφρώς σε σύγκριση με το μήκος του φυσιολογικού αυχένα κατά τη διάρκεια της θεραπείας. Δεν επηρεάστηκε από κάποιο υλικό συγκράτησης. Τα λεία Steinmann απέτυχαν να προάγουν, στους ασθενείς που εξετάσαμε, την καλύτερη ανάπτυξη του μηριαίου αυχένα σε σχέση με τους κοχλίες Asnis. Κάποιες μελέτες (Sailhan, et al., 2011; Seller, et al., 2006b) αναφέρουν καλύτερα αποτελέσματα στην ανάπτυξη του αυξητικού χόνδρου μετά από τη θεραπεία της EMK με λεία υλικά. Στην πρώτη μελέτη χρησιμοποίησαν για τη σταθεροποίηση 3 σύρματα Kirschner ενώ στη δεύτερη ειδικά διαμορφωμένοι κοχλίες με μια λεία επιφάνεια να διαπερνά τον αυξητικό χόνδρο και να σταθεροποιεί και την επίφυση. Ίσως τα υλικά αυτά να ήταν πιο φιλικά για την επίφυση και να επέτρεψαν την καλύτερη ανάπτυξη λόγω άσκησης μικρότερης τριβής. Βέβαια και οι τελευταίοι συγγραφείς παρατήρησαν βράχυνση του πάσχοντος αυχένα σε σχέση με το φυσιολογικό που απέδωσαν στην ίδια την καταστροφή που προκαλεί η ολίσθηση στον αυξητικό χόνδρο.

Μείωση της ATD του πάσχοντος ισχίου σε σχέση με τη φυσιολογική παρατηρήθηκε στο σύνολο των ασθενών δίχως όμως να επηρεάζεται από τα υλικά συγκράτησης. Η μείωση της απόστασης του μείζονος τροχαντήρα από την άρθρωση σημαίνει δυσλειτουργία ή πρόωμη σύγκλιση του αυξητικού χόνδρου του μηριαίου αυχένα (Edgren, 1965; Ordeberg, Hagglund, Hansson, & Sandstrom, 1990). Η διαφορά της ATD στα δύο ισχία μπορεί να σημαίνει ανισοσκελία (Kim, Bloom, & Sabharwal, 2013). Δεν έγινε μέτρηση του μήκους των κάτω άκρων για την αξιολόγηση της πιθανής ανισοσκελίας στους ασθενείς μας. Η αξιολόγηση της ανισοσκελίας εκτός από τις κλασικές μεθόδους μπορεί να γίνει σύμφωνα με κάποιους συγγραφείς με τη

διαφορά των ATD των δυο ισχίων (Kim, et al., 2013). Στο σημείο που ολοκληρώθηκε η θεραπεία και αφαιρέθηκαν τα υλικά δε μετρήθηκε ούτε με αυτόν τον τρόπο η ανισοσκελία γεγονός που αποτελεί περιορισμό για τη μελέτη. Δεν ήταν άλλωστε εφικτός ο υπολογισμός της διαφοράς των ATD αφού οι μετρήσεις μας δεν ήταν σε μήκη αλλά σε λόγους. Η ATD μειώνεται στη διάρκεια της θεραπείας στο πάσχον ισχίο αλλά δεν διαφοροποιείται από τα υλικά σταθεροποίησης. Η παρατήρηση αυτή αποτελεί επιπλέον ένδειξη ότι τα λεία υλικά σταθεροποίησης δε βοηθούν την περεταίρω επιμήκη ανάπτυξη του μηριαίου.

Η παρατήρηση της ελάττωσης της ATD σε συνδυασμό με τη βράχυνση του μηριαίου αυχένα στο πάσχον ισχίο υποδηλώνει περεταίρω αύξηση της βάσης του αυχένα. Η λειτουργική έκπτωση της περιοχής του αυξητικού χόνδρου του αυχένα που συνεπάγεται η EMK επιτρέπει στις άλλες δύο αυξητικές περιοχές να καθορίζουν τη διαμόρφωση της άνω μηριαίας επίφυσης με αποτέλεσμα την βράχυνση του αυχένα και την υπερανάπτυξη του μείζονα τροχαντήρα. Η μείωση της ATD και η βράχυνση του μηριαίου αυχένα μπορεί να προκαλέσουν περιορισμό της απαγωγής του ισχίου και ανεπάρκεια του μέσου γλουτιαίου μυός. Προηγούμενοι συγγραφείς περιγράφουν ότι η οστική ανακατασκευή που ακολουθεί βελτιώνει την παραμόρφωση με καλό λειτουργικό αποτέλεσμα για την άρθρωση του ισχίου (Wong-Chung & Strong, 1991).

Η αφαίρεση του αυλοφόρου κοχλία μετά το πέρας της θεραπείας είναι αρκετά δυσκολότερη διαδικασία από την αφαίρεση των βελόνων Steinmann. Ο άρρωστος πρέπει να λάβει εκ νέου γενική αναισθησία και να υποβληθεί σε χρονοβόρα χειρουργική επέμβαση. Στην προσπάθεια ανεύρεσης και αφαίρεσης του κοχλία χρειάζεται να γίνει μεγάλο χειρουργικό τραύμα με μεγάλες αποκολλήσεις μυών που πολλές φορές ίσως ξεπεράσουν την έκταση της πρώτης χειρουργικής επέμβασης. Υπάρχει επίσης κίνδυνος θραύσης του κοχλία κατά την αφαίρεση του. Για την αποφυγή τέτοιων προβλημάτων προτείνονται κοχλίες ολικού σπειράματος που θεωρούνται πιο ισχυροί από εκείνους με περιφερικό σπείραμα, οι οποίοι να έχουν τη δυνατότητα να κόβουν κατά την είσοδο αλλά και κατά την αφαίρεσή τους (Pretell-Mazzini et al., 2012). Κοχλίες τιτανίου δεν προτείνονται (Ilchmann & Parsch, 2006). Από την άλλη μεριά, οι βελόνες Steinmann δεν παρουσιάζουν δυσκολία στην αφαίρεσή τους. Αφαιρούνται εύκολα υπό μέθη σε λίγα λεπτά με πολύ μικρή τομή και ο ασθενής δε χρειάζεται να υποβληθεί ξανά σε μεγάλη χειρουργική επέμβαση. Παρατηρήσαμε όμως, ότι οι λείες βελόνες Steinmann ενδέχεται να οπισθοχωρήσουν,

γεγονός που μπορεί να διαταράξει τη σταθερότητα και να προκαλέσει επιβάρυνση της ολίσθησης. Κάποιοι συγγραφείς αναφέρουν ότι οι βελόνες Steinmann με περιφερικό σπείραμα το οποίο διαπερνά την επίφυση διατηρώντας την λεία επιφάνειά τους σε επαφή με τον αυξητικό χόνδρο έχουν καλύτερη σταθερότητα και μπορούν να αποτελέσουν ασφαλή εναλλακτική επιλογή (Lehmann, et al., 2011).

Τέλος, κάποιοι συγγραφείς αναφέρουν ότι η χρήση μεμονωμένου κοχλία μειώνει το ποσοστό επιπλοκών (Rostoucher, Bensahel, Pennecot, Kaewpornswan, & Mazda, 1996). Ισχυρίζονται ότι η είσοδος περισσότερων υλικών συγκράτησης στη μηριαία επίφυση αυξάνει την πιθανότητα άσηπτης νέκρωσης και χονδρόλυσης. Τα αποτελέσματα της μελέτης μας έδειξαν ότι οι βελόνες Steinmann δεν υπερτερούν σε σχέση με το μεμονωμένο κοχλία Asnis παρά μόνο στην ευκολότερη αφαίρεσή τους. Παράλληλα όμως αυτό ίσως να αποτελεί μειονέκτημα της τεχνικής αφού οι περιπτώσεις οπισθοχώρησης βελονών που παρατηρήθηκαν αμφισβητούν την εξασφάλιση σταθερότητας. Τα δεδομένα αυτά οδηγούν στο συμπέρασμα ότι η χρήση μεμονωμένου κοχλία ίσως τελικά να είναι πιο ασφαλής επιλογή για την αντιμετώπιση των παιδιών που πάσχουν από επιφυσιολίσθηση της μηριαίας κεφαλής.

Συμπεράσματα

Ο χρόνος σύγκλειση του αυξητικού χόνδρου και η περαιτέρω ανάπτυξη του εγγύς μηριαίου δεν επηρεάστηκαν από το υλικό συγκράτησης στους ασθενείς που μελετήσαμε. Η χρήση των λείων υλικών απέτυχαν να προάγουν την καλύτερη ανάπτυξη του εγγύς μηριαίου όπως αρχικά υποθέσαμε. Η πρώιμη σύγκλειση του αυξητικού χόνδρου οδηγεί σε μη φυσιολογική διαμόρφωση του άνω πέρατος του μηριαίου οστού. Μετά τη θεραπεία το πάσχον ισχίο καταλήγει πιο ραιβό, με πιο βραχύ αυχένα και με το μείζονα τροχαντήρα να προβάλλει περισσότερο. Η παραμόρφωση που ακολουθεί την EMK κατηγορείται ότι προκαλεί σύνδρομο πρόσκρουσης που μακροχρόνια θα εξελιχθεί σε πρώιμη οστεοαρθρίτιδα. Μεγαλύτερες μελέτες που να συνδυάζουν την αξιολόγηση της μορφολογίας του ισχίου και το κλινικό αποτέλεσμα είναι απαραίτητες για τη διερεύνηση της παραμόρφωσης, της οστικής ανακατασκευής και του λειτουργικού αποτελέσματος μετά από μακροχρόνια παρακολούθησή των ασθενών αυτών.

Βιβλιογραφία

- Aronson, D. D., Peterson, D. A., & Miller, D. V. (1992). Slipped capital femoral epiphysis. The case for internal fixation in situ. *Clin Orthop Relat Res*(281), 115-122.
- Aronsson, D. D., Loder, R. T., Breur, G. J., & Weinstein, S. L. (2006). Slipped capital femoral epiphysis: current concepts. *J Am Acad Orthop Surg*, 14(12), 666-679.
- Bright, R. W., Burstein, A. H., & Elmore, S. M. (1974). Epiphyseal-plate cartilage. A biomechanical and histological analysis of failure modes. *J Bone Joint Surg Am*, 56(4), 688-703.
- Brodetti, A. (1960). The blood supply of the femoral neck and head in relation to the damaging effects of nails and screws. *Journal of Bone & Joint Surgery, British Volume*, 42-B(4), 794-801.
- Bullough, P. G. (2009). *Orthopaedic pathology* (5th ed.). Philadelphia, PA: Mosby/Elsevier.
- Carney, B. T., Birnbaum, P., & Minter, C. (2003). Slip progression after in situ single screw fixation for stable slipped capital femoral epiphysis. *J Pediatr Orthop*, 23(5), 584-589.
- Causey, A. L., Smith, E. R., Donaldson, J. J., Kendig, R. J., & Fisher, L. C., 3rd. (1995). Missed slipped capital femoral epiphysis: illustrative cases and a review. *J Emerg Med*, 13(2), 175-189.
- Chung, S. M. (1976). The arterial supply of the developing proximal end of the human femur. *J Bone Joint Surg Am*, 58(7), 961-970.
- Cohen, M. S., Gelberman, R. H., Griffin, P. P., Kasser, J. R., Emans, J. B., & Millis, M. B. (1986). Slipped capital femoral epiphysis: assessment of epiphyseal displacement and angulation. *J Pediatr Orthop*, 6(3), 259-264.
- Cowell, H. R. (1966). The significance of early diagnosis and treatment of slipping of the capital femoral epiphysis. *Clin Orthop Relat Res*, 48, 89-94.
- Crock, H. V. (1980). An atlas of the arterial supply of the head and neck of the femur in man. *Clin Orthop Relat Res*(152), 17-27.
- Dumbleton, J. H., & Black, J. (1975). *An introduction to orthopaedic materials*. Springfield, Ill.: Thomas.

- Edgren, W. (1965). Coxa plana. A clinical and radiological investigation with particular reference to the importance of the metaphyseal changes for the final shape of the proximal part of the femur. *Acta Orthop Scand Suppl*, Suppl 84:81-129.
- Ezoe, M., Naito, M., & Inoue, T. (2006). The prevalence of acetabular retroversion among various disorders of the hip. *Journal of Bone and Joint Surgery-American Volume*, 88A(2), 372-379.
- Fishkin, Z., Armstrong, D. G., Shah, H., Patra, A., & Mihalko, W. M. (2006). Proximal femoral physis shear in slipped capital femoral epiphysis--a finite element study. *J Pediatr Orthop*, 26(3), 291-294.
- Galbraith, R. T., Gelberman, R. H., Hajek, P. C., Baker, L. A., Sartoris, D. J., Rab, G. T., et al. (1987). Obesity and decreased femoral anteversion in adolescence. *J Orthop Res*, 5(4), 523-528.
- Ganz, R., Gill, T. J., Gautier, E., Ganz, K., Krugel, N., & Berlemann, U. (2001). Surgical dislocation of the adult hip a technique with full access to the femoral head and acetabulum without the risk of avascular necrosis. *J Bone Joint Surg Br*, 83(8), 1119-1124.
- Ganz, R., Parvizi, J., Beck, M., Leunig, M., Notzli, H., & Siebenrock, K. A. (2003). Femoroacetabular impingement: a cause for osteoarthritis of the hip. *Clin Orthop Relat Res*(417), 112-120.
- Gholive, P. A., Cameron, D. B., & Millis, M. B. (2009). Slipped capital femoral epiphysis update. *Curr Opin Pediatr*, 21(1), 39-45.
- Green, D. W., Reynolds, R. A., Khan, S. N., & Tolo, V. (2005). The delay in diagnosis of slipped capital femoral epiphysis: a review of 102 patients. *HSS J*, 1(1), 103-106.
- Greene, W. B., & Netter, F. H. (2006). *Netter's orthopaedics* (1st ed.). Philadelphia, PA: Saunders Elsevier.
- Herring, J. A., & Texas Scottish Rite Hospital for Children. (2014). *Tachdjian's pediatric orthopaedics : from the Texas Scottish Rite Hospital for Children* (Fifth edition. ed.).
- Ilchmann, T., & Parsch, K. (2006). Complications at screw removal in slipped capital femoral epiphysis treated by cannulated titanium screws. *Archives of Orthopaedic and Trauma Surgery*, 126(6), 359-363.

- Ingram, A. J., Clarke, M. S., Clarke, C. S., Jr., & Marshall, W. R. (1982). Chondrolysis complicating slipped capital femoral epiphysis. *Clin Orthop Relat Res*(165), 99-109.
- Jerre, R., Billing, L., Hansson, G., Karlsson, J., & Wallin, J. (1996). Bilaterality in slipped capital femoral epiphysis: importance of a reliable radiographic method. *J Pediatr Orthop B*, 5(2), 80-84.
- Jones, J. R., Paterson, D. C., Hillier, T. M., & Foster, B. K. (1990). Remodelling after pinning for slipped capital femoral epiphysis. *J Bone Joint Surg Br*, 72(4), 568-573.
- Kallio, P. E., Lequesne, G. W., Paterson, D. C., Foster, B. K., & Jones, J. R. (1991). Ultrasonography in slipped capital femoral epiphysis. Diagnosis and assessment of severity. *J Bone Joint Surg Br*, 73(6), 884-889.
- Kamegaya, M., Saisu, T., Ochiai, N., & Moriya, H. (2005). Preoperative assessment for intertrochanteric femoral osteotomies in severe chronic slipped capital femoral epiphysis using computed tomography. *J Pediatr Orthop B*, 14(2), 71-78.
- Kim, S. J., Bloom, T., & Sabharwal, S. (2013). Leg length discrepancy in patients with slipped capital femoral epiphysis. *Acta Orthop*, 84(3), 271-274.
- Klein, A., Joplin, R. J., Reidy, J. A., & Hanelin, J. (1951). Roentgenographic features of slipped capital femoral epiphysis. *Am J Roentgenol Radium Ther*, 66(3), 361-374.
- Krahn, T. H., Canale, S. T., Beaty, J. H., Warner, W. C., & Lourenco, P. (1993). Long-term follow-up of patients with avascular necrosis after treatment of slipped capital femoral epiphysis. *J Pediatr Orthop*, 13(2), 154-158.
- Laplaza, F. J., & Burke, S. W. (1995). Epiphyseal growth after pinning of slipped capital femoral epiphysis. *J Pediatr Orthop*, 15(3), 357-361.
- Lehmann, T. G., Engesaeter, I. O., Laborie, L. B., Rosendahl, K., Lie, S. A., & Engesaeter, L. B. (2011). In situ fixation of slipped capital femoral epiphysis with Steinmann pins. *Acta Orthop*, 82(3), 333-338.
- Leunig, M., Casillas, M. M., Hamlet, M., Hersche, O., Notzli, H., Slongo, T., et al. (2000). Slipped capital femoral epiphysis: early mechanical damage to the acetabular cartilage by a prominent femoral metaphysis. *Acta Orthop Scand*, 71(4), 370-375.

- Leunig, M., Horowitz, K., Manner, H., & Ganz, R. (2010). In situ pinning with arthroscopic osteoplasty for mild SCFE: A preliminary technical report. *Clin Orthop Relat Res*, 468(12), 3160-3167.
- Leunig, M., Slongo, T., Kleinschmidt, M., & Ganz, R. (2007). Subcapital correction osteotomy in slipped capital femoral epiphysis by means of surgical hip dislocation. *Oper Orthop Traumatol*, 19(4), 389-410.
- Litchman, H. M., & Duffy, J. (1984). Slipped capital femoral epiphysis: factors affecting shear forces on the epiphyseal plate. *J Pediatr Orthop*, 4(6), 745-748.
- Loder, R. T. (1996). The demographics of slipped capital femoral epiphysis. An international multicenter study. *Clin Orthop Relat Res*(322), 8-27.
- Loder, R. T., Aronsson, D. D., Dobbs, M. B., & Weinstein, S. L. (2001). Slipped capital femoral epiphysis. *Instr Course Lect*, 50, 555-570.
- Loder, R. T., & Dietz, F. R. (2012). What is the best evidence for the treatment of slipped capital femoral epiphysis? *J Pediatr Orthop*, 32 Suppl 2, S158-165.
- Loder, R. T., Farley, F. A., Herzenberg, J. E., Hensinger, R. N., & Kuhn, J. L. (1993). Narrow window of bone age in children with slipped capital femoral epiphyses. *J Pediatr Orthop*, 13(3), 290-293.
- Loder, R. T., Hensinger, R. N., Alburger, P. D., Aronsson, D. D., Beaty, J. H., Roy, D. R., et al. (1998). Slipped capital femoral epiphysis associated with radiation therapy. *J Pediatr Orthop*, 18(5), 630-636.
- Loder, R. T., Richards, B. S., Shapiro, P. S., Reznick, L. R., & Aronson, D. D. (1993). Acute slipped capital femoral epiphysis: the importance of physeal stability. *Journal of Bone and Joint Surgery-American Volume*, 75(8), 1134-1140.
- Lovell, W. W., Weinstein, S. L., & Flynn, J. M. (2014). *Lovell and Winter's pediatric orthopaedics* (7th ed.). Philadelphia: Wolters Kluwer Health/Lippincott Williams & Wilkins.
- Lubicky, J. P. (1996). Chondrolysis and avascular necrosis: complications of slipped capital femoral epiphysis. *J Pediatr Orthop B*, 5(3), 162-167.
- Matava, M. J., Patton, C. M., Luhmann, S., Gordon, J. E., & Schoenecker, P. L. (1999). Knee pain as the initial symptom of slipped capital femoral epiphysis: An analysis of initial presentation and treatment. *Journal of Pediatric Orthopaedics*, 19(4), 455-460.

- Meier, M. C., Meyer, L. C., & Ferguson, R. L. (1992). Treatment of slipped capital femoral epiphysis with a spica cast. *J Bone Joint Surg Am*, 74(10), 1522-1529.
- Mooney, J. F., 3rd, Sanders, J. O., Browne, R. H., Anderson, D. J., Jofe, M., Feldman, D., et al. (2005). Management of unstable/acute slipped capital femoral epiphysis: results of a survey of the POSNA membership. *J Pediatr Orthop*, 25(2), 162-166.
- Morrissy, R. T. (1990). Slipped capital femoral epiphysis technique of percutaneous in situ fixation. *J Pediatr Orthop*, 10(3), 347-350.
- Ogden, J. A. (1974). Changing patterns of proximal femoral vascularity. *J Bone Joint Surg Am*, 56(5), 941-950.
- Ordeberg, G., Hagglund, G., Hansson, L. I., & Sandstrom, S. (1990). Articulotrochanteric distance in slipped capital femoral epiphysis. *Arch Orthop Trauma Surg*, 109(4), 191-193.
- Parsons, S. J., Barton, C., Banerjee, R., & Kiely, N. T. (2007). Slipped upper femoral epiphysis. *Current Orthopaedics*, 21(3), 215-228.
- Pretell-Mazzini, J., Rodriguez-Vega, V., Muñoz-Ledesma, J., Andrés-Esteban, E., Marti-Ciruelos, R., González-López, J., et al. (2012). Complications and associated risk factors at screw removal in slipped capital femoral epiphysis treated by cannulated stainless steel screws. *Journal of Children's Orthopaedics*, 6(4), 285-289.
- Pritchett, J. W., & Perdue, K. D. (1988). Mechanical factors in slipped capital femoral epiphysis. *J Pediatr Orthop*, 8(4), 385-388.
- Rhoad, R. C., Davidson, R. S., Heyman, S., Dormans, J. P., & Drummond, D. S. (1999). Pretreatment bone scan in SCFE: a predictor of ischemia and avascular necrosis. *J Pediatr Orthop*, 19(2), 164-168.
- Rostoucher, P., Bensahel, H., Pennecot, G. F., Kaewpornawan, K., & Mazda, K. (1996). Slipped capital femoral epiphysis: evaluation of different modes of treatment. *J Pediatr Orthop B*, 5(2), 96-101.
- Sailhan, F., Courvoisier, A., Brunet, O., Chotel, F., & Berard, J. (2011). Continued growth of the hip after fixation of slipped capital femoral epiphysis using a single cannulated screw with a proximal threading. *J Child Orthop*, 5(2), 83-88.

- Sankar, W. N., Brighton, B. K., Kim, Y. J., & Millis, M. B. (2011). Acetabular morphology in slipped capital femoral epiphysis. *J Pediatr Orthop*, 31(3), 254-258.
- Sankar, W. N., Novais, E. N., Lee, C., Al-Omari, A. A., Choi, P. D., & Shore, B. J. (2013). What are the risks of prophylactic pinning to prevent contralateral slipped capital femoral epiphysis? *Clin Orthop Relat Res*, 471(7), 2118-2123.
- Seller, K., Wild, A., Westhoff, B., Raab, P., & Krauspe, R. (2006a). Clinical outcome after transfixation of the epiphysis with Kirschner wires in unstable slipped capital femoral epiphysis. *Int Orthop*, 30(5), 342-347.
- Seller, K., Wild, A., Westhoff, B., Raab, P., & Krauspe, R. (2006b). Radiological evaluation of unstable (acute) slipped capital femoral epiphysis treated by pinning with Kirschner wires. *J Pediatr Orthop B*, 15(5), 328-334.
- Siffert, R. S. (1981). Patterns of deformity of the developing hip. *Clin Orthop Relat Res*(160), 14-29.
- Solomon, L., Warwick, D., Nayagam, S., & Apley, A. G. (2010). *Apley's system of orthopaedics and fractures* (9th ed.). London: Hodder Arnold.
- Southwick, W. O. (1967). Osteotomy through the Lesser Trochanter for Slipped Capital Femoral Epiphysis. [Journal Article]. *Journal of Bone and Joint Surgery-American Volume* 49(5), 807-835.
- Speer, D. P. (1982). The John Charnley Award Paper. Experimental epiphysiolysis: etiologic models slipped capital femoral epiphysis. *Hip*, 68-88.
- Thompson, J. C., & Netter, F. H. (2010). *Netter's concise orthopaedic anatomy* (2nd ed.). Philadelphia, PA: Saunders Elsevier.
- Tillema, D. A., & Golding, J. S. (1971). Chondrolysis following slipped capital femoral epiphysis in Jamaica. *J Bone Joint Surg Am*, 53(8), 1528-1540.
- Trueta, J. (1957). The normal vascular anatomy of the human femoral head during growth. *J Bone Joint Surg Br*, 39-B(2), 358-394.
- Warner, W. C., Jr., Beaty, J. H., & Canale, S. T. (1996). Chondrolysis after slipped capital femoral epiphysis. *J Pediatr Orthop B*, 5(3), 168-172.
- Weinstein, S. L., Buckwalter, J. A., & Turek, S. L. (1994). *Turek's Orthopaedics : principles and their application* (5th ed.). Philadelphia: Lippincott.
- Wensaas, A., & Svenningsen, S. (2005). [Slipped capital femoral epiphysis treated with a specially designed screw]. *Tidsskr Nor Laegeforen*, 125(20), 2788-2790.

- Wilson, P. D. (1938). The treatment of slipping of the upper femoral epiphysis with minimal displacement. *Journal of Bone and Joint Surgery-American Volume*, 20, 379-399. Retrieved 1938-04-01 00:00:00 from.
- Witbreuk, M., Besselaar, P., & Eastwood, D. (2007). Current practice in the management of acute/unstable slipped capital femoral epiphyses in the United Kingdom and the Netherlands: results of a survey of the membership of the British Society of Children's Orthopaedic Surgery and the Werkgroep Kinder Orthopaedie. *J Pediatr Orthop B*, 16(2), 79-83.
- Wong-Chung, J., & Strong, M. L. (1991). Physeal remodeling after internal fixation of slipped capital femoral epiphyses. *J Pediatr Orthop*, 11(1), 2-5.