



ΔΙΑΚΡΑΤΙΚΟ
ΔΙΑΤΜΗΜΑΤΙΚΟ
ΠΡΟΓΡΑΜΜΑ
ΜΕΤΑΠΤΥΧΙΑΚΩΝ
ΣΠΟΥΔΩΝ

ΙΑΤΡΙΚΗ ΣΧΟΛΗ
ΠΑΝΕΠΙΣΤΗΜΙΟ ΘΕΣΣΑΛΙΑΣ
σε συνεργασία με το
UNIVERSITÀ DEGLI STUDI
DI GENOVA



Μεταπτυχιακή Διπλωματική Εργασία

"Η ΣΥΜΒΟΛΗ ΤΗΣ ΥΠΕΡΗΧΟΓΡΑΦΙΚΗΣ ΜΕΘΟΔΟΥ ΣΤΗΝ ΠΑΡΑΚΟΛΟΥΘΗΣΗ ΚΑΙ ΔΙΑΓΝΩΣΗ ΒΛΑΒΩΝ ΤΟΥ ΕΞΩΚΡΑΝΙΟΥ ΚΑΡΩΤΙΔΙΚΟΥ ΣΥΣΤΗΜΑΤΟΣ ΜΕΤΑ ΑΠΟ ΑΚΤΙΝΟΒΟΛΙΑ ΤΗΣ ΤΡΑΧΗΛΙΚΗΣ ΧΩΡΑΣ "

ΟΛΓΑ ΝΙΚ. ΝΙΚΟΛΑΪΔΟΥ

Ειδική Ακτινολόγος

Υπεβλήθη για την εκπλήρωση μέρους των
απαιτήσεων για την απόκτηση του
Διακρατικού Μεταπτυχιακού Διπλώματος Ειδίκευσης
*«Υπερηχογραφική Λειτουργική Απεικόνιση για την πρόληψη & διάγνωση των
αγγειακών παθήσεων»*

Λάρισα, 2017

ΕΠΙΒΛΕΠΩΝ

1. **ΛΙΑΣΗΣ ΝΙΚΟΛΑΟΣ**, Ακτινολόγος- Αγγειολόγος, Επιστημονικός συνεργάτης
ΕΚΠΑ, Σμήναρχος (Υ.Ι)ε.α.

ΤΡΙΜΕΛΗΣ ΣΥΜΒΟΥΛΕΥΤΙΚΗ ΕΠΙΤΡΟΠΗ

2. **ΛΙΑΣΗΣ ΝΙΚΟΛΑΟΣ**, Ακτινολόγος- Αγγειολόγος, Επιστημονικός συνεργάτης
ΕΚΠΑ, Σμήναρχος (Υ.Ι)ε.α.
3. **ΤΕΓΟΣ ΘΩΜΑΣ**, Επίκουρος Καθηγητής Νευρολογίας, Α' Νευρολογική Κλινική
ΑΧΕΠΑ Τμήμα Ιατρικής, Σχολή Επιστημών Υγείας, Αριστοτέλειο
Πανεπιστήμιο Θεσσαλονίκης
4. **ΚΑΡΑΘΑΝΟΣ ΧΡΗΣΤΟΣ**, Αγγειοχειρουργός Επικ. Επιμελητής Β'
Αγγειοχειρουργική Κλινική Π.Γ.Ν. Λάρισας

Αναληρωτής:

ΚΟΥΒΕΛΟΣ ΓΕΩΡΓΙΟΣ , Αγγειοχειρουργός Επικ. Επιμελητής Β' Αγγειοχειρουργική
Κλινική Π.Γ.Ν. Λάρισας

ΕΥΧΑΡΙΣΤΙΕΣ

Η παρούσα πτυχιακή εργασία πραγματοποιήθηκε στο πλαίσιο της πτυχιακής εργασίας του μεταπτυχιακού προγράμματος «Υπερηχογραφική Λειτουργική Απεικόνιση για την πρόληψη & διάγνωση των αγγειακών παθήσεων» του τμήματος Ιατρικής του Πανεπιστημίου Θεσσαλίας το έτος 2017. Η εκπόνηση αυτού του μεταπτυχιακού προγράμματος ήταν ένα όνειρο ετών... Για την ακρίβεια δέκα.

Καταρχήν, θα ήθελα να ευχαριστήσω τον καθηγητή, κ. Βουγιούκα, καθώς με τη δημιουργία του τίτλου αυτού του μεταπτυχιακού προγράμματος, έκανε ένα όνειρο μου πραγματικότητα, όταν δέκα χρόνια πριν δεν έτυχα της ευκαιρίας που μου είχε δοθεί τότε.

Δε θα μπορούσα να μην εκφράσω τις ευχαριστίες μου στον επιβλέποντα αυτής της πτυχιακής εργασίας, τον κ. Λιάση, ο οποίος με υπομονή και στωικότητα, ήταν πάντα σε θέση να προσφέρει τις πολύτιμες συμβουλές του.

Θα ήθελα επίσης να ευχαριστήσω το σύζυγο μου και τους συναδέλφους μου για την απρόσκοπτη βοήθεια που μου παρείχαν για την παρακολούθηση του μεταπτυχιακού.

Τέλος, το πιο μεγάλο ευχαριστώ αξίζουν οι δύο ηρωίδες της ζωής μου, οι κόρες μου, που με ένα μόνο τους χαμόγελο μου δίνουν τη δύναμη να προχωρώ...

Στο φάρο της ζωής μου, τη Μητέρα μου, για το... “Ε, και;”

“ Ουκ ένι ιατρικήν είδέναι, όστις μη οίδεν ό τι εστίν άνθρωπος.”

«Ιπποκράτης»

Περίληψη

Η θεραπευτική ακτινοβολία που εφαρμόζεται σε κακοήθεις νεοπλασίες της κεφαλής και του τραχήλου είναι γνωστό ότι επιδρά και στους παρακείμενους ιστούς, δημιουργώντας πληθώρα επιπλοκών. Οι καρωτίδες αρτηρίες προσβάλλονται σχεδόν πάντα από την επίδραση της ακτινοβολίας της τραχηλικής χώρας η οποία οδηγεί σε τραυματισμό του ενδοθηλίου με αποτέλεσμα την ίνωση του τοιχώματος, την πάχυνση του έσω – μέσω χιτώνα (IMT) και απώτερα τη στένωση του αυλού των αγγείων, καθώς και την εμφάνιση αγγειακών συμβαμάτων, όπως το παροδικό ισχαιμικό αγγειακό επεισόδιο (ΠΕΕ) ή ένα σοβαρότερο ισχαιμικού τύπου αγγειακό εγκεφαλικό επεισόδιο (ΑΕΕ).

Σκοπός αυτής της μελέτης είναι κατά βάση, η ανάδειξη της duplex υπερηχοτομογραφίας ως ένα πολύ σημαντικό διαγνωστικό εργαλείο στην έγκαιρη και έγκυρη διάγνωση των αθηρωματικών αλλοιώσεων του εξωκράνιου καρωτιδικού συστήματος. Η duplex υπερηχοτομογραφία παρέχει πολύτιμες πληροφορίες όσον αφορά τις αθηρωματικές αλλοιώσεις οι οποίες επέρχονται από την επίδραση της ακτινοβολίας στην τραχηλική χώρα. Νεότερες απεικονιστικές μέθοδοι, όπως η απεικόνιση παραμόρφωσης και οι υπέρηχοι με χρήση σκιαγραφικών μέσων προσδίδουν μεγαλύτερη ακρίβεια στην αξιολόγηση του βαθμού αθηρωμάτωσης. Ο υπολογισμός του πάχους του IMT και η ανάδειξη του βαθμού στένωσης των προσβεβλημένων καρωτίδων, καθιστούν τη μέθοδο, την εξέταση επιλογής για τον έλεγχο της καρωτιδικής νόσου.

Λέξεις Κλειδιά: , Ακτινοβολία τραχηλικής χώρας, Καρωτιδική νόσος, IMT, ΑΕΕ, duplex υπερηχοτομογραφία

Abstract

Therapeutic radiation applied to malignant neoplasms of the head and neck is known for its affection to the adjacent tissues, creating a variety of complications. Carotid arteries are almost always, affected by the effect of head and neck radiation, which results in endothelial injury and wall fibrosis, thickness of IMT and later, carotid artery stenosis. The latter is the main cause of transient ischemic attacks and stroke.

The purpose of this study is basically, to highlight duplex ultrasonography as an important diagnostic tool in early and established diagnosis of atherosclerotic lesions of the extracranial carotid system. Duplex ultrasound offers valuable information about atherosclerotic lesions in the extracranial carotid system that occur after radiation in the head and neck. In addition, modern imaging methods, such as strain ultrasound imaging and contrast agent ultrasound (CEUS), demonstrate more precision in assessing the degree of atherosclerosis.

Vascular ultrasound can be used in order to measure IMT thickness, an important factor of atherosclerosis and also the degree of stenosis of affected carotids, make this method the examination of choice for assessing carotid disease.

Key Words: Head and neck radiation, Carotid disease, IMT, Ischemic attack, Duplex ultrasound

Πίνακας Περιεχομένων

Κεφάλαιο 1	Εισαγωγή.....	10
1.2	Ανατομική του Εξωκράνιου καρωτιδικού συστήματος.....	11
1.3	Παθοφυσιολογία Αθηρογένεσης.....	12
Κεφάλαιο 2	Μεθοδολογία.....	16
2.1	B mode Υπερηχοτομογραφία και τεχνική Doppler.....	16
2.1.1	B Mode.....	16
2.1.2	COLOR DOPPLER ΚΑΙ ΦΑΣΜΑΤΙΚΗ ΑΝΑΛΥΣΗ DOPPLER.....	17
2.2	ΜΕΤΡΗΣΗ ΠΑΧΟΥΣ ΕΣΩ ΜΕΣΟΥ ΧΙΤΩΝΑ (IMT).....	18
2.3	ΣΤΕΝΩΣΗ ΚΑΡΩΤΙΔΩΝ (CAS).....	19
2.3.	Απευθείας μέτρηση της στένωσης των καρωτίδων.....	19
2.3.2	Ανάλυση φασματικής ροής και μέτρηση ταχυτήτων.....	21
2.4	ΥΠΕΡΗΧΟΤΟΜΟΓΡΑΦΙΚΟΙ ΒΙΟΔΕΙΚΤΕΣ.....	22
2.4.1.	Υπερηχοτομογραφία με χρήση σκιαγραφικών μέσων (CEUS).....	22
2.4.2	Υπερηχοτομογραφία Παραμόρφωσης.....	24
Κεφάλαιο 3	Αποτελέσματα.....	25
3.1	Γενικά.....	25
3.2	Αγγειακά Εγκεφαλικά Επεισόδια.....	25
3.3	Πάχυνση IMT.....	26
3.4.	Στένωση Καρωτίδων (CAS) -Αθηρωματική πλάκα.....	27
3.5	Μεσοδιάστημα εξέτασης και ποσότητα ακτινοβολίας.....	28
Κεφάλαιο 4	Συζήτηση.....	29

4.1	Γενικά.....	29
4.2.	Θεραπεία.....	33
	Κεφάλαιο 5 Συμπέρασμα.....	34
	Βιβλιογραφία.....	35

Εισαγωγή/ Introduction

Οι βλάβες στο τοίχωμα των αγγείων και δει των αρτηριών που προκαλούνται μετά από θεραπευτική ακτινοβολία είναι γνωστή. Περιγράφηκε για πρώτη φορά το 1959 και αφορούσε τη βλάβη της θωρακικής αορτής μετά από ακτινοβολία του θώρακα σε ασθενή με λέμφωμα [1]. Κακοήθεις νόσοι της τραχηλικής χώρας χρήζουν ως επί το πλείστον θεραπεία με ακτινοβολία με αποτέλεσμα να προκαλούν βλάβες στο εξωκράνιο καρωτιδικό σύστημα [2]. Στο παρελθόν οι ασθενείς αυτοί κατέληγαν πριν αναπτύξουν χρόνια αγγειοπάθεια μετά από ακτινοβολία (AMA). Η ανάπτυξη σύγχρονων μεθόδων αντιμετώπισης των νεοπλασιών του τραχήλου και η εφαρμογή μικρότερων πεδίων ακτινοβολίας είχε σαν αποτέλεσμα την αύξηση της βιωσιμότητας των ασθενών αυτών, οι οποίοι έρχονται τώρα αντιμέτωποι με τις μακροχρόνιες επιπλοκές της ακτινοβολίας της τραχηλικής χώρας, όπως η AMA [3].

Σύγχρονες μέθοδοι απεικόνισης όπως η duplex υπερηχοτομογραφία, μπορεί να βοηθήσει στην έγκαιρη αναγνώριση των βλαβών που επέρχονται στο τοίχωμα και τον αυλό των καρωτίδων. Αποτελεί μία φθηνή, άμεση και ακριβής μέθοδος, με δυνατότητα να επαναλαμβάνεται συχνά χωρίς την έκθεση του ασθενούς στην ακτινοβολία όπως στις άλλες απεικονιστικές μεθόδους με τη χρήση ακτινοβολίας.

Σκοπός της εργασίας αυτής είναι να αναδείξει τους παράγοντες που λαμβάνονται υπόψιν κατά τον υπερηχοτομογραφικό έλεγχο του εξωκράνιου καρωτιδικού συστήματος για τον προσδιορισμό του κινδύνου εμφάνισης καρωτιδικής στένωσης ασθενών που έχουν υποβληθεί σε ακτινοβολία της τραχηλικής χώρας.

1.2 ΑΝΑΤΟΜΙΚΗ ΤΟΥ ΕΞΩΚΡΑΝΙΟΥ ΚΑΡΩΤΙΔΙΚΟΥ ΣΥΣΤΗΜΑΤΟΣ

Η αριστερή κοινή καρωτίδα (ΚΚΑ) εκφύεται απευθείας από το αορτικό τόξο, ενώ η δεξιά ΚΚΑ εκφύεται από την ανώνυμη αρτηρία. Στη συνέχεια πορεύεται προς τα άνω παράλληλα και προς τα έσω του στερνοκλειδομαστοειδούς μυός. Η ΚΚΑ μαζί με την έσω σφαγίτιδα φλέβα και το πνευμονογαστρικό νεύρο περιβάλλονται από κοινό έλυτρο, το αγγειονευρώδες δεμάτιο. Στο ύψος του άνω χείλους του θυρεοειδούς χόνδρου και του Α4 σπονδύλου, η ΚΚΑ διχάζεται στην έσω (ΕΣΚΑ) και στην έξω (ΕΚΑ) καρωτίδα.

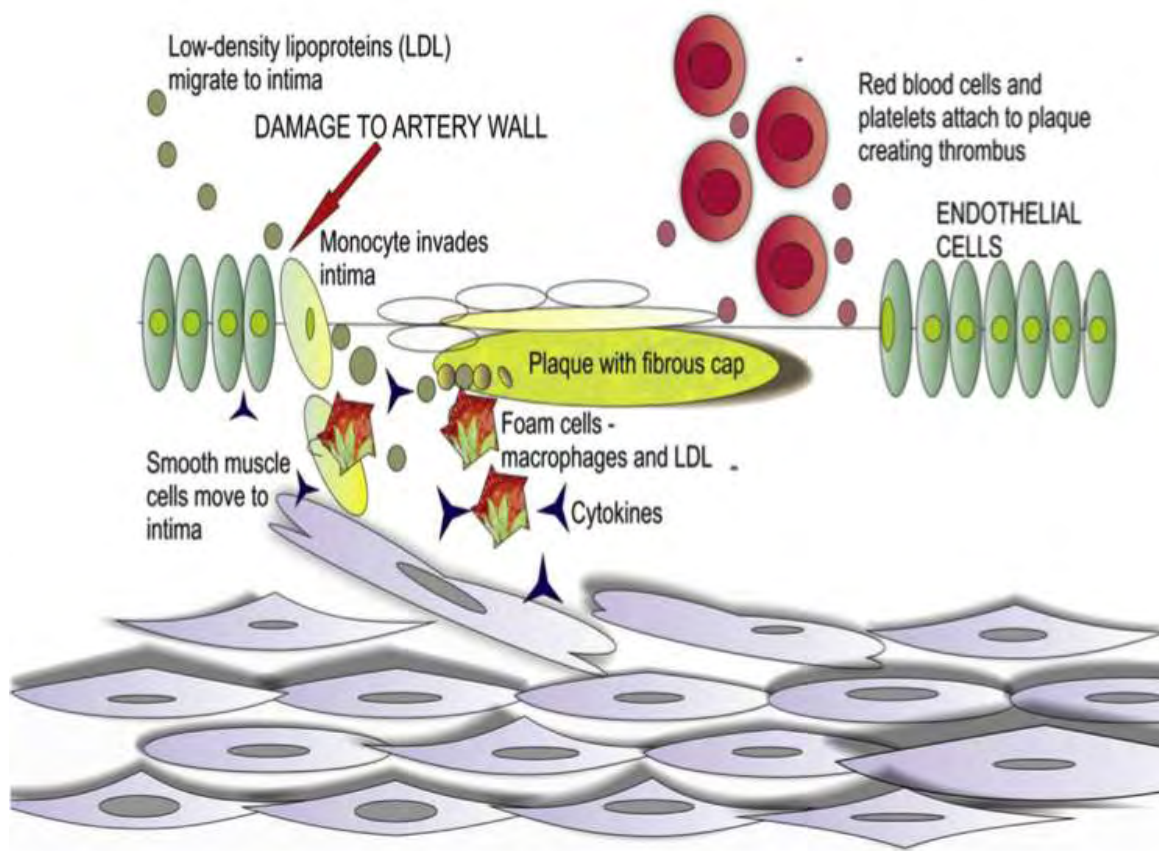
- Η Έξω καρωτίδα πορεύεται μέχρι τη γωνία της κάτω γνάθου, φτάνει μέχρι τον κόνδυλο της κάτω γνάθου, όπου και διαιρείται στους δύο τελικούς της κλάδους, την έσω γναθιαία και την επιπολής κροταφική αρτηρία. Καθ' όλη την πορεία της δίνει κλάδους για την αγγείωση του προσώπου και του τραχήλου: ανιούσα φαρυγγική, άνω θυρεοειδική, γλωσσική, έξω γναθιαία, ινιακή και οπίσθια ωτιαία αρτηρία.
- Ο καρωτιδικός βολβός αποτελεί μια εστιακή διεύρυνση του αρχικού τμήματος της ΕΣΚΑ. Ο καρωτιδικός βολβός είναι το τμήμα που εμφανίζει τη συνηθέστερη περιοχή δημιουργίας αθηρωματικών πλακών λόγω της στροβιλώδους ροής του αίματος, που αναπτύσσεται στην περιοχή. Η τραχηλική μοίρα της ΕΣΚΑ δε χορηγεί κλάδους. Πορεύεται προς τα άνω, όπισθεν και επί τα εκτός της ΕΚΑ, στη συνέχεια φέρεται επί τα εντός της και εισέρχεται στο κρανίο δια του καρωτιδικού τρήματος.

1.3 ΠΑΘΟΦΥΣΙΟΛΟΓΙΑ ΤΗΣ ΑΘΗΡΟΓΕΝΝΕΣΗΣ

Το τοίχωμα των καρωτίδων αρτηριών αποτελείται από τρεις χιτώνες. Ο **έσω χιτώνας**, η εσωτερική στιβάδα, αποτελείται στην ενδοαυλική πλευρά του από επιθηλιακά κύτταρα, ενώ το εξωτερικό του τοίχωμα από κύτταρα ελαστάσης, πρωτεογλυκάνες και κολλαγόνο. Ο **μέσος χιτώνας** αποτελείται από λείες μυικές ίνες δημιουργώντας τη μυική στιβάδα και παρέχει, ουσιαστικά, ελαστικότητα και αντοχή στην αρτηρία. Τέλος, ο **έξω χιτώνας**, ο οποίος αποτελείται από χαλαρό συνδετικό ιστό, ινοβλάστες και μικρή ποσότητα λείων μυικών κυττάρων. Το τοίχωμα των καρωτίδων φέρει δική του αγγείωση (Vasa Vasorum) και νεύρωση (Nervi Vasorum), που ανευρίσκονται στον έξω χιτώνα.

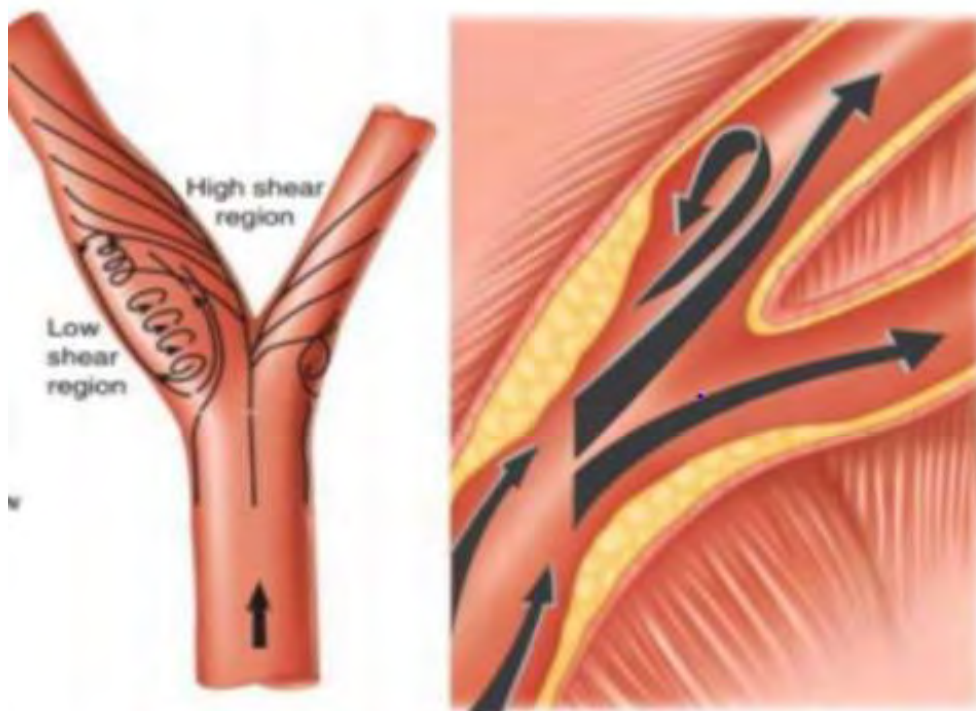
Η δημιουργία της κλασσικής αθηρωμάτωσης στα αγγεία οφείλεται σε τραυματισμό των επιθηλιακών κυττάρων από μερική οξείδωση των λιποπρωτεϊνών, με αποτέλεσμα τη χάλαση της σφιχτής τους δομής και την υποενδοθηλιακή άθροιση λιπιδίων. Η τοπική αυτή φλεγμονώδης αντίδραση οφείλεται σε μεταβολές της λειτουργίας του ενδοθηλίου από αιμοδυναμικούς παράγοντες, οι οποίοι μεταβάλλουν τις πιέσεις διάτμησης (shear stress). Η άθροιση των λιπιδίων οδηγεί σε διέγερση των υποενδοθηλιακών κυττάρων του τοιχώματος του αγγείου με αποτέλεσμα αυτά να απελευθερώνουν ουσίες (σελευκτίνες, χημειοδεκτίνες), οι οποίες έλκουν τα μονοκύτταρα του αίματος, τα οποία προσκολλώνται στο τοίχωμα και τα μετατρέπουν σε μακροφάγα. Αυτά στη συνέχεια προσλαμβάνουν οξειδωμένες χαμηλής πυκνότητας λιποπρωτεΐνες, σχηματίζοντας αφρώδη κύτταρα. Παράλληλα, τα αιμοπετάλια συναθροίζονται στα σημεία του τραυματισμού, απελευθερώνοντας αυξητικούς παράγοντες, που οδηγούν σε πολλαπλασιασμό των

λείων μυικών κυττάρων του μέσου χιτώνα, που μεταναστεύουν στον έσω χιτώνα και μαζί με τα αφρώδη κύτταρα και τα T- λεμφοκύτταρα δημιουργούν μια λιπώδη γράμμωση (fatty streak). Στη συνέχεια, πάνω στη λιπώδη αυτή γράμμωση παρατηρείται εναπόθεση εξωκυττάριου ινώδους ιστού εν είδει κάψας δημιουργώντας μια ινώδη πλάκα. Η ινώδης κάψα έχει συνήθως μεγάλη συγκέντρωση κολλαγόνου τύπου I (εικόνα 1) [4-6].



Εικόνα 1 : Σχηματικά παρουσιάζεται ο τρόπος ,με τον οποίο δρουν οι λιποπρωτεΐνες στο ενδοθήλιο ενεργοποιώντας την παραγωγή κυττάρων φλεγμονής τα οποία με τη σειρά τους με τη συμμετοχή των λιποπρωτεϊνών οδηγούν αρχικά στην παραγωγή αφρωδών κυττάρων. Αυτά εισέρχονται υποενδοθηλιακά και δημιουργούν την ινώδη πλάκα.

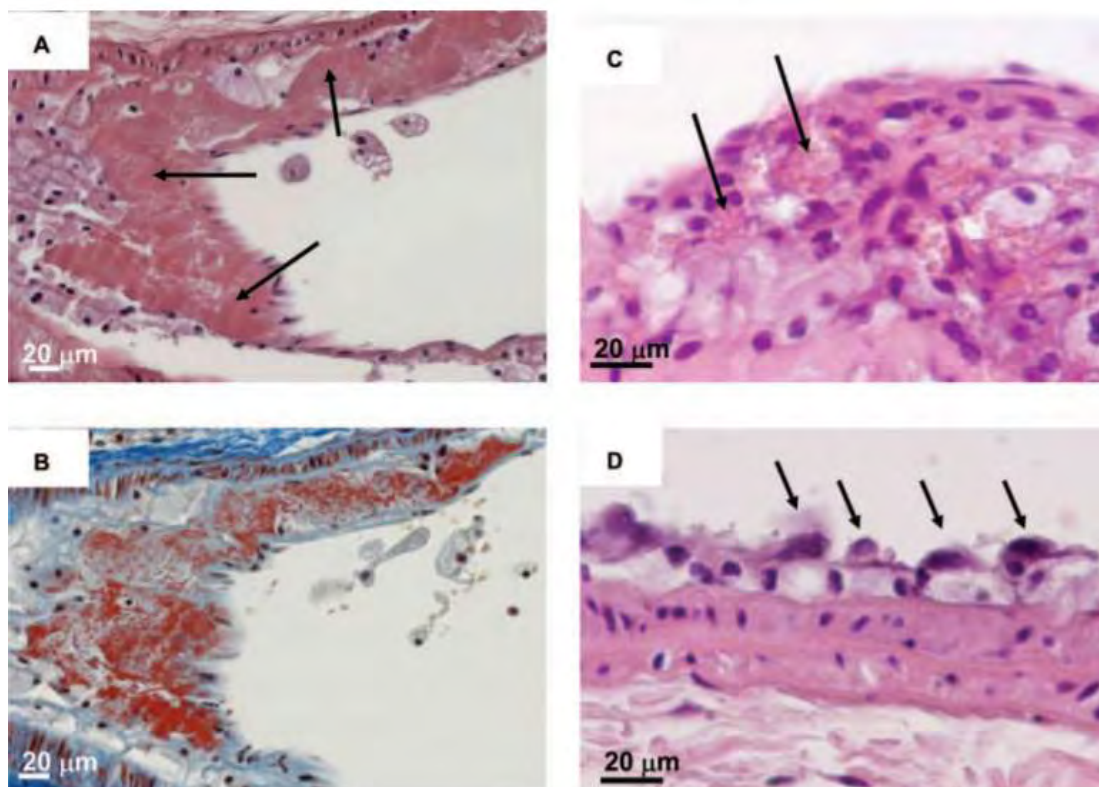
Οι αθηρωματικές πλάκες δημιουργούνται αρχικά στο έξω τοίχωμα του βολβού των καρωτίδων, καθώς στο σημείο αυτό ασκείται αιμοδυναμικά η μικρότερη πίεση διάτμησης, ενώ η μεγαλύτερη πάχυνση του τοιχώματος παρατηρείται στο διχασμό, όπου οι πιέσεις ροής στο καρωτιδικό τοίχωμα είναι μεγαλύτερες [Εικόνα 2] [7].



Εικόνα 2: Σχηματικά αναδεικνύεται η αρχική δημιουργία των αθηρωματικών πλακών στο έξω τοίχωμα του βολβού.

Η στένωση των καρωτίδων αρτηριών (ΣΚΑ) οφειλόμενη στην ακτινοβολία της τραχηλικής χώρας διαφέρει από τον παθογενετικό μηχανισμό που περιγράφηκε. Τρεις πιθανοί παθογενετικοί μηχανισμοί έχουν περιγραφεί. Ο πρώτος αφορά την ισχαιμική νέκρωση από απόφραξη των vasa vasorum, που υφίσταται το τοίχωμα των καρωτίδων μετά από ακτινοβολία. Αυτό έχει σαν συνέπεια την απώλεια της ελαστάνης και των λείων μυϊκών ινών στον μέσο και έξω χιτώνα και αντικατάστασης αυτών από συνδετικό ιστό με αποτέλεσμα την απώλεια της

φυσιολογικής ελαστικότητας του τοιχώματος των καρωτίδων. Ο δεύτερος προτεινόμενος μηχανισμός συνδέεται με απευθείας ίνωση του έξω χιτώνα, ενώ ο τρίτος παθογενετικός μηχανισμός προτείνει ότι η εφαρμοσμένη ακτινοβολία οδηγεί σε επιτάχυνση της διαδικασίας της αθηρογένεσης, η οποία ομοιάζει με αυτήν της ταχέως αναπτυσσόμενης αθηρωμάτωσης . Τα ενδοθηλιακά κύτταρα του έσω χιτώνα καταστρέφονται από την ακτινοβολία με αποτέλεσμα να προάγεται η παραγωγή κυττάρων επούλωσης. Αυτά με τη σειρά τους ενεργοποιούν αμυντικά κύτταρα, (π.χ. λευκοκύτταρα) του ενδοθηλίου, τα οποία μεταφέρονται υποενδοθηλιακά, όπου σηματοδοτούν την έναρξη φλεγμονωδών και ακολούθως αθηρωματικών διεργασιών , (Εικόνα 3) [6, 8, 9].



Εικόνα 3: Παθολογοανατομικά παρασκευάσματα που αναδεικνύουν μετακτινικές βλάβες στο τοίχωμα των καρωτίδων σε επίμυες. **A, B:** Αναδεικνύονται περιοχές εναπόθεσης ινικής (μαύρα βέλη και κόκκινη χρώση αντίστοιχα). **C, D:** Ερυθροκύτταρα, που περιέχουν προσκολλημένα μακροφάγα και χαλαρή δομή των ενδοθηλιακών κυττάρων του έσω χιτώνα ακτινοβοληθείσας καρωτίδας αντίστοιχα [9].

Μεθοδολογία/Methods

Η αθηρωματική νόσος αποτελεί το μεγαλύτερο αιτιοπαθογενετικό παράγοντα ενός ισχαιμικού αγγειακού εγκεφαλικού επεισοδίου ή ενός παροδικού εγκεφαλικού επεισοδίου (ΠΕΕ) και εξαρτάται από πολλούς παράγοντες, όπως η αυξημένη ηλικία, ο ΣΔ, το κάπνισμα, η αρτηριακή υπέρταση και η παχυσαρκία. Η αθηρωμάτωση που δημιουργείται στις καρωτίδες από ακτινοβολία της τραχηλικής χώρας αν και ιστολογικά εμφανίζει ομοιότητες με τη γενικευμένη αθηρωματική νόσο αποτελεί ωστόσο μια ξεχωριστή οντότητα, καθώς μπορεί είτε να εντοπίζεται περιορισμένα στην καρωτίδα, στο σημείο της προηγηθείσας ακτινοβολίας, είτε να περιλαμβάνει μεγάλο μήκος στένωσης στην προσβεβλημένη καρωτίδα με άτυπες θέσεις αιμοδυναμικά σημαντικής στένωσης [11], αλλά και την ετερόπλευρη καρωτίδα.

Σημαντικοί παράγοντες που πρέπει να ληφθούν υπόψιν στους ασθενείς αυτούς είναι το χρονικό διάστημα που έχει περάσει από την ακτινοβολία [6,12], καθώς και η δόση ακτινοβολίας που δέχθηκαν οι ασθενείς αυτοί[6,13].

2.1 B MODE ΥΠΕΡΗΧΟΤΟΜΟΓΡΑΦΙΑ ΚΑΙ ΤΕΧΝΙΚΗ DOPPLER

2.1.1 B MODE

Ο b mode υπέρηχος επιτρέπει τον υπολογισμό του πάχους του τοιχώματος της καρωτίδας μέσω της μέτρησης του πάχους έσω – μέσου χιτώνα (IMT), τη διερεύνηση ύπαρξης αθηρωματικών πλακών στο τοίχωμα των καρωτίδων, καθώς και το βαθμό στένωσης που προκαλεί. Η αθηρωματική πλάκα υπερηχοτομογραφικά απεικονίζεται σαν ηχογενές υλικό που προκαλεί πάχυνση του έσω – μέσου χιτώνα

και καταλαμβάνει τον αυλό. Μέσω του υπολογισμού του IMT, ακόμα και μικρού βαθμού αθηρωματικές αλλοιώσεις, μπορούν να υπολογισθούν. Παράλληλα, η b mode μέθοδος αναδεικνύει την έκταση των βλαβών, το μήκος δηλαδή του αγγείου που εκτείνεται η αθηρωματική βλάβη, όπως επίσης και το βαθμό στένωσης του αυλού σε εκατοστιαία αναλογία.

2.1.2 COLOR DOPPLER ΚΑΙ ΦΑΣΜΑΤΙΚΗ ΑΝΑΛΥΣΗ DOPPLER

Η Color Doppler τεχνική μπορεί να εντοπίσει με τις κατάλληλες ρυθμίσεις την απουσία ή την παρουσία ροής εντός του αυλού του αγγείου, την κατεύθυνση ροής του αίματος, καθώς και περιοχές με αυξημένες ταχύτητες ροής εντός του αυλού του αγγείου, χάρη στο φαινόμενο ψευδούς κορεσμού (aliasing). Κατά το φαινόμενο αυτό αναδεικνύεται ανάμειξη των χρωματικών σημάτων στο σημείο στένωσης της αρτηρίας, όταν οι ταχύτητες ροής στον αυλό υπερβαίνουν τη χρησιμοποιούμενη συχνότητα εκπομπής παλμών (Pulse Repetition Frequency, PRF). Οι πληροφορίες που απορρέουν από την χρήση του color doppler είναι ποιοτικές και όχι ποσοτικές.

Η φασματική ανάλυση Doppler αναδεικνύει και καταγράφει τις ακριβείς ταχύτητες ροής στην περιοχή ελέγχου. Οι πληροφορίες που λαμβάνονται αφορούν κυρίως, τη μέγιστη συστολική ταχύτητα (PSV), την τελοδιαστολική ταχύτητα (EDV) και τη μέγιστη μέση ταχύτητα (MPV). Απαραίτητη προϋπόθεση για τον ακριβή προσδιορισμό της ταχύτητας του αίματος είναι η σωστή τοποθέτηση της γωνίας πρόσπτωσης των σημάτων doppler, η οποία πρέπει να είναι μικρότερη ή ίση με 60° .

παράλληλα με τον υπολογισμό των απολύτων μέγιστων τιμών των ταχυτήτων, που περιγράφηκαν, χρησιμοποιούνται και λόγοι ταχυτήτων και κυριότερα, ο λόγος μέγιστης συστολικής ταχύτητας ΕΣΚΑ προς τη μέγιστη συστολική της ΚΚΑ.

2.2 ΜΕΤΡΗΣΗ ΠΑΧΟΥΣ ΕΣΩ ΜΕΣΟΥ ΧΙΤΩΝΑ (IMT)

Η μέτρηση του IMT ως παράμετρο πάχυνσης του τοιχώματος της καρωτίδας γίνεται με τη μέθοδο του b mode υπερήχου. Ο έσω και ο έξω χιτώνας αντιστοιχούν σε δύο υπερηχογενείς γραμμές, που φέρονται παράλληλα μεταξύ τους, ενώ ο μέσος χιτώνας αντιστοιχεί στην ενδιάμεση υποηχοϊκή ζώνη. Το φυσιολογικό πάχος του IMT κυμαίνεται ανάλογα με την ηλικία από 0.3 έως 1.2 cm, ενώ η μέση τιμή σε υγιή άτομα είναι 0,9 cm. Πάχος του IMT πάνω από 1,6 cm ορίζεται ως αθηρωματική πλάκα [14]. Η μέτρηση γίνεται σε επιμήκη τομή της κοινής καρωτίδας στο άπω άκρο της, 1-2 εκατοστά πριν το διχασμό της, ενώ λαμβάνονται τρεις μετρήσεις σε μεγεθυμένο παράθυρο δείγματος και αναδεικνύεται ο μέσος όρος των μετρήσεων. Το σημείο μέτρησης θα πρέπει να είναι ελεύθερο αθηρωματικής πλάκας [12]. Η αύξηση του πάχους του IMT αποτελεί σημαντικό ανεξάρτητο παράγοντα πρόγνωσης μελλοντικών αγγειακών συμβαμάτων (ΑΕΕ) [15, 16].

2.3 ΣΤΕΝΩΣΗ ΚΑΡΩΤΙΔΩΝ (CAS)

Ο βαθμός της καρωτιδικής στένωσης αποτελεί την πιο σημαντική παράμετρο σχετιζόμενη με αγγειακά εγκεφαλικά επεισόδια. Γι' αυτό το λόγο, η μελέτη του καρωτιδικού συστήματος του τραχήλου σε ασθενείς με αγγειοπάθεια εξ ακτινοβολίας, περιλαμβάνει την απευθείας μέτρηση του αυλού, αλλά και τη φασματική ανάλυση των ταχυτήτων ροής, που λαμβάνονται στον αυλό των ΚΚΑ, ΕΣΚΑ και ΕΚΑ.

2.3 1 Απευθείας μέτρηση της στένωσης των καρωτίδων

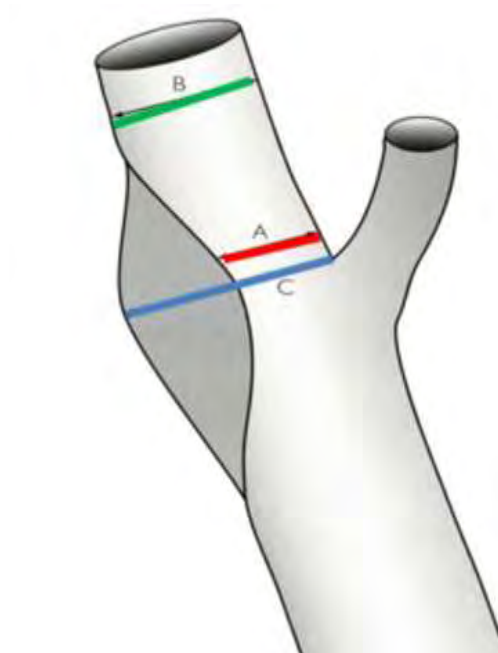
Υπάρχουν δύο τρόποι ανάδειξης της απευθείας μέτρησης της στένωσης του αυλού.

A) Η μέθοδος ESCT (European Society of Carotid Trial) καθορίζει το βαθμό στένωσης επί της εκατό του υπολειπόμενου αυλού, προς τη διάμετρο του καρωτιδικού βολβού (Εικόνα 4).

$$\% \text{ Στένωσης (E)} = 100 - \frac{(A \times 100)}{C}$$

B) Η μέθοδος NASCET (North American Symptomatic Carotid Endarterectomy Trial) καθορίζει το βαθμό στένωσης επί της εκατό του υπολειπόμενου αυλού, προς τη διάμετρο του φυσιολογικού αυλού περιφερικά της ΕΣΚΑ (Εικόνα 4).

$$\% \text{ Στένωσης (N)} = 100 - \frac{(A \times 100)}{B}$$



Εικόνα 4: Τρόποι μέτρησης των δύο μεθόδων. Η μέτρηση του ποσοστού στένωσης θα πρέπει να γίνεται σε εγκάρσιες και επιμήκεις λήψεις και με τη βοήθεια του Color Doppler, ώστε οι υποηχοϊκές πλάκες να μη διαλάθουν της προσοχής του εξεταστή.

2.3.2 Ανάλυση φασματικής ροής και μέτρηση ταχυτήτων

Η ανάλυση της φασματικής ροής και η μέτρηση των ταχυτήτων, που λαμβάνονται παρέχει πιο αξιόπιστα αποτελέσματα, όταν βαθμός στένωσης ξεπερνά το 50%. Οι ταχύτητες ροής θα πρέπει να μετρώνται στο σημείο της στένωσης, προστενωτικά και μεταστενωτικά. Όπως αναφέρθηκε, οι κύριες μετρήσεις αφορούν τη PSV, EDV και MPV. Οι NASCET και ECST ορίζουν τη στένωση ως ήπια (0 – 29%), μέτρια (30 – 69%), σοβαρή (70-99%) και νηματοειδής [17]. Η διάγνωση και ο βαθμός στένωσης στηρίζεται κατά βάση στη μέγιστη συστολική ταχύτητα της Έσω Καρωτίδας, αλλά και στο λόγο των ΕΣΚΑ/ΚΚΑ (Εικόνα 5). Αναδρομικές μελέτες σε ασθενείς υποβλήθηκαν σε ακτινοβολία της τραχηλικής χώρας εξαιτίας νεοπλασιών του τραχήλου, λέμφωμα, ή καρκίνου του μαστού, ανέδειξαν αυξημένη εμφάνιση στένωσης των καρωτίδων στα σημεία ακτινοβολίας [12, 13, 18, 19].

Ποσοστό στένωσης	Μέγιστη Συστολική ταχύτητα	ΕΣΚΑ/ΚΚΑ (Λόγος ταχυτήτων)	Τελοδιαστολική ταχύτητα
0%-49%	<125 cm/sec	<2	<40 cm/sec
50%-69%	125-210 cm/sec	2-3	40-70 cm/sec
70%-79%	>210 cm/sec	>3	70-100 cm/sec
80%-99% *	>280 cm/sec	>3,7	>100 cm/sec
* Πιθανώς χαμηλές ταχύτητες στις πολύ μεγάλες στενώσεις			
Εικόνα 5 : Φασματική Doppler Ανάλυση Ταχυτήτων Ροής. <i>North American Symptomatic Carotid Endarterectomy Trial Collaborators (NASCET).</i>			

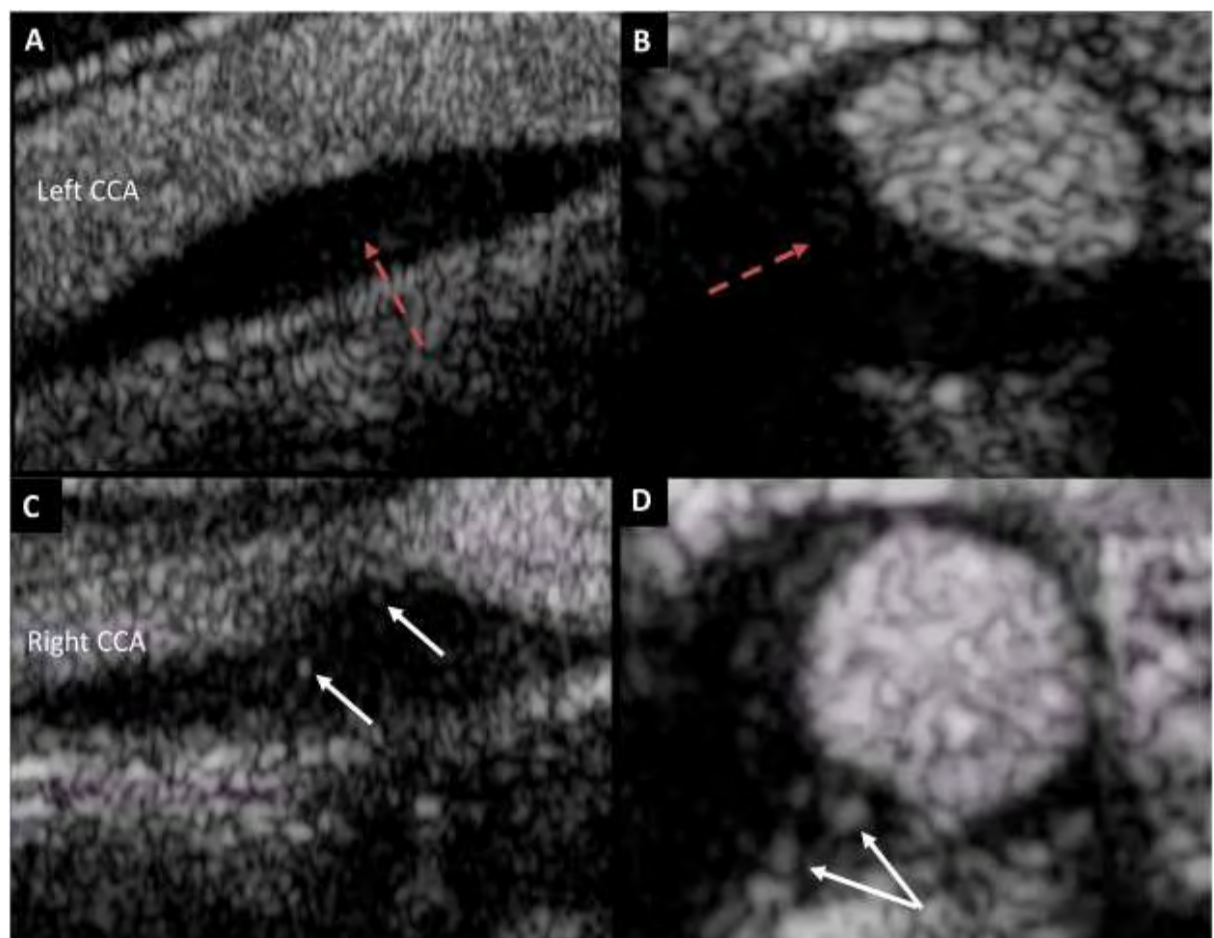
2.4 ΥΠΕΡΗΧΟΤΟΜΟΓΡΑΦΙΚΟΙ ΒΙΟΔΕΙΚΤΕΣ

Η εμφάνιση νέων μεθόδων απεικόνισης μέσω των υπερήχων, όπως η χρήση σκιαγραφικών μέσων - μικροφυσαλίδων (microbubbles) και η υπερηχοτομογραφία παραμόρφωσης υπόσχονται πιο πρώιμη αναγνώριση των βλαβών στο τοίχωμα των καρωτίδων μετά από ακτινοβολία.

2.4.1 Υπερηχοτομογραφία με χρήση σκιαγραφικών μέσων (CEUS)

Η χρήση σκιαγραφικών μέσων στον υπέρηχο γίνεται με την ενδοφλέβια έγχυση ηχογενών νανοσωματιδίων (μικροφυσαλίδες), 2-8 μm , τα οποία αποτελούνται από έναν αερώδη πυρήνα, ο οποίος περιβάλλεται από ένα βιοδιασπώμενο ελαστικό περίβλημα. Όταν προσπέσει σε αυτές ένα ηχητικό κύμα χαμηλής ισχύος, οι μικροφυσαλίδες πραγματοποιούν μη-γραμμική ταλάντωση και ανακλούν ηχητικά κύματα σε αρμονικές συχνότητες. Με τη χρήση ειδικών ψηφιακών τεχνικών, οι αρμονικές συχνότητες που εκπέμπονται από τις μικροφυσαλίδες ανιχνεύονται με μεγάλη ευαισθησία, ενώ οι ηχοανακλάσεις των υπόλοιπων ιστών καταστέλλονται. Πρόσφατα στοιχεία αναδεικνύουν τη χρησιμότητα του CEUS, καθώς βοηθούν στην καλύτερη διάκριση και μέτρηση του IMT, στην αναγνώριση νεοαγγειογένεσης προκαλούμενης από την αθηρωμάτωση και στην καλύτερη απεικόνιση της αθηρωματικής πλάκας [20]. Επιπλέον οι μικρόσφαιρες αυτές έχουν τη δυνατότητα να προσκολλώνται και να φαγοκυτταρώνονται από τα ενεργοποιημένα κύτταρα φλεγμονής (π.χ. λευκοκύτταρα) που προκαλεί η αθηρωμάτωση. Έμμεσα λοιπόν, με το βαθμό πρόσληψης των μικροφυσαλίδων μπορεί να υπολογιστεί και ο βαθμός ανάπτυξης της φλεγμονής (Εικόνα 6) [21, 22]. Έχει παρατηρηθεί ότι η έναρξη των

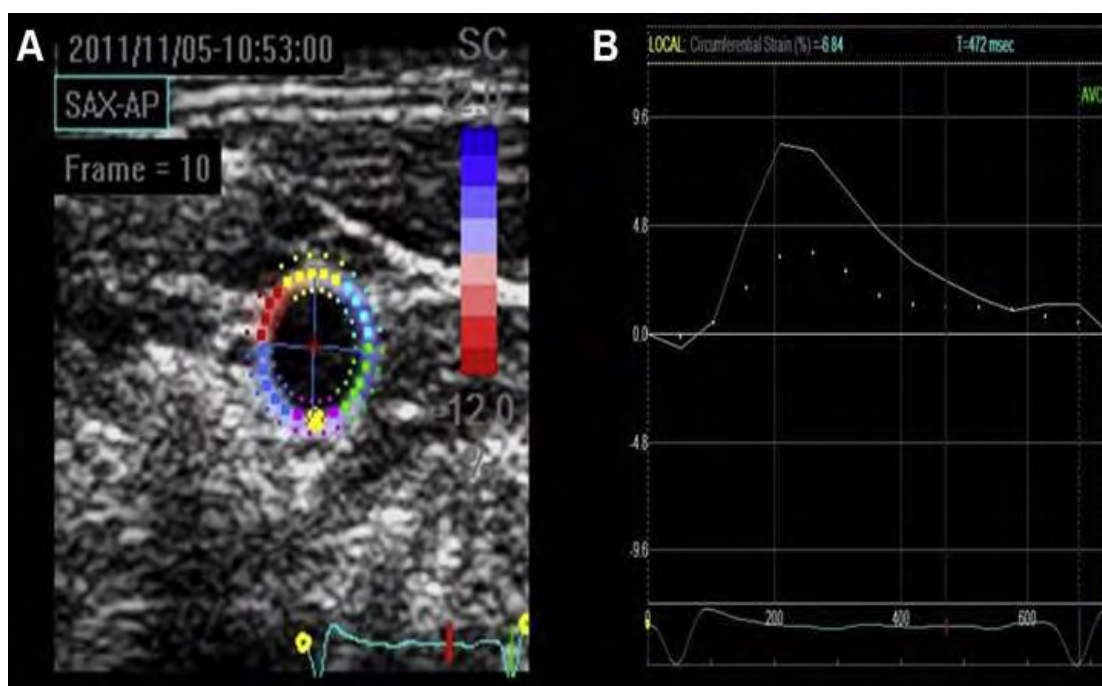
φλεγμονωδών διεργασιών μετά από την επίδραση της ακτινοβολίας γίνεται σε διάστημα μόνο λίγων ωρών [23]. Προτείνεται λοιπόν, ότι αυτή η μέθοδος απεικόνισης θα μπορούσε να καθορίσει και την επίδραση του βαθμού ακτινοβολίας στη δημιουργία αθηρωμάτωσης, τόσο στο χρόνο όσο και στο βαθμό στένωσης [6].



Εικόνα 6: Υπερηχογράφημα ΚΚΑ με χρήση μικροφουσαλίδων (CEUS). Η αριστερή μη ακτινοβοληθείσα ΚΚΑ σε επιμήκη (Α) και σε εγκάρσια (Β) τομή, όπου δεν αναδεικνύεται πρόσληψη σκιαγραφικής ουσίας (κόκκινα βέλη), σε αντίθεση με τη δεξιά ακτινοβοληθείσα ΚΚΑ σε επιμήκη (C) και σε εγκάρσια τομή (D), όπου παρατηρείται πρόσληψη σκιαγραφικής ουσίας σε στην αθηρωματική πλάκα (λευκά βέλη) [22].

2.4.2 Υπερηχοτομογραφία Παραμόρφωσης - Strain

Η υπερηχοτομογραφία παραμόρφωσης αποτελεί μία νέα μέθοδο απεικόνισης, που ουσιαστικά ανιχνεύει και μετρά την κίνηση των ιστών στο αρτηριακό τοίχωμα καθώς και το βαθμό παραμόρφωσης - σκλήρυνσης αυτού (Εικόνα 7), πριν ακόμα εμφανιστούν αλλαγές στο IMT [24, 6]. Ο τραυματισμός και η καταστροφή των *vasa vasorum* έχει σαν συνέπεια την απώλεια της ελαστάνης και των λείων μυικών ινών του αγγειακού τοιχώματος με συνέπεια τη δημιουργία ίνωσης του φυσιολογικού τοιχώματος, όπως ήδη αναφέρθηκε. Αυτό μπορεί να οδηγήσει σε σκλήρυνση και παραμόρφωση του τοιχώματος του αγγείου, πριν ακόμα αναπτυχθεί πάχυνση του IMT. Η σκλήρυνση του τοιχώματος αποτελεί έναν πρώιμο δείκτη αθηρωμάτωσης και έναν ανεξάρτητο παράγοντα κινδύνου αγγειακών συμβαμάτων [12].



Εικόνα 7 : Speckle tracking υπερηχοτομογραφία της ΚΚΑ. Α) Η κίτρινη εστία σε εγκάρσια τομή της ΚΚΑ αναπαριστά την περιοχή ενδιαφέροντος μέτρησης της τοιχωματικής παραμόρφωσης. Β) Η καμπύλη αναπαριστά τη μετατόπιση, σε εκατοστιαία αναλογία, ενός σημείου του τοιχώματος σε σχέση με το παρακείμενο του σε κυκλοτερές εγκάρσιο επίπεδο, [6].

3 Αποτελέσματα/Results

3.1 Γενικά

Η αναδρομή στη βιβλιογραφία ανέδειξε την επίδραση της ακτινοβολίας της τραχηλικής χώρας στην επιτάχυνση της δημιουργίας αθηρωματικών διεργασιών στο εξωκράνιο καρωτιδικό σύστημα, καθώς και την αύξηση των αγγειακών εγκεφαλικών συμβαμάτων στους ασθενείς αυτούς. Η Gujral et al ανέλυσε και συνέκρινε 34 μελέτες, οι οποίες αφορούσαν τις επιδράσεις της ακτινοβολίας τόσο στην εμφάνιση ΑΕΕ, όσο και την ανάπτυξη βλαβών στο τοίχωμα των καρωτίδων, όπως η πάχυνση του IMT και η στένωση του αυλού των αγγείων [25].

3.2 Αγγειακά Εγκεφαλικά Επεισόδια

Η μελέτη των Dorresteyn et al, συμπέρανε ότι ο κίνδυνος Αγγειακών Εγκεφαλικών επεισοδίων και Παροδικών Εγκεφαλικών επεισοδίων εμφανίζεται αυξημένος στους ασθενείς αυτούς κατά 5,6 φορές [26] σε σχέση με το γενικό πληθυσμό. Μία άλλη μελέτη των Haynes et al, συγκρίνοντας τους ασθενείς αυτούς με το γενικό πληθυσμό και περιλαμβάνοντας κριτήρια, όπως η ηλικία, το φύλο, το κάπνισμα ανέδειξε το σχετικό κίνδυνο για ΑΕΕ ή ΤΙΑ σε 2,09 [16].

3.3 Πάχυνση IMT

Ένας μεγάλος αριθμός αναδρομικών μελετών με τη βοήθεια της duplex υπερηχοτομογραφίας ανέδειξε πάχυνση του έσω – μέσου χιτώνα των καρωτίδων μετά την επίδραση ακτινοβολίας. Σύμφωνα με τους Gujral et al, Η διαφορά του IMT μεταξύ της ακτινοβοληθείσας ΚΚΑ και του ετερόπλευρου καρωτιδικού συστήματος ήταν σημαντική[25]. Σε σχετικά παλαιότερες αναδρομικές μελέτες αναδείχθηκε σημαντική πάχυνση του IMT κατά 18-40% [19, 27-29].

Μεταγενέστερες αναδρομικές έρευνες που μελετήθηκαν , επιδεικνύουν αύξηση του πάχους του IMT από 22-36% [26,30]. Οι Huang et al ανέδειξαν σε ασθενείς με νεοπλασία του ρινοφάρυγγα, που υποβλήθηκαν σε ακτινοβολία, σημαντική γραμμική αύξηση του IMT σε συνάρτηση με το χρόνο παρόδου της ακτινοβολίας[31]. Αντίθετα, οι Giannicolo et al δεν ανέδειξαν στατιστικά σημαντική διαφορά του IMT της κοινής καρωτίδας σε ακτινοβοληθέντες ασθενείς συγκρινόμενη με το υγιές γκρουπ ιδίου αριθμού εξεταζομένων, ηλικίας, φύλου και φυλής[32]. Η παραπάνω μελέτη , όμως, συγκρινόμενη με τις υπόλοιπες, εμφανίζει το μικρότερο χρονικό διάστημα μεταξύ του διαστήματος που μεσολάβησε από το πέρας της ακτινοβολίας και του αρχικού υπερηχοτομογραφικού ελέγχου.

Αντίστοιχα, σε μια προοπτική μελέτη από τους Muzzafar et al πριν την έναρξη ακτινοβολίας και σε διάστημα ενός και δύο ετών αναδείχθηκε σημαντικού βαθμού αύξηση του IMT[33].

3.4 Στένωση Καρωτίδων (CAS) -Αθηρωματική πλάκα

Η στένωση της προσβεβλημένης από ακτινοβολία καρωτίδας είναι μία αναπόφευκτη επιπλοκή. Οι Gujral et al υπογραμμίζουν στη συστηματική τους ανάλυση ότι το 90% των αναδρομικών ερευνών που μελέτησαν, ανέδειξε σημαντική αύξηση του επιπολασμού της καρωτιδικής στένωσης σε ακτινοβοληθέντες ασθενείς[25]. Οι Lam et al, με τη βοήθεια του color doppler υπερήχου και της ανάλυσης της φασματικής ροής των ταχυτήτων ανέδειξαν σημαντικό βαθμό στένωση στις καρωτίδες σε ακτινοβοληθέντες ασθενείς πάσχοντες από νεοπλασία του ρινοφάρυγγα σε σύγκριση με ασθενείς που δεν είχαν ακόμα υποβληθεί σε θεραπεία με ακτινοβολία. Η συνολική επίπτωση της νόσου στους ασθενείς αυτούς αφορούσε το 78,9%, ενώ το 23,6% των ασθενών αυτών παρουσίασαν μετρίου προς σοβαρού βαθμού στένωση (>50%) [34]. Η μελέτη αυτή, βέβαια, εμφανίζει δεδομένα έως και δέκα έτη μετά την πάροδο της ακτινοβολίας. Αντίστοιχα, οι Cheng et al σε προοπτική μελέτη εξέτασαν με τη βοήθεια του gray scale υπερήχου και της color duplex μεθόδου ασθενείς, που υποβλήθηκαν σε ακτινοβολία και βρήκαν ότι το 28% των ασθενών παρουσίασαν στένωση της ακτινοβοληθείσας έσω καρωτίδας >30%. Παράλληλα, το 13% των ασθενών παρουσίασε σοβαρού βαθμού στένωση (>70%) της ΕΣΚΑ, ενώ κανένας ασθενής δεν παρουσίασε μετρίου ή σοβαρού στένωση της Κοινής Καρωτίδας[35]. Σε μια άλλη προοπτική μελέτη που συνέκρινε το βαθμό στένωσης πριν τη διενέργεια ακτινοβολίας και μετά την πάροδο 3 ετών, εμφανίστηκε αύξηση της μετρίου βαθμού στένωσης της ΕΣΚΑ στο 56% των ασθενών, ενώ σε ένα ποσοστό 9% εμφανίστηκε σοβαρού βαθμού στένωση (70%) [36].

Επιπλέον μελέτη με B – mode υπερήχους ανέδειξε, ότι η αθηρωματική πλάκα που

αναπτύχθηκε στο τοίχωμα των ακτινοβοληθέντων καρωτίδων ασθενών με >50% βαθμό στένωσης είναι πιο υπερηχογενής, συγκριτικά με ασθενείς με τον ίδιο βαθμό στένωσης, που, όμως, δεν είχαν υποβληθεί σε ακτινοβολία [37].

3.5 Μεσοδιάστημα εξέτασης και ποσότητα ακτινοβολίας

Το χρονικό όριο μεταξύ της εφαρμογής της ακτινοβολίας και του σημείου εμφάνισης πάχυνσης του IMT ή CAS έχει προταθεί από πολλούς ερευνητές. Η προοπτική μελέτη των Muzzafar et al, ανέδειξε ότι η ακτινοβολία της τραχηλικής χώρας μπορεί να οδηγήσει σε σημαντική αύξηση του IMT μέσα στον πρώτο χρόνο από το πέρας των ακτινοβολιών [13]. Οι Cheng et al υποστηρίζουν ότι ασθενείς που έχουν υποβληθεί σε ακτινοθεραπεία της τραχηλικής χώρας πέραν των 5 ετών θα πρέπει να υποβάλλονται σε συχνό duplex υπερηχοτομογραφικό έλεγχο των καρωτίδων, καθώς βρήκαν ότι αυτοί οι ασθενείς έχουν 15 φορές μεγαλύτερο κίνδυνο ανάπτυξης CAS και 8,5 φορές μεγαλύτερο κίνδυνο ανάπτυξης σοβαρού βαθμού στένωσης[35], ενώ άλλη μελέτη προτείνει τον έλεγχο των ασθενών αυτών με gray scale και color duplex υπερηχοτομογραφία ετησίως μετά τη συμπλήρωση τριών ετών από το πέρας της ακτινοβολίας[11].

Σημαντικότερος παράγοντας για την ανάπτυξη CAS, που έχει όμως λιγότερο μελετηθεί, αποτελεί η δόση ακτινοβολίας, που έχει εφαρμοσθεί. Οι Martin et al αναφέρουν ότι δόση >35 Gy οδηγεί στη δημιουργία αθηρωματικών αλλοιώσεων στο τοίχωμα της καρωτίδας[30]. Η δόση της ακτινοβολίας σε σχέση με το χρόνο εμφάνισης καρωτιδικής στένωσης δεν έχει ακόμα αποσαφηνιστεί. Έχει παρόλα αυτά προταθεί ότι αγγειακά εγκεφαλικά συμβάματα μπορεί να επισυμβούν σε 9-10 έτη μετά από δόσεις ακτινοβολίας 60 -70 Gy[26].

4. Συζήτηση/Discussion

Γενικά

Η ακτινοβολία της τραχηλικής χώρας σε ασθενείς με νεοπλασίες της κεφαλής και του τραχήλου είναι γνωστό ότι συσχετίζεται με επιτάχυνση της αθηρωμάτωσης και στένωσης της κοινής καρωτίδας και της έσω καρωτίδας σε μεγάλα τμήματα αυτών και σε ασυνήθεις περιοχές. Η επίπτωση της ακτινοβολίας οφείλεται στην άμεση καταστροφή του ενδοθηλίου, της καταστροφής των vasa vasorum και της ίνωσης που επέρχεται στο τοίχωμα και κυρίως του έξω χιτώνα του τοιχώματος των καρωτίδων. Οι έρευνες που μελέτησαν την πάχυνση του IMT και το βαθμό στένωσης των καρωτίδων μέσω της duplex υπερηχοτομογραφίας, αποδεικνύουν ότι υπάρχει μία διαφορά 20-50% σε σχέση με εξεταζόμενους χωρίς προηγηθείσα ακτινοβολία. Παράλληλα οι ασθενείς αυτοί εμφανίζουν διπλάσιο κίνδυνο εμφάνισης αγγειακών συμβαμάτων, όπως TIA και AEE σε σχέση με το γενικό πληθυσμό [10].

Η επίδραση της αύξησης της δόσης ακτινοβολίας στην επίπτωση της καρωτιδικής αρτηριοσκλήρυνσης δεν έχει αποσαφηνιστεί αρκετά. Οι δόσεις ακτινοβολίας που σχετίζονται με την ανάπτυξη της αθηροσκλήρωσης κυμαίνονται από 35-44 Gy (σε ασθενείς με λέμφωμα Hodgkin και non Hodgkin) σε 50-80 Gy (σε ασθενείς με νεοπλασίες του ρινοφάρυγγα) [28]. Η λανθάνουσα περίοδος (δηλαδή ο χρόνος από τη θεραπεία ακτινοβολίας έως την εμφάνιση νευρολογικών συμπτωμάτων) επίσης μεταβάλλεται σημαντικά μεταξύ των ασθενών [2]. Υπάρχουν ορισμένα στοιχεία που υποδηλώνουν ότι η λανθάνουσα κατάσταση μπορεί να εξαρτάται από τη δόση [16]. Οι Dorresteijn et al. [14] ανέφεραν διάμεσο διάστημα 9 -10 ετών για την εμφάνιση

εγκεφαλικού επεισοδίου σε ασθενείς με καρκίνο κεφαλής και τραχήλου που έλαβαν 60-70 Gy. Ωστόσο, η σχέση μεταξύ λανθάνουσας περιόδου και δόσης ακτινοβολίας δεν είναι σαφής και απαιτεί περαιτέρω διερεύνηση.

Η διάγνωση και αξιολόγηση των βλαβών στο τοίχωμα των καρωτίδων βασίζεται κατά βάση στην υπερηχοτομογραφική απεικόνιση. Ο υπέρηχος αποτελεί μια γρήγορη, φθηνή και εύκολα επαναλαμβανόμενη απεικονιστική εξέταση.

Παράλληλα η μέτρηση του IMT, που μπορεί να μετρηθεί σχετικά εύκολα και μη επεμβατικά με τη B mode υπερηχογραφία αποτελεί έναν πολύ αξιόπιστο δείκτη εξέλιξης της αρτηριοσκληρωτικής νόσου και σημαντικός προγνωστικός δείκτης για τα μελλοντικά αγγειακά συμβάματα [17, 20, 31]. Η αύξηση του πάχους του IMT είναι επίσης ένα από τα πρώτα ορατά χαρακτηριστικά που μπορούν να παρατηρηθούν κατά τα δύο πρώτα χρόνια μετά την ακτινοβολία και αυτή η πάχυνση είναι ορατή σε όλο ο μήκος της ΚΚΑ [13,38]. Νεώτερες μελέτες αποδεκνύουν πώς η εφαρμογή ακτινοβολίας αποτελεί έναν ανεξάρτητο παράγοντα αύξησης του IMT και κατ' επέκταση της επαγωγής της αθηροσκλήρωσης [38]. Για μια απόλυτη διαφορά στο πάχος του IMT κατά 0,1 mm, ο κίνδυνος του εγκεφαλικού επεισοδίου αυξάνεται κατά 13-18% [39]. Αναδυόμενες νέες τεχνικές, όπως η υπερηχοτομογραφία παραμόρφωσης (speckle tracking ultrasound) για τη μέτρηση της τοιχωματικής δυσκαμψίας (stiffness) [12, 23] και η υπερηχογραφία με χορήγηση ενδοφλέβιων σκιαγραφικών μέσων με μικροφουσαλίδες μπορεί να αποτελέσουν σημαντικές μεθόδους στην ανίχνευση πρώιμων αθηροσκληρωτικών αγγειακών μεταβολών [21, 25].

Κλινικά, οι ασθενείς που έχουν υποβληθεί σε ακτινοβολία είναι σχετικά νεότεροι και έχουν χαμηλότερη συχνότητα εμφάνισης άλλων αρτηριοσκληρυντικών παραγόντων κινδύνου σε σύγκριση με τους μη ακτινοβοληθέντες ασθενείς. Ως εκ τούτου, μερικοί μελετητές. Επιπλέον, η βλάβη του αγγείου μετά από ακτινοβολία εκτείνεται πέρα από τα περιθώρια του πεδίου ακτινοβολίας. Ενώ στην γενικευμένη αθηρωμάτωση οι θεωρούν τις αθηρωματικές βλάβες σε προηγουμένως ακτινοβοληθέντες ασθενείς ως κλινικά διακριτή οντότητα σε σύγκριση με την κλασσική αθηροσκληρωτική στένωση [25, 40]. Οι αθηρωματικές βλάβες τείνουν να είναι μεγαλύτερες και εμφανίζονται σε άτυπες θέσεις στενωτικές βλάβες. Ενώ οι κλασσικές βλάβες αθηρωμάτωσης εντοπίζονται συνήθως στο βολβό και στην αρχική μοίρα της ΕΣΚΑ η μέγιστη στένωση των επαγόμενων από την ακτινοβολία βλαβών φείδεται της προαναφερθείσας περιοχής και εμφανίζεται κυρίως στην περιφέρεια συμπεριλαμβανομένης και της εγγύς ΚΚΑ και του άπω τμήματος της ΕΣΚΑ [37]. Η άτυπη αυτή μορφολογία των αθηρωματικών πλακών σε ακτινοβοληθέντες ασθενείς οδηγεί μερικές φορές σε περιορισμό της εφαρμογής της duplex υπερηχοτομογραφίας, όταν αυτές αφορούν στένωση στα περιφερικά τμήματα της ΕΣΚΑ και του εγγύς τμήματος της ΚΚΑ. Όπως αναφέρθηκε, οι επαγόμενες από ακτινοβολία στενωτικές βλάβες τείνουν να είναι μεγαλύτερες και μπορεί να εκτείνονται σε μήκος πάνω από 3 cm σε ένα ποσοστό 50% [41, 42]. Το εστιακό σημείο της κρίσιμης στένωσης στην καρωτίδα μπορεί να είναι εξίσου κλινικά σημαντικό με μια διάχυτη στενή αρτηρία και ο κίνδυνος εμφάνισης αγγειακού εγκεφαλικού επεισοδίου σχετίζεται με το βαθμό στένωσης σε οποιοδήποτε σημείο της αρτηρίας [26].

Όσον αφορά τα υπερηχοτομογραφικά χαρακτηριστικά της αθηρωματικής πλάκας, εντοπίστηκαν διαφορές συγκριτικά με την κλασσική αθηρωμάτωση [37,40, 43]. Οι αθηρωματικές πλάκες που δημιουργούνται από έκθεση στην ακτινοβολία έχουν πιο διάχυτη εμφάνιση και είναι πιο υπερηχογενείς, κυρίως τύπου III και IV. Ιστολογικά διαπιστώθηκε ότι οι αθηρωματικές βλάβες από την επίδραση της ακτινοβολίας είχαν μικρότερη διείσδυση μακροφάγων και μικρότερο λιποειδικό προφίλ. Έτσι προτείνεται ότι οι αθηρωματικές αυτές πλάκες είναι πιο σταθερές και δυσκολότερα ικανές να αποκολληθούν σε σύγκριση με τις πλάκες που δημιουργούνται στην κλασσική αθηρωμάτωση[40]. Αυτά τα ευρήματα είναι συνεπή με το γεγονός ότι οι ακτινοβοληθείσες καρωτίδες αρτηρίες είναι πιο επιρρεπείς στην ανάπτυξη επαναστένωσης μετά από θεραπευτικές επεμβάσεις [41].

Ο υψηλός επιπολασμός της καρωτιδικής στένωσης μετά από RT για όγκους κεφαλής και τραχήλου είναι μεγάλος. Όλοι οι ασθενείς με προγενέστερη ακτινοβολία της τραχηλικής χώρας, με ή χωρίς παραδοσιακούς λοιπούς παράγοντες κινδύνου, πρέπει να ελέγχονται σε τακτικά χρονικά διαστήματα με την color doppler υπερηχοτομογραφία. Από τον έλεγχο της βιβλιογραφίας δεν έχει προταθεί ένα πρωτόκολλο υπερηχοτομογραφικού ελέγχου που θα αφορά την πρόληψη και την έγκαιρη διάγνωση της καρωτιδικής στένωσης των ασθενών αυτών. Από τους Halak et al έχει προταθεί ο ετήσιος υπερηχοτομογραφικός έλεγχος των καρωτίδων σε ακτινοβοληθέντες ασθενείς ετησίως μετά την πάροδο τριών ετών από την ακτινοβολία [11], ενώ οι Cheng et al προτείνουν ετήσιο έλεγχο μετά την πάροδο πενταετίας[35].

4.2 Θεραπεία

Οι συμπτωματικοί ασθενείς ή οι ασθενείς με σοβαρή καρωτιδική στένωση απαιτούν περαιτέρω αντιμετώπιση με ενδαρτηρεκτομή της καρωτίδας (CEA) ή ενδαγγειακή τοποθέτηση stent (CAS) [2].

Οι CAS και CEA αποτελούν τις κύριες θεραπευτικές επεμβατικές προσεγγίσεις με χαμηλό κίνδυνο επιπλοκών ΑΕΕ. Η ενδαρτηρεκτομή σε ασθενείς που έχουν προηγουμένως λάβει ακτινοβολία στον τράχηλο μπορεί να παρουσιάζει ορισμένες τεχνικές χειρουργικές δυσκολίες που σχετίζονται με την αυξημένη ίνωση που έχει επέλθει στις καρωτίδες. Αυτό μπορεί να απαιτεί περίπλοκη αγγειακή ανασυγκρότηση ή αντικατάσταση του αγγείου, γεγονός που αυξάνει την περιεγχειρητική νοσηρότητα και συνδέεται με αυξημένο κίνδυνο επιπλοκών στο τοπικό τραύμα [42, 43]. Παρά τις δυσκολίες αυτές, έχουν αναφερθεί ευνοϊκά αποτελέσματα της ενδαρτηρεκτομής σε ασθενείς με CAS που προκαλούνται από ακτινοβολία, οι οποίες είναι συγκρίσιμες με αυτές των μη ακτινοβολημένων ασθενών . Οι ασθενείς με σοβαρή CAS που είναι ακατάλληλοι για ενδαρτηρεκτομή μπορούν να αντιμετωπιστούν με αγγειοπλαστική της καρωτίδας και τοποθέτηση stent [43, 44]. Μια συστηματική μελέτη που συγκρίνει την ενδοαρτηρεκτομή έναντι της ενδοπρόθεσης σε ένα ακτινοβολημένο πεδίο έχει δείξει ότι και οι δύο τεχνικές είναι εφικτές με χαμηλό περιεγχειρητικό κίνδυνο εγκεφαλικών αγγείων [44]. Παρόλα αυτά, λόγω της αυξημένης ίνωσης του καρωτιδικού τοιχώματος στους ασθενείς αυτούς, είναι αυξημένο το ποσοστό επαναστένωσης μετά από αγγειοχειρουργική επέμβαση [2, 44].

5. Συμπερασμα

Από τη βιβλιογραφία που ερευνήθηκε, προκύπτει ότι οι ασθενείς, που έχουν υποβληθεί σε θεραπευτική ακτινοβολία της τραχηλικής χώρας για κακοήθεις νεοπλασίες της κεφαλής και του τραχήλου εμφανίζουν υψηλότερο κίνδυνο καρωτιδικής στένωσης και αγγειακών εγκεφαλικών συμβαμάτων, είτε αυτά αφορούν ένα παροδικό ισχαιμικό επεισόδιο είτε ένα ΑΕΕ. Αυτό το εύρημα δείχνει ότι οι θεράποντες ιατροί θα πρέπει να δώσουν προσοχή και να μην υποεκτιμούν αυτήν τη μακροχρόνια επιπλοκή. Ο έλεγχος των ασθενών αυτών μπορεί να γίνεται με τη βοήθεια της duplex υπερηχοτομογραφίας, μίας μεθόδου με πολύ καλή ευαισθησία και ειδικότητα για τον έλεγχο καταρχήν της έναρξης των αθηρωματικών διεργασιών όπως η πάχυνση του IMT αλλά και την εκτίμηση της καρωτιδικής στένωσης. Οι διαφορές στα δεδομένα επίπτωσης μεταξύ αυτών των ευρημάτων μπορεί να προκύψουν από τα δημογραφικά χαρακτηριστικά, τον μέσο χρόνο παρακολούθησης (διάστημα μεταξύ ακτινοβολιών και έναρξης μελέτης του εξωκράνιου καρωτιδικού συστήματος με τη βοήθεια των υπερήχων) ή μερικούς άλλους πιθανούς παράγοντες. Μεγαλύτερα μεγέθη δείγματος και μεγαλύτερη περίοδος παρακολούθησης απαιτούνται για τον προσδιορισμό της ακριβούς επίπτωσης της προκαλούμενης από ακτινοβολία καρωτιδικής στένωσης.

Βιβλιογραφία

- [1] Thomas E, Forbus WD. Irradiation injury to the aorta and the lung. *AMA Arch Pathol* 1959;67(3):256e263.
- [2] Xu J, Cao Y. Radiation-Induced Carotid Artery Stenosis: A Comprehensive Review of the Literature. *Interventional Neurology*. 2014;2(4):183-192. doi:10.1159/000363068.
- [3] Jordan LC, Duffner PK (2009) Early-onset stroke and cerebrovascular disease in adult survivors of childhood cancer. *Neurology* 73: 1816–1817.
- [4] Stary HC et al. A definition of initial, fatty streak, and intermediate lesions of atherosclerosis. A report from the Committee on Vascular Lesions of the Council on Arteriosclerosis, American Heart Association. *Circulation*. 1994;89: 2462–2478.
- [5] Ross R. The pathogenesis of atherosclerosis: a perspective for the 1990s. *Nature* 1993;362:801
- [6] Gujral, D.M. , Shah, B.N. , Chahal, N.S. Clinical features of radiation-induced carotid atherosclerosis *Clinical Oncology* 26 (2014:)94-102.
- [7] Glagov S, Zarins C, Giddens DP, Ku DN: Hemodynamics and atherosclerosis. Insights and perspectives gained from studies of human arteries. *Arch Pathol Lab Med* 1988; 112: 1018-31
- [8] Louis, E.L., McLoughlin, M.J., Wortzman, G. : Chronic damage to medium and large arteries following irradiation. *J Can Assoc Radiol* 1974. Volume 25, Issue 2, Pages 94-104.

- [9] Stewart, Fiona Anne et al. Ionizing Radiation Accelerates the Development of Atherosclerotic Lesions in ApoE^{-/-} Mice and Predisposes to an Inflammatory Plaque Phenotype Prone to Hemorrhage The American Journal of Pathology , Volume 168 , Issue 2 , 649 – 658.
- [10] Plummer C, Henderson RD, O’Sullivan JD, Read SJ. Ischemic stroke and transient ischemic attack after head and neck radiotherapy: a review. Stroke 2011;42(9):2410e2418.
- [11] Halak M, Fajer S, Ben-Mei H, Loberman Z, Weller B, Karmeli R. Neck irradiation: a risk factor for occlusive carotid artery disease. Eur J Vasc Endovasc Surg 2002;23(4):299e302.
- [12] Cheng SW, Wu LL, Ting AC, Lau H, Lam LK, Wei WI. Irradiation-induced extracranial carotid stenosis in patients with head and neck malignancies. Am J Surg 1999;178(4):323e328
- [13] Muzaffar K, Collins SL, Labropoulos N, Baker WH. A prospective study of the effects of irradiation on the carotid artery. Laryngoscope 2000;110:1811À14
- [14] World Health Organization. The World Health Report. 2008. [Last accessed on 2009 Jun 07].
- [15] Greenland P, Alpert JS, Beller GA, et al. 2010 ACCF/AHA guideline for assessment of cardiovascular risk in asymptomatic adults: a report of the American College of Cardiology Foundation/American Heart Association Task Force on Practice Guidelines. J Am Coll Cardiol 2010;56(25):e50e103.
- [16] Haynes JC, Machtay M, Weber RS,etal. Relative risk of stroke in head and neck carcinoma patients treated with external cervical irradiation. Laryngoscope. 2002;112:1883–1887.

- [17] Neale ML, Chambers JL, Kelly AT, et al. Reappraisal of duplex criteria to assess significant carotid stenosis with special reference to reports from the North American Symptomatic Carotid Endarterectomy Trial and the European Carotid Surgery Trial. *J Vasc Surg* 1994;20(4):642e649.
- [18] Dubec JJ, Munk PL, Tsang V, et al. Carotid artery stenosis in patients who have undergone radiation therapy for head and neck malignancy. *Br J Radiol* 1998;71(848):872e875.
- [19] Meeske KA, Siegel SE, Gilsanz V, et al. Premature carotid artery disease in pediatric cancer survivors treated with neck irradiation. *Pediatr Blood Cancer* 2009;53(4):615e621.
- [20] Macioch JE, Katsamakis CD, Robin J, et al. Effect of contrast enhancement on measurement of carotid artery intimal medial thickness. *Vasc Med* 2004;9(1):7e12.
- [21] Lindner JR, Dayton PA, Coggins MP, et al. Noninvasive imaging of inflammation by ultrasound detection of phagocytosed microbubbles. *Circulation* 2000;102(5):531e538.
- [22] Benoy N. Shah, Dorothy M. Gujral, Navtej S. Chahal, Kevin J. Harrington, Christopher M. Nutting, Roxy Senior. Plaque Neovascularization Is Increased in Human Carotid Atherosclerosis Related to Prior Neck Radiotherapy: A Contrast-Enhanced Ultrasound Study.. *JACC Cardiovasc Imaging*. 2016 Jun;9(6):668-75. doi: 10.1016/j.jcmg.2015.07.026.

- [23] Kimura H, Wu NZ, Dodge R, et al. Inhibition of radiation-induced up-regulation of leukocyte adhesion to endothelial cells with the platelet-activating factor inhibitor, BN52021. *Int J Radiat Oncol Biol Phys* 1995;33(3):627-633.
- [24] Bjallmark A, Lind B, Peolsson M, Shahgaldi K, Brodin LA, Nowak J. Ultrasonographic strain imaging is superior to conventional non-invasive measures of vascular stiffness in the detection of age-dependent differences in the mechanical properties of the common carotid artery. *Eur J Echocardiogr* 2010;11(7):630-636
- [25] Gujral DM, Chahal N, Senior R, Harrington KJ, Nutting CM. Radiation-induced carotid artery atherosclerosis: *Radiother Oncol*. 2014 Jan;110(1):31-8.
- [26] Dorresteijn LD, Kappelle AC, Boogerd W, Klokman WJ, Balm AJ, Keus RB, et al. Increased risk of ischemic stroke after radiotherapy on the neck in patients younger than 60 years. *J Clin Oncol* 2002;20:282-8
- [27] Feehs RS, McGuirt WF, Bond MG, Strickland HL, Craven TE, Hiltbrand JB. Irradiation. A significant risk factor for carotid atherosclerosis. *Arch Otolaryngol Head Neck Surg* 1991;117:1135-7.
- [28] King LJ, Hasnain SN, Webb JA, Kingston JE, Shafford EA, Lister TA, et al. Asymptomatic carotid arterial disease in young patients following neck radiation therapy for Hodgkin lymphoma. *Radiology* 1999;213:167-72.
- [29] Heikens J, Ubbink MC, van der Pal HP, Bakker PJ, Fliers E, Smilde TJ, et al. Long term survivors of childhood brain cancer have an increased risk for cardiovascular disease. *Cancer* 2000;88:2116-21.

- [30] Martin JD, Buckley AR, Graeb D, Walman B, Salvian A, Hay JH. Carotid artery stenosis in asymptomatic patients who have received unilateral head-and-neck irradiation. *Int J Radiat Oncol Biol Phys* 2005;63:1197–205.
- [31] Huang TL, Hsu HC, Chen HC, Lin HC, Chien CY, Fang FM, Huang CC, Chang HW, Chang WN, Huang CR, et al: Long-term effects on carotid intima-media thickness after radiotherapy in patients with nasopharyngeal carcinoma. *Radiat Oncol* 2013;8:261
- [32] Gianicolo ME, Gianicolo EA, Tramacere F, Andreassi MG, Portaluri M. Effects of external irradiation of the neck region on intima media thickness of the common carotid artery. *Cardiovasc Ultrasound* 2010;8:8 [PMCID: 2846876].
- [33] Muzaffar K, Collins SL, Labropoulos N, Baker WH. A prospective study of the effects of irradiation on the carotid artery. *Laryngoscope* 2000;110:1811–4
- [34] Lam WW, Leung SF, So NM, Wong KS, Liu KH, Ku PK, et al. Incidence of carotid stenosis in nasopharyngeal carcinoma patients after radiotherapy. *Cancer* 2001;92:2357–63.
- [35] Cheng SW, Ting AC, Lam LK, Wei WI: Carotid stenosis after radiotherapy for nasopharyngeal carcinoma. *Arch Otolaryngol Head Neck Surg* 2000;126:517–521.
- [36] Greco A, Gallo A, De Virgilio A, Marinelli C, Macri GF, et al. (2012) Carotid stenosis after adjuvant cervical radiotherapy in patients with head and neck cancers: a prospective controlled study. *Clin Otolaryngol* 37: 376–381
- [37] Cheng SW, Ting AC, Wu LL. Ultrasonic analysis of plaque characteristics and intimal-medial thickness in radiation-induced atherosclerotic carotid arteries: *European Journal of Vascular and Endovascular Surgery* , 2002Volume 24 , Issue6 , 499 – 504.

- [38] Gujral DM, Shah BN, Chahal NS, Bhattacharyya S, Hooper J, Senior R, Harrington KJ, Nutting CM. Carotid intima-medial thickness as a marker of radiation-induced carotid atherosclerosis. *Radiother Oncol*. 2016 Feb;118(2):323-9. doi: 10.1016/j.radonc. 2015.11.025.
- [39] Lorenz MW, Markus HS, Bots ML, Rosvall M, Sitzer M: Prediction of clinical cardiovascular events with carotid intima-media thickness: a systematic review and meta-analysis. *Circulation* 2007;115:459–467.
- [40] Fokkema M, den Hartog AG, van Lammeren GW, Bots ML, Pasterkamp G, Vink A, Moll FL, de Borst GJ: Radiation-induced carotid stenotic lesions have a more stable phenotype than de novo atherosclerotic plaques. *Eur J Vasc Endovasc Surg* 2012;43:643–648.
- [41] Shichita T, Ogata T, Yasaka M, Yasumori K, Inoue T, Ibayashi S, Iida M, Okada Y: Angiographic characteristics of radiation-induced carotid arterial stenosis. *Angiology* 2009; 60:276–282.
- [42] Abayomi OK. Neck irradiation, carotid injury and its consequences. *Oral Oncol*. 2004;40(9):872-878.
- [43] Leseche G, Castier Y, Chataigner O, et al. Carotid artery revascularization through a radiated field. *J Vasc Surg* 2003; 38(2):244e250.
- [44] Fokkema M, den Hartog AG, Bots ML, van der Tweel I, Moll FL, de Borst GJ. Stenting versus surgery in patients with carotid stenosis after previous cervical radiation therapy: systematic review and meta-analysis. *Stroke* 2012; 43(3): 793e801.

