



ΔΙΑΚΡΑΤΙΚΟ
ΔΙΑΤΜΗΜΑΤΙΚΟ
ΠΡΟΓΡΑΜΜΑ
ΜΕΤΑΠΤΥΧΙΑΚΩΝ
ΣΠΟΥΔΩΝ

ΙΑΤΡΙΚΗ ΣΧΟΛΗ
ΠΑΝΕΠΙΣΤΗΜΙΟ ΘΕΣΣΑΛΙΑΣ
ΣΕ ΣΥΝΕΡΓΑΣΙΑ ΜΕ ΤΟ
UNIVERSITÀ DEGLI STUDI
DI GENOVA



Μεταπτυχιακή Διπλωματική Εργασία

**“Η ΣΗΜΑΣΙΑ ΤΗΣ
ΥΠΕΡΗΧΟΤΟΜΟΓΡΑΦΙΚΗΣ ΜΕΘΟΔΟΥ (US)
ΣΤΗΝ ΠΑΡΑΚΟΛΟΥΘΗΣΗ STENTING ΤΩΝ
ΠΕΡΙΦΕΡΙΚΩΝ ΑΡΤΗΡΙΩΝ
ΤΩΝ ΚΑΤΩ ΑΚΡΩΝ”**

ΜΑΡΙΑ Α.ΜΠΙΛΑΛΗ

Υπεβλήθη για την εκπλήρωση μέρους των απαιτήσεων για την απόκτηση του

Διακρατικού Μεταπτυχιακού Διπλώματος Ειδίκευσης

*«Υπερηχογραφική Λειτουργική Απεικόνιση για την πρόληψη & διάγνωση των αγγειακών
παθήσεων»*

Λάρισα, 2017

ΤΡΙΜΕΛΗΣ ΣΥΜΒΟΥΛΕΥΤΙΚΗ ΕΠΙΤΡΟΠΗ

1. **Καρδούλας Δημήτριος**, Μηχανικός Βιοϊατρικής Τεχνολογίας, Τμήμα Ιατρικής Πανεπιστήμιο Κρήτης(**επιβλέπων**)
2. **Κούτσιας Στυλιανός**, Λέκτορας Αγγειοχειρουργικής-Αγγειοπλαστικής, Αγγειοχειρουργική Κλινική Π.Γ.Ν. Λάρισας, Τμήμα Ιατρικής, Σχολή Επιστημών Υγείας, Πανεπιστήμιο Θεσσαλίας
3. **Χρήστος Καραθάνος**, Επικ. Επιμελητής Αγγειοχειρουργικής κλινικής Π.Γ.Ν. Λάρισας

ΕΥΧΑΡΙΣΤΙΕΣ

Η παρούσα διπλωματική εργασία εκπονήθηκε στα πλαίσια του Μεταπτυχιακού Προγράμματος Σπουδών «Υπερηχογραφική Λειτουργική Απεικόνιση για την πρόληψη & διάγνωση των αγγειακών παθήσεων» του Πανεπιστημίου Θεσσαλίας, σε συνεργασία με το πανεπιστήμιο της Γένοβας. Την επίβλεψη ανέλαβε ο κύριος Καρδούλας Δημήτριος, Μηχανικός Βιοϊατρικής Τεχνολογίας, του Τμήματος Ιατρικής του Πανεπιστημίου Κρήτης, ο οποίος μου εμπιστεύτηκε την ανάθεση αυτής της εργασίας. Θα ήθελα να ευχαριστήσω θερμά τον κύριο Καρδούλα, για την καθοδήγηση και αμέριστη συμπαράστασή του καθ' όλη την διάρκεια της εκπόνησης. Χωρίς την πολύτιμη υποστήριξή του η ολοκλήρωση της μεταπτυχιακής εργασίας θα ήταν αδύνατη.

Επίσης ευχαριστώ την οικογένειά μου και τους καλούς μου φίλους που στέκονται δίπλα μου σε όλες τις όμορφες αλλά και τις δύσκολες στιγμές της ζωής μου.

Δεν μπορώ να μην ευχαριστήσω ξεχωριστά τους καλούς μου φίλους και συναδέλφους Χριστόφορο Κουλία και Αθανάσιο Καστανά για την πολύτιμη βοήθειά τους στην εκπόνηση αυτής της εργασίας.

Μαρία Α. Μπιλάλη

ΠΕΡΙΕΧΟΜΕΝΑ

ΠΕΡΙΛΗΨΗ

ΠΕΡΙΛΗΨΗ ΣΤΗΝ ΑΓΛΙΚΗ ΓΛΩΣΣΑ (ABSTRACT)

ΚΕΦΑΛΑΙΟ 1: ΕΙΣΑΓΩΓΗ

1.1 ΑΝΑΤΟΜΙΑ ΑΡΤΗΡΙΩΝ ΤΩΝ ΚΑΤΩ ΑΚΡΩΝ

1.1.1 ΜΗΡΙΑΙΑ ΑΡΤΗΡΙΑ

1.1.2 ΓΝΥΑΚΗ ΑΡΤΗΡΙΑ

1.1.3 ΠΡΟΣΘΙΑ ΚΝΗΜΙΑΙΑ ΑΡΤΗΡΙΑ

1.1.4 ΟΠΙΣΘΙΑ ΚΝΗΜΙΑΙΑ ΑΡΤΗΡΙΑ

1.1.5 ΠΕΡΟΝΙΑΙΑ ΑΡΤΗΡΙΑ

1.2 ΠΕΡΙΦΕΡΙΚΗ ΑΠΟΦΡΑΚΤΙΚΗ ΑΡΤΗΡΙΟΠΑΘΕΙΑ

1.2.1 ΠΑΡΑΓΟΝΤΕΣ ΚΙΝΔΥΝΟΥ

1.2.2 ΣΥΜΠΤΩΜΑΤΟΛΟΓΙΑ

1.2.3 ΚΛΙΝΙΚΗ ΕΞΕΤΑΣΗ

1.2.4 ΑΠΕΙΚΟΝΙΣΗ

1.2.5 ΘΕΡΑΠΕΙΑ

1.2.6 ΑΛΛΑΓΗ ΣΤΟΝ ΤΡΟΠΟ ΖΩΗΣ ΓΙΑ ΠΑΡΕΜΒΑΣΗ ΣΤΗΝ

ΑΘΗΡΩΣΚΛΗΡΩΤΙΚΗ ΔΙΑΔΙΚΑΣΙΑ

1.2.7 ΦΑΡΜΑΚΕΥΤΙΚΗ ΑΓΩΓΗ

1.2.8 ΕΠΑΝΑΓΓΕΙΩΣΗ

1.2.9 ΕΠΕΜΒΑΤΙΚΕΣ ΘΕΡΑΠΕΥΤΙΚΕΣ ΜΕΘΟΔΟΙ

1.3 ΑΝΕΥΡΥΣΜΑ ΠΕΡΙΦΕΡΙΚΗΣ ΑΡΤΗΡΙΑΣ

1.3 ΑΝΕΥΡΥΣΜΑ ΠΕΡΙΦΕΡΙΚΗΣ ΑΡΤΗΡΙΑΣ

1.4 Η ΧΡΗΣΗ ΥΠΕΡΗΧΟΥ ΣΤΗ ΔΙΑΓΝΩΣΗ ΠΑΘΗΣΕΩΝ ΤΩΝ ΑΡΤΗΡΙΩΝ

ΤΩΝ ΚΑΤΩ ΑΚΡΩΝ ΚΑΙ ΣΤΟΝ ΜΕΤΕΓΧΕΙΡΗΤΙΚΟ ΕΛΕΓΧΟ

1.4.1 ΤΕΧΝΙΚΟΣ ΕΞΟΠΛΙΣΜΟΣ

1.4.2 Η ΤΕΧΝΙΚΗ DUPLEX ΣΤΗΝ ΕΚΤΙΜΗΣΗ ΤΩΝ ΑΡΤΗΡΙΩΝ ΤΩΝ ΚΑΤΩ

ΑΚΡΩΝ

1.4.3 ΦΥΣΙΟΛΟΓΙΚΕΣ ΚΑΙ ΠΑΘΟΛΟΓΙΚΕΣ ΑΡΤΗΡΙΕΣ

1.4.4 ΥΠΕΡΗΧΟΓΡΑΦΙΚΟΣ ΕΛΕΓΧΟΣ ΓΙΑ ΤΗΝ ΕΠΙΛΟΓΗ ΤΗΣ
ΘΕΡΑΠΕΥΤΙΚΗΣ ΑΝΤΙΜΕΤΩΠΙΣΗΣ

ΚΕΦΑΛΑΙΟ 2 : ΜΕΘΟΔΟΛΟΓΙΑ

2.1 ΣΤΟΧΟΣ

2.2 ΔΙΕΡΕΥΝΗΣΗ ΒΙΒΛΙΟΓΡΑΦΙΑΣ

ΚΕΦΑΛΑΙΟ 3 :ΑΠΟΤΕΛΕΣΜΑΤΑ

3.1 ΜΕΛΕΤΗ ΤΗΣ ΧΡΗΣΗΣ CDU ΓΙΑ ΤΟ FOLLOW-UP ΘΕΡΑΠΕΙΑΣ ΜΕ
STENTING ΤΗΣ ΑΡΤΗΡΙΑΣ ΤΩΝ ΚΑΤΩ ΑΚΡΩΝ

3.2 ΜΕΛΕΤΕΣ ΠΟΥ ΧΡΗΣΙΜΟΠΟΙΗΣΑΝ CDU ΓΙΑ ΤΟ FOLLOW-UP ΜΕΤΑ
ΑΠΟ STENT ΣΤΙΣ ΑΡΤΗΡΙΕΣ ΤΩΝ ΚΑΤΩ ΑΚΡΩΝ

ΚΕΦΑΛΑΙΟ 4 : ΣΥΖΗΤΗΣΗ

4.1 ΑΠΕΙΚΟΝΙΣΗ ΑΡΤΗΡΙΩΝ

4.1.1 ΑΞΟΝΙΚΗ ΤΟΜΟΓΡΑΦΙΑ

4.1.2 ΑΓΓΕΙΟΓΡΑΦΙΑ

4.1.3 ΕΓΧΡΩΜΟΣ ΥΠΕΡΗΧΟΣ DOPPLER (CDU)

4.2 ΧΡΗΣΗ ΤΟΥ CDU ΣΤΗΝ ΠΑΡΑΚΟΛΟΥΘΗΣΗ STENT ΣΤΙΣ ΑΡΤΗΡΙΕΣ
ΤΩΝ ΚΑΤΩ ΑΚΡΩΝ

4.3 Η ΧΡΗΣΗ ΤΟΥ CDU ΣΤΟ ΣΧΕΔΙΑΣΜΟ ΘΕΡΑΠΕΙΑΣ ΤΩΝ ΑΡΤΗΡΙΩΝ ΤΩΝ
ΚΑΤΩ ΑΚΡΩΝ

4.4 Η ΧΡΗΣΗ ΤΟΥ CDU ΣΤΗΝ ΠΑΡΑΚΟΛΟΥΘΗΣΗ ΤΗΣ ΕΠΑΝΑΓΓΕΙΩΣΗΣ
ΤΩΝ ΑΡΤΗΡΙΩΝ ΤΩΝ ΚΑΤΩ ΑΚΡΩΝ ΜΕ ΜΕΘΟΔΟΥΣ ΕΚΤΟΣ ΤΟΥ STENT

4.5 ΠΡΟΤΑΣΕΙΣ ΓΙΑ ΜΕΛΛΟΝΤΙΚΗ ΔΙΕΡΕΥΝΗΣΗ

4.6 ΣΥΜΠΕΡΑΣΜΑΤΑ

ΠΕΡΙΛΗΨΗ

Εισαγωγή: Το stenting στις αρτηρίες των κάτω άκρων αποτελεί πολύ συχνή μέθοδο αντιμετώπισης της στένωσης των περιφερικών αρτηριών. Η δευτεροπαθής στένωση και απόφραξη αποτελεί μία σοβαρή και συχνή επιπλοκή της μεθόδου. Μέχρι τώρα η διερεύνηση πιθανής απόφραξης του stent πραγματοποιούνταν με τη χρήση αξονικής τομογραφίας (CT). Ωστόσο λόγω των μειονεκτημάτων της CT, η χρήση του Colour Doppler ultrasound (CDU) αποτελεί δελεαστική εναλλακτική μέθοδο για το follow-up του stenting κάποιων αρτηριών. Κάποιες μελέτες ερευνούν αυτή καθεαυτή την αποτελεσματικότητα του CDU για το follow-up ασθενών που έχουν υποβληθεί σε stenting των αρτηριών των κάτω άκρων. Ο στόχος της παρούσας μελέτης είναι η συγκέντρωση στοιχείων όσον αφορά την αποτελεσματικότητα του CDU για το follow-up ασθενών που έχουν υποβληθεί σε stenting των περιφερικών αρτηριών των κάτω άκρων.

Μεθοδολογία: Πραγματοποιήθηκε διερεύνηση της βιβλιογραφίας σε διάφορες βάσεις δεδομένων. Συμπεριλήφθηκαν στη μελέτη μας 64 άρθρα σχετικά με τη διερεύνησή μας. Από αυτά, τα 9 άρθρα περιείχαν πληροφορίες αμιγώς σχετικές με το θέμα μας, δηλαδή τη διερεύνηση της χρησιμότητας του CDU στο follow-up μετά από stenting στις αρτηρίες των κάτω άκρων.

Αποτελέσματα: Αναλύονται οι μελέτες που αφορούν τη χρήση CDU για το follow-up μετά από stenting στις αρτηρίες των κάτω άκρων. Οι λίγες μελέτες που ερευνούν αμιγώς το θέμα μας, περιλαμβάνουν ένα σχετικά μικρό αριθμό ατόμων που έχουν μελετηθεί.

Συζήτηση: Η χρήση του CDU δείχνει να μπορεί να αντικαταστήσει τη CT με ασφάλεια σε κάποια συγκεκριμένα follow-up, και κάτω από συγκεκριμένες συνθήκες. Είναι βέβαιο πως πρέπει να πραγματοποιηθούν περισσότερες μελέτες, με μεγαλύτερο αριθμό ασθενών, οι οποίες να οδηγήσουν σε ασφαλή αποτελέσματα.

ABSTRACT

Introduction: Stenting is the method of choice for the treatment of arterial stenosis of lower extremities. Secondary stenosis and obstruction is a common and severe complication of stenting. Follow-up of stenting is until nowadays performed with Computed Tomography scanning (CT). The use of Colour Doppler ultrasound (CDU) has replaced CT at the follow-up of stenting of certain arteries, but only a few studies analyse the results of CDU for the follow-up of artery stenting of lower extremity. Aim of the present study is to gather and extract evidence on the subject of the use of CDU for the follow-up after artery stenting of lower extremity.

Methods: An extensive research of literature in various databases was performed. In our study evidence from 64 published studies are included. 9 studies comprise information relevant with our research.

Results: The studies that concern the use of CDU for the follow-up after stenting of lower extremity arteries. The few studies that present information on our subject include a small number of patients.

Discussion: The use of CDU can safely replace CT in certain follow-up, under specific circumstances. However, more studies are necessary, with a larger amount of patients, for the extraction of safe results.

ΚΕΦΑΛΑΙΟ 1

ΕΙΣΑΓΩΓΗ

1.1 ΑΝΑΤΟΜΙΑ ΑΡΤΗΡΙΩΝ ΤΩΝ ΚΑΤΩ ΑΚΡΩΝ

Η αιμάτωση των αρτηριών των κάτω άκρων προέρχεται από τον διχασμό της κατώτερης κοιλιακής αορτής. Στο ανατομικό ύψος του 4ου οσφυϊκού σπονδύλου, η κατώτερη κοιλιακή αορτή διαιρείται στις δύο κοινές λαγόνιες αρτηρίες. Η αριστερή και η δεξιά λαγόνιος αρτηρία διχάζονται εντός της ελάσσοнос πυέλου, σε έσω και έξω λαγόνιο αρτηρία. Οι έσω λαγόνιες αρτηρίες εξασφαλίζουν, μέσω σπλαχνικών και μυϊκών κλάδων, την αιμάτωση των τοιχωμάτων και των σπλαχνικών οργάνων της ελάσσοнос πυέλου. Η έξω λαγόνιος αρτηρία φέρεται, υπό το περιτόναιο, κατά μήκος του έξω χείλους του μείζονος ψοίτη μυός, έως κάτω από το μέσο του βουβωνικού συνδέσμου. Εν συνεχεία, διέρχεται τον βουβωνικό σύνδεσμο όπου και χορηγεί έμπροσθεν του περιτοναίου, επί τα εντός, την κάτω επιγάστριο αρτηρία και επί τα εκτός την εν τω βάθει περισπωμένη λαγόνιο αρτηρία, μεταπίπτοντας τελικά σε μηριαία αρτηρία [1].

1.1.1 ΜΗΡΙΑΙΑ ΑΡΤΗΡΙΑ

Η μηριαία αρτηρία (femoral artery – FA) αποτελεί τη συνέχεια της έξω λαγόνιας αρτηρίας. Διαιρείται ανατομικά σε τρία μέρη, την κοινή μηριαία αρτηρία, την επιπολής μηριαία αρτηρία και την εν τω βάθει μηριαία αρτηρία και μεταπίπτει στην ιγνυακή αρτηρία [1].

1.1.2 ΙΓΝΥΑΚΗ ΑΡΤΗΡΙΑ

Η ιγνυακή αρτηρία (popliteal artery) αποτελεί το κύριο αρτηριακό στέλεχος από το

οποίο χορηγείται αίμα στην περιοχή του γόνατος και στους μυς της γαστροκνημίας. Αποτελεί τη συνέχεια της μηριαίας αρτηρίας στην ιγνυακή χώρα και διαιρείται στους τελικούς κλάδους της, την πρόσθια και την οπίσθια κνημιαία αρτηρία [1].

1.1.3 ΠΡΟΣΘΙΑ ΚΝΗΜΙΑΙΑ ΑΡΤΗΡΙΑ

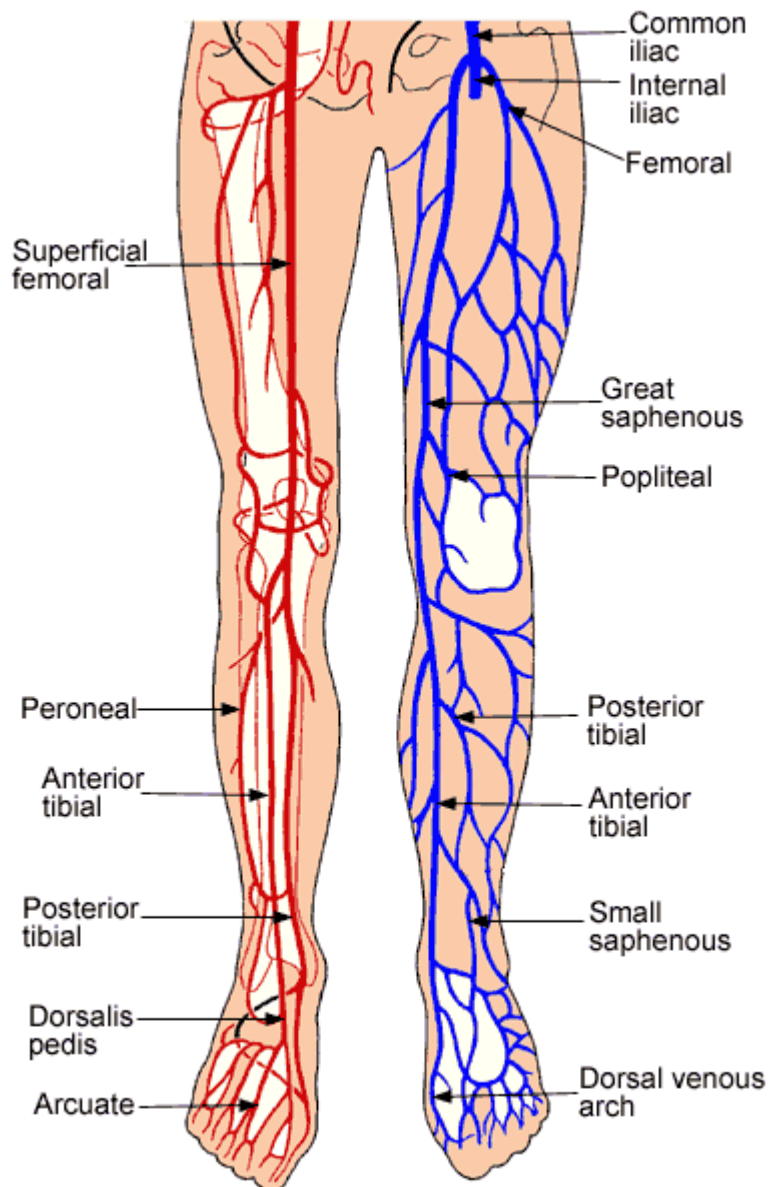
Η πρόσθια κνημιαία αρτηρία (anterior tibial artery) αποτελεί τον έναν από τους τελικούς κλάδους της ιγνυακής αρτηρίας, πορεύεται στην κνήμη και μεταπίπτει στη ραχιαία του ποδιού αρτηρία [1].

1.1.4 ΟΠΙΣΘΙΑ ΚΝΗΜΙΑΙΑ ΑΡΤΗΡΙΑ

Η οπίσθια κνημιαία αρτηρία (posterior tibial artery) είναι μεγαλύτερη από την πρόσθια και αποτελεί το κύριο αρτηριακό στέλεχος από το οποίο χορηγείται αίμα στα οπίσθια ανατομικά μέρη της κνήμης. Η οπίσθια κνημιαία αρτηρία τελειώνει πίσω από το έσω σφυρό και διαιρείται στους τελικούς της κλάδους, την έσω και την έξω πελματιαία αρτηρία [1].

1.1.5 ΠΕΡΟΝΙΑΙΑ ΑΡΤΗΡΙΑ

Η περνιαία αρτηρία (peroneal artery) βρίσκεται εν τω βάθει, πίσω από την περνιαία πλευρά της γαστροκνημίας. Διαιρείται σε έξω περνιαίους κλάδους, που διακλαδίζονται στις έξω και οπίσθιες επιφάνειες της πτέρνας [1].



Main Arteries and Veins in the Lower Limbs

Εικόνα 1 : Ανατομία αρτηριών των κάτω άκρων .Πηγή: Susan Standring, “Gray's Anatomy”, 40th Edition, Churchill Livingstone, 2009

1.2 ΠΕΡΙΦΕΡΙΚΗ ΑΠΟΦΡΑΚΤΙΚΗ ΑΡΤΗΡΙΟΠΑΘΕΙΑ

Η στένωση ή η απόφραξη των αρτηριών που προκαλεί την ελάττωση της αρτηριακής αιμάτωσης των κάτω άκρων περιγράφεται με τον όρο Περιφερική Αποφρακτική Αρτηριοπάθεια (Peripheralarterialocclusivedisease, PAD). Η PAD είναι κατά κανόνα

αποτέλεσμα της ανάπτυξης αθηρωματικής πλάκας στο τοίχωμα των αρτηριών που τροφοδοτούν με αίμα τα κάτω άκρα [2].

Η PAD έχει ως αποτέλεσμα τη μη ομαλή ανταλλαγή οξυγόνου και άλλων θρεπτικών στοιχείων που διατηρούν τη δομή και τη σωστή λειτουργία των ιστών και οι μύες να δυσκολεύονται να ανταπεξέλθουν στο λειτουργικό τους φορτίο [2].

Η PAD εκδηλώνεται αρχικά με πόνο στο κάτω άκρο κατά τη διάρκεια της βάδισης (διαλείπουσα χωλότητα) ενώ σε περίπτωση εξέλιξης της PAD τα συμπτώματα κατά τη βάδιση χειροτερεύουν με τελικό στάδιο την κρίσιμη ισχαιμία. Οι αρτηρίες που προσβάλλει κυρίως η PAD είναι η κοιλιακή αορτή, οι λαγόνιες αρτηρίες (κοινή, έσω και έξω λαγόνιος), οι μηριαίες αρτηρίες, η ιγνυακή αρτηρία και οι κνημιαίες αρτηρίες.[4]

1.2.1 ΠΑΡΑΓΟΝΤΕΣ ΚΙΝΔΥΝΟΥ

Οι παράγοντες κινδύνου της περιφερικής αποφρακτικής αρτηριοπάθειας είναι το κάπνισμα, η υπερλιπιδαιμία, η αρτηριακή πίεση, ο σακχαρώδης διαβήτης, η ηλικία, το φύλο, η χρόνια νεφρική ανεπάρκεια, η έλλειψη σωματικής δραστηριότητας, η κακή διατροφή και η παχυσαρκία[2].

Από τους παραπάνω παράγοντες κινδύνου, οι κυριότεροι είναι:

α) το κάπνισμα (το οποίο αυξάνει τον κίνδυνο εμφάνισης της PAD κατά 3 με 10 φορές)[4]

β) η υπερλιπιδαιμία (οι διαταραχές των λιπιδίων που συνδέονται με αυξημένο κίνδυνο PAD περιλαμβάνουν την αυξημένη HDL-χοληστερίνη, την υπερτριγλυκεριδαιμία και την αυξημένη λιποπρωτεΐνη, με τον κίνδυνο εμφάνισης PAD να αυξάνει κατά 5-10% για κάθε 10 mg/dl αύξησης της ολικής χοληστερόλης)[4]

γ) η αρτηριακή υπέρταση, η οποία αυξάνει τον κίνδυνο εμφάνισης περιφερικής αρτηριοπάθειας κατά 2 περίπου φορές.[4]

δ) ο σακχαρώδης διαβήτης, ο οποίος αυξάνει τον κίνδυνο εμφάνισης περιφερικής αρτηριοπάθειας κατά 2-4 φορές. Ο κίνδυνος εμφάνισης περιφερικής αρτηριοπάθειας είναι ανάλογος της βαρύτητας και της διάρκειας του σακχαρώδη διαβήτη και αυξάνει κατά 26% για κάθε 1% αύξηση της γλυκοζυλιωμένης αιμοσφαιρίνης [7].

1.2.2 ΣΥΜΠΤΩΜΑΤΟΛΟΓΙΑ

Στο αρχικό στάδιο της PAD η νόσος είναι ασυμπτωματική, είτε γιατί η στένωση της αρτηρίας δεν είναι αρκετά μεγάλη είτε επειδή ο ασθενής δεν περπατάει συχνά ώστε να εκδηλωθούν συμπτώματα [10].

Το αρχικό και πιο συχνό σύμπτωμα στους ασθενείς που πάσχουν από PAD είναι ο πόνος κατά τη διάρκεια της βάδισης, γνωστός ως διαλείπουσα χωλότητα. Η διαλείπουσα χωλότητα αναγκάζει τον ασθενή να παύσει τη δραστηριότητα του ενώ ο πόνος σταματάει έπειτα από 3 με 5 λεπτά ανάπαυσης. Ο πόνος έχει συσφικτικό χαρακτήρα που μοιάζει με «κράμπα» και η εντόπισή του εξαρτάται από τη στενευμένη/αποφραγμένη αρτηρία [10].

Συνήθως ο πόνος εντοπίζεται στους μυς της γαστροκνήμιας μιας και η αρτηρία των κάτω άκρων που προσβάλλεται συνηθέστερα από αθηροσκλήρυνση είναι η επιπολής μηριαία ενώ όταν η απόφραξη εντοπίζεται στην έξω λαγόνιο ή την κοινή μηριαία αρτηρία τότε ο πόνος εμφανίζεται στο μηρό [12].

Όταν ο πόνος εμφανίζεται στο γλουτό τότε η απόφραξη εντοπίζεται στην κοινή λαγόνιο αρτηρία ενώ ξεχωριστή περίπτωση είναι η στένωση του διχασμού της αορτής, κατά την οποία προσβάλλονται και οι δύο κοινές λαγόνιες αρτηρίες. Αυτή η περίπτωση ονομάζεται σύνδρομο Leriche και περιλαμβάνει διαλείπουσα χωλότητα και στους δύο γλουτούς και επιπρόσθετα διαταραχές της στύσης και απουσία σφύξεων και στις δύο μηριαίες αρτηρίες [10].

Επίσης, όπως συμβαίνει με τα κάτω άκρα, η διαλείπουσα χωλότητα μπορεί να εμφανιστεί πιο σπάνια και στα άνω άκρα με στένωση της υποκλειδίου, της μασχαλιαίας ή της βραχιονίου αρτηρίας η οποία μπορεί να προκαλέσει διαλείπουσα χωλότητα στον ώμο, το βραχίονα ή το αντιβράχιο [12] και το σύνδρομο υποκλοπής της σπονδυλικής αρτηρίας εφόσον η βλάβη αφορά την έκφυση της υποκλειδίου αρτηρίας.

Η εξέλιξη της PAD οδηγεί στην κρίσιμη ισχαιμία όπου ασθενής παρουσιάζει άλγος αναπαύσεως ή και γάγγραινα του πάσχοντος άκρου. Η αιμάτωση έχει μειωθεί σε πολύ μεγάλο βαθμό ώστε ο ασθενής να νιώθει πόνο ακόμα και σε κατάσταση ηρεμίας. Το άλγος αναπαύσεως συνήθως προκαλείται όταν υπάρχει απόφραξη σε πολλαπλά επίπεδα. Στο άλγος αναπαύσεως η δυσφορία επιδεινώνεται κατά την κατάκλιση, ενώ ο πόνος μειώνεται αν ασθενής κρεμάσει τα άκρα του εκτός της κλίνης. Αυτό συμβαίνει εξαιτίας επίδρασης της βαρύτητας στην πίεση άρδευσης των

ιστών με τον πόνο να είναι αρκετά έντονος, ώστε να μην επιτρέπει στον ασθενή να κοιμάται με τα άκρα του σε οριζόντια θέση [12].

Η κρίσιμη ισχαιμία απαιτεί άμεση αντιμετώπιση, καθώς απειλεί τη βιωσιμότητα του πάσχοντος κάτω άκρου και μπορεί να οδηγήσει σε νέκρωση των ιστών του (γάγγραινα) και ακρωτηριασμό του [12].

1.2.3 ΚΛΙΝΙΚΗ ΕΞΕΤΑΣΗ

Η κλινική εξέταση της PAD των αρτηριών των κάτω άκρων περιλαμβάνει μετά την λήψη ιστορικού, την κλινική εξέταση με επισκόπηση, ψηλάφηση και ακρόαση, και την μέτρηση του σφυροβραχιόνιου δείκτη [13].

Ο σφυροβραχιόνιος δείκτης (Ankle-Brachial Index , ABI) είναι ο λόγος της μέγιστης αρτηριακής συστολικής πίεσης μετρημένη στα σφυρά προς μέγιστης αρτηριακής συστολικής πίεσης μετρημένη στο βραχίονα και γίνεται με τη χρήση Doppler. Ο ABI αποτελεί έναν ευαίσθητο δείκτη τόσο για τη διάγνωση της PAD για την πρόβλεψη της θνησιμότητας και του κινδύνου καρδιαγγειακών επιπλοκών [10].

Ο σφυροβραχιόνιος δείκτης θεωρείται φυσιολογικός όταν η τιμή του υπερβαίνει το 0,95. Η ερμηνεία του σφυροβραχιόνιου δείκτη έχει ως εξής [10]:

- Φυσιολογικός : μεταξύ 0,9 και 1,3
- Μέτρια περιφερική αρτηριοπάθεια : μεταξύ 0,4 και 0,9
- Σοβαρή περιφερική αρτηριοπάθεια: $\leq 0,4$

Η μέτρηση του δείκτη ABI παρουσιάζει ειδικότητα 99% και ευαισθησία 95% και συστήνεται η μέτρησή του σε καπνιστές άνω των 50 ετών, διαβητικούς ασθενείς άνω των 50 ετών και όλους τους ηλικιωμένους άνω των 70 ετών. Ωστόσο ο ABI δεν είναι αρκετά ευαίσθητος στη διάγνωση μεμονωμένης στένωσης της έσω λαγόνιας αρτηρίας. Παρά την υψηλή ειδικότητα και ευαισθησία του ABI σε περίπτωση ανάπτυξης παράπλευρης κυκλοφορίας η διάγνωση της PAD θα μπορούσε να είναι δύσκολη [10].

Επίσης ακόμα μία μέθοδος για την διερεύνηση στένωσης ή απόφραξης της έσω λαγονίου αρτηρίας (αν και σπανίως χρησιμοποιείται στην καθημερινή κλινική πράξη) είναι η μέτρηση της πίεσης του πέους. Ο δείκτης πέους-βραχιόνιος (Penile-brachial index, PBI) ορίζεται ως ο λόγος της αρτηριακής πίεσης του πέους διά της αρτηριακής

συστολικής πίεσης του βραχίονα ωστόσο ο φυσιολογικός ΔΠΒ δεν μπορεί να αποκλείσει την παρουσία αλλοιώσεων στην έσω λαγόνια αρτηρία [17]. Σταδιακά η διαλείπουσα χωλότητα οδηγεί τους ασθενείς σε αδυναμία βάδισης. Η αδυναμία βάδισης εκτιμάται με τη μέγιστη απόσταση βάδισης. Η μέγιστη απόσταση βάδισης μετράται με βάρδιση σε κυλιόμενο τάπητα με ταχύτητα 3 km/h και κλίση 10% και μόλις ο ασθενής εμφανίσει διαλείπουσα χωλότητα τοποθετείται σε ύπτια θέση, όπου μετρώνται οι πιέσεις στα σφυρά [19].

1.2.4 ΑΠΕΙΚΟΝΙΣΗ

Οι σύγχρονες απεικονιστικές μέθοδοι που χρησιμοποιούνται για τη διάγνωση της PAD των κάτω άκρων περιλαμβάνουν επεμβατικές και μη επεμβατικές μεθόδους. Στις επεμβατικές μεθόδους υπάρχει μόνο η ψηφιακή αφαιρετική αγγειογραφία (Digital Subtraction Angiography, DSA) η οποία μπορεί να συνδυαστεί με απευθείας διαδερμική ενδαγγειακή θεραπεία [10].

Οι μη επεμβατικές μέθοδοι περιλαμβάνουν την Αξονική αγγειογραφία (CTA), την Μαγνητική αγγειογραφία (MRA) και την υπερηχογραφία (Colour Doppler Ultrasound, CDU [10]).

Η τελευταία μέθοδος είναι πολύ καλή εναλλακτική με μεγάλη αξιοπιστία για την απεικόνιση των αγγείων και δίνει πληροφορίες μορφολογικές και αιμοδυναμικές. Η 2-διαστάσεων απεικόνιση (Duplexultrasound) προσφέρει χαρακτηριστική απεικόνιση των αγγείων, και η έγχρωμη υπερηχογραφική απεικόνιση με Doppler δίνει πληροφορίες για την αιματική ροή [10].

1.2.5 ΘΕΡΑΠΕΙΑ

Η αντιμετώπιση της περιφερικής αποφρακτικής αρτηριοπάθειας των κάτω άκρων αφορά αρχικά την εξάλειψη των παραγόντων κινδύνου. Ο ασθενής πρέπει να αλλάξει τον τρόπο ζωής του, να διακόψει το κάπνισμα, να εφαρμόσει σωστή διατροφή, να αρχίσει συστηματική σωματική άσκηση και να ρυθμίσει την υπέρταση, το σακχαρώδη διαβήτη και την υπερλιπιδαιμία προκειμένου να περιορίσει την αθηρωμάτωση [14]. Η ένδειξη για επαναγγείωση εξαρτάται σε μεγάλο βαθμό από τις ανάγκες του ασθενή, και το βαθμό που περιορίζονται οι καθημερινές δραστηριότητές

του. Επίσης, η μορφολογία της βλάβης αποτελεί κριτήριο για την απόφαση της θεραπείας [14].

1.2.6 ΑΛΛΑΓΗ ΣΤΟΝ ΤΡΟΠΟ ΖΩΗΣ ΓΙΑ ΠΑΡΕΜΒΑΣΗ ΣΤΗΝ ΑΘΗΡΩΣΚΛΗΡΩΤΙΚΗ ΔΙΑΔΙΚΑΣΙΑ

Η αλλαγή στον τρόπο ζωής ξεκινάει από τη διατροφή μιας και ο στόχος είναι μέσω της διατροφής να μειωθεί στο αίμα το ποσοστό της χοληστερίνης και των άλλων λιπαρών συστατικών καθώς όσο λιγότερη χοληστερίνη υπάρχει στο αίμα τόσο πιο αργά προχωρεί η αθηροσκλήρωση. Η κατάλληλη διατροφή είναι χαμηλή σε λιπαρά (<30% των θερμίδων) και κορεσμένα λιπαρά οξέα (<10% των θερμίδων) με απουσία trans κορεσμένων λιπαρών οξέων. Η κατανάλωση αλατιού πρέπει να μειωθεί σε 5 g/d (90 mmol/d) ενώ η σημαντική είναι η μεγάλη κατανάλωση φρούτων και λαχανικών (>400 g/d, που αντιστοιχεί σε 5 μερίδες την ημέρα) [26].

Η τιμή της LDL-χοληστερίνης δεν πρέπει να κυκλοφορεί σε αυξημένα επίπεδα στο αίμα νόσο και πρέπει να είναι κάτω από 100 mg/dl ενώ αν υπάρχουν και άλλοι παράγοντες καρδιαγγειακού κινδύνου οι επιθυμητές τιμές είναι κάτω από 70-80 mg/dl [27].

Η διακοπή του καπνίσματος στα άτομα που έχουν εκδηλώσει PAD είναι επιβεβλημένη. Το κάπνισμα επιταχύνει την εξέλιξη της αθηροσκλήρωσης και αυξάνει την πιθανότητα φαινομένων θρόμβωσης. Επίσης θα πρέπει να γίνει ρύθμιση της αρτηριακής πίεσης [25]. Η φυσιολογική αρτηριακή πίεση είναι κάτω από τα 140 mmHg στήλης υδραργύρου ενώ η διαστολική κάτω από τα 90 mmHg. Σε ασθενείς που πάσχουν από σακχαρώδη διαβήτη ή χρόνια νεφρική νόσο θα πρέπει να είναι κάτω από 130 mmHg και 80 mmHg αντίστοιχα [27].

Οι ασθενείς με PAD θα πρέπει να ωθούνται να βελτιώσουν τη φυσική τους δραστηριότητα. Η άσκηση θα πρέπει να γίνεται συστηματικά 3 ή 4 φορές την εβδομάδα. Η χρονική διάρκεια της άσκησης πρέπει να κυμαίνεται από 30 έως 45 λεπτά συμπεριλαμβανομένων των προθερμαντικών και χαλαρωτικών φάσεων [27].

1.2.7 ΦΑΡΜΑΚΕΥΤΙΚΗ ΑΓΩΓΗ

Όταν η αλλαγή στον τρόπο ζωής δεν επαρκεί συνδυάζεται επιπρόσθετα και φαρμακευτική αγωγή προκειμένου να υπάρξει βελτίωση της λειτουργικότητας του

ασθενή, της ποιότητας ζωής του, μείωση της συσσώρευσης των αιμοπεταλίων, μείωση της χοληστερίνης, βελτίωση της ροής του αίματος και ρύθμιση της αρτηριακής πίεσης[28].

Φαρμακευτική αγωγή αντιαιμοπεταλιακής δράσης όπως η ασπιρίνη (σε ημερήσιες δόσεις 75-325 mg) ή η κλοπιδογρέλη (σε δόση των 75 mg ημερησίως) συστήνεται για τον περιορισμό του κινδύνου εμφράγματος μυοκαρδίου και εγκεφαλικού αγγειακού επεισοδίου. Η κλοπιδογρέλη είναι πιο αποτελεσματική από την ασπιρίνη στην πρόληψη ισχαιμικών επεισοδίων σε ασθενείς με συμπτωματική PAD [29].

Η έναρξη φαρμακευτικής αγωγής για την αντιμετώπιση της υπερλιπιδιμίας είναι απαραίτητη σε όλους τους ασθενείς με PAD. Οι στατίνες είναι τα κυριότερα υπολιπιδαιμικά φάρμακα και θεωρούνται πολύ αποτελεσματικές. Οι στατίνες (ατορβαστατίνη, σιμβαστατίνη, λοβαστατίνη, πραβαστατίνη, φλουβαστατίνη, ροσουβαστατίνη) πρέπει να χορηγούνται σε υψηλή δοσολογία σε κάθε ασθενή ηλικίας κάτω των 75 ετών και σε μέτρια δοσολογία σε όλους τους ασθενείς άνω των 75 ετών. Επίσης συστήνεται και η χορήγηση φαρμακευτικής αγωγής για την υπέρταση. Στους διαβητικούς ασθενείς είναι απαραίτητη η χορήγηση θεραπείας, με στόχο τα επίπεδα της Γλυκοζυλιωμένης Αιμοσφαιρίνης (Hemoglobin A1c) να είναι κάτω του 7% έτσι περιορίζονται οι μικρό-αγγειακές επιπλοκές και ο καρδιαγγειακός κίνδυνος [29].

Τέλος έχει αποδειχθεί πως φαρμακευτικές ουσίες όπως cilostazol, buflomedil, pentoxifylline, naftidrofuryl αυξάνουν την απόσταση βάρδισης σε ασθενείς με διαλείπουσα χωλότητα. Ειδικά για το cilostazol η απόσταση βάρδισης χωρίς συμπτώματα αυξάνεται κατά 40-70% και η μέγιστη συνολική απόσταση βάρδισης κατά 65-83% έπειτα από 12 με 24 εβδομάδες θεραπείας. Ωστόσο οι μέχρι στιγμής κλινικές μελέτες δεν επαρκούν ώστε να στηρίξουν γενικευμένη χρήση των παραπάνω φαρμάκων[3].

1.2.8 ΕΠΑΝΑΓΓΕΙΩΣΗ

Στους ασθενείς που αντιμετωπίζουν σοβαρή επιδείνωση στη βάρδιση και οι άλλες μεθόδους όπως η αλλαγή του τρόπου ζωής και η φαρμακευτική θεραπεία δεν έχουν φέρει τα αναμενόμενα αποτελέσματα προτείνεται επαναγγείωση η οποία μπορεί να γίνει είτε με χειρουργικές είτε με ενδαγγειακές μεθόδους[10].

1.2.9 ΕΠΕΜΒΑΤΙΚΕΣ ΘΕΡΑΠΕΥΤΙΚΕΣ ΜΕΘΟΔΟΙ

Οι επεμβατικές θεραπευτικές μέθοδοι περιλαμβάνουν δύο κατηγορίες: την χειρουργική και την διαδερμική ενδαγγειακή αποκατάσταση.

Η επιλογή της μεθόδου εξαρτάται από την κλινική κατάσταση του ασθενούς (διαλείπουσα χωλότητα ή κρίσιμη ισχαιμία), τη γενική φυσική κατάσταση του, την ανατομική εντόπιση, το βαθμό (απόφραξη ή στένωση) και την έκταση (επιμήκης ή βραχεία, μονήρης ή πολυεπίπεδη) της αγγειακής βλάβης [32].

Στη θεραπεία στένωσης ή απόφραξης αρτηρίας των κάτω άκρων η χειρουργική θεραπεία έχει πολύ υψηλά ποσοστά αποτελεσματικότητας ενώ στις περιπτώσεις διαλείπουσας χωλότητας και σοβαρής ισχαιμίας των άκρων η αποτελεσματικότητα είναι από 85-92% και 78-83% αντίστοιχα. Ωστόσο επειδή είναι τεχνικά είναι πιο απαιτητική αλλά και επικίνδυνη για τον ασθενή (οι επιπλοκές της μπορεί να είναι θανατηφόρες) προτείνεται σε σοβαρές περιπτώσεις [32].

Η αθηρεκτομή περιλαμβάνει τεχνικές παρόμοιες με εκείνες που χρησιμοποιούνται στην αγγειοπλαστική. Η διαφορά είναι ότι η αθηρεκτομή χρησιμοποιεί μία συσκευή κοπής (μια λεπίδα, ή μια περιστρεφόμενη λεπίδα και περιστασιακά μια ακτίνα λέιζερ) για να απομακρυνθεί η αθηρωματική πλάκα από το τοίχωμα της αρτηρίας [10].

Με την ενδαρτηρεκτομή αφαιρείται η αθηρωματική πλάκα από την αρτηρία, της οποίας ο αυλός στη συνέχεια διευρύνεται επιπλέον με την τοποθέτηση συνθετικού ή φλεβικού εμφλώματος (patch). Το εμφύλωμα τοποθετείται συνήθως μεταξύ της κοινής μηριαίας αρτηρίας και της εν τω βάθει μηριαίας αρτηρίας. Η επέμβαση αυτή μπορεί να συνδυαστεί με ενδοαυλική θεραπεία (αγγειοπλαστική της λαγονίου αρτηρίας ή της επιπολής μηριαίας αρτηρίας) ή με χειρουργική παράκαμψη (αορτομηριαία για παράδειγμα) [10].

Το bypass είναι η αρτηριακή παράκαμψη του αγγείου που νοσεί με τη χρήση είτε αυτόλογου φλεβικού μοσχεύματος είτε συνθετικού τα οποία συνδέονται κάτω και πάνω από το σημείο της απόφραξης δημιουργώντας ένα καινούριο μονοπάτι για τη ροή του αίματος. Τα bypass είναι ιδιαίτερα αποτελεσματικά στις περιπτώσεις όπου υπάρχουν εκτεταμένες στενώσεις [10].

Η διαδερμική ενδαγγειακή αποκατάσταση περιλαμβάνει την διάνοιξη του αποφραγμένου αγγείου με τη χρήση μεταλλικών ενδοπροθέσεων (stents) ή αγγειοπλαστικής με μπαλονάκι (percutaneous transluminal angioplasty, PTA) ή συσκευών αθηρεκτομής (atherectomy devices) [34]. Η ενδαγγειακή θεραπεία είναι

πολύ ασφαλέστερη, έχει καλά βραχυπρόθεσμα αποτελέσματα και χαμηλότερο κόστος. Η αποτελεσματικότητα της έγκειται στη βελτίωση της διαλείπουσας χωλότητας, την αύξηση της απόστασης βάδισης και την ανατομική αποκατάσταση, ενώ μπορεί να επαναληφθεί σε περίπτωση υποτροπής [35, 36].

1.3 ANEYΡΥΣΜΑ ΠΕΡΙΦΕΡΙΚΗΣ ΑΡΤΗΡΙΑΣ

Με τον όρο ανεύρυσμα αρτηρίας ορίζεται η σημαντική αύξηση της διαμέτρου του αγγείου. Η πιο συχνή εντόπιση των ανευρυσμάτων παρουσιάζεται στην αορτή που αποτελεί το μεγαλύτερο αγγείο του σώματος, το οποίο ξεκινά από την καρδιά και πορεύεται στο θώρακα και στην κοιλιά [42].

Περιφερικά ανευρύσματα ονομάζονται τα ανευρύσματα που εμφανίζονται σε αρτηρίες εκτός της αορτής. Το πιο συχνό περιφερικό ανεύρυσμα είναι αυτό της ιγνυακής αρτηρίας, της αρτηρίας που πορεύεται πίσω από το γόνατο. Λιγότερο συχνά είναι τα ανευρύσματα των μηριαίων αρτηριών στις βουβωνικές περιοχές και των αρτηριών στα άνω άκρα. Μία ιδιαίτερη κατηγορία περιφερικών ανευρυσμάτων είναι αυτά που εμφανίζονται στις αρτηρίες που στέλνουν αίμα στα νεφρά ή στο έντερο (σπλαγχνικά ανευρύσματα) [42].

Σε αντίθεση με τα ανευρύσματα της αορτής, τα περιφερικά ανευρύσματα ως μεγαλύτερο κίνδυνο δεν έχουν τον κίνδυνο της ρήξης και της επακόλουθης αιμορραγίας, αλλά τον κίνδυνο να μπλοκάρουν την αιματική ροή προς τα πόδια και της θρόμβωσης με αποτέλεσμα την ισχαιμία των κάτω άκρων. Επιπλέον, τα περιφερικά ανευρύσματα, ιδιαίτερα τα μεγάλου μεγέθους, μπορεί να πιέζουν παρακείμενα νεύρα ή φλέβες προκαλώντας πόνο, μουδιάσματα ή πρήξιμο [43].

Είναι πιθανό ένα περιφερικό ανεύρυσμα να μην δίνει κανένα σημάδι της παρουσίας του, ιδιαίτερα όταν αυτό είναι μικρό και είναι χαρακτηριστικό πως 2 στους 3 ασθενείς με περιφερικό ανεύρυσμα δεν παρουσιάζουν κανένα σύμπτωμα. Στην περίπτωση ύπαρξης συμπτωμάτων στα άκρα, αυτά διαφέρουν ανάλογα με την εντόπιση του ανευρύσματος. Τα πιο πιθανά είναι η διόγκωση κάτω από το δέρμα, πόνος, κράμπα ή μούδιασμα στο άκρο μετά από σωματική άσκηση [43].

Η χειρουργική αντιμετώπιση των ανευρυσμάτων περιλαμβάνει την εκτομή τους και την τοποθέτηση συνθετικού μοσχεύματος για εκείνα που η διάμετρός τους υπερβαίνει τα 3 εκ. Η θνητότητα που συνοδεύει την κλασική εκλεκτική επέμβαση είναι υψηλότερη από την αντίστοιχη για τα ανευρύσματα κοιλιακής αορτής και

υπολογίζεται σε 5-11%, ενώ η θνητότητα της επείγουσας επέμβασης μετά από ρήξη ανέρχεται σε 40-50% [44].

Τα τελευταία 15 χρόνια χρησιμοποιείται η ενδαγγειακή αντιμετώπιση των ανευρυσμάτων των αρτηριών, που έγκειται στην τοποθέτηση διχαλωτής αορτολαγόνιας ενδοπρόθεσης (stenting) ή αορτομονολαγόνιου stent. Η πιο συχνή επιπλοκή της ενδαγγειακής θεραπείας είναι η διεύρυνση του ανευρύσματος και η ρήξη. Η επίμονη διαρροή από τον αυλό του ανευρύσματος μετά την επέμβαση ορίζεται σαν ενδορροή, η οποία μπορεί να οδηγήσει στις παραπάνω επιπλοκές. Τα ποσοστά ενδορροής μετά από τοποθέτηση stent της αορτής είναι 20-40% [45].

Για την έγκαιρη διάγνωση αυτών των πιθανών επιπλοκών και την αντιμετώπισή τους, είναι απαραίτητη η απεικόνιση του stent, η οποία επί του παρόντος πραγματοποιείται με CTA, όμως μελετάται η πιθανότητα αντικατάστασής της από τον υπέρηχο σε κάποια follow-up [47].

1.4 Η ΧΡΗΣΗ ΥΠΕΡΗΧΟΥ ΣΤΗ ΔΙΑΓΝΩΣΗ ΠΑΘΗΣΕΩΝ ΤΩΝ ΑΡΤΗΡΙΩΝ ΤΩΝ ΚΑΤΩ ΑΚΡΩΝ ΚΑΙ ΣΤΟΝ ΜΕΤΕΓΧΕΙΡΗΤΙΚΟ ΕΛΕΓΧΟ

Το CDU είναι μια μη επεμβατική μέθοδος που μπορεί να παρέχει πληροφορίες σχετικά με την ανατομία και τη φυσιολογία των αρτηριών των κάτω άκρων. Συνδυάζει τη συμβατική τεχνολογία της διπλής (duplex) υπερηχογραφικής απεικόνισης με την έγχρωμη ανάδειξη της αιματικής ροής σε πραγματικό χρόνο [51]. Το έγχρωμο υπερηχογράφημα Doppler έχει σημαντικά πλεονεκτήματα στην εκτίμηση των αρτηριών των κάτω άκρων σε σύγκριση με τις συμβατικές κυματομορφές του φάσματος συχνοτήτων Doppler μιας και η έγχρωμη εικόνα συμβάλλει στον εντοπισμό των αγγείων αλλά και των διαταραχών της ροής που προκαλούνται από αρτηριακές αλλοιώσεις. Επιπρόσθετα επειδή έχει τη δυνατότητα να αναδεικνύει τη ροή σε όλη την έκταση του αγγείου βελτιώνοντας την ακρίβεια της τοποθέτησης του δειγματοληπτικού παράθυρου Doppler, για τη λήψη των κυματομορφών του φάσματος των συχνοτήτων Doppler [51].

1.4.1 ΤΕΧΝΙΚΟΣ ΕΞΟΠΛΙΣΜΟΣ

Τα μηχανήματα του CDU αποτελούνται από:

- Ένα δύο διαστάσεων σύστημα απεικόνισης διαβάθμισης του γκρι (B-mode)
- Έναν παλμικό Doppler ανιχνευτή ροής και
- Έναν αναλυτή φάσματος

Ο έλεγχος των περιφερικότερων επιφανειακών αρτηριών των κάτω άκρων διενεργείται με ηχοβολείς συχνότητας 5-, 7.5-, ή 10- MHz. Η επιλογή του να χρησιμοποιείται ο ηχοβολέας με την υψηλότερη δυνατή συχνότητα γίνεται ώστε να παρέχει την καλύτερη δυνατή διακριτική ικανότητα σε σχέση με το βάθος σάρωσης .

1.4.2 Η ΤΕΧΝΙΚΗ DUPLEX ΣΤΗΝ ΕΚΤΙΜΗΣΗ ΤΩΝ ΑΡΤΗΡΙΩΝ ΤΩΝ ΚΑΤΩ ΑΚΡΩΝ

Αν και το CDU παρέχει πληροφορίες σχετικά με την ανίχνευση της αρτηριοπάθειας με την ανάδειξη αθηρωματικών πλακών ή αποτιτανώσεων, ωστόσο δεν μπορεί να προσδιορίσει το βαθμό της αρτηριακής στένωσης μόνο από την εικόνα B-mode ή με την μέθοδο της έγχρωμης απεικόνισης ροής .

Ο προσδιορισμός της βαρύτητας της αρτηριοπάθειας βασίζεται ουσιαστικά στην ερμηνεία των κυματομορφών του φάσματος των συχνοτήτων Doppler με το Doppler παλμικού κύματος[51].

Η μέθοδος Doppler υπολογίζει το μήκος των αποφραγμένων αρτηριακών τμημάτων από το κεντρικό σημείο απόφραξης μέχρι το περιφερικότερο, όπου γίνεται αποκατάσταση της ροής. Επειδή οι ταχύτητες ροής περιφερικότερα μιας απόφραξης είναι χαμηλές είναι σημαντικό να γίνονται οι απαραίτητες ρυθμίσεις στο μηχάνημα ώστε να ανιχνεύονται οι χαμηλές ταχύτητες ροής[51].

1.4.3 ΦΥΣΙΟΛΟΓΙΚΕΣ ΚΑΙ ΠΑΘΟΛΟΓΙΚΕΣ ΑΡΤΗΡΙΕΣ

Οι φυσιολογικές αρτηρίες των κάτω άκρων παρουσιάζουν τις χαρακτηριστικές τριφασικές κυματομορφές ταχυτήτων ροής, οι οποίες αναδεικνύονται με τη χρήση των κυματομορφών του φάσματος Doppler, και με τη μέθοδο της έγχρωμης απεικόνισης ροής [53].

Η ροή είναι στρωτή και η αντίστοιχη κυματομορφή του φάσματος των συχνοτήτων Doppler, αποτελείται από μία στενή ζώνη συχνοτήτων με μία καθαρή περιοχή μεταξύ

της κυματογραμμής των μεγιστοσυστολικών ταχυτήτων ροής και της βασικής γραμμής [53].

Για να προσδιοριστεί η βαρύτητα των αλλοιώσεων στις αρτηρίες των κάτω άκρων αναπτύχθηκε μια ομάδα κριτηρίων με βάση τα καθιερωμένα φυσιολογικά και παθολογικά χαρακτηριστικά των φασματικών κυματομορφών των συχοτήτων Doppler. Οι απόλυτες τιμές ταχύτητας και οι λόγοι των ταχυτήτων είναι διαγνωστικά σημαντικές [54].

Μικρού βαθμού στένωση (ελάττωση της διαμέτρου του αυλού 1-19%).

- Τριφασική κυματομορφή με ελάχιστη μόνο διεύρυνση του φάσματος.
- Μεγιστοσυστολικές ταχύτητες αυξημένες αλλά <30% σε σχέση με το αμέσως κεντρικότερο αρτηριακό τμήμα τους.
- Φυσιολογικές κυματομορφές κεντρικότερα και περιφερικότερα της αλλοίωσης.

Μετρίου βαθμού στένωση (ελάττωση της διαμέτρου του αυλού 20-49%).

- Διατήρηση της τριφασικής κυματομορφής (μπορεί να παρατηρείται ελάττωση της ανάστροφης ροής).
- Έκδηλη διεύρυνση του φάσματος με πλήρωση του παράθυρου, μεταξύ της συστολικής κορυφής και της βασικής γραμμής.
- Μεγιστοσυστολικές ταχύτητες αυξημένες κατά 30-100% σε σχέση με το αμέσως κεντρικότερο αρτηριακό τμήμα
- Φυσιολογικές κυματομορφές κεντρικότερα και περιφερικότερα της αλλοίωσης.

Σημαντικού βαθμού στένωση (ελάττωση της διαμέτρου του αυλού 50-99%).

- Μονοφασική κυματομορφή με εξάλειψη της αναστροφής ροής.
- Εκτεταμένη διεύρυνση του φάσματος.
- Μεγιστοσυστολικές ταχύτητες > 100% σε σχέση με το αμέσως κεντρικότερο αρτηριακό τμήμα
- Οι κυματομορφές περιφερικότερα της αλλοίωσης είναι μονοφασικές με ελαττωμένες συστολικές ταχύτητες.
- Η σχέση των μεγιστοσυστολικών ταχυτήτων πριν και μετά το τμήμα της στένωσης μπορεί να μας δώσει πληροφορίες για το βαθμό της στένωσης:

Ratio 2:1 Στένωση 50%

Ratio 4:1 Στένωση 75%

Ratio 7:1 Στένωση 90%

Απόφραξη

- Δεν αναδεικνύεται ροή στο απεικονιζόμενο αρτηριακό τμήμα.
- Αμέσως πριν την απόφραξη μπορεί να ακούγεται προ-αποφρακτικός «γδούπος».
- Οι κυματομορφές περιφερικότερα της αλλοίωσης είναι μονοφασικές με ελαττωμένες συστολικές ταχύτητες

1.4.4 ΥΠΕΡΗΧΟΓΡΑΦΙΚΟΣ ΕΛΕΓΧΟΣ ΓΙΑ ΤΗΝ ΕΠΙΛΟΓΗ ΤΗΣ ΘΕΡΑΠΕΥΤΙΚΗΣ ΑΝΤΙΜΕΤΩΠΙΣΗΣ

Προκειμένου να επιλεγεί ο τρόπος της θεραπευτικής παρέμβασης του ασθενή είναι απαραίτητη η χρήση του CDU για να προσδιοριστεί η θέση και η έκταση της αλλοίωσης της αρτηρίας. Η επιλογή της ενδαγγειακής θεραπευτικής αντιμετώπισης ή της ανοιχτής χειρουργικής αντιμετώπισης εξαρτάται από τα ειδικά χαρακτηριστικά της αλλοίωσης [51].

Η αντιμετώπιση με τη μέθοδο της ενδοαυλικής αγγειοπλαστικής επιλέγεται κυρίως για εστιακές στενώσεις ή μικρού μήκους αποφράξεις.

Αντίθετα τα αρτηριακά τμήματα με μεγάλου μήκους, ανώμαλες στενωτικές αλλοιώσεις ή εκταταμένες αποφράξεις αντιμετωπίζονται καλύτερα με απευθείας χειρουργική αντιμετώπιση .

Σημαντικό ρόλο για την επιλογή της μεθόδου αντιμετώπισης αποτελούν η εντόπιση, η σοβαρότητα, και το μήκος της αλλοίωσης ενώ ιδιαίτερη σημασία έχει η εκτίμηση της κατάστασης των αγγείων εισροής καθώς και των περιφερικών αγγείων απορροής[51].

ΚΕΦΑΛΑΙΟ 2

ΜΕΘΟΔΟΛΟΓΙΑ

2.1 ΣΤΟΧΟΣ

Το stenting των αρτηριών των κάτω άκρων είναι μια από τις πιο συχνές μεθόδους αντιμετώπισης της στένωσης των αρτηριών των κάτω άκρων. Ωστόσο η επαναστένωση και η απόφραξη του stent είναι μία από τις πιο συχνές επιπλοκές της μεθόδου.

Πολλές δημοσιευμένες μελέτες έχουν επιχειρηματολογήσει ως προς την αποτελεσματικότητα της κάθε μεθόδου απεικόνισης των αρτηριών των κάτω άκρων. Η έγχρωμη υπερηχογραφία με Doppler αποτελεί μία από αυτές καθώς είναι ακριβής και μη επεμβατική.

Κάποιες μελέτες που διερευνούν την αποτελεσματικότητα του stent σε περιπτώσεις στένωσης των αρτηριών των κάτω άκρων αναφέρουν τη χρήση της έγχρωμης υπερηχογραφίας με Doppler στο follow-up των ασθενών. Λίγες όμως μελέτες ερευνούν αυτή καθαυτή την αποτελεσματικότητα της έγχρωμης υπερηχογραφίας με Doppler για το follow-up ασθενών που έχουν υποβληθεί σε stenting αρτηριών των κάτω άκρων. Στόχος της παρούσας έρευνας είναι να μελετήσει τη χρησιμότητα της υπερηχοτομογραφικής μεθόδου στο follow-up του stent των αρτηριών των κάτω άκρων.

2.2 ΔΙΕΡΕΥΝΗΣΗ ΒΙΒΛΙΟΓΡΑΦΙΑΣ

Για τη συγγραφή της παρούσας μελέτης πραγματοποιήθηκε έρευνα στο GoogleScholar, το PubMed/Medline και το Cochrane Review Database. Οι λέξεις αναζήτησης που χρησιμοποιήθηκαν ήταν οι εξής: femoral artery stenting, popliteal artery stenting, stent failure, duplex ultrasound, follow-up. Τα αποτελέσματα της έρευνας της βιβλιογραφίας στις παραπάνω ψηφιακές πλατφόρμες ανέδειξε 1018 αναφορές. Μετά την ανάγνωση των τίτλων και των περιλήψεων των άρθρων που βρέθηκαν αποκλείστηκαν αυτά που δεν ήταν σχετικά. 112 από αυτά

χρησιμοποιήθηκαν λόγω γενικότερων πληροφοριών ενώ 66 άρθρα ήταν σχετικά με τη παρούσα έρευνα. Τα 31 άρθρα μελετούν διάφορες παραμέτρους του stenting στις αρτηρίες των κάτω άκρων και χρησιμοποιούν την υπερηχοτομογραφική μέθοδο για το follow-up. Ωστόσο δεν μελετούν συγκεκριμένα την υπερηχοτομογραφική μέθοδο σαν απεικονιστικό εργαλείο παρακολούθησης των περιφερικών stent, απλά την αναφέρουν. Τα 9 άρθρα αφορούν τη στένωση στις αρτηρίες των κάτω άκρων και τη μεθοδολογία αντιμετώπισής της. Τα 3 αφορούν τις μεθόδους απεικόνισης αρτηριών των κάτω άκρων για τη διάγνωση των στενώσεων αλλά και το follow-up μετά τη θεραπεία. Τα 3 άρθρα αφορούν απεικονιστική παρακολούθηση περιπτώσεων επαναγγείωσης, εκτός του stent, με την υπερηχοτομογραφική μέθοδο.

Διάγραμμα των μελετών κατά τη διαδικασία της ανασκόπησης

Τίτλοι και περιλήψεις που βρέθηκαν και ερευνήθηκαν (n=1018)

Μη σχετικά, που αποκλείστηκαν (n=906)

Χρησιμοποιήθηκαν λόγω γενικότερων πληροφοριών (n=112)

Άρθρα σχετικά με το θέμα μας (n=66)

- Άρθρα που απλά αναφέρουν τη χρήση CDU σαν απεικονιστικό μέσο follow-up μετά από stent των αρτηριών των κάτω άκρων (n=31)
 - Άρθρα που αφορούν τη στένωση αρτηριών των κάτω άκρων (n=9)
 - Άρθρα που αφορούν τις μεθόδους απεικόνισης αρτηριών των κάτω άκρων για τη διάγνωση στενώσεων (n=3)
 - Άρθρα που αφορούν απεικονιστική παρακολούθηση περιπτώσεων επαναγγείωσης, εκτός του stent, με CDU (n=3)
 - Άρθρα που αφορούν τη χρήση CDU για την παρακολούθηση ανευρυσμάτων της αορτής, μετά από θεραπεία με stent (n=11)
 - Άρθρα αμιγώς σχετικά με το θέμα μας, δηλαδή τη μελέτη της χρήσης υπερήχου για την παρακολούθηση στενώσεων ή ανευρυσμάτων αρτηριών των κάτω άκρων, μετά από θεραπεία με stent (n=9)
-

ΚΕΦΑΛΑΙΟ 3

ΑΠΟΤΕΛΕΣΜΑΤΑ

Όπως αναφέρθηκε, ο CDU χρησιμοποιείται για τη διάγνωση στενώσεων στις αρτηρίες των κάτω άκρων ή ανευρυσμάτων. Επίσης γίνεται διερεύνηση της χρησιμότητας του στη μετεγχειρητική παρακολούθηση αυτών των νοσημάτων, είτε αντιμετωπίστηκαν με ενδαγγειακή θεραπεία είτε με ανοιχτή χειρουργική επέμβαση [59-63].

Η μετεγχειρητική παρακολούθηση με CDU στην περίπτωση των stent στις αρτηρίες των κάτω άκρων δεν έχει διερευνηθεί πλήρως και υπάρχουν 9 αναφορές στη βιβλιογραφία που να μελετούν το θέμα αυτό [64-72].

Στην περίπτωση του stent ο CDU παρέχει μορφολογικές και αιμοδυναμικές πληροφορίες. Η 2-διαστάσεων απεικόνιση παρέχει πληροφορίες τόσο για την κατάσταση των stent (όπως για μία πιθανή στένωσή του) όσο και για την εκτίμηση της τοποθέτησής του (όπως για την παρεκτόπισή του) και δίνει πληροφορίες για την ομαλή αιματική ροή.

3.1 ΜΕΛΕΤΗ ΤΗΣ ΧΡΗΣΗΣ CDU ΓΙΑ ΤΟ FOLLOW-UP ΘΕΡΑΠΕΙΑΣ ΜΕ STENTING ΤΗΣ ΑΡΤΗΡΙΑΣ ΤΩΝ ΚΑΤΩ ΑΚΡΩΝ

Οι πρώτες προσπάθειες για διερεύνηση χρησιμοποίησης του CDU για την παρακολούθηση της αποτελεσματικότητας του stent των αρτηριών των κάτω άκρων ξεκίνησαν τη δεκαετία του '90. Η πρώτη μελέτη που αναφέρθηκε στη χρήση του CDU για την αρχική παρακολούθηση του stenting της μηροϊγνυακής περιοχής δημοσιεύθηκε το 1995 [65] και από τότε οι βιβλιογραφικές αναφορές αυξήθηκαν λογαριθμικά. Οι πρώτες αυτές μελέτες εισήγαγαν σαν πιθανότητα τη χρήση του CDU για το follow-up μετά από stent των αρτηριών των κάτω άκρων. Δυστυχώς δεν υπάρχουν ακόμα και σήμερα ελεγχόμενες, προοπτικές, τυχαιοποιημένες κλινικές μελέτες που να ελέγχουν την επίδραση της χρήσης CDU στην παρακολούθηση περιστατικών stenting των κάτω άκρων.

Το 2012 δόθηκαν μια σειρά κριτηρίων και κατευθυντήριων γραμμών για τη σωστή χρήση αρτηριακού υπέρηχου. Η ανάλυση εκδόθηκε από τις παρακάτω εταιρείες : American College of Cardiology Foundation (ACCF), American College of Radiology (ACR), American Institute of Ultrasound in Medicine (AIUM), American Society of Echocardiography (ASE), American Society of Nephrology (ASN), Intersocietal Commission for the Accreditation of Vascular Laboratories (ICAVL), Society for Cardiovascular Angiography and Interventions (SCAI), Society of Cardiovascular Computed Tomography (SCCT); Society for Interventional Radiology (SIR), Society for Vascular Medicine (SVM), Society for Vascular Surgery (SVS), American Academy of Neurology, American Podiatric Medical Association, Society for Clinical Vascular Surgery, Society for Cardiovascular Magnetic Resonance, Society for Vascular Ultrasound, και Peripheral Vascular Ultrasound [69].

Στο κεφάλαιο σχετικά με την παρακολούθηση με CDU μετά από ένθεση stent στις αρτηρίες των κάτω άκρων, αναφέρονται πως:

- Μέσα στον 1ο μήνα από την επέμβαση ο CDU βαθμολογείται με 7/9, δηλαδή ότι πρόκειται για την κατάλληλη μέθοδο απεικόνισης στη συγκεκριμένη περίπτωση (η μέθοδος είναι γενικά αποδεκτή).
- Σε περίπτωση επιδείνωσης των συμπτωμάτων μετά από την επέμβαση, ή σε εμφάνιση νέων, η χρήση του CDU βαθμολογείται με 8/9
- Σε περίπτωση που δεν υπάρχει επιδείνωση των συμπτωμάτων ή δεν εμφανίζονται νέα συμπτώματα, ο CDU δεν παρουσιάζει τόσο ισχυρή βαθμολογία στο να θεωρείται αποδεκτή μέθοδος για την παρακολούθηση των stent είτε κατά τον 1^ο χρόνο, είτε μετά από αυτόν. Θεωρείται αβέβαιη μέθοδος όσον αφορά τον επανέλεγχο στους 6-8 μήνες από την επέμβαση, στον 1 χρόνο από την επέμβαση και κάθε έτος από τότε, που σημαίνει ότι στις περιπτώσεις αυτές δεν υπάρχουν επαρκή αποδεικτικά στοιχεία και χρήζουν περαιτέρω διερεύνησης.[69]

Βαθμολόγηση του Follow-up με CDU μετά από stent στις αρτηρίες των κάτω άκρων

Έναρξη (μέσα σε ένα μήνα από την επέμβαση)

A (7)

Νέα συμπτώματα ή επιδείνωση των παλαιών, μετά από την πρώτη εξέταση

A (8)

Απουσία συμπτωμάτων ή σταθερή εικόνα μετά την πρώτη εξέταση. Παρακολούθηση για το πρώτο έτος	3 - 5 μήνες I (2)	6-8 μήνες U (5)	9-12 μήνες U (6)
Απουσία συμπτωμάτων ή σταθερή εικόνα μετά την πρώτη εξέταση. Παρακολούθηση για μετά το πρώτο έτος	Κάθε 6 μήνες I (2)	Κάθε 12 μήνες U (5)	Κάθε 24 μήνες ή > U (5)

A: (Score 7 - 9) CDU: κατάλληλος (Appropriate) για έλεγχο

U: (Score 4 - 6) CDU: αβέβαιη η χρήση του (Uncertain). Ο έλεγχος με DU γενικά είναι αποδεκτός αλλά δεν υπάρχει επαρκής έρευνα για την επίσημη ένδειξη της χρήσης.

I: (Score 1 - 3) CDU: Ακατάλληλος (Inappropriate) για έλεγχο.

Πηγή: ACCF 2012

Δύο χρόνια αργότερα δημοσιεύθηκε η μελέτη των Troutman et al, [70] η οποία μελέτησε αναδρομικά ασθενείς που είχαν υποβληθεί σε ένθεση stent εξαιτίας στένωσης αρτηρίας κάτω άκρου πραγματοποιώντας κλινικό έλεγχο και έλεγχο της αποτελεσματικότητας του stent, με την εκτέλεση CDU, 1 εβδομάδα μετά την επέμβαση, κάθε 3 μήνες για το πρώτο έτος και κάθε 6 μήνες στη συνέχεια. Όταν τα ευρήματα δεν ήταν φυσιολογικά με το CDU, η συχνότητα της παρακολούθησης αυξανόταν. Τα κριτήρια που μελετήθηκαν ήταν το PSV (peak systolic velocities), το Vr (ratio of adjacent PSVs), και ο λόγος της διάμετρου του stent graft προς της παρακείμενης αρτηρίας.[70]

Τα κριτήρια για να θεωρηθεί παθολογική η εξέταση ορίστηκαν βάση μελετών σε αποφραχθέντες αρτηριακές παρακάμπσιες, ως εξής:

- Focal PSV > 300 cm/s
- Uniform PSVs < 50 cm/s στην πορεία του stent graft
- Vr > 3.0

Η ευαισθησία του CDU στην ανίχνευση της απόφραξης του stent (ο αριθμός των αποφραγμένων stent grafts με μη φυσιολογικά ευρήματα CDU) υπολογίστηκε στο 58% και η ειδικότητα (αριθμός των βατών stent grafts με φυσιολογικά ευρήματα CDU) στο 97%. Η αρνητική προγνωστική τιμή (αριθμός φυσιολογικών απεικονίσεων που σωστά προέβλεψαν ένα βατό stent graft) ήταν 78% και η θετική (αριθμός μη φυσιολογικών απεικονίσεων που σωστά προέβλεψαν αποφραγμένο stent graft) στο 93%. Η ευαισθησία των κριτηρίων του CDU στο να προβλέψουν θρόμβωση του stent, υπολογίστηκε ως εξής: η ευαισθησία του $PSV > 300 \text{ cm/s}$ υπολογίστηκε στο 40%, του $PSVs < 50 \text{ cm/s}$ στο 83% και του $Vr > 3.0$ στο 33%. Το συμπέρασμα της μελέτης ήταν ότι ο CDU μπορεί να προβλέψει αποτυχία του stent που τοποθετήθηκε σε περιπτώσεις PAD και προτείνουν συχνή παρακολούθηση της αποτελεσματικότητας του stent με τη χρήση CDU.[70]

Οι Baril et al, επιχείρησαν να καθορίσουν υπερηχογραφικά κριτήρια για την αναγνώριση των in-stent restenosis (ISR) σε ασθενείς με stent στη επιπολής μηριαία αρτηρία. [57] Εξέτασαν 330 άκρα που υποβλήθηκαν σε stenting της επιπολής μηριαίας αρτηρίας και σε αυτά που είχαν ύποπτες στενωτικές βλάβες υπερηχογραφικά προχώρησαν σε αγγειογραφία. Οι παράμετροι που καταγράφηκαν ήταν η PSV στο stent καθώς και το Vr (ο λόγος της PSV στο σημείο της στένωσης προς την PSV σε εγγύτερο της στένωσης σημείο). $PSV > 190 \text{ cm/sec}$ βρέθηκε ότι αναγνωρίζει $ISR > 50\%$ με ευαισθησία 88% και 95% ειδικότητα. Ο $Vr > 1.5$ αναγνωρίζει $ISR > 50\%$ με ευαισθησία 93% και ειδικότητα 89%. Η $PSV > 275 \text{ cm/sec}$ αναγνωρίζει $ISR > 80\%$ με ευαισθησία 97% και ειδικότητα 68% ενώ ο $Vr > 3.5$ είχε ευαισθησία 74% και ειδικότητα 94%. Ο συνδυασμός $PSV > 275 \text{ cm/sec}$ και ο $Vr > 3.50$ αναγνωρίζει το $ISR > 80\%$ με ευαισθησία 94% και ειδικότητα 88%. Πρόκειται για την πρώτη ολοκληρωμένη προσπάθεια να καθοριστούν συγκεκριμένα υπερηχογραφικά κριτήρια για την αξιολόγηση των ISR σε stents των συγκεκριμένων αρτηριών.

Τα κριτήρια αυτά χρησιμοποιήσαν και οι Gao et al, σε πρόσφατη μελέτη διερεύνησης της επίπτωσης ISR και της αποτελεσματικότητας του CDU στον έλεγχο της ISR σε stenting της επιπολής μηριαίας αρτηρίας [68]. Διακόσιοι τριάντα πέντε ασθενείς παρακολούθηθηκαν με CDU στους 3,6,12,24, μήνες μετά την τοποθέτηση stent στην επιπολής μηριαία αρτηρία. Καταγράφηκαν οι PSV1 στο stent, καθώς και η PSV2 στην ιγνυακή αρτηρία. Καταγράφησαν επίσης τα επεισόδια απόφραξης ή επαναστένωσης του stent. Η επαναστένωση $> 50\%$ καθορίστηκε με $PSV1 > 190 \text{ cm/s}$,

με 88% ευαισθησία και 95% ειδικότητα, όπως κατέδειξε η μελέτη των Baril et al [57]. Επί υποψίας ISR, διενεργείτο αγγειογραφικός έλεγχος. ISR εμφάνισαν το 5,4%, 24%, 49%, 61,5% ,71,5% των ασθενών στους μήνες 3, 6, 12, 24, 36 αντίστοιχα, ενώ αναγνωρίστηκαν και ως ανεξάρτητοι παράγοντες κινδύνου ο αρχικός βαθμός στένωσης, το συνολικό μήκος των stent και ο σακχαρώδης διαβήτης. Η ανάλυση των δεδομένων κατέδειξε ότι το $PSV2 < 63 \text{ cm/sec}$ εντοπίζει την επαναστένωση $> 50\%$ με 86.6% ευαισθησία και 90.5% ειδικότητα ενώ $PSV2 < 40 \text{ cm/sec}$ εντοπίζει την απόφραξη του stent με ευαισθησία 98.1% και ειδικότητα 93.4%. Τα συμπεράσματα της μελέτης είναι ότι η χρήση του CDU με μέτρηση των ταχυτήτων στο stent και στην ιγνυακή αρτηρία είναι μια εφικτή, μη επεμβατική μέθοδος για την αξιολόγηση αλλά και για την πρόγνωση της επέμβασης. [68]

Η αναδρομική μελέτη των Shrikhandeet. al, επίσης ασχολήθηκε με την χρησιμότητα του CDU στην αναγνώριση των επαναστενώσεων μετά από ενδαγγειακές παρεμβάσεις στις αρτηρίες των κάτω άκρων. Οι ασθενείς ελέγχθηκαν υπερηχογραφικά στους 1,3 και 6 μήνες μετά την παρέμβαση και στην συνέχεια ετησίως, ενώ επί ύποπτων ευρημάτων διενεργήθηκε αγγειογραφικός έλεγχος. Να σημειωθεί ότι οι ασθενείς της μελέτης αποτελούσαν ένα μεικτό πληθυσμό που είχε υποβληθεί σε διαφορετικές παρεμβάσεις (αγγειοπλαστική με μπαλόνι, τοποθέτηση stent, ενδαρτηρεκτομή). Συνολικά μελετήθηκαν 254 βλάβες σε 103 ασθενείς και καταγράφηκε η PSV στο σημείο της στένωσης καθώς και σε ένα εγγύς τμήμα αυτής. Για στένωση $> 70\%$ της επιπολής μηριαίας αρτηρίας, η $PSV > 204 \text{ cm/sec}$ είχε ευαισθησία 97.6% και ειδικότητα 94.7%, ενώ για την μηροϊγνυακή περιοχή $PSV > 223 \text{ cm/sec}$ είχε ευαισθησία 94.1% και ειδικότητα 95.2%. Αξιολογήθηκε ο λόγος των ταχυτήτων (Vr) στο σημείο της στένωσης ως προς το προ της στένωσης σημείο. Βρέθηκε ότι $Vr > 2.5$ αναδεικνύει στένωση $> 70\%$, ενώ $Vr > 3.5$ στένωση $> 80\%$ με πολλή υψηλή ευαισθησία και ειδικότητα. Η μελέτη αυτή έδειξε ότι ο CDU μπορεί να χρησιμοποιηθεί στην παρακολούθηση επεμβατικών παρεμβάσεων των αρτηριών των κάτω άκρων. [67]

3.2 ΜΕΛΕΤΕΣ ΠΟΥ ΧΡΗΣΙΜΟΠΟΙΗΣΑΝ CDU ΓΙΑ ΤΟ FOLLOW-UP ΜΕΤΑ ΑΠΟ STENT ΣΤΙΣ ΑΡΤΗΡΙΕΣ ΤΩΝ ΚΑΤΩ ΑΚΡΩΝ

Υπάρχουν πολλές μελέτες που διερεύνησαν την αποτελεσματικότητα του stent στις αρτηρίες των κάτω άκρων και χρησιμοποίησαν το CDU σαν ένα από τα απεικονιστικά μέσα. Αυτές οι μελέτες αναφέρονται ξεχωριστά επειδή δεν διερεύνησαν καθεαυτή την αποτελεσματικότητα της χρήσης του CDU στο follow-up του stent στις αρτηρίες των κάτω άκρων αλλά απλά τον χρησιμοποίησαν σαν μέσο για να εξάγουν στοιχεία για το θέμα που διερεύνησαν.

Η πλειοψηφία αυτών των μελετών ερεύνησαν την αποτελεσματικότητα του stent στις αρτηρίες των κάτω άκρων και χρησιμοποίησαν το CDU για το follow-up. Οι πιο πρόσφατες μελέτες χρησιμοποιούν το CDU στους 1, 3, 6, 12 μήνες και ετησίως μετά το stenting, ενώ συνήθως πραγματοποιούν μία αγγειογραφία στο ένα έτος από το stenting ενώ οι παλιότερες μελέτες χρησιμοποιούν το CDU σε αραιότερα χρονικά διαστήματα [74-82].

ΚΕΦΑΛΑΙΟ 4

ΣΥΖΗΤΗΣΗ

Η τοποθέτηση stent είναι μια μέθοδος που προτιμάται τα τελευταία χρόνια για να αντιμετωπιστεί η στένωση των κάτω άκρων λόγω των πλεονεκτημάτων της σε σχέση με τις άλλες μεθόδους επαναγγείωσης καθώς έχει χαμηλότερη νοσηρότητα και θνησιμότητα με το ποσοστό επιτυχίας της είναι πάνω από 95%.[92]

Ωστόσο η τοποθέτηση stent είναι μια μέθοδος που μπορεί να παρουσιάσει επιπλοκές μιας και ποσοστό 10% μέχρι 40% μπορεί να παρουσιάσει επαναστένωση μέσα στο πρώτο έτος.[33]

Η παρακολούθηση του stent είναι απαραίτητη επειδή η έγκαιρη διάγνωση και αντιμετώπιση των επιπλοκών είναι ζωτικής σημασίας. Σήμερα υπάρχουν πολυάριθμα πρωτόκολλα που προτείνουν λεπτομερώς ποια είναι (ανάλογα με την περίπτωση) η κατάλληλη μέθοδος για την παρακολούθηση του stent. Η παρούσα έρευνα έχει στόχο τη μελέτη της χρησιμοποίησης της υπερηχοτομογραφικής μεθόδου στην παρακολούθηση stent των αρτηριών των κάτω άκρων.

4.1 ΑΠΕΙΚΟΝΙΣΗ ΑΡΤΗΡΙΩΝ

4.1.1 ΑΞΟΝΙΚΗ ΤΟΜΟΓΡΑΦΙΑ

Μετά την τοποθέτηση stent απαιτείται τακτικό follow-up προκειμένου να διαγνωστούν και να αντιμετωπιστούν έγκαιρα πιθανές επιπλοκές.[93] Η αξονική τομογραφία, με ή χωρίς αγγειογραφία, είναι η μέθοδος επιλογής για τη μετεγχειρητική παρακολούθηση των stent [94], αν και άλλες μέθοδοι όπως η Μαγνητική αγγειογραφία έχουν επίσης χρησιμοποιηθεί [95].

Η αξονική τομογραφία παρέχει τρισδιάστατη και λεπτομερή απεικόνιση του ανευρυσματικού σάκου, της αρχιτεκτονικής του stent και πιθανές ασβεστοποιήσεις ή θρόμβωση στο εσωτερικό του ενώ μπορεί να απεικονίσει επιπλοκές όπως το αρτηριακό αιμάτωμα, την οπισθοπεριτοναϊκή αιμορραγία, το νεφρικό έμφρακτο, ισχαιμία του εντέρου και την αορτο-δωδεκαδακτυλική φίστουλα.[94]

Στα μειονεκτήματα της αξονικής τομογραφίας περιλαμβάνονται η έκθεση στην ακτινοβολία, η πιθανή αλλεργική αντίδραση στους σκιαγραφικούς παράγοντες, η νεφροτοξικότητα και το γεγονός πως είναι μία ακριβή μέθοδος ειδικά όταν απαιτείται συχνή επανάληψη.[99]

Ένας ακόμα σημαντικός παράγοντας στη μετεγχειρητική απεικόνιση είναι η μέτρηση της διαμέτρου του ανευρύσματος μιας και η συρρίκνωσή του οδηγεί σε μείωση των follow-up ενώ η διεύρυνσή του μπορεί να οδηγήσει σε εκ νέου επέμβαση. Χάρη στη δυνατότητα πολύ-επίπεδης απεικόνισης η αξονική τομογραφία παρέχει πιο ακριβείς εικόνες της διαμέτρου του ανευρύσματος.[94]

4.1.2 ΑΓΓΕΙΟΓΡΑΦΙΑ

Η ενδο-αρτηριακή αγγειογραφία είναι μία από τις πιο σύγχρονες εφαρμογές των πολυτομικών αξονικών τομογράφων. Απαιτεί τη χορήγηση σκιαγραφικού μέσου ενδοφλεβίως και μπορεί να εκτιμήσει την κατάσταση των μεγάλων κυρίως αρτηριών, αλλά και των φλεβών σχεδόν όλου του σώματος. Η εξέταση είναι παρόμοια με μία απλή αξονική τομογραφία καθώς γίνεται σε πολυτομικό αξονικό τομογράφο που χρησιμοποιεί τις ακτίνες X για να πάρει πολλαπλές αξονικές εικόνες οι οποίες στην

συνέχεια ανασυνθέτονται από έναν υπολογιστή παρέχοντας δισδιάστατες ή τρισδιάστατες απεικονίσεις. [100]

Η έγχυση του σκιαγραφικού μέσου γίνεται πάντα σε μία φλέβα του χεριού και, καθώς αυτό κυκλοφορεί από τις φλέβες στις αρτηρίες, επιλέγοντας τον κατάλληλο χρόνο, μπορούμε να πάρουμε μία σειρά εικόνων, προκειμένου να απεικονίσουμε τις αρτηρίες ή τις φλέβες ή και τα δύο.[100]

Στα πλεονεκτήματα της μεθόδου είναι πως μπορεί να εκτιμήσει την κατάσταση των αγγείων εξίσου αξιόπιστα με την κλασσική αγγειογραφία. Επιπλέον, επιτρέπει να γίνει έλεγχος πέρα από τον αυλό και τις δομές έξω από τα αγγεία ενώ υπάρχει η δυνατότητα να ελεγχθούν τα αγγεία από πολλές διαφορετικές οπτικές γωνίες.

Συγκριτικά με την κλασσική αγγειογραφία που απαιτεί την τοποθέτηση καθετήρα σε μεγάλη αρτηρία ή φλέβα, η αξονική αγγειογραφία είναι πολύ λιγότερο επεμβατική και πιο ανεκτή από τους εξεταζόμενους,, είναι πιο ασφαλής, πιο σύντομη και έχει μικρότερο κόστος.[100]

Τα μειονεκτήματα της μεθόδου σχετίζονται με την χρήση της ιοντίζουσας ακτινοβολίας και του σκιαγραφικού μέσου. Ο ασθενής δέχεται ιοντίζουσα ακτινοβολία, και οι σκιαγραφικοί παράγοντες μπορεί να προκαλέσουν παρενέργειες, όπως η νεφροτοξικότητα.

Η μαγνητική αγγειογραφία με τη χρήση σκιαγραφικού είναι η πιο ακριβής μέθοδος απεικόνισης για τη διάγνωση στένωσης ή απόφραξης, με ειδικότητα και ευαισθησία της τάξεως του 97% και 95% αντίστοιχα.Στα μειονεκτήματα της περιλαμβάνονται τα υψηλά ποσοστά παρενεργειών που σχετίζονται κυρίως με τη χρήση του σκιαγραφικού.[100]

4.1.3 ΕΓΧΡΩΜΟΣ ΥΠΕΡΗΧΟΣ DOPPLER (CDU)

Η έγχρωμη υπερηχογραφία με Doppler (CDU)είναι μία μη επεμβατική μέθοδος για την εκτίμηση των αρτηριών των κάτω άκρων στη διάγνωση αγγειακής νόσου και παρέχει ακριβείς λειτουργικές και ανατομικές πληροφορίες.

Στα πλεονεκτήματά της μεθόδου είναι η έλλειψη ιοντίζουσας ακτινοβολίας, το γεγονός πως μπορεί να επαναλαμβάνεται εύκολα, η δυνατότητα εκτίμησης της αιματικής ροής και η άμεση μέτρηση του πιθανού θρόμβου και της στένωσης του αγγείου. Η ευαισθησία και η ειδικότητα της μεθόδου φτάνουν το 91% και 93% αντίστοιχα. Ωστόσο η ευαισθησία του CDU είναι χαμηλότερη από εκείνη μεθόδων

όπως η Αξονική τομογραφία και η Μαγνητική αγγειογραφία με αποτέλεσμα να μη διαγιγνώσκονται ορισμένες σημαντικές στενώσεις.[101]

Ο CDU είναι μία εναλλακτική μέθοδος που θα μπορούσε να χρησιμοποιηθεί για τα follow-up μετά από τοποθέτηση stent. Παρέχει αιμοδυναμικές και μορφολογικές πληροφορίες και η 2-διαστάσεων απεικόνιση παρέχει πληροφορίες τόσο για την κατάσταση των stent (όπως για μία πιθανή στένωση του) όσο και για την εκτίμηση της τοποθέτησής του (όπως για την παρεκτόπισή του) και δίνει πληροφορίες για την ομαλή αιματική ροή.[110]

Η συγκεκριμένη μέθοδος δεν έχει μεγάλο κόστος, είναι μη επεμβατική, εύκολα προσβάσιμη και το γεγονός πως δεν έχει ακτινοβολία δίνει τη δυνατότητα επανάληψης χωρίς περιορισμούς. Οι σκιαγραφικοί παράγοντες του CDU δεν είναι πάντα απαραίτητοι και δεν έχουν την ίδια τοξικότητα και τις επιπλοκές όπως αυτοί της Αξονικής τομογραφίας. Οι μόνες παρενέργειες του CDU που έχουν αναφερθεί είναι μόνο το ήπιο άλγος έως δυσανεξία κατά τη διάρκεια της εξέτασης σε ένα ποσοστό ασθενών της τάξης του 22%.[101]

Η απεικόνιση με CDU γίνεται σε όλο το μήκος του stent και περιλαμβάνει την εκτίμηση της βατότητάς του, της στεγανότητάς του, και στην περίπτωση ανευρυσμάτων, της συρρίκνωσης του ανευρυσματικού σάκου. Η στένωση μπορεί να αφορά τον κύριο κορμό του stent ή τις παρυφές του ενώ σε μερικές περιπτώσεις μπορεί να προκαλείται λόγω λανθασμένης τοποθέτησης του.[109]

Τα κριτήρια της στένωσης που μετρώνται με τον CDU είναι η peaksystolicvelocity (PSV), ο λόγος της PSV στο σημείο της στένωσης ως προς το κοντινότερο φυσιολογικό σημείο του αγγείου, η τελοδιαστολική ταχύτητα, ο αριθμός των φάσεων στην κυματομορφή του Doppler και ο βαθμός του spectralbroadening.[111]

4.2 ΧΡΗΣΗ ΤΟΥ CDU ΣΤΗΝ ΠΑΡΑΚΟΛΟΥΘΗΣΗ STENT ΣΤΙΣ ΑΡΤΗΡΙΕΣ ΤΩΝ ΚΑΤΩ ΑΚΡΩΝ

Τις τελευταίες δύο δεκαετίες γίνεται αξιολόγηση της πιθανότητας να αποτελέσει ο CDU το απεικονιστικό μέσο εκλογής στο follow-up μετά από stenting στις αρτηρίες των κάτω άκρων. Η ευαισθησία του CDU στην ανίχνευση επιπλοκών μετά από stent υπολογίστηκε στο 58-100%, η ειδικότητα 93- 97%, η αρνητική προγνωστική τιμή 78% και η θετική 93%.[68,69]

Ωστόσο τα συμπεράσματα αυτών των μελετών ποικίλουν. Κάποιες από τις μελέτες υποστηρίζουν πως ο CDU μπορεί χρησιμοποιηθεί για το follow-up μετά από stenting στις αρτηρίες των κάτω άκρων ενώ άλλες μελέτες αναφέρουν πως δεν επαρκεί.

Τα συμπεράσματα των μελετών έδειξαν πως μέσα στον πρώτο μήνα από την επέμβαση ο CDU θεωρείται κατάλληλη μέθοδος απεικόνισης του stent. Το ίδιο ισχύει και αν τα συμπτώματα μετά την επέμβαση επιδεινωθούν ή εμφανιστούν νέα. Όμως αν δεν υπάρχει επιδείνωση των συμπτωμάτων ή δεν εμφανίζονται νέα συμπτώματα, ο CDU δε θεωρείται αποδεκτή μέθοδος για την παρακολούθηση των stent. [69]

Ο CDU δεν θεωρείται απόλυτα ενδεδειγμένη μέθοδος όταν σχετίζεται με επανέλεγχο στους 6-8 μήνες από την επέμβαση, στον 1 χρόνο από την επέμβαση και κάθε έτος από τότε. Αυτό σημαίνει πως στις παραπάνω περιπτώσεις δεν υπάρχουν επαρκή αποδεικτικά στοιχεία και η πιθανότητα απεικόνισης με υπέρηχο χρήζει περαιτέρω διερεύνησης.[69]

Παρότι ο CDU χρησιμοποιείται σε αρκετές μελέτες που ερευνούν την αποτελεσματικότητα όλων των τύπων stent στις αρτηρίες των κάτω άκρων, η χρήση της στο follow-up για ερευνητικούς λόγους δεν αποδεικνύει και τη χρησιμότητά της στην κλινική πράξη. Αποτελεί φυσικά ένδειξη της αποτελεσματικότητας της έγχρωμης υπερηχογραφίας με Doppler στην ανάδειξη κάποιας πιθανής επιπλοκής, αν όχι σαν μόνο μέσο για follow-up, συμπληρωματικά με τη αξονική τομογραφία ή την αγγειογραφία.

4.3 Η ΧΡΗΣΗ ΤΟΥ CDU ΣΤΟ ΣΧΕΔΙΑΣΜΟ ΘΕΡΑΠΕΙΑΣ ΤΩΝ ΑΡΤΗΡΙΩΝ ΤΩΝ ΚΑΤΩ ΑΚΡΩΝ

Στο σχεδιασμό της θεραπευτικής στρατηγικής ο CDU έχει αντικαταστήσει την αγγειογραφία, ιδιαίτερα στους ασθενείς με απόφραξη των αρτηριών των κάτω άκρων που υπόκεινται σε PTA [103]. Σε ανασκόπηση του 2007 η σύγκριση των τριών μη επεμβατικών μεθόδων απεικόνισης έδειξε πως στο 78% των περιπτώσεων με απόφραξη κάποις περιφερικής αρτηρίας, ο σχεδιασμός της θεραπευτικής στρατηγικής πραγματοποιήθηκε με βάση ευρήματα του CDU.[112]

4.4 Η ΧΡΗΣΗ ΤΟΥ CDU ΣΤΗΝ ΠΑΡΑΚΟΛΟΥΘΗΣΗ ΤΗΣ ΕΠΑΝΑΓΓΕΙΩΣΗΣ ΤΩΝ ΑΡΤΗΡΙΩΝ ΤΩΝ ΚΑΤΩ ΑΚΡΩΝ ΜΕ ΜΕΘΟΔΟΥΣ ΕΚΤΟΣ ΤΟΥ STENT

Η χρήση του CDU στην παρακολούθηση της λειτουργικότητας της επαναγγείωσης σε περιπτώσεις στένωσης των αρτηριών των κάτω άκρων έχει αναφερθεί όσον αφορά το bypass. Οι παρούσες μελέτες δεν έχουν καταλήξει σε κάποιο ακριβές συμπέρασμα μιας και ο αριθμός των ασθενών που περιλαμβάνουν δεν επαρκεί.

4.5 ΠΡΟΤΑΣΕΙΣ ΓΙΑ ΜΕΛΛΟΝΤΙΚΗ ΔΙΕΡΕΥΝΗΣΗ

Είναι βέβαιο πως η περαιτέρω διερεύνηση είναι απαραίτητη και πως πρέπει να πραγματοποιηθούν περισσότερες μελέτες και με μεγαλύτερο αριθμό ασθενών ώστε να μεταβληθούν τα υπάρχοντα πρωτόκολλα.

Οι μέχρι τώρα μελέτες περιλαμβάνουν ένα σχετικά μικρό αριθμό ατόμων που έχουν μελετηθεί. Ο μικρός αριθμός αυτών των περιπτώσεων, καθώς και ο ακόμη μικρότερος αριθμός επιπλοκών που έχουν παρατηρηθεί, έχει σαν αποτέλεσμα οι μελέτες να μην επαρκούν. Επιπρόσθετα, οι περισσότερες μελέτες είναι αναδρομικές και τα αποτελέσματά τους δεν έχουν την ισχύ μιας προοπτικής μελέτης.

Τέλος, τα κριτήρια του CDU που χρησιμοποιήθηκαν για τη στένωση του stent βασίζονται σε παλαιότερες μελέτες, στις οποίες η απόφραξη αφορούσε άλλες μεθόδους επαναγγείωσης, οπότε είναι πιθανό να χρήζουν περαιτέρω διερεύνησης καθώς τα όρια της αποτυχίας του stent που είχαν τεθεί ήταν το focalPSV>300cm/s, το uniformPSVs<50cm/s, και το Vr>3.0. Όταν αναδρομικά μελετήθηκαν τα στοιχεία της μελέτης, δεν υπήρχαν αντίστοιχες αγγειογραφικές μετρήσεις ώστε να πραγματοποιηθεί ανάλυση γραμμικής παλινδρόμησης και να οριστεί ένα συγκεκριμένο PSV και Vr που να προβλέπουν στένωση.

4.6 ΣΥΜΠΕΡΑΣΜΑΤΑ

Τα τελευταία χρόνια, στις παθήσεις των αρτηριών των κάτω άκρων όπως είναι οι στενώσεις ή σπανιότερα τα ανευρύσματα, η τοποθέτηση stent αποτελεί τη μέθοδο εκλογής. Η τοποθέτηση stent αν και έχει λιγότερες παρενέργειες από μία ανοιχτή χειρουργική επέμβαση δεν παύει να έχει πιθανές επιπλοκές.

Μέχρι τώρα η Αξονική Τομογραφία αποτελούσε τη μέθοδο με την οποία γινόταν η παρακολούθηση της σωστής λειτουργίας του stent με την πάροδο του χρόνου. Ωστόσο τα τελευταία χρόνια γίνεται διερεύνηση της πιθανότητας αντικατάστασης της Αξονικής Τομογραφίας από την έγχρωμη υπερηχογραφία με Doppler (CDU) μιας και είναι ευκολότερα προσβάσιμη και ο ασθενής δεν εκτίθεται επαναλαμβανόμενα σε ιοντίζουσα ακτινοβολία.

Αν και η χρήση της έγχρωμης υπερηχογραφίας με Doppler δείχνει σε αυτήν την περίπτωση να μπορεί να αντικαταστήσει την Αξονική Τομογραφία με ασφάλεια σε κάποια συγκεκριμένα follow-up και κάτω από συγκεκριμένες συνθήκες, κρίνεται απαραίτητο να πραγματοποιηθούν περισσότερες μελέτες και με μεγαλύτερο αριθμό ασθενών, οι οποίες θα οδηγήσουν σε ασφαλέστερα αποτελέσματα.

BIBΛΙΟΓΡΑΦΙΑ

1. Susan Standring, "Gray's Anatomy", 40th Edition, Churchill Livingstone, 2009
2. Fowkes FG, Rudan D, Rudan I, et al. "Comparison of global estimates of prevalence and risk factors for peripheral artery disease in 2000 and 2010: a systematic review and analysis" *Lancet* 2013;382(9901):1329–40.
3. Stone NJ, Robinson JG, Lichtenstein AH, et al. "2013 ACC/AHA guideline on the treatment of blood cholesterol to reduce atherosclerotic cardiovascular risk in adults: a report of the American college of cardiology/American heart association task force on practice guide-lines" *Circulation* 2014;129:S1–45.
4. Muntner P, Wildman RP, Reynolds K, Desalvo KB, Chen J, Fonseca V. "Relationship between HbA1c level and peripheral arterial disease" *Diabetes Care*. 2005;28(8):1981-1987.
5. Leng GC, Lee A, Fowkes FG, et al. "Incidence, natural history and cardiovascular events in symptomatic and asymptomatic peripheral arterial disease in the general population" *International Journal of Epidemiology*. 1996;25(6):1172-1181
6. Hirsch AT, Haskal ZJ, Hertzner NR, et al. "ACC/AHA 2005 practice guidelines for the management of patients with peripheral arterial disease (lower extremity, renal, mesenteric, and abdominal aortic): a collaborative report from the American association for vascular surgery/society for vascular surgery, society for cardiovascular angiography and interventions, society for vascular medicine and biology, society of interventional radiology, and the ACC/AHA task force on practice guidelines (writing committee to develop guidelines for the management of patients with peripheral arterial disease): endorsed by the American association of cardiovascular and pulmonary rehabilitation; national heart, lung, and blood institute; society for vascular nursing; transatlantic inter-society consensus; and vascular disease foundation" *Circulation* 2006;113:e463–654.
7. American Diabetes Association. "Peripheral arterial disease in people with diabetes" *Diabetes Care*. 2003;26(12):3333-334.

8. Park KB, Do YS, Kim DI, et al. “The TransAtlanticInterSociety Consensus (TASC) classification system in arterial stent placement: long-term patency and clinical limitations.[Erratum appears in J VascIntervRadiol. 2007 May;18(5):695]” *Journal of Vascular & Interventional Radiology*. 2007;18(2):193-201
9. Kannel WB, Skinner JJ, Jr., Schwartz MJ, Shurtleff D. “Intermittent claudication. Incidence in the Framingham Study” *Circulation*. 1970;41(5):875-883.
10. Mahé G, Kaladji A, Le Faucheur A, Jaquinandi V. “[Internal Iliac Artery Stenosis: Diagnosis and How to Manage it in 2015](#)” *Front Cardiovasc Med*. 2015;2:33
11. Abraham P, Picquet J, Vielle B, et al. “Transcutaneous oxygen pressure measurements on the buttocks during exercise to detect proximal arterial ischemia: comparison with arteriography” *Circulation* 2003;107:1896–900.
12. Jaquinandi V, Bouye P, Picquet J, et al. “Pain description in patients with isolated proximal (without distal) exercise-related lower limb arterial ischemia” *Vasc Med* 2004;9:261–5.
13. White C. “Clinical practice. Intermittent claudication” *N Engl J Med* 2007;356:1241–50.
14. Rooke TW, Hirsch AT, Misra S, et al. “Management of patients with peripheral artery disease (compilation of 2005 and 2011 ACCF/AHA guideline recommendations): a report of the American college of cardiology foundation/American heart association task force on practice guidelines”. *J Am CollCardiol* 2013;61:1555–70.
15. Gernigon M, Marchand J, Ouedraogo N, et al. “Proximal ischemia is a frequent cause of exercise-induced pain in patients with a normal ankle to brachial index at rest” *Pain Physician* 2013;16:57–64.
16. Inuzuka K, Unno N, Mitsuoka H, et al. “Intraoperative monitoring of penile and buttock blood flow during endo-vascular abdominal aortic aneurysm repair” *Eur J VascEndovascSurg* 2006;31:359–65.
17. Mahe G, Leftheriotis G, Picquet J, Jaquinandi V, Saumet JL, Abraham P. “A normal penile pressure cannot rule out the presence of lesions on the arteries supplying the hypogastric circulation in patients with arterial claudication” *Vasc Med* 2009;14:331–8.

18. Le Faucheur A, Abraham P, Jaquinandi V, Bouye P, Saumet JL, Noury-Desvaux B. "Measurement of walking distance and speed in patients with peripheral arterial disease: a novel method using a global positioning system" *Circulation* 2008;117:897–904.
19. Jaquinandi V, Abraham P, Picquet J, et al. "Estimation of the functional role of arterial pathways to the buttock circulation during treadmill walking in patients with claudication" *J Appl Physiol* 2007;102:1105–12.
20. Jaquinandi V, Kaladji A, Lederlin M, Mahe G. Re: "diagnostic value of peripheral fractional flow reserve in isolated iliac artery stenosis: a comparison with the post-exercise ankle-brachial index". *J Endovasc Ther* 2015;22:272–4.
21. Sugano N, Inoue Y, Iwai T. "Evaluation of buttock claudication with hypogastric artery stump pressure measurement and near infrared spectroscopy after abdominal aortic aneurysm repair" *Eur J Vasc Endovasc Surg* 2003;26:45–51.
22. Mahe G, Kalra M, Abraham P, Liedl DA, Wennberg PW. "Application of exercise transcutaneous oxygen pressure measurements for detection of proximal lower extremity arterial disease: a case report" *Vasc Med* 2015;20:251–5.
23. Comerota AJ, Throm RC, Kelly P, Jaff M. "Tissue (muscle) oxygen saturation (StO₂): a new measure of symptomatic lower-extremity arterial disease" *J Vasc Surg* 2003;38:724–9.
24. Norgren L, Hiatt WR, Dormandy JA, Nehler MR, Harris KA, Fowkes FG. "Inter-society consensus for the management of peripheral arterial disease (TASC II)" *J Vasc Surg* 2007;45:S5–67.
25. Jonason T, Bergstrom R. "Cessation of smoking in patients with intermittent claudication. Effects on the risk of peripheral vascular complications, myocardial infarction and mortality" *Acta Med Scand* 1987;221:253–60.
26. Carsin-Mahe M, Abraham P, Le Faucheur A, Leftheriotis G, Mahe G. "Simple routine assessment of dietary pattern in patients with peripheral artery disease" *J Vasc Surg* 2012;56:281–2.
27. WHO. "Recommendations for Prevention of Cardiovascular Disease: Guidelines for Assessment and Management for Cardiovascular Risk" *Geneva: World health organization* 2007

28. Antithrombotic Trialists Collaboration. Collaborative meta-analysis of randomised trials of antiplatelet therapy for prevention of death, myocardial infarction, and stroke in high risk patients” *BMJ* 2002;324:71–86.
29. CAPRIE Steering Committee. “A randomised, blinded, trial of clopidogrel versus aspirin in patients at risk of ischaemic events (CAPRIE). CAPRIE steering committee” *Lancet* 1996;348:1329–39.
30. Heart Protection Study Collaborative Group. “Randomized trial of the effects of cholesterol-lowering with simvastatin on peripheral vascular and other major vascular outcomes in 20,536 people with peripheral arterial disease and other high-risk conditions” *J VascSurg*2007;45:645–54.
31. deVries SO, Hunink MG. “Results of aortic bifurcation grafts for aortoiliac occlusive disease: a meta-analysis” *Journal of Vascular Surgery* 1997;26(4):558–69.
32. Thompson K, Cook P, Dilley R, et al. “Internal iliac artery angioplasty and stenting: an underutilized therapy” *Ann VascSurg*2010;24:23–7.
33. Ho KJ, Owens CD. “Diagnosis, classification, and treatment of femoropopliteal artery in-stent restenosis.” *Vasc Surg.* 2017 Feb;65(2):545-557.
34. [Bekken J](#), [Jongsma H](#), [Ayez N](#), [Hoogewerf CJ](#), [Van Weel V](#), [Fioole B](#). “Angioplasty versus stenting for iliac artery lesions”*Cochrane Database Syst Rev.* 2015;5:CD007561.
35. Tetteroo E, Haaring C, van der GY, et al. “Intraarterial pressure gradients after randomized angioplasty or stenting of iliac artery lesions. Dutch Iliac Stent Trial Study Group” *CardiovascInterventRadiol*1996;19(6):411-7.
36. Tetteroo E, van der GY, Bosch JL, et al. “Randomised comparison of primary stent placement versus primary angioplasty followed by selective stent placement in patients with iliac-artery occlusive disease. Dutch Iliac Stent Trial Study Group” *Lancet* 1998;351(9110):1153-9.
37. Goode SD, Hersey N, Cleveland TJ, Gaines P. “STAG trial: a multicentrerandomised clinical trial comparing angioplasty and stenting for the treatment of iliac occlusion” *Cardiovascular and Interventional Radiology* 2010;33(Suppl 2):174–5.
38. Goode SD, Hersey N, Cleveland TJ, Gaines P. “STAG trial: a multicentrerandomised clinical trial comparing angioplasty and stenting for

- the treatment of iliac occlusion: comparison of clinical outcomes and complications” *Cardiovascular and Interventional Radiology* 2011;34:S1–10.
39. Goode SD, Cleveland TJ, Gaines PA. “Randomized clinical trial of stents versus angioplasty for the treatment of iliac artery occlusions (STAG trial)” *British Journal of Surgery* 2013;100(9):1148–53.
 40. Prince JF, Smits ML, van Herwaarden JA, et al. “Endovascular treatment of internal iliac artery stenosis in patients with buttock claudication” *PLoS One* 2013;8:e73331.
 41. [Brunkwall J](#), [Hauksson H](#), [Bengtsson H](#), [Bergqvist D](#), [Takolander R](#), [Bergentz SE](#). “Solitary aneurysms of the iliac arterial system: an estimate of their frequency of occurrence” *J Vasc Surg.* 1989;10(4):381-4.
 42. [Dix FP](#), [Titi M](#), [Al-Khaffaf H](#). “The isolated internal iliac artery aneurysm--a review” *Eur J VascEndovasc Surg.* 2005;30(2):119-29.
 43. Richardson JW, Greenfield LJ. “[Natural history and management of iliac aneurysms](#)” *JVasc Surg.* 1988;8(2):165-71.
 44. Huang Y, Gloviczki P, Duncan AA, et al. “[Common iliac artery aneurysm: expansion rate and results of open surgical and endovascular repair](#)” *J Vasc Surg.* 2008;47(6):1203-1210; discussion 1210-1.
 45. Pitoulias GA, Donas KP, Schulte S, Horsch S, Papadimitriou DK. “[Isolated iliac artery aneurysms: endovascular versus open elective repair](#)” *JVasc Surg.* 2007;46(4):648-54.
 46. [Patel NV](#), [Long GW](#), [Cheema ZF](#), et al. “[Open vs. endovascular repair of isolated iliac artery aneurysms: A 12-year experience](#)” *JVasc Surg.* 2009;49(5):1147-53.
 47. [Demirpolat G](#), [Ozturk N](#), [Parildar M](#), [Posacioğlu H](#), [Tamsel S](#). “Duplex ultrasound evaluation of endoluminally treated aortic aneurysms with emphasis on diameter measurement: A comparison with computed tomography” *JClin Ultrasound* 2011;39(5):263-9.
 48. Buth J, Laheij RJ. “Early complication and endoleaks after endovascular abdominal aortic repair: report of a multicenter study” *J VascSurg* 2000;31:134.

49. Liewld F, Scharrer-Pamler R, Gorich J, et al. "Intraoperative, perioperative and late complications with endovascular therapy of aortic aneurysm" *Eur J VascSurg* 2001;22:251.
50. Elkouri S, Gloviczki P, McKusick MA, et al. "Perioperative complications and early outcome after endovascular and open surgical repair of abdominal aortic aneurysms" *J VascSurg* 2004;39:497.
51. Hutsukami TS, Primozich JF, Zierler RE, et al. "Color Doppler imaging of infrainguinal arterial occlusive disease" *JVascSurg* 1992;16:527-533
52. Jager KA, Philips DJ, Martin RL et al. "Noninvasive mapping of lower limb arterial lesions" *Ultrasound Med Biol*1985;11:516-21.
53. HutsukamiTS, PrimozichJF, ZierlerRE, etal. "Color Doppler characteristics in normal lower extremity erteries" *UltrasoundMedBiol* 1992;18:167-171.
54. Jager KA, Ricketts HJ, Strandness DE. "Duplex scanning for the evaluation of lower limb disease" In Bernstein EF (ed): Noninvasive diagnostic techniques in vascular disease. StLouis, Mosby, 1985, pp 619-631.
55. Hoffmann R, Mintz GS, Dussailant GR, et al. "Patterns and mechanisms of in-stent restenosis. A serial intravascular ultrasound study" *Circulation* 1996;94(6):1247-54.
56. Klein WM, van der GY, Seegers J, et al. "Dutch Iliac Stent Trial: Long-term results in patients randomized for primary or selective stent placement" *Radiology* 2006;238(2):734-44.
57. Baril DT, Rhee RY, Kim J, Makaroun MS, Chaer RA, Marone LK. "Duplex criteria for determination of in-stent stenosis after angioplasty and stenting of the superficial femoral artery" *J VascSurg* 2009;49:133-9.
58. Khan SZ, Khan MA, Bradley B, Dayal R, McKinsey JF, Morrissey NJ. "Utility of duplex ultrasound in detecting and grading de novo femoropopliteal lesions" *J VascSurg* 2011;54:1067-73.
59. Calligaro KD, Musser DJ, Chen AY, et al. "Duplex ultrasonography to diagnose failing arterial prosthetic grafts" *Surgery* 1996;120:455-9.
60. Calligaro KD, Syrek JR, Dougherty MD, et al. "Selective use of duplex ultrasound to replace preoperative arteriography for failing arterial vein grafts" *J VascSurg* 1998;27:89-95.

61. Calligaro KD, Doerr K, McAfee-Bennett S, et al. "Should duplex ultrasonography be performed for surveillance of femoropopliteal and femorotibial arterial prosthetic bypass?" *Ann VascSurg* 2001;15:520-4.
62. Bandyk DF, Schmitt DD, Seabrook GR, Adams MB, Towne JB. "Monitoring functional patency of in situ saphenous vein bypasses: the impact of a surveillance protocol and elective revision" *J VascSurg* 1989;9:286-96.
63. Mills JL, Harris EJ, Taylor LM, Beckett WC, Porter JM. "The importance of routine surveillance of distal bypass grafts with duplex scanning: a study of 379 reversed vein grafts" *J VascSurg* 1990;12:379-89.
64. Kinney EV, Bandyk DF, Mewissen MW et al. "Monitoring functional patency of percutaneous transluminal angioplasty" *Arch Surg* 1991;126: 743-747.
65. [Kaiser U](#), [Do DD](#), [Triller J](#), [Mahler F](#). "Results in stent implants in pelvic arteries: follow-up with color-coded duplex ultrasonography" *Schweiz Med Wochenschr.* 1995;125(1-2):11-9.
66. Kawarada O, Higashimori A, Noguchi M et al. "Duplex criteria for in stent restenosis in the superficial femoral artery" *Catheter CardiovascInterv.* 2013 Mar;81(4):E199-205.
67. Shrikhande GV, Graham AR, Aparajita R et al. "Determining criteria for predicting stenosis with ultrasound duplex after endovascular intervention in infrainguinal lesions." *Ann Vasc Surg.* 2011 May;25(4):454-60.
68. Gao M, Zhao X, Tao Y et al. "Incidence and Predictors of In-stent Re-Stenosis in the Superficial Femoral Artery: Evaluation of Long-Term Outcomes by Color Duplex Ultrasound." *Ultrasound Med Biol.* 2016 Mar;42(3):717-26.
69. ACCF, ACR, AIUM et al.
["ACCF/ACR/AIUM/ASE/ASN/ICAVL/SCAI/SCCT /SIR/SVM/ SVS 2012 appropriate use criteria for peripheral vascular ultrasound and physiological testing part I: arterial ultrasound and physiological testing: a report of the American College of Cardiology Foundation Appropriate Use Criteria Task Force, American College of Radiology, American Institute of Ultrasound in Medicine, American Society of Echocardiography, American Society of Nephrology, Intersocietal Commission for the Accreditation of Vascular Laboratories, Society for Cardiovascular Angiography and Interventions, Society of Cardiovascular Computed Tomography, Society for](#)

- [Interventional Radiology, Society for Vascular Medicine, and Society for Vascular Surgery](#)” *J Vasc Surg*. 2012;56(1):e17-51.
70. [Troutman DA](#), [Madden NJ](#), [Dougherty MJ](#), [Calligaro KD](#). “Duplex ultrasound diagnosis of failing stent grafts placed for occlusive disease” *JVasc Surg*. 2014;60(6):1580-4.
 71. IAC “Standards and Guidelines for Vascular Testing Accreditation”, 2016
 72. AHA/ACC “Guideline on the Management of Patients With Lower Extremity Peripheral Artery Disease: Executive Summary”, 2016
 73. [Balzer JO](#), [Gastinger V](#), [Ritter R](#), et al. “Percutaneous interventional reconstruction of the iliac arteries: primary and long-term success rate in selected TASC C and D lesions” *EurRadiol*. 2006;16(1):124-31.
 74. [Funovics MA](#), [Lackner B](#), [Cejna M](#), et al. “Predictors of long-term results after treatment of iliac artery obliteration by transluminal angioplasty and stent deployment” *CardiovascInterventRadiol*. 2002;25(5):397-402.
 75. [d'Othée BJ](#), [Haulon S](#), [Mounier-Vehier C](#), et al. “Percutaneous endovascular treatment for stenoses and occlusions of infrarenal aorta and aortoiliac bifurcation: midterm results” *Eur J VascEndovasc Surg*. 2002;24(6):516-23.
 76. [Schürmann K](#), [Mahnken A](#), [Meyer J](#), et al. “Long-term results 10 years after iliac arterial stent placement” *Radiology*. 2002;224(3):731-8.
 77. [Siskin GP](#), [Englander M](#), [Roddy S](#), et al. “Results of iliac artery stent placement in patients younger than 50 years of age” *JVascIntervRadiol*. 2002;13(8):785-90.
 78. [Uher P](#), [Nyman U](#), [Lindh M](#), [Lindblad B](#), [Ivancev K](#). “Long-term results of stenting for chronic iliac artery occlusion” *J EndovascTher*. 2002;9(1):67-75.
 79. [Leu AJ](#), [Schneider E](#), [Canova CR](#), [Hoffmann U](#). “Long-term results after recanalisation of chronic iliac artery occlusions by combined catheter therapy without stent placement” *Eur J VascEndovasc Surg*. 1999;18(6):499-505.
 80. Tetteroo E, van der Graaf Y, Bosch JL, et al. “Randomised comparison of primary stent placement versus primary angioplasty followed by selective stent placement in patients with iliac-artery occlusive disease. Dutch iliac stent trial study group” *Lancet* 1998;351(9110):1153-9.
 81. [Sapoval MR](#), [Long AL](#), [Pagny JY](#), et al. “Outcome of percutaneous intervention in iliac artery stents” *Radiology*. 1996;198(2):481-6.

82. [Henry M](#), [Amor M](#), [Ethevenot G](#), [Henry I](#), et al. "Palmaz stent placement in iliac and femoropopliteal arteries: primary and secondary patency in 310 patients with 2-4-year follow-up" *Radiology*. 1995;197(1):167-74.
83. Grimme FAB, Goverde PCJM, Verbruggen PJEM, Zeebregts CJ, Reijnen MMPJ. "Editor's Choice e First Results of the Covered Endovascular Reconstruction of the Aortic Bifurcation (CERAB) Technique for Aortoiliac Occlusive Disease"
84. [Stahlhoff S](#), [Donas KP](#), [Torsello G](#), [Osada N](#), [Herten M](#). "Drug-Eluting vs Standard Balloon Angioplasty for Iliac Stent Restenosis: Midterm Results" *JEndovascTher*. 2015;22(3):314-8.
85. [Araki M](#), [Hirano K](#), [Nakano M](#), et al. "Two-year outcome of the self-expandable stent for chronic total occlusion of the iliac artery" *CardiovascIntervTher*. 2014;29(1):40-6.
86. [Kordecki K](#), [Lukasiewicz A](#), [Nowicki M](#), et al. "Assessment of effectiveness of endovascular treatment of common and external iliac artery stenosis/occlusion using self-expanding Jaguar SM stents" *Pol J Radiol*. 2012;77(4):22-9.
87. [Grimme FA](#), [Spithoven JH](#), [Zeebregts CJ](#), [Scharn DM](#), [Reijnen MM](#). "Midterm outcome of balloon-expandable polytetrafluoroethylene-covered stents in the treatment of iliac artery chronic occlusive disease" *JEndovascTher*. 2012;19(6):797-804.
88. [Wiesinger B](#), [Beregi JP](#), [Oliva VL](#), et al. "PTFE-covered self-expanding nitinol stents for the treatment of severe iliac and femoral artery stenoses and occlusions: final results from a prospective study" *JEndovascTher*. 2005;12(2):240-6.
89. [Duda SH](#), [Bosiers M](#), [Pusich B](#), et al. "Endovascular treatment of peripheral artery disease with expanded PTFE-covered nitinol stents: interim analysis from a prospective controlled study" *CardiovascInterventRadiol*. 2002;25(5):413-8.
90. [Piffaretti G](#), [Tozzi M](#), [Lomazzi C](#), et al. "Mid-term results of endovascular reconstruction for aorto-iliac obstructive disease" *IntAngiol*. 2007;26(1):18-25.
91. [Bosiers M](#), [Iyer V](#), [Deloose K](#), [Verbist J](#), [Peeters P](#). "Flemish experience using the Advanta V12 stent-graft for the treatment of iliac artery occlusive disease" *J CardiovascSurg (Torino)*. 2007;48(1):7-12.

92. Gandini R, Fabiano S, Chiocchi M, Chiappa R, Simonetta G. "Percutaneous treatment in iliac artery occlusion: long-term results. *CardiovascInterventRadiol*" 2008;31(6):1069-1076.
93. Golzarian J, Dussaussois L, Abada HT, et al. "Helical CT of aorta after endoluminal stent-graft therapy: value of biphasic acquisition" *AJR Am J Roentgenol* 1998;171:329–331.
94. [Karantikola E](#), [Dalainas I](#), [Karaolanis G](#), [Zografos G](#), [Filis K](#). "Duplex Ultrasound versus Computed Tomography for the Postoperative Follow-Up of Endovascular Abdominal Aortic Aneurysm Repair. Where Do We Stand Now?" *Int J Angiol.* 2014;23(3):155-64.
95. Cejna M, Loewe C, Schoder M, et al. "MR angiography vs CT angiography in the follow-up of nitinol stent grafts in endoluminally treated aortic aneurysms" *EurRadiol* 2002;12:2443–2450.
96. Haulon S, Lions C, McFadden EP, et al. "Prospective evaluation of magnetic resonance imaging after endovascular treatment of infrarenal aortic aneurysms" *Eur J VascEndovascSurg* 2001; 22:62–69.
97. d'Audiffret A, Desgranges P, Kobeiter DH, Becquemin JP. "Follow-up evaluation of endoluminally treated abdominal aortic aneurysms with duplex ultrasonography: validation with computed tomography" *J VascSurg* 2001;33:42–50.
98. Zannetti S, De Rango P, Parente B, et al. "Role of duplex scan in endoleak detection after endoluminal abdominal aortic aneurysm repair" *Eur J VascEndovascSurg* 2000;19:531–535.
99. AbuRahma AF, Welch CA, Mullins BB, Dyer B. "Computed tomography versus color duplex ultrasound for surveillance of abdominal aortic stent-grafts" *J EndovascTher* 2005;12(5):568–573.
100. [Collins R](#), [Burch J](#), [Cranny G](#), et al. "Duplex ultrasonography, magnetic resonance angiography, and computed tomography angiography for diagnosis and assessment of symptomatic, lower limb peripheral arterial disease: systematic review" *BMJ.* 2007;334(7606):1257. Epub 2007 Jun 4.
101. [Chidambaram PK](#), [Swaminathan RK](#), [Ganesan P](#), [Mayavan M](#). "Segmental Comparison of Peripheral Arteries by Doppler Ultrasound and CT Angiography" *JClinDiagn Res.* 2016;10(2):TC12-6.

102. Currie IC, Jones AJ, Wakeley CJ, et al. "Non-invasive aortoiliac assessment" *Eur J VascEndovascSurg*1995;9:24–8.
103. Koelemay MJ, den Hartog D, Prins MH, et al. "[Diagnosis of arterial disease of the lower extremities with duplex ultrasonography](#)".*Br J Surg.* 1996;83(3):404-9.
104. Moneta GL, Yeager RA, Antonovic R et al. "Accuracy of lower extremity arterial duplex mapping". *J VascSurg*1992;15:275-83
105. Langsfeld M, Nepute J, Hershey FB et al. "The use of deep duplex scanning to predict hemodynamically significant aortoiliac stenosis" *J VuscSurg*1988;7: 395-9.
106. Legemate DA, Teeuwen C, Hoeneveld H, Ackerstaff RGA, Eikelboom BC. "Spectral analysis in duplex scanning of aortoiliac and femoropopliteal arterial disease" *Ultrasound Med Biol*1991;17:769-76.
107. Vashist R, Ellis MR, Skidmore C, et al. "Colour-coded duplex ultrasonography in the selection of patients for endovascular surgery" *Br J Surg*1992;79:1030-1
108. Allard L, Cloutier G, Durand LG, Roederer GO, Langlois YE. "Limitations of ultrasonic duplex scanning for diagnosing lower limb arterial stenoses in the presence of adjacent segment disease" *J VuscSurg*1994;19: 650-7.
109. Collins JT, Boros MJ, Combs K. "Ultrasound surveillance of endovascular aneurysm repair: a safe modality versus computed tomography" *Ann VascSurg* 2007;21(6):671–675.
110. Sensier Y, Bell PR, London NJ. "The ability of qualitative assessment of the common femoral Doppler waveform to screen for significant aortoiliac disease" *Eur J VascEndovasc Surg.* 1998;15(4):357-64.
111. McCarthy MJ, Nydahl S, Hartshorne T, Naylor AR, Bell PR, London NJ. "Colour-coded duplex imaging and dependent Doppler ultrasonography in the assessment of cruropedal vessels" *Br J Surg.* 1999;86(1):33-37.
112. Chidambaram PK, Swaminathan RK, Ganesan P, Mayavan M. [Segmental Comparison of Peripheral Arteries by Doppler Ultrasound and CT Angiography](#).*JClinDiagn Res.* 2016 Feb;10(2):TC12-6.