



ΔΙΑΚΡΑΤΙΚΟ
ΔΙΑΤΜΗΜΑΤΙΚΟ
ΠΡΟΓΡΑΜΜΑ
ΜΕΤΑΠΤΥΧΙΑΚΩΝ
ΣΠΟΥΔΩΝ

ΙΑΤΡΙΚΗ ΣΧΟΛΗ
ΠΑΝΕΠΙΣΤΗΜΙΟ ΘΕΣΣΑΛΙΑΣ
σε συνεργασία με το
UNIVERSITÀ DEGLI STUDI
DI GENOVA



Μεταπτυχιακή Διπλωματική Εργασία

"ΧΑΡΑΚΤΗΡΙΣΜΟΣ ΑΘΗΡΩΜΑΤΙΚΗΣ ΠΛΑΚΑΣ ΜΕ ΚΑΝΟΝΙΚΟΠΟΙΗΣΗ ΕΙΚΟΝΑΣ (IMAGE NORMALIZATION) "

υπό

ΝΙΚΟΛΑΟΥ Κ. ΣΤΑΜΑΤΙΑΔΗ

Ειδικευομένου Καρδιολογίας

Υπεβλήθη για την εκπλήρωση μέρους των
απαιτήσεων για την απόκτηση του

Διακρατικού Μεταπτυχιακού Διπλώματος Ειδίκευσης

*«Υπερηχογραφική Λειτουργική Απεικόνιση για την πρόληψη & διάγνωση
των αγγειακών παθήσεων»*

Λάρισα, 2017

ΤΡΙΜΕΛΗΣ ΣΥΜΒΟΥΛΕΥΤΙΚΗ ΕΠΙΤΡΟΠΗ

ΕΠΙΒΛΕΠΩΝ:

1. Δρ. Αριστοτέλης Κουτσιαρής - Επίκουρος Καθηγητής ΤΕΙ Θεσσαλίας - Βιοϊατρικός Μηχανικός Ερευνητής

ΛΟΙΠΑ ΜΕΛΗ

2. Καρδούλας Δημήτριος – M.D. MSc , PhD - Μηχανικός Βιοϊατρικής Τεχνολογίας Τμήμα Ιατρικής Πανεπιστήμιο Κρήτης
3. Τέγος Θωμάς - Επίκ. Καθηγητής Νευρολογίας Α' Νευρολογική Κλινική ΑΧΕΠΑ - Τμήμα Ιατρικής, Σχολή Επιστημών Υγείας – Αριστοτέλειο Πανεπιστήμιο Θεσσαλονίκης

ΑΝΑΠΛΗΡΩΜΑΤΙΚΟ ΜΕΛΟΣ

4. Λαζαρίδης Μιλτιάδης- Επισκέπτης Καθηγητής Αγγειοχειρουργικής, Τμήμα Ιατρικής, Πανεπιστήμιο Κύπρου, Λευκωσία

*Ευχαριστώ την σύζυγό μου, Έλενα,
και την οικογένειά μου
για την πολυετή τους στήριξη.*

Περίληψη

Σε αυτήν την βιβλιογραφική ανασκόπηση μελετούμε την διαχρονική ανάπτυξη της μεθόδου κανονικοποίησης εικόνας (image normalization) . Μετά την ανάλυση των στοιχείων της αθηρωματικής πλάκας, και την αναγκαιότητα που προκύπτει για ανάπτυξη μιας τέτοιας μεθόδου για την πρόβλεψη συμβαμάτων σε ασυμπτωματική καρωτιδική νόσο, επικεντρωνόμαστε στην τεχνική της κανονικοποίησης αναφέροντας βήμα προς βήμα την διαδικασία όπως καταγράφεται από τις πρότυπες και πρωτότυπες μελέτες. Στη συνέχεια ανατρέχουμε στις εργασίες που στηρίχτηκαν στην μέθοδο αυτή για την εκτίμηση ασθενών με ασυμπτωματική καρωτιδική νόσο αλλά και σε μελέτες που συνέχισαν την ανάπτυξη της μεθόδου με ένταξη νέων τεχνικών και προσθήκης νέων υπερηχογραφικών κριτηρίων. Τέλος, αναφερόμαστε στις ελλείψεις της μεθόδου και τα πεδία που μπορούν να αναπτυχθούν μελλοντικά για τη βελτιστοποίηση των αποτελεσμάτων της.

Λέξεις Κλειδιά: Image normalization, Κανονικοποίηση Εικόνας, Καρωτιδική νόσος, GSM, Αθηρωματική Πλάκα, Πλάκα, Υπερηχοτομογράφημα

Abstract

In this bibliographic review we study the development of the image normalization method over time. After analyzing the elements of the atherosclerotic plaque, and the necessity for developing such a method for predicting incidents in asymptomatic carotid disease, we focus on the technique of normalization by referring step by step to the procedure as documented in the original studies. Then we compare and analyze the studies that was based on this method for assessing patients with asymptomatic carotid disease, but also on studies that continued the development of the method by incorporating new techniques and adding new ultrasound criteria. Finally, we refer to the shortcomings of the method and the areas that can be developed in the future to optimize its results.

Keywords: Image Normalization, Carotid Artery Disease, Grey Scale Median- GSM, Atheromatous plaque, plaque, ultrasound

Table of Contents

Table of Contents	6
Ευρετήριο Εικόνων και Πινάκων	7
1.Εισαγωγή στον Ιατρικό Υπέρηχο	9
1.1 Από τον ήχο στην εικόνα.	9
Μέθοδος απεικόνισης A-Mode (Amplitude mode).....	11
Μέθοδος απεικόνισης B-mode (Brightness mode).....	11
Μέθοδος απεικόνισης M-Mode (Motion mode)	12
2. Αθηρωματικές Πλάκες και καρωτιδικός διχασμός.....	14
2.1 Ανατομία καρωτιδικού διχασμού	14
2.2 Ανατομία αρτηριακού τοιχώματος	15
2.3 Μελέτη των χαρακτηριστικών του καρωτιδικού αθηρώματος	16
2.3.1 Μηχανισμός Αθηρογένεσης	17
2.4 Εκτίμηση του βαθμού στένωσης της έσω καρωτίδας.....	18
3. Ηχοπυκνότητα Αθηρωματικής Πλάκας και Κανονικοποίηση εικόνας (Image Normalization).....	21
3.1 Ταξινόμηση Αθηρωματικής Πλάκας.....	21
3.2 Ανάλυση Υπερηχοτομογραφικής εικόνας	22
3.2.1 Ο δείκτης διάμεσης φωτεινότητας (Grey Scale Median –GSM).....	22
3.2.2 Κανονικοποίηση εικόνας- Image Normalization	23
1.2.3 Διαδικασία κανονικοποίησης	28
4. Αποτελέσματα Κανονικοποίησης Εικόνας.....	34
5.Συμπεράσματα - προτάσεις	43
Βιβλιογραφία.....	45

Ευρετήριο Εικόνων και Πινάκων

Figure 1. Μέθοδος A-mode	11
Figure 2. Μέθοδος B-mode	12
Figure 3. Μέθοδος M-mode	12
Figure 4. Τοπογραφία αρτηριακού δέντρου τραχήλου-κρανίου	14
Figure 5. Ανατομία αρτηριακού τοιχώματος / στιβάδες	15
Figure 6. Μηχανισμός Αθηρογένεσης	17
Figure 7. Υπολογισμός βαθμού στένωσης αρτηρίας	19
Figure 8. Καμπύλη TGC	29
Figure 9. Επιλογή περιοχής του αίματος	30
Figure 10. Επιλογή της περιοχής της Adventitia	30
Figure 11. Αρχική Κανονικοποίηση εικόνας	31
Figure 12. Διόρθωση pixels/mm	32
Figure 13. Περικοπή αθηρωματικής πλάκας με αντιπαραβολή εικόνας b-mode και εικόνας ροής	32
Figure 14. Αποθήκευση αρχείου καρωτιδικής πλάκας	33
Figure 15. Ανάλυση αθηρωματικής πλάκας από το λειτουργικό	33
Figure 16. Αποτελέσματα Ανάλυσης αθηρωματικής πλάκας	34
Figure 17. Ανάλυση πλάκας σε κυκλοτερή στένωση αυλού της καρωτιδικής αρτηρίας.	34

Table 1. Βαθμός συμφωνίας για το είδος της πλάκας πριν και μετά την κανονικοποίηση εικόνας ($\kappa=0.22$)	36
Table 2. Διαχωρισμός βάσει υπερηχογραφικών στοιχείων της πλάκας.....	39
Table 3. Ημιποσοτικό σύστημα βαθμονόμησης βάσει ιστολογικών χαρακτηριστικών	39
Table 4. Odds ratio και 95% διαστήματα εμπιστοσύνης στις επανακατηγοριοποιημένες ομάδες των υπερηχογραφικών χαρακτηριστικών....	41
Table 5. Συμπέρασμα μετα-ανάλυσης των Αναλύσεως των υποομάδων και Έλεγχος ευαισθησίας εκτιμώντας τον σχετικό κίνδυνο σύστοιχου εγκεφαλικού σε ασθενείς με ηχοδιάγνωση καρωτιδικής πλάκας	41

1.Εισαγωγή στον Ιατρικό Υπέρηχο

Η υπερηχοτομογραφία είναι μία μη επεμβατική απεικονιστική μέθοδος δίχως ιοντίζουσα ακτινοβολία. Η συχνότητα των υπερήχων που χρησιμοποιείται διαγνωστικά είναι πολύ υψηλή και κυμαίνεται από 3 έως και 10 MHz. Η παραγωγή υπερηχητικών κυμάτων στηρίζεται στο πιεζοηλεκτρικό φαινόμενο (piezoelectric effect), στην παραγωγή δηλαδή παλμών με συγκεκριμένη συχνότητα, από έναν κρύσταλλο, όταν εφαρμοστεί στα άκρα του ηλεκτρική διαφορά δυναμικού. Βασική παράμετρος στην εξέταση με υπερήχους είναι η συχνότητα αυτών και εκφράζεται σε Hertz.

1.1 Από τον ήχο στην εικόνα.

Η δημιουργία μιας εικόνας από ήχο γίνεται σε τρία βήματα - την παραγωγή ενός ηχητικού κύματος, τη λήψη του ηχητικού κύματος, και την ερμηνεία του ληφθέντος ηχητικού κύματος.

Ο ηχοβολέας που περιέχει τον κρύσταλλο και ακουμπά στο δέρμα, εκπέμπει τη δέσμη υπερήχων που οδηγείται προς το εξεταζόμενο τμήμα ή όργανο του σώματος. Η δέσμη των υπερήχων ανακλάται από τις επιφάνειες των διάφορων ιστών που βρίσκεται στη διαδρομή της. Επανερχόμενοι οι υπέρηχοι πλέον ως ανακλαστικά κύματα, αναγνωρίζονται από τον ίδιο τον ηχοβολέα και, ανάλογα με την ταχύτητα του εκπεμπόμενου και ανακλώμενου ήχου, της απόστασης του ιστού από τον ηχοβολέα αλλά και της ποσότητας ανάκλασης από το στοχευόμενο ιστό, αναγνωρίζονται ως σήματα από τα οποία, τελικά, και δημιουργείται η εικόνα των υπερηχοτομογραφημάτων. Κατά τη διάρκεια της εξέτασης οι εικόνες είναι δυναμικές και η δέσμη των υπερήχων «σαρώνει» την εξεταζόμενη περιοχή, οδηγούμενη από τον εξετάζοντα ιατρό.

Η απεικονιστική διαφορά των χαρακτήρων των ηχοανακλάσεων των διαφόρων ιστών με τους υπερήχους απεικονίζονται στην κλίματα του γκρι (Gray Scale).

Οι υπέρηχοι απορροφώνται πλήρως από τον αέρα, τα οστά και τα επασβεστωμένα μορφώματα, και δεν διέρχονται από διαχωριστικές επιφάνειες ιστού-αέρα ή ιστού-οστού. Αντιθέτως, τα υγρά είναι καλός αγωγός των υπερήχων και, επομένως, είναι η εξέταση εκλογής για την απεικόνιση κυστικών και ανατομικών μορφωμάτων γεμάτα

με υγρά. Επίσης, δημιουργούν εξαιρετική ακουστική αντίθεση σε συμπαγή όργανα λόγω της διαφορετικής ακουστικής αντίστασής τους. Τελευταίως, χρησιμοποιούνται στους υπερήχους και σκιογόνες ηχοανακλαστικές ουσίες, οι οποίες περιέχουν μικροσκοπικές φυσαλίδες αέρα οι οποίες ενισχύουν την λαμβανόμενη από τον ηχοβολέα εικόνα. Οι φυσαλίδες αυτές παραμένουν σε σταθερή κατάσταση για χρονικό διάστημα ικανό για την περάτωση της εξέτασης.

Με τους υπέρηχους έχουμε τη δυνατότητα να παράγουμε στατικές και δυναμικές εικόνες. Οι υπέρηχοι που ανακλώνται από κινούμενο ιστό ή ανατομική δομή εμφανίζουν μία μετατροπή της συχνότητάς τους, η οποία είναι ανάλογη της ταχύτητας του κινούμενου ιστού. Αυτή η μετατροπή της συχνότητας μετατρέπεται σε ακουστικό σήμα και είναι η βάση για τη δημιουργία εικόνας με το φαινόμενο Doppler. Με τη μέθοδο Doppler αναγνωρίζουμε την κίνηση του αίματος σε ένα αγγείο, χαρακτηρίζοντας την κατεύθυνση στην οποία κινείται το αγγείο (κόκκινο κατευθυνόμενο προς τον ηχοβολέα και μπλε απομακρυνόμενο από αυτό- παγκόσμια σύμβαση). Δύναται να απεικονιστούν κυματομορφές χαρακτηριστικές για το είδος του κάθε αγγείου (αρτηρία-φλέβα), καθώς και το εύρος των αγγείων. Έτσι με κατάλληλες μετρήσεις μπορούν να αναδειχθούν στενώσεις αρτηριών, θρομβώσεις φλεβών και με ακρίβεια οι εσωτερικές αγγειακές δομές.

Κάθε φορά που ένας διαδιδόμενος στο σώμα ηχητικός παλμός συναντά δομές διαφορετικής ακουστικής εμπέδησης, ανακλάται μερικώς. Εάν t η χρονική διαφορά της εκπομπής του παλμού και της ανίχνευσης της ηχούς, το βάθος d της δομής δίνεται από τη σχέση:

$$d=1/2 t \times c$$

, όπου c η ταχύτητα του ήχου στον ιστό.

Η συχνότητα της εκπομπής των ηχητικών παλμών (Pulse repetition Frequency PRF) (1) εξαρτάται από το μέγιστο υπό εξέταση βάθος d_{\max} :

$$PRF_{\max}= c/2 d_{\max}$$

Όσο πιο μικρή είναι η συχνότητα ενός ηχητικού κύματος, στην υπερηχοτομογραφία, τόσο μεγαλύτερη είναι η διεισδυτικότητα του στους ιστούς. Οι επιθυμητές πληροφορίες, πλάτος του ανακλασθέντος σήματος και η χρονική καθυστέρηση από τη στιγμή της εκπομπής του ηχητικού παλμού, χρησιμοποιούνται για την απεικόνιση

των δομών που συνάντησε ο ηχητικός παλμός. Πρόβλημα αποτελεί το γεγονός ότι ομογενείς δομές παρουσιάζουν διαφορετική εικόνα ανάλογα με το βάθος το οποίο βρίσκονται λόγω της εξασθένησης του σήματος συναρτήσει της απόστασης. Μόλις ο σαρωτής υπερήχων προσδιορίσει το χρόνο επιστροφής του ηπερηχητικού σήματος και το λόγο της λαμβανόμενης προς την εκπεμπόμενη ισχύ, μπορεί να αντιστοιχίσει σε κάθε εικονοστοιχείο της δημιουργούμενης εικόνας σε ορισμένη ένταση. Όταν όλα τα ηχητικά κύματα καταγραφούν, έχουμε μια εικόνα γκριζας κλίμακας (gray scale). Οι εικόνες από τον σαρωτή υπερήχων μεταφέρονται και προβάλλονται με τη χρήση του προτύπου DICOM.

Μέθοδος απεικόνισης A-Mode (Amplitude mode)

Μονοδιάστατη απεικόνιση του πλάτους του ανακλώμενου σήματος συναρτήσει του βάθους, κατά μήκος του άξονα διάδοσης του υπερηχητικού σήματος. Δυνατότητα μέτρησης βασικών ανατομικών χαρακτηριστικών με γραμμικές διαστάσεις. Εφαρμογές στην Οφθαλμολογία και Ηχο-εγκεφαλογραφία.¹

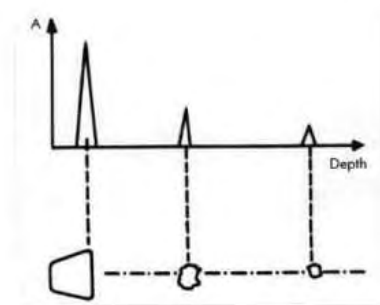


Figure 1. Μέθοδος A-mode

Μέθοδος απεικόνισης B-mode (Brightness mode)

Πρόκειται για μια μέθοδο λειτουργίας στην οποία η ένταση της επιστρεφόμενης αντήχησης απεικονίζεται με ένα ίχνος, με λάμψη για κάθε παλμό - μέθοδος φωτεινότητας- στην αντίστοιχη γεωμετρική του θέση με αποτέλεσμα την απεικόνιση μια τομής του σώματος.

¹ <http://academia.hixie.ch/bath/ultrasound/home.html>

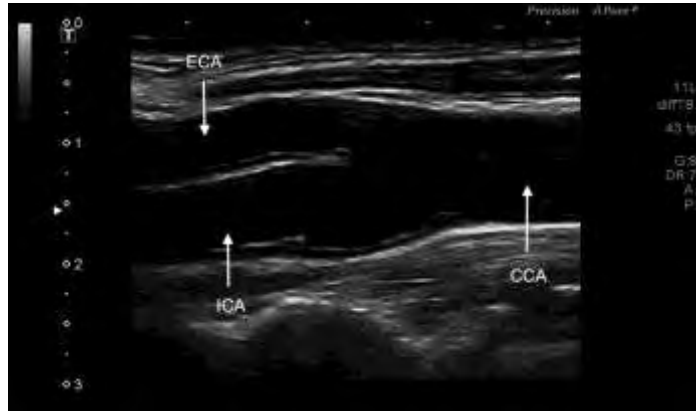

Figure 2. Μέθοδος B-mode

2

Μέθοδος απεικόνισης M-Mode (Motion mode)

Καταγραφή της κίνησης των ανακλαστικών επιφανειών κατά μήκος του άξονα της δέσμης υπερήχων με χρήση σταθερού ρυθμού σάρωσης. Αποτελεί συνδυασμό των δύο προηγούμενων τεχνικών. Το πλάτος μιας αντήχησης αντιπροσωπεύεται από ένα σημείο ανάλογης φωτεινότητας. Οι ακίνητες δομές παράγουν ευθείες γραμμές, ενώ στις κινούμενες παράγεται το γράφημα της κίνησής τους.

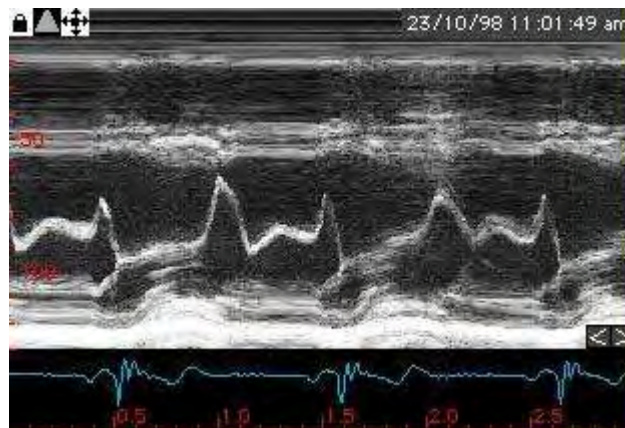


Figure 3. Μέθοδος M-mode

3

² <http://ajpregu.physiology.org/content/309/7/R707>

³ http://folk.ntnu.no/stoylen/strainrate/Basic_ultrasound

Μείζονα πλεονεκτήματα των απεικονιστικών μεθόδων υπερήχων είναι η ακίνδυνη χρήση τους στην ιατρική λόγω της απουσίας ιοντίζουσας ακτινοβολίας, το χαμηλό κόστος της εξέτασης, χωρίς απαίτηση ειδικής προετοιμασίας του χώρου λειτουργίας, τα μεταφέσιμα και λίγα αναλώσιμα υλικά, η άνετη και γρήγορη διαδικασία σάρωσης για τον ασθενή και τέλος η υψηλής διαγνωστικής αξίας εικόνες.

Η καλύτερη κατανόηση και γνώση της αιμοδυναμικής σε συνδυασμό με την εξέλιξη της βιομηχανικής και της πληροφορικής τις δύο τελευταίες δεκαετίες είχε σαν αποτέλεσμα μία επαναστατική ανάπτυξη και βελτίωση της έγχρωμης Doppler υπερηχοτομογραφίας στην ποιότητα, απεικόνιση αλλά και στην αξιοπιστία της όσον αφορά την διαγνωστική προσέγγιση της καρωτιδικής νόσου.

2. Αθηρωματικές Πλάκες και καρωτιδικός διχασμός

2.1 Ανατομία καρωτιδικού διχασμού

Οι καρωτίδες εκφύονται από το αορτικό τόξο. Ο πρώτος κλάδος που δίνει η αορτή, εκτός των στεφανιαίων αγγείων, είναι το βραχιονοκεφαλικό στέλεχος, που δίνει την δεξιά κοινή καρωτίδα, την δεξιά σπονδυλική αρτηρία και την δεξιά υποκλείδια αρτηρία. Στη συνέχεια εκφύεται από το αορτικό τόξο η αριστερή κοινή καρωτίδα και η αριστερή σπονδυλική. Οι τέσσερες αυτές αρτηρίες αρδεύουν την κεφαλή.

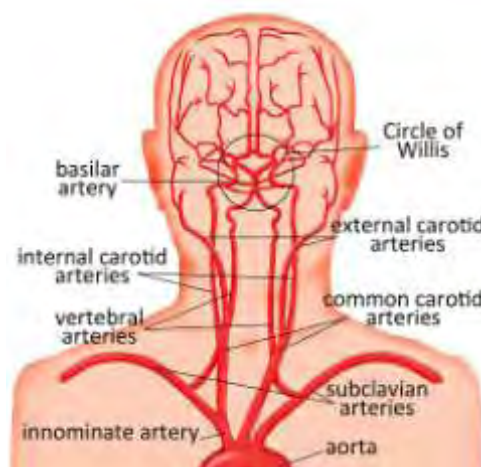


Figure 4. Τοπογραφία αρτηριακού δέντρου τραχήλου-κρανίου

4

Οι κοινές καρωτίδες, άμφω, διχάζονται σε έξω και έσω καρωτίδα. Η έξω καρωτίδα αιματώνει κυρίως το σπλαγχνικό κρανίο δίνοντας τους κατά τόπους κλάδους της, ενώ η έσω καρωτίδα ανέρχεται στο τράχηλο και εισέρχεται στο κύτος του κρανίου διαμέσου του καρωτιδικού πόρου της βασικής μοίρας του κροταφικού οστού όπου με τις σπονδυλικές αρτηρίες και τις αναστομωτικές τους δημιουργούν το τροφοφόρο σύστημα του εγκεφάλου, το εξάγωνο του Willis.

4

<https://www.chw.org/medical-care/birthmarks-and-vascular-anomalies-center/conditions/phace-syndrome/phace-syndrome-handbook/abnormalities-of-the-head-and-neck-arteries/>

2.2 Ανατομία αρτηριακού τοιχώματος

Απαραίτητη στην κατανόηση της παθοφυσιολογίας της καρωτιδικής αθηροσκλήρωσης είναι η γνώση της ανατομικής δομής ενός φυσιολογικού αρτηριακού τοιχώματος. Η καρωτιδική αρτηρία αποτελείται από τρία στρώματα: τον έσω χιτώνα, τον μέσο χιτώνα και τον έξω χιτώνα.

Ο έσω χιτώνας, ή η εσωτερική επένδυση του αγγείου που έρχεται σε άμεση επαφή με την ροή του αίματος, είναι ένα εξαιρετικά δυναμικό στρώμα που αποτελείται από μία μόνο στοιβάδα ενδοθηλιακών κυττάρων. Τα ενδοθηλιακά κύτταρα έχουν υποδοχείς στις επιφάνειές τους που αλληλεπιδρούν με πρωτεΐνες του αίματος και με μόρια που ρυθμίζουν την αγγειακή διαπερατότητα, όπως επίσης, παίζουν καθοριστικό ρόλο στην συγκέντρωση των αιμοπεταλίων και στην πρόληψη της θρόμβωσης. Η ικανότητα του ενδοθηλίου για την αποκατάστασή του και τη διατήρηση της λειτουργίας του έχει σημαντικό ρόλο στην ανάπτυξη της αθηρωματικής πλάκας. Κάτω από τον έσω χιτώνα βρίσκεται μια μονή στρώση ελαστικών ινών που σχηματίζουν μια δομή που ονομάζεται έσω ελαστικός υμένας.

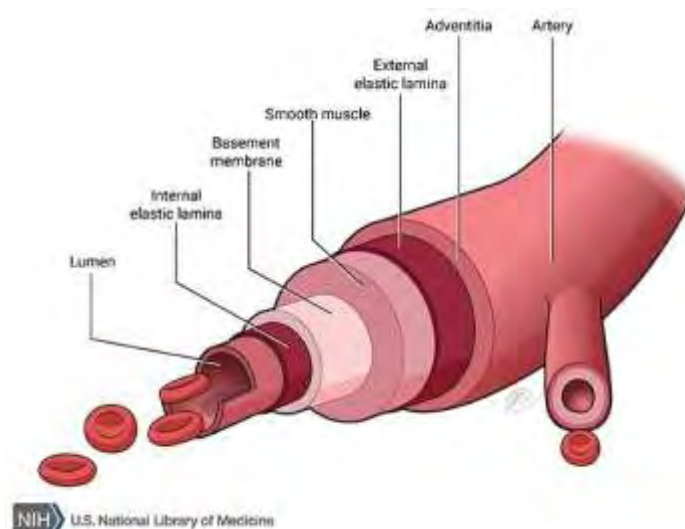


Figure 5. Ανατομία αρτηριακού τοιχώματος / στιβάδες

5

Ο μέσος χιτώνας, αποτελείται από ένα εσωτερικό περιφερειακό στρώμα και ένα εξωτερικό διάμηκες στρώμα από κύτταρα λείων μυϊκών ινών που περιβάλλονται από

⁵ <https://ghr.nlm.nih.gov/condition/arterial-tortuosity-syndrome>

ελαστίνη, κολλαγόνο, και πρωτεογλυκάνες. Η καρωτιδική αρτηρία θεωρείται «μυϊκή» αρτηρία, καθώς έχει μεγαλύτερη περιεκτικότητα λείων μυϊκών κύτταρων από άλλες κεντρικές αρτηρίες. Οι αιμοδυναμικές τάσεις που εφαρμόζονται στο τοίχωμα της αρτηρίας καθώς και τα συστηματικά φλεγμαίνοντα μόρια επηρεάζουν τον μέσο χιτώνα με τρόπο που μεταβάλλεται η σύνθεσή του. Αξίζει να σημειωθεί ότι, παθολογικές αλλαγές που συμβαίνουν στην σύνθεση και την αρχιτεκτονική του μέσου χιτώνα είναι σε μεγάλο βαθμό δευτερεύουσες επιδράσεις τραυματισμών και αποκατάστασης του έσω χιτώνα. Όταν ο μέσος χιτώνας λειτουργεί σωστά, παρέχει στήριξη αλλά είναι επίσης σημαντικός για τη διατήρηση του αγγειακού τόνου. Σε απόκριση της μεταβολής της λειτουργίας του έσω, ο μέσος χιτώνας αντιδρά με πολλαπλασιασμό των λείων μυϊκών κυττάρων, καθώς και στην περαιτέρω προώθηση της μετανάστευσης λευκοκυττάρων και μονοκυττάρων σε αυτό το στρώμα. Εσωτερικά του μέσου χιτώνα, οι διαταραχές των κυττάρων και των εξωκυττάρων δομών ξεκινούν τον σχηματισμό της αθηρωματικής πλάκας.

Κάτω από τον έξω χιτώνα βρίσκεται ένα άλλο πλέγμα από ελαστικές ίνες, το έξω ελαστικό έλασμα, το οποίο αποτελεί τη βάση του έξω χιτώνα. Αυτό το στρώμα είναι εξαιρετικά δυνατό, αποτελείται κυρίως από κολλαγόνο και διαθέτει αυτόνομες νευρικές ίνες που εκτείνονται εντός του μέσου χιτώνα. Ενώ ο έσω χιτώνας εξαρτάται από τη διάχυση του οξυγόνου του αίματος εντός του αυλού, ο μέσος χιτώνας λαμβάνει το οξυγόνο που είναι αναγκαίο για τη λειτουργία του με διάχυση από τον αρτηριακό αυλό μέσω της παροχής αίματος από τον έσω χιτώνα, καθώς και μέσω πλέγματος μικρών αγγείων που επικοινωνούν με τον έξω χιτώνα.

2.3 Μελέτη των χαρακτηριστικών του καρωτιδικού αθηρώματος

Το ενδοθήλιο των αρτηριών είναι μια ημιδιαπερατή μεμβράνη, καθοριστική για την ομοιόσταση του αγγειακού τοιχώματος, που επιτρέπει την ανταλλαγή κυρίως λιπαρών οξέων και λιποπρωτεϊνών και προστατεύει από βλαπτικές δράσεις. (2) Από τα είδη των λιποπρωτεϊνών κυρίως το κλάσμα της LDLc (Low-Density Lipoprotein cholesterol) διαπερνά και επικάθεται στο αρτηριακό τοίωμα καθώς οι HDL και VLDL λόγω των φυσικών χαρακτηριστικών τους και του μεγέθους τους διακινούνται ευκολότερα διατοιχωματικά. Καθορισμένες ποσότητες LDLc εισέρχονται στην υπενδοθηλιακή στιβάδα, με πύλες εισόδου τα σημεία χαμηλής τοιχωματικής διατμητικής τάσης, σχηματίζουν την αθηρωματική πλάκα, η οποία βαθμιαία επεκτείνεται κατά μήκος. Η διαδικασία αυτή, θεωρούμενη άσηπτη φλεγμονή,

καλείται αθηρωμάτωση ή αθηρογένεση και είναι αυτή που οδηγεί στην αθηροσκλήρωση (ανάπτυξη ινώδους συνδετικού ιστού και η εναπόθεση αλάτων ασβεστίου στις αθηρωματικές πλάκες). Ο όρος *αρτηριοσκλήρωση* σημαίνει σκλήρυνση του τοιχώματος των αρτηριών και μπορεί να οφείλεται και σε άλλες αιτίες εκτός της αθηροσκλήρωσης.

2.3.1 Μηχανισμός Αθηρογένεσης

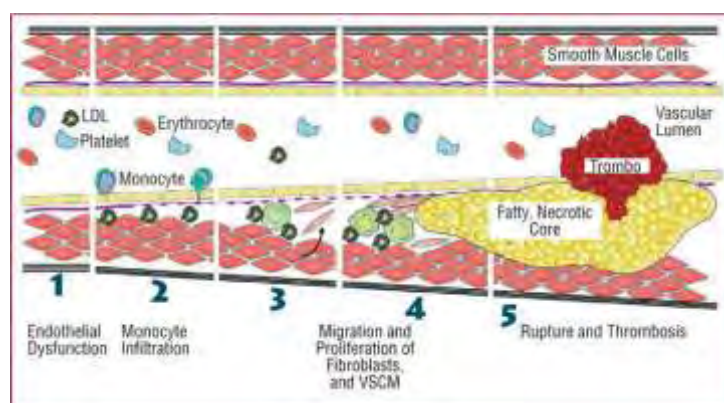
Ο σχηματισμός αθηρωματικής πλάκας οργανώνεται στα εξής βήματα:

1. Δυσλειτουργία του ενδοθηλίου

Η επίδραση σειράς βλαπτικών παραγόντων, όπως σακχαρώδης διαβήτης, αρτηριακή υπέρταση (3) και γενετικοί παράγοντες έχει ως αποτέλεσμα τη δημιουργία των απαραίτητων συνθηκών για εστιακή κατακράτηση της LDL από τη θεμέλιο ουσία του έσω χιτώνα. Θα πρέπει να αναφερθεί πως υπό φυσιολογικές συνθήκες η LDL διηθείται διαμέσου του φυσιολογικού ενδοθηλιακού φραγμού. (4)

2. Μετανάστευση μονοκυττάρων υπενδοθηλιακά και διαφοροποίησή τους σε μακροφάγα

Σε λανθάνουσα κατάσταση, τα λευκοκύτταρα και τα ενδοθηλιακά κύτταρα δεν αλληλεπιδρούν μεταξύ τους. Η ενεργοποίηση των μονοκυττάρων γίνεται από σήματα προερχόμενα από τον έσω χιτώνα των αγγείων. Τα ενεργοποιημένα μονοκύτταρα κυλούν αργά πάνω στα ενδοθηλιακά κύτταρα με τη βοήθεια των σελεκτινών. Ακολουθεί η ισχυρή προσκόλληση των μονοκυττάρων στα ενδοθηλιακά κύτταρα. (5)



⁶Figure 6. Μηχανισμός Αθηρογένεσης

⁶ http://healthyprotocols.com/2_athero.htm

3. Κατακράτηση LDL υπενδοθηλιακά, οξείδωση, φαγοκυττάρωση της LDL από τα μακροφάγα και σχηματισμός αφρωδών κυττάρων

Συσώρευση των LDL υπενδοθηλιακά, οξείδωσή τους από τις κυτταρικές οξυγενάσες και από τις ROS (Reactive Oxygen Species)- τα μακροφάγα δεν έχουν την ικανότητα να προσλαμβάνουν αμετουσίωτη LDL. Όταν όμως η LDL οξειδωθεί, αναγνωρίζεται από ειδικούς υποδοχείς στην επιφάνεια των μακροφάγων που λέγονται ρακοσυλλέκτες υποδοχείς.(6, 7)

4. Μετανάστευση Λείων Μυϊκών Κυττάρων υπενδοθηλιακά

Τα ενεργοποιημένα μακροφάγα, παράγουν πλήθος αυξητικών και χημειοτακτικών παραγόντων που έχουν ως κύριο στόχο τα λεία μυϊκά κύτταρα του μέσου χιτώνα, τα οποία υπό την επίδρασή τους πολλαπλασιάζονται και μεταναστεύουν προς την περιοχή της βλάβης. Την ίδια επίδραση στα λεία μυϊκά κύτταρα έχουν και τα οξειδωμένα λίπη. Τα λεία μυϊκά κύτταρα που έχουν μεταναστεύσει στην περιοχή της βλάβης μετατρέπονται, όπως και τα μακροφάγα, σε αφρώδη κύτταρα, όταν το κυτταρόπλασμά τους γεμίσει με σταγονίδια λίπους. (8)

5. Νέκρωση υπερκορεσμένων αφρωδών κυττάρων, ελευθέρωση οξειδωμένης LDL, βλάβη του ενδοθηλίου και προσκόλληση και συνάθροιση αιμοπεταλίων.

Οι αθηρωματικές βλάβες αναπτύσσονται κυρίως στις μεγάλες και μεσαίου μεγέθους αρτηρίες (στεφανιαίες, καρωτίδες, μηριαίες κλπ), πρώιμα ως λιπώδεις ραβδώσεις, που αποτελούνται από μακροφάγα, T-λεμφοκύτταρα και ΛΜΚ (βλάβη αναστρέψιμη), και ώψιμα, ως ινώδης πλάκα που καλύπτεται από ινώδη κάψα, αποτελούμενη από τμήματα βασικής μεμβράνης, ΛΜΚ, πρωτεογλυκάνη και μεγάλο αριθμό κολλαγόνων ινιδίων. Αν η ινώδης πλάκα συνοδεύεται από θρόμβωση, αιμορραγία ή/και ασβέστωση, ονομάζεται επιπλεγμένη βλάβη. Η ρήξη της ινώδους πλάκας οδηγεί στην ενεργοποίηση του πηκτικού μηχανισμού και στον σχηματισμό θρόμβου, επιταχύνοντας τη διαδικασία απόφραξης του αγγείου. Αθηροθρόμβωση θεωρείται η εμπλοκή του πηκτικού μηχανισμού με την αθηροσκλήρωση και συμβαίνει όταν ραγεί η αθηρωματική πλάκα. (9, 10)

2.4 Εκτίμηση του βαθμού στένωσης της έσω καρωτίδας

Για την ανάδειξη της καρωτιδικής νόσου, σταθμό αποτέλεσαν οι πολυκεντρικές μελέτες NASCET (North American Symptomatic Carotid Endarterectomy) (11) και

ECST (European Carotid Symptomatic Trial) (12) όπου αναδείχθηκαν τα σημαντικά οφέλη από την ενδαρτηρεκτομή της καρωτίδας σε συμπτωματικούς ασθενείς με στένωση μεγαλύτερη του 70% σε σύγκριση μόνο με συντηρητική θεραπεία.

Στις μελέτες αυτές η μόνη παράμετρος που χρησιμοποιήθηκε ήταν ο βαθμός στένωσης στην κλασική αγγειογραφία. Ο τρόπος υπολογισμού της στένωσης στην ECST γινόταν με εκτίμηση του υπολειματικού αυλού στο σημείο της μέγιστης στένωσης σε σύγκριση με τη διάμετρο του φυσικού αυλού της έσω καρωτίδας ακριβώς στο σημείο της μέγιστης στένωσης. Αυτό, προϋποθέτει τον ακριβή προσδιορισμό του τοιχώματος της έσω καρωτίδας, ο οποίος δεν είναι εφικτός με την αγγειογραφία, η οποία όπως είναι γνωστό αναδεικνύει μόνο τον αυλό που είναι βατός και συνεπώς τα όρια του τοιχώματος τίθενται κατά προσέγγιση. Στη μελέτη NASCET, ο υπολογισμός της στένωσης στην αγγειογραφία πραγματοποιείται με τη σύγκριση της διαμέτρου του υπολειματικού αυλού στο σημείο της μέγιστης στένωσης και της διαμέτρου της έσω καρωτίδας στο περιφερικό φυσιολογικό τμήμα της. Λόγω αυτής της διαφοράς στον υπολογισμό τους οι δύο δείκτες συμφωνούν όσο πιο

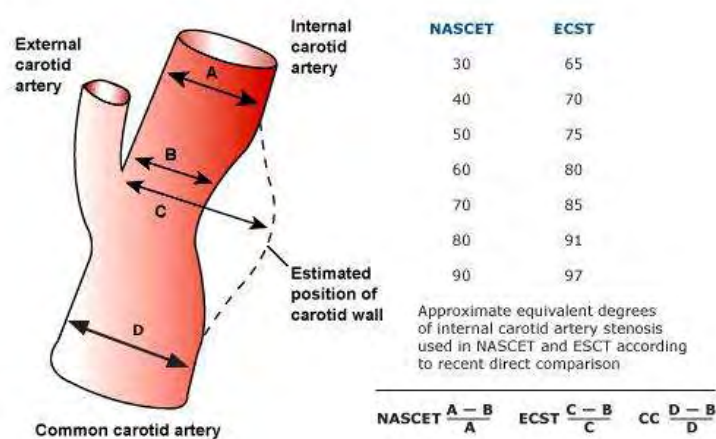


Figure 7. Υπολογισμός βαθμού στένωσης αρτηρίας

μεγάλος είναι ο βαθμός της στένωσης.⁷

Η αγγειογραφία έχει ως μειονέκτημα την μη ανάδειξη του τοιχώματος της αρτηρίας, και των χαρακτηριστικών του αθηρώματος. Έτσι όταν υπάρχει σημαντική διάταση του καρωτιδικού βολβού που ως γνωστόν κατά του Newton και Pots σε ένα ποσοστό

⁷ <http://cursoenarm.net/UPTODATE/contents/mobipreview.htm?27/59/28596>

μικρότερο του 50%, ο καρωτιδικός βολβός είναι φυσιολογικά διατεταμένος, η ακριβής εκτίμηση του ποσοστού της στένωσης δεν είναι εφικτή. Επίσης, η εκτίμηση της στένωσης στην αγγειογραφία εξαρτάται από την προβολή λήψης της εικόνας και πολύ συχνά σε διαφορετική προβολή μπορεί να υπάρχει διαφορετική εκτίμηση του ποσοστού στένωσης.

Σήμερα, η έγχρωμη Doppler Υπερηχοτομογραφία (Color Doppler Flow Imaging-CDFI) έχει κερδίσει σημαντικό έδαφος και ένας πολύ μεγάλος αριθμός ενδαρτηεκτομών διενεργούνται με μόνη διαγνωστική μέθοδο την υπερηχογραφική τους μελέτη. Η έγχρωμη Doppler Υπερηχοτομογραφία με τη σημερινή της μορφή φαίνεται να έχει πολλά πλεονεκτήματα σαν διαγνωστική μέθοδος για την εκτίμηση της στένωσης των καρωτίδων έχοντας ωστόσο σημαντικότερο μειονέκτημα την εξάρτηση της αξιοπιστίας και της συνολικής ακρίβειας από την εμπειρία και τη γνώση του εξετάζοντος. Η ευασθησία κυμαίνεται στο 85-92%, η ειδικότητα στο 97-98% και η συνολική ακρίβεια της σε σύγκριση με την ψηφιακή αγγειογραφία στο 95-97%.

3. Ηχοπυκνότητα Αθρωματικής Πλάκας και Κανονικοποίηση εικόνας (Image Normalization)

Στα πλεονεκτήματα της υπερηχοτομογραφίας θα πρέπει να αναφερθεί η δυνατότητα ανάδειξης των ανωμαλιών της παρυφής της αθρωματικής πλάκας, όπως π.χ. η ανάδειξη ελκών, καθώς επίσης και του τύπου της αθρωματικής πλάκα που της προσδίδεται λόγω της ηχοδομής αυτής.

3.1 Ταξινόμηση Αθρωματικής Πλάκας

Διαφορετικές ταξινομήσεις ταξινόμησης της αθρωματικής πλάκας έχουν προταθεί στη βιβλιογραφία. Ο Reilly (13) ταξινομεί τις καρωτιδικές πλάκες ως ομοιογενείς και ετερογενείς, ορίζοντας ως ομοιογενείς πλάκες εκείνες με "ομοιόμορφα φωτεινή ηχώ" οι οποίες σήμερα είναι γνωστές ως ομοιόμορφα υπερηχοϊκές (τύπου 4). Ο Johnson (14), ταξινόμησε τις πλάκες ως πυκνές και μαλακές, ο Wider (15), ως ανηχογενείς και ηχογενείς βασιζόμενος όλα τα επίπεδα του μοτίβου της ηχούς, καθώς οι Gray-Weale (16) περιέγραψαν 4 τύπους: τύπος 1, κατά κύριο λόγο ηχοδιαυγαστικές βλάβες, τύπος 2, ηχογενείς αλλοιώσεις με σημαντικά (> 75 %) συστατικά ηχοδιαυγαστικότητας, τύπου 3, κυρίως ηχογενείς με μικρές περιοχές ηχοδιαύγειας που καταλαμβάνουν λιγότερο από το ένα τέταρτο της πλάκας και του τύπου 4, ομοιόμορφα πυκνές ηχογενείς αλλοιώσεις. Ο Γερουλάκος (17) τροποποίησε στη συνέχεια την ταξινόμηση Gray-Weale χρησιμοποιώντας ως κατόφλι μέτρησης το 50% αντί για 75% και προσθέτοντας έναν πέμπτο τύπο, ο οποίος ως αποτέλεσμα της βαριάς ασβεστοποίησης στην επιφάνεια του δεν μπορεί να ταξινομηθεί σωστά. Έτσι σύμφωνα με τον Γερουλάκο η ταξινόμηση έχει ως εξής:

Τύπος 1: Ομοιόμορφα ανοιχογενές (μαύρο): λιγότερο από το 15% της περιοχής πλάκας καταλαμβάνεται από φωτεινές περιοχές. Εάν η ινώδης κάψα δεν είναι ορατή, η πλάκα μπορεί να ανιχνευθεί ως ένα μαύρο έλλειμμα πληρώσεως μόνο με τη χρήση έγχρωμης ροής ή υπερηχογραφίας Doppler ισχύος.

Τύπος 2: Κυρίως ανηχογενές: φωτεινές ηχώ καταλαμβάνουν 15- 50% της περιοχής πλάκας

Τύπος 3: Κυρίως ηχογενής: οι έντονες ηχώ καταλαμβάνουν το 50 έως 85% της περιοχής της πλάκας

Τύπος 4: Ομοιόμορφα ηχογενής: οι έντονες ηχώ καταλαμβάνουν περισσότερο από το 85% της περιοχής της πλάκας

Τύπος 5: Ασβεστοποιημένη κάψα (πάνω από 15% κάψας) με ακουστική σκιά έτσι ώστε να μην είναι δυνατή η απεικόνιση της πλάκας κάτω από την ασβεστοποίηση.

Στις συμπτωματικές αρτηρίες, ανεξάρτητα από τον βαθμό της στένωσης, οι τύποι 1 και 2 κυριαρχούν και συσχετίζονται με την ύπαρξη έλκους και αιμορραγίας. Έχει φανεί ότι οι μη ηχογενείς πλάκες έχουν αυξημένα επίπεδα λιπιδίων και χοληστερόλης, που τις κάνουν ασταθείς και επιρρεπείς σε έλκη και εμβολισμούς. Αντίθετα, οι ηχογενείς πλάκες περιέχουν σημαντικά περισσότερη λευκή ινώδη ουσία και κολλαγόνο, δίνοντάς τους ευστάθεια και κάνοντάς τους λιγότερο επιρρεπείς σε εμβολισμό (18, 19).

3.2 Ανάλυση Υπερηχοτομογραφικής εικόνας

Ένας από τους σημαντικότερους περιορισμούς των υπερήχων είναι η υποκειμενικότητα της περιγραφής της ποιότητας της αθηρωματικής πλάκας που προκύπτει από τη διαφορά της εικόνας μεταξύ των διαφόρων μηχανημάτων, τη διαφορετική ρύθμιση των παραμέτρων του μηχανήματος αλλά και της επάρκειας του κάθε χειριστή.

3.2.1 Ο δείκτης διάμεσης φωτεινότητας (Grey Scale Median –GSM)

Η δυνατότητα με ειδικό λογισμικό να μετατρέπεται η εικόνα που λαμβάνεται από διαφορετικά μηχανήματα ή εξεταστές σε εικόνες συγκρίσιμες (image normalization) που εισήχθη από την ερευνητική ομάδα του καθηγητή A. Nicolaides, διευκόλυνε στον καθορισμό αντικειμενικού προσδιορισμού της ηχογένειας της αθηρωματικής πλάκας χρησιμοποιώντας το Gray Scale Median (GSM), μία από τις απλούστερες παραμέτρους που μπορούν να χρησιμοποιηθούν για την ποσοτικοποίηση της μορφής των καρωτιδικών πλακών σε ένα υπερηχογράφημα.

Ο δείκτης διάμεσης φωτεινότητας (Grey Scale Median-GSM) είναι η πρώτη τάξης στατιστικά ενδιάμεση τιμή της φωτεινότητας σε γκριζα κλίμακα, GSM, που

ουσιαστικά είναι η ενδιάμεση τιμή της φωτεινότητας σε γκριζα κλίμακα των εικονοστοιχείων που απαρτίζουν την εικόνα υπερήχου μιας πλάκας. Από τις πρώτες μελέτες που πραγματοποιήθηκαν προσπαθώντας να συσχετίσουν το χαρακτηρισμό τις αθηρωματικής πλάκας με συμβάματα εγκεφαλικής ισχαιμίας έγιναν από την ομάδα των N. El-Barghouti , G. Geroulakos, Nicolaidis et al (20) στην οποία βρήκαν ότι πλάκες με Grey Scale Median (GSM) μικρότερο ή ίσο του 32 σχετίζονται με μεγαλύτερο επιπολασμό εγκεφαλικών εμφράκτων και αυτού του είδους οι πλάκες χαρακτηρίζονται ως ασταθείς πλάκες υψηλού κινδύνου.

Είναι ένας πιθανός δείκτης της αστάθειας της καρωτιδικής πλάκας με αρκετές μελέτες να δείχνουν συσχέτιση μεταξύ του GSM της πλάκας και εμφάνισης φλεγμονής σε αυτή (21), της εμφάνισης εγκεφαλικών επεισοδίων (20, 22-24), και τον αυξημένο κίνδυνο εγκεφαλικού επεισοδίου κατά τη διάρκεια ή μετά την τοποθέτηση stent στην καρωτιδική αρτηρία (CAS) (25). Άλλες εργασίες στις οποίες υπήρξε συσχέτιση του GSM με εγκεφαλικά συμβάματα αναφέρονται στην βιβλιογραφία. (26-30)

3.2.2 Κανονικοποίηση εικόνας- Image Normalization

Η ομάδα των N. El-Barghouti , G. Geroulakos, Nicolaidis et al (20) ανέδειξαν την ανάγκη τυποποίησης των αποτελεσμάτων από των υπερηχογραφικών καταγραφών και η ομάδα των T. Elatrozy, A. Nicolaidis, Th. Tegos et al (22) με το άρθρο-ορόσημό τους το 1998 στην τυποποίηση/κανονικοποίηση της ηχογένειας υπερηχογραφικής B-mode εικόνας όρισαν την διαδικασία/ τρόπο μέτρησης της αθηρωματικής πλάκας που θα χρησιμοποιούνταν έκτοτε καθώς απέδειξαν ότι με αυτή τη μέθοδο τα αποτελέσματα από διαφορετικούς χειριστές και μηχανήματα μπορούν να είναι συγκρίσιμα χωρίς στατιστικά σημαντική διαφορά.

Η ανάλυση πραγματοποιήθηκε με μη ιατρικό πρόγραμμα, το λογισμικό επεξεργασίας εικόνας Adobe Photoshop. Η μέθοδος αυτή αποτελείται από 7 βήματα:

1. Απόρριψη πληροφορίας χρώματος: Οι πληροφορίες χρώματος στην ψηφιοποιημένη εικόνα παραλαμβάνονται έτσι ώστε όλη η επεξεργασία και η ανάλυση να εκτελεστεί σε γκρι λειτουργία (Grey Scale- GS) και όχι σε λειτουργία RGB (red, green, blue)
2. Μέτρηση της Grey Scale Median (GSM) του αίματος: Μια περιοχή μέσα στο αίμα (ελεύθερη θορύβου) επιλέγεται. Χρησιμοποιώντας το ιστόγραμμα μέσα

στο πρόγραμμα, ελήφθη η μέση τιμή των επιπέδων των γκρίζων όλων των εικονοστοιχείων (διάμεσος κλίμακας γκρι)

3. Μέτρηση GSM της του έξω τοιχώματος του αγγείου (Adventitia): Ομοίως, επιλέχτηκε μέρος της adventitia. Οι μετρήσεις του GSM έγιναν στο πιο φωτεινό μέρος της adventitia στο ίδιο αρτηριακό τοίχωμα με την πλάκα. Μόνο τα εσωτερικά 2/4 της adventitia επιλέχθηκαν κατά μήκος μιας οριζόντιας περιοχής. Περιλήφθηκαν περιοχές με χαμηλές ηχώ εντός της επιλεγμένης περιοχής.
4. Μέτρηση του GSM της πλάκας: Μια προσωρινή λογαριθμική κλιμάκωση ολόκληρης της εικόνας πραγματοποιήθηκε προκειμένου να αποκαλυφθούν λεπτομέρειες στις σκοτεινές περιοχές και να επιτραπεί ένας καλύτερος οπτικός ορισμός του περιγράμματος της πλάκας. Ακολούθως η πλάκα ορίστηκε με περίγραμμα στην αρχική εικόνα και μετρήθηκε το GSM των εικονοστοιχείων της.
5. Τυποποίηση/κανονικοποίηση εικόνας: Η αλγεβρική κλιμάκωση ολόκληρης της εικόνας πραγματοποιήθηκε χρησιμοποιώντας τη λειτουργία "curves" του λογισμικού. Η κλίμακα του γκρι ρυθμίστηκε έτσι ώστε η τιμή της εικόνας του αίματος να είναι στην περιοχή του (0-5) και εκείνη της adventitia στην περιοχή (185-195). Επομένως, οι τιμές των γκρίζων όλων των εικονοστοιχείων θα μεταβάλλονταν σύμφωνα με τη νέα γραμμική κλίμακα που ορίζεται από τις τιμές αναφοράς για το αίμα και την adventitia.
6. Μέτρηση του GSM του αίματος και της adventitia στην κανονικοποιημένη εικόνα: Τα βήματα 2 και 3 επαναλαμβάνονται στην επεξεργασμένη (τυποποιημένη) εικόνα για να διασφαλιστεί ότι η γκρίζα κλίμακα του αίματος είναι στο εύρος 0-5 και η adventitia στο 185-195. Αν η συνθήκη αυτή δεν εκπληρώνεται από την αρχική εικόνα τα βήματα 2-6 επαναλαμβάνονται.
7. Μέτρηση του GSM της πλάκας στην κανονικοποιημένη εικόνα: Η πλάκα επαν-ορίζεται και η μέτρηση του GSM των pixel τους μετράται ξανά.

Στην μελέτη αυτή αποδείχτηκε ότι η ηχοδιαύγεια είναι πιο πιθανό να συσχετιστεί με συμπτώματα. Το κριτήριο του $GSM < 40$, μετά την κανονικοποίηση της εικόνας, για τον ορισμό πλακών υψηλού κινδύνου, ισχύει για το υλικό που περιλαμβάνεται σε αυτή τη μελέτη. Πρέπει να εξεταστεί προοπτικά και με άλλες ομάδες ασθενών και να επικυρωθεί ξανά σε ξεχωριστές ομάδες συμπτωματικών και ασυμπτωματικών

ασθενών σε σχέση με εναλλακτικά end-points, όπως τα έμφρακτα σε αξονικές τομογραφίες εγκεφάλου ή ο αριθμός μικρο-εμβολών (υψηλής έντασης σήματα) στη μέση εγκεφαλική αρτηρία χρησιμοποιώντας διακρανιακό Doppler..

Αρχή για τη χρήση εξειδικευμένου λογισμικού ανάλυσης αθηρωματικής πλάκας έγινε το 2007 όπου οι M. Griffin, A. Nicolaidis και E. Kyriacou (31) χρησιμοποίησαν το λογισμικό «Plaque Texture Analysis Software» της Iconsoft International για να αποδείξουν πως ένα εξειδικευμένο λογισμικό μπορεί να είναι εφάμιλλο της έως τότε αναλογικής μεθόδου με το Adobe Photoshop. Οι ερευνητές μελέτησαν τη διαφορά GSM από τα δύο προγράμματα για τις ίδιες εικόνες καθώς και πόσο χειριστή-εξαρτώμενο είναι το αποτέλεσμα της μέτρησης. Τα αποτελέσματά τους έδειξαν πολύ μεγάλο συντελεστή συσχέτισης τόσο στις μετρήσεις του GSM για την ίδια εικόνα από τα δύο προγράμματα αλλά και στην χρήση του ειδικού προγράμματος από διαφορετικούς χρήστες για την ίδια εικόνα. Τα αποτελέσματα αυτά ήταν ενθαρυντικά, καθώς η αυτόματη αποθήκευση των κανονικοποιημένων εικόνων σε βάση δεδομένων από το λογισμικό και η ανάλυση χαρακτηριστικών υφής που μέχρι τότε δεν ήταν δυνατά από το Adobe Photoshop έκανε επιτακτική την ανάπτυξη και τελειοποίηση αντίστοιχων προγραμμάτων φιλικών προς τον χρήστη για ανάλυση πολλών δεδομένων.

Ο Salem σε άρθρο του το 2014 προσπάθησε να ταυτοποιήσει ασθενείς με ιστολογικά ασταθείς καρωτιδικές πλάκες χρησιμοποιώντας υπερηχογραφική ανάλυση των εικόνων τους. Στη μέθοδο που χρησιμοποίησε συμμετείχαν και ιστοπαθολόγοι οι οποίοι εξέτασαν τα χειρουργικά παρασκευάσματα μετά την ενδαρτηρεκτομή για χαρακτηριστικά όπως αιμορραγία, θρόμβο, ινώδη ιστό, λιπιδικό πυρήνα, φλεγμονή, νεοαγγείωση, αφρώδη κύτταρα και ρήξη της κάψας. Στη συνέχεια έγινε συσχέτιση της προεγχειρητικής υπερηχογραφικής μελέτης αυτών των αθηρωματικών πλακών με τα ιστολογικά ευρήματα. Στην υπερηχογραφική ανάλυση των εικόνων η ομάδα μελέτησε την 1) juxt-aluminal black area, 2) τον τύπο της πλάκας, 3) την έκταση της πλάκας και και 4) τον δείκτη διάμεσης τιμή φωτεινότητας –GSM έπειτα από κανονικοποίηση εικόνας. Τέλος, με βάση τα παραπάνω στοιχεία συστάθηκε λογαριθμικό μοντέλο ανάλυσης ώστε να μπορέσουν να συσχετιστούν τα παραπάνω χαρακτηριστικά με ιστολογικά ασταθείς ή σταθερές πλάκες.

Κατα τη διαδικασία της κανονικοποίησης εικόνας λήφθηκαν εικόνες σε B-mode από duplex υπερηχογραφικό μηχάνημα. Οι εικόνες αναλύθηκαν με ειδικό λογισμικό, «Plaque Texture Analysis software» (LifeQ Medical, 66 Metochiou, Engomi, 2407, Cyprus; www.lifeqmedical.com). Το λογισμικό αυτό είναι σε θέση να μπορεί να κάνει πολλαπλές μετρήσεις στην εκάστοτε εικόνα ανάλογα τις απαιτήσεις του χρήστη, όπως:

1. Μέτρηση δείκτη διάμεσης φωτεινότητας (GSM) (31)
2. Τύπος της πλάκας: Σύμφωνα με την ταξινόμηση κατά Geroulakos (17)
3. Επιφάνεια πλάκας (mm^2): Υπολογιζόμενη από το πρόγραμμα χρησιμοποιώντας κλίμακα απόστασης εντός της εικόνας για βαθμονόμηση και την περιοχή πλάκας που υποδεικνύεται από τον χειριστή. –Μέτρηση του ολικού εμβαδού της πλάκας και παρακολούθηση της εξέλιξής του μπορούν να καταδείξουν ποιοι ασθενείς έχουν αυξημένη πιθανότητα να παρουσιάσουν σύμπτωμα. Το ρίσκο εμβολισμού είναι ανάλογο του μεγέθους της πλάκας.
4. Juxt-aluminal Black Areas (JBA): Ο δείκτης JBA αποτελεί έναν σχετικά πρόσφατα χρησιμοποιούμενο δείκτη στην μελέτη της επικινδυνότητας των αθηρωματικών πλακών. Η σκούρα περιοχή κοντά στον αυλό (Juxtaluminal Black Area - JBA), που ορίζεται ως η περιοχή γειτονικά του αυλού με εικονοστοιχεία τα οποία μετά από κανονικοποίηση εικόνας έχουν $\text{GSM} < 25$, χωρίς ορατό ηχογενές κενό εντοπίζεται και οριοθετείται από εξειδικευμένο ιατρό και το εμβαδόν της περιοχής που καταλαμβάνει υπολογίζεται αυτόματα με κατάλληλο λογισμικό. Αν υπάρχουν περισσότερες από δύο διακριτές περιοχές που καλύπτουν τις πιο πάνω απαιτήσεις ώστε να μπορούν να χαρακτηρισθούν ως JBA περιοχές, τότε επιλέγεται η μεγαλύτερη τιμή και χρησιμοποιείται στις αναλύσεις. Μεγάλες τιμές του JBA έχουν συνδεθεί με υψηλότερη πιθανότητα εμφάνισης συμπτωμάτων για όλους τους βαθμούς στένωσης. (32, 33)

Για πρώτη φορά, με τη μελέτη του Salem συσχετίστηκαν ιστολογικά δεδομένα από ενδαρτηρεκτομές με υπερηχογραφικές αναλύσεις από αυτοματοποιημένο σύστημα μετρήσεων - λογισμικό. Στα αποτελέσματά της η έρευνα αυτή έδειξε ότι σε ασθενείς με εμβαδό αθηρωματικής πλάκας $> 95\text{mm}^2$ (OR 4.15; 95% CI 1.34-12.8

$p = .009$) και $JBA > 6\text{mm}^2$ (OR 2.77; 95% CI 1.24 -6.17 $p = .01$), ο επιπολασμός της ιστολογικά ασταθούς πλάκας ήταν 90%.

Η αυτοματοποιημένη ανάλυση πλακών έχει τη δυνατότητα να εντοπίσει ασθενείς με ιστολογικά ασταθείς καρωτιδικές πλάκες. Αυτό το μοντέλο απαιτεί επανεκτίμηση και προσαρμογή, αλλά προσφέρει τη δυνατότητα να επηρεάσει την επιλογή ασθενών για παρεμβάσεις έκτακτης ανάγκης και την παρακολούθηση της ιατρικής θεραπείας .
(34)

Σε άρθρο του 2015 οι Casella, Fukushima et al, (35) χρησιμοποιώντας το πρόγραμμα IMTPC ver 1.0 (ανάπτυξη Zhaohui Wang, υποστήριξη Sergio Salles- Cunha; Copyright 2005) το συνέκριναν με το, πρώτο στην διαδικασία αυτή πρόγραμμα, Adobe Photoshop. Τα αποτελέσματα έδειξαν υψηλό βαθμό ομοιότητας μεταξύ των ζευγών εικόνων και μια εξαιρετικά σημαντική συσχέτιση ($R=0,94$, $p < .0001$) καθιστώντας το λογισμικό IMTPC κατάλληλο για την ανάλυση GSM των καρωτιδικών πλακών. Τα όρια της επιφάνειας της πλάκας προσδιορίστηκαν χρησιμοποιώντας τη λειτουργία χρώματος με τη βέλτιστη προσαρμογή του gain και μια εικόνα καταγράφηκε σε μορφή JPEG υψηλής ανάλυσης για περαιτέρω ανάλυση τόσο από το πρόγραμμα IMTPC όσο και από το Adobe Photoshop. Στην περίπτωση όμως του νέου λογισμικού, αυτομάτως οι επιλεγόμενες περιοχές χαρακτηρίζονταν κατά GSM καθώς αντιλαμβανόταν τι θα πρέπει να ορίζει ως κατώτερη τιμή (αίμα) και τι ως ανώτερη (adventitia).

Στηριζόμενοι στην μέθοδο των Elatrozy et al (22) πολλοί ερευνητές προσπάθησαν να επέμβουν στην διαδικασία κανονικοποίησης της αθηρωματικής πλάκας για να αυξήσουν την αξιοπιστία και εγκυρότητα της μεθόδου. Πολλές ομάδες ερευνητών ανέπτυξαν μεθόδους τμηματοποίησης αθηρωματικής πλάκας όπως οι Williams και Shah (36) , ο L.D. Cohen (37) , οι Lai και Chin (38) και οι Xu και Prince (39) τις οποίες και συνέκρινε η ομάδα του C.P. Loizou (40).

Η ερευνητική εργασία της ομάδας επικεντρώθηκε στην ανεύρεση της δυνατόν καλύτερης μεθόδου κατάτμησης καρωτιδικής πλάκας από υπερηχογραφική απεικόνιση για την ενσωμάτωσή της στα λογισμικά κανονικοποίησης εικόνας. Παρόλο που οι τέσσερις μέθοδοι που συνέκριναν παρουσίασαν παρόμοια απόδοση με μη σημαντικές διαφορές, η καλύτερη συνολική απόδοση αποδείχθηκε με τη μέθοδο κατακερματισμού των Lai και Chin. Τα αποτελέσματα έδειξαν ότι η μέθοδος Lai και

Chin συμφωνεί με τον ειδικό ότι ανίχνευσε σωστά «καμία πλάκα» (True Negative Fraction-TNF) σε 80,89% των περιπτώσεων και ότι εντοπίζει «σωστά μια πλάκα» (True Positive Fraction- TPF) στο 82,70% των περιπτώσεων.(40) Ομοίως η ίδια ομάδα εξέτασε και την κανονικοποίηση πλάκας και σε βιντεο ανάλυσης της καρωτιδικής νόσου.(41, 42) . Τέλος, να αναφέρουμε ότι η ομάδα αυτή ανέπτυξε και έναν αλγόριθμο «καθαρισμού» των εικόνων για ευκρινέστερη κατάτμηση της αθηρωματικής πλάκας τον οποίο και προτείνει να εισαχθεί στα έως τώρα προγράμματα . (43)

1.2.3 Διαδικασία κανονικοποίησης

Για την σωστή Ανάλυση υπερηχογραφικών εικόνων υπάρχουν προαπαιτούμενα για να εκτελεστεί η διαδικασία *lege artis*.

Ρυθμίσεις Εξοπλισμού:

1. Ηχοπροβολείς γραμμικής διάταξης.

Λόγω της μορφής της αρτηρίας και του βάθους προτιμώνται αυτού του τύπου ηχοπροβολείς.

2. Μέγιστο δυναμικό εύρος (dynamic range) 60-100dB.

Το δυναμικό εύρους επιτρέπει να καθορίσουμε στο μηχάνημα υπερήχων πώς θέλουμε η ένταση της ηχούς να εμφανίζεται ως αποχρώσεις του γκρι. Ένα ευρύ δυναμικό θα εμφανίζει περισσότερες αποχρώσεις του γκρι και μια ομαλότερη εικόνα. Στενότερο δυναμικό θα εμφανίζει λιγότερες αποχρώσεις του γκρι και εμφανίζεται ως υψηλότερη αντίθεση με μια πιο ασπρόμαυρη εικόνα.

3. Χαμηλό persistence.

Frame average ή Persistence, είναι παρόμοιες λειτουργίες στις οποίες συνδυάζονται πολλαπλά καρέ εικόνων σε μία μόνο εικόνα. Η επίδρασή του είναι παρόμοια με αυτή του Speckle Reduction, στην οποία η εικόνα εμφανίζεται πιο ομαλή και μειώνεται ο θόρυβος στην εικόνα.

4. Υψηλή συχνότητα ανανέωσης εικόνας

5. Γραμμική μετα-αναλυτική καμπύλη

Λήψη εικόνας:

1. Σωστή γωνία πρόσπτωσης ακτίνας.

Ως τέτοια γωνία ορίζονται οι 90° καθώς σε αυτήν υπάρχει η μεγαλύτερη ανάκλαση υπερηχογραφικών ακτίνων και λιγότερη σκέδαση.

2. Καμπύλη TGC (Time Gain Compensation) ελαφρώς κεκλιμένη, αλλά ευθεία μέσα στον αυλό.

Σκοπός του TGC είναι να ομαλοποιήσει το πλάτος του σήματος με το χρόνο, αντισταθμίζοντας το βάθος του ιστού. Όσο πιο βαθιά πάει το σήμα τόσο πιο εξασθενημένο έρχεται λόγω απορρόφησης και σκέδασης των ακτίνων. Ο αλγόριθμος TGC προσπαθεί να διορθώσει αυτό το λάθος. Καμπύλη TGC ευθεία, εντός του αυλού, σημαίνει ότι ο αυλός εκφράζεται σαν όμοιοι βάθους καθόλη την πορεία του, ομοιογενής και χωρίς

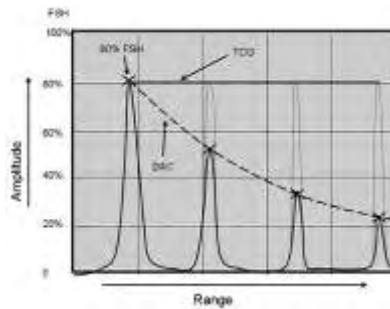


Figure 8. Καμπύλη TGC

υπερηχογραφικό θόρυβο.⁸

3. Εμφάνιση όλης της πλάκας
4. Μείωση θορύβου στο αίμα το δυνατόν περισσότερο
5. Κομμάτι της adventitia όσο πιο κοντά στην πλάκα
6. Περίγραμμα της πλάκας με χρώμα (ροή εντός του αυλού)

ΚΑΝΟΝΙΚΟΠΟΙΗΣΗ ΕΙΚΟΝΑΣ

1. Οι εικόνες λήφθηκαν με το μηχάνημα υπερήχων Philips SONOCT™ και με γραμμική κεφαλή 5-9 MHz. Τα αρχεία εξήχθησαν αυτόματα σε μορφή tif.
2. Για την επεξεργασία της εικόνας χρησιμοποιήθηκε η Εφαρμογή Matlab v7.4 . Από την υποεφαρμογή της U/S Image processing tool v3.2 επιλέξαμε την καρτέλα Image Histogram normalization
3. Επιλέγουμε το προς επεξεργασία αρχείο εικόνας.
4. επιλογή αίματος για ρύθμιση του σημείου 0

⁸ <http://www.bindt.org/What-is-NDT/Index-of-acronyms/T/TCG/>

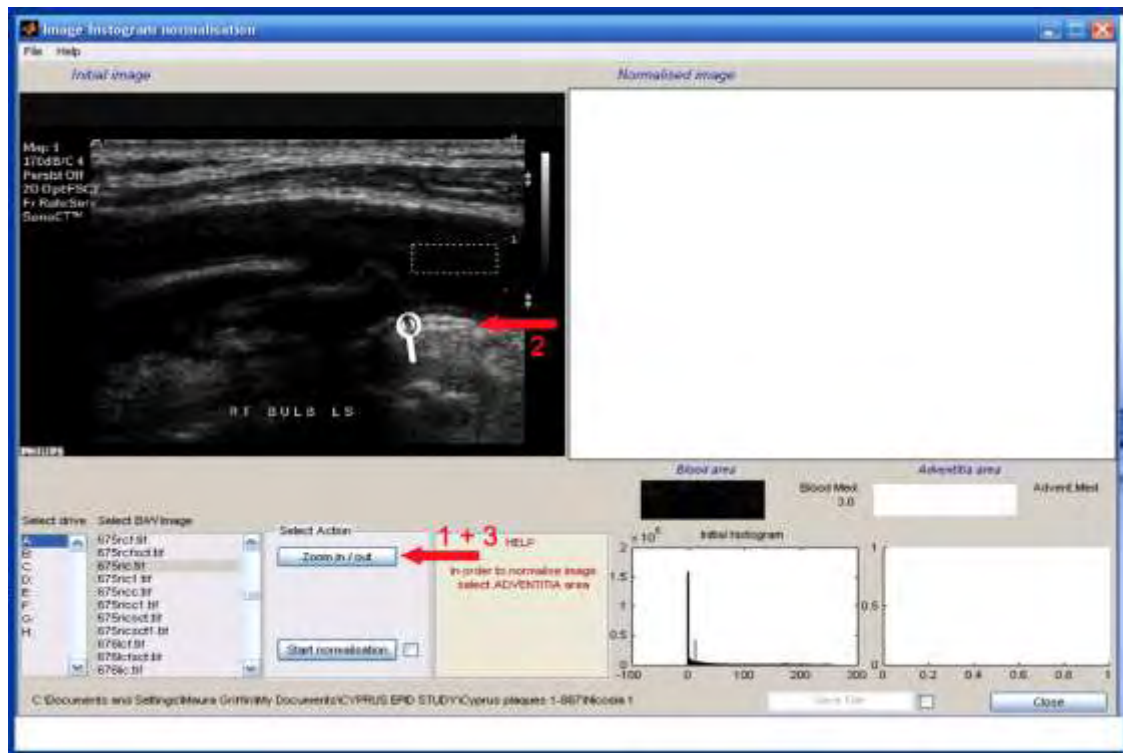

Figure 9. Επιλογή περιοχής του αίματος

5. Επιλογή της adventitia για ρύθμιση τιμής GSM=190

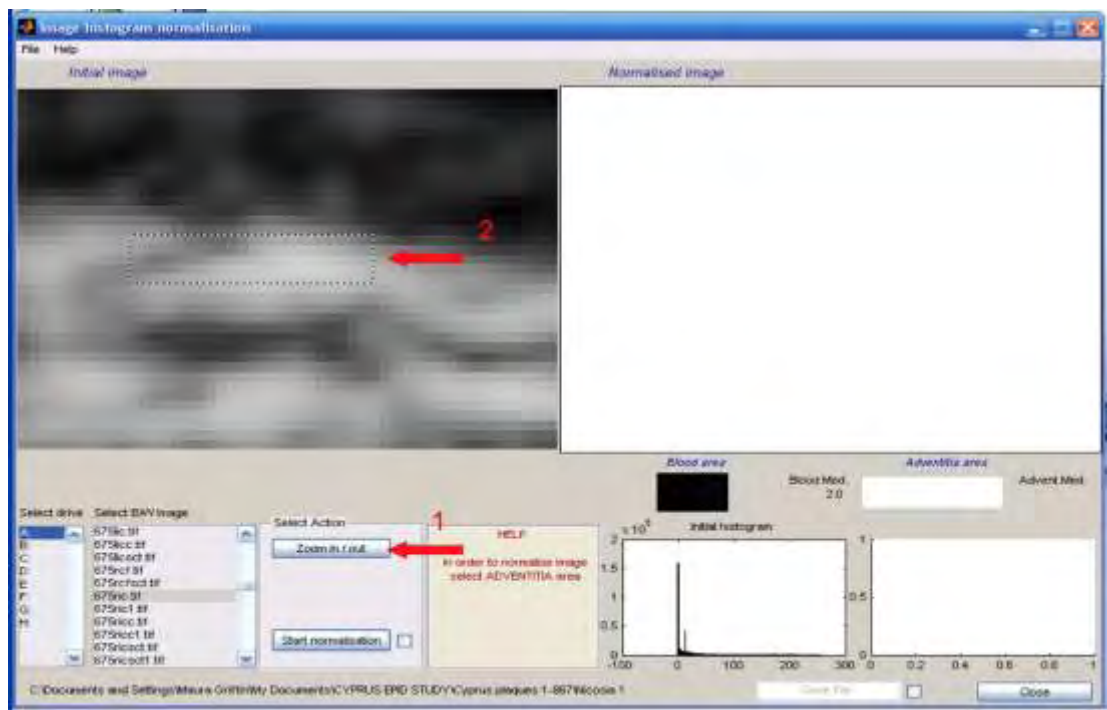


Figure 10. Επιλογή της περιοχής της Adventitia

6. Με την επιλογή και της adventitia αυτόματα το πρόγραμμα κάνει αναπροσαρμογή της γκρι κλίμακας κάνοντας την πρώτη κανονικοποίηση εικόνας.

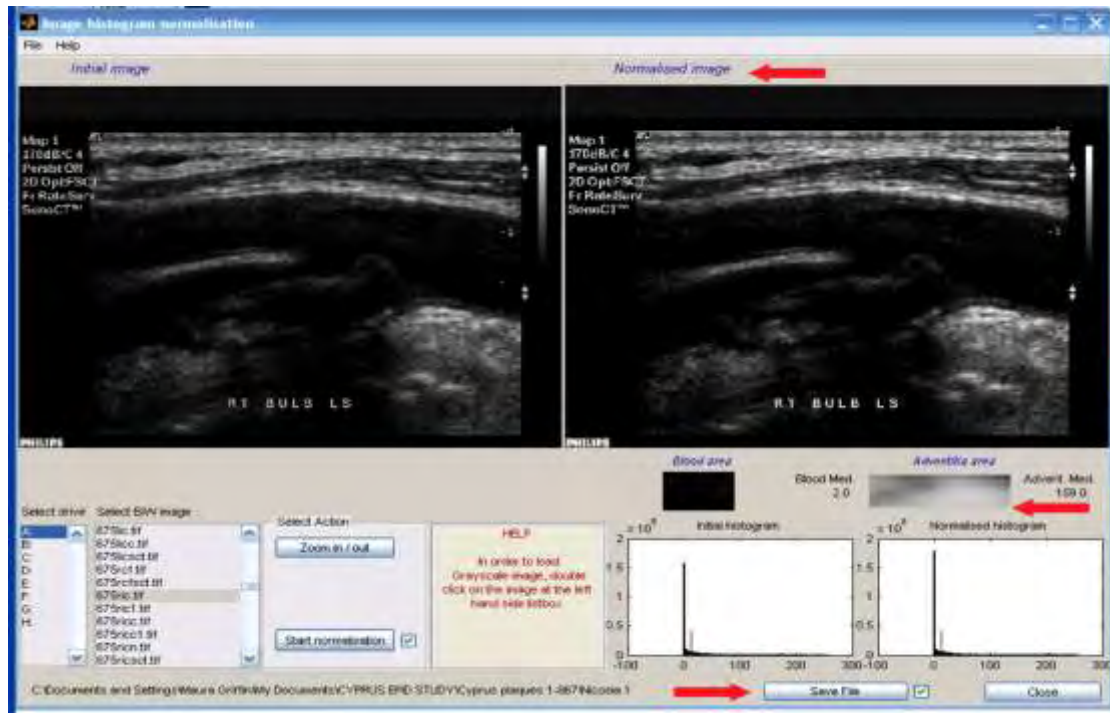


Figure 11. Αρχική Κανονικοποίηση εικόνας

7. Από το μενού του U/S Image processing tool v3.2 επιλέγουμε το υπομενού Normalization to a Standard pixels/mm θέλοντας να επιτύχουμε την δυνατόν μεγαλύτερη ανάλυση εικόνας με τεχνητή προσθήκη εικονοστοιχείων με την βοήθεια αλγορίθμων ανάλυσης εικόνας που περιέχει το πρόγραμμα. Θέτοντάς του στοιχεία της εικόνας με αληθείς μετρήσεις το πρόγραμμα αντιλαμβάνεται τον αριθμό pixels/mm και «αναβαθμίζει» την εικόνα κατ' εντολή μας.

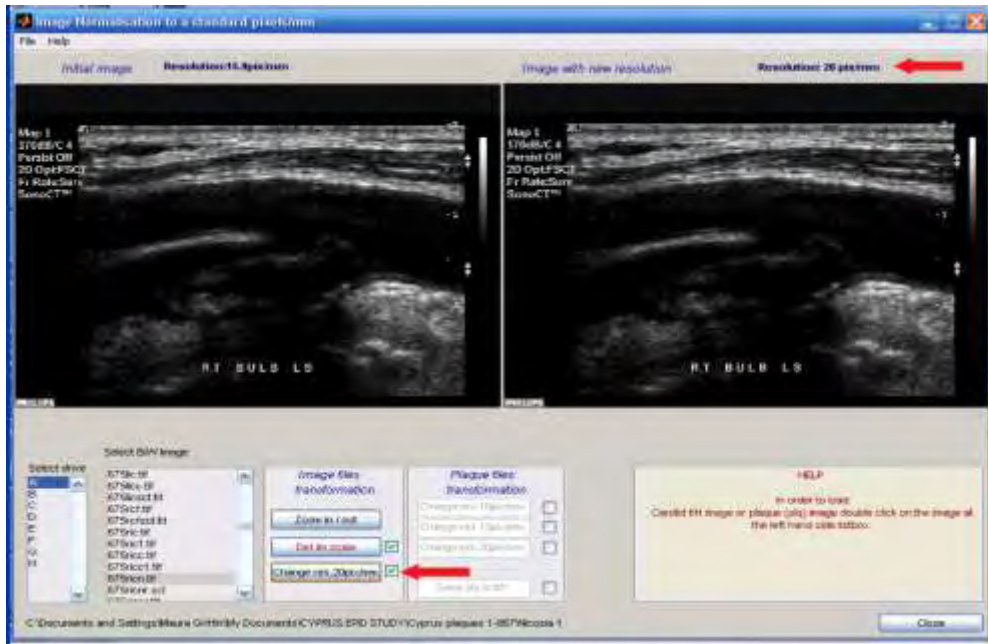


Figure 12. Διόρθωση pixels/mm

8. Στη συνέχεια επιλέγουμε από το μενού το Image Crop για περικοπή της πλάκας.

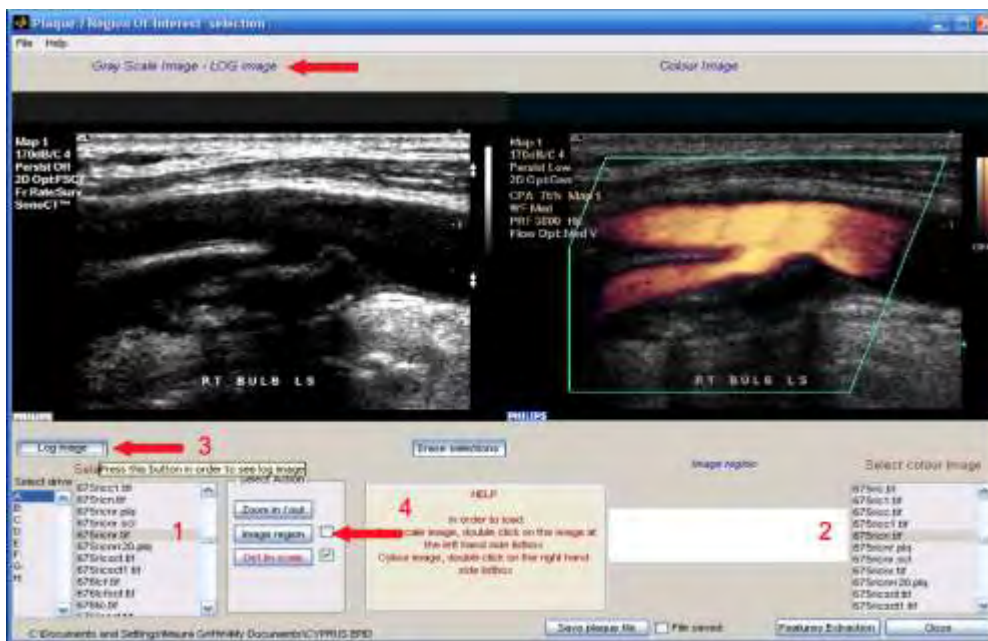

Figure 13. Περικοπή αθηρωματικής πλάκας με αντιπαραβολή εικόνας b-mode και εικόνας ροής

9. Βάζουμε σε αντιπαραβολή την αρχική εικόνα b-mode της καρωτίδας με την πλάκα και την εικόνα με ροή που πήραμε από το ίδιο σημείο. Γίνεται περικοπή της πλάκας σώζοντας το σε ξεχωριστό αρχείο και επιλέγουμε την εξαγωγή δεδομένων από το πρόγραμμα

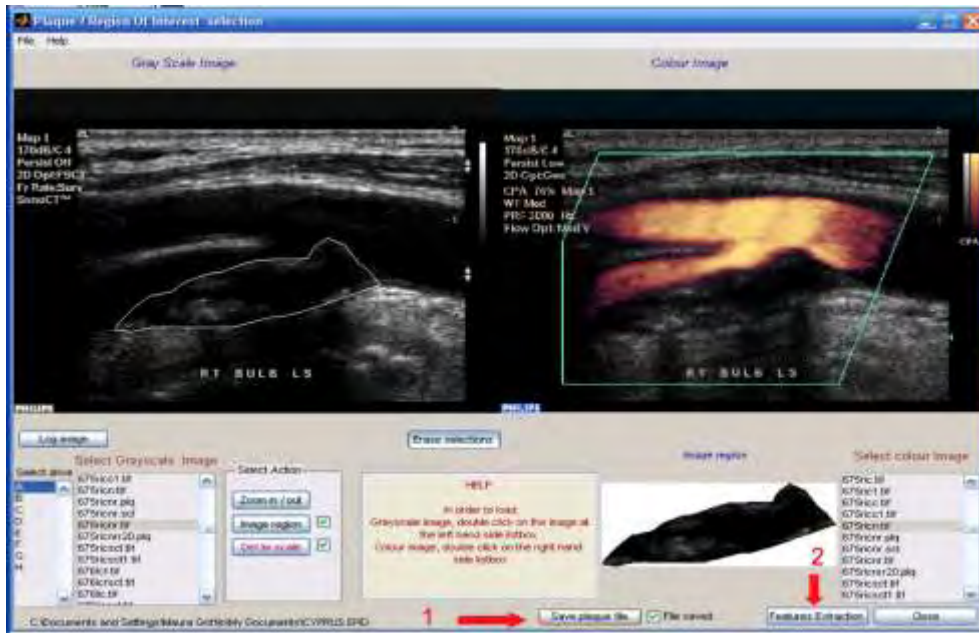

Figure 14. Αποθήκευση αρχείου καρωτιδικής πλάκας

10. Ανάλυση της πλάκας από το λογισμικό μέσω των αλγορίθμων που περιέχει το πρόγραμμα. Όπως φαίνεται και στο print report του χαρακτηρίζει το συγκεκριμένο παράδειγμα πλάκας σαν τύπου 2 με $GSM=4,29709$

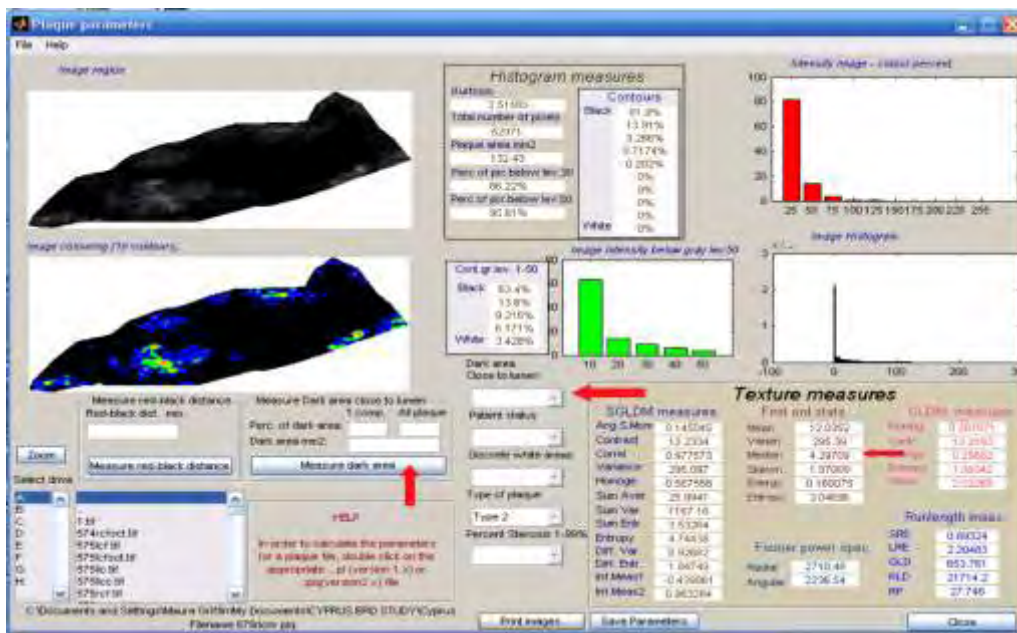


Figure 15. Ανάλυση αθηρωματικής πλάκας από το λειτουργικό

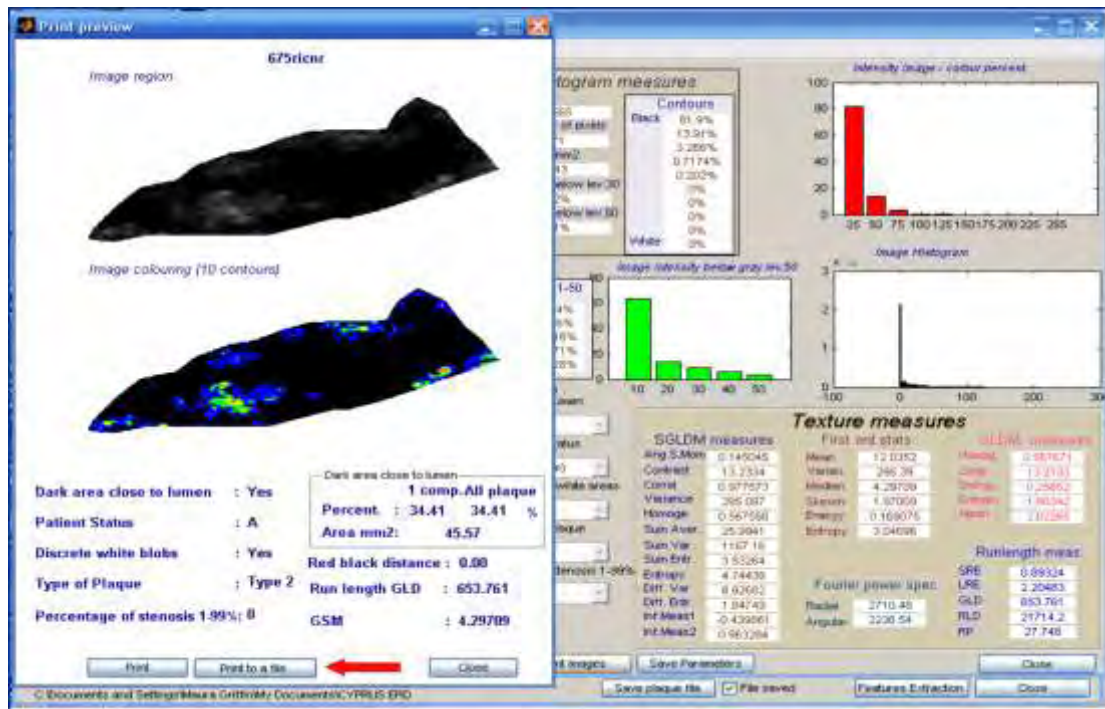


Figure 16. Αποτελέσματα Ανάλυσης αθηρωματικής πλάκας

12. Παρόμοιο παράδειγμα άλλης πλάκας με υπεροχή ασβεστοποιημένων στοιχείων εντός της πλάκας και χαρακτηρισμός αυτής ως τύπου 3 με GSM=26,9169

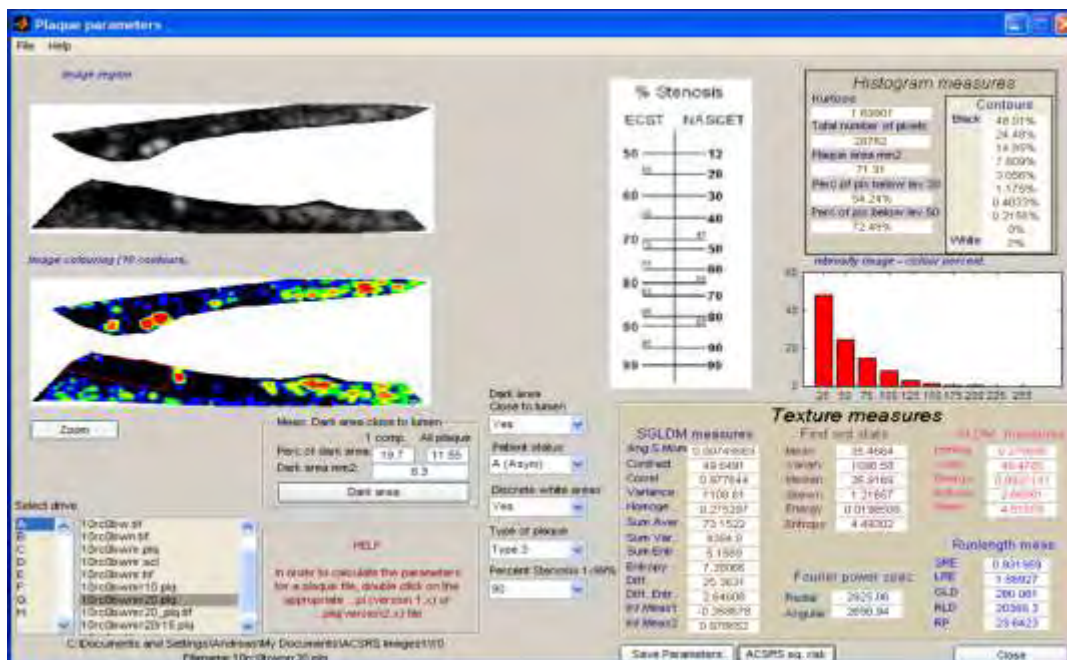


Figure 17. Ανάλυση πλάκας σε κυκλωτήρη στένωση αυλού της καρωτιδικής αρτηρίας.

4. Αποτελέσματα Κανονικοποίησης Εικόνας

Από το 1987 (44) έχουν διενεργηθεί πολλές μελέτες με προσπάθεια συσχέτισης υπερηχογραφικών χαρακτηριστικών της αθηρωματικής πλάκας και εγκεφαλικών συμβαμάτων σε ασθενείς με ασυμπτωματική καρωτιδική νόσο. Αρχικώς, λόγω της μη ύπαρξης τόσο εξελιγμένου εξοπλισμού η συσχέτιση αρκούσαν σε απλή μέτρηση της στένωσης στον καρωτιδικό βολβό και σε ποιοτικά (όχι ποσοτικά μετρήσιμα) χαρακτηριστικά της αθηρωματικής πλάκας. Ο O'Holleran επείδειξε ότι ασθενείς με σημαντική στένωση, >75% στένωση, και μαλακή πλάκα έχουν τον μεγαλύτερο κίνδυνο για παροδικά ισχαιμικά εγκεφαλικά ή εγκεφαλικά έμφρακτα, ενώ χαμηλού βαθμού στένωση και αρκετά επασβεστοποιημένη πλάκα τον χαμηλότερο κίνδυνο.

Ο Langsfeld (45) παρακολουθώντας ένα πλήθος ατόμων με ασυμπτωματική καρωτιδική νόσο αλλά και άτομα τα οποία είχαν υποβληθεί σε ενδαρτηρεκτομή διαπίστωσε ότι οι ασθενείς με ετερογενείς πλάκες ή αυτών που οι πλάκες εμφανίζουν αλλαγές κυρίως ηχοδιαύγειας βρίσκονται σε μεγαλύτερο κίνδυνο ανάπτυξης συμπτωμάτων. Ο Polak (46) θέτοντας το ηλικιακό έτος 65 ως κριτήριο εξέτασε και αυτός τις αθηρωματικές πλάκες καταλήγοντας στα ίδια με τον O'Holleran αποτελέσματα για την ηχοδιαφάνεια και το βαθμό της στένωσης. Ομοίως και η ομάδα του Marie-Louise M. Grønholdt (47) λίγα χρόνια αργότερα καταλήγει σε ανάλογα συμπεράσματα.

Από το 2000 και έκτοτε, έχοντας καθιερωθεί σε μεγαλύτερο εύρος η διαδικασία κανονικοποίησης εικόνας ερευνητές δημιουργούν έναν μεγάλο όγκο ασθενών που τους εντάσσουν προς μελέτη/ παρακολούθηση.

Η αθηρωματική νόσος είναι μια καθολική νόσος των αγγείων που εξελίσσεται από την στιγμή της γέννησής μας έως και το θάνατο μας. Το πάχος της μέσης στιβάδας (Intima-Media-Thickness IMT) έχει συσχετιστεί με την πιθανότητα στεφανιαίας νόσου. Η ομάδα του Honda (48) απέδειξε ότι καρωτιδικές πλάκες με αυξημένη ηχοδιαύγεια μπορούν να προβλέψουν στεφανιαία επεισόδια σε ασθενείς με γνωστή στεφανιαία νόσο.

Το 2005 σε μελέτη των Κυριακού, Πατίχη και Χριστοδούλου (49) αξιολογείται η αποτελεσματικότητα της πρόβλεψης για διάγνωση εγκεφαλικών συμβαμάτων με τη βοήθεια υπολογιστή που βασίζεται σε νευρωνικούς και στατιστικούς ταξινομητές

αθηρωματικής πλάκας. Χρησιμοποιήθηκαν ως δεδομένα εισόδου μορφολογικά χαρακτηριστικά και χαρακτηριστικά υφής. Διάφοροι ταξινομητές όπως ο K-Nearest Neighbour (KNN) το Propabilistic Neural Network (PNN) και το Support Vector Machine (SVM) αξιολογήθηκαν καταλήγοντας σε μια διαγνωστική ακρίβεια έως 71,2% για την ανάπτυξη εγκεφαλικού επεισοδίου.

Το 2005 οι A. Nicolaidis, S. Kakkos et al με άρθρο τους (50) απέδειξαν ότι ασυμπτωματικοί ασθενείς με αθηρωματικές πλάκες τύπου 4 ή 5 κατόπιν κανονικοποίησης εικόνας έχουν πολύ χαμηλό κίνδυνο για σύστοιχο με τη στένωση ημισφαιρικό ισχαιμικό επεισόδιο ανεξαρτήτως του βαθμού στενώσεως της καρωτίδας. Για την κανονικοποίηση εικόνας χρησιμοποιήθηκε το λογισμικό Adobe Photoshop ακολουθώντας την μέθοδο του 1998. Από τα αποτελέσματα αποδείχθηκε ότι δεν υπήρξε καλή συμφωνία μεταξύ της ταξινόμησης της πλάκας πριν και μετά την κανονικοποίηση εικόνας ($\kappa=0.22$), με αποτέλεσμα μετά την εξομάλυνση της εικόνας το 60% των πλακών να αλλάζει κατηγορία:

Table 1. Βαθμός συμφωνίας για το είδος της πλάκας πριν και μετά την κανονικοποίηση εικόνας ($\kappa=0.22$)

	Plaque Type after Image Normalization, n (%)					Total
	1	2	3	4	5	
Plaque type before image normalization						
1	44 (34)	54 (41)	22 (17)	11 (7)	0	131 (100)
2	23 (8)	148 (51)	97 (34)	16 (6)	4 (1.4)	288 (100)
3	10 (3)	68 (21)	173 (54)	54 (17)	14 (4)	319 (100)
4	0	35 (21)	62 (37)	57 (34)	12 (7)	166 (100)
5	0	27 (19)	96 (51)	47 (25)	18 (10)	188 (100)
Total	77 (7)	332 (31)	450 (41)	185 (17)	48 (6)	1,092 (100)

με διαφορετικούς τύπους πλάκας επίσης είχε αλλάξει. Παρατηρήθηκε μειωμένη συχνότητα εμφάνισης συμβαμάτων σε ασθενείς με τύπους πλάκας 4 και 5, με τη μεγάλη πλειοψηφία των συμβάντων να εμφανίστηκαν σε τύπους πλάκας 1, 2 και 3. Πριν από την κανονικοποίηση εικόνας, μόνο 82 (71%) από τα 116 νευρολογικά συμβάντα εμφανίστηκε σε τύπους πλάκας 1 έως 3, αλλά μετά την εφαρμογή ομαλοποίησης εικόνας, ο αριθμός αυξήθηκε σε 109 (94%). Η μελέτη αυτή αναδεικνύει ότι τα εγκεφαλικά συμβάματα αυξάνονται όσο αυξάνεται η στένωση της έσω καρωτίδας και ότι οι πλάκες τύπου 2 και 3 είναι ασταθείς και τείνουν να

διαρρηχθούν επειδή έχουν μη ομοιόμορφη συνοχή και μη ομοιόμορφες τάσεις μέσα σε αυτές κατά τη διάρκεια των παλμών του αίματος.

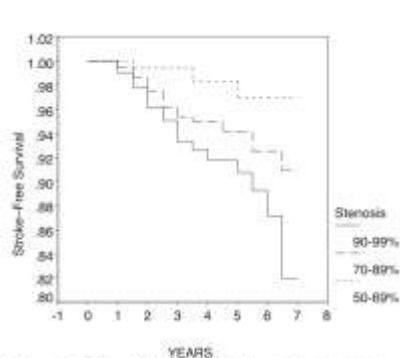


Figure 1. Kaplan-Meier estimates of the ipsilateral stroke-free survival rate in patients with mild (50-69%), moderate (70-89%), and severe (90-99%) stenosis (percent stenosis in relation to the bulb; European Carotid Stenosis Trial [ECST] method).

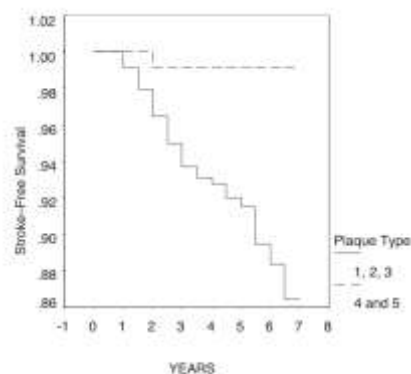


Figure 2. Kaplan-Meier estimates of the ipsilateral stroke-free survival rate in 905 patients with greater than 70% stenosis (percent stenosis in relation to the bulb; European Carotid Stenosis Trial [ECST] method) for plaque types 1, 2, and 3 ($n = 724$) versus 4 and 5 ($n = 181$). Log rank $p = .0028$.

Το 2009 ο H. Hashimoto (51) με υποβοηθούμενη από υπολογιστή ανάλυση της ανάλυσης ετερογένειας σε απεικόνιση B-mode προβλέπει την αστάθεια ασυμπτωματικής πλάκας. Μετρώντας την GSM της πλάκας και παρακολουθώντας τους ασθενείς ανέδειξε ότι διακυμάνσεις της κατανομής της των pixel μπορούν να βοηθήσουν στην επιλογή ατόμων που θα πρέπει να υποβληθούν σε ενδαρτηρεκτομή.

Οι A. Nicolaidis, S. Kakkos et al (33) σε μια προοπτική, πολυκεντρική τους μελέτη κούρτης το 2010, χρησιμοποιώντας μια καινούρια έκδοση του “Plaque Texture Analysis”, από την Iconsoft International, απόδειξαν ότι είναι δυνατή η διαστρωμάτωση Εγκεφαλοαγγειακού (Cerebrovascular - CV) κινδύνου χρησιμοποιώντας έναν συνδυασμό κλινικών χαρακτηριστικών των εξεταζομένων και υπερηχογραφικών χαρακτηριστικών της καρωτιδικής πλάκας. Η σοβαρότητα της στένωσης, η συστολική αρτηριακή πίεση, τα επίπεδα κρεατινίνης, το κάπνισμα, ιστορικό με παροδικά ισχαιμικά επεισόδια ή εγκεφαλικό έμφρακτο, η χαμηλή τιμή κλίμακας GSM, η αυξημένη επιφάνεια καρωτιδικής πλάκας, οι πλάκες τύπου 1,2 ή 3 με ευδιάκριτες λευκές περιοχές (DWAs) χωρίς ακουστική σκιά συσχετίστηκαν με αυξημένο κίνδυνο.

Οι R. Torakian, A. King, et al (52) μελέτησαν την μεταβλητότητα της ηχοδιαφάνειας/μορφολογίας της αθηρωματικής πλάκας και τη θετικότητα των σημάτων εμβόλων, από διακρανιακό υπέρηχο. Ο συνδυασμός των δύο αυτών μετρήσεων επιτρέπει μεγαλύτερη πρόβλεψη από ότι και τα δύο μέτρα ξεχωριστά και μπορεί να διαφοροποιήσει ασθενείς ομάδας υψηλού κινδύνου και ασθενείς ομάδας χαμηλού κινδύνου με ασυμπτωματική Καρωτιδική νόσο (ACS). Αυτή η διαστρωμάτωση

κινδύνου μπορεί να αποδειχθεί χρήσιμη για την επιλογή ασθενών με ACS για ενδαρτηρεκτομή καρωτίδας.

Το 2011 οι Kakkos, Nicolaidis, Kyriacou et al (53) χρησιμοποιώντας το πρόγραμμα “Plaque Texture Analysis Software” ανέλυσαν υπερηχογραφικά δεδομένα πλακών με τη βοήθεια ειδικών λειτουργιών που τους παρείχε:

- I. Histogram measures
- II. First-order gray level parameters, including GSM
- III. The spatial gray level dependence matrices (SGLDM)
- IV. Gray level difference statistics (GLDS)
- V. Gray level run length statistics
- VI. The Fourier power spectrum (FPS)

Καταλήγοντας ότι η περιοχή κάτω από την καμπύλη της προερχόμενης από την παλινδρόμηση προβλεπόμενης πιθανότητας για παροδική οπτική αμαύρωση, παροδικό ισχαιμικό επεισόδιο και εγκεφαλικό επεισόδιο ήταν 0,92, 0,82 και 0,85 αντίστοιχα (όλα τα $P < 0,001$). Η ανάλυση της υφής μπορεί να αναγνωρίσει τις καρωτιδικές πλάκες που σχετίζονται με ένα νευρολογικό συμβάν, βελτιώνοντας τη διαγνωστική αξία των μέτρων ηχοληψίας.

Οι M. Salem, R. Sayers et al το 2012 (54) προσπάθησαν να διασαφηνίσουν κατά πόσο η αυτοματοποιημένη ανάλυση της αθηρωματικής πλάκας μπορεί να αναγνωρίσει χαρακτηριστικά που να μπορούν να προβλέψουν έναν αυξημένο κίνδυνο ενός πρώιμου επαναλαμβανόμενου συμβάματος μετά την διάγνωση. Στην μελέτη τους αυτή χρησιμοποίησαν το λογισμικό της Iconsoft το οποίο έχει 5 λειτουργίες: 1)λειτουργία κανονικοποίησης εικόνας, 2)λειτουργία μετρήσεων, 3) ομαλοποίηση πυκνότητας εικονοστοιχείων, 4)λειτουργία κοπής πλάκας, 5)εξαγωγή χαρακτηριστικών. Χρησιμοποιώντας την τελευταία λειτουργία μετρήθηκαν τα εξής: 1) Juxta-Luminal Black Areas, 2)Discrete White Areas, 3) Το είδος της πλάκας, 4) Επιφάνεια και ποσοστό επί του χώρου της πλάκας, 5) δείκτης GSM.

Το πρόγραμμα Iconsoft έχει θέσει τα εξής κατώφλια τιμών για τον χαρακτηρισμό της πλάκας ως σταθερής ή ασταθούς :

Table 2. Διαχωρισμός βάσει υπερηχογραφικών στοιχείων της πλάκας

Ultrasound feature	'Stable'	'Unstable'
GSM	>25	<25
Juxta-luminal black area	<6 mm ²	>6 mm ²
Discrete white areas	No	Yes
Plaque type	3 & 4	1 & 2
Plaque area	<80 mm ²	>80 mm ²

Για κάθε πλάκα, αποδόθηκε μια ημι-ποσοτική βαθμολογία 3 ή 4 σημείων για να δείξει την παρουσία και / ή την ποσότητα χαρακτηριστικών της αστάθειας της πλάκας με βάση την ιστολογική ταξινόμηση κατά AHA προηγμένων αθηροσκληρωτικών βλαβών και ένα καλά σταθμισμένο προηγουμένως δημοσιευμένο σύστημα

Table 3. Ημιποσοτικό σύστημα βαθμονόμησης βάσει ιστολογικών χαρακτηριστικών

Histological Feature	Grade 0	Grade 1	Grade 2	Grade 3
Haemorrhage	No haemorrhage	Small haemorrhage	Large haemorrhage	–
Thrombus	No thrombus	Small thrombus	Large thrombus	–
Lipid core	No lipid core	Small lipid core	Large lipid core	–
Fibrous tissue	Very little fibrous tissue	Approx 50% fibrous tissue	Predominantly fibrous tissue	–
Chronic plaque inflammation	None	Occasional cells or one group >50	2–5 groups >50	>5 groups >50 or 1 group >500
Chronic cap inflammation	None	<10 cells in cap	10–50 cells in cap	>50 cells in cap
Acute plaque inflammation	None	Occasional cells or one group >50	2–5 groups >50	>5 groups >50 or 1 group >500
Acute Cap Inflammation	None	<10 cells in cap	10–50 cells in cap	>50 cells in cap
Foam cells	None	<50 cells	>50 cells	–
Neovascularity	None	<10/section	>10/section	–
Cap rupture	Intact	Probably intact	Probably ruptured	Definitely ruptured

βαθμολόγησης.

Οι ερευνητές κατέληξαν στα εξής συμπεράσματα όσον αφορά στα επαναλαμβανόμενα εγκεφαλικά συμβάματα και κατά πόσο σταθερή ή «επικίνδυνη» μπορεί να θεωρηθεί η αθηρωματική πλάκα:

- Το μόνο στατιστικά σημαντικό ιστολογικό χαρακτηριστικό αποδείχτηκε η παρουσία μεγάλου λιπιδαιμικού πυρήνα, σε αντίθεση με τα υπόλοιπα χαρακτηριστικά του πίνακα που δεν σχετίστηκαν με αυξημένο κίνδυνο επανεμφάνισης συμπτωμάτων εγκεφαλικής ισχαιμίας.
- Ομοίως, πλάκες ασθενών με επαναλαμβανόμενα επεισόδια είχαν υψηλότερο επιπολασμό ηχογενών πλακών (GSM<25) (OR 4.00, 95% CI1,58-14.83, p=.003), μεγάλες juxta-laminal Black Areas μεγαλύτερες των 6 χιλιοστών

(OR 3.56, 95% CI 1.1 - 11.4, P = 0.05), και είδος πλάκας τύπου 1 και 2 (OR 5.79, 95% CI 1.8 -18.5; P= 0.005).

- Χρησιμοποιώντας πολυπαραγοντική ανάλυση σε λογαριθμιστικό μοντέλο διαπιστώθηκε ότι στατιστικά σημαντικά υπήρξαν ο λιπιδικός πυρήνας (OR 4.00, 95% CI 1.07 έως 14.83, P 1/4 0.042) και το χαμηλό GSM (OR 6.21, 95% CI 1.86 έως 20.4, P 1/4 0.003) όπου συσχετίστηκαν με υποτροπιάζοντα εγκεφαλοαγγειακά επεισόδια.
- Η ύπαρξη εμβολικών σημάτων από τον διακρανιακό υπέρηχο θεωρήθηκε στατιστικά σημαντική στην επανεμφάνιση ισχαιμικών επεισοδίων.

Η μελέτη αυτή κρίνεται σημαντική για την διενέργεια καρωτιδικών ενδαρτηρεκτομών σε κέντρα όπου υπάρχει δυσχέρεια στην εκτέλεσή τους έπειτα από εμφάνιση συμπτωμάτων. Έτσι οι γιατροί με τη βοήθεια υπέρηχου μετρώντας το GSM της πλάκας, τις juxta-luminal Black Areas αλλά και την ύπαρξη εμβολικών σημάτων από διακρανιακό υπέρηχο μπορούν να κατηγοριοποιήσουν ασθενείς σε υψηλού ρίσκου περιστατικά ώστε να επισπεύσουν την ενδαρτηρεκτομή.

Σε συνέχεια της μελέτης του 2012 (34) η ίδια ανωτέρω ερευνητική ομάδα προσέθεσε άτομα με συμπτωματική καρωτιδική νόσο και την περαιτέρω συσχέτιση υπερηχογραφικών στοιχείων της καρωτιδικής πλάκας με την δυνατότητα πρόβλεψης της σταθερότητας της πλάκας αυτής. Όπως και προηγουμένως, έγινε προεγχειρητική ανάλυση τις καρωτιδικής πλάκας με ανάλυση GSM και κανονικοποίηση εικόνας και στη συνέχεια δείγματα της πλάκας από την ενδαρτηρεκτομή εξετάστηκαν για χαρακτηριστικά όπως αιμορραγία, θρόμβο, ινώδη ιστό, λιπιδικό πυρήνα, φλεγμονή, νεοαγγείωση, αφρώδη κύτταρα και ρήξη της κάψας. Η ανάλυση λογαριθμικού μοντέλου έδειξε ότι οι ασθενείς με τα δύο πρώτα χαρακτηριστικά είχαν 90% πιθανότητα να έχουν μια ιστολογικά ασταθή πλάκα. Το μοντέλο χρησιμοποιήθηκε για τον υπολογισμό της πιθανότητας εμφάνισης μιας ασταθούς πλάκας σε κάθε ασθενή. Η χαρακτηριστική καμπύλη λειτουργίας του δέκτη χρησιμοποιώντας την τιμή ρ ήταν 0,68 (95% CI 0,59-0,78).

Όπως καταγράφεται από τα αποτελέσματα, σε ασθενείς με περιοχή πλάκας > 95 mm² και JBA > 6 mm², ο επιπολασμός της ασταθούς πλάκας ήταν 90% ενώ ο τύπος της αθηρωματικής πλάκας δεν συσχετίστηκε με την σταθερότητα της.

Table 4. . Odds ratio και 95% διαστήματα εμπιστοσύνης στις επανακατηγοριοποιημένες ομάδες των υπερηχογραφικών χαρακτηριστικών

Ultrasonic measurement	Range of measurement	Patients studied N	Unstable plaque N (%)	p	OR (95% CI)
GSM					
≤25	0–25	95	61 (64%)		
>25	26–93	31	26 (84%)	.040	2.90 (1.02 to 8.24)
Plaque area (mm²)					
≤95	0–95	94	59 (63%)		
>95	96–178	32	28 (87%)	.009	4.15 (1.34 to 12.83)
JBA (mm²)					
≤6	0–6.0	66	39 (59%)		
>6	6.1–48	60	48 (80%)	.011	2.77 (1.24 to 6.17)

Σαν τελικό συμπέρασμα φαίνεται ότι υπάρχει ανάγκη να βρεθούν δείκτες που θα μπορούν να κατατάξουν τους ασθενείς με ασυμπτωματική καρωτιδική νόσο σε χαμηλού και υψηλού κινδύνου ώστε να προβούν έγκαιρα σε ενδαρτηρεκτομή καρωτίδας ή να συνεχίσουν σε περιοδικό πρόγραμμα παρακολούθησης.

Τα παραπάνω αποτελέσματα συνοψίζονται σε δύο πρόσφατες συστηματικές ανασκοπήσεις και μετα-αναλύσεις. Η ομάδα των A. Gupta και K. Kesavabhotla το 2015 (55) απέδειξαν ότι η παρουσία χαρακτηρισμού αθηρωματικής πλάκας από υπερήχους παρέχει προβλεπτικές πληροφορίες σε ασυμπτωματική καρωτιδική νόσο πέρα από την αγγειακή στένωση. Παρόλα αυτά το μέγεθος του αυξημένου κινδύνου δεν είναι επαρκές από μόνο του στην ταυτοποίηση ασθενών που μπορεί να οφεληθούν με χειρουργική επαναγγείωση. Από την ανάλυση αυτή βρέθηκε θετική συσχέτιση μεταξύ των ηχογενών πλακών (σε σύγκριση με τις ηχοανακλαστικές) και των σύστοιχων εγκεφαλικών συμβαμάτων σε όλους τους βαθμούς στένωσης (0% to 99%; relative risk, 2.31; 95% confidence interval, 1.58– 3.39; $P < 0.001$) και σε ποσοστό $> 50\%$ (relative risk, 2.61; 95% confidence interval, 1.47–4.63; $P = 0.001$). Επίσης, στατιστικά σημαντικός αυξημένος σχετικός κίνδυνος διαπιστώθηκε και σε όλες τις υποομάδες που μελετήθηκαν.

Table 5. Συμπέρασμα μετα-ανάλυσης των Αναλύσεων των υποομάδων και Έλεγχος ευαισθησίας εκτιμώντας τον σχετικό κίνδυνο σύστοιχου εγκεφαλικού σε ασθενείς με ηχοδιάγνωση καρωτιδικής πλάκας

Subgroup	No. of Studies	RR (95% CI)	RR P Value	Test of Heterogeneity P Value	Publication Bias P Value
Studies with blinding and analysis of confounding stroke risk factors ^{6,7,11,12,14}	5	2.03 (1.26–3.27)	0.004	0.208	0.327
Studies with qualitative echolucency determination ^{7,11,12,14,15}	5	2.73 (1.76–4.22)	<0.0001	0.263	0.327
Studies published since 2000 ^{6,7,11,14,15}	5	2.14 (1.28–3.59)	0.004	0.201	0.327
Sensitivity analysis with all studies except the largest single cohort (Poisk et al) ¹¹	6	2.52 (1.50–4.24)	0.001	0.112	0.573
Sensitivity analysis excluding Silvestrini et al, ¹⁷ which used a time-independent imaging-based definition of stroke	6	2.39 (1.46–3.76)	<0.0001	0.094	0.143
Sensitivity analysis excluding Topakian et al ¹² in which a subset of strokes occurred after TIA	6	2.17 (1.50–3.14)	<0.0001	0.191	0.07

CI indicates confidence interval; and RR, relative risk.

Ομοίως το 2016 η ομάδα του F. Jashari , (56) στο πλήθος των μελετών που συμπεριέλαβαν στην μεταανάλυσή τους, διερεύνησε το ρόλο της ηχογένειας της καρωτιδικής πλάκας στην πρόβλεψη εγκεφαλοαγγειακών (CV) συμπτωμάτων αποδεικνύοντας ότι σε ασυμπτωματικούς και συμπτωματικούς ασθενείς η ανάλυση αυτή μπορεί να ταυτοποιήσει τους ασθενείς που βρίσκονται σε υψηλό κίνδυνο εγκεφαλικών συμβαμάτων. Εκτενέστερα, η συγκεντρωτική ανάλυση έδειξε μια συσχέτιση μεταξύ των ηχογενών καρωτιδικών πλακών και των μελλοντικών περιστατικών CV σε ασυμπτωματικούς ασθενείς [σχετικός κίνδυνος 2,72 (95% διάστημα εμπιστοσύνης 1,86-3,96)] και υποτροπιάζοντα συμπτώματα σε συμπτωματικούς ασθενείς [σχετικός κίνδυνος 2,97 (95% διάστημα εμπιστοσύνης 1,85-4,78)]. Η συσχέτιση διατηρήθηκε για όλους τους βαθμούς στένωσης σε ασυμπτωματικούς ασθενείς, ενώ οι ασθενείς με αιμοδυναμικές παθήσεις και σοβαρή στένωση είχαν υψηλότερο κίνδυνο μελλοντικών επεισοδίων. Επίσης, οι υποβοηθούμενες από υπολογιστή μέθοδοι για την αξιολόγηση της ηχογένειας της καρωτιδικής πλάκας και οι μελέτες που αναλύουν τα δεδομένα υπερήχων που συλλέχθηκαν μετά το έτος 2000 έδειξαν καλύτερη πρόβλεψη.

5. Συμπεράσματα - προτάσεις

Τα λογισμικά που έχουν αναπτυχθεί για την κανονικοποίηση αθηρωματικής πλάκας ακολουθούν 4 βασικά βήματα.

1. Οριοθέτηση της πλάκας
2. Βαθμονόμηση των δύο ακραίων τιμών από τα στοιχεία εκτός πλάκας (αίμα για το κατώτερο και adventitia για το ανώτερο)
3. Βαθμονόμηση των στοιχείων της αθηρωματικής πλάκας με βάση το GSM.
4. Μελέτη των στοιχείων της αθηρωματικής πλάκας.

Η συμβολή των προγραμμάτων αυτών στην επεξεργασία εικόνας είναι σημαντική καθώς έχουν αυτοματοποιήσει πολλές διαδικασίες

Οι έως τώρα μελέτες έχουν θέσει μια στέρεη βάση όσον αφορά στη συσχέτιση των χαρακτηριστικών της πλάκας με τον κίνδυνο ανάπτυξης εγκεφαλικών επεισοδίων. Ωστόσο οι ομάδες που εργάζονται επί του θέματος είναι απομονωμένες και ο πληθυσμός που συμμετέχει πολλές φορές μπορεί να διαφέρει από τόπο σε τόπο λόγω εγγενών στοιχείων. Τα προγράμματα κανονικοποίησης έχουν το πλεονέκτημα της συστηματοποίησης των μετρήσεων και της ανάπτυξης βάσεων δεδομένων με την συγκέντρωση του εξεταζόμενου πληθυσμού. Η ανάπτυξη μιας παγκόσμιας βάσης δεδομένων με την λογική ανάπτυξης μιας κοόρτης θα δώσει πλεονέκτημα στις ομάδες που ασχολούνται με το θέμα. Αντίστοιχα με την ομάδα Framingham (57), θα μπορούσε να στηθεί μια παγκόσμια πολυκεντρική μελέτη όπου εκτός των υπερηχογραφικών στοιχείων της πλάκας των ασθενών αυτών μπορούν να συσχετιστούν και πολλά δημογραφικά / κλινικά στοιχεία. Η ευκολία, το χαμηλό κόστος και ο ελάχιστος χρόνος της διενέργειας των υπερήχων συνεπικουρεί στην ανάπτυξη μιας ομάδας για την ανάλυση των δεδομένων που θα προκύπτουν. Όπως προαναφέρθηκε, τα αγγειακά εγκεφαλικά επεισόδια αποτελούν τον πρώτο λόγω αναπηρίας στον δυτικό κόσμο καθιστώντας αναγκαία την παραπάνω και διεξοδική τους μελέτη.

Οι διαδικασίες αυτές περιλαμβάνουν σε πολύ μεγάλο βαθμό την εμπλοκή του χειριστή του προγράμματος καθώς και του λήπτη των εικόνων. Μελλοντικά θα πρέπει να γίνει προσπάθεια αυτοματοποίησης όλης της διαδικασίας. Αρχικά βήματα

για την αυτοματοποίηση αυτή γίνεται με την εκπαίδευση των χειριστών υπερήχων και του προγράμματος που συμμετέχουν σε αυτές τις μελέτες για τα όσο το δυνατόν πιο ταυτόσημες λήψεις και επεξεργασία των εικόνων.

Σημαντική είναι η ανάπτυξη και νέων δεικτών όπως οι JBA (juxt-aluminal Black areas) (34) και οι DWAs (Discrete White Areas) (58) εντός των αθηρωματικών πλακών και η συσχέτισή τους με τον κίνδυνο για ανάπτυξη εγκεφαλικών εμφράκτων. Πρόσφατες μελέτες αναδεικνύουν ότι η εντόπιση στοιχείων με χαμηλή ηχογένεια στην προς το αίμα επιφάνεια της πλάκας (59) και ποσοτικοί δείκτες που αναπτύχθηκαν για βλάβες στην επιφάνεια αυτή μπορούν να προβλέψουν πιθανά εγκεφαλικά συμβάντα (60).

Επιπλέον, θα πρέπει να εξεταστεί η αναβάθμιση τόσο του εξοπλισμού που χρησιμοποιείται στην b-mode απεικόνιση όσο και του αλγορίθμου ανάγνωσης των σκεδαζόμενων ακτίνων και της αναγνώρισης του υποστρώματος που εξετάζεται, ώστε οι εικόνες που θα λαμβάνονται να χαρακτηρίζονται από την δυνατόν μεγαλύτερη ευκρίνεια. Σε βάθος χρόνου θα πρέπει να αυτοματοποιηθεί η λήψη εικόνων με την χρήση τεχνητής νοημοσύνης. Σε ένα πιο λειτουργικό μέλλον ο χειριστής υπερήχου θα κάνει λήψη ενός video από την καρωτίδα του ασθενούς και το λογισμικό θα είναι ικανό να επιλέγει την καλύτερη λήψη της πλάκας, να αναλύει την εικόνα και να αντιλαμβάνεται ποια είναι η καρωτιδική πλάκα, να μπορεί να καθορίζει τα στοιχεία της πλάκας και εν τέλει να γνωμοδοτεί, όχι τελεσίδικα, για τον κίνδυνο ανάπτυξης εγκεφαλικών επεισοδίων.

Αξίζει να αναφερθεί ότι το μέλλον των υπερήχων στη μελέτη του καρωτιδικού αθηρώματος διαγράφεται ευοίωνα με τη δυνατότητα εφαρμογής και της τρισδιάστατης απεικόνισης σε πραγματικό χρόνο (3D Real Time), με αποτέλεσμα την αξιόπιστη εκτίμηση του συνολικού όγκου και της υφής της αθηρωματικής πλάκας, καθώς και την εξέλιξή της μετά από ρύθμιση των παραγόντων κινδύνου και τη χορήγηση στατινών.

Βιβλιογραφία

1. Lesemann D, Schoknecht G. [Influence of depth compensation on the visualization properties of ultrasound image methods (author's transl)]. *Rontgenblatter*. 1980;33(2):100-6.
2. Gass GH, Kolich MS. Hyperlipemia and atherosclerosis: a preliminary note on the mechanism of action. *Comp Biochem Physiol A Comp Physiol*. 1973;45(1):25-30.
3. Marigliano V, Scuteri A, Cacciafesta M, Bellucci CR, Di Bernardo MG, De Propriis AM, et al. Hypertension and atherosclerosis in the elderly: pathogenetic common mechanism and intervention strategies. *Clin Exp Hypertens*. 1993;15 Suppl 1:9-29.
4. Sumiyoshi A, Asada Y. [Endothelial injury as an initiating factor: mechanism and significance of endothelial cell injury in the etiology of atherosclerosis]. *Nihon Rinsho*. 1988;46(3):515-9.
5. Fenyo IM, Gafencu AV. The involvement of the monocytes/macrophages in chronic inflammation associated with atherosclerosis. *Immunobiology*. 2013;218(11):1376-84.
6. Yokode M, Kita T, Kawai C. [Progress in the study of lipoprotein metabolism and atherosclerosis: mechanism of foam cell transformation of macrophages--with special reference to oxidized LDL]. *Nihon Rinsho*. 1988;46(3):652-8.
7. Plenz G, Robenek H. Monocytes/macrophages in atherosclerosis. *Eur Cytokine Netw*. 1998;9(4):701-3.
8. Drechsler M, Duchene J, Soehnlein O. Chemokines control mobilization, recruitment, and fate of monocytes in atherosclerosis. *Arterioscler Thromb Vasc Biol*. 2015;35(5):1050-5.
9. Sevitt S. Platelets and foam cells in the evolution of atherosclerosis. Histological and immunohistological studies of human lesions. *Atherosclerosis*. 1986;61(2):107-15.
10. Ross R. Endothelium, monocytes, platelets, and atherosclerosis. *Monogr Atheroscler*. 1986;14:169-72.
11. Clinical alert: benefit of carotid endarterectomy for patients with high-grade stenosis of the internal carotid artery. National Institute of Neurological Disorders and Stroke Stroke and Trauma Division. North American Symptomatic Carotid Endarterectomy Trial (NASCET) investigators. *Stroke*. 1991;22(6):816-7.
12. Ferro JM, Oliveira V, Melo TP, Crespo M, Lopes J, Fernandes e Fernandes J, et al. [Role of endarterectomy in the secondary prevention of cerebrovascular accidents: results of the European Carotid Surgery Trial (ECST)]. *Acta Med Port*. 1991;4(4):227-8.
13. Reilly LM, Lusby RJ, Hughes L, Ferrell LD, Stoney RJ, Ehrenfeld WK. Carotid plaque histology using real-time ultrasonography. Clinical and therapeutic implications. *Am J Surg*. 1983;146(2):188-93.
14. Johnson JM, Kennelly MM, Decesare D, Morgan S, Sparrow A. Natural history of asymptomatic carotid plaque. *Arch Surg*. 1985;120(9):1010-2.
15. Widder B, Paulat K, Hackspacher J, Hamann H, Hutschenreiter S, Kreutzer C, et al. Morphological characterization of carotid artery stenoses by ultrasound duplex scanning. *Ultrasound Med Biol*. 1990;16(4):349-54.
16. Gray-Weale AC, Graham JC, Burnett JR, Byrne K, Lusby RJ. Carotid artery atheroma: comparison of preoperative B-mode ultrasound appearance with carotid endarterectomy specimen pathology. *J Cardiovasc Surg (Torino)*. 1988;29(6):676-81.

17. Geroulakos G, Ramaswami G, Nicolaides A, James K, Labropoulos N, Belcaro G, et al. Characterization of symptomatic and asymptomatic carotid plaques using high-resolution real-time ultrasonography. *Br J Surg.* 1993;80(10):1274-7.
18. Seeger JM, Klingman N. The relationship between carotid plaque composition and neurologic symptoms. *J Surg Res.* 1987;43(1):78-85.
19. Wolverson MK, Bashiti HM, Peterson GJ. Ultrasonic tissue characterization of atheromatous plaques using a high resolution real time scanner. *Ultrasound Med Biol.* 1983;9(6):599-609.
20. el-Barghouty N, Geroulakos G, Nicolaides A, Androulakis A, Bahal V. Computer-assisted carotid plaque characterisation. *Eur J Vasc Endovasc Surg.* 1995;9(4):389-93.
21. Graebe M, Pedersen SF, Hojgaard L, Kjaer A, Sillesen H. 18FDG PET and ultrasound echolucency in carotid artery plaques. *JACC Cardiovasc Imaging.* 2010;3(3):289-95.
22. Elatrozy T, Nicolaides A, Tegos T, Zarka AZ, Griffin M, Sabetai M. The effect of B-mode ultrasonic image standardisation on the echodensity of symptomatic and asymptomatic carotid bifurcation plaques. *Int Angiol.* 1998;17(3):179-86.
23. el-Barghouty N, Nicolaides A, Bahal V, Geroulakos G, Androulakis A. The identification of the high risk carotid plaque. *Eur J Vasc Endovasc Surg.* 1996;11(4):470-8.
24. Sabetai MM, Tegos TJ, Nicolaides AN, Dhanjil S, Pare GJ, Stevens JM. Reproducibility of computer-quantified carotid plaque echogenicity: can we overcome the subjectivity? *Stroke.* 2000;31(9):2189-96.
25. Biasi GM, Froio A, Diethrich EB, Deleo G, Galimberti S, Mingazzini P, et al. Carotid plaque echolucency increases the risk of stroke in carotid stenting: the Imaging in Carotid Angioplasty and Risk of Stroke (ICAROS) study. *Circulation.* 2004;110(6):756-62.
26. Biasi GM, Sampaolo A, Mingazzini P, De Amicis P, El-Barghouty N, Nicolaides AN. Computer analysis of ultrasonic plaque echolucency in identifying high risk carotid bifurcation lesions. *Eur J Vasc Endovasc Surg.* 1999;17(6):476-9.
27. Tegos TJ, Stavropoulos P, Sabetai MM, Khodabakhsh P, Sassano A, Nicolaides AN. Determinants of carotid plaque instability: echoicity versus heterogeneity. *Eur J Vasc Endovasc Surg.* 2001;22(1):22-30.
28. Golemati S, Tegos TJ, Sassano A, Nikita KS, Nicolaides AN. Echogenicity of B-mode sonographic images of the carotid artery: work in progress. *J Ultrasound Med.* 2004;23(5):659-69.
29. Rosenkranz M, Wittkugel O, Waiblinger C, Thomalla G, Krutzelmann A, Havemeister S, et al. Cerebral embolism during carotid artery stenting: role of carotid plaque echolucency. *Cerebrovasc Dis.* 2009;27(5):443-9.
30. Irie Y, Katakami N, Kaneto H, Takahara M, Nishio M, Kasami R, et al. The utility of ultrasonic tissue characterization of carotid plaque in the prediction of cardiovascular events in diabetic patients. *Atherosclerosis.* 2013;230(2):399-405.
31. Griffin M, Nicolaides A, Kyriacou E. Normalisation of ultrasonic images of atherosclerotic plaques and reproducibility of grey scale median using dedicated software. *Int Angiol.* 2007;26(4):372-7.
32. Griffin MB, Kyriacou E, Pattichis C, Bond D, Kakkos SK, Sabetai M, et al. Juxtaluminal hypoechoic area in ultrasonic images of carotid plaques and hemispheric symptoms. *J Vasc Surg.* 2010;52(1):69-76.
33. Nicolaides AN, Kakkos SK, Kyriacou E, Griffin M, Sabetai M, Thomas DJ, et al. Asymptomatic internal carotid artery stenosis and cerebrovascular risk stratification. *J Vasc Surg.* 2010;52(6):1486-96 e1-5.

34. Salem MK, Bown MJ, Sayers RD, West K, Moore D, Nicolaides A, et al. Identification of patients with a histologically unstable carotid plaque using ultrasonic plaque image analysis. *Eur J Vasc Endovasc Surg.* 2014;48(2):118-25.
35. Casella IB, Fukushima RB, Marques AB, Cury MV, Presti C. Comparison between a new computer program and the reference software for gray-scale median analysis of atherosclerotic carotid plaques. *J Clin Ultrasound.* 2015;43(3):194-8.
36. Williams D, Shah M. A fast algorithm for active contour and curvature estimation. *GVCIP.* 1992;55(1):14-26.
37. Cohen LD. On Active contour models and balloons. *Comput Vision, Graph Image Press: Image Understanding (CVGIP:IU).* 1991;53(2):211-8.
38. Lai KF, Chin RT. Deformable contours: modeling and extraction. *IEEE Trans PAMI.* 1995;17(11):1084-90.
39. Xu C, Prince J. Generalized gradient vector flow external forces for active contours. *Signal Process.* 1998;71:131-9.
40. Loizou CP, Pattichis CS, Pantziaris M, Nicolaides A. An integrated system for the segmentation of atherosclerotic carotid plaque. *IEEE Trans Inf Technol Biomed.* 2007;11(6):661-7.
41. Loizou CP, Petroudi S, Pattichis CS, Pantziaris M, Kasparis T, Nicolaides A. Segmentation of atherosclerotic carotid plaque in ultrasound video. *Conf Proc IEEE Eng Med Biol Soc.* 2012;2012:53-6.
42. Loizou C, Petroudi S, Pantziaris M, Nicolaides A, Pattichis C. An integrated system for the segmentation of atherosclerotic carotid plaque ultrasound video. *IEEE Trans Ultrason Ferroelectr Freq Control.* 2014;61(1):86-101.
43. Loizou CP, Theofanous C, Pantziaris M, Kasparis T. Despeckle filtering software toolbox for ultrasound imaging of the common carotid artery. *Comput Methods Programs Biomed.* 2014;114(1):109-24.
44. O'Holleran LW, Kennelly MM, McClurken M, Johnson JM. Natural history of asymptomatic carotid plaque. Five year follow-up study. *Am J Surg.* 1987;154(6):659-62.
45. Langsfeld M, Gray-Weale AC, Lusby RJ. The role of plaque morphology and diameter reduction in the development of new symptoms in asymptomatic carotid arteries. *J Vasc Surg.* 1989;9(4):548-57.
46. Polak JF, Shemanski L, O'Leary DH, Lefkowitz D, Price TR, Savage PJ, et al. Hypoechoic plaque at US of the carotid artery: an independent risk factor for incident stroke in adults aged 65 years or older. *Cardiovascular Health Study. Radiology.* 1998;208(3):649-54.
47. Gronholdt ML, Nordestgaard BG, Schroeder TV, Vorstrup S, Sillesen H. Ultrasonic echolucent carotid plaques predict future strokes. *Circulation.* 2001;104(1):68-73.
48. Honda O, Sugiyama S, Kugiyama K, Fukushima H, Nakamura S, Koide S, et al. Echolucent carotid plaques predict future coronary events in patients with coronary artery disease. *J Am Coll Cardiol.* 2004;43(7):1177-84.
49. Kyriacou E, Pattichis MS, Christodoulou CI, Pattichis CS, Kakkos S, Griffin M, et al. Ultrasound imaging in the analysis of carotid plaque morphology for the assessment of stroke. *Stud Health Technol Inform.* 2005;113:241-75.
50. Nicolaides AN, Kakkos SK, Griffin M, Sabetai M, Dhanjil S, Thomas DJ, et al. Effect of image normalization on carotid plaque classification and the risk of ipsilateral hemispheric ischemic events: results from the asymptomatic carotid stenosis and risk of stroke study. *Vascular.* 2005;13(4):211-21.

51. Hashimoto H, Tagaya M, Niki H, Etani H. Computer-assisted analysis of heterogeneity on B-mode imaging predicts instability of asymptomatic carotid plaque. *Cerebrovasc Dis.* 2009;28(4):357-64.
52. Topakian R, King A, Kwon SU, Schaafsma A, Shipley M, Markus HS, et al. Ultrasonic plaque echolucency and emboli signals predict stroke in asymptomatic carotid stenosis. *Neurology.* 2011;77(8):751-8.
53. Kakkos SK, Nicolaidis AN, Kyriacou E, Daskalopoulou SS, Sabetai MM, Pattichis CS, et al. Computerized texture analysis of carotid plaque ultrasonic images can identify unstable plaques associated with ipsilateral neurological symptoms. *Angiology.* 2011;62(4):317-28.
54. Salem MK, Sayers RD, Bown MJ, West K, Moore D, Nicolaidis A, et al. Patients with recurrent ischaemic events from carotid artery disease have a large lipid core and low GSM. *Eur J Vasc Endovasc Surg.* 2012;43(2):147-53.
55. Gupta A, Kesavabhotla K, Baradaran H, Kamel H, Pandya A, Giambrone AE, et al. Plaque echolucency and stroke risk in asymptomatic carotid stenosis: a systematic review and meta-analysis. *Stroke.* 2015;46(1):91-7.
56. Jashari F, Ibrahim P, Bajraktari G, Gronlund C, Wester P, Henein MY. Carotid plaque echogenicity predicts cerebrovascular symptoms: a systematic review and meta-analysis. *Eur J Neurol.* 2016;23(7):1241-7.
57. Wong ND, Levy D. Legacy of the framingham heart study: rationale, design, initial findings, and implications. *Glob Heart.* 2013;8(1):3-9.
58. Kakkos SK, Griffin MB, Nicolaidis AN, Kyriacou E, Sabetai MM, Tegos T, et al. The size of juxtaluminal hypoechoic area in ultrasound images of asymptomatic carotid plaques predicts the occurrence of stroke. *J Vasc Surg.* 2013;57(3):609-18 e1; discussion 17-8.
59. Sztajzel R, Momjian-Mayor I, Comelli M, Momjian S. Correlation of cerebrovascular symptoms and microembolic signals with the stratified gray-scale median analysis and color mapping of the carotid plaque. *Stroke.* 2006;37(3):824-9.
60. Kanber B, Hartshorne TC, Horsfield MA, Naylor AR, Robinson TG, Ramnarine KV. Quantitative assessment of carotid plaque surface irregularities and correlation to cerebrovascular symptoms. *Cardiovasc Ultrasound.* 2013;11:38.