



ΔΙΑΚΡΑΤΙΚΟ
ΔΙΑΤΜΗΜΑΤΙΚΟ
ΠΡΟΓΡΑΜΜΑ
ΜΕΤΑΠΤΥΧΙΑΚΩΝ
ΣΠΟΥΔΩΝ

ΙΑΤΡΙΚΗ ΣΧΟΛΗ
ΠΑΝΕΠΙΣΤΗΜΙΟ ΘΕΣΣΑΛΙΑΣ
σε συνεργασία με το
UNIVERSITÀ DEGLI STUDI
DI GENOVA



Μεταπτυχιακή διπλωματική εργασία

"Η χρήση σκιαγραφικών στον αγγειακό υπέρηχο, μια ερευνητική μέθοδος ή η επόμενη σημαντική εξέταση εκλογής"

ΥΠΟ

ΓΛΥΚΕΡΙΑΣ ΑΘ.ΑΠΟΣΤΟΛΟΠΟΥΛΟΥ
Ιατρός Ακτινοδιαγνώστης

Υπεβλήθη για την εκπλήρωση μέρους των απαιτήσεων για την απόκτηση του
Διακρατικού Διατμηματικού Μεταπτυχιακού Διπλώματος Ειδίκευσης

«Υπερηχογραφική Λειτουργική Απεικόνιση για την πρόληψη και διάγνωση των αγγειακών παθήσεων»

Λάρισα, 2016

ΤΡΙΜΕΛΗΣ ΣΥΜΒΟΥΛΕΥΤΙΚΗ ΕΠΙΤΡΟΠΗ

- 1. Νικόλαος Ι. Ρούσας MD, MSc, PhD** Αγγειοχειρουργός
Οργανωτικός Υπεύθυνος Διακρατικού Μεταπτυχιακού
Υπερηχογραφική Λειτουργική Απεικόνιση για την πρόληψη και
Διάγνωση των Αγγειακών Παθήσεων (**Επιβλέπων**)
- 2. Κακίσης Ιωάννης Αν.** Καθηγητής Αγγειοχειρουργικής,
Αγγειοχειρουργική Κλινική Π.Γ.Ν. «Αττικόν», Τμήμα Ιατρικής,
Σχολή Επιστημών Υγείας, Πανεπιστήμιο Αθηνών
- 3. Καραθάνος Χρήστος MD, MSc, PhD** Αγγειοχειρουργός,
Επικ. Επιμελητής Αγγειοχειρουργικής Κλινικής Π.Γ.Ν. Λάρισας

ΕΥΧΑΡΙΣΤΙΕΣ

Η μελέτη αυτή διεξήχθη στο πλαίσιο του Διακρατικού Διατμηματικού Μεταπτυχιακού Προγράμματος «Υπερηχογραφική Λειτουργική Απεικόνιση για την πρόληψη και διάγνωση των αγγειακών παθήσεων» του Τμήματος Ιατρικής του Πανεπιστημίου Θεσσαλίας σε συνεργασία με UNIVERSITÀ DEGLI STUDI DI GENOVA.

Η εργασία μου ανατέθηκε από τον Καθηγητή Αγγειοχειρουργικής του Τμήματος Ιατρικής του Πανεπιστημίου Θεσσαλίας κ.Αθανάσιο Γιαννούκα και υπεύθυνος για την παρακολούθηση της προόδου ήταν ο Δρ.Ρούσας Νικόλαος, Οργανωτικός Υπεύθυνος του Διακρατικού Μεταπτυχιακού τον οποίο θα ήθελα να ευχαριστήσω θερμά για την ουσιαστική βοήθειά του. Το ενδιαφέρον και η εποικοδομητική καθοδήγησή του συνέβαλλαν καταλυτικά στη διεκπεραίωση αυτής της εργασίας.

Θα ήθελα να ευχαριστήσω την οικογένειά μου για την κατανόηση και την υποστήριξη στην προσπάθεια αυτή και να αφιερώσω αυτή τη μεταπτυχιακή εργασία στη μητέρα μου.

ΓΛΥΚΕΡΙΑ ΑΘ. ΑΠΟΣΤΟΛΟΠΟΥΛΟΥ

Περίληψη

Η σκιαγραφικά ενισχυόμενη υπερηχογραφία (Contrast-enhanced ultrasound-CEUS), έχει εξελιχθεί, ιδίως την τελευταία δεκαετία σε μια αξιόλογη απεικονιστική μέθοδο, που έρχεται να συμπληρώσει και να ενισχύσει τη βασική απεικόνιση των αγγειακών παθήσεων με το έγχρωμο Doppler υπερηχογράφημα. Τα υπερηχογραφικά σκιαγραφικά μέσα είναι διαλύματα μικροφουσαλίδων αερίων που χορηγούνται ενδοφλεβίως και αποτελούν ενδοαγγειακούς “ιχνηλάτες”. Πολυάριθμες μελέτες έχουν αναδείξει την πιθανή κλινική χρήση του CEUS σε διάφορους τομείς των αγγειακών υπερήχων συμπεριλαμβανομένων των καρωτίδων, της κοιλιακής αορτής, καθώς και των νεφρών και των νεφρικών αρτηριών. Σε αυτή τη μεταπτυχιακή διπλωματική εργασία πραγματοποιείται μια ανασκόπηση της πρόσφατης βιβλιογραφίας για τη χρήση των σκιαγραφικών μέσων στον αγγειακό υπέρηχο και τις δυνατότητες που προσφέρουν, έτσι ώστε η απεικονιστική αυτή μέθοδος να περάσει από το καθαρά ερευνητικό επίπεδο στην καθημερινή κλινική πράξη.

Ειδικότερα, η απεικόνιση των καρωτίδων με CEUS αποτελεί μια καινούρια, ασφαλή, μη επεμβατική μέθοδο που όχι μόνο βελτιώνει την απεικόνιση του αυλού και του αρτηριακού τοιχώματος, αλλά επιπλέον προσφέρει μια εκτίμηση της αγγείωσης της αθηροσκληρυντικής πλάκας, δίνοντας έτσι τη δυνατότητα αναγνώρισης των “εύθραυστων” πλακών με αυξημένο κίνδυνο να ραγούν και να προκαλέσουν αγγειακό επεισόδιο.

Η απεικόνιση με CEUS έχει εξελιχθεί και σε ένα καινούριο διαγνωστικό εργαλείο σε διάφορες παθολογικές καταστάσεις της αορτής και ιδιαίτερα στην ανίχνευση ενδοδιαφυγών μετά από ενδοαγγειακή αποκατάσταση ανευρύσματος της κοιλιακής αορτής (EVAR), αλλά και στη φλεγμονώδη αγγειακή νόσο, όπου μπορεί να καταγράψει την υπεραιμία του τοιχώματος και να βοηθήσει έτσι πιθανώς και στην αξιολόγηση μετά από θεραπεία.

Η χρήση υπερηχογραφικών σκιαγραφικών μέσων προσφέρει επιπλέον τη δυνατότητα της εκτίμησης σε πραγματικό χρόνο της μικροκυκλοφορίας των σκελετικών μυών, και θα μπορούσε να χρησιμοποιηθεί ιδίως στους ασθενείς με περιφερική αγγειακή αποφρακτική νόσο ή με διαβητική μικροαγγειοπάθεια. Επιπροσθέτως, η απεικόνιση με CEUS είναι και ένα αξιόλογο εργαλείο για την εκτίμηση της μικροκυκλοφορίας και την ιστική αιμάτωση του φυσιολογικού και μεταμοσχευμένου νεφρού.

Στο μέλλον, η χρήση στοχευμένων μικροφουσαλίδων θα μπορούσε περαιτέρω να ενισχύσει και να διευρύνει τις διαγνωστικές δυνατότητες του αγγειακού υπερήχου, εκτιμώντας συγκεκριμένες μοριακές διαδικασίες που παίζουν ρόλο στην παθοφυσιολογία των αγγειακών διαταραχών. Επιπλέον, η καθοδηγούμενη με υπερηχογράφημα, στοχευμένη χορήγηση φαρμάκων και γονιδιακού υλικού χρησιμοποιώντας μικροφουσαλίδες θα μπορούσε να αποκτήσει μεγάλη κλινική αξία στο μέλλον. Έτσι, η χρήση του CEUS θα μπορεί να προσφέρει μοναδικές δυνατότητες για άμεση διάγνωση και ταυτόχρονη θεραπεία.

Abstract

During the last decade Contrast-enhanced ultrasound (CEUS) has emerged as an important imaging method that can enhance the basic diagnostic approach of vascular diseases when combined with color Doppler ultrasound. Ultrasound contrast agents are gas microbubble solutions that are administered intravenously and can serve as intravascular “trackers”. Numerous studies have highlighted the potential clinical use of CEUS in different areas of vascular ultrasound including carotid, abdominal aorta and renal arteries imaging.

This thesis tries to examine the use of contrast agents in vascular ultrasound and the possibilities they offer, as well as the use of this new imaging method in everyday clinical practice. Imaging of the carotid with CEUS is a new, safe, non invasive method which not only improves the visualization of the lumen and the arterial wall, but also provides an assessment of the intraplaque neovascularization. This helps us to identify “vulnerable” plaques prone to rupture causing vascular events.

CEUS imaging has evolved into a new diagnostic tool in various aortic pathologies and particularly in the detection of endoleaks after endovascular repair of abdominal aortic aneurysms (EVAR) and also in inflammatory vascular disease.

The use of contrast ultrasound agents also offers the possibility of the assessment in real time of the microcirculations of skeletal muscles and could be used particularly in patients with peripheral vascular occlusive disease or diabetic microangiopathy. Additionally, CEUS imaging is a valuable tool to estimate the microcirculation and tissue perfusion of normal and transplanted kidney.

The use of targeted microbubbles could further enhance and expand the diagnostic capabilities of current vascular ultrasound imaging in the future. Their help in the detection of specific molecular processes that play a role in the pathophysiology of vascular disease is important. In addition, the application of ultrasound-directed, site specific therapies by using microbubbles for drug and gene delivery systems could gain great clinical value in vascular medicine as well. Hence, the combined use of CEUS may provide unique opportunities for accurate diagnosis and concomitant direct therapy.

Περιεχόμενα

Κεφάλαιο 1 ^ο ΕΙΣΑΓΩΓΗ	7
1.1 Γενικά	7
1.2 Σκιαγραφικά μέσα υπερήχων (Ultrasound Contrast Agents – UCAs).....	7
1.2.1 Ιστορική αναδρομή	7
1.2.2. Βασικά χαρακτηριστικά των σύγχρονων σκιαγραφικών μέσων	8
1.2.3. Ανεπιθύμητες ενέργειες σκιαγραφικών μέσων.....	10
1.2.4. Υπερηχογραφική ανίχνευση των σκιαγραφικών μέσων.....	11
1.3 Σκοπός της μελέτης.....	13
Κεφάλαιο 2 ^ο : ΥΛΙΚΟ-ΜΕΘΟΔΟΛΟΓΙΑ (METHODS)	16
2.1 Στρατηγική έρευνας	16
2.2 Επιλογή υλικού και επεξεργασία δεδομένων.....	16
Κεφάλαιο 3 ^ο : ΑΠΟΤΕΛΕΣΜΑΤΑ (RESULTS).....	17
Κεφάλαιο 4 ^ο : ΣΥΖΗΤΗΣΗ (DISCUSSION)	18
4.1 Χρήση υπερηχογραφικών σκιαγραφικών παραγόντων στην απεικόνιση της καρωτίδας και της καρωτιδικής πλάκας	18
4.1.1. Σκιαγραφικός εμπλουτισμός του αυλού της καρωτίδας	19
4.1.2. Νεοαγγείωση καρωτιδικής πλάκας.....	21
4.2 Χρήση υπερηχογραφικών σκιαγραφικών παραγόντων στην απεικόνιση της κοιλιακής αορτής	24
4.2.1 Ανεύρυσμα της κοιλιακής αορτής.....	25
4.2.2 Αορτικός διαχωρισμός	25
4.2.3 Παρακολούθηση μετά από ενδοαγγειακή αποκατάσταση ανευρύσματος κοιλιακής αορτής (EVAR) για έλεγχο ενδοδιαφυγής	26
4.3 Χρήση υπερηχογραφικών σκιαγραφικών ουσιών για την απεικόνιση της αιματικής διάχυσης των σκελετικών μυών	29
4.4 Χρήση υπερηχογραφικών σκιαγραφικών παραγόντων για την απεικόνιση της αιματικής διάχυσης του νεφρού	31
4.4.1 Νεφρικό έμφρακτο	32
4.4.2 Στένωση νεφρικής αρτηρίας.....	33
4.4.3. Θρόμβωση της νεφρικής φλέβας.....	33
4.4.4. Μεταμοσχευμένος νεφρός.....	34
4.5 Χρήση υπερηχογραφικών σκιαγραφικών παραγόντων στην απεικόνιση του αρτηριακού τοιχώματος σε αγγειίτιδες	34
Κεφάλαιο 5 ^ο : ΣΥΜΠΕΡΑΣΜΑΤΑ - ΜΕΛΛΟΝΤΙΚΕΣ ΠΡΟΟΠΤΙΚΕΣ.....	37
ΒΙΒΛΙΟΓΡΑΦΙΑ.....	39

Κεφάλαιο 1^ο ΕΙΣΑΓΩΓΗ

1.1 Γενικά

Η έγχρωμη Doppler υπερηχοτομογραφία είναι αναμφίβολα σήμερα η βασικότερη, μη επεμβατική εξέταση πρώτης γραμμής για τη διερεύνηση των αγγειακών παθήσεων και συχνά είναι σε θέση να καταλήξει με μεγάλη ακρίβεια στην τελική διάγνωση και το σχεδιασμό της θεραπείας. Πρόκειται για μια δυναμική εξέταση που προσφέρει απεικόνιση σε πραγματικό χρόνο, δεν χρησιμοποιεί ionίζουσες ακτινοβολίες και είναι σαφώς πιο προσιτή από την αξονική και τη μαγνητική τομογραφία, με συγκριτικά πολύ μικρότερο κόστος.

Η χρήση παραγόντων αντίθεσης (σκιαγραφικά υπερήχων), αποτελεί μια καινούρια ταχέως εξελισσόμενη απεικονιστική μέθοδο, που έρχεται να επεκτείνει τις κλινικές και ερευνητικές εφαρμογές των αγγειακών υπερήχων.

Οι σκιαγραφικοί παράγοντες υπερήχων είναι διαλύματα μικροφουσαλίδων που εγχέονται ενδοφλεβίως και λόγω των ιδιαίτερων φυσικών χαρακτηριστικών τους, αυξάνουν σημαντικά την ανάκλαση του ηχητικού κύματος. Με τον τρόπο αυτό, επιτρέπουν την απεικόνιση της μικρο- και μακρο- κυκλοφορίας και παρέχουν λειτουργικά στοιχεία γι' αυτή, χωρίς να μεταβάλουν την αιμοδυναμική κατάσταση της αγγειακής λειτουργίας του εξεταζόμενου, δρώντας έτσι ως αληθινί “ανιχνευτές αίματος”.

1.2 Σκιαγραφικά μέσα υπερήχων (Ultrasound Contrast Agents – UCAs)

1.2.1 Ιστορική αναδρομή

Η χρήση και η έρευνα στον τομέα των παραγόντων αντίθεσης στους υπερήχους συνεχίζει να επεκτείνεται μέχρι σήμερα, σχεδόν σαράντα χρόνια μετά από τους Gramiak και Shah. Αυτοί πρώτοι περιέγραψαν το 1968 την αύξηση της ηχογένειας εντός του αγγείου της αορτής κατά την υπερηχογραφική απεικόνιση, λόγω των ηχοανακλάσεων από μικροφουσαλίδες αέρα που τυχαία είχαν εγχυθεί κατά τη διάρκεια έγχυσης ιωδιούχου σκιαγραφικού [31].

Έτσι, οι πρώτες προσπάθειες για δημιουργία σκιαγραφικού μέσου βασιζόταν στην μεταφορά in vitro φυσιολογικού ορού υπό πίεση, από μια σύριγγα σε μια άλλη, με σκοπό να αναμιχθούν τα ίχνη του ατμοσφαιρικού αέρα της κάθε σύριγγας με τον ορό και κατόπιν το διάλυμα αυτό να χορηγηθεί στον ασθενή. Οι φουσαλίδες αυτές είχαν μεγάλες διαστάσεις, ελλειπή σταθερότητα, μικρή διάρκεια και

δεν ήταν σε θέση να περάσουν από τα πνευμονικά τριχοειδή. Ακολούθησαν πολλές έρευνες οι οποίες κατέληξαν στην ανάπτυξη των σύγχρονων σκιαγραφικών μέσων.

1.2.2. Βασικά χαρακτηριστικά των σύγχρονων σκιαγραφικών μέσων

Για να μπορεί να δράσει ως σκιαγραφικό μέσο, μια ουσία πρέπει να πληροί τις παρακάτω προϋποθέσεις:

- Να είναι χημικά αδρανής
- Να μπορεί να εγχυθεί ενδοφλέβια είτε εφ' άπαξ είτε σε συνεχή βραδεία έγχυση
- Να είναι σταθερή και να μην διασπάται κατά τη δίοδο της από την καρδιά και την πνευμονική κυκλοφορία
- Να παραμένει στην κυκλοφορία για αρκετό χρονικό διάστημα, ικανό ώστε να μπορεί να ανιχνευθεί υπερηχογραφικά.

Έτσι, τα σκιαγραφικά μέσα υπερήχων σήμερα είναι μικροφουσαλίδες, χαμηλής διαλυτότητας, διαμέτρου 1-10μm (3-5μm ιδανικά), που περιέχουν αέρα ή κυρίως άλλα αδρανή αέρια και περιβάλλονται με κέλυφος από εύκαμπτο βιοσυμβατό υλικό (φωσφολιπίδια, γαλακτόζη, πρωτεΐνη ή πολυμερή). Το περίβλημα αυτό που καθορίζει και το μέγεθος, προσθέτει την απαιτούμενη σταθερότητα των μικροφουσαλίδων, εμποδίζει τη διάχυση του αερίου στο αίμα και προσδίδει ελαστικότητα, η οποία είναι σημαντική τόσο για την αντοχή, όσο και για την ταλάντωση των μικροφουσαλίδων [68]. Το μέγεθος των μικροφουσαλίδων δεν τους επιτρέπει να διαπερνούν το ενδοθήλιο των αγγείων και να εισέρχονται στον διάμεσο-μεσοκυττάριο χώρο, έχοντας έτσι αποκλειστικά ενδοαγγειακή κατανομή (blood-pool agents) και εξέρχονται των αγγείων μόνο σε περίπτωση ενεργού αιμορραγίας.

Τυπικά 1-2 ml του διαλύματος του σκιαγραφικού μέσου απαιτούνται για την εξέταση, ποσότητα πολύ μικρότερη συγκριτικά με αυτή που ένας ασθενής λαμβάνει σε μια εξέταση αξονικής ή μαγνητικής τομογραφίας και που τάχιστα αποβάλλεται από τον οργανισμό (το αέριο αποβάλλεται από τους πνεύμονες με την εκπνοή σε 10-15min μετά τη χορήγηση, ενώ οι σταθεροποιητικοί παράγοντες φιλτράρονται από τους νεφρούς και απομακρύνονται από το ήπαρ).

Τα “1ης” γενεάς σκιαγραφικά μέσα ήταν συγκριτικά μεγάλου μεγέθους και αποτελούνταν ουσιαστικά μόνο από φουσαλίδες αέρα, χωρίς κάποιο σταθεροποιητικό κέλυφος. Η παραμονή τους στην κυκλοφορία συνεπώς ήταν εξαιρετικά βραχύχρονη και λόγω του μεγέθους δεν μπορούσαν να περάσουν από τα πνευμονικά τριχοειδή [79]. Το Echovist ανήκει στην κατηγορία αυτή και εξακολουθεί να χρησιμοποιείται στην ηχοκαρδιογραφία για τη διάγνωση καρδιακών παρακάμψεων (shunts).

Τα “2ης” γενεάς σκιαγραφικά μέσα χρησιμοποίησαν πιο σταθερές μικροφουσαλίδες με κέλυφος από πρωτεΐνη ή πολυμερή και αποδείχθηκαν ασφαλή και αποτελεσματικά. Στην κατηγορία αυτή ανήκουν τα Levovist και Albunex. Το

Levonist είναι ένα γενικής χρήσης σκιαγραφικό μέσο, με βάση τη γαλακτόζη και περίβλημα από παλμιτικό οξύ. Το Albunex περιέχει μικροφουσαλίδες αέρα σταθεροποιημένες με ανθρώπινη αλβουμίνη και χρησιμοποιείται στην ηχοκαρδιογραφία [26].

Τα “3ης” γενεάς σκιαγραφικά μέσα εξελίχθηκαν παράλληλα με την τεχνολογική πρόοδο στον τομέα των υπερήχων, καθώς απαιτούν νέες μεθόδους απεικόνισης με χαμηλό μηχανικό δείκτη «αρμονικές» (Mechanical Index MI). Οι μικροφουσαλίδες περιέχουν πλέον όχι αέρα, αλλά αδρανή αέρια (συνήθως υπερφθοράνθρακας -perfluorocarbon και εξαφθοριούχο θείο-sulphur hexafluoride) υψηλού μοριακού βάρους. Οι ουσίες αυτές είναι σαφώς πιο σταθερές και με μεγαλύτερο χρόνο ημίσειας ζωής. Στην κατηγορία αυτή ανήκει το πιο διαδεδομένο σήμερα στην Ευρώπη σκιαγραφικό, το SonoVue.

Τα τελευταίας “4ης” γενεάς σκιαγραφικά μέσα υπερήχων σχεδιάζονται πλέον ως φορείς υπερηχογραφικά καθοδηγούμενων, φαρμάκων και γονιδίων που θα δρουν στοχευμένα σε επίπεδο κυττάρων και φυσικά αποτελούν το αντικείμενο έρευνας αρκετών ομάδων παγκοσμίως.[72]

Υπάρχουν διάφορα σκιαγραφικά μέσα όπως προαναφέρθηκε που διαφέρουν στον πυρήνα και το περίβλημά τους. Στις ΗΠΑ μόνο δύο ουσίες είναι εγκεκριμένες από τον Οργανισμό τροφίμων και Φαρμάκων (Food and Drug Administration-FDA) για κλινική χρήση: το Optison και το Definity και χρησιμοποιούνται αποκλειστικά στην ηχοκαρδιογραφία και σε καμία άλλη ακτινολογική εξέταση. Στην Ευρώπη από το 2009 το SonoVue είναι το μόνο εμπορικά σκιαγραφικό μέσο σε χρήση για γενική απεικόνιση συμπεριλαμβανομένου του αγγειακού υπερήχου. Στον πίνακα 1 φαίνονται τα σύγχρονα και παλαιά σκιαγραφικά μέσα και η σύνθεσή τους (τροποποιημένος κατά Feinstein 2009).

Πίνακας 1: Σύγχρονα και παλαιότερα σκιαγραφικά μέσα (τροποποιημένος κατά Feinstein 2009)

ΟΝΟΜΑΣΙΑ ΣΚΙΑΓΡΑΦΙΚΟΥ ΜΕΣΟΥ	ΚΑΤΑΣΚΕΥΑΣΤΗΣ	ΣΥΝΘΕΣΗ	ΣΤΑΔΙΟ ΑΝΑΠΤΥΞΗΣ
SonoVue	Bracco	Φωσφολιπιδικό κέλυφος Εξαφθοριούχο θείο	Εγκεκριμένο για κλινική χρήση
Definity	Lantheus Medical Imaging	Πεντανιο Οκταφθοροπροπάνιο	Εγκεκριμένο για κλινική χρήση
Optison	GE Healthcare Sonicated	Κέλυφος αλβουμίνης Οκταφθοροπροπάνιο	Εγκεκριμένο για κλινική χρήση
Sonazoid	GE Healthcare	Λιπιδικό κέλυφος Υπερ-φθοράνθρακας	Εγκεκριμένο για κλινική χρήση

Echovist	Schering	Λιπιδικό κέλυφος Αέρας	Εγκεκριμένο για κλινική χρήση
Levovist	Schering	Λιπιδικό κέλυφος- Παλμιτικό οξύ Αέρας	Εγκεκριμένο για κλινική χρήση
"None"	Accusphere	Πολυμερή Υπερ-φθοράνθρακας	Σε στάδιο κλινικών μελετών
Imavist	Alliance/Schering		Σε στάδιο κλινικών μελετών
Quantison	Andaris	Αλβουμίνη Χαμηλής διαλυτότητας αέριο	Σε στάδιο κλινικών μελετών
BY963	Byk-Gulden	Λιπιδικό κέλυφος Αέρας (BY963)	Σε στάδιο κλινικών μελετών
Bisphere	Point Biomedical	Πολυμερή Υπερ-φθοράνθρακας	Σε στάδιο κλινικών μελετών
Sonavist	Schering	Πολυμερή Αέρας	Σε στάδιο κλινικών μελετών
Filmix	Cavcon	Λιπιδικό κέλυφος Αέρας	Σε προκλινικό στάδιο μελετών
Echogen	Sonus	Επιφανειοδραστικός παράγοντας Υπερ-φθοράνθρακας	Απεσύρθη από τις μελέτες
PESDA	Porter MD/University of Nebraska Sonicated	Αλβουμίνη Υπερ- φθοροπρωτόνιο	Μη εμπορικά διαθέσιμο

Πηγή: Shiva Dindyal and Constantinos Kyriakides, Ultrasound Microbubble Contrast and Current Clinical Applications. Recent Pat Cardiovasc Drug Discov. 2011 Jan;6(1):27-41

1.2.3. Ανεπιθύμητες ενέργειες σκιαγραφικών μέσων

Τα σκιαγραφικά μέσα των υπερήχων έχουν γενικά αποδειχθεί πολύ ασφαλή, καλώς ανεκτά, με ένα πολύ μικρό ποσοστό ανεπιθύμητων ενεργειών. Αντίθετα από τα ιωδιούχα σκιαγραφικά, τα διαλύματα μικροφουσαλίδων δεν είναι νεφροτοξικά και δεν συσχετίζονται με τη θυρεοειδική λειτουργία. Η επίπτωση σοβαρών αλλεργικών αντιδράσεων είναι συγκρίσιμη με αυτή των σκιαγραφικών μέσων που χρησιμοποιούνται στη μαγνητική τομογραφία. Το αναφερόμενο ποσοστό των απειλητικών για τη ζωή αναφυλακτικών αντιδράσεων είναι μικρότερο από 0.001% [64] και σε 0.01% έχουν παρατηρηθεί έμετοι, αίσθημα ζάλης και λιποθυμίας, επεισόδια υπότασης ή υπέρτασης, πόνος στο στήθος και αίσθημα κνησμού.

Σε κλινικές δοκιμές οι πιο συχνά αναφερόμενες ανεπιθύμητες ενέργειες ήταν η κεφαλαλγία (2.3%), τοπικό άλγος και ερεθισμό κατά την ενδοφλέβια έγχυση (1.4%) και τοπικό αίσθημα θερμότητας και παραισθησίες (1.7%) [8]. Χωρίς να αποτελεί αντένδειξη, συνιστάται ωστόσο να γίνεται με επιφύλαξη η χορήγησή τους σε ασθενείς με συμφορητική καρδιακή ανεπάρκεια, σοβαρή χρόνια αναπνευστική ανεπάρκεια και διάχυτη διάμεση πνευμονική ίνωση [88]. Παρά το ελάχιστο ποσοστό ανεπιθύμητων ενεργειών, η χορήγηση του σκιαγραφικού μέσου κατά τη διάρκεια της υπερηχογραφικής εξέτασης πρέπει πάντα να γίνεται με προσοχή, από εξειδικευμένο προσωπικό τηρώντας τους κανονισμούς ασφαλείας και με τον απαραίτητο εξοπλισμό ανάνηψης.

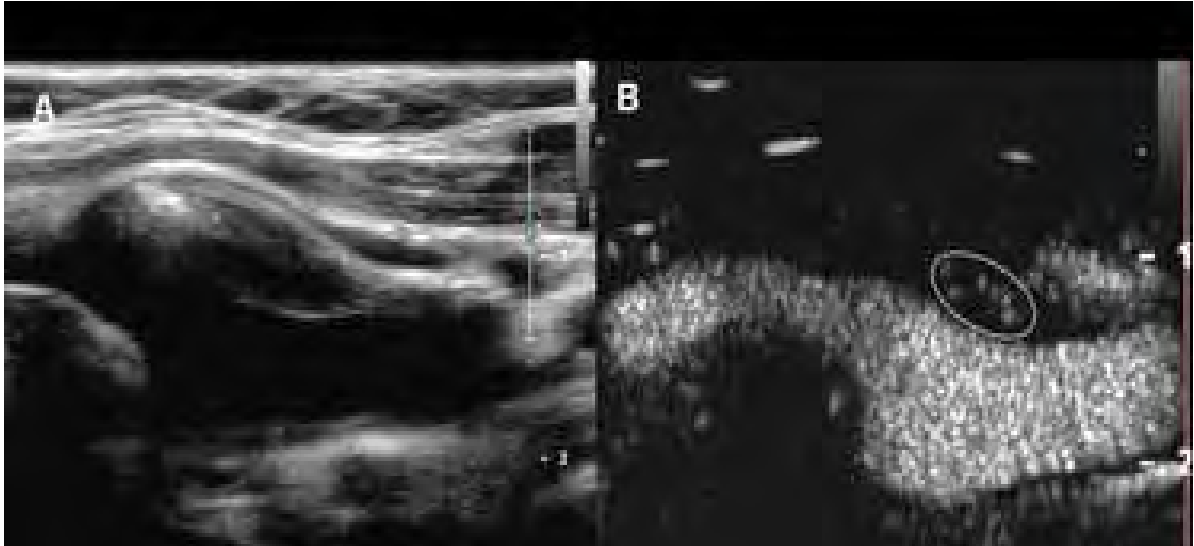
1.2.4. Υπερηχογραφική ανίχνευση των σκιαγραφικών μέσων

Οι μικροφουσαλίδες διαθέτουν τη δική τους *ιδιοσυχνότητα*, ένα φάσμα συχνοτήτων, που όταν συμπέσει με τη συχνότητα των προσπίπτόντων ηχητικών κυμάτων, θα προκαλέσει ταλάντωση (oscillation) των μικροφουσαλίδων. Η ιδιοσυχνότητα εξαρτάται από το μέγεθος και από την ελαστικότητα του κελύφους τους. Οι συχνότητες συντονισμού των μικροφουσαλίδων βρίσκονται κοντά στις συχνότητες που χρησιμοποιούνται στη διαγνωστική υπερηχογραφία (περίπου 3 MHz), γεγονός που επέτρεψε και την αξιοποίησή τους.

Οι μικροφουσαλίδες συμπεριφέρονται διαφορετικά ανάλογα με την ισχύ της προσπίπτουσας ηχητικής δέσμης, η οποία εκφράζεται με τον Μηχανικό Δείκτη (Mechanical Index-MI). Σε ηχητική δέσμη με πολύ χαμηλή ακουστική ισχύ (χαμηλό $MI < 0.05$, οι μικροφουσαλίδες διαστέλλονται στον ίδιο βαθμό με τον οποίο συστέλλονται και παράγουν ήχους που έχουν την ίδια συχνότητα με την αρχική προσπίπτουσα δέσμη. Αυτή ονομάζεται γραμμική ανταπόκριση.

Με αύξηση της ακουστικής ισχύος ($MI = 0.05 - 0.3$) οι μικροφουσαλίδες αρχίζουν να ταλαντώνονται και να ανακλούν μη γραμμικά τον ήχο (non-linear oscillation) [56]. Καθώς τα ηχητικά κύματα προσπίπτουν σ' αυτές, οι μικροφουσαλίδες συστέλλονται και διαστέλλονται. Συγκεκριμένα, παράγονται ήχοι με συχνότητα ίση με την αρχική, αλλά και με συχνότητες πολλαπλάσιες της αρχικής, οι οποίες ονομάζονται αρμονικές συχνότητες. Στην πράξη, αξιοποιείται η 2^η αρμονική συχνότητα (δηλαδή η διπλάσια της προσπίπτουσας συχνότητας). Τα σύγχρονα μηχανήματα υπερήχων εκμεταλλεύονται την παραγωγή των αρμονικών συχνοτήτων για την απεικόνιση με σκιαγραφικούς παράγοντες και έχουν τη δυνατότητα να καταγράφουν επιλεκτικά το ενισχυόμενο από το σκιαγραφικό σήμα αποκλείοντας το σήμα από τους ιστούς (εικόνα 1).

Εικόνα 1: (Α) Μη ενισχυόμενη εικόνα δείχνει μια κυρίως υποηχογενή πλάκα στην έκφυση της έσω καρωτίδας. (Β) Αντίστοιχη εικόνα με χρήση σκιαγραφικού δείχνει σκιαγράφιση του αυλού και μικροφουσαλίδες στον πυρήνα της καρωτιδικής πλάκας (ενδοπλακική νεοαγγείωση)



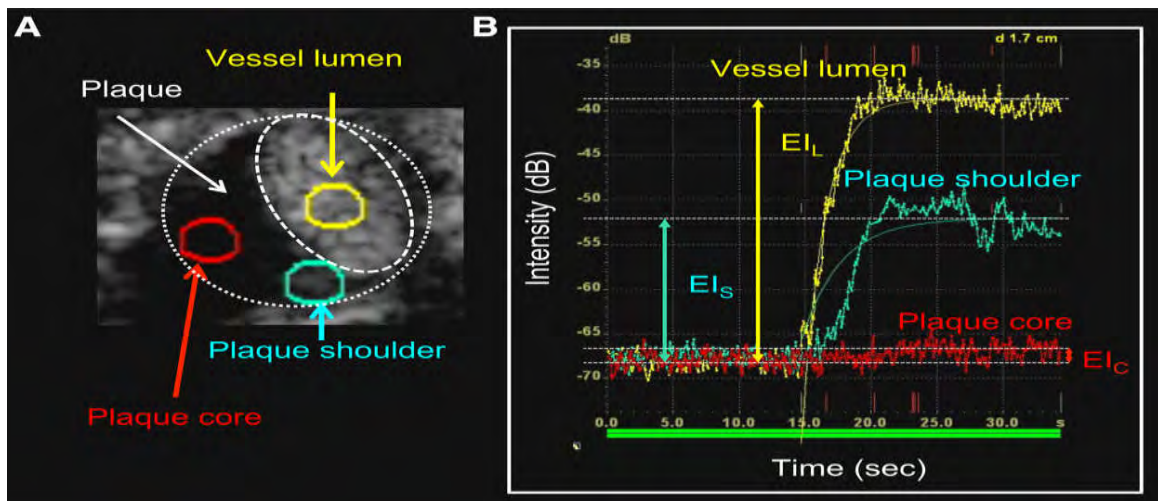
Πηγή: Staub D et al. Correlation of carotid artery atherosclerotic lesion echogenicity and severity at standard US with intraplaque neovascularization detected at contrast enhanced US. *Radiology*. 2011; 258: 618 – 626.

Τέλος, σε ακόμη υψηλότερη ισχύ της ακουστικής δέσμης, παρατηρείται ρήξη των μικροφουσαλίδων και έντονη, αλλά παροδική αύξηση του ακουστικού σήματος που εκπέμπεται από αυτές [85], φαινόμενο στο οποίο βασίζονται ορισμένες σκιαγραφικές ουσίες όπως το Levonist.

Στην κλινική πράξη γίνεται συνήθως συνεχής απεικόνιση σε πραγματικό χρόνο, με χαμηλό MI (0.05-0.15), ώστε να ελαχιστοποιείται η ρήξη των μικροφουσαλίδων, να παρατείνεται η παραμονή τους στην κυκλοφορία και να είναι εφικτή η ανίχνευσή τους έως και 5 λεπτά μετά την ενδοφλέβια έγχυσή τους [6].

Πέρα από τη χρήση των παραγόντων αντίθεσης σαν παράγοντες ενίσχυσης του οπισθοσκεδαζόμενου σήματος, μπορούν επιπλέον να χρησιμοποιηθούν για αιμοδυναμικές μελέτες για την ποσοτικοποίηση της αιματικής παροχής. Αυτό επιτυγχάνεται με την ανάλυση των χρόνων διέλευσής τους μέσα από διάφορους ιστούς, καθώς και τη μελέτη των καμπυλών χρόνου - έντασης (time-intensity curves) και ειδικών δεικτών που προκύπτουν απ' αυτή (time to peak, peak intensity και άλλοι). Η ποσοτικοποίηση αυτή βασίζεται στο γεγονός ότι η σχετική συγκέντρωση μικροφουσαλίδων στο αίμα σχετίζεται γραμμικά με την ένταση του σήματος Doppler [2] και επιτυγχάνεται με τη χρήση ειδικού λογισμικού, επιτρέποντας μια αντικειμενική εκτίμηση της ιστικής αιμάτωσης (εικόνα 2).

Εικόνα 2: (A) Περιοχές ενδιαφέροντος (ROIs) στον αυχένα της αθηρωματικής πλάκας τον πυρήνα αυτής και τον αυλό του αγγείου. (B) Καμπύλη χρόνου – έντασης στις αντίστοιχες θέσεις



Πηγή: Saito K. et al., Contrast-Enhanced ultrasound for the evaluation of neovascularization in atherosclerotic carotid artery plaques *Stroke*. 2014;45:3073-3075.

1.3 Σκοπός της μελέτης

Η χρήση των υπερηχογραφικών σκιαγραφικών μέσων αποτελεί σήμερα ένα πεδίο έντονης έρευνας, γεγονός που αποδεικνύεται από το μεγάλο αριθμό μελετών που έχουν δημοσιευθεί ή βρίσκονται σε εξέλιξη.

Ιδιαίτερα στον αγγειακό υπέρηχο την τελευταία δεκαετία, η χρήση σκιαγραφικών παραγόντων έχει αυξηθεί σημαντικά και πολυάριθμες μελέτες έχουν τονίσει την πιθανή κλινική εφαρμογή τους, ιδίως στη σκιαγράφιση των μεγάλων αρτηριών της κοιλιακής αορτής, των καρωτίδων και των νεφρικών αρτηριών. Επιπλέον όμως μπορεί να προσφέρει απεικόνιση σε επίπεδο μικρο-κυκλοφορίας, όπως της αιμάτωσης των οργάνων συμπεριλαμβανομένων των σκελετικών μυών, καθώς και της νεοαγγείωσης εντός των αθηροσκληρυντικών πλακών που προέρχεται από τα “αγγεία των αγγείων” (vasa vasorum) [75], [43], [44].

Η τελευταία αναθεώρηση των οδηγιών του 2011 από τον Ευρωπαϊκό Οργανισμό για τον Υπέρηχο στην Ιατρική και τη Βιολογία (European Federation of Societies for Ultrasound in Medicine and Biology – EFSUMB) για τις ενδείξεις χρήσης των υπερηχογραφικών σκιαγραφικών μέσων, πέραν της διερεύνησης του ήπατος, διεύρυνε τις αγγειακές εφαρμογές στη μελέτη των καρωτίδων και της αορτικής νόσου, καθώς και στις αγγειακές νεφρικές διαταραχές.

Σκοπός της παρούσας μελέτης είναι να παρουσιασθεί μια ανασκόπηση της πρόσφατης βιβλιογραφίας στις καινούριες αυτές εφαρμογές των σκιαγραφικών μέσων στον αγγειακό υπέρηχο όπως φαίνονται στον πίνακα 2 και να εξετασθεί το κατά πόσον στο μέλλον η χρήση του σκιαγραφικά ενισχυόμενου υπερήχου μπορεί να αποτελέσει εξέταση πρώτης εκλογής.

Πίνακας 2: Κλινικές εφαρμογές της χρήσης σκιαγραφικών μέσων στον αγγειακό υπέρηχο (προσαρμοσμένος από [65])

Αγγειακός σχηματισμός/Όργανο	Κλινικές ενδείξεις
Καρωτίδες	Σκιαγράφιση αυλού για προσδιορισμό υπόηχων πλάκων, πολύ μεγάλης στένωσης/απόφραξης, έλκος πλάκας, διαχωρισμός
	Ανεύρεση και ποσοτικοποίηση νεοαγγείωσης (vasa vasorum) εντός της αθηροσκληρυντικής πλάκας και της στένωσης που προκύπτει για υπολογισμό κινδύνου
Αορτή	Σκιαγράφιση αυλού σε ΑΚΑ για ανεύρεση θρομβωτικού υλικού και ρήξη του ΑΚΑ
	Διάκριση αληθούς/ψευδούς αυλού σε διαχωρισμό και εύρεση σημείου επανεισόδου)
	Ανίχνευση και κατηγοριοποίηση ενδοδιαφυγής μετά από ενδαγγειακή αποκατάσταση ΑΚΑ (EVAR)
Σκελετικός μυς	Ποσοτικοποίηση της αιματικής διάχυσης του μυ και του αποθέματος ροής σε ασθενείς με περιφερική αγγειοπάθεια ή ΣΔ
Νεφρός	Ανίχνευση νεφρικού εμφράκτου ή φλοιϊκής νέκρωσης
	Διάκριση μεταστατικού φλεβικού θρόμβου
Μεταμοσχευμένος νεφρός	Ανεύρεση υποαγγειούμενων περιοχών
	Ποσοτικοποίηση της αιματικής ροής για εύρεση πρώιμων σημείων οξείας απόρριψης
Αρτηριακό τοίχωμα μεγάλου και μεσαίου μεγέθους αρτηριών	Σκιαγραφική ενίσχυση του τοιχώματος σε αγγειίτιδες (γιγαντοκυτταρική νόσος, Takayasu)
	Σκιαγραφική ενίσχυση σε χρόνια περιοριτίδα (φλεγμονώδες ΑΚΑ και αγγειίτιδες)

Πηγή : 65 Piscaglia F, Nolsoe C, Dietrich CF, Cosgrove DO, Gilja OH, Bachmann Nielsen M, Albrecht T, Barozzi L, Bertolotto M, Catalano O, Claudon M, Clevert DA, Correas JM, D'Onofrio M, Drudi FM, Eyding J, Giovannini M, Hocke M, Ignee A, Jung EM, Klausner AS, Lassau N, Leen E, Mathis G, Saftoiu A, Seidel G, Sidhu PS, ter Haar G, Timmerman D, Weskott HP. The EFSUMB Guidelines and Recommendations on the Clinical Practice of Contrast Enhanced Ultrasound (CEUS): update 2011 on non-hepatic applications. *Ultraschall Med.* 2012; 33:33 – 59.

Κεφάλαιο 2^ο : ΥΛΙΚΟ-ΜΕΘΟΔΟΛΟΓΙΑ (METHODS)

2.1 Στρατηγική έρευνας

Για την απάντηση του βασικού ερωτήματος που εξ' αρχής έθεσε η συγκεκριμένη μελέτη, πραγματοποιήθηκε μια εκτεταμένη ηλεκτρονική αναζήτηση χρησιμοποιώντας τις ηλεκτρονικές βάσεις δεδομένων Embasse και Medline, από το 2005 έως και το Φεβρουάριο του 2016, όπου έγινε και η συλλογή των δεδομένων. Σκοπός ήταν να αναγνωρισθούν οι μελέτες που έγιναν στο διάστημα αυτό χρησιμοποιώντας σκιαγραφικούς παράγοντες στον αγγειακό υπέρηχο. Οι όροι "κλειδιά" που χρησιμοποιήθηκαν στην αναζήτηση ήταν : "vascular ultrasound", "ceus", "novel application ", "carotid", "EVAR". Η αναζήτηση περιορίστηκε αποκλειστικά στην αγγλική βιβλιογραφία και σε μελέτες μόνο σε ανθρώπινους οργανισμούς.

2.2 Επιλογή υλικού και επεξεργασία δεδομένων

Όλοι οι τίτλοι και οι περιλήψεις των άρθρων ελέγχθηκαν σε πρώτη φάση και από αυτές αναγνωρίστηκαν τα άρθρα που πληρούσαν τα κριτήρια εισαγωγής, ώστε να επεξεργασθούν τα δεδομένα τους. Να σημειωθεί ότι ελέγχθηκαν και οι λίστες από τις βιβλιογραφικές αναφορές των άρθρων και βρέθηκε περαιτέρω σχετικό υλικό, ενώ στην τελική επιλογή των άρθρων συμπεριελήφθησαν και ορισμένες μετα-αναλύσεις.

Κεφάλαιο 3^ο: ΑΠΟΤΕΛΕΣΜΑΤΑ (RESULTS)

Η αναζήτηση της βιβλιογραφίας κατέδειξε πως η πλειονότητα των μελετών για τις καινούριες εφαρμογές των σκιαγραφικών μέσων στον αγγειακό υπέρηχο αφορά την καρωτιδική αθηροσκληρυντική νόσο. Ανευρέθη ένας αριθμός της τάξης των είκοσι περίπου μελετών και παρουσιάσεων περιστατικών, που κατά κύριο λόγο είχαν ως αντικείμενο την αξιολόγηση της αγγείωσης των πλακών με τη χρήση σκιαγραφικών μέσων και τον τρόπο που αυτή σχετίζεται με τη στένωση και την εμφάνιση κλινικών σημείων (νευρολογικά ή καρδιακά συμβάματα).

Ανάλογος ήταν και ο αριθμός των μελετών που ανευρέθησαν για τη χρήση των σκιαγραφικών μέσων στην απεικόνιση της ανευρυσματικής κοιλιακής αορτής και ειδικότερα μετά από ενδαγγειακή αποκατάσταση (EVAR), για έλεγχο ενδοδιαφυγής. Σε αρκετά μικρότερη συγκριτικά έκταση ήταν η βιβλιογραφία που ανευρέθη για τη χρήση των σκιαγραφικών μέσων στον έλεγχο της περιφερικής αγγειοπάθειας και την αγγειακή εκτίμηση του νεφρού.

Κεφάλαιο 4^ο: ΣΥΖΗΤΗΣΗ (DISCUSSION)

4.1 Χρήση υπερηχογραφικών σκιαγραφικών παραγόντων στην απεικόνιση της καρωτίδας και της καρωτιδικής πλάκας

Η χρήση του έγχρωμου Doppler υπερηχοτογραφήματος στην καθημερινή κλινική πράξη είναι καλά τεκμηριωμένη για την ανίχνευση αθηροσκληρυντικών αλλαγών στο καρωτιδικό τοίχωμα και της πιθανής προκύπτουσας στένωσης. Το βασικό ενδιαφέρον έγκειται στη μέτρηση των Doppler ταχυτήτων εντός των καρωτιδικών βλαβών, με στόχο να προσδιορισθεί ο βαθμός και κατά συνέπεια η σοβαρότητα της στένωσης.

Πέρα όμως από αυτές τις μορφολογικές και αιμοδυναμικές πληροφορίες από τη συμβατική υπερηχοτομογραφία, που αποτελούν μια όψιμη έκφραση της αθηροσκλήρωσης, πρώιμες αλλαγές κατά την αθηροσκληρυντική διαδικασία μπορούν να ανιχνευθούν. Κυρίως αυτές αφορούν την πάχυνση του συμπλέγματος του έσω-μέσου χιτώνα του καρωτιδικού τοιχώματος (carotid intima-media, c-IMT), καθώς και τα ειδικά χαρακτηριστικά των εστιακών πλακών. Τόσο το πάχος του έσω-μέσου χιτώνα, όσο και οι αθηροσκληρυντικές πλάκες θεωρούνται ευρέως ως αντιπροσωπευτικοί δείκτες συστηματικής αθηροσκλήρωσης .

Σε μεγάλες προδρομικές επιδημιολογικές μελέτες έχει αποδειχθεί πως το πάχος του έσω-μέσου χιτώνα αντιπροσωπεύει έναν παράγοντα προκλινικής αθηρωμάτωσης και αύξηση αυτού σχετίζεται με μελλοντικά αγγειακά εγκεφαλικά και καρδιολογικά επεισόδια. [18]. Ο συνδυασμός της πάχυνσης του έσω-μέσου χιτώνα με την παρουσία αθηροσκληρυντικών καρωτιδικών πλακών, μπορεί σημαντικά να βελτιώσει την πρόβλεψη καρδιαγγειακών συμβαμάτων [58].

Η χρήση του σκιαγραφικά ενισχυόμενου υπερηχογραφήματος CEUS έρχεται να βελτιώσει τη διαγνωστική ικανότητα του συμβατικού έγχρωμου Doppler υπερηχογραφήματος. Στην απεικόνιση της καρωτίδας με υπερηχογραφικούς σκιαγραφικούς παράγοντες, οι αθηρωματικές πλάκες και το σύμπλεγμα του έσω-μέσου χιτώνα εμφανίζονται υποηχοϊκά, ενώ ο καρωτιδικός αυλός και ο έξω χιτώνας εμπλουτίζονται και συνεπώς είναι υπερηχογενή. Αυτό βελτιώνει την απεικόνιση των ανωμαλιών του αρτηριακού τοιχώματος, συμπεριλαμβανομένων των μαλακών αθηρωματικών πλακών και των ελκωτικών περιοχών αυτών.

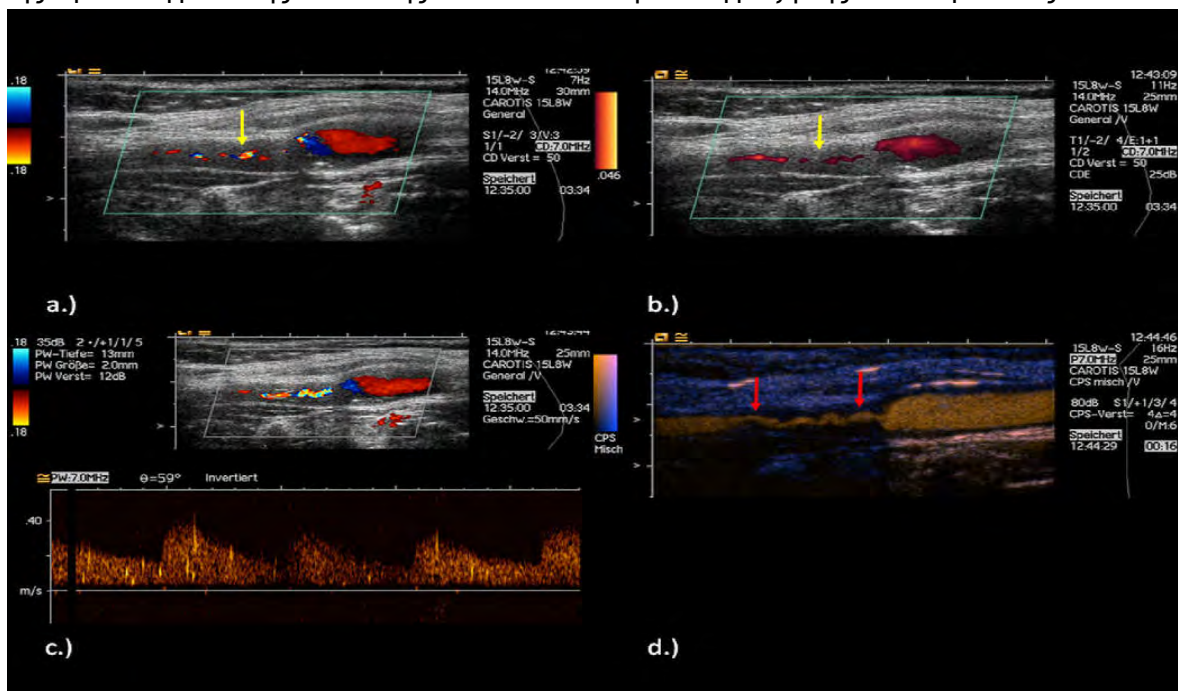
Η χρήση του σκιαγραφικά ενισχυόμενου υπερηχογραφήματος CEUS έρχεται να βελτιώσει τη διαγνωστική ικανότητα του συμβατικού έγχρωμου Doppler υπερηχογραφήματος και να προσφέρει ένα βήμα περαιτέρω στην απεικόνιση της καρωτιδικής νόσου, τόσο στη μορφολογία, όσο και σε επίπεδο μικρο-κυκλοφορίας.

4.1.1. Σκιαγραφικός εμπλουτισμός του αυλού της καρωτίδας

Τα τελευταία χρόνια διάφοροι ερευνητές χρησιμοποίησαν υπερηχογραφικούς σκιαγραφικούς παράγοντες για την εκτίμηση της καρωτιδικής νόσου [44]. Με τον εμπλουτισμό του αυλού, καθίσταται δυνατή η εκτίμηση της καρωτιδικής στένωσης της τάξης του 70% και περισσότερο, μετρήσεις που συσχετίστηκαν και επιβεβαιώθηκαν με ψηφιακή αφαιρετική αγγειογραφία.

Με τη χρήση του CEUS γίνεται ταυτόχρονη ανίχνευση της προ, ενδο- και μετα-στενωτικής ροής, ιδίως σε σημεία μεγάλων ελικώσεων των αγγείων. Επιπλέον, ο Clevert και οι συνεργάτες του υποστήριξαν ότι η χρήση υπερηχογραφικών σκιαγραφικών παραγόντων μπορεί να βοηθήσει στο διαχωρισμό της πλήρους απόφραξης από τη μεγάλη προ-αποφρακτική στένωση (>90%) της έσω καρωτίδας, κάτι που είναι απαραίτητο να διαφοροποιηθεί προεγχειρητικά. Σ' αυτό βοηθά η απουσία σφαλμάτων aliasing ή φαινομένου υπερχειλίσσης ροής εξάρτηση της μέτρησης από την κατάλληλη γωνία, ενώ επιπλέον, δεν υφίσταται η εξάρτηση της μέτρησης από τη γωνία Doppler, που καθορίζει σημαντικά το βαθμό της στένωσης στο συμβατικό DOPPLER υπερηχογράφημα. (εικόνα 3).

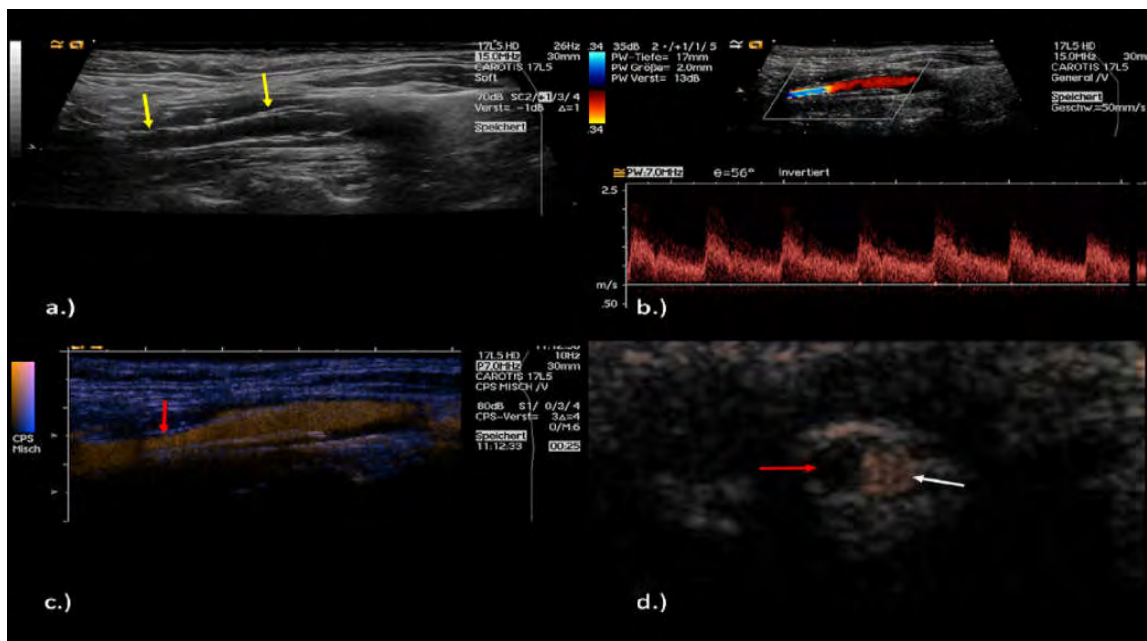
Εικόνα 3 : Άνδρας ασθενής 64 ετών με παροδικό ισχαιμικό αγγειακό επεισόδιο με υποψία απόφραξης της έσω καρωτίδας. (A , B, C) Υποψία ψευδο-απόφραξης σε έγχρωμο και power Doppler με πολύ χαμηλές παραμέτρους της έσω καρωτίδας, που επιβεβαιώθηκε με την εξέταση Doppler. (D) Με τη χρήση CEUS αναδεικνύεται χαρακτηριστικά η ροή εντός της προαποφρακτικής στένωσης και αποκλείει την απόφραξη της έσω καρωτίδας.



Πηγή: D.A. Clevert et al. Imaging of carotid arterial diseases with contrast-enhanced ultrasound (CEUS) European Journal of Radiology 80 (2011) 68-76

Σε μια άλλη μελέτη επίσης από τον Clevert και τους συνεργάτες του, διερευνήθηκε η χρήση του CEUS για την παρακολούθηση επαναστένωσης μετά από αγγειοπλαστική με ενδοαυλικό νάρθηκα (stent). Οι συγγραφείς διαπίστωσαν μια μείωση των τεχνικών σφαλμάτων ροής στην περιοχή της στένωσης, που είχε ως αποτέλεσμα την καλύτερη απεικόνιση της μορφολογίας καθ' όλο το μήκος της στένωσης εντός του stent, σε σύγκριση με την έγχρωμη και την power Doppler υπερηχοτομογραφία [11]. Εντούτοις, για να καθορισθεί ακριβώς ο βαθμός της στένωσης είναι απαραίτητες και οι μετρήσεις αιμοδυναμικών παραμέτρων-ταχυτήτων με τη συμβατική υπερηχοτομογραφία (εικόνα 4).

Εικόνα 4: (A) Επιμήκης εικόνα B-mode που δείχνει ένα stent στην έσω καρωτίδα (B) Μεγιστοσυστολική ταχύτητα περίπου 200cm/sec με παρουσία μικρού βαθμού φαινομένου aliasing (C) Χρήση CEUS αναδεικνύει στο πρόσθιο τοίχωμα του stent ορισμένες μαλακές πλάκες (D) Εγκάρσια τομή με CEUS στην περιοχή του stent στην έσω καρωτίδα δείχνει την ημισεληνοειδούς μορφολογίας μαλακή πλάκα και τον εναπομεινάντα εμπλουτισμένο αυλό. Σύμφωνα με τα κριτήρια στένωσης, ο βαθμός της στένωσης εντός του stent υπολογίζεται σε ~ 50%.



Πηγή: D.A. Clevert et al. Imaging of carotid arterial diseases with contrast-enhanced ultrasound (CEUS) European Journal of Radiology 80 (2011) 68-76

Η χρήση υπερηχογραφικών σκιαγραφικών παραγόντων βελτιώνει επίσης την απεικόνιση των ανωμαλιών του τοιχώματος συμπεριλαμβανομένου των μαλακών πλακών, των ελκών των πλακών και του διαχωρισμού [12,77]. Σε μια σειρά από 100 ασυμπτωματικούς ασθενείς με καρδιαγγειακούς παράγοντες, το συμβατικό έγχρωμο Doppler υπερηχοτομογράφημα ανέδειξε αθηροσκληρυντικές πλάκες σε 77 ασθενείς (77%), ενώ με τη χρήση υπερηχογραφικής σκιαγραφικής ουσίας αθηροσκληρυντικές πλάκες ανιχνεύθηκαν σε 88 ασθενείς (88%), που ήταν σημαντικά υψηλότερο ποσοστό. [82]. Όσες πλάκες ανιχνεύθηκαν μόνο με το CEUS ήταν κατά κύριο λόγο υπόηχες αναδεικνύοντας έτσι το βασικό ρόλο που ολοένα και περισσότερο μπορεί να διαδραματίσει η σκιαγραφικά ενισχυόμενη υπερηχοτομογραφία στην ανίχνευση της υποκλινικής αθηροσκλήρωσης στις καρωτίδες.

4.1.2. Νεοαγγείωση καρωτιδικής πλάκας

Η χρήση του σκιαγραφικά ενισχυόμενου υπερηχογραφήματος στην εξέταση των καρωτίδων δεν είναι μόνο χρήσιμη για την καλύτερη απεικόνιση του αυλού, αλλά κυρίως για τη λεπτομερέστερη ανάλυση των χαρακτηριστικών των αθηρωματικών πλακών, μέσω της απεικόνισης των μικροαγγείων εντός αυτών [75]. Αυτά τα αγγεία είναι γνωστό ότι προέρχονται από τα φυσιολογικά υπάρχοντα αγγεία των αγγείων (vasa vasorum) στον έξω χιτώνα των μεγάλων και μεσαίων σε μέγεθος αρτηριών, που μπορούν να πολλαπλασιαστούν εντός της αθηρωματικής πλάκας.

Κατά την εξέλιξη της αθηρωματικής διεργασίας, μπορεί να συμβεί μείωση της παροχής οξυγόνου στο τοίχωμα του αγγείου, γεγονός που έχει ως αποτέλεσμα την ισχαιμία [25,33,42,47,57]. Η ισχαιμία προκαλεί μια συνεχή απελευθέρωση αυξητικών παραγόντων που διεγείρουν τη νεοαγγείωση. Ο Dunmore και οι συνεργάτες του έδειξαν πως οι συμπτωματικές καρωτιδικές πλάκες περιέχουν τέτοια ανώριμα νεοαγγεία σε μεγαλύτερο αριθμό και έχουν την τάση να ρήγνυνται και να αιμορραγούν, γεγονός που καθιστά αυτές τις πλάκες πιο επιρρεπείς σε ενδοπλακική αιμορραγία και συρροή φλεγμονωδών κυττάρων. Το τελικό αποτέλεσμα όλων αυτών είναι τελικά η ρήξη της πλάκας και συνεπώς το αγγειακό εγκεφαλικό επεισόδιο.

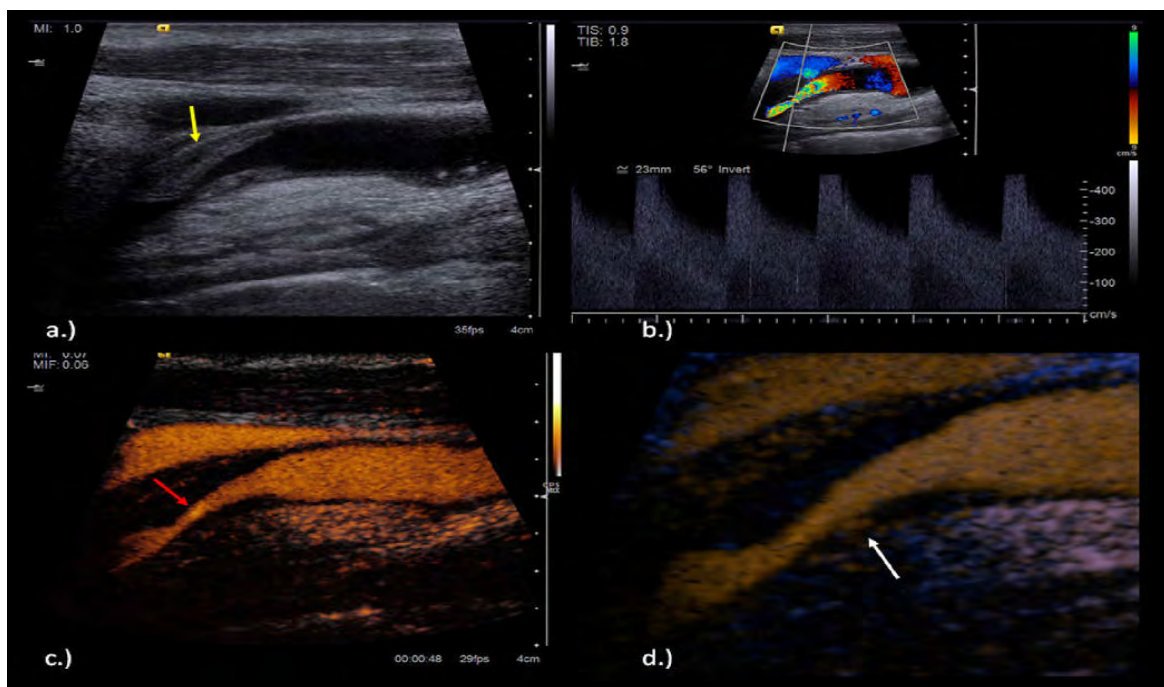
Ο Hellings και οι συνεργάτες του δημοσίευσαν μια σημαντική προοπτική μελέτη στην οποία διερευνήθηκε αν υπάρχουν συγκεκριμένα ιστολογικά χαρακτηριστικά της καρωτιδικής αθηρωματικής πλάκας, που επιτρέπουν την αναγνώριση εκείνων των ασθενών με αυξημένο κίνδυνο εμφάνισης καρδιαγγειακού επεισοδίου, έως και 3 χρόνια μετά την ενδαρτηρεκτομή [35]. Ασθενείς με αυξημένη πυκνότητα νεοαγγείων και περισσότερα στοιχεία

ενδοπλακικής αιμορραγίας στην ιστολογική εξέταση, είχαν κατά τη διάρκεια των τριών χρόνων παρακολούθησης περισσότερα αγγειακά επεισόδια.

Αυτά τα αποτελέσματα τονίζουν ξανά πως η παρουσία περισσότερης νεοαγγείωσης στην καρωτιδική αθηρωματική πλάκα φαίνεται να αποτελεί δείκτη της καρδιαγγειακής ευθραυστότητας, με ξεχωριστή προγνωστική αξία. Ως εκ τούτου, μη επεμβατικές απεικονιστικές μέθοδοι για την ανίχνευση της νεοαγγείωσης της καρωτιδικής πλάκας μπορεί να συνεισφέρουν στον εντοπισμό των ευάλωτων πλακών με αυξημένο κίνδυνο ρήξης και να προλάβουν έτσι ένα καρδιαγγειακό επεισόδιο.

Συνεπώς, η εξέταση της καρωτίδας με σκιαγραφικούς υπερηχογραφικούς παράγοντες έχει αναδειχθεί σε μια αξιόλογη, πολλά υποσχόμενη μέθοδος για την αναγνώριση και ποσοτικοποίηση της μικροκυκλοφορίας στις αθηροσκληρυντικές καρωτιδικές πλάκες, αφού καθιστά ευκρινή την απεικόνιση των *vasa vasorum* τόσο στον έξω χιτώνα, όσο και αυτών που προκαλούν τη νεοαγγείωση στην αθηρωματική πλάκα.[83] (εικόνα 5).

Εικόνα 5: (A) B-mode εικόνα που δείχνει μία σημαντικού βαθμού στένωση της έσω καρωτίδας με παρουσία μαλακής πλάκας (B) Μεγάλου βαθμού στένωση της έσω καρωτίδας με μέγιστο συστολική ταχύτητα έως περίπου 450cm/sec (C) CEUS που αναδεικνύει τη ροή στην περιοχή της στένωσης και αποκαλύπτει τον πραγματικό εναπομείναντα αυλό και το μήκος της στένωσης (D) Παρουσία ενδοπλακικής νεοαγγείωσης με τη χρήση CEUS.



Διαφορετικές μελέτες ανέλυσαν την ενδοπλακική νεοαγγείωση που ανιχνεύεται με CEUS σε ασθενείς που είχαν προγραμματιστεί για ενδαρτηρεκτομή [14, 37, 71] και βρήκαν μια θετική συσχέτιση. Ο Shah και οι συνεργάτες του το 2007, καθώς και ο Coli με τους συνεργάτες του το 2008 χρησιμοποίησαν μια ημι-ποσοτική μέθοδο με διαφορετικά συστήματα βαθμολόγησης που βασιζόταν στη οπτική προσέγγιση της νεοαγγείωσης (π.χ. Καθόλου, μέτριος, έντονος εμπλουτισμός). Άλλοι ερευνητές χρησιμοποίησαν μια ποσοτική μέθοδο ανάλυσης μετρώντας την ενδοπλακική ένταση της καταγραφής του video [37,83] και επίσης βρήκαν μια πολύ καλή συσχέτιση με την ιστολογική πυκνότητα των νεοαγγείων. Ακόμα μια πιο ιδιαίτερη ποσοτική μέθοδος ανάλυσης, χρησιμοποιώντας έναν αλγόριθμο παρακολούθησης κίνησης, έχει χρησιμοποιηθεί από τον van den Oord και τους συνεργάτες του [81]. Αυτές οι καινούριες μέθοδοι ανάλυσης της ενδοπλακικής νεοαγγείωσης που βασίζονται σε ειδικά προγράμματα υπολογιστών (software), μπορεί να παρέχουν μια πιο ακριβή εκτίμηση της μικροκυκλοφορίας στο αθηροσκληρυντικό αγγειακό τοίχωμα, παρ' όλα αυτά έχουν ορισμένους περιορισμούς (π.χ. φαινόμενο ψευδο-ενίσχυσης στο άπλω τοίχωμα του καρωτιδικού αγγείου που μπορεί να επηρεάσει τις μετρήσεις). Δύο πιο πρόσφατες μελέτες βρήκαν επιπλέον μια πολύ καλή ακρίβεια των ημι-ποσοτικών μεθόδων ανάλυσης που βασίζονται στην οπτική προσέγγιση και σε σχέση με την ποσοτική μέθοδο ανάλυση της ενδοπλακικής νεοαγγείωσης στο CEUS [49,55].

Πολλοί ερευνητές κατέδειξαν ότι οι υπόηχες πλάκες, που αποδεδειγμένα σχετίζονται με αυξημένο κίνδυνο εμφάνισης καρδιαγγειακών συμβαμάτων, έχουν μια σαφώς πιο έντονη νεοαγγείωση, όπως εκτιμάται με τη χρήση του CEUS [14,73,89].

Αυτό επιβεβαιώθηκε και από μια μελέτη από το Staub και τους συνεργάτες του [73], όπου αναλύθηκαν 300 αθηροσκληρυντικές καρωτιδικές αλλοιώσεις με το συμβατικό έγχρωμο Doppler υπερηχογράφημα και με χρήση υπερηχογραφικών σκιαγραφικών παραγόντων. Μεταξύ των άλλων η μελέτη κατέλειξε πως οι πιο σοβαρές αθηροσκληρυντικές αλλοιώσεις, με βάση το πάχος της αθηρωματικής πλάκας και το βαθμό στένωσης που προκαλούν, εμφάνιζαν και πιο πλούσια αγγείωση στην απεικόνιση με CEUS [12]. Η συγκεκριμένη μελέτη επιπλέον τεκμηριώνει πως η νεοαγγείωση εντός της καρωτιδικής στένωσης όπως ανιχνεύεται με ceus, σχετίζεται με την παρουσία μικροεμβολικών σημάτων κατά την παρακολούθηση με διακρανιακό έγχρωμο Doppler υπερηχογράφημα, εύρημα που επίσης είναι γνωστό ότι χρησιμοποιείται ως δείκτης της ευάλωτης πλάκας [90].

Με βάση τη διαπίστωση πως οι πιο ευάλωτες πλάκες εμφανίζουν μεγαλύτερο βαθμό νεοαγγείωσης, διαφορετικές αναδρομικές μελέτες υποστήριξαν πως η ενδοπλακική νεοαγγείωση όπως φαίνεται με τη χρήση του CEUS σχετίζεται με κλινικά συμπτώματα σε ασθενείς με καρωτιδικές αθηροσκληρυντικές

αλλοιώσεις [24,74,89]. Ασθενείς με πιο έντονο σκιαγραφικό εμπλουτισμό των καρωτιδικών πλάκων στην εξέταση με CEUS, είχαν πιο συχνά στο ιστορικό τους αγγειακά εγκεφαλικά και καρδιακά συμβάματα. Το εύρημα αυτό μπορεί να υποδηλώνει πως ο κίνδυνος ενός ισχαιμικού επεισοδίου που εκτιμάται με βάση τη νεοαγγείωση των καρωτιδικών αλλοιώσεων, δεν περιορίζεται μόνο στο αγγειακό εγκεφαλικό σύστημα, αλλά μπορεί να εφαρμοσθεί και στα στεφανιαία αγγεία.

Με βάση αυτά τα πολλά υποσχόμενα αποτελέσματα των ερευνών, η χρήση υπερηχογραφικών σκιαγραφικών παραγόντων στην εξέταση των καρωτίδων, συνιστάται για την αξιολόγηση της νεοαγγείωσης της καρωτιδικής πλάκας και μπορεί να αποτελέσει ένα καινούριο, μη επεμβατικό εργαλείο για την εκτίμηση του κινδύνου σε κάθε ασθενή και πιθανώς και για την απάντηση στην αντι-αθηρωματική αγωγή [65]. Η ποσοτικοποίηση της ενδοπλακικής νεοαγγείωσης με τη χρήση του ceus μπορεί να συμβάλει στην αναγνώριση των “ευάλωτων” καρωτιδικών πλάκων σε ασθενείς με υψηλό βαθμό κινδύνου ρήξης αυτών, με συνέπεια θρομβοεμβολικά γεγονότα. Αυτό τελικά μπορεί να βελτιώσει την πρόβλεψη μελλοντικών αγγειακών συμβαμάτων και να οδηγήσει σε μια πιο ακριβή και εξατομικευμένη επιλογή θεραπευτικής αγωγής.

Παραδοσιακά, η πρόβλεψη του κινδύνου για αγγειακό εγκεφαλικό επεισόδιο στηρίζεται στο βαθμό της καρωτιδικής στένωσης και συγκεκριμένα, στένωση >70% σε συμπτωματικούς ασθενείς ενέχει αυξημένο κίνδυνο και η καρωτιδική ενδαρτηρεκτομή συνιστάται στους ασθενείς αυτούς. Παρ' όλα αυτά σήμερα, η επιλογή των ασθενών που θα ωφεληθούν από την επεμβατική θεραπεία, βασίζεται πέρα από το βαθμό της στένωσης και στα ιδιαίτερα χαρακτηριστικά της αθηρωματικής πλάκας (λεπτό ινώδες περίβλημα, μεγάλος λιπιδικός πυρήνας, ενδοπλακική νεοαγγείωση και αιμορραγία) που την καθιστούν “ευάλωτη”. Η απεικόνιση με CEUS μπορεί να βοηθήσει στην καλύτερη αξιολόγηση του κινδύνου της καρωτιδικής στένωσης, όπως π.χ. να αναγνωρίσει ασταθή 50-69% στένωση που μπορεί να επωφεληθεί από καρωτιδική ενδαρτηρεκτομή ή ενδαγγειακή θεραπεία. Αυτό, ωστόσο πρέπει να αποδειχθεί σε προοπτικές μελέτες.

4.2 Χρήση υπερηχογραφικών σκιαγραφικών παραγόντων στην απεικόνιση της κοιλιακής αορτής

Η χρήση του έγχρωμου Doppler υπερηχογραφήματος για τις παθήσεις της κοιλιακής αορτής θεωρείται δεδομένη, τόσο για τον προσυμπτωματικό έλεγχο, όσο και για τη διάγνωση και την παρακολούθηση. Με την εφαρμογή του σκιαγραφικά ενισχυόμενου υπερηχογραφήματος την τελευταία δεκαετία κυρίως, διάφορες μελέτες έγιναν για την πιθανή συμβολή της μεθόδου στην απεικόνιση της παθολογίας της κοιλιακής αορτής, συμπεριλαμβανομένου του ανευρύσματος της κοιλιακής αορτής, του αορτικού διαχωρισμού, καθώς και των επιπλοκών μετά από

θεραπευτική παρέμβαση (π.χ. έλεγχος ενδοδιαφυγής μετά από ενδαγγειακή αποκατάσταση – EVAR). Όπως θα περιγραφεί παρακάτω, η χρήση των σκιαγραφικών παραγόντων έρχεται να υποβοηθήσει τη συμβατική υπερηχοτομογραφία, βελτιώνοντας την απεικόνιση του αυλού της αορτής και των κυρίων κλάδων της.

4.2.1 Ανεύρυσμα της κοιλιακής αορτής

Η χρήση υπερηχογραφικών σκιαγραφικών παραγόντων σε ασθενείς με ανεύρυσμα της κοιλιακής αορτής, σύμφωνα με βιβλιογραφικές αναφορές επέτρεψε καλύτερα την απεικόνιση του βατού αυλού και κυρίως τα όρια αυτού με το θρομβωτικό υλικό στο αρτηριακό τοίχωμα [13]. Επιπλέον, σε μια έρευνα με μικρό βέβαια αριθμό ασθενών, το σκιαγραφικά ενισχυόμενο υπερηχογράφημα χρησιμοποιήθηκε και για την ανάδειξη των σημείων ρήξης του ανευρύσματος. Συγκεκριμένα, ο Catelano και οι συνεργάτες του περιέγραψαν σε οκτώ ασθενείς τα ειδικά υπερηχογραφικά σημεία ενός ραγέντος ανευρύσματος κοιλιακής αορτής μετά την έγχυση σκιαγραφικής ουσίας, χωρίς να υπάρξει σημαντική καθυστέρηση στη χειρουργική αντιμετώπιση [10]. Κατέγραψαν κυρίως σκιαγραφική ενίσχυση του τοιχώματος, οπισθοπεριτοναϊκό αιμάτωμα και εξωαγγειακή διαφυγή του σκιαγραφικού, στοιχεία δηλαδή που κατά κύριο λόγο παρατηρούνται στην αξονική αγγειογραφία, χωρίς όμως την επιβάρυνση της νεφρικής λειτουργίας και κυρίως χωρίς την έκθεση στην ακτινοβολία για τους ασθενείς.

4.2.2 Αορτικός διαχωρισμός

Άλλη μια επιπλοκή του ανευρύσματος της κοιλιακής αορτής είναι και ο διαχωρισμός, που συνήθως βέβαια αποτελεί κατιούσα επέκταση του διαχωρισμού της θωρακικής αορτής. Τα συμπτώματα ενός οξέος αορτικού διαχωρισμού είναι μη ειδικά (οξύ θωρακικό ή κοιλιακό άλγος, ασύμμετρη αρτηριακή πίεση στα δύο άκρα ή συμπτώματα νεφρικής, μεσεντέριας ή λαγόνιας ισχαιμίας ανάλογα με τον κλάδο που αποφράσσεται), γι' αυτό και πολλές φορές η διάγνωση μπορεί να καθυστερήσει. Η χρήση βέβαια της υπερηχοτομογραφίας ως επείγουσα εξέταση μπορεί να συμβάλει στην πρώιμη διάγνωση του διαχωρισμού της κοιλιακής αορτής, αν και οριστική επιβεβαίωση τίθεται με την αξονική αγγειογραφία (CTA), που επιτρέπει και την εκτίμηση της θωρακικής αορτής.

Με τη χρήση υπερηχογραφικών σκιαγραφικών ουσιών στις περισσότερες των περιπτώσεων μπορεί να γίνει διάκριση του αληθούς με τον ψευδή αυλό, κυρίως με βάση το χρόνο σκιαγράφησης (πρώιμη σκιαγράφηση αληθούς αυλού – καθυστερημένη σκιαγράφηση ψευδούς αυλού, εφόσον δεν είναι θρομβωμένος) [13]. Επιπλέον, με τη χρήση σκιαγραφικών παραγόντων μπορεί να βελτιωθεί η

εύρεση του σημείου εισόδου και επανεισόδου στη διαχωριστική μεμβράνη, καθώς και η απεικόνιση πολύ μικρών διαχωριστικών μεμβρανών, κάτι που δεν είναι πάντα εύκολα διακριτό στη συμβατική υπερηχοτομογραφία.

4.2.3 Παρακολούθηση μετά από ενδοαγγειακή αποκατάσταση ανευρύσματος κοιλιακής αορτής (EVAR) για έλεγχο ενδοδιαφυγής

Η ενδοαγγειακή αποκατάσταση του ανευρύσματος της κοιλιακής αορτής (EVAR), πρώτη φορά περιγράφηκε το 1991, ως εναλλακτική στην ανοικτή χειρουργική αποκατάσταση, αφού σχετίζεται με λιγότερες μετεγχειρητικές καρδιοαναπνευστικές και αιμορραγικές επιπλοκές (εντός των πρώτων 30 ημερών) και απαιτεί σαφώς λιγότερο χρόνο νοσηλείας [17,46]. Αυτή είναι και η αιτία που η μέθοδος γρήγορα έγινε ευρέως αποδεκτή και έχει οδηγήσει σε μια εντυπωσιακή μεταστροφή από το ανοικτό χειρουργείο σε μικρής επεμβατικότητας αποκατάσταση, όταν μπορεί να εφαρμοσθεί.

Παρ' όλα αυτά, η ενδοαγγειακή αποκατάσταση μπορεί να σχετίζεται με πρώιμες και καθυστερημένες επιπλοκές, γεγονός που έχει ως αποτέλεσμα τη συχνή και για αρκετό χρονικό διάστημα παρακολούθηση-απεικόνιση, ιδίως για πιθανή μετακίνηση του μοσχεύματος, για θρόμβωση, στένωση ή φλεγμονή αυτού και κυρίως για την ανάπτυξη ενδοδιαφυγής.

Η ενδοδιαφυγή είναι και η πιο συχνή επιπλοκή μετά από ενδοαγγειακή αποκατάσταση σε αναφερόμενα ποσοστά 10-45% και ορίζεται ως η επίμονη ροή του αίματος έξω από το ενδομοσχευμα και μέσα στον ανευρυσματικό σάκο. Διακρίνονται πέντε είδη ενδοδιαφυγών: Ο τύπος I σχετίζεται με ενδοδιαφυγή στα σημεία προσκόλλησης του μοσχεύματος, που έχει ως αποτέλεσμα την αύξηση της πίεσης εντός του ανευρυσματικού σάκου. Ενδοδιαφυγή τύπου II είναι η σχετικά πιο συχνή και προκαλείται από ροή από κλάδους της αορτής ή των λαγονίων αρτηριών εντός του ανευρυσματικού σάκου. Ο τύπος III σχετίζεται με ενδοδιαφυγή λόγω προβλήματος στο μόσχευμα (στο σημείο επαφής των προεκτάσεων ή λόγω καταστροφής του υλικού του ενδομοσχεύματος) και οδηγεί σε αύξηση της πίεσης εντός του ανευρυσματικού σάκου. Ενδοδιαφυγή τύπου IV εμφανίζεται σχετικά άμεσα μετεγχειρητικά και σε λιγότερο από 30 ημέρες μετά την τοποθέτηση του ενδομοσχεύματος και οφείλεται σε διαφυγή διαμέσω των πόρων του υλικού του ενδομοσχεύματος. Ενδοδιαφυγή τύπου V θεωρείται η αύξηση της πίεσης εντός του ανευρυσματικού σάκου, χωρίς εμφανή παρουσία ενδοδιαφυγής (endotension).

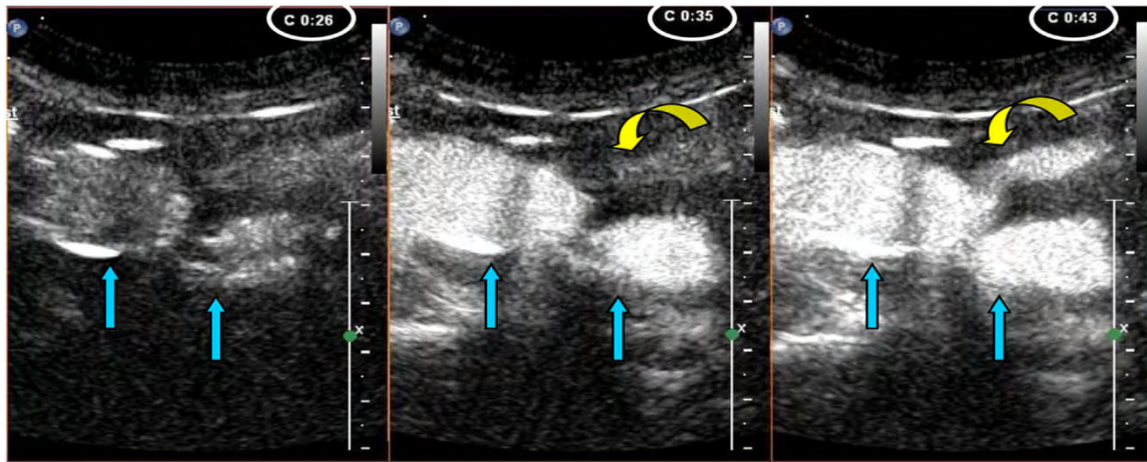
Οι ενδοδιαφυγές τύπου I και III θεωρούνται ως υψηλού κινδύνου για πιθανή ρήξη και απαιτούν άμεση θεραπευτική παρέμβαση. Η ενδοδιαφυγή τύπου II θεωρείται χαμηλού κινδύνου, μπορεί μόνη της να σταματήσει και συνήθως παρακολουθείται μέχρι η διάμετρος του ανευρυσματικού σάκου να αυξηθεί. Η αντιμετώπιση του τύπου V της ενδοδιαφυγής παραμένει πολύπλοκη, απαιτείται όμως, σαφώς, στενή παρακολούθηση. Γίνεται έτσι εμφανές πόσο απαραίτητη είναι

η μετεγχειρητική απεικονιστική παρακολούθηση για την έγκαιρη ανίχνευση αυτών των επιπλοκών και την αντιμετώπισή τους.

Επί του παρόντος, στα περισσότερα κέντρα η αξονική αγγειογραφία (CTA), θεωρείται ως η απεικονιστική μέθοδος αναφοράς για την παρακολούθηση μετά από EVAR, λόγω της ευρείας διαθεσιμότητας, της διαγνωστικής της αξίας, της ταχείας απόκτησης των δεδομένων και της υψηλής διακριτικής ικανότητας [80]. Η χρήση ωστόσο της CTA είναι ένα αντικείμενο συζήτησης, καθώς είναι μια συχνά επαναλαμβανόμενη εξέταση που έχει ως αποτέλεσμα την έκθεση του ασθενούς σε υψηλά επίπεδα αθροιστικής ιοντίζουσας ακτινοβολίας και νεφροτοξικών, πιθανώς αλλεργιογόνων, ιωδιούχων σκιαγραφικών παραγόντων [78]. Ως μια εναλλακτική μέθοδος έχει προταθεί και χρησιμοποιείται από μερικά κέντρα, η παρακολούθηση να γίνεται με βάση την έγχρωμη Doppler υπερηχοτομογραφία, σε συνδυασμό με απλή ακτινογραφία κοιλίας, με την επιπρόσθετη χρήση της αξονικής αγγειογραφίας σε ορισμένες περιπτώσεις. Πρόκειται για μια ασφαλή λύση με πλεονεκτήματα την αποφυγή της νεφροπάθειας που μπορεί να προκληθεί από τις ιωδιούχες σκιαγραφικές ουσίες, τη μειωμένη έκθεση στην ιοντίζουσα ακτινοβολία και το μειωμένο κόστος [34]. Παρ' όλα αυτά, η ευαισθησία για την ανεύρεση της ενδοδιαφυγής ποικίλλει από 42,9% έως 97%, με την ειδικότητα να κυμαίνεται από 75% έως 98,4%. [53].

Η χρήση υπερηχογραφικών σκιαγραφικών παραγόντων έρχεται να προστεθεί ως μια νέα μέθοδος στην παρακολούθηση των ασθενών μετά από EVAR [54], αφού καθίσταται εφικτή η απεικόνιση του ενδομοσχεύματος σε πραγματικό χρόνο από διαφορετικές γωνίες και με ταυτόχρονη ανίχνευση της αιματικής ροής. Σε μια πρόσφατα δημοσιευμένη μετα-ανάλυση από τον Mirza και τους συνεργάτες του, αναλύθηκαν 7 μελέτες με συνολικό αριθμό 285 ασθενών και βρήκαν μια συγκεντρωτική ευαισθησία 98% του σκιαγραφικά ενισχυόμενου υπερηχογραφήματος για την ανίχνευση της ενδοδιαφυγής και μια ειδικότητα που έφθανε το 88% [49]. Οι συγγραφείς κατέληξαν πως το σκιαγραφικά ενισχυόμενο υπερηχογράφημα είναι ανώτερο συγκριτικά με το συμβατικό έγχρωμο Doppler υπερηχογράφημα και ένα πολλά υποσχόμενο διαγνωστικό εργαλείο για την παρακολούθηση των επιπλοκών μετά από EVAR (εικόνα 6).

Εικόνα 6 : Ενδοδιαφυγή τύπου II προερχόμενη από την κάτω μεσεντέρια αρτηρία (IMA). Στην αριστερή εικόνα φαίνονται τα σκέλη του stent στο επίπεδο της IMA 26 δευτερόλεπτα μετά την έναρξη της εξέτασης. Το σκιαγραφικό αρχίζει να φαίνεται στα σκέλη. Μετά από 9 δευτερόλεπτα, αρχίζει να σκιαγραφείται η κάτω μεσεντέριος αρτηρία (μεσαία εικόνα). Στη δεξιά εικόνα φαίνεται ροή του σκιαγραφικού από την IMA στο σάκο του ανευρύσματος μετά από επιπλέον 8 δευτερόλεπτα. Η χρονική καθυστέρηση επιβεβαιώνει ενδοδιαφυγή τύπου II.



Πηγή: Millen et al. Defining a role for contrast-enhanced ultrasound in endovascular aneurysm repair surveillance. *Journal Of Vascular Surgery*, 2013 Volume 58 (1)

Τα τελευταία χρόνια αρκετές μελέτες διερεύνησαν ασθενείς μετά από EVAR χρησιμοποιώντας σκιαγραφικά ενισχυόμενο υπερηχογράφημα για την ανίχνευση και κατάταξη των ενδοδιαφυγών. Οι περισσότερες από αυτές συνέκριναν τη διαγνωστική ακρίβεια του CEUS με την αξονική αγγειογραφία και κατέληξαν πως εμφανίζει παρόμοια ή ακόμα και ανώτερη συνολική επίδοση [57]. Σύμφωνα μάλιστα με τον Perini και τους συνεργάτες του η απεικόνιση με τη χρήση υπερηχογραφικών σκιαγραφικών παραγόντων μπορεί να διαδραματίσει σημαντικό ρόλο στην παρακολούθηση των ασθενών μετά από EVAR [62].

Σε μια προδρομική μελέτη παρατήρησης 108 ασθενών μετά από EVAR, που δημοσιεύθηκε το 2011 από τον Cantisani και τους συνεργάτες του, έγινε σύγκριση της διαγνωστικής ακρίβειας του CEUS με την έγχρωμη Doppler υπερηχοτομογραφία, την αξονική και τη μαγνητική τομογραφία [9]. Η μελέτη κατέδειξε την καλύτερη διαγνωστική απόδοση του CEUS συγκριτικά με τη συμβατική έγχρωμη Doppler υπερηχοτομογραφία και παρόμοια απόδοση συγκριτικά με την αξονική και μαγνητική τομογραφία. Επιπλέον, οι συγγραφείς κατέλειξαν στο συμπέρασμα πως το σκιαγραφικά ενισχυόμενο υπερηχογράφημα είναι ανώτερο στην κατάταξη των ενδοδιαφυγών, αφού μπορεί να προσφέρει σε πραγματικό χρόνο αιμοδυναμικές πληροφορίες για τη ροή και την κατεύθυνση του αίματος.

Στο ίδιο συμπέρασμα κατέληξε ο Henaο και οι συνεργάτες του σε μια μελέτη 20 ασθενών χρησιμοποιώντας συνεχή και όχι εφ' άπαξ έγχυση της σκιαγραφικής ουσίας, επιτρέποντας έτσι και την ανίχνευση πολύ μικρών, χαμηλής παροχής ενδοδιαφυγών [36].

Μια πρόσφατα δημοσιευμένη προδρομική μελέτη το 2012, από τον Gilabert και τους συνεργάτες του, κατέγραψε και συνέκρινε συνολικά 126 εξετάσεις με σκιαγραφικά ενισχυόμενο υπερηχογράφημα και αξονική αγγειογραφία μετά από ένα μέσο χρονικό εύρος ~19 μηνών παρακολούθησης. Το CEUS εμφάνισε ευαισθησία 97%, ειδικότητα 100% και συνολική διαγνωστική ακρίβεια 99% για την

ανίχνευση ενδοδιαφυγών και προτείνεται ως συμπληρωματικό στη CTA απεικονιστικό εργαλείο στην παρακολούθηση μετά από EVAR [29].

Η ανίχνευση ενδοδιαφυγών χαμηλής παροχής αποτελεί μια πρόκληση και ενώ πολλές φορές δεν καθίσταται εφικτή με την αξονική αγγειογραφία, μπορεί να πραγματοποιηθεί με τη χρήση υπερηχογραφικών σκιαγραφικών παραγόντων. Ο Napolí και οι συνεργάτες του διερεύνησαν 10 ασθενείς με αύξηση του ανευρυσματικού σάκου μετά από EVAR, σε αρτηριακή και καθυστερημένη φλεβική φάση σκιαγράφησης με αξονική αγγειογραφία, χωρίς να αναγνωρίσουν κάποια ενδοδιαφυγή ή ανωμαλία του μοσχεύματος [59]. Εξέταση των ίδιων ασθενών με CEUS αποκάλυψε την παρουσία ενδοδιαφυγής και στις 10 περιπτώσεις, 8 εκ των οποίων ταξινομήθηκαν σωστά και επιβεβαιώθηκαν κατόπιν με ψηφιακή αφαιρετική αγγειογραφία (DSA). Οι συγγραφείς κατέληξαν πως σε περιπτώσεις αύξησης του ανευρυσματικού σάκου άγνωστης αιτιολογίας μετά από EVAR, το σκιαγραφικά ενισχυόμενο υπερηχογράφημα είναι μια ελπιδοφόρα διαγνωστική μέθοδος.

Η χρήση του CEUS μπορεί να γίνει και διεγχειρητικά, για την ανίχνευση πολύ μικρών, ανεπαίσθητων ενδοδιαφυγών ακόμα και κατά την τοποθέτηση του μοσχεύματος, επιτρέποντας τις ανάλογες διορθώσεις κατά τη διάρκεια της επέμβασης. [19]. Νέες τεχνικές χρησιμοποιούν διεγχειρητικά σκιαγραφικά ενισχυόμενο υπερηχογράφημα για να καθορίσουν τις εγγύς και άπω θέσεις τοποθέτησης του μοσχεύματος, καθώς και για να απεικονίσουν την αορτολαγόνια ανατομία [45].

Ακόμα πιο καινούριες μελέτες έχουν χρησιμοποιήσει σκιαγραφικά ενισχυόμενο υπερηχογράφημα τριών διαστάσεων – 3D CEUS, που φαίνεται να έχει ακόμη μεγαλύτερη ευαισθησία στην ανίχνευση της αιματικής ροής συγκριτικά με την αξονική αγγειογραφία αλλά και με το δύο διαστάσεων υπερηχογράφημα 2D CEUS. Ο Abbas και οι συνεργάτες του συνέκριναν 3D CEUS και αξονική αγγειογραφία για την ανίχνευση ενδοδιαφυγής μετά από EVAR και τα αποτελέσματα της μελέτης τους έδειξαν πως το 3D CEUS είχε μεγαλύτερη ευαισθησία από την αξονική αγγειογραφία στην ανίχνευση της προέλευσης της ενδοδιαφυγής [1].

Χρήση 3D CEUS πραγματοποιήθηκε και διεγχειρητικά σαν εναλλακτική της συμβατικής ενός επιπέδου αγγειογραφίας για την ανίχνευση ενδοδιαφυγής και παραμόρφωσης του μοσχεύματος. Τα αποτελέσματα της μελέτης σε 20 ασθενείς δείχνουν πως με των τριών διαστάσεων σκιαγραφικά ενισχυόμενο υπερηχογράφημα ενδοδιαφυγή μπορεί να ανιχνευθεί και να χαρακτηριστεί άμεσα, ακόμα και κλινικά σημαντική ενδοδιαφυγή τύπου I, που δεν ανιχνεύθηκε με τη συμβατική αγγειογραφία [60].

4.3 Χρήση υπερηχογραφικών σκιαγραφικών ουσιών για την απεικόνιση της αιματικής διάχυσης των σκελετικών μυών

Η Περιφερική Αρτηριακή Νόσος (ΠΑΝ) των κάτω μελών είναι χρόνια αποφρακτική νόσος των αρτηριών, αθηρωματικής αιτιολογίας που εκδηλώνεται συνήθως με διαλείπουσα χωλότητα ή πόνο και μπορεί να οδηγήσει ακόμα και σε ακρωτηριασμό του πάσχοντος μέλους. Πέραν της κλινικής εξέτασης και της μέτρησης του σφυροβραχιόνιου δείκτη πίεσης, η ενδαρτηριακή αγγειογραφία (DSA) υπήρξε παραδοσιακά η μέθοδος εκλογής στην εκτίμηση της ΠΑΝ και η βάση για την επιλογή της θεραπευτικής προσέγγισης.

Με τη χρήση των σκιαγραφικών υπερηχογραφικών μέσων καθίσταται δυνατή η σε πραγματικό χρόνο απεικόνιση και ποσοτικοποίηση της μικροκυκλοφορίας των σκελετικών μυών μετρώντας τις αλλαγές της έντασης του σήματος κατά τη διάρκεια του χρόνου [45].

Διάφορες ερευνητικές ομάδες έχουν χρησιμοποιήσει την σκιαγραφικά ενισχυόμενη υπερηχοτομογραφία για να αναλύσουν τη αιματική διάχυση των σκελετικών μυών των κάτω άκρων σε ασθενείς με περιφερική αρτηριοπάθεια, με σακχαρώδη διαβήτη και σε υγιείς εθελοντές.

Ο Duerschmied και οι συνεργάτες του ανέλυσαν το ρυθμό εισροής της ενισχυτικής ουσίας (wash-in) μετά την εφ' άπαξ χορήγηση αυτής στο γαστροκνήμιο μυ σε συμπτωματικούς ασθενείς με ΠΑΝ και σε υγιείς εθελοντές της ομάδα ελέγχου. Παρατήρησαν από την καμπύλη έντασης- χρόνου πως στους ασθενείς με ΠΑΝ ο χρόνος μέχρι τη μέγιστη τιμή (time to peak) ήταν σαφώς πιο παρατεταμένος συγκριτικά με τους υγιείς της ομάδας ελέγχου. Η διαφορά αυτή μάλιστα γινόταν ακόμα πιο εμφανής σε ασθενείς σε προχωρημένο στάδιο ΠΑΝ, καθώς και σε ασθενείς με φτωχή ανάπτυξη παράπλευρου δικτύου [22].

Σε ασθενείς που υπεβλήθησαν σε επιτυχή επαναγγείωση είτε με αγγειοπλαστική είτε με εγχείρηση παράκαμψης, μετά τη διενέργεια σκιαγραφικά ενισχυόμενου υπερηχοτομογραφήματος παρατηρήθηκε σημαντική μείωση του χρόνου μέχρι τη μέγιστη τιμή (time to peak) και από τη μελέτη αυτή αποδείχθηκε πως η μέθοδος αυτή μπορεί εξίσου καλά να διαγνώσει την επιτυχή έκβαση της θεραπευτικής παρέμβασης συγκριτικά με τις λοιπές μεθόδους (κλινική σταδιοποίηση, μέτρηση όγκου παλμού, μέτρηση σφυροβραχιόνιου δείκτη πίεσης) [20].

Αναλύοντας τη καμπύλη έντασης - χρόνου στο γαστροκνήμιο μυ και στις σχετικές αρτηρίες και φλέβες αντίστοιχα, σε ασθενείς με σακχαρώδη διαβήτη παρατηρήθηκε παρατεταμένος χρόνος μετάβασης των μικροφουσαλίδων από την αρτηρία στη φλέβα, γεγονός που με τη σειρά του αντανάκλα τη διαταραχή σε επίπεδο μικρο-κυκλοφορίας [21,3]. Αυτό αποδείχθηκε με παρόμοιο τρόπο από το Womack και τους συνεργάτες του που αξιολόγησαν την αιματική διάχυση στους καμπτήρες μυς του αντιβραχίου μετά την έγχυση σκιαγραφικού μέσου σε ασθενείς με προχωρημένο στάδιο ΣΔ.

Ο Lindner και οι συνεργάτες του διερεύνησαν την αιματική διάχυση του γαστροκνήμιου μυ σε συμπτωματικούς ασθενείς με ΠΑΝ σε χάλαση και κατά τη διάρκεια άσκησης (επαναλαμβανόμενη πελματιαία κάμψη) [50]. Με συνεχή έγχυση σκιαγραφικού παράγοντα υπολογίστηκε πως η αιματική ροή του μυ και τα

αποθέματα του ήταν σημαντικά χαμηλότερα σε ασθενείς με ΠΑΝ συγκριτικά με την υγιή ομάδα ελέγχου. Μάλιστα, η χρήση του σκιαγραφικά ενισχυόμενου υπερηχογραφήματος αποδείχθηκε το μόνο διαγνωστικό εργαλείο που μπορούσε να προβλέψει την έκταση της νόσου με βάση το όριο εμφάνισης χωλότητας.

Με παρόμοια προσέγγιση, χρησιμοποιώντας το δυναμικό σκιαγραφικά ενισχυόμενο υπερηχογράφημα άλλοι ερευνητές κατέδειξαν πως η μέγιστη τιμή έντασης σήματος, καθώς και ο χρόνος απορροής της σκιαγραφικής ουσίας ήταν σημαντικά επηρεασμένα σε ασθενείς με ΠΑΝ μετά από παροδική αρτηριακή απόφραξη (προκαλούνταν στη μεσότητα του μηρού μέσω περιχειρίδας) σε σύγκριση με υγιείς εθελοντές [2].

Η χρήση των σκιαγραφικών παραγόντων μπορεί να συμβάλει στην απεικόνιση της αιματικής διάχυσης των μυών και των αποθεμάτων ροής σε επίπεδο μικροκυκλοφορίας, που είναι και το σημείο κλειδί για την αξιολόγηση της βλάβης στο τελικό όργανο-στόχος σε ασθενείς με ΠΑΝ και κυρίως σε ασθενείς με σακχαρώδη διαβήτη. Έτσι στο μέλλον, η εκτίμηση της αιματικής διάχυσης με τη χρήση σκιαγραφικών παραγόντων μπορεί να έχει ένα βασικό ρόλο στον έλεγχο των αποτελεσμάτων μιας θεραπευτικής επαναγγειωτικής παρέμβασης ή των νέων προ-αρτηριογενετικών θεραπειών σε ασθενείς με κριτική ισχαιμία του μέλους.

Επιπλέον, η χρήση των υπερηχογραφικών σκιαγραφικών παραγόντων μπορεί να συμβάλει στην απεικόνιση της αιματικής διάχυσης των μυών και σε άλλες παθολογικές καταστάσεις που προσβάλλουν τη μικρο-κυκλοφορία των μυών, συμπεριλαμβανομένων των παθήσεων του συνδετικού ιστού [87].

Τέλος, με τους υπερηχογραφικούς σκιαγραφικούς παράγοντες δίνεται επιπλέον η δυνατότητα αξιολόγησης της μικροκυκλοφορίας των σκελετικών μυών των ελεύθερων κρημνών που χρησιμοποιούνται για την αποκατάσταση μεγάλων ελλειμμάτων ως αποτέλεσμα εκτεταμένου τραύματος, εγκαύματος, ή αφαίρεσης όγκου [65]. Μελέτες με μικρό αριθμό ασθενών έχουν δείξει πως αναλύοντας την καμπύλη έντασης -χρόνου σε διάφορες περιοχές ενδιαφέροντος εντός του κρημού, ο φυσιολογικά αιματούμενος ιστός μπορεί καλά να διαφοροποιηθεί από περιοχές με μειωμένη αιμάτωση [27]. Έτσι, με τη χρήση σκιαγραφικού μέσου μπορεί να επιτευχθεί μετεγχειρητικά μια πρώιμη αναγνώριση των αγγειακών επιπλοκών που θα μπορούσε να οδηγήσει σε διάσωση το 33-57% των απορριφθέντων μεταμοσχευθέντων κρημνών [28,66,67].

4.4 Χρήση υπερηχογραφικών σκιαγραφικών παραγόντων για την απεικόνιση της αιματικής διάχυσης του νεφρού

Η χρήση των υπερήχων και συγκεκριμένα του έγχρωμου Doppler υπερηχογραφήματος αποτελεί συνήθως την εξέταση πρώτης γραμμής σε πιθανή ή γνωστή νεφρική αγγειακή νόσο. Η χαμηλή ωστόσο ευαισθησία, ιδίως στην

εξέταση των τοξοειδών αγγείων και των τριχοειδών αποτελεί περιορισμό της μεθόδου, που έρχεται να αντισταθμιστεί με τη χρήση των σκιαγραφικών μέσων. Δίνεται έτσι η δυνατότητα της εκτίμησης σε πραγματικό χρόνο της νεφρικής μικρο- και μακρο- αγγείωσης και του ποσοτικού προσδιορισμού της αιματικής ροής και διάχυσης του νεφρικού ιστού, χωρίς επιβάρυνση της νεφρικής λειτουργίας, αφού τα διαλύματα μικροφουσαλίδων δεν είναι νεφροτοξικά και αποβάλλονται με την αναπνοή. [40]

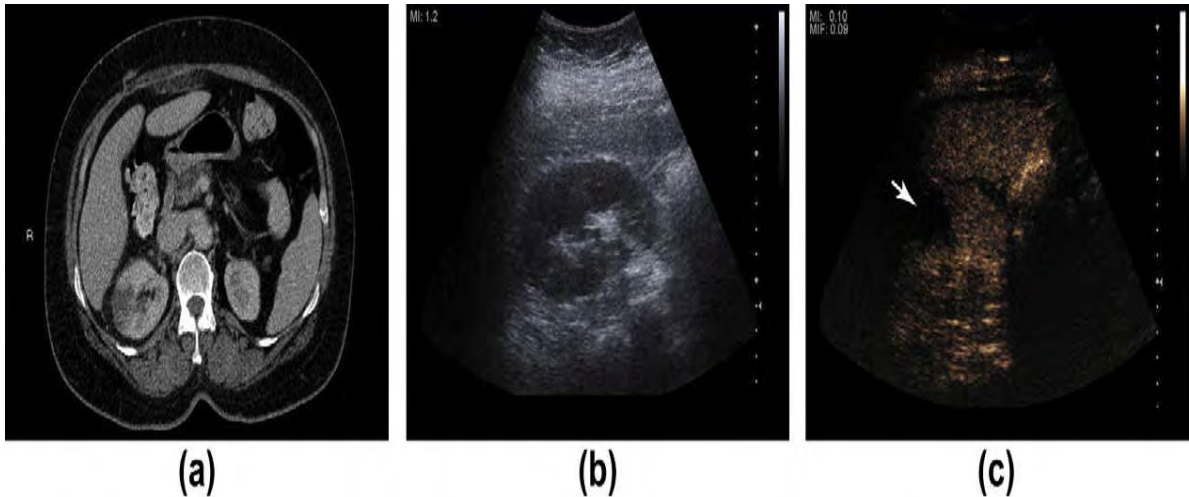
Μετά την εφ' άπαξ έγχυση του σκιαγραφικού μέσου, παρατηρείται μια αρχική πρώιμη αρτηριακή φάση σκιαγράφησης του νεφρικού φλοιού και ακολούθως του μυελού. Αυτή η φλοιομυελώδης διαφοροποίηση διαρκεί 20-40 sec και στη συνέχεια για 45-120 sec, παρατηρείται ομοιογενής εμπλουτισμός του νεφρικού παρεγχύματος, έως ότου το σκιαγραφικό απομακρυνθεί και χαθεί η σκιαγράφηση [52]

4.4.1 Νεφρικό έμφρακτο

Διάφορες αγγειακές διαταραχές μπορεί να επηρεάσουν το νεφρό, όπως το έμφρακτο, η αρτηριοφλεβώδης επικοινωνία, το ψευδοανεύρυσμα, η στένωση της νεφρικής αρτηρίας ή η θρόμβωση της νεφρικής φλέβας. Οι περισσότερες εξ' αυτών διαγιγνώσκονται συνήθως με το συμβατικό έγχρωμο Doppler υπερηχογράφημα. Ειδικά όμως για την ανίχνευση της νεφρικής ισχαιμίας, η χρήση σκιαγραφικών μέσων φαίνεται πως προσφέρει καλύτερα αποτελέσματα [65]. Σύμφωνα μάλιστα με τη μελέτη του Bertolotto και των συνεργατών του, ο σκιαγραφικά ενισχυόμενος υπέρηχος είναι ένα αξιόπιστο εργαλείο και με διαγνωστική αξία που φέρεται να είναι συγκρίσιμη με αυτή της αξονικής τομογραφίας σε ασθενείς με οξεία νεφρική νέκρωση [7].

Μια τριγωνική μη σκιαγραφούμενη περιοχή με τη βάση της στην περιφέρεια, αποτελεί την τυπική απεικόνιση του νεφρικού εμφράκτου με τη χρήση σκιαγραφικών μέσων, σε ένα κατά τα λοιπά φυσιολογικά ενισχυόμενο παρέγχυμα (εικόνα 7).

Εικόνα 7: (Α) Εγκάρσια εικόνα αξονικής τομογραφίας που δείχνει μια τριγωνικής μορφολογίας υπόπυκνη περιοχή στο δεξιό νεφρό που υπολείπεται σκιαγράφησης, με συνοδό παρουσία περινεφρικών φλεγμονωδών αλλοιώσεων. Ο ασθενής παρουσιάστηκε με σημεία και συμπτώματα οξείας πυελονεφρίτιδας. (Β) Εγκάρσια εικόνα του ίδιου νεφρού σε υπερηχογράφημα. Δεν φαίνεται να υπάρχει εμφανής αλλοίωση. (C) Με τη χρήση CEUS εντούτοις, επιβεβαιώνεται η παρουσία μη αιματούμενης καλά περιοχής, τριγωνικού σχήματος που αντιστοιχεί με τα ευρήματα της αξονικής τομογραφίας και είναι συμβατή με περιοχή τοπικής λοίμωξης.



Πηγή : Current and potential renal applications of contrast-enhanced ultrasound
McArthur, G.M. Baxter / Clinical Radiology 67 (2012) 909-922

Με δεδομένη την εξαιρετική χωρική διακριτική ικανότητα του σκιαγραφικά ενισχυόμενου υπερήχου, καθίσταται δυνατή η διάκριση μιας ισχαιμικής περιοχής από τη φλοιϊκή νέκρωση και από τις υποαγγειούμενες παρεγχυματικές περιοχές [15].

4.4.2 Στένωση νεφρικής αρτηρίας

Οι σκιαγραφικοί παράγοντες έχουν χρησιμοποιηθεί στην απεικόνιση της νεφρικής αρτηρίας και στον έλεγχο της ύπαρξης στένωσης. Σύμφωνα με τελευταίες μελέτες όμως, δεν προσφέρουν σημαντική αύξηση της ευαισθησίας στη διάγνωση της στένωσης της νεφρικής αρτηρίας συγκριτικά με το συμβατικό έγχρωμο Doppler υπερηχογράφημα [23].

Συνεπώς, η χρήση του σκιαγραφικά ενισχυόμενου υπερήχου ως μέθοδος προληπτικής διάγνωσης (screening) της νεφρικής αρτηρία δεν προσφέρει κανένα σημαντικό πλεονέκτημα και δεν συστήνεται από τον Ευρωπαϊκό Οργανισμό για τον Υπέρηχο στην Ιατρική και τη Βιολογία (European Federation of Societies for Ultrasound in Medicine and Biology – EFSUMB) [65].

4.4.3. Θρόμβωση της νεφρικής φλέβας

Η χρήση σκιαγραφικών παραγόντων μπορεί να βελτιώσει την ανίχνευση θρόμβωσης στη νεφρική φλέβα και κυρίως να διαχωρίσει το θρόμβο νεοπλασματικής αιτιολογίας, αφού φέρει ιδιαίτερη αγγείωση και συνεπώς εμφανίζει έντονη ενίσχυση μετά την έγχυση σκιαγραφικής ουσίας [15].

4.4.4. Μεταμοσχευμένος νεφρός

Ο σκιαγραφικά ενισχυόμενος υπέρηχος έχει τη δυνατότητα να διερευνήσει όλες τις αγγειακές διαταραχές του μεταμοσχευμένου νεφρού, που θεωρείται ιδανικός για μελέτη λόγω της σχετικά επιφανειακής θέσης και της μικρής του μετακίνησης με τις αναπνευστικές κινήσεις [52]. Ιδιαίτερα στην πρώιμη μεταμοσχευτική περίοδο, μετά από την έγχυση σκιαγραφικής ουσίας, οι μελέτες έχουν καταδείξει ότι ασθενείς με οξεία απόρριψη του μοσχεύματος εμφανίζουν καθυστερημένη ενίσχυση στο φλοιό, συγκρινόμενοι με ασθενείς με φυσιολογική ανταπόκριση του μοσχεύματος, αλλά και με εκείνους με οξεία σωληναριακή νέκρωση [32].

Αυτά τα σαφώς πολλά υποσχόμενα αποτελέσματα για τη χρήση των σκιαγραφικών μέσων στην παρακολούθηση των νεφρικών μοσχευμάτων θα πρέπει να αποδειχθούν με περαιτέρω μελέτες, ώστε να εδραιωθεί η μέθοδος αυτή.

4.5 Χρήση υπερηχογραφικών σκιαγραφικών παραγόντων στην απεικόνιση του αρτηριακού τοιχώματος σε αγγειίτιδες

Οι αγγειίτιδες χαρακτηρίζονται από την παρουσία στοιχείων φλεγμονής στο αγγειακό τοίχωμα, με σταδιακή μεταβολή του αυλού, συμπεριλαμβανομένων της στένωσης, της απόφραξης ή ακόμα και της ανευρυσματικής διάτασης του αγγείου [39].

Η αρχική φλεγμονώδης φάση των αγγειίτιδων μεσαίου και μεγάλου μεγέθους αρτηριών, όπως η χρόνια περιοριτίτιδα, η γιγαντοκυτταρική αρτηρίτιδα και η νόσος Takayasu χαρακτηρίζεται από φλεγμονή και υπερπλασία των “αγγείων των αγγείων” (vasa vasorum), αντιπροσωπεύοντας έτσι την κύρια είσοδο των φλεγμονωδών κυττάρων στο αγγειακό τοίχωμα. Η χρήση του σκιαγραφικά ενισχυόμενου υπερηχογραφήματος μπορεί πιθανώς να επιτρέψει την εκτίμηση αυτής της υπεραιμίας και της νεοαγγείωσης στο φλεγμαίνον αγγειακό τοίχωμα, αποτελώντας έτσι ένα δείκτη ενεργότητας της νόσου.

Από τη βιβλιογραφία κυρίως με τη μορφή παρουσίασης περιστατικών, έχει δημοσιευθεί η χρήση σκιαγραφικών παραγόντων στην εκτίμηση της χρόνιας περιοριτίτιδας. Πρόκειται για μια φλεγμονώδη διαδικασία, αυτοάνοσης ή όχι αιτιολογίας, που συμπεριλαμβάνει το φλεγμονώδες ανεύρυσμα της κοιλιακής αορτής και την ιδιοπαθή οπισθοπεριτοναϊκή ίνωση και αφορά την κοιλιακή αορτή και το εγγύς τμήμα των λαγονίων αρτηριών και μπορεί να ενθυλακώσει

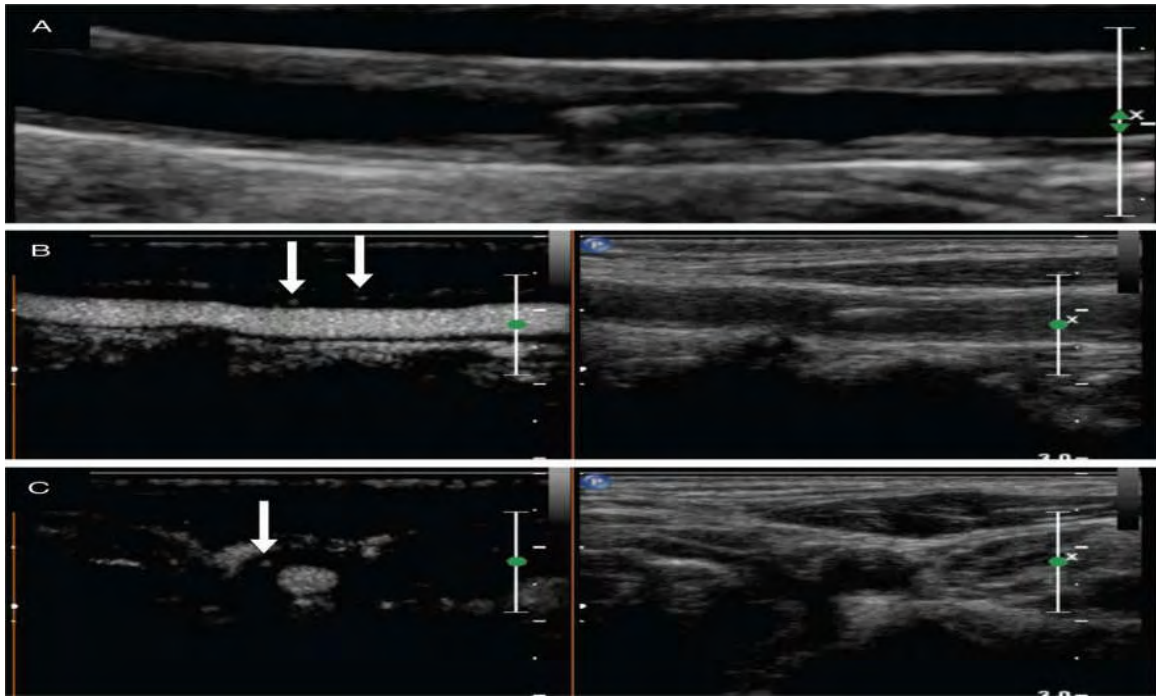
παρακείμενες δομές (όπως π.χ. τους ουρητήρες) οδηγώντας έτσι σε κλινικά εμφανή απόφραξη.

Η διάγνωση της χρόνιας αορτίτιδας μπορεί να τεθεί με την κλασσική υπερηχοτομογραφία, απαιτείται συνήθως όμως επιβεβαίωση με CTA ή MRA . Μία υπόηχη ή ισόηχη μάζα, με σαφή όρια γύρω από την υπονεφρική κοιλιακή αορτή και τα λαγόνια αγγεία είναι η απεικόνιση στην κλασσική υπερηχοτομογραφία. Έχει παρουσιασθεί πως η συμπληρωματική χρήση υπερηχογραφικών σκιαγραφικών ουσιών για την απεικόνιση της μικροκυκλοφορίας και της νεοαγγείωσης εντός της φλεγμονώδους αντίδρασης, μπορεί να επιβεβαιώσει τη διάγνωση και να συμβάλλει και στην εκτίμηση του θεραπευτικού αποτελέσματος, καταγράφοντας μια μείωση της σκιαγραφικής ενίσχυσης μετά τη χορήγηση ανοσοκατασταλτικής αγωγής [61,70].

Ο Steubl και οι συνεργάτες του συσχέτισαν το βαθμό της μικροαγγείωσης του περιαορτικού ιστού, όπως περιγράφεται με τη χρήση υπερηχογραφικών σκιαγραφικών ουσιών με τη φλεγμονώδη δραστηριότητα και το μεταβολισμό της γλυκόζης όπως αξιολογήθηκε με PET/CT [76] και κατέληξαν πως το σκιαγραφικά ενισχυόμενο υπερηχογράφημα μπορεί να αποτελέσει μια εναλλακτική λύση στην απεικόνιση της χρόνιας περιαορτίτιδας, χωρίς την έκθεση σε ακτινοβολία.

Η χρήση υπερηχογραφικών σκιαγραφικών μέσων έχει προταθεί ως απεικονιστική μέθοδος και για την εκτίμηση της ενεργότητας της νόσου σε αγγειίτιδες μεγάλου μεγέθους αγγείων, όπως η γιγαντοκυτταρική αρτηρίτιδα και η νόσος Takayasu. Σε αναφορές από το Giordana και τους συνεργάτες [30] καθώς και από το Magnoni και τους συνεργάτες του [51], το σκιαγραφικά ενισχυόμενο υπερηχογράφημα στις καρωτίδες χρησιμοποιήθηκε τόσο για τη διάγνωση , όσο και την απάντηση στη θεραπεία σε νόσο Takayasu. Οι συγγραφείς αρχικά παρατήρησαν μια ομαλή , ομοιογενή και ικανή σε έκταση συγκεντρική πάχυνση του τοιχώματος στην κοινή καρωτίδα, με παρουσία μεγάλου αριθμού των μικροφουσαλίδων του διαλύματος μέσα σε πεπαχυσμένο αγγειακό τοίχωμα. Αυτή η νεοαγγείωση παριστά το αρχικό πρώτο στάδιο της φλεγμονώδους αντίδρασης στην αρτηρίτιδα Takayasu. Η έντονη σκιαγραφική ενίσχυση του αρτηριακού τοιχώματος μειώθηκε σημαντικά έξι μήνες μετά την έναρξη θεραπευτικής αγωγής, γεγονός που υποδηλώνει ελάττωση της φλεγμονώδους διεργασίας στην καρωτίδα (εικόνα 8).

Εικόνα 8 : (A) Επιμήκης τομή b - mode υπερηχογραφήματος καρωτίδας που αναδεικνύει σημαντική πάχυνση του τοιχώματος σε γυναίκα 64 ετών με αρτηρίτιδα Takayasu. (B) Με τη χρήση σκιαγραφικής ουσίας βελτιώθηκε η απεικόνιση των ορίων της βλάβης, ενώ αναδείχθηκε η παρουσία μικροφουσαλίδων εντός των αλλοιώσεων του τοιχώματος, που υποδεικνύει αγγείωση στο τοίχωμα. (C) Ίδια απεικόνιση σε εγκάρσια τομή, που αναδεικνύει την κυκλοτερή πάχυνση του τοιχώματος και τις εστίες σκιαγράφησης.



Πηγή : Schinkel A.F.L. et al. Utility of contrast-enhanced ultrasound for the assessment of the carotid artery wall in patients with Takayasu or giant cell arteritis. *European Heart Journal – Cardiovascular Imaging* (2014) 15, 541–546

Σε μια πιο πρόσφατη, μικρή, προοπτική έρευνα σε ασθενείς με νόσο Takayasu και με γιγαντοκυτταρική αρτηρίτιδα, ο Schinkel και οι συνεργάτες του [69] επιβεβαίωσαν αυτά τα ευρήματα. Κατέδειξαν πως η απεικόνιση με τη χρήση σκιαγραφικών μέσων βελτίωσε όχι μόνο την ανάδειξη των ορίων του αυλού, αλλά επέτρεψε και την ανίχνευση της νεοαγγείωσης του αρτηριακού τοιχώματος, κάτι που ενδεχομένως θα μπορούσε να χρησιμοποιηθεί ως δείκτης ενεργότητας της νόσου.

Συμπερασματικά, αν και ο αριθμός των μελετών είναι σημαντικά μικρός, η χρήση του σκιαγραφικά ενισχυόμενου υπερηχογραφήματος μπορεί να αποδειχθεί ένα χρήσιμο εργαλείο στη διάγνωση και παρακολούθηση των αγγειϊτιδων.

Κεφάλαιο 5^ο: ΣΥΜΠΕΡΑΣΜΑΤΑ - ΜΕΛΛΟΝΤΙΚΕΣ ΠΡΟΟΠΤΙΚΕΣ

Η χρήση του σκιαγραφικά ενισχυόμενου υπερηχογραφήματος (CEUS) έχει εξελιχθεί σε μια χρήσιμη και ασφαλή, μη επεμβατική απεικονιστική μέθοδο για την εκτίμηση σε πραγματικό χρόνο της μικρο- και μακρο- κυκλοφορίας σε διάφορες αγγειακές περιοχές. Με βάση διάφορες μελέτες το CEUS αναδεικνύεται σε μια καινούρια απεικονιστική μέθοδο που βελτιώνει τη διαγνωστική ικανότητα στην ανίχνευση και το χαρακτηρισμό διαφόρων αγγειακών διαταραχών σε σύγκριση με το συμβατικό έγχρωμο Doppler υπερηχογράφημα, αλλά και με άλλες απεικονιστικές μεθόδους, όπως η αξονική (CTA) ή η μαγνητική αγγειογραφία (MRA).

Στην καρωτιδική αθηροσκληρυντική νόσο, η απεικόνιση με CEUS παρέχει επιπλέον περισσότερες πληροφορίες για την “ευάλωτη” πλάκα σε ασθενείς με κίνδυνο να εμφανίσουν συμπτώματα, με την ανάδειξη της παρουσίας και της έκτασης της ενδοπλακικής νεοαγγείωσης. Αυτό επιτρέπει μια καλύτερη κατάταξη με βάση τον κίνδυνο των αθηροσκληρυντικών αλλοιώσεων και μπορεί να βοηθήσει στη θεραπευτική επιλογή.

Επιπλέον, με τη χρήση υπερηχογραφικών σκιαγραφικών ουσιών μπορεί να αυξηθεί η διαγνωστική ακρίβεια σε διάφορες παθολογικές καταστάσεις της αορτής, ιδιαίτερα την ανίχνευση ενδοδιαφυγής μετά από ενδοαγγειακή αποκατάσταση ανευρύσματος της κοιλιακής αορτής (EVAR), αλλά και σε φλεγμονώδεις αγγειακές διαταραχές (π.χ. αγγειΐτιδες). Το CEUS είναι επίσης ένα αξιόλογο εργαλείο για την εκτίμηση της αιματικής διάχυσης του νεφρικού παρεγχύματος, συμπεριλαμβανομένου του μεταμοσχευθέντος νεφρού. Μπορεί τέλος να προσφέρει πληροφορίες για την αιμάτωση και των σκελετικών μυών σε ασθενείς με περιφερική αρτηριακή αποφρακτική νόσο ή διαβητική μικροαγγειοπάθεια.

Οι περισσότερες από αυτές τις εφαρμογές της απεικόνισης με υπερηχογραφικούς σκιαγραφικούς παράγοντες στον αγγειακό υπέρηχο έχουν βρει τη θέση τους στην τελευταία αναθεώρηση των οδηγιών το 2011 από τον Ευρωπαϊκό Οργανισμό για τον Υπέρηχο στην Ιατρική και τη Βιολογία (European Federation of Societies for Ultrasound in Medicine and Biology – EFSUMB) [65]. Ωστόσο, επιπλέον κλινικές μελέτες είναι απαραίτητες για να τεκμηριωθεί η επιστημονική βάση της χρήσης του CEUS, με σκοπό τη βελτίωση της διαγνωστικής ακρίβειας και το σχεδιασμό θεραπευτικών παρεμβάσεων.

Στο μέλλον, η υπερηχογραφική απεικόνιση με χρήση σημασμένων μικροφουσαλίδων με μονοκλωνικά αντισώματα σε συγκεκριμένα μόρια-δεσμευτές (ligands), θα μπορούσε περαιτέρω να βελτιώσει και να διευρύνει τη διαγνωστική ικανότητα του αγγειακού υπέρηχου. Η χρήση αυτών των στοχευμένων μικροφουσαλίδων θα μπορούσε να επιτρέψει τη μη επεμβατική διερεύνηση συγκεκριμένων μοριακών διεργασιών που παίζουν ρόλο στην παθοφυσιολογία των καρδιαγγειακών παθήσεων [63].

Ειδικότερα, σε προκλινικά μοντέλα έχει έντονα διερευνηθεί η προοπτική χρήσης σημασμένων μικροφουσαλίδων για την εκτίμηση μοριακών δεικτών στο φλεγμαίνον και ενεργοποιημένο ενδοθήλιο κατά τη διάρκεια της πρώιμης αθηροσκλήρυνσης [41], της αγγειογένεσης [48], και της θρόμβωσης [86]. Ωστόσο, αυτή η τεχνική δεν έχει χρησιμοποιηθεί ακόμα σε καμία κλινική μελέτη και φαίνεται πως θα χρειασθούν σημαντικές προσπάθειες και έρευνες για την πραγματοποίηση αυτών [84].

Επιπλέον, τα υπερηχογραφικά σκιαγραφικά μέσα θα μπορούσαν επίσης να αποκτήσουν σημαντική κλινική αξία στο μέλλον, με την ανάπτυξη ενός καινούργιου, εντοπισμένου, υπερηχογραφικά καθοδηγούμενου, συστήματος μεταφοράς φαρμάκων και γονιδίων [75]. Ένας στόχος για το θεραπευτικό αγγειακό υπέρηχο, με πιθανό σημαντικό κλινικό αποτέλεσμα θα μπορούσε να είναι η θρομβόλυση ή η αντιφλεγμονώδης αγωγή απελευθερώνοντας μικρά μόρια ή πλασμίδια DNA. Αυτή η συνδυαστική χρήση του CEUS, τόσο για διαγνωστικό, όσο και θεραπευτικό σκοπό, θα μπορούσε να προσφέρει μοναδικές δυνατότητες στην απεικόνιση και ταυτόχρονα την άμεση θεραπεία των αγγειακών παθήσεων.

Εν κατακλείδι, από όλα τα παραπάνω γίνεται φανερό, πως η χρήση σκιαγραφικών μέσων στον αγγειακό υπέρηχο αποτελεί μια βασική συμπληρωματική απεικονιστική μέθοδο και με βάση τις ελπιδοφόρες μελέτες θα μπορούσε ενδεχομένως στο μέλλον να αποτελέσει και την εξέταση εκλογής σε ορισμένες περιπτώσεις.

BIBΛΙΟΓΡΑΦΙΑ

- 1 Abbas A, Hansrani V, Sedgwick N, Ghosh J, McCollum CN. 3D contrast enhanced ultrasound for detecting endoleak following endovascular aneurysm repair (EVAR). *Eur J Vasc Endovasc Surg.* 2014 May;47(5):487-92.]
- 2 Albrecht T, Urbank A, Mahler M, Bauer A, Dore CJ, Blomley MJ, Cosgrove DO and Schlieff R, Prolongation and optimization of Doppler enhancement with a microbubble US contrast agent by using continuous infusion: preliminary experience. *Radiology* 207(2): 339-347, 1998
- 3 Amarteifio E, Wormsbecher S, Demirel S, Krix M, Braun S, Rehnitz C, et al. Assessment of skeletal muscle microcirculation in type 2 diabetes mellitus using dynamic contrast-enhanced ultrasound: a pilot study. *Diab Vasc Dis Res.* 2013;10(5):468–70.
- 4 Amarteifio E, Wormsbecher S, Krix M, Demirel S, Braun S, Delorme S, Bøckler D, Kauczor HU, Weber MA. Dynamic contrast-enhanced ultrasound and transient arterial occlusion for quantification of arterial perfusion reserve in peripheral arterial disease. *Eur J Radiol.* 2012; Epub Jan 27, <http://dx.doi.org/10.1016/j.Ejrad.2011.12.030>
- 5 Aschwanden M, Partovi S, Jacobi B, Fergus N, Schulte AC, Robbin MR, et al. Assessing the end-organ in peripheral arterial occlusive disease-from contrast-enhanced ultrasound to blood-oxygen-level-dependent MR imaging. *Cardiovasc Diagn Ther.* 2014;4(2):165–72.
- 6 Averkiou M, Powers J, Skyba D, Bruce M, Jensen S. Ultrasound contrast imaging research. *Ultrasound Q* 2003; 19: 27-37.
- 7 Bertolotto M, Martegani A, Aiani L, Zappetti R, Cernic S, Cova MA. Value of contrast-enhanced ultrasonography for detecting renal infarcts proven by contrast enhanced CT. A feasibility study. *Eur Radiol.* 2008;18(2):376–83.
- 8 Bracco. Sonovue. Summary of product characteristics 2005
- 9 Cantisani V, Ricci P, Grazhdani H, Napoli A, Fanelli F, Catalano C, Galati G, D'Andrea V, Biancari F, Passariello R. Prospective comparative analysis of colour-Doppler ultrasound, contrast-enhanced ultrasound, computed tomography and magnetic resonance in detecting endoleak after endovascular abdominal aortic aneurysm repair. *Eur J Vasc Endovasc Surg.* 2011; 41:186 – 192.
- 10 Catalano O, Lobianco R, Cusati B, Siani A. Contrast-enhanced sonography for diagnosis of ruptured abdominal aortic aneurysm. *AJR Am J Roentgenol.* 2005; 184: 423 – 427.
- 11 Clevert DA, Sommer WH, Helck A, Reiser M. Duplex and contrast enhanced ultrasound (CEUS) in evaluation of in-stent restenosis after carotid stenting. *Clin Hemorheol Microcirc.* 2011; 48: 199 – 208.
- 12 Clevert DA, Sommer WH, Zengel P, Helck A, Reiser M. Imaging of carotid arterial diseases with contrast enhanced ultrasound (CEUS). *Eur J Radiol.* 2011;80:68-76.

- 13 Clevert DA, Stickel M, Johnson T, Glaser C, Steitz HO, Kopp R, Jauch KW, Reiser M. Imaging of aortic abnormalities with contrast-enhanced ultrasound. A pictorial comparison with CT. *Eur Radiol.* 2007; 17: 2991 – 3000.
- 14 Coli S, Magnoni M, Sangiorgi G, Marrocco-Trischitta M, Melisurgo G, Mauriello A, Spagnoli L, Chiesa R, Cianflone D, Maseri A. Contrast enhanced ultrasound imaging of intraplaque neovascularization in carotid arteries: correlation with histology and plaque echogenicity. *J Am Coll Cardiol.* 2008; 52: 223 – 230.
- 15 Correias JM, Claudon M, Tranquart F, Hilinon AO. The kidney: imaging with microbubble contrast agents. *Ultrasound Q.* 2006; 22: 53 – 66.
- 16 Cosgrove D, Eckersley R. Contrast-Enhanced Ultrasound: Basic Physics and Technology Overview. In: Lencion R (ed) *Enhancing the Role of Ultrasound with Contrast Agents.* SpringerVerlag Italia, 2006:3-12
- 17 De Bruin JL, Baas AF, Buth J, Prinssen M, Verhoeven EL, Cuyppers PW, van Sambeek MR, Balm R, Grobbee DE, Blankensteijn JD, Group DS. Long-term outcome of open or endovascular repair of abdominal aortic aneurysm. *N Engl J Med.* 2010; 362:1881–1889.
- 18 Den Ruijter HM, Peters SA, Anderson TJ, Britton AR, Dekker JM, Eijkemans MJ, Engstrom G, Evans GW, de Graaf J, Grobbee DE, Hedblad B, Hofman A, Holewijn S, Ikeda A, Kavousi M, Kitagawa K, Kitamura A, Koffijberg H, Lonn EM, Lorenz MW, Mathiesen EB, Nijpels G, Okazaki S, O'Leary DH, Polak JF, Price JF, Robertson C, Rembold CM, Rosvall M, Rundek T, Salonen JT, Sitzer M, Stehouwer CD, Witteman JC, Moons KG, Bots ML (2012) Common carotid intima-media thickness measurements in cardiovascular risk prediction: a meta-analysis. *JAMA* 308(8):796803.doi:[10.1001/jama.2012.9630](https://doi.org/10.1001/jama.2012.9630)
- 19 Dill-Macky MJ, Wilson SR, Sternbach Y, Kachura J, Lindsay T. Detecting endoleaks in aortic endografts using contrast-enhanced sonography. *AJR Am Roentgenol.* 2007; 188:W262 – 268.
- 20 Duerschmied D, Maletzki P, Freund G, Olschewski M, Bode C, Hehrlein C. Success of arterial revascularization determined by contrast ultrasound muscle perfusion imaging. *JVasc Surg.* 2010; 52: 1531 – 1536.
- 21 Duerschmied D, Maletzki P, Freund G, Olschewski M, Seufert J, Bode C, et al. Analysis of muscle microcirculation in advanced diabetes mellitus by contrast enhanced ultrasound. *Diabetes Res Clin Pract.* 2008; 81(1):88–92.
- 22 Duerschmied D, Zhou Q, Rink E, Harder D, Freund G, Olschewski M, Bode C, Hehrlein C. Simplified contrast ultrasound accurately reveals muscle perfusion deficits and reflects collateralization in PAD. *Atherosclerosis.* 2009; 202: 505 – 512.
- 23 Eriksson P, Mohammed AA, De Geer J, Kihlberg J, Persson A, Granerus G, Nyström F, Smedby Φ. Non-invasive investigations of potential renal artery stenosis in renal insufficiency. *Nephrol Dial Transplant.* 2010; 25: 3607 – 3614.
- 24 Faggioli GL, Pini R, Mauro R, Pasquinelli G, Fittipaldi S, Freyrie A, Serra C, Stella A. Identification of carotid 'vulnerable plaque' by contrast-enhanced

- ultrasonography: correlation with plaque histology, symptoms and cerebral computed tomography. *Eur J Vasc Endovasc Surg.* 2011; 41: 238 – 248.
- 25 Feinstein SB. Contrast ultrasound imaging of the carotid artery vasa vasorum and atherosclerotic plaque neovascularization. *J Am Coll Cardiol* 2006;48:236–243
- 26 Feinstein SB, Cole B, Staub D, Adam D, Schinkel AFL, Cate FJT et al. Contrast enhanced ultrasound imaging *J Nucl Cardiol* 2009;17(1):106-15
- 27 Fellner C, Prantl L, Rennert J, Stroszczyński C, Jung EM. Comparison of time-intensity-curve- (TIC-) analysis of contrast-enhanced ultrasound (CEUS) and dynamic contrast-enhanced (DCE) MRI for postoperative control of microcirculation in free flaps – first results and critical comments. *Clin Hemorheol Microcirc.* 2011; 48:187 – 198.
- 28 Gardiner MD, Nanchahal J. Strategies to ensure success of microvascular free tissue transfer. *J Plast Reconstr Aesthet Surg* 2010; 63: e665–673
- 29 Gilabert R, Bupesch L, Real MI, Garcia-Criado A, Burrel M, Ayuso JR, Barrufet M, Montapa X, Riambau V. Evaluation of Abdominal Aortic Aneurysm after Endovascular Repair: Prospective Validation of Contrast-enhanced US with a Second-Generation US Contrast Agent. *Radiology.* 2012; 264: 269 – 277.
- 30 Giordana P, Baque-Juston MC, Jeandel PY, Mondot L, Hirlemann J, Padovani B, et al. Contrast-enhanced ultrasound of carotid artery wall in Takayasu disease: first evidence of application in diagnosis and monitoring of response to treatment. *Circulation* (2011) 124(2):245–7. doi:10.1161/CIRCULATIONAHA.110.006668
- 31 Gramiak R, Shah PM (1968) Echocardiography of the aortic root. *Invest Radiol* 1968;3:356-366
- 32 Grzelak P, Szymczyk K, Strzelczyk J, Kurnatowska I, Sapięha M, Nowicki M, Stefanczyk L. Perfusion of kidney graft pyramids and cortex in contrast-enhanced ultrasonography in the determination of the cause of delayed graft function. *Ann Transplant.* 2011; 16: 48 – 53
- 33 Hansson GK, Robertson AK, Söderberg-Nauclér C. Inflammation and atherosclerosis. *Annu Rev Pathol* 2006; 1:297–329
- 34 Harrison GJ, Oshin OA, Vallabhaneni SR, Brennan JA, Fisher RK, McWilliams RG. Surveillance after EVAR based on duplex ultrasound and abdominal radiography. *Eur J Vasc Endovasc Surg* 2011;42:187-92].
- 35 Hellings WE, Peeters W, Moll FL, Piers SR, van Setten J, Van der Spek PJ, de Vries JP, Seldenrijk KA, De Bruin PC, Vink A, Velema E, de Kleijn DP, Pasterkamp G. Composition of carotid atherosclerotic plaque is associated with cardiovascular outcome: a prognostic study. *Circulation.* 2010; 121: 1941 – 1950.
- 36 Henao EA, Hodge MD, Felkai DD, McCollum CH, Noon GP, Lin PH, Lumsden AB, Bush RL. Contrast enhanced Duplex surveillance after endovascular abdominal aortic aneurysm repair: improved efficacy using a continuous infusion technique. *J Vasc Surg.* 2006; 43: 259 – 264; discussion 264.

- 37 Hoogi A, Adam D, Hoff man A, Kerner H, Reisner S, Gaitini D. Carotid plaque vulnerability: quantification of neovascularization on contrast-enhanced ultrasound with histopathologic correlation. *AJR Am J Roentgenol*. 2011; 196: 431 – 436.
- 38 Jacobsen J.A., R. Oyen, H.S. Thomsen and S.K. Morcos Safety of ultrasound contrast agents .*Eur. Radiol*. 2005;15:941-945
- 39 Jennette JC, Falk RJ, Bacon PA, Basu N, Cid MC, Ferrario F, et al. 2012 Revised international Chapel Hill consensus conference nomenclature of vasculitides.*Arthritis Rheum* (2013) 65(1):1–11. doi:10.1002/art.37715
- 40 Kalantarina K, Belcik JT, Patrie JT, Wei K. Real-time measurement of renal blood flow in healthy subjects using contrast-enhanced ultrasound. *Am J Physiol Renal Physiol*. 2009; 297:F1129 – 1134.
- 41 Kaufmann BA, Carr CL, Belcik JT, Xie A, Yue Q, Chadderdon S, Caplan ES, Khangura J, Bullens S, Bunting S, Lindner JR. Molecular imaging of the initial inflammatory response in atherosclerosis: implications for early detection of disease. *Arterioscler Th romb Vasc Biol*. 2010; 30: 54 – 59.
- 42 Kim K, Huang SW, Hall TL, Witte RS, Chenevert TL, O'Donnell M. Arterial vulnerable plaque characterization using ultrasound-induced thermal strain imaging(TSI).*IEEE Trans Biomed Eng* 2008; 55: 171–180
- 43 Koennecke HC. Carotid stenosis –when is revascularization appropriate? *Vasa*. 2009; 38: 203 – 211.
- 44 Kono Y, Pinnell S, Sirlin C, Sparks S, Georgy B, Wong W, Mattrey R. Carotid arteries: contrast-enhanced US angiography – preliminary clinical experience. *Radiology*. 2004; 230: 561 – 568.
- 45 Kopp R, Zörn W, Weidenhagen R, Meimarakis G, Clevert DA. First experience using intraoperative contrast-enhanced ultrasound during endovascular aneurysm repair for infrarenal aortic aneurysms. *J Vasc Surg*. 2010; 51: 1103 – 1110.
- 46 Lederle FA, Freischlag JA, Kyriakides TC, Padberg FT, Matsumura JS, Kohler TR, Lin PH, Jean-Claude JM, Cikrit DF, Swanson KM, Peduzzi PN, Group OVEROVACS. Outcomes following endovascular vs open repair of abdominal aortic aneurysm: a randomized trial. *JAMA*. 2009; 302: 1535 – 1542.
- 47 Lee EJ, Kim HJ, Bae JM, et al. Relevance of common carotid intima-media thickness and carotid plaque as risk factors for ischemic stroke in patients with type2 diabetes mellitus. *AJNR* 2007;28:916–919
- 48 Leong-Poi H, Christiansen J, Klibanov AL, Kaul S, Lindner JR. Noninvasive assessment of angiogenesis by ultrasound and microbubbles targeted to alpha(v)-integrins. *Circulation*. 2003; 107:455 – 460.
- 49 Li C, He W, Guo D, Chen L, Jin X, Wang W, et al. Quantification of carotid plaque neovascularization using contrast-enhanced ultrasound with histopathologic validation. *Ultrasound Med Biol*. 2014;40(8):1827–33.
- 50 Lindner J, Womack L, Barrett E, Weltman J, Price W, Harthun N, Kaul S, Patrie J. Limb stress-rest perfusion imaging with contrast ultrasound for the assessment of peripheral arterial disease severity. *JACC Cardiovasc Imaging*. 2008; 1: 343 – 350.

- 51 Magnoni M, Dagna L, Coli S, Cianflone D, Sabbadini MG, Maseri A. Assessment of Takayasu arteritis activity by carotid contrast-enhanced ultrasound. *Circ Cardiovasc Imaging* (2011) 4(2):e1–2. doi:10.1161/CIRCIMAGING.110.960906
- 52 McArthur C, Baxter GM. Current and potential renal applications of contrast-enhanced ultrasound. *Clin Radiol*. 2012; 67: 909 – 922.
- 53 Millen A, Canavati R, Harrison G, McWilliams RG, Wallace S, Vallabhaneni SR, Fisher RK. Defining a role for contrast-enhanced ultrasound in endovascular aneurysm repair surveillance. *J Vasc Surg*. 2013 Jul;58(1):18-23].
- 54 Mirza TA, Karthikesalingam A, Jackson D, Walsh SR, Holt PJ, Hayes PD, Boyle JR. Duplex ultrasound and contrast-enhanced ultrasound versus computed tomography for the detection of endoleak after EVAR: systematic review and bivariate meta-analysis. *Eur J Vasc Endovasc Surg*. 2010; 39: 418 – 428.
- 55 Müller HF, Viaccoz A, Kuzmanovic I, Bonvin C, Burkhardt K, Bochaton-Piallat ML, et al. Contrast-enhanced ultrasound imaging of carotid plaque neo-vascularization: accuracy of visual analysis. *Ultrasound Med Biol*. 2014;40(1):18–24
- 56 Mulvagh SL, DeMaria AN, Feinstein SB, et al. Contrast echocardiography: current and future applications. *J Am Soc Echocardiogr* 2000;13:331-342.
- 57 Nandalur KR, Baskurt E, Hagspiel KD, Phillips CD, Kramer CM. Calcified carotid atherosclerotic plaque is associated less with ischemic symptoms than is noncalcified plaque on MDCT. *AJR* 2005;184:295–298
- 58 Nambi V, Chambless L, Folsom AR, He M, Hu Y, Mosley T, Volcik K, Boerwinkle E, Ballantyne CM. Carotid intima-media thickness and presence or absence of plaque improves prediction of coronary heart disease risk: the ARIC (Atherosclerosis Risk In Communities) study. *J Am Coll Cardiol*. 2010; 55: 1600 – 1607.
- 59 Napoli V, Bargellini I, Sardella SG, Petrucci P, Cioni R, Vignali C, Ferrari M, Bartolozzi C. Abdominal aortic aneurysm: contrast-enhanced US for missed endoleaks after endoluminal repair. *Radiology*. 2004; 233: 217 – 225.
- 60 Ormesher D. MRCS, Lowe Ch., MRCS, Sedgwick N., BSc, McCollum Ch. N., MD, FRCS and Ghosh J. MD, FRCS, Use of three-dimensional contrast-enhanced duplex ultrasound imaging during endovascular aneurysm repair. 2014 (*J Vasc Surg* 2014;60:1468-72.)
- O’Leary DH, Bots ML. Imaging of atherosclerosis: carotid intima media thickness. *Eur Heart J*. 2010; 31: 1682 – 1689.
- 61 Partovi S, Imfeld S, Aschwanden M, Bilecen D, Jaeger KA, Staub D. The use of contrast-enhanced ultrasound (CEUS) in chronic periaortitis. *Ultraschall Med*. 2012; Epub Aug 7; doi: 10.1055/s-0032 – 1313081
- 62 Perini P, Sediri I, Midulla M, Delsart P, Mouton S, Gautier C, Pruvo JP, Haulon S. Single-centre prospective comparison between contrast enhanced ultrasound and computed tomography angiography after EVAR. *Eur J Vasc Endovasc Surg*. 2011; 42: 797 – 802.

- 63 Piedra M, Allroggen A, Lindner J. Molecular imaging with targeted contrast ultrasound. *Cerebrovasc Dis.* 2009; 27 Suppl 2: 66 – 74.
- 64 Piscaglia F, Bolondi L. The safety of Sonovue in abdominal applications: Retrospective analysis of 23188 investigations. *Ultrasound Med Biol* 2006;32:1369-75
- 65 Piscaglia F, Nolsoe C, Dietrich CF, Cosgrove DO, Gilja OH, Bachmann Nielsen M, Albrecht T, Barozzi L, Bertolotto M, Catalano O, Claudon M, Clevert DA, Correas JM, D'Onofrio M, Drudi FM, Eyding J, Giovannini M, Hocke M, Ignee A, Jung EM, Klausner AS, Lassau N, Leen E, Mathis G, Saftoiu A, Seidel G, Sidhu PS, ter Haar G, Timmerman D, Weskott HP. The EFSUMB Guidelines and Recommendations on the Clinical Practice of Contrast Enhanced Ultrasound (CEUS): update 2011 on non-hepatic applications. *Ultraschall Med.* 2012; 33: 33 – 59
- 66 Prantl L, Pfister K, Kubale R et al. Value of high resolution ultrasound and contrast enhanced US pulse inversion imaging for the evaluation of the vascular integrity of free-flap grafts. *Clin Hemorheol Microcirc* 2007;36:203–216
- 67 Prantl L, Schmitt S, Geis S et al. Contrast harmonic ultrasound and indocyanine-green fluorescence video angiography for evaluation of dermal and subdermal microcirculation in free parascapular flaps. *Clin Hemorheol Microcirc* 2008; 38: 105–118
- 68 Quايا E. Contrast-Specific Ultrasound techniques *Radiol. Med.* 2007;112:473-90
- 69 Schinkel AF, van den Oord SC, van der Steen AF, van Laar JA, Sijbrands EJ. Utility of contrast-enhanced ultrasound for the assessment of the carotid artery wall in patients with Takayasu or giant cell arteritis. *Eur Heart J Cardiovasc Imaging.* 2014;15(5):541–6.
- 70 Schuster H, Dónser E, Osinger K, Bergmayr W, Fischer-Scholz U, Richter W, Mostbeck GH. Ultrasound imaging of abdominal aortic aneurysms: diagnosis of aneurysms and complications and follow-up after endovascular repair. *Ultraschall Med.* 2009; 30: 528 – 543
- 71 Shah F, Balan P, Weinberg M, Reddy V, Neems R, Feinstein M, Dainauskas J, Meyer P, Goldin M, Feinstein S. Contrast-enhanced ultrasound imaging of atherosclerotic carotid plaque neovascularization: a new surrogate marker of atherosclerosis? *Vasc Med.* 2007; 12: 291 – 297.
- 72 Shin-Tsung Kang Ph Dc; Chin-Kung Yeh, Phd. *Ultrasound Microbubble Contrast Agents for Diagnostic and Therapeutic applications: Current status and future Design*
- 73 Staub D, Partovi S, Schinkel AF, Coll B, Uthoff H, Aschwanden M, Jaeger KA, Feinstein SB. Correlation of carotid artery atherosclerotic lesion echogenicity and severity at standard US with intraplaque neovascularization detected at contrast enhanced US. *Radiology.* 2011; 258: 618 – 626.
- 74 Staub D, Patel M, Tibrewala A, Ludden D, Johnson M, Espinosa P, Coll B, Jaeger K, Feinstein S. Vasa vasorum and plaque neovascularization on contrast-

enhanced carotid ultrasound imaging correlates with cardiovascular disease and past cardiovascular events. *Stroke*. 2010; 41: 41 – 47.

75 Staub D, Schinkel A, Coll B, Coli S, van der Steen A, Reed J, Krueger C, Thomenius K, Adam D, Sijbrands E, ten Cate F, Feinstein S. Contrast enhanced ultrasound imaging of the vasa vasorum: from early atherosclerosis to the identification of unstable plaques. *JACC Cardiovasc Imaging*. 2010; 3: 761 – 771.

76 Steubl D, Thürmel K, Moog P, Essler M, Heemann U, Stock KF. Comparison of fluorine-18–deoxyglucose positron emission tomography/computed tomography and contrast-enhanced ultrasound in a patient with chronic periaortitis. *Vasa*. 2013;42(5):370–4.

77 Ten Kate GL, Sijbrands EJ, Staub D, Coll B, ten Cate FJ, Feinstein SB, Schinkel AF. Noninvasive imaging of the vulnerable atherosclerotic plaque. *Curr Probl Cardiol*. 2010; 35: 556 – 591.

78 Thurnher S, Cejna M. Imaging of aortic stent-grafts and endoleaks. *Radiol. Clin North Am* 2002;40:799-833]

79 Tinkov S, Bekeredjian R, Winter G, Coester C. Microbubbles as ultrasound triggered drug carriers .*J.Pharm Sci* 2009;98(6):1935-61

80 Uthoff H, Pena C, Katzen BT, Gandhi R, West J, Benenati JF, Geisbósch P. Current clinical practice in postoperative endovascular aneurysm repair imaging surveillance. *J Vasc Interv Radiol*. 2012; doi: 10.1016/j. jvir.2012.06.003

81 van den Oord SC, Akkus Z, Bosch JG, Hoogi A, Ten Kate GL, Renaud G, et al. Quantitative Contrast-Enhanced Ultrasound of Intraplaque Neovascularization in Patients with Carotid Atherosclerosis. *Ultraschall Med*. 2014.

82 van den Oord SC, Ten Kate GL, Akkus Z, Renaud G, Sijbrands EJ, Ten Cate FJ, van der Lugt A, Bosch JG, de Jong N, van der Steen AF, Schinkel AF.

Assessment of subclinical atherosclerosis using contrast enhanced ultrasound. *Eur Heart J Cardiovasc Imaging*. 2012; Epub May 29; doi: 10.1093/ehjci/jes109

83 Vavuranakis M, Sigala F, Vrachatis DA, Papaioannou TG, Filis K, Kavantzias N, et al. Quantitative analysis of carotid plaque vasa vasorum by CEUS and correlation with histology after endarterectomy. *Vasa*. 2013;42(3):184–95.

84 Villanueva FS. Molecular imaging of cardiovascular disease using ultrasound. *J Nucl Cardiol*. 2008; 15: 576 – 586.

85 Walker KW, Pantely GA, Sahn DA. Ultrasound-mediated destruction of contrast agents. Effect of ultrasound intensity, exposure, and frequency. *Invest Radiol* 1997; 32(12): 728-34.

86 Wang X, Hagemeyer CE, Hohmann JD, Leitner E, Armstrong PC, Jia F, Olschewski M, Needles A, Peter K, Ahrens I. Novel single-chain antibody- targeted microbubbles for molecular ultrasound imaging of thrombosis: validation of a unique noninvasive method for rapid and sensitive detection of thrombi and monitoring of success or failure of thrombolysis in mice. *Circulation*. 2012; 125: 3117 – 126.

87 Weber M, Krix M, Jappe U, Huttner H, Hartmann M, Meyding-Lamadı U, Essig M, Fiehn C, Kauczor H, Delorme S. Pathologic skeletal muscle perfusion in

patients with myositis: detection with quantitative contrast- enhanced US – initial results. *Radiology*. 2006; 238: 640 – 649.

88 Wilson SR, Burns PN. Microbubble-enhanced US in Body Imaging: What role? *Radiology* 2010;257:24-39

89 Xiong L, Deng Y,Zhu Y, Liu Y, Bi X. Correlation of carotid plaque neovascularization detected by using contrast-enhanced US with clinical symptoms. *Radiology*. 2009; 251: 583 – 589.

90 Zhou Y, Xing Y, Li Y, Bai Y, Chen Y, Sun X, Zhu Y, Wu J (2013) An assessment of the vulnerability of carotid plaques: a comparative study between intraplaque neovascularization and plaque echogenicity. *BMC Med Imaging* 13:13. doi:[10.1186/1471-2342-13](https://doi.org/10.1186/1471-2342-13)