



ΔΙΑΚΡΑΤΙΚΟ  
ΔΙΑΤΜΗΜΑΤΙΚΟ  
ΠΡΟΓΡΑΜΜΑ  
ΜΕΤΑΠΤΥΧΙΑΚΩΝ  
ΣΠΟΥΔΩΝ

ΙΑΤΡΙΚΗ ΣΧΟΛΗ  
ΠΑΝΕΠΙΣΤΗΜΙΟ ΘΕΣΣΑΛΙΑΣ  
σε συνεργασία με το  
UNIVERSITÀ DEGLI STUDI  
DI GENOVA



## *Μεταπτυχιακή Διπλωματική Εργασία*

**" Η ΣΥΜΒΟΛΗ ΤΗΣ ΥΠΕΡΗΧΟΤΟΜΟΓΡΑΦΙΚΗΣ ΜΕΘΟΔΟΥ  
ΜΕ Η ΧΩΡΙΣ ΧΟΡΗΓΗΣΗ ΕΝΙΣΧΥΤΩΝ ΗΧΟΓΕΝΕΙΑΣ (CEUS)  
ΣΤΗ ΜΕΤΕΓΧΕΙΡΗΤΙΚΗ ΠΑΡΑΚΟΛΟΥΘΗΣΗ  
ΜΕΤΑ ΑΠΟ ΕΝΔΟΑΥΛΙΚΗ ΑΠΟΚΑΤΑΣΤΑΣΗ  
ΑΝΕΥΡΥΣΜΑΤΩΝ ΚΟΙΛΙΑΚΗΣ ΑΟΡΤΗΣ"**

υπό

**ΣΟΥΛΤΑΝΑ Ν. ΦΟΥΤΖΙΤΖΗ**

Ακτινοδιαγνώστρια

Υπεβλήθη για την εκπλήρωση μέρους των

απαιτήσεων για την απόκτηση του

Διακρατικού Μεταπτυχιακού Διπλώματος Ειδίκευσης

*«Υπερηχογραφική Λειτουργική Απεικόνιση για την πρόληψη & διάγνωση  
των αγγειακών παθήσεων»*

Λάρισα, 2016

## **ΤΡΙΜΕΛΗΣ ΣΥΜΒΟΥΛΕΥΤΙΚΗ ΕΠΙΤΡΟΠΗ**

1. **Δρ. Ευστράτιος Γεωργακαράκος**, *Επίκουρος Καθηγητής Αγγειοχειρουργικής, Τμήμα Ιατρικής, Δημοκρίτειο Πανεπιστήμιο Θράκης - (Επιβλέπων),*
2. **Δρ. Γιαννούκας Αθανάσιος**, *Καθηγητής, Αγγειοχειρουργικής, Τμήμα Ιατρικής, Πανεπιστήμιο Θεσσαλίας*
3. **Δρ. Ρούσας Νικόλαος**, *Αγγειοχειρουργός Επιμελητής Β' Π.Γ.Ν. Λάρισας*

## **ΕΥΧΑΡΙΣΤΙΕΣ**

Η παρούσα μελέτη αποτελεί διπλωματική εργασία στο πλαίσιο του μεταπτυχιακού προγράμματος «Υπερηχογραφική Λειτουργική Απεικόνιση για την πρόληψη & διάγνωση των αγγειακών παθήσεων» για την απόκτηση του Διακρατικού Μεταπτυχιακού Διπλώματος Ειδίκευσης. Πριν από την παρουσίαση αυτής της μελέτης και των αποτελεσμάτων της, αισθάνομαι την υποχρέωση να ευχαριστήσω ορισμένους από τους Καθηγητές που γνώρισα, συνεργάστηκα μαζί τους και έπαιξαν πολύ σημαντικό ρόλο στην πραγματοποίηση της. Πρωτίστως, θέλω να ευχαριστήσω τον επιβλέποντα της διπλωματικής εργασίας μου, Επίκουρο Καθηγητή Αγγειοχειρουργικής Δ.Π.Θ κ. Ευστράτιο Γεωργακαράκο, για την καθοδήγηση και την ουσιαστική βοήθεια που μου παρείχε κατά τη διάρκεια της εκπόνησης αυτής της μελέτης. Τις θερμές ευχαριστίες μου εκφράζω επίσης και στον κ. Αθανάσιο Γιαννούκα Καθηγητή Αγγειοχειρουργικής, του τμήματος Ιατρικής του Πανεπιστημίου Θεσσαλίας που δέχτηκε να συμμετέχει στην τριμελή επιτροπή αξιολόγησης της μεταπτυχιακής μου εργασίας και για την πολύτιμη υποστήριξη αυτής της προσπάθειας. Θέλω ακόμη να ευχαριστήσω τον κ. Νικόλαο Ρούσα, Επιμελητή Β΄ της Αγγειοχειρουργικής κλινικής του Π.Γ.Ν. Λάρισας, μέλος της τριμελούς επιτροπής για τη βοήθεια του και τις χρήσιμες παρατηρήσεις του. Ιδιαίτερες ευχαριστίες θέλω να απευθύνω στον Επίκουρο Καθηγητή Ακτινολογίας του Δ.Π.Θ κ. Σάββα Δευτεραίο για την αμέριστη συμπαράσταση και την ουσιαστική του βοήθεια στην διενέργεια των υπερηχοτομογραφημάτων με ενισχυτές ηχογένειας (CEUS). Εκφράζω επίσης τις ευχαριστίες μου στον κ. Μιλτιάδη Λαζαρίδη, Καθηγητή Αγγειοχειρουργικής και στον κ. Γεώργιο Γεωργιάδη, Αναπληρωτή Καθηγητή Αγγειοχειρουργικής του Δ.Π.Θ, για την υποστήριξη και τη πολύτιμη και καθοριστική βοήθεια τους στην ανεύρεση των περιστατικών για την μελέτη αυτή.

*Σουλτάνα Ν. Φουτζιτζή*

## **ΣΥΝΤΟΜΟΓΡΑΦΙΕΣ**

Ενδαγγειακή αποκατάσταση των ανευρυσμάτων - Endovascular aneurysm repair - (EVAR),

Abdominal Aortic Aneurysms (AAA) - ανεύρυσμα κοιλιακής αορτής (ΑΚΑ),

Υπερηχοτομογράφημα, υπερηχογράφημα - Ultrasound (US),

Αξονική Τομογραφία Αγγειογραφία - Computed Tomography Angiography (CTA),

Πολυτομική Υπολογιστική Τομογραφία - Multislice Computed Tomography (MS-CTA)

Έγχρωμο Doppler Υπερηχοτομογράφημα - Color Doppler Ultrasound (CDU),

Ενισχυτές ηχογένειας Υπερήχων - Contrast-Enhanced Ultrasound (CEUS),

Μαγνητική Τομογραφία Αγγειογραφία - Magnetic Resonance Angiography (MRA),

Απεικόνιση Μαγνητικού Συντονισμού - Magnetic Resonance Imaging (MRI)

Απλή Ακτινογραφία κοιλίας - Abdominal X-Ray (A-XR),

Ψηφιακή Αφαιρετική Αγγειογραφία - Digital Subtraction Angiography (DSA).

Μεταλλικός ενδοαυλικός νάρθηκας (ενδομόσχευμα /stent-graft).

## Περίληψη

Η ενδαγγειακή αποκατάσταση ανευρύσματος (EVAR) κοιλιακής αορτής αποτελεί μια εναλλακτική ελάχιστα επεμβατική τεχνική, ιδιαίτερα αποτελεσματική στην αποκατάσταση ανευρυσμάτων. Πραγματοποιείται με την τοποθέτηση ενός διχαλωτού μοσχεύματος (stent-graft) μέσα στον αυλό της αορτής, για τον αποκλεισμό του ανευρύσματος από την αρτηριακή κυκλοφορία, αποφεύγοντας έτσι τον κίνδυνο ρήξης του ανευρύσματος. Για τη επιτυχή ενδαγγειακή αποκατάσταση είναι απαραίτητη η λεπτομερής απεικονιστική αξιολόγηση του ανευρύσματος πριν από την εφαρμογή της, ενώ και μετά τη θεραπευτική αντιμετώπιση απαιτείται επίσης προγραμματισμένη απεικονιστική παρακολούθηση σε όλους τους ασθενείς. Η παρακολούθηση αυτή θα πρέπει να διενεργείται με ένα πρόγραμμα συστηματικής εποπτείας, ώστε να διασφαλίζεται με τον καλύτερο δυνατό τρόπο τόσο η αποτελεσματικότητα της αποκατάστασης, όσο και η έγκαιρη ανίχνευση πιθανών επιπλοκών που μπορεί να οδηγήσουν σε ρήξη του ανευρύσματος.

Το CDU είναι μια αξιόπιστη και αναίμακτη μέθοδος, με εξαιρετική ευαισθησία και ειδικότητα στην αναγνώριση και την ταξινόμηση των ενδοδιαφυγών μετά από EVAR, παρέχοντας αιμοδυναμικές πληροφορίες για τη ροή και την κατεύθυνση του αίματος. Μπορεί να κάνει διάκριση μεταξύ κεντρικής και περιφερικής ενδοδιαφυγής (Iα και Ιβ, αντίστοιχα), να εντοπίσει ενδοδιαφυγή στο σημείο αποσύνδεσης (διάστασης) των αρθρωτών τμημάτων του μοσχεύματος καθώς και ενδοδιαφυγή από την κάτω μεσεντέριο αρτηρία ή τις οσφυϊκές αρτηρίες στον ανευρυσματικό σάκο της κοιλιακής αορτής. Αξίζει να σημειωθεί ότι, CDU μπορεί να κάνει διάκριση ενδοδιαφυγής μεταξύ τύπου IIα και IIβ, παρέχοντας μοναδικές αιμοδυναμικές πληροφορίες σχετικά με την κατεύθυνση της ροής της ενδοδιαφυγής ("to and fro") και της κυματομορφής (μονοφασική ή διφασική).

Το CEUS αποτελεί επίσης μια εναλλακτική και αποτελεσματική, μη επεμβατική τεχνική με υψηλή ευαισθησία και ακρίβεια, σε συνδυασμό με τη ενδοφλέβια χορήγηση παραγόντων που περιέχουν μικροφουσαλίδες εξαφθοριούχου θείου στην ανίχνευση της ενδοδιαφυγής και των τύπων της, καθώς και της μέτρησης της διαμέτρου του ανευρύσματος,.

Η ακρίβεια του CEUS στον εντοπισμό ενδοδιαφυγών μετά από ενδαγγειακή αποκατάσταση θεωρείται καλύτερη από το CDU και είναι παρόμοιας ακρίβειας με CTA και MRA, ενώ μπορεί να χαρακτηρίσει και να ταξινομήσει καλύτερα τις ενδοδιαφυγές που δεν αναδεικνύονται από άλλες απεικονιστικές τεχνικές. Επιπλέον, το CEUS έχει το πλεονέκτημα να παρέχει αιμοδυναμικές πληροφορίες για τη ροή και την κατεύθυνση του αίματος, εκτός από την μορφολογική αξιολόγηση, αλλά και τη δυνατότητα σύγκρισης σε πραγματικό χρόνο, των εικόνων στην ίδια οθόνη. Στα πλεονεκτήματα του συμπεριλαμβάνεται η προστασία από

ανεπιθύμητες ενέργειες των ιωδιούχων σκιαγραφικών μέσων, όπως η νεφροτοξικότητα, καθώς και η προστασία από την ακτινοβολία και το υψηλό κόστος της επαναλαμβανόμενης CTA.

Συμπερασματικά, το CEUS φαίνεται να αποτελεί μια ασφαλή και αποτελεσματική απεικονιστική μέθοδο, η οποία θα μπορούσε να ενσωματωθεί στα θεσμικά πρωτόκολλα παρακολούθησης των ασθενών μετά από EVAR, ενώ ο απεικονιστικός έλεγχος με CDU σε συνδυασμό και με την A-XR προτείνεται ως εναλλακτική επιλογή του CEUS, για την ανίχνευση πιθανής ενδοδιαφυγής, της ροής αίματος εντός και εκτός του stent-graft καθώς και τον έλεγχο της ακεραιότητας του.

## Abstract

The endovascular repair of abdominal aortic aneurysm (EVAR) considered nowadays the treatment of choice for Abdominal Aortic Aneurysms (AAA) due to its minimal perioperative morbidity and mortality. This method achieves sealing and fixation of the endograft to the infrarenal neck and iliac sites, excluding the aneurysm from the systemic pressurization and avoiding the risk of rupture. A thorough preoperative assessment of the AAA geometry for assessment of its eligibility for successful EVAR is necessary. Additionally a thorough postoperative follow-up imaging in the long run allows visualization and documentation of adequate sealing and detects complications at an early stage, enabling early reintervention and preventing detrimental consequences.

CDU is a reliable non-invasive method with excellent sensitivity and specificity in the identification and classification of endoleaks after EVAR, providing hemodynamic information regarding the flow and direction of blood. Imaging methods can discriminate between central and peripheral endoleaks (Ia and Ib, respectively), endoleaks via dissociation of the endograft's modular parts as well as endoleaks from the inferior mesenteric or the lumbar arteries to the AAA sac. Notably, CDU can differentiate between IIa and IIb endoleak type. Unique hemodynamic information regarding the endoleak's flow direction ("to and fro") and waveform (monophasic or biphasic) are perfectly identified and studied via ultrasonography methods.

CEUS is a modified technique using intravenous contrast agents (microbubbles). It yields high sensitivity and accuracy in detecting endoleak and its types. Its accuracy in endoleak identification after EVAR is considered better than CDU and seems to have similar accuracy compared to CTA and MRA. Moreover, CEUS can characterize and better classify endoleaks not recognized by other imaging techniques and has the advantage of providing not only hemodynamic information on blood flow and direction but also real time images on the same screen. Its advantages include protection from adverse reactions to iodinated contrast agents such as nephrotoxicity, the burden of radiation and the high cost of repeated CTA.

In conclusion, CEUS is considered a safe and effective imaging method which could be incorporated in institutional monitoring protocols of patients after EVAR, while the CDU display coupled with A-XR can be proposed as an alternative method of CEUS for detecting endoleaks and documenting the stent integrity.

## Πίνακας Περιεχομένων

<b>Κεφάλαιο 1</b>	<b>Εισαγωγή</b>	<b>9</b>
1.1	Ανεύρυσμα κοιλιακής αορτής	9
1.2	Προεγχειρητική απεικόνιση	9
1.3	Τρόποι αποκατάστασης των ανευρυσμάτων κοιλιακής αορτής	10
1.4	Ανοικτή χειρουργική επέμβαση	10
1.5	Ελάχιστα επεμβατική ενδαγγειακή μέθοδος	10
1.6	Επιπλοκές μετά από EVAR κοιλιακής αορτής	11
1.7	Ενδοδιαφυγή - Τύποι ενδοδιαφυγών	11
1.8	Αντιμετώπιση - επανεπέμβαση μετά την διαπίστωση ενδοδιαφυγών	14
<b>Κεφάλαιο 2</b>	<b>Σκοπός της μελέτης</b>	<b>15</b>
<b>Κεφάλαιο 3</b>	<b>Μεθοδολογία</b>	<b>15</b>
3.1	Πρωτόκολλα - διαδικασία και τρόπος διενέργειας εξετάσεων υπερήχων	15
3.2	Πρωτόκολλο και τρόπος διενέργειας B-mode και CDU	15
3.3	Απεικονιστικά ευρήματα - τι αξιολογούμε στο B-mode και CDU	16
3.4	Πρωτόκολλο και τρόπος διενέργειας CEUS	18
3.5	Σκιαγραφικά μέσα	18
3.6	Υπολογισμός δόσης ενισχυτών ηχογένειας και τρόπος χορήγησης	20
3.7	Απεικονιστικά ευρήματα - τι αξιολογούμε στο CEUS	21
3.8	Πρωτόκολλο CTA	21
<b>Κεφάλαιο 4</b>	<b>Αποτελέσματα από την εφαρμογή CDU και CEUS</b>	<b>22</b>
4.1	Περιγραφή τεσσάρων περιστατικών	22
<b>Κεφάλαιο 5</b>	<b>Συζήτηση</b>	<b>33</b>
<b>Κεφάλαιο 6</b>	<b>Συμπεράσματα</b>	<b>43</b>
<b>Βιβλιογραφία</b>		<b>45</b>



# Κεφάλαιο 1 : Εισαγωγή

## 1.1 Ανεύρυσμα κοιλιακής αορτής

Η αορτή είναι το μεγαλύτερο αγγείο στο ανθρώπινο σώμα και μεταφέρει το αίμα από την καρδιά προς τα διάφορα όργανα του σώματος. Εστιακή διάταση της αορτής με διάμετρο 3cm ή μεγαλύτερη θεωρείται ανεύρυσμα. Γενικότερα ανεύρυσμα, σημαίνει "διεύρυνση" και ορίζεται η αύξηση της διαμέτρου του αγγείου πάνω από 50% σε σύγκριση με το γειτονικό μη διατεταμένο αγγείο. Ένα ανεύρυσμα δημιουργείται από την εξασθένηση των τοιχωμάτων της αρτηρίας που έχει ως αποτέλεσμα τη δημιουργία μιας προεξοχής του τοιχώματος με συνέπεια το αίμα να κατευθύνεται προς την εξασθενημένη περιοχή του τοιχώματος. Το 95% εντοπίζεται κάτω από την έκφυση των νεφρικών αρτηριών. Σε ασθενή με ανεύρυσμα κοιλιακής αορτής (ΑΚΑ), του οποίου η διάμετρος δεν υπερβαίνει τα 5cm, οι πιθανότητες ρήξης θεωρούνται μικρότερες και προτείνεται η τακτική παρακολούθησή του. Η χειρουργική αντιμετώπιση ενός ανευρύσματος πρέπει να τίθεται υπό σκέψη όταν φθάνει τα 5cm, γιατί ο αθροιστικός κίνδυνος ρήξης αυτού τα επόμενα 8 έτη ξεπερνά το 25%. Η ταχεία αύξηση του μεγέθους ενός ανευρύσματος είναι επίσης ένδειξη για χειρουργική αντιμετώπιση αυτού. Αν ωστόσο το ανεύρυσμα είναι <5cm σε διάμετρο αλλά αυξάνει το εύρος του με ρυθμό 1cm ανά έτος ή προκαλεί συμπτώματα όπως για παράδειγμα πόνο στην οσφύ, η ενδοαυλική αποκατάστασή του ανευρύσματος είναι μια από τις επιλογές για την θεραπεία της αγγειακής αυτής πάθησης [67].

## 1.2 Προεγχειρητική απεικόνιση

Το US και η CTA αποτελούν τις πιο συχνές μεθόδους για την εκτίμηση ασθενών με ΑΚΑ. Η US εξέταση ανιχνεύει με ακρίβεια τα ΑΚΑ και είναι χρήσιμη για την αρχική καθοδήγηση και την παρακολούθηση του ασθενούς. Έχει χαμηλό κόστος, είναι σύντομη, δε χρησιμοποιεί ακτινοβολία ή ιωδιούχο σκιαγραφικό και αποτελεί μέθοδο επιλογής για τον προσυμπτωματικό έλεγχο, τη διάγνωση και την παρακολούθηση. Προεγχειρητικά, όλοι οι επιλεγμένοι ασθενείς υποβάλλονται και σε λεπτομερή απεικόνιση με CTA, με χρήση ενδοφλέβιας σκιαγραφικής ουσίας. Με λήψη λεπτών τομών και με πολλαπλούς σαρωτές ανίχνευσης, τα μηχανήματα αποδίδουν τρισδιάστατες, εξαιρετικής ποιότητας, εικόνες από τις οποίες γίνεται ο σχεδιασμός της αποκατάστασης. Ανάλογα με το μέγεθος και το ρυθμό αύξησης του ανευρύσματος της αορτής, η θεραπεία μπορεί να ποικίλλει από συντηρητική (ρύθμιση αρτηριακής πίεσης-αναμονή-παρακολούθηση) έως επείγουσα χειρουργική επέμβαση. Η χειρουργική επέμβαση αποτελεί επιλογή, όταν το ανεύρυσμα μεγαλώνει αρκετά, ώστε ο κίνδυνος ρήξης να ξεπερνά τον κίνδυνο της χειρουργικής επέμβασης [67].

### **1.3 Τρόποι αποκατάστασης των ανευρυσμάτων κοιλιακής αορτής**

Δύο επιλογές είναι διαθέσιμες για την αποκατάσταση ανευρυσμάτων της αορτής: η ενδαγγειακή (λιγότερο επεμβατική) και η ανοικτή χειρουργική επέμβαση [67].

### **1.4 Ανοικτή χειρουργική επέμβαση:**

Κατά την τυπική ανοικτή χειρουργική αποκατάσταση ΑΚΑ γίνεται αντικατάσταση του κατεστραμμένου τμήματος της αορτής με τεχνητό μόσχευμα, συνήθως κατασκευασμένο από επικαλυμμένο πολυεστέρα (Dacron) είτε από πολυτετραφλουοροεθυλένιο. Η γενική αναισθησία είναι επιβεβλημένη. Το μόσχευμα ράβεται στη θέση του με μόνιμα ράμματα. Η επέμβαση, συμπεριλαμβανομένης της τομής, εξαρτάται από τη θέση του ανευρύσματος. Η διάρκεια της επέμβασης και οι κίνδυνοι που υπάρχουν εξαρτώνται από την έκταση της απαιτούμενης αποκατάστασης και την γενική υγεία του ασθενούς. Ο χρόνος ανάρρωσης ποικίλει, αλλά οι περισσότεροι χρειάζονται τουλάχιστον τέσσερις έως έξι εβδομάδες για μια ικανοποιητική ανάρρωση. Η διάρκεια της παραμονής στο νοσοκομείο εξαρτάται από την κατάσταση του ασθενούς και την επέμβαση που εκτελείται. Ένας τυπικός χρόνος παραμονής είναι μία εβδομάδα.

### **1.5 Ελάχιστα επεμβατική ενδαγγειακή μέθοδος:**

Η ενδαγγειακή αποκατάσταση των ανευρυσμάτων (EVAR) της κοιλιακής αορτής είναι μια ελάχιστα παρεμβατική μέθοδος. Για την εκτέλεση της διαδικασίας, μια μικρή τομή υπό τοπική ή επισκληρίδιο συνήθως αναισθησία, γίνεται στο δέρμα στη βουβωνική χώρα (με τομή μικρότερη του ενός εκατοστού). Με τη χρήση ακτινοσκόπησης για καθοδήγηση, διαδερμικά, διάμεσο της μηριαίας αρτηρίας μέσω της οποίας προωθούνται ειδικοί καθετήρες και θηκάρια εισάγονται μέσα από τις μηριαίες και τις λαγόνιες αρτηρίες και κατευθύνονται προς το ανεύρυσμα της αορτής. Ειδική σκιαγραφική ουσία εγχύεται στην προς αντιμετώπιση περιοχή ώστε να καταστεί δυνατή η ακριβής χαρτογράφηση του ανευρύσματος και απεικονιστικά σωστή πλοήγηση των υλικών αποκατάστασης. Ακολούθως εισάγεται οδηγό σύρμα ώστε να οδηγήσει το ενδομόσχευμα-(stent-graft) στο ανεύρυσμα. Όταν το ενδομόσχευμα τοποθετηθεί σε ορθή θέση εκπτύσσεται, αποκλείοντας το ανεύρυσμα, δημιουργώντας νέα τεχνητά τοιχώματα στο αιμοφόρο αγγείο και αποκαθιστώντας τη φυσιολογική ροή του αίματος στο αγγείο. Μετά την επέμβαση τα ζωτικά σημεία του ασθενούς είναι υπό παρακολούθηση και ο ασθενής παραμένει στο νοσοκομείο για διάστημα 2-3 ημερών. Η τεχνική αυτή εξαλείφει την ανάγκη για τομή στην κοιλιά. Επίσης, καταργεί την ανάγκη για την αποκλεισμό της αορτής κατά τη διάρκεια της διαδικασίας, αποφεύγοντας ένα σημαντικό στρες για την καρδιά.

Απαραίτητος είναι ο περιοδικός έλεγχος του ενδομοσχεύματος με CDU ή CTA ώστε να βεβαιωθεί η σωστή λειτουργία του και να αποφευχθούν πιθανές επιπλοκές σε βάθος χρόνου.

### **1.6 Επιπλοκές μετά από EVAR κοιλιακής αορτής**

Η πλειονότητα των ασθενών δεν εμφανίζουν άμεσες μείζονες επιπλοκές και η ρήξη του ανευρύσματος αποφεύγεται σε ποσοστό πάνω από 99%. Υπάρχουν μικρότερα ποσοστά πόνου και αναφέρονται μείζονες επιπλοκές σε σχέση με το ανοικτό χειρουργείο αλλά η βασική επιπλοκή του ενδομοσχεύματος είναι η μετατόπισή του με συνέπεια τη ροή αίματος εντός του ανευρύσματος και πάλι. Αυτό σημαίνει ότι οι ασθενείς που αντιμετωπίζονται ενδαγγειακά χρήζουν σταθερής περιοδικής παρακολούθησης, ώστε αν προκύψει κάποια επιπλοκή να την αντιμετωπίσουν το ταχύτερο δυνατό. Ελάχιστονες επιπλοκές περιλαμβάνουν το πιθανό οίδημα και τη φλεγμονή των χειρουργικών τομών. Υπάρχουν ωστόσο κάποιες σημαντικές επιπλοκές που μπορεί να προκύψουν κατά τη διάρκεια της επέμβασης, όπως ο θάνατος, το εγκεφαλικό επεισόδιο, η ιστική νέκρωση απώλεια του άκρου και βλάβη στους νεφρούς. Το ποσοστό σημαντικών επιπλοκών είναι μικρότερο από 15% και ο κίνδυνος θανάτου κατά την επέμβαση είναι λιγότερο από 1,5%, δηλαδή 3 φορές μικρότερος από το ποσοστό θανάτου με το ανοικτό χειρουργείο (περίπου 4,5%). Ορισμένοι ασθενείς εμφανίζουν αντίδραση στο σκιαγραφικό μέσο που χορηγείται για την απεικόνιση των αγγείων, το οποίο δυνητικά μπορεί να επηρεάσει τη λειτουργία των νεφρών.

Σε ένα περιορισμένο ποσοστό που μπορεί να φθάσει το 10% είναι δυνατόν να απαιτηθεί μια συμπληρωματική επέμβαση. Αν κατά την διάρκεια της παρακολούθησης η διάμετρος του ανευρύσματος παραμένει σταθερή ή μικραίνει τότε ο αποκλεισμός του ανευρύσματος θεωρείται ασφαλής. Μια CTA είναι απαραίτητη τις πρώτες 30 ημέρες μετά την επέμβαση και στη συνέχεια μετά από 6 μήνες, 12 μήνες και ετησίως.

Οι κύριες ανησυχίες είναι οι σχετιζόμενες με την ενδοπρόθεση ενδοδιαφυγές, η αύξηση της διαμέτρου του ανευρύσματος και η μετατόπιση των προθέσεων από το αορτικό ή λαγόνιο σημείο σύνδεσης των τμημάτων του μοσχεύματος. Άλλα προβλήματα σχετιζόμενα με EVAR και αστοχία υλικών είναι η παραμόρφωση (γωνίωση, kinking) του ενδοπροθέματος που μπορεί να οδηγήσουν σε στένωση του μοσχεύματος, θρόμβωση και τελικά απόφραξη αυτού.

### **1.7 Ενδοδιαφυγή - Τύποι ενδοδιαφυγών**

Η ενδοδιαφυγή αναφέρεται ως αποτυχία της EVAR και χαρακτηρίζεται με επιμένουσα τη ροή του αίματος εντός του ανευρυσματικού σάκου αλλά και εκτός του αυλού του ενδομοσχεύματος [Σχήμα. 1] [4], σε περιοχές που δεν επετεύχθη η θρόμβωσή του ή των παρακείμενων αγγειακών τμημάτων που αντιμετωπίζονται με τον ενδονάρθηκα. Ο όρος

«ενδοδιαφυγή» προτάθηκε το 1996 από τον White, et al. [1] όπου οι συγγραφείς περιγράφουν τα βασικά είδη της. Η ενδοδιαφυγή μπορεί να περιγραφεί ως πρώιμη, που εμφανίζεται τη στιγμή της EVAR, ή δευτερεύουσα, που αναφέρεται ως ενδοδιαφυγή που δεν είναι ορατή στην τελική αγγειογραφία αλλά εμφανίζεται σε επακόλουθο έλεγχο.

Οι ενδοδιαφυγές έχουν κατηγοριοποιηθεί [Πίνακας. 1] [4] σύμφωνα με την πηγή της ανώμαλης αιματικής ροής, καθώς αυτή χαρακτηρίζει την ενδοδιαφυγή. Η θρόμβωση είναι δυνατόν να μην επιτευχθεί αν για παράδειγμα το μόσχευμα δεν εφάπτεται απόλυτα στο τοίχωμα της κοιλιακής αορτής στα σημεία στεγανοποίησης πάνω και κάτω από το ανεύρυσμα. Η περίπτωση αυτή είναι σπάνια ονομάζεται ενδοδιαφυγή τύπου I αλλά απαιτεί άμεση ενδαγγειακή θεραπεία.

Η πιο συχνή ενδοδιαφυγή είναι η ενδοδιαφυγή τύπου II, στην οποία προκαλείται συνεχόμενη αιματική ροή-πλήρωση του ανευρυσματικού σάκου από κάποια οσφυϊκή αρτηρία ή από την κάτω μεσεντέριο αρτηρία. Η κλινική σημασία του τύπου II ενδοδιαφυγών είναι αμφιλεγόμενη και δεν υπάρχει κάποιο τυποποιημένο πρωτόκολλο αντιμετώπισης.

Κάποιες από τις αρτηρίες που ξεκινούσαν από το τοίχωμα του σάκου του ανευρύσματος για να δώσουν αίμα προ τους μύες της ράχης ή προς το κατώτερο έντερο είναι δυνατόν να αντιστρέψουν τη ροή τους και να φέρνουν αίμα προς το ανεύρυσμα ενώ κάποιες άλλες να το πηγαίνουν και πάλι προς την φυσιολογική κατεύθυνση. Έτσι μέσα στο ανεύρυσμα σχηματίζονται αιματολίμνες επικοινωνίας αυτών των καναλιών με αυξημένη πίεση που είναι δυνατόν να οδηγήσουν σε αύξηση της διαμέτρου του ανευρύσματος ή και σε ρήξη του.

Οι ενδοδιαφυγές είναι κλινικά σημαντικές καθώς μπορεί να συνδυαστούν με αύξηση του ανευρύσματος και ενδεχόμενη ρήξη. Αυτό παρατηρείται σε ενδοδιαφυγές τύπου I και III, που επικοινωνούν απευθείας με τον αορτικό αυλό και η δευτερεύουσα παρέμβαση είναι σχεδόν πάντα απαραίτητη σε αυτούς τους ασθενείς. Σε γενικές γραμμές, οι ενδοδιαφυγές υψηλής πίεσης (τύπου I και III) απαιτούν επείγουσα διαχείριση λόγω του σχετικά υψηλού βραχυπρόθεσμα κινδύνου ρήξης του σάκου. Αν και η ακριβή διαφοροποίηση μεταξύ τύπου I και III ενδοδιαφυγής μπορεί να μην είναι δυνατή σε απεικόνιση εγκάρσιας τομής, η διαφοροποίηση είναι συχνά περιττή, διότι και οι δύο βλάβες θεωρούνται υψηλού κινδύνου και απαιτούν αγγειογραφία για την αξιολόγηση και την μετέπειτα επεξεργασία. Σημαντική μετατόπιση του μοσχεύματος στο σημείο φραγής προδιαθέτει σε ενδοδιαφυγή (τύπου I), ενώ ανεπιθύμητη κινητικότητα των αρθρωτών τμημάτων του ενδομοσχεύματος μπορεί να οδηγήσει σε αποκόλληση των τμημάτων και πιθανή ενδοδιαφυγή τύπου III.

Οι αλλοιώσεις χαμηλής πίεσης (τύπους II και V ή ενδοδιάτασης) που σχετίζονται με τη διεύρυνση του ανευρύσματος, θεωρούνται λιγότερο επείγουσες, αλλά μπορούν να

δικαιολογήσουν τη συνεχόμενη ενδαγγειακή αξιολόγηση αν υπάρχει επικείμενη αύξηση του σάκου του ανευρύσματος ή αν ο ασθενής παρουσιάζει συμπτώματα.

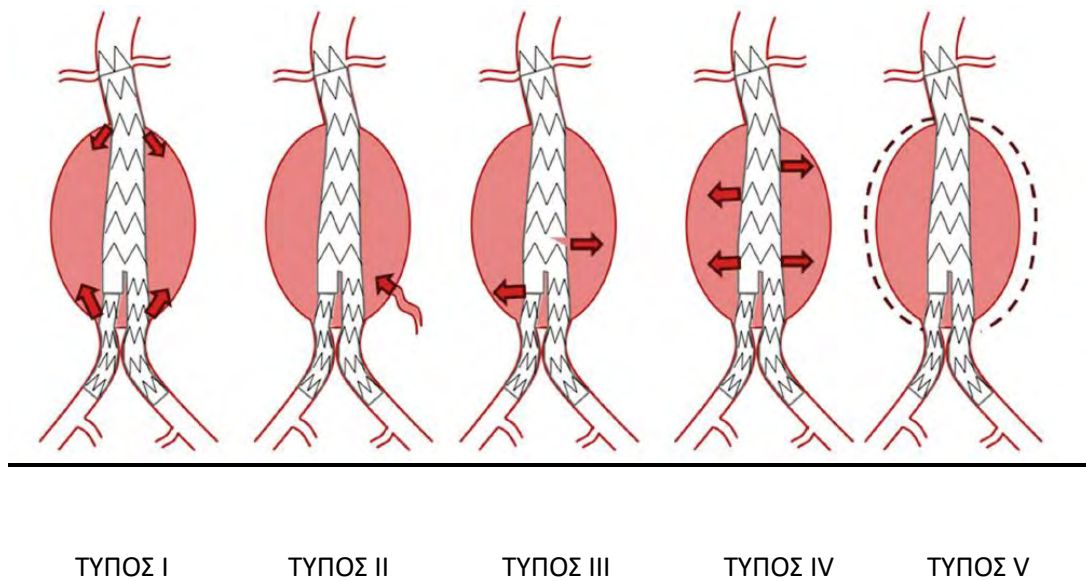
Η αιματική ροή διαμέσου του τοιχώματος του μοσχεύματος σε ένα άθικτο μόσχευμα μέσα σε 30 ημέρες από την EVAR ονομάζεται ενδοδιαφυγή τύπου IV. Αυτές οι διαφυγές τυπικά σφραγίζουν αυτόματα, ενώ αυξάνεται η εμφάνισή τους με τα λεπτότερα και πιο πορώδη ενδομοσχεύματα τελευταίας γενιάς.

Όλοι οι ασθενείς εντάσσονται σε ένα πρόγραμμα συστηματικής μετεγχειρητικής παρακολούθησης με σκοπό την αναγνώριση αιτιών πιθανής καθυστερημένης ρήξης. Η ακριβής ανίχνευση και ταξινόμηση είναι απαραίτητη για τη σωστή διαχείριση, δεδομένου ότι η μέθοδος θεραπείας ενδοδιαφυγής καθορίζεται από την διαφορετική πηγή.

ΤΥΠΟΙ	ΥΠΟΤΥΠΟΙ	ΠΕΡΙΓΡΑΦΗ
<b>ΤΥΠΟΣ I</b>		ανεπαρκής σφράγιση στο σημείο της προσάρτησης του μοσχεύματος - στο εγγύς ή άπω άκρο ή στην επικάλυψη των εξαρτημάτων
	Ia	γύρω από το εγγύς άκρο του σώματος του ενδομοσχεύματος (κεντρική)
	Ib	γύρω από το απώτερο άκρο του σώματος του ενδομοσχεύματος (διαφυγή από το περιφερικό άκρο)
	Ic	γύρω από το απώτερο άκρο της λαγόνιας αρτηρίας
<b>ΤΥΠΟΣ II</b>		αιμάτωση του σάκου του ανευρύσματος μέσω κλάδων ή παράπλευρων αρτηριών
	IIa	απλή - (ένα αγγείο)
	IIb	σύνθετη ( $\geq 2$ αγγεία)
<b>ΤΥΠΟΣ III</b>		ενδοδιαφυγή διαμέσου μιας ατέλειας στο ενδομόσχευμα ή ανεπαρκή σφράγιση των επικαλυπτόμενων ενδομοσχευμάτων
	IIIa	διαφυγή στο σημείο επαφής των επικαλυπτόμενων ενδομοσχευμάτων
	IIIb	οπή στο μέσο του ενδομοσχεύματος - "κάταγμα" του ενδομοσχεύματος ή ρήξη στη δομή του ενδομοσχεύματος
<b>ΤΥΠΟΣ IV</b>		διαφυγή μέσα από τη δομή του ενδομοσχεύματος εξαιτίας του πορώδους υλικού του ενδομοσχεύματος (fabric porosity)
<b>ΤΥΠΟΣ V</b>		ενδοτάση - αύξηση της διαμέτρου του ανευρύσματος χωρίς ενδείξεις ενδοδιαφυγής στην απεικόνιση

#### Πίνακας 1. Τύποι ενδοδιαφυγής μετά από EVAR

[4]radclass.mudr.org "Endoleak - types of endoleaks after endovascular aneurysm repair (EVAR)".



Σχήμα 1: Σχηματική απεικόνιση των διαφόρων τύπων ενδοδιαφυγών [4].

### 1.8 Αντιμετώπιση - επανεπέμβαση μετά την διαπίστωση ενδοδιαφυγών

Σε περίπτωση ενδοδιαφυγής και ανάλογα με την περίπτωση, ίσως χρειαστεί επανεπέμβαση (ενδοαυλική). Σε αυτή την περίπτωση γίνεται εμβολισμός των υπευθύνων κλάδων αλλά και των αιματολιμνών, με μόνιμο εμβολικό παράγοντα όπως είναι τα coils (μεταλλικά σπειράματα) η κυανοακρυλική κόλλα ή το onyx. Ο εμβολισμός μπορεί να γίνει με μικροκαθετήρες ακολουθώντας λεπτά αγγειακά δίκτυα προκειμένου να φθάσουμε στο σάκο του ανευρύσματος πίσω από το μόσχευμά μας είτε διοσφυϊκά με άμεση παρακέντηση του σάκου του ανευρύσματος. Οι ασθενείς που υποβλήθηκαν σε ενδαγγειακή αποκατάσταση ΑΚΑ πρέπει να εξετάζονται για ενδοδιαφυγές, μετακίνηση του ενδομοσχεύματος, για στένωση και θρόμβωση.

## **Κεφάλαιο 2 : Σκοπός της παρούσας μελέτης**

Είναι η περιγραφή των μεθόδων παρακολούθησης ασθενών μετά από EVAR ανευρύσματος κοιλιακής αορτής. με CDU και CEUS, η ανάλυση των πρωτοκόλλων και η σύγκριση τους με τη CTA, που αποτελεί το “gold standard” καθώς και με άλλες εναλλακτικές απεικονιστικές μεθόδους, όπως MRA, DSA όπου κρίνεται απαραίτητο και ο συνδυασμός της CDU με την A-XR. Για την διευκόλυνση της περιγραφής των μεθόδων αυτών παρατίθεται επίσης, η διερεύνηση τεσσάρων ασθενών που αντιμετωπίστηκαν στην Αγγειοχειρουργική Κλινική και διερευνήθηκαν στο Τμήμα Ιατρικής Απεικόνισης του Πανεπιστημιακού Γενικού Νοσοκομείου Αλεξανδρούπολης.

## **Κεφάλαιο 3 : Μεθοδολογία**

Στη βάση δεδομένων Medline χρησιμοποιήθηκαν ως λέξεις κλειδιά : Ultrasound, Color Doppler Ultrasound (CDU), Hemodynamics, Contrast-Enhanced Ultrasound (CEUS), Computed Tomography Angiography (CTA), Magnetic Resonance Angiography (MRA), Abdominal X-Ray (AXR), Endovascular Aneurysm Repair (EVAR), Abdominal Aortic Aneurysm, Endoleaks, Stent-graft.

Επιλέχθηκαν από τη βιβλιογραφία οι μελέτες που περιγράφουν τα πρωτόκολλα εξέτασης με CDU και CEUS καθώς και η σύγκρισή τους με εναλλακτικές μεθόδους. Έγινε επικέντρωση στα άρθρα για λόγους χρησιμότητας από το 1996 έως σήμερα. Επίσης για τη διευκόλυνση της κατανόησης, παρουσίασης και σύγκρισης των προαναφερόμενων τεχνικών διερευνήθηκαν και συζητήθηκαν τέσσερα περιστατικά με ενδοδιαφυγές (Endoleak) σε ασθενείς που μελετήθηκαν με AXR, CDU, CEUS, CTA, MRA και όπου κρίθηκε απαραίτητο με DSA.

### ***3.1 Πρωτόκολλα - διαδικασία και τρόπος διενέργειας εξετάσεων υπερήχων***

Όλα τα περιστατικά που παραθέτονται παρακάτω διερευνήθηκαν με CDU, ενώ δύο από αυτά με CEUS. Οι εξετάσεις πραγματοποιήθηκαν σε μηχανήματα HD 15 Philips και iU22 Philips, που είναι εξοπλισμένα με ηχοβολείς 5MHz (καμπυλόγραμμης διάταξης κεφαλής), με το δεύτερο να είναι εξοπλισμένο και με ειδικό λογισμικό που λειτουργεί με χαμηλό μηχανικό δείκτη και ανάστροφη παλμική κίνηση (αρμονικές), ενώ έγινε προσαρμογή των πρωτοκόλλων σύμφωνα με το σωματότυπο των ασθενών.

### ***3.2 Πρωτόκολλο και τρόπος διενέργειας B-mode και CDU***

Η US εξέταση προϋποθέτει ο εξεταζόμενος να είναι νήστις από το προηγούμενο βράδυ

της εξέτασης, προκειμένου να μειωθεί ο μετεωρισμός που σχετίζεται με περιορισμένη αξιολόγηση, ενώ ο ασθενής τοποθετείται σε ύπτια θέση και με ανάκλιση της κλίνης στις 10 μοίρες. Η απεικόνιση αρχίζει χρησιμοποιώντας την κλίμακα του "γκρι", όπου ελέγχεται η θέση, το σχήμα και η εσωτερική ηχογένεια ενός ανευρύσματος, καθώς και η θέση και το σχήμα του ενδομοσχεύματος. Η σάρωση αρχίζει από την κοιλιακή αρτηρία μέχρι το διχασμό της κοιλιακής αορτής στα λαγόνια αγγεία, σε επιμήκη και εγκάρσια διατομή, ενώ οι λαγόνιες αρτηρίες και οι κοινές μηριαίες αρτηρίες σαρώθηκαν με παρόμοιο τρόπο.

Η απεικόνιση της αορτής πάνω από την κεντρική πρόσφυση του ενδομοσχεύματος γίνεται για την ανίχνευση διάτασης ή αλλαγής από την αρχική εξέταση. Ελέγχεται σχολαστικά ολόκληρο το μόσχευμα για παθολογικές καταστάσεις. Οι μετρήσεις της αορτής πραγματοποιήθηκαν στο επίπεδο των νεφρικών αρτηριών και κοντά στη θέση διχασμού της αορτής στις λαγόνιες αρτηρίες, σε εγκάρσια διατομή κατά τη μέγιστη διάμετρο του ανευρύσματος, ενώ η έκταση του ανευρύσματος εκτιμήθηκε – μετρήθηκε σε επιμήκη διατομή. Το μέγεθος ενός ανευρύσματος μετρήθηκε σε άνω, μέσο και κάτω τριτημόριο. Η μέτρηση του μεγέθους του ανευρύσματος αποτελεί σημαντικό στοιχείο για τον εντοπισμό κάθε αύξησης του ανευρυσματικού σάκου και τον ενδεχόμενο κίνδυνο ρήξης. Ομοίως, ελήφθησαν αιμοδυναμικές κυματομορφές και μετρήσεις ταχύτητας σε αντίστοιχες θέσεις (άνω, μέσο και κάτω τριτημόριο του μοσχεύματος) και σε απόσταση από το ενδομόσχευμα.

### **3.3 Απεικονιστικά ευρήματα - τι αξιολογούμε σε B-mode και CDU**

Ένας τύπος ενδοδιαφυγής στη B-mode απεικόνιση αναγνωρίζεται ως υποηχογενής σε σχέση με την υπόλοιπη περιοχή που ο περιβάλλον θρόμβος είναι πιο ηχογενής σε σχέση με την περιοχή που ρέει το αίμα. Ο μεταλλικός νάρθηκας (stent-graft) του ενδομοσχεύματος παρουσιάζει ηχογενή απεικόνιση.

Για την ανίχνευση ενδοδιαφυγών χρησιμοποιείται μια μικρή έγχρωμη περιοχή (color box), με χαμηλή συχνότητα επανάληψης παλμού (PRF) και ανάκτηση χρώματος (color gain) στο επίπεδο του θορύβου. Αυτές οι ρυθμίσεις θα επιτρέψουν την αναγνώριση των ενδοδιαφυγών με χαμηλή ροή. Με τη χρήση CDU αναδεικνύεται η απεικόνιση της ροής του αίματος μέσα και γύρω από την ενδοπρόθεση, καθώς και του σήματος της ροής του αίματος από το εξωτερικό στο εσωτερικό ενός ανευρύσματος και επαληθεύεται με την παρουσία αρτηριακού φάσματος. Γίνεται έλεγχος για τυχόν ενδοδιαφυγές, με ανάδειξη της θέσης τους, του τύπου και της κατεύθυνσης της ροής του αίματος [37].

Ανιχνεύεται χαμηλή ροή ή υψηλή ροή με τη βοήθεια του power Doppler όταν πρόκειται για ενδοδιαφυγή από οσφυϊκή αρτηρία και το σχήμα της κυματομορφής υποδεικνύει υψηλή αντίσταση.



Όταν μια οσφυϊκή αρτηρία τροφοδοτεί τον θρόμβο μέσα στον σάκο, ο σάκος σε εκείνη την περιοχή είναι πολύ υποηχογενής σε σύγκριση με το υπόλοιπο τμήμα του σάκου και τους ιστούς γύρω από το ανεύρυσμα. Αυτό υποδεικνύει "φρέσκο" αίμα απορροφούμενο από το θρόμβο.

Έχει δειχθεί ότι το CDU μπορεί να χρησιμοποιηθεί για να αναγνωρίσει με αξιοπιστία τις σχετιζόμενες με το ενδομόσχευμα ενδοδιαφυγές τύπου I. Ο CDU έλεγχος είναι λιγότερο αποτελεσματικός για την αναγνώριση ενδοδιαφυγών τύπου II, αλλά καθώς είναι γνωστό ότι οι ενδοδιαφυγές τύπου II χωρίς αύξηση του σάκου δεν συνδέονται με σημαντικό κίνδυνο δυσμενών κλινικών γεγονότων, μπορεί να θεωρηθεί ως αποδεκτός περιορισμός.

Η απουσία ενδοδιαφυγών, αλλά αύξησης του ανευρυσματικού σάκου υποδεικνύουν την παρουσία ενδοδιάτασης. Σε μερικές περιπτώσεις οι ενδοδιαφυγές αποκαλύπτονται με την εξέταση του ασθενή σε διάφορες θέσεις.

Όταν διακρίνεται μια σημαντική στένωση στην περιφερική πρόσφυση του ενδομοσχεύματος, αναδεικνύεται φυσιολογικό «μωσαϊκό» χρωμάτων εξαιτίας του φαινομένου aliasing από τη μεγάλη ταχύτητα.

Το CDU χρησιμοποιείται για τον εντοπισμό της ενδοδιαφυγής, με ανάδειξη ροής και τον προσδιορισμό της προέλευσης [33], ενώ με B-mode υπερηχογράφημα, δίδεται ιδιαίτερη προσοχή σε πιθανή μετακίνηση του μοσχεύματος από την προβλεπόμενη θέση, σε συμπίεση ή συστροφή του μοσχεύματος, καθώς και στην παρουσία οπισθοπεριτοναϊκού υγρού.

Η A-XR σε ένα καθορισμένο πρωτόκολλο είναι ένας αξιόπιστος τρόπος αναγνώρισης μετατόπισης του μοσχεύματος. Τα "κατάγματα" των ενδοπροθέσεων και η αποκόλληση των τμημάτων των ενδομοσχευμάτων είναι επίσης σχετικά εύκολο να αναδειχθούν [16]. Είναι συγκριτικά φθηνή μέθοδος και συμπληρώνει ικανοποιητικά τον έλεγχο με CDU.

Η συνδυαστική χρήση αυτών των μεθόδων αποτελεί μια δυνητικά αποδεκτή εναλλακτική προσέγγιση στην CTA. Είναι γενικά αποδεκτό ότι η παρακολούθηση μετά την EVAR θα πρέπει να γίνεται εφ'όρου ζωής. Τα μεσοδιαστήματα μεταξύ των ελέγχων κυμαίνονται, αλλά συνήθως περιλαμβάνουν A-XR, CDU και CTA στον ένα μήνα μετά την EVAR.

Η χρήση μέσων υπερηχητικής αντίθεσης έχει αυξηθεί στην ανίχνευση των ενδοδιαφυγών. Αρκετές μελέτες έχουν δείξει ότι η εφαρμογή τους είναι εύκολη και αποτελεσματικότερη από την CDU απεικόνιση στην παρακολούθηση μετά από EVAR. Είναι αξιόπιστη και αξιολογη εναλλακτική μέθοδος για την ανίχνευση ενδοδιαφυγής και μπορεί να διεξάγεται ως εξέταση ρουτίνας.

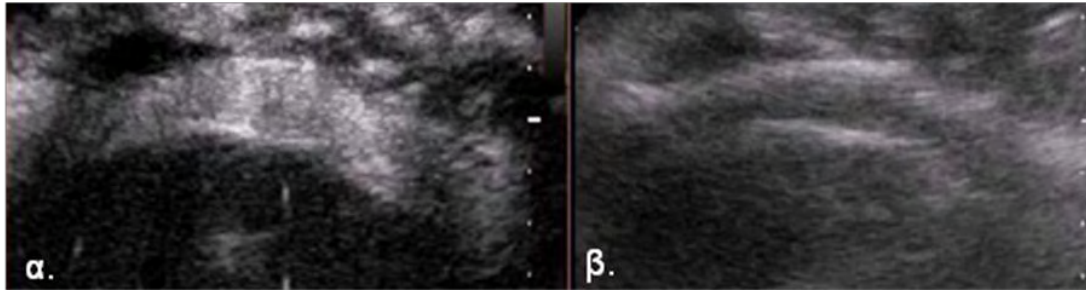
### **3.4 Πρωτόκολλο και τρόπος διενέργειας CEUS**

Για τη διενέργεια του CEUS έγινε χρήση ειδικού λογισμικού (αξιολόγηση αρμονικών από το μηχάνημα του US). Το βάθος σάρωσης προσαρμόστηκε ανάλογα με το σωματότυπο κάθε εξεταζόμενου. Ο μηχανικός δείκτης (MI) ήταν 0.05-0.06, ο θερμικός (TI) 0 και το δυναμικό εύρος 80 dB, με τις ρυθμίσεις αυτές για τον κάθε ασθενή να παραμένουν αμετάβλητες σε όλη την διαδικασία της εξέτασης.

### **3.5 Σκιαγραφικά μέσα**

Στους υπερήχους χρησιμοποιούνται ενισχυτικές ουσίες CEUS που περιλαμβάνουν την *in* χορήγηση παραγόντων που περιέχουν μικροφουσαλίδες εξαφθοριούχου θείου. Οι φουσαλίδες αερίου έχουν υψηλό βαθμό ηχογένειας και είναι έντονα ηχοανακλαστικές σε σχέση με τους περιβάλλοντες ιστούς λόγω διαφορετικών φυσικών ιδιοτήτων (ταχύτητα μετάδοσης του ήχου) και συμπεριφοράς. Έτσι, οι μικροφουσαλίδες χρησιμοποιούνται ως παράγοντες αντίθεσης προκαλώντας σημαντική ανάκλαση της δέσμης υπερήχων, ενώ ταυτόχρονα με τον περιορισμό των ανακλάσεων από τους υπόλοιπους ιστούς (λογισμικό μηχανήματος) ενισχύουν την διαφορά ανάκλασης των υπερηχητικών κυμάτων, παράγοντας ένα υπερηχογράφημα με αυξημένη αντίθεση και καταγραφή του σημείου ενδιαφέροντος [5,6]. Απλοϊκά θα μπορούσαμε να πούμε ότι λειτουργούν με ένα τρόπο παρόμοιο με αυτόν των ενδοφλεβίων σκιαγραφικών μέσων, που χρησιμοποιούνται σε CT και MRI.

Η ενίσχυση με υπερήχους μπορεί να χρησιμοποιηθεί για την απεικόνιση της αιμάτωσης οργάνων, τη μέτρηση του ρυθμού ροής του αίματος στην καρδιά και άλλα όργανα, σε αγγειακές δομές [Εικ.1], καθώς και για άλλες εφαρμογές. Οι μικροφουσαλίδες χρησιμοποιούνται (μη-στοχευμένες) για τη δυναμική αξιολόγηση της αγγείωσης μιας βλάβης-στόχου, συνηθέστερα στο ήπαρ ή στους νεφρούς, που μπορεί να είναι χρήσιμη στη διάγνωση, για τη μέτρηση αιμάτωσης οργάνων, χρήσιμη στη διάγνωση διάχυτης διεργασίας (π.χ. κίρρωση). Οι μικροφουσαλίδες μπορεί επίσης να είναι σχεδιασμένες ως μια μορφή στοχευμένης μοριακής απεικόνισης κατά την οποία δεσμεύονται από ειδικά μόρια και συσσωρεύονται επιλεκτικά σε περιοχές ενδιαφέροντος, όπως νοσούντων ή μη φυσιολογικών ιστών.



*Εικ.1. Απεικόνιση ροής αίματος εντός του μοσχέυματος (α) με ενισχυτές υπερήχων και (β) σε συγκριτική εικόνα βάσης ταυτόχρονης απεικόνισης [τμήμα Ιατρικής Απεικόνισης Π.Γ.Ν. Αλεξανδρούπολης].*

### *Βασικές αρχές φυσικής*

(1) Η διέλευση των μικροφουσαλίδων διά μέσου ενός ακουστικού πεδίου προκαλεί συμπίεση και έκπτυξη αυτών (ταλάντευση), (2) Στο διαγνωστικό εύρος συχνοτήτων (1-20MHz) οι μικροφουσαλίδες συντονίζονται και συμπεριφέρονται όπως τα μουσικά όργανα, (3) Εκπέμπουν αρμονικές ειδικές για τα είδη των φουσαλίδων, (4) Η συμπεριφορά των μικροφουσαλίδων εξαρτάται από την ακουστική πίεση που προκαλείται από τον ηχοβολέα, (5) Το οπτικό αποτέλεσμα προέρχεται από την ανάκλαση της ηχητικής δέσμης, την ασύμμετρη δόνηση και τελικά τη ρήξη των μικροφουσαλίδων [5,68].

### *Χαρακτηριστικά σκιαγραφικών μέσων ενίσχυσης υπερήχων*

- ✓ Μικροφουσαλίδες (αέρας ή μη) σταθεροποιημένες με επικάλυψη βιοσυμβατού υλικού (πρωτεΐνες, λιπίδια, επιφανειοδραστικό παράγοντα, πολυμερή).
- ✓ Χρήση αερίων υψηλού μοριακού βάρους με αργή διάχυση διαμέσου των μεμβρανών και μακρά διάρκεια δράσης στην κυκλοφορία, ενώ το απεικονιστικό αποτέλεσμα εξαρτάται από τη συμπιεστότητα τους.
- ✓ Η διάμετρος των μικροφουσαλίδων θα πρέπει να διακυμαίνεται από 2-10  $\mu\text{m}$  ( $<10 \mu\text{m}$ ) για την αποφυγή εμβολισμού των τριχοειδών.
- ✓ Πρέπει να είναι αρκετά μικρά και σταθερά διασφαλίζοντας τη διόδο από την πνευμονική κυκλοφορία και τις καρδιακές κοιλότητες, στη συστηματική κυκλοφορία και τη διατήρησή τους για ικανό χρονικό διάστημα για τη μελέτη των αγγείων και των βλαβών.
- ✓ Το αέριο αποβάλλεται από τους πνεύμονες με την εκπνοή σε 10-15min μετά τη χορήγηση, ενώ οι σταθεροποιητικοί παράγοντες φιλτράρονται από τους νεφρούς και απομακρύνονται από το ήπαρ.

- ✓ Οι επικαλύψεις βελτιώνουν τη διατήρηση των φυσαλίδων του αερίου (σταθερότητα) και την ελαστικότητά τους (ακουστική ανάκλαση). Η σταθερότητα της φυσαλίδας είναι ανάλογη του πάχους της επικάλυψης της, ενώ η δράση της επικάλυψης είναι αντιστρόφως ανάλογη του μεγέθους της φυσαλίδας [5,68].

### ***Οδηγίες για τη χρήση Σκιαγραφικών Μέσων Υπερήχων (ESUR Guidelines on Contrast Media 2009***

Τα σκιαγραφικά μέσα υπερήχων γενικώς είναι ασφαλή. Σχετική αντένδειξη θεωρείται η καρδιακή νόσος, ενώ οι πιθανές παρενέργειες στην πλειονότητά τους είναι ήπιες και υποχωρούν χωρίς ανάγκη θεραπείας [55].

#### ***3.6 Υπολογισμός δόσης ενισχυτών ηχογένειας και τρόπος χορήγησης***

Ο παράγοντας αντίθεσης που χρησιμοποιήθηκε ενδοφλεβίως ήταν ένα σκιαγραφικό μέσο δεύτερης γενιάς SonoVue (Braco, Μιλάνο, Ιταλία), που αποτελείται από εξαφθοριούχο θείο (αέριο το οποίο περιβάλλεται από ένα λιπίδιο, lipopolymer, ή πολυμερές κέλυφος), το οποίο παρουσιάζει μεγαλύτερη διάρκεια στην κυκλοφορία του αίματος κάτω από την ηχητική επεξεργασία με χαμηλή ακουστική ισχύ.

Η δόση της σκιαγραφικής αντίθεσης, δεύτερης γενιάς δεν είναι σαφώς καθορισμένη, αλλά οι περισσότεροι συγγραφείς αναφέρουν στις μελέτες τους ότι κυμάνθηκε μεταξύ 2,4 ml - 5 ml. Στη συνέχεια μετά από απολύμανση, παρακεντήθηκε η ωλένια / βραχιόνια φλέβα και εγχύθηκε ενιαία δόση της σκιαγραφικής ενίσχυσης 2,4 ml με εφ' άπαξ έγχυση σε όλους τους ασθενείς με βελόνα 18-20 gauge, ακολουθούμενα από 5 ml φυσιολογικού ορού 0,9% για προώθηση του σκιαγραφικού μέσου. Για να αποφευχθεί η ρήξη των μικροφυσαλίδων κατά τη διάρκεια της έγχυσης, η σύριγγα και η ενδοφλέβια οδός πρέπει να είναι χωρίς γωνίες, ενώ δεν χρησιμοποιείται προέκταση.

Η σάρωση πραγματοποιήθηκε σε κεφαλοουραία κατεύθυνση ακολουθώντας την πορεία του stent-graft, ενώ στη συνέχεια επικεντρώνεται στα άνω και κάτω όρια του σημείου της σύνδεσής του και στο εσωτερικό του, για να διαπιστωθεί ενδεχόμενη ύπαρξη ενδοδιαφυγής με παρουσία μικροφυσαλίδων στην περιφέρεια του σώματος της ενδοπρόθεσης, αλλά και εντός του ανευρυσματικού σάκου για να καθοριστεί αν η ροή που εισέρχεται στο ανεύρυσμα προέρχεται από κλάδο αρτηρίας [40].

Αν ανευρεθεί ύποπτο σημείο ροής αίματος και ταυτοποιηθεί με την ανάδειξη μικροφυσαλίδων, τότε άλλα 2,4 ml του σκιαγραφικού μέσου εγχύονται in εφάπαξ εφόσον οι προηγούμενες μικροφυσαλίδες εξαφανιστούν. Η επίσπευση της εξαφάνισης των μικροφυσαλίδων μπορεί να επιτευχθεί αυξάνοντας τον μηχανικό δείκτη (MI) της δέσμης μας. Η εξέταση πλέον επικεντρώνεται στη θέση της ύποπτης περιοχής όπου και καταγράφηκε η ενδοδιαφυγή. Όλες οι δυναμικές εικόνες που λαμβάνονται, καταγράφονται και

αποθηκεύονται με ψηφιακή μορφή στο σκληρό δίσκο και σε δεύτερο φορητό δίσκο για επακόλουθη ανάλυση [5].

### **3.7 Απεικονιστικά ευρήματα - τι αξιολογούμε στο CEUS**

Η παραπάνω διαδικασία στα περιστατικά μας επαναλήφθηκε ακόμη μία φορά, όταν υπήρξε διαγνωστική δυσκολία.

Η σάρωση με CEUS εκτελείται σε χρονικό διάστημα που συνήθως δεν ξεπερνά τα 5 λεπτά μετά την iv έγχυση και αξιολογείται η παρουσία της ενίσχυσης της αντίθεσης εντός του σάκου του ανευρύσματος, ενώ παρακολουθείται ο χρόνος της εμφάνισης (συγχρόνως ή καθυστερημένη σε σχέση με την ενίσχυση) και η έκπλυση των μικροφουσαλίδων.

Άμεση ενίσχυση της ενδοδιαφυγής παρατηρείται σε ένα μόσχευμα που σχετίζεται με τύπου I ή III ενδοδιαφυγή, ενώ μια καθυστέρηση μεγαλύτερη από 5s υποδηλώνει μια ενδοδιαφυγή τύπου II. Ειδικά σε περιπτώσεις ενδοδιαφυγής τύπου I, η ενίσχυση της αντίθεσης παρατηρείται όταν φθάνει στο ανεύρυσμα και ταυτόχρονα στο μόσχευμα [25,61].

Με το CEUS δεν χρησιμοποιούνται ακτίνες X και κανένας από τους ασθενείς που εξετάστηκαν δεν παρουσίασε δυσφορία, αλλεργίες, νεφροτοξικότητα, ή άλλες ανεπιθύμητες ενέργειες κατά τη διάρκεια της εξέτασης. Το CEUS φαίνεται να έχει το συγκριτικό πλεονέκτημα έναντι της MRI και CT να χρησιμοποιείται χωρίς περιορισμό σε ασθενείς με αντενδείξεις, όπως νεφρική ανεπάρκεια ή αλλεργία [7,25,61].

### **3.8 Πρωτόκολλο CTA**

Η CTA πραγματοποιήθηκε σε αξονικό τομογράφο (Siemens Medical Solutions, Erlangen, Γερμανία). Ανάλογο πρωτόκολλο διενεργήθηκε με CT τριπλής φάσης (απλές τομές, αρτηριακή (with bolus-tracking), καθώς και την πυλαία φάση σε 65s με 90 ml, με χρήση μη ιονικού μέσου αντίθεσης Ultravist 370 (Schering AG, Βερολίνο, Γερμανία) και ρυθμό ροής 4 ml/s. Οι τομές πάχους ήταν 1mm και οι ανασυνθέσεις σε 1 και 7mm. Οι απλές τομές και η αρτηριακή φάση διενεργήθηκαν με 120 και 210 kVp Mas, ενώ η πυλαία φάση 100/140 kV και 210 Mas.

Η CTA αποτελεί το gold standard για την ανίχνευση ενδοδιαφυγής σε εξεταζόμενους μετά από ενδοαυλική αποκατάσταση ανευρυσμάτων της κοιλιακής αορτής [3,51]. Ωστόσο δεδομένου του κόστους της εξέτασης για την παρακολούθηση ασθενών που απαιτείται κατά το πρώτο έτος, ιδιαίτερα αν μια ενδοδιαφυγή είναι παρούσα, την έκθεση στην ακτινοβολία, το ενδεχόμενο αλλεργικό υπόβαθρο και τη νεφροτοξικότητα, ιδιαίτερα σε ασθενείς με χρόνια νεφρική ανεπάρκεια πολλές φορές απαιτείται επιλογή άλλης απεικονιστικής μεθόδου και αποφυγή της CTA.

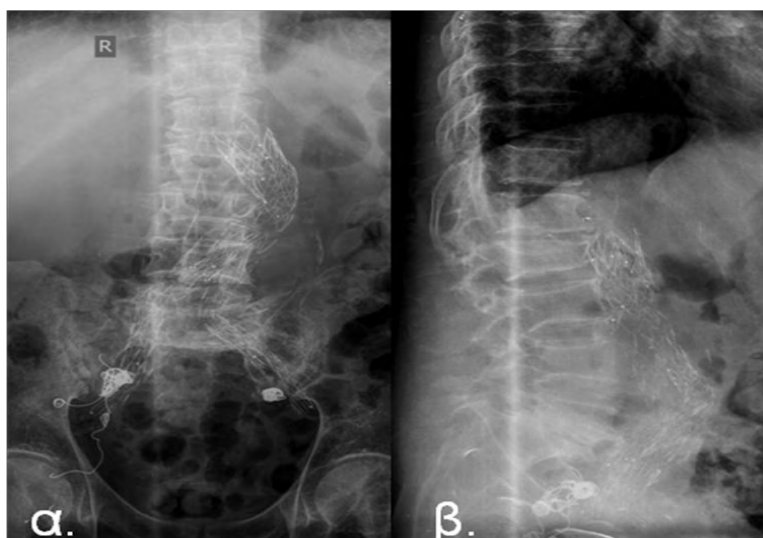
## Κεφάλαιο 4 :

### Αποτελέσματα από την εφαρμογή CDU και CEUS

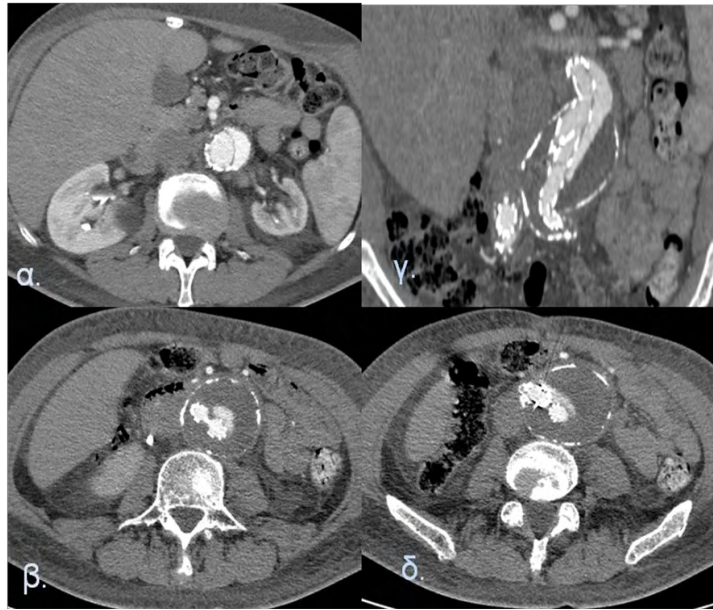
Με αφορμή τη συγγραφή της διπλωματικής εργασίας μελετήσαμε αντιπροσωπευτικά τέσσερα περιστατικά η καταγραφή και ερμηνεία των οποίων παρατίθεται παρακάτω. Σε όλα τα περιστατικά πραγματοποιήθηκε αποκατάσταση ανευρύσματος κοιλιακής αορτής ενδαγγειακά με την τοποθέτηση διχαλωτού ενδομοσχεύματος (stent-graft) στην αορτή.

#### 4.1 Περιγραφή τεσσάρων περιστατικών

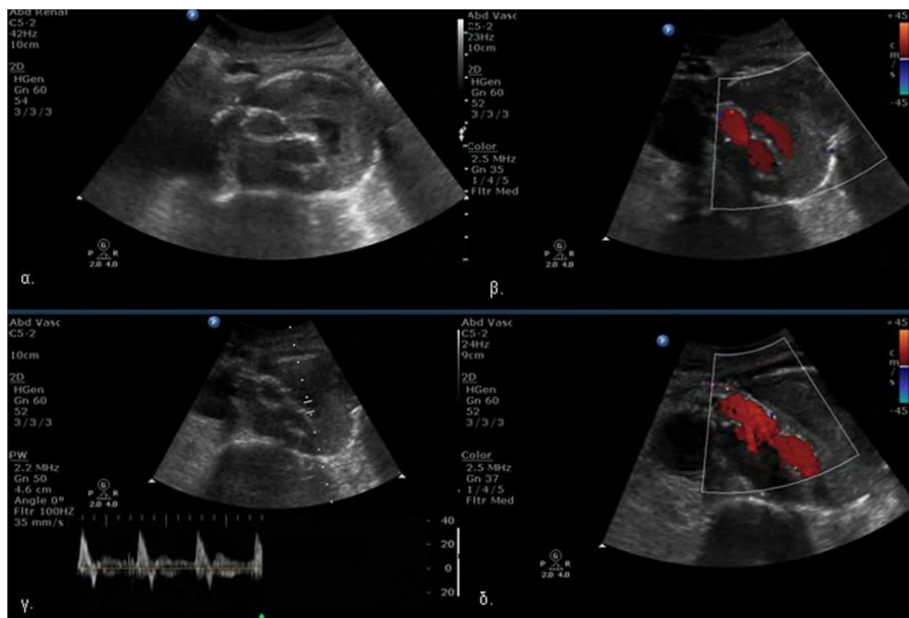
**1<sup>ο</sup> περιστατικό:** άνδρας 72 ετών. Κατάσταση μετά από τοποθέτηση διχαλωτού ενδομοσχεύματος με υπερνεφρική στήριξη, για την αντιμετώπιση 6cm υπονεφρικού ανευρύσματος της υπονεφρικής κοιλιακής αορτής. Λήψη ακτινογραφίας κατά την πρώτη μετεγχειρητική μέρα.



1) A-XR f/p: απεικονίζεται το διχαλωτό ενδομόσχευμα (α), με υπερνεφρική στήριξη και σημαντική γωνίωση του υπονεφρικού ανχένα (60° και μήκος 3cm). Είχε προηγηθεί εμβολισμός με σπειράματα αμφότερων των έσω λαγονίων αρτηριών κατά το προηγούμενο μήνα, λόγω συνύπαρξης ανευρυσμάτων των κοινών λαγονίων και αναγκαιότητας για περιφερική πρόσφυση στις έξω λαγόνιες αρτηρίες (α,β).



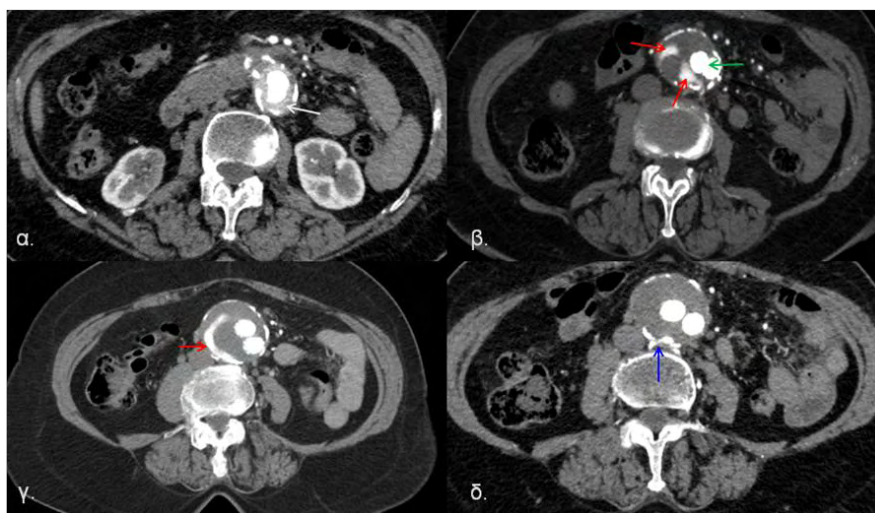
2) α,β,δ.: CTA εγκάρσιες τομές και γ. στεφανιαία ανασύνθεση στην κοιλιακή αορτή. Παρατηρείται σημαντικής έκτασης ενδοδιαφυγή τύπου 1a (με είσοδο του αίματος στο σάκο από το επίπεδο έκφυσης των νεφρικών αρτηριών), με σημαντική ποσότητα αίματος εκτός του ενδομοσχεύματος στο AP πλάγιο αυτού που εκτείνεται προσθίως του ΔΕ σκέλους του ενδομοσχεύματος. Ο ανευρυσματικός σάκος μετράται με μέγιστη διάμετρο 60mm.



3) Διαφυγή από το ενδομόσχευμα, τύπου Ia. B-mode US: ανάδειξη του stent-graft και υποηχοϊκής περιοχής επί τα εκτός AP του διχλωτού ενδομοσχεύματος (α), που αφορά εικόνα ενδοδιαφυγής τύπου 1a. CDU: ανάδειξη αιματικής ροής εντός του διχλωτού ενδομοσχεύματος (β) και εκτός αυτού στον ανευρυσματικό σάκο στο AP πλάγιο αυτού που

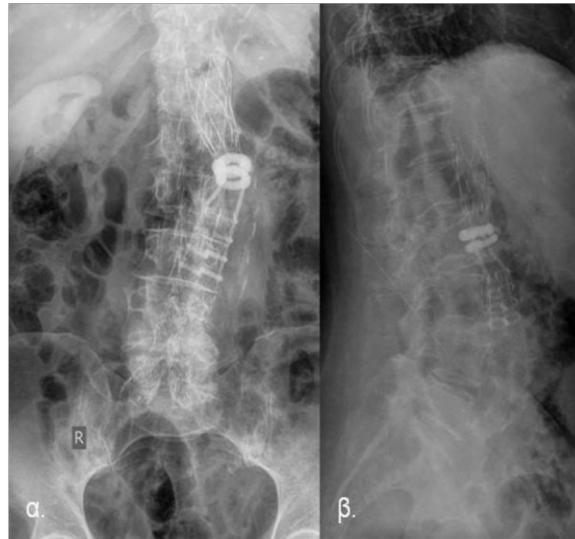
εκτείνεται προσθίως. Φασματική ανάλυση με προέχουσα διφασική κυματομορφή στην αιματική ροή εκτός του ενδομοσχεύματος και εντός του ανευρυσματικού σάκου. Η ανάδειξη και διαστολικής ροής οφείλεται σε φαινόμενο aliasing γι' αυτό και αναγνωρίζεται εκατέρωθεν της ισοηλεκτρικής γραμμής (γ). Εικόνα μετά την αποκατάσταση της ενδοδιαφυγής - συγκριτικά με την (β) δεν αναγνωρίζεται αιματική ροή εκτός του διχλωτού ενδομοσχεύματος στον ανευρυσματικό σάκο.

**2<sup>ο</sup> περιστατικό:** γυναίκα 79 ετών. Κατάσταση μετά από ενδοαυλική αποκατάσταση ανευρύσματος κοιλιακής αορτής (ετήσιος έλεγχος) με τοποθέτηση διχλωτού ενδομοσχεύματος, με υπερνεφρική στήριξη, για την αντιμετώπιση ανευρύσματος της υπονεφρικής κοιλιακής αορτής (α). Στο περιστατικό πραγματοποιήθηκαν CTA, CDU, CEUS και DSA που ανέδειξε εικόνα ενδοδιαφυγής τύπου Ia. Αίτιο της ενδοδιαφυγής είναι η κακή εφαρμογή των δακτυλίων στήριξης, που προκαλούν έκκεντρη στένωση του αυλού του stent – graft.



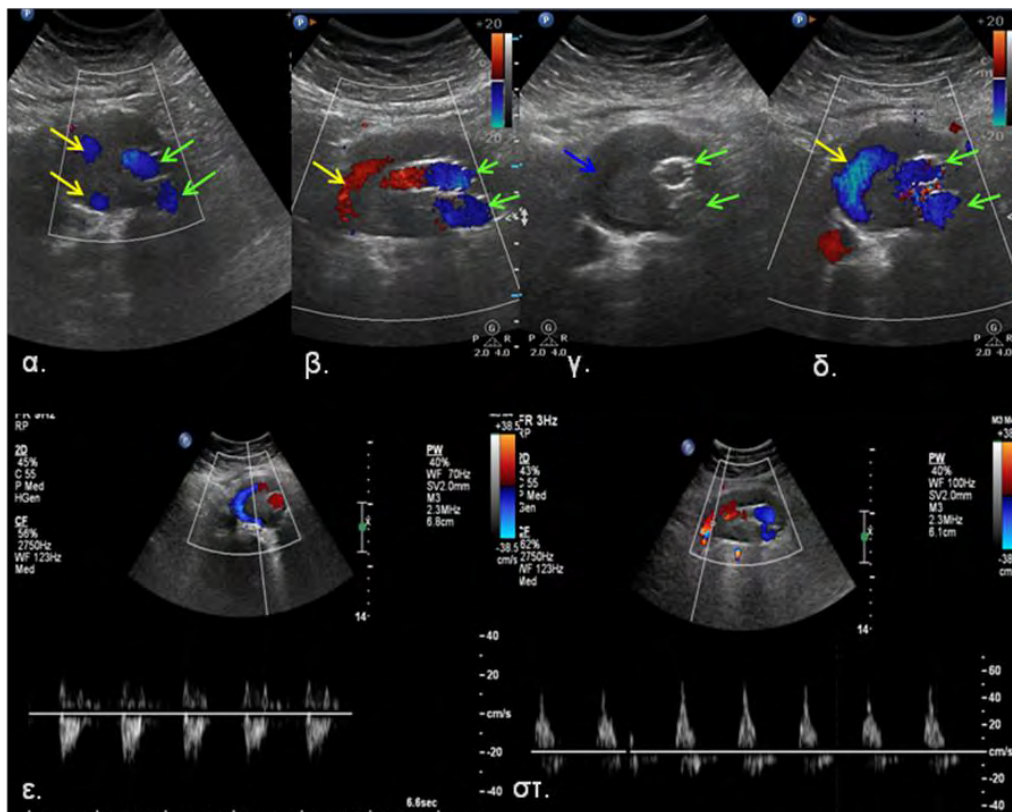
4) CTA εγκάρσιες τομές μετά iv χορήγηση σκιαγραφικής ουσίας: εκτεταμένες αποτιτανώσεις του τοιχώματος της κοιλιακής αορτής, απεικόνιση του ενδοπροθέματος ενώ μεταξύ του ενδομοσχεύματος (Ovation Trivascular) και των αποτιτανώσεων του τοιχώματος (βέλος) αναδεικνύεται περιοχή σχετικά αυξημένης πυκνότητας (βέλος) που αφορά το δακτύλιο στήριξης με το ακτινοσκιερό υλικό πλήρωσης (α). Σκιαγράφιση των σκελών του ενδομοσχεύματος (πράσινο βέλος) και παθολογική σκιαγράφιση εκτός αυτού, στον ανευρυσματικό σάκο (κόκκινα βέλη), που συνεχίζεται μέχρι τις οσφυϊκές αρτηρίες (μπλε βέλος). Ο ανευρυσματικός σάκος έχει διάμετρο 61mm (παραμένει σταθερός).





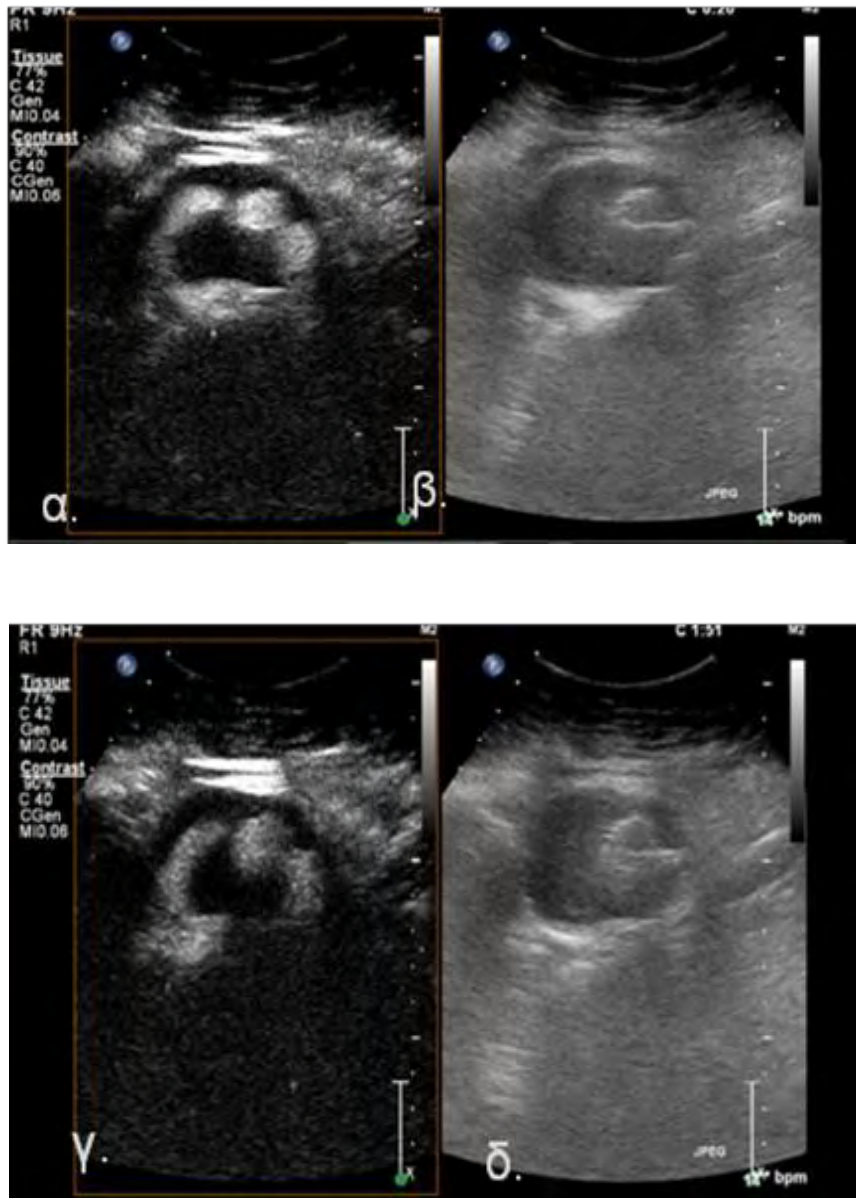
5) A-XR f/p: απεικονίζονται: το διγαλωτό ενδομοσχευμα (Ovation Trivascular) στην κοιλιακή αορτή και στις λαγόνιες αρτηρίες, με υπερνεφρική στήριξη, με μικρή γωνίωση, εκτεταμένες αποτιτανώσεις του τοιχώματος της κοιλιακής αορτής και περιοχή σχετικά αυξημένης ακτινοσκιερότητας που αφορά το δακτύλιο στήριξης, ετήσιος έλεγχος (α,β).

Οι A-XR πραγματοποιήθηκαν μετά την CTA.



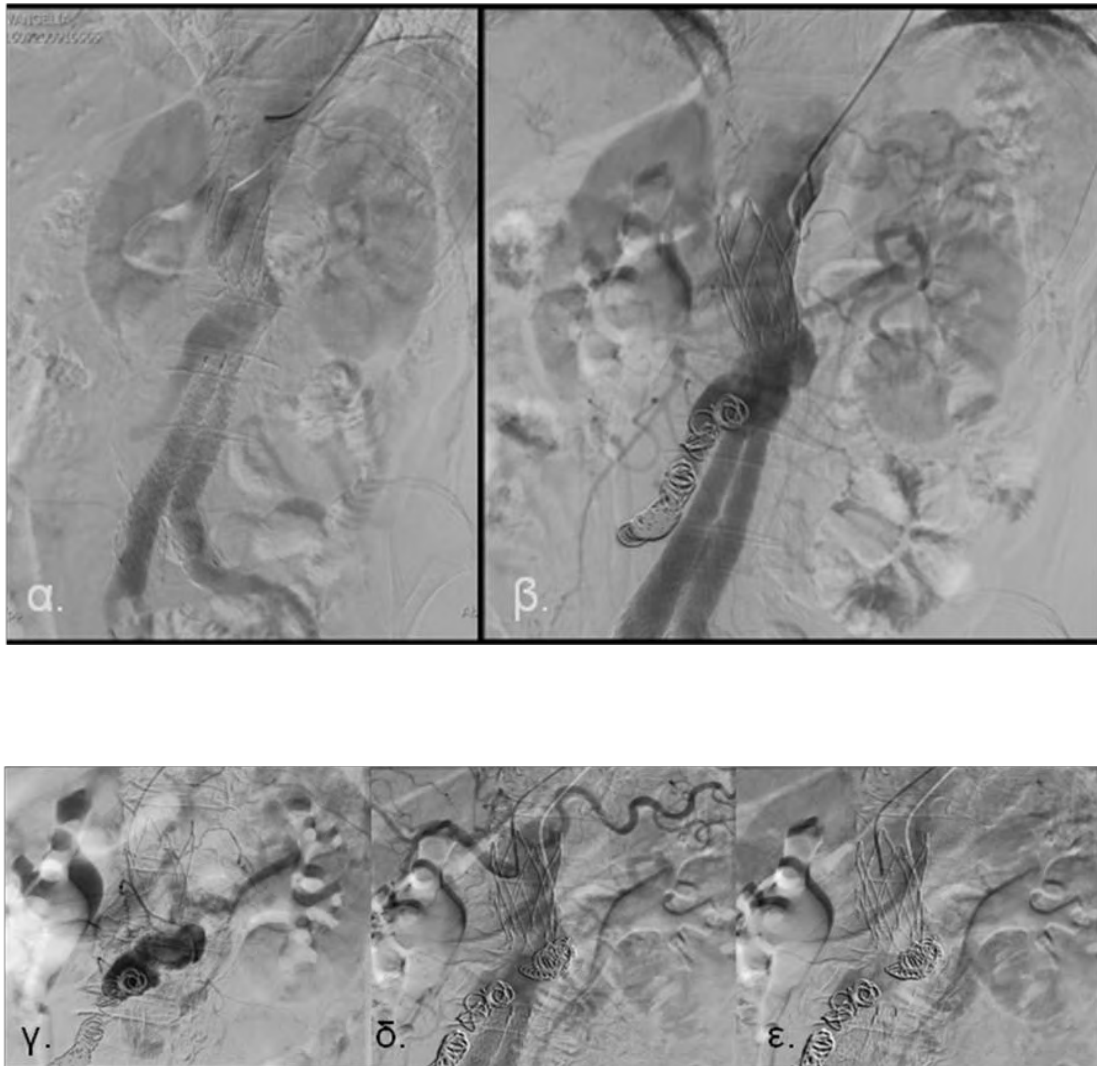
6) Παρουσιάζεται η US διερεύνηση του παραπάνω περιστατικού. B-mode US: δείχνει τα σκέλη του ενδομοσχεύματος, με περιφερική υπερηχοϊκή απεικόνιση του υλικού (πράσινο βέλος) και ημικύκλιας διαμόρφωσης υποηχοϊκή περιοχή (μπλε βέλος) επί τα εκτός των σκελών, στο ΔΕ πλάγιο του ανευρυσματικού σάκου και αφορά εικόνα ενδοδιαφυγής, εγκάρσια διατομή (γ). CDU: Ανάδειξη των δύο σκελών του ενδομοσχεύματος (πράσινο

βέλος) μικρές εστιακές περιοχές (α) και ημικόκλιας διαμόρφωσης περιοχή (β,δ) με παθολογικό έγχρωμο Doppler σήμα στο ΔΕ πλάγιο του ανευρυσματικού σάκου (κίτρινο βέλος). Υποσημειωμένη διφασική κυματομορφή στο σημείο της ενδοδιαφυγής (ε) που αποκτά τυπικούς χαρακτήρες διφασικής ροής (στ), η οποία εκτονώνεται με υψηλή ταχύτητα ροής προς τις οσφυϊκές αρτηρίες στο οπίσθιο τοίχωμα της αορτής (βλέπε εικόνα 4).



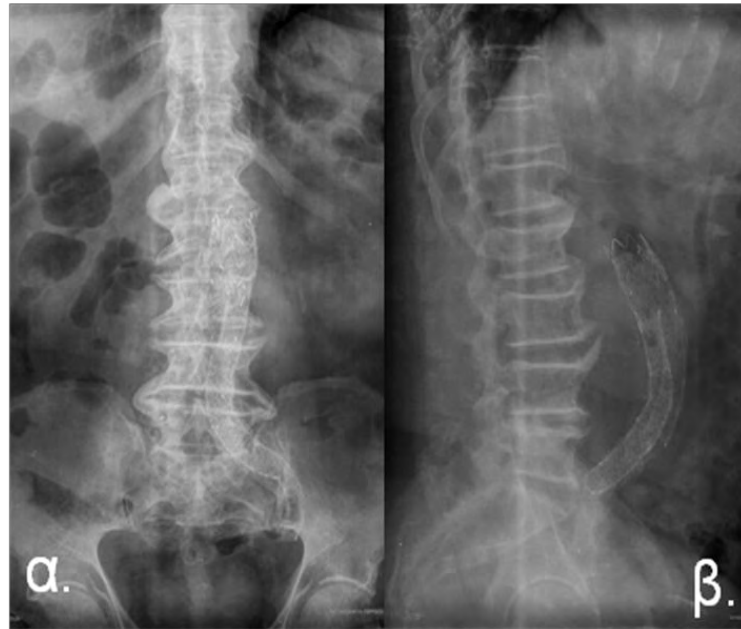7) Το CEUS του παραπάνω περιστατικού: με ενισχυτές ηχογένειας απεικονίζονται τα δύο σκέλη του ενδομοσχεύματος και μια παθολογική περιοχή εκτός των σκελών επί τα ΔΕ και οπισθίως στον ανευρυσματικό σάκο (α, γ), που αφορά εικόνα ενδοδιαφυγής τύπου Ia. Συγκριτικές εικόνες βάσης ταυτόχρονης απεικόνισης: αναδεικνύονται τα σκέλη του ενδομοσχεύματος, με υπερηχοϊκή απεικόνιση του τοιχώματος τους και ημικόκλιας

διαμόρφωσης υποηχοϊκή απεικόνιση εντός του ανευρυσματικού σάκου, που αφορά την εικόνα ενδοδιαφυγής προς τις οσφυϊκές αρτηρίες (β, δ).

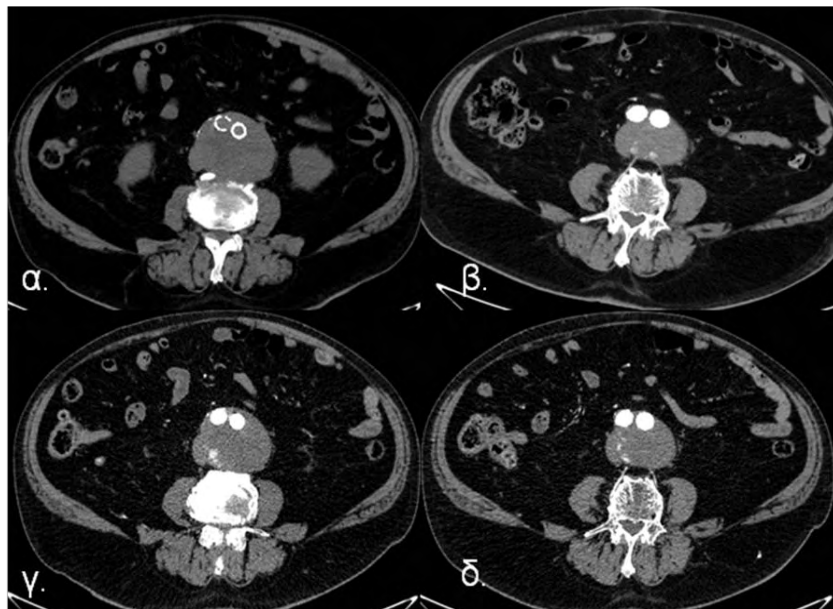


8) Επιβεβαίωση με DSA της ενδοδιαφυγής τύπου Ia (α). Μετά από εκλεκτική προώθηση καθετήρα μέσα στο σάκο του ανευρύσματος μέχρι την εκβολή της οσφυϊκής αρτηρίας, διενεργήθηκε εμβολισμός και εξάλειψη της ενδοδιαφυγής, με χρήση σπειραμάτων (β-δ). Οι αγγειογραφίες τελικού ελέγχου έδειξαν πλήρη εξάλειψη της ενδοδιαφυγής (ε).

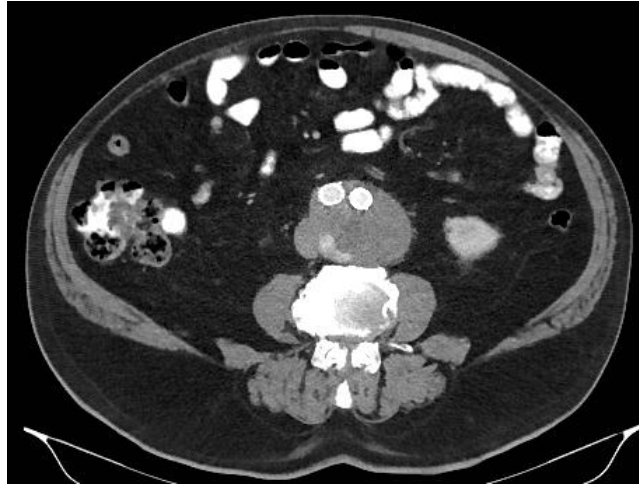
**3<sup>ο</sup> περιστατικό:** άνδρας, 68 ετών. Κατάσταση μετά από ενδαγγειακή αποκατάσταση υπονεφρικού ανευρύσματος κοιλιακής αορτής με τοποθέτηση διχλωτού ενδομοσχεύματος υπερνεφρικής στήριξης (α,β). Έλεγχος ετήσιος. Γνωστή από το ιστορικό ενδοδιαφυγή τύπου II.



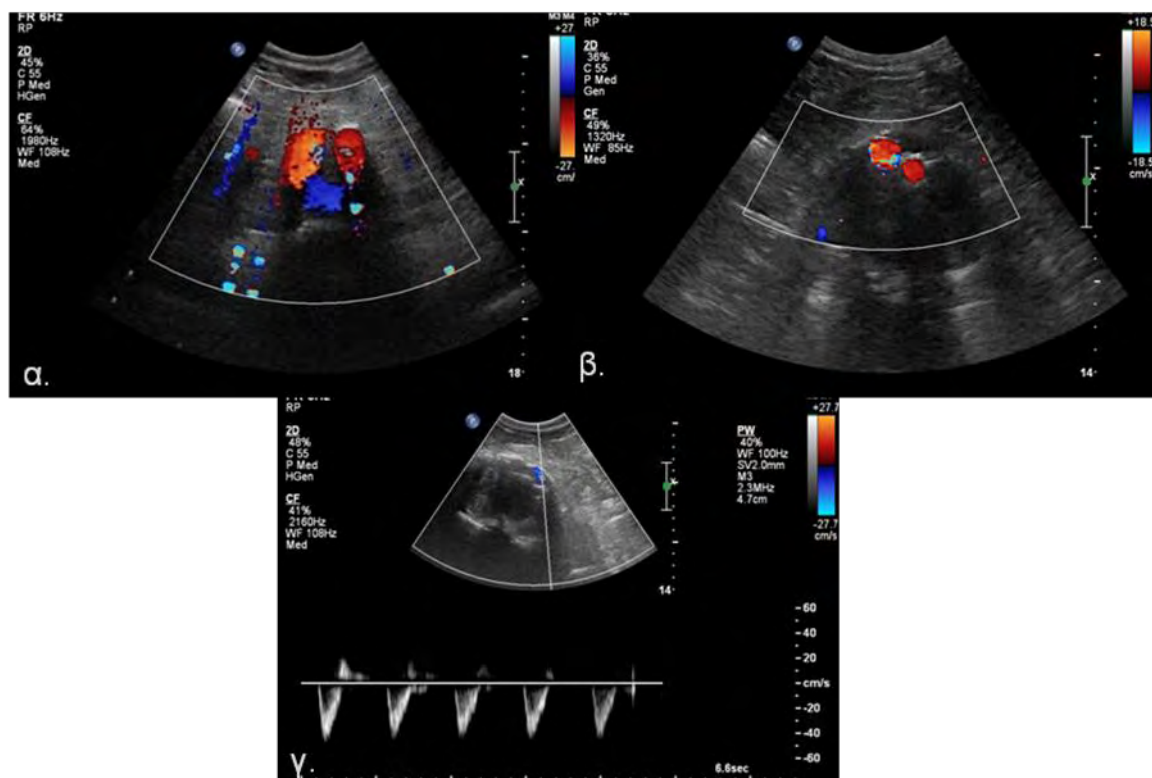
9) A-XR f/p: απεικονίζεται το διχλωτό ενδομόσχευμα στην κοιλιακή αορτή και στις λαγόνιες αρτηρίες, με υπερνεφρική στήριξη, στον έλεγχο παρακολούθησης 2ετίας (α,β).



10) CTA : απλή εγκάρσια τομή - χωρίς iv χορήγηση σκιαγραφικής ουσίας αναδεικνύονται τα δύο σκέλη του ενδομοσχεύματος (α). CTA μετά από iv χορήγηση σκιαγραφικής ουσίας (β-δ): διαπιστώνεται ενδοδιαφυγή τύπου II από τις τέταρτες οσφυϊκές αρτηρίες. Ο ανευρυσματικός σάκος έχει διάμετρο 61mm.

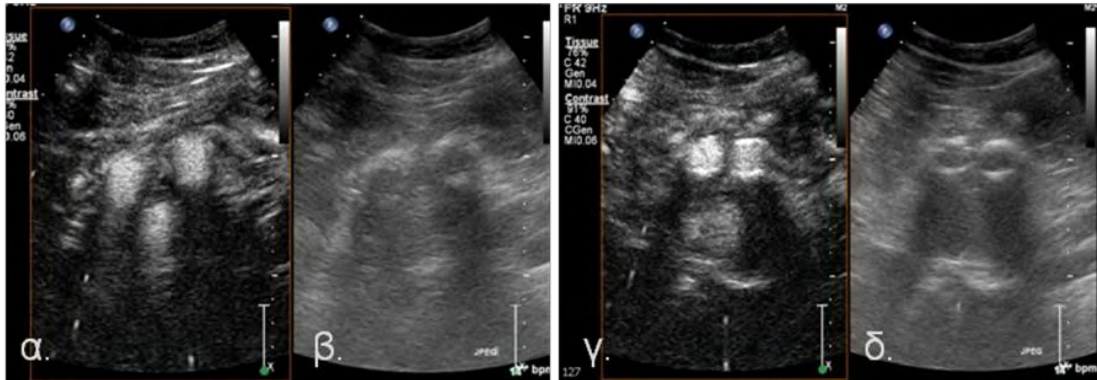


11) CTA σε καθυστερημένη χρονικά τομή με σχετική σκιαγράφιση του ενδομοσχεύματος και εικόνα ενδοδιαφυγής εκτός του ενδομοσχεύματος και εντός του ανευρυσματικού σάκου.



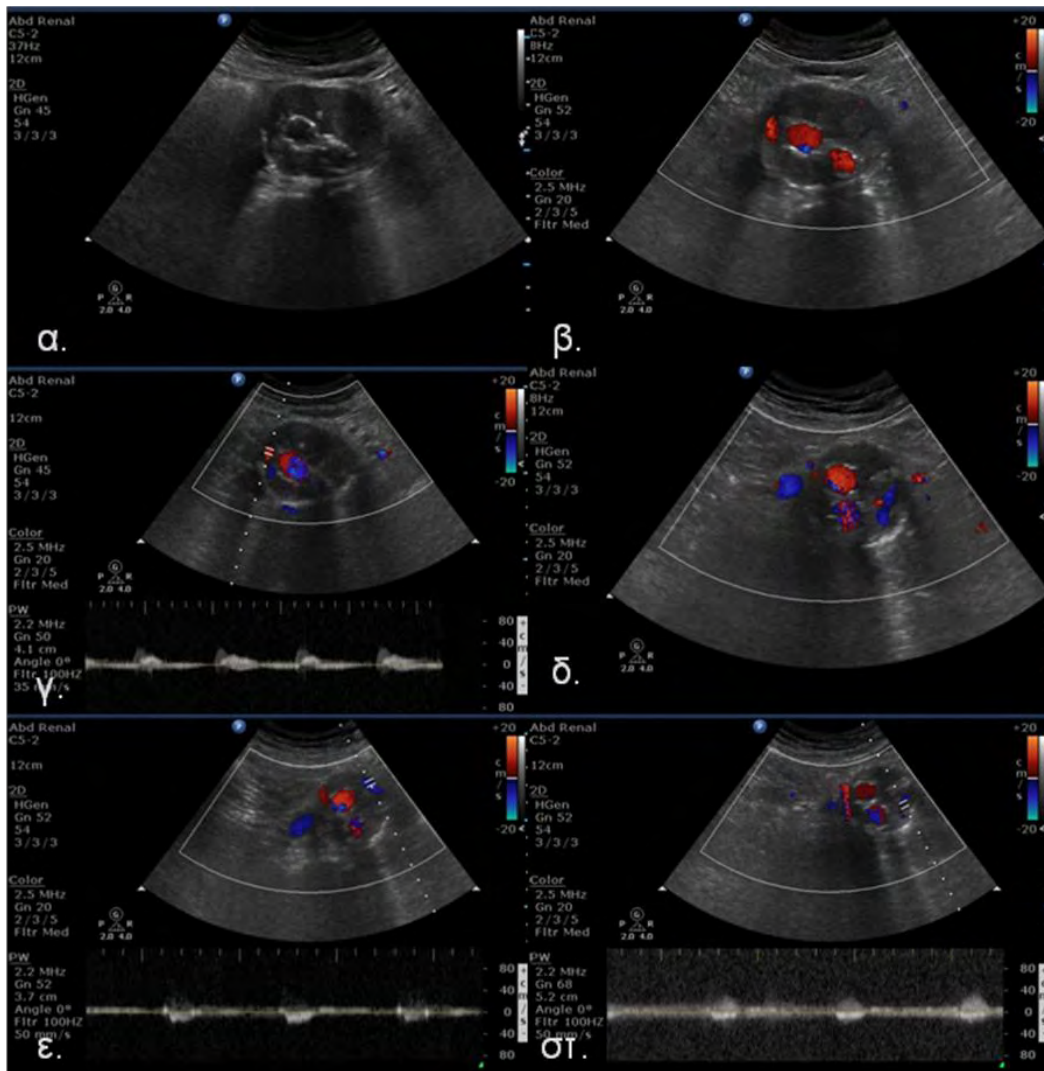
12) Διαφυγή από ενδαγγειακό νάρθηκα, τύπου II. CDU: Δείχνει αιματική ροή εντός των σκελών του ενδομοσχεύματος και μιας περιοχής με παθολογικό έγχρωμο Doppler σήμα εκτός αυτών στον ανευρυσματικό σάκο, που αφορά εικόνα ενδοδιαφυγής (α, β). Διαφασική κυματομορφή στην αιματική ροή εκτός του ενδομοσχεύματος και εντός του ανευρυσματικού σάκου (γ).



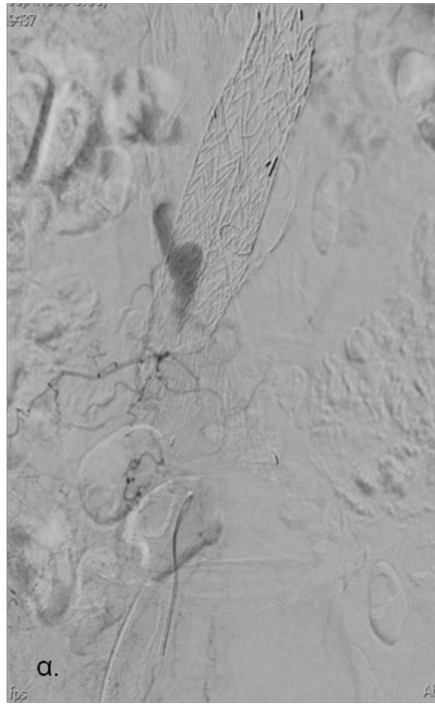


13) Διαφυγή από ενδαγγειακό νάρθηκα, τύπου II. CEUS: με ενισχυτές ηχογένειας απεικονίζονται τα δύο σκέλη του ενδομοσχεύματος και μια παθολογική περιοχή εκτός αυτών και οπισθίως στον ανευρυσματικό σάκο, που αφορά εικόνα ενδοδιαφυγής τύπου II (α, γ). Συγκριτικές εικόνες βάσης ταυτόχρονης απεικόνισης: Τα σκέλη του ενδομοσχεύματος αναδεικνύονται με υποηχοϊκή απεικόνιση του αυλού αυτών και υπερηχοϊκή απεικόνιση του τοιχώματος (β,δ), σημειώνεται ότι το υλικό των stent-graft στα δύο σκέλη δίνουν οπίσθια ακουστική σκιά.

**4<sup>ο</sup> περιστατικό:** Κατάσταση μετά από ενδοαυλική αποκατάσταση ανευρύσματος κοιλιακής αορτής σε άνδρα 71 ετών, με τοποθέτηση διχλωτού ενδομοσχεύματος, με υπερνεφρική στήριξη, για την αντιμετώπιση ανευρύσματος της υπονεφρικής κοιλιακής αορτής (έλεγχος 6μήνου). Στο περιστατικό πραγματοποιήθηκε CDU, CTA και στη συνέχεια αποκατάσταση με εμβολισμό με nBCA των αγγείων που ευθύνονταν για την ενδοδιαφυγή.



14) Διαφυγή από ενδαγγειακό μόσχευμα, τύπου II. B-mode US: ανάδειξη των δύο σκελών του ενδομοσχεύματος και μικρής υποηχοϊκής περιοχής επί τα εκτός του ΔΕ σκέλους του ενδομοσχεύματος (α). Το CDU: δείχνει αιματική ροή εντός των σκελών του ενδομοσχεύματος και μια περιοχή με παθολογικό έγχρωμο Doppler σήμα εκτός αυτών (β), στο ΔΕ πλάγιο του ανευρυσματικού σάκου (πληροί την προαναφερόμενη υποηχοϊκή περιοχή), που αφορά εικόνα ενδοδιαφυγής. Διαφασική κυματομορφή στο σημείο της ενδοδιαφυγής από ΔΕ οσφυϊκή αρτηρία (γ). Αιματική ροή εντός των σκελών του ενδομοσχεύματος και μια περιοχή με παθολογικό έγχρωμο Doppler σήμα εκτός αυτών (δ), στο AP πλάγιο του ανευρυσματικού σάκου (σημείο ενδοδιαφυγής από AP οσφυϊκή αρτηρία). Διαφασική κυματομορφή (ε,στ) στην αιματική ροή στο AP πλάγιο του ανευρυσματικού σάκου (παθολογική περιοχή της (δ) της ίδιας εικόνας).



15) Επιβεβαίωση με DSA της ενδοδιαφυγής τύπου II μέσω αναστοματικού κλάδου μεταξύ της ΔΕ λαγονοοσφυϊκής και της 3ης ΔΕ οσφυϊκής αρτηρίας (α). Στη συνέχεια της DSA επιβεβαιώθηκε και ενδοδιαφυγή από AP οσφυϊκή αρτηρία. Πραγματοποιήθηκε εμβολισμός με nBCA μετά από υπερεκλεκτικό καθετηριασμό των αγγείων υπεύθυνων της ενδοδιαφυγής.



## Κεφάλαιο 5 : Συζήτηση

Αρκετές είναι οι μελέτες γενικότερα στη διεθνή βιβλιογραφία που έχουν ασχοληθεί, με την σημασία και αξιοπιστία των διάφορων απεικονιστικών τεχνικών στην αξιολόγηση των επιπλοκών μετά από ενδοαυλική αποκατάσταση. Σε μελέτες των *Moll F.L et al [51]*, *Fearn S et al [16]*, αναφέρετε ότι η A-XR (προσθιοπίστια και πλάγιες προβολές) χρησιμοποιείται ως ένα πολύ ακριβές τυποποιημένο πρωτόκολλο, στην εκτίμηση "κατάγματος", πιθανής διακοπής και της μετακίνησης του stent-graft. Προφανώς όμως οι A-XR θεωρούνται μάλλον περιορισμένης διαγνωστικής αξίας για την αξιολόγηση της διαμέτρου του ανευρύσματος και του τύπου των ενδοδιαφυγών, επομένως και ως εκ τούτου δεν αποτελούν αυτόνομη μέθοδο για τη παρακολούθηση των ασθενών που υποβάλλονται σε ενδοαυλική αποκατάσταση.

Το CDU είναι μια αναίμακτη μέθοδος, η οποία χρησιμοποιείται όλο και περισσότερο στην εκτίμηση των αγγειακών προβλημάτων, λόγω εύκολης ερμηνείας, χωρίς να εκτίθεται ο ασθενής σε ακτινοβολία αλλά και λόγω χαμηλού κόστους. Ωστόσο δεν εφαρμόζεται ως κύρια απεικονιστική εξέταση, λόγω της χαμηλής διαγνωστικής ειδικότητας και ευαισθησίας, όπως αναφέρουν κάποιοι ερευνητές, κυρίως όμως γιατί εξαρτάται απόλυτα από τον διενεργούντα την εξέταση (Operator Dependent). Σύμφωνα με την τρέχουσα βιβλιογραφία η CTA αποτελεί την προτιμώμενη μέθοδο απεικόνισης "gold standard" για την παρακολούθηση των ασθενών μετά από ενδαγγειακή αποκατάσταση. Έχει ωστόσο και τους περιορισμούς της που συνδέονται κυρίως με την ακτινοβολία (αθροιστική έκθεση σε ιοντίζουσα ακτινοβολία με ενδεχόμενο τον κίνδυνο εμφάνισης καρκίνου), *Brenner DJ, Hall EJ, et al, [27]*, επισημαίνοντας ότι η δόση της ακτινοβολίας από την CTA είναι 8 mSv ενώ από την A-XR 0,02 mSv, αντίστοιχα, *Farr RF, Allisy-Roberts PJ [12]*. Στους περιορισμούς της ακόμη περιλαμβάνονται και επιπλοκές από τη χρήση σκιαγραφικών μέσων όπως αλλεργικές αντιδράσεις, νεφροτοξικότητα κ.α., *Walsh SR, et al [31]*, ενώ έχει επίσης και ένα ποσοστό λανθάνουσας διάγνωσης (συνήθως ψευδώς αρνητικές). Οι ασθενείς σύμφωνα με αυτά τα πρωτόκολλα θα πρέπει να υποβάλλονται σε τακτική απεικονιστική παρακολούθηση σε 1, 6, 12 μήνες και στη συνέχεια ετησίως.

Η ανίχνευση ενδοδιαφυγής εξαρτάται σε μεγάλο βαθμό από το πρωτόκολλο διενέργειας της CTA. Στη διεθνή βιβλιογραφία επίσης καταγράφονται αρκετές αντίθετες απόψεις μεταξύ κάποιων μελετητών ως προς αν η CTA (με καθυστερημένες χρονικά τομές) είναι η πιο ενδεδειγμένη μέθοδος για την παρακολούθηση μετά από ενδαγγειακή αποκατάσταση και την ανίχνευση ενδοδιαφυγών. Σε μελέτη της Eurostar η CTA με καθυστερημένη χρονική φάση και τομές πάχους των 3mm παρουσιάζεται ως η καλύτερη ίσως τεχνική για την απόδειξη παράλληλης επαναιμάτωσης. Η απεικόνιση του ασθενούς μετά από εμβολισμό της ενδοδιαφυγής με coils, glue και άλλα εμβολικά υλικά απαιτείται να γίνει

με CTA, ενώ θα πρέπει να προηγούνται απλές τομές χωρίς ενδοφλέβια χορήγηση σκιαγραφικής ουσίας για να βοηθήσει στη διάκριση του εμβολικού υλικού από την ενδοδιαφυγή. Αρκετοί ακόμη συγγραφείς όπως *McWilliams RG., et al [7]*, και *Sato DT., et al. [3]*, *Moll F.L., et al [51]*, υποστηρίζουν ότι η ευαισθησία της CTA είναι ανώτερη συγκριτικά με εκείνη του CDU για την ανίχνευση ενδοδιαφυγής. Αποτελώντας, ακόμη, μέθοδο εκλογής (gold standard) για τη μέτρηση της διαμέτρου του ανευρύσματος της κοιλιακής αορτής, *Stavropoulos SW., et al [21]* και *Moll F.L., et al [51]*, εμφανίζει επιπλέον ποσοστά ευαισθησίας και ειδικότητας για την ανίχνευση ενδοδιαφυγής με CTA καλύτερα από εκείνα της συμβατικής αγγειογραφίας και CDU.

Σε μια πρόσφατη μετα-ανάλυση 21 δημοσιευμένων μελετών, *Mirza TA., et al [48]*, συγκρίνοντας CTA, CDU και CEUS προκύπτει η συγκεντρωτική ευαισθησία και ειδικότητα του CDU για ανίχνευση ενδοδιαφυγής ήταν 0,77 (95% CI 0.64-0.86; I(2)=0.82) και 0,94 (95% CI 0.88-0.97; I(2)=0.90), αντίστοιχα, ενώ η συγκεντρωτική ευαισθησία και ειδικότητα του CEUS ήταν 0,98 (95% CI 0.90-0.99; I(2)=0.32) και 0,88 (95% CI 0.78-0.94; I(2)=0.67), αντίστοιχα. Αυτά τα αποτελέσματα θα πρέπει να ερμηνεύονται με προσοχή λόγω της ετερογένειας και τα μικρά νούμερα των αναλυόμενων δοκιμών, ωστόσο στη μελέτη αυτή επιβεβαιώνεται ότι το CEUS είναι πιθανώς μια ασφαλή και ευαίσθητη μέθοδος για την ανίχνευση ενδοδιαφυγής. Η ανίχνευση ακόμη της κατεύθυνσης της ροής της ενδοδιαφυγής αποτελεί ένα επιπλέον ειδικό πλεονέκτημα του CDU σε σύγκριση με τη CTA, ιδιαίτερα χρήσιμο για την περαιτέρω διαχείριση της ενδοδιαφυγής.

Οι *Parent FN., et al [13]* και *Moll F.L., et al [51]* έχουν αναφερθεί επίσης στη σχέση μεταξύ της κυματομορφής Doppler και της έκβασης της ενδοδιαφυγής τύπου II. Μια αιμοδυναμική καταγραφή δίκην «to and fro» συνδέθηκε με αυτόματη επικύρωση ενδοδιαφυγής τύπου II και μια μονοφασική ή διφασική κυματομορφή με επιμονή της ενδοδιαφυγής. Αλλά βασισμένοι στην έλλειψη πληροφόρησης σχετικά με την ακεραιότητα και τη μετανάστευση των ενδομοσχευμάτων, το CDU, δεν θεωρείται ως μια αυτόνομη μέθοδος παρακολούθησης για την επιτήρηση μετά από ενδαγγειακή αποκατάσταση.

Η MRI και η MRA είναι μια εναλλακτική λύση της επιλογή της CTA σύμφωνα με τη μελέτη του *Ayuso JR., et al [19]*. Η αξιοπιστία της MRI για τη μέτρηση της αορτικής διαμέτρου και της ανίχνευσης ενδοδιαφυγών είναι συγκρίσιμη με εκείνη της CTA με μια καλύτερη ανάλυση των ενδοδιαφυγών σε ακολουθίες σε όλα τα επίπεδα με παραμαγνητική ουσία (gadolinium). Τα πλεονεκτήματα της MRI συγκριτικά με τη CTA, είναι σχετικά με τη μη έκθεση στην ιονίζουσα ακτινοβολία και τη χαμηλή νεφροτοξικότητα του σκιαγραφικού μέσου. Τα μειονεκτήματα της MRI είναι της περιορισμένης διαθεσιμότητας, δυσκολία στην αξιολόγηση της ακεραιότητας του μοσχεύματος, αντένδειξη σε ασθενείς με καρδιακούς βηματοδότες, καθώς και τα τεχνικά σφάλματα (artifacts) από ανοξειδωτο χάλυβα. Τελικά η

MRI δεν φαίνεται να αποτελεί εναλλακτική και αυτόνομη μέθοδο για την απεικονιστική εποπτεία των ασθενών μετά από ενδαγγειακή αποκατάσταση.

Σε μελέτη του *Sato DT., et al [3]* με 117 ασθενείς συγκρίνεται η ακρίβεια των ευρημάτων του CDU και της CTA στη διάγνωση της ενδοδιαφυγής μετά από EVAR. Σύμφωνα με τη μελέτη αυτή η CDU είχε ικανοποιητική απεικόνιση του σάκου του ανευρύσματος και του μοσχεύματος με την κλίμακα του "γκρι" και της χρωματικής και φασματικής ανάλυσης Doppler, για ενδοδιαφυγές έξω από το ενδομόσχευμα και εντός του σάκου του ανευρύσματος. Συμπεραίνοντας τελικά ότι η CDU ήταν αξιόπιστη στην αναγνώριση ενδοδιαφυγών με εξαιρετική ευαισθησία και αρνητική προγνωστική αξία συγκρίσιμη με αυτή της CTA.

Ο *McLafferty RB., et al [11]* αναφέρουν ότι εξετάστηκαν με CDU, 98 ασθενείς μετά από EVAR. Σε όσους ανευρέθηκε ενδοδιαφυγή, υποβλήθηκαν σε CT στους 3 μήνες (με τη CT να αντιπροσωπεύει το "gold standard" για την παρακολούθηση της ενδοδιαφυγής), ενώ όπου ήταν αρνητική υποβλήθηκαν σε CT στους 6 μήνες. Ένας από τους 73 ασθενείς που εξετάστηκαν με CDU σε 1 μήνα, είχε θετικά αποτελέσματα για ενδοδιαφυγή, η οποία όμως δεν επιβεβαιώθηκε στη συνέχεια με CT στους 3 μήνες και θεωρήθηκε ως ψευδώς θετικό αποτέλεσμα (αν και αυτό μπορεί να αντιπροσωπεύει και αποκατάσταση της ενδοδιαφυγής). Το CDU είχε ευαισθησία 100%, ειδικότητα 99%, θετική προγνωστική αξία 88%, αρνητική προγνωστική αξία 100%, και ακρίβεια 99% σε σύγκριση με τη CTA. Η CDU θεωρήθηκε λοιπόν ιδιαίτερα ακριβής για την ανίχνευση ενδοδιαφυγής μετά από EVAR, ενώ επιπλέον οι ενδοδιαφυγές διαγνώστηκαν σε ένα μήνα και επιβεβαιώθηκαν επίσης σε 6 μήνες.

Σε μελέτη του *Cantisani V., et al [52]*, το 2011, από τους 108 ασθενείς που υποβλήθηκαν σε ενδαγγειακή αποκατάσταση και αξιολογήθηκαν με CDU, CEUS, CTA και MRA καθώς και DSA, όπου αυτό κρίθηκε απαραίτητο, διαπιστώθηκαν 24 συνολικά ενδοδιαφυγές (τύπου II: 22 περιπτώσεις, τύπου III: δύο περιπτώσεις). Η ευαισθησία και η ειδικότητα των τεχνικών αυτών ήταν (58% και 93%), (96% και 100%), (83% και 100%) και (96% και 100%), αντίστοιχα. Η ακρίβεια CEUS στον εντοπισμό ενδοδιαφυγών μετά από ενδαγγειακή αποκατάσταση είναι σημαντικά καλύτερη από το CDU και είναι παρόμοια με CTA και MRA, ενώ προσφέρεται για τη μακροπρόθεσμη παρακολούθηση των ασθενών μετά από EVAR, και μπορεί να ταξινομήσει καλύτερα τις ενδοδιαφυγές που δεν αναδεικνύονται από άλλες απεικονιστικές τεχνικές. Επιπλέον, το CEUS έχει το πλεονέκτημα σε σχέση με CTA να παρέχει αιμοδυναμικές πληροφορίες για τη ροή και την κατεύθυνση του αίματος, εκτός από την μορφολογική αξιολόγηση, αλλά και τη δυνατότητα σύγκρισης σε πραγματικό χρόνο, των εικόνων στην ίδια οθόνη. Η εξέταση CEUS διεξήχθη με μία εφάπαξ δόση 2,4 ml δεύτερης γενιάς σκιαγραφικό μέσο αντίθεσης ακολουθούμενο από 5 ml διαλύματος φυσιολογικού ορού, αντί των 1,2ml, διότι σύμφωνα με τη μελέτη του *Iezzi R., et al [34]*,

φαίνεται να παρέχονται σημαντικά καλύτερα αποτελέσματα στην ένταση, τη διάρκεια της αντίθεσης της ενίσχυσης και, κατά συνέπεια, της συνολικής απεικόνισης. Σημειώνεται ότι στη μελέτη αυτή αναδείχθηκαν μόνο τύπου II και III ενδοδιαφυγές, οι οποίες αποτελούν και τις συχνότερες μορφές των ενδοδιαφυγών. Τα αποτελέσματα της παρούσας μελέτης έδειξαν ότι τη CEUS είναι μια αποτελεσματική μέθοδος, με λιγότερο κόστος εξίσου όμως ακριβής σε σύγκριση με CTA ή MRA για την παρακολούθηση ασθενών μετά από EVAR, η οποία μπορεί να επαναλαμβάνεται ακόμη και στο κρεβάτι του ασθενούς (bed-side), στην άμεση μετεγχειρητική περίοδο. Η ακρίβεια των τεσσάρων διαγνωστικών μεθόδων στην ανεύρεση ενδοδιαφυγών μετά από EVAR συνοψίζεται στον Πίνακα που ακολουθεί.

Imaging modality	True positives	False positives	False negatives	True negatives	Sensitivity	Specificity	Accuracy	Negative predictive value
CDUS	14	6	10	78	58%	93%	85%	89%
CEUS	23	0	1	84	96%	100%	99%	99%
CTA	20	0	4	84	83%	100%	96%	95%
MRA	23	0	1	84	96%	100%	99%	99%

CDUS: Colour-Doppler ultrasound; CEUS: contrast-enhanced ultrasound; CTA: computed tomography angiography; MRA: magnetic resonance angiography.

Σύμφωνα με τη μελέτη του *Wolf Y., et al [10]* ακόμη, ο US έλεγχος έχει χρησιμοποιηθεί ευρέως για την παρακολούθηση ρουτίνας των ανευρυσμάτων της κοιλιακής αορτής, λόγω της ευρείας διαθεσιμότητας, το χαμηλό κόστος, την απουσία ακτινοβολίας και νεφροτοξικότητας. Η πιο κατάλληλη μέθοδος απεικόνισης για την δια βίου απεικονιστική παρακολούθηση των ασθενών μετά από EVAR δεν έχει ακόμη οριστεί, ενώ ο συνδυασμός του US με την απλή ακτινογραφία κοιλίας για τον ορισμό της ακεραιότητας του stent και την αξιολόγηση του ανευρυσματικού σάκου, μπορεί να είναι ιδιαίτερα χρήσιμη. Οι δύο αυτές απεικονιστικοί μέθοδοι χρησιμοποιήθηκαν για την παρακολούθηση της διαμέτρου του ανευρύσματος, την αξιολόγηση της ενδοδιαφυγής αλλά και τη βατότητα του μοσχεύματος χρησιμοποιήθηκαν με επιτυχία.

Η CTA θεωρείται μια απεικονιστική τεχνική υψηλής διακριτικής ικανότητας στην αξιολόγηση της διαμέτρου των ανευρυσμάτων, ενώ συνοδεύεται από απόκλιση 5 mm ή και περισσότερο σε ποσοστό έως και 17% των περιπτώσεων, χωρίς στατιστικά σημαντική διαφορά στατιστική στις μετρήσεις του US μεταξύ των μελετών. Οι μελέτες αυτές βέβαια αναμένεται να αποκτήσουν ακόμη μεγαλύτερη σημασία καθώς ο αριθμός των ασθενών μετά από EVAR αυξάνει. Παρά το γεγονός ότι η αξιοπιστία της διπλής σάρωσης υπερήχων στην συνήθη επιτήρηση των ανευρυσμάτων είναι αποδεκτή, η ακρίβεια και η αξιοπιστία της δεν είναι πλήρως καθορισμένη. Ο *Heilberger P., et al [2]*, μελέτησαν την αξιοπιστία της διπλής σάρωσης υπερήχων σε 113 ασθενείς μετά από EVAR, υποστηρίζοντας ότι ήταν σχεδόν τόσο

καλή όσο και η CTA για τη διάγνωση της ενδοδιαφυγής, αλλά κατώτερη στην αξιολόγηση της ακεραιότητας του μοσχεύματος.

Το US θα μπορούσε να είναι μια πολύτιμη εναλλακτική τεχνική, αξιόπιστη και οικονομική για την παρακολούθηση ασθενών μετά από EVAR. Ο συνδυασμός του δε με συμπληρωματική χρήση ενός ενδοφλέβιου σκιαγραφικού μέσου (ενισχυτές ηχογένειας), φαίνεται να αύξησε την ευαισθησία για την ανίχνευση ενδοδιαφυγής σε επίπεδο συγκρίσιμο με τη CTA. Ωστόσο, τα κατάγματα των μοσχευμάτων δεν γίνονται συνήθως αντιληπτά λόγω ίσως και της έντονης αεροπλήθειας του εντέρου που μπορεί να παρεμβάλλεται στην απόκτηση επαρκούς εικόνας.

Ο *Clevert DA., et al [29]* σε μελέτη του, συγκρίνει το CDU, το CEUS και την MS-CTA σε 43 ασθενείς μετά από EVAR ανευρύσματος της κοιλιακής αορτής για την ανίχνευση ενδοδιαφυγής. Η ευαισθησία του CDU ήταν 33,3%, η ειδικότητα του 92,8% και οι θετικές και αρνητικές τιμές πρόβλεψης ήταν 0,71 και 0,72, αντίστοιχα, ενώ η ευαισθησία του CEUS ήταν 100%, η ειδικότητα του 93% και οι θετικές και αρνητικές τιμές πρόβλεψης 0,88 και 1, αντίστοιχα. Αν και στην ομάδα των ασθενών αυτής της μελέτης, το CEUS φάνηκε να έχει μεγαλύτερη ακρίβεια στην ανάδειξη των ενδοδιαφυγών μετά από EVAR σε σύγκριση με τη MS-CTA και μπορεί να θεωρηθεί ως κύρια μέθοδος παρακολούθησης, το CDU δείχνει από μόνο του λιγότερο ευαίσθητο σε σύγκριση με το CEUS και MS-CTA. Ειδικά σε ασθενείς με αντενδείξεις για τη διενέργεια CTA (π.χ. λόγω νεφρικής ανεπάρκειας ή σοβαρής αλλεργίας) το CEUS προσφέρεται ως μια καλή εναλλακτική επιλογή για το MS-CT.

Σε άλλη μελέτη του *Elkouri S., et al [17]*, που είχε σαν σκοπό της τη σύγκριση των ευρημάτων με US και CTA στην τακτική παρακολούθηση των ασθενών μετά από EVAR ανευρύσματος κοιλιακής αορτής για την ανίχνευση ενδοδιαφυγής, η ευαισθησία και η ειδικότητα ήταν 25% και 89%, αντίστοιχα. Με σημαντική έμφαση στο BMI των ασθενών, το οποίο αποτελεί παράμετρο αυξημένης δυσκολίας στην US τεχνική απεικόνιση.

Σε πρόσφατη μελέτη του 2015 ο *Yang X., et al [70]* έχουν διερευνήσει τα πλεονεκτήματα του CEUS, στις περιπτώσεις που η CTA απέτυχε να ανιχνεύσει την ενδοδιαφυγή ή να ελέγξει τον τύπο της, μετά από EVAR του ανευρύσματος και έχουν δείξει ότι η ευαισθησία στην ανίχνευση ενδοδιαφυγής δεν είναι χαμηλότερη από εκείνη της CTA. Το CEUS φαίνεται λοιπόν να αποτελεί μια νέα, ασφαλή και αποτελεσματική τεχνική για την ανίχνευση ενδοδιαφυγών μετά από EVAR, η οποία μπορεί να χρησιμοποιηθεί ως συμπληρωματική στη συνήθη CTA, παρέχοντας λεπτομερείς πληροφορίες σχετικά με την ενδοδιαφυγή και την κατηγορία της.

Η CDU απεικόνιση θα μπορούσε να αποτελέσει μια εναλλακτική απεικονιστική επιλογή ως προς το CEUS για την ανίχνευση ενδοδιαφυγής, αλλά και της ροής αίματος εντός

κα εκτός του stent. Οι *Bakken AM., et al [49]*, του *Manning BJ., et al [33]*, του *Chaer RA., et al [38]* σε μελέτες τους έχουν δείξει ότι το CDU είναι ικανό να συλλάβει τη συντριπτική πλειοψηφία των κλινικά σημαντικών ενδοδιαφυγών και μπορεί με ασφάλεια ακόμη και να αντικαταστήσει τη CTA για την παρακολούθηση των ασθενών μετά από EVAR. Μειονέκτημα της CDU φαίνεται να αποτελεί η ιδιαίτερη ευαισθησία της, η οποία προκύπτει ειδικά από τα μεταλλικά stents, ή τις έντονες αποτιτανωμένες πλάκες του ανευρυσματικού τοιχώματος, δημιουργώντας τεχνικά σφάλματα (artifacts), ενώ επιπλέον, σύμφωνα και με τη μελέτη του *Millen A., et al [63]* η ικανότητα ανίχνευσης ενδοδιαφυγών με CDU φαίνεται να περιορίζεται σημαντικά όταν η ροή του αίματος είναι χαμηλή. Ωστόσο το CEUS μπορεί να ενισχύσει την παρακολούθηση ασθενών μετά από EVAR για τον προσδιορισμό και τον χαρακτηρισμό των ενδοδιαφυγών καθώς και της βατότητας των αγγείων και την διαλεύκανση των ανεπίλυτων ζητημάτων από τη χρήση των κυρίαρχων-συμβατικών απεικονιστικών τεχνικών όταν δεν είναι διαγνωστικές. Παραμένει όμως περιορισμένη, σύμφωνα με τη μελέτη του *Carrafiello G., et al [25,30]* η ικανότητά της στην αξιολόγηση της ακεραιότητας και της μορφολογίας του μοσχεύματος.

Στη μελέτη του *Yang X., et al [70]* το ποσοστό ανίχνευσης ενδοδιαφυγής από CEUS ήταν υψηλότερο από εκείνο του CDU, αφού στο σημείο που ανιχνεύεται ενδοδιαφυγή με CEUS, δεν υπήρξαν ενδείξεις ροής αίματος με CDU. Στις πληροφορίες σχετικά με τις ενδοδιαφυγές με CEUS περιλαμβάνονται ακόμη η λειτουργία διασκόρπισης μικροφουσαλίδων και η χρονική φάση της εκροής των, οι οποίες είναι χρήσιμες για τον προσδιορισμό του τύπου ενδοδιαφυγής και της σοβαρότητά της. Το πλεονέκτημα αυτό αποδίδεται στην υψηλότερη ανάλυση του CEUS και την απαλλαγή από την επίδραση της γωνίας δέσμης του ήχου, η οποία δεν μπορεί να αποφευχθεί με CDU. Ο λόγος της αποτυχίας με CDU στην ανίχνευση ροής αίματος από κάποιο κλάδο οφείλεται στο γεγονός ότι η ροή του αίματος ήταν κάθετη στον ήχο της δέσμης.

Στα διαγνωστικά πλεονεκτήματα του CEUS έναντι της CTA : συμπεριλαμβάνονται η χρήση ενός σκιαγραφικού μέσου δεύτερης γενιάς μικροφουσαλίδων, 2-5μm, με καλές επαναλαμβανόμενες δονήσεις και ηχογένεια, διασφαλίζοντας μεγάλη βελτίωση στην ανάλυση της απεικόνισης. Οι μικροφουσαλίδες αυτές με την παραμονή τους για 5-6 λεπτά στην ροή του αίματος, συμβάλλουν στην αναζήτηση μικρών ενδοδιαφυγών. Η CTA μπορεί να ταυτοποιήσει με ακρίβεια τοπική συσσώρευση της σκιαγραφικής ουσίας, αλλά αν το πάχος της τομής δεν είναι μικρό, μπορεί να μην απεικονιστεί μια μικρή περιοχή διαφυγής. Ακόμη μια επιμήκυνση του χρόνου κατά τη διάρκεια της διαδικασίας σημαίνει αύξηση σε δόση της ακτινοβολίας διεγείροντας ζητήματα ηθικής. Η εξέταση με CEUS γίνεται σε πραγματικό χρόνο και μπορεί να βοηθήσει τους γιατρούς να κατανοήσουν καλύτερα την

αιμοδυναμική της ροής του αίματος, ενώ σε ορισμένες δύσκολες περιπτώσεις, μπορεί να επαναληφθεί η εξέταση με επαναλαμβανόμενη έγχυση σκιαγραφικού μέσου.

Ένας από τους περιορισμούς του CEUS είναι ότι πρόκειται για εξέταση "operator-dependend", δηλαδή εξαρτάται από τη γνώση και την εμπειρία του χειριστή, για μια ακριβή διάγνωση. Στους περιορισμούς ακόμη που επηρεάζουν την ποιότητα της εικόνας συμπεριλαμβάνεται η αεροπλήθεια του εντέρου για την αποφυγή της οποίας απαιτείται αυστηρή νηστεία το πρωί, ενώ μεγάλη πρόκληση αποτελεί επίσης ο σωματότυπος των ασθενών και το BMI.

Συμπερασματικά, με βάση τα πλεονεκτήματα του CEUS, κάποιοι μελετητές όπως οι *Cantisani V., et al [52,71]*, *Abbas A., et al [64]*, *Motta R., et al [56]* προτείνουν τη χρήση του CEUS ως μια εναλλακτική και αποτελεσματική μη επεμβατική τεχνική για την παρακολούθηση των ασθενών μετά από EVAR. Τις τελευταίες δύο δεκαετίες, αρκετές μελέτες υποστηρίζουν το ρόλο του CEUS στην μετα-EVAR παρακολούθηση των ασθενών, με πολύ καλή διαγνωστική απόδοση, ωστόσο, εκτός από την ασφάλεια και τη διαγνωστική του ακρίβεια υπάρχουν και άλλα ακόμη πλεονεκτήματα, όπως η εύκολη χρήση του, αφού πρόκειται για ένα φορητό και βολικό μηχανισμό, η προστασία από νεφρική δυσλειτουργία, και το χαμηλό κόστος, σε σύγκριση με τη CTA. Παρά το γεγονός δε, ότι δεν μπορεί ακόμη να προταθεί ως η μόνη απεικονιστική μέθοδο παρακολούθησης, θα μπορούσε να χρησιμοποιηθεί επωφελώς με αυτονόητο το πλεονέκτημα της μη έκθεσης σε ιονίζουσα ακτινοβολία. Το CEUS μπορεί ακόμη να συνδυαστεί με CTA, ως πιο εμπεριστατωμένη απεικόνιση για τον εντοπισμό ενδοδιαφυγών μετά από EVAR, ενώ σε μελέτη του *Mauro R., et al [47]*, υποστηρίζεται ότι το CEUS είναι τόσο ακριβής μέθοδος όσο και η CTA.

Σύμφωνα με τον *Chaudhuri A., et al [60]*, ο στόχος της παρακολούθησης είναι κατά πρώτον ο έλεγχος της μορφής, δηλαδή της δομικής ακεραιότητας και της θέσης του ενδομοσχεύματος και κατά δεύτερον της λειτουργίας, δηλαδή αν εξακολουθεί να υφίσταται ο αποκλεισμός του ανευρύσματος καθώς και της ύπαρξης πιθανών ενδοδιαφυγών, στενώσεων/αποφράξεων των άκρων. Κατά την άποψη των συγγραφέων ο συνδυασμός της A-XR κοιλίας με US φαίνεται να καλύπτει ικανοποιητικά τον στόχο αυτό, ενώ λαμβάνοντας υπόψη τα πλεονεκτήματα του CEUS προτείνεται όπου αυτό κρίνεται σκόπιμο. Στην ίδια μελέτη αναφέρεται ότι η χρησιμοποίηση μιας μόνο μετεγχειρητικής CTA, αποτελεί μια συνετή αφετηρία ελέγχου, η οποία στη συνέχεια μπορεί να στηριχτεί σε περαιτέρω σαρώσεις χρησιμοποιώντας μόνο A-XR/CDU, (ειδικά αν μετά την EVAR και την ολοκλήρωση της επέμβασης η τελευταία αγγειογραφία είναι φυσιολογική). Η επιλογή της CTA πρέπει ωστόσο να περιορίζεται μόνο σε περίπτωση όπου υπάρχει οποιαδήποτε απεικονιστική αμφιβολία. Σύμφωνα ακόμη με την έρευνα του *Lindholt JS., et al [9]*, τόσο η ευαισθησία όσο και η

ειδικότητα του US έχουν αναφερθεί ότι είναι πολύ κοντά στο 100%, με το US να προτείνεται ως αξιόπιστη απεικονιστική τεχνική στον έλεγχο της αορτής στο 99% των περιπτώσεων.

Η CTA παρουσιάζεται από αρκετούς μελετητές όπως ο *Moll FL, et al [51]*, ως η κυρίαρχη μέθοδος απεικόνισης στην επιτήρηση ασθενών μετά από EVAR, ενώ άλλοι όπως ο *Chaudhuri A., et al [60]*, τη θεωρούν ως περιττή και δαπανηρή, όταν υπάρχει δυνατότητα ελέγχου με CDU. Άλλοι ακόμη συγγραφείς ο *Beeman BR., et al [37,46]*, υποστηρίζουν ένα λιγότερο δαπανηρό πρωτόκολλο με βάση το CDU σε συνδυασμό με την A-XR, το οποίο θεωρείται και οικονομικά αποδοτικότερο. Τέλος, κάποιοι άλλοι ερευνητές, όπως ο *Abbas A., et al [64]*, χρησιμοποιούν ένα συνδυασμένο πρωτόκολλο CEUS και CDU, σύμφωνα με το οποίο προηγείται η CTA στους 3 μήνες και επαναλαμβάνεται σε 1 έτος μετά την EVAR, ακολουθούμενη από περιοδικούς ελέγχους με CDU και three-D CEUS για την περαιτέρω διερεύνηση ύποπτων ευρημάτων.

Το προτεινόμενο πρωτόκολλο παρακολούθησης από τον *Cantisani V., et al [52,71]* μετά από EVAR, στηρίζεται στη διενέργεια CTA σε 1 μήνα, σύμφωνα με τα ευρήματα της οποίας προτείνονται διαφορετικοί τρόποι παρακολούθησης. Αν πρόκειται για ενδοδιαφυγές τύπου I ή III γίνεται εκ νέου παρέμβαση και ακολουθείται από CTA σε 1 μήνα. Αν πρόκειται για ενδοδιαφυγή τύπου II θα πρέπει να εκτελείται CEUS σε 6 και 12 μήνες και στη συνέχεια ετησίως, εκτελώντας επαναληπτική μόνο CTA σε περίπτωση αύξησης του σάκου πάνω από 4mm ή εμφάνισης άλλων συμπτωμάτων. Αν δεν ανιχνεύονται ενδοδιαφυγές, το CEUS επαναλαμβάνεται σε 6 και 12 μήνες και ακολουθείται από CDU ετησίως, εστιάζοντας μόνο στην αύξηση του ανευρυσματικού σάκου, ενώ η MRA πραγματοποιείται σε περιπτώσεις ύποπτης ενδοδιάτασης του. Συμπερασματικά στη μελέτη αυτή το CEUS παρουσιάζεται ως μια ασφαλή και αποτελεσματική μέθοδο, η οποία πρέπει να ενσωματωθεί στα θεσμικά πρωτόκολλα παρακολούθησης ασθενών μετά από EVAR, προκειμένου να αποφευχθούν οι επιπτώσεις της νεφροτοξικότητας από το ιωδιούχο σκιαγραφικό μέσο, την επιβάρυνση της ακτινοβολίας και το κόστος της επαναλαμβανόμενης CTA.

Πέρα από τα πλεονεκτήματά του, ωστόσο το CEUS συνοδεύεται και από περιορισμούς στην παρακολούθηση των EVAR, όπως οι δυσκολίες στην απεικόνιση λόγω παχυσαρκίας, παρουσία εκτεταμένων αποτιτανώσεων του τοιχώματος, υποδόριο εμφύσημα μετά από παρέμβαση, ή αεροπλήθειας του εντέρου και ασκιτικής συλλογής ή κήλης. Πρόκειται για απεικονιστική εξέταση για την οποία απαιτείται καμπύλη εκμάθησης και εμπειρία από το χειριστή, ενώ ο εξοπλισμός του μηχανήματος δεν διατίθεται σε όλα τα νοσοκομεία. Στους περιορισμούς αυτής της τεχνικής συμπεριλαμβάνεται ακόμη η αδυναμία μελέτης των ενδοπροθέσεων, λόγω αντανάκλασης του ήχου από τα τοιχώματα του stent -παράγοντας artifacts- με ηχοανακλάσεις, τα οποία εξαφανίζονται μετά από 6 μήνες. Ενώ ένας ακόμη περιορισμός του CEUS είναι η ανικανότητά του να απεικονίσει κάταγμα ή πιθανή



μετακίνηση ή συστροφή του ενδομοσχέυματος, αν και αυτό εύκολα επιλύεται με το συνδυασμό της A-XR. Τελικά το CEUS φαίνεται να αποτελεί μια πολύτιμη συμπληρωματική μέθοδο απεικόνισης στην ανίχνευση ενδοδιαφυγών μετά από EVAR.

Διαγνωστική ακρίβεια του CEUS στην μετά-EVAR εντοπισμού ενδοδιαφυγής : Το CEUS είναι λιγότερο επεμβατική εξέταση, σε σύγκριση με τη CTA και στο παρελθόν θεωρήθηκε ως λιγότερο ακριβής, ωστόσο, πολυάριθμες μελέτες πρόσφατα έδειξαν ότι το CEUS έχει υψηλή διαγνωστική αξία και είναι κατάλληλη εξέταση για την παρακολούθηση μετά την EVAR. Σύμφωνα με τις κατευθυντήριες οδηγίες EFSUMB (2011), στη μελέτη των *Piscaglia F., et al [55]* το CEUS προτείνεται ως επιλογή τόσο για την "Ανίχνευση και το χαρακτηρισμό ενδοδιαφυγών μετά από ενδαγγειακή αποκατάσταση ανευρύσματος κοιλιακής αορτής» όσο και για την «Παρακολούθηση των ενδοδιαφυγών».

Σε μετα-ανάλυση του *Mirza TA., et al [48]* το 2010 συμπεριλήφθησαν 7 επιλέξιμες μελέτες με 288 ασθενείς, συγκρίνοντας τη δυνατότητα ανίχνευσης ενδοδιαφυγής μεταξύ CEUS και CTA. Το CEUS οδήγησε σε ομαδοποίηση ευαισθησίας 0,98 (95% CI 0.90-0.99) και ειδικότητας των 0,88(95% CI 0,78 - 0,94), γεγονός που υποδηλώνει ότι το CEUS είναι συγκρίσιμη εξέταση με την CTA. Επιπλέον, οι συγγραφείς ανέλυσαν 21 ακόμη μελέτες με 2601 ασθενείς συγκρίνοντας CDU με CTA, δείχνοντας ευαισθησία 0,77 (95% CI 0,64 - 0,86) και ειδικότητα 0,94 (95% CI 0,88 - 0,97) με την ευαισθησία του CDU σημαντικά κατώτερη του CEUS.

Όλες σχεδόν οι μελέτες, όπως των *Napoli V., et al, [18]* και *Giannoni M.F., [26]*, αναφέρουν τη CTA, ως διαγνωστικό gold standard, με σημαντικό ωστόσο μειονέκτημα την αδυναμία ανίχνευσης ορισμένων τύπων αργής ενδοδιαφυγής που μπορεί όμως να απεικονιστεί με CEUS ή MRA. Ως εκ τούτου, ορισμένοι συγγραφείς όπως ο *Cantisani V., et al, et al [52,71]* και ο *Perini P., et al [53]*, υποστηρίζουν το CEUS ως πρώτη εξέταση απεικόνισης για την ανίχνευση χαμηλής ροής ενδοδιαφυγής, καθώς επίσης και για την καλύτερη κατάταξη τους παρέχοντας αιμοδυναμικές πληροφορίες. Επί πλέον οι *Lawrence-Brown M., et al [41]*, θεωρούν την ανίχνευση της κατεύθυνσης της ροής του αίματος σε τύπου II ενδοδιαφυγές, ιδιαίτερα σημαντική πληροφορία για την καθοδήγηση της τεχνικής σε ενδεχόμενη εκ νέου ενδαγγειακή παρέμβαση. Από την άλλη πλευρά, όπως αναφέρθηκε από την ομάδα ερευνητών του *Iezzi R., et al [34]*, προκειμένου να μειωθεί η ψευδώς θετική διάγνωση, θα πρέπει η εξέταση να εκτελεστεί πριν από την iv χορήγηση σκιαγραφικού μέσου, κυρίως για την αξιολόγηση της μορφολογίας του ανευρυσματικού σάκου και ενδεχόμενης υψηλής ηχογένειας του θρόμβου. Σε μελέτη των *Pfister K., [42]*, *Jung E.M., [50]*, *Clevert D.A., et al [29,40]* ένας αριθμός νεότερων δοκιμών έχουν αυξήσει σημαντικά τις αποδείξεις για τα πολύ καλά αποτελέσματα του CEUS, τα οποία βοηθούν στον περαιτέρω καθορισμό για το ρόλο του στην αντιμετώπιση των ενδοδιαφυγών.

Σε πρόσφατη μετα-ανάλυση του *Karthikesalingam A., et al [58]* από το 2012, σε έντεκα μελέτες αξιολογήθηκαν τα δεδομένα από 961 συνδυασμένες σαρώσεις, συγκρίνοντας CEUS με CTA. Η αντίχενυση ενδοδιαφυγών του τύπου I και III, αυτές δηλαδή που συνήθως είναι απειλητικές για τη ζωή, βρήκαν μια εξαιρετική διαγνωστική απόδοση του CEUS με συγκεντρωτική ευαισθησία 0,99 (0,25-1,00) και ειδικότητα 1,00 (0,98 - 1,00), ενώ η συγκεντρωτική ευαισθησία του CDU στην αντίχενυση ενδοδιαφυγών τύπου I και III, ήταν 0,83 (0,40 - 0,97) και η συγκεντρωτική ειδικότητα 1.00 (0.97-1.00).

Νέες προοπτικές προέκυψαν ωστόσο πρόσφατα με τη 3-D ογκομετρική απεικόνιση μέσω των αντίχενυτών του ηχοβολέα και δυνατότητα σύνδεσης με CT ή MRI, το τρισδιάστατο CEUS, με πολλαπλά επίπεδα ανασυνθέσεων, δίνει τη δυνατότητα στο γιατρό να δει τη διαδρομή της ενδοδιαφυγής, χάρη στην ικανότητα της ανασύνθεσης 3-D σε οβελιαία, στεφανιαία, εγκάρσια, και λοξά επίπεδα ταυτόχρονα.

Σε μια πρόσφατη μελέτη του *Abbas A., et al [64]* το 3-D CEUS συγκρίθηκε με το δισδιάστατο (2-D) CEUS και CTA σε 30 συνδυασμένες σαρώσεις από 23 ασθενείς, συμπεραίνοντας ότι η 3-D CEUS είναι πιο ευαίσθητη για ενδοδιαφυγή μετά EVAR. Οι ίδιοι συγγραφείς το 2014 σε μελέτη τους με 22 ασθενείς, διαπίστωσαν παρόμοια αποτελέσματα και κατέληξαν στο συμπέρασμα ότι το 3-D CEUS είναι τόσο ακριβής όσο και η CTA στην αξιολόγηση της μετεγχειρητικής διαμέτρου του ανευρυσματικού σάκου (CEUS  $45 \pm 10$ mm vs CTA  $48 \pm 9$  mm), όγκου (CEUS  $150 \pm 7$  cc vs CTA  $159 \pm 68$  cc) και την αντίχενυση ενδοδιαφυγής (95%).

Η ένωση εικόνων 3-D CEUS με CTA ή MRA είναι μια νέα τεχνολογία με ειδικό λογισμικό που χρησιμοποιεί πληροφορίες θέσης που λαμβάνονται από έναν αισθητήρα που συνδέεται με τον αντίχενυτή των υπερήχων σε ένα μαγνητικό πεδίο.

## Κεφάλαιο 6 : Συμπεράσματα

Το CDU είναι μια αξιόπιστη και αναίμακτη μέθοδος, με εξαιρετική ευαισθησία και ειδικότητα στην αναγνώριση και ταξινόμηση των ενδοδιαφυγών μετά από EVAR, παρέχοντας αιμοδυναμικές πληροφορίες για τη ροή και την κατεύθυνση του αίματος. Μπορεί να κάνει διάκριση μεταξύ κεντρικής και περιφερικής ενδοδιαφυγής (Iα και Iβ, αντίστοιχα), να εντοπίσει ενδοδιαφυγή στο σημείο αποδύνδεσης (διάστασης) των αρθρωτών τμημάτων του μοσχεύματος καθώς και ενδοδιαφυγή από την κάτω μεσεντέριο αρτηρία ή τις οσφυϊκές αρτηρίες στον ανευρυσματικό σάκο της κοιλιακής αορτής. Αξίζει να σημειωθεί ότι, CDU μπορεί να κάνει διάκριση ενδοδιαφυγής μεταξύ τύπου IIα και IIβ, παρέχοντας μοναδικές αιμοδυναμικές πληροφορίες σχετικά με την κατεύθυνση της ροής της ενδοδιαφυγής ("to and fro") και της κυματομορφής (μονοφασική ή διφασική).

Στα πλεονεκτήματα αυτής της τεχνικής συμπεριλαμβάνεται το χαμηλό κόστος της εξέτασης, η απουσία ακτινοβολίας, ενώ μπορεί εύκολα να επαναλαμβάνεται ακόμη και στο κρεβάτι του ασθενούς (bed-side), στην άμεση μετεγχειρητική περίοδο, με σημαντικότερο ίσως μειονέκτημα τον περιορισμό σε περιπτώσεις χαμηλής ροής ενδοδιαφυγής, τα (artifacts) από τα μεταλλικά stents, ή τις έντονες αποτιτανωμένες πλάκες του ανευρυσματικού τοιχώματος, κατά την πρώιμη μετεπεμβατική περίοδο. Στους περιορισμούς ακόμη που επηρεάζουν την ποιότητα της εικόνας συμπεριλαμβάνεται η αεροπλήθεια του εντέρου, ο σωματότυπος των ασθενών με το BMI, το υποδόριο εμφύσημα μετά από παρέμβαση και η παρουσία κήλης.

Το CEUS είναι μια εναλλακτική και αποτελεσματική, μη επεμβατική τεχνική με υψηλή επίσης ευαισθησία και ακρίβεια στην ανίχνευση της ενδοδιαφυγής και των τύπων της, καθώς και της μέτρησης της διαμέτρου του ανευρύσματος.

Η ακρίβεια CEUS στον εντοπισμό ενδοδιαφυγών μετά από ενδαγγειακή αποκατάσταση θεωρείται καλύτερη από το CDU και είναι παρόμοιας ακρίβειας με CTA και MRA, ενώ μπορεί να χαρακτηρίσει και να ταξινομήσει καλύτερα τις ενδοδιαφυγές που δεν αναδεικνύονται από άλλες απεικονιστικές τεχνικές. Επιπλέον, το CEUS έχει το πλεονέκτημα να παρέχει αιμοδυναμικές πληροφορίες για τη ροή και την κατεύθυνση του αίματος, εκτός από την μορφολογική αξιολόγηση, αλλά και τη δυνατότητα σύγκρισης σε πραγματικό χρόνο, των εικόνων στην ίδια οθόνη. Στα πλεονεκτήματα της συμπεριλαμβάνεται η προστασία από ανεπιθύμητες ενέργειες των ιωδιούχων σκιαγραφικών μέσω όπως η νεφροτοξικότητα, η επιβάρυνση της ακτινοβολίας και το υψηλό κόστος της επαναλαμβανόμενης CTA.

Το CEUS παρουσιάζεται ως μια ασφαλή και αποτελεσματική μέθοδος, η οποία θα μπορούσε να ενσωματωθεί στα θεσμικά πρωτόκολλα παρακολούθησης των ασθενών μετά

από EVAR, με τη CDU απεικόνιση σε συνδυασμό με την A-XR να προτείνεται ως εναλλακτική επιλογή του CEUS, για την ανίχνευση ενδοδιαφυγής, αλλά και της ροής αίματος εντός και εκτός του stent και τον έλεγχο του.

## **Βιβλιογραφία**

- [1] **White GH., Yu W., May J.** "Endoleak--a proposed new terminology to describe incomplete aneurysm exclusion by an endoluminal graft". *J Endovasc Surg.* 1996 Feb;3(1):124-5.
- [2] **Heilberger P., Schunn C., Ritter W., Weber S., Raithel D.** "Postoperative color flow duplex scanning in aortic endografting". *J Endovasc Surg.* 1997 Aug;4(3):262-71.
- [3] **Sato DT., et al.** "Endoleak after aortic stent graft repair: diagnosis by color duplex ultrasound scan versus computed tomography scan". *J Vasc Surg.* 1998,Oct;28:657-63.
- [4] **radclass.mudr.org** Classifications, online calculators, and tables in radiology. "Endoleak - types of endoleaks after endovascular aneurysm repair (EVAR)", Page 37.
- [5] **Knipe Henry., Czarniecki Marcin., et al.** "Contrast-enhanced ultrasound". <http://radiopaedia.org/articles/contrast-enhanced-ultrasound-2>
- [6] **Rott HD.** "European Committee for Medical Ultrasound Safety (ECMUS)". *Eur J Ultrasound.* 1999 May;9(2):191-3.
- [7] **McWilliams RG., et al.** "Use of contrast-enhanced ultrasound in follow-up after endovascular aortic aneurysm repair". *J Vasc Interv Radiol.* 1999 Sep;10(8):1107-14.
- [8] **Fillinger MF.** "Postoperative imaging after endovascular AAA repair". *Semin Vasc Surg.* 1999 Dec;12(4):327-38.
- [9] **Lindholt JS, Vammen S, Juul S, Henneberg EW, Fasting H.** "The validity of ultrasonographic scanning as a screening method for abdominal aortic aneurysm". *Eur J Vasc Endovasc Surg* 1999;17:472e5.
- [10] **Wolf YG., Johnson BL., Hill BB., Rubin GD., Fogarty TJ., Zarins CK.** "Duplex ultrasound scanning versus computed tomographic angiography for postoperative evaluation of endovascular abdominal aortic aneurysm repair". *J Vasc Surg.* 2000 Dec;32(6):1142-8.
- [11] **McLafferty RB., et al.** "The use of color-flow duplex scan for the detection of endoleaks". *J Vasc Surg.* 2002 Jul;36(1):100-4.
- [12] **Farr RF., Allisy-Roberts PJ.** "Radiation hazards and protection. In: Physics for medical imaging". *Saunders;* 2002. p. 148e82.
- [13] **Parent FN., Meier GH., et al.** "The incidence and natural history of type I and II endoleak: a 5-year follow-up assessment with color duplex ultrasound scan". *J Vasc Surg* 2002;35:474e81.
- [14] **McWilliams RG., Martin J., et al.** "Detection of endoleaks with enhanced ultrasound imaging: comparison with biphasic computed tomography". *J Endovasc Ther* 2002;9:170e9.

- [15] **Raman KG., Missig-Carroll N., Richardson T., Muluk SC., Makaroun MS.** "Color-flow duplex ultrasound scan versus computed tomographic scan in the surveillance of endovascular aneurysm repair". *J Vasc Surg.* 2003 Oct;38(4):645-51.
- [16] **Fearn S., Lawrence-Brown MM., Semmens JB., Hartley D.** "Follow-up after endovascular aortic aneurysm repair: the plain radiograph has an essential role in surveillance". *J Endovasc Ther* 2003;10:894e901.
- [17] **Elkouri S., et al.** "Computed tomography and ultrasound in follow-up of patients after endovascular repair of abdominal aortic aneurysm". *Ann Vasc Surg.* 2004 May;18(3):271-9.
- [18] **V. Napoli., I. Bargellini., S.G., Sardella., P., et al.** "Abdominal aortic aneurysm: contrast-enhanced US for missed endoleaks after endoluminal repair". *Radiology* 233:2004; 217–225.
- [19] **Ayuso JR., de Caralt TM., Pages M., Rimbau V., et al.** "MRA is useful as a follow-up technique after endovascular repair of aortic aneurysm with nitinol endoprostheses". *J Magn Reson Imaging* 2004;20:803e10.
- [20] **Wright IA., Gordon MK., Buckenham TM.** "Spectral Doppler characterization of endoleaks following endoluminal abdominal aortic aneurysm repair". *ANZ J Surg.* 2005 Mar;75(3):118-23.
- [21] **Stavropoulos SW., Clark TW., Carpenter JP., et al.** "Use of CT angiography to classify endoleaks after endovascular repair of abdominal aortic aneurysms". *J Vasc Interv Radiol* 2005;16: 663e7.
- [22] **Bargellini Irene., et al.** "Type II lumbar endoleaks: Hemodynamic differentiation by contrast-enhanced ultrasound scanning and influence on aneurysm enlargement after endovascular aneurysm repair" *Journal of vascular surgery*, Jan 2005.
- [23] **Henao EA., et al.** "Contrast-enhanced Duplex surveillance after endovascular abdominal aortic aneurysm repair: Improved efficacy using a continuous infusion technique". *J Vasc Surg.* 2006 Feb;43(2):259-64; discussion 264.
- [24] **Sun Z.** "Diagnostic value of color duplex ultrasonography in the follow-up of endovascular repair of abdominal aortic aneurysm". *J Vasc Interv Radiol.* 2006 May;17(5):759-64.
- [25] **Carrafiello G., et al.** "Comparison of contrast-enhanced ultrasound and computed tomography in classifying endoleaks after endovascular treatment of abdominal aorta aneurysms: preliminary experience". *Cardiovasc Intervent Radiol* 2006;29:969-74.
- [26] **Giannoni MF., Fanelli F., Citone M., et al.** "Contrast ultrasound imaging: the best method to detect type II endoleak during endovascular aneurysm repair follow-up". *Interact Cardiovasc Thorac Surg.* 2007 Jun;6(3):359-62.

- [27] **Brenner D.J., Hall E.J.** "Computed tomography: an increasing source of radiation exposure". *N Engl J Med* 2007;357: 2277e84.
- [28] **Claudon M., et al.** "Guidelines and good clinical practice recommendations for contrast enhanced ultrasound (CEUS) - update 2008". *Ultraschall Med.* 2008 Feb;29(1):28-44.
- [29] **Clevert DA., Minaifar N., et al.** "Color duplex ultrasound and contrast-enhanced ultrasound in comparison to MS-CT in the detection of endoleak following endovascular aneurysm repair". *Clin Hemorheol Microcirc.* 2008;39(1-4):121-32.
- [30] **Carrafiello G., Recaldini C., Laganà D., Piffaretti G., Fugazzola C.** "Endoleak detection and classification after endovascular treatment of abdominal aortic aneurysm: value of CEUS over CTA". *Abdom. Imaging* 33:3; (2008), 357–362.
- [31] **Walsh SR., Tang TY, Boyle JR.** "Renal consequences of endovascular abdominal aortic aneurysm repair". *J Endovasc Ther* 2008;15:73e82.
- [32] **Correas JM., Tranquart F., Claudon M.** "[Guidelines for contrast enhanced ultrasound (CEUS)--update 2008]" (abstract). *J Radiol.* 2009 Jan;90:123-38;
- [33] **Manning BJ., O'Neill SM., Haider SN., et al.** "Duplex ultrasound in aneurysm surveillance following endovascular aneurysm repair: a comparison with computed tomography aortography". *J Vasc Surg.* 2009 Jan;49:60-5.
- [34] **Iezzi R., Basilico R., Giancristofaro D., et al.** "Contrast-enhanced ultrasound versus color duplex ultrasound imaging in the follow-up of patients after endovascular abdominal aortic aneurysm repair". *J Vasc Surg.* 2009 Mar;49(3):552-60.
- [35] **Bashir MR., Ferral H., Jacobs C., McCarthy W., Goldin M.** "Endoleaks after endovascular abdominal aortic aneurysm repair: management strategies according to CT findings". *AJR Am J Roentgenol.* 2009 Apr;192(4):W178-86.
- [36] **Schmieder GC., Stout CL., Stokes GK., Parent FN., Panneton JM.** "Endoleak after endovascular aneurysm repair: duplex ultrasound imaging is better than computed tomography at determining the need for intervention". *J Vasc Surg.* 2009 Nov;50(5):1012-7;
- [37] **Beeman BR., Doctor LM., Doerr K., et al.** "Duplex ultrasound imaging alone is sufficient for midterm endovascular aneurysm repair surveillance: a cost analysis study and prospective comparison with computed tomography scan". *J Vasc Surg.* 2009 Nov;50(5):1019-24.
- [38] **Chaer RA., et al.** "Duplex ultrasound as the sole long-term surveillance method post-endovascular aneurysm repair: A safe alternative for stable aneurysms". *J Vasc Surg* 2009;49:845-9.
- [39] **Wilson SR., Greenbaum LD., Goldberg BB.** "Contrast-enhanced ultrasound: what is the evidence and what are the obstacles?". *AJR Am J Roentgenol.* 2009;193 (1): 55-60.

- [40] **Clevert DA., Minaifar N., Kopp R., et al.** "Imaging of endoleaks after endovascular aneurysm repair (EVAR) with contrast-enhanced ultrasound (CEUS). A pictorial comparison with CTA". *Clin Hemorheol Microcirc.* 2009;41(3):151-68.
- [41] **Lawrence-Brown M., Sun Z., Semmens J.B., et al.** "Type II endoleaks: when is intervention indicated and what is the index of suspicion for types I or III?". *J. Endovasc. Ther.* 16 (February (Suppl. 1) (2009) I106–I118.
- [42] **Pfister K., Rennert J., Uller W., et al.,** "Contrast harmonic imaging ultrasound and perfusion imaging for surveillance after endovascular abdominal aneurysm repair regarding detection and characterization of suspected endoleaks" *Clin. Hemorheol. Microcirc.* 43(2009) 119–128.
- [43] **Cao P., De Rango P., Verzini F., Parlani G.** "Endoleak after endovascular aortic repair: classification, diagnosis and management following endovascular thoracic and abdominal aortic repair". *J Cardiovasc Surg (Torino).* 2010 Feb;51(1):53–69.
- [44] **Chagas Neto FA., et al.** "The value of diagnostic imaging in the classification of endoleaks as a complication of endoluminal grafting of aortic aneurysms". *Radiol Bras.* 2010 Set/Out;43(5):289–294
- [45] **Moxon JV., Parr A., Emeto TI., Walker P., Norman PE., Golledge J.** "Diagnosis and monitoring of abdominal aortic aneurysm: current status and future prospects". *Curr Probl Cardiol.* 2010 Oct;35(10):512-48
- [46] **Beeman R Brian., et al.** "Duplex ultrasound factors predicting persistent type II endoleak and increasing AAA sac diameter after EVAR" *Journal of vascular surgery,* November 2010.
- [47] **Mauro R., Maioli F., Freyrie A., Testi G., Palumbo N., Serra C., Stella A.** "Is CEUS a valid alternative to CTA in endoleak's detection?". *Italian Journal of Vascular and Endovascular Surgery* 2010 December;17(4):253-8
- [48] **Mirza TA., Karthikesalingam A., Jackson D., et al.** "Duplex ultrasound and contrast-enhanced ultrasound versus computed tomography for the detection of endoleak after EVAR: Systematic review and bivariate meta-analysis". *Eur J Vasc Endovasc Surg* 2010;39:418-28.
- [49] **Bakken AM, Illig KA.** "Long-term follow-up after endovascular aneurysm repair: Is ultrasound alone enough?". *Perspect Vasc Surg Endovasc Ther* 2010;22:145-51.
- [50] **Jung E.M., Rennert J., Fellner C., Uller W., Jung W., Schreyer A., et al.** "Detection and characterization of endoleaks following endovascular treatment of abdominal aortic aneurysms using contrast harmonic imaging (CHI) with quantitative perfusion analysis (TIC) compared to CT angiography (CTA)". *Ultraschall Med.* 31 (2010) 564–570.



- [51] **Moll FL., et al.** "Management of abdominal aortic aneurysms clinical practice guidelines of the European society for vascular surgery". *Eur J Vasc Endovasc Surg.* 2011 Jan;41 Suppl 1:S1-S58.
- [52] **Cantisani V., et al.** "Prospective comparative analysis of colour-Doppler ultrasound, contrast-enhanced ultrasound, computed tomography and magnetic resonance in detecting endoleak after endovascular abdominal aortic aneurysm repair". *Eur J Vasc Endovasc Surg.* 2011 Feb;41(2):186-92.
- [53] **Perini P., Sediri I., et al.** "Single-centre prospective comparison between contrast-enhanced ultrasound and computed tomography angiography after EVAR". *Eur J Vasc Endovasc Surg.* 2011 Dec;42(6):797-802.
- [54] **Clevert D.A., et al.** "Improving the follow up after EVAR by using ultrasound image fusion of CEUS and MS-CT". *Clin. Hemorheol. Microcirc.* 49 (1–4) (2011) 91–104.
- [55] **Piscaglia F., Nolse C., Dietrich C.F., et al.,** "The EFSUMB Guidelines and Recommendations on the Clinical Practice of Contrast Enhanced Ultrasound (CEUS): update 2011 on non-hepatic applications". *Ultraschall Med.* 33Feb (1) (2012) 33–59.
- [56] **Motta R., et al.** "Role of multidetector CT angiography and contrast-enhanced ultrasound in redefining follow-up protocols after endovascular abdominal aortic aneurysm repair". *Radiol Med.* 2012 Sep;117(6):1079-92.
- [57] **Perini P., Sediri I., Midulla M., Delsart P., Gautier C., Haulon S.** "Contrast-enhanced ultrasound vs. CT angiography in fenestrated EVAR surveillance: a single-center comparison". *J Endovasc Ther.* 2012 Oct;19(5):648-55.
- [58] **Karthikesalingam A., et al.** "Systematic review and meta-analysis of duplex ultrasonography, contrast-enhanced ultrasonography or computed tomography for surveillance after endovascular aneurysm repair". *Br J Surg.* 2012 Nov;99(11):1514-23.
- [59] **Kyriakos O., Ventin FC., Paraskevas et al.** "Early follow-up after endovascular aneurysm repair: is the first postoperative computed tomographic angiography scan necessary?". *J Endovasc Ther* 2012;19(2): 151e6.
- [60] **Chaudhuri A., et al.** "Commentary on Use of Colour Duplex Ultrasound as a First Line Surveillance Tool Following Evar is Associated with a Reduction in Cost without Compromising Accuracy". *European Journal of Vascular and Endovascular Surgery* 44 (2012) 151e152.
- [61] **Giannoni M.F., Citone M., Rossini M., Speziale F., David V.** "Role of contrast-enhanced ultrasound in the follow-up of endo-vascular aortic aneurysm repair: an effective and safe surveillance method". *Curr. Pharm. Des.* 18 (15) (2012) 2214–2222.
- [62] **England A., McWilliams R.** "Endovascular Aortic Aneurysm Repair (EVAR)". *Ulster Med J* 2013;82(1):3-10.

- [63] **Millen A., et al.** "Defining a role for contrast-enhanced ultrasound in endovascular aneurysm repair surveillance". *J Vasc Surg* 2013;58:18-23.
- [64] **Abbas A., Hansrani V., Sedgwick N., Ghosh J., McCollum CN.** "3D contrast enhanced ultrasound for detecting endoleak following endovascular aneurysm repair (EVAR)". *Eur J Vasc Endovasc Surg.* 2014 May;47(5):487-92.
- [65] **Karanikola E., Dalainas I., Karaolani G., Zografos G., Filis K.** "Duplex Ultrasound versus Computed Tomography for the Postoperative Follow-Up of Endovascular Abdominal Aortic Aneurysm Repair. Where Do We Stand Now?". *Int J Angiol.* 2014 Sep;23(3):155-64.
- [66] **Avgerinos D. Efthymios., et al.** "Type II endoleaks". *Journal of vascular surgery*, Nov. 2014
- [67] **Wyatt G.M., Rose D. J.,** "Περιφερικά ανευρύσματα και ανεύρυσμα κοιλιακής αορτής" Beard D. J., Gaines A. P., Loftus I. Αγγειακή και Ενδαγγειακή Χειρουργική. Εγχειρίδιο εξιδεικευμένης χειρουργικής πρακτικής. Γιαννούκας Α., Λαζαρίδης Μ., Τσολάκης Ι., 2014.
- [68] **Μαδεμλή Μ.** Ομιλία "Σκιαγραφικά υλικά – Εναλλακτικά μέσα για νεφροπαθείς – Εναλλακτική απεικόνιση για νεφροπαθείς – Αγγειογραφία" CO2, 28/2/2014.
- [69] **Chung J., Kordzadeh A., Prionidis I., Panayiotopoulos Y., Browne T.** "Contrast-enhanced ultrasound (CEUS) versus computed tomography angiography (CTA) in detection of endoleaks in post-EVAR patients. Are delayed type II endoleaks being missed? A systematic review and meta-analysis". *J Ultrasound* (2015) 18:91–99.
- [70] **Yang X., et al.** "Contrast-enhanced Ultrasound in Detecting Endoleaks with Failed Computed Tomography Angiography Diagnosis after Endovascular Abdominal Aortic Aneurysm Repair". *Chin Med J (Engl).* 2015 Sep 20;128(18):2491-7.
- [71] **Cantisani V., et al.** "EVAR: Benefits of CEUS for monitoring stent-graft status". *Eur J Radiol.* 2015 Sep;84(9):1658-65.
- [72] **Partovi S., et al.** "Contrast-enhanced ultrasound after endovascular aortic repair-current status and future perspectives". *Cardiovasc Diagn Ther.* 2015 Dec;5(6):454-63.
- [73] **Scaife M., et al.** "Contemporary Applications of Ultrasound in Abdominal Aortic Aneurysm Management". *Front Surg.* 2016 May 27;3:29.
- [74] **Mayu Sakata., et al.** "Hemodynamic Analysis of Endoleaks After Endovascular Abdominal Aortic Aneurysm Repair by Using 4-Dimensional Flow-Sensitive Magnetic Resonance Imaging". *Circulation Journal* 2016 Jul 25;80(8):1715-25.