



ΔΙΑΚΡΑΤΙΚΟ  
ΔΙΑΤΜΗΜΑΤΙΚΟ  
ΠΡΟΓΡΑΜΜΑ  
ΜΕΤΑΠΤΥΧΙΑΚΩΝ  
ΣΠΟΥΔΩΝ

ΙΑΤΡΙΚΗ ΣΧΟΛΗ  
ΠΑΝΕΠΙΣΤΗΜΙΟ ΘΕΣΣΑΛΙΑΣ  
σε συνεργασία με το  
UNIVERSITÀ DEGLI STUDI  
DI GENOVA



## *Μεταπτυχιακή Διπλωματική Εργασία*

**«Η ΣΗΜΑΣΙΑ ΤΗΣ ΥΠΕΡΗΧΟΓΡΑΦΙΚΗΣ ΜΕΘΟΔΟΥ ΣΤΗΝ ΛΗΨΗ  
ΘΕΡΑΠΕΥΤΙΚΗΣ ΑΠΟΦΑΣΗΣ ΣΤΗΝ ΑΘΗΡΩΜΑΤΙΚΗ ΝΟΣΟ ΤΟΥ  
ΚΑΡΩΤΙΔΙΚΟΥ ΔΙΧΑΣΜΟΥ»**

υπό

**ΠΑΥΛΟΥ Γ. ΒΑΚΑΛΟΠΟΥΛΟΥ**

Αγγειοχειρουργού

Υπεβλήθη για την εκπλήρωση μέρους των

απαιτήσεων για την απόκτηση του

Διακρατικού Μεταπτυχιακού Διπλώματος Ειδίκευσης

*«Υπερηχογραφική Λειτουργική Απεικόνιση για την πρόληψη & διάγνωση των  
αγγειακών παθήσεων»*

Λάρισα, 2016

## ***ΤΡΙΜΕΛΗΣ ΣΥΜΒΟΥΛΕΥΤΙΚΗ ΕΠΙΤΡΟΠΗ***

1. **Δρ. Δημήτριος Καρδούλας**, Μηχανικός Βιοϊατρικής Τεχνολογίας, Τμήμα Ιατρικής, Πανεπιστήμιο Κρήτης - *(Επιβλέπων)*
2. **Δρ. Μιλτιάδης Ματσάγκας**, Καθηγητής Αγγειοχειρουργικής, Τμήμα Ιατρικής, Σχολή Επιστημών Υγείας, Πανεπιστήμιο Θεσσαλίας
3. **Δρ. Κυριάκος Κτενίδης**, Αν. Καθηγητής Αγγειοχειρουργικής, Τμήμα Ιατρικής, Σχολή Επιστημών Υγείας, Αριστοτέλειο Πανεπιστήμιο Θεσσαλονίκης

## **ΕΥΧΑΡΙΣΤΙΕΣ**

- *Τον ευεργέτη πατέρα μου και την ακούραστη μητέρα μου για την παιδεία που μου χάρισαν και το ήθος που με δίδαξαν.*
- *Την γυναίκα μου Μαρία και τα παιδιά μου Γιώργο και Καλλιόπη για την αγάπη που εισπράττω καθημερινά.*
- *Τους δασκάλους μου στην Ιατρική και στην Αγγειοχειρουργική για την υπομονή και επιμονή τους.*
- *Τους προϊσταμένους μου στο Πολεμικό Ναυτικό για τις ευκαιρίες που μου δίνουν και τους υφισταμένους μου για την ανοχή τους.*
- *Τους δασκάλους μου στους υπερήχους αγγείων, P. Peeters, J. Verbist και Δ. Καρδούλα.*
- *Τον γιό μου Γιώργο, Φιλόλογο, για την επιμέλεια του κειμένου.*

**Πάυλος Γ. Βακαλόπουλος**

## **Περίληψη**

### **Εισαγωγή**

Η αθηρωματική νόσος του καρωτιδικού διχασμού είναι υπεύθυνη για το 25% περίπου των Αγγειακών Εγκεφαλικών Επεισοδίων (ΑΕΕ). Η σωστή διάγνωση και αξιολόγηση της νόσου μπορεί να οδηγήσει σε πρόληψη των ΑΕΕ. Σκοπός της παρούσας μελέτης είναι ο καθορισμός του ρόλου του Έγχρωμου Doppler Υπερηχογραφήματος (CDU) στην επιλογή της θεραπείας της αποφρακτικής νόσου της καρωτίδας.

### **Μεθοδολογία**

Η μελέτη βασίσθηκε στην αναζήτηση βιβλιογραφίας σχετική με το θέμα μέσω της διαδικτυακής βιβλιοθήκης Pub Med, χρησιμοποιώντας λέξεις κλειδιά.

### **Αποτελέσματα**

Από την αξιολόγηση σαράντα εργασιών, προκύπτει ότι το CDU μπορεί να αξιολογήσει τόσο τον βαθμό της στένωσης της έσω καρωτίδας, όσο και την μορφολογία της αθηρωματικής πλάκας. Ο ρόλος της στένωσης της έσω καρωτίδας και της κλινικής εικόνας του ασθενούς, στην θεραπευτική απόφαση, είναι απολύτως καθορισμένος. Σημαντικό, όμως, ρόλο διαδραματίζει και η μορφολογία της αθηρωματικής πλάκας, ως εμβολογόνος εστία. Με την χρήση του CDU μπορούμε να ορίσουμε, πλέον, την επικινδυνότητα της πλάκας, συσχετίζοντας την ηχογένεια, την ομογένεια και το σχήμα της επιφανείας της, με την σύσταση και την δομή της. Αθηρωματικές πλάκες, υποηχογενείς, ετερογενείς, με λεπτή ινώδη κάψα, με μαλακά στοιχεία πλησίον του αυλού, με ενδοπλακική αιμορραγία και με έλκη, ενοχοποιούνται πλέον για αυξημένη εμβολική δραστηριότητα, με συνέπεια την εμφάνιση ΑΕΕ διαφόρου βαρύτητας. Η επιλογή της θεραπείας μπορεί να κυμαίνεται από φαρμακευτική έως και χειρουργική ή ενδαγγειακή, ανάλογα όχι μόνο με τον βαθμό στένωσης, αλλά και με την υφή της πλάκας που την προκαλεί. Η επιλογή της αγγειοπλαστικής προβληματίζει σε μαλακές εύθρυπτες πλάκες.

### **Συζήτηση**

Η νόσος χαρακτηρίζεται ως ασυμπτωματική ή συμπτωματική ανάλογα με την κλινική εικόνα και το ιστορικό του ασθενούς, και η θεραπευτική απόφαση βασίζεται επίσημα στον βαθμό στένωσης της έσω καρωτίδας. Ο προβληματισμός που εγείρει η σύσταση της αθηρωματικής πλάκας, όπου βασικό ρόλο αξιολόγησής της διαδραματίζει το CDU, καθώς και το ενδιαφέρον της ολοκλήρωσης κάποιων ιδιαίτερα υποσχόμενων μελετών, αναμένεται να οδηγήσουν την Διεθνή επιστημονική κοινότητα σε αναθεώρηση των κατευθυντήριων οδηγιών. Ο ασθενής παραμένει αντικειμενικά ασυμπτωματικός ή συμπτωματικός, αλλά η αθηρωματική πλάκα, πλέον μπορεί να θεωρείται «δυσνητικά συμπτωματική» και η θεραπεία να προσαρμόζεται αναλόγως των ευρημάτων του CDU και άλλων μεθόδων απεικόνισης.

## **Abstract**

### **Introduction**

Atherosclerotic carotid disease is responsible for 25% of ischemic brain strokes. Accurate diagnosis and assessment of the disease can lead to stroke prevention. The aim of this study is to determine the role of Color Doppler Ultrasound (CDU) in the choice of treatment for carotid occlusive disease.

### **Methods**

The study is based on bibliography search relating to the subject, via computerized database Pub Med, of the US National Library of Medicine, using keywords.

### **Results**

Upon screening of forty studies, is clear that CDU can assess the degree of carotid stenosis as well as its plaque morphology. The evaluation of internal carotid stenosis and the clinical appearance of the patient are thoroughly defined regarding therapeutic maneuvers. Plaque morphology also plays an important role as an embolic focus. Using CDU we can now determine the risk of plaque, after correlation between echolucency, homogeneity, surface shape and its composition and structure. Echolucent, heterogenic, with thin fibrous cap, with hypoechoic area close to free lumen, with intraplaque hemorrhage and ulcerated plaques are now culpable for heightened embolic activity followed by the appearance of stroke with variable consequence. The choice of therapy can range from pharmaceutical to surgical or endovascular depending not only on the degree of stenosis but also on the plaque morphology. Endovascular treatment is accepted but controversial for soft and rupture-prone plaques.

### **Discussion**

Carotid occlusive disease is characterized as asymptomatic or symptomatic according to the clinical appearance and history of the patient, while the decision-making is based on the degree of internal carotid stenosis. The speculation arising from atherosclerotic plaque composition primarily as a result of CDU estimation, and the anticipation of the outcomes of some particularly promising studies, will probably lead to the revision of the guidelines by the International Vascular Committee. The patient remains objectively asymptomatic or symptomatic, but the plaque is now deemed to “potentially symptomatic” and the choice of therapy is adapted to CDU findings and other imaging methods.

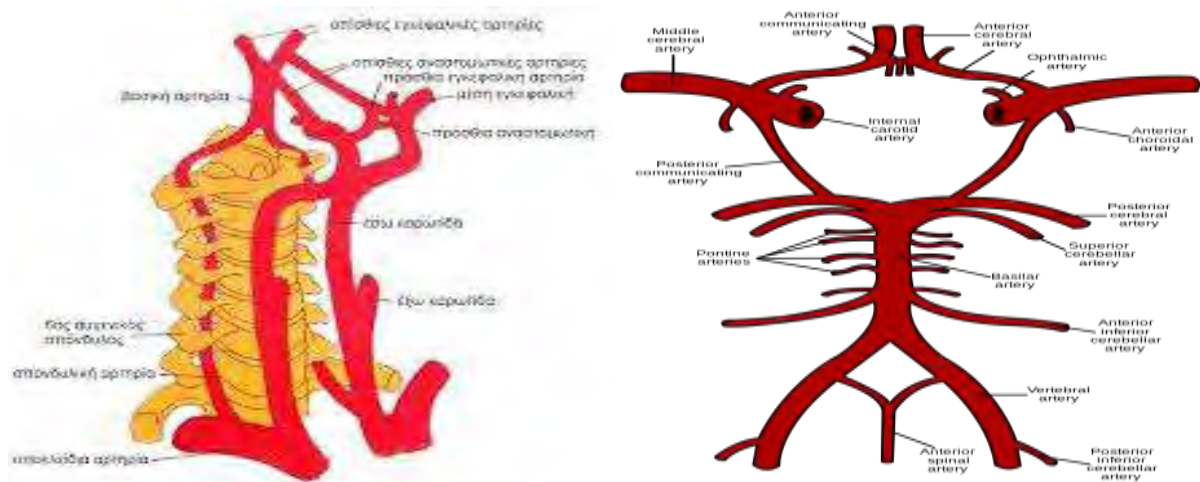
## Πίνακας Περιεχομένων

Τριμελής συμβουλευτική επιτροπή.....σελ.	2
Ευχαριστίες.....σελ.	3
Περίληψη.....σελ.	4
Abstract.....σελ.	5
Κεφάλαιο 1 Εισαγωγή.....σελ.	7
1.1 Φυσιολογία καρωτιδικού διχασμού.....σελ.	7
1.2 Αθηρωματική νόσος καρωτιδικού διχασμού.....σελ.	8
1.3 Διάγνωση και θεραπεία αθηρωματικής νόσου καρωτιδικού διχασμού.....σελ.	9
1.4 Σκοπός παρούσας μελέτης.....σελ.	10
Κεφάλαιο 2 Μεθοδολογία.....σελ.	10
Κεφάλαιο 3 Αποτελέσματα.....σελ.	12
3.1 Έγχρωμο Doppler υπερηχογράφημα (CDU) και στένωση έσω καρωτίδας.....σελ.	13
3.2 Έγχρωμο Doppler υπερηχογράφημα (CDU) και αθηρωματική πλάκα.....σελ.	17
3.2.1 Σύσταση και μορφολογία αθηρωματικής πλάκας.....σελ.	17
3.2.2 Έγχρωμο Doppler υπερηχογράφημα (CDU) και μορφολογία αθηρωματικής πλάκας.....σελ.	19
3.2.3 Έγχρωμο Doppler υπερηχογράφημα (CDU), μορφολογία αθηρωματικής πλάκας και θεραπευτική επιλογή.....σελ.	21
3.3 Ενδαγγειακό υπέρηχο (IVUS), μορφολογία αθηρωματικής πλάκας και θεραπευτική επιλογή.....σελ.	27
3.4 Έγχρωμο Doppler υπερηχογράφημα με χορήγηση σκιαγραφικού (CEUS), μορφολογία αθηρωματικής πλάκας και θεραπευτική επιλογή.....σελ.	29
3.5 Έγχρωμο Doppler υπερηχογράφημα τρισδιάστατης απεικόνισης (3D-CDU), μορφολογία αθηρωματικής πλάκας και θεραπευτική επιλογή.....σελ.	30
3.6 Διακρανιακό Doppler υπερηχογράφημα (TCD), μορφολογία αθηρωματικής πλάκας και θεραπευτική επιλογή.....σελ.	31
Κεφάλαιο 4 Συζήτηση.....σελ.	32
Βιβλιογραφία.....σελ.	35

# 1. Εισαγωγή/ Introduction

## 1.1 Φυσιολογία καρωτιδικού διχασμού

Η παροχή και μεταφορά αίματος στον εγκέφαλο αποτελεί έργο των καρωτίδων και σπονδυλικών αρτηριών. Πρόκειται, για κλάδους του αορτικού τόξου, απευθείας η αριστερή κοινή καρωτίδα, από την ανώνυμο η αντίστοιχη δεξιά και από τις δύο υποκλείδιες οι αντίστοιχες σπονδυλικές αρτηρίες. Οι παραλλαγές που έχουν καταγραφεί στην έκφυσή τους δεν δείχνουν να επηρεάζουν την φυσιολογική λειτουργία τους. Η κάθε κοινή καρωτίδα, συνήθως, αντίστοιχα προς το ύψος του θυρεοειδικού χόνδρου διχάζεται στην έξω και την έσω καρωτίδα. Η έξω αιματώνει τους ιστούς του προσώπου, ενώ η έσω πορεύεται ενδοκρανιακά και μαζί με την ετερόπλευρη ομώνυμή της και την βασική αρτηρία, που είναι αποτέλεσμα της συνένωσης των σπονδυλικών αρτηριών, συμμετέχουν στον σχηματισμό του κύκλου του Willis στην βάση του εγκεφάλου. (εικ 1)

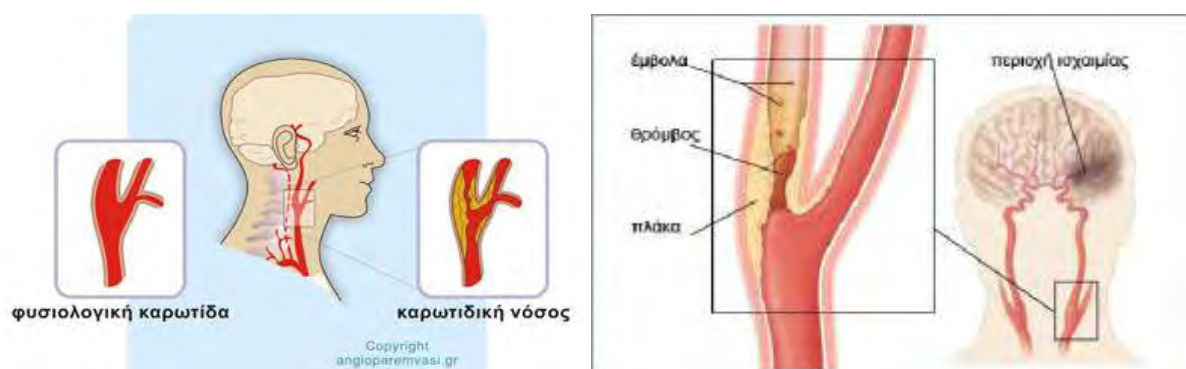


Εικόνα 1 : Εγκεφαλική κυκλοφορία και κύκλος του Willis

Η εγκεφαλική κυκλοφορία υπόκειται σε μηχανισμούς αυτορρύθμισης, ώστε η παροχή αίματος να είναι κατά το δυνατό σταθερή σε αλλαγές της αρτηριακής πίεσης, της καρδιακής παροχής και του όγκου του κυκλοφορούντος αίματος. Το αναστομωτικό δίκτυο μεταξύ έσω και έξω καρωτίδας, η αρτιότητα του κύκλου του Willis και το καρωτιδικό σωματίο, στον ομώνυμο διχασμό, είναι βασικοί παράγοντες στην ομαλή και απρόσκοπτη παροχή αίματος στον εγκέφαλο.

## 1.2 Αθηρωματική νόσος καρωτιδικού διχασμού

Η εκτροπή της φυσιολογικής αιμάτωσης του εγκεφάλου, υπαιτιότητα των εξωκράνιων αρτηριών παροχής, είναι κυρίως αποτέλεσμα αμφοτερόπλευρων στενώσεων ή/και αποφράξεων αυτών, σε συνδιασμό ταυτόχρονης δυσλειτουργίας του κύκλου του Willis και των αναστομωτικών δικτύων. Η κύρια συμμετοχή του καρωτιδικού διχασμού στην παθολογία της εγκεφαλικής αιμάτωσης και λειτουργίας συνίσταται στην ανάπτυξη αθηρωματικής νόσου (90%) αντίστοιχα προς τον βολβό της κοινής καρωτίδας και συνήθως στα πρώτα εκατοστά της έσω και έξω καρωτίδας. (εικ. 2)



Εικόνα 2 : Αθηρωματική νόσος καρωτιδικού διχασμού

Η αθηρωματική νόσος του καρωτιδικού διχασμού είναι αποτέλεσμα ανάπτυξης αθηρωματικής πλάκας, κυρίως συνεπεία αρτηριακής υπέρτασης, σακχαρώδη διαβήτη, καπνίσματος, δυσλιπιδαιμίας και ηλικίας. Οι παραπάνω παράγοντες, σε συνδυασμό με την αιμοδυναμική του καρωτιδικού διχασμού (χαμηλή διατμητική τάση, στάση και διαχωρισμός ροής), τον καθιστούν ιδιαίτερα προσφιλή για την ανάπτυξη της νόσου.

Η ανάπτυξη της αθηρωματικής πλάκας προκαλεί στένωση του αυλού της κοινής, έξω και έσω καρωτίδας. Το σημαντικό, όμως, στην παθοφυσιολογία του καρωτιδικού διχασμού δεν είναι τόσο η αιμοδυναμική επίπτωση της στένωσης της κοινής και έξω καρωτίδας, αλλά, η ανάπτυξη εμβολογόνου εστίας (αθηρωματική πλάκα) για την ενδοκράνια εγκεφαλική κυκλοφορία, που έχει ως αποτέλεσμα την δημιουργία εγκεφαλικού επεισοδίου διαφόρου κλινικής έκφρασης. Τα εμβολικά στοιχεία εξορμούν από την αθηρωματική πλάκα κατόπιν,

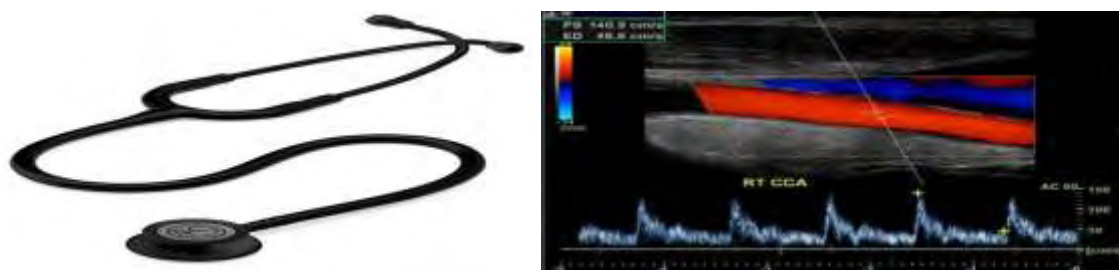


δημιουργίας έλκους, ενδοπλακικής αιμορραγίας και ρήξεως αυτής, ενώ μπορεί να είναι με την μορφή θρόμβου ή/και αθηρωματικής σύστασης.

### 1.3 Διάγνωση και θεραπεία αθηρωματικής νόσου καρωτιδικού διχασμού

Σύμφωνα με τις κατευθυντήριες οδηγίες τόσο της Ευρωπαϊκής Αγγειοχειρουργικής Εταιρείας το 2009 (1), όσο και της Αμερικανικής Καρδιολογικής και ΑΕΕ Ένωσης (AHA/ASA) το 2011 (2),

- η διάγνωση της αθηρωματικής νόσου του καρωτιδικού διχασμού ξεκινά από την κλινική εξέταση και την εκτίμηση των προδιαθεσικών παραγόντων αθηρωμάτωσης και ως πρώτη παρακλινική εξέταση ορίζεται το έγχρωμο Doppler υπερηχογράφημα. (εικ. 3)



Εικόνα 3: κλινική εξέταση και έγχρωμο Doppler υπερηχογράφημα

- η λήψη της θεραπευτικής απόφασης εξαρτάται από τον βαθμό στένωσης της καρωτίδας και την εκτίμηση της μορφολογίας της αθηρωματικής πλάκας.
- η θεραπευτική επιλογή μπορεί να είναι φαρμακευτική, χειρουργική (CEA) ή ενδαγγειακή (CAS) (εικ. 4)



Εικόνα 4: Ενδαρτηρεκτομή καρωτίδας (CEA) και αγγειοπλαστική καρωτίδας (CAS)

- η χειρουργική και ενδαγγειακή θεραπεία απευθύνεται σε συμπτωματικούς ασθενείς, ενώ ο ρόλος τους στους ασυμπτωματικούς ασθενείς παραμένει «σημείο αντιλεγόμενο».

## **1.4 Σκοπός παρούσας μελέτης**

Στην παρούσα μελέτη θα προσπαθήσουμε να καταδείξουμε, τεκμηριωμένα, από την διεθνή βιβλιογραφία,

- πώς η έγχρωμη Doppler υπερηχογραφία συμβάλλει στην εκτίμηση του βαθμού της αθηρωματικής στένωσης του καρωτιδικού διχασμού και στην αξιολόγηση της μορφολογίας της αθηρωματικής πλάκας.
- την σημασία της αξιολόγησης του βαθμού της στένωσης και της μορφολογίας της αθηρωματικής πλάκας στην επιλογή της κατάλληλης θεραπείας της καρωτιδικής αθηρωματικής νόσου: φαρμακευτική ή χειρουργική ή ενδαγγειακή.

## **2. Μεθοδολογία/Methods**

Η αναζήτηση βιβλιογραφίας για την τεκμηρίωση του σκοπού της παρούσας μελέτης διενεργήθηκε μέσω της ιατρικής βιβλιοθήκης «PubMed». Τέθηκαν οι παρακάτω λέξεις με την ακόλουθη σειρά και τρόπο: Carotid Stenosis and Plaque Morphology and Ultrasound and Endarterectomy and Stenting.

Ανασύρθηκαν είκοσι επτά εργασίες. Από αυτές αποκλείστηκαν οι εννέα καθώς είτε ήταν στοχευμένες σε υποσύνολο της αναζήτησης, είτε ήταν καθαρά στοχευμένες σε συγκεκριμένο εταιρικό προϊόν, είτε αναφερόντουσαν κυρίως σε κάποιο άλλο, παρόμοιο, από τα πέντε στοιχεία αναζήτησης που τέθηκαν.

Από τις δεκαοκτώ που παρέμειναν, βρέθηκε το πλήρες κείμενο στις δεκαεπτά και από αυτές, αποκλείστηκε μία καθώς ήταν στην ρωσική γλώσσα.

Για κάθε μία από αυτές τις δεκαέξι εργασίες, αναζητήθηκαν παρόμοια άρθρα (similar articles) με φίλτρο, τα πέντε πιο πρόσφατα έτη για εργασίες ανασκόπησης (review). Από τις εργασίες που ανασύρθηκαν επιλέχθηκαν οκτώ με κριτήριο προσωπικό αλλά καθαρά

επιστημονικό, δηλαδή, ότι έδιναν περισσότερες και πιο στοχευμένες πληροφορίες για το αντικείμενο της μελέτης.

Μετά την μελέτη των παραπάνω εργασιών διαπιστώθηκε ότι, οι αρχικές μελέτες της σχέσης στένωσης καρωτίδας και θεραπευτικής απόφασης, με την εξέλιξη της γνώσης και της τεχνολογίας, επεκτάθηκαν στην συσχέτιση της μορφολογίας της αθηρωματικής πλάκας με την αύξηση του κινδύνου για ΠΙΕ ή ΑΕΕ. Το αρχικό δίλλημα φαρμακευτικής ή χειρουργικής θεραπείας αντικαταστάθηκε από ενδαρτηρεκτομή (CEA) ή αγγειοπλαστική (CAS). (3)

Είναι γεγονός, ότι μέχρι το 2004 η συντριπτική πλειοψηφία των μελετών δεν έδινε ιδιαίτερη προσοχή στην μορφολογία της πλάκας αλλά κυρίως στον βαθμό της στένωσης. (4) Έτσι αναζητήθηκαν εργασίες που να δίνουν περισσότερες πληροφορίες για την σχέση αθηρωματικής πλάκας και αγγειοπλαστική καρωτίδας. Χρησιμοποιώντας αυτοτελώς και συνδυαστικά τους όρους: Carotid Plaque Composition, Carotid Stenting, Complications, Gray-Scale Median, Unstable Plaque και Stroke, βρέθηκαν πολλές μελέτες. Από αυτές, αξιολογήθηκαν δώδεκα που συσχετίζουν, άμεσα ή ως απλή αναφορά, τα προεπεμβατικά και διεπεμβατικά ευρήματα της έγχρωμης Doppler υπερηχογραφίας για την καρωτιδική πλάκα και του ενδαγγειακού υπερήχου αντίστοιχα, με την εμφάνιση, τόσο σημάτων μικροεμβόλων στην διακρανιακή Doppler υπερηχογραφία συνοδευόμενων ή όχι με νευρολογική συμπτωματολογία, όσο και με την εξέταση του υλικού στο φίλτρο εγκεφαλικής προστασίας ή στα προϊόντα αναρρόφησης, κατά την διάρκεια ή μετά το πέρας της αγγειοπλαστικής.

Επίσης, για την ανάδειξη του ρόλου του έγχρωμου υπερηχογραφήματος με χορήγηση σκιαγραφικού στην θεραπευτική επιλογή τέθηκαν οι παρακάτω λέξεις : Ceus and Carotid and Endarterectomy and Carotid Stenting. Ανασύρθηκαν και αξιολογήθηκαν τέσσερις μελέτες.

Συνεπώς, η μεταπτυχιακή διπλωματική μου εργασία, βασίσθηκε στην τεκμηριωμένη κριτική ανάλυση και συγκερασμό σαράντα εργασιών, με την συνδρομή των δύο πιο πρόσφατων δημοσιευμένων κατευθυντήριων οδηγιών για την καρωτιδική νόσο. Στις παραπάνω μελέτες προστέθηκαν, σημαντικές εργασίες/μελέτες αναφορικά με τον τρόπο που

το έγχρωμο Doppler υπερηχογράφημα αξιολογεί την υφή της αθηρωματικής πλάκας και την στένωση που προκαλεί στον καρωτιδικό διχασμό, έτσι ώστε να μπορέσουμε να καθορίσουμε τον ρόλο του και την σημασία στην λήψη θεραπευτικής απόφασης.

### 3. Αποτελέσματα/Results

Είναι πλέον απολύτως αποδεκτό, ότι η κλινική εικόνα του ασθενούς και ο βαθμός της στένωσης της έσω καρωτίδας, αποτελούν τα βασικά κριτήρια θεραπευτικής επιλογής στην αθηρωματική νόσο του καρωτιδικού διχασμού.(5-9). (πιν. 1)

Stenosis (%)	Recommendations	Level of recommendations
<i>Symptomatic stenosis</i>		
High grade ( $\geq 70\%$ )	CEA by a surgeon with perioperative mortality rate $< 6\%$	Class I Level of evidence A
Moderate ( $\geq 50$ and $< 70\%$ )	CEA, depending on patient-specific factors such as age, sex, comorbidities and severity of symptoms	Class I Level of evidence A
Mild ( $< 50\%$ )	No indications for CEA	Class I Level of evidence A
<i>Asymptomatic stenosis</i>		
High grade ( $\geq 60\%$ )	CEA when performed by a surgeon with a perioperative mortality rate of $< 3\%$	Class I Level of evidence A

Πίνακας 1 : Συστάσεις των American Heart Association και American Stroke Association για ενδαρτηρεκτομή στην στένωση καρωτίδας

Τα τελευταία χρόνια με την τεχνολογική εξέλιξη των παρακλινικών μεθόδων αξιολόγησης της μορφολογίας της αθηρωματικής πλάκας, τόσο μη επεμβατικά με το έγχρωμο Doppler υπερηχογράφημα (CDU), την μαγνητική και αξονική τομογραφία/αγγειογραφία (MRI και CT. MRA και CTA), όσο και επεμβατικά, με το ενδαγγειακό υπερηχογράφημα (IVUS), έχει προστεθεί στον προβληματισμό για την θεραπευτική απόφαση, ως εξατομικευμένος παράγοντας αγγειακού εγκεφαλικού επεισοδίου (ΑΕΕ), η σύσταση και η ποιότητα της αθηρωματικής πλάκας. Επίσης σημαντικό ρόλο δείχνουν να διαδραματίζουν,

τόσο το υφιστάμενο ενδοεγκεφαλικό παράπλευρο δίκτυο - ακεραιότητα του κύκλου του Willis, όσο και η συνολική εγκεφαλική αιμάτωση. (3)

Υπάρχουν βέβαια, διαγνωστικά όρια της εξέτασης με CDU: έντονα ασβεστοποιημένες πλάκες, δυσκολία στην λήψη της κατάλληλης γωνίας πρόπτωσης των υπερήχων και η χαμηλής αξίας τιμή της ταχύτητας σε υφολικές αποφράξεις. (10)

### 3.1 Έγχρωμο Doppler υπερηχογράφημα (CDU) και στένωση έσω καρωτίδας.

Με το CDU μπορούμε να αξιολογήσουμε την έσω καρωτίδα από τα αρχικά στάδια πιθανής ανάπτυξης αθηρωματικής πλάκας μετρώντας το πάχος έσω-μέσου χιτώνα (IMT), έως και την πλήρη απόφραξή της στον καρωτιδικό διχασμό. Σαφώς και παραμένει το πρόβλημα της υπερεκτίμησης της νόσου σε μικρές και μετρίου βαθμού στενώσεις, έως 50%, καθώς δεν προκαλούν σημαντικές αιμοδυναμικές μεταβολές. Η εκτίμηση του βαθμού στένωσης γίνεται με την χρήση του Doppler ακριβώς στο σημείο της στένωσης και την μέτρηση της μέγιστης συστολικής ταχύτητας (PSV), της τελοδοδιαστολικής ταχύτητας (EDV), της σχέσης των συστολικών ταχυτήτων έσω / κοινής καρωτίδας (ratio ICA/CCA). Επιπρόσθετες πληροφορίες, παρέχονται από την εκτίμηση του φάσματος διάχυσης και της απεικόνισης της αθηρωματικής πλάκας στην B-mode υπερηχογραφία. Δυσκολίες παρουσιάζονται σε έντονα ασβεστοωμένες πλάκες και στην παρουσία ελικώσεων και γωνιώσεων της έσω καρωτίδας. Η πρώτη επίσημη καταγραφή βαθμού στένωσης και ταχυτήτων έγινε από το πανεπιστήμιο της Washington (πιν 2) (11)

University of Washington (Strandness)			
Stenosis (%) <sup>a</sup>	PSV <sup>b</sup> (cm/s)	EDV <sup>c</sup> (cm/s)	Flow characteristics
1–15	<125	<140	No spectral broadening
16–49	<125	<140	Minimal spectral broadening
50–79	≥125	<140	Marked spectral broadening
80–99	≥125	>140	Marked spectral broadening
Occlusion	N/A	N/A	No internal carotid flow signal

Πίνακας 2 : Κριτήρια Πανεπιστημίου Washington

Ακολούθησε η τυχαιοποιημένη μελέτη ACAS (Asymptomatic Carotid Atherosclerosis Study), η οποία κατέδειξε σαφή βελτίωση των ποσοστών ΑΕΕ και θανάτου, όταν οι ασθενείς με στένωση έσω καρωτίδας  $\geq 60\%$ , υποβλήθηκαν σε ενδαρτηρεκτομή, σε σχέση με αυτούς που λάμβαναν αμιγώς φαρμακευτική αγωγή. (8) Αντίστοιχα για τους συμπτωματικούς ασθενείς, είτε με παροδικό ισχαιμικό εγκεφαλικό επεισόδιο (ΠΙΕ), είτε με ΑΕΕ, είτε με επεισόδιο αμαύρωσης Fougax, οι τυχαιοποιημένες μελέτες NASCET ( North American Symptomatic Carotid Endarterectomy Trial) και ECST (European Carotid Surgery Trial) κατέληξαν στο ίδιο συμπέρασμα για στένωση  $\geq 70\%$ . (5,6) (πιν. 3)

Trial (year)	Stenosis (%)	Treatment	Results
<i>Symptomatic patients</i>			
NASCET (1991)	70–99	CEA + medical therapy versus medical therapy	65% lower rate of ipsilateral cerebral events with CEA
ECST (1991)	70–99	CEA + medical therapy versus medical therapy	Incidence of ipsilateral ischemic stroke 2.8 versus 16.8% with aspirin alone
VA (1991)	50–99	CEA + medical therapy versus medical therapy	Death or stroke 7.7% with CEA versus 19.4% with medical therapy
<i>Asymptomatic patients</i>			
ACAS (1995)	60–99	CEA + medical therapy versus medical therapy	Relative risk reduction of 53% with CEA
ACST (2004)	60–99	CEA + medical therapy versus medical therapy	5-year stroke risk 6.4% with CEA versus 11.8% with medical management
VA (1993)	50–99	CEA + medical therapy versus medical therapy	61% lower risk of TIA or stroke with CEA

Πίνακας 3 : Μελέτες για στένωση καρωτίδας, θεραπεία και αποτελέσματα

Σήμερα, ισχύει η παρακάτω συμφωνία για τα υπερηχογραφικά κριτήρια αξιολόγησης της στένωσης της έσω καρωτίδας: (πιν 4) (73)

Degree of Stenosis (%)	Primary Parameters		Additional Parameters	
	ICA PSV (cm/sec)	Plaque Estimate (%)*	ICA/CCA PSV Ratio	ICA EDV (cm/sec)
Normal	<125	None	<2.0	<40
<50	<125	<50	<2.0	<40
50–69	125–230	$\geq 50$	2.0–4.0	40–100
$\geq 70$ but less than near occlusion	>230	$\geq 50$	>4.0	>100
Near occlusion	High, low, or undetectable	Visible	Variable	Variable
Total occlusion	Undetectable	Visible, no detectable lumen	Not applicable	Not applicable

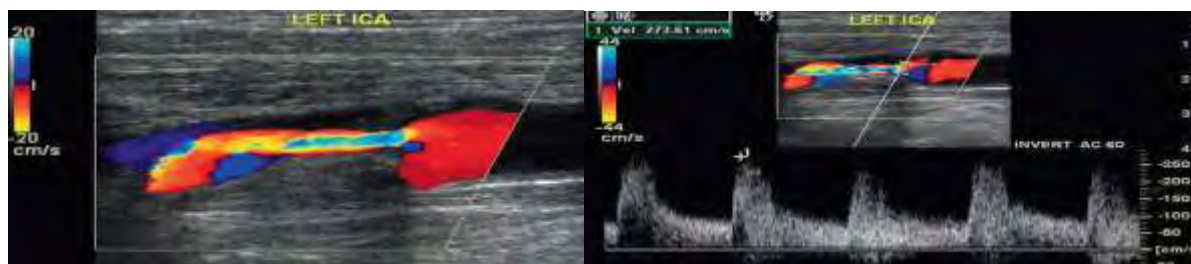Πίνακας 4 : Υπερηχογραφικά κριτήρια βαθμού στένωσης έσω καρωτίδας



- Στένωση <50% δεν προκαλεί διαταραχές της αιματικής ροής, με ορατή υπερηχογραφικά αθηρωματική πλάκα
- Στένωση 50-60% παρουσία μικρού βαθμού διαταραχών της αιματικής ροής, με PSV > 150cm/sec και EDV <40 cm/sec.
- Στένωση 60-69% παρουσία αιμοδυναμικών διαταραχών με αύξηση της ταχύτητας κίνησης του αίματος PSV ≤ 200cm/sec και EDV 40-100cm /sec.
- Στένωση >70% παρουσία σημαντικού βαθμού διαταραχών της αιματικής ροής με PSV > 230cm/sec και EDV >100 cm/sec.
- Για στενώσεις > 85% , EDV > 130 cm/sec.

Η αρχική πεποίθηση, ότι όσο μεγαλύτερη PSV, τόσο μεγαλύτερη και η στένωση, έχει καταρριφθεί από την παρατήρηση, ότι και άλλοι παράγοντες επηρεάζουν την εκτίμηση της αιμοδυναμικά σημαντικής στένωσης: η κατάσταση των άλλων ομόπλευρων ή ετερόπλευρων αρτηριών που παρέχουν αίμα στον εγκέφαλο, το μήκος της στένωσης, ο καρδιακός ρυθμός και η αρτηριακή πίεση.

Ο Pedro Cardona et al 2007 (12), αναφέρουν, σε ασυμπτωματικούς ασθενείς το CDU ως πρώτη εξέταση για ανάδειξη του βαθμού στένωσης της έσω καρωτίδας. Η μέτρηση της συστολικής ταχύτητας στο σημείο της μεγαλύτερης στένωσης είναι το κυριότερο στοιχείο αξιολόγησης. Σε περιπτώσεις σοβαρής στένωσης πρέπει να ακολουθεί MRA ή CTA. Όμως κρίνουν απαραίτητη και την αξιολόγηση της μορφολογίας της αθηρωματικής πλάκας σε ασυμπτωματικούς ασθενείς, ως επιπρόσθετο στοιχείο αξιολόγησης του κινδύνου εμφάνισης νευρολογικού συμβάντος.



Εικόνα 5 : CDU. Μεγάλη πλάκα με σημαντικού βαθμού στένωση, με PCV 273cm/sec στο κέντρο του στενεμένου αυλού

Ο Taussky P et al 2011 (64) αναφέρουν σε αναδρομική μελέτη, ότι το CDU έχει ευαισθησία 86% και ειδικότητα 87% στην κατάδειξη στένωσης 70-99%, ενώ 96% και 100% αντίστοιχα σε πλήρη απόφραξη. Σαφώς, αναγνωρίζουν την διαφορετικότητα των μετρήσεων σε διάφορα εργαστήρια υπερήχων. Επίσης, σε ασυμπτωματικούς ασθενείς αναγνωρίζουν την σαφή συσχέτιση βαθμού στένωσης και εμφάνισης AEE, αλλά αναφέρουν μελέτη όπου σε στένωση 94-99% παρατηρείται ελάττωση του ποσοστού AEE. Στην τυχαιοποιημένη μελέτη ACST 3120 ασθενείς, με στένωση >60% υπερηχογραφικά μετρούμενη, αποδείχθηκαν σαφώς καλύτερα αποτελέσματα στην 5ετία στους ασθενείς που υποβλήθηκαν σε CEA. Στην τυχαιοποιημένη μελέτη CREST, που αφορούσε ασυμπτωματικούς και συμπτωματικούς ασθενείς και συνέκρινε CEA με CAS, ο ρόλος του CDU ήταν ιδιαίτερα σημαντικός, καθώς συμπεριέλαβε ασθενείς με στένωση  $\geq 70\%$ . (πιν. 5)

Trial (year)	Stenosis (%)	Treatment	Results
EVA-3S (2006)	$\geq 60$ symptomatic	CEA versus CAS	Terminated early due to higher deaths and strokes in the stenting group
SAPPHIRE (2004)	$>50$ symptomatic $\geq 80$ asymptomatic	CEA versus CAS	Stenting noninferior to CEA in high-risk patients
SPACE (2008)	$\geq 50$ symptomatic	CEA versus CAS	Results were not similar enough to prove noninferiority of stenting
ICSS (2010)	$\geq 50$ symptomatic	CEA versus CAS	Risk of any stroke was higher with stenting 7.7% versus 4.1% with surgery
CREST (2010)	$\geq 50$ symptomatic $\geq 60$ asymptomatic	CEA versus CAS	Periprocedural stroke, MI, or death or ipsilateral stroke 7.2% with stenting versus 6.8% with surgery

CAS: Carotid artery stenting; CEA: Carotid endarterectomy; CREST: Carotid Revascularization Endarterectomy Versus Stenting Trial; EVA-3S: Endarterectomy Versus Stenting in Patients With Symptomatic Severe Carotid Stenosis Trial; ICSS: International Carotid Stenting Study; MI: Myocardial infarction; SAPPHIRE: Stenting and Angioplasty With Protection in Patients at High Risk for Endarterectomy; SPACE: Stent-Protected Angioplasty Versus Carotid Endarterectomy in Symptomatic Patients Trial.

Πίνακας 5 : Σημαντικότερες συγκριτικές μελέτες CAS ν CEA



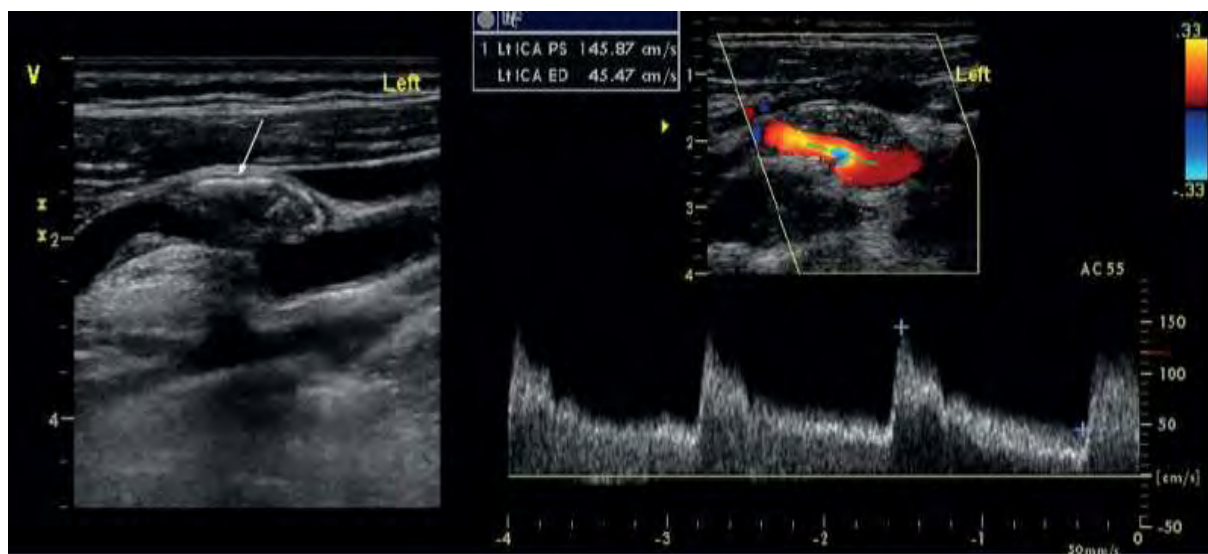
## **3.2 Έγχρωμο Doppler υπερηχογράφημα (CDU) και αθηρωματική πλάκα.**

### **3.2.1 Σύσταση και μορφολογία αθηρωματικής πλάκας.**

Η εμφάνιση της αθηρωματικής πλάκας, έχει ως αρχή, τον τραυματισμό του ενδοθηλίου και την επακόλουθη εκτροπή της λειτουργίας του ως αποτέλεσμα φλεγμονώδους αντίδρασής του με ένα σύνολο μηχανισμών: συσσώρευση λευκοκυττάρων, πολλαπλασιασμό και μετανάστευση λείων μυικών κυττάρων, συνάθροιση μακροφάγων και λιπιδίων (χοληστερίνη, εστέρες, τριγλυκερίδια), με σαφή δυσλειτουργία του μεταβολισμού τους. (14)(15) Στη συνέχεια, η αθηρωματική πλάκα επεκτείνεται με συνέπεια την στένωση του αυλού. Η εξέλιξη αυτή, μπορεί να είναι αργή ή ταχεία, συνεχόμενη ή περιοδική και ο ρυθμός επαύξησής της μπορεί να διαφέρει ανάλογα με το στάδιο ανάπτυξής της, την σύστασή της και τον κυτταρικό πληθυσμό που την αποτελεί. Σε κυτταρικό επίπεδο, η εξέλιξη αυτή επηρεάζει: τον πολλαπλασιασμό, την μετανάστευση, την διαφοροποίηση των κυττάρων, την συνάθροιση ενδοκυττάρια ή εξωκυττάρια των λιπιδίων, την συνάθροιση εξωκυττάριου υλικού, την εκφύλιση και κυτταρική νέκρωση. Ο σχηματισμός της ινώδους κάψας, η συγκέντρωση νεκρωτικών και εκφυλισμένων κυτταρικών δομών και η παραμονή ομαλού αυλού με μεγέθυνση της αρτηριακής δομής αντανακλά την ολοκλήρωση της διαδικασίας. Η, ως άνω περιγραφόμενη, διαδικασία μπορεί, όμως, να εκτραπεί με αποτέλεσμα, την εμφάνιση ελκών, τον σχηματισμό τοιχωματικού θρόμβου και την κατά τόπους ρήξη της αθηρωματικής πλάκας. Αυτή η διαφορετικότητα στην συμπεριφορά και εξέλιξη της πλάκας, φαίνεται να έχει σχέση τόσο με την αιμοδυναμική, που αναπτύσσεται στην καρωτίδα από την έναρξη της όλης διαδικασίας εκτρέποντας την σύστασή της, όσο και με το γεγονός της διαφορετικότητας του ρυθμού πολλαπλασιασμού των κυττάρων, εναπόθεσης λιπιδίων, σχηματισμού της ινώδους κάψας, νέκρωσης των κυττάρων, επούλωσης, ασβέστωσης και έντασης της φλεγμονώδους αντίδρασης.

Η ευαισθησία της καρωτιδικής πλάκας για επικείμενη ρήξη της, συσχετίζεται με την δομή, την σύσταση και την συνοχή της. Έτσι μπορεί να είναι μαλακή και εύκαμπτη,

εύθραυστη ή συνεκτική, σκληρή ή ασβεστοποιημένη και εύθρυπτη. Κάποιες πλάκες έχουν καλά οργανωμένη ινώδη κάψα, απομονώνοντας το υποκείμενο νεκρωτικό περιεχόμενο (πυρήνας) από τον αυλό, ενώ σε άλλες εμφανίζεται ως λεπτή ζώνη συνδετικού ιστού.(16) Η λεπτή ινώδης κάψα είναι σαφώς πιο ύποπτη για ρήξεις, σε αντίθεση όμως με την ασβεστοποίησή της. (17) Η ενδοπλακική αιμορραγία, είναι απότοκος νεοαγγείωσης από τον μέσο χιτώνα, ενώ στα σημεία ρήξεώς της, έχουμε τον σχηματισμό θρόμβου. (18)(19) (εικ. 6)



Εικόνα 6 : Ενδοπλακική αιμορραγία (βέλος) σε αθηρωματική ασυμπτωματική πλάκα και αντίστοιχη έγχρωμη Doppler απεικόνιση

Συμπερασματικά, η τοπική φλεγμονώδης αντίδραση, ως αποτέλεσμα αιμοδυναμικών διαταραχών στην περιοχή της στένωσης, που προκαλεί η αθηρωματική πλάκα, οδηγεί τελικά σε άρση της «σταθερότητας» της πλάκας και στην εμφάνιση της «ασταθούς» αθηρωματικής πλάκας. Παθολογοανατομικές μελέτες καρωτιδικής πλάκας κατέδειξαν ότι η ευπάθειά της έχει σαφή σχέση με το μέγεθος του λιπιδικού πυρήνα της, με το πάχος και την φλεγμονή της ινώδους κάψας. Ασταθείς πλάκες έχουν συνήθως λεπτή ινώδη κάψα, με νεκρωτικό πυρήνα κοντά στην επιφάνειά τους, παράγοντες που προδιαθέτουν σε ρήξη και έκθεση του αθηρώματος στη κυκλοφορία, με άμεση συνέπεια τον σχηματισμό θρόμβου ακολουθούμενου από θρομβοεμβολή και ισχαιμικό εγκεφαλικό επεισόδιο. (20)

### 3.2.2 Έγχρωμο Doppler υπερηχογράφημα (CDU) και μορφολογία αθηρωματικής πλάκας.

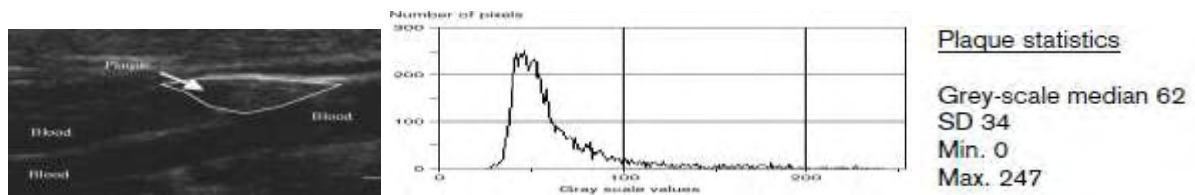
Οι περισσότερες μελέτες συμφωνούν, ότι οι υποηχογενείς και ετερογενείς καρωτιδικές πλάκες, μεταφέρουν ένα υψηλότερο κίνδυνο νευρολογικών συμβαμάτων σε σχέση με τις υπερηχογενείς και ομογενείς.(21) Επιπλέον, η εμφάνιση της επιφάνειας της πλάκας με ανωμαλίες και έλκη αποτελεί επιπλέον παράγοντα κινδύνου. (22)

Η αναζήτηση κοινής γλώσσας περιγραφής της σύστασης και δομής της καρωτιδικής πλάκας οδήγησε στον καθορισμό πέντε τύπων αυτής, μέσα από μία εξελικτική διαδικασία μελετών και παρατηρήσεων: (23)(24)(25)(26)(27) (πιν.6)

ΤΥΠΟΣ ΠΛΑΚΑΣ	ΥΠΕΡΗΧΟΓΡΑΦΙΚΑ ΧΑΡΑΚΤΗΡΙΣΤΙΚΑ ΚΑΡΩΤΙΔΙΚΗΣ ΠΛΑΚΑΣ
TYPE I	Υποηχογενής με υπερηχογενή ινώδη κάψα
TYPE II	Κυρίως υποηχογενής, με υπερηχογενείς περιοχές < 25% της πλάκας
TYPE III	Κυρίως υπερηχογενής, με υποηχογενείς περιοχές < 25% της πλάκας
TYPE IV	Υπερηχογενής και ομογενής
TYPE V	Ασβεστοποιημένη με ζώνες ακουστικών σκιών που εμποδίζουν την εκτίμηση της σύστασης και δομής

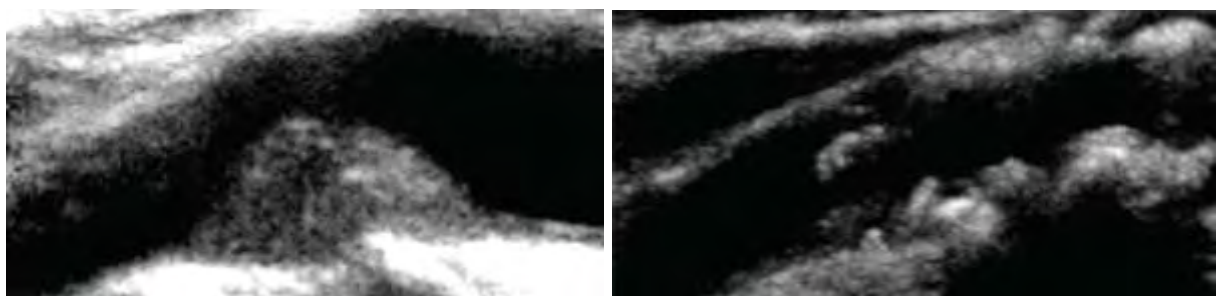
Πίνακας 6 : Χαρακτηρισμός πλάκας ανάλογα με την ηχογένεια στο CDU

Έτσι με την έγχρωμη Doppler υπερηχογραφία και την χρήση ηλεκτρονικού υπολογιστή με την εφαρμογή του προγράμματος Adobe Photoshop, αναλύονται υπερηχογραφικές εικόνες υψηλής ευκρίνειας σύμφωνα με την μέθοδο GSM (gray-scale median): Οι καρωτιδικές πλάκες χαρακτηρίζονται μέσα σε ένα εύρος από 0 έως 255, όπου το μηδέν αντιπροσωπεύει την απόλυτη υποηχογενή πλάκα (μαύρο χρώμα του καρωτιδικού αυλού) και το 255 την απόλυτη υπερηχογενή πλάκα (λευκό χρώμα του έξω χιτώνα της καρωτίδας).(28) Πλέον, η αξιολόγηση της καρωτιδικής πλάκας προσπερνά, κατά το δυνατό, τον σκόπελο της υποκειμενικότητας και λαμβάνει χαρακτηρισες αυξανόμενης αντικειμενικότητας.(29) (εικ. 7)



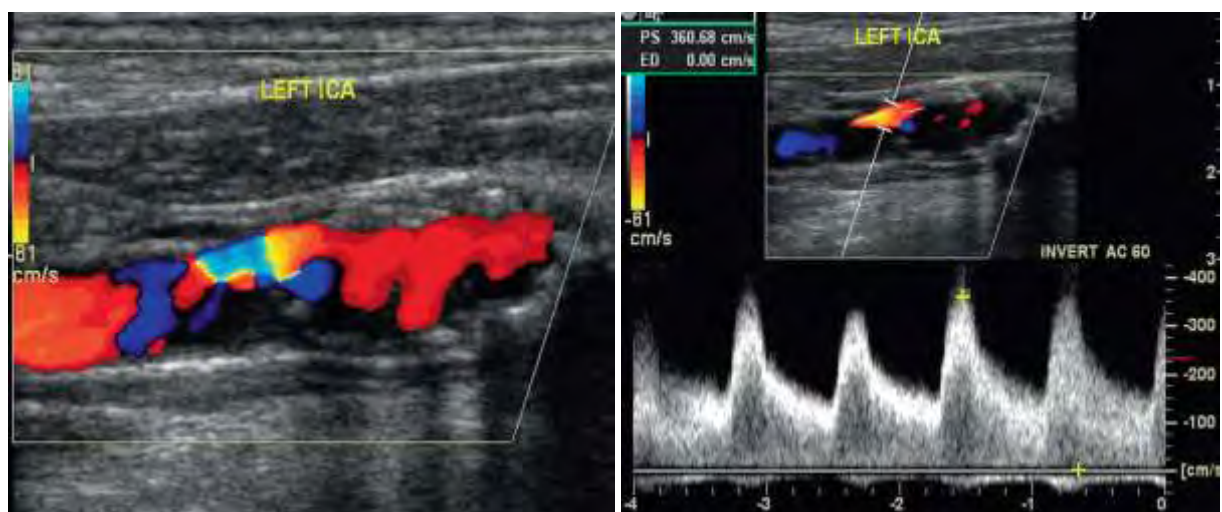
Εικόνα 7 : Ανάλυση και αξιολόγηση ηχογένειας αθηρωματικής πλάκας με Gray Scale Median

Υποηχογενείς πλάκες, χαρακτηρίζονται αυτές που περιέχουν μεγάλα ποσοστά λιπιδίων, λιπώδη πυρήνα και λεπτή ινώδη κάψα. Αντίθετα, οι υπερηχογείς πλάκες χαρακτηρίζονται από παχιά ινώδη κάψα, έντονες ασβεστώσεις, ενώ συνοδεύονται από ακουστική σκιά. Ανώμαλες πλάκες, χαρακτηρίζονται αυτές που περιέχουν λιπίδια >40% του όγκου τους, με μη ομαλή επιφάνεια και καλούνται ασταθείς ή ευάλωτες πλάκες. Ετερογενείς πλάκες, αναφέρονται αυτές που περιέχουν περισσότερες ασβεστώσεις και υποκρύπτουν αιμορραγικές εστίες. (εικ.8)



Εικόνα 8 : Υπερηχογραφική απεικόνιση ομογενούς και ετερογενούς αθηρωματικής πλάκας

Ελκωτικές πλάκες, είναι αυτές που στο CDU εμφανίζουν ελλειμματική απεικόνιση της επιφάνειάς τους, μεγαλύτερη του 1mm σε βάθος και πλάτος. (10) (13) (εικ. 9)



Εικόνα 9 : Ελκωτική πλάκα έσω καρωτίδας που προκαλεί αιμοδυναμικά σημαντική στένωση

### **3.2.3 Έγχρωμο Doppler υπερηχογράφημα (CDU), μορφολογία αθηρωματικής πλάκας και θεραπευτική επιλογή.**

O Kardoulas DG et al 1996 (35) σε 36 ασθενείς με καρωτιδική νόσο, 26 συμπτωματικούς και 10 ασυμπτωματικούς, μελέτησαν τα υπερηχογραφικά προεγχειρητικά ευρήματα με τα αντίστοιχα ιστοπαθολογικά της αθηρωματικής πλάκας μετά την ενδαρτηρεκτομή και αφαίρεση της πλάκας στο σύνολό της. Πλάκες υποηχογενείς καταδείχθηκαν στους συμπτωματικούς ασθενείς, ενώ υπερηχογενείς στους ασυμπτωματικούς ασθενείς. Μαλακές πλάκες (<60% ινώδη στοιχεία) παρατηρήθηκαν σε συμπτωματικούς ασθενείς, ενώ σκληρές πλάκες (>60% ινώδη στοιχεία) σε ασυμπτωματικούς ασθενείς ή ασθενείς με ΠΠΕ. Η συσχέτιση μορφολογίας πλάκας και κλινικής εικόνας στην λήψη θεραπευτικής απόφασης, γίνεται όλο και πιο έκδηλη.

O Matheson EB et al 2001 (30), στην μελέτη τους με το όνομα «Tromso study», παρουσίασαν τα αποτελέσματα παρακολούθησης για τρία χρόνια 223 ασθενών με στένωση καρωτίδας σε σχέση με 215 χωρίς στένωση. Ο κίνδυνος εμφάνισης παροδικού ή μόνιμου αγγειακού εγκεφαλικού επεισοδίου ήταν 13% για τους ασθενείς με υποηχογενή καρωτιδική πλάκα, ενώ 3,7% για τους ασθενείς με υπερηχογενή αθηρωματική πλάκα. Επίσης, η επίπτωση νευρολογικού συμβάντος, παρουσίαζε γραμμική τάση αύξησης όσο αυξανόταν η υποηχογένεια της πλάκας, καθώς επίσης αυξανόταν κατά 1,2% για κάθε 10% αύξηση του βαθμού στένωσης.

O Biasi GM et al 2004 (31), δημοσιεύουν μελέτη, από περιστατικά έντεκα κέντρων που αντιμετωπίστηκαν με αγγειοπλαστική, λόγω συμπτωματικής ή ασυμπτωματικής στένωσης καρωτίδας  $\geq 70\%$ . Σε 418 ασθενής διενεργήθηκαν 415 αγγειοπλαστικές. Στους ασθενείς που εμφάνισαν παροδικό ή μόνιμο, μικρό ή μεγάλο αγγειακό εγκεφαλικό επεισόδιο, η αξιολόγηση της αθηρωματικής πλάκας με την GSM μέθοδο ήταν 20,93 (μέση τιμή), ενώ στους υπολοίπους ανεπίπλεκτους ήταν 35,53 (μέση τιμή). Το 12,9% των ασθενών με GSM  $\leq 25$  εμφάνισαν νευρολογική επιπλοκή, ενώ το 3% αντίστοιχα με GSM >25. Η χρήση

συσκευής εγκεφαλικής προστασίας στους ασθενείς με  $GSM \leq 25$  παρουσίαζε τάση αύξησης των επιπλοκών ( $P=0.153$ ), με την χρήση συσκευής κεντρικού αποκλεισμού να δείχνει καλύτερη επιλογή σε αυτή την κατηγορία ασθενών. Σε ασθενείς με  $GSM > 25$ , η εμφάνιση επιπλοκών ήταν συχνότερη σε αντιμετώπιση πρωτοπαθούς στένωσης, σε σχέση με την αντιμετώπιση επαναστένωσης. Δεν παρατηρήθηκε όμως το ίδιο, αλλά το αντίθετο, σε ασθενείς με  $GSM \leq 25$ . Οι συγγραφείς καταλήγουν στο συμπέρασμα ότι η συχνότητα εμφάνισης αγγειακού εγκεφαλικού επεισοδίου είναι μεγαλύτερη στους ασθενείς με  $GSM \leq 25$  σε σχέση με εκείνους με  $GSM > 25$ . Επίσης καταδεικνύουν το γεγονός του ανεξάρτητου και σημαντικού ρόλου, τόσο του βαθμού στένωσης της καρωτίδας όσο και της κατά GSM αξιολόγησης της καρωτιδικής πλάκας, στην εμφάνιση αγγειακού εγκεφαλικού επεισοδίου με την θεραπευτική επιλογή της αγγειοπλαστικής.

Ο Klaus Balzer 2004 (32), παρουσιάζει προοπτική μελέτη όπου γίνεται σύγκριση της προεγχειρητικής αξιολόγησης της αθηρωματικής πλάκας με CDU και των ιστολογικών ευρημάτων της αθηρωματικής πλάκας. Σε αυτή την μελέτη οδηγήθηκε, επειδή παρουσιάζεται αντιλεγόμενη η επιλογή CEA ή CAS, καθώς σχετίζεται η μορφολογία της πλάκας με διεγχειρητικό ή διεπεμβατικό εμβολικό κίνδυνο. Έτσι, διαπιστώνεται ότι με CDU, σε ποσοστό 80% η προεγχειρητική αξιολόγηση της μορφολογίας της πλάκας επιβεβαιώνεται ιστολογικά και σε 98% ο βαθμός στένωσης της καρωτίδας. Σε περίπτωση ΠΠΕ ή ΑΕΕ το 72% των ασθενών είχαν ιστολογικά ελκωτική πλάκα, ενώ η προεγχειρητική αξιολόγησή τους με CDU ανέφερε το 53%. Σε ασυμπτωματικούς ασθενείς με μαλακή πλάκα ήταν σαφώς αυξημένο το ποσοστό εμφάνισης ΠΠΕ ή ΑΕΕ. Ασθενείς με μαλακή πλάκα εμφάνισαν μετεγχειρητικά σε μεγαλύτερο ποσοστό μόνιμα νευρολογικά ελλείμματα. Η εμφάνιση σημάτων σε διακρανιακό Doppler (HITS) κατά το CAS ήταν σαφώς μεγαλύτερη σε σχέση με την CEA, σε ελκωτικές πλάκες.

Ο Marcus Reiter et al 2006 (33), παρουσιάζουν μελέτη 698 ασθενών που υποβλήθηκαν σε αγγειοπλαστική καρωτίδας και γίνεται ευρεία ανταλλαγή απόψεων στην

διεθνή βιβλιογραφία, καθώς καταλήγει στο συμπέρασμα ότι, η υποηχογενής αθηρωματική πλάκα δεν αυξάνει τον κίνδυνο περιεγχειρητικών νευρολογικών επιπλοκών. Το ποσοστό της συνολικής εμφάνισης νευρολογικών επιπλοκών ήταν 5,9%. Ειδικότερα όταν η πλάκα χαρακτηριζόταν κατά  $GSM < 25$ , η εμφάνιση παροδικού αγγειακού εγκεφαλικού επεισοδίου ήταν 2,7% και μόνιμου αγγειακού εγκεφαλικού επεισοδίου 2,1%. Αντίστοιχα για πλάκα με  $GSM > 25$  ήταν 6,6% και 3,1%.

Ο Roman Sztajzel et al 2006 (34), ανακοινώνουν μία πολύ ενδιαφέρουσα μελέτη: συσχετίζουν την σύσταση της αθηρωματικής πλάκας κατά GSM, καθώς και τον βαθμό στένωσης της καρωτίδας με χρήση έγχρωμης Doppler υπερηχογραφίας, με την εμφάνιση νευρολογικών συμπτωμάτων και μικροεμβολικών σινιάλων (MES) στην διακρανιακή Doppler υπερηχογραφία. Εξετάζοντας 131 ασθενείς (159 καρωτίδες), είτε μετά από τη διάγνωση της στένωσης, είτε μετά από την εμφάνιση νευρολογικού συμβάντος, εφαρμόζοντας για ορισμένο χρόνο (60') διακρανιακής Doppler υπερηχογραφία, διαπιστώνουν ότι: σε 34 καρωτίδες που εμφάνισαν MES, το 62% ήταν συμπτωματικές (21 MES), το 65% είχε στένωση 70-99% (22MES) και το 35% είχε στένωση 30-69% (12MES), ενώ σε 125 καρωτίδες που δεν εμφάνισαν MES, το 68% ήταν ασυμπτωματικές. Επίσης, διαπίστωσαν μία σαφή τάση στις καρωτίδες, με χαμηλή GSM, να εμφανίζουν τόσο συμπτωματολογία, όσο και εμφάνιση MES, ενώ οι ετερογενείς πλάκες εμφάνιζαν συχνότερα συμπτωματολογία σε σχέση με τις ομογενείς, αλλά όχι στατιστικά σημαντική διαφορά στην εμφάνιση MES.

Ο Rosenkranz M. Et al 2009 (36), εξετάζοντας την σχέση της υποηχογενούς καρωτιδικής αθηρωματικής πλάκας, σε συμπτωματικούς ασθενείς, με την εμφάνιση εγκεφαλικών μικροεμβόλων κατά την διάρκεια της καρωτιδικής αγγειοπλαστικής, χαρακτηρίζουν την αθηρωματική πλάκα κατά GSM και εφαρμόζουν διακρανιακή Doppler υπερηχογραφία κατά την επέμβαση. Στερεά μικροέμβολα εμφανίζονται στους 17 από τους 27 ασθενείς, ενώ η πλάκα κατά GSM ήταν σαφώς μικρότερη ( 37,9%) σε σχέση με τους 10

ασθενείς που δεν εμφάνισαν μικροέμβολα (58,2). Με τιμή κατά GSM <50, το 85% των αγγειοπλαστικών παρουσίασε διεπεμβατικό εμβολισμό, ενώ με GSM ≥50 το 42%.

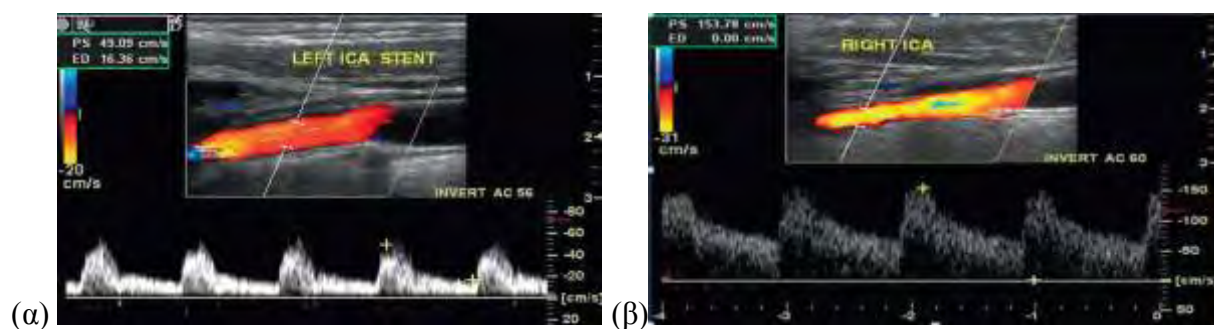
Ο Skjelland M. et al 2009 (37), δημοσιεύουν ενδιαφέρουσα μελέτη, όπου διαπιστώνουν ότι σε 30 από τις 30 καρωτιδικές αγγειοπλαστικές εμφανίζονται μικροέμβολα (MES), ενώ στις 60 από τις 61 καρωτιδικές ενδαρτηρεκτομές αντίστοιχα. Στις μεν πρώτες συνήθως παρατηρούνται μικροέμβολα κατά την έκπτυξη και διαστολή του ενδαυλικού νάρθηκα (stent), ενώ στις δεύτερες κατά την τοποθέτηση του shunt και την άρση του αποκλεισμού της έσω καρωτίδας. Ο μέσος αριθμός τόσο των στερεών, όσο και των αεριούχων μικροεμβόλων ήταν σημαντικά μεγαλύτερος στις αγγειοπλαστικές από ότι στις ενδαρτηρεκτομές (44/236 με 4/13 αντίστοιχα). Εγκατεστημένη νευρολογική σημειολογία παρουσιάστηκε σε 3 από τους ασθενείς, που υποβλήθηκαν σε αγγειοπλαστική και μάλιστα στους δύο από αυτούς, η πλάκα ήταν υποηχογενής, ενώ σε κανέναν, από αυτούς που υποβλήθηκαν σε ενδαρτηρεκτομή. Οι ασθενείς με υποηχογενή αθηρωματική πλάκα, είχαν σαφώς μεγαλύτερο αριθμό στερεών μικροεμβόλων σε σχέση με αυτούς που είχαν ηχογενή/ετερογενή πλάκα, ενώ το ίδιο παρατηρήθηκε και στους ασθενείς με προεγχειρητική απεικόνιση (DW-MRI) εγκεφαλικών βλαβών.

Η Jean Marie U-King-Im et al 2009 (65), αναφέρουν ότι η σύγχρονη μη επεμβατική απεικόνιση και αξιολόγηση της αθηρωματικής πλάκας, περιλαμβάνει τον συνδυασμό CDU, MRA ή CTA. Το παραπάνω πρωτόκολλο ακολουθούν πολλά κέντρα, αφήνοντας την κλασσική αγγειογραφία για περιπτώσεις αντικρουόμενων αποτελεσμάτων στις μη επεμβατικές τεχνικές. Βέβαια, αναφέρουν την ανάγκη τυχαιοποιημένων μελετών για την αποδοχή του παραπάνω πρωτοκόλλου στην καθημερινή κλινική πρακτική.

Ο Setacci C. Et al 2010 (38), δημοσιεύουν μελέτη 2124 αγγειοπλαστικών καρωτίδων, όπου ενώ αναγνωρίζουν την σύσταση της αθηρωματικής πλάκας ως έναν από τους πολλούς παράγοντες κινδύνου εμφάνισης αγγειακού εγκεφαλικού επεισοδίου τις πρώτες 30 μέρες από την αγγειοπλαστική καρωτίδας, υποστηρίζουν ότι δεν έχει στατιστικά σημαντική σχέση με



την εμφάνιση νευρολογικών επιπλοκών, μάλλον λόγω της συστηματικής χρήσης συσκευής εγκεφαλικής προστασίας. Συγκεκριμένα, στους ασθενείς που παρουσίασαν αγγειακό εγκεφαλικό επεισόδιο, η αθηρωματική πλάκα στο 53% ήταν ελκώδης, στο 21% τύπου I, στο 22% τύπου II, στο 27% τύπου III και στο 30% τύπου IV. (εικ. 10)



Εικόνα 10 : (α) CDU απεικόνιση και κανονική PSV μετά την έκπτυξη stent στην έσω καρωτίδα, (β) εναπομείνουσα στένωση και αυξημένη PSV μετά την έκπτυξη stent στην έσω καρωτίδα.

Ο Malik RK et al 2010 (39), μελέτησαν ιστολογικά, σε 56 ασθενείς που υποβλήθηκαν σε αγγειοπλαστική της καρωτίδας, τα προϊόντα του φίλτρου εγκεφαλικής προστασίας που χρησιμοποίησαν, αφού προεγχειρητικά αξιολόγησαν την σύσταση της αθηρωματικής πλάκας κατά GSM. Οι 15 αγγειοπλαστικές αφορούσαν επαναστένωση ενώ οι 41 πρωτοπαθή στένωση. Στο 100% των 41 αγγειοπλαστικών πρωτοπαθούς στένωσης συλλέχθηκαν μικροέμβολα, ενώ αντίστοιχα στο 27% των 15 αγγειοπλαστικών επαναστένωσης. Διαπίστωσαν, ότι όταν η σύσταση της αθηρωματικής πλάκας ήταν κατά  $GSM < 20$  τότε, τόσο ο αριθμός και το μέγεθος των μικροεμβόλων μεγάλωνε, όσο και ο όγκος του νεκρωτικού πυρήνα. Έτσι, συμπέραναν ότι ο κίνδυνος εμβολών και νευρολογικών επιπλοκών είχε άμεση σχέση με την αξιολόγηση της πλάκας κατά GSM, με την ηχογένεια της, με την ετερογένειά της και με την ανωμαλία της επιφανείας της.

Ο Stojanov D. Et al 2011 (40), σε 47 ασθενείς που διενήργησαν αγγειοπλαστική καρωτίδας με χρήση φίλτρου εγκεφαλικής προστασίας αξιολόγησαν την αθηρωματική πλάκα κατά GSM, τα αγγεία του αορτικού τόξου με αξονική αγγειογραφία (CTA) και το εγκεφαλικό παρέγχυμα μετεπεμβατικά με μαγνητική τομογραφία (DW-MRI). Σε κανένα περιστατικό δεν παρατήρησαν νευρολογικά σημειολογία. Σε 7 ασθενείς (14,89%) απεικονίστηκαν 15 νέες

εγκεφαλικές βλάβες, από τις οποίες οι 6 σε 4 ασθενείς (8,51%) αφορούσαν εγκεφαλική περιοχή κατανομής του θεραπευθέντος αγγείου, ενώ οι εννέα σε 3 ασθενείς (6,38%) αφορούσαν εγκεφαλική περιοχή εκτός κατανομής θεραπευθέντος αγγείου. Ο απόλυτος κίνδυνος εμφάνισης νέας εγκεφαλικής βλάβης σε ασθενείς με αθηρωματική πλάκα τύπου I και II ήταν 18,18%.

Ο Arai D et al 2011 (41), σε 25 ασθενείς που διενήργησαν ενδαρτηρεκτομή καρωτίδας, συνέκριναν την προεγχειρητική αξιολόγηση της αθηρωματικής πλάκας με CDU και BB-MRI, με τα ιστοπαθολογικά ευρήματα του παρασκευάσματος της ενδαρτηρεκτομής. Σε 17 ασθενείς διενεργήθηκε CDU και BB-MRI, σε 7 ασθενείς CDU και σε 1 ασθενή BB-MRI. Όλες οι πλάκες χαμηλής ηχογένειας, ιστολογικά ήταν μαλακές. 4 από τις 5 πλάκες υψηλής ηχογένειας, ιστολογικά ήταν σκληρές. Μία πλάκα υψηλής ηχογένειας (δύσκολη απεικόνιση λόγω ακουστικής σκιάς), ήταν ιστολογικά μαλακή. Από τις 14 πλάκας ενδιάμεσης ηχογένειας οι 11 ήταν ιστολογικά μαλακές και οι 3 σκληρές. Συμπερασματικά προτείνουν την διενέργεια MRI σε πλάκες ενδιάμεσης ηχογένειας σε CDU, καθώς αυτές αποτελούν την Αχίλλειο πτέρνα της μεθόδου.

Ο Yamada R et al 2013 (66) αναφέρουν σε αναδρομική μελέτη τον σπουδαίο ρόλο του CDU στην αξιολόγηση, όχι μόνο του βαθμού της στένωσης της καρωτίδας αλλά και της μορφολογίας της αθηρωματικής πλάκας. Συγκεκριμένα αναφέρουν την αναγκαιότητα επανακαθορισμού της «συμπτωματικής» αθηρωματικής πλάκας.

Η Lukanova DV et al 2015 (42), συγκρίνει το CDU με την πολυτομική CT και με την MRI όσο αναφορά την ακρίβεια και αξιοπιστία της προεγχειρητικής απεικόνισης της αθηρωματικής πλάκας, σε σχέση με την ιστολογική της εικόνα. Διαπιστώνουν ευαισθησία 94%, 83% και 100% και ειδικότητα 93%, 73% και 89% αντίστοιχα. Έτσι τεκμηριώνεται η ακρίβεια των μη επεμβατικών μεθόδων στην εκτίμηση τόσο της καρωτιδικής στένωσης όσο και της μορφολογίας της αθηρωματικής πλάκας, με το CDU να κατέχει σημαντικό μερίδιο αυτής και να συνδράμει στην επιλογή CEA ή CAS.

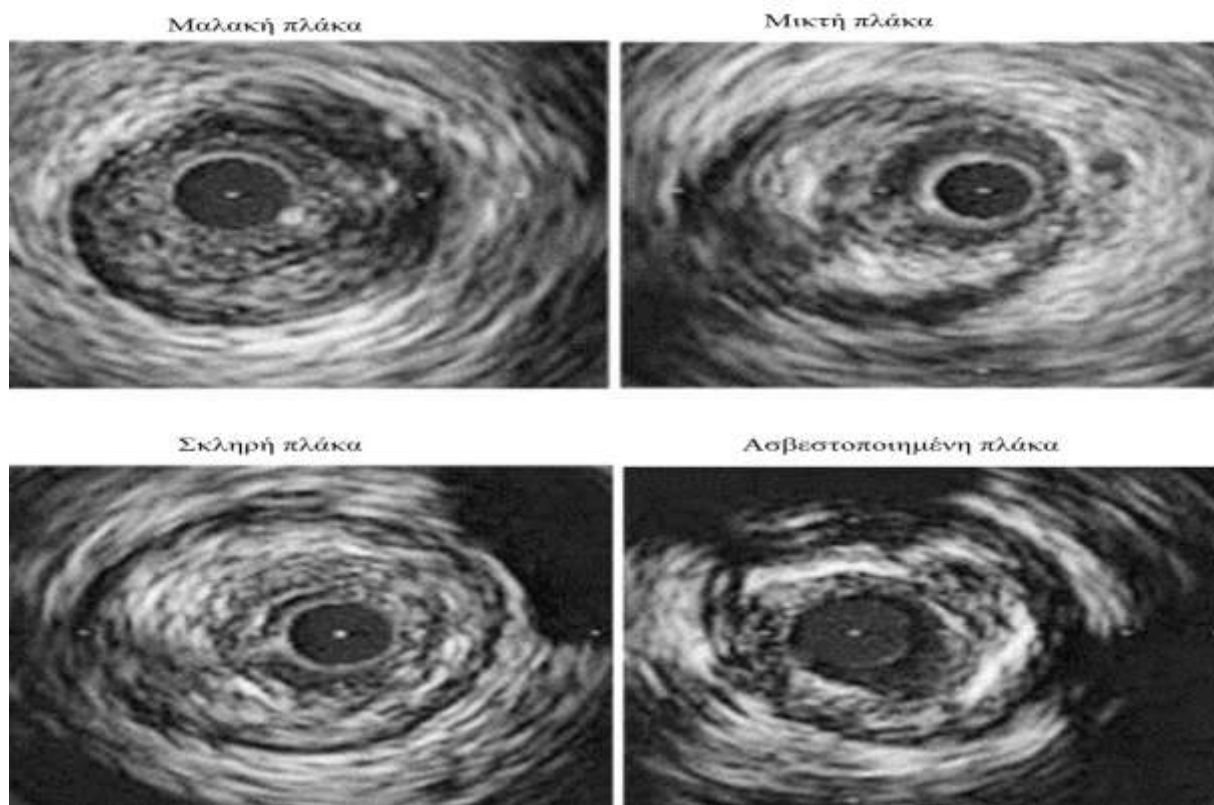
Ο Tae Ho Park, MD 2016 (67) σε αναδρομική μελέτη, αναφέρει την αναγκαιότητα βαθμονόμησης της επικινδυνότητας της αθηρωματικής πλάκας. Δεν υπάρχει ακόμα κάποια επίσημη συμφωνία, αλλά ο Prati et al διατύπωσαν μία μέθοδο βαθμονόμησης το 2011 με την χρήση του CDU:

- μηδέν βαθμοί για βαθμό στένωσης <40%,
- ένας βαθμός για βαθμό στένωσης 40%,
- ένας βαθμός για χαμηλή ηχογένεια της πλάκας,
- δύο βαθμοί για μέση ηχογένεια της πλάκας,
- τρεις βαθμοί για υπερηχογένεια της πλάκας,
- μηδέν βαθμοί για ομογένεια της πλάκας,
- ένας βαθμός για ετερογένεια της πλάκας,
- μηδέν βαθμοί για ομαλή πλάκα,
- ένας βαθμός για ανώμαλη πλάκα,

Ο πιο ισχυρός προγνωστικός δείκτης για καρδιαγγειακό συμβάν κατά την περίοδο παρακολούθησης των ασθενών ήταν συνολική βαθμολογία > 4.

### **3.3 Ενδαγγειακό υπέρηχο (IVUS), μορφολογία αθηρωματικής πλάκας και θεραπευτική επιλογή.**

Η αξιολόγηση της σύστασης της αθηρωματικής πλάκας μπορεί να γίνει με χρήση ενδαγγειακής υπερηχογραφίας (IVUS). Πρόκειται για μέθοδο που εκτελείται κυρίως, αν όχι αποκλειστικά, διεπεμβατικά κατά την εκτέλεση της αγγειοπλαστικής της καρωτίδας. Η συσχέτιση των ευρημάτων του ενδαγγειακού υπέρηχου (VH-IVUS), με τα αληθή ευρήματα της ιστολογικής εξέτασης της καρωτιδικής πλάκας ή του περιεχομένου του φίλτρου προστασίας (Capital Study) κατέδειξαν συνάφεια απεικόνισης και πραγματικότητας, αλλά με την υπόδειξη της αναγκαιότητας περισσότερων μελετών για την περίπτωση της αγγειοπλαστικής. (62) (εικ 11)



Εικόνα 11 : Απεικόνιση και αξιολόγηση αθηρωματικής πλάκας με IVUS

Νεότερες μελέτες εμφανίζονται αντικρουόμενες όσον αναφορά την ωφέλεια από την χρήση του ενδαγγειακού υπερήχου στην καρωτιδική αγγειοπλαστική: άλλες θεωρούν ότι δεν μειώνει τελικά τα εμβολικά επεισόδια όταν μάλιστα έχει τεθεί φίλτρο εγκεφαλικής προστασίας (43), ενώ άλλες θεωρούν τα ευρήματα ως κριτήριο επιλογής ασθενούς και «βλάβης» για την επιτυχή έκβαση της αγγειοπλαστικής.(44)(45)

Ο Timaran CH et al 2010 (46), σε 24 αγγειοπλαστικές καρωτίδας με χρήση φίλτρου προστασίας, συσχετίζουν την σύσταση της αθηρωματικής πλάκας, έτσι όπως την χαρακτηρίζει το διεγχειρητικό ενδαγγειακό υπέρηχο (IVUS), τόσο με την εμφάνιση εμβολικών σημάτων κατά την επέμβαση με χρήση διακρανιακής Doppler υπερηχογραφίας (MES), όσο και με την κατάδειξη νέων εγκεφαλικών βλαβών στην μετεγχειρητική μαγνητική τομογραφία (DW-MRI). Ενώ δεν παρατηρήθηκε καμία νευρολογική επιπλοκή τις πρώτες 30 ημέρες, οι 17 στους 24 παρουσίασαν νέες βλάβες στην μαγνητική τομογραφία. Σημειώνουν, ότι η σύσταση της αθηρωματικής πλάκας, με αξιολόγηση ενδαγγειακού υπερήχου, έχει ελαφρά σχέση με την εμφάνιση εγκεφαλικής εμβολής, ενώ έχει τάση συσχέτισης όταν

παρουσιάζει έντονες ασβεστώσεις. Η έκταση και ο όγκος της ινολιπώδους πλάκας έχει σχέση με τις νέες βλάβες που απεικονίζονται στην μαγνητική τομογραφία, καθώς και ο όγκος της πλάκας, ο νεκρωτικός πυρήνας και η ινολιπώδης σύσταση με τον αριθμό των σημάτων στην διακρανιακή Doppler υπερηχογραφία. Τέλος καταλήγουν στο συμπέρασμα ότι, ο όγκος του νεκρωτικού πυρήνα δεν έχει σχέση με την υποκλινική εμφάνιση εγκεφαλικών μικροεμβόλων εφόσον χρησιμοποιείται φίλτρο εγκεφαλικής προστασίας.

Ο Kawamata T et al 2004 (47), εφαρμόζουν το IVUS σε 32 ενδαρτηρεκτομές καρωτίδας πριν την αρτηριοτομή, με στόχο την κατάδειξη του περιφερικού άκρου της στένωσης. Αναφέρουν ότι είναι εφικτό και τους παρείχε πληροφορίες για την σύσταση της πλάκας, αλλά κυρίως για την έκταση της αρτηριοτομής και για την ασφαλέστερη τοποθέτηση του Shunt.

### **3.4 Έγχρωμο Doppler υπερηχογράφημα με χορήγηση σκιαγραφικού (CEUS), μορφολογία αθηρωματικής πλάκας και θεραπευτική επιλογή.**

Το έγχρωμο Doppler υπερηχογράφημα (CEUS), αποτελεί μία πολλά υποσχόμενη σημαντική εξέλιξη της τεχνολογίας. Δύο είναι τα κυρίως πλεονεκτήματα της μεθόδου: η ανάδειξη νεοαγγείωσης τόσο στον έξω χιτώνα της κοινής καρωτίδας που προηγείται της αύξησης του πάχους έσω-μέσου χιτώνα (IMT) (48) (49), όσο και στην αθηρωματική πλάκα που ποσοτικοποιεί την μορφολογία της (50). Στην πρώτη περίπτωση ο κλινικός ιατρός μπορεί να αντιμετωπίσει σημαντικά νωρίτερα την αθηρωματική νόσο με φαρμακευτική αγωγή, ενώ στην δεύτερη περίπτωση αξιολογεί την θεραπευτική του προσέγγιση (51), καθώς υπάρχει σαφής συσχέτιση με εμφάνιση καρδιαγγειακών συμβάντων (έμφραγμα μυοκαρδίου, ΠΠΕ, ΑΕΕ). (52) (εικ. 12)

Η επιλογή του ασθενούς που θα υποβληθεί σε CAS πρέπει να διέπεται από την αξιολόγηση της ευάλωτης αθηρωματικής πλάκας, είτε με MRA που αποτελεί ίσως την

καλύτερη απεικόνιση, είτε με CEUS που είναι σαφώς ποιοτικό θετικό στο κόστος-όφελος.(53)  
(63)

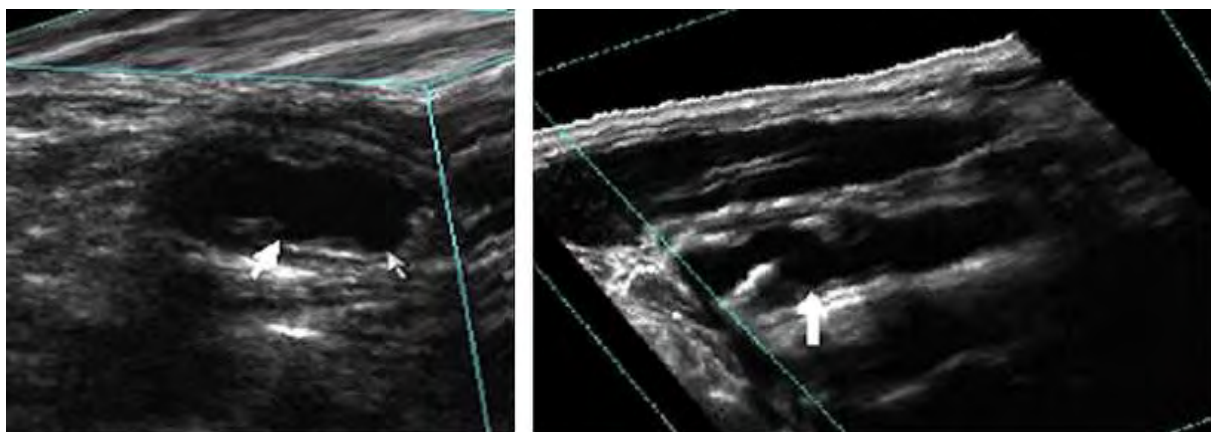


Εικόνα 12 : B - Mode απεικόνιση μυκτής ηχογένειας αθηρωματικής πλάκας, ενδοπλακική νεοαγγείωση μευά την χορήγηση σκιαγραφικού (βέλη) και εστίαση στην νεοαγγείωση

Ο Shao A et al 2014 (54) διενεργούν CEUS προεγχειρητικά σε 38 ασθενείς που υποβλήθηκαν σε CEA και σε 36 ασθενείς που υποβλήθηκαν σε CAS. Έχοντας βαθμονομήσει την αθηρωματική πλάκα ανάλογα με την μορφολογία της κατέληξαν στο συμπέρασμα ότι, οι ασθενείς με πλάκα αυξημένης νεοαγγείωσης εμφάνισαν περισσότερα νευρολογικά συμβάματα σε CAS (7.14%), από ότι σε CEA (55.56%).

### **3.5 Έγχρωμο Doppler υπερηχογράφημα τρισδιάστατης απεικόνισης (3D-CDU), μορφολογία αθηρωματικής πλάκας και θεραπευτική επιλογή.**

Η τρισδιάστατη απεικόνιση της αθηρωματικής πλάκας με την χρήση του CDU και σάρωση της καρωτίδας με μηχανική υποστήριξη, μπορεί να μας δώσει πιο ακριβή και σημαντικά ανεξάρτητη από τον εξεταστή, εκτίμηση του συνολικού όγκου της (TPA/volume), των περιοχών της με εξέλκωση, την συσχέτιση των έντονα υπόηχων περιοχών της με παρουσία νεκρωτικών πυρήνων πλούσιων σε λιπίδια (LRNC). Η παραπάνω απεικόνιση μπορεί να μας δώσει σημαντικές πληροφορίες για ύποπτες περιοχές της αθηρωματικής πλάκας που βρίσκονται σε επαφή με τον αυλό της καρωτίδας (JBA), κυρίως σε ασυμπτωματικούς ασθενείς (ACS) και να επηρεάσουν την θεραπευτική επιλογή μας. (55)

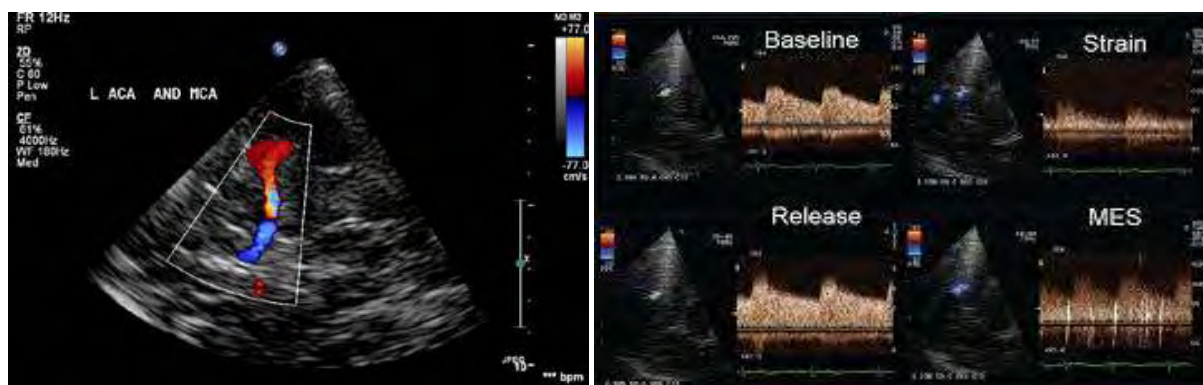


Εικόνα 13 : Με το βέλος απεικονίζονται ελκωτικές περιοχές με περιστροφή του άξονα σε 3D-CDU

Ο Kakkos SK et al 2014 (56) διαπίστωσαν ότι, το μέγεθος των JBA υπερηχογραφικά διαπιστωμένων περιοχών έχει σαφή γραμμική σχέση με την εμφάνιση ομόπλευρων νευρολογικών επεισοδίων (αμαύρωση Fougax, ΠΠΕ, ΑΕΕ). Σε 1121 ασθενείς με ACS 50-99%, οι 706 που είχαν TPA/volume  $<4\text{mm}^2$  σε JBA περιοχές παρουσίασαν ετήσιο ποσοστό ΑΕΕ 0,4%, ενώ οι 198 ασθενείς με TPA/volume  $> 10\text{mm}^2$  παρουσίασαν ετήσιο ποσοστό ΑΕΕ 5%.

### 3.6 Διακρανιακό Doppler υπερηχογράφημα (TCD), μορφολογία αθηρωματικής πλάκας και θεραπευτική επιλογή.

Η χρήση του διακρανιακού Doppler υπερηχογραφήματος, με την καταγραφή των μικροεμβόλων στην κατανομή της μέσης εγκεφαλικής αρτηρίας, αποτελεί εδώ και δύο δεκαετίες αξιόπιστη μέθοδο κατάδειξης της δραστηριότητας της αθηρωματικής πλάκας της καρωτίδας.(57) (εικ 14)



Εικόνα 14 : Απεικόνιση με TCD ενδοεγκεφαλικών αρτηριών και αξιολόγηση σημάτων (MES)



Ο Spence JD et al 2005 (58), σε προοπτική μελέτη 319 ασθενών με ACS, είχαν σε ποσοστό 10% αυτών εμφάνιση 2-3 μικροεμβόλων, σε παρακολούθηση μίας ώρας με TCD και αντίστοιχα 15,6% ετήσια εμφάνιση AEE, ενώ το υπόλοιπο 90% των ασθενών δεν εμφάνισαν δραστηριότητα στο TCD και είχαν 1% ετήσια εμφάνιση AEE. Σημαντική σειρά μελετών έχει καταδείξει ότι μετά διηθή χορήγηση της κατάλληλης φαρμακευτικής αγωγής σε ασθενείς με ACS το ποσοστό των μικροεμβόλων έπεσε στο 9% πιθανώς μέσω του μηχανισμού σταθεροποίησης της πλάκας. (55)

Ο Markus HS et al 2010 (59), σε 467 ασθενείς με ACS, 77 (16,5%) είχαν στο TCD εμβολικά σήματα και στην διητία 7,13% ΠΠΕ ή AEE, ενώ στους ασθενείς χωρίς εμβολικά σήματα το αντίστοιχο ποσοστό ΠΠΕ ή AEE ήταν 3,04%.

Ο Spence JD et al 2010 (60), διαπίστωσαν σαφή ελάττωση των μικροεμβόλων με εντατική φαρμακευτική αγωγή σε ασθενείς με ACS, αλλά χωρίς αυτό να ακολουθείται από απομείωση της αξίας των εμβολικών σημάτων ως σημαντικό παράγοντα κινδύνου για νευρολογικό συμβάν.

Ο Best LM, et al 2016 (61), σε αναδρομική μελέτη και μετανάλυση 28 εργασιών που σχετίζουν τα μικροέμβολα στο TCD και την εμφάνιση απώτερων νευρολογικών συμβάντων σε ασυμπτωματικούς και συμπτωματικούς ασθενείς, διαπιστώνουν την χρησιμότητα και την ευκολία εφαρμογής του TCD σε ασθενείς με καρωτιδική αθηρωματική νόσο. Όμως προς το παρόν δεν μπορεί να συσταθεί σαφής κατευθυντήρια οδηγία.

#### **4. Συζήτηση/Discussion**

Ενώ η αγγειογραφία παραμένει το «gold standard» για την απόφαση των θεραπευτικών χειρισμών στην καρωτιδική νόσο, μελέτες προσπαθούν να αποδείξουν την επάρκεια του CDU και της κλινικής εικόνας του ασθενούς, για την επιλογή της θεραπείας. Και αυτό γιατί έχουν καταγραφεί καλύτερα αποτελέσματα με την ταχεία (μέσα σε 14 μέρες



από το νευρολογικό συμβάν) χειρουργική ή ενδαγγειακή θεραπεία. Αυτήν την δυνατότητα είναι προφανές ότι την δίνει το CDU καθώς έχει εύκολη, γρήγορη και ανεπίπλεκτη εφαρμογή. Η βελτίωση της ακρίβειας και της πρακτικότητας του CDU καθώς και η αποφυγή των νευρολογικών συμβάντων κατά την διενέργεια της κλασσικής αγγειογραφίας, έχουν οδηγήσει πολλά κέντρα στην λήψη θεραπευτική απόφασης μόνο με την χρήση του CDU. Ο συνδυασμός MRA με CDU ίσως αποτελεί την πιο ακίνδυνη και χαμηλού κόστους προεγχειρητική απεικόνιση. (3)

Το European Carotid Plaque Study Group με τον Henrik Sillesen, MD, (projectleader) δημοσιεύει (68) την πρώτη μεγάλη μελέτη σύγκρισης της προεγχειρητικής αξιολόγησης με CDU της αθηρωματικής πλάκας και των ιστολογικών ευρημάτων αυτής μετά από ενδαρτηρεκτομή. Από τα αποτελέσματα σε 270 ασθενείς, συμπεραίνουν και προτείνουν, την θεραπευτική προσέγγιση των ασυμπτωματικών ασθενών με υποηχογενή αθηρωματική πλάκα ως δυνητικά συμπτωματικούς και συστήνουν ενδαρτηρεκτομή.

Δεκαπέντε χρόνια αργότερα, το 2009, (1) η Ευρωπαϊκή Αγγειοχειρουργική Εταιρεία συστήνει την προεπεμβατική εκτίμηση της σύστασης της καρωτιδικής αθηρωματικής πλάκας ως απαραίτητη προϋπόθεση για την αξιολόγηση της επίδρασής της στην επιτυχή έκβαση των θεραπευτικών χειρισμών και κυρίως στην αγγειοπλαστική. Αξιόπιστα πλέον μπορεί να επιτευχθεί με την χρήση έγχρωμης Doppler υπερηχογραφίας και την κατάταξη αυτής κατά GSM σύμφωνα με την ανάλυση των αποτελεσμάτων με υποβοήθηση ηλεκτρονικού υπολογιστή. Αποτελεί την συνηθέστερη και ταυτόχρονα πιο αξιόπιστη μέθοδο εκτίμησης της αθηρωματικής πλάκας, καθώς την χαρακτηρίζουν η εύκολη εφαρμογή της και η ευρεία διαθεσιμότητά της. Βέβαια σημαντικό στοιχείο είναι η τόσο η εμπειρία του εξεταστή όσο και η ποιότητα του υπερηχογράφου που χρησιμοποιείται. Η λεπτή και ελκώδης ινώδης κάψα, η έντονη φλεγμονώδη διεργασία, η νεοαγγείωση και η παρουσία ενός ευμεγέθους λιπώδους νεκρωτικού και αιμορραγικού πυρήνα, χαρακτηρίζουν την «ασταθή» και δυνητικά συμπτωματική αθηρωματική καρωτιδική πλάκα, η οποία απεικονίζεται ως υπόηχη και σαφώς

πιο επικίνδυνη για την εμφάνιση νευρολογικών επιπλοκών, ιδιαίτερα στους ασθενείς που ήδη παρουσιάζονται συμπτωματικοί.

Με ενδιαφέρον αναμένεται η μελέτη PARISK (69) η οποία, σε ασθενείς με πρόσφατο νευρολογικό συμβάν και στένωση <70%, θα αξιολογήσει με μη επεμβατικές μεθόδους την σύσταση της αθηρωματικής πλάκας και την επανεμφάνιση AEE, έτσι ώστε να επιλεγεί νωρίτερα της υποτροπής, η επεμβατική θεραπευτική προσέγγιση.

Ο ρόλος του πάχους της ινώδους κάψας (FB) της αθηρωματικής πλάκας στην σταθερότητά της είναι διαπιστωμένος. Η MRI αποτελεί σήμερα την πιο ευαίσθητη μέθοδο μέτρηση του FB. Η εκτίμηση της πλάκας πριν την εφαρμογή των παραπάνω υψηλού κόστους μεθόδων είναι επιβεβλημένη και αναμένεται η εξέλιξη της 3D-CDU στην απεικόνιση του FB.(70) Έτσι η θεραπευτική επιλογή θα κρίνεται και από την παράμετρο της FB.

Η χρήση CDU και CEUS αποτελούν τις πιο τεκμηριωμένες μεθόδους για την επιλογή των ασθενών που θα υποβληθούν σε CEA ή CAS. (53) Αναμένονται περισσότερες μελέτες για την τεκμηρίωση των ευρημάτων της υπερηχογραφίας και της υποψηφιότητας αυτών των ασθενών για CEA σε ασθενείς με μικρό βαθμό καρωτιδικής στένωσης.

Η υπερηχογραφία με όλες τις μορφές της, έτσι όπως αναλύθηκαν παραπάνω με βάση την Διεθνή Βιβλιογραφία, αποτελεί την πιο ευρέως διαδεδομένη εξέταση, χαμηλού κόστους, με εύκολη εφαρμογή στην πλειονότητα των ασθενών για την αξιολόγηση της νόσου του καρωτιδικού διχασμού. Με αποδοχή της υποκειμενικότητας της και ταυτόχρονη προσπάθεια ανάπτυξης κοινών τρόπων αξιολόγησής της, αποτελεί ισχυρό εργαλείο λήψης απόφασης για την θεραπευτική επιλογή τόσο στην συμπτωματική όσο και στην ασυμπτωματική αθηρωματική νόσο του καρωτιδικού διχασμού. (71)(72)

Η νόσος χαρακτηρίζεται ως ασυμπτωματική ή συμπτωματική ανάλογα με την κλινική εικόνα και το ιστορικό του ασθενούς και η θεραπευτική απόφαση βασίζεται επίσημα στον βαθμό στένωσης της έσω καρωτίδας. Ο προβληματισμός που εγείρει η σύσταση της αθηρωματικής πλάκας, όπου βασικό ρόλο αξιολόγησής της διαδραματίζει το CDU, καθώς και

το ενδιαφέρον της ολοκλήρωσης κάποιων ιδιαίτερα υποσχόμενων μελετών, αναμένεται να οδηγήσουν την Διεθνή επιστημονική κοινότητα σε αναθεώρηση των κατευθυντήριων οδηγιών. Ο ασθενής παραμένει αντικειμενικά ασυμπτωματικός ή συμπτωματικός, αλλά η αθηρωματική πλάκα πλέον μπορεί να θεωρείται «δυναμικά συμπτωματική» και η θεραπεία να προσαρμόζεται αναλόγως των ευρημάτων του CDU και άλλων μεθόδων.

## **Βιβλιογραφία**

1. **ESVS Guidelines. Invasive Treatment for Carotid Stenosis: Indications, Techniques**  
C.D. Liapis a, Sir P.R.F. Bell b , D. Mikhailidis c , J. Sivenius d , A. Nicolaides e , J. Fernandes e Fernandes f , G. Biasi g , L. Norgren h , on behalf of the ESVS Guidelines Collaborators<sup>1</sup>  
Eur J Vasc Endovasc Surg (2009) 37, S1eS19
2. **Guideline on the Management of Patients with Extracranial Carotid and Vertebral Artery Disease.**  
ASA/ACCF/AHA/AANN/AANS/ACR/ASNR/CNS/SAIP/SCAI/SIR/SNIS/SVM/SVS  
Circulation July 26, 2011
3. **The Current Role of Carotid Duplex Ultrasonography in the Management of Carotid Atherosclerosis: Foundations and Advances**  
Kelly R. Byrnes and Charles B. Ross  
Int J Vasc Med. 2012; 2012: 187872.
4. **Is it time to reconsider the selection criteria for conventional or endovascular repair of carotid artery stenosis in the prevention of cerebral ischemia?**  
Biasi GM.  
J Endovasc Ther. 2001 Aug; 8(4):339-40
5. **Beneficial effect of carotid endarterectomy in symptomatic patients with high-grade carotid stenosis. North American Symptomatic Carotid Endarterectomy Trial Collaborators.**  
*New England Journal of Medicine*, vol. 325, no. 7, pp. 445–453, 1991.
6. **Randomised trial of endarterectomy for recently symptomatic carotid stenosis: final results of the MRC European**  
C. Warlow, B. Farrell, A. Fraser, P. Sandercock, and J. Slattery,  
Carotid Surgery Trial (ECST), *Lancet*, vol. 351, no. 9113, pp. 1379–1387, 1998.
7. **Overview of the principal results and secondary analyses from the European and North American randomized trials endarterectomy for symptomatic carotid stenosis.**

- A. R. Naylor, P. M. Rothwell, and P. R. Bell,  
European Journal of Vascular and Endovascular Surgery, vol. 26, no. 2, pp. 115–129,  
2003.
8. **Endarterectomy for asymptomatic carotid artery stenosis.**  
Executive Committee for the Asymptomatic Carotid Atherosclerosis Study.  
Journal of the American Medical Association, vol. 273, no. 18,  
pp. 1421–1428, 1995.
  9. **Carotid endarterectomy for asymptomatic carotid stenosis: asymptomatic carotid surgery trial.**  
P. M. Rothwell and L. B. Goldstein,  
Stroke, vol. 35, no. 10, pp. 2425–2427, 2004.
  10. **Management of carotid stenosis. History and today.**  
Szczerbo-Trojanowska M, Jargiełło T, Drelich-Zbroja A.  
J Ultrason. 2013 Mar; 13 (52):6-20
  11. **Noninvasive assessment of normal carotid bifurcation hemodynamics with color-flow ultrasound imaging.**  
Zierler RE<sup>1</sup>, Phillips DJ, Beach KW, Primožich JF, Strandness DE Jr.  
Ultrasound Med Biol. 1987 Aug; 13 (8):471-6.
  12. **Endarterectomy, Best Medical Treatment or Both for Stroke Prevention in Patients with Asymptomatic Carotid Artery Stenosis**  
Pedro Cardona, Francisco Rubio, Sergio Martinez-Yilamos, Jerzy Krupinski,  
Cerebrovasc Dis 2007; 24(suppl 1):126–133
  13. **Echolucent rupture-prone plaques.**  
Borge G.Nordestgaard BG, Grønholdt ML, Sillesen H.  
CurrOpinLipidol. 2003 Oct; 14 (5):505-12. Review.
  14. **Signal transduction in atherosclerosis: integration of cytokines and the eicosanoid network.**  
Hajjar DP, Pomerantz KB.  
FASEB J. 1992 Aug; 6 (11):2933-41.
  15. **Eicosanoids in regulation of arterial smooth muscle cell phenotype, proliferative Capacity and cholesterol metabolism.**  
Pomerantz KB, Hajjar DP.  
Arteriosclerosis. 1989 Jul-Aug; 9 (4):413-29.
  16. **Atherosclerosis: What is the nature of the plaque?**  
Glagov S, Zarinis CK, Giddens DP, et al  
Current Research and Clinical Applications, Orlando, FL, Grune & Stratton, 1987, pp 15-33
  17. **Computer-assisted ultrasonographic analysis of carotid plaques in relation to cerebrovascular symptoms, cerebral infarction, and histology.**  
Matsagas MI, Vasdekis SN, Gugulakis AG, Lazaris A, Foteinou M, Sechas MN.  
Ann Vasc Surg. 2000 Mar; 14 (2):130-7.

18. **The natural course of atherosclerosis. Part I: incidence and progression.**  
Kiechl S, Willeit J.  
Arterioscler Thromb Vasc Biol. 1999 Jun; 19 (6):1484-90
19. **The natural course of atherosclerosis. Part II: vascular remodeling. Bruneck Study Group.**  
Kiechl S, Willeit J.  
Arterioscler Thromb Vasc Biol. 1999 Jun; 19 (6):1491-8.
20. **Juxtaluminal location of plaque necrosis and neoformation in symptomatic carotid stenosis.**  
Bassiouny HS, Sakaguchi Y, Mikucki SA, McKinsey JF, Piano G, Gewertz BL, Glagov S.  
J Vasc Surg. 1997 Oct; 26 (4):585-94.
21. **Echolucent plaques are associated with high risk of ischemic cerebrovascular events in carotid stenosis: the tromsø study.**  
Mathiesen EB, Bønaa KH, Joakimsen O.  
Circulation. 2001 May 1; 103 (17):2171-5.
22. **Symptomatic and asymptomatic high-grade carotid stenoses in Doppler color-flow imaging.**  
Steinke W, Hennerici M, Rautenberg W, Mohr JP.  
Neurological Institute, Columbia Presbyterian Medical Center, New York, NY.  
Neurology. 1992 Jan; 42 (1):131-8.
23. **Carotid artery atheroma: comparison of preoperative B-mode ultrasound Appearance with carotid endarterectomy specimen pathology.**  
Gray-Weale AC, Graham JC, Burnett JR, Byrne K, Lusby RJ.  
J Cardiovasc Surg (Torino). 1988 Nov-Dec; 29 (6):676-81.
24. **Morphological characterization of carotid artery stenoses by ultrasound duplex scanning.**  
Widder B, Paulat K, Hackspacher J, Hamann H, Hutschenreiter S, Kreutzer C, Ott F, Vollmar J.  
Ultrasound Med Biol. 1990; 16 (4):349-54.
25. **Characterization of symptomatic and asymptomatic carotid plaques using high-resolution real-time ultrasonography.**  
Geroulakos G, Ramaswami G, Nicolaides A, James K, Labropoulos N, Belcaro G, Holloway M.  
Br J Surg. 1993 Oct; 80 (10):1274-7.
26. **Consensus concerning the morphology and the risk of carotid plaques.**  
De Bray JM, Baud JM, Dauzat M.  
Cerebrovasc Dis 1996; 7: 289-96
27. **Reproducibility of ultrasound assessment of carotid plaque occurrence, thickness and morphology. The Tromsø Study.**  
Joakimsen O, Bønaa KH, Stensland-Bugge E.  
Institute of Community Medicine, University of Tromsø, Norway.

Stroke. 1997 Nov; 28 (11):2201-7.

28. **Computer-assisted carotid plaque characterisation.**  
El-Barghouty N, Geroulakos G, Nicolaides A, Androulakis A, Bahal V.  
Eur J Vasc Endovasc Surg. 1995 May; 9 (4):389-93.
29. **Reproducibility of computer-quantified carotid plaque echogenicity: can we Overcome the subjectivity?**  
Sabetai MM, Tegos TJ, Nicolaides AN, Dhanjil S, Pare GJ, Stevens JM.  
Stroke. 2000 Sep; 31 (9):2189-96.
30. **Echolucent plaques are associated with high risk of ischemic cerebrovascular events in carotid stenosis: the tromsø study.**  
Mathiesen EB, Bønaa KH, Joakimsen O.  
Circulation. 2001 May 1; 103 (17):2171-5.
31. **Carotid plaque echolucency increases the risk of stroke in carotid stenting: the Imaging in Carotid Angioplasty and Risk of Stroke (ICAROS) study.**  
Biasi GM, Froio A, Diethrich EB, Deleo G, Galimberti S, Mingazzini P, Nicolaides AN, Griffin M, Raithel D, Reid DB, Valsecchi MG.  
Department of Surgical Sciences and Intensive Care, University of Milan-Bicocca, Bassini/S. Gerardo Teaching Hospital, Milan, Italy.  
Circulation. 2004 Aug 10; 110 (6):756-62.
32. **Treatment of carotid stenosis: carotid surgery or stent? In favor of operation.**  
Balzer K.  
Herz. 2004 Feb; 29 (1):90-103
33. **Plaque echolucency is not associated with the risk of stroke in carotid stenting.**  
Reiter M, Bucek RA, Effenberger I, Boltuch J, Lang W, Ahmadi R, Minar E, Schillinger M.  
Stroke. 2006 Sep; 37 (9):2378-80.
34. **Correlation of cerebrovascular symptoms and microembolic signals with the stratified gray-scale median analysis and color mapping of the carotid plaque.**  
Sztajzel R, Momjian-Mayor I, Comelli M, Momjian S.  
Stroke. 2006 Mar; 37 (3):824-9.
35. **Ultrasonographic and histologic characteristics of symptom-free and symptomatic carotid plaque**  
Kardoulas DG, Katsamouris AN, Gallis PT, Philippides TP, Anagnostakos NK, Gorgoyannis DS, Gourtsoyannis NC.  
Cardiovasc Surg. 1996 Oct;4(5):580-90.
36. **Cerebral embolism during carotid artery stenting: role of carotid plaque echolucency.**  
Rosenkranz M, Wittkugel O, Waiblinger C, Thomalla G, Krutzelmann A, Havemeister S, Zeumer H, Gerloff C, Fiehler J.  
Cerebrovasc Dis. 2009; 27 (5):443-9.
37. **Cerebral microemboli and brain injury during carotid artery endarterectomy**

**and stenting.**

Skjelland M, Krohg-Sørensen K, Tennøe B, Bakke SJ, Brucher R, Russell D.  
Stroke. 2009 Jan;40(1):230-4.

38. **Siena carotid artery stenting score: a risk modelling study for individual patients.**  
Setacci C, Chisci E, Setacci F, Iacoponi F, de Donato G, Rossi A.  
Stroke. 2010 Jun; 41 (6):1259-65. Epub 2010 Apr 29.
39. **Predicting embolic potential during carotid angioplasty and stenting: analysis of captured particulate debris, ultrasound characteristics, and prior carotid endarterectomy.**  
Malik RK, Landis GS, Sundick S, Cayne N, Marin M, Faries PL.  
J Vasc Surg. 2010 Feb; 51 (2):317-22.
40. **New Ischemic Brain Lesions on Diffusion-Weighted MRI after Carotid Artery Stenting with Filter Protection: Frequency and Relationship with Plaque Morphology.**  
Stojanov D, Ilic M, Bosnjakovic P, Zivkovic M, Jolic S, Vukasinovic N, Ignjatovic A, Ilic B, Benedeto-Stojanov D.  
AJNR Am J Neuroradiol. 2011 Dec 22.
41. **Characteristics of carotid plaque findings on ultrasonography and black blood magnetic resonance imaging in comparison with pathological findings.**  
Arai D, Yamaguchi S, Murakami M, Nakakuki T, Fukuda S, Satoh-Asahara N, Tsukahara T.  
Acta Neurochir Suppl. 2011; 112 :15-9.
42. **The Accuracy of Noninvasive Imaging Techniques in Diagnosis of Carotid Plaque Morphology.**  
Lukanova DV<sup>1</sup>, Nikolov NK<sup>1</sup>, Genova KZ<sup>2</sup>, Stankev MD<sup>1</sup>, Georgieva EV<sup>2</sup>.  
Open Access Maced J Med Sci. 2015 Jun 15;3 (2):224-30.
43. **Atherosclerotic plaque composition assessed by virtual histology intravascular ultrasound and cerebral embolization after carotid stenting.**  
Timaran CH, Rosero EB, Martinez AE, Ilarraza A, Modrall JG, Clagett GP.  
Edu J Vasc Surg. 2010 Nov; 52 (5):1188-94.
44. **Can IVUS-virtual histology improve outcomes of percutaneous carotid treatment?**  
Inglese L, Fantoni C, Sardana V.  
J Cardiovasc Surg (Torino). 2009 Dec; 50 (6):735-44.
45. **The expanding indications for virtual histology intravascular ultrasound for plaque analysis prior to carotid stenting.**  
Schiro BJ, Wholey MH.  
J Cardiovasc Surg (Torino). 2008 Dec; 49 (6):729-36.
46. **Atherosclerotic plaque composition assessed by virtual histology intravascular ultrasound and cerebral embolization after carotid stenting.**  
Timaran CH, Rosero EB, Martinez AE, Ilarraza A, Modrall JG, Clagett GP.  
J Vasc Surg. 2010 Nov; 52 (5):1188-94.

47. **Extravascular application of an intravascular ultrasound (IVUS) catheter during carotid endarterectomy to verify distal ends of stenotic lesions.**  
Kawamata T, Okada Y, Kondo S, Kawashima A, Tsutsumi Y, Hori T. *Acta Neurochir (Wien)*. 2004 Nov; 146 (11):1205-9.
48. **Contrast ultrasound imaging of the carotid artery vasa vasorum and atherosclerotic plaque neovascularization**  
S. B. Feinstein,  
*Journal of the American College of Cardiology*, vol. 48, no. 2, pp. 236–243, 2006.
49. **Vasa vasorum and plaque neovascularization on contrast-enhanced carotid Ultrasound imaging correlates with cardiovascular disease and past cardiovascular events**  
D. Staub, M. B. Patel, A. Tibrewala et al., *Stroke*, vol. 41, no. 1, pp. 41–47, 2010.
50. **Identification of carotid ‘vulnerable plaque’ by contrast-enhanced ultrasonography: correlation with plaque histology, symptoms and cerebral computed tomography**  
G. L. Faggioli, R. Pini, R. Mauro et al.  
*European Journal of Vascular and Endovascular Surgery*, vol. 41, no. 2, pp. 238–248, 2011.
51. **Imaging of carotid arterial diseases with contrast-enhanced ultrasound (CEUS).**  
Clevert DA, Sommer WH, Zengel P, Helck A, Reiser M.  
*Eur J Radiol*. 2011 Oct; 80 (1):68-76.
52. **The role of contrast-enhanced ultrasound in imaging carotid arterial diseases.**  
Clevert DA, Paprottka P, Sommer WH, Helck A, Reiser MF, Zengel P.  
*Semin Ultrasound CT MR*. 2013 Jun; 34 (3):204-12.
53. **Contemporary carotid imaging: from degree of stenosis to plaque vulnerability.**  
Brinjikji W, Huston J 3rd, Rabinstein AA, Kim GM, Lerman A, Lanzino G.  
*J Neurosurg*. 2016 Jan; 124 (1):27-42.
54. **Comparison of carotid artery endarterectomy and carotid artery stenting in Patients with atherosclerotic carotid stenosis.**  
Shao A, Dong X, Zhou J, Liu F, Hong Y, Zhang J.  
*J Craniofac Surg*. 2014 Jul; 25(4):1441-7.
55. **Plaque Assessment in the Management of Patients with Asymptomatic Carotid Stenosis.**  
DeMarco JK, Spence JD.  
*Neuroimaging Clin N Am*. 2016 Feb; 26 (1):111-27.Review.
56. **Predictors and clinical significance of progression or regression of asymptomatic carotid stenosis.**  
Kakkos SK, Nicolaides AN, Charalambous I, Thomas D, Giannopoulos A, Naylor AR, Geroulakos G, Abbott AL; Asymptomatic Carotid Stenosis and Risk of Stroke (ACSRs) Study Group.  
*J Vasc Surg*. 2014 Apr; 59 (4):956-967.e1.



57. **Consensus on microembolus detection by TCD. International Consensus Group on Microembolus Detection.**  
 Ringelstein EB, Droste DW, Babikian VL, Evans DH, Grosset DG, Kaps M, Markus HS, Russell D, Siebler M.  
 Stroke. 1998 Mar; 29 (3):725-9.
  
58. **Absence of microemboli on transcranial Doppler identifies low-risk patients with asymptomatic carotid stenosis.**  
 Spence JD, Tamayo A, Lownie SP, Ng WP, Ferguson GG.  
 Stroke. 2005 Nov;36(11):2373-8.
  
59. **Asymptomatic embolisation for prediction of stroke in the Asymptomatic Carotid Emboli Study (ACES): a prospective observational study.**  
 Markus HS, King A, Shipley M, Topakian R, Cullinane M, Reihill S, Bornstein NM, Schaafsma A.  
 Lancet Neurol. 2010 Jul; 9(7):663-71.
  
60. **Effects of intensive medical therapy on microemboli and cardiovascular risk in asymptomatic carotid stenosis.**  
 Spence JD, Coates V, Li H, Tamayo A, Muñoz C, Hackam DG, DiCicco M, DesRoches J, Bogiatzi C, Klein J, Madrenas J, Hegele RA.  
 Arch Neurol. 2010 Feb; 67(2):180-6.
  
61. **Transcranial Doppler Ultrasound Detection of Microemboli as a Predictor of Cerebral Events in Patients with Symptomatic and Asymptomatic Carotid Disease: A Systematic Review and Meta-Analysis.**  
 Best LM, Webb AC, Gurusamy KS, Cheng SF, Richards T.  
 Eur J VascEndovasc Surg. 2016 Jul 5. Pii : S1078-5884(16)30123-X. doi: 10.1016/j.ejvs.2016.05.019. Review.
  
62. **Virtual histology intravascular ultrasound assessment of carotid artery disease: the Carotid Artery Plaque Virtual Histology Evaluation (CAPITAL) study.**  
 Diethrich EB, Pauliina Margolis M, Reid DB, Burke A, Ramaiah V, Rodriguez-Lopez JA, Wheatley G, Olsen D, Virmani R.  
 J EndovascTher. 2007 Oct; 14 (5):676-86.
  
63. **Contrast-enhanced ultrasound for assessing carotid atherosclerotic plaque lesions.**  
 Partovi S, Loebe M, Aschwanden M, Baldi T, Jäger KA, Feinstein SB, Staub D.  
 AJR Am J Roentgenol. 2012 Jan; 198 (1):W13-9. doi : 10.2214/AJR.11.7312. Review.
  
64. **Clinical considerations in the management of asymptomatic carotid artery stenosis.**  
 Taussky P, Hanel RA, Meyer FB.  
 Neurosurg Focus. 2011 Dec; 31 (6):E7. Review.
  
65. **Carotid-artery imaging in the diagnosis and management of patients at risk of stroke.**  
 Jean Marie U-King-Im JM, Young V, Gillard JH.  
 Lancet Neurol. 2009 Jun; 8 (6):569-80.

66. **Carotid stenting in asymptomatic patients: how to identify patients without symptoms and at high risk for neurologic events.**  
Yamada R, Anderson MB, Guimaraes M, Schönholz C.  
J CardiovascSurg (Torino). 2013 Feb; 54 (1):55-9. Review.
67. **Evaluation of Carotid Plaque Using Ultrasound Imaging**  
Tae Ho Park, MD  
J Cardiovasc Ultrasound. 2016 Jun; 24(2): 91–95.
68. **Carotid artery plaque composition-relationship to clinical presentation and ultrasound B-mode imaging".**  
European Carotid Plaque Study Group.  
Eur J Vasc Endovasc Surg. 2011 Sep; 42 Suppl 1:S32-8. doi: 10.1016/j.ejvs.2011.06.022.
69. **Plaque At RISK (PARISK): prospective multicenter study to improve diagnosis of high-risk carotid plaques.**  
Truijman MT, Kooi ME, van Dijk AC, de Rotte AA, van der Kolk AG, Liem MI, Schreuder FH, Boersma E, Mess WH, van Oostenbrugge RJ, Koudstaal PJ, Kappelle LJ, Nederkoorn PJ, Nederveen AJ, Hendrikse J, van der Steen AF, Daemen MJ, van der Lugt A.  
Int J Stroke. 2014 Aug; 9 (6):747-54.
70. **Imaging of the fibrous cap in atherosclerotic carotid plaque.**  
Saba L, Potters F, van der Lugt A, Mallarini G.  
CardiovascInterventRadiol. 2010 Aug; 33 (4):681-9. Review.
71. **Ultrasound and angiography in the selection of patients for carotid endarterectomy.**  
Alexandrov AV.  
Curr Cardiol Rep. 2003 Mar; 5(2):141-7.
72. **Symptomatic and asymptomatic carotid artery plaque.**  
Mughal MM, Khan MK, DeMarco JK, Majid A, Shamoun F, Abela GS.  
Expert Rev Cardiovasc Ther. 2011 Oct; 9(10):1315-30.
73. **Guidelines for noninvasive vascular laboratory testing: a report from the American Society of Echocardiography and the Society for Vascular Medicine and Biology.**  
Gerhard-Herman M, Gardin JM, Jaff M, Mohler E, Roman M, Naqvi TZ; American Society of Echocardiography; Society for Vascular Medicine and Biology.  
Vasc Med. 2006 Nov;11(3):183-200. Review.