



ΔΙΑΚΡΑΤΙΚΟ  
ΔΙΑΤΜΗΜΑΤΙΚΟ  
ΠΡΟΓΡΑΜΜΑ  
ΜΕΤΑΠΤΥΧΙΑΚΩΝ  
ΣΠΟΥΔΩΝ

ΙΑΤΡΙΚΗ ΣΧΟΛΗ  
ΠΑΝΕΠΙΣΤΗΜΙΟ ΘΕΣΣΑΛΙΑΣ  
σε συνεργασία με το  
UNIVERSITÀ DEGLI STUDI  
DI GENOVA



## **Μεταπτυχιακή Διπλωματική Εργασία**

### **"Η ΣΥΜΒΟΛΗ ΤΗΣ ΥΠΕΡΗΧΟΤΟΜΟΓΡΑΦΙΚΗΣ ΜΕΘΟΔΟΥ ΣΤΗ ΔΙΑΓΝΩΣΗ ΚΑΙ ΠΑΡΑΚΟΛΟΥΘΗΣΗ ΤΗΣ ΘΡΟΜΒΟΕΜΒΟΛΙΚΗΣ ΝΟΣΟΥ"**

υπό

**ΑΠΟΣΤΟΛΟΥ Ε. ΡΙΖΟΥ**

Ειδικού Ακτινοδιαγνώστη

Υπεβλήθη για την εκπλήρωση μέρους των  
απαιτήσεων για την απόκτηση του  
Διακρατικού Μεταπτυχιακού Διπλώματος Ειδίκευσης  
«Υπερηχογραφική Λειτουργική Απεικόνιση για την πρόληψη &  
διάγνωση των αγγειακών παθήσεων»

Λάρισα, 2016

### **ΤΡΙΜΕΛΗΣ ΣΥΜΒΟΥΛΕΥΤΙΚΗ ΕΠΙΤΡΟΠΗ**

1. **Καραθάνος Χρήστος** MD, MSc, PhD. Αγγειοχειρουργός. Επιμελητής Αγγειοχειρουργικής κλινικής ΠΓΝ Λάρισας (*Επιβλέπων*)
2. **Ματσάγκας Μιλτιάδης** MD, PhD, FEBVS. Καθηγητής Αγγειοχειρουργικής, Τμήμα Ιατρικής, Πανεπιστήμιο Θεσσαλίας, Αγγειοχειρουργική κλινική ΠΓΝ Λάρισας
3. **Μπασδέκης Σπυρίδων** MD, MSc, PhD. Καθηγητής Αγγειοχειρουργικής, Τμήμα Ιατρικής, Εθνικό και Καποδιστριακό Πανεπιστήμιο Αθηνών, Αγγειοχειρουργική κλινική Αττικού Νοσοκομείου

**ΕΥΧΑΡΙΣΤΙΕΣ**

*Στους γονείς μου*

*Απόστολος Ε. Ρίζος*

## Περιεχόμενα

Περίληψη .....	5
ΜΕΡΟΣ Ι.....	7
Εισαγωγή.....	7
Φυσιολογικά ευρήματα .....	11
Υπερηχογραφικά ευρήματα φλεβικής θρόμβωσης.....	11
Παγίδες στη χρήση του υπερηχογραφήματος .....	12
Οξεία και χρόνια θρόμβωση .....	13
Τυχαιά ευρήματα/Εναλλακτικές διαγνώσεις .....	14
ΜΕΡΟΣ ΙΙ.....	15
Σκοπός .....	15
Υλικό και μεθοδολογία.....	15
Αποτελέσματα .....	16
Συζήτηση .....	21
Συμπεράσματα .....	27
Εικόνες .....	29
Βιβλιογραφία.....	38

## Περίληψη

**Εισαγωγή:** Η φλεβική θρομβοεμβολική νόσος (ΦΘΕ) αποτελεί μια συχνή κλινική οντότητα με υψηλή νοσηρότητα και θνητότητα. Η εν τω βάθει φλεβική θρόμβωση (ΕΒΦΘ) των κάτω μελών είναι ένα μείζον πρόβλημα υγείας που απαιτεί έγκαιρη διάγνωση και αντιμετώπιση. Λύση του θρόμβου και μετακίνησης αυτού στα πνευμονικά αγγεία με συνοδό απόφραξη κλάδων των πνευμονικών αγγείων προκαλεί πνευμονική εμβολή (ΠΕ).

**Σκοπός:** Σκοπός της παρούσας μελέτης είναι η αξιολόγηση των μη επεμβατικών μεθόδων και ιδιαίτερα του υπερηχογραφικού ελέγχου στη διάγνωση και παρακολούθηση της πρωτοεμφανιζόμενης και υποτροπιάζουσας ΕΒΦΘ καθώς και στην παρακολούθηση της επέκτασης της νόσου και της επανασηραγγοποίησης του αγγείου.

**Μέθοδος:** Πραγματοποιήθηκε συστηματική ανάλυση της Αγγλικής βιβλιογραφίας για την ανάδειξη όλων των δημοσιευμένων άρθρων σχετικά με την υπερηχογραφική εκτίμηση της ΕΒΦΘ μεταξύ 1987 και 2016, χρησιμοποιώντας συγκεκριμένο ιστό αναζήτησης (Pubmed). Χρησιμοποιήθηκαν άρθρα με μοναδική μεθοδολογία τη χρήση του υπερηχογραφικού ελέγχου για τη διάγνωση και παρακολούθηση της ΕΒΦΘ καθώς και συγκριτικά άρθρα μεταξύ του υπερηχογραφικού ελέγχου και της φλεβογραφίας, της μαγνητικής φλεβογραφίας, της αξονικής φλεβογραφίας, των D-dimers καθώς και κλινικών κριτηρίων. Τα δεδομένα τα οποία ανακτήθηκαν από τα άρθρα είναι: το είδος των ασθενών (νοσηλευόμενοι ή εξωτερικοί ασθενείς), ο τύπος της φλεβικής υπερηχογραφίας (B-mode, duplex, color Doppler), τα τμήματα των φλεβικών τμημάτων τα οποία εξετάστηκαν (CFV,SFV,PV,trifurcation of CV) και η ευαισθησία της μεθόδου σε σχέση με το σημείο θρόμβωσης (όλο το δίκτυο, εγγύς και άπω).

**Αποτελέσματα:** Ανευρέθηκαν 23 μελέτες σχετικά με την ακρίβεια της υπερηχογραφική μεθόδου στην ανάδειξη της ΕΒΦΘ. Ο αριθμός των ασθενών, νοσηλευόμενων ή εξωτερικών ήταν 2700. Η ευαισθησία της υπερηχογραφική μεθόδου φτάνει το 97% στον έλεγχο των εγγύς τμημάτων του φλεβικού δικτύου, 89% για όλο το φλεβικό δίκτυο ενώ η ευαισθησία για το φλεβικό δίκτυο στις γαστροκνημίες είναι μικρότερη - 73%. Η ακρίβεια του υπερηχογραφήματος σε σύγκριση με άλλες μεθόδους είναι παρόμοια για την διάγνωση της ΕΒΦΘ των κάτω άκρων, ενώ η αξονική και μαγνητική φλεβογραφία υπερισχύουν στην ανάδειξη θρόμβου στις λαγόνιες φλέβες και στην κάτω κοίλη φλέβα όπου η ειδικότητα και

ευαισθησία αγγίζει το 100% ενώ στον υπέρηχο 83% με 87%. Η επαναλαμβανόμενη φλεβική υπερηχογραφία φαίνεται ενδεδειγμένη για τις αρνητικές εξετάσεις σε συμπτωματικούς ασθενείς, οι οποίοι είναι ιδιαίτερα ύποπτοι για ΕΒΦΘ και στους οποίους μια εναλλακτική μορφή απεικόνισης αντενδείκνυται ή δεν είναι διαθέσιμη. Η υπερηχογραφική μέθοδος αποτελεί το νέο χρυσό πρότυπο μέθοδου στην παρακολούθηση της ΕΒΦΘ.

**Συμπεράσματα:** Η υπερηχογραφική εξέταση αποτελεί εξέταση εκλογής για τη διάγνωση της ΕΒΦΘ. Η απώλεια συμπίεσιμότητας του φλεβικού αγγείου έχει υψηλή βαθμό ακρίβειας στη διάγνωση της ΕΒΦΘ χωρίς να απαιτούνται άλλες εξετάσεις για την έναρξη της θεραπείας. Τα πλεονεκτήματα της υπερηχογραφικής εξέτασης περιλαμβάνουν υψηλή ειδικότητα και ευαισθησία για την ανάδειξη της ΕΒΦΘ στις φλέβες των κάτω άκρων, αξιοπιστία σε επαναλαμβανόμενες εξετάσεις, χαμηλό κόστος εξέτασης και η έλλειψη ιονίζουσας ακτινοβολίας. Η αξονική και μαγνητική φλεβογραφία υπερισχύουν στην ανάδειξη θρόμβου στις λαγόνιες φλέβες και στην κάτω κοίλη φλέβα σε σχέση με τη φλεβική υπερηχογραφία. Η υπερηχογραφική εξέταση μπορεί ακόμα περισσότερο να παίζει ρόλο στη διαχείριση ασθενών με υποψία πνευμονικής εμβολής και αρνητικά πνευμονικά τεστ. Η υπερηχογραφική απεικόνιση μπορεί να παίζει ρόλο στην παρακολούθηση της επανασηραγγοποίησης και ακόμη περαιτέρω στην αποτίμηση ή επίλυση της καθώς και στην παρακολούθηση επέκτασης της νόσου.

## ΜΕΡΟΣ Ι

### *Εισαγωγή*

Η θρομβοεμβολική νόσος (ΦΘΕ) είναι η δημιουργία θρόμβου αίματος σε φλεβικό αγγείο. Όταν δημιουργείται θρόμβος σε εν τω βάθει φλεβικό αγγείο συχνότερα στα κάτω άκρα και στη πύελο τότε η νόσος ονομάζεται εν τω βάθει φλεβική θρόμβωση (ΕΒΦΘ). Στην περίπτωση λύσης του θρόμβου και μετακίνησης αυτού στα πνευμονικά αγγεία με συνοδό απόφραξη κλάδων των πνευμονικών αγγείων ονομάζεται πνευμονική εμβολή (ΠΕ). Οι δύο κλινικές οντότητες συνολικά αναφέρονται ως ΦΘΕ [1].

Η ΦΘΕ αποτελεί τη συχνότερη αίτια θανάτου και αναπηρίας στις αναπτυγμένες χώρες. Παγκοσμίως η επίπτωση της υπολογίζεται σε 10.000.000 περιστατικά ετησίως [2]. Στις ΗΠΑ αντιστοιχούν 100.000-300.000 θάνατοι σχετιζόμενοι με την ΦΘΕ [3]. Στην Ευρωπαϊκή Ένωση αντιστοιχούν 544.000 θάνατοι σχετιζόμενοι με την ΦΘΕ [4]. Στις ΗΠΑ και στην Ευρωπαϊκή Ένωση, ο ετήσιος αριθμός θανάτων που σχετίζονται με τη ΦΘΕ είναι υπερδιπλάσιος του ετήσιου αριθμού θανάτων που προκαλούν αθροιστικά το Σύνδρομο Επίκτητης Ανοσοανεπάρκειας (AIDS), ο καρκίνος του μαστού, ο καρκίνος του προστάτη και τα τροχαία ατυχήματα [5]. Περίπου 60% των περιστατικών της ΦΘΕ προκύπτουν κατά τη διάρκεια ή μετά την ενδοноσοκομειακή νοσηλεία, κατάσταση η οποία μπορεί να προληφθεί [6]. Για τους λόγους αυτούς η ΕΒΦΘ είναι ένα μείζον πρόβλημα υγείας που απαιτεί έγκαιρη διάγνωση και σωστή θεραπεία.

Τα κλινικά συμπτώματα της ΕΒΦΘ είναι σε μεγάλο βαθμό μη ειδικά. Τα κλασικά ευρήματα του πόνου, οιδήματος και ευαισθησίας ευρίσκονται εξίσου στα κάτω άκρα με ή χωρίς αντικειμενικά επιβεβαιωμένη θρόμβωση [7]. Η αντικειμενική επιβεβαίωση της ΕΒΦΘ πραγματοποιείται με διαγνωστικά τεστ όπως η ανιούσα φλεβογραφία, η φλεβική υπερηχοτομογραφία πραγματικού χρόνου, πλυθισμογραφία (IPG), διάφορες προσεγγίσεις με ραδιοϊσότοπα, μαγνητική και αξονική φλεβογραφία, μη απεικονιστική μέθοδος Doppler και θερμογραφία [8]. Όλες οι ανωτέρω μέθοδοι αξιολόγησης μελετήθηκαν από την Καρδιαγγειακή Επιτροπή Καταλληλότητας του Αμερικανικού Κολεγίου Ακτινολογίας (ACR) και κάθε μία μέθοδος ξεχωριστά βαθμολογήθηκε για την καταλληλότητα το 1995 ενώ επαναξιολογήθηκε το 1999 (πίνακας 1) [9].

**Πίνακας 1** Αμερικάνικο Κολλέγιο Ακτινολογίας ACR Κριτήρια Καταλληλότητας  
Υποψία Εν τω βάθει Φλεβοθρόμβωσης Κάτω Άκρων

Ακτινολογική Μέθοδος	Βαθμός καταλληλότητας	Σχόλια
Υπέρηχος κάτω άκρων	9	
MT κάτω άκρων	6	Χρήσιμη μέθοδος αλλά ανεπαρκή στοιχεία
Επεμβατική φλεβογραφία πυέλου	6	Σε περίπτωση ασάφειας των άλλων μεθόδων
Αξονική τομογραφία πυέλου	6	Σαν προσθήκη της Αξονικής πνευμονικών αγγείων για υποψία πνευμονικής εμβολής
Επεμβατική φλεβογραφία κάτω άκρων	5	Σε περίπτωση ασάφειας των άλλων μεθόδων
Αξονική τομογραφία κάτω άκρων	5	Σαν προσθήκη της Αξονικής πνευμονικών αγγείων για υποψία πνευμονικής εμβολής
Φλεβογραφία με ραδιοϊσότοπα κάτω άκρων	3	
Πλυθισμογραφία	2	
Ακτινογραφία κάτω άκρων	2	
Μη απεικονιστικό Doppler	1	

Κλίμακα Καταλληλότητας: 1-λιγότερο κατάλληλος, 9-περίσσοτερο κατάλληλος

Μέθοδος επιλογής υπήρξε για πολλά χρόνια η ανιούσα φλεβογραφία , ωστόσο σε 5-10% των ασθενών τα αποτελέσματα είναι αναξιόπιστα, είναι αιματηρή μέθοδος, δεν μπορεί εύκολα να επαναληφθεί, ενώ η χρήση ενδοφλέβιου σκιαγραφικού μπορεί να



προκαλέσει παρενέργειες όπως νεφρική ανεπάρκεια, εξαγγείωση σκιαγραφικού και χημική θρομβοφλεβίτιδα [10]. Η αξονική φλεβογραφία (CTV) αποτελεί αξιόπιστη και γρήγορη μέθοδο σε ασθενείς που έχουν υποβληθεί σε αξονική αγγειογραφία πνευμονικών αγγείων και πιο ειδικά σε ασθενείς με ασταθή λειτουργία όπου απαιτείται γρήγορη αντιμετώπιση [11,12]. Ωστόσο οι υψηλές δόσεις ακτινοβολίας καθιστούν την μέθοδο μη ειδική, κρίνοντας απαραίτητο την μελλοντική μείωση των δόσεων ώστε να μπορεί να χρησιμοποιηθεί ως μέθοδο ρουτίνας [13]. Η μαγνητική φλεβογραφία (MRV) αποτελεί μια σύγχρονη και χρήσιμη μέθοδο στην ανίχνευση της ΕΒΦΘ και ειδικότερα στην ανίχνευση θρόμβων στις λαγόνιες φλέβες και στη κάτω κοίλη φλέβα [14,15]. Ο κυριότερος περιορισμός της μεθόδου είναι το υψηλό κόστος και η διαθεσιμότητα.

Η φλεβική υπερηχοτομογραφία πραγματικού χρόνου (real-time venous ultrasonography) δεν παρουσιάζει τους παραπάνω περιορισμούς, ενώ παράλληλα είναι αναίμακτη μέθοδος και επαναλαμβάνεται εύκολα. Για τους λόγους αυτούς αποτελεί εξέταση εκλογής στην ανίχνευση της ΕΒΦΘ τόσο από πλευράς κόστους και διαθεσιμότητας όσο και από πλευράς ευαισθησίας και ειδικότητας [16].

Η εξέταση του φλεβικού συστήματος των κάτω άκρων με υπερηχοτομογραφο πραγματικού χρόνου πραγματοποιείται με γραμμική κεφαλή υψηλής συχνότητας 5 έως 7.5 Mhz. Ωστόσο σε παχύσαρκους ασθενείς ή στην περίπτωση που τα αγγεία βρίσκονται αρκετά βαθιά σε σχέση με τον υποδόριο ιστό, τότε ο κυρτός ηχοβολέας χαμηλής συχνότητας 2 έως 5 Mhz μπορεί να χρησιμοποιηθεί ώστε να εξασφαλιστεί η απαραίτητη διείσδυση. Επίσης θα πρέπει να γίνουν οι απαραίτητες τεχνικές βελτιστοποίησης της αντίθεσης ώστε να αποφευχθούν τεχνικά σφάλματα που λανθασμένα μπορεί να απεικονιστούν ως θρόμβοι. Η εξέταση του εν τω βάθει φλεβικού συστήματος θα πρέπει να γίνει το λιγότερο από το επίπεδο της μηροβουβωνικής χώρας έως τον κνημοπερονιαίο άξονα. Η κοινή μηριαία και η μηριαία φλέβα εξετάζονται με το ασθενή σε ύπτια θέση και το κάτω άκρο σε ελαφρώς έξω στροφή. Η εν τω βάθει μηριαία φλέβα αξιολογείται καλύτερα με την κατά γόνυ άρθρωση σε κάμψη 30° και έξω στροφή. Στην εξέταση θα πρέπει να συμπεριληφθεί η σαφηνομηριαία συμβολή και το εγγύς τμήμα της σαφηνούς φλέβας σύμφωνα με το Αμερικάνικο Κολλέγιο Ακτινολογίας (ACR)[17]. Η εξέταση θα πρέπει να πραγματοποιηθεί σε εγκάρσιο επίπεδο με και χωρίς συμπίεση κάθε 2-3 εκ. Με τη συμπίεση το φυσιολογικό τοίχωμα της φλέβας θα πρέπει να συμπίπτει με την εξάλειψη του αυλού του αγγείου (εικόνα 1). Ο βαθμός συμπίεσης θα πρέπει να είναι τέτοιος ώστε να παραμορφώνει την παρακείμενη αρτηρία. Υπάρχει ενδεχόμενο να υπάρξουν δυσκολίες σε παχύσαρκους ασθενείς ή σε ασθενείς με οίδημα άκρα κυρίως στο κανάλι του Hunter. Αν και η μέθοδος συμπίεσης είναι η κυριότερη μέθοδος αναγνώρισης της ΕΒΦΘ

ορισμένες έρευνες συνιστούν την αποφυγή της σε περιπτώσεις διακριτού οξέος θρόμβου και ιδιαίτερα ασταθούς θρόμβου, για την αποφυγή εμβολισμού [18]. Οι τεχνικές συμπίεσης θα πρέπει να πραγματοποιηθούν στην κλίμακα του γκρι όπου είναι μια αρκετά ικανοποιητική μέθοδος στη διάγνωση της ΕΒΦΘ. Ωστόσο η απεικόνιση με έγχρωμη Doppler μπορεί να φανεί χρήσιμη στη γρήγορη αναγνώριση απουσίας ροής σε επίμηκες επίπεδο λόγω απόφραξης από θρόμβο ή σε περιπτώσεις όπου οι τεχνικές συμπίεσης καθίστανται δύσκολες ιδιαίτερα σε παχύσαρκους ασθενείς.

Για την αναγκαιότητα του ελέγχου της ΕΒΦΘ στις γαστροκνημίες δεν υπάρχει κοινή αποδοχή έως σήμερα [17,19,20]. Το 2007 το Αμερικανικό Κολλέγιο Πνευμονολόγων δημοσίευσε οδηγίες όπου συνιστούσαν την θεραπευτική αγωγή της ΕΒΦΘ ανεξαρτήτως του σημείου θρόμβωσης [19]. Την ίδια περίοδο η διεπιστημονική επιτροπή αξιολόγησης αγγειολογικών εργαστηρίων απαιτούσαν τον έλεγχο των φλεβών της γαστροκνημίας [20]. Σε γενικές γραμμές ενώ το Αμερικάνικο Ινστιτούτο Υπερηχογραφικής Απεικόνισης στην Ιατρική (AIUM) και το Αμερικάνικο Κολλέγιο Ακτινολογίας (ACR) έχουν στις κατευθυντήριες οδηγίες για τη διάγνωση της ΕΒΦΘ τη μη αξιολόγηση των φλεβών της γαστροκνημίας ως εξέταση ρουτίνας, από την άλλη απαιτούν την αξιολόγηση αυτών σε περιπτώσεις πόνου στην γαστροκνημία [17]. Η λογική της αξιολόγησης των φλεβών της γαστροκνημίας περιλαμβάνει την διάγνωση της ΕΒΦΘ των γαστροκνημιών, την έναρξη θεραπείας για την αποτροπή περαιτέρω επέκτασης του θρόμβου και τον κίνδυνο πνευμονικής εμβολής, μείωση του κινδύνου επαναλαμβανόμενου ΕΒΦΘ, την αποτροπή φλεβικής ανεπάρκειας και τη δημιουργία διάγνωσης η οποία να αποκλείει άλλες αιτίες πόνου και οιδήματος στις γαστροκνημίες [21]. Επιπροσθέτως υπάρχει ευρεία αποδοχή ότι αμφοτερόπλευρη ΕΒΦΘ στις γαστροκνημίες μπορεί να μην είναι αυτοπεριοριζόμενη νόσος συγκριτικά με την ετερόπλευρη ΕΒΦΘ στις γαστροκνημίες η οποία εμφανίζει αυξημένο κίνδυνο για πνευμονική εμβολή, νεοπλασία, υποτροπή, χρόνια φλεβική ανεπάρκεια και χαμηλό προσδόκιμο ζωής στα 2 χρόνια [22].

Συμπληρωματικά της μεθόδου συμπίεσης στη κλίμακα του γκρι και του έγχρωμου Doppler, η φασματική ανάλυση της ροής πρέπει να χρησιμοποιείται αμφοτερόπλευρα από τις λαγόνιες φλέβες έως τις κοινές μηριαίες για την εκτίμηση της αναπνευστικής φασικότητας (εικόνα 2) και στις ιγνυακές φλέβες για τον έλεγχο της διατασιμότητας (εικόνα 3).

Ο έλεγχος διατασιμότητας είναι μια πολύ χρήσιμη τεχνική για την επίδειξη φλεβικής ροής στα αγγεία της λεκάνης, του μηρού και της γαστροκνημίας και τον αποκλεισμό θρόμβου σε τμήματα τα οποία δεν μπορούν να αναδειχθούν με υπερηχογραφικό έλεγχο. Ωστόσο αυτή η μέθοδος δεν πρέπει να χρησιμοποιηθεί σε περιπτώσεις ασταθούς

θρόμβου, για την πιθανότητα αποκόλλησης και δημιουργίας εμβολής. Πρόσφατη μελέτη προτείνει ότι η μέθοδος διατασιμότητας των φλεβών στα κάτω άκρα προσθέτει ελάχιστα στην ευαισθησία της τεχνικής Doppler και άρα θα πρέπει να αποκλειστεί από πρωτόκολλο ΕΒΦΘ [23].

Ετερόπλευρη εξέταση του κάτω άκρου είναι αποδεκτή σε ασθενείς με ετερόπλευρα συμπτώματα, αν και θα πρέπει να απεικονιστούν οι φασματικές αναλύσεις ροής και από τα δύο άκρα [17]. Σε ασθενείς με αμφοτερόπλευρα συμπτώματα των κάτω άκρων ή συμπτώματα καρδιακής/πνευμονικής αιτιολογίας, αμφοτερόπλευρη εξέταση είναι απαραίτητη [24].

### **Φυσιολογικά ευρήματα**

Το τοίχωμα των φλεβών είναι λεπτό και πρακτικά αδιόρατο και συμπίπτει ολοκληρωτικά, εξαλείφοντας τον αυλό της φλέβας με μια πολύ μικρή σχετικά πίεση από τον ηχοβολέα. (εικόνα 1). Ο αυλός θα πρέπει να είναι ανηχοικός χωρίς εσωτερικές ηχοανακλάσεις. Η έγχρωμη ροή θα πρέπει να είναι συνεχής χωρίς χρωματικά κενά. Η φασματική ανάλυση ροής θα πρέπει να επιδεικνύει αναπνευστικές μεταβολές στις λαγόνιες και κοινές μηριαίες φλέβες (εικόνα 2). Μεταβαλλόμενη καρδιακή παλμικότητα μπορεί να απεικονιστεί (εικόνα 4).

Παλινδρομήσεις της τριγλώχινας και ευρήματα δεξιάς καρδιακής ανεπάρκειας επηρεάζουν την παλμικότητα της φασματικής ροής (εικόνα 5). Συμπίεση στις φλέβες της γαστροκνημίας θα προκαλέσουν διατασιμότητα και αύξηση της αιματικής ροής προς την καρδιά (εικόνα 3).

### **Υπερηχογραφικά ευρήματα φλεβικής θρόμβωσης**

Το κυριότερο κριτήριο για την διάγνωση της ΕΒΦΘ είναι η έλλειψη σύμπτωσης των τοιχωμάτων της φλέβας κατά την συμπίεση (εικόνα 6). Ενδοαυλικές ηχοανακλάσεις μπορεί να απεικονιστούν στη κλίμακα του γκρι (εικόνα 7) και αυτό εμφανίζεται σε περιπτώσεις αργής αιματικής ροής, ωστόσο η μέθοδος συμπίεσης είναι φυσιολογική (εικόνες 8,9). Η έλλειψη αιματικής ροής δεν αποτελεί ειδικό εύρημα της ΕΒΦΘ, γιατί σε περιπτώσεις αργούς αιματικής ροής η οποία μπορεί να μην ανιχνευθεί σε εξέταση Doppler και να μιμηθεί ΕΒΦΘ. Το έγχρωμο Doppler θα επιδείξει απουσία ροής σε περίπτωση αποφρακτικού θρόμβου και κενά χρώματος σε περιπτώσεις μερικής απόφραξης (εικόνα 10,11).

Εκτεταμένη θρόμβωση στις γαστροκνημίες μπορεί να επιτεδώσει την διατασιμότητα των σημάτων αιματικής ροής στις ιγνυακές φλέβες. Θρόμβωση στις λαγόνιες φλέβες ή στην κάτω κοίλη φλέβα θα έχει σαν αποτέλεσμα την επιτέδωση του ίχνους Doppler στις απομακρυσμένες φλέβες και την εξάλειψη των αναπνευστικών παραλλαγών και της καρδιακής παλμικότητας στις λαγόνιες και κοινές μηριαίες φλέβες. Εξάλειψη των αναπνευστικών παραλλαγών μπορεί να επιφέρει και εξωτερική πίεση από όγκους της πυέλου ή της μηροβουβωνικής χώρας (εικόνα 12)[25].

### ***Παγίδες στη χρήση του υπερηχογραφήματος***

Τα πιο κοινά προβλήματα στη χρήση του υπερηχογραφήματος για την ανάδειξη και διάγνωση της ΕΒΦΘ είναι η αδυναμία απεικόνισης των φλεβών λόγω της σωματοδομής των ασθενών (παχύσαρκοι), επιθέματα ή μηχανήματα από χειρουργικές επεμβάσεις ή αργή αιματική ροή. Η χρησιμοποίηση κυρτού ηχοβολέα μπορεί να βελτιώσει την διεισδυτικότητα. Η αντίστροφη θέση Trendelenburg ή η αιώρηση του άκρου μπορεί να προκαλέσει διάταση των φλεβών με αποτέλεσμα την καλύτερη απεικόνιση τους.

Στην περίπτωση που οι φλέβες δεν μπορούν να απεικονιστούν στην κλίμακα του γκρι, η χρησιμοποίηση του έγχρωμου ή δυναμικού Doppler με την μέθοδο της διατασιμότητας, μπορεί να φανεί χρήσιμη στην απεικόνιση της φυσιολογικής ροής. Αν η αιματική ροή μπορεί να καταγραφεί τότε η περίπτωση θρόμβωσης μπορεί να αποκλειστεί, αλλά η περίπτωση μερικής απόφραξης από θρόμβο μπορεί να είναι πάντοτε παρούσα. Σε περιπτώσεις όπου ένα τμήμα της φλέβας δεν μπορεί να απεικονιστεί η εξέταση θεωρείται ατελής. Στις συγκεκριμένες περιπτώσεις υπερηχογραφικός επανέλεγχος ή έλεγχος με μαγνητική φλεβογραφία μπορεί να αποκλείσει το ενδεχόμενο επέκτασης.

Το έγχρωμο Doppler διευκολύνει την υπερηχογραφική εξέταση της ΕΒΦΘ, ως μια γρήγορη αναγνώριση του φλεβικού συστήματος και την ανάδειξη κενών χρωματισμού σε περιπτώσεις μερικής θρόμβωσης. Δυστυχώς η χρωματική υπερπλήρωση μπορεί να εξαλείψει την ανάδειξη μερικής θρόμβωσης δίνοντας έτσι ψευδώς θετικά αποτελέσματα (εικόνα 13,14). Η μέθοδος συμπίεσης μπορεί να βοηθήσει στις συγκεκριμένες περιπτώσεις. Η χρωματική πληρότητα συμβαίνει σε περιπτώσεις που έχουμε αύξηση αιματικής ροής λόγω εφαρμογής της μεθόδου διατασιμότητας ή σε περιπτώσεις όπου ο ασθενής βήχει.

Μία ακόμα περίπτωση ψευδούς θετικού αποτελέσματος είναι η θρόμβωση του ενός σκέλους διπλασιασμού φλεβικού τμήματος (εικόνα 15). Ο ανυποψίαστος και άπειρος

χειριστής μπορεί να μην απεικονίσει τον θρομβωμένο δεύτερο αύλο που σε ορισμένες περιπτώσεις είναι πιο ηχογενής με αποτέλεσμα την μη διάκριση του από τους παρακείμενους μαλακούς ιστούς. Η διάμετρος της φλέβας η οποία είναι μικρότερη από τη διάμετρο της παρακείμενης αρτηρίας θα πρέπει να θέσει την υποψία διπλασιασμού φλεβικού στελέχους ή ουλώδης ιστός και ίνωση από προηγούμενη ΕΒΦΘ.

### **Οξεία και χρόνια θρόμβωση**

Στα επεισόδια οξείας θρόμβωσης των κάτω άκρων, πλήρης αποκατάσταση του θρόμβου συμβαίνει στο 20% των ασθενών [26]. Σε μερικούς ασθενείς επιτυγχάνεται επανασηραγγοποίηση ενώ σε άλλους παράπλευρο δίκτυο [27]. Η οξεία θρόμβωση έχει συνήθως υποηχοική απεικόνιση και διευρύνει της διάμετρο της φλέβας (μεγαλύτερη από την διάμετρο της παρακείμενης αρτηρίας). Η χρόνια θρόμβωση αντιθέτως απεικονίζεται ανομοιογενής, έκκεντρη και υπερηχοική με σπασμό του αγγείου και διάμετρο μικρότερη της παρακείμενης αρτηρίας. Ωστόσο στον υπερηχογραφικό έλεγχο συχνά υπάρχει αλληλοεπικάλυψη των ευρημάτων. Πάχυνση του τοιχώματος των φλεβών, επασβεστώσεις, ηχογενή διαφραγμάτια στον αυλό και ανάπτυξη παράπλευρου δικτύου, είναι χαρακτηριστικά χρόνιας θρόμβωσης (εικόνα 16,17).

Κάθε επεισόδιο ΕΒΦΘ αυξάνει τον κίνδυνο υποτροπής της ΕΒΦΘ [28]. Οι συγκεκριμένοι ασθενείς μπορεί να αναπτύξουν οξεία θρόμβωση σε έδαφος χρόνιας ΕΒΦΘ, κατάσταση κατά την οποία η διαφοροποίηση οξείας από χρόνια θρόμβωση είναι εξαιρετικά δύσκολη. Θα ήταν χρήσιμο να πραγματοποιηθεί μια εξέταση ως σημείο αναφοράς μετά την συμπλήρωση της αντιπηκτικής αγωγής, για την αναγνώριση θρόμβου σε νέα τοποθεσία, ως δείκτη οξείας θρόμβωσης σε ασθενείς με υποτροπή των συμπτωμάτων.

Αρκετές νέες μελέτες προτείνουν ότι η καταγραφή της υποτροπιάζουσας ή εμμένουσας ΕΒΦΘ είναι εξαιρετικά χρήσιμη στην διαχείριση του ασθενούς [29,30]. Η μελέτη από τον Siragusa et al. προτείνει ότι σε υπερηχογραφικό επανέλεγχο μετά από 3 μήνες αν δεν υπάρχει καταγραφή υποτροπής ΕΒΦΘ, τότε η αντιπηκτική αγωγή μπορεί να σταματήσει με χαμηλό κίνδυνο υποτροπής [29]. Αντιθέτως οι Pandoni et al., αναφέρουν ότι επιμηκύνοντας της διάρκεια της αντιπηκτικής αγωγής σε ασθενείς με ενδεικτικά

στοιχεία εμμένουσας ΕΒΦΘ σε υπερηχογραφικό επανέλεγχο μετά από 3 μήνες αγωγής , μείωσαν τον βαθμό υποτροπής της ΕΒΦΘ [30].

### ***Τυχαία ευρήματα/Εναλλακτικές διαγνώσεις***

Ο πόνος στα κάτω άκρα και το οίδημα είναι οι πιο κοινές κλινικές εκδηλώσεις της οξείας ΕΒΦΘ, άλλα δεν είναι ειδικές. Επτά στους 10 ασθενείς που παραπέμπονται για πόνο και οίδημα στα κάτω άκρα στα επείγοντα περιστατικά, η αιτιολογία θα είναι διαφορετική από αυτή της ΕΒΦΘ [31,32].

Μελέτες έχουν δείξει ότι προσεκτικός υπερηχογραφικός έλεγχος θα αναδείξει την αιτιολογία των συμπτωμάτων σε περισσότερο από 10% των ασθενών [33]. Ένα από τα πιο κοινά αίτια πόνου και οιδήματος στις γαστροκνημίες εκτός από την ΕΒΦΘ είναι η ρήξη ιγνυακής ή κύστης Baker's(34). Η παρουσία κυστικής μάζας στην ιγνυακή κοιλότητα σε συνέχεια με τον χώρο της άρθρωσης μεταξύ του γαστροκνημίου και ημιμυενώδους μυός είναι χαρακτηριστική εικόνα κύστης Baker's (εικόνα 18) [33,35]. Η κύστη Baker's προκύπτει κυρίως από την διαστολή του θυλάκου του γαστροκνημίου και ημιμυενώδους μυός λόγω εκφυλιστικών αλλοιώσεων. Ωστόσο υπάρχουν και άλλες αιτίες όπως φλεγμονώδης αρθρίτιδα (κυρίως ρευματοειδής αρθρίτιδα), τραυματισμός, λοίμωξη και λαχνοοζώδης υμενίτιδα. Οι κύστεις Baker's έχουν καταγραφεί ως τυχαία ευρήματα σε περισσότερο του 35% των ασθενών που εξετάζονται για ΕΒΦΘ [36].

Άλλες αιτίες πόνου και οιδήματος στα κάτω άκρα που μπορεί να διαγνωστούν με υπερηχογραφικό έλεγχο είναι το ανεύρυσμα υγνιακής αρτηρίας, αιματώματα, αποστήματα μαλακών μορίων, τραυματικές ρήξεις μυών και μάζες μαλακών μορίων

## ΜΕΡΟΣ II

### Σκοπός

Υπάρχουν αρκετές μέθοδοι, επεμβατικοί και μη για τη διάγνωση της ΦΘΕ. Σκοπός της παρούσας μελέτης είναι η αξιολόγηση των μη επεμβατικών μεθόδων και ιδιαίτερα του υπερηχογραφικού ελέγχου στη διάγνωση και παρακολούθηση της πρωτοεμφανιζόμενης και υποτροπιάζουσας ΕΒΦΘ καθώς και η ανάδειξη αποδεδειγμένων προτάσεων για την διάγνωση της ΕΒΦΘ σε συμπτωματικούς ασθενείς.

### Υλικό και μεθοδολογία

Πραγματοποιήθηκε συστηματική ανάλυση της Αγγλικής βιβλιογραφίας για την ανάδειξη όλων των δημοσιευμένων άρθρων σχετικά με την υπερηχογραφική εκτίμηση της ΕΒΦΘ μεταξύ 1987 και 2016. Πραγματοποιήθηκε αναλυτική αναζήτηση της ηλεκτρονικής βιβλιογραφίας χρησιμοποιώντας συγκεκριμένο ιστό αναζήτησης (Pubmed). Οι λέξεις κλειδιά που χρησιμοποιήθηκαν στην Αγγλική γλώσσα ήταν *venous thromboembolic disease, ultrasonography in deep venous thrombosis, accuracy of ultrasound in DVT, role of ultrasound in thromboembolic disease, role of ultrasound in recanalization and propagation of DVT*. Δεκαέξι μελέτες ήταν προοπτικές<sup>37,38,39,40,41,43,44,47,48,50,53,54,55,57,58,59</sup>, πέντε αναδρομικές<sup>42,45,49,51,56</sup> και δύο τυχαιοποιημένες<sup>46,52</sup>. Επίσης τα συγκεκριμένα άρθρα τα οποία ανακτήθηκαν από τον ιστότοπο, ερευνήθηκαν για συναφείς παραπομπές. Στη μεθοδολογία χρησιμοποιήθηκαν άρθρα με μοναδική μεθοδολογία τη χρήση του υπερηχογραφικού ελέγχου για τη διάγνωση της ΕΒΦΘ καθώς και συγκριτικά άρθρα μεταξύ του υπερηχογραφικού ελέγχου και της φλεβογραφίας, της μαγνητικής φλεβογραφίας, της αξονικής φλεβογραφίας. Ορισμένες μελέτες αποκλείστηκαν λόγω μικρού αριθμού εξεταζόμενων.(διάγραμμα ροής).

Τα δεδομένα τα οποία ανακτήθηκαν από τα άρθρα είναι: το είδος των ασθενών (νοσηλευόμενοι ή εξωτερικοί ασθενείς), ο τύπος της φλεβικής υπερηχογραφίας ( B-mode, duplex, color Doppler), τα τμήματα των φλεβικών τμημάτων τα οποία εξετάστηκαν (CFV,SFV,PV,trifurcation of CV) και η ευαισθησία της μεθόδου σε σχέση με το σημείο θρόμβωσης (όλο το δίκτυο, εγγύς και άπω).

### **Αποτελέσματα**

Ανευρέθηκαν 23 (Πίνακας 2) μελέτες σχετικά με την ακρίβεια της υπερηχογραφική μεθόδου στην ανάδειξη της ΕΒΦΘ. Ο αριθμός των ασθενών, νοσηλευόμενων ή εξωτερικών ήταν 2700. Σε όλες τις μελέτες έχει πραγματοποιηθεί σύγκριση με ανιούσα φλεβογραφία σαν σημείο αναφοράς για την ευαισθησία και το ρόλο της υπερηχογραφικής μεθόδου.

Η ευαισθησία της υπερηχογραφική μεθόδου φτάνει το 97% στον έλεγχο των εγγύς τμημάτων του φλεβικού δικτύου, 89% για όλο το φλεβικό δίκτυο ενώ η ευαισθησία για το φλεβικό δίκτυο στις γαστροκνημίες είναι μικρότερη - 73%.

Μία μελέτη αναφέρει καμία ουσιαστική διαφορά μεταξύ πλυθυσμογραφίας και της υπερηχογραφικής μεθόδου για την ανάδειξη της εγγύς ΕΒΦΘ ( 96 με 97%).

Η ακρίβεια του υπερηχογραφήματος σε σύγκριση με άλλες μεθόδους παρουσιάζεται στο πίνακα 3.

Σε τρεις μελέτες δεν παρατηρήθηκε ουσιαστική διαφορά μεταξύ του υπερήχου , της μαγνητικής και αξονικής φλεβογραφίας στην ανάδειξη της ΕΒΦΘ στα κάτω άκρα σε συμπτωματικούς ασθενείς (97 με 98%) ωστόσο η αξονική και μαγνητική φλεβογραφία υπερισχύουν στην ανάδειξη θρόμβου στις λαγόνιες φλέβες και στην κάτω κοίλη φλέβα όπου η ειδικότητα και ευαισθησία αγγίζει το 100% ενώ στον υπέρηχο 83% με 87%

Περιορισμοί της μεθόδου αναφέρονται η αδυναμία του ασθενούς να συνεργαστεί πλήρως σε σχέση με την τοποθέτηση για την εξέταση ή / και της δυσανεξίας της πίεσης της κεφαλής σάρωσης υπερήχων στο δέρμα, ή αδυναμία του εξεταστή να αποκτήσει μια πλήρη εξέταση λόγω της παρουσίας επιδέσμων, γύψων, ή πληγών στα κάτω άκρα που μπορεί, σε ορισμένες περιπτώσεις, να οδηγήσει σε ανάγκη για επαναληπτικές εξετάσεις ή την εκτέλεση μιας εναλλακτικής διαγνωστικής διαδικασίας, όπως φλεβογραφία ή CT (αξονική τομογραφία) ή MR (μαγνητική τομογραφία) φλεβογραφία για τον αποκλεισμό της ΕΒΦΘ. Η επαναλαμβανόμενη φλεβική υπερηχογραφία φαίνεται ενδεδειγμένη για τις αρνητικές εξετάσεις σε συμπτωματικούς ασθενείς, οι οποίοι είναι ιδιαίτερα ύποπτοι για ΕΒΦΘ και στους οποίους μια εναλλακτική μορφή απεικόνισης αντενδείκνυται ή δεν είναι διαθέσιμη.

Ο υπερηχογραφικός έλεγχος στη διάγνωση της υποτροπής της ΕΒΦΘ παραμένει ισχυρό διαγνωστικό πρόβλημα.

Ωστόσο μία μελέτη ανέδειξε την παρουσία υπολειμματικού θρόμβου με την βοήθεια του υπερήχου σε περίπου 80% των ασθενών 3 μήνες μετά από εγγύς ΕΒΦΘ και σε 50% ασθενών μετά από 1 χρόνο. Η ανάδειξη νέου μη συμπίεσιμου τμήματος στην κοινή



μηριαία φλέβα και στην ιγνυακή φλέβα θεωρείται διαγνωστικό κριτήριο υποτροπής της ΕΒΦΘ, αλλά αυτό το εύρημα είναι ασύνηθες σε ασθενείς με ήδη υποτροπιάζουσα ΕΒΦΘ.

Στην ίδια μελέτη παρατηρήθηκε ότι αύξηση της διαμέτρου κατά 2 χιλ. σε κοινή μηριαία και ιγνυακή φλέβα κατά της διάρκειας συμπίεσης και συγκρινόμενη με προηγούμενο υπερηχογραφικό έλεγχο έχει υψηλή ειδικότητα και ευαισθησία (100%) στην ανάδειξη υποτροπής της ΕΒΦΘ.

Επίσης σε μία μελέτη αναδείχθηκε ο ρόλος της υπερηχογραφικής μεθόδου στην παρακολούθηση της ΕΒΦΘ στις γαστροκνημίες για τον αποκλεισμό της επέκτασης στο εγγύς δίκτυο.

Τέλος σε δύο μελέτες παρατηρήθηκε ότι η υπερηχογραφική απεικόνιση μπορεί να παίζει ρόλο στην παρακολούθηση της επανασηραγγοποίησης και ακόμη περαιτέρω στην αποτίμηση ή επίλυση της.

Πίνακας 2

Μελέτη	Πληθυσμός	Τύπος υπεηχογραφικής εξέτασης	Τμήμα του φλ. Δικτύου το οποίο εξετάστηκε	Γενική ΕΒΦΘ	Εγγύς ΕΒΦΘ	Άπω ΕΒΦΘ
<b>Elias et al. (37)</b> <sup>1987</sup>	ΔΠ	B-mode	CFV,SFV,PV,Trifurcation of CV,CV	98(325/333)	100(241/241)	91(84/92)
<b>Mattos et al.(38)</b> <sup>1987</sup>	ΔΠ	Color Doppler	CFV,SFV,PV,Trifurcation of CV,CV	95(39/41)	97(34/35)	83(5/6)
<b>Appleman et al.(39)</b> <sup>1987</sup>	Εσωτερικοί & εξωτερικοί	B-mode	CFV,PV	-	96(48/50)	-
<b>Cronan et al.(40)</b> <sup>1988</sup>	ΔΠ	B-mode	CFV,SFV,PV,Trifurcation of CV,CV	89(25/28)	93(25/27)	-
<b>O'leary et al.(41)</b> <sup>1988</sup>	ΔΠ	Duplex	CFV,SFV,PV,Trifurcation of CV,CV	88(22/25)	-	-
<b>Lensing et al.(42)</b> <sup>1989</sup>	Εξωτερικοί	B-mode	CFV,PV	91(70/77)	100(66/66)	36(4/11)
<b>Monreal et al.(43)</b> <sup>1989</sup>	Εσωτερικοί & εξωτερικοί	B-mode	CFV,PV	87(40/46)	95(40/42)	0(0/4)
<b>Rose et al.(44)</b> <sup>1990</sup>	Εσωτερικοί & εξωτερικοί	Color Doppler	CFV,SFV,PV,Trifurcation of CV,CV	79(27/34)	96(25/26)	80(4/5)
<b>Schindler et al.(45)</b> <sup>1990</sup>	Εσωτερικοί & εξωτερικοί	Color Doppler B-mode	CFV,SFV,PV	100(40/40)	-	-
<b>Mitchellet al.(46)</b> <sup>1991</sup>	ΔΠ	Duplex	CFV,SFV,PV,Trifurcation of CV,CV	86(25/29)	96(23/24)	40(2/5)
<b>Quintavall a et al.(47)</b> <sup>1992</sup>	Εσωτερικοί	Duplex	CFV,SFV,PV	98(49/50)	97(33/34)	83(5/6)
<b>Vogel et al.(48)</b> <sup>1992</sup>	ΔΠ	Duplex	CFV,SFV,PV	80(20/25)	95(20/21)	-
<b>Heijboer et al. (49)</b> <sup>1993</sup>	Εσωτερικοί	Color Doppler	CFV,SFV,PV,Trifurcation of CV,CV	77(75/97)	97(75/77)	-
<b>Bradley et al.(50)</b> <sup>1993</sup>	ΔΠ	B-mode	CFV,SFV,PV,Trifurcation of CV,CV	97(33/34)	97(33/34)	-
<b>Aronen et al.(51)</b> <sup>1994</sup>	Εσωτερικοί	Duplex	CFV,SFV,PV	87(20/23)	100(18/18)	40(2/5)
<b>Burke et al.(52)</b> <sup>1994</sup>	ΔΠ	Duplex	CFV,SFV,PV,Trifurcation of CV,CV	78(94/121)	89(92/103)	11(2/18)
<b>Wells et al.(53)</b> <sup>1995</sup>	Εξωτερικοί	B-mode	CFV,SFV,PV,Trifurcation of CV,CV	88(22/25)	100(17/17)	62(5/8)

<b>Laissy et al.(54)<sup>1996</sup></b>	ΔΠ	B-mode	CFV,SFV,PV,Trifurcation of CV,CV	88(13/15)		
<b>Evans et al.(55)<sup>1996</sup></b>	ΔΠ	B-mode	CFV,SFV,PV,Trifurcation of CV,CV	83(55/75)	-	-
<b>Theodorou et al.(56)<sup>2003</sup></b>	ΔΠ	B-mode	CFV,SFV,PV,Trifurcation of CV,CV	92(120/136 )	95(82/90)	-
<b>Elias et al.(56)<sup>2004</sup></b>	ΔΠ	B-mode	CFV,SFV,PV,Trifurcation of CV,CV	95(82/90)	-	-
<b>Bolado et al.(58)<sup>2007</sup></b>	ΔΠ	B-mode	CFV,SFV,PV,Trifurcation of CV,CV	95(30/33)	-	-
<b>Farahmand et al.(59)<sup>2011</sup></b>	ΔΠ	B-mode	CFV,SFV,PV,Trifurcation of CV,CV	-	100(75/75)	-

ΔΠ- Δεν προσδιορίζονται, CFV – common femoral vein, CV-calf veins, DVT-deep vein thrombosis, PV-popliteal vein, SFV-superficial femoral vein

Πίνακας 3

	Υπέρηχος	Φλεβογραφία	Αξονική φλεβογραφία	Μαγνητ. Φλεβογραφία	Πλυθισμογραφία
<b>Ευαισθησία</b>	97-100%	100%	93%	98%	96%
<b>Ειδικότητα</b>	98-99%	100%	97%	96%	95%

Αναζήτηση στη βάση δεδομένων της  
**PubMed** με τους εξής όρους:

*venous thromboembolic disease,  
ultrasonography in deep venous thrombosis,  
accuracy of ultrasound in DVT, role of  
ultrasound in thromboembolic disease, role  
of ultrasound in recanalization and  
propagation of DVT*

26062 πιθανώς σχετικά άρθρα

25932 αφαιρέθηκαν ως μη σχετικά  
Αναγνωρίστηκαν και αφαιρέθηκαν τα  
διπλότυπα.

Αφαιρέθηκαν όσα δεν ήταν στην  
Αγγλική γλώσσα



130 επιλέχθηκαν για περαιτέρω  
αξιολόγηση

Αφαιρέθηκαν όσα δεν αναφερόταν στον  
υπέρηχο ως μέθοδο συλλογής των  
δεδομένων

Αφαιρέθηκαν όσα είχαν μικρό αριθμό  
εξεταζόμενων.

Προστέθηκαν πιθανά σχετικά άρθρα από  
τις βιβλιογραφικές αναφορές.



23 επιλέχθηκαν για αξιολόγηση  
ολόκληρου του κειμένου τους και  
προστέθηκαν στη μελέτη

### **Συζήτηση**

Η ΦΘΕ αποτελεί ένα μείζον πρόβλημα με μεγάλη θνητότητα και νοσηρότητα. Αρκετοί διαγνωστικοί μέθοδοι εμπλέκονται στη διάγνωση της ΦΘΕ. Το υπερηχογράφημα αποτελεί μια αναίμακτη, με χαμηλό κόστος και σχετικά εύκολα διαθέσιμη και μέθοδος για την διάγνωση της ΕΒΦΘ.

Πολλές μελέτες έχουν αποδείξει ότι περιορίζοντας τη χρήση του υπερηχογραφήματος σε δύο σημεία και ιδιαίτερα στην ιγνυακή περιοχή και στην περιοχή της κοινής μηριαίας φλέβας, θα έχει ως αποτέλεσμα την διατήρηση της υψηλής ευαισθησίας της τεχνικής και την μείωση του χρόνου διάρκειας απαραίτητος για την εξέταση [60,61,62,63,64]. Η υψηλή ευαισθησία της μεθόδου ενισχύεται από το γεγονός ότι ΕΒΦΘ αυτοπεριοριζόμενη στην μηριαία φλέβα αποτελεί ασυνήθιστο εύρημα. Η εξέταση θα πρέπει να γίνει προσεκτικά στην ιγνυακή φλέβα έως τον τριχασμό της στην εγγύς γαστροκνημία σε ασθενείς με υποψία ΕΒΦΘ στην γαστροκνημία και στην κοινή μηριαία φλέβα σε ασθενείς με υποψία ΕΒΦΘ στην λαγονομηριαία περιοχή.

Αν και η ανωτέρω μέθοδος είναι χρήσιμη για γρήγορη διάγνωση της ΕΒΦΘ σε συμπτωματικούς ασθενείς θα ήταν χρήσιμο στην περίπτωση διάγνωσης ΕΒΦΘ να γίνεται πιο λεπτομερής καταγραφή με υπερηχογραφικό έλεγχο.

Υπάρχουν μελέτες σχετικά με το αν είναι απαραίτητη η αμφοτερόπλευρη υπερηχογραφική εξέταση των κάτω άκρων σε ασθενείς με υποψία ΕΒΦΘ στο ένα άκρο. [65,66]. Παρόλο αυτά ελάχιστα στοιχεία υπάρχουν για να υποστηρίξουν τέτοια πρακτική [67]. Στην καθημερινή πρακτική ο υπερηχογραφικός έλεγχος σε ασθενείς με υποψία ΕΒΦΘ πραγματοποιείται μόνο στο συμπτωματικό άκρο. Αν τα αποτελέσματα της υπερηχογραφικής εξέτασης είναι αρνητικά στην αρχική εξέταση ή σε επανέλεγχο, η πιθανότητα ο ασθενής να αναπτύξει ΕΒΦΘ ή πνευμονική εμβολή σε μια χρονική περίοδο πάνω από 3 μήνες, είναι πολύ χαμηλή (<1%) [68,69]. Η μόνη περίπτωση όπου θα μπορούσε

να πραγματοποιηθεί υπερηχογραφική εξέταση στο ετερόπλευρο άκρο, είναι σε ασθενείς με διάγνωση ΕΒΦΘ στο ένα άκρο και συμπτωματολογία στο ετερόπλευρο.

Η διάγνωση της υποτροπής της ΕΒΦΘ παραμένει έως τώρα ένα ισχυρό διαγνωστικό πρόβλημα [70]. Τα υπερηχογραφικά ευρήματα της ΕΒΦΘ μπορεί να παραμείνουν για απεριόριστο χρονικό διάστημα, οπότε η απώλεια σύμπτωσης των τοιχωμάτων της φλέβας κατά την υπερηχογραφική εξέταση αποτελεί λιγότερο ειδικό διαγνωστικό κριτήριο για την διάγνωση της υποτροπής της ΕΒΦΘ. Μολονότι μέχρι πρόσφατα υπάρχουν διαφορές στα υπερηχογραφικά ευρήματα μεταξύ οξείας και χρόνιας ΕΒΦΘ, δεν υπάρχουν μελέτες να επικυρώσουν υπερηχογραφικά χαρακτηριστικά ως ειδικά ή ευαίσθητα στη διάγνωση της υποτροπής ΕΒΦΘ.

Η αξιολόγηση της ακρίβειας της υπερηχογραφικής συμπίεσιμότητας για την διάγνωση της υποτροπής ΕΒΦΘ εξετάζεται μόνο σε μία μελέτη[68]. Σε αυτή την μελέτη υπήρχε συστηματική παρακολούθηση της διαμέτρου των συμπτυσσόμενων φλεβικών τοιχωμάτων της κοινής μηριαίας και ιγνυακής φλέβας με ευρήματα ΕΒΦΘ. Όταν οι ασθενείς εμφάνιζαν συμπτώματα υποτροπής ΕΒΦΘ, εφαρμόζοταν υπερηχογραφική εξέταση και φλεβογραφία. Οι ασθενείς με συμπτώματα υποτροπής ΕΒΦΘ και στους οποίους υπήρξε αύξηση της διαμέτρου της φλέβας κατά τη διάρκεια της συμπίεσης > 2 χιλ, είχαν υποτροπή ΕΒΦΘ κατά την φλεβογραφία [71].

Τα σημερινά υπερηχογραφικά κριτήρια για την ανάδειξη της υποτροπής της ΕΒΦΘ , περιλαμβάνουν νέες τοποθεσίες θρόμβωσης οι οποίες δεν υπήρχαν στην αρχική εξέταση ή αξιολογή διεύρυνση της διαμέτρου της φλεβικής αυλού (>2χιλ.) σε ασθενείς με επιδείνωση των κλινικών συμπτωμάτων[40]. Εν κατακλείδι θα ήταν χρήσιμο σε ασθενείς με ΕΒΦΘ να πραγματοποιείται επανέλεγχος με υπέρηχο μετά την αντιπηκτική αγωγή σαν σημείο αναφοράς σε περίπτωση νέων συμπτωμάτων[40]. Η επαναμέτρηση του μήκους της θρόμβωσης και της μέγιστης διαμέτρου της κοινής μηριαίας και ιγνυακής φλέβας, θα αύξανε την πιθανότητα του υπερηχογραφικού ελέγχου στη διάγνωση της υποτροπής ΕΒΦΘ. Δυστυχώς όμως υπάρχουν πολλοί ασθενείς με υποψία υποτροπής ΕΒΦΘ στους οποίους ο υπερηχογραφικός έλεγχος δεν είναι χρήσιμος. Σε αυτές τις περιπτώσεις η κλινική εξέταση ταυτόχρονα με άλλες μεθόδους όπως η φλεβογραφία και η πλυθισμογραφία μπορεί να φανούν χρήσιμες [62].

Το πλεονέκτημα του υπερήχου στην ανάδειξη της ΕΒΦΘ είναι το χαμηλό κόστος, η υψηλή διαθεσιμότητα και ευαισθησία.[72] Η αξονική και μαγνητική τομογραφία μπορούν

να συγκριθούν στον βαθμό ευαισθησίας και ειδικότητας με τον υπερηχογραφικό έλεγχο[72]. Η ανάδειξη θρόμβου στις λαγόνιες φλέβες και κάτω κοίλη φλέβα είναι δύσκολή με την χρήση του υπερήχου με σαφή υπεροχή της μαγνητικής και αξονικής φλεβογραφίας. Ακόμα περισσότερο η διαφοροποίηση του οξέος από τον χρόνια θρόμβο είναι δυνατή με την χρήση της μαγνητικής φλεβογραφίας. Ωστόσο η χρήση ιονίζουσας ακτινοβολίας της αξονικής καθώς και το υψηλό κόστος της μαγνητικής τις καθιστούν αδύνατες για τον έλεγχο ρουτίνας[72]. Εν κατακλείδι συνδυασμός χρήσης υπερήχου με κλινικά τεστ και D-dimer αποτελεί την κύρια στρατηγική για την διάγνωση ή αποκλεισμό της ΕΒΦΘ[72].

Η διάγνωση της πνευμονικής εμβολής με μη επεμβατικά μέσα, καθίσταται προβληματική λόγω της έλλειψης ευαίσθητων και ειδικών μη επεμβατικών μεθόδων. Πολύ προσοχή έχει δοθεί στη χρήση μη επεμβατικών αξιολογήσεων για ΕΒΦΘ σε ασθενείς με μη διαγνωστικές πνευμονικές απεικονιστικές μεθόδους[73,74].

Η σημερινή διαχείριση της ΕΒΦΘ και της πνευμονικής εμβολής είναι παρόμοια[75]. Αν ο υπερηχογραφικός έλεγχος επιβεβαιώσει την παρουσία της ΕΒΦΘ, τότε η απαραίτητα αντιθρομβωτική θεραπεία μπορεί να χορηγηθεί χωρίς να κρίνεται απαραίτητη η απόδειξη των πνευμονικών δυσλειτουργιών ( πνευμονικά έμβολα ή μη). Περισσότερο από 70% των ασθενών με συμπτώματα οξείας πνευμονικής εμβολής θα έχουν φλεβογραφικά ευρήματα ΕΒΦΘ[75].

Αρκετές κλινικές μελέτες έχουν πραγματοποιηθεί για την αξιολόγηση της χρήσης του υπερήχου στη μείωση της ανάγκης για πνευμονική αγγειογραφία σε ασθενείς με μη διαγνωστικές πνευμονικές μεθόδους. Μία από αυτές τις μελέτες έδειξε ότι παρόλο ότι περίπου 30% των ασθενών με πνευμονική εμβολή είχαν υπερηχογραφική επιβεβαίωση ΕΒΦΘ, η εξέταση ρουτίνας με αμφοτεροπλευρό υπερηχογραφικό έλεγχο, μείωσε την χρήση της πνευμονικής αγγειογραφίας μόνο κατά 9 %[76].

Η χρησιμότητα του υπερήχου σαν διαγνωστικό τεστ για την πνευμονική εμβολή μπορεί να ενισχυθεί με συνδυασμό κλινικών πιθανοτήτων και των D-dimers. Οι Perrier et al. πραγματοποίησαν μελέτη σε ασθενείς με μη διαγνωστικά πνευμονικά τεστ [77]. Όλοι οι ασθενείς υποβλήθηκαν σε υπερηχογραφικό έλεγχο, και αυτοί με θετικά αποτελέσματα νοσηλεύτηκαν για φλεβική θρόμβωση. Οι ασθενείς με φυσιολογικό υπέρηχο ή αρνητικά d-dimers και χαμηλές κλινικές πιθανότητες αποκλείστηκαν από την διάγνωση της πνευμονικής εμβολής. Μόνο οι ασθενείς με διαγνωστικά πνευμονικά τεστ οι οποίοι είχαν φυσιολογικό υπέρηχο, θετικά d-dimers και υψηλές κλινικές πιθανότητες για πνευμονική εμβολή, υποβλήθηκαν σε πνευμονική αγγειογραφία. Ο συγκεκριμένος αλγόριθμος με ασφάλεια απέκλεισε το 67% των ασθενών με μη διαγνωστικά πνευμονικά τεστ από την ανάγκη πνευμονικής αγγειογραφίας.[78].

Μία άλλη μελέτη απέδειξε ότι ασθενείς με χαμηλές ή μέτριες κλινικές πιθανότητες για πνευμονική εμβολή, με μη διαγνωστικά πνευμονικά τεστ και αρνητικό υπερηχογραφικό έλεγχο, θα μπορούσαν να επανελεγχθούν με υπέρηχο χωρίς την ανάγκη χρήσης αντιπηκτικής αγωγής. [79]. Οι ασθενείς με αρνητικούς υπερήχους σε διάστημα πάνω από δύο εβδομάδες από την αρχική τους εκτίμηση, δεν είχαν μεγαλύτερο ρίσκο (<1%) ανάπτυξης θρομβοεμβολικών επιπλοκών σε διάστημα 3 μηνών συγκριτικά με ασθενείς των οποίων η αρχική εκτίμηση με πνευμονικά τεστ ήταν φυσιολογική [79].

Μέχρι προσφάτως οι επιλογές για θεραπεία ασθενών με υποψία ΕΒΦΘ ήταν περιορισμένες. Οι κλινικοί ιατροί θα μπορούσαν είτε να κανονίσουν επείγουσες διαγνωστικές απεικονίσεις για την επιβεβαίωση ή τον αποκλεισμό της ΕΒΦΘ είτε να ξεκινήσουν ενδοφλέβια θεραπεία με κλασική ηπαρίνη μέχρι την πραγματοποίηση των απαραίτητων διαγνωστικών απεικονιστικών εξετάσεων. Σε ασθενείς με μεσαίο ή υψηλό κίνδυνο για ΕΒΦΘ μπορούν να ξεκινήσουν άμεσα ενδοφλέβια θεραπεία με κλασική ηπαρίνη ή ηπαρινή χαμηλού μοριακού βάρους (ΗΧΜΒ) και η διαγνωστική απεικόνιση να κανονιστεί την επόμενη μέρα [80].

Επειδή η θεραπεία με ενδοφλέβια κλασική ηπαρίνη ή (ΗΧΜΒ) είναι ασφαλής και αποτελεσματική θεραπεία σε ασθενείς με αποδεδειγμένη ΕΒΦΘ, θα μπορούσε να παράσχει επαρκή προστασία σε ασθενείς με υποψία ΕΒΦΘ [80,81,82,83]. Στις περιπτώσεις χαμηλού κινδύνου ασθενών όπου η διαγνωστική απεικόνιση της ΕΒΦΘ μπορεί να καθυστερήσει από 12 έως 24 ώρες θα μπορούσε να γίνει συνδυασμός μεταξύ κλινικών διαγνωστικών μεθόδων και χρησιμοποίηση των d-dimers [83].

Ένα χαρακτηριστικό της φυσικής ιστορίας της ΕΒΦΘ που παραμένει αμφιλεγόμενη είναι η εξέλιξη της. Μετά από ένα επεισόδιο ΕΒΦΘ, υπάρχει μια οξεία φλεγμονώδη απόκριση στον τοίχωμα της φλέβας και στον ίδιο τον θρόμβο, οδηγώντας σε μια δυναμική διαδικασία κατά την οποία ο θρόμβος υποχωρεί λόγω της επανασηραγγοποίησης. Επανασηραγγοποίηση ορίζεται ως η επιστροφή της ροής του αίματος σε ένα φλεβικό τμήμα που είχε προηγουμένως αποφραχθεί. Η επανασηραγγοποίηση είναι μία πολύπλοκη διαδικασία που περιλαμβάνει αρχικά προσκόλληση του θρόμβου στο τοίχωμα της φλέβας και μια φλεγμονώδη απόκριση στο τοίχωμα των αγγείων, το οποίο οδηγεί σε οργάνωση και την επακόλουθη συστολή του θρόμβου, και στη συνέχεια σε νεοαγγείωση και λύση περιοχών στο εσωτερικό του θρόμβου[84]. Ωστόσο η επανασηραγγοποίηση δεν είναι το μόνο φαινόμενο που παρατηρείται κατά τη διάρκεια της φυσικής πορείας της ΕΒΦΘ και η επέκταση της έχει εντοπισθεί σε 20 έως 40% των ασθενών χρησιμοποιώντας color duplex mapping, παρά την επαρκή αντιπηκτική αγωγή [85]. Συνεπώς, είναι πολύ σημαντικό να κατανοήσουμε τους



παθοφυσιολογικούς μηχανισμούς επειδή καθυστερημένη παλινδρόμηση ή η επέκταση του θρόμβου μπορεί να σχετίζεται με την ανάπτυξη και την έξαρση των σημείων και συμπτωμάτων της χρόνιας φλεβικής ανεπάρκειας (ΧΦΑ).

Το μεταθρομβωτικό σύνδρομο είναι μια κοινή αιτία της (ΧΦΑ) και έχει σημαντικές κοινωνικοοικονομικές συνέπειες τόσο για τους ασθενείς όσο και για τις υπηρεσίες υγείας.

Η παθοφυσιολογία του μεταθρομβωτικού συνδρόμου δεν είναι πλήρως κατανοητή. Ωστόσο, είναι πιθανό ότι η παρουσία θρόμβου να απελευθερώνει φλεγμονώδεις διαμεσολαβητές οι οποίοι, μαζί με τη διαδικασία της απόφραξης που λαμβάνει χώρα μετά από ένα επεισόδιο ΕΒΦΘ, να δημιουργεί βλάβες στις φλεβικές βαλβίδες, που οδηγούν σε ανεπάρκεια. Η βαλβιδική ανεπάρκεια, η επίμονη απόφραξη των φλεβών από τον εναπομείναντα θρόμβο, ή και τα δύο, μπορεί να προκαλέσει χρόνια φλεβική υπέρταση, η οποία οδηγεί σε οίδημα, στην υποξία των ιστών, ακόμη και σε εξελκώσεις του δέρματος. Πολλοί διαφορετικοί συγγραφείς έχουν προτείνει ορισμούς του μεταθρομβωτικού συνδρόμου που βασίζονται σε συνδυασμούς των κλινικών συμπτωμάτων και σημείων, τα στοιχεία των φλεβικών αποφράξεων, αυξημένη φλεβική πίεση ή βαλβιδική παλινδρόμηση, που προσδιορίζονται βάσει των υπερήχων ή από τα ευρήματα πληθυσμογραφίας. Ενώ η διάγνωση του μεταθρομβωτικού συνδρόμου δεν μπορεί να γίνει εν απουσία αυτών των κλινικών συμπτωμάτων, η πλειονότητα των συμπτωματικών ασθενών εμφανίζουν ανεπάρκεια της βαλβίδας, αν και πολλοί άνθρωποι με ανεπάρκεια δεν εκδηλώνουν μεταθρομβωτικό σύνδρομο κλινικά [86,87]. Ως εκ τούτου, καθυστερημένη επανασηραγγοποίηση μετά από θρομβωτικό επεισόδιο φαίνεται να αποτελεί σημαντικό προγνωστικό παράγοντα της ανάπτυξης μεταθρομβωτικού συνδρόμου. Ωστόσο, ο χρόνος και τα ποσοστά αποκατάστασης των φλεβικών τμημάτων που έχουν θρομβωθεί δεν έχουν ακόμη καθοριστεί. Οι Sevitt et al. [88,89] έχουν προτείνει ότι η επανασηραγγοποίηση είναι μέρος της διαδικασίας της ινοκυτταρικής οργάνωσης του θρόμβου. Θεωρούν ότι αυτή η διαδικασία περιλαμβάνει τη συστολή του θρόμβου, πολλαπλές ρήξεις μεταξύ του θρόμβου και τον έσω χιτώνα, εντοπισμένη ινωδόλυση και τον κατακερματισμό του θρόμβου μετά την κυτταρική εισβολή από νεοουσταθέντα αγγεία [88,89].

Οι Wakefield et al. ανέφεραν τα αποτελέσματα σε πειραματική μελέτη που προτείνει ότι η νεοαγγειογένεση συμβαίνει κατά τη διαδικασία της οργάνωσης ενός θρόμβου, με αποτέλεσμα την επανασηραγγοποίηση των αποφραγμένων αγγείων [90]. Στο ίδιο πνεύμα, άλλοι συγγραφείς έχουν υποστηρίξει ότι η επανασηραγγοποίηση είναι μέρος της φυσιολογικής διαδικασίας της αναδιαμόρφωσης του θρόμβου. Οι Labropoulos et

α). μελέτησαν την διαδικασία αναδιαμόρφωσης στις φλέβες της γαστροκνημίας και διαπίστωσαν ότι το μήκος, τα πρότυπα λύσης και η θέση των θρόμβων είναι όλοι παράγοντες που επηρεάζουν αυτή τη διαδικασία [91]. Επιπλέον οι Labropoulos et al., και Barros et al. έχουν παρατηρήσει μοτίβα ροής που ταιριάζουν στο προφίλ της (AVF) στο εσωτερικό του θρόμβου ως τμήμα της νεοαγγείωσης μετά από οξεία επεισόδια ΕΒΦΘ[92,93]. Η αρτηριακή ροή που μπορεί να ταυτοποιηθεί με color duplex mapping της θρομβωμένης φλέβας κατά τη διάρκεια των πρώτων εβδομάδων μετά την οξεία εκδήλωση φαίνεται να είναι απότοκο της φλεγμονής και νεοαγγείωσης που συμβαίνουν μετά τον σχηματισμό και την αναδιαμόρφωση ενός θρόμβου[92]. Παλμική ροή στο εσωτερικό και δίπλα σε ένα θρόμβο μπορούν να ταυτοποιηθούν με την παρατήρηση του aliasing (που εμφανίζεται ως μίγμα των χρωμάτων) και χαρακτηρίζεται από μία φασματική καμπύλη με υψηλή τελική διαστολική ταχύτητα και χαμηλό δείκτη αντίστασης (RI), το οποίο είναι ένα τυπικό AVF, όπως απεικονίζεται στην εικόνα 20.

Στο παρελθόν, οι μελέτες που χρησιμοποίησαν τη μέθοδο της ανιούσας φλεβογραφίας έδωσαν την εντύπωση ότι η απόφραξη ήταν μια καθυστερημένη αντίδραση, που συμβαίνει σε περιόδους που κυμαίνονται από 6 μήνες έως χρόνια μετά την οξεία εκδήλωση[94]. Ωστόσο, η σύγχρονη έρευνα αναφέρει από διάφορους συγγραφείς[94,95] οι οποίοι έχουν χρησιμοποιήσει color duplex mapping ότι η επανασηραγγοποίηση των θρόμβων στα κάτω άκρα με ΕΒΦΘ δεν είναι μια αργή διαδικασία, όπως προηγουμένως πίστευαν. Οι Killewich et al. έχουν δημοσιεύσει στοιχεία ότι η λύση του θρόμβου και η επανασηραγγοποίηση του φλεβικού τμημάτος μπορεί να παρατηρηθεί με color duplex mapping την πρώτη εβδομάδα μετά την αρχική διάγνωση[96]. Μελέτες που χρησιμοποιούν ανιούσα φλεβογραφία για να παρακολουθούν την πορεία της ΕΒΦΘ έχουν γίνει σπανιότερες, λόγω της επεμβατικότητας της. Ως εκ τούτου, η χαρτογράφηση με duplex έχει επεκτείνει τις δυνατότητες για τη μελέτη της φυσικής ιστορίας της ΕΒΦΘ, διότι καθιστά δυνατή τη διεξαγωγή ενός απεριόριστου αριθμού διαδοχικών σαρώσεων, αποκαλύπτοντας έτσι τα πρότυπα των γεγονότων στη φυσική ιστορία της ΕΒΦΘ που είναι διαφορετικά από ό, τι έχει προταθεί στο παρελθόν. Χαρτογράφηση με duplex Color παρέχει επίσης τη δυνατότητα χρησιμοποίησης μεθόδων για την ποσοτικοποίηση της διαδικασίας απόφραξης, όπως η θρομβωτική βαθμολογία που περιγράφεται από τον Porter et al.[97] και το τεστ φλεβικής συμπίεσιμότητας χρησιμοποιώντας ένα μετατροπέα υπερήχων που περιγράφεται από Prandoni et al.[98], Ως εκ τούτου, μπορεί να θεωρηθεί ότι η υπερηχογραφική μέθοδος έχει γίνει το νέο χρυσό πρότυπο μέθόδου στην παρακολούθηση της ΕΒΦΘ.

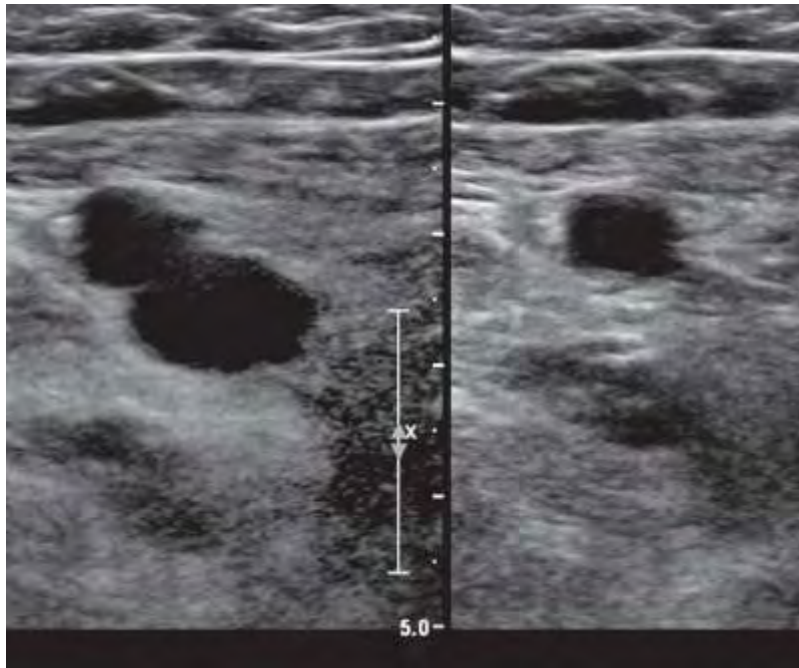
Ως προς την παρακολούθηση της ΕΒΦΘ στις γαστροκνημίες και τον αποκλεισμό επέκτασης της στο εγγύς δίκτυο πραγματοποιήθηκε μια μελέτη από τους Birdwell et al. .Ο σκοπός αυτής της μελέτης ήταν να ελεγχθεί η ασφάλεια της διακοπής της αντιπηκτικής αγωγής σε ασθενείς που είχαν φυσιολογική υπερηχογραφική εξέταση συμπίεσης των εγγύς φλεβών τους στην αρχική εξέταση και φυσιολογικό επίσης υπερηχογραφικό έλεγχο 5 έως 7 ημέρες αργότερα. Σε ασθενείς με αρχικά μη φυσιολογικούς υπερηχογραφικούς ελέγχους τους χορηγήθηκε αντιπηκτική αγωγή ενώ σε αυτούς με φυσιολογικούς υπερηχογραφικούς ελέγχους υποβλήθηκαν σε επανάληψη υπερηχογραφήματος. Η αντιπηκτική αγωγή διακόπηκε σε όλους τους ασθενείς των οποίων τα υπερηχογραφικά αποτελέσματα παρέμειναν φυσιολογικές ανεξαρτήτως των συμπτωμάτων τους, και αυτοί οι ασθενείς παρακολούθηθηκαν για 3 μήνες. Μόνο δύο ασθενείς με αρχικά φυσιολογικές μελέτες ανέπτυξαν ΕΒΦΘ και δεν αναφέρθηκαν θανατηφόρα επεισόδια σύμφωνα με αυτόν τον αλγόριθμο. Αυτά τα αποτελέσματα δείχνουν ότι είναι ασφαλές να διακοπεί η αντιπηκτική αγωγή σε εξωτερικούς ασθενείς με υποψία πρώτου επεισοδίου ΕΒΦΘ, εάν τα υπερηχογραφικά αποτελέσματα είναι φυσιολογικά στην πρώτη εκτίμηση και σε εξέταση παρακολούθησης από 5 έως 7 ημέρες αργότερα [99].

### **Συμπεράσματα**

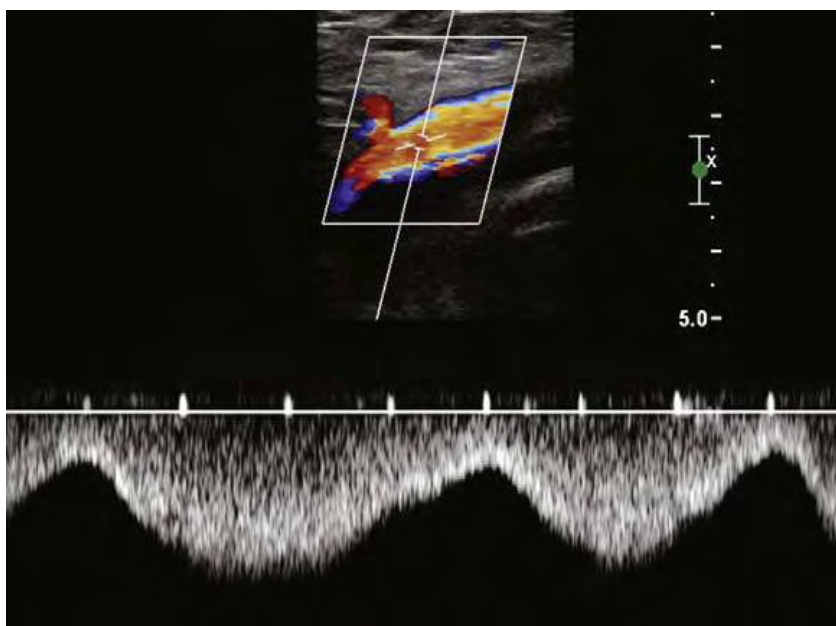
Η υπερηχογραφική εξέταση αποτελεί εξέταση εκλογής για τη διάγνωση της ΕΒΦΘ . Οι τεχνικές συμπίεσης καθώς και η χρήση έγχρωμου και φασματικού Doppler αποτελούν πλέον εξετάσεις ρουτίνας για την ανάδειξη της ΕΒΦΘ. Η απώλεια συμπίεσιμότητας του φλεβικού αγγείου έχει υψηλή βαθμό ακρίβειας στη διάγνωση της ΕΒΦΘ χωρίς να απαιτούνται άλλες εξετάσεις για την έναρξη της θεραπείας. Τα πλεονεκτήματα της υπερηχογραφικής εξέτασης περιλαμβάνουν υψηλή ειδικότητα και ευαισθησία για την ανάδειξη της ΕΒΦΘ στις φλέβες των κάτω άκρων, αξιοπιστία σε επαναλαμβανόμενες εξετάσεις, χαμηλό κόστος εξέτασης και η έλλειψη ιονίζουσας ακτινοβολίας. Η αξονική και μαγνητική φλεβογραφία υπερисχύουν στην ανάδειξη θρόμβου στις λαγόνιες φλέβες και στην κάτω κοίλη φλέβα σε σχέση με τη φλεβική υπερηχογραφία. Κλινικές δοκιμασίες έχουν επιβεβαιώσει την ασφάλεια της προσέγγισης δύο αρνητικών υπερηχογραφικών εξετάσεων σε διάστημα 1 εβδομάδας, για τον αποκλεισμό της διάγνωσης της ΕΒΦΘ. Σε

ασθενείς χαμηλού ρίσκου η διάγνωση της ΕΒΦΘ μπορεί να αποκλειστεί με μια αρνητική υπερηχογραφική εξέταση. Η υπερηχογραφική εξέταση μπορεί ακόμα περισσότερο να παίζει ρόλο στη διαχείριση ασθενών με υποψία πνευμονικής εμβολής και αρνητικά πνευμονικά τεστ. Τέλος η υπερηχογραφική απεικόνιση μπορεί να παίζει ρόλο στην παρακολούθηση της επανασηραγγοποίησης και ακόμη περαιτέρω στην αποτίμηση ή επιλυση της.

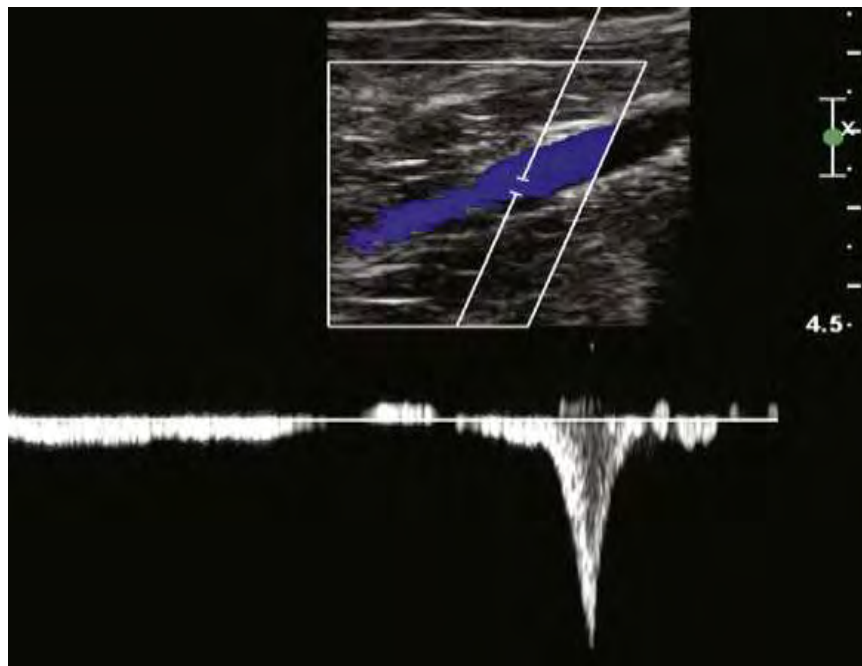
## Εικόνες



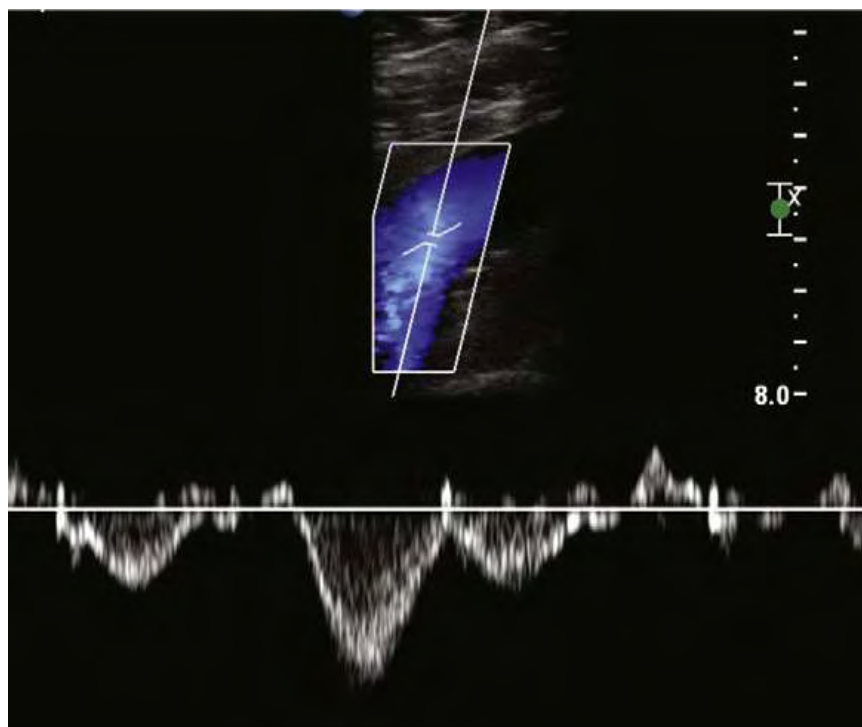
Εικόνα 1. Φυσιολογική συμπίεσιμότητα της μηριαίας φλέβας συγκριτικά με την μηριαία αρτηρία με εικόνα πλήρους εξάλειψης του αυλού.



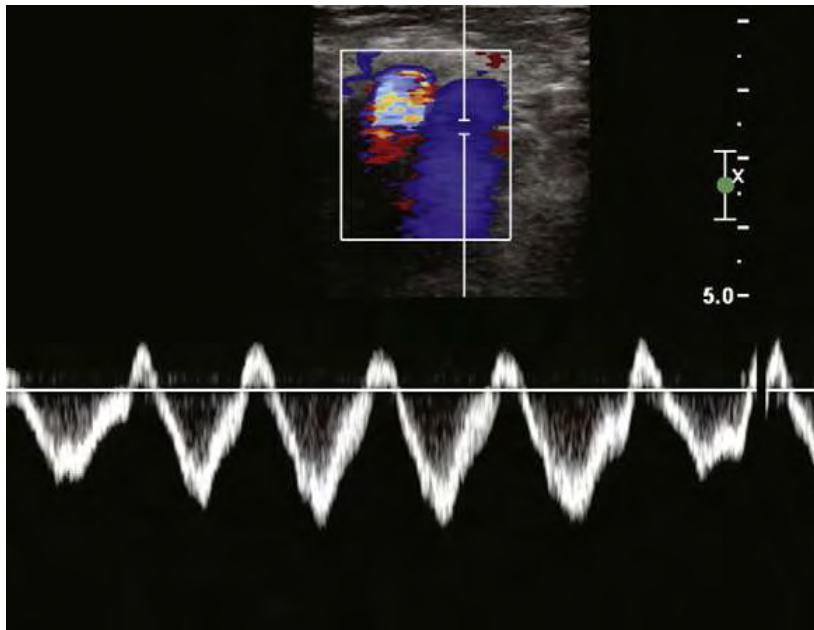
Εικόνα 2. Φυσιολογική αναπνευστική φασικότητα σε εισπνοή και Εκπνοή



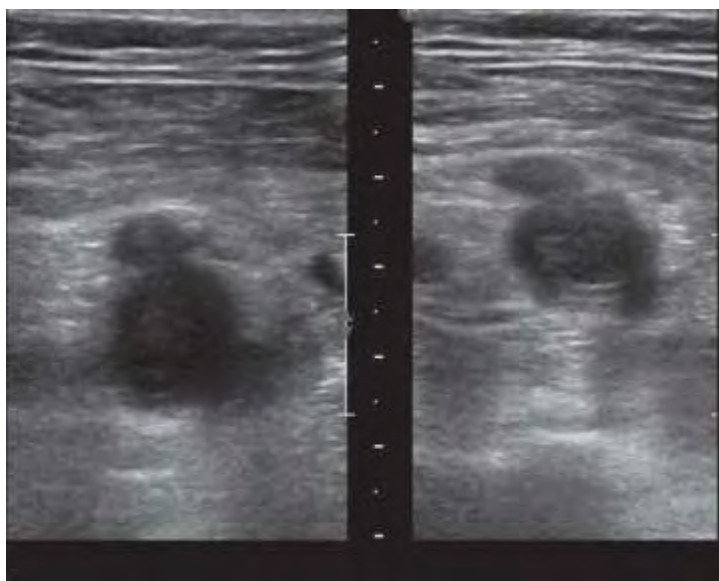
Εικόνα 3. Φυσιολογική αντίδραση της πίεσης περιφερικότερα στην Ιγνυακή φλέβα μετά από πίεση στις γαστροκνημίες



Εικόνα 4. Ήπια καρδιακή παλμικότητα εξαιτίας αλλαγών πίεσης στη ΔΕ καρδιά

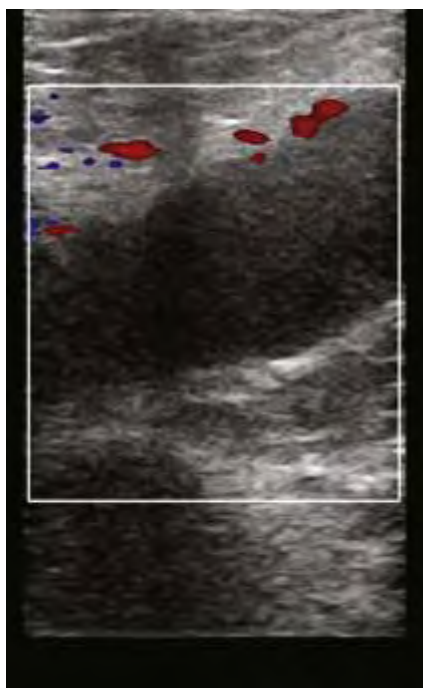


Εικόνα 5. Τριγλωχινική παλινδρόμηση.

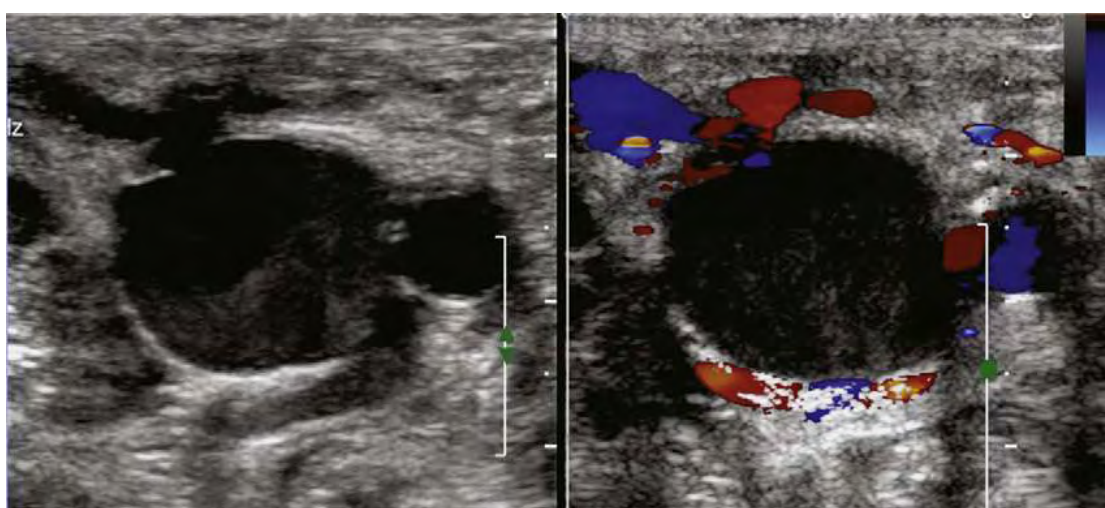


Εικόνα 6. Έλλειψη συμπίεσιμότητας της ΚΜΦ.



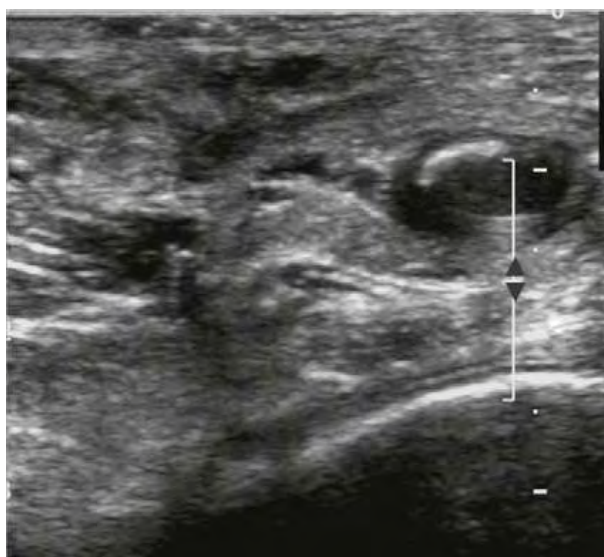


Εικόνα 7. Ενδουλικές ηχοανακλάσεις σε ΕΒΦΘ με Color Doppler

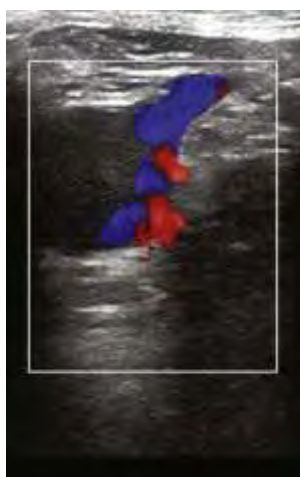
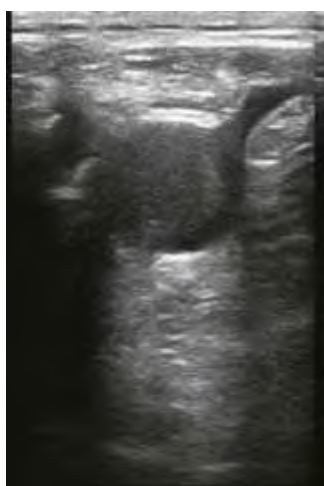

Εικόνα 8. Αργή ροή που μιμείται ΕΒΦΘ.

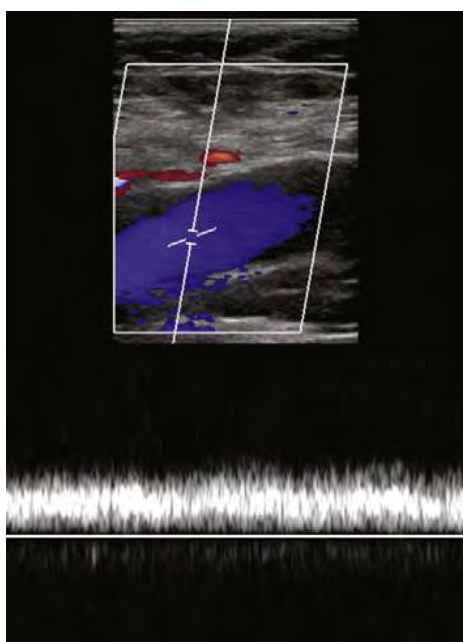





Εικόνα 9. Πλήρης σύμπτωση των τοιχωμάτων κατά τη συμπίεση.



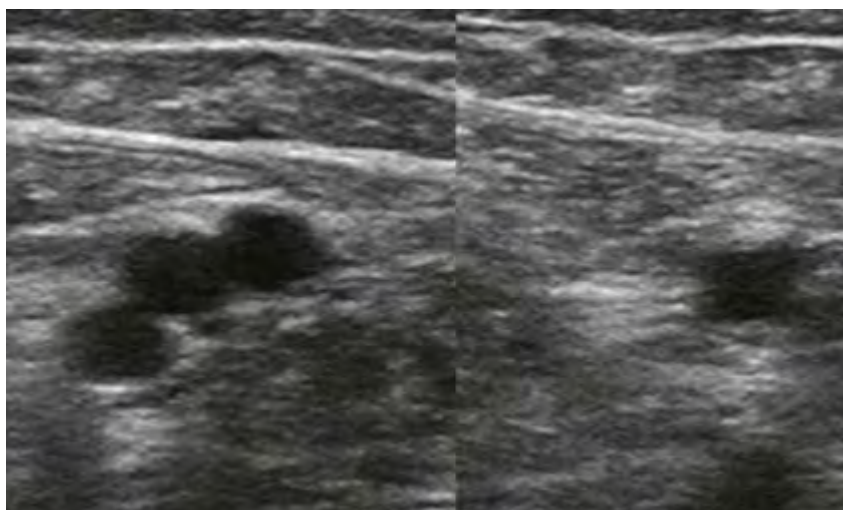
Εικόνα 10,11. Μερικώς θρομβωμένο αγγείο.



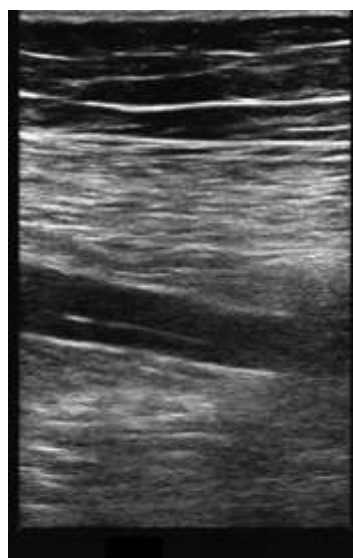
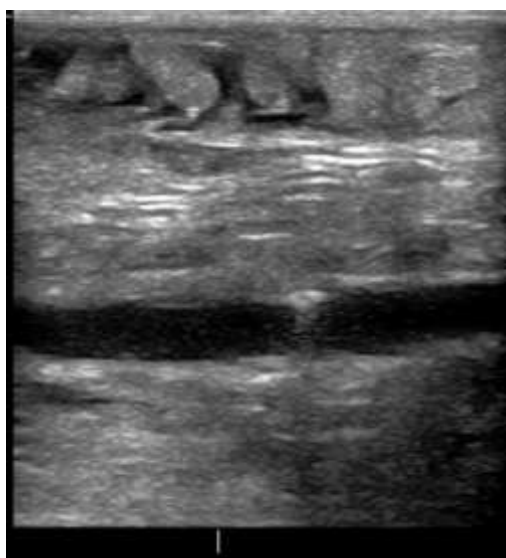
Εικόνα 12. Επιπέδωση του φάσματος λόγω πίεσης από όγκο πυέλου.



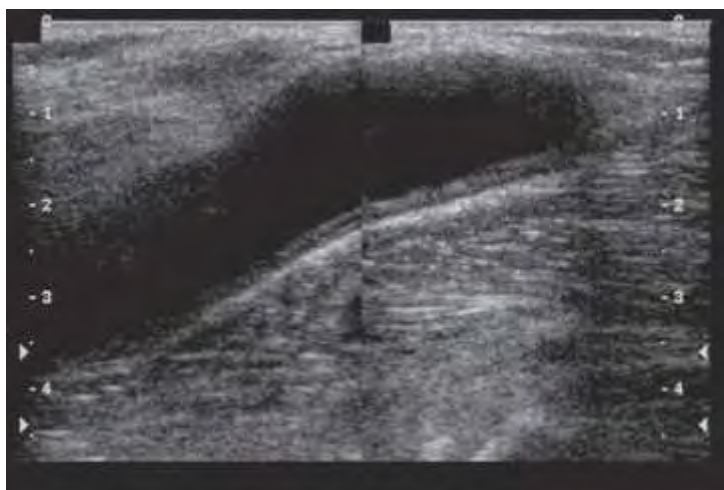
Εικόνα 13,14 . Παγίδα λόγω χρωματικής υπερπληρότητας.



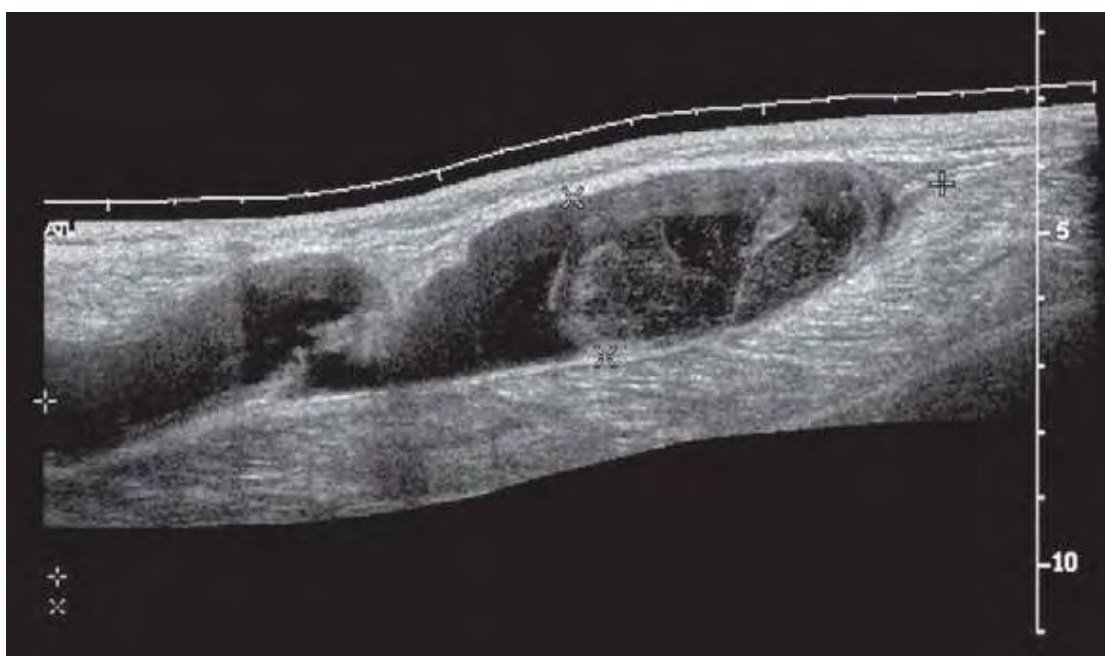Εικόνα 15. Διπλασιασμός της μηριαίας φλέβας.



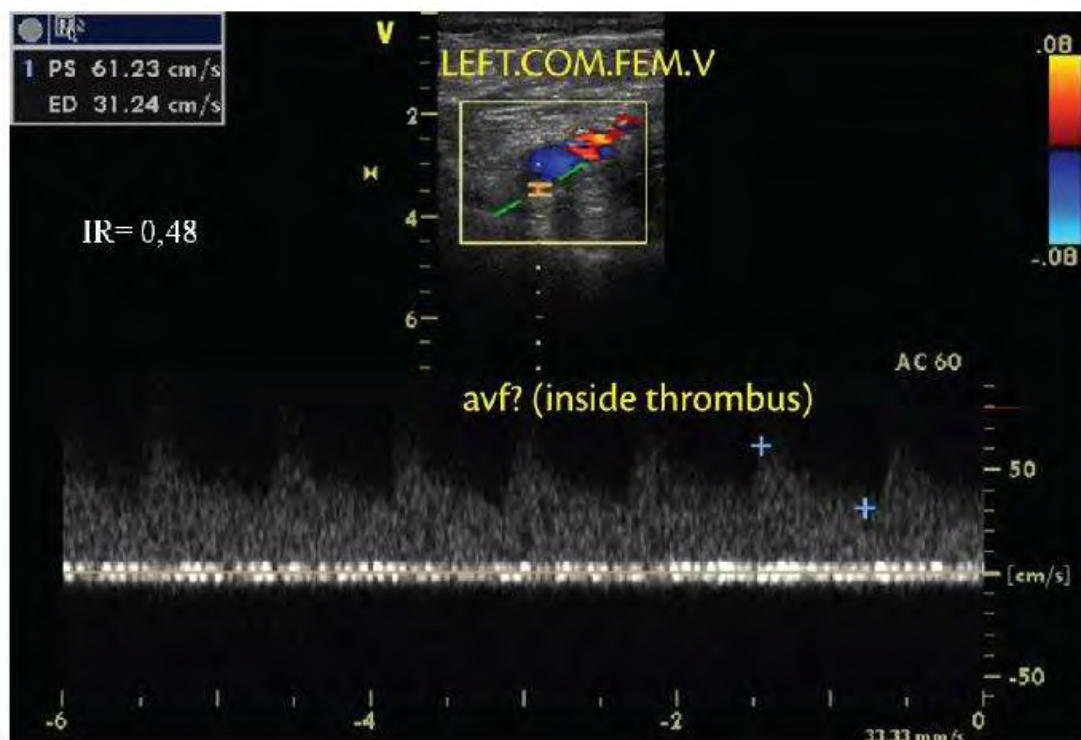
Εικόνα 16,17. Επασβέστωση και ινώδης ταινία ενδοαυλικά μετά από ΕΒΦΘ.



Εικόνα 18. Κύστη Baker's



Εικόνα 19. Ρήξη κύστης Baker's



Εικόνα 20. Απόφραξη της κοινής μηριαίας φλεβας. Φασματική καμπύλη με υψηλή τελική διαστολική ταχύτητα και χαμηλό δείκτη αντίστασης (RI), το οποίο είναι τυπικό AVF

## Βιβλιογραφία

- [1] Silverstein MD, Heit JA, Mohr DN, Petterson TM, O'Fallon WM, Melton LJ III. Trends in the incidence of deep vein thrombosis and pulmonary embolism: a 25-year population-based study. *Arch Intern Med.* 1998; 158: 585–593.
- [2] Jha AK, Larizgoitia I, Audera-Lopez C, Prasopa-Plaisier N, Waters H, Bates DW. The global burden of unsafe medical care: analytic modeling of observational studies. *BMJ Qual Saf* 2013; 22:809-15
- [3] US Department of Health and Human Services. Surgeon General's Call to Action to Prevent Deep Vein Thrombosis and Pulmonary Embolism 2008
- [4] Heit, JA. Poster 68 presented at: American Society of Hematology, 47th Annual Meeting, Atlanta, GA, December 10-13, 2005
- [5] Cohen AT, Agnelli G, Anderson FA, et al. Venous thromboembolism (VTE) in Europe. *Thromb Haemost.* 2007;98:756-764.
- [6] House of Commons Health Committee Report on the Prevention of Venous Thromboembolism in Hospitalised Patients.
- [7] Υπερηχογραφική διάγνωση της φλεβικής θρόμβωσης των κάτω άκρων, Υπερηχογραφική διερεύνηση των αγγειακών παθήσεων, Αθανάσιος Δ. Γιαννούκας, Νίκος Λαμπρόπουλος, σ195.
- [8] Ultrasonography in Vascular Diseases A Practical Approach to Clinical Problems, Bluth, Benson, Ralls, Siegel, Diagnostic Imaging Evaluation p-3
- [9] American College of Radiology. ACR Standards for Performance of the Peripheral Venous Ultrasound Examination. Reston, VA: ACR; 1993
- [10] Huisman MV, Klok FA. Diagnostic management of acute deep vein thrombosis and pulmonary embolism. *J Thromb Haemost.* 2013; 11: 412-22
- [11] Begemann PG, Bonacker M, Kemper J, et al. Evaluation of the deep venous system in patients with suspected pulmonary embolism with multi-detector CT: a prospective study in comparison to Doppler sonography. *J Comput Assist Tomogr* 2003;27: 399–409
- [12] Loud P, Katz D, Bruce D, Klippenstein D, Grossman Z. Deep venous thrombosis with suspected pulmonary embolism: detection with combined CT venography and pulmonary angiography. *Radiology* 2001;219:498–502



- [13] CT Venography for Deep Vein Thrombosis Using a Low Tube Voltage (100 kVp) Setting Could Increase Venous Enhancement and Reduce the Amount of Administered Iodine, Cho ES, Chung, Kim, Yu, Yoon, Korean Radiology. 2013 Mar-Apr, 14(2):183-93
- [14] Evans AJ, Sostman HD, Knelson MH, et al. Detection of deep venous thrombosis: prospective comparison of MR imaging with contrast venography. AJR Am J Roentgenol 1993;161:131–139
- [15] Spritzer CE, Norconk JJ Jr, Sostman HD, Coleman RE. Detection of deep venous thrombosis by magnetic resonance imaging. Chest 1993;104:54–60
- [16] Carpenter JP, Holland GA, Baum RA, Owen RS, Carpenter JT, Cope C. Magnetic resonance venography for the detection of deep venous thrombosis: comparison with contrast venography and duplex Doppler ultrasonography. Jvasc Surg. 1993 Nov 18(5):734-41.
- [17] American College of Radiology: ACR practice guideline for the performance of peripheral venous ultrasound examination, 2006. American College of Radiology Website, [www.acr.org/SecondaryMainMenuCategories/quality\\_safety/guidelines/us/us\\_periphervl\\_venous.aspx](http://www.acr.org/SecondaryMainMenuCategories/quality_safety/guidelines/us/us_periphervl_venous.aspx) Accessed December 15, 2008.
- [18] Silverstein MD, Heit JA, Mohr DN, Petterson TM, O'Fallon WM, Melton LJ 3rd. Trends in the incidence of deep vein thrombosis and pulmonary embolism: a 25-year population-based study. Arch Intern Med 1998 Mar 23, 158(6):585-93
- [19] Hirsch J, et al: American College of Chest Physicians evidence-based clinical practice guidelines, ed 8, Chest 133(suppl):71S–109S, 2008.
- [20] ICAVL Standards for accreditation in noninvasive vascular testing. Part 2. Vascular laboratory operations: peripheral venous testing, 2006: International Commission for the Accreditation of Vascular Laboratories. [www.icavl.org/icavl/pdfs/venous2007.pdf](http://www.icavl.org/icavl/pdfs/venous2007.pdf): Accessed January 15, 2009.
- [21] Ginsberg J. S. Management of venous thromboembolism. N Engl J Med. 1996;335:1816–1828.
- [22] Seinturier C, et al: Site and clinical outcome of deep vein thrombosis of the lower limbs: an epidemiological study, J Thromb Haemost 3:1362–1367, 2005.
- [23] McQueen AS, Elliott ST, Keir MJ. Ultrasonography for suspected deep vein thrombosis: how useful is single-point augmentation?. Clin Radiol. 2009 Feb, 64(2):148-55
- [24] Lockhart ME, Sheldon HI, Robbin ML: Augmentation in lower extremity sonography for the detection of deep venous thrombosis, AJR Am J Roentgenol 184:419–422, 2005.
- [25] Lin EP, Bhatt S, Rubens D: The importance of monophasic Doppler waveforms in the common femoral vein, J Ultrasound Med 26:885–891, 2007.

- [26] Introduction to vascular ultrasonography, 6<sup>th</sup> edition by John Pellerito MD and Joseph F Polak MD MPH
- [27] Cronan JJ: Venous thromboembolic disease: the role of ultrasound, *Radiology* 186:619–650, 1993.
- [28] Farzamnia H, Rabiei K, Sadeghi M, Roghani F. The predictive factors of recurrent deep vein thrombosis , *ARYA Atheroscler.*, 2011 Fall, 7(3):123-8
- [29] Siragusa S, et al: Residual vein thrombosis to establish duration of anticoagulation after a first episode of deep vein thrombosis: the duration of anticoagulation based on compression ultrasonography (DACUS) study, *Blood* 112:511–515, 2008.
- [30] Prandoni P, et al: Residual thrombosis on ultrasonography to guide the duration of anticoagulation in patients with deep venous thrombosis, *Ann Intern Med* 150:577–585, 2009.
- [31] Borgestede JP, Clagett GE: Types, frequency, and significance of alternative diagnoses found during duplex Doppler venous examinations of the lower extremities, *J Ultrasound Med* 11:85–89, 1992.
- [32] Kahn SR: The clinical diagnosis of deep venous thrombosis: integrating incidence, risk factors, and symptoms and signs, *Arch Intern Med* 158:2315–2323, 1998.
- [33] Sutter ME, et al: Venous ultrasound testing for suspected thrombosis: incidence of significant non-thrombotic findings, *J Emerg Med* 36:55–59, 2009.
- [34] JS, Lim SH, Hong BY, Park SY .Ruptured Popliteal Cyst Diagnosed by Ultrasound Before Evaluation for Deep Vein Thrombosis , *Ann Rehabil Med.* 2014 Dec, 38(6):843-6
- [35] Useche JN, et al: Use of US in the evaluation of patients with symptoms of deep venous thrombosis of the lower extremities, *Radiographics* 28:1785–1797, 2008.
- [36] Langsfeld M, et al: Baker's cysts mimicking the symptoms of deep vein thrombosis: diagnosis with venous duplex scanning, *J Vasc Surg* 25:658–662, 1997
- [37] Elias A, Le Corff G, Bouvier JL, Benichou M, Serradimigni A. Value of real time B mode ultrasound imaging in the diagnosis of deep vein thrombosis of the lower limbs. *Int Angiol.* 1987; 6:175-82.
- [38] Mattos MA, Londrey GL, Leutz DW, Hodgson KJ, Ramsey DE, Barkmeier LD, et al. Color-flow duplex scanning for the surveillance and diagnosis of acute deep venous thrombosis. *J Vasc Surg.* 1992; 15:366-75.
- [39] Appelman PT, De Jong TE, Lampmann LE. Deep venous thrombosis of the leg: US findings. *Radiology.* 1987; 163:743-6.
- [40] Cronan JJ, Dorfman GS, Scola FH, Schepps B, Alexander J. Deep venous thrombosis: US assessment using vein compression. *Radiology.* 1987; 162(1 Pt 1):191-4.



- [41] O'Leary DH, Kane RA, Chase BM. A prospective study of the efficacy of B-scan sonography in the detection of deep venous thrombosis in the lower extremities. *JCU J Clin Ultrasound*. 1988; 16:1-8.
- [42] Lensing AW, Prandoni P, Brandjes D, Huisman PM, Vigo M, Tomasella G, et al. Detection of deep-vein thrombosis by real-time B-mode ultrasonography. *N Engl J Med*. 1989; 320:342-5.
- [43] Monreal M, Montserrat E, Salvador R, Bechini J, Donoso L, MaCallejas J, et al. Real-time ultrasound for diagnosis of symptomatic venous thrombosis and for screening of patients at risk: correlation with ascending conventional venography. *Angiology*. 1989; 40:527-33.
- [44] Rose SC, Zwiebel WJ, Nelson BD, Priest DL, Knighton RA, Brown JW, et al. Symptomatic lower extremity deep venous thrombosis: accuracy, limitations, and role of color duplex flow imaging in diagnosis. *Radiology*. 1990; 175:639-44.
- [45] Schindler JM, Kaiser M, Gerber A, Vuilliamonet A, Popovic A, Bertel O. Colour coded duplex sonography in suspected deep vein thrombosis of the leg. *BMJ*. 1990; 301:1369-70.
- [46] Mitchell DC, Grasty MS, Stebbings WS, Nockler IB, Lewars MD, Levison RA, et al. Comparison of duplex ultrasonography and venography in the diagnosis of deep venous thrombosis. *Br J Surg*. 1991; 78:611-3.
- [47] Quintavalla R, Larini P, Miselli A, Mandrioli R, Ugolotti U, Pattacini C, et al. Duplex ultrasound diagnosis of symptomatic proximal deep vein thrombosis of lower limbs. *Eur J Radiol*. 1992; 15:32-6.
- [48] Vogel P, Laing FC, Jeffrey RB Jr, Wing VW. Deep venous thrombosis of the lower extremity: US evaluation. *Radiology*. 1987; 163:747-51
- [49] Heijboer H, Ginsberg JS, Buller HR, Lensing AWA, Colly LP, ten Cate JW. The use of the d-dimer test in combination with serial non-invasive versus serial non-invasive testing alone for the diagnosis of deep-vein thrombosis. *Thromb Haemost* 1992; 67:510-513.
- [50] Bradley MJ, Spencer PA, Alexander L, Milner GR. Colour flow mapping in the diagnosis of the calf deep vein thrombosis. *Clin Radiol*. 1993; 47:399-402.
- [51] Aronen HJ, Svedstrom E, Yrjana J, Bondestam S. Compression sonography in the diagnosis of deep venous thrombosis of the leg. *Ann Med*. 1994; 26:377-80.
- [52] Burke P, Fitzgerald P, Kee S, Keeling F, Boucher-Hayes D. Duplex imaging for deep vein thrombosis: is it sufficient? *Journal of the Irish College of Physicians and Surgeons*. 1994; 23:105-7.

- [53] Wells PS, Hirsh J, Anderson DR, Lensing AW, Foster G, Kearon C, et al. Accuracy of clinical assessment of deep-vein thrombosis. *Lancet*. 1995; 345:1326-30.
- [54] Laissy J-P, Cinqualbre A, Loshkajian A, et al. Assessment of deep venous thrombosis in the lower limbs and pelvis: MR venography versus duplex Doppler sonography. *American Journal of Roentgenology*. 1996;167(4):971–975.
- [55] Evans AJ, Sostman HD, Witty LA, Paulson EK, Spritzer CE, Hertzberg BS et al (1996) Detection of deep venous thrombosis: prospective comparison of MR imaging and sonography. *J Magn Reson Imaging* 6(1):44–51
- [56] Theodorou S, Theodorou D, Kakitsubata, Yousouke. Sonography and venography of the lower extremities for diagnosing deep vein thrombosis in symptomatic patients, *Clinical Imaging* , 2003, Vol27(3): 180-183
- [57] Elias et al., Diagnostic performance of complete lower limb venous ultrasound in patients with clinically suspected acute pulmonary embolism. *Thromb and haemost*, January 2004,vol.91(1):187-95
- [58] Bolado G , Jose AC. CT venography vs ultrasound in the diagnosis of thromboembolic disease in patients with clinical suspicion of pulmonary embolism *Emergency Radiology* 2007,Vol.14(6):.403-409
- [59] The accuracy of limited B-mode compression technique in diagnosing deep venous thrombosis in lower extremities , Farahmand, Shervin, Farnia, Mohammadreza, Shariahan, Kashavar, Patrici, *American Journal of Emergency Medicine*, 2011, Vol.29(6),pp.687-690
- [60] Cogo A, Lensing AWA, Wells P, Prandoni P, Buller HR. Noninvasive objective tests for the diagnosis of clinically suspected deep-vein thrombosis. *Haemostasis* 1995; 25:27-39.
- [61] Lensing AW, Prandoni P, Brandjes D, et al. Detection of deep-vein thrombosis by real-time B-mode ultrasonography. *N Engl J Med* 1989; 320:342-345.
- [62] Kearon C, Julian JA, Newman TE, Ginsberg JS. Noninvasive diagnosis of deep venous thrombosis: McMaster diagnostic imaging practice guidelines initiative. *Ann Intern Med* 1998; 128:663-677.
- [63] Pezzullo JA, Perkins AB, Cronan JJ. Symptomatic deep vein thrombosis: diagnosis with limited compression US. *Radiology* 1996; 198:67-70
- [64] Poppiti R, Papanicolaou G, Perese S, Weaver FA. Limited B-mode venous imaging versus complete color-flow duplex venous scanning for detection of proximal deep venous thrombosis. *J Vasc Surg* 1995; 22:553-557.

- [65] Rosen MP, McArdle C. Controversies in the use of lower extremity sonography in the diagnosis of acute deep vein thrombosis and a proposal for a unified approach. *Semin Ultrasound CT MR* 1997; 18:362-368
- [66] Cronan JJ. Deep venous thrombosis: one leg or both legs?. *Radiology* 1996; 200:323-324.
- [67] Sheiman RG, McArdle CR. Bilateral lower extremity US in the patient with unilateral symptoms of deep venous thrombosis: assessment of need. *Radiology* 1995; 194:171-173.
- [68] Cogo A, Lensing AWA, Koopman MMW, et al. Compression ultrasonography for diagnostic management of patients with clinically suspected deep vein thrombosis: prospective cohort study. *BMJ* 1998; 316:17-20.
- [69] Heijboer H, Ginsberg JS, Buller HR, Lensing AWA, Colly LP, ten Cate JW. The use of the d-dimer test in combination with serial non-invasive versus serial non-invasive testing alone for the diagnosis of deep-vein thrombosis. *Thromb Haemost* 1992; 67:510-513.
- [70] Cronan JJ, Leen V. Recurrent deep venous thrombosis: limitations of US. *Radiology* 1989; 170:739-742.
- [71] Prandoni P, Cogo A, Bernardi E, et al. A simple ultrasound approach for detection of recurrent proximal-vein thrombosis. *Circulation* 1993; 88:1730-1735.
- [72] Gaitini, Diana, Azhari, Haim. *Multimodality Imaging of the Peripheral Venous System.*, Inter J Biomedical Imag, 2007, Vol. 2007
- [73] van Erkel AR, van Rossum AB, Bloem JL, Kievit J, Pattynama PMT. Spiral CT angiography for suspected pulmonary embolism: a cost-effectiveness analysis. *Radiology* 1996; 201:29-36
- [74] The PIOPED Investigators. Value of the ventilation/perfusion scan in acute pulmonary embolism: results of the Prospective Investigation of Pulmonary Embolism Diagnosis (PIOPED). *JAMA* 1990; 263:2753-2759.
- [75] Hull RD, Hirsh J, Carter CJ, et al. Pulmonary angiography, ventilation lung scanning, and venography for clinically suspected pulmonary embolism with abnormal perfusion lung scan. *Ann Intern Med* 1983; 98:891-899.
- [76] Turkstra F, Kuijer PMM, van Beek EJR, Brandjes DPM, ten Cate JW, Buller HR. Diagnostic utility of ultrasonography of leg veins in patients suspected of having pulmonary embolism. *Ann Intern Med* 1997; 126:775-781.

- [77] Perrier A, Bounameaux H, Morabia A, et al. Diagnosis of pulmonary embolism by a decision analysis-based strategy including clinical probability, d-dimer levels and ultrasonography: a management study. *Arch Intern Med* 1996; 156:531-536.
- [78] Wells P, Ginsberg JS, Anderson DR, et al. The use of a clinical model to safely manage patients with suspected pulmonary embolism. *Ann Intern Med* ;
- [79] Ho VB, van Geertruyden PH, Yucel EK, et al. ACR appropriateness criteria on suspected lower extremity deep vein thrombosis. *J Am Coll Radiol* 2011;8;383-38
- [80] Anderson DR, Wells PS, Stiell I, et al. Management of patients with suspected deep vein thrombosis in the emergency department: use of a clinical diagnosis model to safely avoid the need for urgent radiological investigation. *Arch Intern Med* ; (in press)
- [81] Levine M, Gent M, Hirsh J, et al. A comparison of low-molecular-weight heparin administered primarily at home with unfractionated heparin administered in the hospital for proximal deep-vein thrombosis. *N Engl J Med* 1996; 334:667-681.
- [82] Koopman MMW, Prandoni P, Piovella F, et al. Treatment of venous thrombosis with intravenous unfractionated heparin administered in the hospital as compared with subcutaneous low-molecular-weight heparin administered at home. *N Engl J Med* 1996; 334:682-687.
- [83] Hammes DW, Bura A, Mazzolai L, et al. Subcutaneous heparin compared with continuous intravenous heparin administration for the initial treatment of deep vein thrombosis. *Ann Intern Med* 1992; 116:279-284
- [84] Van Ramshorst B, Van Bemmelen PS, Hoeneveld H, Faber JA, Eikelboom BC. Thrombus regression in deep venous thrombosis. Quantification of spontaneous thrombolysis with duplex scanning. *Circulation*. 1992;86 (2):414-9
- [85] Krupski WC, Bass A, Dilley RB, Bernstein EF, Otis SM. Propagation of deep venous thrombosis identified by duplex ultrasonography. *J Vasc Surg*. 1990;12(4):467-74
- [86] Susan R, Kahn SR. The post-thrombotic syndrome: the forgotten morbidity of deep venous thrombosis. *J Thromb Thrombolysis*. 2006;21(1):41-8
- [87] Kahn SR, Ginsberg JS. Relationship between deep venous thrombosis and the postthrombotic syndrome. *Arch Intern Med*. 2004;164(1):17-26
- [88] Sevitt S. The vascularisation of deep-vein thrombi and their fibrous residue: a post mortem angio-graphic study. *J Pathol*. 1973;111(1):1-11
- [89] Sevitt S. The mechanisms of canalisation in deep vein thrombosis. *J Pathol*. 1973;110(2):153-65.
- [90] Wakefield TW, Linn MJ, Henke PK, et al. Neovascularization during venous thrombosis organization: a preliminary study. *J Vasc Surg*. 1999;30(5):885-92

- [91] Labropoulos N, Kang SS, Mansour MA, Giannoukas AD, Moutzouros V, Baker WH. Early thrombus remodelling of isolated calf deep vein thrombosis. *Eur J Vasc Endovasc Surg.* 2002;23(4):344-8
- [92] Labropoulos N, Bhatti AF, Amaral S, et al. Neovascularization in acute venous thrombosis. *J Vasc Surg.* 2005;42(3):515-8
- [93] Barros F, Pontes S, Silva W, Prezzote B, Sandri J. Identificação pelo eco-doppler de fístula arteriovenosa na trombose venosa profunda. *J Vasc Bras.* 2006;5(3):224-8
- [94] Bergvall U, Hjelmsstedt A. Recanalisation of deep venous thrombosis of the lower leg and thigh. A phlebographic study of fracture cases. *Acta Chir Scand.* 1968;134(3):219-28
- [95] Ashrani AA, Heit JA. Incidence and cost burden of post-thrombotic syndrome. *J Thromb Thrombolysis.* 2009; 28(4):465-76
- [96] Killewich LA, Macko RF, Cox K, et al. Regression of proximal deep venous thrombosis is associated with fibrinolytic enhancement. *J Vasc Surg.* 1997; 26(5):861-8
- [97] Porter JM, Moneta GL; International Consensus Committee on Chronic Disease. Reporting standards in venous disease: An update. *J Vasc Surg.* 1995;21:635-45
- [98] Prandoni P, CogoA, Bernardi E, et al. A simple ultrasound approach for detection of recurrent proximal-vein thrombosis. *Circulation.* 1993;88:1730-5
- [99] Birdwell BG, Raskob GE, Whitsett TL, et al. The clinical validity of normal compression ultrasonography in outpatients suspected of having deep vein thrombosis. *Ann Intern Med.* 1998; **128**: 1–7