

Διπλωματική εργασία

"Επίδραση οπιοειδών φαρμάκων στην ανοσοϊστοχημική
έκφραση του GABA στο ραχιαίο ιππόκαμπο.
Συγκριτική μελέτη διαφορετικών τεχνικών μονιμοποίησης."

Νίκη Πιπίδου

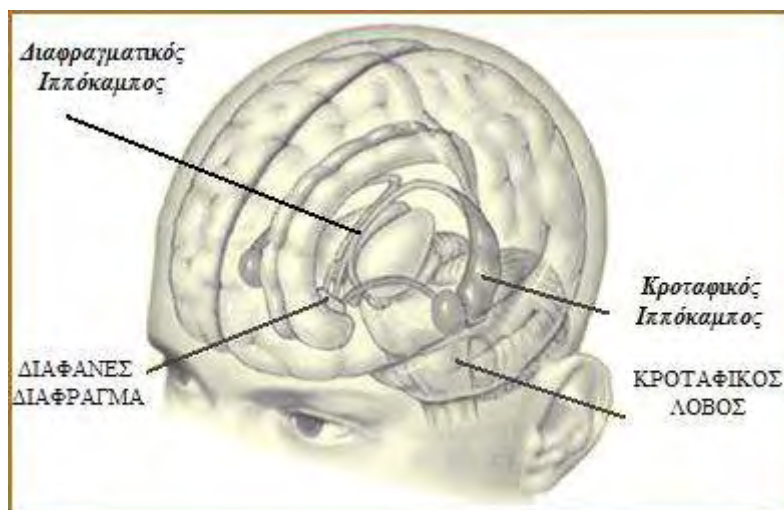
Λάρισα 2012

Περιεχόμενα

1. Ιππόκαμπος	2
1.1. ΑΝΑΤΟΜΙΑ ΚΑΙ ΙΣΤΟΛΟΓΙΑ ΤΟΥ ΙΠΠΟΚΑΜΠΟΥ	3
1.2. ΤΟ ΤΡΙΣΥΝΑΠΤΙΚΟ ΚΥΚΛΩΜΑ	8
1.3. ΣΥΝΔΕΣΕΙΣ ΤΟΥ ΙΠΠΟΚΑΜΠΟΥ	9
1.3.1. Εσωτερικές συνδέσεις του ιπποκάμπου	9
1.3.2. Προσαγωγές ίνες του ιπποκάμπου	9
1.3.3. Απαγωγές ίνες του ιπποκάμπου	11
1.4. ΛΕΙΤΟΥΡΓΙΚΟΤΗΤΑ ΚΑΙ ΠΑΘΟΛΟΓΙΑ ΤΟΥ ΙΠΠΟΚΑΜΠΟΥ	11
1.4.1. Ιππόκαμπος και μνήμη	11
1.4.2. Ιππόκαμπος και stress	13
1.4.3. Ιππόκαμπος και επιληψία	14
1.4.4. Ιππόκαμπος και σχιζοφρένεια	15
1.4.5. Ιππόκαμπος και νόσος του Alzheimer	15
1.5. ΔΙΑΦΟΡΟΠΟΙΗΣΗ ΜΕΤΑΞΥ ΡΑΧΙΑΙΟΥ ΚΑΙ ΚΟΙΛΙΑΚΟΥ ΙΠΠΟΚΑΜΠΟΥ	16
1.5.1. Διαφοροποίηση σε ανατομικό επίπεδο	16
1.5.2. Διαφοροποίηση σε βιοχημικό επίπεδο	17
1.5.3. Διαφοροποίηση όσον αφορά την απόκριση στην ισχαιμία	18
2. Οπιοειδή πεπτίδια και Οπιοειδικοί υποδοχείς	19
2.1 ΕΝΕΡΓΟΠΟΙΗΣΗ ΟΠΙΟΕΙΔΙΚΟΥ ΥΠΟΔΟΧΕΑ – ΟΠΙΟΕΙΔΙΚΗ ΔΡΑΣΤΙΚΟΤΗΤΑ	20
2.2 ΟΠΙΟΕΙΔΙΚΗ ΥΠΕΡΑΛΓΗΣΙΑ (ΕΥΑΙΣΘΗΤΟΠΟΙΗΣΗ ΤΩΝ ΥΠΟΔΟΧΕΩΝ)	20
2.3 ΟΠΙΟΕΙΔΙΚΗ ΑΝΟΧΗ (ΑΠΕΥΑΙΣΘΗΤΟΠΟΙΗΣΗ ΤΩΝ ΥΠΟΔΟΧΕΩΝ)	22
2.4. ΦΑΡΜΑΚΟΓΕΝΕΤΙΚΗ ΤΗΣ ΟΠΙΟΕΙΔΙΚΗΣ ΔΡΑΣΤΙΚΟΤΗΤΑΣ ΚΑΙ ΤΗΣ ΑΝΟΧΗΣ	25
3. Οπιοειδικοί υποδοχείς και Ιππόκαμπος	26
3.1 ΤΟ Γ-ΑΜΙΝΟΒΟΥΤΥΡΙΚΟ ΟΞΥ (GABA) ΚΑΙ ΟΙ ΥΠΟΔΟΧΕΙΣ ΤΟΥ	26
3.2 ΤΟ Γ-ΑΜΙΝΟΒΟΥΤΥΡΙΚΟ ΟΞΥ (GABA) ΚΑΙ Ο ΙΠΠΟΚΑΜΠΟΣ	29
4. Σκοπος της μελέτης	30
5. Μεθοδολογία	31
5.1 ΠΕΙΡΑΜΑΤΟΖΩΑ	31
5.2 ΧΟΡΗΓΗΣΗ ΦΕΝΤΑΝΥΛΗΣ – ΠΕΙΡΑΜΑΤΙΚΕΣ ΟΜΑΔΕΣ	31
5.3 ΠΑΡΑΣΚΕΥΗ ΙΣΤΟΥ ΜΕ ΤΗ ΜΕΘΟΔΟ ΤΗΣ ΔΙΗΘΗΣΗΣ ΜΕ ΜΟΝΙΜΟΠΟΙΗΤΙΚΟ ΟΛΟΚΛΗΡΟΥ ΤΟΥ ΣΩΜΑΤΟΣ ΤΟΥ ΖΩΟΥ (WHOLE ANIMAL PERFUSION)	32
5.3 ΠΑΡΑΣΚΕΥΗ ΙΣΤΟΥ ΜΕ ΤΗ ΜΕΘΟΔΟ ΤΗΣ ΜΟΝΙΜΟΠΟΙΗΣΗΣ ΜΕ ΕΜΠΟΤΙΣΗ ΛΕΠΤΗΣ ΤΟΜΗΣ ΙΣΤΟΥ (SLICE PREPARATION)	34
5.5 ΜΕΛΕΤΕΣ ΑΝΟΣΟΦΘΟΡΙΣΜΟΥ	36
6. Αποτελέσματα	37
7. Συζήτηση	40
8. Περίληψη	41
8. Summary	42
9. Βιβλιογραφία	43

1.Ιππόκαμπος

Ο ιππόκαμπος είναι δομή του εγκεφάλου η οποία ανήκει στο μεταχιακό σύστημα. Η δομή πήρε το όνομά της το δέκατο έκτο αιώνα από τον ανατόμο Julius Ceasar Arnazi, ως αναφορά στο θαλάσσιο ιππόκαμπο, με τον οποίο προσομοιάζει σε μετωπιαία διατομή. Από τη δεκαετία του 1950 και μετά, με αφορμή δημοσίευση αναφορικά με το περιστατικό του ασθενούς H.M ο οποίος υποβλήθηκε σε εγχείρηση αφαίρεσης του ιπποκάμπειου σχηματισμού και των περιβαλλόντων ιστών (Scoville and Milner, 1957), αναγνωρίστηκε ο σημαντικός του ρόλος στη μνήμη και τη μάθηση. Η συμμετοχή του ιπποκάμπου επίσης θεωρείται σημαντική στην πρόκληση επιληπτικών κρίσεων, στην εμφάνιση σχιζοφρένειας και της νόσου του Alzheimer.



Εικ.1. Η θέση του ιπποκάμπου στον ανθρώπινο εγκέφαλο

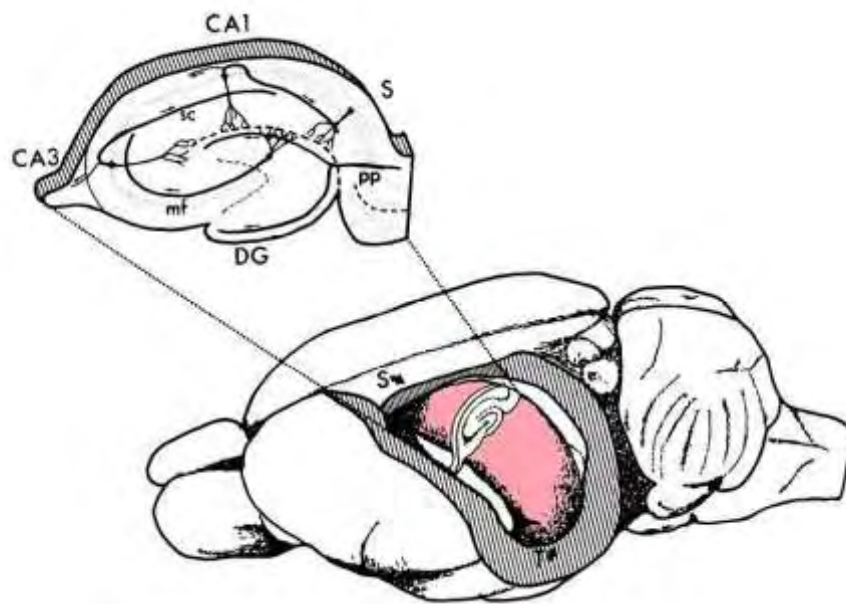
<http://pubs.niaaa.nih.gov/publications/arh27-2/IMAGES/Page191.gif>

Ο ιππόκαμπος ή ιπποκάμπειος σχηματισμός είναι δομή του πρόσθιου εγκεφάλου και αποτελεί τμήμα του **μεταχιακού ή στεφαναίου συστήματος**. Το μεταχιακό σύστημα αναφέρεται και ως «συναισθηματικός εγκέφαλος». Περιλαμβάνει μια σειρά δομών του εγκεφάλου που εμπλέκονται στη δημιουργία του συναισθήματος. Επιπλέον επηρεάζει τη δημιουργία της μνήμης και της μάθησης συνδυάζοντας συναισθηματικές καταστάσεις με προϋπάρχουσες ή νεοσχηματιζόμενες μνημονικές παραστάσεις. Περιλαμβάνει πολλές διαφορετικές φλοιώδεις και υποφλοιώδεις

εγκεφαλικές δομές, όπως η αμυγδαλή, η έλικα του προσαγωγίου, ο υποθάλαμος, η ψαλίδα, τα μαστία, ο επικλινής πυρήνας του διαφράγματος και ο ενδορρινικός φλοιός.

Ο ιππόκαμπος αποτελεί πιθανότατα την πιο μελετημένη δομή του εγκεφάλου και διαδραματίζει σημαντικό ρόλο στη διαδικασία της **μνήμης και της μάθησης**. Ο ιππόκαμπος μπορεί να είναι είτε σταθμός για τη μακροχρόνια μνήμη είτε μεταβατική δομή επεξεργασίας της πληροφορίας προκειμένου η μνήμη να αποθηκευθεί κάπου αλλού στον εγκέφαλο (Kandel 1997).

Παρότι βρίσκεται κάτω από τον εγκεφαλικό φλοιό, ο ιππόκαμπος δεν αποτελεί υποφλοιώδη δομή, αλλά είναι μια αναδίπλωση του φλοιού, πολύ **λιγότερο αναπτυγμένη** από το νεοφλοιό που τον περιβάλλει. Για το λόγο αυτό ονομάζεται αρχαιο- ή παλαιοφλοιός.



Εικ.2. Ο ιππόκαμπος στον εγκέφαλο του αρουραίου απεικονίζεται με έντονο χρώμα. Η κάθετη τομή κατά μήκος του άξονα του ραβδόμορφου σχηματισμού που αποτελεί τον αριστερό ιππόκαμπο αποκαλύπτει την οδοντωτή έλικα (DG) το αμμόνιο κέρας (CA) και το υπόθεμα (S).

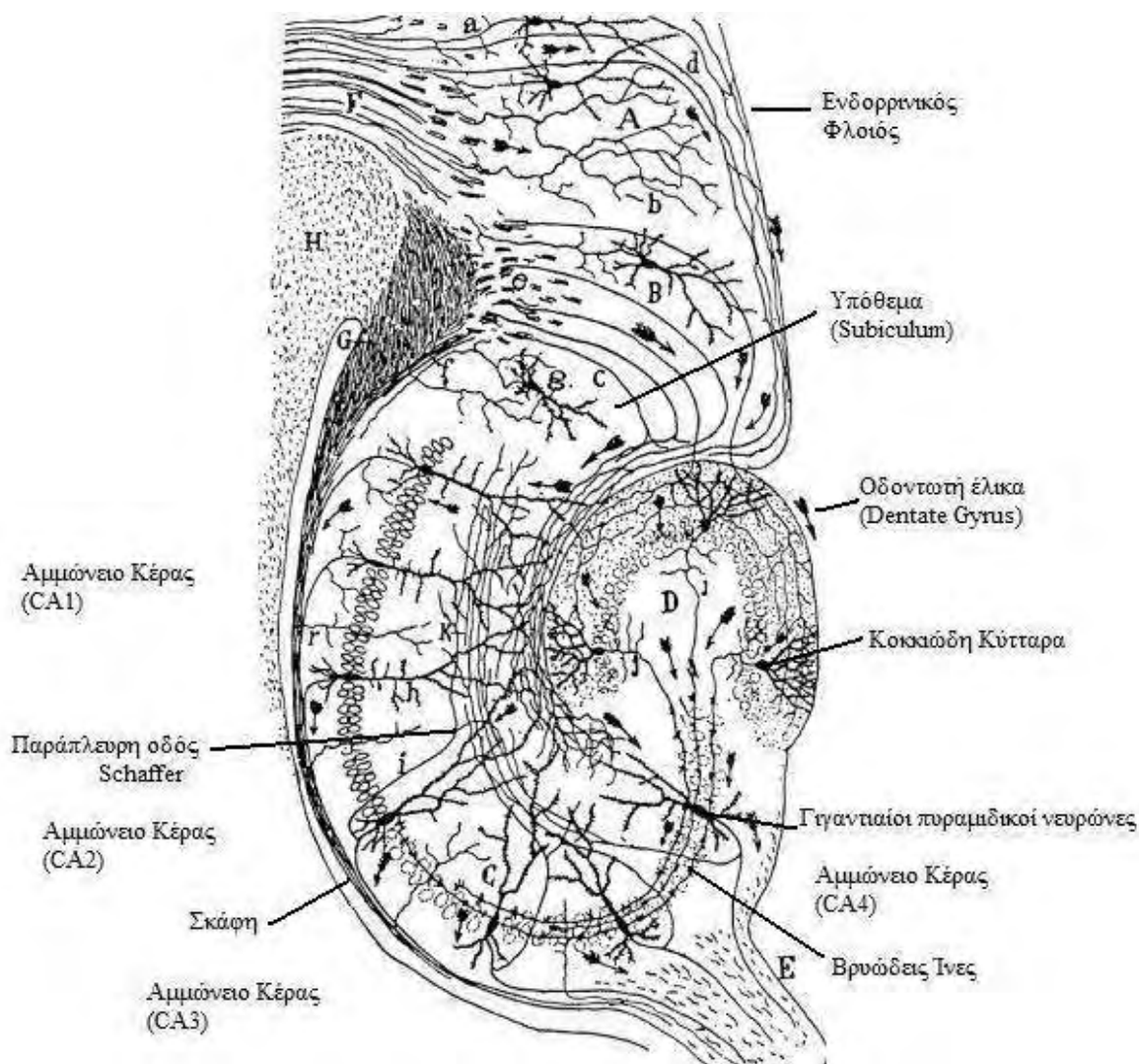
Amaral et al 1989

1.1. Ανατομία και ιστολογία του ιπποκάμπου

Μπορούμε να φανταστούμε το σχήμα του ιπποκάμπου ως **δύο ραβδόμορφους σχηματισμούς** οι οποίοι έχουν κυρτωθεί σε σχήμα C και στη συνέχεια

τοποθετήθηκαν μαζί έτσι ώστε στο ένα τους άκρο να έρχονται σε επαφή και στη συνέχεια να απομακρύνονται ο ένας από τον άλλο (Εικ.1).

Η δομή εκτείνεται από το διαφανές διάφραγμα κοντά στη μέση γραμμή, πορεύεται κατά μήκος της οροφής της πλάγιας κοιλίας και, αφού κυρτωθεί, κατευθύνεται προς τα κάτω και έξω και καταλήγει στον κροταφικό λοβό. Στο άνθρωπο διακρίνεται σε πρόσθιο ή κροταφικό και οπίσθιο ή διαφραγματικό υπόκαμπο.



Εικ.3. Στοιχεία του υποκαμπίου σχηματισμού. Διακρίνονται: το υπόθεμα, μέρος του ενδορρινικού φλοιού, η οδοντωτή έλικα και οι περιοχές CA1-CA3. Επίσης υποσημαίνονται τα κοκκιώδη κύτταρα της οδοντωτής έλικας, οι γιγαντιοί πυραμιδικοί νευρώνες του Αμμωνείου κέρατος, η σκάφη, και οι βρυώδεις ίνες και η παράπλευρη οδός του Schaffer του τρισυναπτικού κυκλώματος.

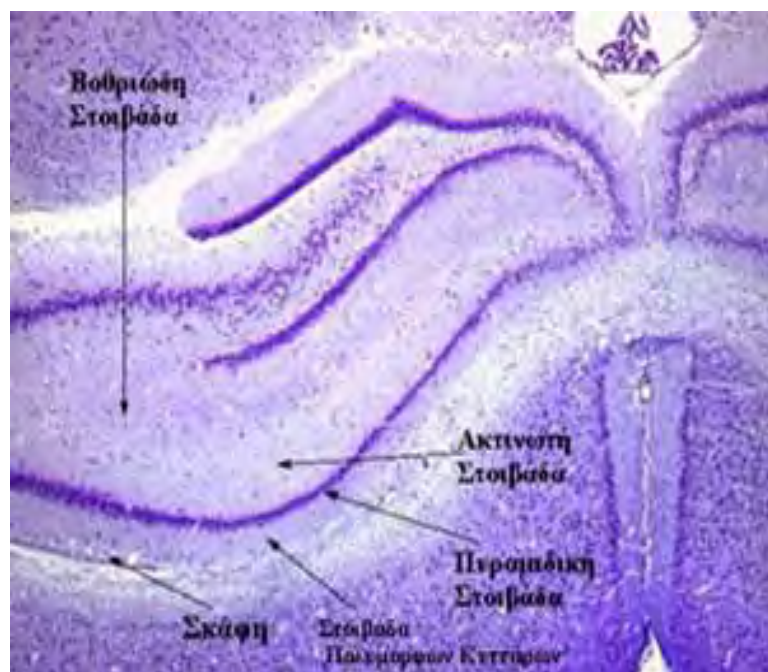
Χειρόγραφο σχέδιο του Ramon y Cajal, 1911.

<http://www.pageoneuroplasticity.info/>

Η εσωτερική δομή του ιπποκάμπειου σχηματισμού, σε τομή κάθετη ως προς τον άξονα κάθε ενός από τους δύο ραβδόμορφους σχηματισμούς, διαφοροποιείται σε τρία μορφώματα: την **Οδοντωτή Έλικα** (Dentate Gyrus), τον κυρίως ιππόκαμπο ή **Αμμώνειο Κέρας** (Cornu Ammonis) και το **Υπόθεμα** (Subiculum) (Εικ.2 και 3).

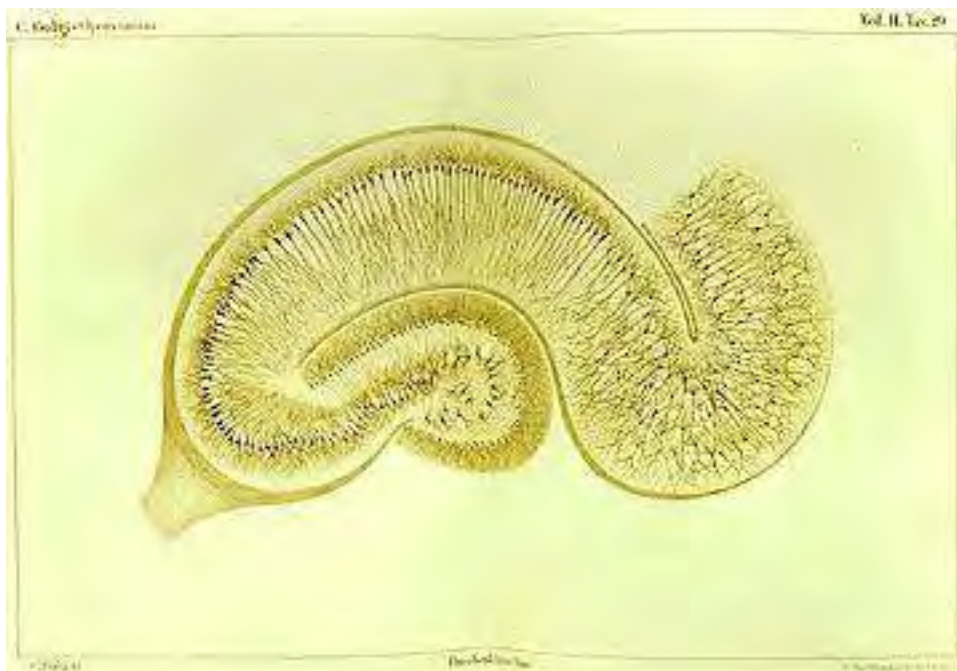Το **Αμμώνειο κέρας** διακρίνεται στις εξής στιβάδες:

- i. τη *σκάφη*, μία μικρού εύρους στιβάδα που διατρέχεται κυρίως από εξερχόμενες αλλά και εισερχόμενες αξονικές ίνες, οι οποίες σχηματίζουν αρχικά την παρυφή και εν συνεχεία την ψαλίδα
- ii. τη *στιβάδα των πολύμορφων κυττάρων* στην οποία βρίσκονται οι βασικοί δενδρίτες των πυραμιδικών κυττάρων του ιπποκάμπου
- iii. την *πυραμιδική στιβάδα*, που περιλαμβάνει τα κυτταρικά σώματα των πυραμιδοειδών νευρώνων, των κυρίως νευρώνων του Αμμωνείου κέρατος
- iv. την *ακτινωτή στιβάδα* και τη *βοθριάδη-μοριακή στιβάδα*, οι οποίες περικλείουν τμήματα κορυφαίων δενδριτών των πυραμιδοειδών κυττάρων (τους εγγύς και τους άπω κορυφαίους δενδρίτες, αντίστοιχα)



Εικ.4. Στιβαδωτή δομή εγκάρσιας τομής του ιπποκάμπειου σχηματισμού εμποτισμένη με τη χρώση Nissl. Λόγω της συγκεκριμένης μεθόδου χρώσεως διακρίνεται η πυραμιδική στοιβάδα του Αμμωνείου κέρατος που περιέχει τα κυτταρικά σώματα των νευρώνων του ιπποκάμπου.

<http://www.synapses.meg.edu/anatomy>



Εικ.5. Πρόκειται για μία από τις πρώτες χρώσεις που έγιναν με νιτρικό άργυρο, από τον ίδιο τον C.Golgi το 1883. Φαίνονται τα πυραμιδικά κύτταρα του Αμμωνείου κέρατος, τα κοκκιώδη της οδοντωτής έλικας και η αναφερόμενη ως περιοχή CA4.

http://www.wjh.harvard.edu/~daddis/images/hippocampus_golgi.jpg

Η πυραμιδική στιβάδα του Αμμωνείου κέρατος διακρίνεται σε τρεις επιμέρους υποπεριοχές, ξεκινώντας από τα όρια της οδοντωτής έλικας, στην πορεία προς το υπόθεμα: τις CA3, CA2, και CA1 κατά σειρά (Εικ.2).

Στην **οδοντωτή έλικα** διακρίνουμε τρεις στιβάδες νευρικών κυττάρων :

- i. την *κοκκιώδη στιβάδα*, η οποία περιέχει τα κύρια κύτταρα της οδοντωτής έλικας με σφαιρικό σώμα
- ii. τη *μοριώδη στιβάδα* όπου εκτείνονται οι δενδρίτες των κοκκιωδών κυττάρων
- iii. την *πολύμορφη στιβάδα* που περιέχει κύτταρα ποικίλης μορφολογίας τα οποία συνάπτονται μόνο τοπικά

Παρά το γεγονός ότι η οδοντωτή έλικα περιλαμβάνεται στις δομές του ιπποκάμπου, η κυτταροαρχιτεκτονική της διαφέρει από αυτή του κυρίως ιπποκάμπου. Στην πύλη της οδοντωτής έλικας, στην περιοχή που βρίσκεται μέσα στον ημικυκλικό σχηματισμό που δημιουργούν τα κύτταρα της κοκκιώδους στιβάδας, ορισμένοι συγγραφείς αναφέρουν και την περιοχή CA4. Στην περιοχή αυτή, η πυκνά δομημένη στιβάδα των πυραμιδικών κυττάρων του Αμμωνείου κέρατος, των περιοχών CA1-3

αρχίζει να αποδομείται και τα πυραμιδικά κύτταρα εντοπίζονται εδώ αραιά διασπαρμένα.

Σε όλες τις στιβάδες του ιπποκάμπου βρίσκονται ανασταλτικοί νευρώνες, οι **ενδονευρώνες**, οι οποίοι εκλύουν GABA. Αποτελούν το 10-20% των νευρώνων του ιπποκάμπου και αναστέλλουν τα πυραμιδικά κύτταρα σχηματίζοντας GABAεργικές συνάψεις σε διάφορα τμήματα της μετασυναπτικής μεμβράνης. Οι ενδονευρώνες είναι μια ετερογενής ομάδα κυττάρων. Κάποιοι από αυτούς σχηματίζουν ανασταλτικές συνάψεις στα σώματα των πυραμιδικών νευρώνων ή στο αρχικό τμήμα του νευράξονα, ενώ άλλοι συνάπτονται με τους δενδρίτες των πυραμιδικών κυττάρων (Svoboda et al., 1999).

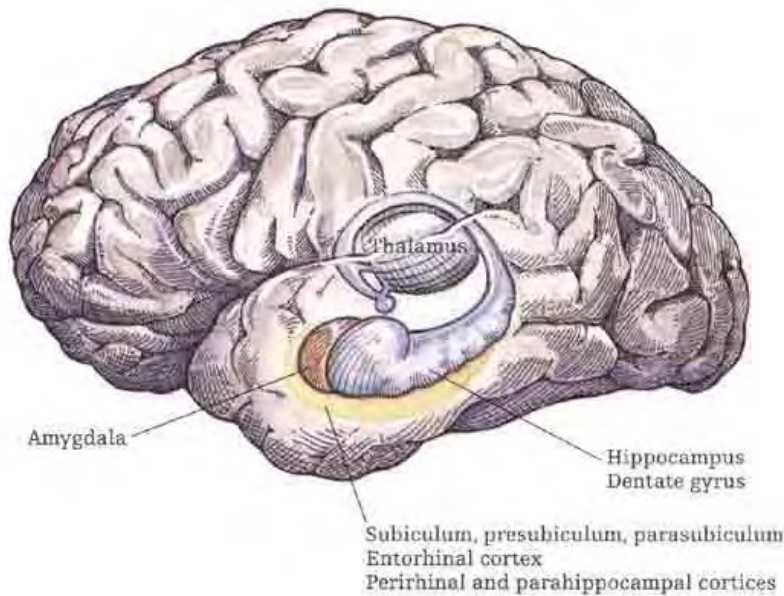
Οι ενδονευρώνες του ιπποκάμπου διακρίνονται σε υποομάδες ανάλογα με την εντόπισή τους και τα μορφολογικά τους χαρακτηριστικά. Στο Αμμώνιο κέρασ απαντώνται έξι διαφορετικές υποκατηγορίες ενδονευρώνων, με σημαντικότερα:

- i. τα *καλαθοειδή κύτταρα*, τα οποία εντοπίζονται στη στιβάδα των πυραμιδικών κυττάρων και σχηματίζουν με αυτά πολλαπλές συνάψεις
- ii. τα *αξο-αξονικά κύτταρα*, τα οποία βρίσκονται στα όρια της πυραμιδικής στιβάδας και συνάπτονται με το αρχικό τμήμα του νευράξονα των πυραμιδικών κυττάρων
- iii. τα *διστιβαδωτά κύτταρα*, των οποίων τα σώματα βρίσκονται τόσο μέσα στη στιβάδα των πυραμιδικών κυττάρων όσο και έξω από αυτή και νευρώνουν κορυφαίους και βασικούς δενδρίτες των στιβάδων αυτών

Σε ο,τι αφορά την οδοντωτή έλικα, στην περιοχή υπάρχουν:

- i. τα *καλαθοφόρα κύτταρα*, των οποίων τα κυτταρικά σώματα εντοπίζονται στο όριο μεταξύ της κοκκώδους και της στιβάδας πολύμορφων κυττάρων και σχηματίζουν συνάψεις με τα κοκκώδη κύτταρα
- ii. τα *αξο-αξονικά κύτταρα*, τα οποία εντοπίζονται στη στιβάδα των πολύμορφων κυττάρων και συνάπτονται στη ζώνη έκφυσης των αξόνων των κοκκωδών κυττάρων (Freund et al., 1996).

Αξίζει να αναφερθεί ότι στον ιπποκάμπιο σχηματισμό θεωρείται ότι ανήκουν και άμεσα γειτονικές δομές όπως ο **ενδορρινικός φλοιός**, ο **περιρρινικός φλοιός**, η **παραϊπποκάμπια έλικα**, το **προϋπόθεμα** και το **παραϋπόθεμα** (Εικ.3 και Εικ.6).



Εικ.6. Μία άλλη άποψη της ανατομίας του ιπποκάμπου, όπου φαίνονται εκτός από τις δομές του ιπποκάμπου και ο θάλαμος και η αμυγδαλή. Οι δομές του ιπποκάμπου που αναφέρονται είναι η οδοντωτή έλικα (dentate gyrus), το υπόθεμα (subiculum), το προϋπόθεμα (presubiculum), το παραϋπόθεμα (parasubiculum), ο ενδορρινικός φλοιός (entorhinal cortex), περιρρινικός φλοιός (perirhinal cortex) και η παραϊπποκάμπεια έλικα (parahippocampal cortex).

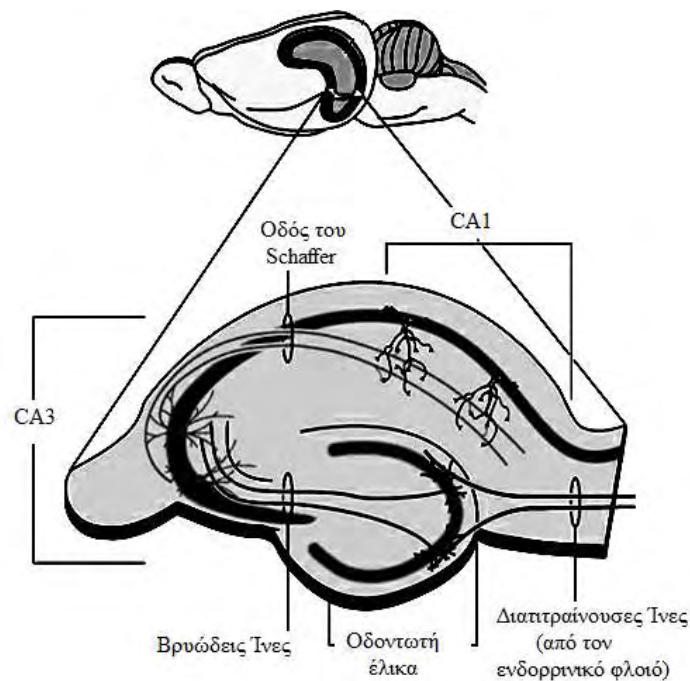
<http://www.cognitiveneurosciencearena.com/brain-scans/dehaan05.asp>

1.2. Το τρισυναπτικό κύκλωμα

Η συνδεσμολογία του τοπικού δικτύου του ιπποκάμπειου σχηματισμού, που έχει επικρατήσει να αναφέρεται ως τρισυναπτικό κύκλωμα, είναι γνωστή, σε γενικές γραμμές, από την εποχή του Ramon y Cajal (1911), ενός από τους πρώτους ιστολόγους.

Νευρώνες της στοιβάδας II του ενδορρινικού φλοιού χορηγούν άξονες που σχηματίζουν την **οδό των διατιτρινουσών ινών** (Perforant Path), η οποία διατρέχει το υπόθεμα και τερματίζει τόσο σε νευρώνες της οδοντωτής έλικας όσο και σε νευρώνες της περιοχής CA3. Από τα κύτταρα της οδοντωτής έλικας άγονται άξονες που σχηματίζουν την **οδό των βρυωδών ινών** (Mossy Fibres) και νευρώνουν κύτταρα της CA3 περιοχής. Τα κύτταρα της CA3 περιοχής χορηγούν τους άξονες της **οδού Schaffer** που καταλήγουν να νευρώνουν τα πυραμιδοειδή κύτταρα της CA1 περιοχής. Τέλος τα κύτταρα της CA1 νευρώνουν κύτταρα του υποθέματος και των εν τω βάθει στοιβάδων του ενδορρινικού φλοιού. Το κύκλωμα ολοκληρώνεται με τη

σύνδεση των κυττάρων των εν τω βάθει στοιβάδων του ενδορρινικού φλοιού με τις επιφανειακές στοιβάδες.



Εικ.7. Το τρισυναπτικό κύκλωμα του ιπποκάμπου. Ο ιππόκαμπος προέρχεται από εγκέφαλο αρουραίου. Έχει γίνει τομή κάθετη ως προς τον επιμήκη άξονα του σχηματισμού του ιπποκάμπου.

<http://www.thebrain.mcgill.ca/flash>

1.3. Συνδέσεις του ιπποκάμπου

1.3.1 Εσωτερικές συνδέσεις του ιπποκάμπου

Η κύρια ροή πληροφοριών στον ιππόκαμπο θεωρείται ότι πραγματοποιείται μέσω του τρισυναπτικού κυκλώματος, το οποίο έχει ήδη περιγραφεί (1.2) (Nieuwenhuys et al., 1997).

1.3.2 Προσαγωγές ίνες του ιπποκάμπου

Οι προσαγωγές ίνες τις οποίες δέχεται ο ιππόκαμπος εκπορεύονται από διάφορα σημεία του εγκεφάλου.

i. Διάφορες περιοχές του φλοιού των εγκεφαλικών ημισφαιρίων:

Οι περισσότερες ίνες της ογκώδους αυτής φλοιοϊπποκάμπειας σύνδεσης απολήγουν στον ενδορρινικό φλοιό και στην έκφυση της διαπιτραίνουσας οδού, άλλες ίνες όμως πραγματοποιούν συνάψεις στην περιρρινική περιοχή και άλλες

παρακάμπτουν τον ενδορρινικό φλοιό και απολήγουν απευθείας στο φλοιό του υποθέματος του ιπποκάμπου. Ο ενδορρινικός φλοιός δέχεται άφθονες ίνες από οπτικά, ακουστικά, σωματοαισθητικά και συνειρμικά πεδία, ενώ ίνες που εκφύονται από σύνθετα συνειρμικά πεδία απολήγουν απευθείας στον ιππόκαμπο (Nieuwenhuys et al., 1997).

ii. Αμυγδαλή:

Ο ιππόκαμπος αλλά και ο ενδορρινικός φλοιός δέχονται σημαντικό αριθμό ινών από την αμυγδαλή, κυρίως από τους έξω και από τους βασικούς αμυγδαλικούς πυρήνες, αλλά και από τον έσω αμυγδαλικό πυρήνα (Nieuwenhuys et al., 1997).

iii. Έσω πυρήνας του διαφράγματος:

Οι ίνες αυτές καταλήγουν στην οδοντωτή έλικα και στην παρακείμενη περιοχή του Αμμωνείου κέρατος. Ο έσω πυρήνας του διαφράγματος περιέχει μεγάλο αριθμό χολινεργικών νευρώνων και είναι δυνατό να συμπεράνουμε ότι οι πολυάριθμες χολινεργικές ίνες του ιπποκάμπου σχηματισμού προέρχονται από τους νευρώνες αυτούς. Εν τούτοις, οι ίνες που εκπορεύονται από τον έσω πυρήνα του διαφράγματος προς τον ιππόκαμπο δεν είναι όλες χολινεργικές και είναι δυνατό να υπάρχουν και άλλοι νευροδιαβιβαστές όπως το GABA και η ουσία P (Nieuwenhuys et al., 1997).

iv. Θάλαμος:

Ο ιππόκαμπος δέχεται ίνες από τους πρόσθιους πυρήνες και το σύμπλεγμα των πυρήνων της μέσης γραμμής του θαλάμου. Οι ίνες των πρόσθιων πυρήνων του θαλάμου απολήγουν στο υπόθεμα, αποτελώντας μέρος ενός κυκλώματος που χαρακτηρίζει τον ιππόκαμπο και ονομάζεται κύκλωμα του Papez. Οι ίνες των θαλαμικών πυρήνων της μέσης γραμμής απολήγουν στον ενδορρινικό φλοιό, στο φλοιό του υποθέματος και στην CA1 περιοχή του ιπποκάμπου (Nieuwenhuys et al., 1997).

v. Υπερμαστική περιοχή:

Μέσω της ψαλίδας φτάνει στον ιππόκαμπο ένας σημαντικός αριθμός ινών. Οι περισσότερες από τις ίνες αυτές απολήγουν στην οδοντωτή έλικα και στο πεδίο CA3 Αμμωνείου κέρατος (Nieuwenhuys et al., 1997).

vi. Μεσεγκεφαλικοί πυρήνες της ραφής και Υπομέλας τόπος:

Ο ιππόκαμπος περιέχει νοραδρενεργικές και σεροτονινεργικές ίνες. Οι νοραδρενεργικές ίνες εκφύονται από τον υπομέλανα τόπο, ενώ οι σεροτονινεργικές ίνες εκφύονται από τους μεσεγκεφαλικούς πυρήνες της ραφής (Nieuwenhuys et al., 1997).

1.3.3. Απαγωγές ίνες του ιπποκάμπου

Ο ιππόκαμπος αποστέλλει απαγωγές ίνες σε διαφορετικούς προορισμούς.

i. Ίνες του Αμμωνείου κέρατος:

Οι ίνες αυτές προβάλλουν στον έξω πυρήνα του διαφράγματος και είναι πιθανώς γλουταμινεργικές (Nieuwenhuys et al., 1997).

ii. Ίνες του υποθέματος του ιπποκάμπου για την προσυνδεσμική ψαλίδα:

Οι ίνες της προσυνδεσμικής ψαλίδας που εκφύονται από το υπόθεμα του ιπποκάμπου καταλήγουν στον έξω πυρήνα του διαφράγματος, στον επικλινή πυρήνα, στον προσυνδεσμικό ιππόκαμπο και στην έσω μοίρα του μετωπιαίου φλοιού (Nieuwenhuys et al., 1997).

iii. Ίνες του υποθέματος του ιπποκάμπου για τη μετασυνδεσμική ψαλίδα:

Ίνες της μετασυνδεσμικής ψαλίδας που εκφύονται από το υπόθεμα του ιπποκάμπου καταλήγουν στα μαστία, ενώ μερικές διανέμονται στον πρόσθιο πυρήνα του θαλάμου και στην περιοχή του κοιλιακού έσω πυρήνα του υποθαλάμου. Αξίζει να σημειωθεί ότι η μετασυνδεσμική ψαλίδα περιέχει σχεδόν αποκλειστικά ίνες που εκπορεύονται από το υπόθεμα του ιπποκάμπου, με μόνη εξαίρεση μερικές ίνες που προβάλλουν στον ιππόκαμπο (Nieuwenhuys et al., 1997).

iv. «Μη ψαλίδιες» ίνες:

Μεγάλος αριθμός ινών που εκφύονται από τον ιππόκαμπο προβάλλουν στον ενδορρινικό φλοιό, στην αμυγδαλή και σε περιοχές του γειτονικού έσω κροταφικού φλοιού (Nieuwenhuys et al., 1997).

1.4. Λειτουργικότητα και παθολογία του Ιπποκάμπου

1.4.1. Ιππόκαμπος και μνήμη

Ηλεκτροφυσιολογικές καταγραφές στον ιππόκαμπο θηλαστικών έχουν δείξει ότι αυτός δέχεται οπτικές ακουστικές, απτικές, σπλαχνικές και λίγες μόνο οσφρητικές διεγέρσεις. Είναι συντονιστικό όργανο που επηρεάζει την ορμονική, σπλαχνική και συναισθηματική κατάσταση μέσω των συνδέσεών του με τον υποθάλαμο, τους πυρήνες του διαφράγματος και την υπερμεσολόβια έλικα.

Η μνήμη διαίρεται στην έκδηλη μνήμη και στην άδηλη μνήμη. Για να ορίσουμε την έννοια **έκδηλη μνήμη** μπορούμε να πούμε πως με αυτή μαθαίνουμε τι είναι ο κόσμος, αποκτώντας γνώσεις για πρόσωπα, θέσεις και πράγματα οι οποίες είναι προσιτές στη συνείδηση. Χρησιμοποιώντας την **άδηλη μνήμη** μαθαίνουμε πώς να

εκτελούμε πράξεις, αποκτώντας κινητικές ή αντιληπτικές ικανότητες που ωστόσο είναι απρόσιτες στη συνείδηση. Βλάβες στον υποκάμπειο σχηματισμό έχουν ως αποτέλεσμα την απώλεια της έκδηλης μνήμης. Ο υποκάμπος δηλαδή θεωρείται η δομή η οποία είναι υπεύθυνη για τη συνειδητή μάθηση, αλλά δε σχετίζεται με την άδηλη μνήμη (Kandel et al., 1997).

Η απόπειρα θεραπείας της επιληψίας με αμφοτερόπλευρη αφαίρεση του υποκάμπου στον άνθρωπο (Scoville and Milner, 1957), είχε ως αποτέλεσμα σημαντική διαταραχή της μνημονικής λειτουργίας: οι παλιές μνήμες παρέμειναν ενώ οι πρόσφατες παραστάσεις διατηρούνταν μόνο για λίγα λεπτά. Παρομοίως, σε μελέτες που έγιναν σε ασθενείς με βλάβες στον υποκάμπειο σχηματισμό, δεν παρατηρούνταν προβλήματα όταν η ανάκληση της μνήμης γινόταν με μικρή καθυστέρηση από την καταγραφή της, ενώ, όταν η ανάκληση της μνήμης γινόταν με μεγάλη καθυστέρηση από το χρόνο της καταγραφής της, εμφανίζονταν απώλεια μνήμης, όπως και αδυναμία προσανατολισμού στο χώρο (Milner 1972; Nicholls et al., 1992; Scoville, 1954). Σε σχετικές μελέτες που έγιναν σε αρουραίους παρατηρήθηκε πως τραυματισμός του υποκάμπου είχε σαν αποτέλεσμα απώλεια της χωρικής μνήμης, με ταυτόχρονη μείωση του αριθμού των νευρώνων και παρουσία ευρημάτων τα οποία παρέπεμπαν σε σκλήρυνση του υποκάμπου (Kotloski et al., 2002).

Ο υποκάμπος πιθανολογείται ότι είναι παροδικός χώρος αποθήκευσης της μακρόχρονης μνήμης και ότι τελικά μεταβιβάζει τις πληροφορίες που αποκτήθηκαν σε άλλες περιοχές (πιθανώς στο φλοιό των ημισφαιρίων) για μόνιμη αποθήκευση. Για παράδειγμα, οι αισθητικές πληροφορίες που είναι απαραίτητες για την αναγνώριση ενός προσώπου αρχικά υφίστανται επεξεργασία στον κάτω κροταφικό λοβό (η οπτική περιοχή του φλοιού που έχει σχέση με την αναγνώριση προσώπων). Παράλληλα οι οπτικές αυτές πληροφορίες μεταβιβάζονται και στον ενδορρινικό φλοιό, από τον οποίο εκπορεύεται η κύρια προσαγωγός οδός του υποκάμπου, η διατιτραίνουσα οδός. Πιστεύεται ότι τόσο ο κροταφικός λοβός όσο και ο υποκάμπος επεξεργάζονται αυτές τις πληροφορίες για περίοδο εβδομάδων ή μηνών και τελικά τις μεταβιβάζουν στο φλοιό, πιθανώς στην περιοχή του οπτικού φλοιού η οποία έχει σχέση με την αναγνώριση προσώπων. Εναλλακτικά πιθανολογείται ότι ο υποκάμπος δε συγκρατεί καθόλου πληροφορίες, παρά μόνο διευκολύνει την αποθήκευση των πληροφοριών οι οποίες υπέστησαν αρχικά επεξεργασία από τον κάτω κροταφικό λοβό (Kandel et al., 1997).

1.4.2. Ιππόκαμπος και stress

Ο ιππόκαμπος είναι μια περιοχή του εγκεφάλου σημαντική για τη ρύθμιση της απόκρισης στο stress, καθώς συμμετέχει στη ρύθμιση του άξονα υποθαλάμου-υπόφυσης-επινεφριδίων και είναι ιδιαίτερα ευαίσθητος στη νευροτοξική δράση των αυξημένων επιπέδων των γλυκοκορτικοειδών.

Κατά την αρχική φάση της αντίδρασης του οργανισμού σε καταστάσεις stress παρατηρείται άμεση διέγερση του προμετωπιαίου φλοιού ενεργοποιώντας διαδικασίες που σχετίζονται με λήψη αποφάσεων, ενώ παράλληλα αυξάνεται η έκκριση μονοαμινών σε περιοχές όπως το κοιλιακό ραβδωτό σώμα, το αμυγδαλοειδές σώμα και στον ίδιο τον προμετωπιαίο φλοιό (Moghaddam., 2002). Σε δεύτερη φάση ο κοιλιακός ιππόκαμπος και το υπόθεμα στέλνουν ώσεις στο βασικό πυρήνα της τελικής ταινίας ο οποίος με τη σειρά του ενεργοποιεί νευροενδοκρινείς κυτταρικές περιοχές του παρακοιλιακού πυρήνα του υποθαλάμου (Sawchenko and Swanson, 1983; Cullinan., 1993). Ο συγκεκριμένος πυρήνας μετά τη διέγερσή του εκκρίνει τις ορμόνες CRH (corticotrophin-releasing-hormone) και AVP (arginine-vasopressin) στην πυλαία κυκλοφορία της υπόφυσης (Whitnall, 1993) με αποτέλεσμα την αύξηση των επιπέδων της ACTH, η οποία ρυθμίζει την έκκριση των γλυκοκορτικοειδών του φλοιού των επινεφριδίων. Βέβαια η διέγερση του άξονα υποθαλάμου-υπόφυσης-επινεφριδίων ρυθμίζεται και από άλλες δομές όπως το αμυγδαλοειδές σώμα, ο πυρήνας της ραφής, ο βασικός πυρήνας της τελικής ταινίας και ο υπομέλας τόπος (Herman and Cullinan, 1997). Η CA1 περιοχή του ιπποκάμπου, καθώς και το υπόθεμα επηρεάζουν τη διεγερσιμότητα των νευρώνων του παρακοιλιακού πυρήνα του υποθαλάμου ρυθμίζοντας την λειτουργία των ανασταλτικών GABA-εργικών νευρώνων που συνάπτονται σε αυτούς (Herman et al., 2002).

Ένας μεγάλος αριθμός προκλινικών ερευνών έδειξε ότι τα ιδιαίτερα αυξημένα επίπεδα του stress ή έκθεση του ιπποκάμπου σε γλυκοκορτικοειδή δύνανται να προκαλέσουν βλάβες στον ιππόκαμπο δεδομένου του μεγάλου αριθμού υποδοχέων κορτικοστεροειδών στη δομή αυτή (Sapolsky 2000; 1996). Έρευνες σε πειραματόζωα έδειξαν ότι κάτω από συνθήκες stress προέκυπταν δομικές αλλαγές σε νευρώνες του ιπποκάμπου όπως: δενδριτική αναδιάρθρωση (Wooley et al., 1990), ατροφία του κορυφαίου δενδρίτη (Magarinos et al., 1996), αλλαγή της δομής των συναπτικών απολήξεων (Magarinos et al., 1997) και καταστροφή νευρώνων (Mizoguchi, 1992).

1.4.3. Ιππόκαμπος και επιληψία

Σημαντική είναι η συμμετοχή του ιπποκάμπου στην πρόκληση εστιακών επιληπτικών κρίσεων κροταφικού λοβού. Εκτός από τον κυρίως ιππόκαμπο, τόσο ο ενδορρινικός φλοιός όσο και το αμυγδαλοειδές σώμα μπορούν επίσης να αποτελέσουν εστίες ανάπτυξης τέτοιων κρίσεων οι οποίες σχετίζονται με την πρόκληση εγκεφαλικών βλαβών γνωστών ως σκλήρυνση του κροταφικού λοβού (Falconer et al., 1964).

Ένας από τους πιο σημαντικούς μηχανισμούς έναρξης κρίσεων σε μοντέλα επιληψίας κροταφικού λοβού σε πειραματόζωα είναι η ελαττωμένη συναπτική αναστολή (Olsen and Avoli, 1997). Σε μελέτη τομής εγκεφάλου επίμυος, που συμπεριέλαβε τον κυρίως ιππόκαμπο, τον ενδορρινικό φλοιό και το αμυγδαλοειδές σώμα, μετά από φαρμακολογικό αποκλεισμό των GABA υποδοχέων, προκλήθηκε αυθόρμητη νευρωνική διέγερση. Η διέγερση αυτή έφερε τα ενδοκυττάρια χαρακτηριστικά επιληπτικής κρίσης, είχε εστία την περιοχή CA2/CA3 και στη συνέχεια επεκτεινόταν και προς τις γειτονικές περιοχές (Stoop et al., 2000).

Ελαττωμένη συναπτική αναστολή μπορεί να προκύψει επίσης και μετά από λειτουργική αποσύνδεση των ενδονευρώνων εξαιτίας της δράσης εισερχόμενων διεγερτικών νευρικών ώσεων. Υπό αυτές τις συνθήκες οι ενδονευρώνες καθίστανται αδρανείς (Sloviter, 1987; 1991).

Η υπερδιεγερσιμότητα των δομών του στεφανιαίου συστήματος μπορεί να έχει τις ρίζες της στην ενδογενή διεγερσιμότητα των πυραμιδικών νευρώνων. Για παράδειγμα σε μοντέλο επιληψίας με πιλοκαρπίνη βρέθηκε αυξημένη ενδογενής διεγερσιμότητα με τη μορφή ριπών σε κύτταρα της CA1 περιοχής του εγκεφάλου (Sanabria et al., 2001). Το φαινόμενο αυτό φαίνεται να οφείλεται στην εμφάνιση διαύλων ασβεστίου υψηλού ουδού. Εξάλλου, έχει παρατηρηθεί ότι μετά από την αρχική κυτταρική καταστροφή που προκαλεί η επιληπτική κρίση προκύπτουν νέες συναπτικές συνδέσεις των βρυωδών ινών σε κύτταρα της μοριώδους στοιβάδας της οδοντωτής έλικας (Houser, 1999). Η παρατηρηθείσα προκαλούμενη αξονική διακλάδωση βρέθηκε ότι συμβάλει και στην επαναλαμβανόμενη διέγερση κοκκιωδών κυττάρων και κατά συνέπεια σε αυξημένα επίπεδα διέγερσης (Wuarin and Dudek, 1996) που μπορεί να συμβάλλει σε επιρρέπεια προς επιληπτικές κρίσεις (Avoli et al., 2002).

1.4.4. Ιππόκαμπος και σχιζοφρένεια

Ένας μεγάλος αριθμός μελετών, όπου χρησιμοποιήθηκαν διαφορετικές ερευνητικές προσεγγίσεις, συγκλίνουν στο συμπέρασμα ότι ο ιππόκαμπος διαδραματίζει σημαντικό ρόλο στην παθοφυσιολογία της σχιζοφρένειας.

Μελέτες μαγνητικής απεικόνισης σε σχιζοφρενείς ασθενείς κατέδειξαν ελάττωση του μεγέθους του ιπποκάμπου (Wright et al., 2000) καθώς και αλλαγές στο σχήμα του (Csernasky, 2002). Μάλιστα ελαττωμένος όγκος ιπποκάμπου παρατηρήθηκε και σε νεοεμφανιζόμενους ασθενείς αλλά και σε ασθενείς σε αρχικό στάδιο εμφάνισης της νόσου δείχνοντας ότι η εμπλοκή του ιπποκάμπου δεν είναι δευτερεύουσας σημασίας στην εξέλιξη της σχιζοφρένειας (Joyal et al., 2002). Επιπλέον, έρευνες με τη χρησιμοποίηση τομογραφίας εκπομπής ποζιτρονίων έδειξαν αλλαγές στην μεταβολική δραστηριότητα κυττάρων του ιπποκάμπου (Medoff et al., 2001), ενώ μετά από έρευνες σε επίπεδο υποδοχέων βρέθηκαν αλλαγές τόσο στους γλουταμινεργικούς ιονοτροπικούς υποδοχείς όσο και σε GABAεργικούς, νικοτινικούς και σεροτονινεργικούς υποδοχείς (Simpson et al., 1998; Freedman et al., 2000, Law and Deakin, 2001, East et al., 2002). Όσον αφορά τα ανατομικά ευρήματα παρατηρήθηκαν σημαντικές αλλαγές στο εσωτερικό κύκλωμα και τις απαγωγές συνδέσεις του ιπποκάμπου και ιδιαίτερα προς το προμετωπιαίο φλοιό (Harisson et al., 2004).

1.4.5. Ιππόκαμπος και νόσος του Alzheimer

Δεδομένης της συμμετοχής του ιπποκάμπου στις λειτουργίες της μνήμης και μάθησης η επίδραση της νόσου του Alzheimer στον δομή αυτή του στεφανιαίου συστήματος είναι σημαντική. Η περιοχή της οδοντωτής έλικας του ιπποκάμπου είναι από τις πρώτες που επηρεάζονται από τη νόσο, αφού σε αυτή παρατηρείται σχηματισμός μεγάλου αριθμού νευροϊνδιακών μορφωμάτων που καθιστούν τα νευρικά κύτταρα δυσλειτουργικά (Hyman et al., 1986). Επιπλέον, σε ιστό ασθενών με Alzheimer's, βρέθηκε ελάττωση κατά 21% του αριθμού των συνάψεων στην μοριώδη στοιβάδα της οδοντωτής έλικας σε σχέση με τμήματα ιστού από άτομα που δεν είχαν εμφανίσει την ασθένεια. Η ελάττωση αυτή ενδέχεται να έχει υποεκτιμηθεί αν ληφθεί υπόψη η παρατηρούμενη, κατά 26%, μείωση του εύρους της μοριώδους στοιβάδας σε ασθενείς με Alzheimer, γεγονός που αυξάνει την συναπτική πυκνότητα στην περιοχή (Scheff et al., 1993). Μία πιθανή εξήγηση για την ελαττωμένη συναπτική πυκνότητα στην περιοχή του ιπποκάμπου, καθώς και σε άλλες περιοχές του φλοιού που

επηρεάζονται από την Alzheimer, προκύπτει από την μελέτη των Markesbery and Carney, 1999, στην οποία βρέθηκε αυξημένη οξειδωση λιπαρών οξέων σε νευρώνες του εγκεφάλου ασθενών με Alzheimer σε σχέση με υγιή άτομα ίδιας ηλικίας. Η αυξημένη οξειδωση έχει ως αποτέλεσμα την παραγωγή δραστικών κυτταροπλασματικών ουσιών που μπορούν να προκαλέσουν πρωτεϊνική αποικοδόμηση.

1.5. Διαφοροποίηση μεταξύ ραχιαίου και κοιλιακού ιπποκάμπου

Ο ιππόκαμπος διακρίνεται με βάση τον προσανατολισμό του στο χώρο σε διαφραγματικό και κροταφικό ή οπίσθιο και πρόσθιο αντίστοιχα, όσον αφορά τον εγκέφαλο των πρωτεύοντων (Εικ.1). Η παραπάνω διάκριση του ιπποκάμπου δεν είναι μόνο τοπογραφική, αλλά υφίσταται και σε ανατομικό και λειτουργικό επίπεδο.

1.5.1. Διαφοροποίηση σε ανατομικό επίπεδο

Όσον αφορά τις προσαγωγές συνδέσεις, ο διαφραγματικός ιππόκαμπος τόσο των επιμύων όσο και των κατώτερων πρωτεύοντων προσλαμβάνει πληροφορίες από αισθητικά και συνειρμικά φλοιικά κέντρα μέσω οδών που διέρχονται από την εξωτερική μοίρα του ενδορρινικού φλοιού (Deacon et al., 1983; Room et al., 1986). Αντιθέτως, οι προσαγωγές ίνες από την αμυγδαλή, τον ιδίως υποθάλαμο, τους πυρήνες της υποθαλάμιας χώρας και το έσω τμήμα της διαγώνιας ταινίας του Broca συνάπτονται στην εσωτερική μοίρα του ενδορρινικού φλοιού, η οποία στη συνέχεια προβάλλει ως επί το πλείστον στον κροταφικό ιππόκαμπο (Beckstead 1978, Ruth et al., 1998).

Σχετικά με τις απαγωγές συνδέσεις, οι απαγωγές ίνες της διαφραγματικής μοίρας του υποθέματος του ιπποκάμπου καταλήγουν κυρίως στα μαστία και στους πρόσθιους πυρήνες του θαλάμου, ενώ οι ίνες που εκφύονται από τα κροταφικά τμήματα του υποθέματος προβάλλουν στην οσφρητική περιοχή, στην αμυγδαλή, στον επικλινή πυρήνα του διαφράγματος, στους πρόσθιους πυρήνες του υποθαλάμου καθώς και στα μονοαμινεργικά κέντρα του διάμεσου εγκεφάλου (Risold and Swanson, 1996; Swanson et al., 1977).

Σε σχέση με την αμυγδαλή, αξίζει να σημειώσουμε ότι μόνο ο κροταφικός ιππόκαμπος προβάλλει στην αμυγδαλή. Επίσης, τα πεδία του ενδορρινικού φλοιού που δέχονται ίνες από τον κροταφικό ιππόκαμπο είναι εκείνα τα οποία προβάλλουν

στην αμυγδαλή. Αντιστοίχως, η αμυγδαλή παρέχει ίνες μόνο στον κροταφικό υπόκαμπο, καθώς και στα πεδία εκείνα του ενδορρινικού φλοιού τα οποία δέχονται ίνες από τον κροταφικό υπόκαμπο (Pitkanen et al., 2000).

1.5.2. Διαφοροποίηση σε βιοχημικό επίπεδο

i. Κατανομή νευροδιαβιβαστών:

Ο κροταφικός υπόκαμπος φαίνεται να εμφανίζει μεγαλύτερες συγκεντρώσεις **GABA**, **γλουταμινικού** και **γλουταμίνης** από ό,τι ο διαφραγματικός. Η **σεροτονίνη** και η **νοραδρεναλίνη** εμφανίζονται σε υψηλότερα επίπεδα στον κροταφικό υπόκαμπο (Hortnagl et al., 1991; Gage and Thompson 1980) και το ίδιο φαίνεται να ισχύει και για την **TRH** (Low et al., 1989). Σε άλλη βιοχημική μελέτη βρέθηκε ότι η ικανότητα των **μουσκαρινικών υποδοχέων** να επάγουν την έκλυση της **φωσφατιδυλοϊνοσιτόλης** είναι μεγαλύτερη στον κροταφικό παρά στο διαφραγματικό υπόκαμπο (Garcia Ruiz et al., 1993).

Όσον αφορά τα επίπεδα του ασπαρτικού, της γλυκίνης και του νευροπεπτιδίου Y, ο Hortnagl δεν παρατήρησε διαφορές μεταξύ των δύο περιοχών του υποκάμπου, όμως κατά τον Jeltsch η **γλυκίνη** υπερετερούσε στο διαφραγματικό υπόκαμπο. Η **ταυρίνη** και η **σερίνη** επίσης φαίνονταν να υπερισχύουν στο διαφραγματικό υπόκαμπο (Hortnagl et al., 1991; Jeltsch et al., 1994).

ii. Κατανομή υποδοχέων:

Όσον αφορά τους **NMDA** υποδοχείς, βρέθηκε ότι βρίσκονται σε μεγαλύτερες συγκεντρώσεις στο διαφραγματικό υπόκαμπο στη βοθριώδη-μοριώδη στιβάδα της CA1 περιοχής και στη μοριώδη στιβάδα της οδοντωτής έλικας. Αντιθέτως, στις υπόλοιπες περιοχές της οδοντωτής έλικας η συγκέντρωσή τους βρέθηκε αυξημένη στον κροταφικό υπόκαμπο (Martens et al., 1998). Οι υποδοχείς αδενοσίνης τύπου **A1** εντοπίστηκαν σε μεγαλύτερες συγκεντρώσεις στο διαφραγματικό υπόκαμπο (Lee et al., 1983), ενώ οι υποδοχείς της **ωκυτοκίνης** υπερετερούν αριθμητικά στον κροταφικό υπόκαμπο (Van Leeuwen et al., 1985). Οι υποδοχείς του **NPY** του κροταφικού υποκάμπου υπερισχύουν εκείνων του διαφραγματικού (Kohler et al., 1987), παρόλο που σύμφωνα με έρευνες (Hortnagl et al., 1991) τα επίπεδα του NPY δε φαίνεται να διαφοροποιούνται μεταξύ των δύο μοιρών.

1.5.3. Διαφοροποίηση όσον αφορά την απόκριση στην ισχαιμία

Μία άλλη διάσταση της διαφοροποίησης μεταξύ της διαφραγματικής και κροταφικής μοίρας του ιπποκάμπου είναι η διαφορετική αντοχή των δύο περιοχών στην ισχαιμία. Ο Rami και οι συνεργάτες του έδειξαν ότι έπειτα από περίσφιξη της καρωτίδας σε επίμυες, η έκταση της βλάβης στο διαφραγματικό ιππόκαμπο ήταν 82%, ενώ η βλάβη στον κροταφικό ανερχόταν σε 16% (Rami et al., 1997). Έχει αποδειχθεί ότι ο κροταφικός ιππόκαμπος παρουσιάζει μεγαλύτερη πυκνότητα αγγείων μεγάλης διαμέτρου από ό,τι ο διαφραγματικός ιππόκαμπος, γεγονός το οποίο του εξασφαλίζει καλύτερη αιμάτωση και τον καθιστά ανθεκτικότερο στην ισχαιμία. Από την άλλη, ο διαφραγματικός ιππόκαμπος παρουσιάζει μεγαλύτερη πυκνότητα λεπτών τριχειδών, τα οποία δε μπορούν να εξασφαλίσουν ικανοποιητική αιμάτωση στον ιστό υπό συνθήκες ισχαιμίας (Grivas et al., 2003).

2. Οπιοειδή πεπτιδία και Οπιοειδικοί υποδοχείς

Έξι κύριες κατηγορίες οπιοειδικών υποδοχέων και οι υπότυποί τους έχουν αναγνωρισθεί: μ , κ , δ , nociceptin, σ , ϵ και opioid growth factor receptor (OGFr, ή ζ υποδοχέας). Οι αγωνιστές τους εκλύουν φυσιολογικές, φαρμακολογικές ή ανεπιθύμητες ενέργειες ενεργοποιώντας μοναδικούς ή πολλαπλούς υποτύπους των υποδοχέων αυτών, ανάλογα με τα ιδιαίτερα χαρακτηριστικά της σύνδεσής τους (Kanwaljeet, 2010), (Cheng, 2007).

Από την αρχαιότητα το όπιο, προϊόν επεξεργασίας της παπαρούνας *Papaver somniferum*, ήταν γνωστό για την αναλγητική του δράση, την ευφορία που προσέφερε και για την εξάρτηση την οποία η χρόνια χρήση προκαλούσε. Η μορφίνη, ονομαζόμενη έτσι από το όνομα του θεού των ονείρων Μορφέα, είναι το κατεξοχήν δραστικό αλκαλοειδές του οπίου και το ευρύτερα χρησιμοποιούμενο αναλγητικό από την αρχαιότητα μέχρι τις μέρες μας. Άλλα φυσικά παράγωγα επεξεργασίας του οπίου είναι επίσης η κωδεΐνη και η θηβαΐνη. Στα τέλη του 19^{ου} αιώνα συντέθηκε η ηρωίνη από διακετυλίωση της μορφίνης και τη σύνθεσή της ακολούθησε πλήθος φαρμακευτικών ουσιών όπως η πεθιδίνη, η μεθαδόνη, η βουπρενορφίνη και η φεντανύλη (Merrer 2000).

Εκτός από τους εξωγενείς αγωνιστές, οι οπιοειδικοί υποδοχείς ενεργοποιούνται και από ενδογενή οπιοειδικά πεπτιδία, ρυθμίζοντας έτσι μια πλειάδα φυσιολογικών λειτουργιών. Κύριοι εκπρόσωποι των ενδογενών αυτών πεπτιδίων είναι οι Met- και Leu-εγκεφαλίνες, οι δυνορφίνες και η β -ενδορφίνη, οι οποίες προκύπτουν από μεγαλύτερες πρόδρομες πρωτεϊνικές δομές: προεγκεφιλίνη, προδυνορφίνη και προοπιομελανοκορτίνη αντίστοιχα (Merrer 2000). Άξιες λόγου είναι οι ενδομορφίνες, πεπτιδία τα οποία συνδέονται με εξαιρετική συγγένεια στο μ οπιοειδικό υποδοχέα και των οποίων η πρόδρομη πρωτεϊνική μορφή δεν έχει απομονωθεί ακόμη (Fichna, 2007).

Ο κατάλογος των ποικίλων δράσεων των οπιοειδικών πεπτιδίων περιλαμβάνει τη γνωστή αναλγητική τους δράση, την πρόκληση εθισμού, εξάρτησης και ανοχής, την εμπλοκή τους σε παθολογικές ψυχιατρικές διεργασίες όπως το stress, το άγχος και η κατάθλιψη, τη σημασία τους στο μηχανισμό της επιβράβευσης, στη σεξουαλική συμπεριφορά, την πρόσληψη τροφής, τη μνήμη και τη μάθηση, ακόμα και την

εμπλοκή τους στη φυσιολογική λειτουργία του καρδιαγγειακού, του αναπνευστικού και του γαστρεντερικού συστήματος (Fichna 2007).

2.1 Ενεργοποίηση οπιοειδικού υποδοχέα – Οπιοειδική δραστηριότητα

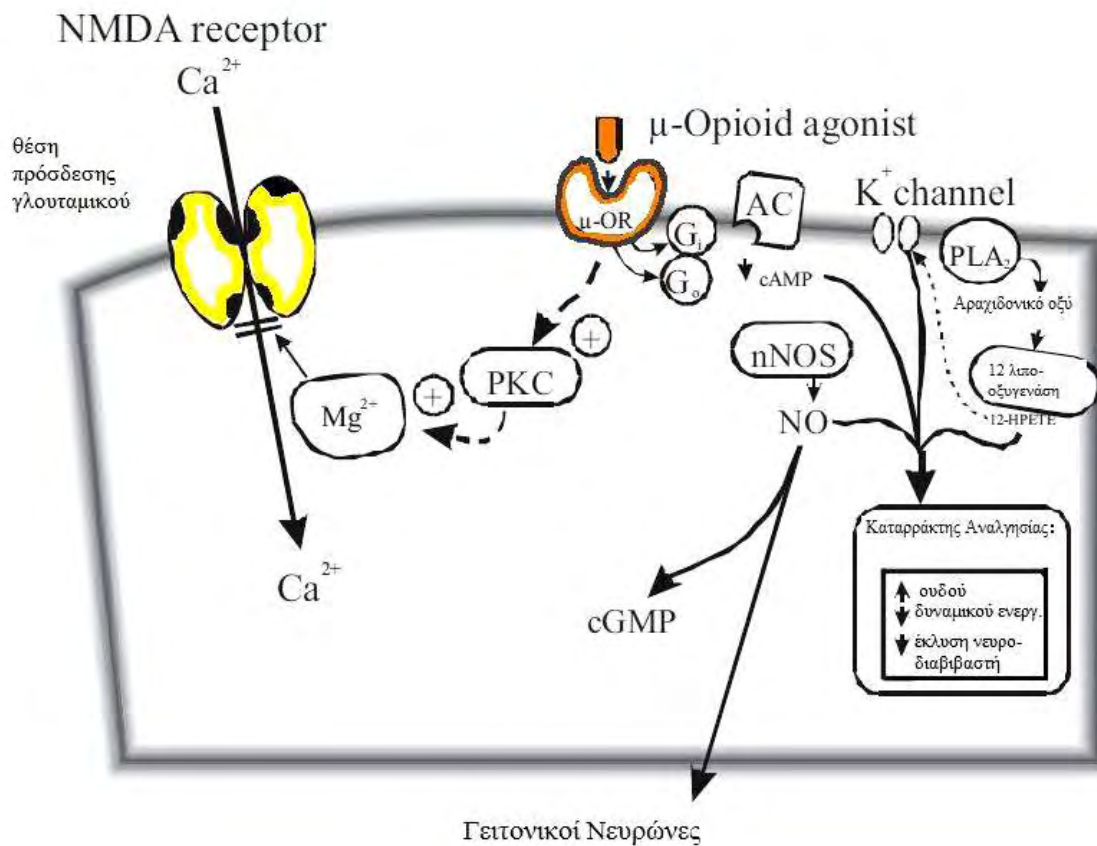
Η πρόσδεση συγκεκριμένων πεπτιδίων στους οπιοειδικούς υποδοχείς οδηγεί σε στερεοτακτικές μεταβολές της πρωτεΐνης του υποδοχέα, οι οποίες σηματοδοτούν την αφετηρία της μετάδοσης του μηνύματος, με την ενεργοποίηση G *ανασταλτικών* πρωτεϊνών ($G_{12\alpha}$ και G_0). Η ενεργοποίηση της $G_{12\alpha}$ μειώνει τη δραστηριότητα της αδενυλικής κυκλάσης, μειώνοντας με αυτόν τον τρόπο την ενδοκυττάρια κυκλική μονοφωσφορική αδενοσίνη (cAMP), ενώ οι G_0 ρυθμίζουν κανάλια καλίου (internally rectifying K^+ channels) προκαλούν υπερπόλωση της νευρωνικής μεμβράνης (Liu, 2001) (βλ. εικ. X). Η μετάδοση του σήματος από τους ενεργοποιημένους οπιοειδικούς υποδοχείς μειώνει τη νευρωνική διεγερσιμότητα, μειώνει τη διάρκεια του δυναμικού ενεργείας και μειώνει την ποσότητα του εκλύμενου νευροδιαβιβαστή, γεγονός τα οποία οδηγούν στην οπιοειδική αναλγησία (Kanwaljeet, 2010).

2.2 Οπιοειδική υπεραλγησία (ευαισθητοποίηση των υποδοχέων)

Η υπεραλγησία, η προκαλούμενη από οπιοειδή αναλγητικά, είναι φαινόμενο το οποίο έχει περιγραφεί στον ιατρικό τύπο από το 19^ο αιώνα ακόμη (Albutt, 1870). Πρόκειται για το παράδοξο φαινόμενο κατά το οποίο η χορήγηση της φαρμακευτικής ουσίας (μετά από χρόνια χρήση ή ακόμα και μετά από μία εφάπαξ δόση) προκαλεί επίταση του υποκείμενου αλγεινού αισθήματος ή, άλλες φορές, μπορεί να προκαλέσει άλγος ανεξάρτητο της αρχικής εστίας (Lee, 2011). Έχουν προταθεί διάφοροι μηχανισμοί για την εξήγηση αυτού του φαινομένου.

Ο πρώτος από τους μηχανισμούς πρόκλησης υπεραλγησίας που θα αναφερθεί αφορά την εμπλοκή των NMDA υποδοχέων. Η χρήση της κεταμίνης, γνωστού αναστολέα των υποδοχέων του γλουταμικού, εφαρμόζεται κατά την περιεγχειρητική αναλγησία όχι μόνο εξαιτίας της αναλγητικής της δράσης, αλλά επειδή δρα προστατευτικά κατά της ανάπτυξης της μετεγχειρητικής υπεραλγησίας, δράση η οποία έχει αποδειχθεί και πειραματικά σε επίμυες (Celerier 2000). Προτεινόμενο μοριακό μονοπάτι για την εξήγηση αυτού του φαινομένου είναι η αύξηση της

δραστικότητα των NMDA διαύλων μέσω ενεργοποίησης της πρωτεϊνικής κινάσης C (PKC) από τον οπιοειδικό υποδοχέα. Κύρια δράση της PKC είναι η άρση της αναστολής του NMDA καναλιού από ιόντα μαγνησίου (Chen, 1992, επίσης βλ. εικ X από Kanwaljeet, 2010). Η διέγερση των ιοντοτροπικών NMDA υποδοχέων προκαλεί αυξημένη εισροή Ca^{2+} (Mayer and Miller 1990) με αποτέλεσμα την παρατεταμένη αύξηση της συναπτικής αποτελεσματικότητας, και την έναρξη εκδηλώσεων όπως η υπεραλγησία (Mao 1995).



Εικ.8 Οι μηχανισμοί οι οποίοι ενισχύουν τον καταρράκτη της οπιοειδικής αναλγησίας αυξάνουν το δυναμικό ηρεμίας της μεμβράνης, μειώνουν τη διάρκεια του δυναμικού ανεργίας και μειώνουν την έκλυση του νευροδιαβιβαστή. Η συντόμευση μ -OR αντιστοιχεί στον μ οπιοειδικό υποδοχέα, Gi/Go, ανασταλτικές G πρωτεΐνες, nNOS, νευρωνική συνθετάση μονοξειδίου του αζώτου, NO, μονοξείδιο του αζώτου, cGMP, κυκλικό μονοφωσφορικό γουανοσίδιο, PLA2, φωσφολιπάση A2, HPETE, υδροπεροξυεικοσατετρανοϊκό οξύ.

Αναφέρεται επίσης ότι ορισμένοι οπιοειδικοί αγωνιστές έχουν *διεγερτική* δράση στη σύνδεσή τους με τον οπιοειδικό υποδοχέα, δράση η οποία είναι *δοσοεξαρτώμενη*

και αναστρέψιμη από τη ναλοξόνη (10,43). Το γεγονός αυτό οφείλεται στη σύνδεσή τους με *διεγερτικές G πρωτεΐνες* (G_s), οι οποίες αυξάνουν τη δραστηριότητα της αδενυλικής κυκλάσης, αυξάνουν το κυκλικό AMP και τελικά οδηγούν σε νευρωνική ενεργοποίηση. Η νευραμινιδάση ενισχύει τη δράση αυτή, ενώ οι αναστολείς της (για παράδειγμα το αντιικό οσελταμιβίρη) αντιμετωπίζει την παράδοξη υπεραλγησία (Kanwaljeet, 2010).

2.3 Οπιοειδική ανοχή (απευαισθητοποίηση των υποδοχέων)

Παρά το γεγονός ότι η οπιοειδική υπεραλγησία και η οπιοειδική ανοχή βασίζονται σε παρόμοιους μηχανισμούς, η ανοχή κυρίως οφείλεται στην **απευαισθητοποίηση των οπιοειδικών υποδοχέων** και στη **ρύθμιση προς τα πάνω (upregulation) του μονοπατιού του cAMP**. Άλλοι μηχανισμοί όπως η ενεργοποίηση νευροανοσολογικών μονοπατιών, η παραγωγή αντι-οπιοειδικών πεπτιδίων, η ενεργοποίηση του συστήματος των δυνορφινών του νωτιαίου μυελού, επίσης συντελούν στη οπιοειδική ανοχή.

Η **απευαισθητοποίηση των οπιοειδικών υποδοχέων** προκύπτει από:

- i. τη ρύθμιση προς τα κάτω (downregulation) των οπιοειδικών υποδοχέων,
- ii. τη μεταφορά των υποδοχέων στο εσωτερικό του κυττάρου μέσω της ενεργοποίησης της β αρρεστίνης,
- iii. την αποσύνδεση των υποδοχέων από τις ανασταλτικές G πρωτεΐνες
- iv. την αυξημένη παραγωγή νιτρικού οξειδίου μέσω της ενεργοποίησης της σύνθεσης του νιτρικού οξειδίου (iNOS) και
- v. τη μετάδοση μηνυμάτων μέσω των $G(z)$ πρωτεϊνών.

Η **ρύθμιση προς τα πάνω (upregulation) του μονοπατιού του cAMP** προκύπτει από:

- i. την υπερευαισθητοποίηση της AC,
- ii. την σύνδεση των οπιοειδικών υποδοχέων με G_s πρωτεΐνες και
- iii. την ρύθμιση προς τα πάνω των υποδοχέων των γλυκοκορτικοειδών του νωτιαίου μυελού μέσω της cAMP response element-binding (CREB)

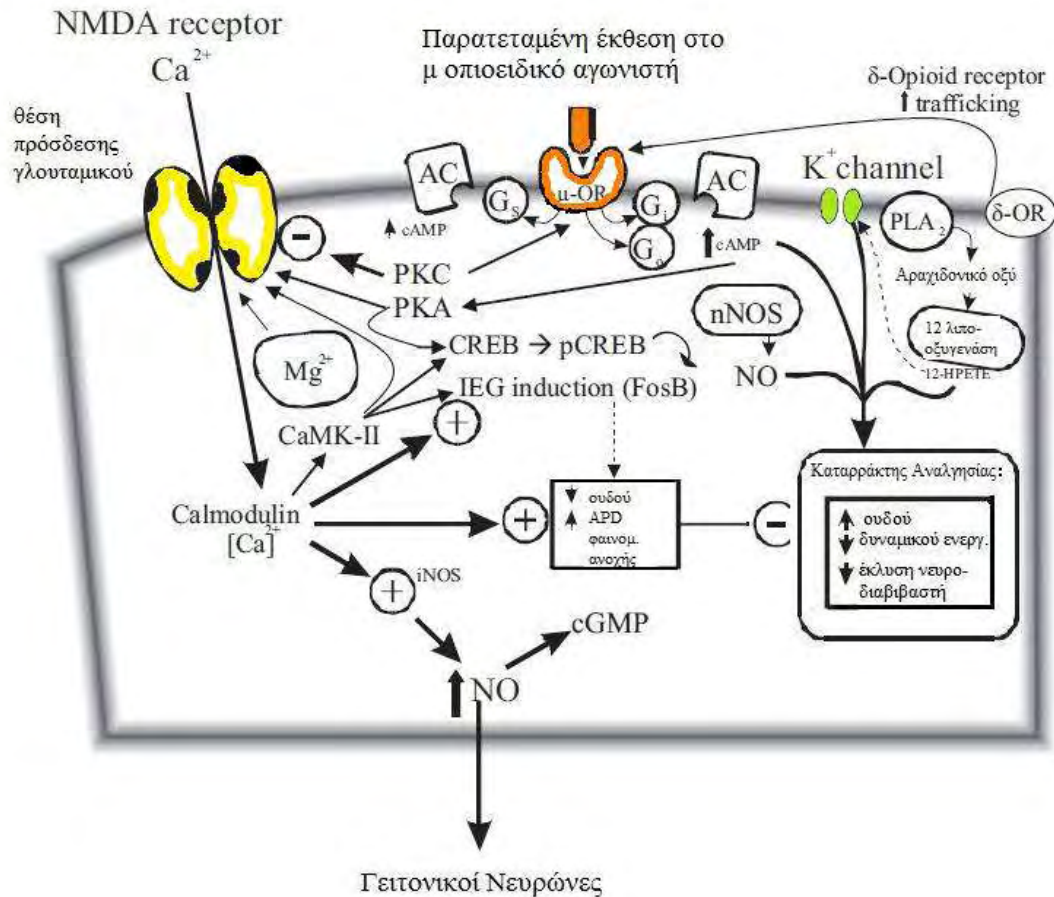
πρωτεΐνης η οποία ενεργοποιεί την πρωτεϊνική κινάση C γ (PKC γ) και τους υποδοχείς του NMDA.

Οι **νευρωνικές πρωτεϊνικές κινάσες** παίζουν κύριο ρόλο στην οπιοειδική ανοχή, και πρόκειται για ένα σύστημα το οποίο περιλαμβάνει:

- i. πρωτεϊνικές κινάσες οι οποίες εξαρτώνται από δεύτερα μηνύματα, π.χ. πρωτεϊνική κινάση C, PKC, η εξαρτημένη από το ασβέστιο και την καλμοδουλίνη πρωτεϊνική κινάση II, CaMK-II, και η πρωτεϊνική κινάση A PKA
- ii. πρωτεϊνικές κινάσες συνδεδεμένες με G πρωτεΐνες GRKs,
- iii. πρωτεϊνικές κινάσες ενεργοποιούμενες από μιτογόνα (mitogen-activated protein kinases, MAPKs)
- iv. κινάσες που ρυθμίζονται από εξωκυττάρια σήματα (extracellular signal-regulated kinases ERK1/2)
- v. υποδοχείς με ενδογενή δραστικότητα κινάσης της τυροσίνης οι οποίοι εκφράζονται στο νωτιαίο μυελό (spinally expressed EphB receptor tyrosine kinases,
- vi. c-Jun N-terminal kinases (JNK), μέσω έκφρασης των υποδοχέων TRPV1,
- vii. cyclin-dependent kinase 5 (Cdk5), μέσω ρύθμισης από την πρωτεϊνική κινάση ενεργοποιούμενη από μιτογόνα 1/2 (MEK1/2).

Η ενεργοποίηση των συστημάτων των πρωτεϊνικών κινασών έχει ως αποτέλεσμα τη φωσφορυλίωση των οπιοειδικών υποδοχέων, την τροποποίηση της λειτουργίας των καναλιών ιόντων τα οποία εμπλέκονται στην αντίληψη του πόνου, την αύξηση της έκφρασης των immediate early genes (πχ, FosB), και του iNOS. Τα συστήματα αυτά των πρωτεϊνικών κινασών ρυθμίζονται από αλληλεπιδράσεις μεταξύ οπιοειδικών υποδοχέων και των **διεγερτικών υποδοχέων του γλουταμικού**, των **A υποδοχέων του γ-άμινοβουτυρικού οξέος (GABA A receptors)**, των **$\alpha 2$ αδρενεργικών υποδοχέων**, και των **B υποδοχέων της χολοκυστοκινίνης**.

Η ενεργοποίηση της PKC προκαλεί αύξηση του ενδοκυττάριου ασβεστίου και η διαθεσιμότητα επίσης της postsynaptic density protein (PSD-95) είναι κρίσιμοι παράγοντες στις αλληλεπιδράσεις των υποδοχέων οι οποίες οδηγούν στην εκδήλωση της ανοχής.



Εικ.9 Οι μηχανισμοί οι οποίοι οδηγούν στη οπιοειδική ανοχή μειώνουν το δυναμικό ηρεμίας της νευρωνικής μεμβράνης, αυξάνουν τη διάρκεια του δυναμικού ενεργείας (APD), και αυξάνουν την έκλυση του νευροδιαβιβαστή. Η συντόμευση μ-OR αντιστοιχεί στον μ οπιοειδικό υποδοχέα, IEG, immediate early genes (c-fos, FosB), PKA, πρωτεϊνική κινάση A, CREB, cAMP response element-binding protein, pCREB, φωσφορυλιωμένη πρωτεΐνη CREB, Gi/Go, ανασταλτικές πρωτεΐνες G, Gs, διεγερτικές πρωτεΐνες G, CaMK-II, εξαρτημένη από το ασβέστιο και την καλμοδουλίνη πρωτεϊνική κινάση II; PLA2, φωσφολιπάση A2; δ-OR, δ opioid receptor; NO, μονοξείδιο του αζώτου; nNOS, νευρωνική συνθετάση του οξειδίου του αζώτου; HPETE, υδροπεροξυεικοσατετρανοϊκό οξύ.

Διαφορετικοί οπιοειδικοί αγωνιστές προκαλούν διαφορετικά αποτελέσματα στα μονοπάτια των κινασών, γεγονός το οποίο οδηγεί στην έκφραση διαφορετικού βαθμού φαρμακευτικής αντοχής (π.χ. φεντανύλη > μορφίνη > μεθαδόνη > διυδροετορφίνη). Αλλαγές στα συστήματα των πρωτεϊνικών κινασών και στις λειτουργίες των υποδοχέων τους παρατηρούνται σε υπερνωτιαίες περιοχές όπως στον πρόσθιο εγκέφαλο, τα βασικά γάγγλια, στο θάλαμο και το εγκεφαλικό στέλεχος, όπως επίσης στο πρόσθια κέρατα του νωτιαίου μυελού, τα γάγγλια των πρόσθιων ριζών, και τους περιφερικούς υποδοχείς του άλγους. Η παρατεταμένη έκθεση στα οπιοειδή

επίσης οδηγεί στην ενεργοποίηση αντιοπιοειδικών πεπτιδίων όπως η βασοπρεσσίνη, η ωκυτοκίνη, το νευροπεπτίδιο FF, η χολοκυστοκινίνη, γεγονός τα οποία λαμβάνουν χώρα κυρίως στο νωτιαίο μυελό και στο στέλεχος.

2.4. Φαρμακογενετική της οπιοειδικής δραστηριότητας και της ανοχής

Μέσα από την έρευνα της γενετικής έχει ανακαλυφθεί πλήθος πληροφοριών σχετικά με τους γενετικούς μηχανισμούς οι οποίοι μπορούν να επηρεάσουν την αναλγησία και την ανοχή, η κλινική τους σημασία όμως δεν έχει καθοριστεί ακόμα. Για παράδειγμα, αλλοιωμένη αντίληψη του πόνου και αλλοίωση της οπιοειδικής αναλγησίας προκύπτουν από αρκετά κοινούς πολυμορφισμούς για τα γονίδια: (1) του μ-οπιοειδικού υποδοχέα (OPRM1) (2) της κατεχολαμεθυλοτρανσφεράσης (COMT) (3) της κυκλοϋδρολάσης της τριφωσφορικής γουανοσίνης 1 (GCH1), (4) του transient receptor potential cation channel, subfamily V, member 1 (TRPV1), και (5) του υποδοχέα της μελανοκορτίνης 1 (MC1R). Ο μεταβολισμός και η μεταφορά των οπιοειδών επηρεάζονται επίσης από γενετικούς πολυμορφισμούς του κυτοχρώματος P450 2D6 (CYP2D6), 111–117, της P γλυκοπρωτεΐνης (ABCB1), και της ουριδινοδιφωσφορικής γλυκουρονικής τρανσφεράσης 2B7 (UGT2B7). Με την έκρηξη της γενετικής πληροφορίας από το Human Genome Project, επίσης, χιλιάδες μονονουκλεοτιδικοί πολυμορφισμοί (SNPs) χαρακτηρίστηκαν, σε οπιοειδικούς υποδοχείς, πρωτεΐνες μεταφοράς, ενδοκυττάριας σηματοδοτικές πρωτεΐνες και μεταβολικά ένζυμα τα οποία είναι πιθανό να επηρεάζουν την οπιοειδική αναλγησία και ανοχή (Kanwaljeet, 2010).

3. Οπιοειδικοί υποδοχείς και Ιππόκαμπος

Στον ιππόκαμπο, οπιοειδικοί υποδοχείς συναντώνται σχεδόν αποκλειστικά στους GABAεργικούς ενδονευρώνες (Krook-Magnuson 2011, Rezaï 2012). Οι ενδονευρώνες είναι ανασταλτικοί νευρώνες, οι οποίοι βρίσκονται σε όλες τις στιβάδες του ιπποκάμπου, αποτελούν το 10-20% των νευρώνων του ιπποκάμπου και αναστέλλουν τα πυραμιδικά κύτταρα σχηματίζοντας GABAεργικές συνάψεις σε διάφορα τμήματα της μετασυναπτικής μεμβράνης. Πρόκειται για μια ετερογενή ομάδα κυττάρων. Κάποιοι από αυτούς σχηματίζουν συνάψεις στα σώματα των πυραμιδικών νευρώνων ή στο αρχικό τμήμα του νευράξονα, ενώ άλλοι συνάπτονται με τους δενδρίτες των πυραμιδικών κυττάρων (Svoboda 1999).

Ως ανασταλτικοί υποδοχείς, οι υποδοχείς των οπιοειδών ασκούν ανασταλτική επίδραση στους ιπποκάμπειους ενδονευρώνες, με τελικό αποτέλεσμα την άρση της GABAεργικής αναστολής τους στα πυραμιδικά κύτταρα (Stumm, 2004).

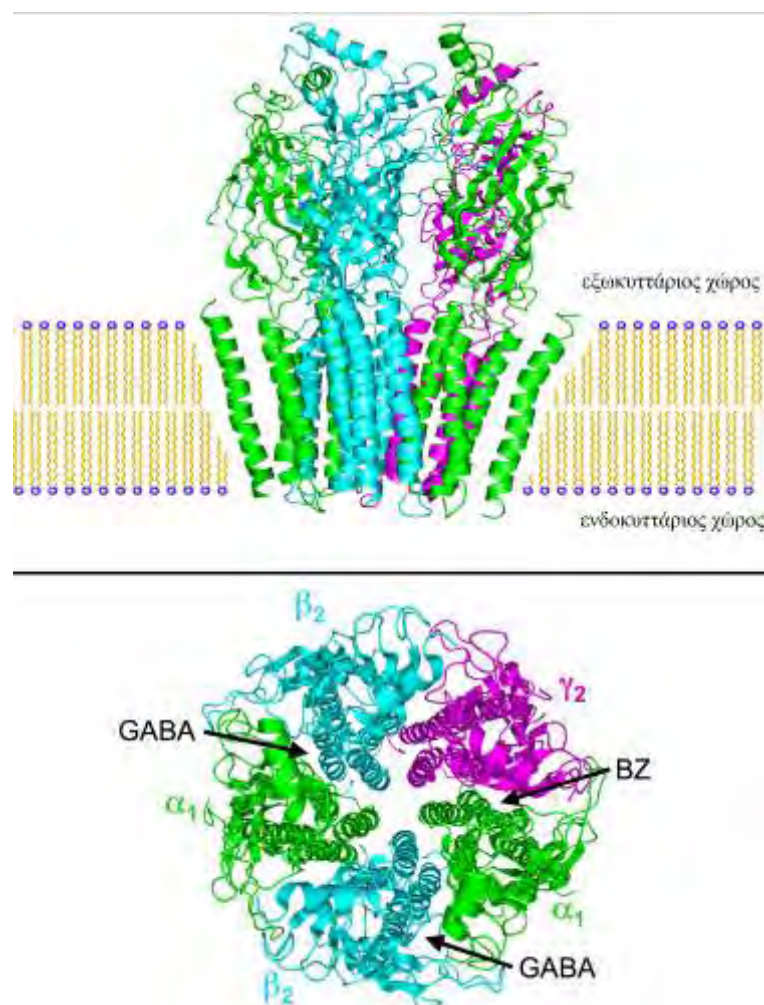
3.1 Το γ-αμινοβουτυρικό οξύ (GABA) και οι υποδοχείς του

Κύριος ανασταλτικός νευροδιαβιβαστής του ιπποκάμπου, αλλά και ολόκληρου του κεντρικού νευρικού συστήματος, είναι το γ-αμινοβουτυρικό οξύ (GABA), το οποίο μαζί με τη γλυκίνη ευθύνεται για την πλειονότητα της ανασταλτικής νευροδιαβίβασης του ΚΝΣ.

Το GABA συντίθεται από το γλουταμικό οξύ με τη δραστηριότητα του ενζύμου δεκαρβοξυλάση του γλουταμικού οξέος (glutamic acid decarboxylase-GAD) (εικόνα 17). Η σύνθεσή του συνδέεται με τον κύκλο του Krebs και απαιτείται η παρουσία ως συνενζύμου της βιταμίνης B6 (pyridoxal phosphate). Με τον τρόπο αυτό ο κύριος διεγερτικός νευροδιαβιβαστής (γλουταμικό) μετατρέπεται στον κύριο ανασταλτικό νευροδιαβιβαστή του ΚΝΣ. Ο μεταβολισμός του πραγματοποιείται από το ένζυμο GABA-τρανσαμινάση (GABA-transaminase). Φάρμακα που δρουν ως αγωνιστές των GABA υποδοχέων ή αυξάνουν την συγκέντρωσή του στο ΚΝΣ έχουν αγχολυτική, κατασταλτική και αντισπασμωδική δράση (Petroff 2002).

Το GABA ασκεί τη δράση του συνδεδεμένο με υποδοχείς που βρίσκονται είτε στην προσυναπτική είτε στην μετασυναπτική κυτταρική μεμβράνη. Οι υποδοχείς του GABA χωρίζονται σε τρεις κατηγορίες: GABA_A, GABA_B, και GABA_C. Οι GABA_A

και $GABA_C$ ανήκουν στην κατηγορία των ιοντοτροπικών υποδοχέων, δηλαδή στους υποδοχείς οι οποίοι έχουν ενσωματωμένη στη μοριακή τους δομή δράση διαύλου ιόντων. Οι ιοντοτροπικοί υποδοχείς με τη σύνδεση του νευροδιαβιβαστή επιτρέπουν τη μεταφορά φορτισμένων ιόντων διαμέσου διαύλου που σχηματίζεται από το σύμπλεγμα του υποδοχέα. Στην περίπτωση του $GABA_A$, οι υποδοχείς είναι διάλυτοι ιόντων χλωρίου και με τη σύνδεση του $GABA$ επιτρέπουν την είσοδο αρνητικά φορτισμένων ιόντων χλωρίου στο κύτταρο, οδηγώντας σε υπερπόλωση της κυτταρικής μεμβράνης, μειώνοντας την πιθανότητα δημιουργίας δυναμικού ενέργειας (Fritschy 2012).



Εικ.10 Σχηματική απεικόνιση του $GABA_A$ υποδοχέα. Με βέλη σημειώνονται οι θέσεις σύνδεσης του $GABA$ και των αλλοστερικών προσδετών (ligands) του υποδοχέα.

Οι υποδοχείς $GABA_A$ ανήκουν στην ίδια οικογένεια με τους νικοτινικούς υποδοχείς της ακετυλοχολίνης. Είναι πενταμερή συμπλέγματα διαμεμβρανικών

υπομονάδων διατεταγμένα σε σχήμα δακτυλιδιού, στο μέσο του οποίου σχηματίζεται διάυλος. Η θέση πρόσδεσης του GABA στον υποδοχέα είναι το σημείο δράσης και άλλων φαρμακευτικών ουσιών οι οποίες δρουν ως αγωνιστές ή ανταγωνιστές στον υποδοχέα (muscimol, gaboxadol, bicuculline). Οι υποδοχείς GABA_A φέρουν επίσης αλλοστερικές θέσεις σύνδεσης πολλών και σημαντικών προσδετών (ligands) όπως οι βενζοδιαζεπίνες, τα βαρβιτουρικά, η αιθανόλη και τα πτητικά αναισθητικά. Μικρή αναστολή της νευρωνικής διεγερσιμότητας κατά την ενεργοποίηση του GABA_A υποδοχέα προκαλεί αγχώλυση και μυοχάλαση, μεγαλύτερη ενεργοποίηση μπορεί να επιφέρει ύπνο, και σε περιπτώσεις φαρμακευτικής υπερδοσολογίας επέρχεται ο θάνατος από καταστολή του αναπνευστικού κέντρου (D'Hulst 2009).

Οι υποδοχείς GABA_C είναι και αυτοί πενταμερή συμπλέγματα υπομονάδων γύρω από έναν κεντρικό διάυλο. Εμφανίζουν διαφορετικά φυσιολογικά και φαρμακολογικά χαρακτηριστικά από τους GABA_A υποδοχείς. Η λειτουργία τους δεν επηρεάζεται από τις βενζοδιαζεπίνες και τα βαρβιτουρικά, ενώ είναι ευαίσθητοι στο cis-αμινοκροτονικό οξύ (cis-aminocrotonic acid, CACA), το οποίο δεν αναγνωρίζεται ούτε από τους GABA_A ούτε από τους GABA_B υποδοχείς. Η αγωγιμότητα του διαύλου των GABA_C υποδοχέων για το χλώριο είναι μικρότερη και εμφανίζουν πιο αργή και παρατεταμένη απάντηση στη σύνδεση του GABA σε σύγκριση με τους GABA_A υποδοχείς. (Chebib 2004)

Οι υποδοχείς GABA_B ανήκουν στην κατηγορία των μεταβοτροπικών υποδοχέων. Με τη μεσολάβηση G πρωτεϊνών και συστημάτων δευτέρων αγγελιοφόρων ανοίγουν κανάλια καλίου, από όπου θετικά φορτισμένα ιόντα καλίου εξέρχονται από το κύτταρο, με αποτέλεσμα την υπερπόλωση της κυτταρικής μεμβράνης. Επιπλέον, οι GABA_B υποδοχείς ελαττώνοντας την δραστηριότητα της αδενυλικής κυκλάσης και μειώνουν την αγωγιμότητα της κυτταρικής μεμβράνης στο ασβέστιο. Οι GABA_B υποδοχείς ευθύνονται για ορισμένες συμπεριφορικές επιδράσεις της αιθανόλης, είναι οι υποδοχείς μέσω των οποίων ασκείται η δράση της ναρκωτικής ουσίας GHB (Gamma-Hydroxybutyric acid, το λεγόμενο και date rape drug), ασκούν μυοχαλαρωτική δράση (βακλοφαίνη), και εμπλέκονται στους μηχανισμούς της κατάθλιξης και του πόνου (Pinard 2010).

3.2 Το γ-αμινοβουτυρικό οξύ (GABA) και ο ιππόκαμπος

Η χορήγηση οπιοειδών μεταβάλλει την GABAεργική νευροβιαβίβαση στον ιππόκαμπο. Ηλεκτροφυσιολογικές μελέτες υποδεικνύουν ότι η *in vitro* χορήγηση οπιοειδούς αναστέλλει την απελευθέρωση γ-αμινοβουτυρικού οξέος από τους ενδονευρώνες του ιπποκάμπου (Cohen 1992, Madison 1988, Nicoll 1980). Άμεση συνέπεια αποτελεί η άρση της αναστολής που προκαλούν οι ενδονευρώνες στα πυραμιδικά κύτταρα του ιππόκαμπου με τελικό αποτέλεσμα την αυξημένη δραστηριότητα των πυραμιδικών νευρώνων (Svoboda και συν 1999).

4. Σκοπος της μελέτης

Σκοπος της μελέτης είναι να αποτυπώσει την ανοσοϊστοχημική έκφραση του **γ-αμινοβουτυρικού οξέος** στον υπόκαμπο, όπως αυτή επηρεάζεται κατά την *in vivo* χορήγηση **οπιοειδών**.

Εύλογη είναι η σύγκριση των αποτελεσμάτων από το **ραχιαίο** και τον **κοιλιακό** υπόκαμπο ξεχωριστά, καθώς πρόκειται για δεδομένα τα οποία απουσιάζουν από τη διεθνή βιβλιογραφία και η σημασία της μελέτης τους αποδεικνύεται από το διαφορετικό ρόλο της κάθεμίας από τις δύο αυτές δομές (βλ. παρ. 1.5).

Η μελέτη της επίδρασης των **οπιοειδών** επικεντρώνεται στην έκφραση του **γ-αμινοβουτυρικού οξέος**, καθώς έχει αποδειχθεί ότι η παρουσία των οπιοειδικών υποδοχέων στον υπόκαμπο περιορίζεται σημαντικά στους GABAεργικούς **ενδονευρώνες** (βλ. παρ. 3.0).

Έχει αναφερθεί ότι 24 ώρες μετά την *in vivo* χορήγηση φεντανύλης σε επίμυες παρατηρήθηκε ελάττωση της ανοσοδραστικότητας του GABA στη CA1 περιοχή του υποκάμπου και επίσης μείωση των μετασυναπτικών GABAεργικών απαντήσεων (Kouvaras et al., 2008). Κατά την παρούσα μελέτη επιχειρείται η επιβεβαίωση των αποτελεσμάτων αυτών, σχετικά με την ανοσοδραστικότητα του GABA, και η σύγκριση των αποτελεσμάτων ανάμεσα στον κοιλιακό και ραχιαίο υπόκαμπο.

Θα χρησιμοποιηθούν δύο διαφορετικές μέθοδοι μονιμοποίησης του ιστού:

Κατά την πρώτη μέθοδο μονιμοποιείται ολόκληρο το ζώο, μέσω σύνδεσης με εξωσωματικό δίκτυο κυκλοφορίας. Πρόκειται για τη μέθοδο αναφοράς όσον αφορά την ανοσοϊστοχημική απεικόνιση, καθώς η ταχύτητα με τη οποία εμποτίζεται ο ιστός εξασφαλίζει τη διατήρηση μιας κατά το δυνατό αναλλοίωτης ιστολογικής εικόνας.

Κατά τη δεύτερη μέθοδο μονιμοποιείται λεπτή τομή (500μm) η οποία λαμβάνεται από την ακριβή, ανατομικά, θέση-στόχο του ερευνητή. Για να επιτευχθεί αυτή η τομή το ζώο θανατώνεται, αφαιρείται ο εγκέφαλος, εν συνεχεία απομακρύνεται ο υπόκαμπος, και γίνεται λήψη των τομών από την κοιλιακή ή τη ραχιαία μοίρα του. Πρόκειται για διαδικασία χρονοβόρα, με κόστος ως προς τη βιωσιμότητα του ιστού. Η επιτυχημένη λήψη του δείγματος όμως εξασφαλίζει υγιή, ζωντανό ιστό, από τον οποίο (εξαιρουμένης της μονιμοποίησης) μπορεί ακόμη να πραγματοποιηθεί ηλεκτροφυσιολογική μέτρηση, δηλαδή *λειτουργική* απεικόνιση.

5. Μεθοδολογία

Η παρούσα μελέτη υλοποιήθηκε σε συνεργασία με την Αναπληρώτρια Καθηγήτρια κ. Ι. Δωρή του Εργαστηρίου Ανατομικής, Ιστολογίας και Εμβρυολογίας της Κτηνιατρικής Σχολής του Αριστοτελείου Πανεπιστημίου Θεσσαλονίκης, όπου πραγματοποιήθηκαν η ανοσοϊστοχημική χρώση των τομών του ιπποκάμπου, καθώς και μέρος των πειραματικών χειρισμών που περιγράφονται στη συνέχεια.

5.1 Πειραματόζωα

Για την πραγματοποίηση των πειραμάτων χρησιμοποιήθηκαν αρσενικοί, νεαροί, λευκοί επίμυες Wistar βάρους 200-350g. Τα πειραματόζωα στεγάστηκαν ανά τρία μέσα σε κλωβούς σε χώρο με σταθερή θερμοκρασία $20\pm 2^{\circ}\text{C}$ και εναλλαγή φωτός-σκότους κάθε 12 ώρες και είχαν ελεύθερη πρόσβαση σε τροφή και νερό. Οι χειρισμοί για τους σκοπούς του πειράματος πραγματοποιήθηκαν μία εβδομάδα μετά τη μεταφορά των ζώων στο εργαστήριο, κατά τη διάρκεια της οποίας λάμβανε χώρα καθημερινή εξοικείωση των ζώων με τον ερευνητή για την ελαχιστοποίηση του άγχους και του φόβου. Οι συνθήκες διαβίωσης και χειρισμού των αρουραίων ήταν σύμφωνες με τον Ελληνικό Νόμο (Π.Δ. 160/91).

5.2 Χορήγηση φεντανύλης – Πειραματικές ομάδες

Τα πειραματόζωα χωρίστηκαν τυχαία σε δύο ομάδες.

Η πρώτη ομάδα πειραματόζωων αποτελούνταν από δεκαπέντε (15) πειραματόζωα στα οποία πραγματοποιήθηκε, με υποδόρια έγχυση στην αυχενική χώρα, χορήγηση φεντανύλης σε τέσσερεις δόσεις, μία κάθε δεκαπέντε λεπτά. Το διάλυμα της φεντανύλης το οποίο χρησιμοποιήθηκε είχε περιεκτικότητα 0,05mg/ml και η κάθε μία δόση του φαρμάκου αναλογούσε σε 80μg ανά κιλό βάρους σώματος των ζώων. Ο τελικός όγκος του διαλύματος έγχυσης ήταν 1,6ml/kg. Για την αποφυγή τυχόν μοιραίας αναπνευστικής καταστολής από τη χορήγηση του οπιοειδούς, υπήρξε συνεχής παρακολούθηση του πειραματοζώου (και ενδεχόμενη αφύπνιση με ηχητικά ερεθίσματα) για χρονικό διάστημα έως και δύο ωρών μετά την τελευταία έγχυση. Όλα

τα πειραματόζωα επέζησαν της διαδικασίας, ενώ κατά τη διάρκεια των εγχύσεων δύο πειραματόζωα εμφάνισαν τονικοκλονικούς σπασμούς και οπισθότονο (status epilepticus) και αποκλείστηκαν από τη μελέτη.


Η δεύτερη ομάδα, η ομάδα ελέγχου, αριθμούσε πέντε (5) πειραματόζωα στα οποία έγινε μία εφάπαξ υποδόρια έγχυση φυσιολογικού ορού (1,6ml/kg) στην αυχενική χώρα.

5.3 Παρασκευή ιστού με τη μέθοδο της διήθησης με μονιμοποιητικό ολόκληρου του σώματος του ζώου (whole animal perfusion).

Εικοσιτέσσερις ώρες μετά την ολοκλήρωση της διαδικασίας τα πειραματόζωα αναισθητοποιήθηκαν με ενδοπεριτοναϊκή έγχυση ενύδρου χλωράλης και χρησιμοποιήθηκε εξωσωματικό δίκτυο κυκλοφορίας (περιλαμβάνεται αντλία σταθερής πίεσης) προκειμένου να διηθηθεί το σώμα του πειραματοζώου με διάλυμα παραφορμαλδεΐδης: 4% PFA σε 0,1M PB (0,1M NaH_2PO_4 και 0,1M Na_2HPO_4) με pH 7,4, στους 4°C.

Το αναισθητοποιημένο ζώο τοποθετήθηκε σε ύπτια θέση, σταθεροποιήθηκαν τα άκρα του, και πραγματοποιήθηκε θωρακοτομή και ευρεία τομή του κοικιακού τοιχώματος κατά μήκος της μέσης γραμμής μέχρι το υπογάστριο. Μετά από μικρή τομή εισήχθη στη κορυφή του μυοκαρδίου ατραυματική βελόνη, η οποία ήταν συνδεδεμένη με το εξωσωματικό δίκτυο κυκλοφορίας. Στερεώθηκε στη θέση της με χειρουργική λαβίδα και κατόπιν πραγματοποιήθηκε τομή στο ους του δεξιού κόλπου, με σκοπό από την τομή αυτή να εκρέουν τα χορηγούμενα υγρά. Αρχικά εγχύθηκαν 100 ml φυσιολογικού ορού, με σκοπό την απομάκρυνση του αίματος από την κυκλοφορία, και την αποφυγή δημιουργίας θρόμβων. Εν συνεχεία χορηγήθηκαν 200 ml διαλύματος παραφορμαλδεΐδης. Με την ολοκλήρωση της έγχυσης, ο εγκέφαλος αφαιρέθηκε από το κρανίο και διατηρήθηκε σε όμοιο διάλυμα παραφορμαλδεΐδης στους 4°C για είκοσι τέσσερις ώρες.

Με την πάροδο 16-18 ωρών πραγματοποιήθηκε έκπλυση του μονιμοποιητικού υλικού, υπό συνεχή παροχή τρεχούμενου νερού για τρεις ώρες, και εν συνεχεία οι ιστοί τοποθετήθηκαν σε διαλύματα αλκοόλης διαδοχικά αυξημένης πυκνότητας (50°, 70°, 96°, 100°), για μία ώρα σε έκαστο διάλυμα, με σκοπό την πλήρη αφυδάτωση του ιστού.



Εικ.11 Στην εικόνα φαίνεται η θωρακοτομή, με δύο τομές στο θωρακικό κλωβό, με την οποία αποκαλύπτεται η καρδιά του ζώου. Κατόπιν εισάγεται στη αριστερή κοιλία ατραυματική βελόνη από μικρή τομή στην κορυφή της καρδιάς. Σταθεροποιείται με χειρουργική λαβίδα με τρόπο τέτοιο ώστε να προέχει μέσα στην αορτή. Το σύστημα της εξωσωματικής κυκλοφορίας μπορεί να αποτελείται από απλά δοχεία από τα οποία διοχετεύονται τα υγρά με τη δύναμη απλά της βαρύτητας ή, αλλιώς με αντλία σταθερής ροής των υγρών.

<http://www.neuroscienceassociates.com/perf-protocol.htm>

Αφού διατηρήθηκαν για 16-18 ώρες σε καθαρό διάλυμα αλκοόλης (100°), ακολουθήθηκε παρόμοια με της προηγούμενης ημέρας διαδικασία, με παραμονή των ιστών σε δύο διαδοχικά καθαρά διαλύματα ξυλόλης, για μία ώρα σε έκαστο. Με τον τρόπο αυτό το μέσο αφυδάτωσης αντικαθίσταται από την ξυλόλη, η οποία αποτελεί διαλύτη συμβατό με το μέσο έγκλεισης (παραφίνη). Ακολούθησε παραμονή σε καθαρή παραφίνη, μέσα σε κλίβανο σταθερής θερμοκρασίας 60-62°C, για δύο ώρες, σε δύο διαδοχικά δοχεία. Τέλος οι ιστοί εγκλείστηκαν σε παραφίνη και αφέθηκαν να επανέλθουν σε θερμοκρασία δωματίου. Από τα εγκλεισμένα σε παραφίνη παρασκευάσματα έγινε λήψη μετωπιαίων τομών πάχους 8μm, με χρήση μικροτόμου

κοπής. Οι τομές οι οποίες προέκυψαν αποθηκεύθηκαν σε θερμοκρασία συντήρησης (4°C) μέχρι την τελική τους χρήση.

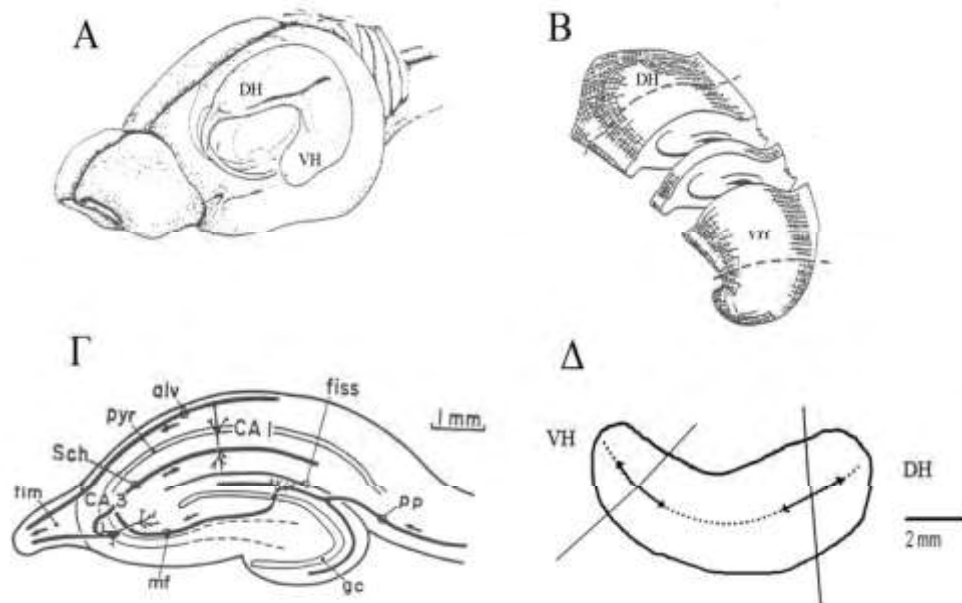
Πραγματοποιήθηκε χρώση Nissl σε επιλεγμένες τομές (1/20 από το σύνολο των τομών κάθε ιστού), προκειμένου να εξασφαλιστεί μια αδρή χαρτογράφηση του κάθε παρασκευάσματος. Με οδηγό αυτές τις εικόνες, και σύμφωνα με τη χαρτογράφηση του εγκεφάλου του αρουραίου από τους Paxinos και Watson, έγινε λήψη συγκεκριμένων τομών με σκοπό να πραγματοποιηθεί χρώση ανοσοφθορισμού. Στόχος ήταν η λήψη τομών στις οποίες απεικονίζεται με ευκρίνεια ο ραχιαίος (Bregma 0,24mm- Bregma 0,12mm) και ο κοιλιακός υπόκαμπος (Bregma -0,84mm- Bregma -0,96mm).

5.3 Παρασκευή ιστού με τη μέθοδο της μονιμοποίησης με εμπότιση λεπτής τομής ιστού (slice preparation).

Εικοσιτέσσερις ώρες μετά την υποδόρια έγχυση, τα πειραματόζωα αναισθητοποιήθηκαν εισπνέοντας αιθέρα σε στεγανό θάλαμο και εν συνεχεία αποκεφαλίστηκαν σε λαιμητόμο.

Πραγματοποιήθηκε άμεσα διάνοιξη του κρανίου και αφαίρεση του εγκεφάλου με λεπτούς χειρισμούς. Καθ' όλη τη διαδικασία ο εγκέφαλος διαβρέχονταν με ενστάλαξη κρύου (4°C) τεχνητού εγκεφαλονωτιαίου υγρού (mM: 124 NaCl; 4 KCl; 2 MgSO₄; 2 CaCl; 1.25 NaH₂PO₄; 26 NaHCO₃; 10 γλυκόζη, pH 7.4, με συνεχή οξυγόνωση με μείγμα αερίου σύστασης 95% O₂-5% CO₂) και εν τέλει εμβυθίστηκε στο ίδιο διάλυμα. Μετά την αποκοπή της παρεγκεφαλίδας τα δύο ημισφαίρια διαχωρίστηκαν με τομή κατά μήκος της μεσαίας σχισμής. Ο υπόκαμπος κάθε ημισφαιρίου αποκολλήθηκε από τις παρακείμενες δομές (φλοιός, θάλαμος) με προσεκτικούς χειρισμούς και τοποθετήθηκε στην έδρα μικροτόμου (McIlwain tissue chopper). Ελήφθησαν τομές πάχους 500 μm εγκάρσιως ως προς τον επιμήκη άξονα του υποκάμπου, τόσο από τη ραχιαία όσο και από την κοιλιακή του μοίρα. Κάθε τομή μεταφέρθηκε με λεπτούς χειρισμούς σε δοχείο το οποίο περιείχε τεχνητό εγκεφαλονωτιαίο υγρό της γνωστής σύστασης (TENY). Προκειμένου διασφαλισθεί η βιωσιμότητα του ιστού, οι χειρισμοί κάθε ημισφαιρίου, και του αντίστοιχου υποκάμπου στη συνέχεια, πραγματοποιήθηκαν σε σύντομο χρονικό διάστημα, περίπου πέντε λεπτών. Ακολούθησε επώαση μιας ώρας στο τεχνητό διάλυμα, ούτως ώστε ο ιστός να αναρρώσει από το ισχαιμικό σοκ. Οι τομές ακολούθως

τοποθετήθηκαν σε δοχείο που περιείχε μονιμοποιητικό διάλυμα παραφορμαλδεΐδης: 4% PFA σε 0,1M PB (0,1M NaH₂PO₄ και 0,1M Na₂HPO₄) με pH 7,4, στους 4°C.



Εικ.12 (Α) Σχηματική παράσταση της θέσης του ιππόκαμπου στον εγκέφαλο αρουραίου και του τρόπου διαχωρισμού του σε εγκάρσιες τομές (Β). Τα **DH (dorsal hippocampus)** και **VH (ventral hippocampus)** αντιστοιχούν στον ραχιαίο και τον κοιλιακό πόλο του ιππόκαμπου αντίστοιχα. (Γ): Απεικόνιση του βασικού κυκλώματος και των στιβάδων, όπως οργανώνονται σε μία εγκάρσια τομή ιππόκαμπου (Δ): Σχηματική παράσταση των γωνιών τομής του ιππόκαμπου στους δύο πόλους του (Διδακτορική διατριβή Θ.Πετρίδης, Πάτρα 2008).

Μετά το πέρας 16-18 ωρών πραγματοποιήθηκε σταδιακή αφυδάτωση του ιστού με τοποθέτηση σε διαλύματα αλκοόλης διαδοχικά αυξημένης πυκνότητας (50°, 80°, 96°, 100°), για μία ώρα σε έκαστο διάλυμα, και στη συνέχεια ο ιστός παρέμεινε σε καθαρό διάλυμα ξυλόλης για μία ακόμη ώρα. Ακολούθησε παραμονή σε καθαρή παραφίνη, μέσα σε κλίβανο σταθερής θερμοκρασίας 60-62°C, για δύο ώρες, σε δύο διαδοχικά δοχεία. Τέλος οι ιστοί εγκλειστήκαν σε παραφίνη και αφέθηκαν να επανέλθουν σε θερμοκρασία δωματίου. Από τα εγκλεισμένα σε παραφίνη παρασκευάσματα έγινε λήψη μετωπιαίων τομών πάχους 8μm, με χρήση μικροτόμου κοπής. Οι τομές οι οποίες προέκυψαν αποθηκεύθηκαν σε θερμοκρασία συντήρησης (4°C) μέχρι την τελική τους χρήση.

5.5 Μελέτες ανοσοφθορισμού

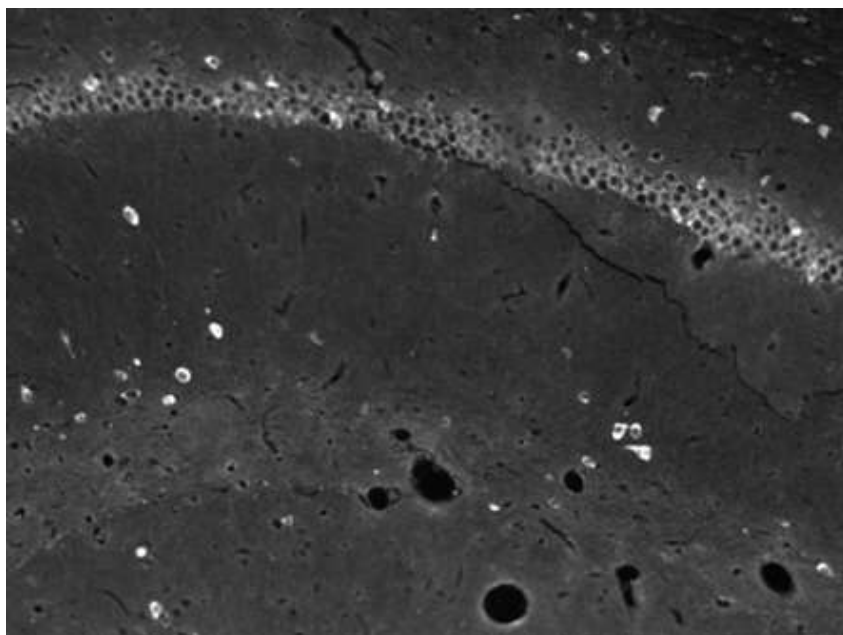
Για τον εντοπισμό με χρώση ανοσοφθορισμού της παρουσίας και ενεργότητας GABAεργικών κυττάρων στον υπόκαμπο χρησιμοποιήθηκε ως πρώτο αντίσωμα πολυκλωνικό αντίσωμα κατά του GABA, ανεπτυγμένο σε κουνέλι (1:500).

Πραγματοποιήθηκε αρχικά αποπαραφίνωση των τομών παραφίνης με παραμονή για 6 λεπτά σε θερμό (40°C) διάλυμα καθαρής ξυλόλης, και για ακόμα 6 λεπτά σε διάλυμα καθαρής ξυλόλης σε θερμοκρασία δωματίου. Στη συνέχεια, ακολούθησε ενυδάτωση των τομών σε διαλύματα αλκοόλης σταδιακά μειούμενης πυκνότητας (100°, 96°, 80°, 70°, 50°, με παραμονή για πέντε λεπτά σε κάθε διάλυμα). Μετά από έκπλυση με διάλυμα PBS (0,1M NaH₂PO₄, 0,1M Na₂HPO₄ και 0,9% NaCl, pH 7.4) οι ιστοί μεταφέρθηκαν σε διάλυμα ρυθμιστικό διάλυμα κιτρικού οξέος Citrate Buffer 0,01M σε pH 6, και θερμάνθηκαν σε φούρνο μικροκυμάτων προκειμένου να αποκαλυφθούν οι αντιγονικές θέσεις οι οποίες τυχόν καλύφθηκαν κατά την αφυδάτωση (για τρία λεπτά σε μέγιστη ισχύ και για επτά λεπτά στη συνέχεια σε μέτρια ισχύ). Οι ιστοί αφέθηκαν να επιστρέψουν σε θερμοκρασία δωματίου και ακολούθως, μετά από ακόμα μία έκπλυση με διάλυμα PBS, επώσθησαν για τριάντα λεπτά σε διάλυμα ορού αίγας, για την αποφυγή της μη ειδικής δέσμευσης του δεύτερου αντισώματος. Εν συνεχεία ο ορός αφαιρέθηκε και οι τομές επώσθησαν με το πρώτο αντίσωμα για μία ώρα σε θερμοκρασία δωματίου και για 16-18 ώρες σε θερμοκρασία συντήρησης (4°C).

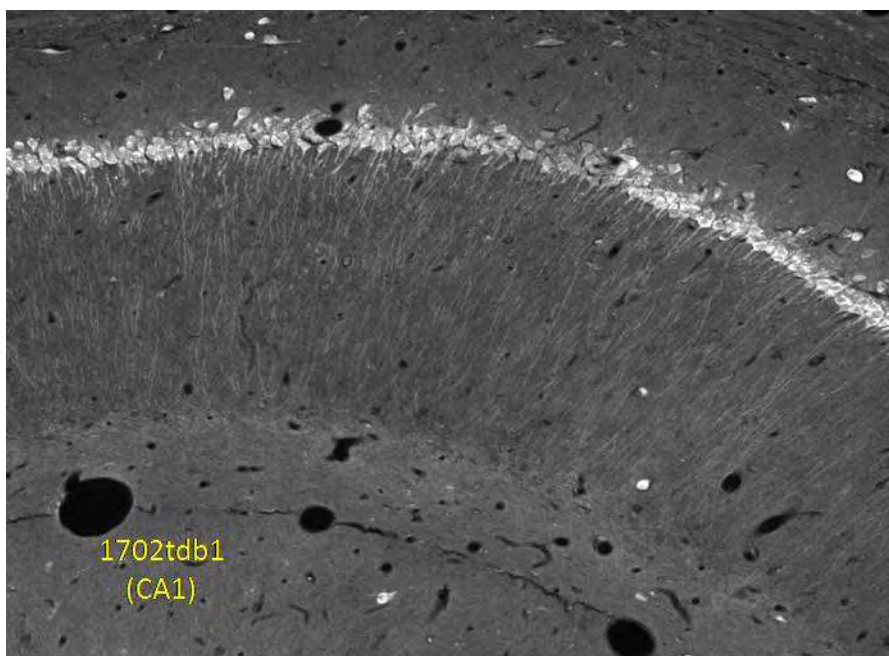
Ως δεύτερο αντίσωμα χρησιμοποιήθηκε το συνδεδεμένο με φλουοροσκεΐνη φθορίζον αντίσωμα ανεπτυγμένο σε αίγα κατά των IgG (H+L) ανοσοσφαιρινών του κουνελιού (1:100):

Μετά την παραμονή τους για 16-18 ώρες σε θερμοκρασία συντήρησης (4°C), οι ιστοί αφέθηκαν για μία ώρα να επανέλθουν σε θερμοκρασία δωματίου. Ακολούθησε έκπλυση με διάλυμα PBS και επώαση με το δεύτερο αντίσωμα για μία ώρα σε θερμοκρασία δωματίου. Μετά από εκ νέου έκπλυση με διάλυμα PBS, οι τομές καλύφθηκαν με υλικό κάλυψης φθορισμού, το οποίο περιείχε τη χρωστική DAPI για τη σήμανση των κυτταρικών πυρήνων (VECTASHIELD Hard-Set Mounting Medium, Vector Laboratories, Η.Π.Α.). παρατηρήθηκαν με τη βοήθεια οπτικού και μικροσκοπίου φθορισμού.

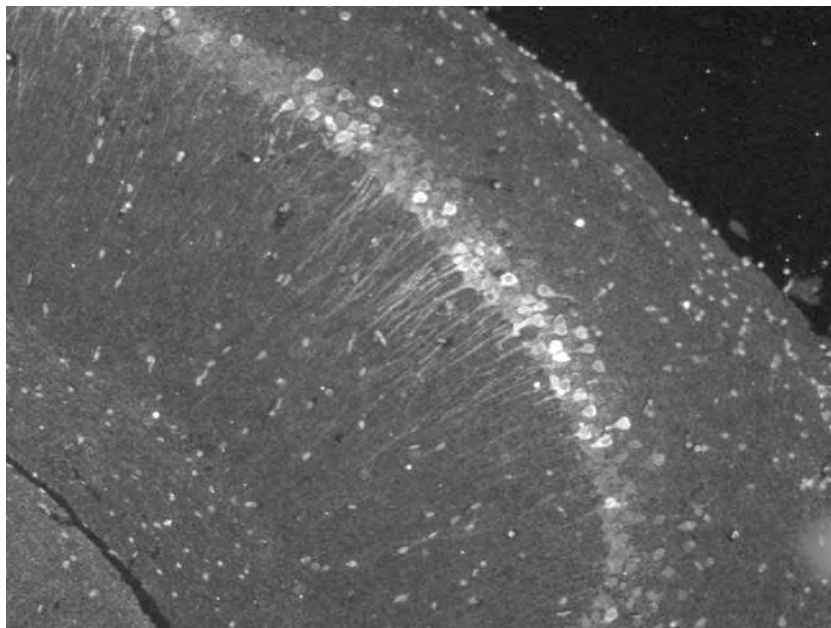
6. Αποτελέσματα



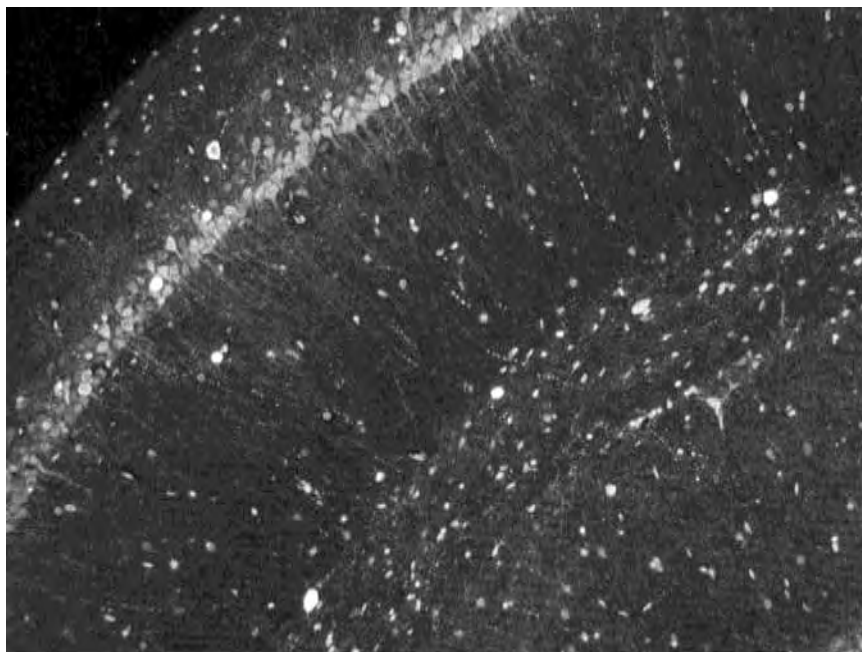
Εικ.13 Ζώο από την ομάδα ελέγχου. Ραχιαίος ιππόκαμπος, περιοχή CA1. Μονιμοποίηση ολόκληρου ζώου.



Εικ.14 Ζώο το οποίο δέχθηκε φεντανύλη. Ραχιαίος ιππόκαμπος, περιοχή CA1. Μονιμοποίηση ολόκληρου ζώου.



Εικ.15 Ζώο από την ομάδα ελέγχου. Ραχιαίος ιππόκαμπος, περιοχή CA1. Μονιμοποίηση λεπτής τομής ιπποκάμπου.



Εικ.16 Ζώο το οποίο δέχθηκε φεντανύλη. Ραχιαίος ιππόκαμπος, περιοχή CA1. Μονιμοποίηση λεπτής τομής ιπποκάμπου.

Τα αποτελέσματα της μεθόδου επιβεβαιώνουν τη γνωστή άποψη σχετικά με την ποιότητα του ιστού με τη χρήση μονιμοποίησης ολόκληρου του ζώου (whole animal perfusion). Τα περιγράμματα των κυττάρων διακρίνονται με σαφήνεια στις εικόνες που παίρνουμε με αυτήν την μέθοδο, καθώς το σήμα της χρώσης είναι σαφές, οξύ και χωρίς περιττή σήμανση. Τα περιγράμματα των αγγείων του ιστού διαφαίνονται ξεκάθαρα στην εικόνα, καθώς αυτά ήταν ο πρώτος αγωγός από τον οποίο πέρασε το μονιμοποιητικό πριν διηθηθεί στον υπόλοιπο ιστό, και διατήρησε έτσι το σχήμα και τη συνοχή τους.

Στη μονιμοποίηση του ιστού με μορφή λεπτών τομών η συγκριτική έλλειψη καθαρής εικόνας και σαφών περιγραμμάτων συνδέεται με την πιθανή ισχαιμική καταπόνηση του ιστού. Η παρουσία του σήματος εκτός των αναμενόμενων κυτταρικών ορίων αποτελεί ένδειξη κυτταρικής καταστροφής και απώλειας πρωτεϊνών από τα όρια του κυττάρου. Η έλλειψη δυνατού σήματος στα σημεία όπου αυτό είναι αναμενόμενο αποτελεί ένδειξη έναρξης της πρωτεϊνικής αποσύνθεσης στα σημεία αυτά.

7. Συζήτηση

Πολλοί είναι οι πιθανοί λόγοι για τους οποίους βλέπουμε διαφορά στην απεικόνιση του ιστού στις δύο μεθόδους. Στη διεθνή βιβλιογραφία τίθεται από παλαιότερα το ερώτημα της ικανοποιητικής διήθησης του ιστού σε βάθος με το μονιμοποιητικό απλά και μόνο με την εμπύθισή του. Υπάρχει το ερώτημα σχετικά με τη επάρκεια της μονιμοποίησης στο κέντρο κάθε τομής (Beach, 1987).

Από τη βιβλιογραφία (Fiala, 2003) επίσης αποδεικνύεται ότι η ισχαιμική καταπόνηση του ιστού σε κυτταρικό επίπεδο σε ιστούς οι οποίοι υφίστανται τη συγκεκριμένη επεξεργασία αφορά:

1. Διαφοροποίηση στην έκφραση των υποδοχέων του γλουταμικού, καθώς πρόκειται για την ουσία η οποία αποτελεί μεσολαβητή στην απόκριση στην ισχαιμία
2. Διαφοροποίηση της έκφρασης των immediate early genes όπως του c-fos
3. Διαφοροποίηση στις ενδοκυττάρειες συγκεντρώσεις Na^+ , K^+ , Ca^{2+}
4. Αυξημένη δημιουργία συνάψεων
5. Πλήρης αποδιοργάνωση μικροσωληνίσκων
6. Προσωρινή μείωση των εφεδρειών γλυκογόνου και ATP

Πρόκειται για αλλοιώσεις οι οποίες παρατηρούνται άμεσα στο παρασκεύασμα της λεπτής τομής και από τις οποίες αποδεικνύεται βιβλιογραφικά ότι το κύτταρο είναι σε θέση να ανακάμψει μέσα σε χρονικό διάστημα μίας έως τριών ωρών, ενώ βρίσκεται σε οξυγονούμενο τεχνητό εγκεφαλονωτιαίο υγρό. Πρόκειται για ευρήματα τα οποία παρατέθηκαν από τους Fiala et al μετά από έρευνα με ηλεκτρονικό μικροσκόπιο. Στο πειραματικό μας μοντέλο οι λεπτές τομές αφέθηκαν να ανακάμψουν από την ισχαιμία που προκάλεσαν οι χειρισμοί για μία ώρα. Απομένει λοιπόν να επεκταθούν οι πειραματισμοί μας και σε ευρύτερα χρονικά πλαίσια έτσι ώστε να επιβεβαιωθούν τα ευρήματα των ερευνητών. Σκοπός μας είναι να επιτραπεί η χρώση τομής πάχους αντίστοιχου αυτού που χρησιμοποιείται και στις μελέτες ηλεκτροφυσιολογίας (500 μm), έτσι ώστε να μπορεί να μελετηθεί το ίδιο φαινόμενο (η επίδραση οπιοειδών στην έκφραση του GABA στον ιππόκαμπο) τόσο λειτουργικά (ηλεκτροφυσιολογικά) όσο και απεικονιστικά (ανοσοϊστοχημεία).

8. Περίληψη

Σκοπός της τρέχουσας μελέτης είναι να αποτυπώσει την ανοσοϊστοχημική έκφραση του γ -άμινοβουτυρικού οξέος (GABA) στον υπόκαμπο, όπως αυτή επηρεάζεται κατά την *in vivo* χορήγηση οπιοειδών, χρησιμοποιώντας δύο διαφορετικές μεθόδους μονιμοποίησης. Η μελέτη της επίδρασης των οπιοειδών επικεντρώνεται στην έκφραση του GABA, καθώς έχει αποδειχθεί ότι η παρουσία των οπιοειδικών υποδοχέων στον υπόκαμπο περιορίζεται σημαντικά στους GABAεργικούς ενδονευρώνες. Εύλογη είναι η σύγκριση αποτελεσμάτων από το ραχιαίο και τον κοιλιακό υπόκαμπο ξεχωριστά, καθώς πρόκειται για δεδομένα τα οποία απουσιάζουν από τη διεθνή βιβλιογραφία και η σημασία της μελέτης τους αποδεικνύεται από το διαφορετικό ρόλο της καθεμίας από τις δύο αυτές δομές.

Χρησιμοποιήθηκαν δύο ομάδες ζώων: στην πρώτη πραγματοποιήθηκε υποδόρια έγχυση οπιοειδούς (φεντανύλη) στην αυχενική χώρα, και στην ομάδα ελέγχου εγχύθηκε αναλόγου όγκου φυσιολογικός ορός. Τα ζώα θανατώθηκαν 24 ώρες αργότερα και χρησιμοποιήθηκαν δύο διαφορετικές μέθοδοι μονιμοποίησης για τη μελέτη της ανοσοϊστοχημικής έκφρασης του GABA στον υπόκαμπο. Κατά την πρώτη μέθοδο μονιμοποιήθηκε ολόκληρο το ζώο, μέσω σύνδεσης με εξωσωματικό δίκτυο κυκλοφορίας (whole animal perfusion). Πρόκειται για μέθοδο αναφοράς όσον αφορά στην ανοσοϊστοχημική απεικόνιση, καθώς η ταχύτητα με τη οποία εμποτίζεται ο ιστός εξασφαλίζει τη διατήρηση κατά το δυνατό αναλλοίωτης ιστολογικής εικόνας. Κατά τη δεύτερη μέθοδο μονιμοποιήθηκε λεπτή τομή (500 μ m) η οποία προήλθε από την ακριβή, ανατομικά, θέση-στόχο του ερευνητή (ραχιαίος ή κοιλιακός υπόκαμπος). Πρόκειται για διαδικασία χρονοβόρα, με κόστος ως προς τη βιωσιμότητα του ιστού (slice preparation).

Τα αποτελέσματα της μελέτης επιβεβαιώνουν την άποψη σχετικά με την ποιότητα της απεικόνισης με τη μονιμοποίηση ολόκληρου του ζώου. Από τη βιβλιογραφία αποδεικνύεται ότι η ισχαιμική καταπόνηση, σε ιστούς οι οποίοι υφίστανται χειρισμούς για την ανατομική απομόνωση των δομών, οδηγεί σε αλλοιώσεις οι οποίες επηρεάζουν την απεικόνιση, από τις οποίες όμως ο ιστός είναι σε θέση να ανακάμψει μέσα σε χρονικό διάστημα μίας έως τριών ωρών, ενώ διατηρείται σε οξυγονούμενο τεχνητό εγκεφαλονωτιαίο υγρό. Απομένει να επεκταθούν οι πειραματισμοί μας και σε ευρύτερα χρονικά πλαίσια έτσι ώστε να επιβεβαιωθούν τα ευρήματα των ερευνητών.

8. Summary

The purpose of the current study was to examine GABA immunohistochemical expression within the hippocampus in response to *in vivo* treatment with opioids using two different fixation methods. In addition, due to the known differentiation of the hippocampus along its longitudinal axis, a comparison was made between dorsal and ventral hippocampus regarding different methodological approaches in terms of cutting and tissue fixation.

Two groups of animals were used in the study: one saline-treated group and a second fentanyl-treated group. All animals were sacrificed 24 hours following treatment and two different fixation methods were applied in order to examine GABA immunopositive neurons. The first method applied was, according to the gold standard for immunohistochemistry, whole animal perfusion. According to the second method, tissue slices, 500 μ m thick, were obtained from the dorsal and ventral parts of freshly prepared hippocampus followed by immersion fixation.

Slices from tissue fixed following whole animal perfusion exhibited qualitative superiority in terms of background clarity and resolution compared to immersion fixed slices. Quantitatively, however, immersion fixed slices exhibited a larger number of GABA immunopositive neurons compared to whole animal perfused tissue. Although the reasons for this discrepancy have not been yet clarified, it has been shown in the literature that during slice preparation the tissue undergoes severe ischemic insult.

Further experiments employing different experimental conditions such variable cutting and fixative solutions, variable periods of tissue fixation are required in order to understand how whole animal perfusion and slice immersion fixation affect the properties of brain tissue and the quality of immunohistochemistry.

9. Βιβλιογραφία

1. **Scoville W.B.** and Milner B. (1957). Loss of recent memory after bilateral hippocampal lesions. *J. Neurol. Psychiatry* 20: 11-21.
2. **Svoboda R.K.**, Adams E.C. Lupica R.C., Opioid receptor subtype expression defines morphologically distinct classes of hippocampal interneurons. *The Journal of Neuroscience*. 19,1 (1999) 85-95
3. **Freund T.F.** and Buzsaki G. Interneurons of the hippocampus. *Hippocampus*. 6 (1996) 427-429
4. **Moghaddam B.**, (2002). Stress activation of glutamate neurotransmission in the prefrontal cortex: implications for dopamine-associated psychiatric disorders. *Biol. Psychiatry* 51: 775– 787.
5. **Sawchenko P.E. Swanson, L.W.** (1983). The organization of forebrain afferents to the paraventricular and supraoptic nuclei of the rat. *J. Comp. Neurol.* 218: 121–144.
6. **Cullinan, W.E. Herman J.P. Watson S.J.** (1993). Ventral subicular interaction with the hypothalamic paraventricular nucleus: evidence for a relay in the bed nucleus of the stria terminalis. *J. Comp. Neurol.* 332:1–20.
7. **Herman J.P. Cullinan W.E.** (1997). Neurocircuitry of stress: central control of the hypothalamo pituitary adrenocortical axis. *Trends Neurosci.* 20: 78–84.
8. **Herman, J.P. Tasker J.G., Ziegler D.R., Cullinan W.E.** (2002). Local circuit regulation of paraventricular nucleus stress integration: glutamate–GABA connections. *Pharmacol. Biochem. Behav.* 71: 457–468.
9. **Sapolsky R.M.**, (1996). Why stress is bad for your brain. *Science* 273: 749–750.
10. **Sapolsky R.M.**, (2000). Glucocorticoids and hippocampal atrophy in neuropsychiatric disorders. *Arch. Gen. Psychiatry* 57: 925– 935.
11. **Woolley C.S., Gould E., McEwen B.S.** (1990). Exposure to excess glucocorticoids alters dendritic morphology of adult hippocampal pyramidal neurons. *Brain Res.* 531: 225–231.
12. **Magarinos A.M., McEwen B.S., Flugge G., Fuchs E.** (1996). Chronic psychosocial stress causes apical dendritic atrophy of hippocampal CA3 pyramidal neurons in subordinate tree shrews. *J. Neurosci.* 16: 3534–3540.

13. **Magarinos A.M., Verdugo J.M., Mcewen B.S.** (1997). Chronic stress alters synaptic terminal structure in hippocampus. *Proc. Natl. Acad. Sci. USA.* 94: 1402-1408.
14. **Mizoguchi K., Kunishita T., Chui D.H., Tabira T.** (1992). Stress induces neuronal death in the hippocampus of castrated rats. *Neurosci. Lett.* 138: 157– 160.
15. **Falconer M.A., Serafetinides E.A., Corsellis J.A.N.** (1964). Etiology and pathogenesis of temporal lobe epilepsy. *Arch. Neurol.* 10: 232–248.
16. **Olsen R.W., Avoli M.**, (1997). GABA and epileptogenesis. *Epilepsia* 38:399–407.
17. **Stoop R. and Pralong E.** (2000). Functional connections and epileptix spread between hippocampus, entorhinal cortex and amygdala in a modified horizontal slice preparation of the rat brain. *Europ J Neurosci* 12: 3651-3663.
18. **Sloviter R.S.** (1987). Decreased hippocampal inhibition and a selective loss of interneurons in experimental epilepsy. *Science* 235: 73–76.
19. **Sloviter R.S.**, (1991). Permanently altered hippocampal structure, excitability, and inhibition after experimental status epilepticus in the rat: the “dormant basket cell” hypothesis and its possible relevance to temporal lobe epilepsy. *Hippocampus* 1: 41–66.
20. **Sanabria E.R.G., Hailing S., Yaari Y.**, 2001. Initiation of network bursts by Ca²⁺-dependent intrinsic bursting in the rat pilocarpine model of temporal lobe epilepsy. *J. Physiol. (London)* 532: 205–216.
21. **Houser C.R.** (1999). Neuronal loss and synaptic reorganization in temporal lobe epilepsy. In: Delgado-Escueta, A.V., Wilson, W.A., Olsen, R.W., Porter, R.J. (Eds.), *Jasper’s Basic Mechanisms of the Epilepsies*. *Advances in Neurology*, vol. 79, third ed. Lippincott/Williams &Wilkins, Philadelphia, pp. 743–761.
22. **Wuarin, J.P. Dudek, F.E.** (1996). Electrographic seizures and new recurrent excitatory circuits in the dentate gyrus of hippocampal slices from kainate-treated epileptic rats. *J. Neurosci.* 16: 1–11.
23. **Avoli M., D’Antuono M., Louvel Jr., Köhling R., Biagini G., Pumain R., D’Arcangelo G., Tancredi V.** (2002). Network and pharmacological mechanisms leading to epileptiform synchronization in the limbic system in vitro. *Progress in Neurobiology* 68: 167–207.

24. **Wright I.C., Rabe-Hesketh S, Woodruff P.W., David A.S., Murray R.M., Bullmore E.T.** (2000). Meta-analysis of regional brain volumes in schizophrenia. *Am J Psychiatry*, 157(1):16-25.
25. **Joyal C.C., Laakso M.P., Tiihonen J, Syv_lahti E, Vilkmann H, Laakso A, Alakare B, R_kk_l_inen V, Raimo KR, Kietala S, Hietala J** (2002) A volumetric MRI study of the entorhinal cortex in first episode neuroleptic-na_ve schizophrenia. *Biol Psychiatry* 51:1005–1007.
26. **Medoff D.R., Holbom H.H., Lahti A.C., Tamminga C.A.** (2001). Probing the human hippocampus using rCBF: contrasts in schizophrenia. *Hippocampus* 11:543–550.
27. **Simpson M.D.C., Slater P, Deakin J.F.W.** (1998) Comparison of glutamate and gamma-aminobutyric acid uptake binding sites in frontal and temporal lobes in schizophrenia. *Biol Psychiatry* 44:423–427.
28. **Freedman R, Adams C, Leonard S** (2000) The 7-nicotinic acetylcholine receptor and the pathology of hippocampal interneurons in schizophrenia. *J Chem Neuroanat* 20:299–306.
29. **Law A.J., Deakin J.F.W.** (2001) Asymmetrical reductions of hippocampal MDAR1 glutamate receptor mRNA in the psychoses. *NeuroRep* 12:2971–2974.
30. **East S.Z., Burnet PWJ, Kerwin RW, Harrison P.J.** (2002) An RT-PCR study of 5-HT₆ and 5-HT₇ receptor mRNA expression in the hippocampal formation and dorsolateral prefrontal cortex in schizophrenia. *Schizophr Res* 57:15–26.
31. **Harrison P.J.** (2004). The hippocampus in schizophrenia: a review of the neuropathological evidence and its pathophysiological implications. *Psychopharmacology* 174: 151-162.
32. **Hyman B, Van Hoesen G, Kromer L, Damasio A.** (1986). Perforant pathway changes and memory impairment of Alzheimer's disease. *Ann Neurol* 20:472–81.
33. **Scheff S.W., Price D.A.** (1993). Synapse loss in the temporal lobe in Alzheimer's disease. *Ann Neurol* 33:190–9.
34. **Avoli M., D'Antuono M., Louvel Jr., Köhling R., Biagini G., Pumain R., D'Arcangelo G., Tancredi V.** (2002). Network and pharmacological mechanisms leading to epileptiform synchronization in the limbic system in vitro. *Progress in Neurobiology* 68: 167–207.

35. **Cullinan, W.E. Herman J.P. Watson S.J.** (1993). Ventral subicular interaction with the hypothalamic paraventricular nucleus: evidence for a relay in the bed nucleus of the stria terminalis. *J. Comp. Neurol.* 332:1–20.
36. **East S.Z., Burnet PWJ, Kerwin RW, Harrison P.J.** (2002) An RT-PCR study of 5-HT₆ and 5-HT₇ receptor mRNA expression in the hippocampal formation and dorsolateral prefrontal cortex in schizophrenia. *Schizophr Res* 57:15–26.
37. **Falconer M.A., Serafetinides E.A., Corsellis J.A.N.** (1964). Etiology and pathogenesis of temporal lobe epilepsy. *Arch. Neurol.* 10: 232–248.
38. **John C. Fiala, Sergei A. Kirov, Marcia D. Feinberg, Lara J. Petrak, Priya George, C. Alex Goddard, Kristen M. Harris** *The Journal Of Comparative Neurology* 465:90–103 (2003) Timing of Neuronal and Glial Ultrastructure Disruption during Brain Slice Preparation and Recovery In Vitro
39. **Freedman R, Adams C, Leonard S** (2000) The 7-nicotinic acetylcholine receptor and the pathology of hippocampal interneurons in schizophrenia. *J Chem Neuroanat* 20:299–306.
40. **Freund T.F.** and Buzsaki G. Interneurons of the hippocampus. *Hippocampus.* 6 (1996) 427-429
41. **Gage F.H., Thompson R.G.** (1980). Differential distribution of norepinephrine and serotonin along the dorsal-ventral axis of the hippocampal formation. *Brain Res Bull.* 1980 (6):771-3.
42. **Harrison P.J.** (2004). The hippocampus in schizophrenia: a review of the neuropathological evidence and its pathophysiological implications. *Psychopharmacology* 174: 151-162.
43. **Herman J.P. Cullinan W.E.** (1997). Neurocircuitry of stress: central control of the hypothalamo pituitary adrenocortical axis. *Trends Neurosci.* 20: 78–84.
44. **Herman, J.P. Tasker J.G., Ziegler D.R., Cullinan W.E.** (2002). Local circuit regulation of paraventricular nucleus stress integration: glutamate–GABA connections. *Pharmacol. Biochem. Behav.* 71: 457–468.
45. **Hortnagl H., Berger M.L., Sperk G., and Pifl C.** (1991). Regional heterogeneity in the distribution of neurotransmitter markers in the rat hippocampus. *Neurosci.* 45: 261-272.
46. **Houser C.R.** (1999). Neuronal loss and synaptic reorganization in temporal lobe epilepsy. In: Delgado-Escuetta, A.V., Wilson, W.A., Olsen, R.W., Porter, R.J.

(Eds.), Jasper's Basic Mechanisms of the Epilepsies. Advances in Neurology, vol. 79, third ed. Lippincott/Williams & Wilkins, Philadelphia, pp. 743–761.

47. **Hyman B, Van Hoesen G, Kromer L, Damasio A.** (1986). Perforant pathway changes and memory impairment of Alzheimer's disease. *Ann Neurol* 20:472–81.

48. **Joyal C.C., Laakso M.P., Tiihonen J, Syv_lahti E, Vilkmann H, Laakso A, Alakare B, R_kk_l_inen V, Raimo KR, Kietala S, Hietala J** (2002) A volumetric MRI study of the entorhinal cortex in first episode neuroleptic-na_ive schizophrenia. *Biol Psychiatry* 51:1005–1007.

49. **K. Kandler, L.C. Katz,** Neuronal coupling and uncoupling in the developing nervous system, *Curr. Opin. Neurobiol.* 5 (1995) 98–105.

50. **Kanwaljeet J. S. Anand, Douglas F. Willson, John Berger, Rick Harrison, Kathleen L.** Tolerance and Withdrawal From Prolonged Opioid Use in Critically Ill Children, *Pediatrics* 2010;125;e1208;

51. **Law A.J., Deakin J.F.W.** (2001) Asymmetrical reductions of hippocampal MDAR1 glutamate receptor mRNA in the psychoses. *NeuroRep* 12:2971–2974.

52. **Magarinos A.M., McEwen B.S., Flugge G., Fuchs E.** (1996). Chronic psychosocial stress causes apical dendritic atrophy of hippocampal CA3 pyramidal neurons in subordinate tree shrews. *J. Neurosci.* 16: 3534–3540.

53. **Magarinos A.M., Verdugo J.M., McEwen B.S.** (1997). Chronic stress alters synaptic terminal structure in hippocampus. *Proc. Natl. Acad. Sci. USA.* 94: 1402–1408.

54. **Markesbery W.R., Carney J.M.** (1999). Oxidative alterations in Alzheimer's disease. *Brain Pathol* 9:133–46.

55. **Medoff D.R., Holcomb H.H., Lahti A.C., Tamminga C.A.** (2001). Probing the human hippocampus using rCBF: contrasts in schizophrenia. *Hippocampus* 11:543–550.

56. **Mizoguchi K., Kunishita T., Chui D.H., Tabira T.** (1992). Stress induces neuronal death in the hippocampus of castrated rats. *Neurosci. Lett.* 138: 157– 160.

57. **Moghaddam B.,** (2002). Stress activation of glutamate neurotransmission in the prefrontal cortex: implications for dopamine-associated psychiatric disorders. *Biol. Psychiatry* 51: 775– 787.

58. **Olsen R.W., Avoli M.,** (1997). GABA and epileptogenesis. *Epilepsia* 38:399–407.

59. **Risold P.Y., Swanson L.W.** (1997). Connections of the rat lateral septal complex. *Brain Res Brain Res Rev.* 24(2-3):115-95.
60. **Sanabria E.R.G., Hailing S., Yaari Y.**, 2001. Initiation of network bursts by Ca²⁺-dependent intrinsic bursting in the rat pilocarpine model of temporal lobe epilepsy. *J. Physiol. (London)* 532: 205–216.
61. **Sapolsky R.M.**, (1996). Why stress is bad for your brain. *Science* 273: 749–750.
62. **Sapolsky R.M.**, (2000). Glucocorticoids and hippocampal atrophy in neuropsychiatric disorders. *Arch. Gen. Psychiatry* 57: 925– 935.
63. **Sawchenko P.E. Swanson, L.W.** (1983). The organization of forebrain afferents to the paraventricular and supraoptic nuclei of the rat. *J. Comp. Neurol.* 218: 121–144.
64. **Scheff S.W., Price D.A.** (1993). Synapse loss in the temporal lobe in Alzheimer's disease. *Ann Neurol* 33:190–9.
65. **Scoville W.B.** and Milner B. (1957). Loss of recent memory after bilateral hippocampal lesions. *J. Neurol. Psychiatry* 20: 11-21.
66. **Simpson M.D.C., Slater P, Deakin J.F.W.** (1998) Comparison of glutamate and gamma-aminobutyric acid uptake binding sites in frontal and temporal lobes in schizophrenia. *Biol Psychiatry* 44:423–427.
67. **Sloviter R.S.** (1987). Decreased hippocampal inhibition and a selective loss of interneurons in experimental epilepsy. *Science* 235: 73–76.
68. **Sloviter R.S.**, (1991). Permanently altered hippocampal structure, excitability, and inhibition after experimental status epilepticus in the rat: the “dormant basket cell” hypothesis and its possible relevance to temporal lobe epilepsy. *Hippocampus* 1: 41–66.
69. **Stoop R. and Pralong E.** (2000). Functional connections and epileptix spread between hippocampus, entorhinal cortex and amygdala in a modified horizontal slice preparation of the rat brain. *Europ J Neurosci* 12: 3651-3663.
70. **Svoboda R.K., Adams E.C. Lupica R.C.**, Opioid receptor subtype expression defines morphologically distinct classes of hippocampal interneurons. *The Journal of Neuroscience.* 19,1 (1999) 85-95
71. **Woolley C.S., Gould E., McEwen B.S.** (1990). Exposure to excess glucocorticoids alters dendritic morphology of adult hippocampal pyramidal neurons. *Brain Res.* 531: 225–231.

72. **Wright I.C., Rabe-Hesketh S, Woodruff P.W., David A.S., Murray R.M., Bullmore E.T.** (2000). Meta-analysis of regional brain volumes in schizophrenia. *Am J Psychiatry*, 157(1):16-25.

73. **Wuarin, J.P. Dudek, F.E.** (1996). Electrographic seizures and new recurrent excitatory circuits in the dentate gyrus of hippocampal slices from kainate-treated epileptic rats. *J. Neurosci.* 16: 1–11.

Βιβλία:

1. **Greenstein B., Greenstein A.,** (1999). *Color atlas of neuroscience: neuroanatomy and neurophysiology.* Thieme Publ.

2. **Kandel E.R., Schwartz J.H., Jessel T.M.,** (1997). *Νευροεπιστήμη και Συμπεριφορά.* Πανεπιστημιακές Εκδόσεις Κρήτης.

3. **Nieuwehuys R., Voogd J. van Juijzen Chr.** (1983). *Το Κεντρικό Νευρικό Σύστημα του Ανθρώπου, Σύνοψη και Άτλας.* Μετάφραση Α. Καραμανλίδης. Εκδόσεις Κυριακίδη.

4. **Paxinos G, Watson C,** (2007)*The Rat Brain in Stereotaxic Coordinates*