

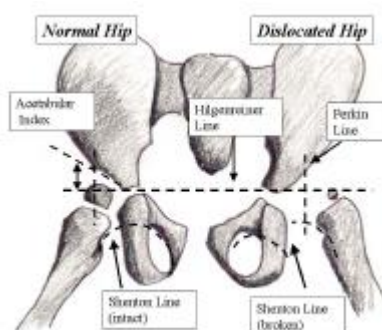
ΜΕΤΑΠΤΥΧΙΑΚΟ ΠΡΩΤΟΒΑΘΜΙΑ ΦΡΟΝΤΙΔΑ ΥΓΕΙΑΣ

**ΑΝΩΡΙΜΟΤΗΤΑ ΝΕΟΓΝΙΚΩΝ ΙΣΧΙΩΝ ΣΤΗΝ ΕΛΛΑΔΑ ΚΑΙ
ΣΥΣΧΕΤΙΣΗ ΜΕ ΤΟ ΒΑΡΟΣ ΓΕΝΝΗΣΗΣ**

ΑΘΑΝΑΣΙΟΣ ΚΩΝΣΤΑΝΤΙΝΟΥ

ΕΠΙΒΛΕΠΩΝ ΚΑΘΗΓΗΤΗΣ
ΘΕΟΦΙΛΟΣ ΚΑΡΑΧΑΛΙΟΣ

Η συγγενής εξάρθρωση του ισχίου είναι γνωστή από την εποχή του Ιπποκράτη. Η πάθηση αυτή, γνωστή και ως δυσπλασία του ισχίου ή αναπτυξιακή δυσπλασία του ισχίου, είχε διαγνωσθεί και αντιμετωπιζόταν πριν από αρκετά χρόνια. Πιο συγκεκριμένα, ο Ortolani, Ιταλός παιδίατρος στις αρχές του 1900, διέγνωσε, και άρχισε τη θεραπεία της δυσπλασίας του ισχίου. Ο Galeazzi ανέφερε αργότερα, περισσότερες από 12.000 περιπτώσεις αναπτυξιακής δυσπλασίας του ισχίου και ανέφερε τη σύνδεση ανάμεσα στο φαινομενικά κοντότερο λυγισμένο μηριαίο και στην εξάρθρωση του ισχίου. Έκτοτε, σημειώθηκε σημαντική πρόοδος στην αξιολόγηση και θεραπεία της αναπτυξιακής δυσπλασίας του ισχίου. [1, 2, 3, 4]



Εικόνα 1

Πολυάριθμες ακτινογραφικές μετρήσεις έχουν χρησιμοποιηθεί για να βοηθήσουν στην αξιολόγηση της αναπτυξιακής δυσπλασίας του ισχίου (μια τυπική ακτινολογική αξιολόγηση περιγράφεται στην εικόνα 1).

Στην προσθιοπίσθια ακτινογραφία των ισχίων, μια οριζόντια γραμμή (Hilgenreiner γραμμή) γίνεται μεταξύ των τριακτινωτών χόνδρων. Στη συνέχεια, φέρονται οι γραμμές που είναι κάθετες προς τη γραμμή Hilgenreiner μέσω του περιφερικότερου άκρου της κοτύλης (Perkin γραμμές), διαιρώντας το ισχίο σε 4 τεταρτημόρια. Το εγγύς έσω μηριαίο οστόν πρέπει να είναι στο κάτω έσω τεταρτημόριο, ή ο πυρήνας οστεοποίησης της μηριαίας κεφαλής, αν υπάρχει (συνήθως παρατηρείται σε ασθενείς ηλικίας 4-7 μηνών), θα πρέπει να είναι στο κάτω έσω τεταρτημόριο. Ο δείκτης της κοτύλης είναι η γωνία μεταξύ της γραμμής Hilgenreiner και μία γραμμής που χαράσσεται από τον τριακτινωτό χόνδρο στο κατακόρυφο άκρο της κοτύλης. Συνήθως, η γωνία αυτή μειώνεται με την ηλικία και θα πρέπει να είναι λιγότερο από 20° από τη στιγμή που το παιδί είναι 2 ετών. Η γραμμή Shenton είναι μία γραμμή που χαράσσεται από την έσω πλευρά του αυχένα του μηριαίου με το κατώτερο όριο του ηβικού κλάδου. Η γραμμή θα πρέπει να δημιουργήσει ένα ομαλό τόξο που δεν διαταράσσεται. Αν διαταραχθεί, αυτό δείχνει κάποια υπεξάρθρωμα του ισχίου. Ο ορισμός της αναπτυξιακής δυσπλασίας του ισχίου δεν έχει καθολικά συμφωνηθεί. Συνήθως, ο όρος αναπτυξιακή δυσπλασία του ισχίου χρησιμοποιείται όταν γίνεται αναφορά σε ασθενείς που έχουν γεννηθεί με διαταραχή ή αστάθεια του ισχίου, η οποία μπορεί στη συνέχεια να οδηγήσει σε δυσπλασία ισχίων.

Ένας ευρύτερος ορισμός της αναπτυξιακής δυσπλασίας του ισχίου είναι απλώς ανώμαλη ανάπτυξη του ισχίου. Ανώμαλη ανάπτυξη του ισχίου περιλαμβάνει τις οστικές δομές, όπως της κοτύλης και του εγγύς μηριαίου οστού, του θυλάκου, και άλλων μαλακών ιστών. Αυτή η κατάσταση μπορεί να συμβεί ανά πάσα στιγμή, από τη σύλληψη μέχρι τη σκελετική ωριμότητα.

Πιο συγκεκριμένα οι όροι που συχνά χρησιμοποιούνται για να περιγράψουν την κατάσταση είναι:

- υπεξάρθρωμα - Αυτό είναι ελλιπής η επικοινωνία μεταξύ των αρθρικών επιφανειών της μηριαίας κεφαλής και της κοτύλης.
- Εξάρθρωμα - Πρόκειται για πλήρη απώλεια της επαφής μεταξύ της αρθρικής επιφάνειας της κεφαλής του μηριαίου οστού και της κοτύλης.
- Η αστάθεια - Αυτό αποτελείται από την ικανότητα να υπεξαρθρώνεται ή να εξαρθρώνεται το ισχίο με παθητική χειραγώγηση.

- Τερατολογική εξάρθρωση - Πρόκειται για προγεννητική εξάρθρωση του ισχίου.

Η συνολική συχνότητα της αναπτυξιακής δυσπλασίας του ισχίου είναι περίπου 1 περίπτωση ανά 1000 άτομα, αν και Barlow πίστευε ότι η συχνότητα εμφάνισης της αστάθειας του ισχίου στο νεογέννητο ήταν της τάξης του 1 κρούσματος ανά 60 νεογέννητα. [5] Σύμφωνα με μελέτη του, πάνω από το 60% της αστάθειας του ισχίου έγινε σταθερό από την ηλικία της 1ης εβδομάδας, και το 88% έγινε σταθερό από την ηλικία των 2 μηνών, αφήνοντας μόνο το 12% (του 1 στα 60 νεογνά, ή 0,2%) με εναπομένουσα αστάθεια ισχίου. [5]

Η αιτιολογία της δυσπλασίας ισχίων δεν είναι σαφής, αλλά η φαίνεται να σχετίζεται με διάφορους παράγοντες [6] Ένας τέτοιος παράγοντας είναι η φυλή. Μεταξύ ιθαγενών της Αμερικής, η επίπτωση της δυσπλασίας των ισχίων είναι πολύ υψηλότερη (περίπου 25-50 περιπτώσεις ανά 1000 άτομα) από ό, τι άλλες σε φυλές, ενώ η επίπτωση είναι πολύ χαμηλή στη νότια Κίνα και σε μαύρους πληθυσμούς. [7, 8, 9, 10] Μια υποκείμενη γενετική προδιάθεση επίσης φαίνεται να υπάρχει καθώς παρατηρείται 10-πλάσια αύξηση στην συχνότητα της δυσπλασίας του ισχίου σε παιδιά των οποίων οι γονείς είχαν αναπτυξιακή δυσπλασία του ισχίου, σε σύγκριση με εκείνα των οποίων οι γονείς δεν είχαν [11].

Άλλοι παράγοντες που πιθανόν να σχετίζονται με αναπτυξιακή δυσπλασία του ισχίου περιλαμβάνουν την ενδομήτρια θέση και το φύλο, και ορισμένα από αυτά είναι αλληλένδετα.

Γυναικείο φύλο, πρωτότοκο παιδί, και ισχιακή προβολή συνδέονται με αυξημένο επιπολασμό της αναπτυξιακής δυσπλασίας του ισχίου. Εκτιμάται ότι το 80% των ατόμων με αναπτυξιακή δυσπλασία του ισχίου είναι γυναίκες [12], καθώς και το ποσοστό της ισχιακής προβολής σε παιδιά με αναπτυξιακή δυσπλασία του ισχίου είναι 20% περίπου (έναντι 2-4% στο γενικό πληθυσμό). [13, 14] Η επίπτωση της αναπτυξιακής δυσπλασίας του ισχίου σε γυναίκες που γεννήθηκαν με ισχιακή προβολή έχει εκτιμηθεί ότι φθάνει τη 1 περίπτωση σε 15 άτομα, σε ορισμένες μελέτες [15].

Η ενδομήτρια κακής θέσης ή ο συνωστισμός έχουν αναφερθεί ότι σχετίζονται με αναπτυξιακή δυσπλασία του ισχίου. [16, 17] Το ολιγοϋδράμνιο αναφέρεται επίσης να σχετίζεται με αυξημένο επιπολασμό της αναπτυξιακής δυσπλασίας του ισχίου. [18] Το αριστερό ισχίο πιο συχνά συνδέεται με αναπτυξιακή δυσπλασία του ισχίου από το δεξί. [18] Βρέφη των οποίων οι μητέρες τα φασκιώνουν το μωρό, αναγκάζοντας τα ισχία τους να είναι με προσαγωγή, επίσης, έχουν ένα υψηλότερο ποσοστό δυσπλασίας ισχίων [19].

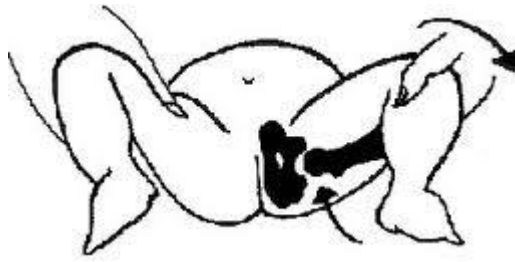
Η δυσπλασία ισχίων μπορεί να συσχετιστεί με υποκείμενες νευρομυϊκές παθήσεις, όπως εγκεφαλική παράλυση, μυελομηνιγγοκήλη, αρθρογρύπωση και σύνδρομο Larsen, αν και αυτά δεν θεωρούνται συνήθως αναπτυξιακή δυσπλασία του ισχίου.

Παθοφυσιολογία

Η αναπτυξιακή δυσπλασία του ισχίου συνεπάγεται ανώμαλη ανάπτυξη του ισχίου. Η χαλαρότητα των συνδέσμων επίσης πιστεύεται ότι συνδέεται με τη δυσπλασία ισχίων, αν και αυτή η σύνδεση είναι λιγότερο σαφής. Η αναπτυξιακή δυσπλασία του ισχίου δεν αποτελεί μέρος της κλασικής περιγραφής των διαταραχών που συνδέονται με σημαντική συνδετική χαλαρότητα, όπως το σύνδρομο Ehlers-Danlos ή σύνδρομο Marfan.

Τα παιδιά έχουν συχνά συνδετική χαλαρότητα κατά τη γέννηση, αλλά τα ισχία τους δεν είναι συνήθως ασταθή. Στην πραγματικότητα, χρειάζεται πολλή προσπάθεια για να εξαρθρώσει κανείς το ισχίο ενός παιδιού. Κατά τη γέννηση, τα λευκά παιδιά τείνουν να έχουν μια ρηχή κοτύλη [20, 21]. Αυτό μπορεί να παρέχει μια ευπαθή περίοδο κατά την οποία μια ανώμαλη θέση ή μια σύντομη περίοδος συνδετικής χαλαρότητας μπορεί να οδηγήσει σε αστάθεια του ισχίου. Ωστόσο, αυτό το χαρακτηριστικό δεν είναι τόσο αλήθεια για τα παιδιά μαύρης καταγωγής, τα οποία έχουν ένα χαμηλότερο ποσοστό αναπτυξιακής δυσπλασίας του ισχίου [10].

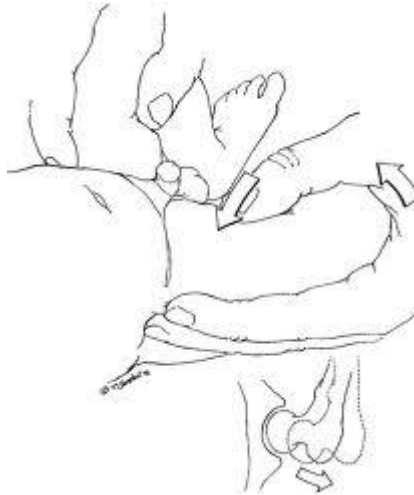Οι πρόωρες κλινικές εκδηλώσεις της αναπτυξιακής δυσπλασίας του ισχίου εντοπίζονται κατά την εξέταση του νεογνού. Η κλασική εξέταση περιλαμβάνει το χειρισμό Ortolani (εικόνα 2). Ένα απτό αίσθημα "χτύπηματος μετάλλων" είναι παρών όταν το ισχίο κινείται εντός και εκτός της κοτύλης. Ένα απτό αίσθημα "κλικ" (σε αντίθεση με χτύπημα μετάλλων), κατά πάσα πιθανότητα έχει μικρή σχέση με παθολογία της κοτύλης. [22, 23]



Εικόνα 2

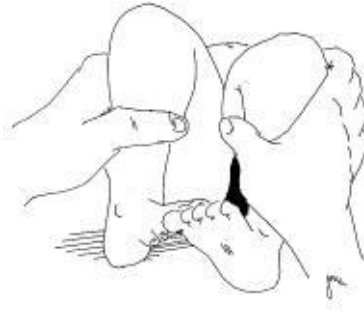
Για να εκτελεστεί αυτός ο χειρισμός σωστά, ο ασθενής πρέπει να είναι χαλαρός. Μόνο ένα ισχίο εξετάζεται κάθε φορά. Ο αντίχειρας του εξεταστή τοποθετείται πάνω από το εσωτερικό των μηρών του ασθενούς, και ο δείκτης τοποθετείται απαλά πάνω από το μείζονα τροχαντήρα. Το ισχίο απάγεται, και ελαφρά πίεση ασκείται πάνω στο μείζονα τροχαντήρα. Σε ύπαρξη αναπτυξιακής δυσπλασίας του ισχίου, υπάρχει ένα αίσθημα χτυπήματος μετάλλων, όμοιο με όταν στρέφεται ένας διακόπτης. [24].

Ο Barlow περιεγράψε άλλη μία δοκιμασία για την αναπτυξιακή δυσπλασία του ισχίου που γίνεται με τους αντίχειρες του εξεταστή στη βουβωνική χώρα και καταβάλλεται προσπάθεια να μετακινηθεί η κεφαλή μέσα και έξω από την κοτύλη κατά τη διάρκεια της απαγωγής και της προσαγωγής (εικόνα 3). Ένα αίσθημα χτυπήματος μετάλλων θα πρέπει να είναι αισθητό, όπως το ισχίο γλυστρά εκτός της κοτύλης [5].



Εικόνα 3

Η κλινική εξέταση για την καθυστερημένη διάγνωση της αναπτυξιακής δυσπλασίας του ισχίου, όταν το παιδί είναι ηλικίας 3-6 μηνών, είναι τελείως διαφορετική. Σε αυτό το σημείο, το ισχίο, αν είναι εξarthρωμένο, είναι συχνά εξarthρωμένο σε σταθερή θέση. [11] Το σημείο Galeazzi είναι ένα κλασικό σημάδι αναγνώρισης για το μονόπλευρο εξάρθρημα του ισχίου (εικόνα 4).



Εικόνα 4

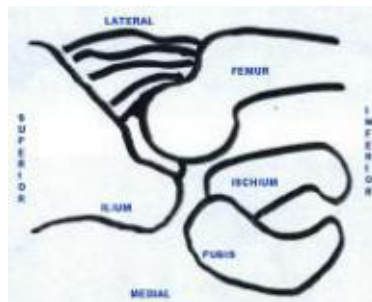
Αυτό γίνεται με τον ασθενή σε ύπτια θέση και τα ισχία και τα γόνατα λυγισμένα. Η εξέταση πρέπει να αποδείξει ότι το ένα πόδι εμφανίζεται μικρότερο από το άλλο.

Διάφορα φυσικά ευρήματα κατά την εξέταση στην καθυστερημένη διάγνωση της εξάρθρωσης περιλαμβάνουν την ασυμμετρία των πτυχών του δέρματος, το σκέλος είναι ελαφρά βραχύτερο και σε έξω στροφή, μείωση της απαγωγής στην πάσχουσα πλευρά.

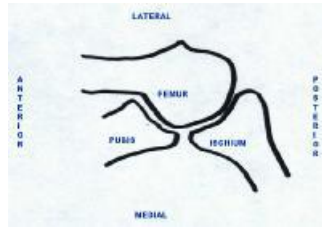
Αμφοτερόπλευρο εξάρθρημα του ισχίου, ιδιαίτερα σε μια μεγαλύτερη ηλικία, μπορεί να είναι αρκετά δύσκολο να εντοπιστεί και εκδηλώνεται συχνά ως νήσσειο βάδισμα με υπερλอร์ดωση. Η προσεκτική εξέταση είναι απαραίτητη, και ένα υψηλό επίπεδο υποψίας είναι σημαντικό.

Πρωταρχικής σημασίας είναι να καταστεί η διάγνωση της εξάρθρωσης ισχίου ή της δυσπλασίας. Μόλις ολοκληρωθεί η διάγνωση, ο ασθενής θα πρέπει να εξεταστεί για τυχόν υποκείμενη ιατρική ή νευρομυϊκή διαταραχή.

Σημαντική βοήθεια στην έγκαιρη διάγνωση της δυσπλασίας προσφέρει το υπερηχογράφημα. Το υπερηχογράφημα του ισχίου στο βρέφος γίνεται σε 2 επίπεδα, στο στεφανιαίο και στο εγκάρσιο. (εικόνες 5 και 6). [17]



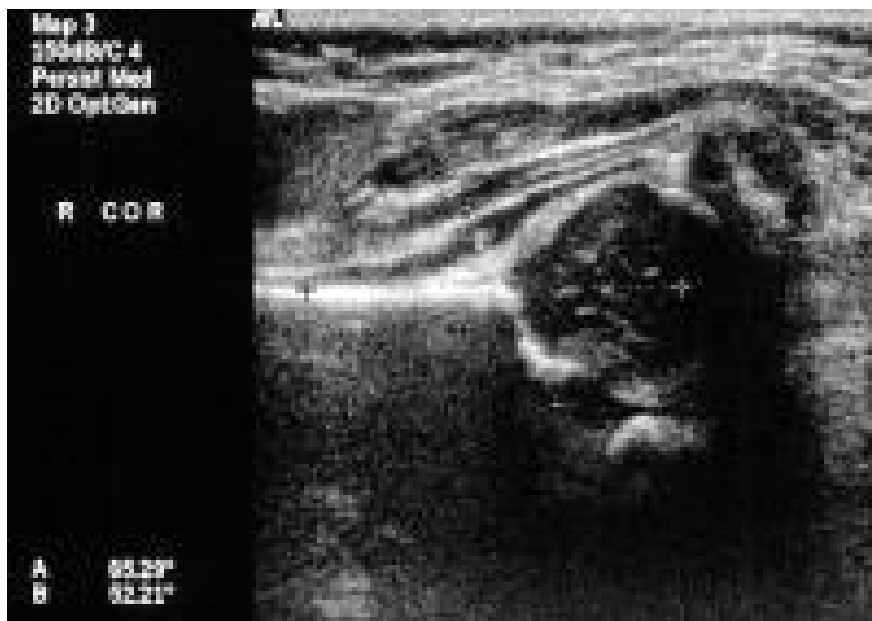Εικόνα 5. Σχηματική αναπαράσταση του στεφανιαίου επιπέδου χρησιμοποιείται για την αξιολόγηση του ισχίου στο υπερηχογράφημα. Ο αισθητήρας τοποθετείται στην έξω πλευρά του μηρού.



Εικόνα 6. Σχηματική αναπαράσταση του εγκάρσιου επίπεδου του αριστερού ισχίου. Ο προσθιοπίσθιος προσανατολισμός εξαρτάται από το αν το δεξί ή το αριστερό ισχίο εξετάζεται.

Ο αισθητήρας τοποθετείται στο εγκάρσιο προσανατολισμό πάνω από το πρόσθιο τμήμα του άνω μηρού. Το βρέφος μπορεί να εξεταστεί σε ύπτια ή πλάγια decubitus θέση, με το ισχίο σε ένα 90° κάμψη. Η εξέταση πραγματοποιείται με το ένα χέρι να κρατάει το γόνατο του βρέφους σε ορθή γωνία προς το μηρό. Ο μηρός κρατιέται στην ουδέτερη θέση για την απεικόνιση.

Η μη οστεοποιηθείσα χόνδρινη μηριαία κεφαλή εμφανίζεται ως διάστικτη μπάλα στον κοτυλιαίο βόθρο. (εικόνα 7).



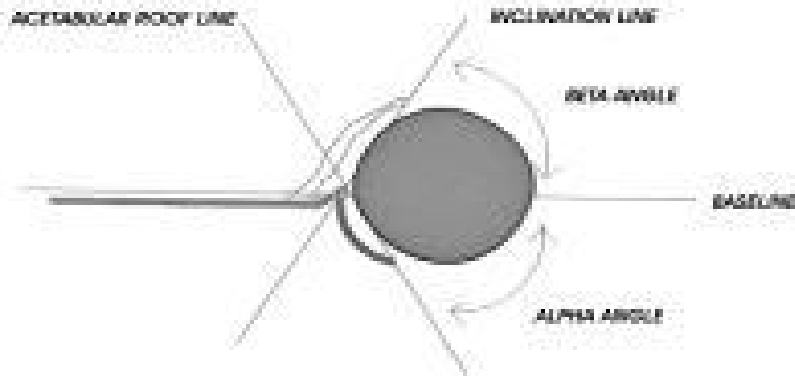
Εικόνα 7

Το πρότυπο στεφανιαίο επίπεδο τομής πρέπει να χρησιμοποιείται στο βαθύτερο μέρος της κοτύλης,

όπου από το λαγόνιο εμφανίζεται μια ευθεία γραμμή, κάθετα προς τη μηριαία κεφαλή και παράλληλα προς την επιφάνεια του αισθητήρα.

Στη συνέχεια γίνεται υπολογισμός των γωνιών α και β για να εκτιμηθεί η ωριμότητα της κοτύλης χρησιμοποιώντας τη στεφανιαία εικόνα.

Οι άλφα και βήτα γωνίες καθορίζονται από την εφαρμογή 3 γραμμών στο στεφανιαίο επίπεδο (εικόνα 8).



Εικόνα 8

Η γραμμή βάσης περνά μέσα από το επίπεδο του λαγόνιου, όπου συνδέεται με το οστέινο κοτυλιαίο κύρτωμα. Η γραμμή κλίσης περνά από το πλευρικό άκρο της κοτύλης στο χείλος, παράλληλα με την χόνδρινη οροφή. Η γραμμή οροφής περνά κατά μήκος του επιπέδου του οστικού κοτυλιαίου κυρτώματος. Γωνία α 60° ή μεγαλύτερη δηλώνει ωριμότητα της κοτύλης.

Η γωνία άλφα χρησιμοποιείται συνήθεστερα ως μέτρηση της κοιλότητας της κοτύλης, και υπολογίζεται ως η γωνία μεταξύ της γραμμής βάσης και της γραμμής οροφής. Οι γωνίες των $50-60^\circ$ μπορεί να είναι φυσιολογικές στην άμεση νεογνική περίοδο, αλλά τα ισχία με αυτές τις γωνίες θεωρούνται ανώριμα και απαιτούν κλινική και υπερηχογραφική παρακολούθηση. Οι γωνίες μικρότερες των 50° είναι πάντα μη φυσιολογικές και απαιτούν θεραπεία.

Η β γωνία μετράται από τη γραμμή βάσης και της γραμμής κλίσης. Δείχνει την χόνδρινη κάλυψη της κοτύλης. Γωνία μικρότερη από 55° θεωρείται φυσιολογική. Όσο μικρότερη είναι η γωνία, τόσο μικρότερη είναι η χόνδρινη κάλυψη και καλύτερη η οστέινη κοτυλιαία κάλυψη της μηριαίας κεφαλής.

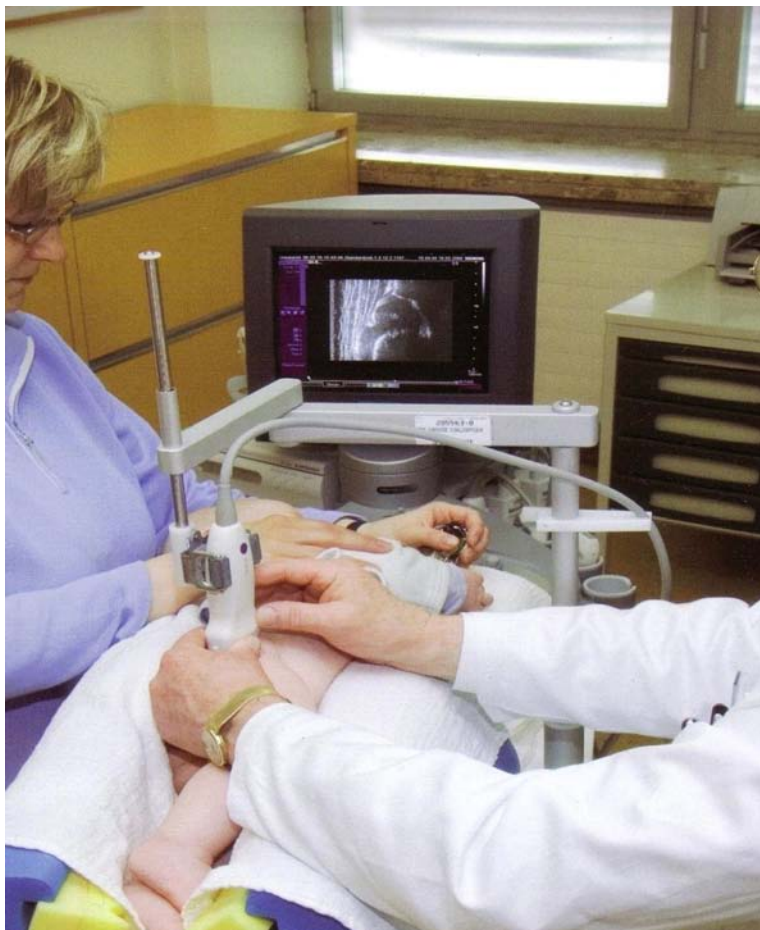ΠΡΟΛΟΓΟΣ

Ο υπέρηχος έχει γίνει δεκτός ως χρήσιμος τρόπος απεικόνισης στην έγκαιρη ανίχνευση της αναπτυξιακής δυσπλασίας του ισχίου. Σκοπός της παρούσας μελέτης ήταν η διερεύνηση του βαθμού στον οποίο ο υπέρηχος μπορεί να ανακαλύψει ανώριμα ισχία τα οποία χρήζουν αντιμετώπισης και κατά πόσο η ανωριμότητα του βρεφικού ισχίου σχετίζεται με το βάρος γέννησης. Τα βρέφη σε αυτή τη μελέτη (240 βρέφη, 480 ισχία) εξετάστηκαν ως μέρος ενός προγράμματος υπερηχογραφημάτων για την ανίχνευση της αναπτυξιακής δυσπλασίας του ισχίου. Βρήκαμε ότι ανακαλύφθηκε 1 ισχίο τύπου D κατά Graf και υπάρχει σχέση μεταξύ βάρους γέννησης και ανωριμότητας του βρεφικού ισχίου.

ΕΙΣΑΓΩΓΗ

Το υπερηχογράφημα χρησιμοποιείται ευρέως στην πρόωμη διάγνωση της αναπτυξιακής δυσπλασίας του ισχίου. Σε σύγκριση με άλλες απεικονιστικές μεθόδους, τα πλεονεκτήματα του υπερηχογραφήματος περιλαμβάνουν την ευκολία χρήσης, την ελευθερία του από την ιοντίζουσα ακτινοβολία, την ικανότητά του να αποκαλύψει μη οστικές δομές, και την ικανότητά του για την

αξιολόγηση της προόδου της θεραπείας . Η χρήση των υπερήχων στη μελέτη της αναπτυξιακής δυσπλασίας του ισχίου σε νεογνά έγινε καινοτομία από τον Graf, του οποίου την ταξινόμηση θα χρησιμοποιήσουμε για να κατηγοριοποιήσουμε τις μορφές της διαταραχής. Στη μέθοδο Graf, με το βρέφος σε πλάγια θέση κατάκλισης,(εικόνα 9)λαμβάνονται στεφανιαίες εικόνες της άρθρωσης του ισχίου, και μετρούνται οι γωνίες α και β .



Εικόνα 9

Τα ώριμα ισχία ορίζονται ως εκείνα που έχουν μια γωνία α των 60 μοιρών και άνω, και έχουν ταξινομηθεί ως τύποι IA ή IB, ανάλογα με τη β γωνία. Τα ισχία με γωνία α των 50 έως 59 μοιρών ορίζονται ως ανώριμα, και έχουν ταξινομηθεί ως τύποι IIIα ή IIIβ, ανάλογα με την ηλικία του βρέφους. Τα ισχία με γωνία α των 49 μοιρών ή μικρότερη ορίζονται ως παθολογική ανάπτυξη, και έχουν ταξινομηθεί ως τύποι IIc, D, IIIα, IIIβ ή IV [4, 5]

Σκοπός της παρούσας μελέτης ήταν η ανεύρεση ανώριμων ισχίων και να δούμε εάν αυτά συσχετίζονται με το βάρος γέννησης.

ΜΕΘΟΔΟΣ

Η μελέτη πραγματοποιήθηκε από τον Ιούλιο του 2009 έως τον Ιανουάριο του 2010 στο Γενικό Νοσοκομείο Βόλου και ήταν προοπτική. Τα νεογέννητα υποβάλλονταν σε κλινική εξέταση με τους χειρισμούς Barlow και Ortolani από ειδικό ορθοπαιδικό κατά την πρώτη εβδομάδα μετά τη γέννηση. Στη μελέτη συμμετείχαν τα νεογνά που δεν είχαν γεννηθεί με ισχιακή προβολή δεν είχε οικογενειακό ιστορικό και δεν είχαν γενικά κανένα παράγοντα κινδύνου. Επίσης δεν συμμετείχαν τα νεογνά που είχαν θετικό Barlow ή Ortolani.

Η υπερηχογραφική εξέταση πραγματοποιούνταν από εκπαιδευμένο ιατρό της ορθοπαιδικής

κλινικής του Νοσοκομείου του Βόλου μέσα στην πρώτη εβδομάδα της ζωής. Για τη διεξαγωγή της υπερηχογραφικής εξέτασης χρησιμοποιήθηκε το Graf's baby sonofix and sonoguide. Για την εκτίμηση των παραγόμενων εικόνων χρησιμοποιήθηκαν αυστηρά οι κανόνες του anat.ID, του usability check και των μετρήσεων των γωνιών α και β κατά Graf [26,27,28,29,30]. Το υπερηχογράφημα έγινε με 7,5 MHz γραμμικό αισθητήρα (Philips Sonolayer SSA-270a). Από τις γωνίες Graf που μετρώνται σε αυτές τις εικόνες, ταυτοποιούνται οι Graf τύποι που αποδίδονται σε κάθε ισχίο.

ΑΠΟΤΕΛΕΣΜΑΤΑ

Μετά την εξέταση με τον υπέρηχο βρέθηκαν 380 ισχία να είναι τύπου I κατά Graf που ήταν φυσιολογικά, 98 ισχία τύπου IIα τα οποία ήταν ανώριμα και έχριζαν επανελέγχου και 2 ισχία τύπου D το οποίο είχαν ανάγκη ακινητοποίησης με μάντες Pavlik (πίνακας 1).

Στον πίνακα 1 φαίνεται η κατανομή των ισχίων για κάθε τύπο.

Πίνακας 1

Κατανομή των ισχίων ανά τύπο Graf

Τύπος κατά Graf	Αριθμός ισχίων
IA	200
IB	180
IIα	98
IIβ	0
IIγ	0
D	2
IIIα	0
IIIβ	0
IV	0

Στον πίνακα 2 φαίνονται τα ποσοστά των ώριμων και των ανώριμων ισχίων που βρέθηκαν στα λιποβαρή στα φυσιολογικά και στα υπέρβαρα νεογνά.

Πίνακας 2

ΒΑΡΟΣ /ΩΡΙΜΟΤΗΤΑ	ΩΡΙΜΑ ΙΣΧΙΑ (Τύπος I)	ΑΝΩΡΙΜΑ ΙΣΧΙΑ (Τύποι IIα και D)
<2,5κιλά	12 (62%)	8 (38%)
2,5-3,5κιλά	246 (82%)	52 (18%)
>3,5κιλά	102 (70%)	40 (30%)

Στον πίνακα 3 φαίνονται τα ποσοστά για κάθε τύπο ισχίου ανάλογα με το βάρος γέννησης

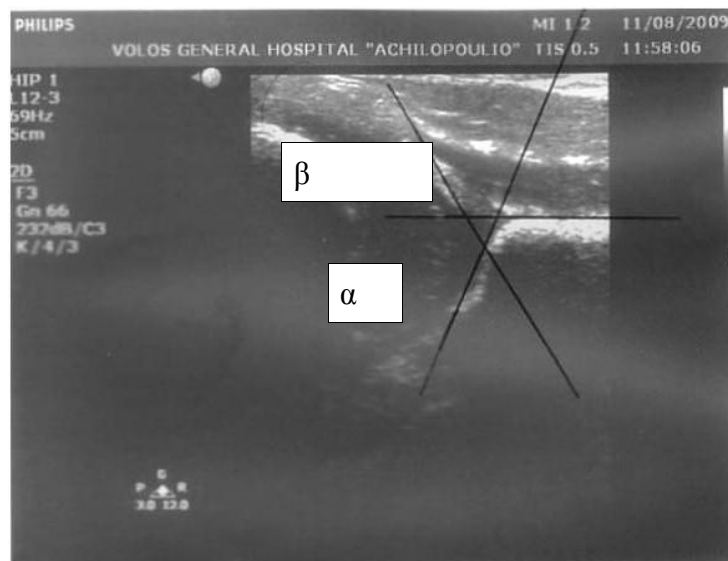
Πίνακας 3.

ΙΣΧΙΑ/ ΒΑΡΟΣ	<2.5 κιλά	<2.5-3.5 κιλά	>3.5 κιλά
Τύπος Ι(σύνολο 380)	12 (3%)	246 (70%)	102 (27%)
Τύπος ΙΙα(σύνολο 98)	8 (7.5%)	50 (52.5%)	40 (40%)
Τύπος D(σύνολο 2)		2	

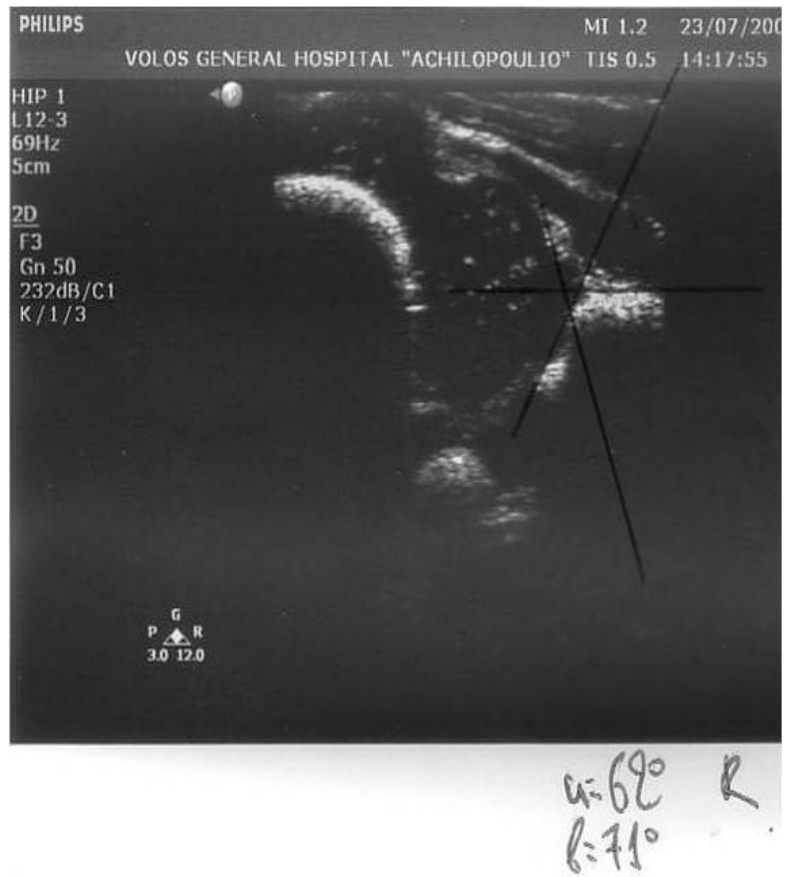
Πίνακας 3.Κατανομή των τύπων των ισχίων σε σχέση με το βάρος γέννησης

Οι παρακάτω υπερηχογραφικές εικόνες(εικόνες 10,11,12) των ισχίων βρεφών (Graf τύπου Ι) δείχνουν τις γραμμές που χρησιμοποιούνται για τον υπολογισμό της γωνίας α κατά Graf.

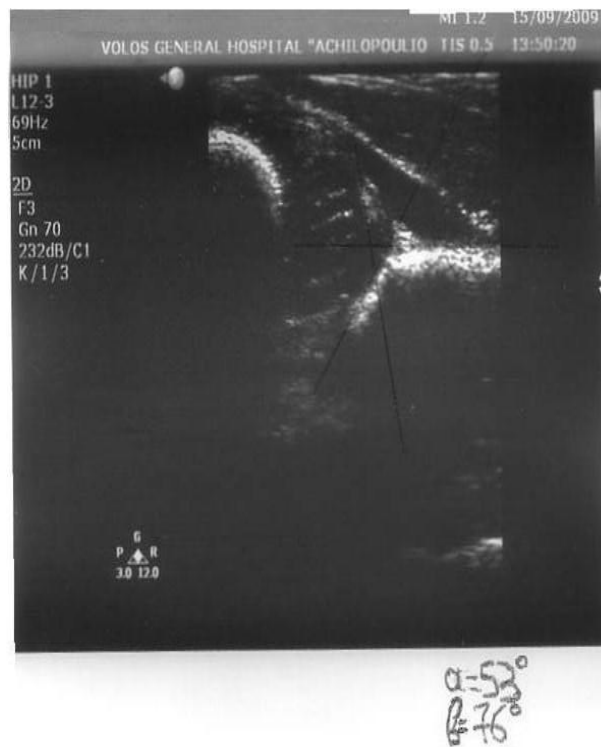Εικ. 10



Εικ.11



Εικ.12



Από τα νεογνά που εξετάστηκαν με υπέρηχο τα 123 ήταν άρρενα και τα 117 θήλεα.

Από τα νεογνά με ισχία τύπου I το 3% είχαν βάρος γέννησης λιγότερο από 2,5 κιλά ενώ το 27% περισσότερο από 3,5 κιλά. Από τα νεογνά με ισχία τύπου II το 7.5% ζύγιζε λιγότερο από 2,5 κιλά ενώ το 40% ζύγιζε περισσότερο από 3.5 κιλά. Το νεογνό με ισχίο τύπου D ζύγιζε 3 κιλά.

ΣΥΜΠΕΡΑΣΜΑΤΑ

Από την παραπάνω μελέτη γίνεται εμφανές ότι το ποσοστό των ανώριμων ισχιών είναι 20% επί του συνόλου των εξετασθέντων νεογνών (98 ισχία τύπου Ια κατά Graf και 2 ισχία τύπου D), ποσοστό που είναι τουλάχιστον 20πλάσιο της μέσης συχνότητας δυσπλασίας του ισχίου. Το ποσοστό αυτό είναι μεγάλο και αναγκάζει σε επανεξέταση το 20% των βρεφών αυξάνοντας το χρονικό και οικονομικό κόστος

Τα αποτελέσματα καταδεικνύουν ότι ενώ το ποσοστό των ανώριμων ισχιών είναι 18% μεταξύ 2.5 και 3.5 κιλών, αυξάνεται σε 30% για βάρη μεγαλύτερα των 3.5 κιλών και σε 38% στα νεογνά με βάρος μικρότερο των 2.5 κιλών.

Τα στοιχεία αυτά καταδεικνύουν μια προδιάθεση για ανωριμότητα σε λιποβαρή και υπέρβαρα νεογνά η οποία μπορεί να οφείλεται σε συνωστισμό των υπέρβαρων νεογνών μέσα στη μήτρα και σε γενικευμένη ανωριμότητα των λιποβαρών νεογνών.

ΣΥΖΗΤΗΣΗ

Η αναπτυξιακή δυσπλασία του ισχίου είναι ένα συχνό πρόβλημα της πρώιμης βρεφικής ηλικίας και έχει ιδιαίτερη σημασία η έγκαιρη διάγνωσή της. Οι στρατηγικές screening που υπάρχουν είναι κυρίως τρεις

α) κλινική εξέταση μόνο

β) κλινική εξέταση και υπερηχογράφημα σε όλα τα νεογέννητα

γ) κλινική εξέταση και επιλεκτικό υπερηχογράφημα

Δεν υπάρχει ομοφωνία για το ποια στρατηγική είναι η πιο αποτελεσματική. Ο Mahan του Νοσοκομείου Παιδών της Βοστόνης, διαπίστωσε ότι η στρατηγική ελέγχου που συνδέεται με τη μεγαλύτερη πιθανότητα να μην έχουν αρθρικό ισχίο στην ηλικία των 60 ετών ήταν να ελέγξουν όλα τα νεογνά για δυσπλασία του ισχίου με τη φυσική εξέταση και να χρησιμοποιήσουν υπερηχογράφημα επιλεκτικά για βρέφη τα οποία βρίσκονται σε υψηλό κίνδυνο. Η αναμενόμενη τιμή του ευνοϊκού αποτελέσματος για το ισχίο ήταν 0,9590 για τη στρατηγική του ελέγχου όλων των νεογνών με φυσική εξέταση και επιλεκτική χρήση του υπερηχογραφήματος, 0,9586 για την εξέταση όλων των νεογνών με κλινική εξέταση και υπερηχογράφημα, καθώς και 0,9578 για το μη έλεγχο [25].

Στην Ελβετία και τη Γερμανία χρησιμοποιείται ο υπέρηχος στο γενικό πληθυσμό ενώ στις ΗΠΑ και στις Σκανδιναβικές χώρες και τη Μ.Βρετανία γίνεται κλινικός έλεγχος και επιλεκτικά υπερηχογράφημα σε νεογνά υψηλού κινδύνου.

Αντικρουόμενες απόψεις υπάρχουν και για το χρόνο κατά τον οποίο πρέπει να γίνεται το πρώτο υπερηχογράφημα καθώς και για την αποτελεσματικότητά του. Από μερικούς συστήνεται το υπερηχογράφημα να γίνεται στον 1ο μήνα της ζωής και από άλλους να γίνεται τον 4ο μήνα.

Δεδομένα υπερήχων από τυχαίοποιημένες μελέτες [36,37] δείχνουν ότι υπερηχογραφήματα που ξεκίνησαν κατά τις πρώτες ημέρες της ζωής σχετίζονται με αυξημένο ποσοστό θεραπείας σε σύγκριση με την κλινική εξέταση, και η πιο πρόσφατη μελέτη παρατήρησης από τον Roovers υποδηλώνει ότι υπερηχογραφήματα που ξεκίνησαν σε ηλικία 1 μηνός συνδέονται επίσης με αυξημένο ποσοστό θεραπείας, αλλά επιτυγχάνεται μια πολύ μειωμένη συχνότητα χειρουργικών επεμβάσεων. [35] Ο αριθμός και η σοβαρότητα των χειρουργικών επεμβάσεων για τη διόρθωση της δυσπλασίας ισχιών μειώνεται κάνοντας screening με υπερηχογράφημα σε όλα τα νεογνά. [32,33,35,38] Η σημασία του συνολικού ποσοστού θεραπείας, ως μέτρο αποτελέσματος είναι

αμφισβητήσιμη. Αυξημένα ποσοστά θεραπείας μπορούν να θεωρηθούν ως ένδειξη ότι χάθηκαν λιγότερες περιπτώσεις αναπτυξιακής δυσπλασίας του ισχίου. Μπορεί επίσης να ερμηνευθεί, ωστόσο, και ως μέτρο της overtreatment. Είναι σαφές ότι η μείωση των χειρουργικών διαδικασιών που σχετίζονται με την πραγματοποίηση υπερηχογραφήματων φαίνεται να είναι ένα σημαντικό πλεονέκτημα, αλλά η σχέση κινδύνου-οφέλους της αύξησης των λιγότερο επεμβατικών μορφών θεραπείας δεν έχει ακόμη ξεκάθαρα εδραιωθεί. Σε γενικές γραμμές, η θεραπεία απαγωγής (για παράδειγμα, η χρήση του κηδεμόνα Pavlik) θεωρείται ότι είναι μια αποτελεσματική και καλοήθης παρέμβαση. Ωστόσο, μια συστηματική ανασκόπηση της αγγλικής βιβλιογραφίας σε μελέτες παρατήρησης ανέφερε ότι το 20% έως 100% των βρεφών που είχαν θεραπεία απαγωγής τελικά χρειάστηκαν χειρουργική επέμβαση.[43] Πρόσφατα δημοσιευμένα στοιχεία επιτήρησης που συλλέγονται πάνω από πέντε χρόνια στη Γερμανία έδειξαν ότι αν και η συχνότητα εμφάνισης των πρώτων λειτουργικών διαδικασιών για την αναπτυξιακή δυσπλασία του ισχίου ήταν χαμηλή (σε 0,26 ανά 1000 γεννήσεις ζώντων), το 55% των παιδιών που είχαν δυσπλασία είχαν ανακαλυφθεί από τις αρχές του προγράμματος υπερηχογραφήματων [39] Αυτά τα παιδιά αποτελούν, συνεπώς, υψηλό βαθμό ανεπάρκειας της διαθέσιμης συντηρητικής θεραπείας. Η εμπειρία αυτή αντικατοπτρίζεται στο γεγονός ότι σε μελέτη του Ηνωμένου Βασιλείου, η οποία διαπίστωσε ότι όλα τα παιδιά με παθολογικές ακτινογραφίες ισχίου στην ηλικία των 2 χρόνων είχαν αρχίσει θεραπεία πριν από την ηλικία των 8 εβδομάδων και ότι συνολικά το 12% του συνόλου των παιδιών που έλαβαν θεραπεία με απαγωγή πριν από την ηλικία των 8 εβδομάδων στη συνέχεια χρειάστηκαν χειρουργική επέμβαση.[34] Τα στοιχεία αυτά υποδηλώνουν κάποια προκατάληψη στις μελέτες παρατήρησης των υπερηχογραφήματων κατά τον οποίο καταγράφονται τα ποσοστά επιτυχίας της θεραπείας πολύ υψηλότερα.[40]. Συχνά επίσης στις μελέτες που επιβραβεύουν το υπερηχογράφημα, καμία δεν εκτίμησε ορθώς τις ανεπιθύμητες ενέργειες. Πρόκειται για μια σημαντική παράλειψη, γιατί η άσηπτη νέκρωση έχει αναφερθεί σε 1-4% του συνόλου των παιδιών που έλαβαν θεραπεία, καθώς και κατακλίσεις, επιφυσίτιδα μηριαίου, παράλυση νεύρων, όπως και έσω αστάθεια της άρθρωσης του γόνατος έχουν επίσης αναφερθεί, [43] ενώ και τα ψυχολογικά προβλήματα των γονέων παιδιών που υποβάλλονται σε θεραπεία πρέπει να ληφθούν υπόψιν. [41,42]

Από τη δική μας μελέτη έγινε εμφανές ότι το ποσοστό ανώριμων ισχίων είναι ιδιαίτερα υψηλό ενώ βρέθηκε και ένα παιδί που έπρεπε να υποβληθεί σε θεραπεία απαγωγής το οποίο είχε ξεφύγει από τον κλινικό έλεγχο (αρνητικό Barlow και Ortolani).

Ένα ακόμη μειονέκτημα του υπερηχογραφήματος είναι και ότι ο βαθμός της εκπαιδευτικής επάρκειας του εξεταστή είναι δύσκολο να εκτιμηθεί.

Όσον αφορά τη συσχέτιση του βάρους γέννησης με την ανωριμότητα του ισχίου φαίνεται τα λιποβαρή και τα υπέρβαρα νεογνά έχουν αυξημένες πιθανότητες για δυσπλασία και πιθανώς θα έπρεπε να συμπεριληφθούν στις ομάδες υψηλού κινδύνου που εξετάζονται και με υπέρηχο όπως αυτά με ισχιακή προβολή, ολιγουδράμνιο και θετικό οικογενειακό ιστορικό.

Υπάρχει μόνο μία ακόμη παρόμοια μελέτη για το δεύτερο σκέλος που έγινε στο Essen της Γερμανίας και δημοσιεύτηκε το 1998 από τους von Deimling, Braehler JM, Niesen M, Wagner UA, Walpert J.[31]. Σε αυτήν υπέβαλλαν σε υπερηχογραφική εξέταση 2018 νεογνά και βρέθηκε συσχέτιση μεταξύ των υπέρβαρων νεογνών και της ανωριμότητας του ισχίου. Σε αυτήν τη μελέτη το ποσοστό των ανώριμων ισχίων στα υπέρβαρα νεογνά ήταν διπλάσιο από το ποσοστό των νεογνών με βάρος γέννησης μεταξύ 2,5 και 3,5 κιλών. Ως συνέπεια αυτού του αποτελέσματος οι ερευνητές προτείνουν να συμπεριληφθούν στις ομάδες υψηλού κινδύνου στις οποίες γίνεται screening με υπέρηχο για αναπτυξιακή δυσπλασία του ισχίου και τα υπέρβαρα νεογνά.

BIBΛΙΟΓΡΑΦΙΑ

1. Sankar WN, Weiss J, Skaggs DL. Orthopaedic conditions in the newborn. *J Am Acad Orthop Surg*. Feb 2009;17(2):112-22.
2. Karmazyn BK, Gunderman RB, Coley BD, Blatt ER, Bulas D, Fordham L. ACR Appropriateness Criteria on developmental dysplasia of the hip--child. *J Am Coll Radiol*. Aug 2009;6(8):551-7.
3. AIUM practice guideline for the performance of an ultrasound examination for detection and assessment of developmental dysplasia of the hip. *J Ultrasound Med*. Jan 2009;28(1):114-9.
4. Janssen D, Kalchschmidt K, Katthagen BD. Triple pelvic osteotomy as treatment for osteoarthritis secondary to developmental dysplasia of the hip. *Int Orthop*. Feb 12 2009;
5. Barlow TG. Early diagnosis and treatment of congenital dislocation of the hip. *J Bone Joint Surg Br*. 1962;44-B:292-301.
6. Ziegler J, Thielemann F, Mayer-Athenstaedt C, Günther KP. [The natural history of developmental dysplasia of the hip: A metaanalysis of the published literature] [German]. *Orthopade*. May 17 2008;epub ahead of print.
7. Getz B. The hip joint in Lapps and its bearing on the problem of congenital dislocation. *Acta Orthop Scand Suppl*. 1955;18:1-81.
8. Hoaglund FT, Yau AC, Wong WL. Osteoarthritis of the hip and other joints in southern Chinese in Hong Kong. *J Bone Joint Surg Am*. Apr 1973;55(3):545-57.
9. Rabin DL, Barnett CR, Arnold WD, Freiburger RH, Brooks G. Untreated congenital hip disease: a study of the epidemiology, natural history, and social aspects of the disease in a Navajo population. *Am J Public Health Nations Health*. Feb 1965;55(suppl):1-44.
10. Skirving AP, Scadden WJ. The African neonatal hip and its immunity from congenital dislocation. *J Bone Joint Surg Br*. Aug 1979;61-B(3):339-41.
11. Bjerkreim I, Arseth PH. Congenital dislocation of the hip in Norway. Late diagnosis CDH in the years 1970 to 1974. *Acta Paediatr Scand*. May 1978;67(3):329-32.
12. Wilkinson JA. A post-natal survey for congenital displacement of the hip. *J Bone Joint Surg Br*. Feb 1972;54(1):40-9.
13. Carter CO, Wilkinson JA. Genetic and environmental factors in the etiology of congenital dislocation of the hip. *Clin Orthop Relat Res*. Mar-Apr 1964;33:119-28.
14. Salter RB. Etiology, pathogenesis and possible prevention of congenital dislocation of the hip. *Can Med Assoc J*. May 18 1968;98(20):933-45.
15. Ramsey PL, Lasser S, MacEwen GD. Congenital dislocation of the hip. Use of the Pavlik harness in the child during the first six months of life. *J Bone Joint Surg Am*. Oct 1976;58(7):1000-4.
16. Kumar SJ, MacEwen GD. The incidence of hip dysplasia with metatarsus adductus. *Clin Orthop Relat Res*. Apr 1982;164:234-5.
17. Weiner DS. Congenital dislocation of the hip associated with congenital muscular torticollis. *Clin Orthop Relat Res*. Nov-Dec 1976;121:163-5.
18. Dunn PM. Perinatal observations on the etiology of congenital dislocation of the hip. *Clin Orthop Relat Res*. Sep 1976;119:11-22.

19. Kutlu A, Memik R, Mutlu M, Kutlu R, Arslan A. Congenital dislocation of the hip and its relation to swaddling used in Turkey. *J Pediatr Orthop*. Sep-Oct 1992;12(5):598-602.
20. McKibbin B. Anatomical factors in the stability of the hip joint in the newborn. *J Bone Joint Surg Br*. Feb 1970;52(1):148-59.
21. Rális Z, McKibbin B. Changes in shape of the human hip joint during its development and their relation to its stability. *J Bone Joint Surg Br*. Nov 1973;55(4):780-5.
22. Bond CD, Hennrikus WL, DellaMaggiore ED. Prospective evaluation of newborn soft-tissue hip "clicks" with ultrasound. *J Pediatr Orthop*. Mar-Apr 1997;17(2):199-201.
23. Darmonov AV, Zagora S. Clinical screening for congenital dislocation of the hip. *J Bone Joint Surg Am*. Mar 1996;78(3):383-8.
24. Ortolani M. Congenital hip dysplasia in the light of early and very early diagnosis. *Clin Orthop Relat Res*. Sep 1976;119:6-10.
25. Mahan ST, Katz JN, Kim YJ. To screen or not to screen? A decision analysis of the utility of screening for developmental dysplasia of the hip. *J Bone Joint Surg Am*. Jul 2009;91(7):1705-19.
26. Graf R (1980) The diagnosis of congenital hip joint dislocation by the ultrasonic compound treatment. *Arch Orthop Traumat* 97: 117-133
27. Graf R. (1994) Effects of hip sonography in Austria Guidelines for therapy.in: Renato Bombelli Farewell Meeting Proceedings, p.12-13. RMS-fondation Bettlach.
28. Graf R (1986) Guide to sonography of the infant hip. Thieme, Stuttgart.
29. Graf R (2006) Hip Sonography – Diagnosis and Management of Infant Hip Dysplasia. Second edition. Springer Heidelberg.
30. Graf R (2010) Sonographie der Säuglingshüfte und therapeutische Konsequenzen. Thieme Stuttgart – New York.
31. von Deimling U, Brahler JM, Niesen M, Wagner UA, Walpert J (1998) Effect of birth weight on hip maturation in the newborn infant, Essen, *Klin Padiatr*. May-Jun;210(3):115-9.
32. Clegg J, Bache CE, Raut VV. Financial justification for routine ultrasound screening of the neonatal hip. *J Bone Joint Surg Br* 1999;81: 852-7.
33. Grill F, Muller D. Ergebnisse des Huftultraschallscreenings in Österreich [Results of hip ultrasonographic screening in Austria]. *Orthopade* 1997;26: 25-32.
34. Elbourne D, Dezateux C, Arthur R, Clarke NM, Gray A, King A, et al. Ultrasonography in the diagnosis and management of developmental hip dysplasia (UK hip trial): clinical and economic results of a multicentre randomised controlled trial. *Lancet* 2002;360: 2009-17

35. Roovers EA, Boere-Boonekamp MM, Castelein RM, Zielhuis GA, Kerkhoff AHM. Effectiveness of ultrasound screening for developmental dysplasia of the hip. *Arch Dis Child Fetal Neonatal Ed* 2005;90: F25-30.
36. Rosendahl K, Markestad T, Lie RT. Ultrasound screening for developmental dysplasia of the hip in the neonate: the effect on treatment rate and prevalence of late cases. *Pediatrics* 1994;94: 47-52.
37. Holen K, Tegander A, Bredland T, Johansen O, Saether O, Eik-Nes S, et al. Universal or selective screening of the neonatal hip using ultrasound? A prospective, randomised trial of 15 529 newborn infants. *J Bone Joint Surg* 2002;84B: 886-90.
38. Eggl H, Krismer M, Klestil T, Frischhut B. Auswirkungen des Hüftsonographiescreenings. Eine epidemiologische Studie [Results of ultrasonographic screening. An epidemiological study]. *Orthopade* 1993;22: 277-9.
39. Von Kries R, Ihme N, Oberle D, Lorani A, Stark R, Altenhofen L, et al. Effect of ultrasound screening on the rate of first operative procedures for developmental hip dysplasia in Germany. *Lancet* 2003;362: 1883-7.
40. Puhan M, Woolacott N, Kleijnen J, Steurer J. Observational studies on ultrasound screening for developmental dysplasia of the hip in newborns—a systematic review. *Ultraschall in der Medizin* 2003;24: 377-82.
41. Cox SL, Kernohan WG. They cannot sit properly or move around: seating and mobility during treatment for developmental dysplasia of the hip in children. *Pediatr Rehabil* 1998;2: 129-34.
42. Gardner F, Dezateux C, Elbourne D, Gray A, King A, Quinn A, et al. The hip trial: psychosocial consequences for mothers of using ultrasound to manage infants with developmental hip dysplasia. *Arch Dis Child Fetal Neonatal Ed* 2005;90: 17-24.
43. Patel H. Preventive health care, 2001 update: screening and management of developmental dysplasia of the hip in newborns. *CMAJ* 2001;164: 1669-77.