



ΠΑΝΕΠΙΣΤΗΜΙΟ ΘΕΣΣΑΛΙΑΣ

ΣΧΟΛΗ ΕΠΙΣΤΗΜΩΝ ΥΓΕΙΑΣ

ΤΜΗΜΑ ΙΑΤΡΙΚΗΣ

ΕΡΓΑΣΤΗΡΙΟ ΑΝΑΤΟΜΙΑΣ

Διευθυντής: Καθηγητής Δ. Αρβανίτης



Διδακτορική Διατριβή

**"ΑΝΙΧΝΕΥΣΗ ΤΩΝ ΜΟΡΙΩΝ ΠΡΟΣΚΟΛΛΗΣΗΣ, ΑΓΓΕΙΟΓΕΝΕΣΗΣ ΚΑΙ
ΕΞΩΚΥΤΤΑΡΙΑΣ ΘΕΜΕΛΙΑΣ ΟΥΣΙΑΣ ΣΕ ΚΑΡΚΙΝΩΜΑΤΑ ΤΟΥ ΠΑΧΕΟΣ
ΕΝΤΕΡΟΥ. ΣΥΣΧΕΤΙΣΗ ΑΥΤΩΝ ΜΕΤΑΞΥ ΤΟΥΣ ΚΑΘΩΣ ΚΑΙ ΜΕ ΑΛΛΕΣ
ΚΛΙΝΙΚΟΠΑΘΟΛΟΓΟΑΝΑΤΟΜΙΚΕΣ ΠΑΡΑΜΕΤΡΟΥΣ"**

υπό

ΟΥΡΑΝΙΑΣ Η. ΣΚΟΥΦΗ

Ιατρός Κυτταρολόγος

Υπεβλήθη για την εκπλήρωση μέρους των
απαιτήσεων για την απόκτηση του
Διδακτορικού Διπλώματος

Λάρισα, 2014

© 2014 Σκούφη Ουρανία

Η έγκριση της διδακτορικής διατριβής από το Τμήμα Ιατρικής της Σχολής Επιστημών Υγείας του Πανεπιστημίου Θεσσαλίας δεν υποδηλώνει αποδοχή των απόψεων του συγγραφέα (Ν. 5343/32 αρ. 202 παρ. 2).

Εγκρίθηκε από τα Μέλη της Επταμελούς Εξεταστικής Επιτροπής (5^η/01-04-2009 ΓΣΕΣ):

- | | |
|---|---|
| 1^{ος} Εξεταστής
(Επιβλέπων) | Δρ. Δημήτριος Αρβανίτης
Καθηγητής Ανατομίας, Τμήμα Ιατρικής, Πανεπιστήμιο
Θεσσαλίας |
| 2^{ος} Εξεταστής | Δρ. Μάρκος Σγάντζος
Επίκουρος Καθηγητής Ανατομίας, Τμήμα Ιατρικής,
Πανεπιστήμιο Θεσσαλίας |
| 3^{ος} Εξεταστής | Δρ. Ευάγγελος Μπριασούλης
Καθηγητής Ογκολογίας–Διευθυντής Αιματολογικής Κλινικής,
Τμήμα Ιατρικής, Πανεπιστήμιο Ιωαννίνων |
| 4^{ος} Εξεταστής | Δρ. Αντιγόνη Μητσέλου
Επίκουρη Καθηγήτρια Ιατροδικαστικής και Τοξικολογίας,
Τμήμα Ιατρικής, Πανεπιστήμιο Ιωαννίνων |
| 5^{ος} Εξεταστής | Δρ. Αριστείδης Ζιμπής
Επίκουρος Καθηγητής Ανατομίας, Τμήμα Ιατρικής,
Πανεπιστήμιο Θεσσαλίας |
| 6^{ος} Εξεταστής | Δρ. Αικατερίνη Βάσιου
Επίκουρος Καθηγητής Ανατομίας, Τμήμα Ιατρικής,
Πανεπιστήμιο Θεσσαλίας |
| 7^{ος} Εξεταστής | Δρ. Σωτήρης Σωτηρίου
Επίκουρος Καθηγητής Εμβρυολογίας, Τμήμα Ιατρικής,
Πανεπιστήμιο Θεσσαλίας |

ΕΥΧΑΡΙΣΤΙΕΣ

Για την επιτυχή διεξαγωγή της μεταπτυχιακής μου διατριβής και την ευκαιρία που μου δόθηκε να την εκπονήσω, ευχαριστώ από τα βάθη της καρδιάς μου τα μέλη της Τριμελούς Επιτροπής κ. Καθηγητή Αρβανίτη Δημήτριο, τον κ. Καθηγητή Μπριασούλη Ευάγγελο καθώς και τον κ. Επίκουρο Καθηγητή Σγάντζο Μάρκο.

Είμαι ιδιαίτερα υποχρεωμένη στη Διευθύντρια του Παθολογοανατομικού Εργαστηρίου του Νοσοκομείου «Χατζηκώστα» Ιωαννίνων κ. Έλλη Ιωακείμ καθώς και την Επίκουρη Καθηγήτρια Ιατροδικαστικής και Τοξικολογίας Πανεπιστημίου Ιωαννίνων, κ. Αντιγόνη Μητσέλου, χωρίς τη συμβολή των οποίων δεν θα μπορούσε να διεκπεραιωθεί η παρούσα διατριβή.

Ευχαριστώ θερμά επίσης τον Καθηγητή του Πανεπιστημίου της Alberta Καναδά κ. Demetrio J.Kutsogiannis για την στατιστική επεξεργασία των δεδομένων και την αποσαφήνισή τους.

Επιπλέον θα ήθελα να ευχαριστήσω την παρασκευάστρια κ. Κ. Πολύζου καθώς και την βιολόγο Α. Πέτρου με τη βοήθεια των οποίων επετεύχθη σημαντικό μέρος αυτού του εκπονήματος.

Τέλος, θα ήθελα να ευχαριστήσω την οικογένειά μου που με στήριξε μου κατά το διάστημα αυτό.

Ουρανία Σκούφη

ΣΥΝΤΟΜΟ ΒΙΟΓΡΑΦΙΚΟ

Είμαι απόφοιτη της Ιατρικής Σχολής Πανεπιστημίου Ιωαννίνων, με βαθμό «Λίαν Καλώς».

Το 2008 ολοκλήρωσα την εκπαίδευσή μου στο Τμήμα Κυτταρολογίας-Παθολογικής Ανατομικής και απέκτησα τον τίτλο ειδικότητας στην Κυτταρολογία. Διορίστηκα επί 2 συνεχή έτη στο Παθολογοανατομικό Τμήμα του Γενικού Νοσοκομείου «Χατζηκώστα» των Ιωαννίνων, ως Επικουρική Επιμελήτρια και παρέμεινα στο ίδιο Τμήμα μέχρι και το 2011.

Στη συνέχεια, παρακολούθησα επιτυχώς μαθήματα του Μεταπτυχιακού Προγράμματος Θεσσαλίας «Πρωτοβάθμια Φροντίδα Υγείας» μέχρι το καλοκαίρι του 2012. Την ίδια χρονιά λειτούργησα το ιδιωτικό ιατρείο μου, όπου δουλεύω μέχρι τώρα. Παράλληλα έχω δουλέψει σαν εκπαιδεύτρια στα ΙΕΚ, ΕΠΑΣ καθώς και ως Συνεργάτης στο Τμήμα Ιατρικών Εργαστηρίων του ΤΕΙ Θεσσαλίας.

**"ΑΝΙΧΝΕΥΣΗ ΤΩΝ ΜΟΡΙΩΝ ΠΡΟΣΚΟΛΛΗΣΗΣ, ΑΓΓΕΙΟΓΕΝΕΣΗΣ ΚΑΙ
ΕΞΩΚΥΤΤΑΡΙΑΣ ΘΕΜΕΛΙΑΣ ΟΥΣΙΑΣ ΣΕ ΚΑΡΚΙΝΩΜΑΤΑ ΤΟΥ ΠΑΧΕΟΣ
ΕΝΤΕΡΟΥ. ΣΥΣΧΕΤΙΣΗ ΑΥΤΩΝ ΜΕΤΑΞΥ ΤΟΥΣ ΚΑΘΩΣ ΚΑΙ ΜΕ ΑΛΛΕΣ
ΚΛΙΝΙΚΟΠΑΘΟΛΟΓΟΑΝΑΤΟΜΙΚΕΣ ΠΑΡΑΜΕΤΡΟΥΣ"**

ΟΥΡΑΝΙΑΣ Η. ΣΚΟΥΦΗ

Πανεπιστήμιο Θεσσαλίας, Τμήμα Ιατρικής, 2014

ΤΡΙΜΕΛΗΣ ΣΥΜΒΟΥΛΕΥΤΙΚΗ ΕΠΙΤΡΟΠΗ

1. **Δρ. Δημήτριος Αρβανίτης**, Καθηγητής Ανατομίας, Τμήμα Ιατρικής, Πανεπιστήμιο Θεσσαλίας- (Επιβλέπων),
2. **Δρ. Μάρκος Σγάντζος**, Επίκουρος Καθηγητής Ανατομίας, Τμήμα Ιατρικής, Πανεπιστήμιο Θεσσαλίας
3. **Δρ. Ευάγγελος Μπριασούλης**, Καθηγητής Ογκολογίας, Τμήμα Ιατρικής, Πανεπιστήμιο Ιωαννίνων

Πίνακας Περιεχομένων

ΣΥΝΤΟΜΟΓΡΑΦΙΕΣ.....	11
---------------------	----

ΓΕΝΙΚΟ ΜΕΡΟΣ

ΕΙΣΑΓΩΓΗ.....	16
---------------	----

ΚΕΦΑΛΑΙΟ 1

1.1 ΕΜΒΡΥΟΛΟΓΙΑ ΤΟΥ ΠΑΧΕΟΣ ΕΝΤΕΡΟΥ.....	20
1.2 ΑΝΑΤΟΜΙΑ ΤΟΥ ΠΑΧΕΟΣ ΕΝΤΕΡΟΥ.....	28
1.3 ΙΣΤΟΛΟΓΙΑ ΤΟΥ ΠΑΧΕΟΣ ΕΝΤΕΡΟΥ.....	36
1.4 ΦΥΣΙΟΛΟΓΙΑ ΤΟΥ ΠΑΧΕΟΣ ΕΝΤΕΡΟΥ.....	41

ΚΕΦΑΛΑΙΟ 2

2.1 ΝΕΟΠΛΑΣΜΑΤΑ ΠΑΧΕΟΣ ΕΝΤΕΡΟΥ.....	47
2.2 ΚΑΛΟΗΘΗ ΝΕΟΠΛΑΣΜΑΤΑ.....	47
2.3 ΕΠΙΔΗΜΙΟΛΟΓΙΑ.....	48
2.4 ΠΑΘΟΓΕΝΕΙΑ.....	50
2.5 ΚΛΙΝΙΚΗ ΕΙΚΟΝΑ.....	53
2.6 ΠΑΘΟΛΟΓΙΚΗ ΑΝΑΤΟΜΙΚΗ.....	54
2.7 ΣΤΑΔΙΟΠΟΙΗΣΗ.....	56
2.8 ΠΡΟΓΝΩΣΤΙΚΟΙ ΠΑΡΑΓΟΝΤΕΣ.....	57
2.9 ΠΡΟΛΗΨΗ.....	58
2.10 ΘΕΡΑΠΕΙΑ.....	60

ΚΕΦΑΛΑΙΟ 3

3.1 ΜΟΡΙΑ ΠΡΟΣΚΟΛΛΗΣΗΣ.....	68
3.1.1 Ε-καντερίνη.....	70

3.1.2 Β-κατενίνη	75
3.1.3 CD54 (ICAM-1).....	79
3.1.4 CD44.....	81
3.2 ΣΤΕΝΟΣΥΝΔΕΣΜΟΙ	84
3.2.1 Κλωδίνη-1	88
3.3 ΕΞΩΚΥΤΤΑΡΙΑ ΘΕΜΕΛΙΑ ΟΥΣΙΑ.....	90
3.3.1 Συνδεκάνη-1 (Syndecan-1/CD138)	92
3.4 ΑΓΓΕΙΟΓΕΝΕΣΗ.....	94
3.4.1 PECAM-1 (CD31).....	98
3.4.2 Ενδογλίνη (Endoglin/CD105).....	100
3.5 ΑΝΟΣΟΪΣΤΟΧΗΜΙΚΗ ΜΕΘΟΔΟΣ.....	102

ΕΙΔΙΚΟ ΜΕΡΟΣ

ΚΕΦΑΛΑΙΟ 4

4.1 ΥΛΙΚΟ ΚΑΙ ΜΕΘΟΔΟΙ.....	107
4.1.1 Ασθενείς.....	107
4.2 ΠΕΡΙΓΡΑΦΗ ΜΕΘΟΔΟΥ.....	108
4.2.1 Ανοσοϊστοχημεία.....	108
4.2.2 Περιγραφή ανοσοϊστοχημικής μεθόδου.....	108
4.2.3 Αυτοματοποιημένη ανοσοϊστοχημεία.....	111
4.2.4 Ανοσοϊστοχημική αξιολόγηση.....	111
4.2.5 Εκτίμηση της MVD με τους δείκτες CD31 και CD105.....	112
4.3 ΣΤΑΤΙΣΤΙΚΗ ΑΝΑΛΥΣΗ ΑΠΟΤΕΛΕΣΜΑΤΩΝ	112

ΚΕΦΑΛΑΙΟ 5

ΑΠΟΤΕΛΕΣΜΑΤΑ

5.1 ΚΛΙΝΙΚΟΠΑΘΟΛΟΓΟΑΝΑΤΟΜΙΚΑ ΧΑΡΑΚΤΗΡΙΣΤΙΚΑ.....	114
5.2 ΑΝΟΣΟΪΣΤΟΧΗΜΙΚΑ ΕΥΡΗΜΑΤΑ	116
5.2.1 Κλωντίνη-1.....	116
5.2.2 Ε-καντερίνη.....	117
5.2.3 Β-κατενίνη.....	118
5.2.4 CD138.....	118
5.2.5 CD44.....	120
5.2.6 CD54.....	121
5.2.7 CD31.....	122
5.2.8 CD105.....	123
5.3 ΣΤΑΤΙΣΤΙΚΗ ΑΝΑΛΥΣΗ ΤΩΝ ΑΠΟΤΕΛΕΣΜΑΤΩΝ.....	124
5.4 ΣΥΖΗΤΗΣΗ.....	138
ΣΥΜΠΕΡΑΣΜΑΤΑ.....	152
ΠΕΡΙΛΗΨΗ.....	154
ABSTRACT.....	155
ΒΙΒΛΙΟΓΡΑΦΙΑ.....	157

ΣΥΝΤΟΜΟΓΡΑΦΙΕΣ

ABC Avidin-Biotin Conjugate method

ADAMTS A disintegrin and metalloproteinase

AJCC American Joint Committee on Cancer

APC Adenomatous polyposis coli

ARDS Adult respiratory distress syndrome

BMP-2, -7 Bone morphogenetic protein -2, -7

CAMs Cell-cell adhesion molecules

cDNA Complementary deoxyribonucleic acid

CEA Carcinoembryonic antigen

CD 44 Cluster of differentiation antigen 44

CD54 Cluster of differentiation antigen 54

CD54, ICAM-1 Intercellular adhesion molecule-1

CD31, PECAM-1 Platelet-endothelial cell adhesion molecule

C-myc avian myeloblastosis virus oncogene cellular homolog

COX-2 Cyclooxygenase 2

DAB Diaminobenzidine

DNA Deoxyribonucleic acid

ECM Extracellular matrix

EFC-XV Endostatin-like fragment from type XV collagen

EGF Epidermal growth factor

EGFR Epidermal growth factor receptor

ELISA Enzyme-linked immunosorbent assay

eNOS endothelial nitricoxide synthase

5-FU 5-FluoroUracil

FAP Familial adenomatous polyposis

FGFs Fibroblast growth factors

FGF-1 Acidic Fibroblast growth factor

FGF-2 Basic Fibroblast growth factor

FGF-4 Fibroblast growth factor- 4

FoxF Forkhead boxF

G-CSF Granulocyte colony- stimulating factor

GIP Gastric inhibitory polypeptide

GIST Gastrointestinal stromal tumor

GM-CSF Granulocyte macrophage colony- stimulating factor

GSK-3 Glycogen synthase kinase 3

HARP Heparin affin regulatory peptide

HGF/SF Hepatocyte growth factor/

HNPCC Hereditary non-polyposis colon cancer

HSPGs Heparan sulfate proteoglycan

I1307K/APC missense variant of APC (allele)

ICAM-1, CD54 Intercellular adhesion molecule-1

Ig Immunoglobulin

IGF-1 Insulin-like Growth Factor-1

IFN- γ Interferon- γ

IL-1 Interleukin-1

IL-3 Interleukin 3

IL-8 Interleukin 8

JAM Junctional adhesion molecule

K-ras Kirsten rat sarcoma viral oncogene homolog

LSAB Labeled Streptavidin biotin method

LFA-1 Lymphocyte function-associated antigen-1

Mac-1,CD11b/CD18 Macrophage-1 antigen or integrin $\alpha_M\beta_2$

MALT Mucosa -associated lymphoid tissue

MLH1 MutL Homolog 1

MMP Matrix metalloproteinases

MMR DNA mismatch repair

MSH2 MutS Homolog 2

MSI Microsatellite instability

MVD Microvessel density

NO Nitric oxide

P13k/Akt/mTOR Phosphatidyl-inositol 3-Kinase/ Protein Kinase B/ Mammalian target of rapamycin pathway

p53 Tumor protein 53 encoding gene

PAI-1 Plasminogen Activator Inhibitor Type 1

PAS Periodic Acid–Schiff

PCNA Proliferating cell nuclear antigen

PDGF Platelet derived growth factor

PEDF Pigment epithelium-derived factor

PEX Haemopexin C domain autolytic fragment of matrix metalloproteinase 2

PF-1 Platelet factor 1

PIGF Placental Growth Factor

PKC Protein Kinase C

PTEN gene Phosphatase and tensin homolog

Ras Rat sarcoma oncogene

SAMs cell-substratum adhesion molecules

sFlt-1 Soluble fms-like tyrosine kinase 1

Shh Sonic hedgehog

SHP-1 Src homology region 2 domain-containing phosphatase 1

SHP-2 Src homology 2 domain-containing protein tyrosine phosphatase

Src Sarcoma-family kinases

TBS Tris Buffer Solution

TCF-4 T cell transcription factor 4

TCFs T-cellsfactors

TGF Transforming growth factor

TGF- α Transforming growth factor- α

TGF- β Transforming growth factor- β

TGFB1 Transforming growth factor Beta 1

TIMPs Tissue inhibitors of metalloproteinases

TNF- α Tumor necrosis factor-alpha

VCAM-1 Vascular cell adhesion protein 1

VEGF Vascular endothelial growth factor

VIP Vasoactive intestinal peptide

ΓΕΝΙΚΟ ΜΕΡΟΣ

ΕΙΣΑΓΩΓΗ

Ο καρκίνος του παχέος εντέρου αποτελεί στον δυτικό κόσμο το δεύτερο συχνότερα διαγνώσιμο κακοήθες νεόπλασμα μετά τον καρκίνο του πνεύμονα και το τρίτο επιμέρους συχνότερο στους άνδρες και στις γυναίκες. Συνιστά το δεύτερο αίτιο ειδικής θνησιμότητας σχετιζόμενης με κακοήθεια και δημιουργεί τεράστιο κόστος για το σύστημα υγείας παγκοσμίως. Η επίπτωση της νόσου ποικίλλει σε διάφορα κράτη, αντικαπτοτρίζοντας διαφορετικές περιβαλλοντικές επιδράσεις καθώς και γενετικές προδιαθέσεις. Η παθογένειά του αποτελεί αντικείμενο ενδελεχούς μελέτης, ενώ ιδιαίτερη σημασία δίνεται στην προσπάθεια για πρόληψη, πρώιμη διάγνωση, εύρεση αντιπροσωπευτικών διαγνωστικών βιοδεικτών και θεραπευτικών στόχων. Σκοπός είναι η μείωση της νοσηρότητας και θνητότητας της νόσου και η βελτίωση της ποιότητας ζωής των ασθενών.

Η πολυσταδιακή φύση της καρκινογένεσης αναδεικνύει τη σημασία συγκεκριμένων ογκογονιδίων, ογκοκατασταλτικών γονιδίων, γονιδίων που ρυθμίζουν την απόπτωση καθώς και γονιδίων που εμπλέκονται σε διαδικασίες γενετικής επιδιόρθωσης. Συγκεκριμένα στον καρκίνο του παχέος εντέρου, η υπερέκφραση ογκογονιδίων, όπως οι υποδοχείς αυξητικών παραγόντων, σχετίζεται με υπέρμετρο κυτταρικό πολλαπλασιασμό, αποδιαφοροποίηση, ελαττωμένη ικανότητα απόπτωσης (προγραμματισμένο κυτταρικό θάνατο), ανάπτυξη μηχανισμών αγγειογένεσης, διήθησης και μετάστασης. Πρόσφατα δεδομένα αναδεικνύουν το ρόλο τέτοιων πρωτεϊνών όπως η κλωδίνη-1 (claudin-1), E-καντερίνη (E-cadherin), β-κατενίνη (b-catenin), ενδογλίνη (endoglin/CD105), CD31, CD44, CD54 (ICAM-1) και συνδεκάνη-1 (syndecan-1/CD138).

Μελέτες in vivo και in vitro που αφορούν σε καρκίνους του ανθρώπου, έχουν

δείξει ότι παρατηρείται μια ευρείας κλίμακας απορρύθμιση της παραγωγής και της λειτουργικότητας διαφόρων μορίων προσκόλλησης. Αυτό έχει επιπτώσεις στη συμπεριφορά των όγκων, επιπτώσεις που σαφώς σχετίζονται με την πορεία της νόσου. Επομένως ορισμένα μόρια προσκόλλησης, μόρια των αποφρακτικών ενώσεων, μόρια αγγειογένεσης και μικροαγγειακής πυκνότητας μπορεί να αποτελούν προγνωστικούς δείκτες της πορείας του καρκίνου ή της ανταπόκρισής του στη θεραπεία.

Τα μέχρι σήμερα ανευρεθέντα και προσδιορισθέντα μόρια προσκόλλησης κατατάσσονται σε πέντε γνωστές ομάδες: τις ιντεγρίνες (integrins), τις καντερίνες (cadherins), τα μέλη της υπερικογένειας των ανοσοσφαιρινών (immunoglobulin gene superfamily), τις σελεκτίνες (selectins) και το CD44. Οι κλωνίνες (claudins) είναι διαμεμβρανικές πρωτεΐνες που συμμετέχουν στον σχηματισμό των αποφρακτικών ενώσεων μεταξύ φυσιολογικών επιθηλιακών κυττάρων, που χαρακτηρίζονται από πολικότητα. Η απώλεια της έκφρασης των μορίων αυτών σχετίζεται με ορισμένα κακοήγη νεοπλάσματα όπως του μαστού και του παχέος εντέρου. Η συνδεκάνη-1 είναι μέλος της οικογένειας των πρωτεογλυκανών και εμπλέκεται σε πολλές κυτταρικές λειτουργίες, συμπεριλαμβανομένης της προσκόλλησης κυττάρου-κυττάρου και της προσκόλλησης κυττάρου-εξωκυττάριας θεμέλιας ουσίας. Η απώλεια του μορίου αυτού σχετίζεται με την βιολογική συμπεριφορά ορισμένων κακοήθων όγκων όπως του πνεύμονα και στομάχου. Η αγγειογένεση είναι απαραίτητη για την επιβίωση του όγκου και για τον πολλαπλασιασμό των κυττάρων του. Η αγγειογένεση των όγκων είναι μια αθροιστική διαδικασία για την οποία απαιτείται απώλεια του ελέγχου του κυτταρικού κύκλου και μετατόπιση της ισορροπίας μεταξύ των αγγειογενετικών και αντιαγγειογενετικών παραγόντων. Η μικροαγγειακή πυκνότητα αξιολογείται με μόρια προσκόλλησης όπως

το CD31 και πιο πρόσφατα, με την ενδογλίνη η οποία αποτελεί δείκτη πολλαπλασιασμού των ενδοθηλιακών κυττάρων και της νεοαγγειογένεσης.

Στόχοι της παρούσας μελέτης είναι:

1. Η ανίχνευση της κλωδίνης-1, των μορίων προσκόλλησης E-καντερίνης, β-κατενίνης, CD44, CD54 και της πρωτεΐνης συνδεκάνης-1 (μόριο εξωθεμέλιας ουσίας), στο αδеноκαρκίνωμα του παχέος εντέρου, με χρήση της ανοσοϊστοχημικής μεθόδου στρεπταβιδίνης-βιοτίνης, σε ιστούς μονιμοποιημένους σε φορμόλη και εγκλεισμένους σε παραφίνη.
2. Η ανάδειξη της αύξησης της αγγειογένεσης στο αδеноκαρκίνωμα του παχέος εντέρου με μέτρηση της μέσης μικροαγγειακής πυκνότητας (MVD) με τους ενδοθηλιακούς δείκτες CD31 και CD105.
3. Η μελέτη της έκφρασης των μορίων αυτών τόσο στο φυσιολογικό βλεννογόνο του παχέος εντέρου, όσο και στο επιθήλιο και στο στρώμα των νεοπλασμάτων.
4. Η διερεύνηση συσχέτισης της έκφρασης των μορίων προσκόλλησης, στενοσυνδέσμου και της θεμέλιας ουσίας με την αγγειογένεση (μικροαγγειακή πυκνότητα) στο αδеноκαρκίνωμα του παχέος εντέρου.
5. Η διερεύνηση πιθανής συσχέτισης της έκφρασης των μορίων προσκόλλησης, στενοσυνδέσμου και αγγειογένεσης με το βαθμό διαφοροποίησης των νεοπλασμάτων.
6. Η διερεύνηση πιθανής συσχέτισης στην έκφραση των μορίων μεταξύ τους και ιδίως η πιθανή συσχέτιση των μορίων προσκόλλησης και κλωντίνης με την ενδογλίνη.
7. Πιθανές συσχετίσεις ανάμεσα στα επίπεδα έκφρασης των αναφερόμενων

μορίων με ποικίλες κλινικοπαθολογοανατομικές παραμέτρους της νόσου.

8. Μελετάται η πιθανή προγνωστική σημασία των επιπέδων έκφρασης των συγκεκριμένων πρωτεϊνών σε ό,τι αφορά το χρονικό διάστημα ως την υποτροπή της νόσου και την συνολική επιβίωση των ασθενών.
9. Η διεξαγωγή συμπερασμάτων για το ρόλο των πρωτεϊνών αυτών στο αδενοκαρκίνωμα του παχέος εντέρου.

ΚΕΦΑΛΑΙΟ 1

1.1 ΕΜΒΡΥΟΛΟΓΙΑ ΠΑΧΕΟΣ ΕΝΤΕΡΟΥ

Στην αρχή της 4^{ης} εβδομάδας το αρχέγονο έντερο είναι κλειστό στο κεφαλικό του άκρο με τον στοματοφαρυγγικό υμένα και στο ουραίο άκρο του με τον αμαρικό υμένα (Εικόνα 1). Σχηματίζεται κατά τη διάρκεια αυτής καθώς η κεφαλική, η ουραία και οι πλάγιες πτυχές εγκολπώνουν και ενσωματώνουν μέσα στο έμβρυο το οπίσθιο τμήμα του ομφαλικού κυστιδίου (λεκιθικός ασκός). Από το ενδόδερμα του αρχέγονου εντέρου σχηματίζεται το μεγαλύτερο τμήμα του επιθηλίου και οι αδένες. Στο κεφαλικό και ουραίο άκρο της πεπτικής οδού, το επιθήλιο προέρχεται από το εξώδερμα του αρχέγονου στόματος και του αρχέγονου πρωκτού αντίστοιχα [1].

Οι αυξητικοί παράγοντες των ινοβλαστών (FGFs) εμπλέκονται στο πρώιμο προσθιοπίσθιο αξονικό πρότυπο ανάπτυξης και φαίνεται ότι σηματοδοτικά FGF-4 μόρια από το παρακείμενο εξώδερμα και μεσόδερμα επάγουν το ενδόδερμα. Άλλοι εκκριτικοί παράγοντες, όπως οι ακτιβίνες, μέλη της υπερικογενείας των μετασχηματισμένων αυξητικών β-παραγώγων συμμετέχουν στο σχηματισμό του ενδοδέρματος. Το ενδόδερμα εξειδικεύει την παροδική και τοπική πληροφορία, η οποία είναι ουσιώδης για την ανάπτυξη του εντέρου. Ο μυϊκός, ο συνδετικός ιστός και όλες οι στιβάδες του τοιχώματος του πεπτικού συστήματος προέρχονται από το σπλαχνικό μεσέγχυμα που περιβάλλει το αρχέγονο έντερο. Οι μεσεγχυματικοί παράγοντες, FoxF πρωτεΐνες, ρυθμίζουν τον πολλαπλασιασμό του ενδοδερμικού επιθηλίου το οποίο εκκρίνει την πρωτεΐνη sonic hedgehog (Shh). Για περιγραφικούς σκοπούς, το αρχέγονο έντερο διαιρείται σε τρία τμήματα το πρόσθιο έντερο, το μέσο και το οπίσθιο έντερο. Μοριακές μελέτες εισηγούνται ότι τα Hox και ParaHox γονίδια καθώς και σηματοδοτικά Shh μόρια, ρυθμίζουν την από διαφορετικά τμήματα

τοπική διαφοροποίηση του αρχέγονου εντέρου [1-5].

1.1.1 Πρόσθιο έντερο

Τα παράγωγα του πρόσθιου εντέρου είναι: Ο αρχέγονος φάρυγγας και τα παράγωγά του, το κατώτερο αναπνευστικό σύστημα, ο οισοφάγος και ο στόμαχος, το δωδεκαδάκτυλο, περιφερικά του στομίου του χοληδόχου πόρου, το ήπαρ, οι εξωηπατικοί χοληφόροι πόροι (ηπατικοί πόροι, χοληδόχος κύστη και χοληδόχος πόρος) και το πάγκρεας. Τα παράγωγα αυτά εκτός από το φάρυγγα, το κατώτερο αναπνευστικό και το μεγαλύτερο μέρος του οισοφάγου, αιματώνονται από το κοιλιακό στέλεχος, που είναι η αρτηρία του πρόσθιου εντέρου [1,6].

1.1.2 Μέσο έντερο

Τα παράγωγα του μέσου εντέρου είναι: το λεπτό έντερο, συμπεριλαμβανόμενου και του δωδεκαδακτύλου περιφερικά του στομίου εκβολής του χοληδόχου πόρου, το τυφλό, η σκωληκοειδής απόφυση, το ανιόν κόλον και το δεξί και μέσο τριτημόριο του εγκάρσιου κόλου. Τα παράγωγα του μέσου εντέρου αιματώνονται από την άνω μεσεντέρια αρτηρία, που είναι η αρτηρία του μέσου εντέρου. Το μέσο έντερο καθώς επιμηκύνεται, σχηματίζει μια πρόσθια σχήματος U εντερική αγκύλη –την εντερική αγκύλη του μέσου εντέρου– που προβάλλει στο εγγύς τμήμα του ομφάλιου λώρου μέσα στα υπολείμματα του εξωεμβρυϊκού κοιλώματος. Στο στάδιο αυτό της διάπλασης, το εσωεμβρυϊκό κοίλωμα επικοινωνεί με το εξωεμβρυϊκό κοίλωμα στον ομφαλό. Η εντερική αυτή αγκύλη του μέσου εντέρου αποτελεί μια φυσιολογική ομφαλική κήλη, που σχηματίζεται κατά τη διάρκεια της 6^{ης} εβδομάδας. Η αγκύλη επικοινωνεί με το ομφαλικό κυστίδιο μέσω ενός στενού ομφαλεντερικού πόρου (λεκιθικός μίσχος) μέχρι την 10^η εβδομάδα. Η φυσιολογική ομφαλοκήλη σχηματίζεται διότι δεν υπάρχει αρκετός χώρος στην κοιλιακή κοιλότητα για το

ταχέως αναπτυσσόμενο μέσο έντερο. Η περιορισμένη χωρητικότητα της περιτοναϊκής κοιλότητας, αυτή την περίοδο της διάπλασης, οφείλεται κυρίως στην μεγάλη ανάπτυξη του ήπατος και των νεφρών. Η εντερική αγκύλη του μέσου εντέρου έχει ένα κεφαλικό (εγγύς σκέλος) και ένα ουραίο (άπω) σκέλος και κρέμεται από το οπίσθιο κοιλιακό τοίχωμα με ένα επίμηκες μεσεντέριο. Ο ομφαλεντερικός πόρος συνδέεται με την κορυφή της εντερικής αγκύλης του μέσου εντέρου, εκεί όπου ενώνονται τα δύο σκέλη της. Το κεφαλικό σκέλος αναπτύσσεται πολύ γρήγορα και σχηματίζει τις έλικες του λεπτού εντέρου, αλλά το ουραίο σκέλος δεν εμφανίζει πολύ μεγάλη αλλαγή, εκτός από την ανάπτυξη του εκκολώματος του τυφλού, που αποτελεί τη καταβολή του αρχέγονου τυφλού και της σκωληκοειδούς απόφυσης [1-6].

Περιστροφή της αγκύλης του μέσου εντέρου. Η αγκύλη του μέσου εντέρου ενώ βρίσκεται στον ομφάλιο λώρο περιστρέφεται κατά 90^0 γύρω από τον άξονα της άνω μεσεντέριας αρτηρίας και αντίθετα προς τη φορά των δεικτών του ωρολογίου (όταν την βλέπουμε από μπροστά). Έτσι το κεφαλικό σκέλος (λεπτό έντερο) της εντερικής αγκύλης του μέσου εντέρου φέρεται προς τα δεξιά και το ουραίο σκέλος (παχύ έντερο) προς τα αριστερά. Κατά τη διάρκεια της περιστροφής το κεφαλικό σκέλος επιμηκώνεται και σχηματίζει τις έλικες του λεπτού εντέρου (π.χ. αρχέγονη νήστιδα και ειλεό) [1-6].

Επιστροφή του μέσου εντέρου στην κοιλία. Κατά τη διάρκεια της $10^{ης}$ εβδομάδας οι εντερικές έλικες επιστρέφουν στην κοιλία (ανάταξη της κήλης του μέσου εντέρου). Δεν είναι γνωστό τι ακριβώς προκαλεί την επιστροφή του εντέρου. Όμως, σημαντικοί παράγοντες είναι η αύξηση της χωρητικότητας της κοιλιακής κοιλότητας και η ελάττωση του μεγέθους του ήπατος και των νεφρών. Πρώτο επιστρέφει το λεπτό έντερο (που σχηματίζεται από το κεφαλικό άκρο) και περνώντας πίσω από την άνω

μεσεντέρια αρτηρία καταλαμβάνει το κεντρικό τμήμα της κοιλίας. Το παχύ έντερο καθώς επιστρέφει στην κοιλία, συνεχίζει την περαιτέρω κατά 180⁰ με αντιωρολογιακή φορά περιστροφή του καταλαμβάνοντας αργότερα τη δεξιά πλευρά της κοιλίας. Το ανιόν κόλον αναγνωρίζεται εύκολα καθώς επιμηκύνεται προοδευτικά το οπίσθιο κοιλιακό τοίχωμα [1-6].

Καθήλωση των εντερικών ελίκων. Η περιστροφή του στομάχου και του δωδεκαδακτύλου προκαλεί την προς τα δεξιά μετάθεση του δωδεκαδακτύλου και του παγκρέατος. Το μεγεθυμένο κόλο πιέζει το δωδεκαδάκτυλο και το πάγκρεας πάνω στο οπίσθιο κοιλιακό τοίχωμα, με αποτέλεσμα, να απορροφάται το μεγαλύτερο μέρος του δωδεκαδακτυλικού μεσεντερίου. Συνεπώς, το δωδεκαδάκτυλο, εκτός από τα πρώτα περίπου 2,5 cm (που προέρχονται από το πρόσθιο έντερο), δεν έχει μεσεντέριο και τοποθετείται οπισθοπεριτοναϊκά. Παρομοίως και η κεφαλή του παγκρέατος βρίσκεται οπισθοπεριτοναϊκά (πίσω από το περιτόναιο). Η σύνδεση του ραχιαίου μεσεντερίου με το οπίσθιο κοιλιακό τοίχωμα τροποποιείται μετά την επιστροφή των εντερικών ελίκων στην κοιλιακή κοιλότητα. Στην αρχή το ραχιαίο μεσεντέριο βρίσκεται στη μέση γραμμή. Καθώς οι εντερικές έλικες μεγεθύνονται και επιμηκύνονται, παίρνουν τη τελική τους θέση με τα μεσεντεριά τους να πιέζονται πάνω στο οπίσθιο κοιλιακό τοίχωμα, ενώ το μεσεντέριο του ανιόντος κόλου συγχωνεύεται με το τοιχωματικό περιτόναιο του οπισθίου κοιλιακού τοιχώματος και εξαφανίζεται. Συνεπώς, το ανιόν κόλο τοποθετείται οπισθοπεριτοναϊκά. Τα άλλα παράγωγα της εντερικής αγκύλης του μέσου εντέρου (πχ. νήστιδα, ειλεός) διατηρούν τα μεσεντεριά τους. Στην αρχή το μεσεντέριο προσφύεται στη μέση γραμμή του οπισθίου κοιλιακού τοιχώματος. Μετά την εξαφάνιση του μεσεντερίου του ανιόντος κόλου, το σχήματος βεντάλιας μεσεντέριο του λεπτού εντέρου αποκτά μια νέα γραμμή πρόσφυσης που εκτείνεται από τη δωδεκαδακτυλονηστιδική συμβολή μέχρι

κάτω και πλαγίως της ειλεοτυφλικής συμβολής [1-6].

Το τυφλό και η σκωληκοειδής απόφυση. Το αρχέγονο τυφλό και η σκωληκοειδής απόφυση –το εκκόλπωμα του τυφλού– εμφανίζεται την 6^η εβδομάδα, σαν ένα έπαρμα στο μεσεντερικό χείλος του ουραίου σκέλους της εντερικής αγκύλης του μέσου εντέρου. Η κορυφή του τυφλικού εκκολπώματος δεν αναπτύσσεται τόσο γρήγορα όσο το υπόλοιπο τυφλό. Έτσι, η σκωληκοειδής απόφυση που αρχικά είναι ένα μικρό εκκόλπωμα του τυφλού που επιμηκύνεται πολύ γρήγορα, κατά τη γέννηση είναι ένας σχετικά μακρύς σωλήνας που ξεκινά από το ουραίο άκρο του τυφλού. Μετά τη γέννηση, το τοίχωμα του τυφλού αναπτύσσεται ανομοιόμορφα, με αποτέλεσμα η σκωληκοειδής να μετακινείται στο μέσο του τοιχώματος του τυφλού. Η θέση της σκωληκοειδούς παρουσιάζει σημαντική απόκλιση. Καθώς το ανιόν κόλον επιμηκύνεται, η σκωληκοειδής μπορεί να βρεθεί πίσω από το τυφλό (οπισθοτυφλική σκωληκοειδής) ή το κόλον (οπισθοκολική σκωληκοειδής) ή να φθάνει πάνω από την είσοδο της ελάσσονος πυέλου (πυελική σκωληκοειδής). Σε ποσοστό περίπου 64% των ανθρώπων, η σκωληκοειδής απόφυση βρίσκεται οπισθοτυφλικά [1-6].

1.1.3 Οπίσθιο έντερο

Τα παράγωγα του οπισθίου εντέρου είναι: το αριστερό τριτημόριο του εγκαρσίου κόλου, το κατίον και το σιγμοειδές κόλον, το ορθό και το άνω τμήμα του πρωκτικού σωλήνα, το επιθήλιο της ουροδόχου κύστης και το μεγαλύτερο τμήμα της ουρήθρας. Όλα τα παράγωγα του οπισθίου εντέρου αιματώνονται από την κάτω μεσεντέρια αρτηρία, που είναι η αρτηρία του οπισθίου εντέρου. Η αλλαγή της αιμάτωσης του οπισθίου εντέρου από την άνω μεσεντέρια αρτηρία (αρτηρία του μέσου εντέρου) υποδηλώνει και τη συνένωση του εγκαρσίου κόλου που προέρχεται από το μέσο έντερο, με το εγκάρσιο κόλον που προέρχεται από το οπίσθιο έντερο που αιματώνεται από την κάτω μεσεντέριο αρτηρία (αρτηρία του οπισθίου εντέρου). Το κατίον κόλον

τοποθετείται οπισθοπεριτοναϊκά καθώς το μεσεντέριό του ενσωματώνεται προς τα αριστερά με το περιτόναιο του οπίσθιου κοιλιακού τοιχώματος και εξαφανίζεται. Το μεσεντέριο του σιγμοειδούς διατηρείται, αλλά είναι βραχύτερο στο έμβρυο [1-6].

Κλοάκη. Η κλοάκη, το διευρυσμένο τελικό τμήμα του οπίσθιου εντέρου, είναι ένας χώρος που επενδύεται από ενδόδερμα, το οποίο στον αμαρικό υμένα βρίσκεται σε επαφή με την επιφάνεια του εξωδέρματος. Ο υμένας αυτός αποτελείται από το ενδόδερμα της κλοάκης και το εξώδερμα του αρχέγονου πρωκτού ή πρωκτικού βοθρίου. Στο πρόσθιο τοίχωμα της κλοάκης εκβάλλει ένα δακτυλιοειδές εκκόλπωμα, η αλλαντοΐδα [1-6].

Ο διαχωρισμός της κλοάκης. Η κλοάκη χωρίζεται σε ένα οπίσθιο και ένα πρόσθιο τμήμα με ένα διάφραγμα από μεσεγγυματικό ιστό-το ουροορθικό διάφραγμα- που αναπτύσσεται στη γωνία μεταξύ της αλλαντοΐδας και του οπίσθιου εντέρου. Καθώς το διάφραγμα αναπτύσσεται προς την κατεύθυνση του αμαρικού υμένα, εμφανίζει διακλαδιζόμενες προσεκβολές που σχηματίζουν πτυχές στα πλάγια τοιχώματα της κλοάκης. Οι πτυχές αυτές αναπτύσσονται η μία προς την κατεύθυνση της άλλης και συγχωνεύονται, σχηματίζοντας ένα διάφραγμα που χωρίζει την κλοάκη σε δύο τμήματα: i) στο ορθό και το κεφαλικό άνω τμήμα του πρωκτικού σωλήνα προς τα πίσω, ii) στον ουρογεννητικό κόλπο προς τα εμπρός [1-6].

Την 7^η εβδομάδα το ουροορθικό διάφραγμα έχει πλέον συνενωθεί με τον αμαρικό υμένα, ο οποίος τότε διαιρείται στον πρωκτικό υμένα προς τα πίσω και στον μεγαλύτερο προς τα εμπρός ουρογεννητικό υμένα. Η περιοχή της συγχώνευσης του ουροορθικού διαφράγματος με τον αμαρικό υμένα στον ενήλικα, υποδηλώνεται με το περινεϊκό σώμα, το τενόντιο άκρο του περινέου. Το ινομυώδες αυτό οζίδιο είναι το επιπολής σημείο του περινέου, όπου συγκλίνουν και προσφύονται διάφοροι μύες. Το ουροορθικό διάφραγμα χωρίζει επίσης τον αμαρικό σφιγκτήρα σε πρόσθιο και

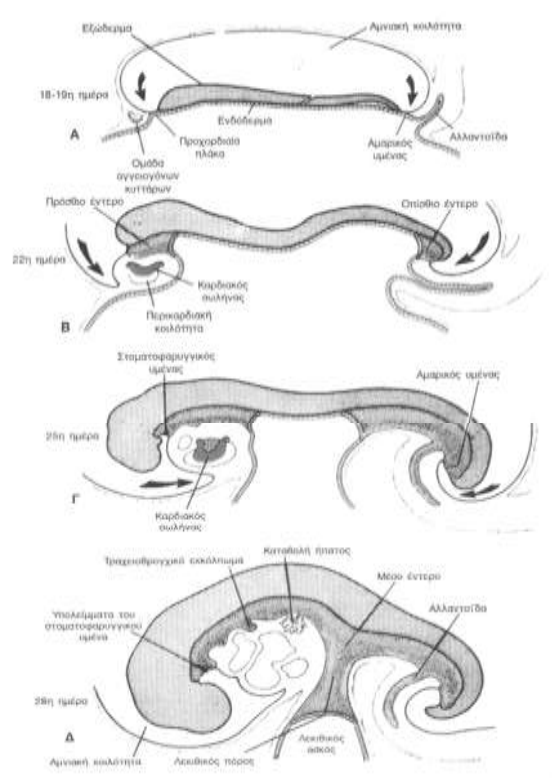
οπίσθιο τμήμα. Το οπίσθιο τμήμα γίνεται ο εξωτερικός σφιγκτήρας του πρωκτού και από το πρόσθιο τμήμα διαπλάσσεται ο επιπολής εγκάρσιος περινεϊκός, ο βολβοσηρραγωγώδης και ο ισχιοσηρραγωγώδης μυς. Έτσι εξηγείται γιατί ένα νεύρο, το αιδουϊκό νεύρο, νευρώνει όλους αυτούς τους μυς. Ο πολλαπλασιασμός του μεσεγχύματος προκαλεί στην επιφάνεια του εξωδέρματος τη δημιουργία ογκωμάτων γύρω από τον πρωκτικό υμένα. Το αποτέλεσμα είναι ότι σύντομα ο πρωκτικός υμένας τοποθετείται στον πυθμένα ενός εξωδερμικού εντυπώματος γνωστού ως αρχέγονος πρωκτός ή πρωκτικό βοθρίο. Ο πρωκτικός υμένας συνήθως ρήγνυται στο τέλος της 8^{ης} εβδομάδας και έτσι το περιφερικό τμήμα της πεπτικής οδού (πρωκτικός σωλήνας) έρχεται σε επικοινωνία με την αμνιακή κοιλότητα [1-6].

Ο πρωκτικός σωλήνας. Τα άνω δύο τρίτα του πρωκτικού σωλήνα (περίπου 25mm) του ενήλικα προέρχονται από το οπίσθιο έντερο. Το κάτω ένα τρίτο (περίπου 13mm) αναπτύσσεται από τον αρχέγονο πρωκτό. Η ένωση του επιθηλίου, που προέρχεται από το εξώδερμα του αρχέγονου πρωκτού, με το ενδόδερμα που προέρχεται από το οπίσθιο έντερο, υποδηλώνεται από μια ανώμαλη κτενιοειδή γραμμή που τοποθετείται στο κάτω όριο των πρωκτικών βαλβίδων. Η γραμμή αυτή δείχνει κατά προσέγγιση την αρχική θέση του πρωκτικού υμένα. Περίπου 2 cm πάνω από τον πρωκτό υπάρχει μια πρωκτοδερματική γραμμή («λευκή γραμμή») που βρίσκεται περίπου εκεί όπου το επιθήλιο μεταπίπτει από κυλινδρικό σε πολύστιβο πλακώδες. Το επιθήλιο του πρωκτού είναι κερατινοποιημένο και γύρω από τον πρωκτό συνεχίζεται με το δέρμα. Οι άλλες στιβάδες του τοιχώματος του πρωκτικού σωλήνα προέρχονται από το σπλαχνικό μεσέγχυμα. Όπως με τον πυλωρικό σφιγκτήρα και την ειλεοτυφλική βαλβίδα (σφιγκτήρα) έτσι και ο σχηματισμός του πρωκτικού σφιγκτήρα φαίνεται να βρίσκεται κάτω από Hox D γενετικό έλεγχο.

Τα άνω δύο τρίτα του πρωκτικού σωλήνα λόγω της προέλευσής τους από το οπίσθιο

έντερο, αιματώνονται κυρίως από την άνω ορθική αρτηρία που είναι η συνέχεια της κάτω μεσεντέριας αρτηρίας (αρτηρία του οπίσθιου εντέρου). Η φλεβική κυκλοφορία γίνεται κυρίως από την άνω ορθική φλέβα, παράπλευρο κλάδο της κάτω μεσεντέριας φλέβας. Η λεμφική παροχέτευση γίνεται τελικά στους κατώτερους λεμφαδένες του μεσεντερίου. Η νεύρωσή τους γίνεται από το αυτόνομο νευρικό σύστημα. Το κάτω ένα τρίτο του πρωκτικού σωλήνα, λόγω της προέλευσής του από τον αρχέγονο πρωκτό, αιματώνεται κυρίως από τις κάτω ορθικές αρτηρίες που είναι κλάδοι της έσω αιδοϊκής αρτηρίας. Η φλεβική κυκλοφορία γίνεται μέσω της κάτω ορθικής φλέβας που αποτελεί παράπλευρο κλάδο της έσω αιδοϊκής φλέβας και παροχετεύεται μέσα στην έσω ειλεϊκή φλέβα. Η λεμφική παροχέτευση γίνεται στους επιπολής βουβωνικούς λεμφαδένες. Η νεύρωση γίνεται από το κάτω ορθικό νεύρο, έτσι το κάτω τμήμα του πρωκτικού σωλήνα είναι ευαίσθητο στον πόνο, τη θερμοκρασία, την αφή και την πίεση.

Οι διαφορές στην αιμάτωση, τη νεύρωση, τη φλεβική και λεμφική παροχέτευση, έχουν μεγάλη κλινική σημασία π.χ. όσον αφορά τη μετάσταση των καρκινικών κυττάρων. Τα χαρακτηριστικά του καρκίνου είναι διαφορετικά στα δυο τμήματα. Οι όγκοι στο άνω τμήμα δεν προκαλούν πόνο και προέρχονται από το κυλινδρικό επιθήλιο. Αντίθετα εκείνοι του κάτω τμήματος προκαλούν πόνο και προέρχονται από το πολύστιβο πλακώδες επιθήλιο [1-6].



Εικόνα 1: Σχηματικά η εμβρυογένεση του παχέος εντέρου

1.2 ΑΝΑΤΟΜΙΑ ΠΑΧΕΟΣ ΕΝΤΕΡΟΥ

Το παχύ έντερο βρίσκεται στην κοιλιακή χώρα, κάτω από το διάφραγμα και χρησιμεύει κυρίως για το σχηματισμό των κοπράνων, τα οποία προωθούνται με τις περισταλτικές κινήσεις του μυϊκού χιτώνα και τέλος αποβάλλονται από τον πρωκτό. Έχει μήκος περίπου 1,50μ. και εκτείνεται από την ειλεοκολική βαλβίδα μέχρι τον πρωκτό και εμφανίζει τρεις μικρότερες μοίρες: το τυφλό έντερο μαζί με τη σκωληκοειδή απόφυση, το κόλον (ανιόν, εγκάρσιο, κατιόν και σιγμοειδές) και το απευθυσμένο (Εικόνα 2). Η όλη δομή του παχέος εντέρου πορεύεται ενδοπεριτοναϊκά, εκτός από το ορθό που καταλήγει στον πρωκτικό σωλήνα και πορεύεται εξωπεριτοναϊκά [7-11].

Στην εξωτερική του επιφάνεια υπάρχουν οι κολικές ταινίες, τα εκκολπώματα και οι επιπλοϊκές αποφύσεις. Οι κολικές ταινίες σχηματίζονται από πάχυνση της επιμήκους μυϊκής στιβάδας και αρχίζουν από τη βάση της σκωληκοειδούς απόφυσης. Είναι τρεις, ενώ στο σιγμοειδές λιγοστεύουν σε δύο και στο απευθυσμένο εξαφανίζονται.

Τα εκκολπώματα χωρίζουν το ένα από το άλλο με κυκλοτερείς περισφίξεις. Οι επιπλοϊκές αποφύσεις είναι λιπώδεις προσεκβολές του περιτοναίου, διαταγμένες σε στοίχους, που φέρονται κατά μήκος των κολικών ταινιών. Στο ανιόν, κατίον και σιγμοειδές κόλον υπάρχουν δύο στοίχοι από επιπλοϊκές αποφύσεις, στο εγκάρσιο κόλον ένας, ενώ στο τυφλό και στο απευθυσμένο λείπουν [7-11].

Στην εσωτερική του επιφάνεια του παχέος εντέρου διαγράφονται οι κολικές ταινίες. Αντίστοιχα προς τα εξωτερικά εκκολπώματα αναγνωρίζονται κοιλάνσεις, που λέγονται κολικές κυψέλες, στις δε εξωτερικές περισφίξεις αντιστοιχούν εσωτερικά οι μηνοειδείς πτυχές. Επιπλέον η εσωτερική επιφάνεια του παχέος εντέρου δεν παρουσιάζει λάχνες, ούτε πλάκες του Peyer.

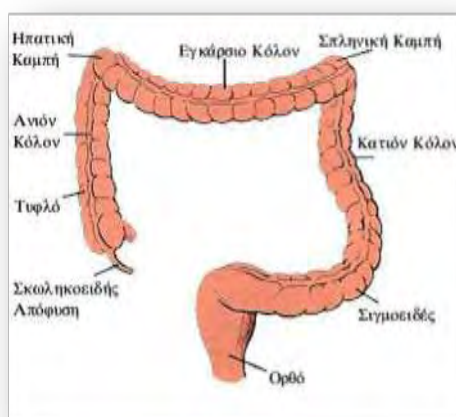
Το τοίχωμα του παχέος εντέρου αποτελείται από 4 χιτώνες, οι οποίοι από μέσα προς τα έξω είναι : ο βλεννογόνος, ο υποβλεννογόνιος , ο μυϊκός και ο ορογόνιος.

Η αιμάτωση γίνεται από κλάδους της άνω μεσεντερίου (τυφλό, ανιόν και δεξί τμήμα εγκαρσίου, μέχρι την σπληνική καμπή) και της κάτω μεσεντερίου- πέραν της σπληνικής καμπής (αριστερό τμήμα εγκαρσίου, κατίον, σιγμοειδές και ένα μεγάλο τμήμα του ορθού). Το κατώτερο τμήμα του παχέος εντέρου αιματώνεται από τις μέσες και κάτω ορθικές αρτηρίες (κλάδοι των έσω λαγόνιων αρτηριών). Οι φλέβες του παχέος εντέρου είναι η άνω και κάτω μεσεντέρια φλέβα (που εκβάλλουν στο σύστημα της πυλαίας φλέβας) και οι φλέβες της κατώτερης μοίρας του απευθυσμένου, που εκβάλλουν στην έσω λαγόνια φλέβα και με αυτήν στο σύστημα της κάτω κοίλης φλέβας .

Η λέμφος απάγεται μέσω των παρακολικών λεμφαδένων προς τους ενδιάμεσους λεμφαδένες (στο μέσο τμήμα του μεσεντερίου). Από τους ενδιάμεσους λεμφαδένες η λέμφος πορεύεται στους κεντρικούς (ή κύριους) λεμφαδένες, στη ρίζα του μεσεντερίου (γειτονικά στην άνω και κάτω μεσεντέριο) και σε όλη τη παραορτική

λεμφαδενική αλυσίδα. Τα λεμφαγγεία του ορθού απάγουν την λέμφο προς τους κάτω μεσεντέριους λεμφαδένες, τους λεμφαδένες της άνω αιμορροϊδικής αλυσίδας, τους υπογάστριους και τους λεμφαδένες της κοινής λαγονίου αρτηρίας .

Η νεύρωση επιτυγχάνεται μέσω του υποβλεννογονίου πλέγματος του Meissner και του μυεντερικού πλέγματος του Auerbach, που πορεύεται μεταξύ των δύο στιβάδων (κυκλοτερούς και επιμήκους) του μυϊκού χιτώνα [7-11].



Εικόνα 2 : Ανατομία παχέος εντέρου

1.2.1 Τυφλό έντερο

Είναι η πρώτη μοίρα του παχέος εντέρου και βρίσκεται στο δεξιό λαγόνιο βόθρο. Η θέση αυτού εξωτερικά αντιστοιχεί πάνω από το έξω ημιμόριο του βουβωνικού συνδέσμου. Σπάνια βρίσκεται ψηλότερα από το δεξιό λαγόνιο βόθρο ή κρέμεται στην ελάσσονα πύελο ή έχει κάποια άλλη ανώμαλη θέση. Μοιάζει με θύλακο ανευρυσμένο, του οποίου ο πυθμένας φέρεται προς τα κάτω και έσω, όπου απολήγει τυφλά. Προς τα πάνω συνεχίζεται με το αιτίον κόλον, εκεί δε που μεταπίπτει σε αυτό δέχεται από την εσωτερική του επιφάνεια την εκβολή της ειλεοκολικής βαλβίδας (εσωτερικό όριο ανάμεσα στο τυφλό και το αιτίον κόλον) [7-11].

Προς τα πίσω έρχεται σε σχέση με τον λαγόνιο, τον ψοΐτη μυ και τις περιτονίες τους.

Προς τα εμπρός έρχεται σε σχέση με το πρόσθιο κοιλιακό τοίχωμα, από το οποίο

χωρίζεται με εντερικές έλικες (όταν είναι άδειο). Το κύριο στήριγμα του τυφλού είναι το περιτόναιο, που το περιβάλλει από παντού. Έτσι το τυφλό γίνεται ευκίνητο και κρέμεται από πτυχή του περιτοναίου, που λέγεται μεσότυφλο. Στην εξωτερική επιφάνεια του τυφλού εντέρου παρατηρούμε τα εκκολπώματα, τις 3 κολικές ταινίες (πρόσθια, οπίσθια-έσω, οπίσθια-έξω), την έκφυση της σκωληκοειδούς απόφυσης και την έμφυση του ειλεού. Οι επιπλοϊκές αποφύσεις απουσιάζουν στο τυφλό. Στην εσωτερική επιφάνεια του τυφλού εντέρου παρατηρούμε τις κολικές κυψέλες, τις μηννοειδείς πτυχές, το στόμιο της σκωληκοειδούς απόφυσης και την ειλεοκολική βαλβίδα. Η τελευταία σχηματίζεται από την έμφυση του πέρατος του ειλεού στο παχύ έντερο, στη θέση που το τυφλό μεταπίπτει στο ανιόν κόλον και επιτρέπει τη διόδο του περιεχομένου του λεπτού εντέρου προς το παχύ, παρεμποδίζει όμως την παλινδρόμηση του περιεχομένου του παχέος προς το λεπτό. Ενίοτε παρουσιάζει μερική ή πλήρη ανεπάρκεια [7-11].

1.2.2 Σκωληκοειδής απόφυση

Εκπορεύεται κατά το όριο μεταξύ του έσω και οπίσθιου τοιχώματος του τυφλού, 2εκ. περίπου κάτω από την έμφυση του ειλεού και παρουσιάζει 3 μέρη: τη βάση, το σώμα και την κορυφή. Περιβάλλεται από παντού από το περιτόναιο, είναι ευκίνητη και κρέμεται από περιτοναϊκή πτυχή, που λέγεται μεσεντερίδιο. Στο ελεύθερο χείλος του μεσεντεριδίου πορεύεται η σκωληκοειδής αρτηρία. Το μήκος της συνήθως κυμαίνεται από 7εως 9εκ. και συνηθέστερη θέση της θεωρείται η λαγονοπυελική, αλλά μπορεί και να βρίσκεται και οπισθοτυφλικά. Ο αυλός της είναι στενός και εκβάλλει στο έσω τοίχωμα του τυφλού εντέρου με στόμιο, που βρίσκεται 2εκ. κάτω από το στόμιο της ειλεοκολικής βαλβίδας. Έχει όλους τους χιτώνες του παχέος εντέρου και χαρακτηρίζεται από την παρουσία άφθονων λεμφοζιδίων στο βλεννογόνο

της [7-11].

1.2.3 Ανιόν κόλον

Αρχίζει από το τυφλό έντερο και φέρεται προς τα πάνω μέχρι κάτω από το δεξιό λοβό του ήπατος, όπου κάμπτεται προς τα αριστερά (δεξιά κολική καμπή) και μεταπίπτει στο εγκάρσιο κόλον. Καλύπτεται από το περιτόναιο μόνο από εμπρός και πλάγια, ενώ η οπίσθια επιφάνεια συνάπτεται με χαλαρό συνδετικό ιστό με τα όργανα που βρίσκονται κάτω από αυτό (λαγόνιος μυς, τετράγωνος οσφυϊκός, κάτω τμήμα της πρόσθιας επιφάνειας του δεξιού νεφρού). Σπάνια περιβάλλεται από παντού από περιτόναιο και κρέμεται από βραχεία πτυχή, το ανιόν μεσόκολο. Εμφανίζει 3 κολικές ταινίες (πρόσθια, οπίσθια-έσω, οπίσθια-έξω) και δύο στοίχους επιπλοϊκών αποφύσεων, από τους οποίους ο ένας φέρεται κατά μήκος της πρόσθιας, ο δε άλλος κατά μήκος της οπίσθιας-έσω κολικής ταινίας [7-11].

Η δεξιά (ηπατική) κολική καμπή βρίσκεται κάτω από το δεξιό λοβό του ήπατος, εξωτερικά δε αντιστοιχεί στον 10^ο πλευρικό χόνδρο και είναι ασταθής.

1.2.4 Εγκάρσιο κόλον

Αρχίζει από τη δεξιά κολική καμπή, φέρεται προς τα αριστερά και πάνω και φθάνει μέχρι το κάτω άκρο της σπλήνας (αριστερή κολική καμπή), όπου μεταπίπτει στο κατιόν κόλον. Περιβάλλεται από παντού από το περιτόναιο και κρέμεται από το οπίσθιο κοιλιακό τοίχωμα με μια πλατιά πτυχή του περιτοναίου, που λέγεται εγκάρσιο μεσόκολο. Με το τελευταίο χωρίζεται η περιτοναϊκή κοιλότητα στην άνω και κάτω κοιλία. Το οπίσθιο χείλος του εγκάρσιου μεσόκολου εκτείνεται μεταξύ των δύο νεφρών και προσφύεται στην κατιούσα μοίρα του 12/λου και στο πρόσθιο χείλος του σώματος του παγκρέατος, το δε ελεύθερο χείλος αυτού περιέχει το εγκάρσιο

κόλον. Στη στήριξη του εγκάρσιου κόλου συμβάλλει και μια άλλη πτυχή του περιτοναίου, ο λεγόμενος γαστροκολικός σύνδεσμος, ο οποίος παριστά την άνω μοίρα του μείζονος επιπλόου και συνδέει το μείζον τόξο του στομάχου με το εγκάρσιο κόλον. Το εγκάρσιο κόλον εμφανίζει την συνέχεια των τριών κολικών ταινιών του ανιόντος κόλου, που εδώ ονομάζονται μεσοκολική, επιπλοϊκή και ελευθέρα [7-11].

Η αριστερή (σπληνική) κολική καμπή βρίσκεται μεταξύ του κάτω άκρου του σπληνός και του αριστερού νεφρού (σπληνονεφρική γωνία), εξωτερικά δε αντιστοιχεί στον 8^ο αριστερό πλευρικό χόνδρο, είναι σταθερή και συγκρατείται από μια πτυχή του περιτοναίου, τον φρενοκολικό σύνδεσμο [7-11].

1.2.5 Κατιόν κόλον

Αρχίζει από την αριστερή κολική καμπή και φέρεται προς τα κάτω. Αρχικά πορεύεται στο οπίσθιο κοιλιακό τοίχωμα (τετράγωνος οσφυϊκός μυς) κατά μήκος του έξω χείλους του αριστερού νεφρού μέχρι την λαγόνια ακρολοφία, ύστερα φέρεται μέσα στον αριστερό λαγόνιο βόθρο μέχρι το άνω στόμιο της ελάσσοнос πυέλου, όπου μεταπίπτει στο σιγμοειδές κόλον. Το περιτόναιο το καλύπτει μόνο από εμπρός και από τα πλάγια, ενώ η οπίσθια επιφάνειά του συνάπτεται με συνδετικό ιστό με τα όργανα που βρίσκονται πίσω του (έξω μοίρα του νεφρού, τετράγωνος οσφυϊκός, λαγόνιος και μείζων ψοϊτής μυς). Σπάνια περιβάλλεται από παντού με περιτόναιο, οπότε κρέμεται από βραχεία περιτοναϊκή πτυχή, το κατιόν μεσόκολο. Οι κολικές ταινίες και οι επιπλοϊκές αποφύσεις είναι όπως και στο ανιόν κόλον [7-11].

1.2.6 Σιγμοειδές κόλον

Αρχίζει από το άνω στόμιο της ελάσσοнос πυέλου, αριστερά και φθάνει μέχρι

μπροστά από τον τρίτο ιερό σπόνδυλο, όπου μεταπίπτει στο απευθυσμένο. Αρχικά πορεύεται προς τα κάτω, στο αριστερό πλάγιο τοίχωμα της πυέλου μέχρι το πυελικό έδαφος. Έστερα ανακάμπτει προς τα δεξιά και άνω, όπου παρεμβάλλεται στον μεν άρρενα μεταξύ του απευθυσμένου και της ουροδόχου κύστης, στο δε θήλυ μεταξύ του απευθυσμένου και της μήτρας. Τέλος φθάνει στο δεξιό πλάγιο του άνω στομίου της πυέλου, ανακάμπτει πάλι προς τα πίσω και έσω και φθάνει κοντά στο ακρωτήριο, από όπου κατέρχεται στη μέση γραμμή μέχρι του 3^{ου} ιερού σπονδύλου. Είναι εξαιρετικά ευκίνητο και περιβάλλεται από παντού από το περιτόναιο, κρέμεται από μια μακριά πτυχή του περιτοναίου, ονόματι μεσοσιγμοειδές [7-11].

1.2.7 Απευθυσμένο ή ευθύ ή ορθό έντερο

Είναι συνέχεια του σιγμοειδούς κόλου και ταυτόχρονα η τελευταία μοίρα του παχέος εντέρου, αρχίζει δε από τον 3^ο ιερό σπόνδυλο και φθάνει ως τον αιμορροϊδικό δακτύλιο. Σχηματίζει δύο οβελιαίες καμπές, την ιερά, που στρέφει το κυρτό της τμήμα προς τα πίσω και την περινεϊκή, που στρέφει το κυρτό της τμήμα προς τα εμπρός. Εμφανίζει δηλαδή την ενδοπυελική και την ενδοπερινεϊκή μοίρα. Το κύριο στήριγμα του ορθού είναι το περίνεο. Εκτός από αυτό συμβάλλουν στη στήριξή του το περιτόναιο, η περιτονία του απευθυσμένου και τα αγγεία αυτού. Το περιτόναιο καλύπτει τα άνω 2/3 του απευθυσμένου από εμπρός και πλάγια. Από την πρόσθια επιφάνεια του απευθυσμένου το περιτόναιο ανακάμπτει προς τα εμπρός, στον μεν άρρενα στην οπίσθια επιφάνεια της ουροδόχου κύστης (ευθυκυστικό κόλπωμα), στο δε θήλυ στην οπίσθια επιφάνεια του κολεού και της μήτρας (ευθυκολεϊκό, ευθυμητρικό κόλπωμα). Η περιτονία του απευθυσμένου αποτελεί τμήμα της ενδοπυελικής περιτονίας και περιβάλλει σαν σωληνοειδές έλυτρο το κατώτερο μέρος της ενδοπυελικής μοίρας του απευθυσμένου, ενώ προς τα πάνω υπάρχει μόνο πίσω

από αυτό [7-11].

Η ενδοπυελική μοίρα του απευθυσμένου εκτείνεται από τον 3^ο ιερό σπόνδυλο μέχρι κάτω από την κορυφή του κόκκυγα. Προς τα κάτω είναι ανευρυσμένη και σχηματίζει την κοπροδόχο λήκυθο, ενώ προς τα άνω εμφανίζει σχήμα κυλινδρικό. Στην κοπροδόχο λήκυθο μαζεύονται τα κόπρανα και τα αέρια, πριν την αφόδευση. Στην εσωτερική επιφάνεια της μοίρας αυτής υπάρχουν πτυχές του βλεννογόνου, από τις οποίες τρεις εγκάρσιες είναι μόνιμες (άνω, μέση και κάτω). Από τις πτυχές αυτές η άνω και η κάτω βρίσκονται στο αριστερό πλάγιο τοίχωμα του απευθυσμένου, ενώ η μέση εγκάρσια (βαλβίδα του Kohlraush), είναι πιο ανεπτυγμένη και βρίσκεται στο δεξιό πλάγιο τοίχωμα. Η ενδοπυελική μοίρα του απευθυσμένου πίσω έρχεται σε σχέση με το ιερό οστό, τον κόκκυγα, τον απιοειδή μυ, το ιερό πλέγμα και το συμπαθητικό, μπροστά με το ευθυκυστικό κόλπωμα στον άρρενα και με το ευθυμητρικό κόλπωμα στο θήλυ, μέσα στα οποία βρίσκονται εντερικές έλικες και το σιγμοειδές. Πιο κάτω από το ευθυκυστικό κόλπωμα έρχεται σε σχέση με τον πυθμένα της ουροδόχου κύστης, τις σπερματοδόχους κύστεις και τον προστάτη, ενώ πιο κάτω από το ευθυμητρικό κόλπωμα με το οπίσθιο τοίχωμα του κολεού [7-11].

Η περινεϊκή (πρωκτική) μοίρα ή πρωκτικός σωλήνας αρχίζει λίγο πιο κάτω από την κορυφή του κόκκυγα, φέρεται προς τα κάτω και πίσω μέσα από τους μυς του περινέου και φθάνει μέχρι τον πρωκτό. Στην εσωτερική επιφάνεια της περινεϊκής μοίρας βρίσκονται 8-10 επιμήκεις πτυχές του βλεννογόνου, οι πρωκτικοί στύλοι (Morgagni), που απολήγουν προς τα κάτω στον αιμορροϊδικό δακτύλιο, με πλατιά βάση. Ανάμεσα στους πρωκτικούς στύλους σχηματίζονται αύλακες, οι οποίες κοντά στον αιμορροϊδικό δακτύλιο μεταπίπτουν σε κολπώματα, τους πρωκτικούς κόλπους (Morgagni). Τέλος στο πέρας της περινεϊκής μοίρας αναγνωρίζουμε ένα κυκλοτερές έπαρμα του βλεννογόνου, τον αιμορροϊδικό δακτύλιο, που έχει σαν υπόθεμα τον έσω

σφιγκτήρα του πρωκτού [7-11].

1.2.8 Πρωκτός ή δακτύλιος

Είναι το κάτω στόμιο του πρωκτικού σωλήνα, βρίσκεται στο βάθος της μεσογλουτιαίας σχισμής και αποτελείται από τον αιμορροϊδικό δακτύλιο και από μια χωνοειδή κατάδυση του δέρματος, που λέγεται πρόδρομος του πρωκτού. Το τοίχωμα του απευθυσμένου αποτελείται από τους προαναφερόμενους χιτώνες του παχέος εντέρου. Η κυκλοτερής λεία μυϊκή στιβάδα παχύνεται αντίστοιχα προς τον αιμορροϊδικό δακτύλιο, σχηματίζοντας τον έσω σφιγκτήρα του πρωκτού. Το επιθήλιο του βλεννογόνου αντίστοιχα προς τον αιμορροϊδικό δακτύλιο μεταπίπτει σε πολύστιβο πλακώδες [7-11]. Αρτηρίες του απευθυσμένου είναι η άνω αιμορροϊδική (ακρέμονας της κάτω μεσεντέριας αρτηρίας) στο μεγαλύτερο μέρος του, ενώ στη περινεϊκή μοίρα του η μέση αιμορροϊδική (κλάδος της έσω λαγόνιας) και η κάτω αιμορροϊδική (κλάδος της έσω αιδοϊκής). Οι φλέβες αρχίζουν από το αιμορροϊδικό πλέγμα, που βρίσκεται κάτω από τον βλεννογόνο της περινεϊκής μοίρας. Από το πλέγμα αυτό αρχίζουν οι άνω αιμορροϊδικές φλέβες, που εκβάλλουν στην κάτω μεσεντέρια φλέβα και εν συνεχεία στην πυλαία φλέβα και οι μέσες και κάτω αιμορροϊδικές φλέβες, που εκβάλλουν δεξιά και αριστερά στην έσω λαγόνια φλέβα και με αυτή στο σύστημα της κάτω κοίλης φλέβας. Τα λεμφαγγεία εκβάλλουν τελικά στα έσω λαγόνια και κάτω μεσεντέρια λεμφογάγγλια. Τα μεν συμπαθητικά νεύρα προέρχονται από το άνω και μέσο αιμορροϊδικό πλέγμα, τα δε παρασυμπαθητικά από το 3^ο και 4^ο ιερό νεύρο [7-11].

1.3 ΙΣΤΟΛΟΓΙΑ

Το πάχος του βλεννογόνου του παχέος εντέρου διπλασιάζεται κατά την πορεία από το τυφλό προς το ορθό. Το επιθήλιο του παχέος εντέρου είναι μονόστιβο κυλινδρικό και

καταδυόμενο σχηματίζει τις κρύπτες, που αντιστοιχούν σε ευθεία, απλά σωληνώδη αδένια. Αυτά διατάσσονται πυκνά μεταξύ τους και εκτείνονται μέχρι την βλεννογόνια μυϊκή στιβάδα. Στο επιθήλιο του παχέος εντέρου αναγνωρίζονται τρεις βασικοί τύποι κυττάρων:

α. Τα **καλυκοειδή (ή λαγηνοειδή ή καλαθοειδή ή goblet) κύτταρα** με μεγάλα κενотоπία βλέννης. Τα κύτταρα αυτά αν και καταλαμβάνουν πολύ μεγαλύτερο όγκο, είναι αριθμητικά πολύ λιγότερα από τα κυλινδρικά κύτταρα. Όπως αποκαλύπτεται με τις χρώσεις Alcian blue-PAS και high iron diamine-Alcian blue υπάρχει διαφορά στην σύνθεση της βλέννης μεταξύ αριστερού και δεξιού τμήματος του κόλου. Στο αριστερό κόλο και το ορθό οι βλέννες είναι περισσότερο όξινες γιατί επικρατούν οι θειϊκές, ενώ στο δεξιό κόλο και το τυφλό είναι λιγότερο όξινες γιατί επικρατούν οι σιαλικές [9, 12].

β. Τα **υψηλά κυλινδρικά (απορροφητικά) κύτταρα** με την ψηκτροειδή παρυφή από μικροθηλές και την άφθονη μικροκοκκιώδη παραγωγή γλυκοπρωτεϊνών του τύπου των ουδέτερων βλεννών που είναι θετικές στην χρώση PAS [9, 12].

γ. Τα **ενδοκρινικά κύτταρα**. Στο τυφλό επικρατούν τα αργενταφινικά, ενώ στο ορθό τα αργυρόφιλα. Ανοσοϊστοχημικά αποδεικνύεται ότι παράγουν σεροτονίνη, μπομπεσίνη (κύτταρα P), παγκρεατικά πεπτίδια, γλυκαγόνο και σωματοστατίνη [9].

Εκτός από τα πιο πάνω κύτταρα, στη βάση των κρυπτών υπάρχουν τα βαθυχρωματικά κυβοειδή μητρικά κύτταρα (βασικού τύπου), με τον υψηλό πυρηνοκυτταροπλασματικό λόγο. Από αυτά αναπαράγονται οι άλλες κατηγορίες των επιθηλιακών κυττάρων. Κύτταρα Paneth φυσιολογικά βρίσκονται συνήθως μόνο στον βλεννογόνο του τυφλού.

Στο χόριο του παχέος εντέρου υπάρχει λεμφικός ιστός τύπου MALT. Όπως και στο λεπτό έντερο, τα διάσπαρτα εξωεπιθηλιακά λεμφοκύτταρα είναι T και μάλιστα

περισσότερο T4, ενώ τα αθροιζόμενα σε λεμφοζίδια είναι κυρίως B. Στο χόριο υπάρχουν και διάσπαρτα μακροφάγα, ορισμένα από τα οποία είναι PAS-θετικά. Τα τελευταία αντιστοιχούν είτε σε βλεννοφάγα κύτταρα, είτε σε δενδριτικά κύτταρα που σχετίζονται με την επεξεργασία και προβολή των αντιγόνων. Κατά διαστήματα υπάρχουν μεγαλύτεροι λεμφοζιδιακοί σχηματισμοί που διασπούν την βλεννογόνια μυϊκή στιβάδα και εκτείνονται στον υποβλεννογόνιο χιτώνα [9, 12].

Ιστολογικά το τοίχωμα του παχέως εντέρου αποτελείται από τέσσερις χιτώνες (Εικόνες 3, 4), οι οποίοι από μέσα προς τα έξω είναι:

α) Ο **βλεννογόνος**, ο οποίος δεν σχηματίζει ούτε πτυχές, ούτε λάχνες. Καλύπτεται από μονόστιβο κυλινδρικό επιθήλιο. Το τελευταίο αποτελείται από μία στιβάδα πολύ υψηλών κυττάρων με τον πυρήνα συνήθως προς τη βασική μεμβράνη, τα οποία στην επιφάνειά τους έχουν μικρολάχνες. Φαίνεται βοθριωτός λόγω της παρουσίας των κρυπτών του Lieberkühn (άνοιγμα των αδενίων στον βλεννογόνο), τα οποία είναι σαν ευθέα σωληνάρια που εισδύουν βαθειά στον βλεννογόνο. Κάτωθεν του τελευταίου ανευρίσκεται η βλεννογόνιος μυϊκή στιβάδα. Χαρακτηριστικά στο παχύ έντερο το επιθήλιο έχει άφθονα βλεννώδη κύτταρα σε αντίθεση με το λεπτό έντερο. Εκτός από τα προαναφερόμενα είδη κυττάρων που επενδύουν το βλεννογόνιο χιτώνα, υπάρχουν και εδώ αδιαφοροποίητα, προγονικά κύτταρα, τα οποία ευθύνονται για την ανανέωση του εντερικού επιθηλίου. Τα τελευταία, βρίσκονται στο κατώτερο 1/3 των κρυπτών και μεταναστεύουν προς τα πάνω κατά την αναγέννηση του επιθηλίου, σε χρόνο 3-8 ημερών. Στο χαλαρό υπόστρωμά του, το οποίο αποτελείται από ινοβλάστες, λείες μυϊκές ίνες, μυοϊνοβλάστες, αγγεία και νεύρα, αναγνωρίζονται και διάσπαρτα μονοπύρηνα κύτταρα, καθώς και λεμφοζίδια. Αυτά, αποτελούν φραγμό για την είσοδο αντιγόνων και διαφόρων ξένων οργανισμών από τον εντερικό αυλό στο εντερικό τοίχωμα και στην κυκλοφορία. Εκτείνονται από το χαλαρό υπόστρωμα του

βλεννογόνου μέχρι και τον υποβλεννογόνιο και αυξάνονται σε αριθμό όσο προχωρούμε προς το ορθό. Στη κατώτερη μοίρα του ορθού ο βλεννογόνος σχηματίζει πτυχές κατά μήκος του επιμήκους άξονα, τις στήλες του Morgagni. Στη περιοχή του πρωκτού εξαφανίζεται ο εντερικός τύπος βλεννογόνου (12εκ. πάνω από τον πρωκτό) και εμφανίζεται πολύστιβο πλακώδες επιθήλιο[9-12].

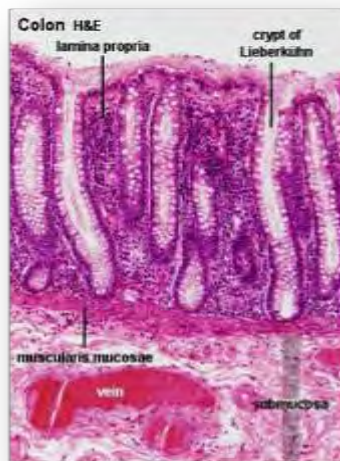Η **βλεννογόνια μυϊκή στιβάδα** είναι καλά αναπτυγμένη, με ίνες δύο κατευθύνσεων, όπως και στο λεπτό έντερο. Παρέχει λείες μυϊκές ίνες μέσα στο χόριο.

β) Ο **υποβλεννογόνιος χιτώνας**, είναι όπως και στο λεπτό έντερο και αποτελείται από χαλαρό συνδετικό ιστό με παρουσία νεύρων (πλέγμα του Meissner) εντός αυτού [9, 12].

γ) Ο **μυϊκός χιτώνας**, που αποτελείται από δύο στιβάδες λείων μυϊκών ινών, την έσω κυκλοτερή και την έξω επιμήκη. Η έξω επιμήκης στιβάδα του σχηματίζει τρείς παχειές επιμήκειες ζώνες, τις κολικές ταινίες, που διακρίνονται από έξω. Με την ενέργεια του μυϊκού χιτώνα γίνονται οι περισταλτικές και οι αντιπερισταλτικές κινήσεις του παχέος εντέρου [9, 12].

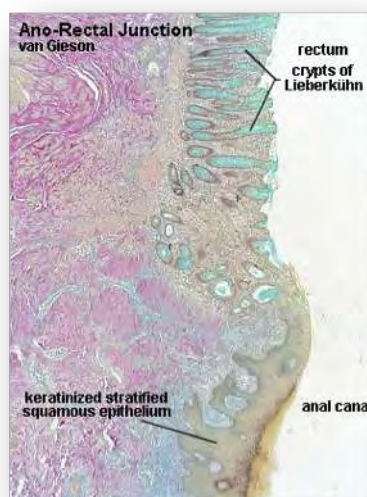
δ) Ο **ορογόνιος χιτώνας**, που προέρχεται από το περισπλάχνιο πέταλο του περιτοναίου. Πρέπει επίσης να σημειωθεί η ύπαρξη των κολικών ταινιών και το γεγονός ότι το τυφλό και το κατώτερο παχύ έντερο δεν περιβάλλονται πλήρως από ορογόνο [9, 12].

Οι κυριότερες διαφορές σε σχέση με το λεπτό έντερο είναι η απουσία λαχνών, ο σχηματισμός των τριών κολικών ταινιών από τις επιμήκειες μυϊκές ίνες, η παρουσία των επιπλοϊκών αποφύσεων και οι κολικές κυψέλες [9]



Εικόνα 3. Ιστολογική εικόνα του παχέος εντέρου

Η σκωληκοειδής απόφυση εμφανίζει την ίδια ιστολογική δομή με το υπόλοιπο παχύ έντερο, εκτός από τις μεγάλες ποσότητες λεμφοειδούς ιστού στο ιδίως πέταλο του βλεννογόνου. Ο ιστός αυτός έχει χαρακτηριστικά ίδια με εκείνον που υπάρχει στις αμυγδαλές. Άλλη μια διαφορά είναι ότι στο μυϊκό χιτώνα η επιμήκης μυϊκή στοιβάδα δεν σχηματίζει τις κολικές ταινίες, αλλά απλώνεται ομοιόμορφα σε όλη την περίμετρο της σκωληκοειδούς απόφυσης [9, 12]. Η ιστολογική δομή του εγγύς τμήματος του ορθού δεν διαφέρει από αυτή των άλλων τμημάτων του παχέος



Εικόνα 4: Ιστολογική εικόνα παχέος εντέρου (χρώση Van Gieson)

εντέρου, πέραν της παρουσίας των βαλβίδων του Houston. Αυτές σχηματίζουν τρεις

πτυχές, άνω και αριστερά, στη μέση και δεξιά και κάτω και αριστερά. Συναντώνται συνήθως στα 4-7εκ., 8-10εκ. και στα 10-12εκ. από τον πρωκτικό δακτύλιο. Κάτωθεν της γραμμής η οποία αφορίζεται από την ελεύθερη άκρη των βαλβίδων του Houston, το επιθήλιο από μονόστιβο κυλινδρικό μετατρέπεται σε πολύστιβο πλακώδες, το οποίο εκτείνεται μέχρι την οδοντωτή γραμμή. Περιφερικά της οδοντωτής γραμμής παρουσιάζει σημεία κερατινοποίησης. Στην περιοχή αυτή απαντώνται επίσης τρίχες, ιδρωτοποιοί αδένες, καθώς και αδένες που εκκρίνουν σμήγμα. Στον υποβλεννογόνιο χιτώνα οι ίνες εμφανίζουν διακοπές στη συνέχειά τους στο επίπεδο του αιμορροϊδικού πλέγματος. Ο μυϊκός χιτώνας εμφανίζει διαφορές στη δομή του ανάλογα με το επίπεδο στον πρωκτικό σωλήνα. Μέχρι το ύψος των πρωκτικών στύλων έχει την ίδια μορφολογία με το ανώτερο ορθό. Στο ύψος της οδοντωτής γραμμής η κυκλοτερής μυϊκή στοιβάδα αυξάνει σε διάμετρο και σχηματίζει τον έσω σφιγκτήρα του πρωκτού. Στο σημείο αυτό ο έσω σφιγκτήρας του πρωκτού δέχεται μυϊκές ίνες, οι οποίες προέρχονται από την επιμήκη εξωτερική μυϊκή στοιβάδα. Διακρίνονται οπότε τρεις μυϊκές στοιβάδες, η έσω και η έξω που είναι επιμήκειες και η μέση που είναι κυκλοτερής. Συνεχίζοντας την πορεία τους περιφερικά, οι ίνες της επιμήκου μυϊκής στοιβάδας φθάνουν στον έξω σφιγκτήρα του πρωκτού και καταλήγουν στον περιπρωκτικό συνδετικό ιστό, στο δέρμα και στον πρωκτικό βλεννογόνο [9, 12].

1.4 ΦΥΣΙΟΛΟΓΙΑ ΠΑΧΕΟΣ ΕΝΤΕΡΟΥ

Στο παχύ έντερο παρουσιάζονται κινήσεις κατατμήσεως (μίξεως), οι οποίες αποσκοπούν στην ανάμιξη του περιεχομένου ώστε να διευκολυνθεί η απορρόφηση ύδατος και ηλεκτρολυτών, ως και περισταλτικές, αντιπερισταλτικές κινήσεις και μαζικές κινήσεις, οι οποίες αποτελούν τροποποιημένες περισταλτικές. Οι δύο

τελευταίες αποτελούν μορφές προωθητικών κινήσεων του κοπρανώδους περιεχομένου [13, 14].

Περί τα 1500ml χυμού διοχετεύονται από την ειλεοκολική βαλβίδα προς το παχύ έντερο ανά 24ωρο. Το μεγαλύτερο μέρος του νερού και των ηλεκτρολυτών που περιέχονται μέσα σ' αυτό το χυμό απορροφούνται από το παχύ έντερο και έτσι συνήθως απομένουν λιγότερα από 100ml υγρού που αποβάλλονται με τα κόπρανα. Επίσης, ουσιαστικά όλα τα ιόντα απορροφούνται, παραμένουν δε μόνο 1-5mEq (χιλιοστοϊσοδύναμα) ιόντων Na^+ και άλλα τόσα ιόντων Cl^- , τα οποία αποβάλλονται με τα κόπρανα. Το μεγαλύτερο μέρος της απορρόφησης στο παχύ έντερο επιτελείται από το ανώτερο μισό τμήμα του παχέος εντέρου, και γι' αυτό το τμήμα ονομάζεται απορροφητικό έντερο, ενώ το περιφερικό τμήμα του παχέος εντέρου λειτουργεί κυρίως ως αποθηκευτικός χώρος και γι' αυτό αποκαλείται αποθηκευτικό παχύ έντερο [13, 14].

Απορρόφηση και έκκριση ηλεκτρολυτών, βλέννας και νερού. Ο βλεννογόνος του παχέος εντέρου, όπως και εκείνος του λεπτού εντέρου, διαθέτει μεγάλη ικανότητα για ενεργητική απορρόφηση Na^+ , το δε ηλεκτρικό δυναμικό που προκαλείται εξαιτίας της απορρόφησης του Na^+ προκαλεί και την απορρόφηση του Cl^- . Οι στενοσύνδεσμοι που υπάρχουν μεταξύ των επιθηλιακών κυττάρων του επιθηλίου του παχέος εντέρου είναι πολύ περισσότερο στεγανοί σε σύγκριση με εκείνους του λεπτού εντέρου. Με αυτό τον τρόπο παρακωλύεται η σημαντική παλίνδρομη διάχυση ιόντων μέσα από αυτές τις συνδέσεις, και έτσι η απορρόφηση των ιόντων Na^+ από το βλεννογόνο του παχέος εντέρου είναι κατά πολύ πληρέστερη, δηλαδή επιτελείται έναντι πολύ μεγαλύτερου πρηνούς συγκέντρωσης, σε σύγκριση με εκείνη που επιτελείται στο λεπτό έντερο. Αυτό συμβαίνει σε ακόμα μεγαλύτερο βαθμό στις περιπτώσεις που υπάρχει περισσότερη αλδοστερόνη, γιατί η τελευταία ενισχύει σε πολύ μεγάλο βαθμό

την ικανότητα του παχέος εντέρου για απορρόφηση Na^+ . Επιπλέον, όπως στο περιφερικό τμήμα του λεπτού εντέρου, ο βλεννογόνος του παχέος εντέρου εκκρίνει διττανθρακικά ιόντα (HCO_3^-), ενώ συγχρόνως απορροφά ίσο αριθμό ιόντων Cl^- , με μια διεργασία ανταλλαγής ίδια με εκείνη στο λεπτό έντερο. Τα διττανθρακικά ιόντα συμβάλλουν στην εξουδετέρωση των όξινων τελικών προϊόντων που παράγονται από τη δραστηριότητα των μικροβίων μέσα στο παχύ έντερο. Με την απορρόφηση των ιόντων Na^+ και Cl^- δημιουργείται ένα ωσμωτικό πρυνές στο επίπεδο του βλεννογόνου του παχέος εντέρου, το οποίο με τη σειρά του προκαλεί την απορρόφηση νερού [13, 14].

Η βλέννα αποτελεί το κύριο έκκριμα των αδενικών κυττάρων του παχέος εντέρου και περιέχει μεγάλες ποσότητες HCO_3^- ώστε το pH της να είναι περίπου 8. Ο ρυθμός εκκρίσεώς της εξαρτάται από την άμεση διέγερση των βλεννογόνιων κυττάρων από ενδοαυλικά ερεθίσματα, χημικά ή μηχανικά, και από τοπικά νευρικά αντανακλαστικά. Η έκκριση της βλέννας στο παχύ έντερο χρησιμεύει για i) τη συγκόλληση των κοπρανωδών μαζών μεταξύ τους, ii) τη «μηχανική» προστασία του βλεννογόνου από εκδορές και από την άμεση μικροβιακή δράση και iii) τη δημιουργία μιας παραβλεννογονιακής στιβάδας με pH το οποίο διατηρείται σταθερά ουδέτερο ακόμη και όταν το pH του περιεχομένου του αυλού μεταβάλλεται μεταξύ 5 και 9. Έτσι προστατεύεται ο βλεννογόνος από οξέα μικροβιακής προελεύσεως που σχηματίζονται μέσα στις κοπρανώδεις μάζες [13, 14].

Το παχύ έντερο μπορεί να απορροφά κατά μέγιστο όριο 5-7 λίτρα υγρό και ηλεκτρολύτες ανά 24ωρο. Όταν το ολικό ποσό του υγρού που εισέρχεται στο παχύ έντερο μέσα από την ειλεοκολική βαλβίδα είτε με έκκριση από το βλεννογόνο του παχέος εντέρου υπερβαίνει αυτό το ποσό, η περίσσεια του υγρού εμφανίζεται στα κόπρανα ως διαρροϊκό υγρό. Οι τοξίνες της χολέρας και ορισμένων άλλων

μικροβιακών λοιμώξεων, συχνά προκαλούν την έκκριση από τις κρύπτες του Lieberkühn της κάτω μοίρας του ειλεού μέχρι και 12 ή περισσότερων λίτρων υγρού ανά 24ωρο, με αποτέλεσμα την πρόκληση βαρειάς διάρροιας, που σε μερικές περιπτώσεις καταλήγει στο θάνατο του ασθενούς [13, 14].

Μικροβιακή δραστηριότητα μέσα στο παχύ έντερο, πέψη και απορρόφηση οργανικών συστατικών των τροφών. Διάφορα μικρόβια και ιδιαίτερα κολοβακτηρίδια, βρίσκονται, ακόμα και σε φυσιολογικές καταστάσεις, μέσα στο απορροφητικό παχύ έντερο. Από τη μικροβιακή αυτή χλωρίδα πέπτονται μικρά ποσά κυτταρίνης, και με αυτό τον τρόπο παρέχεται προς το σώμα ένας μικρός αριθμός θερμίδων ανά 24ωρο. Στα χορτοφάγα ζώα αυτή η πηγή ενέργειας είναι πολύ σημαντική, ενώ στον άνθρωπο αμελητέα. Άλλες ουσίες που σχηματίζονται με τη μικροβιακή δραστηριότητα είναι η βιταμίνη K, η βιταμίνη B12, η θειαμίνη, η ριβοφλαβίνη καθώς και διάφορα αέρια τα οποία συμβάλλουν στη δημιουργία της *φύσας* μέσα στο παχύ έντερο, κυρίως διοξείδιο του άνθρακα, υδρογόνο και μεθάνιο. Η βιταμίνη K είναι πολύ σημαντική ουσία, γιατί το ποσό αυτής που προσλαμβάνεται με την τροφή συνήθως δεν είναι επαρκές για τη διατήρηση της πηκτικότητας του αίματος σε φυσιολογικά επίπεδα.

Στο παχύ έντερο φθάνουν οργανικά συστατικά των τροφών που δεν πρόλαβαν να απορροφηθούν στο λεπτό έντερο ή είναι μη απορροφήσιμα επειδή δεν είναι δυνατό να πεφθούν (φυτικές ίνες, υδατάνθρακες που δεν διασπώνται από τις αμυλάσες του εντέρου). Οι ουσίες αυτές όμως διασπώνται κατά 40-50% από μικρόβια του παχέος εντέρου και απορροφώνται με τη μορφή λιπαρών οξέων βραχείας αλύσου (οξεϊκό, βουτυρικό, προπιονικό) με παθητική μη ιοντική διάχυση. Τα οξέα αυτά έχουν ιδιαίτερη σημασία διότι διεγείρουν την κινητικότητα του εντέρου καθώς και την απορρόφηση Na^+ και νερού, αυξάνουν την έκκριση Cl^- και τέλος διεγείρουν την

αύξηση των κυττάρων του επιθηλίου. Επιπλέον, ορισμένα άπεπτα ή μη απορροφηθέντα λίπη των τροφών που φθάνουν (παθολογικά) στο παχύ έντερο σε μεγάλες ποσότητες, μπορούν να διασπασθούν από μικροβιακές λιπάσες και να υποστούν εν μέρει υδροξυλίωση τα προκύπτοντα υδροξυλιπαρά οξέα προκαλούν διάρροια [16]. Τέλος, από τα προϊόντα του μεταβολισμού των πρωτεϊνών ένα τμήμα της ουρίας εκκρίνεται στο παχύ έντερο, διασπάται από τη μικροβιακή χλωρίδα και τα προϊόντα διασπάσεώς της απορροφώνται. Η διάσπαση γίνεται παραβλεννογονιακά και η NH^3 η οποία προκύπτει, διαχέεται ελεύθερα διαμέσου των εντεροκυττάρων και μεταφέρεται με την κυκλοφορία προς το ήπαρ [13-15].

Σύσταση κοπράνων. Τα κόπρανα συνήθως αποτελούνται κατά $\frac{3}{4}$ από νερό, και κατά $\frac{1}{4}$ από στερεές ουσίες, που αποτελούνται κατά 30% περίπου από νεκρωθέντα μικρόβια, 10-20% από λίπος, 10-20% από ανόργανες ουσίες, 2-3% από πρωτεΐνες και 30% από μη πεφθείσες τροφές και στερεά υπολλείματα των πεπτικών υγρών, όπως χολοχρωστικές και επιθηλιακά κύτταρα που αποπίπτουν από το επιθήλιο του βλεννογόνου. Το μεγάλο ποσό του λίπους προέρχεται κυρίως από το λίπος που παράγεται από τη μικροβιακή χλωρίδα, καθώς και από το λίπος που περιέχεται μέσα στα αποπεπτωκότα επιθηλιακά κύτταρα. Το καστανό χρώμα των κοπράνων οφείλεται στην παρουσία εντός αυτών της κοπροχολίνης και της ουροχολίνης, ουσιών που αποτελούν παράγωγα της χολερυθρίνης. Η οσμή των κοπράνων οφείλεται κυρίως σε ουσίες που παράγονται με τη μικροβιακή δραστηριότητα και ποικίλλουν από άτομο σε άτομο, γιατί εξαρτώνται από το είδος της μικροβιακής χλωρίδας του ατόμου και το είδος της τροφής. Στις οσμηρές αυτές ουσίες περιλαμβάνονται η ινδόλη, η σκατόλη, διάφορες μερκαπτάνες και το υδρόθειο [13-15].

Ορμόνες γαστρεντερικού συστήματος. Η ρύθμιση των λειτουργιών του γαστρεντερικού σωλήνα γίνεται όχι μόνο με τη βοήθεια του νευρικού συστήματος,

αλλά και με τις γαστρεντερικές ορμόνες ή γαστρεντερικά ρυθμιστικά πεπτίδια. Οι ουσίες αυτές πέρα από ορμονικές δράσεις μπορεί να ασκούν νευροκρινικές ή τοπικές παρακρινικές επενέργειες. Τα επιθηλιακά κύτταρα που εκκρίνουν τις ουσίες αυτές ανευρίσκονται διάσπαρτα στον γαστρεντερικό σωλήνα, δηλαδή δεν αποτελούν διαμορφωμένους ενδοκρινείς αδένες [13-15].

Στην ομάδα της σεκρετίνης-γλουκαγόνης (secretin-glucagon) ανήκει η εντερογλουκαγόνη, αγγειοδραστικό εντερικό πολυπεπτίδιο και η κυριότερη βιολογική δράση του είναι η αύξηση της εντερικής εκκρίσεως. Το πεπτίδιο YY ανήκει στην οικογένεια του παγκρεατικού πολυπεπτιδίου PP και είναι γαστρεντερική ορμόνη που παράγεται από ενδοκρινικά εντερικά κύτταρα και προκαλεί αναστολή της παγκρεατικής εκκρίσεως. Η ουσία P προκαλεί διέγερση των λείων μυϊκών ινών. Η σωματοστατίνη (SS ή GIH), η οποία παράγεται στον γαστρεντερικό σωλήνα από τα κύτταρα δ του γαστρεντερικού βλεννογόνου προκαλεί επιβράδυνση της εντερικής κινητικότητας. Η ορμόνη αυτή είναι ισχυρός αναστολέας της έκκρισης των υπολοίπων ορμονών του γαστρεντερικού (γαστρίνης, εκκριματίνης, χολοκυστοκινίνης, ινσουλίνης, γλουκαγόνου, αγγειοδραστικό εντερικό πεπτίδιο -VIP, γαστρικό ανασταλτικό πολυπεπτίδιο - GIP, μοτιλίνης) [13-15].

ΚΕΦΑΛΑΙΟ 2

2.1 ΝΕΟΠΛΑΣΜΑΤΑ ΠΑΧΕΟΣ ΕΝΤΕΡΟΥ

Όπως και σε άλλα όργανα του ανθρώπινου οργανισμού, τα νεοπλάσματα του παχέος εντέρου διακρίνονται σε καλοήθη και κακοήθη (Πίνακας 1), ενώ αναπτύσσονται ακόμη μη νεοπλασματικοί πολύποδες, οι οποίοι περιλαμβάνουν τους υπερπλαστικούς, φλεγμονώδεις και αμαρτωματώδεις. Επιπλέον δυσπλασία (ενδοεπιθηλιακή νεοπλασία) παρατηρείται σε χρόνια φλεγμονώδη νόσο του εντέρου.

Πίνακας 1. Νεοπλάσματα του παχέος εντέρου

Αδένωμα	Καρκίνωμα	Μη επιθηλιακή νεοπλασία	Λέμφωμα	Καρκινοειδές
Σωληνώδεις	Αδενοκαρκίνωμα	Λίπωμα	Διάχυτο	EC-cell producing serotonin
Λαχνωτό	Βλεννώδεις	Λειομύωμα	Του μανδύα	L-cell like-peptide producing glucagon
Σωληνολαχνωτό	Μικροκυτταρικά	Νευρίνωμα	MALT-μικτής διαφοροποίησης	
Οδοντωτό	Πλακώδεις Signet ring Αδενοπλακώδεις Μυελοειδές Αδιαφοροποίητο	Λειομυοσάρκωμα Αγγειοσάρκωμα Μελάνωμα Kaposi σάρκωμα Στρωματικοί όγκοι (GIST)	Burkitt	

2.2 ΚΑΛΟΗΘΗ ΝΕΟΠΛΑΣΜΑΤΑ

Τα αδενώματα αποτελούν τα πλέον συνήθη καλοήθη επιθηλιακά νεοπλάσματα. Η επίπτωσή τους σχετίζεται με την ηλικία, ποικίλλει από 20-30% πριν την ηλικία των 40 ετών, ως 40-50% μετά την ηλικία των 60 ετών. Με βάση τα μακροσκοπικά χαρακτηριστικά, τα αδενώματα διακρίνονται σε επίπεδα, άμισχα και έμμισχα. Οι δυο πρώτες κατηγορίες αδενωμάτων αναγνωρίζονται ενδοσκοπικά από τις αλλαγές στην

υφή και ερυθρότητα του βλεννογόνου, ενώ τα μισχωτά συχνά φέρουν μίσχο. Με βάση την ιστολογική αρχιτεκτονική, τα αδενώματα διακρίνονται σε σωληνώδη, σωληνολαχνωτά και λαχνωτά, ενώ χαρακτηριστική μορφολογία έχουν τα οδοντωτά (serrate) [17-20]. Η παρουσία των αδενωμάτων αυξάνει σημαντικά την πιθανότητα κακοήθειας, διότι έχουν δυναμικό εξαλλαγής (αλληλουχία αδενώματος-αδενοκαρκινώματος) [21]. Ο βαθμός κακοήθειας δυναμικού ποικίλλει και σχετίζεται με μεγάλο μέγεθος του αδενώματος (μέγιστη διάμετρος >2 εκ), την κυτταρική ατυπία, τη διαταραχή της ιστολογικής αρχιτεκτονικής και την απουσία του μίσχου. Επίσης, πρώτου βαθμού συγγενείς ασθενών με αδένωμα έχουν αυξημένο κίνδυνο για ανάπτυξη αδενοκαρκινώματος, ειδικά αν το αδένωμα διαγνωσθεί πριν την ηλικία των 60 ετών [22]. Αντίστοιχα η παρουσία αδενώματος αποτελεί ένδειξη για πολυπεκτομή και για πρώιμη ολική κολονοσκόπηση για τη διάγνωση σύγχρονων ή μετάχρονων αδενωμάτων ή αδενοκαρκινώματος.

Οι μη επιθηλιακής αρχής καλοήθεις όγκοι του παχέος εντέρου είναι λιγότερο συχνοί και προέρχονται από στρωματικά κύτταρα, όπως διάμεσα κύτταρα Cajal (GIST), λιποκύτταρα, ενδοθηλιακά κύτταρα, νευρικές ίνες. Συνήθως έχουν σαφή όρια και μπορεί να είναι ασυμπτωματικοί. Σε ορισμένες περιπτώσεις μπορεί να προκαλέσουν συμπτώματα, όπως συμπιεστικά φαινόμενα σε γειτονικές δομές, εντερική απόφραξη και αιμορραγία [23].

2.3 ΕΠΙΔΗΜΙΟΛΟΓΙΑ ΑΔΕΝΟΚΑΡΚΙΝΩΜΑΤΟΣ ΠΑΧΕΟΣ ΕΝΤΕΡΟΥ

Το αδενοκαρκίνωμα αποτελεί το πιο συχνό κακοήθες νεόπλασμα του παχέος εντέρου (98% επί του συνόλου). Με εξαίρεση του καρκίνου του δέρματος, αποτελεί τον τρίτο πιο συχνό καρκίνο στους άνδρες, μετά τον καρκίνο του προστάτου και πνεύμονα, αλλά και στις γυναίκες μετά από τον καρκίνο του μαστού και πνεύμονα. Συνολικά

και στα δυο φύλα, αποτελεί τη δεύτερη αιτία θανάτου από καρκίνο στο δυτικό κόσμο. Συνιστά σημαντικό αίτιο νοσηρότητας, προκαλώντας συχνές και σοβαρές επιπλοκές, είτε άμεσα είτε λόγω της θεραπευτικής αντιμετώπισης. Συχνές συνέπειες είναι η έκπτωση της ποιότητας ζωής των ασθενών, πολυάριθμες νοσηλείες και απώλεια παραγωγικότητας. Η νόσος προκαλεί σοβαρή επιβάρυνση στο σύστημα υγείας παγκοσμίως, δαπάνες προσωπικού και υλικοτεχνικού εξοπλισμού, ενώ αποτελεί σημαντικό αντικείμενο μελέτης και έρευνας για ένα μεγάλο αριθμό ερευνητικών ιδρυμάτων [24].

Στις Η.Π.Α. το 2013, η επίπτωση του ορθοκολικού καρκίνου εκτιμήθηκε στις 136.830 νέες περιπτώσεις, ενώ η θνησιμότητα εκτιμήθηκε στους 50.310 θανάτους. Προσβάλλει άνδρες και γυναίκες εξίσου με περίπου 71.830 νέες περιπτώσεις σε άνδρες και 65.000 σε γυναίκες ετησίως [25]. Εκτιμάται ότι περισσότεροι από 394.000 θάνατοι από καρκίνο παχέος εντέρου συμβαίνουν παγκοσμίως, ενώ η νόσος αντιπροσωπεύει το 9.4% των κακοήθων όγκων στους άνδρες και το 10.1% στις γυναίκες. Η επίπτωσή του ποικίλλει σε διαφορετικά κοινωνικο-οικονομικά περιβάλλοντα, όντας σαφώς μεγαλύτερη στις αναπτυγμένες χώρες σε σχέση με τις αναπτυσσόμενες. Ρόλο σε αυτή τη διαφορά διαδραματίζουν πιθανότατα περιβαλλοντικοί παράγοντες, διατροφικές συνήθειες και ο τρόπος ζωής. Σε βιομηχανοποιημένες κοινωνίες (Βόρεια Αμερική, Ευρώπη, Αυστραλία) το ποσοστό ανέρχεται σε 12.6% όλων των καρκίνων στους άνδρες και σε 14.1% στις γυναίκες. Σε μη βιομηχανοποιημένες κοινωνίες (Αφρική, Ασία) τα ποσοστά είναι 7.7% και 7.9% αντίστοιχα [25]. Πληθυσμοί με διαφορετικό τρόπο ζωής παρουσιάζουν διαφορετική επίπτωση της νόσου. Επιπλέον, μετανάστες από περιοχές με αυξημένη επίπτωση, αποκτούν γρήγορα (εντός μιας γενεάς) το πρότυπο επίπτωσης του νέου περιβάλλοντος, όταν μεταναστεύουν σε περιοχές χαμηλής επίπτωσης. Το αντίστροφο

συμβαίνει κατά την αντίστροφη μετανάστευση. Συνεπώς ο καρκίνος του παχέος εντέρου θεωρείται νόσος κυρίως περιβαλλοντικής αιτιολογίας, ενώ το 70.8% των περιπτώσεων έχει συσχετιστεί με περιβαλλοντικά ερεθίσματα [26, 27]. Επομένως η κατανόηση της παθογένειας της νόσου σε συνδυασμό με επιδημιολογικές παρατηρήσεις συντελεί στην ανάδειξη των παραγόντων κινδύνου, με απώτερο σκοπό την εφαρμογή προγραμμάτων πρωτογενούς πρόληψης.

Μεγάλες διαφορές υπάρχουν και στα ποσοστά επιβίωσης με βάση το στάδιο της νόσου, το οποίο θεωρείται ο πλέον κρίσιμος προγνωστικός παράγοντας. Επίσης έντονες διαφορές παρατηρούνται και στη θνητότητα των ασθενών στα διάφορα βιομηχανοποιημένα κράτη [24]. Το γεγονός αυτό δεν εξηγείται εύκολα, αλλά μπορεί να αποδοθεί στο στάδιο της νόσου τη χρονική στιγμή της διάγνωσης ή/και στην επιλογή θεραπευτικής μεθόδου.

Σε ό,τι αφορά το φύλο και την ηλικία, ο καρκίνος του παχέος εντέρου παρατηρείται κυρίως σε άνδρες άνω των 50 ετών. Οι περιπτώσεις εμφάνισης της νόσου πριν την ηλικία των 40 ετών είναι λίγες (6-8%) και σχετίζεται συνήθως είτε με ισχυρή γενετική προδιάθεση ή με φλεγμονώδη νόσο του εντέρου [24, 25]. Ενώ στο παρελθόν η νόσος εντοπιζόταν κυρίως στο αριστερό κόλον (σιγμοειδές και ορθό) πρόσφατα παρατηρείται αύξηση της συχνότητας εντόπισης στο δεξιό κόλον. Το γεγονός αυτό εντείνει ιδιαίτερα τη σημασία της δευτερογενούς πρόληψης, διότι το αδενοκαρκίνωμα του δεξιού κόλου συχνά είναι ασυμπτωματικό για μεγάλο χρονικό διάστημα.

2.4 ΠΑΘΟΓΕΝΕΙΑ

Το αδενοκαρκίνωμα του παχέος εντέρου αποτελεί πολυπαραγοντική οντότητα, με σημαντικό ρόλο να διαδραματίζουν οι περιβαλλοντικοί παράγοντες. Όπως φαίνεται

και παρακάτω, οι παράγοντες κινδύνου αφορούν τη διαίτα και τον τρόπο ζωής. Δίαιτα πλούσια σε ζωικά λίπη, θερμίδες, και χαμηλή σε φυτικές ίνες, φρούτα και πράσινα λαχανικά κατέχει σημαντική θέση, ενώ η άφθονη κατανάλωση αλκοόλ και το κάπνισμα έχουν σχετισθεί με την παθογένεια της νόσου [26, 27]. Η έλλειψη φυσικής δραστηριότητας, ο αυξημένος δείκτης μάζας σώματος και το μεταβολικό σύνδρομο, συχνά συνυπάρχουν και υπαγορεύουν ένα σύγχρονο δυτικό τρόπο ζωής [28]. Προστατευτική δράση φέρονται να παρουσιάζουν τα μη στεροειδή αντιφλεγμονώδη και η θεραπεία ορμονικής υποκατάστασης [29]. Η χρόνια παρουσία ενεργού ελκώδους κολίτιδας αποτελεί μείζονα παράγοντα κινδύνου, ο οποίος είναι υψηλότερος σε ασθενείς με πρώιμη έναρξη ή/και εκτεταμένη νόσο (πανκολίτιδα), καθώς και ανάπτυξη δυσπλασίας [30]. Συγκεκριμένα ασθενείς με ελκώδη κολίτιδα έχουν 20 φορές μεγαλύτερη πιθανότητα ανάπτυξης της νόσου, καθώς και 4 φορές μεγαλύτερη θνησιμότητα. Προσβολή άνω του μισού του παχέος εντέρου από τη φλεγμονώδη διεργασία σχετίζεται με κίνδυνο 15%, ενώ η δυσπλασία αποτελεί ένδειξη για κολεκτομή [31].

Η καρκινογένεση συνιστά αποτέλεσμα μιας δυναμικής αλληλεπίδρασης ανάμεσα σε περιβαλλοντικά ερεθίσματα και γενετικούς παράγοντες. Ο βαθμός γενετικής προδιάθεσης ποικίλλει από άτομο σε άτομο, και εξαρτάται από την παρουσία κληρονομήσιμων μεταλλάξεων σε γονίδια-κλειδιά σε μείζονες κυτταρικές διαδικασίες, όπως διαφοροποίηση, απόπτωση, μετάσταση. Υπάρχουν συγκεκριμένα σύνδρομα, τα οποία σχετίζονται με την παρουσία μεταλλαγμένων γονιδίων και τον κίνδυνο ανάπτυξης της νόσου. Η οικογενής αδενωματώδης πολυποδίαση είναι καλά χαρακτηρισμένο σύνδρομο το οποίο οφείλεται σε μεταλλάξεις του γονιδίου APC [32]. Το γονίδιο αυτό κωδικοποιεί μια πολυλειτουργική πρωτεΐνη με πολλά δομικά μοτίβα και διαντίδρασης με άλλα πρωτεϊνικά μακρομόρια. Εντοπίζεται κυρίως στο

κυτταρόπλασμα των επιθηλιακών κυττάρων [33] και συμμετέχει ενεργά σε σημαντικές κυτταρικές διεργασίες όπως πολλαπλασιασμό, διαφοροποίηση, απόπτωση, προσκόλληση [34].

Η πρωτεΐνη APC δρα ογκοκατασταλτικά, αναστέλλοντας τη δράση του μονοπατιού της β-κατενίνης, δημιουργώντας ένα σύμπλεγμα με την GSK-3, τη β-κατενίνη και την αξίνη, με συνέπεια τη φωσφορυλίωση της β-κατενίνης. Η χημική αυτή τροποποίηση οδηγεί σε αποδόμηση της β-κατενίνης στο πρωτεάσωμα [35], με αποτέλεσμα την αναστολή του μονοπατιού. Έτσι η β-κατενίνη παραμένει ελεύθερη και συσσωρεύεται στο κυτταρόπλασμα, μεταναστεύει στον πυρήνα όπου αντιδρά με μεταγραφικούς παράγοντες, όπως αυτούς των T-κυττάρων (T-cells factors/TCFs). Ο παράγοντας TCF-4 αποτελεί το κυρίως μέρος αυτής της οικογένειας στα επιθηλιακά κύτταρα του παχέος εντέρου, ενώ ενεργοποίησή του οδηγεί σε υπερέκφραση ογκογονιδίων όπως το C-myc και η κυκλίνη D1 [36, 37]. Επομένως η β-κατενίνη έμμεσα ενεργοποιεί τη μεταγραφή ογκογονιδίων υπεύθυνων για τον πολλαπλασιασμό και την αύξηση των επιθηλιακών κυττάρων του βλεννογόνου του παχέος εντέρου. Αντίστοιχα η πρωτεΐνη APC δρα κατασταλτικά, απενεργοποιώντας το μονοπάτι και περιορίζοντας την μεταγραφή ογκογονιδίων. Ενεργοποιητικές μεταλλάξεις (gain-of-function) στο γονίδιο της β-κατενίνης έχουν βρεθεί στο 50% των αδενοκαρκινωμάτων του παχέος εντέρου με φυσιολογική πρωτεΐνη APC [38].

Η καρκινογένεση χαρακτηρίζεται από γενετική αστάθεια σε επίπεδο είτε χρωμοσωμάτων, είτε γονιδίων με πιο συχνή τη χρωμοσωμική αστάθεια. Στο σύνδρομο HNPCC παρατηρείται μικροδορυφορική αστάθεια, η οποία αφορά παρουσία μεταλλάξεων σε μικρές επαναλαμβανόμενες αλληλουχίες του DNA [39]. Αυτό οφείλεται στην ανεπάρκεια του συστήματος επιδιόρθωσης του DNA (mismatch repair, MMR), διαδικασία που διεκπεραιώνεται από ειδικά ένζυμα, όπως το MLH1

και το MSH2 [40]. Υπερμεθυλίωση του υποκινητή (promoter) αυτών των γονιδίων οδηγεί σε απενεργοποίηση της μεταγραφής τους, με συνέπεια την αύξηση της συχνότητας λαθών κατά την αντιγραφή του DNA και τη συσσώρευση γενετικών μεταβολών σε ογκογονίδια και ογκοκατασταλτικά γονίδια. Το 10-15% των σποραδικών αδενοκαρκινωμάτων χαρακτηρίζεται από μικροδορυφορική αστάθεια (MSI, microsatellite instability), καταδεικνύοντας τη σημασία των επιδιορθωτικών ενζύμων τόσο σε κληρονομήσιμους όσο και σποραδικούς κακοήθεις όγκους [41-44]. Τέλος το σύνδρομο Cowden χαρακτηρίζεται από αδρανοποιητικές μεταλλάξεις στο γονίδιο PTEN, το οποίο αναστέλλει το μονοπάτι P13k/Akt/mTOR, ένα μονοπάτι με καίριο ρόλο στην διαδικασία της κυτταρικής αύξησης [45].

2.5 ΚΛΙΝΙΚΗ ΕΙΚΟΝΑ

Τα συμπτώματα και σημεία της νόσου είναι συχνά μη ειδικά και ποικίλλουν ανά περίπτωση. Γενικά η εντόπιση στο αριστερό κόλον χαρακτηρίζεται περισσότερο συμπτωματική σε σχέση με το δεξιό κόλον. Αιμορραγία από το ορθό, εντερική απόφραξη με συνοδό ναυτία, έμετο, αλλαγή στη συχνότητα και στο πρότυπο των κενώσεων και άτυπο κοιλιακό άλγος συχνά αποδίδονται σε όγκους του αριστερού κόλου. Αλλαγές στις κενώσεις αφορούν όχι μόνο τη συχνότητα, αλλά και στο σχήμα των κοπράνων, στο χρώμα, στο μέγεθος ή/και στην παρουσία βλέννης. Οι όγκοι του δεξιού κόλου συχνά παραμένουν ασυμπτωματικοί για αρκετό χρονικό διάστημα και εκδηλώνονται έμμεσα με κόπωση, αδυναμία, ανορεξία, απώλεια σωματικού βάρους και σιδηροπενική αναιμία λόγω της χρόνιας μικροσκοπικής απώλειας αίματος. Σε ορισμένες περιπτώσεις άτυπο κοιλιακό άλγος και ψηλαφητή μάζα στο δεξιό λαγόνιο βόθρο σηματοδοτούν την παρουσία του όγκου. Παρανεοπλασματικές εκδηλώσεις δεν είναι πολύ συχνές, ενώ θρομβώσεις συμβαίνουν λόγω της υπερπηκτικότητας που

προκαλούν τα αδενοκαρκινώματα. Επίσης πόνος στο δεξιό υποχόνδριο ή βήχας συνιστούν εκδηλώσεις μεταστατικής νόσου στο ήπαρ ή στους πνεύμονες αντίστοιχα. Γενικά κάθε επεισόδιο ανεξήγητης αιμορραγίας από τον ορθό ή σιδηροπενική αναιμία σε άτομα >40 ετών πρέπει να διερευνάται για τον αποκλεισμό της νόσου. Δακτυλική εξέταση, δοκιμασία ανίχνευσης αίματος στα κόπρανα, σιγμοειδο/κολονοσκόπηση και απεικονιστικές δοκιμασίες, όπως αξονική τομογραφία κοιλίας χρησιμοποιούνται συχνά για τη διάγνωση και σταδιοποίηση της νόσου, ενώ οριστική διάγνωση προϋποθέτει την ιστολογική εξέταση μετά από βιοψία. Η ποσοτικοποίηση του καρκινοεμβρυϊκού αντιγόνου (CEA) έχει περιορισμένο ρόλο στην πρωτογενή διάγνωση, αλλά συχνά χρησιμοποιείται για την ανάδειξη υποτροπής, ειδικά αν έχει επανέλθει σε φυσιολογικά επίπεδα μετά τη θεραπευτική παρέμβαση [46].

2.6 ΠΑΘΟΛΟΓΙΚΗ ΑΝΑΤΟΜΙΚΗ

Τα μακροσκοπικά χαρακτηριστικά του αδενοκαρκινώματος του παχέος εντέρου ποικίλλουν ανά περίπτωση. Συνήθως οι όγκοι έχουν πολυποειδή μορφολογία με ενδαυλική επέκταση, συχνότερα στο δεξιό κόλον ή δακτυλιοειδή με κυκλωτερή ανάπτυξη και απόφραξη του αυλού συχνά στο αριστερό κόλον. Επίσης παρατηρείται ενδοφυτική (ελκωτική) ανάπτυξη με διατοιχωματική ή διάχυτη διήθηση (πλαστική λινίτιδα), ενώ συχνά παρατηρείται αλληλοεπικάλυψη ανάμεσα στους τύπους αυτούς [17, 47].

Τα καρκινώματα του παχέος εντέρου μπορεί να έχουν πολυποδοειδή, ανθοκραμβοειδή, οζώδη ή ζελατινώδη εμφάνιση. Το 20% αυτών είναι πολύ καλά διαφοροποιημένα (grade 1), το 60% μέτρια (grade 2) και το 20% φτωχά (grade 3). Οι κυριότερες μεταστάσεις του καρκινώματος του παχέος εντέρου αφορούν σε

λεμφαδένες, ήπαρ, περιτόναιο, πνεύμονες και ωοθήκες. Χειρότερη πρόγνωση έχουν το κολλοειδές καρκίνωμα και το καρκίνωμα από κύτταρα σφραγιστήρος δακτυλίου σε σχέση με το τυπικό αδενοκαρκίνωμα [17, 47].

Ιστοπαθολογικά οι αδενικοί σχηματισμοί αποτελούν κυρίαρχο χαρακτηριστικό της νόσου, αλλά ποικίλλουν ως προς την μορφολογία και το μέγεθος. Διακρίνονται επιμέρους σε διάφορους ιστολογικούς τύπους (Πίνακας 1). Το βλεννώδες αδενοκαρκίνωμα αποτελείται από βλέννη >50% και συχνά σχηματίζει κυψελοειδείς δομές, ενώ το καρκίνωμα με δακτυλιοειδή κύτταρα (signet ring) χαρακτηρίζεται από κύτταρα με άφθονη βλέννη, συγκεντρωμένη σε κυστίδιο, το οποίο εκτοπίζει τον πυρήνα. Το αδеноπλακώδες φαινοτυπικά έχει μορφολογικούς χαρακτήρες τόσο πλακώδους όσο και αδενικού επιθηλίου. Το μυελοειδές αποτελεί σπάνιο ιστολογικό τύπο και απαρτίζεται από κύτταρα με κενотоπιώδη πυρήνα, έντονο πυρηνίσκο, άφθονο ηωσινόφιλο κυτταρόπλασμα και έντονη λεμφοκυτταρική διήθηση. Το αδιαφοροποίητο έχει ποικίλα χαρακτηριστικά και δεν εμφανίζει ένδειξη διαφοροποίησης [47]. Σε ό,τι αφορά το βαθμό διαφοροποίησης/ κακοήθειας (grade), τα αδενοκαρκινώματα διακρίνονται σε καλής, μέτριας και χαμηλής διαφοροποίησης και αντίστοιχα σε χαμηλού και υψηλού βαθμού κακοήθειας [47]. Σε περίπτωση ετερογενούς διαφοροποίησης το στοιχείο χαμηλότερης διαφοροποίησης χαρακτηρίζει τον όγκο, εκτός αν πρόκειται για την διηθητική παρυφή του όγκου, ο οποίος συχνά εμφανίζει εστίες χαμηλής διαφοροποίησης. Παρουσία αδενίων >95% χαρακτηρίζει τα καλά διαφοροποιημένα, 50-95% τα μέτρια διαφοροποιημένα και <5% χαρακτηρίζει τα αδιαφοροποίητα. Αξιοσημείωτα, η διήθηση μόνο του χορίου από κακοήθη κύτταρα δεν αυξάνει τον κίνδυνο μεταστατικής διασποράς του νεοπλάσματος.

2.7 ΣΤΑΔΙΟΠΟΙΗΣΗ

Ο σημαντικότερος προγνωστικός παράγοντας στον καρκίνο του παχέος εντέρου θεωρείται το κλινικό στάδιο, που αντιπροσωπεύει την ανατομική έκταση της νόσου. Υπάρχουν ποικίλα συστήματα σταδιοποίησης, όπως το σύστημα Dukes, Astler-Coller και TNM κατά AJCC [48, 49]. Η συσχέτιση της πενταετούς επιβίωσης με το κλινικό στάδιο είναι χαρακτηριστική.

Ιστολογικά, ανάλογα με το βάθος διήθησης του εντερικού τοιχώματος από το αδενοκαρκίνωμα, διακρίνονται τα ακόλουθα **στάδια κατά Dukes'**:

A: Ο όγκος διηθεί τον υποβλεννογόνιο χιτώνα, αλλά όχι τον μυϊκό χιτώνα.

B: Ο όγκος έχει προχωρήσει, διηθώντας και τον μυϊκό χιτώνα (όλο το τοίχωμα εντέρου).

C: Επέκταση του όγκου σε έναν ή περισσότερους λεμφαδένες.

D: Παρουσία και απομακρυσμένων μεταστάσεων.

Η πενταετής επιβίωση σε κάθε στάδιο είναι 100%, 70-80% και 30% αντίστοιχα.

Το σύστημα σταδιοποίησης **Astler–Coller** προτάθηκε το 1954 ως τροποποίηση του συστήματος Dukes:

Στάδιο A1: Το καρκίνωμα περιορίζεται στο βλεννογόνο.

Στάδιο B1: Το καρκίνωμα διηθεί, αλλά δεν διαπερνά την έξω επιμήκη στιβάδα του μυϊκού χιτώνα.

Στάδιο B2: Διήθηση και της έξω στιβάδας του μυϊκού χιτώνα (δηλαδή όλου του τοιχώματος του εντέρου).

Στάδιο C1: Η διήθηση περιορίζεται στο εντερικό τοίχωμα χωρίς λεμφαδενική μετάσταση.

Στάδιο C2: Εμφάνιση και λεμφαδενικών μεταστάσεων.

Στάδιο D: Παρουσία απομακρυσμένων μεταστάσεων.

Ωστόσο το πλέον διαδεδομένο και ευρέως χρησιμοποιημένο μοντέλο σταδιοποίησης αποτελεί το σύστημα **AJCC**, το οποίο βασίζεται στην ταξινόμηση TNM (T: tumor, N: node, M: metastasis).

T1: Νόσος στο βλεννογόνο/υποβλεννογόνιο χιτώνα

T2: Επέκταση στη μυϊκή στοιβάδα, χωρίς πλήρη διήθηση της μυϊκής στοιβάδας

T3: Πλήρης διήθηση μυϊκής στοιβάδας, χωρίς επέκταση στους γύρω ιστούς

T4: Πλήρης διήθηση της μυϊκής στοιβάδας, με επέκταση τους γύρω ιστούς

N0: Απουσία διηθημένων λεμφαδένων

N1: 1-3 επιχώριοι διηθημένοι λεμφαδένες

N2: >4 επιχώριοι διηθημένοι λεμφαδένες

M0: Απουσία μεταστάσεων σε άλλα όργανα

M1: Μεταστάσεις σε άλλα όργανα.

2.8 ΠΡΟΓΝΩΣΤΙΚΟΙ ΠΑΡΑΓΟΝΤΕΣ

Εκτός από το στάδιο της νόσου και το βαθμό διαφοροποίησης που αποτελούν κλινικές παραμέτρους της νόσου, πληθώρα μοριακών παραμέτρων έχουν συσχετιστεί με την πρόγνωσή της. Η παρουσία ανευπλοειδίας (αριθμός χρωμοσωμάτων μη ακέραια πολλαπλάσιος του φυσιολογικού) έχει αιτιολογηθεί ως ανεξάρτητος προγνωστικός παράγοντας σε διάφορες μελέτες [50]. Επίσης η παρουσία μεγάλου ποσοστού κυττάρων που βρίσκονται σε φάση πολλαπλασιασμού (φάση S, G2, M του κυτταρικού κύκλου) έχει συσχετιστεί με κακή πρόγνωση [50]. Ωστόσο η προγνωστική αξία των δυο αυτών παραμέτρων δεν έχει τεκμηριωθεί, και η χρήση τους δεν θεωρείται επιβεβλημένη στην κλινική πρακτική [49, 50].

Ο προγνωστικός ρόλος του ογκογονιδίου K-ras δεν έχει επαληθευτεί. Υπάρχουν μελέτες που δεν συσχετίζουν την παρουσία μεταλλάξεων στο K-ras με χαμηλή

επιβίωση ενώ άλλες διαπιστώνουν μια τέτοια συσχέτιση [51]. Μεταλλάξεις στο ογκογονίδιο αυτό έχουν συσχετισθεί με καλύτερη ανταπόκριση σε προεγχερητική χημειοθεραπεία σε ασθενείς με τοπικά προχωρημένο καρκίνο του ορθού, καθώς και μειωμένη ανταπόκριση στη συμπληρωματική χημειοθεραπεία σε ασθενείς με ορθοκολικό καρκίνο σταδίου III [52]. Πρόσφατες μελέτες έδειξαν ότι η παρουσία μεταλλάξεων στο γονίδιο K-ras συσχετίστηκε με ελλιπή ανταπόκριση στο cetuximab, ένα μονοκλωνικό αντίσωμα που αντιδρά ανοσολογικά με τον υποδοχέα του επιδερμικού αυξητικού παράγοντα (EGFR) και έχει ένδειξη για τη θεραπευτική αντιμετώπιση της μεταστατικής νόσου [53].

Το γονίδιο p53 θεωρείται το πιο συχνά μεταλλαγμένο ογκογονίδιο σε κακοήθεις όγκους. Πολλές μελέτες έχουν συσχετίσει τόσο μεταβολές στην έκφραση του p53 όσο και μεταλλάξεις του με την πρόγνωση της νόσου, ενώ άλλες μελέτες απέτυχαν να επιβεβαιώσουν τέτοιες συσχετίσεις [54].

2.9 ΠΡΟΛΗΨΗ

Η πρόληψη διακρίνεται σε πρωτογενή, η οποία αφορά την αποφυγή παραγόντων κινδύνου, δευτερογενή, η οποία αφορά στην εφαρμογή διαγνωστικών δοκιμασιών με σκοπό την πρώιμη διάγνωση της νόσου, και την τριτογενή που αφορά στην αποκατάσταση της υγείας και ποιότητα ζωής των ασθενών που έχουν ήδη νοσήσει καθώς και την αποφυγή υποτροπών [46]. Ήδη από την εποχή του Ιπποκράτη, η έννοια της πρόληψης κατέχει σημαίνουσα θέση στην ιατρική πρακτική, διότι χαρακτηρίζεται από αποτελεσματικότητα, ασφάλεια και στερείται κόστους σε σχέση με τη χορήγηση θεραπείας.

Οι παράγοντες κινδύνου για ανάπτυξη αδενοκαρκινώματος του παχέος εντέρου διακρίνονται: ηλικία (>50 ετών), διατροφή (υπερβολική κατανάλωση κόκκινου

κρέατος, ζωϊκού λίπους), έλλειψη φυσικής δραστηριότητας, παχυσαρκία, διαβήτης, κάπνισμα, αλκοόλ (κατανάλωση άφθονης ποσότητας μύρας), φλεγμονώδης νόσος του εντέρου (κυρίως ελκώδης κολίτιδα με παρουσία περιοχών δυσπλασίας, >8 χρόνια παρουσίας ενεργού νόσου), ατομικό και οικογενειακό ιστορικό αδενωματωδών πολυπόδων μεγάλου μεγέθους (> 1εκ.) με κυτταρολογική ατυπία και χωρίς μίσχο, ατομικό και οικογενειακό ιστορικό καρκίνου παχέος εντέρου [56]. Στην τελευταία 5-10% των ασθενών έχουν κληρονομικές γενετικές ανωμαλίες:

- i) γονίδιο FAP,
- ii) βλάβη σε ένζυμο επιδιόρθωσης του DNA,
- iii) μετάλλαξη στο γονίδιο I1307k/APC,
- iv) σπάνια σύνδρομα όπως Gardner, Peutz-Jachers, Terko, Cowden, Cronchite-Canada [57].

Η πρωτογενής πρόληψη συνίσταται στην διαδικασία αποφυγής παραγόντων κινδύνου και έχει καίρια σημασία για τη μείωση της νοσηρότητας και της θνησιμότητας από τη νόσο. Η χημειοπροφύλαξη στον καρκίνο του παχέος εντέρου συνίσταται στη μακροχρόνια χρήση φυσικών ή/και χημικών παραγόντων με σκοπό την καθυστέρηση, αναστολή ή αναστροφή της ανάπτυξης αδενωμάτων, αναστέλλοντας τη διαδικασία της καρκινογένεσης. Ωστόσο η αποτελεσματικότητα τέτοιων παραγόντων δεν έχει τεκμηριωθεί, με συνέπεια η χορήγησή τους να μην ενδείκνυται στην κλινική πρακτική [58]. Ορισμένοι παράγοντες χημειοπροφύλαξης είναι οι εξής: α) διατροφή πλούσια σε βιταμίνη D, ασβέστιο, πολυβιταμινούχα σκευάσματα πλούσια σε φυλλικό οξύ, σελήνιο και φυτικές ίνες, β) διατήρηση καλής φυσικής κατάστασης, γ) μη στεροειδή αντιφλεγμονώδη (ασπιρίνη, ιβουπροφένη, κ.ά.), δ) ορμονική υποκατάσταση, ε) στατίνες.

Η δευτερογενής πρόληψη (screening) έχει σημαντικό ρόλο στη μείωση της

θνησιμότητας από την νόσο, οδηγώντας σε πρώιμη διάγνωση και θεραπεία. Σε ασθενή>50 ετών απαιτείται ετήσια εξέταση για ανίχνευση αίματος στα κόπρανα (occult-blood-test) και σιγμοειδοσκόπηση ανά 5 χρόνια ή ολική κολονοσκόπηση ανά 10 χρόνια ή νωρίτερα αν κάποια δοκιμασία είναι θετική. Επίσης ανεύρεση αδενωματωδών πολυπόδων αποτελεί ένδειξη για επανάληψη ολικής κολονοσκόπησης εντός 3-5 ετών. Ατομικά ιστορικό καρκίνου του παχέος εντέρου ή αδενωματώδους πολύποδα και οικογενειακό ιστορικό καρκίνου παχέος εντέρου (1^{ου} βαθμού συγγενής <60 ετών) αποτελεί ένδειξη για ολική κολονοσκόπηση πριν την ηλικία των 50 ετών. Η δευτερογενής πρόληψη για άτομα υψηλού κινδύνου περιλαμβάνει γενετικές δοκιμασίες με στόχο την αναγνώριση μεταλλάξεων γονιδίων που σχετίζονται με σύνδρομα (FAP, HNPCC) [59].

Η εφαρμογή προγραμμάτων ενημέρωσης πληθυσμού και ιατρικού προσωπικού είναι απαραίτητη για την αύξηση της αποτελεσματικότητας της δευτερογενούς πρόληψης και συνεπώς τη μείωση της νοσηρότητας και θνησιμότητας σχετιζόμενης με την νόσο [56-59].

2.10 ΘΕΡΑΠΕΙΑ

Η θεραπεία επιλογής του καρκίνου του παχέος εντέρου είναι χειρουργική. Οι βασικές αρχές της χειρουργικής αντιμετώπισης αφορούν την εκτομή επαρκούς τμήματος εντέρου (κολεκτομή), του αντίστοιχου μεσεντερίου, των αγγείων που αιματώνουν τον όγκο, καθώς και λεμφαγγείων και λεμφαδένων που παροχετεύουν την περιοχή του όγκου. Απαιτείται υψηλή χειρουργική τεχνική, με σκοπό την εκτομή του όγκου επί υγιών ορίων (5 εκ. εκατέρωθεν του όγκου). Επαρκής χειρουργική σταδιοποίηση προϋποθέτει την εκτομή τουλάχιστον 12 λεμφαδένων [60].

Η ανάπτυξη υποτροπής της νόσου μετά τη χειρουργική εξαίρεση οφείλεται

συνήθως στην παρουσία μικρομεταστάσεων. Η συμπληρωματική χημειοθεραπεία αποσκοπεί στην αντιμετώπιση της μικρομεταστατικής νόσου και την αποφυγή μετάχρονων μακρομεταστάσεων [61]. Η συνεχής ενδοφλέβια χορήγηση του αντιμεταβολίτη 5-φθοριουρακίλη σε συνδυασμό με λευκοβορίνη αποτελεί τη βάση της συμπληρωματικής μετεχειρητικής χημειοθεραπείας κυρίως σε συνδυασμό με οξαλιπλατίνη, ενός νεότερου παραγώγου πλατίνης. Επίσης η καπεσιταμπίνη, ένα ανάλογο της 5-φθοριουρακίλης χορηγείται από το στόμα ως εναλλακτικό φάρμακο σε αντίστοιχους χημειοθεραπευτικούς συνδυασμούς [61]. Στη μεταστατική νόσο οι συνδυασμοί των ανωτέρων με χημειοθεραπευτικό ιρινοτεκάνη και με μονοκλωνικά αντισώματα μετά τον EGFR (cetuximab, panitumumab) και του VEGF (bevacizumab), χρησιμοποιούνται στην καθημερινή κλινική πράξη με ικανοποιητικά αποτελέσματα [62]. Σε περιπτώσεις τοπικά προχωρημένης νόσου, η εισαγωγική χημειοθεραπεία στοχεύει να καταστήσει τη νόσο χειρουργικά εξαιρέσιμη. Στον καρκίνο του ορθού έχει σημαντικό ρόλο και η ακτινοθεραπεία είτε συμπληρωματικά μετά τη χειρουργική εκτομή, είτε προεγχειρητικά ιδιαίτερα σε ασθενείς με τοπικά προχωρημένη νόσο σε συνδυασμό με χημειοθεραπεία.

Παρά την πρόοδο στη θεραπευτική αντιμετώπιση της νόσου, η συνολική επιβίωση παραμένει σταθερή τα τελευταία χρόνια, γεγονός που καθιστά αναγκαία την εύρεση καινούργιων θεραπευτικών στρατηγικών. Οι βιολογικές θεραπείες όπως η χρήση μονοκλωνικών αντισωμάτων αποκτούν ολοένα και μεγαλύτερη σημασία, κυρίως αυξάνοντας την αποτελεσματικότητα της χημειοθεραπείας [62]. Η ανάπτυξη νέων τεχνικών, στα πλαίσια της «γονιδιωματικής/πρωτεομικής» ιατρικής και της άνθισης της μοριακής βιολογίας, προσφέρει τη δυνατότητα ανάλυσης του παθολογικού ιστού και του μοριακού υπόβαθρου της νόσου. Η αναζήτηση χρήσιμων βιοδεικτών που σχετίζονται με την ανταπόκριση της νόσου σε συγκεκριμένες θεραπείες έχει στόχο

την επιλογή κατάλληλων υποπληθυσμών ασθενών που έχουν αυξημένη πιθανότητα να ωφεληθούν από εξατομικευμένες θεραπευτικές προσεγγίσεις [63]. Η συγκεκριμένη μελέτη αφορά στη διερεύνηση τέτοιων βιοδεικτών με σημαντικό ρόλο στην παθογένεια της νόσου, με απώτερο στόχο την αξιοποίησή τους στη θεραπεία, χημειοπρόληψη και πρόγνωση της νόσου.

Τρόποι δράσης των αντι-αγγειογενετικών θεραπειών.

Τα αντι-αγγειογενετικά φάρμακα είναι σχετικά νέα αντινεοπλασματικά φάρμακα, των οποίων τα βιολογικά και βιοχημικά χαρακτηριστικά διαφέρουν από αυτά των παραδοσιακών κυτταροτοξικών χημειοθεραπευτικών φαρμάκων [64].

Οι προ-αγγειογενετικές μέθοδοι, ανάλογα με τον τρόπο δράσης τους, μπορεί να διακριθούν σε τρεις κατηγορίες: 1. γονιδιακή θεραπεία, 2. πρωτεϊνική θεραπεία και 3. θεραπείες βασισμένες στο κύτταρο.

Α. Η **γονιδιακή θεραπεία** αποτελεί την πλέον ελκυστική θεραπεία του καρκίνου. Κατά τη γονιδιακή θεραπεία της αγγειογένεσης μεταφέρεται στο κύτταρο του ξενιστή ένα γονίδιο που κωδικοποιεί μια αγγειογενετική πρωτεΐνη. Τα πλεονεκτήματα αυτής της θεραπείας είναι: 1) η εκλεκτική κατανομή και η συνεχόμενη έκφραση αγγειογενετικών μορίων, 2) η δυνατότητα αναστολής πολλαπλών αγγειογενετικών μονοπατιών (μεταφορά περισσότερων του ενός αντινεοπλασματικών γονιδίων (transgene), 3) η δημιουργία κατάλληλων ανασταλτικών μορίων και 4) το δυνητικά μειωμένο κόστος [64]. Τα προβλήματα που έχουν προκύψει από τις μέχρι τώρα γονιδιακές θεραπείες, οφείλονται στην ετερογένεια των νεοπλασμάτων και στην γενετική αστάθεια των νεοπλασματικών κυττάρων-στόχων. Τα προβλήματα αυτά όμως δεν υφίστανται στην περίπτωση της αγγειογενετικής γονιδιακής θεραπείας καθώς στόχο αποτελούν τα γενετικά σταθερά ενδοθηλιακά κύτταρα και επιτυγχάνεται καταστολή

των όγκων ανεξάρτητα από την ετερογένεια των νεοπλασματικών κυττάρων. Πλεονέκτημα επίσης αποτελεί η βελτίωση των ιικών φορέων, η οποία επιτρέπει την έκφραση των εισαγόμενων γονιδίων για μήνες ή χρόνια στον οργανισμό [65-67]. Από τη μέχρι τώρα εφαρμογή της αγγειογενετικής γονιδιακής θεραπείας με την εισαγωγή cDNA που κωδικοποιεί την αγγειοστατίνη, το PF-¹, ή το αντινοσηματικό (antisense) VEGF επιτεύχθηκε αναστολή της ανάπτυξης ενδοθηλιακών κυττάρων *in vitro* και αναστολή της αγγειογένεσης και της ανάπτυξης των όγκων *in vivo*.

Υπάρχουν ακόμα σοβαρά, άλυτα προβλήματα στη γονιδιακή θεραπεία, όπως: 1) δυσκολία ενσωμάτωσης του θεραπευτικού DNA στο γονιδίωμα του κυττάρου στόχου, 2) ανάπτυξη μη επιθυμητής ανοσοαπάντησης, 3) τοξικότητα, 4) ανοσογονικότητα, 5) φλεγμονώδη απάντηση και 6) ογκογένεση σχετιζόμενη με τους ιικούς φορείς. Οι πιο συχνά εμφανιζόμενες επιπλοκές της γονιδιακής θεραπείας είναι η καρδιακή νόσος, η αρτηριακή υπέρταση, ο διαβήτης και η νόσος Alzheimer, οι οποίες πιθανό να οφείλονται σε συνδυασμένες επιδράσεις σε διάφορα γονίδια [68-71].

Β. Η πρωτεϊνική θεραπεία με προ-αγγειογενετικούς παράγοντες χρησιμοποιεί με ακρίβεια δομημένες πρωτεΐνες με γνωστές βιολογικές δράσεις, στις οποίες έχει προσδιοριστεί η βέλτιστη δόση. Στη θεραπεία αυτή υπάρχει πρόβλημα με την οδό χορήγησης, η οποία μπορεί να επηρεάσει το επιθυμητό αποτέλεσμα, καθώς η θεραπευτική πρωτεΐνη μπορεί να μεταβολιστεί ή να αποβληθεί πριν φτάσει στον ιστό στόχο [64, 65].

Γ. Στις θεραπείες βασισμένες στο κύτταρο, τα κύτταρα που εισάγονται στον οργανισμό έχουν την ικανότητα να απελευθερώνουν παράγοντες, όπως κυτοκίνες, χημοκίνες και αυξητικούς παράγοντες που εμπλέκονται στην αγγειογένεση. Οι θεραπείες αυτές βρίσκονται ακόμα σε πρώιμα ερευνητικά στάδια [65, 66].

Πλεονεκτήματα και μειονεκτήματα της αντι-αγγειογενετικής θεραπείας.

Πλεονεκτήματα αντι-αγγειογενετικής θεραπείας

Η αντι-αγγειογενετική θεραπεία παρουσιάζει πολλά πλεονεκτήματα έναντι της συμβατικής αντικαρκινικής θεραπείας διότι έχει ευρεία εφαρμογή, εφόσον στοχεύει τα ενδοθηλιακά κύτταρα. Τα φυσιολογικά ενδοθηλιακά κύτταρα βρίσκονται σε κατάσταση ηρεμίας, ενώ τα νεοπλασματικά κύτταρα πολλαπλασιάζονται, διαφοροποιούνται και μεταναστεύουν ταχύτατα. Επίσης, τα ενδοθηλιακά κύτταρα είναι γενετικά σταθερά και αποτελούν ομοιογενή πληθυσμό συγκρινόμενα με τον πληθυσμό των νεοπλασματικών κυττάρων. Αυτή η γενετική σταθερότητα δίνει ένα σημαντικό πλεονέκτημα στις αντι-αγγειογενετικές θεραπείες, σε σύγκριση με τη χημειοθεραπεία που στόχο έχει τα νεοπλασματικά κύτταρα, τα οποία γρήγορα μεταλλάσσονται και παρουσιάζουν ανθεκτικότητα στη θεραπεία. Επιπλέον, τα ενδοθηλιακά κύτταρα είναι εύκολα προσβάσιμα από τα φάρμακα. Ακόμα σημαντικό είναι το γεγονός ότι τα ενδοθηλιακά κύτταρα των αγγείων των νεοπλασμάτων υπερεκφράζουν συγκεκριμένα μόρια, τα οποία μπορεί να αποτελέσουν ιδανικούς θεραπευτικούς στόχους χωρίς να επηρεάζονται τα αγγεία των φυσιολογικών ιστών [72].

Ενδιαφέρον παρουσιάζει το γεγονός ότι ορισμένα αντι-αγγειογενετικά φάρμακα παρουσιάζουν συνεργιστική δράση με ορισμένα άλλα αντι-αγγειογενετικά και κυτταροτοξικά φάρμακα, καθώς και την ακτινοθεραπεία. Φαίνεται ότι η συνδυασμένη χρήση αγγειογενετικών αναστολέων ή αντι-αγγειογενετικών παραγόντων με ανοσοθεραπεία, χημειοθεραπεία ή ακτινοθεραπεία μπορεί να αποδειχθεί περισσότερο αποτελεσματική. Ο λόγος είναι ότι ποικίλοι μηχανισμοί δράσης και διαφορετικοί κυτταρικοί θεραπευτικοί στόχοι μπορεί να έχουν

επιπρόσθετες αντικαρκινικές δράσεις. Θα πρέπει να ληφθεί υπ' όψιν ότι κάθε στάδιο της αγγειογένεσης στηρίζεται σε διαφορετικούς παράγοντες. Παράδειγμα αποτελεί η αγγειογένεση στα καρκινώματα του μαστού, η οποία σε πρώιμα στάδια υποστηρίζεται κυρίως από τον VEGF, ενώ σε πιο προχωρημένα στάδια εμπλέκονται κι άλλοι παράγοντες, όπως FGF και TGF. Γι' αυτό ένας συνδυασμός αντι-αγγειογενετικών παραγόντων, «αντι-αγγειογενετικά κοκτέιλ», επηρεάζει τη λειτουργία διαφορετικών μονοπατιών της αγγειογένεσης. Επιπλέον, στο συνδυασμό αναστολέων της αγγειογένεσης με ακτινοθεραπεία, οι αναστολείς της αγγειογένεσης μπορεί να λειτουργήσουν ως ευαισθητοποιητές της ακτινοβολίας (radiation-sensitizers) ή η ακτινοβολία να αυξήσει την παραγωγή διαφόρων αντι-αγγειογενετικών παραγόντων, όπως της ενδοστατίνης [73, 74].

Μειονεκτήματα αντι-αγγειογενετικής θεραπείας

Η αντι-αγγειογενετική θεραπεία δεν στερείται μειονεκτημάτων. Τα ενδοθηλιακά κύτταρα των αγγείων των όγκων φέρουν κι αυτά γενετικές ανωμαλίες, όπως τα νεοπλασματικά κύτταρα. Έτσι, τα αγγεία του όγκου έχουν θεωρητικά τη δυνατότητα να αναπτύξουν κι αυτά ανθεκτικότητα στα φάρμακα. Επίσης, είναι πολύ πιθανό, εάν στοχεύεται θεραπευτικά ένα αγγειογενετικό μόριο, ο όγκος να χρησιμοποιήσει ένα εναλλακτικό μόριο που θα του επιτρέψει να συνεχίσει να αναπτύσσεται ή ακόμη ο όγκος να αναπτύξει μηχανισμούς αντίστασης μετά από μακροχρόνια θεραπεία³¹. Ένας μηχανισμός με τον οποίο τα νεοπλασματικά κύτταρα ανθίστανται στην αντι-αγγειογενετική θεραπεία είναι η υποξία, αλλά ακόμα και αυτά που επιβιώνουν κάτω από υποξικές συνθήκες, δεν μπορούν να επιβιώσουν στην ανοξία που τελικά συνοδεύει την απώλεια της μικροαγγείωσης [74, 75].

Οι αντι-αγγειογενετικές θεραπείες που έχουν αναπτυχθεί βασίζονται στα

αποτελέσματα προ-κλινικών μελετών σε πειραματόζωα. Οι κλινικές δοκιμές που σχεδιάστηκαν δεν είχαν τα αναμενόμενα αποτελέσματα. Η αποτυχία αυτή οφείλεται στο ότι οι θεραπείες πραγματοποιούνται σε υποδόριους όγκους οι οποίοι δε συναντώνται συχνά σε ασθενείς. Η θέση στην οποία ένας όγκος αναπτύσσεται παίζει σημαντικό ρόλο στην αποτελεσματικότητα της θεραπείας τόσο σε προκλινικές όσο και κλινικές μελέτες. Το μικροπεριβάλλον του όγκου μπορεί να επηρεάσει την αποτελεσματικότητα διαφόρων παραγόντων. Επιπλέον, τα μοριακά χαρακτηριστικά των μικρών αγγείων του όγκου φαίνεται να ποικίλουν περισσότερο από όσο αναμένεται. Επίσης, τα ενδοθηλιακά κύτταρα έχουν διαφορετικό φαινότυπο σε διαφορετικά όργανα και γι' αυτό ένας συγκεκριμένος αντι-αγγειογενετικός παράγοντας που χρησιμοποιείται θεραπευτικά, μπορεί να είναι αποτελεσματικός σε ένα όργανο και όχι σε ένα άλλο. Αυτό μπορεί να οφείλεται, για παράδειγμα, στη συμμετοχή των νεοπλασματικών κυττάρων στο αγγειακό τοίχωμα («vascular mimicry»).

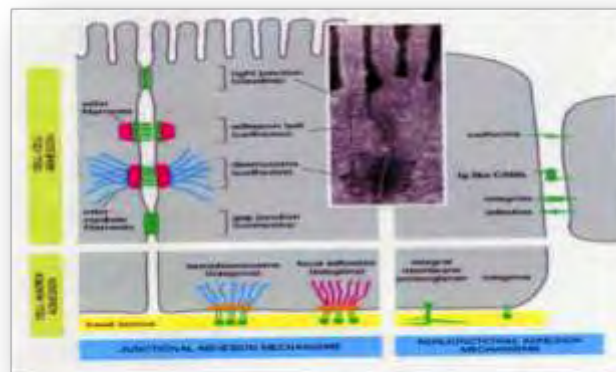
Επιπλέον, το μέγεθος των όγκων στις προκλινικές μελέτες είναι σχετικά μικρό. Ο αντι-αγγειογενετικός παράγοντας διανέμεται στον όγκο σε διάμετρο μικρότερη των 5 χιλιοστών. Αντίθετα στις κλινικές μελέτες οι όγκοι έχουν συνήθως πολύ μεγαλύτερο μέγεθος. Η «ωριμότητα» των αγγείων που στοχεύεται θεραπευτικά σε προκλινικές μελέτες δεν συγκρίνεται με αυτή των όγκων των ασθενών, όπου τα αγγεία είναι περισσότερο «ώριμα» και διαφοροποιημένα. Στην τελευταία περίπτωση τα ενδοθηλιακά κύτταρα περιβάλλονται από περικύτταρα, τα οποία τα προστατεύουν από την απόπτωση. Πρέπει επίσης να ληφθεί υπ' όψιν ότι οι θεραπευτικές αυτές μελέτες έχουν ως στόχο τη συρρίκνωση και όχι την εκρίζωση του όγκου, και έστω και λίγα εναπομείναντα νεοπλασματικά κύτταρα μπορούν να επαναδημιουργήσουν τον όγκο [75].

Εφόσον ο πρωταρχικός στόχος των αντι-αγγειογενετικών θεραπειών είναι να ελέγξουν τον όγκο, κι όχι να τον θεραπεύσουν, είναι πολύ πιθανό να απαιτείται διαβίου θεραπεία. Ένα άλλο σημαντικό πρόβλημα στην αντι-αγγειογενετική θεραπεία είναι η έλλειψη αντιπροσωπευτικών δεικτών της θεραπευτικής αποτελεσματικότητας [73-75].

ΚΕΦΑΛΑΙΟ 3

3.1 ΜΟΡΙΑ ΠΡΟΣΚΟΛΛΗΣΗΣ

Στους πολυκύτταρους οργανισμούς, η αρχική συγκρότηση των διαφόρων ιστών κατά τη περίοδο εμβρυογένεσης, η ανάπτυξη και η φυσιολογική λειτουργία τους καθώς και η διατήρηση της φυσιολογικής αρχιτεκτονικής (εικόνα 5) τους ελέγχεται από ένα σύνολο αντιδράσεων που πραγματοποιούνται είτε μεταξύ κυττάρων (cell-cell), είτε μεταξύ κυττάρων και στοιχείων της εξωκυττάριας θεμέλιας ουσίας (cell-matrix). Τα μόρια προσκόλλησης μεσολαβούν σε αυτές τις αλληλεπιδράσεις και διακρίνονται με βάση το συγκεκριμένο διαχωρισμό σε μόρια προσκόλλησης που μεσολαβούν σε αντιδράσεις κυττάρου προς κύτταρο (cell-cell adhesion molecules, CAMs) και σε μόρια προσκόλλησης που μεσολαβούν σε αντιδράσεις κυττάρου προς στοιχεία εξωκυττάριας θεμέλιας ουσίας (cell-substratum adhesion molecules, SAMs) [76].



Εικόνα 5: Δομές συνοχής επιθηλιακών κυττάρων

Μερικά μόρια είναι δυνατό να μεσολαβούν σε αλληλεπιδράσεις και των δύο προαναφερθέντων τύπων, μπορούν δηλαδή να δρουν τόσο ως CAMs, όσο και ως SAMs. Σήμερα έχει κατανοηθεί σε μεγάλο βαθμό η φυσιολογική λειτουργία τους καθώς και ο ρόλος που διαδραματίζουν σε διάφορες καταστάσεις, όπως στην εμβρυογένεση, στη φυσιολογική ανάπτυξη, στην εξαγγείωση των λευκών αιμοσφαιρίων, στην επούλωση των τραυμάτων, στη φλεγμονή, στην πήξη του

αίματος και την αιμόσταση γενικά, αλλά και στην καρκινική διήθηση και τη μεταστατική διαδικασία, ενώ ακόμη διερευνάται ο ρόλος τους και στη διαδικασία της μεταβίβασης ενδοκυτταρικών μηνυμάτων [77].

Είναι πλέον προφανές ότι βασικές παράμετροι της κακοήθειας, όπως ο ανεξέλεγκτος πολλαπλασιασμός, η αποδιοργάνωση της κυτταρικής και της μορφολογικής διαφοροποίησης, η διήθηση και ο αποικισμός των καρκινικών κυττάρων σε απομακρυσμένα όργανα, μπορεί να ερμηνευτούν -τουλάχιστον μερικώς- με βάση τις παρατηρούμενες αλλαγές στις προσκολλητικές ιδιότητες των νεοπλασματικών κυττάρων και των κυττάρων των ιστών εκείνων που τα υποδέχονται. Είναι άλλωστε γνωστό ότι σε πολλά είδη καρκίνου παρατηρείται μια αντίστροφη συσχέτιση μεταξύ της δυνατότητας ανάπτυξης του όγκου και της μορφολογικής διαφοροποίησης του. Όσο πιο αδιαφοροποίητος είναι ο όγκος, τόσο χειρότερη η πρόγνωση και αντίστροφα. Υπάρχει ελπίδα ότι η αποκατάσταση της φυσιολογικής λειτουργίας σε μόρια προσκόλλησης με εκτραπέισα λειτουργία θα μπορούσε να οδηγήσει σε φαινότυπους με λιγότερη επιθετικότητα και με καλύτερη ανταπόκριση στη θεραπεία [78].

Μελέτες *in vivo* και *in vitro* που αφορούν σε καρκίνους του ανθρώπου έχουν δείξει ότι παρατηρείται μια ευρείας κλίμακας απορρύθμιση της παραγωγής και της λειτουργικότητας διαφόρων μορίων προσκόλλησης. Αυτό έχει επιπτώσεις στην συμπεριφορά των όγκων, οι οποίες σαφώς σχετίζονται με την πορεία της νόσου. Επομένως, ορισμένα μόρια προσκόλλησης μπορεί να αποτελούν προγνωστικούς δείκτες της πορείας του καρκίνου ή της ανταπόκρισής του στη θεραπεία [79]. Τα μέχρι σήμερα ανευρεθέντα και προσδιορισθέντα μόρια προσκόλλησης (εικόνα 6) κατατάσσονται σε πέντε γνωστές ομάδες:

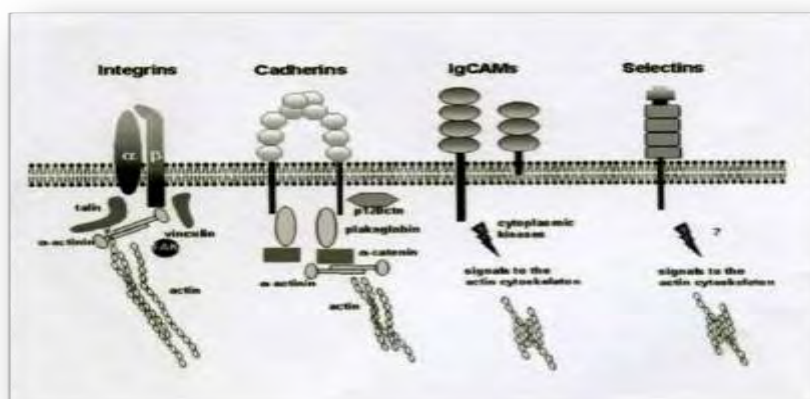
α) **ιντεγκρίνες,**

β) **καντερίνες,**

γ) τα μέλη της υπερικογένειας των ανοσοσφαιρινών,

δ) σελεκτίνες και

ε) το CD44 [78].

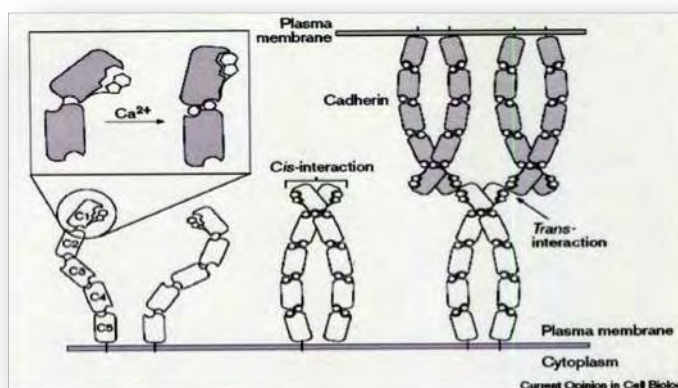


Εικόνα 6 : Οικογένειες μορίων προσκόλλησης

3.1.1 E-καντερίνη

Οι καντερίνες είναι διαμεμβρανικές γλυκοπρωτεΐνες και συνιστούν τους κύριους μεσολαβητές της κυττάρου προς κύτταρο προσκόλλησης [76-80]. Η προσκόλληση με τις καντερίνες πραγματοποιείται με μια σειρά ομοτυπικών αντιδράσεων εξαρτώμενων πλήρως από την παρουσία ιόντων ασβεστίου. Δηλαδή, ένα απλό μόριο καντερίνης ενός κυττάρου συνδέεται με ένα άλλο μόριο καντερίνης του ίδιου τύπου σε ένα παραπλήσιο κύτταρο. Όλες οι καντερίνες συνιστούν μια οικογένεια από 40 τουλάχιστον μέλη, τα οποία, αν και κωδικοποιούνται από διαφορετικά γονίδια, έχουν κοινά χαρακτηριστικά ως προς τη δομή και τη λειτουργία τους (Εικόνα 7). Δρουν μόνο παρουσία ιόντων ασβεστίου, ενώ η απουσία των ιόντων αυτών από τον εξωκυττάριο χώρο οδηγεί σε ταχεία αποικοδόμηση των καντερινών, που πραγματοποιείται με τη δράση ειδικών κυτταροπλασματικών πρωτεασών (Εικόνα 8) [80]. Οι καντερίνες είναι οι κύριοι υπεύθυνοι παράγοντες προσκόλλησης μεταξύ των

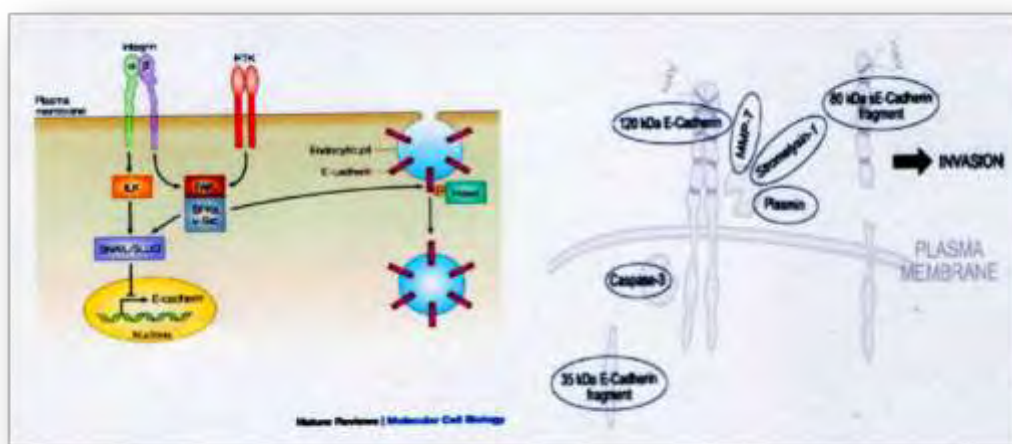
επιθηλιακών κυττάρων, γι' αυτό και όταν αυτές λειτουργούν φυσιολογικά, τότε η αδρανοποίηση όλων των άλλων μορίων προσκόλλησης δεν φαίνεται να έχει οποιαδήποτε βιολογική συνέπεια, μη επηρεάζοντας τις διαδικασίες της προσκόλλησης [80]. Ο σπουδαιότερος εκπρόσωπος των καντερινών είναι η ενδοθηλιακή E-καντερίνη (endothelial cadherin), η οποία στη διεθνή βιβλιογραφία αναφέρεται και ως LCAM (στην όρνιθα), unomogulin (στους επίμυες), Arc-1(στο σκύλο), g140 (στο xenopus) και cell-CAM. Οι πρώτες καντερίνες που ανακαλύφθηκαν ήταν η E-καντερίνη, η P-καντερίνη και η N-καντερίνη, γι' αυτό και αναφέρονται ως κλασικές καντερίνες [79, 80].



Εικόνα 7: Δομή καντερινών. Cis- και trans- αλληλεπίδραση μεταξύ τους

Η E-καντερίνη είναι ένα πολυπεπίδιο (μοριακού βάρους 120 kDa) που έχει χαρτογραφηθεί στο χρωμόσωμα 16q22. Παράγεται ως πρόδρομο πολυπεπίδιο (μοριακού βάρους 135 kDa) από όλα τα επιθηλιακά κύτταρα του οργανισμού. Από το πρόδρομο αυτό πολυπεπίδιο με εκτεταμένη καρβοξυλίωση σχηματίζεται στο ενδοπλασματικό δίκτυο το ώριμο πεπτίδιο, το οποίο στη συνέχεια μεταναστεύει στην κυτταρική μεμβράνη. Εκεί καταλαμβάνει διαμεμβρανική θέση, παρουσιάζοντας ένα εξωκυτταρικό αμινοτελικό άκρο, το οποίο συνδέεται με τα ιόντα του ασβεστίου στον εξωκυττάριο χώρο και ένα καρβοξυλικό άκρο, το οποίο συνδέεται με τις

κυτταροπλασματικές πρωτεΐνες που ονομάζονται κατενίνες (α-, β- και γ- κατενίνη) [76-80]. Είναι προφανές από τα παραπάνω ότι το λειτουργικό άκρο της καντερίνης είναι αυτό που διαθέτει την καρβοξυλική ομάδα (-COOH). Ο χρόνος ημίσειας ζωής της Ε-καντερίνης είναι περίπου 5 ώρες. Όπως ήδη αναφέρθηκε, οι καντερίνες συντίθενται αρχικά ως πρόδρομα πολυπεπτίδια. Στη συνέχεια, απαιτείται μια σειρά τροποποιήσεων με γλυκοζυλίωση, φωσφορυλίωση και κατάτμηση της πρωτεΐνης, για να προκύψει τελικά η ώριμη πρωτεΐνη, που αριθμεί 723–748 αμινοξέα και έχει μοριακό βάρος 115–140 kDa [76-80].

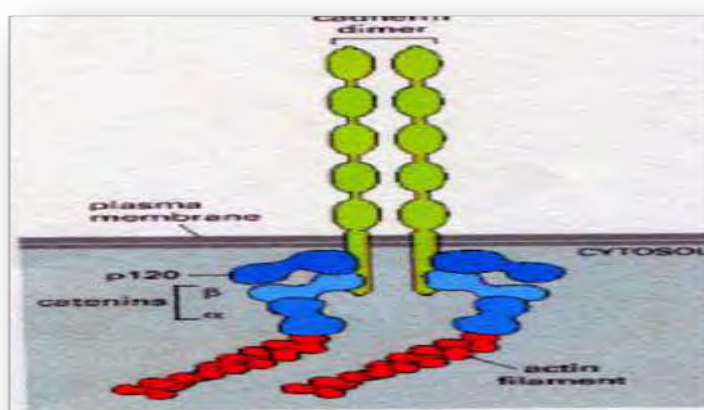


Εικόνα 8: Οδοί μεταγωγής σήματος που διαμεσολαβούν στην ενδοκύττωση της E-καντερίνης.
Αποδόμηση της E-καντερίνης από MMPs

Οι διαδικασίες αυτές πραγματοποιούνται στο εσωτερικό του κυττάρου. Το εξωκυττάριο μέρος των καντερινών αποτελείται από πέντε ξεχωριστές υποπεριοχές (EC1-5), από τις οποίες οι πρώτες τέσσερις του τελικού N-άκρου της έχουν αξιοσημείωτη ομολογία σε 110 αμινοξέα περίπου. Η υποπεριοχή που είναι πιο κοντά στην κυτταρική μεμβράνη περιέχει τέσσερα υπολείμματα κυστεΐνης, τα οποία σχηματίζουν με διακυτταρικούς δισουλφιδικούς δεσμούς διμερή παρακείμενων μορίων πάνω στην επιφάνεια του κυττάρου. Οι υποπεριοχές EC1-3 εμφανίζουν θέσεις με το πρότυπο DXNDN ή DXD, που θεωρούνται θέσεις δέσμευσης των

ιόντων ασβεστίου. Τα ιόντα ασβεστίου είναι εντελώς απαραίτητα για να εκδηλώσουν οι καντερίνες τη διαμορφωτική και τη συνδετική λειτουργία τους. Σε απουσία των ιόντων ασβεστίου, όχι μόνο δεν εκδηλώνεται η προσκολλητική δράση των καντερινών, που παραμένουν αδρανείς, αλλά επιπλέον αποικοδομούνται ταχύτατα με τη δράση ειδικής πρωτεάσης. Στις τρεις πρώτες υποπεριοχές του N- άκρου της καντερίνης υπάρχει επίσης και το πρότυπο LDREXX- XYXL, με άγνωστη μέχρι σήμερα σημασία. Η αλληλουχία HAV (ιστιδίνη, αλανίνη, βαλίνη) ανευρίσκεται σε όλες τις εξωκυτταρικές υποπεριοχές του μορίου και σχετίζεται με τη δεσμευτική εξειδίκευση και τις ομοφιλικές αλληλεπιδράσεις των καντερινών. Η παρουσία της αλληλουχίας HAV στο EC1 είναι σημαντικότερη, όπως αποδείχθηκε με χημεικές μορφές καντερινών. Πεπτίδια που περιείχαν την αλληλουχία HAV ανέστειλαν την προσκόλληση που γίνεται με τις καντερίνες [87].

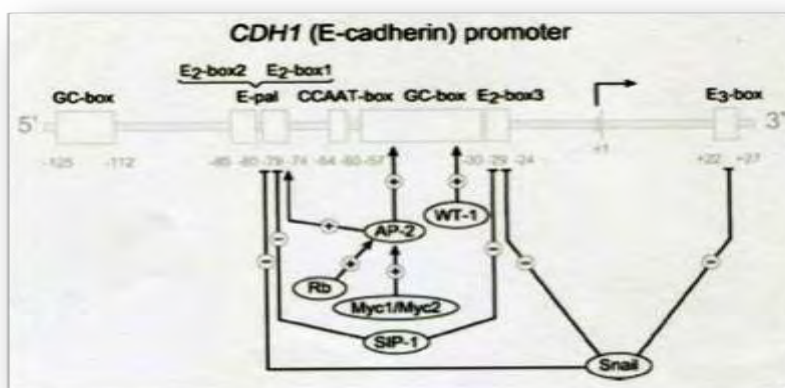
Η βραχεία κυτταροπλασματική περιοχή του μορίου επηρεάζει την ικανότητα των καντερινών να δημιουργούν συμφυτικού τύπου κυτταρικές διασυνδέσεις. Αυτό συμβαίνει γιατί η ενδοκυτταρική αυτή περιοχή της καντερίνης συνδέεται με την ακτίνη του κυτταροσκελετού με τη μεσολάβηση των κατενινών (α , β , γ) και του p120 μορίου, που θεωρείται μια νέα κατενίνη (Εικόνα 9) [88].



Εικόνα 9: Σύμπλοκο E-καντερίνης με τις κατενίνες και τα ινίδια ακτίνης του κυτταροσκελετού

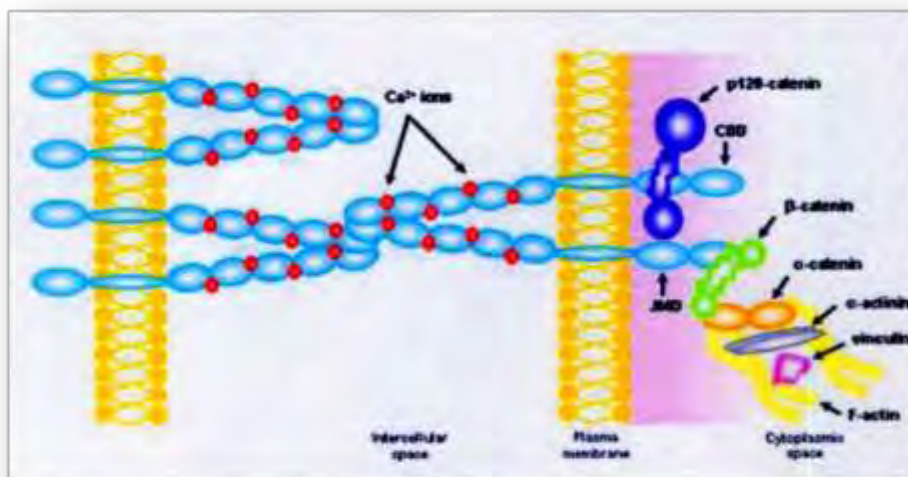
Οι καντερίνες, επειδή έχουν κυρίαρχη επίδραση στο διαχωρισμό και στη συσσώρευση των κυττάρων, θεωρούνται μόρια-κλειδιά στη διαδικασία της μορφογένεσης.

Οι καντερίνες δεν δρουν ως μορφορρυθμιστικά μόρια μόνο κατά τη διάρκεια της εμβρυϊκής ανάπτυξης· έχουν και μετέπειτα άμεση επίδραση στη μορφολογία, στην αρχιτεκτονική και στη φυσιολογική γενικά λειτουργία των κυττάρων. Έτσι, οι ινοβλάστες, παραδείγματος χάρη, όχι μόνον αποκτούν προσκολλητικές ιδιότητες, αλλά μεταβάλλουν και τη μορφολογία τους όταν διεμβολιστούν με συμπληρωματικό DNA καντερίνης (Εικόνα 10).



Εικόνα 10: Μεταγραφικοί παράγοντες που ελέγχουν την μεταγραφή της E-καντερίνης

Προφανώς, η E-καντερίνη προκαλεί πόλωση της κυτταρικής επιφάνειας, επιφέροντας επανακατανομές σε ένζυμα της μεμβράνης, όπως στις ΑΤΡάσες Na^+/K^+ ή σε στοιχεία του σκελετού της μεμβράνης, όπως η φοντρίνη (fodrin) (Εικόνα 11) [89].



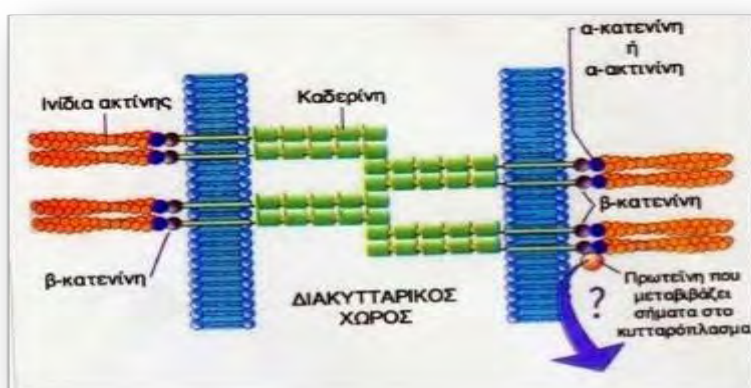Εικόνα 11: Σηματοδοτικό μονοπάτι καντερινών στο κυτταρόπλασμα

Μελέτες *in vivo* και *in vitro* έχουν δείξει ότι το σύμπλοκο E-καντερίνης/κατενινών συνδέεται άμεσα με τις πρωτεΐνες ακτίνη και μυοσίνη του κυτταροσκελετού, συμμετέχοντας έτσι στη σταθερότητα και στην πολικότητα των επιθηλιακών κυττάρων. Εκτός από τις ενδοθηλιακές διασυνδέσεις συμφυτικού τύπου, που είναι ένα σύνολο διακυτταρικών επαφών κυτταρικών μεμβρανών που δημιουργούνται καθ' υπεροχήν από τις καντερίνες, φαίνεται ότι τα μόρια αυτά είναι επιπλέον απαραίτητα και για τη δημιουργία των ενδοθηλιακών διασυνδέσεων στεγανού και χασματικού τύπου. Έτσι, παρέμβαση με συνοδό διαταραχή της προσκολλητικής λειτουργίας των καντερινών, όπως για παράδειγμα με απομάκρυνση του εξωκυτταρικού ασβεστίου, οδηγεί σε άνοιγμα των μεσοενδοθηλιακών διακυτταρικών διασυνδέσεων στεγανού τύπου με αυξημένη συνοδό διαπερατότητα [90].

3.1.2 Β-κατενίνη

Η ομάδα των κατενινών αποτελείται από την α-κατενίνη, το γονίδιο της οποίας εδράζεται στο χρωμόσωμα 5q και είναι μοριακού βάρους 102kDa, τη β-κατενίνη με γονίδιο εδραζόμενο στο χρωμόσωμα 3p με μοριακό βάρος 92kDa, και τη γ-κατενίνη

με γονίδιο εδραζόμενο στο χρωμόσωμα 17q και μοριακό βάρος 83kDa [91]. Οι κατενίνες σχηματίζουν με την E-καντερίνη σύμπλεγμα, γνωστό ως σύμπλοκο καντερίνης- κατενινών. Έρευνες απέδειξαν ειδικότερα ότι οι κατενίνες αντιδρούν με τα τελευταία 72 αμινοξέα της κυτταροπλασματικής περιοχής των καντερινών. Το σύμπλοκο αυτό δεν έχει ομοιογενή κατανομή στην επιφάνεια του κυττάρου, αλλά εντοπίζεται μόνο στα σημεία επαφής μεταξύ των κυττάρων (εικόνα 12), σχηματίζοντας πολυμοριακές δομές δίκην «φερμουάρ» (διακυτταρικές διασυνδέσεις συμφυτικού και στεγανού τύπου, adherence and tight junctions) [92]. Απώλεια της λειτουργικότητας ή και της έκφρασης οποιουδήποτε στοιχείου του συμπλόκου καντερίνης/κατενινών καθιστά το κύτταρο ανίκανο να προβεί σε ασβεστιοεξαρτώμενες αντιδράσεις προσκόλλησης, με τελικό αποτέλεσμα την απώλεια της κυτταρικής πολικότητας και, τελικά, της φυσιολογικής αρχιτεκτονικής των ιστών [93]. Πειράματα αφαίρεσης γενετικού υλικού, καθώς και μεταλλάξεων που αφορούν στην περιοχή σύνδεσης των καντερινών με τις κατενίνες, έχουν καταδείξει σαφώς ότι η συγκεκριμένη αυτή περιοχή των καντερινών είναι απολύτως απαραίτητη για να επιτευχθεί η σύνδεση των καντερινών με τις κυτταροσκελετικές πρωτεΐνες.



Εικόνα 12: Απεικόνιση της μοριακής δομής της ενδιάμεσης σύνδεσης

Η μη έκφραση ή η αποδέσμευση των κατενινών από το σύμπλοκο οδηγεί σε φωσφορυλίωση και σε απελευθέρωση της E-καντερίνης [94]. Η βιολογική σημασία του συμπλόκου καντερίνης/κατενινών, καθώς και η αυτόνομη δράση του κάθε μορίου, είναι πολλαπλή και σημαντικότερη. Εμπλέκεται στη διαδικασία της εμβρυϊκής εξέλιξης και διαφοροποίησης, στην πολικότητα, στη σταθερότητα και στην κινητικότητα των κυττάρων, όπως ήδη έχει αναφερθεί, αλλά επιπλέον το σύμπλοκο εμπλέκεται και στη διαδικασία της αγωγής του μηνύματος (signal transduction, μεταφορά σήματος, μηνυματική διαπόρευση).

Σήμερα, είναι πλέον αποδεκτό ότι οι β- και οι γ-κατενίνες βρίσκονται και στο κυτταρόπλασμα και στον πυρήνα των επιθηλιακών κυττάρων ανεξάρτητα από τη συμμετοχή της E-καντερίνης. Η β-κατενίνη συνδέεται και καταστέλλει υποδοχείς της κίνησης της τυροσίνης, όπως είναι ο υποδοχέας του επιδερμικού αυξητικού παράγοντα (EGF) και το ογκογονίδιο Erb2. Και οι δύο αυτοί υποδοχείς υπερεκφράζονται σε πολλές νεοπλασίες, όπως στον καρκίνο του μαστού, του πνεύμονα και του παχέος εντέρου. Φαίνεται ότι η β- και η γ-κατενίνη ασκούν δράση κατασταλτικού γονιδίου. Επιπλέον, τα μόρια της β-κατενίνης που ασκούν κατασταλτική δράση προέρχονται από το κυτταρόπλασμα και τον πυρήνα του κυττάρου, ενώ τα μόρια της β-κατενίνης που ασκούν προσκολλητική δράση προέρχονται από τη μεμβράνη του κυττάρου. Τα συστήματα αυτά ανταγωνίζονται μεταξύ τους για τη δέσμευση της β-κατενίνης, καθιστώντας την κατενίνη αυτή ρυθμιστή της εκδήλωσης ή όχι ενός νεοπλασματικού φαινότυπου [95].

Η α-, η β- και η γ-κατενίνη συνδέονται επίσης με το προϊόν του γονιδίου APC. Το γονίδιο αυτό είναι υπεύθυνο για τη φυσιολογική ανάπτυξη του ενδοθηλίου του παχέος εντέρου, ενώ υπερέκφρασή του παρατηρείται σε οικογενή πολυποδίαση του παχέος εντέρου καθώς και σε σποραδικές επιθηλιακές νεοπλασίες του πεπτικού

συστήματος (>75% σε μερικές μελέτες), της ουροδόχου κύστης και του μαστού. Μετάλλαξη του παρατηρείται στην οικογενή αδενωματώδη πολυποδίαση. Οι κατενίνες συνδέονται τόσο με το φυσιολογικό γονίδιο, όσο και με το μεταλλαγμένο. Η Ε-καντερίνη και το γονίδιο APC ανταγωνίζονται μεταξύ τους για τη σύνδεσή τους με τις κατενίνες [96]. Μελέτες έχουν δείξει ότι το γονίδιο APC ασκεί αρνητική παλίνδρομη ρύθμιση στα επίπεδα της β-κατενίνης, αναστέλλοντας τη φυσιολογική διαδικασία της προσκόλλησης των κυττάρων. Οι παρατηρήσεις αυτές έχουν ιδιαίτερη σημασία και ερμηνεύουν το φυσιολογικό μηχανισμό ανάπτυξης του επιθηλίου του παχέος εντέρου [97]. Στη διαδικασία αυτή, το σύμπλοκο καντερίνης/κατενινών παίζει ρυθμιστικό ρόλο. Αναστολή του ελέγχου των κατενινών οδηγεί σε άναρχο πολλαπλασιασμό των κυττάρων της βασικής μεμβράνης και σε ανεξέλεγκτη μετανάστευσή τους προς τον αυλό του εντέρου [98]. Έτσι, ερμηνεύεται εν μέρει η δημιουργία των πολυπόδων του εντέρου. Εξάλλου, σε περίπτωση τραυματισμού του εντερικού επιθηλίου, οι κατενίνες ενεργοποιούν αυτόν το μηχανισμό με σκοπό την αναγέννηση και την επούλωση του ενδοθηλίου. Η καντερίνη εκφράζεται ισχυρά στο επιθήλιο του φυσιολογικού εντέρου, αλλά επιπλέον και σε φλεγμονώδεις καταστάσεις. Έχει μελετηθεί η έκφραση του συμπλόκου καντερίνης/κατενινών στην ιδιοπαθή φλεγμονώδη νόσο του εντέρου (ελκώδης κολίτιδα και νόσος Crohn). Διαπιστώθηκε άμεση συσχέτιση μεταξύ της έκφρασής του και της δραστηριότητας της νόσου. Παρατηρήθηκε χαμηλή έκφραση της Ε-καντερίνης και της α-κατενίνης στις εξάρσεις των φλεγμονωδών νόσων του εντέρου, όχι όμως και της β- και της γ-κατενίνης [99]. Γενικά, στις προκαρκινωματώδεις αλλά και στις νεοπλασματικές καταστάσεις του εντέρου η ελαττωμένη έκφραση του συμπλόκου καντερίνης/κατενινών συσχετίζεται με μικρότερη διαφοροποίηση, προχωρημένο στάδιο της νόσου, ανεπαρκή ανταπόκριση στη θεραπεία και ελαττωμένη επιβίωση.

Μεταβολές στην έκφραση του συμπλέγματος E-καντερίνης/κατενινών ή και συνοδός αδυναμία να εντοπιστεί η καντερίνη στην παρά τη βασική μεμβράνη πλευρά του ενδοθηλιακού κυττάρου με ταυτόχρονη ανίχνευσή του στο κορυφαίο τμήμα έχει παρατηρηθεί σε αρκετές προκαρκινικές καταστάσεις, όπως σε αδενώματα του παχέος εντέρου, σε οισοφάγο Barrett και σε ενδοεπιθηλιακή νεοπλασία του τραχήλου της μήτρας.

Ένα σύνολο δημοσιεύσεων απέδειξε ότι η χαμηλή έκφραση της E-καντερίνης είναι ένα γενικό φαινόμενο που παρατηρείται σε μια ποικιλία όγκων του ανθρώπου. Εκτός από τον καρκίνο του παχέος εντέρου, η απώλεια της έκφρασης της E-καντερίνης έχει συσχετιστεί με μορφολογία χαμηλής διαφοροποίησης σε ένα μεγάλο αριθμό κακοηθειών, όπως τον καρκίνο του μαστού, πνεύμονα, του προστάτη, της ουροδόχου κύστης, του παγκρέατος, του οισοφάγου, του στομάχου, της κεφαλής και του αυχένα, του λάρυγγα καθώς και του τραχήλου της μήτρας [100].

3.1.3 ICAM-1 (CD54)

Η γονιδιακή υπερικογένεια των ανοσοσφαιρινών (Immunoglobulin gene superfamily, IgSF) περιλαμβάνει πολλά μέλη και αποτελείται από μόρια της κυτταρικής επιφάνειας, περιλαμβάνοντας περίπου το 50% των γλυκοπρωτεϊνών της επιφάνειας των λευκοκυττάρων. Παρουσιάζουν μια δομή που χαρακτηρίζεται από επαναλήψεις περιοχών παρόμοιων με εκείνες που ανευρίσκονται στις ανοσοσφαιρίνες, με μια κοινή σειρά 70–110 αμινοξέων [101]. Κάθε μονάδα σταθεροποιείται με ένα δισουλφιδικό δεσμό σταυρωτά μεταξύ των δύο κλώνων. Η Ig περιοχή προσφέρεται για διάφορες λειτουργίες, όπως π.χ. δρώντας ως υποδοχέας αυξητικών παραγόντων, ως υποδοχέας για την Fc περιοχή της ανοσοσφαιρίνης και επιπλέον δρώντας ως μόριο προσκόλλησης καθώς η προσκολλητική αυτή λειτουργία φαίνεται ότι χαρακτηρίζει τα περισσότερα από τα μέλη της συγκεκριμένης

υπεροικογένειας. Ένα από τα σημαντικότερα μόρια προσκόλλησης αυτής της υπερικογένειας είναι το διακυτταρικό μόριο προσκόλλησης (intercellular adhesion molecule-1, ICAM-1) [102].

Το ICAM-1 ή CD54, είναι μια διαμεμβρανική γλυκοπρωτεΐνη, μοριακού βάρους 90 kDa, με πέντε εξωκυτταρικές περιοχές προσομοιάζουσες με ανοσοσφαιρίνη. Η εικόνα 6 παρουσιάζει σχηματικά τη δομή των προσκολλητικών μορίων ICAM-1 και ICAM-2. Οι σημαντικότεροι προσδέτες για το ICAM-1 είναι οι β2 ιντεγκρίνες LFA-1 και Mac-1 (CD11b/CD18), που εκφράζονται στα λευκοκύτταρα. Η σύνδεση γίνεται μέσω των περιοχών 1 και 2 της ανοσοσφαιρίνης. Έτσι, το ICAM-1 μεσολαβεί στην προσκόλληση των λευκοκυττάρων με κύτταρα που εκφράζουν ICAM-1. Επίσης, το ICAM-1 συνδέεται με ινωδογόνο και το υαλουρονικό οξύ. Το ICAM-1 είτε ανιχνεύεται ανοστοϊστοχημικά ως διαμεμβρανική πρωτεΐνη, είτε ανευρίσκεται σε διαλυτή μορφή στον ορό του αίματος. Εκφράζεται στα ενδοθηλιακά και στα επιθηλιακά κύτταρα, στα λεμφοκύτταρα, στα μονοκύτταρα, στα ηωσινόφιλα, στα κερατινοκύτταρα, στα δενδριτικά κύτταρα, στα αρχέγονα αιμοποιητικά κύτταρα, στα ηπατοκύτταρα και στους ινοβλάστες. Απορρύθμιση της έκφρασης του μορίου προς υψηλότερα του φυσιολογικού επίπεδα πραγματοποιείται από τις φλεγμονώδεις κυτταροκίνες (παράγοντας νέκρωσης των όγκων-α, tumor necrosis factor-alpha, TNF-α, ιντερφερόνη-α, interferon-γ, IFN-γ και ιντερλευκίνη-1, interleukin-1, IL-1), ενώ αντιφλεγμονώδεις παράγοντες, όπως τα γλυκοκορτικοειδή, ελαττώνουν την έκφραση του προσκολλητικού αυτού μορίου [103].

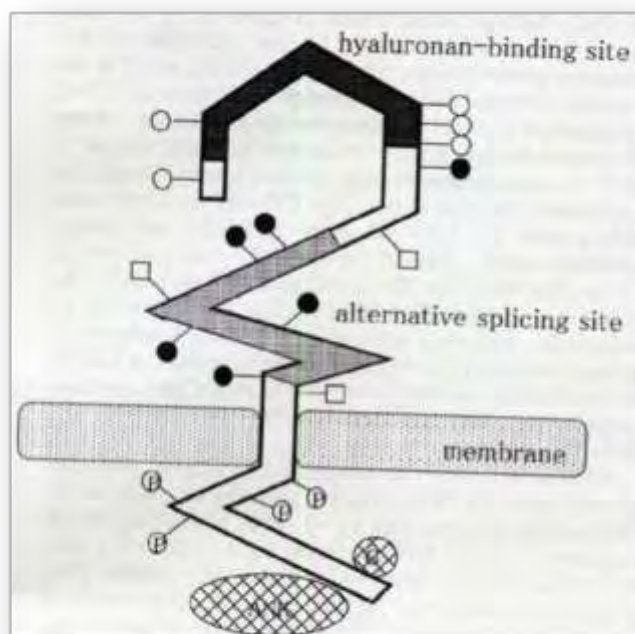
Στις θέσεις της φλεγμονής, οι φλεγμονώδεις κυτταροκίνες προκαλούν αύξηση της έκφρασης του ICAM-1 στα αγγειακά ενδοθηλιακά κύτταρα καθώς και ενεργοποίηση των λευκοκυτταρικών ιντεγκρινών LFA-1 και Mac-1. Αυτό οδηγεί σε προσκόλληση των λευκοκυττάρων στο περιοχικό ενδοθήλιο, που είναι ένα απαραίτητο βήμα για τη

μετανάστευση των λευκοκυττάρων στη θέση της φλεγμονής. Ο κυτταρικός τύπος του ICAM-1 είναι σταθερά συνδεδεμένος με την κυτταρική μεμβράνη. Υφίσταται όμως και ο διαλυτός τύπος του ICAM-1 (soluble, sICAM-1), ο οποίος μπορεί να προσδιοριστεί στον ορό του αίματος με ειδική ενζυμική ανοσοδραστική δοκιμασία, ELISA [89]. Η διαλυτή μορφή του ICAM-1 προέρχεται από πρωτεολυτική περικοπή προδρόμου μορίου ICAM-1. Γενικά, αυξημένα επίπεδα ορού του διαλυτού ICAM-1 συσχετίζονται με διάφορες φλεγμονώδεις καταστάσεις που προκαλούνται από βακτήρια, ιούς και αυτοάνοσες καταστάσεις, καθώς και με ορισμένα νεοπλάσματα. Ακόμη, μεταβολές του ICAM-1 έχουν ανευρεθεί σε σύνδρομο οξείας αναπνευστικής ανεπάρκειας του ενήλικα (ARDS). Γενικά, τα ICAM μόρια, αποτελώντας προσδέτη ορισμένων ιντεγκρινών, μεσολαβούν σε ετεροτυπικού χαρακτήρα αντιδράσεις προσκόλλησης κυττάρου προς κύτταρο (CAMs) [104].

3.1.4 CD44

Το CD44 είναι μια γλυκοπρωτεΐνη της κυτταρικής μεμβράνης που μεσολαβεί σε αντιδράσεις που πραγματοποιούνται είτε μεταξύ κυττάρων (cell-cell), είτε μεταξύ κυττάρου και στοιχείων της υποστρωματικής θεμέλιας ουσίας (cell-matrix). Είναι δηλαδή και CAM και SAM μόριο προσκόλλησης [105]. Το CD44 συνδέεται με υαλουρονικό οξύ, που ως γνωστόν αποτελεί βασικό συστατικό της εξωκυτταρικής θεμέλιας ουσίας, αλλά και με άλλες πρωτεΐνες της εξωκυτταρικής θεμέλιας ουσίας [92]. Η εικόνα 13 παριστάνει σχηματικά τη δομή του CD44. Στον άνθρωπο, το γονίδιο της πρωτεΐνης CD44 εδράζεται στο χρωμόσωμα 11p12 και αποτελείται από 21 τουλάχιστον εξόνια. Το CD44 εμπλέκεται σε διεργασίες όπως η εμβρυϊκή ανάπτυξη, η μετανάστευση των κυττάρων, η αγγειογένεση, η ενεργοποίηση και ο αποικισμός των λεμφοκυττάρων, καθώς και η παρουσίαση χημικών παραγόντων και

ορμονών. Επιπλέον, το ενδοκυττάριο τμήμα του CD44 εμπλέκεται στο μηχανισμό της μετάδοσης σήματος και την αλληλεπίδραση με τον κυτταροσκελετό, με σκοπό τη ρύθμιση της μετανάστευσης και της κυτταρικής διαίρεσης [106].



Εικόνα 13: Δομή του CD44

Το CD44 εκφράζεται ευρέως σε ποικίλους τύπους κυττάρων, με ιδιαίτερη έμφαση στα λεμφοκύτταρα, στα μακροφάγα, στους ινοβλάστες, στα επιθηλιακά κύτταρα και στα κερατινοκύτταρα [94]. Το CD44 προσέλκυσε το ενδιαφέρον πολλών ερευνητών, όταν σε πειραματικές εργασίες βρέθηκε ότι η παρουσία ορισμένων ισοτύπων του μορίου παρείχε μεταστατική δυνατότητα σε μη μεταστατικά κύτταρα. Αυτό παρατηρήθηκε σε κυτταρικές σειρές αδενοκαρκινώματος του παγκρέατος. Σήμερα, έχει διαπιστωθεί ότι μονοκλωνικά αντισώματα έναντι των επιτόπων των ισοτύπων του CD44 αναχαιτίζουν τη μεταστατική διαδικασία καρκινικών κυττάρων [107]. Διαταραχές στην έκφραση του CD44 ή των ισοτύπων του έχουν αναφερθεί σε διάφορα νεοπλάσματα ή κυτταρικές σειρές. Διαταραχές στην έκφραση του CD44 φαίνεται ότι επηρεάζουν τη βιολογική συμπεριφορά του νεοπλάσματος. Στα

περισσότερα νεοπλάσματα, όπως στον καρκίνο του μαστού, του στομάχου, του παχέος εντέρου, στο ηπατοκυτταρικό καρκίνωμα και στο μη Hodgkin λέμφωμα, η υπερέκφραση του CD44 συσχετίζεται με επιθετικότερη συμπεριφορά, μεγαλύτερη μεταστατική ικανότητα και μικρότερη επιβίωση [108]. Υπάρχουν όμως και νεοπλάσματα όπου η απώλεια ή η μειωμένη έκφραση του CD44 συσχετίζεται με επιθετικότερη συμπεριφορά και με μικρότερη επιβίωση, όπως παρατηρείται σε καρκινώματα από πλακώδη κύτταρα της κεφαλής και του αυχένα, στα καρκινώματα του προστάτη, της ουροδόχου κύστης, του τραχήλου της μήτρας και στα μελανώματα [109]. Η ποικιλία στην έκφραση των ισοτύπων του μορίου CD44 πιθανόν να αντανακλά τη διαφορετική έκφραση των ιστών από τους οποίους προέρχονται οι διάφοροι ισότυποι. Προς το παρόν, παραμένει άγνωστο εάν οι διαταραχές της έκφρασης εμπλέκονται στην παθογένεια του καρκίνου ή αν αυτό είναι το αποτέλεσμα της πολυσταδιακής διαδικασίας της καρκινογένεσης.

CD44 έχει ανιχνευτεί και στον ορό και τα επίπεδά του γενικά αντανακλούν την ενεργότητα της νόσου, ενώ έχει ανευρεθεί και στον ορό φυσιολογικών ατόμων. Η πηγή προέλευσης του διαλυτού CD44 δεν είναι γνωστή. Έχει βρεθεί ότι τα ουδετερόφιλα λευκοκύτταρα και όχι τα λεμφοκύτταρα, όταν διεγερθούν σε καλλιέργειες, αποβάλλουν τα CD44. Επίσης, η αλληλεπίδραση των λεμφοκυττάρων με τα ουδετερόφιλα λευκοκύτταρα και όχι με τους ινοβλάστες έχει ως αποτέλεσμα την απώλεια μερικών επιφανειακών αντιγόνων. Επιπλέον, διαλυτό CD44 έχει ανιχνευτεί και σε καλλιέργειες κερατινοκυττάρων και καρκινικών κυττάρων. Η βιολογική σημασία του ανιχνεύσιμου CD44 στον ορό δεν είναι γνωστή. Έχει βρεθεί ότι σε ασθενείς με καρκίνωμα ουροδόχου κύστης αυξάνονται τα επίπεδα του διαλυτού CD44v2 στα ούρα. Επιπρόσθετα, ασθενείς με καρκίνωμα στομάχου ή εντέρου σε προχωρημένο στάδιο εμφανίζουν επίσης αυξημένα επίπεδα CD44 στον

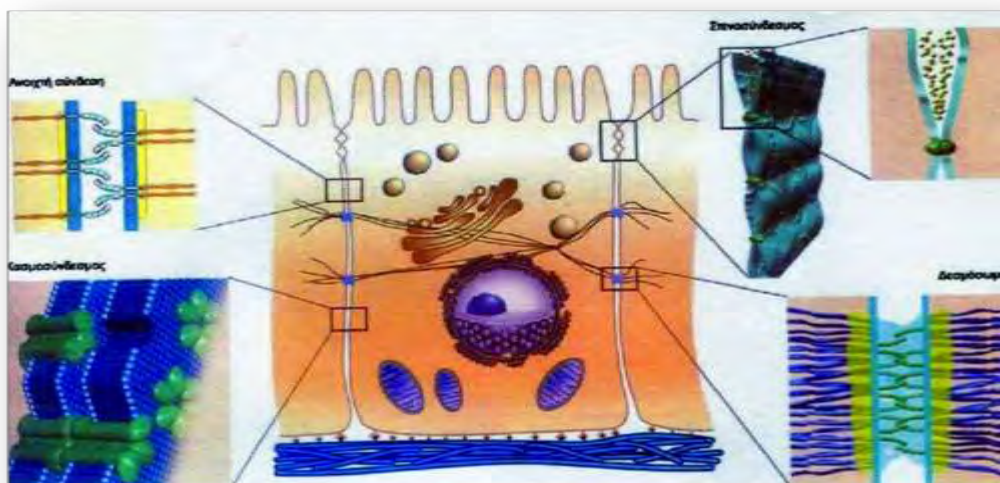
ορό [110].

Διαταραχές της έκφρασης του γονιδίου του CD44 ανιχνεύονται από τα αρχικά στάδια της καρκινογένεσης και αυξάνονται όταν το νεόπλασμα έχει μεταπέσει σε διηθητικό και μεταστατικό τύπο. Οι παρατηρήσεις αυτές προκύπτουν από διάφορες μελέτες, οι οποίες έχουν πραγματοποιηθεί σε προνεοπλασματικές καταστάσεις, όπως είναι οι δυσπλαστικές αλλοιώσεις του ουροθηλίου, τα αδενώματα του παχέος εντέρου, καθώς επίσης και οι αρχόμενες αλλοιώσεις κακοήθους εξαλλαγής από *in situ* σε διηθητικό καρκίνωμα [111]. Επίσης, έχει βρεθεί ότι η έκφραση του CD44 σχετίζεται με την αυξητική δραστηριότητα του όγκου, όπως αυτή εκτιμάται από διάφορους δείκτες πολλαπλασιασμού (PCNA, Ki-67), καθώς και με την έκφραση της μεταλλαγμένης p53 πρωτεΐνης [112].

3.2 ΣΤΕΝΟΣΥΝΔΕΣΜΟΙ (Tight junctions)

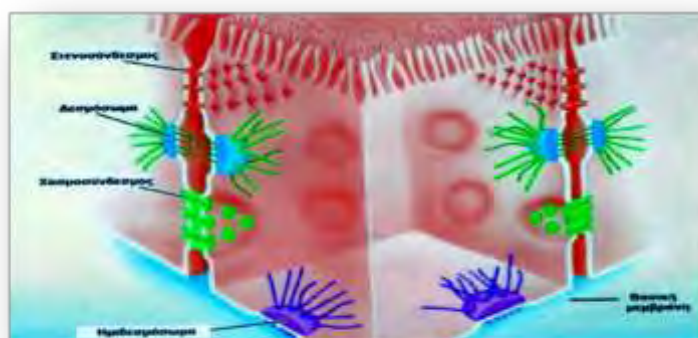
Στο πλευρικό τμήμα του κυττάρου, η πλασματική μεμβράνη παρουσιάζει ορισμένες διαφοροποιήσεις, οι οποίες επιτελούν σημαντικές λειτουργίες. Οι διαφοροποιήσεις αυτές είναι διαμεμβρανικές συνδέσεις που αναπτύσσονται μεταξύ γειτονικών κυττάρων με την έναρξη της διαφοροποίησης των ιστών και συμβάλλουν στη συγκρότηση και επικοινωνία τους. Οι μεμβρανικές διαφοροποιήσεις διακρίνονται σε τρεις κυρίως τύπους.

α) Σύνδεσης: συγκρατούν τα γειτονικά κύτταρα και συμβάλλουν στη δημιουργία των ιστών. Στη κατηγορία αυτή ανήκουν το δεσμόσωμα και η ενδιάμεση σύνδεση που υπάρχουν εκτεταμένα στο ζωικό βασίλειο (Εικόνα 14).




Εικόνα 14: Απεικόνιση των μεμβρανικών διαφοροποιήσεων της πλευρικής περιοχής ενός ζωικού κυττάρου

β) Απόφραξης: κλείνουν το διακυτταρικό χώρο και δεν επιτρέπουν σε αυτόν την είσοδο εξωκυτταρικών ουσιών, ενώ ταυτόχρονα περιορίζουν πλέον την πλευρική διάχυση των πρωτεϊνών. Στην κατηγορία αυτή ανήκει ο στενοσύνδεσμος (Εικόνα 15 και 16).

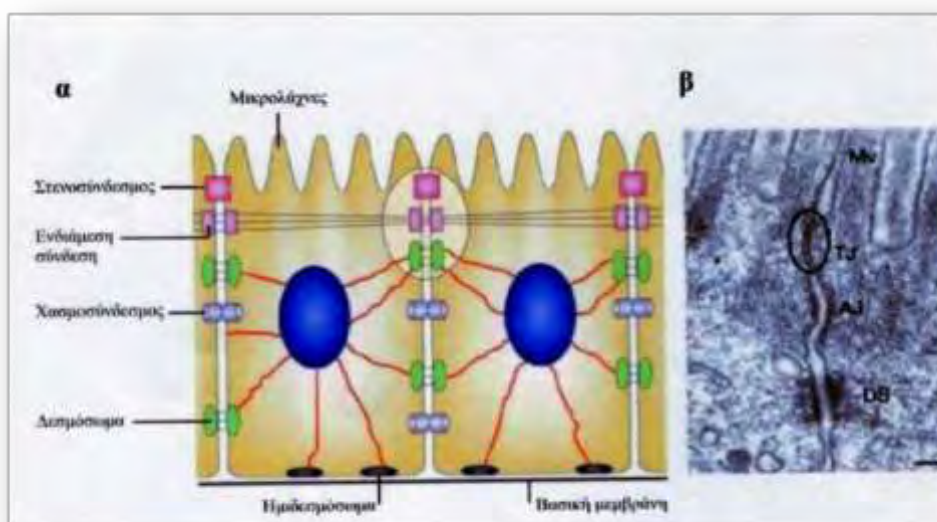


Εικόνα 15: Απεικόνιση των μεμβρανικών διαφοροποιήσεων της πλευρικής περιοχής ενός κυττάρου.



Εικόνα 16: Ηλεκτρονικές φωτογραφίες στενοσυνδέσμων με την τεχνική της ψυκτοεξάχνωσης

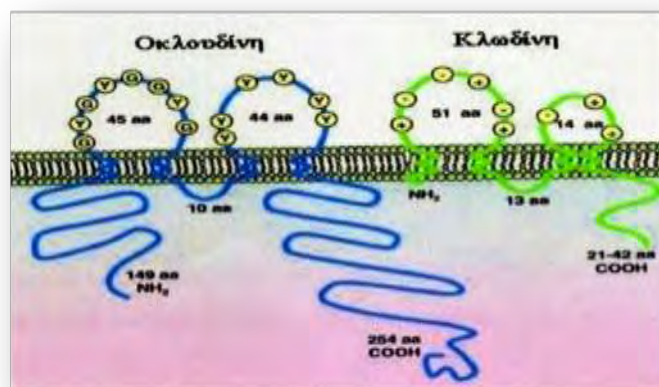
γ) Επικοινωνίας: επιτρέπουν μέσω υδρόφιλων καναλιών την επικοινωνία των γειτονικών κυττάρων. Στην κατηγορία αυτή ανήκουν ο χασμοσύνδεσμος (ζωϊκά κύτταρα), και οι πλασμοδέσμες (φυτικά κύτταρα) (Εικόνα 17) [113].



Εικόνα 17: Απεικόνιση και ηλεκτρονική φωτογραφία των διαφόρων τύπων μεμβρανικών διαφοροποιήσεων

Ακριβώς κάτω από την πλασματική μεμβράνη, στο σημείο όπου ενώνονται δύο γειτονικά κύτταρα, υπάρχουν οι στενοσύνδεσμοι. Οι στενοσύνδεσμοι παρατηρούνται κυρίως σε κύτταρα σπονδυλωτών και είναι άφθονοι στα επιθηλιακά κύτταρα του πεπτικού συστήματος. Στην περιοχή των στενοσυνδέσμων οι μεμβράνες των δύο γειτονικών κυττάρων βρίσκονται πολύ κοντά η μία στην άλλη και έρχονται σε άμεση επαφή στο διακυτταρικό διάστημα σχηματίζοντας έτσι μεμβρανικά «φιλιά» [114].

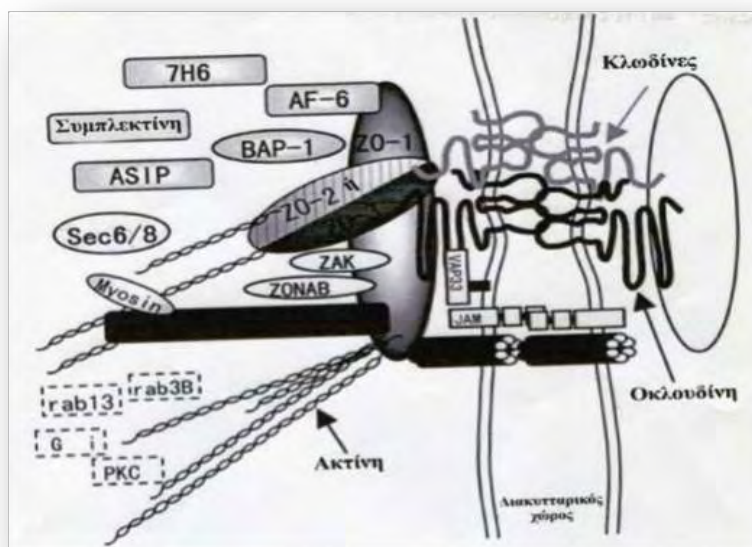
Η μοριακή δομή των στενοσυνδέσμων αποτελείται από διαμεμβρανικές και κυτταροπλασματικές πρωτεΐνες που συνδέονται στην όλη δομή. Κυριότερες διαμεμβρανικές πρωτεΐνες είναι η οκλουδίνη, οι κλωντίνες και η JAM (Junctional adhesion molecule). Η οκλουδίνη έχει MW 60 kDa, τέσσερα διαμεμβρανικά τμήματα και δύο κυτταρικούς βρόχους (Εικόνα 18). Ανοσοκυτταροχημικά, η πρωτεΐνη αυτή εντοπίζεται στις θέσεις των «μεμβρανικών φιλιών». Οι κλωντίνες έχουν επίσης τέσσερα διαμεμβρανικά τμήματα αλλά δεν παρουσιάζουν καμία ομοιότητα με την οκλουδίνη [115].



Εικόνα 18: Μοριακή δομή της οκλουδίνης και κλωντίνης

Πιστεύεται ότι η ύπαρξη διαφορετικών κλωντινών συμβάλλει με διαφορετικό τρόπο στη διαπερατότητα των στενοσυνδέσμων. Κυριότερες κυτταροπλασματικές πρωτεΐνες είναι η ZO-1, ZO-2 και η ZO-3 που θεωρούνται πρωτεΐνες-υπόβαθρο των

στενοσυνδέσμων. Επίσης στην όλη δομή συνδέονται και διάφορες άλλες πρωτεΐνες όπως η ζινκουλίνη, η AF-6, η συμπλεκτίνη, και άλλες. Η ZO-1 συνδέεται με τις κλωντίνες και την οκλουδίνη, ενώ η ZO-2 και ZO-3 με την ακτίνη και την ζινκουλίνη (εικόνα 19) [116].



Εικόνα 19 : Απεικόνιση των διαφόρων αλληλεπιδράσεων των πρωτεϊνών στο στενοσύνδεσμο.

3.2.1 Κλωντίνη-1

Οι κλωντίνες έχουν τέσσερις διαμεμβρανικές περιοχές με N- και O-άκρα στο κυτταρόπλασμα. Η πρώτη εξωτερική θηλιά αποτελείται από περίπου 53 αμινοξέα και η δεύτερη είναι πολύ μικρότερη, με περίπου 24 αμινοξέα. Το N-τερματικό άκρο είναι συνήθως πολύ μικρό, ενώ το O-τερματικό άκρο κυμαίνεται από 21 έως 63 αμινοξέα και είναι απαραίτητο για τον εντοπισμό αυτών των πρωτεϊνών στους στενοσυνδέσμους [117].

Οι κλωντίνες είναι απαραίτητες για τη σφράγιση των συνδέσμων στα επιθηλιακά κύτταρα και τον έλεγχο στην παρακυτταρική ροή των ιόντων και μικρών μορίων. Οι κλωντίνες είναι παρούσες σε φυσιολογικούς ιστούς, σε συνθήκες υπερπλασίας,

καλοήγη νεοπλάσματα και καρκινώματα που εμφανίζουν επιθηλιακή διαφοροποίηση. Απώλεια των κλωντινών έχει αναφερθεί σε αρκετές κακοήθειες [118].

Το πρότυπο έκφρασης των κλωντινών εξαρτάται από το είδος του ιστού και οι πειρσσότεροι ιστοί εκφράζουν πολλαπλές κλωντίνες. Οι κλωντίνες μπορούν να αλληλεπιδράσουν με τις κλωντίνες γειτονικών κυττάρων με ομότυπο ή ετερότυπο τρόπο για να σχηματίσουν στεγανές συνδέσεις. Πολλές μελέτες δείχνουν ότι ο συνδυασμός των κλωντινών καθορίζει την εκλεκτικότητα και την διαπερατότητα των στενοσυνδέσμων σε έναν δεδομένο ιστό [119].

Η λειτουργία των κλωντινών στη διατήρηση της φυσιολογικής ομοιοστασίας των επιθηλιακών κυττάρων έχει μελετηθεί καλά. Ωστόσο, ο ρόλος τους στη διαδικασία της ογκογένεσης είναι λιγότερο σαφής. Η ακριβής βιολογική σημασία της έκφρασης των κλωντινών στον καρκίνο παραμένει σε μεγάλο βαθμό άγνωστη [120].

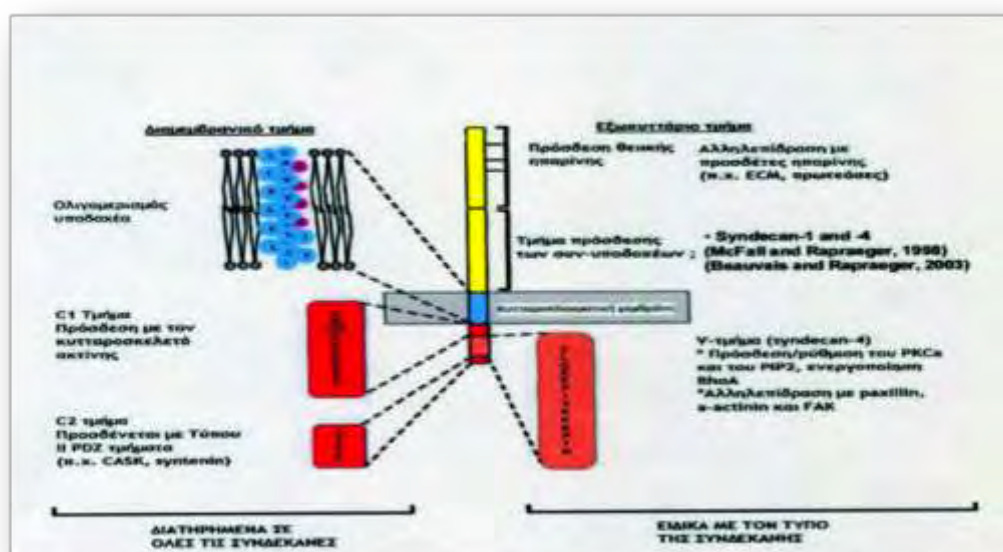
Τα καρκινικά κύτταρα μπορούν να εξαπλωθούν από την πρωτοπαθή εστία σε άλλα μέρη του σώματος, με μια διαδικασία γνωστή ως μετάσταση. Κατά τη διάρκεια της μετάστασης και για να επιτευχθεί αυτή, πρέπει να ολοκληρωθούν ορισμένα βασικά βήματα. Ένα σημαντικό βήμα είναι η μετάβαση επιθηλίου-μεσεγχύματος. Κατά τη διάρκεια αυτής της μετάβασης, τα επιθηλιακά κύτταρα ρυθμίζουν ελαττώνοντας τις δομές προσκόλλησης κυττάρου-κυττάρου, μεταβάλλοντας την πολικότητά τους, αναδιοργανώνοντας τον κυτταροσκελετό τους και την κινητικότητά τους. Οι στενοσυνδέσεις εμπλέκονται σε αυτή τη διαδικασία. Μείωση της έκφρασης της κλωντίνης-6 στα πορογενή καρκινώματα του μαστού συσχετίζεται με την μετάσταση σε λεμφαδένες. Η μειωμένη έκφραση της κλωντίνης-7 συσχετίζεται με υψηλό βαθμό κακοήθειας του όγκου, μεταστάσεις σε επιχώριους λεμφαδένες και απομακρυσμένες μεταστάσεις στον καρκίνο του μαστού. Μειωμένη έκφραση της κλωντίνης-1 έχει παρατηρηθεί στον καρκίνο του μαστού και του παχέος εντέρου. Η μειωμένη έκφραση

ορισμένων κλωντινών στον καρκίνο είναι συνεπής με την γενικά αποδεκτή ιδέα ότι η ογκογένεση συνοδεύεται από τη διαταραχή των στενοσυνδέσμων, είτε χάλαση των συνδέσμων είτε διακοπή, μια διαδικασία που παίζει σημαντικό ρόλο στην απώλεια της συνοχής, η εισβολή και η έλειψη διαφοροποιήσεως που παρατηρείται σε καρκινικά κύτταρα. Παραδόξως, άλλες μελέτες έχουν δείξει ότι ορισμένες κλωντίνες υπερεκφράζονται στον καρκίνο. Για παράδειγμα, η μελέτη της έκφρασης του γονιδίου του καρκίνου των ωοθηκών έδειξε ότι η κλωντίνη-3 και κλωντίνη-4 υπερεκφράζονται σε αυτή τη μορφή καρκινώματος [121], ενώ η κλωντίνη-1 φαίνεται να υπερεκφράζεται στο καρκίνο του παχέος εντέρου [122].

3.3 ΕΞΩΚΥΤΤΑΡΙΑ ΘΕΜΕΛΙΑ ΟΥΣΙΑ

Η εξωκυττάρια θεμέλια ουσία (ECM) εξυπηρετεί διαφορετικές λειτουργίες και είναι ένα σημαντικό συστατικό του κυτταρικού μικροπεριβάλλοντος. Η ECM είναι μια ιδιαίτερα δυναμική δομή, υποβάλλεται διαρκώς σε διαδικασία αναδιαμόρφωσης, όπου τα συστατικά της εναποτίθεται, αποικοδομούνται ή μεταβάλλονται με άλλο τρόπο. Η αναδιαμόρφωσή της είναι ένας σημαντικός μηχανισμός με τον οποίο η διαφοροποίηση των κυττάρων μπορεί να ρυθμιστεί, συμπεριλαμβανομένων διαδικασιών, όπως η δημιουργία και διατήρηση των θέσεων των βλαστικών κυττάρων, η μορφογένεση διακλαδώσεων, η αγγειογένεση, η ανακατασκευή των οστών και η επούλωση των πληγών [123]. Αντίθετα, ανώμαλη δυναμική της ECM οδηγεί σε απορρύθμιση του κυτταρικού πολλαπλασιασμού και διήθηση, σε αποτυχία του κυτταρικού θανάτου και απώλεια της κυτταρικής διαφοροποίησης, με αποτέλεσμα εκ γενετής ανωμαλίες και παθολογικές διεργασίες, συμπεριλαμβανομένης της ίνωσης του ιστού και του καρκίνου [124]. Ως εκ τούτου, η κατανόηση των μηχανισμών της αναδιαμόρφωσης της ECM και της ρύθμισής της, είναι απαραίτητη για την ανάπτυξη νέων θεραπευτικών παρεμβάσεων για τις

ασθένειες και νέων στρατηγικών για τη μηχανική ιστών και την αναγεννητική ιατρική.



Εικόνα 20: Δομή των συνδεκανών στο φυσιολογικό κύτταρο

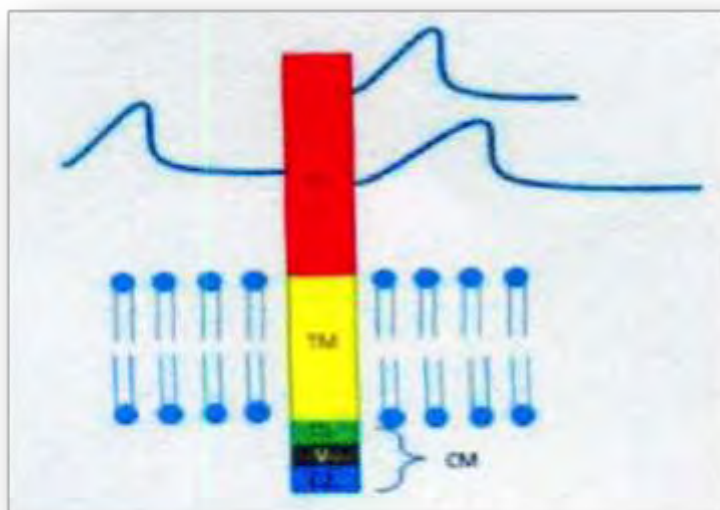
Οι παράγοντες -κυτταρικοί και μοριακοί μηχανισμοί- που εμπλέκονται στην αναδιαμόρφωση της ECM, ρυθμίζονται στενά για να επιτευχθεί μια λεπτή ισορροπία ανάμεσα στη σταθερότητα και την αναδιαμόρφωση της ECM, επηρεάζοντας την κυτταρική συμπεριφορά. Η ECM αποτελείται από ποικιλία βιοχημικών και δομικών συστατικών. Βιοχημικά, διακρίνονται σε πρωτεΐνες, πρωτεογλυκάνες και γλυκοπρωτεΐνες, καθεμιά από τα οποίες έχει διαφορετικές υποκατηγορίες των συστατικών και ποικίλες φυσικές και βιοχημικές ιδιότητες. Μερικές από τις πρωτεΐνες της ECM, συμπεριλαμβανομένων των κολλαγόνων ινών και της ελαστίνης, σχηματίζουν ινίδια από μονομερείς πρωτεΐνες και συνεισφέρουν στη αντοχή σε μεγάλη τάση και την ιξωδοελαστικότητα του ιστού. Άλλες πρωτεΐνες, όπως η φιμπρονεκτίνη, η λαμινίνη και το ινωδογόνο, συμμετέχουν επίσης στη δημιουργία του δικτύου της ECM, όπως τις συνδέσεις ή τη διασύνδεση των πρωτεϊνών [125]. Τα πιο σημαντικά ένζυμα στην αναδιαμόρφωση της ECM είναι μεταλλοπρωτεϊνάσες. Οι

δύο κύριες οικογένειες των μεταλλοπρωτεϊνών, συμπεριλαμβανομένων των οικογενειών των μεταλλοπρωτεϊνών της θεμέλιας ουσίας (MMP) και disintegrin και μεταλλοπρωτεϊνών με μοτίβα θρομβοσπονδίνης (ADAMTS), ειδικεύονται στην αποδόμηση της ECM [126].

3.3.1 Συνδεκάνη-1 (CD138)

Είναι μια διαμεμβρανική πρωτεΐνη τύπου I, η οποία ανήκει στην οικογένεια των πρωτεογλυκανών θεικής ηπαρίνης (heparan sulfate proteoglycan- HSPGs), με ένα N-τελικό πεπτίδιο, μία εξωτερική περιοχή (ectodomain) η οποία περιέχει αρκετές αλληλουχίες για την πρόσδεση της γλυκοζαμίνης, μία υδρόφοβη διαμεμβρανική περιοχή και μία βραχεία C- τελική κυτταροπλασματική περιοχή (domain) (Εικόνα 20). Υπάρχουν τέσσερις καλά γνωστές συνδεκάνες, με ομόλογες διαμεμβρανικές και κυτταροπλασματικές περιοχές, αλλά αρκετά διαφορετικές εξωκυττάριας περιοχές (Εικόνα 21) [127]. Οι συνδεκάνες -1 και -3 και οι συνδεκάνες -2 και -4 θεωρούνται ότι αποτελούν υποοικογένειες, σύμφωνα με την σύγκριση των ακολουθιών μέσα στις περιοχές τους. Μαζί με άλλα μόρια προσκόλλησης, όπως τις ιντεγκρίνες και τις καντερίνες, οι συνδεκάνες εμπλέκονται στη ρύθμιση της κυτταρικής διαφοροποίησης, τον κυτταρικό πολλαπλασιασμό, τη μετανάστευση, και τη διαμόρφωση της δραστηριότητας του παράγοντα ανάπτυξης. Επίσης ρυθμίζουν την αγγειογένεση, την προσκόλληση κύτταρου-κύτταρο και κυττάρου-εξωκυττάριας θεμέλιας ουσίας και μπορεί να επηρεάσουν την συμπεριφορά των κακοήθων κυττάρων [128, 129].

Η έκφραση της πρωτεΐνης συνδεκάνης-1 είναι παρούσα σε ώριμα επιθηλιακά κύτταρα, ιδιαίτερα σε πλακώδους και μεταβατικού τύπου [130]. Μελέτες απέδειξαν ότι σε ποντίκια φαίνεται να απουσιάζει από τα ενδοθηλιακά κύτταρα και τα φυσιολογικά μεσεγχοματικά κύτταρα ενηλίκων. Η θετικότητα για συνδεκάνη-1 χαρακτηρίζεται από έντονη χρώση στην κυτταρική μεμβράνη.



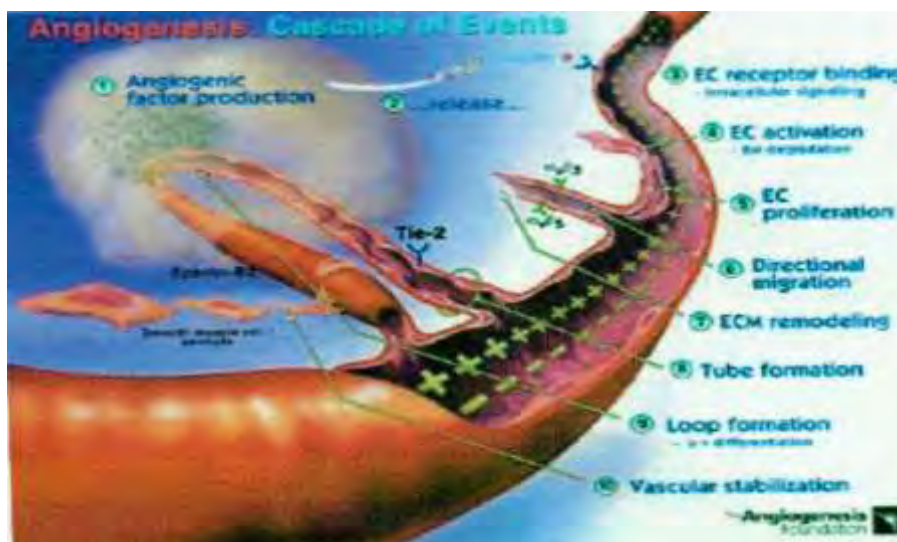
Εικόνα 21: Απεικόνιση της δομής της συνδεκάνης-1

Έχει αναφερθεί συσχέτιση μεταξύ της έκφρασης της συνδεκάνης-1 και της κλινικής έκβασης σε καρκίνωμα εκ πλακωδών κυττάρων της κεφαλής και τραχήλου, με συνδεκάνη-1 θετικούς όγκους που εμφανίζουν υψηλότερη ολική επιβίωση και ελεύθερης νόσου [131]. Μελέτες έχουν δείξει ανοσοϊστοχημική αντίδραση για την συνδεκάνη-1 και σε μη αιμοποιητικές διαταραχές, συμπεριλαμβανομένων του καρκίνου του μαστού [132], γαστρικού καρκινώματος [133], ηπατοκυτταρικού καρκινώματος [134], παγκρεατικού καρκινώματος [135], αδеноκαρκινώματος παχέος εντέρου [136, 137], καρκινώματος του προστάτη [140], μυελοειδούς και θηλώδους καρκινώματος του θυρεοειδούς αδένα [141], καρκινώματος του τραχήλου της μήτρας [142] και νεφροκυτταρικών καρκινωμάτων [143]. Αν και το ευρύ φάσμα ανοσοαντίδρασης της συνδεκάνης-1 ουσιαστικά αποκλείει τον ρόλο της για διαγνωστική διάκριση σε μη αιμοποιητικές διαταραχές, η έκφρασή της σε αυτούς τους όγκους θα μπορούσε να έχει ρόλο στην ογκογένεση μέσω της σύνδεσής της με αγγειογόνους ή αυξητικούς παράγοντες [144].

3.4 ΑΓΓΕΙΟΓΕΝΕΣΗ

Η δημιουργία νέων αγγείων από προϋπάρχοντα, μπορεί να γίνει με δύο μηχανισμούς: την νεοαγγειογένεση (vasculogenesis) και την αγγειογένεση (angiogenesis). Νεοαγγειογένεση είναι η de novo (αυτόχθονη) ανάπτυξη ενδοθηλιακών κυττάρων από πρόδρομα κύτταρα, τους αγγειοβλάστες, η οποία συμβαίνει κατά τη διάρκεια της εμβρυϊκής ανάπτυξης με σκοπό τον σχηματισμό των αγγείων [145]. Αγγειογένεση είναι η δημιουργία νέων αγγείων από προϋπάρχοντα (Εικόνα 22).

Τα αιμοφόρα αγγεία σχηματίζονται από πρόδρομα κύτταρα των ενδοθηλιακών κυττάρων, τους αγγειοβλάστες, οι οποίοι προέρχονται από το μεσόδερμα. Η διαδικασία της νεοαγγειογένεσης λαμβάνει χώρα κατά την εμβρυϊκή ανάπτυξη. Τα πρόδρομα αυτά κύτταρα μεταναστεύουν, διαφοροποιούνται και πολλαπλασιάζονται σε έναν ιστό σχηματίζοντας ένα αγγειακό πλέγμα. Στη συνέχεια, σχηματίζουν κανάλια που λαμβάνουν την ακριβή τοποθεσία των μελλοντικών αγγείων [146, 147]. Από τη στιγμή που έχει διαμορφωθεί αυτός ο σχηματισμός, το ενδοθήλιο περιβάλλεται από βασική μεμβράνη, λεία μυϊκά κύτταρα και περικύτταρα και έτσι αποκτά τη μορφή των ώριμων αγγείων. Η διαδικασία της νεοαγγειογένεσης ελέγχεται από την οικογένεια του αυξητικού παράγοντα VEGF και των υποδοχέων του [148].



Εικόνα 22: Σχηματισμός της αγγειογένεσης

Όταν δημιουργηθεί το κυρίως αγγειακό πλέγμα μέσω της διαδικασίας της νεοαγγειογένεσης, τότε νέα τριχοειδή αγγεία μπορούν να δημιουργηθούν από τα προϋπάρχοντα, μέσω της διαδικασίας της αγγειογένεσης. Οι μηχανισμοί με τους οποίους μπορεί να συμβεί αυτό είναι δύο, με εκβλάστηση (sprouting) και με διάσπαση (splitting) των ήδη υπαρχόντων αγγείων. Η αγγειογένεση με εκβλάστηση πιθανώς επάγεται από την υποξία, καθώς ενεργοποιείται η έκφραση διαφόρων γονιδίων που συμμετέχουν στον σχηματισμό των αγγείων και την ωρίμανσή τους, όπως η συνθάση του NO, VEGF και αγγειοποιητίνη (Πίνακας 2). Επίσης, χαμηλό pH, μη φυσιολογική υδροστατική πίεση και καταστάσεις είναι αιτίες που επηρεάζουν τον σχηματισμό, την ωρίμανση και τη διαφοροποίηση μικρών και μεγάλων αγγείων, στα πλαίσια φυσιολογικών διαδικασιών [146-148].

Ο δεύτερος μηχανισμός με τον οποίο πραγματοποιείται η αγγειογένεση είναι με διάσπαση διατριχοειδικών τμημάτων ή θέσεων του εξωκυτταρικού υλικού. Η διαδικασία αυτή παρατηρήθηκε για πρώτη φορά στον εμβρυϊκό πνεύμονα. Η αγγειογένεση με διάσπαση συντελείται με τον πολλαπλασιασμό των ενδοθηλιακών κυττάρων μέσα σε ένα αγγείο, όπου και παράγεται ένας ευρύς αυλός. Στη συνέχεια ακολουθεί διάσπαση διατριχοειδικών τμημάτων ή σύντηξη του αυλού με προϋπάρχοντα αγγεία και διάσπασή τους σε τριχοειδή [146-148].

Μια από τις πιο υποσχόμενες αντικαρκινικές στρατηγικές είναι εκείνη που βασίζεται στην αναστολή της αγγειογένεσης. Σε αντίθεση με τις κλασσικές αντικαρκινικές θεραπείες, η αντι-αγγειογενετική θεραπεία κατέχει τη μοναδική υπόσχεση θεραπείας της νόσου σε περιπτώσεις απουσίας κυτταροτοξικότητας ή σε αντίσταση στα φάρμακα. Τα τελευταία χρόνια έχουν γίνει έρευνες που δίνουν έμφαση στην αγγειογένεση και έχουν αποδειχθεί κρίσιμες για τις επόμενες έρευνες και τη

σκιαγράφηση των κυτταρικών και μοριακών μηχανισμών που απαιτούνται για την επιτυχή αγγειογένεση [149-153].

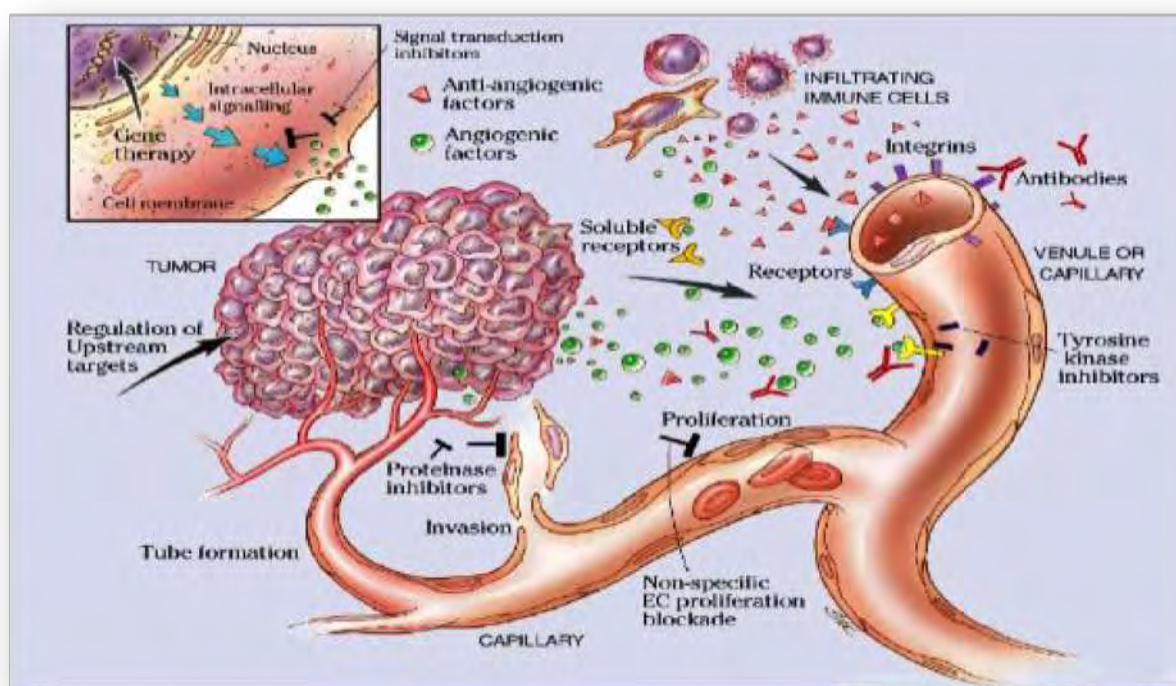
Πίνακας 2. Ρυθμιστές της αγγειογένεσης

Αγγειογενετικοί παράγοντες	Αντιαγγειογενετικοί παράγοντες
VEGF	Αρρεστίνη
PlGF	Κουνστατίνη
FGF-1, FGF-2	Τμήματα κολλαγόνου
HARP	EFC-XV
PDGF	Ενδορεπελίνη
HGF/SF	Ενδοστατίνη
TGF- α	Τμήματα ινονεκτίνης
TGF- β	Φιμπουλίνη
EGF	Θρομβοσπονδίνη-1 και -2
IGF-1	Τουμστατίνη
TNF- α	Ιντερφερόνες
IL-8	Ιντερλευκίνες
IL-3	PEDF
Προσταγλαδίνη E1, E2	Παράγοντας αιμοπεταλίων-4
COX-2	Αγγειοστατίνη
Αγγειογενίνη	Αντιθρομβίνη III
Οιστρογόνα	2- Μεθοξυοιστραδιόλη
Προλιφερίνη	PEX
Τμήματα υαλουρονικού οξέος	Τμήματα προλακτίνης
Ολιγοσακχαρίτες	sFlt-1
Ερυθροποιητίνη	TIMPs
G-CSF	Τροπονίνη-1
GM-CSF	Βασοστατίνη
VCAM-1	Plasminogen kringle 5
E-σελεκτίνη	
NO	
Αγγειοποιητίνη-1	

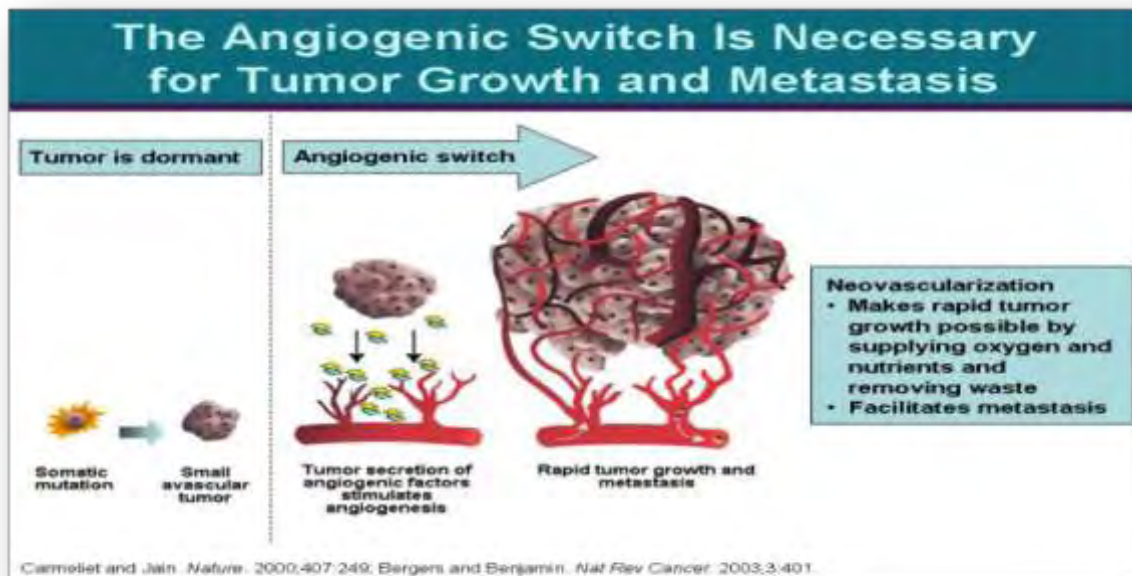
Έτσι, γνωρίζουμε ότι η διαδικασία σχηματισμού νέων τριχοειδών αγγείων απαιτεί τα εξής γεγονότα για να συμβεί με εύρυθμο και συστηματικό τρόπο κάτω από την επιρροή αγγειογενικών μιτογόνων: διάλυση της περιτριχοειδικής μεμβράνης του μητρικού φλεβιδίου από ένζυμα που αποσυνθέτουν την εξωκυττάρια ουσία, προερχόμενα από τα διαφυγόντα τριχοειδικά ενδοθηλιακά κύτταρα, μετανάστευση και πολλαπλασιασμός των ενδοθηλιακών κυττάρων και σχηματισμός ομοιάζοντων με τριχοειδή (capillary-like) σωληναρίων με αυλό και τελικά ωρίμανση αυτού του

τριχοειδικού αγωγού μέσω των περικυττάρων, ακολουθούμενη από σύνθεση και αναδιαμόρφωση της ώριμης εξωκυττάριας ουσίας (Εικόνες 23 και 24) [149-153].

Σημείο κλειδί στην ανάπτυξη του όγκου είναι η απόκτηση δικής του αγγείωσης με αποτέλεσμα αυτός να αναπτύσσεται και να επεκτείνεται. Ο «διακόπτης του αγγειογενετικού φαινότυπου», σύμφωνα με έρευνες που έχουν γίνει, είναι το καθαρό ισοζύγιο μεταξύ των διεγερτών και των αναστολέων της αγγειογένεσης. Η αλλαγή, λοιπόν, της ισορροπίας αυτών των ρυθμιστών υπέρ των διεγερτών προάγει την ανάπτυξη του όγκου, ενώ η αλλαγή της ισορροπίας υπέρ των αναστολέων καταστέλλει την διαδικασία [149-153].



Εικόνα 23:Απεικόνιση αγγειογένεσης



Εικόνα 24 : Μοριακός μηχανισμός ανάπτυξης του όγκου και μετάστασης

3.4.1 PECAM-1 (CD31)

Ένα από τα σημαντικότερα μόρια προσκόλλησης της υπεροικογένειας των ανοσοσφαιρινών (IgSF) είναι το μόριο προσκόλλησης των αιμοπεταλίων και των ενδοθηλιακών αγγειακών κυττάρων (platelet endothelial cell adhesion molecule-1, PECAM-1). Το PECAM-1, γνωστό και ως endoCAM, είναι μια γλυκοπρωτεΐνη, μοριακού βάρους 120 kDa, που εκφράζεται σε μεγάλες ποσότητες από τα ενδοθηλιακά κύτταρα των διακυτταρικών διασυνδέσεων και από τους υποπληθυσμούς των T-κυττάρων. Σε μικρότερες ποσότητες παράγεται από τα αιμοπετάλια, τα μονοκύτταρα και τα ουδετερόφιλα. Εκφράζεται επίσης από μια ευρεία ποικιλία μυελοειδών και λεμφοειδών καρκινικών σειρών. Το PECAM είναι απαραίτητο για τη μετανάστευση των λευκοκυττάρων διαμέσου του ενδοθηλίου των αγγείων στις διακυτταρικές διασυνδέσεις. Εμπλέκεται στις αλληλεπιδράσεις των

CD8+ T-κυττάρων με στοιχεία των διακυτταρικών διασυνδέσεων, εφόσον διεγείρει τη μέσω ιντεγκρινών προσκόλληση. Ανευρίσκεται σε διαλυτή μορφή στο πλάσμα και η παρουσία αυτού του κυκλοφορούντος ισotyπou του PECAM θεωρείται ότι ρυθμίζει τη διενδοθηλιακή μετανάστευση των λευκοκυττάρων. Εσχάτως, αποδείχθηκε ότι το PECAM μόριο προσκόλλησης είναι πολύ ευαίσθητος δείκτης της νεοαγγείωσης που παρατηρείται στις περιπτώσεις νεοπλασμάτων, εμπλεκόμενο έτσι στη διαδικασία της μετάστασης με αιματογενή και λεμφογενή διασπορά [154, 155].

Εκτός από το ρόλο του ως μόριο προσκόλλησης, έχει αποδειχθεί ότι το CD31 δρα ως υποδοχέας σηματοδότησης στα λευκοκύτταρα. Τα κατάλοιπα της τυροσίνης και της θρεονίνης στην κυτταροπλασματική ουρά του CD31 φωσφορυλιώνονται από κινάσες της οικογένειας Src και της PKC, οδηγώντας στην κυτταροπλασματική σηματοδότηση και την πρόσδεση μορίων προσαρμογής (adaptor molecules) συμπεριλαμβανομένων των τυροσινικών φωσφατασών (πρωτεΐνες) SHP-1 και SHP-2, καθώς επίσης και των α- και β- κατενινών. Εξάλλου, το CD31 διαθέτει στην κυτταροπλασματική ουρά του δύο ανοσοϋποδοχείς τυροσίνης που βασίζονται σε περιοχές με ανασταλτικό μοτίβο/πρότυπο (ITIM). Η πρωτεΐνη PECAM-1 κωδικοποιείται από το αντίστοιχο γονίδιο στο χρωμόσωμα 17, βρίσκεται στην επιφάνεια των αιμοπεταλίων, μονοκυττάρων, ουδετερόφιλων και ορισμένων τύπων T λεμφοκυττάρων και συνθέτει μεγάλο μέρος των ενδοθηλιακών διακυτταρικών συνδέσεων [154, 155].

Η διατήρηση της αγγειακής λειτουργίας είναι υψίστης σημασίας για την επιβίωση του οργανισμού. Το PECAM-1, ως ενδοθηλιακός δείκτης, έχει αποδειχθεί ότι είναι ένα σημαντικό μόριο-σκαλοπάτι, που εμπλέκεται σε αρκετές οδούς σηματοδότησης. Πρόσφατες μελέτες έχουν δείξει ένα ακόμα ευρύτερο φάσμα λειτουργιών για αυτό το εύελκτο μόριο, συμπεριλαμβανομένης της συμμετοχής στη διατήρηση της

ακεραιότητας των διαμεμβρανικών ενώσεων προσφύσεων (adherens junction) και τη διαπερατότητα, την οργάνωση των διάμεσων νηματίων του κυτταροσκελετού, τη ρύθμιση της εντόπισης της κατενίνης και τις μεταγραφικές δραστηριότητες, τη συμμετοχή στη STAT (Signal transducers and activators of transcription/Μεταγωγείς σήματος και ενεργοποιητές της μεταγραφής) ισομορφή σηματοδότησης, τον έλεγχο των γεγονότων της απόπτωσης και τη διαφοροποίηση των ογκωμάτων της καρδιάς (cardiac cushion) [154-156].

Σύμφωνα με μελέτες το CD31 εκφράζεται στο ενδοθήλιο διαφόρων νεοπλασμάτων όπως στον καρκίνο της ωοθήκης [157], των πνευμόνων [158], του μαστού [159], του παχέος εντέρου [160], και του προστάτη [161], μεταξύ άλλων.

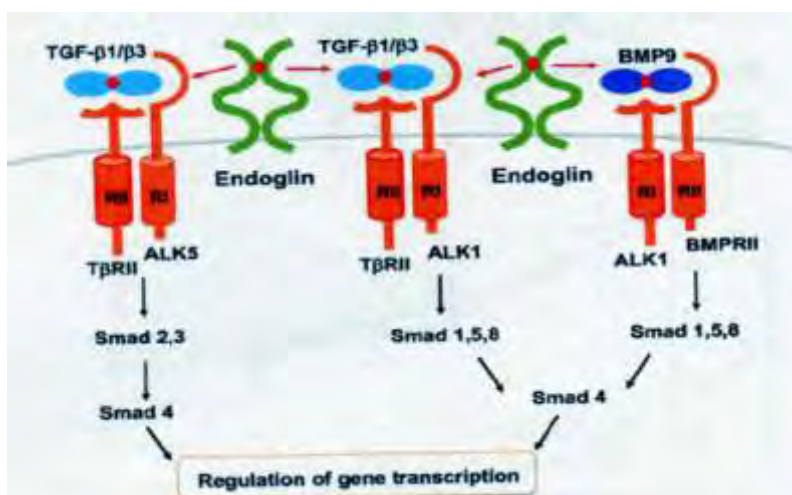
3.4.2 Ενδογλίνη (Endoglin/CD105)

Η ενδογλίνη είναι μια διαμεμβρανική πρωτεΐνη 180 kDa. Το γονίδιο που την κωδικοποιεί βρίσκεται στο χρωμόσωμα 9, στη θέση 9q34. Ο εκκινητής (promoter) του γονιδίου δείχνει μια ισχυρή εκλεκτική δραστηριότητα στα ενδοθηλιακά κύτταρα (Εικόνα 25). Εναλλακτικό μάτισμα δίνει δύο μεταγραφικές ποικιλίες, που κωδικοποιούν δύο διαφορετικές ισομορφές ενδογλίνης, την L και την S, οι οποίες εμφανίζουν διαφορετική έκφραση στους διαφόρους ιστούς. Η ισομορφή L έχει 8 φορές υψηλότερη ικανότητα φωσφορυλίωσης από την ισομορφή S και εκφράζεται κυρίως σε ενδοθηλιακά κύτταρα [162, 163].

Σε ανθρώπινους ιστούς ενηλίκων, η ενδογλίνη εκφράζεται κυρίως στο ενδοθήλιο των αγγείων και στα στρωματικά κύτταρα, ενώ ανιχνεύεται ασθενώς σε ενεργοποιημένα μονοκύτταρα, μακροφάγα, πρόδρομα κύτταρα της ερυθράς σειράς, ινοβλάστες, δενδριτικά κύτταρα λεμφοζιδίων, πρώιμα B κύτταρα (early B cells), αγγειακά λεία μυϊκά κύτταρα, μεσεγχυματικά κύτταρα της καρδιάς και

μελανοκύτταρα, καθώς επίσης και σε συγκυτιοτροφοβλάστες του πλακούντα (term placenta) [162].

Η ενδογλίνη εκφράζεται τόσο σε ώριμα όσο και σε ανώριμα ενδοθηλιακά κύτταρα των αιμοφόρων αγγείων, σε ιστούς με έντονη αγγειογένεση, όπως αναγεννώμενους και φλεγμονώδεις, καθώς και σε νεοπλασματικούς ιστούς. Έχει παρατηρηθεί υπερέκφραση της ενδογλίνης σε ενδοθηλιακά κύτταρα αιμοφόρων αγγείων νεοπλασματικών ιστών, σε σύγκριση με του πανενδοθηλιακού δείκτη CD31 και CD34. Επομένως, η ενδογλίνη θεωρείται ένας από τους καταλληλότερους δείκτες ποσοτικοποίησης της αγγειογένεσης των όγκων, μέσω της εκτίμησης της μικροαγγειακής πυκνότητας (MVD), η οποία φαίνεται να έχει προγνωστική αξία σε ορισμένα νεοπλάσματα [164]. Έχει παρατηρηθεί θετική συσχέτιση των επιπέδων έκφρασης της ενδογλίνης με τον δείκτη κυτταρικού πολλαπλασιασμού των ενδοθηλιακών κυττάρων, καθώς και φυσιολογικών και νεοπλασματικών κυττάρων. [165].



Εικόνα 25: Δομή της ενδογλίνης

Μεταλλάξεις στο γονίδιο της ενδογλίνης σχετίζονται με την κληρονομούμενη αιμορραγική τηλεαγγειεκτασία τύπου I, ένα νόσημα κληρονομούμενο με τον

αυτοσωμικό επικρατούντα χαρακτήρα, το οποίο χαρακτηρίζεται από αρτηριοφλεβώδεις δυσμορφίες και συχνές αιμορραγίες [164].

Οι βιολογικές και βιοχημικές λειτουργίες της ενδογλίνης είναι υπό μελέτη. Η ενδογλίνη συνδέεται με διάφορες πρωτεΐνες της υπερικογενείας του TGF- β , όπως την activin-A, την BMP-7, και την BMP-2. Ειδικότερα, η ενδογλίνη συνδέεται με τους TGF- β 1 και TGF- β 3, ενώ στα ενδοθηλιακά κύτταρα μπορεί να δράσει και ανεξάρτητα από το μονοπάτι σηματοδότησης του TGF- β [146]. Επιπλέον, η πρωτεΐνη αυτή φαίνεται ότι ενεργοποιεί το μονοπάτι της συνθετάσης του ενδοθηλιακού νιτρικού οξέος (endothelial nitricoxide synthase, eNOS), και ρυθμίζει την έκφραση και τη δράση της κυκλοξυγενάσης-2 (COX-2), ρυθμίζοντας τον αγγειακό τόνο (tono) [146]. Επιπρόσθετα, η ενδογλίνη παίζει ρόλο στην κυτταρική μετανάστευση ρυθμίζοντας την έκφραση πρωτεϊνών της εξωκυττάριας ουσίας όπως της ινονεκτίνης, του κολλαγόνου, της PAI-1 και της lumican.

Υπάρχουν εκτενή δεδομένα για τη δράση της ενδογλίνης στα ενδοθηλιακά κύτταρα, ελάχιστα όμως είναι γνωστά για τη δράση της στα νεοπλασματικά κύτταρα, πιθανώς λόγω της περιορισμένης έκφρασής της σε αυτά [164]. Έκφραση της ενδογλίνης έχει παρατηρηθεί στο κυτταρόπλασμα νεοπλασματικών κυττάρων μνηγιγιωμάτων, σαρκωμάτων διαφορετικών ιστολογικών τύπων, καρκινωμάτων του μαστού και των ωοθηκών, καθώς και μελανωμάτων [158].

3.5 ΑΝΟΣΟΪΣΤΟΧΗΜΙΚΗ ΜΕΘΟΔΟΣ

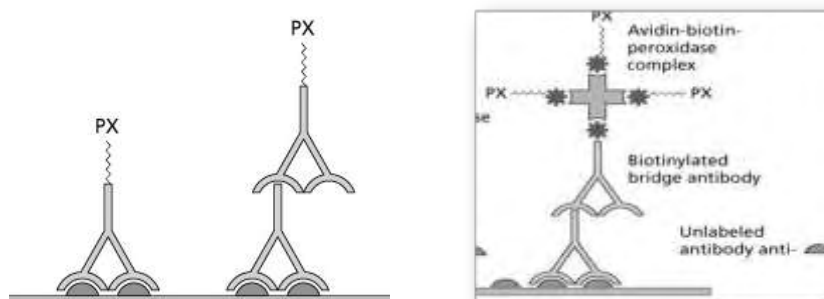
Η ανοσοϊστοχημική μέθοδος επιλέχθηκε για την διερεύνηση της έκφρασης των προς μελέτη πρωτεϊνών στο μικροπεριβάλλον του φυσιολογικού βλεννογόνου και του καρκίνου του παχέος εντέρου. Πρόκειται για μία μορφολογική ημιποσοτική μέθοδο, η οποία χρησιμοποιείται ευρέως τόσο στην καθημερινή πρακτική της ιστολογικής

διάγνωσης όσο και στην έρευνα, χαρακτηρίζεται από την εφαρμογή των αρχών της ανοσολογίας για τη μελέτη των κυττάρων και βασίζεται στην αρχή της αναγνώρισης ενός αντιγόνου από το αντίσωμα. Αντιγόνο είναι μία ενδοκυττάρια ή εξωκυττάρια πρωτεΐνη του υπό μελέτη ιστού και αντίσωμα ένας ειδικός αντιορός που παρασκευάζεται ή είναι διαθέσιμος στο εμπόριο, ο οποίος συνδέεται ειδικά με την πρωτεΐνη. Το αντίσωμα είναι συνδεδεμένο είτε με κάποιο φθορίζον μόριο (ροδαμίνη, Texas Red), είτε με κάποιο ένζυμο (υπεροξειδάση, αλκαλική φωσφατάση) που καταλύει μια χημική αντίδραση παράγοντας χρώμα. Στην πρώτη περίπτωση η ανίχνευση του αντισώματος (και άρα και του αντιγόνου) επάνω στην ιστολογική τομή γίνεται σε μικροσκόπιο φθορισμού, ενώ στη δεύτερη περίπτωση (ανοσοενζυμική τεχνική) σε φωτονικό μικροσκόπιο [159].

Συνήθως, χρησιμοποιείται η ανοσοενζυμική τεχνική με ένζυμο την υπεροξειδάση και βασίζεται στη διάσπαση του υπεροξειδίου του υδρογόνου (H_2O_2) σε νερό και οξυγόνο. Για την αντίδραση αυτή οξειδώνονται ουσίες, παράγοντας χρώμα. Οι ουσίες αυτές ονομάζονται χρωμογόνα. Το πιο συχνά χρησιμοποιούμενο χρωμογόνο είναι η 3,3' διαμινοβενζιδίνη (DAB). Η ανοσοενζυμική μέθοδος ανοσοϊστοχημείας έχει πολλά πλεονεκτήματα. Πρόκειται για οικονομική και σχετικά σύντομη τεχνική, με μεγάλη ευαισθησία και ειδικότητα, η οποία μπορεί να εφαρμοστεί σε υλικό που έχει επεξεργαστεί με απλό τρόπο (μονιμοποίηση σε φορμαλδεΰδη και έγκλειση σε παραφίνη) ακόμα και μετά από χρόνια αποθήκευσης του υλικού. Επιπλέον, τα αποτελέσματα είναι μόνιμα και είναι δυνατό να επανεκτιμηθούν μετά από αρκετό χρονικό διάστημα. Η σημαντικότερη όμως συμβολή της είναι η δυνατότητα μελέτης της έκφρασης των πρωτεϊνών *in situ* στον ιστό και η ακριβής συσχέτιση με μορφολογικές παραμέτρους, που επιτρέπουν την ταυτοποίηση όχι μόνο του υποκυτταρικού διαμερίσματος, που εντοπίζεται η πρωτεΐνη (μεμβράνη,

κυτταρόπλασμα, περιοχή Golgi, πυρήνας) αλλά και του είδους του κυττάρου, το οποίο εκφράζει την πρωτεΐνη. Επομένως, αποτελεί πολύτιμη τεχνική για την μελέτη των νεοπλασματικών κυττάρων και του μικροπεριβάλλοντος των νεοπλασμάτων [160].

Υπάρχουν αρκετά πρωτόκολλα ανοσοϊστοχημείας. Το πιο απλό είναι το άμεσο, στο οποίο το πρωτογενές αντίσωμα είναι συνδεδεμένο με το σύστημα ανίχνευσης (π.χ. το ένζυμο) και δεν περιλαμβάνει επιπλέον βήματα [159, 160]. Ωστόσο, η μέθοδος αυτή έχει μικρή ευαισθησία και χαμηλή ένταση σήματος και γρήγορα αντικαταστάθηκε από έμμεσες μεθόδους, στις οποίες μετά από το πρώτο αντίσωμα ακολουθεί προσθήκη δεύτερου αντισώματος εναντίον του πρώτου (anti-IgG). Το δεύτερο αντίσωμα είναι συνδεδεμένο με το σύστημα ανίχνευσης



Εικόνα 26: Τεχνικές ανοσοϊστοχημείας: Άμεση μέθοδος, έμμεση μέθοδος και ABC μέθοδος (PX: υπεροξειδάση)

Άλλες τεχνικές χρησιμοποιούν την ιδιότητα της αβιδίνης [Avidin-Biotin Conjugate (ABC) method] ή της συγγενούς ουσίας στρεπταβιδίνης [Labeled StreptAvidin Biotin (LSAB) method] να συνδέεται με μεγάλη συγγένεια με τη βιοτίνη. Στην περίπτωση αυτή το δευτερογενές αντίσωμα (anti-IgG) είναι βιοτινιλιωμένο, ενώ υπάρχει και ένα

τρίτο στάδιο, στο οποίο προστίθεται ένα σύμπλοκο αβιδίνης-βιοτίνης-υπεροξειδάσης ή στρεπταβιδίνης - υπεροξειδάσης. Σχηματικά απεικονίζονται οι διάφορες τεχνικές ανοσοϊστοχημείας στην εικόνα 26. Ωστόσο, οι παραπάνω τεχνικές έχουν χαμηλότερη ευαισθησία και ειδικότητα από εκείνες που χρησιμοποιούν συστήματα ανίχνευσης που βασίζονται στα πολυμερή, όπως το EnVision σύστημα.

Η τεχνική αυτή επιτρέπει τη δέσμευση ενός μεγάλου αριθμού (έως 100) μορίων ενζύμου σε ένα δευτερογενές αντίσωμα. Έχει το πλεονέκτημα ότι γίνεται σε δυο βήματα (πρωτογενές και δευτερογενές αντίσωμα), έχει χαμηλή χρώση υποστρώματος και δεν παρουσιάζει μη ειδική χρώση μια και δε χρησιμοποιεί βιοτίνη (αποφυγή προβλημάτων από ενδογενή βιοτίνη), ενώ τα αντιδραστήρια που χρησιμοποιούνται έχουν μεγάλη σταθερότητα [161].

ΕΙΔΙΚΟ ΜΕΡΟΣ

ΚΕΦΑΛΑΙΟ 4

4.1 ΥΛΙΚΑ ΚΑΙ ΜΕΘΟΔΟΙ

4.1.1 Ασθενείς

Ανασκοπήθηκαν τα αρχεία των ετών 2003-2005, του Εργαστηρίου Παθολογικής Ανατομικής του Γενικού Νοσοκομείου "Χατζηκόστα" Ιωαννίνων και στην ομάδα μελέτης περιλήφθηκαν 69 περιπτώσεις ορθοκολικού καρκίνου, οι οποίοι είχαν υποβληθεί σε κολεκτομή και παρακολουθούνταν στην Ογκολογική Κλινική του Πανεπιστημιακού Νοσοκομείου Ιωαννίνων. Μετά από επανεξέταση των ιστολογικών τομών των όγκων και ανασκόπηση των ιατρικών φακέλων και των ιστολογικών εκθέσεων των ασθενών συλλέχθηκαν πληροφορίες σχετικά με την ηλικία και το φύλο του ασθενούς, το μέγεθος του όγκου, το στάδιο της νόσου, τον ιστολογικό τύπο, το βαθμό διαφοροποίησης του νεοπλασματος και την κλινική πορεία των ασθενών (διάστημα ελεύθερο νόσου και συνολική επιβίωση), τη διήθηση αγγείων, λεμφαγγείων και ορογόνου υμένα, τις μεταστάσεις σε λεμφαδένες, ήπαρ και περιτόναιο, τη λήψη χημειοθεραπείας ή όχι, και τις υποτροπές. Αποκλείστηκαν ασθενείς χωρίς πλήρη κλινικά στοιχεία ή επαρκές υλικό σε κύβους παραφίνης για την λήψη επιπλέον τομών. Η μελέτη εγκρίθηκε από την Τοπική Επιτροπή Δεοντολογίας. Οι παθολογοανατομικές εκθέσεις και τα μπλοκ παραφίνης ελήφθησαν από τα αρχεία της Παθολογικής Ανατομικής, ενώ όλες οι περιπτώσεις επελέγησαν χρησιμοποιώντας τις αρχικές ιστοπαθολογικές εκθέσεις.

Η παθολογοανατομική σταδιοποίηση διεξήχθη σύμφωνα με Dukes' ταξινόμηση και η ιστολογική διάγνωση των όγκων διεξήχθη σύμφωνα με τα κριτήρια της WHO. Κάθε ασθενής υποβλήθηκε σε χειρουργική επέμβαση. Κανένας από αυτούς τους ασθενείς δεν έλαβε προεγχειρητική (neo-adjuvant) χημειοθεραπεία πριν την επέμβαση. Όλα τα δείγματα ιστού ήταν μονιμοποιημένα σε φορμαλδεΰδη και εγκλεισμένα σε παραφίνη.

Τα πλακίδια αιματοξυλίνης-ηωσίνης εξετάστηκαν από δύο ερευνητές. Κάθε περίπτωση ταξινομήθηκε σύμφωνα με τον βαθμό διαφοροποίησης, ως καλής, μέτριας, χαμηλής διαφοροποίησης ως και βλεννώδους διαφοροποίησης, το βάθος διήθησης, τη λεμφαγγειακή διήθηση, τη διήθηση των αιμοφόρων αγγείων, τη περιτοναϊκή διήθηση, τη λεμφαδενική συμμετοχή και τη μετάσταση στο ήπαρ. Όλοι οι ασθενείς με καρκίνο παχέος εντέρου έλαβαν μετεγχειρητικά 5-φθοριοουρακίλη (5-FU) ως συμπληρωματική χημειοθεραπεία. Σε περίπτωση που διαγνώστηκε μεταστατική νόσος, οι ασθενείς έλαβαν περαιτέρω χημειοθεραπεία.

Το χρονικό διάστημα παρακολούθησης των ασθενών κυμαινόταν από 8 έως 108 μήνες. Κατά το χρονικό αυτό διάστημα σημειώθηκαν 21 υποτροπές και 12 θάνατοι σχετιζόμενοι με τη νόσο. Τα κλινικά χαρακτηριστικά των ασθενών και τα ιστολογικά ευρήματα των νεοπλασμάτων φαίνονται στον Πίνακα 3.

4.2 ΠΕΡΙΓΡΑΦΗ ΜΕΘΟΔΟΥ

4.2.1 Ανοσοϊστοχημεία

Χρησιμοποιήθηκε η κλασσική μέθοδος της στρεπταβιδίνης-αβιδίνης-βιοτίνης (LSAB, Labeled Strept-Abidin-Biotin) με το kit LabVision Corporation, UltraVision Large Volume Detection System Anti-Polyvalent, HRP (Ready-To-Use). Σε όλες τις ανοσοϊστοχημικές χρώσεις συμπεριλήφθηκαν θετικοί και αρνητικοί μάρτυρες (παράλειψη της προσθήκης του πρωτογενούς αντισώματος).

4.2.2 Περιγραφή ανοσοϊστοχημικής μεθόδου:

1. **Αποπαραφίνωση-ενυδάτωση:** τα πλακίδια τοποθετήθηκαν σε κλίβανο θερμοκρασίας 60°C για 18 ώρες. Ακολούθησε προθέρμανση διαλύματος ξυλόλης για 30 λεπτά σε κλίβανο σε θερμοκρασία 60°C. Στη συνέχεια, τα

πλακίδια εμβαπτίστηκαν σε διάλυμα ξυλόλης και τοποθετήθηκαν σε κλίβανο σε θερμοκρασία 60°C για 20 λεπτά. Κατόπιν μεταφέρθηκαν σε διάλυμα ξυλόλης θερμοκρασίας δωματίου για 10 λεπτά. Ακολούθησε η διαδικασία ενυδάτωσης των ιστολογικών τομών με εμβάπτισή τους για 30 δευτερόλεπτα x2 διαδοχικά σε κατιούσα σειρά οиноπνευμάτων (100%, 96%) και τέλος σε απεσταγμένο νερό.

2. **Αποκάλυψη του αντιγόνου:** πραγματοποιήθηκε έκπλυση των πλακιδίων με νερό βρύσης x 3. Ακολούθησε προθέρμανση διαλύματος κιτρικού οξέος 10% (630 ml απεσταγμένο νερό και 70 ml κιτρικό οξύ, Buffer for Antigen Retrieval) σε φούρνο μικροκυμάτων για 3 λεπτά. Στη συνέχεια, τα πλακίδια εμβαπτίστηκαν στο παραπάνω διάλυμα, ώστε να αναδειχθεί η αντιγονικότητα του ιστού. Εφαρμόστηκαν 2 κύκλοι θέρμανσης εντός του φούρνου μικροκυμάτων σε ισχύ 300 Watt επί 15 λεπτά για κάθε κύκλο. Το διάλυμα με τα πλακίδια αφέθηκε σε θερμοκρασία περιβάλλοντος για 10 λεπτά, και ακολούθησε έκπλυση σε απεσταγμένο νερό x3.
3. **Εξουδετέρωση ενδογενούς υπεροξειδάσης:** Στη συνέχεια προετοιμάστηκε το διάλυμα εξουδετέρωσης της ενδογενούς υπεροξειδάσης μετά από ανάμειξη 500μl H₂O₂ (30%) με 50 ml μεθανόλη. Τα πλακίδια εμβαπτίστηκαν στο διάλυμα για 30' και τοποθετήθηκαν σε αναδευτήρα (εναλλακτικά, ενστάλαξη 2-3 σταγόνων από το Hydrogen Peroxide Block που παρέχεται έτοιμο στο Kit, και επώαση για 15').
4. **Προεπώαση:** Ακολούθησε έκπλυση με αποσταγμένο νερό x3 και με διάλυμα TBS για 5' (TBS: Tris Buffer Solution, 20g NaCl, 1.5g Tris σε 2.5 lt dH₂O και pH 7.6). Στη συνέχεια γίνεται ενστάλαξη 2-3 σταγόνων Ultra V Block

από το Kit και τα πλακίδια επώστηκαν για 5 λεπτά σε θερμοκρασία δωματίου ώστε να αποφευχθεί η μη ειδική χρώση (δέσμευση μη ειδικών αντιγονικών επιτόπων του ιστού).

5. **Επώαση με το πρωτοταγές αντίσωμα:** Μετά από έκπλυση των πλακιδίων σε TBS για 5 λεπτά, ακολούθησε ενστάλαξη του πρωτοταγούς αντισώματος σε αραιώση που έχει προσδιοριστεί μετά από χρώσεις. Το χρονικό διάστημα επώασης καθορίστηκε από το πρωτόκολλο κάθε αντισώματος και τις δοκιμές που προηγήθηκαν και κυμάνθηκε από ώρες μέχρι ολονύκτια επώαση.
6. **Επώαση με το δευτεροταγές αντίσωμα:** Πραγματοποιήθηκε έκπλυση των πλακιδίων με διάλυμα TBS για 10 λεπτά και στη συνέχεια επώαση με το δευτεροταγές αντίσωμα το οποίο είναι βιοτινισμένο (Biotinylated Goat Anti-Polyvalent, Envision Kit, έτοιμο προς χρήση) για 30'. Ακολούθησε έκπλυση των πλακιδίων σε TBS για 10 λεπτά. Στη συνέχεια προστέθηκε το ABC Complex/HRP (στρεπταβιδίνης συνδεδεμένη με το σύμπλοκο αβιδίνη-βιοτίνη-υπεροξειδάση) το οποίο επώαστηκε για 1 ώρα σε θερμοκρασία δωματίου. Ακολούθησε έκπλυση σε TBS για 5 λεπτά x2.
7. **Προσθήκη χρωμογόνων:** Για την προετοιμασία του χρωμογόνου αναμίχθηκαν 20ml DAB (χρωμογόνο, 3,3 τετραχλωρική διαμινοβενζιδίνη) σε 1ml από το αντίστοιχο Buffer. Τοποθετήθηκε διάλυμα χρωμογόνου (DAB 0.1% W/V) στις τομές για 3 λεπτά. Ακολούθησε έκπλυση των πλακιδίων σε αποσταγμένο νερό για 10 λεπτά, και επίχρωσή τους με αιματοξυλίνη 10% (προσθήκη 10ml αιματοξυλίνης 100% σε 90ml απεσταγμένου νερού) για 2 λεπτά. Τέλος, οι ιστολογικές τομές ξεπλύθηκαν με νερό βρύσης για 1 λεπτό.

8. **Αφυδάτωση των ιστών:** Τέλος τα πλακίδια εμβαπτίστηκαν σε ανιούσα σειρά οινόπνευμάτων (96%, 96%, 100%, 100%) και ξυλόλη και η διαδικασία ολοκληρώθηκε με επικάλυψη των ιστολογικών τομών με καλυπτρίδες.

4.2.3 Αυτοματοποιημένη ανοσοϊστοχημεία

Οι ανοσοϊστοχημικές χρώσεις για την ανίχνευση των αντιγόνων CD31 και CD105 πραγματοποιήθηκαν σε αυτοματοποιημένο μηχάνημα ανοσοχρώσεων της Dako Cytomation Autostainer Instrument (Dakocytomation, Denmark), σύμφωνα με τα πρωτόκολλα και τις οδηγίες που το συνοδεύουν.

4.2.4 Ανοσοϊστοχημική αξιολόγηση

Η ανοσοϊστοχημική χρώση εκτιμήθηκε σε αριθμητικά κωδικοποιημένα πλακίδια χωρίς καμία γνώση της επιβίωσης ή άλλων κλινικών δεδομένων. Τα πλακίδια αξιολογήθηκαν και βαθμολογήθηκαν σε τυφλή δοκιμή από δύο ερευνητές ξεχωριστά. Οι διαφορές στην ερμηνεία αυτή εκτιμήθηκαν με εκ νέου επανεξέταση των πλακιδίων από κοινού σε δικέφαλο μικροσκόπιο. Η έκφραση της κλωνίνης-1 αξιολογήθηκε στην κυτταρική μεμβράνη των καρκινικών επιθηλιακών κυττάρων, ενώ η κυτταροπλασματική ή πυρηνική ανοσοαντιδραστικότητα για κλωνίνη-1 αγνοήθηκε. Η μεμβρανική και η πυρηνική έκφραση της β-κατενίνης αξιολογήθηκε χωριστά. Στην περίπτωση της E-καντερίνης μόνο η μεμβρανική χρώση θεωρήθηκε ως θετική. Η συνδεκάνη-1 εκτιμήθηκε τόσο στη μεμβράνη των καρκινικών κυττάρων, όσο και στο στρώμα του όγκου. Στη CD44 η ανοσοαντίδραση εκτιμήθηκε στη κυτταρική μεμβράνη των καρκινικών κυττάρων. Η ανοσοχρώση στην περίπτωση της CD54 εκτιμήθηκε στη κυτταρική μεμβράνη των νεοπλασματικών κυττάρων. Η ένταση της χρώσης για E-καντερίνη, β-κατενίνη, συνδεκάνη-1, κλωνίνη-1, CD44 και CD54 βαθμολογήθηκαν ημιποσοτικά σε τέσσερις ομάδες : 0 = αρνητικό (απουσία χρώσης),

1 = ασθενής, 2 = μέτρια και 3 = έντονη αντιδραστικότητα.

4.2.5 Εκτίμηση της MVD με τους δείκτες CD34 και CD105.

Η MVD προσδιορίστηκε μετά από καταμέτρηση των CD31 ή CD105 θετικών αγγείων. Σε κάθε περίπτωση εντοπίστηκαν τρεις περιοχές με τη μεγαλύτερη μικροαγγειακή πυκνότητα (γνωστές και ως hot spots) σε μεγέθυνση X100. Σε κάθε μια από τις τρεις αυτές περιοχές μετρήθηκαν τα CD31 ή CD105 θετικά αγγεία σε μεγέθυνση X400. Η μέση τιμή του αριθμού των αγγείων στις τρεις αυτές περιοχές θεωρήθηκε ως η μέση τιμή της μικροαγγειακής πυκνότητας κάθε περίπτωσης. Μεμονωμένα ενδοθηλιακά κύτταρα και συμπλέγματα ενδοθηλιακών κυττάρων, με ή χωρίς αυλό, θεωρήθηκαν ως ξεχωριστά αγγεία. Όλα τα περιστατικά αξιολογήθηκαν από δύο παρατηρητές.

4.3 ΣΤΑΤΙΣΤΙΚΗ ΑΝΑΛΥΣΗ ΤΩΝ ΑΠΟΤΕΛΕΣΜΑΤΩΝ

Αρχικά προσδιορίστηκαν οι βασικές στατιστικές παράμετροι των επιπέδων έκφρασης των πρωτεϊνών κλωνίνη-1, E-καντερίνη, β-κατενίνη, CD138, CD54, και CD44 και της MVD (CD31 και CD105). Συγκεκριμένα προσδιορίστηκαν ο μέσος όρος έκφρασης (mean value), η τυπική απόκλιση της τιμής κάθε παραμέτρου (SD, standard deviation – δείκτης που προσδιορίζει πόσο διαφέρουν κατά μέσο όρο οι τιμές της μεταβλητής από το μέσο όρο του συνόλου στο οποίο ανήκουν) καθώς και η μέγιστη και η ελάχιστη τιμή (maximum- minimum values).

Η διερεύνηση ενδεχομένων συσχετίσεων μεταξύ των μεταβλητών έγινε με δύο ελέγχους. Στον πρώτο έλεγχο, οι μεταβλητές ελήφθησαν ως συνεχείς τιμές και χρησιμοποιήθηκε ο έλεγχος Spearman (Spearman's correlation coefficient, αριθμητικό μέτρο ή δείκτης του βαθμού συσχέτισης μεταξύ δύο συνόλων τιμών). Στο

δεύτερο έλεγχο πραγματοποιήθηκε ανάλυση της κατάστασης έκφρασης των πρωτεϊνών (θετικές έναντι αρνητικών περιπτώσεων, βάσει 2 ορίων αποκοπής). Δεδομένου ότι οι μεταβλητές στην περίπτωση αυτή είναι δίτιμες κατηγορικές, ένας απλός έλεγχος για την ύπαρξη συσχετίσεων είναι ο χ^2 έλεγχος. Βέβαια υπάρχει το ενδεχόμενο ο έλεγχος αυτός να μη δίνει αξιόπιστα αποτελέσματα σε μικρά δείγματα. Έτσι, υπάρχει και ένας άλλος έλεγχος, που δεν επηρεάζεται από το μέγεθος του δείγματος, ο ακριβής έλεγχος του Fisher, ο οποίος μπορεί να εντοπίσει αν υπάρχει ανεξαρτησία ή συσχέτιση στα δεδομένα.

Επιπλέον, αναλύθηκαν ενδεχόμενες συσχετίσεις δίτιμων τιμών (θετικές-αρνητικές περιπτώσεις) με συνεχείς μεταβλητές με τη χρήση του ελέγχου Kruskal- Wallis.

Η επιβίωση των ασθενών εκτιμήθηκε ως το μεσοδιάστημα μεταξύ της ημερομηνίας διάγνωσης και θανάτου ή της τελευταίας επίσκεψης του ασθενούς στο νοσοκομείο, υπολογιζόμενη με τη μέθοδο Kaplan-Meier. Για τη συσχέτιση μεταξύ των καμπυλών επιβίωσης, καθώς και των άλλων μεταβλητών με την επιβίωση πραγματοποιήθηκε έλεγχος Log- rank. Οι πολυπαραγοντικές αναλύσεις των προγνωστικών παραγόντων έγιναν με το μοντέλο COX.

Στατιστικά σημαντικές θεωρήθηκαν οι συσχετίσεις με $p < 0,05$.

Η στατιστική ανάλυση των αποτελεσμάτων έγινε με τη χρήση του προγράμματος SPSS έκδοση 17.0.

ΚΕΦΑΛΑΙΟ 5

ΑΠΟΤΕΛΕΣΜΑΤΑ

5.1 ΚΛΙΝΙΚΟΠΑΘΟΛΟΓΟΑΝΑΤΟΜΙΚΑ ΧΑΡΑΚΤΗΡΙΣΤΙΚΑ

Η μέση ηλικία των ασθενών την ημερομηνία πραγματοποίησης της χειρουργικής επέμβασης ήταν 64.58 έτη (απόκλιση $SD \pm 7,20$ και εύρος ηλικίας 40-81 ετών). Συμπεριλήφθηκαν στη μελέτη εξήντα εννέα περιπτώσεις, εκ των οποίων 42 (60,87%) από αυτούς είναι άνδρες και 27 (39,13%) γυναίκες. Σε 5 περιπτώσεις (7,25%) ο όγκος εντοπιζόταν στο δεξιό κόλον, ενώ σε 60 (86,95%) στο αριστερό κόλον και σε 4 (5,80%) στο εγκάρσιο. Το μέγεθος του όγκου κυμαίνεται από 2,5 - 10 cm (μέση τιμή 5,25 cm, $SD \pm 1,58$). Είκοσι-τέσσερις (34,78%) περιπτώσεις ήταν σταδίου κατά Dukes' B2, 33 (47,83%) ήταν σταδίου C2 και 12 (17,39%) περιπτώσεις σταδίου D. Ο βαθμός διαφοροποίησης, είχε ως εξής: τρεις (4,35%) ασθενείς είχαν καλά διαφοροποιημένο όγκο, 59 ασθενείς (85,51%) είχαν μέτριας διαφοροποίησης, 7 (10,14%) φτωχής διαφοροποίησης και 8 (11,59%) αδενοκαρκίνωμα βλεννώδους τύπου. Υπήρχαν 61 καρκινώματα μη βλεννώδους τύπου. Λεμφική και φλεβική διήθηση παρατηρήθηκε σε 64 (92,75%) και 50 (77,96%) περιπτώσεις αντίστοιχα. Διήθηση λεμφαδένα παρατηρήθηκε σε 45 (65,22%) και μετάσταση στο ήπαρ σε 10 (10,49%) περιπτώσεις. Τα κλινικοπαθολογοανατομικά χαρακτηριστικά συνοψίζονται στον Πίνακα 3.

Σε όλες τις περιπτώσεις, 21 (33,33%) ασθενείς είχαν υποτροπή νόσου. Συνολικά 12 ασθενείς (19,05%) πέθαναν από τη νόσο κατά τη διάρκεια της περιόδου παρακολούθησης (Πίνακας 3).

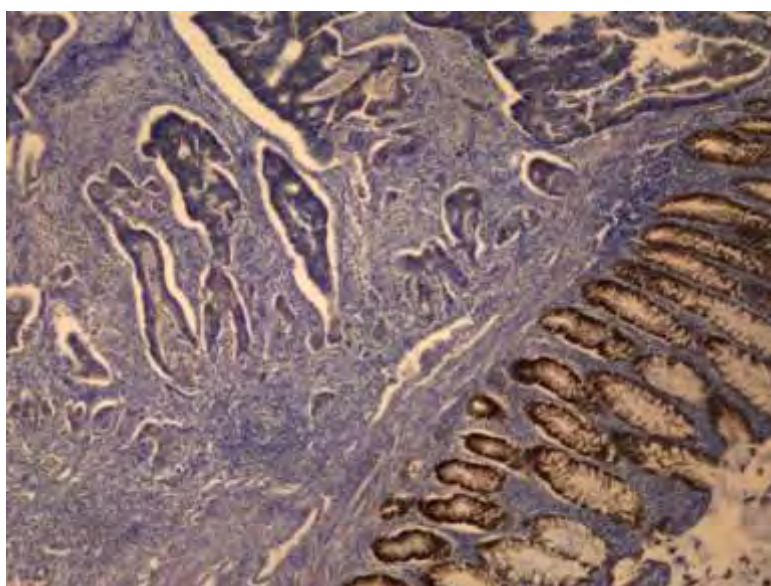
Πίνακας 3 : Κλινικά και Παθολογοανατομικά χαρακτηριστικά ασθενών (N=69)

Χαρακτηριστικά ασθενών	Αριθμός (N)	Ποσοστό (%)
Φύλο		
Άρρεν	42	60.87%
Θήλυ	27	39.13%
Ηλικία		
< 60 ετών	15	21.73%
≥60 ετών	54	78.27%
Βαθμός διαφοροποίησης (Grade)		
Καλή διαφοροποίηση	3	4.35%
Μέτρια διαφοροποίηση	59	85.51%
Χαμηλή διαφοροποίηση	7	10.14%
Ιστολογικός τύπος (WHO)		
Αδενοκαρκίνωμα συνήθους τύπου	61	88.41%
Βλεννώδες αδενοκαρκίνωμα	8	11.59%
Στάδιο (Dukes')		
A	-	-
B2	24	34.78%
C2	33	47.83%
D	12	17.39%
Μέγεθος όγκου	2.5–10cm (M: 5.25 cm,SD ±1.58)	
Πολύποδας		
Ναι	14	20.29%
Όχι	55	79.71%
Διήθηση λεμφαγγείων		
Ναι	64	92.75%
Όχι	5	7.25%
Διήθηση φλεβών		
Ναι	50	72.46%
Όχι	19	27.54%
Διήθηση ορογόνου		
Ναι	66	95.65%
Όχι	3	4.35%
Μετάσταση Λεμφαδένων (N)		
Όχι -N0	24	34.78%
Ναι -N	45	65.22%
Μετάσταση περιτοναίου		
Ναι	9	13.04%
Όχι	60	86.96%
Μετάσταση ήπατος (M)		
Όχι (M0)	59	85.51%
Ναι (M1)	10	14.49%
Χημειοθεραπεία (μετεγχ.)		
Ναι	68	98.55%
Όχι	1	1.45%
Υποτροπή		
Ναι	21	33.33%
Όχι	42	66.67%
Θάνατος (από τη νόσο)		
Ναι	12	19.05%
Όχι	51	80.95%
Follow-up	9 έτη (108 μήνες)	

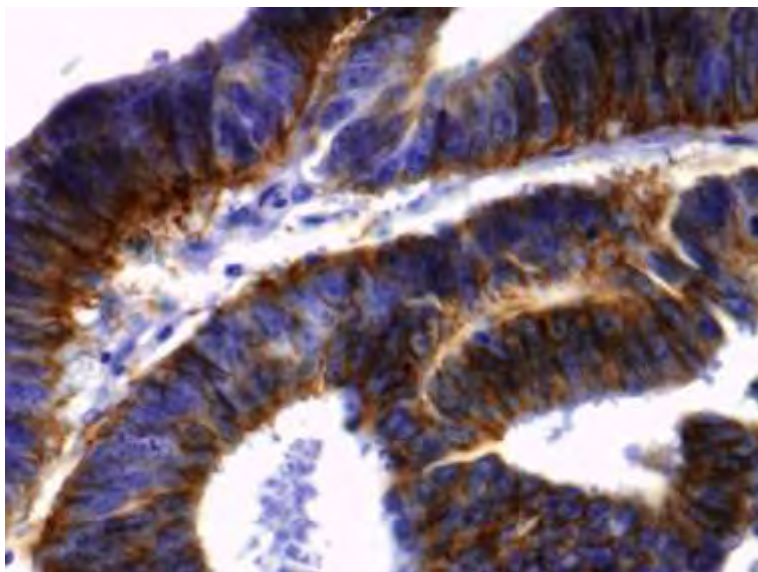
5.2 ΑΝΟΣΟΪΣΤΟΧΗΜΙΚΑ ΕΥΡΗΜΑΤΑ

5.2.1 Κλωντίνη-1

Στο φυσιολογικό βλεννογόνο του παχέος εντέρου, όλα τα επιθηλιακά κύτταρα εξέφρασαν την κλωντίνη-1 κατά μήκος της κυτταρικής μεμβράνης, αλλά όχι στο κυτταρόπλασμα (Εικόνα 27) . Η έκφραση της κλωντίνης-1 στα επιθηλιακά κύτταρα του καρκίνου ήταν επίσης μεμβρανική. Γενικά θετική ανοσοχρώση παρατηρήθηκε σε 46 (66.7%) των περιπτώσεων (Πίνακας 5). Πιο συγκεκριμένα σε 23 (33.33 %) περιπτώσεις, η ανοσολογική αντίδραση ήταν ασθενής, μέτρια σε 16 (23,19 %) και έντονη σε 7 (10,14 %) περιπτώσεις (Εικόνα 28), ενώ σε 23 περιπτώσεις (33,33 %) ήταν αρνητική.



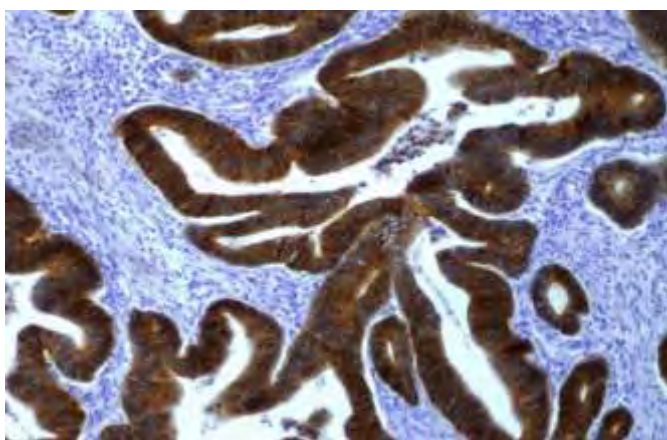
Εικόνα 27: Ανοσοϊστοχημική χρώση της κλωντίνης-1 στο βλεννογόνο του παχέος εντέρου



Εικόνα 28: Έντονη ανοσοχρώση της κλωνίνης-1 σε μέτρια διαφοροποιημένο αδενοκαρκίνωμα του παχέος εντέρου (x400)

5.2.2 E-καντερίνη

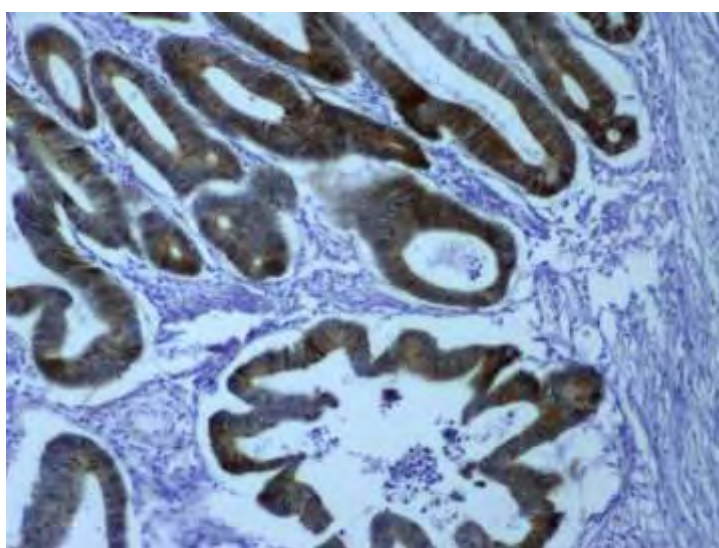
Το πρότυπο έκφρασης της E-καντερίνης ήταν κυρίως μεμβρανικό στο φυσιολογικό επιθήλιο του παχέος εντέρου καθώς και στην περιοχή του όγκου. Στην παρούσα μελέτη, τα καρκινώματα του παχέως εντέρου παρουσίασαν έντονη ανοσοαντίδραση της E-καντερίνης (Εικόνα 29). Γενικά οι 69 (100%) περιπτώσεις υπό μελέτη εξέφρασαν θετικότητα στην E-καντερίνη (Πίνακας 5). Πιο συγκεκριμένα έντονη ανοσοαντίδραση παρατηρήθηκε σε 32 (46,37 %) περιπτώσεις, μέτρια σε 21(30,43%) και ασθενή σε 16 (23,18 %) περιπτώσεις.



Εικόνα 29: Έκφραση της E-καντερίνης σε αδενοκαρκίνωμα παχέος εντέρου, μετρίου διαφοροποίησης (x200)

5.2.3 β-κατενίνη

Η ανοσοϊστοχημική έκφραση της β-κατενίνης ανιχνεύθηκε στη μεμβράνη και σε ορισμένες περιπτώσεις στον πυρήνα των καρκινικών κυττάρων. Γενικά 67 (97.10%) περιπτώσεις ήταν θετικές στην β-κατενίνη (Πίνακας 5). Συγκεκριμένα, 24 από τα 69 (34,78 %) περιστατικά έδειξαν έντονη θετική χρώση (Εικόνα 30), 16 (23,19 %) ήταν μετρίως θετική, 27 (39,13 %) αντέδρασαν ασθενώς ενώ σε 2 ασθενείς (2,90 %) ήταν αρνητική. Μερικά δείγματα όγκου, ανεξαρτήτως της μεμβρανικής έκφρασης της β-κατενίνης, είχαν θετική χρώση στον πυρήνα των καρκινικών κυττάρων του επιθηλίου του όγκου. Σε 27/69 (39,13%) των όγκων παρατηρήσαμε πυρηνική έκφραση της β-κατενίνης, ενώ ο πυρήνας δεν χρωματίστηκε στα φυσιολογικά επιθηλιακά κύτταρα του παχέος εντέρου ($p < 0.0001$).

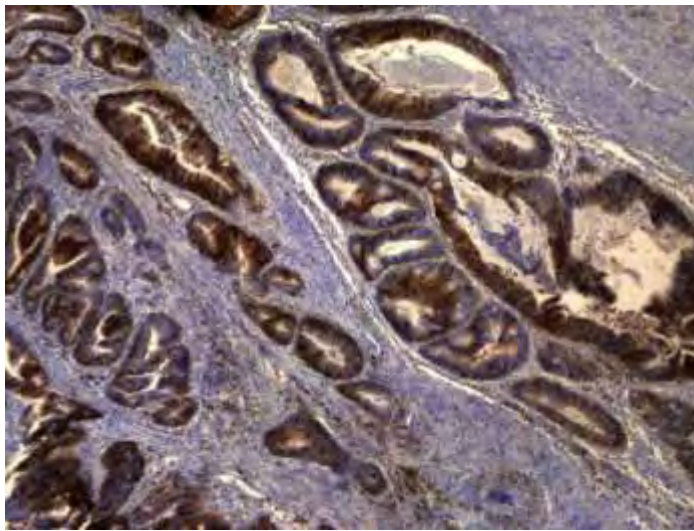


Εικόνα 30: Έκφραση της β-κατενίνης σε αδενοκαρκίνωμα παχέος εντέρου (x200)

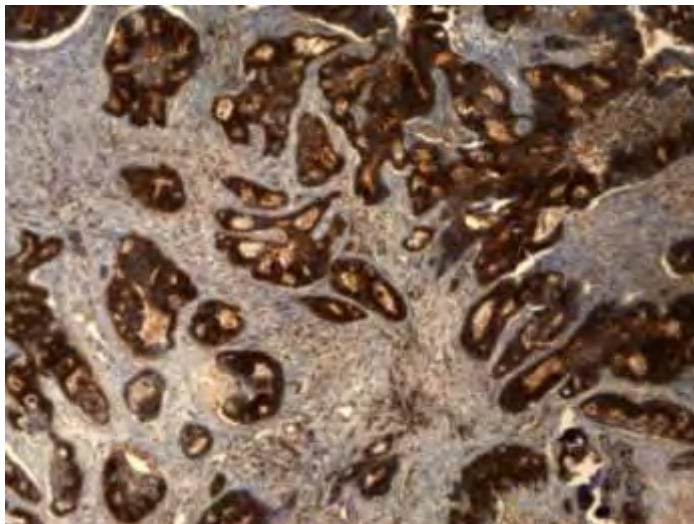
5.2.4 CD138 (Syndecan-1)

Ανοσοϊστοχημική έκφραση της πρωτεΐνης CD138 παρατηρήθηκε σε επιθηλιακά και στρωματικά κύτταρα του όγκου. Αυτή ήταν κυρίως μεμβρανική και ελαφρώς κοκκιώδης στο κυτταρόπλασμα και εμφάνιζε ετερογένεια στην κατανομή και διακυμάνσεις στην ένταση (Εικόνες 31 και 32). Επιπλέον, έκφραση της πρωτεΐνης

παρατηρήθηκε σε στρωματικά κύτταρα του όγκου. Γενικά 62 (89.9%) περιπτώσεις ήταν θετικές για την πρωτεΐνη συνδεκάνη-1 (Πίνακας 5). Έντονη ανοσοαντίδραση παρατηρήθηκε στο επιθήλιο των καρκινικών κυττάρων σε 23 (33.33%) των περιπτώσεων (Εικόνα 31), μέτρια σε 20 (28.99%) των περιπτώσεων, ασθενή σε 19 (27.54%) και 7 (10.14%) ήταν αρνητικά. Σε 18 (26.09%) περιπτώσεις η συνδεκάνη-1 εκφράστηκε έντονα στο στρώμα (Εικόνα 32), 21 (30.43%) ήταν μέτρια, και 12 (17.39%) ασθενή και 18 (26.09%) αρνητική.



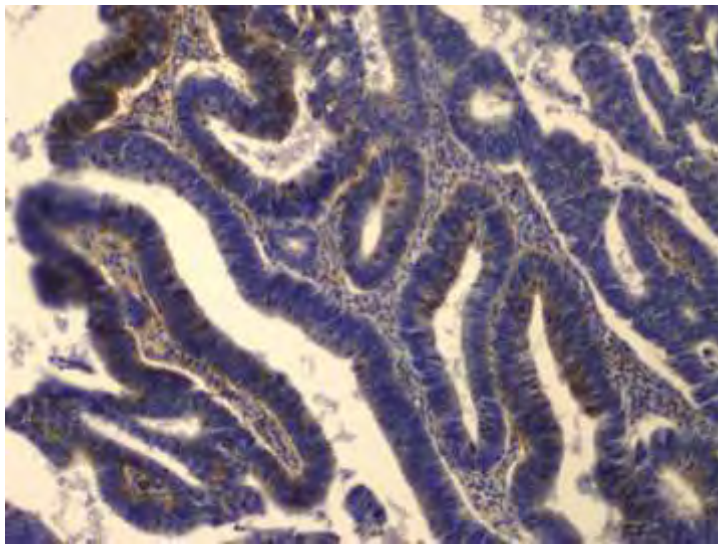
Εικόνα 31: Έντονη ανοσοαντίδραση της συνδεκάνης-1 στο επιθήλιο των καρκινικών κυττάρων σε αδενοκαρκίνωμα παχέος εντέρου (x100)



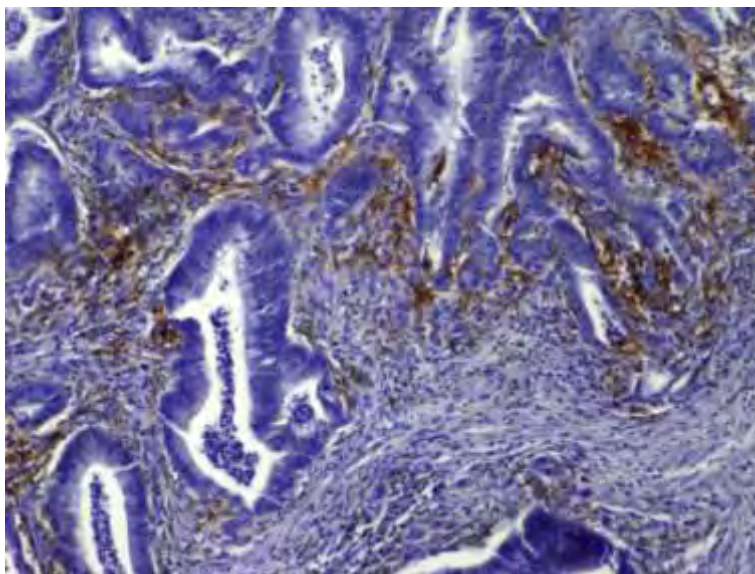
Εικόνα 32: Έντονη ανοσοχρώση της συνδεκάνης-1 τόσο στο επιθήλιο όσο και στο στρώμα σε αδενοκαρκίνωμα παχέος εντέρου (x40).

5.2.5 CD44

Ανοσοϊστοχημική έκφραση της πρωτεΐνης CD44 παρατηρήθηκε στη κυτταρική μεμβράνη των επιθηλιακών κυττάρων και στο στρώμα του όγκου (Εικόνες 33 και 34). Από τις 69 περιπτώσεις υπό μελέτη 56 (81.15%) ήταν θετικές για την CD44 (Πίνακας 5). Έντονη ανοσοαντίδραση παρατηρήθηκε στο επιθήλιο των καρκινικών κυττάρων σε 8 (11.59%) των περιπτώσεων, μέτρια σε 25 (36.23%) των περιπτώσεων, ασθενή σε 23 (33.33%) και 13 (18.84%) ήταν αρνητικά.



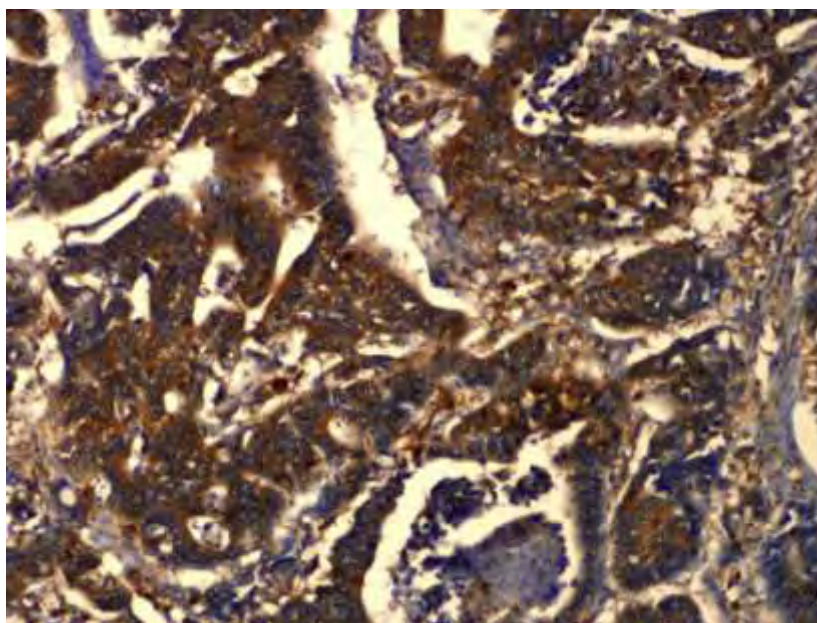
Εικόνα 33: Ανοσοϊστοχημική έκφραση της CD44 (x200)



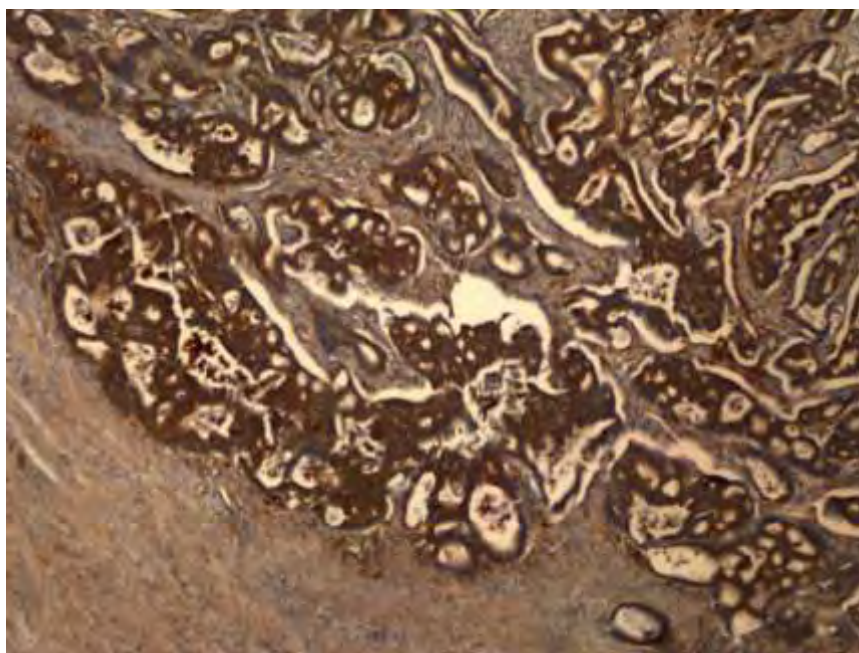
Εικόνα 34: Έκφραση της CD44 στο στρώμα του όγκου (x200)

5.2.6 CD54

Ανοσοϊστοχημική έκφραση της πρωτεΐνης CD54 παρατηρήθηκε σε επιθηλιακά και στρωματικά κύτταρα του όγκου. Αυτή ήταν κυρίως μεμβρανική και εμφάνιζε διακυμάνσεις στην ένταση (Εικόνες 35 και 36). Επιπλέον, έκφραση της πρωτεΐνης παρατηρήθηκε σε στρωματικά κύτταρα του όγκου. Γενικά 65 (94.2%) των περιπτώσεων ήταν θετικές στην πρωτεΐνη (Πίνακας 5). Έντονη ανοσοαντίδραση παρατηρήθηκε στο επιθήλιο των καρκινικών κυττάρων σε 26 (37.68%) των περιπτώσεων, μέτρια σε 19 (27.54%) των περιπτώσεων, ασθενή σε 20 (28.99%) και 4 (5.80%) ήταν αρνητικά. Σε 27 (39.13%) περιπτώσεις η CD54 εκφράστηκε έντονα στο στρώμα, 11 (15.94%) ήταν μέτρια, και 21 (30.43%) ασθενή και 10 (14.49%) αρνητική.



Εικόνα 35: Έντονη έκφραση της πρωτεΐνης CD54 σε αδενοκαρκίνωμα παχέος εντέρου (x200)



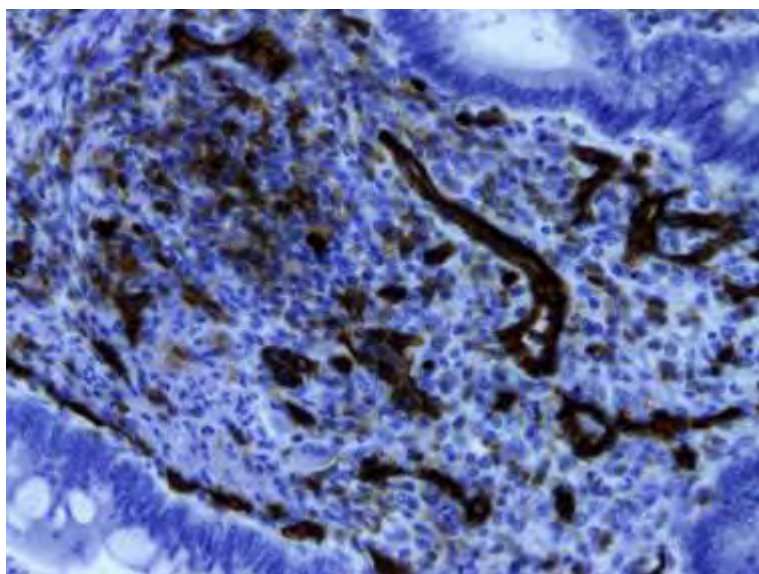
Εικόνα 36: Έντονη έκφραση της CD54 στο στρώμα και επιθήλιο του όγκου

Πίνακας 5. Ανοσοϊστοχημική έκφραση των πρωτεϊνών E-καντερίνης, β-κατενίνης, κλωντίνης-1, συνδεκάνης-1, CD44 και CD54 σε αδενοκαρκινώματα παχέος εντέρου

	Αριθμός περιπτώσεων	Αριθμός θετικών περιπτώσεων	Ποσοστό θετικών περιπτώσεων
E-καντερίνη	69	69	100%
B-κατενίνη	69	67	97.1%
Κλωντίνη-1	69	46	66.7%
CD44	69	56	81.2%
CD54 (επιθήλιο)	69	65	94.2%
CD54 (στρώμα)	69	59	85.5%
CD138 (επιθήλιο)	69	62	89.9%
CD138 (στρώμα)	69	61	73.9%

5.2.7 CD31

Η CD31 ανοσοαντιδραστικότητα εντοπίζεται σε μικρά αγγεία και στα τριχοειδή, τόσο στο φυσιολογικό βλεννογόνο όσο και στον όγκο. Τα μικροαγγεία αντιπροσωπεύονται από καφέ τριχοειδή αγγεία ή μικρές ομάδες, οι οποίες ξεχωρίζουν έντονα από τον υπόλοιπο ιστό. Στη περιοχή του όγκου η μικροαγγειακή πυκνότητα (MVD) κυμαινόταν από 6 έως 55 (διάμεση τιμή $24 \pm SD 8,5$) (Πίνακας 6, Εικόνα 37).



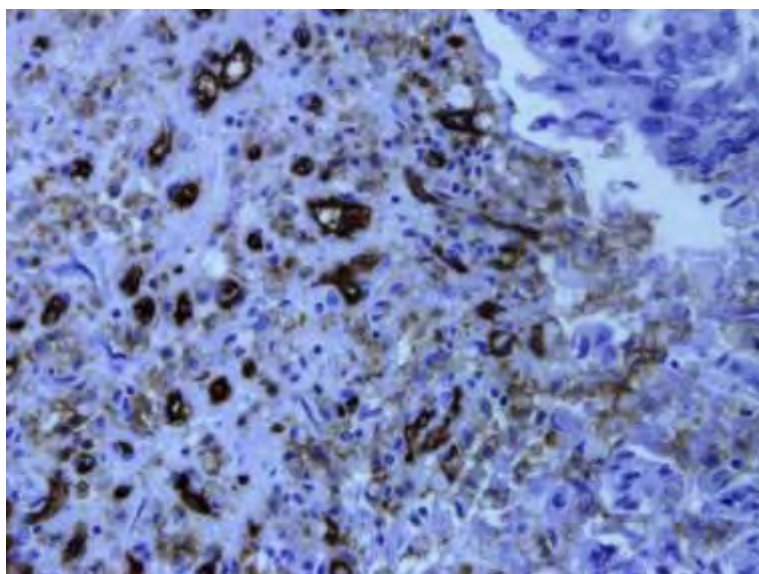
Εικόνα 37: Έκφραση της CD31 (μικροαγγειακή πυκνότητα) σε αδενοκαρκίνωμα παχέος εντέρου (χ200)

5.2.8 CD105

Η CD105 ανοσοχρώση σπάνια εκφράζεται στα αγγεία του φυσιολογικού βλεννογόνου, ωστόσο στον καρκινικό ιστό, εκφράστηκε έντονα στα αγγειακά ενδοθηλιακά κύτταρα του όγκου, κυμαινόμενη από 12 έως 79 (διάμεση τιμή $33 \pm SD 15,7$)(Πίνακας 6) (Εικόνα 38). Η CD105 ήταν χαμηλότερη σε βλεννώδη αδενοκαρκινώματα του βλεννογόνου σε σύγκριση με μη-βλεννώδη ($p = 0,01$). Η ανοσοαντιδραστικότητα CD105 ανοσοχρώση σπάνια εκφράζεται στα αγγεία του φυσιολογικού βλεννογόνου, ωστόσο στον καρκινικό ιστό, εκφράστηκε έντονα στα αγγειακά ενδοθηλιακά κύτταρα του όγκου, κυμαινόμενη από 12 έως 79 19 (27,54 %) ήταν ασθενώς θετική και σε 39 (56.52 %) περιπτώσεις αρνητική.

Πίνακας 6: Ανοσοϊστοχημική έκφραση των MVD-CD31 και MVD-CD105

	Αριθμός περιπτώσεων	Μέση τιμή	Διάμεση τιμή	Τιπική απόκλιση	Ελάχιστη-μέγιστη τιμή
MVDCD31	69	24.04	24.0	8.56	6-55
MVDCD105	69	31.18	33.0	15.77	12-79



Εικόνα 38: Έκφραση της ενδογλίνης στο ενδοθήλιο των νεοαγγείων στο στρώμα του όγκου (x100)


5.3 ΣΤΑΤΙΣΤΙΚΗ ΑΝΑΛΥΣΗ ΑΠΟΤΕΛΕΣΜΑΤΩΝ

5.3.1 Κλινικοπαθολογοανατομικοί παράμετροι που σχετίζονται με το αδενοκαρκίνωμα του παχέος εντέρου


Ο βαθμός διαφοροποίησης του όγκου συσχετίστηκε με τη διήθηση λεμφαγγείων ($p<0.0001$) (Διάγραμμα 1), διήθηση φλεβών ($p=0.082$) (Διάγραμμα 2), περιτοναϊκή διήθηση ($p<0.0001$) (Διάγραμμα 3), κατά Dukes' στάδιο ($p=0.042$) (Διάγραμμα 4) και μετάσταση στο ήπαρ ($p=0.068$) (Διάγραμμα 5)· όσο λιγότερο διαφοροποιημένος είναι ο όγκος τόσο πιο επιθετική είναι η συμπεριφορά του.

Επίσης στατιστική συσχέτιση παρατηρήθηκε μεταξύ του κατά Dukes' σταδίου και λεμφικής διήθησης ($p=0.006$), φλεβικής διήθησης ($p<0.0001$), περιτοναϊκής διήθησης ($p<0.0001$) και μεταστάσεων στο ήπαρ ($p<0.0001$).


Στατιστική σημαντική συσχέτιση παρατηρήθηκε μεταξύ της φλεβικής διήθησης και υποτροπής της νόσου (Fisher's exact test $p=0.032$), μεταξύ ηπατικών μεταστάσεων και υποτροπής της νόσου (Fisher's exact test $p=0.006$) και μεταξύ του κατά Dukes' σταδίου και υποτροπής της νόσου (Pearson's test $p<0.0002$).




Διάγραμμα 1. Βαθμός διαφοροποίησης του όγκου και διήθηση λεμφαγγείων




Διάγραμμα 2. Βαθμός διαφοροποίησης και διήθηση φλεβών



Διάγραμμα 3. Βαθμός διαφοροποίησης και περιτοναϊκή διήθηση



Διάγραμμα 4. Βαθμός διαφοροποίησης και κατά Dukes' στάδιο



Διάγραμμα 5. Βαθμός διαφοροποίησης του όγκου και μεταστάσεις στο ήπαρ

5.3.2 Συσχετίσεις μεταξύ της έκφρασης των πρωτεϊνών E-καντερίνης, β-κατενίνης, κλωντίνης-1, συνδεκάνης-1, CD44, CD54 και της μικροαγγειακής πυκνότητας (MVD) με τους δείκτες CD31 και CD105

Οι πιθανές συσχετίσεις μεταξύ της έκφρασης των πρωτεϊνών που μελετήθηκαν προσδιορίστηκαν υπολογίζοντας τους συντελεστές συσχέτισης κατά Pearson's test, και Fisher's exact test (Πίνακας 7).

Από τις ανωτέρω αναλύσεις (Pearson και Fisher's exact test) προέκυψε ότι η

έκφραση της πρωτεΐνης E-καντερίνη συσχετίζεται θετικά με την έκφραση της β-κατενίνης ($p<0,0001$), της κλωντίνης-1 ($p=0,002$), της CD54 ($p=0,044$). Η έκφραση της β-κατενίνης συσχετίστηκε θετικά με την έκφραση της κλωντίνης-1 ($p=0,009$) και το CD54 του στρώματος ($p=0,047$). Η πυρηνική έκφραση της β-κατενίνης δεν συσχετίζεται με τη σταδιοποίηση του όγκου, την εντόπιση του όγκου, τη λεμφαδενική μετάσταση, τη μετάσταση στο ήπαρ ή άλλες κλινικοπαθολογοανατομικές παραμέτρους. Επιπλέον, θετικές συσχετίσεις βρέθηκαν μεταξύ της πρωτεΐνης CD54 του επιθηλίου και CD54 του στρώματος του όγκου ($p<0,0001$), του CD54 του επιθηλίου και της συνδεκάνης-1 ($p=0,019$).

Πίνακας 7. Στατιστικά σημαντικές συσχετίσεις μεταξύ της έκφρασης των πρωτεϊνών E-καντερίνη, β-κατενίνη, κλωντίνη-1, CD44, CD54, CD138, σε αδενοκαρκινώματα του παχέος εντέρου.

Ζεύγη παραμέτρων με στατιστικά σημαντική συσχέτιση	Τιμή p
E-cadherin/β-catenin	P<0.0001
E-cadherin/claudin-1	P=0.002
E-cadherin/CD54(ep)	P=0.044
β-catenin/claudin-1	P=0.009
β-catenin/CD54 (str)	P=0.047
CD54(ep)/CD54(str)	P<0.0001
CD54(str)/CD138(str)	P=0.004
CD54(ep)/CD138(str)	P=0.019
CD138(ep)/E-cadherin	P<0.0001
CD138(ep)/β-catenin	P<0.0001
CD138(ep)/claudin-1	P=0.04
CD138(ep)/CD138(str)	P=0.004
CD138(ep)/CD31	P=0.0002
CD138(ep)/CD105	P=0.005
CD138(str)/CD105	P=0.031
CD54(str)/CD105	P=0.030

Επίσης στατιστική σημαντική συσχέτιση βρέθηκε μεταξύ της συνδεκάνης-1 του επιθηλίου και της E-καντερίνης ($p<0,0001$), β-κατενίνης ($p<0,0001$), και κλωντίνης-1 ($p=0,04$), και μεταξύ της έκφρασης της συνδεκάνης-1 του επιθηλίου και του στρώματος του όγκου ($p=0,004$). Παράλληλα, σημαντικές ήταν οι συσχετίσεις μεταξύ της συνδεκάνης-1 του επιθηλίου με τον δείκτη αγγειογένεσης MVD-CD31

($p=0,0002$), και της έκφρασης της πρωτεΐνης συνδεκάνη-1 τόσο του επιθηλίου όσο και του στρώματος με την MVD-CD105 ($p=0,005$ και $p=0,0031$ αντίστοιχα), όπως και μεταξύ της MVD-CD105 και του μορίου προσκόλλησης CD54 ($p=0,030$). Σημαντικές ήταν επιπροσθέτως οι συσχετίσεις μεταξύ των τιμών της έκφρασης της πρωτεΐνης CD105 του κυτταροπλάσματος του όγκου και της έκφρασης των πρωτεϊνών E-καντερίνης ($p<0,0001$) και β-κατενίνης ($p=0,068$), αλλά δεν παρατηρήθηκε συσχέτιση με την κλωνίνη-1 ($p=0,78$).

5.3.3 Συσχετίσεις μεταξύ των επιπέδων έκφρασης των πρωτεϊνών E-καντερίνης, β-κατενίνης, κλωνίνης-1, συνδεκάνης-1, CD44, CD54 και κλινικοπαθολογοανατομικών παραμέτρων

Για την ανεύρεση πιθανών συσχετίσεων μεταξύ των επιπέδων έκφρασης των πρωτεϊνών E-καντερίνης, β-κατενίνης, κλωνίνης-1, συνδεκάνης-1, CD44, CD54 (συνεχείς μεταβλητές) και κλινικοπαθολογοανατομικών παραμέτρων χρησιμοποιήθηκε ο έλεγχος Kruskal- Wallis. Τα αποτελέσματα του ελέγχου φαίνονται στον Πίνακα 8.

Με τον έλεγχο Fisher βρέθηκε στατιστικά σημαντική συσχέτιση μεταξύ των επιπέδων έκφρασης της συνδεκάνης-1 του επιθηλίου και διήθησης των λεμφαδένων ($p=0,002$), του σταδίου της νόσου ($p=0,002$) και μεταστάσεων στο ήπαρ ($p=0,031$). Η έκφραση της πρωτεΐνης CD44 του επιθηλίου ήταν υψηλότερη σε περιπτώσεις με περιτοναϊκή διήθηση ($p=0,038$, έλεγχος Kruskal-Wallis) και διήθηση λεμφαδένων ($p=0,011$), καθώς επίσης και η έκφραση της CD54 του στρώματος του όγκου με τη διήθηση λεμφαδένων ($p=0,069$). Η έκφραση των πρωτεϊνών CD54, συνδεκάνης-1 και β-κατενίνης συσχετίστηκαν με το στάδιο της νόσου ($p=0,012$, $p=0,002$ και $p=0,019$ αντίστοιχα).

Πίνακας 8. Στατιστικά σημαντικές συσχετίσεις μεταξύ της έκφρασης των πρωτεϊνών E-καντερίνη, β-κατενίνη, κλωνίνη-1, CD44, CD54, CD138, και κλινικοπαθολογοανατομικών παραμέτρων σε αδενοκαρκινώματα του παχέος εντέρου.

Ζεύγη παραμέτρων με στατιστικά σημαντική	
συσχέτιση	Τιμή p
CD138(ep)/ λεμφαδένες	p=0.002
CD54(ep) /λεμφαδένες	p=0.011
CD54(str)/λεμφαδένες	p=0.069
CD54(str)/ηλικία	p=0.008
CD44(ep)/περιτοναϊκή διήθηση	p=0.038
CD138(ep)/ηπατική μετάσταση	p=0.031
CD138(str)/ηπατική μετάσταση	p=0.08
CD138(ep)/Dukes' stage	p=0.002
B-κατενίνη/Dukes' stage	p=0.019
CD54/Dukes' stage	p=0.012

5.3.4 Συσχετίσεις μεταξύ της μικροαγγειακής πυκνότητας (MVD) με τους δείκτες CD31 και CD105 και κλινικοπαθολογοανατομικών παραμέτρων

Πραγματοποιήθηκε στατιστική ανάλυση για την ανεύρεση πιθανών συσχετίσεων μεταξύ της τιμής της MVD (MVD-CD31 και MVD-CD105) (συνεχείς τιμές) και κλινικοπαθολογοανατομικών παραμέτρων (μη συνεχείς τιμές). Για την ανάλυση αυτή χρησιμοποιήθηκε ο έλεγχος Kruskal-Wallis. Τα αποτελέσματα φαίνονται στον Πίνακα 9.

Η MVD-CD31 συσχετίστηκε θετικά με το βαθμό διαφοροποίησης του όγκου ($p=0.0016$), με τη διήθηση του περιτοναίου ($p=0.036$) και τον ιστολογικό τύπο του όγκου ($p=0.041$). Η MVD-CD105 συσχετίστηκε θετικά με τη αγγειακή διήθηση ($p<0.0001$), με τη διήθηση λεμφαγγείων ($p=0.043$), με τη διήθηση του περιτοναίου ($p<0.0001$), με ηπατικές μεταστάσεις ($p<0.0001$) και τη διήθηση λεμφαδένων ($p=0.003$).

Πίνακας 9. Στατιστικά σημαντικές συσχετίσεις μεταξύ της έκφρασης των πρωτεϊνών CD31, CD105 και κλινικοπαθολογοανατομικών παραμέτρων σε αδενοκαρκινώματα του παχέος εντέρου

Ζεύγη παραμέτρων με στατιστικά σημαντική συσχέτιση	Τιμή p
CD31/βαθμός διαφοροποίησης του όγκου	p=0.0016
CD31/ διήθηση περιτοναίου	p=0.036
CD31/ιστολογικός τύπος του όγκου	p=0.041
CD105/διήθηση φλεβών	p<0.0001
CD105/διήθηση λεμφαγγείων	p=0.043
CD105/ηπατικέςμεταστάσεις	p<0.0001
CD105/ διήθηση περιτοναίου	p<0.0001
CD105/διήθηση λεμφαδένων	p=0.003

Επίσης βρέθηκε ότι η τιμή της MVD-CD105 ήταν υψηλότερη σε μη βλεννώδους τύπου καρκινώματα από ότι σε βλεννώδους τύπου (p=0.01).

5.3.5 Συσχετίσεις μεταξύ της έκφρασης των πρωτεϊνών E-καντερίνης, β-κατενίνης, κλωντίνης-1, συνδεκάνης-1, CD44, CD54, της μικροαγγειακής πυκνότητας (MVD CD31 και MVD CD105) με την επιβίωση των ασθενών

Στο σύνολο του πληθυσμού της μελέτης όλες οι περιπτώσεις που έδειξαν μεμβρανική έκφραση της β-κατενίνης στα καρκινικά κύτταρα, είχε καλύτερη επιβίωση από εκείνους που δεν είχαν, ωστόσο, η διαφορά αυτή δεν ήταν στατιστικά σημαντική (p>0,05).

Στατιστική σημαντική σχέση παρατηρήθηκε μεταξύ της CD105 ανοσοέκφρασης στα αγγεία και της φλεβικής διήθησης (Mann-Whitney's test, p<0,0001), περιτοναϊκής διήθησης (p<0,0001), μετάστασης στο ήπαρ (p <0.0001), μετάστασης λεμφαδένων (p =0.039), της υποτροπής της νόσου μετά από χειρουργική εκτομή και επικουρική χημειοθεραπεία (p=0.010) και της συνολικής επιβίωσης (p<0,0001).

Πίνακας 10. Στατιστικά σημαντικές στατιστικές συσχετίσεις μεταξύ της Ε-καντερίνης, β-κατενίνης, κλωντίνης-1, συνδεκάνης-1, CD44, CD54, CD31 και CD105 με τη επιβίωση των ασθενών με αδενοκαρκίνωμα του παχέος εντέρου

Ζεύγη παραμέτρων με στατιστικά σημαντική συσχέτιση	Τιμή p
E-καντερίνη/επιβίωση	NS
B-κατενίνη/επιβίωση	P=0.099
Κλωντίνη-1/επιβίωση	NS
CD44/επιβίωση	NS
CD138(ep)/επιβίωση	NS
CD54/επιβίωση	P=0.049
CD31/επιβίωση	NS
CD105/επιβίωση	P<0.0001
Μεταστάσεις λεμφαδένων/επιβίωση	P<0.0001
Φλεβική διήθηση/επιβίωση	P=0.047
Διήθηση περιτοναίου/επιβίωση	P=0.002
Μεταστάσεις στο ήπαρ/επιβίωση	P<0.0001
Dukes' stage/επιβίωση	P<0.0001

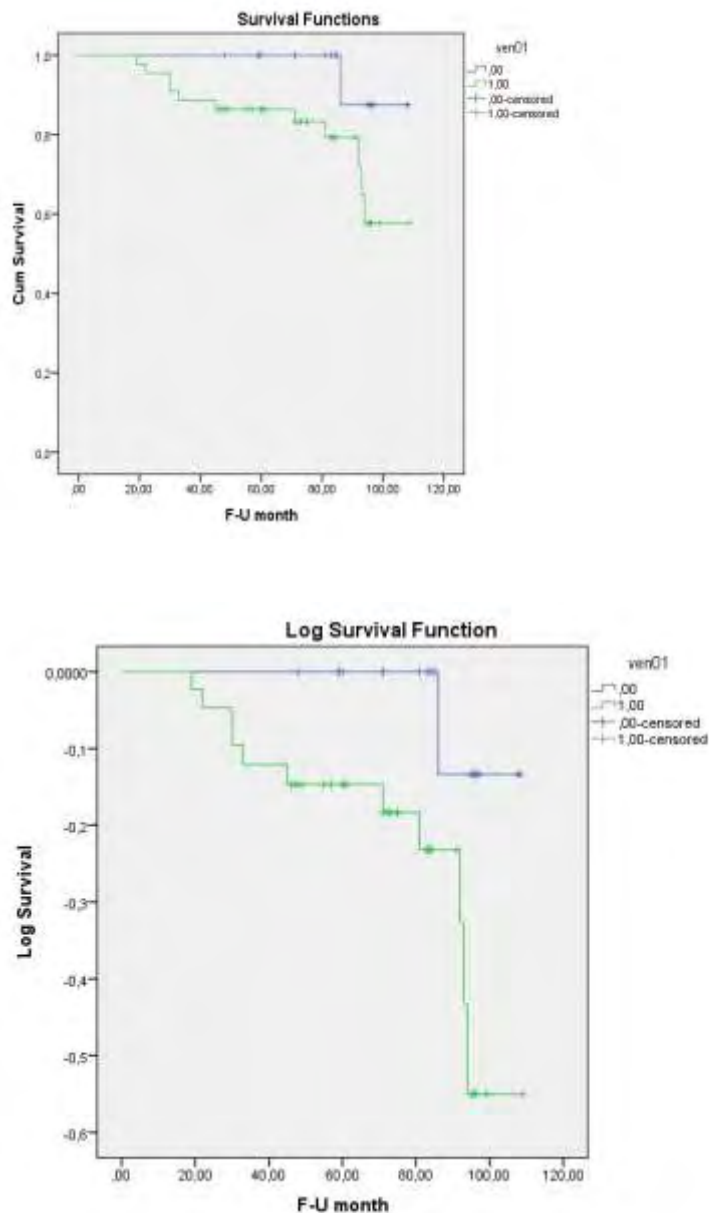
Υψηλή μικροαγγειακή πυκνότητα (MVD) ανιχνευόμενη με την CD105 και σχετίστηκε με χειρότερη πρόγνωση.

Η πυρηνική έκφραση της β-κατενίνης δεν συσχετίζεται με τη σταδιοποίηση του όγκου, την εντόπιση του όγκου, τη λεμφαδενική μετάσταση, τη μετάσταση στο ήπαρ ή άλλες κλινικοπαθολογοανατομικές παραμέτρους.



Συμπερασματικά κατά την περίοδο της μελέτης απεβίωσαν 12/69 (19.05%) ασθενείς. Δεν ανευρέθηκε συσχέτιση του φύλου των ασθενών, της ηλικίας, και της εντόπισης του όγκου με την επιβίωση, ενώ η φλεβική διήθηση, η διήθηση του περιτοναίου, των λεμφαδένων, οι ηπατικές μεταστάσεις και το στάδιο κατά Duke's φάνηκε να επηρεάζουν την επιβίωση των ασθενών ($p=0.047$, $p=0.002$, $p<0.0001$, $p<0.0001$, $p<0.0001$ αντίστοιχα) (Γραφήματα από 1-5).

Επίσης, στην παρούσα μελέτη βρέθηκε ότι η επιβίωση των ασθενών συσχετίστηκε


οριακά με τα επίπεδα έκφρασης της β-κατενίνης (Γράφημα 6). Επιπροσθέτως, η επιβίωση των ασθενών συσχετίστηκε με τα επίπεδα έκφρασης των πρωτεϊνών CD54 και ενδογλίνης. Οι ασθενείς με υψηλότερα επίπεδα έκφρασης των δύο αυτών πρωτεϊνών παρουσίασαν χειρότερη πρόγνωση (Γράφημα 7).



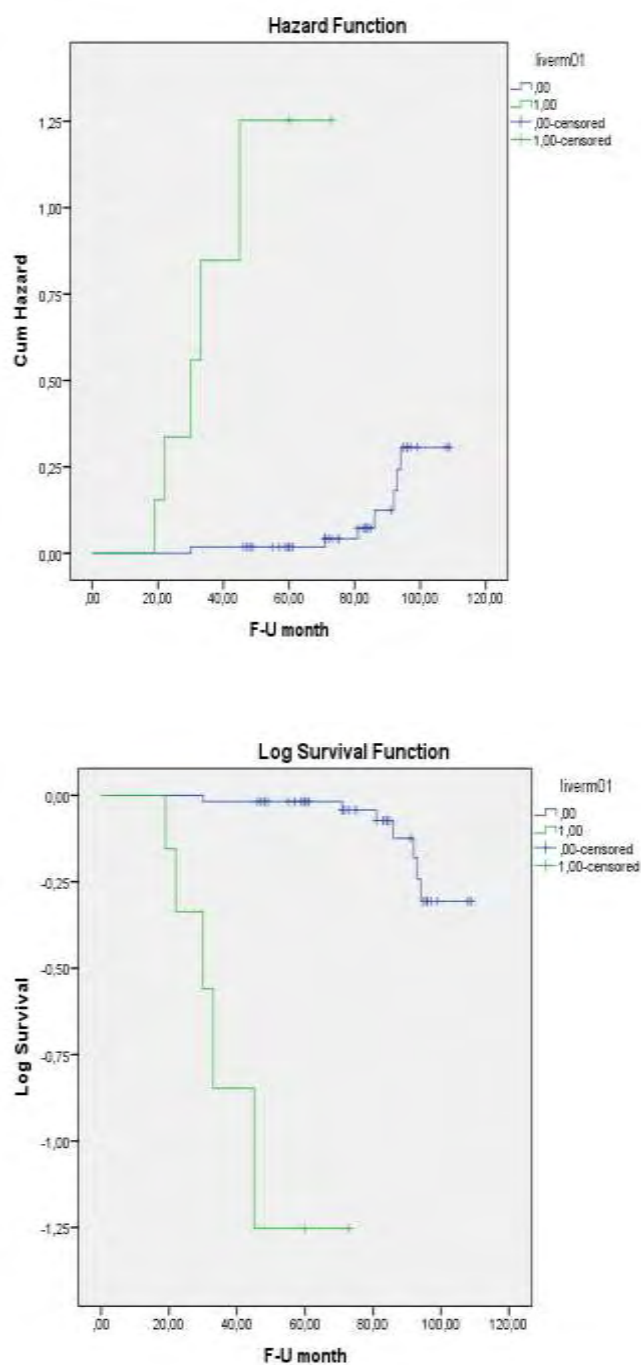
Γράφημα 1. Γραφήματα των καμπυλών επιβίωσης Kaplan-Meier με τη φλεβική διήθηση του όγκου




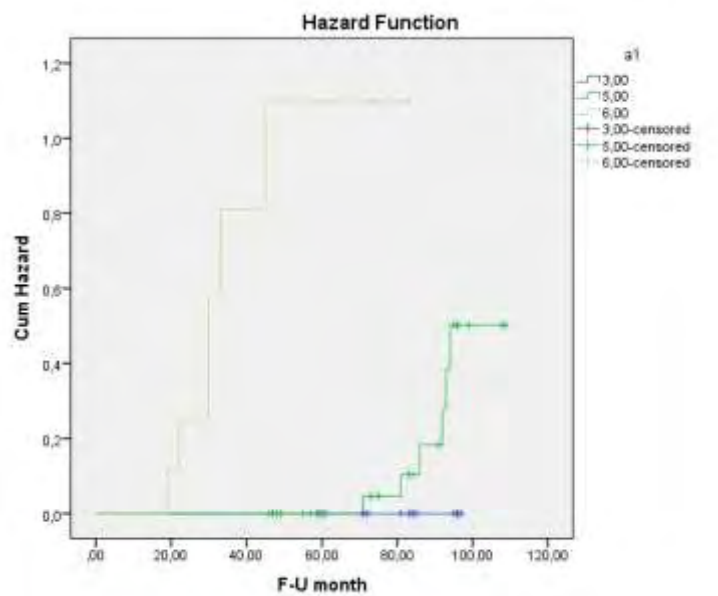
Γράφημα 2. Γραφήματα των καμπυλών επιβίωσης Kaplan-Meier με τη περιτοναϊκή διήθηση του όγκου



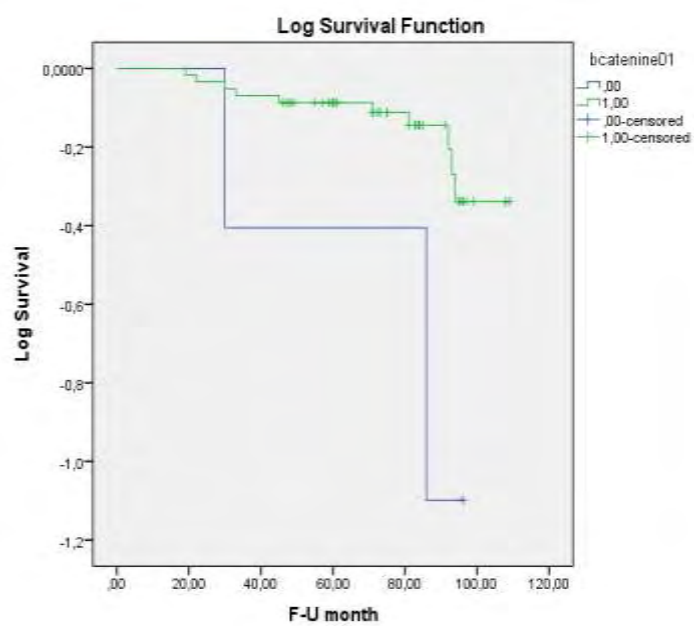
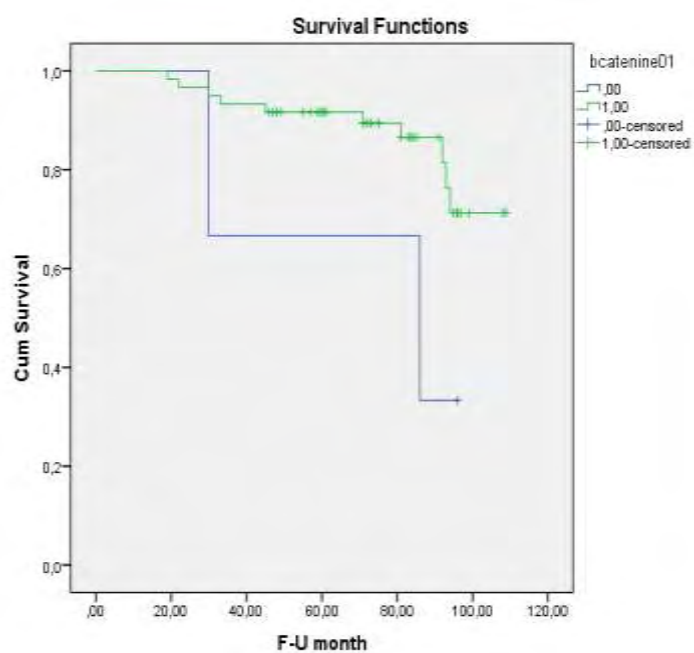
Γράφημα 3. Γραφήματα των καμπυλών επιβίωσης Kaplan-Meier με μεταστάσεις σε λεμφαδένες




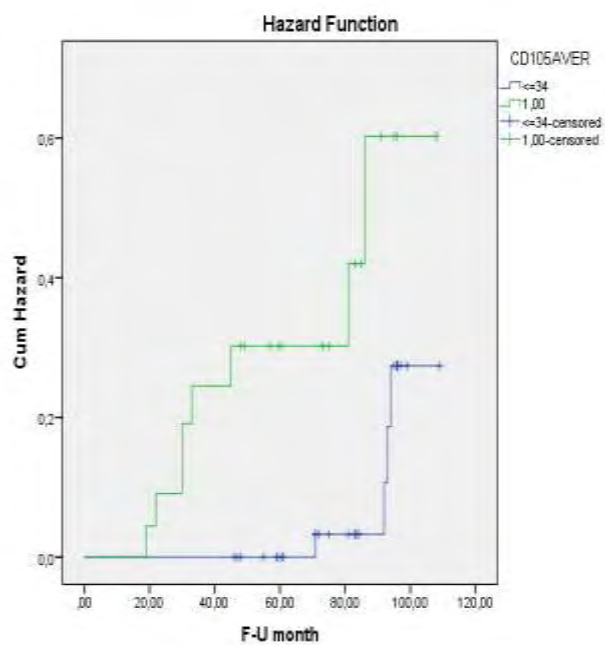
Γράφημα 4. Γραφήματα των καμπυλών επιβίωσης Kaplan-Meier με ηπατικές μεταστάσεις



Γράφημα 5. Γραφήματα των καμπυλών επιβίωσης Kaplan-Meier με το στάδιο κατά Dukes'



Γράφημα 6. Γραφήματα των καμπυλών επιβίωσης Kaplan-Meier με την έκφραση της β-κατενίνης



Γράφημα 7. Γραφήματα των καμπυλών επιβίωσης Kaplan-Meier με τη MVD-CD105

5.4 ΣΥΖΗΤΗΣΗ

Ο καρκίνος του παχέος εντέρου (CRC) είναι η τρίτη πιο συχνή μορφή καρκίνου και η τέταρτη πιο συχνή αιτία θανάτου από καρκίνο παγκοσμίως [25]. Οι κυριότεροι προγνωστικοί παράγοντες του καρκίνου του παχέος εντέρου συμπεριλαμβάνουν το μέγεθος του όγκου, τη διήθηση λεμφαδένων, το βαθμό διαφοροποίησης και τις απομακρυσμένες μεταστάσεις [56]. Στην παρούσα εργασία μελετήθηκε η ανοσοϊστοχημική έκφραση των μορίων προσκόλλησης E-καντερίνη, β-κατενίνη, CD44, CD54, του μορίου του στενοσυνδέσμου κλωνίνη-1, του μορίου της θεμέλιας ουσίας συνδεκάνη-1 καθώς και η μικροαγγειακή πυκνότητα με τα μόρια αγγειογένεσης CD31 και CD105 (ενδογλίνη).

Στην παρούσα μελέτη, η κλωνίνη-1, μόριο του στενοσυνδέσμου, εκφράστηκε στο 66.7% των περιπτώσεων, και μόνο στο 10.14% των περιπτώσεων η χρώση εκφράστηκε έντονα, έτσι παρατηρούμε ελαττωμένη έκφραση της πρωτεΐνης στα περιστατικά που μελετήθηκαν (downregulation), σύμφωνα και με άλλες έρευνες [162-164]. Είναι λογικό η κλωνίνη-1 να παρουσίασε μειωμένη έκφραση στο επιθήλιο των καρκινωμάτων, επειδή η ογκογένεση συνοδεύεται από διάσπαση των στενοσυνδέσμων, με αποτέλεσμα την απώλεια της συνοχής, την διήθηση και την έλλειψη της φυσιολογικής διαδικασίας της διαφοροποίησης. Παράλληλα διαπιστώθηκε ότι δεν υπήρχε καμία ανοσολογική αντίδραση της κλωνίνης-1 σε χαμηλής διαφοροποιήσεως κακοήθεια και σε βλεννώδη αδеноκαρκινώματα, σε αντίθεση με τους καλά διαφοροποιημένους όγκους που παρουσιάζουν ένα προφίλ της κλωνίνης-1, το οποίο μοιάζει με εκείνο του φυσιολογικού ιστού, σύμφωνα και με άλλες αναφορές [162-165]. Επίσης, υπάρχουν αναφορές που συσχετίζουν την έκφραση της κλωνίνης-1 στο αδеноκαρκίνωμα του παχέος εντέρου με κάποια κλινικοπαθολογοανατομικά χαρακτηριστικά, ενώ σε άλλες δεν αναφέρονται τέτοιες

συσχετίσεις. Ειδικότερα, έχει αναφερθεί ότι η κλωνίνη-1 συσχετίζεται με το βαθμό διαφοροποίησεως του όγκου [162, 166], τον μορφολογικό τύπο [166], το μέγεθος του όγκου [166], τη διήθηση του όγκου [167, 168], τη φλεβική διήθηση [167, 168] και τη μετάσταση [167, 168]. Ωστόσο, άλλοι ερευνητές δεν βρήκαν καμία συσχέτιση της έκφρασης της κλωνίνης-1 με το μέγεθος του όγκου [164, 169, 170], το βάθος της διήθησης [164], τη διήθηση αγγείων [164] τη μετάσταση στους λεμφαδένες [169], ή/και μεταστάσεις στο ήπαρ [164]. Στην παρούσα εργασία, αν και ο αριθμός των περιπτώσεων ήταν περιορισμένος, παρατηρήθηκε συσχέτιση μεταξύ της έκφρασης της κλωνίνης-1 και του ιστολογικού τύπου του όγκου, έτσι ώστε το ποσοστό των καρκινικών κυττάρων ήταν υψηλότερο σε μη βλεννώδες από ότι σε βλεννώδες ($p=0.046$) καρκίνωμα, σύμφωνα και με μελέτες άλλων ερευνητών [171]. Η μείωση της έκφρασης της κλωνίνης-1 σε αυτή τη μικρή ομάδα των βλεννωδών καρκινωμάτων μπορεί επίσης να εξηγηθεί με την απώλεια της συνοχής, όπως αναφέρθηκε προηγουμένως.

Παράλληλα, στην παρούσα μελέτη δεν αναδείχθηκε οποιαδήποτε συσχέτιση μεταξύ της έκφρασης της κλωνίνης-1 με τη διαφοροποίηση του όγκου, το στάδιο κατά Dukes', την επιβίωση ή/και άλλες κλινικοπαθολογοανατομικές παραμέτρους. Οι διαφορές μεταξύ των αποτελεσμάτων της παρούσας εργασίας και τις αναφορές από τη διεθνή βιβλιογραφία μπορεί να οφείλονται στη διαφορετικότητα στην μεθοδολογία, τον αριθμό των περιπτώσεων, στα αντισώματα που χρησιμοποιήθηκαν, κ.ά.

Η προσκόλληση των κυττάρων είναι μια σύνθετη αλληλεπίδραση μεταξύ διαφόρων μορίων προσκόλλησης, όπως οι καντερίνες και οι κατενίνες. Στα καρκινώματα του παχέος εντέρου, όπως προκύπτει από διάφορες μελέτες,

παρατηρήθηκαν μειωμένα επίπεδα ανοσολογικής έκφρασης της E-καντερίνης [172-177], σε σύγκριση με το φυσιολογικό βλεννογόνο του εντέρου. Στην παρούσα μελέτη η E-καντερίνη εκφράστηκε σε 100% των περιπτώσεων αδενοκαρκινωμάτων και στο 46.37 % η χρώση εκφράστηκε έντονα στην κυτταρική μεμβράνη των κυττάρων. Σε προηγούμενες ανοσοϊστοχημικές μελέτες έχει περιγραφεί ανώμαλη έκφραση της E-καντερίνης στην πλειονότητα των καρκινωμάτων του παχέος εντέρου. Οι περισσότερες μελέτες δείχνουν μια ολική μείωση στην έκφραση της E-καντερίνης σε σύγκριση με τον παρακείμενο φυσιολογικό βλεννογόνο [172-177], σύμφωνα και με τα αποτελέσματά μας. Αρκετές μελέτες έχουν αποδείξει ότι η απώλεια της έκφρασης E-καντερίνης σχετίζεται με το μέγεθος του όγκου, την ιστοπαθολογία, το πρότυπα ανάπτυξης και χειρότερη πρόγνωση [174, 177-180]. Όμως, υπάρχουν επίσης μελέτες, όπου οι ερευνητές απέτυχαν να αποδείξουν οποιαδήποτε συσχέτιση μεταξύ της έκφρασης της E-καντερίνης με τη σταδιοποίηση του όγκου, τη διαφοροποίηση του όγκου, τη διηθητική μεταστατική δυνητικότητα (invasive metastatic potential) ή/και την πρόγνωση [181, 182], τα οποία συνάδουν με τα αποτελέσματά μας. Οι διαφορές αυτές μπορούν να εξηγηθούν από τις διαφορές στη μεθοδολογία ή τα αντισώματα που χρησιμοποιούνται καθώς και στον περιορισμένο αριθμό των περιστατικών. Μολονότι που η E-καντερίνη δρα ως κατασταλτικό της διήθησης γονίδιο, η έλλειψη συσχέτισης με τους συνήθεις προγνωστικούς παράγοντες μπορεί να είναι ένδειξη ότι η αλληλεπίδραση μεταξύ της E-καντερίνης και της συμπεριφοράς του καρκίνου του παχέος εντέρου είναι πολύ περίπλοκη [82].

Οι κατενίνες σχηματίζουν με την E-καντερίνη ένα σύμπλεγμα, γνωστό ως σύμπλοκο καντερίνης/κατενίνης. Το σύμπλοκο αυτό δεν έχει ομοιογενή κατανομή στην επιφάνεια του κυττάρου, έτσι η απώλεια της λειτουργικότητας ή/και της

έκφρασης οποιουδήποτε στοιχείου του συμπλόκου να έχει σαν αποτέλεσμα την απώλεια της κυτταρικής πολικότητας και τελικά της φυσιολογικής αρχιτεκτονικής των ιστών [98].

Στην παρούσα μελέτη η β-κατενίνη εκφράστηκε στο 97.10% των περιπτώσεων και 34.78% περιπτώσεις εξέφρασαν έντονη χρώση στην κυτταρική μεμβράνη των καρκινικών κυττάρων, σύμφωνα και με άλλες μελέτες [183, 184]. Παρατηρήθηκε στατιστική συσχέτιση μεταξύ της έκφρασης της β-κατενίνης και του σταδίου κατά Dukes', έτσι ώστε όσο πιο προχωρημένο ήταν το στάδιο της νόσου, τόσο μειωμένη ήταν η έκφραση της πρωτεΐνης.

Η μειωμένη έκφραση της β-κατενίνης φαίνεται να διαταράσσει την ομότυπη προσκόλληση των κυττάρων και συμβάλλει στην κυτταρική κινητικότητα και διεισδυτικότητα [185]. Ανώμαλη έκφραση του γονιδίου APC και μεταλλάξεις στην περιοχή της φωσφορυλίωσης της β-κατενίνης είναι οι δυο σημαντικοί παράγοντες που ευθύνονται για την υπερέκφραση και την επακόλουθη κυτταροπλασματική-πυρηνική μετατόπιση/ μετάθεση (translocation) της β-κατενίνης που βρέθηκε στο καρκίνο του παχέος εντέρου [186].

Στην παρούσα μελέτη, ισχυρή έκφραση της μεμβρανικής χρώσης της β-κατενίνης υποδεικνύει καλύτερη έκβαση των ασθενών. Αυτή η σχέση στη μελέτη μας, αν και στατιστικά δεν είναι σημαντική, δηλώνει σαφώς μια εμφανή ευαισθησία. Η στατιστική σημαντικότητα μπορεί να επιτευχθεί με την προσθήκη επιπλέον περιπτώσεων. Επίσης, στη παρούσα μελέτη, 39.13% των περιστατικών παρουσίασαν θετική πυρηνική χρώση στον πυρήνα των καρκινικών κυττάρων, δεν παρατηρήθηκε όμως καμία συσχέτιση με κλινικοπαθολογοανατομικές παραμέτρους, ούτε με την επιβίωση ή πρόγνωση των ασθενών. Προηγούμενες ανοσοϊστοχημικές μελέτες της β-κατενίνης σε καρκινώματα παχέος εντέρου έχουν δείξει αντικρουόμενα

αποτελέσματα όσον αφορά την πυρηνική χρώση και την κλινική έκβαση. Σε ορισμένες περιπτώσεις η πυρηνική χρώση β-κατενίνης ήταν προγνωστική της χειρότερης επιβίωσης [186-191] , αλλά άλλοι δεν ανέδειξαν κανένα ενθαρρυντικό στοιχείο [192], γεγονός που συνάδει με την τρέχουσα έρευνα. Διαφορές στα αποτελέσματα πιθανόν να οφείλονται στον αριθμό των περιπτώσεων, τη μεταβολή στην ανάκτηση αντιγόνου, τη διαδικασία της χρώσης και τα συστήματα αξιολόγησης.

Παράλληλα, στην παρούσα μελέτη βρέθηκαν στατιστικά σημαντικές συσχετίσεις μεταξύ της έκφρασης της E-καντερίνης, της β-κατενίνης και κλωντίνης-1 ($p < 0.0001$ και $p = 0,001$ αντίστοιχα), και μεταξύ της β-κατενίνης και της κλωντίνης-1 ($p = 0.008$) στο καρκίνωμα παχέος εντέρου. Οι συσχετίσεις αυτές υποδεικνύουν ότι η έκφραση της κλωντίνης-1, E-καντερίνης και β-κατενίνης διαμεσολαβείται κατά παρόμοιο τρόπο στα ιστικά δείγματα καρκίνου παχέος εντέρου. Αυτά τα αποτελέσματα υποδηλώνουν ότι μερικά κοινά μονοπάτια σηματοδότησης ενδέχεται να ρυθμίζουν τις πρωτεΐνες του στενοσυνδέσμου (tight junctions), τις ενώσεις προσφύσεως (adherence junctions) και τα μόρια προσκόλλησης (adhesion molecules). Έχει αποδειχθεί ότι η β-κατενίνη σε συνδυασμό με τους μεταγραφικούς παράγοντες Tcf/LEF ρυθμίζουν το μονοπάτι Wnt/wingless, καθώς επίσης και η κλωντίνη-1 εμπλέκεται στο μονοπάτι της σηματοδότησης β-κατενίνη/Tcf/LEF, και στην ογκογένεση του αδενοκαρκινώματος του παχέος εντέρου [193-194].

Στην παρούσα μελέτη η CD44 γλυκοπρωτεΐνη της κυτταρικής μεμβράνης εκφράστηκε στο 81.15% των περιπτώσεων και 11.59% εκφράστηκε έντονα. Μελέτες ανέδειξαν ότι η υπερέκφραση της πρωτεΐνης CD44 συσχετίζεται με επιθετικότερη συμπεριφορά, μεγαλύτερη μεταστατική ικανότητα και μικρότερη επιβίωση στους ασθενείς με αδενοκαρκίνωμα του παχέος εντέρου [109, 111]. Από την άλλη,

υπάρχουν μελέτες όπου η απώλεια της CD44 συσχετίζεται με επιθετικότερη συμπεριφορά και μικρότερη επιβίωση [110, 195]. Αυτά τα αντιφατικά αποτελέσματα μπορεί να οφείλονται στην συμπεριφορά του CD44 ως προαγωγός ή/και καταστολέας ενός νεοπλάσματος, ανάλογα με τους ισοτύπους που δεσμεύει. Αυτό θα μπορούσε να εξηγήσει ότι η υπερέκφραση της CD44 σχετίζεται με τη εξέλιξη του καρκινώματος, αλλά η μειωμένη έκφραση σχετίζεται με την μετάσταση του καρκινώματος. Παρατηρήθηκε ότι σε μεταστατικά καρκινώματα η έκφραση της CD44 ήταν μειωμένη σε σύγκριση με τα μη μεταστατικά καρκινώματα [173]. Στην παρούσα μελέτη παρατηρήθηκε συσχέτιση της CD44 με την περιτοναϊκή διήθηση ($p=0.038$), αλλά δεν παρατηρήθηκε καμία συσχέτιση με άλλες κλινικοπαθολογοανατομικές παραμέτρους, όπως στάδιο του όγκου, διαφοροποίηση του όγκου, λεμφαγγειακή διήθηση, μεταστάσεις λεμφαδένων και μεταστάσεις ήπατος, όπως ανέδειξαν και άλλες εργασίες [196]. Έχει προταθεί ότι η έκφραση της πρωτεΐνης CD44 στο καρκίνο του παχέος εντέρου θα μπορούσε να μεταβάλλεται στη διαδικασία της εξέλιξης του νεοπλάσματος [110]. Δεν παρατηρήθηκε συσχέτιση με τους υπόλοιπους δείκτες που μελετήθηκαν στην παρούσα εργασία.

Η συνδεκάνη-1 (CD138ep) εκφράστηκε στο επιθήλιο του νεοπλάσματος σε 89.9% των περιπτώσεων, με έντονη έκφραση σε 33.33% των περιπτώσεων. Παράλληλα, παρατηρήθηκε έκφραση της πρωτεΐνης στο στρώμα του όγκου σε 73.9% των περιπτώσεων, με έντονη έκφραση σε 26.09% των περιπτώσεων. Στην παρούσα μελέτη η έκφραση της συνδεκάνης-1 ήταν μειωμένη στο σύνολό της, αποτελέσματα σύμφωνα και με άλλες εργασίες [197-200]. Όπως τα μόρια προσκόλλησης, η έκφραση της συνδεκάνης-1 στον καρκίνο του παχέος εντέρου, θα μπορούσε να έχει ρόλο στην ογκογένεση λόγω της απώλειας της συνοχής των κυττάρων και μετατροπή

της θεμέλιας ουσίας και της μορφολογίας των κυττάρων.

Στην παρούσα μελέτη, η απώλεια της έκφρασης της συνδεκάνης-1 του επιθηλίου του καρκινώματος (CD138^{ep}) συσχετίστηκε με το στάδιο κατά Dukes', με διήθηση λεμφαδένων και μεταστάσεις στο ήπαρ, σύμφωνα με τα αποτελέσματα άλλων ερευνητών [197]. Επίσης, σημαντική στατιστική συσχέτιση βρέθηκε μεταξύ της έκφρασης της συνδεκάνης-1 του επιθηλίου του καρκινώματος και του στρώματος του όγκου (CD138^{str}) ($p=0.004$). Η παρουσία της συνδεκάνης-1 στο στρώμα του όγκου, φαίνεται να επηρεάζεται από την μετανάστευση της πρωτεΐνης στα κύτταρα του στρώματος που συμπεριλαμβάνονται στο μικροπεριβάλλον του όγκου. Η έκφραση της συνδεκάνης-1 (CD138^{str}) σχετίζεται θετικά με μεταστάσεις στο ήπαρ, έτσι η βιολογική συμπεριφορά του όγκου γίνεται πιο επιθετική [201, 202].

Επίσης, σημαντική στατιστική συσχέτιση παρατηρήθηκε μεταξύ της συνδεκάνης-1 (CD138^{ep}) και την έκφραση της E-καντερίνης, β-κατενίνης και της κλωντίνης-1, με την MVD-CD31 και MVD-CD105. Η συνδεκάνη-1 του στρώματος (CD138^{str}), σχετίστηκε με την CD54 και με την MVD-CD105. Η συνδεκάνη-1 λειτουργεί ως υποδοχέας σε διάφορους αγγειογενετικούς και αυξητικούς παράγοντες όπως VEGF και bFG όπως προκύπτει από διάφορες μελέτες, και αυτή η συνεργασία επηρεάζει την πρόγνωση και επιβίωση των ασθενών με καρκίνο του παχέος εντέρου. Έντονη έκφραση της συνδεκάνης-1 και του αγγειακού ενδοθηλιακού αυξητικού παράγοντα φαίνεται να έχει δυσμενή πρόγνωση, σε ασθενείς με αδenoκαρκίνωμα του παχέος εντέρου [124, 133, 203].

Η πρωτεΐνη CD54(ep) (ICAM-1) εκφράστηκε στο επιθήλιο των καρκινικών κυττάρων σε 94.2% των περιπτώσεων με έντονη έκφραση σε 37.68% των περιπτώσεων. Παράλληλα η CD54(str) εκφράστηκε και στο στρώμα του όγκου σε

85.5% των περιπτώσεων με έντονη ανοσοαντίδραση σε 39.13% των περιπτώσεων. Παρατηρήθηκε στατιστικά σημαντική συσχέτιση μεταξύ της έκφρασης της CD54(ep) και της CD54(str) ($p < 0.0001$). Τα αποτελέσματα δείχνουν ότι η κύρια πηγή της πρωτεΐνης CD54 στα καρκινώματα του παχέος εντέρου είναι τα νεοπλασματικά κύτταρα, σύμφωνα κα με άλλη μελέτη [204]. Όσο αφορά το ποσοστό της ανοσοϊστοχημικής έκφρασης της πρωτεΐνης CD54 στα νεοπλασματικά επιθηλιακά κύτταρα και των κυττάρων του στρώματος του όγκου, οι μελέτες είναι πολύ περιορισμένες. Σε μια μελέτη όπου χρησιμοποιήθηκαν σειρές καρκινικών κυττάρων του παχέος εντέρου παρατηρήθηκε έντονη έκφραση με διαφορετικό ποσοστό (10-70%), ενώ στο φυσιολογικό επιθήλιο του βλεννογόνου δεν παρατηρήθηκε ανοσοαντίδραση των κυττάρων. Επίσης στην ίδια μελέτη η ανίχνευση της CD54 ICAM-1 mRNA με την μέθοδο northern blot ήταν σαφώς μεγαλύτερη στα καρκινικά κύτταρα [204]. Ανάλογα ευρήματα παρατηρήθηκαν και σε σειρές καρκινικών κυττάρων από νεφρό, στοματικό επιθήλιο, ρινοφαρυγγικό καρκίνο [205-209].

Άλλα σημαντικά ευρήματα που προέκυψαν από την παρούσα μελέτη είναι η συσχέτιση της CD54(ep) με την ηλικία του ασθενούς ($p = 0.008$), με το στάδιο κατά Dukes' ($p = 0.012$), με μεταστάσεις στους λεμφαδένες ($p = 0.011$) και με την συνδεκάνη-1 /CD138(str) ($p = 0.019$). Ενώ η CD54(str) συσχετίστηκε με μεταστάσεις στους λεμφαδένες ($p = 0.069$) και με τη MVD-CD105 ($p = 0.030$). Ανάλογη συσχέτιση σε αδενοκαρκινώματα παχέος εντέρου δεν περιγράφεται στη διεθνή βιβλιογραφία. Έχει αναφερθεί στο καρκίνωμα του στομάχου, ότι η έκφραση της πρωτεΐνης CD54 σχετίζεται με τη μετάσταση στους λεμφαδένες και την επιβίωση των ασθενών με καρκίνο στομάχου [210]. Παρόμοια αποτελέσματα παρατηρούμε και στην παρούσα μελέτη, όπου αυξημένη έκφραση του μορίου αυτού αυξάνει τη δυσμενή πρόγνωση σε ασθενείς με καρκίνο του παχέος εντέρου. Σε μια πιο πρόσφατη μελέτη στο καρκίνο

του μαστού, παρατηρήθηκε ότι η αυξημένη έκφραση της πρωτεΐνης CD54 δεν σχετίστηκε με μεταστάσεις των λεμφαδένων, αυτό πιθανόν να οφείλεται στην διαφορετικότητα των ιστών [211]. Η πρωτεΐνη CD54/ICAM-1 παίζει σημαντικό ρόλο στη ανοσολογική αντίδραση διότι κυρίως μεσολαβεί στην προσκόλληση των λευκοκυττάρων. Επίσης δρά ως μόριο διεγέρτης που μεταφέρει δευτερογενές σήμα μεταξύ των καρκινικών κυττάρων και των κυττάρων του ανοσοποιητικού συστήματος. Πιθανόν έτσι να εξηγείται η σχέση μεταξύ της CD54/ICAM-1 με τη διήθηση των λεμφαδένων. Είναι απαραίτητες περαιτέρω μελέτες για να εδραιωθεί η λειτουργικότητα της πρωτεΐνης αυτής στον καρκίνο του παχέος εντέρου [210].

Είναι γενικά αποδεκτό ότι η αγγειογένεση είναι ουσιώδους σημασίας για την ανάπτυξη του όγκου, τη διήθηση και τη μετάσταση [141, 144]. Η διαμεμβρανική γλυκοπρωτεΐνη CD31 (PCAM-1) θεωρείται καλός δείκτης της αγγειογένεσης, αλλά έχει το μειονέκτημα ότι εκφράζεται τόσο στο φυσιολογικό ιστό όσο και στο νεοπλασματικό ιστό, αλλά και σε μικρά και μεγάλα αγγεία [149-152]. Ωστόσο, η σημασία της MVD στην πρόβλεψη της επιθετικής συμπεριφοράς του όγκου και την πρόγνωση των ασθενών παραμένει αμφιλεγόμενη, πιθανότατα λόγω της διαφοράς στην επιλογή των ενδοθηλιακών δεικτών ή/και στη τεχνική της ποσοτικοποίησης της μικροαγγειακής πυκνότητας. Στην τρέχουσα μελέτη η μικροαγγειακή πυκνότητα MVD-CD31 είναι αυξημένη στα αδενοκαρκινώματα του παχέος εντέρου σε σύγκριση με τα αντίστοιχα δείγματα του φυσιολογικού βλεννογόνου του παχέος εντέρου (μέση τιμή 24.04 ± 8.56), αποτελέσματα που συνάδουν με άλλες μελέτες [152]. Επίσης, όπως προκύπτει από τη διεθνή βιβλιογραφία, αύξηση της MVD-CD31 παρατηρήθηκε και σε καρκινώματα άλλων οργάνων όπως του μαστού [212], του οισοφάγου [213], του προστάτη [214], του τραχήλου της μήτρας [215], και της ουροδόχου κύστεως

[216]. Επιπλέον δεν παρατηρήθηκε συσχέτιση μεταξύ της CD31 και του σταδίου του όγκου, λεμφικής και φλεβικής διήθησης, μεταστάσεων στους λεμφαδένες και στο ήπαρ και την επιβίωση του ασθενούς, όπως αναφέρεται σε άλλες μελέτες [217-219]. Ωστόσο, παρατηρήθηκε στατιστική σημαντική συσχέτιση μεταξύ του ιστολογικού τύπου του όγκου ($p=0.041$), με τον βαθμό διαφοροποίησης του όγκου ($p=0.036$) και την περιτοναϊκή διήθηση ($p=0.036$) [217-219]. Η ανάλυση της επιβίωσης με την καμπύλη Kaplan Meier υποδεικνύει ότι η μικροαγγειακή πυκνότητα που εκτιμήθηκε χρησιμοποιώντας την CD31 δεν έδειξε σημαντική συσχέτιση με την επιβίωση, έτσι η CD31 δεν συσχετίστηκε με την πρόγνωση, σύμφωνα με άλλες μελέτες [219-221].

Η CD105 εκφράζεται κυρίως σε πολλαπλασιαζόμενα ενδοθηλιακά κύτταρα και συνεπώς αντανakλά καλύτερα την εμφάνιση νέων αγγείων, και υπερεκφράζεται σε όγκους που αναπτύσσονται γρήγορα [222]. Επομένως αντιπροσωπεύει έναν πιο ειδικό και ευαίσθητο δείκτη για την αγγειογένεση των όγκων από τους κοινώς χρησιμοποιούμενους πανενδοθηλιακούς δείκτες CD31, CD34 ή τον παράγοντα von Willebrand [223, 224], όπως προκύπτει από προηγούμενες μελέτες. Στη παρούσα μελέτη, η ανοσοχρώση της ενδογλίνης ήταν σταθερά παρούσα σε όλες τις περιπτώσεις που μελετήθηκαν.

Σημαντικά υψηλότερη μέση τιμή CD105 ($31.18SD\pm 15.77$) ανιχνεύτηκε στην παρούσα μελέτη, σύμφωνα και με άλλες δημοσιεύσεις [218, 219, 225]. Το εύρημα αυτό ήταν αναμενόμενο, καθώς ο δείκτης CD105 εμφανίζεται σε πολλαπλασιαζόμενα ενδοθηλιακά κύτταρα σε ιστούς που υφίστανται ενεργή αγγειογένεση και όχι σε προϋπάρχοντα αγγεία. Το CD105 εκφράζεται σε μικρά αγγεία με υψηλή ευαισθησία εντός και γύρω από τον όγκο, αλλά τα αιμοφόρα αγγεία του φυσιολογικού βλεννογόνου δεν εκφράζουν τη CD105. Επομένως, ο δείκτης CD105 φαίνεται να

είναι περισσότερο ειδικός στην εκτίμηση της νεοαγγειογένεσης των αδενοκαρκινωμάτων του παχέος εντέρου [165, 217].

Στην παρούσα μελέτη, χρησιμοποιώντας πολυπαραγοντική ανάλυση βρέθηκε ότι η μέτρηση της CD105 σχετίστηκε σημαντικά με την παρουσία αγγειακής διήθησης ($p<0.0001$), περιτοναϊκής διήθησης ($p<0.0001$), λεμφαδενικών μεταστάσεων ($p=0.039$), ηπατικών μεταστάσεων ($p<0.0001$), λεμφαγγειακής διήθησης ($p=0.043$), σύμφωνα και με άλλες μελέτες [218, 219].

Σύμφωνα με άλλες μελέτες της διεθνούς βιβλιογραφίας, οι οποίες έδειξαν ότι η καταμέτρηση των μικροαγγείων είναι ανεξάρτητος προγνωστικός παράγοντας, ενισχύοντας την υπόθεση ότι θα μπορούσε να θεωρηθεί ως αντιαγγειογενετικός παράγοντας σε περαιτέρω θεραπευτικές μελέτες (trials). Έχει αποδεχθεί ότι η συσσώρευση (accumulation) του mRNA για την ενδογλίνη ρυθμίζεται αυξητικά (upregulation) σε ιστούς με καρκίνο το παχέος εντέρου σε σύγκριση με το φυσιολογικό και δυσπλαστικό βλεννογόνο [219]. Η υπερέκφραση της ενδογλίνης σχετίζεται θετικά με την εξέλιξη της νόσου, επιβεβαιώνοντας ότι η CD105 είναι προγνωστικός παράγοντας στον καρκίνο του παχέος εντέρου.

Η ενδογλίνη δεν εκφράζεται μόνο στην κυτταρική επιφάνεια, αλλά στη διαλυτή μορφή της μπορεί επίσης να ανιχνευθεί στο αίμα. Ερευνητές παρατήρησαν ότι η αυξημένη ενδογλίνη ορού συνδέεται με μετάσταση σε ασθενείς με συμπαγείς όγκους, συμπεριλαμβανομένου και του καρκίνου του παχέος εντέρου και του μαστού. Σε ασθενείς με καρκίνο παχέος εντέρου, η διαφορά στα επίπεδα ενδογλίνης μεταξύ των ασθενών ελεύθερων από μεταστάσεις και των ασθενών με μεταστάσεις ήταν στατιστικά σημαντική [225].

Άλλο ενδιαφέρον εύρημα στην παρούσα μελέτη, είναι η παρουσία της CD105 στο κυτταρόπλασμα των επιθηλιακών καρκινικών κυττάρων άλλων οργάνων, όπως

αναφέρεται σε πρόσφατη μελέτη [217, 226]. Παράλληλη με αυτό το εύρημα ήταν η συχέτιση που παρατηρήθηκε μεταξύ της έκφρασης της ενδογλίνης του επιθηλίου των καρκινικών κυττάρων με την E-καντερίνη και τη β-κατενίνη ($p < 0,0001$ και $p = 0,068$ αντίστοιχα). Πρόσφατα, έχει αναφερθεί ότι η CD105 παίζει ένα ρόλο στη ρύθμιση της προσκόλλησης, της κινητικότητας και την εισβολή των φυσιολογικών και των μετασχηματισμένων καρκινικών κυττάρων. Έχει διατυπωθεί η άποψη ότι η απώλεια της ενδογλίνης στα καρκινικά κύτταρα προκαλεί την αποκόλληση των κυττάρων και μπορεί να σχετίζεται με την εξέλιξη του καρκίνου [226].

Στην μελέτη μας, αν και έχουμε ελάχιστες περιπτώσεις, ερευνήθηκε επίσης η σχέση μεταξύ της ιστολογίας του όγκου και της αγγειογένεσης. Βρήκαμε ότι τα βλεννώδη καρκινώματα έχουν χαμηλότερη μικροαγγειακή πυκνότητα MVD ($p = 0.001$) από ό,τι τα μη βλεννώδη. Αξιολογήθηκε η CD105 στις πιο αγγειοβριθείς περιοχές του όγκου. Αυτή η μέθοδος, η οποία χρησιμοποιείται στις περισσότερες μελέτες, οδηγεί στον αποκλεισμό μεγάλων περιοχών με βλέννη και χωρίς κυτταρικό ιστό στα βλεννώδη καρκινώματα. Τα καυτά σημεία (hotspots) σε αυτούς τους όγκους δεν εμφανίζουν βλεννώδη ιστολογία στη μεγάλη μεγέθυνση. Ως εκ τούτου, η καταμέτρηση της μικροαγγειακής πυκνότητας αντανάκλα την αγγείωση του καρκινικού ιστού. Έτσι, τα αποτελέσματά μας δείχνουν ότι ο νεοπλασματικός ιστός στα βλεννώδη καρκινώματα περικλείει λιγότερα αγγεία από ό,τι τα μη βλεννώδη καρκινώματα [217].

Τα ανωτέρω αντιφατικά αποτελέσματα των διαφόρων μελετών μπορεί να οφείλονται στη χρήση διαφορετικών ανοσοϊστοχημικών μεθόδων, διαφορετικών αντισώματων (και κλώνων), διαφορετική μέθοδος εκτίμησης της ανοσοχρώσεως των διαφόρων πρωτεϊνών και τον αριθμό περιπτώσεων ανά μελέτη. Αξιοσημείωτο είναι να αναφέρουμε επίσης, ότι οι βιολογικές διαδικασίες όπως η αύξηση του μεγέθους του όγκου και η μετάσταση ρυθμίζεται από διάφορους παράγοντες

συμπεριλαμβανομένων αγγειογενετικών, κινητικότητας, απόπτωσης και αυξητικών παραγόντων μεταξύ άλλων. Επομένως, η ικανότητα των νεοπλασματικών κυττάρων να επάγουν την αγγειογένεση δεν συσχετίζεται πάντα με το κακοήθες δυναμικό του όγκου και δεν έχει διευκρινιστεί κατά πόσο η αύξηση του όγκου, οι μεταστάσεις και η κλινική πορεία των ασθενών εξαρτώνται από την αγγειογένεση [140, 142, 227, 228].

Στην εποχή της μοριακής βιολογίας και του γονιδιώματος προωθούνται όλο και περισσότερο οι κλινικές εφαρμογές της αντι-αγγειογενετικής θεραπείας, οπότε κάθε μελέτη που προσφέρει δεδομένα που βοηθούν στην κατανόηση των παθογενετικών μηχανισμών της αγγειογένεσης και κατά επέκταση την διήθηση και μετάσταση συγκεκριμένων τύπων καρκινωμάτων είναι πολύτιμη. Πλέον υπάρχει η πεποίθηση ότι ο ορθολογικός συνδυασμός κυτταροτοξινών και αντι-αγγειογενετικών θεραπειών μπορεί να αποδώσει το μέγιστο θεραπευτικό όφελος σε ένα ευρύ φάσμα κακοήθων νεοπλασμάτων.

5.5 ΣΥΜΠΕΡΑΣΜΑΤΑ

Σε αυτή τη μελέτη δείξαμε ότι:

- α) η μειωμένη έκφραση της κλωντίνης-1 σε καρκινώματα παχέος εντέρου συσχετίστηκε στατιστικά με την E-καντερίνη και την β-κατενίνη ,
- β) η έκφραση της κλωντίνης -1 συνδέεται με τον ιστολογικό τύπο του όγκου ,
- γ) η έκφραση της β-κατενίνης φαίνεται να μειώνει τον κίνδυνο κακής έκβασης των ασθενών με καρκίνο παχέος εντέρου,
- δ) η έκφραση της CD105 συνδέθηκε με διήθηση φλεβών, λεμφαδένων και μεταστάσεις ήπατος ,
- ε) η έκφραση της CD105 στα νεοπλασματικά κύτταρα σχετίζεται με την E-καντερίνη και την β-κατενίνη, αλλά όχι με την κλωντίνη-1 και
- στ) η αυξημένη CD105 - MVD ήταν ισχυρός προγνωστικός δείκτης υποτροπής της νόσου και φτωχής επιβίωσης των ασθενών. Απαιτούνται περαιτέρω έρευνες για την καλύτερη κατανόηση των ρόλων των κλωντίνης-1, E-καντερίνης , β-κατενίνης και ενδογλίνης στην εξέλιξη των καρκινωμάτων του παχέος εντέρου και την κακοήθεια και να καθορίσουν τον τρόπο με τον οποίο η απορρύθμιση αυτών των πρωτεϊνών μπορεί να τροποποιήσει τις απαντήσεις σε θεραπευτική παρέμβαση.
- ζ) Η απώλεια της E- καντερίνης και της β-κατενίνης και η υψηλή CD105-MVD (μικροαγγειακή πυκνότητα), μπορεί να διαδραματίσουν σημαντικό ρόλο στην υψηλή συχνότητα εμφάνισης της λεμφικής και αγγειακής διήθησης, τη μετάσταση και την πρόγνωση στον καρκίνο του παχέος εντέρου. Η εκτίμηση της μικροαγγειακής πυκνότητας με τη χρήση της CD105 θα μπορούσε να είναι μια πολύτιμη παράμετρος

για την πρόβλεψη της υποτροπής της νόσου μετά τη χειρουργική εκτομή και συμπληρωματική χημειοθεραπεία. Θα απαιτηθούν περαιτέρω έρευνες προκειμένου να προσδιοριστεί ο μηχανισμός με τον οποίο η ενδογλίνη ρυθμίζει την προσκόλληση των κυττάρων στον καρκίνο του παχέος εντέρου.

η) η αυξημένη έκφραση του CD54 σχετίζεται με μεταστάσεις λεμφαδένων και την MVD-CD105 και αυξάνει τη δυσμενή πρόγνωση σε καρκίνο παχέος εντέρου.

ΠΕΡΙΛΗΨΗ

Στη καρκινογένεση του παχέος εντέρου συμμετέχουν η κληρονομικότητα, οι περιβαλλοντικοί παράγοντες και η διατροφή, ενώ συμβάλλουν επίσης ογκογονίδια, ογκοκατασταλτικά ογκογονίδια, μόρια προσκόλλησης, αγγειογένεσης και εξωκυττάριας θεμέλιας ουσίας.

Σκοπός: η ανοσοϊστοχημική μελέτη μορίων προσκόλλησης, αγγειογένεσης και εξωκυττάριας ουσίας σε καρκινώματα παχέος εντέρου και η πιθανή ανάδειξη νέων μοριακών δεικτών-βιοδεικτών με σημαντικό ρόλο στην παθογένεια της νόσου, με απώτερο στόχο την αξιοποίησή τους στη θεραπεία, χημειοπρόληψη και πρόγνωση της νόσου.

Υλικό: στη μελέτη συμμετείχαν 69 περιπτώσεις καρκίνου παχέος εντέρου, που είχαν υποβληθεί σε κολεκτομή, έλαβαν μετεγχειρητικά 5- φθοριοουρακίλη (5-FU) και παρακολουθούνταν στην Ογκολογική Κλινική.

Μέθοδος: έγινε ανοσοϊστοχημική χρώση για τις πρωτεΐνες E-καντερίνη, β-κατενίνη, κλωνίνη-1, συνδεκάνη-1, CD44, ICAM-1/CD54 καθώς και CD31, CD105 σε τομές από φυσιολογικό βλεννογόνο και καρκινικό ιστό.

Αποτελέσματα: 46(66,7%), 69 (100 %), και 67 (97,1%) των όγκων του παχέος εντέρου, εκφράζουν την ανοσοχρώση για κλωνίνη-1, E-καντερίνη και β-κατενίνη, αντίστοιχα. Μεταξύ των συνολικών περιπτώσεων η CD54 απέβη θετική σε 94,2%, η CD138 σε 89,9% και το CD44 σε 81,15%. Παράλληλα, εκτιμήθηκαν η MVD-CD31 και η MVD-CD105. Βρέθηκε μειωμένη έκφραση της κλωνίνης-1 σε καρκινώματα παχέος εντέρου ενώ στατιστικά σημαντική ήταν η συσχέτισή της με την E-καντερίνη και την β-κατενίνη. Η έκφραση της κλωνίνης -1 συνδέεται με τον ιστολογικό τύπο

του όγκου. Η έκφραση της β-κατενίνης φαίνεται να μειώνει τον κίνδυνο κακής έκβασης των ασθενών με καρκίνο παχέος εντέρου, ενώ υψηλότερα επίπεδα της CD54, αυξάνει τη δυσμενή πρόγνωση.

Η έκφραση της CD105 συνδέθηκε με διήθηση φλεβών ($p<0.0001$), λεμφαδένων ($p=0.039$) και μεταστάσεις ήπατος ($p<0.0001$). Η έκφραση της CD105 στα νεοπλασματικά κύτταρα σχετίζεται με την E-καντερίνη και την β-κατενίνη ($p<0.001$ και $p=0.068$ αντίστοιχα), αλλά όχι με την κλωνίνη-1 ($p=0.78$). Η αυξημένη CD105 - MVD ήταν ισχυρός προγνωστικός δείκτης υποτροπής της νόσου ($p<0.010$) και φτωχής επιβίωσης των ασθενών. Όμως απαιτούνται περαιτέρω έρευνες για τον ρόλο τους.

Συμπεράσματα: Απώλεια της έκφρασης της κλωνίνης-1, μειорύθμιση (αρνητική ρύθμιση) του συμπλόκου E-καντερίνης/β-κατενίνης, και υψηλής CD105-MVD μπορεί να παίζουν σημαντικό ρόλο στην υψηλή συχνότητα αγγειακής και λεμφικής διήθησης, στη μετάσταση και την πρόγνωση σε ασθενείς με καρκίνο παχέος εντέρου, αλλά απαιτούνται περαιτέρω μελέτες για να αποσαφηνιστεί ο ρόλος τους στον καρκίνο του παχέος εντέρου. Επίσης, η έκφραση της ICAM-1 σχετίζεται με μετάσταση στους λεμφαδένες και δυσμενή πρόγνωση στον καρκίνο παχέος εντέρου.

ABSTRACT

Background: In colon carcinogenesis involving heredity, environmental and diet factors also contribute oncogenes, tumor suppressor oncogenes, adhesion molecules, angiogenesis and extracellular matrix molecules.

Objective: immunohistochemical study of adhesion molecules, extracellular matrix, and angiogenesis molecules in colorectal carcinomas and the possible emergence of new molecular markers that contribute to early diagnosis and prognosis of colon cancer.

Materials and Methods: Surgical specimens from 69 patients with colorectal cancer were immunostained for claudin-1, E-cadherin, beta-catenin, CD138, CD44, ICAM-1, endoglin and CD31.

Results : Forty-six (66.7%), 69 (100 %), and 67 (97.1%) of the tumors, expressed immunostaining for claudin-1, E-cadherin and β -catenin, respectively. Between total cases CD54 was positive in 94,2%, CD138 in 89,9% and CD44 in 81,15%. Parallel, MVD-CD31 and MVD-CD105 was assessed. Expression of claudin-1 in colorectal carcinoma was decreased and a significant association was seen between claudin-1, E-cadherin expression, as well with β -catenin. Expression of claudin-1 associated with histological tumor type. High β -catenin expression appeared to reduce the risk of poor outcome, whereas higher levels of CD54, increases the unfavorable prognosis. Endoglin vessel expression was correlated significantly with vessel invasion ($p < 0.0001$), lymph node metastases ($p = 0.039$), liver metastases ($p < 0.0001$) and recurrence of the disease ($p < 0.010$). Endoglin tumor cell expression was associated with E-cadherin and β -catenin expression ($p < 0.001$ and $p = 0.068$), but not with claudin-1 expression ($p = 0.78$). Increased CD105 - MVD was a strong predictor of

disease recurrence ($p < 0.010$) and poor survival of patients. However, further investigations are needed to fully clarify their role.

Conclusions: Loss of the expression of claudin-1, E-cadherin/ β -catenin downregulation, and high CD105-MVD counts may play a significant role in the high incidence of angiolymphatic invasion, metastases and prognosis in colorectal-cancer patients, but further studies are needed to clearly define their role in colorectal carcinoma. Also, high β -catenin expression appeared to reduce the risk of poor outcome, whereas higher levels of CD54, increases the unfavorable prognosis.

Key words: Colorectal cancer, E-cadherin, claudin-1, β -catenin, endoglin, CD31, CD138, CD44, ICAM-1, immunohistochemistry

ΒΙΒΛΙΟΓΡΑΦΙΑ

- [1] **Keith L, MooreTV, Persaud N.** «Η ανθρώπινη διάπλαση- Εμβρυολογία Κλινικού προσανατολισμού», 1^η ελληνική έκδοση (Πασχαλίδη), 11:242 – 270, 2009.
- [2] **Zhong YF, Butts T, Holland PW, Homeo DB.** “A database of homeobox gene diversity”, *EvolDev*, 10: 516-518, 2008.
- [3] **Hay D.** “An overview of epithelia-mesenchymal transformation”. *Acta Anat (Basel)*, 154: 8-20, 1995.
- [4] **Bach SP, Ronehan AG, Potten CS.** “Stem cells: the intestinal stem cell as a paradigm”, *Carcinogenesis*, 21: 469-476, 2000.
- [5] **Lipkin M, Bell B, Shelrock P.** “Generation time of epithelial cells in the human colon”, *Nature* 195: 175-177, 1962.
- [6] **Shorter RG, Moerte ICG, Titus JL.** “Cell kinetics in the jejunum and rectum of man”, *Am J Dig Dis*, 9: 760-763, 1964.
- [7] **Σάββα Α.** “Επίτομη Ανατομική του ανθρώπου και Άτλας”, Α΄ τόμος, Σπλαχνολογία, σελ 321- 331.
- [8] **Gray Henry (thoroughly revised and re-edited by Warren H Lewis).** “Anatomy of the human body; XI Spachnology”. The large Intestine, 2000 copyright Bartlebycom, Inc.
- [9] **Κωτούλας OB.** “Ιστολογία-Τα συστήματα οργάνων” σελ.46-47,1995.
- [10] **Skandalakis JE, Mirilas PS.** “Skandalakis’ SurgicalAnatomy. TheEmbryologic and Anatomic basis of Modern Surgery”, Vol 2. Athens: Paschalidis Medical Publications, p.863-1002, 2004.
- [11] **Balboni GC, Bastianini A, Brizzi E, Comparini A, et al.** Intestino crasso.

“Anatomia Umana” 2nd edition. Vol 2. Milano: Edi-Ermes p.211-223, 1984.

[12] **Junqueira LC, Carneiro J.** “Chapter 15 –Digestive tract”. Basic Histology.Text and atlas, 11th Edition, 2002.

[13] **Αποστολάκης Μ Ι.** “Στοιχεία φυσιολογίας του ανθρώπου”, ΤόμοςΕ΄σελ.227-236.

[14] **Guyton.** “ΙΑΤΡΙΚΗ ΦΥΣΙΟΛΟΓΙΑ”, σελ.965-966, 1992.

[15] **Barrett KE.** “Gastrointestinal Physiology. Chapter 5: Water and Electrolyte Absorption and Secretion”, McGraw-Hill Companies, Inc.2006.

[16] **Μουτσόπουλος ΧΜ, Εμμανουήλ ΔΣ.** “Βασικές αρχές παθοφυσιολογίας”, σελ.440-441.

[17] **Παπαδημητρίου Σ. Κ.** “Ειδική Παθολογική Ανατομική”, σελ. 203, 1990

[18] **Tannockl F, HillRP, Bristow RG, Harrington L.** “Η βασική επιστήμη της Ογκολογίας”, Εκδόσεις Παρισιάνος, 4^η έκδοση, 2007, 1: p 1-2.

[19] **Liang JJ, Alrawi S, Tan D.** “Nomenclature, molecular genetics and clinical significance of the precursor lesions in the serrated polyp pathway of colorectal carcinoma”, Int J clin Exp Pathol 1: 317-324, 2008.

[20] **Rubin.** Clinical Oncology, 8th Edition, chapter 27: Alimentary Cancer, Colon and Rectum, etiology. WB Saunders Company, 2001.

[21] **Feinberg AP, Vogelstein B.** “Alterations in DNA methylation in human neoplasia”, Semin Surg Oncol 3: 149-151, 1987.

[22] **Winawer SJ.** “Risk of colorectal cancer in the families of patients with adenomatous polyps”, National Polyp Study Workgroup. N Engl J Med 334: 1339-1340, 1996.

[23] **Siewert SJ, Tietze L, Maintz C, Geier A, et al.** “Gastrointestinal stromal tumors: a broad clinical spectrum from incidental-discovery to acute gastrointestinal bleeding”,

Z Gastroenterol 42: 233-242, 2004.

[24] Cancer Medicine 6. Section 28: Gastrointestinal tract; 106. "Adenocarcinoma of the colon and rectum; Epidemiology of Colorectal Cancer", BC Decker Inc, 2003.

[25] **Siegel R, Desantis C, Jemal A.** Colorectal cancer statistics, 2014. CA Cancer J Clin 64: 104-117, 2014

[26] **Balleste B, Bessa X, Pinol V, et al.** "Detection of metachronous neoplasms in colorectal cancer patients: identification of risk factors", Dis Colon Rectum 50: 971-980, 2007.

[27] **Slattery MI, Edwards SL, Boucher et al.** Lifestyle and colon cancer: an assessment of factors associated with risk. Am J Epidemiol 150: 869-877, 1999.

[28] **Slattin P, Lukanova A, Biessy C, et al.** Obesity and colon cancer. Does leptin provide a link? Int J Cancer 109: 149-152, 2004.

[29] **Arber N, Levin B.** Chemoprevention of colorectal neoplasia: the potential for personalized medicine. Gastroenterology 134: 1224-1237, 2008.

[30] **Canderelli R, Leccesse LA, Miller NL, Unruh-Davidson J.** "Benefits of hormone replacement therapy in postmenopausal women". J Am Acad Nurse Pract 19: 635-641, 2007.

[31] **Burner GC, Ravinovitch PS, Haggitt RC, et al.** "Neoplastic progression in ulcerative colitis: Histology, DNA content, and loss of a p53 allele", Gastroenterology 103: 1602-1610, 1992.

[32] **Itzkowitz S.** "Colon carcinogenesis in inflammatory bowel disease: applying molecular genetics to clinical practice", J Clin Gastroenterol 36: S70-S74, 2003.

[33] **Miyoshi Y, Nagase H, Ando H, et al.** "Somatic mutations of the APC gene in colorectal tumors: mutation cluster region in the APC gene", Hum Mol Genet 1: 229-

233, 1992.

[34] **Migdeley CA, White S, Howitt R, et al.** "APC expression in normal human tissues", J Pathol 181: 426-433, 1997.

[35] **van Es JH, Giles RH, Clevers HC.** "The many faces of the tumor suppressor gene APC", Exp Cell Res 264: 126-134, 2001.

[36] **Rubinfeld B, Souza B, Albert I, Muller O, et al.** "Association of the APC gene product with beta-catenin", Science 262: 1731-1734, 1993.

[37] **He TC, Sparks AB, Rugo C, Hermeking H, et al.** "Identification of c-myc as a target of the APC pathway", Science 281: 1509-1512, 1998.

[38] **Tetsu O, McCormick F.** "Beta-catenin regulates expression of cyclin D1 in colon carcinoma cells", Nature 398: 422-426, 1999.

[39] **Spearks AB, Morin PJ, Vogelstein B, Kinzler KW.** "Mutational analysis of the APC/b-catenin/TCF-pathway in colorectal cancer", Cancer Res 58: 1130-1134, 1998.

[40] **Chung DC.** "The genetic basis of colorectal cancer: insights into critical pathways of tumorigenesis", Gastroenterology 119: 854-865, 2000.

[41] **Kawasaki Y, Senda T, Ishidate T, et al.** "ASEF, a link between the tumor suppressor APC and G-protein signalling", Science 289: 1194-1197, 2000.

[42] **Vogelstein B.** "Genetic testings for cancer: The surgeon's critical role. Familial colon cancer", J Am Coll Surg 188: 74-79, 1999.

[43] **Lynch HT, Lynch JF.** "The Lynch syndromes", Curr Opin Oncol 5: 687-696, 1993.

[44] **Grady WM.** "Genomic instability and colon cancer", Cancer Metastasis Rev 23: 11-27, 2004.

[45] **Bosserhoff AK, Grussendorf-Conen EI, Rubben A, et al.** "Multiple colon carcinomas in a patient with Cowden syndrome", Int J Mol Med 18: 643-647, 2006.

- [46] **Bennett JC and Plum F.** Cecil-Tratado de Medicina Interna. 20a Edicion. McGraw-Hill Interamericana, pp: 717, 2000.
- [47] **Rosai J. Rosai and Ackerman's Surgical Pathology.** Ninth Edition, Mosby 2004.
- [48] **Compton CC and Greene FL.** "The staging of colorectal cancer 2004 and beyond", CA Cancer J Clin 54: 295-308, 2004.
- [49] **Hamilton SR and Honen A.** "Pathology and genetics of the digestive system". World Health Organization Classification of Tumors. IARC Press, Lyon, 2000.
- [50] **Compton CC.** "Colorectal carcinoma: diagnostic, prognostic, and molecular features", Mod Pathol 16: 377-388, 2003.
- [51] **De Roock W, Pissevaux H, De Shutter J, et al.** "KRAS wild-type state predicts survival and is associated to early radiological response in metastatic colorectal cancer treated with cetuximab", Ann Oncol 19: 508-515, 2008.
- [52] **Lievre A, Bachet JB, Boige V, et al.** "K-RAS mutations as an independent prognostic factor in patients with advanced colorectal cancer treated with cetuximab", J Clin Oncol 26: 374-379, 2008.
- [53] **Lievre A, Bachet JB, Le corre D, et al.** "K-RAS mutation status is predictive of response to cetuximab therapy in colorectal cancer", Cancer Res 66: 3992-3995, 2006.
- [54] **Manne U, Weiss HL, Myers RB, Danner CK, Moron C, et al.** "Nuclear accumulation of p53 in colorectal adenocarcinoma prognostic importance differs with race and location of the tumor", Cancer 83: 2456-2459, 1998.
- [55] **Markowitz SD, Dawson DM, Willis J, Wilson JK.** "Focus on colon cancer", Cancer Cell J 1: 233-236, 2002.
- [56] **Herszenyi L, Farinati F, Milheller P, Tulassy Z.** "Chemoprevention of colorectal

cancer: feasibility in every day practice? ", *Eur J Cancer Prev* 17: 502-514, 2008.

[57] **Das D, Arber N, Jankowski JA.** "Chemoprevention of colorectal cancer". *Digestion* 76: 51-67, 2007.

[58] **Arber N, Levin B.** "Chemoprevention of colorectal cancer: ready for routine use?", *Curr Top Med Chem* 5: 517-525, 2005.

[59] **Hampton T.** "Cancer prevention efforts stalled", *JAMA* 299: 2264, 2008.

[60] **Mano MS, Duhoux F.** "Colon cancer: update on adjuvant therapy", *Clin Colorectal Cancer* 7: 178-183, 2008.

[61] **Andre T, Boni C, Mounedji-Boudiaf L, et al.** "Oxaliplatin, fluorouracil, and leucovorin as adjuvant treatment for colon cancer", *N Engl J Med* 350: 2343-2351, 2004.

[62] **Klein B, Gottfried M.** "Targeted agents to improve treatment results in colon cancer: bevacizumab and cetuximab", *J BUON* S1: 127-136, 2007.

[63] **Kalofonos HP, Grivas PD.** "Monoclonal antibodies in the management of solid tumors", *Curr Top Med Chem* 6: 1687-1705, 2006.

[64] **Zhang ZL, Wang JH, Liu XY.** "Current strategies and future directions of antiangiogenic tumor therapy", *Acta Bioch Biophys Sin* 35(10):873-880, 2003.

[65] **Thorpe PE.** "Vascular targeting agents as cancer therapeutics", *Clin Cancer Res* 10:415-427, 2004.

[66] **Schnitzer JE.** "Vascular targeting as a strategy for cancer therapy", *N Engl J Med* 339:472-474, 1998.

[67] **Atiqur RM, Toi M.** "Anti-angiogenic therapy in breast cancer", *Biomed Pharmacother* 57:463-470, 2003.

- [68] **Morabito A, Sarmiento R, Bonginelli P, Gasparini G.** "Antiangiogenic strategies, compounds, and early clinical results in breast cancer", *Crit Rev Oncol Hematol* 49: 91-107, 2004.
- [69] **Hagedorn M, Bikfalvi A.** "Target molecules for anti-angiogenic therapy: from basic research to clinical trials", *Crit Rev Oncol Hematol* 34:89-110, 2000.
- [70] **Arap W, Pasqualini R, Ruoslahti E.** "Cancer treatment by targeted drug delivery to tumor vasculature in a mouse model", *Science* 279:377-380, 1998.
- [71] **Tanaka T, Manome Y, Wen P, Kufe DW, Fine HA.** "Viral vector-mediated transduction of a modified platelet factor 4 cDNA inhibits angiogenesis and tumor growth", *Nat Med* 3:437-442, 1997.
- [72] **Takeji Y, Teicher BA.** "Preclinical studies of the combination of angiogenic inhibitors with cytotoxic agents", *Invest New Drugs* 15:39-48, 1997.
- [73] **Jain RK.** "Normalizing tumor vasculature with anti-angiogenic therapy: A new paradigm for combination therapy", *Nat Med* 7:987-989, 2001.
- [74] **Jain RK.** "Normalization of tumor vasculature: an emerging concept in antiangiogenic therapy", *Science* 307:58-62, 2005.
- [75] **Miller KD.** "Issues and challenges for antiangiogenic therapies", *Breast Cancer Res Treat* 75 Suppl 1:S45-50; discussion S57-8.:S45-S50, 2002.
- [76] **Eidelman GM, Crossin KL.** "Cell adhesion molecules: Implications for a molecular histology", *Annu Rev Biochem* 60: 115-190, 1991.
- [77] **Charalabopoulos K, Pignatelli M.** "Adhesion molecule and cancer", *Arch Hell Med* 18: 18-19, 2001.
- [78] **Charalabopoulos K, Binoulis J, Karkabounas S.** "Adhesion of molecules in carcinogenesis", *Exp Oncol* 24: 249-245, 2002.

- [79] **Takeichi M.** "Cadherins in cancer. Implications for invasion and metastasis", Curr Opin Cell 5: 806-811, 1993.
- [80] **Albelda SM.** "Biology of disease. Role of integrins and other cell adhesion molecules in tumor progression and metastasis", Lab Invest 68: 4-11, 1993.
- [81] **Pignatelli M.** "Integrins, cadherins, and catenins: Molecular cross-talk in cancer cells", J Pathol 186: 1-2, 1998.
- [82] **Parker AE, Wheller GN, Arnemann J, Pidsley SC, Ataliotis P, Thomas CL, et al.** "Desmosomal glycoproteins II and III. Cadherin-like functional molecules generated by alternative splicing", J Biol Chem 266: 10438-10445, 1996.
- [83] **Gumbiner BM, McCreas PD.** "Catenins as mediators of the cytoplasmic functions of cadherins", J Cell Sci 17: 155-158, 1993.
- [84] **Nagar B, Overduin M, Ikura M, Rini JM.** "Structural basis of calcium induced E-cadherin rigidification and dimerization", Nature 380: 360-364, 1996.
- [85] **Piepenhagen PA, Nelson WJ.** "Defining E-cadherin associated protein complexes in epithelial cells: Plakoglobin, beta and gamma catenin are distinct components", J Cell Sci 104: 751-757, 1993.
- [86] **Takeichi M.** "Morphogenetic roles of classic cadherins", Curr Cell Biol 7: 619-627, 1995.
- [87] **Rubin LL.** "Endothelial cells: Adhesion and tight junctions", Curr Opin Cell Biol 4: 830-833, 1992.
- [88] **Krauss C, Liehr T, Hulsken J, Behrens J, Birchmeier W, Grzeschik H, et al.** "Localization of human gene beta catenin (CTNNB1) to 3p21: a region implicated in tumor development", Genomics 23: 272-275, 1994.
- [89] **Anderson MJ, Balda MS, Fanning AS.** "The structure and regulation of tight

junctions“, Curr Opin Cell Biol 5: 772-778, 1993.

[90] **Shibamoto S, Hayakawa M, Takeichi M, Hori T, Oku N, Miyazawa K, et al.**

“Tyrosine phosphorylation of beta-catenin and plakoglobin enhanced by hepatocyte growth factor and epidermal growth factor in human carcinoma cells“, Cell Adhes Commun 1: 295-305, 1994.

[91] **Ochiai A, Akimoto S, Kana Y, Shibata T, Oyama T, Hirohashi S.** “C-erb-2 gene

product associates with catenins in human cancer cells“, Biochem Biophys Res Commun 205: 73-78, 1994.

[92] **Kanai Y, Ochiai A, Shibata T, Oyama T, Ushuima S, Akimoto S, et al.** “C-erb-2

gene product directly associates with beta catenin and plakoglobin“, Biochem Biophys Res Commun 208: 1067-1072.

[93] **Su LU, Volgestein B, Kiuzler KW.** “Association of the APC tumor suppressor

protein with catenins“, Science 262: 1731-1736, 1993.

[94] **Tsao T, Shibata D.** “Further evidence that one of the earliest alterations in

colorectal carcinogenesis involves APC“, Am J Pathol 145: 531-534, 1994.

[95] **Pignatelli M.** “E-cadherin: A biological marker of tumor differentiation“, J Pathol

171: 181-182, 1993.

[96] **Aust DE, Terdiman JP, Willenbacher RF, Chew K, Ferrell L, et al.** “Altered

distribution of beta-catenin and its binding protein E-cadherin and APC in ulcerative colitis-related colorectal cancers“, Mod Pathol 14: 29-39, 2001.

[97] **Xu L, Jiang Y, Zheng J, Xie G, Li J, Shi L, Fan S.** “Aberrant expression of b-catenin

and E-cadherin is correlated with poor prognosis of nasopharyngeal cancer“, HumPathol 44: 1357-1364, 2013.

[98] **Χαραλαμπόπουλος Κ.** “Μόρια προσκόλλησης της γονιδιακής υπεροικογένειας

των ανοσοσφαιρινών και κακοήθειες“, Ιατρικά Χρονικά 21: 245-247, 1998.

[99] **Hunkapiller TH, Hood L.** “Diversity of the immunoglobulin gene superfamily“, Adv Immunol 44: 1-63, 1989.

[100] **Gearing AJH.** “Soluble forms of vascular adhesion molecules, E-selectin, ICAM-1, and V-CAM-1: Pathological significance“, Ann NY Acad Sci 667: 324-331, 1992.

[101] **Campanero MR, Del Pozo MA, Arroyo AG, Sanchez-Mateos P, Hernandez-Caselles T, Craig A, et al.** “ ICAM-3 interacts with LFA-1 and regulates the LFA-1/ICAM-1 cell adhesion pathway“, J Cell Biol 123: 1007-1016, 1993.

[102] **Vaporciyan AA.** “Involvement of PCAM-1 in neutrophil recruitment in vivo“, Science 262: 1580-1582, 1993.

[103] **Arrrufo A, Stamenkovic I, Melnick M, Underhill CB, Seed B.** “CD44 is the principal cell surface receptor to hyaluronate“, Cell 61: 1003-1313, 1990.

[104] **Haynes BF, Liao HX, Patton KL.** “The transmembrane hyaluronate receptor (CD44): Multiple functions, multiple forms“, Cancer Res 3:347-353, 1991.

[105] **Stander R, Gunthat U.** “CD44 isoforms.Impact on lymphocyte activation and differentiation“, Immunologist 3:78-83, 1995.

[106] **Fox SB, Fawcett J, Jackson DG, Collins I, Gatter NC, et al.** “Normal human tissues, in addition to some tumors, express multiple different CD44 isoforms“, Cancer Res 54: 4539-4546, 1994.

[107] **Ruis B.** “CD44 isoforms during differentiation and development“, Bioessays 17:17-34, 1995.

[108] **Ioachim E, Kamina S, Athanassiadou S, Goussia A, Agnantis NJ.** “Glycoprotein CD44 expression in human breast cancer: An immunohistochemical study including correlation with cathepsin D, type IV collagen, laminin, fibronectin, EGFR, C-erb-2

oncoprotein, p53, steroid receptor status and proliferative indices“, *Breat J* 3: 112-119, 1997.

[109] **Ioachim E, Goussia A, Agnantis NJ.** “Glycoprotein CD44 expression in colorectal neoplasms: An immunohistochemical study including correlation with cathepsin D, extracellular matrix components, p53, Rb, bcl-2, c-erb-2, EGFR and proliferation indices“, *Virchow Arch* 434: 45-50, 1999.

[110] **Guo YJ, Liu G, Wang X Jin D, Wu M, Ma J, et al.** “Potential use of soluble CD44 in serum as indicator of tumor burden and metastasis in patients with gastric or colon cancer“, *Cancer Res* 54: 422-426, 1994.

[111] **Abbasi AM, Chester KA, Talbot IC, Macpherson AS, Boxer G, Forbes A, et al.** “CD44 is associated with proliferation in normal and neoplastic colorectal epithelial cells“, *Eur J Cancer* 14: 1995-2002, 1993.

[112] **Mulder JWR, Weilenga VJM, Polak MM, Van Der Berg FM, Adolf GR, et al.** “Expression of mutant p53 protein and CD44 variant proteins in colorectal tumorigenesis“, *Gut* 36: 76-80, 1995.

[113] **Elkouby-Naor L and Ben-Yosef T.** “Functions of claudins tight junction proteins and their complex interactions in various physiological systems“, *Int Rev Cell Mol Biol* 279: 1-32, 2010.

[114] **Tsukita S, Furuse M and Itoh M.** “Structural and signaling molecules come together at tight junctions“, *Curr Opin Cell Biol* 11: 628-633, 1999.

[115] **Tsukita S and Furuse M.** “Occludin and claudins in tight junction strands: leading or supporting players?“, *Tren Cell Biol* 9: 268-273, 1999.

[116] **Furuse M, Fujita K, Hiltragt T, Fujimoto K, and Tsukita S.** “Claudin-1 and -2 novel integral membrane proteins localizing at tight junctions“, *J Cell Biol* 123: 1777-

1788, 1993.

[117] **Furuse M, Sasaki H, Fujimoto K and Tsukita S.** "A single gene product, claudin-1 or -2 reconstitutes tight junction strands and recruits occluding in fibroblasts", *J Cell Biol* 143: 391-401, 1998.

[118] **Singh AB, Sharma A and Dhawan P.** "Claudin family of proteins and cancer: an overview", *J Oncol* 54: 1-11, 2010.

[119] **Ouban A and Ahmed A.** "Claudins in human cancer: A review", *Histol Histopathol* 25: 83-90, 2010.

[120] **Vakonakis I, Cambell ID.** "Extracellular matrix from atomic resolution to ultrastructure", *Curr Opin Cell Biol* 19: 578-583, 2007.

[120] **Iozzo RN.** "Tumor stroma as a regulator of neoplastic behavior", *Lab Invest* 73: 157-160, 1995.

[121] **Lu P, Takai K, Weaver VM, Werb Z.** "Extracellular matrix degradation and remodeling in development and disease", *Cold Spring Harb Perspect Biol* 1: 3-12, 2011.

[122] **Vargova V, Pytiak M, Mechirova V.** "Matrix metalloproteinases", *EXS* 103: 1-33, 2012.

[123] **Bernfield M, Kokenyesi R, Kato M, Hinkes MT, Spring J, Gallo RL, Lose EJ.** "Biology of the syndecans: a family of transmembrane heparin sulphate proteoglycans", *Annu Rev Cell Biol* 8: 365-393, 1992.

[124] **Jalkanen M, Elenius K, Rapraeger A.** "Syndecan regulator of cell morphology and growth factor action at the cell-matrix interface", *Trends Glycosci Glycotechn* 5: 107-120, 1993.

[125] **Woods A.** "Syndecans: transmembrane modulators of adhesion and matrix

assembly", J Clin Inves 107: 935-941, 2001.

[126] **Inki P, Joenson H, Grenman R, Klemi P, Julkanen M.** "Association between syndecan-1 expression and clinical outcome in squamous cell carcinoma of the head and neck", Br J Cancer 70: 319-323, 1994.

[127] **Tsanou E, Ioachim E, Briasoulis E, Charchanti A, Damala K, Karavasilis V, Pavlidis N, Agnantis NJ.** "Clinicopathological study of the expression of syndecan-1 in invasive breast carcinomas. Correlation with extracellular matrix components", J Exp Clin Cancer 23: 641-650, 2004

[128] **Wiksten JP, Lundin J, Noeding S.** "Epithelial and stromal syndecan-1 expression as predictor of outcome in patients with gastric cancer", Int J Cancer 95: 1-6, 2001.

[129] **Matsumoto A, Ono M, Fujimoto Y, Gallo RL, Bernfeld M, Kohgo Y.** "Reduced expression of syndecan-1 in human hepatocellular carcinoma with high metastatic potential". Int J Cancer 74: 482-491, 1997.

[130] **Juntti A, Nording S, Jundin J, Louhino J, Hulgund C.** "Syndecan-1 expression: A novel prognostic marker in pancreatic cancer", Oncology 68: 97-106, 2005.

[131] **Day RM, Hao X, Ilyas M, Daszak P, Talbot IC, Forbes A.** "Changes in the expression of syndecan-1 in the colorectal adenoma-carcinoma sequence", Virchows Arc 434: 121-125, 1999.

[132] **Mitselou A, Skoufi U, Briasoulis E, Arvanitis D, Vougiouklakis T, Tsimogiannis KE and Ioachim E.** "Association of syndecan-1 with angiogenesis related markers, extracellular matrix components, and clinicopathological features in colorectal carcinoma", Anticancer Res 32: 3977-3985, 2012.

[133] **Kiventemi J, Kallajoki M, Kujala T, Matikainen MT, Alanen K, Julkanen M,**

Salmivirita M. "Altered expression of syndecan-1 in prostate cancer", APMIS 112: 89-97, 2004.

[134] **Mitselou A, Ioachim E, Peschos D, Charalabopoulos K, Michael M, Agnantis NJ, Vougiouklakis T.** "E-cadherin adhesion molecule and syndecan-1 expression in various thyroid pathologies", Exp Oncol 29: 54-60, 2007.

[135] **Inki P, Stuback F, Gremman S, Jalkanen M.** "Immunohistochemical localization of syndecan-1 in normal and pathological uterine cervix", J Pathol 172: 349-355, 1991.

[136] **Gokden N, Greene GF, Bayer-Garner JB, Spencer HJ, Sanderson RD, Godken M.** "Expression of CD138 (syndecan-1) in renal cell carcinoma is reduced with increasing nuclear grade", App Immunohistochem Mol Moerphol 14: 173-177, 2006.

[137] **Folkman J.** "Angiogenesis and its inhibitors", Important Adv Oncol 3: 42-62, 1985.

[138] **Folkam J.** "Angiogenesis and angiogenesis inhibitors: an overview", EXS 79: 1-8, 1997.

[139] **Ferrara N.** "Vascular endothelial growth factor", Eur J Cancer 32A: 2413-2432, 2006.

[140] **Folkman J.** "Role of angiogenesis in tumor growth and metastasis", Sem Oncol 29: 15-18, 2002.

[141] **Sottile J.** "Regulation of angiogenesis by extracellular matrix", Bioch Biophys Acta 1654: 13-22, 2004.

[142] **Folkman J.** "A novel antivasular therapy for cancer", Cancer Biol Ther 3: 338-339, 2004.

[143] **Berges G, Benjamin LE.** "Tumorigenesis and angiogenic switch", Nat Rev

Cancer 3: 401-410, 2003.

[144] **Kaio E, Tanaka S, Kitadai Y, et al.** "Clinical significance of angiogenic factor expression at the deepest invasive site of advanced colorectal cancer", *Oncology* 64: 61-73, 2003.

[145] **Righi L, Deaglio S, Malavasi F, et al.** "Role of CD31/Platelet endothelial cell adhesion molecule-1 expression in vivo and in vitro. Growth and differentiation of human breast cancer cells", *Am J Pathol* 162: 1163-1174, 2003.

[146] **Wu N, Kurosu T, Miura O, et al.** "PECAM-1 is involved in BCR/ABL signaling and may downregulate imatinib-induced apoptosis of Philadelphia chromosome-positive leukemia cells", *Int J Oncol* 42: 419-428, 2013.

[147] **Ilan N, Madri JA.** "PCAM-1 old friend, new partners", *Curr Opin Cell Biol* 15: 515-524, 2003.

[148] **Darai E, Bringuier AF.** "CD31 expression in benign, borderline and malignant epithelial ovarian tumors. An immunohistochemical and serological analysis", *Gynecol Oncol* 71: 122-127, 1998.

[149] **Kuang BH, Wen NZ, Ding Y, Peng RQ, Zhang MQ, et al.** "The prognostic value of platelet endothelial cell adhesion molecule-1 in non-small cell lung cancer patients", *Med Oncol* 30: 536-542, 2013.

[150] **Sapino A, Righi L, Cassoni P, Bongiovanni M, Deaglio S, et al.** "CD31 expression by cells of extensive ductal in situ and invasive carcinomas of the breast", *Breast Cancer Res* 3: A57, 2001.

[151] **Abdalla SA, Behzad F, Bsharah S, Kumar S, et al.** "Prognostic relevance of microvessel density in colorectal tumors", *Oncol Rep* 6: 839-842, 1999.

[152] **Rubin A, Buyounnouski M, Bagiella E, Sharir S, et al.** "Microvessel density in

prostate cancer: lack of correlation with tumor grade, pathologic stage, and clinical outcome”, Urology 53: 542-547, 1999.

[153] **Gougos A and Letarte M.** “Identification of a human endothelial cell antigen with monoclonal antibody 44G4 produced against a pre-B leukemic cell line”, J immunol 141: 1925-1933, 1988.

[154] **Lastres P, Lecamendia A, Zhang H, Rius C, Almendro N, et al.** “Endoglin modulates cellular response in TGF-b1”, J Cell Biol 133: 1109-1121, 1996.

[155] **Duff SE, Li C, Garland JM and Kumar S.** “CD105 is important for angiogenesis: evidence and potential applications”, FASEB J 17: 984-992, 2003.

[156] **Liu P, Sun YL, Du J, Hou XS and Meng H.** “CD105/Ki67 coexpression correlates with tumor progression and poor prognosis in epithelial ovarian cancer”, Int J Gynecol Cancer 22: 586-592, 2012.

[157] **Fonsatti E, Nicolay H, Altomonte M, Covre A and Maio M.** “Targeting cancer vasculature via endoglin/CD105: a novel antibody-based diagnostic and therapeutic strategy in solid tumours”, Cardiovasc Res 86: 12-19, 2010.

[158] **Postiglione L, Di Domenico G, Caraglia M, Marra M, Giuberti G, et al.** “Differential expression and cytoplasm/membrane distribution of endoglin (CD105) in human tumour cell lines: Implications in the modulation of cell proliferation”, Int J Oncol 26: 1193-1201, 2005.

[159] **Ramos Vara JA.** “Principles and methods of immunohistochemistry”, Methods Mol Biol 691: 83-96, 2011.

[160] **Taylor CR, Levenson RM.** “Quantification of immunohistochemistry-issues concerning methods, utility and semiquantitative assessment”, Histopathology 49: 411-424, 2006.

- [161] **Vosse BA, Seelentag W, Bachmann A, Bosman FT, Yan P.** “Background staining of visualization systems in immunohistochemistry: comparison of the Avidin-Biotin Complex system and the EnVision system“, *Appl Immunohistochem Mo Morphol*. 15:103-107, 2007.
- [162] **Resnik MB, Konkin T, Routhier J, Sabo E, Pricolo VE.** “Claudin-1 is a strong prognostic indicator in stage II colonic cancer: a tissue microarray study“, *Mod Pathol* 18: 511-5118, 2005.
- [163] **Matsuoka T, Mitomi H, Fukui N, Kanazawa H, Saito T, Hayashi T and Yao T.** “Cluster analysis of claudin-1 and -4, E-cadherin, and beta-catenin expression in colorectal cancer“, *J Surg Oncol* 103: 674-686, 2001.
- [164] **Yoshida T, Kinugasa T, Akagi Y, Kawahara A, RomeoK, Shiratsychi I, Riju Y, Gaotanda Y, Shirouzu K.** “Decreased expression of claudin-1 in rectal cancer: a factor for recurrence and poor prognosis“, *Anticancer Res* 31: 2517-2525, 2011.
- [165] **Skoufi U, Arvanitis DL, Lampri L, Ioachim E, Koutsogiannis J, Skoufi C, Tsironis D and Mitselou A.** “Association of claudin-1 with E-cadherin/catenin complex, microvessel density-associated markers, and clinicopathological features in colorectal cancer“, *J Interdis Histopathol*, 2014 (In press).
- [166] **Dhawan P, Singh AB, Deane NG, No YR, Shiou SR, Schmidt C, Neff J, Washington MK and Beauchamp RD.** “Claudin-1 regulates cellular transformation and metastatic behavior in colon cancer“, *J Clin Invest* 115: 1765-1776, 2005.
- [167] **Shibutani M, Noda E, Maeda K, Nagahara H, Ohtani H, Hirakawa K.** “Low expression of claudin-1 and presence of poorly differentiated tumor clusters correlate with poor prognosis in colorectal cancer“, *Anticancer Res* 33: 3301-3306,

2013.

[168] **De Oliveria SS, de Oliveria IM, DeSouza V, Morgado-Diaz JA.** "Claudins: up-regulation in human colorectal cancer", *FEBS Lett* 279: 6179-6185, 2005.

[169] **Grone J, Weber B, Staub E, Heizen M, Klamann I, et al.** "Differential expression of genes encoding tight junction proteins in colorectal cancer: frequent dysregulation of claudin-1, -8, and -12", *Int J Colorectal Dis* 22: 651-659, 2007.

[170] **Huo Q, Kinusaga T, Wang L, Huang J, Zhao J, Shibaguchi H, Kuroki M, Tanaka T, Yamashita Y, Nabeshima K, et al.** "Claudin-1 protein involved in the tumorigenesis of colorectal cancer", *Anticancer Res* 29: 851-858, 2009.

[171] **Ersoz S, Mungan S, Cobanoglu U, Turgutalp H, Ozoran Y.** "Prognostic importance of Claudin-1 and Claudin-4 expression in colon carcinoma", *Pathol Res Pract* 201: 285-289, 2001.

[172] **Frixen UH, Behrens J, Sachs M, Eberle G, Voss B, Warda A, Lochner D and Bichmeier W.** "E-cadherin-mediated cell-cell adhesion prevents invasiveness of human carcinoma cells", *J Cell Bio* 113: 173-185, 1991.

[173] **Ngan CY, Yamamoto H, Seshimo I, Ezumi K, Terayama M, Hemmi H, Takemasa I, Ikeda M, Sekimoto M, Monden M.** "A multivariate analysis of adhesion molecules expression in assessment of colorectal cancer", *J Sur Oncol* 15: 652-662, 2007.

[174] **Gagliardi G, Kandemir O, Liu D, Guida M, Benvestito S, Ruers TG, Benjamin IS, et al.** "Changes in E-cadherin immunoreactivity in the adenocarcinoma sequence of the large bowel", *Virchows Arch* 426: 149-154, 1995.

- [175] **Rosivatz E, Becker I, Bamba M, Schott C, Diebold J, Mayr D, Hoffer H, Becker KF.** "Neoexpression of N-cadherin in E-cadherin positive colon cancers", *Int J Cancer* 111: 711-719, 2004.
- [176] **Toth L, Andras C, Molnar C, Tanji M, Csiki Z, Molnar P, Szanto J.** "Investigation of beta-catenin and E-cadherin expression in Dukes' B2 stage colorectal cancer with tissue microarray method. Is it a marker of metastatic potential in rectal cancer? ", *Pathol Oncol Res* 18: 429-437, 2012.
- [177] **Elzagheid A, Algars A, Benderdraf R, Lamlum H, Ristamaki R, Collan Y, Syrjanen K, Pyrhonen S.** "E-cadherin expression pattern in primary colorectal carcinomas and their metastases reflects disease outcome", *World J Gastroenterol* 12: 4304-4309, 2006.
- [178] **Van der Wurff AA, Arends JW, van der Linden EP, ten Kate J, Bosman FT.** "L-CAM expression in lymph node and liver metastases of colorectal carcinomas", *J Pathol* 172: 177-181, 1994.
- [179] **Elzagheid A, Buhmeida A, Laato M, El-Faitori O, Syrjanen K, Collan Y and Pyrhonen S.** "Loss of E-cadherin expression predicts disease recurrence and shorter survival in colorectal carcinoma", *APMIS* 120: 539-548, 2012.
- [180] **Dilek FH, Topak N, Aktepe F, Sahin O, Turel KS, Sahin DA, Dilek ON.** "E-cadherin, b-catenin adhesion complex and relation to matrylsin expression in pT3 rectosigmoid cancers", *Pathol Res Pract* 204: 809-815, 2008.
- [181] **Kinsella AR, Green B, Lepts GC, Hill CL, Bowie G and Taylor BA.** "The role of cell-cell adhesion molecule in large bowel tumor cell invasion and metastasis", *Br J Cancer* 67: 904-909, 1993.

- [182] **Buhmeida A, Elzagheid A, Algars A, Collan Y, Syrjanen K, Pyrhonen S.** "Expression of the cell-cell adhesion molecule b-catenin in colorectal cancer and their metastasis", *APMIS* 116: 1-9, 2008.
- [183] **Chan S, Liu J, Li G, Mo F, Xu X, Zhang X, Li J, Han X, Sun Y.** "Altered distribution of b-catenin and prognostic roles in colorectal carcinogenesis", *Scand J Gastroenterol* 43: 456-464, 2008.
- [184] **Han SA, Chun H, Park CM, Kang SJ, Kim SH, Sohn D, Yun SH, Lee WY.** "Prognostic significance of b-catenin in colorectal cancer with liver metastasis", *Clin Oncol* 18: 761-767, 2006.
- [185] **Kikuchi A.** "Regulation of b-catenin in the Wnt pathway", *Biochem Biophys Res Commun* 268: 243-248, 2000.
- [186] **Lugli A, Zlobec I, Minoo P, Baker K, Tornillo L, Terraciano L, Jass JR.** "Prognostic significance of the wnt signaling pathway molecules APV, b-catenin and E-cadherin in colorectal cancer: a tissue microarray-based analysis", *Histopathology* 50: 453-464, 2007.
- [187] **Horst D, Rev S, Ktiegel L, Engel J, Kirchner T, Jung A.** "The intratumoral distribution of nuclear b-catenin is a prognostic marker in colon cancer", *Cancer* 115: 2063-2070, 2009.
- [188] **Ghadimi BM, Behrens J, Hoffman I, Haenasch W, Rirchmeier W, Schian PM.** "Immunohistological analysis of E-cadherin, alpha-, beta-, and gamma-catenin expression in colorectal cancer: implications of cell adhesion and signaling", *Eur J Cancer* 35: 60-65, 1999.

- [189] **Wong SC, Lo ES, Chan AK, Lee KC, Hsiao WL.** "Nuclear-b-catenin as a potential prognostic marker in patients with colorectal cancer from Hong Kong", *Mol Pathol* 56: 347-352, 2003.
- [190] **Suzuki H, Masuda N, Shimura T, Araki K, Kobayashi T, Tsutsumi S, Asao T and Kuwano H.** "Nuclear b-catenin expression at the invasive front and in vessels predicts liver metastasis in colorectal carcinoma", *Anticancer Res* 28: 1821-1830, 2008.
- [191] **Peker K, Basoglu M, Gursan N.** "Relationship between b-catenin expression and prognostic parameters of colorectal cancer", *Turk Patholoji Derg* 29: 87-93, 2013.
- [192] **Chung GG, Provost E, Kielhorn EP, Charette LA, Smith BL, Rimm DL.** "Tissue microarray analysis of b-catenin in colorectal cancer shows nuclear phospho-b-catenin is associated with better prognosis", *Clin Cancer Res* 7: 4013-4020, 2001.
- [193] **Hahn-Stromberg V, Edvardsson H, Bodin L and Franzen L.** "Tumor volume of colon carcinoma is related to the invasive pattern but not to the expression of cell adhesion proteins", *APMIS* 117: 205-211, 2008.
- [194] **Hahn-Stromberg V, Edvardsson H, Bodin L and Franzen L.** "Disturbed expression of E-cadherin, beta-catenin and tight junction proteins in colon carcinoma is unrelated to growth pattern and genetic polymorphisms", *APMIS* 116: 253-263, 2008.
- [195] **Huh JW, Kim HR, Lee JH, Park YS, Cho SH and Joo JK.** "Expression of standard CD44 in human colorectal carcinoma: Association with prognosis", *Pathol Int* 59: 241-246, 2009.

- [196] **Khoursheed M, Mathew TC, Makar BB, Sonia L, Abul H, Asfar S, Al-Sayer H, Dashti HM, Al-Bader A.** "Expression of CD44 in human colorectal cancer", *Molecular Cancer* 2012, 11:83
- [197] **Day RM, Hao X, Ilyas M, Daszak P, Talbot IC, Forbes A.** "Changes in the expression of syndecan-1 in the colorectal adenoma carcinoma sequence", *Virchows Arch* 434: 121-125, 1999.
- [198] **Lundin M, Noerding S, Isola J, Wiksten JP, Haglund C.** "Epithelial syndecan-1 expression is associate with stage and grade in colorectal cancer", *Oncology* 68: 306-313, 2005.
- [199] **Pap Z Pavai Z, Denes L, Kovalski I, Jung J.** "An immunohistochemical study of colon andenomas and carcinomas: E-cadherin, syndecan-1, ETS-1", *Pathol Oncol Res* 15: 579-587, 2009.
- [200] **Hashimoto Y, Skacel M and Adams JC.** "Association of loss of epithelial syndecan-1 with stage and local metastasis of colorectal adenocarcinomas: An immunohistochemical study of clinically annotated tumors", *BMC Cancer* 8: 185-192, 2008.
- [201] **Giordano RJ.** "Heparanase-2 and syndecan-1 in colon cancer: The ugly ducklings or the beautiful swans? ", *Eur J Gastroenterol Hepatol* 20: 716-718, 2008.
- [202] **Peretti T, Wainsberg J, Mader AM, de Matos LL, da Costa RB, de Conceisao GM, Lopes AC, Nader HB, and Pinhal MA.** "Heparanase-2, syndecan-1, and extracellular matrix remodeling in colorectal carcinoma", *Eur J Gastroenterol Hepatol* 20: 756-765, 2008.

- [203] **Elenius K, Salmivirta M, Inki P, Mali M and Jalkanen M.** "Binding of human syndecan to extracellular matrix proteins", J Biol Chem 65: 17837-17843, 1990.
- [204] **Dippold W, Wittig B, Schwaeble W, Mayer W, Buschenfelde KH.** "Expression of intercellular adhesion molecule 1 (ICAM-1, CD54) in colonic epithelial cell", Gut 34: 1593-1597, 1993.
- [205] **Busson P, Zhang Q, Guillon JM, Gregory CD, Young LS, Clause B, Lipinski M, Rickinson AB and Tursz T.** "Elevated expression of ICAM-1 (CD54) and minimal expression of LFA3 (CD58) in Epstein-Barr-virus-positive nasopharyngeal carcinoma cells", Int J Cancer 50: 863-867, 1992.
- [206] **Obiri NI, Tandon N and Puri RK.** "Up-regulation of intercellular adhesion molecule-1 (ICAM-1) on human renal cell carcinoma cells by interleukin-4", Int J Cancer 61: 635-642, 1995.
- [207] **Farmer I, Freysdottir J, Dalghous AM,** "Fortune F. Expression of adhesion and activation molecules in huma buccal epithelial cell lines and normal human buccal epithelium in situ", J Oral Pathol Med 30: 113-120, 2001.
- [208] **Finzel AH, Reininger AJ, Dode PA and Wurzinger LJ.** "ICAM-1 supports adhesion of human small-cell lung carcinoma to endothelial cells ", Clin Exper Metast 21: 165-169, 2004.
- [209] **Li J, Zhang XS, Xie D, Deng HX, Gao YF, Chen AY, Huang WL, Masucci MG, Zeng Y.** "Expression of immune-related molecules in primary EBV-positive Chinese nasopharyngeal carcinoma. Associated with latent mediated protein-1 (LMP1) expression", Cancer Biol Ther 6: 1997-2004, 2007.

- [210] **Yashiro M, Sunami T and Hirakawa K.** "CD54 expression is predictive for lymphatic spread in human gastric carcinoma", *Diges Dis Scien* 50: 2224-2229, 2005
- [211] **Kleivasath MB, Pantel K, Agbaje O, Provenzano E, Wishart GC, Gough P. Pinder SE, Duffy S, Purushotham AD.** "Patterns of metastatic spread in early breast cancer", *Breast* 22: 449-454, 2013.
- [212] **Dales JP, Garcia S, Bonnier P, Duffaud F, Andrac-Meyer L, Ramuz O, Lavaut MN, Allasia C and Charpin C.** "CD105 expression is a marker of high metastatic risk and poor outcome in breast carcinoma. Correlations between immunohistochemical analysis and long-term follow-up in a series of 929 patients", *Am J Clin Pathol* 119: 374-380, 2003.
- [213] **Saad RS, El-Gohary Y, Memari E, Liu YL, Silverman JF.** "Endoglin (CD105) and vascular endothelial growth factor as prognostic marker in esophageal adenocarcinoma", *Human Pathol* 36: 955-961, 2005.
- [214] **El-Gohary Y, Silverman JF, Olson PR, Liu YL, Cohen JK, Miller R and Saad rs.** "Endoglin (CD105) and vascular endothelial growth factor as prognostic markers in prostatic adenocarcinoma", *Am J Clin Pathol* 127: 572-578, 2007.
- [215] **Zijlmans HJ, Fleuren GJ, Hazelbag S, Sier CF, Dreef EJ, Kenter GG and Gorter A.** "Expression of endoglin (CD105) in cervical cancer", *BJ Cancer* 100: 1617-1626, 2009.
- [216] **Miyata Y, Watanabe S, Asai A, Ohba K, Hayashi T, Sakai H.** "CD105 is a more appropriate marker for evaluating angiogenesis in urothelial cancer of the upper urinary tract than CD31 or CD34", *Virchows Arch* 463: 673-679, 2013.
- [217] **Minhajet R, Mori D, Yamasaki F, Sugita Y, Satoh T, Tokunaga O.** "Endoglin

(CD105) expression in angiogenesis of colon cancer: analysis using tissue microarrays and comparison with other endothelial markers”, *Virchows Arch* 448: 127-134, 2006.

[218] **Saad RS, Liu YL, Nathan G, Celebrezze J, Medich D and Silverman JF.** Endoglin (CD105) and vascular endothelial growth factor as prognostic markers in colorectal cancer. *Modern Pathol* 17: 197-203, 2004.

[219] **Romani AA, Borghetti AF, Del Rio P, Sianesi M and Soliani P.** The risk of developing metastatic disease in colorectal cancer related to CD105-positive vessel count. *J Surg Oncol* 93: 446-455, 2006.

[220] **Des Guetz G, Uzzan B, Nicolas P, et al.** Microvessel density and VEGF expression as prognostic factors in colorectal cancer. Meta-analysis of the literature. *Br J Cancer* 94: 1823-1832, 2006.

[221] **Galindo-Gallego M, Fernandez Acarero MJ, Sanz Ortega J, Aljanta A, Lopez Biaurdia C.** “Prognostic significance of microvascular counts in rectal carcinoma”, *Oathol Res Pract* 196: 607-612, 2000.

[222] **Duff S, Li C, Garland JM and Kumar S.** “CD105 is important for angiogenesis: evidence and potential applications”, *FASB J* 17: 984-992, 2003.

[223] **Mitselou A, Ioachim E, Skoufi U, Tsironis C, Tsimogiannis KE, Skoufi C, Vougiouklakis T, Briasoulis E.** “Predictive role of thymidine phosphorylase expression in patients with colorectal cancer and its association with angiogenesis-related proteins and extracellular matrix components”, *In vivo*, 26: 1057-1068, 2012.

[224] **Mitselou A, Ioachim E, Skoufi U, Tsironis D, Nesseris I, Lampri E, Vougiouklakis T, Briasoulis E, Arvanitis LD.** “Association between thrombospondin-1, angiogenesis related markers and extracellular matrix components with colorectal

cancer outcome“, Open J Colorectal cancer 5: 38-46, 2013.

[225] **Li C, Gardy R, Seon BK, Duff SE, Abdalla S, Renehan A, O'Dwyer ST, Haboubi N and Kumar S.** “Both high intratumoral microvessel density determined using CD105 antibody and elevated plasma levels of CD105 in colorectal cancer patients correlate with poor prognosis“, BJ Cancer 88: 1424-1431, 2003.

[226] **Minhajati R, Mori D, Yamasaki F, Sugita Y, Satoh T and Tokunaga O.** “Organ-specific endoglin (CD105) expression in the angiogenesis of human cancers“, Pathol Int 56: 717-723, 2006.

[227] **Fonsatti E, Altomonte M, Nicotra MR, Natali PG and Maio M.** “Endoglin (CD105): a powerful therapeutic target on tumor-associated angiogenic blood vessels“, Oncogene 22: 6557-6563, 2003.

[228] **Fonsatti E, Nikolay HJ, Altomonte M, Cove A and Maio M.** “Targeting cancer vasculature via endoglin/CD105: a novel antibody-based diagnostic and therapeutic strategy in solid tumors“, Cardiovasc Res 86: 12-19, 2010.