



**ΠΑΝΕΠΙΣΤΗΜΙΟ ΘΕΣΣΑΛΙΑΣ**  
**ΣΧΟΛΗ ΕΠΙΣΤΗΜΩΝ ΥΓΕΙΑΣ**  
**ΤΜΗΜΑ ΙΑΤΡΙΚΗΣ**



**ΤΟΜΕΑΣ ΒΑΣΙΚΩΝ ΕΠΙΣΤΗΜΩΝ**  
**ΕΡΓΑΣΤΗΡΙΟ ΙΑΤΡΙΚΗΣ ΦΥΣΙΚΗΣ**

**Διευθυντής: Καθηγητής Κωνσταντίνος Κάππας**

---

***Διδακτορική Διατριβή***

***«Συνδυασμός και Βελτιστοποίηση Εξελιγμένων Τεχνικών Διάχυσης και Αιμάτωσης (DWI, DTI, DSCI) σε Υψηλό Μαγνητικό Πεδίο 3T»***

**ΠΑΤΡΙΤΣΙΑ ΣΒΩΛΟΥ**

Φυσικός Ιατρικής - Ακτινοφυσικός

Υπεβλήθη στο τμήμα Ιατρικής της σχολής Επιστημών Υγείας του Πανεπιστημίου Θεσσαλίας για την εκπλήρωση μέρους των απαιτήσεων για την απόκτηση του Διδακτορικού Διπλώματος

Λάρισα, 2013



© 2013 Πατρίτσια Σβώλου

Η έγκριση της διδακτορικής διατριβής από το Τμήμα Ιατρικής της Σχολής Επιστημών Υγείας του Πανεπιστημίου Θεσσαλίας δεν υποδηλώνει αποδοχή των απόψεων του συγγραφέα (Ν. 5343/32 αρ. 202 παρ. 2).



**Εγκρίθηκε από τα Μέλη της Επταμελούς Εξεταστικής Επιτροπής (14<sup>ο</sup>/05-12-2009 ΓΣΕΣ):**

- 1<sup>ος</sup> Εξεταστής  
(Επιβλέπουσα)** Δρ. Κυριακή **Θεοδώρου**  
Αναπληρώτρια Καθηγήτρια Ιατρικής Φυσικής - Πληροφορικής, Τμήμα  
Ιατρικής, Πανεπιστήμιο Θεσσαλίας.
- 2<sup>ος</sup> Εξεταστής** Δρ. Ευτυχία **Καψαλάκη**  
Επίκουρη Καθηγήτρια Διαγνωστικής Ακτινολογίας, Τμήμα Ιατρικής,  
Πανεπιστήμιο Θεσσαλίας.
- 3<sup>ος</sup> Εξεταστής** Δρ. Χρυσοβαλάντης - Ιωάννης **Τσούγκος**  
Επίκουρος Καθηγητής Ιατρικής Φυσικής, Τμήμα Ιατρικής, Πανεπιστήμιο  
Θεσσαλίας.
- 4<sup>ος</sup> Εξεταστής** Δρ. Κωνσταντίνος **Κάππας**  
Καθηγητής Ιατρικής Φυσικής, Τμήμα Ιατρικής, Πανεπιστήμιο Θεσσαλίας.
- 5<sup>ος</sup> Εξεταστής** Δρ. Γεώργιος **Παναγιωτάκης**  
Καθηγητής Ιατρικής Φυσικής, Τμήμα Ιατρικής, Πανεπιστήμιο Πατρών.
- 6<sup>ος</sup> Εξεταστής** Δρ. Ιωάννης **Φεζουλίδης**  
Καθηγητής Διαγνωστικής Ακτινολογίας, Τμήμα Ιατρικής, Πανεπιστήμιο  
Θεσσαλίας.
- 7<sup>ος</sup> Εξεταστής** Δρ. Κωνσταντίνος **Φουντάς**  
Αναπληρωτής Καθηγητής Νευροχειρουργικής, Τμήμα Ιατρικής, Πανεπιστήμιο  
Θεσσαλίας.



## ΕΥΧΑΡΙΣΤΙΕΣ

---

Θα ήθελα να ευχαριστήσω ολόψυχα όλους όσους συνέβαλλαν ουσιαστικά στην ολοκλήρωση της παρούσας διδακτορικής διατριβής.

Αρχικά, θα ήθελα να ευχαριστήσω τον Καθηγητή κ. Κωνσταντίνο Κάππα και την Αναπληρώτρια Καθηγήτρια κ. Κυριακή Θεοδώρου για την ηθική υποστήριξη τους, τις πολύτιμες συμβουλές τους και την καθοδήγηση τους από την πρώτη μέρα που βρέθηκα στο εργαστήριο Ιατρικής Φυσικής.

Θα ήθελα να εκφράσω την ευγνωμοσύνη μου και να ευχαριστήσω ολόψυχα τον Επίκουρο Καθηγητή κ. Ιωάννη Τσούγκο για την εξαιρετική επίβλεψη, την άρτια επιστημονική καθοδήγηση, την υποστήριξη του και την ηθική παρότρυνση καθ' όλη την διάρκεια εκπόνησης της παρούσας διδακτορικής διατριβής, καθώς και σε όλη την διάρκεια παρουσίας μου στο εργαστήριο Ιατρικής Φυσικής. Ιδιαίτερος όμως θα ήθελα να τον ευχαριστήσω γιατί με δίδαξε ότι η επιστημονική ακεραιότητα και η κατάρτιση χτίζεται μέσα από την μεθοδική δουλειά, την επιμονή και την υπομονή.

Θα ήθελα επίσης να ευχαριστήσω θερμά την Επίκουρη Καθηγήτρια κ. Ευτυχία Καψαλάκη για την αμέριστη βοήθεια και την καθοδήγηση της σε θέματα Νευροαπεικόνισης, καθώς και τον Αναπληρωτή Καθηγητή κ. Κωνσταντίνο Φουντά για την εξαιρετική συνεργασία και την βοήθεια του όποτε την χρειάστηκα.

Θα ήθελα να εκφράσω τις θερμές ευχαριστίες μου στον Επίκουρο Καθηγητή κ. Παναγιώτη Γεωργούλια για την συνεργασία μας όλο αυτά τα χρόνια και κυρίως για την υποστήριξη του τόσο σε ακαδημαϊκό όσο και σε ουσιαστικό επίπεδο.

Ολόψυχα θέλω να ευχαριστήσω τους φίλους μου και συνυποψήφιους διδάκτορες, Ευανθία Κούση, Παναγιώτη Τσιάμα και Ευαγγελία Τσολάκη, για την άψογη συνεργασία μας, την αγάπη και την υποστήριξη που μου προσέφεραν, καθώς και ότι μου απέδειξαν ο καθένας ξεχωριστά, ότι η πραγματική φιλία απαιτεί σεβασμό και ανιδιοτέλεια. Ένα μεγάλο ευχαριστώ επίσης στους φίλους μου: Μαρίνα, Σόνια, Βιβή, Κώστα, Έφη, Ελευθερία και Προκόπη για την στήριξη και την αγάπη που ο καθένας με τον τρόπο του μου έδωσε.

Τέλος, οφείλω ένα πολύ μεγάλο και θερμό ευχαριστώ στην οικογένεια μου, στους γονείς μου, Θανάση και Καίτη και στα αδέρφια μου Γωγώ και Νίκο, για την αμέριστη αγάπη και την υποστήριξη τους όλα αυτά τα χρόνια και για την συνεχή ηθική και πνευματική τους παρότρυνση. Χωρίς εσάς η ολοκλήρωση των σπουδών μου και η μελλοντική μου πορεία δεν θα ήταν εφικτή.





## ΔΗΜΟΣΙΕΥΣΕΙΣ

---

### Σε διεθνή περιοδικά:

1. "Classification Methods for the differentiation of atypical meningiomas using Diffusion and Perfusion techniques at 3T MRI". Svolos P, Tsolaki E, Theodorou K, Fountas K, Kapsalaki E, Fezoulidis I, Tsougos I. **Clinical Imaging, 2013, (Accepted for publication)**.
2. "Investigating Brain Tumor Differentiation with Diffusion and Perfusion Metrics at 3T MRI Using Pattern Recognition Techniques". Svolos P, Tsolaki E, Kapsalaki E, Theodorou K, Fountas K, Fezoulidis I, Tsougos I. **Magnetic Resonance Imaging 2013, (Conditional acceptance)**.
3. "The contribution of Diffusion Tensor Imaging and Magnetic Resonance Spectroscopy for the differentiation of breast lesions at 3T". Tsougos I, Svolos P, Kousi E, Athanassiou E, Theodorou K, Arvanitis D, Fezoulidis I, Vassiou K. **Acta Radiologica, 2013, (Accepted for publication)**.
4. "Automated differentiation of glioblastomas from intracranial metastases using 3T MR spectroscopic and perfusion data". Tsolaki E\*, Svolos P\*, Kousi E, Kapsalaki E, Founta K, Theodorou K, Tsougos I. **Int J Comput Assist Radiol Surg, 2013**, Jan 19 [Epub ahead of print], (\*joint Authors).
5. "Differentiation of glioblastoma multiforme from metastatic brain tumor using proton magnetic resonance spectroscopy, diffusion and perfusion metrics at 3T". Tsougos I\*, Svolos P\*, Kousi E, Fountas K, Theodorou K, Fezoulidis I, Kapsalaki E. **Cancer Imaging, 12: 423-436, 2012** (\*joint Authors).
6. "Quantification of normal CSF flow through the aqueduct using PC-Cine MRI at 3T". Kapsalaki E, Svolos P, Tsougos I, Theodorou K, Fezoulidis I, Fountas K. **Acta Neurochirurgica Supplement, 113: 39 – 42, 2012**.

### Υπό κρίση (Under Review)

7. "The role of Diffusion and Perfusion Weighted Imaging in the differential diagnosis of cerebral tumors: A review and future perspectives". Svolos P, Kousi E, Kapsalaki E, Theodorou K, Fezoulidis I, Kappas C, Tsougos I. **Cancer Imaging, 2013**, (under review).
8. "Decision Support Systems for Magnetic Resonance Spectroscopy. A systematic review and future directions". Tsolaki E, Kousi E, Svolos P, Kapsalaki E, Theodorou K, Kappas C, Fezoulidis I, Tsougos I. **Biomed Sign Proces Contr, 2013** (under review).
9. "Development of Fast Spectroscopic Multiple Analysis -clinical decision support system using machine learning methods, based on a combination of 3T MR data". Tsolaki E, Kousi E, Svolos P, Kapsalaki E, Fountas K, Theodorou K, Tsougos I. **Magma 2013** (under review).

### Πρακτικά Συνεδρίων:

1. "The role of diffusion tensor imaging (DTI) in patients with normal pressure hydrocephalus (NPH)". Kapsalaki E, Zirdelis A, Svolos P, Filippidis AS, Tsougos I, Fountas KN. Acta Neurochirurgica, 9:1849, 2011.
2. "Advanced MR imaging techniques in the differentiation of brain tumor". Kapsalaki EZ, Tsougos I, Svolos P, Mpalatsouka A, Marinos K, Fountas KN. Neuroradiology, 53(S1):S38, 2011.

### Προφορικές και Αναρτημένες Ανακοινώσεις σε συνέδρια:

1. "Imaging of Fiber Tracts with High Resolution MRI and 3D Fiber Tracking Reconstruction". Kapsalaki E, Giannis T, Svolos P, Tsougos I, Paschalis A, Fountas K. 5<sup>th</sup> International Symposium of Microneurosurgical Anatomy, Instabul, 4-6 November, Turkey, 2010.
2. "Normal CSF Flow Measurements at the Aqueduct Performed at 3T". Kapsalaki E, Tsougos I, Svolos P, Dardiotis E, Hadjigeorgiou G, Fezoulidis I, Fountas K. XIX Symposium Neuroradiologicum, Bologna, 4-9 October, Italy, 2010.
3. "The role of Diffusion Tensor Imaging in the Evaluation of Cervical Myelopathy". Kapsalaki E, Balatsouka A, Svolos P, Tsougos I, Fezoulidis I, Paterakis K, Fountas K. ASNR 49<sup>th</sup> Annual Meeting & the Foundation of the ASNR Symposium 2011, Seattle, June, Washington, USA, 2011.
4. "Fractional Anisotropy Cingulum Changes in Patients with Mesial Temporal Sclerosis". Svolos P, Kapsalaki E, Tsougos I, Fountas K. EANS 2011, 14<sup>th</sup> European Congress of Neurosurgery, Rome, 9-14 October, Italy.
5. "The Role of Diffusion Tensor Imaging (DTI) as a Non-Invasive Tool in the Diagnosis of Patient with Normal Pressure Hydrocephalus". Kapsalaki E, Filippidis A, Svolos P, Tsougos I, Fountas K. Hydrocephalus, ISHCSF, Copenhagen, September 4-7, Denmark, 2011.
6. "Διαφοροποίηση Γλοιοβλαστώματος από Εγκεφαλική Μετάσταση με τη χρήση τεχνικών Μοριακής Απεικόνισης (1H-MRS), Διάχυσης (DWI/DTI) και Αιμάτωσης (PWI) σε μαγνητικό πεδίο 3 Tesla". Κούση Ε, Σβώλου Π, Τσούγκος Ι, Θεοδώρου Κ, Φουντάς Κ, Καψαλάκη Ε. 20<sup>ο</sup> Διαπανεπιστημιακό Συνέδριο Ακτινολογίας, 10-13 Νοεμβρίου, Βιόπολις, Λάρισα, 2011.
7. "Ανάπτυξη συστήματος τεχνητής νοημοσύνης για την υποβοήθηση διαφορικής διάγνωσης νόσων εγκεφάλου με χρήση εξελιγμένων τεχνικών απεικόνισης σε μαγνητικό πεδίο 3 Tesla". Τσολάκη Ε, Κούση Ε, Σβώλου Π, Καψαλάκη Ε, Θεοδώρου Κ, Τσούγκος Ι. 20<sup>ο</sup> Διαπανεπιστημιακό Συνέδριο Ακτινολογίας, 10-13 Νοεμβρίου, Βιόπολις, Λάρισα, 2011.
8. "Η συμβολή του DTI στην διερεύνηση ασθενών με σχιζοφρένεια". Βουτσινάς Ε, Παπαλιάγκα Μ, Σβώλου Π, Τσούγκος Ι, Μουζάς Ο, Καψαλάκη Ε. 20<sup>ο</sup> Διαπανεπιστημιακό Συνέδριο Ακτινολογίας, 10-13 Νοεμβρίου, Βιόπολις, Λάρισα, 2011.

9. "The Role of Diffusion Tensor Imaging (DTI) in Patients with Normal Pressure Hydrocephalus (NPH)". Kapsalaki E, Zerdelis A, Svolos P, Filippidis AS, Tsougos I, Fountas KN, 14<sup>th</sup> Annual EANS Meeting. Rome, Italy, October 2011.
10. "Advanced MR imaging techniques in the differentiation of brain tumor". Kapsalaki E, Tsougos I, Svolos P, Mpalatsouka A, Marinos K, Fountas KN. 35<sup>th</sup> European Society of Neuroradiology Annual Meeting, Antwerp – Belgium, September, 2011.
11. "Peri-Tumoral Proton MR Spectroscopy in Differentiating Primary from Metastatic Intracranial Tumors". Fountas KN, Tsougos I, Svolos P, Kousi E, Kapsalaki E. 80<sup>th</sup> AANS Annual Scientific Meeting, Miami, Florida, April 14-18, 2012.

#### **Διακρίσεις:**

1. Βραβείο καλύτερης προφορικής ανακοίνωσης για την εργασία με τίτλο: "Διαφοροποίηση γλοοβλασώματος από εγκεφαλική μετάσταση με την χρήση τεχνικών Μοριακής Απεικόνισης (1H-MRS), Διάχυσης (DWI, DTI) και Αιμάτωσης (PWI) σε μαγνητικό πεδίο 3 Tesla". Κούση Ε, Σβώλου Π, Τσούγκος Ι, Θεοδώρου Κ, Φουντάς Κ, Καψαλάκη Ε. 20<sup>ο</sup> Διαπανεπιστημιακό Συνέδριο Ακτινολογίας, Ιατρική Σχολή, Πανεπιστήμιο Θεσσαλίας, Βιόπολις, 10-13 Νοεμβρίου, 2011, Λάρισα, Θεσσαλία.
2. Βραβείο καλύτερης αναρτημένης ανακοίνωσης για την εργασία με τίτλο: "Ανάπτυξη συστήματος τεχνητής νοημοσύνης για την υποβοήθηση διαφορικής διάγνωσης νόσων εγκεφάλου με χρήση εξελιγμένων τεχνικών απεικόνισης σε μαγνητικό πεδίο 3 Tesla". Τσολάκη Ε, Κούση Ε, Σβώλου Π, Καψαλάκη Ε, Θεοδώρου Κ, Τσούγκος Ι. 20<sup>ο</sup> Διαπανεπιστημιακό Συνέδριο Ακτινολογίας, Ιατρική Σχολή, Πανεπιστήμιο Θεσσαλίας, Βιόπολις, 10-13 Νοεμβρίου, 2011, Λάρισα, Θεσσαλία.



**«Συνδυασμός Και Βελτιστοποίηση Εξελιγμένων Τεχνικών Διάχυσης Και Αιμάτωσης (DWI, DTI, DSCI) Σε Υψηλό Μαγνητικό Πεδίο 3T»**

**ΠΑΤΡΙΤΣΙΑ ΣΒΩΛΟΥ**

Φυσικός Ιατρικής - Ακτινοφυσικός

ΠΑΝΕΠΙΣΤΗΜΙΟ ΘΕΣΣΑΛΙΑΣ, ΣΧΟΛΗ ΕΠΙΣΤΗΜΩΝ ΥΓΕΙΑΣ,  
ΤΜΗΜΑ ΙΑΤΡΙΚΗΣ

**ΤΡΙΜΕΛΗΣ ΣΥΜΒΟΥΛΕΥΤΙΚΗ ΕΠΙΤΡΟΠΗ**

1. **Δρ. Κυριακή Θεοδώρου**, Αναπληρώτρια Καθηγήτρια Ιατρικής Φυσικής – Πληροφορικής , Τμήμα Ιατρικής, Πανεπιστήμιο Θεσσαλίας - **(Επιβλέπουσα)**.
2. **Δρ. Ευτυχία Καψαλάκη**, Επίκουρη Καθηγήτρια Διαγνωστικής Ακτινολογίας, Τμήμα Ιατρικής, Πανεπιστήμιο Θεσσαλίας.
3. **Δρ. Χρυσοβαλάντης - Ιωάννης Τσούγκος**, Λέκτορας Ιατρικής Φυσικής, Τμήμα Ιατρικής, Πανεπιστήμιο Θεσσαλίας.



*Στους γονείς μου, για όσα με δίδαξαν...*

*Σε εσένα, για όσα θα ζήσουμε...*





## ΠΕΡΙΛΗΨΗ

---

Η απεικόνιση Πυρηνικού Μαγνητικού Συντονισμού (*Magnetic Resonance Imaging, MRI*) αποτελεί το πιο σημαντικό μη επεμβατικό διαγνωστικό εργαλείο για την ανίχνευση, τον προεγχειρητικό σχεδιασμό και την αξιολόγηση της θεραπευτικής απόκρισης παθήσεων του Κεντρικού Νευρικού Συστήματος και του μαστού. Παρά το γεγονός ότι παρέχει υψηλή διακριτική ικανότητα των μαλακών μορίων και μεγάλο εύρος απεικονιστικών ακολουθιών, σε ορισμένες περιπτώσεις τα πλεονεκτήματα αυτά δεν βοηθούν στον ακριβή χαρακτηρισμό των παθήσεων.

Οι εξελιγμένες τεχνικές απεικόνισης Πυρηνικού Μαγνητικού Συντονισμού, όπως είναι η απεικόνιση της Μοριακής Διάχυσης (*Diffusion Weighted Imaging, DWI*), η απεικόνιση του Τανυστού Διάχυσης (*Diffusion Tensor Imaging, DTI*), η δυναμική απεικόνιση της (*Dynamic-Susceptibility Contrast Imaging, DSCI*) και η απεικόνιση Φάσης-Αντίθεσης (*Phase-Contrast MRI*) συμπληρώνουν την ανατομική απεικόνιση *MRI* με σκοπό να αυξήσουν την διαγνωστική ακρίβεια.

Παρά την σημαντική διαγνωστική αξία των τεχνικών *DWI, DTI, DSCI* στον χαρακτηρισμό εξεργασιών του εγκεφάλου και του μαστού, καθώς και της τεχνικής *PC-MRI* στην αξιολόγηση των υδροδυναμικών παραμέτρων του *ENY*, οι τεχνικές αυτές δεν έχουν ενσωματωθεί πλήρως στα απεικονιστικά πρωτόκολλα. Για να επιτευχθεί αυτό είναι αναγκαίο να κατανοηθούν οι παράμετροι που επιδρούν σημαντικά στην αξιοπιστία των εν λόγω τεχνικών, η σωστή ρύθμιση των οποίων οδηγεί στην εξαγωγή ασφαλών συμπερασμάτων. Συνεπώς, η διερεύνηση των παραμέτρων και η ποιοτική και ποσοτική βελτιστοποίηση των ακολουθιών αποτελεί απαραίτητη διαδικασία για την εξαγωγή αξιόπιστων αποτελεσμάτων.

Επιπροσθέτως, η εισαγωγή των εν λόγω τεχνικών στην κλινική ρουτίνα προϋποθέτει την συσχέτιση των ευρημάτων διάχυσης και αιμάτωσης με συγκεκριμένους τύπους παθολογίας, καθώς και την αξιολόγηση της διαγνωστικής τους αξίας για την διαφοροποίηση βλαβών με υψηλό διαφοροδιαγνωστικό ενδιαφέρον. Στην παρούσα διδακτορική διατριβή, έπειτα από την συλλογή, επεξεργασία και ανάλυση τέτοιων δεδομένων, αποδείχθηκε ότι οι δείκτες διάχυσης και αιμάτωσης παρέχουν πολύτιμες δομικές και λειτουργικές πληροφορίες σε κυτταρικό επίπεδο, οι οποίες σε συνδυασμό με την ανατομική πληροφορία αναδεικνύουν την υποκείμενη παθοφυσιολογία. Ειδικότερα, κατέστη σαφές ότι ο συνδυασμός και η συναξιολόγηση των παραμέτρων παρέχει το βέλτιστο διαγνωστικό αποτέλεσμα.

Εντούτοις, η διαχείριση, η ανάλυση και η αξιολόγηση των παραμέτρων που παρέχονται από τα συστήματα Μαγνητικής Τομογραφίας αποτελεί χρονοβόρα διαδικασία, κυρίως λόγω της αριθμητικής φύσης των δεδομένων, με αποτέλεσμα συχνά να παραμένουν αναξιοποίητα. Η χρήση συμβατικών μεθόδων ανάλυσης, όπως για παράδειγμα η ανίχνευση στατιστικών διαφορών μεταξύ των παραμέτρων για την διαφοροποίηση εξεργασιών, είναι αποτελεσματική σε κάποιες περιπτώσεις. Ωστόσο, σε ιδιαιτέρως απαιτητικά διαφοροδιαγνωστικά προβλήματα, οι μέθοδοι αυτοί παρουσιάζουν περιορισμούς, καθώς οι συσχετισμοί μεταξύ των παραμέτρων ενδέχεται να είναι μη γραμμικοί, περιπλέκοντας ακόμα περισσότερο την διαφορική διάγνωση.

Για τον λόγο αυτό τα τελευταία χρόνια διερευνάται η χρήση εξελιγμένων τεχνικών ανάλυσης δεδομένων, όπως είναι οι τεχνικές αναγνώρισης προτύπου (*pattern recognition techniques*) και συγκεκριμένα οι αλγόριθμοι μηχανικής εκμάθησης και ταξινόμησης (*machine learning algorithms*). Οι τεχνικές αυτές επιτρέπουν την διαχείριση και τον συνδυασμό πληθώρας αριθμητικών δεδομένων που σχετίζονται με πολύπλοκες γραμμικές ή μη γραμμικές σχέσεις. Το κυριότερο όμως πλεονέκτημα τους είναι η αυτόματη και ταχεία ανάλυση και συναξιολόγηση της ιατρικής πληροφορίας, γεγονός που επιτρέπει την εισαγωγή τέτοιων τεχνικών στην κλινική ρουτίνα με σκοπό την υποβοήθηση της διαφορικής διάγνωσης.

Προς αυτή την κατεύθυνση, ολοκληρώνοντας την συλλογή, επεξεργασία, ανάλυση και αξιολόγηση των πολύπλοκων παραμέτρων διάχυσης και αιμάτωσης για την διαφοροποίηση εξεργασιών του εγκεφάλου, πραγματοποιήθηκε εισαγωγή των δεδομένων σε ένα αυτοματοποιημένο λογισμικό, με σκοπό να αποτελέσουν μέρος της συνολικής διαγνωστικής πληροφορίας για την υποβοήθηση της διαδικασίας της διαφορικής διάγνωσης σε πραγματικό κλινικό χρόνο, προς όφελος του ασθενούς. Το εν λόγω λογισμικό στηρίζεται σε αλγορίθμους μηχανικής εκμάθησης και μεθόδους αναγνώρισης προτύπων, ενώ αναπτύχθηκε στα πλαίσια της ερευνητικής δραστηριότητας του εργαστηρίου Ιατρικής Φυσικής του τμήματος Ιατρικής του Πανεπιστημίου Θεσσαλίας.

Τέλος, αναπτύχθηκε ένα εργαλείο εκμάθησης των τεχνικών *DWI*, *DTI* και *DSCI*, με σκοπό να συμβάλει στην επιμόρφωση και εκπαίδευση κυρίως νέων επιστημόνων στο πεδίο της νευροαπεικόνισης, παρέχοντας πληροφορίες τόσο σε θεωρητικό όσο και σε κλινικό επίπεδο. Η ενσωμάτωση του συγκεκριμένου εργαλείου εκμάθησης στο λογισμικό, θα δημιουργήσει ένα ολοκληρωμένο σύστημα υποβοήθησης της διαφορικής διάγνωσης, καθώς θα επιτρέπει στον χρήστη την αυτοματοποιημένη αξιολόγηση των ενδοκρανιακών βλαβών και παράλληλα θα αποσαφηνίζει ερωτήματα που σχετίζονται με την διαφορική διάγνωση πληθώρας βλαβών του εγκεφάλου.

## ΠΕΡΙΕΧΟΜΕΝΑ

---

### ΓΕΝΙΚΟ ΜΕΡΟΣ

#### Κεφάλαιο Πρώτο

1. Βασικές αρχές του Πυρηνικού Μαγνητικού Συντονισμού	25
1.1 Εισαγωγή.....	25
1.1.1 Ευθυγράμμιση.....	25
1.1.2 Μετάπτωση.....	27
1.1.3 Μαγνητικός Συντονισμός - Δημιουργία Σήματος Πυρηνικού Μαγνητικού Συντονισμού	29
1.2 Εξελιγμένες Τεχνικές Απεικόνισης	32
1.2.1 Απεικόνιση της Μοριακής Διάχυσης (Diffusion Weighted Imaging, DWI).....	32
1.2.2 Απεικόνιση του Τανυστού Διάχυσης (Diffusion Tensor Imaging, DTI).....	37
1.2.3 Δυναμική Απεικόνιση της Αιμάτωσης (Dynamic-Susceptibility Contrast Imaging, DSCI).	44
1.2.4 Απεικόνιση Φάσης – Αντίθεσης (Phase-Contrast, PC MRI).....	48

#### Κεφάλαιο Δεύτερο

2. Κλινικές Εφαρμογές Εξελιγμένων Τεχνικών Απεικόνισης	55
2.1 Εξεργασίες του Κεντρικού Νευρικού Συστήματος (ΚΝΣ).....	55
2.2 Εξεργασίες του Μαστού.....	72
2.3 Ιδιοπαθής Υδροκέφαλος Φυσιολογικής Πίεσης.....	75

#### Κεφάλαιο Τρίτο

3. Τεχνικές Αναγνώρισης Προτύπου (Pattern Recognition Techniques) – Αλγόριθμοι Μηχανικής Εκμάθησης (Machine Learning Algorithms)	79
3.1 Εισαγωγή.....	79
3.2 Ταξινόμηση.....	79
3.3 Γενική Διαδικασία Επίλυσης Προβλήματος Ταξινόμησης.....	80
3.3.1 Ταξινομητές k-Πλησιέστερων Γειτόνων (k-Nearest Neighbor, k-NN).....	81
3.3.2 Ταξινομητές Naïve-Bayes.....	82
3.3.3 Μηχανές Διανυσμάτων Υποστήριξης (Support Vector Machines, SVM) .....	83

#### Κεφάλαιο Τέταρτο

4. Σκοπός Διδακτορικής Διατριβής.....	87
---------------------------------------	----

### ΕΙΔΙΚΟ ΜΕΡΟΣ

#### Κεφάλαιο Πέμπτο

5. Ποιοτική και ποσοτική βελτιστοποίηση ακολουθιών Διάχυσης και Αιμάτωσης.	93
Περίληψη.....	93
5.1 Μέθοδοι και Υλικά.....	95
5.2 Αποτελέσματα.....	96
5.3 Συμπεράσματα.....	100

## Κεφάλαιο Έκτο

<b>6. Διαφοροποίηση γλοιωμάτων χαμηλής και υψηλής κακοήθειας με την χρήση απεικόνισης της Διάχυσης και της Αιμάτωσης.</b>	105
Περίληψη.....	105
6.1 Μέθοδοι και Υλικά.....	107
6.2 Αποτελέσματα.....	110
6.3 Συμπεράσματα.....	113

## Κεφάλαιο Έβδομο

<b>7. Διαφοροποίηση γλοιοβλαστωμάτων από ενδοκρανιακές μονήρεις μεταστάσεις με την χρήση εξελιγμένων τεχνικών απεικόνισης της Διάχυσης και της Αιμάτωσης.</b>	117
Περίληψη.....	117
7.1 Μέθοδοι και Υλικά.....	119
7.2 Αποτελέσματα.....	124
7.3 Συμπεράσματα.....	125

## Κεφάλαιο Όγδοο

<b>8.Αξιολόγηση της συμβολής των τεχνικών απεικόνισης της διάχυσης και της αιμάτωσης στην διαφοροποίηση των μηνιγγιωμάτων από άλλες εξεργασίες του ΚΝΣ σε υψηλό μαγνητικό πεδίο 3T .</b>	129
Περίληψη.....	129
8.1 Μέθοδοι και Υλικά.....	131
8.2 Αποτελέσματα.....	134
8.3 Συμπεράσματα.....	136

## Κεφάλαιο Ένατο

<b>9. Αξιολόγηση της διαγνωστικής αξίας του συνδυασμού των παραμέτρων διάχυσης και αιμάτωσης στην διαφοροποίηση εξεργασιών του ΚΝΣ.</b>	141
Περίληψη.....	141
9.1 Μέθοδοι και Υλικά.....	143
9.2 Αποτελέσματα.....	147
9.3 Συμπεράσματα.....	150

## Κεφάλαιο Δέκατο

<b>10. Ποσοτικοποίηση της φυσιολογικής ροής του Εγκεφαλονωτιαίου Υγρού στον υδραγωγό του Sylvius με την χρήση απεικόνισης Φάσης - Αντίθεσης σε υψηλό μαγνητικό πεδίο 3T.</b>	157
Περίληψη.....	157
10.1 Μέθοδοι και Υλικά.....	159
10.2 Αποτελέσματα.....	160
10.3 Συμπεράσματα.....	163

## Κεφάλαιο Ενδέκατο

<b>11. Διερεύνηση και αξιολόγηση της διαγνωστικής αξίας των απεικονιστικών τεχνικών Διάχυσης και της Φασματοσκοπίας Πρωτονίου στην διαφοροποίηση εξεργασιών του μαστού σε υψηλό πεδίο 3T.</b>	167
Περίληψη.....	167
11.1 Μέθοδοι και Υλικά.....	169

11.2 Αποτελέσματα.....	171
11.3 Συμπεράσματα.....	174
<b>Κεφάλαιο Δωδέκατο</b>	
<b>12. Διαμόρφωση αυτοματοποιημένου λογισμικού υποβοήθησης της διαφορικής διάγνωσης όγκων του εγκεφάλου, με την χρήση δεδομένων διάχυσης και αιμάτωσης.</b>	179
Περίληψη.....	179
12.1 Μέθοδοι και Υλικά.....	181
12.2 Αποτελέσματα.....	182
12.3 Συμπεράσματα.....	186
<b>ΣΥΝΟΨΗ ΔΙΑΤΡΙΒΗΣ.....</b>	189
<b>ΜΕΛΛΟΝΤΙΚΟΙ ΣΤΟΧΟΙ.....</b>	195
<b>ΒΙΒΛΙΟΓΡΑΦΙΑ.....</b>	197



## ΓΕΝΙΚΟ ΜΕΡΟΣ

---





---

## ΚΕΦΑΛΑΙΟ

### ΠΡΩΤΟ

---

## 1. Βασικές αρχές Πυρηνικού Μαγνητικού Συντονισμού (ΠΜΣ)

### 1.1 Εισαγωγή

---

Η απεικόνιση μαγνητικού συντονισμού (*Magnetic Resonance Imaging, MRI*) βασίζεται στο φαινόμενο του Πυρηνικού Μαγνητικού Συντονισμού (ΠΜΣ), σύμφωνα με το οποίο οι συχνότητες συντονισμού των πυρήνων του ατόμου παρουσιάζουν μικρές διαφορές ανάλογα με το χημικό περιβάλλον στο οποίο ανήκουν. Ειδικότερα, το φαινόμενο του ΠΜΣ στηρίζεται στην περιστροφική κίνηση (*spin*) των πρωτονίων και των νετρονίων του ατομικού πυρήνα, τα οποία μεταπίπτουν γύρω από τον άξονά τους. Η διεύθυνση της περιστροφικής κίνησης είναι τυχαία εφόσον τα σωματίδια μπορεί να μεταπίπτουν είτε δεξιόστροφα είτε αριστερόστροφα.

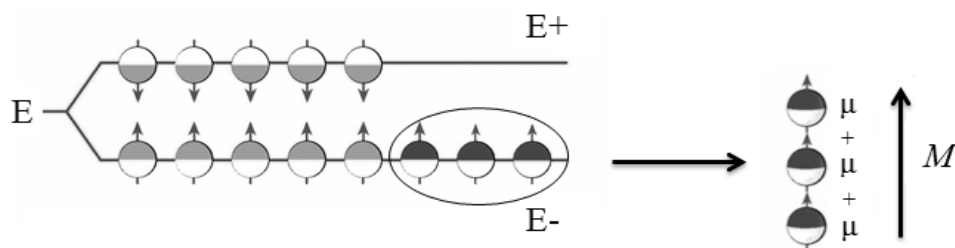
Ένας πυρήνας με περιττό μαζικό αριθμό, εξαιτίας του φορτίου των πρωτονίων, διαθέτει συνολικό φορτίο και *spin* (ή γωνιακή στροφορμή), με αποτέλεσμα βάσει των νόμων της ηλεκτρομαγνητικής επαγωγής, να παράγει γύρω του ένα μαγνητικό πεδίο. Η διεύθυνση και το μέγεθος του επαγόμενου μαγνητικού πεδίου καταδεικνύεται από το διάνυσμα της μαγνητικής ροπής που αναπαρίσταται με ένα βέλος. Οι πυρήνες που έχουν περιττό αριθμό πρωτονίων θεωρούνται μαγνητικά 'ενεργοί', το οποίο σημαίνει ότι συμπεριφέρονται σαν μικροσκοπικοί μαγνήτες. Συνεπώς, η συνολική μαγνητική ροπή του πυρήνα αντιστοιχεί στο διανυσματικό άθροισμα των επιμέρους μαγνητικών ροπών κάθε πρωτονίου ξεχωριστά. Το μήκος του βέλους αντιστοιχεί στο μέγεθος της μαγνητικής ροπής, ενώ η κατεύθυνσή του υποδηλώνει την κατεύθυνση ευθυγράμμισης τους διανύσματός της [1].

Σύμφωνα με τα παραπάνω, γίνεται κατανοητό ότι η απεικόνιση MRI στηρίζεται στην περιστροφική κίνηση συγκεκριμένων πυρήνων που υπάρχουν στους βιολογικούς ιστούς. Σε ένα βιολογικό σύστημα, υπάρχουν πολλοί πυρήνες που είναι μαγνητικά 'ενεργοί', ωστόσο ο πυρήνας του υδρογόνου είναι αυτός που χρησιμοποιείται αποκλειστικά στην κλινική απεικόνιση *MRI*. Ο εν λόγω πυρήνας διαθέτει ένα πρωτόνιο και οι λόγοι χρήσης του για την απεικόνιση μαγνητικού συντονισμού είναι: (i) η αφθονία του στο ανθρώπινο σώμα (π.χ. στο νερό και το λίπος), και (ii) το μοναδικό του πρωτόνιο παράγει σχετικά μεγάλη μαγνητική ροπή.

#### 1.1.1 Ευθυγράμμιση

Απουσία ισχυρού εξωτερικού μαγνητικού πεδίου, οι μαγνητικές ροπές των πυρήνων του υδρογόνου προσανατολίζονται τυχαία, με αποτέλεσμα η συνολική μαγνητική ροπή να είναι μηδενική. Εφόσον οι πυρήνες τοποθετηθούν σε ισχυρό σταθερό μαγνητικό πεδίο, οι μαγνητικές τους ροπές προσανατολίζονται παράλληλα με τις δυναμικές γραμμές του πεδίου. Το φαινόμενο αυτό καλείται 'ευθυγράμμιση'. Η πλειονότητα των πυρήνων του υδρογόνου

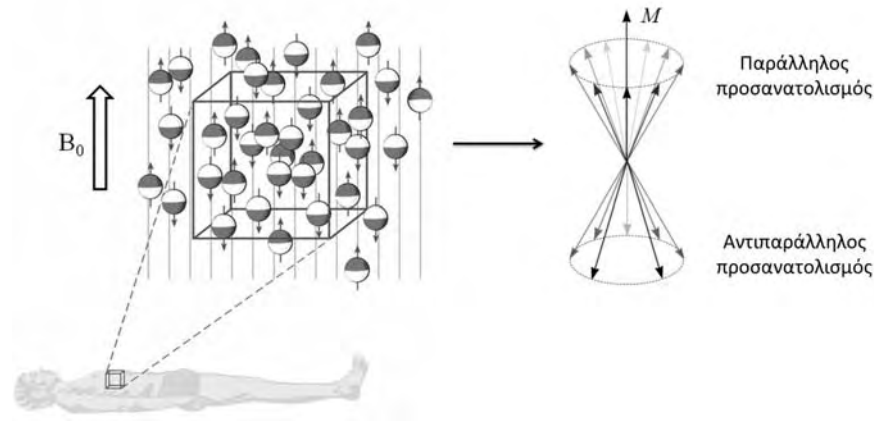
προσανατολίζονται παράλληλα με το σταθερό μαγνητικό πεδίο ενώ λιγότεροι πυρήνες προσανατολίζονται αντιπαράλληλα. Η κατεύθυνση προσανατολισμού (παράλληλη ή αντιπαράλληλη) καθορίζεται από δύο παράγοντες: (i) την ένταση του σταθερού μαγνητικού πεδίου,  $B_0$ , και (ii) το ενεργειακό επίπεδο των πυρήνων. Σύμφωνα με την κβαντική θεώρηση, η ηλεκτρομαγνητική ακτινοβολία εκπέμπεται και απορροφάται όχι κατά συνεχή τρόπο με την μορφή κυμάτων (κλασική θεωρία) αλλά ασυνεχώς με την μορφή στοιχειωδών ποσών ενέργειας (κβάντα). Κατά την κβαντική φυσική, οι πυρήνες του υδρογόνου καταλαμβάνουν δύο ενεργειακές καταστάσεις, την υψηλή και την χαμηλή (Εικόνα 1.1.1). Στην χαμηλή ενεργειακή κατάσταση, οι πυρήνες ευθυγραμμίζονται παράλληλα με το μαγνητικό πεδίο  $B_0$ , εφόσον δεν έχουν ικανή ενέργεια ώστε να ευθυγραμμιστούν αντιπαράλληλα με αυτό. Αντίθετα, οι πυρήνες υψηλής ενέργειας ευθυγραμμίζονται αντιπαράλληλα με το μαγνητικό πεδίο  $B_0$ . Οι δύο αυτές κατευθύνσεις είναι και οι μοναδικές επιτρεπτές κατευθύνσεις των μαγνητικών ροπών [2].



**Εικόνα 1.1.1** Οι ενεργειακές καταστάσεις των πυρήνων του υδρογόνου, ‘χαμηλή’ και ‘υψηλή’, υπό την επίδραση ενός σταθερού εξωτερικού μαγνητικού πεδίου ( $B_0$ ). Το  $\mu$  αντιστοιχεί στην μαγνητική ροπή του πυρήνα του υδρογόνου. Το συνολικό διάνυσμα της ολικής μαγνήτισης  $M$ , ευθυγραμμίζεται παράλληλα στο  $B_0$ .

Η θερμοκρασία του ασθενούς καθορίζει την θερμική ενέργεια ενός πυρήνα. Όταν ο ασθενής τοποθετείτε μέσα στον μαγνητικό τομογράφο, πάντα υπάρχει μια μικρή περίσσεια πυρήνων υδρογόνου στην χαμηλή ενεργειακή κατάσταση (παράλληλη ευθυγράμμιση) συγκριτικά με την υψηλή ενεργειακή κατάσταση (αντιπαράλληλη ευθυγράμμιση). Υπό αυτές τις συνθήκες, δημιουργείται η ολική μαγνήτιση  $M$  του ασθενούς, που εκφράζει την ισορροπία μεταξύ των παράλληλων και αντιπαράλληλων *spins* σε συγκεκριμένη γωνία από το μαγνητικό πεδίο  $B_0$ . Πιο συγκεκριμένα, οι μαγνητικές ροπές των πυρήνων περιστρέφονται γύρω από το  $B_0$  σχηματίζοντας γωνία, εξαιτίας της απωθητικής δύναμης μεταξύ του  $B_0$  και των μαγνητικών ροπών (Εικόνα 1.1.2). Η κίνηση αυτή καλείται ‘μετάπτωση’ και θα σχολιαστεί εκτενώς στην επόμενη παράγραφο. Στις κλινικές εφαρμογές η θερμοκρασία δεν μεταβάλλεται σημαντικά, εφόσον οι ασθενείς έχουν περίπου όλοι την ίδια θερμοκρασία, ως εκ τούτου το ενδιαφέρον έχει στραφεί στην δημιουργία ισχυρότερων μαγνητικών πεδίων. Η ενεργειακή διαφορά μεταξύ δύο πληθυσμών *spin* αυξάνει καθώς αυξάνεται το  $B_0$ . Ως εκ τούτου, σε ισχυρά μαγνητικά πεδία λιγότεροι πυρήνες έχουν ικανή ενέργεια να μεταπηδήσουν στην υψηλή ενεργειακή κατάσταση. Συνεπώς, το μέγεθος της συνολικής μαγνήτισης είναι μεγαλύτερο σε υψηλά συγκριτικά με χαμηλότερα μαγνητικά πεδία, με αποτέλεσμα την βελτίωση του συνολικού σήματος.

Σε αυτό το σημείο είναι απαραίτητο να τονιστεί, ότι και άλλοι πυρήνες, εκτός αυτών του υδρογόνου, που είναι μαγνητικά ενεργοί, ευθυγραμμίζονται παράλληλα με το μαγνητικό πεδίο. Ωστόσο, λόγω του ότι δεν υπάρχουν σε αφθονία στο ανθρώπινο σώμα, η συνολική τους μαγνήτιση είναι πολύ μικρή ώστε να είναι δυνατή η απεικόνισή τους.



**Εικόνα 1.1.2** Παράλληλη και αντιπαράλληλη ευθυγράμμιση των πυρήνων του υδρογόνου υπό την επίδραση σταθερού μαγνητικού πεδίου  $B_0$ . Οι μαγνητικές ροπές των πυρήνων εκτελούν μεταπτωτική κίνηση γύρω από το  $B_0$  εξαιτίας της απωθητικής δύναμης.

### 1.1.2 Μετάπτωση

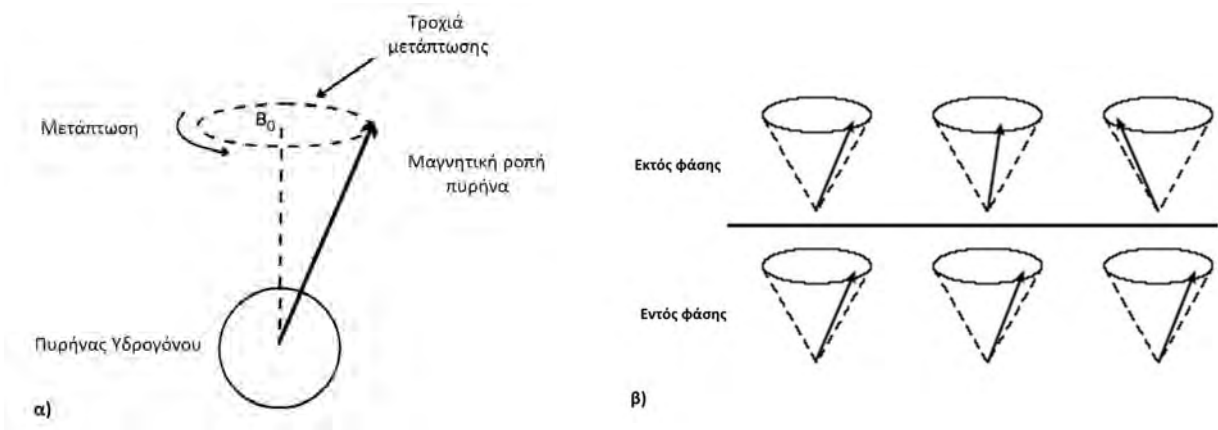
Κάθε πυρήνας υδρογόνου που συμβάλλει στην ολική μαγνήτιση  $M$ , περιστρέφεται γύρω από τον άξονά του όπως ενδεικτικά διακρίνεται στην Εικόνα 1.1.2. Η παρουσία του μαγνητικού πεδίου  $B_0$  προκαλεί μια δευτερογενή περιστροφή, η οποία καλείται ‘μετάπτωση’ και αναγκάζει τις μαγνητικές ροπές των πυρήνων να περιστρέφονται σε κυκλική τροχιά γύρω από το  $B_0$ . Η ταχύτητα της περιστροφής γύρω από το μαγνητικό πεδίο καλείται *συχνότητα μετάπτωσης* (Εικόνα 1.1.3α). Η εξίσωση *Larmor* χρησιμοποιείται για τον υπολογισμό της συχνότητας ή για την ταχύτητα της μετάπτωσης για έναν συγκεκριμένο πυρήνα που βρίσκεται εντός μαγνητικού πεδίου συγκεκριμένης έντασης. Η εξίσωση *Larmor* δίνεται από την σχέση:

$$\omega_0 = \gamma \times B_0 \quad (1.1)$$

όπου  $\omega_0$  είναι η συχνότητα μετάπτωσης,  $B_0$  είναι η ένταση του εξωτερικού μαγνητικού πεδίου σε Tesla (T), και  $\gamma$  είναι ο γυρομαγνητικός λόγος, που αντιστοιχεί στην συχνότητα μετάπτωσης συγκεκριμένου πυρήνα σε πεδίο έντασης 1T και κατά συνέπεια έχει μονάδες MHz/T. Κάθε πυρήνας έχει μία χαρακτηριστική τιμή του λόγου  $\gamma$ , οποίος μπορεί να λαμβάνει είτε θετικές, είτε αρνητικές τιμές, ανάλογα με το είδος των πυρήνων που υπόκεινται στην μεταπτωτική κίνηση [3]. Ως εκ τούτου, βάση της εξίσωσης 1.1, κάθε πυρήνας έχει χαρακτηριστική συχνότητα *Larmor*, η οποία εξαρτάται από την ένταση του σταθερού

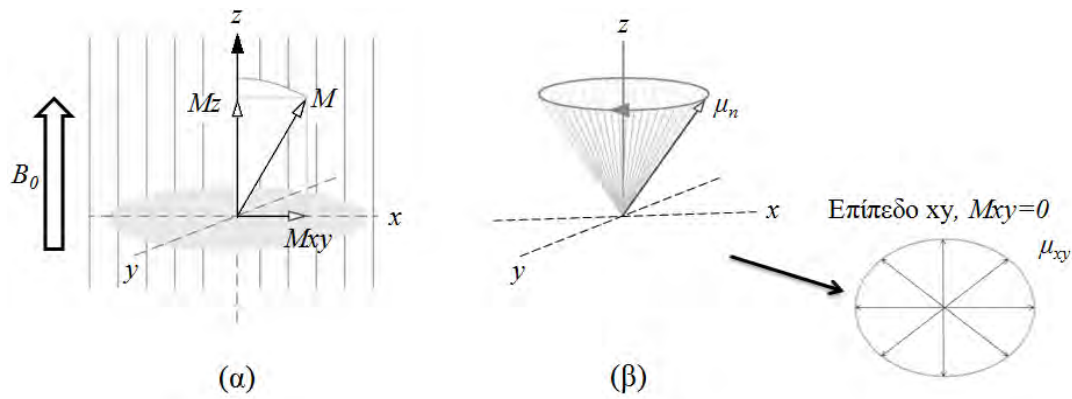
μαγνητικού πεδίου. Ενδεικτικά, οι συχνότητες μετάπτωσης του υδρογόνου ( $\gamma=42.57 \text{ MHz/T}$ ) σε κλινικά συστήματα MRI είναι: 63,86 MHz στα 1,5T και 127,71 MHz στα 3,0T. Αυτές οι συχνότητες μετάπτωσης αντιστοιχούν στο εύρος συχνοτήτων των ραδιοκυμάτων στο φάσμα της ηλεκτρομαγνητικής ακτινοβολίας. Συνεπώς, το υδρογόνο μεταπίπτει σε χαμηλές συχνότητες και ενέργειες.

Σε κατάσταση ισορροπίας, οι μαγνητικές ροπές των πυρήνων βρίσκονται 'εκτός φάσης' μεταξύ τους. Η φάση αναφέρεται στην θέση των μαγνητικών ροπών κατά την μεταπτωτική τους κίνηση γύρω από το μαγνητικό πεδίο. Εάν οι μαγνητικές ροπές βρίσκονται στο ίδιο σημείο καθώς εκτελούν κυκλική τροχιά θεωρούνται ότι βρίσκονται 'εντός φάσης', ενώ όταν βρίσκονται σε διαφορετικές θέσεις θεωρούνται 'εκτός φάσης' (Εικόνα 1.1.3β).



**Εικόνα 1.1.3** (α) Μετάπτωση των πυρήνων του υδρογόνου γύρω από το  $B_0$ . (β) Μαγνητικές ροπές 'εντός φάσης' και 'εκτός φάσης' κατά την κυκλική κίνηση γύρω από το  $B_0$ .

Στο καρτεσιανό σύστημα συντεταγμένων, ο άξονας z συμπίπτει με την κατεύθυνση του εφαρμοζόμενου σταθερού μαγνητικού πεδίου  $B_0$ . Επομένως, όπως διακρίνεται στην Εικόνα 1.1.4, λόγω της μεταπτωτικής κίνησης, η ολική μαγνήτιση  $M$  αναλύεται σε δύο συνιστώσες, την  $M_{xy}$  και την  $M_z$ . Η  $M_{xy}$  συνιστώσα αντιστοιχεί στην εγκάρσια συνιστώσα που είναι κάθετη στο  $B_0$ , ενώ η  $M_z$  συνιστώσα είναι η διαμήκης μαγνήτιση που έχει την ίδια κατεύθυνση με το  $B_0$ . Σε κατάσταση ισορροπίας, όπου εφαρμόζεται μόνο το εξωτερικό στατικό μαγνητικό πεδίο  $B_0$ , οι μαγνητικές ροπές των πρωτονίων βρίσκονται εκτός φάσης και οι προβολές τους στο επίπεδο  $xy$  αλληλοαναιρούνται με αποτέλεσμα η συνιστώσα  $M_{xy}$  να είναι μηδέν [3].



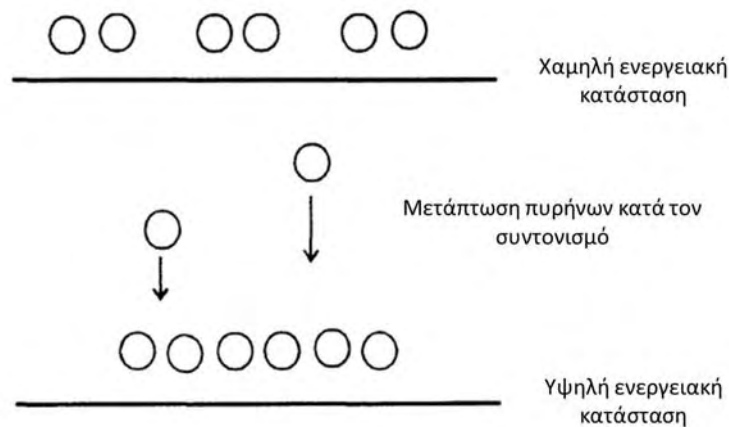
**Εικόνα 1.1.4** (α) Η ολική μαγνήτιση  $M$  αναλύεται σε δύο συνιστώσες,  $M_{xy}$  και  $M_z$  αντίστοιχα. (β) Στην κατάσταση ισορροπίας παρουσία του  $B_0$ , οι μαγνητικές ροπές βρίσκονται εκτός φάσης και η συνιστώσα  $M_{xy}$  είναι μηδέν.

### 1.1.3 Μαγνητικός Συντονισμός – Δημιουργία Σήματος Πυρηνικού Μαγνητικού Συντονισμού

Συντονισμός ονομάζεται το φαινόμενο της εξαναγκασμένης ταλάντωσης κατά το οποίο η συχνότητα του διεγέρτη ταυτίζεται με την ιδιοσυχνότητα του ταλαντωτή. Στην περίπτωση του υδρογόνου, η συχνότητα συντονισμού αντιστοιχεί στο πεδίο των ραδιοσυχνοτήτων (*Radiofrequency, RF*). Οι πυρήνες υδρογόνου συντονίζονται με την εφαρμογή ενός παλμού *RF*, ο οποίος έχει συχνότητα ίση με την συχνότητα *Larmor* των πυρήνων του δείγματος. Τονίζεται ότι οι υπόλοιποι 'ενεργοί' πυρήνες που έχουν ευθυγραμμιστεί με το μαγνητικό πεδίο  $B_0$  δεν συντονίζονται, καθώς η ιδιοσυχνότητα τους είναι διαφορετική από του υδρογόνου. Η εφαρμογή του παλμού *RF* προκαλεί διέγερση των πυρήνων υδρογόνου, με αποτέλεσμα να απορροφούν ενέργεια και να περιστρέφονται με την ίδια φάση [1].

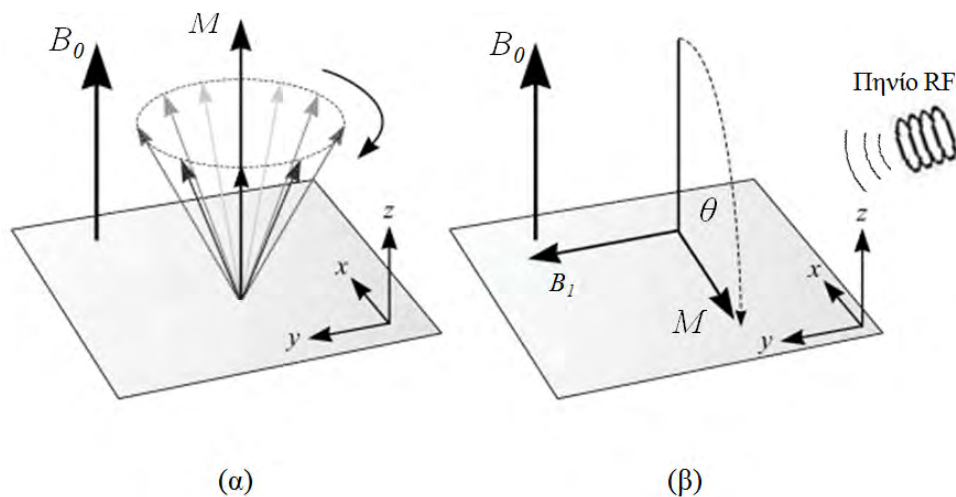
Κατά την διέγερση οι πυρήνες υδρογόνου στην χαμηλότερη ενεργειακή κατάσταση απορροφούν ενέργεια και μεταπίπτουν στην υψηλότερη ενεργειακή κατάσταση, με αποτέλεσμα να προσανατολίζονται αντιπαράλληλα στο πεδίο  $B_0$  (Εικόνα 1.1.5). Η διαφορά μεταξύ των δύο ενεργειακών καταστάσεων αντιστοιχεί στην ενέργεια που χρειάζεται για να προκληθεί συντονισμός, συνεπώς όσο αυξάνεται η ένταση του μαγνητικού πεδίου  $B_0$ , η ενεργειακή διαφορά μεταξύ των δύο καταστάσεων αυξάνει.

Οι παλμοί *RF* δημιουργούνται με την διοχέτευση εναλλασσόμενου ρεύματος σε ένα πηνίο του οποίου ο προσανατολισμός είναι τέτοιος ώστε ο άξονας του μαγνητικού πεδίου  $B_1$  που παράγεται να βρίσκεται στο επίπεδο  $xy$  και άρα να σχηματίζει ορθή γωνία με το στατικό μαγνητικό πεδίο  $B_0$ . Η ένταση και η διάρκεια των παλμών *RF* μπορεί να ρυθμιστεί ώστε να προκαλεί αποκλίσεις διαφορετικής γωνίας του διανύσματος  $M$  προς το εγκάρσιο επίπεδο  $xy$ .



**Εικόνα 1.1.5** Μετάβαση των πυρήνων υδρογόνου από την χαμηλότερη στην υψηλότερη ενεργειακή κατάσταση κατά τον συντονισμό.

Συνολικά οι παλμοί RF επιδρούν με δύο τρόπους στα πρωτόνια του δείγματος: (α) μερικά πρωτόνια δέχονται ενέργεια και μεταπηδούν στην μεγαλύτερη ενεργειακή κατάσταση (αντιπαράλληλη θέση) και συνεπώς το διάνυσμα της διαμήκουσ μαγνήτισης  $M_z$  μειώνεται, και (β) φέρνουν τα πρωτόνια σε φάση, γεγονός που σημαίνει ότι κινούνται με ίδια γωνία περιστροφής. Κινούμενα προς την ίδια κατεύθυνση, προσθέτουν πλέον τις εγκάρσιες μαγνητικές ροπές τους  $m_{xy}$  και σχηματίζουν το διάνυσμα της εγκάρσιας μαγνήτισης  $M_{xy}$ . Το νέο διάνυσμα δεν είναι ακίνητο αλλά περιστρέφεται με συχνότητα ίση με τη συχνότητα του πεδίου RF (Εικόνα 1.1.6).

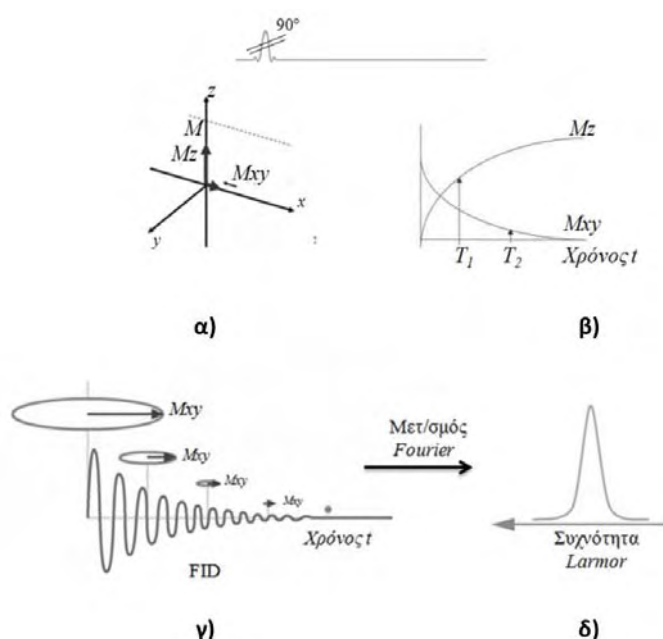


**Εικόνα 1.1.6** α) Κατάσταση ηρεμίας πυρήνων, β) η εφαρμογή παλμού RF δημιουργεί εναλλασσόμενο μαγνητικό πεδίο  $B_1$  το οποίο εκτρέπει την ολική μαγνήτιση  $M$  κατά γωνία  $\theta^\circ$  από την αρχική της θέση.

### Σήμα πυρηνικού μαγνητικού συντονισμού

Η πιο απλή μορφή παλμού  $RF$  είναι ο παλμός  $90^\circ$ . Κατά την εφαρμογή του παλμού αυτού, το διάνυσμα της συνολικής μαγνήτισης των πυρήνων εκτρέπεται από τον άξονα  $z$  (όπου βρίσκεται σε κατάσταση ηρεμίας) στο επίπεδο  $xy$  (Εικόνα 1.1.7). Η διαμήκης συνιστώσα της μαγνήτισης  $M_z$  μηδενίζεται ενώ η εγκάρσια συνιστώσα  $M_{xy}$  μεγιστοποιείται.

Αμέσως μετά την παύση του παλμού, η διαμήκης μαγνήτιση  $M_z$  αυξάνεται σταδιακά μέχρι να βρεθεί πάλι στην αρχική κατάσταση ηρεμίας (Εικόνα 1.1.7α). Η σταθερά που ρυθμίζει την εξέλιξη της διαμήκους μαγνήτισης  $M_z$  προς την αρχική τιμή ισορροπίας ονομάζεται *χρόνος διαμήκους χαλάρωσης*  $T_1$  και περιγράφει πόσο γρήγορα η  $M_z$  αποκτά το αρχικό της μέγεθος (Εικόνα 1.1.7β). Η φυσική ερμηνεία του χρόνου  $T_1$  σχετίζεται με τα φαινόμενα μεταφοράς της ενέργειας από το σύστημα *spin* των πυρήνων στο ατομικό και μοριακό περιβάλλον των πυρήνων που ονομάζεται πλέγμα [4,5]. Επιπροσθέτως, λόγω της απώλειας της συνάφειας φάσης των επιμέρους μαγνητικών ροπών του διανύσματος  $M$ , η εγκάρσια μαγνήτιση  $M_{xy}$  σταδιακά αποσβαίνει (Εικόνα 1.1.7α). Η σταθερά που ρυθμίζει την εξέλιξη του πλάτους της εγκάρσιας μαγνήτισης  $M_{xy}$  προς την τιμή ισορροπίας μηδέν ονομάζεται *χρόνος εγκάρσιας χαλάρωσης*  $T_2$  και περιγράφει το πόσο γρήγορα χάνεται η εγκάρσια μαγνήτιση  $M_{xy}$  (Εικόνα 1.1.7β). Σχετίζεται τόσο με τις διαδικασίες που προκαλεί η διαμήκης χαλάρωση όσο και με τις διαδικασίες μαγνητικής σύζευξης μεταξύ των γειτονικών πυρήνων, που οδηγούν σε αλλαγή της σχετικής φάσης των *spins* [4,5].



**Εικόνα 1.1.7** α) Αποκατάσταση της διαμήκους μαγνήτισης  $M_z$  και απώλεια της εγκάρσιας μαγνήτισης  $M_{xy}$  μετά την παύση του παλμού  $RF$   $90^\circ$ , β) οι αντίστοιχοι χρόνοι αποκατάστασης  $T_1$  και  $T_2$  και γ) ανίχνευση σήματος  $FID$  από την εγκάρσια συνιστώσα της ολικής μαγνήτισης  $M$ . δ) Στην περίπτωση της απλής μεταπτωτικής κίνησης.

Η μεταβολή του διανύσματος της εγκάρσιας συνιστώσας της μαγνήτισης,  $M_{xy}$ , παράγει ρεύμα στα πηνία-δέκτες. Το σήμα που καταγράφεται έχει τη μορφή φθίνουσας

ημιτονοειδούς καμπύλης (Εικόνα 1.1.7γ) που ονομάζεται απόσβεση ελεύθερης επαγωγής (*Free Induction Decay, FID*), και από το χρόνο που διαρκεί μπορούμε να εξάγουμε σημαντικά συμπεράσματα για το δείγμα εξέτασης [2]. Το σήμα *FID* είναι μια συνάρτηση χρονικά μεταβαλλόμενη και στην απλή περίπτωση της μεταπτωτικής κίνησης ενός δείγματος ίδιων πυρήνων σε ομογενές υλικό, εάν εφαρμοστεί μετασχηματισμός *Fourier*, θα ληφθεί ένα φάσμα με μια μοναδική κορυφή στην συχνότητα *Larmor* (Εικόνα 1.1.7δ). Ωστόσο σε ανομοιογενή δείγματα, που βρίσκονται πολλοί διαφορετικοί τύποι ιστών, ο μετασχηματισμός *Fourier* δίνει ένα ποικιλόμορφο φάσμα με περισσότερες κορυφές σε διαφορετικά ύψη.

## 1.2 Εξελιγμένες Τεχνικές Απεικόνισης Πυρηνικού Μαγνητικού Συντονισμού

---

Η διαφορά μεταξύ της συμβατικής απεικόνισης *MRI* και των εξελιγμένων τεχνικών *MRI* βασίζεται στην διαφορετική προέλευση του συλλεγόμενου σήματος ραδιοσυχνοτήτων. Στην περίπτωση της συμβατικής απεικόνισης, το σήμα παρέχει πληροφορίες για την χωρική θέση των πυρήνων υδρογόνου. Αντιθέτως, το σήμα από εξελιγμένες τεχνικές όπως είναι η απεικόνιση της Μοριακής Διάχυσης (*DWI*), η απεικόνιση του Τανυστού Διάχυσης (*DTI*), η δυναμική απεικόνιση της Αιμάτωσης (*DSCI*) και της απεικόνισης Φάσης-Αντίθεσης (*PC-Cine*) παρέχει πληροφορίες σε κυτταρικό επίπεδο σχετικά με την φυσιολογία του υποκείμενου ιστού.

### 1.2.1 Απεικόνιση της Μοριακής Διάχυσης (*Diffusion Weighted Imaging, DWI*)

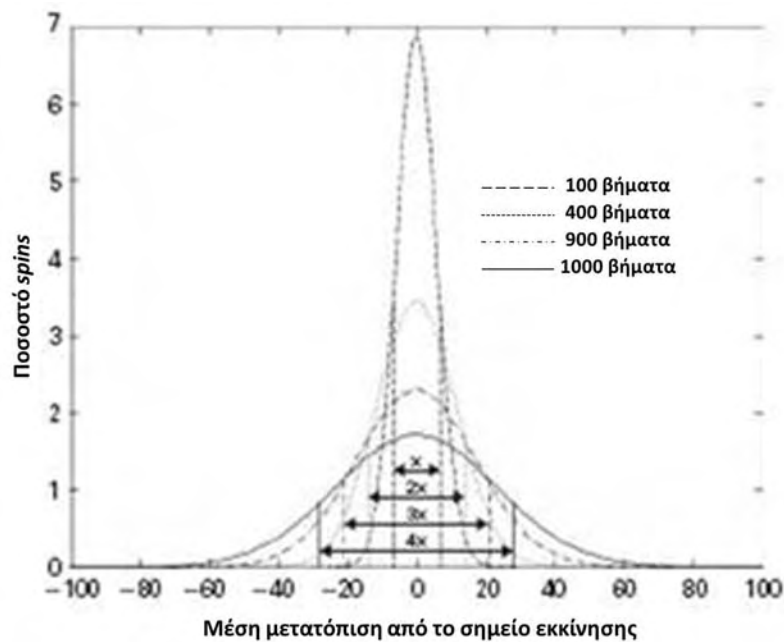
Η διάχυση των μορίων του νερού αποτελεί μια θεμελιώδη φυσική διεργασία για την φυσιολογική λειτουργία των ζωντανών οργανισμών, ενώ η μελέτη της παρέχει πληροφορία τόσο για την φυσιολογία όσο και για την δομή του κυττάρου. Αντίθετα με άλλες παραμέτρους μαγνητικού συντονισμού, όπως ο διαμήκης και ο εγκάρσιος χρόνος χαλάρωσης (*T1* και *T2*) που επηρεάζονται από τα πειραματικά στοιχεία, η διάχυση συνιστά ενδογενή ιδιότητα των ιστών η οποία είναι ανεξάρτητη από την διαδικασία μέτρησής της.

#### **Η διάχυση ως τυχαία μετατόπιση**

Η διάχυση θεωρείται το αποτέλεσμα της τυχαίας κίνησης των μορίων του νερού σε ένα μέσον λόγω της θερμικής ενέργειας, και περιγράφεται από τον νόμο του 'Brown' [6]. Βάση της θεωρίας της τυχαίας μετατόπισης, ένα *spin* παραμένει σε μια συγκεκριμένη θέση για χρόνο  $t$ , ενώ στην συνέχεια κινείται προς μια τυχαία κατεύθυνση και για ορισμένη απόσταση. Ωστόσο, είναι κατανοητό ότι η θέση ενός σωματιδίου δεν είναι δυνατόν να προσδιοριστεί με ακρίβεια σε δεδομένο χρόνο. Αντί αυτού, η θεώρηση ότι ένας μεγάλος αριθμός σωματιδίων ξεκινούν την πορεία τους από την ίδια αρχική θέση, μπορεί να προσφέρει ακριβέστερη πληροφορία. Στην Εικόνα 1.2.1 διακρίνεται η κατανομή της συνολικής μετατόπισης των σωματιδίων (απόλυτη απόσταση μεταξύ των αρχικών και των τελικών θέσεων) για διαφορετικούς χρόνους παρατήρησης. Τα ιστογράμματα αναπαριστούν



την πιθανότητα να συμβεί συγκεκριμένη μετατόπιση σε δεδομένο χρόνο διάχυσης και ως εκ τούτου η μορφή ενός τέτοιου ιστογράμματος αναφέρεται και ως προφίλ πιθανότητας μετατόπισης.



**Εικόνα 1.2.1** Κατανομή Gauss των τελικών θέσεων για ένα σύνολο από *spin*. Κάθε ιστογράμμα αντιστοιχεί σε μια τυχαία μετατόπιση για 100, 400, 900 και 1600 βήματα για κάθε σωματίδιο. Οι οριζόντιες γραμμές αντιστοιχούν στο πλήρες εύρος στο μισό του μεγίστου (full-width at half maximum height, FWHM) για κάθε προφίλ.

Η μετατόπιση ακολουθεί την γκαουσιανή κατανομή και το πλήρες εύρος στο μισό του μεγίστου (Full-Width at Half Maximum, FWHM) αυξάνει ανάλογα με την τετραγωνική ρίζα του συνολικού αριθμού των βημάτων. Η σχέση αυτή μεταξύ μετατόπισης και διάχυσης τυποποιήθηκε στην εξίσωση Einstein:

$$\langle r^2 \rangle = 2Dt \quad (1.2)$$

όπου  $\langle r^2 \rangle$  είναι η μέση τετραγωνική μετατόπιση,  $D$  είναι ο συντελεστής διάχυσης και  $t$  είναι ο χρόνος παρατήρησης [7]. Σύμφωνα με την Εξίσωση 1.2, όσο πιο μεγάλος είναι ο χρόνος διάχυσης και η διάχυση, τόσο μεγαλύτερη και η μετατόπιση των μορίων του νερού.

### Διάχυση και σήμα Μαγνητικού Συντονισμού

Η ευαισθησία των σημάτων μαγνητικού συντονισμού στην τυχαία κίνηση των μορίων του νερού, που ορίζεται ως *ενδογενής διάχυση (self-diffusion)*, είναι γνωστή περισσότερο από μισό αιώνα [8]. Όπως έχει παρατηρηθεί: *Στην περίπτωση φαινομένων ηχούς, το σήμα των πυρήνων που περιέχονται σε ιστούς με μικρό ιξώδες, δεν εξασθενούν μόνο λόγω της επίδρασης των χρόνων  $T1$  και  $T2$ , αλλά και από την ενδογενή διάχυση των μορίων που*

βρίσκονται σε διαφορετικά τοπικά μαγνητικά πεδία, εξαιτίας των ανομοιογενειών στην ένταση του σταθερού μαγνητικού πεδίου'. Εάν το πεδίο έντασης  $B$  είναι ανομοιογενές, τότε αυτό προσδιορίζεται από την εξίσωση:

$$B(x) = B_0 + G_x x \quad (1.3)$$

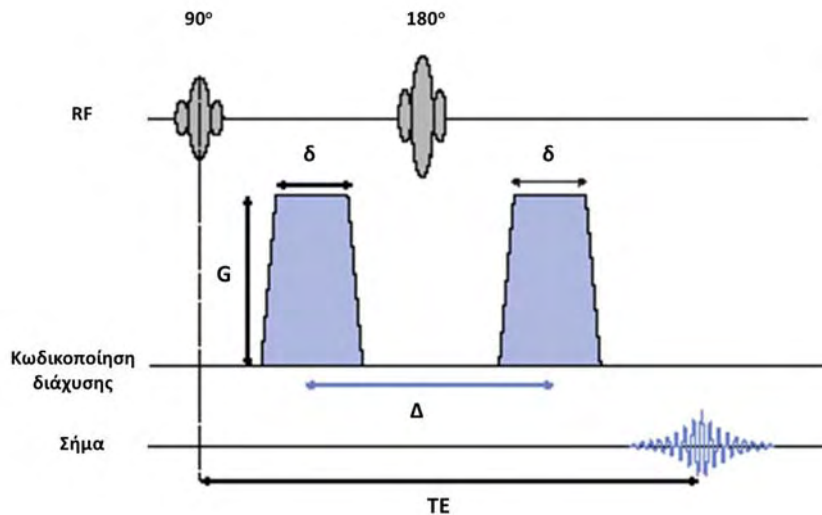
όπου  $B(x)$  είναι το πεδίο σαν συνάρτηση της θέσης στον άξονα  $x$ ,  $B_0$  είναι το ομοιογενές μαγνητικό πεδίο και  $G_x$  είναι η βαθμίδωση του  $B$  κατά τον άξονα  $x$ . Η συνολική φάση  $\varphi_{x(t)}$  από όλα τα *spin* που μεταπίπτουν στην θέση  $x$  και κατά το χρονικό διάστημα  $t$ , είναι:

$$\varphi_{x(t)} = \int_0^t \omega dt' = \int_0^t (\gamma B_0 + \gamma G_x x) dt' \quad (1.4)$$

όπου  $\omega$  είναι η συχνότητα (Εξίσωση 1.1). Όπως φαίνεται από την Εξίσωση 1.4, η συνολική φάση εξαρτάται από την θέση των πυρήνων. Εάν το βαθμιδωτό πεδίο  $G_x$  είναι ενεργό καθ'όλη την διάρκεια της *Spin-Echo (SE)* ακολουθίας, τότε η φάση που λαμβάνεται πριν τον *RF* παλμό των  $180^\circ$  θα είναι ακριβώς ίση σε μέγεθος με την φάση που λαμβάνεται αμέσως μετά τον *RF* παλμό των  $180^\circ$ . Εν τούτοις, εξαιτίας της αναστροφής στην μαγνήτιση που προκαλεί ο παλμός των  $180^\circ$ , τα πρόσημα των φάσεων πριν και μετά τον παλμό αντιστρέφονται. Επομένως, όσο το *spin* παραμένει ακίνητο σε μια θέση  $x$  στην διάρκεια μιας ακολουθίας, η μεταβολή της συνολικής φάσης θα είναι μηδενική ανεξάρτητα από την θέση του *spin* σε σχέση με το βαθμιδωτό πεδίο. Παρόλα αυτά, τα *spin* των πρωτονίων δεν είναι στατικά με αποτέλεσμα όσο πιο μεγάλος είναι ο χρόνος παρατήρησης και/ή όσο μεγαλύτερη η διάχυση, τόσο μεγαλύτερη η διασπορά στις θέσεις των *spin* (Εξίσωση 1.2). Κατά συνέπεια, η αύξηση του συντελεστή διάχυσης ή του χρόνου παρατήρησης οδηγεί σε αύξηση της διασποράς της φάσης και σε προοδευτική μείωση του σήματος [6].

### **Κωδικοποίηση της διάχυσης**

Η πιο κοινά εφαρμοζόμενη μέθοδος προκειμένου να σταθμιστεί η αντίθεση ως προς την διάχυση των μορίων του νερού είναι η ακολουθία *Pulsed Gradient Spin Echo (PGSE)* όπως προτάθηκε από τους Stejskal και Tanner [9]. Η βαθμίδωση του πεδίου κατά την κωδικοποίηση της διάχυσης πραγματοποιείται με την εφαρμογή δύο ίδιων παλμών, πριν και μετά τον *RF* παλμό των  $180^\circ$  (Εικόνα 1.2.2). Με αυτή την διάταξη, τα βαθμιδωτά πεδία κωδικοποίησης της διάχυσης δεν είναι απαραίτητο να εφαρμοστούν κατά την φάση της επιλογής τομής ή λήψης του σήματος μέσα στην ακολουθία. Συνεπώς, με αυτόν τον τρόπο αποφεύγεται η αύξηση του εύρους της ζώνης των συχνοτήτων, εξαλείφονται προβλήματα κατά την επιλογή της τομής που σχετίζονται με την προσέγγιση του σταθερού βαθμιδωτού πεδίου ενώ ο χρόνος διάχυσης προσδιορίζεται ευκολότερα.



**Εικόνα 1.2.2** Ακολουθία *Pulsed Gradient Echo Spin Echo* για την κωδικοποίηση της διάχυσης. Τα βαθμιδωτά πεδία κωδικοποίησης της διάχυσης εφαρμόζονται ως δύο πανομοιότυποι παλμοί, όπου  $\delta$  είναι η διάρκεια των παλμών και  $\Delta$  η χρονική διαφορά τους.

Για δεδομένη στάθμιση της διάχυσης, και για ομοιογενή ιστό συγκεκριμένης διάχυσης  $D$ , αποδεικνύεται ότι το σήμα σε ένα πείραμα βαρύτητας διάχυσης δίνεται από την σχέση:

$$S = S_0 e^{-TE/T_2} e^{-bD} \quad (1.5)$$

όπου  $S_0$  είναι η ένταση του σήματος απουσία οποιασδήποτε βαρύτητας  $T_2$  ή βαρύτητας διάχυσης,  $TE$  είναι ο χρόνος ηχούς,  $T_2$  είναι ο εγκάρσιος χρόνος χαλάρωσης και  $D$  είναι ο συντελεστής διάχυσης. Τον σημαντικότερο ρόλο στις ακολουθίες με συντελεστή βαρύτητας διάχυσης παίζει ο 'παράγοντας  $b$ ' ή 'τιμή  $b$ ', που αποτελεί μια κλιμακούμενη παράμετρο, η οποία επηρεάζει και χαρακτηρίζει την ευαισθησία στην διάχυση. Ο πρώτος όρος της Εξίσωσης 1.5 είναι η βαρύτητα λόγω εγκάρσιας ( $T_2$ ) χαλάρωσης, ενώ ο δεύτερος όρος καταδεικνύει ότι η εξασθένιση του σήματος είναι εκθετική. Στην ακολουθία *PGSE* η τιμή  $b$  δίνεται από την παρακάτω σχέση:

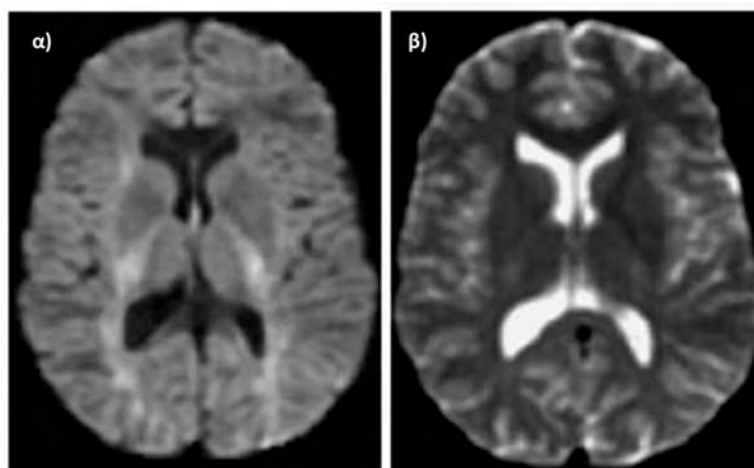
$$b = (\gamma G \delta)^2 \left( \Delta - \frac{\delta}{3} \right) \quad (1.6)$$

όπου  $\Delta$  είναι η χρονική διαφορά των παλμών,  $\delta$  είναι η διάρκειά τους και  $G$  είναι το πλάτος της βαθμίδωσης. Ο χρόνος διάχυσης ορίζεται ως  $(\Delta - \delta/3)$ , όπου ο δεύτερος όρος εξηγεί την πεπερασμένη διάρκεια των βαθμιδωτών πεδίων. Οι μονάδες του παράγοντα  $b$  είναι  $s/mm^2$  ενώ το εύρος τιμών του  $b$  που χρησιμοποιούνται στην κλινική ρουτίνα είναι  $800 - 1500 s/mm^2$ . Μεταβάλλοντας την ένταση των βαθμιδωτών πεδίων ( $G$ ) και τις χρονικές παραμέτρους  $\delta$  και  $\Delta$ , μεταβάλλεται και βαθμός της βαρύτητας της διάχυσης ή ο παράγοντας  $b$ . Η αντίθεση σε μια εικόνα βαρύτητας διάχυσης συμπεριφέρεται σαν την αντίθεση μιας αντίστροφης εικόνας βαρύτητας  $T_2$ , όπου ιστοί με μεγάλη κινητικότητα των μορίων τους

δίνουν χαμηλότερο σήμα συγκριτικά με πιο συμπαγείς και στατικούς ιστούς όπου το σήμα είναι υψηλότερο.

### **Ποσοτική εκτίμηση της διάχυσης**

Η λήψη εικόνων κατά την απεικόνιση της Μοριακής Διάχυσης (*DWI*) βασίζεται στην κίνηση των μορίων του νερού εντός των ιστών. Ειδικότερα, η φωτεινότητα κάθε ογκοστοιχείου στην εικόνα αντιστοιχεί στην ένταση της σταθμισμένης διάχυσης που έχει υπολογιστεί με τον ίδιο βαθμό βαρύτητας της διάχυσης (Εικόνα 1.2.3α). Λαμβάνοντας υπ' όψιν ότι οι εικόνες της τεχνικής *DWI* αντικατοπτρίζουν την διάχυση του νερού (ενδογενούς διάχυσης =  $3.0 \times 10^3 \text{ mm}^2/\text{s}^1$ ), το σήμα σε κάθε ογκοστοιχείο θα έπρεπε να εξασθενεί κατά τον ίδιο τρόπο. Εν τούτοις, από την Εικόνα 1.2.3α γίνεται αντιληπτό ότι η εξασθένηση του εγκεφαλονωτιαίου υγρού (*ENY*) στις κοιλίες είναι πολύ μεγαλύτερη συγκριτικά με αυτή που παρατηρείται στο εγκεφαλικό παρέγχυμα. Καθώς λοιπόν η εξασθένηση του σήματος εξαρτάται από την συνολική μετατόπιση των μορίων σε δεδομένο χρόνο, κανείς θα μπορούσε να συμπεράνει ότι η συνολική μετατόπιση είναι μεγαλύτερη στο *ENY* από ότι στο παρέγχυμα, καθώς επίσης ότι η ενδογενής διάχυση των μορίων του νερού φαίνεται να είναι υψηλότερη στο *ENY*.



**Εικόνα 1.2.3** (α) Απεικόνιση *DWI* του εγκεφάλου, με τιμή  $b=1000\text{s}/\text{mm}^2$  και κατεύθυνση της κωδικοποίησης της διάχυσης κατά την διεύθυνση αριστερά-δεξιά, (β) χάρτης του Φαινομενικού Συντελεστή Διάχυσης (*ADC*).

Η πραγματική διάχυση των μορίων του νερού σε όλους τους ιστούς είναι ίδια, ωστόσο η δομή κάθε ιστού καθορίζει την έκταση της διάχυσής τους. Ως εκ τούτου, μέσα στο *ENY* τα μόρια του νερού διαχέονται σχετικά ελεύθερα χωρίς να παρεμβάλλεται κάποιο εμπόδιο, ενώ στο εγκεφαλικό παρέγχυμα η κίνηση τους παρεμποδίζεται από δομές όπως οι κυτταρικές μεμβράνες και από άλλους βιολογικούς φραγμούς. Συσχετίζοντας τα παραπάνω με την Εξίσωση 1.2, η μέση μετατόπιση στο τετράγωνο ανά μονάδα χρόνου, μειώνεται στο παρέγχυμα και έτσι η διάχυση  $D$  εμφανίζεται ελαττωμένη [6]. Ο όρος *Φαινομενικός Συντελεστής Διάχυσης* (*Apparent Diffusion Coefficient, ADC*), καθιερώθηκε προκειμένου να επισημανθεί ότι η *MR* απεικόνιση της διάχυσης δεν αντικατοπτρίζει μόνο την ενδογενή

διάχυση των μορίων του νερού [10], αλλά διευκρινίζει ότι η εκτίμηση της διάχυσης βασίζεται στον υπολογισμό της μέσης διάχυσης ενός συνόλου από *spins* που περιέχονται σε κάθε ογκοστοιχείο.

Για την μέτρηση του συντελεστή *ADC* απαιτούνται τουλάχιστον δύο εικόνες *DWI* με διαφορετικές τιμές *b*. Αυτή η μέτρηση αναπαρίσταται ως ένας χάρτης *ADC* (Εικόνα 1.2.3β). Συνεπώς, εάν  $S_1$  και  $S_2$  είναι οι εντάσεις του σήματος με τιμές  $b_1$  και  $b_2$  αντίστοιχα, τότε ισχύει:

$$S_1 = S_0 e^{-TE/T2} e^{b_1 ADC} \quad (1.7)$$

$$S_2 = S_0 e^{-TE/T2} e^{b_2 ADC} \quad (1.8)$$

από τις οποίες προκύπτει ότι:

$$ADC = -\frac{1}{b_2 - b_1} \ln(S_2 - S_1) \quad (1.9)$$

Παρά την χρησιμότητα της απεικόνισης *DWI*, υπάρχει ένας περιορισμός που πάντα θα πρέπει να λαμβάνεται υπ' όψιν. Η ακολουθία *DWI* είναι ευαίσθητη στην διάχυση, αλλά δεν είναι ειδική στην ανίχνευση της περιορισμένης διάχυσης. Για τον λόγο αυτό, κανείς δεν θα πρέπει να στηρίζεται μόνο στις μεταβολές του σήματος προκειμένου να προβεί σε ποσοτικοποίηση της διάχυσης, εφ' όσον το σήμα από την *DWI* είναι επιρρεπές στο φαινόμενο "*T2 shine-through*". Πιο συγκεκριμένα, όταν υπάρχει υψηλής έντασης σήμα σε εικόνες βαρύτητας *T2*, όπως στις περιπτώσεις κυτταροτοξικού οιδήματος, το σήμα ενδεχομένως να είναι υψηλό και στις αντίστοιχες εικόνες διάχυσης [11]. Προκειμένου λοιπόν να προσδιοριστεί εάν το υψηλό σήμα στις εικόνες *DWI* πράγματι αναπαριστά μειωμένη διάχυση, απαραίτητος είναι υπολογισμός του παραμετρικού χάρτη *ADC*. Η παράμετρος *ADC* δεν είναι τόσο ευαίσθητη όσο η *DWI* στην περιορισμένη διάχυση, αλλά είναι περισσότερο ειδική, αφού οι εικόνες *ADC* είναι απαλλαγμένες από το φαινόμενο "*T2 shine-through*" [11].

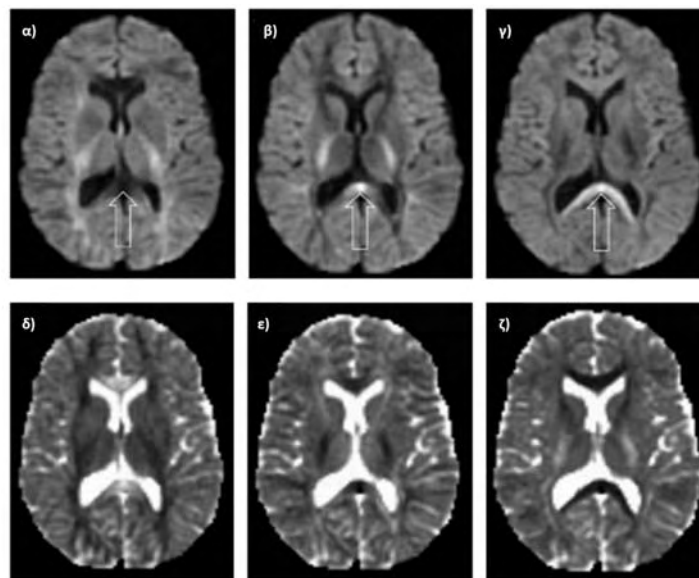
### 1.2.2 Απεικόνιση του Τανυστού Διάχυσης (*Diffusion Tensor Imaging, DTI*)

Κατά την απεικόνιση της *Μοριακής Διάχυσης (DWI)*, η κίνηση των μορίων του νερού θεωρείται μια ισοτροπική διαδικασία, δηλαδή όλα τα μόρια έχουν την ίδια πιθανότητα να διαχυθούν προς οποιαδήποτε διεύθυνση. Συνεπώς, η εφαρμογή των βαθμιδωτών πεδίων διάχυσης προς οποιαδήποτε διεύθυνση θα έπρεπε να έχει την ίδια επίδραση στο σήμα. Ωστόσο, μελέτες έχουν δείξει ότι αυτό δεν συμβαίνει στην περίπτωση της διάχυσης των μορίων του νερού εντός του εγκεφαλικού παρεγχύματος, καθώς ο *Φαινομενικός Συντελεστής Διάχυσης (ADC)* συνιστά παράμετρο που εξαρτάται από την διεύθυνση [12,13]. Όπως χαρακτηριστικά διακρίνεται και στην Εικόνα 1.2.4, συγκεκριμένες περιοχές του εγκεφάλου παρουσιάζουν την ίδια ένταση σήματος αναφορικά με την διάχυση του νερού και στις τρεις

εικόνες, που σημαίνει ότι η παράμετρος ADC είναι ίδια σε όλες τις διευθύνσεις. Σε αυτή την περίπτωση η διάχυση περιγράφεται ως *ισοτροπική*.

Αντίθετα, οι περιοχές που έχουν επισημανθεί με βέλη παρουσιάζουν μεταβολές στην ένταση του σήματος, εφόσον μεταβάλλεται η διεύθυνση της κωδικοποίησης της διάχυσης, υποδεικνύοντας την ύπαρξη ιστού υψηλής κατευθυντικότητας σε αυτές τις περιοχές. Επιπροσθέτως, στην Εικόνα 1.2.4α, παρατηρείται υψηλή εξασθένηση του σήματος (εφαρμογή βαθμιδωτών πεδίων στην διεύθυνση αριστερά-δεξιά), αντικατοπτρίζοντας σχετικά υψηλή διάχυση συγκριτικά με τις υπόλοιπες δύο κάθετες διευθύνσεις (προσθιοπίσθια και κεφαλοουριαία, Εικόνες 1.2.4β και 1.2.4γ αντίστοιχα). Ως εκ τούτου, οι συγκεκριμένες εικόνες υποδεικνύουν μια καλά οργανωμένη δομή με επικρατέστερη την διεύθυνση 'αριστερά-δεξιά', που αντιστοιχεί στην περιοχή του μεσολόβιου [14]. Όπως αργότερα αναδείχθηκε από μια σειρά πειραμάτων, τα φυσικά ενδοκυττάρια (νευρονημάτια και οργανίδια) και εξωκυττάρια (κύτταρα της γλοίας και μυελίνη) εμπόδια του εγκεφάλου, παρεμποδίζουν την διάχυση προς οποιαδήποτε κατεύθυνση [15]. Τα μόρια του νερού διαχέονται κυρίως κατά μήκος των νευραξόνων της Λευκής Ουσίας και όχι τόσο κάθετα σε αυτούς. Υπό αυτές τις συνθήκες, η διάχυση αποκτά υψηλή κατευθυντικότητα και καλείται *ανισότροπη*.

Η απεικόνιση του *Τανυστού Διάχυσης (DTI)* αναπαριστά μια περεταίρω εξέλιξη της απεικόνισης της *Μοριακής Διάχυσης*, η οποία εκμεταλλεύεται τη κατευθυντικότητα των μορίων του νερού στον εγκεφαλικό ιστό [16]. Σε αντίθεση με την ακολουθία *DWI*, τα βαθμιδωτά πεδία διάχυσης στην ακολουθία *DTI* εφαρμόζονται σε πολλαπλές διευθύνσεις. Προκειμένου να προσδιοριστούν η ένταση και η κατεύθυνση της κίνησης των πρωτονίων μέσα σε ένα ογκοστοιχείο σε πολλαπλές διευθύνσεις, η απεικόνιση *DTI* χρησιμοποιεί ένα μαθηματικό μοντέλο, τον *Τανυστή Διάχυσης*, ώστε να αναπαραστήσει αυτή την πληροφορία.



**Εικόνα 1.2.4** Μεταβάλλοντας τις διευθύνσεις κωδικοποίησης της διάχυσης, μεταβάλλεται η ένταση του σήματος της διάχυσης. Εφαρμογή βαθμιδωτών πεδίων για την κωδικοποίηση της διάχυσης σε διεύθυνση: α) αριστερά-δεξιά, β) προσθιοπίσθια και γ) κεφαλοουριαία, χρησιμοποιώντας ίδιο συντελεστή βαρύτητας στην

διάχυση,  $b=1000\text{s/mm}^2$ . Υπολογισμός των παραμετρικών χαρτών του Φαινομενικού Συντελεστή Διάχυσης (ADC) για τις τρεις διευθύνσεις αντίστοιχα ( $\delta$ ,  $\epsilon$ ,  $\zeta$ ).

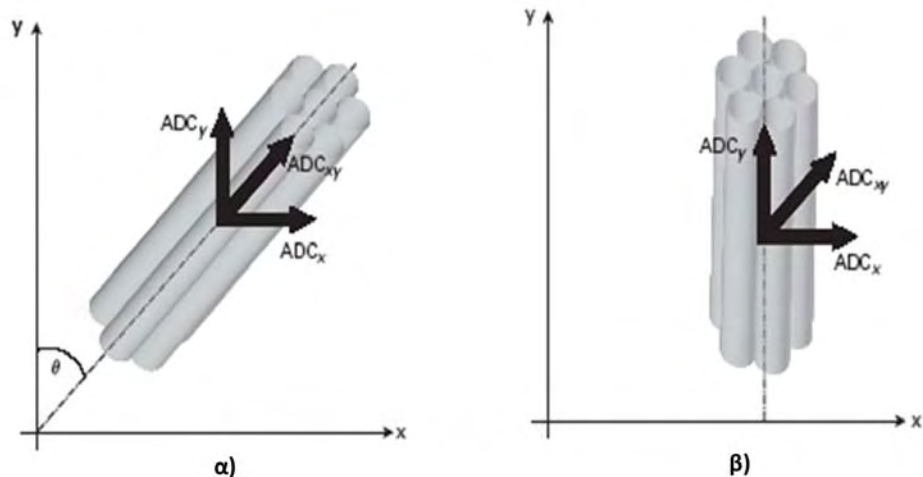
### Τανυστής Διάχυσης

Η προσανατολισμένη κίνηση των μορίων του νερού μέσα σε ένα ογκοστοιχείο αναπαρίσταται από ένα ελλειψοειδές, το οποίο περιγράφεται με την σειρά του από έναν τανυστή στο εν λόγω ογκοστοιχείο. Ο τανυστής αυτός είναι ένας πίνακας  $3 \times 3$  ο οποίος προκύπτει από μετρήσεις διάχυσης σε τουλάχιστον έξι διαφορετικές διευθύνσεις. Ο πίνακας αυτός είναι διαγώνιος ( $D_{ij} = D_{ji}$ ) που σημαίνει ότι προσδιορίζεται πλήρως από έξι παραμέτρους.

$$\mathbf{D} = \begin{bmatrix} D_{xx} & D_{xy} & D_{xz} \\ D_{yx} & D_{yy} & D_{yz} \\ D_{zx} & D_{zy} & D_{zz} \end{bmatrix} \quad (1.10)$$

Τα διαγώνια στοιχεία του πίνακα ( $D_{xx}$ ,  $D_{yy}$ ,  $D_{zz}$ ) αντιστοιχούν στις μετρούμενες διαχύσεις κατά μήκος των τριών ορθογωνίων αξόνων, ενώ τα στοιχεία εκτός της κύριας διαγωνίου συσχετίζουν της διαχύσεις μεταξύ των τριών ορθογωνίων αξόνων. Ειδικότερα, το στοιχείο  $D_{xy}$  δεν αντιστοιχεί στην διάχυση κατά την διεύθυνση  $xy$ , αλλά αντικατοπτρίζει τον συσχετισμό μεταξύ των μοριακών μετατοπίσεων στις κύριες ορθογώνιες διευθύνσεις. Ως εκ τούτου, η τιμή  $D_{xy}$  συσχετίζει την μετατόπιση των μορίων κατά μήκος των αξόνων  $x$  και  $y$ . Εάν ένα ανισότροπο μέσον προσανατολίζεται με τέτοιο τρόπο ώστε ο άξονας της μεγαλύτερης διάχυσης να είναι  $45^\circ$  ως προς τους άξονες  $x$  και  $y$ , τότε το μέγεθος της διάχυσης στον άξονα  $x$  θα είναι ίσο με το αντίστοιχο μέγεθος στον άξονα  $y$  (Εικόνα 1.2.5). Συνεπώς, οι μετατοπίσεις κατά μήκος του άξονα  $x$  θα σχετίζονται απόλυτα με τις αντίστοιχες μετατοπίσεις κατά μήκος του άξονα  $y$ , και άρα στο στοιχείο  $D_{xy}$  εκτός της κύριας διαγωνίου θα αντιστοιχεί μια μη-μηδενική τιμή.

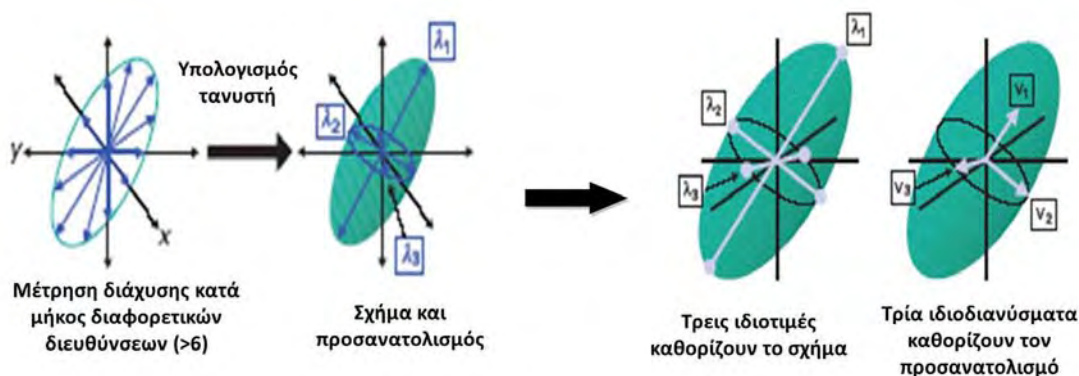
Όταν το ανισότροπο μέσον περιστρέφεται δεξιόστροφα, τότε ο άξονας της μεγαλύτερης διάχυσης ευθυγραμμίζεται ολοένα και περισσότερο με τον άξονα  $y$ . Συνεπώς, οι μετατοπίσεις κατά μήκος των αξόνων  $x$  και  $y$  θα συσχετίζονται όλο και λιγότερο και άρα οι τιμή για το στοιχείο  $D_{xy}$  συνεχώς θα μειώνεται. Στην περίπτωση που ο άξονας της μεγαλύτερης διάχυσης ευθυγραμμιστεί πλήρως με τον άξονα  $y$  (και άρα η διάχυση κατά μήκος του άξονα  $x$  δεν συσχετίζεται με την διάχυση στον άξονα  $y$ ), τότε το στοιχείο  $D_{xy}$  θα γίνει μηδέν (Εικόνα 1.2.5). Θα πρέπει να σημειωθεί ότι αν και η τιμή του  $D_{xy}$  είναι μηδενική, η διάχυση στην διεύθυνση  $xy$ ,  $ADC_{xy}$ , δεν είναι μηδέν. Ομοίως, όταν και τα τρία στοιχεία εκτός της κύριας διαγωνίου είναι μηδέν, ο τανυστής ευθυγραμμίζεται με τους τρεις κύριους άξονες του ανισότροπου μέσου. Σε αυτήν την περίπτωση, λέμε ότι ο τανυστής είναι διαγωνιοποιημένος.



**Εικόνα 1.2.5** (α) Ένα ανισότροπο μέσον το οποίο προσανατολίζεται σε γωνία  $45^\circ$  ως προς τους άξονες  $x$  και  $y$ . Η διάχυση στον άξονα  $x$  είναι ίση με την διάχυση στον άξονα  $y$ , ενώ οι μετατοπίσεις στους δύο άξονες συσχετίζονται απόλυτα ( $D_{xy} \neq 0$ ). (β) Το ανισότροπο μέσον είναι ευθυγραμμισμένο με τον άξονα  $y$ , συνεπώς οι μετατοπίσεις μεταξύ των αξόνων  $x$  και  $y$  δεν συσχετίζονται πλέον ( $D_{xy} = 0$ ).

Η διαγωνιοποίηση του πίνακα παρέχει τρία *ιδιοδιανύσματα* ( $v_1, v_2, v_3$ ) τα οποία περιγράφουν τον προσανατολισμό των τριών αξόνων του ελλειψοειδούς, και τρεις *ιδιοτιμές* ( $\lambda_1, \lambda_2, \lambda_3$ ) οι οποίες αντικατοπτρίζουν την ένταση της διάχυσης σε κάθε άξονα (φαινομενικές διαχύσεις) των αντίστοιχων διευθύνσεων (Εικόνα 1.2.6). Εξ' ορισμού, τα τρία ιδιοδιανύσματα είναι κάθετα μεταξύ τους.

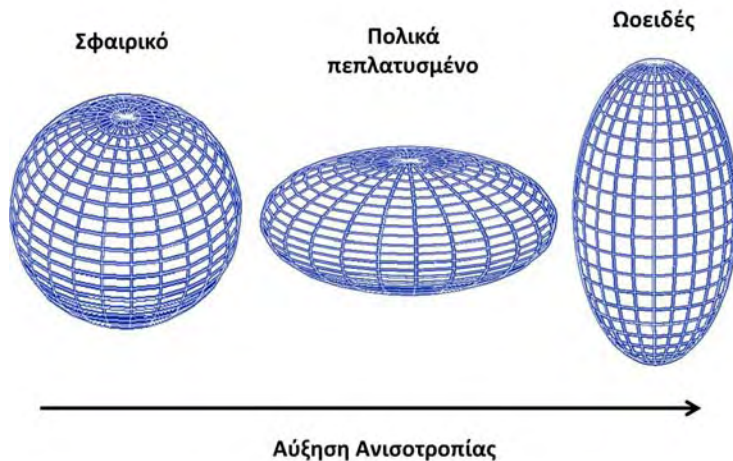
Ο κύριος άξονας θεωρείται ότι είναι προσανατολισμένος με την διεύθυνση της μέγιστης διάχυσης, ο οποίος έχει αποδειχθεί ότι συμπίπτει με την διεύθυνση του αντίστοιχου νευράξονα μέσα στο ογκοστοιχείο [17]. Κατά συνέπεια, υπάρχει μια μετάβαση του τανυστού διάχυσης από το σύστημα συντεταγμένων  $x, y, z$  που ορίζεται από το σύστημα μαγνητικής τομογραφίας, σε ένα νέο σύστημα συντεταγμένων στο οποίο οι άξονες προσανατολίζονται ανάλογα με την διεύθυνση της διάχυσης.



**Εικόνα 1.2.6** Το ελλειψοειδές της διάχυσης χαρακτηρίζεται πλήρως από τις μετρήσεις διάχυσης κατά μήκος των έξι ανεξάρτητων διευθύνσεων.



Ανάλογα με την τοπική διάχυση το σχήμα του ελλειψοειδούς μπορεί να είναι 'ωοειδές', 'πολικά πεπλατυσμένο' ή 'σφαιρικό' [18]. Το ωοειδές σχήμα συναντάται σε υψηλά οργανωμένες δομές, όπου όλες οι δέσμες των ινών έχουν παρόμοιο προσανατολισμό, το πεπλατυσμένο σχήμα αντιστοιχεί σε δομές όπου ο προσανατολισμός των ινών είναι περισσότερο μεταβλητός αλλά παραμένει σε ένα επίπεδο, ενώ το σφαιρικό σχήμα αντιστοιχεί σε περιοχές όπου δεν υπάρχουν ίνες και άρα η διάχυση είναι *ισοτροπική* (Εικόνα 1.2.7).



**Εικόνα 1.2.7** Διαφορετικά σχήματα ελλειψοειδών βάση της τοπικής ανισοτροπίας της διάχυσης εσωτερικά του κάθε ογκοστοιχείου.

### Ποσοτικός προσδιορισμός της ανισοτροπικής διάχυσης

Η ποσοτικοποίηση της ανισοτροπίας της διάχυσης τοπικά, εκφράζεται μέσω του υπολογισμού παραμέτρων που είναι ανεξάρτητες της διεύθυνσης. Οι κύριοι δείκτες διάχυσης που χρησιμοποιούνται κλινικά στην απεικόνιση DTI, είναι το *Ίχνος (Trace)*, η *Μέση Διάχυση (Mean Diffusivity, MD)* και η *Κλασματική Ανισοτροπία (Fractional Anisotropy, FA)*. Το *Ίχνος* εκφράζει το άθροισμα των τριών στοιχείων της κυρίας διαγωνίου του ταυυστή, το οποίο ισούται με το άθροισμα των τριών ιδιοτιμών και δίνεται από την σχέση:

$$\mathbf{Trace} = D_{xx} + D_{yy} + D_{zz} = \lambda_1 + \lambda_2 + \lambda_3 \quad (1.11)$$

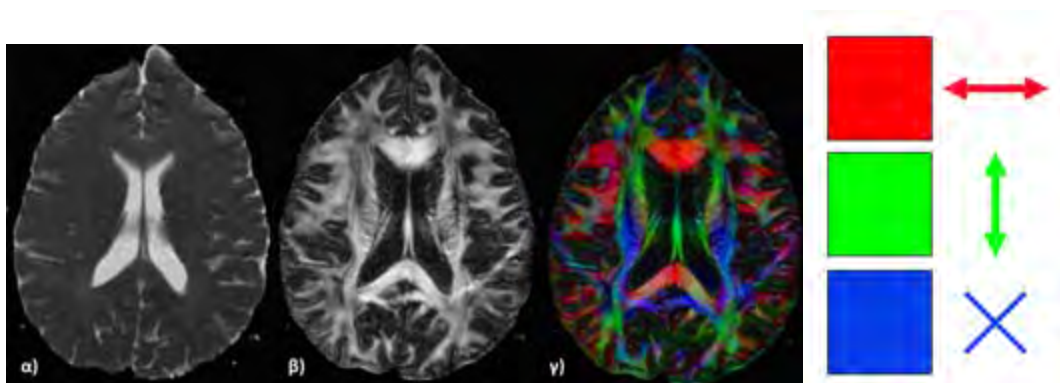
Η *Μέση Διάχυση (MD)*, ισούται με την μέση τιμή των ιδιοτιμών του πίνακα και εκφράζει μία μέση εκτίμηση της προσανατολισμένης διάχυσης των μορίων του νερού για το συγκεκριμένο ογκοστοχείο, ενώ η *Κλασματική Ανισοτροπία (FA)* υπολογίζεται από την τυπική απόκλιση των τριών ιδιοτιμών και εκφράζει τον βαθμό κατευθυντικότητας της διάχυσης.

$$\mathbf{MD} = \frac{\mathbf{Trace}}{3} = \frac{\lambda_1 + \lambda_2 + \lambda_3}{3} \quad (1.12)$$

$$FA = \sqrt{\frac{3}{2}} \sqrt{\frac{(\lambda_1 - \langle \lambda \rangle)^2 + (\lambda_2 - \langle \lambda \rangle)^2 + (\lambda_3 - \langle \lambda \rangle)^2}{\lambda_1^2 + \lambda_2^2 + \lambda_3^2}} \quad (1.13)$$

Αντίστοιχα με τους παραμετρικούς χάρτες *ADC*, κατά την απεικόνιση *DTI* μπορούν να εξαχθούν οι παραμετρικοί χάρτες *MD* και *FA*. Ειδικότερα για την παράμετρο *FA*, η ένταση του σήματος για κάθε ογκοστοιχείο σε έναν παραμετρικό χάρτη *FA*, εκφράζει τον βαθμό της ανισοτροπίας της διάχυσης εντός του ογκοστοιχείου. Το εύρος τιμών της *Κλασματικής Ανισοτροπίας* κυμαίνεται από 0 έως 1 αναλόγως με την αρχιτεκτονική δομή του υποκείμενου ιστού. Τιμές που βρίσκονται πιο κοντά στο 0 αντικατοπτρίζουν *ισοτροπική* διάχυση εντός του ογκοστοιχείου, όπως στις περιοχές *ENY*, ενώ τιμές πιο κοντά στο 1, περιγράφουν ιδιαιτέρως ανισότροπη διάχυση, όπου τα μόρια νερού κινούνται κατά μήκος συγκεκριμένου άξονα, όπως συμβαίνει στην περιοχή του μεσολοβίου [6].

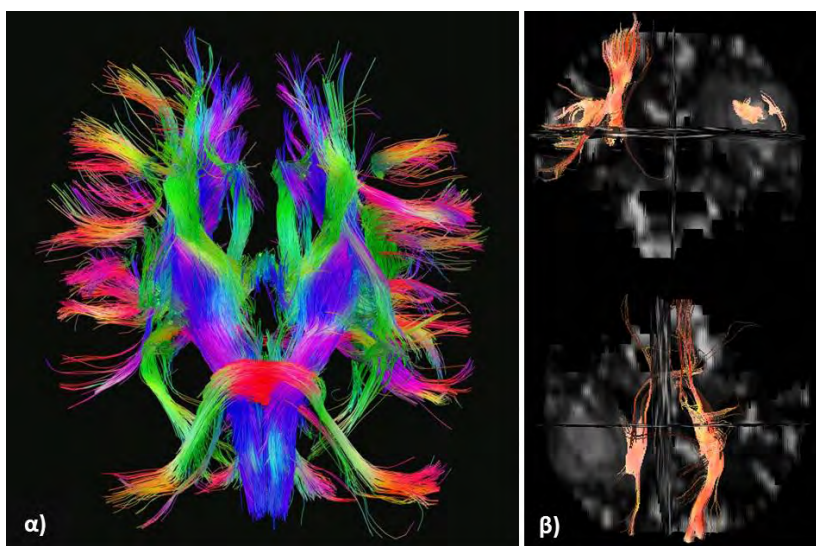
Μία περαιτέρω αναπαράσταση της κατευθυντικότητας της διάχυσης σε διαφορετικές περιοχές ενδιαφέροντος, πραγματοποιείται με την χρήση *Χρωματικά Κωδικοποιημένων Χαρτών της Κλασματικής Ανισοτροπίας (Directionally Encoded Colour (DEC) FA maps)* (Εικόνα 1.2.8). Ειδικότερα, ο προσανατολισμός του ελλειψοειδούς σε κάθε ογκοστοιχείο που καθορίζεται από το ιδιοδιάνυσμα με την μεγαλύτερη ιδιοτιμή, μπορεί να κωδικοποιηθεί χρωματικά ώστε να μεταφέρει και να απεικονίζει την πληροφορία της διεύθυνσης των ινών της Λευκής Ουσίας. Για τον λόγο αυτό, τα ελλειψοειδή που περιγράφουν την διάχυση κατά την διεύθυνση αριστερά-δεξιά έχουν *κόκκινο χρώμα* (άξονας *x*), τα ελλειψοειδή που περιγράφουν την διάχυση κατά την προσθιοπίσθια διεύθυνση έχουν *πράσινο χρώμα* (άξονας *y*), ενώ τα ελλειψοειδή που περιγράφουν την διάχυση στην κεφαλοουραία διεύθυνση έχουν *μπλε χρώμα* (άξονας *z*) [19]. Ως εκ τούτου, η απεικόνιση αυτή παρέχει έναν συνοπτικό χάρτη που περιγράφει ταυτόχρονα τον βαθμό ανισοτροπίας της διάχυσης (ένταση σήματος) και τον προσανατολισμό των ινών Λευκής Ουσίας (χρώμα διεύθυνσης) εντός του συγκεκριμένου ογκοστοιχείου (Εικόνα 1.2.8).



**Εικόνα 1.2.8** Παραμετρικοί χάρτες κατά την απεικόνιση *DTI*. α) Μέση Διάχυση (*MD*), β) Κλασματική Ανισοτροπία (*FA*), γ) Χρωματικά κωδικοποιημένος χάρτης Κλασματικής Ανισοτροπίας. Το κάθε χρώμα εκφράζει μία συγκεκριμένη διεύθυνση προσανατολισμού των ινών Λευκής Ουσίας: δ) Κόκκινο (αριστερά-δεξιά), Πράσινο (προσθια-οπίσθια), Μπλε (κεφαλοουραία).

### **Δεσμιδογραφία (DT-Tractography)**

Η ανισοτροπία στην διάχυση καθορίζεται από την αρχιτεκτονική δομή του υποκείμενου ιστού και κυρίως από την δομή και οργάνωση των ινών Λευκής Ουσίας, συνεπώς η συσχέτιση αυτή επιτρέπει την χαρτογράφηση των οδών των νευραξόνων της Λευκής Ουσίας μη-επεμβατικά. Ακολουθώντας τον προσανατολισμό του τανυστή ανά ογκοστοιχείο με την χρήση κατάλληλων υπολογιστικών και γραφιστικών τεχνικών, είναι δυνατόν να ανιχνευθούν οι διασυνδέσεις μεταξύ των ογκοστοιχείων και να απεικονιστούν οι οδοί της Λευκής Ουσίας (Εικόνα 1.2.9). Η διαδικασία αυτή ονομάζεται *Δεσμιδογραφία (DT-Tractography)*. Στην βιβλιογραφία αναφέρεται ένα μεγάλο εύρος τέτοιων τεχνικών, οι οποίες χρησιμοποιούν μαθηματικούς αλγορίθμους για να ανιχνεύσουν γειτονικά ογκοστοιχεία, τα οποία πιθανώς να βρίσκονται εντός της ίδιας οδού ινών, βάσει του τοπικού προσανατολισμού του τανυστή και των σχετικών θέσεων των ογκοστοιχείων [20,21,22]. Ως εκ τούτου, η παρεκτόπιση ή καταστροφή συγκεκριμένων ινών από την παρουσία μίας εξεργασίας μπορεί να εκτιμηθεί μέσα από τρισδιάστατες ανακατασκευές, παρέχοντας χρήσιμες πληροφορίες σχετικά με τον προεγχειρητικό σχεδιασμό [23]. Με τον τρόπο αυτό, ένας εξειδικευμένος και έμπειρος χρήστης μπορεί να συνδυάσει και να συσχετίσει τις λαμβανόμενες πληροφορίες με την ανατομία του φυσιολογικού εγκεφάλου, να ανιχνεύσει συγκεκριμένες οδούς των νευραξόνων και να αξιολογήσει για παράδειγμα την επίδραση μίας βλάβης στις γειτονικές ίνες. Προς αυτή την κατεύθυνση, προγενέστερες μελέτες έχουν δημιουργήσει άτλαντες της ανατομίας του εγκεφάλου βάσει της απεικόνισης *DTI* και της *Δεσμιδογραφίας* [24,25]. Ωστόσο, πρέπει να σημειωθεί ότι οι τεχνικές τρισδιάστατης ανακατασκευής των ινών Λευκής Ουσίας παρουσιάζουν περιορισμούς σε περιπτώσεις πολύπλοκων οδών (διασταύρωση ή διακλάδωση ινών), γεγονός που θα πρέπει να λαμβάνεται υπ' όψιν κατά την αξιολόγηση των μεθόδων αυτών στον προεγχειρητικό σχεδιασμό.

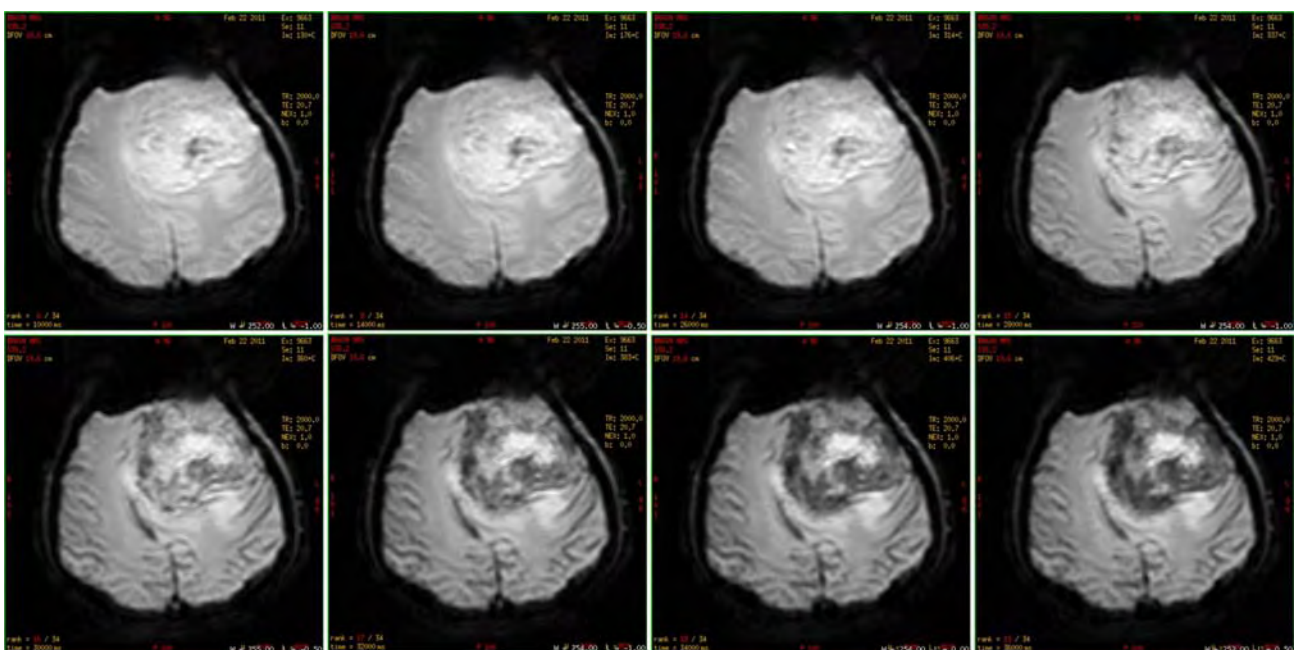


**Εικόνα 1.2.9** Δεσμιδογραφία που απεικονίζει α) τις φυσιολογικές οδούς των ινών Λευκής Ουσίας, β) παρεκτόπιση και καταστροφή των ινών παρουσία μίας εξεργασίας.

### 1.2.3 Δυναμική Απεικόνιση της Αιμάτωσης (Dynamic-Susceptibility Contrast Imaging, DSCI)

Ο όρος 'αιμάτωση' αναφέρεται στην τροφοδοσία ενός ιστού με αίμα από τα τριχοειδή αγγεία και η απεικόνιση της Αιμάτωσης (*Perfusion-Weighted Imaging, PWI*) επιτρέπει την ποσοτικοποίηση αυτής της αιματικής μικροκυκλοφορίας. Μία από τις πιο σημαντικές και συχνά χρησιμοποιούμενες τεχνικές για τον ποσοτικό προσδιορισμό της αιμάτωσης είναι η *Δυναμική Απεικόνιση της Αιμάτωσης (Dynamic susceptibility contrast imaging, DSCI)*.

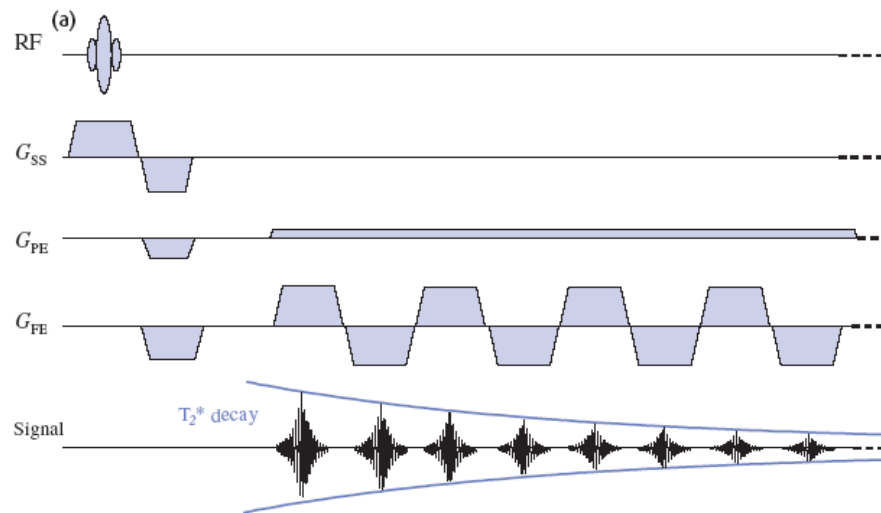
Στην δυναμική απεικόνιση της Αιμάτωσης χρησιμοποιούνται ταχείες ακολουθίες για την ανίχνευση της πρώτης διέλευσης της σκιαγραφικής παραμαγνητικής ουσίας μέσω των αγγείων. Κατά την απεικόνιση *DSCI* ένα ογκοστοιχείο ιστού απεικονίζεται συνεχώς με την χρήση ακολουθίας *Echo Planar Imaging (EPI)*. Αρχικώς, πριν από την χορήγηση της σκιαγραφικής ουσίας ενδοφλεβίως, συλλέγεται ένας μικρός αριθμός εικόνων που χρησιμοποιούνται ως εικόνες βάσεις, και εν συνεχεία με την χρήση κατάλληλου εγχυτή πραγματοποιείται ταχεία χορήγηση της σκιαγραφικής ουσίας (συνήθως γαδολινίου, (Gd)), υπό την μορφή bolus. Κατά την πρώτη διέλευση εντός της ενδοκράνιας κυκλοφορίας, το γαδολίνιο περνά μέσα από τις αγγειώσεις και λόγω των παραμαγνητικών του ιδιοτήτων προκαλεί μείωση του χρόνου  $T_2$  και  $T_2^*$ , το οποίο απεικονίζεται ως μία έντονη πτώση της έντασης του σήματος σε εικόνες βαρύτητας  $T_2$  ή  $T_2^*$  (Εικόνα 1.2.10). Επιπλέον, μπορεί να ανιχνευθεί και η δεύτερη διέλευση της σκιαγραφικής ουσίας εντός των αγγείων, ως μία μικρότερη πτώση στην ένταση του σήματος, πριν το σήμα επιστρέψει στην γραμμή βάσης.



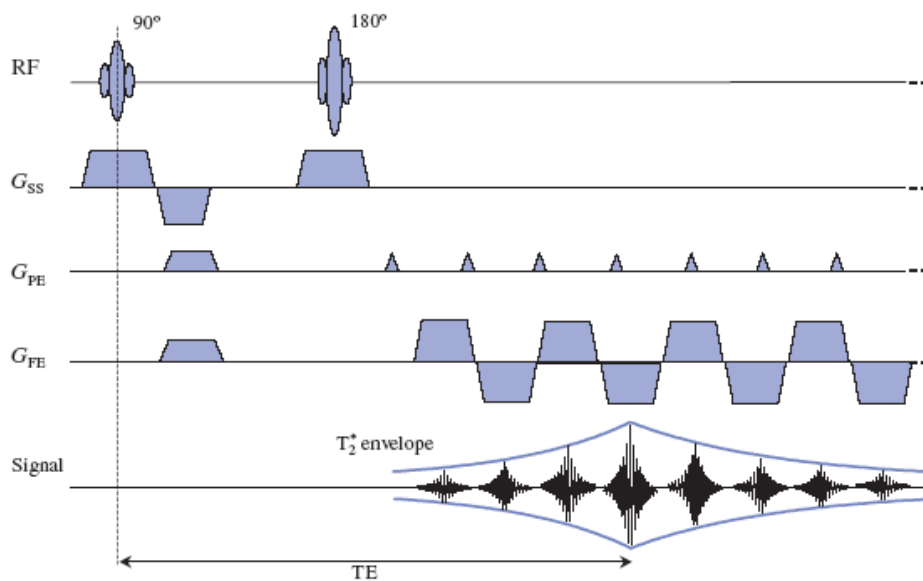
**Εικόνα 1.2.10** Δυναμική απεικόνιση της αιμάτωσης του εγκεφάλου για την περίπτωση μηνιγγιώματος. Παρατηρείται διαδοχική πτώση της έντασης του σήματος στην περιοχή της βλάβης και του υπόλοιπου εγκεφαλικού παρεγχύματος, που οφείλεται στην διέλευση της σκιαγραφικής παραμαγνητικής ουσίας μέσα από τα αγγεία.

Αρχικώς, για την δυναμική απεικόνιση της Αιμάτωσης χρησιμοποιήθηκαν ακολουθίες *Gradient-Echo EPI (GE-EPI)* καθώς είναι περισσότερο ευαίσθητες σε μεταβολές του χρόνου

$T_2^*$  (Εικόνα 1.2.11). Ωστόσο, τα τελευταία χρόνια χρησιμοποιούνται επίσης και ακολουθίες *Spin-Echo EPI (SE-EPI)* για την μέτρηση μεταβολών του χρόνου  $T_2$  που έχει αποδειχθεί ότι οφείλονται μόνο στην μικροκυκλοφορία, εξαιρώντας τα ισχυρά σήματα από μεγάλες αρτηρίες και φλέβες (Εικόνα 1.2.12). [5].



**Εικόνα 1.2.11** Διάγραμμα παλμών ακολουθίας *Gradient-Echo (GE)- EPI*.



**Εικόνα 1.2.12** Διάγραμμα παλμών ακολουθίας *Spin-Echo (SE) EPI*.

### Ποσοτικοποίηση της αιμάτωσης

Για την εξαγωγή αιμοδυναμικών παραμέτρων από την δυναμική απεικόνιση της Αιμάτωσης, απαιτείται η γνώση της συγκέντρωσης της σκιαγραφικής παραμαγνητικής ουσίας στα ογκοστοιχεία ενός ιστού. Για δεδομένη ακολουθία (είτε *SE* είτε *GE-EPI*) η σχέση μεταξύ του λαμβανόμενου σήματος κατά την διέλευση της σκιαγραφικής ουσίας σε μορφή bolus και της αντίστοιχης συγκέντρωσης της ουσίας στον ιστό είναι υψίστης σημασίας. Οι αιμοδυναμικές παράμετροι που συνήθως εξάγονται κατά την απεικόνιση *DSCI* είναι ο *Εγκεφαλικός Όγκος Αίματος (Cerebral Blood Volume, CBV)*, η *Εγκεφαλική Ροή Αίματος (Cerebral Blood Flow, CBF)* και ο *Μέσος Χρόνος Διέλευσης (Mean Transit Time, MTT)*. Συχνά οι παράμετροι αυτοί αναφέρονται ως «σχετικοί» (relative) (*rCBV, rCBF, rMTT*), καθώς η απόλυτη ποσοτικοποίηση της αιμάτωσης δεν είναι πάντα εφικτή, με αποτέλεσμα να υπολογίζεται ο σχετικός λόγος μεταξύ των ομόπλευρων και των αντιδιαμετρικών περιοχών.

Το σημείο εκκίνησης για τον ποσοτικό προσδιορισμό της αιμάτωσης, είναι να προσδιοριστεί η συγκέντρωση  $G_d$ ,  $C_{ιστός}(t)$ , συναρτήσει του χρόνου για κάθε ογκοστοιχείο του ιστού. Θεωρώντας ότι η σχέση μεταξύ του χρόνου  $T_2$  του ιστού και της συγκέντρωσης είναι αντιστρόφως ανάλογη προκύπτει:

$$C_{ιστός}(t) \propto \frac{1}{\Delta T_2} = -\frac{1}{TE} \ln \left[ \frac{S_{ιστός}(t)}{S_{ιστός}(0)} \right] \quad (1.14)$$

όπου  $S_{ιστός}(t)$  αντιστοιχεί στην ένταση του σήματος την χρονική στιγμή  $t$  και  $S_{ιστός}(0)$  είναι η αρχική ένταση σήματος (γραμμή βάσης). Από την καμπύλη συγκέντρωσης-χρόνου (Εικόνα 1.2.13α) μπορούν να εξαχθούν απλές παράμετροι όπως ο *χρόνος άφιξης ( $t_{arr}$ )*, ο *χρόνος μέγιστης συγκέντρωσης ( $t_p$ )* και η *μέγιστη συγκέντρωση ( $C_p$ )* της σκιαγραφικής ουσίας [5].

Ο ακριβέστερος προσδιορισμός της αιμάτωσης πραγματοποιείται με την χρήση της *θεωρίας δεικτών διάλυσης (indicator dilution theory)* [26]. Το ευρέως χρησιμοποιούμενο αυτό μοντέλο, περιγράφει τον τρόπο με τον οποίο κατανέμεται ένας δείκτης (γαδολίνιο κατά την ταχεία έγχυση του σε μορφή bolus εντός της αιματικής ροής. Στην ιδανική περίπτωση όπου ο Αιματοεγκεφαλικός Φραγμός (*Blood-Brain Barrier, BBB*) παραμένει ακέραιος, η καμπύλη συγκέντρωσης-χρόνου έχει την μορφή συνάρτησης γάμμα (*gamma-variate function*) που εκφράζεται από την σχέση:

$$C_{ιδανική}(t) = C_p \left( \frac{e}{rs} \right)^r (t - t_{arr})^r \exp \left( -\frac{(t - t_{arr})}{s} \right) \quad (1.15)$$

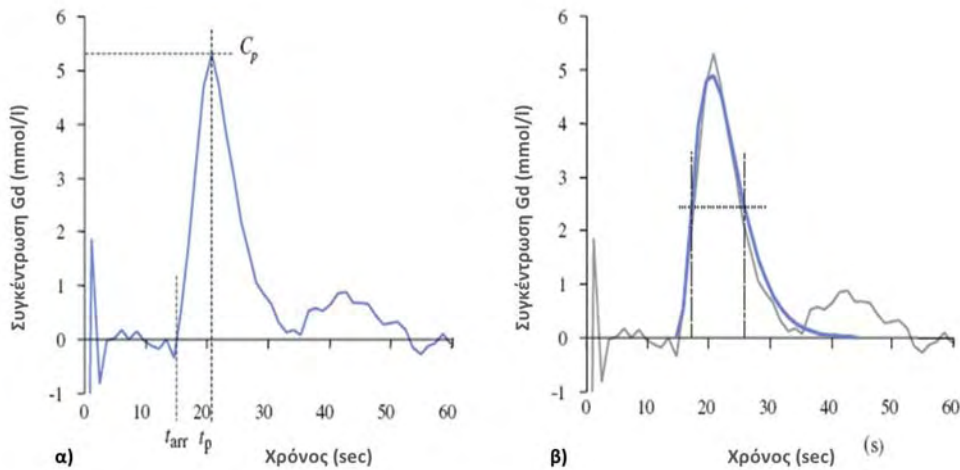
όπου, οι παράμετροι  $r$  και  $s$  σχετίζονται με τον ρυθμό αύξησης και τον ρυθμό μείωσης αντίστοιχα. Ωστόσο, επειδή η μορφή bolus δεν είναι ιδανική, η καμπύλη συγκέντρωσης της σκιαγραφικής ουσίας εντός του ιστού προσαρμόζεται με την χρήση καμπύλης συγκέντρωσης εισόδου, που ονομάζεται *Αρτηριακή Συνάρτηση Εισόδου (Arterial Input Function, AIF(t))*. Μαθηματικά η συνάρτηση  $C_{ιστός}(t)$  εκφράζεται ως 'συνέλιξη' (*convolution*):

$$C_{ιστός}(t) = C_{ιδανική}(t) \otimes AIF(t) \quad (1.16)$$

Βάσει της Εξίσωσης 1.16, εάν μετρηθεί η συνάρτηση  $AIF(t)$  μίας εγκεφαλικής αρτηρίας, η ιδανική καμπύλη συγκέντρωσης-χρόνου μπορεί να υπολογισθεί μέσω της ‘αποσυνέλιξης’ (*deconvolution*). Ο μετασχηματισμός *Fourier* της συνάρτησης  $C_{ιστός}(t)$  διαιρείται με τον αντίστοιχο μετασχηματισμό *Fourier* της συνάρτησης  $AIF(t)$  και υπολογίζοντας τον αντίστροφο μετασχηματισμό *Fourier* προσδιορίζεται η ιδανική καμπύλη συγκέντρωσης-χρόνου,  $C_{ιδανική}(t)$ :

$$C_{ιδανική}(t) = FT^{-1} \left( \frac{FT(C_{ιστός}(t))}{FT(AIF(t))} \right) \quad (1.17)$$

Συνήθως, για τον ακριβή προσδιορισμό της αιμάτωσης εφαρμόζεται στην ιδανική καμπύλη συγκέντρωσης-χρόνου,  $C_{ιδανική}(t)$ , μία καμπύλη συνάρτησης γάμμα (*gamma-variate curve*), λαμβάνοντας ως αρχικές τιμές για την εφαρμογή ότι  $r=s=FWHM$  (Εικόνα 1.2.13β).



**Εικόνα 1.2.13** α) Καμπύλη συγκέντρωσης-χρόνου που απεικονίζει την μέγιστη συγκέντρωση  $C_p$ , τον χρόνο άφιξης του bolus  $t_{arr}$  και τον χρόνο μέγιστης συγκέντρωσης  $t_p$  της σκιαγραφικής ουσίας. β) Εφαρμογή συνάρτησης γάμμα στην καμπύλη συγκέντρωσης-χρόνου. Τα σημεία έναρξης των παραμέτρων εφαρμογής υπολογίζονται από το μέγιστο ύψος και τους χρόνους στα δύο μισά του μεγίστου ύψους.

Από την νέα συνάρτηση,  $C_{fit}(t)$ , που προκύπτει μετά την εφαρμογή της συνάρτησης γάμμα μπορούν να υπολογιστούν οι αιμοδυναμικές παράμετροι  $CBV$ ,  $MTT$  και  $CBF$  μέσω των σχέσεων:

$$CBV = \frac{K}{\rho} \int C_{fit}(t) dt \quad (1.18)$$

$$MTT = \frac{\int t C_{fit}(t) dt}{\int C_{fit}(t) dt} \quad (1.19)$$

$$CBF = \frac{CBV}{MTT} \quad (1.20)$$

Όπου  $\rho$  είναι η πυκνότητα του εγκεφαλικού παρεγχύματος και  $\kappa$  η σταθερά που σχετίζεται με την διαφορά του αιματοκρίτη μεταξύ μεγάλων και μικρών αγγείων [5].

Το κύριο πλεονέκτημα υπολογισμού των προαναφερθέντων αιμοδυναμικών δεικτών είναι ότι παρέχουν συμπληρωματικές πληροφορίες στις ανατομικές εικόνες για έναν μεγάλο αριθμό παθήσεων του εγκεφάλου, με μη-επεμβατικό και απαλλαγμένο από ιοντίζουσα ακτινοβολία τρόπο, σε αντιδιαστολή με κλασσικές τεχνικές προσδιορισμού της αιμάτωσης, όπως είναι η απεικόνιση *PET*.

#### **1.2.4 Απεικόνιση Φάσης - Αντίθεσης (Phase-Contrast, PC MRI)**

Η τεχνική Απεικόνισης Μαγνητικού Συντονισμού Φάσης-Αντίθεσης (Phase-Contrast Magnetic Resonance Imaging (PC-MRI)) αποτελεί μια σύγχρονη και αξιόπιστη τεχνική για την ποιοτική και ποσοτική αξιολόγηση της ροής του Εγκεφαλονωτιαίου Υγρού (ΕΝΥ) ή του αίματος στον ανθρώπινο οργανισμό. Η αυξημένη χωρική και χρονική διακριτική ικανότητα που παρέχει, την καθιστούν ένα ισχυρό κλινικό εργαλείο για τη μη επεμβατική αξιολόγηση ρεόντων ρευστών. Η τεχνική Απεικόνισης Μαγνητικού Συντονισμού Φάσης- Αντίθεσης επιτρέπει την μέτρηση διαφορετικών υδροδυναμικών παραμέτρων, όπως για παράδειγμα, την μέση ροή (L/min), τον μέσο ρυθμό ροής (cm/sec) καθώς και τον εγκεφαλικό όγκο του ΕΝΥ (μL/cycle).

#### **Βασικές αρχές λειτουργίας**

Η Απεικόνιση Φάσης-Αντίθεσης βασίζεται στην μετατόπιση φάσης (*phase shift*) του σήματος Πυρηνικού Μαγνητικού Συντονισμού (ΠΜΣ) που προκαλείται κατά την κίνηση των πρωτονίων εντός βαθμιδωτού μαγνητικού πεδίου. Η μετατόπιση αυτή είναι ανάλογη της ταχύτητας των κινούμενων πρωτονίων εντός του υπό μελέτη βιολογικού ιστού.

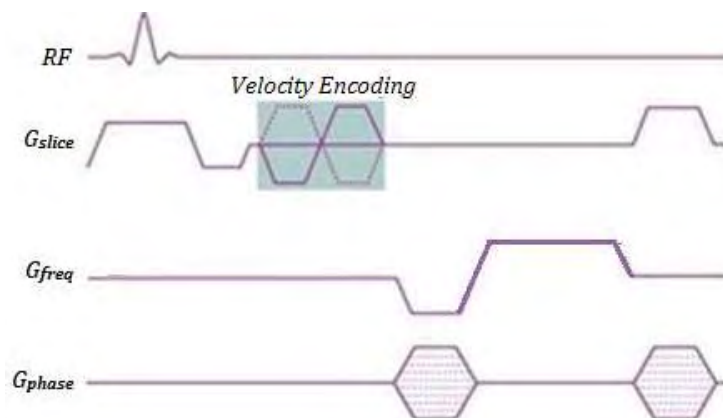
Στην περίπτωση κινούμενων υγρών, όπως το εγκεφαλονωτιαίο υγρό ή το αίμα, τα spin των πρωτονίων παρουσιάζουν μαγνητική ροπή και καθώς κινούνται στη διεύθυνση του βαθμιδωτού μαγνητικού πεδίου, αποκτούν μια μετατόπιση φάσης σε σύγκριση με τα στατικά πρωτόνια. Η μετατόπιση φάσης των κινούμενων πρωτονίων προκαλείται με τη βοήθεια ενός ζεύγους διπολικού βαθμιδωτού μαγνητικού πεδίου που φέρει κωδικοποίηση της ταχύτητας (*Bipolar Magnetic Field gradient ~ Velocity-Encoding gradient*).

Το διπολικό βαθμιδωτό μαγνητικό πεδίο αποτελείται από δύο βαθμιδωτά πεδία ίδιου πλάτους, αλλά αντίθετης διεύθυνσης (Εικόνα 1.2.14). Αποτέλεσμα της εφαρμογής των δύο βαθμιδωτών πεδίων είναι η απώλεια συνάφειας φάσης (*dephasing*) κατά την εφαρμογή του πρώτου και εν συνεχεία, η ανάκτηση της συνάφειας φάσης (*rephrasing*) κατά την εφαρμογή του δεύτερου βαθμιδωτού μαγνητικού πεδίου. Το διπολικό βαθμιδωτό μαγνητικό πεδίο δεν



επηρεάζει τα στάσιμα πρωτόνια, καθώς οποιοσδήποτε μεταβολές στην φάση τους αλληλοαναιρούνται.

Για την λήψη σήματος απαιτείται η εφαρμογή ενός παλμού ραδιοσυχνοτήτων ( $RF$ ) πριν την εφαρμογή του διπολικού βαθμιδωτού μαγνητικού πεδίου ( $G_{slice}$ ) με κωδικοποίηση της ταχύτητας VENC (Velocity Encoding), και ακολούθως εφαρμόζονται το βαθμιδωτό πεδίο κωδικοποίησης της φάσης ( $G_{phase}$ ) και το βαθμιδωτό πεδίο συχνότητας ( $G_{freq}$ ) (Εικόνα 1.2.14). Κατά την εφαρμογή του διπολικού βαθμιδωτού μαγνητικού πεδίου προκαλείται διαδοχικά μετατόπιση φάσης και ακολούθως, επαναφέρεται η κίνηση των πρωτονίων σε φάση, με αποτέλεσμα την συλλογή δύο συνόλων δεδομένων στην ακολουθία φάσης-αντίθεσης, τα οποία έχουν προέλθει από διαφορετική ευαισθητοποίηση ροής. Το πρώτο σύνολο δεδομένων λαμβάνεται με ακολουθία αντιστάθμισης ροής όπου δεν υπάρχει ευαισθητοποίηση ροής, σε αντίθεση με το δεύτερο σύνολο το οποίο λαμβάνεται με ακολουθία ευαισθητοποίησης ροής. Το μέτρο ευαισθησίας της ροής ελέγχεται από την ισχύ του διπολικού παλμού του βαθμιδωτού μαγνητικού πεδίου.



**Εικόνα 1.2.14** Ακολουθία φάσης-αντίθεσης (phase-contrast). Μετά την εφαρμογή ενός  $RF$ -παλμού, εφαρμόζεται το διπολικό βαθμιδωτό μαγνητικό πεδίο που φέρει την κωδικοποίηση της ταχύτητας, VENC.

Εξαιτίας του διαφορετικού χωρικού εντοπισμού των κινούμενων πρωτονίων εντός στατικού ιστού (ροή ENY εντός του υδραγωγού), τα κινούμενα πρωτόνια αντιλαμβάνονται διαφορετικό πλάτος παλμού κατά την εφαρμογή της δεύτερης βαθμίδας σε σχέση με τον πρώτο παλμό. Για τον λόγο αυτό, προκύπτει η μετατόπιση φάσης (*phase shift*). Η διαφορά φάσης  $\Delta\varphi$  υπολογίζεται από την αφαίρεση της μετατόπισης φάσης των δύο λαμβανόμενων συνόλων. Επαναλαμβάνοντας τη μέτρηση με ανεστραμμένη διπολική βαθμίδα, οι μετατοπίσεις φάσης που προκαλούνται από άλλες παραμέτρους της ακολουθίας, εξαλείφονται. Σε γραμμικά βαθμιδωτά μαγνητικά πεδία, ο λόγος της μετατόπισης φάσης  $\Delta\varphi$  προς τον χρόνο εκφράζει την ταχύτητα του κινούμενου πρωτονίου για κάθε θέση, επομένως είναι προφανές ότι η μετατόπιση της φάσης είναι ανάλογη της ταχύτητας των υπό μελέτη κινούμενων πρωτονίων [27].

Συγκρίνοντας τα σήματα φάσης από κάθε θέση στους δύο παλμούς, καθορίζεται η κίνηση που προκαλεί η μετατόπιση φάσης με αποτέλεσμα η φωτεινή ένταση του κάθε

εικονοστοιχείου (*pixel*) που απεικονίζεται να είναι ανάλογη της χωρικής ταχύτητας. Συνεπώς, οι εικόνες της ακολουθίας φάσης-αντίθεσης αναπαριστούν την ένταση σήματος της ταχύτητας των πρωτονίων σε κάθε σημείο μέσα στο πεδίο μέτρησης (Field-Of-View, FOV). Το σήμα ΠΜΣ από ένα ογκοστοιχείο είναι ανάλογο της φάσης  $\Phi$ :

$$\Phi(r, T) = \gamma B_0 + \gamma \bar{v} \int_0^T \bar{G}(r, T) dt = \gamma B_0 T + \gamma \bar{v} \bar{G} \quad (1.21)$$

κατά τη διάρκεια του χρόνου  $T$ , όπου  $B_0$  είναι το στατικό μαγνητικό πεδίο,  $\gamma$  γυρομαγνητικός λόγος,  $\bar{G}(r, T)$  είναι το βαθμιδωτό πεδίο και  $\bar{G}$  είναι η αρχική χρονική στιγμή εφαρμογής του  $\bar{G}(r, T)$  [28]. Αν το βαθμιδωτό πεδίο μεταβάλλεται μεταξύ δύο συνεχόμενων καταγραφών, τότε από την αφαίρεση των φάσεων:

$$\Phi_1 - \Phi_2 = \gamma \bar{v} (\bar{G}_1 - \bar{G}_2) \quad (1.22)$$

εκτιμάται η ταχύτητα στη διεύθυνση  $\bar{G}_1 - \bar{G}_2$  [28]. Με τον τρόπο αυτό δύναται να υπολογισθεί η ταχύτητα για κάθε ογκοστοιχείο ταυτόχρονα.

Η διαφορά σήματος ΠΜΣ λαμβάνει μια μέγιστη τιμή για αντίθετες κατευθύνσεις, η οποία αντιστοιχεί στην κωδικοποίηση ταχύτητας (*VENC*). Η κωδικοποίηση της ταχύτητας ορίζει την υψηλότερη και τη χαμηλότερη ανιχνεύσιμη ταχύτητα που κωδικοποιείται από την ακολουθία φάσης-αντίθεσης και αντιστοιχεί σε μετατόπιση φάσης  $180^\circ$ . Η κωδικοποίηση ταχύτητας *VENC* καθορίζει την ισχύ και τη διάρκεια του διπολικού βαθμιδωτού πεδίου και μπορεί να πραγματοποιηθεί είτε κάθετα (*through-plane κωδικοποίηση*) είτε παράλληλα (*in-plane κωδικοποίηση*) προς τη διεύθυνση ροής. Η *in-plane κωδικοποίηση* της ροής μπορεί να πραγματοποιηθεί σε κάθε διεύθυνση παράλληλη στο πεδίο απεικόνισης. Μονάδα μέτρησης της κωδικοποίησης ταχύτητας είναι: cm/sec με μετρούμενο εύρος ταχυτήτων ροής  $\pm VENC$  ( $-VENC < v < VENC$ ). Η ταχύτητα  $v$  μπορεί να υπολογιστεί από την προκύπτουσα διαφορά φάσης  $\Delta\phi$  λαμβάνοντας υπόψη και την κωδικοποίηση της ταχύτητας *VENC* ως εξής [27]:

$$v = VENC \frac{\Delta\phi}{\pi} \quad (1.23)$$

Για την σφαλμάτων η μετατόπιση φάσης πρέπει να βρίσκεται εντός του εύρους των  $\pm 180^\circ$  ( $-180^\circ < \Delta\phi < 180^\circ$ ). Επομένως, κρίνεται αναγκαίο πριν από την εφαρμογή της ακολουθίας φάσης-αντίθεσης ο καθορισμός της μέγιστης ταχύτητας ή ταχύτητας κορυφής (*peak velocity*) στην υπό μελέτη περιοχή. Εισάγοντας αυτή την τιμή κατωφλίου ως κωδικοποίηση της ταχύτητας *VENC*, τα πλάτη των βαθμιδωτών πεδίων ευαισθητοποίησης της ροής υπολογίζονται έτσι ώστε, η μέγιστη ταχύτητα να αντιστοιχεί σε μετατόπιση φάσης  $180^\circ$ . Εάν η ταχύτητα *VENC* είναι πολύ μεγαλύτερη από την αναμενόμενη μέγιστη ταχύτητα προκύπτει


θόρυβος, ενώ εάν η κωδικοποίηση είναι μικρότερη από την ταχύτητα κορυφής τότε δημιουργούνται ψευδενδείξεις (*aliasing or wrap*) στις μετρήσεις [29].

Για τον ποσοτικό προσδιορισμό της ροής πρέπει να λαμβάνεται υπ' όψιν ο θόρυβος σε μία εικόνα φάσης, που ορίζεται από τον λόγο της κωδικοποίησης της ταχύτητας  $VENC$ , προς το λόγο σήματος προς θόρυβο (*Signal-to noise ratio, SNR*) των εικόνων μεγέθους (*magnitude images*), δηλαδή:

$$\sigma \sim \frac{VENC}{SNR} \quad (1.24)$$

Είναι προφανές ότι ο θόρυβος επηρεάζει περισσότερο την εκτίμηση της μέγιστης ταχύτητας από ότι τις εκτιμήσεις της ροής, διότι η κορυφή της ταχύτητας μπορεί να συγκαλύπτεται από κορυφές θορύβου, ενώ κατά την εκτίμηση της ροής ο θόρυβος υπολογίζεται κατά μέσο όρο σε ένα αριθμό ογκοστοιχείων [29]. Επιπροσθέτως, η βελτιστοποίηση των παραμέτρων της ακολουθίας (πάχος τομής, γωνία εκτροπής, χρόνος ηχούς  $TE$ ) αυξάνει τον λόγο σήματος προς θόρυβο ( $SNR$ ) της εικόνας μεγέθους, με αποτέλεσμα την μείωση του θορύβου.

Σε περίπτωση που η κωδικοποίηση ταχύτητας  $VENC$  ορίζεται μικρότερη από την ταχύτητα κορυφής που αφορά την περιοχή ενδιαφέροντος, προκαλείται δημιουργία ψευδών ενδείξεων (*aliasing*), που ενδέχεται να επηρεάσουν τα αποτελέσματα των μετρήσεων ροής (Εικόνα 1.2.15). Οι ψευδές ενδείξεις γίνονται εύκολα αντιληπτές στις εικόνες φάσης, καθώς τα ογκοστοιχεία που παρουσιάζουν ψευδείς μέγιστες ταχύτητες εμφανίζουν ανεστραμμένη ένταση σήματος σε σχέση με τα γειτονικά ογκοστοιχεία.



**Εικόνα 1.2.15** Δημιουργία ψευδών ενδείξεων όταν η κωδικοποίηση της ταχύτητας είναι μικρότερη από την ταχύτητα κορυφής της στην περιοχή ενδιαφέροντος.

Σύμφωνα με προηγούμενες μελέτες, η μέγιστη ακρίβεια των μετρούμενων υδροδυναμικών παραμέτρων επιτυγχάνεται, όταν κωδικοποίηση της ταχύτητας είναι ελαφρώς μεγαλύτερη από τη μέγιστη παρατηρούμενη ταχύτητα ροής στην περιοχή [30,31].

### **Καρδιακός συγχρονισμός (*Cardiac gating*)**

Η σωστή εφαρμογή της τεχνικής Απεικόνισης Φάσης-Αντίθεσης προϋποθέτει τον συγχρονισμό της έναρξης συλλογής δεδομένων με την καρδιακή λειτουργία του υπό εξέταση

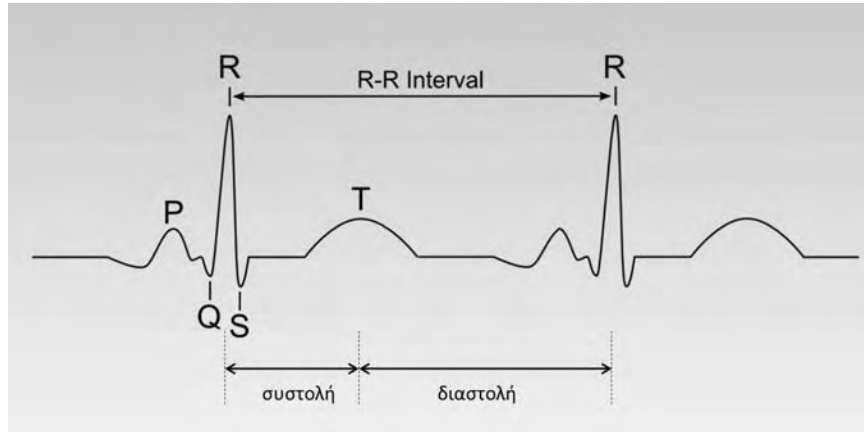
ατόμου. Η διαδικασία αυτή είναι απαραίτητη λόγω της μηχανικής σύζευξης μεταξύ της ροής του εγκεφαλικού αίματος και της ροής του εγκεφαλονωτιαίου υγρού σε όλο τον καρδιακό κύκλο, η οποία παίζει πολύ σημαντικό ρόλο στην κίνηση του εγκεφαλονωτιαίου υγρού. Οι μεταβολές του εγκεφαλικού όγκου αίματος κατά τη διάρκεια του καρδιακού κύκλου, προκαλούν την αμφίδρομη παλμική κίνηση του ENY εντός του συστήματος των κοιλιών, του υδραγωγού και του κρανιονωτιαίου άξονα.

Κατά τη διάρκεια της καρδιακής συστολής, η εισροή αίματος στον εγκέφαλο, αυξάνει τον ενδοκρανιακό όγκο αίματος και προκαλεί κρανιο-ουραία (*cranio-caudal*) ροή του ENY και εκροή στο σπονδυλικό σωλήνα. Αντίθετα, κατά τη διάρκεια της διαστολής, η εκροή αίματος (φλεβική έξοδος) από τον εγκέφαλο, μειώνει τον ενδοκρανιακό όγκο αίματος και προωθεί ουραιο-κράνια (*caudo-cranial*) ροή του ENY. Η εκροή του εγκεφαλονωτιαίου υγρού στον ενδοκρανιακό και εξωκρανιακό χώρο που προκαλείται από την αρτηριακή εισροή αίματος στον εγκέφαλο, εξισορροπεί τις συστολικές αυξήσεις του όγκου του εγκεφαλικού αίματος κι έτσι, αποφεύγεται η συσσώρευση ενδοκράνιου υγρού (ENY και αίμα) κατά τη διάρκεια του καρδιακού κύκλου.

Η τεχνική καρδιακού συγχρονισμού (*cardiac gating*) ή καρδιακής ενεργοποίησης (*cardiac triggering*) αποτελεί μία από τις εφαρμοζόμενες μεθόδους συγχρονισμού της λήψης δεδομένων με τον καρδιακό κύκλο του εξεταζόμενου. Η λήψη εικόνων ενεργοποιείται από ένα παλμό εκκίνησης, ο οποίος προέρχεται από το Ηλεκτροκαρδιογράφημα (ΗΚΓ) που λαμβάνεται από τον ασθενή κατά τη διάρκεια της εξέτασης. Συγκεκριμένα, η μέθοδος αυτή συγχρονίζει την έναρξη του χρόνου επανάληψης *TR* με τον καρδιακό παλμό, χρησιμοποιώντας το R-κύμα του ΗΚΓ ως σημείο ενεργοποίησης της λήψης δεδομένων. Το R-κύμα είναι η αρχική ανοδική εκτροπή του συμπλέγματος QRS, μετά το κύμα Q σε ένα φυσιολογικό ΗΚΓ και αντιστοιχεί στην εκπόλωση των κοιλιών (Εικόνα 1.2.16).

Η επιλογή του κύματος R ως σημείο ενεργοποίησης οφείλεται στο γεγονός ότι η τάση κορυφής (*voltage peak*) είναι υψηλότερη από τα υπόλοιπα σημεία της κυματομορφής του ΗΚΓ, επιτρέποντας την ευκολότερη ανίχνευσή του. Ο χρόνος επανάληψης *TR* κατά τη διάρκεια του καρδιακού συγχρονισμού αντιστοιχεί στο RR-διάστημα (*RR-interval*), το οποίο εκφράζει το χρονικό διάστημα μεταξύ δύο διαδοχικών καρδιακών παλμών, όπως φαίνεται και στην κυματομορφή του ΗΚΓ στην (Εικόνα 1.2.16). Συνεπώς, το RR-διάστημα καθορίζει τον ελάχιστο δυνατό χρόνο επανάληψης *TR*.

Λόγω του καρδιακού συγχρονισμού, η λήψη εικόνων που αντιστοιχούν στις καρδιακές φάσεις καθορίζεται από τον καρδιακό ρυθμό. Συνεπώς το χρονικό διάστημα μεταξύ των λήψεων εικόνων για εξεταζόμενο με γρήγορο καρδιακό παλμό θα είναι μικρότερο σε σχέση με τον αντίστοιχο χρόνο λήψης, που θα είναι μεγαλύτερος, για εξεταζόμενο με μικρότερο καρδιακό παλμό.



**Εικόνα 1.2.16** Κυματομορφή Ηλεκτροκαρδιογραφήματος όπου απεικονίζονται το έπαρμα P, το σύμπλεγμα QRS και το έπαρμα T. Το R-κύμα αντιστοιχεί στην εκπόλωση των κοιλιών πριν την συστολή τους.

Τα σημαντικότερα πλεονεκτήματα της χρήσης καρδιακού συγχρονισμού στην Απεικόνιση Φάσης-Αντίθεσης, είναι η μείωση των τεχνητών σφαλμάτων κίνησης (*motion artifacts*) και η ακριβέστερη αξιολόγηση της υδροδυναμικής του ΕΝΥ σε σχέση με τις τυπικές μεθόδους Απεικόνισης Μαγνητικού Συντονισμού.



---

## ΚΕΦΑΛΑΙΟ

### ΔΕΥΤΕΡΟ

---

#### 2. Κλινικές Εφαρμογές Εξελιγμένων Τεχνικών Απεικόνισης ΠΜΣ

Η συμβολή των εξελιγμένων τεχνικών απεικόνισης της Μοριακής Διάχυσης (DWI/DTI), της δυναμικής απεικόνισης Αιμάτωσης (DSCI) και της Φάσης – Αντίθεσης (PC-Cine MRI) είναι άρρηκτα συνδεδεμένη με την ικανότητα του νευροεπιστήμονα να ανιχνεύει και να αξιολογεί με ακρίβεια τα λειτουργικά ευρήματα (διάχυση, αιμάτωση, ροή ENY) που σχετίζονται με την υποκείμενη παθοφυσιολογία του ιστού. Ωστόσο, τα ευρήματα αυτά ενδέχεται να παρουσιάζουν ομοιότητες μεταξύ διαφορετικών παθολογιών δυσχεραίνοντας την διαδικασία της διαφορικής διάγνωσης. Στο παρόν κεφάλαιο, παρουσιάζονται τα χαρακτηριστικά διάχυσης και αιμάτωσης των κυριότερων εξεργασιών του εγκεφάλου και των εξεργασιών του μαστού, καθώς και τα λειτουργικά χαρακτηριστικά της ροής του ENY σε περιπτώσεις ΙΥΦΠ συγκριτικά με άλλες παθήσεις του ΚΝΣ.

#### 2.1 Εξεργασίες Του Κεντρικού Νευρικού Συστήματος

---

Η απεικόνιση Πυρηνικού Μαγνητικού Συντονισμού (MRI) αποτελεί το πιο σημαντικό μη επεμβατικό διαγνωστικό εργαλείο για την ανίχνευση, τον προεγχειρητικό σχεδιασμό και την αξιολόγηση της θεραπευτικής απόκρισης των εξεργασιών του εγκεφάλου. Παρά το γεγονός ότι προσφέρει εξαιρετική διακριτική ικανότητα και μεγάλο εύρος ακολουθιών, η συμβατική απεικόνιση MRI εμφανίζει περιορισμούς για συγκεκριμένες ιδιότητες των εξεργασιών, όπως είναι ο βαθμός κακοήθειας και η ύπαρξη διηθήσεων [32]. Η αδυναμία ανίχνευσης καρκινικών κυττάρων πέραν του απεικονιζόμενου ορίου του όγκου καθώς και η δυσκολία καθορισμού του βαθμού κακοήθειας της βλάβης, περιορίζει την χειρουργική εξαίρεση και την μετεγχειρητική θεραπευτική διαδικασία. Συνεπώς, η ιστοπαθολογική εξέταση παραμένει η εξέταση αναφοράς (*gold-standard*), παρόλο που οι πληροφορίες που παρέχει προέρχονται από ένα συγκεκριμένο τμήμα της βλάβης και όχι από ολόκληρο τον νεοπλασματικό ιστό. Για τον λόγο αυτό, εξελιγμένες τεχνικές που χρησιμοποιούν διαφορετικές αρχές αντίθεσης, έχουν εισαχθεί στην κλινική ρουτίνα με σκοπό την υποβοήθηση της διαφορικής διάγνωσης. Η απεικόνιση της Μοριακής Διάχυσης (DWI) και του Τανυστού Διάχυσης (DTI) καθώς και η δυναμική απεικόνιση της Αιμάτωσης (DSCI) παρέχουν με μη επεμβατικό τρόπο σημαντικές δομικές και λειτουργικές πληροφορίες σε κυτταρικό επίπεδο, αναδεικνύοντας την υποκείμενη παθοφυσιολογία.

Η πιθανότητα χαρακτηρισμού της μικροδομής του νεοπλασματικού ιστού και της περιφέρειας αυτού, βάσει των ευρημάτων της διάχυσης του νερού και της αιμάτωσης, ενίσχυσαν την προοπτική για βελτιστοποίηση στην διαχείριση των εγκεφαλικών εξεργασιών. Προς αυτή την κατεύθυνση, έχει διενεργηθεί ένας μεγάλος αριθμός ερευνών, ώστε να αξιολογηθεί εάν αυτές οι εξελιγμένες τεχνικές και οι ποσοτικές πληροφορίες που παρέχουν,

υποβοηθούν την διαφορική διάγνωση, ιδίως σε περιπτώσεις εγκεφαλικών εξεργασιών που εμφανίζουν κοινά απεικονιστικά χαρακτηριστικά. Προηγούμενες μελέτες αναφέρουν ότι η χρήση τέτοιων τεχνικών προσφέρει αυξημένη διαγνωστική αξία στην διαφοροποίηση βλαβών [33-37], ωστόσο σημαντικός παραμένει και ο αριθμός των μελετών που αναφέρουν αντίθετα αποτελέσματα [38-41].

Η πιο πιθανή αιτία αυτών των αντιφατικών ευρημάτων είναι η πολυπλοκότητα της υποκείμενης παθοφυσιολογίας, με αποτέλεσμα την ανίχνευση κοινών προτύπων διάχυσης και αιμάτωσης μεταξύ των εξεργασιών. Η ακρίβεια στην διαφορική διάγνωση παίζει καταλυτικό ρόλο στην επιλογή της βέλτιστης θεραπείας, καθώς η φύση και ο βαθμός κακοήθειας των εξεργασιών καθορίζουν και την θεραπευτική προσέγγιση. Στο παρών εδάφιο, περιγράφονται και αναλύονται τα χαρακτηριστικά διάχυσης και αιμάτωσης των κυριότερων όγκων του εγκεφάλου.

### **2.1.1 Γλοιώμα**

Τα γλοιώματα συνιστούν τα πιο συνήθη νεοπλάσματα του εγκεφάλου και η προεγχειρητική διάγνωση του βαθμού κακοήθειας είναι σημαντική για την θεραπευτική τους αντιμετώπιση. Άρχονται από μία εκ των τεσσάρων κατηγοριών γλοιϊκών κυττάρων του εγκεφάλου: τα αστροκύτταρα, τα ολιγοδοενδροκύτταρα, τα επενδυματικά κύτταρα και τα αρχέγονα νευρογλοιακά κύτταρα.

Τα γλοιώματα χαμηλής κακοήθειας αποτελούνται από τα γλοιώματα βαθμού I, τα οποία παρουσιάζουν αργή εξέλιξη στην πάροδο του χρόνου και συνήθως θεωρούνται καλοήθη, και από τα γλοιώματα βαθμού II που εμφανίζουν πυρηνική ατυπία, με μικρή ωστόσο κυτταροβρίθεια και αγγειοβρίθεια, καθώς επίσης παρατηρούνται και φυσιολογικά νευρικά κύτταρα εντός του όγκου [42]. Αναλόγως της προέλευσης τους ορίζονται ως ολιγοδοενδρογλοιώματα, αστροκυττώματα ή μικτού τύπου. Στην συμβατική απεικόνιση *MRI* τα γλοιώματα χαμηλής κακοήθειας εμφανίζουν ομοιογενή δομή, ενώ συνήθως δεν παρατηρείται περιεστιακό οίδημα και πρόσληψη της σκιαγραφικής παραμαγνητικής ουσίας (Εικόνα 2.1.1) [43].

Τα γλοιώματα υψηλής κακοήθειας αποτελούνται από τα γλοιώματα βαθμού III και IV. Τα γλοιώματα βαθμού III εμφανίζουν αυξημένο αριθμό μιτώσεων και αναπλασία, ενώ ο πιο κοινός τύπος εμφάνισης τέτοιων γλοιωμάτων είναι τα αναπλαστικά αστροκυττώματα. Τα γλοιώματα βαθμού IV χαρακτηρίζονται από αυξημένη κυτταροβρίθεια και αγγειοβρίθεια με εκτεταμένες περιοχές νέκρωσης και συνήθως ορίζονται ως πολύμορφα γλοιοβλαστώματα. Τα γλοιώματα υψηλής κακοήθειας εμφανίζουν ετερογενή ή δακτυλοειδή πρόσληψη της σκιαγραφικής ουσίας, έντονο περιεστιακό οίδημα, νεκρωτικά ή κυστικά μορφώματα και αιμορραγία (Εικόνα 2.1.2).

Ωστόσο, σε κάποιες περιπτώσεις τα απεικονιστικά χαρακτηριστικά μεταξύ των δύο κύριων κατηγοριών γλοιωμάτων μπορεί να είναι μη ειδικά, καθώς γλοιώματα χαμηλής κακοήθειας ενδέχεται να εμφανίζουν παρόμοια μορφολογικά ευρήματα με αυτά των γλοιωμάτων υψηλής κακοήθειας, ενώ τα τελευταία ενδέχεται να παρουσιάζουν σχετικώς καλοήθη



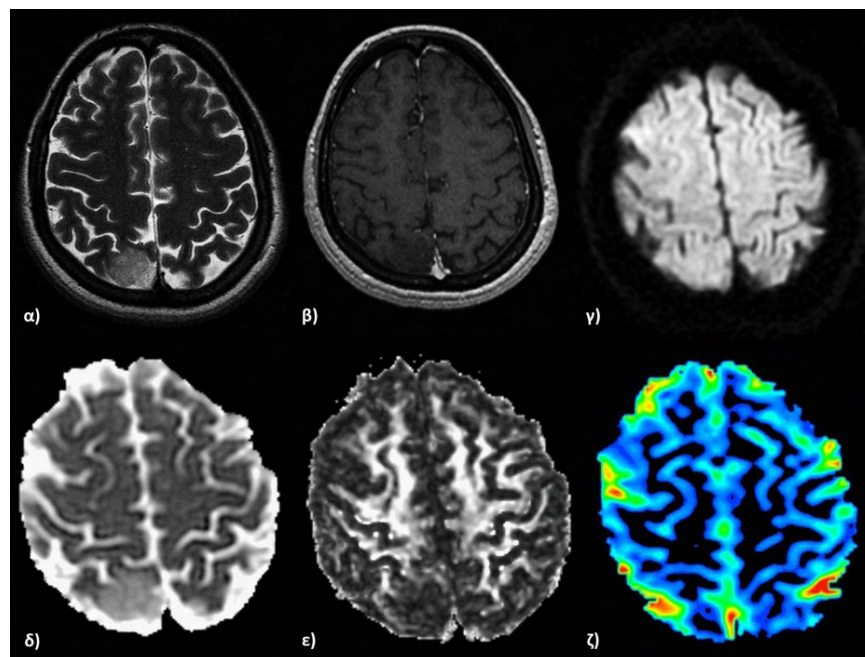
απεικόνιση [34,44]. Συνεπώς, οι ομοιότητες τους στην συμβατική απεικόνιση *MRI* μπορεί να οδηγήσουν σε λανθασμένη διαφορική διάγνωση.

Τα αποτελέσματα από προηγούμενες μελέτες υποδεικνύουν ότι η συνεισφορά της Απεικόνισης της Μοριακής Διάχυσης (DWI) και των εξαγόμενων ποσοτικών παραμέτρων αυτής στην διαφοροποίηση των γλοιωμάτων χαμηλής και υψηλής κακοήθειας παραμένει αμφιλεγόμενη. Εξαιτίας της κυτταρικής τους δομής, τα γλοιώματα χαμηλής κακοήθειας παρουσιάζουν υψηλότερες τιμές του Φαινομενικού Συντελεστή Διάχυσης (ADC) σε σχέση με τα γλοιώματα υψηλής κακοήθειας [43,45], ωστόσο σε πολλές περιπτώσεις παρατηρείται αλληλοεπικάλυψη του εύρους τιμών της παραμέτρου ADC μεταξύ των δύο κατηγοριών γλοιωμάτων. Οι Zonari και συν., αναφέρουν ότι παρόλο που η διάχυση εντός των γλοιωμάτων χαμηλής κακοήθειας ήταν μεγαλύτερη, παρατηρήθηκαν μεγάλες διακυμάνσεις στις τιμές της παραμέτρου ADC, με αποτέλεσμα η διαφορά στην διάχυση μεταξύ γλοιωμάτων υψηλής και χαμηλής κακοήθειας να μην είναι στατιστικώς σημαντική [46]. Ομοίως με την μελέτη των Zonari και συν., προηγούμενες μελέτες αναφέρουν ότι η ποσοτικοποίηση της διάχυσης, είτε από το συμπαγές τμήμα της βλάβης είτε από το περιφερειακό οίδημα αυτής, δεν παρέχει σημαντικές πληροφορίες για την διαφοροποίηση των γλοιωμάτων [47,48,49]. Στην μελέτη των Kono και συν., η διαφορά της παραμέτρου ADC μεταξύ των γλοιοβλαστωμάτων και των αστροκυττωμάτων βαθμού II βρέθηκε στατιστικώς σημαντική, ωστόσο η αξιολόγηση μεμονωμένων τιμών ADC ή και των παραμετρικών χαρτών ADC δεν ανέδειξε την ύπαρξη διηθήσεων στην περιφέρεια των εξεργασιών [50]. Στην ίδια μελέτη παρατηρήθηκε αντίστροφη συσχέτιση μεταξύ της κυτταροβρίθειας και της διάχυσης, όπου μικρότερες τιμές του Φαινομενικού Συντελεστή Διάχυσης (ADC) υποδείκνυαν υψηλής κακοήθειας γλοιώματα, ενώ υψηλότερες τιμές σχετίζονταν με αστροκυττώματα χαμηλής κακοήθειας. Ωστόσο οι Kono και συν., αναφέρουν ότι παρόλο που οι τιμές της παραμέτρου ADC δεν μπορούν να διαφοροποιήσουν με αξιοπιστία των βαθμό κακοήθειας των γλοιωμάτων, η συναξιολόγηση των τιμών διάχυσης και των ευρημάτων κατά την συμβατική απεικόνιση *MRI*, παρέχει μεγαλύτερη διαγνωστική αξία [50].

Αντιθέτως, η σύγκριση μεταξύ γλοιωμάτων χαμηλής κακοήθειας και υψηλής κακοήθειας που δεν παρουσιάζουν πρόσληψη της σκιαγραφικής παραμαγνητικής ουσίας, κατέδειξε ότι η ποσοτικοποίηση της διάχυσης μπορεί να συμβάλλει στην διαφοροποίηση γλοιωμάτων που δεν εμφανίζουν τα τυπικά απεικονιστικά χαρακτηριστικά βάσει του βαθμού κακοήθειας τους [44]. Η τιμή της παραμέτρου ADC στο συμπαγές τμήμα των αναπλαστικών αστροκυττωμάτων ήταν χαμηλότερη σε σχέση με την αντίστοιχη τιμή των γλοιωμάτων χαμηλής κακοήθειας, ωστόσο στην περιφέρεια των εξεργασιών δεν παρατηρήθηκαν διαφορές στις τιμές της διάχυσης [44].

Αντιφατικά αποτελέσματα έχουν αναφερθεί στην βιβλιογραφία και για την συμβολή των παραμέτρων της Απεικόνισης του Τανυστού Διάχυσης (DTI) στην διαφοροποίηση των γλοιωμάτων χαμηλής και υψηλής κακοήθειας. Προηγούμενες μελέτες αναφέρουν ότι η μετρούμενη Μέση Διάχυση (MD) εσωτερικά των γλοιωμάτων [40,51,52] ή εξωτερικά αυτών [40,52] δεν μπορεί να χρησιμοποιηθεί ως διαγνωστικός δείκτης μεταξύ χαμηλότερου και υψηλότερου βαθμού κακοήθειας. Σε αντίθεση με αυτές τις μελέτες, οι Inoue και συν.,

αναφέρουν ότι η Μέση Διάχυση (MD) στο εσωτερικό των γλοιωμάτων βαθμού I ήταν σημαντικά υψηλότερη σε σχέση την αντίστοιχη τιμή στο εσωτερικό των γλοιωμάτων βαθμού III και IV, ενώ δεν παρατηρήθηκαν διαφορές στην τιμή της παραμέτρου MD μεταξύ των γλοιωμάτων βαθμού II και III [53]. Για την περίπτωση γλοιωμάτων υψηλής κακοήθειας που εμφανίζουν καλοήγη απεικονιστικά χαρακτηριστικά, οι Lee και συν. αναφέρουν σημαντικά χαμηλότερες τιμές στις περιοχές των γλοιωμάτων υψηλής κακοήθειας που δεν προσλαμβάνουν σκιαγραφική ουσία σε σχέση με τα γλοιώματα χαμηλής κακοήθειας [54]. Παρόμοιες τάσεις παρατηρήθηκαν και στην μελέτη των Liu και συν., ωστόσο η διαφορά στην τιμή της Μέσης Διάχυσης (MD) δεν ήταν στατιστικώς σημαντική [34].



**Εικόνα 2.1.1** Τυπική απεικόνιση γλοιώματος χαμηλής κακοήθειας σε εικόνα βαρύτητας α) T2, β) 3D μετά σκιαγραφικής ουσίας και γ) διάχυσης (DWI). Οι αντίστοιχοι παραμετρικοί χάρτες υποδεικνύουν δ) αυξημένη τιμή του Φαινομενικού Συντελεστή Διάχυσης (ADC), ε) μειωμένη Κλασματική Ανισοτροπία (FA) και ζ) απουσία αιμάτωσης (rCBV).

Η διαφοροποίηση μεταξύ γλοιωμάτων υψηλής και χαμηλής κακοήθειας έχει επίσης διερευνηθεί σε σχέση με την μετρούμενη Κλασματική Ανισοτροπία (FA). Προγενέστερες μελέτες αναφέρουν η Κλασματική Ανισοτροπία σχετίζεται άμεσα με την υποκείμενη ιστοπαθολογία, για τον λόγο αυτό οι μετρήσεις της παραμέτρου FA μπορούν να διαφοροποιήσουν τα γλοιώματα χαμηλής και υψηλής κακοήθειας, συμβάλλοντας στον χειρουργικό σχεδιασμό και κατευθύνοντας την επιλογή περιοχής για ιστολογικό έλεγχο [51,53,56]. Οι Inoue και συν., αναφέρουν σημαντικά υψηλότερες τιμές Κλασματικής Ανισοτροπίας εσωτερικά των γλοιωμάτων υψηλής κακοήθειας, με προτεινόμενη οριακή τιμή (cut-off) FA για την διαφοροποίηση χαμηλού και υψηλού βαθμού κακοήθειας ίση με 0,188 [53]. Στην ίδια μελέτη, παρατηρήθηκε θετική συσχέτιση της Κλασματικής Ανισοτροπίας με την κυτταρική πυκνότητα των όγκων σε συμφωνία με τα αποτελέσματα προγενέστερης

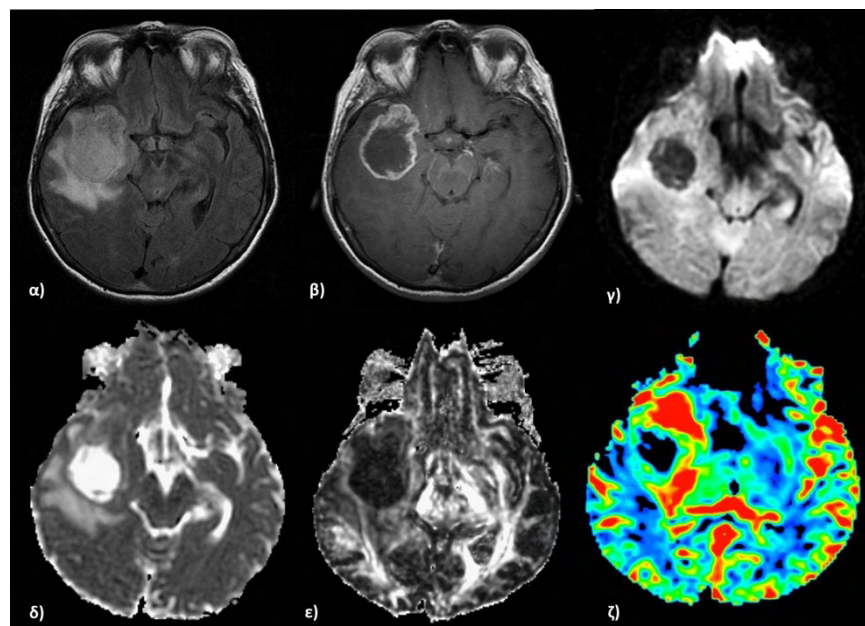
μελέτης [55]. Αντιθέτως, η μελέτη των Stadlbauer και συν., κατέδειξε αρνητική συσχέτιση μεταξύ της Κλασματικής Ανισοτροπίας και της κυτταροβρίθειας των γλοιωμάτων, ενώ η παράμετρος FA θεωρήθηκε καταλληλότερος δείκτης αξιολόγησης και οριοθέτησης των παθολογικών μεταβολών παρουσία γλοιωμάτων [51]. Επιπροσθέτως, στην περιφέρεια των γλοιωμάτων χαμηλής κακοήθειας έχουν παρατηρηθεί υψηλότερες τιμές Κλασματικής Ανισοτροπίας, υποδεικνύοντας την παρουσία και ακεραιότητα των νευραξόνων Λευκής Ουσίας στην περιοχή. Το αποτέλεσμα αυτό βρίσκεται σε συμφωνία με την μη διηθητική φύση των γλοιωμάτων χαμηλής κακοήθειας, σε αντίθεση με τις παρατηρούμενες διηθήσεις στην Λευκή Ουσία εξωτερικά των γλοιωμάτων υψηλής κακοήθειας [56,57].

Σημαντική είναι και η συμβολή της παραμέτρου FA στην διαφοροποίηση γλοιωμάτων υψηλής κακοήθειας που δεν προσλαμβάνουν σκιαγραφική ουσία από γλοιώματα χαμηλής κακοήθειας [34]. Στην μελέτη των Liu και συν., η μέση τιμή και η μέγιστη τιμή της Κλασματικής Ανισοτροπίας ήταν σημαντικά χαμηλότερη στα γλοιώματα χαμηλού βαθμού κακοήθειας ενώ η οριακή τιμή της παραμέτρου FA για την διαφοροποίηση των δύο κατηγοριών γλοιωμάτων βρέθηκε ίση με 0,129. Επιπλέον, παρατηρήθηκε ότι η διαγνωστική ακρίβεια ήταν μεγαλύτερη στην περίπτωση συνδυασμού των δύο παραμέτρων, σε σχέση με τις ακρίβειες που προέκυψαν όταν η μέση τιμή και η μέγιστη τιμή της Κλασματικής Ανισοτροπίας αξιολογήθηκαν ξεχωριστά, υποδεικνύοντας ότι συνδυασμός των παραμέτρων μπορεί να συμβάλλει στην προεγχειρητική διάκριση γλοιωμάτων χαμηλής κακοήθειας από γλοιώματα υψηλής κακοήθειας που δεν παρουσιάζουν τυπικά χαρακτηριστικά πρόσληψης [34]. Ομοίως, τα αποτελέσματα προηγούμενης μελέτης υποστηρίζουν ότι η συνδυαστική αξιολόγησης απεικονιστικών και παραμετρικών ευρημάτων, συγκεκριμένα των χαρτών Κλασματικής Ανισοτροπίας και των προτύπων πρόσληψης της σκιαγραφικής ουσίας, αυξάνουν την πιθανότητα διαφοροποίησης μεταξύ γλοιωμάτων χαμηλότερου και υψηλότερου βαθμού κακοήθειας [58].

Ωστόσο, παρά την πληθώρα ενθαρρυντικών αποτελεσμάτων αναφορικά με την συνεισφορά τόσο της Κλασματικής Ανισοτροπίας (FA) όσο και της Μέσης Διάχυσης (MD) στον χαρακτηρισμό των γλοιωμάτων, η συμβολή της απεικόνισης του Τανυστού Διάχυσης παραμένει αντιφατική, περιορίζοντας την εξαγωγή ασφαλών συμπερασμάτων σχετικά με την χρησιμότητα της εν λόγω τεχνικής στην επίλυση διαφοροδιαγνωστικών προβλημάτων [40, 52, 54, 56, 57].

Σε αντίθεση με τις προαναφερθείσες τεχνικές απεικόνισης της διάχυσης (DWI/DTI), η δυναμική απεικόνισης της Αιμάτωσης έχει παίξει σημαντικότερο ρόλο στην διαφοροποίηση μεταξύ γλοιωμάτων χαμηλής και υψηλής κακοήθειας. Οι διαφορές στην αγγειακή μορφολογία και στην νεοαγγειογένεση, οι οποίοι είναι σημαντικοί ιστοπαθολογικοί παράγοντες που καθορίζουν τον βαθμό κακοήθειας των γλοιωμάτων, αντανακλώνονται στις μετρούμενες τιμές του σχετικού Εγκεφαλικού Όγκου Αίματος (rCBV) σε τέτοιου τύπου εξεργασίες [59,60]. Τα γλοιώματα χαμηλής κακοήθειας χαρακτηρίζονται από μικρή αγγειοβρίθεια, με αποτέλεσμα να παρουσιάζουν μηδενική ή ελάχιστα αυξημένη αιμάτωση στο εσωτερικό τους σε σχέση με την αντιδιαμετρική φυσιολογική περιοχή, και σημαντικά χαμηλότερη αιμάτωση σε σύγκριση με γλοιώματα υψηλότερου βαθμού κακοήθειας.

Συγκεκριμένα, στα αναπλαστικά αστροκυττώματα η παραμέτρος rCBV είναι σημαντικά μεγαλύτερη συγκριτικά με τα γλοιώματα χαμηλής κακοήθειας, αλλά ταυτόχρονα η αιμάτωση των αναπλαστικών αστροκυττωμάτων είναι σημαντικά μικρότερη από την αντίστοιχη αιμάτωση των πολύμορφων γλοιοβλαστωμάτων. Τα πολύμορφα γλοιοβλαστώματα παρουσιάζουν την μεγαλύτερη αγγειοβρίθεια και νεοαγγειογένεση μεταξύ όλων των βαθμών γλοιωμάτων. Όπως επισημαίνεται σε προηγούμενες μελέτες, η διαφορετική αγγειακή μορφολογία που οδηγεί σε διαφορετικά πρότυπα αιμάτωσης, αποτελεί χαρακτηριστικό διάκρισης μεταξύ των δύο κύριων κατηγοριών γλοιωμάτων [38, 46,47,59,61-66].



**Εικόνα 2.1.2** Τυπική απεικόνιση γλοιώματος υψηλής κακοήθειας σε εικόνα βαρύτητας α) T2, β) T1 μετά σκιαγραφικής ουσίας και γ) διάχυσης (DWI). Οι αντίστοιχοι παραμετρικοί χάρτες υποδεικνύουν: αυξημένη τιμή του Φαινόμενου Συντελεστή Διάχυσης (ADC) και μειωμένη Κλασματική Ανισοτροπία (FA) στο εσωτερικό της εξεργασίας (δ, ε), καθώς και αυξημένη αιμάτωση (rCBV) περιφερειακά της βλάβης συμβατή με την ύπαρξη διηθήσεων στην περιοχή (ζ).

Ανεξαρτήτως του μεγάλου εύρους τιμών αιμάτωσης για κάθε τύπο γλοιώματος που συναντάται στην βιβλιογραφία, κοινό σημείο όλων των προηγούμενων μελετών αποτελεί η σταδιακή αύξηση της αιμάτωσης (αύξηση rCBV) κατά την μετάβαση από χαμηλότερους σε υψηλότερους βαθμούς κακοήθειας, που σχετίζεται άμεσα με την μικροαγγειακή πυκνότητα κάθε βαθμού. Ωστόσο, θα πρέπει να σημειωθεί ότι τα γλοιώματα εν γένει συνθέτουν μία σχετικά ετερογενή ομάδα όγκων, με αποτέλεσμα να παρατηρείται αλληλοεπικάλυψη των τιμών της αιμάτωσης μεταξύ διαφορετικών βαθμών γλοιωμάτων. Συγκεκριμένα, στα ολιγοδενδρογλοιώματα χαμηλής κακοήθειας και στα πιλοκυτταρικά αστροκυττώματα που θεωρούνται καλοήγη, έχει επιβεβαιωθεί ιστολογικά η ύπαρξη έντονης αγγειογένεσης και αυξημένης τιμής της παραμέτρου rCBV, ευρήματα συγκρίσιμα με αντίστοιχα από γλοιώματα υψηλής κακοήθειας [65,67,68,69,70]. Συνεπώς, ο ιστολογικός τύπος των υπό μελέτη

γλοιωμάτων πρέπει να λαμβάνεται υπ' όψιν κατά την διερεύνηση των ιδιοτήτων αιμάτωσης μεταξύ τέτοιων εξεργασιών, καθώς ενδέχεται να περιπλέξει και να κατευθύνει λανθασμένα την διαφορική διάγνωση.

Τέλος, η συμβολή της δυναμικής απεικόνισης της Αιμάτωσης στην διαφοροποίηση γλοιωμάτων υψηλής και χαμηλής κακοήθειας με μη τυπικά απεικονιστικά χαρακτηριστικά παραμένει ένα αμφιλεγόμενο ζήτημα. Προηγούμενες μελέτες αναφέρουν ότι σε περιοχές γλοιωμάτων υψηλής κακοήθειας που δεν παρατηρούνταν πρόσληψη της σκιαγραφικής ουσίας, η τιμή της αιμάτωσης ήταν σημαντικά υψηλότερη συγκριτικά με αντίστοιχες περιοχές σε γλοιώματα χαμηλού βαθμού κακοήθειας [44,71]. Αντιθέτως, στην μελέτη των Liu και συν., οι μετρούμενες τιμές της παραμέτρου rCBV δεν παρουσίασαν σημαντική διαφορά μεταξύ των εν λόγω γλοιωμάτων [34]. Αυξημένη αιμάτωση έχει επίσης παρατηρηθεί και στην περιφέρεια γλοιωμάτων υψηλής κακοήθειας με μη τυπικά απεικονιστικά χαρακτηριστικά [44].

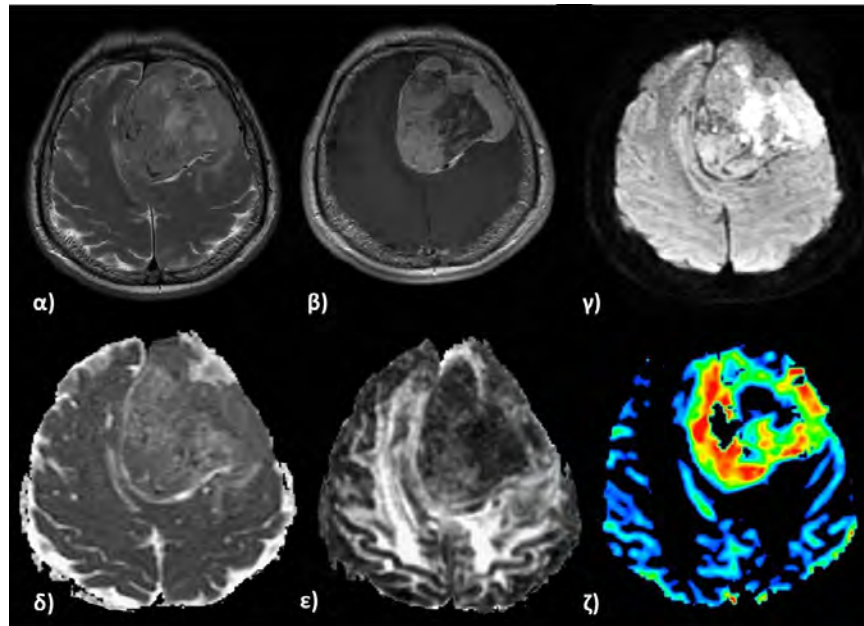
Παρά τις πιθανές αποκλίσεις των αποτελεσμάτων από προηγούμενες μελέτες, φαίνεται ότι η αιμάτωση εμφανίζει εν γένει μία ισχυρή θετική συσχέτιση με τον βαθμό κακοήθειας των γλοιωμάτων. Για τον λόγο αυτό, ο σχετικός Εγκεφαλικός Όγκος Αίματος (rCBV) μπορεί να αποτελέσει έναν ικανό διαγνωστικό δείκτη του βαθμού αγγειογένεσης και κακοήθειας τέτοιων εξεργασιών. Ωστόσο, ανεξαρτήτως της διαγνωστικής αξίας που παρέχει η δυναμική απεικόνιση της Αιμάτωσης, η συναξιολόγηση των απεικονιστικών και κλινικών ευρημάτων με τις αντίστοιχες ποσοτικές μετρήσεις της αιμάτωσης, αυξάνει την ακρίβεια στον χαρακτηρισμό και στην ταξινόμηση των γλοιωμάτων [60,66].

### **2.1.2. Μηνιγγίωμα**

Τα μηνιγγιώματα αποτελούν τους πιο συνήθεις εξωπαρεγχυματικούς όγκους του εγκεφάλου, άρχονται από την σκληρά μήνιγγα και η χαρακτηριστική τους ανατομική θέση επιτρέπει την σχετικά εύκολη διάγνωση. Τα τυπικά απεικονιστικά χαρακτηριστικά σχετίζονται με εξωπαρεγχυματική εντόπιση, προσκόλληση στην σκληρή μήνιγγα, έντονη και ομοιόμορφη πρόσληψη της σκιαγραφικής παραμαγνητικής ουσίας με χαρακτηριστική πάχυνση της μήνιγγας.

Τα μηνιγγιώματα βαθμού I είναι καλοήθεις εξεργασίες με πλήρη ίαση μετά χειρουργικής εξαίρεσης, ενώ τα μηνιγγιώματα βαθμού II (άτυπα) και βαθμού III (κακοήθη) συναντώνται σε μικρότερο ποσοστό (15%), αλλά η πιθανότητα υποτροπής τους είναι μεγαλύτερη ακόμα και μετά από ολική εξαίρεση [65]. Βάσει της ταξινόμησης των μηνιγγιωμάτων από τον Παγκόσμιο Οργανισμό Υγείας (World Health Organization, WHO) οι διαφορές μεταξύ καλοήθους και άτυπου/κακοήθους μηνιγγιώματος σχετίζονται με τον αριθμό των μιτώσεων, την κυτταροβρίθεια, τον λόγο πυρήνων-κυτταροπλάσματος, καθώς και με τα ιστολογικά πρότυπα που εμφανίζουν οι εν λόγω εξεργασίες [72]. Ανεξαρτήτως του βαθμού κακοήθειας, τα μηνιγγιώματα παρουσιάζουν έντονη αγγείωση και προσλαμβάνουν αίμα κυρίως από τις μηνιγγικές αρτηρίες. Τα τριχοειδή τους αγγεία παρουσιάζουν πλήρη ρήξη του αιματοεγκεφαλικού φραγμού, με αποτέλεσμα να παρατηρείται αυξημένη διαρροή της σκιαγραφικής παραμαγνητικής ουσίας και παθολογική διαπερατότητα των αγγείων σε

εικόνες αιμάτωσης. Η συμβατική απεικόνιση παρέχει σημαντικές πληροφορίες σχετικά με την ανατομική θέση και την μορφολογία των μηνιγγιωμάτων, ωστόσο σε μερικές περιπτώσεις τα μηνιγγιώματα ενδέχεται να παρουσιάσουν άτυπα απεικονιστικά χαρακτηριστικά, όπως δακτυλιοειδή πρόσληψη της σκιαγραφικής ουσίας, κυστικό ή αιμορραγικό περιεχόμενο και μεταπλασία, ανάλογα με εκείνα όγκων υψηλής κακοήθειας (πολύμορφα γλοιοβλαστώματα, ενδοκρανικές μεταστάσεις) [36], περιπλέκοντας την διαφορική διάγνωση (Εικόνα 2.1.3). Συνεπώς, η διαφοροποίηση και ιστολογική τους ταξινόμηση είναι μείζονος σημασίας για την βέλτιστη θεραπευτική προσέγγιση.



**Εικόνα 2.1.3** Άτυπο μηνιγγίωμα όπως απεικονίζεται σε εικόνες βαρύτητας: α) T2, β) T1 μετά σκιαγραφικής ουσίας και γ) Διάχυσης, καθώς και στους παραμετρικούς χάρτες ADC, FA και rCBV (δ,ε ζ).

Η συνεισφορά των τεχνικών απεικόνισης της αιμάτωσης και της διάχυσης, στην διαφοροποίηση των μηνιγγιωμάτων από άλλες εξεργασίες ή στην ιστολογική τους ταξινόμηση, έχει αποτελέσει αντικείμενο συστηματικής έρευνας. Τα αποτελέσματα από προηγούμενες μελέτες, καταδεικνύουν ότι ο προσδιορισμός των παραμέτρων της απεικόνισης Μοριακής Διάχυσης (*DWI*) και της απεικόνισης του Τανυστού Διάχυσης (*DTI*), εν προκειμένω οι παράμετροι ADC και FA αντίστοιχα, από την εσωτερική περιοχή των μηνιγγιωμάτων επιτρέπει την ιστολογική τους ταξινόμηση [36,73,74,75]. Βάσει των αποτελεσμάτων αυτών, τα άτυπα/κακοήθη μηνιγγιώματα εμφανίζουν μικρότερη αλλά περισσότερο προσανατολισμένη διάχυση στο εσωτερικό τους (μειωμένη τιμή ADC, αυξημένη τιμή FA), σε σχέση με την εσωτερική περιοχή των καλοηθών μηνιγγιωμάτων, όπου η διάχυση είναι αυξημένη και περισσότερο ισοτροπική (αύξηση ADC, μείωση FA). Συνεπώς, τα ευρήματα αυτά υποδεικνύουν ότι η διάχυση των μορίων νερού είναι αντιστρόφως ανάλογη με τον βαθμό κακοήθειας. Συγκεκριμένα, η αυξημένη μιτωτική δραστηριότητα, η παρουσία νεκρώσεων, η αυξημένη τιμή του λόγου πυρήνων-κυτταροπλάσματος καθώς και η συνοχή της κυτταρικής δομής των μηνιγγιωμάτων υψηλής κακοήθειας [76], οδηγεί σε περιορισμό της

διάχυσης στο εσωτερικό τους, ιδιότητα που αντανακλάται στις αντίστοιχες μετρούμενες παραμέτρους διάχυσης. Αντιθέτως, τα καλοήθη μηνιγγιώματα χαρακτηρίζονται ιστολογικά από απουσία οργανωμένης κυτταρικής δομής, καθώς αποτελούνται από ωοειδή ή ατρακτοειδή νεοπλαστικά κύτταρα που σχηματίζουν έλικες, δεσμίδες ή οζίδια, αναγκάζοντας τα μόρια νερού να διαχέονται περισσότερο ιστροπικά (ελεύθερη διάχυση) [77]. Επιπροσθέτως, αναφορές έχουν γίνει και για την συμβολή της δυναμικής απεικόνισης της Αιμάτωσης (*DSCI*) στην ταξινόμηση του βαθμού κακοήθειας των μηνιγγιωμάτων. Στην μελέτη των Zhang και συν., παρατηρήθηκαν αυξημένες τιμές αιμάτωσης (*rCBV*) στην περιφέρεια των μηνιγγιωμάτων υψηλής κακοήθειας σε σχέση με τα καλοήθη. Εντούτοις, το εσωτερικό των δύο εξεργασιών δεν παρουσίασε σημαντικές διαφορές στην αιμάτωση, πιθανότατα λόγω της υπεραγγείωσης που χαρακτηρίζει τα μηνιγγιώματα ανεξαρτήτως του βαθμού κακοήθειας [78].

Δυνατότητα διαφοροποίησης έχει επίσης αναφερθεί μεταξύ των υποτύπων των καλοθών μηνιγγιωμάτων, με την χρήση της απεικόνισης του Τανυστού Διάχυσης (*DTI*) [79]. Οι Tropine και συν., αναφέρουν σημαντικές διαφορές της Κλασματικής Ανισοτροπίας (*FA*) μεταξύ των καλοθών μηνιγγιωμάτων, ενώ αντίθετα προηγούμενες ερευνητικές ομάδες επισημαίνουν ότι ο Φαινομενικός Συντελεστής Διάχυσης (*ADC*) και ο σχετικός Εγκεφαλικός Όγκος Αίματος (*rCBV*) δεν μπορούν να χρησιμοποιηθούν ως ιστολογικοί δείκτες διαφοροποίησης των υποτύπων στα κακοήθη μηνιγγιώματα [79,80].

Ωστόσο, παρά τα ενθαρρυντικά αποτελέσματα σχετικά με την ταξινόμηση των μηνιγγιωμάτων βάσει του βαθμού κακοήθειας, ένας μεγάλος αριθμός προγενέστερων μελετών καταλήγει ότι η ποσοτικοποίηση της διάχυσης και της αιμάτωσης, είτε στο εσωτερικό των μηνιγγιωμάτων [45,78,81,82,83] είτε στην περιφέρεια τους [36,74], δεν παρέχει σημαντικές διαγνωστικές πληροφορίες για την αξιόπιστη ταξινόμηση τους.

Ένα πολύ σημαντικό κλινικό ζήτημα αποτελεί ο διαχωρισμός των μηνιγγιωμάτων από άλλους πρωτοπαθείς όγκους, όπως είναι τα γλοιώματα. Προς αυτή την κατεύθυνση, έχει πραγματοποιηθεί συστηματική έρευνα για την αξιολόγηση της συνεισφοράς των τεχνικών απεικόνισης της διάχυσης και της αιμάτωσης στο εν λόγω κλινικό ζήτημα. Τα μηνιγγιώματα και τα γλοιώματα χαμηλής κακοήθειας αποτελούν εν γένει μη διηθητικούς όγκους και η διαφοροποίησή τους είναι εύκολη βάσει των συμβατικών απεικονιστικών χαρακτηριστικών τους. Η έντονη και ομοιόμορφη πρόσληψη της σκιαγραφικής παραμαγνητικής ουσίας με την αντίστοιχη πάχυνση της μήνιγγας και η ύπαρξη αυξημένου οιδήματος, υποδεικνύουν την παρουσία μηνιγγιώματος. Ωστόσο, σε περιπτώσεις απουσίας τέτοιων χαρακτηριστικών ερευνητές αναφέρουν ότι οι παράμετροι *ADC* και *FA* μπορούν διαφοροποιήσουν τις εν λόγω εξεργασίες, καθώς όπως έχει προαναφερθεί, τα γλοιώματα χαμηλής κακοήθειας εξαιτίας της κυτταρικής τους δομής, εμφανίζουν αυξημένη τιμή *ADC* και μειωμένη *FA*, σε αντίθεση με τα μηνιγγιώματα που λόγω της περισσότερο οργανωμένης κυτταρικής τους δομής η διάχυση είναι περιορισμένη στο εσωτερικό τους (αυξημένη *FA*, μειωμένη *ADC*) [79]. Επιπροσθέτως, έχει τονισθεί ότι η ποσοτικοποίηση της διάχυσης στην περιφέρεια των μηνιγγιωμάτων και των γλοιωμάτων χαμηλής κακοήθειας δεν παρέχει σημαντικές διαγνωστικές πληροφορίες,

καθώς τα πρότυπα διάχυσης μεταξύ των εξεργασιών είναι κοινά, λόγω της μη διηθητικής τους φύσης [40,50,52].

Εντούτοις, το κυριότερο διαφοροδιαγνωστικό πρόβλημα συναντάται σε περιπτώσεις μηνιγγιωμάτων με άτυπα απεικονιστικά χαρακτηριστικά, τα οποία προσομοιάζουν εκείνα από πολύμορφα γλοιοβλαστώματα και ενδοκρανιακές μονήρεις μεταστάσεις. Το ερώτημα για το εάν η απεικόνιση *DWI*, *DTI* και η *DSCI* βοηθάει στην διαφοροποίηση τέτοιων εξεργασιών παραμένει ανοιχτό και αποτελεί πεδίο συνεχούς επιστημονικής έρευνας, με σκοπό την ανίχνευση χαρακτηριστικών προτύπων διάχυσης και αιμάτωσης, για την υποβοήθηση της κλινικής διάγνωσης. Η μειωμένη διάχυση και η αυξημένη αιμάτωση στο συμπαγές τμήμα της βλάβης των άτυπων/κακοηθών μηνιγγιωμάτων έχουν θεωρηθεί χαρακτηριστικά γνωρίσματα διαφοροποίησης από τα γλοιοβλαστώματα [35,36,38,52]. Ειδικότερα, οι διαφορές στην διάχυση μεταξύ των εξεργασιών, υποδεικνύουν καλύτερα οργανωμένη κυτταρική δομή εντός των άτυπων/κακοηθών μηνιγγιωμάτων, σε σχέση με τα γλοιώματα υψηλής κακοήθειας που εμφανίζουν ετερογενή σύσταση [35], ενώ οι αυξημένες τιμές *rCBV* στα άτυπα/κακοήθη μηνιγγιώματα οφείλονται στην υπεραγγείωση που χαρακτηρίζει τέτοιου είδους εξεργασίες [36]. Προηγούμενες μελέτες ωστόσο, αναφέρουν αλληλοεπικάλυψη των τιμών διάχυσης και αιμάτωσης μεταξύ των άτυπων/κακοηθών μηνιγγιωμάτων και των γλοιοβλαστωμάτων που δεν επιτρέπει τον σαφή διαχωρισμό τους [39,40,61]. Αυτή η αλληλοεπικάλυψη τιμών ενδεχομένως οφείλεται στην αυξημένη διαπερατότητα που εμφανίζουν τα αγγεία των μηνιγγιωμάτων, με αποτέλεσμα την υπερ-ή-υπο-εκτίμηση των μετρούμενων παραμέτρων, παράγοντας που θα πρέπει να λαμβάνεται υπ' όψιν κατά την σύγκριση των μηνιγγιωμάτων με άλλες εξεργασίες [60]. Τέλος, αντίστοιχες μελέτες επικεντρώθηκαν στην περιφέρεια των άτυπων/κακοηθών μηνιγγιωμάτων και των γλοιωμάτων υψηλής κακοήθειας, με σκοπό να ανιχνεύσουν χαρακτηριστικές μεταβολές των παραμέτρων διάχυσης και αιμάτωσης. Οι μελέτες αυτές, επισημαίνουν ότι παρόλο που τα μηνιγγιώματα χαρακτηρίζονται από καθαρά αγγειογενές οίδημα σε αντίθεση με το διηθητικό οίδημα των γλοιωμάτων υψηλής κακοήθειας, δεν παρατηρούνται σημαντικές διαφοροποιήσεις στην αιμάτωση και στην διάχυση της περιφέρειας τους [35,39,40,50,52,84,85].

Τα μηνιγγιώματα που εμφανίζουν άτυπα χαρακτηριστικά, εκτός από γλοιοβλαστώματα, μπορεί επίσης να θεωρηθούν ως ενδοκρανιακές μονήρεις μεταστάσεις. Προηγούμενες ερευνητικές ομάδες έχουν δείξει ότι το εσωτερικό των άτυπων/κακοηθών μηνιγγιωμάτων παρουσιάζει μεγαλύτερη αιμάτωση (*rCBV*) σε σχέση με τις μεταστάσεις, παρόλο που σε εικόνες αιμάτωσης βαρύτητας  $T2^*$ , οι μεταστάσεις εμφανίζουν έντονη αγγείωση συγκρίσιμη με αυτή των άτυπων/κακοηθών μηνιγγιωμάτων [38,86]. Ωστόσο, σημαντικός παραμένει και ο αριθμός των μελετών που αναφέρουν ότι οι ενδοκρανιακές μεταστάσεις και τα άτυπα/κακοήθη μηνιγγιώματα παρουσιάζουν κοινά πρότυπα αιμάτωσης και διάχυσης, συνεπώς ο προσδιορισμός των αντίστοιχων παραμέτρων δεν συμβάλλει στην αξιόπιστη διαφοροποίηση τους [39,40,50,85,87]. Αναφορικά με την διάχυση εσωτερικά των εξεργασιών, οι μελέτες αναφέρουν ότι συχνά τα άτυπα/κακοήθη μηνιγγιώματα εμφανίζουν ετερογενή δομή, με περιοχές έντονης νέκρωσης και κυστικά μορφώματα, παράγοντες που



ενδεχομένως επιτρέπουν στα μόρια νερού να κινηθούν περισσότερο ιστροπικά, όπως παρατηρείται εντός των μεταστάσεων. Αντίστοιχες παρατηρήσεις έχουν προκύψει κατά την αξιολόγηση των ιδιοτήτων διάχυσης στην περιφέρεια τέτοιων εξεργασιών, όπου λόγω κοινής φύσης οιδήματος (καθαρά αγγειογενές) ο διαχωρισμός των μονήρων μεταστάσεων από τα άτυπα/κακοήθη μηνιγγιώματα δεν είναι εφικτός.

Εξαίρεση στα παραπάνω αποτελεί η μελέτη των Toh και συν., όπου κατά την ποσοτικοποίηση της διάχυσης στο αγγειογενές οίδημα των άτυπων/κακοηθών μηνιγγιωμάτων και των ενδοκρανιακών μεταστάσεων, οι παράμετροι ADC και FA ήταν σημαντικά διαφορετικές μεταξύ των δύο ομάδων όγκων [88]. Βάσει της συγκεκριμένης μελέτης, επειδή ο σχηματισμός οιδήματος οφείλεται σε διαφορετικούς παράγοντες για κάθε εξεργασία, τίθεται το ερώτημα αν η κατηγοριοποίηση σε αγγειογενές και διηθητικό οίδημα, είναι αντιπροσωπευτική των ιδιοτήτων του αντίστοιχου οιδήματος. Για τον λόγο αυτό, οι ερευνητές, προτείνουν την χρήση απεικόνισης της Μοριακής Διάχυσης (*DWI*) και του Τανυστού Διάχυσης (*DTI*), για την ανίχνευση λεπτών διαφορών μεταξύ του αγγειογενούς οιδήματος που σχετίζεται σε διαφορετικούς εγκεφαλικούς όγκους [88].

Συμπερασματικά, η συνεισφορά των εξελιγμένων τεχνικών *DWI*, *DTI* και *DSCI* στην διαφοροποίηση μηνιγγιωμάτων με τυπικά ή άτυπα απεικονιστικά χαρακτηριστικά από άλλες εξεργασίες του Κεντρικού Νευρικού Συστήματος (γλοιώματα χαμηλής κακοήθειας, γλοιοβλαστώματα και μεταστάσεις), παραμένει μέχρι σήμερα ασαφής, καθώς τα αποτελέσματα από αντίστοιχες έρευνες παρουσιάζουν αντιφάσεις. Δεδομένου ότι η επίλυση του συγκεκριμένου διαφοροδιαγνωστικού προβλήματος είναι μείζονος σημασίας για την επιλογή της βέλτιστης θεραπείας, κρίνεται αναγκαία η περαιτέρω διερεύνηση και αξιολόγηση της συμβολής των εν λόγω απεικονιστικών τεχνικών και των αντίστοιχων ποσοτικών παραμέτρων διάχυσης και αιμάτωσης, στον διαχωρισμό τέτοιων εξεργασιών.

### **2.1.3. Ενδοκρανιακή Μετάσταση**

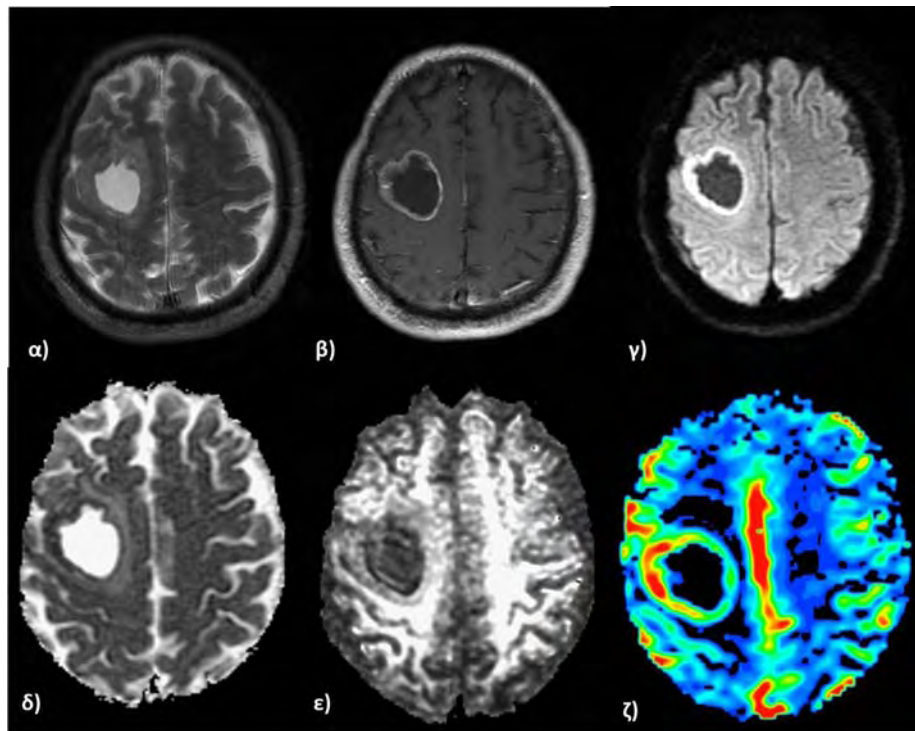
Η συχνότητα εμφάνισης των εγκεφαλικών μεταστάσεων προσεγγίζει το 50% των όγκων του εγκεφάλου στους ενήλικες [89]. Συνήθως οι μεταστάσεις στον εγκέφαλο προέρχονται από πρωτοπαθείς εστίες στον πνεύμονα, τον μαστό, από κακοήθες μελάνωμα και γαστροεντερικούς όγκους [90]. Οι μεταστάσεις εξαπλώνονται στο ΚΝΣ μέσω της αιματικής οδού και προκαλούν νεοαγγείωση για να αναπτυχθούν και να επεκταθούν, ωστόσο τα τριχοειδή τους αγγεία είναι ιδιαιτέρως διαπερατά, εξαιτίας της έλλειψης συνοχής του αιματοεγκεφαλικού φραγμού (BBB) [66].

Η διαφοροποίηση των ενδοκρανιακών μεταστάσεων από άλλους κακοήθεις όγκους με την χρήση της συμβατικής απεικόνισης *MRI* είναι συνήθως άμεση, λόγω του κλινικού ιστορικού του ασθενούς ή της ύπαρξης πολλαπλών εστιών. Ωστόσο, η διαφορική διάγνωση περιπλέκεται όταν οι μεταστάσεις εμφανίζονται με την μορφή μονήρους βλάβης με ετερογενή ή δακτυλοειδή πρόσληψη της σκιαγραφικής ουσίας, διότι χωρίς την προηγούμενη γνώση πρωτοπαθούς εστίας, τα απεικονιστικά αυτά χαρακτηριστικά προσομοιάζουν τα αντίστοιχα από γλοιώματα υψηλής κακοήθειας, κυρίως εκείνα από πολύμορφα γλοιοβλαστώματα. Για τον λόγο αυτό, κρίνεται αναγκαία η αξιόπιστη διαφοροποίηση των

μεταστάσεων από γλοιώματα υψηλής κακοήθειας, καθώς η σταδιοποίηση, ο χειρουργικός σχεδιασμός και η θεραπευτική αντιμετώπιση μεταξύ των εξεργασιών αυτών διαφέρουν σημαντικά (Εικόνα 2.1.4) [91,92].

Δεδομένης της κλινικής σημασίας, η διαφοροποίηση των ενδοκρανιακών μεταστάσεων από γλοιώματα υψηλής κακοήθειας συναρτήσει των προτύπων αιμάτωσης και διάχυσης, έχει αποτελέσει πεδίο εκτεταμένης έρευνας. Η απεικόνιση της Δυναμικής Αιμάτωσης (*DSCI*) έχει αποδειχθεί χρήσιμη στον διαχωρισμό της περιφέρειας των εν λόγω εξεργασιών, εξαιτίας της διαφορετικής υποκείμενης παθοφυσιολογίας [35,41,61,92,93,94]. Τα γλοιώματα υψηλής κακοήθειας χαρακτηρίζονται από την ικανότητα να δημιουργούν νέα αγγειακά δίκτυα για την ανάπτυξη τους, με αποτέλεσμα την παρουσία καρκινικών κυττάρων στην περιφέρεια τους σε συνδυασμό με την ύπαρξη εκτεταμένου οιδήματος (διηθητικό οίδημα). Αντιθέτως, εξωτερικά των μεταστάσεων δεν υπάρχει καμία ιστολογική ένδειξη αυξημένης κυτταροβρίθειας, καθώς εμφανίζονται εντός του εγκεφαλικού παρεγχύματος και κατά την ανάπτυξη τους παρεκτοπίζουν χωρίς να διηθούν τον περιβάλλοντα εγκεφαλικό ιστό, ενώ το οίδημα που περιβάλλει τις μεταστάσεις θεωρείται καθαρά αγγειογενές [65,95]. Εξαιτίας αυτών των χαρακτηριστικών διαφορών, έχουν παρατηρηθεί αυξημένες τιμές της αιμάτωσης (*rCBV*) στην περιφέρεια των γλοιωμάτων υψηλής κακοήθειας συγκριτικά με τις μονήρεις μεταστάσεις, γεγονός που επιτρέπει τον σαφή διαχωρισμό μεταξύ των εν λόγω εξεργασιών. Αντιθέτως, η εσωτερική περιοχή τόσο των γλοιωμάτων υψηλής κακοήθειας όσο των μεταστάσεων παρουσιάζει κοινό πρότυπο αιμάτωσης, γεγονός που οφείλεται στην αυξημένη αγγειοβρίθεια και στην παθολογική διαπερατότητα των αγγείων τους [32,37,41,61,92,94,].

Σε αντιδιαστολή με την απεικόνιση *DSCI*, η συμβολή της απεικόνισης της Μοριακής Διάχυσης (*DWI*) και του Τανυστού Διάχυσης (*DTI*) στην διαφοροποίηση των μεταστάσεων από γλοιώματα υψηλής κακοήθειας παραμένει μέχρι σήμερα αμφιλεγόμενη. Προηγούμενες μελέτες αναφέρουν ότι τα πρότυπα διάχυσης των εν λόγω εξεργασιών είναι διαφορετικά τόσο εσωτερικά όσο και εξωτερικά των βλαβών, καθώς τα γλοιώματα υψηλής κακοήθειας εμφανίζουν μεγαλύτερο περιορισμό στην διάχυση (μεγαλύτερη *FA*) στην εσωτερική και εξωτερική περιοχή, ενώ οι μεταστάσεις παρουσιάζουν σημαντικά αυξημένες τιμές της διάχυσης (*ADC*) στην περιφέρεια τους [39,40,91,92]. Αναφορικά με τα γλοιώματα υψηλής κακοήθειας ο περιορισμός της διάχυσης σχετίζεται με την αυξημένη κυτταροβρίθεια στο συμπαγές τμήμα της βλάβης τους όσο και στην ύπαρξη διηθήσεων στην περιφέρεια τους, παράγοντες που εξαναγκάζουν τα μόρια νερού να κινούνται περισσότερο προσανατολισμένα [98]. Αντιθέτως, οι μεταστάσεις εξαιτίας των ιδιαίτερως διαπερατών τριχοειδών αγγείων, σχετίζονται με παρουσία αυξημένου περιεστιακού οιδήματος εντός του οποίου τα μόρια νερού διαχέονται με μεγαλύτερο βαθμό ελευθερίας, με αποτέλεσμα η μετρούμενη τιμή της παραμέτρου *ADC* στο περιβάλλον παρέγχυμα να είναι συνήθως αυξημένη [40, 92].



**Εικόνα 2.1.4** Ενδοκρανιακή μετάσταση πνεύμονα όπως απεικονίζεται σε εικόνες βαρύτητας: α) T2, β) T1 μετά σκιαγραφικής ουσίας και γ) Διάχυσης, καθώς και στους παραμετρικούς χάρτες ADC, FA και rCBV (δ,ε ζ).

Παρόλο που τα προαναφερθέντα ευρήματα υποδεικνύουν δυνατότητα διαφοροποίησης των μεταστάσεων από τα γλοιώματα υψηλής κακοήθειας βάσει των ιδιοτήτων διάχυσης, προηγούμενες μελέτες αναφέρουν ομοιότητες μεταξύ των εξεργασιών [37,41,45,91,96]. Βάσει αυτών των μελετών, η ετερογένεια που παρουσιάζουν τα γλοιώματα υψηλής κακοήθειας καθώς και οι μεταστάσεις στην εσωτερική τους περιοχή, επιτρέπει στα μόρια νερού να κινούνται τυχαία με αποτέλεσμα να αυξάνεται ο Φαινομενικός Συντελεστής Διάχυσης (ADC) και να μειώνεται η Κλασματική Ανισοτροπία (FA). Επιπροσθέτως, ομοιότητες στις παραμέτρους διάχυσης συναντώνται και στην περιφέρεια των εν λόγω εξεργασιών, παρά το γεγονός ότι η φύση του οιδήματος μεταξύ των μεταστάσεων και των γλοιωμάτων υψηλής κακοήθειας θεωρείται διαφορετική (αγγειογενές έναντι διηθητικού οιδήματος, αντίστοιχα).

Σε αντίθεση με τα γλοιώματα υψηλής κακοήθειας, τα γλοιώματα χαμηλής κακοήθειας διαφοροποιούνται συνήθως άμεσα από τις ενδοκρανιακές μεταστάσεις, καθώς δεν προσλαμβάνουν την σκιαγραφική ουσία και δεν εμφανίζουν περιεστιακό οίδημα. Ωστόσο, σε περιπτώσεις που τα γλοιώματα χαμηλής κακοήθειας δεν παρουσιάζουν τυπικά απεικονιστικά χαρακτηριστικά, έχει βρεθεί ότι η τιμή της διάχυσης (ADC) στο εσωτερικό τους είναι σημαντικά μεγαλύτερη σε σχέση με την αντίστοιχη τιμή στο συμπαγές τμήμα της βλάβης των μεταστάσεων, ενώ δεν παρατηρούνται διαφορές της διάχυσης στην περιφέρεια τους [50].

Τέλος, αρκετές ερευνητικές ομάδες προσπάθησαν να ανιχνεύσουν διαφορές στο πρότυπο αιμάτωσης και διάχυσης μεταξύ μεταστάσεων διαφορετικής πρωτοπαθούς εστίας [47,86]. Οι

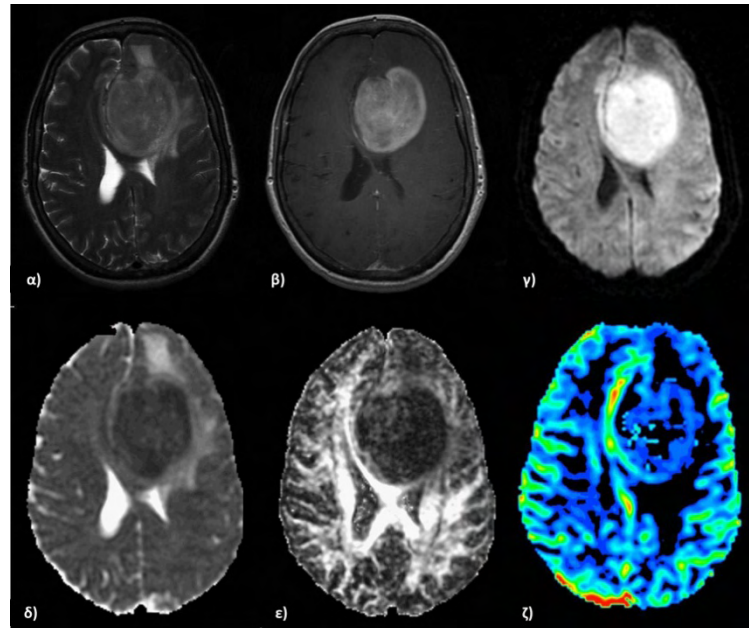
Hakyemez και συν., αξιολόγησαν την αιμάτωση στην εσωτερική περιοχή μεταστάσεων από τον πνεύμονα και τον μαστό, ωστόσο οι παρατηρούμενες μεταβολές δεν ήταν στατιστικώς σημαντικές [86]. Ομοιότητες στο πρότυπο αιμάτωσης και διάχυσης των μεταστάσεων αναφέρονται και στην μελέτη των Rizzo και συν., παρόλο που στην συγκεκριμένη μελέτη διερευνήθηκε ένας μεγάλος αριθμός μεταστάσεων διαφορετικής πρωτοπαθούς προέλευσης, όπως μελανώματος, λεμφώματος, μαστού, πνεύμονα και του γαστροεντερικού συστήματος.

#### **2.1.4. Πρωτοπαθές Λέμφωμα Εγκεφάλου**

Τα πρωτοπαθή ενδοκρανιακά λεμφώματα συναντώνται στο 6% όλων των ενδοκρανιακών όγκων, είναι επιθετικοί όγκοι και παρουσιάζουν αυξημένη εμφάνιση τόσο σε ανοσοκατεσταλμένους όσο και σε ανοσοεπαρκείς ασθενείς [98]. Τα λεμφώματα απεικονίζονται συνήθως ως σφαιρικές ή ωοειδείς βλάβες με εκτεταμένο περιεστιάσιο οίδημα. Είναι συνήθως διηθητικοί όγκοι και δεν περιβάλλονται από κάψα, για τον λόγο αυτό ο σαφής καθορισμός των ορίων της βλάβης δεν είναι πάντα εφικτός σε εικόνες συμβατικής απεικόνισης MRI [99]. Ένα από τα κύρια ιστοπαθολογικά χαρακτηριστικά των λεμφωμάτων είναι η αγγειοκεντρική ανάπτυξη των νεοπλαστικών κυττάρων, τα οποία σχηματίζουν πολλαπλά και μεγάλου πάχους στρώματα γύρω από τα αιμοφόρα αγγεία. Σε μερικές περιπτώσεις μπορεί να παρατηρηθεί διήθηση των ενδοθηλιακών κυττάρων στους περιαγγειακούς χώρους και στα τοιχώματα των αγγείων, χωρίς ωστόσο να συναντάται νεοαγγειογένεση [41,60,100]. Το σημαντικότερο χαρακτηριστικό γνώρισμα των λεμφωμάτων είναι η έντονη πρόσληψη της σκιαγραφικής παραμαγνητικής ουσίας εξαιτίας της ολικής ρήξης του αιματοεγκεφαλικού φραγμού (Εικόνα 2.1.5) [66]. Ωστόσο, λόγω της διηθητικής φύσης τους μερικές φορές είναι δύσκολο να διαφοροδιαγνωστούν από γλοιοβλαστώματα και μονήρεις μεταστάσεις με την χρήση της συμβατικής απεικόνισης MRI [86]. Η προεγχειρητική διαφοροποίηση των λεμφωμάτων από όγκους υψηλής κακοήθειας είναι εξαιρετικής κλινικής και θεραπευτικής σημασίας, αφού τα λεμφώματα παρουσιάζουν άμεση απόκριση στα στεροειδή, ενώ η χειρουργική εξαίρεση είναι συνήθως αναποτελεσματική [101].

Προς αυτή την κατεύθυνση πολλές ερευνητικές ομάδες έχουν διερευνήσει την συμβολή εξελιγμένων τεχνικών απεικόνισης μαγνητικής τομογραφίας στην διαφοροποίηση των λεμφωμάτων από τα γλοιοβλαστώματα και τις ενδοκρανιακές μεταστάσεις. Η απεικόνιση της Μοριακής Διάχυσης (DWI) και του Τανυστού Διάχυσης (DTI) φαίνεται ότι παίζει σημαντικό ρόλο στην διάγνωση τέτοιων εξεργασιών [37,41,45,74,102,103]. Η υψηλή αγγειοβρίθεια των λεμφωμάτων, περιορίζει τον εξωκυττάριο χώρο με αποτέλεσμα να προκαλείται περιορισμός στην διάχυση των μορίων του νερού. Για τον λόγο αυτό, έχουν παρατηρηθεί σημαντικά μικρότερες τιμές διάχυσης (ADC) εντός των λεμφωμάτων συγκριτικά με τα γλοιοβλαστώματα και τις μεταστάσεις. Εντούτοις, παρά τον παρατηρούμενο περιορισμό στην διάχυση οι τιμές της Κλασματικής Ανισοτροπίας (FA) εντός των λεμφωμάτων είναι εξίσου μικρές [41,74]. Τα ευρήματα αυτά έρχονται σε αντιδιαστολή με την αυξημένη κυτταροβρίθεια των λεμφωμάτων, ωστόσο η σχέση της Κλασματικής Ανισοτροπίας με την πυκνότητα των καρκινικών κυττάρων παραμένει αμφιλεγόμενη, καθώς όπως έχει προαναφερθεί έχουν

βρεθεί αρνητικές και θετικές συσχετίσεις μεταξύ των δυο παραμέτρων [51,53,55]. Παρά το γεγονός ότι η ποσοτικοποίηση της διάχυσης φαίνεται να συμβάλλει στην διαφοροποίηση των λεμφωμάτων από τις μεταστάσεις και τα γλοιοβλαστώματα, ο αριθμός των ερευνών που αναφέρει ότι η απεικόνιση *DWI* και *DTI* δεν παρέχει διαγνωστικές πληροφορίες, είτε εσωτερικά [37,39,47,103,104] είτε εξωτερικά των λεμφωμάτων [39,41], παραμένει μέχρι σήμερα σημαντικός.



**Εικόνα 2.1.5** Τυπική απεικόνιση πρωτοπαθούς λεμφώματος σε εικόνα βαρύτητας α) T2, β) T1 μετά σκιαγραφικής ουσίας και γ) διάχυσης (*DWI*). Οι αντίστοιχοι παραμετρικοί χάρτες υποδεικνύουν δ) μειωμένη τιμή του Φαινομένου Συντελεστή Διάχυσης (*ADC*), ε) μειωμένη Κλασματική Ανισοτροπία (*FA*) και ζ) ηπίως αυξημένη αιμάτωση (*rCBV*).

Αναφορικά με την ποσοτικοποίηση της αιμάτωσης, προγενέστερες μελέτες έχουν αποδείξει ότι η απεικόνιση της Δυναμικής Αιμάτωσης (*DSCI*) συμβάλλει σημαντικά στην διαφοροποίηση των λεμφωμάτων από τα γλοιοβλαστώματα και τις μεταστάσεις [37,38,41,47,86,101,104,105]. Τα λεμφώματα παρά την έντονη πρόσληψη της σκιαγραφικής ουσίας, παρουσιάζουν μικρές τιμές αιμάτωσης (*rCBV*) σε σχέση με τις άλλες εξεργασίες. Το γεγονός αυτό οφείλεται στην ολική καταστροφή του αιματοεγκεφαλικού φραγμού χωρίς ωστόσο την παρουσία νεοαγγείωσης, σε αντίθεση με τον αυξημένο εμπλουτισμό που παρουσιάζουν τα γλοιοβλαστώματα και οι ενδοκρανιακές μεταστάσεις λόγω αγγειοβρίθειας [66]. Επιπροσθέτως, στην μελέτη των Wang και συν., βρέθηκε ότι αιμάτωση στην περιφέρεια των λεμφωμάτων είναι σημαντικά μικρότερη σε σχέση με τα γλοιοβλαστώματα, ενώ δεν παρατηρήθηκαν διαφορές συγκριτικά με τις μεταστάσεις [41]. Τέλος, στα λεμφώματα παρατηρείται μεγαλύτερη πτώση σήματος στις καμπύλες έντασης σήματος-χρόνου, ενώ ακολούθως κατά την ανάκτηση του σήματος, η ένταση αυξάνεται σημαντικά υπερβαίνοντας την γραμμή βάσης [101]. Τα ευρήματα αυτά θεωρούνται το αποτέλεσμα της μαζικής διαρροής της σκιαγραφικής παραμαγνητικής ουσίας στους περιαγγειακούς χώρους των λεμφωμάτων.

Η διαφοροποίηση των λεμφωμάτων από τα γλοιώματα χαμηλής κακοήθειας δεν αποτελεί σημαντικό διαφοροδιαγνωστικό πρόβλημα, εξαιτίας του χαρακτηριστικού εμπλουτισμού των λεμφωμάτων από την σκιαγραφική ουσία και του εκτεταμένου οιδήματος, ευρήματα που δεν συναντώνται συνήθως στα γλοιώματα χαμηλής κακοήθειας. Ωστόσο, σε περιπτώσεις όπου τα γλοιώματα δεν εμφανίζουν τυπικά απεικονιστικά χαρακτηριστικά, έχει αποδειχθεί ότι η διάχυση (ADC) στο εσωτερικό τους είναι μεγαλύτερη με αποτέλεσμα τα μόρια νερού να κινούνται λιγότερο προσανατολισμένα (μικρότερη FA) [103]. Οι Bendini και συν., παρατήρησαν επίσης σημαντικές διαφορές στην αιμάτωση μεταξύ των δύο εξεργασιών, ωστόσο τα αποτελέσματα βρίσκονται σε αντιδιαστολή με τα ευρήματα των Kremer και συν. [38,105].

Εν κατακλείδι, παράγοντες όπως η αυξημένη κυτταροβρίθεια, η απουσία νεοαγγειογένεσης και το ιδιαίτερο πρότυπο διαρροής της σκιαγραφικής ουσίας, προσδίδουν στα λεμφώματα χαρακτηριστικές ιδιότητες διάχυσης και αιμάτωσης, που επιτρέπουν των σαφή διαχωρισμό τους από τα γλοιώματα και τις μονήρεις μεταστάσεις.

### **2.1.5 Ενδοκρανικό Αποστήμα**

Τα ενδοκρανικά αποστήματα αποτελούν χωροκατακτητικές λοιμώξεις του εγκεφάλου με την ύπαρξη τοπικά ορισμένης εγκεφαλίτιδας και καλώς οριζόμενης πυώδους συλλογής μεγάλης αγγειοβρίθειας. Διάφοροι μικροοργανισμοί είναι υπεύθυνοι για τα ενδοκρανικά αποστήματα όπως ο σταφυλλόκοκκος, ο στρεπτόκοκκος, μεμονωμένα αναερόβια βακτηρίδια ή συνδυασμός αυτών [106]. Χαρακτηριστικό γνώρισμα των ενδοκρανικών αποστημάτων αποτελεί η εξωτερική κάψα που περιβάλλει το λοιμώδες υλικό (πύον), το οποίο εμφανίζει αυξημένη γλοιότητα και βλενώδη μορφή καθώς αποτελείται από φλεγμονώδη κύτταρα, βακτήρια και πρωτεϊνικές εκκρίσεις [107,108].

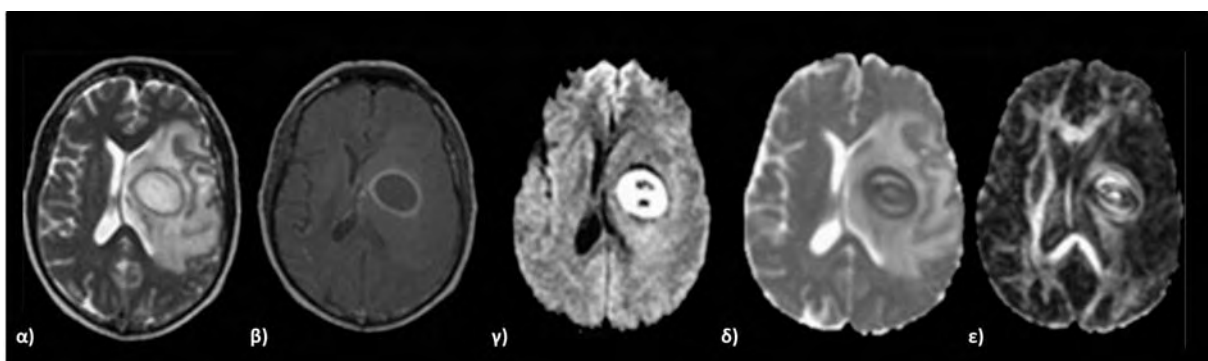
Στην συμβατική απεικόνιση *MRI* τα αποστήματα εμφανίζουν αυξημένη ένταση σήματος σε εικόνες βαρύτητας T2 με εκτεταμένο περιεστιακό οίδημα, αυξημένη ένταση σήματος σε εικόνες βαρύτητας διάχυσης (*DWI*) και δακτυλοειδή πρόσληψη της σκιαγραφικής παραμαγνητικής ουσίας. Ωστόσο, τα παραπάνω χαρακτηριστικά είναι μη ειδικά, καθώς σε μερικές περιπτώσεις (ιδίως κατά τον σχηματισμό της κάψας των αποστημάτων), όγκοι με κυστικό ή νεκρωτικό περιεχόμενο (γλοιοβλάστωμα, μετάσταση) ενδέχεται να εμφανίζουν και πύον, με αποτέλεσμα ο σαφής διαχωρισμός τέτοιων εξεργασιών από αποστήματα να μην είναι εφικτός (Εικόνα 2.1.6) [66,86, 108].

Η απεικόνιση της Μοριακής Διάχυσης (*DWI*) και του Τανυστού Διάχυσης (*DTI*) καθώς και οι ποσοτικοί παράμετροι που εξάγονται από κάθε ακολουθία, έχουν συνεισφέρει στην διαφοροποίηση των ενδοκρανικών αποστημάτων από άλλες κυστικές εξεργασίες [33,108-114]. Βάσει αυτών των μελετών, το κεντρικό τμήμα της βλάβης στα αποστήματα παρουσιάζει έντονο περιορισμό της διάχυσης (μικρή τιμή ADC) συγκριτικά με τα γλοιοβλαστώματα και τις μεταστάσεις. Κύρια αιτία αυτών των ευρημάτων αποτελεί η αυξημένη κυτταροβρίθεια και γλοιότητα του πύου, που δεν επιτρέπει την ελεύθερη διάχυση των μορίων νερού εντός της κοιλότητας. Αντιθέτως, η παρουσία κυστικών και νεκρωτικών περιοχών σε συνδυασμό με την μειωμένη γλοιότητα εντός των γλοιοβλαστωμάτων και των μεταστάσεων, διευκολύνει την

ισοτροπική διάχυση του νερού με αποτέλεσμα οι τιμές της παραμέτρου ADC να είναι αυξημένες [110,111,113].

Θα πρέπει επίσης να αναφερθεί ότι προηγούμενες μελέτες επισημαίνουν σημαντικές διαφορές της διάχυσης στην περιοχή της κάψας του αποστήματος, συγκριτικά με την διάχυση στο εσωτερικό όριο των γλοιοβλαστωμάτων, των μεταστάσεων και των λεμφωμάτων [108,112]. Οι Chan και συν., αναφέρουν μειωμένη ένταση σήματος σε εικόνες βαρύτητας διάχυσης (*DW*) και αυξημένη τιμή της παραμέτρου ADC στην περιοχή της κάψας, σε σχέση με το εσωτερικό όριο των άλλων εξεργασιών, όπου παρατηρείται αυξημένη ένταση σήματος σε εικόνες βαρύτητας διάχυσης και μικρή τιμή ADC [108]. Τα ευρήματα αυτά υποδεικνύουν ότι η παρουσία φλεγμονής προκαλεί αυξημένη συλλογή υγρού στην περιοχή της κάψας με αποτέλεσμα η διάχυση των μορίων του νερού να είναι περισσότερο ελεύθερη. Αντιθέτως, στην περιφέρεια εξεργασιών όπως τα γλοιοβλαστώματα και οι μεταστάσεις, εξαιτίας της αυξημένης πυκνότητας καρκινικών κυττάρων στην περιοχή, προκαλείται περιορισμός της διάχυσης [108].

Επιπροσθέτως, προηγούμενες ερευνητικές ομάδες αναφέρουν ότι λόγω της ιστολογικής τους σύστασης τα αποστήματα παρουσιάζουν αυξημένες τιμές Κλασματικής Ανισοτροπίας (*FA*) στο εσωτερικό τους έναντι άλλων εξεργασιών με κυστικό ή νεκρωτικό περιεχόμενο. Όπως έχει αναφερθεί σε προηγούμενες παραγράφους, η Κλασματική Ανισοτροπία σχετίζεται άμεσα με την κυτταροβρίθεια και την διάταξη των καρκινικών κυττάρων εντός των όγκων. Ως εκ τούτου, τα φλεγμονώδη κύτταρα παρουσιάζουν αυξημένη συνοχή στην διάταξη τους, λόγω ύπαρξης μορίων στην επιφάνεια τους που προκαλούν συγκόλληση των κυττάρων, με αποτέλεσμα να εξαναγκάζουν τα μόρια νερού να κινηθούν περισσότερο προσανατολισμένα (μεγαλύτερη *FA*) [112].



**Εικόνα 2.1.6** Τυπική απεικόνιση ενδοκρανιακού αποστήματος σε εικόνες α) T2, β) T1 μετά σκιαγραφικής ουσίας και γ) διάχυσης (*DWI*). Οι αντίστοιχοι παραμετρικοί χάρτες υποδεικνύουν δ) μειωμένη τιμή του Φαινομενικού Συντελεστή Διάχυσης (*ADC*) και ε) αυξημένη Κλασματική Ανισοτροπία (*FA*) εσωτερικά της εξεργασίας.

Σημαντικό ρόλο στην διαφοροποίηση των αποστημάτων από άλλες εξεργασίας έχει παίξει και η απεικόνιση της Δυναμικής Αιμάτωσης (*DSCI*). Ειδικότερα, έχουν παρατηρηθεί υψηλότερες τιμές αιμάτωσης (*rCBV*) στην εσωτερική [86,108,115] και στην εξωτερική περιοχή των γλοιοβλαστωμάτων και των μεταστάσεων [108] έναντι των αποστημάτων, ευρήματα που συμβαδίζουν με την μικρότερη αγγειοβρίθεια και νεοαγγειογένεση που χαρακτηρίζει τα αποστήματα. Τέλος, έχει βρεθεί ότι η ποσοτικοποίηση της αιμάτωσης

επιτρέπει την διαφοροποίηση μεταξύ φλεγμονών του ΚΝΣ, καθώς περιπτώσεις τοξοπλάσμωσης και ιογενούς εγκεφαλίτιδας (έρπητα) εμφανίζουν σημαντικά μικρότερες τιμές αιμάτωσης (rCBV) συγκριτικά με τα βακτηριακά αποστήματα [66].

Εν κατακλείδι, η αυξημένη γλοιότητα και κυτταροβρίθεια των ενδοκρανιακών αποστημάτων αποτελούν τους δυο κύριους βιολογικούς παράγοντες που καθορίζουν το πρότυπο διάχυσης και αιμάτωσης των εν λόγω εξεργασιών. Συνεπώς, οι τεχνικές απεικόνισης *DWI*, *DTI* και *DSCI* καθώς και οι αντίστοιχες παράμετροι αυτών δύναται να ανιχνεύσουν αυτά τα χαρακτηριστικά πρότυπα και να παρέχουν σαφή διαχωρισμό μεταξύ των αποστημάτων από άλλους νεκρωτικούς και κυστικούς όγκους.

## 2.2 Εξεργασίες του Μαστού

---

Η μαγνητική τομογραφία μαστού αποτελεί την μέθοδο με την μεγαλύτερη ευαισθησία στην ανίχνευση όγκων στον μαστό [116,117]. Το βασικό πρωτόκολλο απεικόνισης περιλαμβάνει την έγχυση σκιαγραφικής παραμαγνητικής ουσίας και εν συνεχεία την δυναμική λήψη εικόνων βαρύτητας T1 (*Dynamic Contrast Enhanced Imaging, DCEI*) με σκοπό την αξιολόγηση της αγγείωσης των όγκων (2.2.1α) [118,119]. Δεδομένου ότι η αγγειογένεση αποτελεί ιστολογικό χαρακτηριστικό των κακοηθών εξεργασιών και εμφανίζεται ακόμα και στα πρωταρχικά στάδια της νόσου, υπάρχει η δυνατότητα ανίχνευσης εξεργασιών στον μαστό που έχουν διαστάσεις μεγαλύτερες από 2-3 mm [118,120]. Ωστόσο, αυξημένη αγγείωση συναντάται και σε περιπτώσεις καλοηθών εξεργασιών, με αποτέλεσμα η αξιολόγηση των προτύπων πρόσληψης της σκιαγραφικής ουσίας στην συμβατική απεικόνιση MRI να παρουσιάζει χαμηλή ειδικότητα και να περιπλέκει την διαφορική διάγνωση [121-123]. Συγκεκριμένα, προηγούμενες μελέτες αναφέρουν υψηλά επίπεδα ευαισθησίας (94-100%), ενώ αντίστοιχα τα επίπεδα ειδικότητας παραμένουν χαμηλά (53-80%), με αποτέλεσμα συχνά να πραγματοποιούνται άσκοπες βιοψίες καλοηθών εξεργασιών [124-128].

Για τον λόγο αυτό, τα τελευταία χρόνια το ερευνητικό ενδιαφέρον, πέραν των μορφολογικών κριτηρίων, έχει στραφεί στην ανίχνευση νέων διαγνωστικών δεικτών κακοήθειας στον μαστό μέσω της χρήσης εξελιγμένων τεχνικών μαγνητικού συντονισμού, όπως η απεικόνιση της Μοριακής Διάχυσης (*DWI*) και του Τανυστού Διάχυσης (*DTI*) καθώς και η Φασματοσκοπία Πρωτονίου ( $^1\text{H-MRS}$ ), με σκοπό την αύξηση της ειδικότητας στην ανίχνευση νεοπλασμάτων του μαστού [128-132].

Όπως έχει προαναφερθεί, η απεικόνιση της Μοριακής Διάχυσης (*DWI*) επιτρέπει την ποσοτικοποίηση της διάχυσης των μορίων του νερού μέσω του προσδιορισμού του Φαινομενικού Συντελεστή Διάχυσης (*ADC*). Η διάχυση αυτή σχετίζεται άμεσα με την μικροδομή του υποκείμενου ιστού, για τον λόγο αυτό πρόσφατες μελέτες τονίζουν την ιδιαίτερη δυναμική της απεικόνισης *DWI*, κυρίως γιατί είναι μία μη επεμβατική τεχνική που ενδεχομένως θα αποτελούσε υποβοηθητικό εργαλείο της συμβατικής απεικόνισης *MRI*, στην ανίχνευση και τον χαρακτηρισμό των εξεργασιών του μαστού [133-137]. Βάσει αυτών των

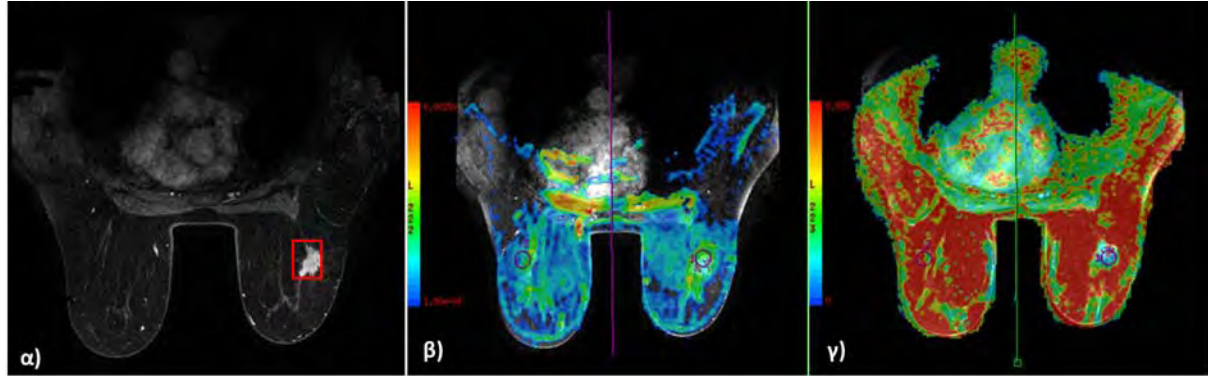


μελετών, οι κακοήθεις εξεργασίες στον μαστό παρουσιάζουν περιορισμό της διάχυσης συγκριτικά με τις καλοήθεις βλάβες και το φυσιολογικό μαστικό παρέγχυμα, εξαιτίας της αυξημένης κυτταρικής πυκνότητας τους (Εικόνα 2.2.1β). Επίσης, σε αυτές τις μελέτες ο προσδιορισμός του Φαινομενικού Συντελεστή Διάχυσης (ADC) έχει πραγματοποιηθεί υπό την γενικότερη υπόθεση ότι η διάχυση των μορίων του νερού εντός του μαστού είναι μία ιστροπική διαδικασία. Ωστόσο, το μαστικό παρέγχυμα αποτελεί μία καλά οργανωμένη δομή, όπου ο ινώδης και ο αδενικός ιστός προσανατολίζονται κατά μήκος των σωληνοειδών πόρων και των συνδέσμων Cooper, επηρεάζοντας την κατευθυντικότητα της διάχυσης με αποτέλεσμα να αυξάνεται η ανισοτροπία (Εικόνα 2.2.1γ) [138,139].

Η απεικόνιση του Τανυστού Διάχυσης (*DTI*) αποτελεί εξέλιξη της τεχνικής της Μοριακής Διάχυσης (*DWI*), καθώς επιτρέπει πιο ακριβή ποσοτικοποίηση της κίνησης των μορίων του νερού, δεδομένου ότι εφαρμόζεται σε περισσότερες από έξι διευθύνσεις. Η απεικόνιση *DTI* έχει αποδειχθεί ιδιαίτερα χρήσιμη σε άλλες εξεργασίες όπως του εγκεφάλου, ωστόσο έως σήμερα ο αριθμός των ερευνητικών ομάδων που έχει διερευνήσει την συμβολή της Κλασματικής Ανισοτροπίας στην διαφοροποίηση των εξεργασιών του μαστού είναι ιδιαίτερα περιορισμένος [138,139]. Οι Partridge και συν., παρατήρησαν σημαντικά μειωμένη Κλασματική Ανισοτροπία σε κακοήθεις εξεργασίες του μαστού σε σχέση με το φυσιολογικό μαστικό παρέγχυμα, αποδίδοντας τα ευρήματα αυτά σε μεταβολές της μικροδομής του υποκείμενου ιστού [138]. Επιπροσθέτως, στην ίδια μελέτη παρατηρήθηκαν σημαντικές διαφορές του Φαινομενικού Συντελεστή Διάχυσης (ADC) μεταξύ καλοηθών και κακοηθών εξεργασιών του μαστού, ωστόσο η Κλασματική Ανισοτροπία δεν διαφοροποίησε τις εν λόγω εξεργασίες [138]. Αντιθέτως, η μελέτη των Baltzer και συν., επισήμανε ότι οι παράμετροι ADC και FA μπορούν να χρησιμοποιηθούν ως διαγνωστικοί δείκτες μεταξύ καλοηθών και κακοηθών εξεργασιών στον μαστό, εντούτοις ο Φαινομενικός Συντελεστής Διάχυσης παρουσίασε αυξημένη διαγνωστική αξία συγκριτικά με την Κλασματική Ανισοτροπία, με τα επίπεδα ακρίβειας, ευαισθησίας και ειδικότητας να είναι 89,4%, 87% και 88,2% για τον Φαινομενικό Συντελεστή Διάχυσης, ενώ για την Κλασματική Ανισοτροπία ήταν 77%, 79,6% και 64,7 % αντίστοιχα [139].

Διαφορές επίσης έχουν παρατηρηθεί στις παραμέτρους διάχυσης (ADC και FA) του υγιούς μαστικού παρεγχύματος συναρτήσει της περιοχής μέτρησης [140]. Έχει αποδειχθεί ότι περιοχές που βρίσκονται πιο κεντρικά στον μαστό παρουσιάζουν υψηλότερες τιμές της παραμέτρου ADC, ευρήματα που ενδεχομένως οφείλονται στο μεγαλύτερο εύρος του ινοαδενικού ιστού στην περιοχή, περιορίζοντας έτσι τα φαινόμενα μερικού όγκου (*partial volume effect*) από την παρουσία λιπώδους ιστού κατά την ποσοτικοποίηση της διάχυσης. Αντιθέτως, η Κλασματική Ανισοτροπία έχει βρεθεί υψηλότερη στα εξωτερικά τεταρτημόρια του μαστού, υποδεικνύοντας μεταβολές της μικροδομής του ινοαδενικού ιστού στην περιοχή [140]. Ιστολογικές μελέτες έχουν αποδείξει ότι η εξωτερική περιοχή του μαστού χαρακτηρίζεται από υψηλότερη συγκέντρωση πόρων και λοβίων [141,142], γεγονός που ενδεχομένως επηρεάζει την κατευθυντικότητα της κίνησης των μορίων του νερού στην περιοχή και να αυξάνει την Κλασματική Ανισοτροπία. Λαμβάνοντας υπ' όψιν ότι το 90% των όγκων του μαστού προέρχεται από επιθηλιακά κύτταρα κατά μήκος των πόρων και ότι η

πλειοψηφία των όγκων εντοπίζεται στο άνω εξωτερικό τεταρτημόριο του μαστού, το οποίο παρουσιάζει μεγαλύτερη συγκέντρωση επιθηλιακών κυττάρων, γίνεται αντιληπτή η κλινική σημασία της ανίχνευσης των τοπικών και λειτουργικών διαφορών στον μαστό, με σκοπό την άμεση ανίχνευση και τον πιο αξιόπιστο χαρακτηρισμό των εξεργασιών [143].



**Εικόνα 2.2.1** α) Απεικόνιση κακοήθους εξεργασίας στον δεξιό μαστό μετά την έγχυση της σκιαγραφικής παραμαγνητικής ουσίας, β) Παραμετρικός χάρτης προσδιορισμού του Φαινομενικού Συντελεστή Διάχυσης (ADC) και γ) Παραμετρικός χάρτης προσδιορισμό της Κλασματικής Ανισοτροπίας (FA).

Τέλος, έχει αποδειχθεί ότι η τιμή της παραμέτρου ADC στον μαστό εξαρτάται σημαντικά από την επιλεγόμενη τιμή του παράγοντα  $b$  ( $b$ -value) της ακολουθίας DWI [144-146]. Όπως έχει αναφερθεί, για μικρότερες τιμές του παράγοντα  $b$  ( $b=600 \text{ s/mm}^2$ ) η παράμετρος ADC είναι υψηλότερη συγκριτικά με μεγαλύτερες τιμές του  $b$  ( $b=1000 \text{ s/mm}^2$ ), γεγονός που υποδεικνύει ότι ο διαφορετικός βαθμός ευαισθητοποίησης της ακολουθίας στην διάχυση, επιφέρει αντίστοιχες μεταβολές στην κίνηση των μορίων του νερού εντός του μαστικού ιστού [144-146]. Αντιθέτως, έχει παρατηρηθεί ότι η Κλασματική Ανισοτροπία δεν παρουσιάζει σημαντικές διαφορές μεταξύ των τιμών  $b=600$  και  $b=1000 \text{ s/mm}^2$  [140,147].

Προηγούμενες μελέτες έχουν αποδείξει ότι η βέλτιστη τιμή του παράγοντα  $b$ , η οποία παρέχει τον μέγιστο λόγο σήματος-προς-θόρυβο (*Signal to Noise Ratio, SNR*) σε μία ακολουθία *Spin-Echo (SE)* με συντελεστή βαρύτητας διάχυσης δίνεται από την σχέση  $b=1,1/\text{ADC}$  [148]. Δεδομένου ότι στην απεικόνιση του μαστού οι συνήθεις τιμές της παραμέτρου ADC είναι  $1,6-2,0 \times 10^{-3} \text{ mm}^2/\text{s}$  για το φυσιολογικό μαστικό παρέγχυμα, η τιμή του παράγοντα  $b$  προκύπτει περίπου ίση με  $600 \text{ s/mm}^2$ . Αντιθέτως, η χρήση υψηλότερων τιμών του παράγοντα  $b$  στην απεικόνιση του Τανυστού Διάχυσης (DTI) κάνει πιο ευαίσθητη την ακολουθία στην ανίχνευση μορίων νερού που κινούνται πιο αργά μέσα στους ιστούς, όπως στον ενδοκυττάριο χώρο, και ενδεχομένως να αντανakλά με πιο αξιόπιστο τρόπο τον περιορισμό της διάχυσης που σχετίζεται με την παρουσία όγκων στον μαστό [144,149]. Ως εκ τούτοις, κατά την αξιολόγηση των παραμέτρων διάχυσης για τον χαρακτηρισμό εξεργασιών στον μαστό, πρέπει να λαμβάνεται υπ' όψιν η εξάρτηση των παραμέτρων από την επιλεγόμενη τιμή του παράγοντα  $b$ .

Βάσει όλων των παραπάνω, είναι εμφανές ότι η απεικόνιση μαγνητικού συντονισμού έχει προσανατολιστεί στην λειτουργική και μοριακή απεικόνιση, με σκοπό να βελτιώσει την ειδικότητα στην ανίχνευση των όγκων του μαστού και να παρέχει πληροφορίες για τα

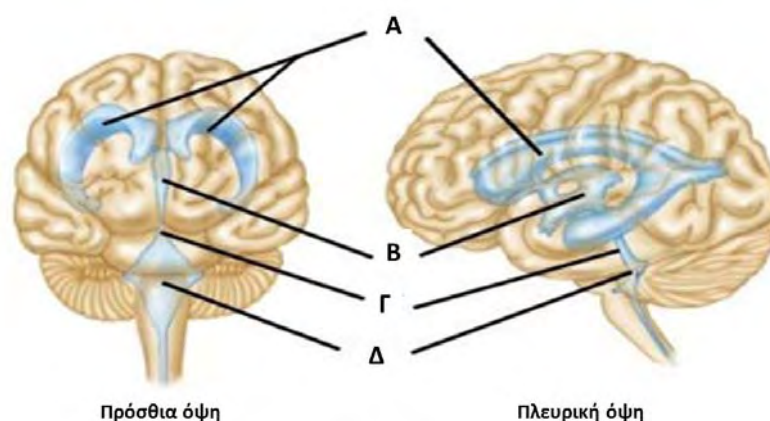
ιστολογικά χαρακτηριστικά των εξεργασιών. Την τελευταία δεκαετία, διαφαίνεται ότι ο συνδυασμός των χαρακτηριστικών διάχυσης με άλλα μεταβολικά και λειτουργικά χαρακτηριστικά παρέχει το βέλτιστο διαφοροδιαγνωστικό αποτέλεσμα για άλλες εξεργασίες, όπως στον εγκέφαλο [150].

Δεδομένου ότι ο αριθμός των προηγούμενων ερευνών αναφορικά με την συμβολή των τεχνικών διάχυσης και κυρίως της απεικόνισης του Τανυστού Διάχυσης (DTI) παραμένει περιορισμένος, κρίνεται αναγκαία η περαιτέρω διερεύνηση της συνεισφοράς των παραμέτρων διάχυσης καθώς και ο συνδυασμός αυτών με άλλες εξελιγμένες τεχνικές απεικόνισης, για την υποβοήθηση της διαφορικής διάγνωσης στην διαφοροποίηση των καλοηθών από τις κακοήθεις εξεργασίες του μαστού.

### 2.3 Ιδιοπαθής Υδροκέφαλος Φυσιολογικής Πίεσης

#### Εισαγωγή

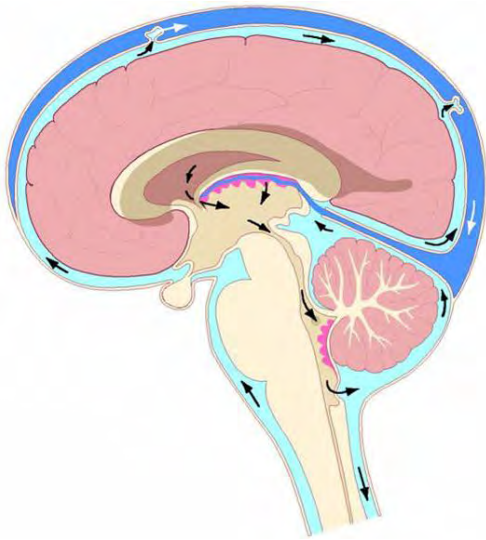
Η παθολογική συλλογή εγκεφαλονωτιαίου υγρού (ΕΝΥ) εντός του κοιλιακού συστήματος του εγκεφάλου ορίζεται ως «Υδροκέφαλος». Ο εγκέφαλος περιβάλλεται από δύο μεμβράνες: (α) την σκληρά μήνιγγα (αρκετού πάχους και αδιαφανής) και την αραχνοειδή μήνιγγα (λεπτή και διαφανής). Κάτω από την αραχνοειδή μήνιγγα, εντός του υπαραχνοειδούς χώρου, κυκλοφορεί το ΕΝΥ. Το κοιλιακό σύστημα του εγκεφάλου αποτελείται από τις δύο πλάγιες κοιλίες που βρίσκονται στο βάθος των ημισφαιρίων, την τρίτη κοιλία που βρίσκεται στο μέσον και κάτω από τα δύο ημισφαίρια (μεταξύ των δύο οπτικών θαλάμων) και την τέταρτη κοιλία που αποτελεί τη συνέχεια της προηγούμενης και βρίσκεται στο κατώτερο εγκεφαλικό στέλεχος (γέφυρα και προμήκης μυελός) και μπροστά από την παρεγκεφαλίδα (Εικόνα 2.3.1).



**Εικόνα 2.3.1** Κοιλιακό σύστημα εγκεφάλου. Α) Πλευρικές κοιλίες, Β) Τρίτη κοιλία, Γ) Υδραγωγός του Sylvius, Δ) Τέταρτη κοιλία.

Οι πλάγιες κοιλίες επικοινωνούν μέσω του τρήματος του Monro με την τρίτη κοιλία, ενώ η τελευταία μέσω ενός λεπτού πόρου, (υδραγωγός Sylvius) ο οποίος διαπερνά κεντρικά το

ανώτερο εγκεφαλικό στέλεχος (μεσεγκέφαλος), καταλήγει στην τετάρτη κοιλία από όπου το ΕΝΥ προωθείται (με τη βοήθεια του παλμικού κύματος των αρτηριών του εγκεφάλου) προς τον υπαραχνοειδή χώρο στη βάση του εγκεφάλου. Εντός του υπαραχνοειδούς χώρου το ΕΝΥ ακολουθεί δύο ανεξάρτητες πορείες: (α) είτε ανέρχεται (κινούμενο εντός του υπαραχνοειδούς χώρου περιβρέχοντας όλη την εξωτερική επιφάνεια του εγκεφάλου), προς το φλεβικό σύστημα της κορυφής του εγκεφάλου (άνω οβελιαίος κόλπος) δια μέσου του οποίου (με τη βοήθεια μικρών ηθμών) αποχετεύεται στη φλεβική κυκλοφορία, (β) είτε ρέει προς τη σπονδυλική στήλη που εμπεριέχει τον νωτιαίο μυελό (Εικόνα 2.3.2).



**Εικόνα 2.3.2** Φυσιολογική ροή Εγκεφαλονωτιαίου Υγρού στον εγκέφαλο.

Υπό φυσιολογικές συνθήκες, το ΕΝΥ παράγεται μέσα στο κοιλιακό σύστημα με κύρια λειτουργία, την προστασία του εγκεφάλου και του νωτιαίου μυελού («απορρόφηση κραδασμών») από την επαφή τους στο εσωτερικό σκληρό τοίχωμα του κρανίου και της σπονδυλικής στήλης. Ο φυσιολογικός εγκέφαλος, παράγει καθημερινά 500 ml ΕΝΥ (20 ml/ώρα), ενώ η πίεση του υγρού

κυμαίνεται από 0-15 mmHg, ανάλογα με τη στάση του σώματος και τη δραστηριότητα του ατόμου.

Οποιοδήποτε έμφραξη κατά μήκος του κοιλιακού συστήματος ή του υπαραχνοειδούς χώρου προκαλεί παθολογική συλλογή του ΕΝΥ με αποτέλεσμα την αύξηση της πίεσης στην ενδοκράνια κοιλότητα (ενδοκράνια υπέρταση) και την συμπίεση του εγκεφάλου. Δεδομένης της ελαστικότητας του εγκεφαλικού παρεγχύματος, η συμπίεση αυτή, προκαλεί διαταραχή της νευρωνικής λειτουργίας και μείωση της αιμάτωσής του. Σε καταστάσεις οξείας έμφραξης («οξύς υδροκέφαλος»), συλλογή πέραν των 50 ml εκδηλώνεται με βαριά νευρολογική εικόνα. Αντιθέτως, εάν η παθολογική συλλογή του ΕΝΥ είναι βαθμιαία, η επιπλέον ποσότητα του ΕΝΥ είναι δυνατόν να ανέλθει στα 100-150 ml πριν την εμφάνιση συμπτωμάτων («χρόνιος υδροκέφαλος»). Τα κλινικά συμπτώματα της οξείας έμφραξης σχετίζονται με ισχυρό πονοκέφαλο, ναυτία, μείωση της όρασης εξαιτίας οίδηματος των οπτικών νεύρων, δυσχέρεια στάσης και βάρδισης, σύγχυση, υπνηλία ή και κωματώδης κατάσταση. Αντιθέτως, σε χρόνια συλλογή το πλεόνασμα του υγρού απορροφάται από τον ίδιο τον εγκέφαλο («χρόνιο οίδημα λευκής ουσίας») με αποτέλεσμα να παρουσιάζονται συμπτώματα με βαθμιαία επιδείνωση όπως οι νοητικές διαταραχές, η δυσχέρεια στη βάρδιση και η ακράτεια ούρων.

Συνήθως οι περιπτώσεις υδροκέφαλου σχετίζονται άμεσα με την αύξηση της ενδοκράνιας πίεσης του εγκεφάλου. Το σύνδρομο του Ιδιοπαθούς Υδροκέφαλου Φυσιολογικής Πίεσης (ΙΥΦΠ), χαρακτηρίζεται από διαταραχές βάρδισης-μνήμης, ακράτεια ούρων σε συνδυασμό με

τη διάταση του κοιλιακού συστήματος, ωστόσο η ενδοκράνια πίεση παραμένει εντός φυσιολογικών ορίων [151]. Οφείλεται σε εκφύλιση των φυσιολογικών δίοδων αποχέτευσης του ΕΝΥ λόγω γήρανσης, κατά την οποία οι φυσιολογικές δίοδοι προς τη φλεβική κυκλοφορία φράζουν με αποτέλεσμα τη συλλογή ΕΝΥ μέσα στις κοιλίες και τη «χρόνια» συμπίεση του εγκέφαλου [152]. Προηγούμενες μελέτες αναφέρουν ότι το ποσοστό εμφάνισης ΙΥΦΠ σε πληθυσμό άνω των 65 ετών είναι 0.4%, ενώ τα αντίστοιχα ποσοστά για τα ανοϊκά σύνδρομα (Alzheimer, Lewi, αγγειακή μορφή, κ.α.) και Parkinson είναι 1-2% και 0.7% αντίστοιχα [153,154].

Συχνά στην διαφορική διάγνωση ΙΥΦΠ μπορεί να περιλαμβάνονται άλλα αγγειακά (νόσος της λευκή ουσίας) ή νευρο-εκφυλιστικά νοσήματα (άνοιες ή εξωπυραμιδικά σύνδρομα) [152,155-157] γεγονός που καθιστά απαραίτητο τον ενδελεχή διαγνωστικό έλεγχο, καθώς έχει αναφερθεί ότι σε περιπτώσεις ΙΥΦΠ, η κοιλιοπεριτοναϊκή παροχέτευση βελτιώνει σημαντικά την νευρολογική εικόνα του ασθενούς [158, 159,160].

Για τον λόγο αυτό, ο διαγνωστικός έλεγχος του ΙΥΦΠ περιλαμβάνει συνδυασμό απεικονιστικών και λειτουργικών εξετάσεων που αφορούν στη ροή και πίεση του ΕΝΥ, καθώς είναι εξαιρετικής σημασίας η διαφοροποίηση της πάθησης αυτής από άλλες εκφυλιστικές παθήσεις του εγκεφάλου, οι κυριότερες των οποίων είναι οι νόσοι των Alzheimer και Parkinson.

### **Απεικονιστικός Έλεγχος**

Η Μαγνητική Τομογραφία έχει πολλάκις αναφερθεί ως η απεικονιστική μέθοδος επιλογής περιπτώσεων ΙΥΦΠ, καθώς παρέχει υψηλή διακριτική ικανότητα, καλύτερο προσδιορισμό των ορίων της παθολογίας και αυξημένη ευαισθησία στις ρευστομηχανικές ιδιότητες του ΕΝΥ [159-161]. Τα απεικονιστικά ευρήματα σχετίζονται με διάταση των κοιλιών και ύπαρξη περικολιακού οιδήματος της Λευκής Ουσίας. Προγενέστερες μελέτες αναφέρουν ότι οι εικόνες βαρύτητας Πυκνότητας Πρωτονίου (*Proton Density, PD*) συμβάλλουν στην ανίχνευση του ΙΥΦΠ καθώς παρατηρείται απώλεια έντασης του σήματος εντός του υδραγωγού του *Sylvius*, λόγω της αμφίδρομης παλμικής κίνησης του ΕΝΥ κατά την διάρκεια του καρδιακού κύκλου. Η απώλεια αυτή που ορίζεται ως «κενό ροής» (*flow-void*), θεωρείται χαρακτηριστική ένδειξη υπερδυναμικής κοιλιακής ροής του ΕΝΥ και πιθανός δείκτης περιπτώσεων που θα ωφελούνταν της κοιλιοπεριτοναϊκής παροχέτευσης [161-163]. Ωστόσο, η απεικόνιση του «κενού ροής» εξαρτάται άμεσα από τις επιλεγόμενες παραμέτρους της ακολουθίας καθώς και από τα τεχνικά χαρακτηριστικά των συστημάτων Μαγνητικής Τομογραφίας (π.χ ένταση βαθμιδωτών πεδίων), με αποτέλεσμα να περιορίζεται η ακριβής αξιολόγηση της ροής του ΕΝΥ.

Τα τελευταία χρόνια, η χρήση της τεχνικής απεικόνισης μαγνητικού συντονισμού *Φάσης-Αντίθεσης (Phase Contrast-Cine MRI)* έχει συμβάλλει στην αξιολόγηση της δυναμικής του κυκλοφορικού συστήματος του εγκεφαλονωτιαίου υγρού. Μελέτες αναφέρουν ότι λόγω της μεγάλης ευαισθησίας που παρουσιάζει η τεχνική στην ανίχνευση ροών, επιτρέπει την διαφοροποίηση του ΙΥΦΠ από άλλα αγγειακά ή νευροεκφυλιστικά νοσήματα [160,164-166],

την πρόβλεψη της απόκρισης ύστερα από κοιλιοπεριτοναϊκή παροχέτευση καθώς και την αποφυγή μετεγχειρητικών επιπλοκών σε ασθενείς που δεν θα ωφελούνταν της χειρουργικής επέμβασης [158,159,163,167-170]. Σύμφωνα με την μελέτη των Kumar Sharma και συν., η απεικόνιση Φάσης-Αντίθεσης η οποία πραγματοποιείται πριν και μετά την οσφυϊκή παροχέτευση του ENY, μπορεί να αποτελέσει μία ευαίσθητη μέθοδο επιλογής ασθενών που πάσχουν από ΙΥΦΠ και αναμένεται να ωφεληθούν από την χειρουργική επέμβαση παροχέτευσης [158]. Βάσει των αποτελεσμάτων της συγκεκριμένης μελέτης η μείωση της μέγιστης ταχύτητας ροής του ENY πριν και μετά την οσφυϊκή παροχέτευση, μπορεί να αποτελέσει δείκτη θετικής απόκρισης στην κοιλιοπεριτοναϊκή παροχέτευση. Ωστόσο, τα αποτελέσματα πρόσφατων μελετών αναφέρουν ότι η απεικόνιση Φάσης-Αντίθεσης μπορεί να συμβάλει στην διάγνωση του ΙΥΦΠ αλλά όχι στην πρόβλεψη της απόκρισης μετά από επέμβαση παροχέτευσης [171,172]. Τέλος, καθοριστικό παράγοντα στην ορθή διάγνωση του ΙΥΦΠ αποτελεί ο προσδιορισμός του φυσιολογικού εύρους τιμών των υδροδυναμικών παραμέτρων του ENY εντός του υδραγωγού του *Sylvius*, ως τιμών αναφοράς για την ανίχνευση παθολογικών καταστάσεων. Ωστόσο, τα αποτελέσματα από προγενέστερες μελέτες σε υγιείς εθελοντές παρουσιάζουν μεγάλο εύρος [173-176], περιορίζοντας την κλινική εφαρμογή της ανάλυσης αυτών των παραμέτρων σε παθολογικές περιπτώσεις.

Συνεπώς, κρίνεται αναγκαίος ο προσδιορισμός των φυσιολογικών τιμών των υδροδυναμικών παραμέτρων του ENY στον υδραγωγό του *Sylvius*, για την ακριβέστερη διαφοροποίηση του ΙΥΦΠ από άλλα νευροεκφυλιστικά και αγγειακά σύνδρομα, καθώς η περίπτωση ΙΥΦΠ αποτελεί ενδεχομένως το μόνο θεραπεύσιμο τύπο άνοιας [160,177,178].

### 3. Τεχνικές Αναγνώρισης Προτύπου - Αλγόριθμοι Μηχανικής Εκμάθησης

#### 3.1 Εισαγωγή

Τα τελευταία χρόνια τα συστήματα Μαγνητικής Τομογραφίας εκτός από απεικονιστικά συστήματα, τα οποία παρέχουν υψηλή διακριτική ικανότητα και μεγάλο εύρος ακολουθιών, έχουν εξελιχθεί και σε μετρητικά συστήματα υψηλών προδιαγραφών. Οι εξελιγμένες τεχνικές απεικόνισης (*DWI, DTI, DSCI*) παρέχουν έναν μεγάλο όγκο σημαντικών δομικών και λειτουργικών πληροφοριών σε κυτταρικό επίπεδο, οι οποίες σε συνδυασμό με την ανατομική πληροφορία αναδεικνύουν την υποκείμενη παθοφυσιολογία. Ωστόσο, η ανάλυση και η αξιολόγηση αυτού του όγκου των δεδομένων προϋποθέτει επιστημονική εξειδίκευση και δεν είναι πάντα εφικτή εντός του κλινικού χρόνου, καθώς αποτελεί μία χρονοβόρα διαδικασία λόγω της αριθμητικής φύσης των δεδομένων.

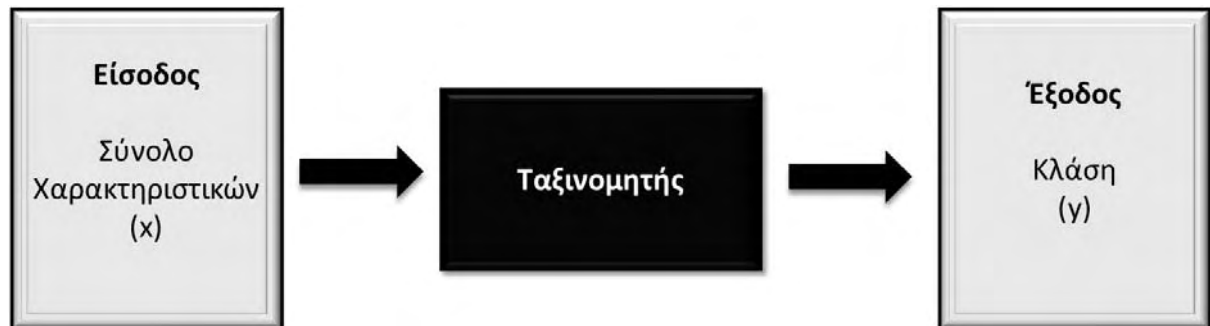Η χρήση συμβατικών μεθόδων ανάλυσης, όπως για παράδειγμα η ανίχνευση στατιστικών διαφορών μεταξύ των παραμέτρων διάχυσης και αιμάτωσης για την διαφοροποίηση των όγκων του εγκεφάλου, είναι αποτελεσματική σε κάποιες περιπτώσεις, ωστόσο σε ιδιαίτερος απαιτητικά διαφοροδιαγνωστικά προβλήματα, οι μέθοδοι αυτοί παρουσιάζουν περιορισμούς. Επιπροσθέτως, οι συσχετισμοί μεταξύ σημαντικών βιολογικών και ιστολογικών παραγόντων σε μικροσκοπικό επίπεδο, όπως είναι η κυτταροβρίθεια και η αγγειοβρίθεια των όγκων, οι οποίοι ενδέχεται να είναι μη γραμμικοί, περιπλέκουν ακόμα περισσότερο την διαφορική διάγνωση.

Για τον λόγο αυτό το ερευνητικό ενδιαφέρον τα τελευταία χρόνια έχει επικεντρωθεί στην χρήση εξελιγμένων τεχνικών ανάλυσης δεδομένων, όπως είναι οι τεχνικές αναγνώρισης προτύπου και συγκεκριμένα οι αλγόριθμοι μηχανικής εκμάθησης και ταξινόμησης. Οι τεχνικές αυτές επιτρέπουν την διαχείριση και τον συνδυασμό πληθώρας αριθμητικών δεδομένων που σχετίζονται με πολύπλοκες γραμμικές ή μη γραμμικές σχέσεις. Το κυριότερο όμως πλεονέκτημα τους είναι η αυτόματη και ταχεία ανάλυση και συναξιολόγηση της ιατρικής πληροφορίας, γεγονός που επιτρέπει την εισαγωγή τέτοιων τεχνικών στην κλινική ρουτίνα με σκοπό την υποβοήθηση της διαφορικής διάγνωσης.

#### 3.2 Ταξινόμηση

Ο όρος ταξινόμηση (*Classification*) εκφράζει την διεργασία αντιστοίχισης αντικειμένων σε μία ή περισσότερες προκαθορισμένες κατηγορίες, επιτρέποντας με αυτόν τον τρόπο την ανάλυση και επίλυση ενός συνόλου διαφορετικών πολύπλοκων προβλημάτων [179]. Τα δεδομένα εισόδου για μια διεργασία ταξινόμησης είναι ένα σύνολο εγγραφών. Κάθε εγγραφή ονομάζεται παράδειγμα ή δείγμα, χαρακτηρίζεται σαν ένα ζεύγος  $(x, y)$ , όπου  $x$  είναι το σύνολο των χαρακτηριστικών γνωρισμάτων και  $y$  είναι ένα καθορισμένο ιδιαίτερο χαρακτηριστικό γνώρισμα, που ορίζεται ως ετικέτα κατηγορίας ή κλάση (*class label*) [180].

Ταξινόμηση είναι η διεργασία εκμάθησης μιας συγκεκριμένης συνάρτησης  $f$ , η οποία χαρτογραφεί κάθε σύνολο  $x$  χαρακτηριστικών γνωρισμάτων σε μία προκαθορισμένη ετικέτα κατηγορίας (Εικόνα 3.1.1). Η συγκεκριμένη συνάρτηση είναι επίσης γνωστή ως μοντέλο - πρότυπο ταξινόμησης (*classification model*).



**Εικόνα 3.1.1** Η ταξινόμηση ως διαδικασία χαρτογράφησης ενός συνόλου χαρακτηριστικών  $x$  ως προς μία ετικέτα κατηγορίας (κλάση)  $y$ .

Ένα μοντέλο ταξινόμησης μπορεί να χρησιμοποιηθεί είτε ως ένα επεξηγηματικό εργαλείο για τον διαχωρισμό αντικειμένων σε διαφορετικές κλάσεις (περιγραφική μοντελοποίηση), είτε ως ένα μοντέλο που θα προβλέπει την κλάση άγνωστων εγγραφών (προβλεπτική μοντελοποίηση). Οι τεχνικές ταξινόμησης είναι περισσότερο κατάλληλες στο να περιγράφουν ή να προβλέπουν σε σύνολα δεδομένων (*data sets*) με δυαδικές ή ονομαστικές κατηγορίες, ενώ είναι λιγότερο αποδοτικές σε περιπτώσεις που υπάρχουν κανονικές-συνηθισμένες κατηγορίες, καθώς δεν λαμβάνουν υπ' όψιν τους την αναμενόμενη σειρά μεταξύ των κατηγοριών.

### **3.3 Γενική Διαδικασία Επίλυσης Προβλήματος Ταξινόμησης**

Η τεχνική ταξινόμησης (ή ταξινομητής - *Classifier*) είναι μια συστηματική διαδικασία που γίνεται για να δημιουργηθούν μοντέλα ταξινόμησης (*classification models*) παίρνοντας ως είσοδο ένα σύνολο δεδομένων (*data set*). Κάθε τεχνική αναπτύσσει ένα αλγόριθμο εκμάθησης για να προσδιορίσει το μοντέλο που ταιριάζει καλύτερα στη σχέση μεταξύ του συνόλου των χαρακτηριστικών γνωρισμάτων και της ετικέτας κατηγορίας των εισαγόμενων δεδομένων. Το μοντέλο που δημιουργείται από έναν αλγόριθμο εκμάθησης θα πρέπει να προσαρμόζεται βάσει των εισαγομένων δεδομένων και να προβλέπει σωστά την ετικέτα κατηγορίας εγγραφών που δεν έχει ξαναδεί. Επομένως, μία βασική λειτουργία του αλγορίθμου εκμάθησης είναι να κατασκευάζει μοντέλα με υψηλή ικανότητα γενίκευσης, δηλαδή μοντέλα τα οποία προβλέπουν σωστά και με απόλυτη ακρίβεια τις κλάσεις αγνώστων εγγραφών.

Για την επίλυση ενός προβλήματος ταξινόμησης απαιτείται η δημιουργία ενός συνόλου χαρακτηριστικών εκπαίδευσης (*training set*) και ενός συνόλου χαρακτηριστικών δοκιμής (*test set*). Το *training set* περιέχει εγγραφές των οποίων οι κλάσεις είναι γνωστές και χρησιμοποιείται για δημιουργήσει το μοντέλο ταξινόμησης, το οποίο εν συνεχεία



εφαρμόζεται σε ένα σύνολο δοκιμής (*test set*), που περιέχει εγγραφές των οποίων οι κλάσεις είναι άγνωστες. Η δημιουργία των δύο συνόλων χαρακτηριστικών μπορεί να πραγματοποιηθεί είτε μέσω τυχαίας διαδικασίας χωρισμού των δεδομένων σε διακριτά σύνολα εκπαίδευσης και δοκιμής, είτε μέσω της διαδικασίας *N-fold cross validation* (10-fold, 5-fold, 20 fold κ.λ.π.). Κατά την διαδικασία αυτή, το σύνολο των δεδομένων χωρίζεται με τυχαίο τρόπο σε  $N$  ισάριθμα υποσύνολα από τα οποία τα  $N-1$  χρησιμοποιούνται για εκπαίδευση, ενώ αυτό που απομένει χρησιμοποιείται ως σύνολο δοκιμής [181]. Η διαδικασία επαναλαμβάνεται  $N$  φορές και ως δείκτες επίδοσης λαμβάνονται οι αντίστοιχοι μέσοι όροι.

Η αξιολόγηση της απόδοσης ενός ταξινομητή βασίζεται στον αριθμό των εγγραφών του συνόλου δοκιμής (*test set*) που προβλέφθηκαν σωστά ή λάθος από τον ταξινομητή. Για την σύγκριση των αποδόσεων διαφορετικών μοντέλων χρησιμοποιούνται διάφοροι δείκτες επίδοσης όπως η ακρίβεια (*accuracy*), η ευαισθησία (*sensitivity*), η ειδικότητα (*specificity*) και η αποτίμηση σφάλματος (*error rate*). Ως εκ τούτου, ο ταξινομητής με την μεγαλύτερη ακρίβεια και αντίστοιχα την μικρότερη αποτίμηση σφάλματος είναι ο πιο αποτελεσματικός (κάνει τις πιο σωστές προβλέψεις).

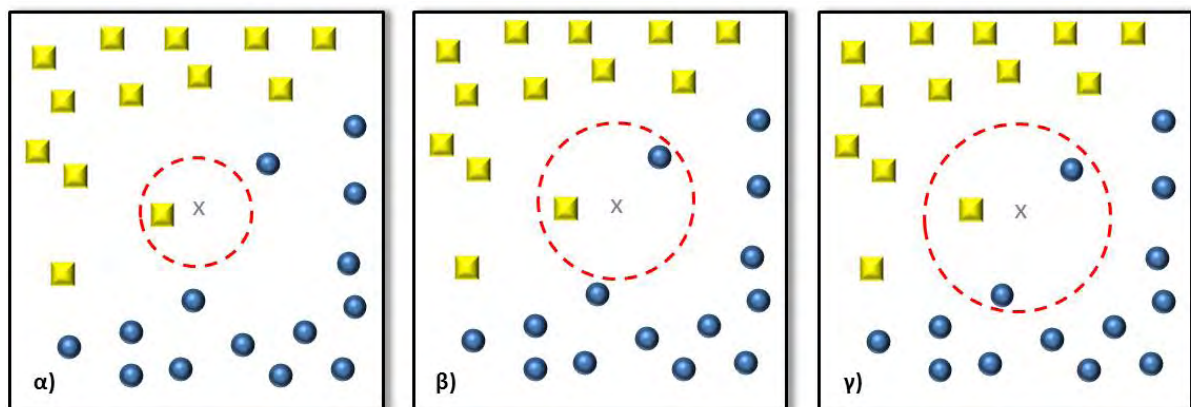
Παραδείγματα ταξινομητών είναι τα δένδρα απόφασης (*Decision Trees*), οι βασισμένοι σε κανόνες ταξινομητές (*Rule-Based Classifiers*), τα νευρωνικά δίκτυα (*Neural Networks*), οι μηχανές διανυσμάτων υποστήριξης (*Support Vectors Machines, SVM*) και οι Μπεϋσιανοί ταξινομητές (*Bayes*). Ωστόσο, οι πιο ευρέως χρησιμοποιούμενοι ταξινομητές για την διαχείριση, ανάλυση και αξιολόγηση ιατρικών δεδομένων είναι: οι ταξινομητές  $k$  Πλησιέστερων Γειτόνων (*k-Nearest Neighbor, k-NN*), οι ταξινομητές *Naïve-Bayes* και οι μηχανές διανυσμάτων υποστήριξης (*SVM*). Η λειτουργία των τριών αυτών ταξινομητών περιγράφεται συνοπτικά ακολούθως.

### **3.3.1 Ταξινομητές $k$ -Πλησιέστερων Γειτόνων (*k-Nearest Neighbor, k-NN*)**

Ο αλγόριθμος *k-NN* αποτελεί έναν από τους πιο χρήσιμους αλγόριθμους ταξινόμησης και χρησιμοποιείται ευρέως σε διαφορετικές εφαρμογές. Η λειτουργία του συγκεκριμένου αλγορίθμου βασίζεται στην σύγκριση ενός νέου δεδομένου με τα δεδομένα εκπαίδευσης και στην εύρεση των παραδειγμάτων εκπαίδευσης που είναι παρόμοια με αυτό [182]. Κάθε παράδειγμα με  $n$  χαρακτηριστικά αντιπροσωπεύει ένα σημείο σε έναν  $n$ -διάστατο χώρο. Συνεπώς, όλα τα δεδομένα εκπαίδευσης αποθηκεύονται σε έναν  $n$ -διάστατο χώρο. Όταν δίνεται ένα νέο παράδειγμα, ο αλγόριθμος *k-NN* ψάχνει στον χώρο αυτό για τα  $k$  δείγματα εκπαίδευσης που βρίσκονται κοντινότερα στο νέο παράδειγμα (ως γείτονες του νέου παραδείγματος) και προβλέπει ακολούθως την κλάση του νέου παραδείγματος με την χρήση της κλάσης αυτών των γειτόνων [182]. Στην Εικόνα 3.1.2 φαίνεται σχηματικά ο τρόπος ανάλυσης και ταξινόμησης του αλγορίθμου *k-NN*, για τις περιπτώσεις 1, 2 και 3 κοντινότερων γειτόνων (*nearest neighbors*). Το νέο παράδειγμα βρίσκεται στο κέντρο κάθε κύκλου. Η ταξινόμηση του νέου παραδείγματος βασίζεται στις κλάσεις των γειτονικών του σημείων. Σε περίπτωση που οι γείτονες έχουν διαφορετικές κλάσεις, τότε το νέο παράδειγμα ταξινομείται σύμφωνα με την πλειοψηφία των κοντινότερων γειτόνων. Συνεπώς, όπως

φαίνεται και στην Εικόνα 3.1.2 θέτοντας *1-nearest neighbor* του νέου παραδείγματος, η κλάση στην οποία ταξινομείται το νέο παράδειγμα είναι τετράγωνη. Εάν ο αριθμός των γειτόνων είναι 3 τότε η γειτονιά του νέου παραδείγματος περιέχει δύο σφαιρικές και μία τετράγωνη κλάση, συνεπώς το νέο παράδειγμα ταξινομείται στην σφαιρική κλάση. Σε περίπτωση ισοπαλίας μεταξύ δύο κλάσεων, επιλέγεται τυχαία μία από τις δύο και το νέο παράδειγμα ταξινομείται στην επιλεγόμενη κλάση.

Βάσει των παραπάνω, αποδεικνύεται πόσο σημαντική είναι η επιλογή του κατάλληλου αριθμού για το  $k$ . Εάν το  $k$  είναι πολύ μικρό, τότε ο ταξινομητής *nearest neighbor* είναι ευάλωτος στο θόρυβο, διότι ο χώρος που λαμβάνεται υπ' όψιν είναι ιδιαίτερα μικρός και οποιαδήποτε αλλαγή μπορεί να αλλοιώσει τα δεδομένα των λαμβανόμενων γειτόνων, με αποτέλεσμα το νέο παράδειγμα να ταξινομηθεί λανθασμένα. Αντιθέτως, αν το  $k$  είναι πολύ μεγάλο, ο ταξινομητής *nearest neighbor* μπορεί να κάνει λάθος ανάθεση κλάσης του νέου παραδείγματος, εξαιτίας του μεγέθους της λίστας των γειτόνων, η οποία θα είναι πολύ μεγάλη και θα περιλαμβάνει και τις κλάσεις πολύ μακρινών γειτόνων, που μπορεί να μην έχουν τόσο όμοια χαρακτηριστικά γνωρίσματα αλλά βρίσκονται μέσα την περιοχή δειγμάτων [182].



**Εικόνα 3.1.2** Παράδειγμα επίλυσης προβλήματος με την χρήση του ταξινομητή  $k$ NN για α)  $k=1$ , β)  $k=2$  και γ)  $k=3$  πλησιέστερους γείτονες.

### 3.3.2 Ταξινομητές *Naive-Bayes*

Σε πολλές περιπτώσεις η κλάση μίας εγγραφής του *test set* δεν μπορεί να προβλεφθεί με απόλυτη βεβαιότητα, ακόμα και αν τα χαρακτηριστικά γνωρίσματα της εγγραφής είναι ίδια με μερικά χαρακτηριστικά μιας εγγραφής του *training set*. Υπό αυτές τις συνθήκες η σχέση μεταξύ του συνόλου των χαρακτηριστικών γνωρισμάτων και της μεταβλητής της κατηγορίας είναι μη-ντετερμινιστική. Επιπλέον, η ταξινόμηση περιπλέκεται ακόμα περισσότερο αν τα δεδομένα περιέχουν θόρυβο ή σχετίζονται με κάποιον συντελεστή βαρύτητας που δεν έχει ληφθεί υπ' όψιν κατά την ανάλυση.

Ο τρόπος λειτουργίας των ταξινομητών *Bayes*, βασίζεται στον υπολογισμό της πιθανολογικής σχέσης μεταξύ του συνόλου των χαρακτηριστικών γνωρισμάτων και της μεταβλητής της κλάσης – κατηγορίας [183]. Συγκεκριμένα οι ταξινομητές *Bayes* υπολογίζουν

την πιθανότητα (*class-conditional probability*) να συμβεί το γεγονός  $A$  δοθέντος του γεγονότος  $B$  μέσω της σχέσης:

$$P(A/B) = \frac{P(B/A)P(A)}{P(B)} \quad (1.25)$$

όπου  $P(A)$  είναι η πιθανότητα να συμβεί το γεγονός  $A$ ,  $P(B)$  είναι η πιθανότητα να συμβεί το γεγονός  $B$  και  $P(B/A)$  είναι η πιθανότητα να συμβεί το γεγονός  $B$  δοθέντος του  $A$ .

Βάσει αυτής της αρχής, ο ταξινομητής *Naïve-Bayes* υπολογίζει την *class-conditional* πιθανότητα θεωρώντας ότι τα χαρακτηριστικά γνωρίσματα είναι υπό όρους ανεξάρτητα μεταξύ τους (*conditional independence*), δεδομένης της κλάσης  $y$  [183]. Η υπό όρους υποθετική ανεξαρτησία μπορεί να δηλωθεί τυπικά ως εξής:

$$P(X/Y = y) = \prod_{i=1}^d P(X_i/Y = y) \quad (1.26)$$

όπου κάθε σύνολο χαρακτηριστικών γνωρισμάτων  $X = \{X_1, X_2, \dots, X_d\}$ , έχει  $d$  χαρακτηριστικά γνωρίσματα για κάθε εγγραφή. Με την υπό όρους υποθετική ανεξαρτησία, υπολογίζεται μόνο η πιθανότητα του κάθε  $X_i$ , δοσμένου του  $Y$ , αντί του υπολογισμού της *class-conditional* πιθανότητας για κάθε συνδυασμό του  $X$ . Με τον τρόπο αυτό, δεν απαιτείται ένα πολύ μεγάλο *training set* για να επιτευχθεί μία καλή εκτίμηση της πιθανότητας.

Για την ταξινόμηση μίας νέας εγγραφής ο ταξινομητής *Naïve-Bayes* υπολογίζει την μεταγενέστερη πιθανότητα για κάθε κατηγορία  $Y$ , που δίνεται από την σχέση:

$$P(Y/X) = \frac{P(Y) \prod_{i=1}^d P(X_i/Y)}{P(X)} \quad (1.27)$$

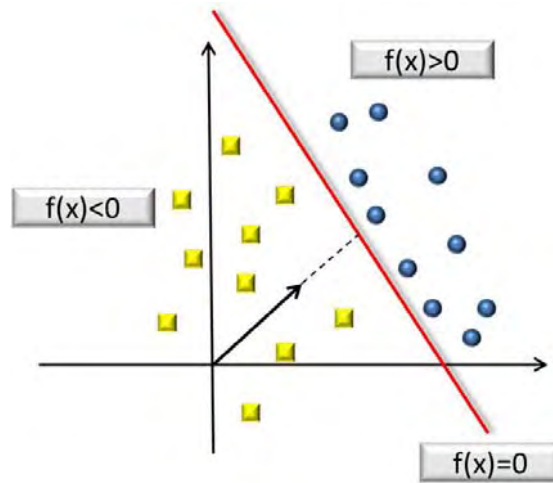
Τέλος, λαμβάνοντας υπ' όψιν ότι το  $P(X)$  είναι προσαρμοσμένο για κάθε  $Y$ , ο βέλτιστος υπολογισμός της πιθανότητας  $P(Y/X)$ , είναι να επιλεγθεί η κλάση εκείνη που μεγιστοποιεί τον αριθμητή της Εξίσωσης 1.27.

### 3.3.3 Μηχανές Διανυσμάτων Υποστήριξης (*Support Vector Machines, SVM*)

Οι Μηχανές Διανυσμάτων Υποστήριξης (*SVM*) αποτελούν μία μέθοδο μηχανικής εκμάθησης για την επίλυση δυαδικών προβλημάτων ταξινόμησης [184]. Σε περιπτώσεις όπου τα δεδομένα είναι εύκολα διαχωρίσιμα, ο αλγόριθμος *SVM* λειτουργεί ως μία γραμμική συνάρτηση απόφασης (Εικόνα 3.1.3) και ορίζεται ως γραμμικός *SVM* ταξινομητής (*linear SVM*). Γενικά οι γραμμικές συναρτήσεις απόφασης είναι της μορφής:

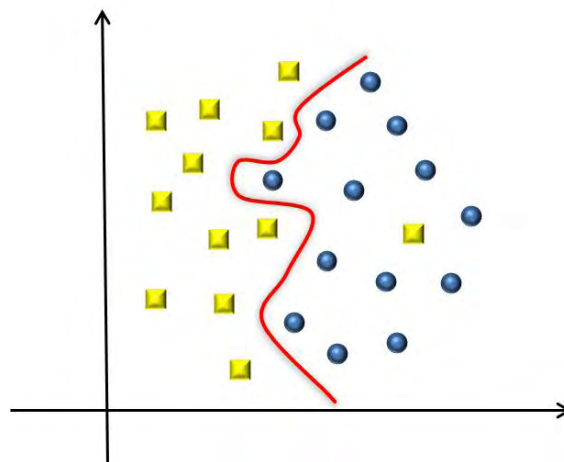
$$f(x) = w * x + b \quad (1.28)$$

Έστω ότι το νέο παράδειγμα  $x$  είναι ένα διάνυσμα 2 διαστάσεων, τότε εάν ισχύει ότι  $f(x) < 0$  ταξινομείται στην τετράγωνη κλάση, ενώ αν  $f(x) > 0$  τότε ταξινομείται στην σφαιρική κλάση.



**Εικόνα 3.1.3** Παράδειγμα επίλυσης προβλήματος με την χρήση του γραμμικού ταξινομητή SVM.

Όταν ο διαχωρισμός είναι πολύπλοκος ακόμα και στις δύο διαστάσεις (Εικόνα 3.1.4) τότε οι γραμμικοί ταξινομητές δεν είναι ικανοί να διαχωρίσουν με απόλυτη ακρίβεια τα δεδομένα. Σε αυτές τις περιπτώσεις χρησιμοποιείται μη-γραμμικός ταξινομητής SVM (*non-linear SVM*), ο οποίος για την επίλυση του προβλήματος, προβάλλει τα σημεία του συνόλου εκπαίδευσης σε έναν χώρο περισσότερων διαστάσεων και ανιχνεύει το υπερεπίπεδο εκείνο, το οποίο διαχωρίζει βέλτιστα τα σημεία των δύο κλάσεων [184].



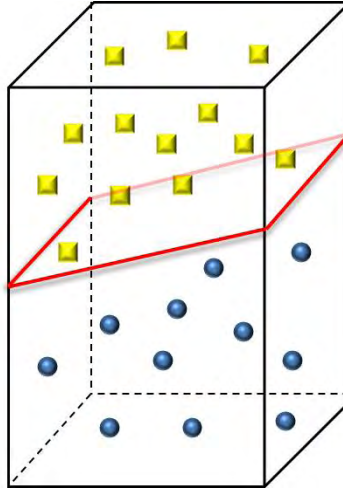
**Εικόνα 3.1.4** Πολύπλοκο πρόβλημα ταξινόμησης δεδομένων που απαιτεί την χρήση μη-γραμμικού ταξινομητή SVM.

Για να επιτευχθεί αυτό, η συνάρτηση απόφασης παίρνει την μορφή:

$$f(x) = w * \Phi(x) + b \quad (1.29)$$

όπου  $\Phi(x)$  μπορεί να είναι οποιοσδήποτε συνδυασμός (γραμμικός ή μη-γραμμικός) των συνιστωσών του διανύσματος  $x$ . Όσες περισσότερες είναι οι διαστάσεις του χώρου, τόσο πιο εύκολα γίνεται ο διαχωρισμός των δεδομένων.

Τα άγνωστα σημεία ταξινομούνται σύμφωνα με την πλευρά του υπερεπιπέδου στην οποία βρίσκονται (Εικόνα 3.1.5). Τα διανύσματα τα οποία ορίζουν το υπερεπίπεδο που χωρίζει τις δύο κλάσεις ονομάζονται διανύσματα υποστήριξης (*support vectors*) [184].



**Εικόνα 3.1.5** Παράδειγμα επίλυσης πολύπλοκου προβλήματος με την χρήση του μη-γραμμικού ταξινομητή SVM.



#### 4. Σκοπός Διδακτορικής Διατριβής

Τα κυριότερα ζητήματα που παραμένουν ανοιχτά σχετικά με την χρήση των τεχνικών διάχυσης (*DWI,DTI*), αιμάτωσης (*DSCI*) και υδροδυναμικής απεικόνισης (*PC-Cine MRI*) ως διαγνωστικά εργαλεία υποβοήθησης της διαφορικής διάγνωσης στην κλινική ρουτίνα είναι:

- η κατανόηση των τεχνικών παραμέτρων που επιδρούν τόσο στην ποιότητας της απεικόνισης όσο και στον ποσοτικό προσδιορισμό των δεικτών που εξάγονται από τις τεχνικές *DWI, DTI* και *DSCI*, και που συμβάλλουν στην αξιοπιστία της διαφορικής διάγνωσης.
- η συσχέτιση των ευρημάτων διάχυσης και αιμάτωσης με συγκεκριμένους τύπους παθολογίας,
- ο προσδιορισμός των δεικτών διάχυσης και αιμάτωσης καθώς και η αξιολόγηση της διαγνωστικής αξίας του συνδυασμού αυτών για την διαφοροποίηση βλαβών με υψηλό διαφοροδιαγνωστικό ενδιαφέρον,
- ο προσδιορισμός των φυσιολογικών υδροδυναμικών παραμέτρων του Εγκεφαλονωτιαίου Υγρού διαμέσου του υδραγωγού του Sylvius για την διαφοροποίηση περιπτώσεων ΙΥΦΠ από άλλα ανοϊκά σύνδρομα και την ανίχνευση ασθενών με ΙΥΦΠ με θετική απόκριση στην χειρουργική επέμβαση παροχέτευσης.
- η αξιοποίηση του μεγάλου όγκου δεδομένων διάχυσης και αιμάτωσης υπό το πρίσμα ενός αυτοματοποιημένου λογισμικού.

Για την εφαρμογή των τεχνικών διάχυσης (*DWI, DTI*) και αιμάτωσης (*DSCI*), είναι απαραίτητο να καθοριστεί ένα απεικονιστικό πρωτόκολλο που θα εξασφαλίσει την επαναληψιμότητα και την αξιοπιστία των μετρήσεων. Καθοριστικό ρόλο στις απεικονίσεις διάχυσης παίζει η επιλογή του παράγοντα  $b$ , ο οποίος καθορίζει την ευαισθησία της ακολουθίας στην διάχυση των μορίων του νερού, καθώς και ο αριθμός των επιλεγόμενων διευθύνσεων προσδιορισμού της διάχυσης, ο οποίος επιδρά στην συνολική χρονική διάρκεια της ακολουθίας. Η σωστή επιλογή της παραμέτρου  $b$  κατά τον σχεδιασμό των ακολουθιών διάχυσης επιφέρει βελτίωση του λόγου SNR και περιορισμό των φαινομένων  $T2$  στις εικόνες διάχυσης, που ενδέχεται να περιπλέξουν την διαφορική διάγνωση, ενώ η κατάλληλη επιλογή του αριθμού διευθύνσεων επιτρέπει τα βέλτιστα απεικονιστικά αποτελέσματα εντός του διαθέσιμου κλινικού χρόνου [148,185]. Αναφορικά με την επίδραση της τοποθετούμενης περιοχής ενδιαφέροντος στον ποσοτικό προσδιορισμό των δεικτών διάχυσης (*ADC, FA*), τα αποτελέσματα από προηγούμενες ερευνητικές ομάδες παραμένουν αμφιλεγόμενα, καθώς δεν έχει προταθεί ένα βέλτιστο μέγεθος ROI που θα εξασφαλίζει την αξιοπιστία των μετρήσεων. Επιπροσθέτως, ο προσδιορισμός της αιμάτωσης (*rCBV*) παίζει πολύ σημαντικό

ρόλο στην ιστολογική ταξινόμηση των εξεργασιών. Για τον λόγο αυτό θα πρέπει να διασφαλίζεται η ακρίβεια και αξιοπιστία των μετρήσεων, κυρίως λόγω αυξημένης διαπερατότητας των παθολογικών αγγείων, που προκαλεί διαρροή της σκιαγραφικής παραμαγνητικής ουσίας στους περιαγγειακούς χώρους, και μπορεί να κατευθύνει λανθασμένα την διάγνωση. Κατά συνέπεια η διερεύνηση των προαναφερθέντων παραμέτρων και η βελτιστοποίηση των ακολουθιών αποτελεί απαραίτητο βήμα για την εξαγωγή αξιόπιστων αποτελεσμάτων.

Η συμβολή των εξελιγμένων τεχνικών απεικόνισης της Μοριακής Διάχυσης (*DWI/DTI*), της δυναμικής απεικόνισης Αιμάτωσης (*DSCI*) και της Φάσης – Αντίθεσης (*PC-Cine MRI*) είναι άρρηκτα συνδεδεμένη με την ικανότητα του νευροεπιστήμονα να ανιχνεύει και να αξιολογεί με ακρίβεια τα λειτουργικά ευρήματα (διάχυση, αιμάτωση, ροή ENY) που σχετίζονται με την υποκείμενη παθοφυσιολογία του ιστού. Μελέτες έχουν επισημάνει την κλινική χρησιμότητα των εν λόγω τεχνικών σε νόσους του ΚΝΣ [34-37,158,161,165] και του μαστού [133-139]. Προς αυτή την κατεύθυνση διάφορες ερευνητικές ομάδες έχουν προτείνει διαφορετικούς δείκτες αιμάτωσης και διάχυσης, για την διαφοροποίηση εξεργασιών των δύο αυτών ανατομικών περιοχών, ωστόσο τα ευρήματα μεταξύ διαφορετικών μελετών παραμένουν αμφιλεγόμενα ειδικά σε περιπτώσεις βλαβών με πολύ μικρές διαφορές στα απεικονιστικά και λειτουργικά τους χαρακτηριστικά [39-41]. Ειδικότερα οι εξεργασίες του εγκεφάλου συνιστούν στην πλειοψηφία τους ετερογενείς βλάβες που εντείνουν σημαντικά το πρόβλημα του καθορισμού συγκεκριμένων διαγνωστικών δεικτών με συνέπεια την παρεμπόδιση της άμεσης και ασφαλούς χρήσης τους εντός της κλινικής ρουτίνας.

Το γενικό συμπέρασμα στο οποίο φαίνεται να συγκλίνουν όλες οι ερευνητικές ομάδες είναι ότι οι τεχνικές *DWI*, *DTI* και *DSCI* μπορούν να αποτελέσουν χρήσιμο εργαλείο κατά την διαφορική διάγνωση, αλλά είναι απαραίτητος ένας ικανός όγκος δεδομένων που θα επιτρέψει την εξαγωγή ασφαλών συμπερασμάτων [60,66]. Συνεπώς το ερώτημα παραμένει για το εάν οι τεχνικές αυτές μπορούν να ενσωματωθούν ασφαλώς στα διαγνωστικά πρωτόκολλα απεικόνισης του εγκεφάλου και του μαστού. Για να δοθεί απάντηση είναι απαραίτητη η περαιτέρω διερεύνηση του προτύπου διάχυσης και αιμάτωσης εξεργασιών που δημιουργούν διαφοροδιαγνωστικό πρόβλημα, και συγκεκριμένα ο προσδιορισμός και η αξιολόγηση της διαγνωστικής αξίας που παρέχουν οι ποσοτικοί δείκτες διάχυσης και αιμάτωσης καθώς και ο συνδυασμός αυτών, στην διαφοροποίηση σημαντικών βλαβών.

Ο προσδιορισμός της ροής του ENY στον υδραγωγό έχει συμβάλει στην διάγνωση και στην θεραπευτική αντιμετώπιση ασθενών με Υδροκέφαλο όπως αναφέρεται σε προηγούμενες μελέτες [186,187]. Ωστόσο, η κλινική εφαρμογή της ανάλυσης των υδροδυναμικών παραμέτρων του ENY είναι περιορισμένη καθώς οι μετρούμενες φυσιολογικές τιμές σε υγιείς εθελοντές παρουσιάζουν μεγάλο εύρος [173-176]. Η ακριβής γνώση της φυσιολογικής ροής του ENY μέσω του υδραγωγού είναι εξαιρετικής σημασίας για την ανίχνευση ασθενών με αυξημένες τιμές ροής και/ή λειτουργική απόφραξη-στένωση του υδραγωγού. Τα αποτελέσματα προγενέστερων ερευνών στην βιβλιογραφία, αναφέρουν ότι ασθενείς με ΙΥΦΠ και με τα παραπάνω κλινικά-λειτουργικά χαρακτηριστικά παρουσιάζουν βελτίωση της νευρολογικής τους ύστερα από χειρουργική επέμβαση κοιλιοπεριτοναϊκής



παροχέτευσης [158,159,160,163,167-170]. Συνεπώς, κρίνεται αναγκαίος ο προσδιορισμός των φυσιολογικών τιμών των υδροδυναμικών παραμέτρων του ENY στον υδραγωγό του *Sylvius*, για την ακριβέστερη διαφοροποίηση του ΙΥΦΠ από άλλα νευροεκφυλιστικά και αγγειακά σύνδρομα, καθώς η περίπτωση ΙΥΦΠ αποτελεί ενδεχομένως το μόνο θεραπεύσιμο τύπο άνοιας [160,161,177].

Τέλος, η αξιολόγηση και ανάλυση των δεδομένων που εξάγονται από εξελιγμένες τεχνικές απεικόνισης όπως είναι η *DWI*, *DTI* και *DSCI* ανάγεται σε μια πολύπλοκη διαδικασία, ειδικότερα σε περιπτώσεις εξεργασιών του εγκεφάλου με πολύ μικρές διαφορές στο πρότυπο αιμάτωσης και διάχυσης (π.χ. γλοιοβλάστωμα και εγκεφαλική μετάσταση) οι οποίες μπορεί να μην γίνουν αντιληπτές ακόμα και από έναν έμπειρο νευροεπιστήμονα. Κατά συνέπεια τέτοιες μικρές διαφορές παραμένουν αναξιοποίητες, παρά την ιδιαίτερα μεγάλη διαγνωστική τους αξία. Προς αυτή την κατεύθυνση, ολοένα και περισσότερες μελέτες υποστηρίζουν την σημασία της αυτόματης αξιολόγησης και τον συνδυασμό των δεδομένων που εξάγονται από εξελιγμένες τεχνικές απεικόνισης μαγνητικού συντονισμού [188-192]. Ως εκ τούτου υπάρχει μεγάλη αναγκαιότητα για την ανάπτυξη ενός λογισμικού με απώτερο σκοπό την έγκαιρη υποβοήθηση της διαφορικής διάγνωσης σε πραγματικό κλινικό χρόνο. Με αυτό τον τρόπο αναμένεται: α) να εξασφαλιστεί η σωστή διαχείριση, αξιολόγηση, παράθεση, ταξινόμηση, επεξεργασία και συνδυασμός, των δεδομένων διάχυσης και αιμάτωσης που ενδέχεται να παραμένουν αναξιοποίητα, και β) να βελτιστοποιηθεί η διαδικασία της διαφορικής διάγνωσης εντός της κλινικής ρουτίνας προς όφελος του ασθενούς.

Βάσει των ανωτέρω ο σκοπός της παρούσας διδακτορικής διατριβής εστιάστηκε στα κάτωθι ερευνητικά ζητήματα:

- 1. Διερεύνηση και βελτιστοποίηση των χρησιμοποιούμενων ακολουθιών για αξιόπιστη ποιοτική και ποσοτική εξαγωγή συμπερασμάτων.**
- 2. Προσδιορισμός ικανών συσχετισμών μεταξύ των δεικτών αιμάτωσης και διάχυσης με τους διάφορους τύπους εξεργασιών του εγκεφάλου και αξιολόγηση της διαγνωστικής αξίας του συνδυασμού αυτών, με την χρήση διαφορετικών μεθόδων ανάλυσης των δεδομένων.**
- 3. Διερεύνηση και αξιολόγηση της συνεισφοράς του συνδυασμού των τεχνικών διάχυσης (*DWI*, *DTI*) με άλλες εξελιγμένες τεχνικές απεικόνισης στην διαφοροποίηση καλοηθών και κακοηθών εξεργασιών του μαστού.**
- 4. Ποσοτικοποίηση και αξιολόγηση της φυσιολογικής ροής του ENY στον υδραγωγό του *Sylvius*, για την ακριβέστερη διαφοροποίηση του ΙΥΦΠ από άλλα νευροεκφυλιστικά και αγγειακά σύνδρομα.**

5. Διαμόρφωση αυτοματοποιημένου λογισμικού υποβοήθησης της διαφορικής διάγνωσης όγκων του εγκεφάλου, με εισαγωγή πολυπαραμετρικών δεδομένων αιμάτωσης και διάχυσης, με σκοπό την συλλογή, παράθεση, επεξεργασία και αξιολόγηση σε πραγματικό κλινικό χρόνο.

## ΕΙΔΙΚΟ ΜΕΡΟΣ

---



## **5. Ποιοτική και ποσοτική βελτιστοποίηση ακολουθιών Διάχυσης και Αιμάτωσης.**

### **Περίληψη**

Σκοπός στο παρόν κεφάλαιο ήταν η ποιοτική κα ποσοτική διερεύνηση των παραμέτρων των ακολουθιών της απεικόνισης της Μοριακής Διάχυσης (*DWI*), του Τανυστού Διάχυσης (*DTI*) και της δυναμικής απεικόνισης της Αιμάτωσης (*DSCI*) που επηρεάζουν τον λόγο σήματος προς θόρυβο (*Signal to Noise Ratio, SNR*), τον χρόνο λήψης του σήματος καθώς και τον ποσοτικό προσδιορισμό των αντίστοιχων δεικτών διάχυσης και αιμάτωσης. Εν συνεχεία, οι χρησιμοποιούμενες ακολουθίες βελτιστοποιήθηκαν ώστε να καθοριστεί ένα πρωτόκολλο απεικόνισης, προκειμένου να εξασφαλιστεί η αξιοπιστία και η επαναληψιμότητα των μετρήσεων διάχυσης και αιμάτωσης.

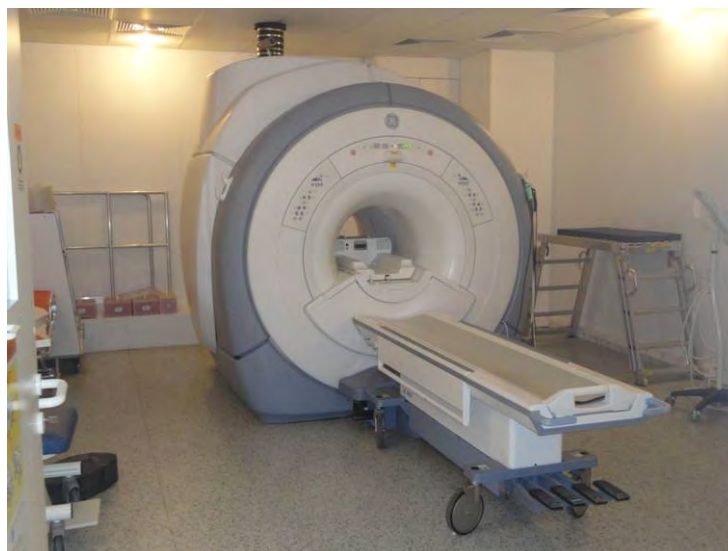

## 5.1 Μέθοδοι και υλικά

Αρχικά πραγματοποιήθηκε εκτενής βιβλιογραφική έρευνα σχετικά με τα τεχνικά ζητήματα και τους περιορισμούς στην απεικόνιση της διάχυσης και της αιμάτωσης, ώστε να προσδιοριστούν οι παράμετροι που επιδρούν σημαντικά στον λόγο *SNR* και στον χρόνο λήψης του σήματος, καθώς και στον ποσοτικό προσδιορισμό των δεικτών διάχυσης (*ADC*, *FA*) και αιμάτωσης (*CBV*).

Αναφορικά με τις τεχνικές *DWI* και *DTI*, πρέπει να τονισθεί ότι και στις δύο περιπτώσεις η ακολουθία φέρει συντελεστή βαρύτητας διάχυσης, με μόνη διαφορά ότι η κωδικοποίηση της διάχυσης στην τεχνική *DWI* πραγματοποιείται κατά μήκος των 3 κύριων διευθύνσεων στον χώρο, ενώ στην τεχνική *DTI* η κωδικοποίηση της διάχυσης πραγματοποιείται σε τουλάχιστον 6 διευθύνσεις. Συνεπώς, οι παράμετροι που επηρεάζουν αυτές τις τεχνικές είναι η ευαισθησία στην διάχυση (τιμή παράγοντα *b*) και ο αριθμός των διευθύνσεων προσδιορισμού της διάχυσης (*directions*).

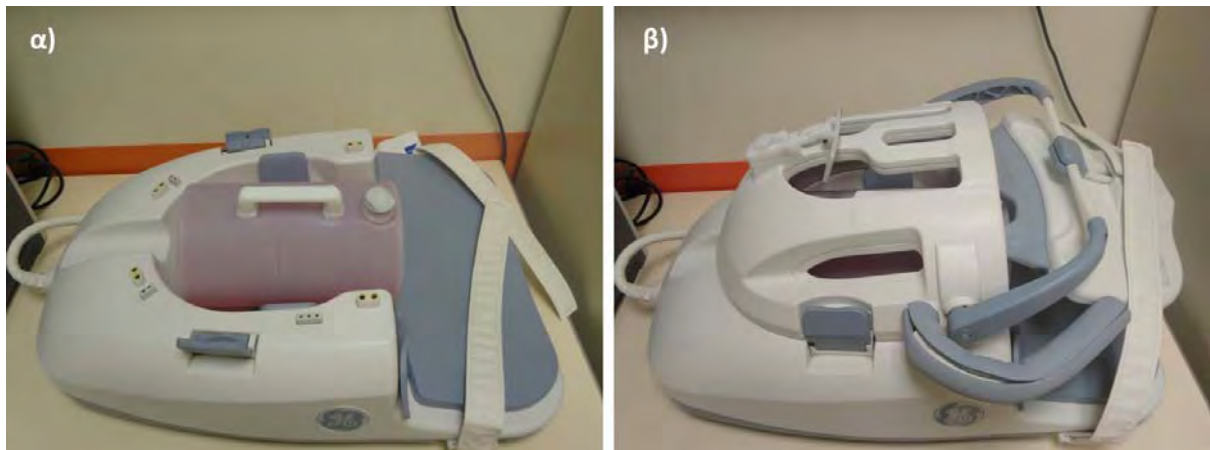
Αντίστοιχα, η δυναμική απεικόνιση της Αιμάτωσης (*DSCI*) παρέχει κυρίως ποσοτικές πληροφορίες, καθώς επιτρέπει τον προσδιορισμό του όγκου του αίματος που διέρχεται εντός των παθολογικών αγγείων των εξεργασιών. Κύρια προϋπόθεση για αξιόπιστη δυναμική απεικόνιση της Αιμάτωσης αποτελεί η χορήγηση της σκιαγραφικής παραμαγνητικής ουσίας σε μορφή *bolus*, γεγονός που εξαρτάται άμεσα από τον ρυθμό ροής της σκιαγραφικής ουσίας κατά την χορήγηση (*injection flow*, ml/sec). Σημαντικό ρόλο στον ακριβή και αξιόπιστο προσδιορισμό των δεικτών αιμάτωσης παίζει η διόρθωση των καμπυλών έντασης σήματος-χρόνου, λόγω φαινομένων διαρροής της σκιαγραφικής παραμαγνητικής ουσίας στους περιαγγειακούς χώρους, εξαιτίας της έλλειψης συνοχής των τοιχωμάτων των παθολογικών αγγείων και της αυξημένης διαπερατότητας [94,193].



**Εικόνα 5.1.1** Σύστημα Μαγνητικής Τομογραφίας υψηλού πεδίου 3T εγκατεστημένο στο Πανεπιστημιακό Γενικό Νοσοκομείο Λάρισας.

Συνεπώς, βάσει των παραπάνω διερευνήθηκε αρχικώς η μεταβολή του λόγου  $SNR$  συναρτήσει του παράγοντα  $b$  στην ακολουθία  $DWI$  και ο συνολικός χρόνος εξέτασης της ακολουθίας  $DTI$  συναρτήσει του αριθμού διευθύνσεων προσδιορισμού της διάχυσης (*directions*). Επιπλέον, διερευνήθηκε η επίδραση του μεγέθους της περιοχής ενδιαφέροντος (*Region of Interest, ROI*) στην ποσοτικοποίηση των δεικτών διάχυσης ( $ADC$ ,  $FA$ ), με την χρήση δύο διαφορετικών μεθόδων. Αναφορικά, με την δυναμική απεικόνιση της αιμάτωσης ( $DSCI$ ), διερευνήθηκε η μεταβολή των μετρούμενων τιμών του σχετικού Εγκεφαλικού Όγκου Αίματος ( $rCBV$ ) πριν και μετά την διόρθωση λόγω διαρροής της σκιαγραφικής ουσίας στους περιαγγειακούς χώρους, με την εφαρμογή της συνάρτησης γάμμα (*gamma variate function*). Η απεικόνιση  $DWI$  πραγματοποιήθηκε με την χρήση ακολουθίας  $SE-EPI$  (*Spin-Echo, Echo Planar Imaging*) με  $FOV=240mm$ , ενώ η δυναμική απεικόνιση  $DSCI$  με την χρήση ακολουθίας  $GE-EPI$  (*Gradient-Echo, Echo Planar Imaging*) με  $TR/TE= 2000/20,7msec$  και  $FOV= 240mm$ .

Οι διαδικασίες διερεύνησης και βελτιστοποίησης των ακολουθιών πραγματοποιήθηκαν σε κλινικό σύστημα Μαγνητικής Τομογραφίας υψηλού πεδίου 3T (GE Healthcare, Signa® HDx) που έχει εγκατασταθεί στο Πανεπιστημιακό Γενικό Νοσοκομείο Λάρισας (Εικόνα 5.1.1). Ο δοκιμές διεξήχθησαν σε κυλινδρικό ομοίωμα εγκεφάλου, το οποίο τοποθετήθηκε στο αντίστοιχο πηνίο εγκεφάλου 8 καναλιών (Εικόνα 5.1.2)



Εικόνα 5.1.2 Κυλινδρικό ομοίωμα εγκεφάλου.

## 5.2 Αποτελέσματα

---

Στο κυλινδρικό ομοίωμα εγκεφάλου εφαρμόστηκαν ακολουθίες  $DWI$  με διαφορετικές τιμές του παράγοντα  $b$ , ώστε να εκτιμηθεί ο λόγος  $SNR$  για διαφορετικές ευαισθησίες της ακολουθίας στην διάχυση (Πίνακας 5.2.1). Σε όλες τις λήψεις η περιοχή ενδιαφέροντος για τον προσδιορισμό του  $SNR$  τοποθετήθηκε στο κέντρο του ομοιώματος και το μέγεθος του  $ROI$  ήταν  $52mm^2$ .


Βάσει των αποτελεσμάτων του Πίνακα 5.2.1, η αύξηση της τιμής του παράγοντα  $b$  οδηγεί σε μείωση του λόγου  $SNR$ , γεγονός που γίνεται επίσης αντιληπτό παρατηρώντας τις εικόνες



διάχυσης του ομοιώματος κατά την σταδιακή αύξηση του  $b$  (Εικόνα 5.1.3). Όπως διακρίνεται στην Εικόνα 5.1.3 όσο αυξάνεται η ευαισθησία της ακολουθίας στην διάχυση, η ποιότητα των λαμβανόμενων εικόνων μειώνεται (κοκκώδης υφή). Παράλληλα, με την αύξηση του παράγοντα  $b$  παρατηρήθηκε και αύξηση του χρόνου  $TE$  της ακολουθίας. Επιπλέον, για τη ίδια τεχνική παρατηρήθηκε ότι ο συνολικός χρόνος της απεικόνισης  $DWI$ , δεν μεταβάλλεται συναρτήσει του  $b$ , καθώς σε όλες τις περιπτώσεις η συνολική χρονική διάρκεια ήταν 50 sec (Πίνακας 5.2.1).

**Πίνακας 5.2.1** Μεταβολή του λόγου  $SNR$  της διάχυσης και του χρόνου  $TE$ , συναρτήσει της τιμής του παράγοντα ευαισθησίας της ακολουθίας  $DWI$  στην διάχυση ( $b$  value).

Τιμή παραμέτρου $b$ (sec/mm <sup>2</sup> )	$SNR$	$TE$ (msec)	Συνολικός χρόνος απεικόνισης $DWI$ (sec)
200	1594,6	53,2	50
500	1127,1	62,8	50
800	891,2	69,1	50
1000	800,9	72,4	50
1200	721,5	75,3	50
1500	618,5	79,2	50
1800	549,8	82,5	50
2000	502,2	84,6	50
3000	391,8	93,1	50
4000	288,11	99,9	50



**Εικόνα 5.1.3** Εικόνες διάχυσης του ομοιώματος σε εγκάρσιο επίπεδο, για διαφορετικές τιμές του παράγοντα  $b$ .

Για την τεχνική  $DTI$ , διερευνήθηκε η μεταβολή του συνολικού χρόνου της ακολουθίας συναρτήσει του αριθμού διευθύνσεων προσδιορισμού της διάχυσης με τιμή  $b=1000$  sec/mm<sup>2</sup> (Πίνακας 5.2.2). Παρατηρήθηκε ότι ο συνολικός χρόνος της απεικόνισης  $DTI$  εξαρτάται άμεσα από τον επιλεγόμενο αριθμό διευθύνσεων. Συγκεκριμένα, η αύξηση του αριθμού των διευθύνσεων προσδιορισμού της διάχυσης, οδηγεί σε αύξηση του συνολικού χρόνου εξέτασης.

Αναφορικά με την ποσοτική βελτιστοποίηση των εξαγόμενων παραμέτρων από τις τεχνικές *DWI*, *DTI* και *DSCI*, διερευνήθηκε η επίδραση του μεγέθους της περιοχής ενδιαφέροντος (ROI) για τον προσδιορισμό του Φαινομενικού Συντελεστή Διάχυσης (ADC) και της Κλασματικής Ανισοτροπίας (FA) στην εσωτερική περιοχή των εξεργασιών, καθώς και η μεταβολή του σχετικού Εγκεφαλικού Όγκου Αίματος (rCBV), προ και μετά διορθώσεως λόγω αυξημένης διαπερατότητας των αγγείων και διαρροής της σκιαγραφικής παραμαγνητικής ουσίας στους περιαγγειακούς χώρους.

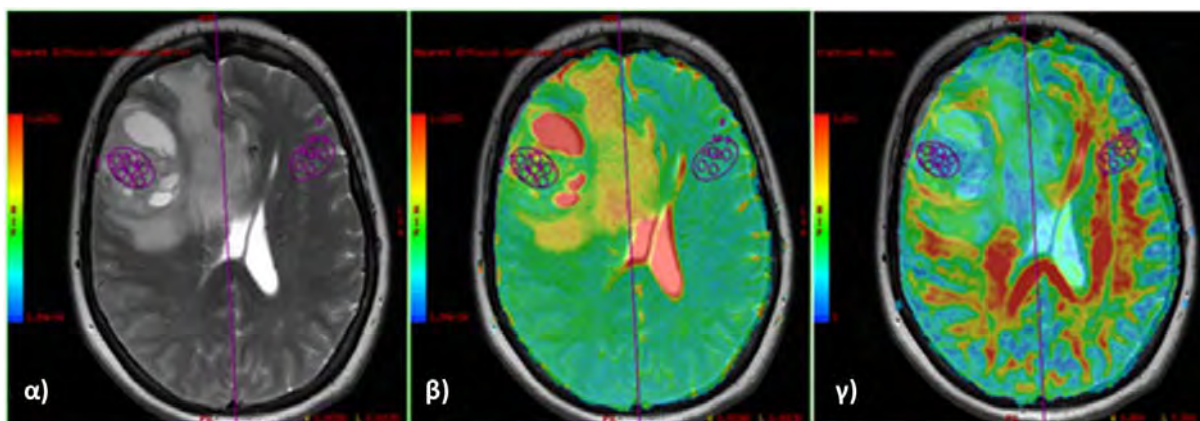
**Πίνακας 5.2.2** Μεταβολή του συνολικού χρόνου απεικόνισης *DTI* συναρτήσει του αριθμού διευθύνσεων προσδιορισμού της διάχυσης, για τιμή  $b=1000 \text{ sec/mm}^2$ .

Τιμή παραμέτρου $b$ ( $\text{sec/mm}^2$ )	Διευθύνσεις (directions)	Συνολικός χρόνος απεικόνισης <i>DTI</i> (min)
1000	6	1,04
	15	2,16
	20	2,56
	25	3,36
	30	4,16
	35	4,56
	40	5,36

Για την αξιολόγηση της μεταβολής των μετρούμενων τιμών ADC και FA συναρτήσει του μεγέθους της περιοχής ενδιαφέροντος, χρησιμοποιήθηκαν δύο μέθοδοι τοποθέτησης των ROI στην εσωτερική περιοχή των εξεργασιών. Αρχικώς, τοποθετήθηκε ένα ROI μεγάλης διαμέτρου στο συμπαγές τμήμα της βλάβης (εμβαδόν:  $118-990\text{mm}^2$ ), καλύπτοντας κατά το δυνατόν το εσωτερικό όριο της εξεργασίας και καταγράφηκε η αντίστοιχη τιμή της παραμέτρου ADC και FA αντίστοιχα (Εικόνα 5.1.4). Στην συνέχεια, τοποθετήθηκαν πολλαπλά ROI μικρότερης διαμέτρου και υπολογίστηκε η μέση τιμή των παραμέτρων ADC και FA από τις επιμέρους τιμές των ROI (εμβαδόν:  $10-62\text{mm}^2$ ). Πραγματοποιήθηκε στατιστική σύγκριση των μετρούμενων τιμών μεταξύ των δύο μεθόδων με την χρήση του τεστ *Mann-Whitney*, ενώ το όριο σημαντικότητας ορίστηκε για  $p<0,05$ . Ενδεικτικά, στον Πίνακα 5.2.3 συνοψίζονται τα αποτελέσματα της σύγκρισης για την περίπτωση των γλοιοβλαστωμάτων.

Όπως παρατηρείται στον Πίνακα 5.2.3 η μέση τιμή των παραμέτρων ADC και FA για την εσωτερική περιοχή των γλοιοβλαστωμάτων δεν παρουσίασε στατιστικώς σημαντικές διαφορές συναρτήσει του μεγέθους της περιοχής ενδιαφέροντος. Παρόμοια αποτελέσματα παρατηρήθηκαν και για τις υπόλοιπες εξεργασίες αντίστοιχα.

Τέλος, παρατηρήθηκαν σημαντικές μεταβολές στις μετρούμενες τιμές αιμάτωσης, πριν και μετά την εφαρμογή της συνάρτησης γάμμα (*gamma-variate function*) στις καμπύλες έντασης σήματος-χρόνου, για την διόρθωση λόγω διαρροής της σκιαγραφικής ουσίας στους περιαγγειακούς χώρους (Εικόνα 5.1.5).



**Εικόνα 5.1.4** Τοποθέτηση περιοχών ενδιαφέροντος με την χρήση δύο διαφορετικών μεθόδων για τον προσδιορισμό των παραμέτρων διάχυσης. α) Εγκάρσια εικόνα βαρύτητας T2, β) παραμετρικός χάρτης ADC και γ) παραμετρικός χάρτης FA.

**Πίνακας 5.2.3** Στατιστική σύγκριση των μέσων τιμών των παραμέτρων ADC και FA για την εσωτερική περιοχή των γλοιοβλαστωμάτων με την χρήση δύο μεθόδων τοποθέτησης περιοχών ενδιαφέροντος.

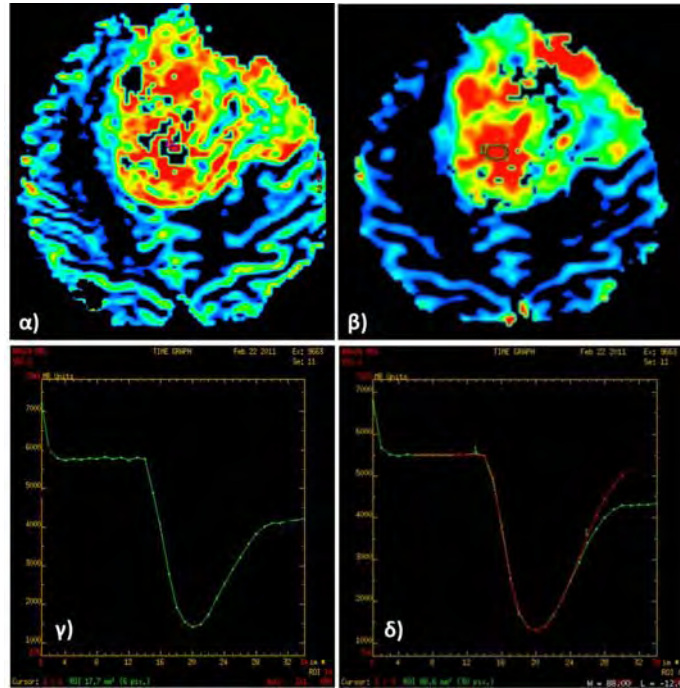
	Φαινομενικός Συντελεστής Διάχυσης (ADC)	Κλασματική Ανισοτροπία (FA)
Μεγάλο ROI	1,272 ± 0,452	0,152 ± 0,062
Μικρά ROI	1,279 ± 0,463	0,147 ± 0,065
<b>p</b>	0,882	0,763

Στον Πίνακα 5.2.4 φαίνονται ενδεικτικά οι διορθωμένες και μη διορθωμένες μέσες τιμές της παραμέτρου rCBV για την περίπτωση των γλοιοβλαστωμάτων, τόσο στην εσωτερική όσο και στην εξωτερική περιοχή των εξεργασιών, καθώς και το αποτέλεσμα της στατιστικής σύγκρισης των μέσων τιμών με το τεστ *Mann-Whitney*.

Βάσει των αποτελεσμάτων, παρατηρήθηκε σημαντική υπερεκτίμηση των τιμών της αιμάτωσης εσωτερικά των γλοιοβλαστωμάτων πριν την εφαρμογή της συνάρτησης γάμμα, ενώ στην περιφέρεια των γλοιοβλαστωμάτων οι μετρούμενες τιμές ήταν σημαντικά μικρότερες από τις διορθωμένες τιμές λόγω διαρροής. Μεταβολές στις μετρούμενες τιμές της αιμάτωσης πριν και μετά την εφαρμογή της συνάρτησης γάμμα παρατηρήθηκαν και για τις υπόλοιπες εξεργασίες του εγκεφάλου.

**Πίνακας 5.2.4** Ποσοτικοποίηση της αιμάτωσης στα γλοιοβλαστώματα προ και μετά διορθώσεως για λόγους διαρροής της σκιαγραφικής ουσίας στους περιαγγειακούς χώρους, με την εφαρμογή της συνάρτησης γάμμα.

rCBV	Εσωτερική περιοχή	Εξωτερική περιοχή
Προ διόρθωσης	11,69 ± 3,40	1,90 ± 0,82
Μετά διόρθωσης	7,55 ± 3,40	2,79 ± 0,39
<b>p</b>	0,01	0,03



**Εικόνα 5.1.5** Παραμετρικοί χάρτες CBV για την περίπτωση μηνιγγιώματος, α) πριν και β) μετά την διόρθωση λόγω διαρροής της σκιαγραφικής ουσίας στους περιαγγειακούς χώρους. Οι καμπύλες έντασης σήματος – χρόνου κατά την δυναμική απεικόνιση της αιμάτωσης στην εσωτερική περιοχή του μηνιγγιώματος, γ) πριν και δ) μετά την εφαρμογή της συνάρτησης γάμμα (κόκκινη καμπύλη).

### 5.3 Συμπεράσματα

Για την εφαρμογή των τεχνικών διάχυσης (*DWI, DTI*) και αιμάτωσης (*DSCI*), είναι απαραίτητο να καθορισθεί ένα απεικονιστικό πρωτόκολλο που θα εξασφαλίσει την επαναληψιμότητα και την αξιοπιστία των μετρήσεων. Απαραίτητο βήμα σε αυτή την διαδικασία είναι να προσδιοριστούν οι παράμετροι που επιδρούν σημαντικά τόσο στην ποιότητα της λαμβανόμενης εικόνας όσο και στον ποσοτικό προσδιορισμό των αντίστοιχων δεδομένων από κάθε ακολουθία.

Συγκεκριμένα, για τις ακολουθίες με συντελεστή βαρύτητας της διάχυσης (*DWI, DTI*) καθοριστικό παράγοντα παίζει η κατάλληλη επιλογή της τιμής του παράγοντα  $b$ , ο οποίος καθορίζει την ευαισθησία της ακολουθίας στην διάχυση των μορίων του νερού. Στην παρούσα μελέτη, παρατηρήθηκε ότι αύξηση της τιμής του  $b$  επιφέρει μείωση του λόγου *SNR* με αντίστοιχη υποβάθμιση της ποιότητας της εικόνας (κοκκώδης υφή). Το γεγονός αυτό οφείλεται στην αύξηση της κλίσης των βαθμιδωτών πεδίων διάχυσης, με αποτέλεσμα την συλλογή λιγότερου σήματος, που οδηγεί σε μείωση του λόγου *SNR*.

Παράλληλα παρατηρήθηκε αύξηση του χρόνου *TE* με την σταδιακή αύξηση της παραμέτρου  $b$ . Όπως έχει αναφερθεί στην παράγραφο 1.2.1, ο παράγοντας  $b$  δίνεται από την σχέση:

$$b = (\gamma G \delta)^2 \left( \Delta - \frac{\delta}{3} \right) \quad (1.6)$$

όπου  $\delta$  είναι η χρονική διάρκεια κάθε παλμού διάχυσης,  $\Delta$  το χρονικό διάστημα μεταξύ της εφαρμογής των δύο παλμών και  $G$  είναι η ένταση του βαθμιδωτού μαγνητικού πεδίου. Αντίστοιχα το σήμα που λαμβάνεται κατά την απεικόνιση της διάχυσης δίνεται από την σχέση:

$$S = S_0 e^{-TE/T2} e^{-bD} \quad (1.5)$$

όπου  $S_0$  είναι το λαμβανόμενο σήμα απουσία συντελεστή βαρύτητας διάχυσης,  $TE$  είναι ο χρόνος ηχούς,  $T2$  είναι ο εγκάρσιος χρόνος χαλάρωσης της και  $D$  είναι η μετρούμενη διάχυση (παράγραφος 1.2.1).

Απουσία συντελεστή βαρύτητας διάχυσης ( $b=0$ ) οι εικόνες φέρουν συντελεστή βαρύτητας  $T2$ , ενώ όσο αυξάνεται η τιμή του  $b$  η ακολουθία αποκτά συντελεστή βαρύτητας διάχυσης χωρίς εξάλειψη ωστόσο της συνιστώσας  $T2$ . Το φαινόμενο αυτό ονομάζεται “*T2-shine-through*” και πρέπει να λαμβάνεται υπ’ όψιν κατά την αξιολόγηση των σημάτων διάχυσης σε εικόνες  $DWI$ , καθώς μπορεί να περιπλέξει τα αποτελέσματα. Ως εκ τούτου, για την εξάλειψη του φαινομένου “*T2-shine-through*” υπολογίζονται οι παραμετρικοί χάρτες του Φαινομενικού Συντελεστή Διάχυσης ( $ADC$ ). Για τον υπολογισμό των χαρτών  $ADC$  απαιτείται η λήψη ακολουθίας  $DWI$  με τιμή  $b=0$  και  $b \neq 0$  στις τρεις κύριες διευθύνσεις. Ο προσδιορισμός της παραμέτρου  $ADC$  πραγματοποιείται με την αφαίρεση των σημάτων των εικόνων για  $b=0$  (βαρύτητας  $T2$ ) από τις αντίστοιχες για  $b \neq 0$ , με αποτέλεσμα να εξαλείφεται η συνεισφορά των σημάτων λόγω φαινομένων  $T2$  στις εικόνες διάχυσης.

Η αύξηση του χρόνου  $TE$  κατά την σταδιακή αύξηση της ευαισθησίας της ακολουθίας στην διάχυση, οφείλεται στο γεγονός ότι η αύξηση του  $b$  οδηγεί σε αύξηση του χρονικού διαστήματος εφαρμογής της ακολουθίας, συνεπώς απαιτείται αύξηση του χρόνου ηχούς για να συλληχθεί το σήμα της διάχυσης. Ωστόσο, για μεγάλες τιμές του χρόνου  $TE$ , η ακολουθία εκτός από συντελεστή βαρύτητας διάχυσης φέρει και αυξημένο συντελεστή βαρύτητας  $T2$  με αποτέλεσμα να ενισχύεται το φαινόμενο “*T2-shine-through*” και οι υπολογιζόμενοι παραμετρικοί χάρτες  $ADC$  να μην είναι απαλλαγμένοι από την συνιστώσα της  $T2$  χαλάρωσης [6].

Συνεπώς, για την βελτιστοποίηση της απεικόνισης διάχυσης και τον αξιόπιστο προσδιορισμό της παραμέτρου  $ADC$  απαιτείται κατάλληλη επιλογή του παράγοντα  $b$ , ώστε να υπάρχει συγκερασμός μεταξύ των φαινομένων  $T2$  και του λόγου  $SNR$ . Βάσει της μελέτης των Bito και συν., η βέλτιστη τιμή του παράγοντα  $b$  δίνεται από την σχέση  $b=1,1/ADC$  [194]. Λαμβάνοντας υπ’ όψιν ότι η τιμή της παραμέτρου  $ADC$  στο εγκεφαλικό παρέγχυμα είναι περίπου ίση με  $0.7 \times 10^{-3} \text{mm}^2/\text{s}$ , η τιμή του παράγοντα  $b$  υπολογίζεται ίση με  $1571 \text{ s/mm}^2$ . Όπως φαίνεται και από την Εξίσωση 1.6, λόγω της περιορισμένης έντασης των βαθμιδωτών μαγνητικών πεδίων σε κλινικό επίπεδο, για επιτευχθεί μία τέτοια τιμή  $b$ , θα πρέπει να αυξηθεί η διάρκεια εφαρμογής των πεδίων διάχυσης, το οποίο θα οδηγήσει σε αύξηση του χρόνου  $TE$  και άρα σε αύξηση του φαινομένου της  $T2$  χαλάρωσης. Για τον λόγο αυτό, έχει αποδειχθεί ότι η βέλτιστη τιμή του  $b$  για τα συνήθη απεικονιστικά πειράματα στον θα πρέπει να ισούται με το 70% της αρχικής τιμής, δηλ. περίπου  $b=1000 \text{ s/mm}^2$  [185].

Αναφορικά με την απεικόνιση *DTI*, παρατηρήθηκε αύξηση του συνολικού χρόνου της ακολουθίας με την αύξηση του αριθμού των διευθύνσεων προσδιορισμού της διάχυσης. Προγενέστερες μελέτες τονίζουν ότι η επιλογή του αριθμού διευθύνσεων εξαρτάται άμεσα από τον διαθέσιμο κλινικό χρόνο [185,195,196]. Όπως, έχει προαναφερθεί στην παράγραφο 1.2.2, ο τανυστής διάχυσης μπορεί να προσδιοριστεί με την χρήση έξι τουλάχιστον διαφορετικών διευθύνσεων στον χώρο. Ωστόσο, εάν ο κλινικός χρόνος το επιτρέπει, η χρήση περισσότερων διευθύνσεων ενισχύει την αξιοπιστία της απεικόνισης και κατά επέκταση του προσδιορισμού της Κλασματικής Ανιστροπίας (FA). Υπό αυτή την συνθήκη, οι Jones και συν. προτείνουν την χρήση όσο το δυνατόν περισσότερων διευθύνσεων με ένα ανώτατο όριο τις 30 διευθύνσεις [148,185]. Ομοίως, κατά την σύγκριση των αποτελεσμάτων από ακολουθίες *DTI* με διαφορετικό αριθμό διευθύνσεων, προηγούμενες μελέτες, τονίζουν ότι η βέλτιστη απεικόνιση επιτυγχάνεται με την χρήση 30 διευθύνσεων προσδιορισμού της διάχυσης [195-197].

Κατά την στατιστική σύγκριση, των μετρούμενων τιμών ADC και FA με την χρήση δύο διαφορετικών μεθόδων τοποθέτησης των περιοχών ενδιαφέροντος στην εσωτερική περιοχή των εξεργασιών, δεν παρατηρήθηκαν σημαντικές διαφορές. Τα αποτελέσματα της παρούσας εργασίας, υποδεικνύουν ότι το μέγεθος της περιοχής ενδιαφέροντος δεν παίζει σημαντικό ρόλο στην ποσοτικοποίηση της διάχυσης. Ωστόσο, το βέλτιστο μέγεθος της περιοχής ενδιαφέροντος και η επίδραση του στον προσδιορισμό ποσοτικών παραμέτρων παραμένει ένα αμφιλεγόμενο ζήτημα. Παρά το γεγονός, ότι προηγούμενες μελέτες έχουν χρησιμοποιήσει διαφορετικά μεγέθη ROI, καμία από αυτές δεν προτείνει κάποια βέλτιστη τιμή. Στην μελέτη των Hakyemez και συν., το μέγεθος των περιοχών ενδιαφέροντος κυμαινόταν από 0.1 to 0.5cm<sup>2</sup>, ενώ στην μελέτη των Nagar και συν., το αντίστοιχο εύρος ήταν 0.3 to 1.3cm<sup>2</sup> [73,198]. Αντιθέτως, οι Filippi και συν., χρησιμοποίησαν ένα τυπικό μέγεθος ίσο με 0.25cm<sup>2</sup>. Βάσει των προαναφερθέντων μελετών, η τοποθέτηση ROI μεγάλου εμβαδού αυξάνει την πιθανότητα να περιληφθούν περιοχές εντός του ROI με μικροκυστικό ή νεκρωτικό περιεχόμενο που δεν μπορούν ενδεχομένως να απεικονιστούν, με αποτέλεσμα να μεταβάλλουν τις αντίστοιχες τιμές διάχυσης [75]. Αντιθέτως, ο προσδιορισμός των παραμέτρων ADC και FA με την χρήση ROI μικρότερου μεγέθους, ενδέχεται να είναι περισσότερο επιρρεπής σε μικρές μεταβολές της θέσης του ROI, ακόμα και σε περιπτώσεις προσδιορισμού των παραμέτρων στην Λευκή Ουσία, εξαιτίας των σχετικά υψηλών διακυμάνσεων (τυπική απόκλιση) των μέσων τιμών των παραμέτρων τοπικά [81]. Για τον λόγο αυτό, οι Santelli και συν., καταλήγουν ότι η χρήση σχετικά μεγάλου εμβαδού ROI, επιτρέπει τον συγκερασμό των σφαλμάτων που προκύπτουν λόγω τοποθέτησης και λόγω μεγέθους, συμβάλλοντας στην αξιοπιστία των μετρήσεων [81].

Τέλος, παρατηρήθηκαν σημαντικές μεταβολές στις μετρούμενες τιμές της αιμάτωσης (*rCBV*) πριν και μετά την εφαρμογή συνάρτησης γάμμα, για την διόρθωση λόγω αυξημένης διαπερατότητας των παθολογικών αγγείων και διαρροής της σκιαγραφικής παραμαγνητικής ουσίας στους περιαγγειακούς χώρους. Προηγούμενες μελέτες, αναφέρουν ότι η παράμετρος *rCBV* αποτελεί σημαντικό δείκτη προσδιορισμού του βαθμού κακοήθειας των εξεργασιών

του εγκεφάλου [60,86]. Συνεπώς, ο ακριβής προσδιορισμός της παραμέτρου  $rCBV$  παίζει σημαντικό ρόλο στην διαφορική διάγνωση και την ακόλουθη θεραπευτική διαδικασία.

Όταν η σκιαγραφική παραμαγνητική ουσία βρίσκεται περιορισμένη εντός των αγγείων προκαλεί μείωση του σήματος σε εικόνες βαρύτητας  $T2^*$ . Ωστόσο, σε περιπτώσεις εξεργασιών υψηλής κακοήθειας λόγω ρήξης του αιματοεγκεφαλικού φραγμού, παρατηρείται διαρροή της σκιαγραφικής ουσίας στους περιαγγειακούς χώρους. Δεδομένου ότι η σκιαγραφική ουσία μειώνει τον χρόνο χαλάρωσης  $T1$  με αποτέλεσμα να οδηγεί σε αύξηση της έντασης του σήματος, πιθανές απώλειες στην ένταση του σήματος λόγω δυναμικής επιδεκτικότητας ενδέχεται να καλύπτονται σε περιοχές όπου τα φαινόμενα  $T1$  είναι ισχυρά. Σε αυτές τις περιπτώσεις, η τιμή της παραμέτρου  $rCBV$  θα υποεκτιμηθεί γεγονός που επηρεάζει τον χαρακτηρισμό του βαθμού κακοήθειας της εξεργασίας.

Τέτοιου είδους προβλήματα, αντιμετωπίζονται με την έγχυση σκιαγραφικής παραμαγνητικής ουσίας συγκέντρωσης 0.05-0.10mmol/kg (*prebolus injection*), με σκοπό να υπερπληρωθούν οι περιαγγειακοί χώροι και να περιοριστεί η διαρροή της σκιαγραφικής ουσίας κατά την διέλευση της μέσα από τα παθολογικά αγγεία [Boxermann 2006]. Επιπροσθέτως, παράλληλα με την παραπάνω τεχνική, προηγούμενες μελέτες προτείνουν την διόρθωση της καμπύλης έντασης σήματος-χρόνου με την εφαρμογή της συνάρτησης γάμμα (*gamma-variate function*), η οποία υπολογίζει την θεωρητική απώλεια σήματος απουσία διαρροής της σκιαγραφικής ουσίας [93,94,193].

Συνοψίζοντας τα παραπάνω αποτελέσματα, που αφορούν στην διερεύνηση των παραμέτρων που επιδρούν στις ποιοτική και ποσοτική αξιολόγηση των ακολουθιών της διάχυσης και της αιμάτωσης προκύπτουν τα εξής:

- Μείωση του λόγου  $SNR$  και αύξηση του χρόνου  $TE$ , με την αύξηση της τιμής του παράγοντα  $b$  κατά την απεικόνιση  $DWI$ .
- Αύξηση της χρονικής διάρκειας της απεικόνισης  $DTI$  με την αύξηση του αριθμού των διευθύνσεων προσδιορισμού της διάχυσης (*directions*)
- Ο προσδιορισμός των παραμέτρων διάχυσης ( $ADC$ ,  $FA$ ) εσωτερικά των εξεργασιών δεν μεταβάλλεται συναρτήσει του μεγέθους της περιοχής ενδιαφέροντος ( $ROI$ ).
- Η διαρροή της σκιαγραφικής ουσίας στους περιαγγειακούς χώρους λόγω αυξημένης διαπερατότητας των παθολογικών αγγείων, επιδρά σημαντικά στις μετρούμενες τιμές της παραμέτρου  $rCBV$ . Διόρθωση των τιμών  $rCBV$  μπορεί να πραγματοποιηθεί με την εφαρμογή της συνάρτησης γάμμα στην καμπύλη έντασης σήματος -χρόνου, για αξιόπιστο προσδιορισμό της αιμάτωσης των εξεργασιών.

Ως εκ τούτου το ερευνητικό πρωτόκολλο απεικόνισης της διάχυσης και της αιμάτωσης διαμορφώθηκε ως εξής:

- Για την απεικόνιση της Μοριακής Διάχυσης (*DWI*) και του Τανυστού Διάχυσης (*DTI*) η τιμή του παράγοντα *b* ορίστηκε ίση με  $1000 \text{ s/mm}^2$ , ώστε να εξασφαλίζεται ικανός λόγος *SNR* και σχετικά μικρός χρόνος *TE* για τον περιορισμό των φαινομένων *T2*.
- Για την απεικόνιση *DTI* επιλέχθηκε ο προσδιορισμός της διάχυσης σε 15 διευθύνσεις ώστε να διασφαλίζεται η συλλογή ικανής πληροφορίας εντός του διαθέσιμου κλινικού χρόνου.
- Για τον προσδιορισμό των παραμέτρων διάχυσης (*ADC*, *FA*) εσωτερικά των εξεργασιών τοποθετήθηκε στις περισσότερες των περιπτώσεων μία περιοχή ενδιαφέροντος μεγάλου εμβαδού, ωστόσο σε περιπτώσεις εκτεταμένων βλαβών τοποθετήθηκαν παραπάνω από μία περιοχές ενδιαφέροντος.
- Για τον αξιόπιστο προσδιορισμό της παραμέτρου *rCBV*, πριν την δυναμική απεικόνιση της αιμάτωσης, πραγματοποιήθηκε έγχυση σκιαγραφικής παραμαγνητικής ουσίας σε δόση  $0.05\text{-}0.10 \text{ mmol/kg}$ , με σκοπό την υπερπλήρωση των περιαγγειακών χώρων για τον περιορισμό των φαινομένων *T1*. Επιπροσθέτως, οι καμπύλες έντασης σήματος-χρόνου διορθώθηκαν, λόγω αυξημένης διαπερατότητας των παθολογικών αγγείων, με την εφαρμογή συνάρτησης γάμμα.



**6. Διαφοροποίηση γλοιωμάτων χαμηλής και υψηλής κακοήθειας με την χρήση απεικόνισης της Διάχυσης και της Αιμάτωσης.****Περίληψη**

**Σκοπός:** Αξιολόγηση της συνεισφοράς των τεχνικών απεικόνισης της Μοριακής Διάχυσης (*DWI*), του Τανυστού Διάχυσης (*DTI*) και της δυναμικής απεικόνισης της Αιμάτωσης (*DSCI*) στην προεγχειρητική διάγνωση γλοιωμάτων χαμηλής και υψηλής κακοήθειας.

**Μέθοδοι και Υλικά:** Εφαρμόστηκε απεικόνιση *DWI*, *DTI* και *DSCI* σε 73 ασθενείς με γλοίωμα (βαθμοί I, II, III και IV). Μετρήθηκαν ο Φαινομενικός Συντελεστής Διάχυσης (*ADC*), η Κλασματική Ανισοτροπία (*FA*) και ο σχετικός Εγκεφαλικός Όγκος Αίματος (*rCBV*) από την εσωτερική, εξωτερική και αντιδιαμετρική περιοχή των γλοιωμάτων. Για την μέτρηση των παραμέτρων διάχυσης και αιμάτωσης χρησιμοποιήθηκε η μέθοδος τοποθέτησης Περιοχών Ενδιαφέροντος (*Region of Interest, ROI*) και υπολογίστηκε η μέση τιμή  $\pm$  τυπική απόκλιση για κάθε παράμετρο. Πραγματοποιήθηκε στατιστική σύγκριση των παραμέτρων μεταξύ των δύο κύριων κατηγοριών γλοιωμάτων (χαμηλή έναντι υψηλής κακοήθειας) καθώς και των επιμέρους βαθμών κάθε κατηγορίας, για την ανάδειξη σημαντικών διαφορών.

**Αποτελέσματα:** Οι παράμετροι *ADC* και *rCBV* τόσο από την εσωτερική όσο και από την εξωτερική περιοχή διαφοροποίησαν σημαντικά τα γλοιώματα χαμηλής από τα γλοιώματα υψηλής κακοήθειας. Η μέση τιμή της παραμέτρου *FA* δεν παρουσίασε σημαντική διαφορά μεταξύ των δύο κύριων κατηγοριών γλοιωμάτων, ωστόσο διαφοροποίησε σημαντικά τα γλοιώματα βαθμού I και II, εσωτερικά και εξωτερικά. Ομοίως, η παράμετρος *rCBV* παρουσίασε σημαντική διαφορά στην εσωτερική και εξωτερική περιοχή των γλοιωμάτων βαθμού II και III, καθώς επίσης και στην εσωτερική περιοχή των γλοιωμάτων III και IV.

**Συμπεράσματα:** Η δυναμική απεικόνιση της Αιμάτωσης (*DSCI*) και της Μοριακής Διάχυσης (*DWI*) παρέχει σαφή διαχωρισμό μεταξύ γλοιωμάτων χαμηλής και υψηλής κακοήθειας εσωτερικά και εξωτερικά των εξεργασιών. Τα αποτελέσματα της παρούσας μελέτης υποδεικνύουν ότι η κυτταροβρίθεια και αγγειοβρίθεια παίζουν καθοριστικό ρόλο στην προεγχειρητική διάγνωση των γλοιωμάτων.



## 6.1 Μέθοδοι και Υλικά

---

### Ασθενείς

Στην μελέτη συμμετείχαν 73 ασθενείς ηλικίας 16 έως 78 ετών με γλοιώμα, χωρίς προηγουμένως να έχουν υποβληθεί σε κάποιου είδους θεραπεία ή χειρουργική επέμβαση (βιοψία ή εξαίρεση). Συγκεκριμένα οι βλάβες από 20 ασθενείς κατηγοριοποιήθηκαν ως γλοιώματα χαμηλής κακοήθειας (7 πιλοκυτταρικά αστροκυττώματα (βαθμού I), 6 αστροκυττώματα (βαθμού II) και 7 ολιγοδενδρογλοιώματα (βαθμού II)), ενώ 53 ως γλοιώματα υψηλής κακοήθειας (12 αναπλαστικά αστροκυττώματα (βαθμού III) και 41 πολύμορφα γλοιοβλαστώματα (βαθμού IV)). Από όλους τους ασθενείς λήφθηκε ενυπόγραφη συγκατάθεση συμμετοχής στο απεικονιστικό πρωτόκολλο, το οποίο περιελάμβανε συμβατική απεικόνιση *MRI*, απεικόνιση της Μοριακής Διάχυσης (*DWI*), απεικόνιση του Τανυστού Διάχυσης (*DTI*) και δυναμική απεικόνιση της Αιμάτωσης (*DSCI*). Η συνολική χρονική διάρκεια του απεικονιστικού πρωτοκόλλου ήταν περίπου μία ώρα.

Σε κάθε περίπτωση πραγματοποιήθηκε συναξιολόγηση των απεικονιστικών, και λειτουργικών ευρημάτων για την τελική διαφορική διάγνωση. Σε όλους τους ασθενείς πραγματοποιήθηκε ολική ή μερική χειρουργική εξαίρεση των όγκων εντός διαστήματος ενός μήνα από την διάγνωση. Εν συνεχεία, για όλους τους ασθενείς πραγματοποιήθηκε ιστοπαθολογική εξέταση μέσω βιοψίας ή ολικής εξαίρεσης του όγκου, η οποία θεωρήθηκε ως εξέταση αναφοράς (gold standard).

### Πρωτόκολλο απεικόνισης *MRI*, Διάχυσης και Αιμάτωσης.

Όλες οι εξετάσεις πραγματοποιήθηκαν σε σύστημα μαγνητικής τομογραφίας υψηλού πεδίου 3T (GE, Healthcare, Signa® HDx) με την χρήση πηνίου εγκεφάλου 8 καναλιών.

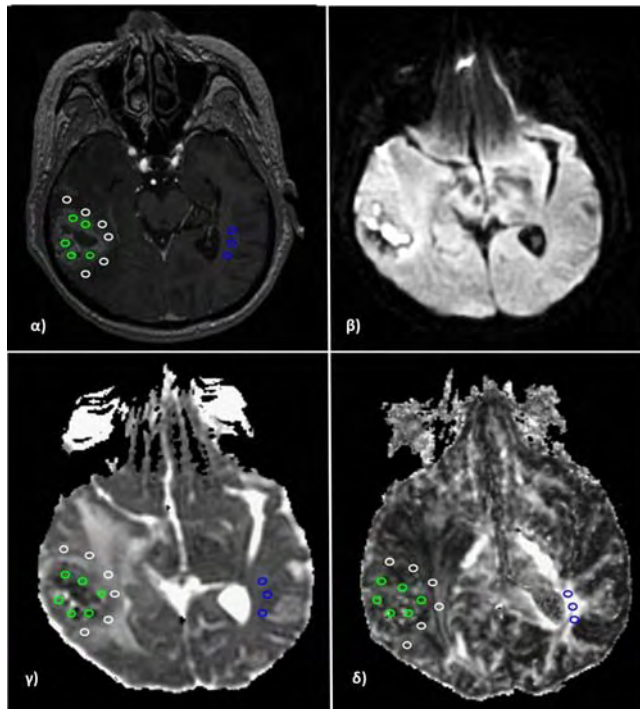
Το πρωτόκολλο απεικόνισης *MRI* περιελάμβανε εικόνες βαρύτητας T1-FSE (TR/TE=700 msec/ 9.3 msec) σε οβελιαίο και εγκάρσιο επίπεδο, T2-FSE (TR/TE=2640 msec/102msec) σε εγκάρσιο επίπεδο, T2-FSE (TR/TE=2920msec/102msec) σε στεφανιαίο επίπεδο και T2-FLAIR (TR/TE=8500msec/130msec) σε εγκάρσιο επίπεδο. Η απεικόνιση της Μοριακής Διάχυσης (*DWI*) και του Τανυστού Διάχυσης (*DTI*) πραγματοποιήθηκε με την χρήση ακολουθίας *SE-EPI (Spin-Echo, Echo Planar Imaging)* με τιμές  $b=0$  και  $1000 \text{ sec/mm}^2$  και με τις αντίστοιχες παραμέτρους: TR/TE= 8000msec/89,8msec, FOV= 240mm, πάχος τομής= 40mm, απόσταση τομών= 1mm και NEX= 1. Στην απεικόνιση του Τανυστού Διάχυσης (*DTI*) ο προσδιορισμός της διάχυσης έγινε σε 15 διευθύνσεις.

Πριν από την δυναμική απεικόνιση της Αιμάτωσης, χορηγήθηκε μικρή δόση σκιαγραφικής ουσίας συγκέντρωσης 0.05 to 0.10-mmol/kg για την εξάλειψη των επιδράσεων της T1 χαλάρωσης που προκύπτουν σε περιπτώσεις διαρροής της σκιαγραφικής ουσίας στους περιαγγειακούς χώρους, λόγω έλλειψης συνοχής των τοιχωμάτων των παθολογικών αγγείων. Εν συνεχεία, χορηγήθηκε σκιαγραφική παραμαγνητική ουσία σε συγκέντρωση >0.4 mmol/kg και ελήφθησαν δυναμικές εικόνες αιμάτωσης (*DSCI*) με την χρήση ακολουθίας *GE-EPI (Gradient-Echo, Echo Planar Imaging)* με τις αντίστοιχες παραμέτρους: TR/TE= 2000/20,7msec, 60° γωνία νεύσης, FOV= 240mm, NEX=1, για την μελέτη της αιμάτωσης κατά

την πρώτη διέλευση της σκιαγραφικής ουσίας σε μορφή bolus εντός της αγγειακής κυκλοφορίας των όγκων. Τέλος, ελήφθησαν εικόνες βαρύτητας T1 (TR/TE=700msec/9,3msec) σε εγκάρσιο επίπεδο και 3D-FSPGR εικόνες (TR/TE= 6,9msec/2,1msec, 12° γωνία νεύσης, FOV=240\*240 mm<sup>2</sup>, 136 τομές, πάχος τομής= 1mm).

### Μεταεπεξεργασία δεδομένων Διάχυσης

Ελήφθησαν χάρτες των παραμέτρων ADC και FA από τις τεχνικές *DWI* και *DTI* αντίστοιχα, κατόπιν διόρθωσης σφαλμάτων κίνησης και επαγωγικών ρευμάτων με την χρήση του λογισμικού Functool. Οι μετρήσεις των παραμέτρων ADC και FA πραγματοποιήθηκαν με την χρήση του ίδιου λογισμικού σε κατάλληλη μονάδα μεταεπεξεργασίας (Advantage Linux workstation). Περιοχές ενδιαφέροντος (ΠΕ, ROI) τοποθετήθηκαν εσωτερικά, εξωτερικά και αντιδιαμετρικά των εξεργασιών (Εικόνα 6.1.1). Για την ακριβή τοποθέτηση των ROI χρησιμοποιήθηκαν εικόνες υποβάθρου βαρύτητας T2-FSE, T2-FLAIR και T1-FSE μετά την έγχυση της σκιαγραφικής παραμαγνητικής ουσίας.



**Εικόνα 6.1.1** Τοποθέτηση περιοχών ενδιαφέροντος (ROI) για τον προσδιορισμό της διάχυσης σε ασθενή με αναπλαστικό αστροκύτωμα. α) Εικόνα βαρύτητας T1 μετά σκιαγραφικής ουσίας, β) εικόνα βαρύτητας Μοριακής Διάχυσης (*DWI*), γ) Παραμετρικός χάρτης Φαινομενικού Συντελεστή Διάχυσης (ADC) και δ) Παραμετρικός χάρτης Κλασματικής Ανισοτροπίας (FA). Ο προσδιορισμός της διάχυσης πραγματοποιήθηκε στην εσωτερική (πράσινα ROI), εξωτερική (λευκά ROI) και αντιδιαμετρική (μπλε ROI) περιοχή της εξεργασίας.

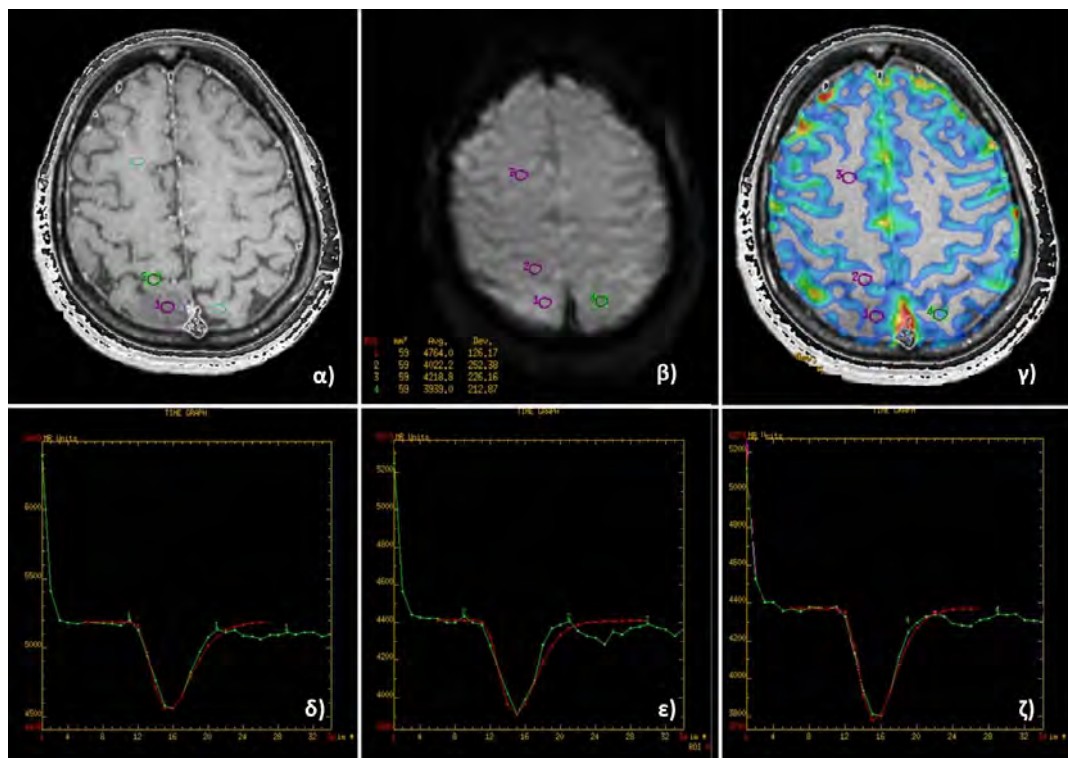
Το εμβαδόν των ROI κυμαινόταν από 14-35 mm<sup>2</sup>. Εσωτερικά των εξεργασιών οι ΠΕ τοποθετούνταν στο συμπαγές τμήμα της βλάβης ή στην περιοχή πρόσληψης της σκιαγραφικής ουσίας στην περίπτωση των γλοιωμάτων υψηλής κακοήθειας. Περιοχές που παρουσίαζαν εμφανή αιμορραγία, οίδημα, νεκρωτικό ή κυστικό περιεχόμενο καθώς και αποτιτανώσεις, εξαιρέθηκαν κατά το δυνατόν κατά την τοποθέτηση των ROI. Η οριακή περιοχή μεταξύ του απεικονιζόμενου ορίου της βλάβης και του περιβάλλοντος εγκεφαλικού παρεγχύματος ορίστηκε ως εξωτερική περιοχή της εξεργασίας. Ωστόσο, σε ορισμένες περιπτώσεις γλοιωμάτων υψηλής κακοήθειας, εξαιτίας της παρουσίας έντονου περιεστιακού οιδήματος και διηθήσεων, ο σαφής ορισμός της εξωτερικής περιοχής των όγκων δεν ήταν πάντα εφικτός. Για τον λόγο αυτό, για κάθε εξεργασία ως εξωτερική περιοχή ορίστηκε η περιοχή 1cm περιφερειακά της εξεργασίας.

Εντός αυτής της περιοχής και όσο πιο κοντά κατά το δυνατόν στο όριο της βλάβης, τοποθετήθηκαν τα αντίστοιχα ROI για την ποσοτικοποίηση της διάχυσης εξωτερικά των εξεργασιών.

### Μεταεπεξεργασία δεδομένων Αιμάτωσης

Η επεξεργασία των δεδομένων της ακολουθίας *DSCI* πραγματοποιήθηκε ομοίως με την χρήση του λογισμικού Functool. Οι εικόνες βαρύτητας  $T2^*$  διορθώθηκαν αρχικώς για σφάλματα κίνησης με την χρήση του λογισμικού BrainStat (GE Healthcare) και εν συνεχεία δημιουργήθηκαν οι παραμετρικοί χάρτες CBV.

Η μέτρηση της παραμέτρου CBV έγινε με την τοποθέτηση ROI σε περιοχές που παρουσίαζαν αυξημένη αιμάτωση πάνω στον χάρτη CBV. Έξι με δέκα ROI (εμβαδόν 30-60 mm<sup>2</sup>) τοποθετήθηκαν εσωτερικά του όγκου και καταγράφηκε η μέγιστη μετρούμενη τιμή CBV. Για την ακριβή τοποθέτηση των ROI και την αποφυγή μεγάλων αιμοφόρων αγγείων οι χάρτες CBV επιπροβλήθηκαν σε εικόνες βαρύτητας  $T2$ ,  $T2^*$  και  $T1$  μετά σκιαγραφικής ουσίας. Ως περιφέρεια της βλάβης ορίστηκε η περιοχή 1cm εξωτερικά της εξεργασίας, στο επίπεδο εκείνο που μετρήθηκε η μέγιστη τιμή αιμάτωσης εσωτερικά του όγκου (Εικόνα 6.1.2). Για την μέτρηση της παραμέτρου CBV εξωτερικά της βλάβης τοποθετήθηκαν 3-6 ROI και υπολογίστηκε η μέση τιμή αυτών.



**Εικόνα 6.1.2** Τοποθέτηση περιοχών ενδιαφέροντος (ROI) για τον προσδιορισμό της αιμάτωσης σε ασθενή γλοίωμα χαμηλής κακοήθειας. Χρήση εικόνων υποβάθρου α) 3D-FSPGR μετά την έγχυση σκιαγραφικής ουσίας και β) βαρύτητας  $T2^*$ . Επιπροβολή του παραμετρικού χάρτη CBV σε εικόνα 3D-FSPGR μετά σκιαγραφικής ουσίας (γ). Διόρθωση των καμπυλών έντασης σήματος-χρόνου λόγω διαρροής της σκιαγραφικής ουσίας στους περιαγγειακούς χώρους, με την εφαρμογή συνάρτησης γαμμα (κόκκινη γραμμή), στην εσωτερική (δ), στην εξωτερική (ε) και στην αντιδιαμετρική περιοχή (ζ) της εξεργασίας.

Δεδομένης της μη γραμμικής σχέσης μεταξύ της μεταβολής του σήματος και της αντίθεσης της σκιαγραφικής ουσίας [199], η απόλυτη ποσοτικοποίηση της αιμάτωσης δεν είναι εφικτή. Για τον λόγο αυτόν μετρήθηκε η αιμάτωση σε περιοχές ομόπλευρα της βλάβης και αντιδιαμετρικά αυτής. Ακολουθώντας, υπολογίστηκαν οι σχετικοί λόγοι CBV (rCBV) εσωτερικά, εξωτερικά και αντιδιαμετρικά των εξεργασιών, διαιρώντας την αντίστοιχη τιμή από κάθε περιοχή με την αντιδιαμετρική φυσιολογική.

Σε περιπτώσεις όπου η βλάβη βρισκόταν κοντά σε μεγάλες αγγειακές δομές, μελετήθηκε η καμπύλη έντασης σήματος-χρόνου, με σκοπό να ανιχνευθούν αγγεία που προκαλούν έντονες μεταβολές στην ένταση του σήματος [78]. Επιπλέον, πραγματοποιήθηκε διόρθωση στην καμπύλη έντασης σήματος - χρόνου λόγω διαρροής της σκιαγραφικής ουσίας στους περιαγγειακούς χώρους, με την εφαρμογή συνάρτησης γάμμα (*gamma-variate function*) στην καμπύλη [193,200] (Εικόνα 6.1.2). Η συνάρτηση γάμμα προσεγγίζει την θεωρητική καμπύλη που θα προέκυπτε απουσία παθολογικής διαρροής [60].

Τέλος, η τοποθέτηση των περιοχών ενδιαφέροντος πραγματοποιήθηκε χωρίς προηγούμενη γνώση των αποτελεσμάτων της ιστοπαθολογικής εξέτασης.

### **Στατιστική ανάλυση**

Οι ασθενείς κατηγοριοποιήθηκαν ανάλογα με τον βαθμό κακοήθειας, σε γλοιώματα χαμηλής (βαθμός I και II) και σε γλοιώματα υψηλής κακοήθειας (βαθμός III και IV). Η στατιστική ανάλυση πραγματοποιήθηκε με την χρήση του λογισμικού SPSS (v20). Υπολογίστηκε η μέση τιμή  $\pm$  τυπική απόκλιση για κάθε παράμετρο εσωτερικά, εξωτερικά και αντιδιαμετρικά της βλάβης. Η στατιστική διερεύνηση και σύγκριση των παραμέτρων διάχυσης και αιμάτωσης μεταξύ των εξεργασιών έγινε με το τεστ *Mann-Whitney*. Πραγματοποιήθηκε σύγκριση των παραμέτρων για τις δύο κύριες κατηγορίες γλοιωμάτων (χαμηλής έναντι υψηλής κακοήθειας) καθώς και των επιμέρους βαθμών κακοήθειας των γλοιωμάτων (βαθμοί I-II, II-III και III-IV). Ως επίπεδο σημαντικότητας ορίστηκε η τιμή  $p=0,05$ .

## **6.2 Αποτελέσματα**

---

Οι μέσες τιμές με τις αντίστοιχες τυπικές αποκλίσεις των παραμέτρων ADC, FA και rCBV για την εσωτερική, εξωτερική και αντιδιαμετρική περιοχή των γλοιωμάτων διακρίνονται στον Πίνακα 6.2.1 και στον Πίνακα 6.2.2 αντίστοιχα. Ειδικότερα για κάθε περιοχή ενδιαφέροντος παρατηρήθηκαν τα εξής:

### **Εσωτερική Περιοχή**

Τα γλοιώματα χαμηλής και υψηλής κακοήθειας παρουσίασαν αυξημένη διάχυση και αιμάτωση στο εσωτερικό τους σε σχέση με την αντιδιαμετρική περιοχή. Η διαφορά των

μέσων τιμών των παραμέτρων διάχυσης και αιμάτωσης όλων των βαθμών γλοιωμάτων, ήταν στατιστικώς σημαντική σε σχέση με τις αντίστοιχες φυσιολογικές τιμές ( $p < 0,05$ ).

Παρατηρήθηκε σαφής διαφοροποίηση των γλοιωμάτων χαμηλής κακοήθειας από τα γλοιώματα υψηλής κακοήθειας με την χρήση της απεικόνισης Μοριακής Διάχυσης (*DWI*) και της δυναμικής απεικόνισης της Αιμάτωσης (*DSCI*). Συγκεκριμένα, στα γλοιώματα χαμηλής κακοήθειας η τιμή της παραμέτρου ADC ήταν σημαντικά αυξημένη σε σχέση με τα γλοιώματα υψηλής κακοήθειας ( $p < 0,001$ ) (Πίνακας 6.2.3). Η μέση τιμή της διάχυσης ήταν  $ADC_{(γλ.χαμηλή)} = 1,365 \pm 0,217 \text{ mm}^2/\text{sec}$  και  $ADC_{(γλ.υψηλή)} = 1,165 \pm 0,165 \text{ mm}^2/\text{sec}$  για τα γλοιώματα χαμηλής και υψηλής κακοήθειας αντίστοιχα. Επίσης, η εσωτερική περιοχή των γλοιωμάτων υψηλής κακοήθειας παρουσίασε έντονα αυξημένη αιμάτωση σε σχέση με τα γλοιώματα χαμηλής κακοήθειας ( $p < 0,001$ ). Οι αντίστοιχες τιμές αιμάτωσης που υπολογίστηκαν ήταν:  $rCBV_{(γλ.υψηλή)} = 7,14 \pm 2,33$  και  $rCBV_{(γλ.χαμηλή)} = 2,32 \pm 0,83$ . Η συμβολή της απεικόνισης του Τανυστού Διάχυσης (*DTI*) στην διαφοροποίηση των γλοιωμάτων χαμηλής και υψηλής κακοήθειας δεν ήταν σημαντική, καθώς η μέση τιμή της παραμέτρου FA δεν παρουσίασε στατιστικώς σημαντική διαφορά μεταξύ των δύο κύριων κατηγοριών γλοιωμάτων ( $p > 0,05$ ) (Πίνακας 6.2.3).

**Πίνακας 6.2.1** Μέση τιμή  $\pm$  τυπική απόκλιση για τις παραμέτρους διάχυσης και αιμάτωσης στην εσωτερική και εξωτερική περιοχή των γλοιωμάτων.

	Εσωτερική περιοχή			Εξωτερική περιοχή		
	ADC	FA	rCBV	ADC	FA	rCBV
<b>Γλοιώματα χαμηλής κακοήθειας (I&amp;II)</b>	$1,365 \pm 0,217^*$	$0,170 \pm 0,089^*$	$2,32 \pm 0,83^*$	$0,979 \pm 0,195$	$0,271 \pm 0,042^*$	$0,96 \pm 0,36$
Γλοίωμα βαθμού I	$1,265 \pm 0,106^*$	$0,255 \pm 0,098^*$	$2,31 \pm 0,95^*$	$0,996 \pm 0,140$	$0,243 \pm 0,039^*$	$0,95 \pm 0,25$
Γλοίωμα βαθμού II	$1,418 \pm 0,245^*$	$0,125 \pm 0,034^*$	$2,33 \pm 0,79^*$	$0,970 \pm 0,224$	$0,286 \pm 0,036^*$	$0,96 \pm 0,42$
<b>Γλοιώματα υψηλής κακοήθειας (III&amp;IV)</b>	$1,165 \pm 0,165^*$	$0,148 \pm 0,058^*$	$7,14 \pm 2,33^*$	$1,119 \pm 0,181^*$	$0,286 \pm 0,069^*$	$2,67 \pm 1,06^*$
Αναπλαστικό αστροκυττώμα (βαθμού III)	$1,272 \pm 0,248^*$	$0,180 \pm 0,077^*$	$4,32 \pm 1,06^*$	$1,063 \pm 0,165^*$	$0,298 \pm 0,078^*$	$2,22 \pm 0,61^*$
Πολύμορφο γλοιοβλάστωμα (βαθμού IV)	$1,134 \pm 0,118^*$	$0,138 \pm 0,048^*$	$7,96 \pm 1,92^*$	$1,135 \pm 0,184^*$	$0,283 \pm 0,067^*$	$2,80 \pm 1,13^*$

Υποσημείωση – Ο αστερίσκος (\*) υποδεικνύει την σημαντική διαφοροποίηση των παραμέτρων εσωτερικά και εξωτερικά των εξεργασιών από τις αντίστοιχες της αντιδιαμετρική περιοχής ( $p < 0,05$ ).

Αναφορικά με τους επιμέρους βαθμούς κακοήθειας των γλοιωμάτων, παρατηρήθηκε σημαντική διαφοροποίηση της μέσης τιμής της παραμέτρου FA στα γλοιώματα βαθμού I από τα γλοιώματα βαθμού II. Συγκεκριμένα, η Κλασματική Ανισοτροπία (FA) ήταν μεγαλύτερη στο εσωτερικό των γλοιωμάτων βαθμού I,  $FA_{(γλ.βαθμ.I)} = 0,255 \pm 0,098$ , σε σχέση με τα γλοιώματα βαθμού II,  $FA_{(γλ.βαθμ.II)} = 0,125 \pm 0,034$  ( $p = 0,006$ ). Κατά την σύγκριση των γλοιωμάτων βαθμού II και III, παρατηρήθηκε σημαντική διαφοροποίηση μόνο των τιμών της αιμάτωσης στο εσωτερικό των εξεργασιών. Η αιμάτωση στα αναπλαστικά αστροκυττώματα (βαθμού III) ήταν έντονα αυξημένη συγκριτικά με τα γλοιώματα βαθμού II ( $p < 0,001$ ). Η μέση τιμή της παραμέτρου rCBV που υπολογίστηκε ήταν:  $rCBV_{(γλ.βαθμ.III)} = 4,32 \pm 1,06$  και  $rCBV_{(γλ.βαθμ.II)} = 2,33 \pm 0,79$ , αντίστοιχα.

**Πίνακας 6.2.2** Μέση τιμή  $\pm$  τυπική απόκλιση για τις παραμέτρους διάχυσης και αιμάτωσης στην αντιδιαμετρική περιοχή των γλοιωμάτων.

Αντιδιαμετρική περιοχή			
	ADC	FA	rCBV
<b>Γλοιώματα χαμηλής κακοήθειας (I&amp;II)</b>	0,897 $\pm$ 0,070	0,337 $\pm$ 0,094	0,89 $\pm$ 0,15
Γλοίωμα βαθμού I	0,882 $\pm$ 0,054	0,348 $\pm$ 0,065	0,90 $\pm$ 0,19
Γλοίωμα βαθμού II	0,905 $\pm$ 0,087	0,325 $\pm$ 0,029	0,88 $\pm$ 0,18
<b>Γλοιώματα υψηλής κακοήθειας (III&amp;IV)</b>	0,841 $\pm$ 0,071	0,363 $\pm$ 0,080	0,92 $\pm$ 0,29
Αναπλαστικό αστροκύττωμα (βαθμού III)	0,806 $\pm$ 0,038	0,388 $\pm$ 0,074	0,91 $\pm$ 0,26
Πολύμορφο γλοιοβλάστωμα (βαθμού IV)	0,876 $\pm$ 0,108	0,337 $\pm$ 0,092	0,94 $\pm$ 0,30

Παρόμοια αποτελέσματα προέκυψαν κατά την σύγκριση των βαθμών III και IV, με τα πολύμορφα γλοιοβλαστώματα να εμφανίζουν σημαντικά αυξημένη αιμάτωση στο εσωτερικό τους,  $rCBV_{(γλ.βαθμ.IV)} = 7,96 \pm 1,92$  σε σχέση με τα αναπλαστικά αστροκυττώματα ( $p < 0,001$ ). Όπως παρατηρείται από τα αποτελέσματα, η σταδιακή αύξηση του βαθμού κακοήθειας οδηγεί σε σταδιακή αύξηση της αιμάτωσης στο εσωτερικό των εξεργασιών.

**Πίνακας 6.2.3** Στατιστική σύγκριση μεταξύ γλοιωμάτων χαμηλής και υψηλής κακοήθειας, καθώς και των επιμέρους βαθμών γλοιωμάτων. Η στατιστική σημαντικότητα ορίστηκε για  $p < 0,05$ .

Μέθοδος Mann-Whitney	Εσωτερική περιοχή			Εξωτερική περιοχή		
	ADC	FA	rCBV	ADC	FA	rCBV
<b>Χαμηλή (I&amp;II) – Υψηλή κακοήθεια (III&amp;IV)</b>	<b>&lt;0.001</b>	0.43	<b>&lt;0.001</b>	<b>0.001</b>	0.58	<b>&lt;0.001</b>
<b>Βαθμοί I - II</b>	0.24	<b>0.006</b>	1.00	0.39	<b>0.02</b>	0.82
<b>Βαθμοί II - III</b>	0.41	0.06	<b>&lt;0.001</b>	0.07	0.85	<b>&lt;0.001</b>
<b>Βαθμοί III - IIV</b>	0.07	0.07	<b>&lt;0.001</b>	0.26	0.68	0.15

### Εξωτερική Περιοχή

Τα γλοιώματα χαμηλής κακοήθειας παρουσίασαν κοινό πρότυπο διάχυσης και αιμάτωσης στην περιφέρεια τους, με την αντιδιαμετρική φυσιολογική περιοχή ( $p > 0,05$ ). Ωστόσο, η τιμή της Κλασματικής Ανισοτροπίας βρέθηκε σημαντικά χαμηλότερη από τα φυσιολογικά επίπεδα ( $p < 0,05$ ). Αντιθέτως, η αιμάτωση και η διάχυση εξωτερικά των γλοιωμάτων υψηλής κακοήθειας ήταν έντονα αυξημένη σε σχέση με τις φυσιολογικές τιμές ( $p < 0,05$ ).

Παρατηρήθηκε σημαντική διαφοροποίηση της περιφέρειας των γλοιωμάτων υψηλής και χαμηλής κακοήθειας, με την χρήση της απεικόνισης Μοριακής Διάχυσης (*DWI*) και της δυναμικής απεικόνισης της Αιμάτωσης (*DSCI*). Η μέση τιμή της διάχυσης στα γλοιώματα χαμηλής κακοήθειας ήταν μειωμένη,  $ADC_{(γλ.χαμηλή)} = 0,979 \pm 0,195 \text{ mm}^2/\text{sec}$ , συγκριτικά με τα



γλοιώματα υψηλής κακοήθειας,  $ADC_{(γλ.υψηλή)}=1,119\pm 0,181 \text{ mm}^2/\text{sec}$  ( $p=0,001$ ). Ομοίως, η αιμάτωση στην περιφέρεια των γλοιωμάτων υψηλής κακοήθειας ήταν σημαντικά αυξημένη καθώς η μέση τιμή της παραμέτρου  $rCBV$  που υπολογίστηκε ήταν:  $rCBV_{(γλ.υψηλή)}=2,67\pm 1,06$  και  $rCBV_{(γλ.χαμηλή)}=0,96\pm 0,36$  αντίστοιχα ( $p<0,001$ ) (Πίνακας 6.2.3). Η απεικόνιση του Τανυστού Διάχυσης ( $DTI$ ) δεν επέτρεψε την διαφοροποίηση μεταξύ των δύο κύριων κατηγοριών γλοιωμάτων, καθώς η διαφορά της παραμέτρου  $FA$  δεν ήταν στατιστικώς σημαντική ( $p>0,05$ ).

Η μέση τιμή της Κλασματικής Ανιστροπίας ( $FA$ ) στα γλοιώματα βαθμού I ήταν μικρότερη σε σχέση με τα γλοιώματα βαθμού II ( $p=0,02$ ). Οι μετρούμενες τιμές ήταν:  $FA_{(γλ.βαθμ.I)}=0,243\pm 0,039$  και  $FA_{(γλ.βαθμ.II)}=0,286\pm 0,036$ , αντίστοιχα. Αναφορικά με την σύγκριση των γλοιωμάτων βαθμού II και III, σημαντική ήταν η διαφορά στην αιμάτωση της περιφέρειας τους. Τα γλοιώματα βαθμού II παρουσίασαν μικρότερη αιμάτωση σε σχέση με τα γλοιώματα βαθμού III, καθώς η μέση τιμή της παραμέτρου  $rCBV$  ήταν για κάθε εξεργασία:  $rCBV_{(γλ.βαθμ.II)}=0,96\pm 0,42$  και  $rCBV_{(γλ.βαθμ.III)}=2,22\pm 0,61$ , αντίστοιχα ( $p<0,001$ ). Τα πολύμορφα γλιοβλαστώματα (βαθμός IV) και τα αναπλαστικά αστροκυττώματα (βαθμός III) παρουσίασαν κοινό πρότυπο αιμάτωσης και διάχυσης στην περιφέρεια τους, καθώς οι διαφορές των τιμών για όλες τις μετρούμενες παραμέτρους δεν ήταν στατιστικώς σημαντικές ( $p>0,05$ ) (Πίνακας 6.2.3).

### 6.3 Συμπεράσματα

---

Τα γλοιώματα συνιστούν τα πιο συνήθη νεοπλάσματα του εγκεφάλου και η προεγχειρητική διάγνωση του βαθμού κακοήθειας αποτελεί μείζων θέμα για την επιλογή της βέλτιστης θεραπευτικής αντιμετώπισης. Τα γλοιώματα χαμηλής κακοήθειας χαρακτηρίζονται από ομοιογενή δομή, απουσία νεκρώσεων και περιεστιακού οιδήματος, ενώ δεν παρατηρείται πρόσληψη της σκιαγραφικής παραμαγνητικής ουσίας [43]. Αντιθέτως, τα γλοιώματα υψηλής κακοήθειας, εμφανίζουν ετερογενή δομή, δακτυλοειδή πρόσληψη της σκιαγραφικής ουσίας, κυστικό, νεκρωτικό ή αιμορραγικό περιεχόμενο, καθώς και έντονο περιεστιακό οίδημα. Ωστόσο, σε κάποιες περιπτώσεις τα απεικονιστικά χαρακτηριστικά μεταξύ των δύο κύριων κατηγοριών γλοιωμάτων μπορεί να είναι μη ειδικά, καθώς γλοιώματα χαμηλής κακοήθειας ενδέχεται να εμφανίζουν παρόμοια μορφολογικά ευρήματα με αυτά των γλοιωμάτων υψηλής κακοήθειας, ενώ τα τελευταία ενδέχεται να παρουσιάζουν σχετικώς καλοήγη απεικόνιση [34,44]. Συνεπώς, οι ομοιότητες τους στην συμβατική απεικόνιση  $MRI$  μπορεί να οδηγήσουν σε λανθασμένη διαφορική διάγνωση.

Ένα από τα σημαντικότερα αποτελέσματα της παρούσας μελέτης είναι ότι αναδεικνύεται η σημαντική συνεισφορά των ποσοτικών παραμέτρων της δυναμικής απεικόνισης της Αιμάτωσης ( $DSCI$ ) και της απεικόνισης της Μοριακής Διάχυσης ( $DWI$ ) στην διαφοροποίηση των γλοιωμάτων χαμηλής και υψηλής κακοήθειας, εσωτερικά και εξωτερικά των εξεργασιών. Τα γλοιώματα χαμηλής κακοήθειας, εξαιτίας της ιστολογικής τους δομής που χαρακτηρίζεται από μικρή κυτταροβρίθεια και αγγειοβρίθεια, παρουσίασαν αυξημένη διάχυση ( $ADC$ ) και χαμηλότερη αιμάτωση ( $rCBV$ ) στο εσωτερικό τους σε σχέση με τα

γλοιώματα υψηλής κακοήθειας, όπως έχει αναφερθεί και σε προηγούμενες μελέτες [38,43,46,47,50,54]. Επίσης, η διάχυση και η αιμάτωση στην περιφέρεια των γλοιωμάτων χαμηλής κακοήθειας βρέθηκε εντός φυσιολογικών ορίων, σε αντίθεση με τα γλοιώματα υψηλής κακοήθειας που παρουσίασαν σημαντικά αυξημένη αιμάτωση και διάχυση (αυξημένη τιμή rCBV και ADC αντίστοιχα). Τα συγκεκριμένα ευρήματα επιβεβαιώνουν την μη διηθητική φύση των γλοιωμάτων χαμηλής κακοήθειας, συγκριτικά με τα γλοιώματα υψηλής. Η χαρακτηριστική παρουσία διηθητικού οιδήματος (συνδυασμός αγγειογενούς οιδήματος και παρουσίας νεοπλασματικών κυττάρων), καθώς και η έντονη νεοαγγειογένεση που επιτρέπει την ανάπτυξη και επέκταση των γλοιωμάτων υψηλής κακοήθειας στο περιβάλλον εγκεφαλικό παρέγχυμα, αποτελούν δύο καθοριστικούς παράγοντες στην τοπική αύξηση της διάχυσης και της αιμάτωσης στην περιφέρεια τους [38,44,46,47,62,64,65].

Η συνεισφορά των τεχνικών απεικόνισης *DWI* και *DSCI* στο εν λόγω διαφοροδιαγνωστικό πρόβλημα, έχει αποτελέσει σημείο εκτεταμένης έρευνας, ωστόσο τα αποτελέσματα παραμένουν μέχρι σήμερα αντιφατικά. Προηγούμενες μελέτες αναφέρουν σημαντικές διαφορές στις μετρούμενες τιμές των παραμέτρων ADC και rCBV μεταξύ τέτοιων εξεργασιών [45,46,47,54]. Εντούτοις, σημαντικός παραμένει και ο αριθμός των μελετών που αναφέρουν ομοιότητες μεταξύ των προτύπων διάχυσης και αιμάτωσης των γλοιωμάτων υψηλής και χαμηλής κακοήθειας [47,51,58,201].

Στην παρούσα μελέτη, η τιμή της Κλασματικής Ανισοτροπίας (FA) στην περιφέρεια των δύο εξεργασιών ήταν ηπίως αυξημένη, ωστόσο δεν παρουσίασε στατιστική σημαντικότητα. Η Κλασματική Ανισοτροπία σχετίζεται άμεσα με την ακεραιότητα των ινών Λευκής Ουσίας στον εγκέφαλο. Εν προκειμένω, η αυξημένη τιμή της παραμέτρου FA στην περιφέρεια των γλοιωμάτων χαμηλής κακοήθειας, υποδεικνύει την παρουσία ακέραιων ινών στην περιοχή, σε συμφωνία με προγενέστερα αποτελέσματα στην βιβλιογραφία [56,57]. Ωστόσο, προηγούμενες μελέτες αναφέρουν επίσης, συσχέτιση της Κλασματικής Ανισοτροπίας και με την κυτταροβρίθεια των όγκων [51,53,55]. Στην μελέτη των Inoue και συν., παρατηρήθηκε θετική συσχέτιση της Κλασματικής Ανισοτροπίας με την κυτταρική πυκνότητα των όγκων σε συμφωνία με τα αποτελέσματα προγενέστερης μελέτης [55]. Αντιθέτως, η μελέτη των Stadlbauer και συν., κατέδειξε αρνητική συσχέτιση μεταξύ της Κλασματικής Ανισοτροπίας και της κυτταροβρίθειας των γλοιωμάτων, ενώ η παράμετρος FA θεωρήθηκε ο καταλληλότερος δείκτης αξιολόγησης και οριοθέτησης των παθολογικών μεταβολών παρουσία γλοιωμάτων [51]. Αναφορικά με την περιφέρεια των γλοιωμάτων υψηλής κακοήθειας, τα αποτελέσματα της παρούσας μελέτης υποδεικνύουν ότι η διάχυση στην περιφέρεια τους είναι περισσότερο προσανατολισμένη, εξαιτίας της ύπαρξης καρκινικών κυττάρων στην περιοχή που δεν επιτρέπουν την ελεύθερη διάχυση των μορίων νερού, με αποτέλεσμα να αυξάνεται η τιμή της Κλασματικής Ανισοτροπίας (FA). Τα παραπάνω ευρήματα, ενδεχομένως εξηγούν την αυξημένη τιμή FA στην εξωτερική περιοχή τόσο των γλοιωμάτων χαμηλής όσο και των γλοιωμάτων υψηλής κακοήθειας στην παρούσα μελέτη, που δεν επιτρέπει τον σαφή διαχωρισμό μεταξύ των δύο εξεργασιών. Η συνεισφορά της απεικόνισης του Τανυστού Διάχυσης (*DTI*) στην διαφοροποίηση των γλοιωμάτων χαμηλής και υψηλής κακοήθειας

χρήζει περισσότερης διερεύνησης καθώς τα αποτελέσματα αντίστοιχων συγκρίσεων από αρκετές ερευνητικές ομάδες παραμένουν αντιφατικά [43, 40,52,57].

Πέραν της σύγκρισης των δύο κύριων κατηγοριών γλοιωμάτων, αξιολογήθηκε επίσης η ικανότητα των παραμέτρων διάχυσης και αιμάτωσης, στον διαχωρισμό των επιμέρους βαθμών των γλοιωμάτων. Βάσει των αποτελεσμάτων της παρούσας εργασίας, η απεικόνιση του Τανυστή Διάχυσης (*DTI*) επιτρέπει την σαφή διαφοροποίηση των γλοιωμάτων βαθμού I και II, τόσο στην εσωτερική όσο και στην εξωτερική περιοχή τους. Η μέση τιμή της Κλασματικής Ανισοτροπίας (*FA*) ήταν μεγαλύτερη στο εσωτερικό των γλοιωμάτων βαθμού I συγκριτικά με τα γλοιώματα βαθμού II, ενώ στην περιφέρεια των εξεργασιών παρατηρήθηκαν αντίθετα αποτελέσματα. Όπως αναφέρθηκε προηγουμένως τα χαμηλής κακοήθειας γλοιώματα παρουσιάζουν εν γένει μικρή κυτταροβρίθεια και η παρουσία φυσιολογικών νευρικών κυττάρων εντός του όγκου είναι συνήθης [42]. Εντούτοις, η αυξημένη τιμή της Κλασματικής Ανισοτροπίας (*FA*) εντός των γλοιωμάτων βαθμού I, καταδεικνύει ότι η κυτταρική δομή των εν λόγω εξεργασιών είναι περισσότερο οργανωμένη συγκριτικά με την αντίστοιχη δομή των γλοιωμάτων βαθμού II, παρατήρηση που συμβαδίζει με την καλοήγη φύση τους. Εξαιτίας αυτής της οργανωμένης δομής, τα μόρια νερού εντός των γλοιωμάτων βαθμού I διαχέονται περισσότερο προσανατολισμένα (και όχι ιστροπικά), γεγονός που αντικατοπτρίζεται στην αύξηση της Κλασματικής Ανισοτροπίας στο εσωτερικό τους. Σε αντίθεση με αυτά τα ευρήματα, τα αποτελέσματα από προηγούμενη μελέτη αναφέρουν ότι η Κλασματική Ανισοτροπία δεν μπορεί να αποτελέσει ικανό δείκτη διαφοροποίησης των επιμέρους βαθμών των γλοιωμάτων χαμηλής κακοήθειας [53].

Τέλος, σημαντική διαφοροποίηση παρατηρήθηκε στο πρότυπο αιμάτωσης εσωτερικά των αναπλαστικών αστροκυττωμάτων (βαθμού III) και των πολύμορφων γλοιοβλαστωμάτων (βαθμού IV). Η μέση τιμή της παραμέτρου *rCBV* των πολύμορφων γλοιοβλαστωμάτων ήταν σημαντικά μεγαλύτερη σε σχέση με την αντίστοιχη των αναπλαστικών αστροκυττωμάτων. Όπως έχει τονισθεί και σε προηγούμενες μελέτες, η αγγειακή μορφολογία αποτελεί καθοριστικό παράγοντα στην ιστοπαθολογική ταξινόμηση των εγκεφαλικών εξεργασιών, μεταξύ των οποίων τα γλοιώματα υψηλής κακοήθειας παρουσιάζουν την μεγαλύτερη εν γένει αγγειοβρίθεια [37,60]. Παρά την γενικότερη αυτή τάση, τα αποτελέσματα της παρούσας μελέτης, υποδεικνύουν ότι οι ανάγκες αιμάτωσης των επιμέρους βαθμών των γλοιωμάτων υψηλής κακοήθειας είναι διαφορετικές. Συγκεκριμένα, τα πολύμορφα γλοιοβλαστώματα αποτελούν μία κατηγορία ιδιαίτερα επιθετικών όγκων, που για να αναπτυχθούν και να επεκταθούν, απαιτούν αυξημένη παροχή αίματος [37,60]. Το γεγονός αυτό αντικατοπτρίζεται στην αυξημένη τιμή της παραμέτρου *rCBV* που μετρήθηκε στο εσωτερικό των πολύμορφων γλοιοβλαστωμάτων έναντι των αναπλαστικών αστροκυττωμάτων. Θα πρέπει να αναφερθεί, ότι προηγούμενες μελέτες επισημαίνουν σημαντική διαφοροποίηση μεταξύ των γλοιωμάτων υψηλής κακοήθειας, συναρτήσει των παραμέτρων διάχυσης (*ADC* και *FA*), ευρήματα ωστόσο που δεν επιβεβαιώθηκαν στην παρούσα μελέτη [45,53].

Συνοψίζοντας τα αποτελέσματα της παρούσας εργασίας που αφορούν την αξιολόγηση των παραμέτρων διάχυσης και αιμάτωσης στην διαφοροποίηση των γλοιωμάτων προκύπτουν τα εξής:

- Η διαφορετική κυτταρική δομή και αγγειακή μορφολογία μεταξύ γλοιωμάτων χαμηλής και υψηλής κακοήθειας, τόσο στην εσωτερική όσο και στην εξωτερική τους περιοχή, προσδίδει συγκεκριμένα χαρακτηριστικά διάχυσης και αιμάτωσης στις εν λόγω εξεργασίες. Ο Φαινομενικός Συντελεστής Διάχυσης (ADC) και ο σχετικός Εγκεφαλικός Όγκος Αίματος (rCBV), δύναται να χρησιμοποιηθούν ως διαγνωστικοί δείκτες διαφοροποίησης των εν λόγω εξεργασιών, καθώς σχετίζονται άμεσα με την κυτταροβρίθεια και την αγγειοβρίθεια των γλοιωμάτων αντίστοιχα. Συνεπώς, για την επίλυση του συγκεκριμένου διαφοροδιαγνωστικού προβλήματος εντός της κλινικής ρουτίνας συστήνεται η χρήση της δυναμικής απεικόνισης της Αιμάτωσης (*DSCI*) και Μοριακής Διάχυσης (*DWI*) και ο προσδιορισμός των αντίστοιχων παραμέτρων από την εσωτερική και εξωτερική περιοχή των εξεργασιών.
- Για τον διαχωρισμό μεταξύ γλοιωμάτων χαμηλής κακοήθειας, προτείνεται η τεχνική απεικόνισης του Τανυστού Διάχυσης (*DTI*) και ο προσδιορισμός της Κλασματικής Ανισοτροπίας εσωτερικά και εξωτερικά αυτών, καθώς αποτελεί παράμετρο ευαίσθητη στην συνοχή και οργάνωση της κυτταρικής δομής.
- Ο καταλληλότερος δείκτης για την διαφοροποίηση των γλοιωμάτων υψηλής κακοήθειας είναι ο προσδιορισμός του σχετικού Εγκεφαλικού Όγκου Αίματος (rCBV) στο εσωτερικό των εξεργασιών, καθώς οι ανάγκες αιμάτωσης μεταξύ των αναπλαστικών αστροκυττωμάτων και των πολύμορφων γλοιοβλαστώματων είναι διαφορετικές.

**7. Διαφοροποίηση γλοιοβλαστωμάτων από ενδοκρανιακές μονήρεις μεταστάσεις με την χρήση εξελιγμένων τεχνικών απεικόνισης της Διάχυσης και της Αιμάτωσης.**

**Περίληψη**

**Σκοπός:** Διερεύνηση και αξιολόγηση της συνεισφοράς των παραμέτρων απεικόνισης της Μοριακής Διάχυσης (*DWI*), του Τανυστού Διάχυσης (*DTI*) και της δυναμικής απεικόνισης Αιμάτωσης (*DSCI*) στην διαφοροποίηση των γλοιοβλαστωμάτων από τις ενδοκρανιακές μονήρεις μεταστάσεις.

**Μέθοδοι και Υλικά:** Εφαρμόστηκε απεικόνιση *DWI*, *DTI* και *DSCI* σε 59 ασθενείς με γλοιοβλάστωμα και μετάσταση σε σύστημα μαγνητικής τομογραφίας υψηλού πεδίου 3T. Προσδιορίστηκε ο Φαινομενικός Συντελεστής Διάχυσης (*ADC*), η Κλασματική Ανισοτροπία (*FA*) και ο σχετικός Εγκεφαλικός Όγκος Αίματος (*rCBV*) από την εσωτερική, εξωτερική και αντιδιαμετρική περιοχή των εξεργασιών. Η μέτρηση των παραμέτρων διάχυσης και αιμάτωσης πραγματοποιήθηκε με την μέθοδο τοποθέτησης Περιοχών Ενδιαφέροντος (*Region of Interest, ROI*). Για κάθε παράμετρο υπολογίστηκε η μέση τιμή  $\pm$  τυπική απόκλιση και πραγματοποιήθηκε στατιστική σύγκριση των παραμέτρων, μεταξύ των γλοιοβλαστωμάτων και των ενδοκρανιακών μεταστάσεων.

**Αποτελέσματα:** Τα γλοιοβλαστώματα και οι μεταστάσεις παρουσίασαν κοινό πρότυπο αιμάτωσης και διάχυσης στην εσωτερική περιοχή, καθώς καμία από τις σχετικές παραμέτρους δεν παρουσίασε στατιστικώς σημαντική διαφορά μεταξύ των εξεργασιών. Ωστόσο, η μέση τιμή της Κλασματικής Ανισοτροπίας (*FA*) και του σχετικού Εγκεφαλικού Όγκου Αίματος (*rCBV*) στην περιφέρεια των γλοιοβλαστωμάτων ήταν σημαντικά μεγαλύτερη λόγω διηθήσεων, συγκριτικά με τις μεταστάσεις. Η παράμετρος *ADC* στην εξωτερική περιοχή των εξεργασιών δεν παρουσίασε καμία σημαντική διαφορά.

**Συμπεράσματα:** Η ποσοτικοποίηση της διάχυσης (*ADC*, *FA*) και της αιμάτωσης (*rCBV*) στην εσωτερική περιοχή των γλοιοβλαστωμάτων και των μεταστάσεων, δεν παρέχει σημαντικές διαγνωστικές πληροφορίες για τον αξιόπιστο διαχωρισμό των εξεργασιών. Αντιθέτως, η Κλασματική Ανισοτροπία (*FA*) και ο σχετικός Εγκεφαλικός Όγκος Αίματος (*rCBV*) από την περιφέρεια των μεταστάσεων και των γλοιοβλαστωμάτων, μπορούν να αποτελέσουν σημαντικούς διαφοροδιαγνωστικούς δείκτες μεταξύ των εξεργασιών, συμβάλλοντας στην προεγχειρητική διαφοροποίηση τους και την κατάλληλη επιλογή θεραπείας.



## 7.1 Μέθοδοι και Υλικά

---

### Ασθενείς

Στην μελέτη συμμετείχαν 59 ενήλικες ασθενείς ηλικίας 32 έως 73 ετών, με μονήρη όγκο εγκεφάλου πριν υποβληθούν σε οποιαδήποτε θεραπεία (χημειοθεραπεία-ακτινοθεραπεία) ή χειρουργική εξαίρεση. Τα απεικονιστικά χαρακτηριστικά των όγκων κατά την συμβατική απεικόνιση *MRI* ήταν συμβατά με εκείνα των γλοιοβλαστωμάτων και των ενδοκρανιακών μεταστάσεων, δηλαδή σαφώς ορισμένες συμπαγείς και ανομοιογενείς βλάβες, με αυξημένο περιεσσιακό οίδημα και δακτυλοειδή πρόσληψη της σκιαγραφικής παραμαγνητικής ουσίας. Κριτήρια εξαίρεσης από το εν λόγω απεικονιστικό πρωτόκολλο ήταν παιδιά, πολλαπλές εστίες βλάβης, προηγούμενο χειρουργείο, χημειοθεραπεία ή ακτινοθεραπεία. Από όλους τους ασθενείς λήφθηκε ενυπόγραφη συγκατάθεση συμμετοχής στο απεικονιστικό πρωτόκολλο που εφαρμόστηκε, το οποίο περιελάμβανε συμβατική απεικόνιση *MRI*, απεικόνιση της Μοριακής Διάχυσης και του Τανυστού Διάχυσης (*DWI*, *DTI*) καθώς και δυναμική απεικόνιση της Αιμάτωσης (*DSCI*). Οι βλάβες που αξιολογήθηκαν ήταν 41 πολύμορφα γλοιοβλαστώματα και 18 μεταστάσεις. Ειδικότερα από τις 18 μεταστάσεις, 13 προέρχονταν από πρωτοπαθή εστία στον πνεύμονα και 5 από πρωτοπαθή εστία στον μαστό. Σε όλους τους ασθενείς πραγματοποιήθηκε ολική ή μερική χειρουργική εξαίρεση των όγκων εντός διαστήματος ενός μήνα από την διάγνωση. Εν συνεχεία, όλες οι εξεργασίες επιβεβαιώθηκαν ιστοπαθολογικά και έγινε σύγκριση με τα απεικονιστικά και λειτουργικά τους ευρήματα.

### Πρωτόκολλο απεικόνισης *MRI*, Διάχυσης και Αιμάτωσης.

Όλες οι εξετάσεις πραγματοποιήθηκαν σε σύστημα μαγνητικής τομογραφίας υψηλού πεδίου 3T (GE, Healthcare, Signa® HDx) με την χρήση πηνίου εγκεφάλου 8 καναλιών.

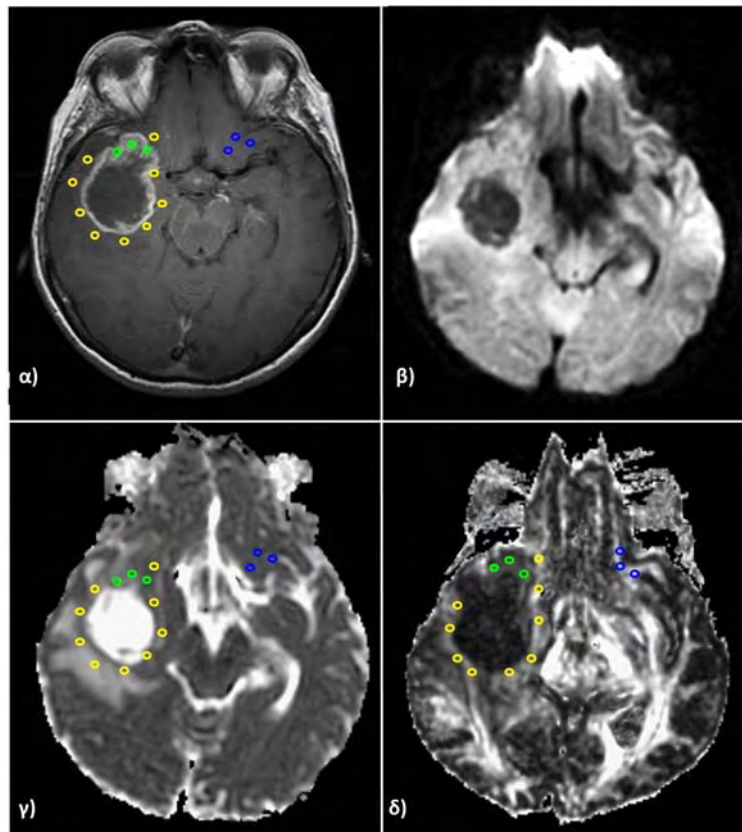
Το πρωτόκολλο απεικόνισης *MRI* περιελάμβανε εικόνες βαρύτητας T1-FSE (TR/TE=700 msec/ 9.3 msec) σε οβελιαίο και εγκάρσιο επίπεδο, T2-FSE (TR/TE=2640 msec/102msec) σε εγκάρσιο επίπεδο, T2-FSE (TR/TE=2920msec/102msec) σε στεφανιαίο επίπεδο και T2-FLAIR (TR/TE=8500msec/130msec) σε εγκάρσιο επίπεδο. Η απεικόνιση της Μοριακής Διάχυσης (*DWI*) και του Τανυστού Διάχυσης (*DTI*) πραγματοποιήθηκε με την χρήση ακολουθίας *SE-EPI (Spin-Echo, Echo Planar Imaging)* με τιμές  $b=0$  και  $1000 \text{ sec/mm}^2$  και με τις αντίστοιχες παραμέτρους: TR/TE= 8000msec/89,8msec, FOV= 240mm, πάχος τομής= 40mm, απόσταση τομών= 1mm και NEX= 1. Στην απεικόνιση του Τανυστού Διάχυσης (*DTI*) ο προσδιορισμός της διάχυσης έγινε σε 15 διευθύνσεις.

Πριν από την δυναμική απεικόνιση της Αιμάτωσης, χορηγήθηκε μικρή δόση σκιαγραφικής ουσίας συγκέντρωσης 0.05 to 0.10-mmol/kg για την εξάλειψη των φαινομένων της T1 χαλάρωσης, που προκύπτουν σε περιπτώσεις διαρροής της σκιαγραφικής ουσίας στους περιαγγειακούς χώρους, λόγω έλλειψης συνοχής των τοιχωμάτων των παθολογικών αγγείων. Εν συνεχεία, χορηγήθηκε σκιαγραφική παραμαγνητική ουσία σε συγκέντρωση >0.4 mmol/kg και ελήφθησαν δυναμικές εικόνες αιμάτωσης (*DSCI*) με την χρήση ακολουθίας *GE-EPI (Gradient-Echo, Echo Planar Imaging)* με τις αντίστοιχες παραμέτρους: TR/TE= 2000/20,7msec, 60° γωνία νεύσης, FOV= 240mm, NEX=1, για την μελέτη της αιμάτωσης κατά

την πρώτη διέλευση της σκιαγραφικής ουσίας σε μορφή bolus εντός της αγγειακής κυκλοφορίας των όγκων. Τέλος, ελήφθησαν εικόνες βαρύτητας T1 (TR/TE=700msec/9,3msec) σε εγκάρσιο επίπεδο και 3D-FSPGR εικόνες (TR/TE= 6,9msec/2,1msec, 12° γωνία νεύσης, FOV=240\*240 mm<sup>2</sup>, 136 τομές, πάχος τομής= 1mm).

### Μεταεπεξεργασία δεδομένων Διάχυσης

Ελήφθησαν χάρτες των παραμέτρων ADC και FA από τις τεχνικές *DWI* και *DTI* αντίστοιχα, κατόπιν διόρθωσης σφαλμάτων κίνησης και επαγωγικών ρευμάτων με την χρήση του λογισμικού Functool. Οι μετρήσεις των παραμέτρων ADC και FA πραγματοποιήθηκαν με την χρήση του ίδιου λογισμικού σε κατάλληλη μονάδα μεταεπεξεργασίας (Advantage Linux workstation). Περιοχές ενδιαφέροντος (ΠΕ, ROI) τοποθετήθηκαν εσωτερικά, εξωτερικά και αντιδιαμετρικά των εξεργασιών (Εικόνα 7.1.1, Εικόνα 7.1.2). Για την ακριβή τοποθέτηση των ROI χρησιμοποιήθηκαν εικόνες υποβάθρου βαρύτητας T2-FSE, T2-FLAIR και T1-FSE μετά την έγχυση της σκιαγραφικής παραμαγνητικής ουσίας.

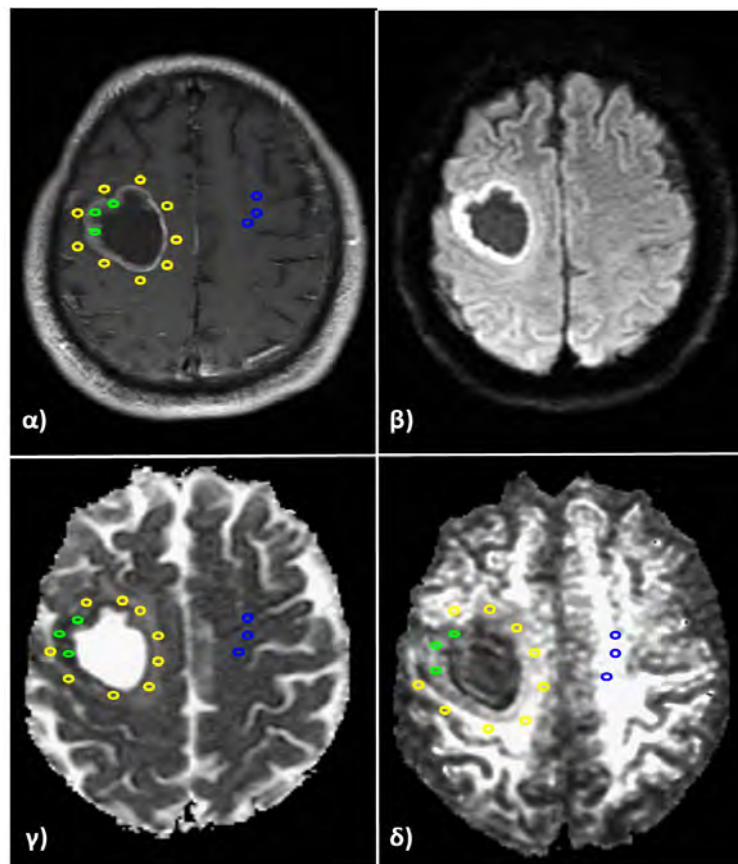


**Εικόνα 7.1.1** Τοποθέτηση περιοχών ενδιαφέροντος (ROI) για τον προσδιορισμό της διάχυσης σε ασθενή με πολύμορφο γλοιοβλάστωμα. α) Εικόνα βαρύτητας T1 μετά σκιαγραφικής ουσίας, β) εικόνα βαρύτητας Μοριακής Διάχυσης (*DWI*), γ) Παραμετρικός χάρτης Φαινομενικού Συντελεστή Διάχυσης (ADC) και δ) Παραμετρικός χάρτης Κλασματικής Ανισοτροπίας (FA). Ο προσδιορισμός της διάχυσης πραγματοποιήθηκε στην εσωτερική (πράσινα ROI), εξωτερική (κίτρινα ROI) και αντιδιαμετρική (μπλε ROI) περιοχή της εξεργασίας.

Το εμβαδόν των ROI κυμαινόταν από 30-47 mm<sup>2</sup>. Εσωτερικά των εξεργασιών τα ROI τοποθετούνταν σε περιοχές πρόσληψης της σκιαγραφικής παραμαγνητικής ουσίας. Κατά την



τοποθέτηση των ROI, περιοχές που παρουσίαζαν εμφανή αιμορραγία, οίδημα, νεκρωτικό ή κυστικό περιεχόμενο καθώς και αποτιτανώσεις, εξαιρέθηκαν κατά το δυνατόν από την μέτρηση. Η οριακή περιοχή μεταξύ του απεικονιζόμενου ορίου της βλάβης και του περιβάλλοντος εγκεφαλικού παρεγχύματος ορίστηκε ως εξωτερική περιοχή της εξεργασίας. Ωστόσο, λόγω της παρουσίας εκτεταμένου περιεστιακού οιδήματος και διηθήσεων, ο σαφής ορισμός της εξωτερικής περιοχής των όγκων δεν ήταν πάντα εφικτός. Για τον λόγο αυτό, για κάθε εξεργασία ως εξωτερική περιοχή ορίστηκε η περιοχή 1cm περιφερειακά της βλάβης. Εντός αυτής της περιοχής και όσο πιο κοντά κατά το δυνατόν στο όριο της βλάβης, τοποθετήθηκαν τα αντίστοιχα ROI για την ποσοτικοποίηση της διάχυσης εξωτερικά των εξεργασιών.



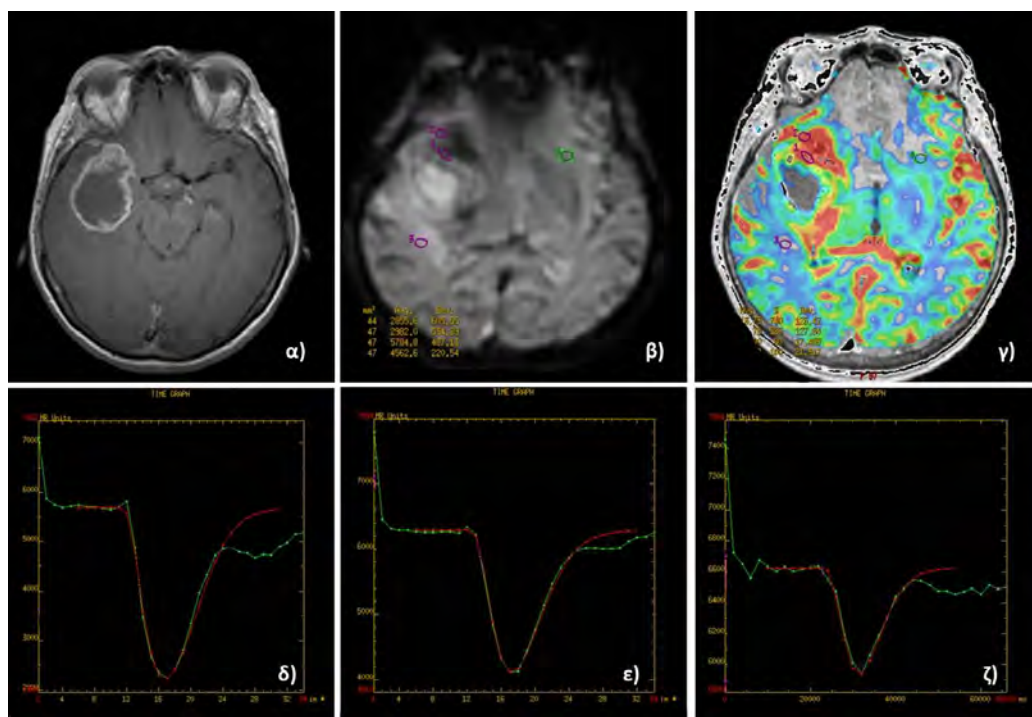
**Εικόνα 7.1.2** Τοποθέτηση περιοχών ενδιαφέροντος (ROI) για τον προσδιορισμό της διάχυσης σε ασθενή με ενδοκρανική μετάσταση. α) Εικόνα βαρύτητας T1 μετά σκιαγραφικής ουσίας, β) εικόνα βαρύτητας Μοριακής Διάχυσης (DWI), γ) Παραμετρικός χάρτης Φαινομενικού Συντελεστή Διάχυσης (ADC) και δ) Παραμετρικός χάρτης Κλασματικής Ανισοτροπίας (FA). Ο προσδιορισμός της διάχυσης πραγματοποιήθηκε στην εσωτερική (πράσινα ROI), εξωτερική (κίτρινα ROI) και αντιδιαμετρική (μπλε ROI) περιοχή της εξεργασίας.

### **Μεταεπεξεργασία δεδομένων Αιμάτωσης**

Η επεξεργασία των δεδομένων της ακολουθίας *DSCI* πραγματοποιήθηκε ομοίως με την χρήση του λογισμικού Functool. Οι εικόνες βαρύτητας T2\* διορθώθηκαν αρχικώς για

σφάλματα κίνησης με την χρήση του λογισμικού BrainStat (GE Healthcare) και εν συνεχεία δημιουργήθηκαν οι παραμετρικοί χάρτες CBV.

Η μέτρηση της παραμέτρου CBV έγινε με την τοποθέτηση ROI σε περιοχές που παρουσίαζαν αυξημένη αιμάτωση πάνω στον χάρτη CBV (Εικόνα 7.1.3, Εικόνα 7.1.4). Έξι με δέκα ROI (εμβαδόν 32-50 mm<sup>2</sup>) τοποθετήθηκαν εσωτερικά του όγκου και καταγράφηκε η μέγιστη μετρούμενη τιμή CBV. Για την ακριβή τοποθέτηση των ROI και την αποφυγή μεγάλων αιμοφόρων αγγείων οι χάρτες CBV επιπροβλήθηκαν σε εικόνες βαρύτητας T2, T2\* και T1 μετά σκιαγραφικής ουσίας. Ως περιφέρεια της βλάβης ορίστηκε η περιοχή 1cm εξωτερικά της εξεργασίας, στο επίπεδο εκείνο που μετρήθηκε η μέγιστη τιμή αιμάτωσης εσωτερικά του όγκου. Για την μέτρηση της παραμέτρου CBV εξωτερικά της βλάβης τοποθετήθηκαν 3-6 ROI και υπολογίστηκε η μέση τιμή αυτών.

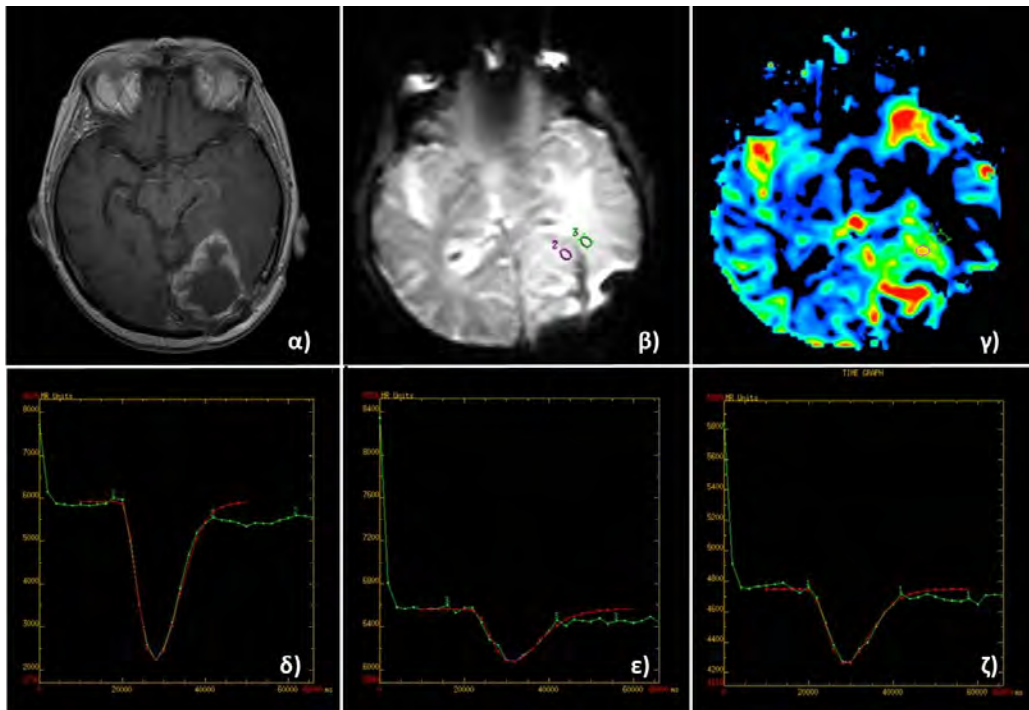


**Εικόνα 7.1.3** Τοποθέτηση περιοχών ενδιαφέροντος (ROI) για τον προσδιορισμό της αιμάτωσης σε ασθενή με πολύμορφο γλοιοβλάστωμα. Χρήση εικόνων υποβάθρου α) βαρύτητας T1 μετά την έγχυση σκιαγραφικής ουσίας και β) βαρύτητας T2\*. γ) Επιπροβολή του παραμετρικού χάρτη CBV σε εικόνα 3D-FSPGR μετά σκιαγραφικής ουσίας. Διόρθωση των καμπυλών έντασης σήματος-χρόνου λόγω διαρροής της σκιαγραφικής ουσίας στους περιαγγειακούς χώρους, με την εφαρμογή συνάρτησης γάμμα (κόκκινη γραμμή), στην εσωτερική (δ), στην εξωτερική (ε) και στην αντιδιαμετρική περιοχή (ζ) της εξεργασίας.

Καθώς η σχέση μεταξύ της μεταβολής του σήματος και της αντίθεσης της σκιαγραφικής ουσίας είναι μη γραμμική [199], δεν μπορεί να πραγματοποιηθεί απόλυτη ποσοτικοποίηση της αιμάτωσης για τον λόγο αυτόν μετρήθηκε η αιμάτωση σε περιοχές ομόπλευρα της βλάβης και αντιδιαμετρικά αυτής. Ακολούθως, υπολογίστηκαν οι σχετικοί λόγοι CBV (rCBV) εσωτερικά, εξωτερικά και αντιδιαμετρικά των εξεργασιών, διαιρώντας την αντίστοιχη τιμή από κάθε περιοχή με την αντιδιαμετρική φυσιολογική. Σε περιπτώσεις όπου η βλάβη

βρισκόταν κοντά σε μεγάλες αγγειακές δομές, μελετήθηκε η καμπύλη έντασης σήματος-χρόνου, με σκοπό να ανιχνευθούν αγγεία που προκαλούν έντονες μεταβολές στην ένταση του σήματος [78]. Επιπλέον, η καμπύλη έντασης σήματος-χρόνου διορθώθηκε για λόγους διαρροής της σκιαγραφικής ουσίας στους περιαγγειακούς χώρους, με την εφαρμογή συνάρτησης γάμμα (gamma-variate function) [193,200] (Εικόνα XXX, Εικόνα XXX), που προσεγγίζει την θεωρητική καμπύλη που θα προέκυπτε απουσία παθολογικής διαρροής [60].

Η τοποθέτηση των περιοχών ενδιαφέροντος πραγματοποιήθηκε χωρίς προηγούμενη γνώση των αποτελεσμάτων της ιστοπαθολογικής εξέτασης.



**Εικόνα 7.1.4** Τοποθέτηση περιοχών ενδιαφέροντος (ROI) για τον προσδιορισμό της αιμάτωσης σε ασθενή με ενδοκρανιακή μετάσταση. Χρήση εικόνων υποβάθρου α) βαρύτητας T1 μετά την έγχυση σκιαγραφικής ουσίας και β) βαρύτητας T2\*. γ) Παραμετρικός χάρτης CBV. Διόρθωση των καμπυλών έντασης σήματος-χρόνου λόγω διαρροής της σκιαγραφικής ουσίας στους περιαγγειακούς χώρους, με την εφαρμογή συνάρτησης γάμμα (κόκκινη γραμμή), στην εσωτερική (δ), στην εξωτερική (ε) και στην αντιδιαμετρική περιοχή (ζ) της εξεργασίας.

### Στατιστική ανάλυση

Οι ασθενείς κατηγοριοποιήθηκαν ανάλογα με τον τύπο της εξεργασίας (γλοιοβλάστωμα ή εγκεφαλική μετάσταση). Η στατιστική ανάλυση πραγματοποιήθηκε με την χρήση του λογισμικού SPSS (v20). Υπολογίστηκε η μέση τιμή  $\pm$  τυπική απόκλιση για κάθε παράμετρο εσωτερικά, εξωτερικά και αντιδιαμετρικά της βλάβης. Η στατιστική διερεύνηση και σύγκριση των παραμέτρων διάχυσης και αιμάτωσης μεταξύ των γλοιοβλαστωμάτων και των ενδοκρανιακών μεταστάσεων έγινε με το τεστ *Mann-Whitney*. Ως επίπεδο σημαντικότητας ορίστηκε η τιμή  $p=0,05$ .

## 7.2 Αποτελέσματα

Οι μέσες τιμές με τις αντίστοιχες τυπικές αποκλίσεις των παραμέτρων ADC, FA και rCBV για την εσωτερική, εξωτερική και αντιδιαμετρική περιοχή των μεταστάσεων και των γλοιοβλαστωμάτων διακρίνονται στον Πίνακα 7.2.1.

Οι παράμετροι διάχυσης και αιμάτωσης των εξεργασιών και στις δύο περιοχές ενδιαφέροντος διαφοροποιήθηκαν στατιστικώς σημαντικά από τις αντίστοιχες τιμές των παραμέτρων στην αντιδιαμετρική φυσιολογική περιοχή. Εξάιρεση μόνο αποτελεί η τιμή της αιμάτωσης (rCBV) στην περιφέρεια των μεταστάσεων η οποία βρέθηκε εντός φυσιολογικών επιπέδων (Πίνακας 7.2.1).

Στην εσωτερική περιοχή των εξεργασιών οι μέσες τιμές των παραμέτρων διάχυσης και αιμάτωσης ήταν για τα γλοιοβλαστώματα:  $ADC_{(γλοιοβλ.)}=1,134\pm 0,118$  mm<sup>2</sup>/sec,  $FA_{(γλοιοβλ.)}=0,138\pm 0,048$  και  $rCBV_{(γλοιοβλ.)}=7,96\pm 1,92$ , ενώ για τις ενδοκρανιακές μεταστάσεις ήταν  $ADC_{(μετάστ.)}=1,057\pm 0,248$  mm<sup>2</sup>/sec,  $FA_{(μετάστ.)}=0,117\pm 0,040$  και  $rCBV_{(μετάστ.)}=7,80\pm 2,61$  αντίστοιχα. Οι διαφορές μεταξύ των μέσων τιμών των παραμέτρων δεν παρουσίασαν στατιστική σημαντικότητα ( $p>0,05$ ), υποδεικνύοντας ότι εσωτερικά των γλοιοβλαστωμάτων και των μεταστάσεων η αιμάτωση και η διάχυση εμφανίζουν κοινά χαρακτηριστικά.

**Πίνακας 7.2.1** Μέση τιμή  $\pm$  τυπική απόκλιση για τις παραμέτρους διάχυσης και αιμάτωσης στην εσωτερική, εξωτερική και αντιδιαμετρική περιοχή των γλοιοβλαστωμάτων και των ενδοκρανιακών μεταστάσεων. Στατιστική σύγκριση των παραμέτρων μεταξύ των εξεργασιών με το τεστ Mann-Whitney. Η στατιστική σημαντικότητα ορίστηκε για  $p<0,05$ .

	Εσωτερική περιοχή			Εξωτερική περιοχή		
	ADC	FA	rCBV	ADC	FA	rCBV
<b>Γλοιοβλάστωμα</b>	1,134 $\pm$ 0,118*	0,138 $\pm$ 0,048*	7,96 $\pm$ 1,92*	1,135 $\pm$ 0,184*	0,283 $\pm$ 0,067*	2,80 $\pm$ 1,13*
<b>Μετάσταση</b>	1,057 $\pm$ 0,248*	0,117 $\pm$ 0,040*	7,80 $\pm$ 2,61*	1,135 $\pm$ 0,125*	0,251 $\pm$ 0,048*	0,94 $\pm$ 0,35
<b>Mann Whitney (p)</b>	0,10	0,15	0,21	0,60	<b>0,04</b>	<b>&lt;0,001</b>
Αντιδιαμετρική περιοχή						
	ADC	FA	rCBV			
<b>Γλοιοβλάστωμα</b>	0,876 $\pm$ 0,108	0,337 $\pm$ 0,092	0,94 $\pm$ 0,30			
<b>Μετάσταση</b>	0,844 $\pm$ 0,059	0,369 $\pm$ 0,075	0,98 $\pm$ 0,27			

Υποσημείωση – Ο αστερίσκος (\*) υποδεικνύει την σημαντική διαφοροποίηση των παραμέτρων εσωτερικά και εξωτερικά των εξεργασιών από τις αντίστοιχες της αντιδιαμετρική περιοχής ( $p<0,05$ ).

Αντιθέτως, η εξωτερική περιοχή των εξεργασιών διαφοροποιήθηκε στατιστικώς σημαντικά μέσω των παραμέτρων της απεικόνισης του Τανυστού Διάχυσης (DTI) και της δυναμικής απεικόνισης της Αιμάτωσης (DSCI). Οι τιμές της Κλασματικής Ανιστροπίας και του σχετικού Εγκεφαλικού Όγκου Αίματος (rCBV) ήταν σημαντικά αυξημένες στην περιφέρεια των γλοιοβλαστωμάτων συγκριτικά με τις αντίστοιχες τιμές των μεταστάσεων ( $p<0,05$ ). Οι μετρούμενες τιμές για τα γλοιοβλαστώματα ήταν:  $FA_{(γλοιοβλ.)}=0,283\pm 0,067$  και

$rCBV_{(γλοιοβλ.)}=2,80±1,13$ , ενώ για τις μεταστάσεις,  $FA_{(μετάστ.)}=0,251±0,048$  και  $rCBV_{(μετάστ.)}=0,94±0,35$ . Η μέση τιμή της παραμέτρου ADC για τα γλοιοβλαστώματα και τις μεταστάσεις ήταν  $ADC_{(γλοιοβλ.)}=1,135±0,184$  mm<sup>2</sup>/sec και  $ADC_{(μετάστ.)}=1,135±0,125$  mm<sup>2</sup>/sec αντίστοιχα, ωστόσο η διαφορά τους δεν ήταν στατιστικώς σημαντική ( $p>0,05$ ).

### 7.3 Συμπεράσματα

---

Η διάγνωση των ενδοκρανιακών μεταστάσεων είναι συνήθως άμεση εξαιτίας του κλινικού ιστορικού του ασθενούς ή της ύπαρξης πολλαπλών εστιών. Ωστόσο, η εμφάνιση μονήρους βλάβης, χωρίς την προηγούμενη γνώση πρωτοπαθούς εστίας περιπλέκει την διαφορική διάγνωση, καθώς τα γλοιοβλαστώματα παρουσιάζουν κοινά απεικονιστικά χαρακτηριστικά, όπως υψηλό σήμα σε εικόνες βαρύτητας T2, περιεστιάκο οίδημα και δακτυλιοειδή πρόσληψη της σκιαγραφικής παραμαγνητικής ουσίας [202]. Η προεγχειρητική διαφοροποίηση τέτοιων εξεργασιών έχει ιδιαίτερη κλινική σημασία καθώς η σταδιοποίηση, ο χειρουργικός σχεδιασμός και η ακόλουθη θεραπευτική διαδικασία διαφέρει εντελώς σε κάθε περίπτωση [92,203,204]. Η εφαρμογή εξελιγμένων τεχνικών απεικόνισης όπως είναι η απεικόνιση της Μοριακής Διάχυσης (DWI), του Τανυστού Διάχυσης (DTI) και της δυναμικής απεικόνισης της Αιμάτωσης (DSCI) έχει εισαχθεί στην κλινική ρουτίνα συμπληρώνοντας την ανατομική απεικόνιση, καθώς οι τεχνικές αυτές παρέχουν κυρίως λειτουργικές πληροφορίες, οι οποίες μπορούν να συμβάλλουν σημαντικά στην προεγχειρητική διαφοροποίηση των εξεργασιών.

Η αξιολόγηση και η συμβολή των προαναφερθέντων τεχνικών διάχυσης και αιμάτωσης στην διαφοροποίηση των γλοιοβλαστωμάτων από τις μεταστάσεις, έχει αποτελέσει πεδίο εκτεταμένης έρευνας καθώς το εν λόγω ζήτημα αποτελεί σύνηθες διαφοροδιαγνωστικό πρόβλημα. Όπως έχει αναφερθεί σε προηγούμενες μελέτες, η ποσοτικοποίηση της διάχυσης και της αιμάτωσης στην εσωτερική περιοχή των εξεργασιών δεν παρέχει σημαντικές διαγνωστικές πληροφορίες [37,40,41,45,61,64,91,93,96,205-207]. Για τον λόγο αυτό, τα τελευταία χρόνια το ερευνητικό ενδιαφέρον έχει επικεντρωθεί στην ανίχνευση και ανάδειξη διαφορετικών προτύπων αιμάτωσης και διάχυσης από την περιφέρεια των γλοιοβλαστωμάτων και των μεταστάσεων, καθώς η φύση του περιβάλλοντος οιδήματος των εν λόγω εξεργασιών είναι διαφορετική [37,40,41,44,45,61,64,91,92,93,205-207]. Οι μεταστάσεις είναι εν γένει μη διηθητικές βλάβες και το περιβάλλον οίδημα τους θεωρείται καθαρά αγγειογενές, σε αντίθεση με τα γλοιοβλαστώματα που αναπτύσσονται και επεκτείνονται μέσω διηθήσεων, συνεπώς το οίδημα που τα περιβάλλει θεωρείται συνδυασμός αγγειογενούς οιδήματος με την παρουσία καρκινικών κυττάρων στην περιφέρεια τους (διηθητικό οίδημα) [208].

Βάσει της ιστολογικής αυτής διαφοράς, η διάχυση θεωρητικά στην περιφέρεια των γλοιοβλαστωμάτων αναμένεται να είναι μεγαλύτερη λόγω των υποκείμενων διηθήσεων, οδηγώντας σε μεγαλύτερες τιμές της παραμέτρου ADC και σε μικρότερες τιμές της παραμέτρου FA, λόγω της καταστροφής των νευραξόνων στο περιβάλλον εγκεφαλικό παρέγχυμα. Αντιθέτως, οι τιμές των παραμέτρων ADC και FA αναμένονται κοντά στα φυσιολογικά επίπεδα στην περιφέρεια των μεταστάσεων. Ωστόσο, τα αποτελέσματα στην

βιβλιογραφία σχετικά με την συμβολή των παραμέτρων διάχυσης στην διαφοροποίηση των γλοιοβλαστωμάτων από τις ενδοκρανιακές μεταστάσεις, παραμένουν ως σήμερα αντιφατικά [37,39,40,41,91,92,96,113,210]. Παρόμοια αποτελέσματα έχουν αναφερθεί στην βιβλιογραφία για την δυναμική απεικόνιση της Αιμάτωσης (*DSCI*) και τον προσδιορισμό της αιμοδυναμικής παραμέτρου *rCBV*. Έρευνες έχουν αποδείξει ότι η ποσοτικοποίηση της αιμάτωσης στο εσωτερικό των γλοιοβλαστωμάτων και των μεταστάσεων δεν συμβάλει στην διαφοροποίηση των δύο εξεργασιών καθώς και οι δύο τύποι όγκων είναι ιδιαιτέρως αγγειοβριθείς [37,41,61,86,92,94]. Αντιθέτως, η παρουσία νεοαγγείωσης αποτελεί έναν καθοριστικό παράγοντα για το ιστοπαθολογικό πρότυπο των όγκων και μελέτες έχουν αναδείξει την αυξημένη ικανότητα της παραμέτρου *rCBV* στον χαρακτηρισμό και την διαφοροποίηση των εν λόγω εξεργασιών [32,41,61,92,93,94].

Λαμβάνοντας υπ' όψιν όλα τα παραπάνω, το αντικείμενο της παρούσας μελέτης εστιάστηκε στην συλλογή, ανάλυση και αξιολόγηση των παραμέτρων διάχυσης και αιμάτωσης για την διαφοροποίηση των γλοιοβλαστωμάτων από τις ενδοκρανιακές μεταστάσεις.

Βάσει των αποτελεσμάτων της παρούσας μελέτης φαίνεται ότι η εφαρμογή της απεικόνισης του Τανυστού Διάχυσης (*DTI*) και δυναμικής απεικόνισης της Αιμάτωσης (*DSCI*) στην περιφέρεια των εξεργασιών παρέχει ισχυρούς διαφοροδιαγνωστικούς δείκτες μεταξύ των ενδοκρανιακών μεταστάσεων και των γλοιοβλαστωμάτων. Ειδικότερα, η μέση τιμή της Κλασματικής Ανισοτροπίας (*FA*) και του σχετικού Εγκεφαλικού Όγκου Αίματος (*rCBV*) ήταν σημαντικά υψηλότερη στην εξωτερική περιοχή των γλοιοβλαστωμάτων συγκριτικά με τις μεταστάσεις. Αναφορικά με τις ιδιότητες διάχυσης, οι διαφορές στην Κλασματική Ανισοτροπία (*FA*) μεταξύ των γλοιοβλαστωμάτων και των μεταστάσεων οφείλονται στον τρόπο με τον οποίο αναπτύσσονται οι βλάβες. Οι μεταστάσεις φθάνουν στο εγκεφαλικό παρέγχυμα μέσω της αιματικής οδού και κατά την ανάπτυξη τους προκαλούν παρεκτόπιση του περιβάλλοντα ιστού, σε αντίθεση με τα γλοιοβλαστώματα που επεκτείνονται μέσω διηθήσεων [65]. Για τον λόγο αυτό, αναμένεται στην περιφέρεια των γλοιοβλαστωμάτων η ύπαρξη αυξημένης κυτταροβρίθειας που οδηγεί σε περιορισμό της διάχυσης, με αποτέλεσμα τα μόρια νερού να κινούνται περισσότερο προσανατολισμένα (αύξηση της *FA*). Αντιθέτως, εξωτερικά των μεταστάσεων δεν υπάρχει καμία ιστολογική ένδειξη παρουσίας καρκινικών κυττάρων στην περιοχή, ενώ το εκτεταμένο αλλά αγγειογενές οίδημα που τις περιβάλλει, είναι αποτέλεσμα της αυξημένης διαρροής πλάσματος στους περιαγγειακούς χώρους, από τα τριχοειδή αγγεία των μεταστάσεων [65,95]. Στην παρούσα μελέτη, η αυξημένη τιμή της Κλασματικής Ανισοτροπίας στην περιφέρεια των γλοιοβλαστωμάτων καταδεικνύει την ύπαρξη αυξημένης κυτταροβρίθειας που εξαναγκάζει τα μόρια νερού να κινηθούν με μεγαλύτερη κατευθυντικότητα.

Παράλληλα με τον περιορισμό της διάχυσης, η παρουσία διηθήσεων στην εξωτερική περιοχή των γλοιοβλαστωμάτων επιφέρει αυξημένη αιμάτωση [41,93,204]. Όπως χαρακτηριστικά φαίνεται στην παρούσα μελέτη (Πίνακας 7.2.1), η τιμή της παραμέτρου *rCBV* ήταν σημαντικά μεγαλύτερη στην περιφέρεια των γλοιοβλαστωμάτων συγκριτικά με τις μεταστάσεις. Τα ευρήματα αυτά επιβεβαιώνουν ότι η περιφέρεια των μεταστάσεων αν και

οιδηματώδης, αντανακλά ένα ενδογενώς φυσιολογικό εγκεφαλικό παρέγχυμα [60,95], ενώ όπως αναφέρεται στην μελέτη των Hossman και Bloink η μειωμένη ροή αίματος σε οιδηματώδεις ιστούς, οφείλεται στην τοπική συμπίεση της μικροκυκλοφορίας από το υπάρχον οίδημα στην περιοχή [210]. Αντιθέτως, τα γλοιοβλαστώματα ως ιδιαίτερος επιθετικές βλάβες για να επεκταθούν, αναπτύσσουν νέα αγγειακά δίκτυα με αποτέλεσμα η αιμάτωση στην περιφέρεια τους να είναι αυξημένη [202,212]. Τα αποτελέσματα της παρούσας μελέτης υποδεικνύουν ότι η παράμετρος rCBV μπορεί να αποτελέσει ικανό διαφοροδιαγνωστικό δείκτη μεταξύ των εν λόγω εξεργασιών, σε συμφωνία με τα αποτελέσματα από αντίστοιχες μελέτες στην βιβλιογραφία [41,60,92,93,94,204].

Σε αντιδιαστολή με τα παραπάνω, η απεικόνιση της Μοριακής Διάχυσης (*DWI*) και συγκεκριμένα ο προσδιορισμός της παραμέτρου ADC, δεν συνέβαλλε στην διαφοροποίηση της εξωτερικής περιοχής των μεταστάσεων από τα γλοιοβλαστώματα, αποτελέσματα που βρίσκονται σε συμφωνία με προγενέστερες μελέτες [50,113]. Και οι δύο εξεργασίες παρουσίασαν αυξημένες τιμές ADC, πιθανότατα λόγω της παρουσίας εκτεταμένου οιδήματος στην περιφέρεια τους. Η συνεισφορά της απεικόνισης *DWI* στον διαχωρισμό των μεταστάσεων από τα γλοιοβλαστώματα παραμένει αντιφατική, καθώς στην μελέτη των Lu και συν., παρατηρήθηκαν σημαντικά υψηλότερες τιμές ADC στην εξωτερική περιοχή των μεταστάσεων σε σύγκριση με τα γλοιώματα υψηλής κακοήθειας, ενώ άλλες μελέτες αναφέρουν αυξημένη διάχυση (υψηλότερη τιμή ADC) στην περιφέρεια των γλοιοβλαστωμάτων σε σχέση με τις μεταστάσεις [40,96]. Τα ευρήματα αυτά ενδεχομένως αποδίδονται στην διαφορετική φύση του περιβάλλοντος οιδήματος μεταξύ μεταστάσεων και γλοιοβλαστωμάτων και στην επίδραση που έχει στην κατευθυντικότητα της διάχυσης του νερού.

Αναφορικά με την διερεύνηση της εσωτερικής περιοχής των γλοιοβλαστωμάτων και των μεταστάσεων, τα αποτελέσματα της παρούσας μελέτης δείχνουν ότι οι εξεργασίες παρουσιάζουν κοινό πρότυπο διάχυσης και αιμάτωσης. Συγκεκριμένα, καμία από τις μετρούμενες παραμέτρους δεν παρουσίασε στατιστικώς σημαντική διαφορά μεταξύ των εξεργασιών. Σχετικά με τις ομοιότητες της διάχυσης, μία πιθανή εξήγηση αποτελεί η ενδογενής ετερογένεια που παρουσιάζουν τόσο τα γλοιοβλαστώματα όσο και οι μεταστάσεις στο εσωτερικό τους. Οι εκτεταμένες περιοχές νέκρωσης και τα κυστικά μορφώματα εντός των δύο εξεργασιών, διευκολύνουν την διάχυση, με αποτέλεσμα τα μόρια νερού να κινούνται με περισσότερους βαθμούς ελευθερίας (περισσότερο ιστροπικά). Για τον λόγο αυτό, εσωτερικά των γλοιοβλαστωμάτων και των μεταστάσεων η κατευθυντικότητα της διάχυσης του νερού μειώνεται, διαδικασία που αντικατοπτρίζεται στην μείωση των τιμών της Κλασματικής Ανισοτροπίας (FA) και στην αύξηση των τιμών του Φαινομενικού Συντελεστή Διάχυσης (ADC) εσωτερικά των όγκων σε σχέση με την αντιδιαμετρική φυσιολογική περιοχή [50,55,84,96,212,213]. Βάσει των παραπάνω παρατηρήσεων, συμπεραίνεται ότι οι παράμετροι ADC και FA από το εσωτερικό των γλοιοβλαστωμάτων και των μεταστάσεων δεν μπορούν να αποτελέσουν προβλεπτικούς δείκτες διαφοροποίησης μεταξύ των δύο εξεργασιών. Η παρατήρηση αυτή βρίσκεται σε συμφωνία με τα αποτελέσματα προγενέστερων μελετών στην βιβλιογραφία [40,45,91,96,113].

Ωστόσο, πρέπει να αναφερθεί ότι εσωτερικά των γλοιοβλαστωμάτων οι τιμές της παραμέτρου FA παρουσίασαν τάση προς υψηλότερες τιμές, γεγονός που σχετίζεται πιθανώς με αυξημένη κυτταροβρίθεια εντός των γλοιοβλαστωμάτων σε σχέση με τις μεταστάσεις [97,214]. Όπως έχει προαναφερθεί, η θετική ή αρνητική συσχέτιση της Κλασματικής Ανισοτροπίας με την κυτταροβρίθεια των όγκων δεν έχει αποσαφηνιστεί. Στην μελέτη των Kinoshita και συν., βρέθηκε πως η Κλασματική Ανισοτροπία παρουσιάζει θετική συσχέτιση με την αύξηση της κυτταρικής πυκνότητας των όγκων [103]. Η μελέτη των Berru και συν., έδειξε γραμμική αύξηση της Κλασματικής Ανισοτροπίας με την κυτταρική πυκνότητα, ενώ οι Stadlbauer και συν., αναφέρουν πως η Κλασματική Ανισοτροπία μειώνεται με την αύξηση της κυτταροβρίθειας [51,55]. Τα αντιφατικά αυτά αποτελέσματα ενδεχομένως να οφείλονται στο γεγονός ότι οι τιμές της παραμέτρου FA έχουν προέλθει από διαφορετικές περιοχές μέτρησης εντός των όγκων [215].

Τέλος, οι αυξημένες τιμές αιμάτωσης που παρατηρήθηκαν εσωτερικά των γλοιοβλαστωμάτων και των μεταστάσεων δεν επέτρεψαν τον σαφή διαχωρισμό των εξεργασιών. Τα ευρήματα αυτά μπορούν να αποδοθούν στην υψηλή αγγειοβρίθεια, στην παθολογική διαπερατότητα των τριχοειδών αγγείων και στην ρήξη του αιματο-εγκεφαλικού φραγμού (Blood-Brain Barrier) που συναντάται τόσο στα γλοιοβλαστώματα όσο και στις μεταστάσεις, με αποτέλεσμα και οι δύο εξεργασίες να παρουσιάζουν υψηλή αιμάτωση στο εσωτερικό τους. Σε συμφωνία, προηγούμενες μελέτες τονίζουν ότι η ποσοτικοποίηση της αιμάτωσης μέσω της τεχνικής *DSCI* δεν παρέχει διαγνωστικές πληροφορίες για τον αξιόπιστο διαχωρισμό των εν λόγω εξεργασιών [60,63,92,94,204].

Συνοψίζοντας τα αποτελέσματα της παρούσας μελέτης που αφορούν την αξιολόγηση των παραμέτρων διάχυσης και αιμάτωσης στην διαφοροποίηση των γλοιοβλαστωμάτων από τις ενδοκρανικές μεταστάσεις προκύπτουν τα εξής:

- Η ποσοτικοποίηση της διάχυσης (ADC, FA) και της αιμάτωσης (rCBV) στην εσωτερική περιοχή των γλοιοβλαστωμάτων και των μεταστάσεων, δεν παρέχει σημαντικές διαγνωστικές πληροφορίες για τον αξιόπιστο διαχωρισμό των εξεργασιών.
- Αντιθέτως, η Κλασματική Ανισοτροπία (FA) και ο σχετικός Εγκεφαλικός Όγκος Αίματος (rCBV) από την περιφέρεια των μεταστάσεων και των γλοιοβλαστωμάτων, μπορούν να αποτελέσουν σημαντικούς διαφοροδιαγνωστικούς δείκτες μεταξύ των εξεργασιών συμβάλλοντας στην προεγχειρητική διαφοροποίηση τους και την κατάλληλη επιλογή θεραπείας.



**8. Αξιολόγηση της συμβολής των τεχνικών απεικόνισης της διάχυσης και της αιμάτωσης στην διαφοροποίηση των μηνιγγιωμάτων από άλλες εξεργασίες του ΚΝΣ σε υψηλό μαγνητικό πεδίο 3T .****Περίληψη**

**Σκοπός:** Διερεύνηση και αξιολόγηση της συνεισφοράς των τεχνικών απεικόνισης της Μοριακής Διάχυσης (*DWI*), του Τανυστού Διάχυσης (*DTI*) και της δυναμικής απεικόνισης της Αιμάτωσης (*DSCI*) στην διαφοροποίηση των μηνιγγιωμάτων από γλοιώματα χαμηλής κακοήθειας, πολύμορφα γλοιοβλαστώματα και ενδοκρανιακές μονήρεις μεταστάσεις.

**Μέθοδοι και Υλικά:** Εφαρμόστηκε απεικόνιση *DWI*, *DTI* και *DSCI* σε 103 ασθενείς με απεικονιστικά χαρακτηριστικά συμβατά με μηνιγγίωμα, γλοίωμα χαμηλής κακοήθειας, πολύμορφο γλοιοβλάστωμα και μονήρη μετάσταση. Προσδιορίστηκε ο Φαινομενικός Συντελεστής Διάχυσης (*ADC*), η Κλασματική Ανισοτροπία (*FA*) και ο σχετικός Εγκεφαλικός Όγκος Αίματος (*rCBV*) από την εσωτερική, εξωτερική και αντιδιαμετρική περιοχή των εξεργασιών, με την μέθοδο τοποθέτησης Περιοχών Ενδιαφέροντος (*Region of Interest, ROI*). Για κάθε παράμετρο υπολογίστηκε η μέση τιμή  $\pm$  τυπική απόκλιση και πραγματοποιήθηκε στατιστική σύγκριση των παραμέτρων, μεταξύ των μηνιγγιωμάτων και των υπολοίπων εξεργασιών.

**Αποτελέσματα:** Τα μηνιγγιώματα παρουσίασαν περιορισμό στην διάχυση (μικρότερη τιμή *ADC*, μεγαλύτερη τιμή *FA*) στην εσωτερική περιοχή συγκριτικά με τα γλοιώματα χαμηλής κακοήθειας, τα γλοιοβλαστώματα και τις μεταστάσεις. Επιπλέον, παρατηρήθηκε σημαντικά μεγαλύτερη αιμάτωση (*rCBV*) εντός των μηνιγγιωμάτων σε σχέση με τα γλοιώματα χαμηλής κακοήθειας. Ομοίως, η διάχυση στην περιφέρεια των μηνιγγιωμάτων ήταν σημαντικά περιορισμένη συγκριτικά με τα γλοιοβλαστώματα και τις μεταστάσεις, ενώ η αυξημένη αιμάτωση (*rCBV*) εξωτερικά των γλοιοβλαστωμάτων επέτρεψε τον σαφή διαχωρισμό τους από τα μηνιγγιώματα.

**Συμπεράσματα:** Το πρότυπο διάχυσης και αιμάτωσης των μηνιγγιωμάτων παρουσιάζει χαρακτηριστικά γνωρίσματα που οφείλονται στην οργανωμένη κυτταρική δομή και στην αγγειακή μορφολογία των εν λόγω εξεργασιών. Η εφαρμογή των τεχνικών διάχυσης (*DWI/DTI*) και αιμάτωσης (*DSCI*) καθώς και ο προσδιορισμός των αντίστοιχων ποσοτικών παραμέτρων επιτρέπει τον σαφή διαχωρισμό των μηνιγγιωμάτων από άλλες εξεργασίες του ΚΝΣ.



## 8.1 Μέθοδοι και Υλικά

---

### Ασθενείς

Στην μελέτη συμμετείχαν 103 ασθενείς ηλικίας 25 έως 67 ετών με εξεργασίες των οποίων τα απεικονιστικά ευρήματα ήταν συμβατά με μηνιγγίωμα, γλοίωμα χαμηλής κακοήθειας, πολύμορφο γλοιοβλάστωμα και μονήρη μετάσταση. Κανένας από τους ασθενείς δεν είχε προηγουμένως υποβληθεί σε οποιουδήποτε είδους θεραπεία ή χειρουργική επέμβαση (βιοψία ή εξαίρεση). Συγκεκριμένα στο απεικονιστικό πρωτόκολλο αξιολογήθηκαν 24 ασθενείς με μηνιγγίωμα, 20 ασθενείς με γλοίωμα χαμηλής κακοήθειας, 41 ασθενείς με πολύμορφο γλοιοβλάστωμα και 18 ασθενείς με ενδοκρανιακές μονήρεις μεταστάσεις. Ειδικότερα από τις 18 μεταστάσεις, 13 προέρχονταν από πρωτοπαθή εστία στον πνεύμονα και 5 από πρωτοπαθή εστία στον μαστό. Από όλους τους ασθενείς λήφθηκε ενυπόγραφη συγκατάθεση συμμετοχής στο απεικονιστικό πρωτόκολλο, το οποίο περιελάμβανε συμβατική απεικόνιση *MRI*, απεικόνιση της Μοριακής Διάχυσης (*DWI*), απεικόνιση του Τανυστού Διάχυσης (*DTI*) και δυναμική απεικόνιση της Αιμάτωσης (*DSCI*). Η συνολική χρονική διάρκεια του απεικονιστικού πρωτοκόλλου ήταν περίπου μία ώρα.

Σε κάθε περίπτωση πραγματοποιήθηκε συναξιολόγηση των απεικονιστικών και λειτουργικών ευρημάτων για την τελική διαφορική διάγνωση. Σε όλους τους ασθενείς πραγματοποιήθηκε ολική ή μερική χειρουργική εξαίρεση των όγκων εντός διαστήματος ενός μήνα από την διάγνωση. Εν συνεχεία, για όλους τους ασθενείς πραγματοποιήθηκε ιστοπαθολογική εξέταση μέσω βιοψίας ή ολικής εξαίρεσης του όγκου, η οποία θεωρήθηκε ως εξέταση αναφοράς (gold standard).

### Πρωτόκολλο απεικόνισης *MRI*, Διάχυσης και Αιμάτωσης.

Όλες οι εξετάσεις πραγματοποιήθηκαν σε σύστημα μαγνητικής τομογραφίας υψηλού πεδίου 3T (GE, Healthcare, Signa® HDx) με την χρήση πηνίου εγκεφάλου 8 καναλιών.

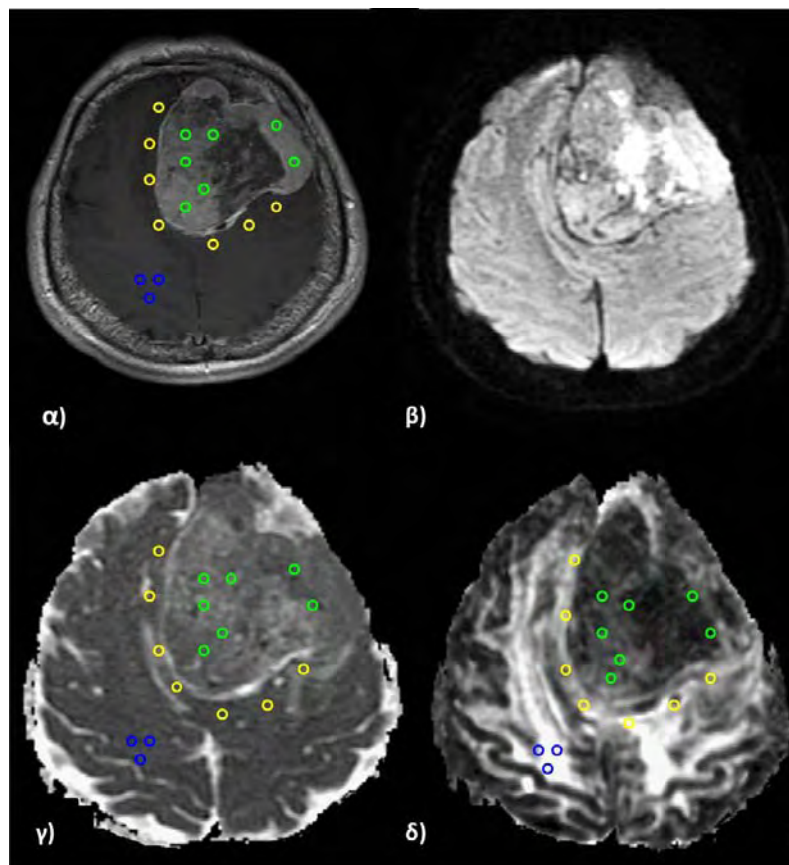
Το πρωτόκολλο απεικόνισης *MRI* περιελάμβανε εικόνες βαρύτητας T1-FSE (TR/TE=700 msec/ 9.3 msec) σε οβελιαίο και εγκάρσιο επίπεδο, T2-FSE (TR/TE=2640 msec/102msec) σε εγκάρσιο επίπεδο, T2-FSE (TR/TE=2920msec/102msec) σε στεφανιαίο επίπεδο και T2-FLAIR (TR/TE=8500msec/130msec) σε εγκάρσιο επίπεδο. Η απεικόνιση της Μοριακής Διάχυσης (*DWI*) και του Τανυστού Διάχυσης (*DTI*) πραγματοποιήθηκε με την χρήση ακολουθίας *SE-EPI* (*Spin-Echo*, *Echo Planar Imaging*) με τιμές  $b=0$  και  $1000 \text{ sec/mm}^2$  και με τις αντίστοιχες παραμέτρους: TR/TE= 8000msec/89,8msec, FOV= 240mm, πάχος τομής= 40mm, απόσταση τομών= 1mm και NEX= 1. Στην απεικόνιση του Τανυστού Διάχυσης (*DTI*) ο προσδιορισμός της διάχυσης έγινε σε 15 διευθύνσεις.

Πριν από την δυναμική απεικόνιση της Αιμάτωσης, χορηγήθηκε μικρή δόση σκιαγραφικής ουσίας συγκέντρωσης 0.05 to 0.10-mmol/kg για την εξάλειψη των φαινομένων της T1 χαλάρωσης που προκύπτουν σε περιπτώσεις διαρροής της σκιαγραφικής ουσίας λόγω έλλειψης συνοχής των τοιχωμάτων των παθολογικών αγγείων. Εν συνεχεία, χορηγήθηκε σκιαγραφική παραμαγνητική ουσία σε συγκέντρωση >0.4 mmol/kg και ελήφθησαν δυναμικές εικόνες αιμάτωσης (*DSCI*) με την χρήση ακολουθίας *GE-EPI* (*Gradient-Echo*, *Echo Planar*

*Imaging*) με τις αντίστοιχες παραμέτρους: TR/TE= 2000/20,7msec, 60° γωνία νεύσης, FOV= 240mm, NEX=1, για την μελέτη της αιμάτωσης κατά την πρώτη διέλευση της σκιαγραφικής ουσίας σε μορφή bolus εντός της αγγειακής κυκλοφορίας των όγκων. Τέλος, ελήφθησαν εικόνες βαρύτητας T1 (TR/TE=700msec/9,3msec) σε εγκάρσιο επίπεδο και 3D-FSPGR εικόνες (TR/TE= 6,9msec/2,1msec, 12° γωνία νεύσης, FOV=240\*240 mm<sup>2</sup>, 136 τομές, πάχος τομής= 1mm).

### **Μεταεπεξεργασία δεδομένων Διάχυσης**

Ελήφθησαν χάρτες των παραμέτρων ADC και FA από τις τεχνικές *DWI* και *DTI* αντίστοιχα, κατόπιν διόρθωσης σφαλμάτων κίνησης και επαγωγικών ρευμάτων με την χρήση του λογισμικού Functool. Οι μετρήσεις των παραμέτρων ADC και FA πραγματοποιήθηκαν με την χρήση του ίδιου λογισμικού σε κατάλληλη μονάδα μεταεπεξεργασίας (Advantage Linux workstation). Περιοχές ενδιαφέροντος (ΠΕ, ROI) τοποθετήθηκαν εσωτερικά, εξωτερικά και αντιδιαμετρικά των εξεργασιών (Εικόνα 8.1.1). Για την ακριβή τοποθέτηση των ROI χρησιμοποιήθηκαν εικόνες υποβάθρου βαρύτητας T2-FSE, T2-FLAIR και T1-FSE μετά την έγχυση της σκιαγραφικής παραμαγνητικής ουσίας.



**Εικόνα 8.1.1** Τοποθέτηση περιοχών ενδιαφέροντος (ROI) για τον προσδιορισμό της διάχυσης σε ασθενή με άτυπο μηνιγγίωμα. α) Εικόνα βαρύτητας T1 μετά σκιαγραφικής ουσίας, β) εικόνα βαρύτητας Μοριακής Διάχυσης (*DWI*), γ) Παραμετρικός χάρτης Φαινομενικού Συντελεστή Διάχυσης (ADC) και δ) Παραμετρικός χάρτης Κλασματικής Ανισοτροπίας (FA). Ο προσδιορισμός της διάχυσης πραγματοποιήθηκε στην εσωτερική (πράσινα ROI), εξωτερική (κίτρινα ROI) και αντιδιαμετρική (μπλε ROI) περιοχή της εξεργασίας.

Το εμβαδόν των ROI κυμαινόταν από 20-34 mm<sup>2</sup>. Εσωτερικά των εξεργασιών οι ΠΕ τοποθετούνταν σε συμπαγή τμήματα της βλάβης ή σε περιοχές πρόσληψης της σκιαγραφικής παραμαγνητικής ουσίας. Κατά την τοποθέτηση των ROI, περιοχές που παρουσίαζαν εμφανή αιμορραγία, οίδημα, νεκρωτικό ή κυστικό περιεχόμενο καθώς και αποτιτανώσεις, εξαιρέθηκαν κατά το δυνατόν από την μέτρηση. Η οριακή περιοχή μεταξύ του απεικονιζόμενου ορίου της βλάβης και του περιβάλλοντος εγκεφαλικού παρεγχύματος ορίστηκε ως εξωτερική περιοχή της εξεργασίας. Ωστόσο, σε περιπτώσεις της παρουσίας έντονου περιεστιακού οιδήματος και διηθήσεων, ο σαφής ορισμός της εξωτερικής περιοχής των όγκων δεν ήταν πάντα εφικτός. Για τον λόγο αυτό, για κάθε εξεργασία ως εξωτερική περιοχή ορίστηκε η περιοχή 1cm περιφερειακά της βλάβης. Εντός αυτής της περιοχής και όσο πιο κοντά κατά το δυνατόν στο όριο της βλάβης, τοποθετήθηκαν τα αντίστοιχα ROI για την ποσοτικοποίηση της διάχυσης εξωτερικά των εξεργασιών.

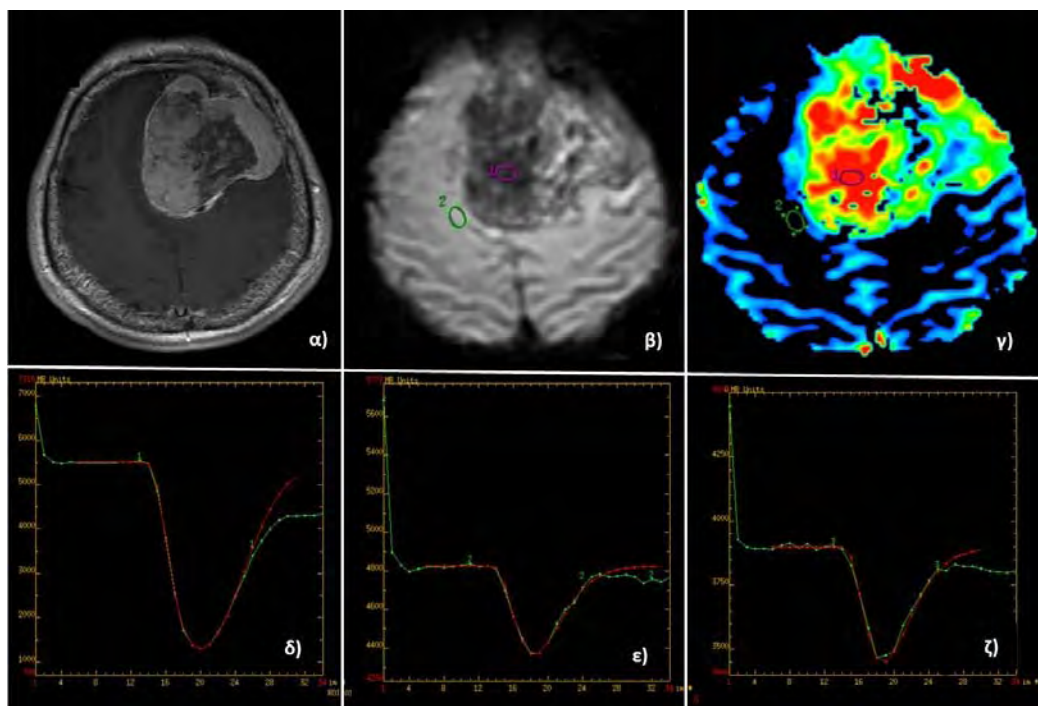
### **Μεταεξεργασία δεδομένων Αιμάτωσης**

Η επεξεργασία των δεδομένων της ακολουθίας *DSCI* πραγματοποιήθηκε ομοίως με την χρήση του λογισμικού *Functool*. Οι εικόνες βαρύτητας T2\* διορθώθηκαν αρχικώς για σφάλματα κίνησης με την χρήση του λογισμικού *BrainStat* (GE Healthcare) και εν συνεχεία δημιουργήθηκαν οι παραμετρικοί χάρτες CBV.

Η μέτρηση της παραμέτρου CBV έγινε με την τοποθέτηση ROI σε περιοχές που παρουσίαζαν αυξημένη αιμάτωση πάνω στον χάρτη CBV (Εικόνα 8.1.2). Έξι με δέκα ROI (εμβαδόν 28-49 mm<sup>2</sup>) τοποθετήθηκαν εσωτερικά του όγκου και καταγράφηκε η μέγιστη μετρούμενη τιμή CBV. Για την ακριβή τοποθέτηση των ROI και την αποφυγή μεγάλων αιμοφόρων αγγείων οι χάρτες CBV επιπροβλήθηκαν σε εικόνες βαρύτητας T2, T2\* και T1 μετά σκιαγραφικής ουσίας. Ως περιφέρεια της βλάβης ορίστηκε η περιοχή 1cm εξωτερικά της εξεργασίας, στο επίπεδο εκείνο που μετρήθηκε η μέγιστη τιμή αιμάτωσης εσωτερικά του όγκου (Εικόνα 8.1.2). Για την μέτρηση της παραμέτρου CBV εξωτερικά της βλάβης τοποθετήθηκαν 3-6 ROI και υπολογίστηκε η μέση τιμή αυτών.

Η απόλυτη ποσοτικοποίηση της αιμάτωσης δεν είναι εφικτή καθώς η σχέση μεταξύ της μεταβολής του σήματος και της αντίθεσης της σκιαγραφικής ουσίας είναι μη γραμμική [199], για τον λόγο αυτόν μετρήθηκε η αιμάτωση σε περιοχές ομόπλευρα της βλάβης και αντιδιαμετρικά αυτής. Ακολούθως, υπολογίστηκαν οι σχετικοί λόγοι CBV (rCBV) εσωτερικά, εξωτερικά και αντιδιαμετρικά των εξεργασιών, διαιρώντας την αντίστοιχη τιμή από κάθε περιοχή με την αντιδιαμετρική φυσιολογική. Σε περιπτώσεις όπου η βλάβη βρισκόταν κοντά σε μεγάλες αγγειακές δομές, μελετήθηκε η καμπύλη έντασης σήματος-χρόνου, με σκοπό να ανιχνευθούν αγγεία που προκαλούν έντονες μεταβολές στην ένταση του σήματος [78]. Επιπλέον, η καμπύλη έντασης σήματος-χρόνου διορθώθηκε για λόγους διαρροής της σκιαγραφικής ουσίας στους περιαγγειακούς χώρους, με την εφαρμογή συνάρτησης γάμμα (*gamma-variate function*) [193,200] (Εικόνα 8.1.2), που προσεγγίζει την θεωρητική καμπύλη που θα προέκυπτε απουσία παθολογικής διαρροής [60].

Τέλος, η τοποθέτηση των περιοχών ενδιαφέροντος πραγματοποιήθηκε χωρίς προηγούμενη γνώση των αποτελεσμάτων της ιστοπαθολογικής εξέτασης.



**Εικόνα 8.1.2** Τοποθέτηση περιοχών ενδιαφέροντος (ROI) για τον προσδιορισμό της αιμάτωσης σε ασθενή με μηνιγγίωμα. Χρήση εικόνων υποβάθρου α) βαρύτητας T1 μετά την έγχυση σκιαγραφικής ουσίας και β) βαρύτητας T2\*. γ) Παραμετρικός χάρτης CBV. Διόρθωση των καμπυλών έντασης σήματος-χρόνου λόγω διαρροής της σκιαγραφικής ουσίας στους περιαιγγειακούς χώρους, με την εφαρμογή συνάρτησης γάμμα (κόκκινη γραμμή), στην δ) εσωτερική, ε) εξωτερική και ζ) αντιδιαμετρική περιοχή της εξεργασίας.

### Στατιστική ανάλυση

Οι ασθενείς κατηγοριοποιήθηκαν ανάλογα με το είδος της εξεργασίας που παρουσίαζαν σε μηνιγγιώματα, γλοιώματα χαμηλής κακοήθειας, πολύμορφα γλοιοβλαστώματα και μεταστάσεις. Η στατιστική ανάλυση πραγματοποιήθηκε με την χρήση του λογισμικού SPSS (v20). Υπολογίστηκε η μέση τιμή  $\pm$  τυπική απόκλιση για κάθε παράμετρο εσωτερικά, εξωτερικά και αντιδιαμετρικά της βλάβης. Η στατιστική διερεύνηση και σύγκριση των παραμέτρων διάχυσης και αιμάτωσης μεταξύ των εξεργασιών έγινε με το τεστ Mann-Whitney. Πραγματοποιήθηκε σύγκριση των παραμέτρων για τα μηνιγγιώματα έναντι των αντίστοιχων παραμέτρων για τις υπόλοιπες εξεργασίες. Ως επίπεδο σημαντικότητας ορίστηκε η τιμή  $p=0,05$ .

### 8.2 Αποτελέσματα

Οι μέσες τιμές με τις αντίστοιχες τυπικές αποκλίσεις των παραμέτρων ADC, FA και rCBV για την εσωτερική, εξωτερική και αντιδιαμετρική περιοχή των μηνιγγιωμάτων, των γλοιωμάτων χαμηλής κακοήθειας, των μεταστάσεων και των γλοιοβλαστωμάτων διακρίνονται στον Πίνακα 8.2.1. Ειδικότερα για κάθε περιοχή ενδιαφέροντος παρατηρήθηκαν τα εξής:

### Εσωτερική Περιοχή

Η απεικόνιση της Μοριακής Διάχυσης (*DWI*) παρουσίασε αυξημένη ικανότητα διαφοροποίησης των μηνιγγιωμάτων από τις υπόλοιπες εξεργασίες. Η διάχυση εσωτερικά των μηνιγγιωμάτων ήταν σημαντικά μικρότερη συγκριτικά με την διάχυση στο εσωτερικό των γλοιωμάτων χαμηλής κακοήθειας, των γλοιοβλαστωμάτων και των ενδοκρανιακών μεταστάσεων ( $p < 0,05$ ). Συγκεκριμένα, οι μέσες τιμές της διάχυσης για κάθε εξεργασία ήταν:  $ADC_{(μηνιγγ.)} = 0,912 \pm 0,157 \text{ mm}^2/\text{sec}$ ,  $ADC_{(γλ.χαμηλή)} = 1,365 \pm 0,217 \text{ mm}^2/\text{sec}$  ( $p < 0,001$ ),  $ADC_{(γλοιοβλ.)} = 1,134 \pm 0,118 \text{ mm}^2/\text{sec}$  ( $p < 0,001$ ),  $ADC_{(μετάστ.)} = 1,057 \pm 0,248 \text{ mm}^2/\text{sec}$  ( $p = 0,04$ ) (Πίνακας 8.2.2).

Ομοίως, παρατηρήθηκε σαφής διαχωρισμός των μηνιγγιωμάτων από τις υπόλοιπες εξεργασίες με την ποσοτικοποίηση της διάχυσης μέσω της απεικόνισης του Τανυστού Διάχυσης (*DTI*). Η διάχυση στην εσωτερική περιοχή των μηνιγγιωμάτων παρουσίασε μεγαλύτερη κατευθυντικότητα, ως εκ τούτου η μέση τιμή της Κλασματικής Ανισοτροπίας (*FA*) στα μηνιγγιώματα ήταν σημαντικά μεγαλύτερη από τις αντίστοιχες για τα γλοιώματα χαμηλής κακοήθειας, τα γλοιοβλαστώματα και τις μεταστάσεις. Οι μετρούμενες τιμές *FA* ήταν:  $FA_{(μηνιγγ.)} = 0,217 \pm 0,075$ ,  $FA_{(γλ.χαμηλή)} = 0,170 \pm 0,089$  ( $p < 0,02$ ),  $FA_{(γλοιοβλ.)} = 0,138 \pm 0,048$  ( $p < 0,001$ ),  $FA_{(μετάστ.)} = 0,117 \pm 0,040$  ( $p < 0,001$ ), αντίστοιχα.

Τέλος, κατά την δυναμική απεικόνιση της Αιμάτωσης (*DSCI*) τα μηνιγγιώματα παρουσίασαν σημαντικά μεγαλύτερη αιμάτωση σε σχέση με τα γλοιώματα χαμηλής κακοήθειας, ενώ η διαφορά στην τιμή αιμάτωσης (*rCBV*) συγκριτικά με τα γλοιοβλαστώματα και τις μεταστάσεις δεν βρέθηκε στατιστικώς σημαντική. Οι μέσες τιμές της παραμέτρου *rCBV* ήταν:  $rCBV_{(μηνιγγ.)} = 8,58 \pm 4,26$ ,  $rCBV_{(γλ.χαμηλή)} = 2,32 \pm 0,83$  ( $p < 0,001$ ),  $rCBV_{(γλοιοβλ.)} = 7,96 \pm 1,92$  ( $p > 0,05$ ),  $rCBV_{(μετάστ.)} = 7,80 \pm 2,61$  ( $p > 0,05$ ), αντίστοιχα (Πίνακας 8.2.2).

**Πίνακας 8.2.1** Μέση τιμή  $\pm$  τυπική απόκλιση για τις παραμέτρους διάχυσης και αιμάτωσης στην εσωτερική και εξωτερική περιοχή των μηνιγγιωμάτων, των γλοιωμάτων χαμηλής κακοήθειας, των γλοιοβλαστωμάτων και των ενδοκρανιακών μεταστάσεων.

	Εσωτερική περιοχή			Εξωτερική περιοχή		
	ADC	FA	rCBV	ADC	FA	rCBV
<b>Μηνιγγίωμα</b>	0,912 $\pm$ 0,157	0,217 $\pm$ 0,075	8,58 $\pm$ 4,26	1,030 $\pm$ 0,174	0,320 $\pm$ 0,059	0,96 $\pm$ 0,33
<b>Γλοίωμα χαμηλής κακοήθειας</b>	1,365 $\pm$ 0,217	0,170 $\pm$ 0,089	2,32 $\pm$ 0,83	0,979 $\pm$ 0,195	0,271 $\pm$ 0,042	0,96 $\pm$ 0,36
<b>Γλοιοβλάστωμα</b>	1,134 $\pm$ 0,118	0,138 $\pm$ 0,048	7,96 $\pm$ 1,92	1,135 $\pm$ 0,184	0,283 $\pm$ 0,067	2,80 $\pm$ 1,13
<b>Μετάσταση</b>	1,057 $\pm$ 0,248	0,117 $\pm$ 0,040	7,80 $\pm$ 2,61	1,135 $\pm$ 0,125	0,251 $\pm$ 0,048	0,94 $\pm$ 0,35
	Αντιδιαμετρική περιοχή					
	ADC	FA	rCBV			
<b>Μηνιγγίωμα</b>	0,829 $\pm$ 0,031	0,436 $\pm$ 0,092	0,87 $\pm$ 0,21			
<b>Γλοίωμα χαμηλής κακοήθειας</b>	0,897 $\pm$ 0,070	0,337 $\pm$ 0,094	0,89 $\pm$ 0,15			
<b>Γλοιοβλάστωμα</b>	0,876 $\pm$ 0,108	0,337 $\pm$ 0,092	0,94 $\pm$ 0,30			
<b>Μετάσταση</b>	0,844 $\pm$ 0,059	0,369 $\pm$ 0,075	0,98 $\pm$ 0,27			

**Πίνακας 8.2.2** Στατιστική σύγκριση των μηνιγγιωμάτων με γλοιώματα χαμηλής κακοήθειας, γλοιοβλαστώματα και μεταστάσεις. Η στατιστική σημαντικότητα ορίστηκε για  $p < 0,05$ .

Mann-Whitney	Εσωτερική περιοχή			Εξωτερική περιοχή		
	ADC	FA	rCBV	ADC	FA	rCBV
Μηνιγγίωμα – Γλ. χαμ. κακοηθ.	<0.001	0.02	<0.001	0.17	0.004	0.83
Μηνιγγίωμα - Γλοιοβλάστωμα	<0.001	<0.001	0.84	0.03	0.03	<0.001
Μηνιγγίωμα - Μετάσταση	0.04	<0.001	0.88	0.01	<0.001	0.92

### Εξωτερική Περιοχή

Σύμφωνα με τα αποτελέσματα του Πίνακα 8.2.2, η διάχυση στην περιφέρεια των μηνιγγιωμάτων βρέθηκε σημαντικά μικρότερη συγκριτικά με τα γλοιοβλαστώματα και τις μεταστάσεις, ενώ τα γλοιώματα χαμηλής κακοήθειας παρουσίασαν κοινό πρότυπο διάχυσης με τα μηνιγγιώματα. Οι μετρούμενες τιμές της παραμέτρου ADC εξωτερικά των εξεργασιών ήταν:  $ADC_{(μηνιγγ.)} = 1,030 \pm 0,174 \text{ mm}^2/\text{sec}$ ,  $ADC_{(γλ.χαμηλή)} = 0,979 \pm 0,195 \text{ mm}^2/\text{sec}$  ( $p > 0,05$ ),  $ADC_{(γλοιοβλ.)} = 1,135 \pm 0,184 \text{ mm}^2/\text{sec}$  ( $p = 0,03$ ),  $ADC_{(μετάστ.)} = 1,135 \pm 0,125 \text{ mm}^2/\text{sec}$  ( $p = 0,01$ ), αντίστοιχα.

Επιπλέον, παρατηρήθηκε σημαντικά μεγαλύτερη ανισοτροπία στην διάχυση των μορίων του νερού στην περιφέρεια των μηνιγγιωμάτων έναντι των υπολοίπων εξεργασιών. Ειδικότερα, η μέση τιμή της Κλασματικής Ανισοτροπίας ήταν:  $FA_{(μηνιγγ.)} = 0,320 \pm 0,059$ ,  $FA_{(γλ.χαμηλή)} = 0,271 \pm 0,042$  ( $p = 0,004$ ),  $FA_{(γλοιοβλ.)} = 0,283 \pm 0,067$  ( $p = 0,03$ ),  $FA_{(μετάστ.)} = 0,251 \pm 0,048$  ( $p < 0,001$ ), αντίστοιχα.

Τέλος, αναφορικά με την ποσοτικοποίηση της αιμάτωσης στην περιφέρεια των εν λόγω εξεργασιών, παρατηρήθηκε σαφής διαχωρισμός μεταξύ των μηνιγγιωμάτων και των γλοιοβλαστωμάτων, ενώ οι μεταστάσεις και τα γλοιώματα χαμηλής κακοήθειας παρουσίασαν κοινό πρότυπο αιμάτωσης με τα μηνιγγιώματα. Οι αντίστοιχες μέσες τιμές της παραμέτρου rCBV ήταν:  $rCBV_{(μηνιγγ.)} = 0,96 \pm 0,33$ ,  $rCBV_{(γλ.χαμηλή)} = 0,96 \pm 0,36$  ( $p > 0,05$ ),  $rCBV_{(γλοιοβλ.)} = 2,80 \pm 1,13$  ( $p < 0,001$ ),  $rCBV_{(μετάστ.)} = 0,94 \pm 0,35$  ( $p > 0,05$ ), αντίστοιχα (Πίνακας 8.2.2).

### 8.3 Συμπεράσματα

Τα μηνιγγιώματα αποτελούν τους πιο συνήθεις εξωπαρεγχυματικούς όγκους του εγκεφάλου, άρχονται από την σκληρά μήνιγγα και η χαρακτηριστική τους ανατομική θέση επιτρέπει την σχετικά εύκολη διάγνωση. Τα τυπικά απεικονιστικά χαρακτηριστικά σχετίζονται με εξωπαρεγχυματική εντόπιση, προσκόλληση στην σκληρή μήνιγγα, έντονη και ομοιόμορφη πρόσληψη της σκιαγραφικής παραμαγνητικής ουσίας με χαρακτηριστική πάχυνση της μήνιγγας. Η ποσοτικοποίηση της διάχυσης και της αιμάτωσης μέσω των τεχνικών απεικόνισης *DWI/DTI* και *DSCI*, έχει αποδειχθεί χρήσιμη στην ιστολογική ταξινόμηση των μηνιγγιωμάτων [74,78]. Ωστόσο, σε μερικές περιπτώσεις τα μηνιγγιώματα ενδέχεται να παρουσιάσουν άτυπα απεικονιστικά χαρακτηριστικά ανάλογα με εκείνα όγκων υψηλής κακοήθειας (πολύμορφα γλοιοβλαστώματα, ενδοκρανιακές μεταστάσεις), όπως δακτυλιοειδή πρόσληψη της



σκιαγραφικής ουσίας, κυστικό ή αιμορραγικό περιεχόμενο και μεταπλασία [36], με αποτέλεσμα να περιπλέκουν την διαφορική διάγνωση. Συνεπώς, η διαφοροποίηση και ιστολογική τους ταξινόμηση είναι μείζονος σημασίας για την βέλτιστη θεραπευτική προσέγγιση.

Στην παρούσα μελέτη, τα μηνιγγιώματα παρουσίασαν διαφορετικό πρότυπο αιμάτωσης και διάχυσης σε σχέση με τα πολύμορφα γλοιοβλαστώματα. Συγκεκριμένα, παρατηρήθηκε ότι τα μόρια του νερού διαχέονται με μεγαλύτερη κατευθυντικότητα, τόσο εσωτερικά όσο και εξωτερικά των μηνιγγιωμάτων, γεγονός που αντανακλάται στις αυξημένες συγκριτικά τιμές της Κλασματικής Ανιστροπίας (FA) και στις μειωμένες τιμές του Φαινομενικού Συντελεστή Διάχυσης (ADC) και στις δύο περιοχές ενδιαφέροντος, έναντι των αντίστοιχων τιμών στα γλοιοβλαστώματα. Τα ευρήματα αυτά βρίσκονται σε συμφωνία με τα αποτελέσματα που αναφέρουν προηγούμενες μελέτες στην βιβλιογραφία [35,52]. Λαμβάνοντας υπ' όψιν την συσχέτιση της Κλασματικής Ανιστροπίας (FA) με την κυτταροβρίθεια των όγκων, τα αποτελέσματα στην παρούσα εργασία υποδεικνύουν αυξημένο βαθμό κυτταρικής οργάνωσης εντός των μηνιγγιωμάτων, σε σχέση με την σύσταση των γλοιοβλαστωμάτων που παρουσιάζουν έντονες ετερογένειες. Προηγούμενες μελέτες αναφέρουν ότι η κατευθυντικότητα της διάχυσης στα μηνιγγιώματα καθορίζεται από την οργάνωση και ταξινόμηση των ατρακτοειδών κυττάρων σε δεσμίδες, ενώ αντίστοιχα στα γλοιοβλαστώματα οι παράγοντες που επηρεάζουν τον προσανατολισμό της κίνησης των μορίων του νερού είναι η κυτταροβρίθεια, η αγγειοβρίθεια και ενδεχομένως οι υπολειπόμενες ίνες Λευκής Ουσίας εντός των όγκων [35,216]. Επιπροσθέτως, η αυξημένη τιμή της Κλασματικής Ανιστροπίας και η μειωμένη τιμή του Φαινομενικού Συντελεστή Διάχυσης στην περιφέρεια των μηνιγγιωμάτων αντανακλά την μη διηθητική φύση των εν λόγω εξεργασιών, καθώς ιστολογικά ευρήματα έχουν αναδείξει την ύπαρξη φυσιολογικών νευρικών κυττάρων και αυξημένη συνοχή των νευραξόνων εξωτερικά των μηνιγγιωμάτων [217]. Ωστόσο, ένας περιορισμένος αριθμός προηγούμενων μελετών αναφέρει ότι η συμβολή των παραμέτρων της διάχυσης και της αιμάτωσης στην διαφοροποίηση των μηνιγγιωμάτων από τα γλοιοβλαστώματα δεν είναι σημαντική [39,40,84].

Αναφορικά με τις ιδιότητες αιμάτωσης των μηνιγγιωμάτων, διαφαίνεται ότι ο προσδιορισμός του όγκου αίματος στην περιφέρεια των εν λόγω εξεργασιών, παρέχει ισχυρές διαγνωστικές πληροφορίες, επιτρέποντας την διαφοροποίηση τους από τα γλοιοβλαστώματα. Βάσει των ευρημάτων στην παρούσα εργασία, η τιμή της παραμέτρου rCBV εξωτερικά των γλοιοβλαστωμάτων ήταν σημαντικά μεγαλύτερη από την αντίστοιχη των μηνιγγιωμάτων, γεγονός που καταδεικνύει την διηθητική φύση των γλοιοβλαστωμάτων σε συμφωνία με προηγούμενες μελέτες [60]. Όπως έχει αποδειχθεί, τα γλοιώματα υψηλής κακοήθειας, βρίσκονται μεταξύ των πιο αγγειογενών όγκων του εγκεφάλου, με τα γλοιοβλαστώματα να παρουσιάζουν την μεγαλύτερη αγγειοβρίθεια και νεοαγγειογένεση έναντι των υπολοίπων βαθμών γλοιωμάτων. Λόγω αυτής της ιδιαίτερως διηθητικής φύσης απαιτούν αυξημένη αιματική παροχή για να αναπτυχθούν και να επεκταθούν στο περιβάλλον εγκεφαλικό παρέγχυμα [218]. Επιπλέον, η αυξημένη νεοαγγείωση περιφερειακά των

γλοιοβλαστωμάτων αντισταθμίζει ενδεχομένως τις επιδράσεις του συλλεγόμενου οιδήματος στην περιοχή, το οποίο γενικά προκαλεί μείωση της τοπικής αιματικής μικροκυκλοφορίας.

Θα πρέπει να αναφερθεί ότι αντίστοιχες συγκρίσεις στην βιβλιογραφία έχουν αναδείξει σημαντικές διαφορές και στην εσωτερική αιμάτωση των μηνιγγιωμάτων έναντι των γλοιοβλαστωμάτων [36,38], ωστόσο τα ευρήματα αυτά δεν επιβεβαιώθηκαν στην παρούσα εργασία, πιθανότατα λόγω της αυξημένης αγγειοβρίθειας που χαρακτηρίζει τέτοιου είδους εξεργασίες [61].

Η σύγκριση των μηνιγγιωμάτων με τις ενδοκρανιακές μεταστάσεις, ανέδειξε σημαντικές διαφορές στα πρότυπα διάχυσης τόσο εσωτερικά όσο και εξωτερικά των δύο εξεργασιών. Η διάχυση των μορίων του νερού εσωτερικά των μεταστάσεων παρουσίασε μικρότερη κλασματική Ανισοτροπία συγκριτικά με τα μηνιγγιώματα, που υποδεικνύει ότι η διάχυση εντός δευτεροπαθών όγκων είναι περισσότερο ελεύθερη (ισοτροπική), γεγονός που οφείλεται στην έλλειψη αυστηρής συνοχής της κυτταρικής δομής των μεταστάσεων λόγω εκτεταμένων νεκρώσεων και κυστικών μορφωμάτων. Σημαντικό επίσης εύρημα αποτελεί και η διαφοροποίηση της περιφέρειας μεταξύ μηνιγγιωμάτων και μεταστάσεων συναρτήσει της διάχυσης στην περιοχή, καθώς η διάχυση εξωτερικά των μηνιγγιωμάτων παρουσίασε αυξημένη κατευθυντικότητα (αυξημένη FA). Όπως έχει αναφερθεί τόσο τα μηνιγγιώματα όσο και οι μεταστάσεις περιβάλλονται από αγγειογενές οίδημα, ωστόσο προηγούμενες μελέτες αναφέρουν ότι η συγκέντρωση οιδήματος στις μεταστάσεις είναι ιδιαιτέρως αυξημένη συγκριτικά με άλλους ενδοκρανιακούς όγκους [40,92]. Ως εκ τούτου, η διάχυση των μορίων νερού στην περιφέρεια των μεταστάσεων ενδεχομένως να χαρακτηρίζεται από μεγαλύτερο βαθμό ελευθερίας, γεγονός που αντανακλάται στην μεγαλύτερη τιμή της παραμέτρου ADC των μεταστάσεων, έναντι των μηνιγγιωμάτων (Πίνακας 8.2.1).

Επιπροσθέτως, τα αποτελέσματα στην παρούσα μελέτη καταδεικνύουν ότι τα μηνιγγιώματα και οι εγκεφαλικές μεταστάσεις παρουσιάζουν κοινό πρότυπο αιμάτωσης τόσο στην εσωτερική όσο και στην εξωτερική τους περιοχή. Παρατηρήθηκαν αυξημένες τιμές αιμάτωσης (rCBV) εσωτερικά των εξεργασιών, ενώ στην περιφέρεια η αιμάτωση βρισκόταν εντός φυσιολογικών επιπέδων, ευρήματα συμβατά με την παρουσία υψηλής αγγειοβρίθειας στην εσωτερική περιοχή και την απουσία διηθήσεων στο περιβάλλον εγκεφαλικό παρέγχυμα. Σε συμφωνία με τα αποτελέσματα της παρούσας μελέτης, προηγούμενες ερευνητικές ομάδες έχουν τονίσει ότι η ποσοτικοποίηση της αιμάτωσης είτε εσωτερικά είτε εξωτερικά των μηνιγγιωμάτων και των ενδοκρανιακών μεταστάσεων δεν συμβάλλει στη αξιόπιστη διαφοροποίηση τους [87,219].

Τέλος, κατά την σύγκριση των μηνιγγιωμάτων με τα γλοιώματα χαμηλής κακοήθειας παρατηρήθηκαν σημαντικές διαφορές στην διάχυση και στην αιμάτωση κυρίως στο εσωτερικό των δύο εξεργασιών, σε συμφωνία με προηγούμενες μελέτες [52,60,220]. Η αυξημένη αιμάτωση και η περιορισμένη διάχυση εντός των μηνιγγιωμάτων αποτελούν χαρακτηριστικά γνωρίσματα διαφοροποίησης έναντι των γλοιωμάτων χαμηλής κακοήθειας, που λόγω μικρής κυτταροβρίθειας και αγγειοβρίθειας, η διάχυση των μορίων νερού είναι περισσότερο ισοτροπική ενώ η αιμάτωση βρίσκεται εντός χαμηλών επιπέδων.

Συνοψίζοντας τα αποτελέσματα της παρούσας μελέτης που αφορούν την αξιολόγηση των παραμέτρων διάχυσης και αιμάτωσης στην διαφοροποίηση των μηνιγγιωμάτων από άλλες εξεργασίες του Κ.Ν.Σ προκύπτουν τα εξής:

- Οι παράμετροι διάχυσης (ADC και FA) από την εσωτερική και εξωτερική περιοχή των μηνιγγιωμάτων καθώς και η παράμετρος rCBV από την εξωτερική περιοχή, αποτελούν κατάλληλους διαγνωστικούς δείκτες για την διαφοροποίηση των μηνιγγιωμάτων από τα γλοιοβλαστώματα.
- Τα μηνιγγιώματα παρουσιάζουν διαφορετικό πρότυπο διάχυσης συγκριτικά με τις ενδοκρανιακές μεταστάσεις τόσο εσωτερικά όσο και εξωτερικά, συνεπώς ο προσδιορισμός των παραμέτρων ADC και FA και στις δύο περιοχές ενδιαφέροντος επιτρέπει τον σαφή διαχωρισμό των εν λόγω εξεργασιών.
- Οι ιδιότητες αιμάτωσης και διάχυσης στην εσωτερική περιοχή των μηνιγγιωμάτων διαφοροποιούνται σημαντικά σε σχέση με τα γλοιώματα χαμηλής κακοήθειας, για τον λόγο αυτό συστήνεται ο προσδιορισμός των αντίστοιχων ποσοτικών παραμέτρων μέσω των τεχνικών απεικόνισης *DWI*, *DTI* και *DSCI*.



**9. Αξιολόγηση της διαγνωστικής αξίας του συνδυασμού των παραμέτρων διάχυσης και αιμάτωσης στην διαφοροποίηση εξεργασιών του ΚΝΣ.****Περίληψη**

**Σκοπός:** Διερεύνηση της διαγνωστικής αξίας των παραμέτρων διάχυσης και αιμάτωσης και του συνδυασμού αυτών, στην διαφοροποίηση εξεργασιών του ΚΝΣ που αντιπροσωπεύουν κοινά διαφοροδιαγνωστικά προβλήματα στην κλινική ρουτίνα.

**Μέθοδοι και Υλικά:** Εφαρμόστηκε συμβατική απεικόνιση *MRI*, *DWI*, *DTI* και *DSCI* σε 115 ασθενείς με γλοιώματα χαμηλής και υψηλής κακοήθειας, μηνιγγιώματα και ενδοκρανιακές μεταστάσεις. Μετρήθηκαν ο Φαινομενικός Συντελεστής Διάχυσης (*ADC*), η Κλασματική Ανισοτροπία (*FA*) και ο σχετικός Εγκεφαλικός Όγκος Αίματος (*rCBV*) από την εσωτερική και εξωτερική περιοχή των εξεργασιών, με την μέθοδο τοποθέτησης περιοχών ενδιαφέροντος (*ROI*). Για τον προσδιορισμό της διαγνωστικής αξίας των παραμέτρων και του συνδυασμού αυτών εφαρμόστηκαν δύο μέθοδοι ανάλυσης: η ευρέως χρησιμοποιούμενη ανάλυση *ROC* και οι εξελιγμένοι αλγόριθμοι ταξινόμησης *SVM*. Η επίδοση των μεθόδων αξιολογήθηκε βάσει των υπολογιζόμενων τιμών ακρίβειας, ευαισθησίας και ειδικότητας για κάθε δυαδική σύγκριση εξεργασιών και στις δύο περιοχές ενδιαφέροντος. Οι συγκρίσεις που πραγματοποιήθηκαν ήταν: γλοιώματα χαμηλής έναντι υψηλής κακοήθειας καθώς και των επιμέρους βαθμών κακοήθειας κάθε κατηγορίας γλοιωμάτων, γλοιοβλαστώματα έναντι ενδοκρανιακών μεταστάσεων και μηνιγγιώματα έναντι γλοιωμάτων χαμηλής και υψηλής κακοήθειας και μεταστάσεων.

**Αποτελέσματα:** Ο συνδυασμός των παραμέτρων *ADC*, *FA* και *rCBV* παρείχε τις υψηλότερες ακρίβειες διαφοροποίησης σε όλες τις δυαδικές συγκρίσεις εξεργασιών. Παρά το γεγονός ότι τα διαγνωστικά αποτελέσματα της ανάλυσης *ROC* ήταν υψηλά, ο ταξινομητής *SVM* παρουσίασε συνολικά μεγαλύτερα επίπεδα ακρίβειας, ευαισθησίας και ειδικότητας. Η μέγιστη ακρίβεια για την διαφοροποίηση των γλοιωμάτων χαμηλής από τα γλοιώματα υψηλής κακοήθειας παρατηρήθηκε στην εξωτερική περιοχή των όγκων, παρόλο που τα διαγνωστικά επίπεδα ήταν εξίσου υψηλά και στην εσωτερική περιοχή. Η μέγιστη ακρίβεια στον διαχωρισμό των διηθητικών από τις μη-διηθητικές βλάβες (γλοιοβλάστωμα έναντι μετάστασης ή μηνιγγιώματος) σημειώθηκε με τον συνδυασμό των παραμέτρων διάχυσης και αιμάτωσης από την εξωτερική περιοχή των εξεργασιών. Κατά την διαδικασία επικύρωσης της επίδοσης του ταξινομητή *SVM*, ο αλγόριθμος ταξινόμησε σωστά 15/20 περιπτώσεις ιστολογικά επιβεβαιωμένων εξεργασιών, ενώ για τις υπόλοιπες το αποτέλεσμα παρουσίαζε καλό προσανατολισμό προς τον πραγματικό ιστολογικό τύπο της εξεργασίας.

**Συμπεράσματα:** Ο συνδυασμός των παραμέτρων διάχυσης και αιμάτωσης, είτε μέσω ενός στατιστικού μοντέλου είτε μέσω μίας διαδικασίας ταξινόμησης, βελτιώνει το διαγνωστικό

αποτέλεσμα. Ωστόσο, η διαγνωστική αξία των αλγορίθμων μηχανικής εκμάθησης, και συγκεκριμένα του ταξινομητή *SVM* είναι υψηλότερη συγκριτικά από την ανάλυση *ROC*. Κύριο πλεονέκτημα των τεχνικών μηχανικής εκμάθησης αποτελεί η ικανότητα να παράγουν προβλεπτικά αποτελέσματα, επιτρέποντας την εισαγωγή τους σε συστήματα υποβοήθησης της κλινικής απόφασης, υπό την προϋπόθεση ότι τα αποτελέσματα που παρέχουν συναξιολογούνται πάντα με τα υπόλοιπα κλινικά και απεικονιστικά ευρήματα για την τελική διαφορική διάγνωση.

## 9.1 Μέθοδοι και Υλικά

---

### Ασθενείς

Στην μελέτη συμμετείχαν 115 ασθενείς, ηλικίας 31-77 ετών, με ενδοκρανιακές εξεργασίες χωρίς προηγουμένως να έχουν υποβληθεί σε κάποιου είδους θεραπεία ή χειρουργική επέμβαση (βιοψία ή εξαίρεση). Οι βλάβες από τους 115 ασθενείς κατηγοριοποιήθηκαν ως 20 γλοιώματα χαμηλής κακοήθειας (7 πιλοκυτταρικά αστροκυττώματα (βαθμού I), 6 αστροκυττώματα (βαθμού II) και 7 ολιγοδενδρογλοιώματα (βαθμού II)), 53 γλοιώματα υψηλής κακοήθειας (12 αναπλαστικά αστροκυττώματα (βαθμού III) και 41 πολύμορφα γλιοβλαστώματα (βαθμού IV)), 24 μηνιγγιώματα και 18 ενδοκρανιακές μονήρεις μεταστάσεις. Ειδικότερα από τις 18 μεταστάσεις, 13 προέρχονταν από πρωτοπαθή εστία στον πνεύμονα και 5 από πρωτοπαθή εστία στον μαστό.

Από όλους τους ασθενείς λήφθηκε ενυπόγραφη συγκατάθεση συμμετοχής στο απεικονιστικό πρωτόκολλο που εφαρμόστηκε, το οποίο περιελάμβανε συμβατική απεικόνιση *MRI*, απεικόνιση της Μοριακής Διάχυσης και του Τανυστού Διάχυσης (*DWI*, *DTI*) καθώς και δυναμική απεικόνιση της Αιμάτωσης (*DSCI*). Η συνολική χρονική διάρκεια του απεικονιστικού πρωτοκόλλου ήταν περίπου μία ώρα. Σε κάθε περίπτωση πραγματοποιήθηκε συναξιολόγηση των απεικονιστικών, και λειτουργικών ευρημάτων για την τελική διαφορική διάγνωση. Σε όλους τους ασθενείς πραγματοποιήθηκε ολική ή μερική χειρουργική εξαίρεση των όγκων εντός διαστήματος ενός μήνα από την διάγνωση. Εν συνεχεία, όλες οι εξεργασίες επιβεβαιώθηκαν ιστοπαθολογικά και έγινε σύγκριση με τα απεικονιστικά και λειτουργικά τους ευρήματα.

### Πρωτόκολλο απεικόνισης *MRI*, Διάχυσης και Αιμάτωσης.

Όλες οι εξετάσεις πραγματοποιήθηκαν σε σύστημα μαγνητικής τομογραφίας υψηλού πεδίου 3T (GE, Healthcare, Signa® HDx) με την χρήση πηνίου εγκεφάλου 8 καναλιών.

Το πρωτόκολλο απεικόνισης *MRI* περιελάμβανε εικόνες βαρύτητας T1-FSE (TR/TE=700 msec/ 9.3 msec) σε οβελιαίο και εγκάρσιο επίπεδο, T2-FSE, (TR/TE=2640 msec/102msec) σε εγκάρσιο επίπεδο, T2-FSE (TR/TE=2920msec/102msec) σε στεφανιαίο επίπεδο και T2-FLAIR (TR/TE=8500msec/130msec) σε εγκάρσιο επίπεδο. Η απεικόνιση της Μοριακής Διάχυσης (*DWI*) και του Τανυστού Διάχυσης (*DTI*) πραγματοποιήθηκε με την χρήση ακολουθίας *SE-EPI* (*Spin-Echo*, *Echo Planar Imaging*) με τιμές  $b=0$  και  $1000 \text{ sec/mm}^2$  και με τις αντίστοιχες παραμέτρους: TR/TE= 8000msec/89,8msec, FOV= 240mm, πάχος τομής= 40mm, απόσταση τομών= 1mm και NEX= 1. Στην απεικόνιση του Τανυστού Διάχυσης (*DTI*) ο προσδιορισμός της διάχυσης έγινε σε 15 διευθύνσεις.

Πριν από την δυναμική απεικόνιση της Αιμάτωσης, χορηγήθηκε μικρή δόση σκιαγραφικής ουσίας συγκέντρωσης 0.05 to 0.10-mmol/kg για την εξάλειψη των φαινομένων της T1 χαλάρωσης που προκύπτουν σε περιπτώσεις διαρροής της σκιαγραφικής ουσίας στους περιαγγειακούς χώρους, λόγω έλλειψης συνοχής των τοιχωμάτων των παθολογικών αγγείων. Εν συνεχεία, χορηγήθηκε σκιαγραφική παραμαγνητική ουσία σε συγκέντρωση >0.4 mmol/kg

και ελήφθησαν δυναμικές εικόνες αιμάτωσης (*DSCI*) με την χρήση ακολουθίας *GE-EPI* (*Gradient-Echo, Echo Planar Imaging*) με τις αντίστοιχες παραμέτρους:  $TR/TE=2000/20,7\text{msec}$ ,  $60^\circ$  γωνία νεύσης,  $FOV=240\text{mm}$ ,  $NEX=1$ , για την μελέτη της αιμάτωσης κατά την πρώτη διέλευση της σκιαγραφικής ουσίας σε μορφή bolus εντός της αγγειακής κυκλοφορίας των όγκων. Τέλος, ελήφθησαν εικόνες βαρύτητας T1 ( $TR/TE=700\text{msec}/9,3\text{msec}$ ) σε εγκάρσιο επίπεδο και 3D-FSPGR εικόνες ( $TR/TE=6,9\text{msec}/2,1\text{msec}$ ,  $12^\circ$  γωνία νεύσης,  $FOV=240*240\text{mm}^2$ , 136 τομές, πάχος τομής= 1mm).

### **Μεταεπεξεργασία δεδομένων Διάχυσης και Αιμάτωσης**

Ελήφθησαν χάρτες των παραμέτρων ADC, FA και CBV από τις τεχνικές *DWI*, *DTI* και *DSCI* αντίστοιχα, κατόπιν διόρθωσης σφαλμάτων κίνησης και επαγωγικών ρευμάτων με την χρήση του λογισμικού Functool (BrainStat). Οι μετρήσεις των παραμέτρων ADC, FA και CBV πραγματοποιήθηκαν με την χρήση του ίδιου λογισμικού σε κατάλληλη μονάδα μεταεπεξεργασίας (Advantage Linux workstation).

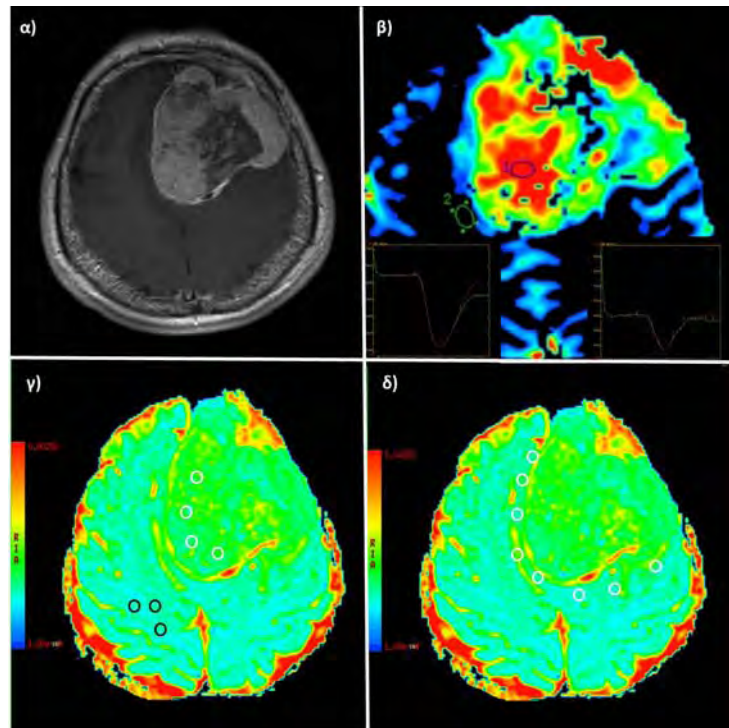
Για τον προσδιορισμό των παραμέτρων διάχυσης (ADC και FA) τοποθετήθηκαν περιοχές ενδιαφέροντος (Regions of Interest, ROI) εσωτερικά, εξωτερικά και αντιδιαμετρικά των εξεργασιών. Για την ακριβή τοποθέτηση των ROI χρησιμοποιήθηκαν εικόνες υποβάθρου βαρύτητας T2-FSE, T2-FLAIR και T1-FSE μετά την έγχυση της σκιαγραφικής παραμαγνητικής ουσίας. Το εμβαδόν των ROI κυμαινόταν από 30-47  $\text{mm}^2$ . Εσωτερικά των εξεργασιών τα ROI τοποθετούνταν στο συμπαγές τμήμα της βλάβης ή σε περιοχές έντονης πρόσληψης της σκιαγραφικής παραμαγνητικής ουσίας. Κατά την τοποθέτηση των ROI, περιοχές που παρουσίαζαν εμφανή αιμορραγία, οίδημα, νεκρωτικό ή κυστικό περιεχόμενο καθώς και αποτιτανώσεις, εξαιρέθηκαν κατά το δυνατόν από την μέτρηση. Η οριακή περιοχή μεταξύ του απεικονιζόμενου ορίου της βλάβης και του περιβάλλοντος εγκεφαλικού παρεγχύματος ορίστηκε ως εξωτερική περιοχή της εξεργασίας. Ωστόσο, σε ορισμένες περιπτώσεις λόγω παρουσίας εκτεταμένου περιεστιακού οιδήματος και διηθήσεων, ως εξωτερική περιοχή ορίστηκε η περιοχή 1cm περιφερειακά της βλάβης. Εντός αυτής της περιοχής και όσο πιο κοντά κατά το δυνατόν στο όριο της βλάβης, τοποθετήθηκαν τα αντίστοιχα ROI για την ποσοτικοποίηση της διάχυσης εξωτερικά των εξεργασιών (Εικόνα 9.1.1γ,δ).

Ο προσδιορισμός της παραμέτρου CBV έγινε με την τοποθέτηση ROI σε περιοχές που παρουσίαζαν αυξημένη αιμάτωση πάνω στον χάρτη CBV. Έξι με δέκα ROI (εμβαδόν 32-50  $\text{mm}^2$ ) τοποθετήθηκαν εσωτερικά του όγκου και καταγράφηκε η μέγιστη μετρούμενη τιμή CBV. Για την ακριβή τοποθέτηση των ROI και την αποφυγή μεγάλων αιμοφόρων αγγείων οι χάρτες CBV επιπροβλήθηκαν σε εικόνες βαρύτητας T2, T2\* και T1 μετά σκιαγραφικής ουσίας. Ως περιφέρεια της βλάβης ορίστηκε η περιοχή 1cm εξωτερικά της εξεργασίας, στο επίπεδο εκείνο που μετρήθηκε η μέγιστη τιμή αιμάτωσης εσωτερικά του όγκου. Για την μέτρηση της παραμέτρου CBV εξωτερικά της βλάβης τοποθετήθηκαν 3-6 ROI και υπολογίστηκε η μέση τιμή αυτών. Επίσης, ελήφθησαν μετρήσεις αιμάτωσης ομόπλευρα και αντιδιαμετρικά της βλάβης (Εικόνα 9.1.1β). Ακολούθως, υπολογίστηκαν οι σχετικοί λόγοι CBV (rCBV) εσωτερικά, εξωτερικά και αντιδιαμετρικά των εξεργασιών, διαιρώντας την αντίστοιχη τιμή από κάθε περιοχή με την αντιδιαμετρική φυσιολογική. Σε περιπτώσεις όπου η βλάβη βρισκόταν κοντά



σε μεγάλες αγγειακές δομές, μελετήθηκε η καμπύλη έντασης σήματος-χρόνου, με σκοπό να ανιχνευθούν αγγεία που προκαλούν έντονες μεταβολές στην ένταση του σήματος [78]. Επιπλέον, η καμπύλη έντασης σήματος-χρόνου διορθώθηκε για λόγους διαρροής της σκιαγραφικής ουσίας στους περιαγγειακούς χώρους, με την εφαρμογή συνάρτησης γάμμα (*gamma-variate function*) [193,200] (Εικόνα 9.1.1β), που προσεγγίζει την θεωρητική καμπύλη που θα προέκυπτε απουσία παθολογικής διαρροής [60].

Η τοποθέτηση των περιοχών ενδιαφέροντος πραγματοποιήθηκε χωρίς προηγούμενη γνώση των αποτελεσμάτων της ιστοπαθολογικής εξέτασης.



**Εικόνα 9.1.1** Ασθενής 60-ετών με μηνιγγίωμα. α) Εγκάρσια εικόνα βαρύτητας T1 μετά την έγχυση σκιαγραφικής ουσίας. β) Παραμετρικός χάρτης CBV και καμπύλες έντασης σήματος-χρόνου για την εσωτερική (αριστερά) και την εξωτερική (δεξιά) περιοχή. γ, δ) Παραμετρικοί χάρτες ADC για τον προσδιορισμό της διάχυσης εσωτερικά, εξωτερικά και αντιδιαμετρικά της βλάβης αντίστοιχα.

### Στατιστική ανάλυση

Οι ασθενείς κατηγοριοποιήθηκαν ανάλογα με το είδος της εξεργασίας που παρουσίαζαν σε γλοιώματα χαμηλής κακοήθειας, γλοιώματα υψηλής κακοήθειας, μηνιγγιώματα και μεταστάσεις. Υπολογίστηκε η μέση τιμή  $\pm$  τυπική απόκλιση για κάθε παράμετρο εσωτερικά, εξωτερικά και αντιδιαμετρικά της βλάβης. Πραγματοποιήθηκαν δυαδικές συγκρίσεις μεταξύ εξεργασιών που αντιπροσωπεύουν κοινά διαφοροδιαγνωστικά προβλήματα στην κλινική ρουτίνα. Συγκεκριμένα, αξιολογήθηκε η διαγνωστική αξία των παραμέτρων διάχυσης και αιμάτωσης στην διαφοροποίηση των γλοιωμάτων χαμηλής κακοήθειας από τα γλοιώματα υψηλής κακοήθειας, των επιμέρους βαθμών των γλοιωμάτων χαμηλής (βαθμοί I-II) και υψηλής κακοήθειας (βαθμοί III-IV), των γλοιοβλαστωμάτων από τις μονήρεις μεταστάσεις

και των μηνιγγιωμάτων από τα γλοιώματα χαμηλής και υψηλής κακοήθειας καθώς και από τις μεταστάσεις.

Για τον προσδιορισμό της διαγνωστικής αξίας των παραμέτρων διάχυσης και αιμάτωσης πραγματοποιήθηκε ανάλυση *ROC*, βάσει μοντέλων γραμμικής παλινδρόμησης (linear regression models). Αξιολογήθηκε ξεχωριστά η διαγνωστική συνεισφορά της παραμέτρου αιμάτωσης (rCBV) και των παραμέτρων διάχυσης (ADC, FA), καθώς και του συνδυασμού αυτών, μέσω του υπολογισμού των αντίστοιχων επιπέδων ακρίβειας, ευαισθησίας και ειδικότητας. Η στατιστική ανάλυση πραγματοποιήθηκε με την χρήση του λογισμικού SPSS (v20).

### **Διαδικασία ταξινόμησης με την χρήση του αλγορίθμου μηχανικής εκμάθησης SVM**

Στην παρούσα μελέτη χρησιμοποιήθηκε ο ταξινομητής *SVM* για την αξιολόγηση της συνεισφοράς των παραμέτρων διάχυσης και αιμάτωσης στην διαφοροποίηση των εξεργασιών. Ο ταξινομητής *SVM* επιλέχθηκε έναντι των *Naïve-Bayes* και *k-NN*, καθώς προηγούμενες μελέτες έχουν αποδείξει ότι ο εν λόγω ταξινομητής μπορεί να χρησιμοποιηθεί ακόμα και σε περιπτώσεις όπου το δείγμα των ασθενών δεν είναι ιδιαίτερα μεγάλο [221,222]. Συγκεκριμένα, οι ταξινομητές *SVM* ανήκουν στην κατηγορία εκείνη των μεθόδων που έχουν την δυνατότητα να δημιουργούν μη-γραμμικά όρια απόφασης, ακόμα και με μικρά δείγματα δεδομένων, χρησιμοποιώντας μεθόδους που έχουν σχεδιαστεί για γραμμικούς ταξινομητές. Επιπλέον, οι ταξινομητές *SVM* επιτρέπουν στον χρήστη να ταξινομήσει δεδομένα που δεν παρουσιάζουν συγκεκριμένη κατανομή σε κάποιον διανυσματικό χώρο [221,222].

Η βασική λειτουργία των ταξινομητών *SVM* είναι να αντιστοιχούν τα δεδομένα εισόδου μέσω μίας συνάρτησης απόφασης σε έναν διανυσματικό χώρο είτε με γραμμικό είτε με μη-γραμμικό τρόπο. Εν συνεχεία, εντός του χώρου αυτού κατασκευάζουν το βέλτιστο υπερεπίπεδο που διαχωρίζει όλα τα σημεία των δύο κλάσεων. Το βέλτιστο υπερεπίπεδο για έναν ταξινομητή *SVM* είναι εκείνο που έχει την μεγαλύτερη απόσταση μεταξύ των δύο κλάσεων [184,223].

Στην παρούσα εργασία ο ταξινομητής *SVM* εκπαιδεύτηκε και δοκιμάστηκε με τρία διαφορετικά σύνολο δεδομένων (data sets), τόσο στην εσωτερική όσο και στην εξωτερική περιοχή των εξεργασιών και η απόδοση του συγκρίθηκε με τα αποτελέσματα της ανάλυσης *ROC*. Αρχικώς, αξιολογήθηκε η απόδοση του ταξινομητή *SVM* χρησιμοποιώντας ως χαρακτηριστικά εκπαίδευσης και δοκιμής τον Φαινομενικό Συντελεστή Διάχυσης (ADC) και την Κλασματική Ανισοτροπία (FA), που έχουν αποδειχθεί ότι σχετίζονται με την κυτταροβρίθεια και την επιθετικότητα των όγκων. Το δεύτερο σύνολο δεδομένων αποτελούνταν από τιμές του σχετικού Εγκεφαλικού Όγκου Αίματος (rCBV), ο οποίος σχετίζεται με την αγγειοβρίθεια και νεοαγγείωση των εξεργασιών. Τέλος, στο τρίτο σύνολο δεδομένων οι παράμετροι διάχυσης και αιμάτωσης συνδυάστηκαν, με σκοπό να αξιολογηθεί η συνεισφορά τους στην διαφοροποίηση των εξεργασιών.

Σε ορισμένες περιπτώσεις όγκων η αλληλοεπικάλυψη των τιμών της διάχυσης και της αιμάτωσης, δεν επέτρεπε τον γραμμικό διαχωρισμό των δεδομένων. Για τον λόγο αυτό, ο

ταξινομητής SVM εκπαιδεύτηκε για κάθε δυαδικό πρόβλημα με την χρήση διαφορετικών συναρτήσεων απόφασης όπως είναι η γραμμική (Linear) και η πολυωνυμική (Polynomial) συνάρτηση καθώς και η ακτινική συνάρτηση βάσης (*Radial Basis Function, RBF*). Στη συνέχεια, τα αποτελέσματα της επίδοσης του ταξινομητή SVM για τις τρεις διαφορετικές συναρτήσεις απόφασης συγκρίθηκαν μεταξύ τους. Βάσει των αποτελεσμάτων στην παρούσα μελέτη, η υψηλότερη επίδοση ταξινόμησης παρατηρήθηκε για την συνάρτηση RBF. Πρέπει να αναφερθεί ότι η επιλογή της κατάλληλης συνάρτησης απόφασης εξαρτάται πάντα τόσο από τα δεδομένα εισόδου όσο και από το δυαδικό πρόβλημα προς επίλυση.

Για κάθε σύνολο δεδομένων (*data set*) κατασκευάστηκαν 22 δυαδικοί ταξινομητές (11 για την εσωτερική περιοχή και 11 για την εξωτερική περιοχή των εξεργασιών). Η επίδοση κάθε δυαδικού ταξινομητή αξιολογήθηκε με την χρήση της μεθόδου 10-fold cross validation. Η διαδικασία αυτή επαναλήφθηκε 200 φορές για κάθε ταξινομητή, όπου κάθε φορά τα δεδομένα του *dataset* χωρίζονταν τυχαία, για να αποφευχθεί η πιθανότητα συστηματικού σφάλματος από την επιλογή συγκεκριμένου συνόλου εκπαίδευσης (*training set*) και δοκιμής (*test set*). Η επίδοση των ταξινομητών αξιολογήθηκε βάσει της ακρίβειας (ποσοστό σωστά ταξινομημένων περιπτώσεων), της ευαισθησίας (ποσοστό αληθώς θετικών περιπτώσεων που ταξινομήθηκαν σωστά) και της ειδικότητας (ποσοστό αληθώς αρνητικών περιπτώσεων που ταξινομήθηκαν σωστά).

Η επίδοση κάθε δυαδικού ταξινομητή SVM για κάθε *dataset* συγκρίθηκε με την αντίστοιχη επίδοση που προέκυψε από την ανάλυση ROC για το ίδιο *dataset*, με σκοπό να διερευνηθεί η διαγνωστική αξία των δύο μεθόδων στον χαρακτηρισμό των εξεργασιών του εγκεφάλου και να προσδιοριστεί το βέλτιστο σύνολο δεδομένων (*dataset*).

Τέλος, η επικύρωση (*validation*) των ταξινομητών έγινε με την χρήση ενός ανεξάρτητου συνόλου δοκιμής, το οποίο περιείχε τιμές των παραμέτρων διάχυσης και αιμάτωσης που εξήχθησαν με την χρήση του ίδιου απεικονιστικού πρωτοκόλλου που περιγράφηκε παραπάνω. Το ανεξάρτητο σύνολο δοκιμής αποτελούνταν από 20 ασθενείς με ιστολογικά επιβεβαιωμένες εξεργασίες του εγκεφάλου (3 γλοιώματα βαθμού I, 3 γλοιώματα βαθμού II, 3 γλοιώματα βαθμού III (αναπλαστικά αστροκυττώματα), 4 γλοιώματα βαθμού IV (πολύμορφα γλοιοβλαστώματα), 4 μονήρεις μεταστάσεις πνεύμονα και 3 μηνιγγιώματα).

## 9.2 Αποτελέσματα

---

Η διαγνωστική ακρίβεια (μέση τιμή τυπική  $\pm$  απόκλιση), η ευαισθησία και η ειδικότητα για κάθε δυαδική σύγκριση εξεργασιών, όπως προέκυψαν από την ανάλυση ROC και τον ταξινομητή SVM, για τον συνδυασμό των παραμέτρων διάχυσης και αιμάτωσης, συνοψίζονται στον Πίνακα 9.2.1 και στον Πινάκα 9.2.2 για την εσωτερική και την εξωτερική περιοχή αντίστοιχα.

**Πίνακας 9.2.1** Διαγνωστική ακρίβεια (μέση τιμή ± τυπική απόκλιση), ευαισθησία και ειδικότητα για την ανάλυση ROC και τον ταξινομητή SVM με την χρήση του συνδυασμού των παραμέτρων ADC, FA και rCBV στην εσωτερική περιοχή των εξεργασιών.

	Εσωτερική Περιοχή					
	ROC			SVM		
	Ακρίβεια	Ευαισθησία	Ειδικότητα	Ακρίβεια	Ευαισθησία	Ειδικότητα
<b>Γλοίωμα Χαμηλής - Υψηλής Κακοήθειας</b>	0,90 ± 0,02	0,91	0,90	0,93 ± 0,01	0,94	0,93
Γλοίωμα I-II	0,81 ± 0,09	0,82	0,71	0,89 ± 0,04	0,90	0,86
Γλοίωμα II-III	0,88 ± 0,03	0,84	0,75	0,91 ± 0,03	0,89	0,81
Γλοίωμα III-IV	0,82 ± 0,01	0,64	0,96	0,88 ± 0,04	0,73	0,97
<b>Μηνιγγίωμα - Μετάσταση</b>	0,85 ± 0,04	0,78	0,71	0,91 ± 0,03	0,78	0,85
<b>Μηνιγγίωμα - Γλοιοβλάστωμα</b>	0,87 ± 0,01	0,88	0,86	0,89 ± 0,03	0,92	0,94
<b>Μηνιγγίωμα - Γλοίωμα Χαμηλής Κακοήθειας</b>	0,96 ± 0,02	0,94	1,00	0,97 ± 0,02	0,96	1,00
<b>Μηνιγγίωμα- Γλοίωμα Υψηλής Κακοήθειας</b>	0,87 ± 0,02	0,89	0,83	0,90 ± 0,01	0,91	0,88
<b>Μετάσταση - Γλοιοβλάστωμα</b>	0,71 ± 0,06	0,51	0,78	0,75 ± 0,02	0,74	0,82
<b>Μετάσταση - Γλοίωμα Χαμηλής κακοήθειας</b>	0,95 ± 0,01	0,94	0,95	0,98 ± 0,02	0,98	1,00
<b>Μετάσταση - Γλοίωμα Υψηλής κακοήθειας</b>	0,71 ± 0,04	0,57	0,89	0,77 ± 0,02	0,81	0,92

Η ανάλυση ROC έδειξε ότι τόσο οι παράμετροι διάχυσης (ADC, FA) όσο και η παράμετρος της αιμάτωσης (rCBV) όταν αξιολογούνται ξεχωριστά παρέχουν μέτρια διαγνωστική αξία στην διαφοροποίηση των εξεργασιών του εγκεφάλου. Παρόλα αυτά, τα επίπεδα ακρίβειας, ευαισθησίας και ειδικότητας ήταν υψηλότερα για την παράμετρο rCBV (εύρος ακρίβειας: 68-80%) έναντι των παραμέτρων διάχυσης (εύρος ακρίβειας: 54-72%). Κατά τον συνδυασμό των παραμέτρων (ADC, FA, rCBV) παρατηρήθηκε αύξηση των διαγνωστικών επιπέδων. Για όλες τις δυαδικές συγκρίσεις στην εσωτερική περιοχή των εξεργασιών η ακρίβεια ήταν μεγαλύτερη από 71% (εύρος ακρίβειας: 71-96%), ενώ στην εξωτερική περιοχή ήταν μεγαλύτερη από 70% (εύρος ακρίβειας: 70-96%) αντίστοιχα. Ειδικότερα για την διαφοροποίηση των γλοιωμάτων χαμηλής από τα γλοιώματα υψηλής κακοήθειας τα επίπεδα ακρίβειας ήταν μεγαλύτερα από 81% (εύρος ακρίβειας: 81-90%) εσωτερικά των γλοιωμάτων και μεγαλύτερα από 73% (εύρος ακρίβειας: 73-94%) εξωτερικά αυτών. Τα μηνιγγιώματα διαφοροποιήθηκαν από τις υπόλοιπες εξεργασίες του εγκεφάλου με ακρίβειες μεγαλύτερες του 85% (εύρος ακρίβειας: 85-96%) στην εσωτερική περιοχή τους, ενώ στην περιφέρεια τους οι ακρίβειες ήταν μεγαλύτερες από 70% αντίστοιχα (εύρος ακρίβειας: 70-96%). Οι διαγνωστικές ακρίβειες στην σύγκριση των μονήρων μεταστάσεων με τα γλοιοβλαστώματα (βαθμού IV) και τα γλοιώματα χαμηλής και υψηλής κακοήθειας ήταν υψηλότερες από 71% εσωτερικά των εξεργασιών (εύρος ακρίβειας: 71-95%) και 76% στην περιφέρεια αυτών αντίστοιχα (εύρος ακρίβειας: 76-89%).

**Πίνακας 9.2.2** Διαγνωστική ακρίβεια (μέση τιμή  $\pm$  τυπική απόκλιση), ευαισθησία και ειδικότητα για την ανάλυση *ROC* και τον ταξινομητή *SVM* με την χρήση του συνδυασμού των παραμέτρων *ADC*, *FA* και *rCBV* στην εξωτερική περιοχή των εξεργασιών.

	Εξωτερική Περιοχή					
	<i>ROC</i>			<i>SVM</i>		
	Ακρίβεια	Ευαισθησία	Ειδικότητα	Ακρίβεια	Ευαισθησία	Ειδικότητα
<b>Γλοίωμα Χαμηλής - Υψηλής Κακοήθειας</b>	0,94 $\pm$ 0,01	0,95	0,89	0,98 $\pm$ 0,01	0,98	0,94
Γλοίωμα I-II	0,76 $\pm$ 0,03	0,73	0,71	0,78 $\pm$ 0,02	0,82	0,79
Γλοίωμα II-III	0,80 $\pm$ 0,02	0,90	0,84	0,84 $\pm$ 0,01	0,96	0,93
Γλοίωμα III-IV	0,73 $\pm$ 0,07	0,78	0,92	0,78 $\pm$ 0,05	0,80	0,93
<b>Μηνιγγίωμα - Μετάσταση</b>	0,74 $\pm$ 0,03	0,70	0,77	0,87 $\pm$ 0,06	0,78	0,83
<b>Μηνιγγίωμα - Γλοιοβλάστωμα</b>	0,96 $\pm$ 0,02	0,90	0,92	0,99 $\pm$ 0,01	0,97	1,00
<b>Μηνιγγίωμα – Γλοίωμα Χαμηλής Κακοήθειας</b>	0,70 $\pm$ 0,03	0,75	0,58	0,78 $\pm$ 0,04	0,94	0,64
<b>Μηνιγγίωμα- Γλοίωμα Υψηλής Κακοήθειας</b>	0,92 $\pm$ 0,02	0,94	0,83	0,98 $\pm$ 0,01	0,95	0,96
<b>Μετάσταση - Γλοιοβλάστωμα</b>	0,89 $\pm$ 0,02	0,92	0,86	0,96 $\pm$ 0,02	0,98	0,94
<b>Μετάσταση – Γλοίωμα Χαμηλής κακοήθειας</b>	0,76 $\pm$ 0,03	0,62	0,69	0,82 $\pm$ 0,03	0,71	0,88
<b>Μετάσταση – Γλοίωμα Υψηλής κακοήθειας</b>	0,85 $\pm$ 0,01	0,81	0,94	0,93 $\pm$ 0,01	0,96	0,96

Ο ταξινομητής *SVM* παρουσίασε καλύτερη επίδοση συγκριτικά με την ανάλυση *ROC* και για τα τρία σύνολα δεδομένων (*datasets*). Ωστόσο, η επίδοση του *SVM* ήταν υψηλότερη για την παράμετρο *rCBV* (εύρος ακρίβειας: 75-86%) έναντι των παραμέτρων διάχυσης (εύρος ακρίβειας: 62-74%). Ο συνδυασμός των παραμέτρων οδήγησε σε αύξηση των επιπέδων ακρίβειας, ευαισθησίας και ειδικότητας για όλες τις δυαδικές συγκρίσεις εξεργασιών και στις δύο περιοχές ενδιαφέροντος. Συνολικά για όλες τις συγκρίσεις οι ακρίβειες ήταν υψηλότερες από 75% (εύρος ακρίβειας: 75-98%) στην εσωτερική περιοχή ενώ στην εξωτερική ήταν υψηλότερες από 78% (εύρος ακρίβειας: 78-99%). Συγκεκριμένα, στην διαφοροποίηση των γλοιωμάτων χαμηλής και υψηλής κακοήθειας οι ακρίβειες ήταν υψηλότερες από 88% (εύρος ακρίβειας: 88-93%) και 78% (εύρος ακρίβειας: 78-98%) εσωτερικά και εξωτερικά των γλοιωμάτων αντίστοιχα.

Τα μηνιγγιώματα διαφοροποιήθηκαν από τις υπόλοιπες εξεργασίες του εγκεφάλου με ακρίβειες μεγαλύτερες του 89% (εύρος ακρίβειας: 89-97%) στην εσωτερική περιοχή, ενώ στην περιφέρεια τους οι ακρίβειες ήταν μεγαλύτερες από 78% αντίστοιχα (εύρος ακρίβειας: 78-99%). Τέλος, οι διαγνωστικές ακρίβειες στην σύγκριση των μονήρων μεταστάσεων με τα γλοιώματα (όλων των βαθμών) ήταν υψηλότερες από 75% (εύρος ακρίβειας: 75-98%) και 82% (εύρος ακρίβειας: 82-96%) στην περιφέρεια αυτών αντίστοιχα.

Κατά την επικύρωση (*validation*) του ταξινομητή *SVM*, 15/20 νέες περιπτώσεις του συνόλου δοκιμής ταξινομήθηκαν σωστά τόσο στην εσωτερική όσο και στην εξωτερική περιοχή των εξεργασιών (Πίνακας 9.2.3). Στην εσωτερική περιοχή οι 5/20 περιπτώσεις που ταξινομήθηκαν λάθος ήταν: 1 γλοίωμα βαθμού I που ταξινομήθηκε ως γλοίωμα βαθμού II, 1 γλοίωμα βαθμού III που ταξινομήθηκε ως γλοίωμα βαθμού IV, 1 γλοίωμα βαθμού IV που

ταξινομήθηκε ως μετάσταση και 2 μεταστάσεις που ταξινομήθηκαν ως γλοιώματα βαθμού IV. Ομοίως στην εξωτερική περιοχή, 1 γλοίωμα βαθμού I ταξινομήθηκε ως μηνιγγίωμα, 2 γλοιώματα βαθμού II ταξινομήθηκαν ως μηνιγγίωμα και μετάσταση αντίστοιχα, 1 γλοίωμα βαθμού III ταξινομήθηκε ως γλοίωμα βαθμού IV και 1 μετάσταση ταξινομήθηκε ως μηνιγγίωμα (Πίνακας 9.2.3).

**Πίνακας 9.2.3** Αποτελέσματα ταξινόμησης του ανεξάρτητου συνόλου δοκιμής με την χρήση του αλγορίθμου SVM.

		Εσωτερική Περιοχή						Εξωτερική Περιοχή					
		Προβλεπόμενη κλάση											
Πραγματική κλάση		Γλ. I	Γλ. II	Γλ. III	Γλ. IV	Μετ.	Μην.	Γλ. I	Γλ. II	Γλ. III	Γλ. IV	Μετ.	Μην.
	Γλ. I		2	1	0	0	0	0	2	0	0	0	0
Γλ. II		0	3	0	0	0	0	0	1	0	0	1	1
Γλ. III		0	0	2	1	0	0	0	0	2	1	0	0
Γλ. IV		0	0	0	3	1	0	0	0	0	4	0	0
Μετ.		0	0	0	2	2	0	0	0	0	0	3	1
Μην.		0	0	0	0	0	3	0	0	0	0	0	3

Υποσημείωση- Γλ.Ι= Γλοίωμα βαθμού I, Γλ.ΙΙ= Γλοίωμα βαθμού II, Γλ.ΙΙΙ= Γλοίωμα βαθμού III, Γλ. IV= Γλοίωμα βαθμού IV, Μετ.= Μετάσταση, Μην.= Μηνιγγίωμα.

### 9.3 Συμπεράσματα

Η απεικόνιση Μαγνητικής Τομογραφίας αποτελεί την απεικονιστική εξέταση εκλογής για την ανίχνευση των εξεργασιών του εγκεφάλου. Παρά το γεγονός ότι παρέχει υψηλή διακριτική ικανότητα των μαλακών μορίων και μεγάλο εύρος απεικονιστικών ακολουθιών, σε ορισμένες περιπτώσεις τα πλεονεκτήματα αυτά δεν βοηθούν στον χαρακτηρισμό των όγκων του εγκεφάλου. Για τον λόγο αυτό, εξελιγμένες τεχνικές όπως η απεικόνιση της Μοριακής Διάχυσης (DWI), η απεικόνιση του Τανυστού Διάχυσης (DTI) και η δυναμική απεικόνιση της Αιμάτωσης (DSCI) που βασίζονται σε διαφορετικές αρχές αντίθεσης εικόνας, έχουν εισαχθεί στην κλινική ρουτίνα με σκοπό να βελτιώσουν την διαγνωστική ακρίβεια. Το σημαντικότερο πλεονέκτημα ωστόσο των συστημάτων Μαγνητικής Τομογραφίας είναι ότι εκτός από εξελιγμένα απεικονιστικά συστήματα, τα τελευταία χρόνια έχουν εξελιχθεί και σε μετρητικά συστήματα υψηλών προδιαγραφών, τα οποία παρέχουν έναν μεγάλο όγκο αριθμητικών παραμέτρων.

Οι παράμετροι που εξάγονται από αυτές τις τεχνικές μεταφέρουν σημαντικές δομικές και λειτουργικές πληροφορίες σε κυτταρικό επίπεδο, αναδεικνύοντας τους υποκείμενους μηχανισμούς της παθοφυσιολογίας του εγκεφάλου. Ωστόσο, η διαχείριση, η ανάλυση και η αξιολόγηση αυτών των παραμέτρων αποτελεί χρονοβόρα διαδικασία, κυρίως λόγω της αριθμητικής φύσης των δεδομένων, με αποτέλεσμα συχνά να μην είναι εφικτή εντός του κλινικού χρόνου.

Η χρήση συμβατικών μεθόδων ανάλυσης, όπως για παράδειγμα η ανίχνευση στατιστικών διαφορών μεταξύ των παραμέτρων διάχυσης και αιμάτωσης για την διαφοροποίηση των όγκων του εγκεφάλου, έχει βρεθεί αποτελεσματική σε κάποιες κλινικές περιπτώσεις. Ένας μεγάλος αριθμός ερευνητικών ομάδων αναφέρει πως οι τεχνικές διάχυσης και αιμάτωσης συμβάλλουν στον προεγχειρητικό χαρακτηρισμό των ενδοκρανιακών όγκων καθώς και την ανίχνευση διηθήσεων [33,34,35,36,37,224]. Ωστόσο, σε ιδιαιτέρως απαιτητικά διαφοροδιαγνωστικά προβλήματα οι μέθοδοι αυτοί παρουσιάζουν περιορισμούς και η πλειοψηφία των μελετών τονίζει ότι παρά την πληθώρα των εξαγόμενων παραμέτρων, καμία τεχνική αποκλειστικά δεν μπορεί να προσφέρει άμεσο και σαφή χαρακτηρισμό των εξεργασιών του εγκεφάλου. Για τον λόγο αυτό, οι αναφορές στην βιβλιογραφία σχετικά με την συνεισφορά των εν λόγω τεχνικών παραμένουν έως σήμερα αντιφατικές [38-41], γεγονός που ενδεχομένως σχετίζεται με τους πολύπλοκους παθοφυσιολογικούς μηχανισμούς που διέπουν την παρουσία ενδοκρανιακών όγκων.

Η κυτταροβρίθεια και η αγγειοβρίθεια των όγκων αποτελούν δύο από τους πιο σημαντικούς παράγοντες για τον αξιόπιστο χαρακτηρισμό των εξεργασιών. Οι παράγοντες αυτοί ποσοτικοποιούνται μέσω των παραμέτρων διάχυσης (ADC, FA) και αιμάτωσης (rCBV), ωστόσο λόγω της στενής συσχέτισης τους σε μικροσκοπικό επίπεδο, η σωστή αξιολόγηση τους βασίζεται σε μεμονωμένες αριθμητικές παραμέτρους, ενέχει δυσκολίες. Ως εκ τούτου, τα τελευταία χρόνια το ερευνητικό ενδιαφέρον έχει επικεντρωθεί στον συνδυασμό διάφορων απεικονιστικών και ποσοτικών παραμέτρων, που εξάγονται από εξελιγμένες τεχνικές απεικόνισης *MRI* (*DWI,DTI,DSCI,<sup>1</sup>H-MRS*), με σκοπό να αξιολογηθεί η διαγνωστική αξία που προσφέρει μία πολυπαραμετρική ανάλυση. Προς αυτή την κατεύθυνση έχουν διερευνηθεί και αξιολογηθεί διαφορετικές μέθοδοι ανάλυσης των δεδομένων, όπως για παράδειγμα η Λογιστική Παλινδρόμηση (*Logistic Regression*) και η ανάλυση *ROC* [41,46,150,225], καθώς επίσης και πιο εξελιγμένες τεχνικές όπως οι αλγόριθμοι μηχανικής εκμάθησης [223,226,227], χρησιμοποιώντας διαφορετικούς συνδυασμούς παραμέτρων.

Στην μελέτη των Server και συν., αναφέρεται ότι κατά τον συνδυασμό των παραμέτρων διάχυσης (*DWI*) και των μεταβολικών κλασμάτων (*<sup>1</sup>H-MRS*) παρατηρήθηκε αύξηση της ακρίβειας στην προεγχειρητική διαφοροποίηση των γλοιωμάτων χαμηλής από τα γλοιώματα υψηλής κακοήθειας, συγκριτικά με τις αντίστοιχες τιμές ακρίβειας όταν τα μεταβολικά κλάσματα και οι παράμετροι διάχυσης αξιολογήθηκαν ξεχωριστά [150]. Στην συγκεκριμένη μελέτη, ο συνδυασμός της μέσης και μέγιστης τιμής της παραμέτρου ADC εσωτερικά των γλοιωμάτων και των κλασμάτων Cho/Cr και Cho/NAA από την περιφέρεια αυτών, οδήγησε σε 92,5% ακρίβεια, 91,5% ευαισθησία και 100% ειδικότητα. Αναφορικά με την διαφοροποίηση των γλοιωμάτων, οι Law και συν., αναφέρουν αύξηση των διαγνωστικών επιπέδων κατά τον συνδυασμό της παραμέτρου rCBV και των μεταβολικών κλασμάτων Cho/Cr και Cho/NAA από την εσωτερική περιοχή των γλοιωμάτων, συγκριτικά με τα διαγνωστικά επίπεδα κατά την αξιολόγηση των ευρημάτων από την συμβατική απεικόνιση *MRI* [225]. Επιπροσθέτως, οι Zonari και συν., αναφέρουν σημαντική αύξηση των διαγνωστικών επιπέδων κατά τον συνδυασμό των δεδομένων από τις τεχνικές *DWI, DSCI* και *<sup>1</sup>H-MRS*, συγκριτικά με τα αντίστοιχα επίπεδα κατά την αξιολόγηση των τεχνικών ξεχωριστά

για την διαφοροποίηση των γλοιομάτων [46]. Ομοίως στην μελέτη των Wang και συν., διερευνήθηκε εάν ο συνδυασμός των τεχνικών *DTI* και *DSCI* παρέχει καλύτερα διαγνωστικά αποτελέσματα στην διαφοροποίηση μεταξύ γλοιοβλαστωμάτων, μονήρων μεταστάσεων και λεμφωμάτων [41]. Στην εν λόγω μελέτη, παρατηρήθηκε ότι η διαφοροποίηση των γλοιοβλαστωμάτων από τις άλλες εξεργασίες παρουσίαζε την μέγιστη ακρίβεια κατά τον συνδυασμό των παραμέτρων *ADC* και *FA* από τις περιοχές πρόσληψης της σκιαγραφικής ουσίας και της παραμέτρου *rCBV* από την περιφέρεια των εξεργασιών. Τα επίπεδα ακρίβειας, ευαισθησίας και ειδικότητας ήταν 93,8%, 89% και 93% αντίστοιχα. Για την περίπτωση διαφοροποίησης των λεμφωμάτων από τις μονήρεις μεταστάσεις, ο συνδυασμός της παραμέτρου *ADC* από τις περιοχές πρόσληψης της σκιαγραφικής ουσίας και της παραμέτρου *FA* από την περιφέρεια, παρείχε το βέλτιστο διαγνωστικό αποτέλεσμα (ακρίβεια=90,9%, ευαισθησία=77%, ειδικότητα=94%) [41].

Παρά τα παραπάνω ενθαρρυντικά αποτελέσματα, η πολυπαραμετρική ανάλυση δεδομένων αριθμητικής φύσεως αποτελεί χρονοβόρα και ιδιαίτερως απαιτητική διαδικασία, γεγονός που περιορίζει την εφαρμογή τέτοιων αναλύσεων εντός του κλινικού χρόνου. Για τον λόγο αυτό, πρόσφατες μελέτες υποστηρίζουν ότι οι τεχνικές μηχανικής εκμάθησης μπορούν να χρησιμοποιηθούν ως ένα αυτόματο υποβοηθητικό σύστημα ανάλυσης που θα συμβάλλει στην διαφορική διάγνωση όγκων του εγκεφάλου [223,228-230]. Η εφαρμογή τέτοιων τεχνικών μειώνει τον απαιτούμενο χρόνο διαχείρισης, ανάλυσης και αξιολόγησης μεγάλου όγκου αριθμητικών δεδομένων, γεγονός που επιτρέπει την χρήση τους εντός της κλινικής ρουτίνας. Προηγούμενες μελέτες έχουν διερευνήσει ένα μεγάλο εύρος μορφολογικών (π.χ. μορφή και υφή όγκου) και συμβατικών απεικονιστικών παραμέτρων (π.χ. ένταση σήματος) από διαφορετικές απεικονιστικές ακολουθίες, με ενδιαφέροντα αποτελέσματα [231,232]. Παρόλα αυτά, έχει αποδειχθεί ότι είτε η συναξιολόγηση των παραμέτρων που εξάγονται από τις τεχνικές *DWI*, *DTI*, *DSCI* και  $^1H$ -*MRS*, είτε ο συνδυασμός αυτών με παραμέτρους από την συμβατική απεικόνιση *MRI*, παρέχει αυξημένες διαγνωστικές ακρίβειες στην διαφοροποίηση εξεργασιών του εγκεφάλου τόσο σε περιπτώσεις δυαδικών συγκρίσεων όσο και σε περιπτώσεις συγκρίσεων με περισσότερες κλάσεις εξεργασιών [226,227,228,229,230,233]. Επιπροσθέτως, ένα από τα πιο σημαντικά πλεονεκτήματα της χρήσης αλγορίθμων ταξινόμησης είναι η δυνατότητα να παράγουν προβλεπτικά αποτελέσματα, σε αντίθεση με τις συμβατικές στατιστικές μεθόδους που περιορίζονται μόνο στον υπολογισμό διαγνωστικών επιπέδων.

Προς αυτή την κατεύθυνση, οι Georgiadis και συν. διερεύνησαν την επίδοση του ταξινομητή *SVM* στην διαφοροποίηση των μεταστάσεων από τα μηνιγγιώματα, χρησιμοποιώντας συνδυασμό των παραμέτρων υφής από την απεικόνιση *MRI* και των μεταβολικών κλασμάτων από την Φασματοσκοπία Πρωτονίου [226]. Ο συνδυασμός αυτός παρείχε 92,15% συνολική ακρίβεια διαφοροποίησης μεταξύ των εξεργασιών, ενώ κατά την επικύρωση του ταξινομητή *SVM* με ένα ανεξάρτητο σύνολο δοκιμής, το οποίο αποτελούνταν από νέες περιπτώσεις μεταστάσεων και μηνιγγιωμάτων, ο *SVM* ταξινόμησε σωστά όλες τις περιπτώσεις (ακρίβεια=100%). Οι Hu και συν., αξιολόγησαν τον αλγόριθμο *SVM* με την χρήση παραμέτρων από τις ακολουθίες *DWI*, *DSCI* και την συμβατική απεικόνιση *MRI*, για την



διαφοροποίηση περιπτώσεων ακτινικής νέκρωσης από περιπτώσεις υποτροπής σε ασθενείς με γλοιοβλάστωμα, στους οποίους είχε πραγματοποιηθεί χειρουργική εξαίρεση [229]. Στην συγκεκριμένη μελέτη, αναδεικνύεται ότι η διαγνωστική αξία του συνδυασμού των παραμέτρων αιμάτωσης και διάχυσης είναι μεγαλύτερη στην διαφοροποίηση των περιπτώσεων συγκριτικά με την συμβατική απεικόνιση *MRI*, καθώς τα διαγνωστικά επίπεδα που παρείχε ο συνδυασμός των παραμέτρων ήταν υψηλά (ακρίβεια=94,4%, ευασθησία=88,9% και ειδικότητα=93,7%) [229]. Σε παρόμοια μελέτη των Tsolaki και συν., αξιολογήθηκε η επίδοση των ταξινομητών *SVM*, *Naïve-Bayes* και *k-NN*, στην διαφοροποίηση των γλοιοβλαστωμάτων από τις μονήρεις μεταστάσεις χρησιμοποιώντας διαφορετικούς συνδυασμούς των παραμέτρων αιμάτωσης και των μεταβολικών κλασμάτων [228]. Στην συγκεκριμένη μελέτη ο ταξινομητής *SVM* παρουσίασε την καλύτερη επίδοση στην εσωτερική περιοχή των εξεργασιών για τον συνδυασμό των παραμέτρων *rCBV*, *NAA/Cr*, *Cho/Cr* και *(Lip+Lac)/Cr*, ενώ στην εξωτερική περιοχή ο *SVM*, ακολουθούμενος με μικρή διαφορά από τον *Naïve-Bayes*, παρουσίασε μέγιστη επίδοση κατά τον συνδυασμό των παραμέτρων *rCBV* και *NAA/Cr*. Επιπλέον, κατά την επικύρωση του αλγορίθμου *SVM*, όλες οι περιπτώσεις γλοιοβλαστωμάτων και μεταστάσεων ταξινομήθηκαν σωστά στην εσωτερική περιοχή, με εξαίρεση μία περίπτωση μετάστασης, ενώ στην εξωτερική περιοχή ο *SVM* ταξινόμησε σωστά όλες τις κλινικές περιπτώσεις [228].

Συνεπώς, λαμβάνοντας υπ' όψιν τα παραπάνω αποτελέσματα, η παρούσα μελέτη βασίστηκε στην αρχική υπόθεση, ότι ο συνδυασμός των παραμέτρων *ADC*, *FA* και *rCBV* βελτιστοποιεί το διαγνωστικό αποτέλεσμα, καθώς οι παράμετροι αυτοί που εκφράζουν την κυτταροβρίθεια και την αγγειοβρίθεια αντίστοιχα, μπορεί να συσχετίζονται με πολύπλοκους μη-γραμμικούς τρόπους, που δεν μπορούν να αναλυθούν με την χρήση συμβατικών στατιστικών μεθόδων ανάλυσης. Στην εν λόγω μελέτη, πραγματοποιήθηκαν δυαδικές συγκρίσεις μεταξύ ενδοκρανιακών εξεργασιών, που αντιπροσωπεύουν κοινά διαφοροδιαγνωστικά προβλήματα στην κλινική ρουτίνα και αξιολογήθηκε η διαγνωστική αξία των παραμέτρων διάχυσης και αιμάτωσης με την χρήση της ανάλυσης *ROC* και των ταξινομητών *SVM*.

Βάσει των αποτελεσμάτων και οι δύο μέθοδοι έδειξαν ότι η ανάλυση και αξιολόγηση των παραμέτρων διάχυσης (*ADC*, *FA*) είτε εσωτερικά είτε εξωτερικά των εξεργασιών, παρέχει μέτρια διαγνωστικά αποτελέσματα μεταξύ όλων των δυαδικών συγκρίσεων. Αντιθέτως, κατά την σύγκριση των ενδοκρανιακών όγκων συναρτήσε των μεταβολών της αιμάτωσης (*rCBV*) παρατηρήθηκε αύξηση των διαγνωστικών επιπέδων, συγκριτικά με τα αντίστοιχα επίπεδα των παραμέτρων διάχυσης, τόσο στην εσωτερική όσο και στην εξωτερική περιοχή αυτών, για όλες τις δυαδικές συγκρίσεις.

Ωστόσο, ο συνδυασμός των παραμέτρων διάχυσης και αιμάτωσης, είτε μέσω του στατιστικού μοντέλου της ανάλυσης *ROC* είτε μέσω του αλγορίθμου ταξινόμησης *SVM*, βελτίωσε το διαγνωστικό αποτέλεσμα και στις δύο περιοχές ενδιαφέροντος. Για όλες τις δυαδικές συγκρίσεις όγκων, παρατηρήθηκε συμφωνία μεταξύ των μεθόδων ανάλυσης σχετικά με την περιοχή ενδιαφέροντος που παρουσίαζε την μεγαλύτερη διαγνωστική ακρίβεια. Όπως φαίνεται στους Πίνακες 9.2.1 και 9.2.2, παρά το γεγονός ότι τα διαγνωστικά

αποτελέσματα της ανάλυσης *ROC* ήταν υψηλά, η συνολική επίδοση του ταξινομητή *SVM* ήταν καλύτερη καθώς η ακρίβεια, η ευαισθησία και η ειδικότητα ήταν υψηλότερη σε όλες τις περιπτώσεις με την χρήση του συγκεκριμένου αλγορίθμου.

Ειδικότερα, η διαφοροποίηση των γλοιωμάτων χαμηλής από τα γλοιώματα υψηλής κακοήθειας πραγματοποιήθηκε με μεγαλύτερη ακρίβεια στην εξωτερική περιοχή των γλοιωμάτων. Οι μέγιστες ακρίβειες ήταν 98% και 94% για τον ταξινομητή *SVM* και για την ανάλυση *ROC* αντίστοιχα. Τα ευρήματα αυτά καταδεικνύουν ότι η συναξιολόγηση των μεταβολών της διάχυσης και της αιμάτωσης στην περιφέρεια των γλοιωμάτων χαμηλής και υψηλής κακοήθειας, παρέχει πιο ακριβή διαχωρισμό μεταξύ των δύο κύριων κατηγοριών γλοιωμάτων. Πρέπει να αναφερθεί, ότι η διαφοροποίηση της εσωτερικής περιοχής των γλοιωμάτων χαμηλής και υψηλής κακοήθειας πραγματοποιήθηκε με εξίσου υψηλή ακρίβεια τόσο από τον ταξινομητή *SVM* όσο και από την ανάλυση *ROC* (93% έναντι 90% αντίστοιχα).

Σημαντική ήταν και η διαφοροποίηση των επιμέρους βαθμών κακοήθειας των δύο κύριων κατηγοριών γλοιωμάτων (Πίνακας 9.2.1). Συγκεκριμένα, ο ταξινομητής *SVM* πέτυχε την μέγιστη ακρίβεια διαφοροποίησης μεταξύ των γλοιωμάτων χαμηλής κακοήθειας (βαθμός I έναντι βαθμού II) και των γλοιωμάτων υψηλής κακοήθειας (βαθμός III έναντι βαθμού IV) στην εσωτερική περιοχή των εξεργασιών, με ακρίβειες 89% και 88% αντίστοιχα. Τα ευρήματα αυτά υποδεικνύουν ότι ο συνδυασμός του προτύπου αιμάτωσης και διάχυσης εσωτερικά των εν λόγω εξεργασιών, παρέχει χαρακτηριστικές διαγνωστικές πληροφορίες που επιτρέπουν πιο σαφή χαρακτηρισμό των επιμέρους βαθμών κακοήθειας των γλοιωμάτων, συγκριτικά με την περιφέρεια αυτών.

Επιπροσθέτως, τα αποτελέσματα της παρούσας μελέτης αναδεικνύουν ότι σε περιπτώσεις διηθητικών έναντι μη-διηθητικών εξεργασιών (π.χ. μονήρης μετάσταση ή μηνιγγίωμα έναντι γλοιοβλαστώματος), ο συνδυασμός των παραμέτρων *ADC*, *FA* και *rCBV* από την περιφέρεια των εξεργασιών παρέχει το βέλτιστο διαγνωστικό αποτέλεσμα (Πίνακας 9.2.2). Συγκεκριμένα, η ακρίβεια του ταξινομητή *SVM* στην σύγκριση των ενδοκρανιακών μεταστάσεων με τα γλοιοβλαστώματα για την εξωτερική περιοχή των εξεργασιών ήταν 96% έναντι 89% της ανάλυσης *ROC*, ενώ στην διαφοροποίηση των μηνιγγιωμάτων από τα γλοιοβλαστώματα οι ακρίβειες που υπολογίστηκαν ήταν 99% και 96% αντίστοιχα. Βάσει των αποτελεσμάτων είναι εμφανές ότι η συνδυαστική αξιολόγηση των ποσοτικών παραμέτρων που εξάγονται από τις τεχνικές *DWI*, *DTI* και *DSCI*, με την χρήση εξελιγμένων μεθόδων ανάλυσης, όπως είναι ο αλγόριθμος ταξινόμησης *SVM*, μπορεί να αναδείξει περαιτέρω την υποκείμενη παθοφυσιολογία, όπως είναι η παρουσία διηθητικού οιδήματος, καταστροφής νευραξόνων και αυξημένης νεοαγγείωσης σε περιπτώσεις διηθητικών όγκων (γλοιοβλαστώματα), σε αντίθεση με το αγγειογενές οίδημα, την συνοχή των νευραξόνων και την μειωμένη τοπικά αιμάτωση σε περιπτώσεις μη-διηθητικών όγκων (μηνιγγιώματα, μεταστάσεις).

Βάσει των παραπάνω, είναι εμφανές ότι η χρήση εξελιγμένων τεχνικών ανάλυσης δεδομένων, βελτιώνει τα διαγνωστικά αποτελέσματα. Ωστόσο, παρά τις υψηλές διαγνωστικές ακρίβειες που παρέχει ο ταξινομητής *SVM*, η κλινική απόφαση πρέπει πάντα να στηρίζεται στην συνολική και ενδελεχή αξιολόγηση όλων των διαθέσιμων απεικονιστικών,

κλινικών και διαγνωστικών πληροφοριών. Ως εκ τούτου, η διαδικασία ανάλυσης των δεδομένων σε ένα σύστημα υποβοήθησης της κλινικής απόφασης, όπου χρησιμοποιούνται αλγόριθμοι ταξινόμησης, οφείλει να πραγματοποιείται σε δύο επίπεδα.

Το πρώτο επίπεδο θα πρέπει να περιλαμβάνει τον συνδυασμό αριθμητικών παραμέτρων που προέρχονται από εξελιγμένες τεχνικές απεικόνισης *MRI*, για την εξαγωγή ενός διαγνωστικού αποτελέσματος ή τον σωστό προσανατολισμό προς ένα διαγνωστικό αποτέλεσμα. Το δεύτερο και πιο σημαντικό επίπεδο, είναι η σύγκριση αυτού του διαγνωστικού αποτελέσματος με άλλα δεδομένα που προέρχονται τόσο από την συμβατική απεικόνιση *MRI* όσο και από το κλινικό ιστορικό του ασθενούς. Η συναξιολόγηση αυτή μπορεί να αποκλείσει κλινικές περιπτώσεις που θα περιλαμβάνονταν στην διαφορική διάγνωση και να κατευθύνει σωστά προς το τελικό διαγνωστικό αποτέλεσμα. Προς αυτή την κατεύθυνση, το σημαντικότερο πλεονέκτημα των αλγορίθμων ταξινόμησης έναντι των συμβατικών στατιστικών μεθόδων (*ROC*), είναι η επιπλέον ικανότητα τους να παρέχουν και προβλεπτικά αποτελέσματα. Για τον λόγο αυτό, στην παρούσα μελέτη χρησιμοποιήθηκε ένα ανεξάρτητο σύνολο δεδομένων δοκιμής με σκοπό να επικυρωθεί η προβλεπτική αξία του ταξινομητή *SVM* στον χαρακτηρισμό των εξεργασιών του εγκεφάλου.

Αξιολογήθηκαν 20 ιστολογικά επιβεβαιωμένες περιπτώσεις εξεργασιών που δεν είχαν χρησιμοποιηθεί κατά την διαδικασία εκπαίδευσης και δοκιμής του ταξινομητή *SVM*. Όπως φαίνεται και στον Πίνακα 9.2.3, 15/20 νέες περιπτώσεις ταξινομήθηκαν σωστά, ενώ το αποτέλεσμα των υπολοίπων παρουσίασε σωστό προσανατολισμό προς τον πραγματικό ιστολογικό τύπο της εξεργασίας. Για παράδειγμα, ένα ιστολογικά επιβεβαιωμένο γλοιώμα βαθμού I ταξινομήθηκε ως γλοιώμα βαθμού II βάσει των τιμών διάχυσης και αιμάτωσης στην εσωτερική περιοχή, ενώ βάσει των αντίστοιχων δεδομένων της περιφέρειας του ταξινομήθηκε ως μηνιγγίωμα. Αρχικώς, ένα τέτοιου είδους αποτέλεσμα θα υποδείκνυε ότι η ταξινόμηση είναι ανακριβής. Ωστόσο, αξιολογώντας συνολικά τα αποτελέσματα και οι δύο προβλέψεις (εσωτερικά και εξωτερικά) καταδεικνύουν μία μη-διηθητική βλάβη. Ειδικότερα, ως γλοιώματα χαμηλής κακοήθειας, τα γλοιώματα βαθμού I και II παρουσιάζουν εν γένει κοινά απεικονιστικά χαρακτηριστικά κατά την συμβατική απεικόνιση *MRI* καθώς και κοινά πρότυπα αιμάτωσης και διάχυσης, με αποτέλεσμα ο διαχωρισμός τους να μην είναι πάντα εφικτός. Επιπροσθέτως, η απουσία έντονης και ομοιόμορφης πρόσληψης της σκιαγραφικής παραμαγνητικής ουσίας, θα απέκλειε την περίπτωση μηνιγγιώματος, όπως προβλέπεται στην εξωτερική περιοχή από τον ταξινομητή. Συνεπώς, μέσω της διαδικασίας των δύο επιπέδων, το τελικό κλινικό αποτέλεσμα από τον συνδυασμό των αριθμητικών παραμέτρων και των απεικονιστικών ευρημάτων θα υποδείκνυε ένα γλοιώμα χαμηλής κακοήθειας. Σημαντικό είναι να τονισθεί ότι η διαδικασία αξιολόγησης σε δύο επίπεδα, πρέπει να ακολουθείται ακόμα και σε περιπτώσεις όπου το διαγνωστικό αποτέλεσμα συμπίπτει μεταξύ των δύο περιοχών ενδιαφέροντος.

Συμπερασματικά, είναι εμφανές ότι ο συνδυασμός των παραμέτρων διάχυσης και αιμάτωσης, είτε μέσω ενός στατιστικού μοντέλου είτε μέσω μίας διαδικασίας ταξινόμησης, βελτιώνει το διαγνωστικό αποτέλεσμα. Μέθοδοι όπως, η Λογιστική Παλινδρόμηση και η ανάλυση *ROC* συμβάλλουν στον χαρακτηρισμό των όγκων του εγκεφάλου, ωστόσο τα

διαγνωστικά επίπεδα μπορούν να βελτιωθούν, ιδίως για περιπτώσεις όγκων με κοινά ιστοπαθολογικά πρότυπα, με την χρήση αλγορίθμων μηχανικής εκμάθησης. Η επιπλέον ικανότητα των μεθόδων αυτών να παράγουν προβλεπτικά αποτελέσματα, επιτρέπει την εισαγωγή τους σε συστήματα υποβοήθησης της κλινικής απόφασης, με σκοπό την βελτιστοποίηση της διαφορικής διάγνωσης. Ωστόσο, πρέπει να τονισθεί ότι ανεξαρτήτως του προβλεπόμενου διαγνωστικού αποτελέσματος, η τελική διαγνωστική απόφαση θα πρέπει να είναι διαδικασία τουλάχιστον δύο επιπέδων. Συνεπώς, διαφαίνεται ότι εάν το μεγάλο εύρος των λειτουργικών, δομικών και μεταβολικών παραμέτρων που παρέχονται από τις εξελιγμένες τεχνικές απεικόνισης *MRI* συνδυαστεί και αξιολογηθεί με τα υπόλοιπα κλινικά και απεικονιστικά ευρήματα, μπορεί να οδηγήσει στην βελτιστοποίηση της διάγνωσης και της θεραπείας όγκων του εγκεφάλου.

Συνοψίζοντας τα αποτελέσματα της παρούσας μελέτης που αφορά στην αξιολόγηση της διαγνωστικής αξίας των παραμέτρων διάχυσης και αιμάτωσης και του συνδυασμού αυτών στην διαφοροποίηση εξεργασιών του ΚΝΣ προκύπτουν τα εξής:

- Η αξιολόγηση των δεδομένων αιμάτωσης (rCBV) παρέχει υψηλότερα διαγνωστικά επίπεδα συγκριτικά με τα αντίστοιχα επίπεδα κατά την αξιολόγηση των δεδομένων διάχυσης (ADC, FA), στην διαφοροποίηση των εξεργασιών του ΚΝΣ.
- Ωστόσο, ο συνδυασμός των παραμέτρων ADC, FA και rCBV παρέχει τα βέλτιστα διαγνωστικά αποτελέσματα για την εσωτερική και για την εξωτερική περιοχή των εξεργασιών.
- Παρά το γεγονός ότι τα διαγνωστικά αποτελέσματα της ανάλυσης *ROC* ήταν υψηλά, η συνολική επίδοση του ταξινομητή *SVM* ήταν καλύτερη, καθώς η ακρίβεια, η ευαισθησία και η ειδικότητα ήταν υψηλότερη σε όλες τις δυαδικές συγκρίσεις εξεργασιών με την χρήση του συγκεκριμένου αλγορίθμου.
- Η επιπλέον δυνατότητα των αλγορίθμων μηχανικής εκμάθησης να παρέχουν προγνωστικά αποτελέσματα, τους καθιστά ένα ισχυρό εργαλείο υποβοήθησης της κλινικής απόφασης, υπό την προϋπόθεση ότι τα αποτελέσματα που παρέχουν συναξιολογούνται πάντα με τα υπόλοιπα κλινικά και απεικονιστικά ευρήματα για την τελική διαφορική διάγνωση.

---

## ΚΕΦΑΛΑΙΟ

### ΔΕΚΑΤΟ

---

#### 10. Ποσοτικοποίηση της φυσιολογικής ροής του Εγκεφαλονωτιαίου Υγρού στον υδραγωγό του Sylvius με την χρήση απεικόνισης Φάσης - Αντίθεσης σε υψηλό μαγνητικό πεδίο 3T.

##### Περίληψη

**Σκοπός:** Ο προσδιορισμός των υδροδυναμικών παραμέτρων του Εγκεφαλονωτιαίου Υγρού (ENY) διαμέσου του υδραγωγού του Sylvius είναι εξαιρετικής σημασίας σε ασθενείς με Ιδιοπαθή Υδροκέφαλο Φυσιολογικής Πίεσης (ΙΥΦΠ), καθώς παρουσιάζουν φυσιολογικές τιμές ενδοκρανιακής πίεσης. Στόχος της παρούσας μελέτης ήταν η ποσοτικοποίηση και αξιολόγηση της φυσιολογικής ροής του ENY σε διαφορετικά ανατομικά επίπεδα του υδραγωγού σε υψηλό μαγνητικό πεδίο 3T και σύγκριση αυτών με αντίστοιχες τιμές από 1.5T.

**Μέθοδοι και Υλικά:** Αξιολογήθηκαν οι υδροδυναμικές παράμετροι του ENY σε 22 υγιείς εθελοντές με την χρήση της τεχνικής Φάσης - Αντίθεσης, σε σύστημα μαγνητικής τομογραφίας 3T. Εφαρμόστηκε ακολουθία με κωδικοποίηση της ροής και καρδιακό συγχρονισμό (cardiac gating) στο ανώτερο τμήμα, στο μέσον και στο κατώτερο τμήμα του υδραγωγού του Sylvius και ελήφθησαν οι αντίστοιχοι χάρτες ταχύτητας ροής του ENY σε εγκάρσιο επίπεδο (εικόνες φάσης-αντίθεσης). Οι παράμετροι που αξιολογήθηκαν ήταν η μέση ροή (Average Flow, AF), η μέγιστη θετική (Peak Positive Velocity, PPV) και η μέγιστη αρνητική ταχύτητα (Peak Negative Velocity, PNV) του ENY. Για τον προσδιορισμό των παραμέτρων χρησιμοποιήθηκε η μέθοδος τοποθέτησης Περιοχών Ενδιαφέροντος (Regions Of Interest, ROI) στις εικόνες φάσης-αντίθεσης για κάθε ανατομικό επίπεδο. Τοποθετήθηκαν δύο περιοχές ενδιαφέροντος ανά μέτρηση με διαφορετικό μέγεθος ( $ROI_1 < ROI_2$ ) και αξιολογήθηκε η πιθανή μεταβολή των μετρούμενων παραμέτρων με βάση το μέγεθος των ROI.

**Αποτελέσματα:** Παρατηρήθηκε στατιστικώς σημαντική διαφορά μεταξύ των μετρούμενων τιμών της ροής (AF) για τις δύο διαφορετικές περιοχές ενδιαφέροντος ( $p < 0,05$ ). Η τιμή της ροής για την περιοχή  $ROI_1$  ήταν μικρότερη από την αντίστοιχη για την περιοχή  $ROI_2$ . Η τιμή της ροής στο μέσον του υδραγωγού ήταν ηπίως αυξημένη σε σχέση με τα άλλα ανατομικά επίπεδα, ωστόσο η διαφορά δεν ήταν στατιστικώς σημαντική ( $p > 0,05$ ). Ομοίως, δεν παρατηρήθηκε καμία σημαντική διαφορά μεταξύ των μετρούμενων μεγίστων ταχυτήτων (PPV και PNV αντίστοιχα) είτε σε σχέση με το ανατομικό επίπεδο είτε σε σχέση με το μέγεθος της περιοχής ενδιαφέροντος ( $p > 0,05$ ). Οι μετρούμενες τιμές ροής, για την περιοχή ενδιαφέροντος  $ROI_1$  βρίσκονται σε καλή συμφωνία με τις αντίστοιχες τιμές από συστήματα μαγνητικής τομογραφίας 1.5T.

**Συμπεράσματα:** Η χρήση της απεικόνισης Φάσης - Αντίθεσης επιτρέπει την μη επεμβατική ποσοτικοποίηση των υδροδυναμικών παραμέτρων του ENY. Το μέγεθος της περιοχής

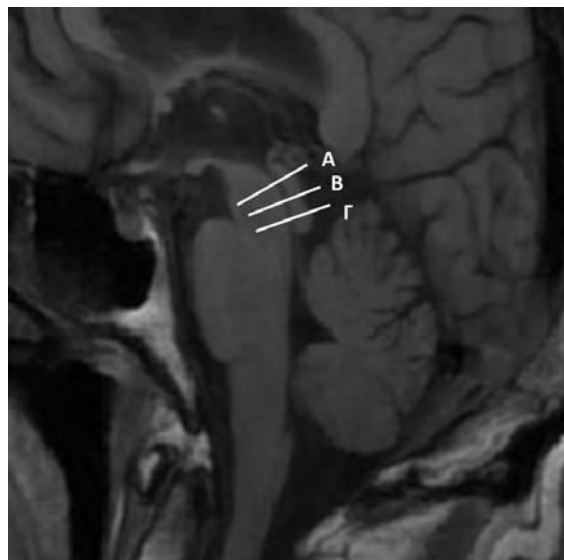ενδιαφέροντος παίζει πολύ σημαντικό ρόλο στην σωστή αξιολόγηση της ροής στον υδραγωγό του Sylvius. Αύξηση του μεγέθους οδηγεί σε υπερεκτίμηση της μετρούμενης ροής κατευθύνοντας λανθασμένα την διαφορική διάγνωση. Ο ακριβής προσδιορισμός του φυσιολογικού εύρους τιμών ροής του ENY είναι εξαιρετικής σημασίας για την διάγνωση παθολογικών περιπτώσεων, όπως ο ΙΥΦΠ που παρουσιάζουν φυσιολογική ενδοκράνια πίεση, και ενδέχεται να ωφεληθούν από την κοιλιοπεριτοναϊκή παροχέτευση.

## 10.1 Μέθοδοι και Υλικά

Στην μελέτη συμμετείχαν 22 υγιείς εθελοντές, 19 έως 37 ετών. Όλες οι εξετάσεις πραγματοποιήθηκαν σε σύστημα μαγνητικού τομογράφου 3T (GE Medical Systems, Milwaukee, WI, ΗΠΑ) με την χρήση πηνίου εγκεφάλου 8 καναλιών.

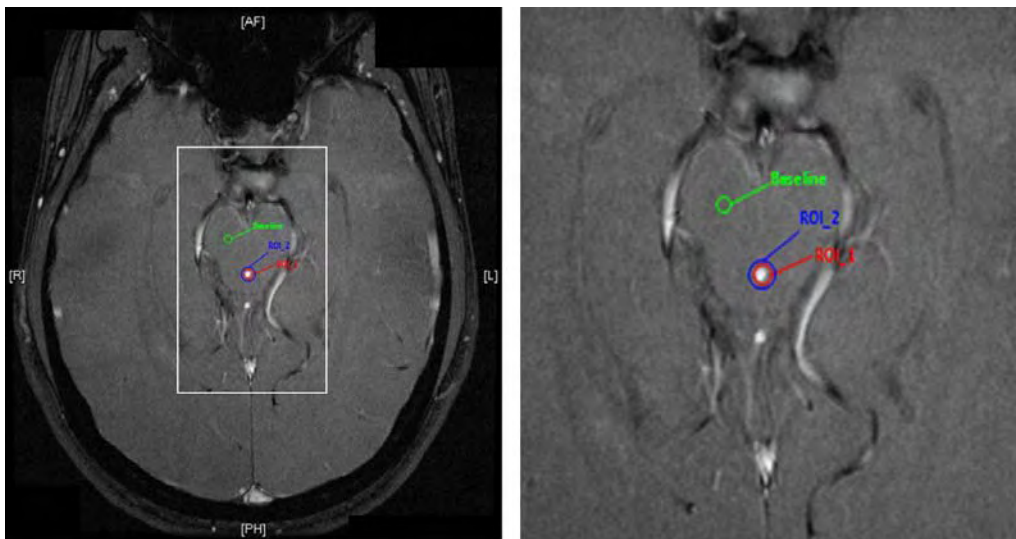
Το απεικονιστικό πρωτόκολλο περιελάμβανε εικόνες βαρύτητας T1-FLAIR (TR/TE=3117msec/10,1msec) σε οβελιαίο επίπεδο, T2-FSE (TR/TE=2640 msec/102msec) σε εγκάρσιο. Οι παράμετροι του ENY προσδιορίστηκαν σε τρία διαφορετικά ανατομικά επίπεδα του υδραγωγού: στο ανώτερο τμήμα (inlet), στο μέσον (ampulla) και στο κατώτερο τμήμα αυτού (pars posterior) (Εικόνα 10.1.1). Πραγματοποιήθηκε απεικόνιση Φάσης-Αντίθεσης με κωδικοποίηση της ταχύτητας ροής σε εγκάρσιο επίπεδο με την χρήση καρδιακού συγχρονισμού (cardiac-gated, flow-compensated, gradient echo sequence) και με τις αντίστοιχες παραμέτρους στην διεύθυνση επιλογής της τομής: VENC=10 cm/s, TR = 30 ms, TE=8.8 ms, NEX =1, γωνία νεύσης=20°, FOV=16×16, πάχος τομής= 4 mm, χρόνος κτήσης=3.5 λεπτά. Για κάθε ανατομικό επίπεδο μέτρησης στον υδραγωγό ελήφθησαν οι αντίστοιχοι χάρτες ταχύτητας σε εγκάρσιο επίπεδο (Εικόνα 10.1.1). Ο συνολικός χρόνος εξέτασης ήταν κατά προσέγγιση 15 λεπτά.

Η ποσοτικοποίηση των παραμέτρων του ENY έγινε με την χρήση λογισμικού που παρέχεται από τον κατασκευαστή (GE Report Card version 3.6). Στην συγκεκριμένη έκδοση λογισμικού δεν απαιτείται ο ορισμός υποβάθρου για τον υπολογισμό της ταχύτητας ροής, συνεπώς στις λαμβανόμενες μετρήσεις ροής δεν έγινε αφαίρεση του υποβάθρου. Για την μέτρηση των υδροδυναμικών παραμέτρων του ENY χρησιμοποιήθηκε η μέθοδος τοποθέτησης Περιοχών Ενδιαφέροντος (Region Of Interest, ROI). Σε όλες τις περιπτώσεις η τοποθέτηση των ROI πραγματοποιήθηκε από δύο ανεξάρτητους παρατηρητές.



**Εικόνα 10.1.1** Μέτρηση των υδροδυναμικών παραμέτρων του Εγκεφαλονωτιαίου Υγρού (α) στο ανώτερο τμήμα, (β) στο μέσον και (γ) στο κατώτερο τμήμα του εγκεφαλικού υδραγωγού, όπως απεικονίζεται σε εικόνα βαρύτητας T1-FLAIR σε οβελιαίο επίπεδο.

Οι υδροδυναμικές παράμετροι που αξιολογήθηκαν ήταν η μέση ροή (Average Flow, AF) σε ml/sec, η μέγιστη θετική ταχύτητα (Peak Positive Velocity, PPV) και η μέγιστη αρνητική ταχύτητα (Peak Negative Velocity, PNV) σε cm/sec. Κάθε μέτρηση ροής στα τρία ανατομικά επίπεδα του υδραγωγού, περιελάμβανε την τοποθέτηση μίας περιοχής ενδιαφέροντος ακριβώς στα όρια του απεικονιζόμενου υδραγωγού (ROI<sub>1</sub>), μίας περιοχής ελαφρώς μεγαλύτερου μεγέθους (ROI<sub>2</sub>) για την αξιολόγηση πιθανών μεταβολών στις μετρούμενες υδροδυναμικές παραμέτρους και μίας περιοχής στο επίπεδο της γέφυρας στον μεσεγκέφαλο, για τον προσδιορισμό της γραμμής βάσης (μηδενική ροή) και τον σαφή διαχωρισμό μεταξύ θετικής και αρνητικής ροής του ENY (Εικόνα 10.1.2).



**Εικόνα 10.1.2** Τοποθέτηση περιοχών ενδιαφέροντος (ROI) ακριβώς στα όρια του απεικονιζόμενου υδραγωγού (ROI<sub>1</sub>), εξωτερικά των ορίων του υδραγωγού (ROI<sub>2</sub>) και στον μεσεγκέφαλο (Baseline) για την μέτρηση των υδροδυναμικών παραμέτρων του Εγκεφαλονωτιαίου Υγρού.

### Στατιστική Ανάλυση

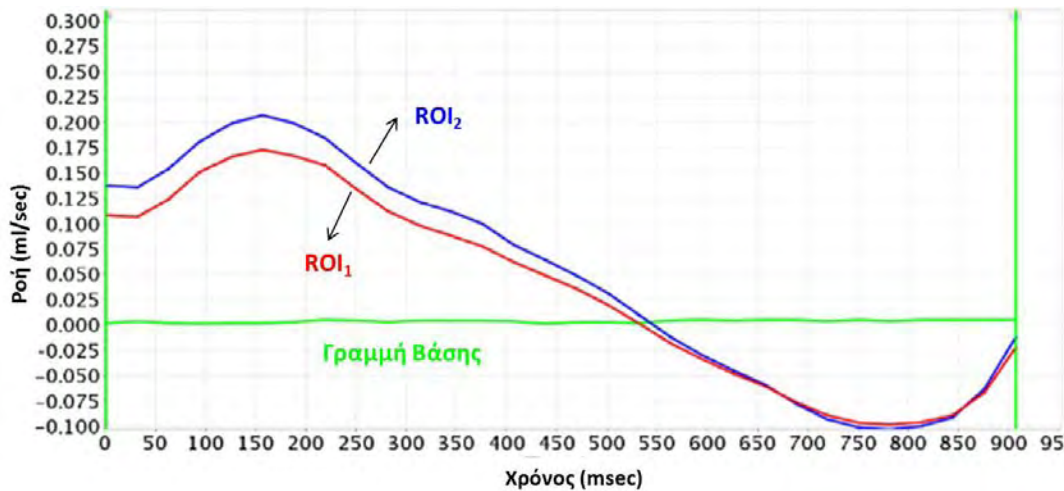
Η μέση τιμή  $\pm$  τυπική απόκλιση υπολογίστηκε για κάθε μία από τις παραμέτρους (AF, PPV, PNV) στα τρία ανατομικά επίπεδα του εγκεφαλικού υδραγωγού με την χρήση του στατιστικού πακέτου SPSS (v13). Η στατιστική διερεύνηση και σύγκριση των παραμέτρων του ENY έγινε με το τεστ Mann-Whitney. Ως επίπεδο σημαντικότητας ορίστηκε η τιμή  $p=0,05$ .

### 10.2 Αποτελέσματα

Η μέση τιμή  $\pm$  τυπική απόκλιση της ροής (AF), της Μέγιστης Θετικής Ταχύτητας (PPV) και της Μέγιστης Αρνητικής Ταχύτητας (PNV) για κάθε ανατομικό επίπεδο μέτρησης στον υδραγωγό παρουσιάζονται στον Πίνακα 10.2.1. Κατά την διάρκεια του Καρδιακού Κύκλου (ΚΚ) οι καμπύλες ροής του ENY παρουσίασαν τυπική ημιτονοειδή μορφή, που αντιπροσωπεύει την αμφίδρομη παλμική κίνηση του ENY στην διάρκεια του ΚΚ (Εικόνα 10.1.3). Στον Πίνακα 10.2.1 εμφανίζονται δημοσιευμένες τιμές υδροδυναμικών παραμέτρων



του ENY από υγιείς εθελοντές για διαφορετικά επίπεδα μέτρησης στον υδραγωγό του Sylvius, με την χρήση συστημάτων μαγνητικής τομογραφίας 1,5 T.



**Εικόνα 10.1.3** Τυπική ημιτονοειδής μορφή της καμπύλης ροής του ENY. Η μορφή αυτή αναπαριστά την παλινδρομική κίνηση του εγκεφαλονωτιαίου υγρού εντός του εγκεφαλικού υδραγωγού, όπως μετρήθηκε σε υγιείς εθελοντές.

Το εύρος τιμών της Μέγιστης Θετικής Ταχύτητας (PPV) του ENY για το ανώτερο τμήμα, το μέσον και το κατώτερο τμήμα του υδραγωγού ήταν 8.12-10 cm/sec, 7.42-10 cm/sec και 7.19-9.99cm/sec, αντιστοίχως. Θέτοντας την γραμμή βάσης στο επίπεδο του μεσεγκέφαλου, οι μέσες τιμές της παραμέτρου PPV που προέκυψαν κατά την τοποθέτηση της περιοχής ενδιαφέροντος ακριβώς στα όρια του απεικονιζόμενου υδραγωγού (ROI<sub>1</sub>), ήταν:  $9.46 \pm 0.67$  cm/sec στο ανώτερο τμήμα (inlet),  $8.71 \pm 1.13$  cm/sec στο μέσον (ampulla) και  $8.01 \pm 1.47$  cm/sec στο κατώτερο τμήμα (pars posterior). Η διαφορά των μέσων τιμών της παραμέτρου PPV στα διαφορετικά ανατομικά επίπεδα, δεν παρουσίασε στατιστική σημαντικότητα ( $p > 0,05$ ), ωστόσο παρατηρήθηκε μία τάση προς μικρότερες τιμές από το ανώτερο προς το κατώτερο τμήμα του υδραγωγού.

Το εύρος τιμών για την Μέγιστη Αρνητική Ταχύτητα (PNV) του ENY ήταν 5.12-9.96 cm/sec στο ανώτερο τμήμα, 4.13-9.92 cm/sec στο μέσον και 3.25-9.95 cm/sec στο κατώτερο τμήμα του υδραγωγού. Η μετρούμενη τιμή της παραμέτρου PNV κατά την τοποθέτηση της περιοχής ενδιαφέροντος ακριβώς στα όρια του απεικονιζόμενου υδραγωγού (ROI<sub>1</sub>), ήταν για το ανώτερο, το μέσον και το κατώτερο τμήμα:  $-8.24 \pm 2.01$  cm/sec,  $-7.02 \pm 2.83$  cm/sec και  $-5.54 \pm 2.92$  cm/sec αντιστοίχως. Η διαφορά των μέσων τιμών της παραμέτρου PNV στα διαφορετικά ανατομικά επίπεδα δεν παρουσίασε στατιστική σημαντικότητα ( $p > 0,05$ ), ωστόσο παρατηρήθηκε ομοίως μία τάση προς μικρότερες τιμές από το ανώτερο προς το κατώτερο τμήμα του υδραγωγού.

Η μετρούμενη τιμή της ροής του ENY για την περιοχή ενδιαφέροντος στα όρια του απεικονιζόμενου υδραγωγού (ROI<sub>1</sub>) ήταν:  $0.034 \pm 0.018$  ml/sec στο ανώτερο τμήμα,  $0.036 \pm 0.010$  ml/sec στο μέσον και  $0.031 \pm 0.016$  ml/sec στο κατώτερο τμήμα. Παρατηρήθηκε μία

ήπια αύξηση της ροής στο μέσον του υδραγωγού, ωστόσο η διαφορά από τις αντίστοιχες τιμές στο ανώτερο και στο κατώτερο τμήμα δεν ήταν στατιστικώς σημαντική ( $p>0,05$ ).

**Πίνακας 10.2.1** Μέση τιμή  $\pm$  τυπική απόκλιση των παραμέτρων του ENY σε διαφορετικά ανατομικά επίπεδα μέτρησης του υδραγωγού του Sylvius.

Ανατομικό επίπεδο υδραγωγού	ΠΕ (mm <sup>2</sup> )	Ροή (AF) (ml/κύβο)	Μέγιστη Θετική Ταχύτητα (PPV) (cm/sec)	Μέγιστη Αρνητική Ταχύτητα (PNV) (cm/sec)	Εμβαδόν ΠΕ (mm <sup>2</sup> )
Ανώτερο τμήμα (Inlet)	ROI <sub>1</sub>	0.034 $\pm$ 0.018*	9.46 $\pm$ 0.67	-8.24 $\pm$ 2.01	3.66 $\pm$ 1.34
	ROI <sub>2</sub>	0.055 $\pm$ 0.022	9.46 $\pm$ 0.67	-8.24 $\pm$ 2.01	5.97 $\pm$ 1.81
	Γραμμή Βάσης	0.004 $\pm$ 0.003	1.78 $\pm$ 0.27	0.01 $\pm$ 0.01	0.53 $\pm$ 0.29
Μέσον (Ampulla)	ROI <sub>1</sub>	0.036 $\pm$ 0.010*	8.71 $\pm$ 1.13	-7.02 $\pm$ 2.83	3.61 $\pm$ 0.55
	ROI <sub>2</sub>	0.055 $\pm$ 0.016	8.71 $\pm$ 1.13	-7.02 $\pm$ 2.83	5.47 $\pm$ 0.95
	Γραμμή Βάσης	0.004 $\pm$ 0.002	1.85 $\pm$ 0.09	0.00 $\pm$ 0.00	0.42 $\pm$ 0.19
Κατώτερο τμήμα (Pars posterior)	ROI <sub>1</sub>	0.031 $\pm$ 0.016*	8.01 $\pm$ 1.47	-5.54 $\pm$ 2.92	4.33 $\pm$ 1.80
	ROI <sub>2</sub>	0.047 $\pm$ 0.021	8.01 $\pm$ 1.47	-5.54 $\pm$ 2.92	6.68 $\pm$ 2.65
	Γραμμή Βάσης	0.003 $\pm$ 0.002	1.57 $\pm$ 0.27	-0.07 $\pm$ 0.10	0.46 $\pm$ 0.27

Υποσημείωση- ΠΕ= Περιοχή Ενδιαφέροντος, AF= Average Flow, PPV= Peak Positive Velocity, PNV=Peak Negative Velocity

- ROI<sub>1</sub>= ακριβώς στα όρια του απεικονιζόμενου υδραγωγού, ROI<sub>2</sub>= εξωτερικά του ROI<sub>1</sub>, Γραμμή βάσης= Μεσεγκέφαλος (μηδενική ροή)
- Το πρόσημο (-) υποδηλώνει την κατεύθυνση ροής του ENY (κρανιο-ουραία κατά την συστολή)
- Ο αστερίσκος (\*) υποδεικνύει την σημαντική διαφοροποίηση ( $p<0.05$ ) των παραμέτρων μεταξύ των περιοχών ενδιαφέροντος ROI<sub>1</sub> και ROI<sub>2</sub>.

**Πίνακας 10.2.2** Μέση τιμή  $\pm$  τυπική απόκλιση δημοσιευμένων τιμών παραμέτρων του ENY από υγιείς εθελοντές σε συστήματα μαγνητικής τομογραφίας 1,5 T.

Δημοσιευμένες τιμές	Ανατομικό επίπεδο	Ροή (AF) (ml/sec)	Μέγιστη Θετική Ταχύτητα (PPV) (cm/sec)	Μέγιστη Αρνητική Ταχύτητα (PNV) (cm/sec)
Lee και συν. 2004	Ανώτερο τμήμα	0.020 $\pm$ 0.013	--	3.39 $\pm$ 1.61
	Μέσον	0.030 $\pm$ 0.013	--	3.65 $\pm$ 1.59
	Κατώτερο τμήμα	0.020 $\pm$ 0.013	--	4.08 $\pm$ 1.99
Stoquart-EI Sankari και συν. 2007	Μέσον	0.048 $\pm$ 0.023	--	--
Stoquart-EI Sankari και συν. 2009	Μέσον	0.044 $\pm$ 0.025	--	--
Abbey και συν. 2009	Μέσον	0.017 $\pm$ 0.010	2.48 $\pm$ 0.60	3.24 $\pm$ 1.08
Algin και συν. 2010	Μέσον	0.039 $\pm$ 0.039	--	4.78 $\pm$ 2.48

Κατά την σύγκριση των μέσων τιμών των παραμέτρων PPV και PNV μεταξύ των διαφορετικών περιοχών ενδιαφέροντος, ROI<sub>1</sub> και ROI<sub>2</sub> δεν παρατηρήθηκαν στατιστικώς σημαντικές διαφορές ( $p>0,05$ ). Αντιθέτως, η μέση τιμή της ροής βρέθηκε σημαντικά μεγαλύτερη για την περιοχή ενδιαφέροντος ROI<sub>2</sub> σε σχέση με την ROI<sub>1</sub> και στα τρία ανατομικά επίπεδα μέτρησης στον εγκεφαλικό υδραγωγό. Η μέση τιμή της ροής για την

περιοχή ενδιαφέροντος ROI<sub>2</sub> ήταν: 0.055±0.022 ml/sec (p=0.04), 0.055±0.016 ml/sec (p=0.001) και 0.047±0.021 ml/sec (p=0.021), στο ανώτερο, στο μέσον και στο κατώτερο τμήμα του υδραγωγού αντιστοιχώς. Η ποσοστιαία διαφορά μεταξύ των μετρούμενων τιμών ροής του ENY για τις δύο διαφορετικές περιοχές ενδιαφέροντος ήταν: 61.8% στο ανώτερο τμήμα, 52.8% στο μέσον και 51.6% στο κατώτερο τμήμα του υδραγωγού. Τα ευρήματα αυτά υποδεικνύουν ότι η τοποθέτηση της περιοχής ενδιαφέροντος για την ποσοτικοποίηση της ροής του ENY, παίζει σημαντικό ρόλο στην ακρίβεια των μετρήσεων.

### 10.3 Συμπεράσματα

---

Η φυσική και μηχανική σύζευξη της ροής του αίματος και του ENY στον εγκέφαλο κατά την διάρκεια του καρδιακού κύκλου (ΚΚ) είναι εξαιρετικής σημασίας. Οι μεταβολές στον εγκεφαλικό όγκο αίματος κατά την διάρκεια του ΚΚ, προκαλούν την αμφίδρομη παλμική κίνηση του ENY κατά την κranio-ουραία διεύθυνση. Η τεχνική απεικόνισης Φάσης-Αντίθεσης (*Phase-Contrast Cine MRI*) επιτρέπει την μη επεμβατική και ταχεία αξιολόγηση των υδροδυναμικών παραμέτρων του ENY. Με την χρήση καρδιακού συγχρονισμού (*cardiac-gating*) η τεχνική αυτή είναι ιδιαιτέρως ευαίσθητη στην αξιολόγηση της ροής του ENY και περισσότερο ακριβής σε σχέση με την αξιολόγηση κατά την συμβατική απεικόνιση μαγνητικής τομογραφίας [160,161,178,234,235]. Οι λαμβανόμενες εικόνες παρουσιάζουν ευαισθησία στις μεταβολές της ταχύτητας προς μία συγκεκριμένη κατεύθυνση, ενώ τα σήματα από στάσιμα πρωτόνια και άλλες πηγές κίνησης σε διαφορετικές διευθύνσεις καταστέλλονται [173].

Ο προσδιορισμός της ροής του ENY στον υδραγωγό έχει συμβάλλει στην διάγνωση και στην θεραπευτική αντιμετώπιση ασθενών με Υδροκέφαλο όπως αναφέρεται σε προηγούμενες μελέτες [186,187]. Ωστόσο, η κλινική εφαρμογή της ανάλυσης των υδροδυναμικών παραμέτρων του ENY είναι περιορισμένη καθώς οι μετρούμενες φυσιολογικές τιμές σε υγιείς εθελοντές παρουσιάζουν μεγάλο εύρος [173-176]. Η ακριβής γνώση της φυσιολογικής ροής του ENY μέσω του υδραγωγού είναι εξαιρετικής σημασίας για την ανίχνευση ασθενών με αυξημένες τιμές ροής και/ή λειτουργική απόφραξη-στένωση του υδραγωγού. Τα αποτελέσματα προγενέστερων ερευνών στην βιβλιογραφία, αναφέρουν ότι ασθενείς με ΙΥΦΠ και με τα παραπάνω κλινικά-λειτουργικά χαρακτηριστικά παρουσιάζουν βελτίωση της νευρολογικής τους ύστερα από χειρουργική επέμβαση κοιλιοπεριτοναϊκής παροχέτευσης [158-160,163,167-170].

Για τον λόγο αυτό, στόχος της παρούσας μελέτης ήταν αρχικώς η μέτρηση και αξιολόγηση των υδροδυναμικών παραμέτρων του ENY σε υγιείς εθελοντές, σε τρία διαφορετικά ανατομικά επίπεδα του υδραγωγού του Sylvius σε σύστημα μαγνητικής τομογραφίας 3T. Εν συνεχεία, αξιολογήθηκε η πιθανή εξάρτηση των μετρούμενων παραμέτρων από το μέγεθος της περιοχής ενδιαφέροντος κατά την μέτρηση και τέλος οι τιμές των παραμέτρων συγκρίθηκαν με αντίστοιχες δημοσιευμένες τιμές από συστήματα μαγνητικής τομογραφίας 1,5T.

Στην παρούσα μελέτη η μέση τιμή τόσο της μέγιστης θετικής όσο και της μέγιστης αρνητικής ταχύτητας (PPV και PNV αντίστοιχα) ήταν μεγαλύτερη στο ανώτερο τμήμα του υδραγωγού σε σχέση με τα υπόλοιπα ανατομικά επίπεδα, ωστόσο η διαφορά δεν ήταν στατιστικώς σημαντική, σε συμφωνία με τα αποτελέσματα από προηγούμενη μελέτη [173]. Ομοίως, δεν παρατηρήθηκε καμία σημαντική διαφορά μεταξύ των μετρούμενων παραμέτρων PPV και PNV στις δύο διαφορετικές περιοχές ενδιαφέροντος (ROI<sub>1</sub> και ROI<sub>2</sub>) για το ίδιο ανατομικό επίπεδο. Συγκεκριμένα, οι μετρούμενες τιμές και στις δύο περιοχές ενδιαφέροντος ήταν ίσες. Τα ευρήματα αυτά μπορούν ενδεχομένως να εξηγηθούν βάσει των υδροδυναμικών ιδιοτήτων ενός ρευστού σε στρωτή ροή, κατά την οποία η μέγιστη ταχύτητα ροής συναντάται στον κεντρικό άξονα της στρωτής ροής. Εφόσον, οι δύο περιοχές ενδιαφέροντος βρίσκονταν στο ίδιο εγκάρσιο επίπεδο και ήταν ομόκεντρες, η μέγιστη ταχύτητα ροής βρισκόταν στο κοινό τους κέντρο. Για τον λόγο αυτό, η μέση τιμή της μέγιστης ταχύτητας (θετικής και αρνητικής) του ENY δεν διαφοροποιήθηκε μεταξύ των δύο περιοχών ενδιαφέροντος (ROI<sub>1</sub> και ROI<sub>2</sub>) [158].

Αναφορικά με την ροή (AF) του ENY, η μέση τιμή αυτής βρέθηκε ηπίως αυξημένη στο μέσον του εγκεφαλικού υδραγωγού σε σχέση με τα άλλα ανατομικά επίπεδα, η διαφορά ωστόσο δεν ήταν στατιστικώς σημαντική, σε συμφωνία με τα αποτελέσματα από προηγούμενη μελέτη [173]. Η κατάλληλη επιλογή του επιπέδου μέτρησης για την ακριβή ποσοτικοποίηση των παραμέτρων του ENY έχει αποτελέσει σημείο έρευνας με ποικίλα αποτελέσματα [172,173,175,176,178,236-238]. Η πλειοψηφία των μελετών αναφέρει ότι το μέσον του εγκεφαλικού υδραγωγού αποτελεί το βέλτιστο επίπεδο μέτρησης των παραμέτρων, καθώς παρουσιάζει το μεγαλύτερο εύρος κατά μήκος του υδραγωγού του Sylvius, με αποτέλεσμα τα σφάλματα κατά την επιλογή της τομής και της τοποθέτησης των περιοχών ενδιαφέροντος να περιορίζονται. Οι Enzmann και συν., αναφέρουν ότι οι μετρήσεις της ροής στο επίπεδο του υδραγωγού με την τέταρτη κοιλία ελαχιστοποιούν τα σφάλματα που προκύπτουν εξαιτίας του φαινομένου του μερικού όγκου (*partial volume effect*) [175], ενώ άλλες μελέτες υποστηρίζουν ότι οι μετρήσεις ροής στο επίπεδο του inferior colliculus είναι περισσότερο ακριβείς, διότι το εν λόγω επίπεδο παρουσιάζει την μεγαλύτερη στένωση κατά μήκος του εγκεφαλικού υδραγωγού [176].

Σε αντίθεση με τις μέγιστες ταχύτητες PPV και PNV που δεν παρουσίασαν καμία εξάρτηση από το μέγεθος του ROI, παρατηρήθηκε σημαντική μεταβολή στην μέση τιμή της ροής του ENY μεταξύ των δύο διαφορετικών περιοχών ενδιαφέροντος (ROI<sub>1</sub> και ROI<sub>2</sub>). Παρόλο που η διαφορά του εμβαδού μεταξύ των δύο περιοχών ήταν μικρότερη από 2.35 mm<sup>2</sup> σε όλες τις περιπτώσεις, η μέση τιμή της ροής (AF) για την περιοχή ROI<sub>1</sub>, που βρισκόταν ακριβώς στα όρια του απεικονιζόμενου υδραγωγού, ήταν σημαντικά μικρότερη σε σχέση με την αντίστοιχη τιμή για την περιοχή ROI<sub>2</sub> και στα τρία ανατομικά επίπεδα μέτρησης. Δεδομένου ότι κατά την στρωτή ροή ενός ρευστού σε ένα μέσο, το γινόμενο της ταχύτητας επί την επιφάνεια της διατομής του μέσου εκτιμά την ροή, υποδεικνύει ότι μεταβολή στην διατομή του μέσου οδηγεί αντίστοιχα σε μεταβολή της υπολογιζόμενης ροής [163]. Συνεπώς, λόγω μεγαλύτερης διαμέτρου η μετρούμενη ροή από την περιοχή ενδιαφέροντος ROI<sub>2</sub> ήταν αυξημένη σε σχέση με την αντίστοιχη τιμή της περιοχής ROI<sub>1</sub>.

Όπως φαίνεται στον Πίνακα 10.2.2 οι μετρούμενες τιμές ροής για την περιοχή ενδιαφέροντος ROI<sub>1</sub> βρίσκονται σε καλή συμφωνία με προγενέστερες δημοσιευμένες τιμές από υγιείς εθελοντές σε συστήματα 1,5T [172,173,236,237], σε αντίθεση με τα αποτελέσματα της μελέτης των Abbey και συν., οι οποίοι αναφέρουν σχετικά μειωμένη ροή στο μέσον του εγκεφαλικού υδραγωγού [238]. Αναφορικά με την μέγιστη θετική και αρνητική ταχύτητα της ροής, οι μετρούμενες τιμές ήταν μεγαλύτερες σε σχέση με τις αντίστοιχες τιμές από προηγούμενες μελέτες σε 1,5T. Ένας μεγάλος αριθμός ερευνών, αναφέρει σημαντικές διακυμάνσεις στις μετρούμενες τιμές ταχύτητας που σχετίζονται με διάφορους παράγοντες, όπως για παράδειγμα το μέγεθος και η ανατομία των χώρων που κινείται το ENY, το μέγεθος των αιμοφόρων αγγείων, την συστολική και διαστολική αρτηριακή πίεση και τον καρδιακό ρυθμό [174,187,239,240]. Επιπλέον, μελέτες αναφέρουν ότι η ανακρίβεια μεταξύ των δεδομένων ταχύτητας, παρά την χρήση συστημάτων υψηλής διακριτικής ικανότητας, οφείλονται πιθανώς στην μη-γραμμικότητα των βαθμιδωτών πεδίων, στα επαγωγικά ρεύματα, στις επιδράσεις του φαινομένου του μερικού όγκου καθώς και στην τοποθέτηση των περιοχών ενδιαφέροντος, παράγοντες που μπορούν να αυξήσουν το σφάλμα μετρήσεων 10-15% [176,186,235].

Η ποσοτικοποίηση των παραμέτρων του ENY με την χρήση απεικόνισης Φάσης-Αντίθεσης παρουσιάζει τεχνικούς περιορισμούς που σχετίζονται κυρίως με την τοποθέτηση των περιοχών ενδιαφέροντος. Η μικρή διάμετρος του υδραγωγού (2-3 mm) δυσχεραίνει την ακριβή τοποθέτηση των ROI στα εικονοστοιχεία εκείνα που παρουσιάζουν αυξημένη ένταση ροής, με αποτέλεσμα να περιλαμβάνονται εντός των ROI και εικονοστοιχεία από το στατικό εγκεφαλικό παρέγχυμα (φαινόμενο μερικού όγκου) [173,236,238]. Στην παρούσα μελέτη, για να περιορισθούν τα συστηματικά σφάλματα κατά την τοποθέτηση της περιοχής ενδιαφέροντος, το πρωτόκολλο μετρήσεων περιλάμβανε αρχικώς την τοποθέτηση ενός ROI σε μία από τις εικόνες φάσης-αντίθεσης και την αυτοματοποιημένη αντιγραφή και μεταφορά του συγκεκριμένου ROI στις υπόλοιπες εικόνες. Ωστόσο, σε μερικές περιπτώσεις πραγματοποιήθηκε χειροκίνητη διόρθωση της περιοχής ενδιαφέροντος, ώστε να βρίσκεται όσο το δυνατόν πλησιέστερα στα όρια του απεικονιζόμενου υδραγωγού.

Συμπερασματικά, η αυξημένη ευαισθησία που παρουσιάζει η απεικόνιση Φάσης-Αντίθεσης στην ανίχνευση ροών, την καθιστά μία εξαιρετικά χρήσιμη τεχνική για την μη επεμβατική και ταχεία αξιολόγηση των παραμέτρων του ENY εντός του υδραγωγού του Sylvius. Σημαντικό ρόλο στην ποσοτικοποίηση της ροής παίζει η ακριβής τοποθέτηση των περιοχών ενδιαφέροντος στα όρια του απεικονιζόμενου υδραγωγού, για την αποφυγή υπερεκτιμήσεων στις μετρήσεις. Ο ακριβής προσδιορισμός του φυσιολογικού εύρους των υδροδυναμικών παραμέτρων του ENY έχει ιδιαίτερη κλινική σημασία στη διάγνωση παθολογικών περιπτώσεων που μεταβάλλουν την ενδοκρανιακή πίεση εντός του εγκεφάλου. Επιπροσθέτως, η εφαρμογή της απεικόνισης Φάσης-Αντίθεσης και των ποσοτικών δεικτών που παρέχει, μπορεί ενδεχομένως να διαφοροποιήσει περιπτώσεις ΙΥΦΠ από άλλα ανοϊκά σύνδρομα και να ανιχνεύσει ασθενείς ΙΥΦΠ με θετική απόκριση σε χειρουργική επέμβαση κοιλιοπεριτοναϊκής παροχέτευσης.



---

## ΚΕΦΑΛΑΙΟ ΕΝΔΕΚΑΤΟ

---

### 11. Διερεύνηση και αξιολόγηση της διαγνωστικής αξίας των απεικονιστικών τεχνικών Διάχυσης και της Φασματοσκοπίας Πρωτονίου στην διαφοροποίηση εξεργασιών του μαστού σε υψηλό πεδίο 3T.

#### Περίληψη

**Σκοπός:** Διερεύνηση και αξιολόγηση της συνεισφοράς των λειτουργικών και μεταβολικών παραμέτρων της απεικόνισης της Διάχυσης (*DWI/DTI*) και της Φασματοσκοπίας Πρωτονίου ( $^1\text{H-MRS}$ ) στην διαφοροποίηση καλοηθών και κακοηθών εξεργασιών του μαστού.

**Μέθοδοι και Υλικά:** Εφαρμόστηκε συμβατική απεικόνιση MRI, δυναμική απεικόνιση της Αιμάτωσης (*DCEI*), απεικόνιση της Μοριακής Διάχυσης (*DWI*), απεικόνιση του Τανυστού Διάχυσης (*DTI*) και Φασματοσκοπία Πρωτονίου ( $^1\text{H-MRS}$ ) σε 51 ασθενείς με βλάβες στον μαστό σε σύστημα μαγνητικής τομογραφίας 3T. Προσδιορίστηκαν ο Φαινομενικός Συντελεστής Διάχυσης (*ADC*) και η Κλασματική Ανισοτροπία (*FA*) εσωτερικά της βλάβης και αντιδιαμετρικά αυτής. Οι τιμές των παραμέτρων διάχυσης συγκρίθηκαν μεταξύ καλοηθών και κακοηθών εξεργασιών καθώς και με τις φυσιολογικές τιμές. Η Φασματοσκοπία Πρωτονίου πραγματοποιήθηκε μετά την έγχυση της σκιαγραφικής παραμαγνητικής ουσίας και αξιολογήθηκε ποιοτικά η παρουσία της κορυφής της Χολίνης (*Cho peak*). Αξιολογήθηκε η διαγνωστική αξία των παραμέτρων που διαφοροποίησαν σημαντικά τις εξεργασίες καθώς και του συνδυασμού αυτών, μέσω της ανάλυσης ROC και προσδιορίστηκαν τα αντίστοιχα επίπεδα ακρίβειας, ευαισθησίας και ειδικότητας. Επιπλέον, αξιολογήθηκε η πιθανή συσχέτιση μεταξύ των παραμέτρων διάχυσης (*ADC*, *FA*) και της παρουσίας *Cho*.

**Αποτελέσματα:** Όλες οι παράμετροι διαφοροποίησαν τις εξεργασίες από την αντιδιαμετρική φυσιολογική περιοχή ( $p < 0,05$ ). Η Κλασματική Ανισοτροπία και η παρουσία *Cho* παρουσίασαν στατιστικώς σημαντικές διαφορές μεταξύ των καλοηθών και κακοηθών εξεργασιών στον μαστό ( $p < 0,05$ ). Η διαφορά στις μέσες τιμές του Φαινομενικού Συντελεστή Διάχυσης (*ADC*) δεν ήταν στατιστικώς σημαντική ( $p > 0,05$ ). Η αξιολόγηση των αποτελεσμάτων της απεικόνισης *DTI* παρείχε μέτρια διαγνωστική αξία (ακρίβεια=73,8%, ευαισθησία=72%, ειδικότητα=65%), ενώ αντιθέτως η αξιολόγηση των ευρημάτων της Φασματοσκοπίας Πρωτονίου παρείχε αυξημένα διαφοροδιαγνωστικά αποτελέσματα συγκριτικά με την απεικόνιση *DTI* (ακρίβεια=88,2%, ευαισθησία=93,5%, ειδικότητα=80%). Τα επίπεδα ακρίβειας και ειδικότητας αυξήθηκαν σημαντικά κατά την συναξιολόγηση της Κλασματικής Ανισοτροπίας με την παρουσία *Cho* (ακρίβεια=90,3%, ευαισθησία=80%, ειδικότητα=84%) για την διαφοροποίηση των καλοηθών από τις κακοήθεις εξεργασίες στον μαστό.

**Συμπεράσματα:** Η απεικόνιση της Διάχυσης (*DWI/DTI*) και η Φασματοσκοπία Πρωτονίου παρέχει σαφή διαχωρισμό των εξεργασιών του μαστού από το φυσιολογικό μαστικό παρέγχυμα. Η Κλασματική Ανισοτροπία και η παρουσία *Cho* αποτελούν ικανούς δείκτες

διαφοροποίησης μεταξύ καλοηθών και κακοηθών εξεργασιών, ωστόσο η διαγνωστική αξία της Κλασματικής Ανισοτροπίας είναι μειωμένη συγκριτικά με την παρουσία ή μη Cho. Η συναξιόλογηση των κυτταρικών και μεταβολικών ιδιοτήτων των εξεργασιών του μαστού, μέσω του συνδυασμού της απεικόνισης *DTI* και της Φασματοσκοπίας Πρωτονίου, παρέχει το βέλτιστο διαγνωστικό αποτέλεσμα στην διαφοροποίηση των καλοηθών από τις κακοήθεις εξεργασίες του μαστού.



## 11.1 Μέθοδοι και Υλικά

---

### Ασθενείς

Στην μελέτη συμμετείχαν 51 γυναίκες ηλικίας 28-72 ετών. Πραγματοποιήθηκε συμβατική απεικόνιση MRI στον μαστό, σε ασθενείς που παρουσίασαν ύποπτα ευρήματα κατά την μαστογραφία ή την υπερηχοτομογραφία. Οι ασθενείς που συμμετείχαν στον απεικονιστικό πρωτόκολλο εμφάνιζαν τουλάχιστον μία εστία που παρουσίαζε πρόσληψη της σκιαγραφικής ουσίας αμφοτερόπλευρα κατά την συμβατική απεικόνιση MRI στον μαστό. Αξιολογήθηκαν βλάβες των οποίων η μέγιστη διάσταση ήταν ίση με 10mm ενώ οι άλλες δύο διαστάσεις ήταν τουλάχιστον 7mm. Ασθενείς που είχαν λάβει πρόσφατη χημειοθεραπεία ή ακτινοθεραπεία, προηγούμενη βιοψία ή οποιαδήποτε άλλη χειρουργική επέμβαση εντός διαστήματος 2 μηνών πριν την απεικόνιση MRI στον μαστό, ή είχαν μεταλλικά κλιπς από προηγούμενο χειρουργείο ή παρουσίαζαν αντενδείξεις στην χορήγηση της σκιαγραφικής ουσίας, εξαιρέθηκαν από το απεικονιστικό πρωτόκολλο.

Καμία από τις ασθενείς δεν ήταν θηλάζουσα μητέρα, καθώς έχει αποδειχθεί ότι η παρουσία Cho επηρεάζεται σημαντικά εφόσον σε τέτοιες περιπτώσεις οι μαστοί είναι μεταβολικά ενεργοί, με αποτέλεσμα να αυξάνεται η πιθανότητα για ψευδώς-θετικά αποτελέσματα. Όλες οι ασθενείς εξετάστηκαν κατά την δεύτερη εβδομάδα του εμμηνορρυσιακού τους κύκλου ενώ καμία από τις ασθενείς που συμμετείχαν στο απεικονιστικό πρωτόκολλο και βρίσκονταν σε μετεμμηνοπαυσιακή περίοδο δεν λάμβανε ορμονοθεραπεία.

Κατά την δυναμική απεικόνιση της Αιμάτωσης ανιχνεύθηκαν 51 βλάβες στον μαστό οι οποίες επιβεβαιώθηκαν ιστοπαθολογικά είτε με χειρουργική εξαίρεση δείγματος (33/51) είτε με βιοψία διά λεπτής βελόνης (18/51). Από όλες τις ασθενείς λήφθηκε ενυπόγραφη συγκατάθεση συμμετοχής στο απεικονιστικό πρωτόκολλο.

### **Πρωτόκολλο απεικόνισης MRI, Διάχυσης, Αιμάτωσης και Φασματοσκοπίας Πρωτονίου.**

Οι εξετάσεις πραγματοποιήθηκαν σε σύστημα μαγνητικής τομογραφίας υψηλού πεδίου 3T (GE, Healthcare, Signa HDx). Όλες οι λήψεις έγιναν σε πρηνή θέση ώστε να μειωθούν τα σφάλματα από την κίνηση των μαστών λόγω της αναπνοής, με την χρήση ειδικού πηνίου συνεργίας (phased array).

Το απεικονιστικό πρωτόκολλο απεικόνισης MRI περιελάμβανε εγκάρσιες εικόνες βαρύτητας T2-FSE (TR/TE = 3600/100 msec, πάχος τομής=4mm, απόσταση τομών=0mm) και εγκάρσιες εικόνες STIR (Short TI Inversion Recovery, TR/TE=3,875/90msec, πάχος τομής=4mm, απόσταση τομών=0mm) πριν την έγχυση της σκιαγραφικής ουσίας. Η απεικόνιση της Μοριακής Διάχυσης (DWI) και του Τανυστού Διάχυσης (DTI) πραγματοποιήθηκε με την χρήση ακολουθίας SE-EPI (Spin-Echo, Echo Planar Imaging) με τιμές  $b=0$  και  $600 \text{ sec/mm}^2$  και με τις αντίστοιχες παραμέτρους: TR/TE=6000msec/63,7msec, πάχος τομής=4mm, απόσταση τομών=0mm. Στην απεικόνιση του Τανυστού Διάχυσης (DTI) ο προσδιορισμός της διάχυσης έγινε σε 6 διευθύνσεις. Στην συνέχεια πραγματοποιήθηκε δυναμική απεικόνιση της αιμάτωσης (DCEI) με την χρήση ακολουθίας T1-vibrant (γωνία

νεύσης=10°, 1 λήψη χωρίς σκιαγραφικό και 5 λήψεις μετά την έγχυση του σκιαγραφικού σε μορφή bolus).

Μετά την έγχυση της σκιαγραφικής ουσίας πραγματοποιήθηκε Φασματοσκοπία Πρωτονίου τεχνικής μονού ογκοστοιχείου (Single Voxel, SV) με την εφαρμογή της ακολουθίας PRESS. Εφαρμόστηκαν προπαλμοί καταστολής του σήματος του νερού και του λίπους και πραγματοποιήθηκε χειροκίνητη ομογενοποίηση του μαγνητικού πεδίου (shimming) στην περιοχή ενδιαφέροντος, ώστε να επιτευχθεί FWHM της κορυφής του νερού μικρότερο από 25Hz. Για τιμές μεγαλύτερες των 25Hz, το ογκοστοιχείο και το μέγεθος αυτού προσαρμόζονταν εκ νέου στην περιοχή ενδιαφέροντος και η διαδικασία ομογενοποίησης του μαγνητικού πεδίου επαναλαμβανόταν. Οι τεχνικές παράμετροι της ακολουθίας ήταν: TR/TE = 2000/155msec, NEX=56 για μέγεθος ογκοστοιχείου ίσο με 3,375cm<sup>3</sup> και NEX=32 για μέγεθος ογκοστοιχείου μεγαλύτερο από 3.375cm<sup>3</sup>. Ο υψηλός χρόνος ηχούς (155msec) επιλέχθηκε με σκοπό να αυξηθεί η διακριτική ικανότητα της κορυφής της Cho στο φάσμα εξαιτίας του υψηλού χρόνου T<sub>2</sub> του εν λόγω μεταβολίτη (>350msec) συγκριτικά με τους αντίστοιχους χρόνους των λιπιδίων (~100msec). Για λόγους επάρκειας σήματος το μέγεθος του ογκοστοιχείου δεν ήταν μικρότερο από 3,375cm<sup>3</sup> ενώ δεν ξεπερνούσε τα 8 cm<sup>3</sup>. Τέλος, αξιολογήθηκε εάν η κορυφή της Cho στα 3,2ppm ήταν ορατή ή όχι σε κάθε φάσμα ανάλογα με το εάν αυτή διαχωριζόταν ξεκάθαρα από το σήμα της γραμμής βάσης.

Ο συνολικός χρόνος της απεικονιστικής εξέτασης (συμβατική απεικόνιση MRI, δυναμική απεικόνιση της Αιμάτωσης, *DWI/DTI*, <sup>1</sup>H-MRS) ήταν περίπου 40 λεπτά.

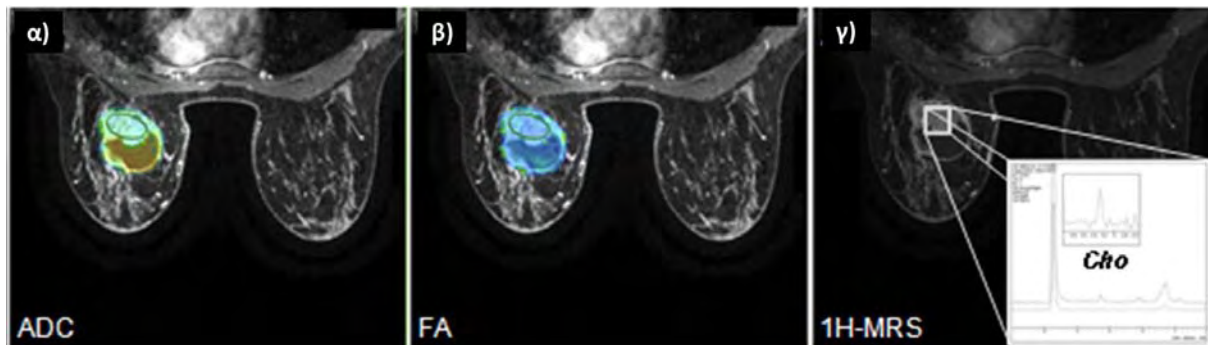
### **Μεταεπεξεργασία δεδομένων Διάχυσης**

Ελήφθησαν χάρτες των παραμέτρων ADC και FA από τις τεχνικές *DWI* και *DTI* αντίστοιχα, κατόπιν διόρθωσης σφαλμάτων κίνησης και επαγωγικών ρευμάτων με την χρήση του λογισμικού Functool. Οι μετρήσεις των παραμέτρων ADC και FA πραγματοποιήθηκαν με την χρήση του ίδιου λογισμικού σε κατάλληλη μονάδα μεταεπεξεργασίας (Advantage Linux workstation). Ο προσδιορισμός των παραμέτρων διάχυσης έγινε με την μέθοδο τοποθέτησης Περιοχών Ενδιαφέροντος (Region of Interest, ROI), ενώ για την ακριβή τοποθέτηση των ROI χρησιμοποιήθηκαν ως εικόνες υποβάθρου, οι δυναμικές εικόνες αιμάτωσης. Οι περιοχές ενδιαφέροντος (ΠΕ) τοποθετήθηκαν σε περιοχές που εμφάνιζαν αυξημένη ένταση σήματος στις εικόνες υποβάθρου όπως φαίνεται στην Εικόνα 11.1.1. Για τον προσδιορισμό των φυσιολογικών τιμών των παραμέτρων διάχυσης τοποθετήθηκαν ROI στον αντιδιαμετρικό μαστό. Η τοποθέτηση των περιοχών ενδιαφέροντος έγινε χωρίς προηγούμενη γνώση της ιστοπαθολογικής εξέτασης. Για λόγους ακρίβειας, οι μετρήσεις των παραμέτρων ADC και FA πραγματοποιήθηκαν από δύο ανεξάρτητους παρατηρητές.

### **Στατιστική ανάλυση**

Οι ασθενείς κατηγοριοποιήθηκαν ανάλογα με το είδος της βλάβης σε καλοήθεια ή κακοήθεια. Η στατιστική ανάλυση πραγματοποιήθηκε με την χρήση του λογισμικού SPSS (v20). Υπολογίστηκε η μέση τιμή ± τυπική απόκλιση για κάθε παράμετρο εσωτερικά και αντιδιαμετρικά της βλάβης. Πραγματοποιήθηκε σύγκριση των παραμέτρων ADC, FA και των επιπέδων Cho, μεταξύ των καλοηθών και των κακοήθων εξεργασιών, καθώς και των

εξεργασιών με τις αντιδιαμετρικές φυσιολογικές τιμές, με την χρήση του στατιστικού τεστ Mann-Whitney. Επιπροσθέτως, εφαρμόστηκε ανάλυση Pearson (Pearson linear regression) για να προσδιοριστεί ο βαθμός συσχέτισης της παρουσίας Cho με τις αντίστοιχες παραμέτρους διάχυσης (ADC, FA). Τέλος, για τις παραμέτρους που εμφάνιζαν στατιστική σημαντικότητα, πραγματοποιήθηκε ανάλυση ROC, βασιζόμενη σε μοντέλα γραμμικής παλινδρόμησης (linear regression), με σκοπό να αξιολογηθεί η διαγνωστική αξία των παραμέτρων ξεχωριστά αλλά και του συνδυασμού αυτών. Ως επίπεδο σημαντικότητας ορίστηκε η τιμή  $p=0,05$ .



**Εικόνα 11.1.1** Τοποθέτηση περιοχών ενδιαφέροντος για τον προσδιορισμό α) του Φαινομενικού Συντελεστή Διάχυσης (ADC), β) της Κλασματικής Ανισοτροπίας (FA) και γ) της παρουσίας Cho, σε ασθενή με εξεργασία στον μαστό.

## 11.2 Αποτελέσματα

Από τις 51 συνολικά βλάβες που αξιολογήθηκαν, 33 ήταν κακοήθειες και 18 καλοήθειες. Μεταξύ των 33 κακοηθών εξεργασιών, 25 ήταν πορογενή καρκινώματα, 5 ήταν λοβιακά αδενοκαρκινώματα και 3 ήταν φυλλοειδείς κακοήθειες όγκοι. Οι 18 καλοήθειες εξεργασίες περιελάμβαναν 16 ινοαδενώματα και 2 κυστικά μορφώματα.

Οι μέσες τιμές με τις αντίστοιχες τυπικές αποκλίσεις των παραμέτρων ADC και FA για την εσωτερική και αντιδιαμετρική περιοχή των εξεργασιών διακρίνονται στον Πίνακα 11.2.1. Ειδικότερα για κάθε τεχνική απεικόνισης παρατηρήθηκαν τα εξής:

### **Απεικόνιση της Μοριακής Διάχυσης (DWI) και του Τανυστού Διάχυσης (DTI)**

Η μέση τιμή της παραμέτρου ADC και FA τόσο για τις καλοήθειες όσο και για τις κακοήθειες εξεργασίες του μαστού ήταν σημαντικά διαφορετική από τις αντίστοιχες αντιδιαμετρικές φυσιολογικές τιμές ( $p<0,05$ ). Οι εξεργασίες παρουσίασαν ιδιαιτέρως αυξημένη διάχυση στο εσωτερικό τους (ADC) ενώ ο προσανατολισμός της διάχυσης ήταν περισσότερο ιστροπικός (μειωμένη FA) έναντι των φυσιολογικών τιμών (Πίνακας 11.2.1).

Παρατηρήθηκαν στατιστικώς σημαντικές διαφορές των τιμών της Κλασματικής Ανισοτροπίας (FA) μεταξύ καλοηθών και κακοηθών εξεργασιών ( $p<0,05$ ). Στις κακοήθειες εξεργασίες η διάχυση παρουσίασε μεγαλύτερη κατευθυντικότητα σε σχέση με τις καλοήθειες.

Η μετρούμενη τιμή της παραμέτρου FA ήταν  $0.21 \pm 0.04$  και  $0.24 \pm 0.05$ , για τις καλοήθειες και κακοήθειες βλάβες αντίστοιχα. Η μέση τιμή της παραμέτρου ADC ήταν  $1.67 \pm 0.62$  ( $\times 10^{-3} \text{mm}^2/\text{sec}$ ) για τις καλοήθειες και  $1.54 \pm 0.59$  ( $\times 10^{-3} \text{mm}^2/\text{sec}$ ) για τις κακοήθειες εξεργασίες, ωστόσο η διαφορά των μέσων τιμών δεν ήταν στατιστικώς σημαντική ( $p > 0,05$ ). Παρόλα αυτά, η παράμετρος ADC παρουσίασε μία τάση προς χαμηλότερες τιμές στην περίπτωση των κακοηθών εξεργασιών του μαστού συγκριτικά με τις καλοήθειες.

**Πίνακας 11.2.1** Μέση τιμή  $\pm$  τυπική απόκλιση των παραμέτρων διάχυσης (ADC, FA) για τις καλοήθειες και κακοήθειες εξεργασίες καθώς και την αντιδιαμετρική φυσιολογική περιοχή αυτών.

	Καλοήθεια	Κακοήθεια	Φυσιολογική Περιοχή	Mann-Whitney (p)
<b>ADC</b> ( $\times 10^{-3} \text{mm}^2/\text{sec}$ )	$1.67 \pm 0.62^*$	$1.54 \pm 0.59^*$	$0.99 \pm 0.68$	0.373
<b>FA</b>	$0.21 \pm 0.04^*$	$0.24 \pm 0.05^*$	$0.30 \pm 0.05$	<0.05

Υποσημείωση – Οι τιμές p αντιπροσωπεύουν το τεστ Mann-Whitney και υποδεικνύουν την σημαντική διαφοροποίηση των παραμέτρων διάχυσης μεταξύ καλοηθών και κακοηθών εξεργασιών του μαστού. Ο αστερίσκος (\*) υποδηλώνει την σημαντική διαφοροποίηση των παραμέτρων εσωτερικά των εξεργασιών από τις αντίστοιχες της αντιδιαμετρική περιοχής ( $p < 0,05$ ).

Βάσει των αποτελεσμάτων της ROC ανάλυσης, η παράμετρος FA διαφοροποίησε στατιστικώς σημαντικά τις καλοήθειες από τις κακοήθειες βλάβες του μαστού με 73,8% ακρίβεια (AUC=0,738) (Εικόνα 11.1.2α) και με επίπεδα ευαισθησίας και ειδικότητας 72% και 65% αντίστοιχα (Πίνακας 11.2.2).

### Φασματοσκοπία Πρωτονίου ( $^1\text{H-MRS}$ )

Κατά την εφαρμογή της Φασματοσκοπίας Πρωτονίου η κορυφή της Cho ανιχνεύθηκε σε 31/51 βλάβες ενώ σε 20/51 δεν ανιχνεύθηκε η αντίστοιχη κορυφή. Μεταξύ των 31 εξεργασιών που εμφάνισαν την κορυφή της Cho, 29 ήταν κακοήθειες (αληθώς θετικές) και 2 απεδείχθησαν ιστοπαθολογικά ως καλοήθειες (ψευδώς θετικές). Ειδικότερα, οι 29 κακοήθειες εξεργασίες, περιελάμβαναν 21 πορογενή καρκινώματα, 5 λοβιακά αδenoκαρκινώματα και 3 φυλλοειδείς κακοήθειες όγκους. Οι 2 καλοήθειες εξεργασίες στις οποίες ανιχνεύθηκε η κορυφή της Cho ήταν ινοαδενώματα βάσει της ιστοπαθολογικής εξέτασης.

Από τις 20 εξεργασίες στις οποίες δεν ανιχνεύθηκε η κορυφή της Cho, 16 ήταν καλοήθειες (αληθώς αρνητικές) και 4 ήταν κακοήθειες (ψευδώς αρνητικές). Οι 16 καλοήθειες εξεργασίες ήταν 14 ινοαδενώματα και 2 κυστικά μορφώματα, ενώ οι 4 κακοήθειες εξεργασίες στον μαστό ήταν πορογενή καρκινώματα. Συνολικά, η Φασματοσκοπία Πρωτονίου διαφοροποίησε στατιστικώς σημαντικά τις καλοήθειες από τις κακοήθειες εξεργασίες στον μαστό ( $p < 0,05$ ).

Τα αποτελέσματα της ανάλυσης ROC έδειξαν ότι η παρουσία Cho ή μη, επιτρέπει τον χαρακτηρισμό του βαθμού κακοήθειας των εξεργασιών του μαστού με ακρίβεια 88,2% (AUC=0,882) και αντίστοιχη ευαισθησία και ειδικότητα ίση με 93,5% και 80% (Εικόνα 11.1.2β). Τα αποτελέσματα αυτά συνοψίζονται στον Πίνακα 11.2.2.

**Πίνακας 11.2.2** Επίπεδα ακρίβειας, ευαισθησίας και ειδικότητας της Κλασματικής Ανισοτροπίας και της παρουσίας Cho καθώς και του συνδυασμού αυτών, στην διαφοροποίηση των καλοηθών από τις κακοήθεις εξεργασίες στον μαστό.

Παράμετροι	Ακρίβεια (%)	Ευαισθησία (%)	Ειδικότητα (%)
Κλασματική Ανισοτροπία (FA)	73.8	72	65
Παρουσία Cho	88.2	93.5	80
Κλασματική Ανισοτροπία + Παρουσία Cho	90.3	80	84

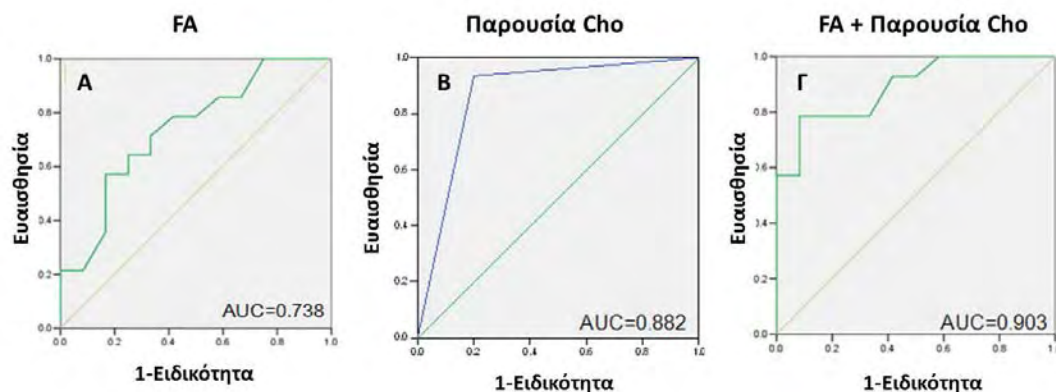
**Συσχετισμός των παραμέτρων διάχυσης (ADC, FA) με την παρουσία Cho στην διαφοροποίηση των καλοηθών από τις κακοήθεις εξεργασίες του μαστού.**

Κατά την αξιολόγηση των εξεργασιών προέκυψαν 4 ψευδώς αρνητικές βλάβες και 2 ψευδώς θετικές. Οι 4 ψευδώς αρνητικές βλάβες επιβεβαιώθηκαν ιστοπαθολογικά ως πορογενή καρκινώματα, παρόλο που δεν ανιχνεύθηκε σε αυτές τις περιπτώσεις η κορυφή της Cho. Κατά την απεικόνιση του Τανυστού Διάχυσης στις 3/4 αυτές βλάβες η μέση τιμή της Κλασματικής Ανισοτροπίας (FA) ήταν  $0,26 \pm 0,04$ , σε αντίθεση με την μέση τιμή της Κλασματικής Ανισοτροπίας των 16 ινοαδενωμάτων (καλοήθεις εξεργασίες) που ήταν σημαντικά χαμηλότερη και ίση με  $0,21 \pm 0,04$ .

Αντιθέτως τα αποτελέσματα της ιστοπαθολογικής εξέτασης, έδειξαν ότι οι 2 ψευδώς θετικές βλάβες στις οποίες ανιχνεύθηκε η κορυφή της Cho, ήταν ινοαδενώματα. Η αντίστοιχη μέση τιμή της Κλασματικής Ανισοτροπίας για αυτές τις δύο περιπτώσεις ήταν  $0,22 \pm 0,02$ , ενώ η μέση τιμή της παραμέτρου FA για τις 29 αληθώς θετικές εξεργασίες (κακοήθεις) ήταν  $0,24 \pm 0,05$ .

Βάσει των αποτελεσμάτων της ανάλυσης Pearson, παρατηρήθηκε στατιστικώς σημαντική θετική συσχέτιση μεταξύ της Κλασματικής Ανισοτροπίας (FA) και της παρουσίας Cho ( $r=0.621$ ,  $p<0.001$ ), ωστόσο η συσχέτιση μεταξύ του Φαινομενικού Συντελεστή Διάχυσης (ADC) και της παρουσίας Cho δεν ήταν σημαντική ( $r=0.200$ ,  $p=0.169$ ). Τα αποτελέσματα αυτά υποδεικνύουν ότι τα αυξημένα επίπεδα Cho ενδεχομένως σχετίζονται με μεγαλύτερη κατευθυντικότητα της διάχυσης των μορίων του νερού εντός της βλάβης.

Η ανάλυση ROC κατέδειξε ότι τα διαγνωστικά αποτελέσματα στην διαφοροποίηση των εξεργασιών του μαστού ήταν μέτρια, όταν η Κλασματική Ανισοτροπία (FA) και η παρουσία ή μη Cho αξιολογήθηκαν ξεχωριστά, καθώς τα επίπεδα ακρίβειας βρέθηκαν 73,8% και 88,2% αντίστοιχα για κάθε παράμετρο. Αντιθέτως, παρατηρήθηκε αύξηση της ακρίβειας (90,3%) και της ειδικότητας (84%) όταν η απεικόνιση DTI (Κλασματική Ανισοτροπία) και η Φασματοσκοπία Πρωτονίου (παρουσία ή μη Cho) συνδυάστηκαν και συναξιολογήθηκαν (Εικόνα 11.2.2γ), συγκριτικά με τις αντίστοιχες τιμές κατά την αξιολόγηση των παραμέτρων ξεχωριστά (Πίνακας 11.2.2). Τα ευρήματα αυτά υποδεικνύουν ότι ο συνδυασμός της Κλασματικής Ανισοτροπίας και της παρουσίας ή μη Cho παρέχει το βέλτιστο διαγνωστικό αποτέλεσμα στην διαφοροποίηση των καλοηθών από τις κακοήθεις εξεργασίες του μαστού.



**Εικόνα 11.1.2** Καμπύλες ROC για την διαφοροποίηση μεταξύ καλοθών και κακοθών εξεργασιών του μαστού με την χρήση α) της Κλασματικής Ανισοτροπίας (FA), β) της παρουσίας Cho και γ) του συνδυασμού των παραμέτρων.

### 11.3 Συμπεράσματα

Ο χαρακτηρισμός των εξεργασιών του μαστού βασίζεται κυρίως στην αξιολόγηση των μορφολογικών τους χαρακτηριστικών μέσω της συμβατικής απεικόνισης MRI και στο πρότυπο πρόσληψης της σκιαγραφικής παραμαγνητικής ουσίας κατά την δυναμική απεικόνιση της αιμάτωσης. Ωστόσο, παρόλο που τα επίπεδα ευαισθησίας των παραπάνω τεχνικών που έχουν καταγραφεί είναι υψηλά (94-100%), τα αντίστοιχα επίπεδα ειδικότητας παραμένουν χαμηλά (53-80%) με αποτέλεσμα συχνά να πραγματοποιούνται άσκοπες βιοψίες καλοθών εξεργασιών [124-128].

Για τον λόγο αυτό, τα τελευταία χρόνια το ερευνητικό ενδιαφέρον έχει στραφεί στην ανίχνευση νέων διαγνωστικών δεικτών κακοήθειας στον μαστό μέσω της χρήσης εξελιγμένων τεχνικών μαγνητικού συντονισμού, όπως η απεικόνιση της Μοριακής Διάχυσης (*DWI*) και του Τανυστού Διάχυσης (*DTI*) καθώς και η Φασματοσκοπία Πρωτονίου ( $^1\text{H-MRS}$ ), με σκοπό την αύξηση της ειδικότητας στην ανίχνευση νεοπλασμάτων του μαστού [128-131].

Η απεικόνιση της Μοριακής Διάχυσης (*DWI*) είναι μία τεχνική που προσδιορίζει την τρισδιάστατη κίνηση των μορίων του νερού εντός των ιστών και επιτρέπει την αδρή αξιολόγηση της μικροδομής τους. Πρόσφατες μελέτες τονίζουν την πιθανή δυναμική της απεικόνισης *DWI* ως μίας μη επεμβατικής τεχνικής για την ανίχνευση και τον χαρακτηρισμό των εξεργασιών του μαστού [133-137]. Βάσει αυτών των μελετών, οι κακοήθεις εξεργασίες στον μαστό παρουσιάζουν περιορισμό της διάχυσης συγκριτικά με τις καλοήθεις βλάβες και το φυσιολογικό μαστικό παρέγχυμα, εξαιτίας της αυξημένης κυτταρικής πυκνότητάς τους. Επίσης, σε αυτές τις μελέτες ο προσδιορισμός του Φαινομενικού Συντελεστή Διάχυσης (*ADC*) πραγματοποιήθηκε βάσει της γενικότερης υπόθεσης ότι η διάχυση των μορίων του νερού εντός του μαστού είναι μία ισοτροπική διαδικασία. Ωστόσο, το μαστικό παρέγχυμα αποτελεί μία καλά οργανωμένη δομή, όπου ο ινώδης και ο αδενικός ιστός προσανατολίζονται κατά μήκος των σωληνοειδών πόρων και των συνδέσμων Cooper, επηρεάζοντας την κατευθυντικότητα της διάχυσης με αποτέλεσμα να αυξάνεται η ανισοτροπία [138,139].

Η απεικόνιση του Τανυστού Διάχυσης (*DTI*) αποτελεί εξέλιξη της τεχνικής της Μοριακής Διάχυσης (*DWI*), καθώς επιτρέπει πιο ακριβή ποσοτικοποίηση της κίνησης των μορίων του νερού, δεδομένου ότι εφαρμόζεται σε περισσότερες από 6 διευθύνσεις. Έως σήμερα, ο αριθμός των ερευνητικών ομάδων που έχει διερευνήσει την συμβολή της Κλασματικής Ανισοτροπίας στην διαφοροποίηση των εξεργασιών του μαστού είναι περιορισμένος [138,139]. Στην μελέτη των Partridge και συν., παρατηρήθηκε σημαντικά μειωμένη Κλασματική Ανισοτροπία σε κακοήθεις εξεργασίες του μαστού σε σχέση με το φυσιολογικό μαστικό παρέγχυμα, που ενδεχομένως υποδεικνύει μεταβολές στην μικροδομή του ιστού [138]. Επιπροσθέτως, στην ίδια μελέτη παρατηρήθηκαν σημαντικές διαφορές του Φαινομενικού Συντελεστή Διάχυσης (*ADC*) μεταξύ καλοηθών και κακοηθών εξεργασιών του μαστού, ενώ η Κλασματική Ανισοτροπία δεν παρουσίασε σημαντικές μεταβολές [138]. Αντιθέτως, η μελέτη των Baltzer και συν., κατέδειξε σημαντικές διαφορές των παραμέτρων *ADC* και *FA* μεταξύ καλοηθών και κακοηθών εξεργασιών στον μαστό [139].

Η Φασματοσκοπία Πρωτονίου έχει επίσης χρησιμοποιηθεί για τον προσδιορισμό του μεταβολικού προτύπου των εξεργασιών του μαστού [224,241-247]. Σε όλες τις μελέτες, η αξιολόγηση των εξεργασιών του μαστού βασίστηκε στην παρουσία ή μη της κορυφής της *Cho* στα 3,2 ppm. Σε κακοήθεις εξεργασίες έχουν παρατηρηθεί υψηλά επίπεδα *Cho*, σε αντίθεση με τις καλοήθεις εξεργασίες και το φυσιολογικό μαστικό παρέγχυμα που παρουσιάζουν σχετικά χαμηλά επίπεδα ή απουσία του συγκεκριμένου μεταβολίτη, με αποτέλεσμα τα ευρήματα αυτά να συμβάλλουν στην διαφοροποίηση των εν λόγω εξεργασιών στον μαστό. Επίσης, έχει αναφερθεί ότι η αύξηση των επιπέδων της *Cho* δεν είναι ίδια σε όλους τους όγκους του μαστού, εξαιτίας ενδεχομένως των διαφορών στην επιθετικότητα των όγκων. Ως εκ τούτου, προηγούμενες μελέτες τονίζουν ότι η ικανότητα της Φασματοσκοπίας Πρωτονίου να ανιχνεύει παθολογικά επίπεδα *Cho* σε όγκους του μαστού ενέχει περιορισμούς [224,245]. Παρά τα ενθαρρυντικά αποτελέσματα της συγκεκριμένης τεχνικής στην διαφοροποίηση των καλοηθών από τις κακοήθεις εξεργασίες, ένας σημαντικός αριθμός ερευνητικών ομάδων αναφέρει ότι η Φασματοσκοπία Πρωτονίου έχει συχνότητα εμφάνισης ψευδώς αρνητικών αποτελεσμάτων περίπου 4-18% και ψευδώς θετικών αποτελεσμάτων περίπου 14-18% [241-243,246].

Βάσει όλων των παραπάνω, είναι εμφανές ότι η απεικόνιση μαγνητικού συντονισμού έχει προσανατολιστεί στην λειτουργική και μοριακή απεικόνιση, με σκοπό να βελτιώσει την ειδικότητα στην ανίχνευση των όγκων του μαστού και να παρέχει πληροφορίες για τα ιστολογικά χαρακτηριστικά των όγκων. Την τελευταία δεκαετία, διαφαίνεται ότι ο συνδυασμός των χαρακτηριστικών διάχυσης, ιδίως της Κλασματικής Ανισοτροπίας, και της Φασματοσκοπίας Πρωτονίου ενδεχομένως να παρέχει το βέλτιστο διαφοροδιαγνωστικό αποτέλεσμα για άλλες εξεργασίες, όπως στον εγκέφαλο [247]. Για τον λόγο αυτό, στην παρούσα μελέτη διερευνήθηκε η συνεισφορά και η διαγνωστική αξία της απεικόνισης *DTI* και της Φασματοσκοπίας Πρωτονίου καθώς και του συνδυασμού αυτών, στην διαφοροποίηση των καλοηθών και των κακοηθών εξεργασιών του μαστού.

### **Απεικόνιση της Διάχυσης (DWI/DTI)**

Στην παρούσα μελέτη οι εξεργασίες του μαστού παρουσίασαν σημαντικά μικρότερο προσανατολισμό στην διάχυση (μικρότερη FA) συγκριτικά με τα φυσιολογικά επίπεδα, γεγονός που αντανακλά μεταβολές στην μικροδομή του μαστικού παρεγχύματος παρουσία όγκων. Τα ευρήματα αυτά βρίσκονται σε συμφωνία με την μελέτη των Baltzer και συν., στην οποία τονίζεται ότι οι παθολογίες του μαστού προκαλούν μεταβολές στην δομή του παρεγχύματος με αποτέλεσμα την σημαντική μείωση της Κλασματικής Ανισοτροπίας στην περιοχή σε αντίθεση με το φυσιολογικό παρέγχυμα [139].

Η μέση τιμή της παραμέτρου FA για τις κακοήθεις και καλοήθεις εξεργασίες καθώς και την αντιδιαμετρική φυσιολογική περιοχή ήταν  $0,24\pm 0,05$ ,  $0,21\pm 0,04$  και  $0,30\pm 0,05$  αντίστοιχα. Τα αποτελέσματα αυτά καταδεικνύουν τον σαφή διαχωρισμό μεταξύ του φυσιολογικού μαστικού παρεγχύματος και των εξεργασιών του μαστού, όπως επίσης και την ιστολογική διαφοροποίηση μεταξύ των εξεργασιών, γεγονός που επιβεβαιώνεται και από την ανάλυση ROC όπου η ακρίβεια, η ευαισθησία και η ειδικότητα ήταν 73,8%, 72% and 65% αντίστοιχα. Παρόμοια αποτελέσματα αναφέρονται στην μελέτη των Partridge και συν., όπου οι μετρήσεις της Κλασματικής Ανισοτροπίας παρείχαν σαφή διαχωρισμό μεταξύ των εξεργασιών και του φυσιολογικού μαστικού παρεγχύματος, χωρίς όμως να συμβάλλουν στον επιμέρους διαχωρισμό των εξεργασιών [138]. Αντιθέτως, οι Baltzer και συν., παρατήρησαν σημαντικά χαμηλότερες τιμές Κλασματικής Ανισοτροπίας στις καλοήθεις βλάβες έναντι των κακοηθών εξεργασιών, που βρίσκεται σε συμφωνία με τα αποτελέσματα της παρούσας μελέτης [139].

Αναφορικά με την κυτταροβρίθεια των όγκων, προγενέστερες μελέτες αναφέρουν ότι μεταξύ διαφορετικών όγκων, οι χαμηλότερες τιμές του Φαινομενικού Συντελεστή Διάχυσης (ADC) συσχετίζονται με αυξημένη κυτταροβρίθεια, συγκριτικά με τις καλοήθεις βλάβες [248,249]. Τα αποτελέσματα της παρούσας μελέτης βρίσκονται σε συμφωνία με τα παραπάνω ευρήματα, εφόσον η μέση τιμή της παραμέτρου ADC για τις κακοήθεις βλάβες ήταν  $1,54\pm 0,59$  ( $\times 10^{-3} \text{mm}^2/\text{sec}$ ) ενώ για τις καλοήθεις ήταν  $1,67\pm 0,62$  ( $\times 10^{-3} \text{mm}^2/\text{sec}$ ), παρόλο που δεν παρατηρήθηκε στατιστικώς σημαντική διαφορά μεταξύ των μέσων τιμών. Ωστόσο, η μειωμένη διάχυση στις κακοήθεις βλάβες ενδεχομένως να οφείλεται σε αυξημένη κυτταρική πυκνότητα εντός των όγκων, η οποία εξαναγκάζει τα μόρια νερού να κινούνται με μεγαλύτερη κατευθυντικότητα, σε αντίθεση με τις καλοήθεις εξεργασίες. Για τον λόγο αυτό, όπως έχει προαναφερθεί, οι κακοήθεις βλάβες του μαστού συνήθως εμφανίζουν αυξημένη Κλασματική Ανισοτροπία (FA) και μειωμένο Φαινόμενο Συντελεστή Διάχυσης (ADC) [138].

### **Φασματοσκοπία Πρωτονίου ( $^1\text{H-MRS}$ )**

Η Φασματοσκοπία Πρωτονίου αποτελεί κυρίως τεχνική χαρακτηρισμού των εξεργασιών του μαστού παρά μέθοδο ανίχνευσης τους. Λαμβάνοντας υπ' όψιν ότι η δυναμική απεικόνιση της αιμάτωσης παρέχει ένα μεγάλο εύρος ειδικοτήτων (37%-97%) [250-253], έχει αποδειχθεί ότι η Φασματοσκοπία Πρωτονίου αυξάνει αυτά τα ποσοστά. Καθώς η Cho αποτελεί δομικό στοιχείο της κυτταρικής μεμβράνης, η αύξηση του σήματος της Cho υποδεικνύει αυξημένη σύνθεση μεμβρανών. Αυξημένα επίπεδα Cho έχουν παρατηρηθεί σε



προηγούμενες μελέτες από όγκους του εγκεφάλου που έχουν εξαιρεθεί χειρουργικά και από όγκους μαστού [254], ενώ τα επίπεδα ευαισθησίας και ειδικότητας που αναφέρονται είναι 70-100% και 67-100% αντίστοιχα [255].

Στην παρούσα μελέτη η Φασματοσκοπία Πρωτονίου παρουσίασε 93,5 % ευαισθησία και 80% ειδικότητα, ενώ η ακρίβεια ήταν 88,2%. Παρά την σχετικά αυξημένη διαγνωστική ικανότητα, η κορυφή της Cho δεν ανιχνεύθηκε σε τέσσερα πορογενή καρκινώματα με αποτέλεσμα να ταξινομηθούν ως καλοήθεις εξεργασίες (ψευδώς αρνητικές βλάβες). Τα ευρήματα αυτά θα μπορούσαν να εξηγηθούν από το μέγεθος των εν λόγω εξεργασιών, εφόσον κάποια εκ των διαστάσεων τους ήταν μικρότερη από 1,5cm. Σε αυτή την περίπτωση, η συνεισφορά του λιπώδους ιστού εντός του ογκοστοιχείου ενδιαφέροντος θα ήταν σημαντική, με αποτέλεσμα την αλληλοεπικάλυψη του σήματος της Cho. Βάσει των αποτελεσμάτων αυτών, διαφαίνεται ότι η ευαισθησία της Φασματοσκοπίας Πρωτονίου στην ανίχνευση των κακοηθών εξεργασιών του μαστού εξαρτάται άμεσα από το μέγεθος του όγκου, όπως έχει προαναφερθεί σε αντίστοιχες μελέτες στην βιβλιογραφία [246,256]. Επιπροσθέτως, προγενέστερες ερευνητικές ομάδες έχουν αναφέρει ψευδώς αρνητικά αποτελέσματα εξαιτίας ύπαρξης αιμορραγίας στις βλάβες, καθώς τα στοιχεία του αίματος υποβαθμίζουν την ομοιογένεια του μαγνητικού πεδίου στην περιοχή, ή εξαιτίας ψευδοενδείξεων από κίνηση (motion artifacts) λόγω του εκτεταμένου χρόνου της απεικονιστικής εξέτασης [246].

Ένας ακόμα περιορισμός της Φασματοσκοπίας Πρωτονίου, είναι ότι τα λοβιακά καρκινώματα ενδέχεται να περιέχουν αυξημένο αριθμό λιπιδίων εντός των ογκοστοιχείων ενδιαφέροντος με αποτέλεσμα να καλύπτεται το σήμα της Cho [131], ωστόσο αντίστοιχα ευρήματα δεν παρατηρήθηκαν στην παρούσα μελέτη, καθώς και στις τρεις περιπτώσεις λοβιακών καρκινωμάτων το σήμα της Cho ήταν σημαντικά αυξημένο.

Τέλος, οι δυο ψευδώς θετικές περιπτώσεις στις οποίες ανιχνεύθηκε η κορυφή Cho, απεδείχθησαν ιστολογικά ως ινοαδενώματα. Η αιτία που κάποια ινοαδενώματα εμφανίζουν Cho δεν είναι ακόμα γνωστή, γεγονός που θα μπορούσε να αποδοθεί στους περιορισμούς της συγκεκριμένης τεχνικής στην διάγνωση των καλοηθών όγκων [254]. Παρόμοια ευρήματα έχουν αναφερθεί σε προηγούμενες μελέτες, παρόλο που οι περιπτώσεις ψευδώς θετικών βλαβών ήταν ιστολογικά αποδεδειγμένα λοβιακά αδενώματα ή κυστικά μορφώματα [241,244]. Ενδεικτικά, στην παρούσα μελέτη οι δύο περιπτώσεις κυστικών μορφωμάτων κατηγοριοποιήθηκαν σωστά ως καλοήθεις εξεργασίες (αληθώς αρνητικές).

### ***Συνδυασμός της απεικόνισης της Διάχυσης και της Φασματοσκοπίας Πρωτονίου***

Όλες οι παράμετροι που αξιολογήθηκαν (διάχυσης και μεταβολικές) διαφοροποίησαν σημαντικά τις εξεργασίες του μαστού (καλοήθεις και κακοήθεις) από το φυσιολογικό μαστικό παρέγχυμα. Ωστόσο, ο διαχωρισμός μεταξύ των εξεργασιών ήταν εφικτός μόνο μέσω της Κλασματικής Ανισοτροπίας (FA) και της παρουσίας ή μη Cho.

Ο συνδυασμός και η συναξιολόγηση των δύο παραμέτρων (FA και παρουσία Cho) μέσω της ανάλυσης ROC οδήγησε σε υψηλά επίπεδα ακρίβειας (AUC=0,903) καθώς και ειδικότητας (84%) (Πίνακας 11.2.2). Η αντίστοιχη ακρίβεια κατά την αξιολόγηση μεμονωμένα

της παρουσίας ή μη Cho ήταν 0,882, ενώ η διαγνωστική αξία της Κλασματικής Ανισοτροπίας ήταν μέτρια καθώς η υπολογιζόμενη ακρίβεια ήταν 0,738, γεγονός που ενδεχομένως οφείλεται στην αλληλοεπικάλυψη των τιμών της παραμέτρου FA μεταξύ των καλοθών και καλοθών εξεργασιών.

Επιπροσθέτως, τα ευρήματα της παρούσας μελέτης υποδεικνύουν ότι η Κλασματική Ανισοτροπία συσχετίζεται θετικά με την παρουσία Cho στους όγκους ( $r=0.621$ ,  $p<0.001$ ) γεγονός που μπορεί να αποδοθεί σε δύο παράγοντες. Πρώτον, εφόσον η Cho σχετίζεται με τον κυτταρικό πολλαπλασιασμό και δεύτερον η ανάπτυξη του όγκου συνδέεται με την αύξηση της κυτταροβρίθειας, η διάχυση των μορίων του νερού περιορίζεται με αποτέλεσμα να αυξάνεται ο βαθμός της προσανατολισμένης διάχυσης, άρα της Κλασματικής Ανισοτροπίας (FA), σε αντίθεση με τις καλοήθειες εξεργασίες

Συνοψίζοντας τα αποτελέσματα της παρούσας μελέτης που αφορούν την αξιολόγηση της απεικόνισης της Διάχυσης (*DWI/DTI*) σε συνδυασμό με την Φασματοσκοπία Πρωτονίου στην διαφοροποίηση των καλοθών από τις κακοήθειες εξεργασίες του μαστού καθώς και των εξεργασιών από το φυσιολογικό μαστικό παρέγχυμα, προκύπτουν τα εξής:

- Η απεικόνιση της Διάχυσης (*DWI/DTI*) και η Φασματοσκοπία Πρωτονίου παρέχει σαφή διαχωρισμό των εξεργασιών του μαστού από το φυσιολογικό μαστικό παρέγχυμα.
- Η απεικόνιση του Τανυστού Διάχυσης (*DTI*) και συγκεκριμένα ο προσδιορισμός της Κλασματικής Ανισοτροπίας (FA) επιτρέπει την διαφοροποίηση μεταξύ καλοθών και κακοθών εξεργασιών στον μαστό, ωστόσο η αξιολόγηση της παραμέτρου μεμονωμένα παρέχει μέτρια διαφοροδιαγνωστικά αποτελέσματα (ακρίβεια, ευαισθησία, ειδικότητα).
- Η ποιοτική αξιολόγηση της παρουσίας ή μη Cho διαφοροποιεί σημαντικά τις καλοήθειες από τις κακοήθειες βλάβες στον μαστό, ενώ η διαγνωστική αξία της τεχνικής όταν τα ευρήματα της αξιολογούνται ξεχωριστά, είναι αυξημένη συγκριτικά με την απεικόνιση *DTI*.
- Τέλος, αποδεικνύεται ότι η συναξιολόγηση των κυτταρικών και μεταβολικών ιδιοτήτων των εξεργασιών του μαστού, που επιτυγχάνεται μέσα από τον συνδυασμό της Κλασματικής Ανισοτροπίας και της παρουσίας Cho αντίστοιχα, παρέχει το βέλτιστο διαγνωστικό αποτέλεσμα στην διαφοροποίηση των καλοθών από τις κακοήθειες εξεργασίες του μαστού.

**12. Διαμόρφωση αυτοματοποιημένου λογισμικού υποβοήθησης της διαφορικής διάγνωσης όγκων του εγκεφάλου, με την χρήση δεδομένων διάχυσης και αιμάτωσης.****Περίληψη**

Σκοπός σε αυτό το βήμα ήταν η εισαγωγή δεδομένων διάχυσης και αιμάτωσης σε αυτοματοποιημένο λογισμικό, ώστε να αποτελέσουν μέρος της συνολικής διαγνωστικής πληροφορίας για την υποβοήθηση της διαδικασίας της διαφορικής διάγνωσης εξεργασιών του εγκεφάλου. Το εν λόγω λογισμικό αναπτύχθηκε στα πλαίσια της ερευνητικής δραστηριότητας του εργαστηρίου Ιατρικής Φυσικής του τμήματος Ιατρικής του Πανεπιστημίου Θεσσαλίας και στηρίζεται σε αλγορίθμους μηχανικής εκμάθησης και μεθόδους αναγνώρισης προτύπων (*pattern recognition techniques*).

Η συμβολή της παρούσας διδακτορικής διατριβής στην υλοποίηση του εν λόγω λογισμικού περιλαμβάνει την συλλογή, επεξεργασία, ανάλυση και ταξινόμηση ικανού αριθμού δεδομένων διάχυσης και αιμάτωσης για διαφορετικές εξεργασίες του εγκεφάλου, ώστε να δημιουργηθούν οι κατάλληλες βάσεις δεδομένων που: α) θα αποτελούν είσοδο στο σύστημα υποβοήθησης της διαφορικής διάγνωσης, και β) θα επιτρέπουν την αυτόματη ταξινόμηση των δεδομένων σε πολλαπλά επίπεδα. Επιπλέον, πραγματοποιήθηκε εκτενής ανασκόπηση της νεότερης βιβλιογραφίας, με σκοπό την συλλογή αντίστοιχων δεδομένων από άλλες ερευνητικές ομάδες για την περαιτέρω συμβολή στην διαδικασία της αυτοματοποιημένης διαφορικής διάγνωσης των ενδοκρανιακών όγκων.

Τέλος, αναπτύχθηκε ένα εργαλείο εκμάθησης των τεχνικών *DWI*, *DTI* και *DSCI*, που παρέχει πληροφορίες τόσο σε θεωρητικό όσο και σε κλινικό επίπεδο, με σκοπό μελλοντικά να ενσωματωθεί στο λογισμικό. Με αυτό τον τρόπο, το λογισμικό θα αποτελέσει ένα ολοκληρωμένο σύστημα υποβοήθησης της διαφορικής διάγνωσης, καθώς ο χρήστης εκτελώντας την αυτοματοποιημένη αξιολόγηση των ενδοκρανιακών βλαβών θα είναι παράλληλα σε θέση να αποσαφηνίσει τα ερωτήματα που σχετίζονται με την διαφορική διάγνωση πληθώρας βλαβών του εγκεφάλου.



## 12.1 Μέθοδοι και υλικά

---

Όλες οι εξετάσεις πραγματοποιήθηκαν σε σύστημα Μαγνητικής Τομογραφίας υψηλού πεδίου 3T (GE, Healthcare, Signa® HDx) με την χρήση πηνίου εγκεφάλου 8 καναλιών, ύστερα από την ενυπόγραφη συγκατάθεση των ασθενών.

### **Πρωτόκολλο απεικόνισης της Διάχυσης και της Αιμάτωσης.**

Το πρωτόκολλο απεικόνισης της Μοριακής Διάχυσης (*DWI*) και της απεικόνισης του Τανυστού Διάχυσης (*DTI*) πραγματοποιήθηκε με την χρήση ακολουθίας *SE-EPI* (*Spin-Echo*, *Echo Planar Imaging*) με τιμές  $b=0$  και  $1000 \text{ sec/mm}^2$  και με τις αντίστοιχες παραμέτρους:  $TR/TE= 8000\text{msec}/89,8\text{msec}$ ,  $FOV= 240\text{mm}$ , πάχος τομής=  $40\text{mm}$ , απόσταση τομών= $1\text{mm}$  και  $NEX= 1$ . Στην απεικόνιση του Τανυστού Διάχυσης (*DTI*) ο προσδιορισμός της διάχυσης έγινε σε 15 διευθύνσεις.

Πριν από την δυναμική απεικόνιση της Αιμάτωσης, χορηγήθηκε μικρή δόση σκιαγραφικής ουσίας συγκέντρωσης 0.05 to 0.10- $\text{mmol/kg}$  για την εξάλειψη των επιδράσεων της T1 χαλάρωσης, που προκύπτουν σε περιπτώσεις διαρροής της σκιαγραφικής παραμαγνητικής ουσίας λόγω παθολογικής λειτουργίας των αγγείων. Εν συνεχεία, χορηγήθηκε σκιαγραφική παραμαγνητική ουσία σε συγκέντρωση  $>0.4 \text{ mmol/kg}$  και ελήφθησαν δυναμικές εικόνες αιμάτωσης (*DSCI*) με την χρήση ακολουθίας *GE-EPI* (*Gradient-Echo*, *Echo Planar Imaging*) με τις αντίστοιχες παραμέτρους:  $TR/TE= 2000/20,7\text{msec}$ ,  $60^\circ$  γωνία νεύσης,  $FOV= 240\text{mm}$ ,  $NEX=1$ , για την μελέτη της αιμάτωσης κατά την πρώτη διέλευση της σκιαγραφικής ουσίας σε μορφή bolus εντός της αγγειακής κυκλοφορίας των όγκων.

Συνολικά συλλέχθηκαν δεδομένα διάχυσης και αιμάτωσης από 115 ασθενείς, ηλικίας 31-77 ετών με ενδοκρανιακούς όγκους, χωρίς προηγουμένως να έχουν υποβληθεί σε κάποιου είδους θεραπεία ή χειρουργική επέμβαση (βιοψία ή εξαίρεση). Οι βλάβες από τους 115 ασθενείς κατηγοριοποιήθηκαν ως 20 γλοιώματα χαμηλής κακοήθειας (7 πιλοκυτταρικά αστροκυττώματα (βαθμού I), 6 αστροκυττώματα (βαθμού II) και 7 ολιγοδενδρογλοιώματα (βαθμού II)), 53 γλοιώματα υψηλής κακοήθειας (12 αναπλαστικά αστροκυττώματα (βαθμού III) και 41 πολύμορφα γλοιοβλαστώματα (βαθμού IV)), 24 μηνιγγιώματα και 18 ενδοκρανιακές μονήρεις μεταστάσεις. Ειδικότερα από τις 18 μεταστάσεις, 13 προέρχονταν από πρωτοπαθή εστία στον πνεύμονα και 5 από πρωτοπαθή εστία στον μαστό.

### **Επεξεργασία και ανάλυση δεδομένων Διάχυσης και Αιμάτωσης**

Αρχικά, πραγματοποιήθηκε διόρθωση των εικόνων διάχυσης και αιμάτωσης για σφάλματα κίνησης, επαγωγικά ρεύματα και θόρυβο με την χρήση του λογισμικού Functool (BrainStat) και εν συνεχεία ελήφθησαν οι χάρτες των παραμέτρων ADC, FA και CBV από τις τεχνικές *DWI*, *DTI* και *DSCI* αντίστοιχα, με την χρήση του ίδιου λογισμικού σε κατάλληλη μονάδα μεταεπεξεργασίας (Advantage Linux workstation).

Για τον προσδιορισμό των παραμέτρων ADC, FA και CBV τοποθετήθηκαν περιοχές ενδιαφέροντος (ROI) εσωτερικά, εξωτερικά και αντιδιαμετρικά των όγκων. Εσωτερικά των

εξεργασιών τα ROI τοποθετήθηκαν στο συμπαγές τμήμα της βλάβης ή σε περιοχές έντονης πρόσληψης της σκιαγραφικής παραμαγνητικής ουσίας. Κατά την τοποθέτηση των ROI, περιοχές που παρουσίαζαν εμφανή αιμορραγία, οίδημα, νεκρωτικό ή κυστικό περιεχόμενο καθώς και αποτιτανώσεις, εξαιρέθηκαν κατά το δυνατόν από την μέτρηση. Η περιοχή 1cm περιφερειακά της βλάβης ορίστηκε ως η εξωτερική περιοχή των εξεργασιών, εντός της οποίας τοποθετήθηκαν τα αντίστοιχα ROI.

Ειδικότερα για την ποσοτικοποίηση της αιμάτωσης εσωτερικά των όγκων τοποθετήθηκαν ROI και καταγράφηκε η μέγιστη μετρούμενη τιμή CBV. Εν συνεχεία, στο επίπεδο εκείνο που μετρήθηκε η μέγιστη τιμή CBV, τοποθετήθηκαν στην εξωτερική περιοχή του όγκου πολλαπλά ROI και υπολογίστηκε η μέση τιμή αυτών. Επίσης, ελήφθησαν μετρήσεις αιμάτωσης ομόπλευρα και αντιδιαμετρικά της βλάβης. Ακολούθως, υπολογίστηκαν οι σχετικοί λόγοι CBV (rCBV) εσωτερικά, εξωτερικά και αντιδιαμετρικά των εξεργασιών, διαιρώντας την αντίστοιχη τιμή από κάθε περιοχή με την αντιδιαμετρική φυσιολογική. Τέλος, εξαιτίας της διαρροής της σκιαγραφικής ουσίας στους περιαγγειακούς χώρους, λόγω της μη συνοχής των τοιχωμάτων των παθολογικών αγγείων (contrast agent leakage), η καμπύλη έντασης σήματος-χρόνου διορθώθηκε με την χρήση της συνάρτησης γάμμα (*gamma-variate function*), η οποία προσεγγίζει την θεωρητική καμπύλη που θα προέκυπτε απουσία παθολογικής διαρροής.

### **Ταξινόμηση δεδομένων διάχυσης και αιμάτωσης**

Η διάγνωση των όγκων έγινε ύστερα από την ανάλυση των απεικονιστικών ευρημάτων καθώς και των χαρακτηριστικών διάχυσης και αιμάτωσης των εξεργασιών. Για όλες τις εξεργασίες πραγματοποιήθηκε ιστοπαθολογική εξέταση, το αποτέλεσμα της οποίας θεωρήθηκε ως αποτέλεσμα αναφοράς (*gold-standard*). Στην συνέχεια, οι εξεργασίες κατηγοριοποιήθηκαν ανάλογα με τον τύπο της παθολογίας ενώ αναπτύχθηκαν οι απαραίτητες βάσεις δεδομένων προκειμένου να εισαχθούν στο λογισμικό.

## **12.2 Αποτελέσματα**

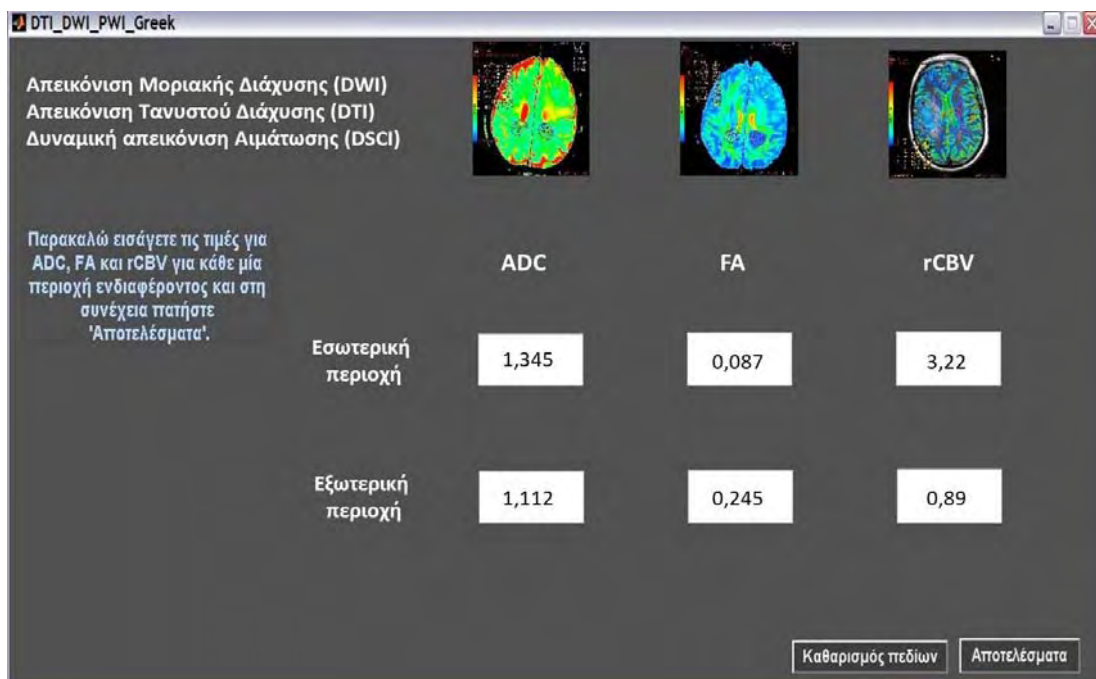
---

Αρχικά αναπτύχθηκαν δύο βάσεις δεδομένων οι οποίες περιλαμβάνουν τις τιμές διάχυσης και αιμάτωσης από τους 115 ασθενείς που συμμετείχαν στο απεικονιστικό πρωτόκολλο. Η πρώτη βάση δεδομένων αποτελείται από τις τιμές ADC, FA και rCBV για την εσωτερική περιοχή των εξεργασιών, ενώ η δεύτερη βάση δεδομένων συνίσταται από τις αντίστοιχες τιμές των παραμέτρων για την εξωτερική περιοχή.

Το λογισμικό σχεδιάστηκε και εκπαιδεύτηκε με τέτοιο τρόπο ώστε να επιτρέπει στον χρήστη να ταξινομήσει τις «άγνωστες» εξεργασίες ανάλογα με τα διαθέσιμα δεδομένα αιμάτωσης και διάχυσης. Ειδικότερα το εν λόγω λογισμικό λειτουργεί σε δύο επίπεδα:

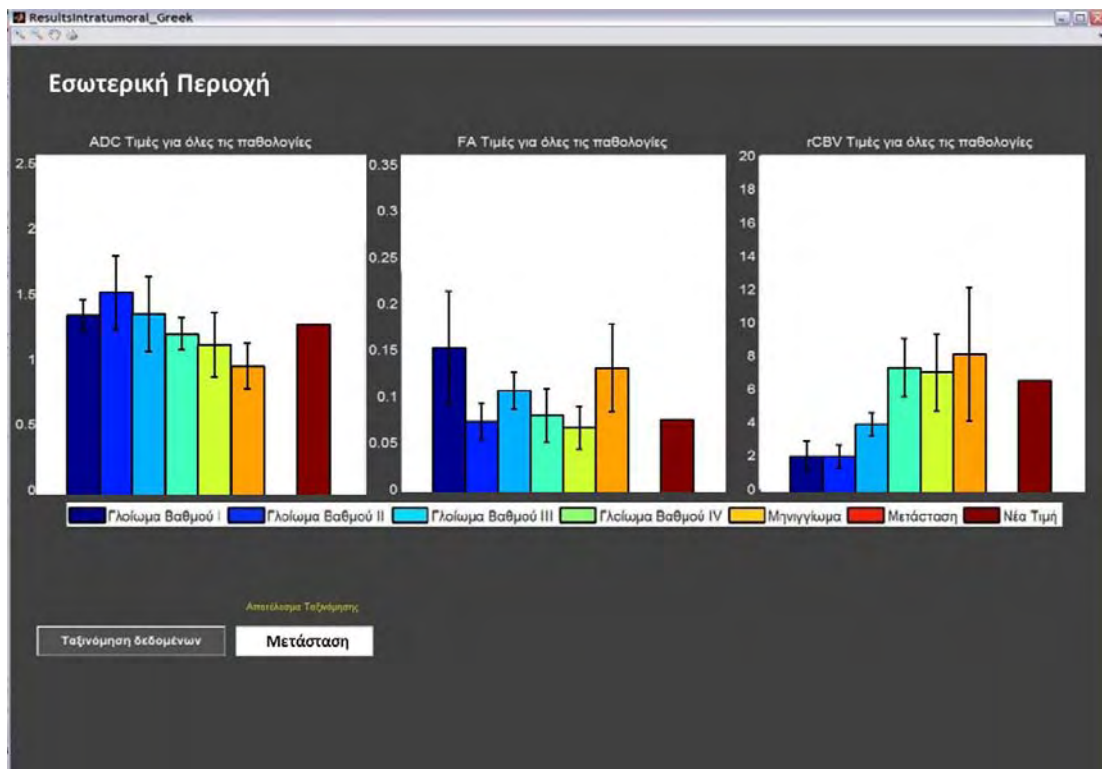
Στο πρώτο επίπεδο ο χρήστης μπορεί να εισάγει τις τιμές ADC, FA και rCBV από την εσωτερική και εξωτερική περιοχή των «άγνωστων» εξεργασιών και να τις συγκρίνει με τις αντίστοιχες τιμές της βάσης δεδομένων (Εικόνα 12.2.1). Οι τιμές της διάχυσης και της

αιμάτωσης της «άγνωστης» εξεργασίας εμφανίζονται υπό μορφή ιστογραμμάτων και συγκρίνονται με τις αντίστοιχες τιμές (μέση τιμή  $\pm$  τυπική απόκλιση) όλων των παθολογιών ανά περιοχή ενδιαφέροντος (Εικόνα 12.2.2). Επισημαίνεται, ότι τα αποτελέσματα κατά την σύγκριση μπορούν να απεικονίζονται ξεχωριστά για κάθε τεχνική (*DWI*, *DTI*, *DSCI*) και για κάθε περιοχή ενδιαφέροντος, καθώς και συγκεντρωτικά στο ίδιο παράθυρο του λογισμικού. Επίσης, στο εν λόγω λογισμικό έχει εισαχθεί μία επιπρόσθετη βάση δεδομένων, η οποία περιέχει τις πιο πρόσφατες τιμές των παραμέτρων ADC, FA και rCBV όπως αναφέρονται σε αντίστοιχες μελέτες στην βιβλιογραφία. Συνεπώς, το πρώτο στάδιο αξιολόγησης παρέχει επίσης την δυνατότητα παράθεσης των δημοσιευμένων τιμών διάχυσης και αιμάτωσης, με σκοπό την σύγκριση και αξιολόγηση των τιμών της «άγνωστης» εξεργασίας.



**Εικόνα 12.2.1** Ενδεικτικό παράθυρο εισαγωγής δεδομένων διάχυσης (ADC, FA) και αιμάτωσης (rCBV) της άγνωστης εξεργασίας για την εσωτερική και εξωτερική περιοχή ενδιαφέροντος. (Η εικόνα παρουσιάζει τμήμα του λογισμικού που έχει αναπτυχθεί στα πλαίσια της διδακτορικής διατριβής της κας Τσολάκη Ευαγγελίας).

Στο δεύτερο επίπεδο αξιολόγησης, ο χρήστης μπορεί να ταξινομήσει την «άγνωστη» εξεργασία βάσει εξελιγμένων αλγορίθμων μηχανικής εκμάθησης (*machine learning algorithms*) και τεχνικών αναγνώρισης προτύπου (*pattern recognition techniques*). Η ταξινόμηση της «άγνωστης» εξεργασίας μπορεί να πραγματοποιηθεί και για τις δύο περιοχές ενδιαφέροντος ανεξάρτητα, είτε με την με την χρήση των δεδομένων διάχυσης (ADC, FA), είτε με την χρήση των δεδομένων αιμάτωσης (rCBV) είτε με τον συνδυασμό όλων των παραμέτρων.




**Εικόνα 12.2.2** Ενδεικτικό παράθυρο σύγκρισης των δεδομένων διάχυσης και αιμάτωσης της άγνωστης εξεργασίας υπό την μορφή ιστογράμματος (κόκκινο χρώμα), συναρτήσε των αντίστοιχων τιμών ανά παθολογία. (Η εικόνα παρουσιάζει τμήμα του λογισμικού που έχει αναπτυχθεί στα πλαίσια της διδακτορικής διατριβής της κας Τσολάκη Ευαγγελίας).

Τέλος, αναπτύχθηκε ένα εργαλείο εκμάθησης των τεχνικών απεικόνισης της διάχυσης (*DWI, DTI*) και της δυναμικής απεικόνισης της Αιμάτωσης (*DSCI*) με σκοπό να αποτελέσει μια αυτόνομη και ολοκληρωμένη εφαρμογή που αναλύει το θεωρητικό υπόβαθρο που διέπει τις προαναφερθείσες τεχνικές καθώς και τις κλινικές εφαρμογές κάθε μεθόδου απεικόνισης (Εικόνα 12.2.3, 12.2.4). Αναλυτικότερα, με το εργαλείο εκμάθησης ο χρήστης είναι σε θέση:

- να εμπλουτίσει το θεωρητικό του υπόβαθρο σχετικά με ζητήματα που αφορούν την βασική θεωρία του μαγνητικού συντονισμού και τις φυσικές αρχές της απεικόνισης της διάχυσης και της αιμάτωσης,
- να κατανοήσει την κλινική σημασία των ποσοτικών παραμέτρων που εξάγονται από κάθε τεχνική,
- να εντρυφήσει στις κλινικές εφαρμογές της απεικόνισης *DWI, DTI* και *DSCI*, ενώ παράλληλα μπορεί να αποσαφηνίσει τα ερωτήματα που σχετίζονται με την διαφορική διάγνωση πληθώρας βλαβών του εγκεφάλου,
- να συγκρίνει άμεσα και γρήγορα τα ληφθέντα αποτελέσματα με τα αντίστοιχα αποτελέσματα προηγούμενων ερευνητικών ομάδων καθώς και να ανατρέχει εύκολα στην σχετική βιβλιογραφία.





**Εικόνα 12.2.3** Αρχικό παράθυρο εισαγωγής του χρήστη στο εργαλείο εκμάθησης MRS PersA. Ο χρήστης έχει την δυνατότητα να επιλέξει την ελληνική ή την αγγλική γλώσσα για την διαδικασία της εκμάθησης.

**Εικόνα 12.2.4** Αρχική σελίδα του εργαλείου MRS PersA και πίνακας περιεχομένων (αριστερά), όπου ο χρήστης μπορεί εύκολα να περιηγηθεί και να βρει πληροφορίες για την αντίστοιχη τεχνική απεικόνισης.

### 12.3 Συμπεράσματα

---

Έως και σήμερα, η έγκαιρη και ακριβής διάγνωση ασθενών με ενδοκρανιακούς όγκους είναι υψίστης κλινικής σημασίας, καθώς παίζει καθοριστικό ρόλο στην επιλεγόμενη θεραπεία και παρακολούθηση του ασθενούς. Η συμβατική απεικόνιση μαγνητικού συντονισμού (*MRI*) αποτελεί την εξέταση εκλογής για την ανίχνευση, τον προεγχειρητικό σχεδιασμό και την αξιολόγηση της θεραπευτικής απόκρισης των εξεργασιών του εγκεφάλου. Παρά το γεγονός ότι προσφέρει εξαιρετική διακριτική ικανότητα και μεγάλο εύρος ακολουθιών, η συμβατική απεικόνιση *MRI* εμφανίζει περιορισμούς για συγκεκριμένες ιδιότητες των εξεργασιών, όπως είναι ο βαθμός κακοήθειας και η ύπαρξη διηθήσεων [32].

Η αδυναμία ανίχνευσης καρκινικών κυττάρων πέραν του απεικονιζόμενου ορίου του όγκου καθώς και η δυσκολία καθορισμού του βαθμού κακοήθειας της βλάβης, περιορίζει την χειρουργική εξαίρεση και την μετεγχειρητική θεραπευτική διαδικασία. Συνεπώς, η ιστοπαθολογική εξέταση παραμένει η εξέταση αναφοράς (*gold-standard*), παρόλο που οι πληροφορίες που παρέχει προέρχονται από ένα συγκεκριμένο τμήμα της βλάβης και όχι από ολόκληρο τον νεοπλασματικό ιστό. Ένα επιπλέον μειονέκτημα είναι ότι η συγκεκριμένη μέθοδος αποτελεί επεμβατική διαδικασία με σημαντικά ποσοστά νοσηρότητας (*morbidity*) και θνησιμότητας (*mortality*).

Για τον λόγο αυτό, εξελιγμένες τεχνικές μαγνητικού συντονισμού που χρησιμοποιούν διαφορετικές αρχές αντίθεσης, έχουν εισαχθεί στην κλινική ρουτίνα με σκοπό την υποβοήθηση της διαφορικής διάγνωσης. Η απεικόνιση της Μοριακής Διάχυσης (*DWI*) και του Τανυστού Διάχυσης (*DTI*) καθώς και η δυναμική απεικόνιση της Αιμάτωσης (*DSCI*) παρέχουν με μη επεμβατικό τρόπο σημαντικές δομικές και λειτουργικές πληροφορίες σε κυτταρικό επίπεδο, αναδεικνύοντας την υποκείμενη παθοφυσιολογία. Βάσει των αποτελεσμάτων της παρούσας διδακτορικής διατριβής, κατέστη σαφές ότι οι τεχνικές *DWI*, *DTI* και *DSCI* μπορούν να συμβάλλουν σημαντικά στην επίλυση σοβαρών διαφοροδιαγνωστικών προβλημάτων που συναντώνται στην κλινική ρουτίνα αλλά και στην ακριβή οριοθέτηση των εξεργασιών που είναι απαραίτητη κατά την χειρουργική επέμβαση.

Ωστόσο, ο μεγάλος όγκος αριθμητικών δεδομένων που εξάγονται από αυτές τις τεχνικές σε συνδυασμό με την πολυπλοκότητα τους, καθιστούν δύσκολη και χρονοβόρα την διαχείριση, την ανάλυση και την αξιολόγηση τους. Επιπροσθέτως, οι διαδικασίες αυτές πέραν τις χρονικής επιβάρυνσης προαπαιτούν συγκεκριμένη εξειδίκευση και εμπειρία, με αποτέλεσμα σε πολλές περιπτώσεις τα δεδομένα να μένουν αναξιοποίητα παρά την σημαντική διαγνωστική πληροφορία που φέρουν. Συνεπώς, η ανάγκη αξιοποίησης τέτοιων δεδομένων και η ενσωμάτωσή τους στην κλινική ρουτίνα, ολοένα αυξάνεται.

Μέχρι σήμερα, τα συστήματα υποβοήθησης της διαφορικής διάγνωσης όγκων του εγκεφάλου που έχουν αναπτυχθεί, βασίζονται στην συλλογή, στην αυτόματη επεξεργασία, στην ταξινόμηση, στην αξιολόγηση και στην παράθεση μόνο φασματοσκοπικών δεδομένων. Το *INTERPRET* αποτέλεσε την πρώτη προσπάθεια ανάπτυξης ενός τέτοιου κλινικού συστήματος, ενώ ακολούθησε η ανάπτυξη άλλων δύο αντίστοιχων συστημάτων, για τον αυτοματοποιημένο χαρακτηρισμό όγκων του εγκεφάλου [188-192]. Εν τούτοις, τα συστήματα

αυτά παρουσιάζουν περιορισμούς καθώς χρησιμοποιούν δεδομένα μόνο από την εσωτερική περιοχή των όγκων, χωρίς να λαμβάνουν υπ' όψιν τα χαρακτηριστικά της περιφέρειας των ενδοκρανιακών εξεργασιών.

Προς αυτή την κατεύθυνση, αναπτύχθηκε ένα πρωτότυπο κλινικό λογισμικό με σκοπό να συμβάλλει σημαντικά στην έγκαιρη υποβοήθηση της διαφορικής διάγνωσης σε πραγματικό κλινικό χρόνο, αξιοποιώντας και συνδυάζοντας τα πολύτιμα δεδομένα της διάχυσης και της αιμάτωσης, τόσο από το εσωτερικό όσο και από την περιφέρεια των όγκων, που όπως αποδείχθηκε στην παρούσα διδακτορική διατριβή, έχει ιδιαίτερα σημαντική διαγνωστική αξία για την ανάδειξη των διαφορών της υποκείμενης παθοφυσιολογία των εγκεφαλικών νεοπλασμάτων. Το εν λόγω λογισμικό, παρέχει την δυνατότητα ανάλυσης και ταξινόμησης των δεδομένων διάχυσης και αιμάτωσης σε διαφορετικά επίπεδα, καθώς και την άμεση σύγκριση και συσχέτιση των αποτελεσμάτων με τα αντίστοιχα της βιβλιογραφία.

Τέλος, τονίζεται ότι το συγκεκριμένο λογισμικό αναπτύχθηκε στα πλαίσια της ερευνητικής δραστηριότητας του εργαστηρίου Ιατρικής Φυσικής του τμήματος Ιατρικής του Πανεπιστημίου Θεσσαλίας και στηρίζεται σε αλγορίθμους μηχανικής εκμάθησης και μεθόδους αναγνώρισης προτύπων (*pattern recognition techniques*).

Συνολικά, το παρόν λογισμικό αναμένεται να συμβάλλει:

- στην εγκυρότερη και ακριβέστερη μέθοδο διαφορικής διάγνωσης εξεργασιών του κεντρικού νευρικού συστήματος αξιοποιώντας τα δεδομένα διάχυσης και αιμάτωσης τόσο από την εσωτερική όσο και από την εξωτερική περιοχή των εξεργασιών, βελτιώνοντας με σαφή και ουσιαστικό τρόπο την ακτινολογική πρακτική,
- στην σαφέστερη οριοθέτηση και τον αξιόπιστο χαρακτηρισμό των ενδοκρανιακών νεοπλασμάτων συμβάλλοντας στην νευροχειρουργική πρακτική,
- στην επιλογή της καταλληλότερης θεραπευτικής στρατηγικής και του πλέον επιτυχούς θεραπευτικού σχήματος, βελτιστοποιώντας τον σχεδιασμό της ακτινοθεραπείας και της χημειοθεραπείας,
- στην επιμόρφωση και εκπαίδευση κυρίως νέων επιστημόνων στο πεδίο της νευροαπεικόνισης, με την ανάπτυξη του εργαλείου εκμάθησης των τεχνικών διάχυσης (*DWI,DTI*) και αιμάτωσης (*DSCI*) στα πλαίσια της παρούσας διδακτορικής διατριβής, το οποίο εν συνεχεία θα ενσωματωθεί στο κλινικό λογισμικό. Με αυτό τον τρόπο, το εν λόγω λογισμικό θα αποτελέσει ένα ολοκληρωμένο σύστημα υποβοήθησης της διαφορικής διάγνωσης, καθώς ο χρήστης εκτελώντας την αυτοματοποιημένη αξιολόγηση των ενδοκρανιακών βλαβών θα είναι παράλληλα σε θέση να αποσαφηνίσει τα ερωτήματα που σχετίζονται με την διαφορική διάγνωση πληθώρας βλαβών του εγκεφάλου.



## ΣΥΝΟΨΗ ΔΙΔΑΚΤΟΡΙΚΗΣ ΔΙΑΤΡΙΒΗΣ

---

Τα αποτελέσματα της παρούσας διδακτορικής διατριβής κατέδειξαν ότι η απεικόνιση της Μοριακής Διάχυσης (*DWI*), η απεικόνιση του Τανυστού Διάχυσης (*DTI*) και η δυναμική απεικόνιση της αιμάτωσης (*DSCI*) μπορούν να υποβοηθήσουν σημαντικά την διαδικασία της διαφορικής διάγνωσης όγκων του εγκεφάλου και του μαστού. Επιπροσθέτως, αποδείχθηκε ότι η απεικόνιση Φάσης-Αντίθεσης αποτελεί μία εξαιρετικά χρήσιμη τεχνική για την μη επεμβατική και ταχεία αξιολόγηση των υδροδυναμικών παραμέτρων του ENY εντός του υδραγωγού του Sylvius, με σκοπό την διαφοροποίηση περιπτώσεων ΙΥΦΠ από άλλα ανοϊκά σύνδρομα και την ανίχνευση ασθενών ΙΥΦΠ με θετική απόκριση στην χειρουργική επέμβαση κοιλιοπεριτοναϊκής παροχέτευσης. Συνεπώς, κρίνεται αναγκαία η ενσωμάτωση των παραπάνω τεχνικών στα ακτινολογικά πρωτόκολλα απεικόνισης μαγνητικού συντονισμού και η αξιολόγηση των αντίστοιχων παραμέτρων που εξάγονται από κάθε τεχνική, εντός της κλινικής ρουτίνας.

Αναφορικά με τις τεχνικές διάχυσης (*DWI*, *DTI*) και αιμάτωσης (*DSCI*), η αξιοπιστία τόσο της απεικόνισης όσο και του ποσοτικού προσδιορισμού των αντίστοιχων δεικτών από κάθε τεχνική, εξαρτάται από κάποιες παραμέτρους, οι οποίες οφείλουν να διερευνηθούν με σκοπό την βελτιστοποίηση των αντίστοιχων ακολουθιών απεικόνισης. Καθορίζοντας το απεικονιστικό πρωτόκολλο των τεχνικών *DWI*, *DTI* και *DSCI*, επιτρέπεται ο αξιόπιστος προσδιορισμός του προτύπου διάχυσης και αιμάτωσης κάθε εξεργασίας, που συμβάλλει στην υποβοήθηση της διαφορικής διάγνωσης.

Εντούτοις, πέραν των απεικονιστικών πλεονεκτημάτων που προσφέρουν, τα συστήματα Μαγνητικής Τομογραφίας έχουν εξελιχθεί επίσης και σε μετρητικά συστήματα υψηλών προδιαγραφών, με αποτέλεσμα την εξαγωγή ενός μεγάλου όγκου δεδομένων από τις τεχνικές *DWI*, *DTI* και *DSCI*. Στην παρούσα διδακτορική διατριβή, έπειτα από την συλλογή, επεξεργασία και ανάλυση τέτοιων δεδομένων, αποδείχθηκε ότι οι δείκτες διάχυσης και αιμάτωσης παρέχουν πολύτιμες δομικές και λειτουργικές πληροφορίες σε κυτταρικό επίπεδο, οι οποίες σε συνδυασμό με την ανατομική πληροφορία αναδεικνύουν την υποκείμενη παθοφυσιολογία. Επίσης, αποδείχθηκε ότι η κυτταροβρίθεια και η αγγειοβρίθεια, αποτελούν δύο πολύ σημαντικούς παράγοντες για τον ιστολογικό χαρακτηρισμό των εξεργασιών του εγκεφάλου, καθώς καθορίζουν αντίστοιχα το πρότυπο διάχυσης και αιμάτωσης κάθε βλάβης. Ωστόσο, η ανάλυση και η αξιολόγηση αυτού του όγκου δεδομένων προϋποθέτει επιστημονική εξειδίκευση και δεν είναι πάντα εφικτή εντός του κλινικού χρόνου, καθώς αποτελεί μία χρονοβόρα διαδικασία λόγω της αριθμητικής φύσης των δεδομένων, με αποτέλεσμα πολλές φορές να μένουν αναξιοποίητα παρά τις σημαντικές διαγνωστικές πληροφορίες που φέρουν.

Η χρήση συμβατικών μεθόδων ανάλυσης, όπως για παράδειγμα η ανίχνευση στατιστικών διαφορών μεταξύ των παραμέτρων διάχυσης και αιμάτωσης για την διαφοροποίηση των όγκων του εγκεφάλου, είναι αποτελεσματική σε κάποιες περιπτώσεις, ωστόσο σε ιδιαιτέρως απαιτητικά διαφοροδιαγνωστικά προβλήματα, οι μέθοδοι αυτοί παρουσιάζουν περιορισμούς. Επιπροσθέτως, οι συσχετισμοί μεταξύ της κυτταροβρίθειας και της

αγγειοβρίθειας των όγκων ενδέχεται να είναι μη γραμμικοί, περιπλέκοντας ακόμα περισσότερο την διαφορική διάγνωση.

Για τον λόγο αυτό τα τελευταία χρόνια διερευνάται η χρήση εξελιγμένων τεχνικών ανάλυσης δεδομένων, όπως είναι οι τεχνικές αναγνώρισης προτύπου και συγκεκριμένα οι αλγόριθμοι μηχανικής εκμάθησης και ταξινόμησης. Οι τεχνικές αυτές επιτρέπουν την διαχείριση και τον συνδυασμό πληθώρας αριθμητικών δεδομένων που σχετίζονται με πολύπλοκες γραμμικές ή μη γραμμικές σχέσεις. Το κυριότερο όμως πλεονέκτημα τους είναι η αυτόματη και ταχεία ανάλυση και συναξιολόγηση της ιατρικής πληροφορίας, γεγονός που επιτρέπει την εισαγωγή τέτοιων τεχνικών στην κλινική ρουτίνα με σκοπό την υποβοήθηση της διαφορικής διάγνωσης.

Συνεπώς, κρίνεται αναγκαία η δημιουργία ενός κλινικού συστήματος αυτόματης διαχείρισης και ανάλυσης των δεδομένων που εξάγονται από τις τεχνικές *DWI*, *DTI* και *DSCI*, με σκοπό την ουσιαστική υποβοήθηση της διαφορικής διάγνωσης σε πραγματικό κλινικό χρόνο, προς όφελος του ασθενούς.

Αναλυτικότερα στην παρούσα διδακτορική διατριβή διερευνήθηκαν και βελτιστοποιήθηκαν οι παράμετροι των ακολουθιών διάχυσης (*DWI*, *DTI*) και αιμάτωσης (*DSCI*) που επιδρούν τόσο στην ποιότητα της εικόνας όσο και στον ποσοτικό προσδιορισμό των αντίστοιχων δεικτών που εξάγονται από κάθε απεικονιστική τεχνική. Τα συμπεράσματα από την εν λόγω μελέτη είναι τα ακόλουθα:

- Στην απεικόνιση *DWI*, η αύξηση της τιμής του παράγοντα  $b$  οδηγεί σε μείωση του λόγου *SNR* και αύξηση του χρόνου *TE*.
- Στην απεικόνιση *DTI*, η αύξηση του αριθμού των διευθύνσεων προσδιορισμού της διάχυσης (directions), αυξάνει την χρονική διάρκεια της ακολουθίας.
- Ο προσδιορισμός των παραμέτρων διάχυσης (*ADC*, *FA*) εσωτερικά των εξεργασιών δεν μεταβάλλεται συναρτήσει του μεγέθους της περιοχής ενδιαφέροντος (*ROI*).
- Η διαρροή της σκιαγραφικής ουσίας στους περιαγγειακούς χώρους λόγω αυξημένης διαπερατότητας των παθολογικών αγγείων, επιδρά σημαντικά στις μετρούμενες τιμές της παραμέτρου *rCBV*. Διόρθωση των τιμών *rCBV* μπορεί να πραγματοποιηθεί με την εφαρμογή της συνάρτησης γάμμα στην καμπύλη έντασης σήματος –χρόνου, για αξιόπιστο προσδιορισμό της αιμάτωσης των εξεργασιών.

Εν συνεχεία, διερευνήθηκαν τα ευρήματα αιμάτωσης και διάχυσης ενδοκρανιακών όγκων, με σκοπό να αξιολογηθεί η συμβολή και η διαγνωστική αξία των τεχνικών *DWI*, *DTI* και *DSCI* στην διαφοροποίηση εξεργασιών του εγκεφάλου, που ενδέχεται να δημιουργήσουν προβλήματα διαφοροδιάγνωσης στην κλινική ρουτίνα. Ειδικότερα:

Τα αποτελέσματα της παρούσας διδακτορικής διατριβής που αφορούν την αξιολόγηση των παραμέτρων διάχυσης και αιμάτωσης στην διαφοροποίηση των γλοιωμάτων χαμηλής από τα γλοιώματα υψηλής κακοήθειας συνοψίζονται στα κάτωθι:

- Η διαφορετική κυτταρική δομή και αγγειακή μορφολογία μεταξύ γλοιωμάτων χαμηλής και υψηλής κακοήθειας, τόσο στην εσωτερική όσο και στην εξωτερική τους περιοχή, προσδίδει συγκεκριμένα χαρακτηριστικά διάχυσης και αιμάτωσης στις εν λόγω εξεργασίες. Ο Φαινομενικός Συντελεστής Διάχυσης (ADC) και ο σχετικός Εγκεφαλικός Όγκος Αίματος (rCBV), δύναται να χρησιμοποιηθούν ως διαγνωστικοί δείκτες διαφοροποίησης των γλοιωμάτων, καθώς σχετίζονται άμεσα με την κυτταροβρίθεια και την αγγειοβρίθεια τους αντίστοιχα. Συνεπώς, για την επίλυση του συγκεκριμένου διαφοροδιαγνωστικού προβλήματος εντός της κλινικής ρουτίνας συστήνεται η χρήση της δυναμικής απεικόνισης της Αιμάτωσης (DSCI) και της Μοριακής Διάχυσης (DWI) και ο προσδιορισμός των αντίστοιχων παραμέτρων από την εσωτερική και εξωτερική περιοχή των εξεργασιών.
- Για τον διαχωρισμό μεταξύ γλοιωμάτων χαμηλής κακοήθειας, προτείνεται η τεχνική απεικόνισης του Τανυστού Διάχυσης (DTI) και ο προσδιορισμός της Κλασματικής Ανισοτροπίας εσωτερικά και εξωτερικά αυτών, καθώς αποτελεί παράμετρο ευαίσθητη στην συνοχή και οργάνωση της κυτταρικής δομής.
- Ο καταλληλότερος δείκτης για την διαφοροποίηση μεταξύ των γλοιωμάτων υψηλής κακοήθειας είναι ο προσδιορισμός του σχετικού Εγκεφαλικού Όγκου Αίματος (rCBV) στο εσωτερικό των εξεργασιών, καθώς οι ανάγκες αιμάτωσης μεταξύ των αναπλαστικών αστροκυττωμάτων και των πολύμορφων γλοιοβλαστώματων είναι διαφορετικές.

Αναφορικά με την αξιολόγηση των παραμέτρων διάχυσης και αιμάτωσης στην διαφοροποίηση των γλοιοβλαστωμάτων από τις ενδοκρανιακές μονήρεις μεταστάσεις προέκυψαν τα ακόλουθα αποτελέσματα:

- Η ποσοτικοποίηση της διάχυσης (ADC, FA) και της αιμάτωσης (rCBV) στην εσωτερική περιοχή των γλοιοβλαστωμάτων και των μεταστάσεων, δεν παρέχει σημαντικές διαγνωστικές πληροφορίες για τον αξιόπιστο διαχωρισμό των εξεργασιών.
- Αντιθέτως, η Κλασματική Ανισοτροπία (FA) και ο σχετικός Εγκεφαλικός Όγκος Αίματος (rCBV) από την περιφέρεια των μεταστάσεων και των γλοιοβλαστωμάτων, μπορούν να αποτελέσουν σημαντικούς διαφοροδιαγνωστικούς δείκτες μεταξύ των εξεργασιών συμβάλλοντας στην προεγχειρητική διαφοροποίηση τους και την κατάλληλη επιλογή θεραπείας.

Συνοψίζοντας τα αποτελέσματα της παρούσας διδακτορικής διατριβής που αφορούν την αξιολόγηση των παραμέτρων διάχυσης και αιμάτωσης στην διαφοροποίηση των μηνιγγιωμάτων από άλλες εξεργασίες του ΚΝΣ προκύπτουν τα εξής:

- Οι παράμετροι διάχυσης (ADC και FA) από την εσωτερική και εξωτερική περιοχή των μηνιγγιωμάτων καθώς και η παράμετρος rCBV από την εξωτερική περιοχή, αποτελούν κατάλληλους διαγνωστικούς δείκτες για την διαφοροποίηση των μηνιγγιωμάτων από τα γλοιοβλαστώματα.
- Τα μηνιγγιώματα παρουσιάζουν διαφορετικό πρότυπο διάχυσης συγκριτικά με τις ενδοκρανιακές μεταστάσεις τόσο εσωτερικά όσο και εξωτερικά, συνεπώς ο προσδιορισμός των παραμέτρων ADC και FA και στις δύο περιοχές ενδιαφέροντος επιτρέπει τον σαφή διαχωρισμό των εν λόγω εξεργασιών.
- Οι ιδιότητες αιμάτωσης και διάχυσης στην εσωτερική περιοχή των μηνιγγιωμάτων διαφοροποιούνται σημαντικά σε σχέση με τα γλιώματα χαμηλής κακοήθειας, για τον λόγο αυτό συστήνεται ο προσδιορισμός των αντίστοιχων ποσοτικών παραμέτρων μέσω των τεχνικών απεικόνισης *DWI*, *DTI* και *DSCI*.

Αντίστοιχα, κατά την αξιολόγηση της διαγνωστικής αξίας των παραμέτρων διάχυσης και αιμάτωσης και του συνδυασμού αυτών στην διαφοροποίηση εξεργασιών του ΚΝΣ προκύπτουν τα εξής:

- Η αξιολόγηση των δεδομένων αιμάτωσης (rCBV) παρέχει υψηλότερα διαγνωστικά επίπεδα συγκριτικά με τα αντίστοιχα επίπεδα κατά την αξιολόγηση των δεδομένων διάχυσης (ADC, FA), στην διαφοροποίηση των εξεργασιών του ΚΝΣ.
- Ωστόσο, ο συνδυασμός των παραμέτρων ADC, FA και rCBV παρέχει τα βέλτιστα διαγνωστικά αποτελέσματα για την εσωτερική και για την εξωτερική περιοχή των εξεργασιών.
- Παρά το γεγονός ότι τα διαγνωστικά αποτελέσματα της ανάλυσης ROC ήταν υψηλά, η συνολική επίδοση του ταξινομητή SVM ήταν καλύτερη, καθώς η ακρίβεια, η ευαισθησία και η ειδικότητα ήταν υψηλότερη σε όλες τις δυαδικές συγκρίσεις εξεργασιών με την χρήση του συγκεκριμένου αλγορίθμου.
- Η επιπλέον δυνατότητα των αλγορίθμων μηχανικής εκμάθησης να παρέχουν προγνωστικά αποτελέσματα, τους καθιστά ένα ισχυρό εργαλείο υποβοήθησης της κλινικής απόφασης, υπό την προϋπόθεση ότι τα αποτελέσματα που παρέχουν συναξιολογούνται πάντα με τα υπόλοιπα κλινικά και απεικονιστικά ευρήματα για την τελική διαφορική διάγνωση.

Εν συνεχεία, αξιολογήθηκαν οι τεχνικές απεικόνισης της Διάχυσης (*DWI/DTI*) σε συνδυασμό με την Φασματοσκοπία Πρωτονίου στην διαφοροποίηση των καλοθών από τις κακοήθεις εξεργασίες του μαστού, καθώς και των εξεργασιών από το φυσιολογικό μαστικό παρέγχυμα. Τα αποτελέσματα που προέκυψαν είναι τα κάτωθι:



- Η απεικόνιση της Διάχυσης (*DWI/DTI*) και η Φασματοσκοπία Πρωτονίου παρέχει σαφή διαχωρισμό των εξεργασιών του μαστού από το φυσιολογικό μαστικό παρέγχυμα.
- Η απεικόνιση του Τανυστού Διάχυσης (*DTI*) και συγκεκριμένα ο προσδιορισμός της Κλασματικής Ανισοτροπίας (*FA*) επιτρέπει την διαφοροποίηση μεταξύ καλοηθών και κακοηθών εξεργασιών στον μαστό, ωστόσο η αξιολόγηση της παραμέτρου μεμονωμένα παρέχει μέτρια διαφοροδιαγνωστικά αποτελέσματα (ακρίβεια, ευαισθησία, ειδικότητα).
- Η ποιοτική αξιολόγηση της παρουσίας ή μη Cho διαφοροποιεί σημαντικά τις καλοήθειες από τις κακοήθειες βλάβες στον μαστό, ενώ η διαγνωστική αξία της τεχνικής κατά την αξιολόγηση των μεταβολικών ευρημάτων, είναι μεγαλύτερη συγκριτικά με την απεικόνιση *DTI*.
- Τέλος, αποδεικνύεται ότι η συναξιολόγηση των κυτταρικών και μεταβολικών ιδιοτήτων των εξεργασιών του μαστού, που επιτυγχάνεται μέσα από τον συνδυασμό της Κλασματικής Ανισοτροπίας και της παρουσίας Cho αντίστοιχα, παρέχει το βέλτιστο διαγνωστικό αποτέλεσμα στην διαφοροποίηση των καλοηθών από τις κακοήθειες εξεργασίες του μαστού.

Αναφορικά με την συμβολή της απεικόνισης Φάσης – Αντίθεσης (*Phase Contrast Cine MRI*) στην ποσοτικοποίηση της φυσιολογικής ροής του Εγκεφαλονωτιαίου Υγρού στον υδραγωγό του Sylvius, παρατηρήθηκαν τα εξής:

- Η αυξημένη ευαισθησία που παρουσιάζει η απεικόνιση Φάσης-Αντίθεσης στην ανίχνευση ροών, την καθιστά μία εξαιρετικά χρήσιμη τεχνική για την μη επεμβατική και ταχεία αξιολόγηση των παραμέτρων του ENY εντός του υδραγωγού του Sylvius.
- Σημαντικό ρόλο στην ποσοτικοποίηση της ροής παίζει η ακριβής τοποθέτηση των περιοχών ενδιαφέροντος στα όρια του απεικονιζόμενου υδραγωγού, για την αποφυγή υπερεκτιμήσεων στις μετρήσεις.
- Ο ακριβής προσδιορισμός του φυσιολογικού εύρους των υδροδυναμικών παραμέτρων του ENY έχει ιδιαίτερη κλινική σημασία στη διάγνωση παθολογικών περιπτώσεων που μεταβάλλουν την ενδοκρανιακή πίεση εντός του εγκεφάλου.
- Η εφαρμογή της απεικόνισης Φάσης-Αντίθεσης και των ποσοτικών δεικτών που παρέχει, μπορεί ενδεχομένως να διαφοροποιήσει περιπτώσεις ΙΥΦΠ από άλλα ανοϊκά σύνδρομα και να ανιχνεύσει ασθενείς ΙΥΦΠ με θετική απόκριση σε χειρουργική επέμβαση κοιλιοπεριτοναϊκής παροχέτευσης.

Ολοκληρώνοντας την συλλογή, επεξεργασία, ανάλυση και αξιολόγηση των πολύπλοκων δεδομένων διάχυσης και αιμάτωσης κατά την διαφοροποίηση εξεργασιών του εγκεφάλου, πραγματοποιήθηκε εισαγωγή των δεδομένων αυτών σε ένα αυτοματοποιημένο λογισμικό, με σκοπό να αποτελέσουν μέρος της συνολικής διαγνωστικής πληροφορίας για την υποβοήθηση της διαδικασίας της διαφορικής διάγνωσης σε πραγματικό κλινικό χρόνο. Το εν λόγω

λογισμικό στηρίζεται σε αλγορίθμους μηχανικής εκμάθησης και μεθόδους αναγνώρισης προτύπων (pattern recognition techniques), ενώ αναπτύχθηκε στα πλαίσια της ερευνητικής δραστηριότητας του εργαστηρίου Ιατρικής Φυσικής του τμήματος Ιατρικής του Πανεπιστημίου Θεσσαλίας. Η συμβολή της παρούσας διδακτορικής διατριβής στην ανάπτυξη του λογισμικού συνοψίζεται στα κάτωθι:

- Στην συλλογή, επεξεργασία, ανάλυση και κατηγοριοποίηση των δεδομένων διάχυσης και αιμάτωσης ανά παθολογία.
- Ανάπτυξη κατάλληλων βάσεων δεδομένων οι οποίες περιλαμβάνουν τα δεδομένα διάχυσης και αιμάτωσης τόσο από την εσωτερική όσο και από την εξωτερική περιοχή όγκων του εγκεφάλου. Με αυτόν τον τρόπο επιτρέπεται η ταξινόμηση των «άγνωστων» εξεργασιών σε διαφορετικά επίπεδα, ανάλογα με τα διαθέσιμα δεδομένα του χρήστη.
- Η δημιουργία του εν λόγω λογισμικού, το οποίο χρησιμοποιεί δεδομένα αιμάτωσης και διάχυσης για την ταξινόμηση των «άγνωστων» εξεργασιών, καλύπτει το κενό των ήδη υπαρχόντων συστημάτων υποβοήθησης διαγνωστικών αποφάσεων, όπου η ταξινόμηση πραγματοποιείται αποκλειστικά με την χρήση φασματοσκοπικών δεδομένων.
- Τέλος, αναπτύχθηκε ένα εργαλείο εκμάθησης των τεχνικών *DWI*, *DTI* και *DSCI*, με σκοπό να συμβάλλει στην επιμόρφωση και εκπαίδευση κυρίως νέων επιστημόνων στο πεδίο της νευροαπεικόνισης, παρέχοντας πληροφορίες τόσο σε θεωρητικό όσο και σε κλινικό επίπεδο. Η ενσωμάτωση του συγκεκριμένου εργαλείου εκμάθησης στο λογισμικό, θα δημιουργήσει ένα ολοκληρωμένο σύστημα υποβοήθησης της διαφορικής διάγνωσης, καθώς ο χρήστης εκτελώντας την αυτοματοποιημένη αξιολόγηση των ενδοκρανιακών βλαβών θα είναι παράλληλα σε θέση να αποσαφηνίσει τα ερωτήματα που σχετίζονται με την διαφορική διάγνωση πληθώρας βλαβών του εγκεφάλου.

## ΜΕΛΛΟΝΤΙΚΟΙ ΣΤΟΧΟΙ

---

Αναφορικά με την υποβοήθηση της διαφορικής διάγνωσης βλαβών του εγκεφάλου και του μαστού, τα τελευταία χρόνια τονίζεται ολοένα και περισσότερο η ανάγκη συνδυασμού των ανώτερων τεχνικών απεικόνισης μαγνητικού συντονισμού, με σκοπό την βελτιστοποίηση της διαφορικής διάγνωσης εξεργασιών.

Στη παρούσα διδακτορική διατριβή κατέστη σαφές ότι οι τεχνικές *DWI*, *DTI* και *DSCI* παρέχουν σημαντικές πληροφορίες είτε σε κυτταρικό είτε σε λειτουργικό επίπεδο, ωστόσο καμία τεχνική μεμονωμένα δεν μπορεί να παρέχει ξεκάθαρο και αξιόπιστο αποτέλεσμα. Αντιθέτως, διαφαίνεται ότι ο συνδυασμός των παραμέτρων διάχυσης και αιμάτωσης καθώς και η συναξιολόγηση των παραμέτρων αυτών με τα ευρήματα της συμβατικής απεικόνισης *MRI*, παρέχει αυξημένη διαγνωστική αξία, ιδίως σε περιπτώσεις που αποτελούν συχνά διαφοροδιαγνωστικά προβλήματα στην κλινική ρουτίνα. Ο συνδυασμός των τεχνικών, δεν θα πρέπει να περιοριστεί μόνο στις εν λόγω τεχνικές, αλλά να συμπεριλάβει και άλλες ανώτερες τεχνικές μαγνητικού συντονισμού, όπως για παράδειγμα την Φασματοσκοπία Πρωτονίου, καθώς και άλλες απεικονιστικές και λειτουργικές τεχνικές όπως είναι η απεικόνιση *SPECT* και *PET*. Κατά αυτόν τον τρόπο δεν αναμένεται να βελτιστοποιηθεί μόνο η διαδικασία της διαφορικής διάγνωσης αλλά και ο σχεδιασμός της θεραπείας προς όφελος του ασθενούς.

Είναι κατανοητό, ότι η διαχείριση, η επεξεργασία, η ανάλυση και η συναξιολόγηση αυτού του μεγάλου όγκου δεδομένων, προϋποθέτει επιστημονική εξειδίκευση και αποτελεί χρονοβόρα διαδικασία. Επιπροσθέτως, λαμβάνοντας υπ' όψιν ότι ο κλινικός χρόνος είναι περιορισμένος και η αριθμητική φύση των εξαγόμενων παραμέτρων δυσχεραίνει τον συνδυασμό και την συναξιολόγηση τους, έχει ως αποτέλεσμα τα σημαντικά αυτά δεδομένα να παραμένουν αναξιοποίητα εις βάρος της διαφορικής διάγνωσης. Για τον λόγο αυτόν, κρίνεται αναγκαία η εισαγωγή αυτοματοποιημένων συστημάτων υποβοήθησης της κλινικής απόφασης, τα οποία βασιζόμενα στην χρήση εξελιγμένων μεθόδων ανάλυσης, όπως είναι οι τεχνικές ανάλυσης προτύπου και οι αλγόριθμοι μηχανικής εκμάθησης, θα μπορούν να διαχειριστούν και να αναλύουν έναν μεγάλο όγκο δεδομένων και να παρέχουν διαγνωστικά αποτελέσματα, εντός του κλινικού χρόνου.

Προς αυτή την κατεύθυνση οι μελλοντικοί στόχοι προσανατολίζονται στα κάτωθι:

- Εμπλουτισμός των ήδη υπαρχόντων βάσεων δεδομένων με δεδομένα αιμάτωσης και διάχυσης και από άλλες ενδοκρανιακές εξεργασίες, όπως το λέμφωμα, το απόστημα και τα κυστικά μορφώματα, που συχνά συμπεριλαμβάνονται στην διαφορική διάγνωση όγκων του εγκεφάλου.
- Επέκταση των μελετών διάχυσης και αιμάτωσης σε μη νεοπλασματικές βλάβες του εγκεφάλου όπως επιληψία και εκφυλιστικές νευρολογικές παθήσεις.
- Συσχετισμός των παραμέτρων *ADC*, *FA* και *rCBV* με παραμέτρους από άλλες ανώτερες τεχνικές απεικόνισης μαγνητικού συντονισμού και *SPECT/PET*, για τον ακριβέστερο προσδιορισμό του τύπου και της έκτασης της νόσου.

- Διερεύνηση και αξιολόγηση περισσότερων εξελιγμένων μεθόδων ανάλυσης δεδομένων για την αντιμετώπιση και διαχείριση απαιτητικών διαφοροδιαγνωστικών προβλημάτων, με σκοπό την βελτιστοποίηση της διαφορικής διάγνωσης και της ακόλουθης θεραπευτικής διαδικασίας προς όφελος του ασθενούς.

## BIBΛΙΟΓΡΑΦΙΑ

---

1. **Westbrook C**, Kaut C. MRI in Practice, Blackwell Science, 1998.
2. **Siemens** medical, Magnets spins and resonances. An introduction to the basics of Magnetic Resonance, Siemens Medical Solutions, Magnetic Resonance, Erlangen, 2003.
3. Westbrook C. MRI at a Glance. Blackwell Science, 2002.
4. **Καραντάνας AX**. "Μαγνητική Τομογραφία." Εκδόσεις Βήτα, Αθήνα, 2000
5. **Mc Robbie D**, Moore E, Graves M, Prince M. MRI: From Picture to Proton, Cambridge University press, 2006.
6. **Gillard J**, Waldman A, Barker P. Clinical MR Neuroimaging: Diffusion, Perfusion and Spectroscopy. Cambridge University Press, 2005.
7. **Einstein A**. Über die von der molekularkinetischen Theorie der Wärme geforderte Bewegung von in ruhenden Flüssigkeiten suspendierten Teilchen. Ann Physik 4: 549–590, 1905.
8. **Hahn EL**. Spin echoes, Phys Rev, 80: 580-594.
9. Stejskal EO, Tanner JE. Spin diffusion measurements: spin echoes in the presence of a time-dependent field gradient. J Chem Phys, 42: 288-292, 1965.
10. **Tanner JE**. Transient diffusion in a system partitioned by permeable barriers. Application to NMR measurements with a pulsed field gradient. J Chem Physiol, 69: 1748-1754, 1978.
11. **Debnam JM**, Schellingerhout D. Diffusion MR Imaging of the brain in patients with cancer, Int J Mol Imaging. 2011:714021, 2011.
12. **Chenevert TL**, Brunberg JA, Pipe JG. Anisotropic diffusion within the human white matter: demonstration with NMR techniques in vivo. Radiology, 177(2): 401-405, 1990.
13. **Doran M**, Hajnal J, Van Bruggen N, et al. Normal and abnormal white matter tracts shown by MR imaging using directional diffusion weighted sequences. J Comput Assist Tomogr, 14(6): 865-873, 1990.
14. **Crosby E**, Humphrey T, Lauer E. Correlative Anatomy of the Nervous System. MacMillan, New York, 1962.
15. **Beaulieu C**, Allen PS. Determinants of anisotropic water diffusion in nerves, Magn Reson Med, 31(4): 394–400, 1994.
16. **Le Bihan D**. Looking into the functional architecture of the brain with diffusion MRI. Nat Rev Neurosci, 4(6): 469-80, 2003.
17. **Field AS**, Alexander AL. Diffusion tensor imaging in cerebral tumor diagnosis and therapy. Top Magn Reson Imaging, 15(5): 315-24, 2004.
18. **Alexander AL**, Hasan K, Kindlmann G, et al. A geometric analysis of diffusion tensor measurements of the human brain. Magn Reson Med, 44(2): 283–291, 2000.
19. **Pajevic S**, Pierpaoli C. Colour schemes to represent the orientation of anisotropic tissues from diffusion tensor data: application to white matter fiber tract mapping in the human brain. Magn Reson Med, 42(3): 526–540, 1999.
20. **Jones DK**, Simmons A, Williams SC, et al., Noninvasive assessment of axonal fiber connectivity in the human brain via diffusion tensor MRI. Magn Reson Med, 42(1): 37–41, 1999a.
21. **Mori S**, Fredericksen K, van Zijl PC, et al. Brain white matter anatomy of tumor patients using diffusion tensor imaging. Ann Neurol, 51(3): 377–380, 2002.

22. **Parker GJM**, Barker GJ, Buckley DL. A probabilistic index of connectivity (PICO) determined using a Monte Carlo approach to streamlines. ISMRM Workshop Diffusion MRI: Biophysical Issues, St. Malo, France, March, 2002.
23. **Clark CA**, Barrick TR, Murphy MM, et al. White matter fiber tracking in patients with space-occupying lesions of the brain: a new technique for neurosurgical planning?. *Neuroimage*, 20(3): 1601–1608, 2003.
24. **Wakana S**, Jiang H, Nagae-Poetscher LM, et al. Fiber tract-based atlas of human white matter anatomy. *Radiology*, 230: 77–87, 2004.
25. **Jellison BJ**, Field AS, Medow J, et al. Diffusion tensor imaging of cerebral white matter: a pictorial review of physics, fiber tract anatomy, and tumor imaging patterns. *AJNR Am J Neuroradiol*, 25(3): 356–369, 2004.
26. **Calamante F**, Thomas DL, Pell GS, et al. Measuring cerebral blood flow using magnetic resonance imaging techniques. *J Cereb Blood Flow Metab*, 19(7): 701–35, 1999.
27. **Petersson S**. Simulation of Phase Contrast MRI Measurements from Numerical Flow Data, University essay, Linköping University, Biomedical Technology Department, Sweden, 2008.
28. **Persson M**, Solem JE, Markenroth K, et al. Phase Contrast MRI Segmentation Using Velocity and Intensity. *Scale Space and PDE Methods in Computer Vision*, 15: 119–130, 2005.
29. **Lotz J**, Meier C, Leppert A, et al. Cardiovascular Flow Measurement with Phase – Contrast MR Imaging: Basic Facts and Implementation. *RadioGraphics Journal*, 22(3): 651–671, 2002.
30. **Srichai MB**, Lim RP, Wong S, et al. Cardiovascular Applications of Phase – Contrast MRI. *American Journal of Roentgenology*, 192(3): 662–675, 2009.
31. **Florez YN**, Moratal D, Forner J, et al. Semiautomatic analysis of phase contrast magnetic resonance imaging of cerebrospinal fluid flow through the aqueduct of Sylvius. *Magnetic Resonance Materials in Physics, Biology and Medicine Journal*, 19(2): 78–87, 2006.
32. **Hakyemez B**, Erdogan C, Gokalp G, et al. Solitary metastases and high-grade gliomas: radiological differentiation by morphometric analysis and perfusion-weighted MRI. *Clin Radiol*, 65(1): 15–20, 2010.
33. **Chang SC**, Lai PH, Chen WL, et al. Diffusion-weighted MRI features of brain abscess and cystic or necrotic brain tumors: comparison with conventional MRI. *Clin Imaging*, 26(4): 227–236, 2002.
34. **Liu X**, Tian W, Kolar B, et al. MR diffusion tensor and perfusion-weighted imaging in preoperative grading of supratentorial nonenhancing gliomas. *Neuro Oncol*, 13(4): 447–455, 2011
35. **De Belder FE**, Oot AR, Van Hecke W, et al. Diffusion tensor imaging provides an insight into the microstructure of meningiomas, high-grade gliomas, and peritumoral edema. *J Comput Assist Tomogr*, 36(5): 577–582, 2012.
36. **Hakyemez B**, Yildirim N, Erdogan C, et al. Meningiomas with conventional MRI findings resembling intraaxial tumors: can perfusion-weighted MRI be helpful in differentiation? *Neuroradiology*, 48(10): 695–702, 2006.
37. **Calli C**, Kitis O, Yuntun N, et al. Perfusion and diffusion MR imaging in enhancing malignant cerebral tumors. *Eur J Radiol*, 58(3): 394–403, 2006.
38. **Kremer S**, Grand S, Remy C, et al. Cerebral blood volume mapping by MR imaging in the initial evaluation of brain tumors. *J Neuroradiol*, 29(2): 105–113, 2002.
39. **Server A**, Kulle B, Maehlen J, et al. Quantitative apparent diffusion coefficients in the characterization of brain tumors and associated peritumoral edema. *Acta Radiol*, 50(6): 682–689, 2009.

40. **Lu S**, Ahn D, Johnson G, et al. Diffusion-tensor MR imaging of intracranial neoplasia and associated peritumoral edema: introduction of the tumor infiltration index. *Radiology*, 232(1): 221-228, 2004.
41. **Wang S**, Kim S, Chawla S, et al. Differentiation between glioblastomas, solitary brain metastases, and primary cerebral lymphomas using diffusion tensor and dynamic susceptibility contrast-enhanced MR imaging. *AJNR Am J Neuroradiol*, 32(3): 507-514, 2011.
42. **Batjer HH**, Loftus CM. Textbook of neurological surgery. Principles and practice: Volume two. Lippincott, Williams & Wilkins, 1257-1270, 2003.
43. **Price SJ**. Advances in imaging of low grade gliomas. *Adv. Tech Stand Neurosurg*, 35: 1-34, 2010.
44. **Fan GG**, Deng QL, Wu ZH, Guo QY. Usefulness of diffusion/perfusion-weighted MRI in patients with non-enhancing supratentorial brain gliomas: a valuable tool to predict tumour grading? *Br J Radiol*, 79(944): 652-658, 2006.
45. **Yamasaki F**, Kurisu K, Satoh K, et al. Apparent diffusion coefficient of human brain tumors at MR imaging. *Radiology*, 235(3): 985-991, 2005.
46. **Zonari P**, Baraldi P, Crisi G. Multimodal MRI in the characterization of glial neoplasms: the combined role of single-voxel MR spectroscopy, diffusion imaging and echo-planar perfusion imaging. *Neuroradiology*, 49(10): 795-803, 2007.
47. **Rizzo L**, Crasto SG, Moruno PG, et al. Role of diffusion- and perfusion-weighted MR imaging for brain tumour characterisation. *Radiol Med*, 114(4): 645-659, 2009.
48. **Pauleit D**, Langen KJ, Floeth F, et al. Can the apparent diffusion coefficient be used as a noninvasive parameter to distinguish tumor tissue from peritumoral tissue in cerebral gliomas? *J Magn Reson Imaging*, 20(5): 758, 2004.
49. **Lam WW**, Poon WS, Metreweli C. Diffusion MR imaging in glioma: does it have any role in the pre-operation determination of grading of glioma? *Clin Radiol*, 57(3): 219-225, 2002.
50. **Kono K**, Inoue Y, Nakayama K, et al. The role of diffusion-weighted imaging in patients with brain tumors. *AJNR Am J Neuroradiol*, 22(6): 1081-1088, 2001.
51. **Stadlbauer A**, Ganslandt O, Buslei R, et al. Gliomas: histopathologic evaluation of changes in directionality and magnitude of water diffusion at diffusion-tensor MR imaging. *Radiology*, 240(3):803-810, 2006.
52. **Tropine A**, Vucurevic G, Delani P, et al. Contribution of diffusion tensor imaging to delineation of gliomas and glioblastomas. *J Magn Reson Imaging*, 20(6): 905-912, 2004.
53. **Inoue T**, Ogasawara K, Beppu T, et al. Diffusion tensor imaging for preoperative evaluation of tumor grade in gliomas. *Clin Neurol Neurosurg*, 107(3): 174-180, 2005.
54. **Lee HY**, Na DG, Song IC, et al. Diffusion-tensor imaging for glioma grading at 3-T magnetic resonance imaging: analysis of fractional anisotropy and mean diffusivity. *J Comput Assist Tomogr*, 32(2):298-303, 2008.
55. **Beppu T**, Inoue T, Shibata Y, et al. Measurement of fractional anisotropy using diffusion tensor MRI in supratentorial astrocytic tumors. *J Neurooncol*, 63(2): 109-116, 2003.
56. **Goebell E**, Paustenbach S, Vaeterlein O, et al. Low-grade and anaplastic gliomas: differences in architecture evaluated with diffusion-tensor MR imaging. *Radiology*, 239(1): 217, 2006.
57. **Chen Y**, Shi Y, Song Z. Differences in the architecture of low-grade and high-grade gliomas evaluated using fiber density index and fractional anisotropy. *J Clin Neurosci*, 17(7): 824, 2010.
58. **Ferda J**, Kastner J, Mukensnabl P, et al. Diffusion tensor magnetic resonance imaging of glial brain tumors. *Eur J Radiol*, 74(3): 428-436, 2010.

59. **Hakyemez** B, Erdogan C, Ercan I, et al. High-grade and low-grade gliomas: differentiation by using perfusion MR imaging. *Clin Radiol*, 60(4): 493-502, 2005.
60. **Cha** S. Perfusion MR imaging of brain tumors. *Top Magn Reson Imaging*, 15(5): 279-289, 2004.
61. **Senturk** S, Oguz KK, Cila A. Dynamic contrast-enhanced susceptibility-weighted perfusion imaging of intracranial tumors: a study using a 3T MR scanner. *Diagn Interv Radiol*, 15(1): 3-12, 2009.
62. **Di Costanzo** A, Pollice S, Trojsi F, et al. Role of perfusion-weighted imaging at 3 Tesla in the assessment of malignancy of cerebral gliomas. *Radiol Med*, 113(1): 134-143, 2008.
63. **Preul** C, Kuhn B, Lang EW, et al. Differentiation of cerebral tumors using multi-section echo planar MR perfusion imaging. *Eur J Radiol*, 48(3):244-251, 2003.
64. **Law** M, Yang S, Babb JS, et al. Comparison of cerebral blood volume and vascular permeability from dynamic susceptibility contrast-enhanced perfusion MR imaging with glioma grade. *AJNR Am J Neuroradiol*, 25(5): 746-755, 2004.
65. **Cha** S. Update on brain tumor imaging: from anatomy to physiology. *AJNR Am J Neuroradiol*, 27(3): 475-487, 2006.
66. **Cha** S, Knopp EA, Johnson G, et al. Intracranial mass lesions: dynamic contrast-enhanced susceptibility-weighted echo-planar perfusion MR imaging. *Radiology*, 223(1): 11-29, 2002.
67. **Lev** MH, Ozsunar Y, Henson JW, et al. Glial tumor grading and outcome prediction using dynamic spin-echo MR susceptibility mapping compared with conventional contrast-enhanced MR: confounding effect of elevated rCBV of oligodendrogliomas. *AJNR Am J Neuroradiol*, 25(2): 214-221, 2004.
68. **Law** M, Young RJ, Babb JS, et al. Gliomas: predicting time to progression or survival with cerebral blood volume measurements at dynamic susceptibility-weighted contrast-enhanced perfusion MR imaging. *Radiology*, 247(2): 490-498, 2008.
69. **Xu** M, See SJ, Ng WH, et al. Comparison of magnetic resonance spectroscopy and perfusion-weighted imaging in presurgical grading of oligodendroglial tumors. *Neurosurgery*, 56(5): 919-926, 2005.
70. **Cha** S, Tihan T, Crawford F, et al. Differentiation of low-grade oligodendrogliomas from low-grade astrocytomas by using quantitative blood-volume measurements derived from dynamic susceptibility contrast-enhanced MR imaging. *AJNR Am J Neuroradiol*, 26(2): 266-273, 2005.
71. **Maia** AC, Jr., Malheiros SM, da Rocha AJ, et al. MR cerebral blood volume maps correlated with vascular endothelial growth factor expression and tumor grade in nonenhancing gliomas. *AJNR Am J Neuroradiol*, 26(4): 777-783, 2005.
72. **Perry** A, Louis DN, Scheithauer BW et al. Meningiomas. In: Louis DN, Ohgaki H, Wiestler OD et al., eds. *WHO Classification of Tumours of the Central Nervous System*, Lyon: IARC Press; 164, 2007.
73. **Nagar** VA, Ye JR, Ng WH, et al. Diffusion-weighted MR imaging: diagnosing atypical or malignant meningiomas and detecting tumor dedifferentiation. *AJNR Am J Neuroradiol*, 29(6): 1147-1152, 2008.
74. **Toh** CH, Castillo M, Wong AM, et al. Differentiation between classic and atypical meningiomas with use of diffusion tensor imaging. *AJNR Am J Neuroradiol*, 29(9): 1630-1635, 2008.
75. **Filippi** CG, Edgar MA, Ulug AM, et al. Appearance of meningiomas on diffusion-weighted images: correlating diffusion constants with histopathologic findings. *AJNR Am J Neuroradiol*, 22(1): 65-72, 2001.



76. **Buetow** MP, Buetow PC, Smirniotopoulos JG. Typical, atypical, and misleading features in meningioma. *Radiographics*, 11(6): 1087-1106, 1991.
77. **Ellison-Wright** I, Bullmore E. Meta-analysis of diffusion tensor imaging studies in schizophrenia. *Schizophr Res*, 108(1-3): 3-10, 2009.
78. **Zhang** H, Rodiger LA, Shen T, et al. Perfusion MR imaging for differentiation of benign and malignant meningiomas. *Neuroradiology*, 50(6): 525-530, 2008.
79. **Tropine** A, Dellani PD, Glaser M, et al. Differentiation of fibroblastic meningiomas from other benign subtypes using diffusion tensor imaging. *J Magn Reson Imaging*, 25(4): 703-708, 2007.
80. **Ginat** DT, Mangla R, Yeane G, Wang HZ. Correlation of diffusion and perfusion MRI with Ki-67 in high-grade meningiomas. *AJR Am J Roentgenol*, 195(6): 1391-1395, 2010.
81. **Santelli** L, Ramondo G, Della Puppa A, et al. Diffusion-weighted imaging does not predict histological grading in meningiomas. *Acta Neurochir*, 152(8): 1315-1319, 2010.
82. **Pavlis** G, Rados M, Pazanin L, et al. Characteristics of typical and atypical meningiomas on ADC maps with respect to schwannomas. *Clin Imaging*, 32(1): 22-27, 2008.
83. **Yang** S, Law M, Zagzag D, et al. Dynamic contrast-enhanced perfusion MR imaging measurements of endothelial permeability: differentiation between atypical and typical meningiomas. *AJNR Am J Neuroradiol*, 24(8): 1554-1559, 2003.
84. **Provenzale** JM, McGraw P, Mhatre P, et al. Peritumoral brain regions in gliomas and meningiomas: investigation with isotropic diffusion-weighted MR imaging and diffusion-tensor MR imaging. *Radiology*, 232(2):451-460, 2004.
85. **van Westen** D, Latt J, Englund E, et al. Tumor extension in high-grade gliomas assessed with diffusion magnetic resonance imaging: values and lesion-to-brain ratios of apparent diffusion coefficient and fractional anisotropy. *Acta Radiol*, 47(3): 311-319, 2006.
86. **Hakyemez** B, Erdogan C, Bolca N, et al. Evaluation of different cerebral mass lesions by perfusion-weighted MR imaging. *J Magn Reson Imaging*, 24(4): 817-824, 2006.
87. **Lui** YW, Malhotra A, Farinhas JM, et al. Dynamic perfusion MRI characteristics of dural metastases and meningiomas: a pilot study characterizing the first-pass wash-in phase beyond relative cerebral blood volume. *AJR Am J Roentgenol*, 196(4): 886-890, 2011
88. **Toh** CH, Wong AM, Wei KC, et al. Peritumoral edema of meningiomas and metastatic brain tumors: differences in diffusion characteristics evaluated with diffusion-tensor MR imaging. *Neuroradiology*, 49(6):489-494, 2007.
89. **Sawaya R**. Considerations in the diagnosis and management of brain metastases. *Oncology* 15(9): 1144, 2001.
90. **Patchell RA**. Brain metastases. *Neurol Clin*,9(4): 817, 1991.
91. **Lee** EJ, terBrugge K, Mikulis D, et al. Diagnostic value of peritumoral minimum apparent diffusion coefficient for differentiation of glioblastoma multiforme from solitary metastatic lesions. *AJR Am J Roentgenol*, 196(1): 71-76, 2011.
92. **Chiang** IC, Kuo YT, Lu CY, et al. Distinction between high-grade gliomas and solitary metastases using peritumoral 3-T magnetic resonance spectroscopy, diffusion, and perfusion imagings. *Neuroradiology*, 46(8): 619-627, 2004.
93. **Lehmann** P, Saliou G, de Marco G, et al. Cerebral peritumoral oedema study: Does a single dynamic MR sequence assessing perfusion and permeability can help to differentiate glioblastoma from metastasis?. *Eur J Radiol*, 81(3): 522-527, 2012.

94. **Server A**, Orheim TE, Graff BA, et al. Diagnostic examination performance by using microvascular leakage, cerebral blood volume, and blood flow derived from 3-T dynamic susceptibility-weighted contrast-enhanced perfusion MR imaging in the differentiation of glioblastoma multiforme and brain metastasis. *Neuroradiology*, 53(5): 319-30, 2011.
95. **Bertossi M**, Virgintino D, Maiorano E, et al. Ultrastructural and morphometric investigation of human brain capillaries in normal and peritumoral tissues. *Ultrastruct Pathol*, 21(1): 41-49, 1997.
96. **Pavlis G**, Rados M, Pavic L, et al. The differences of water diffusion between brain tissue infiltrated by tumor and peritumoral vasogenic edema. *Clin Imaging*, 33(2): 96-101, 2009.
97. **Altman DA**, Atkinson DS, Jr., Brat DJ. Best cases from the AFIP: glioblastoma multiforme. *Radiographics*, 27(3): 883-888, 2007.
98. **Surawicz TS**, McCarthy BJ, Kupelian V, et al. Descriptive epidemiology of primary brain and CNS tumors: results from the Central Brain Tumor Registry of the United States, 1990-1994. *Neuro Oncol*, 1(1): 14, 1999.
99. **Go JL**, Lee SC, Kim PE. Imaging of primary central nervous system lymphoma. *Neurosurg Focus* 21(5): E4, 2006.
100. **Bataille B**, Delwail V, Menet E, et al. Primary intracerebral malignant lymphoma: report of 248 cases. *J Neurosurg*, 92(2): 261, 2000.
101. **Liao W**, Liu Y, Wang X, et al. Differentiation of primary central nervous system lymphoma and high-grade glioma with dynamic susceptibility contrast-enhanced perfusion magnetic resonance imaging. *Acta Radiol*, 50(2): 217, 2009.
102. **Stadnik TW**, Chaskis C, Michotte A, et al. Diffusion-weighted MR imaging of intracerebral masses: comparison with conventional MR imaging and histologic findings. *AJNR Am J Neuroradiol*, 22(5): 969-976, 2001.
103. **Kinoshita M**, Hashimoto N, Goto T, et al. Fractional anisotropy and tumor cell density of the tumor core show positive correlation in diffusion tensor magnetic resonance imaging of malignant brain tumors. *Neuroimage*, 43(1): 29-35, 2008.
104. **Rollin N**, Guyotat J, Streichenberger N, Honnorat J, Tran Minh VA, Cotton F. Clinical relevance of diffusion and perfusion magnetic resonance imaging in assessing intra-axial brain tumors. *Neuroradiology*, 48(3): 150-159, 2006.
105. **Bendini M**, Marton E, Feletti A, et al. Primary and metastatic intraaxial brain tumors: prospective comparison of multivoxel 2D chemical-shift imaging (CSI) proton MR spectroscopy, perfusion MRI, and histopathological findings in a group of 159 patients. *Acta Neurochir (Wien)*;153(2):403-412, 2011.
106. **Foerster BR**, Thurnher MM, Malani PN, et al. Intracranial infections: clinical and imaging characteristics. *Acta Radiol*, 48(8): 875-93, 2007.
107. **Grigoriadis E**, Gold WL. Pyogenic brain abscess caused by *Streptococcus pneumoniae*: case report and review. *Clin Infect Dis*, 25(5):1108-1112, 1997.
108. **Chan JH**, Tsui EY, Chau LF, et al. Discrimination of an infected brain tumor from a cerebral abscess by combined MR perfusion and diffusion imaging. *Comput Med Imaging Graph*, 26(1): 19-23, 2002.
109. **Guo AC**, Provenzale JM, Cruz LC, Jr., Petrella JR. Cerebral abscesses: investigation using apparent diffusion coefficient maps. *Neuroradiology*, 43(5):370-374, 2001.
110. **Hartmann M**, Jansen O, Heiland S, et al. Restricted diffusion within ring enhancement is not pathognomonic for brain abscess. *AJNR Am J Neuroradiol*, 22(9):1738-1742, 2001.

111. **Nadal Desbarats L**, Herlidou S, de Marco G, et al. Differential MRI diagnosis between brain abscesses and necrotic or cystic brain tumors using the apparent diffusion coefficient and normalized diffusion-weighted images. *Magn Reson Imaging*, 21(6):645-650, 2003.
112. **Nath K**, Agarwal M, Ramola M, et al. Role of diffusion tensor imaging metrics and in vivo proton magnetic resonance spectroscopy in the differential diagnosis of cystic intracranial mass lesions. *Magn Reson Imaging*, 27(2): 198-206, 2009.
113. **Reiche W**, Schuchardt V, Hagen T, et al. Differential diagnosis of intracranial ring enhancing cystic mass lesions--role of diffusion-weighted imaging (DWI) and diffusion-tensor imaging (DTI). *Clin Neurol Neurosurg*, 112(3): 218-225, 2010.
114. **Lai PH**, Ho JT, Chen WL, et al. Brain abscess and necrotic brain tumor: discrimination with proton MR spectroscopy and diffusion-weighted imaging. *AJNR Am J Neuroradiol*, 23(8): 1369-1377, 2002.
115. **Holmes TM**, Petrella JR, Provenzale JM. Distinction between cerebral abscesses and high-grade neoplasms by dynamic susceptibility contrast perfusion MRI. *AJR Am J Roentgenol* 183(5): 1247-1252, 2004.
116. **Peters NH**, Borel Rinkes IH, Zuithoff NP, et al. Meta-analysis of MR imaging in the diagnosis of breast lesions. *Radiology*, 246(1): 116–124, 2008.
117. **Warner E**, Messersmith H, Causer P, et al. Systematic review: using magnetic resonance imaging to screen women at high risk for breast cancer. *Ann Intern Med*, 148(9): 671–679, 2008.
118. **Kaiser WA**, Zeitler E. MR imaging of the breast: fast imaging sequences with and without Gd-DTPA. Preliminary observations. *Radiology*, 170(3): 681–686, 1989.
119. **Kuhl C**. The current status of breast MR imaging. Part I. Choice of technique, image interpretation, diagnostic accuracy, and transfer to clinical practice. *Radiology*, 244(2): 356–378, 2007.
120. **Naumov GN**, Bender E, Zurakowski D, et al. A model of human tumor dormancy: an angiogenic switch from the nonangiogenic phenotype. *J Natl Cancer Inst*, 98(5): 316–325, 2006.
121. **Baltzer PA**, Freiberg C, Beger S, et al. Clinical MR-mammography: are computer-assisted methods superior to visual or manual measurements for curve type analysis? A systematic approach. *Acad Radiol*, 16(9): 1070–1076, 2009.
122. **Gibbs P**, Liney GP, Lowry M, et al. Differentiation of benign and malignant sub-1cm breast lesions using dynamic contrast enhanced MRI. *Breast*, 13(2): 115–121, 2004.
123. **Siegmann KC**, Muller-Schimpfle M, Schick F, et al. MR imaging detected breast lesions: histopathologic correlation of lesion characteristics and signal intensity data. *AJR Am J Roentgenol*, 178(6): 1403–1409, 2002.
124. **Nunes LW**, Schnall MD, Orel SG, et al. Correlation of lesion appearance and histological findings for the nodes of a breast MR imaging interpretation model. *Radiographics*, 19(1): 79-92, 1999.
125. **Heywang-Köbrunner SH**, Viehweg P, Heinig A, et al. Contrast-enhanced MRI of the breast: accuracy, value, controversies, solutions. *Eur J Radiol*, 24(2): 94–108, 1997.
126. **Wiberg M**, Bone B, Bronge L, Aspelin P. Comparison of the contrast enhancement pattern in two different T1-weighted 3D sequences in MR imaging of the breast. *Acta Radiol*, 39(6): 680-685, 1998.
127. **Orel SG**, Schnall MD. MR imaging of the breast for the detection, diagnosis, and staging of breast cancer. *Radiology*, 220(1): 13–30, 2001.

128. **Tozaki M**, Fukuma E. 1H MR spectroscopy and diffusion-weighted imaging of the breast: are they useful tools for characterizing breast lesions before biopsy?. *AJR Am J Roentgenol*, 193(3): 840-849, 2009.
129. **Malich A.**, Fischer DR, Wurdinger S, et al. Potential MRI interpretation model: differentiation of benign from malignant breast masses. *AJR Am J Roentgenol*, 185(4): 964-70, 2005.
130. **Schnall MD**, Blume J, Bluemke DA, et al. Diagnostic architectural and dynamic features at breast MR imaging: multicenter study. *Radiology* 2006; 238(1): 42-53.
131. **Mountford C**, Ramadan S, Stanwell P, et al. Proton MRS of the breast in the clinical setting. *NMR Biomed*, 22(1): 54-64, 2009.
132. **Tsushima Y**, Takahashi-Taketomi A, Endo K. Magnetic resonance (MR) differential diagnosis of breast tumors using apparent diffusion coefficient (ADC) on 1.5-T. *J Magn Reson Imaging*, 30(2): 249–255, 2009.
133. **Yoshikawa MI**, Ohsumi S, Sugata S, et al. Comparison of breast cancer detection by diffusion-weighted magnetic resonance imaging and mammography. *Radiat Med*, 25(5): 218-223, 2007.
134. **Yabuuchi H**, Matsuo Y, Okafuji T, et al. Enhanced mass on contrast-enhanced breast MR imaging: lesion characterization using combination of dynamic contrast-enhanced and diffusion-weighted MR images. *J Magn Reson Imaging*, 28(5): 1157-1165, 2008.
135. **Woodhams R**, Matsunaga K, Kan S, et al. ADC mapping of benign and malignant breast us. *Magn Reson Med Sci*, 4(1): 35-42, 2005.
136. **Rubesova E**, Grell AS, De Maertelaer V, et al. Quantitative diffusion imaging in breast cancer: a clinical prospective study. *J Magn Reson Imaging*, 24(2): 319-324, 2006.
137. **Kuroki-Suzuki S**, Kuroki Y, Nasu K, et al. Detecting breast cancer with non-contrast MR imaging: combining diffusion-weighted and STIR imaging. *Magn Reson Med Sci*, 6(1): 21-27, 2007.
138. **Partridge SC**, Ziadloo A, Murthy R, et al. Diffusion tensor MRI: preliminary anisotropy measures and mapping of breast tumors. *J Magn Reson Imaging*, 31(2): 339-347, 2010a.
139. **Baltzer PA**, Schafer A, Dietzel M, et al. Diffusion tensor magnetic resonance imaging of the breast: a pilot study. *Eur Radiol*, 21(1): 1-10, 2011.
140. **Partridge SC**, Murthy RS, Ziadloo A, et al. Diffusion tensor magnetic resonance imaging of the normal breast. *Magn Reson Imaging*, 28(3): 320-328, 2010b.
141. **Moffat DF**, Going JJ. Three dimensional anatomy of complete duct systems in human breast: pathological and developmental implications. *J Clin Pathol*, 49(1): 48–52, 1996.
142. **Going JJ**, Moffat DF. Escaping from Flatland: clinical and biological aspects of human mammary duct anatomy in three dimensions. *J Pathol*, 203(1): 538–44, 2004.
143. **Lee AH**. Why is carcinoma of the breast more frequent in the upper outer quadrant? A case series based on needle core biopsy diagnoses. *Breast*, 14(2): 151-152, 2005.
144. **Paran Y**, Bendel P, Margalit R, Degani H. Water diffusion in the different microenvironments of breast cancer. *NMR Biomed*, 17(4): 170-180, 2004.
145. **Niendorf T**, Dijkhuizen RM, Norris DG, et al. Biexponential diffusion attenuation in various states of brain tissue: implications for diffusion-weighted imaging. *Magn Reson Med*, 36(6): 847–57, 1996.
146. **Mulkern RV**, Gudbjartsson H, Westin CF, et al. Multi-component apparent diffusion coefficients in human brain. *NMR Biomed*, 12(1): 51-162, 1999.
147. **Melhem ER**, Itoh R, Jones L, Barker PB. Diffusion tensor MR imaging of the brain: effect of diffusion weighting on trace and anisotropy measurements. *AJNR Am J Neuroradiol*, 21(10): 1813–1820, 2000.

148. **Jones DK**, Horsfield MA, Simmons A. Optimal strategies for measuring diffusion in anisotropic systems by magnetic resonance imaging. *Magn Reson Med*, 42(3): 515–525, 1999.
149. **Mardor Y**, Roth Y, Ochershvilli A, et al. Pre-treatment prediction of brain tumors' response to radiation therapy using high b-value diffusion-weighted MRI. *Neoplasia*, 6: 136-142, 2004.
150. **Server A**, Kulle B, Gadmar OB, et al. Measurements of diagnostic examination performance using quantitative apparent diffusion coefficient and proton MR spectroscopic imaging in the preoperative evaluation of tumor grade in cerebral gliomas. *Eur J Radiol*, 80(2):462-470, 2011
151. **Hakim S**, Adams RD. The special clinical problem of symptomatic hydrocephalus with normal cerebrospinal fluid pressure. Observations on cerebrospinal fluid hydrodynamics. *J Neurol Sci*, 2(4): 307-27, 1965.
152. **Bech RA**, Waldemar G, Gjerris F, et al. Shunting effects in patients with idiopathic hydrocephalus: correlation with cerebral and leptomeningeal biopsy findings. *Acta Neurochir*, 141 (6): 633-639, 1999.
153. **Trenkwalder C**, Schwarz J, Gebhard J, et al. Starnberg trial on epidemiology of Parkinsonism and hypertension in the elderly. Prevalence of Parkinson's disease and related disorders assessed by a door-to-door survey of inhabitants older than 65 years. *Arch Neurol*, 52(10): 1017-1022, 1995.
154. **Malm J**, Eklund A. Idiopathic Normal Hydrocephalus. *Pract Neurol*, 6: 14-27, 2006.
155. **Adams RD**, Fischer CM, Hakim S, et al. Symptomatic occult hydrocephalus with normal cerebrospinal fluid pressure. A treatable syndrome. *N Engl J Med*, 273: 117-26, 1965.
156. **Krauss J**, Regel JP, Droste DW, et al. Movement disorders in adult hydrocephalus. *Mov Disord*, 12(1): 53-60, 1997.
157. **Bret P**, Guoyat J, Chazal J. Is normal pressure hydrocephalus a valid concept in 2002? A reappraisal in five questions and proposal for a new designation of syndrome as "chronic hydrocephalus. *J Neurol Neurosurg Psych*, 73(1): 9-12, 2002.
158. **Sharma AK**, Gaikwad S, Gupta V, et al. Measurement of peak CSF flow velocity at cerebral aqueduct, before and after lumbar CSF drainage, by use of phase-contrast MRI: utility in the management of idiopathic normal pressure hydrocephalus. *Clin Neurol Neurosurg*, 110(4): 363-368, 2008.
159. **Al-Zain FT**, Rademacher G, Meier U, et al. The role of cerebrospinal fluid flow study using phase contrast MR imaging in diagnosing idiopathic normal pressure hydrocephalus. *Acta Neurochir Suppl*, 102: 119-123, 2008.
160. **Hurley RA**, Bradley WG, Latifi HT, et al. Normal pressure hydrocephalus: significance of MRI in a potentially treatable dementia. *J Neuropsychiatry Clin Neurosci*, 11(3): 297-300, 1999.
161. **Baledent O**, Gondry-Jouet C, Stoquart-Elsankari S, et al. Value of phase contrast magnetic resonance imaging for investigation of cerebral hydrodynamics. *J Neuroradiol*, 33(5): 292-303, 2006.
162. **Bradley WG**, Whittemore AR, Kortman KE, et al. Marked cerebrospinal fluid void: indicator of successful shunt in patients with suspected normal-pressure hydrocephalus. *Radiology*, 178(2): 459-466, 1991.
163. **Bradley WG**, Scalzo D, Queralt J, et al. Normal-pressure hydrocephalus: evaluation with cerebrospinal fluid flow measurements at MR imaging. *Radiology*, 198(2): 523-529, 1996.
164. **El Sankari S**, Gondry-Jouet C, Fichten A, et al. Cerebrospinal fluid and blood flow in mild cognitive impairment and Alzheimer's disease: a differential diagnosis from idiopathic normal pressure hydrocephalus. *Fluids Barriers CNS*, 8(1): 12, 2011.

165. **Silverberg** G, Mayo M, Saul T, et al. Elevated cerebrospinal fluid pressure in patients with Alzheimer's disease. *Cerebrospinal Fluid Res*, 3: 7, 2006.
166. **Bateman** GA. The role of altered impedance in the pathophysiology of normal pressure hydrocephalus, Alzheimer's disease and syringomyelia. *Med Hypotheses*, 63(6): 980-985, 2004.
167. **Luetmer** PH, Huston J, Friedman JA, et al. Measurement of cerebrospinal fluid flow at the cerebral aqueduct by use of phase-contrast magnetic resonance imaging: technique validation and utility in diagnosing idiopathic normal pressure hydrocephalus. *Neurosurgery*, 50(3): 534-543, 2002.
168. **Scollato** A, Tenenbaum R, Bahl G, et al., Changes in aqueductal CSF stroke volume and progression of symptoms in patients with unshunted idiopathic normal pressure hydrocephalus. *AJNR Am J Neuroradiol*, 29(1): 192-197, 2008.
169. **Dixon** GR, Friedman JA, Luetmer PH, et al. Use of Cerebrospinal Fluid Flow Rates Measured by Phase-Contrast MR to Predict Outcome of Ventriculoperitoneal Shunting for Idiopathic Normal-Pressure Hydrocephalus. *Mayo Clinic Proceedings Journal* 77(6): 509-514, 2002.
170. **Bhatti** MI. The role of phase contrast MRI scanning in selecting normal pressure hydrocephalus patients for V-P shunting. Sydney Driscoll Neuroscience Foundation. <http://www.sdnf.co.uk>.
171. **Kahlon** B, Annertz M, Stahlberg F, et al. Is aqueductal stroke volume, measured with cine phase-contrast magnetic resonance imaging scans useful in predicting outcome of shunt surgery in suspected normal pressure hydrocephalus?, *Neurosurgery*, 60(1): 124-129, 2007.
172. **Algin** O, Hakyemez B, Parlak M. The efficiency of PC-MRI in diagnosis of normal pressure hydrocephalus and prediction of shunt response. *Acad Radiol*, 17(2): 181-187, 2010.
173. **Lee** JH, Lee HK, Kim JK, et al. CSF flow quantification of the cerebral aqueduct in normal volunteers using phase contrast cine MR imaging. *Korean J Radiol*, 5(2):81-86, 2004.
174. **Bhadelia** RA, Bogdan AR, Kaplan RF, et al. Cerebrospinal fluid pulsation amplitude and its quantitative relationship to cerebral blood flow pulsations: a phase-contrast MR flow imaging study. *Neuroradiology*, 39(4): 258-264, 1997.
175. **Enzmann** DR, Pelc NJ. Normal flow patterns of intracranial and spinal cerebrospinal fluid defined with phase-contrast cine MR imaging. *Radiology*, 178(2): 467-474, 1991.
176. **Barkhof** F, Kouwenhoven M, Scheltens P, et al. Phase-contrast cine MR imaging of normal aqueductal CSF flow. *Acta Radiol*, 35(2): 123-130, 1994.
177. **Ng** SE, Low AM, Tang KK, et al. Idiopathic normal pressure hydrocephalus: correlating magnetic resonance imaging biomarkers with clinical response. *Ann Acad Med Singapore*, 38(9): 803-808, 2009.
178. **Baledent** O, Henry-Feugeas MC, Idy-Peretti I. Cerebrospinal fluid dynamics and relation with blood flow: a magnetic resonance study with semiautomated cerebrospinal fluid segmentation. *Invest Radiol*, 36(7): 368-377, 2001.
179. **Tan** PN, Steinbach M, Kumar V. *Introduction to Data Mining*, Addison-Wesley, 2006.
180. **Mitchell** T, Hill M. *Machine Learning*, 1997.
181. **Burman** P. A comparative study of ordinary cross-validation, n-fold cross validation and the repeated learning testing methods. *Biometrika*, 76(3): 503-514, 1989.
182. **Cover** TM, Hart PE. Nearest neighbor pattern classification. *Inst Electr Electron Eng Trans Inf Theory*, 13: 21-27, 1967
183. **John** GH, Langley P. Estimating continuous distributions in Bayesian classifiers. In *Proceedings of the Eleventh conference on Uncertainty in artificial intelligence (UAI'95)*, Philippe Besnard and Steve Hanks (Eds.). Morgan Kaufmann Publishers Inc., San Francisco, CA, USA, 338-345, 1995.

184. **Cortes C**, Vapnik V. Support-vector networks. *Mach Learn*, 20: 273–297, 1995.
185. **Jones DK**. The effect of gradient sampling scheme on estimates of fiber orientation: implications for fiber tractography. In *Book of abstracts: Eleventh Annual Meeting of the International Society of Magnetic Resonance in Medicine ISMRM, Berkeley, CA*, p. 72, 2003.
186. **Henry-Feugeas MC**, Idy-Peretti I, Blanchet B, et al. Temporal and spatial assessment of normal cerebrospinal fluid dynamics with MR imaging. *Magn Reson Imaging*, 11(8): 1107-1118, 1993.
187. **Naidich TP**, Altman NR, Conzalez-Arias SM. Phase contrast cine magnetic resonance imaging: normal cerebrospinal fluid oscillation and applications to hydrocephalus. *Neurosurg Clin N Am*, 4(4): 677-705, 1993.
188. **Tate AR**, Underwood J, Acosta DM, Julia-Sape M, Majos C, Moreno-Torres A, et al. “Development of a decision support system for diagnosis and grading of brain tumours using in vivo magnetic resonance single voxel spectra.” *NMR Biomed*. 2006;19(4):411-34.
189. <http://azizu.uab.es/INTERPRET/> International network for pattern recognition of tumours using magnetic resonance, <http://azizu.uab.es/INTERPRET/> (Accessed: 3 December 2006).
190. **Etumour**[<http://www.etumour.net/>]
191. **HealthAgents** <http://healthagents.sourceforge.net/>).
192. **Perez-Ruiz A**, Julia-Sape M, Mercadal G, Olier I, Majos C, Arus C. “The INTERPRET Decision-Support System version 3.0 for evaluation of Magnetic Resonance Spectroscopy data from human brain tumours and other abnormal brain masses.” *BMC Bioinformatics*.2010;11:581.
193. **Boxerman JL**, Schmainda KM, Weisskoff RM. Relative cerebral blood volume maps corrected for contrast agent extravasation significantly correlate with glioma tumor grade, whereas uncorrected maps do not. *AJNR Am J Neuroradiol*, 27(4): 859-867, 2006.
194. **Bito Y**, Hirata S, Yamamoto E. Optimal gradient factors for ADC measurements. In *Book of Abstracts: Third Annual Meeting of the International Society for Magnetic Resonance in Medicine, ISMRM, Berkeley, CA*, p. 913, 1995.
195. **Batchelor PG**, Atkinson D, Hill DLG, et al. Anisotropic noise propagation in diffusion tensor MRI sampling schemes. *Magn Reson Med*, 49(6): 1143–1151, 2003.
196. **Skare S**, Hedehus M, Moseley ME, Li TQ. Condition number as a measure of noise performance of diffusion tensor data acquisition schemes with MRI. *J Magn Reson*, 147(2): 340–352, 2000.
197. **Batchelor P**. Optimisation of direction schemes for diffusion tensor imaging. In *Proceedings of Workshop on Diffusion MRI: Biophysical Issues (What Can We Measure?)*, St Malo, France, 2002.
198. **Hakyemez B**, Yildirim N, Gokalp G, et al. The contribution of diffusion-weighted MR imaging to distinguishing typical from atypical meningiomas. *Neuroradiology*, 48(8): 513-520, 2006.
199. **Price SJ**. The role of advanced MR imaging in understanding brain tumour pathology. *Br J Neurosurg*, 21(6): 562-575, 2007.
200. **Knopp EA**, Cha S, Johnson G, et al. Glial neoplasms: dynamic contrast-enhanced T2\*-weighted MR imaging. *Radiology*, 211(3): 791-798, 1999.
201. **Fayed N**, Davila J, Medrano J, Olmos S. Malignancy assessment of brain tumours with magnetic resonance spectroscopy and dynamic susceptibility contrast MRI. *Eur J Radiol*, 67(3): 427-433, 2008.
202. **Oh J**, Cha S, Aiken AH, et al. Quantitative apparent diffusion coefficients and T2 relaxation times in characterizing contrast enhancing brain tumors and regions of peritumoral edema. *J Magn Reson Imaging*, 21(6): 701-708, 2005.

203. **Lee SK.** Diffusion tensor and perfusion imaging of brain tumors in high-field MR imaging. *Neuroimaging Clin N Am*; 22(2):123-134, 2012.
204. **Law M, Cha S, Knopp EA, et al.** High-grade gliomas and solitary metastases: differentiation by using perfusion and proton spectroscopic MR imaging. *Radiology*, 222(3): 715-721, 2002.
205. **Howe FA, Barton SJ, Cudlip SA, et al.** Metabolic profiles of human brain tumors using quantitative in vivo <sup>1</sup>H magnetic resonance spectroscopy. *Magn Reson Med*, 49(2): 223-232, 2003.
206. **Moller-Hartmann W, Herminghaus S, Krings T, et al.** Clinical application of proton magnetic resonance spectroscopy in the diagnosis of intracranial mass lesions. *Neuroradiology*, 44(5): 371-381, 2002.
207. **Fan G, Sun B, Wu Z, et al.** In vivo single-voxel proton MR spectroscopy in the differentiation of high-grade gliomas and solitary metastases. *Clin Radiol*, 59(1): 77-85, 2004.
208. **Cha S.** Neuroimaging in neuro-oncology. *Neurotherapeutics*, 6(3): 465-477, 2009.
209. **Morita K, Matsuzawa H, Fujii Y, et al.** Diffusion tensor analysis of peritumoral edema using lambda chart analysis indicative of the heterogeneity of the microstructure within edema. *J Neurosurg*, 102(2): 336-341, 2005.
210. **Hossman KA, Bloink M.** Blood flow and regulation of blood flow in experimental peritumoral edema. *Stroke*, 12(2): 211-217, 1981.
211. **Burger PC, Vogel FS, Green SB, Strike TA.** Glioblastoma multiforme and anaplastic astrocytoma. Pathologic criteria and prognostic implications. *Cancer*, 56(5): 1106-1111, 1985.
212. **Sinha S, Bastin ME, Whittle IR, Wardlaw JM.** Diffusion tensor MR imaging of high-grade cerebral gliomas. *AJNR Am J Neuroradiol*, 23(4): 520-527, 2002.
213. **Castillo M, Smith JK, Kwock L, Wilber K.** Apparent diffusion coefficients in the evaluation of high-grade cerebral gliomas. *AJNR Am J Neuroradiol*, 22(1):60-64, 2001.
214. **Rees JH, Smirniotopoulos JG, Jones RV, Wong K.** Glioblastoma multiforme: radiologic-pathologic correlation. *Radiographics*, 16(6): 1413-1438, 1996.
215. **Wang S, Kim S, Chawla S, et al.** Differentiation between glioblastomas and solitary brain metastases using diffusion tensor imaging. *Neuroimage*, 44(3): 653-660, 2009.
216. **Sugahara T, Korogi Y, Kochi M, et al.** Usefulness of diffusion-weighted MRI with echo-planar technique in the evaluation of cellularity in gliomas. *J Magn Reson Imaging*, 9(1): 53-60, 1999.
217. **Vaz R, Borges N, Cruz C, Azevedo I.** Cerebral edema associated with meningiomas: the role of peritumoral brain tissue. *J Neurooncol*, 36(3):285-291, 1998.
218. **Lehmann P, Vallee JN, Saliou G, et al.** Dynamic contrast-enhanced T2\*-weighted MR imaging: a peritumoral brain oedema study. *J Neuroradiol*, 36(2): 88-92, 2009.
219. **Uematsu H, Maeda M, Itoh H.** Peritumoral brain edema in intracranial meningiomas evaluated by dynamic perfusion-weighted MR imaging: a preliminary study. *Eur Radiol*, 13(4): 758-762, 2003.
220. **Harting I, Hartmann M, Bonsanto MM, et al.** Characterization of necrotic meningioma using diffusion MRI, perfusion MRI, and MR spectroscopy: case report and review of the literature. *Neuroradiology*, 46(3): 189-193, 2004.
221. **Lukas L, Devos A, Suykens JA, et al.** Brain tumor classification based on long echo proton MRS signals. *Artif Intell Med*, 31(1): 73-89, 2004.
222. **Ben-Hur A, Weston J.** A user's guide to support vector machines. *Methods Mol Biol*, 609:223-239, 2010.



223. **Zacharaki EI**, Kanas VG, Davatzikos C. Investigating machine learning techniques for MRI-based classification of brain neoplasms. *Int J Comput Assist Radiol Surg*, 6(6): 821-828, 2011.
224. **Kousi E**, Tsougos I, Vasiou K, et al. Magnetic resonance spectroscopy of the breast at 3T: pre- and post-contrast evaluation for breast lesion characterization. *Scientific World Journal*, 2012:754380, 2012.
225. **Law M**, Yang S, Wang H, et al. Glioma grading: sensitivity, specificity, and predictive values of perfusion MR imaging and proton MR spectroscopic imaging compared with conventional MR imaging. *AJNR Am J Neuroradiol*, 24(10): 1989-1998, 2003.
226. **Georgiadis P**, Kostopoulos S, Cavouras D, et al. Quantitative combination of volumetric MR imaging and MR spectroscopy data for the discrimination of meningiomas from metastatic brain tumors by means of pattern recognition. *Magn Reson Imaging*, 29(4): 525-535, 2011.
227. **Devos A**, Simonetti AW, van der Graaf M, et al. The use of multivariate MR imaging intensities versus metabolic data from MR spectroscopic imaging for brain tumour classification. *J Magn Reson*, 173(2): 218-228, 2005.
228. **Tsolaki E**, Svolos P, Kousi E, et al. Automated differentiation of glioblastomas from intracranial metastases using 3T MR spectroscopic and perfusion data. *Int J Comput Assist Radiol Surg.*, 2013 [Epublished, ahead of print].
229. **Hu X**, Wong KK, Young GS, et al. Support vector machine multiparametric MRI identification of pseudoprogression from tumor recurrence in patients with resected glioblastoma. *J Magn Reson Imaging*, 33(2): 296-305, 2011.
230. **Verma R**, Zacharaki EI, Ou Y, et al. Multiparametric tissue characterization of brain neoplasms and their recurrence using pattern classification of MR images. *Acad Radiol*, 15(8): 966-977, 2008.
231. **Zacharaki EI**, Wang S, Chawla S, et al. Classification of brain tumor type and grade using MRI texture and shape in a machine learning scheme. *Magn Reson Med*, 62(6):1609-1618, 2009.
232. **Blanchet L**, Krooshof PW, Postma GJ, et al. Discrimination between metastasis and glioblastoma multiforme based on morphometric analysis of MR images. *AJNR Am J Neuroradiol*, 32(1): 67-73, 2011.
233. **Zacharaki EI**, Morita N, Bhatt P, et al. Survival analysis of patients with high-grade gliomas based on data mining of imaging variables. *AJNR Am J Neuroradiol*, 33(6): 1065-1071, 2012.
234. **Levy LM**, Di Chiro G. MR phase imaging and cerebrospinal fluid flow in the head and spine. *Neuroradiology*, 32(5): 399-406, 1990.
235. **Kolbitsch C**, Schocke M, Lorenz IH, et al. Phase-contrast MRI measurement of systolic cerebrospinal fluid peak velocity (CSFV (peak)) in the aqueduct of Sylvius: a noninvasive tool for measurement of cerebral capacity. *Anesthesiology*, 90(6): 1546-1550, 1999.
236. **Stoquart-ElSankari S**, Baledent O, Gondry-Jouet C, et al. Aging effects on cerebral blood and cerebrospinal fluid flows. *J Cereb Blood Flow Metab*, 27(9): 1563-1572, 2007.
237. **Stoquart-El Sankari S**, Lehmann P, Gondry-Jouet C, et al. Phase-contrast MR imaging support for the diagnosis of aqueductal stenosis. *AJNR Am J Neuroradiol*, 30(1): 209-214, 2009.
238. **Abbey P**, Singh P, Khandelwal N, et al. Shunt surgery effects on cerebrospinal fluid flow across the aqueduct of Sylvius in patients with communicating hydrocephalus. *J Clin Neurosci*, 16(4): 514-518, 2009.
239. **Bhadelia RA**, Bogdan AR, Wolpaert SM. Analysis of cerebrospinal fluid flow waveforms with gated phase-contrast MR velocity measurements. *AJNR Am J Neuroradiol*, 16(2): 389-400, 1995.

240. **Alperin N**, Vikingstad EM, Gomez-Anson B, et al. Hemodynamically independent analysis of cerebrospinal fluid and brain motion observed with dynamic phase contrast MRI. *Magn Reson Med*, 35:741-754, 1996.
241. **Kvistad KA**, Bakken IJ, Gribbestad IS, et al. Characterization of neoplastic and normal human breast tissues with in vivo (1)H MR spectroscopy. *J Magn Reson Imaging*, 10(2): 159-164, 1999.
242. **Gribbestad IS**, Singstad TE, Nilsen G, et al. In vivo 1H-MRS of normal breast and breast tumors using a dedicated double breast coil. *J Magn Reson Imaging*, 8(6): 1191-1197, 1998.
243. **Sijens PE**, Wijrdeman HK, Moerland MA, et al. Human breast cancer in vivo: H-1 and P-31 MR spectroscopy at 1.5 T. *Radiology*, 169(3): 615-20, 1988.
244. **Yeung DK**, Cheung HS, Tse GM. Human breast lesions: characterization with contrast enhanced in vivo proton MR spectroscopy-initial results. *Radiology*, 220(1): 40-46, 2001.
245. **Yeung DK**, Yang WT, Tse GM. Human breast cancer: in vivo proton MR spectroscopy in the characterization of histopathological subtypes and preliminary observations in axillary node metastases. *Radiology*, 225(1): 190-197, 2002.
246. **Cecil KM**, Schnall MD, Siegelman ES, et al. The evaluation of human breast lesions with magnetic resonance imaging and proton magnetic resonance spectroscopy. *Breast Cancer Res Treat*, 68(1): 45-54, 2001.
247. **Tsougos I**, Svolos P, Kousi E, et al. Differentiation of glioblastoma multiforme from metastatic brain tumor using proton magnetic resonance spectroscopy, diffusion and perfusion metrics at 3 T. *Cancer Imaging*, 12:423-436, 2012.
248. **Hatakenaka M**, Soeda H, Yabuuchi H, et al. Apparent diffusion coefficients of breast tumors: clinical application. *Magn Reson Med Sci*, 7(1): 23-29, 2008.
249. **Guo Y**, Cai YQ, Cai ZL, et al. Differentiation of clinically benign and malignant breast lesions using diffusion-weighted imaging. *J Magn Reson Imaging*, 16(2): 172-178, 2002.
250. **Robson ME**, Offit K. Breast MRI for women with hereditary cancer risk. *JAMA*, 292(11): 1368-1370, 2004.
251. **Kriege M**, Brekelmans CT, Boetes C, et al. Efficacy of MRI and mammography for breast-cancer screening in woman with familial or genetic predisposition. *N Engl J Med*, 351(1): 427-437, 2004.
252. **Daniel BL**, Yen YF, Glover GH, et al. Breast disease: dynamic spiral MR imaging. *Radiology*, 209(2): 499-509, 1988.
253. **Lieberman L**, Morris EA, Lee MJ, et al. Breast lesions detected on MR imaging: features and positive predictive value. *AJR Am J Roentgenol*, 179(1): 171-178, 2002.
254. **Katz-Brull R**, Lavin PT, Lenkinski RE. Clinical utility of proton magnetic resonance spectroscopy in characterizing breast lesions. *J Natl Cancer Inst*, 94(16): 1197-203, 2002.
255. **Bartella L**, Morris EA, Dershaw DD, et al. Proton MR spectroscopy with choline peak as malignancy marker improves positive predictive value for breast cancer diagnosis: preliminary study. *Radiology*, 239(3): 686-692, 2006.
256. **Roebuck JR**, Cecil KM, Schnall MD, et al. Human breast lesions: characterization with proton MR spectroscopy. *Radiology*, 209(1): 269-275, 1998.