



ΠΑΝΕΠΙΣΤΗΜΙΟ ΘΕΣΣΑΛΙΑΣ
ΣΧΟΛΗ ΕΠΙΣΤΗΜΩΝ ΥΓΕΙΑΣ

ΤΜΗΜΑ ΙΑΤΡΙΚΗΣ



ΤΟΜΕΑΣ ΒΑΣΙΚΩΝ ΕΠΙΣΤΗΜΩΝ

ΕΡΓΑΣΤΗΡΙΟ ΙΑΤΡΙΚΗΣ ΦΥΣΙΚΗΣ

Διευθυντής: Καθηγητής Κωνσταντίνος Κάππας

Διδακτορική Διατριβή

**«Μαγνητική φασματοσκοπία πρωτονίου σε υψηλό μαγνητικό πεδίο
3T: Ανάπτυξη παλμοσειρών αναφοράς και πρότυπου λογισμικού
αυτόματης διάγνωσης.»**

ΕΥΑΝΘΙΑ ΚΟΥΣΗ

Φυσικός Ιατρικής-Ακτινοφυσικός

Υπεβλήθη στο τμήμα Ιατρικής της σχολής Επιστημών Υγείας
του Πανεπιστημίου Θεσσαλίας για την εκπλήρωση μέρους των
απαιτήσεων για την απόκτηση του Διδακτορικού Διπλώματος
Λάρισα, 2012

Η έγκριση της διδακτορικής διατριβής από το Τμήμα Ιατρικής της Σχολής Επιστημών Υγείας του Πανεπιστημίου Θεσσαλίας δεν υποδηλώνει αποδοχή των απόψεων του συγγραφέα (Ν. 5343/32 αρ. 202 παρ. 2).

Τριμελής Συμβουλευτική Επιτροπή

Τσούγκος Ιωάννης *Λέκτορας Ιατρικής Φυσικής*

Καψαλάκη Ευτυχία *Επίκουρος Καθηγήτρια Ακτινοδιαγνωστικής*

Θεοδώρου Κυριακή *Αναπληρώτρια Καθηγήτρια Ιατρικής Φυσικής-Πληροφορικής*
(Επιβλέπουσα)

Επταμελής Εξεταστικής Επιτροπής

1^{ος} Εξεταστής Κωνσταντίνος Κάππας, *Καθηγητής Ιατρικής Φυσικής, Τμήμα Ιατρικής, Πανεπιστήμιο Θεσσαλίας*

2^{ος} Εξεταστής Ιωάννης Φεζουλίδης, *Καθηγητής Διαγνωστικής Ακτινολογίας, Τμήμα Ιατρικής, Πανεπιστήμιο Θεσσαλίας*

3^{ος} Εξεταστής Γεώργιος Παναγιωτάκης, *Καθηγητής Ιατρικής Φυσικής, Τμήμα Ιατρικής, Πανεπιστήμιο Πατρών*

4^{ος} Εξεταστής Κωνσταντίνος Φουντάς , *Αναπληρωτής Καθηγητής Νευροχειρουργικής, Τμήμα Ιατρικής, Πανεπιστήμιο Θεσσαλίας*

5^{ος} Εξεταστής Κυριακή Θεοδώρου *Αναπληρώτρια Καθηγήτρια Ιατρικής Φυσικής Πληροφορικής, Τμήμα Ιατρικής, Πανεπιστήμιο Θεσσαλίας (Επιβλέπουσα)*

6^{ος} Εξεταστής Ευτυχία Καψαλάκη, *Επίκουρος Καθηγήτρια Ακτινοδιαγνωστικής, Τμήμα Ιατρικής, Πανεπιστήμιο Θεσσαλίας*

7^{ος} Εξεταστής Ιωάννης Τσούγκος, *Λέκτορας Ιατρικής Φυσικής, Τμήμα Ιατρικής, Πανεπιστήμιο Θεσσαλίας*

Ευχαριστίες

Θα ήθελα να εκφράσω τις θερμές και ολόψυχες ευχαριστίες μου σε όλους εκείνους που συνέβαλλαν ουσιαστικά, άμεσα ή έμμεσα, στην ολοκλήρωση της παρούσας διδακτορικής διατριβής.

Οφείλω ένα μεγάλο ευχαριστώ στον Λέκτορα κ. Ιωάννη Τσούγκο αρχικά για την ευκαιρία που μου έδωσε να ασχοληθώ με ένα τόσο ενδιαφέρον και πρωτότυπο θέμα. Ιδιαίτερα όμως θα ήθελα να τον ευχαριστήσω για την συνεχή υποστήριξη που μου προσέφερε σε όλη την διάρκεια εκπόνησης της παρούσας διδακτορικής διατριβής μέσα από την άρτια επιστημονική καθοδήγηση, την ουσιαστική επίβλεψη, την ηθική παρότρυνση και αμέριστη συμπαράσταση. Για όλα όσα με δίδαξε με όρεξη, ενδιαφέρον, υπομονή και επιμονή, για τις πολύτιμες συμβουλές του και τη φιλία του.

Παράλληλα, θα ήθελα να ευχαριστήσω θερμά την Επίκουρη καθηγήτρια κα Καψαλάκη Ευτυχία για την πολύτιμη βοήθειά της και την άμεση ανταπόκριση κάθε φορά που χρειαζόμουν τη βοήθειά της.

Εξχωριστά θα ήθελα να ευχαριστήσω τον καθηγητή κ. Κωνσταντίνο Κάππα και την Αναπληρώτρια καθηγήτρια κα Κυριακή Θεοδώρου για την καθοδήγηση και για την πνευματική και ηθική υποστήριξη κατά τη διάρκεια της εκπόνησης της παρούσας διδακτορικής διατριβής.

Μέσα από την καρδιά μου ευχαριστώ τους φίλους μου και συνυποψήφιους διδάκτορες όλα αυτά τα χρόνια, Πατρίτσια Σβώλου, Ευαγγελία Τσολάκη και Παναγιώτη Τσιάμα, για την άψογη συνεργασία αλλά κυρίως για την συμπαράσταση, αγάπη και υποστήριξη που ο καθένας με τον τρόπο του μου έδωσε. Ελπίζω οι δρόμοι μας να μην χωρίσουν.

Τέλος, ένα πολύ μεγάλο, βαθύ και θερμό ευχαριστώ οφείλω στην οικογένειά, που χωρίς την αγάπη και τη συμπαράστασή τους, η εκπόνηση και η ολοκλήρωση της διατριβής μου δε θα ήταν ποτέ δυνατή: τους γονείς μου Δημήτρη και Μαρία, τον αδερφό μου Άκη και τον παππού μου Λεωνίδα, και στους φίλους μιας ζωής: Κωνσταντίνο, Βασίλη, Δήμητρα, Μαριλένα, Ιωάννα, Έφη, Θανάση, Βάσια, Μάνθο, Πάνο, Σοφία, Bojana που με στήριξαν σε όλη τη διάρκεια της προσπάθειάς μου και έδειχναν κατανόηση και σεβασμό κάθε φορά που ο όγκος της δουλειάς με ανάγκαζε να απομακρύνομαι.

Σε διεθνή περιοδικά:

1. ‘Distinct peak at 3.8 ppm observed by 3T MR spectroscopy in meningiomas, while nearly absent in high-grade gliomas and cerebral metastases’. Kousi E, Tsougos I, Fountas K, Theodorou K, Tsolaki E, Fezoulidis I, Kapsalaki E. *Mol Med Report* 5(4):1011-8, 2012.
2. ‘Magnetic resonance spectroscopy of the breast at 3T: pre- and post-contrast evaluation for breast lesion characterization’. Kousi E, Tsougos I, Vasiou K, Theodorou K, Poultzidi A, Fezoulidis I, Kappas C. *ScientificWorldJournal* 754380, 2012.
3. ‘Differentiation of glioblastoma multiforme from metastatic brain tumor using proton magnetic resonance spectroscopy, diffusion and perfusion metrics at 3 T’. Tsougos I, Svolos P, Kousi E, Fountas K, Theodorou K, Fezoulidis I, Kapsalaki E. *Cancer Imaging*.12:423-36, 2012.
4. ‘Spectroscopic Evaluation of Glioma Grading at 3T: The Combined Role of Short and Long TE’. Kousi E, Tsougos I, Tsolaki E, Fountas KN, Theodorou K, Fezoulidis I, Kapsalaki E, Kappas C. *ScientificWorldJournal* 546171, 2012.
5. ‘Application value of 3T ¹H-magnetic resonance spectroscopy in diagnosing breast tumors’. Vassiou K, Tsougos I, Kousi E, Vlychou M, Athanasiou E, Theodorou K, Arvanitis D, Fezoulidis I. *Acta Radiologica*, 2012 (Accepted for publication).
6. ‘Strengths and weaknesses of 1.5T and 3T MRS data in brain glioma classification’. Kounelakis MG, Dimou IN, Zervakis ME, Tsougos I, Tsolaki E, Kousi E, Kapsalaki E, Theodorou K. *IEEE Trans Inf Technol Biomed.* 15(4):647-54, 2011.
7. ‘Brain lesion classification using 3TMRS spectra and paired SVM kernels’. Dimou I, Tsougos I, Tsolaki E, Kousi E, Kapsalaki E, Theodorou K, Kounelakis M, Zervakis M. *Biomedical Signal Processing and Control*, 6(3): 314-20, 2011.

8. 'Automated differentiation of glioblastomas from intracranial metastases, using 3T MR spectroscopic and perfusion data.' Tsolaki E, Svolos P, Kousi E, Kapsalaki E, Fountas K, Theodorou K, Tsougos I. *International Journal of Computer Assisted Radiology and Surgery*, 2012 (Accepted for publication).

Υπο κρίση (Under Review)

9. 'The contribution of Diffusion Tensor Imaging and Magnetic Resonance Spectroscopy for the differentiation of breast lesions at 3T'. Tsougos I, Svolos P, Kousi E, Athanassiou E, Theodorou K, Arvanitis D, Fezoulidis I, Vassiou K. *Radiology and Oncology (under review)*.

Σε συνέδρια:

1. 'Μαγνητική φασματοσκοπία πρωτονίου με μαγνητικό πεδίο 3Tesla. Εκτίμηση αποτελεσμάτων στην παθολογία του εγκεφάλου'. Καψαλάκη Ε., Κούση Ε., Φεζουλίδης Ι., Κάππας Κ., Θεοδώρου Κ.
18ο Διαπανεπιστημιακό Συνέδριο Ακτινολογίας, 14-16 Νοεμβρίου 2008, Ιωάννινα.
2. 'Proton Magnetic Resonance Spectroscopy at 3T – Evaluation of Metabolic Profile of Human Brain Lesions'. E. Kousi, I. Tsougos, E. Kapsalaki, C. Kappas and K. Theodorou.
World Congress of Medical Physics and Biomedical engineering, 7-12 September, Munich, Germany, 2009.
3. 'Preoperative advanced mr imaging in the differentiation of meningioma looking intracranial lesions.' E.Z. Kapsalaki, I. Tsougos, E. Kousi, G. Protogerou, K. Soultogiannis, I. Fezoulidis, K.N.Fountas.
13th Annual EANS Meeting. Groningen, Netherlands, March 2010.
4. 'Diagnostic approach and differential diagnosis of cerebral inflammatory processes.' E.Z. Kapsalaki, G. Protogerou, I. Tsougos, E.Kousi, N.Gatselis, G. Dalekos, K.N. Fountas, I. Fezoulidis.
2nd Meeting of Internal Medicine of Central Greece. Larissa, Greece, March 2010

5. 'The Role of Advanced MR Imaging in the Differential Diagnosis of Dural-Based Intracranial Space-Occupying Lesions.' E. Kapsalaki, K. Marinos, I. Gektidis, E. Kousi, K. Fountas.
61th Annual Meeting of Congress of Neurological Surgeons. Washington, DC, USA, October, 2011.
6. 'Διαφοροποίηση Γλοιοβλαστώματος από Εγκεφαλική Μετάσταση με τη χρήση τεχνικών Μοριακής Απεικόνισης (1H-MRS), Διάχυσης (DWI/DTI) και Αιμάτωσης (PWI) σε μαγνητικό πεδίο 3 Tesla'. Κούση Ευανθία, Σβώλου Πατρίτσια, Τσούγκος Ιωάννης, Θεοδώρου Κυριακή, Φουντάς Κωνσταντίνος, Καψαλάκη Ευτυχία.
20^ο Διαπανεπιστημιακό Συνέδριο Ακτινολογίας, 10-13 Νοεμβρίου 2011, Βιόπολις, Λάρισα (Ομιλία - Κούση Ευανθία + αναρτημένη ανακοίνωση)
7. 'Αξιολόγηση της Μαγνητικής Φασματοσκοπίας στον μαστό σε 3 Tesla πριν και μετά την έγχυση σκιαγραφικής παραμαγνητικής ουσίας'. Τσούγκος Ιωάννης, Κούση Ευανθία, Βάσιου Αικατερίνη, Αθανασίου Ευάγγελος, Πουλτσίδα Αντιγόνη, Φεζουλίδης Ιωάννης
20^ο Διαπανεπιστημιακό Συνέδριο Ακτινολογίας, 10-13 Νοεμβρίου 2011, Βιόπολις, Λάρισα (Ομιλία - Κούση Ευανθία + αναρτημένη ανακοίνωση)
8. 'Η συμβολή της Μαγνητικής Φασματοσκοπίας Πρωτονίου σε 3T στη διερεύνηση ύποπτων αλλοιώσεων του μαστού.' Βάσιου Αικ., Τσούγκος Ι., Κούση Ε., Λαζούρα Ο., Θεοδώρου Κ., Αθανασίου Ε., Αρβανίτης Δ., Φεζουλίδης Ι.
20^ο Διαπανεπιστημιακό Συνέδριο Ακτινολογίας, 10-13 Νοεμβρίου 2011, Βιόπολις, Λάρισα (Ομιλία - Κούση Ευανθία)
9. 'Ανάπτυξη συστήματος τεχνητής νοημοσύνης για την υποβοήθηση διαφορικής διάγνωσης νόσων εγκεφάλου με χρήση εξελιγμένων τεχνικών απεικόνισης σε μαγνητικό πεδίο 3 Tesla' Τσολάκη Ευαγγελία, Κούση Ευανθία, Σβώλου Πατρίτσια, Καψαλάκη Ευτυχία, Θεοδώρου Κυριακή, Τσούγκος Ιωάννης. 20^ο Διαπανεπιστημιακό Συνέδριο Ακτινολογίας, 10-13 Νοεμβρίου 2011, Βιόπολις, Λάρισα (Ομιλία - Τσολάκη Ευαγγελία + αναρτημένη ανακοίνωση).

10. 'Αλλαγές στις συγκεντρώσεις, και λόγους, των μεταβολιτών, κατά την υγιή γήρανση του εγκεφάλου: Φασματοσκοπία πυρηνικού μαγνητικού συντονισμού χαμηλού χρόνου TE, μονού ογκοστοιχείου, στον αισθητικοκινητικό φλοιό (sensorymotor cortex - SMC).' Παπαγεωργίου Θεόφιλος, Τσούγκος Ιωάννης, Κούση Ευανθία, Καψαλάκη Ευτυχία, Δρεβελέγκας Αντώνιος
20^ο Διαπανεπιστημιακό Συνέδριο Ακτινολογίας, 10-13 Νοεμβρίου 2011, Βιόπολις – Λάρισα
11. 'Peri-Tumoral Proton MR Spectroscopy in Differentiating Primary from Metastatic Intracranial Tumors.' KN Fountas, I. Tsougos, P. Svolos, E.Kousi, E. Kapsalaki.
80th AANS Annual Scientific Meeting, Miami, Florida, April 14-18, 2012
12. 'Σύστημα υποβοήθησης κλινικής διάγνωσης νόσων εγκεφάλου με χρήση εξελιγμένων τεχνικών απεικόνισης σε μαγνητικό πεδίο 3 Tesla.' Τσολάκη Ευαγγελία, Κούση Ευανθία, Σβάλου Πατρίτσια, Καψαλάκη Ευτυχία, Θεοδώρου Κυριακή, Φουντάς Κωνσταντίνος, Κάππας Κωνσταντίνος, Τσούγκος Ιωάννης.
ΕΛΕΒΙΤ 2012, 4^ο Πανελλήνιο Συνέδριο Βιοιατρικής Τεχνολογίας 20 & 21 Ιανουαρίου 2012, ΕΜΠ, Αθήνα
13. Magnetic Resonance Spectroscopy and DTI of the breast at 3T. Initial results'. Vassiou Katerina, Tsougos Ioannis, Kousi Evanthia, Vlychou Marianna, Athanasiou Evangelos, Fezoulidis Ioannis, Kappas Constantinos.
ECR, March 1-5, Austria, Vienna 2012

Κεφάλαια σε βιβλία

1. 'A Statistical Diagnostic Decision Support Tool Using Magnetic Resonance Spectroscopy Data'. Evangelia Tsolaki, Evanthia Kousi, Eftychia Kapsalaki, Ioannis Dimou, Kyriaki Theodorou, Georgios C. Manikis, Constantin Kappas and Ioannis Tsougos. *Data Mining for Biomarker Discovery, Springer Optimization and Its Applications, Vol. 65 ISBN 978-1-4614-2106-1*
2. 'Proton Magnetic Resonance Spectroscopy of the Central Nervous System.' Evanthia Kousi, Ioannis Tsougos and Kapsalaki Eftychia. *Neuroimaging, ISBN 979-953-307-777-1.*

**«Μαγνητική φασματοσκοπία πρωτονίου σε υψηλό μαγνητικό πεδίο
3T: Ανάπτυξη παλμοσειρών αναφοράς και πρότυπου λογισμικού
αυτόματης διάγνωσης.»**

ΕΥΑΝΘΙΑ ΚΟΥΣΗ
Φυσικός Ιατρικής-Ακτινοφυσικός

ΠΑΝΕΠΙΣΤΗΜΙΟ ΘΕΣΣΑΛΙΑΣ, ΣΧΟΛΗ ΕΠΙΣΤΗΜΩΝ ΥΓΕΙΑΣ,
ΤΜΗΜΑ ΙΑΤΡΙΚΗΣ

Τριμελής Συμβουλευτική Επιτροπή

Τσούγκος Ιωάννης *Λέκτορας Ιατρικής Φυσικής*
Καβαλάκη Ευτυχία *Επίκουρος Καθηγήτρια Ακτινοδιαγνωστικής*
Θεοδώρου Κυριακή *Αναπληρώτρια Καθηγήτρια Ιατρικής Φυσικής-Πληροφορικής*
(Επιβλέπουσα)

*Στον Πατέρα μου και την Μητέρα μου, Δημήτρη και Μαρία, στους
εμπνευστές της ζωής μου..*

Περίληψη

Η Φασματοσκοπία Πρωτονίου Μαγνητικού Συντονισμού (ΦΠΜΣ) αποτελεί μια μη επεμβατική διαγνωστική μέθοδο για τον προσδιορισμό των προϊόντων μεταβολισμού που περιέχονται στον μαλακό ιστό. Ανάλογα με την υποκείμενη παθολογία και το στάδιο αυτής, ο ιστός παρουσιάζει ένα μοναδικό μεταβολικό πρότυπο το οποίο εάν αποτυπωθεί και αξιολογηθεί με ακρίβεια καθίσταται δυνατή η σταδιοποίηση, ο χαρακτηρισμός, η εκτίμηση της πορείας της νόσου, καθώς και η αξιολόγηση της απόκρισης των ιστών στην θεραπεία. Συμπληρώνει την ανατομική Απεικόνιση Μαγνητικού Συντονισμού (**Magnetic Resonance Imaging-MRI**), παρέχοντας πληροφορία σε κυτταρικό επίπεδο, με σκοπό να αυξήσει τα επίπεδα ειδικότητας σε περιπτώσεις που η ανατομική απεικόνιση MRI αδυνατεί να αναδείξει την ετερογένεια και την πραγματική έκταση της νόσου.

Παρά την σημαντική διαγνωστική αξία της ΦΠΜΣ σε νόσους του κεντρικού νευρικού συστήματος και του μαστού, η τεχνική δεν έχει ενσωματωθεί πλήρως στα απεικονιστικά πρωτόκολλα των δύο ανατομικών περιοχών. Για να γίνει αυτό είναι αναγκαίο να κατανοηθούν όλες οι παράμετροι που επιδρούν σημαντικά στην αξιοπιστία της ΦΠΜΣ, η σωστή ρύθμιση των οποίων οδηγεί στην εξαγωγή ασφαλών συμπερασμάτων. Για τον λόγο αυτό, η διερεύνηση των παραμέτρων και η βελτιστοποίηση των παλμοσειρών αναφοράς αποτελεί απαραίτητη διαδικασία για την εξαγωγή αξιόπιστων αποτελεσμάτων. Το μέγεθος και η θέση του εφαρμοζόμενου ογστοιχείου και το πλήθος ανακτήσεων του σήματος σε κάθε λήψη, συνιστούν τις σημαντικότερες παραμέτρους, στις οποίες ο χρήστης μπορεί να επέμβει άμεσα κατά τον σχεδιασμό της φασματοσκοπικής εξέτασης και να βελτιστοποιήσει τον λόγο σήματος προς θόρυβο, την ομοιογένεια του μαγνητικού πεδίου στην περιοχή ενδιαφέροντος και κατ'επέκταση την ανάλυση του φάσματος.

Επιπλέον, καθοριστικό ρόλο στην ενσωμάτωση της ΦΠΜΣ στα απεικονιστικά πρωτόκολλα παίζει η διερεύνηση των μεταβολικών ευρημάτων των ενδοκρανιακών εξεργασιών και εξεργασιών του μαστού, ώστε να καθοριστούν οι μεταβολικοί δείκτες, βάσει των οποίων θα προσδιορίζεται με ακρίβεια ο μεταβολισμός της υποκείμενης παθολογίας. Από τα αποτελέσματα της παρούσας διδακτορικής διατριβής κατέστη σαφές ότι τέτοιοι δείκτες μπορούν να βοηθήσουν ουσιαστικά την διαδικασία της διαφορικής διάγνωσης, ειδικά σε περιπτώσεις εξεργασιών που ενδέχεται να δημιουργήσουν διαφοροδιαγνωστικό πρόβλημα, όπως τα μηνιγγιώματα, τα γλοιώματα και οι ενδοκρανιακές μεταστάσεις.

Βέβαια εξαιτίας της ενδογενούς ετερογένειας ορισμένων βλαβών συχνά η αξιολόγηση και ανάλυση των φασματοσκοπικών δεδομένων ανάγεται σε μια πολύπλοκη διαδικασία. Επιπλέον,

ο μεγάλος όγκος και η πολυπλοκότητα των φασματοσκοπικών δεδομένων που λαμβάνονται σε μία εξέταση δυσχεραίνει την διαδικασία της αξιολόγησής τους στη διάρκεια της κλινικής ρουτίνας εφόσον η ανάλυσή τους απαιτεί πολύ χρόνο, συγκεκριμένη εξειδίκευση και εμπειρία, με αποτέλεσμα πολλές φορές να μένουν αναξιοποίητα παρά την σημαντική διαγνωστική τους αξία ή να αξιολογούνται ποιοτικά. Ως εκ τούτου, η ανάγκη της διαχείρισης των φασματοσκοπικών δεδομένων με σκοπό την έγκαιρη υποβοήθηση της διαφορικής διάγνωσης σε πραγματικό κλινικό χρόνο ολοένα αυξάνεται. Με αυτό τον τρόπο αναμένεται να εξασφαλιστεί η σωστή αξιολόγηση, παράθεση, ταξινόμηση, επεξεργασία και συνδυασμός, των πολύτιμων φασματοσκοπικών δεδομένων που ενδέχεται να παραμένουν αναξιοποίητα, και να βελτιστοποιηθεί η διαδικασία της διαφορικής διάγνωσης εντός της κλινικής ρουτίνας.

Προς αυτή την κατεύθυνση, ύστερα από την συλλογή, επεξεργασία, ανάλυση και αξιολόγηση των πολύπλοκων φασματοσκοπικών δεδομένων κατά την διαφοροποίηση εξεργασιών του εγκεφάλου, πραγματοποιήθηκε εισαγωγή των δεδομένων αυτών σε ένα αυτοματοποιημένο λογισμικό, με σκοπό να αποτελέσουν μέρος της συνολικής διαγνωστικής πληροφορίας για την υποβοήθηση της διαδικασίας της διαφορικής διάγνωσης σε πραγματικό κλινικό χρόνο.

Το εν λόγω λογισμικό αναπτύχθηκε στα πλαίσια της ερευνητικής δραστηριότητας του εργαστηρίου Ιατρικής Φυσικής του τμήματος Ιατρικής του Πανεπιστημίου Θεσσαλίας, και στηρίζεται σε αλγορίθμους μηχανικής εκμάθησης και μεθόδους αναγνώρισης προτύπων (pattern recognition techniques). Επιπλέον αναπτύχθηκε και ενσωματώθηκε ένα εργαλείο εκμάθησης των τεχνικών ΦΠΜΣ, με σκοπό να συμβάλλει στην επιμόρφωση και εκπαίδευση κυρίως νέων επιστημόνων, παρέχοντας πληροφορία τόσο σε θεωρητικό όσο και σε κλινικό επίπεδο. Ενσωματώνοντας το εργαλείο εκμάθησης στο λογισμικό θα δημιουργηθεί ένα ολοκληρωμένο σύστημα υποβοήθησης της διαφορικής διάγνωσης αφού ο χρήστης, εκτελώντας την αυτοματοποιημένη αξιολόγηση ενδοκρανιακών βλαβών θα είναι παράλληλα σε θέση να αποσαφηνίσει τα ερωτήματα που σχετίζονται με την διαφορική διάγνωση πληθώρας βλαβών του εγκεφάλου, προς όφελος του ασθενούς.

ΠΕΡΙΕΧΟΜΕΝΑ

ΓΕΝΙΚΟ ΜΕΡΟΣ

1. Εισαγωγή	16
1.1 Βασικές αρχές του Πυρηνικού Μαγνητικού Συντονισμού.....	17
1.1.1 Η μεταπτωτική κίνηση των πυρήνων.....	17
1.1.2 Μαγνητικός συντονισμός-Επίδραση πεδίου ραδιοσυχνότητας (RF).....	20
1.1.3 Σήμα Πυρηνικού Μαγνητικού Συντονισμού.....	21
1.2 Φασματοσκοπία Πρωτονίου Μαγνητικού Συντονισμού (ΦΠΜΣ).....	23
1.2.1 Χημική ολίσθηση.....	24
1.2.2 Spin-Spin σύζευξη στον πυρηνικό μαγνητικό συντονισμό.....	25
1.2.3 Μεταβολίτες και η κλινική τους σημασία.....	25
1.3 Τεχνικά ζητήματα ΦΠΜΣ.....	33
1.3.1 Ακολουθίες ΦΠΜΣ.....	33
1.3.2 Τεχνικές λήψης φασμάτων.....	35
1.3.3 Διαδικασίες εφαρμογής ΦΠΜΣ (ένταση μαγνητικού πεδίου, ομοιογένεια μαγνητικού πεδίου, τεχνικές καταστολής σήματος νερού και λίπους).....	36
1.4 Τεχνικές μεταεπεξεργασίας φασματοσκοπικών δεδομένων.....	41
2. Κλινικές Εφαρμογές ΦΠΜΣ	46
2.1 Εξεργασίες του Κεντρικού Νευρικού Συστήματος (ΚΝΣ).....	47
2.2 Εξεργασίες του Μαστού.....	56
3. Σκοπός της διδακτορικής διατριβής	60

ΕΙΔΙΚΟΣ ΜΕΡΟΣ

4. Ανάπτυξη και βελτιστοποίηση παλμοσειρών αναφοράς.	64
Περίληψη.....	64
4.1 Μέθοδοι και υλικά.....	64
4.2 Αποτελέσματα.....	66
4.3 Συμπεράσματα.....	72
5. Προσδιορισμός του μεταβολικού προτύπου των μηνιγγιωμάτων και διαφοροποίηση από άλλες εξεργασίες του Κ.Ν.Σ.	76
Περίληψη.....	76
5.1 Μέθοδοι και υλικά.....	77
5.2 Αποτελέσματα.....	79
5.3 Συμπεράσματα.....	86
6.Διαφοροποίηση γλοιοβλαστωμάτων από ενδοκρανιακές μεταστάσεις με την χρήση ΦΠΜΣ και άλλων ανώτερων τεχνικών απεικόνισης μαγνητικού συντονισμού.	90
Περίληψη.....	90
6.1 Μέθοδοι και υλικά.....	91
6.2 Αποτελέσματα.....	95
6.3 Συμπεράσματα.....	99
7.Διαφοροποίηση γλοιωμάτων χαμηλής και υψηλής κακοήθειας με την χρήση ΦΠΜΣ σε υψηλό μαγνητικό πεδίο 3Τ. Ο ρόλος του χαμηλού και του υψηλού χρόνου ηχούς.	105
Περίληψη.....	105
7.1 Μέθοδοι και υλικά.....	106
7.2 Αποτελέσματα.....	109
7.3 Συμπεράσματα.....	116

8. Αξιολόγηση και χαρακτηρισμός εξεργασιών του μαστού με τη χρήση ΦΠΜΣ πριν και μετά την έγχυση σκιαγραφικής παραμαγνητικής ουσίας.	122
Περίληψη.....	122
8.1 Μέθοδοι και υλικά.....	123
8.2 Αποτελέσματα.....	126
8.3 Συμπεράσματα.....	131
9. Διαμόρφωση αυτοματοποιημένου λογισμικού υποβοήθησης της διαφορικής διάγνωσης όγκων του εγκεφάλου, με την εισαγωγή πολυπαραμετρικών φασματοσκοπικών δεδομένων.	135
Περίληψη.....	135
9.1 Μέθοδοι και υλικά.....	136
9.2 Αποτελέσματα.....	138
9.3 Συμπεράσματα.....	143
ΣΥΝΟΨΗ ΔΙΑΤΡΙΒΗΣ	145
ΜΕΛΛΟΝΤΙΚΟΙ ΣΤΟΧΟΙ	152
Βιβλιογραφία.....	153

ΓΕΝΙΚΟ ΜΕΡΟΣ

1. Εισαγωγή

Η εισαγωγή και η συνεχής εξέλιξη των συστημάτων Απεικόνισης Μαγνητικού Συντονισμού (**M**agnetic **R**esonance **I**maging-**MRI**) έχουν επιφέρει σημαντική πρόοδο στο πεδίο της ιατρικής απεικόνισης συνεισφέροντας σημαντικά τόσο σε διαγνωστικό όσο και σε θεραπευτικό επίπεδο, χωρίς τη χρήση ιοντίζουσας ακτινοβολίας. Ωστόσο, παρά τα υψηλά επίπεδα ευαισθησίας, η ανατομική απεικόνιση MRI χαρακτηρίζεται από χαμηλή ειδικότητα, χωρίς πάντα να είναι δυνατή η ανάδειξη της ετερογένειας και της πραγματικής έκτασης μιας βλάβης [1, 2]. Κατά αυτόν τον τρόπο προκύπτουν μη ειδικά απεικονιστικά ευρήματα που συχνά οδηγούν σε ασαφή διάγνωση.

Τα τελευταία χρόνια εξελιγμένες απεικονιστικές τεχνικές μαγνητικού συντονισμού, όπως η μοριακή απεικόνιση και η απεικόνιση της διάχυσης, αποτελούν πεδίο έρευνας παρουσιάζοντας μεγάλο κλινικό ενδιαφέρον ιδιαίτερα στον τομέα της ογκολογίας, παρέχοντας πληροφορία σχετικά με τον μεταβολισμό, την διάχυση των μορίων του νερού και την αιμάτωση του εξετάζοντος ιστού [3]. Η Φασματοσκοπία Πρωτονίου Μαγνητικού Συντονισμού (ΦΠΜΣ) αποτελεί μια μη επεμβατική διαγνωστική μέθοδο για τον ποιοτικό και ποσοτικό προσδιορισμό της συγκέντρωσης των χημικών ουσιών (μεταβολιτών) που περιέχονται στον μαλακό ιστό ενός οργανισμού. Ανάλογα με την παθολογία και το στάδιο αυτής, ο υποκείμενος ιστός παρουσιάζει ένα μοναδικό μεταβολικό πρότυπο. Αξιοποιώντας το χαρακτηριστικό αυτό καθιστάτε δυνατή η σταδιοποίηση, ο χαρακτηρισμός, η εκτίμηση της πορείας της νόσου, καθώς και η αξιολόγηση της απόκρισης των ιστών στην θεραπεία [4]. Μελέτες έχουν ήδη επισημάνει την χρησιμότητα της ΦΠΜΣ σε νόσους του Κεντρικού Νευρικού Συστήματος (ΚΝΣ) και του μαστού [5, 6], χωρίς όμως να έχει ενσωματωθεί πλήρως στα διαγνωστικά πρωτόκολλα απεικόνισης των δύο αυτών ανατομικών περιοχών. Καθοριστικό ρόλο στην ενσωμάτωση της ΦΠΜΣ στην κλινική ρουτίνα θα αποτελέσει η διερεύνηση και ο προσδιορισμός των μεταβολιτών που σχετίζονται σημαντικά με την ύπαρξη συγκεκριμένων τύπων παθολογίας, ώστε να καταστεί ένα ισχυρό εργαλείο στα χέρια των ακτινολόγων ιατρών προς όφελος του ασθενούς.

1.1 Βασικές αρχές του Πυρηνικού Μαγνητικού Συντονισμού

Για να κατανοηθεί το φαινόμενο της ΦΠΜΣ πρέπει προηγουμένως να αναλυθούν οι βασικές αρχές του Πυρηνικού Μαγνητικού Συντονισμού (ΠΜΣ), ο οποίος αποτελεί το γενικότερο φαινόμενο που εκτός από την φασματοσκοπία, περιγράφει την απεικόνιση μαγνητικού συντονισμού. Ο ΠΜΣ είναι ένα φαινόμενο, η αρχή του οποίου βασίζεται σε μια ιδιότητα των πυρήνων των ατόμων, σύμφωνα με την οποία οι συχνότητες συντονισμού των πυρήνων παρουσιάζουν μικρές διαφορές ανάλογα με το χημικό περιβάλλον στο οποίο ανήκουν. Σήμερα, τα συστήματα που χρησιμοποιούνται κλινικά και εκμεταλλεύονται το φαινόμενο του ΠΜΣ είναι στην πλειοψηφία τους το MRI, ενώ η εφαρμογή της ΦΠΜΣ δεν έχει καθιερωθεί ακόμα κλινικά, παρόλο που πολλά συμβατικά συστήματα MRI έχουν αναβαθμιστεί, ώστε να παρέχουν την δυνατότητα λήψης φασματοσκοπικών μετρήσεων *in vivo*.

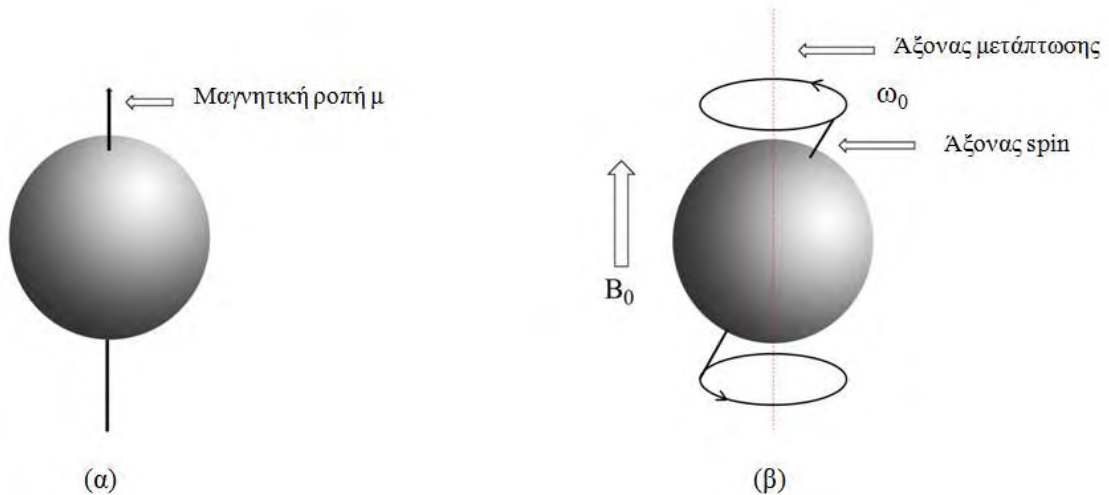
1.1.1. Η μεταπτωτική κίνηση των πυρήνων

Πίσω από τα φαινόμενα που περιγράφουν τον ΠΜΣ κρύβεται η έννοια της περιστροφικής κίνησης των σωματιδίων (*spin*). Αποτέλεσμα του πυρηνικού *spin* είναι η μαγνητική ροπή (μ) του πυρήνα εφόσον ένα περιστρεφόμενο σωματίδιο αποτελεί ένα κυκλικό ηλεκτρικό ρεύμα που δημιουργεί ένα μαγνητικό δίπολο. Για να είναι μαγνητικά ενεργοί οι πυρήνες θα πρέπει η ολική στροφορμή τους (I) να μην είναι 0 ($I > 0$), δηλαδή να υπάρχουν ασύζευκτα ζεύγη νουκλεονίων στις ενεργειακές στάθμες του πυρήνα. Ο ΠΜΣ εφαρμόζεται σε ασύζευκτους πυρήνες, οι οποίοι υπάρχουν σε αφθονία στο δείγμα εξέτασης. Ο πυρήνας του υδρογόνου ^1H διαθέτει ένα μόνο ασύζευκτο πρωτόνιο, κβαντικό αριθμό ολικής πυρηνικής στροφορμής $i=1/2$ και η αφθονία του στο ανθρώπινο σώμα τον έχει καταστήσει έναν από τους κυριότερους πυρήνες εξέτασης φαινομένων ΠΜΣ στην φασματοσκοπία.

Σκοπός ενός πειράματος ΠΜΣ είναι η διερεύνηση της αλληλεπίδρασης της περιστροφικής κίνησης ενός πλήθους ίδιων πυρήνων με το ισχυρό εξωτερικό μαγνητικό πεδίο που επιβάλλεται. Αποτέλεσμα της αλληλεπίδρασης είναι μια σειρά σημαντικών ενεργειακών αλλαγών που οδηγούν τελικά στη δημιουργία του φάσματος. Συγκεκριμένα, αν θεωρήσουμε ότι ένα περιστρεφόμενο πρωτόνιο μπορεί να παρασταθεί ως ένα διάνυσμα μαγνητικής ροπής μ (Εικόνα 1.1.1α), στο οποίο επιβάλλουμε ένα στατικό και ομοιόμορφο μαγνητικό πεδίο B_0 , τότε το διάνυσμα αυτό θα πραγματοποιήσει μεταπτωτική κίνηση (*precession*) συχνότητας f_0 και γωνιακής ταχύτητας ω_0 (Εικόνα 1.1.1β) η οποία δίνεται από την εξίσωση *Larmor*:

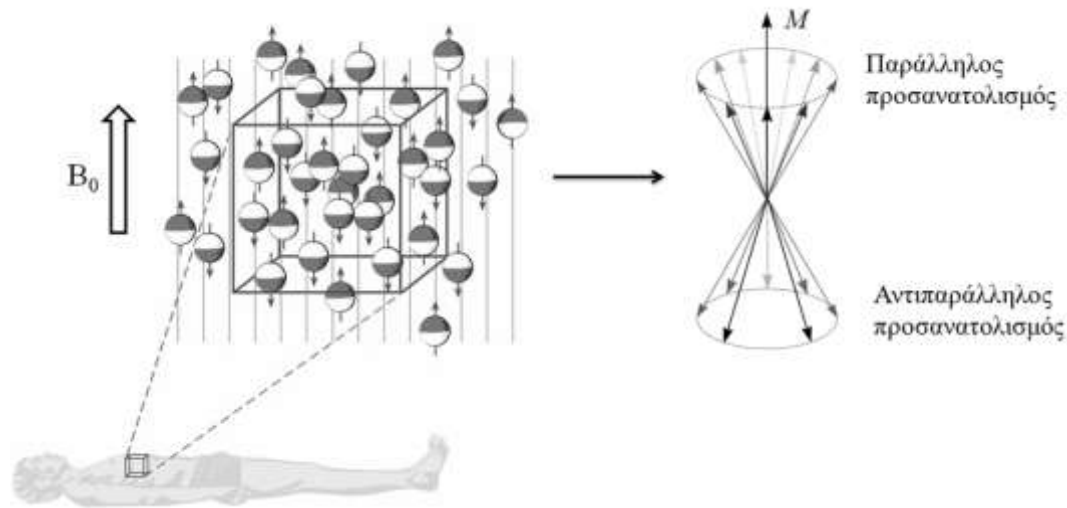
$$\omega_0 = \gamma \times B_0 \quad (1.1)$$

Όπου γ είναι ο γυρομαγνητικός λόγος ο οποίος αποτελεί χαρακτηριστικό του κάθε πυρήνα και μπορεί να λαμβάνει θετικές και αρνητικές τιμές, ανάλογα με το είδος των πυρήνων που υπόκεινται στην μεταπτωτική κίνηση. Επομένως, κάθε πυρήνας έχει μια χαρακτηριστική συχνότητα *Larmor* (θετική ή αρνητική ανάλογα με τη φορά της μεταπτωτικής κίνησης του πρωτονίου γύρω από το σταθερό μαγνητικό πεδίο B_0), που βασίζεται στην ένταση του στατικού μαγνητικού πεδίου.



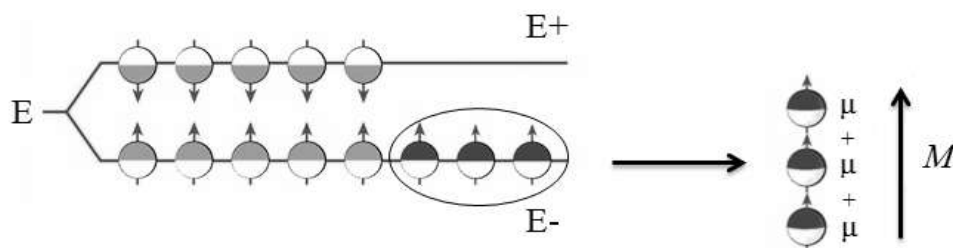
Εικόνα 1.1.1: (α) Διάνυσμα μαγνητικής ροπής ενός περιστρεφόμενου πρωτονίου, (β) η αλληλεπίδραση της μαγνητικής ροπής ενός πυρήνα με το μαγνητικό πεδίο προκαλεί την μεταπτωτική κίνηση με γωνιακή ταχύτητα ω_0 γύρω από το B_0 .

Σε ένα δείγμα με πολλούς πυρήνες, που εισέρχεται σε στατικό μαγνητικό πεδίο B_0 , το διανυσματικό άθροισμα όλων των πυρηνικών μαγνητικών ροπών μ ονομάζεται ολική μαγνήτιση και συμβολίζεται με M (Εικόνα 1.1.2). Στην ιδανική περίπτωση που το B_0 είναι ομοιογενές σε όλο τον όγκο του δείγματος, όλες οι μαγνητικές ροπές μ θα πρέπει να μεταπίπτουν με την ίδια συχνότητα *Larmor*, όχι όμως και με την ίδια φάση. Το άμεσο αποτέλεσμα θα είναι ο σχηματισμός δύο κώνων που αντιστοιχούν στον σχεδόν παράλληλο και σχεδόν αντιπαράλληλο προσανατολισμό των επιμέρους μαγνητικών ροπών μ σε σχέση με το εφαρμοζόμενο στατικό πεδίο B_0 (Εικόνα 1.1.2).



Εικόνα 1.1.2: Σχηματική αναπαράσταση της κωνικής μεταπωπτικής κίνησης των εκτός φάσης πρωτονίων του δείγματος.

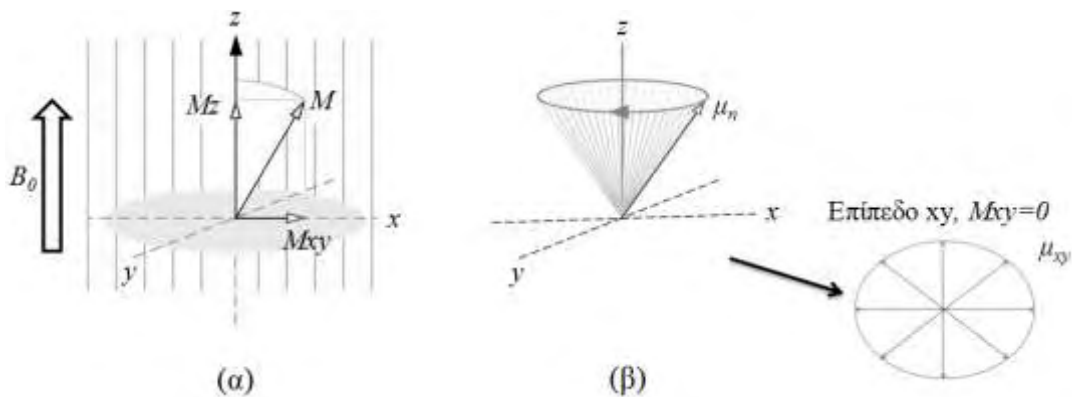
Οι δύο προσανατολισμοί των μαγνητικών ροπών αντιστοιχούν σε δύο διαφορετικές ενεργειακές καταστάσεις [7]. Συγκεκριμένα, ο παράλληλος προσανατολισμός χαρακτηρίζεται από χαμηλότερη ενέργεια (E^-) συγκριτικά με τον αντιπαράλληλο (E^+). Η αναλογία των *spin* των πρωτονίων που προσανατολίζονται παράλληλα και αντιπαράλληλα με το εφαρμοζόμενο μαγνητικό πεδίο δεν είναι 50:50, αλλά υπάρχει μια μικρή περίσσεια πρωτονίων στην χαμηλότερη ενεργειακή κατάσταση, οι μαγνητικές ροπές των οποίων σχηματίζουν την ολική μαγνήτιση M (Εικόνα 1.1.3).



Εικόνα 1.1.3: Ενεργειακές καταστάσεις *spin* πρωτονίων μέσα σε εξωτερικό στατικό μαγνητικό πεδίο. Σχηματισμός ολικής μαγνήτισης M .

Στο καρτεσιανό σύστημα συντεταγμένων, ο άξονας z εξορισμού συμπίπτει με την κατεύθυνση του εφαρμοζόμενου στατικού μαγνητικού πεδίου B_0 . Συνεπώς, όπως χαρακτηριστικά διακρίνεται στην εικόνα 1.1.4α, εξαιτίας της μεταπωπτικής της κίνησης, η ολική μαγνήτιση M πρακτικά μπορεί να αναλυθεί σε δύο συνιστώσες, M_z και M_{xy} . Η συνιστώσα M_z αποτελεί την *διαμήκη μαγνήτιση* η οποία έχει την ίδια κατεύθυνση και φορά με το εφαρμοζόμενο μαγνητικό πεδίο B_0 , ενώ η συνιστώσα M_{xy} αποτελεί την *εγκάρσια μαγνήτιση*

με διεύθυνση κάθετη στο πεδίο B_0 . Σε κατάσταση ηρεμίας, όπου εφαρμόζεται μόνο το εξωτερικό στατικό μαγνητικό πεδίο B_0 , η κίνηση των πρωτονίων δεν είναι συμφασική και άρα η συνιστώσα M_{xy} είναι μηδενική εφόσον οι προβολές μ_{xy} των επιμέρους μαγνητικών ροπών των πρωτονίου του δείγματος στο επίπεδο xy αλληλοαναιρούνται (Εικόνα 1.1.4β).

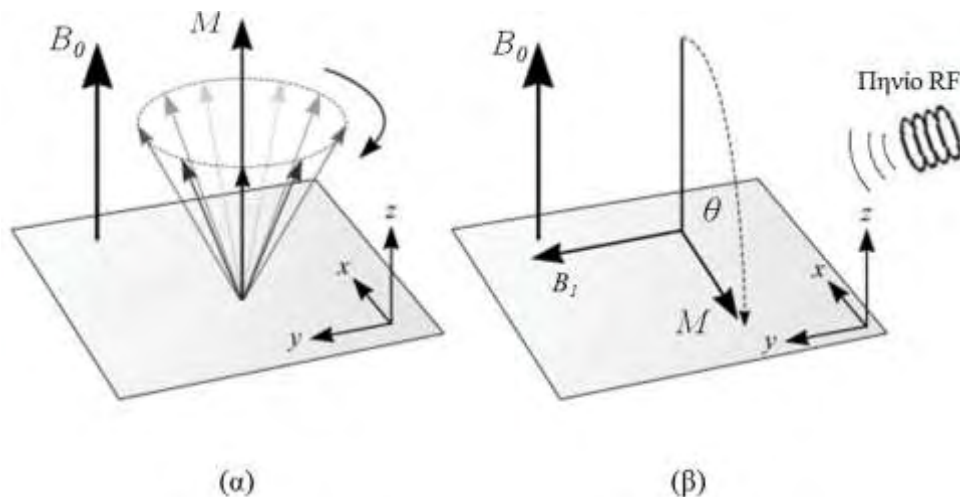


Εικόνα 1.1.4: (α) Το διάνυσμα της ολικής μαγνήτισης M αναλύεται σε δύο συνιστώσες, M_z και M_{xy} αντίστοιχα, (β) υπό την επίδραση μόνο του B_0 το σύστημα των spin βρίσκεται σε κατάσταση ηρεμίας, τα πρωτόνια μεταπίπτουν εκτός φάσης και η εγκάρσια μαγνήτιση M_{xy} είναι μηδενική.

1.1.2. Μαγνητικός συντονισμός-Επίδραση πεδίου ραδιοσυχνότητας (RF)

Η παραγωγή σήματος με την τεχνική του ΠΜΣ βασίζεται στην επιλεκτική διέγερση της συνολικής μαγνήτισης M του εξεταζόμενου βιολογικού υλικού [8]. Η επιλεκτικότητα στην διέγερση επιτυγχάνεται με την εφαρμογή ενός μαγνητικού πεδίου B_1 υπό μορφή παλμών ηλεκτρομαγνητικών κυμάτων ραδιοσυχνότητας (*Radiofrequency, RF*). Με αυτόν τον τρόπο διοχετεύεται ενέργεια στο υλικό και το διάνυσμα της συνολικής μαγνήτισης M μετακινείται από τον άξονα z , στο εγκάρσιο επίπεδο xy (Εικόνα 1.1.5). Τονίζεται ότι, για να προκληθεί απόκλιση της μαγνήτισης M από τον άξονα z , θα πρέπει η συχνότητα του παλμού RF να συμπίπτει με την συχνότητα *Larmor* των πυρήνων του δείγματος.

Οι παλμοί RF δημιουργούνται με την διοχέτευση εναλλασσόμενου ρεύματος σε ένα πηνίο του οποίου ο προσανατολισμός είναι τέτοιος ώστε ο άξονας του μαγνητικού πεδίου B_1 που παράγεται να βρίσκεται στο επίπεδο xy και άρα να σχηματίζει ορθή γωνία με το στατικό μαγνητικό πεδίο B_0 . Η ένταση και η διάρκεια των παλμών RF μπορεί να ρυθμιστεί ώστε να προκαλεί αποκλίσεις διαφορετικής γωνίας του διανύσματος M προς το εγκάρσιο επίπεδο xy .



Εικόνα 1.1.5: (α) Κατάσταση ηρεμίας πυρήνων, (β) η εφαρμογή παλμού RF 90° δημιουργεί εναλλασσόμενο μαγνητικό πεδίο B_1 το οποίο εκτρέπει την ολική μαγνήτιση M κατά 90° από την αρχική της θέση.

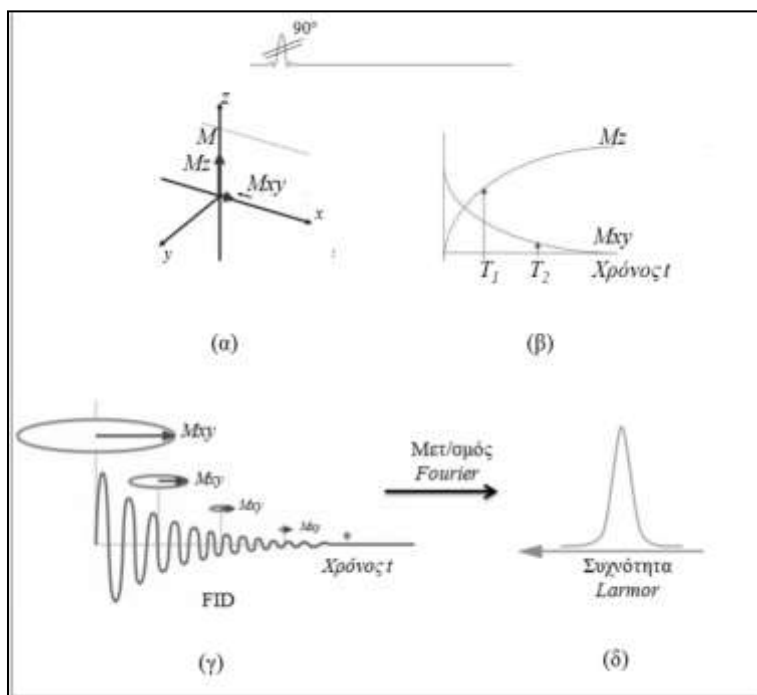
Συνολικά οι παλμοί RF επιδρούν με δύο τρόπους στα πρωτόνια του δείγματος: (α) μερικά πρωτόνια δέχονται ενέργεια και μεταπηδούν στην μεγαλύτερη ενεργειακή κατάσταση (αντιπαράλληλη θέση) και συνεπώς το διάνυσμα της διαμήκουσ μαγνήτισης M_z μειώνεται, και (β) φέρνουν τα πρωτόνια σε φάση, γεγονός που σημαίνει ότι κινούνται με ίδια γωνία περιστροφής [9]. Κινούμενα προς την ίδια κατεύθυνση, προσθέτουν πλέον τις εγκάρσιες μαγνητικές ροπές τους m_{xy} και σχηματίζουν το διάνυσμα της εγκάρσιας μαγνήτισης M_{xy} . Το νέο διάνυσμα δεν είναι ακίνητο αλλά περιστρέφεται με συχνότητα ίση με τη συχνότητα του πεδίου RF.

1.1.3. Σήμα πυρηνικού μαγνητικού συντονισμού

Η πιο απλή μορφή παλμού RF είναι ο παλμός 90° . Κατά την εφαρμογή του παλμού αυτού, το διάνυσμα της συνολικής μαγνήτισης των πυρήνων εκτρέπεται από τον άξονα z (όπου βρίσκεται σε κατάσταση ηρεμίας) στο επίπεδο xy (Εικόνα 1.1.5). Η διαμήκης συνιστώσα της μαγνήτισης M_z μηδενίζεται ενώ η εγκάρσια συνιστώσα M_{xy} μεγιστοποιείται.

Αμέσως μετά την παύση του παλμού, η διαμήκης μαγνήτιση M_z αυξάνεται σταδιακά μέχρι να βρεθεί πάλι στην αρχική κατάσταση ηρεμίας (Εικόνα 1.1.6α). Η σταθερά που ρυθμίζει την εξέλιξη της διαμήκουσ μαγνήτισης M_z προς την αρχική τιμή ισορροπίας ονομάζεται *χρόνος διαμήκουσ χαλάρωσης* T_1 και περιγράφει πόσο γρήγορα η M_z αποκτά το αρχικό της μέγεθος (Εικόνα 1.1.6β). Η φυσική ερμηνεία του χρόνου T_1 σχετίζεται με τα φαινόμενα μεταφοράς της ενέργειας από το σύστημα *spin* των πυρήνων στο ατομικό και μοριακό περιβάλλον των πυρήνων που ονομάζεται πλέγμα [9, 10]. Επιπροσθέτως, λόγω της απώλειας της συνάφειας

φάσης των επιμέρους μαγνητικών ροπών του διανύσματος M , η εγκάρσια μαγνήτιση M_{xy} σταδιακά αποσβαίνει (Εικόνα 1.1.6α). Η σταθερά που ρυθμίζει την εξέλιξη του πλάτους της εγκάρσιας μαγνήτισης M_{xy} προς την τιμή ισορροπίας μηδέν ονομάζεται χρόνος εγκάρσιας χαλάρωσης T_2 και περιγράφει το πόσο γρήγορα χάνεται η εγκάρσια μαγνήτιση M_{xy} (Εικόνα 1.1.6β). Σχετίζεται τόσο με τις διαδικασίες που προκαλεί η διαμήκης χαλάρωση όσο και με τις διαδικασίες μαγνητικής σύζευξης



μεταξύ των γειτονικών πυρήνων, που οδηγούν σε αλλαγή της σχετικής φάσης των *spins* [9, 10].

Η μεταβολή του διανύσματος της

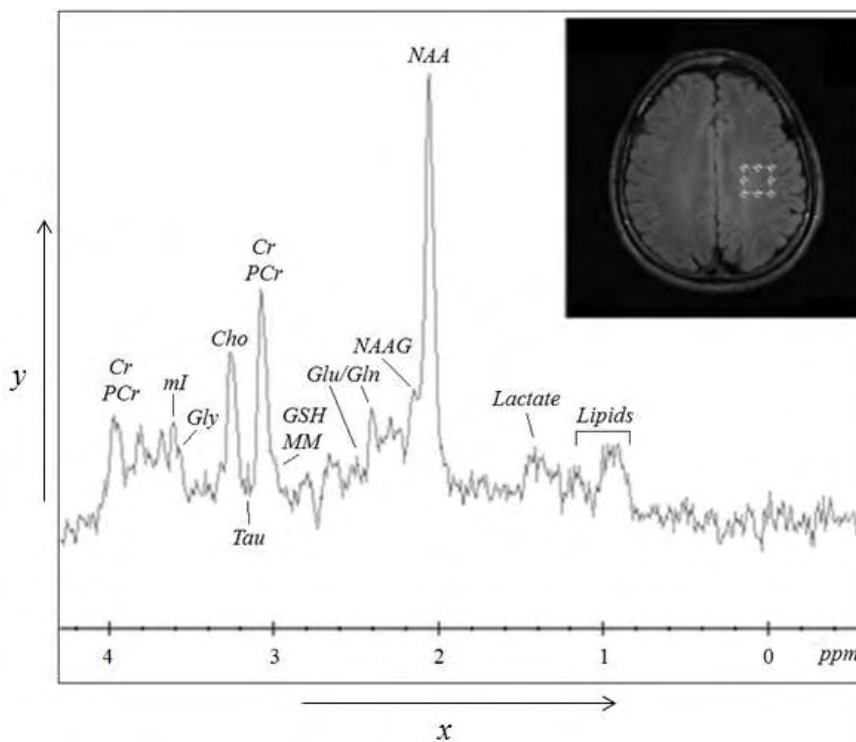
εγκάρσιας συνιστώσας της μαγνήτισης, M_{xy} , παράγει ρεύμα στα πηνία-δέκτες. Το σήμα που καταγράφεται έχει τη μορφή φθίνουσας ημιτονοειδούς καμπύλης (Εικόνα 1.1.6γ) που ονομάζεται απόσβεση ελεύθερης επαγωγής (Free Induction Decay, FID), και από το χρόνο που διαρκεί μπορούμε να εξάγουμε σημαντικά συμπεράσματα για το δείγμα εξέτασης [7]. Το σήμα *FID* είναι μια συνάρτηση χρονικά μεταβαλλόμενη και στην απλή περίπτωση της μεταπτωτικής κίνησης ενός δείγματος ίδιων πυρήνων σε ομογενές υλικό, εάν εφαρμοστεί μετασχηματισμός *Fourier*, θα ληφθεί ένα φάσμα με μια μοναδική κορυφή στην συχνότητα *Larmor* που αποτελεί το απλούστερο μοντέλο ΦΠΜΣ (Εικόνα 1.1.6δ).

Ωστόσο σε ανομοιογενή δείγματα, που βρίσκονται πολλοί διαφορετικοί τύποι ιστών, ο μετασχηματισμός *Fourier* δίνει ένα ποικιλόμορφο φάσμα με περισσότερες κορυφές σε διαφορετικά ύψη.

Εικόνα 1.1.6: (α) Αποκατάσταση της διαμήκους μαγνήτισης M_{xy} και απώλεια της εγκάρσιας μαγνήτισης Mz μετά την παύση του παλμού RF 90° , (β) οι αντίστοιχοι χρόνοι αποκατάστασης T_1 και T_2 και (γ) ανίχνευση σήματος *FID* από την εγκάρσια συνιστώσα της ολικής μαγνήτισης M . (δ) Στην περίπτωση της απλής μεταπτωτικής κίνησης

1.2 Φασματοσκοπία Πρωτονίου Μαγνητικού Συντονισμού (ΦΠΜΣ)

Η διαφορά ανάμεσα στην απεικόνιση MRI και στην ΦΠΜΣ εντοπίζεται στο γεγονός ότι στην απεικόνιση, το λαμβανόμενο σήμα ραδιοσυχνότητας περιέχει πληροφορία σχετική με την χωρική θέση του πυρήνα, ενώ στην ΦΠΜΣ το σήμα παρέχει πληροφορία σχετικά με τη χημική σύσταση του διεγερμένου ιστού. Η πληροφορία της χημικής σύστασης απεικονίζεται γραφικά ως ένα φάσμα (Εικόνα 1.2.1), όπου ο άξονας y αντιπροσωπεύει την ένταση του σήματος ή τις σχετικές συγκεντρώσεις των διαφορετικών χημικών ουσιών (μεταβολιτών) που ανιχνεύονται, ενώ στον άξονα x τοποθετούνται οι αντίστοιχες συχνότητες χημικής μετατόπισης (*chemical shift*) κάθε μεταβολίτη σε μέρη ανά εκατομμύριο (*parts per million-ppm*). Συνεπώς, οι κορυφές του φάσματος αντιστοιχούν στους διαφορετικούς μεταβολίτες που ανιχνεύτηκαν και ανάλογα με το είδος και την θέση της κάθε κορυφής στον άξονα των συχνοτήτων (x) εξάγονται συμπεράσματα για την σύσταση του ιστού.



Εικόνα 1.2.1: Εντοπισμένο *in vivo* φάσμα πρωτονίου από την λευκή ουσία βρεγματικού λοβού υγιούς εθελοντή 19 ετών, μετρούμενο σε μαγνητικό πεδίο 3T με την χρήση ακολουθίας PRESS. Διακρίνονται οι σημαντικότεροι μεταβολίτες που εντοπίζονται στην περιοχή του εγκεφάλου.

Κάθε κορυφή χαρακτηρίζεται από μια συγκεκριμένη συχνότητα συντονισμού (σε *ppm*), το εύρος της (πλήρες εύρος στο μισό του μεγίστου, *Full Width at Half Maximum, FWHM*), την μορφή της ανάλογα με την κατανομή των συχνοτήτων γύρω από την κεντρική συχνότητα κάθε

ουσίας (κατανομή *Lorentz* ή *Gauss*), την φάση και το εμβαδόν της ανάλογα με τον αριθμό των πρωτονίων που συνεισφέρουν στο σήμα κάθε κορυφής. Ελέγχοντας και καταγράφοντας τους παράγοντες αυτούς, η ΦΠΜΣ δίνει την δυνατότητα της ποιοτικής ή/και της ποσοτικής εκτίμησης της χημικής σύστασης του ιστού, εφόσον είναι γνωστή η συγκέντρωση μιας ουσίας αναφοράς σε δεδομένο μαγνητικό πεδίο [4, 11, 12, 13].

1.2.1. Φαινόμενο της χημικής μετατόπισης

Η μελέτη των φασμάτων οφείλεται σε μια χαρακτηριστική παράμετρο των μεταβολιτών που εκφράζει απόλυτα τη δομή του μορίου που ανιχνεύεται στο δείγμα και καλείται χημική μετατόπιση (*chemical shift*). Στο φαινόμενο της χημικής μετατόπισης οφείλεται η διαφορά στην συχνότητα συντονισμού ίδιων πυρήνων (π.χ. ^1H) οι οποίοι όμως ανήκουν σε διαφορετικά χημικά στοιχεία. Η χημική μετατόπιση συμβαίνει εξαιτίας της αλληλεπίδρασης κάθε πυρήνα με το τοπικό μαγνητικό πεδίο των ηλεκτρονίων των χημικών δεσμών, τα οποία θωρακίζουν τους πυρήνες από το στατικό μαγνητικό πεδίο B_0 . Η απόκριση των ηλεκτρονίων στο εφαρμοζόμενο πεδίο είναι τέτοια ώστε οι κινήσεις τους παράγουν ένα ασθενές μαγνητικό πεδίο με φορά αντίθετη του B_0 . Εξαιτίας αυτού, το μαγνητικό πεδίο που γίνεται αντιληπτό από τα άτομα δεν είναι πλέον το B_0 αλλά το ενεργό μαγνητικό πεδίο B_{eff} το οποίο δίνεται από την σχέση:

$$B_{eff} = B_0 \times (1 - \sigma) \quad (1.2)$$

Όπου σ είναι ο παράγοντας της θωράκισης των ηλεκτρονίων δεσμού από το B_0 . Συνεπώς τα *spin* ίδιων ατόμων με διαφορετικό ηλεκτρονιακό νέφος μεταπίπτουν με διαφορετική συχνότητα (χημική μετατόπιση) η οποία είναι ανάλογη του ενεργού μαγνητικού πεδίου B_{eff} . Το μέγεθος της χημικής μετατόπισης εξαρτάται από τον τύπο του πυρήνα, την πυκνότητα και την κίνηση του ηλεκτρονιακού νέφους των γειτονικών ατόμων [14]. Η χημική μετατόπιση (σε *ppm*) για ένα δεδομένο μόριο συγκριτικά με ένα μόριο αναφοράς ορίζεται ως:

$$\delta_{ppm} = 10^6 \times \frac{f - f_{ref}}{f_{ref}} \quad (1.3)$$

Όπου δ_{ppm} είναι η μετρούμενη χημική μετατόπιση σε *ppm*, f η συχνότητα συντονισμού του προς μελέτη μορίου και f_{ref} είναι η συχνότητα συντονισμού του μορίου αναφοράς.

Από τις εξισώσεις (1.2) και (1.3) προκύπτει ότι : (α) όσο πιο θωρακισμένος είναι ο πυρήνας από τα ηλεκτρόνια δεσμού του μορίου στο οποίο ανήκει (δηλαδή μεγάλη τιμή του σ), τόσο πιο μικρή η συχνότητα συντονισμού του και (β) όσο λιγότερο θωρακισμένος είναι ένας πυρήνας σε σχέση με το μόριο αναφοράς τόσο μεγαλύτερη η τιμή της χημικής μετατόπισης σε μονάδες δ . Το μόριο αναφοράς είναι συνήθως το τετραμεθυλοσιλάνιο ($\text{Si}(\text{CH}_3)_4$), γνωστό ως TMS, του οποίου η χημική μετατόπιση τοποθετείται εξορισμού στα 0ppm γιατί παρουσιάζει τα πιο θωρακισμένα πρωτόνια από οποιαδήποτε άλλη οργανική ένωση, ενώ τα μόρια πρωτονίου μετατοπίζονται μεταξύ 0 και 15ppm συγκριτικά με την TMS.

Επιπροσθέτως από την εξίσωση (1.3) προκύπτει ότι όσο πιο υψηλό είναι το στατικό μαγνητικό πεδίο B_0 τόσο πιο καλός διαχωρισμός επιτυγχάνεται μεταξύ των διαφορετικών κορυφών του φάσματος [15, 16].

1.2.2. Spin-Spin σύζευξη στον πυρηνικό μαγνητικό συντονισμό

Εκτός από τα φαινόμενα θωράκισης από τα ηλεκτρόνια δεσμού τα οποία είναι υπεύθυνα για το φαινόμενο της χημικής μετατόπισης, τα *spin* των πυρήνων επηρεάζονται και από τα μαγνητικά πεδία των γειτονικών ατομικών *spin* (*spin-spin* σύζευξη). Συγκεκριμένα δύο είναι οι πιθανοί μηχανισμοί αλληλεπίδρασης (σύζευξης) μεταξύ πυρήνων: (α) η *άμεση* αλληλεπίδραση η οποία εξαρτάται από την απόσταση των πυρήνων και (β) η *έμμεση* αλληλεπίδραση εξαιτίας των τροχιακών ηλεκτρονίων τους [14]. Οι αλληλεπιδράσεις αυτές είναι ανεξάρτητες από το στατικό μαγνητικό πεδίο B_0 και καθορίζουν την μορφή των κορυφών στο φάσμα.

Στην *in vivo* ΦΠΜΣ η ορατότητα τέτοιων αλληλεπιδράσεων είναι δύσκολη εφόσον είναι κατά πολύ ασθενέστερες από το φαινόμενο της χημικής μετατόπισης και το εύρος των κορυφών στο φάσμα αρκετά μεγάλο. Ωστόσο, η *έμμεση* αλληλεπίδραση -υπεύθυνη για την διάσπαση των κορυφών του φάσματος σε πολλαπλά τμήματα- γίνεται συχνά αντιληπτή στην περίπτωση της χαρακτηριστικής διπλής κορυφής του γαλακτικού οξέως στα 1.5ppm. Οι συγκεντρώσεις άλλων μεταβολιτών που ανιχνεύονται *in vivo* και που μπορεί να παρατηρηθεί το φαινόμενο της σύζευξης (π.χ. γ-αμινοβουτυρικό οξύ, γλουταθιόνη) είναι πολύ μικρές με αποτέλεσμα οι επιμέρους κορυφές τους να αλληλοεπικαλύπτονται καθιστώντας ανέφικτο τον προσδιορισμό τους σε μαγνητικά πεδία μικρότερα των 7T [17].

1.2.3. Μεταβολίτες και η κλινική τους σημασία

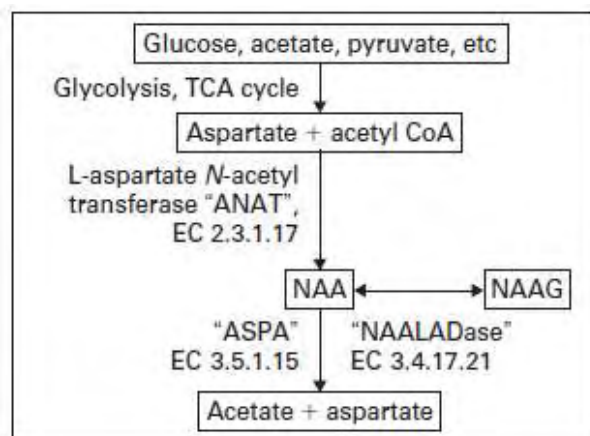
Ο ακριβής χαρακτηρισμός μια βλάβης με την χρήση ΦΠΜΣ απαιτεί την κατανόηση του μεταβολικού προτύπου κάθε παθολογικής διεργασίας. Για τον λόγο αυτό, η κλινική σημασία

των βασικότερων μεταβολιτών που μελετώνται στην *in vivo* ΦΠΜΣ αλλά και των λιγότερο ανιχνεύσιμων ουσιών παρατίθενται παρακάτω:

Το *N-ακετυλοασπαρτικό οξύ (N-Acetyl Aspartate, NAA)* αποτελεί την μεγαλύτερη και πιο χαρακτηριστική κορυφή του φάσματος πρωτονίου σε υγιές εγκεφαλικό παρέγχυμα, με συχνότητα συντονισμού στα 2.01ppm (Εικόνα 1.2.1). Το σήμα του μεταβολίτη αυτού, προέρχεται από την μεθυλική ομάδα του *NAA* και από τον νευροδιαβιβαστή *N-ακετυλοασπαρτική-γλουταμάση (N-aspartyl-glutamate, NAAG)* στα 2.05ppm [18]. Το *NAA* βρίσκεται αποκλειστικά στα ώριμα νευρικά κύτταρα του κεντρικού και του περιφερικού νευρικού συστήματος και συντίθεται στα μιτοχόνδρια των νευρικών κυττάρων. Η συγκέντρωσή του διαφοροποιείται ελαφρώς σε διαφορετικές περιοχές του εγκεφάλου [19, 20], ενώ υφίσταται αλλαγές κατά την ανάπτυξη του ατόμου, από 4.82mM στην γέννηση έως 8.89mM κατά την ενηλικίωση [21]. Παρόλο που ο μεταβολίτης *NAA* θεωρείται δείκτης πυκνότητας, ζωτικότητας και ακεραιότητας των νευρικών κυττάρων, η ακριβής λειτουργία του παραμένει άγνωστη. Πιθανές λειτουργίες του *NAA* που έχουν αναφερθεί παλαιότερα περιλαμβάνουν την ρύθμιση της οσμωτικής πίεσης [22] και παράγωγο αποσύνθεσης του *NAAG* [23].

Ο ρόλος του *NAA* ως δείκτης ακεραιότητας και πυκνότητας των νευρικών κυττάρων επιβεβαιώνεται από την μείωση του συγκεκριμένου μεταβολίτη σε πληθώρα βλαβών της λευκής ουσίας όπως λευκοδυστροφίες [24, 25], σκλήρυνση κατά πλάκας [26, 27], υποξική εγκεφαλοπάθεια [28], χρόνια ισχαιμία [27, 29] και όγκοι [4, 30, 31, 32, 33]. Ωστόσο, υπάρχουν περιπτώσεις όπου μη φυσιολογικά επίπεδα *NAA* δεν αντικατοπτρίζουν αλλαγές στην πυκνότητα των νευρικών κυττάρων αλλά διαταραχές στην οδό σύνθεσης και αποσύνθεσης του μεταβολίτη (Εικόνα 1.2.2). Ενδεικτικό παράδειγμα τέτοιας διαταραχής αποτελεί η νόσος Canavan όπου τα πολύ υψηλά επίπεδα *NAA* [34] οφείλονται σε ανεπάρκεια της ασπαρτοακυλάσης (*aspartoacylase, ASPA*), του ενζύμου που διασπά το *NAA* σε οξικό άλας (*acetate*) και ασπαρτικό οξύ (*aspartate*). Επιπλέον παραδείγματα που επισημαίνουν την έλλειψη της άμεσης σχέσης του *NAA* με την ακεραιότητα των νευρικών κυττάρων περιλαμβάνουν βλάβες όπως η κροταφική επιληψία (*temporal lobe epilepsy, TLE*) ή η αμυοτροφική πλευρική σκλήρυνση (*amyotrophic lateral sclerosis, ALS*), όπου το *NAA* αποκαθίσταται στα φυσιολογικά επίπεδα μετά την λήψη θεραπείας.

Το *NAA* έχει επίσης ανιχνευτεί σε μη νευρικά κύτταρα, όπως τα ολιγοδενδροκύτταρα, τα οποία ενδεχομένως συμβάλλουν στο συνολικό σήμα του μεταβολίτη στο φάσμα, υποδηλώνοντας ότι πιθανόν δεν αποτελεί συστατικό αποκλειστικά των νευρικών κυττάρων [35].



Εικόνα 1.2.2: Βιοχημική οδός του NAA [36]

Το σήμα της *χολίνης (Choline, Cho)*, συντίθεται από την ελεύθερη *Cho*, την φωσφοχολίνη (*Phosphocholine, PC*) και την γλυκεροφωσφοχολίνη (*glycerophosphocholine, GPC*) και συντονίζεται στα 3.22ppm (Εικόνα 1.2.1). Η *Cho* παίζει σημαντικό ρόλο στην σύνθεση και αποσύνθεση των φωσφολιπιδίων των κυτταρικών μεμβρανών και ως εκ τούτου θεωρείται μεταβολικός δείκτης ακεραιότητας ή αποδόμησης των κυτταρικών μεμβρανών αλλά και δείκτης κυτταρικού πολλαπλασιασμού [4, 30, 31, 32, 37, 38].

Αποκλίσεις της συγκέντρωσης της *Cho* από τα φυσιολογικά επίπεδα έχουν παρατηρηθεί σε έναν μεγάλο αριθμό βλαβών του κεντρικού νευρικού συστήματος και του μαστού. Παθολογικές διεργασίες που οδηγούν σε αύξηση της *Cho* περιλαμβάνουν: την επιταχυνόμενη σύνθεση των κυτταρικών μεμβρανών των ταχέως πολλαπλασιαζόμενων καρκινικών κυττάρων σε εξεργασίες του εγκεφάλου και του μαστού [4, 30, 31, 32, 39, 40, 41], εγκεφαλική ισχαιμία, μικροβιακού και απομυελινωτικού τύπου βλάβες [42, 43, 44]. Σε αντίθεση με το *NAA* που σχεδόν ισοκατανέμεται ομοιογενώς σε έναν υγιή εγκέφαλο [45], η *Cho* παρουσιάζει έντονες χωρικές διαφορές στην συγκέντρωσή της, με την μεγαλύτερη συγκέντρωση *Cho* να απαντάται στην γέφυρα του εγκεφάλου και την μικρότερη στον σκώληκα της παρεγκεφαλίδας (*vermis*) και στην οδοντωτή έλικα του ιπόκαμπου (*dentate gyrus*) [46]. Συνεπώς απαιτείται διεξοδική μελέτη γύρω από την χωρική κατανομή της *Cho* στον φυσιολογικό εγκέφαλο, ώστε να αποτυπωθούν με ακρίβεια οι αποκλίσεις του μεταβολίτη από τα φυσιολογικά επίπεδα, ειδικότερα σε βλάβες όπως επιληψία ή ψυχιατρικές διαταραχές όπου τα επίπεδα *Cho* αποκλίνουν ελαφρώς από τα φυσιολογικά.

Η *κρεατίνη (Creatine, Cr)* και *φωσφοκρεατίνη (Phosphocreatine, PCr)* συχνά αναφέρονται μαζί ως ολική κρεατίνη αφού δεν είναι δυνατόν να διαχωριστούν με μονάδα MRI μαγνητικού πεδίου μικρότερου των 7T. Το σήμα της *Cr* και της *PCr* προέρχεται από τα

πρωτόνια της μεθυλικής ομάδας της *Cr* και της φωσφορυλιωμένης *Cr*. Η ολική *Cr* συντονίζεται στις συχνότητες 3.03ppm και 3.93ppm όπως χαρακτηριστικά διακρίνεται στην εικόνα 1.2.1. Περιέχεται τόσο στα νευρικά κύτταρα όσο και στα κύτταρα της γλοίας και συνδέεται με τον ενεργειακό τους μεταβολισμό εφόσον λειτουργεί ως ρυθμιστής ενέργειας μέσω της κινάσης της *Cr* διατηρώντας τα επίπεδα *ATP* σταθερά, και ως μεταφορέας ενέργειας καθώς διαχέεται από τα κέντρα παραγωγής ενέργειας (μιτοχόνδρια) στα κέντρα κατανάλωσης (απολήξεις νευρικών κυττάρων) [36].

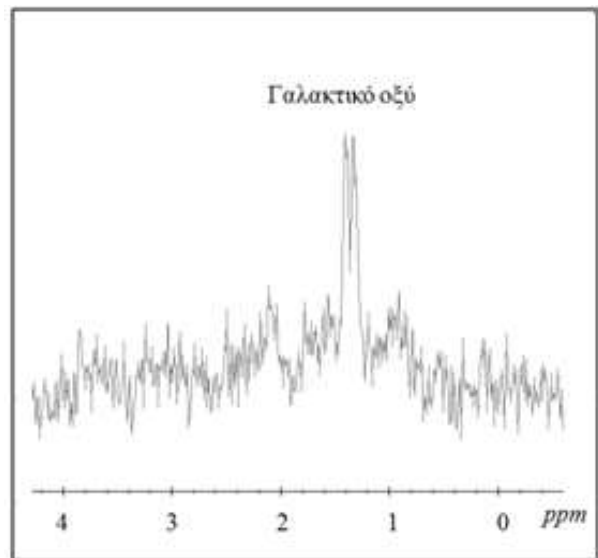
Καθώς η *Cr* δεν παράγεται στον εγκέφαλο, η συγκέντρωσή της θεωρείται ότι δεν μεταβάλλεται με την ηλικία, ούτε με την υποκείμενη παθολογία, γι αυτό χρησιμοποιείται ως ουσία αναφοράς για τον υπολογισμό μεταβολικών κλασμάτων (π.χ. *NAA/Cr*, *Cho/Cr* κλπ) [36]. Ωστόσο, η χρήση της *Cr* σαν ουσία αναφοράς θα πρέπει πάντα να γίνεται με προσοχή, εφόσον έχουν παρατηρηθεί μειωμένα επίπεδα της συγκέντρωσης του μεταβολίτη σε χρόνια στάδια βλαβών όπως όγκοι [30, 38, 47], ισχαιμία [48] και γλίωση [49].

Η **μυο-ινοσιτόλη** (*myo-inositol*, *mI*) είναι ένα κυκλικό σάκχαρο με τέσσερα διαφορετικά ισομερή όπου το μεγαλύτερο και κυριότερο συντονίζεται στα 3.56ppm. Η ακριβής λειτουργία της *mI* παραμένει ακαθόριστη [50], ωστόσο έχει προταθεί ως νευρογλοιακός δείκτης [51] και αύξηση των επιπέδων του μεταβολίτη θεωρείται ως ένδειξη πολλαπλασιασμού των κυττάρων της γλοίας ή αύξηση του μεγέθους τους εξαιτίας υποκείμενης φλεγμονής [31]. Επιπρόσθετα, ο μεταβολίτης ενδεχομένως αποτελεί δείκτη σταδιοποίησης γλοιομάτων εφόσον παίζει ρόλο στην ενεργοποίηση της πρωτεϊνικής κινάσης *C* η οποία οδηγεί στην παραγωγή πρωτεολυτικών ενζύμων στα επιθετικά νεοπλάσματα του εγκεφάλου [52]. Η *mI* έχει επίσης χαρακτηριστεί ως προϊόν αποσύνθεσης της μυελίνης [53] και μη φυσιολογικά επίπεδα του μεταβολίτη έχουν παρατηρηθεί σε ασθενείς με εκφυλιστικές και απομυελινωτικού τύπου βλάβες [26, 34, 54, 55].

Στο φάσμα ενός φυσιολογικού εγκεφάλου, το σήμα από το **γαλακτικό οξύ** (*Lactate*, *Lac*) και τα **λιπίδια** (*Lipids*, *Lip*), με συχνότητες συντονισμού 1.33ppm και 0.9-1.3ppm αντίστοιχα, θα πρέπει να αλληλεπικαλύπτεται με το σήμα υποβάθρου των μακρομορίων (*macromolecule*, *MM*) και να παραμένει κάτω από τα όρια ανιχνευσιμότητας. Οποιαδήποτε αύξηση του σήματος των λιπιδίων ή του γαλακτικού οξέως πάνω από τα όρια αυτά θεωρείται μη φυσιολογική.

Το γαλακτικό οξύ βρίσκεται τόσο στον ενδοκυττάριο όσο και στον εξωκυττάριο χώρο και αποτελεί δείκτη του μεταβολικού ρυθμού και της κάθαρσης των κυττάρων [30]. Τα τρία πρωτόνια της μεθυλικής του ομάδας δίνουν την χαρακτηριστική διπλή κορυφή στα 1.33ppm (Εικόνα 1.2.3). Ως προϊόν αναερόβιας γλυκόλυσης η παρουσία **γαλακτικού οξέος** σχετίζεται με καταστάσεις στις οποίες ο οξειδωτικός μεταβολισμός αδυνατεί να ανταποκριθεί σε δεδομένες

ενεργειακές απαιτήσεις και ως εκ τούτου αναερόβιες μεταβολικές διαδικασίες έχουν ως αποτέλεσμα την παραγωγή και επακόλουθη αύξηση της συγκεντρώσεως του μεταβολίτη. Τέτοιες διαδικασίες έχουν παρατηρηθεί σε παθολογικές καταστάσεις όπως οξεία και χρόνια ισχαιμία [27, 29, 56,], μεταβολικές διαταραχές [31, 57], και όγκοι [30, 31, 32, 36, 58]. Το γαλακτικό οξύ επίσης αυξάνεται σε ιστούς με μεγάλη συσσώρευση ενδοκυττάριου ή εξωκυττάριου υγρού όπως κύστες [59, 60] και υδροκέφαλος φυσιολογικής πίεσης (*normal pressure hydrocephalus*) [61], καθώς και στο εγκεφαλονωτιαίο υγρό υγιών ατόμων με διευρυμένες κοιλίες [58].



Εικόνα 1.2.3: Χαρακτηριστική διπλή κορυφή γαλακτικού οξέως σε φάσμα εγκεφαλικής μετάστασης χρόνου ηχούς 35msec.

Η φασματική περιοχή μεταξύ 0.9ppm and 1.3ppm αντιπροσωπεύει την μεθυλενική (1.3ppm) και μεθυλική (0.9ppm) ομάδα των λιπιδίων (Εικόνα 1.2.1). Όταν οι κυτταρικές μεμβράνες αποσυντίθενται τότε τα λιπίδια, ως βασικό δομικό συστατικό των κυτταρικών μεμβρανών, γίνονται ορατά στο φάσμα. Αύξηση των λιπιδίων αποτελεί ένδειξη καταστροφής του νευρικού ιστού σε περιπτώσεις ισχαιμίας [27, 29, 56], φλεγμονώδους διεργασίας [44, 62] και νέκρωσης [42, 47]. Επιπλέον, αύξηση των λιπιδίων έχει επίσης παρατηρηθεί σε ασθενείς με μεταβολικές διαταραχές όπως η νόσος Niemann-Pick τύπου-C [63], το σύνδρομο Zellweger και η νόσος Refsum [64].

Το γλουταμινικό οξύ (*Glutamate, Glu*) και η γλουταμίνη (*Glutamine, Gln*) σχηματίζουν το σύμπλεγμα κορυφών *Glx* (*Glx complex*) οι οποίες συντονίζονται μεταξύ 2.15ppm και 2.45ppm. Ο διαχωρισμός τους στο φάσμα είναι δύσκολος στα 1.5T, ενώ σε μαγνητικό πεδίο 3T οι κορυφές των *Glu* και *Gln* μόλις ξεκινούν να διαχωρίζονται [65]. Σε πεδίο 7T και άνω οι κορυφές διαφοροποιούνται ξεκάθαρα επιτρέποντας την απόλυτη ποσοτικοποίηση των μεταβολιτών αυτών με μεγάλη ακρίβεια [36].

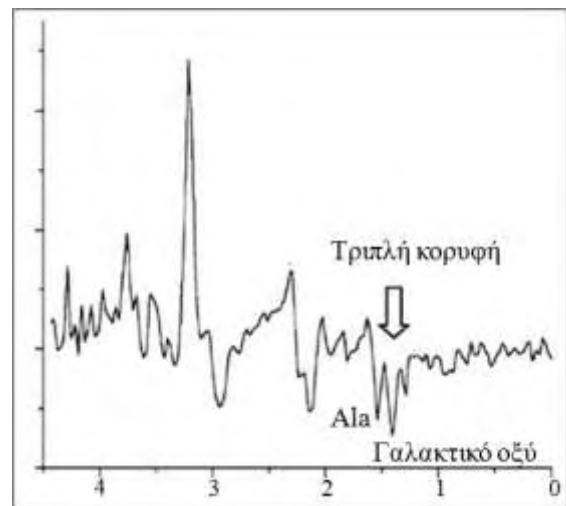
Το *Glu* είναι ο κυριότερος νευροδιαβιβαστής του εγκεφάλου με διεγερτική δράση και αποτελεί πρόδρομη ένωση του *γ-αμινοβουτυρικού οξέως* (*γ-aminobutyric acid, GABA*), του κυριότερου νευροβιαβιαστή ανασταλτικής δράσης, της *Gln* και άλλων μικρότερων μεταβολιτών όπως η *γλουταθειόνη* (*Glutathione*) [36]. Η *Gln* αποτελεί σημαντικό αμινοξύ ενδιάμεσου μεταβολισμού, κυρίως βρίσκεται στα αστροκύτταρα της γλοίας και όπως αναφέρθηκε προηγούμενα αποτελεί παράγωγο του *Glu* [36].

Το σύμπλεγμα *Glx* παίζει ρόλο στην αποτοξίνωση και την ρύθμιση της λειτουργίας των νευροδιαβιβαστών. Αυξημένα επίπεδα του συμπλέγματος αυτού αποτελούν δείκτη επιλεπτογενούς διεργασίας [66, 67], ενώ μειωμένα επίπεδα έχουν παρατηρηθεί στην νόσο Alzheimer και σε ασθενής με χρόνια σχιζοφρένεια [68, 69, 70]. Αυξημένα επίπεδα *Glx* έχουν επίσης παρατηρηθεί στο περιεστιακό οίδημα όγκων του εγκεφάλου στο οποίο συνυπάρχει καταστροφή των νευρώνων και απομυελίνωση [71].

Όπως έχει αναφερθεί από τους Srinivasan και συν και Malhorta και συν, το σύμπλεγμα *Glx* ενδεχομένως αποτελεί *in vivo* δείκτη φλεγμονής εφόσον αυξημένα επίπεδα έχουν παρατηρηθεί σε εστίες οξείας φάσης ασθενών με σκλήρυνση κατά πλάκας αλλά όχι σε χρόνιες [72, 73].

Στην συνέχεια θα γίνει αναφορά σε μεταβολίτες που ανιχνεύονται δυσκολότερα, εξαιτίας του φαινομένου της σύζευξης μεταξύ των *spin* τους, με σημαντικό όμως κλινικό ρόλο στην ανίχνευση της παθολογίας του εγκεφάλου. Τέτοιοι μεταβολίτες είναι η *αλανίνη*, η *γλυκίνη*, η *ταυρίνη*, η *γλουταθειόνη* και άλλα αμινοξέα όπως το *ηλεκτρικό οξύ*, το *οξικό άλας*, η *βαλίνη* και η *λευκίνη*.

Η *αλανίνη* (*Alanine, Ala*) βρίσκεται στον υγρή εγκέφαλο και συντονίζεται στα 1.47ppm. Υψηλά επίπεδα *αλανίνης* συχνά αναφέρονται ως ειδικός δείκτης των μηνιγγιωμάτων, ωστόσο το ποσοστό ανιχνευσιμότητάς του μεταβολίτη ποικίλει από 32% έως 100% [37, 38, 74, 75, 76, 77]. Έχει επίσης ανιχνευτεί στα νευροκυττώματα [78], γλοιώματα [79] και PNETs (**P**rimitive **N**euro**E**ctodermal **T**umors) [80]. Η *in vivo* ΦΠΜΣ στα 1.5T δεν μπορεί να διαφοροποιήσει την κορυφή της *αλανίνης* από εκείνη του γαλακτικού οξέως αφού συντονίζονται σε πολύ κοντινές συχνότητες (1.3ppm και 1.47ppm αντίστοιχα). Ως εκ τούτου όταν και οι δύο αυτοί μεταβολίτες αποτελούν μέρη του μεταβολικού προτύπου μιας βλάβης, εμφανίζονται ως μια τριπλή κορυφή μεταξύ 1.3ppm και 1.5ppm η οποία γίνεται ορατή σε συστήματα MRI μαγνητικού πεδίου 3T και άνω (Εικόνα 1.2.4) [81].



Εικόνα 1.2.4: Τριπλή κορυφή αλανίνης και γαλακτικού οξέως σε φάσμα μηνιγγιώματος σε χρόνο ηχούς 136msec [81]

Η *γλυκίνη* (*Glycine, Gly*) είναι το απλούστερο αμινοξύ, το οποίο δρα ως νευροδιαβιβαστής με ανασταλτική δράση και πιθανόν αποτελεί αντιοξειδωτικό των κυττάρων [62]. Συντονίζεται

στα 3.55ppm και η κορυφή της αλληλεπικαλύπτεται με την *mI* καθιστώντας δύσκολη την παρατήρησή της όταν και οι δύο μεταβολίτες είναι παρόντες στο φάσμα. Σε περιπτώσεις απουσίας της *mI*, είναι δυνατόν τα πολύ χαμηλά επίπεδα της *Gly* να ποσοτικοποιηθούν [82]. Υψηλές συγκεντρώσεις *Gly* έχουν παρατηρηθεί σε γλοιοβλαστώματα, μυελοβλαστώματα, επενδυώματα [83] και νευροκυττώματα [62]. Έχει επίσης αναφερθεί ότι ο συγκεκριμένος μεταβολίτης μπορεί να αποτελέσει δείκτη ικανό να διαφοροποιήσει γλοιοβλαστώματα από χαμηλότερου βαθμού αστροκυττώματα [82, 83], πρωτοπαθή γλοιώματα από υποτροπή [82] και πρωτοπαθείς όγκους από δευτεροπαθείς [83, 84].

Η *ταυρίνη (Taurine, Tau)* συντονίζεται δίνοντας δύο τριπλές κορυφές στα 3.25ppm και 3.42ppm αντίστοιχα, ενώ γίνεται αντιληπτή με ΦΠΜΣ υψηλού μαγνητικού πεδίου (7T), εφόσον σε μικρότερα πεδία οι κορυφές της στο φάσμα αλληλεπικαλύπτονται με αυτές της *Cho* και *mI* [36]. Η *Tau* αποτελεί νευροδιαβιβαστή ανασταλτικής δράσης που ενεργοποιεί τους υποδοχείς GABA-α και γλυκίνης [85] ενώ λειτουργεί και ως ρυθμιστής της οσμωτικής πίεσης και της δράσης των νευροδιαβιβαστών γενικότερα [36]. Σε έναν υγιή εγκέφαλο η *Tau* κατανέμεται ανομοιογενώς, με τα υψηλότερα επίπεδα να έχουν παρατηρηθεί στον οσφρητικό βολβό, στον αμφιβληστροειδή και την παρεγκεφαλίδα [86]. Υψηλά επίπεδα *Tau* συγκριτικά με τα φυσιολογικά, έχουν καταγραφεί στο μυελοβλάστωμα, στο αδένωμα υπόφυσης και σε μεταστατικό όγκο από αδενοκαρκίνωμα νεφρού [83]. Οι Shirayama και συν έχουν επίσης αναφέρει αυξημένα επίπεδα *Tau* στον μέσο προμετωπιαίο φλοιό σε ασθενείς με σχιζοφρένεια [85].

Η *γλουταθειόνη (Glutathione, GSH)* συντονίζεται στα 2.9ppm και λειτουργεί ως αντιοξειδωτικό, έχοντας σημαντικό ρόλο στην προστασία των κυττάρων από το οξειδωτικό στρες [87]. Η *GSH* επίσης παίζει ρόλο στην απόπτωση και μεταφορά των αμινοξέων [88].

Μη φυσιολογικά επίπεδα του μεταβολίτη αυτού έχουν παρατηρηθεί στην ισχαιμία οξείας φάσης όπου το οξειδωτικό στρες των κυττάρων στην πάσχουσα περιοχή είναι σημαντικό [87], στην νόσο Parkinson και άλλες νευροεκφυλιστικές βλάβες με επίδραση στα βασικά γάγγλια [36, 89]. Επιπρόσθετα, έχει παρατηρηθεί αρνητική σχέση της συγκέντρωσης της *GSH* με τον βαθμό κακοήθειας των γλοιωμάτων [90, 91], ενώ υψηλά επίπεδα *GSH* έχουν βρεθεί στα μηνιγγιώματα συγκριτικά με άλλους ενδοκρανιακούς όγκους [88, 90].

Άλλα αμινοξέα όπως το ηλεκτρικό οξύ (*Succinate*) στα 2.4ppm, το οξικό άλας (*Acetate*) στα 1.92ppm, η βαλίνη (*Valine*) και η λευκίνη (*Leucine*) στα 0.9ppm μαζί με την *Ala* και το γαλακτικό οξύ είναι τα κυριότερα φασματοσκοπικά ευρήματα των παρασιτικών και βακτηριδιακών βλαβών του εγκεφάλου.

Το *ηλεκτρικό οξύ* και το *οξικό άλας* προκύπτουν κυρίως από την αυξημένη γλυκόλυση των βακτηρίων [4, 59], ενώ η *βαλίνη* και η *λευκίνη* είναι προϊόντα πρωτεόλυσης από ενζυμα που υπάρχουν στο πύον [4]. Ειδικότερα τα επίπεδα της *βαλίνης* και της *λευκίνης* έχουν παρατηρηθεί αυξημένα σε φάσματα βλαβών κυστικέρκωσης (cystercercosis), όχι όμως σε φάσματα ενδοκρανιακών όγκων [4].

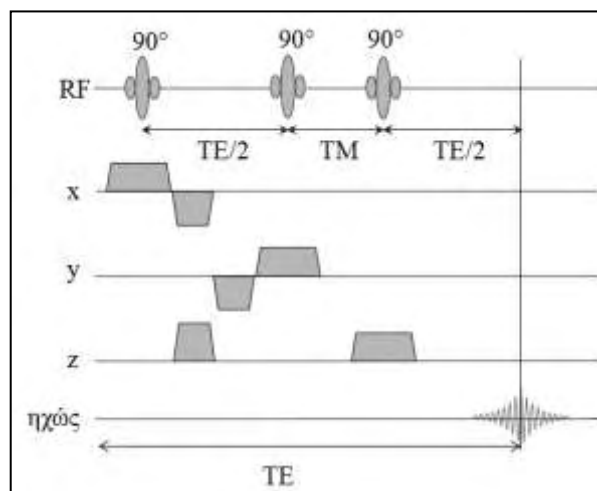
1.3 Τεχνικά ζητήματα ΦΠΜΣ

Για να αποτυπωθούν με ακρίβεια οι κορυφές των μεταβολιών στο φάσμα, θα πρέπει να ληφθούν υπόψη τεχνικά ζητήματα που αφορούν τις εφαρμοζόμενες παλμοσειρές (ακολουθίες), το στατικό μαγνητικό πεδίο, τις διαδικασίες ομογενοποίησης του στατικού μαγνητικού πεδίου (shimming) και την σωστή τοποθέτηση του ογκοστοιχείου, που επηρεάζουν σημαντικά την ποιότητα του φάσματος πριν από οποιαδήποτε διαδικασία μεταεπεξεργασίας του σήματος.

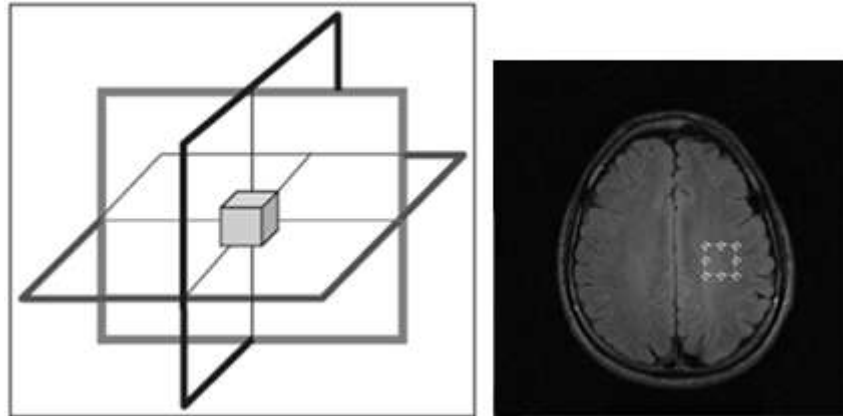
1.3.1. Ακολουθίες ΦΠΜΣ

Το σήμα στην *in vivo* ΦΠΜΣ λαμβάνεται με την εφαρμογή κυρίως δύο παλμοσειρών: α) την ακολουθία *STEAM* (*Stimulated Echo Acquisition Mode*) [92] και β) την ακολουθία *PRESS* (*Point RESolved Spectroscopy*) [93].

Στην ακολουθία *STEAM* εφαρμόζονται τρεις παλμοί *RF* 90° , σε συνδυασμό με τρία βαθμιδωτά μαγνητικά πεδία κατά μήκος των αξόνων x , y , z (Εικόνα 1.3.1). Η διαδικασία αυτή έχει σαν αποτέλεσμα την παραγωγή τεσσάρων ηχών (λαμβανόμενων σημάτων) μόνο από την περιοχή ενδιαφέροντος (Εικόνα 1.3.2), όπου μία από αυτές τελικά συλλέγεται για την εξαγωγή του φάσματος. Πιο συγκεκριμένα, ο πρώτος παλμός 90° προκαλεί την εκτροπή της ολικής μαγνήτισης M στο επίπεδο xy και κατ'επέκταση την δημιουργία της εγκάρσιας συνιστώσας M_{xy} . Ύστερα από χρόνο $TE/2$ εφαρμόζεται ο δεύτερος παλμός 90° όπου επαναφέρει την μαγνήτιση στον άξονα z (και άρα την συνιστώσα M_z) προς την αρνητική κατεύθυνση του άξονα, ενώ ο τρίτος επανεκτρέπει την μαγνήτιση M στο επίπεδο xy , και το σήμα καταγράφεται ως διεγερμένη ηχώ (*stimulated echo*). Επιπρόσθετα μαζί με τα βαθμιδωτά πεδία εφαρμόζονται και τα πεδία απώλειας φάσης (*crusher gradients*) για την εξάλειψη των ανεπιθύμητων σημάτων μέσα στο χρονικό διάστημα TM (*Mixing Time*) [10, 58].



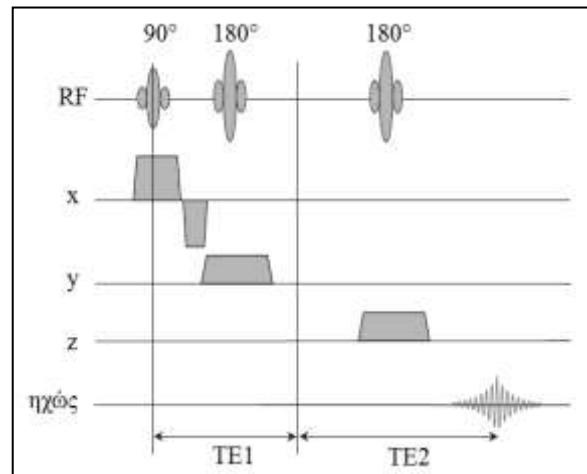
Εικόνα 1.3.1: Σχηματική αναπαράσταση ακολουθίας *STEAM*.



Εικόνα 1.3.2: Σχηματική αναπαράσταση των τριών βαθμιδωτών πεδίων στους τρεις άξονες x , y , z , για την συλλογή σήματος μόνο από το ογκοστοιχείο ενδιαφέροντος (voxel).

Η ακολουθία *PRESS* βασίζεται στην εφαρμογή ενός παλμού RF 90° ακολουθούμενο από δύο άλλους παλμούς RF 180° (Εικόνα 1.3.3). Ειδικότερα, ο αρχικός παλμός των 90° εκτρέπει την μαγνήτιση M στο επίπεδο xy . Στην συνέχεια

ο δεύτερος παλμός των 180° στρέφει το διάνυσμα M στο επίπεδο xz , ενώ ο τρίτος παλμός 180° επανεκτρέπει το διάνυσμα στο επίπεδο xy όπου οι εγκάρσιες επιμέρους μαγνητικές ροπές μ_{xy} επανακτούν την συμφασικότητά τους. Κατά αυτόν τον τρόπο, η αρχική ηχώ (το αρχικό σήμα) που παράγεται σε χρόνο $TE1$ από τους δύο πρώτους παλμούς επαναεστιάζεται από τον τρίτο παλμό και πραγματοποιείται λήψη του σήματος σε χρόνο



Εικόνα 1.3.3: Σχηματική αναπαράσταση ακολουθίας *PRESS*.

$TE2$ [10, 58]. Όμοια με την ακολουθία *STEAM*, κάθε ένας από τους παλμούς RF συνοδεύεται από βαθμιδωτά πεδία στους άξονες x , y , z , ώστε ο συνδυασμός τους να παράγει σήμα μόνο από το επιλεγόμενο ογκοστοιχείο (Εικόνα 1.3.2).

Ανεξάρτητα από την ακολουθία που εφαρμόζεται, η ένταση του λαμβανόμενου σήματος εξαρτάται από τον χρόνο ηχούς (*Echo Time, TE*) -δηλαδή από τον χρόνο που μεσολαβεί μεταξύ του πρώτου παλμού RF και του μέγιστου πλάτους του λαμβανόμενου σήματος (Εικόνα 1.3.1)- και από τον χρόνο επανάληψης κάθε ακολουθίας (*Repetition Time, TR*). Κάθε μεταβολίτης χαρακτηρίζεται από συγκεκριμένους χρόνους χαλάρωσης T_1 και T_2 , ως εκ τούτου, η ένταση του σήματος των μεταβολιτών στο φάσμα ανάλογα με τους επιλεγόμενους χρόνους TE και TR διαμορφώνεται ανάλογα.

1.3.2. Τεχνικές λήψης φασμάτων

Για την λήψη του φάσματος *in vivo* κυρίως χρησιμοποιούνται δύο τεχνικές: α) η τεχνική του μονού ογκοστοιχείου (*single voxel, SV*), και β) η απεικόνιση της χημικής μετατόπισης (*chemical shift imaging, CSI*) σε δύο ή τρεις διαστάσεις [33].

Η τεχνική *SV* βασίζεται στην εφαρμογή των ακολουθιών *STEAM* και *PRESS* ενώ η τεχνική *CSI* κυρίως στην ακολουθία *PRESS* αλλά και σε ακολουθίες *spin echo* [94, 95, 96].

Η βασική αρχή που διέπει την ΦΠΜΣ τεχνικής *SV* είναι η χρήση συνήθως τριών όμοιων ορθογώνιων παλμών -ένας για κάθε άξονα *x*, *y*, *z*- και η εφαρμογή παλμού *RF* κατάλληλης συχνότητας ώστε να διεγερθούν μόνο τα πρωτόνια που περιέχονται στο *voxel* που αντιστοιχεί στο σημείο τομής των παλμών [92, 93] όπως διακρίνεται στην εικόνα 1.3.2.

Τα πλεονεκτήματα της τεχνικής αυτής εστιάζονται στο ότι:

(α) το επιλεγόμενο *voxel* είναι καλά ορισμένο με ελάχιστη 'μόλυνση' (*contamination*) του σήματος από ανεπιθύμητο σήμα εκτός της περιοχής ενδιαφέροντος (π.χ. σήμα από εξωκρανικό λίπος),

(β) η ομοιογένεια του στατικού μαγνητικού πεδίου B_0 επί του *voxel* μπορεί αρκετά εύκολα να βελτιστοποιηθεί με αποτέλεσμα,

(γ) να είναι πιο αποτελεσματικές οι τεχνικές καταστολής του νερού και άρα περισσότερο βελτιωμένη η ανάλυση του φάσματος.

Το κύριο μειονέκτημα της τεχνικής *SV* αποτελεί αδυναμία αποτύπωσης την χωρική κατανομή των μεταβολιτών. Ειδικά στις περιπτώσεις των όγκων, η καταγραφή αυτή είναι υψίστης σημασίας για τον σχεδιασμό της θεραπείας (ακτινοθεραπεία ή χειρουργική εξαίρεση του όγκου).

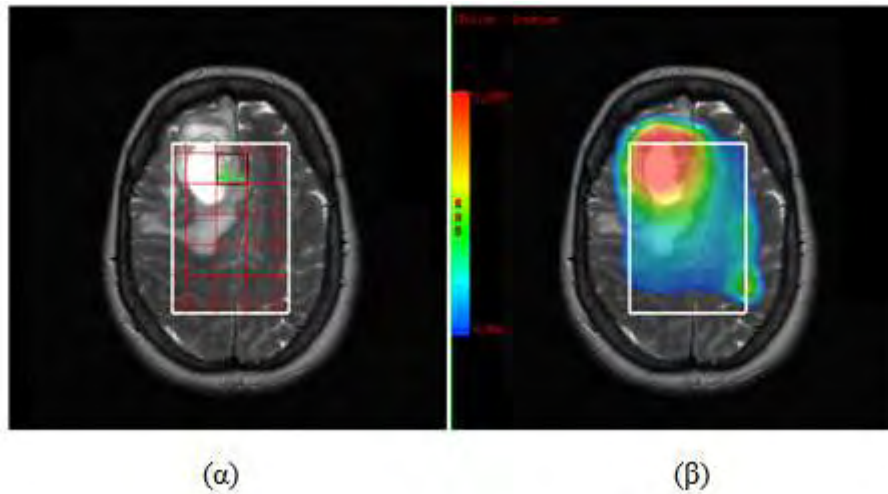
Η χωρική κατανομή των μεταβολιτών αποτυπώνεται με την τεχνική *CSI* σε δύο (2D) ή τρεις (3D) διαστάσεις. Εφαρμόζοντας βαθμιδωτά πεδία κωδικοποίησης της φάσης των πρωτονίων κατά μήκος δύο [96, 97] ή τριών διαστάσεων αντίστοιχα [98, 99], επιτρέπεται η λήψη πολλαπλών εντοπισμένων φασμάτων όπως αυτά στην εικόνα 1.3.4. Παρόλο που η μέθοδος αυτή υπόκειται σε περισσότερους τεχνικούς περιορισμούς –εξαιτίας:

(1) της σημαντικής ανομοιογένειας του μαγνητικού πεδίου B_0 κατά μήκος ολόκληρης της περιοχής ενδιαφέροντος,

(2) της υποβάθμισης της φασματικής ανάλυσης κάθε ογκοστοιχείου λόγω της 'μόλυνσης' του σήματός του από σήμα γειτονικών ογκοστοιχείων (*voxel bleeding*),

(3) του μεγάλου χρόνου λήψης σήματος και

(4) της μεταεπεξεργασίας μεγάλου όγκου φασματοσκοπικών δεδομένων- ανιχνεύει τα μεταβολικά πρότυπα πολλαπλών περιοχών σε μία λήψη επιτρέποντας τον χαρακτηρισμό ολόκληρης της υπό μελέτη βλάβης και όχι μόνο τμήμα αυτής [58].



Εικόνα 1.3.4: Παράδειγμα ΦΠΜΣ τεχνικής *CSI* δύο διαστάσεων (*2D-CSI*) σε ασθενή 50 ετών με πολύμορφο γλοιοβλάστωμα. Ταυτόχρονη λήψη φασμάτων από πολλές περιοχές στο ίδιο επίπεδο με την βλάβη (α). Η κατανομή της *Cho* στην βλάβη αποτυπώνεται επίσης με την βοήθεια του μεταβολικού χάρτη *Cho* (β).

Συνήθως η τεχνική *SV* χρησιμοποιείται για την εξαγωγή φασμάτων για τα οποία το σήμα λαμβάνεται σε μικρό χρόνο *TE* (30-45msec), ενώ η τεχνική *CSI* χρησιμοποιείται για φάσματα υψηλού χρόνου *TE* (135-144msec). Στα φάσματα χαμηλού *TE* είναι δυνατόν να ανιχνευτούν κορυφές από περισσότερους μεταβολίτες, ενώ έχουν υψηλότερο λόγο σήματος προς θόρυβο (*Signal to Noise Ratio, SNR*) συγκριτικά με τα φάσματα υψηλού *TE*. Ωστόσο μέσα στο σήμα περιέχονται περισσότερες ανεπιθύμητες συνιστώσες του σήματος του νερού και των λιπιδίων. Από την άλλη μεριά, τα φάσματα υψηλού *TE* χαρακτηρίζονται από χαμηλότερο *SNR*, ανιχνεύονται κορυφές λιγότερων μεταβολίτων, όμως διακρίνονται από καλύτερη φασματική ανάλυση και πιο επίπεδη γραμμή βάσης (*baseline*). Συνεπώς, κάθε φορά η επιλογή της κατάλληλης μεθόδου λήψης ενός φάσματος εξαρτάται από την επιθυμητή φασματική πληροφορία.

1.3.3. Διαδικασίες εφαρμογής ΦΠΜΣ (ένταση μαγνητικού πεδίου, ομοιογένεια μαγνητικού πεδίου, τεχνικές καταστολής σήματος νερού και λίπους)

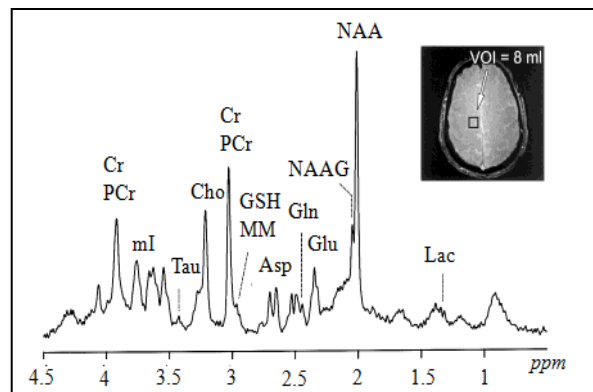
Οι τεχνικοί περιορισμοί και ιδιαιτερότητες της ΦΠΜΣ θα πρέπει πάντα να λαμβάνονται υπόψη από τον αναλυτή του λαμβανομένου φάσματος καθώς υπάρχει το ενδεχόμενο της λανθασμένης εκτίμησης, με κλινικές συνέπειες. Παρακάτω παρατίθενται οι διαδικασίες και οι

περιορισμοί κατά την εφαρμογή της ΦΠΜΣ για την πληρέστερη ανάλυση του σκοπού της παρούσας διδακτορικής διατριβής.

Ένταση μαγνητικού πεδίου

Στην ΦΠΜΣ, οι μεταβολίτες ενδιαφέροντος είναι πολύ μικρότερης συγκέντρωσης από το νερό που περιέχεται στους ιστούς, με αποτέλεσμα το σήμα τους να είναι κατά πολλές φορές ασθενέστερο (~100.000) από αυτό του νερού. Ως εκ τούτου, για να γίνουν ορατές οι κορυφές των μεταβολιτών στο φάσμα απαιτείται η εφαρμογή ισχυρού μαγνητικού πεδίου B_0 . Έτσι, η *in vivo* ΦΠΜΣ εφαρμόζεται σε συστήματα *MRI* μαγνητικών πεδίων έντασης 1.5T και άνω. Σε παγκόσμια βάση, τα πιο ευρέως χρησιμοποιούμενα κλινικά συστήματα υψηλού μαγνητικού πεδίου είναι αυτά των 3T, αν και κλινικά συστήματα πεδίων έντασης 4-, 6-, 7- ακόμα και 8T βρίσκονται ήδη σε λειτουργία.

Το κυριότερο πλεονέκτημα που επιφέρει η αύξηση της έντασης στο εφαρμοζόμενο μαγνητικό πεδίο είναι η επακόλουθη αύξηση στον λόγο σήματος προς θόρυβο [100]. Ένα δεύτερο πλεονέκτημα, είναι η αύξηση στην χημική μετατόπιση του σήματος του νερού και του λίπους, μεγαλώνοντας την φασματική τους απόσταση από 220Hz στα 1.5T, σε 440Hz στα 3T [101]. Απόρροια αυτού είναι η αποτελεσματικότερη καταστολή του σήματος του νερού και η βελτίωση του διαχωρισμού των επιμέρους κορυφών των μεταβολιτών που υπόκεινται στο φαινόμενο της *spin-spin* σύζευξης (σύμπλεγμα *Glx*, *Ala* κλπ) [100, 102]. Η βελτίωση στην φασματική ανάλυση είναι επιπλέον ορατή σε συστήματα πεδίου 7T, όπου χημικές ουσίες με σημαντικό κλινικό ρόλο, όπως η *Tau*, το *NAAG*, η *Gln* και το *Glu* του συμπλέγματος *Glx*, είναι ξεκάθαρα διακριτές (Εικόνα 1.3.5) [15, 102].



Εικόνα 1.3.5: Εντοπισμένο φάσμα βρεγματικού λοβού υγιούς ατόμου στα 7T [15].

Είναι γεγονός ότι οι περισσότερες μελέτες ΦΠΜΣ, για λόγους επάρκειας σήματος, χρησιμοποιούν ογκοστοιχεία μεγέθους 1cm^3 ή μεγαλύτερα για την εξαγωγή των φασμάτων [99]. Μειώνοντας το μέγεθος του εφαρμοζόμενου ογκοστοιχείου, μειώνεται σημαντικά το *SNR* εφόσον λιγότεροι πυρήνες συνεισφέρουν στο συνολικό σήμα. Παρόλα αυτά, σε υψηλά μαγνητικά (3T και άνω), επιτρέπεται η λήψη φασμάτων από μικρότερα ογκοστοιχεία ($<1\text{cm}^3$) με αποδεκτά, για την ποιότητα του φάσματος, επίπεδα *SNR* και χρόνων λήψης σήματος [99,

103]. Κατά συνέπεια, η μεταβολική ανομοιογένεια βλαβών, όπως τα γλοιώματα, απεικονίζεται με μεγαλύτερη λεπτομέρεια, και αλλαγές στην μεταβολική δραστηριότητα των καρκινικών κυττάρων που μπορεί να συμβαίνουν σε πολύ μικρές περιοχές είναι δυνατόν να ανιχνευτούν.

Η αύξηση της έντασης του εφαρμοζόμενου μαγνητικού πεδίου εκτός από τα πλεονεκτήματα, επιφέρει και ορισμένες τεχνικές δυσκολίες οι οποίες θα πρέπει να λαμβάνονται υπόψη. Όταν η μετατόπιση στην συχνότητα μεταξύ δύο γειτονικών πυρήνων είναι αρκετά μεγάλη, τότε κατά την κωδικοποίηση της φάσης τους στην τεχνική 2D-CSI, οι πυρήνες αυτοί θα θεωρηθούν ότι προέρχονται από διαφορετικές περιοχές και το λαμβανόμενο σήμα θα περιέχει λανθασμένη πληροφορία σχετικά με την χωρική κατανομή των πυρήνων [1]. Επίσης, με την αύξηση της έντασης του μαγνητικού πεδίου, αυξάνεται η μαγνητική επιδεκτικότητα των παραμαγνητικών ουσιών και του αίματος. Η ομοιογένεια του μαγνητικού πεδίου χειροτερεύει και τα σφάλματα επιδεκτικότητας πληθαίνουν, δυσχεραίνοντας την εξαγωγή φασμάτων υψηλής ποιότητας ειδικότερα σε περιπτώσεις βλαβών με μεγάλη ιστική ανομοιογένεια [1]. Μέθοδοι εντοπισμένης βελτίωσης της ομοιογένειας του μαγνητικού πεδίου μπορούν να μετριάσουν το πρόβλημα [104].

Ομοιογένεια μαγνητικού πεδίου (Διαδικασίες *Shimming*)

Η ομοιογένεια του μαγνητικού πεδίου αποτελεί κρίσιμο παράγοντα για την ποιότητα των φασμάτων. Η έλλειψη της ομοιογένειας του εφαρμοζόμενου μαγνητικού πεδίου B_0 οδηγεί σε μικρές διαφορές στην συχνότητα *Larmor* των πρωτονίων και άρα σε διαφορές στην φάση της μαγνήτισης M κατά μήκος του όγκου ενδιαφέροντος που βρίσκεται μέσα στο πεδίο. Οι ανομοιογένειες στο B_0 είναι αποτέλεσμα κυρίως της διαφορετικής μαγνητικής επιδεκτικότητας (ικανότητας μαγνήτισης) μεταξύ διαφορετικών γειτονικών ιστών και μεταξύ ιστών και αερικών κοιλοτήτων, οι οποίες κλιμακώνονται μη γραμμικά σε πολύ υψηλά μαγνητικά πεδία [105]. Κατά συνέπεια, σε *voxel* το οποίο είναι τοποθετημένο σε ανομοιογενείς περιοχές, όπως οι κροταφικοί πόλοι, είναι δύσκολο να επιτευχθεί ομοιογένεια στο B_0 εξαιτίας της γειννίας της περιοχής με το ιγμόρειο άντρο. Η ανομοιογένεια του μαγνητικού πεδίου καθορίζεται μετρώντας το *FWHM* της κορυφής του νερού, μέσω του οποίου προσδιορίζεται η φασματική ανάλυση.

Ο όρος '*shimming*' αναφέρεται στην αυτοματοποιημένη ή μη ρύθμιση των πηνίων που παράγουν τα βαθμιδωτά πεδία, με σκοπό την βελτιστοποίηση της ομοιογένειας του εφαρμοζόμενου μαγνητικού πεδίου B_0 στην περιοχή ενδιαφέροντος.

Αυτό επιτυγχάνεται με την χαρτογράφηση των μεταβολών της έντασης του B_0 σε όλο τον όγκο της περιοχής ενδιαφέροντος. Οι μεταβολές αυτές υπολογίζονται από τις διαφορές στην φάση

της μαγνήτισης M που ανιχνεύονται στην υπό μελέτη περιοχή, όταν το μαγνητικό πεδίο δεν είναι ομοιογενές [106, 107, 108]. Στην συνέχεια με την βοήθεια ροής ρευμάτων κατάλληλης έντασης σε ειδικά πηνία, παράγονται μικρά μαγνητικά πεδία που ακυρώνουν τις ανομοιογένειες του B_0 .

Μεγάλη έμφαση θα πρέπει να δίνεται στις διαδικασίες *shimming*, ειδικότερα στα υψηλά μαγνητικά πεδία, καθώς οι ανομοιογένειες έχουν σημαντική επίπτωση στην ευαισθησία και την ανάλυση του φάσματος. Αυτός είναι και ο λόγος για τον οποίο τα περισσότερα συστήματα *MRI* είναι ήδη κατάλληλα εξοπλισμένα ώστε να εκτελούν 2^{ου} και 3^{ου} βαθμού *shimming* [105] ελέγχοντας το λαμβανόμενο σήμα είτε στο πεδίο του χρόνου, είτε στο πεδίο των συχνοτήτων [109]. Μερικές φορές είναι απαραίτητη η εφαρμογή *shimming* 4^{ου} βαθμού [106], ειδικά σε περιπτώσεις που η ομοιογένεια του B_0 θα πρέπει να επιτευχθεί σε μεγάλες περιοχές ενδιαφέροντος όπως για παράδειγμα κατά την ΦΠΜΣ τεχνικής *CSI*. Παραδείγματα κακής και καλής διαδικασίας *shimming* διακρίνονται στην εικόνα 1.3.6.

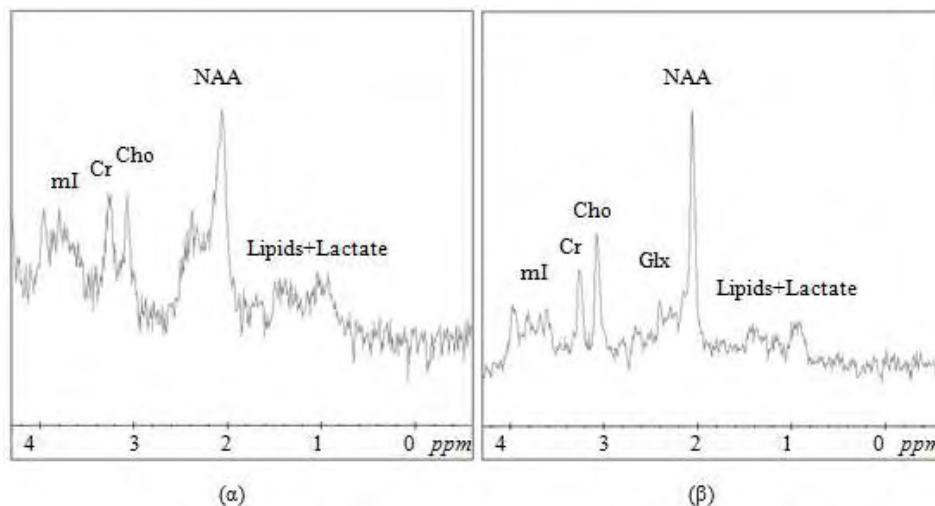


Figure 1.3.6: Παραδείγματα κακού (α) και καλού (β) *shimming* με *FWHM* της κορυφής του νερού στα 13Hz και 5Hz αντίστοιχα.

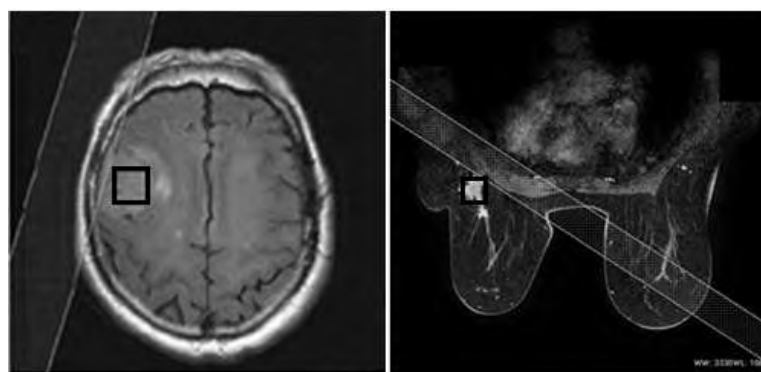
Τεχνικές καταστολής νερού και λιπιδίων

Στην ΦΠΜΣ, οι τεχνικές καταστολής του σήματος του νερού και του λίπους είναι υψίστης σημασίας για την παρατήρηση των σημάτων των μεταβολιτών που αποτελούν χημικές ουσίες πολύ μικρής συγκέντρωσης. Ενδεικτικά, η συγκέντρωση των μεταβολιτών ενδιαφέροντος είναι περίπου 8.000 φορές μικρότερη και το σήμα τους 100.000 φορές ασθενέστερο από αυτό του νερού. Κατά συνέπεια, στην ΦΠΜΣ η τεχνική καταστολής του νερού θα πρέπει να είναι αποτελεσματική και η απόδοσή της δεν θα πρέπει να παρουσιάζει χωρικές διακυμάνσεις επί της περιοχής ενδιαφέροντος.

Οι υπάρχουσες τεχνικές καταστολής νερού χωρίζονται σε τρεις μεγάλες κατηγορίες: (1) στις μεθόδους που χρησιμοποιούν παλμούς επιλεκτικής διέγερσης συχνότητας και/ή παλμούς επανεστίασης, (2) στις μεθόδους που εκμεταλλεύονται διαφορές στους χρόνους χαλάρωσης μεταξύ διαφορετικών ιστών και (3) στις μεθόδους καταστολής με χρήση κατάλληλου λογισμικού μεταεπεξεργασίας.

Ο πιο απλός τρόπος καταστολής του εξωκρανιακού λίπους ή του λίπους του μαστού περιλαμβάνει την τοποθέτηση του *voxel* όσο το δυνατόν πιο μακριά από τον φλοιό στην περίπτωση ΦΠΜΣ στον εγκέφαλο και όσο πιο εντοπισμένα στο εσωτερικό της βλάβης στην περίπτωση ΦΠΜΣ στον μαστό, αποφεύγοντας με αυτόν τον τρόπο τη διέγερση των πρωτονίων του λίπους έξω από το *voxel*. Αντίθετα με την παραπάνω τεχνική, μπορούν να χρησιμοποιηθούν προπαλμοί κορεσμού (*Outer Volume Suppression Pulses-OVS*) που καταστέλλουν το σήμα του λίπους εξωτερικά του *voxel* [97] πριν την εφαρμογή των κυρίως ακολουθιών (*PRESS, STEAM*). Όπως χαρακτηριστικά διακρίνεται στην εικόνα 1.3.7, κατά τον σχεδιασμό της ΦΠΜΣ γίνεται επιλογή της κατάλληλης θέσης και προσανατολισμού των προπαλμών *OVS* ανάλογα με τις περιοχές από τις οποίες είναι απαραίτητο να κατασταλεί το σήμα. Επιπλέον, οι διαφορές στους χρόνους χαλάρωσης T_1 των λιπιδίων (250-350 msec) και των μεταβολιτών (1000-2000 msec) επιτρέπει την εφαρμογή παλμών αναστροφής που θα ακυρώσουν το σήμα των λιπιδίων [110].

Τονίζεται ότι, όλες οι προαναφερθείσες τεχνικές καταστολής στην ΦΠΜΣ είναι πιο αποτελεσματικές όταν εφαρμόζονται σε φάσματα υψηλού TE , εφόσον τόσο το νερό όσο και τα λιπίδια έχουν μικρότερους χρόνους χαλάρωσης T_2 από τους υπόλοιπους μεταβολίτες.



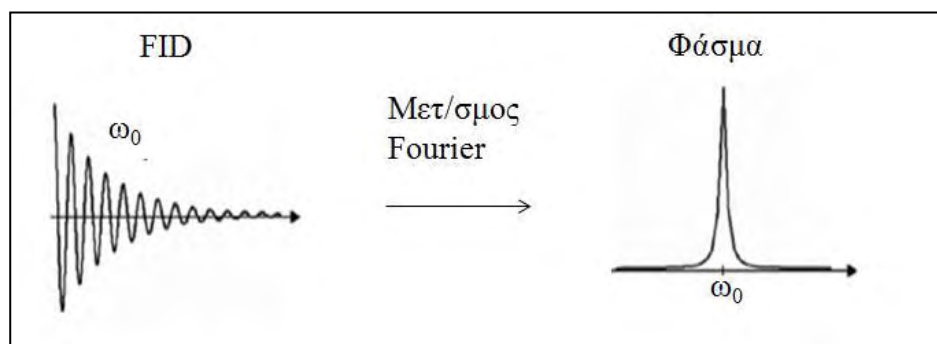
(α)

(β)

Figure 1.3.7: Κατά τον σχεδιασμό της ΦΠΜΣ εγκεφάλου (α) και μαστού (β), η θέση και ο προσανατολισμός των προπαλμών *OVS* έχουν επιλεγεί έτσι ώστε να καταστέλλουν το ανεπιθύμητο σήμα από τα λιπίδια εξωτερικά του *voxel*, ενώ το σήμα εσωτερικά αυτού μένει ανεπηρέαστο.

1.4 Τεχνικές μεταεπεξεργασίας φασματοσκοπικών δεδομένων

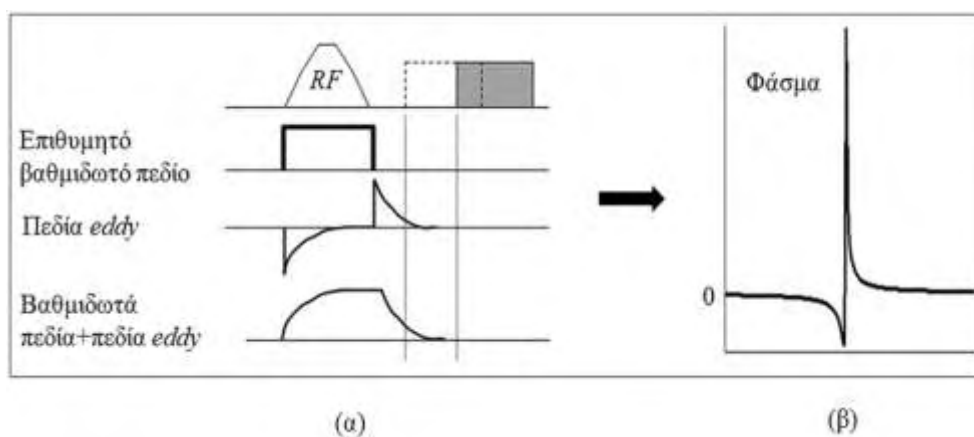
Ο όρος ‘μεταεπεξεργασία’ στην φασματοσκοπία θεωρείται οποιαδήποτε επέμβαση στο ληφθέν σήμα με σκοπό την βελτίωση της μορφής του φάσματος και της ακρίβειας προσδιορισμού της συγκέντρωσης των μεταβολιτών. Για την αξιόπιστη ανάλυση των *in vivo* φασματοσκοπικών δεδομένων είναι απαραίτητη η κατανόηση των αρχών που διέπουν τις τεχνικές μεταεπεξεργασίας του σήματος, είτε στο πεδίο του χρόνου (στο σήμα *FID*) είτε στο πεδίο των συχνοτήτων (στο φάσμα) ύστερα από μετασχηματισμό *Fourier* (Εικόνα 1.4.1) [111].



Εικόνα 1.4.1: Ληφθέν σήμα ΦΠΜΣ στο πεδίο του χρόνου (*FID*) και στο πεδίο των συχνοτήτων (φάσμα).

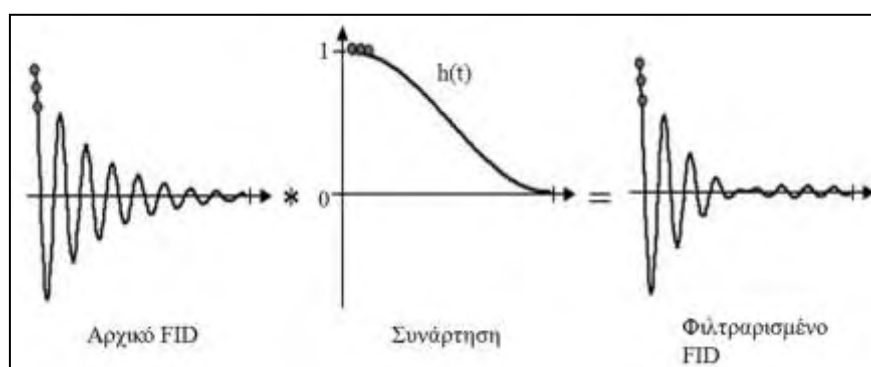
Η διόρθωση των ρευμάτων *eddy* (*eddy current correction*), η εξάλειψη ανεπιθύμητων σημάτων, το φιλτράρισμα, η διαδικασία *zero filling*, η διόρθωση φάσης (*phase correction*) και γραμμής βάσης (*baseline correction*), αποτελούν τις πιο σημαντικές τεχνικές μεταεπεξεργασίας του σήματος προκειμένου στην βελτιστοποίησή του.

Όπως ήδη αναφέρθηκε στην ενότητα 1.3.1, οι παλμοί RF των κυρίως ακολουθιών της ΦΠΜΣ (*STEAM*, *PRESS*), εφαρμόζονται σε συνδυασμό με βαθμιδωτά (μεταβαλλόμενα) πεδία καθώς και βαθμιδωτά πεδία απώλειας φάσης. Το μεταβαλλόμενο πρότυπο στην λειτουργία αυτών των πεδίων, προκαλεί την επαγωγή μικρορεύματων *eddy*, τα οποία με την σειρά τους δημιουργούν μικρής έντασης πεδία που προστίθενται στα βαθμιδωτά όπως διακρίνεται στην εικόνα 1.4.2α. Στην συνέχεια τα βαθμιδωτά πεδία αλληλεπιδρούν με το σήμα που λαμβάνεται μετατοπίζοντας την φάση του και παραμορφώνοντας τις κορυφές των μεταβολιτών στο φάσμα (Εικόνα 1.4.2β), εμποδίζοντας τον ακριβή προσδιορισμό της συγκέντρωσής τους. Σε ένα φάσμα, τα σφάλματα από τα ρεύματα *eddy* μπορούν να εξαλειφθούν με την λήψη ενός δεύτερου σήματος χωρίς καταστολή νερού. Στην συνέχεια προσδιορίζεται η φάση του σήματος του νερού στην διάρκεια του χρόνου και αφαιρείται από την μετατοπισμένη φάση του πρώτου σήματος [49].



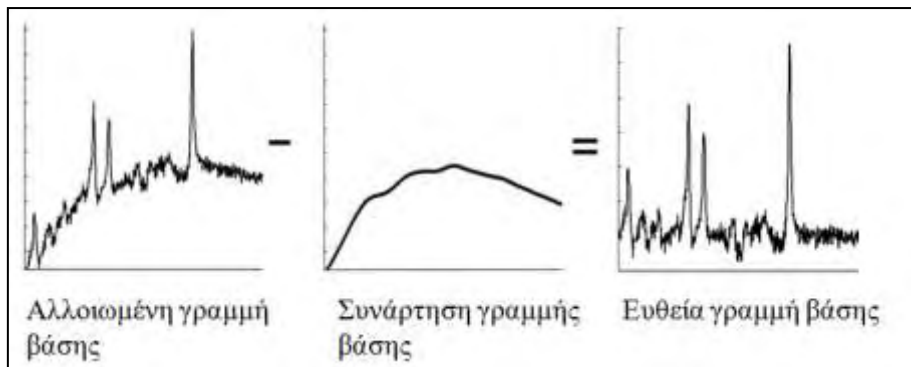
Σχήμα 1.4.2: Επίδραση των μικρορευμάτων *eddy* στα βαθμιδωτά πεδία (α) και στο φάσμα (β).

Η εξάλειψη ανεπιθύμητων σημάτων από το *FID* αποτελεί το επόμενο βήμα μεταεπεξεργασίας. Ένα τυπικό παράδειγμα τέτοιου ανεπιθύμητου σήματος στην ΦΠΜΣ είναι αυτό του νερού. Η τεχνικές καταστολής κατά την διάρκεια της ΦΠΜΣ που προαναφέρθηκαν, δεν είναι ποτέ βέλτιστες και σχεδόν πάντα υπάρχει υπόλειμμα σήματος νερού στο φάσμα, το οποίο συχνά προκαλεί αλλοιωμένες κορυφές και γραμμή βάσης [36, 49, 112]. Το υπολειμματικό σήμα εξαλείφεται είτε προσομοιώνοντας την κορυφή του νερού με την χρήση κατάλληλου αλγόριθμου και αφαιρώντας την από το ληφθέν φάσμα [113], είτε με την εφαρμογή κατάλληλων συναρτήσεων (φίλτρων) [114, 115]. Η χρήση φίλτρων αποσκοπεί στην ενίσχυση ή καταστολή συγκεκριμένων συνιστωσών του *FID*, με σκοπό την βελτίωση της ποιότητας του φάσματος (Εικόνα 1.4.3). Τα πιο ευρέως χρησιμοποιούμενα φίλτρα είναι: τα φίλτρα ενίσχυσης της ευαισθησίας για την μείωση θορύβου από το ληφθέν σήμα, ενίσχυσης της ανάλυσης για στενότερες κορυφές στο φάσμα, και φίλτρα μείωσης της κυμάτωσης στο φάσμα (*apodization*) [112].



Εικόνα 1.4.3: Ενίσχυση ή καταστολή συνιστωσών του *FID* με την χρήση κατάλληλης συνάρτησης (φίλτρου).

Το σήμα της γραμμής βάσης συνιστά θόρυβο (σήμα υποβάθρου) από ταχέως εξασθενούμενες συνιστώσες με πολύ μικρούς χρόνους T_2 όπως τα μακρομόρια, οι ατέλειες του συστήματος *MRI* και η ανεπαρκής αφαίρεση των ανεπιθύμητων σημάτων, που την μετατοπίζουν από την ιδανική (οριζόντια) θέση της. Κατά συνέπεια, για την αξιόπιστη ανάλυση των φασματοσκοπικών δεδομένων, η εξάλειψη του θορύβου (ή συνιστωσών αυτού) από τη γραμμή βάσης του φάσματος είναι μεγάλης σημασίας. Η αφαίρεση, από το φάσμα, της συνάρτησης που περιγράφει την αλλοιωμένη γραμμή βάσης, έχει σαν αποτέλεσμα την επαναφορά αυτής στην οριζόντια θέση (Εικόνα 1.4.4).

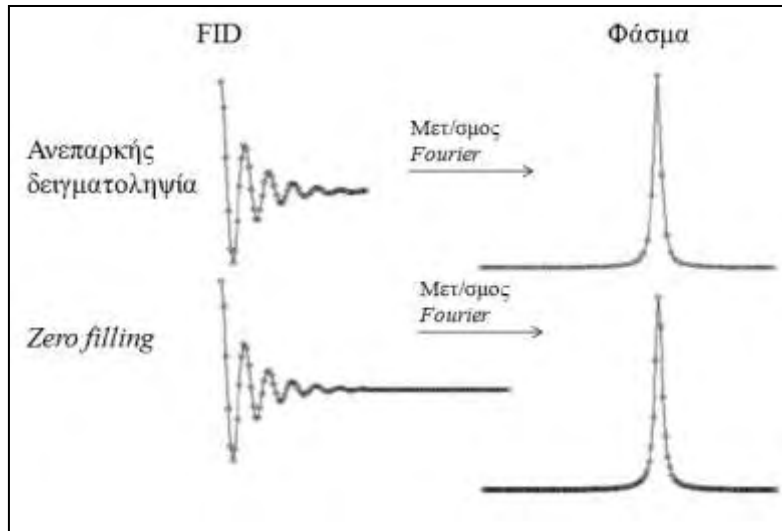


Σχήμα 1.4.4: Αφαίρεση της συνάρτησης γραμμής βάσης από το αρχικό φάσμα, επαναφέρει την γραμμή βάσης του φάσματος στην οριζόντια θέση.

Επιπροσθέτως, η καθυστερημένη λήψη του σήματος σε χρόνο $TE > 80$ εξαλείφει το σήμα των μακρομορίων εφόσον έχουν πολύ μικρότερο χρόνο T_2 (~30msec), που όμως οδηγεί και στην απώλεια σήματος από διαγνωστικά χρήσιμους μεταβολίτες, όπως η mI [29, 30, 36, 38, 49, 52, 58, 71]. Τα μακρομόρια μπορούν επίσης να εξαλειφτούν αξιοποιώντας τις διαφορές στους χρόνους T_1 μεταξύ αυτών και των μεταβολιτών ενδιαφέροντος [116].

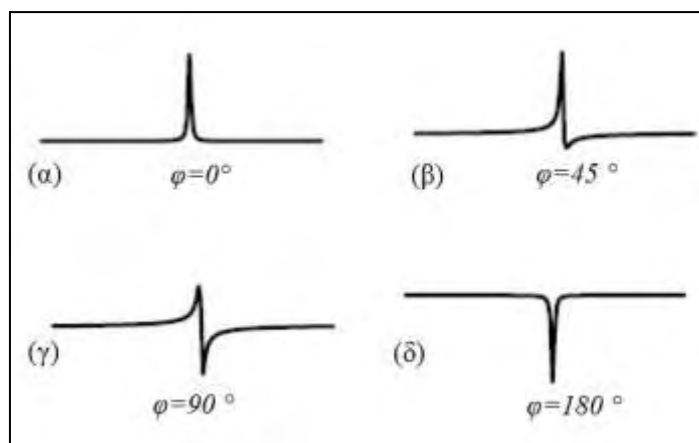
Όταν το σήμα FID ενός φάσματος συλλέγεται, προκειμένου να αναπαρασταθεί ψηφιακά, πραγματοποιείται λήψη N δειγμάτων από αυτό με την βοήθεια ενός μετατροπέα αναλογικού σήματος σε ψηφιακό, σύμφωνα με το θεώρημα του Nyquist. Εάν ο αριθμός N των δειγμάτων του αναλογικού σήματος δεν είναι επαρκής, τότε η αναπαράσταση του σήματος ψηφιακά δεν είναι αξιόπιστη. Κατά συνέπεια η ανακατασκευή των κορυφών στο φάσμα μετά τον μετασχηματισμό *Fourier*, λαμβάνει χώρα με λιγότερα δείγματα όπως χαρακτηριστικά διακρίνεται στην εικόνα 1.4.5, με κίνδυνο απώλειας σημαντικής πληροφορίας. Προκειμένου να αυξηθούν τα δείγματα για την ανακατασκευή των φασμάτων σε περιπτώσεις ανεπαρκούς δειγματοληψίας, το σήμα FID μπορεί να συμπληρωθεί τεχνητά με επιπλέον δείγματα

προσθέτοντας σε αυτό μια αλληλουχία σημείων μηδενικού πλάτους πριν την εφαρμογή του μετασχηματισμού *Fourier* (Εικόνα 1.4.5). Η διαδικασία αυτή είναι γνωστή ως *zero filling*. Τονίζεται ότι το *zero filling* δεν αυξάνει το ποσοστό πληροφορίας που περιέχει το σήμα, παρά βελτιώνει την ψηφιακή ανάλυση του φάσματος [36], καθιστώντας το ένα πολύ σημαντικό βήμα μεταεπεξεργασίας.



Εικόνα 1.4.5: Η ανεπαρκής δειγματοληψία του σήματος FID οδηγεί σε χρήση λιγότερων δειγμάτων για την ανακατασκευή των φασμάτων. Η διαδικασία *zero filling* αυξάνει τα διαθέσιμα δείγματα για την αξιόπιστη αναπαράσταση των κορυφών στο φάσμα.

Το πιο κοινό πρόβλημα που παρουσιάζεται στα μη επεξεργασμένα φάσματα ΦΠΜΣ είναι η φασική ασυνάφεια, η οποία οφείλεται στην παρουσία σημάτων απορρόφησης και διασκορπισμού στο φάσμα. Τα σήματα αυτά προέρχονται από ατέλειες του συστήματος, καθώς και από την εφαρμογή του μετασχηματισμού *Fourier*. Στην εικόνα 1.4.6α διακρίνεται η μορφή που έχει η κορυφή ενός *FID* σήματος, θεωρώντας ότι η ολίσθηση της φάσης δεν υφίσταται, δηλαδή $\varphi=0$. Στις εικόνες 1.4.6β, γ και δ φαίνονται οι μορφές που μπορεί να πάρει η κορυφή αυτή για διάφορες τιμές της φάσης φ . Όπως φαίνεται, η παραμόρφωση της κορυφής είναι σημαντική και μπορεί να οδηγήσει σε λανθασμένα συμπεράσματα κατά την αξιολόγηση [36, 58, 112].



Εικόνα 1.4.6: Μετασχηματισμός *Fourier* σήματος *FID* για διάφορες τιμές της φάσης φ .

Η διόρθωση της φάσης επιτυγχάνεται με μια απλή διαδικασία η οποία μπορεί εύκολα να αυτοματοποιηθεί. Εάν το σήμα είναι το $S(\omega)$ και έχει αρχική φάση φ τότε πολλαπλασιάζοντάς το με τον παράγοντα $e^{j\varphi'}$, τότε το νέο σήμα θα έχει μηδενική φάση εφόσον $\varphi' = \varphi$. Σε άλλες περιπτώσεις που η φάση αυξάνεται ή μειώνεται γραμμικά με την συχνότητα συντονισμού η διόρθωση φάσης επιτυγχάνεται με την εφαρμογή γραμμικών συναρτήσεων φάσης (συναρτήσεις πρώτης τάξης), οι οποίες μεταβάλλουν τις τιμές τις φάσεις γραμμικά με την συχνότητα [112].

2. Κλινικές εφαρμογές ΦΠΜΣ

Το όφελος της ΦΠΜΣ στην διαδικασία της διαφορικής διάγνωσης εξαρτάται από την ικανότητα του νευροεπιστήμονα να αποτυπώνει και να αξιολογεί με ακρίβεια τα μεταβολικά ευρήματα της υποκείμενης παθολογίας του ιστού. Ωστόσο, είναι δυνατόν η χημική σύσταση του εξετάζοντος ιστού, ειδικά στην περιοχή του εγκεφάλου, να παρουσιάζει ομοιότητες μεταξύ διαφορετικών βλαβών, δυσχεραίνοντας την διαδικασία της διαφορικής διάγνωσης. Για την κατανόηση της διαφορετικότητας των μεταβολικών χαρακτηριστικών, που αποτέλεσε και το κύριο πρόβλημα προς επίλυση στην παρούσα διδακτορική διατριβή, τα σημαντικότερα μεταβολικά ευρήματα των κυριότερων εξεργασιών του εγκεφάλου και του μαστού παρουσιάζονται στο παρόν κεφάλαιο.

2.1 Εξεργασίες του Κεντρικού Νευρικού Συστήματος

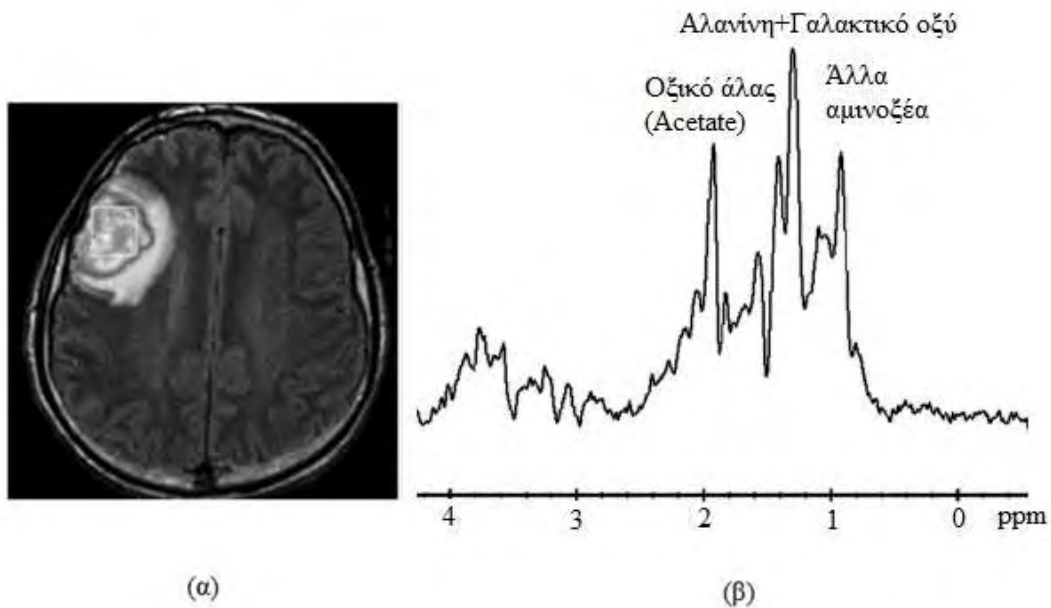
Στο παρόν εδάφιο περιγράφονται οι αποκλίσεις των κορυφών (ή συγκεντρώσεων) του φάσματος των βασικών μεταβολιτών για διάφορες εξεργασίες του εγκεφάλου, από τις φυσιολογικές κορυφές όπως αυτές διακρίνονται στην εικόνα 1.2.1.

Ενδοκρανιακό απόστημα

Τα εγκεφαλικά αποστήματα αποτελούν χωροκατακτητικές λοιμώξεις του εγκεφάλου με την ύπαρξη τοπικά ορισμένης εγκεφαλίτιδας και καλώς οριζόμενης πυώδους συλλογής μεγάλης αγγειοβρίθειας. Διάφοροι μικροοργανισμοί είναι υπεύθυνοι για τα ενδοκρανιακά αποστήματα όπως ο σταφυλλόκοκκος, ο στρεπτόκοκκος, μεμονωμένα αναερόβια βακτηρίδια ή συνδυασμός αυτών [117]. Έχει αποδειχθεί ότι η ΦΠΜΣ έχει σημαντικό κλινικό όφελος στην έγκαιρη διαφοροποίηση των αποστημάτων από άλλες κυστικές βλάβες του εγκεφάλου [118], με αποτέλεσμα την άμεση λήψη της κατάλληλης αντιμικροβιακής θεραπείας [117]. Στα φάσματα των αποστημάτων πριν την θεραπεία ή αμέσως μετά την έναρξη αυτής, ανιχνεύονται σε υψηλά επίπεδα συγκεκριμένοι μεταβολίτες, όπως ηλεκτρικό οξύ (*succinate*), οξικό άλας (*acetate*), πυρουβικό οξύ (*pyruvate*), βαλίνη (*valine*), λευκίνη (*leukine*), λιπίδια και γαλακτικό οξύ (Εικόνα 2.1.1) [118, 119, 120], εξαιτίας της έντονης γλυκόλυσης των παθογόνων μικροοργανισμών και της πρωτεόλυσης από ένζυμα που εκκρίνονται στο πύον του αποστήματος [27]. Λόγω του ότι τα αποστήματα δεν έχουν καθόλου νευρώνες [121], οι κορυφές του *NAA* και της *Cr* δεν θα πρέπει να ανιχνεύονται στο φάσμα, ενώ οποιαδήποτε ανίχνευσή των κορυφών αυτών θεωρείται προϊόν 'μόλυνσης' σήματος από γειτονικό ιστό ή λανθασμένη εκτίμηση της κορυφής του οξικού άλατος ως *NAA* [122]. Ομοίως δεν θα πρέπει να ανιχνεύεται η κορυφή της *Cho* εφόσον δεν περιέχονται μεμβρανώδεις δομές στο εσωτερικό του νεκρωτικού τους πυρήνα [123]. Αντιθέτως, τα αποστήματα μυκοβακτηριδίων (φυματώματα) χαρακτηρίζονται από υψηλή συγκέντρωση λιπιδίων [117], μέτρια αυξημένη *Cho* [124], χωρίς την ύπαρξη των παραπάνω αμινοξέων [58].

Η διαφορική διάγνωση των εγκεφαλικών αποστημάτων από εγκεφαλικούς όγκους με κυστικό ή νεκρωτικό περιεχόμενο είναι συχνά δύσκολη με βάση τα απεικονιστικά και κλινικά ευρήματα. Ωστόσο, λόγω του ότι η πλειοψηφία των προαναφερθέντων αμινοξέων δεν ανιχνεύεται στα φάσματα των ενδοκρανιακών νεοπλασμάτων, η παρουσία τους στο φάσμα διαφοροποιεί σημαντικά τα αποστήματα από υψηλής επιθετικότητας εγκεφαλικούς όγκους [121]. Όπως χαρακτηριστικά αναφέρουν οι Lai και συν, τα υψηλά επίπεδα των κλασμάτων *Cho/Cr* και *Cho/NAA* που παρατηρήθηκαν στην περιφέρεια των γλοιοβλαστωμάτων αλλά όχι

των αποστημάτων, μπορεί επίσης να αποτελέσει σημαντικό δείκτη διαφοροποίησης μεταξύ αυτών των δύο εξεργασιών [42].



Εικόνα 2.1.1: (α) Εικόνα T2-βαρύτητας ενός αποστήματος στον δεξιό μετωπιαίο λοβό και το αντίστοιχο φάσμα τεχνικής μονού ογκοστοιχείου (β) [121].

Γλοίωμα

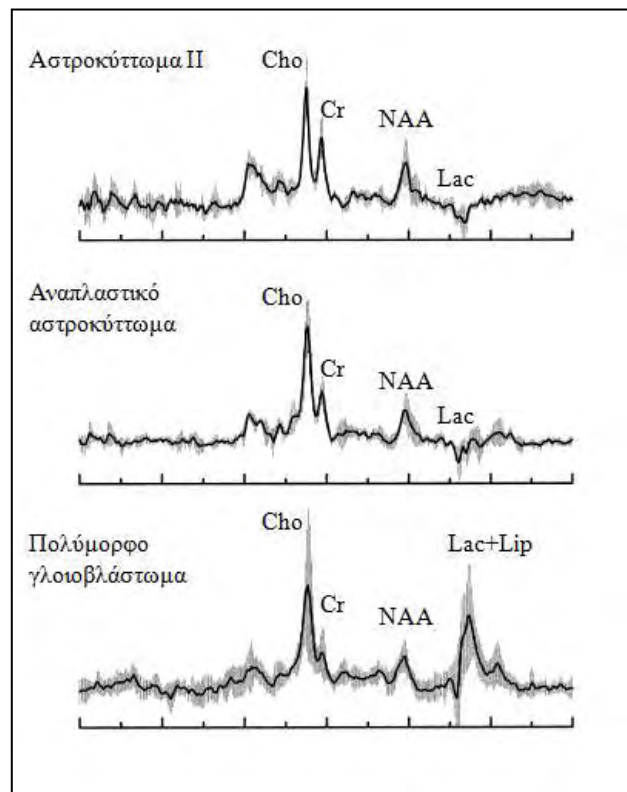
Τα γλοιώματα συνιστούν πρωτοπαθείς ενδοκρανιακούς όγκους και άρχονται συνήθως από μία εκ των τεσσάρων κατηγοριών γλοιϊκών κυττάρων του εγκεφάλου: τα αστροκύτταρα (αστροκύτωμα), τα ολιγοδοενδροκύτταρα (ολιγοδοενδρογλοίωμα), τα επενδυματικά κύτταρα (επενδύμωμα) και τέλος τα αρχέγονα νευρογλοιακά κύτταρα (γλοίωμα). Ολοένα και περισσότερο γίνεται χρήση της ΦΠΜΣ σε κλινικές μελέτες για τον μη επεμβατικό προσδιορισμό του τύπου και του βαθμού των γλοιωμάτων.

Γενικά, το κοινό μεταβολικό πρότυπο των γλοιωμάτων περιλαμβάνει χαμηλή συγκέντρωση *NAA* και αυξημένη συγκέντρωση *Cho*, τα επίπεδα των οποίων παρουσιάζουν σημαντική αλληλεπικάλυψη μεταξύ των διαφορετικών κατηγοριών [31, 30, 38, 125].

Κατά συνέπεια, η ΦΠΜΣ πρωτίστως χρησιμοποιείται για την διαφοροποίηση γλοιωμάτων διαφορετικού βαθμού παρά για ιστοπαθολογική διάγνωση [126]. Ωστόσο, έχει βρεθεί ότι το σήμα από την *γλουταμίνη* και το *γλουταμινικό οξύ* (σύμπλεγμα *Glx*), ενδεχομένως βοηθά στον διαχωρισμό ολιγοδοενδρογλοιωμάτων από αστροκυττώματα. Πιο συγκεκριμένα, οι Rijkema και συν, σε φάσματα χαμηλού χρόνου ΤΕ, παρατήρησαν σημαντικά υψηλότερα επίπεδα του συμπλέγματος *Glx* για τα ολιγοδοενδρογλοιώματα, συγκριτικά με τα αστροκυττώματα [127].

Επίσης, σε μελέτη των Majos και συν τα επενδύματα διαφοροποιήθηκαν πολύ καλά από άλλους τύπους γλοιωμάτων, καταδεικνύοντας υψηλές κορυφές *mI*, *Gly* και *Tau* σε φάσματα υψηλού χρόνου TE [128].

Σημαντικό κλινικό ζήτημα αποτελεί η διάκριση μεταξύ διαφορετικών βαθμών κακοήθειας των γλοιωμάτων, εφόσον υπάρχουν διενέξεις σχετικά με την επιλογή της βέλτιστης θεραπείας ασθενών με γλοιώματα χαμηλής κακοήθειας. Το ερώτημα για το εάν η ΦΠΜΣ διαφοροποιεί μεταξύ των βαθμών κακοήθειας παραμένει ανοιχτό και αποτελεί πεδίο συνεχούς επιστημονικής έρευνας. Προς αυτή την κατεύθυνση, η πρόσφατη μελέτη των Porto και συν έδειξε σημαντική μείωση του *NAA* και σημαντική αύξηση της *Cho* στα αστροκυτώματα βαθμού III συγκριτικά με τα αστροκυτώματα βαθμού II [129], και πρότειναν το κλάσμα *NAA/Cho* ως τον πιο αξιόπιστο μεταβολικό δείκτη για την διαφοροποίηση μεταξύ των δύο βαθμών κακοήθειας. Ομοίως, σε παλαιότερη μελέτη, οι Chen και συν ανέδειξαν σημαντικά υψηλότερες τιμές κλασμάτων *Cho/NAA* και *Cho/Cr* για τα αστροκυτώματα υψηλής κακοήθειας σε σχέση με αυτά χαμηλής κακοήθειας [130]. Παρατηρείται λοιπόν σταθερή και επαναλήψιμη συσχέτιση της αύξησης των επιπέδων της *Cho* και μείωσης των επιπέδων του *NAA* με τον βαθμό κακοήθειας των γλοιωμάτων (Εικόνα 2.1.2) [130, 131, 132, 133]. Ωστόσο, κατά την διαφοροποίηση αναπλαστικών αστροκυτωμάτων (βαθμός IV) από γλοιοβλαστώματα (βαθμός IV), οι Howe και συν παρατήρησαν χαμηλότερη μέση τιμή *Cho* για τα γλοιοβλαστώματα, το οποίο όμως οφείλεται στην αραιώση της συγκέντρωσης του μεταβολίτη σε περιοχές εκτεταμένης νέκρωσης της εξεργασίας [30, 38].



Εικόνα 2.1.2: Μέσα φάσματα υψηλού χρόνου TE από γλοιώματα διαφορετικού βαθμού κακοήθειας [30]

Σε φάσματα χαμηλού χρόνου TE, το σήμα από τα *λιπίδια* αποτελεί επίσης ένδειξη του βαθμού κακοήθειας [118, 134, 135] αλλά και της πρόγνωσης των ασθενών με γλοίωμα. Η μελέτη των Moller-Hartmann και συν αναγνωρίζει τα *λιπίδια* ως τον δεύτερο πιο αξιόπιστο δείκτη διαφοροποίησης μεταξύ γλοιωμάτων διαφορετικού βαθμού [37]. Αντίθετα το *γαλακτικό οξύ* δεν οδηγεί πάντα σε σαφή διαχωρισμό μεταξύ των βαθμών κακοήθειας, εξαιτίας της

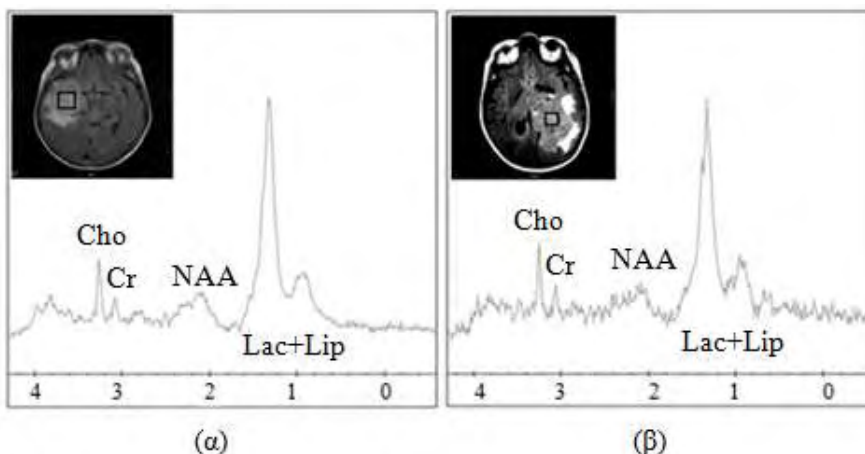
δυσκολίας στην ακριβή ποσοτικοποίηση του μεταβολίτη παρουσία υψηλής συγκέντρωσης λιπιδίων. Σύμφωνα με μελέτες ΦΠΜΣ χαμηλού χρόνου TE, η *mI* επίσης ενδεχομένως παίζει ρόλο στην διαφοροποίηση μεταξύ γλοιωμάτων χαμηλής και υψηλής κακοήθειας [30, 38, 52, 136]. Οι Castillo και συν χαρακτηριστικά αναφέρουν μια τάση προς υψηλότερες τιμές *mI* για τους όγκους χαμηλής κακοήθειας συγκριτικά με αυτούς υψηλής κακοήθειας [52].

Ένα από τα πιο ενδιαφέροντα αποτελέσματα είναι αυτό της μελέτης των Server και συν, οι οποίοι βρήκαν θετική συσχέτιση μεταξύ των τιμών των κλασμάτων *Cho/Cr* και *Cho/NAA* από την περιφέρεια των γλοιωμάτων, και του βαθμού κακοήθειας αυτών [137]. Ως εκ τούτου, εφόσον τα γλοιώματα αποτελούν διηθητικές βλάβες, μπορεί σχετικά εύκολα να εκτιμηθεί ο βαθμός τους προσδιορίζοντας τα επίπεδα των μεταβολιτών στην περιφέρεια. Τέτοια συμπεράσματα ωστόσο, χρήζουν περαιτέρω διερεύνησης.

Ενδοκρανιακή μετάσταση

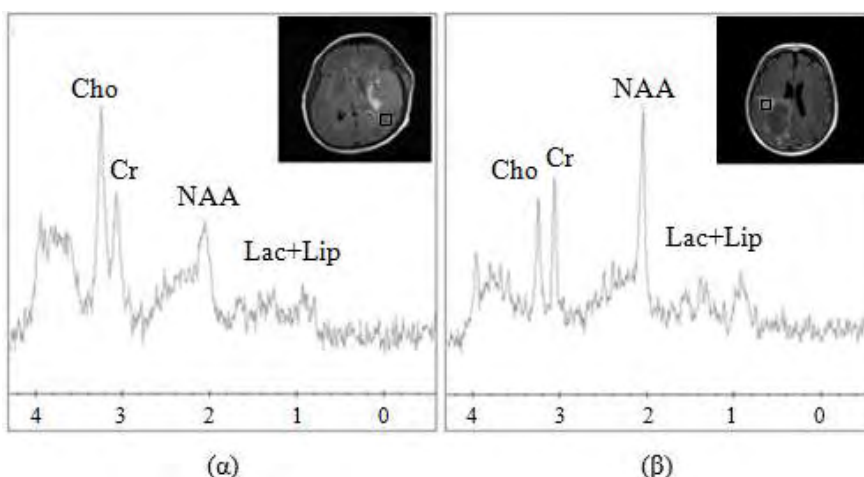
Οι ενδοκρανιακές μεταστάσεις αποτελούν συνήθεις επιπλοκές του 20-40% των ασθενών που πάσχουν από πρωτοπαθή όγκο στον πνεύμονα, τον μαστό, το δέρμα και το ορθό [138]. Ειδικά όταν η μετάσταση στο εγκέφαλο εμφανίζεται ως μονήρης βλάβη, είναι συνήθως αδύνατον να διαφοροποιηθεί από ένα γλοίωμα υψηλής κακοήθειας εφόσον αυτές οι δύο εξεργασίες μοιράζονται κοινά απεικονιστικά χαρακτηριστικά [138].

Η ικανότητα της *in vivo* ΦΠΜΣ να διαφοροποιεί μεταξύ των εγκεφαλικών μεταστάσεων και των γλοιοβλαστωμάτων έχει διερευνηθεί σε αρκετές μελέτες [2, 3, 33, 138, 139]. Οι περισσότερες από αυτές αναφέρουν ότι οι συγκεντρώσεις των μεταβολιτών που υπολογίζονται από το εσωτερικό των βλαβών, δεν διαφοροποιούν σημαντικά τις δύο εξεργασίες αφού έχουν κοινό μεταβολικό πρότυπο, όπως αυξημένη συγκέντρωση λιπιδίων και *Cho* και χαμηλή συγκέντρωση *NAA* όπως χαρακτηριστικά διακρίνεται στην εικόνα 2.1.3 [30, 33, 38]. Ωστόσο, οι Moller-Hartman και συν βρήκαν σημαντικά υψηλότερα επίπεδα λιπιδίων εσωτερικά των μεταστάσεων συγκριτικά με τα επίπεδα των γλοιοβλαστωμάτων [37], παρατήρηση που πιθανόν σχετίζεται με την διαφορά στην δομή των μεμβρανών των διηθητικών έναντι των μεταστατικών κυττάρων [140]. Ομοίως, σημαντικά υψηλότερες τιμές του κλάσματος *Cho/Cr* για τις ενδοκρανιακές μεταστάσεις σε σχέση με τα γλοιοβλαστώματα παρατηρήθηκε από τους Server και συν [138], αποτέλεσμα που βρίσκεται σε αντίθεση με αυτό των Law και συν [33]. Τέτοια αντικρουόμενα αποτελέσματα οφείλονται πρωτίστως στην ενδογενή ετερογένεια από την οποία χαρακτηρίζονται τέτοια νεοπλάσματα, και δευτερευόντως σε διαφορές των εφαρμοζόμενων τεχνικών ΦΠΜΣ μεταξύ διαφορετικών μελετών.



Εικόνα 2.1.3: Τυπικά φάσματα χαμηλού χρόνου TE ενός γλοιοβλαστώματος (α) και μιας εγκεφαλικής μετάστασης (β).

Επιπροσθέτως, σε παλαιότερη μελέτη έχει βρεθεί ότι το κλάσμα *Gly/ml* μπορεί επίσης να αποτελέσει σημαντικό μεταβολικό δείκτη για την διαφοροποίηση των γλοιοβλαστωμάτων από τις ενδοκρανιακές μεταστάσεις [84]. Εξαιτίας της διαφορετικής παθοφυσιολογίας των δύο αυτών εξεργασιών, πολλές φορές είναι πιο χρήσιμος ο προσδιορισμός των μεταβολιτών περιφερειακά του όγκου για την μεταξύ τους διαφοροποίηση. Λόγω της διηθητικής ικανότητας των νεοπλασματικών κυττάρων των γλοιοβλαστωμάτων, εξωτερικά του όγκου παρατηρείται υψηλή συγκέντρωση *Cho* και χαμηλή συγκέντρωση *NAA*, σε αντίθεση με τις μεταστάσεις όπου τα επίπεδα των μεταβολιτών στην περιοχή βρίσκονται εντός φυσιολογικών ορίων (Εικόνα 2.1.4) [2, 33, 138, 141].



Εικόνα 2.1.4: Τυπικά φάσματα χαμηλού χρόνου TE από την εξωτερική περιφέρεια ενός γλοιοβλαστώματος (α) και μια εγκεφαλικής μετάστασης (β).

Τονίζεται ότι σε μερικούς ασθενείς, η ανίχνευση της εγκεφαλικής μετάστασης συχνά προηγείται της ανίχνευσης της πρωτοπαθούς εστίας. Σε τέτοιες περιπτώσεις και εφόσον το

γλοιοβλάστωμα έχει εξαιρεθεί από την διαφορική διάγνωση, η ταυτοποίηση του τύπου της μετάστασης αποτελεί μια εξαιρετικά χρήσιμη διαδικασία τόσο για τον εντοπισμό της πρωτοπαθούς εστίας, όσο και για την λήψη απόφασης σχετικά με την κατάλληλη θεραπεία. Προς αυτή την κατεύθυνση, οι Sjobakk και συν μελέτησαν την ικανότητα της ΦΠΜΣ στον χαρακτηρισμό ενδοκρανιακών μεταστάσεων διαφορετικής προέλευσης. Τα αποτελέσματα της μελέτης αυτής καταδεικνύουν ότι το σήμα από τα λιπίδια ενδεχομένως παίζει κάποιο ρόλο στον χαρακτηρισμό τέτοιων εξεργασιών. Ειδικότερα το προφίλ των λιπιδίων της εγκεφαλικής μετάστασης από πνεύμονα, έδειξε μια μικρή διαφοροποίηση από αυτό της μετάστασης από μαστό [142]. Όμοια, οι Chernov και συν παρατήρησαν σημαντικά υψηλότερο κλάσμα λιπίδια/Cr για την ενδοκρανιακή μετάσταση από το ορθό, συγκριτικά με μεταστατικούς όγκους άλλης προέλευσης όπως πνεύμονας, μαστός, νεφρός και προστάτης [143]. Σύμφωνα με τα παραπάνω, η ΦΠΜΣ εξάγει ελπιδοφόρα αποτελέσματα που αφορούν τον προσδιορισμό της προέλευσης μιας εγκεφαλικής μετάστασης, ωστόσο απαιτείται περαιτέρω και εκτενέστερη έρευνα προς αυτή την κατεύθυνση.

Μηνιγγίωμα

Τα μηνιγγιώματα αποτελούν κοινούς ενδοκρανιακούς όγκους, τα οποία γενικά διαγιγνώσκονται εύκολα εξαιτίας των τυπικών τους απεικονιστικών χαρακτηριστικών (εξωκρανιακή εντόπιση, προσκόλληση στην σκληρή μήνιγγα, έντονη και ομοιόμορφη πρόσληψη της σκιαγραφικής ουσίας με την χαρακτηριστική πάχυνση της μήνιγγας). Ωστόσο, το 15% των μηνιγγιωμάτων εμφανίζουν μη τυπικά χαρακτηριστικά, όπως δακτυλιοειδή πρόσληψη της σκιαγραφικής ουσίας, κυστικό ή αιμορραγικό περιεχόμενο και μεταπλασία [144], με αποτέλεσμα να περιπλέκεται η διαφορική διάγνωση έναντι των γλοιωμάτων ή των ενδοκρανιακών μεταστάσεων.

Η ΦΠΜΣ έχει αποδειχθεί χρήσιμη στην διάγνωση τέτοιων εξεργασιών αφού τα μεταβολικά τους ευρήματα διαφοροποιούνται σημαντικά από αυτά άλλων ενδοκρανιακών όγκων [84]. Η *Ala* στα 1.47ppm θεωρείται ένας από τους χαρακτηριστικότερους μεταβολικούς δείκτες των μηνιγγιωμάτων [77, 84, 82], όμως τα ποσοστά ανιχνευσιμότητάς της διαφέρουν μεταξύ διαφορετικών μελετών [74, 75, 81, 145] εφόσον η κορυφή της στο φάσμα συχνά αλληλεπικαλύπτεται με αυτή του γαλακτικού οξέως [81]. Άλλος ένας παράγοντας που εξηγεί την διακύμανση στην ανιχνευσιμότητα της *Ala* είναι το μέγεθος του εφαρμοζόμενου ογκοστοιχείου που επηρεάζει σημαντικά το σήμα του μεταβολίτη στο φάσμα [11].

Αρκετοί ερευνητές προσπάθησαν να συσχετίσουν τις συγκεντρώσεις άλλων μεταβολιτών με την παρουσία των μηνιγγιωμάτων, ώστε να επιτυγχάνεται ο διαχωρισμός τους απουσία της

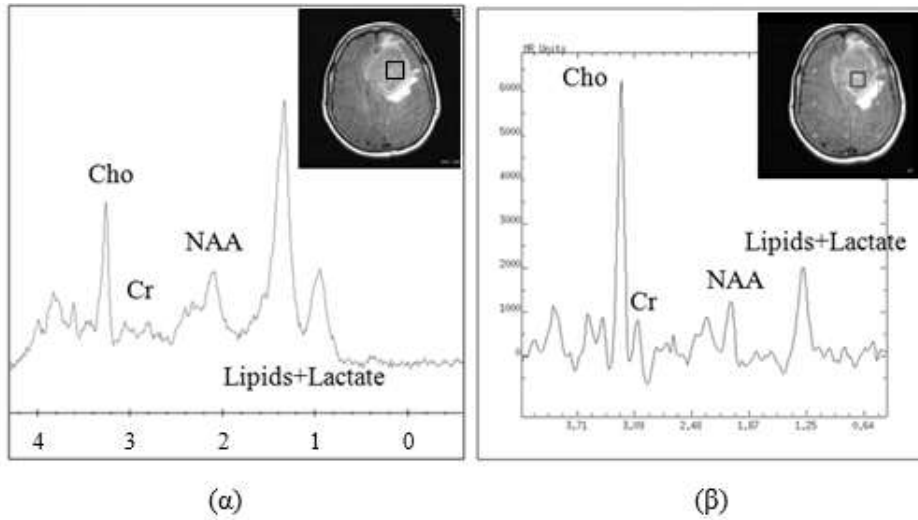
Ala. Μελετώντας το μεταβολικό προφίλ διαφορετικών ενδοκρανιακών όγκων με την χρήση ΦΠΜΣ χαμηλού χρόνου TE, οι Howe και συν θεώρησαν ότι τα χαμηλά επίπεδα *mI* και *Cr* αποτελούν χαρακτηριστικό των μηνιγγιωμάτων έναντι των αντίστοιχων επιπέδων από όγκους όπως αστροκυττώματα βαθμού II, αναπλαστικά αστροκυττώματα και γλοιοβλαστώματα [30, 38]. Μελέτες έχουν επίσης επισημάνει ότι τα κλάσματα *Cho/Cr* και *Cho/NAA* μπορούν σημαντικά να διαφοροποιήσουν τα μηνιγγιώματα από άλλους ενδοκρανιακούς όγκους όπως γλοιώματα υψηλής και χαμηλής κακοήθειας [30, 38, 145]. Ένα άλλο σημαντικό χαρακτηριστικό του φάσματος των μηνιγγιωμάτων είναι η απουσία του μεταβολίτη *NAA*, εφόσον πρόκειται για εξεργασίες εξωπαραεργχυματικές χωρίς περιεχόμενο νευρικού ιστού. Ως εκ τούτου, οποιαδήποτε κορυφή *NAA* ορατή στο φάσμα ενός μηνιγγιώματος, προέρχεται είτε από φαινόμενα μερικού όγκου (*partial volume*) [37], ή από άλλα ενδογενή στοιχεία του *NAA* (*N-acetylaspartylglutamate*, *N-acetylneuraminic acid* και *N-acetylgalactosamine*) [81]. Σε παλαιότερη *in vitro* μελέτη των Tugnoli και συν, στα φάσματα όλων των εξαιρεμένων μηνιγγιωμάτων παρατηρήθηκαν κορυφές μεταξύ 3.6ppm και 3.9ppm από ουσίες όπως φωσφοαιθανολαμίνη (*phosphoethanolamine*), λευκίνη (*Leukine*), αλανίνη, γλουταμίνη και γλουταμινικό οξύ, γλουταθειόνη, λυσίνη (*Lysine*), αργινίνη (*Arginine*) και σερίνη (*Serine*) [146], ωστόσο κρίνεται απαραίτητη η περαιτέρω διερεύνηση και αξιολόγηση των αποτελεσμάτων αυτών *in vivo*.

Πρωτοπαθές λέμφωμα εγκεφάλου

Τα πρωτοπαθή λεμφώματα του εγκεφάλου αποτελούν το 1% όλων των ενδοκρανιακών όγκων [147] και ενώ διαγιγνώσκονται σχετικά εύκολα εξαιτίας των τυπικών απεικονιστικών χαρακτηριστικών τους (έντονη και ομοιόμορφη πρόσληψη της σκιαγραφικής ουσίας, απουσία νέκρωσης), μερικές φορές είναι δύσκολο να διαφοροδιαγνωστούν από γλοιώματα υψηλής κακοήθειας με την χρήση της συμβατικής απεικόνισης *MRI* [148, 149]. Η διαφοροποίησή τους από άλλους ενδοκρανιακούς όγκους έχει τεράστια κλινική και θεραπευτική σημασία, αφού τα λεμφώματα έχουν άμεση ανταπόκριση στα στεροειδή μέσα στις πρώτες 48 ώρες [150] ενώ η χειρουργική εξαίρεση είναι συνήθως αναποτελεσματική.

Η ΦΠΜΣ φαίνεται να έχει σημαντικό ρόλο για την έγκαιρη και ακριβή διάγνωση των ενδοκρανιακών λεμφωμάτων. Τα πιο χαρακτηριστικά μεταβολικά ευρήματα τέτοιων εξεργασιών αποτελούν τα πολύ αυξημένα επίπεδα λιπιδίων και *Cho* και τα πολύ χαμηλά επίπεδα *NAA* όπως διακρίνεται στην εικόνα 2.1.5. Μερικές φορές, η κορυφή των λιπιδίων στο φάσμα των λεμφωμάτων μπορεί να είναι αρκετά εντονότερη από αυτή των γλοιωμάτων υψηλής κακοήθειας και άρα να χρησιμοποιηθεί ως μεταβολικός δείκτης για τον διαχωρισμό

των δύο εξεργασιών [2, 149, 151]. Τονίζεται ότι, η παρουσία των λιπιδίων στο φάσμα των λεμφωμάτων δεν αποτελεί δείκτη κυτταρικού θανάτου αλλά αντικατοπτρίζει την παρουσία μεγάλου αριθμού μακροφάγων, και την αυξημένη συγκέντρωση λεμφικών κυττάρων τα οποία έχουν μεγάλη περιεκτικότητα σε ελεύθερα λιπίδια [147, 149, 150].



Εικόνα 2.1.5: Ενδεικτικά φάσματα λεμφώματος σε χαμηλό (α) και σε υψηλό (β) χρόνο TE, που απεικονίζουν την χαρακτηριστική αύξηση στα επίπεδα των λιπιδίων και της Cho.

Ιστοπαθολογικά, τα λεμφώματα είναι διηθητικές βλάβες και είναι εξίσου σημαντικό να προσδιορίζεται το μεταβολικό πρότυπο σε περιοχές έξω από τα όρια του όγκου. Χαρακτηριστικά, οι Chawla και συν παρατήρησαν υψηλές τιμές κλασμάτων Cho/Cr και $(Lip+Lac)/Cr$ στην εξωτερική περιφέρεια των λεμφωμάτων καταδεικνύοντας την διηθητική τους συμπεριφορά. Επιπλέον παρατήρησαν σημαντικά υψηλότερο κλάσμα $(Lip+Lac)/Cr$ εξωτερικά των λεμφωμάτων σε σχέση με την αντίστοιχη περιοχή για τα γλοιοβλαστώματα, εύρημα ενδεικτικό της παρουσίας λεμφικών κυττάρων και μακροφάγων στην περιοχή [2].

Σύμφωνα με τα παραπάνω, δεδομένης της απουσίας νέκρωσης κατά την συμβατική απεικόνιση, η αυξημένη συγκέντρωση λιπιδίων και Cho τόσο στην περιοχή εσωτερικά όσο και εξωτερικά του όγκου, προσφέρουν σημαντική μεταβολική πληροφορία που ενδεχομένως θα βελτιώσει την διαφοροποίηση των λεμφωμάτων έναντι άλλων εξεργασιών του εγκεφάλου.

Διάχυτη γλοιομάτωση

Η γλοιομάτωση του εγκεφάλου ανήκει στα νεοπλάσματα του νευροεπιθηλιακού ιστού και επεκτείνεται σε τουλάχιστον δύο εγκεφαλικά ημισφαίρια σεβόμενη ωστόσο τις φυσιολογικές ανατομικές δομές [152, 153]. Στις περισσότερες αναφορές υπογραμμίζεται η δυσκολία διάγνωσης της νόσου εν ζωή [4]. Εντούτοις ο συνδυασμός, της μαγνητικής τομογραφικής

απεικόνισης και της ΦΠΜΣ βοηθά σημαντικά στη διαφορική διάγνωση της παθήσεως και κυρίως στον εντοπισμό των περισσότερο αναπλαστικών περιοχών για τον προσδιορισμό του στόχου κατά τον σχεδιασμό θεραπείας (χειρουργική εξαίρεση, ακτινοθεραπεία).

Λίγες μελέτες έχουν αναφερθεί στο μεταβολικό πρότυπο τέτοιων νεοπλασμάτων. Στις περιοχές υψηλής έντασης σήματος σε εικόνες βαρύτητας T2 οι Yu και συν παρατήρησαν υψηλά επίπεδα κλασμάτων *Cho/Cr* και *Cho/NAA* και μειωμένα επίπεδα για το κλάσμα *NAA/Cr*, όμοια με την παλαιότερη μελέτη των Benzus και συν [152, 154]. Ειδικότερα οι περισσότεροι αναπλαστικές περιοχές παρουσίασαν υψηλότερα επίπεδα *Cho/NAA*, ενώ ανιχνεύτηκε και η διπλή κορυφή του *γαλακτικού οξέως* [152]. Η προσπάθεια των Galanaud και συν να εξάγουν βιοχημική πληροφορία ώστε να εξηγηθεί η διαφορετική παθοφυσιολογία της διάχυτης γλοιωμάτωσης έναντι των γλοιωμάτων χαμηλής κακοήθειας, κατέδειξε χαμηλότερα επίπεδα *Cho* και υψηλότερη *mI* σε ασθενείς με διάχυτη γλοιωμάτωση. Τα ευρήματα αυτά εξηγούν την χαμηλότερη πυκνότητα καρκινικών κυττάρων στην περίπτωση της διάχυτης γλοιωμάτωσης -τα οποία διηθούν το εγκεφαλικό παρέγχυμα χωρίς όμως να καταστρέφουν την δομή του- και ενδεχομένως υποδηλώνουν μεγαλύτερη ενεργοποίηση των κυττάρων της γλοίας συγκριτικά με τα γλοιώματα χαμηλής κακοήθειας [155].

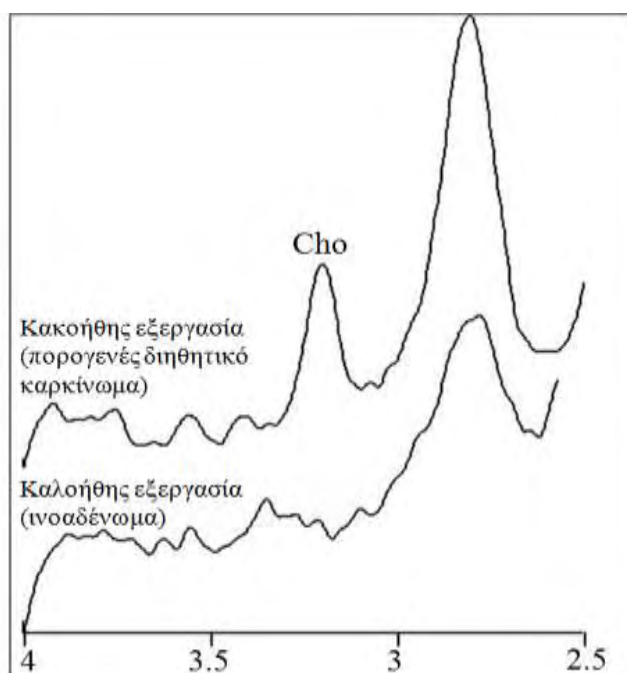
Εκτός από το όφελος που προσφέρει η ΦΠΜΣ στον μεταβολικό χαρακτηρισμό της πάσχουσας περιοχής του εγκεφαλικού παρεγχύματος, μπορεί με μεγαλύτερη ακρίβεια να αναδείξει και την πραγματική έκταση της νόσου σε σχέση με την συμβατική απεικόνιση *MRI*. Μελέτες αναφέρουν αυξημένα επίπεδα *Cho/Cr* και *Cho/NAA* σε φαινομενικά υγιής περιοχές σε εικόνες βαρύτητας T₂ αντικατοπτρίζοντας την διάχυση των καρκινικών κυττάρων εκτός των ορίων της ορατής βλάβης [152, 154].

2.2 Εξεργασίες του Μαστού

Η τεχνική της ΦΠΜΣ στον μαστό άρχισε να εφαρμόζεται την τελευταία δεκαετία με σημαντικά αποτελέσματα τόσο στο πεδίο της διάγνωσης όσο και στο πεδίο της θεραπείας. Σκοπός της μεθόδου είναι να αποτελέσει ένα υποστηρικτικό διαγνωστικό εργαλείο για την αύξηση των επιπέδων της ειδικότητας με την οποία αξιολογούνται και σταδιοποιούνται οι εξεργασίες του μαστού, εφόσον τα αντίστοιχα επίπεδα της μαστογραφίας μαγνητικού συντονισμού παραμένουν χαμηλά.

Σε αντίθεση με την ΦΠΜΣ στον εγκέφαλο όπου πολλοί μεταβολίτες συμβάλουν στην διαδικασία της διάγνωσης, στην περιοχή του μαστού ο μεταβολίτης ενδιαφέροντος είναι η *Cho* ενώ και άλλες ουσίες όπως τα *λιπίδια* και το *νερό* φαίνεται να παίζουν κάποιο ρόλο στον χαρακτηρισμό των εξεργασιών της περιοχής.

Το ενδιαφέρον της εφαρμογής της μεθόδου στον μαστό έχει κυρίως επικεντρωθεί στην διαφοροποίηση καλοήθων από κακοήθεις εξεργασίες, η οποία βασίζεται στην υπόθεση ότι η ανίχνευση της κορυφής της *Cho* σχετίζεται με την ύπαρξη κακοήθειας (Εικόνα 2.2.1) [156, 157, 158, 159]. Όπως έχει ήδη αναφερθεί, η μεγάλη αύξηση της συγκέντρωσης του μεταβολίτη αποτελεί το κυριότερο χαρακτηριστικό των καρκινικών κυττάρων, εφόσον αυτά περιέχουν τουλάχιστον 10 φορές περισσότερη φωσφοχολίνη από τα φυσιολογικά μαστικά επιθηλιακά κύτταρα [160]. Το συνολικό



σήμα της *Cho* στο φάσμα είναι αποτέλεσμα του σήματος από ελεύθερη *Cho*, φωσφοχολίνη, γλυκεροφωσφοχολίνη και άλλων μεταβολιτών [40]. Κυρίως όμως η φωσφοχολίνη είναι αυτή που αυξάνεται

Εικόνα 2.2.1: Φάσματα από πορογενές διηθητικό καρκίνωμα και ινοαδένωμα αντίστοιχα. Παρατηρείται έντονη η κορυφή της *Cho* στο φάσμα της κακοήθους εξεργασίας, ενώ δεν ανιχνεύεται στο φάσμα της καλοήθους.

περισσότερο στις κακοήθεις εξεργασίες του μαστού. Ενώ οι κορυφές των επιμέρους συνιστωσών της *Cho* μπορούν πολύ καλά να διαχωριστούν στις *in vitro* μελέτες ΦΠΜΣ, *in*

in vivo οι κορυφές αυτές αλληλεπικαλύπτονται και το αποτέλεσμα είναι μια μονήρης κορυφή με αρκετά μεγάλο εύρος που αντιστοιχεί στην ολική *Cho* [161].

Η πρώτη *in vivo* μελέτη ΦΠΜΣ στον μαστό πραγματοποιήθηκε από τους Roebuck και συν, η οποίοι παρατήρησαν υψηλή κορυφή *Cho* στα 3.2ppm σε καρκινικούς όγκους [156]. Στην συνέχεια κάποιες μελέτες που ακολούθησαν, χαρακτηρίζουν την κορυφή της *Cho* στα 3.2ppm ως τον μοναδικό δείκτη κακοήθειας [158, 159, 160, 162], αν και η αξιοπιστία της έχει τεθεί υπό αμφισβήτηση [157, 163, 164]. Ωστόσο, στην *in vivo* μελέτη των Bolan και συν σε μαγνητικό πεδίο 4T, η σημαντικά υψηλότερη συγκέντρωση του μεταβολίτη σε κακοήθεις εξεργασίες σε σχέση με τις αντίστοιχες συγκεντρώσεις των καλοήθων βλαβών του μαστού και του μαστού υγιών εθελοντών, απέδειξαν την ορθότητα της θεώρησης της κορυφής της *Cho* ως δείκτη κακοήθειας [164].

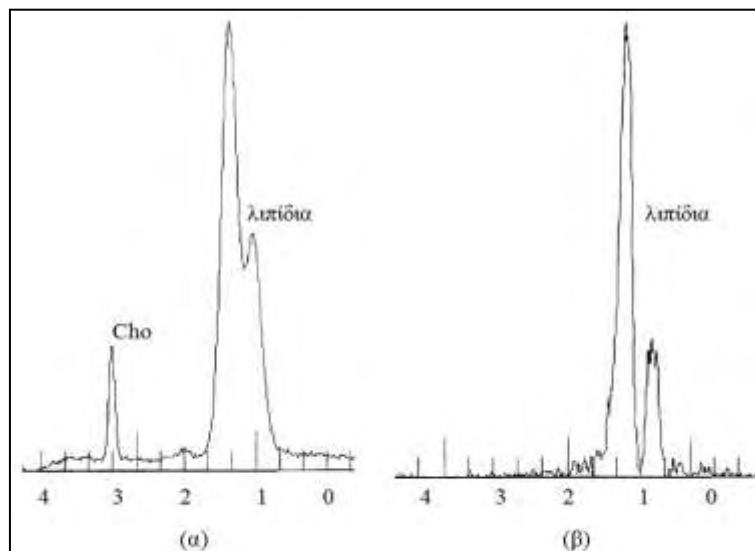
Τα επίπεδα ευαισθησίας και ειδικότητας κατά την *in vivo* διαφοροποίηση καλοήθων από κακοήθεις εξεργασίες που έχουν αναφερθεί σε διάφορες μελέτες ΦΠΜΣ, κυμαίνονται μεταξύ 70-92% και 82-87% αντίστοιχα [157, 158, 159, 163, 165]. Η ανασκοπητική μελέτη των Katz-Bruhl και συν, συνδυάζοντας τα αποτελέσματα πέντε προηγούμενων μελετών αναφέρει μια μέση ευαισθησία και ειδικότητα της μεθόδου 83% και 85% αντίστοιχα [162]. Μάλιστα, οι Huang και συν παρατήρησαν ότι η προσθήκη της ΦΠΜΣ στο διαγνωστικό πρωτόκολλο της μαγνητικής μαστογραφίας αύξησε την ειδικότητα της εξέτασης από 62.5% σε 87.5% [166].

Σε πρόσφατη μελέτη, οι Baek και συν αξιολόγησαν την ικανότητα της ΦΠΜΣ να διακρίνει μεταξύ διαφορετικών καρκινικών όγκων του μαστού. Παρατήρησαν υψηλότερα επίπεδα *Cho* στα πορογενή και λοβιακά διηθητικά καρκινώματα (infiltrative ductal and lobular carcinomas), συγκριτικά με τα μη διηθητικά (ductal carcinomas in situ), πιθανότατα λόγω της επιθετικότερης συμπεριφοράς ή του γρηγορότερου πολλαπλασιασμού των καρκινικών κυττάρων των διηθητικών καρκινωμάτων σε σχέση με τα μη διηθητικά [167]. Τα ευρήματα αυτά βρίσκονται σε συμφωνία με προηγούμενα αποτελέσματα αποδεικνύοντας την επαναληψιμότητα της *in vivo* ανίχνευση της *Cho* στα φάσματα των διηθητικών καρκινωμάτων του μαστού [158]. Πρόσφατα οι Thakur και συν, ανέφεραν ότι το κλάσμα του σήματος του νερού προς το σήμα των λιπιδίων (Water to Fat ratio, *W/F*), ενδεχομένως αποτελεί μια χρήσιμη παράμετρο για τον διαχωρισμό μεταξύ πορογενών και λοβιακών διηθητικών καρκινωμάτων του μαστού [168]. Συγκεκριμένα, το κλάσμα *W/F* ήταν σημαντικά υψηλότερο για τα διηθητικά πορογενή καρκινώματα έναντι των λοβιακών. Το εύρημα ενδεχομένως σχετίζεται με την διαφορετική ιστοπαθολογία των δύο εξεργασιών, εφόσον τα πορογενή καρκινώματα σχηματίζουν εστιακές μάζες καταστρέφοντας τον υποκείμενο ιστό, ενώ τα λοβιακά

καρκινώματα δεν έχουν εστιακή ανάπτυξη και διηθούνται χωρίς να διαταράσσουν ιδιαίτερα τον υποκείμενο λιπώδη ιστό [167].

Αν και σε χαμηλότερα επίπεδα συγκριτικά με τις κακοήθεις εξεργασίες του μαστού, η *Cho* έχει επίσης ανιχνευτεί και σε καλοήθεις όπως ινοαδενώματα [157, 158, 160, 166] και σωληνώδη αδενώματα [156], καθώς και στον μαστό γυναικών που θηλάζουν [157, 169], επηρεάζοντας σημαντικά τα επίπεδα ειδικότητας της ΦΠΜΣ.

Η δεύτερη σημαντική εφαρμογή της ΦΠΜΣ είναι αυτή της παρακολούθησης της έκβασης της θεραπείας σε ασθενείς με καρκίνωμα στον μαστό. Η ομάδα των Kvistad και συν ανέφερε τα πρώτα αποτελέσματα της επίδρασης της χημειοθεραπείας στην κορυφή της *Cho* σε έναν ασθενή με πορογενές διηθητικό καρκίνωμα [157]. Στην μελέτη αυτή, η αρχικά ορατή κορυφή της *Cho*, δεν ανιχνεύτηκε μετά τη θεραπεία όπως χαρακτηριστικά διακρίνεται στην εικόνα 2.2.2.



Εικόνα 2.2.2: Φάσματα από ασθενή με πορογενές διηθητικό καρκίνωμα. (α) Πριν την έναρξη της θεραπείας η κορυφή της *Cho* είναι ξεκάθαρα ορατή στα 3.2ppm μαζί με τις κορυφές των λιπιδίων, (β) ενώ μετά την θεραπεία η κορυφή της *Cho* δεν ανιχνεύεται πλέον.

Αργότερα, οι Jagannathan και συν ανέφεραν τα αποτελέσματα της επίδρασης της χημειοθεραπείας σε ομάδα 14 ασθενών. Η κορυφή της *Cho* αξιολογήθηκε πριν και μετά την χημειοθεραπεία, όπου παρατηρήθηκε μείωση ή ολική εξάλειψη αυτής από το φάσμα σε 11 ασθενείς καταδεικνύοντας την αποτελεσματικότητα της χορηγούμενης αγωγής, ενώ σε 3 ασθενείς η κορυφή έμεινε ανεπηρέαστη, εύρημα που επιβεβαιώθηκε και ιστοπαθολογικά [170]. Ως εκ τούτου, η αξιολόγηση της *Cho* πριν και μετά την θεραπεία, ενδεχομένως αποτελεί σημαντικό δείκτη της απόκρισης των ασθενών σε αυτήν. Εντούτοις απαιτείται περαιτέρω έρευνα προς αυτή την κατεύθυνση.

Δύο από τα σημαντικότερα ζητήματα για την αξιόπιστη εφαρμογή της ΦΠΜΣ στον μαστό αποτελεί το μέγεθος της εξεργασίας και η επίδραση της σκιαγραφικής παραμαγνητικής ουσίας στην κορυφή της *Cho*. Σε συστήματα μαγνητικής τομογραφίας 1.5T, η ευαισθησία της *in vivo* ΦΠΜΣ κατά την ανίχνευση της *Cho* είναι περιορισμένη, ως εκ τούτου για λόγους επάρκειας σήματος είναι απαραίτητη η εφαρμογή σχετικά μεγάλων ογκοστοιχείων. Ωστόσο, σε περιπτώσεις που το μέγεθος της εξεργασίας είναι μικρό, είναι αναπόφευκτη η ‘μόλυνση’ του σήματος από τα λιπίδια του περιβάλλοντος μαστικού παρεγχύματος, δυσχεραίνοντας ακόμα περισσότερο την ανίχνευση του μεταβολίτη [170]. Ενδεικτικά, στην μελέτη των Chen και συν όλες οι βλάβες που αξιολογήθηκαν με ΦΠΜΣ επιλέχθηκαν έτσι ώστε η μεγαλύτερη διάσταση της βλάβης να είναι μεγαλύτερη ή ίση με 1.5cm, προκειμένου να μεγιστοποιηθεί η ευαισθησία της μεθόδου [171]. Τα συστήματα μαγνητικής τομογραφίας μεγαλύτερου πεδίου (3T και άνω), ενδέχεται να έχουν θετική επίδραση στην ευαισθησία της ΦΠΜΣ στον μαστό, εφόσον αυξάνεται ο λόγος SNR [170]. Κατά συνέπεια, επιτρέπεται η μείωση του μεγέθους του εφαρμοζόμενου ογκοστοιχείου, η εξάλειψη ανεπιθύμητων σημάτων εξωτερικά αυτού και άρα η μελέτη μικρότερων εξεργασιών [172].

Γίνεται εύκολα αντιληπτό ότι για να έχει η *in vivo* ΦΠΜΣ διαγνωστικό όφελος είναι πολύ σημαντικός ο ακριβής εντοπισμός της βλάβης και η σαφής οριοθέτησή της [109]. Για τον λόγο αυτό η πλειοψηφία των προηγούμενων μελετών ΦΠΜΣ στον μαστό, εφάρμοσαν την τεχνική μετά την έγχυση της σκιαγραφικής παραμαγνητικής ουσίας θεωρώντας ασήμαντη την επίδραση των ιόντων του γαδολινίου στην ποιότητα και στο σήμα του φάσματος. Μάλιστα, οι Bolan και συν αναφέρουν μικρή μείωση στο ύψος της κορυφής της *Cho* κατά 10% μετά την έγχυση του σκιαγραφικού μέσου συγκριτικά με πριν, ενώ οι Joe και συν παρατήρησαν αύξηση του εύρους της κορυφής του μεταβολίτη κατά 17% και μείωση του εμβαδού αυτής κατά 15% αντίστοιχα [164, 173]. Εντούτοις, η πιο πρόσφατη μελέτη των Lenkinski και συν, αναφέρει σημαντικές μεταβολές, όπως αύξηση του εύρους και μείωση του εμβαδού της κορυφής της *Cho* κατά 40% μετά την έγχυση ιονικού γαδολινίου, επηρεάζοντας σημαντικά τις φασματοσκοπικές μετρήσεις και αυξάνοντας τα ψευδώς αρνητικά αποτελέσματα [174]. Αντίθετα δεν προέκυψαν τέτοια συμπεράσματα από την χορήγηση μη-ιονικού γαδολινίου.

Εφόσον η επιρροή του παραμαγνητικού μέσου στην αξιοπιστία της ΦΠΜΣ παραμένει αμφιλεγόμενη, υπάρχει συγκεκριμένη ανάγκη να προσδιοριστεί η διαγνωστική ακρίβεια της μεθόδου εντός της κλινικής ρουτίνας τόσο πριν όσο και μετά την έγχυση του σκιαγραφικού παραμαγνητικού μέσου, και να καθοριστεί ένα πρωτόκολλο υπό το πρίσμα του οποίου θα πραγματοποιείται ο σχεδιασμός της φασματοσκοπικής εξέτασης στον μαστό.

3. Σκοπός

Τα κυριότερα ζητήματα που παραμένουν ανοιχτά σχετικά με την χρήση της ΦΠΜΣ ως διαγνωστικό εργαλείο υποβοήθησης της διαφορικής διάγνωσης στην κλινική ρουτίνα είναι:

- η κατανόηση της επίδρασης των τεχνικών παραμέτρων στον λόγο σήματος προς θόρυβο και κατ' επέκταση στην ανάλυση του φάσματος,
- η συσχέτιση των φασματοσκοπικών ευρημάτων με συγκεκριμένους τύπους παθολογίας,
- ο προσδιορισμός μεταβολικών δεικτών για την διαφοροποίηση βλαβών με υψηλό διαφοροδιαγνωστικό ενδιαφέρον, και
- η αξιοποίηση των πολύπλοκων φασματοσκοπικών δεδομένων υπό το πρίσμα ενός αυτοματοποιημένου λογισμικού.

Το μέγεθος και η τοποθέτηση του ογκοστοιχείου σε σχέση με την υποκείμενη παθολογία, το πλήθος ανακτήσεων του σήματος (**Number of acquisitions, Nacq**) σε κάθε βήμα κωδικοποίησης της φάσης κατά την *2D-CSI* τεχνική και το ποσοστό της ομοιογένειας του μαγνητικού πεδίου στην περιοχή ενδιαφέροντος, αποτελούν κρίσιμες παραμέτρους με σημαντική επίδραση στην διακριτική ικανότητα της ΦΠΜΣ. Η σωστή ρύθμιση των παραμέτρων αυτών κατά τον σχεδιασμό της φασματοσκοπίας επιφέρει βελτίωση του λόγου σήματος προς θόρυβο. Κρίνεται ιδιαίτερα σημαντική σε περιπτώσεις που η μελέτη της υποκείμενης παθολογίας με τη χρήση ΦΠΜΣ περιορίζεται από παράγοντες όπως φαινόμενα μερικού όγκου και μαγνητικής επιδεκτικότητας, αυξάνοντας την ευαισθησία της μεθόδου.

Κατά συνέπεια η διερεύνηση των παραμέτρων και η βελτιστοποίηση των παλμοσειρών αναφοράς αποτελεί απαραίτητο βήμα για την εξαγωγή αξιόπιστων αποτελεσμάτων.

Μελέτες έχουν ήδη επισημάνει την κλινική χρησιμότητα της ΦΠΜΣ σε νόσους του κεντρικού νευρικού συστήματος (ΚΝΣ) [33, 34, 121, 125, 133] και του μαστού [34, 40, 158, 159]. Προς αυτή την κατεύθυνση διάφορες ερευνητικές ομάδες έχουν προτείνει μεταβολικούς δείκτες για την διαφοροποίηση εξεργασιών των δύο αυτών ανατομικών περιοχών, ωστόσο τα ευρήματα μεταξύ διαφορετικών μελετών παραμένουν αμφιλεγόμενα ειδικά σε περιπτώσεις βλαβών με πολύ μικρές διαφορές στα μεταβολικά τους χαρακτηριστικά [2, 33, 138, 139]. Ειδικότερα οι εξεργασίες του εγκεφάλου συνιστούν στην πλειοψηφία τους ετερογενείς βλάβες που εντείνουν σημαντικά το πρόβλημα του καθορισμού συγκεκριμένων μεταβολικών δεικτών

με συνέπεια την παρεμπόδιση της άμεσης και ασφαλούς χρήσης τους εντός της κλινικής ρουτίνας.

Το γενικό συμπέρασμα στο οποίο φαίνεται να συγκλίνουν όλες οι ερευνητικές ομάδες είναι ότι η ΦΠΜΣ μπορεί να αποτελέσει χρήσιμο εργαλείο κατά την διαφορική διάγνωση, αλλά είναι απαραίτητος ένας ικανός όγκος δεδομένων που θα επιτρέψει την εξαγωγή ασφαλών συμπερασμάτων [4, 31, 49]. Συνεπώς το ερώτημα παραμένει για το εάν η ΦΠΜΣ μπορεί να ενσωματωθεί ασφαλώς στα διαγνωστικά πρωτόκολλα απεικόνισης του εγκεφάλου και του μαστού. Για να δοθεί απάντηση είναι απαραίτητη η περαιτέρω διερεύνηση του μεταβολικού προτύπου εξεργασιών που δημιουργούν διαφοροδιαγνωστικό πρόβλημα, και συγκεκριμένα ο προσδιορισμός μεταβολικών δεικτών που διαφοροποιούν σημαντικά τέτοιες βλάβες.

Συχνά η αξιολόγηση και ανάλυση των φασματοσκοπικών δεδομένων ανάγεται σε μια πολύπλοκη διαδικασία, ειδικότερα σε περιπτώσεις εξεργασιών του εγκεφάλου με πολύ μικρές διαφορές του μεταβολικού τους προτύπου (π.χ. γλοιοβλάστωμα και εγκεφαλική μετάσταση) οι οποίες μπορεί να μην γίνουν αντιληπτές ακόμα και από έναν έμπειρο νευροεπιστήμονα. Κατά συνέπεια τέτοιες μικρές διαφορές παραμένουν αναξιοποίητες, παρά την ιδιαίτερα μεγάλη διαγνωστική τους αξία. Προς αυτή την κατεύθυνση, ολοένα και περισσότερες μελέτες υποστηρίζουν την σημασία της αυτόματης αξιολόγησης πολύπλοκων φασματοσκοπικών δεδομένων [175, 176, 177, 178, 179]. Ως εκ τούτου υπάρχει μεγάλη αναγκαιότητα για την ανάπτυξη ενός λογισμικού με απώτερο σκοπό την έγκαιρη υποβοήθηση της διαφορικής διάγνωσης σε πραγματικό κλινικό χρόνο. Με αυτό τον τρόπο αναμένεται:

- α) να εξασφαλιστεί η σωστή διαχείριση, αξιολόγηση, παράθεση, ταξινόμηση, επεξεργασία και συνδυασμός, των πολύτιμων φασματοσκοπικών δεδομένων που ενδέχεται να παραμένουν αναξιοποίητα, και
- β) να βελτιστοποιηθεί η διαδικασία της διαφορικής διάγνωσης εντός της κλινικής ρουτίνας προς όφελος του ασθενούς.

Βάσει των ανωτέρω ο σκοπός της παρούσας διδακτορικής διατριβής εστιάστηκε στα κάτωθι ερευνητικά ζητήματα:

- 1. Διερεύνηση και βελτιστοποίηση των χρησιμοποιούμενων παλμοσειρών αναφοράς για την εξαγωγή αξιόπιστων φασματοσκοπικών δεδομένων και ασφαλών συμπερασμάτων.**
- 2. Προσδιορισμός ικανών συσχετισμών κλασμάτων μεταβολιτών του εγκεφάλου με τους διάφορους τύπους εξεργασιών εγκεφάλου και την υποκείμενη παθοφυσιολογία.**
- 3. Συσχετισμός των επιπέδων του σήματος της χολίνης (Cho) με την ύπαρξη κακοήθους εξεργασίας στον μαστό.**
- 4. Διαμόρφωση αυτοματοποιημένου λογισμικού υποβοήθησης της διαφορικής διάγνωσης όγκων του εγκεφάλου, με εισαγωγή πολυπαραμετρικών φασματοσκοπικών δεδομένων , με σκοπό την συλλογή, παράθεση, επεξεργασία και αξιολόγηση σε πραγματικό κλινικό χρόνο.**

ΕΙΔΙΚΟ ΜΕΡΟΣ

4. Ανάπτυξη και βελτιστοποίηση παλμοσειρών αναφοράς

Περίληψη

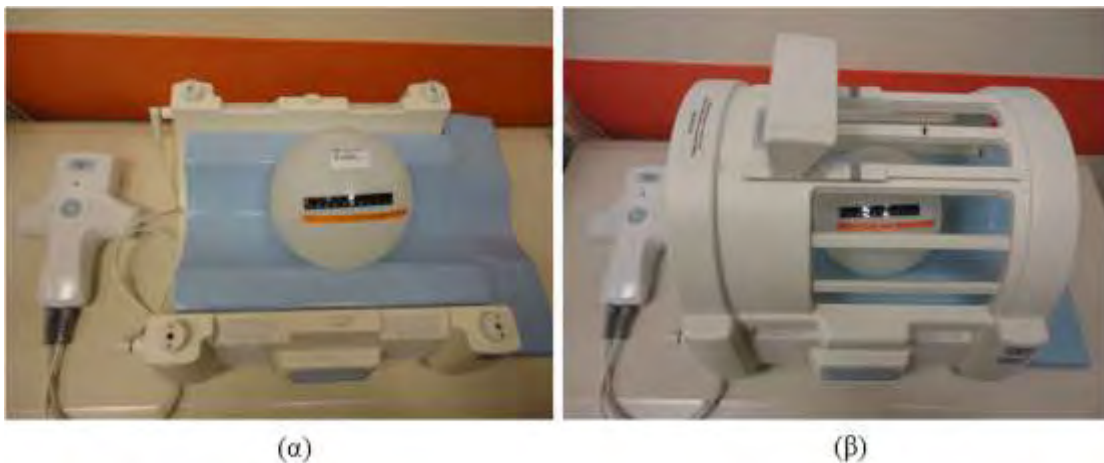Σκοπός σε αυτό το βήμα ήταν να διερευνηθούν οι παράμετροι των παλμοσειρών ΦΠΜΣ που επηρεάζουν τον λόγο σήματος προς θόρυβο (SNR) και την ανάλυση του φάσματος, στις οποίες ο χρήστης μπορεί να επεμβαίνει άμεσα κατά τον σχεδιασμό της φασματοσκοπικής εξέτασης. Στην συνέχεια βελτιστοποιήθηκαν οι χρησιμοποιούμενες παλμοσειρές αναφοράς *PRESS* για τις τεχνικές ΦΠΜΣ μονού ογκοστοιχείου (*Single Voxel, SV*) και για την απεικόνιση της χημικής μετατόπισης (*2D-Chemical Shift Imaging, 2D-CSI*), ώστε να καθοριστεί ένα πρωτόκολλο σχεδιασμού της εξέτασης προκειμένου να εξασφαλιστεί η επαναληψιμότητα και η αξιοπιστία των *in vivo* μετρήσεων.

4.1 Μέθοδοι και υλικά

Αρχικά πραγματοποιήθηκε εκτενής βιβλιογραφική έρευνα σχετικά με τα τεχνικά ζητήματα και τους περιορισμούς της ΦΠΜΣ, ώστε να προσδιοριστούν οι παράμετροι που επιδρούν σημαντικά στον λόγο *SNR* των μεταβολιτών, στην μορφή και ανάλυση των φασμάτων. Τέτοιες παράμετροι περιλαμβάνουν το μέγεθος του ογκοστοιχείου, το πλήθος ανακτήσεων του σήματος (*Number of acquisitions, Nacq*) και το πλήθος των βημάτων κωδικοποίησης της φάσης στην τεχνική *2D-CSI* [14, 15, 16, 58, 105, 175, 176].

Οι παλμοσειρές περιελάμβαναν: την ακολουθία παλμών *PRESS* τεχνικής *SV* με $TR/TE=1500\text{msec}/35\text{msec}$ και την ακολουθία παλμών *PRESS* τεχνικής *2D-CSI* με $TR/TE=1000\text{msec}/144\text{msec}$ και $FOV=24\text{cm}^2$.

Οι διαδικασίες της διερεύνησης και της βελτιστοποίησης των παλμοσειρών πραγματοποιήθηκαν σε κλινικό σύστημα μαγνητικής τομογραφίας υψηλού πεδίου 3T (GE Healthcare, Signa® HDx) που βρίσκεται εγκατεστημένο στο πανεπιστημιακό γενικό νοσοκομείο της Λάρισας. Οι δοκιμές διεξήχθησαν σε ομοίωμα φασματοσκοπίας το οποίο τοποθετήθηκε σε πηνίο εγκεφάλου τύπου birdcage (Εικόνα 4.1.1). Το ομοίωμα της φασματοσκοπίας περιλαμβάνει τους βασικούς μεταβολίτες που ανιχνεύονται στο εγκεφαλικό παρέγχυμα, σε συγκεντρώσεις: 12.5mM NAA, 10.0mM Cr, 3.0mM Cho, 7.5mM mI, 12.5mM Glu και 5.0mM γαλακτικό οξύ.



Εικόνα 4.1.1: Σφαιρικό ομοίωμα φασματοσκοπίας (α) τοποθετημένο σε πηνίο εγκεφάλου τύπο birdcage (β).

4.2 Αποτελέσματα

Στο σφαιρικό ομοίωμα φασματοσκοπίας (Εικόνα 4.1.1), εφαρμόστηκε η ακολουθία παλμών *PRESS* τεχνικής *SV* με παραμέτρους $TR/TE=1500\text{msec}/35\text{msec}$ και 128 Nacq , ώστε να διερευνηθεί αρχικά η επίδραση του μεγέθους του εφαρμοζόμενου ογκοστοιχείου στον λόγο *SNR*. Σε όλες τις λήψεις, το ογκοστοιχείο τοποθετήθηκε στο κέντρο του ομοιώματος, προκειμένου να εξασφαλιστεί η μέγιστη ομοιογένεια του υλικού. Ειδικότερα, για διαφορετικά μεγέθη ογκοστοιχείων αξιολογήθηκε ο λόγος *SNR* της κορυφής της *Cr* και εκτιμήθηκε ποιοτικά η μορφή του φάσματος σε επίπεδο θορύβου (κυμάτωσης της γραμμής βάσης) και παραμόρφωσης της γραμμής βάσης.

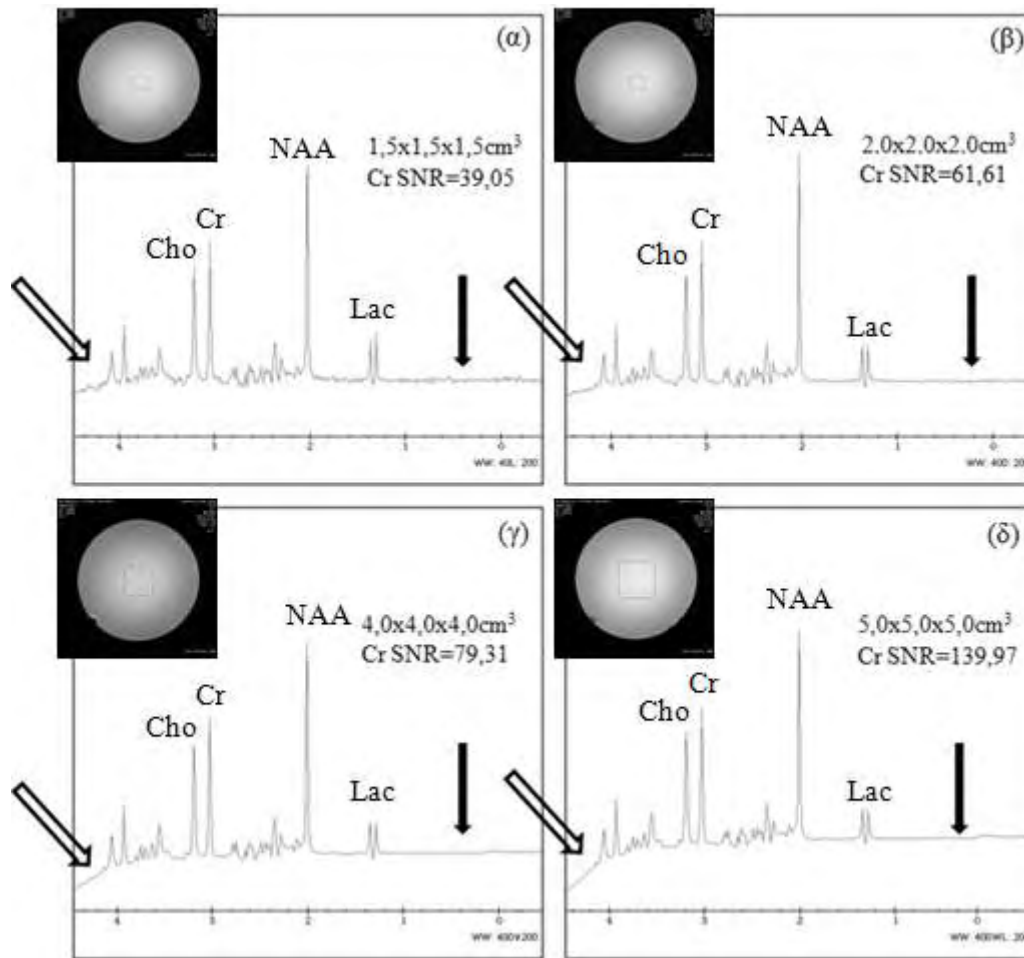
Στον πίνακα 4.2.1 διακρίνονται οι λόγοι *SNR* της κορυφής της *Cr* που υπολογίστηκαν για διάφορα μεγέθη ογκοστοιχείων. Η επιλογή των συγκεκριμένων μεγεθών έγινε ύστερα από εκτενή ανασκόπηση της υπάρχουσας βιβλιογραφίας.

Για κάθε μέγεθος λήφθηκαν 3 μετρήσεις όπου τελικά υπολογίστηκε η μέση τιμή του *SNR* της *Cr*.

Πίνακας 4.2.1: Τιμές λόγου *SNR* της κορυφής της *Cr* όπως αυτές μετρήθηκαν για διάφορα μεγέθη ογκοστοιχείων σε ομοίωμα φασματοσκοπίας.

<i>Μέγεθος ογκοστοιχείου (cm³)</i>	<i>SNR Cr</i>
1,5x1,5x1,5	39,05
2,0x2,0x2,0	61,61
4,0x4,0x4,0	79,31
5,0x5,0x5,0	139,97

Εκτελώντας την παραπάνω διαδικασία, παρατηρήθηκε ότι με την αύξηση του μεγέθους του εφαρμοζόμενου ογκοστοιχείου, αυξάνεται ο λόγος *SNR* της *Cr* το οποίο αντιστοιχεί τόσο σε αύξηση του συνολικού σήματος για την εξαγωγή του φάσματος όσο και σε μείωση του θορύβου που εμπεριέχεται σε αυτό. Η αύξηση του σήματος και η μείωση του θορύβου γίνεται αντιληπτή στα φάσματα παρατηρώντας την κυμάτωση της γραμμής βάσης. Όπως διακρίνεται στην εικόνα 4.2.1, όσο αυξάνεται το μέγεθος του ογκοστοιχείου μειώνονται οι διακυμάνσεις στο σήμα της γραμμής βάσης. Εντούτοις διακρίνεται μια κλίση της γραμμής μεταξύ 3,9ppm και 4,5ppm η οποία αυξάνεται με το μέγεθος του ογκοστοιχείου.



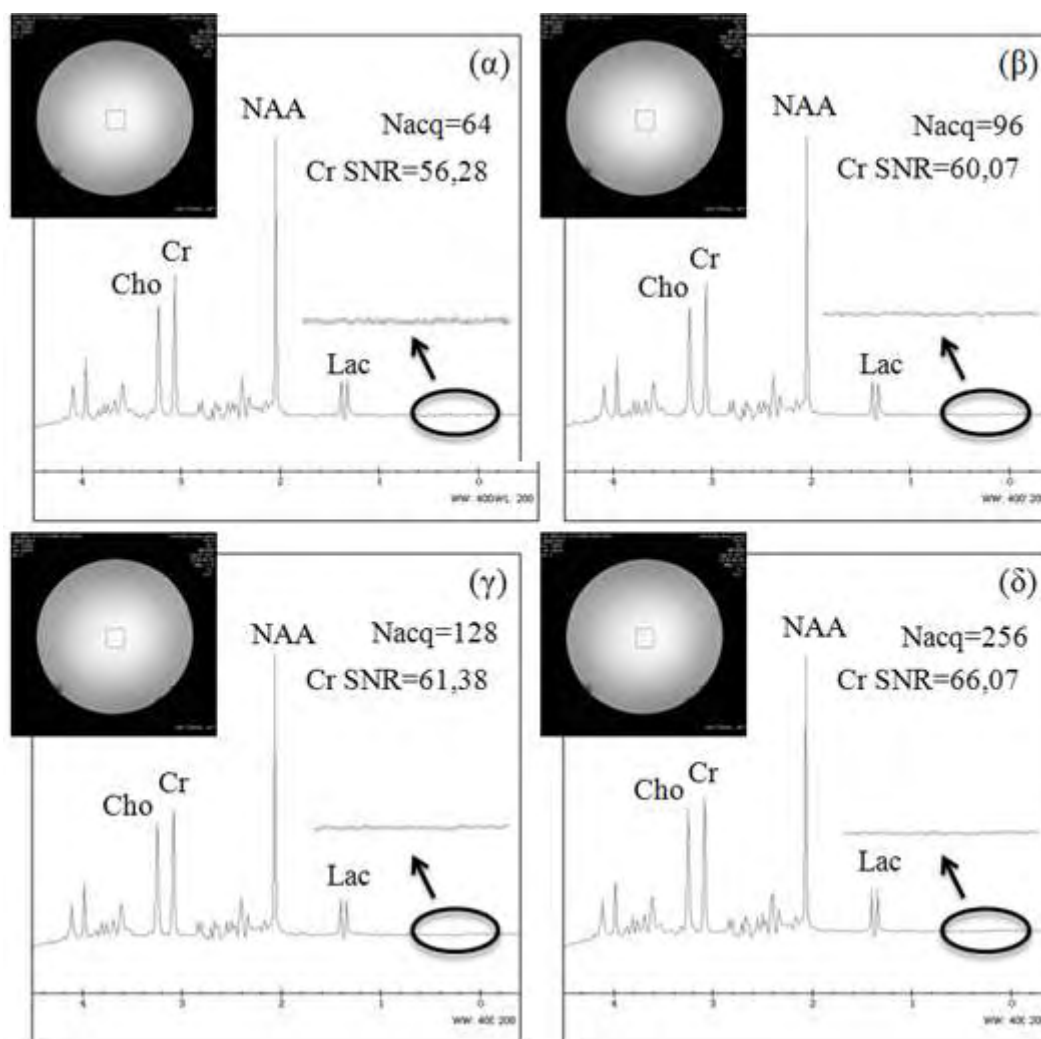
Εικόνα 4.2.1: Επίδραση του μεγέθους του ογκοστοιχείου στον λόγο *SNR* και στην γραμμή βάσης του φάσματος. Αυξάνοντας το μέγεθος του ογκοστοιχείου αυξάνεται ο λόγος *SNR*, μειώνονται οι διακυμάνσεις της γραμμής βάσης (μαύρα βέλη) και αυξάνεται η κλίση της μεταξύ 3,9 και 4,5ppm (διάφανα βέλη).

Επιπλέον για την ίδια τεχνική, διερευνήθηκε η επίδραση του αριθμού ανακτήσεων του σήματος *Nacq*, στην ποιότητα του φάσματος διατηρώντας το μέγεθος του ογκοστοιχείου σταθερό στα $2,0 \times 2,0 \times 2,0 \text{ cm}^3$. Όμοια με παραπάνω, σε όλες τις λήψεις, το ογκοστοιχείο τοποθετήθηκε στο κέντρο του ομοιώματος, ώστε να εξασφαλιστεί η μέγιστη ομοιογένεια του υλικού. Για διαφορετικές τιμές του *Nacq* αξιολογήθηκε ο λόγος *SNR* της κορυφής της Cr και εκτιμήθηκε ποιοτικά η μορφή του φάσματος σε επίπεδο θορύβου.

Στον πίνακα 4.2.2 διακρίνονται οι λόγοι *SNR* της κορυφής της Cr που υπολογίστηκαν για διαφορετικά *Nacqs*, ενώ καταγράφηκε και ο αντίστοιχος χρόνος λήψης του φάσματος σε κάθε περίπτωση. Για κάθε *Nacq* λήφθηκαν 3 μετρήσεις όπου τελικά υπολογίστηκε η μέση τιμή του *SNR*.

Πίνακας 4.2.2: Τιμές *SNR* της κορυφής της Cr και συνολικός χρόνος λήψης όπως μετρήθηκαν για διαφορετικό αριθμό λήψεων του σήματος (*Nacq*) σε ομοίωμα φασματοσκοπίας.

<i>Nacq</i>	<i>SNR Cr</i>	Χρόνος λήψης σήματος (min)
64	56,28	2,12
96	60,07	3,00
128	61,38	3,48
256	66,07	7,00



Εικόνα 4.2.2: Επίδραση του αριθμού λήψεων του σήματος στον λόγο *SNR* και στην γραμμή βάσης του φάσματος. Αυξάνοντας την παράμετρο *Nacq* αυξάνεται ο λόγος *SNR* και μειώνονται οι διακυμάνσεις της γραμμής βάσης.


Παρατηρήθηκε ότι με την αύξηση του *Nacq* αυξάνεται ο λόγος *SNR* της Cr, εντούτοις αυξάνεται και ο χρόνος λήψης του σήματος, ο οποίος αποτελεί κρίσιμο παράγοντα αξιοπιστίας

του φάσματος *in vivo*, ειδικά σε περιπτώσεις ασθενών που δεν είναι συνεργάσιμοι. Στα φάσματα που λήφθηκαν, η αύξηση του σήματος γίνεται αντιληπτή παρατηρώντας την γραμμική βάση στην εικόνα 4.2.2, όπου διακρίνεται μείωση της κυμάτωσης καθώς αυξάνεται η τιμή του *Nacq*. Ωστόσο, οι διαφορές στον λόγο *SNR* μεταξύ διαφορετικών *Nacqs* είναι μικρότερες συγκριτικά με τις αντίστοιχες διαφορές που παρατηρήθηκαν μεταβάλλοντας το μέγεθος του ογκοστοιχείου.

Στην συνέχεια, στο σφαιρικό ομοίωμα φασματοσκοπίας (Εικόνα 4.1.1), εφαρμόστηκε η ακολουθία παλμών *PRESS* τεχνικής *2D-CSI* με παραμέτρους $TR/TE=1000\text{msec}/144\text{msec}$ και $FOV=24\text{cm}^2$.

Αναφορικά με την τεχνική αυτή, το πεδίο απεικόνισης (*Field Of View, FOV*) δύο διαστάσεων διαιρείται σε μικρότερα ογκοστοιχεία όπως έχει είδη αναφερθεί στην ενότητα 1.3.2. Η διαμήκης διάσταση (*x*) του *FOV* αντιστοιχεί στην διεύθυνση της συχνότητας, ενώ η εγκάρσια διάσταση (*y*) αντιστοιχεί στην διεύθυνση της φάσης (Εικόνα 4.2.3). Προκειμένω στην λήψη πολλαπλών φασμάτων από τα επιμέρους ογκοστοιχεία εντός του *FOV*, η φάση των πρωτονίων κωδικοποιείται σε βήματα και στις δύο διαστάσεις *x* και *y* αντίστοιχα.

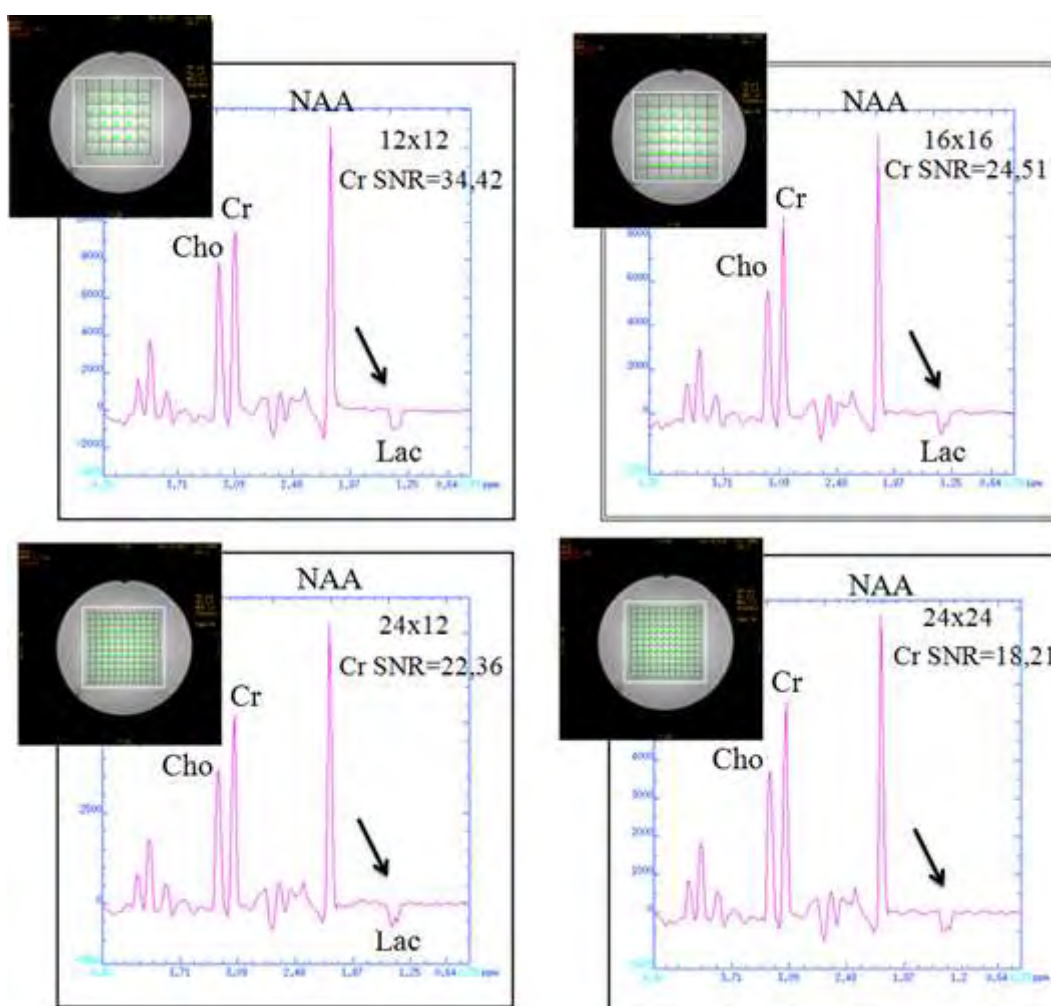
Το πλήθος των βημάτων κωδικοποίησης της φάσης καθορίζει και το μέγεθος των επιμέρους ογκοστοιχείων, για δεδομένο *FOV*. Συνεπώς ο αριθμός των βημάτων κωδικοποίησης σε κάθε μία από τις 2 διαστάσεις του *FOV*, αναμένεται να έχει σημαντική επίδραση στον λόγο *SNR* των μεταβολιών, στην μορφή και ανάλυση των επιμέρους φασμάτων. Επιπροσθέτως τονίζεται ότι ο αριθμός των βημάτων κωδικοποίησης στην διεύθυνση της φάσης (*x*) επηρεάζει τον χρόνο λήψης του συνολικού σήματος ενώ ο αριθμός των βημάτων κωδικοποίησης στην διεύθυνση της συχνότητας (*y*) αφήνει τον χρόνο ανεπηρέαστο.



Εικόνα 4.2.3: Διεύθυνση κωδικοποίησης της φάσης (*x*) και της συχνότητας (*y*)

Πίνακας 4.2.3: Τιμές *SNR* της κορυφής της Cr και χρόνος λήψης των φασμάτων όπως μετρήθηκαν για διαφορετικό αριθμό βημάτων κατά την κωδικοποίηση της φάσης στις 2 διαστάσεις σε ομοίωμα φασματοσκοπίας.

<i>Βήματα κωδικοποίησης της φάσης στις 2 διαστάσεις του FOV (x*y)</i>	<i>SNR Cr</i>	<i>Χρόνος λήψης σήματος (min)</i>
12x12	34,42	2,28
16x16	24,51	4,20
24x12	22,36	4,52
24x24	18,21	9,40



Εικόνα 4.2.4: Επίδραση του αριθμού κωδικοποίησης της φάσης στην γραμμή βάσης και την ανάλυση του φάσματος κατά την τεχνική *2D-CSI*. Όσο περισσότερα είναι τα βήματα κωδικοποίησης της φάσης, τόσο μικρότερο είναι το μέγεθος των επιμέρους ογκοστοιχείων για δεδομένο FOV, αυξάνοντας την κυμάτωση της γραμμής βάσης και την ανάλυση του φάσματος.

Πράγματι κατά την εφαρμογή της τεχνικής *2D-CSI* παρατηρήθηκε μείωση του κλάσματος SNR της κορυφής της C_T με την αύξηση των βημάτων κωδικοποίησης της φάσης σε κάθε μία από τις δύο διαστάσεις του *FOV* (Πίνακας 4.2.3). Εντούτοις διακρίνεται βελτίωση της ανάλυσης του φάσματος με την αύξηση των βημάτων κωδικοποίησης παρατηρώντας την κορυφή του γαλακτικού οξέως στην εικόνα 4.2.4.

Επιπλέον, αυξάνοντας το πλήθος των βημάτων κωδικοποίησης στην διεύθυνση της φάσης αυξάνεται και ο χρόνος λήψης του σήματος (Πίνακας 4.2.3), ο οποίος όπως προαναφέρθηκε συνιστά κρίσιμο παράγοντα αξιοπιστίας του φάσματος *in vivo*.

4.3 Συμπεράσματα

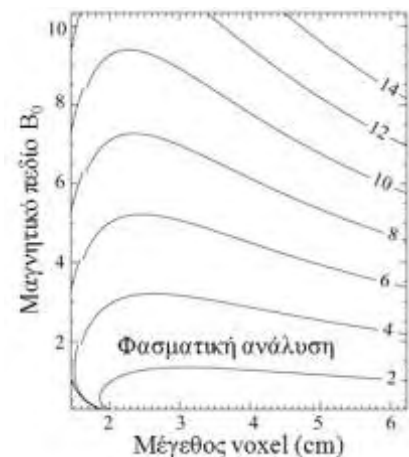
Πριν την εφαρμογή της ΦΠΜΣ *in vivo* είναι απαραίτητο να καθοριστεί ένα φασματοσκοπικό πρωτόκολλο που θα εξασφαλίσει την επαναληψιμότητα και την αξιοπιστία των *in vivo* μετρήσεων. Απαραίτητο βήμα σε αυτή την διαδικασία είναι να προσδιοριστούν οι παράμετροι που επιδρούν σημαντικά στην ποιότητα των φασμάτων και κατά συνέπεια στην ποιότητα των φασματοσκοπικών δεδομένων που συλλέγονται από αυτά. Όπως αναφέρθηκε προηγούμενα, τέτοιες παράμετροι περιλαμβάνουν το μέγεθος του ογκοστοιχείου και το πλήθος ανακτήσεων του σήματος (*Nacq*) που με την σειρά τους επηρεάζουν την ομοιογένεια του μαγνητικού πεδίου στην περιοχή ενδιαφέροντος [14, 15, 16, 58, 105, 175, 176].

Μέγεθος ογκοστοιχείου

Το μέγεθος του εφαρμοζόμενου ογκοστοιχείου συνιστά παράμετρο που επηρεάζει σημαντικά τον λόγο *SNR*. Συγκεκριμένα, όσο αυξάνεται το μέγεθος, αυξάνεται και το λαμβανόμενο σήμα, το οποίο είναι ιδιαίτερα χρήσιμο στην μελέτη διάχυτων βλαβών. Ωστόσο, σε περιπτώσεις μεγάλων ογκοστοιχείων, εκτός από το σήμα αυξάνεται και το εύρος των κορυφών στο φάσμα που αποτελεί περιοριστικό παράγοντα για την φασματική ανάλυση *in vivo*.

Τα συστήματα μαγνητικής τομογραφίας υψηλού πεδίου (3T και άνω), έχουν επιφέρει βελτίωση στην φασματική ανάλυση [15, 16, 175] κυρίως μέσω δύο μηχανισμών: α) τον άμεσο εξαιτίας της αύξησης της χημικής μετατόπισης, και β) τον έμμεσο εξαιτίας της αύξησης της μαγνήτισης που οδηγεί σε καλύτερο διαχωρισμό των κορυφών που υπόκεινται σε φαινόμενα spin-spin σύζευξης [15, 16, 175]. Ωστόσο, κανένας από τους δύο μηχανισμούς δεν έχει κατανοηθεί πλήρως λόγω της επακόλουθης μείωσης του χρόνου $T2^*$ που επιφέρει αύξηση του εύρους των κορυφών του φάσματος [69]. Εκτός από τις διαδικασίες *shimming* που μπορούν εν μέρει να διορθώσουν το πρόβλημα, έχει παρατηρηθεί ότι το κατάλληλο μέγεθος του ογκοστοιχείου για συγκεκριμένο μαγνητικό πεδίο B_0 , μπορεί να επιφέρει σημαντική βελτίωση στην φασματική ανάλυση όπως διακρίνεται στην εικόνα 4.3.1 [176].

Στην παρούσα μελέτη επιβεβαιώθηκε η αύξηση των επιπέδων του σήματος με την αύξηση του μεγέθους των ογκοστοιχείων και για τις δύο τεχνικές ΦΠΜΣ. Εν τούτοις, κατά την τεχνική *SV*,



Εικόνα 4.3.1: φασματική ανάλυση ως συνάρτηση του μεγέθους του ογκοστοιχείου και του μαγνητικού πεδίου [175].

παρατηρήθηκε έντονη παραμόρφωση της γραμμής βάσης μεταξύ 3,9 και 4,5ppm για μεγέθη ογκοστοιχείου μεγαλύτερα από 2,0x2,0x2,0cm³. Η παραμόρφωση αυτή οφείλεται κυρίως στον σχεδιασμό της παλμοσειράς *PRESS* για την τεχνική *SV*, όπου χρησιμοποιούνται ένας παλμός RF 90° και δύο παλμοί RF 180° που επανεστιάζουν την ηχώ. Τα βαθμιδωτά πεδία επιλογής τομής (slice selection) και απώλειας φάσης (crusher gradients) που εφαρμόζονται γύρω από αυτούς τους παλμούς, σε συνδυασμό με το ότι το προφίλ των παλμών RF 180° δεν είναι τελείως ορθογώνιο, προκαλούν την παραμόρφωση στην γραμμή βάσης που εντείνεται καθώς αυξάνεται το μέγεθος του ογκοστοιχείου [10, 58]. Συνεπώς, η επιλογή ογκοστοιχείων μεγαλύτερα από 2,0x2,0x2,0cm³ αναμένεται να επηρεάσει την αξιολόγηση των μεταβολιτών *in vivo* που συντονίζονται σε κοντινές συχνότητες, όπως η mI, με σημαντική διαγνωστική αξία.

Πλήθος ανακτήσεων σήματος (*Nacq*)

Το σήμα των μεταβολιτών ενδιαφέροντος είναι ασθενές εξαιτίας της πολύς μικρής τους συγκέντρωσης [14], ως εκ τούτου χρειάζονται επαναλαμβανόμενες λήψεις του σήματος για να αυξηθεί ο λόγος *SNR*. Η παράμετρος *Nacq* αναφέρεται στον αριθμό των διεγέρσεων των πρωτονίων του δείγματος και κατ'επέκταση στο πλήθος των λήψεων του σήματος στην διάρκεια της ακολουθίας [58]. Τελικά καταγράφεται το μέσο σήμα και από αυτό εξάγεται το φάσμα. Στην πράξη αυτό σημαίνει ότι όσο αυξάνεται το *Nacq* λαμβάνονται καλύτερης ποιότητας φάσματα, με άλλα λόγια καλύτερος λόγος *SNR* των μεταβολιτών σύμφωνα με την εξίσωση 4.1 [14].

$$\frac{S}{N} = \frac{S}{N} \times \sqrt{Nacq} \quad (4.1)$$

Ωστόσο η αύξηση της παραμέτρου *Nacq* συνεπάγεται χρονική επιβάρυνση. Συνεπώς, τα σφάλματα εξαιτίας της κίνησης τους ασθενούς γίνονται εντονότερα οδηγώντας συχνά σε μη αξιόπιστες μετρήσεις. Το πρόβλημα εντείνεται σε περιπτώσεις που οι ασθενείς αδυνατούν να συνεργαστούν. Για τον λόγο αυτό θα πρέπει να γίνει ένας συμβιβασμός μεταξύ του χρόνου της φασματοσκοπικής εξέτασης και των επιπέδων σήματος για την ελαχιστοποίηση τέτοιων σφαλμάτων.

Στην παρούσα μελέτη επιβεβαιώθηκε η αύξηση του λόγου *SNR* της κορυφής της Cr και η μείωση του θορύβου της γραμμής βάσης του λαμβανόμενου φάσματος, με την αύξηση του *Nacq*. Ωστόσο, αυξάνοντας τον αριθμό λήψεων του σήματος παρατηρήθηκε αύξηση του συνολικού χρόνου λήψης του φάσματος, ο οποίος αποτελεί κρίσιμο παράγοντα για την

αξιοπιστία της φασματοσκοπικής πληροφορίας που συλλέγεται *in vivo*. Συνεπώς, υψηλοί χρόνοι είναι συχνά μη πρακτικοί στα πλαίσια της κλινικής ρουτίνας.

Συνοψίζοντας τις παραπάνω παρατηρήσεις που αφορούν την διερεύνηση των παλμοσειρών αναφοράς προκύπτουν τα εξής:

Κατά την τεχνική *SV* παρατηρήθηκε:

- ✓ βελτίωση του σήματος με την αύξηση του μεγέθους του ογκοστοιχείου,
- ✓ έντονη παραμόρφωση της γραμμής βάσης μεταξύ 3,9 και 4,5rpm για μεγέθη μεγαλύτερα από $2,0 \times 2,0 \times 2,0 \text{cm}^3$, που αναμένεται να επηρεάσει την αξιολόγηση των μεταβολιτών που συντονίζονται σε κοντινές συχνότητες, όπως η *mI*,
- ✓ βελτίωση του σήματος και αύξηση του χρόνου λήψης του φάσματος με την αύξηση του πλήθους ανακτήσεων του σήματος (*Nacq*).

Κατά την τεχνική *2D-CSI* παρατηρήθηκε:

- ✓ βελτίωση του σήματος και υποβάθμιση της φασματικής ανάλυσης με την αύξηση του μεγέθους των επιμέρους ογκοστοιχείων της περιοχής ενδιαφέροντος, δηλαδή με την μείωση των βημάτων κωδικοποίησης της φάσης για δεδομένο *FOV*,
- ✓ αύξηση του συνολικού χρόνου λήψης σήματος με την αύξηση του πλήθους των βημάτων κωδικοποίησης στην διεύθυνση της φάσης για δεδομένο *FOV*,

Ως εκ τούτου το ερευνητικό φασματοσκοπικό πρωτόκολλο διαμορφώθηκε ως εξής:

Για την ΦΠΜΣ τεχνικής *SV* με χρόνους $TR/TE=1500/35\text{msec}$:

- Το μέγεθος του εφαρμοζόμενου ογκοστοιχείου δεν επιλέγεται μικρότερο από $1,5 \times 1,5 \times 1,5 \text{cm}^3$ (ή $3,375 \text{cm}^3$) για λόγους επάρκειας σήματος αλλά ούτε μεγαλύτερο από $2,0 \times 2,0 \times 2,0 \text{cm}^3$ (ή 8cm^3) ώστε να αποφευχθούν τα φαινόμενα παραμόρφωσης της γραμμής βάσης μεταξύ 3,9rpm και 4,5rpm, που μπορούν να οδηγήσουν σε λανθασμένη εκτίμηση των μεταβολιτών με γειτονικές συχνότητες συντονισμού.
- Το πλήθος ανακτήσεων του σήματος ορίζεται στα 96 ή 128, εφόσον με τις τιμές αυτές ο χρόνος της φασματοσκοπικής εξέτασης παραμένει σχετικά χαμηλός (3,00min και 3,48min αντίστοιχα), ενώ ταυτόχρονα τα επίπεδα του σήματος είναι υψηλά για την λήψη αξιόπιστης φασματοσκοπικής πληροφορίας.

Για την ΦΠΜΣ τεχνικής 2D-CSI με χρόνους TR/TE=1000/144msec:

- 12x24 βήματα κωδικοποίησης της φάσης στις δύο διαστάσεις του εφαρμοζόμενου FOV. Κατά αυτόν τον τρόπο, η περιοχή ενδιαφέροντος διαιρείται σε περισσότερα ογκοστοιχεία, τα επίπεδα σήματος παραμένουν υψηλά για την λήψη αξιόπιστης φασματοσκοπικής πληροφορίας και ο χρόνος λήψης παραμένει σχετικά χαμηλός. Επιπλέον, ελαχιστοποιούνται τα φαινόμενα volume averaging και βελτιώνεται η διακριτική ικανότητα των συγκεντρώσεων των μεταβολιτών στην περιοχή ενδιαφέροντος.

5. Προσδιορισμός του μεταβολικού προτύπου των μηνιγγιωμάτων και διαφοροποίηση από άλλες εξεργασίες του κεντρικού νευρικού συστήματος (Κ.Ν.Σ.)

Περίληψη

Σκοπός: Ο σκοπός της παρούσας μελέτης ήταν ο *in vivo* προσδιορισμός ευδιάκριτων μεταβολικών χαρακτηριστικών που διαφοροποιούν σημαντικά τα μηνιγγιώματα από άλλους ενδοκρανιακούς όγκους όπως τα γλοιώματα υψηλής κακοήθειας και οι εγκεφαλικές μεταστάσεις. Επίσης διερευνήθηκε ο ρόλος της κορυφής των λιπιδίων και του γαλακτικού οξέως ως δείκτης κακοήθειας των μηνιγγιωμάτων.

Μέθοδοι και υλικά: Η μελέτη στηρίχθηκε στην λήψη φασματοσκοπικών δεδομένων από 17 μηνιγγιώματα, 24 γλοιώματα υψηλής κακοήθειας και 9 εγκεφαλικές μεταστάσεις, με την χρήση ΦΠΜΣ τεχνικής μονού ογκοστοιχείου σε χρόνο TE=35msec και απεικόνισης της χημικής μετατόπισης σε χρόνο TE=144msec, σε σύστημα μαγνητικής τομογραφίας 3T.

Αποτελέσματα: Η υψηλή κορυφή που παρατηρήθηκε στα 3,8ppm στα φάσματα χαμηλού χρόνου TE (35msec) όλων των μηνιγγιωμάτων, διαφοροποίησε σημαντικά τις εν λόγω εξεργασίες από τα γλοιώματα υψηλής κακοήθειας και τις εγκεφαλικές μεταστάσεις όπου η κορυφή δεν ανιχνεύτηκε. Η Ala στα 1,47ppm δεν συσχετίστηκε σημαντικά με την ύπαρξη μηνιγγιωματος, εφόσον ανιχνεύτηκε μόνο στο 23% των περιπτώσεων. Σε χρόνο ηχούς 144msec οι τιμές των κλασμάτων Cho/Cr και Cho/NAA βρέθηκαν σημαντικά υψηλότερες για τα μηνιγγιώματα συγκριτικά με τις υπόλοιπες εξεργασίες. Οι κορυφές των λιπιδίων και του γαλακτικού οξέως δεν αποτέλεσαν ικανό δείκτη προσδιορισμού της κακοήθειας των μηνιγγιωμάτων.

Συμπεράσματα: Η ΦΠΜΣ τόσο σε χαμηλό όσο και σε υψηλό χρόνο ηχούς, μπορεί να συμβάλει σημαντικά στην διαφορική διάγνωση των μηνιγγιωμάτων έναντι άλλων εξεργασιών του εγκεφάλου. Σε αντίθεση με βλάβες όπως τα γλοιώματα υψηλής κακοήθειας ή οι μεταστάσεις του εγκεφάλου, τα λιπίδια και το γαλακτικό οξύ στα μηνιγγιώματα δεν συνιστούν πάντα δείκτη νέκρωσης, ειδικότερα εάν υπάρχει υποκείμενη λιπώδης εκφύλιση (fatty degeneration) ή εάν αυτά εντοπίζονται κοντά στο κρανίο. Ως εκ τούτου οι κορυφές αυτές θα πρέπει να αξιολογούνται με ιδιαίτερη προσοχή συνεκτιμώντας τα ευρήματα και από άλλες απεικονιστικές τεχνικές για τον προσδιορισμό της κακοήθειας των εξεργασιών αυτών.

5.1 Μέθοδοι και υλικά

Ασθενείς

Η μελέτη βασίστηκε σε 50 ασθενείς ηλικίας 16 έως 78 ετών με εξεργασίες εγκεφάλου, χωρίς να έχουν προηγουμένως υποβληθεί σε κάποιου είδους θεραπεία. Από όλους τους ασθενείς λήφθηκε ενυπόγραφη συγκατάθεση συμμετοχής στο απεικονιστικό πρωτόκολλο που εφαρμόστηκε το οποίο περιελάμβανε συμβατική απεικόνιση *MRI* και ΦΠΜΣ πριν την έγχυση σκιαγραφικής παραμαγνητικής ουσίας. Οι βλάβες που αξιολογήθηκαν ήταν 17 μηνιγγιώματα, 24 γλοιώματα υψηλής κακοήθειας (βαθμού III και IV) και 9 εγκεφαλικές μεταστάσεις. Όλες οι εξεργασίες στην συνέχεια επιβεβαιώθηκαν ιστοπαθολογικά.

Απεικονιστικό πρωτόκολλο MRI και ΦΠΜΣ

Οι εξετάσεις πραγματοποιήθηκαν σε σύστημα μαγνητικής τομογραφίας υψηλού πεδίου 3T (GE, Healthcare, Signa[®] HDx) με την χρήση πηνίου εγκεφάλου 4 καναλιών τύπου birdcage. Το πρωτόκολλο της απεικόνισης *MRI* περιελάμβανε εικόνες βαρύτητας T1-FSE (TR/TE=700msec/9,3msec) σε οβελιαίο και εγκάρσιο επίπεδο, T2-FSE (TR/TE=2640msec/102msec) σε εγκάρσιο επίπεδο, T2-FSE (TR/TE=2920msec/102msec) σε στεφανιαίο επίπεδο, T2-FLAIR (TR/TE=8500msec/130msec) σε εγκάρσιο επίπεδο και απεικόνιση της διάχυσης (**Diffusion Weighted Imaging, DWI**) με τιμές $b=0$ και 1000 s/mm^2 . Μετά την χορήγηση της σκιαγραφικής παραμαγνητικής ουσίας, ελήφθησαν εικόνες βαρύτητας T1 (TR/TE=700msec/9.3msec) σε εγκάρσιο επίπεδο και 3D-FSPGR (TR/TE=6,9msec/2,1msec, 12° γωνία νεύσης).

Πριν τη χορήγηση της σκιαγραφικής ουσίας πραγματοποιήθηκε ΦΠΜΣ τεχνικής μονού ογκοστοιχείου (**Single Voxel, SV**) και δυσδιάστατης απεικόνισης της χημικής μετατόπισης (**2D-Chemical Shift Imaging, 2D-CSI**). Τα φασματοσκοπικά δεδομένα ελήφθησαν με την εφαρμογή της ακολουθίας *PRESS* σε δύο διαστάσεις ενώ προηγουμένως εφαρμόστηκαν προπαλμοί καταστολής του σήματος του νερού και διαδικασίες αυτόματης ή χειροκίνητης (όπου ήταν απαραίτητο) ομογενοποίησης του μαγνητικού πεδίου (*shimming*) στην περιοχή ενδιαφέροντος. Η τοποθέτηση των ογκοστοιχείων κατά των σχεδιασμό της εξέτασης έγινε με την χρήση εικόνων T2-FSE και T2-FLAIR σε εγκάρσιο επίπεδο, T1-FSE σε οβελιαίο επίπεδο και T2-FSE σε στεφανιαίο επίπεδο.

Κατά την τεχνική *SV*, οι παράμετροι της ακολουθίας διαμορφώθηκαν ως εξής: TR/TE=1500msec/35msec, ενώ για λόγους επάρκειας σήματος το πλήθος των ανακτήσεων του σήματος (Nacq) επιλέχθηκε στα 128 και το μέγεθος του εφαρμοζόμενου ογκοστοιχείου δεν

ήταν μικρότερο από $3,375\text{cm}^3$. Κατά την τεχνική 2D-CSI οι αντίστοιχες παράμετροι ήταν: TR/TE=1000msec/144msec, 24 και 12 βήματα κωδικοποίησης της φάσης στις δύο διαστάσεις αντίστοιχα, ενώ το πάχος του πεδίου ενδιαφέροντος ορίστηκε στα 10mm. Η λήψη του σήματος για κάθε τεχνική διαρκούσε περίπου 5 λεπτά συμπεριλαμβανομένης της διαδικασίας ομογενοποίησης του μαγνητικού πεδίου στην περιοχή ενδιαφέροντος.

Τα μετρούμενα φάσματα για κάθε ασθενή, προέρχονταν από παθολογικές και φαινομενικά υγιείς περιοχές του εγκεφαλικού παρεγχύματος. Κατά την τοποθέτηση των ογκοστοιχείων εσωτερικά κάθε εξεργασίας, κατεβλήθη προσπάθεια αποφυγής περιοχών ορατής νέκρωσης, αιμορραγίας, οιδήματος, κυστικών μορφωμάτων και υγιούς ιστού, ώστε να αποφευχθεί η λανθασμένη εκτίμηση του μεταβολικού προτύπου κάθε βλάβης.

Η μεταεπεξεργασία των φασματοσκοπικών δεδομένων περιελάμβανε διόρθωση της γραμμής βάσης, διόρθωση της φάσης και της συχνότητας των σημάτων και τελικά προσδιορίστηκαν οι μεταβολίτες NAA, Cho, Cr, ml, λιπίδια και γαλακτικό οξύ και υπολογίστηκαν τα κλάσματα αυτών.

Στατιστική ανάλυση

Οι ασθενείς αρχικά χωρίστηκαν σε 3 ομάδες ανάλογα με τον τύπο της βλάβης (μηνιγγίωμα, γλοίωμα υψηλής κακοήθειας και εγκεφαλική μετάσταση). Η ανάλυση των φασματοσκοπικών δεδομένων έγινε με την χρήση του λογισμικού στατιστικής SPSS (έκδοση 13). Υπολογίστηκαν οι μέσες τιμές και οι αντίστοιχες τυπικές αποκλίσεις των μεταβολικών κλασμάτων και προσδιορίστηκε ο συντελεστής συσχέτισης Pearson (R) προκειμένου να διερευνηθεί η ικανότητα των κλασμάτων να διαφοροποιούν σημαντικά τα μηνιγγιώματα από τις υπόλοιπες ενδοκρανιακές βλάβες της παρούσας μελέτης. Το επίπεδο σημαντικότητας p τέθηκε στα 0,05 ($p < 0,05$).

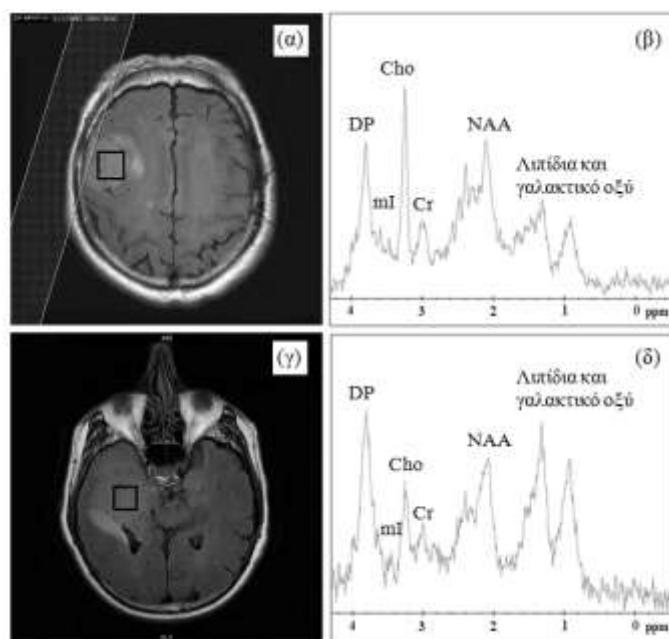
5.2 Αποτελέσματα

Μετά την απεικόνιση MRI και την ΦΠΜΣ και πριν την ιστοπαθολογική εξέταση, 17 ασθενείς διαγνώστηκαν με μηνιγγίωμα, 24 με γλοίωμα υψηλής κακοήθειας (βαθμού III και IV) και 9 με εγκεφαλική μετάσταση. Στην συνέχεια όλες οι εξεργασίες επιβεβαιώθηκαν ιστοπαθολογικά με βιοψία ή ολική εξαίρεση του όγκου, όπου 1 μηνιγγίωμα χαρακτηρίστηκε ως μη τυπικό και τα υπόλοιπα 16 ως τυπικά.

Μεταβολικά ευρήματα των εξεργασιών σε χρόνο ηχούς 35msec

Τα μεταβολικά ευρήματα όλων των μηνιγγιωμάτων σε χρόνο ηχούς 35msec περιελάμβαναν ιδιαίτερα αυξημένα επίπεδα Cho και μιας χημικής ουσίας με χαρακτηριστική κορυφή (**D**istinct **P**eaK, **DP**) σε συχνότητα 3.8ppm, όπως χαρακτηριστικά διακρίνεται στην εικόνα 5.2.1.

Ειδικότερα, στα φάσματα 10 (59%) μηνιγγιωμάτων, η Cho και η εν λόγω ουσία αποτέλεσαν τις κυρίαρχες κορυφές έναντι των υπόλοιπων. Ομοίως, σε 10 (59%) περιπτώσεις, η mI δεν ανιχνεύτηκε ή ανιχνεύτηκε σε πολύ χαμηλά επίπεδα. Τα λιπίδια και το γαλακτικό οξύ παρατηρήθηκαν συνολικά σε 13 (76%) μηνιγγιώματα, ενώ σε 5 (38%) από αυτά οι κορυφές των συγκεκριμένων μεταβολιτών ήταν ιδιαίτερα έντονες (πίνακας 5.2.1δ) και ως εκ τούτου τα μηνιγγιώματα αυτά αξιολογήθηκαν ως μη τυπικά.



Εικόνα 5.2.1: Εικόνες T2-FLAIR από δύο μηνιγγιώματα (α, γ) και τα αντίστοιχα φάσματα (β, δ) χαμηλού χρόνου ηχούς (35msec). Διακρίνεται η χαρακτηριστική κορυφή (DP) στα 3,8ppm.

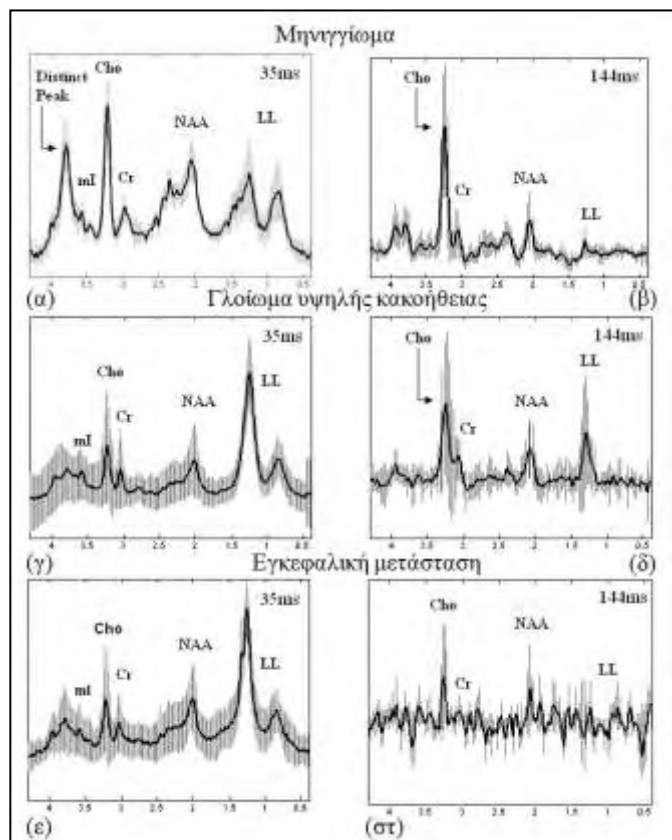
Πίνακας 5.2.1: Μέσες τιμές και οι αντίστοιχες τυπικές αποκλίσεις των κλασμάτων των μεταβολιτών σε χρόνο ηχούς 35msec. Ευρήματα των κορυφών Ala, λιπιδίων και γαλακτικού οξέως (LL) και οι αντίστοιχοι συντελεστές συσχέτισης R.

Κλάσματα μεταβολιτών (TE=35ms)	Μηνιγγιώματα (n=17)	Γλοιώματα υψηλής κακοήθειας (n=24)	Εγκεφαλικές μεταστάσεις (n=9)	Μηνιγγίωμα vs Γλοιώματα (R)	Μηνιγγίωμα vs Μετάσταση (R)
NAA/Cr	1,34±0,11	1,11±0,48	1,44±0,5	9.7% (0,19)**	2.25%(0,36)**
Cho/Cr	1,19±0,73	1,76±0,48	1,46±0,58	14.5%(0,03)*	4.4%(0,256)**
mI/Cr	0,51±0,39	0,87±0,26	0,77±0,27	16%(0,05)*	15%(0,15)**
Κορυφή στα 3,8ppm	Παρούσα 17/17	Απούσα 0/24	Απούσα 0/9	100%(0,000)*	100%(0,000)*
LL (+)	13/17	12/24	2/9		
LL (++)	5/13	12/24	7/9		
LL (-)	4/17	-	-		
Ala (+)	4/17	-	-		

Υποσημείωση: (*) αντιστοιχεί σε στατιστικά σημαντικό αποτέλεσμα ενώ (**) όχι. (+) αυξημένα επίπεδα, (-) δεν ανιχνεύτηκε, (++) πολύ αυξημένα επίπεδα.

Το μέσο φάσμα και των 17 μηνιγγιωμάτων με τις αντίστοιχες τυπικές αποκλίσεις απεικονίζεται στην εικόνα 5.2.2α όπου διακρίνεται η διακύμανση των μεταβολικών ευρημάτων μεταξύ των μηνιγγιωμάτων και η χαρακτηριστική κορυφή στα 3,8ppm.

Τα μεταβολικά ευρήματα των γλοιωμάτων υψηλής κακοήθειας (βαθμού III και IV) περιελάμβαναν ιδιαίτερα υψηλά επίπεδα λιπιδίων και γαλακτικού οξέως, αυξημένη mI και χαμηλό NAA. Ενδεικτικό φάσμα τέτοιας εξεργασίας σε χρόνο ηχούς 35msec διακρίνεται στην εικόνα 5.2.3β. Η κορυφή των λιπιδίων και του γαλακτικού οξέως ήταν η κυρίαρχη στο φάσμα 12 (50%) γλοιωμάτων υψηλής κακοήθειας, αποκρύπτοντας τις κορυφές των υπόλοιπων μεταβολιτών. Εύρημα ενδεικτικό της εκτεταμένης νέκρωσης που



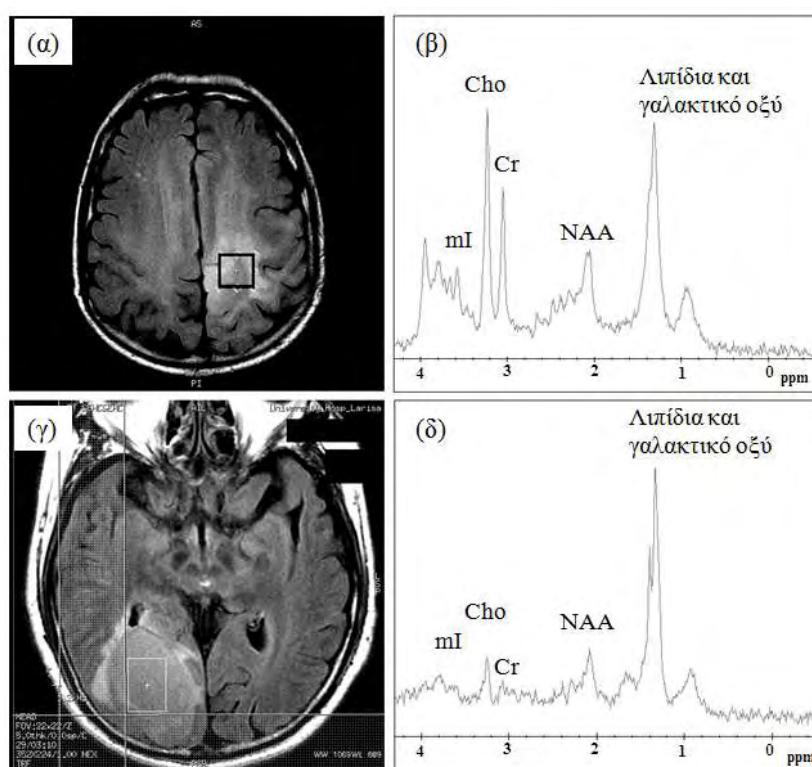
Εικόνα 5.2.2: Τα μέσα φάσματα και οι αντίστοιχες τυπικές αποκλίσεις των μηνιγγιωμάτων (α, β), γλοιωμάτων υψηλής κακοήθειας (γ, δ) και των εγκεφαλικών μεταστάσεων (ε, στ), όπως υπολογίστηκαν για χαμηλό (α, γ, ε) και υψηλό (β, δ, στ) χρόνο ηχούς.

χαρακτηρίζει τέτοιες βλάβες. Τα υπόλοιπα γλοιώματα παρουσίασαν υψηλά επίπεδα Cho και γαλακτικού οξέως, ενδεικτικό της υποξίας του υποκείμενου ιστού.

Όμοια, η κορυφή των λιπιδίων και του γαλακτικού οξέως αποτέλεσε το κυρίαρχο μεταβολικό εύρημα στα φάσματα 7 (77%) εγκεφαλικών μεταστάσεων (Εικόνα 5.2.3δ). Σε 2 περιπτώσεις (22%) ανιχνεύτηκαν υψηλά επίπεδα Cho ενώ η κορυφή του NAA ήταν ορατή σε φάσματα 2 (22%) μεταστάσεων.

Τα μέσα φάσματα των γλοιωμάτων υψηλής κακοήθειας και των μεταστάσεων σε χρόνο ηχούς 35msec διακρίνονται στις εικόνες 5.2.2γ και 5.2.2ε αντίστοιχα.

Σε αντίθεση με τα μηνιγγιώματα, η χαρακτηριστική κορυφή στα 3,8ppm δεν ανιχνεύτηκε στα φάσματα των γλοιωμάτων, αλλά ούτε και σε αυτά των μεταστατικών όγκων.

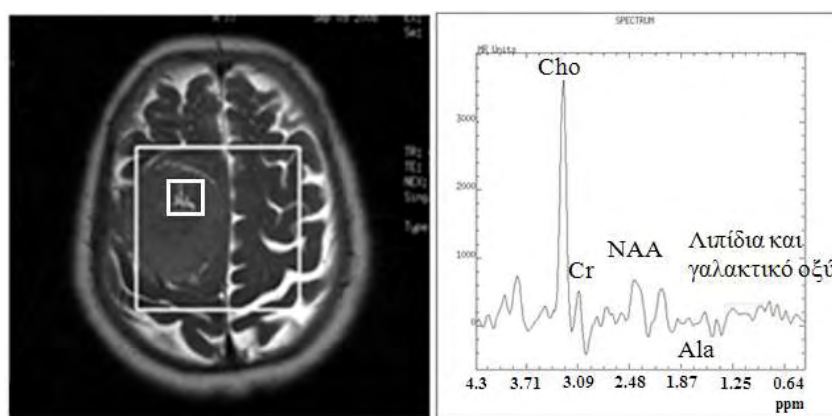


Εικόνα 5.2.3: Εικόνες T2-FLAIR σε εγκάρσιο επίπεδο ενός γλιοβλάστωματος (α) και μίας εγκεφαλικής μετάστασης (γ) και τα αντίστοιχα φάσματα (β, δ) χαμηλού χρόνου ηχούς (35msec).

Μεταβολικά ευρήματα των εξεργασιών σε χρόνο ηχούς 144msec

Τονίζεται ότι σε χρόνο ηχούς 144msec οι μεταβολίτες NAA και Cho προσδιορίζονται με μεγαλύτερη ακρίβεια εφόσον έχουν μεγάλους χρόνους T2. Αναφορικά με τα μηνιγγιώματα, 13 (76%) από τα 17 παρουσίασαν ιδιαίτερα υψηλά επίπεδα Cho (Εικόνα 5.2.4), ενώ μόλις σε 4 (23%) από αυτά ανιχνεύτηκε η κορυφή των λιπιδίων και του γαλακτικού οξέως (Πίνακας

5.2.2). Στα φάσματα 14 (82%) μηνιγγιωμάτων η κορυφή του NAA ήταν ξεκάθαρα ορατή. Σε αυτές τις περιπτώσεις που ανιχνεύτηκε το NAA, μόνο σε 6 το επιλεγόμενο ογκοστοιχείο περιείχε στο εσωτερικό του, τμήμα -όμορου της εξεργασίας- υγιούς εγκεφαλικού παρεγχύματος εξαιτίας του μικρού μεγέθους των εξεργασιών. Στα υπόλοιπα 8 μηνιγγιώματα, το ογκοστοιχείο ήταν αυστηρά περιορισμένο στο εσωτερικό του όγκου όπως χαρακτηριστικά διακρίνεται στην εικόνα 5.2.4. Η Ala παρατηρήθηκε σε 4 (23%) από τα 17 μηνιγγιώματα τόσο στα φάσματα χαμηλού όσο και στα φάσματα υψηλού χρόνου ηχούς (Πίνακες 5.2.1 και 5.2.2). Αν και η ανιχνευσιμότητα της Ala παρέμεινε σε χαμηλά επίπεδα στην παρούσα μελέτη, η κορυφή της ήταν καλύτερα ορατή στα φάσματα υψηλού TE (Εικόνα 5.2.4).



Εικόνα 5.2.4: Ενδεικτικό φάσμα μηνιγγιώματος σε υψηλό χρόνο ηχούς (144msec).

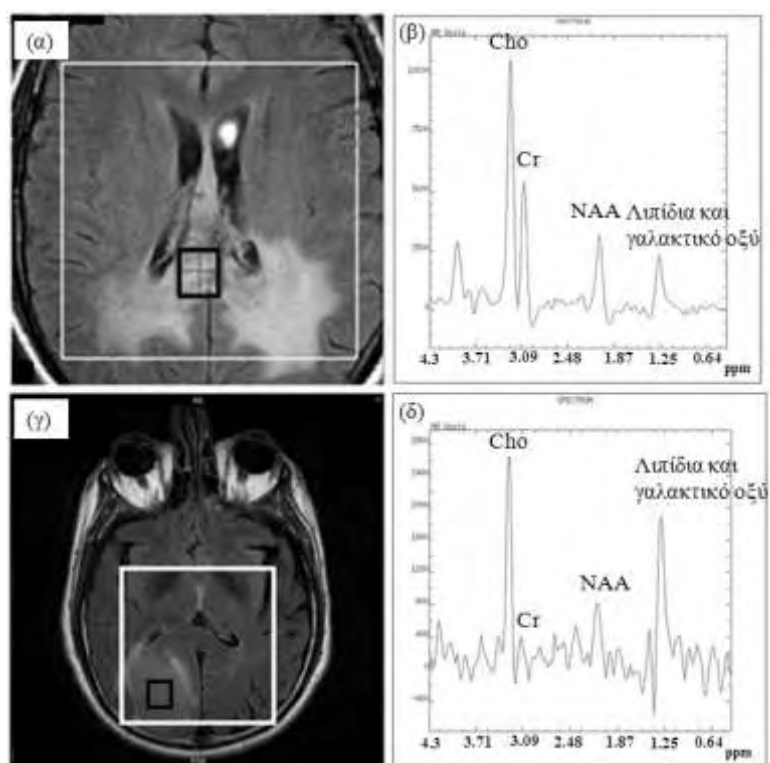
Αυξημένα επίπεδα Cho βρέθηκαν επίσης σε 19 (79%) από τα 24 γλοιώματα υψηλής κακοήθειας (Εικόνα 5.2.5β) και σε 5 (55%) από τις 9 εγκεφαλικές μεταστάσεις (Εικόνα 5.2.5δ).

Συνολικά, από τα μέσα φάσματα της εικόνας 5.2.2, επαληθεύονται τα μεταβολικά ευρήματα κάθε εξεργασίας και καταδεικνύεται η παρουσία της χαρακτηριστικής κορυφής στα 3.8ppm στα φάσματα των μηνιγγιωμάτων.

Πίνακας 5.2.2: Μέσες τιμές και οι αντίστοιχες τυπικές αποκλίσεις των κλασμάτων των μεταβολιτών σε χρόνο ηχούς 144msec. Ευρήματα των κορυφών Ala, λιπιδίων και γαλακτικού οξέως (LL) και οι αντίστοιχοι συντελεστές συσχέτισης R.

Κλάσματα μεταβολιτών (TE=144ms)	Μηνιγγιώματα (n=17)	Γλοιώματα υψηλής κακοήθειας (n=24)	Εγκεφαλικές μεταστάσεις (n=9)	Μηνιγγίωμα vs Γλοιώματα (R)	Μηνιγγίωμα vs Μετάσταση (R)
NAA/Cr	1,21±0,86	1,06±0,38	2,7±1,26	1,6%(0.25)**	34%(0,037)*
Cho/Cr	4,64±2	2,52±0,75	2,37±0,62	39%(0.000)*	22%(0,086)**
Cho/NAA	4,46±2,2	2,6±1,31	0,81±0,23	21,5%(0.004)*	50%(0,005)*
Κορυφή στα 3,8ppm	Απούσα	Απούσα	Απούσα		
LL (+)	4/17	11/24	--		
LL (-)	13/17	13/24	--		
Ala (+)	4/17	--	--		

Υποσημείωση: (*) αντιστοιχεί σε στατιστικά σημαντικό αποτέλεσμα ενώ (**) όχι. (+) αυξημένα επίπεδα, (-) δεν ανιχνεύτηκε, (++) πολύ αυξημένα επίπεδα.



Εικόνα 5.2.5: Ενδεικτικό φάσμα γλοιώματος υψηλής κακοήθειας (β) και εγκεφαλικής μετάστασης (δ) σε υψηλό χρόνο ηχούς (144msec).

Η συμβολή των κλασμάτων των μεταβολιτών κατά την διαφοροποίηση των μηνιγγιωμάτων από άλλους ενδοκρανιακούς όγκους

Στους πίνακες 5.2.1 και 5.2.2 διακρίνονται οι μέσες τιμές με τις αντίστοιχες τυπικές αποκλίσεις των κλασμάτων των μεταβολιτών όπως αυτές υπολογίστηκαν για κάθε βλάβη, καθώς και οι συντελεστές συσχέτισης R κάθε κλάσματος, προκειμένου να διερευνηθεί η συνεισφορά τους στην διαφοροποίηση των μηνιγγιωμάτων από άλλες εξεργασίες του εγκεφάλου.

Η ΦΠΜΣ σε χαμηλό χρόνο TE=35msec, κατέδειξε σχετικά υψηλό κλάσμα NAA/Cr ($1,34 \pm 0,11$) για τα μηνιγγιώματα δεδομένου ότι τέτοιες βλάβες δεν αποτελούνται από νευρώνες, ενώ το κλάσμα ml/Cr ($0,51 \pm 0,39$) ήταν χαμηλότερο συγκριτικά με αυτό των υπόλοιπων όγκων.

Τα γλοιώματα υψηλής κακοήθειας παρουσίασαν το υψηλότερο κλάσμα Cho/Cr ($1,76 \pm 0,48$) και ml/Cr ($0,87 \pm 0,26$) σε σχέση με τα μηνιγγιώματα και τις μεταστάσεις.

Κατά την σύγκριση των μηνιγγιωμάτων με τα γλοιώματα υψηλής κακοήθειας, βρέθηκε ότι τα κλάσματα Cho/Cr και ml/Cr συσχετίζονται σημαντικά με την διαφοροποίηση των δύο αυτών εξεργασιών σε ποσοστό 14.5% ($p=0,03$) και 16% ($p=0,05$) αντίστοιχα. Η παρουσία της κορυφής σε συχνότητα 3.8ppm στο φάσμα των μηνιγγιωμάτων είχε την μεγαλύτερη και σημαντικότερη συνεισφορά στην διαφοροποίηση αυτών από τις υπόλοιπες εξεργασίες (Πίνακας 5.2.1). Αντίθετα, κατά την σύγκριση των μηνιγγιωμάτων με τις εγκεφαλικές μεταστάσεις, κανένα από τα κλάσματα που υπολογίστηκαν σε αυτό τον χρόνο δεν διαφοροποίησε σημαντικά τους δύο όγκους.

Σε υψηλό χρόνο TE=144msec, τα κλάσματα Cho/Cr ($4,64 \pm 2$) και Cho/NAA ($4,46 \pm 2,2$) ήταν υψηλότερα για τα μηνιγγιώματα, ενώ το η τιμή του NAA/Cr ($2,7 \pm 1,26$) ήταν υψηλότερη για τις μεταστάσεις. Συγκεκριμένα, τα κλάσματα NAA/Cr και Cho/NAA έδειξαν σημαντική συσχέτιση με την διαφοροποίηση των μηνιγγιωμάτων από τις ενδοκρανιακές μεταστάσεις σε ποσοστό 34% ($p=0,037$) και 50% αντίστοιχα ($p=0,005$). Κατά την διαφοροποίηση των μηνιγγιωμάτων από τα γλοιώματα υψηλής κακοήθειας, παρατηρήθηκε ότι τα κλάσματα Cho/Cr και Cho/NAA συσχετίστηκαν σημαντικά με την διαφοροποίηση των δύο εξεργασιών κατά 39% ($p=0,001$) και 21,5% ($p=0,004$) αντίστοιχα (Πίνακας 5.2.2).

Τα λιπίδια και το γαλακτικό οξύ ως δείκτες κακοήθειας των μηνιγγιωμάτων

Όπως αναφέρθηκε προηγούμενα, σε 5 (38%) από τα 17 μηνιγγιώματα παρατηρήθηκαν αυξημένες οι κορυφές των λιπιδίων και του γαλακτικού οξέως σε φάσματα χαμηλού TE, και ως εκ τούτου αυτά χαρακτηρίστηκαν ως μη τυπικά πριν την ιστοπαθολογική εξέταση. Τελικά 1 μηνιγγίωμα απεδείχθη αναπλαστικό με παρουσία νεκρωτικών περιοχών στο εσωτερικό του (Πίνακας 5.2.3). Κατά συνέπεια, τα λιπίδια και το γαλακτικό οξύ στην παρούσα μελέτη δεν αποτέλεσαν σημαντικό δείκτη διαφοροποίησης τυπικών από μη τυπικά μηνιγγιώματα (Πίνακας 5.2.3).

Τονίζεται ότι κατά την διάρκεια των φασματοσκοπικών μετρήσεων κατεβλήθη προσπάθεια αποφυγής του υποδόριου λίπους κατά την τοποθέτηση του ογκοστοιχείου. Πιο συγκεκριμένα, σε περιπτώσεις που το μηνιγγίωμα ήταν πολύ κοντά στο κρανίο η εφαρμογή του ογκοστοιχείου κατά την τεχνική SV ή του πλέγματος ογκοστοιχείων κατά την τεχνική 2D-CSI, γινόταν σε τομή που η εξεργασία είχε την μεγαλύτερη διάμετρο, ώστε αυτά να τοποθετούνται όσο το δυνατόν πιο μακριά από το κρανίο. Επιπροσθέτως, εφαρμόζονταν προπαλμοί OVS, των οποίων η θέση και ο προσανατολισμός ήταν τέτοιος ώστε να εξαλείφεται το σήμα από το υποδόριο λίπος (Εικόνα 5.2.1α).

Πίνακας 5.2.3: Ιστοπαθολογικός χαρακτηρισμός των 5 μηνιγγιωμάτων για τα οποία παρατηρήθηκε υψηλή συγκέντρωση λιπιδίων και γαλακτικού οξέως στο φάσμα τους.

Λιπίδια και γαλακτικό οξύ στα μηνιγγιώματα (TE=35ms)	Ιστοπαθολογικός χαρακτηρισμός κατά WHO	Συσχετισμός λιπιδίων με την κακοήθεια των μηνιγγιωμάτων (R)
Περίπτωση 1/65/A	Τυπικό (WHO βαθμού I)	
Περίπτωση 2/78/A	Τυπικό (WHO βαθμού I)	
Περίπτωση 3/67/A	Μη τυπικό (WHO βαθμού III)	12.7%(0.357)**
Περίπτωση 4/86/Θ	Τυπικό (WHO βαθμού I)	
Περίπτωση 5/54/A	Τυπικό (WHO βαθμού I)	

Υποσημείωση: (**) αντιστοιχεί σε μη στατιστικά σημαντικό αποτέλεσμα.

5.3 Συμπεράσματα

Με την χρήση της συμβατικής απεικόνισης *MRI*, η πλειονότητα των μηνιγγιωμάτων γενικά διαφοροποιείται καλά από άλλες βλάβες του εγκεφάλου εξαιτίας των ειδικών απεικονιστικών τους ευρημάτων. Αυτά περιλαμβάνουν εξωκρανιακή εντόπιση, προσκόλληση στην σκληρή μήνιγγα, έντονη και ομοιόμορφη πρόσληψη της σκιαγραφικής ουσίας με την χαρακτηριστική πάχυνση της μήνιγγας. Ωστόσο, το 15% των μηνιγγιωμάτων εμφανίζουν μη τυπικά χαρακτηριστικά, όπως δακτυλιοειδή πρόσληψη της σκιαγραφικής ουσίας, κυστικό ή αιμορραγικό περιεχόμενο και μεταπλασία, με αποτέλεσμα να περιπλέκεται η διαφορική διάγνωση έναντι των γλοιωμάτων ή των ενδοκρανιακών μεταστάσεων [144, 147]. Η έγκυρη διαφοροποίηση των μηνιγγιωμάτων από τέτοια επιθετικά νεοπλάσματα συνιστά κρίσιμη διαδικασία για την λήψη της σωστής απόφασης σχετικά με τον σχεδιασμό της θεραπείας.

Προς αυτή τη κατεύθυνση, διάφορες ερευνητικές ομάδες επικεντρώθηκαν στην διαφοροποίηση των μηνιγγιωμάτων από άλλες εξεργασίες του εγκεφάλου με εξελιγμένες τεχνικές μοριακής απεικόνισης όπως η απεικόνιση της διάχυσης των μορίων του νερού, η απεικόνιση της διάχυσης εξωγενούς παραμαγνητικής ουσίας και η ΦΠΜΣ [31, 75, 144, 178].

Η ΦΠΜΣ αποτελεί μια μη επεμβατική μέθοδο προσδιορισμού του μεταβολισμού των κυττάρων της υποκείμενης παθολογίας, ενώ μπορεί να αποτελέσει σημαντικό εργαλείο κατά την διαφορική διάγνωση εξεργασιών του εγκεφάλου, στην εκτίμηση της έκτασης της νόσου και της αποτελεσματικότητας της θεραπείας. Τα φασματοσκοπικά ευρήματα των ενδοκρανιακών όγκων γενικά περιλαμβάνουν χαμηλό NAA, αυξημένη Cho και μειωμένη Cr, ενώ η αύξηση των λιπιδίων και του γαλακτικού οξέως έχει κυρίως συσχετιστεί με την παρουσία πιο επιθετικών όγκων, αντικατοπτρίζοντας την εκτεταμένη νέκρωση και την αναερόβια γλυκόλυση των κυττάρων [31, 179].

Κατά την ΦΠΜΣ σε χρόνο TE=35msec, το γενικό μεταβολικό πρότυπο όλων των εξεργασιών περιελάμβανε αυξημένα επίπεδα Cho και χαμηλά επίπεδα NAA (Εικόνα 5.2.2), όμοια με προηγούμενες μελέτες [31, 179]. Εφόσον το NAA συνιστά δείκτη νευρωνικής λειτουργίας και ακεραιότητας, εξορισμού δεν θα πρέπει να ανιχνεύεται σε εξωπαρεγχυματικές βλάβες όπως τα μηνιγγιώματα εφόσον αυτά δεν αποτελούνται από νευρώνες [179]. Ωστόσο, παρατηρήθηκε σχετικά υψηλό κλάσμα NAA/Cr για τα μηνιγγιώματα. Σε περιπτώσεις 6 μηνιγγιωμάτων αυτό θα μπορούσε να αποδοθεί σε φαινόμενα μερικού όγκου, ενώ στις υπόλοιπες 8 περιπτώσεις μηνιγγιωμάτων που το ογκοστοιχείο ήταν αυστηρά περιορισμένο εσωτερικά της εξεργασίας, όχι. Επιπροσθέτως, σε 3 μηνιγγιώματα, όπου το ογκοστοιχείο περιελάμβανε και τμήμα του όμορου υγιούς εγκεφαλικού παρεγχύματος, η κορυφή του NAA

δεν ανιχνεύτηκε στο φάσμα τους. Ως εκ τούτου, τα φαινόμενα μερικού όγκου πιθανότατα δεν συνιστούν τον μοναδικό λόγο αύξησης του NAA σε τέτοιες βλάβες. Η παρατήρηση αυτή βρίσκεται σε συμφωνία με προηγούμενη μελέτη των Yue και συν, οι οποίοι αναφέρουν ότι η κορυφή του NAA στο φάσμα των μηνιγγιωμάτων ενδεχομένως προέρχεται από ουσίες-μείγματα του μεταβολίτη όπως N-ακετυλογλουταμινικό οξύ (N-acetylaspartylglutamate), N-ακετυλονευραμινικό οξύ (N-acetylneuraminic acid) και N-ακετυλογαλακτοζαμίνη (N-acetylgalactosamine) [81].

Μελετώντας το μεταβολικό πρότυπο διαφόρων εξεργασιών του εγκεφάλου, οι Howe και συν βρήκαν ότι τα χαμηλά επίπεδα mI αποτελούν χαρακτηριστικό εύρημα των μηνιγγιωμάτων συγκριτικά με άλλους ενδοκρανιακούς όγκους [30]. Ομοίως, στην παρούσα ερευνητική εργασία, παρατηρήθηκε σημαντικά χαμηλότερο κλάσμα mI/Cr για τα μηνιγγιώματα σε σχέση με τα γλοιώματα υψηλής κακοήθειας και τις εγκεφαλικές μεταστάσεις.

Εν τούτοις, το σημαντικότερο εύρημα στα φάσματα όλων των μηνιγγιωμάτων αποτέλεσε η κορυφή που ανιχνεύτηκε σε συχνότητα 3,8ppm (Εικόνα 5.2.2α). Αντίθετα δεν ανιχνεύτηκε στις υπόλοιπες εξεργασίες που μελετήθηκαν, καταδεικνύοντας την διαφορά στον μεταβολισμό των μηνιγιωμάτων έναντι των γλοιωμάτων και των ενδοκρανιακών μεταστάσεων. Κατά συνέπεια, η εν λόγω κορυφή θα μπορούσε να θεωρηθεί ένας ειδικός δείκτης και να αξιοποιηθεί κατά την διαφορική διάγνωση τέτοιων εξεργασιών εντός της κλινικής ρουτίνας.

Η κορυφή αυτή σύμφωνα με παλαιότερες μελέτες ενδεχομένως αντιστοιχεί στο σύμπλεγμα Glx ή στον συνδυασμό Glx και γλουταθειόνης [77, 79, 81]. Θεωρητικά, εάν η κορυφή στα 3,8ppm αντιστοιχεί στο σύμπλεγμα Glx, η αύξησή της θα πρέπει να συνοδεύεται από αντίστοιχη αύξηση των κορυφών του συμπλέγματος μεταξύ 2,15ppm και 2,45ppm, κάτι το οποίο δεν επιβεβαιώθηκε στην συγκεκριμένη μελέτη. Η in vitro μελέτη των Tugnoli και συν αναφέρει ότι το σήμα της συγκεκριμένης κορυφής προέρχεται από φωσφοαιθανολαμίνη, γλουταθειόνη και άλλα αμινοξέα όπως λευκίνη, αλανίνη, γλουταμίνη και γλουταμινικό οξύ, λυσίνη, αργινίνη και σερίνη [146].

Κατά την ΦΠΜΣ σε χρόνο TE=144msec, βρέθηκαν υψηλότερα κλάσματα Cho/Cr και Cho/NAA για τα μηνιγγιώματα συγκριτικά με τα γλοιώματα και τις μεταστάσεις, εύρημα το οποίο βρίσκεται σε καλή συμφωνία με παλαιότερη μελέτη των Howe και συν [30].

Τονίζεται ότι η Ala στα μηνιγγιώματα σχετίζεται με την μερική οξείδωση της γλουταμίνης και η παρουσίας της στο φάσμα τέτοιων εξεργασιών υποδηλώνει διαφορές στον μεταβολισμό των κυττάρων συγκριτικά με άλλες εξεργασίες του εγκεφάλου [30]. Ωστόσο, ο μεταβολίτης ήταν ξεκάθαρα ορατός σε φάσματα 4 μηνιγγιωμάτων από τα 17, επιβεβαιώνοντας την παρατήρηση άλλων ερευνητικών ομάδων ότι ο συγκεκριμένος μεταβολίτης είναι δυνατόν να μην

ανιχνεύεται πάντα [75]. Ένας παράγοντας που ενδεχομένως επηρεάζει την ανίχνευση της Ala, είναι το μέγεθος του εφαρμοζόμενου ογκοστοιχείου. Πράγματι, η *in vitro* μελέτη των Christiansen και συν έδειξε ότι το σήμα του μεταβολίτη σχετίζεται σημαντικά τόσο με την συγκέντρωσή του στο δείγμα ($r=0.99$) όσο και με το μέγεθος του εφαρμοζόμενου ογκοστοιχείου ($r=1$) [11]. Εν τούτοις, δεν είναι πάντα εφικτή η επιλογή ενός ικανά μεγάλου ογκοστοιχείου σε περιπτώσεις μικρών ή ετερογενών μνηγιωμάτων, εφόσον η ομοιογένεια του μαγνητικού πεδίου υποβαθμίζεται.

Προηγούμενες μελέτες έχουν αναφέρει ότι η ύπαρξη λιπιδίων στο φάσμα των μνηγιωμάτων αποτελεί ένδειξη κακοήθειας, εφόσον αυτά συνιστούν δείκτες νέκρωσης [75, 180]. Ωστόσο στην παρούσα μελέτη, ενώ η κορυφή των λιπιδίων ήταν αυξημένη σε φάσματα 5 μνηγιωμάτων, μόνο το ένα απεδείχθη κακόηθες ύστερα από ιστοπαθολογική εξέταση (Πίνακας 5.2.3). Στα υπόλοιπα 4 δεν υπήρξαν ευρήματα νέκρωσης, καταδεικνύοντας ότι υπάρχει μεγάλη πιθανότητα οι κορυφές των λιπιδίων και του γαλακτικού οξέως, να μην σχετίζονται με την κακοήθεια τέτοιων εξεργασιών. Συνεπώς πρέπει να υπάρχουν άλλες παθολογικές διεργασίες υπεύθυνες για την αύξηση τέτοιων μεταβολιτών όπως η λιπώδης εκφύλιση των κυττάρων [81].

Η παρούσα ερευνητική εργασία παρουσιάζει κάποιους περιορισμούς οι οποίοι θα πρέπει να αναφερθούν. Κρίνεται απαραίτητο να τονιστεί ότι σκοπός ήταν να αναδειχθούν ευκρινή μεταβολικά χαρακτηριστικά στα φάσματα των μνηγιωμάτων τα οποία πολύ γρήγορα θα γίνονται αντιληπτά στην διάρκεια της κλινικής ρουτίνας χωρίς την ανάγκη για περαιτέρω επεξεργασία. Για τον λόγο αυτό η μελέτη επικεντρώθηκε στην ποιοτική και όχι στην ποσοτική ανάλυση τέτοιων χαρακτηριστικών. Αυτό μπορεί να έχει άμεση συνέπεια κατά την εκτίμηση των κορυφών των λιπιδίων και του NAA στο σήμα των οποίων μπορεί να συμμετέχουν μεταβολίτες όπως Ala και το σύμπλεγμα Glx αντίστοιχα.

Επιπρόσθετα, η Cr χρησιμοποιήθηκε ως μεταβολίτης αναφοράς για τον υπολογισμό των κλασμάτων, κάνοντας την παραδοχή ότι η συγκέντρωσή της παραμένει ανεπηρέαστη ανεξάρτητα από την υποκείμενη παθολογία. Ωστόσο μελέτες έχουν αναφέρει ότι τα επίπεδα της Cr έχουν την τάση να μειώνονται με την αύξηση της κακοήθειας [75, 180], με αποτέλεσμα την υπερεκτίμηση των κλασμάτων των μεταβολιτών μέσω των οποίων υποδηλώνεται η αύξηση της Cho ή η μείωση του NAA (Cho/Cr και NAA/Cr αντίστοιχα).

Σύμφωνα με όλα τα παραπάνω, η συγκεκριμένη μελέτη τονίζει την ικανότητα της ΦΠΜΣ να διαφοροποιεί τα μηνιγγιώματα από άλλους ενδοκρανιακούς όγκους.

Συμπερασματικά:

- Η αλανίνη αποτελεί ειδικό μεταβολικό εύρημα των μηνιγγιωμάτων, ωστόσο ανιχνεύεται σε ένα 30-40% των περιπτώσεων.
- Απουσία αλανίνης, η κορυφή στα 3,8ppm σε φάσματα χαμηλού TE των μηνιγγιωμάτων μπορεί να αποτελέσει ειδικό μεταβολικό δείκτη που τα διαφοροποιεί σημαντικά από άλλες ενδοκρανιακές εξεργασίες.
- Τα κλάσματα Cho/Cr και Cho/NAA σε υψηλό χρόνο ηχούς, μπορούν επίσης να αποτελέσουν πιθανούς μεταβολικούς δείκτες διαφοροποίησης από άλλους όγκους του εγκεφάλου.
- Τα λιπίδια και το γαλακτικό οξύ δεν καταδεικνύουν πάντα υποκείμενη νέκρωση στις περιπτώσεις των μηνιγγιωμάτων. Ως εκ τούτου οι κορυφές αυτές θα πρέπει να αξιολογούνται με ιδιαίτερη προσοχή συνεκτιμώντας τα ευρήματα και από άλλες απεικονιστικές τεχνικές για τον προσδιορισμό της κακοήθειας των εξεργασιών αυτών.
- Όπου είναι δυνατόν συνίσταται η εφαρμογή της ΦΠΜΣ τόσο σε χαμηλό όσο και σε υψηλό χρόνο ηχούς ώστε να αυξηθεί η διαθέσιμη διαγνωστική πληροφορία που είναι απαραίτητη για την διαφορική διάγνωση.

6. Διαφοροποίηση γλοιοβλαστωμάτων από ενδοκρανιακές μεταστάσεις με την χρήση ΦΠΜΣ και άλλων ανώτερων τεχνικών απεικόνισης μαγνητικού συντονισμού.

Περίληψη

Σκοπός: Η αξιολόγηση των παραμέτρων της ΦΠΜΣ και των τεχνικών διάχυσης και αιμάτωσης μαγνητικού συντονισμού στην διαφοροποίηση των γλοιοβλαστωμάτων από τις ενδοκρανιακές μεταστάσεις.

Μέθοδοι και υλικά: Η μελέτη στηρίχθηκε στην εφαρμογή ΦΠΜΣ και απεικόνισης της διάχυσης και αιμάτωσης σε 49 ασθενείς (35 με πολύμορφο γλοιοβλάστωμα και 14 με ενδοκρανιακή μεταστάση), με την χρήση συστήματος μαγνητικής τομογραφίας υψηλού πεδίου 3T. Οι φασματοσκοπικές παράμετροι περιελάμβαναν τα μεταβολικά κλάσματα NAA/Cr, Cho/Cr, Cho/NAA και Lip+Lac/Cr, ενώ οι παράμετροι διάχυσης και αιμάτωσης περιελάμβαναν τον συντελεστή της φαινόμενης διάχυσης (**Apparent Diffusion Coefficient-ADC**), την κλασματική ανισοτροπία (**Fractional Anisotropy-FA**) και τον σχετικό όγκο εγκεφαλικής αιμάτωσης (**relative Cerebral Blood Volume-rCBV**). Όλες οι παράμετροι υπολογίστηκαν τόσο για περιοχές εσωτερικά όσο και για περιοχές εξωτερικά των όγκων. Πραγματοποιήθηκε ROC ανάλυση ώστε να προσδιοριστούν οι οριακές τιμές (cut-off) των παραμέτρων που διαφοροποιούν σημαντικά τα γλοιοβλαστώματα από τις ενδοκρανιακές μεταστάσεις.

Αποτελέσματα: Τα κλάσματα NAA/Cr, Cho/Cr, Cho/NAA και η παράμετρος rCBV από την περιφέρεια των όγκων διαφοροποίησαν σημαντικά τις δύο εξεργασίες, καταδεικνύοντας την διαφορετική τους παθοφυσιολογία. Οι υπόλοιπες παράμετροι δεν έδειξαν κάποια σημαντικότητα.

Συμπεράσματα: Η ΦΠΜΣ μπορεί να συμβάλλει σημαντικά στην διαφοροποίηση των γλοιοβλαστωμάτων από τις ενδοκρανιακές μεταστάσεις που δημιουργούν συχνά διαφοροδιαγνωστικό πρόβλημα με κλινικές επιπτώσεις. Αναμφίβολα η ΦΠΜΣ σε συνδυασμό με τις τεχνικές διάχυσης και αιμάτωσης συμπληρώνουν την συμβατική απεικόνιση και βοηθούν στην κατανόηση της παθοφυσιολογίας τέτοιων εξεργασιών.

6.1 Μέθοδοι και υλικά

Ασθενείς

Στην μελέτη συμμετείχαν 49 ενήλικες ασθενείς ηλικίας 32 έως 73 ετών, με μονήρη όγκο εγκεφάλου πριν υποβληθούν σε οποιαδήποτε θεραπεία ή χειρουργική επέμβαση. Τα απεικονιστικά χαρακτηριστικά των όγκων κατά την συμβατική απεικόνιση *MRI* ήταν συμβατά με εκείνα των γλοιοβλαστωμάτων και των ενδοκρανιακών μεταστάσεων, δηλαδή καλώς ορισμένες συμπαγείς και ανομοιογενείς βλάβες που προσλαμβάνουν δακτυλιοειδώς την σκιαγραφική ουσία. Από όλους τους ασθενείς λήφθηκε ενυπόγραφη συγκατάθεση συμμετοχής στο απεικονιστικό πρωτόκολλο που εφαρμόστηκε το οποίο περιελάμβανε συμβατική απεικόνιση *MRI*, ΦΠΜΣ, απεικόνιση της διάχυσης (**Diffusion Weighted Imaging-DWI**, **Diffusion Tensor Imaging-DTI**) και απεικόνιση της αιμάτωσης (**Dynamic Susceptibility Contrast Enhanced-DSCE-MRI**). Οι βλάβες που αξιολογήθηκαν ήταν 35 πολύμορφα γλοιοβλαστώματα και 14 μεταστάσεις (6 από πνεύμονα και 8 από μαστό). Όλες οι εξεργασίες στην συνέχεια επιβεβαιώθηκαν ιστοπαθολογικά και έγινε σύγκριση με τα απεικονιστικά και μεταβολικά τους ευρήματα.

Πρωτόκολλο απεικόνισης MRI, ΦΠΜΣ και τεχνικών διάχυσης και αιμάτωσης

Όλες οι εξετάσεις έγιναν σε σύστημα μαγνητικής τομογραφίας υψηλού πεδίου 3T (GE, Healthcare, Signa® HDx), με την χρήση πηνίου εγκεφάλου 4 καναλιών τύπου birdcage.

Το πρωτόκολλο της απεικόνισης *MRI* περιελάμβανε εικόνες βαρύτητας T1-FSE (TR/TE=700msec/9.3msec) σε οβελιαίο και εγκάρσιο επίπεδο, T2-FSE (TR/TE=2640msec/102msec) σε εγκάρσιο επίπεδο, T2-FSE (TR/TE=2920msec/102msec) σε στεφανιαίο επίπεδο, T2-FLAIR (TR/TE=8500msec/130msec) σε εγκάρσιο επίπεδο και απεικόνιση DWI με τιμές $b=0$ και 1000 sec/mm^2 . Η απεικόνιση του τανυστή διάχυσης (DTI) πραγματοποιήθηκε με τον προσδιορισμό της διάχυσης σε 15 διευθύνσεις και με παραμέτρους: TR/TE= 8000msec/89,8msec, τιμές $b=0$ και 1000 sec/mm^2 και NEX=1.

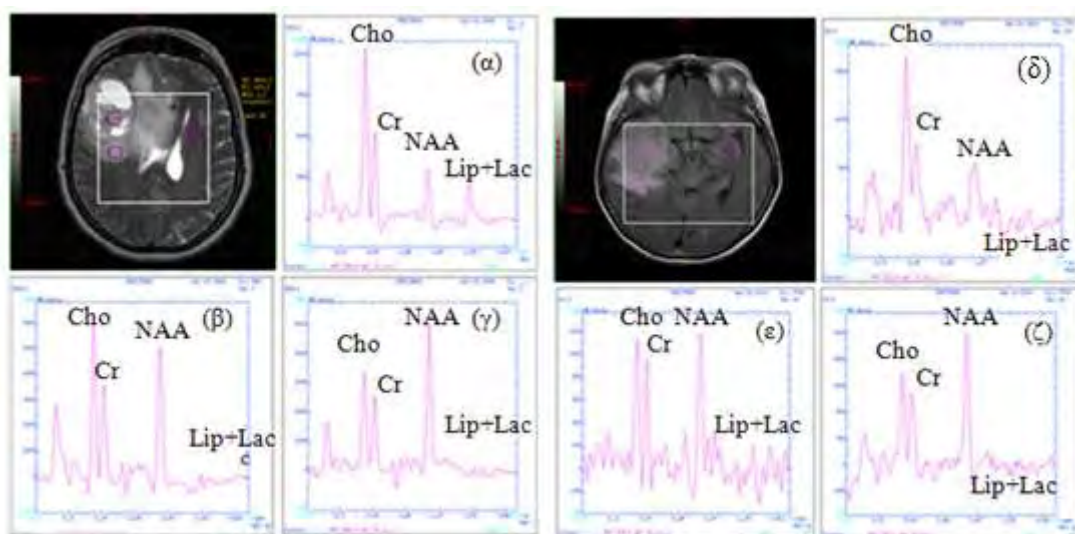
Στην συνέχεια εφαρμόστηκε ΦΠΜΣ τεχνικής 2D-CSI πριν την έγχυση σκιαγραφικής παραμαγνητικής ουσίας για την αποφυγή διαταραχής του σήματος. Τα φασματοσκοπικά δεδομένα ελήφθησαν με την εφαρμογή της ακολουθίας *PRESS* ενώ προηγουμένως εφαρμόστηκαν προπαλμοί καταστολής του σήματος του νερού και διαδικασίες αυτόματης ή χειροκίνητης (όπου ήταν απαραίτητο) ομογενοποίησης του μαγνητικού πεδίου (*shimming*) στην περιοχή ενδιαφέροντος. Η τοποθέτηση των ογκοστοιχείων κατά των σχεδιασμό της εξέτασης έγινε με την βοήθεια εικόνων T2-FSE και T2-FLAIR σε εγκάρσιο επίπεδο, T1-FSE

σε οβελιαίο επίπεδο και T2-FSE σε στεφανιαίο επίπεδο. Κατά την τεχνική 2D-CSI οι αντίστοιχες παράμετροι ήταν: TR/TE=1000msec/144msec, 24 και 12 βήματα κωδικοποίησης της φάσης στις δύο διαστάσεις αντίστοιχα, ενώ το πάχος του πεδίου ενδιαφέροντος ορίστηκε στα 10mm.

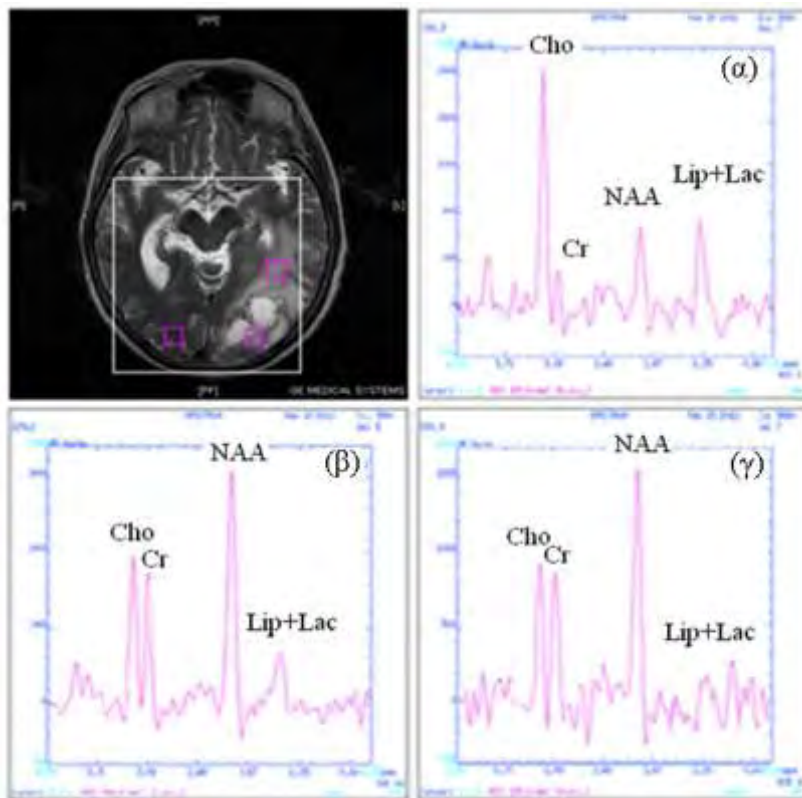
Μετά την χορήγηση της σκιαγραφικής παραμαγνητικής ουσίας, ελήφθησαν δυναμικές εικόνες διάχυσης DSCE-MRI (TR/TE= 2000/20,7msec, 60° γωνία νέυσης) για την μελέτη της αιμάτωσης, εικόνες βαρύτητας T1 (TR/TE=700msec/9,3msec) σε εγκάρσιο επίπεδο και 3D-FSPGR (TR/TE= 6,9msec/2,1msec, 12° γωνία νέυσης).

Μεταεπεξεργασία φασματοσκοπικών δεδομένων

Για κάθε ασθενή λήφθηκαν φάσματα από τις περιοχές εσωτερικά (Εικόνες 6.1.1α, δ και 6.1.2α), στην περιφέρεια (Εικόνες 6.1.1β, ε και 6.1.2β) και αντιδιαμετρικά (Εικόνα 6.1.1γ, ζ και 6.1.2γ) του όγκου. Η ανάλυση των φασματοσκοπικών δεδομένων πραγματοποιήθηκε με την χρήση του λογισμικού Functool που παρέχεται από τον κατασκευαστή του συστήματος μαγνητικής τομογραφίας. Η μεταεπεξεργασία των δεδομένων περιελάμβανε διόρθωση της γραμμής βάσης του φάσματος, διόρθωση της φάσης και της συχνότητας του σήματος. Στις κορυφές των βασικών μεταβολιτών κάθε φάσματος, προσαρμόστηκαν γκαουσιανές καμπύλες (Gaussian Curves) προκειμένου να προσδιοριστεί το εμβαδό κάθε κορυφής. Τελικά, υπολογίστηκαν τα μεταβολικά κλάσματα NAA/Cr, Cho/Cr, Cho/NAA και (Lip+Lac)/Cr για κάθε περιοχή ενδιαφέροντος ξεχωριστά (εσωτερικά του όγκου, στην περιφέρεια και αντιδιαμετρικά αυτού).



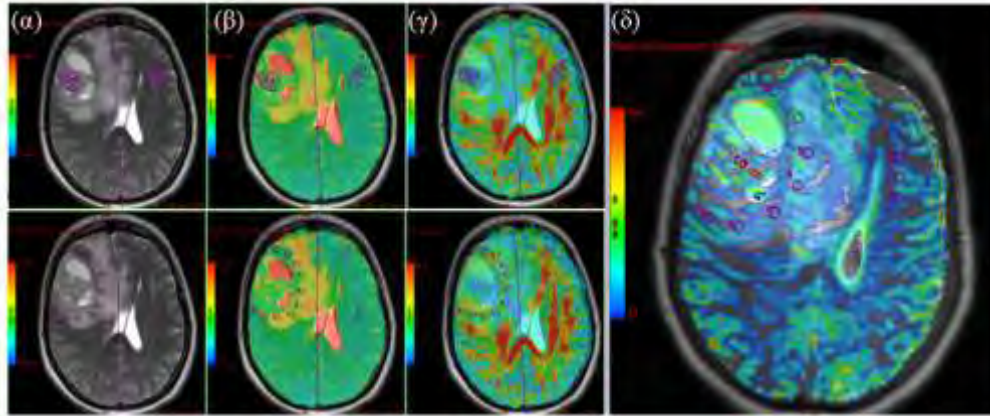
Εικόνα 6.1.1: Ενδεικτικά φάσματα από τις 3 περιοχές ενδιαφέροντος -κεντρικά (α, δ), στην περιφέρεια (β, ε) και αντιδιαμετρικά της εξεργασίας (γ, ζ)- σε δύο ασθενείς με πολύμορφο γλοιοβλάστωμα.



Εικόνα 6.1.2: Ενδεικτικά φάσματα από τις 3 περιοχές ενδιαφέροντος -κεντρικά (α), στην περιφέρεια (β) και αντιδιαμετρικά της εξεργασίας (γ)- σε ασθενή με ενδοκρανιακή μετάσταση.

Μεταεπεξεργασία δεδομένων διάχυσης και αιμάτωσης

Λήφθηκαν χάρτες των παραμέτρων ADC, FA και rCBV από τις τεχνικές DWI, DTI και DSCE-MRI αντίστοιχα. Οι μετρήσεις των παραμέτρων έγιναν με την χρήση του λογισμικού Functool. Για την τοποθέτηση των ROIs (**R**egions **O**f **I**nterest-**ROIs**) χρησιμοποιήθηκαν εικόνες υποβάθρου βαρύτητας T2-FSE, T2-FLAIR και T1-FSE μετά την έγχυση της σκιαγραφικής παραμαγνητικής ουσίας. Οι μετρήσεις των παραμέτρων διάχυσης και αιμάτωσης πραγματοποιήθηκαν με την τοποθέτηση των ROIs εσωτερικά, στην περιφέρεια και αντιδιαμετρικά κάθε όγκου όπως διακρίνεται στην εικόνα 6.1.3.



Εικόνα 6.1.3: Παραμετρικοί χάρτες ADC (β), FA (γ) και rCBV (δ). Μετρήσεις της διάχυσης (β, γ) και της αιμάτωσης (δ) στις 3 περιοχές ενδιαφέροντος.

Κατά την τοποθέτηση των voxels/ROIs εσωτερικά των εξεργασιών, κατεβλήθη προσπάθεια αποφυγής περιοχών ορατής νέκρωσης, κυστικών μορφωμάτων, αιμορραγίας, οιδήματος και φαινομενικά υγιούς ιστού.

Στατιστική ανάλυση

Οι ασθενείς κατηγοριοποιήθηκαν ανάλογα με τον τύπο της εξεργασίας που έφεραν (γλοιοβλάστωμα ή εγκεφαλική μετάσταση). Η στατιστική ανάλυση πραγματοποιήθηκε με την χρήση του λογισμικού SPSS (v13). Οι τιμές όλων των παραμέτρων εκφράστηκαν ως μέση τιμή \pm τυπική απόκλιση. Η στατιστική διερεύνηση και σύγκριση των μεταβολικών παραμέτρων και των παραμέτρων διάχυσης μεταξύ των δύο εξεργασιών, έγινε με το τεστ Mann-Whitney. Προσδιορίστηκαν οι οριακές τιμές cut-off με τα αντίστοιχα επίπεδα ευαισθησίας και ειδικότητας, των παραμέτρων που διαφοροποιούν σημαντικά τα γλοιοβλαστώματα από τις ενδοκρανιακές μεταστάσεις, με την χρήση των καμπυλών ROC. Ως επίπεδο σημαντικότητας ορίστηκε η τιμή $p=0,05$.

6.2 Αποτελέσματα

ΦΗΜΣ

Οι τιμές των μεταβολικών κλασμάτων NAA/Cr, Cho/Cr, Cho/NAA και (Lip+Lac)/Cr εσωτερικά των όγκων διαμορφώθηκαν ως εξής: $1,19\pm 0,48$, $3,13\pm 1,28$, $3,08\pm 1,87$ και $3,39\pm 3,76$ αντίστοιχα για τα γλοιοβλαστώματα, και $1,67\pm 0,83$, $4,56\pm 2,34$, $2,76\pm 2,59$, $7,18\pm 11,09$ για τις ενδοκρανιακές μεταστάσεις. Στην περιφέρεια των εξεργασιών, οι τιμές των κλασμάτων NAA/Cr, Cho/Cr, Cho/NAA και (Lip+Lac)/Cr ήταν: $1,46\pm 0,50$, $1,66\pm 0,56$, $1,28\pm 0,66$, $0,68\pm 0,47$ για τα γλοιοβλαστώματα, και $1,91\pm 0,34$, $1,29\pm 0,27$, $0,69\pm 0,16$, $0,62\pm 0,31$ για τις μεταστάσεις. Επίσης, υπολογίστηκαν τα μεταβολικά κλάσματα από την αντιδιαμετρική φαινομενικά υγιή περιοχή των όγκων, ώστε να διασφαλιστεί η ορθή εκτίμηση της απόκλισης των τιμών των κλασμάτων από τις περιοχές εσωτερικά και περιφερειακά των εξεργασιών από τα φυσιολογικά επίπεδα. Τα αποτελέσματα από τους παραπάνω υπολογισμούς διακρίνονται στον πίνακα 6.2.1.

Πίνακας 6.2.1: Μέσες τιμές με τις αντίστοιχες τυπικές αποκλίσεις και αποτελέσματα της σύγκρισης των μεταβολικών κλασμάτων και των παραμέτρων διάχυσης και αιμάτωσης για όλες τις περιοχές ενδιαφέροντος.

Παράμετροι	Εσωτερικά (Ενδοκαρκινική περιοχή)			Περιφέρεια (Περικαρκινική περιοχή)			Αντιδιαμετρικά	
	Γλοιοβλάστωμα	Μετάσταση	p	Γλοιοβλάστωμα	Μετάσταση	p	Γλοιοβλάστωμα	Μετάσταση
NAA/Cr	$1,19\pm 0,48^*$	$1,67\pm 0,83$	0,17	$1,46\pm 0,50^*$	$1,91\pm 0,34$	0,01**	$1,79\pm 0,44$	$1,97\pm 0,38$
Cho/Cr	$3,13\pm 1,28^*$	$4,56\pm 2,34^*$	0,17	$1,66\pm 0,56^*$	$1,29\pm 0,27$	0,05**	$1,30\pm 0,36$	$1,09\pm 0,23$
Cho/NAA	$3,08\pm 1,87^*$	$2,76\pm 2,59^*$	0,21	$1,28\pm 0,66^*$	$0,69\pm 0,16$	<0,01**	$0,81\pm 0,51$	$0,57\pm 0,13$
Lip+Lac/Cr	$3,39\pm 3,76^*$	$7,18\pm 11,09^*$	0,12	$0,68\pm 0,47^*$	$0,62\pm 0,31$	0,973	$0,47\pm 0,27$	$0,49\pm 0,14$
ADC	$1,279\pm 0,463^*$	$1,176\pm 0,524^*$	0,185	$1,054\pm 0,220^*$	$1,105\pm 0,148^*$	0,232	$0,973\pm 0,225$	$0,858\pm 0,109$
FA	$0,147\pm 0,065^*$	$0,119\pm 0,047^*$	0,249	$0,291\pm 0,075$	$0,261\pm 0,063$	0,293	$0,299\pm 0,107$	$0,321\pm 0,072$
rCBV	$11,49\pm 6,33^*$	$10,80\pm 5,13^*$	0,98	$1,68\pm 0,59^*$	$1,06\pm 0,38$	0,02**	$1,13\pm 0,36$	$0,96\pm 0,19$

Υποσημείωση – οι τιμές p υποδηλώνουν το επίπεδο σημαντικότητας κάθε σύγκρισης. Ο μονός αστερίσκος (*) υποδεικνύει την σημαντική διαφοροποίηση των παραμέτρων κάθε περιοχής ενδιαφέροντος από τις αντίστοιχες της αντιδιαμετρική περιοχή. Ο διπλός αστερίσκος (**) υποδεικνύει την σημαντική διαφοροποίηση των παραμέτρων μεταξύ των γλοιοβλαστωμάτων και των ενδοκρανιακών μεταστάσεων.

Ειδικότερα για κάθε περιοχή ενδιαφέροντος παρατηρήθηκαν τα εξής:

Εσωτερική (Ενδοκαρκινική) περιοχή

Όλα τα κλάσματα από την εσωτερική περιοχή των γλοιοβλαστωμάτων και των ενδοκρανιακών μεταστάσεων διαφοροποιήθηκαν σημαντικά από τις αντίστοιχες τιμές της αντιδιαμετρικής περιοχής, εκτός από το κλάσμα NAA/Cr των μεταστάσεων του οποίου το εύρος τιμών ήταν αρκετά κοντά με το αντίστοιχο εύρος τιμών που παρατηρήθηκε αντιδιαμετρικά.

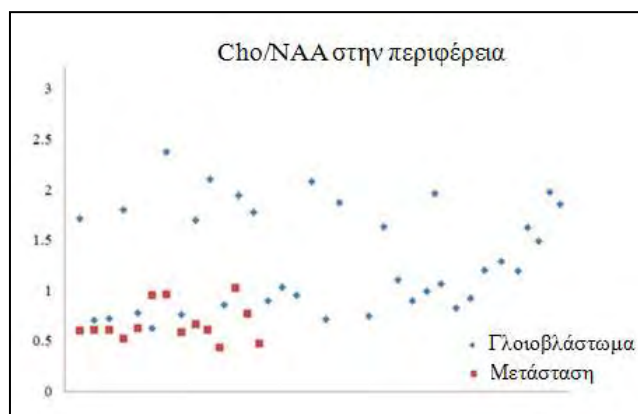
Συγκρίνοντας τις τιμές των κλασμάτων μεταξύ των δύο εξεργασιών, δεν παρατηρήθηκε στατιστικά σημαντική διαφορά σε αυτές (Πίνακας 6.2.1), ωστόσο ανιχνεύτηκε μια τάση του κλάσματος Cho/Cr προς υψηλότερες τιμές για τις μεταστάσεις συγκριτικά με τα γλοιοβλαστώματα που όμως εξαιτίας των μεγάλων τυπικών αποκλίσεων δεν επιβεβαιώθηκε στατιστικά.

Περιφέρεια (Περικαρκινική περιοχή)

Οι τιμές των κλασμάτων των μεταβολιτών που υπολογίστηκαν από την περιφέρεια των γλοιοβλαστωμάτων διαφοροποιήθηκαν σημαντικά από τις αντίστοιχες τιμές της αντιδιαμετρικής περιοχής. Αντίθετα, τα κλάσματα των μεταβολιτών από την περιφέρεια των μεταστάσεων ήταν πολύ κοντά στις φυσιολογικές τιμές (Πίνακας 6.2.1).

Ειδικότερα, στην περιφέρεια των γλοιοβλαστωμάτων παρατηρήθηκαν δύο φασματοσκοπικά πρότυπα. Το πρώτο (Εικόνα 6.1.1β) αποτελούνταν από υψηλή Cho και χαμηλό NAA (70% των περιπτώσεων) και το δεύτερο (Εικόνα 6.1.1ε) από χαμηλό NAA χωρίς αυξημένα επίπεδα Cho. Το αντίστοιχο φασματοσκοπικό πρότυπο της περιφέρειας των μεταστάσεων αποτελούνταν από κορυφές τα ύψη των οποίων ήταν όμοια με αυτά της αντιδιαμετρικής περιοχής, όπως χαρακτηριστικά διακρίνεται στις εικόνες 6.1.2β και 6.1.2γ αντίστοιχα.

Συγκρίνοντας τα μεταβολικά κλάσματα της συγκεκριμένης περιοχής ενδιαφέροντος παρατηρήθηκαν σημαντικές διαφορές στις τιμές των NAA/Cr, Cho/Cr και Cho/NAA ($p < 0,05$) μεταξύ των δύο εξεργασιών, καταδεικνύοντας την διαφορετική τους παθοφυσιολογία. Ωστόσο, παρόλη την σημαντικότητα των προαναφερθέντων κλασμάτων, παρατηρείται μια αλληλοεπικάλυψη των τιμών τους ακόμα και στην περίπτωση του κλάσματος Cho/NAA -το οποίο αποτέλεσε και τον πιο ισχυρό μεταβολικό δείκτη ($p < 0,01$) κατά την διαφοροποίηση των γλοιοβλαστωμάτων από τις ενδοκρανιακές μεταστάσεις- όπως χαρακτηριστικά διακρίνεται στην εικόνα 6.2.1.



Εικόνα 6.2.1: Διάγραμμα διασποράς των τιμών του κλάσματος Cho/NAA από την περιφέρεια των γλοιοβλαστωμάτων και των ενδοκρανιακών μεταστάσεων.

Απεικόνιση της διάγνωσης, του τανυστή διάγνωσης και της αιμάτωσης

Οι μέσες τιμές με τις αντίστοιχες τυπικές αποκλίσεις των παραμέτρων ADC, FA και rCBV για όλες τις περιοχές ενδιαφέροντος, διακρίνονται στον πίνακα 6.2.1.

Εσωτερική (Ενδοκαρκινική) περιοχή

Οι παράμετροι ADC, FA και rCBV τόσο από το εσωτερικό των γλοιοβλαστωμάτων, όσο και από το εσωτερικό των μεταστάσεων διαφοροποιήθηκαν σημαντικά ($p < 0,05$) από τις αντίστοιχες τιμές της αντιδιαμετρικής περιοχής των όγκων. Ωστόσο, οι παράμετροι αυτές δεν διαφοροποίησαν σημαντικά τις δύο εξεργασίες μεταξύ τους.

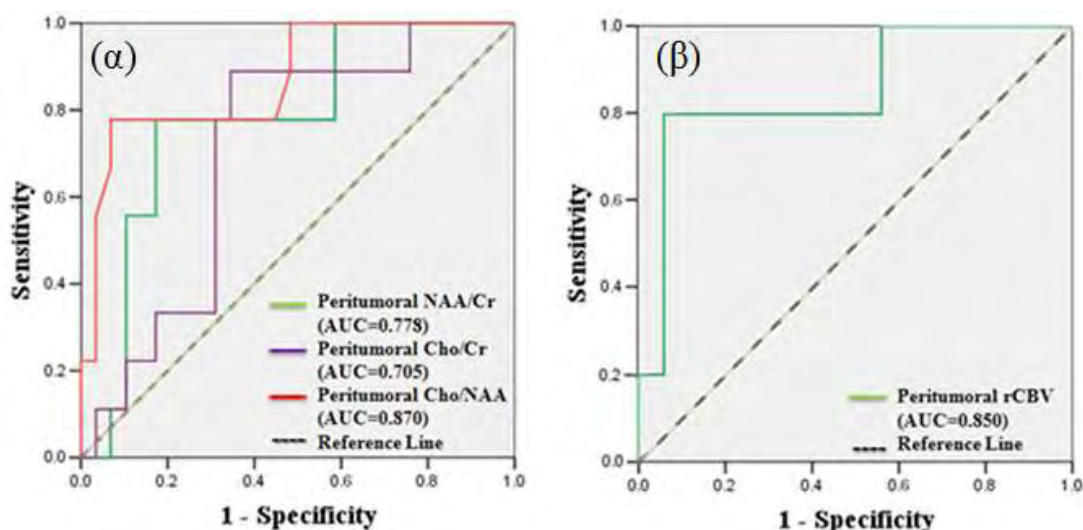
Περιφέρεια (Περικαρκινική περιοχή)

Οι τιμές της παραμέτρου ADC από την περιφέρεια των γλοιοβλαστωμάτων και των μεταστάσεων διέφεραν σημαντικά από τις αντίστοιχες τιμές αντιδιαμετρικά. Όμοια οι τιμές rCBV από την περιφέρεια των γλοιοβλαστωμάτων διαφοροποιήθηκαν σημαντικά ($p < 0,05$) από αυτές της αντιδιαμετρικής περιοχής, σε αντίθεση με τις ενδοκρανιακές μεταστάσεις όπου οι τιμές rCBV από την περιφέρειά τους βρίσκονταν εντός φυσιολογικών ορίων.

Μεταξύ των δύο εξεργασιών, οι τιμές της παραμέτρου rCBV βρέθηκαν σημαντικά υψηλότερες ($p < 0,05$) στην περιφέρεια των γλοιοβλαστωμάτων συγκριτικά με την περιφέρεια των μεταστάσεων. Αντίθετα οι παράμετροι ADC και FA δεν επέτρεψαν την στατιστικά σημαντική διαφοροποίηση των δύο εξεργασιών (Πίνακας 6.2.1).

Ανάλυση ROC

Στην συνέχεια προσδιορίστηκαν οι οριακές τιμές cut-off των παραμέτρων που διαφοροποιούν σημαντικά τα γλοιοβλαστώματα από τις ενδοκρανιακές μεταστάσεις. Οι παράμετροι αυτές είναι τα κλάσματα NAA/Cr, Cho/Cr, Cho/NAA και rCBV που μετρήθηκαν περιφερειακά των όγκων και οι αντίστοιχες τιμές cut-off αυτών είναι: NAA/Cr=1,50, Cho/Cr=1,40 και Cho/NAA=1,10, and rCBV=1,70. Στον πίνακα 6.2.2 διακρίνονται οι τιμές cut-off των παραμέτρων με τα αντίστοιχα επίπεδα ευαισθησίας και ειδικότητας. Το εμβαδό κάθε καμπύλης ROC (Area Under the Curve, AUC) καταδεικνύει ότι αυτές οι 4 παράμετροι μπορούν να αποτελέσουν ισχυρούς δείκτες διαφοροποίησης των γλοιοβλαστωμάτων από τις ενδοκρανιακές μεταστάσεις, ενώ η ευαισθησία του κλάσματος Cho/Cr από την περιφέρεια των εξεργασιών ήταν η βέλτιστη συγκριτικά με τις υπόλοιπες παραμέτρους (Εικόνα 6.2.2).



Εικόνα 6.2.2: Καμπύλες ROC των μεταβολικών κλασμάτων NAA/Cr, Cho/Cr και Cho/NAA (α) και της παραμέτρου rCBV (β) από την περιφέρεια των όγκων που διαφοροποιούν σημαντικά τα γλοιοβλαστώματα από τις ενδοκρανιακές μεταστάσεις.

Πίνακας 6.2.2: Τιμές cut-off και τα αντίστοιχα επίπεδα ευαισθησίας και ειδικότητας των παραμέτρων που διαφοροποιούν σημαντικά τα γλοιοβλαστώματα από τις ενδοκρανιακές μεταστάσεις.

Παράμετροι	Τιμές Cut-off	Ευαισθησία (%)	Ειδικότητα (%)	AUC
NAA/Cr	1,50	78	82	0,778
Cho/Cr	1,40	89	62	0,705
Cho/NAA	1,10	78	93	0,870
rCBV	1,70	80	94	0,850

6.3 Συμπεράσματα

Τα πολύμορφα γλοιοβλαστώματα και οι ενδοκρανιακές μεταστάσεις συνιστούν όγκους με την μεγαλύτερη συχνότητα εμφάνισης στον πληθυσμό των ενηλίκων. Κατά την συμβατική απεικόνιση *MRI*, οι δύο αυτές εξεργασίες συχνά παραμένουν αδιαφοροποίητες, εφόσον παρουσιάζουν κοινά απεικονιστικά χαρακτηριστικά όπως υψηλό σήμα σε εικόνες βαρύτητας T2, περιβάλλον οίδημα και δακτυλιοειδή πρόσληψη της σκιαγραφικής παραμαγνητικής ουσίας, ενώ ο ακριβής προεγχειρητικός διαχωρισμός τους συνεισφέρει σημαντικά στον σχεδιασμό της βέλτιστης θεραπείας (ακτινοθεραπεία, χημειοθεραπεία, χειρουργική εξαίρεση) [3, 33].

Τα τελευταία χρόνια, εξελιγμένες τεχνικές απεικόνισης μαγνητικού συντονισμού, όπως η ΦΠΜΣ και οι τεχνικές διάχυσης και αιμάτωσης, παρέχουν πληροφορία σε κυτταρικό επίπεδο συμπληρώνοντας την ανατομική απεικόνιση, με σκοπό να αυξήσουν την ειδικότητα της διάγνωσης νεοπλασμάτων του εγκεφάλου και να βοηθήσουν στην κατανόηση των μεταβολικών χαρακτηριστικών της υποκείμενης παθολογίας.

Ειδικά κατά την διαφοροποίηση των γλοιοβλαστωμάτων από τις ενδοκρανιακές μεταστάσεις, η ΦΠΜΣ αρχικά έδειξε να διαφοροποιεί τις δύο αυτές εξεργασίες μελετώντας το επίπεδο των λιπιδίων εσωτερικά των όγκων, ωστόσο τέτοια παρατήρηση δεν καταγράφηκε από επόμενες ερευνητικές ομάδες [30, 33, 37, 139]. Για τον λόγο αυτό, το ενδιαφέρον των ερευνητών στράφηκε στην καταγραφή των μεταβολιτών στην περιφέρεια τέτοιων βλαβών και συγκεκριμένα στην περιοχή του οιδήματος, στηριζόμενοι στην υπόθεση ότι τα γλοιοβλαστώματα είναι εν γένει διηθητικές βλάβες ενώ οι εγκεφαλικές μεταστάσεις όχι. Ως εκ τούτου το περιβάλλον οίδημα των μεταστάσεων θεωρείται καθαρά αγγειογενές ενώ αυτό των γλοιοβλαστωμάτων θεωρείται συνδυασμός αγγειογενούς οιδήματος και καρκινικών κυττάρων που έχουν διηθήσει κατά μήκος του περιαγγειακού χώρου. Σύμφωνα με αυτά τα χαρακτηριστικά, μελέτες ΦΠΜΣ διαφοροποίησαν σημαντικά τις δύο εξεργασίες, αναδεικνύοντας την διαφορετική τους παθοφυσιολογία και την διηθητική τους ικανότητα [2, 3].

Ομοίως, με την χρήση τεχνικών αιμάτωσης (DSCE-MRI), έχει παρατηρηθεί ότι η μελέτη της αιμάτωσης εσωτερικά των γλοιοβλαστωμάτων και των ενδοκρανιακών μεταστάσεων δεν διαφοροποιεί σημαντικά τις δύο εξεργασίες, ενώ η αιμάτωση εξωτερικά των όγκων αποτελεί ισχυρό δείκτη για την διαφοροποίησή τους [3, 33]. Αντίθετα, η συνεισφορά των τεχνικών διάχυσης (DWI/DTI) παραμένει αμφιλεγόμενη στην διαφοροποίηση των δύο αυτών όγκων τόσο για την περιοχή εσωτερικά, όσο και για την περιοχή του οιδήματος [1, 181-188].

Λαμβάνοντας υπόψη όλα τα παραπάνω, το αντικείμενο της παρούσας μελέτης εστιάστηκε στην συλλογή, ανάλυση και αξιολόγηση των παραμέτρων της ΦΠΜΣ και των τεχνικών διάχυσης και αιμάτωσης μαγνητικού συντονισμού στην διαφοροποίηση των γλοιοβλαστωμάτων από τις ενδοκρανιακές μεταστάσεις.

ΦΠΜΣ

Το NAA συνιστά δείκτη της ακεραιότητας και της λειτουργικότητας των νευρώνων παρόλο που η ακριβής λειτουργία του μεταβολίτη δεν είναι ακριβώς γνωστή. Τόσο τα γλοιοβλαστώματα όσο και οι εγκεφαλικές μεταστάσεις προκαλούν βλάβη και καταστροφή των νευρώνων του εγκεφαλικού παρεγχύματος με αποτέλεσμα την μείωση της συγκέντρωσης του NAA [37].

Εσωτερική (Ενδοκαρκινική) περιοχή

Στην παρούσα εργασία δεν παρατηρήθηκε στατιστικά σημαντική διαφορά στις τιμές των μεταβολικών κλασμάτων μεταξύ των δύο εξεργασιών, αποτέλεσμα το οποίο βρίσκεται σε συμφωνία με προηγούμενες μελέτες [2, 3, 139]. Ωστόσο βρέθηκε μια τάση του κλάσματος Cho/Cr εσωτερικά των μεταστάσεων προς υψηλότερες τιμές συγκριτικά με τις αντίστοιχες τιμές των γλοιοβλαστωμάτων ($4,56 \pm 2,34$ και $3,13 \pm 1,28$ αντίστοιχα) που εξαιτίας των μεγάλων τυπικών αποκλίσεων δεν επιβεβαιώθηκε στατιστικά. Όμοια, βρέθηκαν υψηλότερες τιμές των κλασμάτων NAA/Cr και (Lip+Lac)/Cr για τις μεταστάσεις συγκριτικά με τα γλοιοβλαστώματα (NAA/Cr: $1,67 \pm 0,83$ και $1,19 \pm 0,48$ αντίστοιχα/ (Lip+Lac)/Cr: $7,18 \pm 11,09$ και $3,39 \pm 3,76$). Τα παραπάνω ευρήματα ενδεχομένως αποδίδονται στο γεγονός ότι οι ενδοκρανιακές μεταστάσεις χαρακτηρίζονται από χαμηλότερα επίπεδα Cr, οδηγώντας σε υπερεκτίμηση των κλασμάτων Cho/Cr, NAA/Cr και (Lip+Lac)/Cr [47, 138]. Επιπροσθέτως, οι μεγάλες τυπικές αποκλίσεις που παρατηρήθηκαν για τα κλάσματα και των δύο εξεργασιών οφείλονται στην ενδογενή ετερογένεια από την οποία χαρακτηρίζονται και η οποία περιπλέκει την διαδικασία τοποθέτησης των ογκοστοιχείων στην περιοχή ενδιαφέροντος δυσχεραίνοντας την αποφυγή περιοχών νέκρωσης.

Περιφέρεια (Περικαρκινική περιοχή)

Εφόσον η ενδογενής ετερογένεια των γλοιοβλαστωμάτων και των ενδοκρανιακών μεταστάσεων περιπλέκει την διαδικασία τοποθέτησης του ογκοστοιχείου εσωτερικά των όγκων, η περιφέρεια των εξεργασιών ενδεχομένως προσφέρει πιο αξιόπιστα και επαναλήψιμα αποτελέσματα εξαιτίας του μεγαλύτερου βαθμού ομοιογένειας της συγκεκριμένης περιοχής.

Στην παρούσα μελέτη, τα μεταβολικά κλάσματα NAA/Cr, Cho/Cr και Cho/NAA από την περιφέρεια των γλοιοβλαστωμάτων και των ενδοκρανιακών μεταστάσεων διαφοροποιήθηκαν σημαντικά μεταξύ των δύο εξεργασιών, αντικατοπτρίζοντας την διαφορετική τους παθοφυσιολογία [138]. Όπως αναφέρθηκε και προηγούμενα, το περιβάλλον οίδημα των γλοιοβλαστωμάτων αποτελεί ένα συνδυασμό αγγειογενούς οιδήματος και καρκινικών κυττάρων τα οποία έχουν διηθήσει το εγκεφαλικό παρέγχυμα [28, 71, 189, 190], ενώ αυτό των μεταστάσεων είναι καθαρά αγγειογενές λόγω της αύξηση του εξωκυττάριου υγρού εξαιτίας της διαρροής του πλάσματος από τα αγγεία [189, 190].

Τα ευρήματα της αύξησης των κλασμάτων Cho/Cr και Cho/NAA εξωτερικά των γλοιοβλαστωμάτων βρίσκεται σε πολύ καλή συμφωνία με προηγούμενες μελέτες [2, 71, 138, 140, 148, 191], ενώ σε μελέτες των Chiang και Law το κλάσμα NAA/Cr από την συγκεκριμένη περιοχή δεν διαφοροποίησε σημαντικά τις δύο εξεργασίες μεταξύ τους [3, 33] σε αντίθεση με τα ευρήματα της παρούσας εργασίας.

Σε αυτό το σημείο θα πρέπει να αναφερθεί ότι στο 30% των γλοιοβλαστωμάτων της μελέτης μας δεν παρατηρήθηκε διήθηση καρκινικών κυττάρων εκτός των σαφών ορίων του όγκου - εφόσον τα επίπεδα της Cho βρίσκονταν κοντά στα φυσιολογικά επίπεδα- παρά μόνο μείωση της κορυφής του NAA όπως χαρακτηριστικά διακρίνεται στην εικόνα 6.1.1ε. Όπως αναφέρουν οι Chernon και συν, τα νεοπλάσματα με υψηλά νεκρωτικό περιεχόμενο όπως τα γλοιοβλαστώματα ενδεχομένως εκκρίνουν και άλλους μεταβολίτες οι οποίοι διαχέονται εκτός των σαφών ορίων των όγκων και προκαλούν την καταστολή της λειτουργίας των νευρικών κυττάρων στην περιοχή και άρα την μείωση του NAA [192].

Η υπόθεση αυτή οδηγεί στο συμπέρασμα ότι τα λιπίδια και το γαλακτικό οξύ εσωτερικά των μεταστάσεων ενδεχομένως δεν αποτελούν αποκλειστικό δείκτη νέκρωσης σε αντίθεση με τα γλοιοβλαστώματα. Προς αυτή την κατεύθυνση, οι Orstad και συν αναφέρουν ότι παρόλο που οι δύο αυτές εξεργασίες έχουν κοινό μεταβολικό πρότυπο, το σήμα των λιπιδίων που παρατηρείται είναι διαφορετικής προέλευσης για κάθε περίπτωση. Ειδικότερα αναφέρουν ότι εσωτερικά των γλοιοβλαστωμάτων τα λιπίδια είναι απόρροια της εκτεταμένης νέκρωσης, ενώ εσωτερικά των εγκεφαλικών μεταστάσεων το σήμα των λιπιδίων προέρχεται από τον συνδυασμό νέκρωσης και τα λιπίδια των κυτταρικών μεμβρανών των μεταστατικών κυττάρων [140].

Οι ευαισθησίες των κλασμάτων NAA/Cr, Cho/Cr και Cho/NAA από την περιφέρεια που διαφοροποίησαν σημαντικά τις δύο εξεργασίες βρέθηκαν 78%, 89% and 78% αντίστοιχα, ενώ οι ειδικότητες 82%, 62% και 93% αντίστοιχα. Τονίζεται ότι το χαμηλό επίπεδο ειδικότητας του κλάσματος Cho/Cr (62%) αντικατοπτρίζει το γεγονός ότι κάποια γλοιοβλαστώματα είναι

δυνατόν να μην παρουσιάσουν καρκινικό πρότυπο (υψηλή Cho) στην περιφέρειά τους, όπως παρατηρήθηκε και στην παρούσα μελέτη στο 30% των περιπτώσεων γλοιοβλαστώματος (Εκόνα 6.1.1ε).

Επιπλέον το εμβαδόν των καμπυλών ROC (AUC) για τα κλάσματα NAA/Cr και Cho/NAA (0,778 και 0,870 αντίστοιχα) υποδηλώνουν ότι τα δύο αυτά κλάσματα συνιστούν ιδιαίτερα χρήσιμους δείκτες κατά την διαφοροποίηση των γλοιοβλαστωμάτων από τις ενδοκρανιακές μεταστάσεις.

Απεικόνιση της διάχυσης, του τανυστή διάχυσης και της αιμάτωσης

Εσωτερική (Ενδοκαρκινική) περιοχή

Οι παράμετροι διάχυσης ADC και FA που μετρήθηκαν από το εσωτερικό των γλοιοβλαστωμάτων και των ενδοκρανιακών μεταστάσεων δεν διαφοροποίησαν σημαντικά τις δύο εξεργασίες, αποτέλεσμα το οποίο βρίσκεται σε καλή συμφωνία με προηγούμενες μελέτες [184-188]. Ωστόσο παρατηρήθηκε υψηλότερη μέση τιμή FA εσωτερικά των γλοιοβλαστωμάτων συγκριτικά με αυτή των μεταστάσεων (Πίνακας 6.2.1) υποδεικνύοντας ότι η παράμετρος αυτή ενδεχομένως είναι περισσότερο χρήσιμη για την ανάδειξη των ιδιοτήτων της διάχυσης των μορίων του νερού σε τέτοιες εξεργασίες σε σχέση με την παράμετρο ADC. Η υψηλότερη τιμή FA για τα γλοιοβλαστώματα μπορεί να αποδοθεί στο γεγονός ότι αυτά παρουσιάζουν μεγαλύτερη κυτταροβρίθεια στο συμπαγές τμήμα τους συγκριτικά με τις μεταστάσεις [193], παρόλα αυτά ο συσχετισμός μεταξύ FA και κυτταροβρίθειας παραμένει ένα αμφιλεγόμενο ζήτημα [195, 196].

Όμοια η παράμετρος αιμάτωσης rCBV δεν διαφοροποιήθηκε σημαντικά μεταξύ των γλοιοβλαστωμάτων και των ενδοκρανιακών μεταστάσεων, όπως έχει παρατηρηθεί και σε προηγούμενες μελέτες [3, 33, 190, 197-200]. Τα ευρήματα αυτά αποδίδονται στο γεγονός ότι τέτοιες εξεργασίες χαρακτηρίζονται από υψηλή αγγειοβρίθεια, ενώ προκαλούν ρήξη του αιματοεγκεφαλικού φραγμού.

Περιφέρεια (Περικαρκινική περιοχή)

Αναφορικά με την περιφέρεια των εξεργασιών, οι παράμετροι διάχυσης ADC και FA που μετρήθηκαν στην συγκεκριμένη περιοχή δεν διαφοροποίησαν σημαντικά τα γλοιοβλαστώματα από τις ενδοκρανιακές μεταστάσεις. Εν τούτοις στην περιφέρεια των μεταστάσεων παρατηρήθηκε μια τάση του συντελεστή διάχυσης ADC προς υψηλότερες τιμές και μια τάση

της FA προς χαμηλότερες τιμές σε σχέση με τις αντίστοιχες τιμές των παραμέτρων στην περιφέρεια των γλοιοβλαστωμάτων.

Προηγούμενες μελέτες υποστηρίζουν ότι οι μετρήσεις του συντελεστή ADC περιφερειακά των εξεργασιών δεν συνεισφέρουν στην διαφοροποίηση των γλοιοβλαστωμάτων από τις μεταστάσεις [187, 201]. Αντίθετα, άλλες μελέτες αναφέρουν σημαντική διαφοροποίηση των δύο εξεργασιών παρατηρώντας τόσο σημαντικά υψηλότερες, όσο και σημαντικά χαμηλότερες τιμές ADC εξωτερικά των μεταστάσεων σε σχέση με τα γλοιοβλαστώματα [181, 184, 188].

Οι υψηλότερες τιμές της ανισοτροπίας FA εξωτερικά των γλοιοβλαστωμάτων ενδεχομένως οφείλεται στην διήθηση καρκινικών κυττάρων εκτός των σαφών ορίων του όγκου, που επηρεάζουν την κατευθυντικότητα των μορίων του νερού στην συγκεκριμένη περιοχή [188].

Στην παρούσα μελέτη η παράμετρος rCBV από την περιφέρεια των εξεργασιών, αποτέλεσε σημαντικό δείκτη ($p=0,02$) διαφοροποίησης των γλοιοβλαστωμάτων από τις ενδοκρανιακές μεταστάσεις, αποτέλεσμα που βρίσκεται σε συμφωνία με προγενέστερες μελέτες [3, 33, 190, 197]. Επιπλέον, όπως έχει ήδη αναφερθεί οι διαφορές στην παθοφυσιολογία των δύο αυτών εξεργασιών επαληθεύουν αυτή την παρατήρηση [33, 190, 197]. Στην συγκεκριμένη μελέτη, η οριακή τιμή cut-off της παραμέτρου rCBV από την περιφέρεια των όγκων βρέθηκε 1,70 με επίπεδα ευαισθησίας και ειδικότητας 80% και 93,8% αντίστοιχα κατά την διαφοροποίηση των γλοιοβλαστωμάτων από τις ενδοκρανιακές μεταστάσεις. Παρόλο που διαφορετικές ερευνητικές ομάδες έχουν εξάγει διαφορετικές τιμές cut-off για την παράμετρο rCBV με ένα εύρος τιμών από 0,8 έως 1,8 παρατηρείται μια σχετική επαναληψιμότητα στα αντίστοιχα επίπεδα ευαισθησίας και ειδικότητας [3, 33, 190, 197, 202-204].

Συνοψίζοντας τα αποτελέσματα της παρούσας μελέτης που αφορούν την αξιολόγηση των παραμέτρων ΦΠΜΣ, διάχυσης και αιμάτωσης κατά την διαφοροποίηση των γλοιοβλαστωμάτων από τις ενδοκρανιακές μεταστάσεις, προκύπτουν τα εξής:

- Εσωτερική (Ενδοκαρκινική) περιοχή

Οι τεχνικές μοριακής απεικόνισης, διάχυσης και αιμάτωσης δεν διαφοροποίησαν σημαντικά τις δύο αυτές εξεργασίες. Ωστόσο παρατηρήθηκε μια τάση των κλασμάτων NAA/Cr, Cho/Cr και (Lip+Lac)/Cr προς υψηλότερες τιμές για τις μεταστάσεις.

- Περιφέρεια (Περικαρκινική περιοχή)

Τα μεταβολικά κλάσματα NAA/Cr, Cho/Cr και Cho/NAA καθώς και η παράμετρος της αιμάτωσης rCBV έδειξαν υψηλή ικανότητα διάκρισης των δύο εξεργασιών επιβεβαιώνοντας τα παθοφυσιολογικά χαρακτηριστικά κάθε βλάβης:

η περιφέρεια των γλοιοβλαστωμάτων χαρακτηρίζεται από διήθηση καρκινικών κυττάρων ενώ η περιφέρεια των μεταστάσεων αποτελείται από καθαρά αγγειογενές οίδημα.

7. Διαφοροποίηση γλοιωμάτων χαμηλής και υψηλής κακοήθειας με την χρήση ΦΠΜΣ σε υψηλό μαγνητικό πεδίο 3T. Ο ρόλος του χαμηλού και του υψηλού χρόνου ηχούς.

Περίληψη

Σκοπός: Ο προσδιορισμός της διαγνωστικής αξίας της ΦΠΜΣ υψηλού μαγνητικού πεδίου 3T κατά την διαφοροποίηση γλοιωμάτων χαμηλής και υψηλής κακοήθειας, με την χρήση χαμηλού και υψηλού χρόνου ηχούς (Time Echo, TE).

Μέθοδοι και υλικά: Εφαρμόστηκε ΦΠΜΣ σε 71 ασθενείς με γλοιώμα χωρίς να έχει προηγηθεί κάποιου είδους θεραπεία. Υπολογίστηκαν τα μεταβολικά κλάσματα NAA/Cr, Cho/Cr, Cho/NAA και mI/Cr τόσο για υψηλό (144msec) όσο και για χαμηλό (35msec) TE, και συγκρίθηκαν μεταξύ των γλοιωμάτων χαμηλής και υψηλής κακοήθειας. Οι μετρήσεις έγιναν σε περιοχές εσωτερικά και περιφερειακά των όγκων. Οι κορυφές των λιπιδίων σε κάθε περίπτωση αξιολογήθηκαν ποιοτικά. Πραγματοποιήθηκε ROC ανάλυση για τον προσδιορισμό των οριακών τιμών cut-off για τα κλάσματα που διαφοροποιούν σημαντικά τα γλοιώματα διαφορετικού βαθμού κακοήθειας.

Αποτελέσματα: Τα κλάσματα Cho/Cr σε χαμηλό και υψηλό TE και Cho/NAA σε υψηλό TE, που υπολογίστηκαν εσωτερικά των εξεργασιών, διαφοροποίησαν σημαντικά τα γλοιώματα χαμηλής από τα γλοιώματα υψηλής κακοήθειας. Το κλάσμα NAA/Cr σε χαμηλό και υψηλό TE και τα κλάσματα Cho/Cr και Cho/NAA σε υψηλό TE από την περιφέρεια των όγκων, διαφοροποίησαν σημαντικά τα γλοιώματα διαφορετικού βαθμού κακοήθειας. Η ευαισθησία του κλάσματος NAA/Cr χαμηλού TE από την περιφέρεια αποδείχθηκε η βέλτιστη στην διαφοροποίηση των δύο βαθμών κακοήθειας, ενώ το κλάσμα Cho/Cr χαμηλού TE από το εσωτερικό των γλοιωμάτων πέτυχε την μεγαλύτερη διαγνωστική ειδικότητα και ακρίβεια. Επετεύχθη μεγαλύτερη αθροιστική ευαισθησία κατά την ΦΠΜΣ σε χαμηλό TE συγκριτικά με την ΦΠΜΣ υψηλού TE, κατά την διαφοροποίηση των δύο βαθμών κακοήθειας.

Συμπεράσματα: Παρατηρήθηκε μεγαλύτερο διαγνωστικό όφελος από την χρήση της ΦΠΜΣ σε χαμηλό TE συγκριτικά με την ΦΠΜΣ υψηλού TE κατά την διαφοροποίηση γλοιωμάτων χαμηλής και υψηλής κακοήθειας. Επιπροσθέτως, τα αποτελέσματα της παρούσας εργασίας καταδεικνύουν ότι ο προσδιορισμός των μεταβολιτών από την περιφέρεια τέτοιων όγκων ενδεχομένως συνεισφέρει σε μεγαλύτερο βαθμό στην διαφοροποίησή τους σε σχέση με τους μεταβολίτες της εσωτερικής περιοχής.

7.1 Μέθοδοι και υλικά

Ασθενείς

Στην μελέτη συμμετείχαν 71 ασθενείς ηλικίας 16 έως 77 ετών με γλοιώμα, χωρίς προηγουμένως να έχουν υποβληθεί σε κάποια είδους θεραπεία ή χειρουργική επέμβαση (βιοψία ή εξαίρεση). Από όλους τους ασθενείς λήφθηκε ενυπόγραφη συγκατάθεση συμμετοχής στο απεικονιστικό πρωτόκολλο που εφαρμόστηκε το οποίο περιελάμβανε συμβατική απεικόνιση *MRI*, ΦΠΜΣ, απεικόνιση της διάχυσης (**D**iffusion **W**eighted **I**maging-**DWI**, **D**iffusion **T**ensor **I**maging-**DTI**) και απεικόνιση της αιμάτωσης (**D**ynamic **S**usceptibility **C**ontrast **E**nhanced-**DSCE-MRI**). Στην συνέχεια για όλους τους ασθενείς πραγματοποιήθηκε ιστοπαθολογική γνωμάτευση μέσω βιοψίας ή ολικής εξαίρεσης του όγκου.

Συνολικά οι βλάβες από 19 ασθενείς κατηγοριοποιήθηκαν ως γλοιώματα χαμηλής κακοήθειας (8 ολιγοδενδρογλοιώματα και 11 αστροκυττώματα) και 52 ως γλοιώματα υψηλής κακοήθειας (8 αναπλαστικά αστροκυττώματα, 3 αναπλαστικά ολιγοαστροκυττώματα και 41 γλιοβλαστώματα).

Πρωτόκολλο απεικόνισης MRI και ΦΠΜΣ

Όλες οι εξετάσεις έγιναν σε σύστημα μαγνητικής τομογραφίας υψηλού πεδίου 3T (GE, Healthcare, Signa® HDx), με την χρήση πηνίου εγκεφάλου 4 καναλιών τύπου birdcage.

Το πρωτόκολλο της απεικόνισης *MRI* περιελάμβανε εικόνες βαρύτητας T1-FSE (TR/TE=700msec/9.3msec) σε οβελιαίο και εγκάρσιο επίπεδο, T2-FSE (TR/TE=2640msec/102msec) σε εγκάρσιο επίπεδο, T2-FSE (TR/TE=2920msec/102msec) σε στεφανιαίο επίπεδο, T2-FLAIR (TR/TE=8500msec/130msec) σε εγκάρσιο επίπεδο και απεικόνιση *DWI* με τιμές $b=0$ και 1000 sec/mm^2 . Η απεικόνιση του τανυστή διάχυσης (*DTI*) πραγματοποιήθηκε με τον προσδιορισμό της διάχυσης σε 15 διευθύνσεις και με παραμέτρους: TR/TE= 8000msec/89,8msec, τιμές $b=0$ και 1000 sec/mm^2 και NEX=1. Μετά την χορήγηση της σκιαγραφικής παραμαγνητικής ουσίας, ελήφθησαν δυναμικές εικόνες διάχυσης *DSCE-MRI* (TR/TE= 2000/20,7msec, 60° γωνία νεύσης) για την μελέτη της αιμάτωσης, εικόνες βαρύτητας T1 (TR/TE=700msec/9,3msec) σε εγκάρσιο επίπεδο και 3D-FSPGR (TR/TE= 6,9msec/2,1msec, 12° γωνία νεύσης).

Πριν τη χορήγηση της σκιαγραφικής ουσίας πραγματοποιήθηκε ΦΠΜΣ τεχνικής μονού ογκοστοιχείου (**S**ingle **V**oxel, **SV**) και δυσδιάστατης απεικόνισης της χημικής μετατόπισης (**2D-Chemical Shift Imaging**, **2D-CSI**). Τα φασματοσκοπικά δεδομένα ελήφθησαν με την

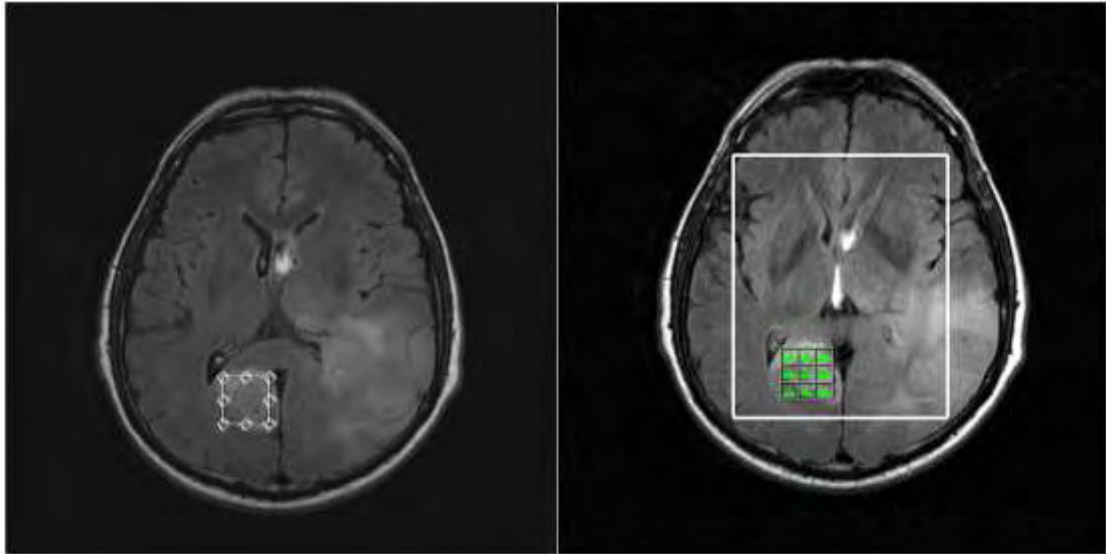
εφαρμογή της ακολουθίας *PRESS* σε δύο διαστάσεις ενώ προηγουμένως εφαρμόστηκαν προπαλμοί καταστολής του σήματος του νερού και διαδικασίες αυτόματης ή χειροκίνητης (όπου ήταν απαραίτητο) ομογενοποίησης του μαγνητικού πεδίου (*shimming*) στην περιοχή ενδιαφέροντος. Η τοποθέτηση των ογκοστοιχείων κατά τον σχεδιασμό της εξέτασης έγινε με την χρήση εικόνων T2-FSE και T2-FLAIR σε εγκάρσιο επίπεδο, T1-FSE σε οβελιαίο επίπεδο και T2-FSE σε στεφανιαίο επίπεδο.

Κατά την τεχνική SV, οι παράμετροι της ακολουθίας διαμορφώθηκαν ως εξής: TR/TE=1500msec/35msec, ενώ για λόγους επάρκειας σήματος το πλήθος των ανακτήσεων του σήματος (Nacq) επιλέχθηκε στα 128 και το μέγεθος του εφαρμοζόμενου ογκοστοιχείου δεν ήταν μικρότερο από 3,375cm³. Κατά την τεχνική 2D-CSI οι αντίστοιχες παράμετροι ήταν: TR/TE=1000msec/144msec, 24 και 12 βήματα κωδικοποίησης της φάσης στις δύο διαστάσεις αντίστοιχα, ενώ το πάχος του πεδίου ενδιαφέροντος ορίστηκε στα 10mm. Η λήψη του σήματος για κάθε τεχνική διαρκούσε περίπου 5 λεπτά συμπεριλαμβανομένης της διαδικασίας ομογενοποίησης του μαγνητικού πεδίου στην περιοχή ενδιαφέροντος.

Τα μετρούμενα φάσματα για κάθε ασθενή, προέρχονταν από περιοχές εσωτερικά, στην περιφέρεια και αντιδιαμετρικά του όγκου. Η αντιδιαμετρική περιοχή χρησιμοποιήθηκε για την λήψη φασμάτων control προκειμένου να προσδιοριστεί η απόκλιση των κλασμάτων από τις φυσιολογικές τιμές. Κατά την τοποθέτηση των ογκοστοιχείων εσωτερικά κάθε εξεργασίας, κατεβλήθη προσπάθεια αποφυγής περιοχών ορατής νέκρωσης, αιμορραγίας, οιδήματος, κυστικών μορφωμάτων και υγιούς ιστού, ώστε να αποφευχθεί η λανθασμένη εκτίμηση του μεταβολικού προτύπου κάθε βλάβης.

Κατά την τεχνική SV, για κάθε ασθενή λήφθηκαν 3 φάσματα, 1 για κάθε περιοχή ενδιαφέροντος (εσωτερικά, εξωτερικά, αντιδιαμετρικά). Στην συνέχεια, κατά την εφαρμογή της τεχνικής 2D-CSI τα φάσματα λήφθηκαν έτσι ώστε κάθε φορά η θέση των ογκοστοιχείων σε κάθε περιοχή ενδιαφέροντος να συμπίπτει με αυτή της τεχνικής SV (Εικόνα 7.1.1). Με αυτό τον τρόπο εξασφαλίζεται σε μεγάλο βαθμό η άμεση σύγκριση των μεταβολικών κλασμάτων στους δύο χρόνους.

Η μεταεπεξεργασία των δεδομένων περιελάμβανε διόρθωση της γραμμής βάσης του φάσματος, διόρθωση της φάσης και της συχνότητας του σήματος. Στις κορυφές των βασικών μεταβολικών κάθε φάσματος, προσαρμόστηκαν γκαουσιανές καμπύλες (Gaussian Curves) προκειμένου να προσδιοριστεί το εμβαδό κάθε κορυφής. Τελικά, υπολογίστηκαν τα μεταβολικά κλάσματα NAA/Cr, Cho/Cr, Cho/NAA και mI/Cr, ενώ η κορυφή των λιπιδίων και του γαλακτικού οξέως αξιολογήθηκε ποιοτικά, για κάθε περιοχή ενδιαφέροντος ξεχωριστά (εσωτερικά του όγκου, στην περιφέρεια και αντιδιαμετρικά αυτού).



Εικόνα 7.1.1 Ενδεικτική τοποθέτηση ογκοστοιχείων εσωτερικά του όγκου, για την εξαγωγή του φάσματος κατά τις τεχνικές SV (Αρ) και 2D-CSI (Δε), σε ασθενή 77 ετών με γλοιοβλάστωμα. Και για τις δύο τεχνικές ΦΠΜΣ τα ογκοστοιχεία έχουν τοποθετηθεί σε όμοιες περιοχές για την συγκεκριμένη περιοχή ενδιαφέροντος.

Στατιστική ανάλυση

Η στατιστική ανάλυση πραγματοποιήθηκε με την χρήση του λογισμικού SPSS (v13). Οι τιμές όλων των μεταβολικών κλασμάτων εκφράστηκαν ως μέση τιμή \pm τυπική απόκλιση. Η στατιστική διερεύνηση και σύγκριση των κλασμάτων μεταξύ των γλοιωμάτων χαμηλής και υψηλής κακοήθειας, έγινε με το τεστ Mann-Whitney. Προσδιορίστηκαν οι οριακές τιμές cut-off και τα αντίστοιχα επίπεδα ευαισθησίας και ειδικότητας των κλασμάτων που διαφοροποιούν σημαντικά τα γλοιώματα διαφορετικού βαθμού κακοήθειας, με την χρήση των καμπυλών ROC. Ως επίπεδο σημαντικότητας ορίστηκε η τιμή $p=0,05$.

7.2 Αποτελέσματα

Οι μέσες τιμές των μεταβολικών κλασμάτων NAA/Cr, Cho/Cr, mI/Cr και Cho/NAA στους δύο χρόνους ηχούς (35msec και 144msec αντίστοιχα), για την εσωτερική περιοχή και την περιφέρεια των γλοιωμάτων διακρίνονται στον πίνακα 7.2.1. Επιπλέον υπολογίστηκαν τα αντίστοιχα κλάσματα από την αντιδιαμετρική περιοχή ώστε να προσδιοριστεί το επίπεδο της απόκλισης των κλασμάτων της εσωτερικής περιοχής και της περιφέρειας των όγκων, από τα φυσιολογικά επίπεδα (Πίνακας 7.2.2).

Πίνακας 7.2.1: Μέσες τιμές με τις αντίστοιχες τυπικές αποκλίσεις των μεταβολικών κλασμάτων όπως υπολογίστηκαν σε χαμηλό (35msec) και υψηλό (144msec) TE για τις περιοχές εσωτερικά και στην περιφέρεια των όγκων.

	Εσωτερική περιοχή				Περιφέρεια			
	NAA/Cr	Cho/Cr	mI/Cr	Cho/NAA	NAA/Cr	Cho/Cr	mI/Cr	Cho/NAA
Χαμηλό TE (35msec)								
Γλοίωμα χαμηλής κακοήθειας	1,04±0,39	1,52±0,46	0,85±0,24	1,65±1,08	1,65±0,45	0,83±0,15	0,61±0,16	0,51±0,09
Γλοίωμα υψηλής κακοήθειας	1,22±0,39	1,90±0,63	0,90±0,35	1,40±0,60	1,30±0,29	1,00±0,27	0,55±0,11	0,79±0,31
Τιμές <i>p</i>	-	0,02	-	-	0,047	-	-	0,019
Υψηλό TE (144msec)								
Γλοίωμα χαμηλής κακοήθειας	1,29±0,53	2,17±0,67	0,34±0,14	2,02±1,20	1,74±0,57	1,26±0,27	0,24±0,09	0,79±0,32
Γλοίωμα υψηλής κακοήθειας	1,19±0,44	2,99±1,18	0,40±0,27	2,93±1,72	1,34±0,39	1,58±0,52	0,21±0,14	1,22±0,63
Τιμές <i>p</i>	-	0,013	-	0,049	0,05	0,05	-	0,016

Υποσημείωση– Οι τιμές *p* υποδηλώνουν το επίπεδο σημαντικότητας κάθε μεταβολικού κλάσματος κατά την διαφοροποίηση των γλοιωμάτων χαμηλής από τα γλοιώματα υψηλής κακοήθειας. Το (-) υποδηλώνει μη στατιστικά σημαντική διαφοροποίηση.

Πίνακας 7.2.2: Μέσες τιμές με τις αντίστοιχες τυπικές αποκλίσεις των μεταβολικών κλασμάτων όπως υπολογίστηκαν σε χαμηλό (35msec) και υψηλό (144msec) TE για την αντιδιαμετρική περιοχή των όγκων.

	Αντιδιαμετρική περιοχή			
	NAA/Cr	Cho/Cr	mI/Cr	Cho/NAA
Χαμηλό TE (35msec)				
Γλοίωμα χαμηλής κακοήθειας	1,60±0,18	0,81±0,14	0,57±0,05	0,52±0,12
Γλοίωμα υψηλής κακοήθειας	1,55±0,24	0,96±0,27	0,62±0,13	0,64±0,34
Υψηλό TE (144msec)				
Γλοίωμα χαμηλής κακοήθειας	1,91±0,49	1,16±0,30	0,17±0,05	0,63±0,20
Γλοίωμα υψηλής κακοήθειας	1,73±0,48	1,34±0,37	0,18±0,08	0,87±0,50

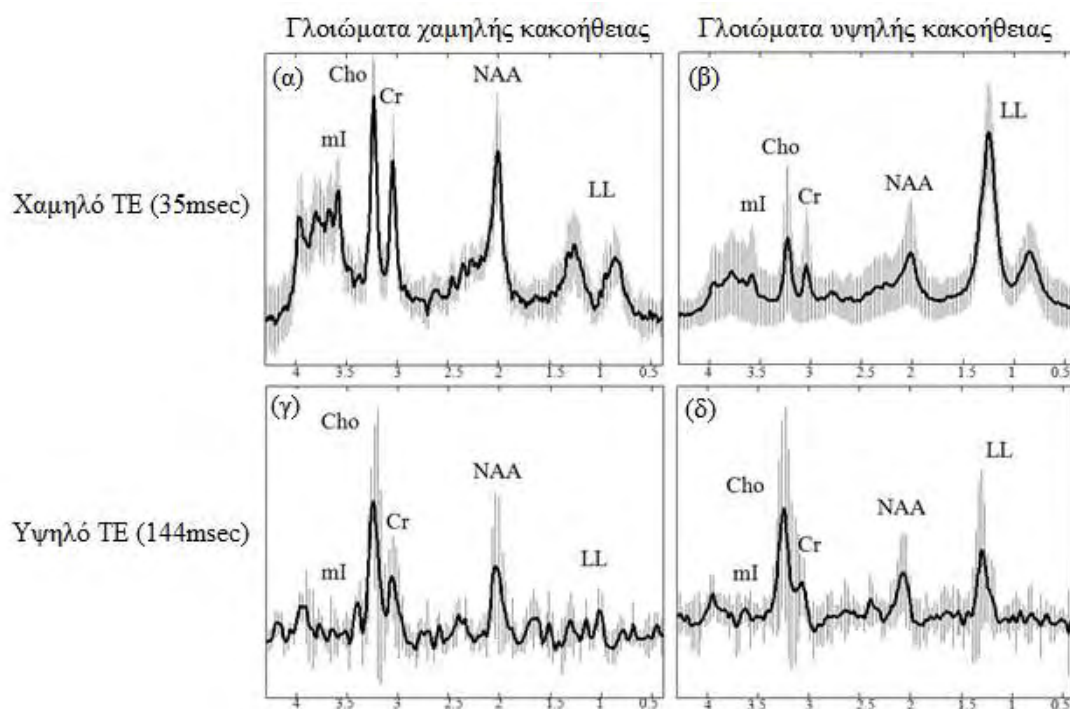
Εσωτερική (Ενδοκαρκινική) περιοχή

Τα γλοιώματα χαμηλής κακοήθειας παρουσίασαν αυξημένα επίπεδα Cho και μειωμένο NAA σε σχέση με την αντιδιαμετρική περιοχή. Πιο συγκεκριμένα, και στους δύο χρόνους TE, η Cho αποτέλεσε την κυρίαρχη κορυφή στο φάσμα 9 (47%) από τα 19 γλοιώματα χαμηλής κακοήθειας, ενώ στα υπόλοιπα η Cho παρουσίασε ήπια αύξηση. Το NAA βρέθηκε έντονα μειωμένο σε 10 (53%) από τα 19 γλοιώματα χαμηλής κακοήθειας, ενώ στα υπόλοιπα παρατηρήθηκε ήπια μείωση του μεταβολίτη.

Σε όλα τα φάσματα χαμηλού TE των γλοιωμάτων υψηλής κακοήθειας, το NAA παρατηρήθηκε έντονα μειωμένο, ενώ η Cho αποτέλεσε την κυρίαρχη κορυφή σε 20 (38%) από τις 52 περιπτώσεις. Τα φάσματα υψηλού TE όλων των γλοιωμάτων υψηλής κακοήθειας, είχαν την Cho ως κυρίαρχη κορυφή, ενώ το NAA ήταν έντονα μειωμένο.

Η mI παρατηρήθηκε αυξημένη τόσο για τα γλοιώματα χαμηλής όσο και για τα γλοιώματα υψηλής κακοήθειας.

Στην εικόνα 7.2.1 απεικονίζονται τα μέσα φάσματα όπως διαμορφώθηκαν για την περιοχή εσωτερικά των γλοιωμάτων χαμηλής και υψηλής κακοήθειας και για τους δύο χρόνους ηχούς.



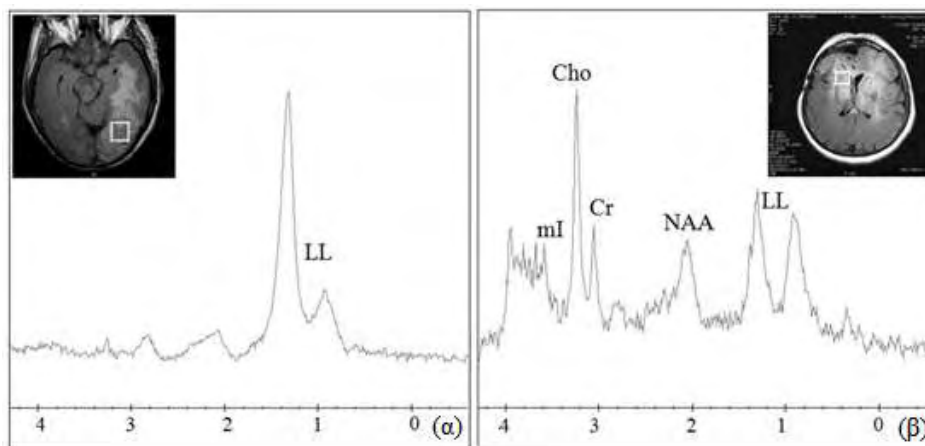
Εικόνα 7.2.1: Μέσα φάσματα χαμηλού TE (α, β) και υψηλού TE (γ, δ) με τις αντίστοιχες τυπικές αποκλίσεις (κάθετες γραμμές) για την περιοχή εσωτερικά των γλοιωμάτων χαμηλής (α, γ) και υψηλής κακοήθειας (β, δ).

Αξιολογώντας ποιοτικά τις κορυφές των λιπιδίων και του γαλακτικού οξέως (LL) σε χαμηλό TE, για τα γλοιώματα υψηλής κακοήθειας παρατηρήθηκαν δύο φασματοσκοπικά πρότυπα:

1) σε 30 (58%) από τις 52 περιπτώσεις γλοιωμάτων υψηλής κακοήθειας οι κορυφές LL αποτέλεσαν τις κυρίαρχες κορυφές στο φάσμα τους, με σαφή υποβάθμιση του σήματος των υπόλοιπων μεταβολιτών (Εικόνα 7.2.2α), και

2) στις υπόλοιπες 22 περιπτώσεις (42%) παρατηρήθηκαν μικρότερες κορυφές LL ενώ οι κορυφές των υπόλοιπων μεταβολιτών ήταν ευδιάκριτες (Εικόνα 7.2.2β).

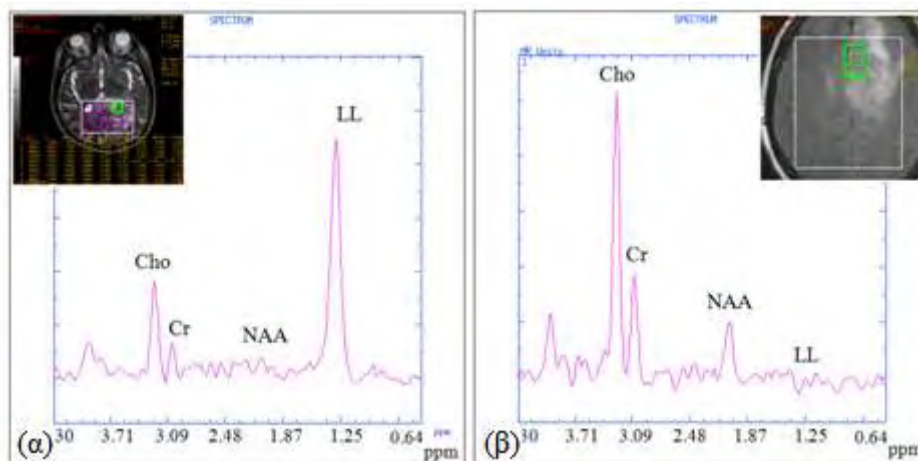
Ενδεικτικά φάσματα των δύο μεταβολικών προτύπων των γλοιωμάτων υψηλής κακοήθειας σε χαμηλό TE απεικονίζονται στην εικόνα 7.2.2.



Εικόνα 7.2.2: Ενδεικτικά φάσματα χαμηλού TE (35msec) δύο ασθενών, 66 ετών και 51 ετών, με πολύμορφο γλοιοβλάστωμα (α) και αναπλαστικό αστροκύτωμα (β) αντίστοιχα. Τα φάσματα απεικονίζουν τα δύο φασματοσκοπικά πρότυπα των γλοιωμάτων υψηλής κακοήθειας για TE=35msec που παρατηρήθηκαν στην μελέτη.

Όμοια, στα φάσματα υψηλού TE, παρατηρήθηκαν δύο φασματοσκοπικά πρότυπα για τα γλοιώματα υψηλής κακοήθειας (Εικόνα 7.2.3):

- 1) 20 (38%) από τις 52 περιπτώσεις παρουσίασαν υψηλή κορυφή LL στο φάσμα τους, ενώ
- 2) τα υπόλοιπα 32 όχι.



Εικόνα 7.2.3: Ενδεικτικά φάσματα υψηλού TE (144msec) δύο ασθενών, 54 ετών και 47 ετών, με πολύμορφο γλοιοβλάστωμα (α) και αναπλαστικό ολιγοαστροκύττωμα (β) αντίστοιχα. Τα φάσματα απεικονίζουν τα δύο φασματοσκοπικά πρότυπα των γλοιωμάτων υψηλής κακοήθειας για TE=144msec που παρατηρήθηκαν στην μελέτη.

Για όλα τα γλοιώματα χαμηλής κακοήθειας, οι κορυφές LL της μελέτης βρίσκονταν εντός φυσιολογικών ορίων τόσο στα φάσματα χαμηλού όσο και στα φάσματα υψηλού χρόνου ηχούς.

Όλα τα κλάσματα των μεταβολιτών από την εσωτερική περιοχή των γλοιωμάτων διαφοροποιήθηκαν σημαντικά από τα αντίστοιχα κλάσματα της αντιδιαμετρικής περιοχής, και για τους δύο βαθμούς κακοήθειας.

Κατά την διαφοροποίηση των δύο βαθμών κακοήθειας, τα κλάσματα Cho/Cr χαμηλού και υψηλού TE και Cho/NAA υψηλού TE από την περιοχή εσωτερικά των εξεργασιών, βρέθηκαν σημαντικά υψηλότερα για τα γλοιώματα υψηλής συγκριτικά με τα γλοιώματα χαμηλής κακοήθειας (Πίνακας 7.2.1). Αντίθετα, όπως αναφέρθηκε προηγουμένως η mI βρέθηκε αυξημένη στα γλοιώματα και των δύο βαθμών κακοήθειας, ως εκ τούτου το κλάσμα mI/Cr δεν αποτέλεσε σημαντικό δείκτη για τη διαφοροποίησή τους.

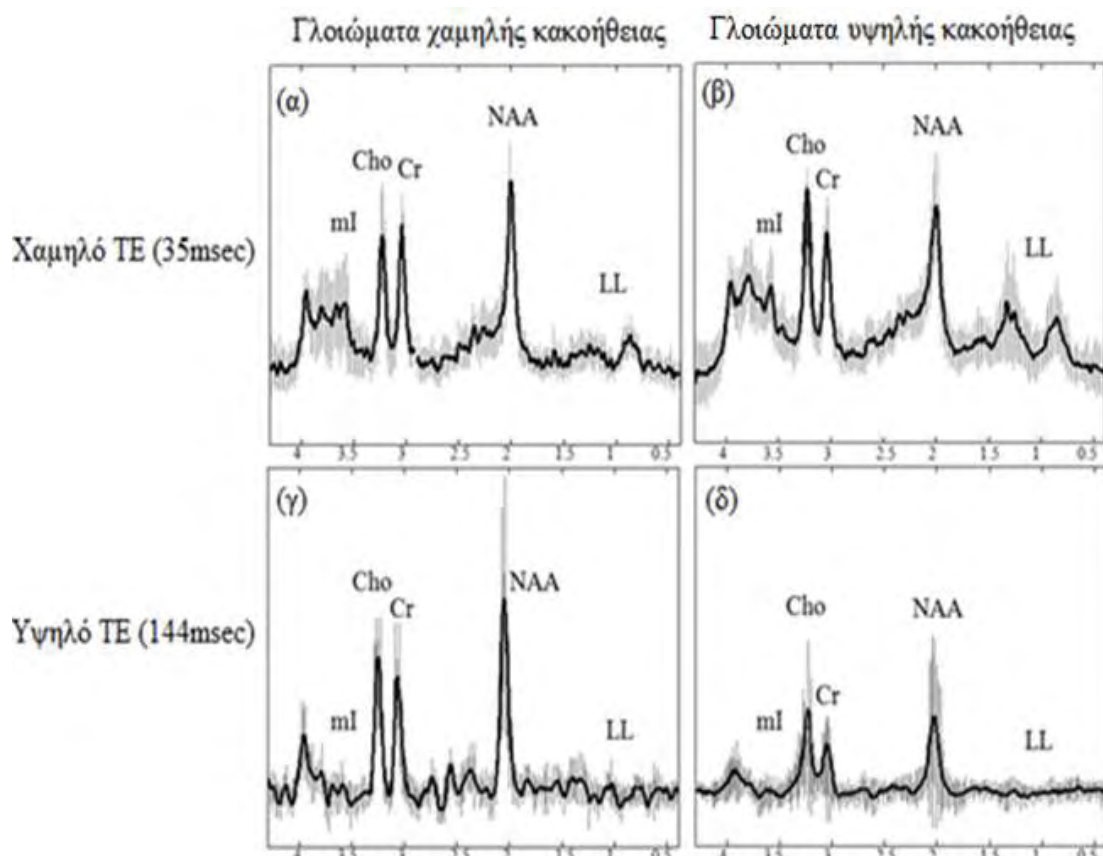
Περιφέρεια (Περικαρκινική περιοχή)

Αναφορικά με την περιφέρεια των γλοιωμάτων χαμηλής κακοήθειας παρατηρήθηκε διήθηση καρκινικών κυττάρων εκτός των σαφών ορίων του όγκου σε 2 (10%) περιπτώσεις όπου το κλάσμα Cho/Cr βρέθηκε αυξημένο στην περιοχή σε σχέση με τα φυσιολογικά επίπεδα, τόσο στα φάσματα υψηλού όσο και στα φάσματα χαμηλού TE. Επιπλέον, παρατηρήθηκε ήπια μείωση του NAA στην περιφέρεια 17 (89%) γλοιωμάτων χαμηλής κακοήθειας και για τους δύο χρόνους ηχούς.

Τα γλοιώματα υψηλής κακοήθειας παρουσίασαν υψηλότερα επίπεδα Cho και χαμηλότερα επίπεδα NAA στην περιφέρειά τους συγκριτικά με τα φυσιολογικά επίπεδα. Ωστόσο, 4 (8%)

από τα 52 γλοιώματα υψηλής κακοήθειας δεν είχαν ένδειξη διήθησης εφόσον οι τιμές των κλασμάτων Cho/Cr και NAA/Cr στην περιοχή -και για τους δύο χρόνους ηχούς- βρίσκονταν εντός φυσιολογικών ορίων.

Τα μέσα φάσματα από την περιφέρεια των γλοιωμάτων χαμηλής και υψηλής κακοήθειας για τους δύο χρόνους ηχούς απεικονίζονται στην εικόνα 7.2.4.



Εικόνα 7.2.4: Μέσα φάσματα χαμηλού TE (α, β) και υψηλού TE (γ, δ) με τις αντίστοιχες τυπικές αποκλίσεις (κάθετες γραμμές) από την περιφέρεια των γλοιωμάτων χαμηλής (α, γ) και υψηλής κακοήθειας (β, δ).

Στην περιφέρεια των γλοιωμάτων υψηλής κακοήθειας, το κλάσμα NAA/Cr και στους δύο χρόνους TE, καθώς και τα κλάσματα Cho/Cr, ml/Cr και Cho/NAA υψηλού TE διαφοροποιήθηκαν σημαντικά από τα αντίστοιχα κλάσματα της αντιδιαμετρικής περιοχής. Αντίθετα, στην περιφέρεια των γλοιωμάτων χαμηλής κακοήθειας, μόνο το κλάσμα ml/Cr διαφοροποιήθηκε σημαντικά από τα αντίστοιχα φυσιολογικά επίπεδα της αντιδιαμετρικής περιοχής.

Συγκρίνοντας τα κλάσματα των μεταβολιτών από την περιφέρεια των όγκων, το NAA/Cr χαμηλού και υψηλού TE και τα Cho/Cr και Cho/NAA υψηλού TE, διαφοροποίησαν σημαντικά τους δύο βαθμούς κακοήθειας, όπως διακρίνεται στον πίνακα 7.2.1.

Στην συνέχεια υπολογίστηκαν οι οριακές τιμές cut-off των μεταβολικών κλασμάτων που διαφοροποίησαν σημαντικά τα γλοιώματα χαμηλής από τα γλοιώματα υψηλής κακοήθειας.

Αναφορικά με την περιοχή εσωτερικά των όγκων οι τιμές cut-off ήταν:

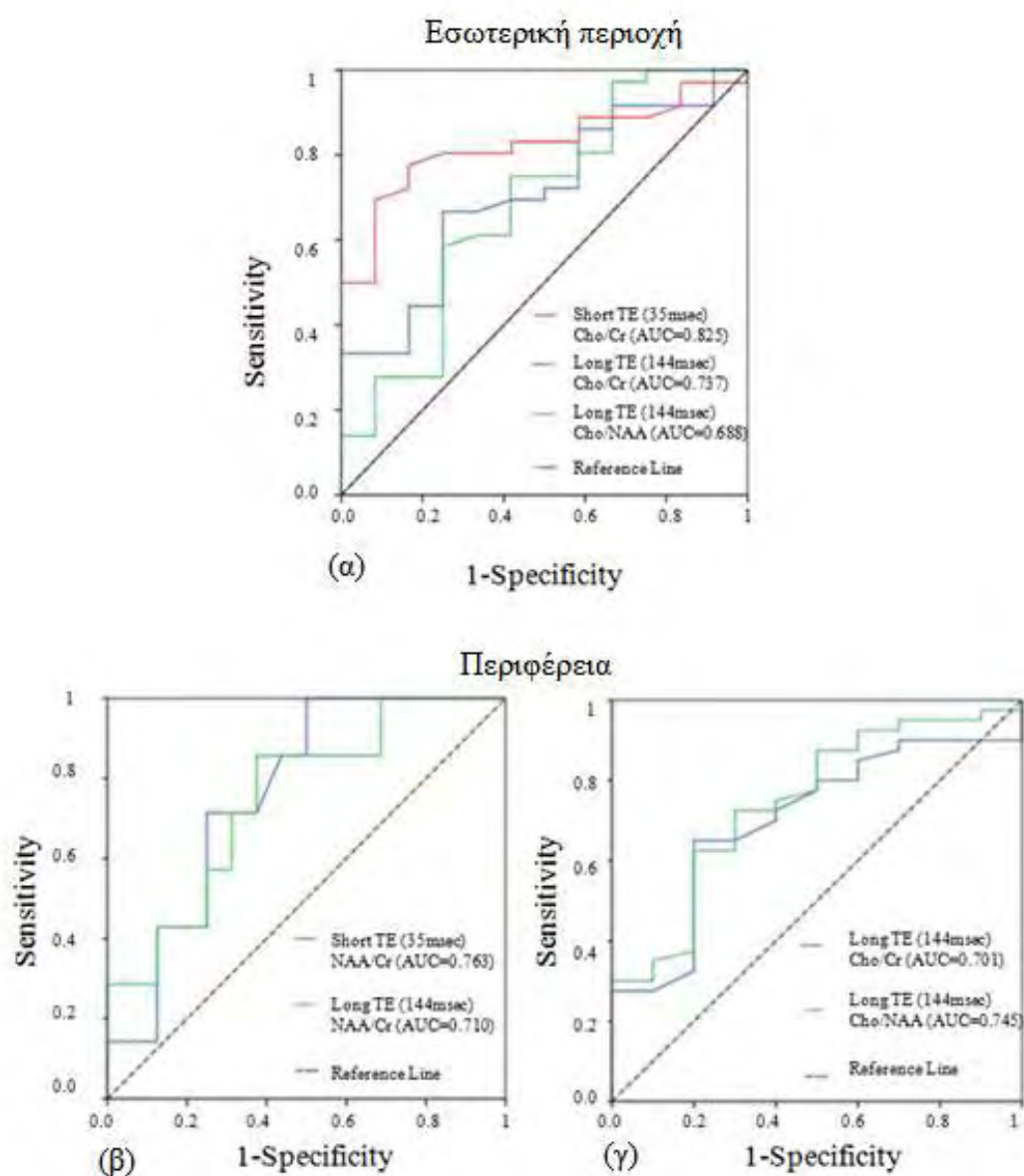
Cho/Cr (χαμηλού TE) = 1,90, Cho/Cr (υψηλού TE) = 2,70 και Cho/NAA (υψηλού TE) = 1,60 (Εικόνα 7.2.5α).

Σχετικά με την περιφέρεια των όγκων οι τιμές cut-off ήταν:

NAA/Cr (χαμηλού TE) = 1,40, NAA/Cr (υψηλού TE) = 1,65, Cho/Cr (υψηλού TE) = 1,20 και Cho/NAA (υψηλού TE) = 1,70 (Εικόνα 7.2.5β και γ). Οι παραπάνω τιμές με τα αντίστοιχα επίπεδα ευαισθησίας και ειδικότητας διακρίνονται στον πίνακα 7.2.3. Το κλάσμα NAA/Cr χαμηλού TE από την περιφέρεια των όγκων πέτυχε την μεγαλύτερη διαγνωστική ευαισθησία (100%), ενώ το κλάσμα Cho/Cr χαμηλού TE από την περιοχή εσωτερικά των όγκων πέτυχε την μεγαλύτερη ειδικότητα (82%) και ακρίβεια (AUC=0,825).

Πίνακας 7.2.3: Τιμές cut-off και τα αντίστοιχα επίπεδα ευαισθησίας και ειδικότητας των κλασμάτων που διαφοροποιούν σημαντικά τα γλοιώματα χαμηλής από τα γλοιώματα υψηλής κακοήθειας.

Εσωτερική περιοχή				
Μεταβολικά κλάσματα	Τιμές cut-off	Ευαισθησία (%)	Ειδικότητα (%)	AUC
Χαμηλό TE Cho/Cr	1,90	78	82	0,825
Υψηλό TE Cho/Cr	2,70	68	75	0,737
Υψηλό TE Cho/NAA	1,60	75	58	0,688
Περιφέρεια				
Χαμηλό TE NAA/Cr	1,40	100	50	0,763
Υψηλό TE NAA/Cr	1,65	82	61	0,710
Υψηλό TE Cho/Cr	1,20	64	80	0,701
Υψηλό TE Cho/NAA	1,70	62	80	0,745



Εικόνα 7.2.5: Καμπύλες ανάλυσης ROC των κλασμάτων Cho/Cr χαμηλού και υψηλού TE και Cho/NAA υψηλού TE από την περιοχή εσωτερικά των γλοιωμάτων (α). Οι αντίστοιχες καμπύλες ROC των κλασμάτων NAA/Cr χαμηλού και υψηλού TE (β), Cho/Cr και Cho/NAA υψηλού TE (γ), από την περιφέρεια των γλοιωμάτων.

7.3 Συζήτηση

Η διαφοροποίηση των γλοιωμάτων χαμηλής από τα γλοιώματα υψηλής κακοήθειας αποτελεί μείζων θέμα για την απόφαση σχετικά με επιλογή της βέλτιστης θεραπείας. Η συμβατική απεικόνιση MRI είναι χρήσιμη στην προεγχειρτική διάγνωση των γλοιωμάτων αλλά και του βαθμού κακοήθειας αυτών [37, 133, 205]. Ωστόσο συχνά παρατηρούνται παρόμοια απεικονιστικά ευρήματα μεταξύ των γλοιωμάτων διαφορετικού βαθμού κακοήθειας και η διάκρισή τους μπορεί να καταστεί δύσκολη και μη αξιόπιστη.

Με τις εξελιγμένες τεχνικές απεικόνισης μαγνητικού συντονισμού, όπως η ΦΠΜΣ, είναι δυνατόν να αυξηθεί η διαγνωστική ακρίβεια κατά τον προσδιορισμό της κακοήθειας τέτοιων εξεργασιών [37, 133, 205] έως και 15% συγκριτικά με την συμβατική απεικόνιση MRI [206]. Ολοένα και περισσότερο η ΦΠΜΣ χρησιμοποιείται κλινικά για την σταδιοποίηση εγκεφαλικών όγκων, εντούτοις για να παραχθούν αξιόπιστα αποτελέσματα είναι απαραίτητη η σωστή ρύθμιση των παραμέτρων που έχουν άμεση επίδραση στην ποιότητα των φασματοσκοπικών δεδομένων που λαμβάνονται.

Η σημαντικότερη από αυτές τις παραμέτρους είναι ο χρόνος ηχούς (TE). Σε μικρούς χρόνους TE (20-45msec) είναι δυνατόν να ανιχνευτούν μεταβολίτες οι οποίοι έχουν μικρούς χρόνους χαλάρωσης T2 (π.χ. mI, λιπίδια). Ωστόσο σε αυτούς τους χρόνους TE, η επίδραση των eddy ρευμάτων και του σήματος του νερού και του λίπους στην ποιότητα του λαμβανόμενου φάσματος είναι σημαντική, με αποτέλεσμα να δυσχεραίνονται οι διαδικασίες ομογενοποίησης του μαγνητικού πεδίου στην περιοχή ενδιαφέροντος. Αντίθετα, σε υψηλούς χρόνους TE (135-144msec) ανιχνεύονται μεταβολίτες με υψηλότερους χρόνους χαλάρωσης T2 (π.χ. NAA, Cho), ενώ η επίδραση του σήματος του νερού και του λίπους στην ποιότητα του φάσματος είναι σαφώς μικρότερη, προκαλώντας λιγότερες παραμορφώσεις στην γραμμή βάσης.

Λίγες μελέτες έχουν εστιάσει στον προσδιορισμό του βέλτιστου χρόνου TE για την σταδιοποίηση των γλοιωμάτων συλλέγοντας μεταβολικά δεδομένα μόνο από το εσωτερικό των όγκων [79, 207, 208]. Εντούτοις, εξαιτίας της διηθητικής φύσης τέτοιων βλαβών υπάρχει ανάγκη της μεταβολικής διερεύνησης της περιφέρειάς τους. Προς αυτή την κατεύθυνση η συγκεκριμένη μελέτη εστιάστηκε στον προσδιορισμό του βέλτιστου χρόνου TE για την διαφοροποίηση γλοιωμάτων χαμηλής από γλοιώματα υψηλής κακοήθειας λαμβάνοντας δεδομένα τόσο από το εσωτερικό όσο και από την περιφέρεια των όγκων.

Εσωτερική (Ενδοκαρκινική) περιοχή

Και για τους δύο βαθμούς κακοήθειας, όλα τα μεταβολικά κλάσματα από την εσωτερική περιοχή των όγκων διαφοροποιήθηκαν σημαντικά από την αντίστοιχη αντιδιαμετρική. Η παρατήρηση αυτή βρίσκεται σε καλή συμφωνία με προηγούμενες αναφορές που υποστηρίζουν ότι η ταυτόχρονη αύξηση της Cho, mI, λιπιδίων και γαλακτικού οξέως και η μείωση του NAA, σχετίζονται σημαντικά με την ύπαρξη γλοιώματος [133, 209].

Στην παρούσα μελέτη, τα κλάσματα Cho/Cr χαμηλού TE και Cho/Cr και Cho/NAA υψηλού TE από την εσωτερική περιοχή των όγκων, αποδείχθηκαν ισχυροί δείκτες του προσδιορισμού της κακοήθειας εφόσον διαφοροποίησαν σημαντικά τα γλοιώματα χαμηλής από τα γλοιώματα υψηλής κακοήθειας.

Κάνοντας μια ανασκόπηση της βιβλιογραφίας, είναι φανερό ότι η σημαντική αύξηση των κλασμάτων Cho/Cr και Cho/NAA της εσωτερικής περιοχής των γλοιωμάτων υψηλής κακοήθειας (III+IV) σε σχέση με τα γλοιώματα χαμηλής κακοήθειας (βαθμού II), είτε σε χαμηλό είτε σε υψηλό χρόνο ηχούς, αποτελεί μία επαναλήψιμη παρατήρηση μεταξύ διαφορετικών ερευνητικών ομάδων [30, 37, 38, 79, 210-214].

Μάλιστα, η γραμμική συσχέτιση της συγκέντρωσης της Cho με τον δείκτη κυτταρικού πολλαπλασιασμού Ki-67 που έχει βρεθεί, υποδηλώνει ότι η Cho συνιστά πράγματι μια προβλεπτική παράμετρο της κακοήθειας των γλοιωμάτων [215].

Σε συμφωνία με τους Fountas και συν, το κλάσμα NAA/Cr εσωτερικά των εξεργασιών δεν αποτέλεσε αξιόπιστο δείκτη κακοήθειας στην παρούσα μελέτη [125]

Η παρουσία νέκρωσης αποτελεί έναν ακόμα σημαντικό παράγοντα διάκρισης μεταξύ διαφορετικών βαθμών κακοήθειας, ως εκ τούτου η συγκέντρωση των λιπιδίων αναμένεται να είναι μεγάλη σε υψηλά νεκρωτικούς όγκους [127]. Αξιολογώντας ποιοτικά τις κορυφές των λιπιδίων και του γαλακτικού οξέως (LL), παρατηρήθηκαν υψηλές κορυφές LL για τα γλοιώματα υψηλής κακοήθειας, ενώ για όλα τα γλοιώματα χαμηλής κακοήθειας οι κορυφές αυτές βρίσκονταν εντός φυσιολογικών ορίων. Παρόλο που δεν πραγματοποιήθηκε ποσοτική ανάλυση, γίνεται αντιληπτό ότι οι κορυφές των λιπιδίων και του γαλακτικού οξέως αποτελούν πολύτιμους δείκτες για την διαφοροποίηση των γλοιωμάτων χαμηλής και υψηλής κακοήθειας. Αναφορικά με τα γλοιώματα υψηλής κακοήθειας, στο εσωτερικό των γλοιοβλαστωμάτων υπάρχουν περιοχές εκτεταμένης νέκρωσης και κατά συνέπεια συχνά είναι αδύνατη η αποφυγή τέτοιων περιοχών κατά την τοποθέτηση των ογκοστοιχείων [211], με αποτέλεσμα οι συγκεντρώσεις των λιπιδίων και του γαλακτικού οξέως να είναι υψηλότερες για τα γλοιοβλαστώματα σε σχέση με τα γλοιώματα βαθμού III. Το γεγονός αυτό αντικατοπτρίζεται

στα δύο φασματοσκοπικά πρότυπα που παρατηρήθηκαν στην παρούσα μελέτη για τα γλοιώματα υψηλής κακοήθειας (βαθμού III και βαθμού IV).

Σε προηγούμενες μελέτες έχει τονιστεί η σημασία της mI στην διάκριση αστροκυτωμάτων διαφορετικού βαθμού κακοήθειας. Συγκεκριμένα, έχει αναφερθεί σημαντική μείωση [52] ή αύξηση [211] του κλάσματος mI/Cr με το βαθμό κακοήθειας. Ωστόσο, στην παρούσα μελέτη δεν παρατηρήθηκε διαφοροποίηση των δύο βαθμών με την χρήση του κλάσματος αυτού. Είναι γνωστό ότι αύξηση της mI προκαλείται είτε λόγω του γρήγορου κυτταρικού πολλαπλασιασμού είτε λόγω της κυτταρικής καταστροφής και γλίωσης ύστερα από ακτινοθεραπεία. Σε αυτό το σημείο θα πρέπει να αναφερθεί ότι η πλειοψηφία των ασθενών που συμμετείχαν στις προαναφερθείσες μελέτες είχαν προηγουμένως υποβληθεί σε ακτινοθεραπεία γεγονός που πιθανότατα επηρέασε τα αποτελέσματά τους σε ότι αφορά την συσχέτιση της mI με τον βαθμό κακοήθειας. Όμοια με την παρούσα μελέτη, οι Spampinato και συν δεν παρατήρησαν σημαντική διαφοροποίηση του κλάσματος mI/Cr μεταξύ ασθενών με γλοιώματα χαμηλής και υψηλής κακοήθειας, οι οποίοι δεν είχαν υποβληθεί προηγουμένως σε κάποιου είδους θεραπεία [216].

Αρκετές ερευνητικές ομάδες έχουν επισημάνει ότι η ΦΠΜΣ σε χαμηλό TE (35msec) έχει καλύτερη διακριτική ικανότητα στην διαφοροποίηση των δύο βαθμών κακοήθειας συγκριτικά με τη ΦΠΜΣ σε υψηλό TE (144msec), χρησιμοποιώντας μεταβολικά δεδομένα μόνο από το εσωτερικό των εξεργασιών [206]. Αυτή η παρατήρηση επιβεβαιώθηκε και στην παρούσα εργασία, εφόσον οι οριακές τιμές cut-off του κλάσματος Cho/Cr χαμηλού TE ανέδειξε τα υψηλότερα επίπεδα ευαισθησίας και ειδικότητας για την συγκεκριμένη περιοχή ενδιαφέροντος. Η υπεροχή της ΦΠΜΣ χαμηλού TE διακρίνεται επίσης από το γεγονός ότι όλα τα γλοιώματα υψηλού βαθμού κακοήθειας ανέδειξαν υψηλές κορυφές λιπιδίων και γαλακτικού οξέως στο φάσμα τους που τα διαφοροποίησε από τα γλοιώματα χαμηλής κακοήθειας όπου τα ύψη των κορυφών βρίσκονταν εντός φυσιολογικών ορίων. Αντίθετα κατά την εφαρμογή της ΦΠΜΣ σε υψηλό TE, 32 γλοιώματα υψηλής κακοήθειας δεν ανέδειξαν τις κορυφές αυτές στο φάσμα τους.

Οι οριακές τιμές cut-off που υπολογίστηκαν (Πίνακας 7.2.3), βρίσκονται αρκετά κοντά σε αντίστοιχες τιμές που έχουν αναφερθεί σε προγενέστερες μελέτες [133, 205, 214].

Τα ποσοστά ευαισθησίας των τιμών cut-off του κλάσματος Cho/Cr σε χαμηλό και υψηλό TE από την εσωτερική περιοχή των όγκων ήταν 78% και 68% αντίστοιχα, αντικατοπτρίζοντας μέτρια ποσοστά αληθώς-θετικών αποτελεσμάτων, ενώ οι αντίστοιχες ειδικότητες, 82% και 75% αντίστοιχα υποδηλώνουν ότι τα περισσότερα γλοιώματα χαμηλής κακοήθειας με την χρήση του κλάσματος αυτού θα κατηγοριοποιηθούν σωστά. Επίσης, η ευαισθησία του

κλάσματος Cho/NAA (75%) το καθιστά χρήσιμο στον προσδιορισμό του βαθμού κακοήθειας των γλοιωμάτων, ενώ η χαμηλή ειδικότητα (58%) ενδεχομένως οφείλεται στα αρκετά υψηλά επίπεδα Cho που καταγράφηκαν σε κάποια γλοιώματα χαμηλής κακοήθειας. Παλαιότερη μελέτη από του Law και συν επιβεβαιώνουν το αποτέλεσμα αυτό [133].

Περιφέρεια (Περικαρκινική περιοχή)

Τα γλοιώματα είναι εν γένει διηθητικές βλάβες, ως εκ τούτου το οίδημα στην περιφέρειά τους αποτελεί έναν συνδυασμό αγγειογενούς οιδήματος και καρκινικών κυττάρων τα οποία έχουν διηθήσει εξωτερικά των σαφών ορίων των όγκων [71]. Η υπόθεση ότι η διηθητική ικανότητα των γλοιωμάτων αυξάνει με τον βαθμό κακοήθειας επιβεβαιώθηκε στην παρούσα μελέτη, εφόσον στην περιφέρεια των γλοιωμάτων υψηλής κακοήθειας βρέθηκαν σημαντικά χαμηλότερες τιμές για το κλάσμα NAA/Cr στους δύο χρόνους TE, και σημαντικά υψηλότερες τιμές Cho/Cr και Cho/NAA υψηλού TE, σε σχέση με τα γλοιώματα χαμηλής κακοήθειας. Ωστόσο, 4 από τα 52 γλοιώματα υψηλής κακοήθειας δεν είχαν ένδειξη διήθησης εφόσον οι τιμές του κλάσματος Cho/Cr στην περιοχή -και για τους δύο χρόνους ηχούς- βρίσκονταν εντός φυσιολογικών ορίων. Σχετικά με αυτή την παρατήρηση, οι Di Costanzo και συν αναφέρουν ότι όταν το οίδημα στην περιφέρεια τέτοιων βλαβών είναι αρκετά έντονο, η αρνητική ένδειξη Cho ενδεχομένως οφείλεται στην αραίωση της συγκέντρωσης του μεταβολίτη στην περιοχή εξαιτίας της συλλογής μεγάλης ποσότητας εξωκυττάριου υγρού [1]. Άμεση συνέπεια αυτού είναι η εξαγωγή ψευδώς φυσιολογικών φασμάτων και άρα η υποεκτίμηση της συγκέντρωσης των μεταβολιτών.

Οι Server και συν με την εφαρμογή ΦΠΜΣ υψηλού TE (135msec) διαφοροποίησαν σημαντικά τους δύο βαθμούς κακοήθειας των γλοιωμάτων. Πιο συγκεκριμένα παρατήρησαν υψηλότερα επίπεδα Cho/Cr και Cho/NAA στην περιφέρεια των γλοιωμάτων υψηλής κακοήθειας συγκριτικά με τα γλοιώματα χαμηλής κακοήθειας, αποτέλεσμα που βρίσκεται σε συμφωνία με αυτό της παρούσας μελέτης [137]. Αντίθετα οι Weber και συν δεν οδηγήθηκαν σε τέτοια συμπεράσματα, εφόσον βρήκαν υψηλές τιμές για τα κλάσματα Cho/Cr και Cho/NAA τόσο στην περιφέρεια των γλοιωμάτων χαμηλής όσο και στην περιφέρεια των γλοιωμάτων υψηλής κακοήθειας [148].

Συνολικά, στην συγκεκριμένη εργασία, η μεταβολική διερεύνηση της περιφέρειας αποδεικνύεται πολυτιμότερη για τον προσδιορισμό του βαθμού κακοήθειας των γλοιωμάτων εφόσον περισσότερα κλάσματα από την αυτή την περιοχή συμβάλουν σε αυτή την διαφοροποίηση, συγκριτικά με την περιοχή εσωτερικά των εξεργασιών.

Τα ποσοστά ευαισθησίας των τιμών cut-off του κλάσματος NAA/Cr σε χαμηλό και υψηλό TE από την περιφέρεια των όγκων (100% και 82% αντίστοιχα), αποδεικνύουν ότι το συγκεκριμένο κλάσμα είναι ιδιαίτερα χρήσιμο στον προσδιορισμό του βαθμού κακοήθειας των γλοιωμάτων. Ωστόσο, τα χαμηλά ποσοστά ειδικότητας, 50% και 61% αντίστοιχα, αντικατοπτρίζουν σχετικά χαμηλά ποσοστά αληθώς-αρνητικών αποτελεσμάτων με την χρήση αυτού του κλάσματος. Με άλλα λόγια ορισμένα γλοιώματα χαμηλής κακοήθειας θα κατηγοριοποιηθούν ως γλοιώματα υψηλής κακοήθειας. Αντίθετα, η υψηλή ειδικότητα (80%) των κλασμάτων Cho/Cr και Cho/NAA υψηλού TE από την περιφέρεια των όγκων υποδηλώνει ότι το μεγαλύτερο ποσοστό των γλοιωμάτων χαμηλής κακοήθειας θα κατηγοριοποιηθεί σωστά με την χρήση αυτών των κλασμάτων, εφόσον αυτά αναδεικνύουν την διηθητική ικανότητα των γλοιωμάτων ανάλογα με τον βαθμό κακοήθειας αυτών.

Όπως χαρακτηριστικά αναφέρουν οι Law και συν, είναι πιο σημαντικό να επιτυγχάνεται υψηλή διαγνωστική ευαισθησία παρά ειδικότητα κατά τον προσδιορισμό του βαθμού κακοήθειας των γλοιωμάτων, εφόσον τα ψευδώς-αρνητικά αποτελέσματα έχουν σημαντικότερες επιπτώσεις για τον ασθενή από τα ψευδώς-θετικά [133]. Κατά συνέπεια, εάν πρόκειται να εφαρμοστεί ΦΠΜΣ ενός χρόνου TE για τον προσδιορισμό του βαθμού κακοήθειας τέτοιων εξεργασιών, συνίσταται η εφαρμογή χαμηλού TE εφόσον η μέση ευαισθησία των μεταβολικών κλασμάτων σε αυτόν τον χρόνο απεδείχθη μεγαλύτερη (89%) σε σχέση με την μέση ευαισθησία των κλασμάτων υψηλού TE (70%).

Στην παρούσα μελέτη υπάρχουν κάποιοι περιορισμοί οι οποίοι είναι απαραίτητο να αναφερθούν. Πρώτον δεν αξιολογήθηκαν μεταβολίτες, όπως το σύμπλεγμα Glx, οι οποίοι ενδεχομένως συνεισφέρουν στην διάκριση των γλοιωμάτων διαφορετικού βαθμού κακοήθειας [127, 211]. Ωστόσο η μελέτη επικεντρώθηκε στην διερεύνηση των βασικότερων μεταβολιτών που αξιολογούνται στην περιοχή του εγκεφάλου, ώστε να είναι άμεσα συγκρίσιμη με προηγούμενες μελέτες. Δεύτερον, κατά την εφαρμογή της ΦΠΜΣ χρησιμοποιήθηκαν διαφορετικές τεχνικές λήψης των φασματοσκοπικών δεδομένων για τους δύο χρόνους ηχούς (τεχνική SV για TE=35msec και τεχνική 2D-CSI για TE=144msec), επηρεάζοντας ενδεχομένως την άμεση σύγκριση των δεδομένων στους δύο χρόνους εξαιτίας των διαφορετικών απαιτήσεων ομογενοποίησης του μαγνητικού πεδίου σε κάθε τεχνική.

Συνοψίζοντας τα αποτελέσματα της παρούσας μελέτης που αφορούν την αξιολόγηση της ΦΠΜΣ σε δύο χρόνους TE για την διαφοροποίηση των γλοιωμάτων χαμηλής και υψηλής κακοήθειας, προκύπτουν τα εξής:

- Η φασματοσκοπική διερεύνηση της περιφέρειας των γλοιωμάτων αποδείχθηκε σημαντικότερη στην διαφοροποίηση των δύο βαθμών κακοήθειας.
- Για την διαφοροποίηση των δύο βαθμών κακοήθειας εντός της κλινικής ρουτίνας, συστήνεται η εφαρμογή της ΦΠΜΣ χαμηλού TE, εφόσον η μέση διαγνωστική ευαισθησία σε αυτό τον χρόνο βρέθηκε υψηλότερη συγκριτικά με αυτή της ΦΠΜΣ υψηλού TE. Ωστόσο, η λήψη φασματοσκοπικών δεδομένων και στους δύο χρόνους αναμένεται να βελτιστοποιήσει τα αποτελέσματα της φασματοσκοπικής διερεύνησης των γλοιωμάτων.

8. Αξιολόγηση και χαρακτηρισμός εξεργασιών του μαστού με τη χρήση ΦΠΜΣ πριν και μετά την έγχυση σκιαγραφικής παραμαγνητικής ουσίας.

Περίληψη

Σκοπός: Η αξιολόγηση και η βελτιστοποίηση της ΦΠΜΣ κατά τον χαρακτηρισμό βλαβών του μαστού σε υψηλό μαγνητικό πεδίο 3T, καθώς και η μελέτη της επίδρασης της σκιαγραφικής παραμαγνητικής ουσίας στην κορυφή της Cho στο φάσμα.

Μέθοδοι και υλικά: Εικοσιτέσσερις ασθενείς με βλάβες στον μαστό εξετάσθηκαν σε σύστημα μαγνητικής τομογραφίας υψηλού πεδίου 3T. Εφαρμόστηκε ΦΠΜΣ πριν και μετά την έγχυση σκιαγραφικής παραμαγνητικής ουσίας και αξιολογήθηκε ποιοτικά η κορυφή της Cho.

Αποτελέσματα: Δεκατέσσερις από τις 27 βλάβες αποδείχθηκαν κακοήθειες μετά από ιστοπαθολογική εξέταση, ενώ οι υπόλοιπες ήταν καλοήθειες. Με την χρήση της ΦΠΜΣ πριν την χορήγηση της σκιαγραφικής ουσίας, 6/14 κακοήθειες βλάβες και 11/13 καλοήθειες βλάβες αξιολογήθηκαν σωστά, ενώ μετά από την έγχυση της σκιαγραφικής ουσίας 11/14 κακοήθειες και 12/13 καλοήθειες βλάβες αξιολογήθηκαν σωστά, βελτιώνοντας την διαγνωστική ακρίβεια, την ευαισθησία και την ειδικότητα της τεχνικής κατά 35%, 83% και 9% αντίστοιχα.

Συμπεράσματα: Μετά την έγχυση του σκιαγραφικού παρατηρήθηκε βελτίωση στην συνολική απόδοση της ΦΠΜΣ κατά τον χαρακτηρισμό των βλαβών του μαστού. Προκειμένου να βελτιστοποιηθεί το πρωτόκολλο της φασματοσκοπικής εξέτασης, σε ευμεγέθεις βλάβες του μαστού συνίσταται η εφαρμογή της τεχνικής πριν την χορήγηση του σκιαγραφικού, ώστε να αποφευχθεί η υποεκτίμηση της κορυφής της Cho σε αυτές. Αντίθετα, σε περιπτώσεις μικρών ή διάχυτων βλαβών χωρίς διακριτά όρια συνίσταται η εφαρμογή της ΦΠΜΣ μετά την χορήγηση της σκιαγραφικής ουσίας για βέλτιστη τοποθέτηση του ογκοστοιχείου που αναμένεται να οδηγήσει σε πιο αξιόπιστο προεγχειρητικό χαρακτηρισμό τέτοιων βλαβών.

8.1 Μέθοδοι και υλικά

Ασθενείς

Συνολικά εξετάστηκαν 24 γυναίκες που προσήλθαν με ύποπτες (κατά την μαστογραφία) βλάβες, ενώ καμία από αυτές δεν ήταν θηλάζουσα μητέρα εφόσον σε τέτοιες περιπτώσεις που οι μαστοί είναι μεταβολικά ενεργοί, αυξάνεται η πιθανότητα για ψευδώς-θετικά αποτελέσματα. Όλες οι ασθενείς υποβλήθηκαν σε φασματοσκοπική εξέταση πριν και μετά την έγχυση της σκιαγραφικής παραμαγνητικής ουσίας ύστερα από ενυπόγραφη συγκατάθεση συμμετοχής στο απεικονιστικό πρωτόκολλο. Δεκατέσσερις από τις 27 βλάβες κρίθηκαν ύποπτες για κακοήθεια ύστερα από την συναξιολόγηση της συμβατικής απεικόνισης και των τεχνικών της διάχυσης μαγνητικού συντονισμού, η οποία επιβεβαιώθηκε και ιστοπαθολογικά.

Απεικονιστικό πρωτόκολλο MRI και ΦΠΜΣ

Οι εξετάσεις πραγματοποιήθηκαν σε σύστημα μαγνητικής τομογραφίας υψηλού πεδίου 3T (GE, Healthcare, Signa HDx). Όλες οι λήψεις έγιναν σε πρηνή θέση ώστε να μειωθούν τα σφάλματα από την κίνηση των μαστών λόγω της αναπνοής, με την χρήση ειδικού πηνίου συνεργίας (phased array).

Το απεικονιστικό πρωτόκολλο απεικόνισης MRI περιελάμβανε εγκάρσιες εικόνες βαρύτητας T2-FSE (TR/TE = 3600/100 msec), εικόνες διάχυσης (TR/TE=6000/63,7 msec) και εγκάρσιες εικόνες STIR (TR/TE = 3875/90msec) πριν την έγχυση της σκιαγραφικής ουσίας. Στην συνέχεια πραγματοποιήθηκε δυναμική απεικόνιση της αιμάτωσης με την χρήση ακολουθίας T1-vibrant (γωνία νεύσης=10°, 1 λήψη χωρίς σκιαγραφικό και 5 λήψεις μετά την έγχυση του σκιαγραφικού σε μορφή bolus).

Πραγματοποιήθηκε ΦΠΜΣ τεχνικής μονού ογκοστοιχείου (Single Voxel, SV) με την εφαρμογή της ακολουθίας PRESS πριν αλλά και μετά την έγχυση της σκιαγραφικής ουσίας για την μελέτη της επίδρασης του γαδολινίου στις κορυφές των φασμάτων. Εφαρμόστηκαν προπαλμοί καταστολής του σήματος του νερού και του λίπους και πραγματοποιήθηκε χειροκίνητη ομογενοποίηση του μαγνητικού πεδίου (*shimming*) στην περιοχή ενδιαφέροντος, ώστε να επιτευχθεί FWHM της κορυφής του νερού μικρότερο από 25Hz. Για τιμές μεγαλύτερες των 25Hz, το ογκοστοιχείο και το μέγεθος αυτού προσαρμόζονταν εκ νέου στην περιοχή ενδιαφέροντος και η διαδικασία ομογενοποίησης του μαγνητικού πεδίου επαναλαμβανόταν. Οι τεχνικές παράμετροι της ακολουθίας ήταν: TR/TE = 2000/155msec, NEX=56 για μέγεθος ογκοστοιχείου ίσο με 3,375cm³ και NEX=32 για μέγεθος ογκοστοιχείου μεγαλύτερο από 3.375cm³. Ο υψηλός χρόνος ηχούς (155msec) επιλέχθηκε με σκοπό να

αυξηθεί η διακριτική ικανότητα της κορυφής της Cho στο φάσμα εξαιτίας του υψηλού χρόνου T_2 του εν λόγω μεταβολίτη ($>350\text{msec}$) συγκριτικά με τους αντίστοιχους χρόνους των λιπιδίων ($\sim 100\text{msec}$). Για λόγους επάρκειας σήματος το μέγεθος του ογκοστοιχείου δεν ήταν μικρότερο από $3,375\text{cm}^3$ ενώ δεν ξεπερνούσε τα 8cm^3 . Τέλος, αξιολογήθηκε εάν η κορυφή της Cho στα $3,2\text{ppm}$ ήταν ορατή ή όχι σε κάθε φάσμα ανάλογα με το εάν αυτή διαχωριζόταν ξεκάθαρα από το σήμα της γραμμής βάσης.

8.2 Αποτελέσματα

Στον πίνακα 8.2.1 διακρίνονται τα δημογραφικά στοιχεία των ασθενών, το μέγεθος του ογκοστοιχείου σε κάθε περίπτωση, τα αποτελέσματα από την αξιολόγηση της παρουσίας ή μη της Cho από το φάσμα κάθε βλάβης και η ιστοπαθολογική γνωμάτευση.

Πίνακας 8.2.1: Δημογραφικά στοιχεία ασθενών, μέγεθος ογκοστοιχείων, αξιολόγηση της κορυφής της Cho πριν και μετά την έγχυση του σκιαγραφικού και τα ιστοπαθολογικά ευρήματα. Η παύλα (-) υποδηλώνει καλοήθεις εξεργασίες.

Ασθενής	Ηλικία	Μέγεθος ογκοστοιχείου πριν το σκιαγραφικό (cm ³)	Μέγεθος ογκοστοιχείου μετά το σκιαγραφικό (cm ³)	Αξιολόγηση Cho πριν το σκιαγραφικό	Αξιολόγηση Cho μετά το σκιαγραφικό	Ιστοπαθολογική γνωμάτευση
1	33	3.375	3.375	Όχι	Όχι	-
2	50	3.375	3.375	Όχι	Όχι	-
3	74	8.000	7.500	Ναι	Ναι	Lobular Adenoc.
4	54	5.800	5.800	Όχι	Όχι	Invasive Ductal Carcinoma
5	60	8.000	8.000	Ναι	Ναι	Malignant Phyllodes Tumour
6	67	8.000	8.000	Όχι	Ναι	Infiltrative Lobular Adernoc.
7	58	3.375	3.375	Όχι	Όχι	Grade II Adenoc.
8	43	4.900	4.900	Όχι	Όχι	-
9	49	3.700	3.700	Ναι	Ναι	Grade III Adenoc.
10	49	3.700	3.700	Όχι	Ναι	Grade III Adenoc.
11	67	3.375	3.375	Όχι	Όχι	-
12	35	3.375	4.160	Ναι	Ναι	-
13	35	3.375	4.115	Ναι	Όχι	-
14	35	3.375	3.375	Όχι	Όχι	-
15	52	8.000	8.000	Όχι	Όχι	-
16	47	4.500	4.500	Ναι	Ναι	Grade III Adenoc.
17	47	3.375	3.375	Ναι	Ναι	Grade III Adenoc.
18	63	6.380	3.375	Ναι	Ναι	Grade III Adenoc.
19	45	8.000	8.000	Όχι	Όχι	-
20	71	3.375	4.300	Όχι	Ναι	Lobular Adenoc.
21	53	6.500	6.500	Όχι	Όχι	Invasive Ductal Carcinoma
22	53	5.380	5.380	Όχι	Όχι	-
23	50	6.000	3.670	Όχι	Όχι	-
24	64	8.000	8.000	Όχι	Όχι	-
25	50	5.800	5.800	Όχι	Όχι	-
26	37	3.375	6.500	Όχι	Ναι	Infiltrative Lobular Adenoc.
27	52	3.375	3.700	Όχι	Ναι	Grade III Adenoc.

Από τις 27 συνολικά βλάβες που αξιολογήθηκαν, 14 ήταν κακοήθεις (1 φυλλοειδής κακοήθεις όγκος, 4 λοβιακά αδеноκαρκινώματα, 1 αδеноκαρκίνωμα βαθμού ΙΙ, 6 αδеноκαρκινώματα βαθμού ΙΙΙ και 2 πορογενή καρκινώματα) και 13 καλοήθεις (11 ινοαδενώματα και 2 κυστικά μορφώματα).

Πριν την έγχυση του γαδολινίου, κατά την ποιοτική αξιολόγηση της κορυφής της Cho, 6/14 κακοήθεις και 11/13 καλοήθεις βλάβες αξιολογήθηκαν σωστά (ακρίβεια 62,9%, ευαισθησία 42,8%, ειδικότητα 84,6%), ενώ μετά την έγχυση του γαδολινίου 11/14 κακοήθεις και 12/13 καλοήθεις βλάβες αξιολογήθηκαν σωστά (ακρίβεια 85,1%, ευαισθησία 78,5%, ειδικότητα 92%). Τα παραπάνω αποτελέσματα διακρίνονται στον πίνακα 8.2.2.

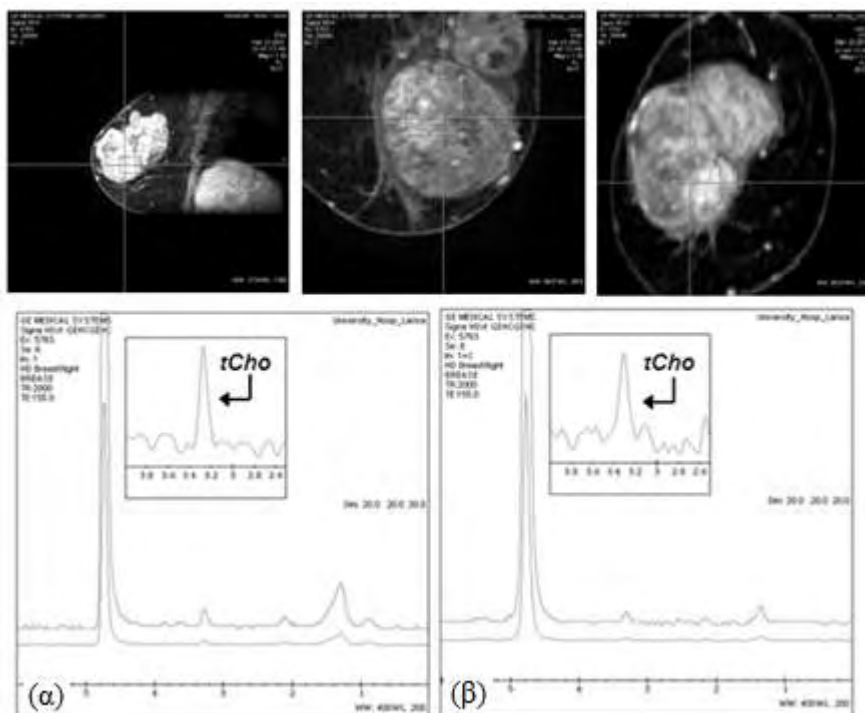
Πίνακας 8.2.2: Μετρήσεις της διαγνωστικής ακρίβειας, ευαισθησίας και ειδικότητας κατά τον χαρακτηρισμό

<i>Παρουσία Cho</i>	<i>(%) Ακρίβεια</i>	<i>(%) Ευαισθησία</i>	<i>(%) Ειδικότητα</i>
Πριν το γαδολίνιο	62,9	42,8	84,6
Μετά το γαδολίνιο	85,1	78,5	92

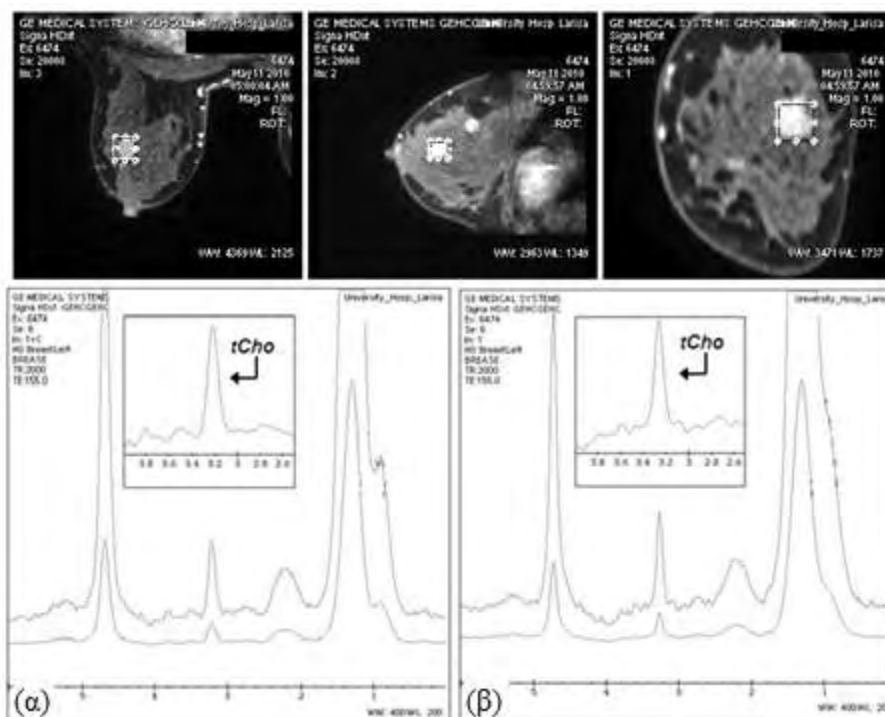
εξεργασιών του μαστού ύστερα από την αξιολόγηση της κορυφής της Cho.

Τα αποτελέσματα της επίδρασης του γαδολινίου στην κορυφή της Cho διακρίνονται στις εικόνες 8.2.1 και 8.2.2. Ειδικότερα στην εικόνα 8.2.1 διακρίνονται δύο φάσματα από έναν ευμεγέθη φυλλοειδή κακοήθη όγκο πριν και μετά την έγχυση του γαδολινίου αντίστοιχα, ενώ το μέγεθος του ογκοστοιχείου και στις δύο περιπτώσεις είναι το ίδιο. Σε αυτή την περίπτωση η χορήγηση του σκιαγραφικού επέφερε μία ήπια αύξηση του εύρους και μείωση του ύψους της κορυφής της Cho, χωρίς όμως να εμποδίζει τον ορθό χαρακτηρισμό του όγκου ως κακοήθη.

Αντίθετα, σε μία μικρότερη κακοήθη εξεργασία (αδеноκαρκίνωμα), όπως αυτή που απεικονίζεται στην εικόνα 8.2.2, όταν το ογκοστοιχείο επανατοποθετήθηκε και προσαρμόστηκε πιο σωστά επάνω στην βλάβη ύστερα από την χορήγηση του γαδολινίου, παρατηρήθηκε βελτίωση τόσο του εύρους όσο και του ύψους της κορυφής της Cho. Ως εκ τούτου, είναι εμφανές ότι μετά την χορήγηση της σκιαγραφικής παραμαγνητικής ουσίας όπου αυξάνεται η διακριτική ικανότητα της απεικόνισης τέτοιων βλαβών, η ακρίβεια στην τοποθέτηση του ογκοστοιχείου αυξάνεται με συνέπεια την βελτίωση της αξιοπιστίας των φασμάτων.

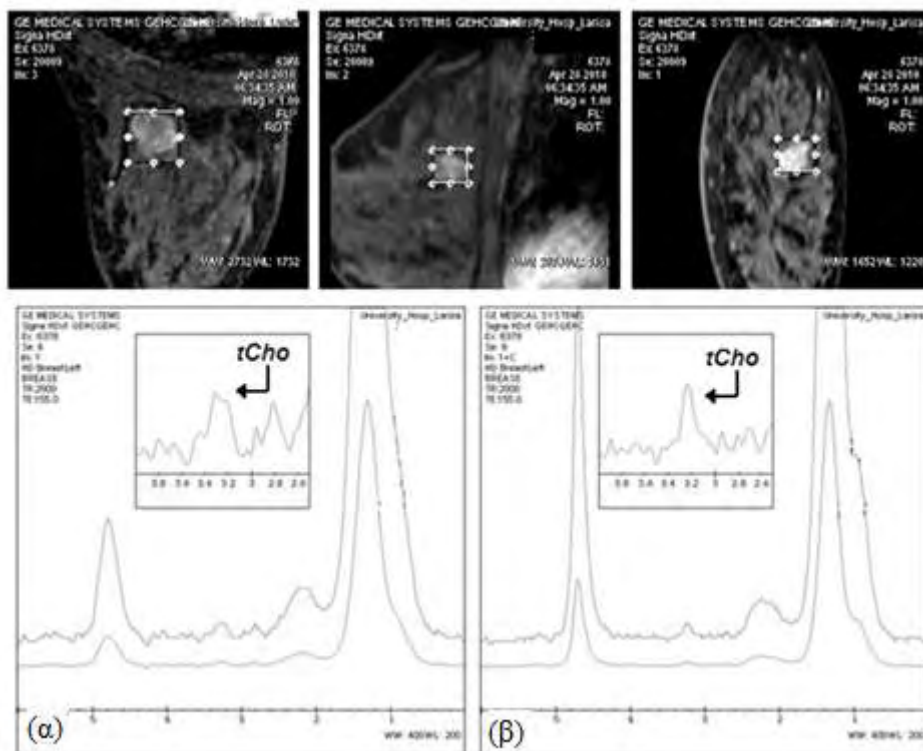


Εικόνα 8.2.1: Φάσματα από ασθενή με ευμεγέθη κακοήγη φυλλοειδή όγκο, πριν (α) και μετά (β) την χορήγηση του γαδολινίου. Το μέγεθος του ογκοστοιχείου και στις δύο περιπτώσεις ήταν $14,7*16,8*15 \text{ mm}^3$. Μετά την χορήγηση του σκιαγραφικού παρατηρήθηκε μείωση της έντασης του σήματος της Cho και αύξηση του εύρους της κορυφής του μεταβολίτη συγκριτικά με πριν.



Εικόνα 8.2.2: Φάσματα από ασθενή με αδενοκαρκίνωμα, πριν (α) και μετά (β) την χορήγηση του γαδολινίου. Το μέγεθος του ογκοστοιχείου και στις δύο περιπτώσεις ήταν $20*20*20 \text{ mm}^3$. Μετά την χορήγηση του σκιαγραφικού, το ογκοστοιχείο επανατοποθετήθηκε ακριβέστερα επάνω στην βλάβη βελτιώνοντας το εύρος και το ύψος της κορυφής της Cho.

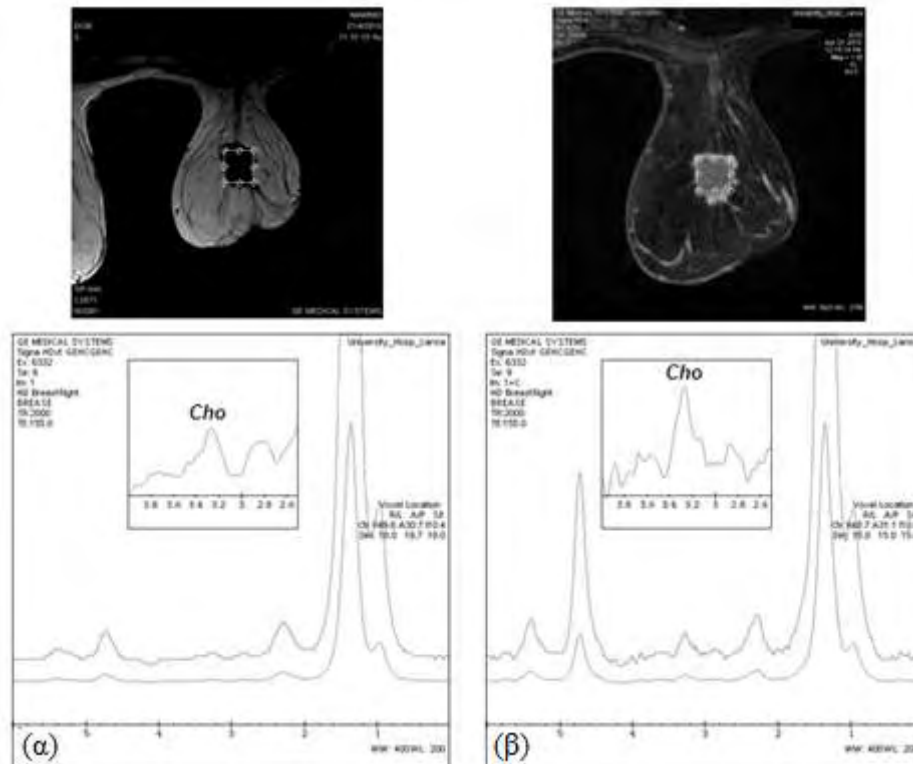
Όμοια, στην εικόνα 8.2.3 απεικονίζονται δύο φάσματα από ένα μικρού μεγέθους αδενοκαρκίνωμα πριν και μετά την χορήγηση του γαδολινίου. Πιο συγκεκριμένα, όταν το ογκοστοιχείο μεγέθους $15*15*15\text{mm}^3$ τοποθετήθηκε επάνω στην βλάβη πριν την χορήγηση του γαδολινίου, η κορυφή της Cho δεν διαχωρίστηκε επαρκώς από τις κορυφές της γραμμής βάσης και η βλάβη λανθασμένα χαρακτηρίστηκε ως καλοήθης (Εικόνα 8.2.3α). Ωστόσο, μετά την χορήγηση του σκιαγραφικού, η επανατοποθέτηση και προσαρμογή του ογκοστοιχείου, είχε σαν αποτέλεσμα την αποφυγή του περιβάλλοντος λιπώδους ιστού, την ανίχνευση της κορυφής της Cho στο φάσμα (Εικόνα 8.2.3β) και άρα τον σωστό χαρακτηρισμό της βλάβης ως κακοήθεια.



Εικόνα 8.2.3: Φάσματα από ασθενή με αδενοκαρκίνωμα, πριν (α) και μετά (β) την χορήγηση του γαδολινίου, ενώ τα μεγέθη των ογκοστοιχείων σε κάθε περίπτωση ήταν $15*15*15\text{mm}^3$ και $17*16,3*15\text{mm}^3$ αντίστοιχα. Μετά την χορήγηση του γαδολινίου η κορυφή της Cho ανιχνεύτηκε και η βλάβη χαρακτηρίστηκε σωστά ως κακοήθεια.

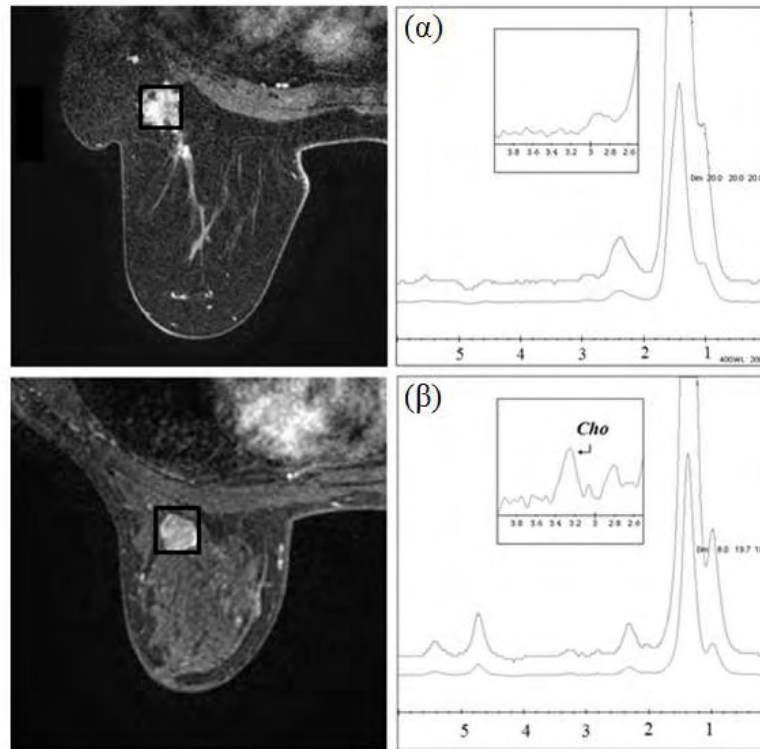
Ο λιπώδης ιστός του μαστικού αδένου, έχει αρκετά διαφορετική μαγνητική επιδεκτικότητα από αυτή του καρκινικού ιστού, με αποτέλεσμα όταν εμπεριέχεται μέσα στο ογκοστοιχείο να μειώνεται η ομοιογένεια του μαγνητικού πεδίου στην περιοχή ενδιαφέροντος. Επιπλέον, η αλληλεπίδραση του σήματος των λιπιδίων με τα βαθμιδωτά πεδία προκαλεί σφάλματα (lipid sideband artifacts) στο φάσμα εμποδίζοντας την ανίχνευση του σήματος της Cho σε αυτό. Στην εικόνα 8.2.4 διακρίνονται χαρακτηριστικά τα φάσματα από ένα αδενοκαρκίνωμα ύστερα από

την τοποθέτηση του ογκοστοιχείου πριν και μετά την έγχυση του γαδολινίου. Παρατηρήθηκε βελτίωση της ομοιογένειας του μαγνητικού πεδίου στην περιοχή ενδιαφέροντος μετά την χορήγηση του σκιαγραφικού (μείωση του FWHM από 25Hz σε 12Hz) και άρα συνολική βελτίωση της διακριτικής ικανότητας της κορυφής της Cho εφόσον το ογκοστοιχείο προσαρμόστηκε καλύτερα στην περιοχή ενδιαφέροντος.



Εικόνα 8.2.4: Φάσματα από ασθενή με αδενοκαρκίνωμα, πριν (α) και μετά (β) την χορήγηση του γαδολινίου, ενώ τα μεγέθη των ογκοστοιχείων σε κάθε περίπτωση ήταν $18*19,7*18 \text{ mm}^3$ και $15*15*15 \text{ mm}^3$ αντίστοιχα. Παρατηρήθηκε βελτίωση της φασματικής ανάλυσης εφόσον το FWHM μειώθηκε από 25Hz σε 12Hz αντίστοιχα.

Τα παραπάνω αποτελέσματα υποδηλώνουν ότι η ΦΠΜΣ μπορεί να αποτελέσει μια ιδιαίτερα χρήσιμη τεχνική για τον αξιόπιστο προεγχειρητικό χαρακτηρισμό βλαβών του μαστού ιδιαίτερα μετά την χορήγηση της σκιαγραφικής παραμαγνητικής ουσίας. Παρόλα αυτά, στην σε αυτή την μελέτη, 1 καλοήθης εξεργασία (ινοαδένωμα) ανέδειξε την κορυφή της Cho στο φάσμα της τόσο πριν όσο και μετά την έγχυση του γαδολινίου, ενώ 3 από τις κακοήθειες εξεργασίες (2 πορογενή καρκινώματα και 1 αδενοκαρκίνωμα βαθμού II) ήταν αρνητικές για Cho. Ενδεικτικά φάσματα της κάθε περίπτωσης διακρίνονται στην εικόνα 8.2.5.



Εικόνα 8.2.5: Ενδεικτικές περιπτώσει ψευδώς-αρνητικού (α) και ψευδώς θετικού αποτελέσματος (β) σε ασθενείς με πορογενές διηθητικό καρκίνωμα και ινοαδένωμα αντίστοιχα.

8.3 Συμπεράσματα

Έως και σήμερα, ο χαρακτηρισμός των βλαβών του μαστού βασίζεται κυρίως στην αξιολόγηση των μορφολογικών τους χαρακτηριστικών μέσω της συμβατικής απεικόνισης MRI και στην δυναμική μελέτη της αιμάτωσης μέσω της καταγραφής του προτύπου πρόσληψης της σκιαγραφικής παραμαγνητικής ουσίας. Εν τούτοις, παρόλο που τα επίπεδα ευαισθησίας των παραπάνω τεχνικών που έχουν καταγραφεί είναι υψηλά (94-100%), τα αντίστοιχα επίπεδα ειδικότητας παραμένουν χαμηλά (53-80%) με αποτέλεσμα συχνά να γίνονται άσκοπες βιοψίες καλοηθών εξεργασιών [217-223]. Για αυτόν τον λόγο, αναζητήθηκαν εξελιγμένες τεχνικές μαγνητικού συντονισμού, όπως η ΦΠΜΣ, προκειμένου να επιτευχθεί αύξηση της ειδικότητας κατά την ανίχνευση του καρκίνου του μαστού.

Η διαγνωστική αξία της ΦΠΜΣ στον μαστό βασίζεται κυρίως στην ανίχνευση της Cho σε αντίθεση με την περιοχή του εγκεφάλου που ανιχνεύονται περισσότεροι μεταβολίτες [159, 217, 218]. Ειδικότερα, η κορυφή της Cho έχει βρεθεί αυξημένη σε κακοήθεις εξεργασίες του μαστού σε αντίθεση με τις καλοήθεις εξεργασίες και το υγιές μαστικό παρέγχυμα που ο μεταβολίτης συνήθως δεν ανιχνεύεται [159, 163, 217-219]. Μάλιστα, προηγούμενες μελέτες έχουν δείξει ότι η ΦΠΜΣ μπορεί να οδηγήσει σε αύξηση της ειδικότητας έως και 20% [159, 163]. Ωστόσο, υπάρχουν βλάβες οι οποίες είναι είτε αρκετά μικρές σε μέγεθος (μικρότερες από 3,375cm³) είτε διάχυτες χωρίς διακριτά όρια που επηρεάζουν σημαντικά την διαγνωστική αξία της μεθόδου. Σε τέτοιες περιπτώσεις, είναι δύσκολη η σωστή τοποθέτηση του ογκοστοιχείου επάνω στην βλάβη κατά τον σχεδιασμό της φασματοσκοπικής εξέτασης και συχνά δεν ανιχνεύεται η κορυφή της Cho στο φάσμα. Οι Tozaki και συν μελετώντας τον μεταβολισμό εξεργασιών του μαστού με διαστάσεις μικρότερες των 15mm, αναφέρουν διαγνωστική ευαισθησία ανίχνευσης της κακοήθειας μόλις 44%, ενώ σε μεγαλύτερες βλάβες η ευαισθησία αυξήθηκε σε ποσοστό 82% [218].

Κατά συνέπεια, η ανίχνευση μικρών ή διάχυτων εξεργασιών, απαιτεί την έγχυση σκιαγραφικής παραμαγνητικής ουσίας όπως χαρακτηριστικά αναφέρουν οι Baltzer και συν [224]. Καθώς λοιπόν το σήμα της Cho προσφέρει σημαντική πληροφορία για τον χαρακτηρισμό αλλοιώσεων του μαστού προκύπτει το ερώτημα εάν το σκιαγραφικό επηρεάζει το σήμα του μεταβολίτη και άρα την διαγνωστική αξία της ΦΠΜΣ. Στις περισσότερες μελέτες ΦΠΜΣ στον μαστό, η τεχνική εφαρμόζεται μετά την έγχυση του γαδολινίου, θεωρώντας ότι αυτό δεν επηρεάζει σημαντικά το σήμα της Cho [225-230]. Εν τούτοις, οι Lenkinski και συν αναφέρουν ότι το γαδολίνιο μπορεί να οδηγήσει σε σημαντική υποεκτίμηση της συγκέντρωσης

του μεταβολίτη, εφόσον τα αρνητικά φορτισμένα ιόντα αυξάνουν το εύρος και μειώνουν το ύψος της κορυφής της Cho [174].

Σύμφωνα με τα παραπάνω, η ΦΠΜΣ μπορεί να αποτελέσει μια πολύτιμη συμπληρωματική τεχνική βελτιώνοντας την ειδικότητα της απεικόνισης μαγνητικού συντονισμού, εφόσον κατανοηθούν πλήρως οι παράγοντες εκείνοι που επηρεάζουν την διαγνωστική ακρίβεια της μεθόδου κατά τον χαρακτηρισμό εξεργασιών του μαστού. Για τον λόγο αυτό η παρούσα εργασία εστιάστηκε στην μελέτη της διαγνωστικής αξίας της ΦΠΜΣ κατά τον χαρακτηρισμό βλαβών του μαστού πριν και μετά την έγχυση του σκιαγραφικού με σκοπό την βελτιστοποίηση της τεχνικής εντός της κλινικής ρουτίνας.

Δύο από αυτές τις σημαντικότερες παραμέτρους με την μεγαλύτερη επίδραση στην ποιότητα του φάσματος είναι η ομοιογένεια του μαγνητικού πεδίου B_0 και η σωστή τοποθέτηση του ογκοστοιχείου επάνω στην βλάβη [39].

Οι ανομοιογένειες στο μαγνητικό πεδίο προκαλούνται από την διαφορά στην μαγνητική επιδεκτικότητα μεταξύ διαφορετικών ιστών στην περιοχή ενδιαφέροντος, και αποτελούν το κυριότερο περιοριστικό παράγοντα που επιφέρει παραμορφώσεις στην κορυφή της Cho ενώ αυξάνει το εύρος της [231]. Για τον λόγο αυτό τέτοιες ανομοιογένειες θα πρέπει να ελαχιστοποιούνται πριν την εφαρμογή της ΦΠΜΣ ώστε να εξασφαλιστεί η βέλτιστη ποιότητα των λαμβανόμενων φασματοσκοπικών δεδομένων.

Επιπλέον, η επιλογή της κατάλληλης θέσης και του μεγέθους του ογκοστοιχείου συνιστούν κρίσιμους παράγοντες για την εξαγωγή διαγνωστικών φασμάτων υψηλής ποιότητας, εφόσον μία αλλοίωση στον μαστό μπορεί να περιλαμβάνει τόσο παθολογικό ιστό όσο και λιπώδες μαστικό παρέγχυμα που ενδέχεται να επηρεάσει την ανίχνευση του σήματος της Cho. Για την σωστή τοποθέτηση του ογκοστοιχείου είναι απαραίτητη η χρήση εικόνων βάσης μεγάλης ευκρίνειας, ώστε να προσδιοριστούν οι περιοχές της αλλοίωσης με την μεγαλύτερη μεταβολική δραστηριότητα. Ειδικά για τον εντοπισμό εξεργασιών μικρού μεγέθους ή διάχυτων αλλοιώσεων χωρίς διακριτά όρια, είναι απαραίτητη η χορήγηση γαδολινίου.

Στην παρούσα μελέτη, η έγχυση του γαδολινίου επέφερε μικρές αλλοιώσεις στην κορυφή της Cho όπως χαρακτηριστικά διακρίνεται στην εικόνα 8.2.1, επιβεβαιώνοντας το αποτέλεσμα προγενέστερων μελετών [225-230]. Η μείωση της έντασης του σήματος και η αύξηση του εύρους της κορυφής του μεταβολίτη ενδεχομένως οφείλονται στην σύνδεση του μορίου της Cho με τα ιόντα του γαδολινίου με αποτέλεσμα να σχηματιστεί ένα σύμπλεγμα το οποίο προκαλεί μείωση του χρόνου T_2 του μεταβολίτη και άρα υποεκτίμηση της συγκέντρωσής του [174]. Για τον λόγο αυτό, όταν οι βλάβες είναι ευμεγέθεις (μεγαλύτερες από $3,375\text{cm}^3$) συστήνεται η εφαρμογή της ΦΠΜΣ πριν την έγχυση του σκιαγραφικού ώστε να αποφευχθούν

τα ψευδώς-αρνητικά αποτελέσματα. Όμοια, οι Baltzer και συν συστήνουν η ΦΠΜΣ να πραγματοποιείται πριν την χορήγηση του σκιαγραφικού εφόσον η εξεργασία στον μαστό είναι ορατή και καλώς ορισμένη, ώστε να αποφευχθεί η υποεκτίμηση του σήματος της Cho ειδικά σε περιπτώσεις απόλυτης ποσοτικοποίησης του μεταβολίτη [224].

Αντίθετα, μικρές ή διάχυτες βλάβες συχνά είναι δύσκολο να ανιχνευτούν σε εικόνες που έχουν ληφθεί πριν την χορήγηση του γαδολινίου, ειδικά όταν το παρέγχυμα του μαστικού αδένου που βρίσκονται οι αλλοιώσεις είναι πυκνό. Η δυσκολία στον ακριβή προσδιορισμό τέτοιων βλαβών μπορεί να οδηγήσει στην επιλογή ογκοστοιχείου μεγάλου σε μέγεθος ή στην έκκεντρη τοποθέτησή του σε σχέση με την βλάβη κατά τον σχεδιασμό της φασματοσκοπικής εξέτασης, παρακωλύοντας την ανίχνευση της Cho στο φάσμα. Για την αποφυγή ψευδώς-αρνητικών αποτελεσμάτων σε τέτοιες περιπτώσεις, είναι απαραίτητη αρχικά η σωστή απεικόνιση της βλάβης με την χρήση σκιαγραφικής ουσίας και εν συνεχεία η τοποθέτηση του ογκοστοιχείου. Όπως χαρακτηριστικά διακρίνεται στις εικόνες 8.2.2 και 8.2.3, τοποθετώντας πιο σωστά το ογκοστοιχείο επάνω στην βλάβη μετά την χορήγηση του σκιαγραφικού, παρατηρήθηκε αύξηση του σήματος της Cho και μείωση του εύρους της κορυφής του μεταβολίτη στο φάσμα. Επιπλέον η σωστότερη τοποθέτηση μετά την χορήγηση του σκιαγραφικού, επέφερε βελτίωση στην ομοιογένεια του μαγνητικού πεδίου στην περιοχή ενδιαφέροντος (Εικόνα 8.2.4) και άρα στην ποιότητα του φάσματος.

Συνεπώς, λαμβάνοντας υπόψη ότι το γαδολίνιο δεν επηρεάζει σημαντικά το σήμα της Cho, τα παραπάνω ευρήματα υποδεικνύουν ότι το μέγεθος της βλάβης στον μαστό αποτελεί έναν πολύ σημαντικό παράγοντα που καθορίζει την απόδοση της ΦΠΜΣ στην ανίχνευση της Cho. Η παρατήρηση αυτή βρίσκεται σε συμφωνία με τις παρατηρήσεις προηγούμενων ερευνητικών ομάδων [162, 163].

Στην συγκεκριμένη μελέτη, 2 πορογενή καρκινώματα και 1 αδενοκαρκίνωμα βαθμού II δεν ανέδειξαν την κορυφή της Cho στο φάσμα τους, ενώ σε ένα ινοαδένωμα η κορυφή του μεταβολίτη ήταν ξεκάθαρα ορατή τόσο πριν όσο και μετά την έγχυση του γαδολινίου (Εικόνα 8.2.5). Η αδυναμία της ΦΠΜΣ να ανιχνεύσει την Cho σε 3 κακοήθεις εξεργασίες ενδεχομένως οφείλεται στο ότι αυτές είχαν τουλάχιστον μία διάσταση μικρότερη από 15mm. Ως εκ τούτου το εφαρμοζόμενο ογκοστοιχείο περιείχε σημαντική ποσότητα ιστού από το περιβάλλον μαστικό παρέγχυμα υποβαθμίζοντας το σήμα της Cho. Σε δύο προηγούμενες μελέτες, παρατηρήθηκε ότι η μεγαλύτερη διάσταση των κακοηθών εξεργασιών του μαστού που δεν ανέδειξαν την κορυφή της Cho ήταν $1,6 \pm 1,3$ και $1,9 \pm 0,3$ cm αντίστοιχα, που βρίσκεται σε συμφωνία με την παρούσα μελέτη [156, 159]. Επιπροσθέτως, οι Cecil και συν αναφέρουν ότι τα ψευδώς-αρνητικά αποτελέσματα μπορεί επίσης να οφείλονται είτε σε πρόσφατη αιμορραγία

της βλάβης, εφόσον το αίμα έχει σημαντική επίδραση στην ομοιογένεια του μαγνητικού πεδίου, είτε στα σφάλματα λόγω κίνησης του ασθενούς κατά την εξέταση [159].

Συνοψίζοντας τα αποτελέσματα της παρούσας μελέτης που αφορούν την αξιολόγηση της ΦΠΜΣ κατά τον χαρακτηρισμό εξεργασιών του μαστού πριν και μετά την έγχυση σκιαγραφικής παραμαγνητικής ουσίας, καθώς και την βελτιστοποίηση της τεχνικής, προκύπτουν τα εξής:

- Η ΦΠΜΣ μπορεί να αποτελέσει μια πολύτιμη συμπληρωματική τεχνική εντός της κλινικής ρουτίνας, βελτιώνοντας την διαγνωστική ειδικότητα της απεικόνισης μαγνητικού συντονισμού, κατά τον χαρακτηρισμό εξεργασιών του μαστού. Ωστόσο, κατά τον σχεδιασμό της φασματοσκοπικής εξέτασης θα πρέπει πάντα να λαμβάνεται υπόψη ότι η ευαισθησία της ΦΠΜΣ στην ανίχνευση της Cho εξαρτάται σε μεγάλο βαθμό από το μέγεθος του όγκου που εξετάζεται κάθε φορά.
- Η συνολική απόδοση (ακρίβεια, ευαισθησία, ειδικότητα) της τεχνικής βελτιώνεται όταν αυτή εφαρμόζεται μετά την χορήγηση του γαδολινίου. Ο λόγος της βελτίωσης αυτής οφείλεται στην ακριβέστερη τοποθέτηση του ογκοστοιχείου επάνω στην βλάβη. Ως εκ τούτου η αποφυγή σήματος από το περιβάλλον μαστικό παρέγχυμα έχει σαν αποτέλεσμα την αύξηση του λόγου SNR της κορυφής της Cho και της ομοιογένειας του μαγνητικού πεδίου στην περιοχή ενδιαφέροντος.
- Αναφορικά με την βελτιστοποίηση της φασματοσκοπικής εξέτασης, σε ευμεγέθεις βλάβες (μεγαλύτερες από $3,375\text{cm}^3$) με σαφή όρια συνίσταται η εφαρμογή της ΦΠΜΣ πριν την έγχυση του γαδολινίου για την αποφυγή της υποεκτίμησης της συγκέντρωσης της Cho, ειδικά σε περιπτώσεις απόλυτης ποσοτικοποίησης του μεταβολίτη. Αντίθετα, για τον αξιόπιστο χαρακτηρισμό βλαβών που είναι μικρότερες από $3,375\text{cm}^3$ ή διάχυτες, συνίσταται η εφαρμογή της ΦΠΜΣ μετά το γαδολίνιο, για βέλτιστη τοποθέτηση του ογκοστοιχείου επάνω σε αυτές.

9. Διαμόρφωση αυτοματοποιημένου λογισμικού υποβοήθησης της διαφορικής διάγνωσης όγκων του εγκεφάλου, με την εισαγωγή πολυπαραμετρικών φασματοσκοπικών δεδομένων.

Περίληψη

Σκοπός σε αυτό το βήμα ήταν η εισαγωγή πολυπαραμετρικών φασματοσκοπικών δεδομένων σε αυτοματοποιημένο λογισμικό, ώστε να αποτελέσουν μέρος της συνολικής διαγνωστικής πληροφορίας για την υποβοήθηση της διαδικασίας της διαφορικής διάγνωσης εξεργασιών του εγκεφάλου.

Το εν λόγω λογισμικό αναπτύχθηκε στα πλαίσια της ερευνητικής δραστηριότητας του εργαστηρίου Ιατρικής Φυσικής του τμήματος Ιατρικής του Πανεπιστημίου Θεσσαλίας και στηρίζεται σε αλγορίθμους μηχανικής εκμάθησης και μεθόδους αναγνώρισης προτύπων (pattern recognition techniques).

Η συμβολή της παρούσας διδακτορικής διατριβής στην υλοποίηση του λογισμικού περιλαμβάνει την συλλογή, επεξεργασία, ανάλυση και ταξινόμηση ικανού αριθμού φασματοσκοπικών δεδομένων για διαφορετικές εξεργασίες του εγκεφάλου, ώστε να δημιουργηθούν οι κατάλληλες βάσεις δεδομένων που:

- θα αποτελούν είσοδο στο σύστημα υποβοήθησης της διαφορικής διάγνωσης, ενώ
- θα επιτρέπουν την αυτόματη ταξινόμηση των δεδομένων σε πολλαπλά επίπεδα.

Επιπλέον πραγματοποιήθηκε εκτενής ανασκόπηση της νεότερης βιβλιογραφίας με σκοπό την συλλογή δεδομένων από άλλες ερευνητικές ομάδες για την περαιτέρω συμβολή στην διαδικασία της αυτοματοποιημένης διαφορικής διάγνωσης των ενδοκρανιακών όγκων.

Τέλος αναπτύχθηκε ένα εργαλείο εκμάθησης των τεχνικών ΦΠΜΣ, που παρέχει πληροφορία τόσο σε θεωρητικό όσο και σε κλινικό επίπεδο, με σκοπό μελλοντικά να ενσωματωθεί στο λογισμικό. Με αυτό τον τρόπο, το λογισμικό θα αποτελέσει ένα ολοκληρωμένο σύστημα υποβοήθησης της διαφορικής διάγνωσης αφού ο χρήστης, εκτελώντας την αυτοματοποιημένη αξιολόγηση ενδοκρανιακών βλαβών θα είναι παράλληλα σε θέση να αποσαφηνίσει τα ερωτήματα που σχετίζονται με την διαφορική διάγνωση πληθώρας βλαβών του εγκεφάλου.

9.1 Μέθοδοι και υλικά

Όλες οι εξετάσεις πραγματοποιήθηκαν σε σύστημα μαγνητικής τομογραφίας υψηλού πεδίου 3T (GE, Healthcare, Signa® HDx) με την χρήση πηνίου εγκεφάλου 4 καναλιών τύπου birdcage, ύστερα από την ενυπόγραφη συγκατάθεση των ασθενών.

Συλλογή φασματοσκοπικών δεδομένων

Το πρωτόκολλο της ΦΠΜΣ περιελάμβανε τις τεχνικές μονού ογκοστοιχείου (*Single Voxel, SV*) και δυσδιάστατης απεικόνισης της χημικής μετατόπισης (*2D-Chemical Shift Imaging, 2D-CSI*). Τα φάσματα και για τις δύο τεχνικές ελήφθησαν με την εφαρμογή της ακολουθίας *PRESS* ενώ προηγουμένως εφαρμόστηκαν προπαλμοί καταστολής του σήματος του νερού και διαδικασίες αυτόματης ή χειροκίνητης (όπου ήταν απαραίτητο) ομογενοποίησης του μαγνητικού πεδίου (*shimming*) στην περιοχή ενδιαφέροντος.

Κατά την τεχνική *SV*, οι παράμετροι της ακολουθίας διαμορφώθηκαν ως εξής: TR/TE=1500msec/35msec, ενώ για λόγους επάρκειας σήματος το πλήθος των ανακτήσεων του σήματος (*Nacq*) επιλέχθηκε στα 128 και το μέγεθος του εφαρμοζόμενου ογκοστοιχείου δεν ήταν μικρότερο από 3,375cm³ αλλά ούτε μεγαλύτερο από 8cm³. Κατά την τεχνική *2D-CSI* οι αντίστοιχες παράμετροι ήταν: TR/TE=1000msec/144msec, 12 και 24 βήματα κωδικοποίησης της φάσης στις δύο διαστάσεις αντίστοιχα.

Συνολικά συλλέχθηκαν φασματοσκοπικά δεδομένα από 142 ασθενείς με ενδοκρανιακούς όγκους (20 γλοιώματα βαθμού I, 18 γλοιώματα βαθμού II, 19 γλοιώματα βαθμού III, 39 γλοιώματα βαθμού IV, 23 ενδοκρανιακές μεταστάσεις και 23 μηνιγγιώματα), χωρίς προηγουμένως να έχουν υποβληθεί σε κάποιο είδους θεραπεία ή επέμβαση.

Για κάθε ασθενή τα φάσματα προέρχονταν από περιοχές εσωτερικά, στην περιφέρεια και αντιδιαμετρικά του όγκου.

Ανάλυση και επεξεργασία φασματοσκοπικών δεδομένων

Η ανάλυση των φασματοσκοπικών δεδομένων πραγματοποιήθηκε με την χρήση του λογισμικού Functool (GE, Healthcare, Signa® HDx). Η επεξεργασία των δεδομένων περιελάμβανε διόρθωση της γραμμής βάσης του φάσματος, διόρθωση της φάσης και της συχνότητας του σήματος. Στις κορυφές των βασικών μεταβολιτών κάθε φάσματος, προσαρμόστηκαν γκαουσιανές καμπύλες (Gaussian Curves) προκειμένου να προσδιοριστεί το εμβαδό κάθε κορυφής.

Ύστερα από την ανάλυση και επεξεργασία των φασμάτων, υπολογίστηκαν τα μεταβολικά κλάσματα NAA/Cr, Cho/Cr και ml/Cr σε χαμηλό TE (35msec) και τα μεταβολικά κλάσματα NAA/Cr, Cho/Cr, Cho/NAA και (λιπίδια+γαλακτικό οξύ)/Cr σε υψηλό TE (144msec), για κάθε περιοχή ενδιαφέροντος ξεχωριστά (εσωτερικά του όγκου, στην περιφέρεια και αντιδιαμετρικά αυτού).

Η επιλογή των συγκεκριμένων μεταβολικών κλασμάτων έγινε με κριτήριο την υψηλή διαγνωστική τους αξία που παρατηρήθηκε στα αποτελέσματα της παρούσας διδακτορικής διατριβής, κατά την διαφοροποίηση όγκων του εγκεφάλου.

Ταξινόμηση φασματοσκοπικών δεδομένων

Η διάγνωση των όγκων έγινε ύστερα από την ανάλυση των απεικονιστικών και των μεταβολικών τους χαρακτηριστικών, ενώ όλες οι εξεργασίες επιβεβαιώθηκαν ιστοπαθολογικά. Στην συνέχεια, κατηγοριοποιήθηκαν ανάλογα με τον τύπο της παθολογίας ενώ αναπτύχθηκαν οι απαραίτητες βάσεις δεδομένων προκειμένου να εισαχθούν στο λογισμικό.

9.2 Αποτελέσματα

Αρχικά αναπτύχθηκαν δύο κύριες βάσεις φασματοσκοπικών δεδομένων, που περιλαμβάνουν τα μεταβολικά κλάσματα από τους 142 ασθενείς που εξετάστηκαν συνολικά. Η πρώτη βάση δεδομένων αποτελείται από μεταβολικά κλάσματα που υπολογίστηκαν σε χαμηλό TE (35msec), ενώ η δεύτερη από μεταβολικά κλάσματα υψηλού TE (144msec).

Κατά συνέπεια, το λογισμικό σχεδιάστηκε και εκπαιδεύτηκε με τέτοιο τρόπο ώστε να περιλαμβάνει δύο στάδια ταξινόμησης ανάλογα με τα διαθέσιμα φασματοσκοπικά δεδομένα.

Πιο συγκεκριμένα:

- Στο πρώτο στάδιο η ταξινόμηση μια άγνωστης εξεργασίας πραγματοποιείται με την εισαγωγή φασματοσκοπικών δεδομένων χαμηλού TE (35msec) (Εικόνα 9.2.1), ενώ
- στο δεύτερο στάδιο με την εισαγωγή φασματοσκοπικών δεδομένων υψηλού TE (144msec) (Εικόνα 9.2.1).

Τονίζεται ότι σε κάθε στάδιο υπάρχει δυνατότητα η ταξινόμηση να πραγματοποιείται με δεδομένα είτε από το εσωτερικών των βλαβών είτε από την περιφέρεια αυτών όταν κρίνεται απαραίτητο.

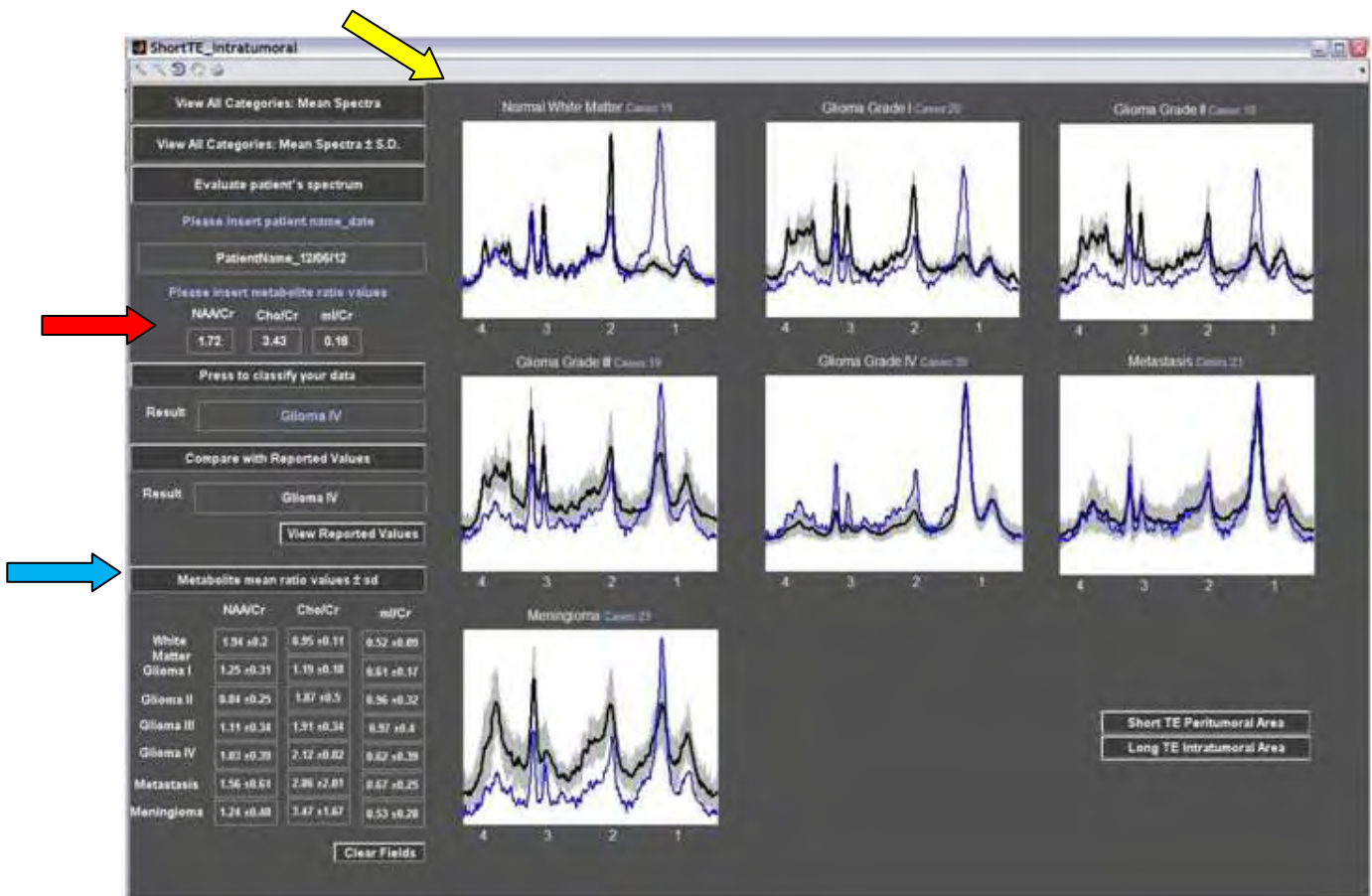
Ως εκ τούτου, ο χρήστης ανάλογα με την διαθέσιμη πληροφορία μπορεί να επιλέξει την κατάλληλη τεχνική ΦΠΜΣ και να εκτελέσει την διαδικασία της ‘υποβοηθούμενης διάγνωσης’.

Επιπλέον στο εν λόγω λογισμικό ενσωματώθηκαν 2 επιπρόσθετες βάσεις δεδομένων ώστε να βοηθήσουν περαιτέρω την διαδικασία της διαφορικής διάγνωσης των ενδοκρανιακών όγκων. Η πρώτη βάση δεδομένων περιλαμβάνει τις εικόνες των μέσων φασμάτων ± την τυπική τους απόκλιση (για χαμηλό και υψηλό TE αντίστοιχα), για κάθε εξεργασία ξεχωριστά και για τις δύο περιοχές ενδιαφέροντος (εσωτερική-εξωτερική). Για την δημιουργία των μέσων φασμάτων, αρχικά έγινε η λήψη τους σε μορφή .txt και .jpeg από το σύστημα μαγνητικής τομογραφίας και στην συνέχεια ανακατασκευάστηκαν.

Συνεπώς, ο χρήστης έχει την δυνατότητα να εισάγει την εικόνα του φάσματος μιας άγνωστης βλάβης, το οποίο στην συνέχεια επικάθεται στα μέσα φάσματα της βάσης δεδομένων. Με αυτόν τον τρόπο πραγματοποιείται μια γρήγορη και αδρή εκτίμηση της άγνωστης βλάβης ύστερα από την οπτική σύγκριση του νέο-εισαχθέντος φάσματος με τα αντίστοιχα μέσα φάσματα όπως διακρίνεται στην εικόνα 9.2.1.

Η τελευταία βάση δεδομένων αποτελείται από δημοσιευμένα μεταβολικά κλάσματα της νεότερης βιβλιογραφίας, που έχουν υπολογιστεί τόσο σε υψηλό όσο και σε χαμηλό TE και για τις δύο περιοχές ενδιαφέροντος. Με αυτό τον τρόπο, επιτρέπεται στον χρήστη η εισαγωγή των

δεδομένων μιας άγνωστης βλάβης και η άμεση σύγκρισή τους με τα αντίστοιχα δεδομένα από άλλες ερευνητικές ομάδες (Εικόνα 9.2.1 μπλε βέλος).

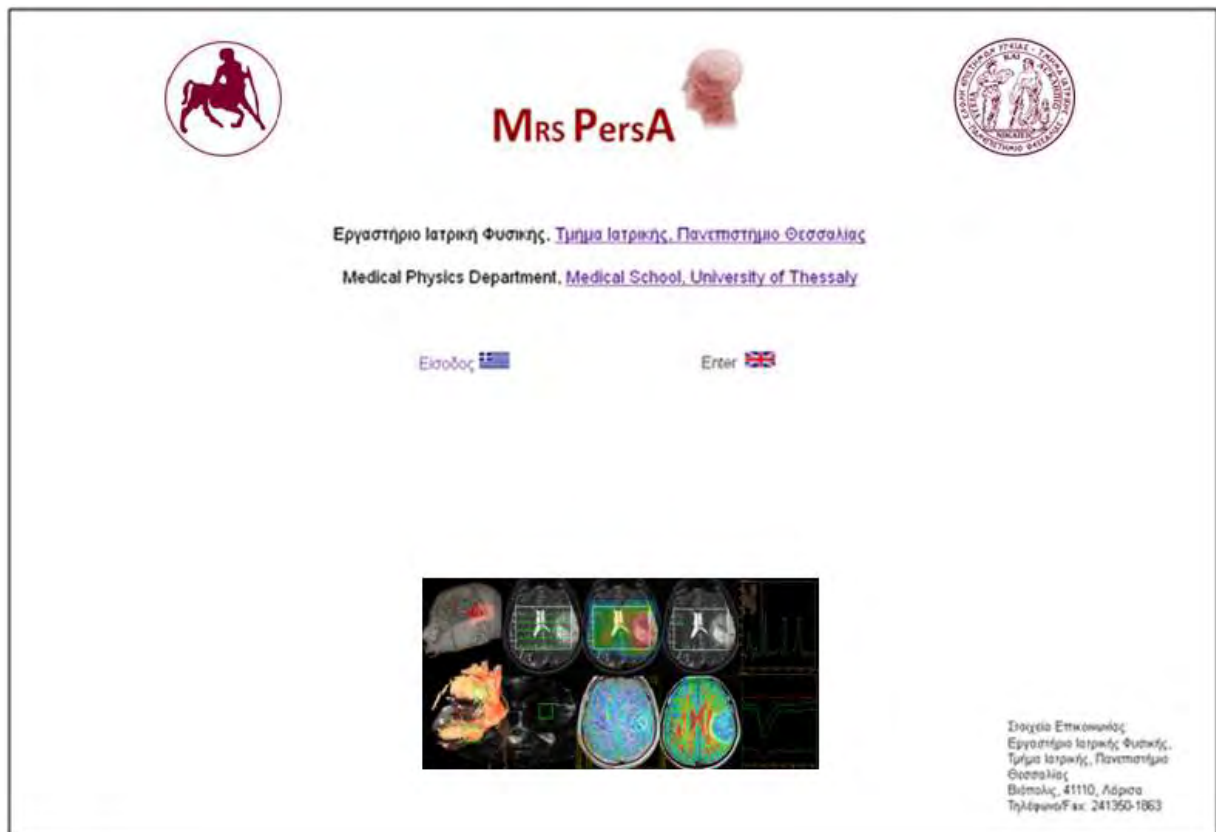


Εικόνα 9.2.1: Ενδεικτικό παράθυρο ταξινόμησης με βάση τα φασματοσκοπικά δεδομένα χαμηλού TE από το εσωτερικό των εξεργασιών: Ο χρήστης μπορεί να εισάγει τα μεταβολικά κλάσματα μιας άγνωστης βλάβης (κόκκινο βέλος) προκειμένου αυτή να ταξινομηθεί αυτόματα. Επίσης οι νεοεισαχθέντες τιμές μπορούν να συγκριθούν με τα αντίστοιχα φασματοσκοπικά δεδομένα της βιβλιογραφίας (μπλε βέλος) και να κατηγοριοποιηθεί ανάλογα. Τέλος, υπάρχει δυνατότητα να σύγκρισης του φάσματος με τα αντίστοιχα μέσα φάσματα των εξεργασιών της βάσης δεδομένων (κίτρινο βέλος). (Η εικόνα απεικονίζει τμήμα του λογισμικού που έχει αναπτυχθεί στα πλαίσια της διδακτορικής διατριβής της κας Τσολάκη Ευαγγελίας).




Τέλος αναπτύχθηκε ένα εργαλείο εκμάθησης των τεχνικών ΦΠΜΣ, με σκοπό να αποτελέσει μια αυτόνομη και ολοκληρωμένη εφαρμογή που αναλύει το θεωρητικό υπόβαθρο που διέπει την ΦΠΜΣ καθώς και τις κλινικές εφαρμογές της μεθόδου (Εικόνα 9.2.2, 9.2.3).

Αναλυτικότερα, ο χρήστης είναι σε θέση:

- να εμπλουτίσει το θεωρητικό του υπόβαθρο σχετικά με ζητήματα που αφορούν την βασική θεωρία του μαγνητικού συντονισμού και τις φυσικές αρχές της ΦΠΜΣ,
- να κατανοήσει την κλινική σημασία των μεταβολιτών που ανιχνεύονται σε ένα φάσμα,
- να εντυπώσει στις κλινικές εφαρμογές της ΦΠΜΣ, ενώ παράλληλα θα αποσαφηνίσει τα ερωτήματα που σχετίζονται με την διαφορική διάγνωση πληθώρας βλαβών του εγκεφάλου,
- να συγκρίνει άμεσα και γρήγορα τα δικά του αποτελέσματα με τα αποτελέσματα άλλων ερευνητικών ομάδων, ενώ θα μπορεί να ανατρέχει εύκολα στην αντίστοιχη βιβλιογραφία.



Εικόνα 9.2.2: Αρχικό παράθυρο εισαγωγής του χρήστη στο εργαλείο εκμάθησης **MRS PersA**. Ο χρήστης έχει την δυνατότητα να επιλέξει την ελληνική ή την αγγλική γλώσσα για την διαδικασία της εκμάθησης.

	 <h2 style="text-align: center;">Mrs PersA</h2>	
<p>Εργαστήριο Ιατρικής Φυσικής, Τμήμα Ιατρικής, Πανεπιστήμιο Θεσσαλίας</p> <p>Medical Physics Department, Medical School, University of Thessaly</p>		
<p>Επικοινωνία Επιστημονική Δραστηριότητα Σύνδεσμοι Ενημέρωση</p>		
<p>1. Βασική θεωρία μαγνητικού συντονισμού Η μεταπτωτική κίνηση των πυρήνων Μαγνητικός συντονισμός Σύμα μαγνητικού συντονισμού</p> <p>2. Βασικές αρχές 1H-MRS Φαινόμενο της χημικής μετατόπισης Spin-Spin σύζευξη Ακολουθίες 1H-MRS</p> <p>3. Οι μεταβολίτες του εγκεφάλου και η κλινική τους σημασία N-Ακετυλοασπαρτικό οξύ (NAA) Χολίνη (Cho) Κροσσίν (Cr) Μυο-ινωσίνη (mi) Γαλακτικό οξύ και Λιπικά (Lip&Lac) Συμπλέγματα Glx (Glx complex) Αλανίνη (Ala) Γλυκίνη (Gly) Τουρόνη (Tau) Γλουταθειώνη (GSH) Λοπά σινοζέλη</p> <p>4. Κλινικές Εφαρμογές 1H-MRS</p> <p>A. Κακοήθεις εξεργασίες του εγκεφάλου Γλαίωμα Ευδενδροσικά μεταστάση Πρωτοπαθές λέμφωμα εγκεφάλου Αδύσχη γλοιοβλάστομα</p> <p>B. Καλοήθεις εξεργασίες του εγκεφάλου Ευδενδροσικό απόστημα Μηνιγγίωμα Κεντρικά νευροκύτταμα Εξερρασίες του τμήματος οπίσθιου</p> <p>Γ. Μη νεοπλασματικές βλάβες Σκλήρυνση κατά πλάκας Επιληψία Ισχαιμία</p>	<p>Το παρόν εργαλείο εκμάθησης υλοποιήθηκε με σκοπό να συμβάλει στην επιμόρφωση και εκπαίδευση επιστημόνων στις ανώτερες τερχικές μαγνητικού συντονισμού όπως η φασματοσκοπία πρωτονίου (1H-MRS) και η απεικόνιση της διάχυσης (DWI/DT/FWI). Σχεδιάστηκε και αναπτύχθηκε με τέτοιο τρόπο ώστε να παρέχει πληροφορίες τόσο σε θεωρητικό όσο και σε κλινικό επίπεδο και να απαντά σε ερωτήσεις που σχετίζονται με την διαφορική διάγνωση πληθώρας βλαβών του εγκεφάλου. Επιπροσθέτως παρέχει μια σειρά από χρήσιμα links και την νεότερη βιβλιογραφία στην οποία ο χρήστης μπορεί να ανατρέξει.</p> <p>Εργαστήριο Ιατρικής Φυσικής Τμήμα Ιατρικής Πανεπιστήμιο Θεσσαλίας</p>	<p style="text-align: center;">Χρήσιμα Links</p> <p>http://neuroimaging.uth.gr/staff/med-staff/fountas.bio</p> <p>http://www.cis.rut.e.du/itbooks.mil/</p> <p>http://www.imaios.com/en/a-Courses/e-MRI</p>

Εικόνα 9.2.2: Αρχική σελίδα του εργαλείου **MRS PersA** και πίνακας περιεχομένων (αριστερά), όπου ο χρήστης μπορεί ευκολα να περιηγηθεί σε αυτά.

9.3 Συμπεράσματα

Έως και σήμερα η πρόγνωση και η θεραπεία ασθενών με ενδοκρανιακούς όγκους καθορίζεται από την ιστοπαθολογία τους, συνεπώς η έγκαιρη και ακριβής διάγνωση είναι υψίστης σημασίας. Η συμβατική απεικόνιση μαγνητικού συντονισμού (MRI) έχει επιφέρει σημαντική πρόοδο στην ανίχνευση τέτοιων βλαβών, χωρίς όμως να έχει αυξήσει σημαντικά την ειδικότητα της διάγνωσης. Για τον λόγο αυτό η ταξινόμηση των ενδοκρανιακών όγκων βασίζεται στην ιστολογική γνωμάτευση που αποτελεί μια επεμβατική διαδικασία με σημαντικά ποσοστά νοσηρότητας (morbidity) και θνησιμότητας (mortality). Ένα επιπλέον μειονέκτημα είναι ότι η συγκεκριμένη μέθοδος είναι επιρρεπής σε δειγματοληπτικά σφάλματα κατά την βιοψία με αποτέλεσμα συχνά να μην υπάρχουν επαρκή κυτταρολογικά στοιχεία που θα οδηγήσουν στον ακριβή χαρακτηρισμό της βλάβης.

Οι εξελιγμένες απεικονιστικές τεχνικές μαγνητικού συντονισμού όπως η ΦΠΜΣ παρουσιάζουν μεγάλο κλινικό ενδιαφέρον ειδικά στον τομέα της νευροακτινολογίας και της νευροχειρουργικής [2, 3, 30, 33, 125, 137, 138, 148].

Από τα αποτελέσματα της παρούσας διδακτορικής διατριβής κατέστη σαφές ότι η ΦΠΜΣ μπορεί να συμβάλλει σημαντικά στην διάγνωση σοβαρών εγκεφαλικών παθήσεων που συχνά δημιουργούν διαφοροδιαγνωστικό πρόβλημα, αλλά και στην ακριβή οριοθέτησή τους που είναι απαραίτητη κατά την χειρουργική επέμβαση.

Ωστόσο ο μεγάλος όγκος και η πολυπλοκότητα των φασματοσκοπικών δεδομένων που λαμβάνονται σε μία εξέταση δυσχεραίνει την διαδικασία της αξιολόγησής τους στη διάρκεια της κλινικής ρουτίνας εφόσον η ανάλυσή τους απαιτεί πολύ χρόνο, συγκεκριμένη εξειδίκευση και εμπειρία, με αποτέλεσμα πολλές φορές να μένουν αναξιοποίητα παρά την σημαντική διαγνωστική τους αξία. Συνεπώς, η ανάγκη αξιοποίησης τέτοιων δεδομένων και η ενσωμάτωσή τους στην κλινική ρουτίνα, ολοένα αυξάνεται.

Τα τελευταία χρόνια έχουν γίνει σημαντικές προσπάθειες ανάπτυξης συστημάτων υποβοήθησης της διαφορικής διάγνωσης όγκων του εγκεφάλου, που βασίζονται στην συλλογή, αυτόματη επεξεργασία, ταξινόμηση, αξιολόγηση και παράθεση των φασματοσκοπικών δεδομένων. Το INTERPRET αποτέλεσε την πρώτη προσπάθεια ανάπτυξης ενός τέτοιου κλινικού συστήματος, ενώ ακολούθησε η ανάπτυξη άλλων δύο για τον αυτοματοποιημένο χαρακτηρισμό όγκων του εγκεφάλου [132, 232-235]. Εν τούτοις τα συστήματα αυτά χρησιμοποιούν φασματοσκοπικά δεδομένα χαμηλού και υψηλού χρόνου ηχούς που προέρχονται μόνο από το εσωτερικών των όγκων, χωρίς να λαμβάνουν υπόψη το μεταβολικό πρότυπο της περιφέρειας τέτοιων βλαβών που όπως παρατηρήθηκε στην παρούσα

διδασκαλική διατριβή, έχει ιδιαίτερα σημαντική διαγνωστική αξία για την ανάδειξη των διαφορών στην παθολογία των εγκεφαλικών νεοπλασμάτων. Συνεπώς το ζήτημα αξιοποίησης των μεταβολικών δεδομένων της περιφέρειας των όγκων παραμένει ανοιχτό.

Προς αυτή την κατεύθυνση, αναπτύχθηκε ένα κλινικό λογισμικό με σκοπό να συμβάλει σημαντικά στην έγκαιρη υποβοήθηση της διαφορικής διάγνωσης σε πραγματικό κλινικό χρόνο, αξιοποιώντας και συνδυάζοντας τα πολύτιμα φασματοσκοπικά δεδομένα τόσο από το εσωτερικό όσο και από την περιφέρεια των ενδοκρανιακών όγκων. Τονίζεται ότι η ανάπτυξη του εν λόγω λογισμικού έγινε στα πλαίσια της ερευνητικής δραστηριότητας του εργαστηρίου Ιατρικής Φυσικής του τμήματος Ιατρικής του Πανεπιστημίου Θεσσαλίας και στηρίζεται σε αλγορίθμους μηχανικής εκμάθησης και μεθόδους αναγνώρισης προτύπων (pattern recognition techniques). Επιπλέον ενσωματώθηκαν 2 επιπρόσθετες βάσεις δεδομένων ώστε να βοηθήσουν περαιτέρω την διαδικασία της διαφορικής διάγνωσης των ενδοκρανιακών όγκων, καθιστώντας δυνατή την ταξινόμηση και τον χαρακτηρισμό των όγκων του εγκεφάλου σε πολλαπλά επίπεδα.

Συνολικά, το παρόν λογισμικό αναμένεται να συμβάλει:

- στην εγκυρότερη και ακριβέστερη μέθοδο διαφορικής διάγνωσης σε παθολογίες του κεντρικού νευρικού συστήματος αξιοποιώντας τα φασματοσκοπικά δεδομένα από το εσωτερικό αλλά και από την περιφέρεια των βλαβών, βελτιώνοντας με σαφή και ουσιαστικό τρόπο την ακτινολογική πρακτική,
- στην σαφέστερη οριοθέτηση και τον ακριβή χαρακτηρισμό των ενδοκρανιακών νεοπλασμάτων συμβάλλοντας στην νευροχειρουργική πρακτική,
- στην επιλογή της καταλληλότερης θεραπευτικής στρατηγικής και του πλέον επιτυχούς θεραπευτικού σχήματος συμβάλλοντας στο σχεδιασμό ακτινο- και χημειο-θεραπείας,
- στην επιμόρφωση και εκπαίδευση κυρίως νέων επιστημόνων στο πεδίο των νευροεπιστημών, με την ενσωμάτωση ενός εργαλείου εκμάθησης των τεχνικών ΦΠΜΣ που αναπτύχθηκε στα πλαίσια της παρούσας διδακτορικής διατριβής. Με αυτό τον τρόπο, το λογισμικό θα αποτελέσει ένα ολοκληρωμένο σύστημα υποβοήθησης της διαφορικής διάγνωσης αφού ο χρήστης, εκτελώντας την αυτοματοποιημένη αξιολόγηση ενδοκρανιακών βλαβών θα είναι παράλληλα σε θέση να αποσαφηνίσει τα ερωτήματα που σχετίζονται με την διαφορική διάγνωση πληθώρας βλαβών του εγκεφάλου.

ΣΥΝΟΨΗ ΔΙΑΤΡΙΒΗΣ

Βάσει των αποτελεσμάτων της παρούσας διατριβής, κατέστη σαφές ότι η ΦΠΜΣ συνιστά ένα ισχυρό εργαλείο στα χέρια των ακτινολόγων ιατρών, εφόσον μπορεί να υποβοηθήσει σημαντικά την διαδικασία της διαφορικής διάγνωσης βλαβών που συχνά δημιουργούν διαφοροδιαγνωστικό πρόβλημα. Επιπλέον, η ΦΠΜΣ συνεισφέρει σημαντικά στον προσδιορισμό της έκτασης της νόσου ειδικά σε περιπτώσεις ενδοκρανιακών νεοπλασμάτων, όταν η συμβατική απεικόνιση μαγνητικού συντονισμού αδυνατεί να αναδείξει έγκαιρα την διήθηση των καρκινικών κυττάρων σε περιοχές εκτός των σαφών ορίων του όγκου.

Συνεπώς κρίνεται απαραίτητη η ενσωμάτωση της τεχνικής στα ακτινολογικά πρωτόκολλα απεικόνισης μαγνητικού συντονισμού και η αξιολόγηση των φασματοσκοπικών δεδομένων εντός της κλινικής ρουτίνας.

Ωστόσο η αξιοπιστία της ΦΠΜΣ κατά τον χαρακτηρισμό του μεταβολισμού της υποκείμενης παθολογίας, εξαρτάται από μια πληθώρα παραγόντων, η κατανόηση των οποίων είναι απαραίτητη για τον καθορισμό του πρωτοκόλλου της φασματοσκοπικής εξέτασης που θα οδηγήσει σε ασφαλή συμπεράσματα. Κατά συνέπεια η διερεύνηση των παραμέτρων και η βελτιστοποίηση των παλμοσειρών αναφοράς αποτελεί απαραίτητη διαδικασία για την εξαγωγή αξιόπιστων αποτελεσμάτων.

Εφόσον οριστεί το φασματοσκοπικό πρωτόκολλο, η αξιοποίηση των φασματοσκοπικών δεδομένων στα πλαίσια της διαφορικής διάγνωσης περιλαμβάνει τον καθορισμό μεταβολικών δεικτών βάσει των οποίων θα προσδιορίζεται με ακρίβεια ο μεταβολισμός της υποκείμενης παθολογίας. Ύστερα από την συλλογή, επεξεργασία και ανάλυση δεδομένων από έναν ικανό αριθμό βλαβών, αποδείχθηκε ότι τέτοιοι δείκτες μπορούν να βοηθήσουν ουσιαστικά την διαδικασία της διαφορικής διάγνωσης, ειδικά σε περιπτώσεις εξεργασιών που ενδέχεται να δημιουργήσουν διαφοροδιαγνωστικό πρόβλημα.

Βέβαια εξαιτίας της ενδογενούς ετερογένειας ορισμένων βλαβών συχνά η αξιολόγηση και ανάλυση των φασματοσκοπικών δεδομένων ανάγεται σε μια πολύπλοκη διαδικασία. Επιπλέον, ο μεγάλος όγκος και η πολυπλοκότητα των φασματοσκοπικών δεδομένων που λαμβάνονται σε μία εξέταση δυσχεραίνει την διαδικασία της αξιολόγησής τους στη διάρκεια της κλινικής ρουτίνας εφόσον η ανάλυσή τους απαιτεί πολύ χρόνο, συγκεκριμένη εξειδίκευση και εμπειρία, με αποτέλεσμα πολλές φορές να μένουν αναξιοποίητα παρά την σημαντική διαγνωστική τους αξία.

Η ανάγκη της αυτόματης διαχείρισης των φασματοσκοπικών δεδομένων με σκοπό την έγκαιρη υποβοήθηση της διαφορικής διάγνωσης σε πραγματικό κλινικό χρόνο ολοένα αυξάνεται, ώστε:

- α) να εξασφαλιστεί η σωστή αξιολόγηση, παράθεση, ταξινόμηση, επεξεργασία και συνδυασμός, των πολύτιμων φασματοσκοπικών δεδομένων που ενδέχεται να παραμένουν αναξιοποίητα, και
- β) να βελτιστοποιηθεί η διαδικασία της διαφορικής διάγνωσης εντός της κλινικής ρουτίνας προς όφελος του ασθενούς.

Αναλυτικότερα, στην παρούσα διατριβή αρχικά διερευνήθηκαν οι παράμετροι των παλμοσειρών ΦΠΜΣ που επηρεάζουν τον λόγο σήματος προς θόρυβο (*SNR*) και την ανάλυση του φάσματος, που θα πρέπει να λαμβάνονται υπόψη από τον χρήστη κατά τον σχεδιασμό της φασματοσκοπικής εξέτασης.

Τα συμπεράσματα της μελέτης αυτής συνοψίζονται στα κάτωθι:

- Επιβεβαιώθηκε η αύξηση του λόγου *SNR* με την αύξηση του μεγέθους των ογκοστοιχείων και του πλήθους ανακτήσεων του σήματος (*Nacq*) σε μία λήψη, και για τις δύο τεχνικές ΦΠΜΣ.
- Αυξάνοντας τον αριθμό ανακτήσεων του σήματος παρατηρήθηκε αύξηση του συνολικού χρόνου λήψης του φάσματος, ο οποίος αποτελεί κρίσιμο παράγοντα για την αξιοπιστία της φασματοσκοπικής πληροφορίας που συλλέγεται *in vivo*. Συνεπώς, υψηλοί χρόνοι είναι συχνά μη πρακτικοί στα πλαίσια της κλινικής ρουτίνας.
- Κατά την τεχνική *SV*, παρατηρήθηκε έντονη παραμόρφωση της γραμμής βάσης μεταξύ 3,9 και 4,5rpm για μεγέθη ογκοστοιχείου μεγαλύτερα από 2,0x2,0x2,0cm³ που οφείλεται κυρίως στον σχεδιασμό της παλμοσειράς *PRESS* για την συγκεκριμένη τεχνική *SV*. Συνεπώς, η επιλογή ογκοστοιχείων μεγαλύτερα από 8,0cm³ αναμένεται να επηρεάσει την αξιολόγηση των μεταβολιτών *in vivo* που συντονίζονται σε κοντινές συχνότητες, όπως η *mI*, με σημαντική διαγνωστική αξία.
- Κατά την τεχνική *2D-CSI* παρατηρήθηκε βελτίωση της ανάλυσης του φάσματος με την αύξηση των βημάτων κωδικοποίησης παρατηρώντας την κορυφή του γαλακτικού οξέως.

Στην συνέχεια λαμβάνοντας υπόψη τις παραπάνω παρατηρήσεις καθορίστηκε το πρωτόκολλο σχεδιασμού της φασματοσκοπικής εξέτασης προκειμένου να εξασφαλιστεί η επαναληψιμότητα και η αξιοπιστία των *in vivo* μετρήσεων:

Για την ΦΠΜΣ τεχνικής *SV* με χρόνους TR/TE=1500/35msec:

- Το μέγεθος του εφαρμοζόμενου ογκοστοιχείου δεν επιλέγεται μικρότερο από $1,5 \times 1,5 \times 1,5 \text{cm}^3$ (ή $3,375 \text{cm}^3$) για λόγους επάρκειας σήματος αλλά ούτε μεγαλύτερο από $2,0 \times 2,0 \times 2,0 \text{cm}^3$ (ή 8cm^3) ώστε να αποφευχθούν τα φαινόμενα παραμόρφωσης της γραμμής βάσης μεταξύ 3,9rpm και 4,5rpm, που μπορούν να οδηγήσουν σε λανθασμένη εκτίμηση των μεταβολιών με γειτονικές συχνότητες συντονισμού.
- Το πλήθος ανακτήσεων του σήματος ορίζεται στα 96 ή 128, εφόσον με τις τιμές αυτές ο χρόνος της φασματοσκοπικής εξέτασης παραμένει σχετικά χαμηλός (3,00min και 3,48min αντίστοιχα), ενώ ταυτόχρονα τα επίπεδα του σήματος είναι υψηλά για την λήψη αξιόπιστης φασματοσκοπικής πληροφορίας.

Για την ΦΠΜΣ τεχνικής *2D-CSI* με χρόνους TR/TE=1000/144msec:

- 12x24 βήματα κωδικοποίησης της φάσης στις δύο διαστάσεις του εφαρμοζόμενου FOV. Κατά αυτόν τον τρόπο, η περιοχή ενδιαφέροντος διαιρείται σε περισσότερα ογκοστοιχεία, τα επίπεδα σήματος παραμένουν υψηλά για την λήψη αξιόπιστης φασματοσκοπικής πληροφορίας και ο χρόνος λήψης παραμένει σχετικά χαμηλός. Επιπλέον, ελαχιστοποιούνται τα φαινόμενα volume averaging, ενώ βελτιώνεται η διακριτική ικανότητα των συγκεντρώσεων των μεταβολιών στην περιοχή ενδιαφέροντος.

Στην συνέχεια διερευνήθηκαν τα μεταβολικά ευρήματα ενδοκρανιακών εξεργασιών, με σκοπό να προσδιοριστεί η διαγνωστική αξία της ΦΠΜΣ αλλά και να καθοριστούν οι απαραίτητοι μεταβολικοί δείκτες που αναμένεται να συνεισφέρουν ουσιαστικά στην διαφοροποίηση εξεργασιών που συχνά δημιουργούν διαφοροδιαγνωστικό πρόβλημα.

Αναφορικά με την διαφοροποίηση των μηνιγγωμάτων από άλλους ενδοκρανιακούς όγκους, τα τελικά συμπεράσματα της μελέτης συνοψίζονται στα κάτωθι:

- Η αλανίνη αποτελεί ειδικό μεταβολικό εύρημα των μηνιγγιωμάτων, ωστόσο ανιχνεύεται σε ένα 30-40% των περιπτώσεων. Συνεπώς δεν μπορεί να θεωρηθεί ισχυρός μεταβολικός δείκτης διαφοροποίησης των μηνιγγιωμάτων από άλλους ενδοκρανιακού όγκους.
- Αντίθετα, η κορυφή στα 3,8ppm σε φάσματα χαμηλού TE (35msec) των μηνιγγιωμάτων αποτέλεσε επαναλήψιμο μεταβολικό εύρημα των μηνιγγιωμάτων. Ως εκ τούτου, ενδεχομένως συνιστά ισχυρό δείκτη διαφοροποίησης των μηνιγγιωμάτων από άλλες ενδοκρανιακές εξεργασίες.
- Τα κλάσματα Cho/Cr και Cho/NAA σε υψηλό χρόνο ηχούς (144msec), μπορούν επίσης να αποτελέσουν πιθανούς μεταβολικούς δείκτες διαφοροποίησης των μηνιγγιωμάτων από άλλους όγκους του εγκεφάλου.
- Τα λιπίδια και το γαλακτικό οξύ δεν καταδεικνύουν πάντα υποκείμενη νέκρωση στις περιπτώσεις των μηνιγγιωμάτων. Ως εκ τούτου οι κορυφές αυτές θα πρέπει να αξιολογούνται με ιδιαίτερη προσοχή συνεκτιμώντας τα ευρήματα και από άλλες απεικονιστικές τεχνικές για τον προσδιορισμό της κακοήθειας των εξεργασιών αυτών.

Συνοψίζοντας τα συμπεράσματα που αφορούν την αξιολόγηση των μεταβολικών ευρημάτων, κατά την διαφοροποίηση των γλοιοβλαστωμάτων από τις ενδοκρανιακές μεταστάσεις, προέκυψαν τα εξής:

- Τα μεταβολικά κλάσματα που υπολογίστηκαν από την εσωτερική περιοχή των όγκων, δεν διαφοροποίησαν σημαντικά τις δύο αυτές εξεργασίες. Εν τούτοις παρατηρήθηκε μια τάση των κλασμάτων NAA/Cr, Cho/Cr και (Lip+Lac)/Cr προς υψηλότερες τιμές για τις μεταστάσεις.
- Αντίθετα τα μεταβολικά κλάσματα NAA/Cr, Cho/Cr και Cho/NAA από την περιφέρεια των γλοιοβλαστωμάτων και των ενδοκρανικών μεταστάσεων, αποτέλεσαν ισχυρούς δείκτες διαφοροποίησης μεταξύ των δύο εξεργασιών, επιβεβαιώνοντας τα παθοφυσιολογικά χαρακτηριστικά κάθε βλάβης:
η περιφέρεια των γλοιοβλαστωμάτων χαρακτηρίζεται από διήθηση καρκινικών κυττάρων ενώ η περιφέρεια των μεταστάσεων αποτελείται από καθαρά αγγειογενές οίδημα.
- Ωστόσο σύμφωνα με την παρούσα μελέτη, απαιτείται ιδιαίτερη προσοχή κατά την αξιολόγηση των μεταβολικών ευρημάτων εξωτερικά των γλοιοβλαστωμάτων για τον εντοπισμό της περιοχής διήθησης των καρκινικών κυττάρων. Σε τέτοιες περιπτώσεις που τα μεταβολικά κλάσματα στην περιοχή δεν καταδεικνύουν στοιχεία διήθησης (αύξηση

Cho/Cr, Cho/NAA), υπάρχει πάντα ο κίνδυνος ένα γλοιοβλάστωμα να χαρακτηριστεί λανθασμένα ως μετάσταση. Επομένως, κρίνεται απαραίτητη η συνεκτίμηση των μεταβολικών ευρημάτων με τα ευρήματα από άλλες ανώτερες τεχνικές μαγνητικού συντονισμού (απεικόνιση της διάχυσης, δυναμική απεικόνιση της αιμάτωσης) για την αποφυγή λανθασμένων διαγνωστικών αποφάσεων.

Αξιολογώντας τα μεταβολικά ευρήματα των γλοιωμάτων υψηλής και χαμηλής κακοήθειας με την χρήση ΦΠΜΣ χαμηλού και υψηλού χρόνου ηχούς, προέκυψαν τα εξής:

- Τα μεταβολικά κλάσματα Cho/Cr χαμηλού και υψηλού TE και Cho/NAA υψηλού TE που υπολογίστηκαν από την εσωτερική περιοχή των όγκων, αποτέλεσαν σημαντικούς δείκτες διαφοροποίησης των γλοιωμάτων χαμηλής από τα γλοιώματα υψηλής κακοήθειας.
- Όμοια, το κλάσμα NAA/Cr χαμηλού και υψηλού TE και τα κλάσματα Cho/Cr και Cho/NAA υψηλού TE από την περιφέρεια των όγκων, διαφοροποίησαν σημαντικά τα γλοιώματα διαφορετικού βαθμού κακοήθειας.
- Συνολικά, παρατηρήθηκε μεγαλύτερο διαγνωστικό όφελος από την χρήση της ΦΠΜΣ χαμηλού TE συγκριτικά με την ΦΠΜΣ υψηλού TE κατά την διαφοροποίηση γλοιωμάτων χαμηλής και υψηλής κακοήθειας.
- Επιπροσθέτως, τα αποτελέσματα της παρούσας εργασίας καταδεικνύουν ότι ο προσδιορισμός των μεταβολιτών από την περιφέρεια τέτοιων όγκων ενδεχομένως συνεισφέρει σε μεγαλύτερο βαθμό στην διαφοροποίησή τους σε σχέση με τους μεταβολίτες της εσωτερικής περιοχής.

Στην συνέχεια αξιολογήθηκε η τεχνική της ΦΠΜΣ κατά τον χαρακτηρισμό εξεργασιών του μαστού πριν και μετά την έγχυση σκιαγραφικής παραμαγνητικής ουσίας. Τα αποτελέσματα υποδεικνύουν ότι:

- Η ΦΠΜΣ μπορεί να αποτελέσει μια πολύτιμη συμπληρωματική τεχνική, βελτιώνοντας την διαγνωστική ειδικότητα της MR απεικόνισης κατά τον χαρακτηρισμό εξεργασιών του μαστού. Ωστόσο, κατά τον σχεδιασμό της φασματοσκοπικής εξέτασης θα πρέπει πάντα να λαμβάνεται υπόψη ότι η ευαισθησία της ΦΠΜΣ στην ανίχνευση της Cho εξαρτάται σε μεγάλο βαθμό από το μέγεθος του όγκου που εξετάζεται κάθε φορά.

- Η συνολική απόδοση (ακρίβεια, ευαισθησία, ειδικότητα) της τεχνικής βελτιώνεται όταν αυτή εφαρμόζεται μετά την χορήγηση του γαδολίνιου. Ο λόγος της βελτίωσης αυτής οφείλεται στην ακριβέστερη τοποθέτηση του ογκοστοιχείου επάνω στην βλάβη. Ως εκ τούτου η αποφυγή σήματος από το περιβάλλον μαστικό παρέγχυμα έχει σαν αποτέλεσμα την αύξηση του λόγου SNR της κορυφής της Cho και της ομοιογένειας του μαγνητικού πεδίου στην περιοχή ενδιαφέροντος.
- Αναφορικά με την βελτιστοποίηση της φασματοσκοπικής εξέτασης, σε ευμεγέθεις βλάβες (μεγαλύτερες από $3,375\text{cm}^3$) με σαφή όρια συνίσταται η εφαρμογή της ΦΠΜΣ πριν την έγχυση του γαδολίνιου για την αποφυγή της υποεκτίμησης της συγκέντρωσης της Cho, ειδικά σε περιπτώσεις απόλυτης ποσοτικοποίησης του μεταβολίτη. Αντίθετα, για τον αξιόπιστο χαρακτηρισμό βλαβών που είναι μικρότερες από $3,375\text{cm}^3$ ή διάχυτες, συνίσταται η εφαρμογή της ΦΠΜΣ μετά το γαδολίνιο, για βέλτιστη τοποθέτηση του ογκοστοιχείου επάνω σε αυτές.

Ολοκληρώνοντας την συλλογή, επεξεργασία, ανάλυση και αξιολόγηση των πολύπλοκων φασματοσκοπικών δεδομένων κατά την διαφοροποίηση εξεργασιών του εγκεφάλου, πραγματοποιήθηκε εισαγωγή των δεδομένων αυτών σε ένα αυτοματοποιημένο λογισμικό, με σκοπό να αποτελέσουν μέρος της συνολικής διαγνωστικής πληροφορίας για την υποβοήθηση της διαδικασίας της διαφορικής διάγνωσης σε πραγματικό κλινικό χρόνο.

Το εν λόγω λογισμικό στηρίζεται σε αλγορίθμους μηχανικής εκμάθησης και μεθόδους αναγνώρισης προτύπων (pattern recognition techniques), ενώ αναπτύχθηκε στα πλαίσια της ερευνητικής δραστηριότητας του εργαστηρίου Ιατρικής Φυσικής του τμήματος Ιατρικής του Πανεπιστημίου Θεσσαλίας.

Η συμβολή της παρούσας διδακτορικής διατριβής στην ανάπτυξη του λογισμικού συνοψίζεται στα κάτωθι:

- Συλλογή, επεξεργασία, ανάλυση και κατηγοριοποίηση των φασματοσκοπικών δεδομένων ανάλογα με την παθολογία.
- Αναπτύχθηκαν κατάλληλες βάσεις δεδομένων οι οποίες περιλαμβάνουν μεταβολικά κλάσματα χαμηλού και υψηλού χρόνου ηχούς από περιοχές ενδιαφέροντος εσωτερικά και περιφερειακά των όγκων. Κατά αυτόν τον τρόπο επιτρέπεται η ταξινόμηση των βλαβών σε πολλαπλά επίπεδα, ενώ ταυτόχρονα καλύπτεται το κενό των ήδη υπάρχοντων συστημάτων υποβοήθησης διαγνωστικών αποφάσεων όπου η ταξινόμηση

πραγματοποιείται με φασματοσκοπικά δεδομένα μόνο από περιοχές εσωτερικά των εξεργασιών.

- Αναπτύχθηκε ένα εργαλείο εκμάθησης των τεχνικών ΦΠΜΣ, με σκοπό να συμβάλλει στην επιμόρφωση και εκπαίδευση κυρίως νέων επιστημόνων, παρέχοντας πληροφορία τόσο σε θεωρητικό όσο και σε κλινικό επίπεδο. Ενσωματώνοντας το εν λόγω εργαλείο στο λογισμικό θα δημιουργηθεί ένα ολοκληρωμένο σύστημα υποβοήθησης της διαφορικής διάγνωσης αφού ο χρήστης, εκτελώντας την αυτοματοποιημένη αξιολόγηση ενδοκρανιακών βλαβών θα είναι παράλληλα σε θέση να αποσαφηνίσει τα ερωτήματα που σχετίζονται με την διαφορική διάγνωση πληθώρας βλαβών του εγκεφάλου.

ΜΕΛΛΟΝΤΙΚΟΙ ΣΤΟΧΟΙ

Αναφορικά με την υποβοήθηση της διαφορικής διάγνωσης βλαβών του εγκεφάλου και του μαστού, τελευταία ολοένα και περισσότερο τονίζεται η ανάγκη συνδυασμού της ΦΠΜΣ με άλλες ανώτερες τεχνικές απεικόνισης μαγνητικού συντονισμού, όπως η απεικόνιση της διάχυσης και της αιμάτωσης, αλλά και με τεχνικές λειτουργικής απεικόνισης SPECT. Κατά αυτόν τον τρόπο δεν αναμένεται να βελτιστοποιηθεί μόνο η διαδικασία της διαφορικής διάγνωσης αλλά και ο σχεδιασμός της θεραπείας προς όφελος του ασθενούς.

Προς αυτή την κατεύθυνση οι μελλοντικοί στόχοι προσανατολίζονται στα κάτωθι:

- Εμπλουτισμός των ήδη υπάρχοντων βάσεων δεδομένων με φασματοσκοπικά δεδομένα και από άλλες ενδοκρανιακές εξεργασίες, όπως το λέμφωμα, το απόστημα και τα κυστικά μορφώματα, που συχνά συμπεριλαμβάνονται στην διαφορική διάγνωση όγκων του εγκεφάλου.
- Αναζήτηση νέων μεταβολικών δεικτών με σκοπό την αύξηση της διαγνωστικής αξίας της ΦΠΜΣ κατά τον χαρακτηρισμόν εξεργασιών του εγκεφάλου.
- Επέκταση των φασματοσκοπικών μελετών σε μη νεοπλασματικές βλάβες του εγκεφάλου όπως επιληψία και εκφυλιστικές νευρολογικές παθήσεις.
- Συσχετισμός των μεταβολικών κλασμάτων με παραμέτρους από άλλες ανώτερες τεχνικές απεικόνισης μαγνητικού συντονισμού και SPECT για τον ακριβέστερο προσδιορισμό του τύπου και της έκτασης της νόσου.

Βιβλιογραφία

1. Di Costanzo A, Scarabino T, Trojsi F, Popolizio T, Catapano D, Giannatempo GM, et al. "Proton MR spectroscopy of cerebral gliomas at 3 T: spatial heterogeneity, and tumour grade and extent." *Eur Radiol.* 2008;18(8):1727-35.
2. Chawla S, Zhang Y, Wang S, Chaudhary S, Chou C, O'Rourke DM, et al. "Proton magnetic resonance spectroscopy in differentiating glioblastomas from primary cerebral lymphomas and brain metastases." *J Comput Assist Tomogr.* 2010;34(6):836-41.
3. Chiang IC, Kuo YT, Lu CY, Yeung KW, Lin WC, Sheu FO, et al. "Distinction between high-grade gliomas and solitary metastases using peritumoral 3-T magnetic resonance spectroscopy, diffusion, and perfusion imagings." *Neuroradiology.* 2004;46(8):619-27.
4. Sibtain NA, Howe FA, Saunders DE. "The clinical value of proton magnetic resonance spectroscopy in adult brain tumours." *Clin Radiol.* 2007;62(2):109-19.
5. Arvinda HR, Kesavadas C, Sarma PS, Thomas B, Radhakrishnan VV, Gupta AK, et al. "Glioma grading: sensitivity, specificity, positive and negative predictive values of diffusion and perfusion imaging." *J Neurooncol.* 2009;94(1):87-96.
6. Sinha S, Sinha U. "Recent advances in breast MRI and MRS." *NMR Biomed.* 2009;22(1):3-16.
7. Siemens medical. "Magnets spins and resonances. An introduction to the basics of Magnetic Resonance." Siemens Medical Solutions, Magnetic Resonance, Erlangen, 2003.
8. Catherine Westbrook. "MRI at a glance." Blackwell Science, 2002
9. Απόστολος Χ. Καραντάνας. "Μαγνητική Τομογραφία." Εκδόσεις Βήτα, Αθήνα, 2000
10. Donald W. McRobbie , Elizabeth A. Moore , Martin J. Graves , Martin R. Prince " From Image to Proton." Cambridge University Press; 2007
11. Christiansen P, Henriksen O, Stubgaard M, Gideon P, Larsson HB. "In vivo quantification of brain metabolites by 1H-MRS using water as an internal standard." *Magn Reson Imaging.* 1993;11(1):107-18.
12. Jansen JF, Backes WH, Nicolay K, Kooi ME. "1H MR spectroscopy of the brain: absolute quantification of metabolites." *Radiology.* 2006;240(2):318-32.
13. Sarchielli P, Presciutti O, Pelliccioli GP, Tarducci R, Gobbi G, Chiarini P, et al. "Absolute quantification of brain metabolites by proton magnetic resonance spectroscopy in normal-appearing white matter of multiple sclerosis patients." *Brain.* 1999;122(3):513-21.

14. Hajek M, Dezortova M. "Introduction to clinical in vivo MR spectroscopy". *Eur J Radiol.* 2008;67(2):185-93.
15. Tkac I, Andersen P, Adriany G, Merkle H, Ugurbil K, Gruetter R. "In vivo ¹H NMR spectroscopy of the human brain at 7 T." *Magn Reson Med.* 2001;46(3):451-6.
16. Tkac I, Henry PG, Andersen P, Keene CD, Low WC, Gruetter R. "Highly resolved in vivo ¹H NMR spectroscopy of the mouse brain at 9.4 T." *Magn Reson Med.* 2004;52(3):478-84.
17. Choi C, Dimitrov IE, Douglas D, Patel A, Kaiser LG, Amezcua CA, et al. "Improvement of resolution for brain coupled metabolites by optimized (¹H) MRS at 7T." *NMR Biomed.* 2010;23(9):1044-52.
18. Frahm J, Bruhn H, Hanicke W, Merboldt KD, Mursch K, Markakis E. "Localized proton NMR spectroscopy of brain tumors using short-echo time STEAM sequences." *J Comput Assist Tomogr.* 1991;15(6):915-22.
19. Baker EH, Basso G, Barker PB, Smith MA, Bonekamp D, Horska A. "Regional apparent metabolite concentrations in young adult brain measured by (¹H) MR spectroscopy at 3 Tesla." *J Magn Reson Imaging.* 2008;27(3):489-99.
20. Doelken MT, Mennecke A, Stadlbauer A, Kloska S, Struffert T, Engelhorn T, et al. "Multi-voxel Magnetic Resonance Spectroscopy of Cerebral Metabolites in Healthy Adults at 3 Tesla." *Acad Radiol.* 2009;16(12):1493-501.
21. Kreis R, Ross BD, Farrow NA *et al.* "Metabolic disorders of the brain in chronic hepatic encephalopathy detected with ¹H MRS." *Radiology* 1992; 182(1):19–27
22. Taylor DL, Davies SE, Obrenovitch TP, Doheny MH, Patsalos PN, Clark JB, Symon L. "Investigation into the role of N-acetylaspartate in cerebral osmoregulation." *J Neurochem* 1995;65(1): 275–281.
23. Blakely RD, Coyle JT. "The neurobiology of N-acetylaspartylglutamate." *Int Rev Neurobiol* 1988;30:39–100.
24. Tavora DG, Nakayama M, Gama RL, Alvim TC, Portugal D, Comerlato EA. "Leukoencephalopathy with brainstem and spinal cord involvement and high brain lactate: report of three Brazilian patients." *Arq Neuropsiquiatr.* 2007;65(2B):506-11.
25. Morita H, Imamura A, Matsuo N, Tatebayashi K, Omoya K, Takahashi Y, et al. "MR imaging and ¹H-MR spectroscopy of a case of van der Knaap disease." *Brain Dev.* 2006;28(7):466-9.
26. Wattjes MP, Harzheim M, Lutterbey GG, Bogdanow M, Schild HH, Traber F. "High field MR imaging and ¹H-MR spectroscopy in clinically isolated syndromes suggestive of

- multiple sclerosis: correlation between metabolic alterations and diagnostic MR imaging criteria." *J Neurol.* 2008;255(1):56-63.
27. Mader I, Rauer S, Gall P, Klose U. "(1)H MR spectroscopy of inflammation, infection and ischemia of the brain." *Eur J Radiol.* 2008;67(2):250-7.
 28. Rosen Y, Lenkinski RE. "Recent advances in magnetic resonance neurospectroscopy." *Neurotherapeutics* 2007;4(3):330-45.
 29. Saunders DE. "MR spectroscopy in stroke." *Br Med Bull.* 2000;56(2):334-45.
 30. Howe FA, Barton SJ, Cudlip SA, Stubbs M, Saunders DE, Murphy M, et al. "Metabolic profiles of human brain tumors using quantitative in vivo 1H magnetic resonance spectroscopy." *Magn Reson Med.* 2003;49(2):223-32.
 31. Soares DP, Law M. "Magnetic resonance spectroscopy of the brain: review of metabolites and clinical applications." *Clin Radiol.* 2009;64(1):12-21.
 32. Nelson SJ. "Multivoxel magnetic resonance spectroscopy of brain tumors." *Mol Cancer Ther.* 2003;2(5):497-507.
 33. Law M, Cha S, Knopp EA, Johnson G, Arnett J, Litt AW. "High-grade gliomas and solitary metastases: differentiation by using perfusion and proton spectroscopic MR imaging." *Radiology.* 2002;222(3):715-21.
 34. Lin A, Ross BD, Harris K, Wong W. "Efficacy of proton magnetic resonance spectroscopy in neurological diagnosis and neurotherapeutic decision making. *NeuroRx.*" 2005;2(2):197-214.
 35. Bhakoo KK, Pearce D. "In vitro expression of N-acetyl aspartate by oligodendrocytes: implications for proton magnetic resonance spectroscopy signal in vivo." *J Neurochem* 2000;74(1): 254–262.
 36. Robin A. de Graaf . "In vivo nmr spectroscopy: Principles and Techniques." Wiley,2007
 37. Moller-Hartmann W, Herminghaus S, Krings T, Marquardt G, Lanfermann H, Pilatus U, et al. "Clinical application of proton magnetic resonance spectroscopy in the diagnosis of intracranial mass lesions." *Neuroradiology.* 2002;44(5):371-81.
 38. Howe FA, Opstad KS. "1H MR spectroscopy of brain tumours and masses." *NMR Biomed.* 2003;16(3):123-31.
 39. Mountford C, Ramadan S, Stanwell P, Malycha P. "Proton MRS of the breast in the clinical setting." *NMR Biomed.* 2009;22(1):54-64.
 40. Stanwell P, Mountford C. "In vivo proton MR spectroscopy of the breast." *Radiographics.* 2007;27(1):253-66.

41. Baek HM. "Diagnostic value of breast proton magnetic resonance spectroscopy at 1.5T in different histopathological types." *ScientificWorldJournal*.2012:508295.
42. Lai PH, Weng HH, Chen CY, Hsu SS, Ding S, Ko CW, et al. "In vivo differentiation of aerobic brain abscesses and necrotic glioblastomas multiforme using proton MR spectroscopic imaging." *AJNR Am J Neuroradiol*. 2008;29(8):1511-8.
43. Calli C, Ozel AA, Savas R, Kitis O, Yuntun N, Sener RN. "Proton MR spectroscopy in the diagnosis and differentiation of encephalitis from other mimicking lesions." *J Neuroradiol*. 2002;29(1):23-8.
44. Hayashi T, Kumabe T, Jokura H, Fujihara K, Shiga Y, Watanabe M, et al. "Inflammatory demyelinating disease mimicking malignant glioma." *J Nucl Med*. 2003;44(4):565-9.
45. Pouwels PJ, Frahm J. "Regional metabolite concentrations in human brain as determined by quantitative localized proton MRS." *Magn Reson Med*. 1998;39(1):53-60.
46. Mascalchi M, Brugnoli R, Guerrini L, Belli G, Nistri M, Politi LS, et al. "Single-voxel long TE 1H-MR spectroscopy of the normal brainstem and cerebellum." *J Magn Reson Imaging*. 2002;16(5):532-7.
47. Ishimaru H, Morikawa M, Iwanaga S, Kaminogo M, Ochi M, Hayashi K. "Differentiation between high-grade glioma and metastatic brain tumor using single-voxel proton MR spectroscopy." *Eur Radiol*. 2001;11(9):1784-91.
48. Gideon P, Henriksen O, Sperling B, Christiansen P, Olsen TS, Jorgensen HS, et al. "Early time course of N-acetylaspartate, creatine and phosphocreatine, and compounds containing choline in the brain after acute stroke. A proton magnetic resonance spectroscopy study." *Stroke*. 1992;23(11):1566-72.
49. Van der Graaf M. "In vivo magnetic resonance spectroscopy: basic methodology and clinical applications." *Eur Biophys J*. 2009;39(4):527-40.
50. Ross BD. "Biochemical considerations in 1H spectroscopy. Glutamate and glutamine; myoinositol and related metabolites." *NMR Biomed* 1991;4(2): 59–63.
51. Brand A, Richter-Landsberg C, Leibfritz D. "Multinuclear NMR studies on the energy metabolism of glial and neuronal cells." *Dev Neurosci* 1993;15(3-5):289–98.
52. Castillo M, Smith JK, Kwock L. "Correlation of myo-inositol levels and grading of cerebral astrocytomas". *AJNR Am J Neuroradiol*. 2000;21(9):1645-9.
53. Kruse B, Hanefeld F, Christen HJ, et al. "Alterations of brain metabolites in metachromatic leukodystrophy as detected by localized proton magnetic resonance spectroscopy in vivo." *J Neurol* 1993;241(2):68-74.

54. Wattjes MP, Barkhof F. "High field MRI in the diagnosis of multiple sclerosis: high field-high yield?" *Neuroradiology*. 2009;51(5):279-92.
55. Wang Z, Zhao C, Yu L, Zhou W, Li K. "Regional metabolic changes in the hippocampus and posterior cingulate area detected with 3-Tesla magnetic resonance spectroscopy in patients with mild cognitive impairment and Alzheimer disease." *Acta Radiol*. 2009;50(3):312-9.
56. Graham GD, Blamire AM, Howseman AM, Rothman DL, Fayad PB, Brass LM, et al. "Proton magnetic resonance spectroscopy of cerebral lactate and other metabolites in stroke patients." *Stroke*. 1992;23(3):333-40.
57. Chi CS, Lee HF, Tsai CR, Chen WS, Tung JN and Hung HC. "Lactate peak on brain MRS in children with syndromic mitochondrial diseases." *J Chin Med Assoc* 2011;74(7):305-9.
58. Jonathan H. Gillard, Adam D. Waldman, Peter B. Barker. "Clinical MR Neuroimaging: Diffusion, Perfusion and Spectroscopy." Cambridge University Press, 2004.
59. Chang KH, Song IC, Kim SH, Han MH, Kim HD, Seong SO, et al. "In vivo single-voxel proton MR spectroscopy in intracranial cystic masses". *AJNR Am J Neuroradiol*. 1998;19(3):401-5.
60. Mishra AM, Gupta RK, Jaggi RS, Reddy JS, Jha DK, Husain N, et al. "Role of diffusion-weighted imaging and in vivo proton magnetic resonance spectroscopy in the differential diagnosis of ring-enhancing intracranial cystic mass lesions." *J Comput Assist Tomogr*. 2004;28(4):540-7.
61. Kizu O, Yamada K, Nishimura T. "Proton chemical shift imaging in normal pressure hydrocephalus." *AJNR Am J Neuroradiol* 2001;22(9):1659-64.
62. Yeh IB, Xu M, Ng WH, Ye J, Yang D, Lim CC. "Central neurocytoma: typical magnetic resonance spectroscopy findings and atypical ventricular dissemination." *Magn Reson Imaging*. 2008;26(1):59-64.
63. Sylvain M, Arnold DL, Scriver CR, Schreiber R, Shevell MI. "Magnetic resonance spectroscopy in Niemann-Pick disease type C: correlation with diagnosis and clinical response to cholestyramine and lovastatin." *Pediatr Neurol* 1994;10(3):228-32
64. Cecil KM. "MR spectroscopy of metabolic disorders." *Neuroimaging Clin N Am* 2006;16(1):87-116
65. Srinivasan R, Cunningham C, Chen A, et al. "TE-averaged two-dimensional proton spectroscopic imaging of glutamate at 3 T." *Neuroimage* 2006;30(4):1171-8.

66. Hammen T, Stefan H, Eberhardt KE, BH WH, Tomandl BF. "Clinical applications of 1H-MR spectroscopy in the evaluation of epilepsies--what do pathological spectra stand for with regard to current results and what answers do they give to common clinical questions concerning the treatment of epilepsies?" *Acta Neurol Scand.* 2003;108(4):223-38.
67. Simister RJ, McLean MA, Barker GJ, Duncan JS. "Proton MR spectroscopy of metabolite concentrations in temporal lobe epilepsy and effect of temporal lobe resection." *Epilepsy Res.* 2009;83(2-3):168-76.
68. Hattori, N., Abe, K., Sakoda, S., and Sawada, T. "Proton MR spectroscopic study at 3 Tesla on glutamate/glutamine in Alzheimer's disease." *Neuroreport* 2002;13(1):183-186.
69. Kantarci K, Reynolds G, Petersen RC, Boeve BF, Knopman DS, Edland SD, et al. "Proton MR spectroscopy in mild cognitive impairment and Alzheimer disease: comparison of 1.5 and 3 T." *AJNR Am J Neuroradiol.* 2003;24(5):843-9.
70. Theberge J, Al-Semaan Y, Williamson PC, Menon RS, Neufeld RW, Rajakumar N, et al. "Glutamate and glutamine in the anterior cingulate and thalamus of medicated patients with chronic schizophrenia and healthy comparison subjects measured with 4.0-T proton MRS." *Am J Psychiatry.* 2003;160(12):2231-3.
71. Ricci R, Bacci A, Tugnoli V, Battaglia S, Maffei M, Agati R, et al. "Metabolic findings on 3T 1H-MR spectroscopy in peritumoral brain edema." *AJNR Am J Neuroradiol.* 2007;28(7):1287-91.
72. Srinivasan R, Sailasuta N, Hurd R, Nelson S, Pelletier D. "Evidence of elevated glutamate in multiple sclerosis using magnetic resonance spectroscopy at 3 T." *Brain* 2005;128(5):1016-25.
73. Malhotra HS, Jain KK, Agarwal A, Singh MK, Yadav SK, Husain M, et al. "Characterization of tumefactive demyelinating lesions using MR imaging and in-vivo proton MR spectroscopy." *Mult Scler.* 2009;15(2):193-203.
74. Chernov MF, Kasuya H, Nakaya K, Kato K, Ono Y, Yoshida S, et al. "(1)H-MRS of intracranial meningiomas: What it can add to known clinical and MRI predictors of the histopathological and biological characteristics of the tumor?" *Clin Neurol Neurosurg* 2011;113(3):202-12.
75. Demir MK, Iplikcioglu AC, Dincer A, Arslan M, Sav A. "Single voxel proton MR spectroscopy findings of typical and atypical intracranial meningiomas." *Eur J Radiol.* 2006;60(1):48-55.

76. Bulakbasi N, Kocaoglu M, Ors F, Tayfun C, Ucoz T. "Combination of single-voxel proton MR spectroscopy and apparent diffusion coefficient calculation in the evaluation of common brain tumors." *AJNR Am J Neuroradiol*. 2003;24(2):225-33.
77. Cho YD, Choi GH, Lee SP, Kim JK. "(1)H-MRS metabolic patterns for distinguishing between meningiomas and other brain tumors." *Magn Reson Imaging*. 2003;21(6):663-72.
78. Krishnamoorthy T, Radhakrishnan VV, Thomas B, Jeyadevan ER, Menon G, Nair S. "Alanine peak in central neurocytomas on proton MR spectroscopy." *Neuroradiology*. 2007;49(7):551-4.
79. Majos C, Julia-Sape M, Alonso J, Serrallonga M, Aguilera C, Acebes JJ, et al. "Brain tumor classification by proton MR spectroscopy: comparison of diagnostic accuracy at short and long TE." *AJNR Am J Neuroradiol*. 2004;25(10):1696-704.
80. Majos C, Alonso J, Aguilera C, Serrallonga M, Acebes JJ, Arus C, et al. "Adult primitive neuroectodermal tumor: proton MR spectroscopic findings with possible application for differential diagnosis." *Radiology*. 2002;225(2):556-66.
81. Yue Q, Isobe T, Shibata Y, Anno I, Kawamura H, Yamamoto Y, et al. "New observations concerning the interpretation of magnetic resonance spectroscopy of meningioma." *Eur Radiol*. 2008;18(12):2901-11.
82. Lehnhardt FG, Bock C, Rohn G, Ernestus RI, Hoehn M. "Metabolic differences between primary and recurrent human brain tumors: a 1H NMR spectroscopic investigation." *NMR Biomed*. 2005;18(6):371-82.
83. Kinoshita Y, Yokota A. "Absolute concentrations of metabolites in human brain tumors using in vitro proton magnetic resonance spectroscopy." *NMR Biomed*. 1997;10(1):2-12.
84. Majos C, Alonso J, Aguilera C, Serrallonga M, Perez-Martin J, Acebes JJ, et al. "Proton magnetic resonance spectroscopy ((1)H MRS) of human brain tumours: assessment of differences between tumour types and its applicability in brain tumour categorization." *Eur Radiol*. 2003;13(3):582-91.
85. Shirayama Y, Obata T, Matsuzawa D, Nonaka H, Kanazawa Y, Yoshitome E, et al. "Specific metabolites in the medial prefrontal cortex are associated with the neurocognitive deficits in schizophrenia: a preliminary study." *Neuroimage*. 2010;49(3):2783-90.
86. Huxtable RJ. "Taurine in the central nervous system and the mammalian actions of taurine." *Prog Neurobiol* 1989;32(6):471-533.

87. An L, Zhang Y, Thomasson DM, Latour LL, Baker EH, Shen J, et al. "Measurement of glutathione in normal volunteers and stroke patients at 3T using J-difference spectroscopy with minimized subtraction errors." *J Magn Reson Imaging*. 2009;30(2):263-70.
88. Opstad KS, Provencher SW, Bell BA, Griffiths JR, Howe FA. "Detection of elevated glutathione in meningiomas by quantitative in vivo 1H MRS." *Magn Reson Med*. 2003;49(4):632-7.
89. Sian J, Dexter DT, Lees AJ, Daniel S, Agid Y, Javoy-Agid F, Jenner P, Marsden CD. "Alterations in glutathione levels in Parkinson's disease and other neurodegenerative disorders affecting basal ganglia." *Ann Neurol* 1994;36(3):348-355.
90. Kudo H, Mio T, Kokunai T, Tamaki N, Sumino K, Matsumoto S. "Quantitative analysis of glutathione in human brain tumors." *J Neurosurg* 1990;72(4):610-615.
91. Couldwell WT, Antel JP, Yong VW. "Protein kinase C activity correlates with the growth rate of malignant gliomas. II. Effects of glioma mitogens and modulators of protein kinase C." *Neurosurgery* 1992;31(4):717-724.
92. Frahm J, Bruhn H, Gyngell ML, Merboldt KD, Hanicke W, Sauter R. "Localized high-resolution proton NMR spectroscopy using stimulated echoes: initial applications to human brain in vivo." *Magn Reson Med* 1989;9(1):79-93.
93. Bottomley P. "In U.S. Patent" Vol. 4 480 228 USA, 1984.
94. Brown T, Kincaid B, Ugurbil K. "NMR Chemical shift imaging in three dimensions." *Proc Natl Acad Sci USA* 1982;79(11): 3523-26.
95. Duyn JH, Moonen CTW. "Fast proton spectroscopic imaging of the human brain using multiple spin-echoes." *Magn Reson Med* 1993;30(4): 409-414.
96. Luyten PR, Marien AJ, Heindel W, van GP, Herholz K, den HJ, Friedmann G, Heiss WD. "Metabolic imaging of patients with intracranial tumors: H-1 MR spectroscopic imaging and PET". *Radiology* 1990;176(3): 791-799.
97. Duyn JH, Gillen J, Sobering G, van Zijl PCM, Moonen CTW. "Multislice proton MR spectroscopic imaging of the brain." *Radiology* 1993;188: 277- 2 82.
98. Nelson SJ, Vigneron DB, Dillon WP. "Serial evaluation of patients with brain tumors using volume MRI and 3D 1H MRSI." *NMR Biomed* 1999;12(3): 123-138.
99. Gruber S, Mlynarik V, Moser E. "High-resolution 3D proton spectroscopic imaging of the human brain at 3 T: SNR issues and application for anatomy-matched voxel sizes." *Magn Reson Med*. 2003;49(2):299-306.
100. Barker PB, Hearshen DO, Boska MD. "Single-voxel proton MRS of the human brain at 1.5T and 3.0T." *Magn Reson Med*. 2001;45(5):765-9.

101. Alvarez-Linera J. "3T MRI: Advances in brain imaging." *Eur J Radiol.* 2008;67(3):415-26
102. Stephenson MC, Gunner F, Napolitano A, et al. "Applications of multi-nuclear magnetic resonance spectroscopy at 7T." *World J Radiol* 2011;3(4): 105-13.
103. Boer VO, Siero JC, Hoogduin H, van Gorp JS, Luijten PR and Klomp DW "High-field MRS of the human brain at short TE and TR." *NMR Biomed* 2011;24(9):1081-8.
104. H. Gu, H. Feng, W. Zhan, S. Xu, D.A. Silbersweig et al. "Single-shot interleaved z-shim EPI with optimized compensation for signal losses due to susceptibility-induced field inhomogeneity at 3 T." *Neuroimage* 2002;17(3):1358–64.
105. Avdievich NI, Pan JW, Baehring JM, Spencer DD, Hetherington HP. "Short echo spectroscopic imaging of the human brain at 7T using transceiver arrays." *Magn Reson Med* 2009;62(1):17-25.
106. Hetherington HP, Chu WJ, Gonen O, Pan JW. "Robust fully automated shimming of the human brain for high-field 1H spectroscopic imaging." *Magn Reson Med* 2006;56(1):26-33.
107. Miyasaka N, Takahashi K, Hetherington HP. "Fully automated shim mapping method for spectroscopic imaging of the mouse brain at 9.4 T." *Magn Reson Med* 2006;55(1):198-202.
108. Zhang Y, Li S, Shen J. "Automatic high-order shimming using parallel columns mapping (PACMAP)." *Magn Reson Med* 2009;62(4):1073-1079.
109. Drost DJ, Riddle WR and Clarke GD. "Proton magnetic resonance spectroscopy in the brain: report of AAPM MR Task Group #9." *Med Phys* 2002;29(9): 2177-2197.
110. Spielman DM, Pauly JM, Macovski A, Glover GH, Enzmann DR. "Lipid-suppressed single- and multisection proton spectroscopic imaging of the human brain." *J Magn Reson Imaging* 1992;2(3): 253–262.
111. Jissendi Tchofo P, Baleriaux D." *Brain (1)H-MR spectroscopy in clinical neuroimaging at 3T." J Neuroradiol.* 2009;36(1):24-40.
112. Jiru F." *Introduction to post-processing techniques." Eur J Radiol.* 2008;67(2):202-17.
113. Pijnappel WWF, van den Boogaart A, de Beer R, van Ormondt D. "SVD-based quantification of magnetic resonance signals." *J Magn Reson* 1992;97(1):122–34.
114. Coron A, Vanhamme L, Antoine JP, Van Hecke P, Van Huffel S. "The filtering approach to solvent peak suppression in MRS: a critical review." *J Magn Reson* 2001;152(1):26–40.

- 115.Sundin T, Vanhamme L, Van Hecke P, Dologlou I, Van Huffel S. “Accurate quantification of (1)H spectra: from finite impulse response filter design for solvent suppression to parameter estimation.” *J Magn Reson* 1999;139(2):189–204.
- 116.Behar KL, Rothman DL, Spencer DD, Petroff OA. “Analysis of macromolecule resonances in 1H NMR spectra of human brain.” *Magn Reson Med* 1994;32(3):294–302.
- 117.Foerster BR, Thurnher MM, Malani PN, Petrou M, Carets-Zumelzu F, Sundgren PC. “Intracranial infections: clinical and imaging characteristics.” *Acta Radiol.* 2007;48(8):875-93.
- 118.Kimura T, Sako K, Gotoh T, Tanaka K, Tanaka T. “In vivo single-voxel proton MR spectroscopy in brain lesions with ring-like enhancement.” *NMR Biomed.* 2001;14(6):339-49.
- 119.Poptani H, Kaartinen J, Gupta RK, Niemitz M, Hiltunen Y, Kauppinen RA. “Diagnostic assessment of brain tumours and non-neoplastic brain disorders in vivo using proton nuclear magnetic resonance spectroscopy and artificial neural networks.” *J Cancer Res Clin Oncol.* 1999;125(6):343-9.
- 120.Lai PH, Ho JT, Chen WL, Hsu SS, Wang JS, Pan HB, et al. “Brain abscess and necrotic brain tumor: discrimination with proton MR spectroscopy and diffusion weight imaging.” *Am J Neuroradiol* 2002;23(8):1369–77.
- 121.Kapsalaki EZ, Gotsis ED, Fountas KN. “The role of proton magnetic resonance spectroscopy in the diagnosis and categorization of cerebral abscesses.” *Neurosurg Focus.* 2008;24(6):E7.
- 122.Kadota O, Kohno K, Ohue S, Kumon Y, Sakaki S, Kikuchi K, et al. “Discrimination of brain abscess and cystic tumor by in vivo proton magnetic resonance spectroscopy.” *Neuro Med Chir (Tokyo)* 2001;41(3):121–6.
- 123.Lai PH, Li KT, Hsu SS, Hsiao CC, Yip CW, Ding S, et al. “Pyogenic brain abscess: findings from in vivo 1.5-T and 11.7-T in vitro proton MR spectroscopy.” *AJNR Am J Neuroradiol* 2005;26(2):279– 288.
- 124.Pretell EJ, Martinot C, Jr., Garcia HH, Alvarado M, Bustos JA, Martinot C. “Differential diagnosis between cerebral tuberculosis and neurocysticercosis by magnetic resonance spectroscopy.” *J Comput Assist Tomogr* 2005;29 (1):112-114.
- 125.Fountas KN, Kapsalaki EZ, Vogel RL, Fezoulidis I, Robinson JS, Gotsis ED. “Noninvasive histologic grading of solid astrocytomas using proton magnetic resonance spectroscopy.” *Stereotact Funct Neurosurg.* 2004;82(2-3):90-7.

126. Yuh, E. L., A. J. Barkovich, et al. "Imaging of ependymomas: MRI and CT." *Childs Nerv Syst* 2009;25(10): 1203-13.
127. Rijpkema, M., J. Schuurings, et al. "Characterization of oligodendrogliomas using short echo time 1H MR spectroscopic imaging." *NMR Biomed* 2003;16(1): 12-8.
128. Majos C, Aguilera C, Cos M, Camins A, Candiota AP, Delgado-Goni T, Samitier A, Castaner S, Sanchez JJ, Mato D, Acebes JJ, Arus C. "In vivo proton magnetic resonance spectroscopy of intraventricular tumours of the brain." *Eur Radiol* 2009;19 (8):2049-2059.
129. Porto, L., M. Kieslich, et al. "MR spectroscopy differentiation between high and low grade astrocytomas: a comparison between paediatric and adult tumours." *Eur J Paediatr Neurol* 2011;15(3): 214-21.
130. Chen, J., S. L. Huang, et al. "In vivo research in astrocytoma cell proliferation with 1H-magnetic resonance spectroscopy: correlation with histopathology and immunohistochemistry." *Neuroradiology* 2006;48(5): 312-8.
131. McKnight TR, Lamborn KR, Love TD, Berger MS, Chang S, Dillon WP, et al. "Correlation of magnetic resonance spectroscopic and growth characteristics within grades II and III gliomas." *J Neurosurg* 2007;106(4):660-6.
132. Tate AR, Underwood J, Acosta DM, Julia-Sape M, Majos C, Moreno-Torres A, et al. "Development of a decision support system for diagnosis and grading of brain tumours using in vivo magnetic resonance single voxel spectra." *NMR Biomed.* 2006;19(4):411-34.
133. Law M, Yang S, Wang H, Babb JS, Johnson G, Cha S, et al. "Glioma grading: sensitivity, specificity, and predictive values of perfusion MR imaging and proton MR spectroscopic imaging compared with conventional MR imaging." *AJNR Am J Neuroradiol.* 2003;24(10):1989-98.
134. Chang SM, Nelson S, Vandenberg S, Cha S, Prados M, Butowski N, et al. "Integration of preoperative anatomic and metabolic physiologic imaging of newly diagnosed glioma." *J Neurooncol.* 2009;92(3):401-15.
135. Auer DP, Goessl C, Schirmer T, Czisch M. "Improved lipid analysis of 1H-MR spectra in the presence of mobile lipids." *Magn Reson Med* 2001;46(3):615-18.
136. Hattingen E, Raab P, Franz K, Zanella FE, Lanfermann H, Pilatus U. "Myo-inositol: a marker of reactive astrogliosis in glial tumors?" *NMR Biomed.* 2008;21(3):233-41.
137. Server, A., B. Kulle, et al. "Measurements of diagnostic examination performance using quantitative apparent diffusion coefficient and proton MR spectroscopic imaging in the

- preoperative evaluation of tumor grade in cerebral gliomas.” *Eur J Radiol.* 2010;80(2):462-70
138. Server, A., R. Josefsen, et al. “Proton magnetic resonance spectroscopy in the distinction of high-grade cerebral gliomas from single metastatic brain tumors.” *Acta Radiol* 2011;51(3): 316-25.
139. Fan G, Sun B, Wu Z, Guo Q, Guo Y. In vivo single-voxel proton MR spectroscopy in the differentiation of high-grade gliomas and solitary metastases. *Clin Radiol.* 2004 Jan;59(1):77-85.
140. Opstad KS, Murphy MM, Wilkins PR, Bell BA, Griffiths JR, Howe FA. “Differentiation of metastases from high-grade gliomas using short echo time ¹H spectroscopy.” *J Magn Reson Imaging.* 2004;20(2):187-92.
141. Burtscher IM, Skagerberg G, Geijer B, et al. “Proton magnetic resonance spectroscopy and preoperative diagnostic accuracy: an evaluation of intracranial mass lesions characterized by stereotactic biopsy findings.” *AJNR Am J Neuroradiol* 2000; 21(1):84-93.
142. Sjobakk TE, Johansen R, Bathen TF, Sonnewald U, Kvistad KA, Lundgren S, et al. “Metabolic profiling of human brain metastases using in vivo proton MR spectroscopy at 3T.” *BMC Cancer.* 2007;7:141.
143. Chernov MF, Ono Y, Kubo O, Hori T. “Comparison of (¹H)-MRS-detected metabolic characteristics in single metastatic brain tumors of different origin.” *Brain Tumor Pathol.* 2006;23(1):35-40.
144. Hakyemez B, Yildirim N, Erdogan C, Kocaeli H, Korfali E, Parlak M. “Meningiomas with conventional MRI findings resembling intraaxial tumors: can perfusion-weighted MRI be helpful in differentiation?” *Neuroradiology.* 2006;48(10):695-702.
145. Kumar A, Kaushik S, Tripathi RP, Kaur P, Khushu S. “Role of in vivo proton MR spectroscopy in the evaluation of adult brain lesions: our preliminary experience.” *Neurol India.* 2003;51(4):474-8.
146. Tugnoli V, Schenetti L, Mucci A, Parenti F, Cagnoli R, Righi V, et al. “Ex vivo HR-MAS MRS of human meningiomas: a comparison with in vivo ¹H MR spectra.” *Int J Mol Med.* 2006;18(5):859-69.
147. Taillibert S, Guillemin R, Menuel C, Sanson M, Hoang-Xuan K, Chiras J, et al. “Brain lymphoma: usefulness of the magnetic resonance spectroscopy.” *J Neurooncol.* 2008;86(2):225-9.

148. Weber MA, Zoubaa S, Schlieter M, Juttler E, Huttner HB, Geletneky K, et al. "Diagnostic performance of spectroscopic and perfusion MRI for distinction of brain tumors." *Neurology*. 2006;66(12):1899-906.
149. Harting I, Hartmann M, Jost G, Sommer C, Ahmadi R, Heiland S, et al. "Differentiating primary central nervous system lymphoma from glioma in humans using localised proton magnetic resonance spectroscopy." *Neurosci Lett*. 2003;342(3):163-6.
150. Tang YZ, Booth TC, Bhogal P, Malhotra A, Wilhelm T. "Imaging of primary central nervous system lymphoma." *Clin Radiol*. 2011;66(8):768-77.
151. Raizer JJ, Koutcher JA, Abrey LE, Panageas KS, DeAngelis LM, Lis E, et al. "Proton magnetic resonance spectroscopy in immunocompetent patients with primary central nervous system lymphoma." *J Neurooncol*. 2005;71(2):173-80.
152. Yu A, Li K, Li H. "Value of diagnosis and differential diagnosis of MRI and MR spectroscopy in gliomatosis cerebri." *Eur J Radiol*. 2006;59(2):216-21.
153. Arai M, Kashihara K, Kaizaki Y, et al. "Gliomatosis cerebri: report of 3 cases and review of recent literatures." *No To Shinkei* 2003;55(10):890-7.
154. Bendszus M, Warmuth-Metz M, Klein R, Burger R, Schichor C, Tonn JC, Solymosi L. "MR spectroscopy in gliomatosis cerebri." *AJNR Am J Neuroradiol* 2000;21 (2):375-380
155. Galanaud D, Chinot O, Nicoli F, Confort-Gouny S, Le Fur Y, Barrie-Attarian M, Ranjeva JP, Fuentes S, Viout P, Figarella-Branger D, Cozzone PJ. "Use of proton magnetic resonance spectroscopy of the brain to differentiate gliomatosis cerebri from low-grade glioma." *J Neurosurg* 2003;98 (2):269-276
156. Roebuck JR, Cecil KM, Schnall MD, Lenkinski RE. "Human breast lesions: characterization with proton MR spectroscopy." *Radiology*. 1998;9(1):269-75.
157. Kvistad KA, Bakken IJ, Gribbestad IS, Ehrnholm B, Lundgren S, Fjosne HE, et al. "Characterization of neoplastic and normal human breast tissues with in vivo (1)H MR spectroscopy." *J Magn Reson Imaging*. 1999;10(2):159-64.
158. Yeung DK, Cheung HS, Tse GM. "Human breast lesions: characterization with contrast-enhanced in vivo proton MR spectroscopy--initial results." *Radiology*. 2001;220(1):40-6.
159. Cecil KM, Schnall MD, Siegelman ES, Lenkinski RE. "The evaluation of human breast lesions with magnetic resonance imaging and proton magnetic resonance spectroscopy." *Breast Cancer Res Treat*. 2001;68(1):45-54.
160. Jacobs MA, Barker PB, Bottomley PA, Bhujwala Z, Bluemke DA. "Proton magnetic resonance spectroscopic imaging of human breast cancer: a preliminary study." *J Magn Reson Imaging*. 2004;19(1):68-75.

161. Aboagye EO, Bhujwala ZM. "Malignant transformation alters membrane choline phospholipid metabolism of human mammary epithelial cells." *Cancer Res.* 1999; 59(1):80–84.
162. Katz-Brull R, Lavin PT, Lenkinski RE. "Clinical utility of proton magnetic resonance spectroscopy in characterizing breast lesions." *J Natl Cancer Inst.* 2002;94(16):1197-203.
163. Stanwell P, Gluch L, Clark D, Tomanek B, Baker L, Giuffre B, et al. "Specificity of choline metabolites for in vivo diagnosis of breast cancer using ¹H MRS at 1.5 T." *Eur Radiol.* 2005;15(5):1037-43.
164. Bolan PJ, Meisamy S, Baker EH, Lin J, Emory T, Nelson M, et al. "In vivo quantification of choline compounds in the breast with ¹H MR spectroscopy." *Magn Reson Med.* 2003;50(6):1134-43.
165. Kim J, Park S, Lee HM, Lee YH, Sung NK, Chung DS, Kim OD. "In vivo ¹H-MRS evaluation of malignant and benign breast diseases." *Breast* 2003;12(3):179-182.
166. Huang W, Fisher PR, Dulaimy K, Tudorica LA, O'Hea B, Button TM. "Detection of breast malignancy: diagnostic MR protocol for improved specificity." *Radiology* 2004;232(2):585-591.
167. Baek HM. "Diagnostic value of breast proton magnetic resonance spectroscopy at 1.5T in different histopathological types." *ScientificWorldJournal.* 2012;508295.
168. S. B. Thakur, S. B. Brennan, N. M. Ishill et al., "Diagnostic usefulness of water-to-fat ratio and choline concentration in malignant and benign breast lesions and normal breast parenchyma: an *in vivo* ¹H MRS study," *Journal of Magnetic Resonance Imaging*, 2011; 33(4): 855–863.
169. Jagannathan NR, Kumar M, Seenu V, Coshic O, Dwivedi SN, Julka PK, Srivastava A, Rath GK. "Evaluation of total choline from in vivo volume localized proton MR spectroscopy and its response to neoadjuvant chemotherapy in locally advanced breast cancer." *Br J Cancer* 2001;84(8):1016-22.
170. Tse GM, Yeung DK, King AD, Cheung HS, Yang WT. "In vivo proton magnetic resonance spectroscopy of breast lesions: an update." *Breast Cancer Res Treat.* 2007;104(3):249-55.
171. Chen JH, Mehta RS, Baek HM, Nie K, Liu H, Lin MQ, et al. "Clinical characteristics and biomarkers of breast cancer associated with choline concentration measured by (1) H MRS." *NMR Biomed.* 2011;24(3):316-24.

- 172.Haddadin IS, McIntosh A, Meisamy S, Corum C, Styczynski Snyder AL, Powell NJ, et al. "Metabolite quantification and high-field MRS in breast cancer." *NMR Biomed.* 2009;22(1):65-76.
- 173.Joe BN, Chen VY, Salibi N, Fuangtharntip P, Hildebolt CF, Bae KT. "Evaluation of ¹H-magnetic resonance spectroscopy of breast cancer pre- and postgadolinium administration." *Invest. Radiol.* 2005; 40(7): 405–411.
- 174.Lenkinski RE, Wang X, Elian M, Goldberg SN. "Interaction of gadolinium-based MR contrast agents with choline: implications for MR spectroscopy (MRS) of the breast." *Magn Reson Med.* 2009;61(6):1286-92.
- 175.Gruetter, R., S. A. Weisdorf, et al. "Resolution improvements in in vivo ¹H NMR spectra with increased magnetic field strength." *J Magn Reson* 1998;135(1): 260-4
- 176.Fleysher, R., L. Fleysher, et al. "On the voxel size and magnetic field strength dependence of spectral resolution in magnetic resonance spectroscopy." *Magn Reson Imaging* 2009;27(2): 222-32.
- 177.Harting I, Hartmann M, Bonsanto MM, Sommer C and Sartor K. "Characterization of necrotic meningioma using diffusion MRI, perfusion MRI, and MR spectroscopy: case report and review of the literature." *Neuroradiology* 2004;46(3):189-93.
- 178.Filippi, C. G., M. A. Edgar, et al. "'Appearance of meningiomas on diffusion-weighted images: correlating diffusion constants with histopathologic findings." *AJNR Am J Neuroradiol* 2001;22(1): 65-72.
- 179.Castillo, M. and L. Kwock. "Clinical applications of proton magnetic resonance spectroscopy in the evaluation of common intracranial tumors." *Top Magn Reson Imaging* 1999;10(2): 104-13.
- 180.Qi, Z. G., Y. X. Li, et al. "Lipid signal in evaluation of intracranial meningiomas." *Chin Med J (Engl)* 2008;121(23): 2415-9.
- 181.Lu S, Ahn D, Johnson G, et al. "Peritumoral diffusion tensor imaging of high-grade gliomas and metastatic brain tumors." *AJNR Am J Neuroradiol.* 2003;24(5):937-41.
- 182.Morita K, Matsuzawa H, Fujii Y, et al. "Diffusion tensor analysis of peritumoral edema using lambda chart analysis indicative of the heterogeneity of the microstructure within edema." *J Neurosurg.* 2005;102(2):336-41.
- 183.Oh J, Cha S, Aiken AH, et al. "Quantitative apparent diffusion coefficients and T2 relaxation times in characterizing contrast enhancing brain tumors and regions of peritumoral edema." *J Magn Reson Imaging.* 2005;21(6):701-8.

- 184.Pavlis G, Rados M, Pavic L, et al. "The differences of water diffusion between brain tissue infiltrated by tumor and peritumoral vasogenic edema." *Clin Imaging*. 2009;33(2):96-101.
- 185.Lee EJ, terBrugge K, Mikulis D, et al. "Diagnostic value of peritumoral minimum apparent diffusion coefficient for differentiation of glioblastoma multiforme from solitary metastatic lesions." *AJR Am J Roentgenol*. 2011;196(1):71-6.
- 186.Yamasaki F, Kurisu K, Satoh K, et al. "Apparent diffusion coefficient of human brain tumors at MR imaging." *Radiology*. 2005;235(3):985-91.
- 187.Reiche W, Schuchardt V, Hagen T, et al. "Differential diagnosis of intracranial ring enhancing cystic mass lesions--role of diffusion-weighted imaging (DWI) and diffusion-tensor imaging (DTI)." *Clin Neurol Neurosurg*. 2010;112(3):218-25.
- 188.Lu S, Ahn D, Johnson G, et al. "Diffusion-tensor MR imaging of intracranial neoplasia and associated peritumoral edema: introduction of the tumor infiltration index." *Radiology* 2004;232(1):221-8.
- 189.Hollingsworth W, Medina LS, Lenkinski RE, et al. "A systematic literature review of magnetic resonance spectroscopy for the characterization of brain tumors." *AJNR Am J Neuroradiol*. 2006;27(7):1404-11.
- 190.Cha S. "Neuroimaging in neuro-oncology." *Neurotherapeutics*. 2009;6(3):465-77.
- 191.Dowling C, Bollen AW, Noworolski SM, et al. "Preoperative proton MR spectroscopic imaging of brain tumors: correlation with histopathologic analysis of resection specimens." *AJNR Am J Neuroradiol*. 2001;22(4):604-12.
- 192.Chernov MF, Kubo O, Hayashi M, et al. "Proton MRS of the peritumoral brain." *J Neurol Sci*. 2005;228(2):137-42.
- 193.Altman DA, Atkinson DS, Jr., Brat DJ. "Best cases from the AFIP: glioblastoma multiforme." *Radiographics*. 2007;27(3):883-8.
- 194.Kinoshita M, Hashimoto N, Goto T, et al. "Fractional anisotropy and tumor cell density of the tumor core show positive correlation in diffusion tensor magnetic resonance imaging of malignant brain tumors." *Neuroimage*. 2008;43(1):29-35.
- 195.Beppu T, Inoue T, Shibata Y, et al. "Fractional anisotropy value by diffusion tensor magnetic resonance imaging as a predictor of cell density and proliferation activity of glioblastomas." *Surg Neurol*. 2005;63(1):56-61.
- 196.Stadlbauer A, Ganslandt O, Buslei R, et al. "Gliomas: histopathologic evaluation of changes in directionality and magnitude of water diffusion at diffusion-tensor MR imaging." *Radiology*. 2006;240(3):803-10.

197. Server A, Orheim TE, Graff BA, et al. "Diagnostic examination performance by using microvascular leakage, cerebral blood volume, and blood flow derived from 3-T dynamic susceptibility-weighted contrast-enhanced perfusion MR imaging in the differentiation of glioblastoma multiforme and brain metastasis." *Neuroradiology*. 2011;53(5):319-30.
198. Hakyemez B, Erdogan C, Gokalp G, et al. "Solitary metastases and high-grade gliomas: radiological differentiation by morphometric analysis and perfusion-weighted MRI." *Clin Radiol*. 2010;65(1):15-20.
199. Cho SK, Na DG, Ryoo JW, et al. "Perfusion MR imaging: clinical utility for the differential diagnosis of various brain tumors." *Korean J Radiol*. 2002;3(3):171-9.
200. Preul C, Kuhn B, Lang EW, et al. "Differentiation of cerebral tumors using multi-section echo planar MR perfusion imaging." *Eur J Radiol*. 2003;48(3):244-51.
201. Kono K, Inoue Y, Nakayama K, et al. "The role of diffusion-weighted imaging in patients with brain tumors." *AJNR Am J Neuroradiol*. 2001;22(6):1081-8.
202. Bulakbasi N, Kocaoglu M, Farzaliyev A, et al. "Assessment of diagnostic accuracy of perfusion MR imaging in primary and metastatic solitary malignant brain tumors." *AJNR Am J Neuroradiol*. 2005;26(9):2187-99.
203. Calli C, Kitis O, Yuntun N, et al. "Perfusion and diffusion MR imaging in enhancing malignant cerebral tumors." *Eur J Radiol*. 2006;58(3):394-403.
204. Lehmann P, Saliou G, de Marco G, et al. "Cerebral peritumoral oedema study: Does a single dynamic MR sequence assessing perfusion and permeability can help to differentiate glioblastoma from metastasis?" *Eur J Radiol*. 2011;81(3):522-7.
205. Al-Okaili RN, Krejza J, Woo JH, et al. "Intraaxial brain masses: MR imaging-based diagnostic strategy--initial experience." *Radiology* 2007;243 (2):539-550.
206. Scarabino T, Popolizio T, Trojsi F, et al. "Role of advanced MR imaging modalities in diagnosing cerebral gliomas." *Radiol Med* 2009;114 (3):448-460.
207. Majos C, Julia-Sape M, Alonso J, et al. "Brain tumor classification by proton MR spectroscopy: comparison of diagnostic accuracy at short and long TE." *AJNR Am J Neuroradiol* 2004;25 (10):1696-1704.
208. Hattingen E, Pilatus U, Franz K, Zanella FE, Lanfermann H. "Evaluation of optimal echo time for 1H-spectroscopic imaging of brain tumors at 3 Tesla." *J Magn Reson Imaging* 2007;26 (2):427-431.
209. Yerli H, Agildere AM, Ozen O, Geyik E, Atalay B, Elhan AH. "Evaluation of cerebral glioma grade by using normal side creatine as an internal reference in multi-voxel 1H-MR spectroscopy." *Diagn Interv Radiol* 2007;13 (1):3-9

210. Shimizu H, Kumabe T, Tominaga T et al. "Noninvasive evaluation of malignancy of brain tumors with proton MR spectroscopy." *AJNR Am J Neuroradiol* 1996;17 (4):737-47
211. Kim JH, Chang KH, Na DG, Song IC, Kwon BJ, Han MH, Kim K. "3T 1H-MR spectroscopy in grading of cerebral gliomas: comparison of short and intermediate echo time sequences." *AJNR Am J Neuroradiol* 2006;27 (7):1412-1418.
212. Server, A., R. Josefsen, et al. "Proton magnetic resonance spectroscopy in the distinction of high-grade cerebral gliomas from single metastatic brain tumors." *Acta Radiol* 2011;51(3): 316-25.
213. Barba I, Moreno A, Martinez-Perez I, Tate AR, Cabanas ME, Baquero M, Capdevila A, Arus C. "Magnetic resonance spectroscopy of brain hemangiopericytomas: high myoinositol concentrations and discrimination from meningiomas." *J Neurosurg* 2001;94 (1):55-60.
214. Zeng Q, Liu H, Zhang K, Li C, Zhou G. "Noninvasive evaluation of cerebral glioma grade by using multivoxel 3D proton MR spectroscopy." *Magn Reson Imaging* 2011;29(1): 25-31
215. Shimizu H, Kumabe T, Shirane R, Yoshimoto T. "Correlation between choline level measured by proton MR spectroscopy and Ki-67 labeling index in gliomas." *AJNR Am J Neuroradiol* 2000;21 (4):659-65.
216. Spampinato MV, Smith JK, Kwock L, et al. "Cerebral blood volume measurements and proton MR spectroscopy in grading of oligodendroglial tumors." *AJR Am J Roentgenol* 2007;188 (1):204-212.
217. Sardanelli F, Fausto A, Di Leo G, et al. "In vivo proton MR spectroscopy of the breast using the total choline peak integral as a marker of malignancy." *AJR Am J Roentgenol* 2009;192(6): 1608-17.
218. Tozaki, M. and E. Fukuma. "1H MR spectroscopy and diffusion-weighted imaging of the breast: are they useful tools for characterizing breast lesions before biopsy?" *AJR Am J Roentgenol* 2009;193(3): 840-9.
219. Hu J, Yu Y, Kou Z, Huang W, et al. "A high spatial resolution 1H magnetic resonance spectroscopic imaging technique for breast cancer with a short echo time." *Magn Reson Imaging* 2008;26(3):360-6.
220. Muller-Schimpfle M, Ohmenhauser K, Sand J, Stoll P, Claussen C. "Dynamic 3D-MR mammography: is there a benefit of sophisticated evaluation of enhancement curves for clinical routine?" *J Magn Reson Imaging* 1997;7(1):236-40.

221. Wiberg M, Bone B, Bronge L, Aspelin P. "Comparison of the contrast enhancement pattern in two different T1-weighted 3D sequences in MR imaging of the breast." *Acta Radiol* 1998; 39(6):680–5.
222. Nunes LW, Schnall MD, et al. "Correlation of lesion appearance and histological findings for the nodes of a breast MR imaging interpretation model." *Radiographics* 1999;19(1):79–92.
223. Yen Y, Han K, Daniel B, et al. "Dynamic breast MRI with spiral trajectories: 3D versus 2D." *J Magn Reson Imaging* 2000;11(4):351–9.
224. Baltzer PA, Gussew A, Dietzel M, et al. "Effect of contrast agent on the results of in vivo (1) H MRS of breast tumors - is it clinically significant?" *NMR Biomed.* 2012;25(1): 67-74.
225. Lin AP, Ross BD. "Short-echo time proton MR spectroscopy in the presence of gadolinium." *J Comput Assist Tomogr* 2001;25(5):705–712.
226. Murphy PS, Dzik-Jurasz ASK, Leach MO, Rowland IJ. "The effect of Gd-DTPA on T-1-weighted choline signal in human brain tumours." *Magn Reson Imaging* 2002;20(1):127
227. Sijens PE, Oudkerk M, van Dijk P, Levendag PC, Vecht CJ. "H-1 MR spectroscopy monitoring of changes in choline peak area and line shape after Gd-contrast administration." *Magn Reson Imaging* 1998;16(10): 1273–80.
228. Sijens PE, VandenBent MJ, VanDijk P, Oudkerk M. "Chemical shift imaging reveals loss of brain tumor choline signal after administration of a gadolinium contrast agent." *Magn Res Med* 1997;37(2):222–5.
229. Sijens PE, Dorrius MD, Kappert P, Baron P, Pijnappel RM, Oudkerk M. "Quantitative multivoxel proton chemical shift imaging of the breast." *Magn Reson Imaging* 2010;28(3):314-9.
230. Smith JK, Kwock L, Castillo M. "Effects of contrast material on single-volume proton MR spectroscopy." *AJNR Am J Neuroradiol* 2000;21(6): 1084–1089.
231. Yeh, E. D.. "Characterization of breast lesions with proton MR spectroscopy." *AJR Am J Roentgenol* 2003;181(5): 1273-4.
232. <http://azizu.uab.es/INTERPRET/> International network for pattern recognition of tumours using magnetic resonance, <http://azizu.uab.es/INTERPRET/> (Accessed: 3 December 2006).
233. Etumour[<http://www.etumour.net/>]
234. HealthAgents <http://healthagents.sourceforge.net/>).

235.Perez-Ruiz A, Julia-Sape M, Mercadal G, Olier I, Majos C, Arus C. “The INTERPRET Decision-Support System version 3.0 for evaluation of Magnetic Resonance Spectroscopy data from human brain tumours and other abnormal brain masses.” BMC Bioinformatics.2010;11:581.