

ΠΑΝΕΠΙΣΤΗΜΙΟ ΘΕΣΣΑΛΙΑΣ  
ΣΧΟΛΗ ΕΠΙΣΤΗΜΩΝ ΥΓΕΙΑΣ  
ΤΜΗΜΑ ΙΑΤΡΙΚΗΣ

ΕΡΓΑΣΤΗΡΙΟ ΙΣΤΟΛΟΓΙΑΣ  
ΔΙΕΥΘΥΝΤΗΣ: ΚΑΘΗΓΗΤΗΣ Κος Γ. Ν. ΑΝΤΩΝΑΚΟΠΟΥΛΟΣ

**Η ΣΥΜΒΟΛΗ ΤΟΥ ΕΛΑΙΩΔΟΥΣ ΕΝΑΙΩΡΗΜΑΤΟΣ  $\text{Ca}(\text{OH})_2$   
ΣΤΗΝ ΕΠΟΥΛΩΣΗ ΟΣΤΙΚΩΝ ΚΟΙΛΟΤΗΤΩΝ ΣΤΙΣ ΓΝΑΘΟΥΣ.**

**ΑΛ ΜΟΜΑΝΙ ΧΟΥΣΕΪΝ**

**ΟΔΟΝΤΙΑΤΡΟΣ – ΓΝΑΘΟΧΕΙΡΟΥΡΓΟΣ**

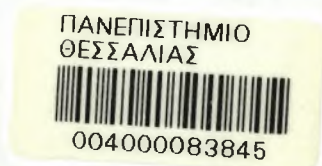**ΔΙΔΑΚΤΟΡΙΚΗ ΔΙΑΤΡΙΒΗ**

**ΛΑΡΙΣΑ 2004**



**ΠΑΝΕΠΙΣΤΗΜΙΟ ΘΕΣΣΑΛΙΑΣ**  
**ΥΠΗΡΕΣΙΑ ΒΙΒΛΙΟΘΗΚΗΣ & ΠΛΗΡΟΦΟΡΗΣΗΣ**  
**ΕΙΔΙΚΗ ΣΥΛΛΟΓΗ «ΓΚΡΙΖΑ ΒΙΒΛΙΟΓΡΑΦΙΑ»**

Αριθ. Εισ.:	7889/1
Ημερ. Εισ.:	07-12-2009
Δωρεά:	Π.Θ.
Ταξιθετικός Κωδικός:	Δ
	617.522
	ΑΛΜ



## ΟΡΚΟΣ

ΟΜΝΥΜΙ ΑΠΟΛΛΩΝΑ ΙΗΤΡΟΝ ΚΑΙ ΑΣΚΛΗΠΙΟΝ ΚΑΙ ΥΓΕΙΑΝ ΚΑΙ ΠΑΝΑΚΕΙΑΝ ΚΑΙ ΘΕΟΥΣ ΠΑΝΤΑΣ ΤΕ ΚΑΙ ΠΑΣΑΣ, ΙΣΤΟΡΑΣ ΠΟΙΕΥΜΕΝΟΣ, ΕΠΙΤΕΛΕΑ ΠΟΙΗΣΕΙΝ ΚΑΤΑ ΔΥΝΑΜΙΝ ΚΑΙ ΚΡΙΣΙΝ ΕΜΗΝ ΟΡΚΟΝ ΤΟΝΔΕ ΚΑΙ ΣΥΓΓΡΑΦΗΝ ΤΗΝΔΕ· ΗΓΗΣΕΣΘΑΙ ΜΕΝ ΤΟΝ ΔΙΔΑΞΑΝΤΑ ΜΕ ΤΗΝ ΤΕΧΝΗΝ ΤΑΥΤΗΝ ΙΣΑ ΓΕΝΕΤΗ ΣΙΝ ΕΜΟΙΣΙ ΚΑΙ ΒΙΟΥ ΚΟΙΝΩΣΕΣΘΑΙ ΚΑΙ ΧΡΕΩΝ ΧΡΗΖΟΝΤΙ ΜΕΤΑΔΟΣΙΝ ΠΟΙΗΣΕΣΘΑΙ ΚΑΙ ΓΕΝΟΣ ΤΟ ΕΞ ΕΩΥΤΟΥ ΑΔΕΛΦΟΙΣ ΙΣΟΝ ΕΠΙΚΡΙΝΕΕΙΝ ΑΡΡΕΣΙ ΚΑΙ ΔΙΔΑΞΕΙΝ ΤΗΝ ΤΕΧΝΗΝ ΤΑΥΤΗΝ, ΗΝ ΧΡΗΖΩΣΙ ΜΑΝΘΑΝΕΙΝ, ΑΝΕΥ ΜΙΣΘΟΥ ΚΑΙ ΣΥΓΓΡΑΦΗΣ, ΠΑΡΑΓΓΕΛΙΗΣ ΤΕ ΚΑΙ ΑΚΡΟΗΣΙΟΣ ΚΑΙ ΤΗΣ ΛΟΙΠΗΣ ΑΠΑΣΗΣ ΜΑΘΗΣΙΟΣ ΜΕΤΑΔΟΣΙΝ ΠΟΙΗΣΕΣΘΑΙ ΥΙΟΙΣΙ ΤΕ ΕΜΟΙΣ ΚΑΙ ΤΟΙΣ ΤΟΥ ΕΜΕ ΔΙΔΑΞΑΝΤΟΣ ΚΑΙ ΜΑΘΗΤΗΣΙ ΣΥΓΓΕΓΡΑΜΜΕΝΟΙΣΙ ΤΕ ΚΑΙ ΩΡΚΙΣΜΕΝΟΙΣ ΝΟΜΩ ΙΗΤΡΙΚΩ, ΑΛΛΩ ΔΕ ΟΥΔΕΝΙ. ΔΙΑΙΤΗΜΑΣΙ ΤΕ ΧΡΗΣΟΜΑΙ ΕΠ' ΩΦΕΛΕΙΗ ΚΑΜΝΟΝΤΩΝ ΚΑΤΑ ΔΥΝΑΜΙΝ ΚΑΙ ΚΡΙΣΙΝ ΕΜΗΝ. ΕΠΙ ΔΗΛΗΣΕΙ ΔΕ ΚΑΙ ΑΔΙΚΙΗΙΡΞΕΙΝ. ΟΥ ΔΩΣΩ ΔΕ ΟΥΔΕ ΦΑΡΜΑΚΟΝ ΟΥΔΕΝΙ ΑΙΤΗΘΕΙΣ ΘΑΝΑΣΙΜΟΝ ΟΥΔΕ ΥΘΗΓΗΣΟΜΑΙ ΣΥΜΒΟΥΛΙΗΝ ΤΟΙΗΝΔΕ· ΟΜΟΙΩΣ ΔΕ ΟΥΔΕ ΓΥΝΑΙΚΙ ΠΕΣΣΟΝ ΦΘΟΡΙΟΝ ΔΩΣΩ. ΑΓΝΩΣ ΔΕ ΚΑΙ ΟΣΙΩΣ ΔΙΑΤΗΡΗΣΩ ΒΙΟΝ ΤΟΝ ΕΜΟΝ ΚΑΙ ΤΕΧΝΗΝ ΤΗΝ ΕΜΗΝ. ΟΥ ΤΕΜΕΩ ΔΕ ΟΥΔΕ ΜΗΝ ΛΙΘΙΩΝΤΑΣ, ΕΚΧΩΡΗΣΩ ΔΕ ΕΡΓΑΤΗΣΙΝ ΑΝΔΡΑΣΙ ΠΡΗΞΙΟΣ ΤΗΣΔΕ. ΕΣ ΟΙΚΙΑΣ ΔΕ ΟΚΟΣΑΣ ΑΝ ΕΣΙΩ, ΕΞΕΛΕΥΣΟΜΑΙ ΕΠΩΦΕΛΕΙΗ ΚΑΜΝΟΝΤΩΝ, ΕΚΤΟΣ ΕΩΝ ΠΑΣΗΣ ΑΔΙΚΙΗΣ ΕΚΟΥΣΙΗΣ ΚΑΙ ΦΘΟΡΙΗΣ ΤΗΣ ΤΕ ΑΛΛΗΣ ΚΑΙ ΑΦΡΟΔΙΣΙΩΝ ΕΡΓΩΝ ΕΠΙ ΤΕ ΓΥΝΑΙΚΕΙΩΝ ΣΩΜΑΤΩΝ ΚΑΙ ΑΝΔΡΩΩΝ. ΕΛΕΥΘΕΡΩΝ ΤΕ ΚΑΙ ΔΟΥΛΩΝ. Α ΔΕ ΑΝ ΕΝ ΘΕΡΑΠΕΙΗ Η ΙΔΩ Η ΑΚΟΥΣΩ, Η ΚΑΙ ΑΝΕΥ ΘΕΡΑΠΕΙΗΣ ΚΑΤΑ ΒΙΟΝ ΑΝΘΡΩΠΩΝ, Α ΜΗ ΧΡΗ ΠΟΤΕ ΕΚΛΑΛΕΙΣΘΑΙ ΕΞΩ, ΣΙΓΗΣΟΜΑΙ, ΑΡΡΗΤΑ ΗΓΕΥΜΕΝΟΣ ΕΙΝΑΙ ΤΑ ΤΟΙΑΥΤΑ. ΟΡΚΟΝ ΜΕΝ ΟΥΝ ΜΟΙ ΤΟΝΔΕ ΕΠΙΤΕΛΕΑ ΠΟΙΕΟΝΤΙ, ΚΑΙ ΜΗ ΣΥΓΧΕΟΝΤΙ, ΕΙΗ ΕΠΑΥΡΑΣΘΑΙ ΚΑΙ ΒΙΟΥ ΚΑΙ ΤΕΧΝΗΣ ΔΟΞΑΖΟΜΕΝΩ ΠΑΡΑ ΠΑΣΙΝ ΑΝΘΡΩΠΟΙΣ ΕΙΣ ΤΟΝ ΑΙΕΙ ΧΡΟΝΟΝ· ΠΑΡΑΒΑΙΝΟΝΤΙ ΔΕ ΚΑΙ ΕΠΙΟΡΚΟΥΝΤΙ, ΤΑΝΑΝΤΙΑ ΤΟΥΤΕΩΝ.

## ΟΡΚΟΣ

ΟΡΚΙΖΟΜΑΙ ΕΙΣ ΤΟΝ ΑΠΟΛΛΩΝΑ ΤΟΝ ΙΑΤΡΟΝ ΚΑΙ ΕΙΣ ΤΟΝ ΑΣΚΛΗΠΙΟΝ ΚΑΙ ΕΙΣ ΤΗΝ ΥΓΕΙΑΝ ΚΑΙ ΕΙΣ ΤΗΝ ΠΑΝΑΚΕΙΑΝ ΚΑΙ ΕΙΣ ΟΛΟΥΣ ΤΟΥΣ ΘΕΟΥΣ ΚΑΙ ΕΙΣ ΟΛΑΣ ΤΑΣ ΘΕΑΣ, ΕΠΙΚΑΛΟΥΜΕΝΟΣ ΑΥΤΟΥΣ ΩΣ ΜΑΡΤΥΡΑΣ, ΟΤΙ ΘΑ ΤΗΡΗΣΩ ΚΑΤΑ ΔΥΝΑΜΙΝ ΚΑΙ ΚΑΤΑ ΤΗΝ ΚΡΙΣΙΝ ΜΟΥ ΑΥΤΟΝ ΕΔΩ ΤΟΝ ΟΡΚΟΝ ΚΑΙ ΑΥΤΗΝ ΕΔΩ ΤΗΝ ΕΓΓΡΑΦΟΝ ΣΥΜΦΩΝΙΑ. ΘΑ ΘΕΩΡΩ ΜΕΝ ΕΚΕΙΝΟΝ, Ο ΟΠΟΙΟΣ ΜΕ ΕΔΙΔΑΞΕ ΤΗΝ ΤΕΧΝΗΝ ΑΥΤΗΝ, ΙΣΟΝ ΠΡΟΣ ΤΟΥΣ ΓΟΝΕΙΣ ΜΟΥ ΚΑΙ ΘΑ ΤΟΝ ΚΑΜΩ ΚΟΙΝΩΝΟΝ ΤΟΥ ΒΙΟΥ ΜΟΥ ΚΑΙ ΘΑ ΤΟΝ ΒΟΗΘΩ ΟΤΑΝ ΕΒΡΙΣΚΕΤΑΙ ΕΙΣ ΟΙΚΟΝΟΜΙΚΗΝ ΑΝΑΓΚΗΝ, ΚΑΙ ΘΑ ΘΕΩΡΩ ΤΟΥΣ ΑΠΟΓΟΝΟΥΣ ΤΟΥ ΩΣ ΑΔΕΛΦΟΥΣ ΜΟΥ ΚΑΙ ΘΑ ΤΟΥΣ ΔΙΔΑΣΚΩ ΤΗΝ ΤΕΧΝΗΝ ΑΥΤΗΝ, ΕΑΝ ΘΕΛΟΥΝ ΝΑ ΤΗΝ ΜΑΘΟΥΝ, ΧΩΡΙΣ ΑΜΟΙΒΗΝ ΚΑΙ ΕΓΓΡΑΦΟΝ ΣΥΜΦΩΝΙΑΝ. ΘΑ ΠΑΡΕΧΩ ΔΕ ΣΥΜΒΟΥΛΑΣ ΕΙΔΙΚΑ ΠΡΟΦΟΡΙΚΑ ΜΑΘΗΜΑΤΑ ΚΑΙ ΟΛΑΣ ΤΑΣ ΥΠΟΛΟΙΠΟΥΣ ΓΝΩΣΕΙΣ ΤΗΣ ΙΑΤΡΙΚΗΣ ΚΑΙ ΕΙΣ ΤΑ ΠΑΙΔΙΑ ΜΟΥ ΚΑΙ ΕΙΣ ΤΑ ΠΑΙΔΙΑ ΤΟΥ ΔΙΔΑΣΚΑΛΟΥ ΜΟΥ ΚΑΙ ΕΙΣ ΤΟΥΣ ΜΑΘΗΤΑΣ, ΟΙ ΟΠΟΙΟΙ ΚΑΙ ΕΓΓΕΓΡΑΜΜΕΝΟΙ ΕΙΝΑΙ ΚΑΙ ΕΧΟΥΝ ΔΩΣΕΙ ΟΡΚΟΝ ΣΥΜΦΩΝΩΣ ΠΡΟΣ ΤΟΝ ΙΑΤΡΙΚΟΝ ΝΟΜΟΝ, ΕΙΣ ΚΑΝΕΝΑ ΔΕ ΑΛΛΟΝ.

ΘΑ ΧΡΗΣΙΜΟΠΟΙΩ ΔΕ ΤΗΝ ΘΕΡΑΠΕΥΤΙΚΗΝ ΑΓΩΓΗΝ ΠΡΟΣ ΩΦΕΛΕΙΑΝ ΤΩΝ ΑΣΘΕΝΩΝ ΚΑΤΑ ΔΥΝΑΜΙΝ ΚΑΙ ΚΑΤΑ ΤΗΝ ΚΡΙΣΙΝ ΜΟΥ. ΘΑ ΠΡΟΛΑΜΒΑΝΩ ΔΕ ΒΛΑΒΗΝ ΥΓΕΙΑΣ ΚΑΙ ΑΔΙΚΙΑΝ. ΔΕΝ ΘΑ ΔΩΣΩ ΔΕ ΦΑΡΜΑΚΟΝ ΘΑΝΑΤΗΦΟΡΟΝ ΕΙΣ ΚΑΝΕΝΑ, ΟΥΤΕ ΚΑΙ ΕΑΝ ΜΟΥ ΖΗΤΗΘΗ, ΚΑΙ ΟΥΤΕ ΘΑ ΔΩΣΩ ΤΟΙΑΥΤΗΝ ΣΥΜΒΟΥΛΗΝ· ΩΣΑΥΤΩΣ ΟΥΤΕ ΕΙΣ ΕΓΚΥΟΝ ΓΥΝΑΙΚΑ ΘΑ ΔΩΣΩ ΕΚΤΡΩΤΙΚΟΝ ΦΑΡΜΑΚΟΝ. ΘΑ ΔΙΑΤΗΡΩ ΔΕ ΤΟΝ ΒΙΟΝ ΜΟΥ ΚΑΙ ΤΗΝ ΤΕΧΝΗΝ ΜΟΥ ΚΑΤΑ ΤΡΟΠΟΝ ΑΓΝΟΝ ΚΑΙ ΣΥΜΦΩΝΟΝ ΠΡΟ ΤΟΥ ΘΕΙΟΝ ΝΟΜΟΝ. ΑΚΟΜΗ ΔΕ ΔΕΝ ΘΑ ΧΕΡΟΥΡΓΩ ΟΥΤΕ ΚΑΙ ΤΟΥΣ ΠΑΣΧΟΝΤΑΣ ΑΠΟ ΛΙΘΙΑΣΙΝ, ΑΛΛΑ ΘΑ ΤΟΥΣ ΠΑΡΑΠΕΜΠΩ ΕΙΣ ΑΝΔΡΑΣ ΧΕΙΡΟΥΡΓΟΥΣ, ΕΙΔΙΚΟΥΣ ΔΙΑ ΤΟ ΕΡΓΟΝ ΤΟΥΤΟ. ΕΙΣ ΟΣΑΣ ΔΕ ΟΙΚΙΑΣ ΜΕΤΑΒΑΙΝΩ, ΘΑ ΕΙΣΕΡΧΩΜΑΙ ΠΡΟΣ ΒΟΗΘΕΙΑΝ ΤΩΝ ΑΣΘΕΝΩΝ, ΑΠΕΧΩΝ ΠΑΣΗΣ ΕΚΟΥΣΙΑΣ ΑΔΙΚΙΑΣ ΚΑΙ ΑΛΛΗΣ ΔΙΑΦΘΟΡΑΣ ΚΑΙ ΣΑΡΚΙΚΩΝ ΣΧΕΣΕΩΝ ΜΕΤΑ ΓΥΝΑΙΚΩΝ Η ΑΝΔΡΩΝ ΕΛΕΥΘΕΡΩΝ ΚΑΙ ΔΟΥΛΩΝ.

ΟΣΑ ΔΕ ΙΔΩ Η ΑΚΟΥΣΩ ΚΑΤΑ ΤΗΝ ΘΕΡΑΠΕΙΑΝ Η ΚΑΤΑ ΤΗΝ ΕΠΙΚΟΙΝΩΝΙΑΝ ΜΟΥ ΜΕΤΑ ΤΩΝ ΑΛΛΩΝ ΑΝΘΡΩΠΩΝ ΕΙΣ ΤΗΝ ΚΑΘΗΜΕΡΙΝΗΝ ΟΥΣ ΖΩΗΝ, ΤΑ ΟΠΙΑ ΔΕΝ ΠΡΕΠΕΙ ΠΟΤΕ ΝΑ ΑΝΑΚΟΙΝΩΘΟΥΝ ΕΙΣ ΤΟΥΣ ΑΛΛΟΥΣ, ΘΑ ΚΡΑΤΩ ΜΥΣΤΙΚΑ, ΠΙΣΤΕΥΩΝ ΟΤΙ ΤΑ ΤΟΙΑΥΤΑ ΕΙΝΑΙ ΑΠΟΡΡΗΤΑ. ΕΦ' ΟΣΟΝ ΜΕΝ ΛΟΙΠΟΝ ΤΗΡΩ ΑΥΤΟΝ ΕΔΩ ΤΟΝ ΟΡΚΟΝ ΚΑΙ ΔΕΝ ΤΟΝ ΠΑΡΑΒΑΙΝΩ, ΕΙΘΕ ΝΑ ΑΠΟΛΑΥΩ ΚΑΙ ΤΗΣ ΖΩΗΣ ΚΑΙ ΤΗΣ ΤΕΧΝΗΣ, ΕΚΤΙΜΩΜΕΝΟΣ ΕΣΑΕΙ ΑΠΟ ΟΛΟΥΣ ΤΟΥΣ ΑΝΘΡΩΠΟΥΣ· ΕΑΝ ΟΜΩΣ ΠΑΡΑΒΩ ΑΥΤΟΝ ΚΑΙ ΓΙΝΩ ΕΠΙΟΡΚΟΣ, ΝΑ ΠΑΘΩ ΑΝΤΙΘΕΤΑ ΤΟΥΤΩΝ.

*Στους γονείς μου, Αλή και Άσα  
Στη γυναίκα μου Μαρία Ταρουφαλάκη  
Σε όλα τα αδέρφια μου, ειδικότερα στον Αχμέντ και τον Ζιάντ*

## ΠΕΡΙΕΧΟΜΕΝΑ

<b>ΒΙΟΓΡΑΦΙΚΟ ΣΗΜΕΙΩΜΑ</b>	<b>5</b>
<b>ΠΡΟΛΟΓΟΣ</b>	<b>10</b>
<b>ΕΙΣΑΓΩΓΗ-ΣΚΟΠΟΣ</b>	<b>12</b>
<b>ΓΕΝΙΚΟ ΜΕΡΟΣ</b>	<b>13</b>
<b>ΣΥΝΔΕΤΙΚΟΣ ΙΣΤΟΣ</b>	<b>13</b>
Λειτουργίες Του Συνδετικού Ιστού	16
Εξωκυττάρια Ουσία	17
Κυτταρικά Στοιχεία	19
Ταξινόμηση Του Συνδετικού Ιστού	42
<b>ΧΟΝΔΡΙΚΟΣ ΚΑΙ ΟΣΤΙΤΗΣ ΙΣΤΟΣ</b>	<b>48</b>
Χονδρικός Ιστός	48
Οστίτης Ιστός	59
<b>ΔΟΜΗ ΤΩΝ ΟΔΟΝΤΩΝ</b>	<b>100</b>
Αποιτανωμένα στοιχεία	101
Αδαμαντίνη	101
Οδοντίνη	103
Οστεΐνη	105
Πολφός	106
<b>ΟΥΛΑ</b>	<b>108</b>
<b>ΕΙΔΙΚΟ ΜΕΡΟΣ</b>	<b>109</b>
<b>ΥΛΙΚΑ ΚΑΙ ΜΕΘΟΔΟΙ</b>	<b>110</b>
<b>OSTEOINDUCTAL (συστατικά – ιδιότητες)</b>	<b>112</b>
Σχεδιασμός του Πειράματος	115
Αποτελέσματα	128
<b>ΣΥΖΗΤΗΣΗ – ΣΥΜΠΕΡΑΣΜΑΤΑ</b>	<b>161</b>
<b>ΒΙΒΛΙΟΓΡΑΦΙΑ</b>	<b>167</b>

## **ΒΙΟΓΡΑΦΙΚΟ ΣΗΜΕΙΩΜΑ**

<b>Επώνυμο:</b>	Αλμόμανι
<b>Όνομα:</b>	Χουσεΐν
<b>Όνομα Πατρός:</b>	Αλί
<b>Ημερ. Γέννησης:</b>	3 / 5 / 1960
<b>Τόπος γέννησης:</b>	Ιορδανία
<b>Οικ. Κατάσταση:</b>	Έγγαμος
<b>Διεύθυνση:</b>	Αγίας Λαύρας 19-21, Ν. Ηράκλειο 141-21, Αθήνα.
<b>Τηλέφωνο:</b>	28 49 438
<b>Τίτλος σπουδών:</b>	Πτυχίο του Οδοντιατρικού τμήματος της Σχολής Επιστημών Υγείας του Εθνικού και Καποδιστριακού Πανεπιστημίου Αθηνών.
<b>Χρονολογία αποκτήσεως του πτυχίου:</b>	17 / 12 / 1991
<b>Ξένες γλώσσες:</b>	Αραβικά Αγγλικά
<b>1985:</b>	Εισαγωγή στο Οδοντιατρικό τμήμα της Σχολής Επιστημών Υγείας του Πανεπιστημίου Αθηνών με υποτροφία από το Υπουργείο Εθνικής Οικονομίας.
<b>1991:</b>	Απόκτηση πτυχίου με βαθμό «καλώς» (6,06)

**12 / 1992 - 97:** Ειδίκευση στην Πανεπιστημιακή κλινική Γναθοπροσωπικής χειρουργικής του Γ.Π.Ν.Α. «Ο Ευαγγελισμός».

**12 / 96 - σήμερα:** Παρακολούθηση δραστηριοτήτων και εκπαιδευτικού προγράμματος του Οδοντιατρικού τμήματος του Νοσοκομείου Νοσημάτων Θώρακος Αθηνών (μετά από απόφαση της Επιστημονικής Επιτροπής αρ. πρωτ. 23725/18.12.96).

#### **Δημοσιεύσεις:**

**1. Ι. Ιατρού, Ν. Λυγιδάκη, Ν. Παπαδογεωργάκης, Γ. Φαρατζής, Χ. Αλμόμανι, Α. Παντελιδάκη.**

Βλεννοεπιδερμοειδές καρκίνωμα σιαλογόνων αδένων: παρουσίαση δύο περιπτώσεων. Ελλ. Π. Στομ. Γναθοπροσωπ. Χειρ., 1996; 11: 92.

**2. Γ. Σταθόπουλος, Χ. Αλμόμανι, Α. Αργουδέλη, Ι. Λαμπαδάκη, Χρ. Βαβίτσας.**

Η χειρουργική εξαίρεση του τραυματικού ινώματος από το γενικό οδοντίατρο.

Κλινικά Χρονικά, 1996; 19(4) : 199-203

**3. Χ. Αλμόμανι, Π. Δαμασκηνού, Ε. Κακκαβά, Ι. Λαμπαδάκης.**

Η διάγνωση και η αντιμετώπιση της σιαλολιθίασης του υπογνάθιου αδένου.

Κλινικά χρονικά, υπό δημοσίευση.

**4. Χ. Αλμόμανι**

Αντιμετώπιση των προβλημάτων της γναθοπροσωπικής χώρας με τη γναθοπροσωπική χειρουργική.



Μηνιαία εφημερίδα της Ιορδανικής πρεσβείας στην Αθήνα, 1996

**Ανακοινώσεις σε συνέδρια:**

**5. Ανευρισματική κύστη των γνάθων**

Μ. Αλεξοπούλου, **Χ. Αλμόμανι**, Π. Ευσταθιάδου, Θ. Σεφεριάδου.

9<sup>ο</sup> Πανελλήνιο συνέδριο στοματογναθοπροσωπικής Χειρουργικής,  
Αθήνα 24-26 Νοεμβρίου 1995.

**6. Βλεννοεπιδερμοειδές καρκίνωμα σιαλογόνων αδένων: παρουσίαση δύο περιπτώσεων.**

Ι. Ιατρού, Ν. Λυγιδάκη, Ν. Παπαδογεωργάκης, Γ. Φαρατζής, **Χ. Αλμόμανι**,  
Α. Παντελιδάκη.

9<sup>ο</sup> Πανελλήνιο συνέδριο στοματογναθοπροσωπικής Χειρουργικής,  
Αθήνα 24-26 Νοεμβρίου 1995.

**7. Διάγνωση και αντιμετώπιση της σιαλολιθίασης του υπογνάθιου αδένου.**

**Χ. Αλμόμανι**, Α. Ριάντ, Ζ. Φαρδέλα, Ι. Λαμπαδάκης.

16<sup>ο</sup> Ιατρικό συνέδριο Ενόπλων Δυνάμεων, Θεσ/κη 9-12 Οκτωβρίου 1996

**8. Αντιμετώπιση αποστήματος σωφρονιστήρος κάτω γνάθου που επεκτάθηκε στον τράχηλο προκαλώντας έντονη διόγκωση.**

**Χ. Αλμόμανι**, Α. Αργουδέλη, Ι. Φανδρίδης, Ι. Λαμπαδάκης,

16<sup>ο</sup> Ιατρικό συνέδριο Ενόπλων Δυνάμεων, Θεσ/κη 9-12 Οκτωβρίου 1996

**9. Η χειρουργική εξαίρεση του τραυματικού ινώματος από το γενικό οδοντίατρο.**

Γ. Σταθόπουλος, **Χ. Αλμόμανι**, Α. Αργουδέλη, Ι. Λαμπαδάκης, Χρ. Βαβίτσας.

5<sup>η</sup> Επιστημονική διανοσοκομειακή συνάντηση Ιατρών Πειραιά με θέμα:

Η ιατρική στα Νοσοκομεία του Πειραιά μπροστά στο 2000. 15-18 Οκτωβρίου 1996.

**10.** Ευμεγέθες νευροϊνωμα της γλώσσας. Αναφορά σε μία περίπτωση.  
Χ. Μάρτης, Γ. Μαστοράκης, Ν. Παπαδογεωργάκης, **Χ. Αλμόμανι.**  
10ο Πανελλήνιο συνέδριο στοματογναθοπροσωπικής Χειρουργικής  
Αθήνα 29 Νοεμβρίου -1 Δεκεμβρίου 1996.

**Παρακολουθήσεις συνεδρίων:**

7<sup>ο</sup> Πανελλήνιο συνέδριο στοματογναθοπροσωπικής Χειρουργικής  
Αθήνα 19 -21 Νοεμβρίου 1993.

8<sup>ο</sup> Πανελλήνιο συνέδριο στοματογναθοπροσωπικής Χειρουργικής  
Αθήνα 2 - 4 Δεκεμβρίου 1994.

9<sup>ο</sup> Πανελλήνιο συνέδριο στοματογναθοπροσωπικής Χειρουργικής  
Αθήνα 24 -26 Νοεμβρίου 1995.

16<sup>ο</sup> Ιατρικό συνέδριο Ενόπλων Δυνάμεων, Θεσ/κη 9-12 Οκτωβρίου 1996

5<sup>η</sup> Επιστημονική διανοσοκομειακή συνάντηση Ιατρών Πειραιά με θέμα:  
Η ιατρική στα Νοσοκομεία του Πειραιά μπροστά στο 2000. 15 -18  
Οκτωβρίου 1996.

10<sup>ο</sup> Πανελλήνιο συνέδριο στοματογναθοπροσωπικής Χειρουργικής  
Αθήνα 29 Νοεμβρίου -1 Δεκεμβρίου 1996.

2<sup>ο</sup> Διεθνές συνέδριο οστεοενσωματούμενων οδοντικών και γναθο-  
προσωπικών εμφυτευμάτων-βιοϋλικών  
Αθήνα 22 Ιουλίου 1997

1<sup>ο</sup> Πειραιϊκό Ιατρικό συνέδριο, 6<sup>η</sup> επιστημονική διανοσοκομειακή συνάντηση  
ιατρών Πειραιά, 29 Οκτωβρίου – 1 Νοεμβρίου 1998

**Παρακολουθήσεις σεμιναρίων:**

Κλινικό φροντιστήριο καρδιοαναπνευστικής αναζωογόνησης  
στο σπουδαστήριο Καρδιοαναπνευστικής Αναζωογόνησης του Γ.Π.Ν.Α. «Ο  
Ευαγγελισμός», 1996

**Συμμετοχή σε Ιατρικές επιστημονικές εταιρείες - συλλόγους:**

- Οδοντιατρικό σύλλογο Αττικής
- Ελληνική εταιρεία οστεοενσωματούμενων οδοντικών και γναθοπροσωπικών  
εμφυτευμάτων - βιοϋλικών.

## ΠΡΟΛΟΓΟΣ

Από την θέση αυτή θα ήθελα να ευχαριστήσω τον Καθηγητή Ιστολογίας του Ιατρικού τμήματος του Πανεπιστημίου της Λάρισας, κ. Αντωνακόπουλο Γεώργιο για την ανάθεση του θέματος και την ακούραστη επιστημονική καθοδήγηση όλης της δουλειάς μου. Επίσης, ευχαριστώ τον κ. Αρβανίτη, Καθηγητή Ανατομικής στο Ιατρικό τμήμα του Πανεπιστημίου Θεσσαλίας και τον Επίκουρο Καθηγητή Ανατομικής στο Π.Θ. κ. Καλοπίση για την επίβλεψη του έργου μου, καθώς και τον κ. Παναγιωτίδη Ιωάννη, Επίκουρο Καθηγητή Ιστολογίας στο Πανεπιστήμιο Θεσσαλίας και τον λέκτορα Εμβρυολογίας του Πανεπιστημίου Θεσσαλίας κ. Χάρη Καζλαρή.

Τις παρασκευάστριες του εργαστηρίου Ιστολογίας του Πανεπιστημίου Θεσσαλίας, κ. Τσάπου Βασιλική και κ. Μαναχειάρη Αθανασία, ευχαριστώ πολύ για την βοήθειά τους κατά την πραγματοποίηση των τομών και την προετοιμασία των πλακιδίων με το υλικό των βιοψιών.

Την Επίκουρη Καθηγήτρια Στοματολογίας, κ. Χρυσομάλλη Ε. για την καθοδήγηση στην επιλογή των πλακιδίων προς μελέτη και την αξιολόγηση των αποτελεσμάτων.

Τον κο. Θεόδωρο Στεφανιώτη Λέκτορα Οδοντιατρικής Σχολής Πανεπιστημίου Αθηνών για την στατιστική αξιολόγηση των ευρημάτων.

Επίσης, ευχαριστώ τον Αναπληρωτή Καθηγητή Γναθοπροσωπικής Χειρουργικής της Οδοντιατρικής Σχολής του Πανεπιστημίου Αθηνών κ. Ιατρού Ιωάννη για την πολύτιμη βοήθεια και συμβολή του κατά τη διάρκεια της μελέτης μου.

Θα ήθελα ακόμη να αναφέρω την κα Περρέα Δέσποινα, Βιοχημικό, Αναπληρώτρια Καθηγήτρια και Διευθύντρια Στο Εργαστήριο Πειραματικής Χειρουργικής και Χειρουργικής Έρευνας της Ιατρικής Σχολής του

Πανεπιστημίου Αθηνών. Την κα Δοντά Ισμήνη, κτηνίατρο, Αναπληρώτρια Καθηγήτρια, για την προμήθεια και την επιλογή των πειραματοζώων, καθώς και την επιμέλεια της νάρκωσης κατά τη διάρκεια των επεμβάσεων και της μετεγχειρητικής παρακολούθησής τους. Την κα Στουρνάρα-Παπαδάκη Αικατερίνη, παρασκευάστρια και υπεύθυνη του Χειρουργείου, την κα Ντούση Εσμεράλντα, νοσηλεύτρια, καθώς και τον κο Ράππο Πρίαμο, ζωοκόμο.

Τον Δρ. Καραμέρη Ανδρέα, παθολογοανατόμο, διευθυντή του Παθολογοανατομικού Εργαστηρίου 417 στο Ν.Ι.Μ.Τ.Σ., ευχαριστώ για την επίβλεψη και την καθοδήγηση στην πραγματοποίηση της ιστομορφομετρικής ανάλυσης των ιστοτεμαχίων, την οποία έφερε εις πέρας ο κ. Τσιάμπας Ευάγγελος, ειδικευόμενος στο κυτταρολογικό εργαστήριο του Ευαγγελισμού και στρατιωτικός ιατρός στο Ν.Ι.Μ.Τ.Σ.

Τέλος ευχαριστώ τις οδοντιάτρους κα Καραμπάτσου Αναστασία και κα Μπούρα Ελένη-Χριστίνα για τη συμμετοχή τους στην πραγματοποίηση των χειρουργικών επεμβάσεων και την κατακράτηση σημειώσεων.

## ΕΙΣΑΓΩΓΗ-ΣΚΟΠΟΣ

Το υδροξείδιο του ασβεστίου  $[Ca(OH)_2]$  χρησιμοποιείται ως ενεργός θεραπευτική ουσία εδώ και αιώνες. Ακόμα και σήμερα αποτελεί σημαντικό βοήθημα στην μοντέρνα οδοντιατρική. Ενώ αρχικά η χρήση του περιοριζόταν για την ανακούφιση του οδοντικού πόνου ή ως προσωρινού εμφρακτικού υλικού, ο B.W. Hermann το πρωτοχρησιμοποίησε για την έμφραξη ριζικών σωλήνων το 1920 (Calxyl) (**“Calcium Hydroxide and Bone Regeneration”** George Dietz, Peter Bartholmes - σελ. 26) Όμως, η προσπάθεια του Hermann απέτυχε στο να δώσει ένα ικανοποιητικό εμφρακτικό υλικό ριζικών σωλήνων και μεσολάβησαν 60 χρόνια έως ότου να εισάγει στην οδοντιατρική ο Dietz το πρώτο ελαιώδες εναιώρημα υδροξειδίου του ασβεστίου σε μορφή προσωρινού φαρμακευτικού εμφρακτικού ριζικών σωλήνων (Gangräna-Merz, 1980).

Σήμερα, το υδροξείδιο του ασβεστίου κυκλοφορεί στην αγορά ως κύριο συστατικό διαφόρων σκευασμάτων με ποικίλες χρήσεις: ως υλικό προστασίας του πολφού, έμμεσης κάλυψης του πολφού, προσωρινής έμφραξης ριζικών σωλήνων, καθώς και ως βοήθημα οστεοαναγέννησης σε οστικές βλάβες και ανάπλασης του περιοδοντίου.

Αντικείμενο της παρούσας μελέτης αποτελεί το Osteoinductal, το οποίο περιέχει υδροξείδιο του ασβεστίου σε ελαιώδες μη σκληρυνόμενο εναιώρημα από υγρούς και στερεούς υδρογονάνθρακες και εστέρες λιπαρών οξέων. Σκοπός είναι να μελετηθεί η συμβολή του στην επούλωση και οστική αναγέννηση σε περιοχές οστικών ελλειμμάτων. Γι' αυτό και πραγματοποιήθηκαν πειράματα σε κουνέλια, όπου αφαιρέθηκαν τμήματα της κάτω γνάθου και τοποθετήθηκε Osteoinductal ετερόπλευρα, οπότε και μελετήθηκε η αντίδραση του οστού σε συνάρτηση με το χρόνο σε περιοχές με Osteoinductal και περιοχές-μάρτυρες.



# ΓΕΝΙΚΟ ΜΕΡΟΣ

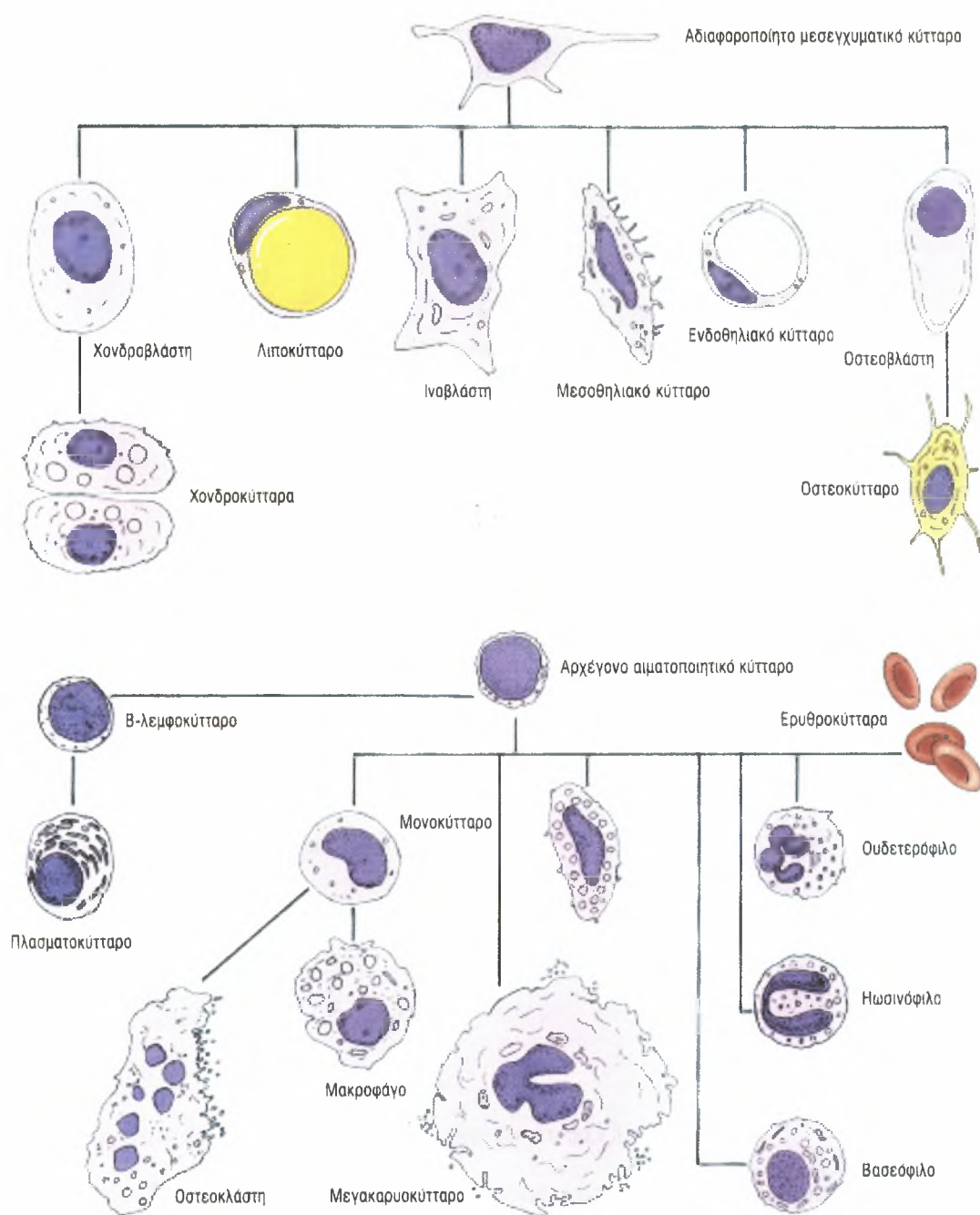
## ΣΥΝΔΕΤΙΚΟΣ ΙΣΤΟΣ

Ο συνδετικός ιστός, όπως φανερώνει το όνομά του, συνέχεται με τον επιθηλιακό, τον μυϊκό και τον νευρικό ιστό, καθώς και με άλλα στοιχεία του συνδετικού ιστού εξασφαλίζοντας την λειτουργική ολοκλήρωση του σώματος. Τα περισσότερα είδη του συνδετικού ιστού προέρχονται από το μεσόδερμα (mesoderm), την μεσαία βλαστική στιβάδα του πρώιμου εμβρύου. Από αυτήν την στιβάδα αναπτύσσονται τα πολυδύναμα κύτταρα του εμβρύου που αποτελούν το μεσέγχυμα (mesenchyme). Τα εν λόγω μεσεγγυματικά κύτταρα μεταναστεύουν σε όλο το σώμα, παράγοντας τα διάφορα είδη του συνδετικού ιστού και τα κύτταρά τους, συμπεριλαμβανομένων των οστών, των χόνδρων, των τενόντων, της κάψας διαφόρων οργάνων, του αίματος και των αιμοποιητικών οργάνων, καθώς και των λεμφικών κυττάρων (Εικ. 1). Ο ώριμος συνδετικός ιστός χαρακτηρίζεται ως ιδίως συνδετικός ιστός (connective tissue proper), ή ως εξειδικευμένος συνδετικός ιστός (specialized connective tissue) (π.χ. οστίτης ιστός, χονδρικός ιστός και αίμα).

Ο συνδετικός ιστός απαρτίζεται από κύτταρα και εξωκυττάρια ουσία, η οποία αποτελείται από θεμέλια ουσία και ίνες (Εικ. 2 και 3). Σε μερικά είδη συνδετικού ιστού τα κύτταρα αποτελούν το πλέον σημαντικό στοιχείο του. Για παράδειγμα, το πλέον σημαντικό στοιχείο του χαλαρού συνδετικού ιστού είναι οι ινοβλάστες. Τα εν λόγω κύτταρα παράγουν και συντηρούν τις ίνες και την θεμέλια ουσία που αποτελούν την εξωκυττάρια ουσία. Αντιθέτως, στους τένοντες και στους συνδέσμους το πλέον σημαντικό στοιχείο είναι οι ίνες. Σε άλλα πάλι είδη συνδετικού ιστού το πλέον σημαντικό στοιχείο αποτελεί η θεμέλια ουσία, διότι μέσα σε αυτήν ακριβώς την ουσία επιτελούν

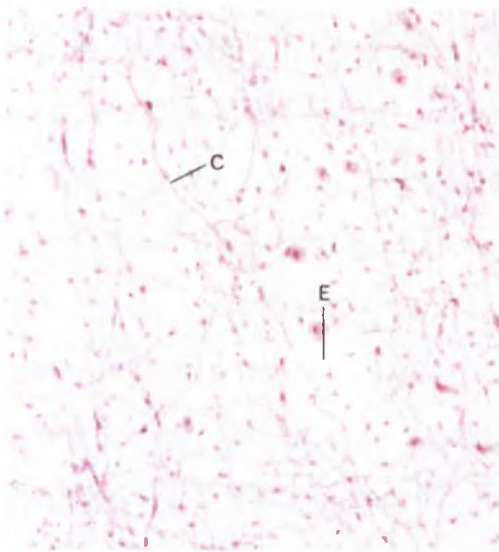
την λειτουργία τους ορισμένα εξειδικευμένα κύτταρα του συνδετικού ιστού. Επομένως, και τα τρία στοιχεία έχουν καίρια σημασία για το ρόλο που ασκεί ο συνδετικός ιστός στο σώμα.





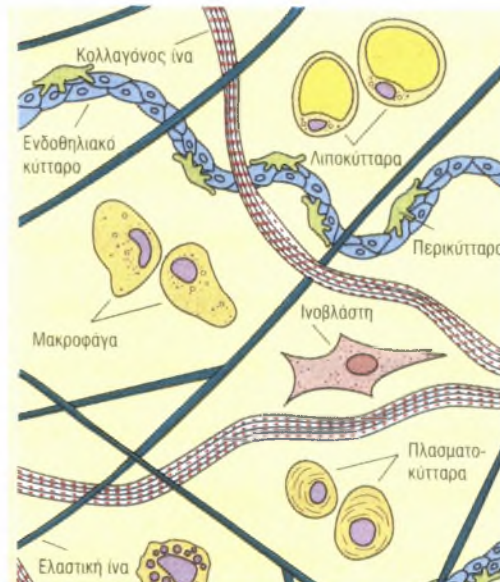
Εικόνα 1

Σχηματική απεικόνιση της προέλευσης των κυττάρων του συνδετικού ιστού. Κατά την σχεδίαση των κυττάρων δεν ελήφθησαν υπόψη οι σχετικές αναλογίες των πραγματικών μεγεθών τους.



Εικόνα 2

Φωτομικρογραφία χαλαρού (αραιού) συνδετικού ιστού, στην οποία διακρίνονται κολλαγόνες (c) και ελαστικές ίνες καθώς επίσης μερικοί συνήθεις τύποι κυττάρων του χαλαρού συνδετικού ιστού



Εικόνα 3

Σχηματική απεικόνιση των διαφόρων τύπων κυττάρων και ινών του χαλαρού συνδετικού ιστού.

## Λειτουργίες Του Συνδετικού Ιστού

Αν και στον συνδετικό ιστό αποδίδονται πολλές λειτουργίες, οι κυριότερες από αυτές είναι:

1. η εξασφάλιση δομικής στήριξης
2. η εκ μέρους του λειτουργία ως μέσου ανταλλαγής
3. η υποβοήθηση της άμυνας και της προστασίας του σώματος
4. η χρήση του ως χώρου αποθήκευσης λίπους.

Τα οστά, οι χόνδροι και οι σύνδεσμοι που κρατούν συνδεδεμένα τα οστά μεταξύ τους, όπως επίσης και οι τένοντες που προσφύουν τους μυς στα οστά λειτουργούν ως υποστήριγμα. Ο συνδετικός ιστός, ο οποίος σχηματίζει τις κάψες που περιβάλλουν τα όργανα και το στρώμα που αποτελεί το στηρικτικό δίκτυο μέσα στα όργανα, ασκούν επίσης στηρικτική λειτουργία.

Ο συνδετικός ιστός λειτουργεί και ως μέσον ανταλλαγής αχρήστων μεταβολικών προϊόντων, θρεπτικών ουσιών και οξυγόνου μεταξύ του αίματος και πολλών κυττάρων του σώματος.

Οι λειτουργίες της άμυνας και της προστασίας επιτελούνται από τα φαγοκύτταρα του σώματος, τα οποία περικλείουν και αποδομούν κυτταρικά υπολείμματα, αλλότρια σωματίδια και μικροοργανισμούς, από τα ανοσοαρμόδια κύτταρα, τα οποία παράγουν αντισώματα έναντι αντιγόνων και από ορισμένα κύτταρα, τα οποία παράγουν φαρμακευτικές ουσίες που υποβοηθούν τον έλεγχο της φλεγμονής. Τα διάφορα είδη του συνδετικού ιστού συμβάλλουν επίσης στην προστασία του σώματος, σχηματίζοντας φραγμό έναντι της εισβολής και της διασποράς των μικροοργανισμών.

## **Εξωκυττάρια Ουσία**

Η εξωκυττάρια ουσία, αποτελούμενη από θεμέλια ουσία και ίνες, ανθίσταται τόσο στην πίεση όσο και στην έλξη.

### **Θεμέλια Ουσία**

Η θεμέλια ουσία αποτελεί ενυδατωμένο, άμορφο υλικό, αποτελούμενο από γλυκοζαμινογλυκάνες (glycosaminoglycans), επιμήκη μη διακλαδιζόμενα πολυμερή επαναλαμβανόμενων δισακχαριτών, από πρωτεογλυκάνες (proteoglycans), πρωτεϊνικούς πυρήνες προς τους οποίους βρίσκονται ομοιοπολικά συνδεδεμένες ποικίλες γλυκοζαμινογλυκάνες, καθώς επίσης από προσκολλητικές γλυκοπρωτείνες (adhesive glycoproteins), ευμεγέθεις μεγαλομοριακές ουσίες, μέσω των οποίων τα διάφορα συστατικά της εξωκυττάριας ουσίας συνδέονται μεταξύ τους καθώς και με ιντεγκρίνες των κυτταρικών μεμβρανών.

Οι γλυκοζαμινογλυκάνες διακρίνονται σε δύο κύριους τύπους, τις θειωμένες, στις οποίες περιλαμβάνεται η θειική κερατάνη, η θειική ηπαράνη,

η ηπαράνη, οι θεικές χονδροϊτίνες και η θεική δερματάνη, και τις μη θειωμένες στις οποίες περιλαμβάνεται το υαλουρονικό οξύ.

Οι πρωτεογλυκάνες είναι ομοιοπολικώς συνδεδεμένες με υαλουρονικό οξύ, σχηματίζονται τεραστίου μεγέθους μόρια, που ονομάζονται συναθροίσεις αγγρικανών (aggrecan aggregates), στις οποίες οφείλεται η πηκτώδης κατάσταση της εξωκυττάριας ουσίας.

Υφίστανται ποικίλοι τύποι προσολλητικών γλυκοπρωτεϊνών. Μερικές εντοπίζονται κατά προτίμηση στον βασικό υμένα, όπως η λαμινίνη (laminin), ή στους χόνδρους και τα οστά, όπως η χονδρονεκτίνη (chondronectin) και η οστεονεκτίνη (osteonectin), αντιστοίχως. Άλλες όμως παρουσιάζουν γενική εξάπλωση σε όλη την εξωκυττάρια ουσία, όπως η φιβρονεκτίνη (fibronectin).

## Ίνες

Οι ίνες (fibres) της εξωκυττάριας ουσίας είναι κολλαγόνες (και δικτυωτές) και ελαστικές ίνες. Οι κολλαγόνες ίνες είναι ανελαστικές και παρουσιάζουν μεγάλη αντοχή στις τάσεις. Κάθε ίνα αποτελείται από λεπτές υπομονάδες, τα μόρια του τροποκολλαγόνου (tropocollagen), αποτελούμενα από τρεις  $\alpha$  αλυσίδες περιελισσόμενες καθεμία γύρω από τις άλλες κατά ελικοειδή τρόπο. Είναι γνωστά τουλάχιστον δεκαπέντε διαφορετικά είδη κολλαγόνων ινών, τα οποία διαφέρουν ως προς την αλληλουχία των αμινοξέων των  $\alpha$  αλυσίδων τους. Τα πλέον συνήθη αμινοξέα του κολλαγόνου είναι η γλυκίνη, η υδροξυπρολίνη και η υδροξυλυσίνη. Οι έξι μείζονες τύποι κολλαγόνου είναι:

1. ο τύπος I (στον ιδίως συνδετικό ιστό, στα οστά, στην οδοντίνη και στην οστεΐνη),
2. ο τύπος II (στον υαλοειδή και στον ελαστικό χόνδρικό ιστό),
3. ο τύπος III (δικτυωτές ίνες),
4. ο τύπος IV (πυκνό πέταλο του βασικού υμένα),

5. ο τύπος V (συνυπάρχει με το κολλαγόνο τύπου I, ενώ επίσης απαντά στον πλακούντα)
6. ο τύπος VII (μέσω του οποίου ο βασικός υμένας προσφύεται στον δικτυωτό υμένα).

Οι περισσότεροι τύποι ινών παρουσιάζουν στις ηλεκτρονικές μικρογραφίες περιοδικότητα 67 nm, η οποία οφείλεται σε εναπόθεση βαρέων μετάλλων στις χασματικές περιοχές των ινών. Ο τύπος IV του κολλαγόνου δεν σχηματίζει ίνες και ως εκ τούτου δεν παρουσιάζει περιοδικότητα.

Οι ελαστικές ίνες αποτελούνται από ελαστίνη και μικρονημάτια. Οι εν λόγω ίνες είναι έντονα ελαστικές και μπορούν να επιμηκυνθούν μέχρι 150% του μήκος που έχουν όταν βρίσκονται σε κατάσταση χάλασης, χωρίς να ρήγνυνται. Η ελαστικότητά τους οφείλεται στην πρωτεΐνη ελαστίνη, ενώ η στερεότητά τους οφείλεται στην παρουσία των μικροινιδίων. Η ελαστίνη αποτελεί άμορφη ουσία, της οποίας τα κύρια αμινοξέα είναι η γλυκίνη και η προλίνη. Επιπροσθέτως, η ελαστίνη είναι πλούσια σε λυσίνη, το αμινοξύ στο οποίο οφείλεται ο σχηματισμός των εντόνως παραμορφώσιμων ριζών δεσμοσίνης που προσδίδουν υψηλού βαθμού ελαστικότητας σε αυτές τις ίνες.

## Κυτταρικά Στοιχεία

Τα κύτταρα του συνδετικού ιστού διακρίνονται σε δύο κατηγορίες, τα καθηλωμένα κύτταρα (fixed cells) και τα πορευτικά κύτταρα (transient cells) (Εικ. 1).

Τα καθηλωμένα κύτταρα αποτελούν εγχώριο πληθυσμό κυττάρων, ο οποίος έχει αναπτυχθεί και παραμένει εδραιωμένος μέσα στον συνδετικό ιστό, όπου και επιτελεί τις λειτουργίες του. Τα καθηλωμένα κύτταρα αποτελούν σταθερό και μακρόβιο πληθυσμό, στον οποίο περιλαμβάνονται:

1. ινοβλάστες
2. λιποκύτταρα



3. περικότταρα
4. σιτευτικά κύτταρα
5. μακροφάγα

Μερικοί συγγραφείς θεωρούν ορισμένα μακροφάγα κύτταρα (π.χ. τα κύτταρα Kupffer του ήπατος) ως καθηλωμένα κύτταρα του συνδετικού ιστού.

Τα πορευτικά κύτταρα (ελεύθερα ή περιπλανώμενα κύτταρα) προέρχονται κυρίως από τον ερυθρό μυελό και κυκλοφορούν στο ρεύμα του αίματος. Μόλις δεχθούν το κατάλληλο ερέθισμα ή σήμα, τα εν λόγω κύτταρα εγκαταλείπουν το ρεύμα του αίματος και μεταναστεύουν στον συνδετικό ιστό για να επιτελέσουν τις ειδικές λειτουργίες τους. Επειδή τα περισσότερα από αυτά τα κινητά κύτταρα είναι συνήθως βραχύβια, πρέπει να αντικαθίστανται συνεχώς από πολυάριθμα μητρικά κύτταρα. Στα πορευτικά κύτταρα περιλαμβάνονται:

1. πλασματοκύτταρα
2. λεμφοκύτταρα
3. ουδετερόφιλα
4. ηωσινόφιλα
5. βασεόφιλα
6. μονοκύτταρα
7. μακροφάγα

### ***Καθηλωμένα Κύτταρα Του Συνδετικού Ιστού***

Από τα εγχώρια κύτταρα του συνδετικού ιστού, τα πλέον άφθονα και ευρύτερα διεσπαρμένα είναι οι ινοβλάστες. Περιγράφονται εδώ οι τέσσερις τύποι κυττάρων του συνδετικού ιστού, οι οποίοι είναι σαφώς καθηλωμένοι σε συγκεκριμένη θέση. Τα μακροφάγα κύτταρα, τα οποία παρουσιάζουν μερικές ιδιότητες καθηλωμένων κυττάρων και μερικές πορευτικών, περιγράφονται ξεχωριστά.

## *Ινοβλάστες*

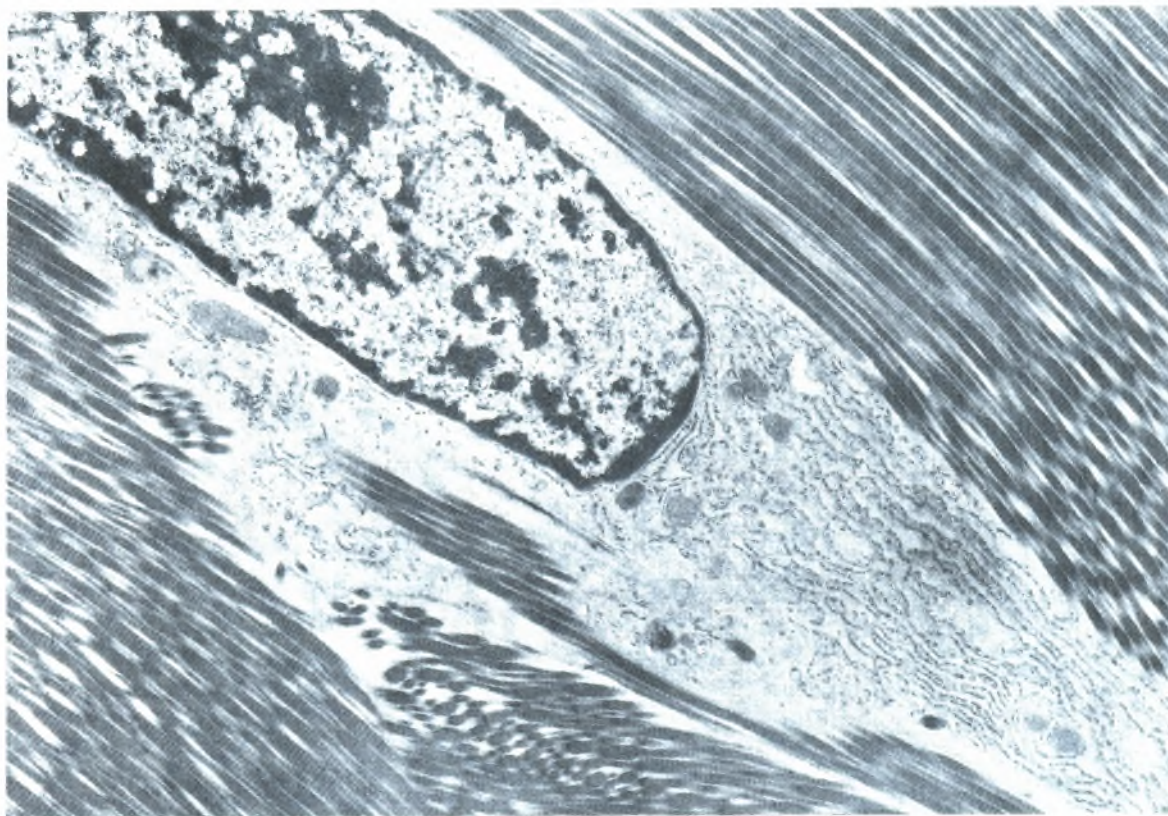
Οι ινοβλάστες (fibroblasts) που συνθέτουν την εξωκυττάρια ουσία του συνδετικού ιστού προέρχονται από αδιαφοροποίητα μεσεγχυματικά κύτταρα. Οι ινοβλάστες μπορεί να βρίσκονται είτε σε ενεργό είτε σε αδρανή κατάσταση. Μερικοί τις διαστέλλουν μεταξύ τους αποκαλώντας τα αδρανή κύτταρα ινοκύτταρα (fibrocytes).

Οι ενεργές ινοβλάστες (active fibroblasts) συχνά κατασκηνώνουν κοντά σε δέσμες κολλαγόνων ινών, όπου διατίθενται παράλληλα στον επιμήκη άξονα των ινών (Εικ. 4). Τέτοιες ινοβλάστες είναι επιμήκη, ατρακτοειδή κύτταρα, τα οποία περιέχουν αχνά χρωματιζόμενο κυτταρόπλασμα, που συχνά είναι δύσκολο να το διακρίνει κανείς από το κολλαγόνο σε τομές χρωματισμένες με την αιματοξυλίνη και την ηωσίνη. Το πλέον εμφανές τμήμα του κυττάρου είναι ο βαθυχρωματικός, ευμεγέθης, κοκκιώδης, ωοειδής πυρήνας, ο οποίος περιέχει ευδιάκριτο πυρηνίσκο. Με την ηλεκτρονική μικροσκοπία διαπιστώνεται η παρουσία την ινοβλάστη εμφανούς συσκευής Golgi και αφθόνου τραχέος ενδοπλασματικού δικτύου (RER), ιδιαιτέρως όταν το κύτταρο συνθέτει ενεργώς θεμέλια ουσία, όπως π.χ. κατά την επούλωση τραυμάτων. Η ακτίνη και η α-ακτίνη εντοπίζονται στην περιφέρεια του κυττάρου, ενώ η μυοσίνη απαντά σε όλη την έκταση του κυτταροπλάσματος.

Οι ανενεργές ινοβλάστες (inactive fibroblasts) είναι μικρότερες και περισσότερο ωοειδείς, παρουσιάζουν δε οξεόφιλο κυτταρόπλασμα. Ο πυρήνας τους είναι μικρότερος, επιμήκης και πιο βαθυχρωματικός. Η ηλεκτρονική μικροσκοπία έδειξε μικρές ποσότητες RER αλλά άφθονα ελεύθερα ριβοσώματα.

Αν και θεωρούνται καθηλωμένα κύτταρα του συνδετικού ιστού, οι ινοβλάστες είναι ικανές να επιτελέσουν μερικές κινήσεις. Οι ινοβλάστες σπανίως διαιρούνται αλλά μπορούν να το επιτελέσουν κατά τη διάρκεια

επούλωσης τραυμάτων. Όμως, τα εν λόγω κύτταρα μπορεί να διαφοροποιηθούν σε λιποκύτταρα, χονδροκύτταρα (κατά τον σχηματισμό ινώδους χόνδρου) και οστεοβλάστες (υπό παθολογικές συνθήκες).



εικόνα 4

Ηλεκτρονική μικρογραφία απεικονίζουσα τμήμα ινοβλάστησης και τις πικνά διατεταγμένες κολλαγόνες ίνες τένοντα.

### ***Μυοϊνοβλάστες***

Ιστολογικώς, οι ινοβλάστες και οι μυοϊνοβλάστες (myofibroblasts) δεν διακρίνονται εύκολα μεταξύ τους με την συνήθη φωτομικροσκοπία. Όμως με την ηλεκτρονική μικροσκοπία διαπιστώνεται ότι οι μυοϊνοβλάστες διαθέτουν δέσμες ινιδίων ακτίνης και πυκνά σωμάτια όμοια με εκείνα των λείων μυϊκών κυττάρων. Επιπροσθέτως, το επιπολής περίγραμμα του πυρήνα ομοιάζει με εκείνο ενός λείου μυϊκού κυττάρου. Οι μυοϊνοβλάστες διαφέρουν από τα λεία μυϊκά κύτταρα, ως προς το ότι δεν διαθέτουν εξωτερικό πέταλο (βασικό υμένα). Οι μυοϊνοβλάστες είναι άφθονες σε περιοχές επούλωσης τραυμάτων.



Ανευρίσκονται επίσης στον περιοδοντικό σύνδεσμο, όπου πιθανώς συμβάλλουν στην ανατολή του οδόντος.

### ***Περικύτταρα***

Τα περικύτταρα (pericytes), προερχόμενα από αδιαφοροποίητα μεσεγχυματικά κύτταρα, περιβάλλουν μερικώς τα ενδοθηλιακά κύτταρα των τριχοειδών και των μικρών φλεβιδίων (Εικ. 3). Από τεχνικής απόψεως, τα εν λόγω περιαγγειακά κύτταρα ευρίσκονται εκτός του διαμερίσματος του συνδετικού ιστού, επειδή περιβάλλονται από τον δικό τους βασικό υμένα, ο οποίος μπορεί να συνέχεται με εκείνον των ενδοθηλιακών κυττάρων.

Τα περικύτταρα διαθέτουν γνωρίσματα τόσο λείων μυϊκών κυττάρων όσο και ενδοθηλιακών κυττάρων, γεγονός που υποδηλώνει ότι, υπό ορισμένες συνθήκες, μπορεί να διαφοροποιηθούν σε άλλα είδη κυττάρων.

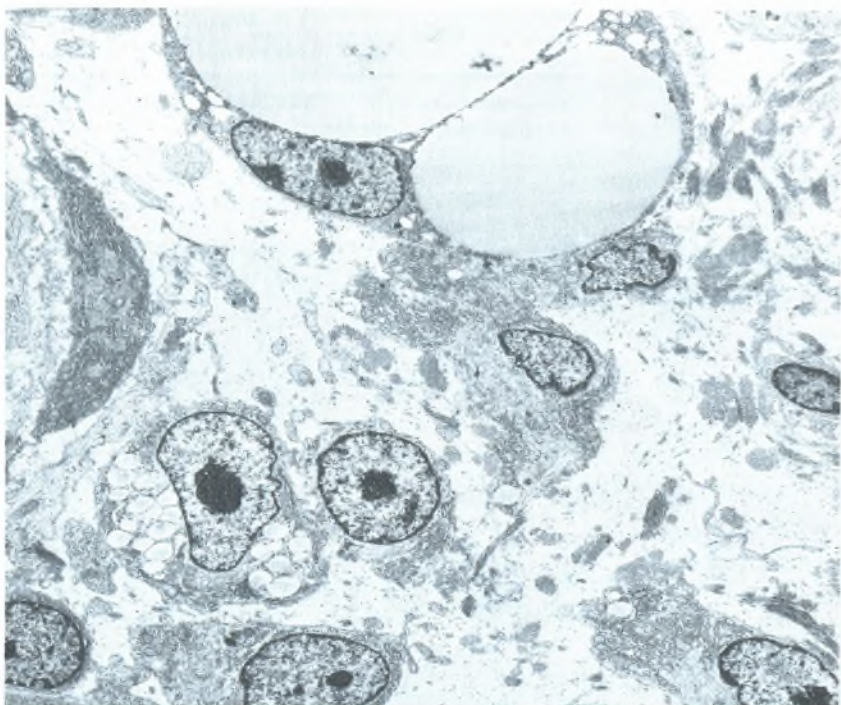
### ***Λιποκύτταρα***

Τα λιποκύτταρα (fat cells/adipocytes) προέρχονται και αυτά από αδιαφοροποίητα μεσεγχυματικά κύτταρα (Εικ. 5), αν και μερικοί ιστολόγοι πιστεύουν ότι λιποκύτταρα μπορεί να προέλθουν και από ινοβλάστες. Τα λιποκύτταρα είναι πλήρως διαφοροποιημένα και δεν υφίστανται μιτώσεις. Ως λειτουργία τους έχουν την σύνθεση και την αποθήκευση τριγλυκεριδίων.

Υπάρχουν δύο τύποι λιποκυττάρων, οι οποίοι αποτελούν δύο τύπους λιπώδους ιστού. Τα κύτταρα με μία ευμεγέθη λιποσταγόνα, αποκαλούμενα μονόχωρα λιποκύτταρα (unilocular fat cells), σχηματίζουν λευκό λιπώδη ιστό (white adipose tissue), ενώ τα κύτταρα με πολλαπλές, μικρές λιποσταγόνες, αποκαλούμενα πολύχωρα λιποκύτταρα σχηματίζουν φαιό λιπώδη ιστό (brown adipose tissue). Ο λευκός λιπώδης ιστός είναι πολύ πιο άφθονος από τον φαιό λιπώδη ιστό. Η κατανομή και η ιστοφυσιολογία των δύο τύπων του λιπώδους ιστού διαφέρει. Σε αυτό το σημείο περιγράφονται τα ιστολογικά γνωρίσματα των ιδίων των λιποκυττάρων.

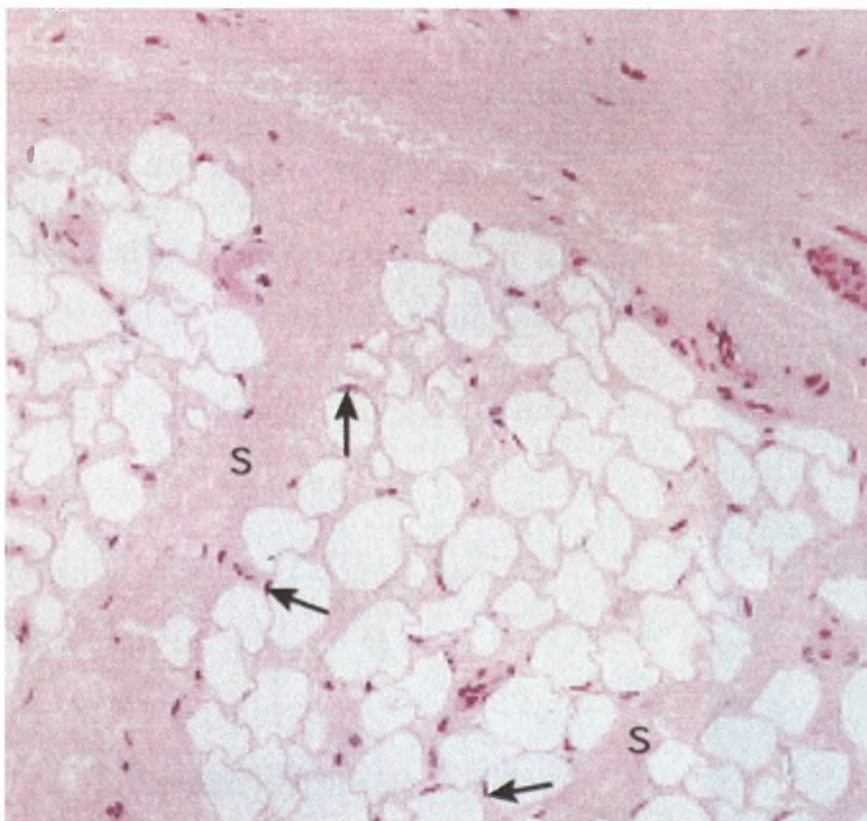
Τα λιποκύτταρα του λευκού λιπώδους ιστού είναι ευμεγέθη σφαιρικά κύτταρα, διαμέτρου έως 120  $\mu\text{m}$ , τα οποία καθίστανται πολυεδρικά όταν συνωστίζονται μέσα στον λιπώδη ιστό (Εικ. 6). Τα μονόχωρα λιποκύτταρα αποθηκεύουν συνεχώς λίπος με την μορφή μονήρους λιποσταγόνας, η οποία μεγεθύνεται τόσο πολύ ώστε το κυτταρόπλασμα και ο πυρήνας εντοπίζονται στην περιφέρεια, αμέσως υπό την κυτταρική μεμβράνη, προσδίδοντας σε αυτά τα κύτταρα την κατατομή «δακτυλιδίου φέροντος σφραγιδόλιθο» (“signet ring”) όταν εξετάζονται με το φωτομικροσκόπιο. Ηλεκτρονικά μικρογραφήματα αποκαλύπτουν ένα μικρό σύμπλεγμα Golgi εντοπιζόμενο κοντά στον πυρήνα, πολύ λίγα μιτοχόνδρια και ελάχιστο RER, αλλά άφθονα ελεύθερα ριβοσώματα. Το ότι η λιποσταγόνα δεν αφορίζεται από μεμβράνη διακρίνεται καθαρά στα ηλεκτρονικά μικρογραφήματα, αλλά όχι στα φωτομικρογραφήματα. Η εξωτερική επιφάνεια της κυτταρικής μεμβράνης περιβάλλεται από ουσία ομοιάζουσα με βασικό υμένα. Στην επιφάνεια της κυτταρικής μεμβράνης παρατηρούνται μικροσκοπικά πινοκυτταρωτικά κυστίδια, των οποίων η λειτουργία παραμένει αδιευκρίνιστη. Κατά τη διάρκεια νηστείας, η κυτταρική επιφάνεια καθίσταται ανώμαλη, παρουσιάζοντας προεκβολές σαν ψευδοπόδια.

Τα πολύχωρα λιποκύτταρα διαφέρουν έντονα από τα μονόχωρα λιποκύτταρα σε αρκετά σημεία. Κατ’αρχάς, τα κύτταρα του φαιού λιπώδους ιστού είναι μικρότερα και περισσότερο πολυγωνικά από ότι τα κύτταρα του λευκού λιπώδους ιστού. Επιπροσθέτως, επειδή τα κύτταρα του φαιού λίπους αποθηκεύουν λίπος σε αρκετές μικρές σταγόνες μάλλον παρά σε μονήρη λιποσταγόνα, ο σφαιρικός πυρήνας δεν πιέζεται πάνω στην κυτταρική μεμβράνη. Τα πολύχωρα λιποκύτταρα περιέχουν πολύ περισσότερα μιτοχόνδρια αλλά λιγότερα ελεύθερα ριβοσώματα από ότι τα μονόχωρα λιποκύτταρα (Εικ. 7). Αν και τα κύτταρα του φαιού λιπώδους ιστού στερούνται RER, διαθέτουν όμως λείο ενδοπλασματικό δίκτυο (SER).



Εικόνα 5

Ηλεκτρονική μικρογραφία λιποκυττάρων σε ποικίλα στάδια ωρίμανσης στον υποδόριο ιστό.



Εικόνα 6

Φωτομικρογραφία μονόχωρου λιπώδους ιστού. Το κυτταρόπλασμα και οι πυρίνες (βέλη) είναι απωθημένοι στην περιφέρεια. Διαφράγματα (S) χωρίζουν τον πιώδη ιστό σε λόβια.





Εικόνα 7  
Πολύχωρος λιπώδης ιστός (φαιό λίπος).

## Σιτευτικά Κύτταρα

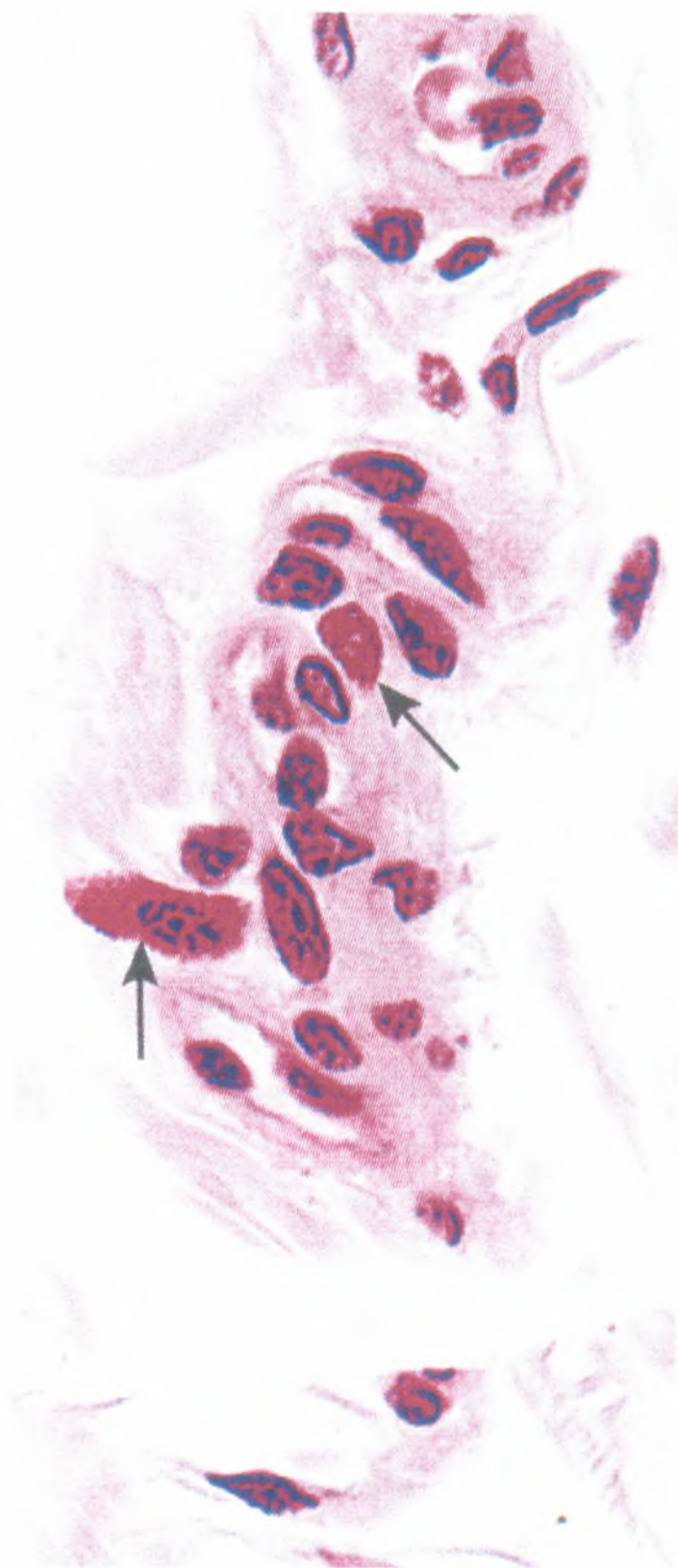
Τα σιτευτικά κύτταρα (mast cells), από τα μεγαλύτερα καθηλωμένα κύτταρα του συνδετικού ιστού, έχουν διάμετρο από 20-30  $\mu\text{m}$ . Είναι ωοειδή και διαθέτουν έναν κεντρικώς κείμενο σφαιρικό πυρήνα (Εικ. 9). Σε αντίθεση με τους τρεις τύπους καθηλωμένων κυττάρων που περιγράφηκαν ανωτέρω, τα σιτευτικά κύτταρα πιθανόν να προέρχονται από πρόδρομα κύτταρα του μυελού των οστών (Εικ. 1).

Η παρουσία πολυάριθμων κοκκίων στο κυτταρόπλασμά τους αποτελεί το αναγνωριστικό χαρακτηριστικό των σιτευτικών κυττάρων (Εικ. 10). Τα εν λόγω αφοριζόμενα από μεμβράνη κοκκία ποικίλλουν σε μέγεθος από 0.3-0.8  $\mu\text{m}$ . Επειδή τα εν λόγω κοκκία περιέχουν ηπαρίνη (heparin) (ή θειική χονδροϊτίνη/chondroitin sulfate), μια θειωμένη γλυκοζαμινογλυκάνη, χρωματίζονται μεταχρωματικά με το κυανούν της τολουϊδίνης. Μελέτες των κοκκίων με το ηλεκτρονικό μικροσκόπιο έδειξαν διαφορές στο μέγεθος και στο σχήμα, καθώς επίσης στην υπερμικροσκοπική δομή τους, ακόμη και μέσα στο ίδιο κύτταρο. Κατά τα άλλα, το κυτταρόπλασμα δεν παρουσιάζει κάτι αξιοσημείωτο καθώς περιέχει μερικά μιτοχόνδρια, ελάχιστα στοιχεία RER και σχετικώς μικρή συσκευή Golgi.

Εκτός από την ηπαρίνη, τα κοκκία των σιτευτικών κυττάρων περιέχουν επίσης ισταμίνη (histamine) (ή θεικές χονδροϊτίνες/chondroitin sulfates), ουδέτερες πρωτεάσες (neutral proteases) (τρυπτάση, χυμάση και καρβοπεπτιδάσες), ακρυλική σουλφατάση (aryl sulfatase) (καθώς επίσης άλλα ένζυμα, όπως π.χ.  $\beta$ -γλυκουρονιδάση, κινινογενάση, υπεροξειδάση και υπεροξειδική δισμουτάση), χημειοτακτικό παράγοντα των ηωσινοφίλων (ECF) (eosinophil chemotactic factor) και χημειοτακτικό παράγοντα των ουδετεροφίλων (NCF) (neutrophil chemotactic factor). Οι εν λόγω φαρμακευτικοί παράγοντες, παρόντες στα κοκκία, χαρακτηρίζονται ως πρωτογενείς μεσολαβητές (primary mediators) (γνωστοί επίσης ως προσχηματισμένοι μεσολαβητές [preformed mediators]). Εκτός από τις

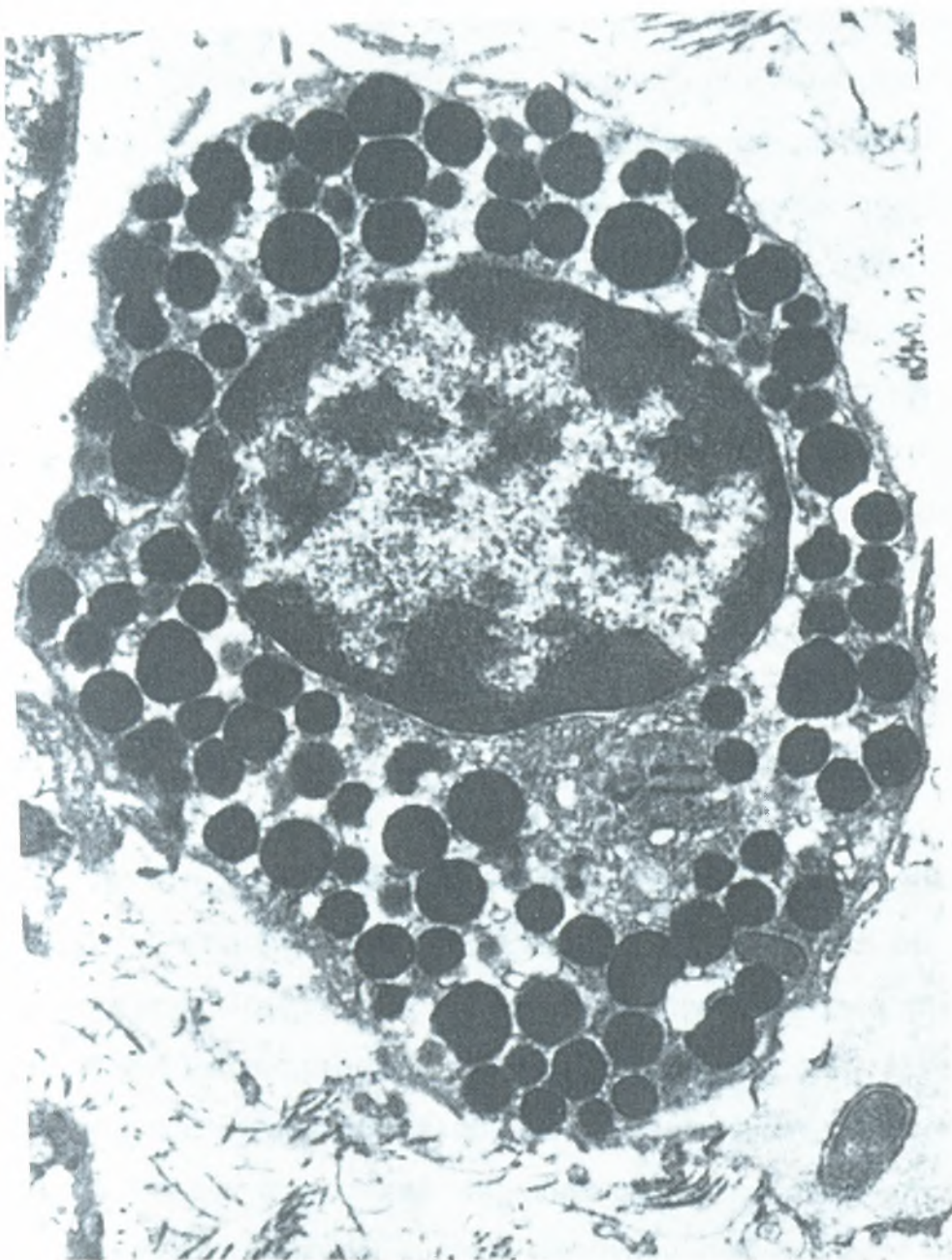
ουσίες που περιέχονται στα κοκκία, τα σιτευτικά κύτταρα συνθέτουν έναν αριθμό μεσολαβητών από πρόδρομες ουσίες του μεμβρανικού αραχιδονικού οξέος. Στους εν λόγω νεοσχηματισμένους μεσολαβητές περιλαμβάνονται λευκοτριένια (LTD4, LTE4 και LTC4) (leukotrienes), θρομβοξάνες (TXA2 και TXB2) (thromboxanes) και προσταγλανδίνες (PGD2) (prostaglandines). Εκκρίνεται επίσης αριθμός άλλων κυτταροκινών που δεν αποτελούν προδρόμους του αραχιδονικού οξέος, όπως π.χ. ο παράγων ενεργοποίησης των αιμοπεταλίων (PAF) platelet-activating factor), οι βραδυκινίνες (bradykinins), ιντερλευκίνες (IL-4, IL-5, IL-6) (interleukins) και ο άλφα-παράγων νεκρώσεως των όγκων (TNF-α) (tumor necrosis factor alpha). Όλοι αυτοί οι νεοσχηματισμένοι μεσολαβητές σχηματίζονται την στιγμή της έκκρισής τους και αναφέρονται συλλογικώς ως δευτερογενείς (ή νεοσχηματισμένοι) μεσολαβητές (secondary or newly synthesized mediators).





Εικόνα 9

Φωτομικρογραφία σιτευτικών κυττάρων (βέλη) σε συνδετικό ιστό.



Εικόνα 10

Ηλεκτρονική μικρογραφία σιτευτικού κυττάρου (x 5.500)

### ***Ανάπτυξη Και Κατανομή Των Σιτευτικών Κυττάρων***

Επειδή τα βασεόφιλα και τα σιτευτικά κύτταρα παρουσιάζουν μερικά κοινά χαρακτηριστικά, πιστευόταν ότι τα σιτευτικά κύτταρα ήταν βασεόφιλα κύτταρα τα οποία είχαν εγκαταλείψει την κυκλοφορία του αίματος για να επιτελέσουν την αποστολή τους στον συνδετικό ιστό. Σήμερα είναι γνωστό ότι τα βασεόφιλα και τα σιτευτικά κύτταρα είναι διαφορετικά κύτταρα και



έχουν ξεχωριστούς προγόνους (Βλ. Εικ. 1). Οι πρόγονοι των σιτευτικών κυττάρων πιθανώς προέρχονται από τον μυελό των οστών, κυκλοφορούν για λίγο στο αίμα και εν συνεχεία εισέρχονται στον συνδετικό ιστό, όπου διαφοροποιούνται σε σιτευτικά κύτταρα και αποκτούν τα χαρακτηριστικά κυτταροπλασματικά κοκκία τους. Τα εν λόγω κύτταρα έχουν διάρκεια ζωής ελαχίστων μηνών και ενίοτε υφίστανται κυτταρική διαίρεση.

Τα σιτευτικά κύτταρα εντοπίζονται στον ιδίως συνδετικό ιστό ολοκλήρου του σώματος, όπου συναθροίζονται κατά μήκος μικρών αιμοφόρων αγγείων. Είναι επίσης παρόντα στον υποεπιθηλιακό συνδετικό ιστό του αναπνευστικού και του πεπτικού συστήματος. Τα σιτευτικά κύτταρα του συνδετικού ιστού περιέχουν κυρίως ηπαρίνη στα κοκκία τους, ενώ εκείνα που εντοπίζονται στον βλεννογόνο της πεπτικής οδού περιέχουν θειική χονδροϊτίνη αντί για ηπαρίνη. Τα τελευταία αυτά κύτταρα ονομάζονται βλεννογόνια σιτευτικά κύτταρα (mucosal mast cells).

Ο λόγος για την ύπαρξη δύο διαφορετικών πληθυσμών σιτευτικών κυττάρων παραμένει άγνωστος. Επιπλέον, έχει αποδειχθεί ότι τα σιτευτικά κύτταρα ποικίλλουν ως προς τον φαινότυπο, την μορφολογία, την ιστοχημεία, τους περιεχόμενους μεσολαβητές και τις αντιδράσεις τους. Ως εκ τούτου, οι φαινοτυπικώς διαφορετικοί πληθυσμοί των σιτευτικών κυττάρων πιστεύεται ότι λειτουργούν διαφορετικά υπό φυσιολογικές και παθολογικές συνθήκες. Τα βλεννογόνια σιτευτικά κύτταρα εκκρίνουν ισταμίνη, ώστε να βοηθήσουν την ενεργοποίηση των τοιχωματικών κυττάρων του στομάχου για την παραγωγή υδροχλωρικού οξέος.

### ***Ενεργοποίηση Και Αποκοκκίωση Των Σιτευτικών Κυττάρων***

Τα σιτευτικά κύτταρα διαθέτουν υψηλής συγγένειας Fc υποδοχείς (FcεRI) της κυτταρικής επιφανείας για ανοσοσφαιρίνες E (IgE). Λειτουργούν στο ανοσιακό σύστημα εκκινώντας μια ανοσιακή αντίδραση γνωστή ως άμεση αντίδραση υπερευαισθησίας (immediate hypersensitivity reaction) (της

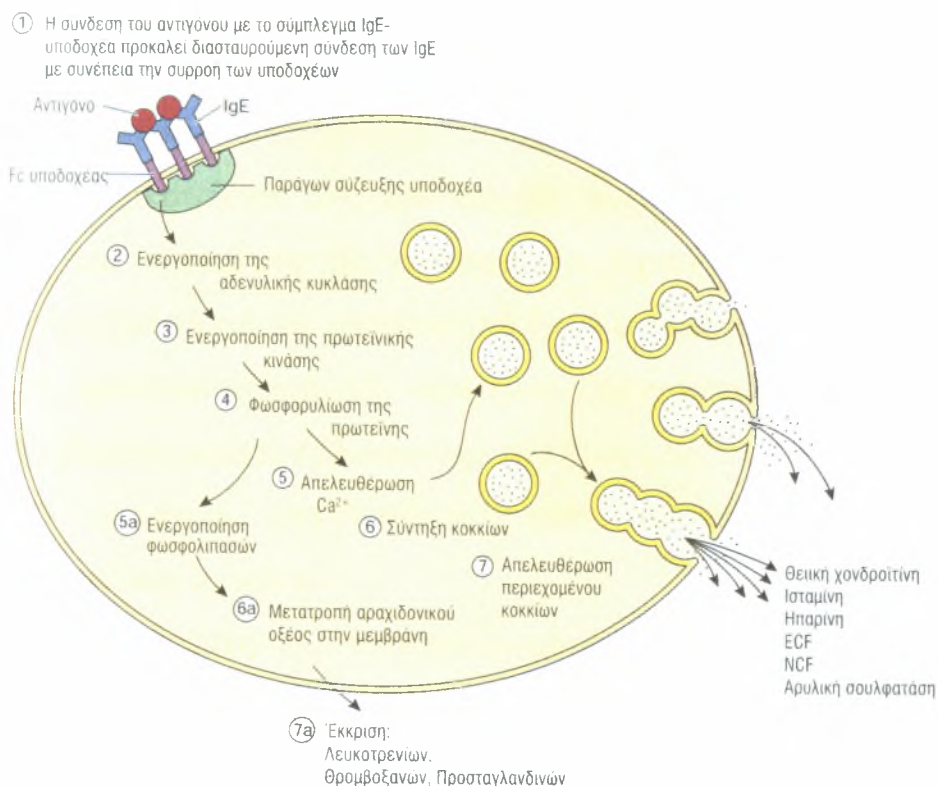
οποίας η συστηματική μορφή, γνωστή ως αναφυλακτική αντίδραση [anaphylactic reaction] μπορεί να έχει μοιραίες συνέπειες). Η εν λόγω αντίδραση συνήθως προκαλείται από αλλότριες πρωτείνες (αντιγόνα), όπως π.χ. το δηλητήριο των μελισσών, η γύρη και ορισμένα φάρμακα ως εξής:

1. Η πρώτη έκθεση σε οποιοδήποτε από αυτά τα αντιγόνα προκαλεί τον σχηματισμό IgE αντισωμάτων, τα οποία συνδέονται με FcεRI υποδοχείς της κυτταρικής μεμβράνης των σιτευτικών κυττάρων, ευαισθητοποιώντας (sensitizing) κατ' αυτόν τον τρόπο τα εν λόγω κύτταρα.
2. Κατά την επόμενη έκθεση στο ίδιο αντιγόνο, το εν λόγω αντιγόνο συνδέεται με την IgE στην επιφάνεια του σιτευτικού κυττάρου προκαλώντας διασταυρούμενη σύνδεση των συνδεδεμένων IgE αντισωμάτων και συσσωμάτωση των υποδοχέων (Εικ. 11).
3. Η διασταυρούμενη σύνδεση και η συσσωμάτωση ενεργοποιεί συνδεδεμένους με την μεμβράνη παράγοντες σύζευξης υποδοχέων (receptor coupling factors), οι οποίοι με την σειρά τους αρχίζουν δύο τουλάχιστον ανεξάρτητες διεργασίες, την απελευθέρωση πρωτογενών μεσολαβητών από τα κοκκία, καθώς επίσης τη σύνθεση και την απελευθέρωση των δευτερογενών μεσολαβητών από προδρόμους του αραχιδονικού οξέος και από άλλες κυτταροπλασματικές ή μεμβρανικές πηγές λιπιδίων.
4. Η απελευθέρωση προσχηματισμένων μεσολαβητών επιτελείται με ενεργοποίηση της αδενυλικής κυκλάσης, του ενζύμου που μετατρέπει την τριφωσφορική αδενοσίνη (ATP) σε cAMP.
5. Η άνοδος των επιπέδων του cAMP ενεργοποιεί την απελευθέρωση ιόντων ασβεστίου (Ca) από τις ενδοκυττάριας θέσεις αποθήκευσής τους και διευκολύνει την εισροή του από εξωκυττάριας πηγές. Η προκύπτουσα αύξηση του κυτοσολικού ασβεστίου προκαλεί την σύντηξη των εκκριτικών κοκκίων, τόσο μεταξύ τους όσο και με την κυτταρική μεμβράνη. Οι εν λόγω διεργασίες οδηγούν σε αποκοκκίωση

(degranulation), απελευθέρωση του περιεχομένου των κοκκίων, και συγκεκριμένα της ισταμίνης, της ηπαρίνης, των ουδέτερων πρωτεασών, της αρυλικής σουλφατάσης και άλλων ενζύμων, του χημειοτακτικού παράγοντα των ηωσινόφιλων καθώς και του χημειοτακτικού παράγοντα των ουδετεροφίλων.

6. Η διασταυρούμενη σύνδεση συνδεδεμένης με μεμβράνες IgE επίσης ενεργοποιεί τη φωσφολιπάση A2 (phospholipase A2), η οποία επιδρά στις φωσφολιπιδικές μεμβράνες για τον σχηματισμό αραχιδονικού οξέος (arachidonic acid).
7. Το αραχιδονικό οξύ μετατρέπεται στους δευτερογενείς μεσολαβητές λευκοτριένια C4, D4 και E4, προσταγλανδίνη D2 και θρομβοξάνη A2. Επιπροσθέτως, τα σιτευτικά κύτταρα απελευθερώνουν άλλους νεοσχηματισμένους φαρμακευτικούς παράγοντες και κυτταοκίνες. Αξίζει να τονιστεί ότι αυτοί οι δευτερογενείς μεσολαβητές δεν αποθηκεύονται στα κοκκία των σιτευτικών κυττάρων αλλά παρασκευάζονται και απεκκρίνονται αμέσως.

Οι πρωτογενείς και οι δευτερογενείς μεσολαβητές που απελευθερώνονται από τα σιτευτικά κύτταρα κατά την διάρκεια των αμέσων αντιδράσεων υπερευαισθησίας θέτουν σε κίνηση την φλεγμονώδη αντίδραση, ενεργοποιούν το αμυντικό σύστημα του σώματος, προσελκύοντας λευκοκύτταρα στο σημείο της φλεγμονής, και ρυθμίζουν την ένταση της φλεγμονής.



Εικόνα 11

Σχηματική απεικόνιση της σύνδεσης των αντιγόνων και της διασταυρούμενης σύνδεσης των συμπλεγμάτων ανοσοσφαιρίνης (IgE)-υποδοχέα στην επιφάνεια της κυτταρικής μεμβράνης του σιτευτικού κυττάρου

### ***Η Αλληλουχία Των Γεγονότων Της Φλεγμονώδους Αντίδρασης***

1. Η ισταμίνη προκαλεί αγγειοδιαστολή και αυξάνει την διαβατότητα των παρακείμενων αιμοφόρων αγγείων. Προκαλεί επίσης βρογχόσπασμο και αυξάνει την έκκριση βλέννας στην αναπνευστική οδό.
2. Στοιχεία του συμπληρώματος εκρέουν από τα αιμοφόρα αγγεία και διασπώνται από ουδέτερες πρωτεάσες με αποτέλεσμα τον σχηματισμό επιπροσθέτων φλεγμονωδών παραγόντων.
3. Ο χημειοτακτικός παράγων των ηωσινοφίλων προσελκύει ηωσινόφιλα λευκοκύτταρα στην θέση της φλεγμονής. Τα εν λόγω κύτταρα φαγοκυτταρώνουν συμπλέγματα αντιγόνου-αντισώματος, καταστρέφουν τυχόν υπάρχοντα παράσιτα και περιορίζουν την φλεγμονώδη αντίδραση.

4. Ο χημειοτακτικός παράγοντας των ουδετεροφίλων προσελκύει ουδετερόφιλα λευκοκύτταρα στο σημείο της φλεγμονής. Τα εν λόγω κύτταρα φαγοκυτταρώνουν και καταστρέφουν τυχόν υπάρχοντες μικροοργανισμούς.
5. Τα λευκοτριένια C4, D4 και E4 αυξάνουν την διαβατότητα των αγγείων και προκαλούν βρογχόσπασμο. Έχουν μερικές χιλιάδες φορές ισχυρότερη δράση επί των αγγείων από ό,τι η ισταμίνη.
6. Η προσταγλανδίνη D2 προκαλεί βρογχόσπασμο και αυξάνει την έκκριση βλέννας από τον βλεννογόνο των βρόγχων.
7. Ο παράγων ενεργοποίησης των αιμοπεταλίων επιτείνει την διαβατότητα των αγγείων.
8. Η θρομβοξάνη A2 αποτελεί ισχυρότατο μεσολαβητή συνάθροισης αιμοπεταλίων. Προκαλεί επίσης αγγειοσύσπαση μετατρεπόμενη ταχέως σε θρομβοξάνη B2, την ανενεργό μορφή της.
9. Η βραδυκινίνη αποτελεί ισχυρή αγγειοδιασταλτική ουσία, η οποία προκαλεί αύξηση της διαβατότητας των αγγείων. Ευθύνεται επίσης για την αίσθηση του άλγους.

Επειδή η αποκοκκίωση των σιτευτικών κυττάρων αποτελεί συνήθως τοπικό φαινόμενο, η τυπική φλεγμονώδης αντίδραση είναι ήπια και εντοπισμένη. Εν τούτοις, σε υπεραλλεργικά άτομα (hyperallergic person) ενδέχεται να εκδηλωθεί συστηματική και σοβαρή άμεση αντίδραση υπερευαισθησίας, η οποία μπορεί πολύ γρήγορα να καταλήξει σε θάνατο του ατόμου (εντός ολίγων ωρών) αν αφεθεί χωρίς θεραπεία.

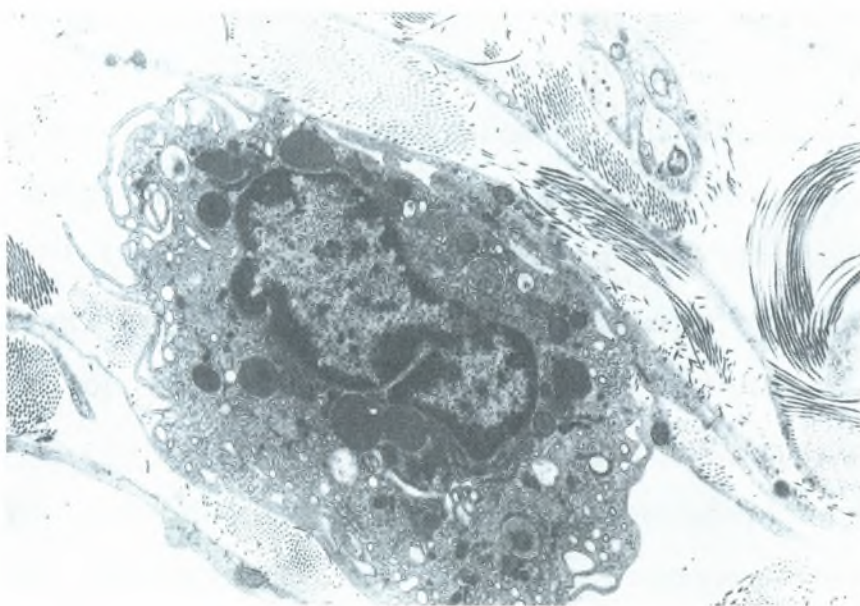
### ***Μακροφάγα***

Όπως προαναφέρθηκε, μερικά μακροφάγα συμπεριφέρονται ως καθηλωμένα κύτταρα, ενώ μερικά άλλα ως κινητά (πορευτικά). Επειδή τα μακροφάγα είναι ενεργά φαγοκύτταρα, έχουν ως λειτουργία τους την απομάκρυνση κυτταρικών υπολειμμάτων και την προστασία του σώματος από ξένους εισβολείς.

Τα μακροφάγα (macrophages) έχουν διάμετρο 10-30  $\mu\text{m}$  και σχήμα ανώμαλο (Εικ. 12). Η επιφάνειά τους είναι ανώμαλη με προσεκβολές, που ποικίλλουν από βραχείες και ευρείες μέχρι τα δακτυλιοειδή φιλοπόδια (νηματοπόδια). Τα πλέον ενεργά μακροφάγα παρουσιάζουν πτυχές και αναδιπλώσεις της κυτταρικής μεμβράνης, λόγω της κυτταρικής κινήσεως και της φαγοκυτταρώσεως. Το κυτταρόπλασμά τους είναι βασεόφιλο και περιέχει πολλά μικρά κυστίδια και μικρά πυκνά κοκκία. Ο έκκεντρος πυρήνας του μακροφάγου είναι μικρότερος και περισσότερο βαθυχρωματικός από εκείνον των ινοβλαστών και συνήθως δεν εμφανίζει πυρηνίσκους. Ο πυρήνας του μακροφάγου είναι αρκετά χαρακτηριστικός, καθώς είναι ωοειδής και συνήθως με εγκοπή στην μία πλευρά του, γεγονός που τον κάνει να μοιάζει με νεφρό. Η μελέτη με το ηλεκτρονικό μικροσκόπιο έδειξε καλώς ανεπτυγμένη συσκευή Golgi, εμφανές RER και άφθονα λυσοσώματα, τα οποία κατά την εξέταση με το φωτομικροσκόπιο μοιάζει με μικρά σκοτεινόχρωμα κοκκία.

Καθώς τα νεαρά μακροφάγα κύτταρα ωριμάζουν, αυξάνουν σε μέγεθος με συνακόλουθη αύξηση των δεξαμενών του RER, της συσκευής Golgi, των μικροσωληνίσκων, των λυσοσωμάτων, των μικροϊνιδίων και της πρωτεϊνοσύνθεσης.





Εικόνα 12

Ηλεκτρονική μικρογραφία μακροφάγου από την επιδιδυμίδα. (Από το άρθρο των Flickinger CJ, Herr CJ, Sisak JR, Howards

### ***Ανάπτυξη Και Κατανομή Των Μακροφάγων***

Παλαιότερα, οι ιστολόγοι πίστευαν ότι τα μακροφάγα κύτταρα προέρχονταν από πρόδρομα κύτταρα του δικτυοενδοθηλιακού συστήματος (reticulobendothelium system), στο οποίο περιλαμβάνονται μη φαγοκυτταρώνοντα κύτταρα, όπως π.χ. τα δικτυοκύτταρα. Πιο πρόσφατα, αυτή η ταξινόμηση αντικαταστάθηκε από το σύστημα μονοπύρηνων φαγοκυττάρων (mononuclear phagocyte system). Όλα τα μέλη του συστήματος αυτού προέρχονται από κοινό αρχέγονο κύτταρο του μυελού των οστών, διαθέτουν λυσοσώματα, είναι ικανά να επιτελέσουν φαγοκυττάρωση και παρουσιάζουν FcεRI υποδοχείς καθώς και υποδοχείς του συμπληρώματος.

Τα μονοκύτταρα παράγονται στον μυελό των οστών και κυκλοφορούν στο αίμα. Όταν τους δοθεί το κατάλληλο σήμα, εγκαταλείπουν την κυκλοφορία του αίματος, μεταναστεύοντας διαμέσου του ενδοθηλίου των τριχοειδών ή των φλεβιδίων. Στον συνδετικό ιστό ωριμάζουν σε μακροφάγα

κύτταρα, τα οποία υπό ομαλές συνθήκες έχουν διάρκεια ζωής περίπου δύο μηνών.

Στα μακροφάγα κύτταρα που εντοπίζονται σε ορισμένες περιοχές του σώματος δόθηκαν ειδικά ονόματα, πριν ακόμα καταστεί πλήρως κατανοητή η προέλευσή τους. Τοιουτοτρόπως, τα κύτταρα Kupffer (Kupffer cells) του ήπατος (Εικ. 13), τα κονιορτοφάγα κύτταρα (dust cells) των πνευμόνων, τα κύτταρα Langerhans (Langerhans cells) του δέρματος, τα μονοκύτταρα (monocytes) του αίματος, καθώς επίσης τα μακροφάγα κύτταρα (macrophages) του συνδετικού ιστού, του σπλήνα, των λεμφαδένων, του θύμου και του μυελού των οστών, αποτελούν όλα τους μέλη του συστήματος μονοπύρηνων φαγοκυττάρων και διαθέτουν παρόμοια μορφολογικά γνωρίσματα και λειτουργίες. Επιπροσθέτως, τόσο οι οστεοκλάστες (osteoclasts) των οστών όσο και η μικρογλοία (microglia) του εγκεφάλου, αν και μορφολογικώς διάφορα, ανήκουν επίσης στο σύστημα μονοπύρηνων φαγοκυττάρων.

Υπό συνθήκες χρόνιας φλεγμονής, τα μακροφάγα κύτταρα συρρέουν, αυξάνουν σημαντικά σε μέγεθος και καθίστανται πολυεδρικά επιθηλιοειδή κύτταρα (epithelioid cells). Όταν το σωματιδιακής φύσεως υλικό που πρέπει να απομακρυνθεί είναι υπερβολικά ευμέγεθες, μερικά ή και πολλά μακροφάγα κύτταρα μπορεί να συνενωθούν και να σχηματίσουν γιγαντοκύτταρα τύπου ξένου σώματος (foreign-body giant cell), ένα τεράστιο πολυπύρηνο μακροφάγο κύτταρο.

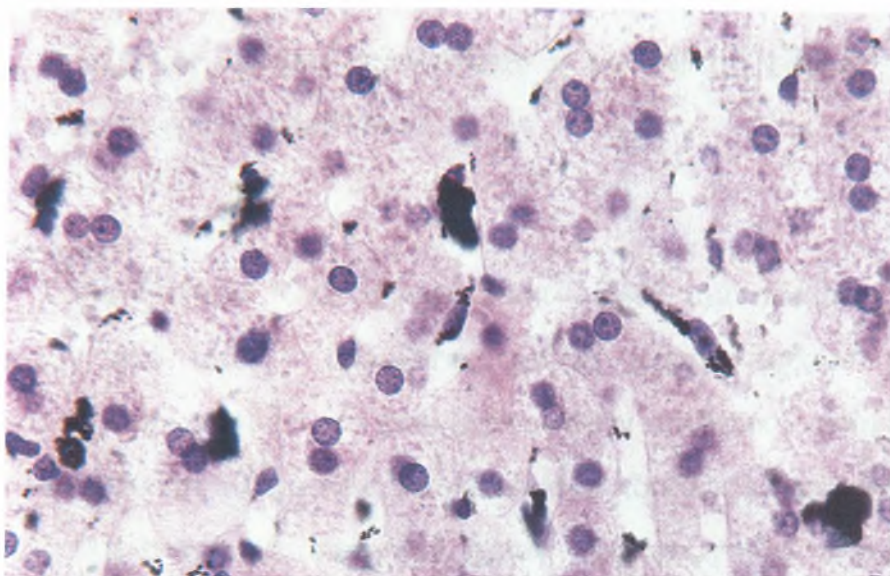
Τα μακροφάγα κύτταρα που εδρεύουν στον συνδετικό ιστό αποκαλούνταν καθηλωμένα μακροφάγα (fixed macrophages), ενώ εκείνα που παράγονταν λόγω εξωγενούς ερεθίσματος και μετανάστευαν στο συγκεκριμένο σημείο αποκαλούνταν ελεύθερα μακροφάγα (free macrophages). Τα εν λόγω ονόματα έχουν αντικατασταθεί από τους περισσότερο περιγραφικούς όρους εδρεύοντα μακροφάγα (resident



macrophages) και μεταναστεύοντα μακροφάγα (elicited macrophages) αντιστοίχως.

### *Λειτουργία Των Μακροφάγων*

Τα μακροφάγα κύτταρα φαγοκυτταρώνουν γερασμένα, τραυματισμένα ή νεκρά κύτταρα και κυτταρικά υπολείμματα, πέπτουν δε το φαγοκυτταρωμένο υλικό χάρη στη δράση υδρολυτικών ενζύμων των λυσοσωμάτων τους. Τα μακροφάγα συμβάλλουν επίσης στην άμυνα του σώματος φαγοκυτταρώνοντας και καταστρέφοντας ξένες ουσίες, συμπεριλαμβανομένων μικροοργανισμών. Κατά την διάρκεια της ανοσιακής αντιδράσεως, παράγοντες που απελευθερώνονται από λευκοκύτταρα ενεργοποιούν τα μακροφάγα κύτταρα, αυξάνοντας την φαγοκυτταρική δραστηριότητά τους. Τα ενεργοποιημένα μακροφάγα (activated macrophages) ποικίλλουν σημαντικά σε σχήμα, διαθέτουν μικρολάχνες και φιλοπόδια, σε σύγκριση δε με τα μη ενεργοποιημένα μακροφάγα κύτταρα είναι περισσότερο κινητικά. Τα μακροφάγα κύτταρα ασκούν καίριο ρόλο στην παρουσίαση αντιγόνων προς τα λεμφοκύτταρα.



Εικόνα 13

Φωτομικρογραφία ήπατος, μετά έγχυση σινικής μελάνης, στην οποία απεικονίζεται η παρουσία κυττάρων, γνωστών ως κύτταρα Kupfer, που κατά προτίμηση φαγοκυτταρώνουν τα σωματδια άνθρακα της μελάνης (x540)

### **Πλασματοκύτταρα**

Αν και τα πλασματοκύτταρα (plasma cells) βρίσκονται διάσπαρτα σε όλο τον συνδετικό ιστό, απαντούν σε μεγάλους αριθμούς σε περιοχές χρόνιας φλεγμονής καθώς και εκεί όπου έχουν εισχωρήσει στους ιστούς ξένες ουσίες ή μικροοργανισμοί. Τα εν λόγω διαφοροποιημένα κύτταρα, τα οποία κατάγονται από Β λεμφοκύτταρα που ήρθαν σε επαφή με αντιγόνο, παράγουν και εκκρίνουν αντισώματα. Τα πλασματοκύτταρα είναι ευμεγέθη, ωοειδή κύτταρα, διαμέτρου 20  $\mu\text{m}$ , με πυρήνα κείμενο σε έκκεντρη θέση, τα οποία έχουν σχετικώς βραχεία διάρκεια ζωής δύο έως τριών εβδομάδων. Το κυτταρόπλασμά τους είναι εντόνως βασεόφιλο λόγω της παρουσίας καλώς ανεπτυγμένου RER με πυκνώς διατεταγμένες δεξαμενές (Εικ. 14). Μεταξύ των στοιχείων του RER βρίσκονται διάσπαρτα λίγα μόνον μιτοχόνδρια. Στις ηλεκτρονικές μικρογραφίες παρατηρείται επίσης, σε παραπυρηνική θέση, ευμεγέθους συσκευή Golgi καθώς και ένα ζεύγος κεντριολίων (Εικ. 15 και 16). Οι εν λόγω δομές εντοπίζονται στις παρά τον πυρήνα ελαφροχρωματικές

περιοχές των φωτομικρογραφιών πλασματοκυττάρων. Ο σφαιρικός πυρήνας παρουσιάζει ακτινωτή διάταξη της ετεροχρωματίνης του, γεγονός που τον κάνει να μοιάζει με «πλάκα ωρολογίου» ή με «τροχό κάρου» κατά την εξέτασή του με το φωτομικροσκόπιο.

### *Λευκοκύτταρα*

Τα λευκοκύτταρα (leukocytes) είναι λευκά αιμοσφαίρια, τα οποία κυκλοφορούν στο αίμα. Εντούτοις, συχνά μεταναστεύουν μέσω του τοιχώματος των κολποειδών και εισέρχονται στον συνδετικό ιστό, ιδιαιτέρως κατά την διάρκεια της φλεγμονής, οπότε ασκούν ποικίλες λειτουργίες.

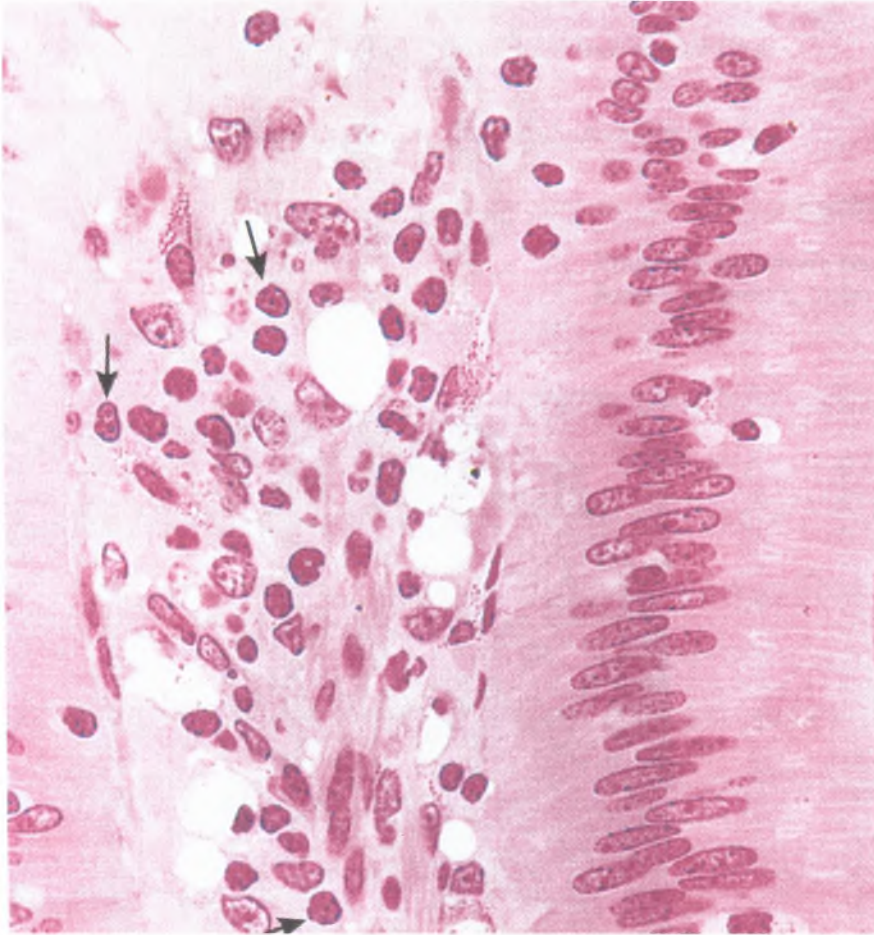
Τα μονοκύτταρα (monocytes) έχουν ήδη συζητηθεί υπό τον τίτλο «μακροφάγα».

Τα ουδετερόφιλα (neutrophils) φαγοκυτταρώνουν και πέπτουν μικρόβια σε περιοχές οξείας φλεγμονής με αποτέλεσμα τον σχηματισμό πύου (pus), μιας συνάθροισης νεκρών ουδετεροφίλων και νεκρωμένων στοιχείων των ιστών.

Τα ηωσινόφιλα (eosinophils), όπως και τα ουδετερόφιλα, προσελκύονται στις περιοχές φλεγμονής από χημειοτακτικούς παράγοντες λευκοκυττάρων. Τα ηωσινόφιλα μάχονται τα παράσιτα εκκρίνοντας κυτταροτοξίνες. Επίσης προσελκύονται στις περιοχές αλλεργικών αντιδράσεων, όπου μετριάζουν την ένταση της αλλεργικής αντίδρασης και φαγοκυτταρώνουν συμπλέγματα αντιγόνου-αντισώματος.

Τα βασεόφιλα (basophils) (όμοια με τα σιτευτικά κύτταρα) εκκρίνουν προσχηματισμένους και νεοσυντεθειμένους φαρμακευτικούς παράγοντες, οι οποίοι εκκινούν, διατηρούν και ελέγχουν την διεργασία της φλεγμονής.

Τα λεμφοκύτταρα (lymphocytes) υπάρχουν μόνο σε μικρούς αριθμούς σε όλο σχεδόν τον συνδετικό ιστό, με εξαίρεση τα σημεία της χρόνιας φλεγμονής, όπου είναι άφθονα.



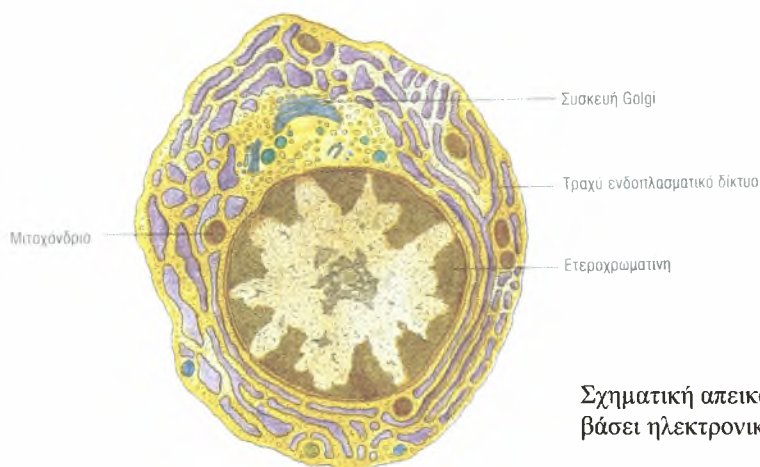
Εικόνα 14

Φωτομικρογραφία πλασματοκυττάρων στο χόριο του βλενογόνου νήστιδας (x540)

## Ταξινόμηση Του Συνδετικού Ιστού

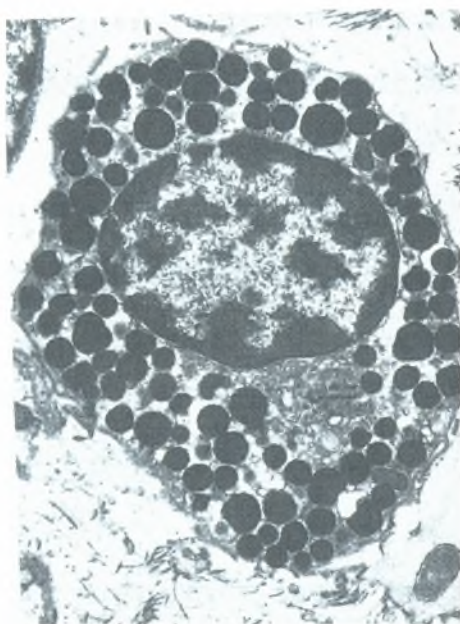
Όπως σημειώθηκε προηγουμένως, ο συνδετικός ιστός διακρίνεται σε ιδίως συνδετικό ιστό και σε εξειδικευμένο συνδετικό ιστό, στον οποίο περιλαμβάνεται ο χονδρικός ιστός, ο οστίτης ιστός και το αίμα. Ο τρίτος αναγνωρισμένος τύπος συνδετικού ιστού είναι ο πρώιμος εμβρυϊκός συνδετικός ιστός (embryonic connective tissue).





Εικόνα 15

Σχηματική απεικόνιση πλασματοκυττάρου  
βάσει ηλεκτρονικής μικροφωτογραφίας.



Εικόνα 135

Ηλεκτρονική μικρογραφία πλασματοκυττάρου από  
το χόριο του βλεννογόνου δωδεκαδακτύλου

### ***Εμβρυϊκός Συνδετικός Ιστός***

Ο εμβρυϊκός συνδετικός ιστός περιλαμβάνει τόσο τον μεσεγχυματικό ιστό όσο και τον βλεννώδη ιστό.

Ο μεσεγχυματικός συνδετικός ιστός (mesenchymal connective tissue) απαντά μόνο στο έμβρυο και αποτελείται από μεσεγχυματικά κύτταρα μέσα σε ζελατινώδη, άμορφη θεμέλια ουσία περιέχουσα αραιές δικτυωτές ίνες. Τα μεσεγχυματικά κύτταρα (mesenchymal cells) διαθέτουν ωοειδή πυρήνα με λεπτό δίκτυο χρωματίνης και εμφανείς πυρηνίσκους. Το λιγοστό,

ελαφρωχρωματικό κυτταρόπλασμα παρουσιάζει μικρές προσεκβολές προς διάφορες κατευθύνσεις. Στα μεσεγχυματικά κύτταρα παρατηρούνται συχνά μιτώσεις, επειδή αυτά παράγουν την πλειονότητα των κυττάρων του χαλαρού συνδετικού ιστού. Γενικώς πιστεύεται ότι τα περισσότερα, αν όχι όλα, μεσεγχυματικά κύτταρα, που κάποτε βρίσκονταν διασκορπισμένα σε όλο το έμβρυο, τελικώς εξαφανίζονται, στο δε ενήλικο άτομο ανευρίσκονται μόνο στον πολφό των οδόντων. Παρ' όλα αυτά όμως στα ενήλικα άτομα, πολυδύναμα περικύτταρα, εδρεύοντα κατά μήκος των τριχοειδών, είναι ικανά να διαφοροποιηθούν σε άλλους τύπους κυττάρων του συνδετικού ιστού.

Ο βλεννώδης συνδετικός ιστός (mucous tissue) είναι χαλαρός, άμορφος συνδετικός ιστός, ο οποίος παρουσιάζει ζελατινώδη θεμέλια ουσία, αποτελούμενη κυρίως από υαλουρονικό οξύ με ελάχιστες τύπου I και τύπου III κολλαγόνες ίνες, καθώς και ινοβλάστες. Ο εν λόγω ιστός, γνωστός επίσης και ως βαρθώνεια πηκτή (Wharton's jelly) απαντά μόνο στον ομφάλιο λώρο και στον υποδόριο συνδετικό ιστό του εμβρύου.

### ***Ιδίως Συνδετικός Ιστός***

Οι τέσσερις αναγνωρισμένοι τύποι του ιδίως συνδετικού ιστού (χαλαρός, πυκνός, δικτυωτός και λιπώδης ιστός) διαφέρουν ως προς την ιστολογική εικόνα, την εντόπιση και τις λειτουργίες τους.

### ***Χαλαρός (Αραιός) Συνδετικός Ιστός***

Ο χαλαρός συνδετικός ιστός (loose connective tissue), γνωστός επίσης ως αραιός συνδετικός ιστός (areolar connective tissue), πληρεί τους χώρους του σώματος που βρίσκονται αμέσως υπό το δέρμα, εντοπίζεται υπό τη μεσοθηλιακή επένδυση των εσωτερικών κοιλιοτήτων του σώματος, συνέχεια με τον έξω χιτώνα των αιμοφόρων αγγείων και περιβάλλει το παρέγχυμα των αδένων. Ο χαλαρός συνδετικός ιστός των βλεννογόνιων χιτώνων (π.χ. του πεπτικού σωλήνα) ονομάζεται χόριο (lamina propria).



Ο χαλαρός συνδετικός ιστός χαρακτηρίζεται από άφθονη θεμέλια ουσία (ground substance) και υγρό των ιστών (εξωκυττάριο υγρό), στα οποία στοιχεία εδρεύουν τα καθηλωμένα κύτταρα του συνδετικού ιστού: οι ινοβλάστες, τα λιποκύτταρα, τα μακροφάγα και τα σιτευτικά κύτταρα, καθώς επίσης μερικά αδιαφοροποίητα κύτταρα (undifferentiated cells). Επίσης σε όλη την έκταση της θεμέλιας ουσίας υπάρχουν χαλαρά διαπλεκόμενες κολλαγόνες, δικτυωτές και ελαστικές ίνες. Μέσα σε αυτή την άμορφη ουσία πορεύονται μικρές νευρικές ίνες καθώς και αιμοφόρα αγγεία, τα οποία προμηθεύουν τα κύτταρα με οξυγόνο και θρεπτικές ουσίες.

Επειδή αυτός ο ιστός εντοπίζεται αμέσως υπό τα λεπτά επιθήλια της αναπνευστικής και της πεπτικής οδού, αποτελεί πεδίο όπου το σώμα προβαίνει σε πρώτη προσβολή αντιγόνων, μικροβίων και άλλων ξένων εισβολέων. Ως εκ τούτου, ο χαλαρός συνδετικός ιστός περιέχει πολλά διαβατικά κύτταρα, αρμόδια για την φλεγμονή, τις αλλεργικές αντιδράσεις και την ανοσιακή απάντηση. Τα εν λόγω κύτταρα, τα οποία αρχικώς κυκλοφορούν στο αίμα, εξέρχονται από τα αιμοφόρα αγγεία αντιδρώντας σε φλεγμονώδες ερέθισμα. Φαρμακευτικοί παράγοντες εκκρινόμενοι από τα σιτευτικά κύτταρα αυξάνουν την διαβατότητα των μικρών αγγείων, ούτως ώστε στους χώρους του χαλαρού συνδετικού ιστού εισέρχεται περίσσεια πλάσματος, προκαλώντας την διόγκωση του εν λόγω ιστού.

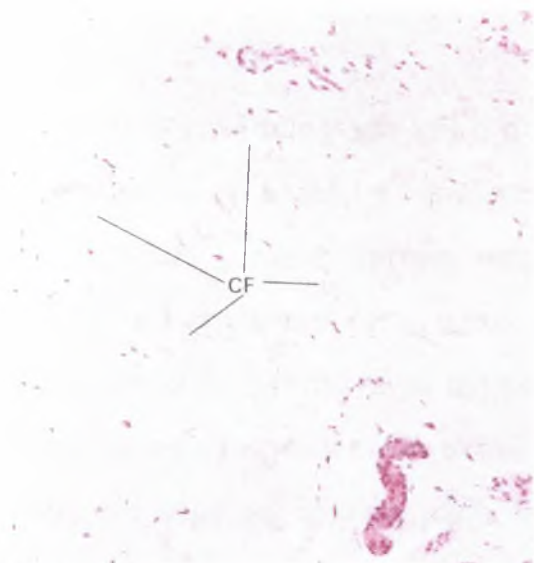
### ***Πυκνός Συνδετικός Ιστός***

Ο πυκνός συνδετικός ιστός (dense connective tissue) περιέχει όλα σχεδόν τα δομικά στοιχεία που ανευρίσκονται και στον χαλαρό συνδετικό ιστό, με εξαίρεση το γεγονός ότι έχει πολύ πιο πολλές ίνες και λιγότερα κύτταρα. Ο προσανατολισμός και η διάταξη των δεσμίδων των κολλαγόνων ινών σε αυτόν τον ιστό τον καθιστούν ανθεκτικό στην τάση. Όταν οι δέσμες των κολλαγόνων ινών διατάσσονται τυχαία, ο ιστός χαρακτηρίζεται ως πυκνός ακανόνιστος συνδετικός ιστός (dense irregular connective tissue).

Όταν οι δέσμες των κολλαγόνων ινών του ιστού διατίθενται παραλλήλως ή κατά οργανωμένο τρόπο, ο ιστός αποκαλείται πυκνός κανονικός συνδετικός ιστός (dense regular connective tissue) και διαιρείται σε κολλαγόνο (collagenous) και ελαστικό (elastic) τύπο.

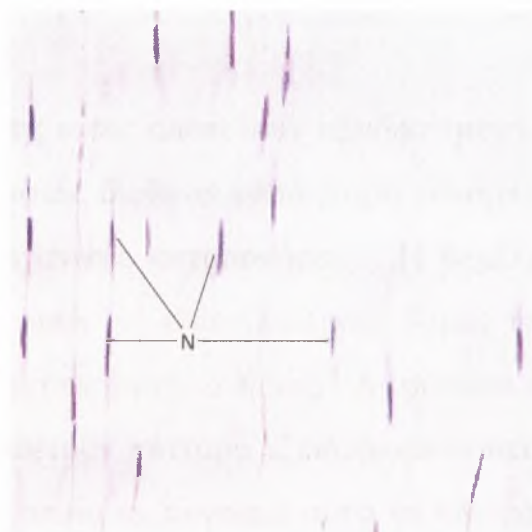Ο πυκνός ακανόνιστος συνδετικός ιστός (dense irregular connective tissue) περιέχει κατεξοχήν αδρές κολλαγόνες ίνες, οι οποίες διαπλέκονται σε δίκτυο που ανθίσταται σε τάσεις ασκούμενες προς όλες τις κατευθύνσεις (Εικ. 17). Οι κολλαγόνες ίνες είναι τόσο πυκνά διατεταγμένες ώστε είναι περιορισμένος ο χώρος που διατίθεται για την θεμέλια ουσία και τα κύτταρα. Μεταξύ των δεσμίδων του κολλαγόνου συχνά παρατηρούνται αραιά λεπτοφυή πλέγματα ελαστικών ινών. Οι ινοβλάστες, τα πλέον άφθονα κύτταρα του εν λόγω ιστού, εντοπίζονται στα μικρά διαστήματα που παρεμβάλλονται μεταξύ των δεσμίδων του κολλαγόνου. Από πυκνό ακανόνιστο συνδετικό ιστό αποτελείται το χόριο του δέρματος, τα έλυτρα των νεύρων, καθώς επίσης η κάψα του σπλήνα, των όρχεων, των ωοθηκών, των νεφρών και των λεμφογαγγλίων.

Ο πυκνός κανονικός κολλαγόνος συνδετικός ιστός (dense regular collagenous tissue) διαθέτει αδρές διακλαδιζόμενες ελαστικές ίνες με ελάχιστες μόνο κολλαγόνες ίνες, σχηματίζουσες δίκτυα. Στα ενδιάμεσα διαστήματα υπάρχουν διάσπαρτες ινοβλάστες. Οι ελαστικές ίνες είναι διατεταγμένες παράλληλα μεταξύ τους και σχηματίζουν είτε λεπτά πέταλα είτε θυριδωτούς υμένες. Οι εν λόγω υμένες απαντούν στα μεγάλα αιμοφόρα αγγεία, στους ωχρούς συνδέσμους της σπονδυλικής στήλης και στον κρεμαστήρα σύνδεσμο του πέους.



Εικόνα 17

Φωτομικρογραφία πυκνού, ακανόνιστου, κολλαγόνου συνδετικού ιστού δέρματος (x132). Φαίνονται οι πολυάριθμες δέσμες κολλαγόνου (CF) που πορεύονται προς ποικίλες κατευθύνσεις.



Εικόνα 18

Φωτομικρογραφία πυκνού, κανονικού, κολλαγόνου συνδετικού ιστού τένοντα (x270). Είναι εμφανής η παράλληλη διάταξη των δεσμών του κολλαγόνου και οι επιμηκυσμένοι πυρίνες (N) των ινοβλαστών που εντοπίζονται ανάμεσα στις δέσμες των κολλαγόνων ινών.

### Δικτυωτός Ιστός

Κύριο στοιχείο των ινών του δικτυωτού ιστού (reticular tissue) είναι το κολλαγόνο τύπου III. Οι κολλαγόνες ίνες σχηματίζουν εντελώς ακανόνιστα πλέγματα με διάσπαρτες ινοβλάστες και μακροφάγα κύτταρα. Οι ινοβλάστες είναι εκείνες που συνθέτουν το κολλαγόνο τύπου III. Ο δικτυωτός ιστός σχηματίζει το υποστηρικτικό στοιχείο των ηπατικών κολποειδών, του λιπώδους ιστού, του μυελού των οστών, των λεμφαδένων, του σπληνός, του λείου μυϊκού ιστού και των νησιδίων του Langerhans.

### Λιπώδης Ιστός

Ο λιπώδης ιστός (adipose tissue) διακρίνεται σε δύο τύπους αναλόγως με το αν αποτελείται από μονόχωρα (unilocular) ή πολύχωρα (multilocular) λιποκύτταρα. Άλλες διαφορές μεταξύ των δύο τύπων του λιπώδους ιστού είναι το χρώμα, η αγγειοβρίθεια και η μεταβολική δραστηριότητα.

## ΧΟΝΔΡΙΚΟΣ ΚΑΙ ΟΣΤΙΤΗΣ ΙΣΤΟΣ

Τόσο ο χονδρικός όσο και ο οστίτης ιστός αποτελούν εξειδικευμένους τύπους συνδετικού ιστού. Ο χονδρικός ιστός διαθέτει υπόσκληρη εύκαμπτη θεμέλια ουσία, η οποία αντέχει στις μηχανικές καταπονήσεις. Η θεμέλια ουσία του οστίτη ιστού όμως είναι μία από τις πλέον σκληρές δομές του σώματος, η οποία επίσης είναι ανθεκτική στις καταπονήσεις. Αμφότεροι οι εν λόγω τύποι του συνδετικού ιστού διαθέτουν κύτταρα εξειδικευμένα στην έκκριση της θεμέλιας ουσίας, μέσα στην οποία εν συνεχεία αυτά τα κύτταρα εγκλείονται. Αν και ο χονδρικός και ο οστικός ιστός έχουν πολλές διαφορετικές λειτουργίες, μερικές από αυτές είναι παρόμοιες και σχετικές μεταξύ τους. Αμφότεροι είναι επιφορτισμένοι με την στήριξη του σώματος καθώς βρίσκονται σε στενή σχέση μεταξύ τους στο σκελετικό σύστημα. Στην πλειονότητά τους τα μακρά οστά του σώματος αρχικώς σχηματίζονται στο έμβρυο με την μορφή χόνδρου, ο οποίος στη συνέχεια λειτουργεί ως πρόπλασμα που αργότερα αντικαθίσταται από οστόν. Η εν λόγω διεργασία χαρακτηρίζεται ως ενδοχόνδρια οστέωση (endochondral bone formation). Τα περισσότερα πλατέα οστά σχηματίζονται μέσα σε προϋπάρχοντα υμενώδη έλυτρα. Ο εν λόγω τρόπος οστεογένεσης είναι γνωστός ως ενδοϋμενώδης οστέωση (intramembranous bone formation).

### Χονδρικός Ιστός

Ο χονδρικός ιστός διαθέτει κύτταρα, τα οποία ονομάζονται χονδροκύτταρα (chondrocytes), καταλαμβάνοντα μικρές κοιλότητες (lacunae) μέσα στην εξωκυττάρια ουσία (extracellular matrix) που αυτά τα κύτταρα εκκρίνουν. Η ουσία του χονδρικού ιστού δεν διαθέτει ούτε αιμοφόρα αγγεία ούτε λεμφαγγεία αλλά ούτε και νεύρα. Εν τούτοις, τα κύτταρα λαμβάνουν τις θρεπτικές ουσίες τους από αιμοφόρα αγγεία του περιβάλλοντος συνδετικού



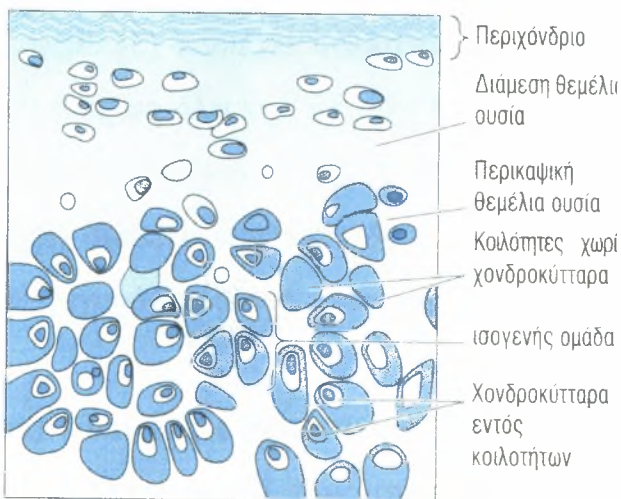
ιστού με διάχυση μέσω της θεμέλιας ουσίας. Η εξωκυττάρια ουσία αποτελείται από γλυκοζαμινογλυκάνες (glycosaminoglycans) και πρωτεογλυκάνες

(proteoglycans), οι οποίες συνδέονται στενά με το κολλαγόνο και τις ελαστικές ίνες που βρίσκονται μέσα στην θεμέλια ουσία. Η

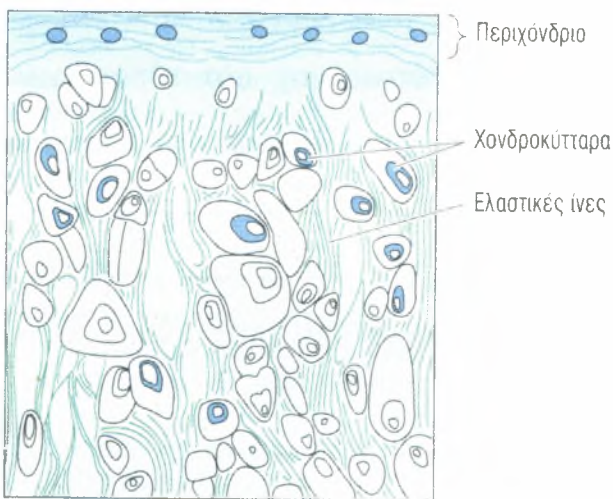
ευλυγισία και η ανθεκτικότητα του χόνδρου έναντι συμπιεστικών δυνάμεων του επιτρέπει να λειτουργεί ως απορροφητήρας πιέσεων, ενώ η λεία επιφάνειά του επιτρέπει σχεδόν απαλλαγμένες τριβής κινήσεις των αρθρώσεων του σώματος, καθώς αυτός καλύπτει τις αρθρικές επιφάνειες των οστών.

Υπάρχουν τρεις τύποι χονδρικού ιστού, αναλόγως με τις ίνες που περιέχονται στην θεμέλια ουσία (Εικ. 19) :

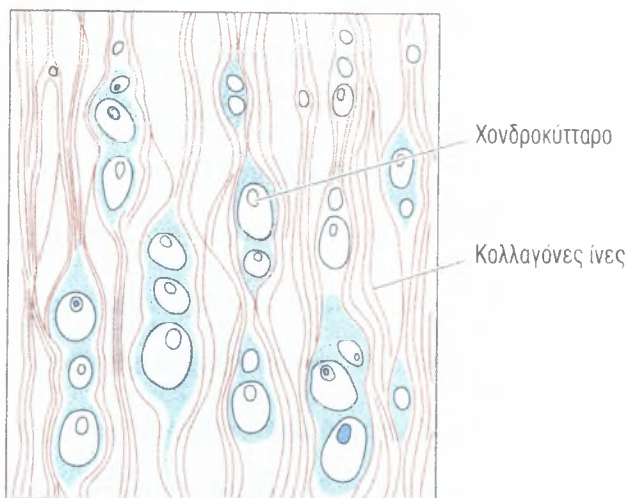
ΥΑΛΟΕΙΔΗΣ ΧΟΝΔΡΙΚΟΣ ΙΣΤΟΣ



ΕΛΑΣΤΙΚΟΣ ΧΟΝΔΡΙΚΟΣ ΙΣΤΟΣ



ΙΝΩΔΗΣ ΧΟΝΔΡΙΚΟΣ ΙΣΤΟΣ



Εικόνα 19

Σχηματική απεικόνιση των τριών τύπων του χονδρικού ιστού.



Ο υαλοειδής χόνδρος (hyaline cartilage), ο οποίος περιέχει κολλαγόνο τύπου II στην θεμέλια ουσία του. Είναι ο πλέον άφθονος τύπος χόνδρου στο σώμα και εξυπηρετεί πολλές λειτουργίες.

Ο ελαστικός χόνδρος (elastic cartilage) περιέχει κολλαγόνο τύπου II και άφθονες ελαστικές ίνες κατεσπαρμένες σε όλη την έκταση της θεμέλιας ουσίας, οι οποίες του προσδίδουν πρόσθετη ευλυγισία.

Ο ινώδης χόνδρος (fibrocartilage) διαθέτει πυκνές, αδρές κολλαγόνες ίνες τύπου I στην θεμέλια ουσία του, γεγονός που του επιτρέπει να αντέχει στις ισχυρές διατατικές δυνάμεις

Το περιχόνδριο (perichondrium) είναι ένα έλυτρο αποτελούμενο από συνδετικό ιστό, το οποίο καλύπτει την πλειονότητα του χονδρικού ιστού. Διαθέτει μία έξω ινώδη στιβάδα και μία έσω κυτταροβριθή τοιαύτη, της οποίας τα κύτταρα εκκρίνουν θεμέλια ουσία του χονδρικού ιστού. Το περιχόνδριο είναι αγγειοβριθές, τα δε αγγεία του προμηθεύουν με θρεπτικές ουσίες τα κύτταρα του χονδρικού ιστού. Στις περιοχές που οι χόνδροι δεν διαθέτουν περιχόνδριο (π.χ. στις αρθρικές επιφάνειες των οστών), τα χονδροκύτταρα λαμβάνουν τις θρεπτικές ουσίες τους από το αρθρικό υγρό που λούει τις αρθρικές επιφάνειες.

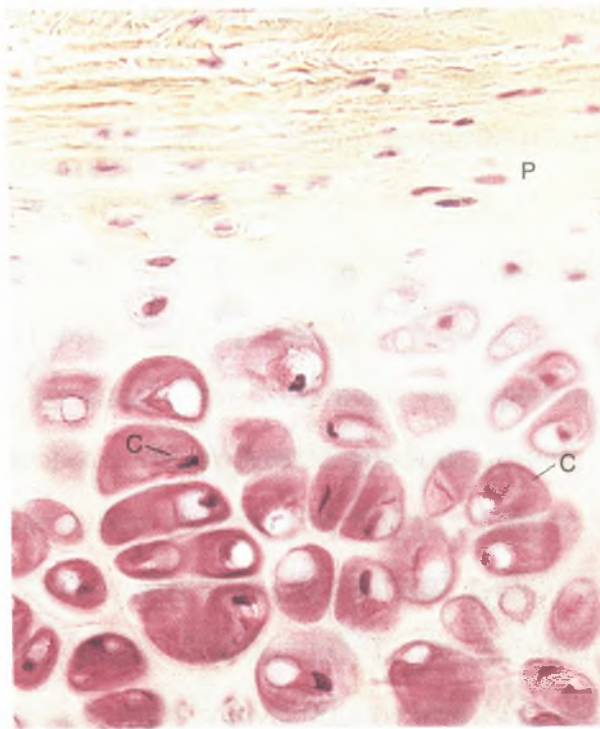
### **Υαλοειδής χόνδρος**

Ο υαλοειδής χόνδρος (hyaline cartilage), μια τεφρογάλαζη, ημιδιαφανής και εύκαμπτη ουσία, αποτελεί τον πλέον συνήθη τύπο χονδρικού ιστού του σώματος. Εντοπίζεται στην μύτη, στον λάρυγγα, στα πρόσθια πέρατα των πλευρών, εκεί όπου αυτές συναρθρώνονται με το στήρνο, στα ημικρίκια της τραχείας, στους βρόγχους και στις αρθρικές επιφάνειες των κινητών αρθρώσεων του σώματος. Ο εν λόγω τύπος χονδρικού ιστού σχηματίζει το χόνδρινο ομοίωμα πολλών οστών κατά την διάρκεια της πρώιμης εμβρυϊκής ανάπτυξης, καθώς επίσης αποτελεί τους συζευκτικούς χόνδρους των αναπτυσσόμενων οστών.

### ***Ιστογένεση και ανάπτυξη του υαλοειδούς χονδρικού ιστού***

Στην περιοχή όπου πρόκειται να σχηματισθεί χονδρικός ιστός, τα επιμέρους μεσεγχυματικά κύτταρα αποσύρουν τις αποφυάδες τους, καθίστανται υποστρόγγυλα και συναθροίζονται σε πυκνές μάζες που αποκαλούνται πυρήνες χονδρώσεως (chondrification centers). Τα εν λόγω κύτταρα διαφοροποιούνται σε χονδροβλάστες (chondroblasts) και αρχίζουν να εκκρίνουν γύρω τους θεμέλια ουσία. Καθώς συνεχίζεται αυτή η διεργασία, οι χονδροβλάστες παγιδεύονται μέσα στην ίδια τους την θεμέλια ουσία, εντός μικρών επιμέρους χώρων που ονομάζονται κοιλότητες (lacunae).

Οι χονδροβλάστες που περιβάλλονται από θεμέλια ουσία χαρακτηρίζονται ως χονδροκύτταρα (chondrocytes) (Εικ. 20).



**Εικόνα 20**

Φωτομικρογραφία  
υαλοειδούς χόνδρου  
(x270)

Τα εν λόγω κύτταρα εξακολουθούν να είναι ικανά για κυτταρική διαίρεση, σχηματίζοντας μία ομάδα από δύο έως τέσσερα ή και περισσότερα κύτταρα μέσα σε κάθε κοιλότητα. Οι εν λόγω ομάδες είναι γνωστές ως ισογενείς ομάδες (isogenous groups) και αντιπροσωπεύουν μία, δύο ή και περισσότερες κυτταρικές διαιρέσεις του αρχικού χονδροκυττάρου (βλέπε την

Εικ. 19). Καθώς τα κύτταρα της ισογενούς ομάδας παράγουν θεμέλια ουσία, απωθούνται μεταξύ τους σχηματίζοντας χωριστές κοιλότητες και κατ' αυτόν τον τρόπο μεγαλώνουν τον χόνδρο εκ των έσω. Αυτός ο τύπος αύξησης ονομάζεται διάμεση ή παρενθετική αύξηση (intestitial growth).

Μεσεγχυματικά κύτταρα εντοπιζόμενα στην περιφέρεια του αναπτυσσόμενου χόνδρου διαφοροποιούνται σχηματίζοντας ινοβλάστες. Τα εν λόγω κύτταρα παράγουν μια δομή αποτελούμενη από πυκνό ακανόνιστο κολλαγονώδη συνδετικό ιστό, το περιχόνδριο (perichondrium), που είναι επιφορτισμένο με την ανάπτυξη και την διατήρηση του χόνδρου. Το περιχόνδριο διαθέτει δύο στιβάδες, μία έξω ινώδη στιβάδα (outer fibrous layer) αποτελούμενη από κολλαγόνο τύπου I, ινοβλάστες και αιμοφόρα αγγεία, καθώς και μία έσω κυτταροβριθή στιβάδα (inner cellular layer), ως επί το πλείστον αποτελούμενη από χονδρογόνα κύτταρα (chondrogenic cells). Τα χονδρογόνα κύτταρα διαιρούνται και διαφοροποιούνται σε χονδροβλάστες, οι οποίες αρχίζουν να παράγουν θεμέλια ουσία. Κατ' αυτόν τον τρόπο, ο χόνδρος αναπτύσσεται και εκ των έξω, με προσθήκη νέου υλικού στην περιφέρειά του, διεργασία που αποκαλείται εναποθετική ή προσθετική αύξηση (appositional growth).

Διάμεση αύξηση συμβαίνει μόνο κατά την πρώιμη φάση σχηματισμού του υαλοειδούς χόνδρου. Ο αρθρικός χόνδρος, όμως, ο οποίος στερείται περιχονδρίου, αυξάνει μόνο με διάμεση αύξηση. Αυτός ο τύπος συμβαίνει επίσης τους συζευκτικούς χόνδρους (epiphysal plates) των μακρών οστών, όπου οι κοιλότητες είναι διατεταγμένες με επιμήκη προσανατολισμό, παράλληλο προς τον επιμήκη άξονα του οστού. Ως εκ τούτου, η διάμεση αύξηση εξυπηρετεί την επιμήκυνση του οστού. Ο χονδρικός ιστός στο υπόλοιπο τμήμα του σώματος αναπτύσσεται κατεξοχήν με εναποθετική αύξηση, μια ελεγχόμενη διεργασία που μπορεί να συνεχίζεται εφ' όρου ζωής του χόνδρου.

## *Χονδροκύτταρα*

Τρεις τύποι κυττάρων σχετίζονται με τον χονδρικό ιστό: τα χονδρογόνα κύτταρα, οι χονδροβλάστες και τα χονδροκύτταρα (βλέπε την Εικ. 20).

Τα χονδρογόνα κύτταρα (chondrogenic cells) είναι ατρακτοειδή, στενά κύτταρα προερχόμενα από μεσεγχυματικά κύτταρα. Διαθέτουν ωοειδή πυρήνα με έναν ή δύο πυρηνίσκους. Το κυτταρόπλασμά τους είναι ελάχιστο, ενώ σε ηλεκτρονικές μικρογραφίες χονδρογόνων κυττάρων παρατηρείται μικρή συσκευή Golgi, λίγα μιτοχόνδρια, μερικές δεξαμενές τραχείος ενδοπλασματικού δικτύου (RER) και άφθονα ελεύθερα ριβοσώματα. Τα εν λόγω κύτταρα μπορούν να διαφοροποιηθούν τόσο σε χονδροβλάστες όσο και σε οστεοπρογονικά κύτταρα.

Οι χονδροβλάστες (chondroblasts) προέρχονται από δύο πηγές: μεσεγχυματικά κύτταρα του πυρήνα χονδρώσεως και χονδρογόνα κύτταρα της έσω κυτταρικής στιβάδας του περιχονδρίου (όπως αυτό συμβαίνει στην εναποθετική αύξηση). Οι χονδροβλάστες είναι υποστρόγγυλα, βασεόφιλα κύτταρα, τα οποία διαθέτουν τα οργανίδια που απαιτούνται για την πρωτεϊνοσύνθεση. Οι ηλεκτρονικές μικρογραφίες αυτών των κυττάρων δείχνουν πλούσιο δίκτυο RER, καλώς ανεπτυγμένη συσκευή Golgi, πολυάριθμα μιτοχόνδρια και άφθονα εκκριτικά κυστίδια.

Τα χονδροκύτταρα (chondrocytes) είναι χονδροβλάστες περιβαλλόμενες από θεμέλια ουσία. Τα εντοπιζόμενα κοντά στην περιφέρεια χονδροκύτταρα είναι ωοειδή, ενώ εκείνα που εντοπίζονται βαθύτερα στον χόνδρο είναι περισσότερο στρογγύλα με διάμετρο 10-30  $\mu\text{m}$ . Η ιστολογική επεξεργασία προκαλεί συρρίκνωση και παραμόρφωση αυτών των κυττάρων. Τα χονδροκύτταρα παρουσιάζουν ευμεγέθη πυρήνα με εμφανή πυρηνίσκο, καθώς επίσης τα συνήθη οργανίδια των κυττάρων που εκκρίνουν πρωτεΐνες. Τα νεαρά χονδροκύτταρα έχουν ελαφροχρωματικό κυτταρόπλασμα με πολλά μιτοχόνδρια, άφθονο RER, καλώς ανεπτυγμένη συσκευή Golgi και γλυκογόνο. Τα παλαιότερα χονδροκύτταρα, τα οποία είναι σχετικώς αδρανή,

παρουσιάζουν μεγάλη μείωση των οργανιδίων τους με εξαίρεση την παρουσία αφθόνων ελεύθερων ριβοσωμάτων. Ως εκ τούτου, αυτά τα κύτταρα είναι ικανά να επαναρχίσουν την σύνθεση πρωτεϊνών εάν μετατραπούν σε χονδροβλάστες.

### ***Θεμέλια ουσία του υαλοειδούς χόνδρου***

Η ημιδιαφανής γαλαζωπή θεμέλια ουσία του υαλοειδούς χόνδρου αποτελείται έως το 40% του ξηρού βάρους της από κολλαγόνο. Επιπροσθέτως, περιέχει πρωτεογλυκάνες, γλυκοπρωτείνες και εξωκυττάριο υγρό. Επειδή ο δείκτης διαθλάσεως των κολλαγόνων ινών και εκείνος της άμορφης ουσίας είναι περίπου ίδιοι, η θεμέλια ουσία, υπό το μικροσκόπιο, παρουσιάζει, την όψη άμορφης ομοιογενούς μάζας.

Η θεμέλια ουσία του υαλοειδούς χόνδρου περιέχει κυρίως κολλαγόνο τύπου II, αλλά σε μικρές ποσότητες απαντά και το τύπου IX, X και XI κολλαγόνο καθώς και άλλοι ελάσσονες τύποι του. Το τύπου II κολλαγόνο δεν σχηματίζει μεγάλες δεσμίδες, αν και το πάχος των δεσμίδων αυξάνει όσο αυξάνει η απόστασή τους από τις κοιλότητες. Ο προσανατολισμός των ινών φαίνεται ότι σχετίζεται με τις τάσεις που ασκούνται πάνω στον χόνδρο. Για παράδειγμα, στον αρθρικό χόνδρο, οι ίνες που εντοπίζονται κοντά στην επιφάνειά του είναι προσανατολισμένες παράλληλα προς αυτήν, ενώ οι βαθύτερες ίνες παρουσιάζουν τοξοειδή πορεία.

Η θεμέλια ουσία υποδιαιρείται σε δύο περιοχές: την περιοχική θεμέλια ουσία ή περικυτταρική άλω (territorial matrix), γύρω από κάθε κοιλότητα, και την διαμεσοπεριοχική θεμέλια ουσία ή μεσοαλωαία ουσία (interterritorial matrix). Η περιοχική θεμέλια ουσία, πάχους 50  $\mu\text{m}$ , περιέχει ελάχιστο κολλαγόνο αλλά άφθονη θειική χονδροϊτίνη, η οποία συμβάλλει στην βασεοφιλία της και στην έντονη χρώση της με την χρώση υπερωδικού οξέος-αντιδραστηρίου του Schiff (PAS). Μέγα μέρος της θεμέλιας ουσίας είναι διαμεσοπεριοχική ή μεσοαλωαία ουσία (interterritorial matrix), η οποία



χαρακτηρίζεται από το ό,τι είναι πλούσια σε κολλαγόνο τύπου II και πτωχότερη σε πρωτεογλυκάνες από ό,τι η περιοχική θεμέλια ουσία.

Η στενή περιοχή της θεμέλιας ουσίας, πάχους 1-3  $\mu\text{m}$ , η αμέσως περιβάλλουσα την κοιλότητα είναι γνωστή ως περικυτταρική κάψα ή χονδρικό έλυτρο (pericellular capsule). Η εν λόγω κάψα παρουσιάζει λεπτοφυές δίκτυο κολλαγόνων ινών μέσα σε ουσία ομοιάζουσα προς εκείνη των βασικών υμένων. Οι εν λόγω ίνες μπορεί να αντιπροσωπεύουν μερικούς από τους άλλους ελάσσονες τύπους κολλαγόνου που απαντούν στον υαλοειδή χόνδρο. Έχει υποστηριχθεί η άποψη ότι η περικυτταρική κάψα πιθανόν προστατεύει τα χονδροκύτταρα από μηχανικές επιδράσεις.

Η θεμέλια ουσία του χονδρικού ιστού είναι πλούσια σε αγγρεκάνες (aggrecans), ευμεγέθη πρωτεογλυκανικά μόρια αποτελούμενα από πρωτεϊνικούς πυρήνες με τους οποίους βρίσκονται ομοιοπολικώς συνδεδεμένες γλυκοπρωτεϊνικές ουσίες (θειική-4-χονδροϊτίνη, θειική-6-χονδροϊτίνη και θειική ηπαρίνη). Μέχρι 100-200 μόρια αγγρεκανών συνδέονται ημιπολικά με υαλουρονικό οξύ σχηματίζοντας πελώρια αγγρεκανικά σύμπλοκα που φθάνουν σε μήκος τα 3-4  $\mu\text{m}$ . Το ισχυρό ηλεκτρωνητικό φορτίο αυτών των υπερμεγέθων πρωτεογλυκανικών μορίων έλκει κατιόντα, κυρίως  $\text{Na}^+$ , τα οποία με την σειρά τους προσελκύουν μόρια ύδατος. Κατ' αυτόν τον τρόπο, η θεμέλια ουσία του χόνδρου καθίσταται ενυδατωμένη σε τέτοιο βαθμό ώστε μέχρι 80% του υγρού βάρους του χόνδρου να αποτελείται από νερό, γεγονός που εξηγεί την ικανότητα του χόνδρου να αντέχει τις πιέσεις.

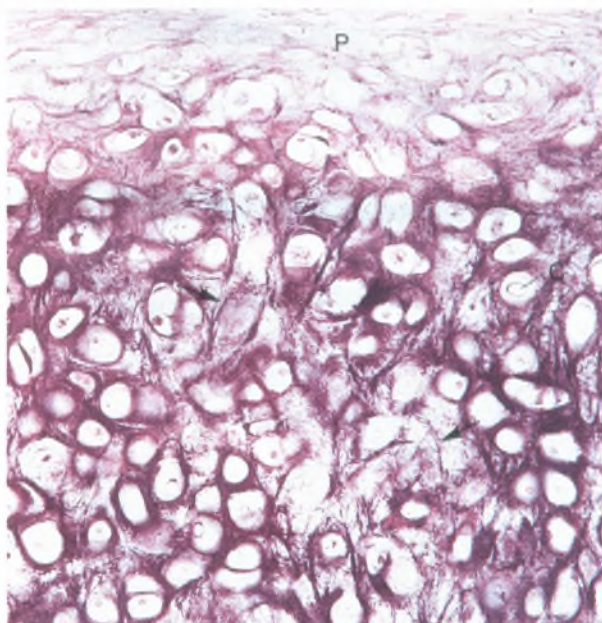
Οι ενυδατωμένες πρωτεογλυκάνες όχι μόνο πληρούν τα διαστήματα μεταξύ των δεσμίδων των κολλαγόνων ινών, αλλά οι πλευρικές γλυκοζαμινογλυκανικές αλυσίδες τους σχηματίζουν ηλεκτροστατικούς δεσμούς με το κολλαγόνο. Τοιουτοτρόπως, η άμορφη ουσία και οι ίνες της θεμέλιας ουσίας σχηματίζουν αλληλοσυνδεόμενα μοριακά πλέγματα, ανθεκτικά στις ασκούμενες τάσεις.

Η θεμέλια ουσία του χόνδρου περιέχει επίσης την συγκολλητική γλυκοπρωτεΐνη χονδρονεκτίνη (chondronectin). Η εν λόγω μεγαλομοριακή ουσία, ομοιάζουσα προς την φιβρονεκτίνη, διαθέτει θέσεις πρόσδεσης για το κολλαγόνο τύπου II, την θεική-4-χονδροϊτίνη, την θεική-6-χονδροϊτίνη, το υαλουρονικό οξύ και ιντεγκρίνες (διαμεμβρανικές πρωτεΐνες) χονδροβλαστών και χονδροκυττάρων. Ως εκ τούτου, η χονδρονεκτίνη συμβάλλει στην διατήρηση της επαφής αυτών των κυττάρων με τα ινώδη και τα άμορφα στοιχεία της θεμέλιας ουσίας.

### ***Ελαστικός χονδρικός ιστός***

Ο ελαστικός χονδρικός ιστός (elastic cartilage) εντοπίζεται στο πτερύγιο του ωτός, στον έξω ακουστικό πόρο και στη ευσταχιανή σάλπιγγα, στην επιγλωττίδα και στον λάρυγγα (σφηνοειδείς χόνδροι). Στα νωπά παρασκευάσματα, λόγω της παρουσίας ελαστικών ινών, ο ελαστικός χονδρικός ιστός είναι υποκίτρινος και περισσότερο αδιαφανής από ό,τι ο υαλοειδής χονδρικός ιστός.

Από πολλές απόψεις, ο ελαστικός χονδρικός ιστός είναι πανομοιότυπος με τον υαλοειδή χονδρικό ιστό και συχνά συνδέεται μαζί του. Η εξωτερική ινώδης στιβάδα του περιχονδρίου είναι πλούσια σε ελαστικές ίνες. Η θεμέλια ουσία του ελαστικού χονδρικού ιστού διαθέτει άφθονες, από λεπτές έως αδρές, διακλαδιζόμενες ελαστικές ίνες, παρεμβαλλόμενες μεταξύ δεσμίδων κολλαγόνων τύπου II, οι οποίες προσδίδουν σε αυτόν πολύ μεγαλύτερη ευκαμψία από εκείνη της θεμέλιας ουσίας του υαλοειδούς χονδρικού ιστού (Εικ. 21).



Εικόνα 21

Φωτομικρογραφία ελαστικού χονδρικού ιστού  
(x132)

Τα χονδροκύτταρα του ελαστικού χόνδρου είναι αφθονότερα και μεγαλύτερα από εκείνα του υαλοειδούς χονδρικού ιστού. Η θεμέλια ουσία δεν είναι τόσο άφθονη όσο στον υαλοειδή χονδρικό ιστό, οι δε δεσμίδες των ελαστικών ινών της περιοχικής θεμέλιας ουσίας είναι μεγαλύτερες και περισσότερο αδρές από εκείνες της διαμεσοπεριοχικής θεμέλιας ουσίας.

### ***Ινώδης χονδρικός ιστός***

Ο ινώδης χόνδρος (fibrocartilage) απαντά στους μεσοσπονδύλιους δίσκους, στην ηβική σύμφυση, στους αρθρικούς δίσκους και στα σημεία πρόσφυσης τενόντων στα οστά. Συνδέεται με τον υαλοειδή χονδρικό ιστό και τον πυκνό συνδετικό ιστό, με τον οποίο ομοιάζει. Σε αντίθεση με τους άλλους δύο τύπους χονδρικού ιστού, ο ινώδης χονδρικός ιστός δεν περιβάλλεται από περιχόνδριο, παρουσιάζει ελάχιστη ποσότητα άμορφης θεμέλιας ουσίας (πλούσιας σε θειική χονδροϊτίνη και θειική δερματάνη), διαθέτει δε δέσμες κολλαγόνου τύπου 1, οι οποίες χρωματίζονται με όξινες χρωστικές (οξεόφιλες ίνες) (Εικ. 22).



Εικόνα 22

Φωτομικρογραφία ινώδους χόνδρου (x132). Τα χονδροκύτταρα (C) είναι διατεταγμένα σε στίχους διάσπαρτους μεταξύ παχέων δεσμίδων κολλαγόνων ινών (βέλη).

Συχνά τα χονδροκύτταρα διατάσσονται σε παράλληλους στοίχους εναλλασσόμενους με παχιές, αδρές δέσμες κολλαγόνου, οι οποίες έχουν φορά παράλληλη προς τις τάσεις που ασκούνται πάνω σε αυτόν τον ιστό.

Τα χονδροκύτταρα του ινώδους χονδρικού ιστού συνήθως προέρχονται από ινοβλάστες, οι οποίες αρχίζουν να παράγουν πρωτεογλυκάνες. Καθώς η άμορφη θεμέλια ουσία αρχίζει να περιβάλλει την ινοβλάστη, το εν λόγω κύτταρο εγκλείεται μέσα στην ίδια του την θεμέλια ουσία και διαφοροποιείται σε χονδροκύτταρο.

Οι μεσοσπονδύλιοι δίσκοι (intervertebral disks) αποτελούν παράδειγμα της οργάνωσης του ινώδους χονδρικού ιστού. Παρεμβάλλονται μεταξύ, του υαλοειδούς χόνδρου που καλύπτει τις αρθρικές επιφάνειες των διαδοχικών σπονδύλων. Κάθε δίσκος περιέχει ένα ζελατινώδες κέντρο, που αποκαλείται πηκτοειδής πυρήνας (nucleus pulposus), ο οποίος αποτελείται από κύτταρα προερχόμενα από την νωτιαία χορδή και εντοπιζόμενα μέσα σε θεμέλια ουσία πλούσια σε υαλουρονικό οξύ. Έως το εικοστό έτος της ηλικίας τα εν λόγω

κύτταρα έχουν πλέον εξαφανισθεί. Μέγα μέρος του πηκτοειδούς πυρήνα περιβάλλεται από τον ινώδη δακτύλιο (annulus fibrosus), στιβάδες ινώδους χονδρικού ιστού, του οποίου οι τύπου I κολλαγόνες ίνες πορεύονται κατακόρυφα μεταξύ των υαλοειδών χόνδρων των δύο σπονδύλων. Οι ίνες των παρακειμένων πετάλων παρουσιάζουν λοξή διάταξη προς αλλήλας, προσφέροντας στήριξη στον ζελατινώδη πηκτοειδή πυρήνα. Ο ινώδης δακτύλιος προσφέρει αντίσταση στις ασκούμενες τάσεις, ενώ ο πηκτοειδής πυρήνας ανθίσταται στις συμπίεσεις.

## Οστίτης Ιστός

Αν και ο οστίτης ιστός (bone) αποτελεί ένα από τα πλέον σκληρά στοιχεία του σώματος, είναι δυναμικός ιστός δεδομένου ότι συνεχώς αλλάζει σχήμα, ανάλογα με τις δυνάμεις που ασκούνται πάνω του. Για παράδειγμα, η εφαρμογή πίεσης στον οστίτη ιστό προκαλεί την απορρόφησή του, ενώ η άσκηση τάσης πάνω σε αυτόν έχει ως αποτέλεσμα τον σχηματισμό νέου οστίτη ιστού.

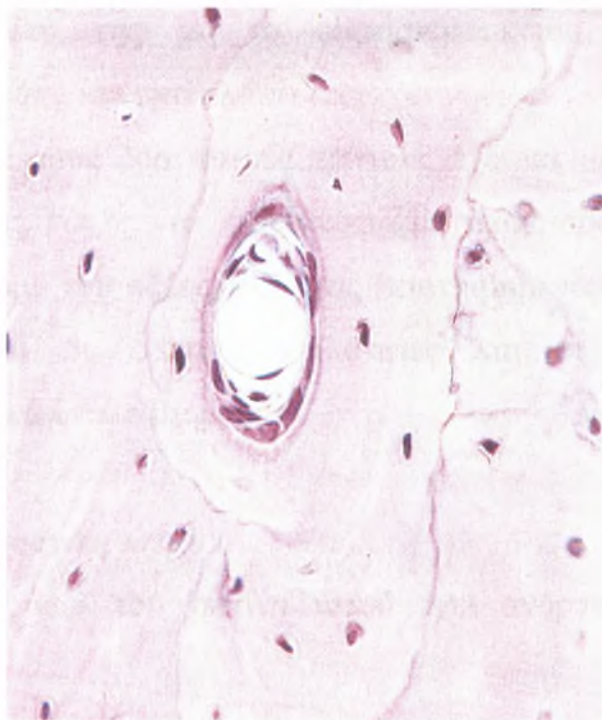
Τα οστά αποτελούν το κύριο δομικό πλέγμα για την στήριξη και την προστασία των οργάνων του σώματος, περιλαμβανομένου του εγκεφάλου και του νωτιαίου μυελού, καθώς επίσης των οργάνων που βρίσκονται μέσα στην θωρακική κοιλότητα, και συγκεκριμένα των πνευμόνων και της καρδιάς. Τα οστά χρησιμεύουν επίσης ως μοχλοί για τους μυς που προσφύονται σε αυτά, πολλαπλασιάζοντας κατ' αυτόν τον τρόπο την δύναμη των μυών κατά την επιτέλεση των κινήσεων. Αποτελούν επίσης παρακαταθήκη ορισμένων μεταλλικών στοιχείων του σώματος. Για παράδειγμα, στα οστά βρίσκεται αποθηκευμένο το 99% του ασβεστίου του σώματος. Ορισμένα οστά περικλείουν κεντρική κοιλότητα, τον μυελώδη αυλό (marrow cavity), μέσα στην οποία κατασκηνώνει ο μυελός των οστών (bone marrow), που αποτελεί αιμοποιητικό όργανο.



Η εξωτερική επιφάνεια των οστών καλύπτεται, με εξαίρεση τις αρθρικές επιφάνειες, από περίοστεο (periosteum), το οποίο παρουσιάζει μία έξω στιβάδα αποτελούμενη από ινώδη συνδετικό ιστό και μία έσω κυτταροβριθή στιβάδα περιέχουσα οστεοπρογονικά (οστεογόνα) κύτταρα. Η κεντρική κοιλότητα των οστών επενδύεται από ενδόστεο (endosteum), ένα λεπτό υμένα συνδετικού ιστού με μία στιβάδα οστεοπρογονικών κυττάρων (osteoprogenitor cells) και οστεοβλαστών (osteoblasts).

Ο οστίτης ιστός αποτελείται από κύτταρα ευρισκόμενα μέσα σε, θεμέλια ουσία, η οποία θεμέλια ουσία αποτελείται από ίνες και άμορφη ουσία. Οι εν λόγω ίνες περιέχουν κυρίως κολλαγόνο τύπου I. Η θεμέλια ουσία είναι πλούσια σε πρωτεογλυκάνες με παράπλευρες αλυσίδες θειικής χονδροϊτίνης και θειικής κερατάνης. Επιπροσθέτως, υφίστανται γλυκοπρωτεΐνες, όπως π.χ. η οστεονεκτίνη, η οστεοκαλσίνη, η οστεοποντίνη και η οστική σιαλοπρωτεΐνη.

Στα κύτταρα του οστίτη ιστού περιλαμβάνονται τα οστεοπρογονικά κύτταρα (osteoprogenitor cells), τα οποία διαφοροποιούνται σε οστεοβλάστες (osteoblasts). Οι οστεοβλάστες είναι επιφορτισμένες με την παραγωγή της θεμέλιας ουσίας. Όταν αυτά τα κύτταρα περιβληθούν από θεμέλια ουσία, καθίστανται αδρανή και ονομάζονται οστεοκύτταρα (osteocytes). Οι χώροι μέσα στους οποίους κατασκηνώνουν τα οστεοκύτταρα είναι γνωστοί ως οστικές κοιλότητες (lacunae) (Εικ. 23).



Εικόνα 23

Φωτομικρογραφία αφαλατωμένου συμπαγούς οστού (x540).

Η απορρόφηση και η αναδιάταξη του οστίτη ιστού επιτελείται από τις οστεοκλάστες (osteoclasts), πολυπύρρηνα γιγαντοκύτταρα, τα οποία προκύπτουν με συνένωση προγονικών κυττάρων προερχομένων από τον μυελό των οστών.

Επειδή ο οστίτης ιστός είναι τόσο σκληρός, για την ιστολογική προετοιμασία του ακολουθούνται δύο μέθοδοι. Η παρασκευή αφαλατωμένων τομών (decalcified sections) περιλαμβάνει την αφαλάτωση του οστού εντός οξίνου διαλύματος για να απομακρυνθούν τα άλατα ασβεστίου. Στην συνέχεια, ο ιστός σκληνώνεται, κόβεται και βάφεται ως συνήθως για να μελετηθεί με το φωτομικροσκόπιο. Οι λειοτριβημένες τομές (ground sections) παρασκευάζονται με πριόνισμα του οστού σε λεπτές φέτες, οι οποίες στην συνέχεια τρίβονται με λειαντικές ουσίες ανάμεσα σε αντικειμενοφόρες πλάκες. Όταν η εν λόγω φέτα του οστού καταστεί αρκετά λεπτή, ώστε να

επιτρέπει τη μελέτη της με το φωτομικροσκόπιο, επικολλάται σε αντικειμενοφόρο πλάκα και επικαλύπτεται ως συνήθως.

Καθένας από τους δύο αυτούς τρόπους έχει τα μειονεκτήματά του. Στις αφαλατωμένες τομές, τα οστεοκύτταρα παραμορφώνονται από το αφαλατωτικό διάλυμα του οξέος, ενώ στις λειοτριβημένες τομές τα κύτταρα καταστρέφονται, οι δε οστικές κοιλότητες και οι μικροσκληρίσκοι πληρούνται με οστικά υπολείμματα.

### ***Θεμέλια ουσία του οστίτη ιστού***

Η θεμέλια ουσία του οστίτη ιστού έχει ανόργανα και οργανικά συστατικά.

### ***Ανόργανο συστατικό***

Το ανόργανο στοιχείο του οστίτη ιστού, το οποίο αποτελεί περίπου το 65% του ξηρού βάρους του, έχει ως κύρια συστατικά του το ασβέστιο και τον φωσφόρο μαζί με άλλες ουσίες στις οποίες περιλαμβάνονται διττανθρακικά και κιτρικά άλατα, μαγνήσιο, νάτριο και κάλιο. Το ασβέστιο και ο φωσφόρος υφίστανται κυρίως με την μορφή κρυστάλλων υδροξυαπατίτη  $[Ca_{10}(PO_4)_6(OH)_2]$  (hydroxyapatite crystals), αλλά το φωσφορικό ασβέστιο απαντά επίσης ως άμορφο. Οι κρύσταλλοι του υδροξυαπατίτη (μήκους 40 nm, πλάτους 25 nm και πάχους 1.5-3 nm) βρίσκονται διατεταγμένοι κατά κανονικό τρόπο κατά μήκος των κολλαγόνων ινών τύπου I. Είναι εναποθετημένοι στις χασματικές περιοχές του κολλαγόνου, αλλά είναι επίσης παρόντες και στις αλληλοεπικαλυπτόμενες περιοχές. Η ελεύθερη επιφάνεια των κρυστάλλων περιβάλλεται από άμορφη θεμέλια ουσία. Τα επιπολής ιόντα των κρυστάλλων έλκουν  $H_2O$  και σχηματίζουν ένα ένυδρο περίβλημα (hydration shell), το οποίο επιτρέπει την ανταλλαγή ιόντων με το εξωκυττάριο υγρό.

Ο οστίτης ιστός αποτελεί ένα από τα σκληρότερα και ισχυρότερα στοιχεία του σώματος. Η σκληρότητά του και η ανθεκτικότητά του οφείλονται στην σχέση των κρυστάλλων του υδροξυαπατίτη με το κολλαγόνο. Αν το οστόν αφαιρωθεί (δηλαδή αφαιρεθούν όλα τα άλατά του) θα διατηρήσει το αρχικό, σχήμα του αλλά θα καταστεί τόσο εύκαμπτο ώστε θα μπορεί να καμφθεί όπως ένα κομμάτι υπόσκληρου ελαστικού. Αν από ένα οστόν αφαιρεθεί το οργανικό στοιχείο του, το εν λόγω οστόν θα διατηρήσει το σχήμα του, αλλά θα καταστεί εύθρυπτο και εύθραυστο.

### ***Οργανικό συστατικό***

Το οργανικό συστατικό (organic component) της θεμέλιας ουσίας του οστίτη ιστού, το οποίο αποτελεί περίπου το 35% του ξηρού βάρους του εν λόγω ιστού, περιλαμβάνει ίνες που σχεδόν αποκλειστικά είναι κολλαγόνες ίνες τύπου I.

Το κολλαγόνο, το οποίο κατεξοχήν είναι τύπου I, αποτελεί περίπου το 80-90% του οργανικού στοιχείου του οστού. Διατίθεται σε ευμεγέθης (διαμέτρου 50-70 nm) δέσμες παρουσιάζουσες την τυπική περιοδικότητα των 67 nm. Το τύπου I κολλαγόνο των οστών παρουσιάζει άφθονες διασταυρούμενες συνδέσεις, οι οποίες δεν επιτρέπουν την εύκολη εκχύλισή του.

Το γεγονός ότι η θεμέλια ουσία του οστίτη ιστού βάφεται με την χρώση PAS καθώς επίσης ότι παρουσιάζει ελαφρά μεταχρωμία μαρτυρεί την παρουσία θειωμένων γλυκοζαμινογλυκανών, και συγκεκριμένα θεικής χονδροϊτίνης και θεικής κερατάνης. Οι εν λόγω ουσίες σχηματίζουν μικρά πρωτεογλυκανικά μόρια με μικρούς πρωτεϊνικούς πυρήνες, προς τους οποίους οι γλυκοζαμινογλυκάνες συνδέονται με ομοιοπολικούς δεσμούς. Οι πρωτεογλυκάνες συνδέονται με ημιπολικούς δεσμούς, μέσω συνδετικών πρωτεϊνών, με υαλουρονικό οξύ, σχηματίζοντας λίαν ευμεγέθη αγγρεκανικά

σύμπλοκα (aggrecan composites). Η αφθονία του κολλαγόνου όμως καθιστά την θεμέλια ουσία οξεόφιλη.

Στην θεμέλια ουσία του οστίτη ιστού υπάρχουν επίσης ορισμένες γλυκοπρωτεΐνες. Οι εν λόγω πρωτεΐνες φαίνεται ότι απαντούν μόνο στον οστίτη ιστό και περιλαμβάνουν την οστεοκαλσίνη (osteocalcin), που συνδέεται με το υδροξυαπατίτη, και την οστεοποντίνη (osteopontin), η οποία επίσης συνδέεται με τον υδροξυαπατίτη, αλλά διαθέτει επιπρόσθετες δεσμευτικές θέσεις για άλλες ουσίες καθώς και για ιντεγκρίνες που υπάρχουν πάνω σε οστεοβλάστες και οστεοκλάστες. Η βιταμίνη D προάγει την σύνθεση αυτών των γλυκοπρωτεϊνών. Η σιαλοπρωτεΐνη (sialoprotein) των οστών, μια άλλη πρωτεΐνη της θεμέλιας ουσίας, διαθέτει δεσμευτικές θέσεις για συστατικά της θεμέλιας ουσίας και τις ιντεγκρίνες των οστεοβλαστών και των οστεοκυττάρων, γεγονός που υποδηλώνει την συμμετοχή της στην προσκόλληση αυτών των κυττάρων στην θεμέλια ουσία του οστίτη ιστού.

### ***Τα είδη κυττάρων του οστίτη ιστού***

Τα κύτταρα του οστίτη ιστού είναι τα οστεοπρογονικά κύτταρα, οι οστεοβλάστες, τα οστεοκύτταρα και οι οστεοκλάστες.

### ***Οστεοπρογονικά κύτταρα***

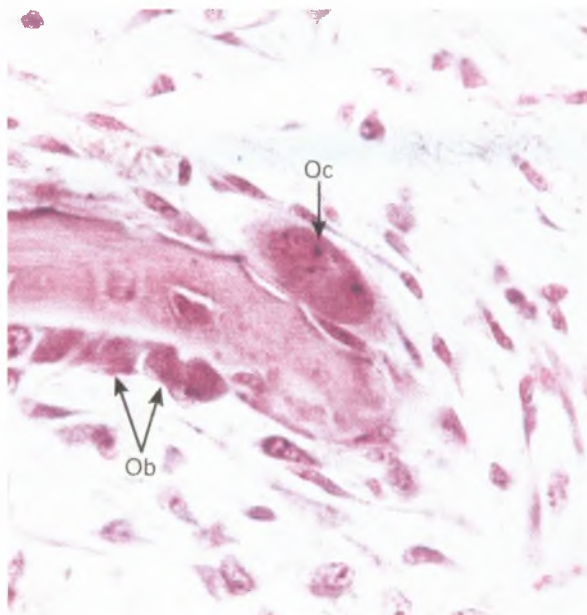
Τα οστεοπρογονικά κύτταρα (osteoprogenitor cells) εντοπίζονται στην έσω κυτταροβριθή στιβάδα του περιostέου, στο ενδόστεο και επενδύουν αβέρσειους σωλήνες (βλέπε Εικ. 23). Τα εν λόγω κύτταρα, προερχόμενα από το μεσέγγχυμα του πρωίμου εμβρύου, είναι ικανά να προβούν σε μιτωτική διαίρεση και να διαφοροποιηθούν σε οστεοβλάστες. Επιπροσθέτως, υπό ορισμένες συνθήκες χαμηλής τάσεως του οξυγόνου, τα εν λόγω κύτταρα μπορεί να διαφοροποιηθούν σε χονδρογόνα κύτταρα. Τα οστεοπρογονικά κύτταρα είναι ατρακτοειδή με ωοειδή ελαφροχρωματικό πυρήνα. Το ελάχιστο, αχνά χρωματιζόμενο κυτταρόπλασμα παρουσιάζει ελάχιστο RER



και υποτυπώδη συσκευή Golgi αλλά άφθονα ελεύθερα ριβοσώματα. Τα εν λόγω κύτταρα είναι περισσότερο ενεργά κατά την περίοδο της έντονης ανάπτυξης των οστών.

### **Οστεοβλάστες**

Οι οστεοβλάστες (osteoblasts), προερχόμενες από οστεοπρογονικά κύτταρα, είναι επιφορτισμένες με την σύνθεση των οργανικών συστατικών της θεμέλιας ουσίας του οστίτη ιστού, συμπεριλαμβανομένου του κολλαγόνου, των πρωτεογλυκανών και των γλυκοπρωτεϊνών. Τα εν λόγω κύτταρα εντοπίζονται στην επιφάνεια του οστίτη ιστού διατεταγμένα σε μία σειρά κυβοειδών ή κυλινδρικών κυττάρων (Εικ. 24).



Εικόνα 24

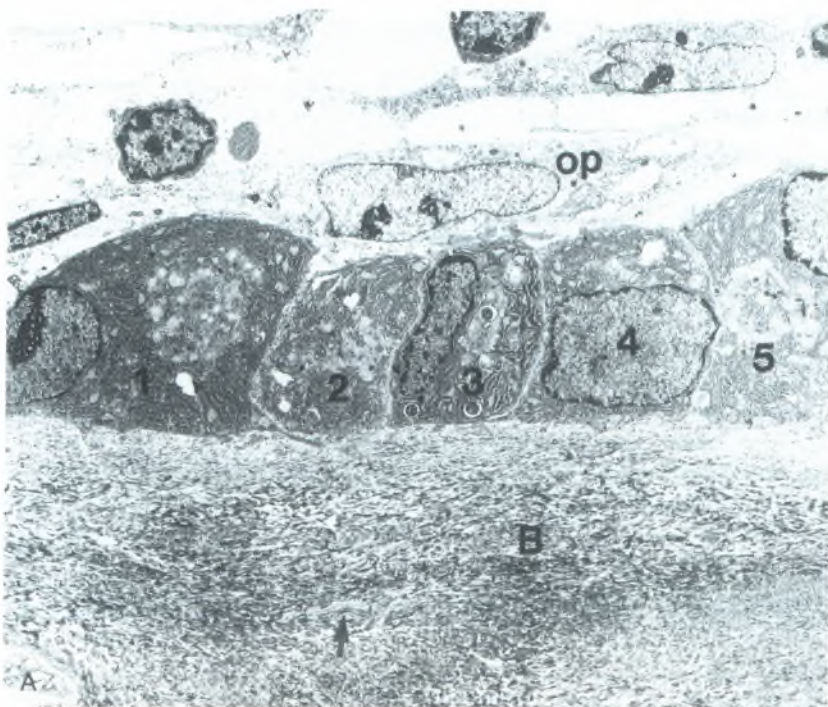
Φωτομικρογραφία ενδοϋμένωδους οστεόσεως (x540)

Όταν εκκρίνουν ενεργώς θεμέλια ουσία, παρουσιάζουν βασεόφιλο κυτταρόπλασμα.

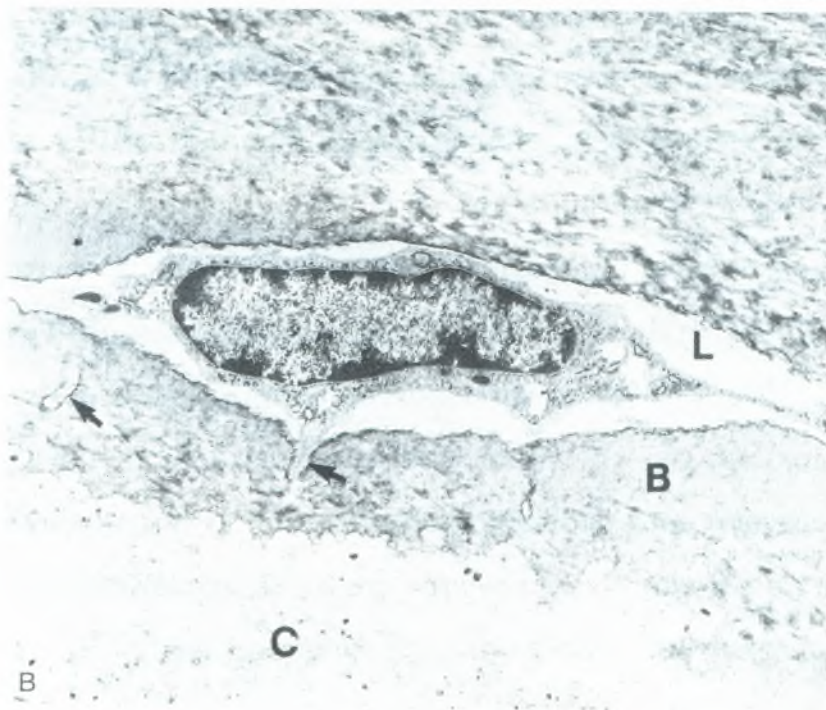
Τα οργανίδια των οστεοβλαστών είναι πολωμένα ούτως ώστε ο πυρήνας να εντοπίζεται μακριά από την περιοχή της εκκριτικής δραστηριότητας, όπου υπάρχουν κυστίδια, τα οποία πιστεύεται ότι περιέχουν

πρόδρομες ουσίες της θεμέλιας ουσίας. Το περιεχόμενο αυτών των κυστιδίων βάφεται ερυθρωπό με την χρώση PAS.

Οι ηλεκτρονικές μικρογραφίες παρουσιάζουν άφθονο RER, καλώς ανεπτυγμένη συσκευή Golgi (Εικ. 25Α), καθώς επίσης πολυάριθμα εκκριτικά κυστίδια που περιέχουν ιξώδες υλικό, στο οποίο οφείλεται η ροδαλή απόχρωσή τους μετά την χρώση με PAS. Οι οστεοβλάστες χορηγούν βραχείες προσεκβολές, οι οποίες έρχονται σε επαφή με αποφυάδες των οστεοκυττάρων. Αν και οι εν λόγω προσεκβολές σχηματίζουν χασματικές συνδέσεις (gap junctions) μεταξύ τους, ο αριθμός των χασματικών συνδέσεων μεταξύ οστεοβλαστών είναι πολύ μικρότερος από εκείνο μεταξύ οστεοκυττάρων.



Εικόνα 25A



Εικόνα 25B

### Εικόνα 25 (AB)

Ηλεκτρονική μικρογραφία οστεοπαραγωγών κυττάρων. A: Διακρίνονται τις πέντε οστεοβλάστες (αριθμημένες από το 1 έως το 5) παρατεταγμένες στην επιφάνεια του οστίτη ιστού (B), που παρουσιάζουν άφθονο τραχύ εντοπλασματικό δίκτυο. Το βέλος δείχνει την αποφυάδα ενός οστεοκυττάρου μέσα σε μικροσωληνίσκο. Το κύτταρο με τον επιμήκη πυρήνα που βρίσκεται πάνω από τις οστεοβλάστες είναι οστεοπρογονικό κύτταρο (op) (x2.500)

Καθώς οι οστεοβλάστες εξωκυτταρώνουν τα εκκριτικά προϊόντα τους, καθένα κύτταρο περιβάλλεται από την θεμέλια οστική ουσία που έχει μόλις

παραγάγει. Όταν συμβεί αυτό, το εγκλεισμένο κύτταρο χαρακτηρίζεται ως οστεοκύτταρο, ο δε χώρος που καταλαμβάνει είναι γνωστός ως οστική κοιλότητα (lacuna). Μέγα μέρος της θεμέλιας ουσίας εφαιατώνεται. Εντούτοις όμως οι οστεοβλάστες, καθώς και τα οστεοκύτταρα, χωρίζονται πάντοτε από την εφαιατωμένη ουσία από μια λεπτή μη εφαιατωμένη στιβάδα, γνωστή ως οστεοειδές (osteoid) (μη εφαιατωμένη θεμέλια ουσία του οστίτη ιστού).

Οι επιπολής οστεοβλάστες που παύουν να παράγουν θεμέλια ουσία επαναπίπτουν σε κατάσταση αδράνειας και αποκαλούνται επενδυτικά κύτταρα του οστίτη ιστού (bone-lining cells). Αν και αυτά τα κύτταρα μοιάζουν με τα οστεοπρογονικά κύτταρα είναι κατά πάσαν πιθανότητα ανίκανα για πολλαπλασιασμό, αλλά μπορούν με το κατάλληλο ερέθισμα να ενεργοποιηθούν εκ νέου και να επανέλθουν σε λειτουργική κατάσταση.

Οι οστεοβλάστες διαθέτουν μερικούς παράγοντες στις κυτταρικές μεμβράνες τους, από τους οποίους οι πλέον σημαντικοί είναι οι ιντεγκρίνες και οι υποδοχείς της παραθορμόνης (parathyroid hormone receptors). Όταν η παραθορμόνη συνδέεται με αυτούς τους υποδοχείς, διεγείρει τις οστεοβλάστες σε έκκριση οστεοπρωτεγερινικού συνδέτη (OPGL) (osteoprotegerin ligand), ενός παράγοντα ο οποίος επάγει την διαφοροποίηση των προοστεοκλαστών σε οστεοκλάστες, καθώς και παράγοντα διεγέρσεως των οστεοκλαστών (osteoclast-stimulating factor), ο οποίος ενεργοποιεί τις οστεοκλάστες ώστε να προβούν σε απορρόφηση οστικής ουσίας. Οι οστεοβλάστες εκκρίνουν επίσης ένζυμα υπεύθυνα για την απορρόφηση οστεοειδούς, ούτως ώστε οι οστεοκλάστες να μπορούν να έρθουν σε επαφή με την εφαιατωμένη επιφάνεια του οστού.

### ***Οστεοκύτταρα***

Τα οστεοκύτταρα (osteocytes) είναι ώριμα οστικά κύτταρα, προερχόμενα από οστεοβλάστες, τα οποία κατασκηνώνουν σε οστικές



κοιλότητες (lacunae) μέσα στην εφαιλατωμένη θεμέλια ουσία του οστίτη ιστού (βλέπε Εικ.23 και 25B). Υπάρχουν ούτε λίγο ούτε πολύ 20.000-30.000 οστεοκύτταρα ανά mm<sup>3</sup> οστίτη ιστού. Από την οστική κοιλότητα εκπορεύονται ακτινωτά προς όλες τις κατευθύνσεις στενοί, όμοιοι με σήραγγες χώροι (μικροσωληνίσκοι/canaliculi), οι οποίοι περιέχουν κυτταροπλασματικές αποφυάδες των οστεοκυττάρων. Οι εν λόγω αποφυάδες έρχονται σε επαφή με παρόμοιες αποφυάδες γειτονικών οστεοκυττάρων, σχηματίζοντας χασματικές συνδέσεις, μέσω των οποίων μπορεί να διακινηθούν ιόντα και μικρομοριακές ουσίες. Επίσης οι μικροσωληνίσκοι περιέχουν εξωκυττάριο υγρό, το οποίο μεταφέρει θρεπτικές ουσίες και μεταβολικά προϊόντα για την διατροφή των οστεοκυττάρων.

Τα οστεοκύτταρα προσαρμόζουν το σχήμα τους με εκείνο της κοιλότητας στην οποία κατασκηνώνουν. Οι πυρήνες τους είναι αποπλατυσμένοι, ενώ το κυτταρόπλασμά τους είναι πτωχό σε οργανίδια, παρουσιάζοντας σπάνια στοιχεία RER και εξαιρετικώς μικρή συσκευή Golgi. Αν και τα οστεοκύτταρα παρουσιάζουν την εικόνα ανενεργών κυττάρων, εκκρίνουν ουσίες απαραίτητες για την διατήρηση του οστίτη ιστού. Τα εν λόγω κύτταρα πιστεύεται επίσης ότι ασκούν ρόλο στην μηχανοεπαγωγή (mechanotransduction), ως προς το ό,τι αντιδρούν σε ερεθίσματα, που ασκούν τάση πάνω στον οστίτη ιστό, εκκρίνοντας κυκλική μονοφωσφορική αδενοσίνη (cAMP), οστεοκαλσίνη και ινσουλινοειδή αυξητικό παράγοντα. Η απελευθέρωση αυτών των παραγόντων προάγει την συμμετοχή προοστεοβλαστών στην αναδιαμόρφωση του σκελετού (με την προσθήκη περισσότερου οστίτη ιστού) όχι μόνο κατά την διάρκεια της αύξησης και της ανάπτυξης αλλά επίσης κατά την διάρκεια της μακροχρόνιας ανακατανομής των δυνάμεων που ασκούνται πάνω στον σκελετό. Η τοιούτου είδους αναδιαμόρφωση καθίσταται εμφανής κατά την σύγκριση του ανδρικού με τον γυναικείο σκελετό, όπου οι προσφύσεις των μυών στον σκελετό του ανδρός είναι συνήθως περισσότερο εμφανείς από ό,τι στον γυναικείο σκελετό.



Ο χώρος που παρεμβάλλεται μεταξύ της κυτταρικής μεμβράνης και των τοιχωμάτων της οστικής κοιλότητας και των μικροσωληνίσκων, γνωστός ως περιοστεοκυτταρικός χώρος (periosteocytic space), καταλαμβάνεται από εξωκυττάριο υγρό. Λαμβάνοντας υπόψη το εκτεταμένο δίκτυο μικροσωληνίσκων και τον τεράστιο αριθμό οστεοκυττάρων που υπάρχουν στον σκελετό του μέσου ατόμου, ο όγκος του περιοστεοκυτταρικού χώρου και το εμβαδόν των τοιχωμάτων έχει υπολογιστεί ότι ανέρχονται στο ιλιγγιώδες 1.3 L και έως τα 5.000 m<sup>2</sup> αντιστοίχως. Έχει υποστηριχθεί ότι τα 1,3 L του εξωκυτταρίου υγρού που καταλαμβάνει τον περιοστεοκυτταρικό χώρο εκτίθεται μέχρι και σε 20 γρ ανταλλάξιμου ασβεστίου, που μπορεί να επαναρροφηθεί από τα τοιχώματα αυτών των χώρων. Το επαναρροφηθέν ασβέστιο εισέρχεται στην κυκλοφορία του αίματος και εξασφαλίζει την διατήρηση επαρκών επιπέδων ασβεστίου στο αίμα.

### **Οστεοκλάστες**

Η πρόδρομη μορφή της οστεοκλάστης (osteoclast) εντοπίζεται στον μυελό των οστών. Οι οστεοκλάστες διαθέτουν υποδοχείς μεταξύ άλλων για τον παράγοντα τον διεγείροντα τις οστεοκλάστες, τον διεγείροντα το σχηματισμό αποικιών παράγοντα-1, την OPGL, την οστεοπρωτεγερίνη και την καλσιτονίνη. Τα εν λόγω κύτταρα είναι επιφορτισμένα με την επαναρρόφηση οστίτη ιστού. Όταν περατώσουν το έργο τους, τα εν λόγω κύτταρα πιθανώς υφίστανται απόπτωση.

**ΜΟΡΦΟΛΟΓΙΑ ΤΩΝ ΟΣΤΕΟΚΛΑΣΤΩΝ.** Οι οστεοκλάστες είναι ευμεγέθη, κινητά πολυπύρρηνα κύτταρα, διαμέτρου 150 μm. Περιέχουν έως 50 πυρήνες και εμφανίζουν οξεόφιλο κυτταρόπλασμα (βλέπε Εικ. 24). Παλαιότερα πιστευόταν ότι οι οστεοκλάστες προέκυπταν με συνένωση πολλών αιματικής προελεύσεως μονοκυττάρων, αλλά τα πρόσφατα δεδομένα δείχνουν ότι διαθέτουν από κοινού με τα μονοκύτταρα πρόδρομο κύτταρο στον μυελό των οστών, το προγονικό κύτταρο κοκκιοκυττάρων-μακροφάγων

(GM-CFU) (granulocyte-macrophage progenitor cell). Τα εν λόγω πρόδρομα κύτταρα διεγείρονται από τον παράγοντα τον προάγοντα τον σχηματισμό αποικιών μακροφάγων και την OPGF προς επιτέλεση μιτωτικής διαίρεσης. Παρουσία οστού, οι εν λόγω πρόδρομοι των οστεοκλαστών συνενώνονται και παράγουν πολυπύρηνες οστεοκλάστες. Ένας άλλος παράγων, η οστεοπρωτεγερίνη (osteoprotegerin), όχι μόνο αναστέλλει την διαφοροποίηση αυτών των κυττάρων σε οστεοκλάστες αλλά επίσης καταστέλλει τις ικανότητες των οστεοκλαστών για επαναρρόφηση οστίτη ιστού.

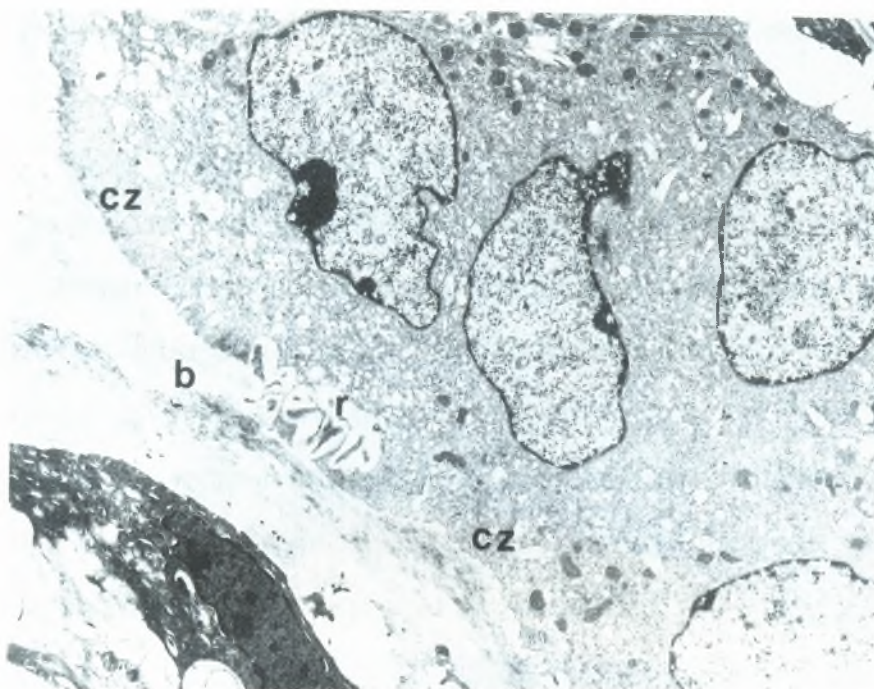
Οι οστεοκλάστες καταλαμβάνουν αβαθή κοιλώματα, τις κοιλότητες του Howship (Howship's lacunae), οι οποίες αποτελούν περιοχές απορρόφησης οστίτη ιστού. Κάθε οστεοκλάστη επιτελούσα απορρόφηση οστίτη ιστού μπορεί να διαιρεθεί σε τέσσερις μορφολογικώς αναγνωρίσιμες ζώνες:

Την βασική ζώνη (basal zone) εντοπιζόμενη στην απώτερη, ως προς την κοιλότητα του Howship, περιοχή, η οποία ζώνη φιλοξενεί την πλειονότητα των οργανιδίων, συμπεριλαμβανομένων των πολλαπλών πυρήνων και των συνδεδεμένων με αυτούς συσκευών του Golgi και των κεντριολίων. Τα μιτοχόνδρια, το RER και τα πολυσωμάτια βρίσκονται διεσπαρμένα σε όλο το κύτταρο, αλλά είναι περισσότερο πολυάριθμα κοντά στην πτυχωτή παρυφή.

Την πτυχωτή παρυφή (ruffled border), η οποία αποτελεί το τμήμα του κυττάρου που ασχολείται άμεσα με την επαναρρόφηση του οστίτη ιστού. Οι δακτυλοειδείς προσεκβολές της είναι ενεργοί και δυναμικές, μεταβάλλοντας το σχήμα τους συνεχώς καθώς προβάλλουν μέσα στον χώρο όπου επιτελείται η επαναρρόφηση, γνωστό ως υποστεοκλαστικό διαμέρισμα (subosteoclastic compartment). Η κυτταροπλασματική όψη της κυτταρικής μεμβράνης της πτυχωτής παρυφής παρουσιάζει ένα κανονικώς διατεταγμένο ψηκτροειδές επικάλυμμα, το οποίο αυξάνει το πάχος της κυτταρικής μεμβράνης σε αυτή την περιοχή.

Την διαυγή ζώνη (clear zone), την περιοχή του κυττάρου που περιβάλλει άμεσα την περιφέρεια της πτυχωτής παρυφής. Δεν διαθέτει οργανίδια αλλά περιέχει πολλά μικρονημάτια ακτίνης, τα οποία σχηματίζουν δακτύλιο ακτίνης (actin ring) και φαίνεται ότι βοηθούν τις ιντεγκρίνες της κυτταρικής μεμβράνης της διαυγούς ζώνης να διατηρούν την επαφή με την οστέινη περιφέρεια της κοιλότητας του Howship. Στην πραγματικότητα, η κυτταρική μεμβράνη αυτής της περιοχής της οστεοκλάστης βρίσκεται τόσο κοντά στο οστόν ώστε σχηματίζει την σφραγιστική ζώνη (sealing zone) του υποστεοκλαστικού διαμερίσματος. Επομένως, η διαυγής ζώνη απομονώνει το υποστεοκλαστικό διαμέρισμα από την πέριξ περιοχή, εγκαθιστώντας ένα μικροπεριβάλλον, του οποίου τα περιεχόμενα στοιχεία μπορούν να τροποποιηθούν από κυτταρικές δραστηριότητες. Για να καταστεί η οστεοκλάστη ικανή να επαναρροφήσει οστόν, πρέπει προηγουμένως να σχηματιστεί ο δακτύλιος της ακτίνης, ο δε σχηματισμός της προάγεται από την OPGL. Εν συνεχεία σχηματίζεται η πτυχωτή παρυφή, της οποίας οι δακτυλοειδείς προσεκβολές αυξάνουν την επιφάνεια της κυτταρικής μεμβράνης στην περιοχή της επαναρρόφησης του οστού, διευκολύνοντας την διεργασία της επαναρρόφησης.

Την ζώνη των κυστιδίων (vesicular zone) της οστεοκλάστης που αποτελείται από πολυάριθμα ενδοκυτταρωτικά και εξωκυτταρωτικά κυστίδια, τα οποία μεταφέρουν λυσοσωματικά ένζυμα και μεταλλοπρωτεΐνες στο υποστεοκλαστικό διαμέρισμα, καθώς και τα προϊόντα αποδομήσεως του οστού μέσα στο κύτταρο (Εικ. 26).



Εικόνα 26

Ηλεκτρονική μικρογραφία οστεοκλάστης. Διακρίνεται η διαυγής ζώνη (cz) εκατέρωθεν της πτυχωτής παρυφής (b) αυτού του πολυπύρηνου κυττάρου.

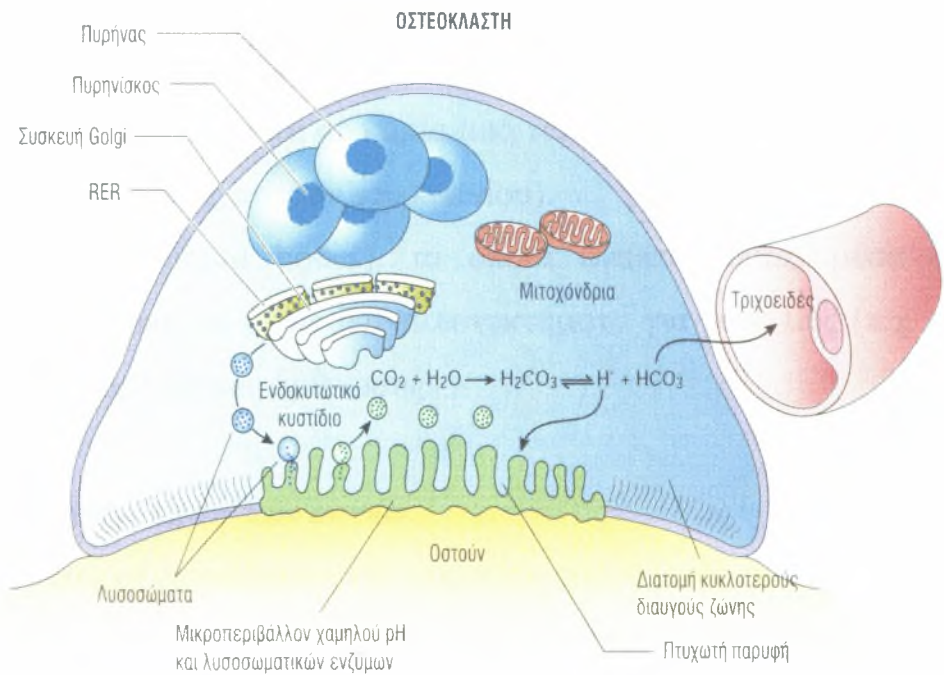
Η ζώνη των κυστιδίων εντοπίζεται μεταξύ της βασικής ζώνης και της πτυχωτής παρυφής.

**ΜΗΧΑΝΙΣΜΟΣ ΕΠΑΝΑΡΡΟΦΗΣΕΩΣ ΟΣΤΙΤΗ ΙΣΤΟΥ.** Μέσα στις οστεοκλάστες, το ένζυμο καρβοανυδράση καταλύει τον ενδοκυτταρικό σχηματισμό ανθρακικού οξέος ( $\text{H}_2\text{CO}_3$ ) από διοξείδιο του άνθρακα και νερό. Μέσα στα κύτταρα το ανθρακικό οξύ διασπάται σε ιόντα  $\text{H}^+$  και διττανθρακικά ιόντα  $\text{HCO}_3^-$ . Τα διττανθρακικά ιόντα, συνοδευόμενα από ιόντα  $\text{Na}^+$ , διασχίζουν την κυτταρική μεμβράνη και εισέρχονται σε παρακείμενα τριχοειδή. Αντλίες πρωτονίων, εντοπιζόμενες στην κυτταρική μεμβράνη της πτυχωτής παρυφής της οστεοκλάστης, μεταφέρουν ενεργητικά ιόντα  $\text{H}^+$  στο υποστεοκλαστικό διαμέρισμα, μειώνοντας το pH του μικροπεριβάλλοντος (ακολουθούν παθητικώς κινούμενα ιόντα  $\text{Cl}^-$ ). Το ανόργανο στοιχείο της θεμέλιας ουσίας διαλύεται καθώς το περιβάλλον καθίσταται όξινο. Τα απελευθερωμένα ανόργανα στοιχεία εισέρχονται στο



κυτταρόπλασμα της οστεοκλάστης για να διοχετευτούν σε παρακείμενα τριχοειδή.

Από τις οστεοκλάστες εκκρίνονται λυσοσωματικές υδρολάσες (lysosomal hydrolases) και μεταλλοπρωτεϊνάσες (metalloproteinases), καθώς επίσης κολλαγενάση (collagenase) και ζελατινάση (gelatinase) μέσα στο υποστεοκλαστικό διαμέρισμα για να αποδομήσουν τα οργανικά συστατικά της αφαλατωμένης θεμέλιας ουσίας του οστίτη ιστού. Τα προϊόντα της αποδομήσεως ενδοκυτταρώνονται από τις οστεοκλάστες και κατατέμνονται περαιτέρω σε αμινοξέα, μονοσακχαρίτες και δισακχαρίτες, οι οποίοι στην συνέχεια διοχετεύονται σε παρακείμενα τριχοειδή (Εικ. 27).



Εικόνα 27

Σχηματική απεικόνιση της λειτουργίας της οστεοκλάστης.

**ΟΡΜΟΝΙΚΟΣ ΕΛΕΓΧΟΣ ΤΗΣ ΕΠΑΝΑΡΡΟΦΗΣΕΩΣ ΤΟΥ ΟΣΤΙΤΗ ΙΣΤΟΥ.** Η επαναρροφητική δραστηριότητα των οστεοκλαστών ρυθμίζεται από δύο ορμόνες, την παραθορμόνη και την καλσιτονίνη, οι οποίες



παράγονται από τους παραθυρεοειδείς αδένες και τον θυρεοειδή αδένα, αντιστοίχως.

### ***Δομή του οστού***

Τα οστά κατατάσσονται σύμφωνα με το σχήμα τους σε:

Μακρά οστά (long bones), τα οποία παρουσιάζουν μία διάφυση εντοπιζόμενη μεταξύ δύο επιφύσεων (π.χ. το οστόν της κνήμης).

Βραχεία οστά (short bones), τα οποία κατά το μάλλον ή ήττον έχουν ίσο μήκος και πλάτος (π.χ. τα οστά του καρπού).

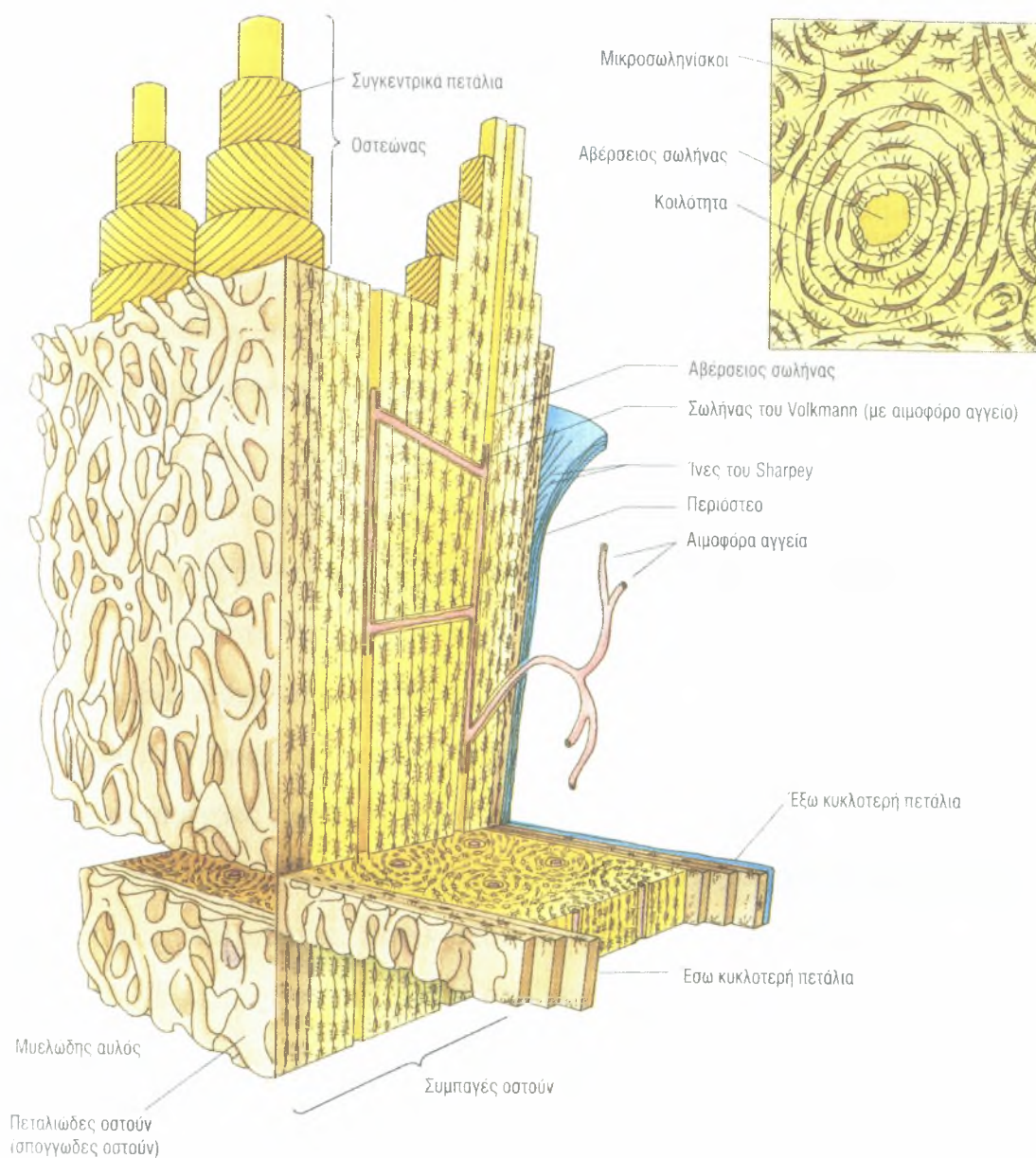
Πλατέα οστά (flat bones), Τα οποία είναι αποπλατυσμένα, λεπτά και πινακιοειδή (π.χ. τα οστά του θόλου του κρανίου).

Ακανόνιστα οστά (irregular bones), τα οποία έχουν ακανόνιστο σχήμα και ως εκ τούτου δεν εντάσσονται σε καμία από τις άλλες κατηγορίες (π.χ. το σφηνοειδές και το ηθμοειδές οστόν του κρανίου).

Σησαμοειδή οστά (sesamoid bones), τα οποία αναπτύσσονται μέσα σε τένοντες, όπου αυξάνουν τα μηχανικά πλεονεκτήματα για τους μυς (π.χ. η επιγονατίδα) στο ύψος κάποιας άρθρωσης.

### ***Μακροσκοπική επισκόπηση των οστών***

Η μακροσκοπική επισκόπηση του μηριαίου οστού (ενός εκ των μακρών οστών) κομμένου σε επιμήκη τομή αποκαλύπτει την ύπαρξη δύο διαφορετικών τύπων οστικής δομής. Το πολύ συμπαγές οστόν εξωτερική επιφάνεια είναι συμπαγές οστόν (compact bone), ενώ το πορώδες τμήμα που περιβάλλει τον μυελώδη αυλό είναι το πεταλιώδες (cancellous) ή σπογγώδες οστόν (spongy bone) (Εικ. 28).



Εικόνα 28

Σχηματική παράσταση οστού απεικονίζουσα συμπαγές φλοιώδες οστόν, οστεώνες, πετάλια, σωλήνες του Volkmann.

Η πλέον επισταμένη επισκόπηση του σπογγώδους ιστού αποκαλύπτει διακλαδιζόμενες οστεοδοκίδες (bony trabeculae) και ακίδες (spicules), προεξέχουσες από την εσωτερική επιφάνεια του συμπαγούς οστού στον μυελώδη αυλό. Δεν υπάρχουν αβέρσεια συστήματα στον σπογγώδη οστίτη ιστό, αλλά υφίστανται ανωμάλως διατεταγμένα πετάλια. Τα εν λόγω πετάλια περιέχουν κοιλότητες μέσα στις οποίες εδρεύουν οστεοκύτταρα που

τρέφονται με διάχυση από τον μυελώδη αυλό, τον πληρούμενο με μυελό των οστών.

Υπάρχουν δύο τύποι μυελού των οστών: ο ερυθρός μυελός των οστών (red bone marrow), όπου σχηματίζονται τα κύτταρα του αίματος, και ο κίτρινος μυελός των οστών (yellow bone marrow), ο οποίος αποτελείται κυρίως από λιπώδη ιστό.


Το στέλεχος των μακρών οστών ονομάζεται διάφυση (diaphysis), ενώ τα αρθρικά άκρα ονομάζονται επιφύσεις (epiphyses). Στα άτομα που εξακολουθούν να βρίσκονται σε ανάπτυξη, η διάφυση χωρίζεται από καθεμία επίφυση με τον συζευκτικό χόνδρο ή επιφυσιικό δίσκο (epiphysial plate). Το αρθρικό άκρο του οστού είναι διευρυσμένο και κατά τέτοιο τρόπο διαμορφωμένο ώστε να αρθρώνεται με το αντίστοιχο του ετέρου οστού της αρθρώσεως. Η επιφάνεια του αρθρικού άκρου καλύπτεται μόνον από λεπτή στιβάδα συμπαγούς ιστού επικείμενη σε σπογγώδες οστόν. Πάνω της βρίσκεται ο εντελώς λείος αρθρικός υαλοειδής χόνδρος, ο οποίος μειώνει τις τριβές καθώς διολισθαίνει πάνω στον αρθρικό χόνδρο του άλλου οστού της άρθρωσης. Η περιοχή μετάπτωσης από τον συζευκτικό χόνδρο στην διάφυση ονομάζεται μετάφυση (metaphysis), όπου εντοπίζονται στύλοι σπογγώδους οστίτη ιστού. Από αυτόν ακριβώς τον συζευκτικό χόνδρο και την μετάφυση επιμηκύνεται το οστόν.

Η διάφυση καλύπτεται από περίοστεο (periosteum) με εξαίρεση τις θέσεις πρόσφυσης των τενόντων και των μυών στα οστά. Δεν υφίσταται περίοστεο στις επιφάνειες των οστών που καλύπτονται από αρθρικό χόνδρο. Δεν υπάρχει επίσης περίοστεο στα σησαμοειδή οστά (π.χ. στην επιγονατίδα), τα οποία σχηματίζονται μέσα σε τένοντες και έχουν ως λειτουργία τους την εξασφάλιση μηχανικών πλεονεκτημάτων σε κάποια άρθρωση. Το περίοστεο αποτελείται από μη εφαιλατωμένο, πυκνό, ακανόνιστο κολλαγόνο συνδετικό ιστό, που καλύπτει την εξωτερική επιφάνεια του οστού και εισχωρεί σε αυτό με τις ίνες του Sharpey (Sharpey's fibers) (Εικ. 28). Το περίοστεο αποτελείται

από δύο στιβάδες. Η έξω ινώδης στιβάδα (outer cellular layer) βοηθά στη.ν κατανομή των αγγείων και των νεύρων του οστού, ενώ η έσω κυτταροβριθής στιβάδα (inner cellular layer) περιέχει οστεοπρογονικά κύτταρα και οστεοβλάστες.

Τα πλατέα οστά του κρανίου αναπτύσσονται κατά διαφορετικό τρόπο από ό,τι η πλειονότητα των μακρών οστών του σώματος. Η έσω και η έξω επιφάνεια του θόλου του κρανίου (skull cap) διαθέτουν δύο σχετικά παχιές στιβάδες συμπαγούς οστού που αποκαλούνται έσω και έξω πλάκα (inner and outer tables), οι οποίες περιβάλλουν τον παρεμβαλλόμενο μεταξύ αυτών σπογγώδη ιστό, την διπλόη (diploe). Το έξω πέταλο διαθέτει περίοστεο, το περικράνιο (pericranium), ενώ εσωτερικώς το έσω πέταλο επενδύεται από την σκληρή μήνιγγα (dura mater), η οποία χρησιμεύει ως περίοστεο για το έσω πέταλο καθώς και ως προστατευτικό περίβλημα για τον εγκέφαλο.

### ***Τύποι οστίτη ιστού με βάση μικροσκοπικές παρατηρήσεις***



**Εικόνα 29**

Φωτομικρογραφία μη αφαλατωμένου λιοτριβημένου οστού (x270)



Οι μικροσκοπικές παρατηρήσεις δείχνουν την παρουσία δύο τύπων οστίτη ιστού: του πρωτογενούς ή ανώριμου οστίτη ιστού και του δευτερογενούς οστίτη ιστού ή ώριμου ή πεταλιώδους οστίτη ιστού.

Ο πρωτογενής οστίτης ιστός (primary bone) είναι ανώριμος, καθώς είναι ο πρώτος οστίτης ιστός που σχηματίζεται κατά την διάρκεια της εμβρυϊκής ανάπτυξης καθώς και κατά την αποκατάσταση οστικών βλαβών. Διαθέτει άφθονα οστεοκύτταρα και ακανόνιστες δέσμες κολλαγόνων ινών, οι οποίες αργότερα αντικαθίστανται και οργανώνονται σε δευτερογενή οστίτη ιστό, με εξαίρεση ορισμένες περιοχές (π.χ. στις ραφές του κρανίου, στις θέσεις πρόσφυσης τενόντων και στα φατνία των οδόντων). Επίσης, η περιεκτικότητα του πρωτογενούς οστίτη ιστού είναι πολύ μικρότερη από ό,τι του δευτερογενούς τοιούτου.

Ο δευτερογενής οστίτης ιστός (secondary bone) είναι ώριμος οστίτης ιστός αποτελούμενος από παράλληλα ή συγκεντρικά πετάλια, πάχους 37  $\mu\text{m}$ . Τα οστεοκύτταρα, εδρεύοντα μέσα στις οστικές κοιλότητες τους, βρίσκονται κατεσπαρμένα σε ίσες αποστάσεις μεταξύ τους, ή ενίοτε μεταξύ των πεταλίων. Οι γειτονικές οστικές κοιλότητες συνδέονται μεταξύ τους με μικροσωληνίσκους (canaliculi), οι οποίοι σχηματίζουν δίκτυο επικοινωνούντων μεταξύ τους σηράγγων, που διευκολύνουν την ροή θρεπτικών ουσιών, ορμονών, ιόντων και αχρήστων μεταβολικών προϊόντων, προς και από τα οστεοκύτταρα. Επιπροσθέτως, αποφυάδες των οστεοκυττάρων ευρισκόμενες μέσα σε αυτούς τους μικροσωληνίσκους έρχονται σε επαφή με παρόμοιες αποφυάδες γειτονικών οστεοκυττάρων και σχηματίζουν χασματικές συνδέσεις, επιτρέποντας σε αυτά τα κύτταρα να επικοινωνούν μεταξύ τους.

Επειδή η θεμέλια ουσία του δευτερογενούς οστίτη ιστού είναι περισσότερο εφαιλατωμένη, ο εν λόγω ιστός είναι ισχυρότερος από τον πρωτοπαθή. Επιπροσθέτως, οι κολλαγόνες ίνες του δευτερογενούς οστίτη



ιστού είναι διατεθειμένες κατά τέτοιον τρόπο ώστε μέσα σε κάθε δεδομένο πετάλιο να είναι παράλληλες μεταξύ τους.

### ***Τα πεταλιώδη συστήματα του συμπαγούς οστίτη ιστού***

Ο συμπαγής οστίτης ιστός αποτελείται από ομοιάζουσες με λεπτά κελύφη στιβάδες οστού, τα πετάλια, (lamellae), τα οποία είναι διατεθειμένα σε πεταλιώδη συστήματα, ιδιαιτέρως ευδιάκριτα στις διαφύσεις των οστών. Τα εν λόγω πεταλιώδη συστήματα είναι τα έξω κυκλοτερή πετάλια, τα έσω κυκλοτερή πετάλια, οι οστεώνες (αβέρσεια συστήματα) και τα ενδιάμεσα πετάλια.

**ΕΞΩ ΚΑΙ ΕΣΩ ΚΥΚΛΟΤΕΡΗ ΠΕΤΑΛΙΑ.** Τα έξω κυκλοτερή πετάλια (outer circumferential lamellae) εντοπίζονται αμέσως υπό το περίοστεο, σχηματίζοντας την πλέον εξωτερική περιοχή της διάφυσης, και περιέχουν τις ίνες του Sharpey, με τις οποίες το περίοστεο προσφύεται στο οστούν (βλέπε την Εικ. 28).

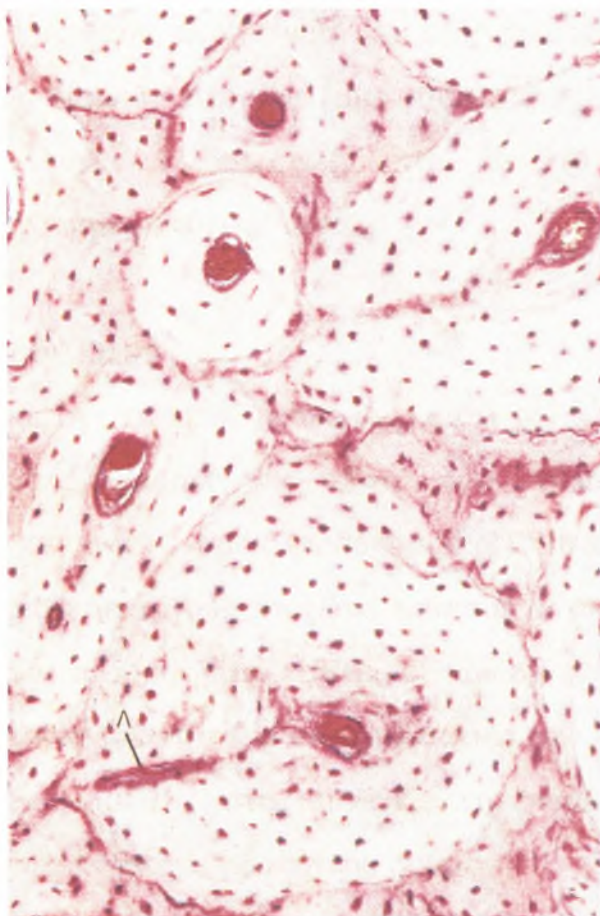
Τα έσω κυκλοτερή πετάλια (inner circumferential lamellae), ανάλογα με τα έξω κυκλοτερή πετάλια αλλά όχι τόσο εκτεταμένα, περιβάλλουν πλήρως τον μυελώδη αυλό. Από τα έσω κυκλοτερή πετάλια εκφύονται δοκίδες σπογγώδους οστίτη ιστού, οι οποίες εισχωρούν στον μυελώδη αυλό, διακόπτοντας την αποτελούμενη από ενδόστεο επένδυση των έσω κυκλοτερών πεταλίων.

**ΤΟ ΑΒΕΡΣΕΙΟ ΣΥΣΤΗΜΑ (ΟΣΤΕΩΝΑΣ) ΚΑΙ ΤΑ ΔΙΑΜΕΣΑ ΠΕΤΑΛΙΑ.** Η κυρίως μάζα του συμπαγούς οστίτη ιστού αποτελείται από άφθονα αβέρσεια συστήματα (οστεώνες) (haversian canal systems). Κάθε τέτοιο σύστημα αποτελείται από κυλινδρικά πετάλια, συγκεντρικώς διατεταγμένα γύρω από έναν αγγειακό χώρο, τον αβέρσειο σωλήνα (haversian canal) (Εικ. 28 και 29). Συχνά οι οστεώνες διχάζονται κατά την μακρά πορεία τους. Κάθε οστεώνας αφορίζεται από μία λεπτή γραμμή αποτιτανώσεως (cementing line), αποτελούμενη κατ' εξοχήν από

αποτιτανωμένη θεμέλια ουσία με μικρή ποσότητα κολλαγόνων ινών (βλέπε Εικ. 23).

Μέσα σε κάθε πετάλιο, οι δέσμες των κολλαγόνων ινών είναι παράλληλες μεταξύ τους, αλλά είναι προσανατολισμένες σχεδόν κάθετα προς εκείνες των παρακειμένων πεταλίων. Αυτή η διάταξη είναι δυνατή διότι οι κολλαγόνες ίνες ακολουθούν ελικοειδή φορά γύρω από τον αβέρσειο σωλήνα μέσα σε κάθε πετάλιο, αλλά παρουσιάζουν διαφορετική κλίση μέσα στα παρακείμενα πετάλια.

Κάθε αβέρσιος σωλήνας, επενδεδυμένος από μία στιβάδα οστεοβλαστών και οστεοπρογονικών κυττάρων, περιέχει έναν νευραγγειακό κλάδο με τον συνοδό συνδετικό ιστό. Οι αβέρσειοι σωλήνες των παρακειμένων οστέων συνδέονται μεταξύ τους με τους σωλήνες του Volkmann (Volkmann's canals) (Εικ. 30)



Εικόνα 30

Φωτομικρογραφία αφαλατωμένου συμπαγούς οστού (x162)

βλέπε επίσης Εικ. 28). Οι εν λόγω σωλήνες παρουσιάζουν πορεία λοξή ή κάθετη προς τους αβέρσειους σωλήνες.

Η διάμετρος των αβέρσειων σωλήνων ποικίλλει από περίπου 20 μέχρι περίπου 100  $\mu\text{m}$ . Κατά την διάρκεια του σχηματισμού των οστεώνων, το πετάλιο που σχηματίζεται πρώτο είναι εκείνο που βρίσκεται σε άμεση επαφή με τη γραμμή αποτιτανώσεως. Καθώς προστίθενται στο σύστημα και άλλα πετάλια, η διάμετρος των αβέρσειων σωλήνων μειώνεται, ενώ το πάχος του τοιχώματος του οστεώνα αυξάνει. Επειδή οι θρεπτικές ουσίες από τα αιμοφόρα αγγεία του αβέρσειου σωλήνα πρέπει να διασχίσουν μικροσωληνίσκους για να φθάσουν μέχρι τα οστεοκύτταρα, πράγμα δυσχερές, οι περισσότεροι οστεώνες διαθέτουν μόνο 4-20 πετάλια.

Καθώς επιτελείται η αναδιάταξη του οστίτη ιστού, οι οστεοκλάστες επαναρροφούν οστεώνες που αντικαθίστανται από οστεοβλάστες. Τα υπολείμματα των οστεώνων παραμένουν ως ακανόνιστα τόξα ή πεταλιώδη τεμάχια, γνωστά ως διάμεσα πετάλια (interstitial lamellae), περιβαλλόμενα από οστεώνες. Όπως οι οστεώνες, έτσι και τα διάμεσα πετάλια περιβάλλονται από γραμμές αποτιτανώσεως.

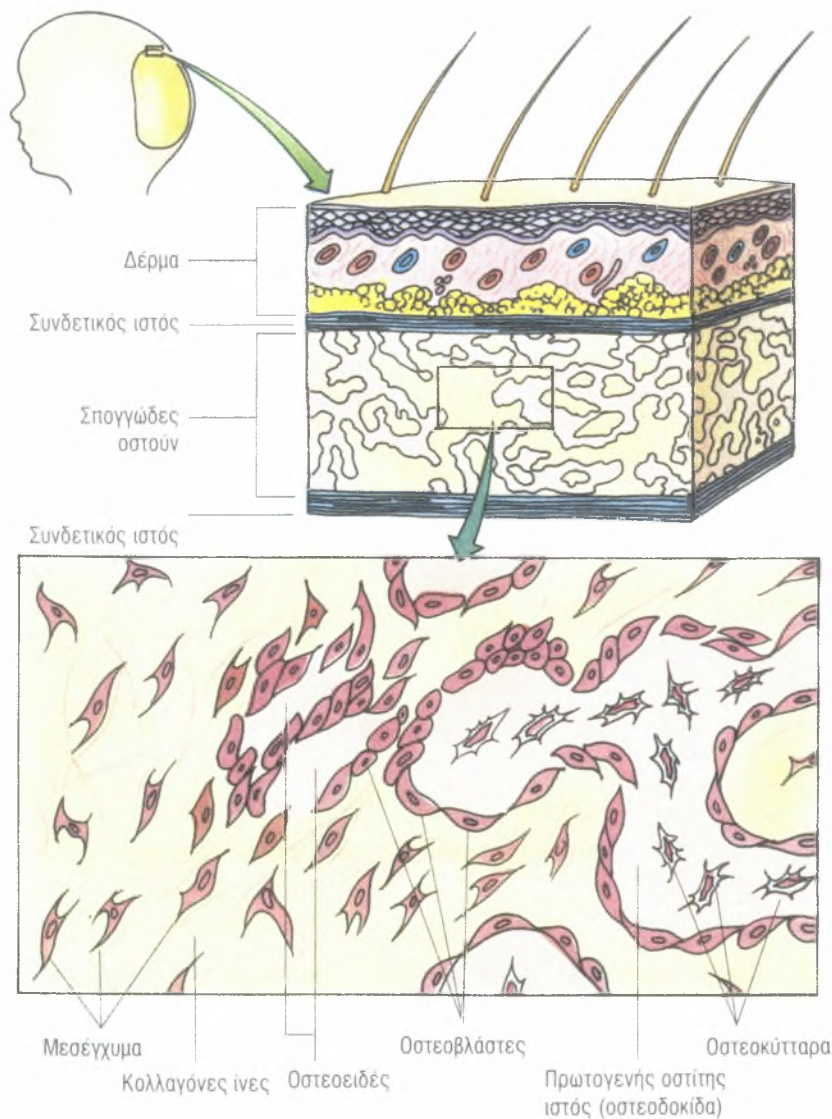
### ***Ιστογένεση του οστίτη ιστού***

Ο σχηματισμός οστίτη ιστού (οστέωση) κατά την διάρκεια της πρώιμης εμβρυϊκής ανάπτυξης μπορεί να είναι δύο τύπων: ενδοϋμενώδης (intramembranous) και ενδοχόνδριος (endochondral). Ιστολογικώς, ο οστίτης ιστός που σχηματίζεται με αυτούς τους δύο τρόπους είναι πανομοιότυπος. Ο πρώτος οστίτης ιστός που σχηματίζεται είναι πρωτογενής οστίτης ιστός, ο οποίος αργότερα επαναρροφάται και αντικαθίσταται από δευτερογενή οστίτη ιστό. Ο δευτερογενής οστίτης ιστός συνεχίζει να επαναρροφάται καθ' όλη την διάρκεια της ζωής, αν και με βραδύτερο ρυθμό.

### Ενδοϋμενώδης σχηματισμός οστίτη ιστού

Η πλειονότητα των πλατέων οστών σχηματίζεται με ενδοϋμενώδη οστέωση (intramembranous bone formation). Η εν λόγω διεργασία επιτελείται μέσα σε αγγειοβριθή μεσεγχυματικό ιστό, του οποίου τα κύτταρα έρχονται σε επαφή μεταξύ τους μέσω μακρών αποφυάδων.

Μεσεγχυματικά κύτταρα διαφοροποιούνται σε οστεοβλάστες (osteoblasts), οι οποίες εκκρίνουν θεμέλια οστική ουσία (bone matrix), σχηματίζουσα ακίδες (spicules) και δοκίδες (trabeculae), των οποίων οι επιφάνειες εποικίζονται από αυτά τα κύτταρα (Εικ. 31 και 32).

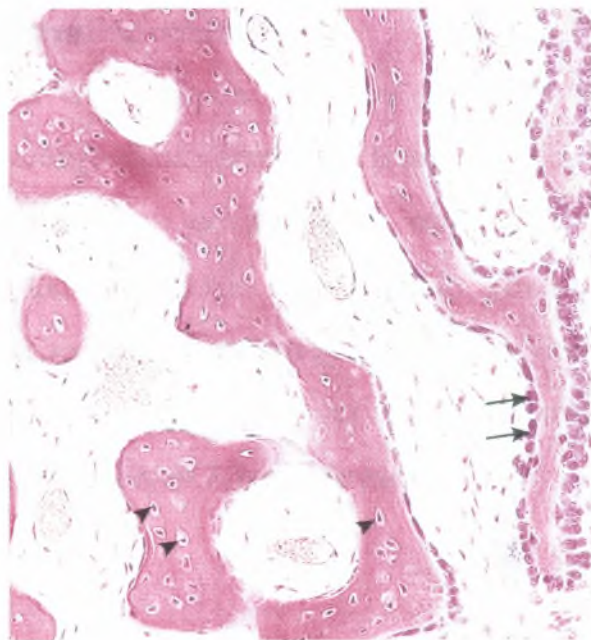


Εικόνα 31

Σχηματική απεικόνιση ενδοϋμενώδους σχηματισμού οστού.



Η εν λόγω περιοχή της αρχικής οστεογένεσης είναι γνωστή ως πρωτογενής πυρήνας οστεώσεως (primary ossification center). Οι κολλαγόνες ίνες αυτών των αναπτυσσόμενων ακίδων και δοκίδων είναι τυχαία διατεταγμένες, γεγονός αναμενόμενο για πρωτογενές οστό. Τον σχηματισμό οστεοειδούς ακολουθεί γρήγορα αποτιάνωση, οι δε οστεοβλάστες που παγιδεύτηκαν μέσα στην ίδια τους την θεμέλια ουσία καθίστανται οστεοκύτταρα. Οι αποφυάδες αυτών των οστεοκυττάρων επίσης περιβάλλονται από σχηματιζόμενο οστίτη ιστό, διαμορφώνοντας ένα σύστημα μικροσωληνίσκων. Η συνεχής μιτωτική δραστηριότητα των μεσεγχυματικών κυττάρων προσφέρει αδιαφοροποίητα οστεοπρογονικά κύτταρα (osteoprogenitor cells), τα οποία σχηματίζουν οστεοβλάστες.



Εικόνα 32

Φωτομικρογραφία ενδοϋμενώδους οστεώσεως (x132)

Καθώς εγκαθιδρύεται το σπογγώδες δίκτυο των δοκίδων, ο αγγειοβριθής συνδετικός ιστός των μεσοδιαστημάτων μετατρέπεται σε μυελό των οστών. Η προσθήκη δοκίδων στην περιφέρεια αυξάνει το μέγεθος του σχηματιζόμενου οστού. Τα μεγαλύτερα οστά, όπως π.χ. το ινιακό οστό της βάσεως του κρανίου, διαθέτουν μερικά κέντρα οστέωσης, τα οποία

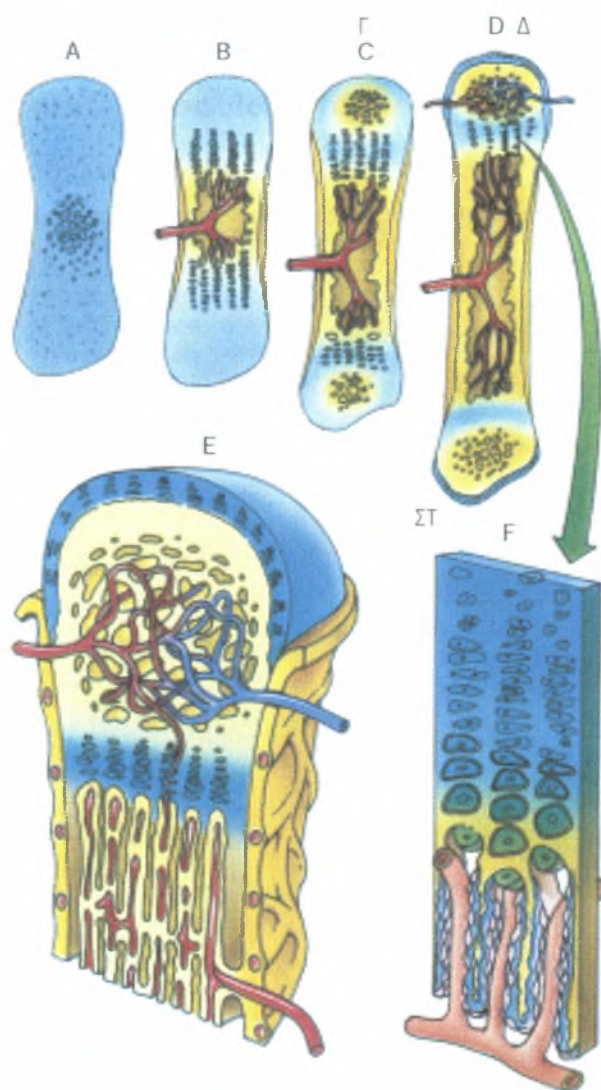


συνενώνονται και σχηματίζουν ενιαίο οστόν. Οι πηγές στο μετωπιαία και στα βρεγματικά οστά του νεογνού αντιπροσωπεύουν κέντρα οστέωσης που δεν συνενώθηκαν προγεννητικώς.

Οι περιοχές των μεσεγχυματικών ιστών που παραμένουν μη αποτιτανωμένες διαφοροποιούνται σε περίοστεο και ενδόστεο του αναπτυσσόμενου οστού. Επιπροσθέτως, ο σπογγώδης οστίτης ιστός υπό το περίοστεο και την περιοστική στιβάδα της σκληρής μήνιγγας των πλατέων οστών μετατρέπεται σε συμπαγή οστίτη ιστό, σχηματίζοντας την έσω και την έξω πλάκα (inner and outer tables) μεταξύ των οποίων παρεμβάλλεται η διπλόη.

### ***Ενδοχόνδριος σχηματισμός οστίτη ιστού***

Η πλειονότητα των μακρών και των βραχέων οστών του σώματος αναπτύσσεται με ενδοχόνδρια οστέωση (endochondrial bone formation). Αυτός ο τύπος σχηματισμού οστίτη ιστού συμβαίνει σε δύο στάδια: (1) σχηματίζεται ένα μικρό πρόπλασμα από υαλοειδή χόνδρο και 2) το χόνδρινο πρόπλασμα συνεχίζει να μεγαλώνει και χρησιμεύει ως δομικό ικρίωμα για την ανάπτυξη του οστού, επαναροφάται και αντικαθίσταται από οστίτη ιστό. Στην Εικ. 33 απεικονίζεται η εν λόγω διεργασία.



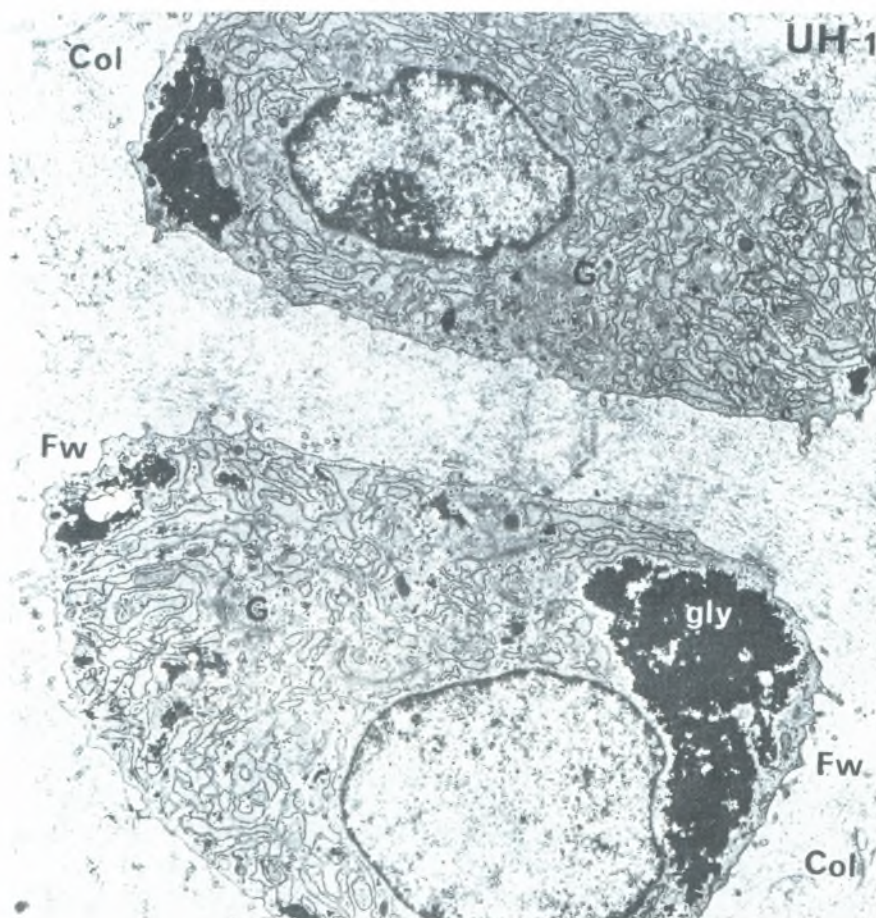
Εικόνα 33

Σχηματική απεικόνιση του ενδοχόνδριου σχηματισμού οστίτη ιστού

## ΓΕΓΟΝΟΤΑ ΤΟΥ ΕΝΔΟΧΟΝΔΡΙΟΥ ΣΧΗΜΑΤΙΣΜΟΥ ΟΣΤΙΤΗ ΙΣΤΟΥ (ΠΡΩΤΟΓΕΝΗΣ ΠΥΡΗΝΑΣ ΟΣΤΕΩΣΕΩΣ)

Στην περιοχή όπου πρόκειται να αναπτυχθεί οστόν μέσα στο έμβρυο, σχηματίζεται ένα πρόπλασμα του οστού αποτελούμενο από υαλοειδή χόνδρο. Το εν λόγω γεγονός αρχίζει κατά τον ίδιο ακριβώς τρόπο με εκείνον του υαλοειδούς χόνδρου σε κάθε θέση που θα αναπτυσσόταν (έχει περιγραφεί

ανωτέρω). Για κάποιο χρονικό διάστημα αυτό το πρόπλασμα αναπτύσσεται με εναποθετική όσο και διάμεση αύξηση. Τελικώς, τα χονδροκύτταρα στο κέντρο του χόνδρινου προπλάσματος υπερτρέφονται, συσσωρεύουν γλυκογόνο στο κυτταρόπλασμά τους και καθίστανται κενотоπιώδη (Εικ. 34).

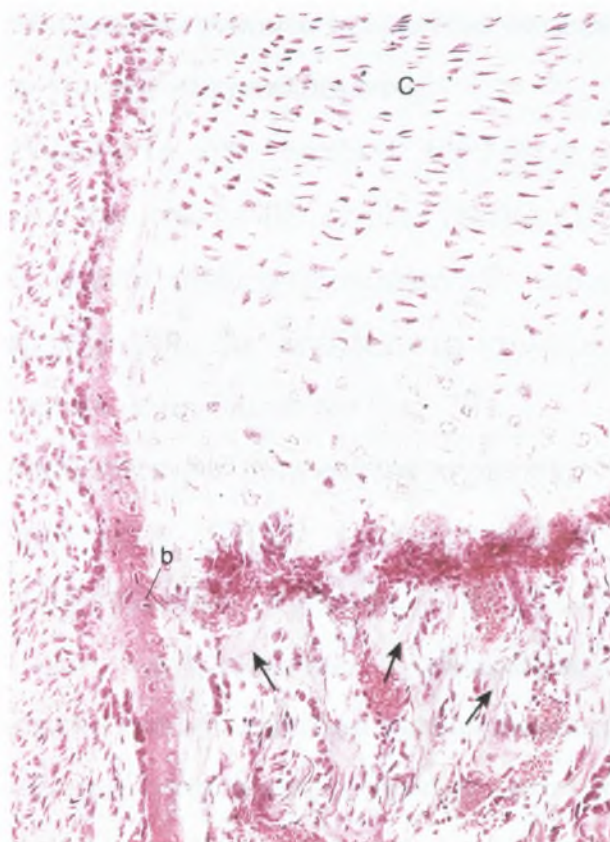


Εικόνα 34

Ηλεκτρονική μικρογραφία υπερτροφικών χονδροκυττάρων αναπτυσσόμενου κονδύλου κάτω γνάθου (x83.000). Διακρίνεται το άφθονο τραχύ ενδοπλασματικό δίκτυο και την αναπτυσσόμενη συσκευή Golgi (G). Φαίνονται επίσης τις εναποθέσεις γλυκογόνου στο ένα άκρο του κυττάρου, χαρακτηριστικό γνώρισμα αυτών των κυττάρων λίγο πριν από το θάνατο τους. Col: κολλαγόνες ίνες, Fw: περιοχική θεμέλια ουσία.

Η υπερτροφία των χονδροκυττάρων έχει ως συνέπεια την διεύρυνση των κοιλοτήτων τους και την μείωση της παρεντιθέμενης θεμέλιας ουσίας του χονδρικού ιστού, η οποία υφίσταται αποτιτάνωση.

Ταυτοχρόνως, το περιχόνδριο στο μέσον της διάφυσης του χόνδρινου προτύπου αποκτά αγγεία (Εικ. 35).



Εικόνα 35

Φωτομικρογραφία ενδοχόνδριου σχηματισμού ιστίτη ιστού (x14)

Όταν αυτό συμβεί, τα χονδρογόνα κύτταρα καθίστανται οστεοπρογονικά κύτταρα σχηματίζοντας οστεοβλάστες, το δε υπερκείμενο περιχόνδριο καθίσταται περιόστεο.

Οι νεοσχηματισθείσες οστεοβλάστες εκκρίνουν θεμέλια οστική ουσία, σχηματίζοντας το υποπεριοστικό οστέινο περιλαίμιο στην επιφάνεια του χόνδρινου προπλάσματος, με ενδοϋμενώδη σχηματισμό οστίτη ιστού (βλέπε Εικ. 35).

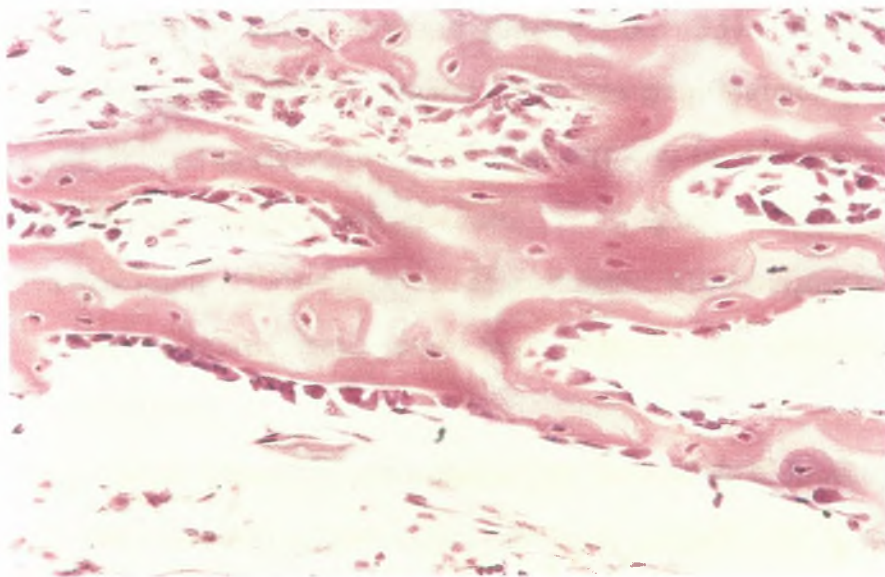
Το οστέινο περιλαίμιο δεν επιτρέπει την διάχυση θρεπτικών συστατικών προς τα υπερτραφέντα χονδροκύτταρα στο εσωτερικό του χόνδρινου προπλάσματος, προκαλώντας τον θάνατό τους. Στην εν λόγω διεργασία οφείλεται η παρουσία κενών συρρεουσών κοιλιοτήτων, οι οποίες



σχηματίζουν ευμεγέθη επικοινωνούντα κοιλώματα -τον μελλοντικό μυελώδη αυλό στο κέντρο του χόνδρινου προπλάσματος.

Οπές που σκάπτονται στο οστέινο περιλαίμιο από οστεοκλάστες επιτρέπουν σε ένα περιοστικό βλάστημα (periosteal bud) (οστεογόνο βλάστημα), αποτελούμενο από οστεοπρογονικά κύτταρα, αιμοποιητικά κύτταρα και αιμοφόρα αγγεία, να εισέλθει στα κοιλώματα που βρίσκονται μέσα στο χόνδρινο πρόπλασμα (βλέπε την Εικ. 33).

Οστεοπρογονικά κύτταρα διαιρούνται σχηματίζοντας οστεοβλάστες. Τα εν λόγω νεοσχηματισμένα κύτταρα παράγουν θεμέλια οστική ουσία στην επιφάνεια του αποτιτανωμένου χόνδρου. Η θεμέλια οστική ουσία αποτιτανώνεται και σχηματίζεται σύμπλεγμα αποτιτανωμένου χόνδρου/αποτιτανωμένου οστού (calcified cartilage/calcified bone complex). Το εν λόγω σύμπλεγμα διακρίνεται εύκολα στα συνήθη ιστολογικά παρασκευάσματα, διότι ο αποτιτανωμένος χόνδρος είναι βασεόφιλος, ενώ το αποτιτανωμένο οστόν είναι οξεόφιλο (Εικ. 36).



Εικόνα 36

Φωτομικρογραφία ενδοχόνδριου σχηματισμού οστίτη ιστού (x270)



Καθώς ο υποπεριοστικός οστίτης ιστός καθίσταται παχύτερος και αυξάνει προς κάθε κατεύθυνση από την μεσότητα της διάφυσης προς τις επιφύσεις, οι οστεοκλάστες αρχίζουν να επαναρροφούν το σύμπλεγμα αποτιτανωμένου χόνδρου/αποτιτανωμένου οστού, διευρύνοντας τον μυελώδη αυλό. Καθώς η εν λόγω διεργασία συνεχίζεται, ο χόνδρος της διάφυσης αντικαθίσταται από οστούν, με εξαίρεση τους συζευκτικούς χόνδρους (epiphyseal plates), που είναι επιφορτισμένοι με την συνεχή ανάπτυξη των οστών επί 18 έως 20 έτη.

**ΓΕΓΟΝΟΤΑ ΠΟΥ ΣΥΜΒΑΙΝΟΥΝ ΣΤΑ ΔΕΥΤΕΡΟΓΕΝΗ ΚΕΝΤΡΑ ΟΣΤΕΩΣΕΩΣ.** Δευτερογενή κέντρα οστεώσεως (secondary centers of ossification) αρχίζουν να σχηματίζονται στις επιφύσεις, στα δύο άκρα του σχηματιζόμενου οστού με διεργασία όμοια με εκείνη της διαφύσεως, με εξαίρεση το γεγονός ότι δεν σχηματίζεται οστέινο περιλαίμιο. Μάλλον, οστεοπρογονικά κύτταρα εισβάλλουν στον χόνδρο της επιφύσεως, διαφοροποιούνται σε οστεοβλάστες και αρχίζουν την έκκριση θεμέλιας ουσίας πάνω στο χόνδρινο ικρίωμα (βλέπε Εικ. 33). Αυτά τα γεγονότα συμβαίνουν και εξελίσσονται σχεδόν όπως και στην διάφυση, τελικώς δε ο χόνδρος της επίφυσης αντικαθίσταται από οστούν, με εξαίρεση την αρθρική επιφάνεια και τον συζευκτικό χόνδρο. Η αρθρική επιφάνεια του οστού παραμένει χόνδρινη εφ' όρου ζωής. Η διεργασία στον συζευκτικό χόνδρο, η οποία ελέγχει το μήκος του οστού, περιγράφεται στο επόμενο τμήμα του παρόντος κεφαλαίου.

Τα εν λόγω γεγονότα αποτελούν μια δυναμική αλληλουχία, η οποία ολοκληρώνεται εντός αρκετών ετών, καθώς η αύξηση και η ανάπτυξη του οστού προχωρεί προς τις αναπτυσσόμενες επιφύσεις στα δύο άκρα του οστού. Ταυτοχρόνως, το οστούν συνεχώς αναδιαμορφώνεται ώστε να ανταποκρίνεται στις 'μεταβαλλόμενες δυνάμεις που ασκούνται πάνω του.

## ***Αύξηση Του Οστού Κατά Μήκος***

Τα χονδροκύτταρα του συζευκτικού χόνδρου πολλαπλασιάζονται και συμμετέχουν ν διεργασία της ενδοχόνδριας οστέωσης. Ο πολλαπλασιασμός επιτελείται στην επιφυσιακή όψη, ενώ η αντικατάσταση από οστίτη ιστό συμβαίνει στην διαφυσιακή όψη του συζευκτικού χόνδρου. Ιστολογικώς, ο συζευκτικός χόνδρος διαιρείται σε πέντε αναγνωρίσιμες ζώνες. Οι εν λόγω ζώνες, αρχίζοντας από την επιφυσιακή όψη, είναι οι εξής:

Ζώνη του ηρεμούντος χόνδρου (zone of reserve cartilage) : Χονδροκύτταρα τυχαίως κατανεμημένα μέσα στη θεμέλια ουσία παρουσιάζουν μιτωτική δραστηριότητα.

Ζώνη πολλαπλασιασμού (zone of proliferation) : Χονδροκύτταρα, ταχέως πολλαπλασιαζόμενα, σχηματίζουν στίχους ισογενών κυττάρων διευθετημένων παράλληλα προς την κατεύθυνση της αύξησης του οστού.

Ζώνη ωριμάνσεως και υπερτροφίας (zone of maturation and hypertrophy) : Τα χονδροκύτταρα ωριμάζουν, υπερτρέφονται και συσσωρεύουν γλυκογόνο στο κυτταρόπλασμά τους (βλέπε Εικ. 34). Η θεμέλια ουσία μεταξύ των κοιλοτήτων τους στενεύει με αντίστοιχη διεύρυνση των κοιλοτήτων.

Ζώνη αποτιτανώσεως (zone of calcification) : Οι κοιλότητες συρρέουν, τα υπερτραφέντα χονδροκύτταρα αποθνήσκουν, η δε θεμέλια ουσία του χονδρικού ιστού αποτιτανώνεται.

Ζώνη οστεώσεως (zone of ossifications) : οστεοπρογονικά κύτταρα εισβάλλουν στην περιοχή και διαφοροποιούνται σε οστεοβλάστες, οι οποίες παράγουν θεμέλια ουσία που αποτιτανώνεται στην επιφάνεια του αποτιτανωμένου χόνδρου. Το γεγονός αυτό ακολουθείται από επαναρρόφηση του συμπλέγματος αποτιτανωμένου χόνδρου/αποτιτανωμένου οστού.

Όσο ο ρυθμός της μιτωτικής δραστηριότητας στην ζώνη πολλαπλασιασμού είναι ίσος με τον ρυθμό επαναρρόφησης στην ζώνη οστεώσεως, ο συζευκτικός χόνδρος παραμένει ο ίδιος σε πάχος και το οστόν

συνεχίζει να επιμηκύνεται. Περί το 20<sup>ο</sup> έτος της ηλικίας, ο ρυθμός των μιτώσεων μειώνεται στην ζώνη πολλαπλασιασμού, η δε ζώνη οστεώσεως καταλαμβάνει την ζώνη πολλαπλασιασμού και την ζώνη του ηρεμούντος χόνδρου. Ο χόνδρος του συζευκτικού χόνδρου αντικαθίσταται από ένα δίσκο συμπλέγματος αποτιτανωμένου χόνδρου/αποτιτανωμένου οστού, ο οποίος απορροφάται μέσω της δράσης οστεοκλαστών, ενώ ο μυελώδης αυλός της διάφυσης αποκτά επικοινωνία με την κοιλότητα του μυελού της επιφύσεως. Μόλις απορροφηθεί ο συζευκτικός χόνδρος, δεν είναι πλέον δυνατή η κατά μήκος αύξηση.

### ***Αύξηση Του Οστού Κατά Πλάτος***

Η διεργασία που μόλις περιγράφηκε δείχνει λεπτομερώς πώς επιτελείται η επιμήκυνση των οστών με πολλαπλασιασμό και διάμεση αύξηση του χονδρικού ιστού, ο οποίος τελικώς αντικαθίσταται από οστίτη ιστό. Όμως, η κατά πλάτος αύξηση της διάφυσης, με διεύρυνση της παραμέτρου της, επιτελείται με εναποθετική αύξηση (appositional growth). Τα οστεοπρογονικά κύτταρα της οστεογενετικής στιβάδας του περιοστέου πολλαπλασιάζονται και διαφοροποιούνται σε οστεοβλάστες, οι οποίες αρχίζουν την παραγωγή θεμέλιας οστικής ουσίας πάνω στην υποπεριοστική επιφάνεια του οστού. Η εν λόγω διεργασία επιτελείται συνεχώς καθ' όλη την συνολική περίοδο της αύξησης και της ανάπτυξης του οστού, ούτως ώστε στο ώριμο μακρό οστόν η διάφυση να δομείται με υποπεριοστική ενδοϋμενώδη οστέωση.

Κατά την διάρκεια της αύξησης και της ανάπτυξης των οστών, η απορρόφηση οστίτη ιστού είναι τόσο σημαντική όσο και η εναπόθεσή του. Ο σχηματισμός οστίτη ιστού στο εξωτερικό της διάφυσης πρέπει να συνοδεύεται εσωτερικώς από οστεοκλαστική δραστηριότητα, ώστε να είναι δυνατή η διεύρυνση του μυελώδους αυλού.

### ***Αναδιαμόρφωση του οστίτη ιστού***

Στα νεαρά άτομα, η ανάπτυξη του οστίτη ιστού υπερτερεί της επαναρρόφησής του, επειδή αναπτύσσονται νέα αβέρσεια συστήματα, πολύ ταχύτερα από ό,τι επαναρροφώνται τα παλαιά. Αργότερα, κατά την ενήλικη ζωή, οπότε συγκλείονται οι συζευκτικοί χόνδροι και έχει επιτελεστεί η αύξηση των οστών, η παραγωγή νέου οστίτη ιστού εξισορροπείται με την απορρόφηση οστίτη ιστού.

Τα αναπτυσσόμενα οστά διατηρηθούν εν πολλοίς το γενικό αρχιτεκτονικό σχήμα από την αρχή της αναπτύξεως των οστών στο έμβρυο μέχρι το πέρας της αναπτύξεως των οστών στον ενήλικο. Αυτό επιτυγχάνεται με επιφανειακή αναδιαμόρφωση (surface remodeling), μια διεργασία που περιλαμβάνει εναπόθεση οστικής ουσίας υπό ορισμένες περιοχές του περιostίου με ταυτόχρονη επαναρρόφηση οστού από άλλες περιοχές, επίσης εντοπιζόμενες υπό το περίosteo. Παρομοίως, επιτελείται εναπόθεση οστικής ουσίας σε ορισμένες περιοχές της ενδοστικής επιφανείας, ενώ σε άλλες περιοχές γίνεται επαναρρόφηση οστικής ουσίας. Τα οστά του θόλου του κρανίου αναδιαμορφώνονται με παρόμοιο τρόπο ώστε να μπορούν να προσφέρουν τον απαραίτητο χώρο στον αναπτυσσόμενο εγκέφαλο. Όμως, ο τρόπος ρυθμίσεως αυτής της διεργασίας παραμένει ασαφής.

Πάντως, ο συμπαγής και ο σπογγώδης οστίτης ιστός δεν αναδιαμορφώνονται κατά τον ίδιο τρόπο, ίσως επειδή οι οστεοβλάστες και τα οστεοπρογονικά κύτταρα του σπογγώδους οστίτη ιστού εντοπίζονται μέσα στα όρια του μυελού των οστών και, ως εκ τούτου, βρίσκονται υπό την άμεση παρακρινή επίδραση των παρακειμένων, κυττάρων του μυελού των οστών. Στους παράγοντες που εκκρίνονται από τα εν λόγω κύτταρα του μυελού των οστών περιλαμβάνεται η ιντερλευκίνη-1, ο παράγων νεκρώσεως των όγκων, ο διεγείρων τον σχηματισμό αποικιών παράγων-1, η οστεοπροτεγερίνη, ο οστεοπροτεγερινικός συνδέτης και ο μεταμορφωτικός παράγων-β. Τα οστεοπρογονικά κύτταρα και οι οστεοβλάστες του συμπαγούς οστίτη ιστού

εντοπίζονται στην κυτταροβριθή στιβάδα του περιοστέου και στην επένδυση των αβερσειών σωλήνων, και ως εκ τούτου εντοπίζονται πολύ μακριά από τα κύτταρα του μυελού των οστών για να υποστούν την παρακρινή επίδρασή τους. Αντί γι' αυτό, τα εν λόγω κύτταρα του συμπαγούς οστίτη ιστού ανταποκρίνονται σε συστηματικούς παράγοντες, όπως π.χ. η καλσιτονίνη και η παραθορμόνη.

Η εσωτερική δομή του ενηλίκου οστού συνεχώς αναδιαμορφώνεται καθώς σχηματίζεται νέος οστίτης ιστός. Αυτό το γεγονός συνδέεται με τα ακόλουθα γεγονότα:

Τα αβέρσεια συστήματα συνεχώς αντικαθίστανται.

Οστική ουσία πρέπει να επαναρροφηθεί από μία περιοχή και να εναποτεθεί σε άλλη ώστε να αντιμετωπιστούν οι μεταβαλλόμενες τάσεις που ασκούνται στο οστόν (π.χ. βάρος, στάση, κατάγματα).

Καθώς επαναρροφούνται αβέρσεια συστήματα, τα οστεοκύτταρά τους αποθνήσκουν. Επιπροσθέτως, προστρέχουν οστεοκλάστες, οι οποίες επαναρροφούν την θεμέλια ουσία του οστίτη ιστού, σχηματίζοντας κοιλότητες εξ απορροφήσεως (absorption cavities). Η συνεχής οστεοκλαστική δραστηριότητα αυξάνει την διάμετρο και το μήκος αυτών των κοιλοτήτων, στις οποίες εισβάλλουν αιμοφόρα αγγεία. Σε αυτό το σημείο, η επαναρρόφηση οστίτη ιστού παύει, οι δε οστεοβλάστες εναποθέτουν νέα συγκεντρικά πετάλια γύρω από τα αιμοφόρα αγγεία, σχηματίζοντας νέα αβέρσεια συστήματα. Αν και ο πρωτογενής οστίτης ιστός αναδιαμορφώνεται κατ' αυτόν τον τρόπο, ο οποίος ισχυροποιεί το οστόν με κανονικώς διατεταγμένο κολλαγόνο γύρω από το αβέρσειο σύστημα, η αναδιαμόρφωση συνεχίζεται εφόρου ζωής, καθώς την επαναρρόφηση διαδέχεται εναπόθεση και σχηματισμός νέων αβερσειών συστημάτων. Η εν λόγω διεργασία επαναρρόφησης οστικής ουσίας, η ακολουθούμενη από εκ νέου εναπόθεσή της, είναι γνωστή ως σμίλευση (coupling). Τα διάμεσα πετάλια που



παρατηρούνται στον ώριμο οστίτη ιστό αποτελούν υπολείμματα αναδιαμορφωθέντων αβερσείων συστημάτων.

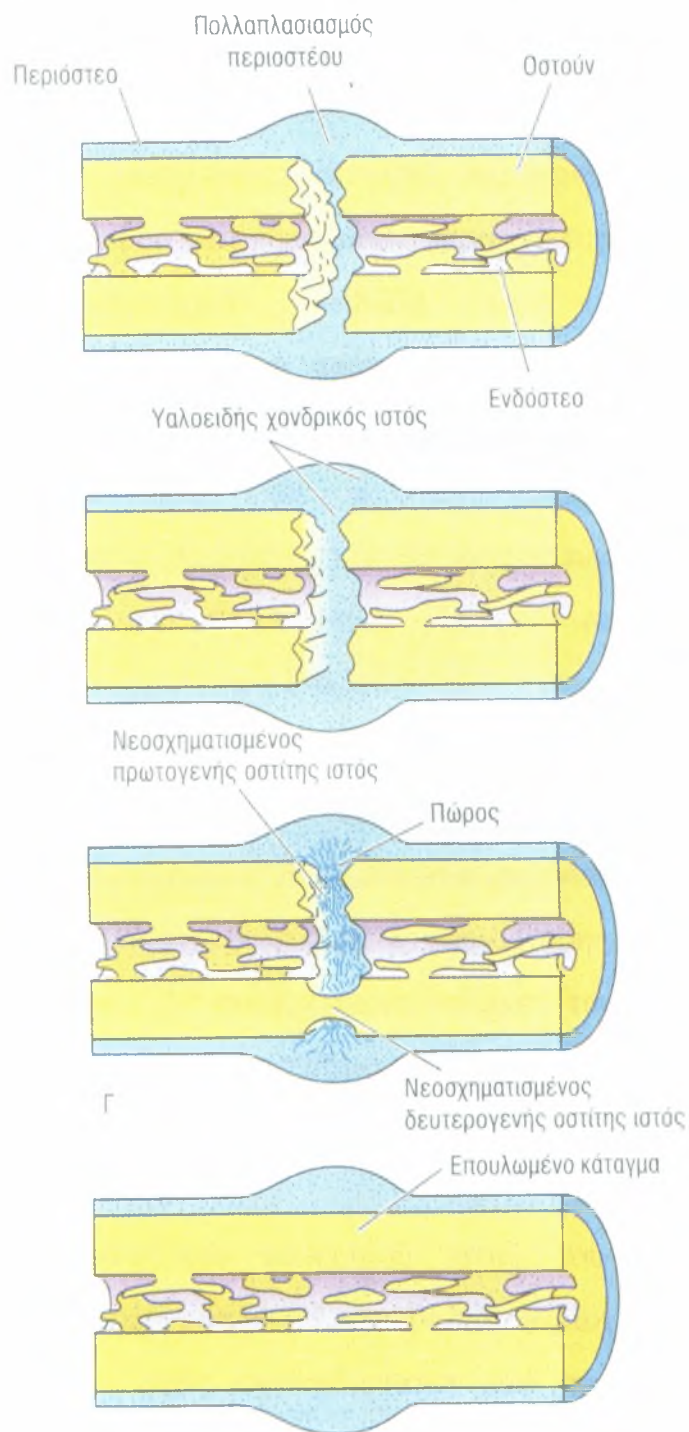
### ***Αποκατάσταση καταγμάτων των οστών***

Κάθε κάταγμα οστού προκαλεί βλάβη και καταστροφή της θεμέλιας ουσίας του οστίτη ιστού, θάνατο κυττάρων, ρήξεις του περιοστέου και του ενδοστέου και πιθανόν παρεκτόπιση των άκρων του κατεαγότος οστού. Τα αγγεία που βρίσκονται κοντά στο κάταγμα τραυματίζονται, η δε περιοχή της βλάβης πληρούται με αίμα, γεγονός που έχει ως συνέπεια τον σχηματισμό θρόμβου αίματος στην θέση του κατάγματος. Σε σύντομο χρονικό διάστημα, η παροχή αίματος παύει κατά ανάδρομο τρόπο, από την θέση της βλάβης: προς τις περιοχές των αναστομούμενων αγγείων, τα οποία μπορούν να εγκαταστήσουν νέα οδό κυκλοφορίας του αίματος. Αυτό έχει ως συνέπεια μία διαπλατυνόμενη ζώνη βλάβης και στις δύο πλευρές της αρχικής ρήξης, καθώς η παύση της αγγειώσεως πολλών αβερσείων συστημάτων προκαλεί σημαντική αύξηση της ζώνης των νεκρών και των αποθνησκόντων οστεοκυττάρων. Επειδή ο μυελός των οστών και το περίοστεο διαθέτουν πλούσια αγγειώση, η αρχική θέση της βλάβης στα δύο εν λόγω στοιχεία δεν μεγαλώνει σημαντικά, ούτε παρατηρείται αξιοσημείωτη αύξηση νεκρών και αποθνησκόντων κυττάρων πολύ πέρα από το σημείο της αρχικής βλάβης. Όπου τα αβέρσεια συστήματα του οστού έχουν απομείνει χωρίς αιμάτωση, τα οστεοκύτταρα καθίστανται πυκνωτικά και υφίστανται λύση, καταλείποντας κενές οστικές κοιλότητες.

Στο πήγμα του αίματος που πληροί την θέση του κατάγματος εισβάλλουν μικρά τριχοειδή αγγεία και ινοβλάστες από τον περιβάλλοντα συνδετικό ιστό, σχηματίζοντας κοκκιώδη ιστό (granulation tissue). Παρόμοιο γεγονός συμβαίνει στις κοιλότητες του μυελού καθώς σχηματίζεται αιματόπηγμα. Στο εν λόγω πήγμα σύντομα εισβάλλουν οστεοπρογονικά κύτταρα του ενδοστέου και πολυδύναμα κύτταρα του μυελού των οστών

σχηματίζοντας έναν εσωτερικό πόρο (internal callus) οστεοδοκίδων εντός μίας εβδομάδας περίπου (Εικ. 37).

Εντός 48 ωρών μετά την βλάβη αυξάνεται ο πληθυσμός των οστεοπρογονικών κυττάρων με μιτωτική δραστηριότητα της οστεογόνου στιβάδας του περιοστέου και του ενδοστέου καθώς και από αδιαφοροποίητα κύτταρα του μυελού των οστών. Η βαθύτερη στιβάδα των πολλαπλασιαζομένων οστεοπρογονικών κυττάρων του περιοστέου (εκείνων που εντοπίζονται πλησιέστερα στο οστόν), η οποία βρίσκεται κοντά στα τριχοειδή, διαφοροποιείται σε οστεοβλάστες και αρχίζει να δημιουργεί οστέινο περιλαίμιο, προσκολλώντας το στο νεκρό οστόν στην θέση της βλάβης.



Εικόνα 37

Σχηματική απεικόνιση των γεγονότων της επούλωσης κατάγματος

Αν και αναπτύσσονται τριχοειδή, η ταχύτητα πολλαπλασιασμού τους είναι πολύ μικρότερη από εκείνη των οστεοπρογονικών κυττάρων. Ως εκ

τούτου, τα οστεοπρογονικά κύτταρα στο κέντρο της αυξανόμενης μάζας δεν έχουν πλέον στην διάθεσή τους άφθονο δίκτυο τριχοειδών. Αυτό το γεγονός έχει ως αποτέλεσμα την μείωση της τάσης του οξυγόνου, τα δε εν λόγω κύτταρα καθίστανται χονδρογόνα κύτταρα, παράγοντα χονδροβλάστες, οι οποίες σχηματίζουν χόνδρο στις εξωτερικές περιοχές του περιλαίμιου.

Η πλέον εξωτερική στιβάδα των πολλαπλασιαζομένων οστεοπρογονικών κυττάρων (των αμέσως γειτνιαζόντων προς την ινώδη στιβάδα του περιοστέου), διαθέτουμε μερικά τριχοειδή αγγεία μεταξύ των εν λόγω κυττάρων, συνεχίζει να πολλαπλασιάζεται παράγουμε νέα οστεοπρογονικά κύτταρα. Επομένως, το περιλαίμιο παρουσιάζει τρεις ζώνες που μεταχωρούν η μια στην άλλη (1) μία στιβάδα νέου οστού προσκολλημένου στην επιφάνεια του κατεαγότες οστού, (2) μία ενδιάμεση στιβάδα χονδρικού ιστού και (3) μία επιφανειακή πολλαπλασιαζόμενη οστεογόνο στιβάδα. Εν τω μεταξύ, τα περιλαίμια που σχηματίστηκαν στα άκρα των κατεαγότες τμημάτων συνενώνονται σε ενιαίο περιλαίμιο, γνωστό ως εξωτερικός πόρος (external callus), ο οποίος οδηγεί σε συνένωση των κατεαγότες τμημάτων. Η συνεχιζόμενη αύξηση του εξωτερικού πόρου προέρχεται κυρίως από πολλαπλασιασμό οστεοπρογονικών κυττάρων και, ως ένα βαθμό, από διάμεση αύξηση του χονδρικού ιστού της διάμεσης ζώνης του.

Η θεμέλια ουσία του χονδρικού ιστού του παρακειμένου στο νεοσχηματισμένο οστού, στην πλέον βαθιά περιοχή του περιλαίμιου, αποτιτανώνεται και τελικώς αντικαθίσταται από σπογγώδη οστίτη ιστό. Τελικώς, όλος ο χονδρικός ιστός αντικαθίσταται από πρωτογενές οστού με ενδοχόνδρια οστέωση.

Μόλις τα κατεαγότες τμήματα του οστού συνενωθούν με γέφυρα αποτελούμενη από σπογγώδη οστίτη ιστό, είναι απαραίτητο να επιτελεστεί αναδιαμόρφωση της περιοχής που υπέστη το κάταγμα, με αντικατάσταση του

πρωτογενούς οστίτη ιστού από δευτερογενή τοιούτον, καθώς επίσης με διάλυση του πώρου.

Ο πρώτος οστίτης ιστός που παράγεται μετά από κάταγμα σχηματίζεται με ενδοϋμενώδη οστέωση, οι δε νεοσχηματισμένες οστεοδοκίδες προσφύονται στερεά στο τραυματισμένο ή νεκρωμένο οστούν. Τεμαχίδια νεκρού οστού, εντοπιζόμενα στα κενά διαστήματα μεταξύ νεοσχηματιζομένων οστεοδοκίδων, επαναρροφούνται και οι χώροι γεμίζουν με νέο οστίτη ιστό. Τελικώς, όλο το νεκρωμένο οστούν απορροφάται και αντικαθίσταται από νέο οστούν, το οποίο σχηματίζεται από τις οστεοβλάστες που εισβάλλουν στην περιοχή. Τα εν λόγω γεγονότα επιτελούνται ταυτοχρόνως, με αποτέλεσμα την επούλωση του κατάγματος με σπογγώδη οστίτη ιστό περιβαλλόμενο από οστέινο πώρο.

Μέσω των γεγονότων της αναδιαμορφώσεως, ο πρωτογενής οστίτης ιστός της ενδοϋμενώδους οστεώσεως αντικαθίσταται από δευτερογενή οστίτη ιστό, ο οποίος προσφέρει περαιτέρω ισχυροποίηση στην επουλωθείσα ζώνη του κατάγματος. Την ίδια εποχή ο πώρος επαναρροφάται. Φαίνεται ότι η διεργασία της επουλώσεως και της αναδιαμορφώσεως στην περιοχή του κατάγματος αποτελούν άμεση απόκριση στις πιέσεις που ασκούνται πάνω του. Τελικώς, η επουλωθείσα ζώνη αποκτά εκ νέου το αρχικό σχήμα της και την ισχύ της. Είναι ενδιαφέρον το γεγονός ότι στην επιδιόρθωση του οστού λαμβάνει μέρος σχηματισμός χονδρικού ιστού καθώς επίσης τόσο ενδοϋμενώδης όσο και ενδοχόνδρια οστέωση.



## ΔΟΜΗ ΤΩΝ ΟΔΟΝΤΩΝ

Κάθε οδούς, είτε νεογιλός, είτε μόνιμος, διαθέτει μύλη, αυχένα και ρίζα.

Οι άνθρωποι διαθέτουν δύο σειρές οδόντων: 20 νεογιλούς (deciduous/milk teeth), οι οποίοι αντικαθίστανται από 32 μόνιμους οδόντες, αποτελούμενους από τους 20 αντικαταστάτες των νεογιλών οδόντων και 12 γομφίους. Τόσο οι νεογιλοί όσο και οι μόνιμοι, οδόντες είναι ισάριθμα μοιρασμένοι μεταξύ του τόξου της άνω και του τόξου της κάτω γνάθου.

Οι διάφοροι οδόντες διαθέτουν διαφορετικά μορφολογικά γνωρίσματα, αριθμό ριζών και λειτουργίες, όπως π.χ. την σύλληψη της τροφής, τον τεμαχισμό μεγάλων τμημάτων της σε μικρότερα τοιαύτα, καθώς και την λειοτρίβησή τους για τον σχηματισμό του βλωμού Σε αυτό το εδάφιο περιγράφονται μόνο τα γενικά χαρακτηριστικά γνωρίσματα της δομής των οδόντων.

Οι οδόντες αιωρούνται μέσα στο οστέινο κοίλωμα τους, το φατνίο (alveolus), μέσω ενός πυκνού, ακανόνιστου κολλαγόνου συνδετικού ιστού, του περιοδοντικού συνδέσμου (periodontal ligament). Οι οδόντες στηρίζονται και από τα ούλα και το επιθήλιο τους που χωρίζει ερμητικά την στοματική κοιλότητα από τον υποεπιθυλιακό συνδετικό ιστό.

Το τμήμα του οδόντος που είναι ορατό μέσα στην στοματική κοιλότητα ονομάζεται μύλη (crown), ενώ η περιοχή του που κατασκηνώνει μέσα στο φατνίο αποκαλείται ρίζα (root). Το παρεμβαλλόμενο τμήμα μεταξύ της μύλης και της ρίζας αποτελεί τον αυχένα (cervix). Ολόκληρος ο οδούς αποτελείται από τρεις εφαιλατωμένες ουσίες, οι οποίες περικλείουν ένα μαλακό, ζελατινόδους συστάσεως συνδετικό ιστό, τον πολφό (pulp), ο οποίος

πληροί έναν ενιαίο χώρο, υποδιαιρούμενο σε πολφική κοιλότητα και ριζικό σωλήνα. Ο ριζικός σωλήνας επικοινωνεί με το χώρο του περιοδοντικού συνδέσμου μέσω μιας μικρής οπής, του ριζικού τρήματος, στην άκρη κάθε ρίζας. Μέσω ακριβώς αυτού του τμήματος εισέρχονται και εξέρχονται από τον πολφό αιμοφόρα και λεμφοφόρα αγγεία.

## **Αποτιτανωμένα στοιχεία**

Το αποτιτανωμένα στοιχεία των οδόντων είναι η αδαμαντίνη, η οδοντίνη και η οστεΐνη.

Οι αποτιτανωμένες δομές των οδόντων είναι η αδαμαντίνη, η οδοντίνη και η οστεΐνη. Η οδοντίνη περιβάλλει την πολφική κοιλότητα και τον ριζικό σωλήνα, καλύπτεται δε εις μεν την μύλη από αδαμαντίνη εις δε την ρίζα από οστεΐνη. Επομένως, μεγάλο μέρος της σκληρής ουσίας του οδόντος αποτελείται από οδοντίνη. Η αδαμαντίνη συναντά την οστεΐνη στον αυχένα του οδόντος.

## **Αδαμαντίνη**

Η αδαμαντίνη καλύπτει την οδοντίνη στην μύλη του οδόντα. Αποτελείται κατά 96% από υδροξυαπατιτικό ασβέστιο και είναι η πλέον σκληρή ουσία του σώματος.

Η αδαμαντίνη (enamel) αποτελεί την πλέον σκληρή ουσία του σώματος. Είναι διαφανής, η δε απόχρωση της οφείλεται στο χρώμα της υποκείμενης οδοντίνης. Η αδαμαντίνη αποτελείται κατά 96% από

υδροξυαπατιτικό ασβέστιο και κατά 4% από οργανική ουσία και νερό. Το αποτιτανωμένο τμήμα της αδαμαντίνης αποτελείται από ευμεγέθεις κρυστάλλους επικαλυμμένους με λεπτή στιβάδα οργανικής ύλης. Τα οργανικά συστατικά της αδαμαντίνης είναι οι ομοιάζουσες με κεράτινη, πλούσιες σε τυροσίνη μεγαλομοριακές γλυκοπρωτεΐνες, εναμελίνες (enamelins).

Η αδαμαντίνη παράγεται από κύτταρα γνωστά ως αδαμαντινοβλάστες (ameloblasts), οι οποίες παράγουν αδαμαντίνη καθημερινώς σε τμήματα μήκους 4-8  $\mu\text{m}$ . Τα διαδοχικά ραβδοειδή τμήματα (rod segments) ποσοφύονται το ένα στο άλλο, σχηματίζοντας ραβδία αδαμαντίνης (πρίσματα) (enamel rods/prisms), τα οποία παρουσιάζουν πολυγωνική διατομή και εκτείνονται σε όλο το πλάτος της αδαμαντίνης από την οδοντινοαδαμαντινική συμβολή έως την επιφάνεια της αδαμαντίνης. Ο προσανατολισμός των κρυστάλλων του υδροξυαπατιτικού ασβεστίου μέσα στα πρίσματα ποικίλλει, επιτρέποντας την υποδιαίρεση του ραβδίου της αδαμαντίνης σε κυλινδρική κεφαλή, στην οποία προσφύεται μία ουρά (μεσοραβδιακή αδαμαντίνη), σχήματος συμπαγούς ορθογωνίου. Η αδαμαντίνη δεν αποτελεί ζώσα ουσία. Επειδή οι αδαμαντινοβλάστες αποθνήσκουν πριν ο οδός ανατείλει στην στοματική κοιλότητα, το σώμα δεν μπορεί να επισκευάσει την αδαμαντίνη.

Επειδή κατά την διάρκεια του σχηματισμού της η αδαμαντίνη παράγεται σε ημερήσια τμήματα, η ποιότητα της παραγόμενης αδαμαντίνης ποικίλλει ανάλογα με την κατάσταση της υγείας της μητέρας κατά την διάρκεια της προγεννητικής ζωής ή της υγείας του ατόμου μετά τη γέννησή του. Επομένως, το ραβδίο της αδαμαντίνης (enamel rod) αντανακλά την κατάσταση του μεταβολισμού του ατόμου κατά την διάρκεια της χρονικής περιόδου σχηματισμού της αδαμαντίνης, με συνέπεια την εν σειρά εναλλαγή υποαποτιτανωμένων ραβδωτών τμημάτων με φυσιολογικώς αποτιτανωμένα

ραβδωτά τμήματα αδαμαντίνης. Οι εν λόγω εναλλασσόμενες αλληλουχίες, ανάλογες προς τους αυξητικούς κύκλους των κορμών των δένδρων, είναι εμφανείς ιστολογικώς και αποκαλούνται γραμμές του Retzius (striae of Retzius).

Η ελεύθερη επιφάνεια των νεοανατελλόντων οδόντων καλύπτεται από ουσία ομοιάζουσα με βασικό υμένα, το πρωτογενές αδαμαντινικό επικάλυμμα (primary enamel cuticle), το οποίο κατασκευάζεται από τα ίδια κύτταρα με εκείνα που παράγουν αδαμαντίνη. Το εν λόγω επικάλυμμα κατατρίβεται λίγο χρονικό διάστημα μετά την ανατολή του οδόντος στην στοματική κοιλότητα.

## Οδοντίνη

Η οδοντίνη καταλαμβάνει μέγα μέρος των οδόντων. Αποτελείται κατά 70% από υδροξυαπατιτικό ασβέστιο και είναι η δεύτερη πιο σκληρή ουσία του σώματος.

Η οδοντίνη (dentin) αποτελεί την δεύτερη πιο σκληρή ουσία του σώματος. Είναι υποκίτρινη, η δε μεγάλη ελαστικότητα της προστατεύει από ραγίσματα την υπερκείμενη εύθραυστη αδαμαντίνη. Η οδοντίνη αποτελείται κατά 65-70% από υδροξυαπατιτικό ασβέστιο, κατά 20-25% από οργανική ουσία και κατά περίπου 10% από καθηλωμένο ύδωρ. Μεγάλο μέρος της οργανικής ουσίας αποτελείται από κολλαγόνο τύπου I συνδεδεμένο με πρωτεογλυκάνες και γλυκοπρωτεΐνες.

Τα κύτταρα που παράγουν οδοντίνη είναι γνωστά ως οδοντινοβλάστες (odontoblasts).

Σε αντίθεση με τις αδαμαντινοβλάστες, διατηρούν την σχέση τους με την οδοντίνη καθ' όλη την διάρκεια της ζωής του οδόντα. Τα εν λόγω

κύτταρα εντοπίζονται στην περιφέρεια του πολφού, οι δε κυτταροπλασματικές αποφυάδες τους, οι οδοντινοβλαστικές προεκβολές (odontoblastic processes), κατασκηνώνουν μέσα σε σπυραγγώδεις χώρους της οδοντίνης. Οι εν λόγω πληρούμενοι από υγρό χώροι, γνωστοί ως οδοντινικοί σωληνίσκοι (dentinal tubules), εκτείνονται από τον πολφό μέχρι την οδοντινοαδαμαντινική (στην μύλη) ή την οδοντινοοστεϊνική (στην ρίζα) συμβολή.

Κατά την διάρκεια της οδοντινογένεσης, οι οδοντινοβλάστες παράγουν περίπου 4 έως 8  $\mu\text{m}$  οδοντίνης την ημέρα. Η ποιότητα της οδοντίνης, όπως και εκείνη της αδαμαντίνης, ποικίλλει ανάλογα με την κατάσταση της υγείας της μητέρας προγεννητικώς ή με εκείνη του παιδιού μεταγεννητικώς. Ως εκ τούτου, κατά μήκος του οδοντινικού σωληνίσκου παρατηρούνται εναλλασσόμενες περιοχές κανονικής αποτιτανώσεως και υποτιτανώσεως. Οι εν λόγω περιοχές είναι εμφανείς στις ιστολογικές τομές ως γραμμές του Owen (lines of Owen), οι οποίες αναλογούν στις γραμμές του Retzius της αδαμαντίνης.

Επειδή οι οδοντινοβλάστες παραμένουν λειτουργικές, η οδοντίνη διαθέτει την ικανότητα της αυτοεπουλώσεως. Η επουλωτική οδοντίνη (reparative dentin) εναποτίθεται στην επιφάνεια της προϋπάρχουσας οδοντίνης στο εσωτερικό της πολφικής κοιλότητας, μειώνοντας κατ' αυτόν τον τρόπο το μέγεθος της πολφικής κοιλότητας με την πάροδο της ηλικίας.



## Οστεΐνη

Η οστεΐνη επικαλύπτει την οδοντίνη των ριζών. Αποτελείται κατά 50% από υδροξυαπατιτικό ασβέστιο και διαθέτει σκληρότητα παραπλήσια εκείνης του οστού.

Ο τρίτος εφαιλατωμένος ιστός των οδόντων είναι η οστεΐνη (cementum), μια ουσία που περιορίζεται μόνο στην ρίζα. Η οστεΐνη αποτελείται κατά 45-50% από υδροξυαπατιτικό ασβέστιο και κατά 50-55% από οργανική ουσία και δεσμευμένο νερό. Μέγα μέρος της οργανικής ουσίας είναι κολλαγόνο τύπου I και συνδεδεμένες με αυτό πρωτεογλυκάνες και γλυκοπρωτεΐνες.

Η κορυφαία περιοχή της οστεΐνης μοιάζει με οστούν, ως προς το ό,τι περιέχει κύτταρα, τα οδοντινοκύτταρα (cementocytes) μέσα σε φακοειδείς χώρους, γνωστούς ως κοιλότητες. Αποφυάδες των οδοντινοκυττάρων εκτείνονται από τις κοιλότητες μέσα σε στενούς σωληνίσκους (canaliculi), που κατευθύνονται προς τον φέροντα αγγεία περιοδοντικό σύνδεσμο. Λόγω της παρουσίας οστεΐνοκυττάρων, ο εν λόγω τύπος της οστεΐνης ονομάζεται κυτταρική οστεΐνη (cellular cementum). Η αυχενική μοίρα της οστεΐνης στερείται οστεΐνοκυττάρων και αποκαλείται ακυτταρη οστεΐνη (acellular cementum). Τόσο η κυτταρική οστεΐνη όσο και η ακύτταρη τοιαύτη διαθέτουν οστεΐνοβλάστες (cementoblasts). Τα εν λόγω κύτταρα, τα οποία είναι επιφορτισμένα με τον σχηματισμό οστεΐνης, εναποθέτουν οστεΐνη στην επιφάνεια επαφής με τον περιοδοντικό σύνδεσμο και συνεχίζουν να παράγουν οστεΐνη καθ' όλη την διάρκεια της ζωής του οδόντα.

Οι κολλαγόνες ίνες του περιοδοντικού συνδέσμου, γνωστές ως ίνες του Sharpey (Sharpey's fibers), κατασκηνώνουν τόσο μέσα στην οστεΐνη όσο και στο φατνίο και κατ' αυτόν τον τρόπο ο οδούς αιωρείται μέσω του συνδέσμου εντός του φατνίου.

Η οστεΐνη μπορεί να απορροφηθεί από οστεοκλαστικού τύπου κύτταρα, γνωστά ως οδοντινοκλάστες (odontoclasts). Κατά την διάρκεια της απόπτωσης, δηλαδή της αντικατάστασης των νεογιλών οδόντων από τους αντίστοιχους μόνιμους τοιούτους, οι οδοντινοκλάστες επαναρροφούν οδοντίνη (και οστεΐνη) της ρίζας.

## Πολφός

Ο πολφός, ένας αγγειοβριθής και νευροβριθής χαλαρός συνδετικός ιστός, περιβάλλεται από οδοντίνη και επικοινωνεί με τον περιοδοντικό σύνδεσμο μέσω του ριζικού τρήματος.

Ο πολφός (pulp) του οδόντα αποτελείται από χαλαρό πηκτώδη συνδετικό ιστό, ο οποίος είναι πλούσιος σε πρωτεογλυκάνες και γλυκοζαμινογλυκάνες, διαθέτει πλούσια αγγείωση και νεύρωση, καθώς επίσης μερικά λεμφαγγεία . Ο πολφός επικοινωνεί με τον περιοδοντικό σύνδεσμο μέσω του ριζικού τρήματος, μιας μικρής οπής στην άκρη της ρίζας. Τα αγγεία και τα νεύρα εισέρχονται στον πολφό και εξέρχονται από αυτόν μέσω αυτών των τρημάτων.

Συνηθίζεται η υποδιαίρεση του πολφού σε τρεις συγκεντρικές ζώνες γύρω από κεντρικό άξονα (core).

1. Η πλέον εξωτερική, η οδοντινοβλαστική ζώνη (odontoblastic zone) του πολφού, αποτελείται από μία στιβάδα οδοντινοβλαστών (odontoblasts), των οποίων οι αποφυάδες εισδύουν στους παρακείμενους οδοντικούς σωληνίσκους της οδοντίνης.

2. Η ακύτταρη ζώνη (cell-free zone) σχηματίζει την στιβάδα που εντοπίζεται υπό την οδοντινοβλαστική ζώνη και, όπως λέει το όνομα της, δεν διαθέτει κύτταρα.
3. Η κυτταροβριθής ζώνη (cell-rich zone), αποτελούμενη από ινοβλάστες και μεσεγχυματικά κύτταρα, είναι η βαθύτερη ζώνη του πολφού και περιβάλλει άμεσα τον κεντρικό άξονα (pulp core).

Ο άξονας του πολφού μοιάζει με την πλειονότητα των άλλων χαλαρών συνδετικών ιστών, αλλά δεν διαθέτει λιποκύτταρα. Μια άλλη αξιοσημείωτη διαφορά είναι ότι ο άξονας του πολφού είναι αγγειοβριθής και ενίοτε περιέχει εφαιλωμένα στοιχεία που αποκαλούνται λιθίσκοι του πολφού (οδοντίδια) (pulp stones/denticles).

Οι νευρικές ίνες του πολφού είναι δυο τύπων: (1) συμπαθητικές (αγγειοκινητικές) ίνες, οι οποίες ελέγχουν την διάμετρο του αυλού των αιμοφόρων αγγείων και (2) αισθητικές ίνες επιφορτισμένες με την αίσθηση του άλγους. Οι ίνες του άλγους (pain fibers) είναι λεπτές εμμύελες ίνες, οι οποίες σχηματίζουν το πλέγμα του Raschkow (Raschkow plexus), αμέσως υπό την κυτταροβριθή ζώνη. Καθώς οι νευρικές ίνες συνεχίζουν την πορεία τους μέσω αυτού του πλέγματος, καθίστανται αμύελες, διασχίζουν την ακύτταρη ζώνη και εισδύουν στον χώρο που παρεμβάλλεται μεταξύ των οδοντινοβλαστών, για να εισέλθουν στο οδοντινικό σωληνάριο. Μερικές νευρικές ίνες, αντί να εισέλθουν στα οδοντινικά σωληνάρια, σχηματίζουν συνάψεις με τις οδοντινοβλάστες και τις αποφυάδες τους.

## ΟΥΛΑ

Τα ούλα προσφύονται στην επιφάνεια της αδαμαντίνης μέσω ενός λεπτού, σφηνοειδούς πολυστίβου πλακώδους μη κερατινοποιημένου επιθηλίου, το οποίο είναι γνωστό ως συζευκτικό επιθήλιο.

Επειδή τα ούλα (gingiva) εκτίθενται σε ισχυρές τριβές, το πολύστιβο πλακώδες επιθήλιο τους είναι είτε πλήρως κερατινοποιημένο είτε μερικώς κερατινοποιημένο (παρακερατινοποιημένο) (parakeratinized). Υπό το επιθήλιο υπάρχει πυκνός ακανόνιστος κολλαγόνος συνδετικός ιστός, του οποίου οι κολλαγόνες ίνες τύπου I σχηματίζουν κυρίες ομάδες ινών που μοιάζουν με εκείνες του περιοδοντικού συνδέσμου.

Καθώς το επιθήλιο των ουλών προσεγγίζει τον οδόντα, ανακάμπτει εν είδει φουρκέτας, πορεύεται προς την άκρη της ρίζας για 1 έως 2 mm και εν συνεχεία προσφύεται στην επιφάνεια της αδαμαντίνης με τον σχηματισμό ημιδεσμοσωμάτων. Το βάθους 1 έως 2 mm διάστημα που παρεμβάλλεται μεταξύ των ουλών και του οδόντα αποτελεί την ουλική αύλακα. Η περιοχή του επιθηλίου των ουλών που προσφύεται στην επιφάνεια της αδαμαντίνης, γνωστή ως συζευκτικό επιθήλιο (junctional epithelium), σχηματίζει περιλαίμιο γύρω από τον αυχένα του οδόντος. Το συζευκτικό επιθήλιο σχηματίζει ισχυρό φραγμό μεταξύ της περιέχουσας βακτήρια στοματικής κοιλότητας και του συνδετικού ιστού των ουλών. Οι κυρίες ομάδες κολλαγόνων ινών των ουλών συμβάλλουν στην πρόσφυση του συζευκτικού επιθηλίου στην επιφάνεια του οδόντα, διατηρώντας την ακεραιότητα του επιθηλιακού φραγμού. Ο εν λόγω φραγμός αποτελεί σφηνοειδή δομή, μήκους περίπου 1 mm, έχει δε πλάτος μόνο 35-50 κυττάρων στο μυλικό άκρο της και 5-7 κυττάρων στην κορυφή της.

# ΕΙΔΙΚΟ ΜΕΡΟΣ



## ΥΛΙΚΑ ΚΑΙ ΜΕΘΟΔΟΙ

### ΠΕΙΡΑΜΑΤΟΖΩΑ

Χρησιμοποιήθηκαν 35 αρσενικοί λευκοί κόνικλοι ηλικίας 3,5 μηνών και μέσου βάρους 4,082 kg φυλής, Νέας Ζηλανδίας, η προμήθεια των οποίων έγινε από τον Οίκο Πειραματόζων του Ερευνητικού Κέντρου της Ιατρικής Σχολής του Πανεπιστημίου Αθηνών. (εικόνα 38)

Ο χειρισμός και η διαμονή των ζώων ήταν σύμφωνα με τις αρχές του Προεδρικού Διατάγματος 160/1991 (Α64) που διέπει την προστασία των ζώων που χρησιμοποιούνται για πειραματικούς και άλλους επιστημονικούς σκοπούς, σε συμμόρφωση με την οδηγία 86/609/ΕΟΚ.

Τα ζώα φυλάσσονταν σε κλωβούς μέσα σε θάλαμο συμβατικής στέγασης με τεχνητά ρυθμιζόμενη θερμοκρασία, αερισμό και φωτισμό.

Μέσα στον θάλαμο η θερμοκρασία κυμαίνεται μεταξύ  $20 \pm 2^\circ\text{C}$  και η σχετική υγρασία μεταξύ  $55 \pm 5\%$ . Η ανανέωση του αέρα γίνεται δώδεκα φορές την ώρα, ενώ ο φωτισμός ρυθμίζεται έτσι ώστε να υπάρχει 12 ώρες φως και 12 ώρες σκοτάδι.

Οι κόνικλοι τρέφονταν με ξηρά τροφή ειδική για ζώα εργαστηρίου, με όνομα ΚΟΥΝΕΛΙΝΗ ΡΚ-40 και την εξής σύνθεση: αφυδατωμένη μηδική, πίτυρα, κριθάρι, σογιάλευρο, ηλιόλευρο, ανόργανα άλατα, βιταμίνες και ιχνοστοιχεία. Η εκατοστιαία χημική ανάλυση καθώς και οι ποσότητες προσθετικών ανά κιλό φαίνονται στον πίνακα (Π1). Η χορήγηση νερού πραγματοποιείτο από το δίκτυο παροχής της πόλης.

Πίνακας 1

ΚΟΥΝΕΛΙΝΗ ΡΚ – 40			
ΜΙΚΤΟ ΒΑΡΟΣ 40kg ΜΟΡΦΗ ΓΟΡΦΗΣ Pellets 3mm			
Φύραμα Πάχυνσης Κουνελιών			
Σύνθεση:	Αφυδατωμένη Μηδική, Πίτυρα, Κριθάρι, Σογιάλευρο, Ηλιόλευρο, Ανόργανα Άλατα, Βιταμίνες, Ιχνοστοιχεία		
Χημική Ανάλυση (%):	Ολικές πρωτεΐνες	16,00	
	Ολικές λιπαρές ουσίες	3,00	
	Ινώδεις ουσίες	15,00	
	Τέφρα	8,50	
	Υγρασία	11,00	
	Ασβέστιο	1,30	
	Φώσφορος	0,60	
	Νάτριο	0,25	
	Λυσίνη	0,60	
	Μεθειονίνη	0,30	
Προσθετικά	ανά Βιταμίνη Α	10.000 IU	
Κιλό:	Βιταμίνη D <sub>3</sub>	1.000 IU	
	Βιταμίνη Ε	30 mg	
	Βιταμίνη Κ <sub>3</sub>	2 mg	
	Βιταμίνη Β <sub>1</sub>	2 mg	
	Βιταμίνη Β <sub>2</sub>	3 mg	
	Βιταμίνη Β <sub>6</sub>	2 mg	
	Βιταμίνη Β <sub>12</sub>	10 µg	
	Νικοτινικό Οξύ	20 mg	
	Παντοθενικό Οξύ	10 mg	
	Φυλλικό Οξύ	500 µg	
	Χολίνη	250 mg	
	Μαγγάνιο	70 mg	
	Ψευδάργυρος	85 mg	
	Σίδηρος	60 mg	
	Χαλκός	13 mg	
	Ιώδιο	1.000 µg	
	Κοβάλτιο	1.500 µg	
	Σελήνιο	75 µg	

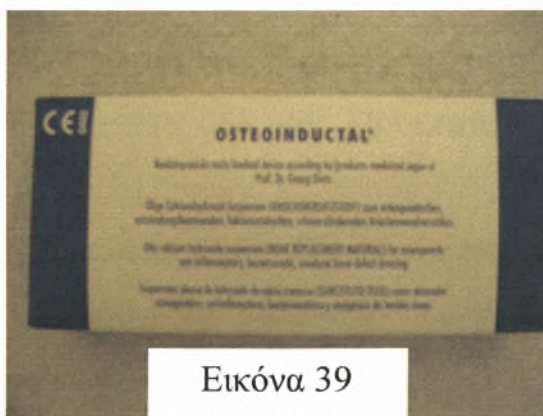


Εικόνα 1

Λευκός αρσενικός κόνικλος Νέας Ζηλανδίας, ηλικίας 3,5 μηνών και βάρος 4,750 kg

## OSTEOINDUCTAL (ΣΥΣΤΑΤΙΚΑ – ΙΔΙΟΤΗΤΕΣ)

Ο σκοπός του πειράματος είναι να διαπιστωθεί και να αξιολογηθεί η δυνατότητα και ικανότητα του Osteoinductal (Εικ. 39) ,ελαιώδους ελαιωρήματος με υφή κρέμας, στην επούλωση οστικών ελλειμμάτων στην περιοχή της στοματογναθοπροσωπικής χώρας, καθώς και στην υποβοήθηση οστεογενετικών διεργασιών ενδοστικά μετά από την τοποθέτησή του.



Εικόνα 39

Το υλικό αυτό, ως κρεμώδες επικαλυπτικό των οστικών τραυμάτων, αναπτύχθηκε από τον καθηγητή Dr. G. Dietz, για να προάγει την επούλωση των τραυματισμένων ή φλεγμαινουσών οστικών επιφανειών.

Το κύριο συστατικό του Osteoinductal είναι το υδροξείδιο του ασβεστίου. Πρόκειται για ελαιώδες, μη σκληρυνόμενο εναιώρημα υδροξειδίου του ασβεστίου που περιέχει τα παρακάτω φυσικά συστατικά: υδροξείδιο του ασβεστίου, υγρές και στερεές υδρογονανθρακικές αλυσίδες, καθώς και εστέρες λιπαρών οξέων με γλυκερίνη όπως μυρισταλινικό οξύ, ολεικό οξύ, παλμιτολινικό οξύ, γαδαλινικό οξύ, μαργαρινικό οξύ, πενταδιενικό οξύ, μυριστικό οξύ, λινολενικό οξύ, στεαρικό οξύ, παλμιτικό οξύ, αραχιδικό οξύ, λαουρικό οξύ και λινολικό οξύ.

Το σκεύασμα Osteoinductal έχει ταυτοποιηθεί σύμφωνα με τα πιστοποιητικά ποιότητας DIN EN ISO 9002/DIN EN 46.002, είναι σε συμφωνία με την κοινοτική οδηγία 93/42 ENG του Ευρωπαϊκού Συμβουλίου σχετικά με τα ιατρικά προϊόντα και του έχει απονεμηθεί το σύμβολο CE0482.

Σύμφωνα με τις οδηγίες των κατασκευαστών, όλα τα συστατικά του osteoinductal είναι φυσικά, παρέχουν πλήρη βιολογική ασφάλεια, δεν προκαλούν αντιγονική δράση και είναι φιλικά προς τους ιστούς.

Το Osteoinductal διατίθεται έτοιμο για χρήση σε αποστειρωμένες σύριγγες μίας χρήσης. Κάθε κουτί περιέχει 4 αποστειρωμένες σύριγγες και 4 αποστειρωμένες βελόνες σε ξεχωριστές συσκευασίες ανά μία. Πρόκειται για ακτινοαδιαφανές υλικό.

Επίσης, σύμφωνα με την κατασκευάστρια εταιρία, το Osteoinductal, ως υλικό κάλυψης οστικών τραυμάτων, αναπτύσσει τις παρακάτω ιδιότητες, όταν έρχεται σε άμεση επαφή με τις εκτεθειμένες οστικές επιφάνειες.

1. Ενεργοποιεί τη διαδικασία οστεογένεσης
2. Εμφανίζει αντιφλεγμονώδη δράση
3. Αναστέλλει την ανάπτυξη βακτηρίων
4. Δρα αναλγητικά

## 5. Δρα σαν αντιοιδηματώδες

Γενικά, δεν έχουν παρατηρηθεί παρενέργειες από τη χρήση. Σε σπάνιες περιπτώσεις, η επαφή του κρεμώδους Osteoinductal με τους μαλακούς ιστούς μπορεί να προκαλέσει αναστρέψιμη μεταπλασία των ινοβλαστών η οποία μπορεί να συνοδεύεται από σκλήρυνση των αντίστοιχων μαλακών περιοχών του ιστού, εάν η επαφή είναι τέτοια που να διαρκεί αρκετές ημέρες ή εβδομάδες. Ερεθισμούς μπορεί να προκαλέσει και η εφαρμογή του Osteoinductal με μεγάλη πίεση.

Ως αντένδειξη αναφέρεται η χρήση του osteoinductal μετά από τρώση αγγείου, αρτηριών ή φλεβών, και όχι πριν την οριστική διακοπή της προκληθείσης αιμορραγίας και αυτό για να αποφευχθεί ο κίνδυνος δημιουργίας εμβόλων. Αντένδειξη αποτελεί και η χρήση του σε οστικές επιφάνειες οι οποίες προηγουμένως έχουν εκπλυθεί με υπεροξείδιο του υδρογόνου, για να αποφευχθεί ο σχηματισμός υπεροξειδίου του ασβεστίου που θα προκαλούσε σοβαρό έγκαυμα στους περιβάλλοντες ιστούς.

Έχουν γίνει πειραματικές έρευνες που αφορούν στην χρησιμοποίηση του Osteoinductal με σκοπό την εξαγωγή συμπερασμάτων ως προς την συμπεριφορά του. Σε μια από αυτές που εφαρμόστηκε σε σκυλιά ράτσας beagle και είχε ως σκοπό την αξιολόγηση της επούλωσης και οστεοενσωμάτωσης των οδοντιατρικών εμφυτευμάτων, παρατηρήθηκαν τα εξής. Μέσα σε διάστημα μιας έως τεσσάρων εβδομάδων, η εφαρμογή του osteoinductal σε συνδυασμό με τα οδοντιατρικά εμφυτεύματα οδήγησε σε εκτεταμένη, αβακτηριακή, λευκοκυτταρική φλεγμονή και βαριά οστεοκλαστική δραστηριότητα που σταδιακά ελαττώθηκε και στις τέσσερις εβδομάδες ανιχνεύθηκε αντίδραση ξένου σώματος συμπεριλαμβανομένων και γιγαντοκυττάρων εναντίων των υπολειμμάτων του υλικού. Στο διάστημα αυτό, η ομάδα των μαρτύρων παρουσίασε καλύτερη επουλωτική δραστηριότητα. Σε τρεις μήνες το ποσοστό της επαφής οστού και εμφυτεύματος ήταν μεγαλύτερο για το γκρουπ των μαρτύρων από ότι για το



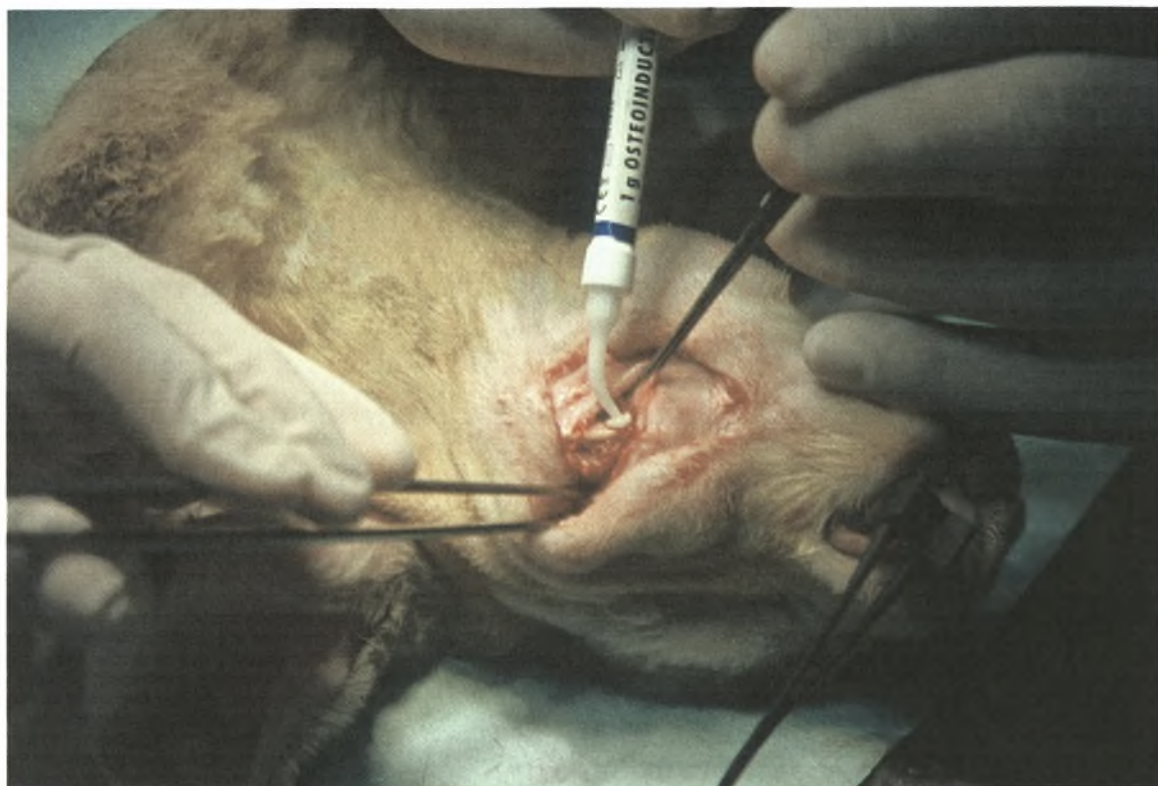
γκρουπ όπου τοποθετήθηκε osteoinductal, στο οποίο ινώδης συνδετικός ιστός περιέβαλλε τα εμφυτεύματα, εμποδίζοντας την πλήρη ενσωμάτωσή τους στο οστό.

## **Σχεδιασμός του Πειράματος**

Οι κόνικλοι χειρουργήθηκαν ανά ομάδες των δύο ή τριών στη σειρά μέσα σε συνολικό χρονικό διάστημα 1,5 - 2 ετών και η κάθε ομάδα θανατώθηκε σε διάστημα από 48 ώρες έως 107 ημέρες μετά το πέρας της χειρουργικής επέμβασης. Παρακάτω θα περιγραφούν αναλυτικά οι διαδικασίες της χειρουργικής επέμβασης, καθώς και της ευθανασίας και των επακόλουθων ενεργειών.

Σύμφωνα με το πρωτόκολλο αναισθησίας των κονίκλων, κάθε ζώο έλαβε ενδομυϊκά για προνάρκωση υδροχλωρική κεταμίνη [KETALAR] 25mg/kg και ξυλαζίνη [ROMPUM] 5mg/kg σωματικού βάρους.

Έγινε προετοιμασία του χειρουργικού πεδίου με αποψίλωση του τριχώματος του ζώου, μεταφορά αυτού στο χειρουργείο κι εναπόθεσή του στο χειρουργικό τραπέζι.



Εικόνα 40

Κόνικλος Νέας Ζηλανδίας. Η χειρουργική τομή.

Στη συνέχεια τοποθετήθηκε ενδοφλέβιος καθετήρας στην ωτιαία περιοχή, μέσω του οποίου δόθηκε για διατήρηση της αναισθησίας νατριούχος θειοπεντάλη 5-10mg/kg κατά περίπτωση με συνεχή χορήγηση φυσιολογικού ορού. Πριν την έναρξη του χειρουργείου δόθηκε επίσης ενδοφλέβια, ως χημειοπροφύλαξη, κεφαμανδόλη 30mg/kg[MANDOKEF].

Η κάθε χειρουργική επέμβαση, ανάλογα με τον αριθμό των ζώων που χειρουργήθηκαν κάθε φορά, διήρκεσε από 1, 5 έως 2, 5 ώρες.

Αφού έγινε επιμελής αντισηψία του δέρματος με διάλυμα Betadine iodine 10τοις εκατό, δημιουργήθηκε άσηπτο χειρουργικά πεδίο στην ευρύτερη περιοχή της κάτω γνάθου με αποστειρωμένο χειρουργικό ιματισμό.

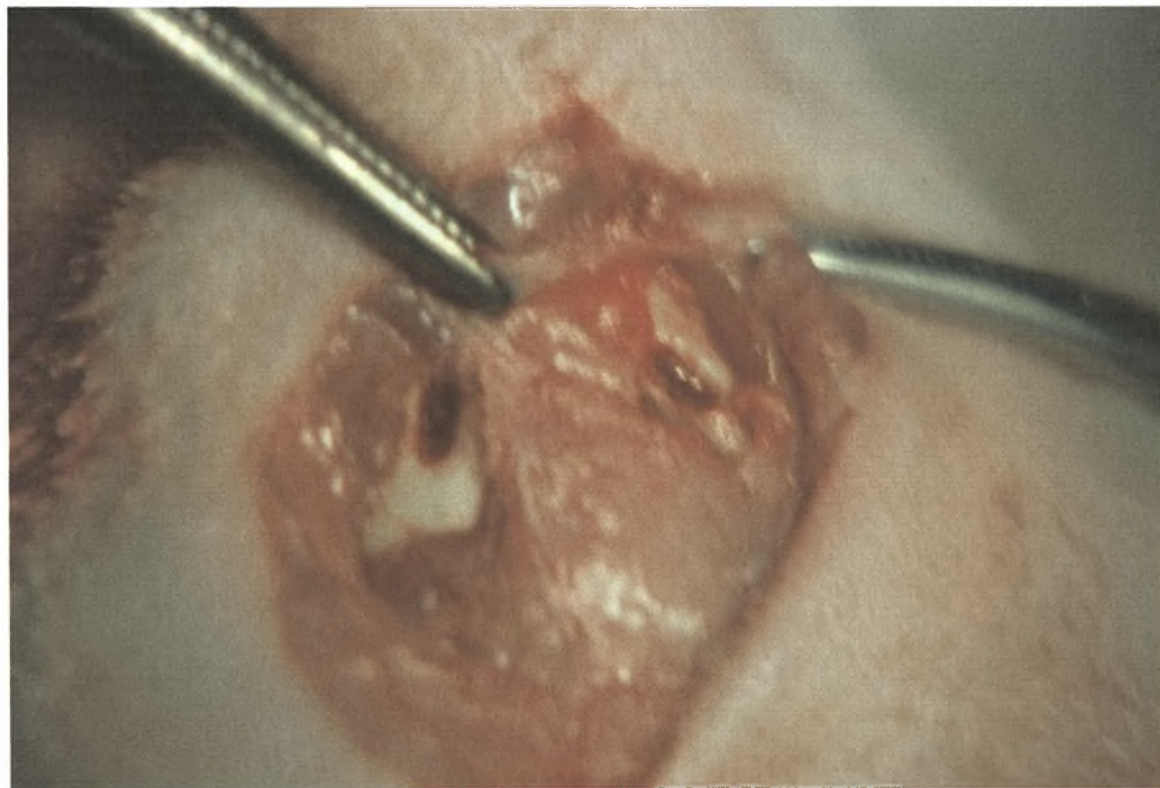
Στο πρώτο πείραμα πραγματοποιήθηκαν δύο τομές εκατέρωθεν της μέσης γραμμής κατά μήκος του κάτω χείλους της αριστερής και δεξιάς πλευράς της κάτω γνάθου αντίστοιχα, αλλά επειδή διαπιστώθηκε ευκινησία του δέρματος της περιοχής, η προσπέλαση και των δύο πλευρών της κάτω

γνάθου έγινε τελικά μέσω τομής κατά μήκος της μέσης γραμμής της υπογνάθιας περιοχής στα επόμενα πειράματα.

Στην αρχή και το τέλος κάθε επέμβασης ελέγχθηκαν οι καρδιακές σφύξεις και το οξυγόνο του αίματος του ζώου.

Αμέσως πριν την επέμβαση χορηγήθηκαν 3cc ξυλοκαΐνης 2τοις εκατό τοπικά.

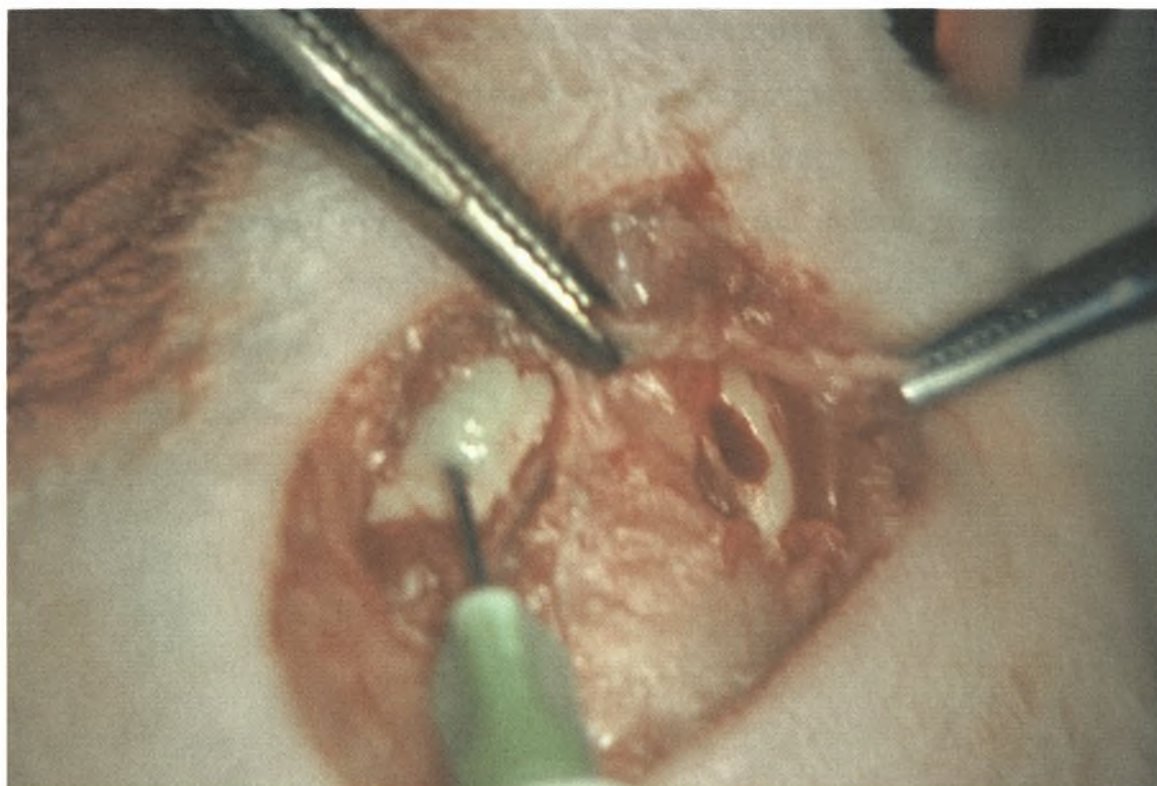
Η επέμβαση ξεκίνησε με τομή 5-7 cm κατά μήκος της μέσης γραμμής της υπογνάθιας περιοχής (εικόνα 40). Έγινε αποκόλληση του βλεννογόνου, των μυών και του περιοστέου και στις δύο γωνίες της κάτω γνάθου δημιουργήθηκαν οστικές κοιλότητες διαστάσεων 2\*3\*3 mm με στρογγυλή εγγλυφίδα. (εικόνα 41)



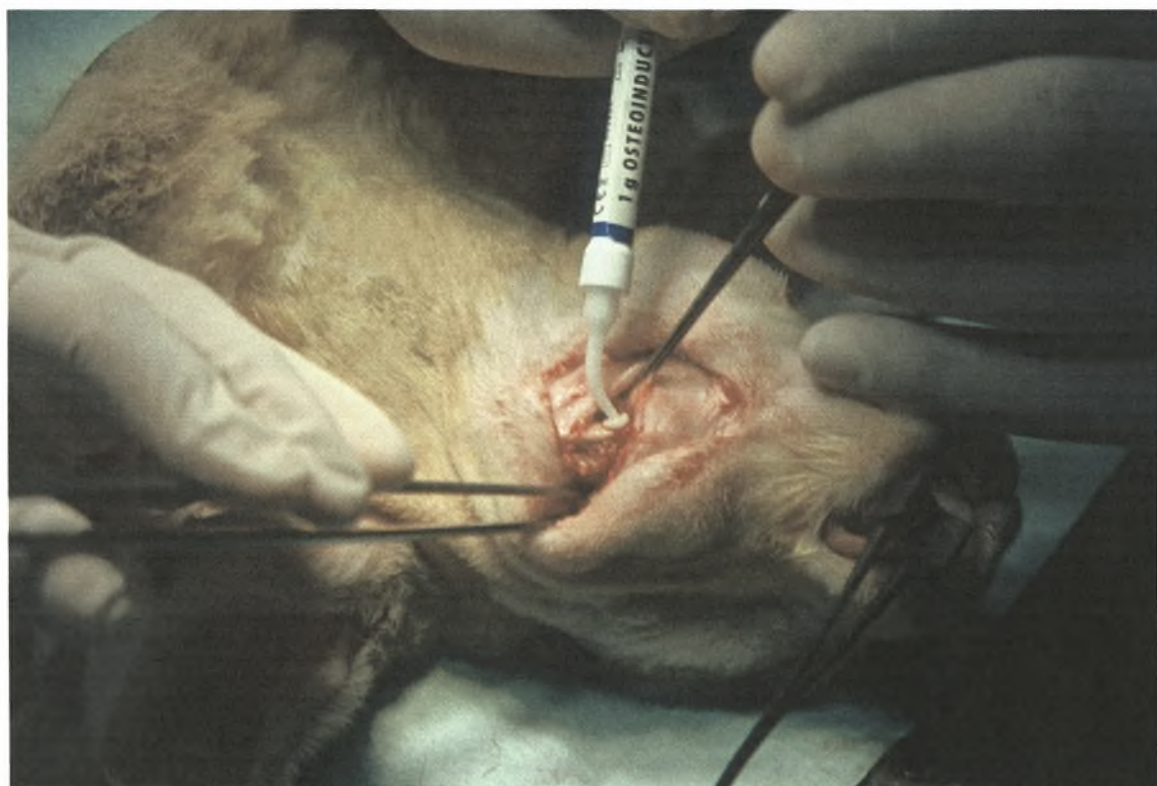
Εικόνα 41

Οι δύο οστικές κοιλότητες διαστάσεων 2x3x3 mm στη γωνία της δεξιάς και αριστερής γνάθου.





Εικόνα 42



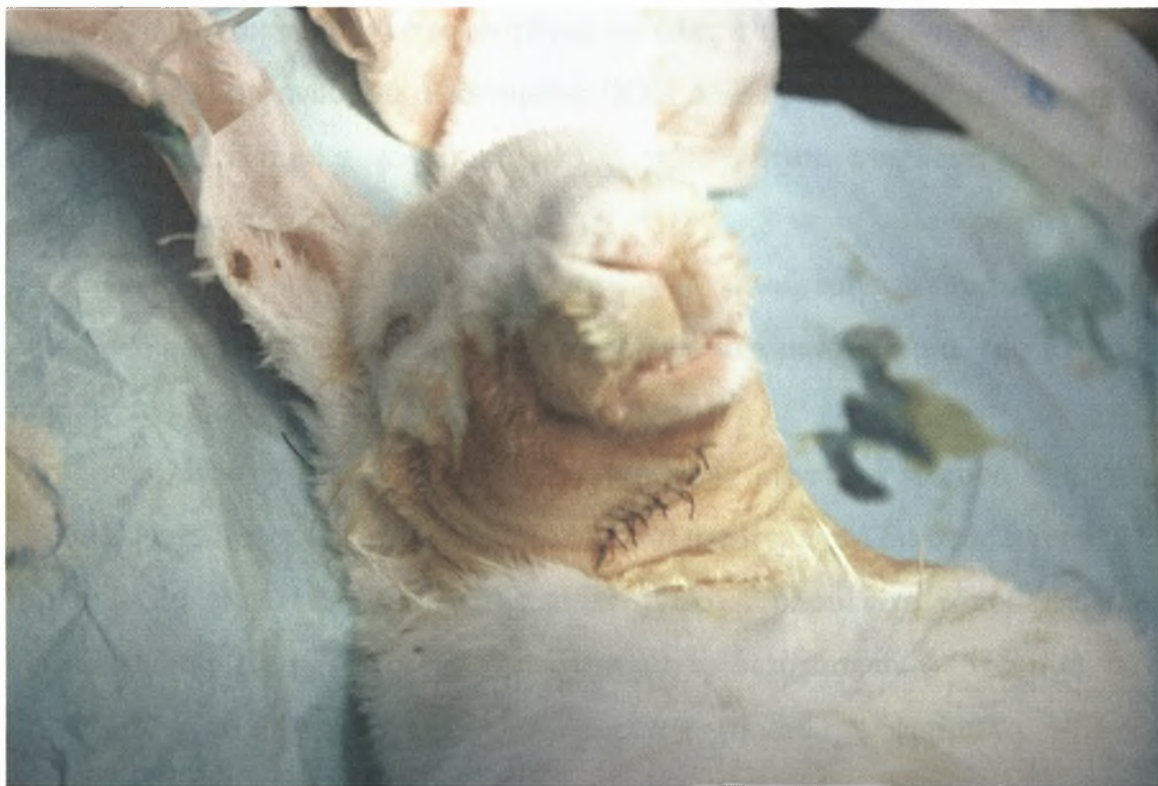Εικόνα 43

Εικόνες 42, 43

Τοποθέτηση του Osteoinductal στην αριστερή οστική κοιλότητα της κάτω γνάθου.

Στην αριστερή οστική κοιλότητα τοποθετήθηκε το Osteoinductal σε μορφή κρέμας μέχρι την πλήρωση αυτής, ενώ η δεξιά κοιλότητα παρέμεινε ως έχει για να χρησιμοποιηθεί σαν κοιλότητα μάρτυρας.

Ακολούθησε η συρραφή του περιοστέου, του μυϊκού τοιχώματος και του βλεννογόνου με απορροφήσιμο ράμμα cat-gut νούμερο 3-0 σε κάθε κοιλότητα ξεχωριστά. Έπειτα έγινε η συρραφή του δέρματος με μετάξινο ράμμα 3-0. (Εικόνα 44)



Εικόνα 44

Συρραφή της τομής με μετάξινο ράμμα 3-0.

Αφού ολοκληρώθηκε η επέμβαση, το ζώο μεταφέρθηκε σε ειδική θερμοκοιτίδα παροχής οξυγόνου με ρυθμό 1 lt/min για χρόνο ικανό μέχρι την πλήρη ανάνηψή του, οπότε και φυλάχτηκε στον Οίκο Πειραματόζωων στις συνθήκες που έχουν ήδη περιγραφεί, έως την καθορισμένη ημερομηνία ευθανασίας αυτού. Η χορήγηση της κεφαμανδόλης 30mg/kg [MANDOKEF] συνεχίστηκε για δύο ημέρες μετά την επέμβαση ενδομυϊκά. Για την



αντιμετώπιση του μετεγχειρητικού πόνου τοποθετήθηκε σε κάθε ζώο υπόθετο παρακεταμόλης των 50 mg.

## ΠΕΡΙΓΡΑΦΗ ΤΗΣ ΕΥΘΑΝΑΣΙΑΣ

Η ευθανασία πραγματοποιήθηκε σε όλες τις περιπτώσεις ως εξής. Οι κόνικλοι έλαβαν ενδομυϊκά κεταμίνη [KETASET] 25 mg/kg και ξυλαζίνη [ROMPUN] 5 mg/kg κι έπειτα τους χορηγήθηκε σταδιακά πεντοθάλη 20mg/kg σωματικού βάρους.

Ο σκοπός της ευθανασίας ήταν η αφαίρεση ιστοτεμαχίων για παθολογοανατομική εξέταση στο Παθολογοανατομικό Τμήμα της Ιατρικής Σχολής του Πανεπιστημίου της Λάρισας.

Αναλυτικά λοιπόν, σε κάθε ζώο από την αριστερή πλευρά της κάτω γνάθου [κοιλότητα μάρτυρας] αφαιρέθηκε ιστοτεμάχιο διαστάσεων 4\*5\*5 mm. Από τη δεξιά πλευρά της κάτω γνάθου, όπου είχε τοποθετηθεί το Osteoinductal, αφαιρέθηκε επίσης ιστοτεμάχιο διαστάσεων 4\*5\*5 mm. Τα ιστοτεμάχια τοποθετήθηκαν σε ξεχωριστά φιαλίδια με φορμόλη 10% σε καθένα από τα οποία αναγράφονταν από ποια πλευρά προέρχεται το ιστοτεμάχιο και πόσες ημέρες ή ώρες μεσολάβησαν από τη στιγμή της επέμβασης μέχρι την λήψη του. Ακολουθώντας, τα φιαλίδια με την φορμόλη, στάλθηκαν στο Πανεπιστήμιο της Λάρισας.

Σημειώνεται ότι στο πρώτο πείραμα, μετά την ευθανασία ενός κονίκλου, αφαιρέθηκε εξολοκλήρου η κάτω γνάθος και μεταφέρθηκε σε ακτινολογικό χώρο όπου λήφθηκαν ακτινογραφίες δήξεως στην δεξιά και την αριστερή πλευρά της κάτω γνάθου ξεχωριστά. Τα αποτελέσματα κρίθηκαν μη αξιολογήσιμα και δεν επαναλήφθηκε ο ακτινογραφικός έλεγχος.

### ***Διαδικασία Ιστομορφομετρικής Ανάλυσης Ιστοτεμαχίων***

Στο Παθολογοανατομικό Εργαστήριο 417 στο Ν.Ι.Μ.Ι.Τ.Σ. Αθηνών πραγματοποιήθηκε μέτρηση της οστεοπλαστικής αντίδρασης με τη βοήθεια συστήματος ανάλυσης εικόνας (image ανάλυσης) πάνω στις τομές των ιστοτεμαχίων και στα δύο δείγματα πλακιδίων (με και χωρίς Osteoinductal).

Το σύστημα ανάλυσης εικόνας που χρησιμοποιήθηκε εγκαταστάθηκε στο εργαστήριο με την τελευταία εκδοχή του λογισμικού του, που ονομάζεται image pro-glass version 3, 2001. Έκτοτε, οι εργασίες που έχουν γίνει πάνω στις μετρήσεις, αφορούσαν:

- 1) Μετρήσεις λεμφοκυτταρικών πληθυσμών και κλασμάτων των λεμφοκυττάρων σε δέρματα ζώων κατά τη διάρκεια φλεγμονής με λεισμανίαση.
- 2) Μέτρηση ανοσοιστοχημικής έκφρασης των αντισωμάτων της κατιερίνης και κατενίνης, κυτταροπλασματικών πρωτεϊνών, σε καρκινώματα του παχέως εντέρου.
- 3) Μέτρηση ανοσοιστοχημικής έκφρασης του αντισώματος της καθεψίνης στο μαστό, σε νεοπλάσματα μαστού και ωοθηκών.
- 4) Μέτρηση ανοσοιστοχημικής έκφρασης ογκογονιδίων και αποπτωτικών παραγόντων όπως η p-53, σε αδενοκαρκινώματα παγκρέατος σε εξέλιξη.

Το σύστημα ανάλυσης εικόνας, λοιπόν, αποτελείται από έναν υπολογιστή Pentium-4 συνδεδεμένο με ψηφιακή κάμερα SONY. Η εικόνα από την κάμερα μέσω του μικροσκοπίου SOLUBE της OLYMPUS, μεταδίδεται στον υπολογιστή και ανοίγει ένα πλαίσιο συγκεκριμένης διαμέτρου, μέσα στο οποίο αποτυπώνεται η εικόνα που από κινούμενη γίνεται στιγμιαία, σώζεται σαν αρχείο εικόνας και πάνω σε αυτήν εκτελούνται οι μετρήσεις, που στη συγκεκριμένη εργασία αφορούν.

- A) Στον υπολογισμό του αριθμού των οστεοβλαστών μέσα στο οπτικό πεδίο.

- Β) Στην μέτρηση της μικρότερης και μεγαλύτερης διαμέτρου (σε  $\mu\text{m}$ ) των κυττάρων του πληθυσμού κάθε εικόνας.
- Γ) Στον μέσο όρο (σαν στατιστικό δείγμα) των κυττάρων της εικόνας.
- Δ) Στην έκταση (σε  $\mu\text{m}^2$ ) την οποία καταλαμβάνει ο ολικός αριθμός των κυττάρων στο συνολικό οπτικό πεδίο.

Ο στόχος κατά την εργασία με το παραπάνω σύστημα, είναι να υπολογιστεί η οστεοβλαστική αντίδραση σε σχέση με την φυσιολογική ροή της πόρωσης του οστού κατά την διάρκεια του χρόνου, ανά μονάδες χρόνου, σε σύγκριση με την επεμβατική προσθήκη του συγκεκριμένου υλικού (Osteoinductal).

Όσον αφορά στο σφάλμα του μηχανήματος, αυτό εξαρτάται από τους εξής παράγοντες.

Πρώτον, από την ποιότητα της τομής που είναι εναποθηκευμένη πάνω στο πλακίδιο και εξετάζεται. Με τον όρο καλή ποιότητα, εννοείται μια ομαλή τομή με συγκεκριμένους χρωματικούς χαρακτήρες, όπως προκύπτουν από την χρώση αιματοξυλίνης-ηωσίνης στην προκειμένη περίπτωση.

Επίσης, το πιθανό σφάλμα εξαρτάται από το στατιστικό του σφάλματος και του χειριστή. Αναλυτικότερα, κάθε μέτρηση πραγματοποιείται σε κάθε πλακίδιο με μεγέθυνση  $\times 40$ , ο οποίος διατρέχει (σκρινάρει) τα αντίστοιχα πεδία. Αφού γίνει σάρρωση σε όλο το πλακίδιο, εντοπίζονται οι περιοχές που οπτικά φαίνεται να έχουν τη μεγαλύτερη πυκνότητα κυττάρων, ο φακός μεγέθυνση  $\times 40$  διαδέχεται τον φακό μεγέθυνση  $\times 10$  κι εκεί λαμβάνονται δέκα οπτικά πεδία σε κάθε τομή, πάνω στα οποία πραγματοποιείται η μέτρηση.

Ο χειριστής σε σχέση με το απόλυτο του μηχανήματος που μετράει τις χρωματικές διαβαθμίσεις, κάνει την δική του προσωπική εκτίμηση, οπότε το σφάλμα μπορεί να οφείλεται στην υποκειμενική αξιολόγηση του ίδιου.

Κατά συνέπεια, το στατιστικό σφάλμα ελαχιστοποιείται, εάν ο ίδιος χειριστής μετρήσει έναν μεγάλο αριθμό πλακιδίων με έναν σταθερό τρόπο που έχει προσηλωμένο και προσανατολισμένο το μάτι του.

Επίσης, πρέπει να αναφερθεί ότι μέσα σε μία τομή, η μέτρηση δέκα πεδίων με φακό x40 δεν καλύπτει όλη τη τομή.

Συνοπτικά, το σύστημα της μέτρησης οστεοπλαστικής αντίδρασης με τη βοήθεια ανάλυσης εικόνας προσφέρει απόλυτο αριθμό, μέτρηση, ευελιξία όσον αφορά τις χρώσεις και τις διαμέτρους. Ακόμα, παρέχει την τελική λίστα κάθε περιστατικού από αρχείο Excel που μπορεί αυτόματα να περαστεί σε πρόγραμμα στατιστικής ανάλυσης.

Στο τέλος της διαδικασίας, αφού έχουν μετρηθεί οι μεγαλύτερες και μικρότερες διάμετροι των κυττάρων, η έκταση που καταλαμβάνουν τα κύτταρα στην επίπεδη επιφάνεια της οθόνης και ο απόλυτος αριθμός της τομής, μπορεί να προκύψει πίνακας με δύο ομάδες περιστατικών και ανάλογα με τις χρονικές στιγμές να υπολογιστεί η στατιστική συμμετοχή της κάθε ομάδας. Σημειώνεται ότι το απόλυτο στις μετρήσεις προσεγγίζεται αν εξαιρεθεί η υποκειμενικότητα των εκτιμήσεων του χειριστή. Στην συγκεκριμένη περίπτωση της μελέτης των τομών του οστίτη ιστού κουνελιών, υπήρξε μία δυσκολία: η τομή του οστίτη ιστού έχει ροζέ απόχρωση, οπότε ο προγραμματιστής στην προσπάθειά του να αποβάλλει αυτό το μειονέκτημα, μέτρησε τους κενούς χώρους των κυττάρων κοντά στον πυρήνα.

Σε επόμενη φάση, αφού ολοκληρωθούν οι μετρήσεις με το σύστημα αυτό, μπορεί να ακολουθήσει μία επόμενη διαδικασία. Για παράδειγμα, σε σύστημα στατιστικής ανάλυσης SPSS11 δίνεται ο αριθμός των περιστατικών, ο μέσος όρος των κυττάρων της κάθε τομής ανά περιστατικό, συγκροτούνται δύο ομάδες πλακιδίων με και χωρίς Osteoinductal και πραγματοποιείται ειδική συγκριτική μέτρηση μεταξύ τους, με έμφαση στις διαφορές τους.

## **ΜΟΡΦΟΜΕΤΡΙΚΗ ΜΕΛΕΤΗ ΜΕ ΤΗΝ ΕΦΑΡΜΟΓΗ ΣΥΣΤΗΜΑΤΟΣ ΑΝΑΛΥΣΗΣ ΕΙΚΟΝΑΣ (IMAGE ANALYSIS SYSTEM)**

Η ποσοτική μέτρηση αφορούσε 58 ιστολογικά πλακίδια κατανεμημένα σε 4 ομάδες ανάλογα με τη χρονική περίοδο (3 ημ, 1<sup>η</sup> εβδ, 2<sup>η</sup> εβδ και 1 μήνας) μετά την τεχνητή πρόκληση του κατάγματος της γνάθου και σε δύο υποομάδες ανάλογα με την επίθεση ή όχι της ουσίας. Πραγματοποιήθηκε στο Παθολογοανατομικό Εργαστήριο του 417 ΝΙΜΤΣ με Ημιαυτόματο Σύστημα Ανάλυσης Εικόνας DIS 200, το οποίο περιελάμβανε ως hardware Intel Pentium IV/ CAMERA MICROWAVE SYSTEMS (640X480) με ψηφιοποιητή εικόνας Matrox card II, Μικροσκόπιο Olympus BX-50-και ως software Λογισμικό Windows 98/Image Pro Plus version 3.0-Media Cybernetics 1997, με το οποίο υπολογίσθηκε ο απόλυτος αριθμός των πυρήνων. Σε κάθε ιστολογική τομή χρωσμένη με Ηωσίνη-Αιματοξυλίνη επιλέχθηκαν 10 αντιπροσωπευτικά πεδία υπό μεγέθυνση x40 και μετρήθηκε υπό σταθερή ένταση φωτός και αξιολογήθηκε εν τέλει στατιστικά με βάση την οπτική πυκνότητα (ένταση του διελαυνόμενου από το πλακίδιο φωτός) ο απόλυτος αριθμός των πυρήνων (σκοτεινά αντικείμενα στρογγυλού κυρίως ή ατρακτοειδούς σχήματος) αφού προηγουμένως κατασκευάσθηκε η αντίστοιχη μακροεντολή σε IP Basic για τον καθορισμό του χρωματικού εύρους (στην προκειμένη περίπτωση αποχρώσεις του σκούρου μπλε-μαύρου με συγκεκριμένη διάμετρο και σχήμα (aspect ratio/shape factor), κατά το πρότυπο RGB (Red/Green/Blue). Σύμφωνα με αυτό το κάθε εικονοστοιχείο (pixel) αποδίδει μια συγκεκριμένη τιμή, η οποία αντανακλά τη συνισταμένη των τριών προαναφερθέντων βασικών χρωματικών δεικτών. Το εύρος της οπτικής πυκνότητας εκτείνεται σε ένα φάσμα 256 συνεχόμενων τιμών (0-255), όπου το 0 αντιπροσωπεύει το απόλυτο μαύρο και το 255 το απόλυτο λευκό στο γκρι φάσμα (8 bit) του υπολογιστικού συστήματος που χρησιμοποιήθηκε (Gray scale BPP 8 bit 0-255). Η ψηφιοποιημένη εικόνα του μικροσκοπίου καταλάμβανε σταθερό πλαίσιο μέτρησης στην οθόνη του

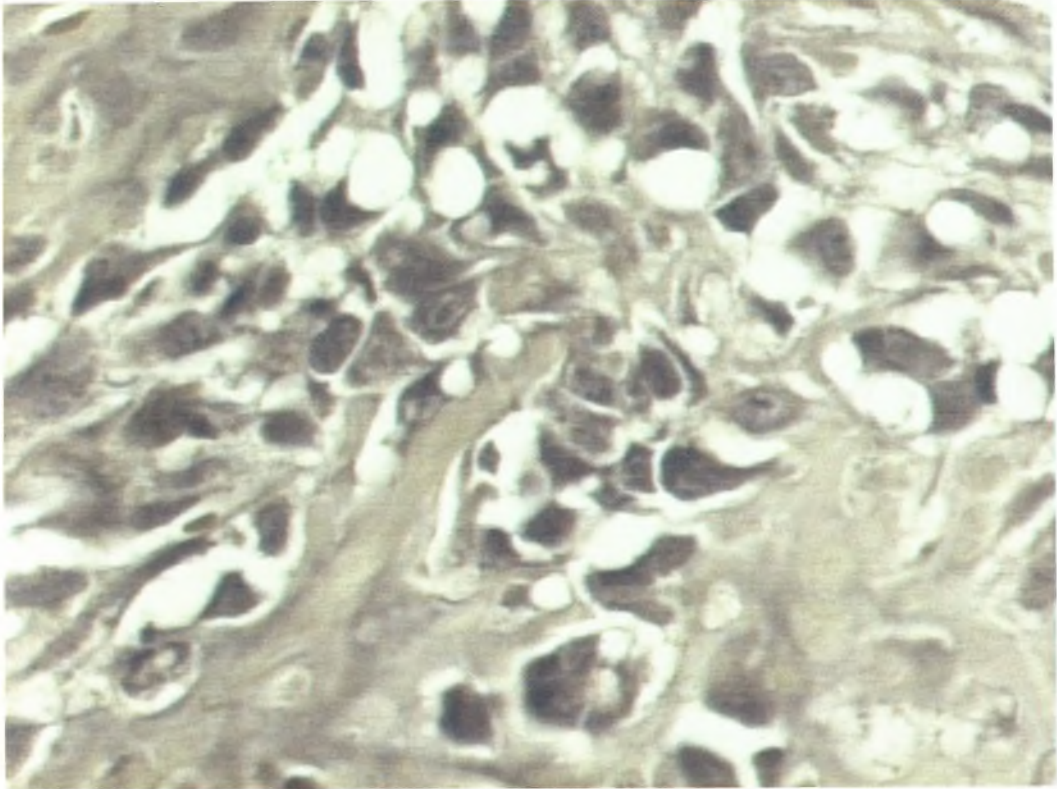


υπολογιστή (active window «ενεργό πλαίσιο») εμβαδού  $16848 \mu\text{m}^2$ , δηλ το  $\frac{1}{4}$  του οπτικού πεδίου του μικροσκοπίου στη μεγέθυνση  $\times 40$ . Κάθε περιστατικό κατά την ολοκλήρωση της μέτρησης αρχειοθετούνταν σε λογιστικό φύλλο (Excel sheet).

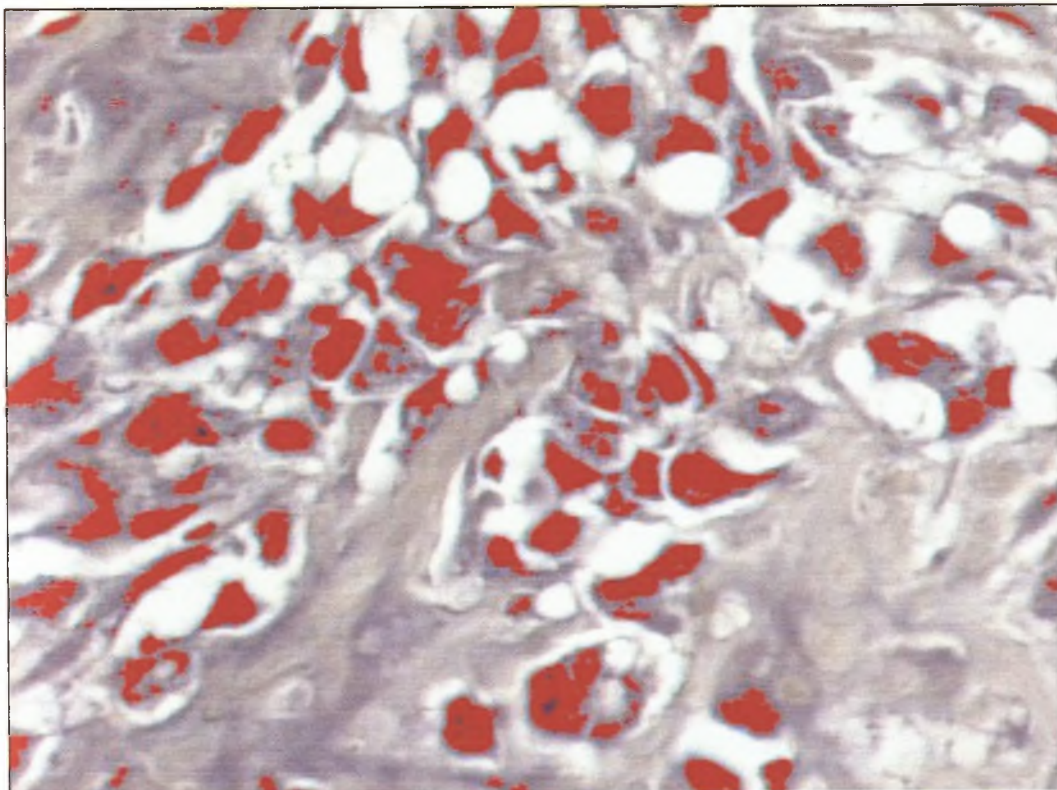
Προσεγγίζοντας την αξιολόγηση της μορφομετρίας ως συμπληρωματικής μεθόδου επεξεργασίας των ιστολογικών δεδομένων πρέπει να σημειωθεί ότι τα συστήματα ανάλυσης εικόνας ναι μεν προσφέρουν ταχεία και ακριβή καταγραφή των μετρουμένων παραμέτρων, όπως αριθμό εξεταζομένων κυττάρων, έκταση και ένταση χρώσης, όμως η ακρίβεια του τελικού αποτελέσματος εξαρτάται από την ποιότητα της παρεχόμενης προς ψηφιακή επεξεργασία εικόνας (καθαρότητα-ειδικότητα χρώσης), καθώς ο υπολογιστής δε διαθέτει -τουλάχιστον προς το παρόν- τη δυνατότητα της ανθρώπινης αφαιρετικής ιδιότητας για να πιστοποιήσει την παρουσία ή όχι του κυτταρικού χώρου και των εκδηλώσεων του, αλλά συναρτάται η ικανότητα μέτρησης του από την εμπειρία και δεξιότητα, όπως και προσωπική επιλογή των προς μέτρηση πεδίων του χειριστή. Έχει προβλεφθεί πάντως η "χειροκίνητη" (manual) διόρθωση του αυτοποιημένου αποτελέσματος με προσθαφαιρέσεις χώρων ή αντικειμένων στη συγκεκριμένη περίπτωση με ευοδωτική επίδραση στην πιο σωστή τελική αποτίμηση της μέτρησης.

Δυσχέρειες κατά τη μέτρηση αφορούσαν ακριβώς τη διάκριση του τύπου των κυττάρων (οστεοβλάστες, ινοβλάστες, κύτταρα μυελού) οι οποίες αντιμετωπίστηκαν με την προαναφερόμενη χειροκίνητη διόρθωση από τον χειριστή.

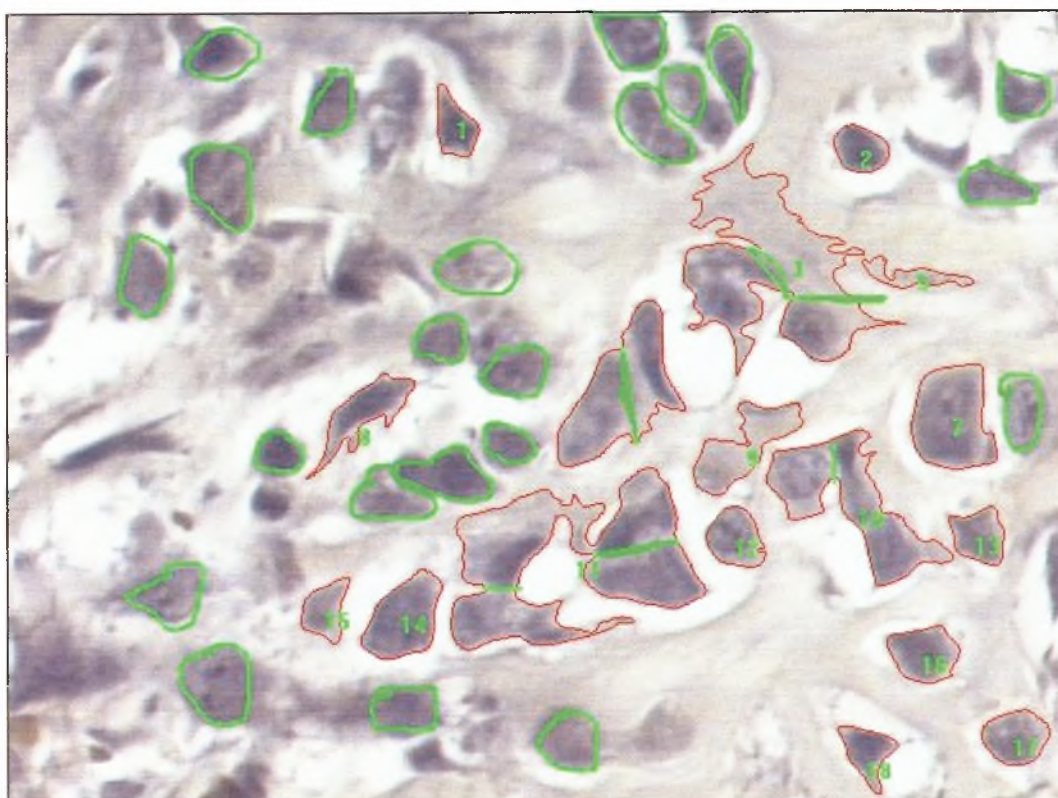
Στάδια μορφομετρικής ανάλυσης με image analysis system  
(Εικόνες 1,2,3).



Στάδιο 1



Στάδιο 2

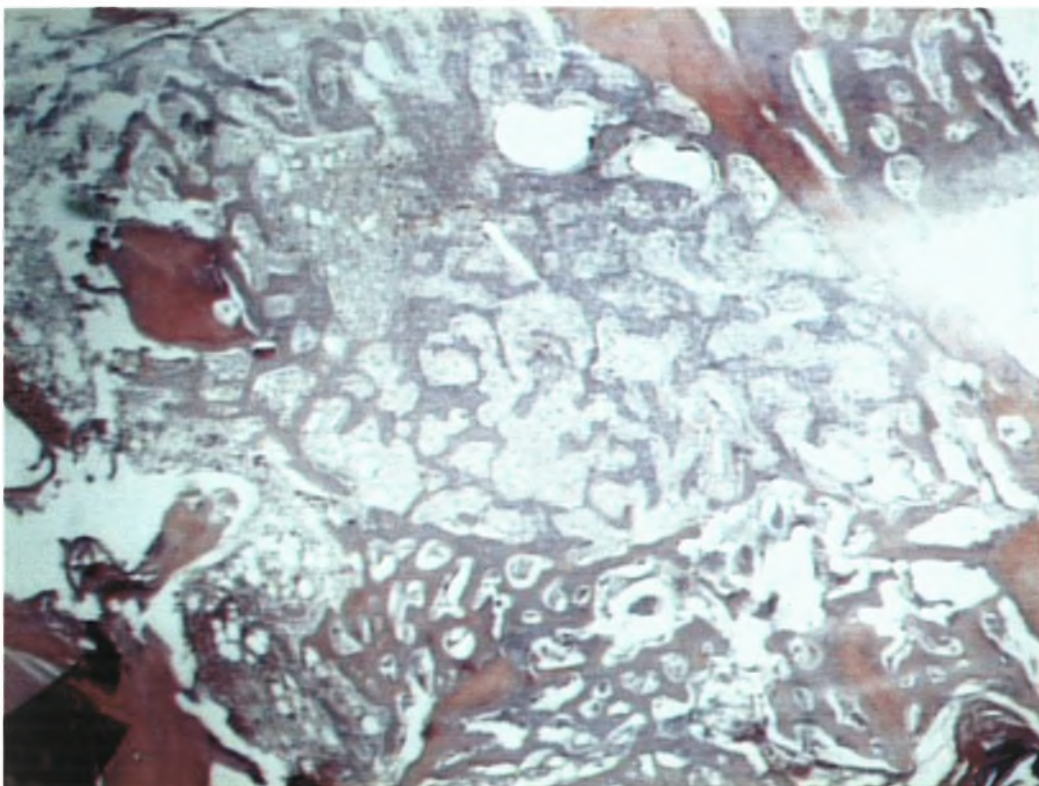


Στάδιο 3

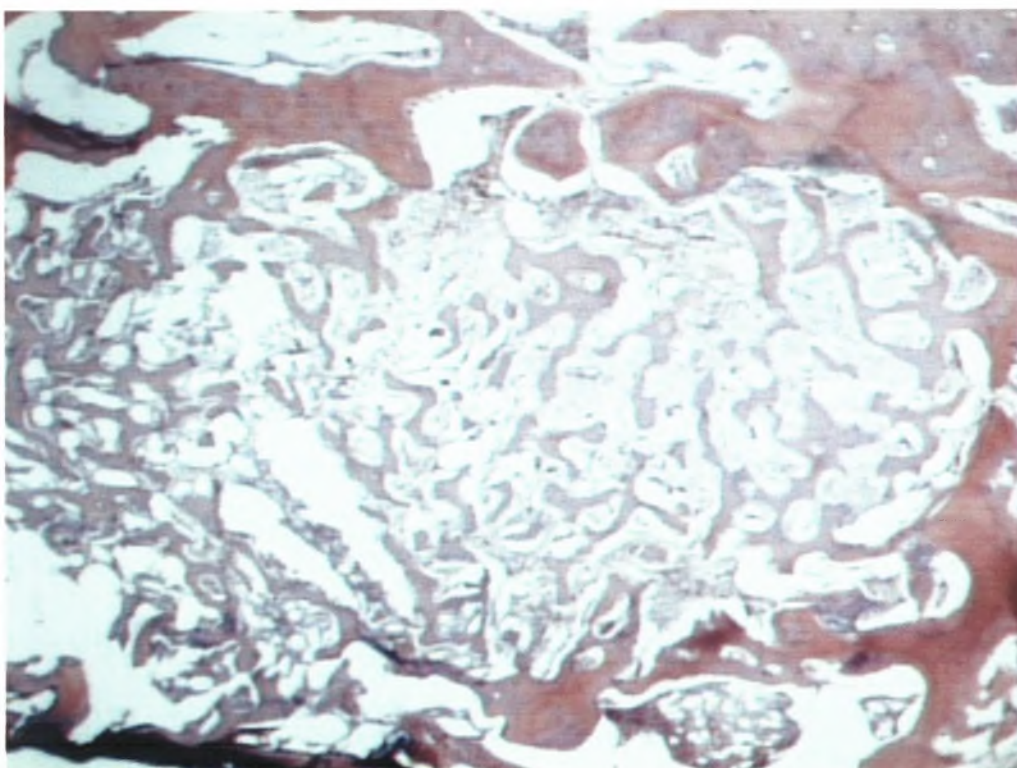
# Αποτελέσματα

Οι ιστολογικές εικόνες που ακολουθούν είναι αποτέλεσμα της εφαρμογής της μεθόδου ιστομορφικής ανάλυσης πάνω στα ιστοτεμάχια. Από την συγκριτική μελέτη των περιοχών όπου έχει τοποθετηθεί Osteoinductal ® και των περιοχών μαρτύρων, προκύπτει ότι το Osteoinductal ® επιταχύνει τη διαδικασία της οστικής αναγέννησης.



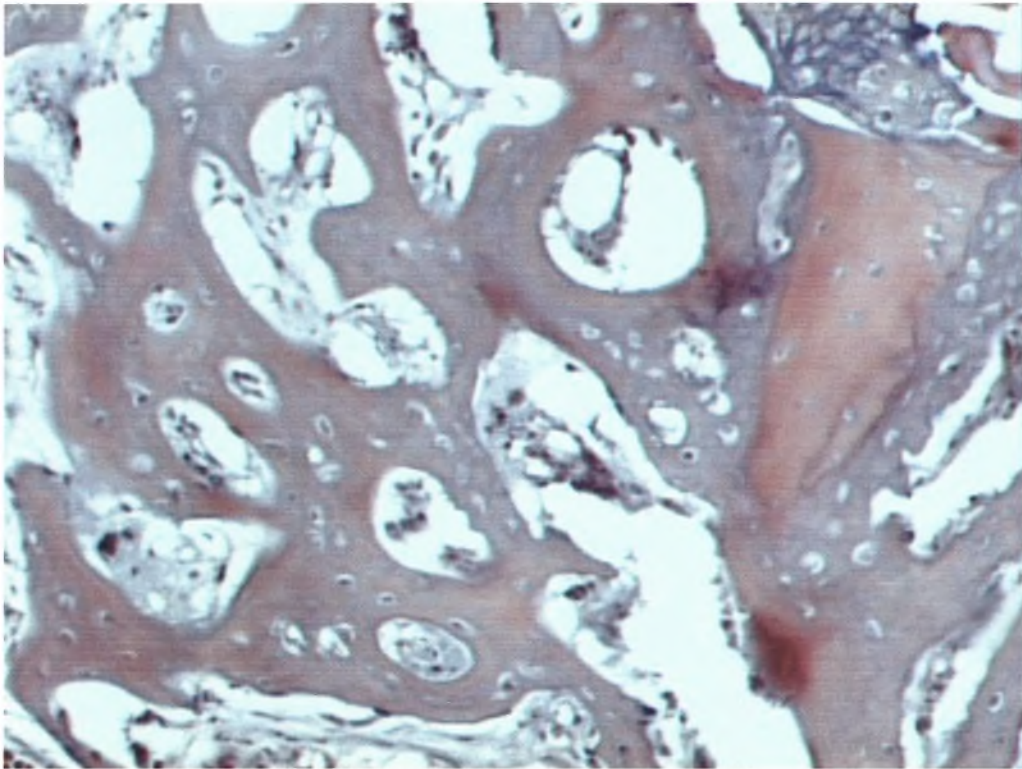


Εικ. 1α: Ιστολογική εικόνα. Οστική επούλωση με Osteoinductal. 1 μήνα μετά την επέμβαση (μεγέθυνση  $\times 10$ ). Η προκληθείσα οστική κοιλότητα έχει πληρωθεί με ανώριμο (πρωτογεννή) οστίτη ιστό.

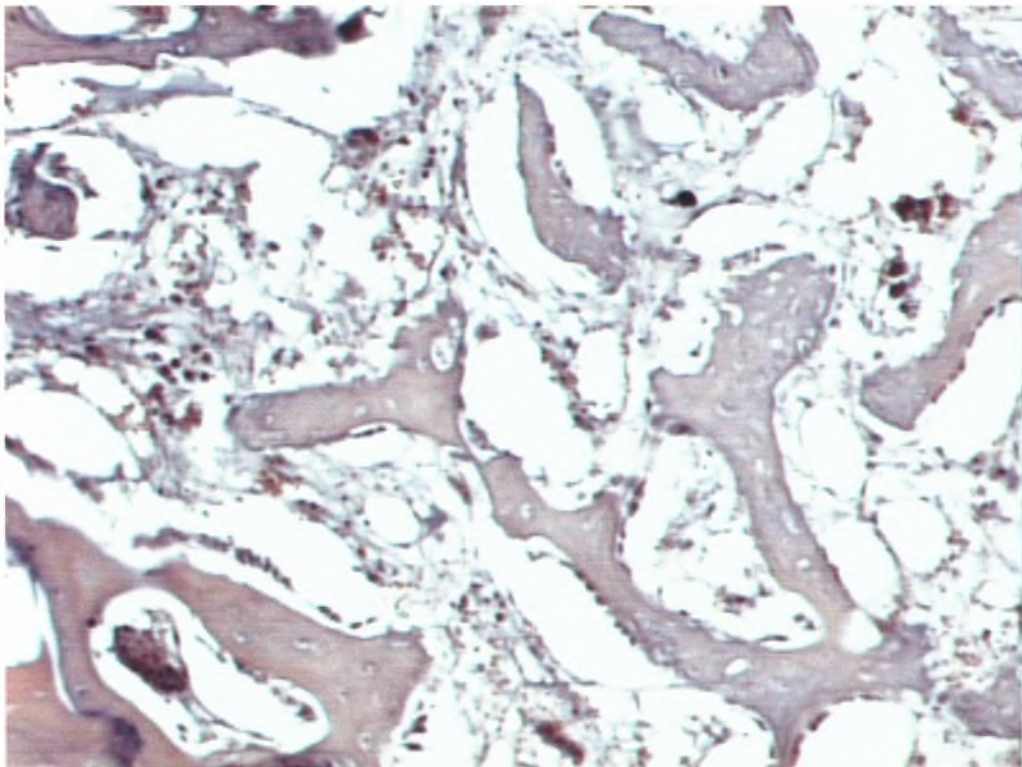


Εικ. 1β: Μάρτυς 1 μήνα μετά την επέμβαση. Η προκληθείσα οστική κοιλότητα έχει επίσης πληρωθεί με ανώριμο (πρωτογεννή) οστίτη ιστό. Μεγέθυνση  $\times 10$ .

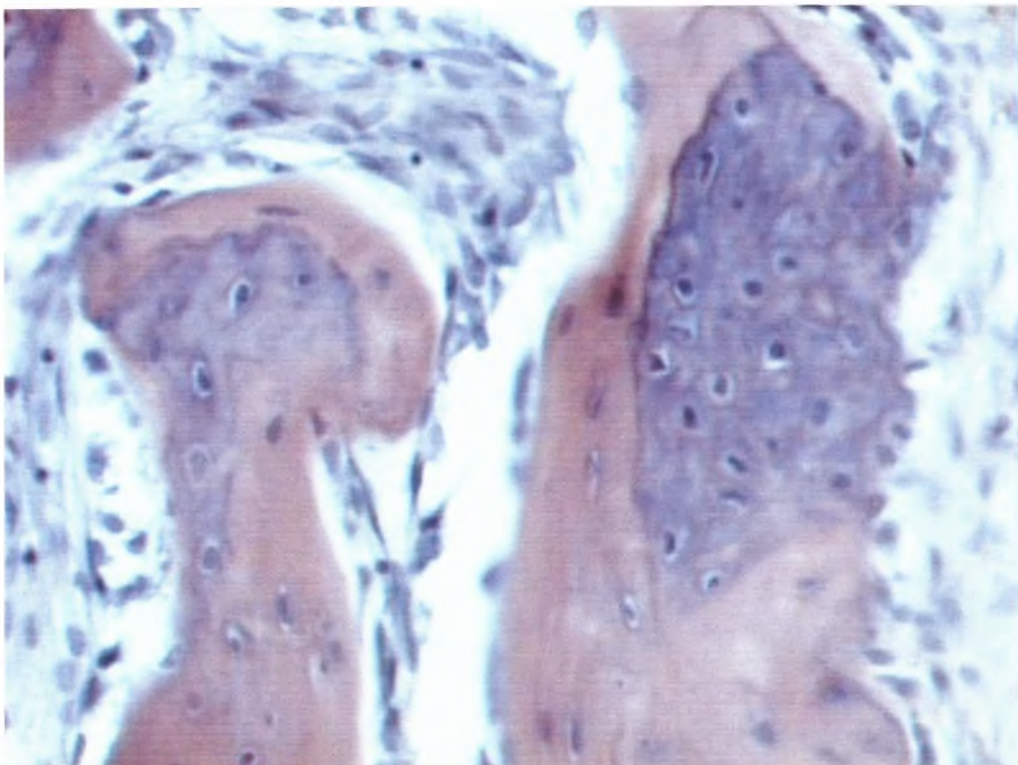




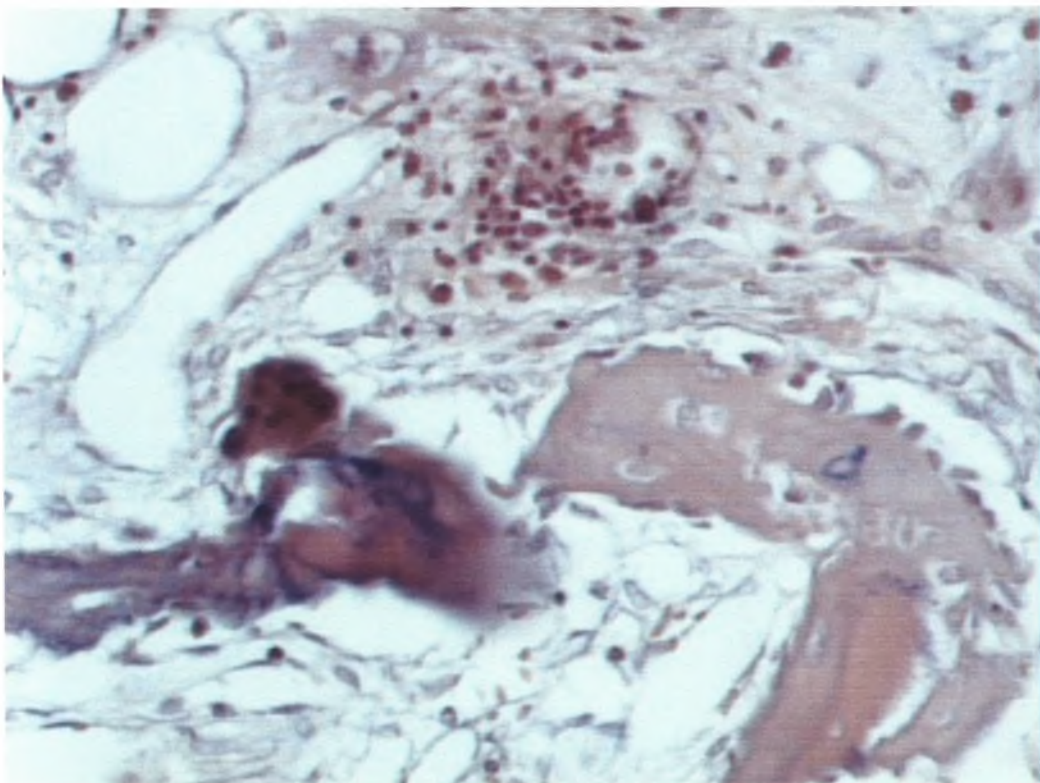
Εικ. 2<sup>α</sup>: 1 μήνας με Osteoinductal (μεγέθυνση×20)



Εικ. 2<sup>β</sup>: 1 μήνας χωρίς Osteoinductal (μεγέθυνση×10). Οι οστεοδοκίδες είναι πιο λεπτές και αραιές σε σχέση με την κοιλότητα στην οποία εφαρμόστηκε το υλικό Osteoinductal.

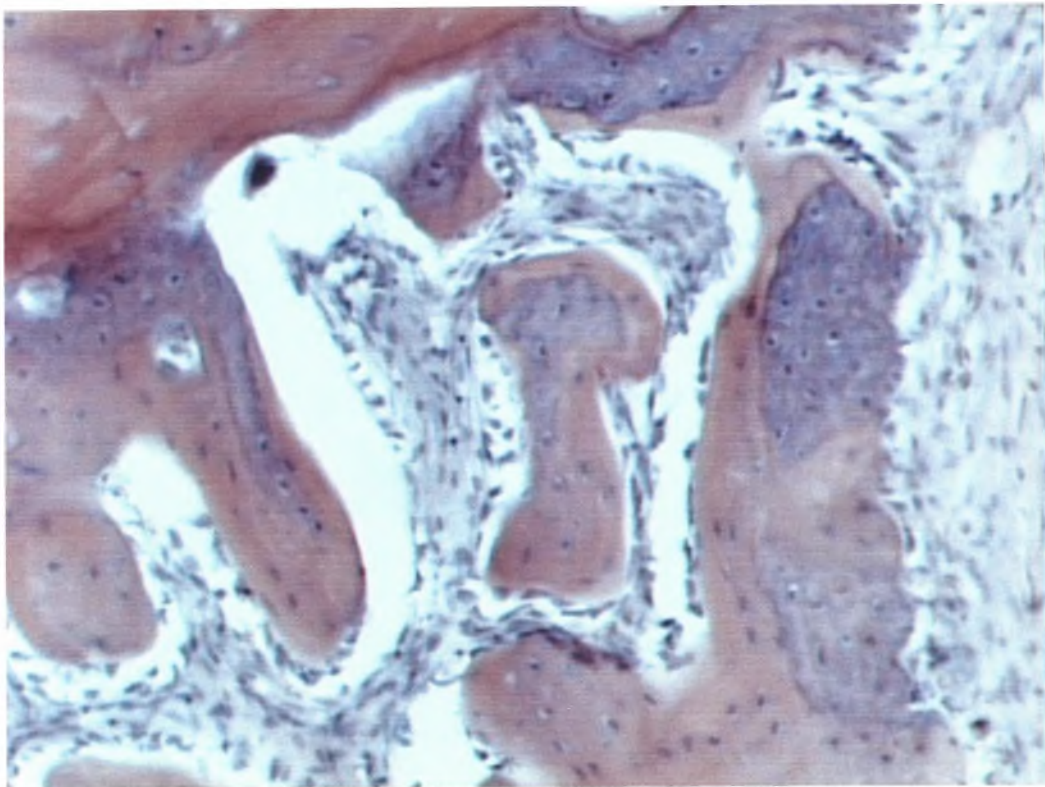


Εικ.3<sup>α</sup>: 3 εβδομάδες με oseoinductal (μεγέθυνση×40). Ενεργή παραγωγή οστίτη ιστού σε άμεση επαφή με χόνδρινα στοιχεία του πύρου.

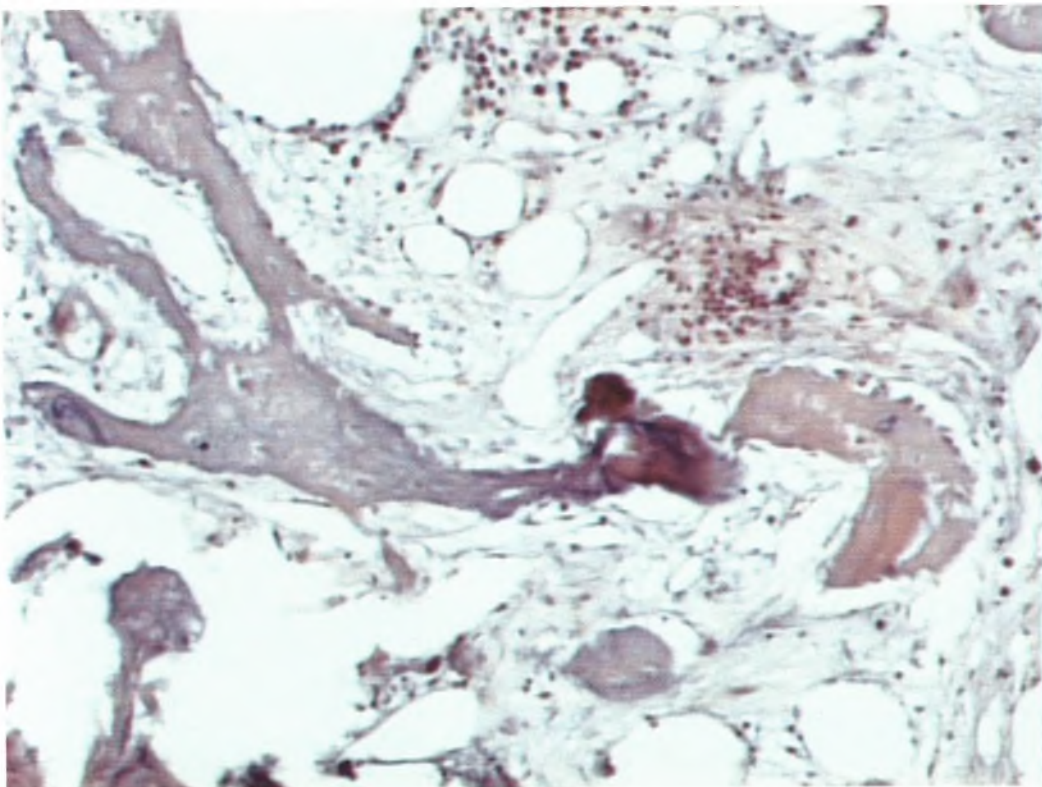


Εικ.3β: 3 εβδομάδες χωρίς Osteoinductal (μεγέθυνση×20). Η παραγωγή οστεοδοκίδων είναι σαφώς μικρότερη σε σχέση με την κοιλότητα στην οποία εφαρμόστηκε το υλικό Osteoinductal.

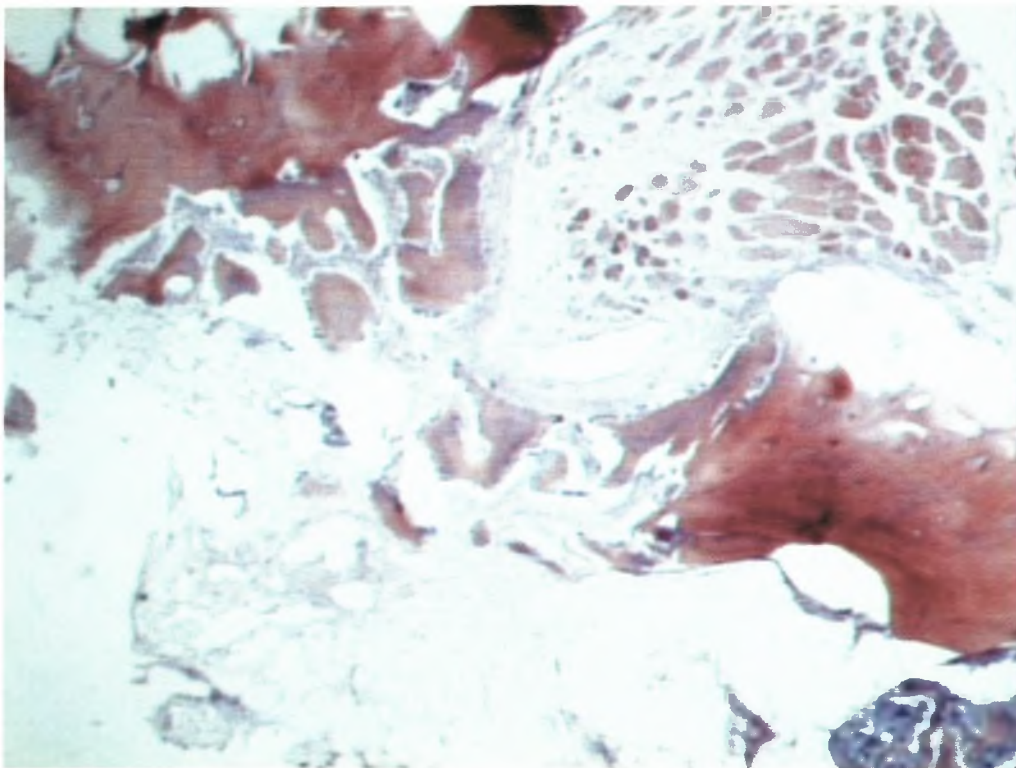




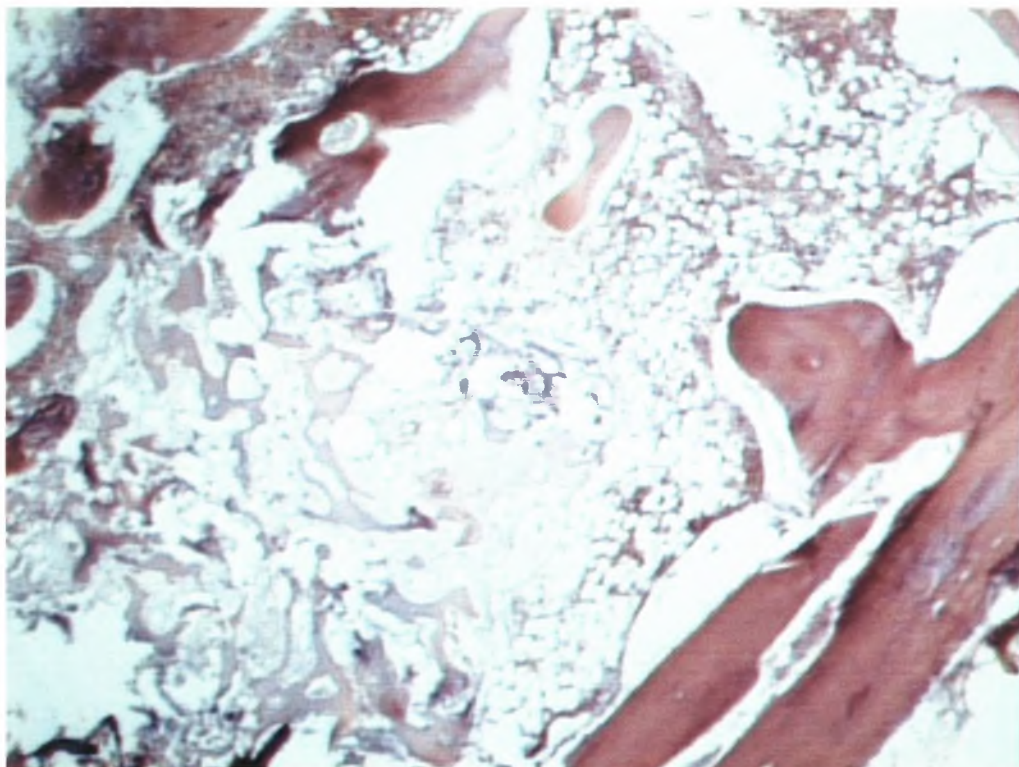
Εικ. 4<sup>α</sup>: 3 εβδομάδες με Osteoinductal (μεγέθυνση×20)



Εικ. 4<sup>β</sup>: 3 εβδομάδες χωρίς Osteoinductal (μεγέθυνση×10)

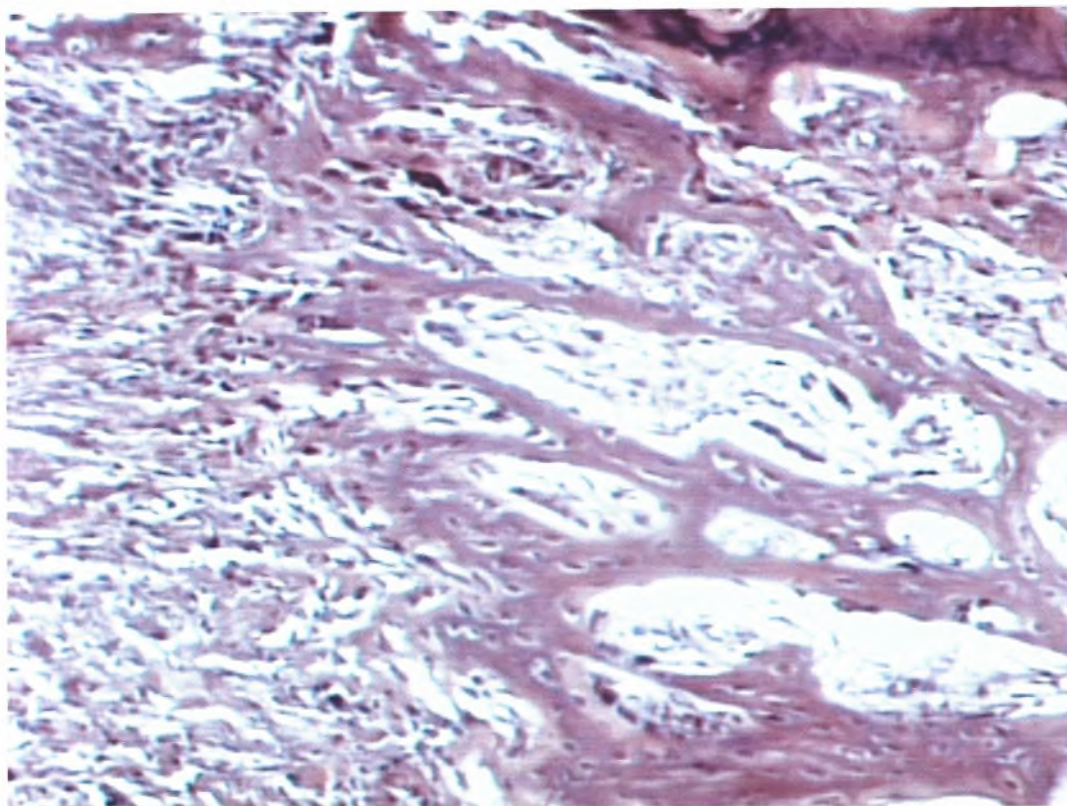


Εικ. 5<sup>α</sup>: 3 εβδομάδες με Osteoinductal (μεγέθυνση×4). Ωρίμανση οστεοδοκίων (έναρξη σχηματισμού δευτερογενούς οστίτη ιστού)

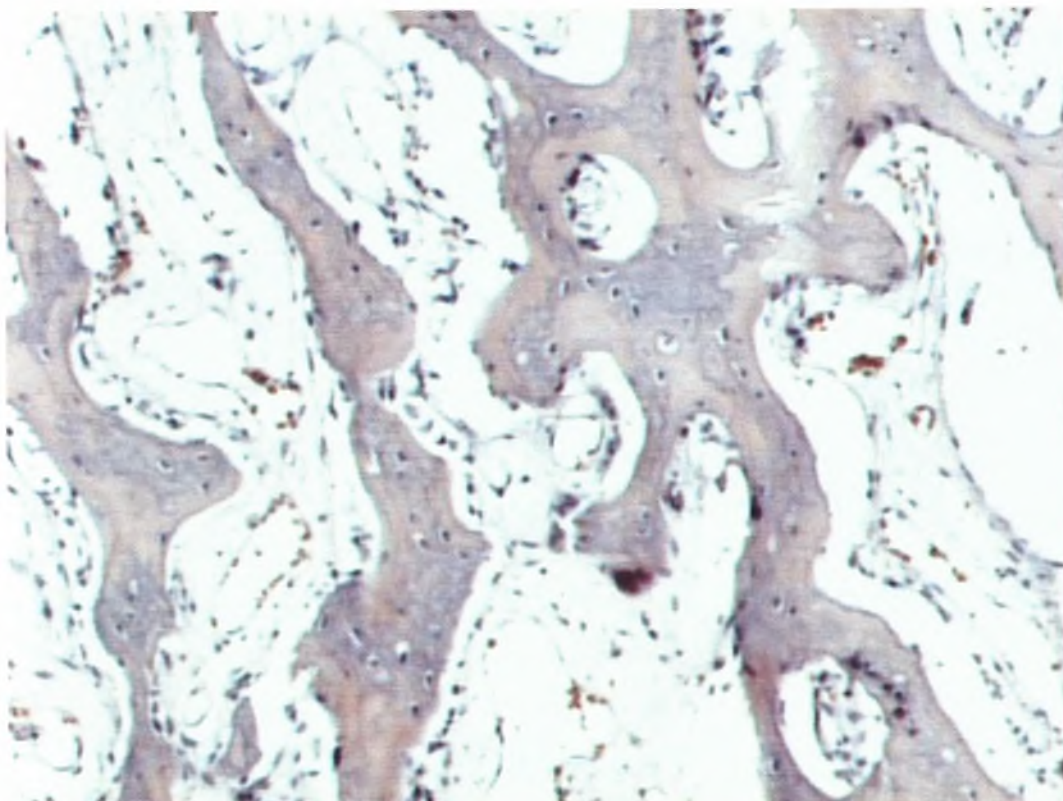


Εικ. 5<sup>β</sup>: 3 εβδομάδες χωρίς Osteoinductal (μεγέθυνση×4). Οι οστεοδοκίδες αποτελούνται από πρωτογενής οστίτη ιστό



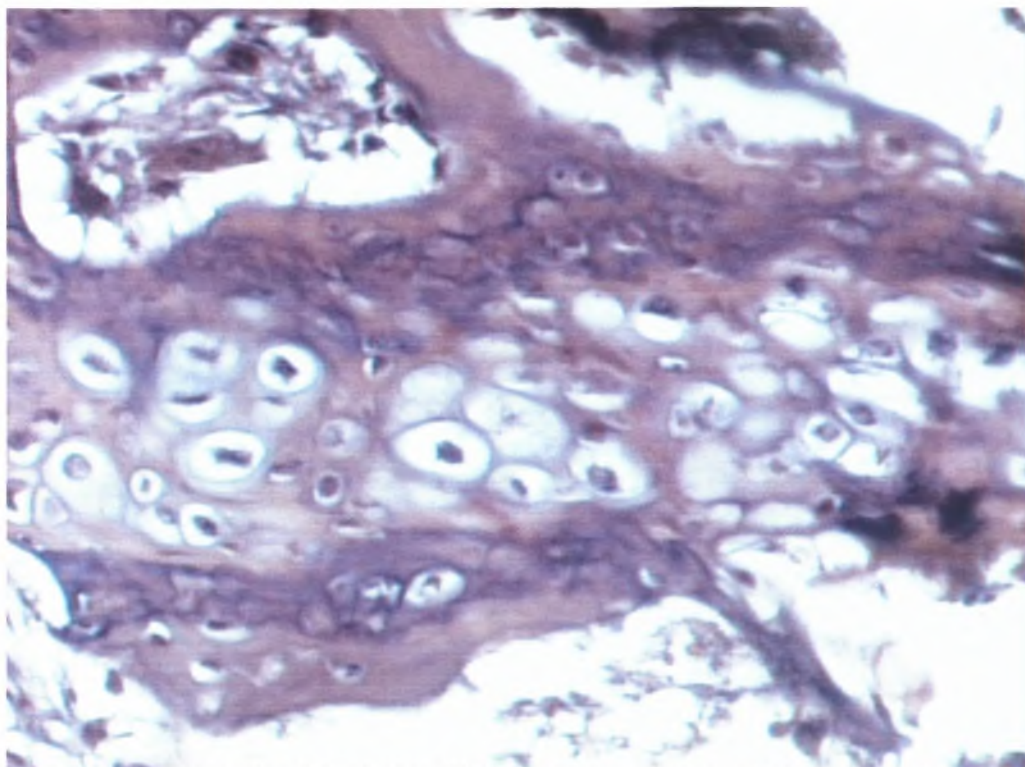


Εικ. 6<sup>α</sup>: 2 εβδομάδες με Osteoinductal (μεγέθυνση×10). Εντονος σχηματισμός πρωτογενούς οστίτη ιστού.

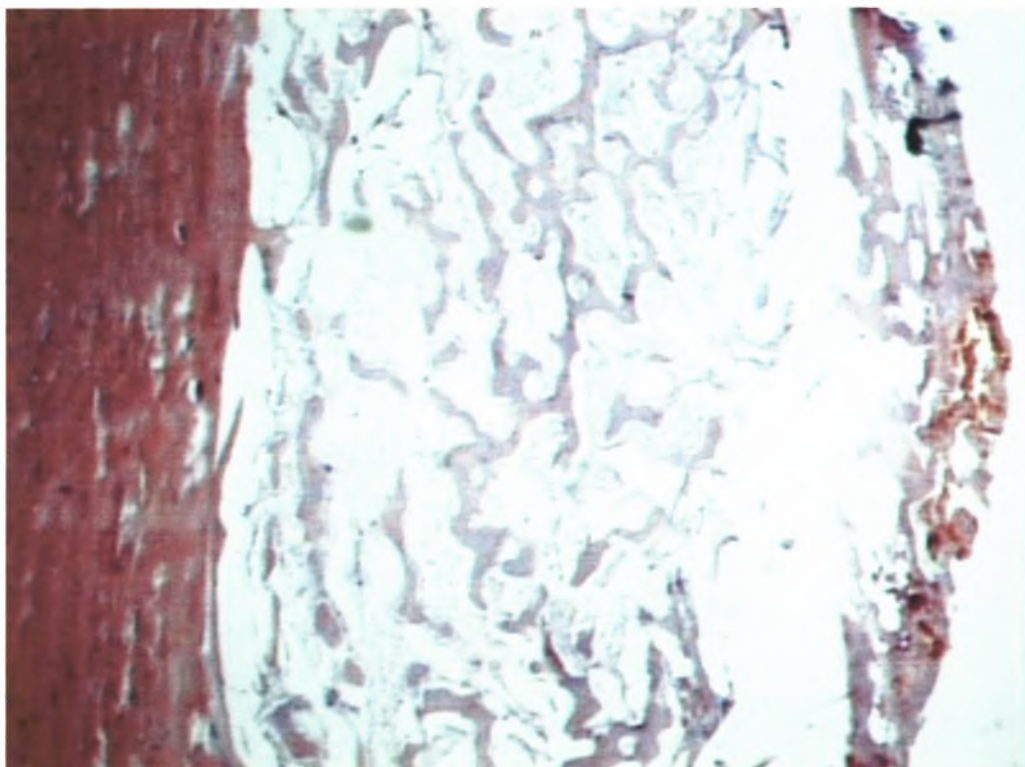


Εικ. 6<sup>β</sup>: 2 εβδομάδες χωρίς Osteoinductal (μεγέθυνση×10). Εντονος σχηματισμός πρωτογενούς οστίτη ιστού.

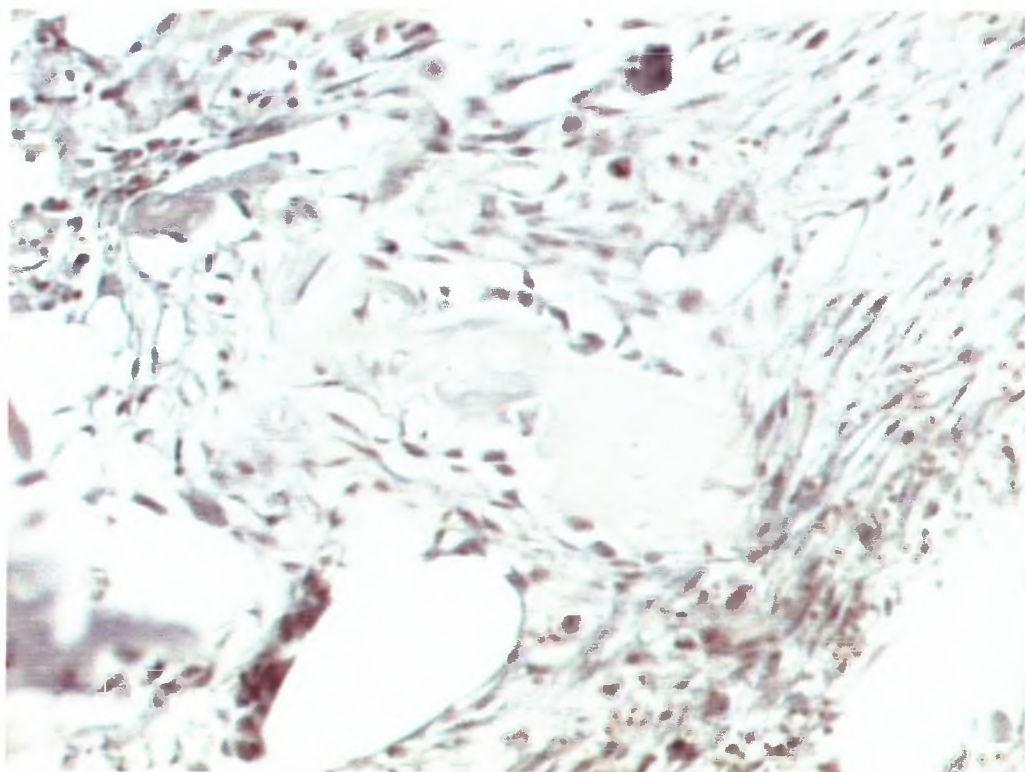




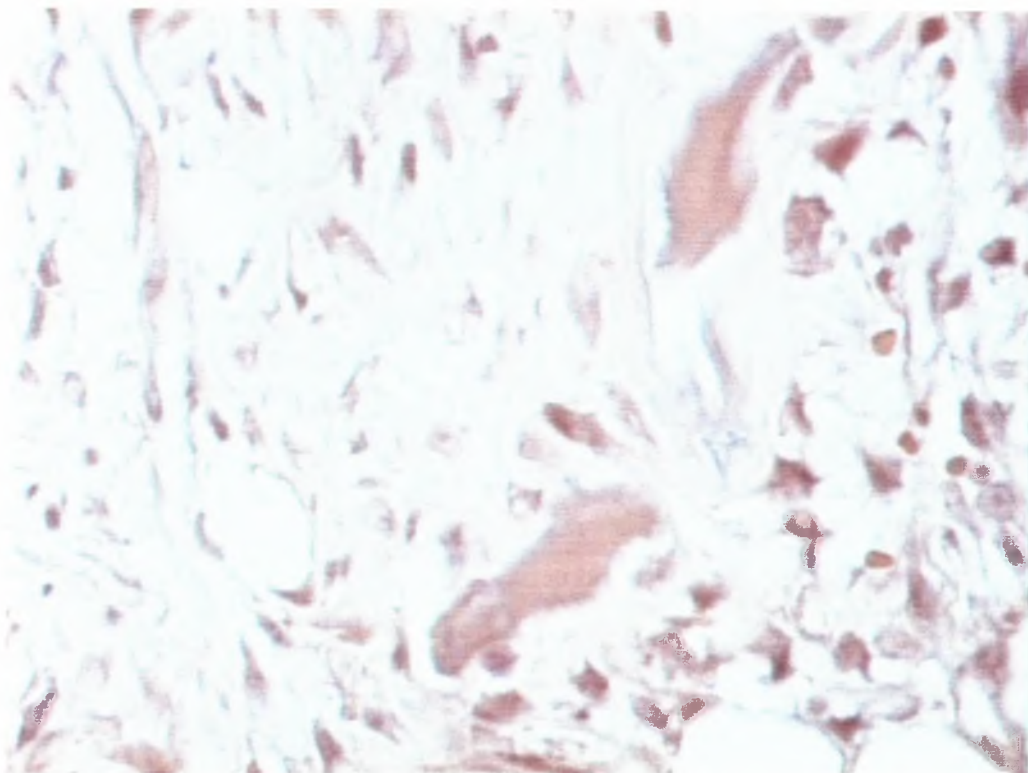
Εικ. 7<sup>α</sup>: 2 εβδομάδες με Osteoinductal (μεγέθυνση×40). Εντονος σχηματισμός οστίτη ιστού περίχ χόνδρινων στοιχείων του πώρου.



Εικ. 7<sup>β</sup>: 2 εβδομάδες χωρίς Osteoinductal (μεγέθυνση×10). Λεπτές αναστομούμενες οστεοδοκίδες εντός χαλαρού συνδετικού ιστού.

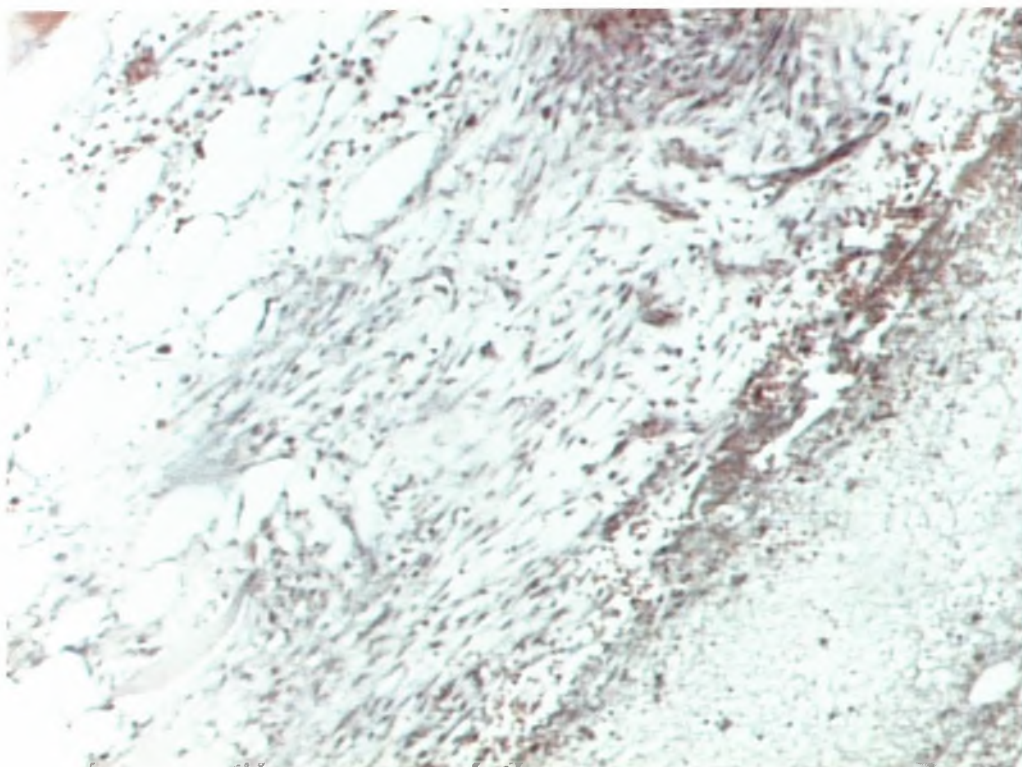


Εικ. 8<sup>α</sup>: 3 ημέρες με Osteoinductal(μεγέθυνση×20). Η προκληθείσα οστική κοιλότητα έχει πληρωθεί με χαλαρό συνδετικό ιστό.

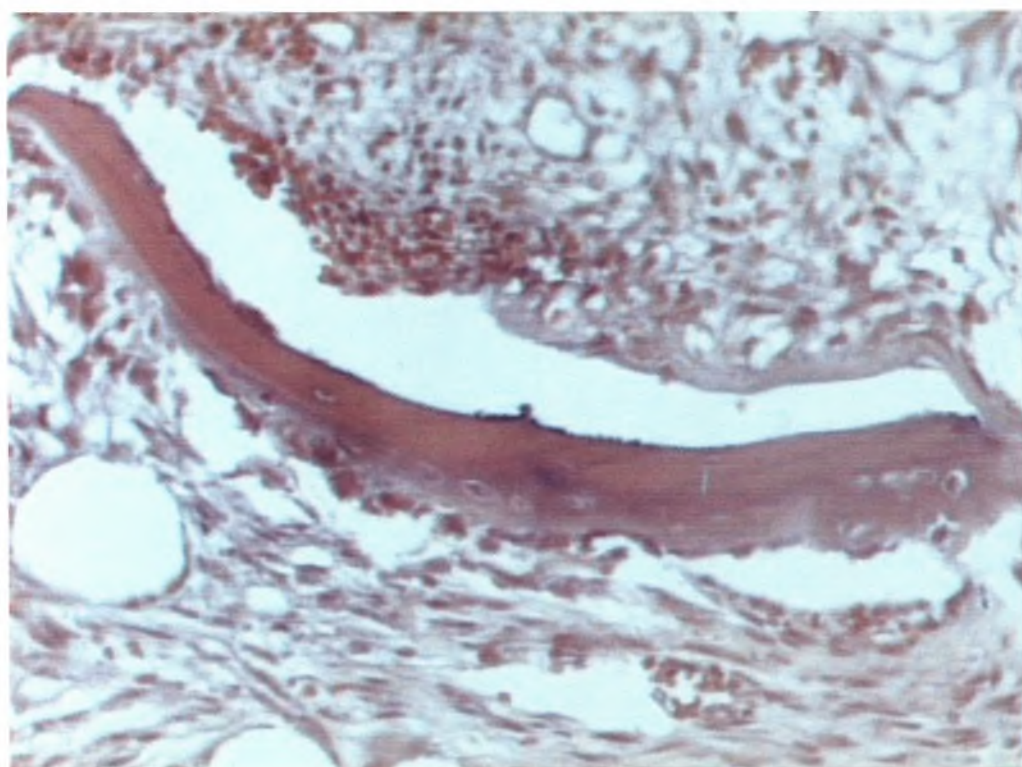


Εικ. 8<sup>β</sup>: 3 ημέρες χωρίς Osteoinductal (μεγέθυνση×40). Στην προκληθείσα οστική κοιλότητα διακρίνονται οστικές παρασχίδες και χαλαρός αγγειοβριθής συνδετικός ιστός.



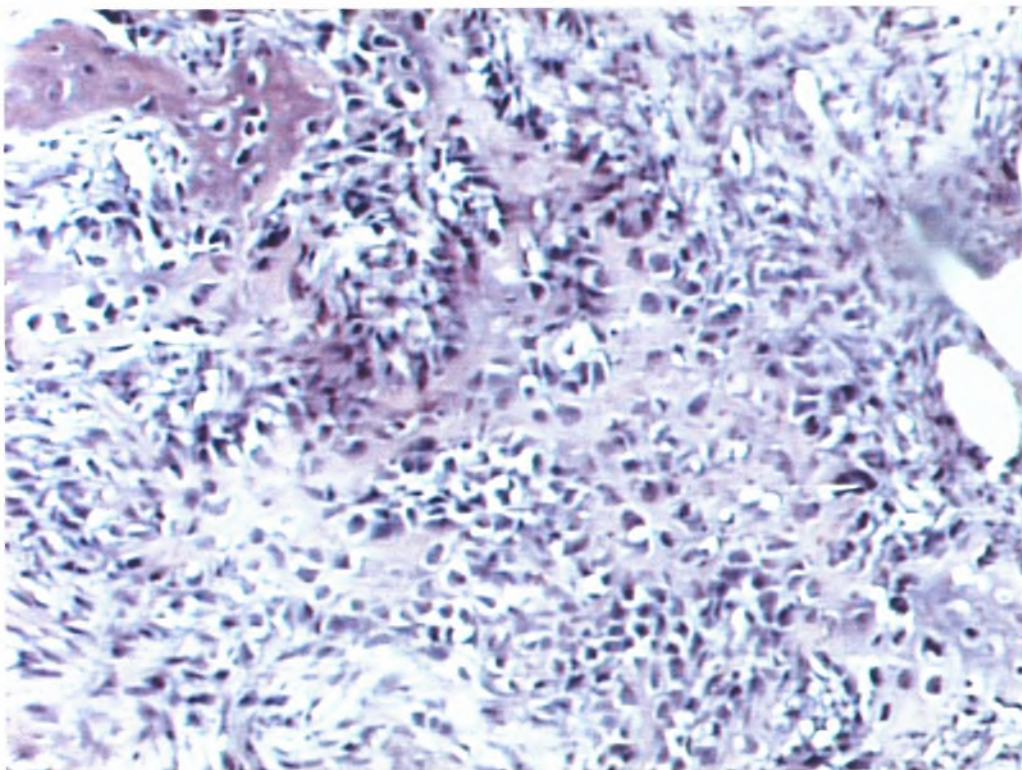


Εικ. 9<sup>α</sup>: 3 ημέρες με Osteoinductal(μεγέθυνση×10). Ανάπτυξη χαλαρού συνδετικού ιστού.

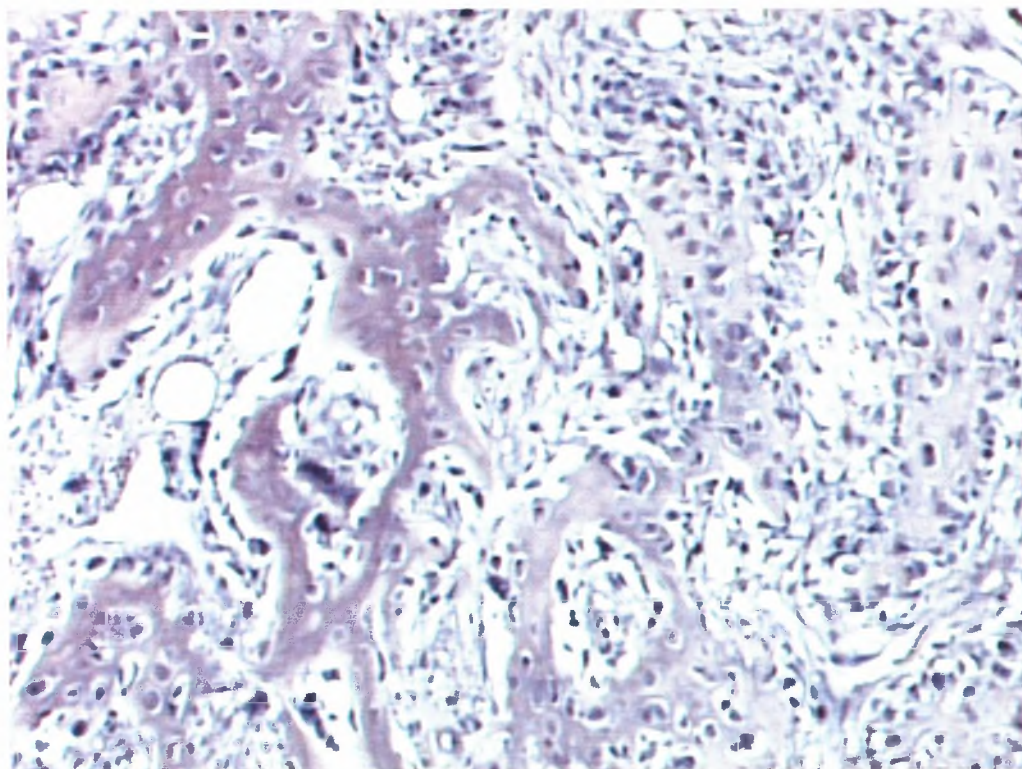


Εικ. 9<sup>β</sup>: 3 ημέρες χωρίς Osteoinductal (μεγέθυνση×40). Οστική παρασχίδα και χαλαρός συνδετικός ιστός.



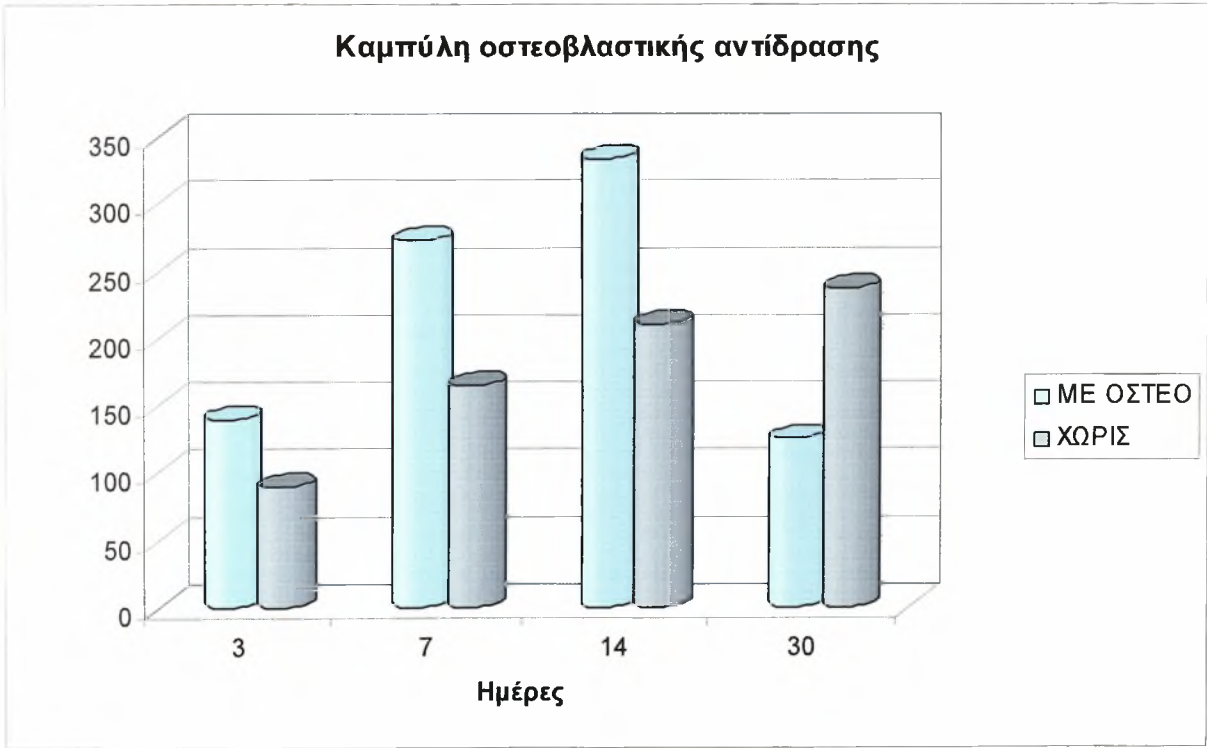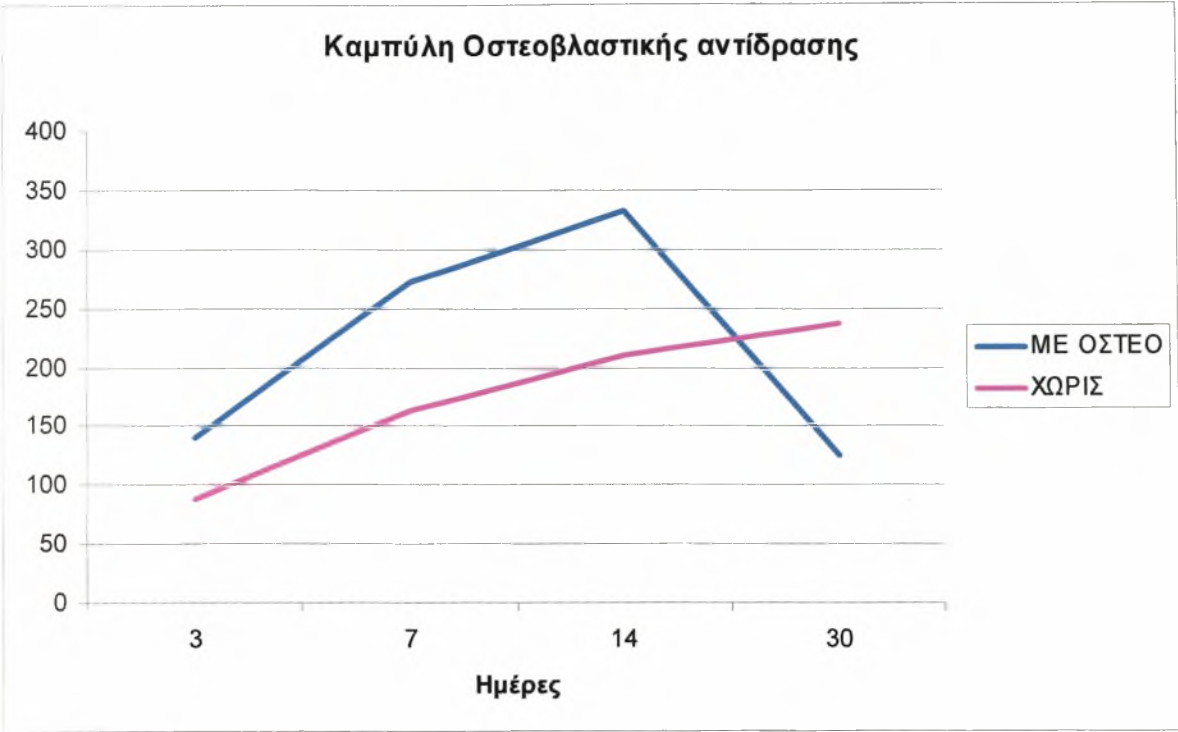


Εικ. 10<sup>α</sup>: 1 εβδομάδα με Osteoinductal (μεγέθυνση×20)



Εικ. 10<sup>β</sup>: 1 εβδομάδα χωρίς Osteoinductal (μεγέθυνση×20)





Ακολουθούν πίνακες με τα αποτελέσματα όλων των μετρήσεων για τα χρονικά διαστήματα 3 ημερών, 1 εβδομάδας, 2 εβδομάδων και 1 μηνός.

ΟΣΤΕΟΒΛΑΣΤΙΚΗ ΑΝΤΙΔΡΑΣΗ

ΤΑΥΤΟΤΗΤΑ ΠΛΑΚΙΔΙΟΥ:

3 days 1

Εικόνες	Συγκεντρωτική Αναφορά	
	Χωρίς Osteoinductal	Με Osteoinductal
	Cells parameters (mean values)	Cells parameters (mean values)
	Number	Number
1	7	10
2	10	13
3	5	11
4	9	16
5	8	19
6	10	14
7	7	16
8	9	18
9	11	21
10	8	14
	84	152

ΤΑΥΤΟΤΗΤΑ ΠΛΑΚΙΔΙΟΥ:

3 days 2

Εικόνες	Συγκεντρωτική Αναφορά	
	Χωρίς Osteoinductal	Με Osteoinductal
	Cells parameters (mean values)	Cells parameters (mean values)
	Number	Number
1	11	12
2	8	16
3	8	19
4	6	11
5	11	17
6	9	11
7	5	16
8	7	10
9	6	13
10	10	11
	81	136

ΤΑΥΤΟΤΗΤΑ ΠΛΑΚΙΔΙΟΥ: 3 days3

Εικόνες	Συγκεντρωτική Αναφορά	
	Χωρίς Osteoinductal	Με Osteoinductal
	Cells parameters (mean values)	Cells parameters (mean values)
	Number	Number
1	9	10
2	8	17
3	8	10
4	12	15
5	16	10
6	8	16
7	7	16
8	6	12
9	6	11
10	9	10
	89	127

ΤΑΥΤΟΤΗΤΑ ΠΛΑΚΙΔΙΟΥ: 3 days4

Εικόνες	Συγκεντρωτική Αναφορά	
	Χωρίς Osteoinductal	Με Osteoinductal
	Cells parameters (mean values)	Cells parameters (mean values)
	Number	Number
1	7	19
2	11	12
3	13	14
4	9	10
5	8	11
6	8	15
7	14	22
8	10	17
9	11	11
10	13	14
	104	145

ΤΑΥΤΟΤΗΤΑ ΠΛΑΚΙΔΙΟΥ:

1 week 1

Εικόνες	Συγκεντρωτική Αναφορά	
	Χωρίς Osteoinductal	Με Osteoinductal
	Cells parameters (mean values)	Cells parameters (mean values)
	Number	Number
1	15	25
2	19	19
3	21	30
4	15	17
5	10	14
6	14	24
7	10	28
8	13	16
9	17	21
10	20	27
	154	221

ΤΑΥΤΟΤΗΤΑ ΠΛΑΚΙΔΙΟΥ:

1 week 2

Εικόνες	Συγκεντρωτική Αναφορά	
	Χωρίς Osteoinductal	Με Osteoinductal
	Cells parameters (mean values)	Cells parameters (mean values)
	Number	Number
1	13	34
2	21	18
3	16	26
4	10	29
5	15	25
6	11	28
7	17	31
8	21	17
9	18	24
10	10	22
	152	254



ΤΑΥΤΟΤΗΤΑ ΠΛΑΚΙΔΙΟΥ:

1 week 3

Εικόνες
1
2
3
4
5
6
7
8
9
10

Συγκεντρωτική Αναφορά	
Χωρίς Osteoinductal	Με Osteoinductal
Cells parameters (mean values)	Cells parameters (mean values)
Number	Number
17	29
10	24
25	37
19	39
22	34
26	31
18	26
15	18
11	33
18	36
181	307

ΤΑΥΤΟΤΗΤΑ ΠΛΑΚΙΔΙΟΥ:

1 week 4

Εικόνες
1
2
3
4
5
6
7
8
9
10

Συγκεντρωτική Αναφορά	
Χωρίς Osteoinductal	Με Osteoinductal
Cells parameters (mean values)	Cells parameters (mean values)
Number	Number
11	22
26	27
18	25
15	32
19	35
16	19
10	26
26	33
17	27
11	29
169	275

Εικόνες	Συγκεντρωτική Αναφορά	
	Χωρίς Osteoinductal	Με Osteoinductal
	Cells parameters (mean values)	Cells parameters (mean values)
	Number	Number
1	20	36
2	16	16
3	22	24
4	27	22
5	18	27
6	21	31
7	16	15
8	19	19
9	22	20
10	15	32
	196	242

Εικόνες	Συγκεντρωτική Αναφορά	
	Χωρίς Osteoinductal	Με Osteoinductal
	Cells parameters (mean values)	Cells parameters (mean values)
	Number	Number
1	26	24
2	17	28
3	19	32
4	22	29
5	16	33
6	21	26
7	17	17
8	20	25
9	27	36
10	22	19
	207	269

ΤΑΥΤΟΤΗΤΑ ΠΛΑΚΙΔΙΟΥ:

1 week 7

ΕΙΚΟΝΕΣ	Συγκεντρωτική Αναφορά	
	Χωρίς Osteoinductal	Με Osteoinductal
	Cells parameters (mean values)	Cells parameters (mean values)
	Number	Number
1	18	19
2	13	27
3	15	36
4	17	30
5	22	39
6	29	27
7	13	36
8	16	22
9	19	17
10	22	30
	184	283

ΤΑΥΤΟΤΗΤΑ ΠΛΑΚΙΔΙΟΥ:

1 week 8

ΕΙΚΟΝΕΣ	Συγκεντρωτική Αναφορά	
	Χωρίς Osteoinductal	Με Osteoinductal
	Cells parameters (mean values)	Cells parameters (mean values)
	Number	Number
1	11	26
2	17	37
3	13	33
4	19	29
5	21	40
6	11	36
7	15	39
8	10	38
9	14	34
10	20	28
	151	340

Εικόνες	Συγκεντρωτική Αναφορά	
	Χωρίς Osteoinductal	Με Osteoinductal
	Cells parameters (mean values)	Cells parameters (mean values)
	Number	Number
	13	31
1	10	16
2	13	27
3	19	35
4	15	39
5	11	26
6	13	42
7	10	30
8	14	42
9	11	17
10		
129		305

Εικόνες	Συγκεντρωτική Αναφορά	
	Χωρίς Osteoinductal	Με Osteoinductal
	Cells parameters (mean values)	Cells parameters (mean values)
	Number	Number
	15	20
1	10	34
2	13	17
3	11	21
4	14	27
5	11	20
6	13	17
7	10	22
8	14	31
9	12	27
10		
123		236



ΤΑΥΤΟΤΗΤΑ ΠΛΑΚΙΔΙΟΥ:

2 week 1

ΕΙΚΟΝΕΣ	Συγκεντρωτική Αναφορά	
	Χωρίς Osteoinductal	Με Osteoinductal
	Cells parameters (mean values)	Cells parameters (mean values)
	Number	Number
1	19	39
2	17	25
3	10	20
4	13	39
5	25	39
6	11	31
7	17	40
8	19	27
9	10	42
10	24	37
	165	339

ΤΑΥΤΟΤΗΤΑ ΠΛΑΚΙΔΙΟΥ:

2 week 2

ΕΙΚΟΝΕΣ	Συγκεντρωτική Αναφορά	
	Χωρίς Osteoinductal	Με Osteoinductal
	Cells parameters (mean values)	Cells parameters (mean values)
	Number	Number
1	23	25
2	17	47
3	29	30
4	22	31
5	18	43
6	23	37
7	26	29
8	20	36
9	18	40
10	22	36
	218	354

Συγκεντρωτική Αναφορά		
Χωρίς Osteoinductal		Με Osteoinductal
ΕΙΚΟΝΕΣ	Cells parameters (mean values)	Cells parameters (mean values)
	Number	Number
1	27	38
2	20	32
3	24	30
4	17	28
5	10	35
6	28	30
7	19	26
8	21	22
9	22	29
10	19	39
207		309

Συγκεντρωτική Αναφορά		
Χωρίς Osteoinductal		Με Osteoinductal
ΕΙΚΟΝΕΣ	Cells parameters (mean values)	Cells parameters (mean values)
	Number	Number
1	21	20
2	18	39
3	26	42
4	22	28
5	19	37
6	36	33
7	19	41
8	32	38
9	20	33
10	22	39
235		350

ΕΙΚΟΝΕΣ	Συγκεντρωτική Αναφορά	
	Χωρίς Osteoinductal	Με Osteoinductal
	Cells parameters (mean values)	Cells parameters (mean values)
	Number	Number
1	19	42
2	22	30
3	16	26
4	27	23
5	30	36
6	18	28
7	15	39
8	22	43
9	29	34
10	16	40
	214	341

ΕΙΚΟΝΕΣ	Συγκεντρωτική Αναφορά	
	Χωρίς Osteoinductal	Με Osteoinductal
	Cells parameters (mean values)	Cells parameters (mean values)
	Number	Number
1	26	29
2	18	39
3	22	32
4	38	28
5	15	43
6	32	32
7	26	39
8	22	42
9	19	28
10	33	39
	251	351

ΤΑΥΤΟΤΗΤΑ ΠΛΑΚΙΔΙΟΥ:

2 week 7

Εικόνες	Συγκεντρωτική Αναφορά	
	Χωρίς Osteoinductal	Με Osteoinductal
	Cells parameters (mean values)	Cells parameters (mean values)
	Number	Number
1	14	29
2	18	30
3	22	26
4	10	22
5	15	29
6	32	33
7	26	31
8	18	37
9	19	28
10	21	36
	195	301

ΤΑΥΤΟΤΗΤΑ ΠΛΑΚΙΔΙΟΥ:

2 week 8

Εικόνες	Συγκεντρωτική Αναφορά	
	Χωρίς Osteoinductal	Με Osteoinductal
	Cells parameters (mean values)	Cells parameters (mean values)
	Number	Number
1	19	38
2	18	30
3	22	34
4	10	31
5	20	29
6	15	36
7	12	29
8	18	36
9	19	29
10	30	31
	183	323



Εικόνες
1
2
3
4
5
6
7
8
9
10

Συγκεντρωτική Αναφορά	
Χωρίς Osteoinductal	Με Osteoinductal
Cells parameters (mean values)	Cells parameters (mean values)
Number	Number
23	41
18	33
22	34
34	31
20	22
15	42
32	30
18	36
27	37
16	29
225	335

Εικόνες
1
2
3
4
5
6
7
8
9
10

Συγκεντρωτική Αναφορά	
Χωρίς Osteoinductal	Με Osteoinductal
Cells parameters (mean values)	Cells parameters (mean values)
Number	Number
28	18
31	11
19	14
26	16
22	10
28	9
30	14
18	11
23	15
28	16
253	134

ΤΑΥΤΟΤΗΤΑ ΠΛΑΚΙΔΙΟΥ:

1 month 2

Εικόνες
1
2
3
4
5
6
7
8
9
10

Συγκεντρωτική Αναφορά	
Χωρίς Osteoinductal	Με Osteoinductal
Cells parameters (mean values)	Cells parameters (mean values)
Number	Number
20	14
27	17
18	10
16	14
34	12
30	15
22	11
34	9
38	11
16	8
255	121

ΤΑΥΤΟΤΗΤΑ ΠΛΑΚΙΔΙΟΥ:

1 month 3

Εικόνες
1
2
3
4
5
6
7
8
9
10

Συγκεντρωτική Αναφορά	
Χωρίς Osteoinductal	Με Osteoinductal
Cells parameters (mean values)	Cells parameters (mean values)
Number	Number
18	10
34	14
30	9
37	11
20	9
16	9
21	14
15	11
14	10
22	11
227	108

ΕΙΚΟΝΕΣ	Συγκεντρωτική Αναφορά	
	Χωρίς Osteoinductal	Με Osteoinductal
	Cells parameters (mean values)	Cells parameters (mean values)
	Number	Number
1	27	15
2	17	11
3	12	17
4	36	9
5	20	11
6	18	8
7	20	14
8	17	10
9	30	8
10	17	8
	214	111

ΕΙΚΟΝΕΣ	Συγκεντρωτική Αναφορά	
	Χωρίς Osteoinductal	Με Osteoinductal
	Cells parameters (mean values)	Cells parameters (mean values)
	Number	Number
1	15	17
2	21	14
3	26	11
4	20	9
5	29	15
6	38	13
7	31	12
8	16	18
9	33	9
10	23	18
	252	136

Εικόνες
1
2
3
4
5
6
7
8
9
10

Συγκεντρωτική Αναφορά	
Χωρίς Osteoinductal	Με Osteoinductal
Cells parameters (mean values)	Cells parameters (mean values)
Number	Number
16	19
23	15
26	18
22	12
21	16
26	11
30	9
19	18
20	14
19	11
222	143



ΣΥΓΚΕΝΤΡΩΤΙΚΟΣ ΠΙΝΑΚΑΣ ΜΕΤΡΗΣΕΩΝ  
ΟΣΤΕΟΒΛΑΣΤΙΚΗΣ ΑΝΤΙΔΡΑΣΗΣ

3 ΗΜΕΡΕΣ	ΜΕ ΟΣΤΕΟ	ΧΩΡΙΣ
1	152	84
2	136	81
3	127	89
4	145	104

ΑΡΙΘΜΟΣ ΠΛΑΚΙΔΙΩΝ":58 (29+29)

1 ΕΒΔ	ΜΕ ΟΣΤΕΟ	ΧΩΡΙΣ
1	221	154
2	254	152
3	309	181
4	275	169
5	242	196
6	269	207
7	283	184
8	340	151
9	305	129
10	236	123

2 ΕΒΔ	ΜΕ ΟΣΤΕΟ	ΧΩΡΙΣ
1	339	165
2	354	218
3	309	207
4	350	235
5	341	214
6	351	251
7	301	195
8	323	183
9	335	225

1 ΜΗΝΑΣ	ΜΕ ΟΣΤΕΟ	ΧΩΡΙΣ
1	134	253
2	121	255
3	108	227
4	111	214
5	136	252
6	143	222

ΠΙΝΑΚΑΣ ΜΕΤΡΗΣΕΩΝ

ΜΕΣΟΣ ΟΡΟΣ ΚΥΤΤΑΡΩΝ/ΑΝΑ ΟΜΑΔΑ		
ΠΕΡΙΟΔΟΣ	ΧΩΡΙΣ	ΜΕ OSTEO
3 ΗΜΕΡΕΣ	9	14
1Η ΕΒΔΟΜΑΔΑ	16	27
2Η ΕΒΔΟΜΑΔΑ	21	34
1 ΜΗΝΑΣ	24	13

Αριθμός πλακιδίων υπό μέτρηση		
ΠΕΡΙΟΔΟΣ	ΧΩΡΙΣ	ΜΕ OSTEO
3 ΗΜΕΡΕΣ	4	4
1Η ΕΒΔΟΜΑΔΑ	10	10
2Η ΕΒΔΟΜΑΔΑ	9	9
1 ΜΗΝΑΣ	6	6
ΣΥΝΟΛΑ ΟΛΙΚΟ ΣΥΝΟΛΟ	29	29
	58	

Η μέτρηση των κυττάρων πραγματοποιήθηκε με Σύστημα Ανάλυσης Εικόνας το οποίο περιελάμβανε:  
H/Y P IV  
HARDWARE  
Microscope Olympus BX 50  
Camera NTNC(640X480)  
SOFTWARE  
Image ProPlus version 3.0  
Media Cybernetics

Η μέτρηση αφορούσε 58 ιστολογικά πλακίδια κατανεμημένα σε 4 ομάδες ανάλογα με τη χρονική περίοδο μετά την τεχνητή πρόκληση του κατάγματος της γνάθου και σε 2 υποομάδες ανάλογα με τη χρήση ή όχι της ουσίας. Μετρήθηκαν 10 οπτικά πεδία με μεγέθυνση χ40 και προέκυψε ο ακέραιος αριθμός των κυττάρων που εκφράζει το μέσο όρο των μετρήσεων. Η τεχνική της μέτρησης βασίστηκε στην οπτική πυκνότητα του πυρήνα (σκοτεινό στρογγυλό ή ατρακτοειδές αντικείμενο) και μετά την αυτοποιημένη μέτρηση πραγματοποιήθηκε όπου χρειάστηκε διόρθωση του αποτελέσματος με τη βοήθεια του χειριστή για την απομάκρυνση κυττάρων όπως του μυελού των οστών.

Οι δυσχέρειες που εμφανίστηκαν κατά τη διάρκεια της μέτρησης αφορούσαν τη δυσδιακρισία του τύπου των κυττάρων, γεγονός που διορθώθηκε με τη συμβολή του χειριστή και σε ορισμένες τομές στις οποίες υπήρχε μικρή συμμετοχή του πόρου του κατάγματος.

## Συμπεράσματα

Υπάρχει σημαντική επιτάχυνση στην οστεοπαραγωγική δραστηριότητα με τη χρήση της ουσίας, ενώ η μείωση της που εμφανίζεται με το τέλος της περιόδου ενός μηνός αντανakλά τη συντομότερη αναδιοργάνωση του πληγέντος οστού καθώς οι οστεοβλάστες στη μεγαλύτερή τους έκταση έχουν μεταπέσει στην κατάσταση του οστεοκυττάρου.

Εξίσου σημαντική είναι και η επιταχυνόμενη ινοβλαστική αντίδραση στην πρώτη φάση του κατάγματος που αντανakλά τη δράση της επιθέμενης ουσίας.

Χρονική Διάρκεια	Επούλωση με Osteoinductal			Επούλωση χωρίς Osteoinductal			t - test	
	Αριθμός κυττάρων			Αριθμός κυττάρων			t	Pv
	Μέση τιμή	Ελάχιστη τιμή	Μέγιστη τιμή	Μέση τιμή	Ελάχιστη τιμή	Μέγιστη τιμή		
3 μέρες (n=40)	14	10	22	8,95	5	16	7,638	0,000
1η εβδομάδα (n=100)	27,32	10	30	16,46	11	26	12,764	0,000
2η εβδομάδα (n=90)	33,37	20	47	21,03	10	38	13,637	0,000
1ος Μήνας (n=60)	12,55	8	19	23,72	12	38	- 11,578	0,000

Για τη στατιστική αξιολόγηση των ευρημάτων χρησιμοποιήθηκαν 10 independand samples test (t – test) σε επίπεδο σημαντικότητας pa 0,001 από το στατιστικό πρόγραμμα SPSS 11.





## **ΣΥΖΗΤΗΣΗ – ΣΥΜΠΕΡΑΣΜΑΤΑ**

Για την αναπλήρωση οστικών ελλειμμάτων της γναθοπροσωπικής χώρας λόγω ατυχήματος ή άλλων παθολογικών αλλοιώσεων (π.χ. κύστεις, περιοδοντικές βλάβες κ.λ.π.) χρησιμοποιούνται αρκετά υλικά με σκοπό την επιτάχυνση της επούλωσής τους.

Κάποια από αυτά είναι το Bio-Oss, το Emdogain και Emdogain Gel, το Perioglas, το BioBase a-pore και φυσικά το Osteoinductal που αποτελεί και το αντικείμενο της παρούσας μελέτης.

Το Emdogain gel είναι ένα βιολογικά διασπώμενο προϊόν, το βασικό συστατικό του οποίου είναι οι πρωτεΐνες της αδαμαντινικής μήτρας (αμελογενίνες). Για να γίνει πιο εύκολη η χρήση, οι πρωτεΐνες διαλύονται σε ένα φέρον διάλυμα, ώστε να σχηματιστεί ένα παχύρρευστο gel. Προορίζεται για τοπική εφαρμογή σε συνδυασμό με περιοδοντική χειρουργική, με σκοπό την αναγέννηση των στηρικτικών ιστών του δοντιού που χάθηκαν λόγω περιοδοντίτιδας ή τραυματισμού.

Όσο για το Perioglas, πρόκειται για ένα βιοενεργό συνθετικό οστικό μόσχευμα που προσφέρεται σε μορφή κόκκου ακανόνιστου σχήματος, μεγέθους 90 – 710 μm.

Αποτελείται από χημικά συστατικά που φυσιολογικά απαντώνται στο σώμα και είναι απαραίτητα για την ευαβεστίωση των οστών. Όταν το Perioglass έρθει σε επαφή με τα στοματικά υγρά (πχ. αίμα, σάλιο) λαμβάνει χώρα ανταλλαγή ιόντων με αποτέλεσμα τον σχηματισμό ενός στρώματος από gel πυριτίου σε λίγα λεπτά. Στη συνέχεια ένα στρώμα υδροξυ-ανθρακό-απατίτη αναπτύσσεται τάχιστα, το οποίο δεν ξεχωρίζει από τον φυσικό απατίτη των οστών. Οι ινοβλάστες παράγουν ίνες κολλαγόνου που εισέρχονται στο στρώμα αυτό ενώνοντας το με το οστό, ενώ οι οστεοβλάστες αποικίζουν την περιοχή εναποθέτοντας νέο οστό.

Το biobase-a-pore πάλι είναι ένα αλληλοπλαστικό, πορώδες υλικό υποκατάστατο οστού, που απορροφάται σε προβλεπόμενο χρονικό διάστημα με

σκοπό την πλήρωση οστικών ελλειμμάτων. Η βασική του ουσία είναι ένα συνθετικά παρασκευαζόμενο καθαρό αλφα φωσφορικό ασβέστιο, έτσι ώστε κατά την εφαρμογή του να δημιουργούνται πορώδεις κόκκοι α-φωσφορικού ασβεστίου.

Ενδεικτικά, αναφέρουμε δυο περιλήψεις πειραματικών μελετών πάνω στα Emdogain και Emdogain Gel καθώς και στο Perioglas.

### 1) EMDOGAIN ΚΑΙ EMDOGAIN GEL

Το Emdogain gel χρησιμοποιήθηκε σε περιοδοντικούς ασθενείς με θυλάκους μεγαλύτερους των 6 mm. Και παρατηρήθηκε μετά από 16 μήνες στατιστικά σημαντική μείωση του βάθους των θυλάκων και επαναδημιουργία πρόσφυσης και οστού. Σε αυτήν την κλινική και ακτινογραφική μελέτη<sup>1 2</sup>, 88 ασθενείς με βάθος θυλάκων μεγαλύτερο ή ίσο των 6 χλμ. Και οστικό έλλειμμα βάθους και εύρους μεγαλύτερο ή ίσο των 4 και 2 mm. Αντίστοιχα, χειρουργήθηκαν με τοποθέτηση Emdogain gel και Emdogain ανά 44. Μετά από 8 και 16 μήνες, παρουσίασαν στατιστικά σημαντική ελάττωση του βάθους των θυλάκων, καθώς και επανάκτηση πρόσφυσης και οστού. Σε μια άλλη πειραματική μελέτη πάνω σε οστεοβλαστικά κύτταρα ποντικών, τα αποτελέσματα έδειξαν ότι οι οστεοβλάστες ανταποκρίνονται στο Emdogain και ότι το Emdogain μπορεί να φανεί χρήσιμο στην οστική αναγέννηση.

---

<sup>1</sup> 'Comparison of ready to use Emdogain gel and Emdogain in patients with chronic adult periodontitis.': Bratthall G., Lindberg P., Havemose-Poulsen A.

<sup>2</sup> 'The effects of enamel matrix derivative (EMD) on osteoblastic cells.' : Yoneda S.

## 2) PERIOGLAS

Σε πειραματική μελέτη ('Histologic observations of periodontal wound healing after treatment with PerioGlas in nonhuman primates.': Karatzas S., Zavras A., Greenspan D., Amar S.), για την επούλωση περιοδοντικών ελλειμμάτων σε πιθήκους, τοποθετήθηκε PerioGlas στα μισά πειραματόζωα και μετρήθηκε η επιθηλιακή πρόσφυση με ενθαρρυντικά αποτελέσματα υπέρ του PerioGlas.

Όσον αφορά στο Osteoinductal, η πειραματική μελέτη και η ανάλυση των αποτελεσμάτων που προέκυψαν από την εφαρμογή του υλικού πάνω στα κουνέλια, έδειξαν ότι μπορεί να συμβάλλει σημαντικά στην ανάπτυξη νέων κυττάρων στην περιοχή του οστικού ελλείμματος όπου τοποθετήθηκε. Συγκεκριμένα, κατά τη διάρκεια των τριών πρώτων ημερών, παρατηρήθηκε μια μικρή αύξηση των νέων κυττάρων. Στο διάστημα της μιας εβδομάδας, η οστεοβλαστική δραστηριότητα παρουσία του υλικού αυξήθηκε σημαντικά, ενώ κατά την τρίτη και τέταρτη εβδομάδα, στις κοιλότητες όπου χρησιμοποιήθηκε το osteoinductal, πάντα σε σύγκριση με τις κοιλότητες-μάρτυρες, σημειώθηκε σημαντική ελάττωση της οστεοβλαστικής δραστηριότητας· ως εξήγηση μπορεί να δοθεί η εξής: από την περίοδο των τριών ημερών μέχρι και την τέταρτη εβδομάδα, στην ουσία ολοκληρώθηκε ο μηχανισμός της οστικής αναγέννησης στην περιοχή των κοιλοτήτων με osteoinductal, γι' αυτό και μετά την τέταρτη εβδομάδα παρατηρήθηκε αυτή η σημαντική ελάττωση της οστεοβλαστικής δραστηριότητας. Αντιθέτως, στις κοιλότητες-μάρτυρες, η οστική αναγέννηση συνεχίζεται μετά την τέταρτη εβδομάδα αφού δεν έχει ολοκληρωθεί μέχρι τότε.

Τελικά από την έρευνα που πραγματοποιήθηκε προέκυψαν στοιχεία που στηρίζουν την άποψη ότι το Osteoinductal® συμβάλλει στην επιτάχυνση της οστεοβλαστικής δραστηριότητας κατά την επούλωση του οστικού ελλείματος.

Θεωρούμε χρήσιμο να γίνει περαιτέρω έρευνα σε σύγκριση με άλλα υλικά οστικής αναγέννησης.



## ΠΕΡΙΛΗΨΗ

Στην παρούσα πειραματική μελέτη εξετάστηκε η συμβολή του ελαιώδους εναιωρήματος  $\text{Ca}(\text{OH})_2$  το οποίο φέρει την εμπορική επωνυμία *osteoinductal®*, στην επούλωση οστικών ελλείψεων της γναθοπροσωπικής χώρας.

Χρησιμοποιήθηκαν 35 κόνικλοι, βάρους 3.5 – 5.5 χιλιογράμμων, στων οποίων τις κάτω γνάθους διανοίχθηκαν, υπό γενική αναισθησία, δύο κοιλότητες διαμέτρου 3mm – 4mm. Στη μία εκ των δύο κοιλοτήτων τοποθετήθηκε το προαναφερθέν υλικό ενώ η ετέρα κοιλότητα εχρησίμευσε ως μάρτυς.

Τα πειραματόζωα θυσιάστηκαν κατά ομάδες μία εβδομάδα, δύο εβδομάδες, τρεις εβδομάδες και ένα μήνα μετά την τοποθέτηση του υλικού. Ακολούθησε ιστολογικός έλεγχος όλων των κοιλοτήτων και μορφομετρική εκτίμηση με σύστημα ανάλυσης εικόνας (*image analysis system*) σε άπαντα τα πειραματόζωα.

Διαπιστώθηκε ότι, κατά την διάρκεια των πρώτων τριών εβδομάδων, οι κοιλότητες στις οποίες είχε τοποθετηθεί *osteoinductal®* παρουσίαζαν αυξημένη οστεοβλαστική δραστηριότητα σε σχέση με τους μάρτυρες. Αντιθέτως στα παρασκευάσματα που ελήφθησαν ένα μήνα μετά την τοποθέτηση του *osteoinductal®* παρατηρήθη μειωμένη οστεοβλαστική δραστηριότητα σε σύγκριση με τις κοιλότητες-μάρτυρες.

Η εν λόγω μείωση δικαιολογείται από το γεγονός ότι στις κοιλότητες όπου είχε τοποθετηθεί *osteoinductal®* είχε πλέον ολοκληρωθεί η επούλωση, ενώ στις κοιλότητες-μάρτυρες η επούλωση συνεχιζόταν.

Τα αποτελέσματα της ημετέρας πειραματικής μελέτης έδειξαν ότι το υλικό *osteoinductal®* επιταχύνει την επούλωση των οστικών ελλείψεων και ως εκ τούτου αποτελεί χρήσιμο υλικό για την γναθοχειρουργική και την οδοντιατρική.

## SUMMARY

The present experimental study addressed the efficacy of the oily suspension of  $\text{Ca}(\text{OH})_2$  with the brand name Osteoinductal® on the healing of osseous defects in the oral facial area.

The study involved 35 rabbits, weighing 3.5 – 5.5 Kg. Two 3 – 4 mm cavities were drilled in the jaw-bone of each animal, under general anesthesia. The product was placed in one cavity, the other one serving as a control.

Groups of animals were sacrificed at time intervals of one week after application of the product, over a period of one month. Historical assessment and image morphometric analysis were performed on the jaw cavities of all experimental animals.

It was observed that, during the first 3 weeks, the cavities in which Osteoinductal® was used showed increased osteoblastic activity, compared to the control cavities. On the contrary, the samples retrieved 4 weeks after application of the product showed reduced osteoblastic activity, compared to the controls.

This reduction is due to the fact that healing was complete in the cavities containing Osteoinductal®, whereas it was still ongoing in the control cavities.

The results of the above experimental study show that Osteoinductal®, accelerates the healing of osseous defects; therefore, it is a useful material of use in oral facial surgery and dentistry.

## **ΒΙΒΛΙΟΓΡΑΦΙΑ**

1. APOLLARO T., TOIC D.: association of oily suspension of calcium hydroxide (OSTEOINDUCTAL®) and late immediate implants, Doctors Os, XI, no 2: 149-152 (2000)
2. DIETZ G.: Bioceramics in Orthopaedics – new applications, Proceedings of the 3<sup>rd</sup> International Symposium on Ceramic Wear Couple: “Osteoinductal”, Seite 51-67, Enke Verlag Stuttgart, (1998)
3. DIETZ, G.: Calcium hydroxide and bone regeneration. Induced osteogenesis in experiment and clinic from the dental medicine point of view. Monographie, Byblos Verlag, München (1998)
4. ITO T., SHIBUKAWA Y., AMANO H., KAWAI H., YAMADA S.: effect of calcium hydroxide paste on bone formation, San Diego Convention, IADR/AADR/CADR 80<sup>th</sup> General Session (2002)
5. ITO T., SHIBUKAWA Y., AMANO H., KAWAI H., MANO Y., YAMADA S.: Effect of bone formation on calcium hydroxide paste. Journal of Japanese Society of Oral Implantology, Vol. 14, no. 4, 557 (2001)
6. LAZZERINI L.: Use of a calcium hydroxide suspension at bone regeneration. Doctor thesis in biological sciences at the University of Pisa. Uso di una sospensione oleosa di idrossido di calcio nella regeneratione ossea. Tsi di Laurea in Scienze Biologiche, Facoltà di Scienze Matematiche, Fisiche e Naturali, Università degli Studi di Pisa, Anno Accademico 2000/2001.
7. MERTEN H.A., DIETZ G.H. jr.: Clinical observations after dental surgery using OSTEOINDUCTAL®, Part 1, (Klinische Beobachtungen nach zahnärztlich-chirurgischen Eingriffen bei Anwendung von OSTEOINDUCTAL®). Teil 1: Tierexperimentelle Untersuchungen. ZWR, 108. Jahrg., Nr. 11: 675-677 (1999)

8. MERTEN H.A., DIETZ G.H. jr.: Clinical observations after dental surgery using OSTEOINDUCTAL®, Part 2, (Klinische Beobachtungen nach zahnärztlich-chirurgischen Eingriffen bei Anwendung von OSTEOINDUCTAL®). Teil 2: Klinische Anwendung. ZWR, 108. Jahrg., Nr. 11: 675-677 (1999)
9. MOZZATI P., AMBOGIO P.: Assessment of efficiency of an oily calcium hydroxide suspension in the osseous regeneration and control of post-surgical pain after extraction of impacted third molar, Doctor Os, no. 9, 1281-1285 (2000)
10. ROECHER W.: Kalziumhydroxid und Knochenregeneration. Doctor thesis in natural sciences at the University of Witten/Herdecke. (1995)  
Kalziumhydroxid und Knochenregeneration. Inaugural-Dissertation zur Erlangung des Doktorgrades der Naturwissenschaftlichen Fakultät der Universität Witten/Herdecke (1995)
11. ROECHER W. et al: Quantification of bone metabolism marker. European Journal of Clin. Chem. and Clin. 33 (40): A 48-72 (1995)
12. ROECHER W. et al: de Novo Synthesis of Type I Collagen in Bone Biopsy Material. Journal of Orthopaedic Research 13, 649-954 (1994)
13. STRATUL S.: Applications of a suspension of Calcium hydroxide (Osteoinductal®) in endodontic and periodontal problems. Conference at the 10<sup>th</sup> Panhellenic Endodontic Symposium, Athens, November 25-26, (2000)
14. STRATUL S.: Clinical observations on bone regeneration using an oily Calcium hydroxide suspension. Presentation at the 20<sup>th</sup> Panhellenic Dental Association, Athens, October 18-21, (2000)
15. LESLIE P. GARTNER, JAMES L. HIATT: Ιστολογία (2<sup>η</sup> έκδοση), Μετάφραση – Επιμέλεια: Γεώργιος Ν. Αντωνακόπουλος, Κεφ.: 6-7.

16. J. KOHAL, HURZELER, SCHNEIDER, RIEDE, CAFFESSE. Clin Oral Impl Res, The effect of calcium hydroxide paste on wound healing and osseointegration of dental implants, 8, 375-385 (1997)
18. 'Comparison of ready to use Emdogain gel and Emdogain in patients with chronic adult periodontitis.': Bratthall G., Lindberg P., Havemose-Poulsen A.
19. 'The effects of enamel matrix derivative (EMD) on osteoblastic cells.' : Yoneda S.
20. DIETZ G., BARTHOLMES P.: Calcium Hydroxide and bone regeneration, (1998)
21. 'Histologic observations of periodontal wound healing after treatment with PerioGlas in nonhuman primates.': Karatzas S., Zavras A., Greenspan D., Amar S.