



ΠΑΝΕΠΙΣΤΗΜΙΟ ΘΕΣΣΑΛΙΑΣ
ΣΧΟΛΗ ΕΠΙΣΤΗΜΩΝ ΥΓΕΙΑΣ
ΤΜΗΜΑ ΚΤΗΝΙΑΤΡΙΚΗΣ

**ΔΙΠΛΩΜΑΤΙΚΗ ΕΡΓΑΣΙΑ ΜΕΤΑΠΤΥΧΙΑΚΟΥ ΠΡΟΓΡΑΜΜΑΤΟΣ
ΣΠΟΥΔΩΝ ΤΟΥ ΤΜΗΜΑΤΟΣ ΚΤΗΝΙΑΤΡΙΚΗΣ ΣΕ ΣΥΜΠΡΑΞΗ
ΜΕ ΤΑ ΤΕΙ ΗΠΕΙΡΟΥ**

**Τεχνικές Νεκροψίας και Στοιχεία Διαγνωστικής Παθολογοανατομικής
των Βατράχων**

Σκουλικαρίτη Αγαθή

ΤΡΙΜΕΛΗΣ ΣΥΜΒΟΥΛΕΥΤΙΚΗ ΕΠΙΤΡΟΠΗ

1. Δ. Τόντης, Αναπληρωτής Καθηγητής, Επιβλέπων
Εργαστήριο Παθολογικής Ανατομικής, Τμήμα Κτηνιατρικής, Πανεπιστήμιο Θεσσαλίας
2. Φ. Αθανασοπούλου, Καθηγήτρια, Μέλος Συμβουλευτικής Επιτροπής
Εργαστήριο Ιχθυοπαθολογίας, Ιχθυολογίας & Υδατοκαλλιεργειών, Τμήμα Κτηνιατρικής,
Πανεπιστήμιο Θεσσαλίας
3. Ι. Βάτσος, Λέκτορας, Μέλος Συμβουλευτικής Επιτροπής
Εργαστήριο Ιχθυοπαθολογίας, Ιχθυολογίας & Υδατοκαλλιεργειών, Τμήμα Κτηνιατρικής,
Α.Π.Θ.

ΚΑΡΔΙΤΣΑ 2008



**ΠΑΝΕΠΙΣΤΗΜΙΟ ΘΕΣΣΑΛΙΑΣ
ΥΠΗΡΕΣΙΑ ΒΙΒΛΙΟΘΗΚΗΣ & ΠΛΗΡΟΦΟΡΗΣΗΣ
ΕΙΔΙΚΗ ΣΥΛΛΟΓΗ «ΓΚΡΙΖΑ ΒΙΒΛΙΟΓΡΑΦΙΑ»**

Αριθ. Εισ.: 7497/1
Ημερ. Εισ.: 10-09-2009
Δωρεά: _____
Ταξιθετικός Κωδικός: Δ
639.378 9
ΣΚΟ



7497/1

632.378
ΣΚΟ

ΠΑΝΕΠΙΣΤΗΜΙΟ ΘΕΣΣΑΛΙΑΣ
ΣΧΟΛΗ ΕΠΙΣΤΗΜΩΝ ΥΓΕΙΑΣ
ΤΜΗΜΑ ΚΤΗΝΙΑΤΡΙΚΗΣ

ΔΙΠΛΩΜΑΤΙΚΗ ΕΡΓΑΣΙΑ ΜΕΤΑΠΤΥΧΙΑΚΟΥ ΠΡΟΓΡΑΜΜΑΤΟΣ
ΣΠΟΥΔΩΝ ΤΟΥ ΤΜΗΜΑΤΟΣ ΚΤΗΝΙΑΤΡΙΚΗΣ ΣΕ ΣΥΜΠΡΑΞΗ
ΜΕ ΤΑ ΤΕΙ ΗΠΕΙΡΟΥ

Τεχνικές Νεκροψίας και Στοιχεία Διαγνωστικής Παθολογοανατομικής
των Βατράχων

Σκουλικαρίτη Αγαθή

ΤΡΙΜΕΛΗΣ ΣΥΜΒΟΥΛΕΥΤΙΚΗ ΕΠΙΤΡΟΠΗ

1. Δ. Τόντης, Αναπληρωτής Καθηγητής, Επιβλέπων
Εργαστήριο Παθολογικής Ανατομικής, Τμήμα Κτηνιατρικής, Πανεπιστήμιο Θεσσαλίας
2. Φ. Αθανασοπούλου, Καθηγήτρια, Μέλος Συμβουλευτικής Επιτροπής
Εργαστήριο Ιχθυοπαθολογίας, Ιχθυολογίας & Υδατοκαλλιεργειών, Τμήμα Κτηνιατρικής, Πανεπιστήμιο Θεσσαλίας
3. Ι. Βάτσος, Λέκτορας, Μέλος Συμβουλευτικής Επιτροπής
Εργαστήριο Ιχθυοπαθολογίας, Ιχθυολογίας & Υδατοκαλλιεργειών, Τμήμα Κτηνιατρικής, Α.Π.Θ.

ΚΑΡΔΙΤΣΑ 2008



UNIVERSITY OF THESSALY
SCHOOL OF HEALTH SCIENCES
FACULTY OF VETERINARY MEDICINE

**A THESIS SUBMITTED FOR THE DEGREE OF MASTER OF SCIENCE OF
THE FACULTY OF VETERINARY MEDICINE IN COOPERATION WITH
THE TEI OF EPIRUS.**

“Necropsy Techniques and Diagnostic Pathology of Frogs”

Skoulikariti Agathi

ADVISOR COMMITTEE

1. D. Todis, Associate Professor, Supervisor
Laboratory of Pathology, Faculty of Veterinary Medicine, University of Thessaly
2. F. Athanassopoulou, Professor, Member of advisor committee
Laboratory of Fish Pathology, Ichthyology & Aquaculture, Faculty of Veterinary Medicine,
University of Thessaly
3. I. Vatsos, Lecturer, Member of advisor committee
Laboratory of Fish Pathology, Ichthyology & Aquaculture, Faculty of Veterinary Medicine,
A.U.T.

KARDITSA, 2008

ΠΕΡΙΛΗΨΗ

Μια πλήρης νεκροψία μπορεί να αποτελέσει μια ανεκτίμητη βοήθεια στο να διαγνωστούν και να γίνουν κατανοητά παθολογικά προβλήματα σε μεμονωμένους βατράχους και πληθυσμούς άγριων βατράχων και βατράχων υπό αιχμαλωσία. Η διαγνωστική ιστοπαθολογία αποτελεί ένα σημαντικό εργαλείο της νεκροψίας καθώς πολλές παθολογικές καταστάσεις των βατράχων δεν έχουν ή έχουν μη ειδικά παθολογικά ευρήματα. Η παρούσα διπλωματική εργασία παρουσιάζει μια γενική εικόνα της τεχνικής νεκροψίας του βατράχου και αποσκοπεί:

- Στη μελέτη της διαδικασίας της νεκροψίας.
- Στη μελέτη του τρόπου συλλογής δειγμάτων για εργαστηριακές εξετάσεις.
- Στη μελέτη της ακριβούς διάγνωσης παθολογικών προβλημάτων των βατράχων.

Στην παρούσα διπλωματική εργασία περιγράφονται οι μέθοδοι αναισθητοποίησης (εμβάπτιση σε ένα αναισθητικό διάλυμα, τοποθέτηση σε έναν θάλαμο με αναισθητικό αέριο και εφαρμογή αναισθητικού παρασκευάσματος στο δέρμα) και ευθανασίας (μη φυσικές μέθοδοι: ενέσιμοι παράγοντες, εξωτερικοί ή τοπικοί παράγοντες, εισπνευστικοί παράγοντες και φυσικές μέθοδοι: αποκεφαλισμός, απονεύρωση, θερμικό σοκ). Στη συνέχεια περιγράφεται ο εξοπλισμός που απαιτείται για να πραγματοποιηθεί η νεκροψία, η διαδικασία της νεκροψίας και οι συνήθεις εργαστηριακές εξετάσεις που πραγματοποιούνται και οι οποίες είναι: η συλλογή αίματος, η κυτταρολογική, η μικροβιολογική, η παρασιτολογική εξέταση και η εξέταση για μύκητες. Τέλος καταδεικνύονται τα παθολογικά ευρήματα της νεκροψίας σε κάθε όργανο και σύστημα (π.χ. αιμορραγίες, έλκη, οζίδια, αποστήματα, παράσιτα, νεοπλάσματα, ατροφία, διόγκωση κ.ά.) και οι πιθανοί αιτιολογικοί παράγοντες που τα προκαλούν.

ABSTRACT

A complete necropsy can be an invaluable aid in diagnosing and understanding pathologic problems in individual frogs, and captive or wild frog populations. Diagnostic histopathology is an important adjunct to gross necropsy as many pathologic conditions in frogs lack or have nonspecific gross pathologic findings. The present master thesis provides a general overview of frog gross necropsy and the objectives are:

- The study of gross necropsy procedure.
- The study of sample collection for clinical techniques.
- The study of Special Pathology of Frog.

In the present master thesis the methods of anesthesia (immersion in an anesthetic solution, placement in an anesthetic gas induction chamber and application of anesthetic preparations to the skin) and euthanasia (Non-Physical Methods: injectable agents, external or topical agents, inhalant agents and Physical Methods: decapitation, pithing, thermal shock) are described. Next the equipment and materials needed to perform a necropsy, the gross necropsy procedure and the common clinical techniques used are described. These techniques are: blood collection, cytology, microbiological, parasitological and fungal examination. Finally, the pathologic findings of gross necropsy in each organ and system (for example: haemorrhages, ulcers, nodules, abscesses, parasites neoplasia, atrophy, swelling etc.) and the etiologies of these findings are provided.

ΕΥΧΑΡΙΣΤΙΕΣ

Ευχαριστώ τον κ. Δημήτριο Τόντη, Αναπληρωτή Καθηγητή του Εργαστηρίου Παθολογικής Ανατομικής του Τμήματος Κτηνιατρικής του Πανεπιστημίου Θεσσαλίας, ο οποίος μου έδωσε τη δυνατότητα να εκπονήσω αυτή τη διπλωματική εργασία και την επέβλεψε, υποστηρίζοντας και καθοδηγώντας με καθ' όλη τη διάρκειά της. Επίσης τον ευχαριστώ για την εμπιστοσύνη που μου έδειξε, παροτρύνοντάς με να ξεκινήσω αυτή τη διπλωματική εργασία.

Ευχαριστώ επίσης την κ. Φωτεινή Αθανασοπούλου, Καθηγήτρια του Εργαστηρίου Ιχθυοπαθολογίας, Ιχθυολογίας & Υδατοκαλλιεργειών του Τμήματος Κτηνιατρικής του Πανεπιστημίου Θεσσαλίας, για τη συμβολή της ως μέλος της τριμελούς επιτροπής και τις πολύτιμες συμβουλές της. Επίσης, ευχαριστώ τον κ. Ι. Βάτσο, Λέκτορα του Εργαστηρίου Ιχθυοπαθολογίας, Ιχθυολογίας & Υδατοκαλλιεργειών του Τμήματος Κτηνιατρικής του Αριστοτελείου Πανεπιστημίου Θεσσαλονίκης, για την συμβολή του ως μέλος της τριμελούς επιτροπής και για τις συμβουλές του, που αποδείχθηκαν ιδιαίτερα σημαντικές για την ολοκλήρωση της διπλωματικής εργασίας.

Ευχαριστίες επίσης απευθύνω:

Στον κ. Φ. Λυκοτραφίτη, διδάσκοντα και στον κ. Δ. Δούκα υποψήφιο διδάκτορα του Εργαστηρίου Παθολογικής Ανατομικής του Τμήματος Κτηνιατρικής του Πανεπιστημίου Θεσσαλίας, για την καθοδήγηση και την πολύτιμη βοήθειά τους στη συλλογή βιβλιογραφικών στοιχείων.

Στην κ. Ε. Στεριάδη, Κτηνίατρο, για την πολύτιμη βοήθειά της στη δημιουργία του φωτογραφικού υλικού της διπλωματικής εργασίας.

Στους φίλους μου, που ήταν δίπλα μου όταν τους χρειαζόμουν.

Τέλος, στους γονείς μου ένα μεγάλο ευχαριστώ, για τη μέχρι τώρα προσφορά τους καθ' όλη τη διάρκεια των σπουδών μου, καθώς και για την απεριόριστη

συμπράσταση και ενθάρρυνση που μου έδειξαν στις δύσκολες στιγμές, δίνοντάς μου δύναμη και κουράγιο να ολοκληρώσω αυτή την διπλωματική εργασία.

ΠΕΡΙΕΧΟΜΕΝΑ

	Σελ.
ΤΡΙΜΕΛΗΣ ΣΥΜΒΟΥΛΕΥΤΙΚΗ ΕΠΙΤΡΟΠΗ.....	1
ADVISOR COMMITTEE.....	2
ΠΕΡΙΛΗΨΗ.....	3
ABSTRACT.....	4
ΕΥΧΑΡΙΣΤΙΕΣ.....	5
ΠΕΡΙΕΧΟΜΕΝΑ.....	7
<u>ΚΕΦΑΛΑΙΟ 1</u>	11
ΕΙΣΑΓΩΓΗ	
<u>ΚΕΦΑΛΑΙΟ 2</u>	13
ΤΕΧΝΙΚΕΣ ΝΕΚΡΟΨΙΑΣ	
2.1 Ιστορικό.....	13
2.2 Αναισθησία.....	15
2.2.1 Μέθοδοι αναισθητοποίησης.....	15
2.2.2 Αναισθητικοί παράγοντες.....	15
2.2.3 Διαδικασία.....	17
2.2.4 Ανάνηψη.....	18
2.3 Ευθανασία.....	19
2.3.1 Μέθοδοι ευθανασίας.....	19
2.4 Εξοπλισμός.....	23
2.5 Προετοιμασία.....	23
2.6 Εξωτερική εξέταση.....	24
2.6.1 Εξέταση του σώματος.....	24
2.6.2 Στοματική κοιλότητα.....	26
2.6.3 Οφθαλμοί.....	28

2.7	Εσωτερική εξέταση.....	28
2.7.1	Κοιλιακή κοιλότητα.....	28
2.7.2	Μυοσκελετικό σύστημα.....	40
2.7.3	Νευρικό σύστημα.....	41
2.7.4	Ενδοκρινικό σύστημα.....	42
	<u>ΚΕΦΑΛΑΙΟ 3</u>	43
	ΕΡΓΑΣΤΗΡΙΑΚΕΣ ΕΞΕΤΑΣΕΙΣ	
3.1	Συλλογή αίματος.....	43
3.1.1	Εξοπλισμός.....	43
3.1.2	Προετοιμασία.....	44
3.1.3	Μέθοδοι.....	44
3.2	Κυτταρολογική εξέταση.....	51
3.3	Μικροβιολογική εξέταση.....	53
3.4	Εξέταση για μύκητες.....	54
3.5	Παρασιτολογική εξέταση.....	55
	<u>ΚΕΦΑΛΑΙΟ 4</u>	57
	ΣΤΟΙΧΕΙΑ ΔΙΑΓΝΩΣΤΙΚΗΣ ΠΑΘΟΛΟΓΟΑΝΑΤΟΜΙΚΗΣ ΤΩΝ ΒΑΤΡΑΧΩΝ	
4.1	Υποδόριο οίδημα και ασκίτης.....	61
4.2.1	Δέρμα.....	61
4.2.2	Λεμφικοί σάκοι.....	64
4.3	Λίπος.....	64
4.4	Κοιλότητες.....	65
4.4.1	Κρανιακή κοιλότητα.....	65
4.4.2	Στοματική κοιλότητα.....	65
4.5	Πεπτικό σύστημα.....	66
4.5.1	Γλώσσα.....	66
4.5.2	Στόμαχος.....	66

4.5.3	Λεπτό και Παχύ έντερο.....	67
4.5.4	Έδρα.....	68
4.6	Μεσεντέριο.....	68
4.7.1	Ήπαρ.....	68
4.7.2	Χοληδόχος κύστη.....	70
4.8	Αναπνευστικό σύστημα.....	70
4.8.1	Μυκτήρες.....	70
4.8.2	Πνεύμονες.....	71
4.9	Καρδιαγγειακό σύστημα.....	71
4.9.1	Περικάρδιο.....	72
4.9.2	Καρδιά.....	72
4.9.3	Επικάρδιο.....	72
4.9.4	Μυοκάρδιο.....	72
4.9.5	Αγγεία.....	73
4.10	Ουροποιητικό σύστημα.....	73
4.10.1	3.10.1 Νεφροί.....	73
4.10.2	Ουροδόχος κύστη.....	74
4.11	Γεννητικό σύστημα Άρσενικού.....	75
4.11.1	Όρχεις.....	75
4.11.2	Όργανο του Bidder.....	76
4.12	Γεννητικό σύστημα Θηλυκού.....	76
4.12.1	Ωοθήκες.....	76
4.12.2	Ωαγωγοί.....	77
4.13	Αιμοποιητικό σύστημα.....	77
4.13.1	Σπλήνας.....	77
4.13.2	Θύμος αδένας.....	78
4.14	Οφθαλμοί.....	78

4.15	Νευρικό σύστημα.....	80
4.15.1	Εγκέφαλος.....	80
4.15.2	Μήνιγγες.....	80
4.15.3	Νεύρα.....	80
4.16	Μυοσκελετικό σύστημα.....	81
4.16.1	Οστά- αρθρώσεις.....	81
4.16.2	Μύες.....	88
	ΒΙΒΛΙΟΓΡΑΦΙΚΕΣ ΠΑΡΑΠΟΜΠΕΣ	83

ΚΕΦΑΛΑΙΟ 1: ΕΙΣΑΓΩΓΗ

Οι βάτραχοι ανήκουν στην Οικογένεια Amphibian (Αμφίβια) και στην Τάξη Salientia (Άνουρα) (Raphael B.L., 1993). Τα τελευταία χρόνια έχουν γίνει ιδιαίτερα δημοφιλή τόσο ως κατοικίδια όσο και ως μέρη ερπετολογικών συλλογών. Προβλήματα υγείας και θάνατοι άγριων πληθυσμών που σχετίζονται με μολυσματικές ασθένειες έχουν τραβήξει την προσοχή των επιστημόνων. Αυτό έχει σαν αποτέλεσμα, να αναδύονται οι τομείς της ιατρικής και της παθολογίας των βατράχων και να υπάρχουν αυξανόμενες απαιτήσεις από τους πελάτες, τους ζωολογικούς κήπους και τους βιολόγους για ακριβή διάγνωση των προβλημάτων υγείας των βατράχων (Pessier A.P., 2003).

Μια πλήρης νεκροψία που περιλαμβάνει συλλογή δειγμάτων για ιστοπαθολογική εξέταση μπορεί να αποτελέσει μια ανεκτίμητη βοήθεια τόσο στη διάγνωση απλών περιπτώσεων που αφορούν κατοικίδια, όσο και στη διερεύνηση προβλημάτων υγείας τα οποία μπορεί να επηρεάσουν ολόκληρες συλλογές βατράχων ή άγριους πληθυσμούς. Η ιστοπαθολογία είναι συχνά απαραίτητη για την επίτευξη διάγνωσης καθώς πολλές σημαντικές ασθένειες δεν εμφανίζουν παθολογοανατομικά ευρήματα ή εμφανίζουν μη ειδικά ευρήματα όπως ο αποχρωματισμός του δέρματος και ο ασκίτης. Εάν είναι δυνατόν, ολόκληρα τεμάχια ιστού, τα οποία περιλαμβάνουν πολλαπλές τομές δέρματος και όλα τα μεγάλα όργανα, θα πρέπει να εξετάζονται ιστοπαθολογικά. Αυτή η προσέγγιση αυξάνει τις πιθανότητες να αποκαλυφθούν οι σημαντικές αλλοιώσεις και μπορεί να δώσει πληροφορίες για υποκλινικές ασθένειες που επηρεάζουν πληθυσμούς βατράχων (Pessier A.P., 2003).

Η παρούσα διπλωματική εργασία θα περιγράψει την ανατομία των βατράχων και τη διαδικασία της νεκροψίας, η οποία θα επιτρέψει στον παθολογοανατόμο να διεξαγάγει μια ουσιαστική νεκροψία.

ΚΕΦΑΛΑΙΟ 2: ΝΕΚΡΟΨΙΑ

2.1 Ιστορικό.

Επειδή παράγοντες που σχετίζονται με τη διαχείριση είναι συχνά συνδεδεμένοι με πολλές ασθένειες των βατράχων, η λήψη ιστορικού (Πίν. 1) είναι απαραίτητη σε κάθε διερεύνηση θανάτου. Συγκεκριμένες πληροφορίες όπως η προέλευση του ζώου (κατάστημα κατοικίδιων, εισαγωγέας ερπετών άγριοι πληθυσμοί), ο χρόνος αιχμαλωσίας, η διατροφή, η επαφή με άλλα ζώα, η υγιεινή του ζώου και ο τύπος του κλουβιού που ζει, μπορεί να είναι χρήσιμες στην ερμηνεία των νεκροτομικών ευρημάτων. Η αξιολόγηση της ποιότητας του νερού μπορεί να είναι ιδιαίτερα χρήσιμη και περιλαμβάνει την αξιολόγηση της πηγής του νερού, τα συστήματα φιλτραρίσματος και την τεχνητή οξυγόνωση. Η μέτρηση του pH, της αμμωνίας, του χλωρίου και των χλωραμινών και των νιτρικών/ νιτρωδών μπορεί να επιτευχθεί χρησιμοποιώντας απλά τεστ (kits) τα οποία είναι διαθέσιμα για τα ψάρια (Pessier A.P και Pinkerton M., 2003).

Πίνακας 1: Ιστορικό (Wright K.M. και Whitaker B.R., 2001).

Ιδιοκτήτης ζώου:
Διεύθυνση:
Είδος ζώου: Φύλο:
Ταυτότητα:..... Ηλικία: Βάρος:.....
Γέννηση σε αιχμαλωσία: Ναι Όχι
Εάν έχει γεννηθεί σε αιχμαλωσία, που γεννήθηκε και ποιες ήταν οι ημερομηνίες εκκόλαψης/
μεταμόρφωσης:
Πρόκειται για 'άγριο' είδος: Ναι Όχι
Από πού προμηθευτήκατε το ζώο και πόσο χρονικό διάστημα το έχετε:
Ποιες είναι οι συνθήκες διαβίωσης των ζώων;
Μέγεθος και είδος κλουβιού:
Πηγή νερού: Νερό βρύσης Φιλτραρισμένο νερό βρύσης Εμφιαλωμένο νερό
Άλλες πηγές:
Πηγές υγρασίας στο κλουβί: Μπολ Ομίχλη Άλλες πηγές:
Θερμοκρασία κλουβιού και μέθοδοι ελέγχου της:
Φωτεινότητα κλουβιού και κατάλληλος κύκλος φωτός/ σκότους:
Αριθμός και είδος άλλων ζώων στο κλουβί εάν υπάρχουν:
Αριθμός και είδος άλλων ζώων που βρίσκονται σε γειτονικά κλουβιά:
Συχνότητα καθαρισμού του κλουβιού:
Μέθοδοι καθαρισμού και χρήση καθαριστικών ή απολυμαντικών:
Πόσο συχνά ταϊζόταν το ζώο και πόσο συχνά έτρωγε:
Ποια ήταν ακριβώς η διατροφή του ζώου:
Ποια ήταν η πηγή της τροφής:
Έγινε καμία αλλαγή στη διατροφή, το νερό και τις συνθήκες διαβίωσης; Ναι Όχι
Εάν ναι, ποια ήταν αυτή η αλλαγή και πότε έγινε:
Τύπος και διάρκεια των κλινικών συμπτωμάτων που παρατηρήθηκαν πριν το θάνατο:

2.2 Αναισθησία

2.2.1 Μέθοδοι αναισθητοποίησης:

1. Εμβάπτιση σε ένα αναισθητικό διάλυμα.
2. Τοποθέτηση σε έναν θάλαμο με αναισθητικό αέριο.
3. Εφαρμογή αναισθητικού παρασκευάσματος στο δέρμα.

2.2.2 Αναισθητικοί παράγοντες:

Αναισθητικοί παράγοντες	Δόση	Τρόπος χορήγησης
MS222 (Tricaine Methanesulfonate)	<ul style="list-style-type: none">• 0.05-0.2% (ή 500-2000mg/lit) σε νερό• 50-150mg/Kg	<ul style="list-style-type: none">• Εμβάπτιση• Υποδόρια, ενδομυϊκή ή ενδολεμφική(ραχιαίος λεμφικός σάκος) έγχυση
Βενζοκαΐνη (σκόνη Η υδροχλωρική)	<ul style="list-style-type: none">• 200-300mg/lit σε νερό	<ul style="list-style-type: none">• Εμβάπτιση
Πεντοβαρβιτάλη	<ul style="list-style-type: none">• 60mg/Kg	<ul style="list-style-type: none">• Ενδοκοιλιακή ή ενδολεμφική Έγχυση
Μεθοξυφλουράνιο	<ul style="list-style-type: none">• 0.5-1ml	<ul style="list-style-type: none">• Εισπνοή
Ισοφλουράνιο	<ul style="list-style-type: none">• ποικίλει	<ul style="list-style-type: none">• Εφαρμογή στο δέρμα

- i. **MS222:** παρασκευάζουμε διάλυμα με Διπτανθρακικό Νάτριο προκειμένου ν' αποκτήσει ουδέτερο pH. Ευρύ φάσμα ασφαλείας.
- ii. **Βενζοκαΐνη:** διαλύουμε σκόνη σε αλοθάνιο προκειμένου να παρασκευάσουμε απόθεμα διαλύματος. Για να αποκτήσει το διάλυμα ουδέτερο pH προστίθεται Διπτανθρακικό Νάτριο.
- iii. **Επιλογές διαχείρισης ισοφλουρανίου:**
 1. Ανάμιξη σε ένα διάλυμα με ΚΥ τζελ και νερό.
 2. Έγχυουμε ισοφλουράνιο σε απορροφητικό ταμπόν και το απλώνουμε απευθείας στη ράχη του ζώου (Gourdon J., 2003).

Οι δόσεις των φαρμάκων ποικίλουν ανάλογα με το είδος, γι' αυτό η επιλογή του αναισθητικού και της δοσολογίας θα πρέπει να γίνεται με προσοχή (University of Michigan, 1998).

Επειδή το δέρμα των βατράχων είναι άκρως απορροφητικό, οι αναισθητικοί παράγοντες μπορούν να απορροφηθούν από το νερό ή από τον αέρα. Ένας βάτραχος μπορεί να τοποθετηθεί σε ένα διάλυμα που περιέχει MS222 ή βενζοκαΐνη προκειμένου να επιτύχουμε την αναισθητοποίηση. Μόλις αναισθητοποιείται, θα πρέπει να απομακρύνεται από το διάλυμα. Για να επιτύχουμε την αναισθητοποίηση, μπορεί να είναι απαραίτητο να τυλίξουμε το βάτραχο με χαρτί το οποίο είναι εμποτισμένο με αναισθητικό διάλυμα (University of Michigan, 1998).

Μπορούν επίσης να χρησιμοποιηθούν εισπνευστικά αναισθητικά. Για την αναισθητοποίηση ενήλικων βατράχων μπορεί να χρησιμοποιηθεί βαμβάκι το οποίο περιέχει 0.5-1ml μεθοξυφλουράνιο και το οποίο τοποθετείται σε έναν περιέκτη 1λίτρου. Ο βάτραχος θα πρέπει να τοποθετηθεί στον περιέκτη περίπου 20λεπτά μετά την τοποθέτηση του βαμβακιού προκειμένου να επιτευχθεί εξαέρωση του αναισθητικού σε ποσοστό 3%. Θα πρέπει να αποφεύγεται η επαφή μεταξύ του δέρματος των βατράχων και του βαμβακιού. Η αναισθητοποίηση επιτυγχάνεται πολύ γρήγορα και διαρκεί περίπου 40λεπτά μετά την απομάκρυνση του βατράχου από τον περιέκτη. Το ισοφλουράνιο και το αλοθάνιο μπορούν να δοθούν μέσω ενός ενδοτραχειακού σωλήνα από έναν εξαερωτήρα ή μπορούν να διαλυθούν μέσα στο νερό (University of Michigan, 1998).

Το MS222, η βενζοκαΐνη και η πεντοβαρβιτάλη μπορούν να δοθούν μέσω υποδόριας, ενδολεμφικής ή ενδοκοιλιακής ένεσης (University of Michigan, 1998).

Η υποθερμία δεν προτείνεται ως αναισθητικός ή αναλγητικός παράγοντας. Δεν υπάρχουν στοιχεία ότι η υποθερμία αυξάνει τα όρια του πόνου. Ωστόσο, μπορεί να χρησιμοποιηθεί για να βοηθήσει στην ακινητοποίηση. Η υποθερμία μπορεί να επιτευχθεί τοποθετώντας τον βάτραχο (ο οποίος βρίσκεται μέσα σε έναν περιέκτη) σε ένα ψυγείο. Η τοποθέτηση του βατράχου απευθείας σε πάγο δεν είναι αποδεκτή,

λόγω της πιθανής καταστροφής των ιστών. Παρατεταμένη υποθερμία πριν από μια επίπονη διαδικασία δεν προτείνεται, γιατί μπορεί να προκαλέσει υπεραλγησία (University of Michigan, 1998).

2.2.3 Διαδικασία:

Οι γενικές αρχές διαδικασίας περιγράφονται από τον Gourdon, (2003) και συνοπτικά αναφέρονται παρακάτω.

- Απαιτείται νηστεία 12-24 ώρες πριν την αναισθησία προκειμένου να μειωθούν οι πιθανότητες εισρόφησης.
- Τα ζώα θα πρέπει να διατηρούνται υγρά καθ' όλη τη διάρκεια της παραμονής τους έξω από το νερό.
- Η αναισθησία θα πρέπει να γίνεται σε περιέκτη, ο οποίος θα αποτρέπει τα ζώα να πηδήξουν ή να πέσουν με αποτέλεσμα να τραυματιστούν.
- Η αναισθησία μπορεί να προκαλέσει μια φάση διέγερσης.
- Η πνευμονική αναπνοή θα σταματήσει κατά τη διάρκεια της αναισθησίας, γι' αυτό ο αναπνευστικός ρυθμός δεν μπορεί να χρησιμοποιηθεί για την παρακολούθηση του βάθους της αναισθησίας. Ωστόσο, η επιδερμική αναπνοή είναι αρκετή για να αποτρέψει την κλινική υποξία κατά τη διάρκεια της αναισθησίας.
- Απαιτείται παρακολούθηση του καρδιακού ρυθμού κατά τη διάρκεια της αναισθησίας. Οι αποδεκτές μέθοδοι περιλαμβάνουν:
 1. Άμεση παρατήρηση (κοιλιακή μέση γραμμή).
 2. Ηλεκτροκαρδιογράφημα (ECG).
 3. Υπερηχογράφημα.
 4. Ανιχνευτής ροής Doppler.
- Οι ακολουθούμενες ενδείξεις είναι καταγεγραμμένες με τη σειρά που εμφανίζονται κατά τη διάρκεια της αναισθητοποίησης (University of Michigan, 1998):



1. Απώλεια των αντανακλαστικών επαναφοράς.
2. Παύση των κοιλιακών αναπνευστικών κινήσεων.
3. Παύση των ακούσιων κινήσεων.
4. Απώλεια του αντανακλαστικού του κερατοειδούς χιτώνα.
5. Απώλεια των κινήσεων του λαιμού.
6. Παύση της κίνησης ως ανταπόκριση σε διέγερση.

2.2.4 Ανάνηψη:

Η ανάνηψη από την αναισθησία ακολουθεί το ίδιο πρότυπο με τις προηγούμενες ενδείξεις, αλλά με αντίστροφη σειρά (University of Michigan, 1998).

Επειδή οι βάτραχοι αντιστέκονται σε μεγάλο βαθμό στην υποξία, δεν θα πρέπει να θεωρούνται νεκροί μέχρι να γίνουν παρατεταμένες προσπάθειες ανάνηψης και η νεκρική ακαμψία γίνει προφανής (University of Michigan, 1998).

- Μετακινούμε το ζώο από το αναισθητικό μπάνιο και το ξεπλένουμε με φρέσκο νερό ή μετακινούμε το τοπικό παρασκεύασμα με ξέπλυμα. Το ζώο θα παραμείνει αναισθητοποιημένο για 10-80 λεπτά, ανάλογα με τη μέθοδο και τη συγκέντρωση του φαρμάκου που χρησιμοποιήθηκε (Gourdon J., 2003).
- Η αύξηση της θερμοκρασίας από τους 22°C στους 29°C μπορεί να μειώσει τους χρόνους αναμονής. Δεν θα πρέπει όμως η θερμοκρασία του σώματος να αυξηθεί πάνω από τη θερμοκρασία δωματίου γιατί (University of Michigan, 1998):
 1. Η αύξηση της θερμοκρασίας του σώματος θα αυξήσει το μεταβολισμό και τις απαιτήσεις σε οξυγόνο και
 2. Η επιδερμική αναπνοή μπορεί να μην είναι αρκετή προκειμένου να διατηρήσει την κατάλληλη οξυγόνωση σ' αυτή την κατάσταση.

- Θα πρέπει η σχετική υγρασία να είναι >70% και το δέρμα να είναι υγρό (University of Michigan, 1998).
- Δεν θα πρέπει να απλώνουμε αλκοόλη ή άλλα σκευάσματα που περιέχουν αλκοόλη απευθείας στο δέρμα των βατράχων. Η απορρόφηση αυτών των σκευασμάτων μέσω του δέρματος μπορεί να διαλύσει φυσιολογικές εκκρίσεις οι οποίες προστατεύουν το ζώο από αφυδάτωση και μολύνσεις (Gourdon J., 2003).

2.3 Ευθανασία

Οι περισσότεροι άνθρωποι ελπίζουν για έναν ήρεμο, ανώδυνο θάνατο και αυτό αποτελεί τη βάση για τον καθορισμό των κατάλληλων μεθόδων ευθανασίας των ζώων. Η μέθοδος ευθανασίας εξαρτάται από την κατάσταση του ζώου και τις ανάγκες μεταθανάτιων διαγνωστικών διεργασιών ή διατήρησης του σώματος (Wright K.M. και Whitaker B.R., 2001).

Για την ευθανασία των βατράχων θα πρέπει να λάβουμε υπ' όψιν μας τις διαφοροποιήσεις που υπάρχουν όσον αφορά το μεταβολισμό τους, την αναπνευστική τους λειτουργία και την ανοχή τους στην εγκεφαλική υποξία. Είναι πολύ δύσκολο να εξακριβωθεί πότε ένα ζώο είναι νεκρό (AVMA, 2007).

2.3.1 Μέθοδοι ευθανασίας:

A. Μη φυσικές μέθοδοι:

i. Ενέσιμοι παράγοντες.

Εγχύουμε Νατριούχο Πεντοβαρβιτάλη (ενδοφλέβια, ενδοκοιλιακά ή ενδολεμφικά) σε μια δόση 60-100mg/Kg σωματικού βάρους (Brown C., 2003).

- Εξακριβώνουμε ότι το ζώο είναι νεκρό, πριν απομακρύνουμε το πτώμα, παρατηρώντας εάν υπάρχει αναπνευστική κίνηση και απουσία ανταπόκρισης σε άσκηση πίεσης σε κάποιο άκρο. Ο χρόνος δράσης μπορεί να ποικίλει, με το θάνατο να επέρχεται σε χρόνο πάνω από 30 λεπτά (Brown C., 2003).
- Εάν δεν προκαλέσει το θάνατο, μετά την ένεση μπορούμε να χρησιμοποιήσουμε μια φυσική μέθοδο ευθανασίας για να τον εξασφαλίσουμε (Brown C., 2003).

ii. Εξωτερικοί ή τοπικοί παράγοντες.

(1) MS 222:

- Τοποθετούμε το ζώο σε ένα διάλυμα MS222 σε νερό (με μια ελάχιστη συγκέντρωση 250mg/l) μέχρι να επιτευχθεί ο θάνατος (Brown C., 2003).
- Εξακριβώνουμε ότι το ζώο είναι νεκρό, πριν απομακρύνουμε το πτώμα, παρατηρώντας την απουσία αναπνοής για τουλάχιστον 3 λεπτά (Brown C., 2003).
- Το MS222 είναι όξινο και σε συγκεντρώσεις >500mg/l, θα πρέπει να αναμειχθεί με Διττανθρακικό Νάτριο μέχρι κορεσμού, που θα έχει σαν αποτέλεσμα ένα διάλυμα με pH=7.0-7.5 (Brown C., 2003).

(2) Βενζοκαΐνη υδροχλωρική:

- Τοποθετούμε το ζώο σε ένα μπάνιο με διάλυμα >250mg/l (Brown C., 2003).
- Η βενζοκαΐνη δεν είναι διαλυτή στο νερό, ενώ η υδροχλωρική βενζοκαΐνη είναι διαλυτή στο νερό και μπορεί να χρησιμοποιηθεί άμεσα για αναισθησία ή ευθανασία (AVMA, 2007).
- Τα ζώα θα πρέπει να αφήνονται τουλάχιστον 10 λεπτά στο διάλυμα (AVMA, 2007).

(3) 2- φαινοξυαιθανόλη:

- Τοποθετούμε το ζώο σε ένα μπάνιο με διάλυμα 2- φαινοξυαιθανόλη σε μια συγκέντρωση 0.5-0.6ml/l ή 0.3-0.4mg/l (Brown C., 2003).

iii. Εισπνευστικοί παράγοντες (AVMA, 2007):

Πολλοί βάτραχοι είναι ικανοί να κρατούν την αναπνοή τους και να οδηγούνται σε αναερόβιο μεταβολισμό, με αποτέλεσμα να μπορούν να επιβιώσουν για μακρά χρονική περίοδο υπό συνθήκες ανοξίας. Εξαιτίας της ικανότητάς τους αυτής, η πρόκληση αναισθησίας και ο χρόνος απώλειας συνείδησης μπορεί να επιμηκυνθεί αρκετά όταν χρησιμοποιούνται εισπνευστικοί παράγοντες. Ο θάνατος σ' αυτά τα είδη μπορεί να μην επιτευχθεί ακόμη και μετά από μακροχρόνια εισπνευστική έκθεση.

Το CO₂ μπορεί να χρησιμοποιηθεί για την ευθανασία των βατράχων. Η απώλεια της συνείδησης εμφανίζεται γρήγορα, αλλά ο χρόνος έκθεσης που απαιτείται για την ευθανασία είναι επιμηκυμένος.

B. Φυσικές μέθοδοι:

Θα πρέπει να γίνεται ηρέμηση ή αναισθητοποίηση πριν τη χρησιμοποίηση των φυσικών τεχνικών.

(1) Αποκεφαλισμός:

Θα πρέπει να χρησιμοποιούνται αιχμηρά εργαλεία κατάλληλου μεγέθους ανάλογα με το είδος που πρόκειται να θανατώσουμε, προκειμένου να εξασφαλίσουμε το γρήγορο και πλήρη αποχωρισμό του κεφαλιού από το σώμα (Brown C., 2003). Πιθανόν η διακοπή παροχής αίματος στον εγκέφαλο με το αποκεφαλισμό προκαλεί

γρήγορη απώλεια συνείδησης. Επειδή το κεντρικό νευρικό σύστημα των βατράχων είναι ανεκτικό σε υποξικές και υποτασικές καταστάσεις, ο αποκεφαλισμός θα πρέπει να ακολουθείται από απονεύρωση (AVMA, 2007).

(2) Απονεύρωση:

Εισάγουμε μια άκαμπτη μεταλλική ράβδο στο ινιακό τρήμα, το οποίο εντοπίζεται από το ελαφρύ βαθύλωμα στο δέρμα της μέσης γραμμής οπισθίως των οφθαλμών όταν ο λαιμός κάμπτεται. Σιγουρευόμαστε ότι τόσο ο εγκέφαλος όσο και ο νωτιαίος μυελός έχουν καταστραφεί. Στη συνέχεια γίνεται αποκεφαλισμός (Brown C., 2003).

(3) Θερμικό σοκ (πάγωμα):

Το θερμικό σοκ μπορεί να χρησιμοποιηθεί μόνο σε άτομα τα οποία είναι <5cm σε ολικό μήκος σώματος. Η ευθανασία γίνεται με εμβάπτιση σε υγρό άζωτο (γρήγορο πάγωμα) (Brown C., 2003).

2.4 Εξοπλισμός:

- Χειρουργικά και/ή ανατομικά ψαλίδια διαφόρων μεγεθών.
- Νυστέρια.
- Λαβίδες ανατομικές-χειρουργικές και αιμοστατικές.
- Γάντια μιας χρήσης.
- Απολυμαντικό διάλυμα.
- Φορμόλη και δοχεία μεταφοράς υλικού για ιστολογική εξέταση.
- Αντικειμενοφόρες πλάκες και καλυπτρίδες για κυτταρολογική, παρασιτολογική και μικροβιολογική εξέταση.
- Περιέκτες για αποστολή δειγμάτων.
- Πλαστικές σακούλες, κουτί φελιζόλ και παγοκύστεις.
- Αποστειρωμένες σύριγγες και βελόνες διαφόρων μεγεθών.
- Ετικέτες ή χαρτονάκια, μολύβια και ανεξίτηλοι μαρκαδόροι για σήμανση υλικών αποστολής για ειδικές εξετάσεις ή αρχειοθέτηση.
- Μέτρο- χάρακας.

2.5 Προετοιμασία.

Οι νεκροί βάτραχοι θα πρέπει να διατηρούνται φρέσκοι και η νεκροψία θα πρέπει να γίνεται όσο το δυνατόν πιο γρήγορα μετά το θάνατο. Πριν τη νεκροψία, τα πτώματα θα πρέπει να τοποθετούνται σε πλαστικές σακούλες ή άλλους μη πορώδεις σφραγισμένους περιέκτες και να ψύχονται. Δεν θα πρέπει να εμβαπτίζονται σε νερό ή να παγώνουν γιατί και τα δύο προκαλούν αλλοιώσεις στους ιστούς (Pessier A.P και Pinkerton M., 2003).

Εάν η άμεση νεκροψία (κατάψυξη και νεκροψία μέσα σε 4 έως 6 ώρες) είναι αδύνατη, θα πρέπει να γίνει μονιμοποίηση ολόκληρου του πτώματος με φορμόλη. Υπό αυτές τις συνθήκες, η κοιλιακή κοιλότητα θα πρέπει να ανοιχτεί κατά μήκος της κοιλιακής μέσης γραμμής προκειμένου να επιτρέψει τη μονιμοποίηση των σπλάχνων. Αυτή η τεχνική έχει καλύτερα αποτελέσματα σε μικρά άτομα (<5g σωματικό βάρος). Τα μειονεκτήματα της μονιμοποίησης ολόκληρου του πτώματος είναι η αδυναμία συλλογής δειγμάτων για μικροβιολογικές εξετάσεις και η μειωμένη δυνατότητα μονιμοποίησης ιστών σε μεγαλύτερα άτομα. Σε περιπτώσεις μαζικής θνησιμότητας, ένα ποσοστό νεκρών ζώων μπορεί να μονιμοποιηθεί για ιστολογικές εξετάσεις και τα υπόλοιπα ζώα να καταψυχθούν για μικροβιολογικές, τοξικολογικές και μοριακές αναλύσεις (Pessier A.P και Pinkerton M., 2003).


Σε περιπτώσεις μαζικής θνησιμότητας, η ευθανασία αντιπροσωπευτικών ασθενών ζώων μπορεί να θεωρηθεί ως ένας τρόπος συλλογής πρόσφατα συντηρημένων ατόμων για ιστολογικές και επικουρικές εξετάσεις (Pessier A.P και Pinkerton M., 2003).

2.6 Εξωτερική εξέταση

2.6.1 Εξέταση του σώματος.

Η νεκροψία ξεκινά με μια εξωτερική εξέταση. Αξιολογούμε τη γενική κατάσταση του πτώματος- εάν τα οστά προεξέχουν ή εάν η σπονδυλική στήλη ξεχωρίζει. Η απίσχναση είναι ένα συχνό εύρημα και μπορεί να οφείλεται δευτερογενώς σε μια συστηματική νόσο ή σε καχεξία λόγω κακής διατροφής, μη σωστής διαχείρισης ή λόγω του ανταγωνισμού μεταξύ των διαφόρων ατόμων (Pessier A.P και Pinkerton M., 2003).

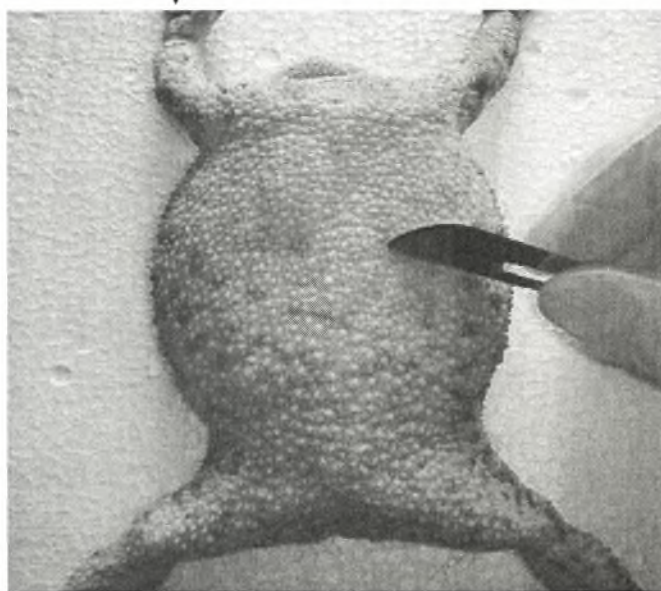
Η επιδερμίδα των βατράχων είναι λεπτή και στερείται προστατευτικών κατασκευών όπως φτερά και τρίχες. Αυτό αντανακλά στο γεγονός ότι το δέρμα είναι ιδιαίτερα πορώδες και μπορεί να συμμετέχει άμεσα σε μια πλειάδα σημαντικών φυσιολογικών διαδικασιών συμπεριλαμβανομένης της απορρόφησης νερού, της ωσμωρύθμισης και σε μικρότερο βαθμό της αναπνοής. Αυτές οι μοναδικές φυσιολογικές λειτουργίες δίνουν μεγάλη αξία στο δέρμα, το οποίο αποτελεί απαραίτητο μέρος κάθε νεκροψίας, ακόμη και σε απουσία φαινομενικών παθήσεων του δέρματος. Το δέρμα θα πρέπει να εξετάζεται προσεκτικά για την εύρεση αποχρωματισμού, υπερβολικής αποβολής δέρματος (έκδυση), ανάπτυξης βλέννας, οζιδίων ή περιοχών εξέλκωσης (Εικ.1) (Pessier A.P και Pinkerton M., 2003).



Εικόνα 1: Εξέταση του δέρματος για την ανεύρεση αλλοιώσεων.

Χρησιμοποιώντας ένα χειρουργικό νυστέρι, ξύνουμε περιοχές δέρματος από το κοιλιακό τμήμα του σώματος και/ ή από την περιφέρεια ευδιάκριτων αλλοιώσεων για εξέταση επιχρισμάτων και για κυτταρολογική εξέταση (Εικ. 2). Επίσης, δείγματα δέρματος θα πρέπει να λαμβάνονται για ιστοπαθολογικές εξετάσεις. Τα κατάλληλα

δείγματα θα πρέπει να συμπεριλαμβάνουν κάθε αλλοίωση της επιδερμίδας, καθώς επίσης και δείγματα από την κοιλιακή περιοχή της λεκάνης, το δέρμα της κοιλιακής επιφάνειας του οπίσθιου άκρου και ένα δείγμα από τη ραχιαία επιφάνεια του σώματος. Δε θα πρέπει να υποβάλουμε σε ιστοπαθολογικές εξετάσεις περιοχές δέρματος που χρησιμοποιήθηκαν για ξέσματα (Pessier A.P και Pinkerton M., 2003).



Εικόνα 2: Συλλογή ξέσματος δέρματος για την παρασκευή επιχρισμάτων.

2.6.2 Στοματική κοιλότητα.

Εξετάζουμε τη στοματική κοιλότητα (Εικ. 3) για έλκη ή άλλες αλλοιώσεις.

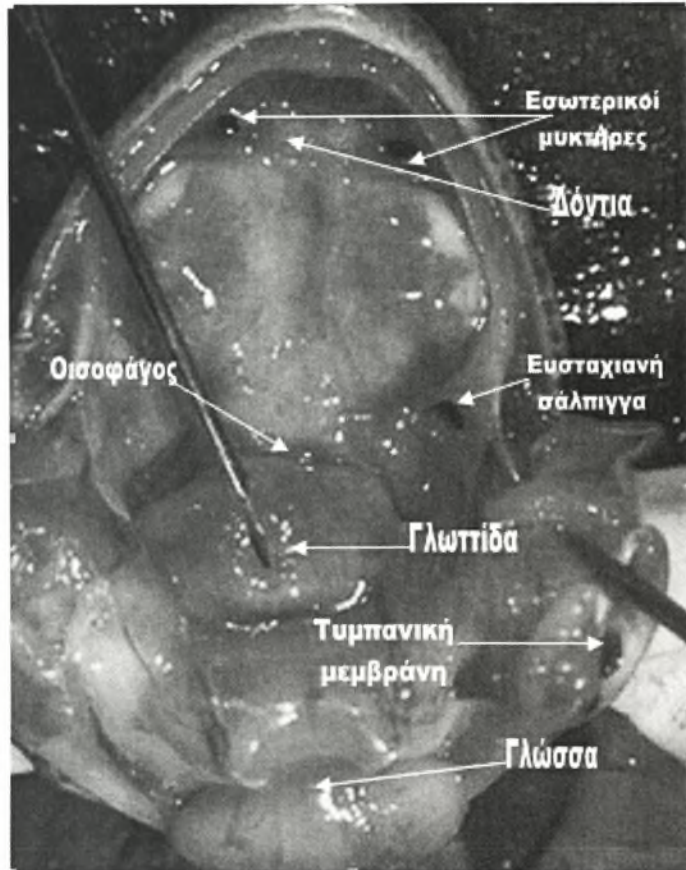
Τα ανατομικά στοιχεία που συναντάμε είναι τα εξής:

- α) Δόντια: χρησιμεύουν στη σύλληψη των θηραμάτων τους.
- β) Δύο εσωτερικοί μυκτήρες: σπές που επιτρέπουν την είσοδο του αέρα προκειμένου οι βάτραχοι να αναπνέουν όταν βρίσκονται στο νερό.
- γ) Δύο ευσταχιανές σάλπιγγες: εξισορροπούν την πίεση στο εσωτερικό του αυτιού.
- δ) Γλωττίδα: ανοίγει την τραχεία, η οποία οδηγεί στους πνεύμονες.

ε) Οισοφάγος: σωλήνας που οδηγεί στο στομάχο και βοηθά στην κατάποση.

στ) Γλώσσα: συμβάλει στη σύλληψη των θηραμάτων.

ζ) Δύο τυμπανικές μεμβράνες: τύμπανα των αυτιών, τα οποία βρίσκονται πίσω από τους οφθαλμούς και συμμετέχουν στην ακοή (<http://dj003.k12.sd.us>).



Εικόνα 3: Στοματική κοιλότητα (<http://bioa-101-104.bio.cornell.edu>).

2.6.3 Οφθαλμοί.

Εξετάζουμε τους οφθαλμούς (Εικ. 4) για έλκη, αποχρωματισμό ή άλλες αλλοιώσεις. Θόλωση του κερατοειδούς χιτώνα ή του πρόσθιου θαλάμου είναι ένα συχνό εύρημα και η συνήθης σχετιζόμενη διάγνωση είναι η κερατοειδής λιπίδωση (Pessier A.P και Pinkerton M., 2003).



Εικόνα 4: Εξέταση οφθαλμού.

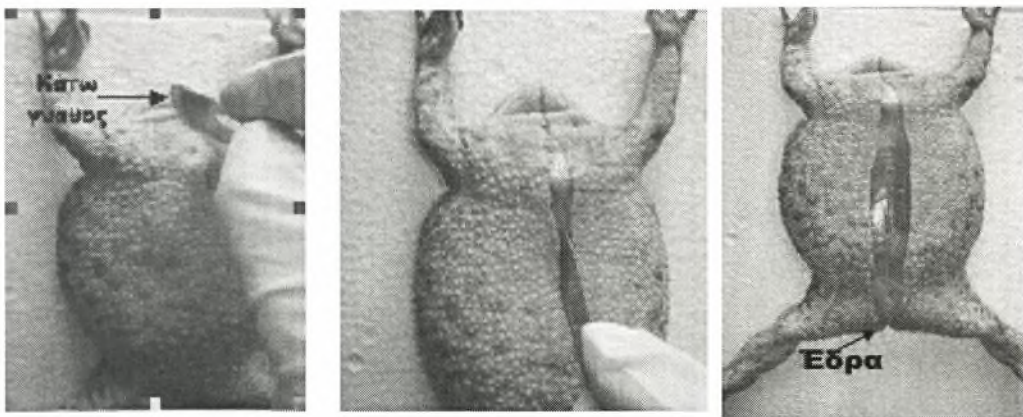
2.7 Εσωτερική εξέταση

2.7.1 Κοιλιακή κοιλότητα.

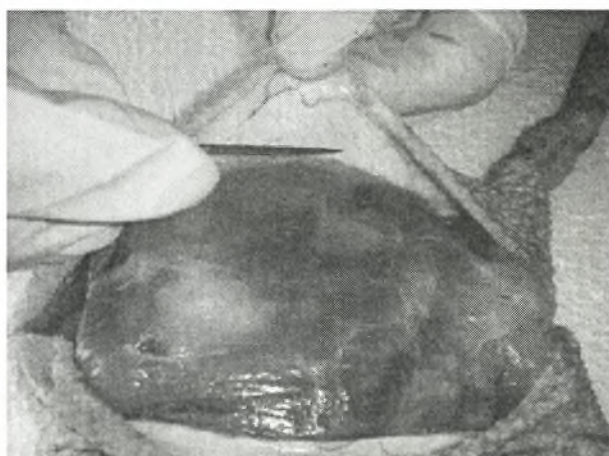Μετά την ολοκλήρωση της εξωτερικής εξέτασης, τοποθετούμε το ζώο σε ραχιαία κατάκλιση και η κοιλιακή επιφάνεια απολυμαίνεται με 70% αιθανόλη ή διάλυμα ιωδίου (Wright K.M. και Whitaker B.R., 2001). Το δέρμα είναι χαλαρό και διαχωρίζεται από το σώμα με υποδόριους λεμφικούς σάκους. Η κίνηση της λέμφου

μέσα στους λεμφικούς σάκους επιτυγχάνεται από μια σειρά λεμφικών 'καρδιών'. Οι λεμφικές 'καρδιές' βρίσκονται κοιλιακά της ωμοπλάτης και μόλις ραχιαία του κόκκυγα (Pessier A.P και Pinkerton M., 2003).

Κόβουμε το δέρμα κατά μήκος της κοιλιακής μέσης γραμμής από το κάτω μέρος της κάτω γνάθου έως την έδρα με ένα αποστειρωμένο νυστέρι (Εικ.5) και το μετακινούμε (Εικ.6), αποκαλύπτοντας τους κοιλιακούς μύες (Pessier A.P και Pinkerton M., 2003). Η έδρα βρίσκεται στην άκρη του ουρόστηλου και είναι ραχιαία προσανατολισμένη (Wright K.M. και Whitaker B.R., 2001). Εάν υπάρχει υποδόριο υγρό, συλλέγεται για ολικά στερεά, κυτταρολογικές εξετάσεις και/ή καλλιέργεια (Pessier A.P και Pinkerton M., 2003).

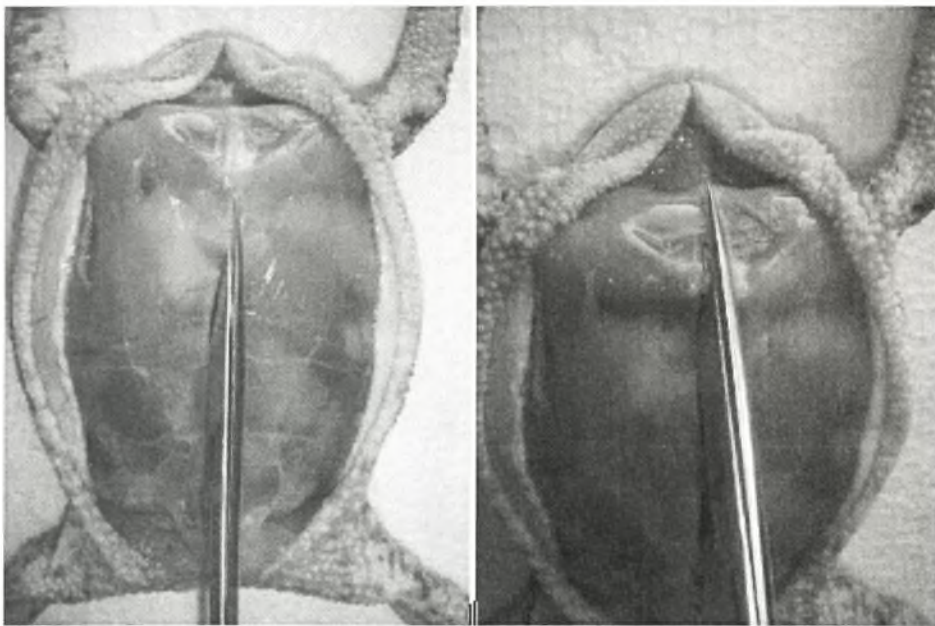


Εικόνα 5: Τομή του δέρματος κατά μήκος της κοιλιακής μέσης γραμμής.



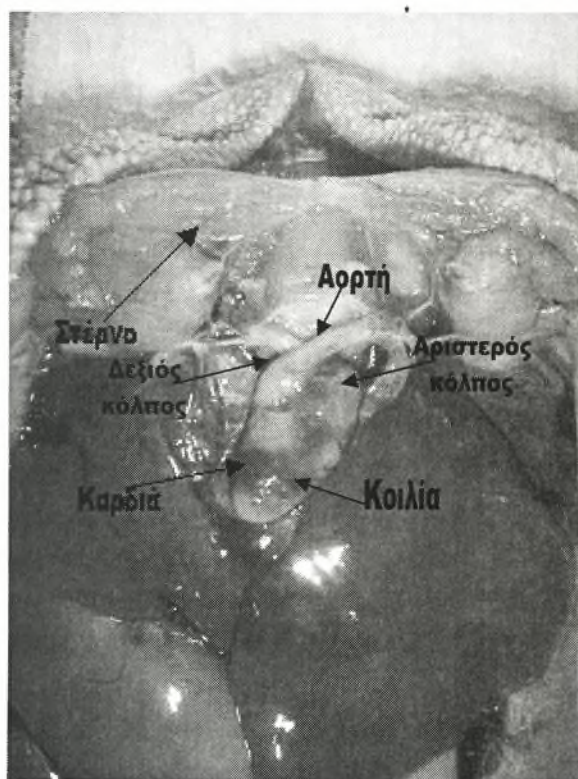
Εικόνα 6: Αποκάλυψη των κοιλιακών μυών.

Προσεκτικά κόβουμε το κοιλιακό τοίχωμα στη μέση γραμμή και μπαίνουμε στην κοιλιακή κοιλότητα αποφεύγοντας την επαφή με τα σπλάχνα (Εικ. 7). Εσωτερικά, οι βάτραχοι στερούνται διαφράγματος με τα θωρακικά και κοιλιακά όργανα να μοιράζονται μια κοινή κοιλιακή κοιλότητα. Εάν υπάρχει, παρατηρούμε τα χαρακτηριστικά και την ποσότητα του κοιλιακού υγρού. Με τη βοήθεια μιας βελόνας και σύριγγας μπορούμε να συλλέξουμε υπό άσηπτες συνθήκες το κοιλιακό υγρό για κυτταρολογικές εξετάσεις και καλλιέργεια, μιας και αυτό το υγρό μπορεί να αποτελέσει αντιπροσωπευτικό δείγμα όταν υπάρχει υποψία βακτηριακής σηψαιμίας (Pessier A.P και Pinkerton M., 2003).



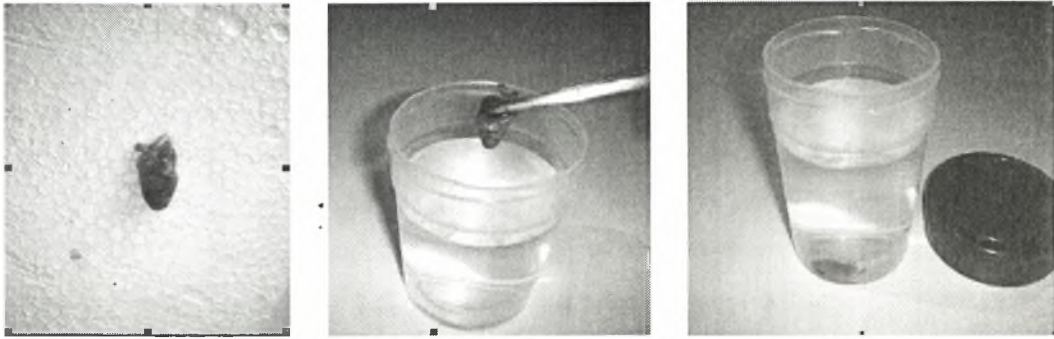
Εικόνα 7: Τομή του κοιλιακού τοιχώματος και αποκάλυψη των σπλάχνων.

Χωρίς να αγγίξουμε τα σπλάχνα, αποκαλύπτουμε την καρδιά απομακρύνοντας το υπερκείμενο στέρνο. Η κορυφή της καρδιάς βρίσκεται μεταξύ των μέγιστων ηπατικών λοβών και υπάρχουν συμφύσεις μεταξύ της καρδιάς και του ήπατος, συχνά ως αποτέλεσμα βακτηριακής επικαρδίτιδας. Είναι τρίχωρη με δύο κόλπους και μια κοινή κοιλία (Εικ. 8) (Pessier A.P και Pinkerton M., 2003).



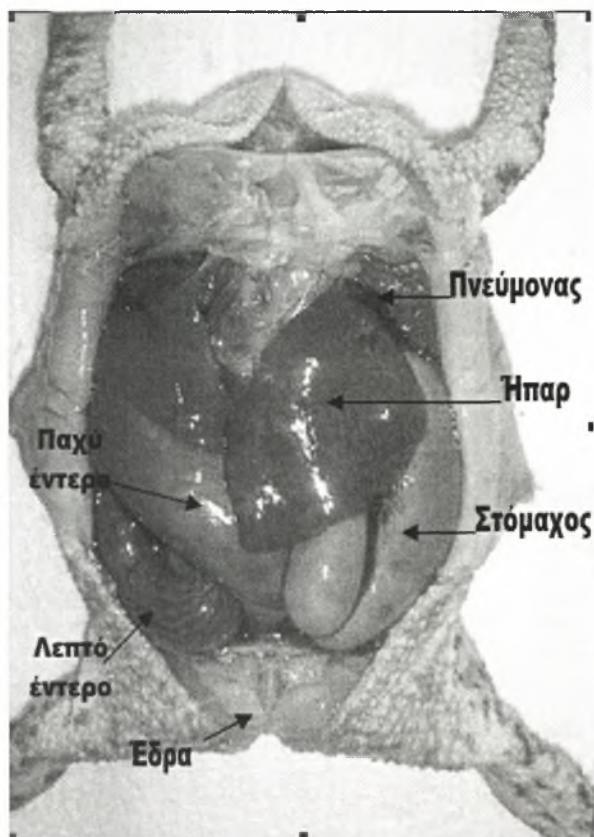
Εικόνα 8: Αποκάλυψη της καρδιάς.

Για τους περισσότερους βατράχους, η καρδιά μπορεί να συλλεγεί και να μονιμοποιηθεί ολόκληρη σε φορμόλη, ενώ σε μεγαλύτερα ζώα, ο κόλπος και η κοιλία μπορούν να τμηθούν και να εξεταστούν για θρόμβους και οζίδια (Εικ. 9) (Pessier A.P και Pinkerton M., 2003).



Εικόνα 9: Μονιμοποίηση ολόκληρης της καρδιάς σε φορμόλη.

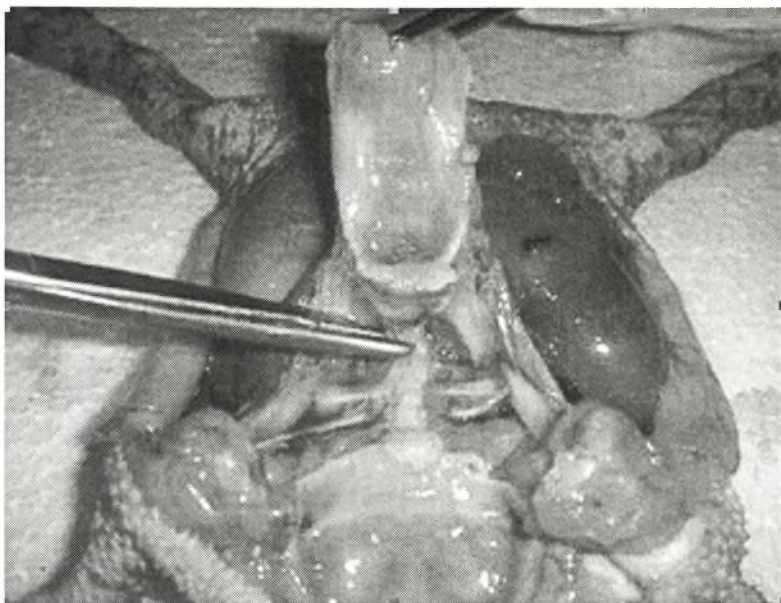
Στη συνέχεια, παρατηρούμε το περιεχόμενο της κοιλιάς για εμφανείς αλλοιώσεις (Εικ. 10) (όπως οζίδια στα σπλάχνα, οργανομεγαλία, συσσωρεύσεις ινικής ή εξιδρώματος) και υπό άσηπτες συνθήκες συλλέγουμε δείγματα για βακτηριολογικές καλλιέργειες, εάν χρειάζεται. Εν αναμονή των αποτελεσμάτων των ιστοπαθολογικών εξετάσεων, τμήματα των αλλοιώσεων μπορούν να διατηρηθούν κατεψυγμένα προκειμένου να γίνουν μετέπειτα βακτηριολογικές ή μυκητιακές καλλιέργειες, απομόνωση ιών ή μοριακές διαγνωστικές αναλύσεις. Εντυπώματα σπλαχνικών οζιδίων ή εξιδρωμάτων μπορούν να δώσουν άμεσες διαγνωστικές πληροφορίες, ιδιαίτερα για βακτηριακές και μυκοβακτηριακές μολύνσεις (Pessier A.P και Pinkerton M., 2003). Σε περιπτώσεις υποψίας σηψαιμίας, τα προτεινόμενα δείγματα για τις συνήθεις βακτηριακές καλλιέργειες είναι η άσηπτη συλλογή καρδιακού αίματος χρησιμοποιώντας βελόνα και σύριγγα ή δείγματα ήπατος με αποστειρωμένα εργαλεία (Wright K.M. και Whitaker B.R., 2001). Αν και η τομή ιστών για καλλιέργεια είναι προτιμότερη, αποστειρωμένα βύσματα από θεωρούμενες βακτηριακές αλλοιώσεις ή από άσηπτα κομμένο ήπαρ αποτελούν μια εναλλακτική λύση, ιδιαίτερα σε πολύ μικρά ζώα (Pessier A.P και Pinkerton M., 2003).



Εικόνα 10: Απεικόνιση σπλάχνων.

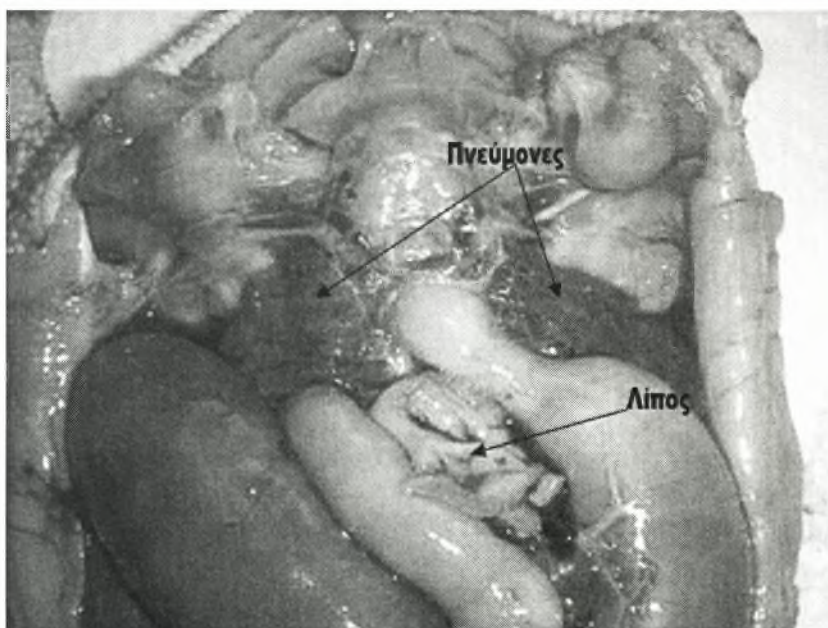
Μετά τη συλλογή των δειγμάτων για καλλιέργεια, αξιολογούμε το κοιλιακό λίπος (Εικ. 12) για να κρίνουμε τη θρεπτική κατάσταση. Όταν το λίπος γεμίζει ή διαστέλλει την κοιλιακή κοιλότητα έχουμε παχυσαρκία, ενώ όταν το λίπος είναι λίγο, λεπτό ή απουσιάζει έχουμε φτωχή θρεπτική κατάσταση (Pessier A.P και Pinkerton M., 2003).

Μετακινούμε τα σπλάχνα διαχωρίζοντας τη γλώσσα, το φάρυγγα και τη γλωττίδα από τους παρακείμενους ιστούς και στη συνέχεια τραβώντας τη γλώσσα και διαχωρίζοντας τα εναπομείναντα σπλάχνα από τις ραχιαίες συνδέσεις (Εικ. 11), μετακινούμε την καρδιά, τους πνεύμονες και τον πεπτικό σωλήνα. Σ' αυτή τη φάση, τα όργανα μπορούν να τμηθούν και να συλλεγούν για ιστοπαθολογικές εξετάσεις (Pessier A.P και Pinkerton M., 2003).



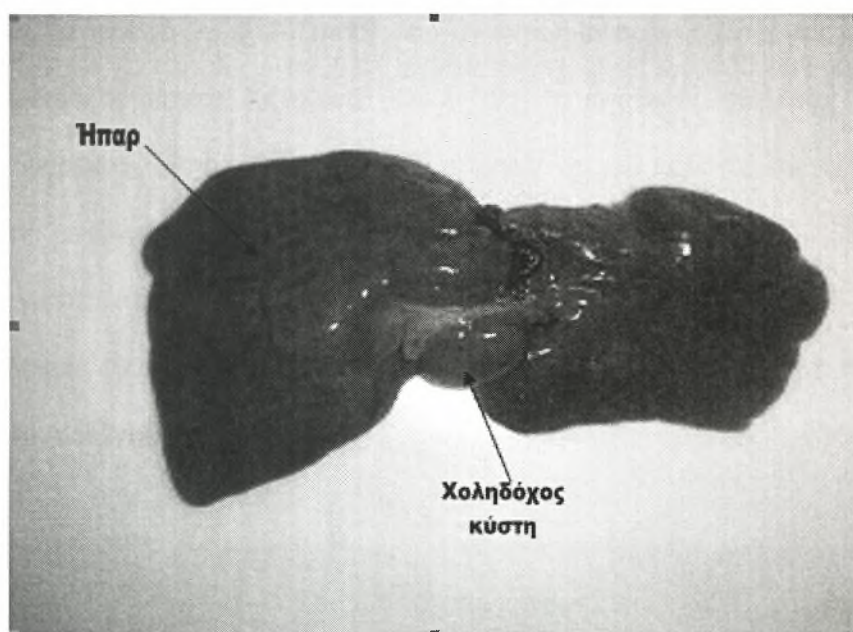
Εικόνα 11: Διαχωρισμός σπλάχνων από τις ραχιαίες συνδέσεις.

Οι πνεύμονες (Εικ. 12) μοιάζουν με σάκους και μπορεί να διογκωθούν (μια κοινή αμυντική αντίδραση σε παράγοντες καταπόνησης), κάνοντάς τους εύκολα αναγνωρίσιμους με το άνοιγμα της κοιλιακής κοιλότητας. Ο μεγάλος κεντρικός βρόγχος των πνευμόνων θα πρέπει να ανοιχτεί και να εξεταστεί για την παρουσία εξιδρώματος, το οποίο μπορεί να συλλεγεί για βακτηριολογικές εξετάσεις ή παράσιτα, όπως το νηματώδες *Rhabdias* (Pessier A.P και Pinkerton M., 2003).



Εικόνα 12: Απεικόνιση των πνευμόνων.

Διαχωρίζουμε το ήπαρ (Εικ. 13) από τα υπόλοιπα σπλάχνα και εξετάζουμε τα χείλη, τα οποία θα πρέπει να είναι μυτερά και όχι στρογγυλεμένα. Το ήπαρ φυσιολογικά είναι κόκκινο- καφέ, αλλά μπορεί να κυμανθεί από μπρούντζινο ή κίτρινο με κυτταρικές διεισδύσεις, υπέρμετρη αιμοποίηση ή λιπιδώση έως μαύρο εάν εμφανιστεί μελανομακροφαγική υπερπλασία (εμφανιζόμενη με αντιγονική διέγερση, ασιτία ή αδυναμία). Κάνουμε συνεχείς τομές στο ήπαρ και εξετάζουμε για ύπαρξη οζιδίων, τα οποία μπορούν να μας δείξουν όγκους ή νεοπλάσματα (Pessier A.P και Pinkerton M., 2003).



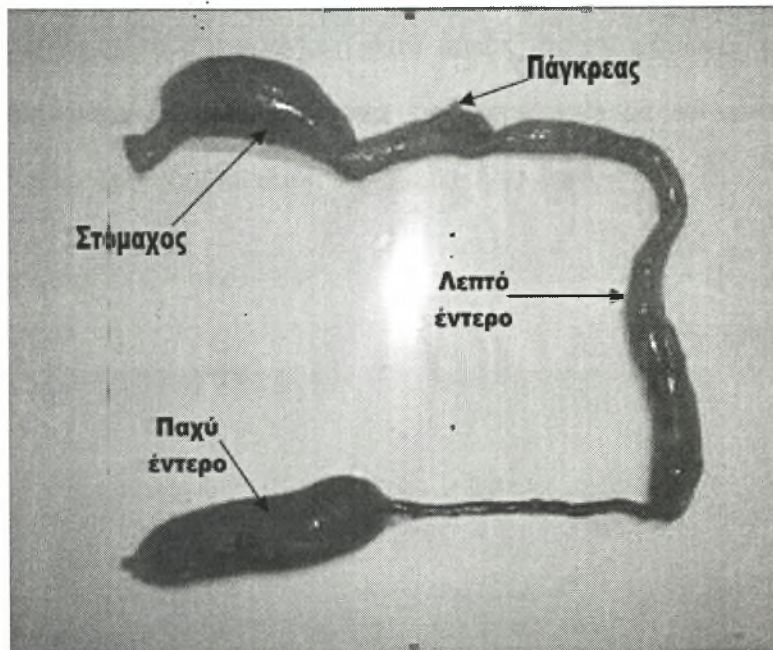
Εικόνα 13: Απεικόνιση ήπατος και χοληδόχου κύστης.

Εντοπίζουμε και συλλέγουμε το σφαιρικό σπλήνα στο μεσεντέριο παρακείμενα στο στομάχο και το δωδεκαδάκτυλο και παρατηρούμε το μέγεθος, το χρώμα και εξετάζουμε για ύπαρξη οζιδίων. Ο σπλήνας μπορεί να είναι ιδιαίτερα μικρός ακόμη και σε μέτριου μεγέθους ζώα και σε ορισμένες περιπτώσεις απαιτείται προσεκτική παρατήρηση προκειμένου να εντοπιστεί (Pessier A.P και Pinkerton M.,

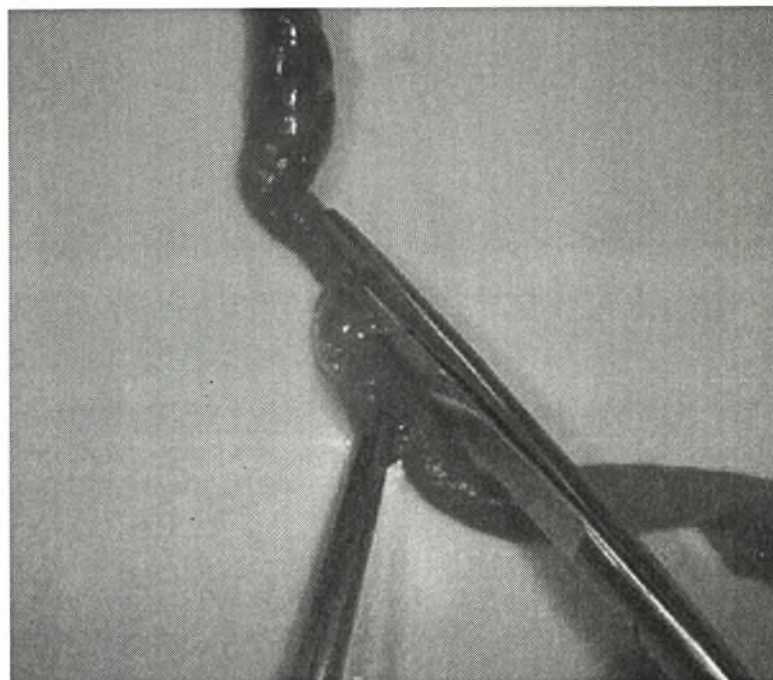
2003). Ο σπλήνας αποτελείται από δύο μοίρες την λευκή και την ερυθρή. Η λευκή μοίρα περιέχει τα λεμφοποιητικά κύτταρα και η ερυθρή αποτελεί το κύριο σημείο της ερυθροποίησης (Wright K.M. και Whitaker B.R., 2001).

Το πάγκρεας (Εικ. 14) είναι ένας αδένας ο οποίος εντοπίζεται στο μεσεντέριο του δωδεκαδακτύλου και αποτελείται από μια εξωκρινή και μια ενδοκρινή μοίρα. Ο αδένας αυτός εκκρίνει τα παγκρεατικά ένζυμα (Wright K.M. και Whitaker B.R., 2001).

Ο γαστρεντερικός σωλήνας (Εικ. 14) είναι σχετικά κοντός και πρέπει να ανοιχτεί κατά μήκος (Εικ.15) αναζητώντας περιοχές αποχρωματισμού, έλκη και παράσιτα. Όλες οι αλλοιώσεις ή τα αποχρωματισμένα τμήματα θα πρέπει να συλλέγονται για ιστοπαθολογικές εξετάσεις. Δείγματα από το στομάχι και το λεπτό και παχύ έντερο θα πρέπει επίσης να συλλέγονται. Δείγματα για βακτηριακή καλλιέργεια θα πρέπει να εξετάζονται από αποχρωματισμένες εντερικές σπείρες σε σχετικά φρέσκα πτώματα. Σε μικρά ζώα (<30g), ο εντερικός σωλήνας μπορεί να γεμίσει με φορμόλη, χρησιμοποιώντας μια σύριγγα και μια βελόνα, και να υποβληθεί ακέραιος σε ιστολογική εξέταση (Pessier A.P και Pinkerton M., 2003). Εάν υπάρχει υποψία γαστρεντερικού ή πνευμονικού παρασιτισμού, μπορεί να γίνει παρασιτολογική εξέταση με δείγματα κολονικού περιεχομένου ή ξέσματα πνευμόνων (Wright K.M. και Whitaker B.R., 2001).

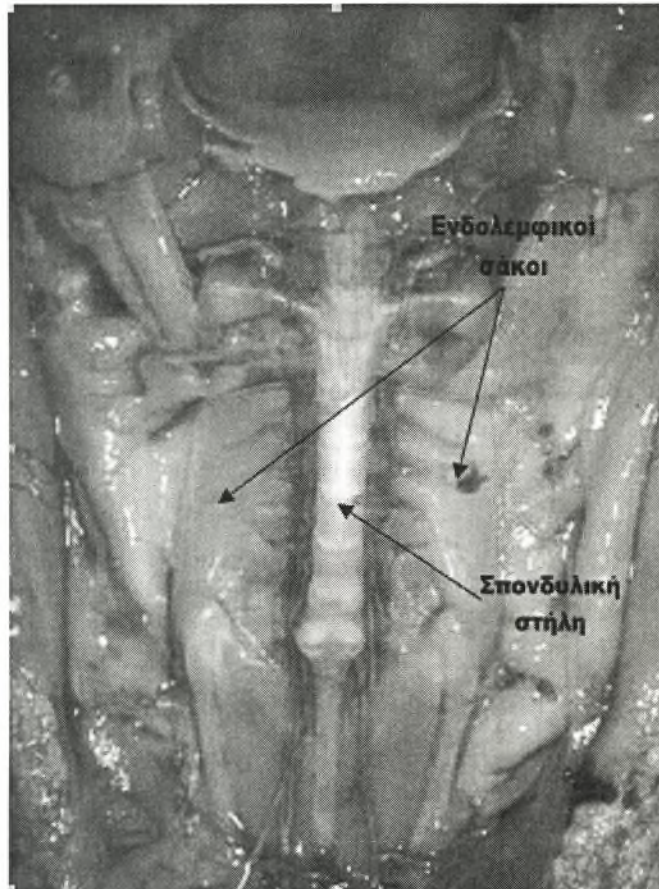


Εικόνα14: Απεικόνιση γαστρεντερικού σωλήνα.



Εικόνα 15: Διάνοιξη γαστρεντερικού σωλήνα.

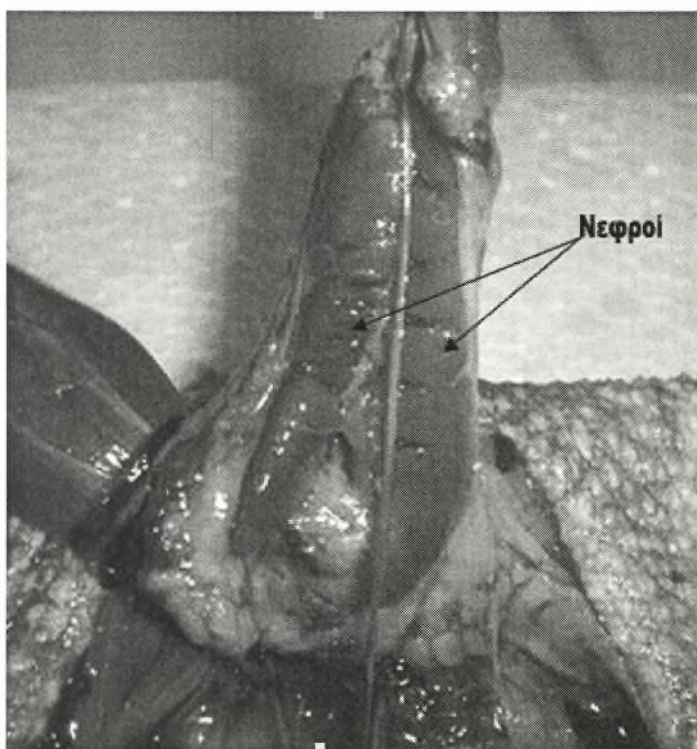
Ενδολεμφικοί σάκοι (Εικ. 16) μπορούν να εντοπιστούν σε ορισμένα άτομα ως λευκές κατασκευές μέσα στο κρανίο ή κατά μήκος της σπονδυλικής στήλης. Αυτοί εκφύονται κοντά στα ακουστικά όργανα και σχετίζονται με το μεταβολισμό του ασβεστίου (Pessier A.P και Pinkerton M., 2003).



Εικόνα 16: Απεικόνιση ενδολεμφικών σάκων και σπονδυλικής στήλης.

Τέλος, ο ουρογεννητικός σωλήνας μπορεί να μετακινηθεί από το πτώμα. Οι νεφροί (Εικ. 17) είναι επιμηκυσμένοι και φυσιολογικά έχουν κόκκινο- καφέ χρώμα και θα πρέπει να υποβάλλονται σε πολλές συνεχείς τομές όπως το ήπαρ. Η ουροδόχος κύστη συχνά δεν γίνεται αντιληπτή και εμφανίζεται ως μια κατασκευή με λεπτό

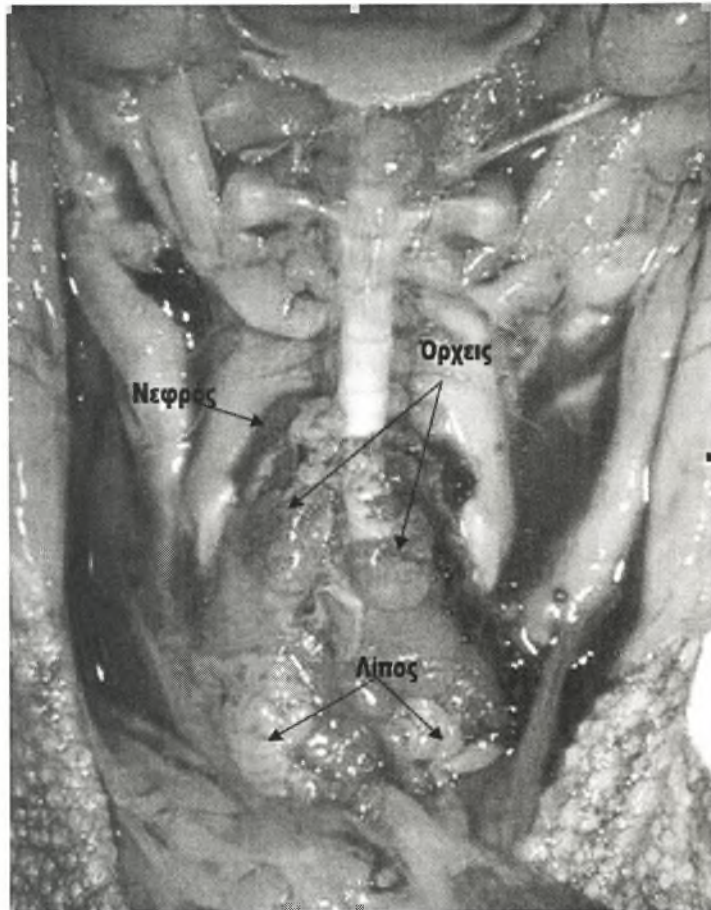
τοίχωμα κοιλιακά του παχέως εντέρου. Λίθοι στην ουροδόχο κύστη μπορούν να παρατηρηθούν περιστασιακά σε ουρικο- τελικά είδη όπως το είδος *Phyllomedusa sp* (Pessier A.P και Pinkerton M., 2003).



Εικόνα 17: Απεικόνιση των νεφρών.

Οι γονάδες βρίσκονται κρανιακά και παρακείμενα των νεφρών. Οι ωθήκες των αναπαραγωγικά ενεργών βατράχων έχουν συχνά μαύρο χρώμα και μπορεί να καταλαμβάνουν ένα μεγάλο μέρος της κοιλιακής κοιλότητας. Οι αγωγοί είναι επίσης χαρακτηριστικοί και μοιάζουν με κουλούρες ιστών (Pessier A.P και Pinkerton M., 2003). Οι όρχεις (Εικ. 18) δεν είναι λοβώδεις και σε ορισμένα είδη είναι χρωματισμένοι (Wright K.M. και Whitaker B.R., 2001). Οι αρσενικοί βάτραχοι του γένους *Bufo* φυσιολογικά έχουν μια μικρή εστία ωθητικού ιστού που βρίσκεται στον κρανιακό πόλο των όρχεων και ονομάζεται όργανο του Bidder. Αυτή η μικρή

κατασκευή είναι καφέ ή μαύρη και μοιάζει με ένα τσαμπί από σταφύλια (Pessier A.P και Pinkerton M., 2003).



Εικόνα 18: Απεικόνιση των όρχεων.

2.7.2 Μυοσκελετικό σύστημα

Μετά την απομάκρυνση και την εξέταση των σπλάχνων, εξετάζουμε και συλλέγουμε δείγματα από τους σκελετικούς μύες, τα περιφερικά νεύρα και τα οστά. Οι σκελετικοί μύες των βατράχων είναι φυσιολογικά ωχροί σε σχέση με αυτούς των άλλων σπονδυλωτών (Pessier A.P και Pinkerton M., 2003). Οι σπόνδυλοι είναι συνοστεομένοι και η σπονδυλική στήλη αποτελείται από τρεις περιοχές: την προίερή,

την ιερή και την μεταίερή (Wright K.M. και Whitaker B.R., 2001). Τα οστά θα πρέπει να είναι λεία, σκληρά και όταν σπάνε να παράγουν ένα καθαρό ήχο. Οστά τα οποία είναι ανώμαλα, παραμορφωμένα, μαλακά ή ελαστικά καταδεικνύουν μεταβολική νόσος των οστών (MBD, metabolic bone disease). Άλλα κλινικά συμπτώματα τα οποία μπορεί να παρατηρήσουμε είναι τέτανος και υποδόριο οίδημα. Εάν υποψιαζόμαστε μεταβολική νόσο των οστών συλλέγουμε δείγματα από μακρά οστά στα οποία συμπεριλαμβάνεται η μετάφυση. Για τομές οστών και νωτιαίου μυελού, μια εγκάρσια τομή ενός άκρου στο ύψος του μεταταρσίου είναι μια καλή επιλογή που επιπλέον επιτρέπει την ιστολογική αξιολόγηση του δέρματος (Pessier A.P και Pinkerton M., 2003).

2.7.3 Νευρικό σύστημα

Σε μια πλήρη νεκροψία, ο εγκέφαλος, ο θύμος αδένας και τα αισθητήρια όργανα θα πρέπει να συλλεγούν. Για να εξετάσουμε τον εγκέφαλο διαχωρίζουμε το κεφάλι από τη σπονδυλική στήλη στην ατλαντο-ινιακή διάρθρωση. Αποκαλύπτουμε με προσοχή τον εγκέφαλο απομακρύνοντας τη ραχιαία επιφάνεια του κρανίου χρησιμοποιώντας ένα αμβλύ ψαλίδι ή έναν μικρό οστεοτόμο. Σε πολύ μικρά ζώα ο εγκέφαλος τραυματίζεται εύκολα και η απομάκρυνση επιτυγχάνεται καλύτερα μετά από μονιμοποίηση σε φορμόλη για 48-72 ώρες, η οποία σταθεροποιεί τον ιστό (Wright K.M. και Whitaker B.R., 2001).

Οι βάτραχοι διαθέτουν ένα ζευγάρι θύμων αδένων, τα οποία συνήθως εντοπίζονται πρόσθια και κοιλιακά των αυτιών (Wright K.M. και Whitaker B.R., 2001).

2.7.4 Ενδοκρινικό σύστημα

Τα κύρια ενδοκρινικά όργανα είναι η υπόφυση, ο θυροειδής αδένας και οι παραθυροειδείς αδένες. Η υπόφυση αποτελείται από δύο μέρη: ένα αδενώδες (αδενούπόφυση) και ένα νευρικό (νεύροϋπόφυση). Ο θυροειδής αδένας αποτελείται από δύο λοβούς με κοινή εμβρυϊκή προέλευση στην κοιλιακή μέση γραμμή του οροφάρυγγα, ενώ οι παραθυροειδείς αδένες είναι δύο (Wright K.M. και Whitaker B.R., 2001).

ΚΕΦΑΛΑΙΟ 3: ΕΡΓΑΣΤΗΡΙΑΚΕΣ ΕΞΕΤΑΣΕΙΣ

3.1 Συλλογή αίματος.

Ακόμη και μικρές ποσότητες αίματος μπορούν να δώσουν πολύ σημαντικές πληροφορίες, όπως τον αριθμό των λευκών αιμοσφαιρίων, τον αριθμό των ερυθρών αιμοσφαιρίων, τον αιματοκρίτη, τον λευκοκυτταρικό τύπο, τις ολικές πρωτεΐνες και την παρουσία παρασίτων. Η συλλογή αίματος μπορεί να γίνει με καρδιακή παρακέντηση, από την κοιλιακή φλέβα, την ισχιακή φλέβα ή το φλεβικό πλέγμα της γλώσσας (Wright K.M. και Whitaker B.R., 2001).

3.1.1 Εξοπλισμός:

1. Αναισθητικό.
2. Σύριγγες διαφόρων μεγεθών (26,27 ή 28G).
3. Αντικειμενοφόρες πλάκες (25x75mm).
4. Τριχοειδή σωληνάκια, καθαρά (μη ηπαρινισμένα), ενώ για μεγάλους βατράχους (εάν απαιτείται >0.4ml αίμα), απλά σωληνάκια αίματος με ηπαρίνη μπορούν να αντικαταστήσουν τα τριχοειδή
5. Βουλοκέρι
6. Ζυγαριά ηλεκτρονική ή απλή

3.1.2 Προετοιμασία:

Αρχικά υπολογίζουμε την ποσότητα του αίματος που μπορούμε να αφαιρέσουμε με ασφάλεια. Στα περισσότερα σπονδυλωτά, το αίμα αποτελεί το 10% της μάζας του σώματος. Στα εξώθερμα, περίπου το 50% του αίματος μπορεί να αφαιρεθεί σε μια φορά. Αυτό αποτελεί περίπου το 5% της μάζας του σώματος. Έτσι, εάν ένας βάτραχος ζυγίζει 30 γραμμάρια, ο όγκος του αίματός του είναι 3 γραμμάρια [1 γραμμάριο= 1ml] (10% των 30 γραμμαρίων =3 γραμμάρια ή 3ml), το μισό αυτού του όγκου είναι 1.5ml. Ο μικρότερος όγκος αίματος που απαιτείται είναι 0.2ml και ο μεγαλύτερος 0.5ml. Ο μικρότερος βάτραχος από τον οποίο 0.2ml ολικού αίματος μπορεί να αφαιρεθεί ζυγίζει 4 γραμμάρια, ενώ ο μικρότερος βάτραχος από το οποίο 0.5ml ολικού αίματος μπορεί να αφαιρεθεί ζυγίζει 10 γραμμάρια (USGS, 2001).

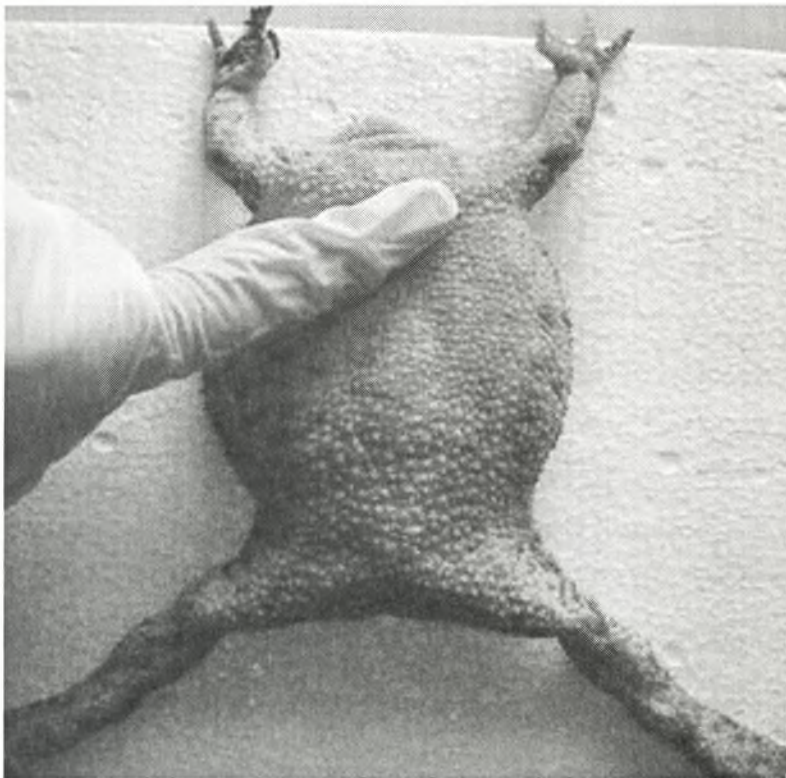
Όσο ο βάτραχος είναι αναισθητοποιημένος με βενζοκαΐνη ή MS222, το συλλεγόμενο και αποθηκευμένο αίμα θα πρέπει να είναι έτοιμο για άμεση χρήση. Ο εξοπλισμός θα πρέπει να είναι έτοιμος και προσιτός, γιατί το αίμα μέσα στη σύριγγα θρομβώνεται μέσα σε 30-90δευτερόλεπτα, και το θρομβωμένο αίμα δεν μπορεί να χρησιμοποιηθεί για την παρασκευή επιχρισμάτων αίματος σε αντικειμενοφόρες πλάκες και δεν μπορεί να μπει σε τριχοειδή σωληνάκια (USGS, 2001).

3.1.3 Μέθοδοι:

A. Συλλογή αίματος από την καρδιά (Εικ. 21) (USGS, 2001):

1. Ζυγίζουμε το βάτραχο και υπολογίζουμε το μέγιστο όγκο του αίματος που μπορεί να αφαιρεθεί.
2. Τοποθετούμε το ήρεμο ή αναισθητοποιημένο ζώο σε ραχιαία κατάκλιση.

3. Στην κοιλιακή επιφάνεια του στήθους, εντοπίζουμε την ξιφοειδή απόφυση (Εικ. 19) η οποία αποτελεί το τελευταίο τμήμα του στέρνου παρακείμενα στην κοιλιά. Αυτή η απόφυση είναι στην κοιλιακή μέση γραμμή και με προσεκτική εξέταση μπορούμε να παρατηρήσουμε το χτύπο της καρδιάς ο οποίος μετακινεί το δέρμα στη μια ή και στις δύο πλευρές της ξιφοειδούς απόφυσης. Η καρδιά βρίσκεται κάτω από το κέντρο του στέρνου στη μέση γραμμή, αλλά η βελόνα θα εισέλθει μέσω του δέρματος και των μυών στα χείλη της ξιφοειδούς απόφυσης. Η βελόνα δεν εισέρχεται μέσω του στέρνου, ούτε μέσω της ξιφοειδούς απόφυσης.

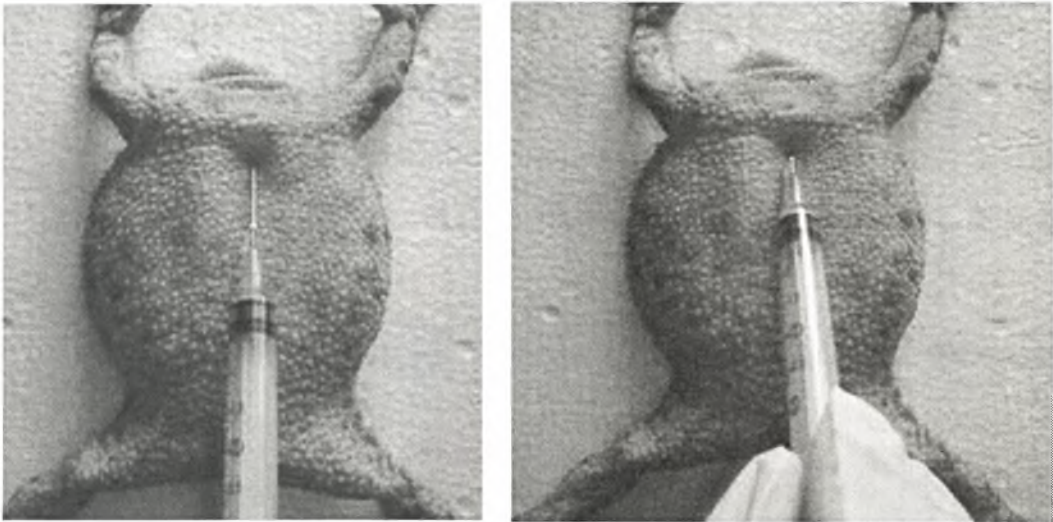


Εικόνα 19: Εντοπισμός της ξιφοειδούς απόφυσης.

4. Τοποθετούμε τη βελόνα στο δέρμα του βατράχου στη μέση γραμμή στο ελεύθερο χείλος της ξιφοειδούς απόφυσης. Η σύριγγα τοποθετείται υπό μια συγκεκριμένη γωνία, τέτοια που η βελόνα και η σύριγγα να είναι σχεδόν

παράλληλες με το δέρμα της κοιλιάς. Η βελόνα θα πρέπει με μια νοητή γραμμή να δείχνει προς το ρύγχος του βατράχου μεταξύ των οφθαλμών (Εικ. 20).

5. Η βελόνα και η σύριγγα πιέζονται προς το δέρμα μαλακά, αργά και σταθερά (Εικ.20). Όταν η βελόνα προωθηθεί περίπου 2mm μέσα στο δέρμα, το έμβολο μετακινείται μαλακά προς τα πίσω περίπου 3-5mm και μετά η βελόνα και η σύριγγα προχωρούν περισσότερο προς την καρδιά.



Εικόνα 20: Είσοδος της βελόνας στην καρδιά.

6. Διατηρώντας σταθερό αλλά ήπιο κενό στη σύριγγα, τραβώντας ήπια το έμβολο προς τα πίσω, προωθούμε τη βελόνα και τη σύριγγα αργά προς την καρδιά. Όταν η βελόνα εισέλθει στην καρδιά, μια μικρή ποσότητα αίματος θα εμφανιστεί στη σύριγγα στο κέντρο. Αμέσως σταματάμε την προώθηση της σύριγγας και της βελόνας και επιτρέπουμε στο αίμα να συνεχίσει να ρέει στη σύριγγα. Δεν είναι απαραίτητο να συνεχίσουμε να τραβάμε το έμβολο περισσότερο από 5mm για να δημιουργήσουμε επαρκές κενό προκειμένου να βγει το αίμα. Εάν το αίμα σταματήσει να ρέει, η σύριγγα μπορεί να μετακινηθεί

0.5-1mm μπροστά ή πίσω προκειμένου να ανακτηθεί η ροή του αίματος στη σύριγγα.

ΣΗΜΕΙΩΣΗ: η ροή του αίματος στη σύριγγα θα είναι πολύ αργή λόγω της μικρής διαμέτρου της βελόνας και λόγω της χαμηλής πίεσης του αίματος των βατράχων.

7. Όταν συλλέξουμε 0.2-0.5ml αίματος, το έμβολο αποδεσμεύεται πριν τραβήξουμε έξω τη βελόνα από το σώμα του βατράχου (αυτό αποτρέπει της είσοδο του αέρα στη σύριγγα ο οποίος μπορεί να επιταχύνει τη θρόμβωση του αίματος).
8. Δύο επιχρίσματα αίματος ετοιμάζονται αμέσως με αίμα από τη σύριγγα. Το υπόλοιπο αίμα εγχέεται με πολύ ήπιο τρόπο σε τριχοειδή σωληνάκια. Κάθε τριχοειδές σωληνάριο γεμίζει μόνο κατά τα δύο- τρίτα (~65%) και στη συνέχεια σφραγίζεται και στις δύο άκρες. Δεν πρέπει τα τριχοειδή σωληνάκια να γεμίζουν πλήρως.
9. Η αιμορραγία από την τρύπα της βελόνας στο δέρμα είναι ένα πρόβλημα που εμφανίζεται σπάνια γιατί το δέρμα είναι ελαστικό και αμέσως κλείνει την τρύπα όταν η βελόνα αποσύρεται. Εάν περισσότερες από δύο σταγόνες αίματος εμφανιστούν στην τρύπα της βελόνας, ελαφρά πίεση στο σημείο με ένα κομμάτι βαμβάκι θα σταματήσει τη ροή του αίματος και θα προκαλέσει θρόμβωση.
10. Εάν το αίμα αρχικά εισέρχεται στη σύριγγα και στη συνέχεια σταματήσει, γυρίζουμε ήπια τη σύριγγα κατά 90-180°. Εάν δεν παρατηρείται αίμα με την πρώτη είσοδο της βελόνας, πιέζουμε ήπια τη βελόνα προς την καρδιά για δεύτερη φορά. Εάν η δεύτερη είσοδος της βελόνας στην περιοχή της καρδιάς αποτύχει, τότε σταματάμε την προσπάθεια.

ΣΗΜΕΙΩΣΗ: δεν θα πρέπει να βυθίζουμε τη βελόνα και τη σύριγγα στο στήθος πολλές φορές, το όριο των εισόδων της βελόνας στην περιοχή της καρδιάς είναι δύο.

11. Εάν πρόκειται να συλλέξουμε αίμα από την καρδιά ενός μεγάλου βατράχου (>100g), πιθανότατα απαιτείται μια μακρύτερη βελόνα και μια βελόνα μεγαλύτερης διαμέτρου (23G).

Β. Συλλογή αίματος από την κοιλιακή φλέβα (Εικ. 21) (Wright K.M. και Whitaker B.R., 2001):

1. Τοποθετούμε το ζώο σε ραχιαία κατάκλιση.
2. Εντοπίζουμε τη φλέβα η οποία βρίσκεται υποδόρια κατά μήκος της κοιλιακής μέσης γραμμής. Ένα καλό σημείο εισόδου είναι αυτό που βρίσκεται στο μέσο μεταξύ του στέρνου και της πυέλου.
3. Μια βελόνα 26 ή 27G μπορεί να εισέλθει με προσοχή στη φλέβα με κρανιακό προσανατολισμό.
4. Ασκούμε ελαφρά πίεση προκειμένου να αρχίσει η ροή αίματος στη σύριγγα.
5. Το μειονέκτημα αυτής της μεθόδου είναι η χρήση βελόνων μικρής διαμέτρου. Αυτό έχει σαν αποτέλεσμα την παραμόρφωση ορισμένων κυττάρων του αίματος. Εάν όμως χρησιμοποιηθούν βελόνες μεγαλύτερης διαμέτρου υπάρχει ο κίνδυνος τρώσης της φλέβας.

Γ. Συλλογή αίματος από την ισχιακή φλέβα (Εικ. 21) (Wright K.M. και Whitaker B.R., 2001):

1. Τοποθετούμε το ζώο σε ραχιαία κατάκλιση.
2. Εντοπίζουμε τη φλέβα η οποία βρίσκεται υποδόρια κατά μήκος της έσω επιφάνειας του μηρού.

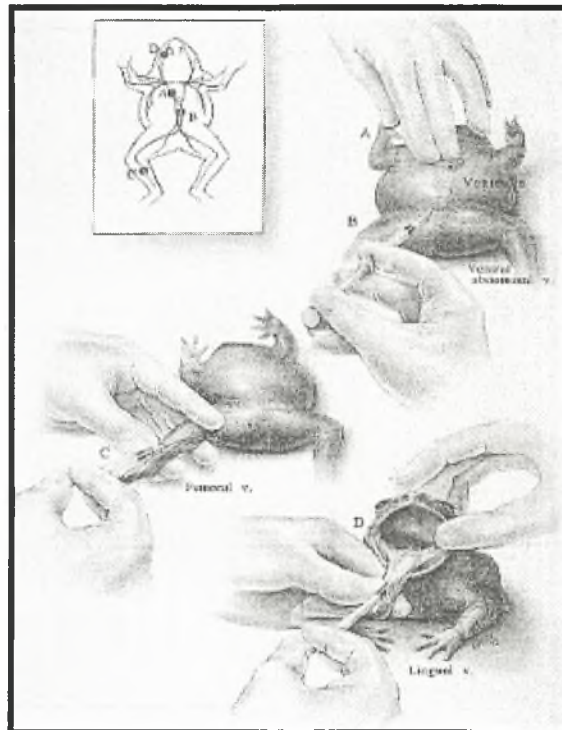
3. Μια βελόνα 26 ή 27G μπορεί να εισέλθει με προσοχή στη φλέβα με κρανιακό προσανατολισμό.
4. Ασκούμε ελαφρά πίεση προκειμένου να αρχίσει η ροή αίματος στη σύριγγα.
5. Το μειονέκτημα αυτής της μεθόδου είναι η χρήση βελόνων μικρής διαμέτρου.

Δ. Συλλογή αίματος από το φλεβικό πλέγμα της γλώσσας (Εικ. 21) (Wright K.M. και Whitaker B.R., 2001):

1. Ανοίγουμε το στόμα του βατράχου με προσοχή έτσι ώστε να μη σπάσουμε τα λεπτά οστά των σιαγόνων. Μια μικρή σπάτουλα ή ένας βαμβακοφόρος στυλεός μπορεί να χρησιμοποιηθεί ως στοματοδιαστολέας.
2. Όταν ανοίξει το στόμα, ένας βαμβακοφόρος στυλεός χρησιμοποιείται για να τραβήξει τη γλώσσα έξω. Έτσι το φλεβικό πλέγμα της γλώσσας είναι ορατό στην κάτω επιφάνεια της γλώσσας. Οι περισσότεροι βάτραχοι έχουν ωχρή γλώσσα, έτσι το πορφυρό έως κόκκινο φλεβικό δίκτυο είναι εμφανές.
3. Από αυτό το δίκτυο μπορεί να παρακεντηθεί μια μεγάλη φλέβα με μια βελόνα 26 ή 25G.
4. Όταν συλλέξουμε την απαραίτητη ποσότητα αίματος απελευθερώνουμε τη γλώσσα.
5. Το αίμα που έχουμε συλλέξει μεταφέρεται σε έναν ηπαρινισμένο σωλήνα μικροαιματοκρίτη.
6. Η απότομη απελευθέρωση της γλώσσας συνήθως της ασκεί αρκετή πίεση προκειμένου να σταματήσει η αιμορραγία από την οπή. Σε ορισμένες όμως περιπτώσεις, είναι απαραίτητο να ασκηθεί πίεση στο σημείο της

παρακέντησης με έναν στεγνό βαμβακοφόρο στυλεό προκειμένου να επιτευχθεί αιμόσταση.

7. Το μειονέκτημα αυτής της μεθόδου είναι ότι τα δείγματα μπορεί να αναμειχθούν με σάλιο και βλέννα. Αυτό μπορεί να αποφευχθεί εάν καθαρίσουμε προσεκτικά την επιφάνεια του πλέγματος με έναν στεγνό βαμβακοφόρο στυλεό πριν την παρακέντηση.




Εικόνα 21: Συλλογή αίματος: Α- Καρδιά, Β- Κοιλιακή φλέβα, C- Ισχιακή φλέβα, D- Φλεβικό πλέγμα της γλώσσας. (Quade Paul, Johns Hopkins University Department of Art as Applied to Medicine) (Wright K.M. και Whitaker B.R., 2001)

3.2 Κυτταρολογική εξέταση.

Η κυτταρολογική εξέταση επιχρισμάτων ή εντυπωμάτων μπορεί να επιβεβαιώσει την παρουσία ενός μολυσματικού οργανισμού όπως οι μύκητες, τα μυκοβακτήρια ή τα παράσιτα (Wright K.M. και Whitaker B.R., 2001).

Επιχρίσματα αίματος μπορούν να γίνουν προκειμένου να διαπιστωθεί η παρουσία παρασίτων ή βακτηρίων στο αίμα. Μια σταγόνα αίματος τοποθετείται πάνω σε μια αντικειμενοφόρο πλάκα και επιστρώνεται με τη βοήθεια μιας άλλης (Εικ. 22). Στη συνέχεια η αντικειμενοφόρος πλάκα μονιμοποιείται σε μεθανόλη, στεγνώνει στον αέρα και χρωματίζεται για 8-10 λεπτά με χρώση Giemsa (Barta J.R. και Desser S.S., 1984).




Εικόνα 22: Δημιουργία επιχρίσματος αίματος.

Πολλά μετάζωα, πρωτόζωα, μύκητες και βακτήρια τα οποία μολύνουν το δέρμα μπορούν να αναγνωριστούν σε λίγα μόλις λεπτά μετά την εξέταση κυτάρων τα οποία συλλέγονται από ενεργές αλλοιώσεις. Τα δείγματα συλλέγονται πιέζοντας απαλά την άκρη μιας αντικειμενοφόρου πλάκας, μιας καλυπτρίδας ή την αμβλεία άκρη ενός νυστεριού επάνω στην επιφάνεια του δέρματος. Το υλικό που συλλέγεται μεταφέρεται σε μια αντικειμενοφόρο πλάκα και πάνω σ' αυτή τοποθετείται μια καλυπτρίδα. Εάν είναι απαραίτητο χρησιμοποιείται φυσιολογικός ορός για να υγράνει το ξέσμα. Εάν ένα μικροσκόπιο δεν είναι άμεσα διαθέσιμο, η αποξήρανση μπορεί να

αποφευχθεί τοποθετώντας την αντικειμενοφόρο πλάκα σε ένα υγρό χαρτί μέσα σε ένα καλυμμένο δισκίο πετρί. Αφού εξεταστεί το επίχρισμα μπορεί να στεγνώσει και να χρωματιστεί προκειμένου να ενισχυθεί η διαγνωστική του αξία (Wright K.M. και Whitaker B.R., 2001).

Τα εντυπώματα συμπληρώνουν τα ξέσματα δέρματος ή μπορεί να χρησιμοποιηθούν όταν υπάρχει ο φόβος ότι ένα ξέσμα μπορεί να τραυματίσει τον ήδη προσβεβλημένο ιστό. Τα δείγματα συλλέγονται ακουμπώντας ελαφρά μια αντικειμενοφόρο πλάκα πάνω στην αλλοίωση μια ή περισσότερες φορές (Εικ. 23). Παρασκευάζονται τουλάχιστον τρία δείγματα και αφήνονται να στεγνώσουν στο αέρα. Το πρώτο χρωματίζεται με μια χρώση Romanowsky (π.χ. χρώση Wright-Giemsa ή 'Dif-Quick'). Ανάλογα με τα αποτελέσματα της εξέτασης, τα άλλα δείγματα είναι διαθέσιμα να χρωματιστούν με άλλες ειδικές χρώσεις όπως η χρώση Gram (Wright K.M. και Whitaker B.R., 2001).



Εικόνα 23: Παρασκευή εντυπώματος από ήπαρ.

3.3 Μικροβιολογική εξέταση.

Οι βακτηριακές καλλιέργειες πραγματοποιούνται εύκολα. Τα συνήθη δείγματα που συλλέγονται γι' αυτό το σκοπό προέρχονται από αλλοιώσεις του δέρματος, του στόματος, των οφθαλμών και της έδρας. Η πλήρης ανάλυση διαγνωστικών δειγμάτων όπως το κοιλιακό υγρό, το αίμα, τα ούρα και τα κόπρανα μπορεί να περιλαμβάνει μικροβιακή εκτίμηση. Ιστοί που συλλέγονται μεταθανάτια για καλλιέργεια είναι το ήπαρ, ο σπλήνας, τα νεφρά και η καρδιά. Τα δείγματα λαμβάνονται χρησιμοποιώντας αποστειρωμένους βαμβακοφόρους στυλεούς και τοποθετούνται αμέσως σε κάποιο μέσο καλλιέργειας (π.χ. Mini-tip Culturette® Collection and Transport System Becton Dickinson Microbiology Systems, Cockeysville, MD). Ο ερεθισμός και ο τραυματισμός των ιστών ελαχιστοποιούνται με την εφύγραση του στυλεού με απεσταγμένο νερό. Οι ιστοί μπορεί να συλλεγούν σε αποστειρωμένους περιέκτες ή πλαστικές σακούλες και σφραγίζονται για να αποφευχθεί ή απώλεια και η αποξήρανση. Τα δείγματα θα πρέπει να διατηρούνται κρύα μέχρι τον εμβολιασμό σε κάποιο μέσο εάν μεσολαβεί σημαντικό χρονικό διάστημα (π.χ. περισσότερο από 1 ώρα) μεταξύ της συλλογής και του εμβολιασμού (Wright K.M. και Whitaker B.R., 2001).

Οι περισσότερες σηψαιμίες οφείλονται σε Gram- αρνητικούς αερόβιους ή αναερόβιους οργανισμούς. Το σύνηθες βακτηριολογικό πρωτόκολλο για τους ιστούς των βατράχων περιλαμβάνει την τοποθέτηση των δειγμάτων σε άγαρ Columbia με 5% αίμα προβάτου. Στην συνέχεια τα πειρί επωάζονται στους 35°C στον ατμοσφαιρικό αέρα για 96 ώρες. Εάν υπάρχουν υποψίες για αναερόβιο παράγοντα τα πειρί τοποθετούνται στον αναερόβιο θάλαμο (Wright K.M. και Whitaker B.R., 2001).

3.4 Εξέταση για μύκητες.

Σε περιπτώσεις υποψίας μυκητιακής δερματίτιδας προτείνονται εντυπώματα δέρματος. Το δέρμα θα πρέπει να βρέχεται με λίγο νερό και μια αντικειμενοφόρος πλάκα πιέζεται ελαφρά στην επιφάνεια του δέρματος. Η αντικειμενοφόρος πλάκα στη συνέχεια στεγνώνει στον αέρα και βάφεται με τη χρώση Periodic acid- Schiff. Μικροσκοπική εξέταση μπορεί να διεξαχθεί προκειμένου να βρεθούν οι μύκητες και να αναγνωριστούν τα μορφολογικά χαρακτηριστικά (Wright K.M. και Whitaker B.R., 2001).

Ξέσματα δέρματος μπορούν να συλλεγούν για μυκητιακή καλλιέργεια από ζωντανά ζώα. Η καλλιέργεια σε μεταθανάτιες περιπτώσεις συνήθως περιλαμβάνει μια τομή από δέρμα, ήπαρ, έντερο και πνεύμονα. Τα δείγματα θα πρέπει να συλλέγονται με αποστειρωμένα εργαλεία προκειμένου να αποφευχθεί η διασταυρούμενη μόλυνση των ιστών και τοποθετούνται σε αποστειρωμένους περιέκτες (Wright K.M. και Whitaker B.R., 2001).

Υπάρχουν πολλά διαθέσιμα μέσα για την απομόνωση των μυκήτων. Οι περισσότεροι μύκητες των βατράχων θα αναπτυχθούν σε άγαρ δεξτρόζης Sabouraud. Αν και το άγαρ δεξτρόζης Sabouraud μπορεί να μη δώσει όλα τα απαραίτητα θρεπτικά συστατικά που μπορεί να χρειάζονται ορισμένα είδη μυκήτων, έχουν παρατηρηθεί θαυμάσια αποτελέσματα (Wright K.M. και Whitaker B.R., 2001).

Η θερμοκρασία δωματίου είναι επαρκής για την επώαση των μυκητιακών καλλιεργειών. Τα σωληνάκια με τις εμβολιασμένες καλλιέργειες θα πρέπει να βρίσκονται μακριά από εξωτερικούς τοίχους προκειμένου να αποφευχθεί η διακύμανση της θερμοκρασίας. Τα καλύμματα των σωληναρίων θα πρέπει να βιδώνονται χαλαρά έτσι ώστε να επιτρέπεται η είσοδος του οξυγόνου που είναι απαραίτητο για την ανάπτυξη (Wright K.M. και Whitaker B.R., 2001).

Οι καλλιέργειες θα πρέπει να ελεγχθούν σε 5 ημέρες και στη συνέχεια κάθε εβδομάδα. Θα πρέπει να αφεθούν για επώαση τουλάχιστον 4 εβδομάδες πριν χαρακτηριστούν αρνητικές (Wright K.M. και Whitaker B.R., 2001).

3.5 Παρασιτολογική εξέταση.

Τα πρωτόζωα και τα μετάζωα βρίσκονται εύκολα σε ξέσματα δέρματος, στο αίμα, στη λέμφο, στα ούρα, στα κόπρανα και στους ιστούς που συλλέγονται χειρουργικά ή κατά τη νεκροψία. Στην περίπτωση μικρών βατράχων, ίσως είναι απαραίτητο να θυσιαστούν πολλά ζώα προκειμένου να συλλεγεί επαρκής ποσότητα υλικού για εξέταση. Χρησιμοποιώντας το μικροσκόπιο, οι περισσότεροι οργανισμοί μπορούν να φανούν και να ταυτοποιηθούν. Εάν απαιτείται μια πιο ακριβής ταυτοποίηση, υπάρχει μια σειρά από χρήσιμες ειδικές χρώσεις και διαδικασίες, όπως οι χρώσεις Wright-Giemsa και Gram (Wright K.M. και Whitaker B.R., 2001).

Όταν είναι δυνατό, συνιστάται να εξετάζεται φρέσκο υλικό, είτε από ζωντανά είτε από πρόσφατα νεκρά ζώα (ζώα τα οποία είναι νεκρά λίγα λεπτά και όχι ώρες). Τα παλιά δείγματα θα δείξουν παραπλανητικές μεταθανάτιες αλλαγές, όπως ο θάνατος και η εγκύστωση ευαίσθητων πρωτόζωων και η εκκόλαψη των λαρβών των νηματωδών. Η ψύξη των δειγμάτων μπορεί να είναι επίσης επιβλαβής, ειδικά αν πρόκειται για δείγματα από τροπικά είδη, όπου οι αλλαγές της θερμοκρασίας μπορεί να σκοτώσουν τα πρωτόζωα (Wright K.M. και Whitaker B.R., 2001).

Η παρατήρηση ζωντανών πρωτόζωων και μεταζώων, τα οποία μπορεί να χρειάζεται να απελευθερωθούν από μια κύστη, είναι πολύ χρήσιμη. Τα μορφολογικά στοιχεία και η χαρακτηριστική τους κίνηση παρατηρούνται και θα πρέπει να καταγράφονται με φωτογραφίες, βίντεο και μετρήσεις. Η ταχύτητα κίνησης των ενεργών πρωτόζωων μπορεί να μειωθεί με την προσθήκη ενός υγρού μέσου όπως το Methocel (Fischer Scientific, Pittsburgh, PA) ή το Detain (Ward' s Natural Science

Establishment, Inc., Rochester, NY). Οι μετρήσεις των κοκκιδίων και των σπόρων των μικροσποριδίων θα πρέπει να γίνονται πάντα χρησιμοποιώντας φρέσκο υλικό (Wright K.M. και Whitaker B.R., 2001).

Τα πρωτόζωα και τα μετάζωα μπορούν επίσης να ταυτοποιηθούν σε τομές ιστών. Ωστόσο, ο περιορισμένος αριθμός των μορφολογικών πληροφοριών αποκλείει σε ορισμένες περιπτώσεις την ταυτοποίηση των οργανισμών σε γένος και είδος (Wright K.M. και Whitaker B.R., 2001).

Προκειμένου να διασφαλιστεί η καλύτερη κτηνιατρική φροντίδα, μια ακριβής διάγνωση των μολύνσεων από πρωτόζωα και μετάζωα είναι απαραίτητη. Γι' αυτό είναι απαραίτητο να εξοπλιστεί κατάλληλα ένα εργαστήριο προκειμένου να μπορούν να ταυτοποιηθούν οι οργανισμοί, είτε στο ίδιο το εργαστήριο είτε με τη συμβολή εξωτερικών ειδικών (Wright K.M. και Whitaker B.R., 2001).

ΚΕΦΑΛΑΙΟ 4: ΣΤΟΙΧΕΙΑ ΔΙΑΓΝΩΣΤΙΚΗΣ ΠΑΘΟΛΟΓΟΑΝΑΤΟΜΙΚΗΣ ΤΩΝ ΒΑΤΡΑΧΩΝ

(ΕΠΙΛΕΓΜΕΝΕΣ ΠΕΡΙΠΤΩΣΕΙΣ ΑΝΑ ΟΡΓΑΝΟ ΚΑΙ ΣΥΣΤΗΜΑ)

Οι αιφνίδιοι θάνατοι είναι ένα συχνό πρόβλημα των βατράχων. Ένα καλό ιστορικό (Πίν. 1) που σχετίζεται με τις συνθήκες διαβίωσης τους και η αξιολόγηση της ποιότητας του νερού είναι απαραίτητη. Ειδική έρευνα σε πρόσφατες αλλαγές στη ρουτίνα ή στις διαδικασίες που σχετίζονται με τη φροντίδα του ζώου μπορεί να είναι πολύ χρήσιμη και μπορεί να αποκλείσει παράγοντες όπως η αμελής έκθεση σε απολυμαντικά ή χλωριωμένο νερό, μεταξύ άλλων. Η αξιολόγηση της θρεπτικής κατάστασης είναι σημαντική καθώς πολλά ζώα που θεωρούνται ότι διατρέφονται σωστά, μπορεί στην πραγματικότητα, να εμφανίζουν σημάδια ασιτίας (ατροφικό ή ανύπαρκτο κοιλιακό λίπος) κατά τη νεκροψία (Pessier A.P. και Pinkerton M., 2003).

Για την εξέταση των οργάνων θα πρέπει να ακολουθείται ένα συγκεκριμένο πρωτόκολλο (Πίν. 2) στο οποίο και θα αναγράφονται οι αλλοιώσεις ανά όργανο.

Ειδικότερα, παθολογικές καταστάσεις και πιθανές αλλοιώσεις που μπορεί να βρεθούν σε όργανα και συστήματα αναφέρονται παρακάτω.

Πίνακας 2: Δελτίο Νεκροτομικής Εξέτασης.

ΔΕΛΤΙΟ ΝΕΚΡΟΤΟΜΙΚΗΣ ΕΞΕΤΑΣΗΣ		
Ιδιοκτήτης ζώου:		
Είδος: Ταυτότητα:		
Φύλο: Ηλικία: Βάρος: Μήκος:		
Ημ/νία θανάτου: Ημ/νία νεκροψίας:		
Υλικό για ειδικές εξετάσεις:		
<input type="checkbox"/> Ιστολογική	<input type="checkbox"/> Κυτταρολογική	<input type="checkbox"/> Μικροβιολογική
<input type="checkbox"/> Ηλεκτρονικό μικροσκόπιο	<input type="checkbox"/> Ανοσοϊστοχημική	<input type="checkbox"/> Παρασιτολογική
Φωτογραφίες:		
<input type="checkbox"/> Μακροσκοπικές	<input type="checkbox"/> Μικροσκοπικές	
<input type="checkbox"/> Slides	<input type="checkbox"/> Ιστολογικές	
<input type="checkbox"/> PC	<input type="checkbox"/> Κυτταρολογικές	
ΠΑΘΟΛΟΓΟΑΝΑΤΟΜΙΚΗ ΔΙΑΓΝΩΣΗ:		
1.		
2.		
3.		
(Ακολουθεί πλήρης παθολογοανατομική περιγραφή)		
Ιστορικό:		
Στοιχεία Κλινικής Εξέτασης & Εργαστηριακά Ευρήματα:		
Προηγούμενη θεραπεία:		
Κατάσταση πτώματος (καλή/ μέτρια/ κακή) – Γενικές παρατηρήσεις & μέθοδος ευθανασίας. Χρόνος μεταξύ θανάτου- νεκροψίας. Συνθήκες μεταθανάτιας συντήρησης (περιβάλλον, ψυγείο. κ.λ.π.):		
Μεταθανάτιες αλλοιώσεις:		

ΠΑΘΟΛΟΓΟΑΝΑΤΟΜΙΚΑ ΕΥΡΗΜΑΤΑ:

Γενικά: (δέρμα, λεμφικοί σάκοι, εναπόθεση λίπους, υποδόριος ιστός κ.λ.π.)

Σωματικές κοιλότητες: (κοιλιακή, στοματική, κρανιακή)

Αναπνευστικό Σύστημα: (μυκτήρες, φάρυγγας, λάρυγγας, τραχεία, πνεύμονες)

Κυκλοφορικό Σύστημα: (καρδιά, αγγεία)

Πεπτικό Σύστημα: (γλώσσα, οισοφάγος, στομάχι, έντερο, έδρα, περιεχόμενο, βλεννογόνο, ορογόνο)

Λεμφικό Σύστημα: (σπλήνας, διάφοροι λεμφαδένες)

Ήπαρ, Χοληδόχος κύστη:

Ουροποιητικό Σύστημα: (νεφρά, ουρητήρες, ουροδόχος κύστη)

Γεννητικό Σύστημα: (αρσενικού ή θηλυκού – γονάδες, αγωγοί)

4.1 Υποδόριο οίδημα και ασκίτης

Η συλλογή υγρού στον υποδόριο ιστό και την κοιλιακή κοιλότητα αποτελεί ένα συχνό μεταθανάτιο εύρημα στα διάφορα είδη των βατράχων. Οι πιθανές αιτίες μπορεί να είναι: το Σύνδρομο των κόκκινων άκρων (Red leg syndrome), το Σύνδρομο του Οιδήματος, η δυσλειτουργία των πρόσθιων λεμφικών 'καρδιών', η νεφρική ανεπάρκεια, η ηπατική ανεπάρκεια, η υπερασβεστιαϊμία, η υποπρωτεϊναιμία, η οσμωτική ανισορροπία, η μεταβολική νόσος των οστών και η Ιογενής σηψαιμία των βατράχων (VHSF). Ανάλυση ολικών πρωτεϊνών και κυττάρων σε δείγμα υγρού σε συνδυασμό με κυτταρολογικές εξετάσεις μπορούν να δώσουν γρήγορες και χρήσιμες πληροφορίες, π.χ. δείγματα με χαμηλές ολικές πρωτεΐνες (<2.5g/dL) και χαμηλό αριθμό κυττάρων (δίιδρωμα και τροποποιημένο δίιδρωμα) συμφωνούν περισσότερο με οργανική ανεπάρκεια ή οσμωτική ανισορροπία, ενώ δείγματα με υψηλότερες ολικές πρωτεΐνες και κύτταρα, ακόμη και με ενδοκυτταρικά βακτήρια καταδεικνύουν σηψαιμία. Η συλλογή υγρού με άσηπτες συνθήκες είναι ένα καλό δείγμα για βακτηριακή καλλιέργεια σε περίπτωση υποψία σηψαιμίας. Τα ελάχιστα δείγματα που θα πρέπει να συλλεγούν για ιστολογικές εξετάσεις θα πρέπει να συμπεριλαμβάνουν δέρμα, καρδιά, λεμφική 'καρδιά', ήπαρ, νεφρά, σπλήνα και οστά (Pessier A.P. και Pinkerton M., 2003).

4.2.1 ΔΕΡΜΑ

Επειδή το δέρμα των βατράχων έχει μοναδικές κατασκευαστικές ιδιομορφίες και φυσιολογικές λειτουργίες, οι ασθένειες του δέρματος αποτελούν τις πιο κοινές αιτίες θανάτου. Όσον αφορά τους αιφνίδιους θανάτους, η λήψη ιστορικού είναι απαραίτητη για να αποκλείσει δευτερογενή τραυματισμό από ακατάλληλο υπόστρωμα, από επίθεση άλλου ζώου και περιβαλλοντικές μολύνσεις. Ξέσματα



δέρματος για επιχρίσματα και κυτταρολογικές εξετάσεις, ιστοπαθολογικές εξετάσεις, βακτηριακές και μυκητιακές καλλιέργειες αποτελούν τα συνήθη εργαλεία για τη διερεύνηση των ασθενειών του δέρματος. Ακόμη κι αν δεν αποδειχθεί ιστολογικά μια ειδική ασθένεια του δέρματος, μη ειδικά ευρήματα όπως η επιδερμική υπερπλασία και η υπερκεράτωση μπορούν να καταδείξουν κρυμμένα περιβαλλοντικά προβλήματα (Pessier A.P. και Pinkerton M., 2003).

Παρακάτω αναφέρονται οι παρατηρούμενες αλλοιώσεις του δέρματος και η αιτιολογία τους.

- Αποχρωματισμός: Χρωμομύκωση, τρηματώδη (Raphael B.L., 1993), Κυτρίδομύκωση, πρωτόζωα (*Oodinium pillularis*), νηματώδη (*Capillaria spp.*) (Pessier A.P., 2002), βακτηριακή δερματίτιδα, Χλαμυδίωση, τοξικά και ηλιακή ακτινοβολία (Wright K.M. και Whitaker B.R., 2001).
- Υπεραιμία: Σύνδρομο των κόκκινων άκρων, Κυτρίδομύκωση (Pessier A.P., 2002) και μυκητιακή δερματίτιδα (Wright K.M. και Whitaker B.R., 2001).
- Ερύθημα: Ιριδοϊός, Κυτρίδομύκωση, νηματώδη (Pessier A.P., 2002), θερμικό στρες, φυσαλιδώδης νόσος των αερίων (Raphael B.L., 1993), Σύνδρομο των κόκκινων άκρων και ηλιακή ακτινοβολία (Wright K.M. και Whitaker B.R., 2001).
- Πετέχειες και εκχυμώσεις: τοξική προσβολή, μη φυσιολογική πήξη του αίματος (Raphael B.L., 1993), Σύνδρομο των κόκκινων άκρων, *Flavobacterium indolgenes*, Χλαμυδίωση, φυσαλιδώδης νόσος των αερίων, Ιογενής σηψαιμία των βατράχων (VHSF) και Αιμορραγικό Σύνδρομο (HS) (Wright K.M. και Whitaker B.R., 2001).
- Αιμορραγία: Κυτρίδομύκωση (Daszak P. και συνεργάτες, 1999), ελκωτική δερματίτιδα από Ιριδοϊό, Ελκωτικό και Αιμορραγικό Σύνδρομο (UHS), Ιογενής

σηψαιμία των βατράχων (VHSF) και Σύνδρομο των κόκκινων άκρων (Wright K.M. και Whitaker B.R., 2001).

- Έλκη: έκθεση σε χημικά, πρωτόζωα (*Oodinium pillularis*), Σαπρολενίαση, Μυκοβακτηρίωση, Ζυγομύκωση (Pessier, A.P., 2002), Χρωμομύκωση, Χλαμυδίαση, Σύνδρομο των κόκκινων άκρων, υπεριώδης ακτινοβολία, ελκωτική δερματίτιδα από Ιριδοϊό, Ελκωτικό Σύνδρομο (US) και Ελκωτικό και Αιμορραγικό Σύνδρομο (UHS) (Wright K.M. και Whitaker B.R., 2001).
- Αποστήματα: Μυκοβακτηρίωση (Pessier A.P., 2002) και Gram θετικά βακτήρια (Wright K.M. και Whitaker B.R., 2001).
- Οζίδια: Μυκοβακτηρίωση, Χρωμομύκωση, Ζυγομύκωση, παράσιτα και νεοπλασίες (Wright K.M. και Whitaker B.R., 2001).
- Φυσαλίδες: ηλιακή ακτινοβολία και φυσαλιδώδης νόσος των αερίων (Wright K.M. και Whitaker B.R., 2001).
- Έκδυση: Κυτριομύκωση, νηματώδη (Pessier A.P., 2002), μυκητιακή δερματίτιδα και υπεριώδης ακτινοβολία (Wright K.M. και Whitaker B.R., 2001).
- Υπερκεράτωση: μυκητιακή δερματίτιδα (Wright K.M. και Whitaker B.R., 2001).
- Υπεροπλασία: υπεριώδης ακτινοβολία (Wright K.M. και Whitaker B.R., 2001).
- Παράσιτα: πρωτόζωα (*Trichodina spp.*, *Oodinium spp.*), τρηματώδη, κεστώδη (*Diphyllobothrium spp.*), βδέλλες, αρθρόποδα (*Hannemania*, *Ixodidae*), *Dermocystidium spp.*, *Rhabdias spp.*, *Icosiella neglecta* και *Foleyella duboisi* (Wright K.M. και Whitaker B.R., 2001).
- Νεοπλάσματα: π.χ. Επιθηλίωμα, Αδένωμα, Αδενοκαρκίνωμα, Ψευδαδενοκαρκίνωμα, Κυσταδένωμα, Κυσταδενοκαρκίνωμα, Καρκίνωμα, Ίνωμα, Ινοσάρκωμα, Μυξοΐνωμα, Χόνδρωμα, Μυξοΐνοχόνδρωμα, Μελάνωμα, Μελανομόρφωμα, Μελανοσάρκωμα, Λεμφοσάρκωμα και Νευροβλάστωμα (Wright K.M. και Whitaker B.R., 2001).

4.2.2 Λεμφικοί σάκοι

Από την εξέταση των λεμφικών σάκων παρατηρούμε τις παρακάτω αλλοιώσεις και αναφέρουμε την πιθανή αιτιολογία τους.

- Οζίδια: Ζυγομύκωση (Wright K.M. και Whitaker B.R., 2001).
- Παράσιτα: βδέλλες και νηματώδη (Foleyella) (Wright K.M. και Whitaker B.R., 2001).

4.3 ΛΙΠΟΣ

Παρακάτω αναφέρονται οι παρατηρούμενες αλλοιώσεις του λίπους και η αιτιολογία τους.

- Ατροφία: καχεξία, Σύνδρομο των κόκκινων άκρων και Μυκοβακτηρίωση (Wright K.M. και Whitaker B.R., 2001).
- Στεάτωση: Μπορεί να είναι διατροφικής αιτιολογίας ή Ιδιοπαθής (Wright K.M. και Whitaker B.R., 2001).
- Οζίδια: Μυκοβακτηρίωση (Wright K.M. και Whitaker B.R., 2001).
- Νεοπλάσματα: π.χ. Λίπωμα (Wright K.M. και Whitaker B.R., 2001).

4.4 ΚΟΙΛΟΤΗΤΕΣ

4.4.1 Κρανιακή κοιλότητα

Οι αλλοιώσεις που παρατηρούνται στην κρανιακή κοιλότητα και η αιτιολογία τους είναι οι εξής:

- Οζίδια: Ζυγομύκωση (Wright K.M. και Whitaker B.R., 2001).

4.4.2 Στοματική κοιλότητα

Στη συνέχεια αναφέρουμε τις αλλοιώσεις που παρατηρούνται στη στοματική κοιλότητα και την αιτιολογία τους.

- Αφρός: *Pseudomonas aeruginosa* (Wright K.M. και Whitaker B.R., 2001).
- Σιαλόρροια: Μόλυβδος (Wright K.M. και Whitaker B.R., 2001).
- Οζίδια: Μυκοβακτηρίωση και Ζυγομύκωση (Wright K.M. και Whitaker B.R., 2001).
- Νεοπλάσματα: π.χ. Νευροεπιθηλίωμα, Αδενοκαρκίνωμα, Χονδρομύξωμα και Ίνωμα (Wright K.M. και Whitaker B.R., 2001).

4.5 ΠΕΠΤΙΚΟ ΣΥΣΤΗΜΑ

Από την εξέταση των διαφόρων τμημάτων του πεπτικού συστήματος παρατηρούνται οι παρακάτω αλλοιώσεις και αναφέρεται η πιθανή αιτιολογία τους.

:

4.5.1 Γλώσσα

- Αιμορραγίες: Ιογενής σηψαιμία των βατράχων (VHSF) (Wright K.M. και Whitaker B.R., 2001).
- Νεοπλάσματα: π.χ. Ίνωμα και Ινοσάρκωμα (Wright K.M. και Whitaker B.R., 2001).

4.5.2 Στόμαχος

- Διάταση: Λόγω διατροφής (Wright K.M. και Whitaker B.R., 2001) και προσβολής από κεστώδη (*Acanthocephalans*) (Raphael B.L., 1993).
- Διάτρηση: αιχμηρά ξένα σώματα (Wright K.M. και Whitaker B.R., 2001).
- Πρόπτωση: τοξίκωση από εντομοκτόνα, υπασβεστιαίμια, γαστρεντερική έμφραξη και παράσιτα (Wright K.M. και Whitaker B.R., 2001).
- Αιμορραγίες: πρωτόζωα (*Isospora spp.*, *Eimeria spp.*), Ραναϊός τύπου 1 (FV3) και ιογενής σηψαιμία των βατράχων (VHSF) (Wright K.M. και Whitaker B.R., 2001).
- Οζίδια: Μυκοβακτηρίωση και παράσιτα (Wright K.M. και Whitaker B.R., 2001).
- Παράσιτα: *Entamoeba ranarum*, μονογενή, διγενή τρηματώδη και νηματώδη (*Neoaplectana*, *Heterorhabditis*) (Wright K.M. και Whitaker B.R., 2001).

- Νεοπλάσματα: π.χ. Λειομύωμα και Λειομυοσάρκωμα (Wright K.M. και Whitaker B.R., 2001).

4.5.3 Λεπτό και Παχύ έντερο

Γίνεται εξέταση του περιεχομένου και της κατάστασης του τοιχώματος.

- Αιμορραγίες: Ραναϊός τύπου 1 (FV3), Ιογενής σηψαιμία των βατράχων (VHSF) και πρωτόζωα (*Isospora spp.*, *Eimeria spp.*) (Wright K.M. και Whitaker B.R., 2001).
- Οζίδια: Μυκοβακτηρίωση, Χρωμομύκωση, Ζυγομύκωση και παράσιτα (Wright K.M. και Whitaker B.R., 2001).
- Παράσιτα λεπτού εντέρου: πρωτόζωα (*Balantidium*, *Cepedietta*, *Nyctotheroides*, *Tetrahymena*, *Sicuophora*, *Giardia*, *Entamoeba ranarum*, *Eimeria*, *Isospora*), μονογενή και διγενή τρηματώδη, κεστώδη (*Cephalochlamys* και *Diphyllobothrium*), νηματώδη (*Heterorhabditis* και *Neoplectana*) και ακανθοκέφαλα (Wright K.M. και Whitaker B.R., 2001).
- Παράσιτα παχέως εντέρου: πρωτόζωα (*Balantidium*, *Cepedietta*, *Nyctotheroides*, *Tetrahymena*, *Sicuophora*, *Opalina*, *Tritrichomonas*, *Entamoeba ranarum*, *Eimeria*, *Isospora*), μονογενή και διγενή τρηματώδη, κεστώδη (*Cephalochlamys* και *Diphyllobothrium*), νηματώδη (*Heterorhabditis* και *Neoplectana*) και ακανθοκέφαλα (Wright K.M. και Whitaker B.R., 2001).
- Νεοπλάσματα: π.χ. Αδενοκαρκίνωμα, Λεμφοσάρκωμα και Αναπλαστικό Καρκίνωμα (Wright K.M. και Whitaker B.R., 2001).

4.5.4 Έδρα

- Πρόπτωση: υπασβεστιαμία, γαστρεντερική έμφραξη, παράσιτα και τοξίνες (Wright K.M. και Whitaker B.R., 2001).
- Νεοπλάσματα πρωκτικών αδένων: π.χ. Αδενοκαρκίνωμα (Wright K.M. και Whitaker B.R., 2001).
- Νεοπλάσματα παραπρωκτικών σάκων: π.χ. Καρκίνωμα και Τεράτωμα (Wright K.M. και Whitaker B.R., 2001).

4.6 ΜΕΣΕΝΤΕΡΙΟ

Στη συνέχεια αναφέρονται οι αλλοιώσεις που παρατηρούνται στο μεσεντέριο και η αιτιολογία τους.

- Οζίδια: Μυκοβακτηρίωση και Χρωμομύκωση (Wright K.M. και Whitaker B.R., 2001).
- Νεοπλάσματα: π.χ. Λίπωμα και Λιποσάρκωμα (Wright K.M. και Whitaker B.R., 2001).

4.7.1 ΗΠΑΡ

Γίνεται εξέταση της αρχιτεκτονικής των λοβών, του σχήματος, του μεγέθους, του χρώματος, της μάζας, της κατάστασης της επιφάνειας, της σύστασης και της επιφάνειας τομής (με δακτυλική πίεση). Από την εξέταση αυτή προκύπτουν οι παρακάτω αλλοιώσεις και η αιτιολογία τους.

- Ατροφία: καχεξία (Wright K.M. και Whitaker B.R., 2001).
- Ηπατομεγαλία: μυκητιακή δερματίτιδα, Χρωμομύκωση, Χλαμυδίωση και *Flavobacterium indolgenes* (Wright K.M. και Whitaker B.R., 2001).
- Ωχρό: *Flavobacterium indolgenes* και Μόλυβδος (Wright K.M. και Whitaker B.R., 2001).
- Αιμορραγία: *Streptococcus B* (Wright K.M. και Whitaker B.R., 2001).
- Οζίδια: Μυκοβακτηρίωση, Χρωμομύκωση, Ζυγομύκωση και παράσιτα (*Hepatozoon spp.* και *Tritrichomonas augusta*) (Wright K.M. και Whitaker B.R., 2001).
- Αποστήματα: πρωτόζωα (*Entamoeba ranarum*) (Wright K.M. και Whitaker B.R., 2001).
- Ηπατική υδρωπική εκφύλιση: Ιδιοπαθής (Wright K.M. και Whitaker B.R., 2001).
- Νέκρωση: Χλαμυδίωση, Ιριδοϊός Bohle (BIV), ελκωτική δερματίτιδα από Ιριδοϊό και Ιογενής σηψαιμία των βατράχων (VHSF) (Wright K.M. και Whitaker B.R., 2001).
- Χάλκωση: Χαλκός (Wright K.M. και Whitaker B.R., 2001).
- Παράσιτα: *Entamoeba ranarum*, διγενή τρηματώδη, *Diphyllbothrium* και βδέλλες (Wright K.M. και Whitaker B.R., 2001).
- Όνκοι: αφλατοξίνη Β₁ (Wright K.M. και Whitaker B.R., 2001).
- Νεοπλάσματα: π.χ. Αδένωμα, Ινοσάρκωμα, Λεμφοσάρκωμα, Ηπάτωμα, Ηπατοκαρκίνωμα, Ηπατοβλάστωμα, Χολαγγειοκαρκίνωμα και Μυελική Λευχαιμία (Wright K.M. και Whitaker B.R., 2001).

4.7.2 Χοληδόχος κύστη

Γίνεται εξέταση της ποσότητας, της χροιάς και της σύστασης της χολής καθώς και του πάχους του τοιχώματος της χοληδόχου κύστης και παρατηρούνται οι παρακάτω αλλοιώσεις. Για κάθε αλλοίωση αναφέρεται και η πιθανή αιτιολογία της.

- Διάταση: καχεξία (Wright K.M. και Whitaker B.R., 2001).
- Λίθοι: Χολολιθίαση (Wright K.M. και Whitaker B.R., 2001).
- Οζίδια: Ζυγομύκωση (Wright K.M. και Whitaker B.R., 2001).
- Παράσιτα: *Eimeria*, *Isospora*, *Chloromyxum*, *Myxidium* και *Myxobolus* (Wright K.M. και Whitaker B.R., 2001).

4.8 ΑΝΑΠΝΕΥΣΤΙΚΟ ΣΥΣΤΗΜΑ

Στη συνέχεια αναφέρονται οι πιθανές αλλοιώσεις που μπορούν να παρατηρηθούν στα επιμέρους τμήματα του αναπνευστικού συστήματος και η αιτιολογία τους.

4.8.1 Μυκτήρες

- Έλκη: Gram θετικά βακτήρια και *Streptococcus D* (Wright K.M. και Whitaker B.R., 2001).
- Μύιαση: μύγα *BufoLucilia bufonivora* (Wright K.M. και Whitaker B.R., 2001).
- Νεοπλάσματα: π.χ. Νευροεπιθηλίωμα (Wright K.M. και Whitaker B.R., 2001).

4.8.2 Πνεύμονες

Γίνεται έλεγχος της σχέσης αριστερού- δεξιού πνεύμονα, του μεγέθους και της μάζας, της επιφάνειας τομής, των βρόγχων, των αιμοφόρων αγγείων της πύλης και των λεμφαδένων.

- Συμφύωση: *Flavobacterium indolgenes* (Wright K.M. και Whitaker B.R., 2001).
- Οζίδια: μυκητιακή πνευμονία, Χρωμομύκωση, Ζυγομύκωση και παράσιτα (Wright K.M. και Whitaker B.R., 2001).
- Νέκρωση: Ιριδοϊός Bohle (BIV) (Wright K.M. και Whitaker B.R., 2001).
- Νεκρωτική διάμεση πνευμονία: καλικοϊός (Wright K.M. και Whitaker B.R., 2001).
- Παράσιτα: τρηματώδη (*Hematoloechus*) και νηματώδη (*Rhabdias*) (Wright K.M. και Whitaker B.R., 2001).
- Νεοπλάσματα: π.χ. Αδενοκαρκίνωμα και Καρκίνωμα (Wright K.M. και Whitaker B.R., 2001).

4.9 ΚΑΡΔΙΑΓΓΕΙΑΚΟ ΣΥΣΤΗΜΑ

Γίνεται έλεγχος του περικαρδιακού σάκου και του περικαρδιακού υγρού. Έλεγχος της μάζας της καρδιάς και εξέταση του επικαρδίου, των κόλπων και της κοιλίας (μέγεθος, περιεχόμενο), του ενδοκαρδίου, του μυοκαρδίου (πάχος, χρώμα, σύσταση, αλλοιώσεις) και των αγγείων της καρδιάς (διάμετρο, πορεία, τοιχώματα). Τέλος, γίνεται έλεγχος των μεγάλων αγγείων. Ως αποτέλεσμα των παραπάνω ελέγχων παρατηρούνται οι ακόλουθες αλλοιώσεις και αναφέρεται η αιτιολογία τους.

4.9.1 Περικάρδιο

- Περικαρδίτιδα: Χλαμυδίωση (Wright K.M. και Whitaker B.R., 2001).
- Συμφύσεις περικαρδίου- επικαρδίου: τρηματώδη (*Tylodelphys xenopi*) (Wright K.M. και Whitaker B.R., 2001).

4.9.2 Καρδιά

- Οζίδια: Χρωμομύκωση, Ζυγομύκωση και τρηματώδη (Wright K.M. και Whitaker B.R., 2001).
- Νέκρωση: Χλαμυδίωση (Wright K.M. και Whitaker B.R., 2001).
- Παράσιτα: διγενή τρηματώδη και βδέλλες (Wright K.M. και Whitaker B.R., 2001).

4.9.3 Επικάρδιο

- Επικαρδίτιδα: Σύνδρομο των κόκκινων άκρων και βακτηριακή σηψαιμία (Wright K.M. και Whitaker B.R., 2001).

4.9.4 Μυοκάρδιο

- Μυοκαρδίτιδα: Σύνδρομο των κόκκινων άκρων, Χλαμυδίωση και βακτηριακή σηψαιμία (Wright K.M. και Whitaker B.R., 2001).

- Πλαδαρό και ωχρό: *Flavobacterium indolgenes* (Wright K.M. και Whitaker B.R., 2001).

4.9.5 Αγγεία

- Συμφορόση: *Flavobacterium indolgenes* (Wright K.M. και Whitaker B.R., 2001).
- Αρτηριοσκλήρωση- αθηρωμάτωση: λιπίδωση κερατοειδούς (Wright K.M. και Whitaker B.R., 2001).
- Αορτική και αρτηριακή αθηροσκλήρωση: Ιδιοπαθής (Wright K.M. και Whitaker B.R., 2001).

4.10 ΟΥΡΟΠΟΙΗΤΙΚΟ ΣΥΣΤΗΜΑ

4.10.1 Νεφροί

Γίνεται έλεγχος της μάζας και του χρώματος των νεφρών καθώς επίσης και εξέταση των ουρητήρων: μέγεθος, χροιά και πάχος. Οι αλλοιώσεις που παρατηρούνται από τις παραπάνω εξετάσεις και η αιτιολογία τους αναφέρονται στη συνέχεια.

- Διόγκωση: Χρωμομύκωση (Wright K.M. και Whitaker B.R., 2001).
- Οίδημα: νεφρική ανεπάρκεια (Raphael B.L., 1993) και τοξίκωση (Wright K.M. και Whitaker B.R., 2001).
- Κρύσταλλοι: διατροφή και τοξικά φυτά (Wright K.M. και Whitaker B.R., 2001).

- Πετέχειες και εκχυμώσεις: Σύνδρομο των κόκκινων άκρων (Wright K.M. και Whitaker B.R., 2001).
- Αιμορραγία: *Streptococcus B* (Wright K.M. και Whitaker B.R., 2001).
- Οζίδια: Μυκοβακτηρίωση, Χρωμομύκωση και τρηματώδη (Wright K.M. και Whitaker B.R., 2001).
- Νέκρωση: Ιριδοϊός Bohle (BIV) και ελκωτική δερματίτιδα από Ιριδοϊό (Wright K.M. και Whitaker B.R., 2001).
- Διάμεση Λεμφοκυτταρική μεσονεφρίτιδα: Ιδιοπαθής (Wright K.M. και Whitaker B.R., 2001).
- Μεσονεφροασβέστωση: Ιδιοπαθής (Wright K.M. και Whitaker B.R., 2001).
- Μεσονέφρωση: Ιδιοπαθής (Wright K.M. και Whitaker B.R., 2001).
- Παράσιτα: πρωτόζωα (*Eimeria*, *Isospora*), μυξοσπορίδια (*Chloromyxum*, *Myxidium*, *Myxobolus*), τρηματώδη (*Gorgodera*, *Gorgoderina*) και *Diphyllobothrium* (Wright K.M. και Whitaker B.R., 2001).
- Όγκοι: αφλατοξίνη Β₁ (Wright K.M. και Whitaker B.R., 2001).
- Νεοπλάσματα: π.χ. Αδενοκαρκίνωμα, Καρκίνωμα, Λεμφοσάρκωμα, Νεφροβλάστωμα, Καρκινοσάρκωμα, Υπερνέφρωμα, Νεφρικοί όγκοι του Lucke και Μυελική λευχαιμία (Wright K.M. και Whitaker B.R., 2001).

4.10.2 Ουροδόχος κύστη

Από την εξέταση της ουροδόχου κύστης: τοίχωμα και σημεία εκβολής των ουρητήρων, βλεννογόνος, περιεχόμενο (χρoιά, διαύγεια, ποσότητα), παρατηρούνται οι παρακάτω αλλοιώσεις, ενώ παράλληλα αναφέρεται και η πιθανή αιτιολογία των αλλοιώσεων αυτών.

- Οζίδια: ο μύκητας *Mucor ampibiorum*, πρωτόζωα (*Trichodina urinicola*) και τρηματώδη (*Gorgodera spp.*, *Gorgoderina spp.*) (Wright K.M. και Whitaker B.R., 2001).
- Παράσιτα: πρωτόζωα (*Trichodina urinicola*), μυξοσπορίδια (*Chloromyxum*, *Myxidium*, *Myxobolus*), μονογενή και τρηματώδη (*Gorgodera*, *Gorgoderina*) (Wright K.M. και Whitaker B.R., 2001).

4.11 ΓΕΝΗΤΙΚΟ ΣΥΣΤΗΜΑ ΑΡΣΕΝΙΚΟΥ

Οι παρατηρούμενες αλλοιώσεις των όρχεων και του οργάνου του Bidder και η αιτιολογία τους είναι:

4.11.1 Όρχεις

- Διόνκωση: μυξοσπορίδια (*Myxobolus hylae* και *Myxobolus chimbuensis*) (Wright K.M. και Whitaker B.R., 2001).
- Αποχρωματισμός: το μυξοσπορίδιο *Myxobolus chimbuensis* (Wright K.M. και Whitaker B.R., 2001).
- Αιμορραγία: Ιογενής σηψαιμία των βατράχων (VHSF) και Αιμορραγικό Σύνδρομο (HS) (Wright K.M. και Whitaker B.R., 2001).
- Οζίδια: μυξοσπορίδια (*Myxobolus spp.*) (Wright K.M. και Whitaker B.R., 2001).
- Παράσιτα: μυξοσπορίδια (*Chloromyxum*, *Myxidium*, *Myxobolus*, *Leptotheca*) (Wright K.M. και Whitaker B.R., 2001).
- Νεοπλάσματα: π.χ. Αδένωμα, Καρκίνωμα, Τερατοκαρκίνωμα και Όγκοι (Wright K.M. και Whitaker B.R., 2001).

4.11.2 Όργανο του Bidder

- Παράσιτα: μικροσπορίδια (*Pleistophora*, *Alloglugea*, *Microsporidium*) (Wright K.M. και Whitaker B.R., 2001).
- Νεοπλάσματα: π.χ. όγκοι (Wright K.M. και Whitaker B.R., 2001).

4.12 ΓΕΝΝΗΤΙΚΟ ΣΥΣΤΗΜΑ ΘΗΛΥΚΟΥ

Οι παρατηρούμενες αλλοιώσεις των ωοθηκών και των ωαγωγών και η αιτιολογία τους είναι:

4.12.1 Ωοθήκες

- Ατροφία: καχεξία (Wright K.M. και Whitaker B.R., 2001).
- Διόνκωση: το μικροσπορίδιο *Microsporidium schuetzi* (Wright K.M. και Whitaker B.R., 2001).
- Αποχρωματισμός: το μικροσπορίδιο *Microsporidium schuetzi* (Wright K.M. και Whitaker B.R., 2001).
- Αιμορραγία: Ιογενής σηψαιμία των βατράχων (VHSF) και Αιμορραγικό Σύνδρομο (HS) (Wright K.M. και Whitaker B.R., 2001).
- Οζίδια: μυκοβακτηρίωση (Wright K.M. και Whitaker B.R., 2001).
- Παράσιτα: μυξοσπορίδια (*Chloromyxum*, *Myxidium*, *Myxobolus*, *Leptotheca*) (Wright K.M. και Whitaker B.R., 2001).
- Νεοπλάσματα: π.χ. Τεράτωμα, Παραωοθηκικές κύστες, Καρκίνωμα και Κυσταδενοκαρκίνωμα (Wright K.M. και Whitaker B.R., 2001).

4.12.2 Ωαγωγοί

- Αιμορραγία: Ραναϊός (Wright K.M. και Whitaker B.R., 2001).
- Παράσιτα: *Myxobolus hylae* (Eiras J.C., 2005).

4.13 ΑΙΜΟΠΟΙΗΤΙΚΟ ΣΥΣΤΗΜΑ

4.13.1 Σπλήνας

Από τον έλεγχο της μάζας, της επιφάνειας, της σύστασης και της επιφάνειας τομής του σπλήνα παρατηρούνται οι παρακάτω αλλοιώσεις και η αιτιολογία τους.

- Σπληνομεναλία: πρωτόζωα (*Trypanosoma ripientis*) (Raphael B.L., 1993), Χλαμυδίωση, Χρωμομύκωση, Μυκοβακτηρίωση και Ρικέτσιες (*Coxiella Ehrlichia*) (Wright K.M. και Whitaker B.R., 2001).
- Πετέχειες και εκχυμώσεις: Σύνδρομο των κόκκινων άκρων (Wright K.M. και Whitaker B.R., 2001).
- Οζίδια: Μυκοβακτηρίωση, Ζυγομύκωση, Χρωμομύκωση και *Hepatozoon* (Wright K.M. και Whitaker B.R., 2001).
- Νέκρωση: Ιριδοϊός Bohle (BIV) και ελκωτική δερματίτιδα από Ιριδοϊό (Wright K.M. και Whitaker B.R., 2001).
- Παράσιτα: *Trypanosoma ripientis* και *Diphyllobothrium spp.* (Wright K.M. και Whitaker B.R., 2001).
- Όγκοι: αφλατοξίνη Β₁ (Wright K.M. και Whitaker B.R., 2001).
- Νεοπλάσματα: π.χ. Λιποσάρκωμα, Λεμφόσάρκωμα και Μυελική λευχαιμία (Wright K.M. και Whitaker B.R., 2001).

4.13.2 Θύμος αδένας

Οι παρατηρούμενες αλλοιώσεις του θύμου αδένος και η αιτιολογία τους είναι:

- Ατροφία: στρες και κακή διατροφή (Wright K.M. και Whitaker B.R., 2001).
- Νεοπλάσματα: π.χ. Λεμφοσάρκωμα (Wright K.M. και Whitaker B.R., 2001).

4.14 ΟΦΘΑΛΜΟΙ

Στη συνέχεια αναφέρονται οι αλλοιώσεις που παρατηρούνται στους οφθαλμούς και η αιτιολογία τους.

- Εξόφθαλμος: Σύνδρομο των κόκκινων άκρων (Wright K.M. και Whitaker B.R., 2001).
- Αιμορραγία: Κυττιδομύκωση και Ραναϊός (Daszak P. και συνεργάτες, 1999).
- Οίδημα κερατοειδούς: ποιότητα νερού, τραύμα (Raphael B.L., 1993), *Flavobacterium indolgenes* και βακτηριακή οφθαλμίτιδα (Wright K.M. και Whitaker B.R., 2001).
- Θόλωση κερατοειδούς: λιπίδωση κερατοειδούς (Wright K.M. και Whitaker B.R., 2001).
- Έλκη κερατοειδούς: ελκωτική κερατίτιδα (Wright K.M. και Whitaker B.R., 2001).
- Μελάνωση κερατοειδούς: υπεριώδης ακτινοβολία (Wright K.M. και Whitaker B.R., 2001).
- Υποπίον: Σύνδρομο των κόκκινων άκρων και πανοφθαλμίτιδα (Wright K.M. και Whitaker B.R., 2001).

- Ύφαιμα: Σύνδρομο των κόκκινων άκρων (Wright K.M. και Whitaker B.R., 2001).
- Σκληρότιδα: Σύνδρομο των κόκκινων άκρων (Wright K.M. και Whitaker B.R., 2001).
- Ιριδοκυκλίτιδα: Σύνδρομο των κόκκινων άκρων (Wright K.M. και Whitaker B.R., 2001).
- Χοριορετινίτιδα: Σύνδρομο των κόκκινων άκρων (Wright K.M. και Whitaker B.R., 2001).
- Απόθεση ινικής στον πρόσθιο θάλαμο: Σύνδρομο των κόκκινων άκρων (Wright K.M. και Whitaker B.R., 2001).
- Γλαύκωμα: Ιδιοπαθές (Wright K.M. και Whitaker B.R., 2001).
- Καταράκτης: Σύνδρομο των κόκκινων άκρων, τοξίνες, παράσιτα, διατροφή, ηλικία, ηλιακή ακτινοβολία και Ιδιοπαθής (Wright K.M. και Whitaker B.R., 2001).
- Παράσιτα: τρηματώδη (*Diplostomum scheuringi*, *D. flexicaudum* και *Clinostomum attenuatum*) (Wright K.M. και Whitaker B.R., 2001).
- Νεοπλάσματα.

4.15 ΝΕΥΡΙΚΟ ΣΥΣΤΗΜΑ

Οι αλλοιώσεις που παρατηρούνται στον εγκέφαλο, τις μήνιγγες και τα νεύρα και η αιτιολογία τους είναι:

4.15.1 Εγκέφαλος

- Οζίδια: Χρωμομύκωση και τρηματώδη (*Diplostomum spp.*) (Wright K.M. και Whitaker B.R., 2001).
- Μυελομαλάκυνση: Ιδιοπαθής (Wright K.M. και Whitaker B.R., 2001).
- Παράσιτα: *Diplostomum scheuringi* (Wright K.M. και Whitaker B.R., 2001).
- Νεοπλάσματα: π.χ. Επιθηλίωμα, Νευροεπιθηλίωμα και Νευροσάρκωμα (Wright K.M. και Whitaker B.R., 2001).

4.15.2 Μήνιγγες

- Οζίδια: Χρωμομύκωση (Wright K.M. και Whitaker B.R., 2001).
- Παράσιτα: *Diplostomum scheuringi* (Wright K.M. και Whitaker B.R., 2001).
- Νεοπλάσματα: π.χ. Επιθηλίωμα, Νευροεπιθηλίωμα και Νευροσάρκωμα (Wright K.M. και Whitaker B.R., 2001).

4.15.3 Νεύρα

- Νεοπλάσματα ιερού πλέγματος: π.χ. Νευροσάρκωμα και Χόρδωμα (Wright K.M. και Whitaker B.R., 2001).

4.16 ΜΥΟΣΚΕΛΕΤΙΚΟ ΣΥΣΤΗΜΑ

Στη συνέχεια αναφέρονται οι αλλοιώσεις που παρατηρούνται στα οστά, στις αρθρώσεις και τους μύες καθώς επίσης και η αιτιολογία τους.

4.16.1 Οστά- αρθρώσεις

- Παραμόρφωση σιανόνων: μεταβολική νόσος των οστών και υπερασβεσταιμία (Wright K.M. και Whitaker B.R., 2001).
- Παραμορφωμένα/ μαλακά οστά: ανισορροπία Ca/P και ανεπάρκεια βιταμίνης D (Raphael B.L., 1993).
- Σκολίωση: μεταβολική νόσος των οστών και υπερασβεσταιμία (Wright K.M. και Whitaker B.R., 2001).
- Κατάνυατα: μεταβολική νόσος των οστών και υπερασβεσταιμία (Wright K.M. και Whitaker B.R., 2001).
- Οστεοπόρωση: υπερβιταμίνωση A (Wright K.M. και Whitaker B.R., 2001).
- Οίδημα των άκρων: ουρική αρθρίτιδα και υπερβιταμίνωση D₃ (Wright K.M. και Whitaker B.R., 2001).
- Οζίδια: παράσιτα, βακτήρια, μυκοβακτήρια και νεοπλάσματα (Raphael B.L., 1993)
- Νεοπλάσματα: π.χ. Ινοσάρκωμα, Ραβδομυοσάρκωμα, Δυσπλασία, Χόνδρωμα, Χονδροσάρκωμα και Οστεοσάρκωμα (Wright K.M. και Whitaker B.R., 2001).

4.16.2 Μύες

- Ατροφία: πρωτόζωα (*Pleistophora myotrophica*) (Raphael B.L., 1993), Σύνδρομο των κόκκινων άκρων, Μυκοβακτηρίωση, ασπία και υπεριώδη ακτινοβολία (Wright K.M. και Whitaker B.R., 2001).
- Μαύροι μύες: μύκητας *Ichthyophonus-like* (Wright K.M. και Whitaker B.R., 2001).
- Πετέχειες και εκχυμώσεις: Σύνδρομο των κόκκινων άκρων και Αιμορραγικό Σύνδρομο (Wright K.M. και Whitaker B.R., 2001).
- Αιμορραγίες: Κυτριομύκωση (Daszak P. και συνεργάτες, 1999), Ραναϊός τύπου 1 (FV3) και Ιογενής σηψαιμία των βατράχων (VHSF) (Wright K.M. και Whitaker B.R., 2001).
- Οζίδια: μυκητιακή μυΐπιδα (Wright K.M. και Whitaker B.R., 2001).
- Τέτανος: μεταβολική νόσος των οστών και υπερασβεστιαμία (Wright K.M. και Whitaker B.R., 2001).
- Σπασμοί: Μόλυβδος (Wright K.M. και Whitaker B.R., 2001).
- Παράσιτα: μικροσπορίδια (*Pleistophora*, *Alloglugea*, *Microsporidium*), μυξοσπόρια (*Chloromyxum*, *Myxidium*, *Myxobolus*), κεστώδη (*Diphyllbothrium*) και νηματώδη (*Rhabdias*) (Wright K.M. και Whitaker B.R., 2001).
- Νεοπλάσματα: π.χ. Πλασμοκύττωμα (Wright K.M. και Whitaker B.R., 2001).

ΒΙΒΛΙΟΓΡΑΦΙΑ

- AVMA Guidelines on Euthanasia(Formerly Report of the AVMA Panel on Euthanasia), June 2007.
- Barta J.R. and Desser S.S.: Blood parasites of Amphibians from Algonquin park, Ontario. *Journal of Wildlife Diseases*, Vol 20, No 3, 1984: pp 180- 189.
- Brown C.: Fish and Amphibian Euthanasia. Cornell Center for Animal Resources and Education, 2003. Δικτυακός τόπος : <http://www.research.cornell.edu>
- Daszak et al.: Emerging Infectious Diseases and Amphibian Population Declines. *Emerging Infectious Diseases*, Vol 5, No 6, 1999: pp 735- 748.
- Eiras J.C.: An overview on the myxosporean parasites in amphibians and reptiles. *Acta Parasitologica*, Vol 50, No 4, 2005: pp 267- 275.
- Gourdon J.: Fish and Aquatic Amphibian Anesthesia. Cornell Center for Animal Resources and Education, 2003. Δικτυακός τόπος: <http://www.research.cornell.edu>
- Pessier A.P.: An Overview of Amphibian Skin Disease. *Seminars in Avian and Exotic Pet Medicine*, Vol 11, No 3 (July), 2002: pp 162- 174.
- Pessier A.P. and Pinkerton M.: Practical Gross Necropsy of Amphibians. *Seminars in Avian and Exotic Pet Medicine*, Vol 12, No 2 (April), 2003: pp 81-88.
- Raphael B.L.: Amphibians. In: *The Veterinary Clinics of North America*, W.B. Saunders, eds: Quesenberry and Hillyer, Vol 23, No 6, 1993: pp 1271- 1286.
- University of Michigan, Unit for Laboratory Animal Medicine Guidelines for Anesthesia, Postanesthetic Care and Surgery of Amphibians Prepared by the ULAM Veterinary Staff July 20, 1998.
- USGS National Wildlife Health Center: Collection of Blood Samples from Adult Amphibians. Standard Operating Procedure, ARMI SOP No. 101, 2001.

Wright K.M. and Whitaker B.R.: Amphibian Medicine and Captive Husbandry.
Malabar, FL, Krieger, 2001.

<http://bioq-101-104.bio.cornell.edu>

<http://dj003.k12.sd.us>

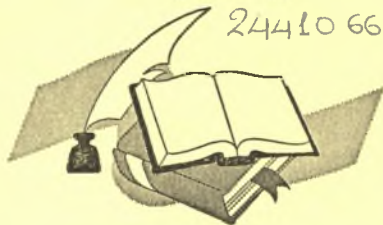<http://www.research.cornell.edu>



ΠΑΝΕΠΙΣΤΗΜΙΟ ΘΕΣΣΑΛΙΑΣ
ΒΙΒΛΙΟΘΗΚΗ

Τηλ.: ~~74.760-61~~

24410 66080



ΠΑΝΕΠΙΣΤΗΜΙΟ
ΘΕΣΣΑΛΙΑΣ



0040000924 17