



ΤΜΗΜΑ ΙΑΤΡΙΚΗΣ
ΣΧΟΛΗ ΕΠΙΣΤΗΜΩΝ ΥΓΕΙΑΣ
ΠΑΝΕΠΙΣΤΗΜΙΟ ΘΕΣΣΑΛΙΑΣ
ΠΡΟΓΡΑΜΜΑ ΜΕΤΑΠΤΥΧΙΑΚΩΝ ΣΠΟΥΔΩΝ
ΥΠΕΡΗΧΟΓΡΑΦΙΚΗ ΛΕΙΤΟΥΡΓΙΚΗ ΑΠΕΙΚΟΝΙΣΗ ΓΙΑ
ΤΗΝ ΠΡΟΛΗΨΗ ΚΑΙ ΔΙΑΓΝΩΣΗ ΤΩΝ ΑΓΓΕΙΑΚΩΝ ΠΑΘΗΣΕΩΝ



Μεταπτυχιακή Διπλωματική Εργασία

Η συμβολή της υπερηχοτομογραφικής μεθόδου στη διάγνωση και παρακολούθηση της φλεβικής θρομβοεμβολικής νόσου των κάτω μελών

υπό

ΞΕΝΟΦΩΝ Θ.ΜΑΚΟΣ

Ειδικού Καρδιολόγου

Υπεβλήθη για την εκπλήρωση μέρους των
απαιτήσεων για την απόκτηση του
Διπλώματος Μεταπτυχιακών Σπουδών

*«Υπερηχογραφική Λειτουργική Απεικόνιση για την πρόληψη & διάγνωση των
αγγειακών παθήσεων»*

Λάρισα, 2021

Επιβλέπων:

**Σπυρίδων Βασδέκης, Καθηγητής Αγγειοχειρουργικής, Τμήμα Ιατρικής
ΕΚΠΑ**

Τριμελής Συμβουλευτική Επιτροπή:

**Σπυρίδων Βασδέκης, Καθηγητής Αγγειοχειρουργικής, Τμήμα Ιατρικής
ΕΚΠΑ**

**Νικόλαος Κοντοπόδης, Επ. Καθηγητής Αγγειοχειρουργικής, Τμήμα
Ιατρικής, Πανεπιστήμιο Κρήτης**

**Χρήστος Ιωάννου, Καθηγητής Αγγειοχειρουργικής, Τμήμα Ιατρικής,
Πανεπιστήμιο Κρήτης**

Τίτλος εργασίας στα αγγλικά:

The contribution of the ultrasonographic method to the diagnosis and monitoring of venous thromboembolic disease of the lower limbs.

ΕΥΧΑΡΙΣΤΙΕΣ

Θα ήθελα να ευχαριστήσω θερμά τον Καθηγητή Αγγειοχειρουργικής κ. Γιαννούκα που μου έδωσε την ευκαιρία να συμμετέχω στο μεταπτυχιακό αυτό πρόγραμμα. Ιδιαίτερα οφείλω να ευχαριστήσω τον επιβλέπων μου κ. Σπύρο Βασδέκη, Καθηγητή Αγγειοχειρουργικής του Εθνικού και Καποδιστριακού Πανεπιστημίου Αθήνας, για την ουσιαστική συμβολή του στην ολοκλήρωση αυτής της μελέτης.

Περίληψη

Εισαγωγή: Μέχρι σήμερα, έχουν προταθεί και αξιοποιηθεί ποικίλες διαγνωστικές μέθοδοι για τη φλεβική θρομβοεμβολική νόσο, συμπεριλαμβανομένης της υπερηχογραφίας. Η υπερηχογραφία είναι ένα πολύ σημαντικό μέρος της διάγνωσης της φλεβικής θρομβοεμβολικής νόσου, αφού αξιοποιείται σε μεγάλο βαθμό στην κλινική πρακτική, ωστόσο, για κάθε μέθοδο διάγνωσης, είναι πολύ σημαντική η ειδικότητα και η ευαισθησία, αλλά και τα πλεονεκτήματα που προσφέρει σε συγκεκριμένες υποκατηγορίες ασθενών και τα πλεονεκτήματα που προσφέρει έναντι άλλων, ενδεχομένως και νεότερων, τεχνικών.

Σκοπός: Ο σκοπός της συγκεκριμένης μεταπτυχιακής διατριβής είναι η αξιολόγηση της συμβολής της υπερηχοτομογραφικής μεθόδου στη διάγνωση και παρακολούθηση της φλεβικής θρομβοεμβολικής νόσου των κάτω άκρων και των επιπλοκών αυτής.

Μεθοδολογία: Διεξήχθη μία συστηματική ανασκόπηση. Η αναζήτηση των σχετικών άρθρων πραγματοποιήθηκε στη βάση δεδομένων Pubmed, με τη χρήση των ακόλουθων λέξεων κλειδιών: (ultrasonographic OR ultrasonography OR ultrasound) AND (“Venous thrombosis” OR “Venous thromboembolism disease” OR VTD OR “deep-vein thrombosis” OR DVT OR “pulmonary embolism” OR PE) AND (“legs” OR “lower limbs” OR “lower extremities”).

Αποτελέσματα: Μέσω της αναζήτησης της διεθνούς βιβλιογραφίας, εντοπίστηκαν και αναλύθηκαν συνολικά 15 άρθρα, εκ των οποίων, στα 9, αξιολογήθηκε η ευαισθησία και η ειδικότητα της υπερηχογραφικής μεθόδου ή συγκρίθηκε η τελευταία με άλλες τεχνικές διάγνωσης, ενώ στα 6 άρθρα, διερευνήθηκε η συμβολή της υπερηχογραφικής μεθόδου στο μεταθρομβωτικό σύνδρομο, στη χρόνια φλεβική ανεπάρκεια, στη διάρκεια ή στη διακοπή της αντιπηκτικής αγωγής, στη διάγνωση της εν τω βάθει φλεβοθρόμβωσης σε εγκύους και σε ασθενείς με υποψία πνευμονικής εμβολής.

Συμπεράσματα: Παρόλο που υπάρχουν και νέες, πιο αποτελεσματικές μέθοδοι, η υπερηχογραφική μέθοδος αποτελεί, σε γενικά πλαίσια, μία αρκετά αξιόπιστη και αποτελεσματική μέθοδο για τη διάγνωση της φλεβικής θρομβοεμβολικής νόσου, ακόμα και σε γυναίκες και ασθενείς με υποψία πνευμονικής εμβολής, και θα

μπορούσε να συμβάλει και στην αντιμετώπιση της νόσου, ωστόσο, δεν είναι ικανή να αντικαταστήσει την αντιπηκτική θεραπεία ή να συμβάλει στη διακοπή της θεραπείας αυτής.

Λέξεις – Κλειδιά: φλεβική θρομβοεμβολική νόσος, εν τω βάθει φλεβική θρόμβωση, πνευμονική εμβολή, υπερηχογραφία, υπερηχογράφημα

Abstract

Introduction: Until today, there have been proposed and used several diagnostic methods for venous thromboembolism, including ultrasound. Ultrasound is a very significant part of the diagnosis of venous thromboembolism, since it is widely used in the clinical practice, however, for every diagnostic method, although specificity and sensitivity are very important, very important are also the advantages offered to specific subcategories of patients and the advantages it offers over other, possible, or even newer, techniques.

Purpose: The purpose of this postgraduate thesis is the evaluation of the contribution of the ultrasound method in the diagnosis and monitoring of venous thromboembolism of the lower extremities and its complications.

Methodology: A systematic review was conducted. The search for relevant articles was realized in the database of Pubmed, with the use of the following keywords: (ultrasonographic OR ultrasonography OR ultrasound) AND (“Venous thrombosis” OR "Venous thromboembolism disease" OR VTD OR "deep-vein thrombosis" OR DVT OR "pulmonary embolism" OR PE) AND (“legs” OR “lower limbs” OR “lower extremities”).

Results: Through the search of the international literature, a total of 15 articles were found and analyzed, from which, in the 9 articles, there was an evaluation of the specificity and sensitivity of the ultrasound method or a comparison of ultrasound against other diagnostic techniques, while in the 6 articles, there was an evaluation of the contribution of the ultrasonography in post – thrombotic syndrome, chronic venous insufficiency, during or in the discontinuation of anticoagulant therapy, in the diagnosis of deep vein thrombosis in pregnant women and among patients with suspected pulmonary embolism.

Conclusions: Although there are new, more effective methods, ultrasonography is generally a fairly reliable and effective method for the diagnosis of venous thromboembolism, even in women and patients with suspected pulmonary embolism,

and it could also contribute to the therapy of the disease, however, it is not able to replace or stop anticoagulant therapy.

Keywords: venous thromboembolism, deep vein thrombosis, pulmonary embolism, ultrasound

Περιεχόμενα

Περίληψη	5
Εισαγωγή	10
1. Γενικό Μέρος	11
1.1 Φλεβική θρομβοεμβολική νόσος.....	11
1.2 Επιδημιολογία	11
1.3 Πνευμονική εμβολή.....	12
1.4 Εν τω βάθει φλεβική θρόμβωση	12
1.5 Μεταθρομβωτικό σύνδρομο	13
1.6 Διάγνωση	13
1.7 Κύηση και φλεβική θρομβοεμβολική νόσος	16
2. Σκοπός & Επιμέρους Στόχοι.....	17
Μεθοδολογία.....	18
Αποτελέσματα.....	23
Ευαισθησία και ειδικότητα υπερηχογραφικής μεθόδου και σύγκριση με άλλες τεχνικές.....	23
Συμβολή της υπερηχογραφικής μεθόδου στο μεταθρομβωτικό σύνδρομο, στη χρόνια φλεβική ανεπάρκεια, στη διάρκεια ή στη διακοπή της αντιπηκτικής αγωγής, στη διάγνωση της εν τω βάθει φλεβοθρόμβωσης σε εγκύους και σε ασθενείς με υποψία πνευμονικής εμβολής	34
Συζήτηση – Συμπεράσματα	45
Βιβλιογραφία	49

Εισαγωγή

Η φλεβική θρομβοεμβολική νόσος (“Venous Thromboembolism”, VTE) αποτελεί μία ασθένεια που διακρίνεται σε δύο βασικές κατηγορίες: στην εν τω βάθει φλεβική θρόμβωση (“Deep Vein Thrombosis”, DVT) και στην πνευμονική εμβολή (“Pulmonary Embolism”, PE), και έχει επίπτωση 0,75 έως 2,59 ανά 1000 άτομα σε παγκόσμιο επίπεδο (Erdmann et al., 2017; Phillippe, 2017). Η πνευμονική εμβολή αναπτύσσεται όταν οι θρόμβοι απομακρύνονται από τα συσσωματώματα αίματος στα τοιχώματα των φλεβών και μεταφέρονται μέσω της καρδιάς στις πνευμονικές αρτηρίες, ενώ η εν τω βάθει φλεβική θρόμβωση είναι ο σχηματισμός θρόμβων στις εν τω βάθει φλέβες, συνήθως στις μεγάλες φλέβες των ποδιών ή της πυέλου (Kesime et al., 2011; Phillippe, 2017).

Λόγω της μη ειδικής φύσης της εν τω βάθει φλεβικής θρόμβωσης και της πνευμονικής εμβολής, για τη διάγνωσή τους, απαιτούνται αντικειμενικοί έλεγχοι για τη διάγνωση των δύο ασθενειών (Phillippe, 2017). Μέχρι σήμερα, έχουν προταθεί και αξιοποιηθεί ποικίλες διαγνωστικές μέθοδοι, όπως η υπερηχογραφία, η εκτίμηση των επιπέδων του διμερούς D, η φλεβογραφία, η πνευμονική αγγειογραφία και η μέσω αξονικής τομογραφίας πνευμονική αγγειογραφία (Phillippe, 2017). Η υπερηχογραφία είναι ένα πολύ σημαντικό μέρος της διάγνωσης της φλεβικής θρομβοεμβολικής νόσου, αφού αξιοποιείται σε μεγάλο βαθμό στην κλινική πρακτική, ωστόσο, για κάθε μέθοδος διάγνωσης, είναι πολύ σημαντική η ειδικότητα και η ευαισθησία, αλλά και τα πλεονεκτήματα που προσφέρει σε συγκεκριμένες υποκατηγορίες ασθενών και τα πλεονεκτήματα που προσφέρει έναντι άλλων, ενδεχομένως και νεότερων, τεχνικών.

Στο πλαίσιο αυτό, ο σκοπός της συγκεκριμένης μεταπτυχιακής διατριβής είναι η αξιολόγηση της συμβολής της υπερηχοτομογραφικής μεθόδου στη διάγνωση και παρακολούθηση της φλεβικής θρομβοεμβολικής νόσου των κάτω άκρων και των επιπλοκών αυτής. Στο γενικό μέρος, παρουσιάζονται ορισμένες βασικές πληροφορίες για τη φλεβική θρομβοεμβολική νόσο και τις τεχνικές διάγνωσή της, ενώ στο ειδικό μέρος, πραγματοποιείται μία συστηματική ανασκόπηση των μελετών της τελευταίας 10ετίας σχετικά με τη συμβολή της υπερηχοτομογραφικής μεθόδου στη διάγνωση και παρακολούθηση της φλεβικής θρομβοεμβολικής νόσου γενικά, αλλά και σε διάφορες υποκατηγορίες ασθενών.

1. Γενικό Μέρος

1.1 Φλεβική θρομβοεμβολική νόσος

Η φλεβική θρομβοεμβολική νόσος (“Venous Thromboembolism”, VTE), ή φλεβική θρόμβωση, όπως διαφορετικά ονομάζεται, περιγράφει τις διαγνώσεις της εν τω βάθει φλεβικής θρόμβωσης (“Deep Vein Thrombosis”, DVT) ή της πνευμονικής εμβολής (“Pulmonary Embolism”, PE) (Phillippe, 2017). Η φλεβική θρομβοεμβολική νόσος μπορεί να κατηγοριοποιηθεί σε προκληθείσα και μη προκληθείσα, και η κατηγοριοποίηση αυτή επηρεάζει τον κίνδυνο επανεμφάνισης της νόσου αυτής και τη διάρκεια της αντιπηκτικής θεραπείας. Συγκεκριμένα, οι ασθενείς με εγγύς εν τω βάθει θρόμβωση που δεν έχει θεραπευτεί έχουν 50% πιθανότητα να αναπτύξουν συμπτωματική πνευμονική εμβολή σε διάστημα 3 μηνών, ενώ το 25% των ασθενών εμφανίζουν την πνευμονική εμβολή μέσω του αιφνίδιου θανάτου (Moheimani and Jackson, 2011; Phillippe, 2017). Ως εκ τούτου, είναι πολύ σημαντικό οι επαγγελματίες υγείας να κατανοούν σαφώς την παθογένεση και τα αίτια της θρόμβωσης προκειμένου να προβαίνουν στη δημιουργία βασισμένων σε αποδείξεις θεραπευτικών και προφυλακτικών σχεδίων φροντίδας υγείας για τους ασθενείς, τα οποία θα μπορέσουν να αποτρέψουν επαρκώς και αποτελεσματικά την επανεμφάνιση της φλεβικής θρομβοεμβολικής νόσου (Phillippe, 2017).

1.2 Επιδημιολογία

Η φλεβική θρομβοεμβολική νόσος αποτελεί μία συχνή ασθένεια με επίπτωση 0,75 έως 2,59 ανά 1000 άτομα (Erdmann et al., 2017). Στις ΗΠΑ, περίπου 900.000 άτομα επηρεάζονται από φλεβική θρομβοεμβολική νόσο κάθε χρόνο, και περισσότεροι από 100.000 ασθενείς από αυτούς εν τέλει κατέληξαν. Η συνολική επίπτωση της φλεβικής θρομβοεμβολικής νόσου ανέρχεται στο 1 έως 2 ανά 1000 άτομα – έτη στο γενικό πληθυσμό, και η επίπτωση αυτή αυξάνεται στο 8 ανά 1000 άτομα – έτη σε άτομα ηλικίας άνω των 85 ετών. Πράγματι, ο κίνδυνος της φλεβικής θρομβοεμβολικής νόσου αυξάνεται με την ηλικία, με το 60% όλων των περιστατικών να συμβαίνει σε άτομα 70 ετών και άνω (Scherptong-Engbers et al., 2010).

1.3 Πνευμονική εμβολή

Η οξεία ή χρόνια πνευμονική εμβολή είναι μία σοβαρή νόσος, και ο κίνδυνος θνησιμότητας αυξάνεται όταν απουσιάζει θεραπεία (Mizukami, 2015). Η πνευμονική εμβολή αναπτύσσεται όταν οι θρόμβοι απομακρύνονται από τα συσσωματώματα αίματος στα τοιχώματα των φλεβών και μεταφέρονται μέσω της καρδιάς στις πνευμονικές αρτηρίες (Phillippe, 2017). Στο 90% των περιπτώσεων, η πηγή της εμβολής είναι η εν τω βάθει θρόμβωση των κάτω άκρων ή της πυελικής κοιλότητας (Mizukami, 2015).

Η πνευμονική εμβολή είναι μία ετερογενής κατάσταση που πρέπει πάντοτε να υποπτεύεται στους ασθενείς με θωρακικό άλγος, δύσπνοια, υπόταση / σοκ, συγκοπή ή καρδιακή ανακοπή χωρίς άλλο προφανές αίτιο (Nazerian et al., 2014). Μάλιστα, σε πολλούς ασθενείς, η εκδήλωση της πνευμονικής εμβολής πραγματοποιείται μέσω του αιφνίδιου θανάτου (Phillippe, 2017).

1.4 Εν τω βάθει φλεβική θρόμβωση

Η εν τω βάθει φλεβική θρόμβωση είναι ο σχηματισμός θρόμβων στις εν τω βάθει φλέβες, συνήθως στις μεγάλες φλέβες των ποδιών ή της πυέλου (Kesieme et al., 2011; Phillippe, 2017). Πρόκειται για μία διαταραχή της φλεβικής ροής του αίματος που προκαλείται από την ανώμαλη πήξη του αίματος στις εν τω βάθει φλέβες των κάτω άκρων και είναι μία από τις πιο συχνές περιφερειακές αγγειακές ασθένειες. Η εν τω βάθει φλεβική θρόμβωση συχνά επηρεάζει τα κάτω άκρα, με το σχηματισμό του θρόμβου να ξεκινά συχνά στη βαθιά γαστροκνημική φλέβα και να επεκτείνεται στις γύρω περιοχές (Stubbs et al., 2018).

Η εν τω βάθει φλεβική θρόμβωση εμφανίζεται συνήθως με ερυθρότητα, μονόπλευρο πόνο στο πόδι και πρήξιμο, ενώ άλλα συχνά συμπτώματα της νόσου είναι η ταχυκαρδία, η ταχύπνοια, η δύσπνοια και ο πόνος στο στήθος (Phillippe, 2017). Επιπλέον, η εν τω βάθει φλεβική θρόμβωση μπορεί να υποστεί αποβολή θρόμβου, προκαλώντας πνευμονική εμβολή και πιθανώς απειλητική για τη ζωή φλεβική θρομβοεμβολή. Εάν ο θρόμβος δεν αντιμετωπιστεί εγκαίρως, οι ασθενείς με

εν τω βάθει φλεβική θρόμβωση μπορεί να αναπτύξουν μεταθρομβωτικό σύνδρομο, προκαλώντας μακροχρόνιο πόνο που επηρεάζει σοβαρά την ζωή τους, την ικανότητα εργασίας τους και την κινητικότητά τους (Zhuang et al., 2019).

1.5 Μεταθρομβωτικό σύνδρομο

Το μεταθρομβωτικό σύνδρομο (“Postthrombotic syndrome”, PTS) είναι μία μακροχρόνια επιπλοκή που αναπτύσσεται στο 50% περίπου των ασθενών με εν τω βάθει φλεβική θρόμβωση. Το σύνδρομο αυτό αποτελεί συνέπεια της φλεβικής υπέρτασης, η οποία προκαλεί διαταραχή της φλεβικής επιστροφής, ανώμαλη λειτουργία των μικροαγγείων, αυξημένη διαπερατότητα του ιστού και μειωμένη αιμάτωση στο γαστροκνήμιο μυ. Οι ασθενείς με το σύνδρομο αυτό βιώνουν κράμπες, πόνο, κνησμό, αίσθημα βάρους, οίδημα ή μυρμήγκιασμα στο προσβεβλημένο άκρο, με το σοβαρό μεταθρομβωτικό σύνδρομο να προκαλεί το σχηματισμό ελκών, και τα συμπτώματα μπορούν να είναι είτε διαρκή είτε διακοπτόμενα. Η εν τω βάθει φλεβική θρόμβωση μπορεί να οδηγήσει σε χρόνια φλεβική υπέρταση μέσω φλεβικής απόφραξης και σε φλεβική βαλβιδική παλινδρόμηση λόγω φλεγμονής (Phillippe, 2017).

1.6 Διάγνωση

Λόγω της μη ειδικής φύσης της εν τω βάθει φλεβικής θρόμβωσης και της πνευμονικής εμβολής, για τη διάγνωση τους, απαιτούνται αντικειμενικοί έλεγχοι. Ένας αρκετά ευαίσθητος δείκτης για το σχηματισμό θρόμβων είναι το D – διμερές, ένα προϊόν της αποικοδόμησης του θρόμβου του ινώδους, το οποίο αυξάνεται στους ασθενείς με οξεία θρόμβωση, ωστόσο, ο δείκτης αυτός δεν αξιοποιείται λόγω χαμηλής ειδικότητας (Phillippe, 2017).

Οι πιο ακριβείς διαγνωστικές μέθοδοι για την εν τω βάθει φλεβική θρόμβωση είναι η φλεβογραφία και η πνευμονική αγγειογραφία, ωστόσο, οι μέθοδοι αυτές αξιοποιούνται επίσης σε μικρότερο βαθμό στην κλινική πρακτική, λόγω της

επεμβατικής φύσης τους, του υψηλού κόστους και των πιθανών παρενεργειών που σχετίζονται με το σκιαγραφικό μέσο (Phillippe, 2017).

Μία άλλη επιλογή για την ανίχνευση της εν τω βάθει φλεβικής θρόμβωσης σε ασθενείς με υποψία πνευμονικής εμβολής αποτελεί η μέσω αξονικής τομογραφίας πνευμονική αγγειογραφία (“Computed tomography pulmonary angiography”, CTPA), σε συνδυασμό με τη αξονική φλεβογραφία στο κάτω άκρο (“Computed Tomography Venography”, CTV) (Sato et al., 2021). Τα τελευταία χρόνια, βασική μέθοδος για την ανίχνευση της πνευμονικής εμβολής στην κλινική πρακτική είναι η πολυανιχνευτική μέσω αξονικής τομογραφίας αγγειογραφία (“Multidetector CT pulmonary angiography”, MCTPA), ωστόσο, σε πρακτικό επίπεδο, η χρήση της συγκεκριμένης μεθόδου έχει αυξήσει σε ελάχιστο βαθμό τη διάγνωση της πνευμονικής εμβολής και έχει αυξηθεί ακόμα περισσότερο ο αριθμός των ασθενών που ελέγχονται χωρίς να έχουν πνευμονική εμβολή. Επιπλέον, η ευρεία χρήση της μεθόδου MCTPA έχει ποικίλα μειονεκτήματα, όπως η έκθεση σε ακτινοβολία, το υψηλό κόστος, τις παρενέργειες του σκιαγραφικού μέσου. Επιπλέον, η χρήση της μεθόδου αυτής θα πρέπει να είναι ιδιαίτερα προσεκτική σε ορισμένες ομάδες ασθενών, όπως οι γυναίκες σε κύηση και οι ασθενείς με νεφρική ανεπάρκεια (Nazerian et al., 2014). Αντίθετα, πιο συχνοί έλεγχοι, οι οποίοι είναι και λιγότερο επεμβατικοί, είναι η αξονική υπολογιστική πνευμονική αγγειογραφία, το υπερηχογράφημα συμπίεσης του ποδιού, και οι σαρώσεις αερισμού – αιμάτωσης (Phillippe, 2017).

Η υπερηχογραφία συμπίεσης (“Compression ultrasonography”, US) είναι μία συχνή επιλογή διάγνωσης της συμπτωματικής εν τω βάθει φλεβικής θρόμβωσης (Sato et al., 2021). Πράγματι, τις τελευταίες 2 δεκαετίες, το υπερηχογράφημα φλεβικής συμπίεσης έχει αποδειχθεί μία από τις προτιμητέες μεθόδους διάγνωσης της εν τω βάθει φλεβικής θρόμβωσης στα κάτω άκρα των ατόμων. Η εν λόγω μέθοδος παρέχει ποικίλα πλεονεκτήματα, όπως η ευρεία διαθεσιμότητα, η μη επεμβατικότητα και η μη έκθεση του ατόμου σε ιονίζουσα ακτινοβολία, ενώ, παράλληλα, πρόκειται για μία ειδική και ευαίσθητη τεχνική (Chan et al., 2013; Toyota, 2014). Συγκεκριμένα, η ειδικότητα και η ευαισθησία της υπερηχογραφίας για την εν τω βάθει φλεβική θρόμβωση είναι υψηλότερες από 95%, ωστόσο, η μέθοδος αυτή έχει και ορισμένους περιορισμούς (Zhuang et al., 2019).

Παρόλο, λοιπόν, που ο έλεγχος αυτός είναι ιδιαίτερα ευαίσθητος για την εν τω βάθει φλεβική θρόμβωση που περιλαμβάνει τις μηριαίες και ιγνυακές φλέβες, είναι λιγότερο ευαίσθητη για την ανίχνευση της νόσου στον γαστροκνήμιο μυ, η οποία καταλαμβάνει το 20% περίπου των συνολικών περιπτώσεων εν τω βάθει φλεβικής θρόμβωσης (Chan et al., 2013). Επιπλέον, το υπερηχογράφημα είναι λιγότερο αποτελεσματικό για τη διάγνωση της μηροϊγνυακής εν τω βάθει φλεβικής θρόμβωσης, με αποτέλεσμα η μέθοδος αυτή να μην έχει την ίδια αποτελεσματικότητα σε όλες τις περιπτώσεις και τα κριτήρια για το υπερηχογράφημα να μην έχουν τυποποιηθεί ακόμα (Sartori et al., 2016).

Το υπερηχογράφημα Doppler φαίνεται να αποτελεί ένα πολύτιμο εργαλείο για τη διαχείριση της φλεβικής θρομβοεμβολικής νόσου. Ιδίως στην έγκαιρη διάγνωση της και στην πρόληψη της θανάσιμης πνευμονικής εμβολής, η υπερηχογραφία Doppler μπορεί να παρέχει πολύ χρήσιμες πληροφορίες. Τέλος, επισημαίνεται ότι για τον καθορισμό του κινδύνου της φλεβικής θρομβοεμβολικής νόσου και για την εκτίμηση της επίδρασης της αντιπηκτικής θεραπείας στη νόσο αυτό, είναι χρήσιμοι οι έλεγχοι πήξης του αίματος και θρομβοφιλίας (Mizukami, 2015).

Τέλος, σύμφωνα με τις οδηγίες που δημοσίευσαν οι Bates et al. το 2012, για τη διάγνωση της εν τω βάθει φλεβικής θρόμβωσης του κάτω άκρου, η κλινική εκτίμηση θα πρέπει να βασίζεται σε έναν αρχικό έλεγχο πιθανότητας εν τω βάθει φλεβικής θρόμβωσης, και όχι στη διεξαγωγή των ίδιων ελέγχων σε όλους τους ασθενείς. Συγκεκριμένα, στους ασθενείς με χαμηλή πιθανότητα εν τω βάθει φλεβικής θρόμβωσης στο κάτω άκρο, συνιστάται ο αρχικός έλεγχος με υπερηχογράφημα ή D – διμερές στις κεντρικές φλέβες, και όχι απουσία ελέγχου, φλεβογραφία ή υπερηχογράφημα ολόκληρου του ποδιού. Σε ασθενείς με μέτρια πιθανότητα, συνιστάται ο αρχικός έλεγχος με υψηλά ευαίσθητο D – διμερές, υπερηχογράφημα ολόκληρου του κάτω άκρου ή το υπερηχογράφημα εγγύς συμπίεσης, σε σύγκριση με την απουσία ελέγχου ή τη φλεβογραφία, ενώ, τέλος, σε ασθενείς με υψηλή πιθανότητα, συνιστάται η υπερηχογραφία ολόκληρου του ποδιού ή η υπερηχογραφία εγγύς συμπίεσης, σε σύγκριση με την απουσία ελέγχου ή τη φλεβογραφία (Bates et al., 2012).

1.7 Κύηση και φλεβική θρομβοεμβολική νόσος

Οι γυναίκες σε κύηση εμφανίζουν με μεγαλύτερη συχνότητα εν τω βάθει φλεβική θρόμβωση, σε σύγκριση με το γενικό πληθυσμό. Ωστόσο, οι φυσιολογικές αλλαγές που σχετίζονται με την κύηση μπορεί να επηρεάσουν τα πρότυπα της ροής του αίματος και τη φυσιολογική συμπίεση των εγγύς φλεβών, επηρεάζοντας, με αυτόν τον τρόπο, τη διαγνωστική ακρίβεια της υπερηχογραφίας συμπίεσης. Για το λόγο αυτό, η μέθοδος διάγνωσης της νόσου στις γυναίκες σε κύηση είναι ένα πολύ σημαντικό ζήτημα, για το οποίο κρίνεται αναγκαία η προσεκτική εξέταση (Chan et al., 2013).

Εκτός από την εν τω βάθει φλεβική θρόμβωση, ένα πολύ σημαντικό πρόβλημα υγείας κατά την κύηση είναι και η πνευμονική εμβολή, η οποία αποτελεί το πιο συχνό αίτιο μητρικού θανάτου στις ανεπτυγμένες χώρες. Η κύηση σχετίζεται με μία κατάσταση υπερπηκτικότητας, η οποία είναι ακόμα πιο έντονη μεταξύ των γυναικών με θρομβοφιλία, και η περίοδος μετά τον τοκετό είναι η περίοδος εκείνη που εγκυμονεί τον υψηλότερο κίνδυνο για φλεβική θρομβοεμβολική νόσο, ιδίως ύστερα από καισαρική τομή. Στο πλαίσιο αυτό, η διάγνωση κρίνεται αναγκαία, και εξετάζεται η αποτελεσματικότητα της διεξαγωγής μεμονωμένων ή συνδυασμού τεχνικών, απεικονιστικών και μη. Σε περίπτωση θετικής διάγνωσης, η προτιμώμενη θεραπεία είναι η ηπαρίνη χαμηλού μοριακού βάρους μέχρι και 6 εβδομάδες ύστερα από τον τοκετό, με ελάχιστη συνολική διάρκεια 6 μήνες. Η προφύλαξη αυτή, ωστόσο, θα πρέπει να αποφασίζεται σε ατομικό επίπεδο, βάσει του ιστορικού και των παραγόντων κινδύνου κάθε γυναίκας (Parent et al., 2015).

2. Σκοπός & Επιμέρους Στόχοι

Σκοπός της συγκεκριμένης μεταπτυχιακής διατριβής είναι η αξιολόγηση της συμβολής της υπερηχοτομογραφικής μεθόδου στη διάγνωση και παρακολούθηση της φλεβικής θρομβοεμβολικής νόσου των κάτω άκρων και των επιπλοκών αυτής. Οι επιμέρους στόχοι της παρούσας διατριβής είναι οι ακόλουθοι:

- Η εκτίμηση της αποτελεσματικότητας, της ευαισθησίας και της ειδικότητας της υπερηχογραφικής μεθόδου, και διάφορων υποκατηγοριών της, και η σύγκριση της ευαισθησίας και της ειδικότητας της υπερηχογραφικής μεθόδου σε σχέση με άλλες μεθόδους, όπως τη φλεβογραφία, τη μαγνητική φλεβογραφία και την αξονική τομογραφία.
- Η διερεύνηση της συμβολής της υπερηχογραφικής μεθόδου στο μεταθρομβωτικό σύνδρομο, στη χρόνια φλεβική ανεπάρκεια, στη διάρκεια της αντιπηκτικής αγωγής και στην απόφαση διακοπής της αντιπηκτικής αγωγής.
- Η μελέτη της συμβολής της υπερηχογραφικής μεθόδου στη διάγνωση της εν τω βάθει φλεβοθρόμβωσης (ΕΒΦΘ) σε εγκύους και σε ασθενείς με υποψία πνευμονικής εμβολής.

Μεθοδολογία

Για την επίτευξη των επιμέρους στόχων της παρούσας μελέτης, διεξήχθη μία συστηματική ανασκόπηση. Η αναζήτηση των σχετικών άρθρων πραγματοποιήθηκε στη βάση δεδομένων Pubmed, με τη χρήση των ακόλουθων λέξεων κλειδιών:

- Ultrasonographic
- Ultrasonography
- Ultrasound
- Venous thrombosis
- Venous thromboembolism disease
- VTE
- Deep venous thrombosis
- DVT
- Pulmonary embolism
- PE

Βάσει των κριτηρίων εισαγωγής, στην παρούσα συστηματική ανασκόπηση, ως κατάλληλα κρίθηκαν τα ακόλουθα άρθρα:

- Τα άρθρα που είχαν δημοσιευθεί σε έγκυρα, επιστημονικά περιοδικά.
- Τα άρθρα που δημοσιεύθηκαν μέσα στην τελευταία δεκαετία, δηλαδή από το 2011 και ύστερα, με στόχο τη συμπερίληψη των πιο πρόσφατων σχετικών άρθρων στην ανασκόπηση.
- Τα άρθρα που σχετίζονταν με το θέμα της παρούσας μελέτης.
- Τα άρθρα που αφορούσαν στο ανθρώπινο είδος.
- Οι πρωτογενείς έρευνες.

Αντίστοιχα, βάσει των κριτηρίων αποκλεισμού, στην παρούσα συστηματική ανασκόπηση, ως μη κατάλληλα κρίθηκαν τα ακόλουθα άρθρα:

- Τα άρθρα που δεν είχαν δημοσιευθεί σε έγκυρα, επιστημονικά περιοδικά.
- Τα άρθρα που δημοσιεύθηκαν πριν το 2011.
- Τα άρθρα που δε σχετίζονταν με το θέμα της παρούσας μελέτης.

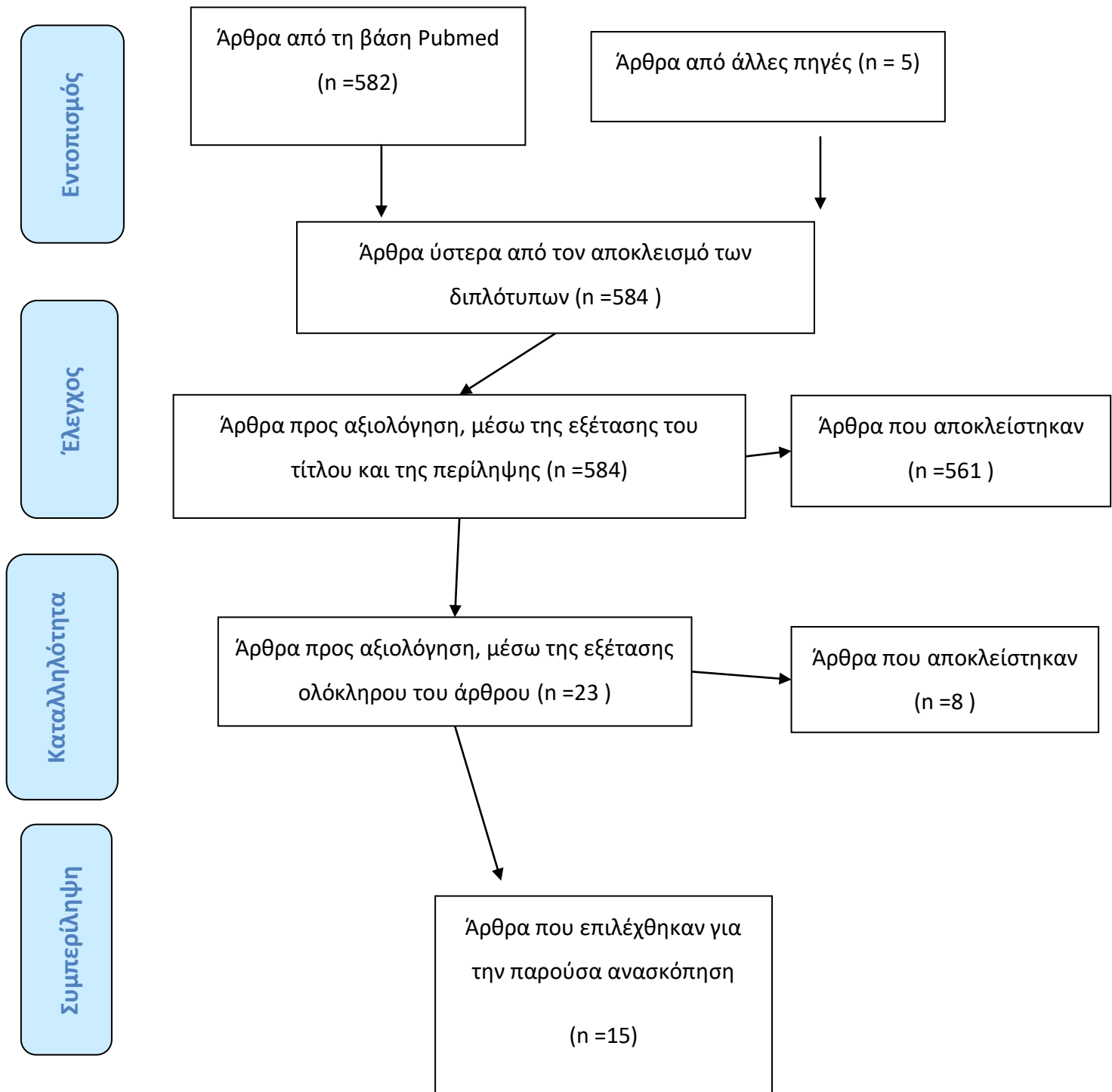
- Τα άρθρα που αφορούσαν σε άλλο είδος εκτός του ανθρώπινου (ζωικά μοντέλα).
- Οι ανασκοπήσεις και οι μετα – αναλύσεις.
- Οι αναφορές περιστατικών.

Πίνακας 1 Λέξεις - κλειδιά & αριθμός άρθρων που βρέθηκαν με τους αντίστοιχους συνδυασμούς λέξεων - κλειδιών

	Λέξεις - Κλειδιά	Pubmed
1. Υπερηχοτομογραφική μέθοδος	ultrasonographic OR ultrasonography OR ultrasound	1.810.656
2. Φλεβική θρομβοεμβολική νόσος, πνευμονική εμβολή, εν τω βάθει φλεβική θρόμβωση	"Venous thrombosis" OR "Venous thromboembolism disease" OR VTD OR "deep- vein thrombosis" OR DVT OR "pulmonary embolism" OR PE	157.850
3. Κάτω άκρα	"legs" OR "lower limbs" OR "lower extremities"	80.134
4. #1 AND #2 AND #3		1.775
5. #4, ύστερα από την εφαρμογή φίλτρων		582

Από την αναζήτηση στη βάση δεδομένων Pubmed και τη χρήση των κατάλληλων λέξεων – κλειδιών και των κατάλληλων φίλτρων, προέκυψε ένα σύνολο 582 μελετών, ενώ, παράλληλα, από τη βιβλιογραφία άλλων άρθρων, εντοπίστηκαν 5 σχετικά άρθρα, εκ των οποίων τα 3 είχαν ήδη βρεθεί μέσω της αναζήτησης στο Pubmed. Το σύνολο των 584 μελετών που προέκυψαν από την αναζήτηση στη βάση Pubmed και από την αναζήτηση της λίστας των βιβλιογραφικών αναφορών των άρθρων εξετάστηκαν ως προς τον τίτλο και ως προς την περίληψή τους, και η συντριπτική πλειοψηφία αυτών (561 άρθρα) κρίθηκαν ακατάλληλα για την παρούσα μελέτη. Οι λόγοι για τους οποίους κρίθηκαν ακατάλληλα τα συγκεκριμένα άρθρα ήταν κυρίως επειδή δε σχετίζονταν με το βασικό θέμα της παρούσας μελέτης, ήταν δευτερογενείς μελέτες ή δεν αφορούσαν στο ανθρώπινο είδος. Αφού αφαιρέθηκαν τα 561 άρθρα, έμεινε ένα σύνολο 23 άρθρων, από τα οποία μελετήθηκε το πλήρες κείμενό τους λόγω της υψηλής σχέσης του θέματος με το θέμα της παρούσας μελέτης, ή ακόμα λόγω έλλειψης περίληψης ή επειδή δεν ήταν σαφές από τον τίτλο και την περίληψη εάν η συγκεκριμένη μελέτη ήταν κατάλληλη για την παρούσα ανασκόπηση ή όχι. Έτσι, ύστερα από τη μελέτη ολόκληρου του κειμένου των 23 μελετών, τα 8 κρίθηκαν ακατάλληλα για την παρούσα συστηματική ανασκόπηση, λόγω της μη συνάφειας του θέματος ή λόγω των υπόλοιπων κριτηρίων αποκλεισμού των μελετών.

Διάγραμμα 1. Διάγραμμα ροής (PRISMA)



Αποτελέσματα

Ευαισθησία και ειδικότητα υπερηχογραφικής μεθόδου και σύγκριση με άλλες τεχνικές

Οι Abbasi et al. (2012) πραγματοποίησαν μία συγχρονική μελέτη με σκοπό τον καθορισμό της ειδικότητας, της ευαισθησίας και άλλων λειτουργικών χαρακτηριστικών του υπερηχογραφήματος συμπίεσης τριών σημείων που διεξάγεται στο τμήμα επειγόντων περιστατικών, σε σύγκριση με το υπερηχογράφημα διπλής όψης. Σε ένα δείγμα 81 ασθενών με υποψία εν τω βάθει φλεβικής θρόμβωσης στα κάτω άκρα, στις περιπτώσεις που είχε χαθεί η συμπίεστικότητα τουλάχιστον μίας από τις μηριαίες ή ιγνυακές φλέβες, όταν εκείνες θεωρήθηκαν θετικές, ανιχνεύθηκαν στο 80,2% από την υπερηχογραφία συμπίεσης και το 79% από την υπερηχογραφία διπλής όψεως. Η ευαισθησία, η διαγνωστική ακρίβεια και η ειδικότητα της υπερηχογραφίας συμπίεσης, σε σύγκριση με την υπερηχογραφία διπλής όψης, ήταν ίσες με 85,9%, 84,6% και 41,2%. Συνεπώς, το υπερηχογράφημα συμπίεσης έχει σχετικά αποδεκτά επίπεδα ακρίβειας και ευαισθησίας, αλλά χαμηλή ειδικότητα για τη διάγνωση της εν τω βάθει φλεβικής θρόμβωσης (Abbasi et al., 2012).

Οι Comert et al. (2013) διεξήγαγαν μία προοπτική μελέτη με σκοπό τον καθορισμό της διαγνωστικής ακρίβειας του υπερηχογραφήματος θώρακος (“Thoracic Ultrasonography”, TUS) σε ασθενείς με πνευμονική εμβολή. Σε ένα δείγμα 50 ασθενών με υποψία πνευμονικής εμβολής, πραγματοποιήθηκε το υπερηχογράφημα θώρακος, ενώ για την οριστική διάγνωση, πραγματοποιήθηκε μέσω αξονικής τομογραφίας πνευμονική αγγειογραφία. Η πνευμονική εμβολή διαγνώστηκε συνολικά σε 30 ασθενείς, και η υπερηχογραφία θώρακος βρέθηκε να έχει 27 αληθώς θετικά δείγματα, 8 ψευδώς αρνητικά δείγματα, 12 αληθώς αρνητικά δείγματα και 3 ψευδώς αρνητικά δείγματα. Η ειδικότητα της μεθόδου ήταν 60%, η ευαισθησία 90%, η θετική προβλεπτική ικανότητα 77,1%, η αρνητική προβλεπτική ικανότητα 80% και η διαγνωστική ακρίβεια για τη διάγνωση της πνευμονικής εμβολής 78%. Συνεπώς, το υπερηχογράφημα θώρακος αποτελεί μία μέθοδο υψηλής διαγνωστικής ακρίβειας και ευαισθησίας, και θα μπορούσε να αξιοποιείται ευρέως, λόγω της διαθεσιμότητάς του,

της μη επεμβατικότητάς του και της υψηλής αποτελεσματικότητάς τους σε σχέση με το κόστος του (Comert et al., 2013).

Οι Ahuja et al. (2016) επιχείρησαν τη σύγκριση της υπερηχογραφίας Doppler και του D διμερούς για τη διάγνωση της εν τω βάθει φλεβικής θρόμβωσης σε ασθενείς με εγκαύματα. Σε ένα δείγμα 100 ασθενών με εγκαύματα, πραγματοποιήθηκε τυχαίος διαχωρισμός σε δύο ομάδες, και η μία ομάδα από τις δύο έλαβε ηπαρίνη χαμηλού μοριακού βάρους από την 1^η έως και την τελευταία ημέρα, ενώ όλοι οι ασθενείς ελέγχθηκαν την 5^η ημέρα, και εβδομαδιαίως μέχρι την έξοδό τους από το νοσοκομείο τόσο με τη δοκιμασία του D διμερούς όσο και με το υπερηχογράφημα Doppler (Ahuja et al., 2016). Βάσει των αποτελεσμάτων, την 5^η ημέρα μετά το έγκαυμα, το 86% της ομάδας ελέγχου και το 76% της ομάδας που έλαβε την ηπαρίνη είχαν θετικές τιμές D – διμερούς, και το D διμερές ήταν θετικό και για του 4 ασθενείς που διαγνώστηκαν με εν τω βάθει φλεβική θρόμβωση. Ωστόσο, μόνο το 4% του δείγματος είχε εν τω βάθει φλεβική θρόμβωση στο υπερηχογράφημα Doppler, και η ειδικότητα της δοκιμασίας αυτής ήταν ίση μόνο με 20% και η θετική προβλεπτική της αξία ήταν ίση με 5%. Ως εκ τούτου, το D διμερές δεν είναι ένα χρήσιμο διαγνωστικό εργαλείο για την εν τω βάθει θρόμβωση στους ασθενείς με εγκαύματα, σε σύγκριση με το υπερηχογράφημα Doppler (Ahuja et al., 2016).

Οι Michiels et al. (2016) διεξήγαγαν μία έρευνα προκειμένου να αναζητήσουν την πιο αποτελεσματική βάσει κόστους στρατηγική αποκλεισμού και διάγνωσης της εν τω βάθει θρόμβωσης και των εναλλακτικών διαγνώσεων, μεταξύ της χρήσης της γρήγορης ποσοτικής δοκιμασίας D – διμερούς, της υπερηχογραφίας και της κλινικής βαθμολογίας. Από ένα σύνολο 1330 εξωτερικών ασθενών με υποψία εν τω βάθει φλεβικής θρόμβωσης, στο πρώτο υπερηχογράφημα συμπίεσης, αρνητικό ήταν το αποτέλεσμα για τους 1059 ασθενείς και θετικό για τους 271 ασθενείς. Από τους 384 ασθενείς με φυσιολογικό αποτέλεσμα ELISA D – διμερούς, η υπερηχογραφία συμπίεσης ήταν αληθώς αρνητική στους 382, και ψευδώς αρνητική στους 2. Ο έλεγχος ELISA D – διμερούς είχε ευαισθησία 99,3%, ειδικότητα 36,3%, και αρνητική προβλεπτική αξία 99,5%. Στους 1059 εξωτερικούς ασθενείς χωρίς εν τω βάθει φλεβική θρόμβωση, το υπερηχογράφημα συμπίεσης ήταν θετικό για εναλλακτικές διαγνώσεις, όπως το μυϊκό αιμάτωμα, η κύστη Bakers και η παλαιότερη παρουσία εν τω βάθει φλεβικής θρόμβωσης, στο 5,8% των ατόμων, οι κηροί ή το οίδημα των ποδιών, στο 17%, και η επιφανειακή φλεβική θρόμβωση χωρίς εν τω βάθει φλεβική

θρόμβωση, στο 7,4% του δείγματος (Michiels et al., 2016). Ένα δεύτερο υπερηχογράφημα συμπίεσης σε 641 ασθενείς ήταν θετικό στο 4%, με αποτέλεσμα η αρνητική προβλεπτική αξία του υπερηχογραφήματος συμπίεσης να είναι 96% ύστερα από ένα αρνητικό υπερηχογράφημα. Η αρνητική προβλεπτική αξία του συνδυασμού ενός αρνητικού πρώτου υπερηχογραφήματος συμπίεσης και ενός ελέγχου ELISA D – διμερούς < 1000 ng / mL ήταν 99,1%, με ειδικότητα 66,9%. Εφόσον η στρατηγική αυτή είναι αρκετά αποδοτική οικονομικά, μέσω της μείωσης της επανάληψης του υπερηχογραφήματος κατά 67%, φαίνεται πως θα πρέπει να εξεταστεί σε μεγαλύτερο βαθμό ως προς τον ασφαλή αποκλεισμό και διάγνωση της εν τω βάθει φλεβικής θρόμβωσης, με στόχο τη χρήση στην κλινική πρακτική (Michiels et al., 2016).

Οι Huang et al. (2019) πραγματοποίησαν μία μονόκεντρη, προοπτική μελέτη κοόρτης με σκοπό τη διερεύνηση της διαγνωστικής απόδοσης της μεθόδου TRANCE – MRI (“Triggered angiography non – contrast – enhanced magnetic resonance imaging”) στην εκτίμηση της φλεβικής παθολογίας των κάτω άκρων. Σε ένα δείγμα 25 ασθενών με υποψία φλεβικής νόσου στα κάτω άκρα, διεξήχθη υπερηχογράφημα Doppler για την εκτίμηση της φλέβας, και ακολούθως, διεξήχθη TRANCE – MRI για την εκτίμηση της φλέβας και της αρτηρίας, λεμφογραφία και μέσω αξονικής τομογραφίας αγγειογραφία. Βάσει των αποτελεσμάτων της εν λόγω μελέτης, η ειδικότητα, η ευαισθησία και η ακρίβεια της τεχνικής TRANCE – MRI ήταν 88,9%, 85,7%, και 88%, αντίστοιχα. Η συμφωνία μεταξύ των αποτελεσμάτων της υπερηχογραφίας και της TRANCE – MRI ήταν πολύ υψηλή, και η TRANCE – MRI εντόπισε επιπλέον 4 περιστατικά τα οποία ήταν αρνητικά στο υπερηχογράφημα. Συνεπώς, η TRANCE – MRI φαίνεται να αποτελεί ένα εναλλακτικό, αντικειμενικό εργαλείο για την εκτίμηση των ασθενειών των κάτω άκρων (Huang et al., 2019).

Οι Dehbozorgi et al. (2019) εξέτασαν, μέσω μίας προοπτικής συγχρονικής μελέτης, την ακρίβεια της υπερηχογραφίας συμπίεσης τριών σημείων (“Three – Point Compression Ultrasonography”, 3PCUS) που διεξάγεται για τη διάγνωση της εγγύς εν τω βάθει φλεβικής θρόμβωσης στο τμήμα επειγόντων περιστατικών, σε σύγκριση με τα αποτελέσματα της υπερηχογραφίας διπλής όψης (υπερηχογραφία συμπίεσης σε ολόκληρο το πόδι). Σε ένα δείγμα 240 ασθενών, η μέθοδος 3PCUS έχει ειδικότητα 93,33% και ευαισθησία 100%, σε σύγκριση με την υπερηχογραφία διπλής όψης (υπερηχογραφία συμπίεσης ολόκληρου κάτω άκρου). Επιπλέον, η θετική προβλεπτική αξία και η αρνητική προβλεπτική αξία ήταν ίσες με 92,11% και 100%,

αντίστοιχα, με ακρίβεια 96,25%. Συνεπώς, η μέθοδος 3PCUS των κάτω άκρων με φορητό μηχάνημα υπερηχογραφήματος μπορεί να προσδιορίσει με ακρίβεια την παρουσία ή απουσία της εν τω βάθει φλεβικής θρόμβωσης των κάτω άκρων (Dehbozorgi et al., 2019).

Οι Ibrahim et al. (2020) πραγματοποίησαν μία αναδρομική μελέτη με σκοπό την αξιολόγηση του ρόλου της υπερηχογραφίας Doppler στη διάγνωση της εν τω βάθει φλεβικής θρόμβωσης των κάτω άκρων. Το δείγμα αποτελούνταν από 252 ασθενείς, στους οποίους η πιο συχνή ένδειξη για την υπερηχογραφία Doppler ήταν τα οιδήματα στα πόδια, και οι πιο συχνοί παράγοντες κινδύνου για την εν τω βάθει φλεβική θρόμβωση ήταν τα τραύματα, οι καρδιακές διαταραχές και η κακοήθεια. Το 61% των περιπτώσεων παρουσίασαν προσβολή στο αριστερό πόδι, το 24% στο δεξί πόδι, ενώ το 15% και στα δύο άκρα (Ibrahim et al., 2020). Ο κύριος θρόμβος βρισκόταν στην περιοχή πάνω από το γόνατο, και το 54% βρισκόταν στην επιπολής μηριαία φλέβα. Τέλος, χρόνια νόσος εντοπίστηκε στο 42% των περιπτώσεων, υποξεία νόσος εντοπίστηκε στο 41% των περιπτώσεων, και οξεία νόσος εντοπίστηκε στο 17% των περιστατικών. Συνεπώς, οι γυναίκες μέσης ηλικίας, οι περιοχές πάνω από το γόνατο και η αριστερή πλευρά του ποδιού επηρεάζονται κυρίως από εν τω βάθει φλεβική θρόμβωση, και η υπερηχογραφία Doppler είναι απαραίτητη για τη διάγνωση της εν τω βάθει φλεβικής θρόμβωσης σε όλους τους ασθενείς (Ibrahim et al., 2020).

Οι Kainz et al. (2021) πραγματοποίησαν μία προκλινική μελέτη και διερεύνησαν τη μέθοδο βαθιάς μάθησης για την αυτόματη ερμηνεία των εικόνων της υπερηχογραφίας συμπίεσης. Σε ένα δείγμα 53 ασθενών, εντοπίστηκε υψηλή απόδοση στη διάγνωση της εν τω βάθει φλεβικής θρόμβωσης, με ειδικότητα 0,70 – 0,82, ευαισθησία 0,82 – 0,94, θετική προβλεπτική αξία 0,65 – 0,89 και αρνητική προβλεπτική αξία 0,99 – 1,00, σε σύγκριση με τον κλινικό χρυσό κανόνα (Kainz et al., 2021).

Τέλος, οι Sato et al. (2021) αξιολόγησαν αναδρομικά τη διαγνωστική ικανότητα της αξονικής τομογραφίας φλεβογραφίας (“Computed Tomography Venography”, CTV) με σωλήνα χαμηλής τάσης και επαναληπτική ανακατασκευή στη διάγνωση της εν τω βάθει φλεβικής θρόμβωσης, σε σύγκριση με την υπερηχογραφία. Το δείγμα αποτελούνταν από 55 ασθενείς με υποψία εν τω βάθει φλεβικής θρόμβωσης ή πνευμονικής εμβολής που υποβλήθηκαν και στις δύο εξεταζόμενες

τεχνικές με μία ημέρα διαφορά μεταξύ τους, και οι φλέβες του κάτω άκρου διαχωρίστηκαν σε 10 τμήματα. Έτσι, συνολικά αναλύθηκαν 534 τμήματα (Sato et al., 2021). Βάσει των αποτελεσμάτων, στο σύνολο των τμημάτων που εξετάστηκαν, παρατηρήθηκαν 63 θετικά δείγματα, 403 αρνητικά δείγματα, 45 ψευδώς θετικά αποτελέσματα της μεθόδου CTV, και 23 ψευδώς αρνητικά δείγματα. Σε επίπεδο ασθενών, οι 38 ήταν θετικοί, οι 3 αρνητικοί, ενώ ο αριθμός των ψευδών αρνητικών και των ψευδών θετικών δειγμάτων ήταν ίσος με 7 για την κάθε κατηγορία. Η μέθοδος CTV εμφάνισε ειδικότητα 90% και ευαισθησία 73,3% σε επίπεδο τμημάτων, ενώ σε επίπεδο ασθενών, η ειδικότητα και η ευαισθησία της μεθόδου ήταν 30% και 84,4%. Ως εκ τούτου, η υπερηχογραφία αποτελεί μία σαφώς πιο αξιόπιστη μέθοδο από τη CTV, λόγω της μειωμένης ευαισθησίας σε επίπεδο τμημάτων και της πολύ μειωμένης ειδικότητας σε επίπεδο ασθενών της μεθόδου CTV (Sato et al., 2021).

Άρθρο (Συγγραφείς, έτος)	Χώρα όπου διεξήχθη η έρευνα	Τύπος μελέτης	Σκοπός	Δείγμα	Μέθοδος υπερηχογραφίας που αξιολογήθηκε	Κύρια Αποτελέσματα
(Abbasi et al., 2012)	Ιράν	Συγχρονική μελέτη	Ο καθορισμός της ειδικότητας, της ευαισθησίας και άλλων λειτουργικών χαρακτηριστικών του υπερηχογραφήματος συμπίεσης τριών σημείων που διεξάγεται στο τμήμα επειγόντων περιστατικών, σε σύγκριση με το υπερηχογράφημα διπλής όψης.	81 ασθενείς με υποψία εν τω βάθει φλεβικής θρόμβωσης στα κάτω άκρα	Υπερηχογράφημα συμπίεσης τριών σημείων, υπερηχογράφημα διπλής όψης	Στις περιπτώσεις που είχε χαθεί η συμπίεστικότητα τουλάχιστον μίας από τις μηρικές ή ιγνυακές φλέβες, όταν εκείνες θεωρήθηκαν θετικές, ανιχνεύθηκαν στο 80,2% από την υπερηχογραφία συμπίεσης και το 79% από την υπερηχογραφία διπλής όψεως. Η ευαισθησία, τη διαγνωστική ακρίβεια και η ειδικότητα της υπερηχογραφίας συμπίεσης, σε σύγκριση με την υπερηχογραφία διπλής όψης, ήταν ίσες με 85,9%, 84,6% και 41,2%.
(Comert et al., 2013)	Τουρκία	Προοπτική μελέτη	Ο καθορισμός της διαγνωστικής ακρίβειας του υπερηχογραφήματος θώρακος (TUS) σε ασθενείς με πνευμονική εμβολή.	50 ασθενείς με υποψία πνευμονικής εμβολής	Υπερηχογράφημα θώρακος	Η υπερηχογραφία θώρακος βρέθηκε να έχει 27 αληθώς θετικά δείγματα, 8 ψευδώς αρνητικά δείγματα, 12 αληθώς αρνητικά δείγματα και 3 ψευδώς αρνητικά δείγματα.

						Η ειδικότητα της μεθόδου ήταν 60%, η ευαισθησία 90%, η θετική προβλεπτική ικανότητα 77,1%, η αρνητική προβλεπτική ικανότητα 80% και η διαγνωστική ακρίβεια για τη διάγνωση της πνευμονικής εμβολής 78%.
(Ahuja et al., 2016)	Ινδία	Προοπτική, ελεγχόμενη τυχαιοποιημένη μελέτη	Η σύγκριση της υπερηχογραφίας Doppler και του D διμερούς για τη διάγνωση της εν τω βάθει φλεβικής θρόμβωσης σε ασθενείς με εγκαύματα.	100 ασθενείς με εγκαύματα στα κάτω άκρα	υπερηχογράφημα Doppler	Την 5 ^η ημέρα μετά το έγκαυμα, το 86% της ομάδας ελέγχου και το 76% της ομάδας που έλαβε την ηπαρίνη είχαν θετικές τιμές D – διμερούς, και το D διμερές ήταν θετικό και για του 4 ασθενείς που διαγνώστηκαν με εν τω βάθει φλεβική θρόμβωση. Ωστόσο, μόνο το 4% του δείγματος είχε εν τω βάθει φλεβική θρόμβωση στο υπερηχογράφημα Doppler, και η ειδικότητα της δοκιμασίας αυτής ήταν ίση μόνο με 20% και η θετική προβλεπτική της αξία ήταν ίση με 5%.
(Huang et al.,	Ταϊβάν	Μονόκεντρη, προοπτική	Η διερεύνηση της διαγνωστικής απόδοσης της μεθόδου TRANCE –	25 ασθενείς με υποψία φλεβικής	Υπερηχογράφημα	Η ειδικότητα, η ευαισθησία και η ακρίβεια της τεχνικής TRANCE – MRI ήταν 88,9%,

2019)		μελέτη κοόρτης	MRI στην εκτίμηση της φλεβικής παθολογίας των κάτω άκρων.	νόσου στα κάτω άκρα	Doppler	85,7%, και 88%, αντίστοιχα. Η συμφωνία μεταξύ των αποτελεσμάτων της υπερηχογραφίας και της TRANCE – MRI ήταν πολύ υψηλή, και η TRANCE – MRI εντόπισε επιπλέον 4 περιστατικά τα οποία ήταν αρνητικά στο υπερηχογράφημα.
(Michiels et al., 2016)	Ολλανδία	-	Η αναζήτηση μίας πιο αποτελεσματικής βάσει κόστους στρατηγικής αποκλεισμού και διάγνωσης της εν τω βάθει θρόμβωσης και των εναλλακτικών διαγνώσεων, μεταξύ της χρήσης της γρήγορης ποσοτικής δοκιμασίας D – διμερούς, της υπερηχογραφίας και της κλινικής βαθμολογίας.	1330 ασθενείς με υποψία εν τω βάθει φλεβικής θρόμβωσης	Υπερηχογράφημα συμπίεσης	Ο έλεγχος ELISA D – διμερούς είχε ευαισθησία 99,3%, ειδικότητα 36,3%, και αρνητική προβλεπτική αξία 99,5%. Ένα δεύτερο υπερηχογράφημα συμπίεσης σε 641 ασθενείς ήταν θετικό στο 4%, με αποτέλεσμα η αρνητική προβλεπτική αξία του υπερηχογραφήματος συμπίεσης να είναι 96% ύστερα από ένα αρνητικό υπερηχογράφημα. Η αρνητική προβλεπτική αξία του συνδυασμού ενός αρνητικού πρώτου υπερηχογραφήματος συμπίεσης και ενός ελέγχου ELISA D – διμερούς < 1000 ng /

						mL ήταν 99,1%, με ειδικότητα 66,9%.
(Dehbozorgi et al., 2019)	Ιράν	Προοπτική, συγχρονική μελέτη	Η εξέταση της ακρίβειας της υπερηχογραφίας συμπίεσης τριών σημείων (3PCUS) που διεξάγεται για τη διάγνωση της εγγούς εν τω βάθει φλεβικής θρόμβωσης στο τμήμα επειγόντων περιστατικών, σε σύγκριση με τα αποτελέσματα της υπερηχογραφίας διπλής όψης.	240 ασθενείς	Υπερηχογραφία συμπίεσης τριών σημείων (3PCUS)	<p>Η μέθοδος 3PCUS έχει ειδικότητα 93,33% και ευαισθησία 100%, σε σύγκριση με την υπερηχογραφία διπλής όψης (υπερηχογραφία συμπίεσης ολόκληρου κάτω άκρου).</p> <p>Η θετική προβλεπτική αξία και η αρνητική προβλεπτική αξία ήταν ίσες με 92,11% και 100%, αντίστοιχα, με ακρίβεια 96,25%.</p>
(Ibrahim et al., 2020)	Νιγηρία	Αναδρομική μελέτη	Η αξιολόγηση του ρόλου της υπερηχογραφίας Doppler στη διάγνωση της εν τω βάθει φλεβικής θρόμβωσης των κάτω άκρων.	252 ασθενείς	Υπερηχογραφία Doppler	<p>Η πιο συχνή ένδειξη για την ήταν τα οιδήματα στα πόδια, και οι πιο συχνοί παράγοντες κινδύνου για την εν τω βάθει φλεβική θρόμβωση ήταν τα τραύματα, οι καρδιακές διαταραχές και η κακοήθεια.</p> <p>Το 61% των περιπτώσεων παρουσίασαν προσβολή στο αριστερό πόδι, το 24% στο δεξί πόδι, ενώ το 15% και στα δύο άκρα.</p> <p>Ο κύριος θρόμβος βρισκόταν στην περιοχή πάνω από το γόνατο, και το 54% βρισκόταν</p>

						στην επιφανειακή μηριαία φλέβα. Χρόνια νόσος εντοπίστηκε στο 42% των περιπτώσεων, υποξεία νόσος εντοπίστηκε στο 41% των περιπτώσεων, και οξεία νόσος εντοπίστηκε στο 17% των περιστατικών.
(Kainz et al., 2021)	Ηνωμένο Βασίλειο	Προκλινική μελέτη	Η εξέταση της απόδοσης, της ευαισθησίας και της ειδικότητας της μεθόδου βαθιάς μάθησης για την αυτόματη ερμηνεία των εικόνων της υπερηχογραφίας συμπίεσης.	53 ασθενείς	Μέθοδος βαθιάς μάθησης για την αυτόματη ερμηνεία των εικόνων της υπερηχογραφίας συμπίεσης.	Παρατηρήθηκε υψηλή απόδοση στη διάγνωση της εν τω βάθει φλεβικής θρόμβωσης, με ειδικότητα 0,70 – 0,82, ευαισθησία 0,82 - 0,94, θετική προβλεπτική αξία 0,65 – 0,89 και αρνητική προβλεπτική αξία 0,99 – 1,00, σε σύγκριση με τον κλινικό χρυσό κανόνα.
(Sato et al., 2021)	Ιαπωνία	Αναδρομική μελέτη	Η αξιολόγηση της διαγνωστικής ικανότητας της αξονικής τομογραφίας φλεβογραφίας (CTV) με σωλήνα χαμηλής τάσης και επαναληπτική ανακατασκευή στη διάγνωση της εν τω βάθει φλεβικής θρόμβωσης, σε σύγκριση με την	55 ασθενείς με υποψία εν τω βάθει φλεβικής θρόμβωσης ή πνευμονικής εμβολής	Υπερηχογραφία συμπίεσης	Στο σύνολο των τμημάτων που εξετάστηκαν, σε σύγκριση με την υπερηχογραφία, παρατηρήθηκαν 63 θετικά δείγματα, 403 αρνητικά δείγματα, 45 ψευδώς θετικά αποτελέσματα της μεθόδου CTV, και 23 ψευδώς αρνητικά δείγματα. Σε επίπεδο ασθενών, οι 38 ήταν θετικοί, οι 3

			υπερηχογραφία.			<p>αρνητικοί, ενώ ο αριθμός των ψευδών αρνητικών και των ψευδών θετικών δειγμάτων ήταν ίσος με 7 για την κάθε κατηγορία.</p> <p>Η μέθοδος CTV εμφάνισε ειδικότητα 90% και ευαισθησία 73,3% σε επίπεδο τμημάτων, ενώ σε επίπεδο ασθενών, η ειδικότητα και η ευαισθησία της μεθόδου ήταν 30% και 84,4%.</p>
--	--	--	----------------	--	--	-----------------------------------------------------------------------------------------------------------------------------------------------------------------------------------------------------------------------------------------------------------------------------------------------------------

Συμβολή της υπερηχογραφικής μεθόδου στο μεταθρομβωτικό σύνδρομο, στη χρόνια φλεβική ανεπάρκεια, στη διάρκεια ή στη διακοπή της αντιπηκτικής αγωγής, στη διάγνωση της εν τω βάθει φλεβοθρόμβωσης σε εγκύους και σε ασθενείς με υποψία πνευμονικής εμβολής

Οι Stevens et al. (2013) πραγματοποίησαν μία μελέτη με σκοπό τον έλεγχο του ποσοστού της φλεβικής θρομβοεμβολικής νόσου στους ασθενείς με πιθανότητα πριν τον έλεγχο της υπερηχογραφίας ή στους ασθενείς με πιθανή εν τω βάθει φλεβική θρόμβωση ανά απλοποιημένη βαθμολογία Wells όταν η αντιπηκτική θεραπεία διακόπτεται με βάση μία μονή, αρνητική υπερηχογραφία ολόκληρου του κάτω άκρου. Για το σκοπό αυτό, σε ένα δείγμα ασθενών με πιθανή εν τω βάθει θρόμβωση, η αντιπηκτική αγωγή διακόπηκε ύστερα από μία μονή, αρνητική υπερηχογραφία ολόκληρου του ποδιού, και το αποτέλεσμα της φλεβικής θρομβοεμβολικής νόσου επιβεβαιώθηκε αντικειμενικά στους 3 μήνες. Ύστερα από τη μετέπειτα παρακολούθηση των ασθενών, ο θάνατος ενός ασθενούς κρίθηκε ότι ίσως προκλήθηκε από τη φλεβική θρομβοεμβολική νόσο, οδηγώντας σε ποσοστό θρομβοεμβολικής νόσου 0,6%. Συνεπώς, το υπερηχογράφημα ολόκληρων των άκρων χρειάζεται να μελετηθεί περαιτέρω σε επίπεδο διάγνωσης με στόχο τη διακοπή της αντιπηκτικής αγωγής (Stevens et al., 2013).

Στη μελέτη των Chan et al. (2013), εξετάστηκε η ασφάλεια της αναστολής της αντιπηκτικής αγωγής από γυναίκες σε κύηση με υποψία εν τω βάθει φλεβικής θρόμβωσης ύστερα από αρνητικό σειριακό υπερηχογράφημα συμπίεσης και απεικόνιση της λαγόνιας φλέβας. Το δείγμα αποτελούνταν από 221 γυναίκες σε κύηση που παρουσίασαν υποψία εν τω βάθει φλεβικής θρόμβωσης και υποβλήθηκαν σε υπερηχογράφημα συμπίεσης και απεικόνιση με Doppler της λαγόνιας φλέβας του συμπτωματικού κάτω άκρου. Από το σύνολο των γυναικών αυτών, το 7,2% διαγνώστηκαν με εν τω βάθει φλεβική θρόμβωση μέσω του αρχικού υπερηχογραφήματος συμπίεσης και της εξέτασης Doppler, ενώ καμία γυναίκα δε διαγνώστηκε με τις σειριακές δοκιμές (Chan et al., 2013). Μία ασθενής με φυσιολογικό σειριακό έλεγχο διαγνώστηκε με πνευμονική εμβολή 7 εβδομάδες

αργότερα, ενώ η επίπτωση της φλεβικής θρομβοεμβολικής νόσου κατά τη μετέπειτα παρακολούθηση ήταν 0,49%. Τέλος, η ευαισθησία της σειριακής υπερηχογραφίας συμπίεσης με απεικόνιση Doppler ήταν ίση με 94,1%, η αρνητική προβλεπτική ικανότητα ήταν 99,5% και η αρνητική αναλογία πιθανότητας ήταν 0,068. Συνεπώς, φαίνεται πως η σειριακή υπερηχογραφία συμπίεσης με απεικόνιση Doppler της λαγόνιας φλέβας που διεξάγεται σε περίοδο 7 ημερών είναι ικανή να αποκλείσει την εν τω βάθει φλεβική θρόμβωση σε συμπτωματικές γυναίκες σε κύηση (Chan et al., 2013).

Οι Nazerian et al. (2014) διεξήγαγαν μία μελέτη με σκοπό τη διερεύνηση της διαγνωστικής απόδοσης της υπερηχογραφίας πολλαπλών οργάνων (φλεβών καρδιάς, πνεύμονα και κάτω άκρων) και του εάν το υπερηχογράφημα αυτό σε συνδυασμό με το D – διμερές και τη βαθμολογία Wells θα μπορούσαν να μειώσουν με ασφάλεια τη συχνότητα διεξαγωγής πολλαπλών μέσω αξονικής τομογραφίας πνευμονικών αγγειογραφιών (“Multidetector CT pulmonary angiography”, MCTPA). Για το σκοπό αυτό, προσεγγίστηκαν ενήλικοι ασθενείς με υποψία πνευμονικής εμβολής και με θετικό αποτέλεσμα για το D – διμερές ή βαθμολογία Wells 4 και άνω, και η τελική διάγνωση πραγματοποιήθηκε με το MCTPA (Nazerian et al., 2014). Η πολυοργανική υπερηχογραφία διεξήχθη πριν την MCTPA και θεωρήθηκε διαγνωστική για την πνευμονική εμβολή εάν εντοπίζονταν εν τω βάθει φλεβική θρόμβωση, διάταση της δεξιάς κοιλίας ή ένα ή περισσότερα υποϋπεζωκοτικά έμφρακτα, ενώ όταν η πολυοργανική υπερηχογραφία ήταν αρνητική για την πνευμονική εμβολή, αναζητήθηκε εναλλακτική διάγνωση για το υπερηχογράφημα. Συνολικά, από το δείγμα των 357 ασθενών, πνευμονική εμβολή διαγνώστηκε στους 110 ασθενείς (30,8% του δείγματος). Η πολυοργανική υπερηχογραφία είχε ειδικότητα 86,2% και ευαισθησία 90%, η υπερηχογραφία του πνεύμονα 95,9% και 60,1%, το υπερηχογράφημα των φλεβών των κάτω άκρων 97,6% και 52,7%, και το υπερηχογράφημα της καρδιάς 90,9% και 32,7%, αντίστοιχα. Μεταξύ των ασθενών με αρνητική για πνευμονική εμβολή πολυοργανική υπερηχογραφία και με αρνητικό αποτέλεσμα για το D – διμερές ή αρνητική διάγνωση από το εναλλακτικό υπερηχογράφημα, κανένας δεν διαγνώστηκε εν τέλει με πνευμονική εμβολή. Συνεπώς, φαίνεται πως η πολυοργανική υπερηχογραφία είναι πιο ευαίσθητη μέθοδος από την υπερηχογραφία ενός οργάνου, αυξάνει την ακρίβεια της εκτίμησης της κλινικής πιθανότητας πριν τον έλεγχο σε ασθενείς με υποψία

πνευμονικής εμβολής, και μπορεί να μειώσει το φορτίο της MCTPA (Nazerian et al., 2014).

Οι Grüning et al. (2016) πραγματοποίησαν μία μελέτη με σκοπό την αναφορά των απεικονιστικών αποτελεσμάτων όλων των γυναικών σε κύηση που παραπέμφθηκαν σε συγκεκριμένο νοσοκομείο με υποψία θρομβοεμβολικής νόσου σε διάστημα 43 μηνών. Σε ένα σύνολο 168 γυναικών σε κύηση που υποβλήθηκαν σε αξονική τομογραφία αερισμού / αιμάτωσης εκπομπής μονού φωτονίου (“Ventilation / Perfusion Single – Photon Emission CT”, VQ SPECT), σε μέσω αξονικής τομογραφικής πνευμονική αγγειογραφία (CTPA) ή σε υπερηχογράφημα Doppler των κάτω άκρων, καθώς και σε δείγμα 89 γυναικών που δεν ήταν σε κύηση και υποβλήθηκαν σε VQ SPECT, παρατηρήθηκε ότι οι μέθοδοι VQ SPECT και CTPA είχαν ίση πιθανότητα διάγνωσης της πνευμονικής εμβολής σε περίπου 1 στους 7 ασθενείς (Grüning et al., 2016). Ωστόσο, 1 στις 3 CTPA, παρατηρήθηκε υποβέλτιστη ποιότητα. Το υπερηχογράφημα Doppler των κάτω άκρων εντοπίζει την εν τω βάθει φλεβική θρόμβωση σε πολύ μικρότερη συχνότητα, σε περίπου 1 ασθενή ανά 15 ασθενείς. Ο επιπολασμός της πνευμονικής εμβολής των γυναικών σε κύηση, όταν εκείνη διαγνώστηκε με VQ SPECT, ήταν παρόμοιος με εκείνον των γυναικών που δεν ήταν σε κύηση. Τέλος, η αποτελεσματική δόση και η απορροφούμενη δόση ακτινοβολίας στο μητρικό μαστό ήταν χαμηλότερες στη μέθοδο VQ SPECT, και η δόση στο έμβρυο ήταν παρόμοια μεταξύ των VQ SPECT και CTPA. Συνεπώς, οι μέθοδοι VQ SPECT και CTPA παρέχουν παρόμοια διαγνωστική απόδοση για την πνευμονική εμβολή κατά τη διάρκεια της κύησης, σε αντίθεση με την υπερηχογραφική μέθοδο που έχει μικρή διαγνωστική αξία, ενώ η VQ SPECT ίσως να πρέπει να προτιμηθεί λόγω της χαμηλότερης δόσης ακτινοβολίας στη μητέρα (Grüning et al., 2016).

Στη μελέτη των Gedikoglu and Oguzkurt (2017) μελετήθηκε η επίδραση της καθοδηγούμενης από υπερηχογραφία διαδερμικής θρομβεκτομής αναρρόφησης σε γυναίκες σε κύηση με εν τω βάθει φλεβικής θρόμβωσης στη λαγονομηριαία φλέβα. Σε ένα δείγμα 9 γυναικών σε κύηση με οξεία ή υποξεία εν τω βάθει φλεβική θρόμβωση στη λαγονομηριαία φλέβα, με συμπτώματα πόνου στο πόδι και οίδημα, επιχειρήθηκε καθοδηγούμενη από υπερηχογράφημα διαδερμική θρομβεκτομή αναρρόφησης με σκοπό την αφαίρεση του θρόμβου και τη μη διακοπή της φλεβικής ροής. Βάσει των αποτελεσμάτων, σε όλες τις γυναίκες, επιτεύχθηκε πλήρης ή

σημαντική αφαίρεση του θρόμβου και μη διακοπή της φλεβικής ροής, κατά την πρώτη παρέμβαση (Gedikoglu and Oguzkurt, 2017). Στο 22,2% των γυναικών, επανεμφανίστηκε θρόμβωση κατά την πρώτη εβδομάδα ύστερα από την επέμβαση, ενώ ένας από τους ασθενείς υποβλήθηκε σε δεύτερη παρέμβαση, όπου η διεξήχθη ξανά η διαδερμική θρομβεκτομή αναρρόφησης με επιτυχή αφαίρεση του θρόμβου και αποκατάσταση της φλεβικής ροής. Τέλος, δεν παρατηρήθηκε ξανά θρόμβωση κατά την περίοδο μετά τον τοκετό. Συνεπώς, η ενδοαγγειακή θεραπεία με καθοδηγούμενη από υπερηχογράφημα διαδερμική θρομβεκτομή αναρρόφησης μπορεί να θεωρηθεί μία αποτελεσματική και ασφαλής μέθοδος για την αφαίρεση του θρόμβου σε γυναίκες σε κύηση με εν τω βάθει φλεβική θρόμβωση στη λαγονομηριαία φλέβα (Gedikoglu and Oguzkurt, 2017).

Οι Kuczmik et al. (2021) πραγματοποίησαν μία μελέτη με σκοπό τη σύγκριση των αποτελεσμάτων μεταξύ ασθενών με εν τω βάθει φλεβική θρόμβωση γαστροκνημίου που έλαβαν αντιπηκτική θεραπεία και ασθενών με εν τω βάθει φλεβική θρόμβωση γαστροκνημίου που παρακολούθησαν συστηματικά με σειριακή υπερηχογραφία επιτήρησης, χωρίς τη λήψη αντιπηκτικής αγωγής. Το δείγμα αποτελούνταν από 483 ασθενείς, εκ των οποίων οι 399 έλαβαν αντιπηκτική θεραπεία και οι 84 δέχθηκαν διαχείριση με υπερηχογραφία επιτήρησης. Οι ασθενείς της ομάδας της επιτήρησης ήταν μεγαλύτερης ηλικίας, κατά μέσο όρο, και ήταν πιο πιθανό να έχουν πρόσφατη νοσηλεία, ενώ βασικά αίτια επιλογής της μεθόδου αυτής ήταν η πρόσφατη χειρουργική επέμβαση, η ενεργός αιμορραγία και οι κατευθυντήριες οδηγίες (Kuczmik et al., 2021). Η επανεμφάνιση της φλεβικής θρομβοεμβολικής νόσου ήταν χαμηλότερη για τους ασθενείς που έλαβαν αντιπηκτικά, σε σύγκριση με τους ασθενείς με υπερηχογραφία επιτήρησης, και η διάδοση της εν τω βάθει φλεβικής θρόμβωσης ήταν λιγότερο συχνή στην ομάδα που έλαβε αντιπηκτική αγωγή. Αντίθετα, δεν υπήρξαν σημαντικές διαφορές ως προς τα αποτελέσματα αιμορραγίας ή θνησιμότητας μεταξύ των δύο ομάδων ασθενών, ενώ το καθαρό κλινικό όφελος (επανεμφάνιση φλεβικής θρομβοεμβολικής νόσου και μείζονα αιμορραγία) ευνόησε την αντιπηκτική θεραπεία. Συνεπώς, οι ασθενείς με εν τω βάθει φλεβική θρόμβωση γαστροκνημίου που λαμβάνουν αντιπηκτική αγωγή έχουν σημαντικά καλύτερα αποτελέσματα σε σύγκριση με εκείνους που ακολουθούν τη στρατηγική της σειριακής επιτήρησης με υπερηχογραφία, χωρίς, ωστόσο, να

αυξηθούν τα αποτελέσματα αιμορραγίας στη δεύτερη περίπτωση (Kuczmik et al., 2021).

Άρθρο (Συγγραφείς, έτος)	Χώρα όπου διεξήχθη η έρευνα	Τύπος μελέτης	Σκοπός	Δείγμα	Μέθοδος υπερηχογραφίας που αξιολογήθηκε	Κύρια Αποτελέσματα
(Stevens et al., 2013)	ΗΠΑ	-	Ο έλεγχος του ποσοστού της φλεβικής θρομβοεμβολικής νόσου στους ασθενείς με πιθανότητα πριν τον έλεγχο της υπερηχογραφίας ή στους ασθενείς με πιθανή εν τω βάθει φλεβική θρόμβωση ανά απλοποιημένη βαθμολογία Wells όταν η αντιπηκτική θεραπεία διακόπτεται με βάση μία μονή, αρνητική υπερηχογραφία ολόκληρου του κάτω άκρου.	167 ασθενείς	Υπερηχογραφία ολόκληρου του κάτω άκρου	Για το σκοπό αυτό, σε ένα δείγμα ασθενών με πιθανή εν τω βάθει θρόμβωση, η αντιπηκτική αγωγή διακόπηκε ύστερα από μία μονή, αρνητική υπερηχογραφία ολόκληρου του ποδιού, και το αποτέλεσμα της φλεβικής θρομβοεμβολικής νόσου επιβεβαιώθηκε αντικειμενικά στους 3 μήνες. Ύστερα από τη μετέπειτα παρακολούθηση των ασθενών, ο θάνατος ενός ασθενούς κρίθηκε ότι ίσως προκλήθηκε από τη φλεβική θρομβοεμβολική νόσο, οδηγώντας σε ποσοστό θρομβοεμβολικής νόσου 0,6%.
(Chan et al., 2013)	Καναδάς	Προοπτική μελέτη κοόρτης	Η εξέταση της ασφάλειας της αναστολής της αντιπηκτικής αγωγής από γυναίκες σε κύηση με υποψία εν τω βάθει φλεβικής θρόμβωσης ύστερα από αρνητικό	221 γυναίκες σε κύηση με υποψία εν τω βάθει φλεβικής	Υπερηχογράφημα συμπίεσης και απεικόνιση με Doppler της λαγόνιας φλέβας του	Από το σύνολο των γυναικών αυτών, το 7,2% διαγνώστηκαν με εν τω βάθει φλεβική θρόμβωση μέσω του αρχικού υπερηχογραφήματος συμπίεσης και της εξέτασης Doppler, ενώ καμία γυναίκα δε

			σειριακό υπερηχογράφημα συμπίεσης και απεικόνιση της λαγόνιας φλέβας.	θρόμβωσης	συμπτωματικού κάτω άκρου	<p>διαγνώστηκε με τις σειριακές δοκιμές.</p> <p>Μία ασθενής με φυσιολογικό σειριακό έλεγχο διαγνώστηκε με πνευμονική εμβολή 7 εβδομάδες αργότερα.</p> <p>Η ευαισθησία της σειριακής υπερηχογραφίας συμπίεσης με απεικόνιση Doppler ήταν ίση με 94,1%, η αρνητική προβλεπτική ικανότητα ήταν 99,5% και η αρνητική αναλογία πιθανότητας ήταν 0,068.</p>
(Nazerian et al., 2014)	Ιταλία	Προοπτική μελέτη	Η διερεύνηση της διαγνωστικής απόδοσης της υπερηχογραφίας πολλαπλών οργάνων (φλεβών καρδιάς, πνεύμονα και κάτω άκρων) και του εάν το υπερηχογράφημα αυτό σε συνδυασμό με το D – διμερές και τη βαθμολογία Wells θα μπορούσαν να μειώσουν με ασφάλεια τη συχνότητα διεξαγωγής πολλαπλών μέσω	ασθενείς με υποψία πνευμονικής εμβολής	Πολυοργανική υπερηχογραφία	<p>Η πολυοργανική υπερηχογραφία είχε ειδικότητα 86,2% και ευαισθησία 90%, η υπερηχογραφία του πνεύμονα 95,9% και 60,1%, το υπερηχογράφημα των φλεβών των κάτω άκρων 97,6% και 52,7%, και το υπερηχογράφημα της καρδιάς 90,9% και 32,7%, αντίστοιχα.</p> <p>Μεταξύ των ασθενών με αρνητική για πνευμονική εμβολή πολυοργανική υπερηχογραφία και με αρνητικό αποτέλεσμα</p>

			αξονικής τομογραφίας πνευμονικών αγγειογραφιών (MCTPA).			για το D – διμερές ή αρνητική διάγνωση από το εναλλακτικό υπερηχογράφημα, κανένας δεν διαγνώστηκε εν τέλει με πνευμονική εμβολή.
(Grüning et al., 2016)	Ηνωμένο Βασίλειο	-	Η αναφορά των απεικονιστικών αποτελεσμάτων όλων των γυναικών σε κύηση που παραπέμφθηκαν σε συγκεκριμένο νοσοκομείο με υποψία θρομβοεμβολικής νόσου σε διάστημα 43 μηνών.	168 γυναίκες σε κύηση & 89 γυναίκες που δεν ήταν σε κύηση	υπερηχογράφημα Doppler	<p>Οι μέθοδοι VQ SPECT και CTPA είχαν ίση πιθανότητα διάγνωσης της πνευμονικής εμβολής σε περίπου 1 στους 7 ασθενείς.</p> <p>Στη 1 στις 3 CTPA, παρατηρήθηκε υποβέλτιστη ποιότητα.</p> <p>Το υπερηχογράφημα Doppler των κάτω άκρων εντοπίζει την εν τω βάθει φλεβική θρόμβωση σε πολύ μικρότερη συχνότητα, σε περίπου 1 ασθενή ανά 15 ασθενείς.</p> <p>Ο επιπολασμός της πνευμονικής εμβολής των γυναικών σε κύηση, όταν εκείνη διαγνώστηκε με VQ SPECT, ήταν παρόμοιος με εκείνον των γυναικών που δεν ήταν σε κύηση.</p> <p>Η αποτελεσματική δόση και η</p>

						απορροφούμενη δόση ακτινοβολίας στο μητρικό μαστό ήταν χαμηλότερες στη μέθοδο VQ SPECT, και η δόση στο έμβρυο ήταν παρόμοια μεταξύ των VQ SPECT και CTPA.
(Gedikoglu and Oguzkurt, 2017)	Τουρκία	-	Η μελέτη της επίδρασης της καθοδηγούμενης από υπερηχογραφία διαδερμικής θρομβεκτομής αναρρόφησης σε γυναίκες σε κύηση με εν τω βάθει φλεβικής θρόμβωσης στη λαγονομηριαία φλέβα.	9 γυναίκες σε κύηση με οξεία ή υποξεία εν τω βάθει φλεβική θρόμβωση στη λαγονομηριαία φλέβα	Καθοδηγούμενη από υπερηχογράφημα διαδερμική θρομβεκτομή αναρρόφησης	<p>Σε όλες τις γυναίκες, επιτεύχθηκε πλήρης ή σημαντική αφαίρεση του θρόμβου και μη διακοπή της φλεβικής ροής, κατά την πρώτη παρέμβαση.</p> <p>Στο 22,2% των γυναικών, επανεμφανίστηκε θρόμβωση κατά την πρώτη εβδομάδα ύστερα από την επέμβαση, ενώ ένας από τους ασθενείς υποβλήθηκε σε δεύτερη παρέμβαση, όπου η διεξήχθη ξανά η διαδερμική θρομβεκτομή αναρρόφησης με επιτυχή αφαίρεση του θρόμβου και αποκατάσταση της φλεβικής ροής.</p> <p>Δεν παρατηρήθηκε ξανά θρόμβωση κατά την περίοδο μετά τον τοκετό.</p>

(Kuczmik et al., 2021)	Νέα Υόρκη	-	<p>Η σύγκριση των αποτελεσμάτων μεταξύ ασθενών με εν τω βάθει φλεβική θρόμβωση γαστροκνημίου που έλαβαν αντιπηκτική θεραπεία και ασθενών με εν τω βάθει φλεβική θρόμβωση γαστροκνημίου που παρακολούθηθηκαν συστηματικά με σειριακή υπερηχογραφία επιτήρησης, χωρίς τη λήψη αντιπηκτικής αγωγής.</p>	483 ασθενείς	Σειριακή υπερηχογραφία επιτήρησης	<p>Οι ασθενείς της ομάδας της επιτήρησης ήταν μεγαλύτερης ηλικίας, κατά μέσο όρο, και ήταν πιο πιθανό να έχουν πρόσφατη νοσηλεία, ενώ βασικά αίτια επιλογής της μεθόδου αυτής ήταν η πρόσφατη χειρουργική επέμβαση, η ενεργός αιμορραγία και οι κατευθυντήριες οδηγίες.</p> <p>Η επανεμφάνιση της φλεβικής θρομβοεμβολικής νόσου ήταν χαμηλότερη για τους ασθενείς που έλαβαν αντιπηκτικά, σε σύγκριση με τους ασθενείς με υπερηχογραφία επιτήρησης, και η διάδοση της εν τω βάθει φλεβικής θρόμβωσης ήταν λιγότερο συχνή στην ομάδα που έλαβε αντιπηκτική αγωγή.</p> <p>Δεν υπήρξαν σημαντικές διαφορές ως προς τα αποτελέσματα αιμορραγίας ή θνησιμότητας μεταξύ των δύο ομάδων ασθενών, ενώ το καθαρό κλινικό όφελος (επανεμφάνιση φλεβικής θρομβοεμβολικής</p>
------------------------	-----------	---	------------------------------------------------------------------------------------------------------------------------------------------------------------------------------------------------------------------------------------------------------------------------------------------------------	--------------	-----------------------------------	--------------------------------------------------------------------------------------------------------------------------------------------------------------------------------------------------------------------------------------------------------------------------------------------------------------------------------------------------------------------------------------------------------------------------------------------------------------------------------------------------------------------------------------------------------------------------------------------------------------------------------------------------------------------------------------------------------------------------------------------------------------------

						νόσου και μείζονα αιμορραγία) εννόησε την αντιπηκτική θεραπεία.
--	--	--	--	--	--	-----------------------------------------------------------------

Συζήτηση - Συμπεράσματα

Μέχρι σήμερα, έχουν προταθεί και αξιοποιηθεί ποικίλες διαγνωστικές μέθοδοι, συμπεριλαμβανομένης της υπερηχογραφίας, η οποία χρησιμοποιείται συχνά στην κλινική πρακτική (Phillippe, 2017). Ο σκοπός της συγκεκριμένης μεταπτυχιακής διατριβής ήταν η αξιολόγηση της συμβολής της υπερηχοτομογραφικής μεθόδου στη διάγνωση και παρακολούθηση της φλεβικής θρομβοεμβολικής νόσου των κάτω άκρων και των επιπλοκών αυτής. Για το σκοπό αυτό, πραγματοποιήθηκε μία συστηματική ανασκόπηση. Μέσω της αναζήτησης της διεθνούς βιβλιογραφίας, εντοπίστηκαν και αναλύθηκαν συνολικά 15 άρθρα, εκ των οποίων, στα 9, αξιολογήθηκε η ευαισθησία και η ειδικότητα της υπερηχογραφικής μεθόδου ή συγκρίθηκε η τελευταία με άλλες τεχνικές διάγνωσης, ενώ στα 6 άρθρα, διερευνήθηκε η συμβολή της υπερηχογραφικής μεθόδου στο μεταθρομβωτικό σύνδρομο, στη χρόνια φλεβική ανεπάρκεια, στη διάρκεια ή στη διακοπή της αντιπηκτικής αγωγής, στη διάγνωση της εν τω βάθει φλεβοθρόμβωσης σε εγκύους και σε ασθενείς με υποψία πνευμονικής εμβολής.

Σύμφωνα με τα ευρήματα της τελευταίας 10ετίας, η υπερηχογραφία αποτελεί μία πολύ χρήσιμη μέθοδος διάγνωσης, και μέχρι σήμερα, έχουν αξιοποιηθεί πολλές υποκατηγορίες της μεθόδου αυτής, οι οποίες διαφέρουν ως προς τη χρησιμότητα, την ειδικότητα και την ευαισθησία τους. Αρχικά, η ευαισθησία, τη διαγνωστική ακρίβεια και η ειδικότητα της υπερηχογραφίας συμπίεσης, σε σύγκριση με την υπερηχογραφία διπλής όψης, ήταν ίσες με 85,9%, 84,6% και 41,2%, επομένως, το υπερηχογράφημα συμπίεσης έχει σχετικά αποδεκτά επίπεδα ακρίβειας και ευαισθησίας, αλλά χαμηλή ειδικότητα για τη διάγνωση της εν τω βάθει φλεβικής θρόμβωσης (Abbasi et al., 2012). Η υπερηχογραφία συμπίεσης έχει υποστηριχθεί και από ιατρούς επειγόντων περιστατικών και από ακτινολόγους ιατρούς για τη διάγνωση της εν τω βάθει φλεβικής θρόμβωσης, λόγω της αποτελεσματικότητας της μεθόδου, αλλά και της μείωσης του χρόνου διεξαγωγής της, ο οποίος συμβάλει ακολούθως στη μείωση του χρόνου αναμονής και στην αύξηση της διαθεσιμότητας (Elsenga et al., 2021).

Το υπερηχογράφημα θώρακος αποτελεί μία άλλη μέθοδο υψηλής διαγνωστικής ακρίβειας και ευαισθησίας (60% και 90%, αντίστοιχα) που θα μπορούσε να αξιοποιείται ευρέως, λόγω της διαθεσιμότητάς του, της μη επεμβατικότητάς του και της υψηλής αποτελεσματικότητάς τους σε σχέση με το κόστος του (Comert et al., 2013).

Η υπερηχογραφία Doppler είναι απαραίτητη για τη διάγνωση της εν τω βάθει φλεβικής θρόμβωσης σε όλους τους ασθενείς (Ibrahim et al., 2020), και αποτελεί ανώτερο διαγνωστικό εργαλείο για την εν λόγω ασθένεια από τα επίπεδα D διμερούς σε ασθενείς με εγκαύματα (Ahuja et al., 2016). Η μέθοδος 3PCUS των κάτω άκρων με φορητό μηχάνημα υπερηχογραφήματος έχει βρεθεί ότι μπορεί επίσης να προσδιορίσει με ακρίβεια την παρουσία ή την απουσία της εν τω βάθει φλεβικής θρόμβωσης των κάτω άκρων (Dehbozorgi et al., 2019). Τέλος, η μέθοδος βαθιάς μάθησης για την αυτόματη ερμηνεία των εικόνων της υπερηχογραφίας συμπίεσης φαίνεται να έχει υψηλή απόδοση στη διάγνωση της εν τω βάθει φλεβικής θρόμβωσης, με ειδικότητα 0,70 – 0,82, ευαισθησία 0,82 - 0,94, θετική προβλεπτική αξία 0,65 – 0,89 και αρνητική προβλεπτική αξία 0,99 – 1,00, σε σύγκριση με τον κλινικό χρυσό κανόνα της υπερηχογραφίας (Kainz et al., 2021).

Σύμφωνα με σχετική μελέτη, η υπερηχογραφία αποτελεί μία σαφώς πιο αξιόπιστη μέθοδο από τη CTV, λόγω της μειωμένης ευαισθησίας σε επίπεδο τμημάτων και της πολύ μειωμένης ειδικότητας σε επίπεδο ασθενών της μεθόδου CTV (Sato et al., 2021). Ωστόσο, αρκετά αποδοτικές, αποτελεσματικές και ασφαλείς φάνηκαν και δύο άλλες μέθοδοι, η ELISA D – διμερούς < 1000 ng / mL και η TRANCE – MRI. Η στρατηγική ELISA D – διμερούς < 1000 ng / mL φάνηκε να είναι αρκετά αποδοτική οικονομικά και μπορεί να οδηγήσει σε μείωση της επανάληψης του υπερηχογραφήματος κατά 67% (Michiels et al., 2016), ενώ η TRANCE – MRI φαίνεται να αποτελεί ένα εναλλακτικό, αντικειμενικό εργαλείο για την εκτίμηση των ασθενειών των κάτω άκρων, με ειδικότητα, ευαισθησία και ακρίβεια 88,9%, 85,7%, και 88%, αντίστοιχα (Huang et al., 2019).

Ως προς τις ειδικές κατηγορίες των ασθενών με φλεβική θρομβοεμβολική νόσο, δεν εντοπίστηκαν καθόλου δεδομένα για τη συμβολή της υπερηχογραφικής μεθόδου σε ασθενείς με μεταθρομβωτικό σύνδρομο και σε ασθενείς με χρόνια φλεβική ανεπάρκεια. Αντίθετα, σε ασθενείς με υποψία πνευμονικής εμβολής,

βρέθηκε ότι η πολυοργανική υπερηχογραφία είναι μία πιο ευαίσθητη μέθοδος από την υπερηχογραφία ενός οργάνου, αυξάνει την ακρίβεια της εκτίμησης της κλινικής πιθανότητας πριν τον έλεγχο, και έτσι, μπορεί να μειώσει το φορτίο της ΜCΤΡΑ (Nazerian et al., 2014).

Σε γυναίκες σε κύηση, η υπερηχογραφία φαίνεται να έχει σημαντική και διαφορετική συμβολή, ανάλογα με τις επιμέρους κατηγορίες της. Συγκεκριμένα, η σειριακή υπερηχογραφία συμπίεσης με απεικόνιση Doppler της λαγόνιας φλέβας που διεξάγεται σε περίοδο 7 ημερών είναι ικανή να αποκλείσει την εν τω βάθει φλεβική θρόμβωση σε συμπτωματικής γυναίκες σε κύηση (Chan et al., 2013). Η χρήση της υπερηχογραφίας συμπίεσης των κάτω άκρων από τη μηρική έως την ιγνυακή φλέβα και η εκτίμηση με Doppler της λαγόνιας φλέβας σε μία μονή εξέταση φαίνεται επαρκής μέθοδος για τις περισσότερες γυναίκες σε κύηση με υποψία εν τω βάθει θρόμβωσης, ώστε να αποκλειστεί η νόσος αυτή στις γυναίκες που δεν νοσούν. Περαιτέρω απεικονιστική εξέταση σε διάστημα 7 ημερών ενδείκνυται μόνο εάν υπάρχει υποψία απομονωμένης λαγόνιας εν τω βάθει φλεβικής θρόμβωσης στην αρχική απεικόνιση και εάν η ασθενής έχει επίμονα συμπτώματα (Chan, 2018). Αντιθέτως, σύμφωνα με άλλη μελέτη, οι μέθοδοι VQ SPECT και CTPA παρέχουν παρόμοια διαγνωστική απόδοση για την πνευμονική εμβολή κατά τη διάρκεια της κύησης, σε αντίθεση με την υπερηχογραφική μέθοδο που έχει μικρή διαγνωστική αξία, ενώ η VQ SPECT ίσως να πρέπει να προτιμηθεί λόγω της χαμηλότερης δόσης ακτινοβολίας στη μητέρα (Grüning et al., 2016).

Η υπερηχογραφία είναι μία μέθοδος που δε συμβάλλει μόνο στη διάγνωση, αλλά και στην αντιμετώπιση. Συγκεκριμένα, δεδομένου ότι παρόλο που η συστηματική ή από του στόματος αντιπηκτική θεραπεία μπορεί να μειώσει το θρόμβο, παραμένει αναποτελεσματική στην αφαίρεση του φορτίου του θρόμβου και στην πρόληψη του μεταθρομβωτικού συνδρόμου, μία σχετικά νέα τεχνική, η καθοδηγούμενη από υπέρηχο θρομβόλυση (“Ultrasound – accelerated catheter – directed thrombolysis”) έχει αποδειχθεί αρκετά αποτελεσματική και ασφαλής για την αντιμετώπιση της εν τω βάθει φλεβικής θρόμβωσης των γυναικών, κατά την περίοδο ύστερα από τον τοκετό (Dumantepe et al., 2013). Σε πιο πρόσφατη μελέτη, δείχθηκε ότι η υπερηχογραφία μπορεί να συμβάλει στη θεραπεία της εν τω βάθει φλεβικής θρόμβωσης, μέσω της ενδοαγγειακής θεραπείας με καθοδηγούμενη από υπερηχογράφημα διαδερμική θρομβεκτομή αναρρόφησης, η οποία μπορεί να θεωρηθεί μία αποτελεσματική και

ασφαλής μέθοδος για την αφαίρεση του θρόμβου σε γυναίκες σε κύηση με εν τω βάθει φλεβική θρόμβωση στη λαγονομηριαία φλέβα (Gedikoglu and Oguzkurt, 2017).

Σε ασθενείς με εν τω βάθει φλεβική θρόμβωση γαστροκνημίου, η αντιπηκτική αγωγή οδηγεί σε σημαντικά καλύτερα αποτελέσματα σε σύγκριση με εκείνους που ακολουθούν τη στρατηγική της σειριακής επιτήρησης με υπερηχογραφία (Kuczmik et al., 2021). Πράγματι, το υπερηχογράφημα, τόσο σε επίπεδο επαναλαμβανόμενο όσο και σε επίπεδο εξέτασης ολόκληρων των κάτω άκρων, θα πρέπει να μελετηθεί περαιτέρω σε επίπεδο διάγνωσης με στόχο τη διακοπή της αντιπηκτικής αγωγής, διότι δε φέρει εξίσου καλά αποτελέσματα με την αντιπηκτική αγωγή και ένας μικρός αριθμός ασθενών εμφανίζει φλεβική θρομβοεμβολική νόσο, παρά τον τακτικό έλεγχό τους με υπερηχογράφημα (Stevens et al., 2013).

Συνολικά, λοιπόν, φαίνεται πως παρόλο που υπάρχουν και νέες, πιο αποτελεσματικές μέθοδοι, η υπερηχογραφική μέθοδος αποτελεί, σε γενικά πλαίσια, μία αρκετά αξιόπιστη και αποτελεσματική μέθοδο για τη διάγνωση της φλεβικής θρομβοεμβολικής νόσου, ακόμα και σε γυναίκες και ασθενείς με υποψία πνευμονικής εμβολής, και θα μπορούσε να συμβάλει και στην αντιμετώπιση της νόσου, ωστόσο, δεν είναι ικανή να αντικαταστήσει την αντιπηκτική θεραπεία ή να συμβάλει στη διακοπή της θεραπείας αυτής. Ωστόσο, σημαντικοί περιορισμοί της παρούσας μελέτης είναι ο σχετικά μικρός αριθμός των μελετών που βρέθηκαν και αναλύθηκαν, η μεγάλη ανομοιομορφία και ανομοιογένεια μεταξύ των αναλυθέντων μελετών, σε επίπεδο ασθενών, τεχνικών και μέτρων έκβασης, και ο εξαιρετικά μικρός αριθμός μελετών που εντοπίστηκαν ανά κατηγορία ασθενών. Στο πλαίσιο αυτό, κρίνεται σημαντική και απαραίτητη η διεξαγωγή περισσότερων πρωτογενών μελετών για το ρόλο της υπερηχοτομογραφικής μεθόδου στη φλεβική θρομβοεμβολική νόσο, σε σύγκριση με άλλες μεθόδους, αλλά και σε συγκεκριμένους υποπληθυσμούς ασθενών.

Βιβλιογραφία

Abbasi, S., Bolverdi, E., Zare, M. A., Hafezimoghadam, P., Fathi, M., Farsi, D. and Moghimi, M. (2012) 'Comparison of diagnostic value of conventional ultrasonography by emergency physicians with Doppler ultrasonography by radiology physicians for diagnosis of deep vein thrombosis.' *JPMA. The Journal of the Pakistan Medical Association*, 62(5) pp. 461–465.

Ahuja, R. B., Bansal, P., Pradhan, G. S. and Subberwal, M. (2016) 'An analysis of deep vein thrombosis in burn patients (Part 1): Comparison of D-dimer and Doppler ultrasound as screening tools.' *Burns: Journal of the International Society for Burn Injuries*, 42(8) pp. 1686–1692.

Bates, S. M., Jaeschke, R., Stevens, S. M., Goodacre, S., Wells, P. S., Stevenson, M. D., Kearon, C., Schunemann, H. J., Crowther, M., Pauker, S. G., Makdissi, R. and Guyatt, G. H. (2012) 'Diagnosis of DVT: Antithrombotic Therapy and Prevention of Thrombosis, 9th ed: American College of Chest Physicians Evidence-Based Clinical Practice Guidelines.' *Chest*, 141(2 Suppl) pp. e351S-e418S.

Chan, W.-S. (2018) 'Diagnosis of venous thromboembolism in pregnancy.' *Thrombosis Research*, 163, March, pp. 221–228.

Chan, W.-S., Spencer, F. A., Lee, A. Y. Y., Chunilal, S., Douketis, J. D., Rodger, M. and Ginsberg, J. S. (2013) 'Safety of withholding anticoagulation in pregnant women with suspected deep vein thrombosis following negative serial compression ultrasound and iliac vein imaging.' *CMAJ: Canadian Medical Association journal = journal de l'Association medicale canadienne*, 185(4) pp. E194-200.

Comert, S. S., Caglayan, B., Akturk, U., Fidan, A., Kiral, N., Parmaksız, E., Salepci, B. and Kurtulus, B. A. O. (2013) 'The role of thoracic ultrasonography in the diagnosis of pulmonary embolism.' *Annals of Thoracic Medicine*, 8(2) pp. 99–104.

Dehbozorgi, A., Damghani, F., Mousavi-Roknabadi, R. S., Sharifi, M., Sajjadi, S. M. and Hosseini-Marvast, S. R. (2019) 'Accuracy of three-point compression ultrasound for the diagnosis of proximal deep-vein thrombosis in emergency department.' *Journal of Research in Medical Sciences: The Official Journal of Isfahan University of Medical Sciences*, 24 p. 80.

Dumantepe, M., Tarhan, I. A., Yurdakul, I. and Ozler, A. (2013) 'Ultrasound-accelerated catheter-directed thrombolysis for the management of postpartum deep venous thrombosis.' *The Journal of Obstetrics and Gynaecology Research*, 39(5) pp. 1065–1069.

Elsenga, H. E., Collée, A. and Rosendaal, A. V. (2021) 'Agreement between emergency physicians and radiologists for the diagnosis of deep venous thrombosis with compression ultrasound: a prospective study.' *European Journal of Emergency Medicine: Official Journal of the European Society for Emergency Medicine*, 28(1) pp. 25–28.

Erdmann, A., Ney, B., Qanadli, S. D., Calanca, L. and Mazzolai, L. (2017) '[Deep vein thrombosis in uncommon localisations].' *Revue Medicale Suisse*, 13(586) pp. 2134–2137.

Gedikoglu, M. and Oguzkurt, L. (2017) 'Endovascular treatment of iliofemoral deep vein thrombosis in pregnancy using US-guided percutaneous aspiration thrombectomy.' *Diagnostic and Interventional Radiology (Ankara, Turkey)*, 23(1) pp. 71–76.

Grüning, T., Mingo, R. E., Gosling, M. G., Farrell, S. L., Drake, B. E., Loader, R. J. and Riordan, R. D. (2016) 'Diagnosing venous thromboembolism in pregnancy.' *The British Journal of Radiology*, 89(1062) p. 20160021.

Huang, Y.-K., Tseng, Y.-H., Lin, C.-H., Tsai, Y.-H., Hsu, Y.-C., Wang, S.-C. and Chen, C.-W. (2019) 'Evaluation of venous pathology of the lower extremities with triggered angiography non-contrast-enhanced magnetic resonance imaging.' *BMC medical imaging*, 19(1) p. 96.

Ibrahim, M. Z., Igashi, J. B., Lawal, S., Usman, B., Mubarak, A. Z. and Suleiman, H. M. (2020) 'Doppler ultrasonographic evaluation of lower limbs deep-vein thrombosis in a teaching hospital, Northwestern Nigeria.' *Annals of African Medicine*, 19(1) pp. 8–14.

Kainz, B., Heinrich, M. P., Makropoulos, A., Oppenheimer, J., Mandegaran, R., Sankar, S., Deane, C., Mischkewitz, S., Al-Noor, F., Rawdin, A. C., Ruttloff, A., Stevenson, M. D., Klein-Weigel, P. and Curry, N. (2021) 'Non-invasive diagnosis of deep vein thrombosis from ultrasound imaging with machine learning.' *NPJ digital medicine*, 4(1) p. 137.

Kesieme, E., Kesieme, C., Jebbin, N., Irekpita, E. and Dongo, A. (2011) 'Deep vein thrombosis: a clinical review.' *Journal of Blood Medicine*, 2 pp. 59–69.

Kuczmik, W., Wysokinski, W. E., Macedo, T., Froehling, D., Daniels, P., Casanegra, A., Houghton, D., Vlazny, D., Meverden, R., Lang, T., White, L., Hodge, D. and McBane, R. D. (2021) 'Calf Vein Thrombosis Outcomes Comparing Anticoagulation and Serial Ultrasound Imaging Management Strategies.' *Mayo Clinic Proceedings*, 96(5) pp. 1184–1192.

Michiels, J. J., Maasland, H., Moosdorff, W., Lao, M., Gadiseur, A. and Schroyens, W. (2016) 'Safe Exclusion of Deep Vein Thrombosis by a Rapid Sensitive ELISA D-dimer and Compression Ultrasonography in 1330 Outpatients With Suspected DVT.' *Angiology*, 67(8) pp. 781–787.

Mizukami, N. (2015) '[Practical Use of Doppler Ultrasonography of the Cardiovascular System and Clinical Laboratory Tests for the Management of Pulmonary Embolism].' *Rinsho Byori. The Japanese Journal of Clinical Pathology*, 63(8) pp. 957–963.

Moheimani, F. and Jackson, D. E. (2011) 'Venous Thromboembolism: Classification, Risk Factors, Diagnosis, and Management.' *ISRN Hematology*, 2011 p. 124610.

- Nazerian, P., Vanni, S., Volpicelli, G., Gigli, C., Zanobetti, M., Bartolucci, M., Ciavattone, A., Lamorte, A., Veltri, A., Fabbri, A. and Grifoni, S. (2014) 'Accuracy of point-of-care multiorgan ultrasonography for the diagnosis of pulmonary embolism.' *Chest*, 145(5) pp. 950–957.
- Parent, F., Jovan, R. and Colas des Francs, V. (2015) '[Venous thromboembolism during pregnancy].' *La Revue Du Praticien*, 65(2) pp. 188–192.
- Phillippe, H. M. (2017) 'Overview of venous thromboembolism.' *The American Journal of Managed Care*, 23(20 Suppl) pp. S376–S382.
- Sartori, M., Lessiani, G., Favaretto, E., Migliaccio, L., Iotti, M., Giusto, L., Ghirarduzzi, A., Palareti, G. and Cosmi, B. (2016) 'Ultrasound Characteristics of Calf Deep Vein Thrombosis and Residual Vein Obstruction After Low Molecular Weight Heparin Treatment.' *European Journal of Vascular and Endovascular Surgery: The Official Journal of the European Society for Vascular Surgery*, 52(5) pp. 658–664.
- Sato, T., Yoshimura, N., Horii, Y., Yamazaki, M., Sato, K., Kumagai, K. and Ishikawa, H. (2021) 'Low Tube Voltage Computed Tomography Venography for Patients With Deep Vein Thrombosis of the Lower Extremities - A Comparison With Venous Ultrasonography.' *Circulation Journal: Official Journal of the Japanese Circulation Society*, 85(4) pp. 369–376.
- Scherptong-Engbers, M., Vlieg, A. and Rosendaal, F. (2010) 'Venous thrombosis in the elderly: Incidence, risk factors and risk groups.' *Journal of thrombosis and haemostasis : JTH*, 8, October, pp. 2105–12.
- Stevens, S. M., Woller, S. C., Graves, K. K., Aston, V., Jones, J., Snow, G. and Elliott, C. G. (2013) 'Withholding anticoagulation following a single negative whole-leg ultrasound in patients at high pretest probability for deep vein thrombosis.' *Clinical and Applied Thrombosis/Hemostasis: Official Journal of the International Academy of Clinical and Applied Thrombosis/Hemostasis*, 19(1) pp. 79–85.
- Stubbs, M. J., Mouyis, M. and Thomas, M. (2018) 'Deep vein thrombosis.' *BMJ (Clinical research ed.)*, 360, February, p. k351.
- Toyota, K. (2014) '[Ultrasound examination for lower extremity deep vein thrombosis].' *Masui. The Japanese Journal of Anesthesiology*, 63(9) pp. 975–981.
- Zhuang, G., Tang, C., He, X., Liang, J., He, Z., Ye, Y., Deng, W., Liu, D. and Chen, H. (2019) 'DANTE-SPACE: a new technical tool for DVT on 1.5T MRI.' *The International Journal of Cardiovascular Imaging*, 35(12) pp. 2231–2237.