



ΔΙΑΚΡΑΤΙΚΟ
ΔΙΑΤΜΗΜΑΤΙΚΟ
ΠΡΟΓΡΑΜΜΑ
ΜΕΤΑΠΤΥΧΙΑΚΩΝ
ΣΠΟΥΔΩΝ



ΙΑΤΡΙΚΗ ΣΧΟΛΗ
ΠΑΝΕΠΙΣΤΗΜΙΟΥ ΘΕΣΣΑΛΙΑΣ
σε συνεργασία με το
UNIVERSITÀ DEGLI STUDI
DI GENOVA

Μεταπτυχιακή Διπλωματική Εργασία

«Η σημασία της υπερηχοτομογραφικής διερεύνησης της φλεβικής ανεπάρκειας των κάτω άκρων και η συμβολή της στη λήψη Θεραπευτικής απόφασης»

υπό

Γαρυφαλιάς Ειρήνης Αηδονίδα

Ειδικού Ιατρού Ακτινοδιαγνωστικής

Υπεβλήθη για την εκπλήρωση μέρους των

απαιτήσεων για την απόκτηση του

Διακρατικού Μεταπτυχιακού Διπλώματος Ειδίκευσης

«Υπερηχογραφική Λειτουργική Απεικόνιση για την πρόληψη & διάγνωση των αγγειακών παθήσεων»

Λάρισα 2018

ΤΡΙΜΕΛΗΣ ΣΥΜΒΟΥΛΕΥΤΙΚΗ ΕΠΙΤΡΟΠΗ

1. Καρδούλας Δημήτριος : Μηχανικός Βιοϊατρικής Τεχνολογίας, Τμήμα Ιατρικής, Πανεπιστήμιο Κρήτης (επιβλέπων)
2. Καραθάνος Χρήστος, Αγγειοχειρουργός, Επικουρικός Επιμελητής Αγγειοχειρουργική Κλινική Π.Γ.Ν. Λάρισας
3. Κούβελος Γεώργιος, Αγγειοχειρουργός, Επικουρικός Επιμελητής Π.Γ.Ν. Λάρισας

ΕΥΧΑΡΙΣΤΙΕΣ

Ευχαριστώ πολύ τους καθηγητές μου που με βοήθησαν να προχωρήσω στην επιστήμη, την οικογένεια, τους φίλους και το σύντροφο μου που με στηρίζουν σε ό,τι επιχειρώ και κυρίως τη μητέρα μου, που μου άνοιγε πάντα το δρόμο προς την πρόοδο.

ΠΕΡΙΛΗΨΗ

Η χρόνια φλεβική ανεπάρκεια μπορεί να οριστεί ως το σύνολο των μεταβολών που αναπτύσσονται στους ιστούς των κάτω άκρων, συνέπεια της ανεπαρκούς λειτουργίας των φλεβικών βαλβίδων. Η σημασία της πηγάζει από τον μεγάλο αριθμό των ατόμων που πάσχουν από αυτή και από το σοβαρό κοινωνικοοικονομικό αντίκτυπο των εκδηλώσεων της, ιδιαίτερα αν ληφθεί υπόψη η χρόνια φύση τους. Η χρήση του έγχρωμου Doppler υπερηχογραφήματος για τη διερεύνηση της φλεβικής ανεπάρκειας των κάτω άκρων έχει εδραιωθεί εδώ και δεκαετίες καθώς αποτελεί οικονομική, εύχρηστη και μη επεμβατική διαγνωστική μέθοδο, η οποία παρέχει λεπτομερή και σαφή εικόνα της ανατομίας, της λειτουργικότητας και των παθολογιών των φλεβών του κάτω άκρου. Εκτός αυτού, αποφασιστική είναι και η συμβολή της στη λήψη απόφασης για την καλύτερη δυνατή θεραπευτική αντιμετώπιση της φλεβικής ανεπάρκειας στη σύγχρονη εποχή, η οποία χαρακτηρίζεται από πληθώρα επιλογών αλλά και αυξημένες προσδοκίες των ασθενών όσον αφορά την ποιότητα της ζωής τους.

Λέξεις κλειδιά: χρόνια φλεβική ανεπάρκεια, duplex, έγχρωμο Doppler υπερηχογράφημα, θεραπεία

ABSTRACT

Chronic vein insufficiency can be defined as the group of changes developing in the lower limb tissues as a result of inadequate valvular function. Its importance results from the great number of patients suffering from it and from the significant socioeconomic impact of its manifestations, especially if their chronic nature is taken into account. The use of colour Doppler ultrasound in the assessment of chronic venous insufficiency of the lower limbs has already been established for some decades as an inexpensive, practical, non invasive diagnostic method that delivers a detailed and precise picture of the anatomy, the function and the pathologies of the lower limb veins. Moreover the contribution of the use of colour Doppler ultrasound is crucial in meeting the decision for the most appropriate therapy nowadays, when the therapeutic options are plenty and the patients have high expectations as far as their quality of life is concerned.

Key words: chronic vein insufficiency, duplex ,colour Doppler ultrasound, treatment

Πίνακας Περιεχομένων

Κεφάλαιο 1 Εισαγωγή

- 1.1 Ορισμός της χρόνιας φλεβικής ανεπάρκειας σελ.5
1.2 Η σημασία της ανασκόπησης σελ.5

Κεφάλαιο 2 Μέθοδοι

- 2.1 Οι πηγές που χρησιμοποιήθηκαν, ο τρόπος αναζήτησης της βιβλιογραφίας και η ηλεκτρονική στρατηγική αναζήτησης σελ.6

Κεφάλαιο 3 Αποτελέσματα : Η χρήση του έγχρωμου Doppler υπερηχογραφήματος για τη διερεύνηση της φλεβικής ανεπάρκειας των κάτω άκρων

- 3.1 Αναφορά στην ιστορία του έγχρωμου Doppler υπερηχογραφήματος σελ.6
3.2 Αναφορά στην ανατομία του φλεβικού συστήματος του κάτω άκρου σελ.7
3.3 Η τεχνική της εξέτασης και οι πληροφορίες που εξάγονται από αυτή σελ.10
3.4 Τα πλεονεκτήματα και οι περιορισμοί της εξέτασης σελ.13
3.5 Άλλες διαγνωστικές εξετάσεις σελ.14

Κεφάλαιο 4 Αποτελέσματα : Η χρήση της υπερηχοτομογραφίας στη λήψη της θεραπευτικής απόφασης για τη φλεβική ανεπάρκεια των κάτω άκρων

- 4.1 Εισαγωγή σελ.16
4.2 Επιλογές για τη θεραπεία της χρόνιας φλεβικής ανεπάρκειας σελ.16
4.3 Κατηγοριοποίηση CEAP σελ.18
4.4 Η σημασία των υπερηχογραφικών ευρημάτων στην επιλογή θεραπείας με παραδείγματα σελ.20

Κεφάλαιο 5 Συζήτηση

- 5.1 Συμπεράσματα σελ.22
5.2 Περιθώριο για μελέτη στο μέλλον σελ. 22

Βιβλιογραφία

1. Εισαγωγή

1.1 Ορισμός της χρόνιας φλεβικής ανεπάρκειας

Η φλεβική ανεπάρκεια μπορεί να οριστεί ως το σύνολο των μεταβολών που αναπτύσσονται στους ιστούς των κάτω άκρων ως επακόλουθο της ανεπαρκούς λειτουργίας των φλεβών. Αυτή οφείλεται σε πλημμελή λειτουργία των βαλβίδων, που μπορεί να είναι πρωτοπαθής λόγω μορφολογικών ή βιοχημικών ανωμαλιών στο φλεβικό τοίχωμα, ή να προκύψει σαν αποτέλεσμα προηγηθείσας φλεβοθρόμβωσης ή τραύματος¹. Ανεξαρτήτως αιτιολογίας η φλεβική ανεπάρκεια επιφέρει ελάττωση της φλεβικής επιστροφής και αύξηση της υδροστατικής πίεσης στους ιστούς των κάτω άκρων, γεγονός που προκαλεί μέσω της υποξίας, της φλεγμονής και της συσσώρευσης τοξικών ουσιών, σημαντικές βλάβες στα κύτταρα².

1.2 Η σημασία της ανασκόπησης

Τα προβλήματα που σχετίζονται με τη φλεβική ανεπάρκεια συχνά παραβλέπονται στην κλινική πράξη, τόσο επειδή υποτιμώνται η βαρύτητα και οι επιπτώσεις τους, όσο και επειδή δεν αναγνωρίζονται πάντα τα σημεία και τα συμπτώματά τους. Η σημασία της φλεβικής νόσου σχετίζεται με τον μεγάλο αριθμό των ατόμων που πάσχουν από αυτή και με τον κοινωνικοοικονομικό αντίκτυπο των πιο σοβαρών εκδηλώσεών της, ιδιαίτερα αν ληφθεί υπόψη η χρόνια φύση αυτών³⁻⁴. Έτσι υπολογίζεται ότι στις ΗΠΑ το 24% των ενηλίκων φέρουν κίρσους και το 6% αυτών πάσχουν από χρόνια φλεβική νόσο, ενώ το κόστος για τη θεραπεία της χρόνιας φλεβικής νόσου συμπεριλαμβανομένων και των φλεβικών ελκών έχει αναφερθεί να φτάνει τα 3 δισεκατομμύρια δολάρια ετησίως⁵. Γίνεται λοιπόν κατανοητό, ότι η επιβάρυνση από τη χρόνια φλεβική νόσο υπερβαίνει κατά πολύ τα αισθητικά θέματα που θεωρούνταν το κύριο πρόβλημα των ασθενών με φλεβική ανεπάρκεια στο παρελθόν και ότι σε βαρύτερες περιπτώσεις αυτή οδηγεί σε σημαντική υποβάθμιση της ποιότητας ζωής, που μπορούν να φτάσουν μέχρι και την απώλεια μέλους ή ακόμα και της ζωής του ασθενούς⁶. Τα παραπάνω καταδεικνύουν την ανάγκη για ανασκόπηση των βιβλιογραφικών δεδομένων που αφορούν τη συγκεκριμένη οντότητα, με στόχο τη δυνατόν ακριβέστερη διάγνωση και την αποτελεσματικότερη θεραπεία της.

2. Μέθοδοι

2.1 Οι πηγές που χρησιμοποιήθηκαν, ο τρόπος αναζήτησης της βιβλιογραφίας και η ηλεκτρονική στρατηγική αναζήτησης

Η αναζήτηση για το υλικό της ανασκόπησης έγινε με την γενική μηχανή αναζήτησης google αρχικά και κυρίως με τη μηχανή αναζήτησης pubmed, όπου αρχικά χρησιμοποιήθηκαν οι λέξεις κλειδιά «χρόνια φλεβική ανεπάρκεια» (chronic vein insufficiency), που οδήγησε σε ανεύρεση 4719 άρθρων, στη συνέχεια με την προσθήκη της λέξης «duplex», που περιόρισε το αποτέλεσμα σε 550 άρθρα και τέλος με την προσθήκη της λέξης «θεραπεία» (treatment) που απέδωσε τελικά 370 άρθρα. Από αυτά τα 370, βάσει τίτλου και συσχέτισης με το θέμα της εργασίας, επιλέχθηκαν 75 άρθρα, και κατόπιν απορρίφθηκαν 23 λόγω παλαιότητας (ελήφθησαν υπόψη όσα δημοσιεύθηκαν το 1998 ή μεταγενέστερα). Από τα τελευταία 52 άρθρα, 2 ήταν ερευνητικά άρθρα (research article), 20 ήταν ανασκοπήσεις ή συστηματικές ανασκοπήσεις (reviews), 25 ήταν κλινικές δοκιμές (μελέτες προοπτικές, αναδρομικές και τυχαιοποιημένες- clinical trials), 1 ήταν γράμμα στον εκδότη και 4 αφορούσαν σε κατευθυντήριες οδηγίες .

3. Αποτελέσματα: Η χρήση του έγχρωμου Doppler υπερηχογραφήματος για τη διερεύνηση της φλεβικής ανεπάρκειας των κάτω άκρων

3.1 Αναφορά στην ιστορία του Doppler υπερηχογραφήματος

Αναμφισβήτητα την πρώτη θέση στην ιστορία του έγχρωμου Doppler υπερηχογραφήματος κατέχει ο αυστριακός μαθηματικός και φυσικός Christian Doppler, ο οποίος το 1841 στην προσπάθεια του να εξηγήσει το χρώμα ορισμένων αστεριών διατύπωσε μεταξύ άλλων τη θεωρία που έμεινε γνωστή ως "φαινόμενο Doppler", που είναι η παρατηρούμενη αλλαγή στη συχνότητα και στο μήκος ενός κύματος από παρατηρητή που βρίσκεται σε σχετική κίνηση με την πηγή των κυμάτων⁷. Σταθμοί στην περαιτέρω εξέλιξη υπήρξαν η δημιουργία ηλεκτρονικού μετρητή ροής από τον Kalms το 1954, η δημοσίευση στοιχείων για τα σήματα Doppler που προκαλούνται από τις καρδιακές βαλβίδες από τον Satomura το 1956 και η μέτρηση της αιματικής ροής σε αγγεία σκύλων το 1957 από τους Franklin, Schlegel και Rushmer. Άλλοι πρωτοπόροι υπήρξαν ο Callagan, ο οποίος εκτέλεσε πειράματα πάνω στην απεικόνιση των κινήσεων της εμβρυϊκής καρδιάς και ο Strandness, που δημοσίευσε αποτελέσματα για τη χρήση του Doppler στην εκτίμηση

ασθενών με περιφερική αρτηριοπάθεια. Σημαντική ώθηση στη μέθοδο έδωσε η δημιουργία του Doppler παλμικού κύματος σε αντικατάσταση του παλαιότερου συνεχούς κύματος, που του επέτρεψε να ξεχωρίζει κινούμενες δομές (1966- Baker, Watkins, Reid) και αργότερα του Power Doppler (Rubin), που αύξησε την ευαισθησία στην ανίχνευση της αιματικής ροής και επέτρεψε την απεικόνιση και σε καταστάσεις χαμηλής ροής. Τελευταία εξέλιξη αποτελεί η χρήση σκιαστικών μέσων που ενισχύουν την ηχογένεια του αίματος κάνοντας το ευκολότερα ορατό στο Doppler υπερηχογράφημα.

Ο διαγνωστικός υπέρηχος μπορεί να μην έχει ακόμα μακρά ιστορία, έχει όμως ήδη καθιερωθεί ως σπουδαιότατο μέσο διάγνωσης και για το λόγο αυτό οι έρευνες για πιθανές εξελίξεις και μελλοντικές χρήσεις του συνεχίζονται, έτσι ώστε οι ιδέες του σήμερα να αποτελέσουν την τεχνολογία του αύριο.



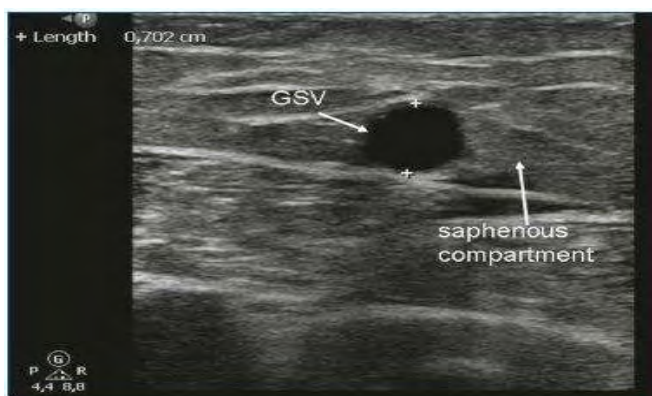
Christian Doppler
(1803-1853)

Εικ. 1 : ο αυστριακός μαθηματικός και φυσικός του 19^{ου} αιώνα Christian Doppler

3.2 Αναφορά στην ανατομία του φλεβικού συστήματος των κάτω άκρων

Είναι σαφές ότι για τον εξεταστή που εκτελεί το υπερηχογράφημα, αναγκαία είναι τόσο η βαθιά γνώση της ανατομίας του φλεβικού συστήματος και των παραλλαγών του⁸, όσο και η κατανόηση της παθοφυσιολογίας της χρόνιας φλεβικής ανεπάρκειας. Η αναλυτική περιγραφή της ανατομίας δεν είναι ο στόχος του συγκεκριμένου πονήματος, εντούτοις πρέπει να γίνει μία συνοπτική αναφορά στα κύρια σημεία της φλεβικής ανατομίας του κάτω άκρου. Οι φλέβες του κάτω άκρου χωρίζονται σε επιπολής και εν τω βάθει σύστημα, τα οποία συνδέονται μεταξύ τους από ποικίλο αριθμό διαπιτραινουσών φλεβών, που φυσιολογικά μεταφέρουν το αίμα από τις επιπολής στις εν τω βάθει φλέβες⁹.

Οι εν τω βάθει φλέβες συνήθως αποτελούν ζεύγη και στη γαστροκνημία συνοδεύουν τους τρεις κύριους αρτηριακούς κλάδους, ενώ στο ύψος της άρθρωσης του γόνατος ενώνονται και σχηματίζουν την ιγνυακή φλέβα και στη συνέχεια την επιπολής μηριαία φλέβα (ή μηριαία φλέβα όπως ονομάζεται πλέον). Επισημαίνεται ότι σε περίπου 25% των ατόμων υπάρχει διπλή ιγνυακή φλέβα και εν μέρει διπλή επιπολής μηριαία φλέβα¹⁰. Στη βουβωνική περιοχή η εν τω βάθει μηριαία φλέβα συμβάλλει με την επιπολής μηριαία φλέβα και σχηματίζει την κοινή μηριαία φλέβα, η οποία στη συνέχεια μεταπίπτει στην έξω λαγόνιο φλέβα. Οι επιπολής φλέβες είναι τα συστήματα της μείζονος και της ελάσσονος σαφηνούς φλέβας. Η μείζων σαφηνής φλέβα αρχίζει από το ύψος του έσω σφυρού, φέρεται κατά μήκος της έσω επιφάνειας της κνήμης μέχρι τον έσω κνημιαίο και μηριαίο κόνδυλο, εν συνεχεία πορεύεται κατά μήκος της έσω επιφάνειας του μηρού και φθάνει στο ύψος της βουβωνικής περιοχής, όπου εκβάλλει στην κοινή μηριαία φλέβα, χωρίς να αποκλείεται όμως να υπάρχουν και άλλες επικοινωνίες και με άλλες φλέβες της περιοχής¹¹. Έτσι μπορεί να υπάρχει ένας πρόσθιος κλάδος της ΜΣΦ, ο οποίος μπορεί από έναν άπειρο υπερηχογραφιστή να θεωρηθεί το κύριο στέλεχος αυτής, με αποτέλεσμα λανθασμένη αντιμετώπιση του περιστατικού και μεγαλύτερη πιθανότητα μετεγχειρητικής υποτροπής κισών. Το χαρακτηριστικό της μείζονος σαφηνούς φλέβας είναι ότι περιέχεται έως το μέσο τριτημόριο του μηρού μαζί με τη συνοδό αρτηρία και νεύρο σε ένα διαμέρισμα το οποίο καλείται διαμέρισμα της σαφηνούς, που αφορίζεται από την μυϊκή περιτονία και την περιτονία της σαφηνούς, τα οποία διακρίνονται υπερηχογραφικά ως λεπτά υπερηχογενή πέταλα¹²⁻¹³. Οι κλάδοι της μείζονος σαφηνούς φλέβας πορεύονται επιφανειακότερα εκτός του διαμερίσματος αυτού, γεγονός που βοηθά στην απαραίτητη διάκριση μεταξύ τους.



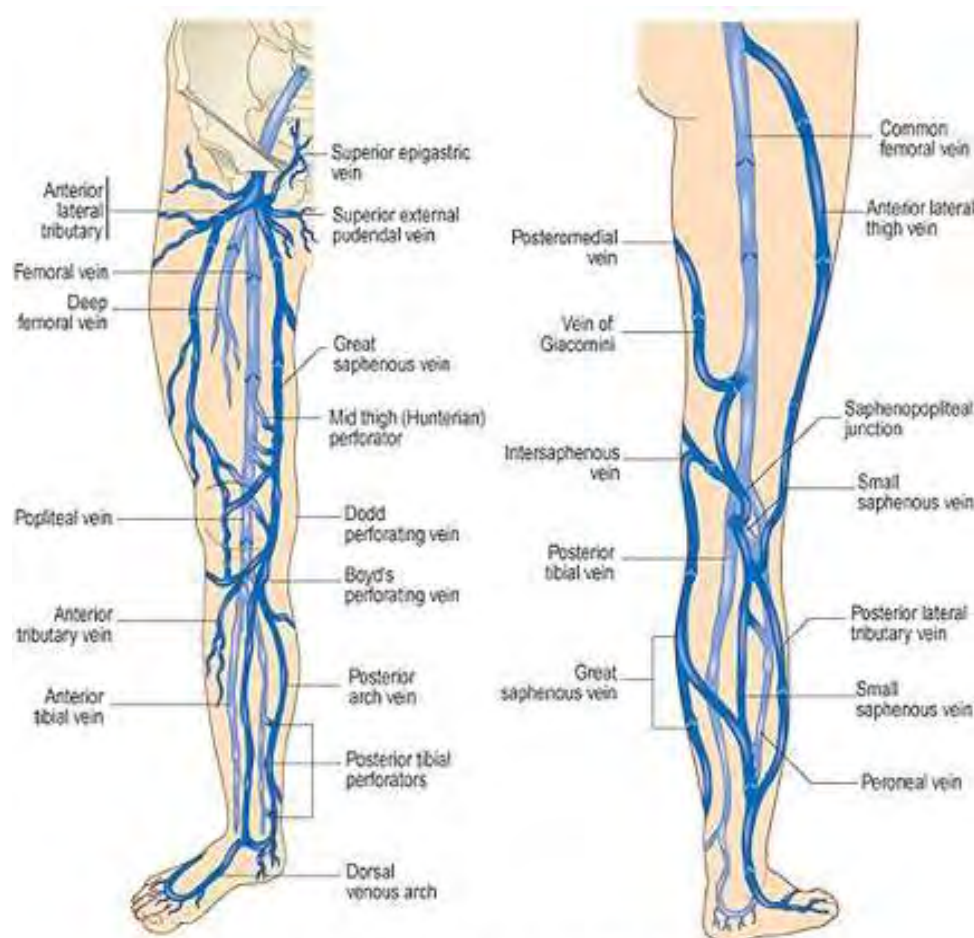
Εικ. 2: Απεικόνιση του στελέχους της μείζονος σαφηνούς φλέβας εντός του διαμερίσματος της, που αφορίζεται από την μυϊκή περιτονία και την περιτονία της σαφηνούς (πηγή: Renate van der Boos, Marianne de Maeseneer (2012), *Endovenous thermal ablation for varicose veins: strengths and weaknesses*, Phlebology, vol 19, No 4, p165).

Η ελάσσων σαφηνής φλέβα αρχίζει πίσω από το έξω σφυρό, φέρεται στην οπίσθια επιφάνεια της κνήμης, στην αύλακα που καθορίζεται από τις 2 κεφαλές του γαστροκνημίου μυός, μέχρι την ιγνυακή χώρα. Στην ιγνυακή κοιλότητα, η ελάσσων σαφηνής διαπερνά την περιτονία και εκβάλλει κατά κανόνα στην ιγνυακή φλέβα στο ύψος του ιγνυακού βόθρου, συχνά όμως υπάρχουν πολυπλοκότερες παραλλαγές, όπως το να εκβάλλει σε φλέβες του μηρού (φλέβα Giacomini) καθώς και άλλες περιπτώσεις (σε πτωματικές μελέτες αναφέρονται ως και 20 διαφορετικά μοντέλα εκβολής της ΕΣΦ).

Οι επιπολής φλέβες της γαστροκνημίας επίσης εκβάλλουν στην ιγνυακή φλέβα πίσω από την άρθρωση του γόνατος (ξεχωρίζουν από την ΕΣΦ από την περισσότερο εν τω βάθει εντόπιση τους συγκριτικά με την ΕΣΦ και από το ότι συνοδεύονται από αρτηρίες).

Τα συστήματα της ΜΣΦ και ΕΣΦ συνδέονται μέσω επιφανειακών φλεβών που μπορεί να απεικονίζονται ευμεγέθεις σε ασθενείς με χρόνια φλεβική ανεπάρκεια. Οι διαπιρώσες φλέβες οφείλουν την περιγραφική τους ονομασία στο γεγονός ότι διαπιτρώνουν την περιτονία των αντίστοιχων μυών και συνδέουν τις επιπολής με τις εν τω βάθει φλέβες. Ο αριθμός και η εντόπισή τους ποικίλλει. Είναι και αυτές εφοδιασμένες με βαλβίδες και επιτρέπουν φυσιολογικά τη ροή του αίματος από το επιπολής προς το εν τω βάθει φλεβικό δίκτυο, ενώ στη χρόνια φλεβική ανεπάρκεια μπορεί να αντιστραφεί η κατεύθυνση ροής. Είναι διατεταγμένες σε συστήματα, από τα οποία τα κυριότερα είναι:

- Οι διαπιρώσες του ανώτερου τριτημορίου του μηρού, μεταξύ της μείζονος σαφηνούς και της μηριαίας φλέβας.
- Το σύστημα του Dodd: το οποίο συνήθως αποτελείται από τρεις διαπιρώσες και συνδέει τη μείζων σαφηνή φλέβα με τη μηριαία φλέβα. Η μεσομηριαία διαπιρώσα αποτελεί τη σταθερότερη από τις τρεις και εντοπίζεται στο κατώτερο τριτημόριο του μηρού.
- Το σύστημα του Boyd: εντοπίζεται στην έσω επιφάνεια του μηρού 2-6cm πάνω από την άρθρωση του γόνατος, και συχνά αποτελεί περιοχή ανάπτυξης κισμών.
- Το σύστημα του Cockett: αποτελείται από 3 διαπιρώσες και εντοπίζεται στην εσωτερική επιφάνεια της κνήμης, 13, 18 και 25cm άνωθεν του πέλματος και συνδέει την οπίσθια τοξοειδή φλέβα (κλάδο της μείζονος σαφηνούς) με τις οπίσθιες κνημιαίες φλέβες.



The Venous Anatomy of the Legs
 Deep System - light blue Superficial System - dark blue

Εικ. 3 Ανατομία του φλεβικού συστήματος του κάτω άκρου (πηγή: veincare-experts.com)

3.3 Η τεχνική της εξέτασης και οι πληροφορίες που εξάγονται από αυτή

Το Doppler παλμικού κύματος με ηχοβολέα 4-7 MHz χρησιμοποιείται συχνότερα για τις εν τω βάθει φλέβες, ενώ οι ηχοβολείς με υψηλότερες συχνότητες της τάξης των 7,5-10 MHz χρησιμοποιούνται για να εκτιμηθούν οι επιφανειακότερες φλέβες. Μία πλήρης εξέταση περιλαμβάνει τη λήψη ιστορικού, την επισκόπηση και εν συνεχεία το υπερηχογράφημα των επιπολής, εν τω βάθει και διαπιτρωσών φλεβών με πιθανή επέκταση και στις λαγόνιες και ωθηκικές φλέβες. Η προετοιμασία του ασθενούς περιλαμβάνει το να μη φορέσει ελαστικές κάλτσες την ημέρα της εξέτασης και αν η εξέταση περιλαμβάνει και τις πνευλικές φλέβες να

προηγείται 6-8 ώρες νηστεία για να περιοριστεί η αεροπλήθεια του εντέρου. Οι ασθενείς με μικρότερους κίρσους ή αμιγώς αισθητικά προβλήματα καλύτερο είναι να προγραμματίζονται αργότερα μέσα στην ημέρα¹⁴, οπότε τα κλινικά σημεία είναι περισσότερο ορατά και στο χώρο της εξέτασης να επικρατεί καλή θερμοκρασία ώστε να μην προκαλείται αγγειοσυσπασση¹⁵.

Η καταλληλότερη στάση του ασθενούς είναι η όρθια, έτσι ώστε η βαρύτητα και η υδροστατική πίεση να προκαλούν διάταση των φλεβών του κάτω άκρου και να αναδεικνύουν τυχόν παλινδρόμηση. Το κάτω άκρο πρέπει να είναι στραμμένο προς τα έξω, το πέλμα να ακουμπά στο δάπεδο και το βάρος του σώματος να στηρίζεται κυρίως στο ετερόπλευρο κάτω άκρο¹⁶.

Στην αρχή της εξέτασης χρήσιμο είναι να λαμβάνεται μία γενική εικόνα πριν μελετηθεί ο κάθε κλάδος ξεχωριστά. Πρώτα εκτιμάται η κοινή μηριαία φλέβα, η σαφηνομηριαία συμβολή, η μείζων σαφηνής φλέβα, οι σχετιζόμενες διαπιτρώσες φλέβες και η επιπολής μηριαία φλέβα. Οι φλέβες πρέπει να εκτιμώνται κάθε 3-5 cm. Τα χαρακτηριστικά που πρέπει να συνυπολογίζονται είναι η εμφάνιση των φλεβών (διάμετρος αγγείου, ηχογένεια περιεχομένου), η δυνατότητα συμπίεσης τους και η ροή του αίματος εντός αυτών, συμπεριλαμβανομένης της μέτρησης της διάρκειας πιθανής παλινδρόμησης¹⁷.

Το μέγεθος της φλέβας είναι σημαντικό, καθώς είναι γνωστό ότι επιφανειακή φλέβα με διάμετρο > 5 χιλιοστά σχεδόν πάντα ανεπαρκεί. Δυστυχώς δεν ισχύει το αντίστροφο, δηλαδή μικρή διάμετρος αγγείου δεν σημαίνει οπωσδήποτε επάρκεια¹⁸. Αντιθέτως οι κίρσοι πάντα εμφανίζουν παλινδρόμηση, καθώς δεν υπάρχει κίρσος με επάρκεια βαλβίδων.

Η παλινδρόμηση μπορεί να προκληθεί με δύο τρόπους: είτε με το χειρισμό Valsalva για την κοινή μηριαία φλέβα και τη σαφηνομηριαία συμβολή, είτε με την άσκηση πίεσης περιφερικότερα του σημείου που εξετάζεται για τις φλέβες στο περιφερικό κάτω άκρο. Οριακή τιμή για την παλινδρομη ροή στη σαφηνή φλέβα, στις κνημιαίες και στις εν τω βάθει μηριαίες φλέβες καθώς και στις διαπιτρώσες φλέβες είναι τα 0,5 sec. Η τιμή εντούτοις είναι μεγαλύτερη και φτάνει το 1 sec για τη μηριαία και την ιγνυακή φλέβα¹⁹.

Ευρήματα άξια αναφοράς είναι οι φυσιολογικές φλέβες, η παλινδρόμηση του αίματος, η απόφραξη αγγείου, οι ενδείξεις προηγηθείσας θρόμβωσης, η ανεπάρκεια διαπιτρωσών φλεβών, καθώς και η ύπαρξη επιφανειακών παράπλευρων φλεβών που μπορεί να συνδέονται με το κύριο στέλεχος της μείζονος σαφηνούς φλέβας²⁰.

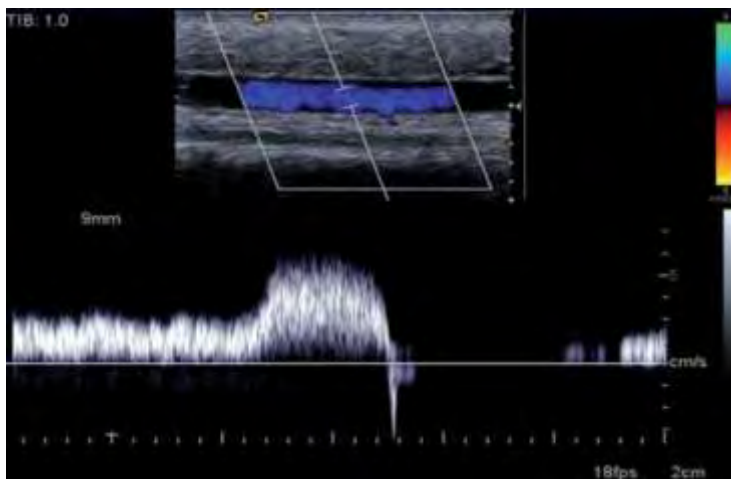
Οι διαπιτραινουσες φλέβες θεωρούνται ανεπαρκείς αν η διάμετρος τους ξεπερνάει τα 3,5 mm και η παλινδρόμηση της ροής σε αυτές ξεπερνάει το 0,5 sec²¹. Σε περίπτωση καταγραφής ανεπαρκών διαπιτραινουσών φλεβών, η εντόπιση πρέπει να καθορίζεται με βάση τις ανατομικές δομές όπως π.χ. η βουβωνική περιοχή, η επιγονατίδα και το έσω σφυρό. Ο εξεταστής πρέπει να θυμάται ότι η ανεπάρκεια των διαπιτραινουσών φλεβών συμβάλλει στη χρόνια φλεβική νόσο ή είναι το αποτέλεσμα αυτής, σπάνια όμως παρατηρείται μεμονωμένη ανεπάρκεια διαπιτραινουσών ως αιτία κιρσών του κάτω άκρου²².

Στη συνέχεια της εξέτασης πρέπει να εκτιμηθεί η ιγνυακή περιοχή και η ελάσσων σαφηνής φλέβα. Η σαφηνοϊγνυακή συμβολή πρέπει να ευρεθεί και να εξεταστεί, λαμβάνοντας υπόψη τα προαναφερθέντα για την ποικιλομορφία της εκβολής της. Επιπλέον πρέπει να αναφερθούν σημαντικές διαπιτρώσεις φλέβες ή επιφανειακοί παράπλευροι κλάδοι που τη συνδέουν με το σύστημα της μείζονος σαφηνούς φλέβας²³.

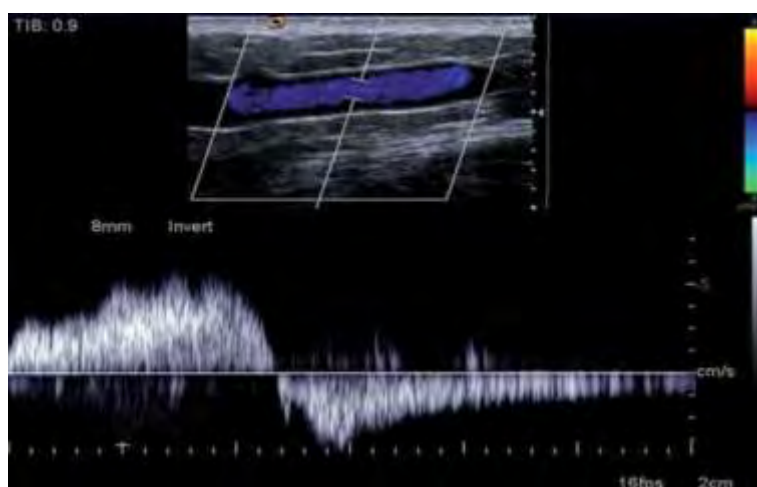
Το τελευταίο τμήμα της εξέτασης είναι η εκτίμηση των φλεβών της γαστροκνημίας, αρχής γενομένης από τη βατότητα και την επάρκεια των εν τω βάθει φλεβών. Η μείζων σαφηνής φλέβα και η ελάσσων σαφηνής φλέβα εξετάζονται και αναζητούνται ανεπαρκείς διαπιτρώσεις, ίδια στην έσω επιφάνεια της γαστροκνημίας. Επίσης οφείλει να επισημανθεί αν η σαφηνής φλέβα βρίσκεται στην αναμενόμενη θέση της ή υπάρχουν παραλλαγές και σε περίπτωση που πρόκειται να χρησιμοποιηθούν θεραπευτικές μέθοδοι με καθετήρες, αν υπάρχει κάποιο εμφανές κώλυμα που θα εμπόδιζε τη διέλευση καθετήρα, όπως θρομβωτικά υπόλοιπα ή ελικοειδής πορεία του αγγείου²⁴.

Ιδιαίτερη προσοχή πρέπει να δίνεται στην εξέταση περιοχών δερματικών ελκών, τόσο όσον αφορά στην αντισηψία κατά την εκτέλεση του υπερηχογραφήματος, όσο και στην εκτίμηση της ανατομίας και παθολογίας των φλεβικών κλάδων στην περιοχή του έλκους.

Τέλος ως βασική οδηγία προτείνεται η δημιουργία σχεδιαγράμματος πάνω στο οποίο σημειώνονται τα χαρακτηριστικά των περιοχών που έχουν ήδη εξεταστεί κατά τη διάρκεια της εξέτασης, για τη διευκόλυνση της σύνταξης του τελικού πορίσματος²⁴.



Εικ. 4: Επαρκής επιπολής φλέβα (πηγή : Australas J Ultrasound Med. 2010 Nov; 13(4): 37–45).



Εικ. 5. Ανεπαρκής επιπολής φλέβα : παλινδρόμηση στη μείζονα σαφήνη φλέβα μετά από πίεση περιφερικότερα (πηγή : Australas J Ultrasound Med. 2010 Nov; 13(4): 37–45).

3.4 Τα πλεονεκτήματα και οι περιορισμοί της εξέτασης

Το έγχρωμο Doppler υπερηχογράφημα αποτελεί την πρώτη διαγνωστική εξέταση που συστήνεται για την εκτίμηση ασθενών με πιθανή φλεβική νόσο. Αυτή η εξέταση είναι ασφαλής, μη επεμβατική, οικονομική και αξιόπιστη²⁵. Η απεικόνιση με B-mode επιτρέπει με ακρίβεια την επιλογή του σημείου από όπου λαμβάνεται το δείγμα ροής και η προσθήκη του χρώματος επιτρέπει τη διαπίστωση απόφραξης, στροβιλώδους ροής και τον έλεγχο της κατεύθυνσης κίνησης του αίματος. Τα χαρακτηριστικά του κάνουν το έγχρωμο Doppler άριστο για την αξιολόγηση της θρόμβωσης και της ανεπάρκειας των φλεβών από το ύψος του βουβωνικού συνδέσμου και περιφερικότερα και παράλληλα ικανό να διακρίνει την οξεία φλεβική θρόμβωση από τις χρόνιες φλεβικές αλλοιώσεις¹⁹.

Όσον αφορά τους περιορισμούς της εξέτασης, σημαντικότερη είναι η εξάρτηση της από την εμπειρία και την κατάρτιση του εξεταστή, γεγονός που καθιστά απαραίτητο τον αυστηρό έλεγχο και την πιστοποίηση των εργαστηρίων και των ειδικών που διενεργούν αυτές τις εξετάσεις. Επιπλέον η εξέταση εξαρτάται από την ποιότητα και την κατάσταση του εξοπλισμού, ο οποίος πρέπει να είναι επαρκής για να παρέχει αξιόπιστα αποτελέσματα. Άλλες δυσκολίες που προκύπτουν, σχετίζονται με το σωματότυπο του ασθενούς και την πιθανή παρουσία οιδημάτων και φλεβικών ελκών στα κάτω άκρα σε ασθενείς που πάσχουν από φλεβική νόσο²⁶, με αποτέλεσμα την υποβάθμιση της ποιότητας της εικόνας και την αύξηση του χρόνου που απαιτείται για το υπερηχογράφημα. Τέλος περιοριστική είναι και η ανάγκη για διεξαγωγή μεγάλου τμήματος της εξέτασης με τον εξεταζόμενο σε όρθια στάση, κάτι που αποτελεί πρόβλημα για ασθενείς ηλικιωμένους ή σε κακή γενική κατάσταση.

3.5 Άλλες διαγνωστικές εξετάσεις

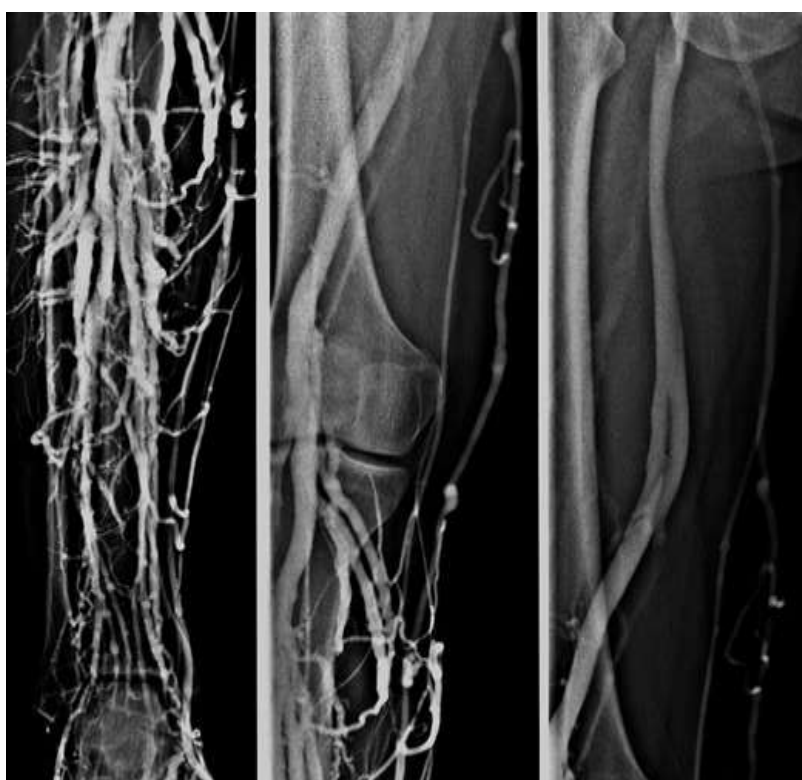α.Κλασσική φλεβογραφία: Η ανιούσα ή κατιούσα φλεβογραφία αποτελούσε στο παρελθόν την εξέταση εκλογής για την εκτίμηση της φλεβικής νόσου. Με την ανιούσα φλεβογραφία διαγιγνώσκονταν η φλεβική θρόμβωση, οι ανατομικές σχέσεις και η λειτουργία των βαλβίδων. Η κατιούσα φλεβογραφία χρησιμοποιούνταν για την εκτίμηση της παλινδρόμησης στο επιπολής και εν τω βάθει φλεβικό σύστημα. Η ανάπτυξη και εξέλιξη της έγχρωμης Doppler υπερηχογραφίας εκτόπισε την κλασσική φλεβογραφία από τον ρόλο αυτό και την περιόρισε σε περιπτώσεις συγκεκριμένων ερωτημάτων, που αφορούν κυρίως στο εν τω βάθει φλεβικό σύστημα ιδιαίτερα πριν από προγραμματισμένες επεμβάσεις²⁷⁻²⁸.

β. Αξονική και μαγνητική φλεβογραφία: Σπάνια απαιτείται για τους ασθενείς με ανεπίπλεκτη φλεβική νόσο η διενέργεια άλλης εξέτασης εκτός από το έγχρωμο Doppler υπερηχογράφημα. Η αξονική ή η μαγνητική φλεβογραφία χρησιμοποιούνται κυρίως για την απεικόνιση αποφρακτικών αιτίων στην περιοχή της πυέλου και της κατώτερης κοιλίας (π.χ. σύνδρομο May-Thurner, σύνδρομο Nutcracker, σύνδρομο πυελικής συμφόρησης). Η μαγνητική φλεβογραφία με τη χρήση και σκιαγραφικής ενίσχυσης χρησιμοποιείται περισσότερο σε αγγειακές δυσπλασίες με φλεβική συμμετοχή²⁹⁻³⁰.

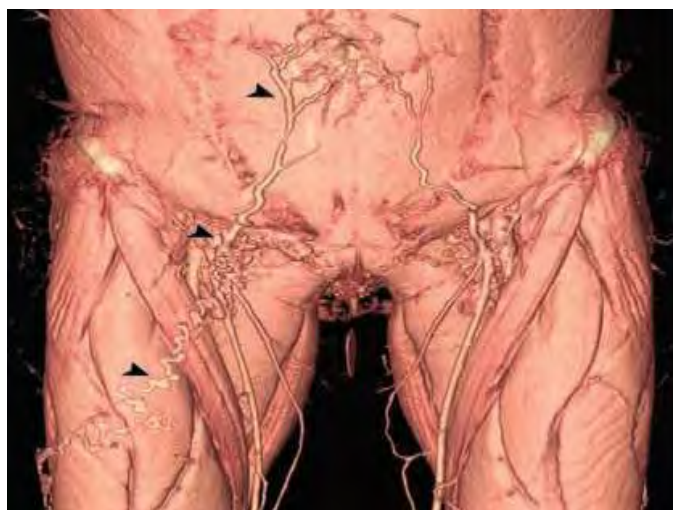γ.Ενδαγγειακό υπερηχογράφημα (IVUS): Η τεχνική αυτή χρησιμοποιείται κυρίως για τη διαπίστωση συμπίεσης ή απόφραξης των λαγονίων φλεβών. Το IVUS είναι σημαντικό για την εκτίμηση των μορφολογικών αλλαγών του αγγειακού τοιχώματος καθώς και για τη διαπίστωση συμπίεσης (π.χ. σε σύνδρομο May-Thurner), η οποία δε θα μπορούσε να αποκαλυφθεί με την κλασσική φλεβογραφία. Επίσης

χρησιμοποιείται για τον έλεγχο μετά από τοποθέτηση ενδονάρθηκα (φλεβικό stenting)³¹.

δ. Πληθυσμογραφία (πληθυσμογραφία αέρος, φωτοπληθυσμογραφία, strain gauge πληθυσμογραφία): Η πληθυσμογραφία δίνει πληροφορίες για την φλεβική επιστροφή, τη λειτουργία της μυοφλεβικής αντλίας και τη συνολική παλινδρόμηση. Οι μέθοδοι αυτοί χρησιμοποιούνται κυρίως για ασθενείς με βαρύτερα κλινικά συμπτώματα, όταν η υπερηχογραφική διερεύνηση δεν καταφέρνει να επεξηγήσει ικανοποιητικά την αιτιοπαθογένεση³¹⁻³². Στην καθημερινή κλινική πράξη η χρονοβόρα αυτή μέθοδος έχει περιορισμένη εφαρμογή.



Εικ. 6: Κλασσική φλεβογραφία (πηγή www.radiologie-graz.at).



Εικ 7. 3D ανασύνθεση αξονικής αγγειογραφίας:

Διατεταμένη δεξιά επιγάστρια φλέβα (κεφαλή μέδουσας) που συνδέεται με κίρσο στην πρόσθια επιφάνεια του μηρού σε ασθενή με κίρρωση ήπατος και πυλαϊσοσυστηματικά παράπλευρα (πηγή:RadioGraphics 2009;29:535)

4. Αποτελέσματα: Η χρήση της υπερηχοτομογραφίας στη λήψη της θεραπευτικής απόφασης για τη φλεβική ανεπάρκεια των κάτω άκρων

4.1 Εισαγωγή

Η επιλογή της θεραπείας της φλεβικής νόσου είναι πλέον εξατομικευμένη για τον κάθε ασθενή, αφού η σύγχρονη ιατρική προσφέρει μία ευρεία ποικιλία δόκιμων μεθόδων αντιμετώπισης των κιρσών και των υπόλοιπων εκδηλώσεων της δυσλειτουργίας των επιφανειακών κυρίως φλεβών. Έτσι ο κλινικός ιατρός καλείται να σχεδιάσει τη θεραπεία του κάθε ασθενή με βάση την κλινική του εκτίμηση (βασικό εργαλείο σε αυτό αποτελεί η ταξινόμηση CEAP) και τα υπερηχογραφικά ευρήματα, συνυπολογίζοντας παράγοντες όπως η γενική κατάσταση του ασθενή, τα συνοδά νοσήματα του, οι προηγούμενες επεμβάσεις για την αντιμετώπιση φλεβικής νόσου στον ίδιο καθώς κι οι προσδοκίες του ασθενή με βάση την ηλικία³³ και τον τρόπο ζωής του. Επίσης επιλογή πλέον αποτελεί και η χρήση διαφορετικών μεθόδων στον ίδιο ασθενή, που μπορούν να εφαρμοστούν σε μία ή περισσότερες θεραπευτικές συνεδρίες με στόχο τα καλύτερα δυνατά αποτελέσματα.

4.2 Επιλογές για τη θεραπεία της χρόνιας φλεβικής ανεπάρκειας

A. Συντηρητικά μέτρα, φαρμακευτική αγωγή, συμπίεση: Τα συντηρητικά μέτρα περιλαμβάνουν την απώλεια βάρους, την τοποθέτηση του μέλους σε ανάρροπη θέση και την κατά το δυνατόν αποφυγή της ορθοστασίας και συνιστώνται σε ασθενείς με ήπια φλεβική νόσο ή σε ασθενείς που για άλλους λόγους (πχ εγκυμοσύνη, πολλαπλά συνοδά νοσήματα, αντιρρήσεις ασθενούς) δεν αποτελούν κατάλληλους υποψηφίους για επεμβατική αντιμετώπιση. Συμπληρωματικά σε αυτά μπορούν να χρησιμοποιηθούν τα φλεβοτονικά σκευάσματα, κυρίαρχη θέση ανάμεσα στα οποία κατέχει το κεκαθαρμένο κονιορτοποιημένο φλαβονοειδές κλάσμα, και οι ελαστικές κάλτσες συμπίεσης, οι οποίες βοηθούν στη μείωση του οιδήματος³⁴. Πρέπει βέβαια να γίνει κατανοητό ότι οι ελαστικές κάλτσες δεν αναχαιτίζουν μόνες τους την εξέλιξη της νόσου, ούτε στα αρχικά στάδια, αλλά ούτε και προλαμβάνουν την υποτροπή μετεπεμβατικά, γι αυτό οι ενδείξεις τους είναι συγκεκριμένες και αφορούν κυρίως στην ανακούφιση από τα συμπτώματα της χρόνιας φλεβικής νόσου και στην υποβοήθηση της επούλωσης φλεβικού έλκους³⁵.

B. Σκληροθεραπεία: Η σκληροθεραπεία συνίσταται στην έγχυση χημικών μέσων σε μορφή υγρού ή αφρού σε μία διατεταμένη φλέβα (κύριο στέλεχος, φλεβίδιο ή και

τηλεαγγειεκτασίες), με σκοπό την καταστροφή του ενδοθηλίου και την ίνωση της φλέβας³⁶⁻³⁷. Μετά από σκληροθεραπεία η ανάρρωση είναι σύντομη και σχετικά ανώδυνη, ενώ η μέθοδος είναι οικονομικότερη σε σχέση με την ενδαγγειακή θερμική κατάλυση³⁸. Μειονέκτημα της αποτελεί η συχνή εμφάνιση υποτροπών, που ισχύει τόσο για τις σαφηνείς φλέβες, όσο και για μικρότερους κλάδους, στην περίπτωση που δεν έχει εντοπιστεί και αντιμετωπιστεί η πηγή της παλινδρόμησης. Καλά μακροχρόνια αποτελέσματα έχει να επιδείξει η μέθοδος σε περιπτώσεις αντιμετώπισης μεμονωμένων κισμών που δεν συνυπάρχουν με ανεπάρκεια σαφηνούς, καθώς και σε αντιμετώπιση υποτροπής κισμών μετά από χειρουργική επέμβαση. Επίσης η σκληροθεραπεία χρησιμοποιείται ευρέως για τη θεραπεία μικρότερων κισσοειδώς διατεταμένων φλεβικών στελεχών, ενώ αντίθετα συνοδεύεται από μεγάλο ποσοστό επανασηραγγοποίησης σε φλέβες με διάμετρο μεγαλύτερη των 5-7mm.

Γ. Διαδερμικό laser: Το επιφανειακό διαδερμικό laser (Surface transcutaneous laser - TCL) βρίσκει εφαρμογή στη θεραπεία των τηλεαγγειεκτασιών ενώ και αρκετές δεκαετίες, προκαλώντας ενδοθηλιακή βλάβη στις φλέβες με θέρμανση της αιμοσφαιρίνης, η οποία τελικά αποφράσσει τον αυλό του αγγείου. Η TCL ωστόσο είναι λιγότερο αποτελεσματική από τη σκληροθεραπεία και ενδείξεις για τη χρήση της είναι η γνωστή αλλεργία στα σκληρυντικά μέσα, η αποτυχία της σκληροθεραπείας και η θεραπεία φλεβών με διάμετρο μικρότερη των 0,5mm³.

Δ. Ενδαγγειακές τεχνικές: Εφαρμόστηκαν για πρώτη φορά το 1999 και εξελίσσονται συνεχώς έκτοτε, κερδίζοντας συνεχώς έδαφος έναντι της κλασσικής χειρουργικής μεθόδου. Οι συχνότερα χρησιμοποιούμενες είναι η ενδαγγειακή κατάλυση με χρήση laser (Endovascular laser ablation - EVLA), η κατάλυση με ραδιοσυχνότητες (Radiofrequency ablation - RFA) καθώς και η κατάλυση με χρήση ατμού. Οι παραπάνω τεχνικές χρησιμοποιούνται για την αντιμετώπιση της ανεπάρκειας της μείζονος σαφηνούς φλέβας σε ασθενείς με συμπτώματα και σημεία χρόνιας φλεβικής νόσου. Πιθανή θεραπεία αποτελούν και για την αντιμετώπιση της ανεπάρκειας της ελάσσονος σαφηνούς φλέβας³⁹⁻⁴⁰⁻⁴¹.

Ε. Κλασσική χειρουργική επέμβαση: Κύρια αρχή της είναι η αφαίρεση του φλεβικού κλάδου που ανεπαρκεί. Συστήνεται σε περιπτώσεις φλεβικών κισμών χωρίς περαιτέρω επιπλοκές και επιφέρει καλύτερα αποτελέσματα από τη συντηρητική αντιμετώπιση, συνδέεται όμως με φτωχότερο αισθητικό αποτέλεσμα σε σχέση με τις ενδαγγειακές τεχνικές και πιο μακροχρόνια απουσία του ασθενή από τις δραστηριότητες του, γι' αυτό και χρόνο με τον χρόνο περιορίζεται η χρήση της⁴².

ΣΤ. Νέες ενδαγγειακές τεχνικές: Σε αυτές ανήκουν το σύστημα Clarivein που προκαλεί ταυτόχρονα μηχανικό τραύμα του ενδοθηλίου ενώ ταυτόχρονα χορηγείται

υγρό σκληρυντικό μέσο και η χρήση ενδοφλέβιας κόλλας. Παράλληλα στις νεότερες τεχνικές ανήκουν και οι νέοι αναβαθμισμένοι τύποι καθετήρων laser⁴³ και καθετήρων που λειτουργούν με ραδιοσυχνότητες.

4.3 Η κατηγοριοποίηση CEAP

Η κατηγοριοποίηση CEAP σχεδιάστηκε για να λαμβάνονται υπόψη όχι μόνο τα κλινικά συμπτώματα της φλεβικής νόσου, αλλά και οι αιτιολογικές, ανατομικές και παθοφυσιολογικές παράμετροι που πρέπει να συνυπολογίζονται για την πληρέστερη εκτίμηση αυτής⁴⁴.

Πίνακας 1. Κατηγοριοποίηση CEAP

Κατηγοριοποίηση CEAP
<p>C κλινικά σημεία</p> <p>C0: χωρίς ορατά ή ψηλαφητικά ευρήματα φλεβικής νόσου C1: τηλαγγειεκτασίες , φλεβεκτασίες, φλεβεκτατική στεφάνη C2: κίρσοι C3: οίδημα χωρίς δερματικές αλλοιώσεις C4α: μελάγχρωση ή έκζεμα C4β: λιποδερματοσκλήρυνση ή λευκή ατροφία C5: οι παραπάνω δερματικές αλλοιώσεις και επουλωθέν φλεβικό έλκος C6: οι παραπάνω δερματικές αλλοιώσεις και ενεργό έλκος</p>
<p>E Αιτιολογία</p> <p>Ec: συγγενής Ep: πρωτογενής (άγνωστη αιτιολογία αλλά όχι οικογενής) Es: δευτερογενής (π.χ. μεταθρομβωτική) En: χωρίς αναγνωρίσιμη φλεβική αιτιολογία</p>
<p>A: Ανατομία</p> <p>As: επιπολής φλέβες Ap: διαπιτραίνουσες φλέβες Ad: εν τω βάθει φλέβες An: χωρίς αναγνωρίσιμη εντόπιση</p>
<p>P: Παθοφυσιολογία</p> <p>Pr: παλινδρόμηση Po: απόφραξη Pr,o: παλινδρόμηση και απόφραξη Pn: χωρίς αναγνωρίσιμη φλεβική παθοφυσιολογία</p>

C: Κλινική κατηγοριοποίηση: Αν και τα κλινικά σημεία της φλεβικής νόσου θεωρούνται η βάση για την εκτίμηση της βαρύτητας αυτής, πρέπει να γίνει κατανοητό ότι η συσχέτιση των δύο δεν είναι απαραίτητα γραμμική⁴⁵. Επίσης πρέπει να γίνει κατανοητό ότι τα κλινικά συμπτώματα της φλεβικής νόσου που περιλαμβάνουν κνησμό, άλγος, δερματικό ερεθισμό, αίσθημα βάρους και μυϊκές κράμπες μπορεί να είναι παρόντα κατά την εξέλιξη της ή όχι· για παράδειγμα ακόμα κι όταν έχουν εμφανιστεί δερματικά έλκη, ο ασθενής μπορεί μην εμφανίζει συμπτώματα.

E: Αιτιολογική κατηγοριοποίηση: Οι συγγενείς παράγοντες σχετίζονται με διαταραχές κατά τη διάπλαση του φλεβικού συστήματος. Το σύνδρομο Klippel-Trenaunay, το σύνδρομο Parkes-Weber και οι φλεβικές δυσπλασίες είναι παραδείγματα συγγενών ανωμαλιών.

Η πρωτογενής φλεβική νόσος συνήθως καταλήγει σε ανεπάρκεια του επιπολής φλεβικού συστήματος με συχνότερη εντόπιση τα σημεία συμβολής του επιπολής και εν τω βάθει συστήματος δηλαδή τη σαφηνομηριαία συμβολή, τη σαφηνοϊγνυακή συμβολή και τις διαπιρώσες φλέβες. Η δευτερογενής φλεβική νόσος είναι συνήθως αποτέλεσμα προηγηθείσας εν τω βάθει φλεβικής θρόμβωσης. Σε παρεμπόδιση της φλεβικής παροχέτευσης όμως και κατά συνέπεια σε ανάπτυξη φλεβικής ανεπάρκειας μπορούν να καταλήξουν και άλλα αίτια όπως το τραύμα και οι ενδοκοιλιακές μάζες.

A: Ανατομική κατηγοριοποίηση: Η κατάταξη με βάση την ανατομική εντόπιση γίνεται με το Doppler χειρός, τις κλινικές δοκιμασίες και με το έγχρωμο Doppler υπερηχογράφημα και η ανεπάρκεια διακρίνεται σε επιπολής, εν τω βάθει ή στις διαπιρώσες φλέβες, ενώ υπάρχουν και περιπτώσεις όπου η εντόπιση δεν είναι εφικτή.

P: Παθοφυσιολογική κατηγοριοποίηση: Ο παθοφυσιολογικός μηχανισμός της φλεβικής νόσου ορίζεται ως παλινδρόμηση, απόφραξη, συνδυασμός και των δύο ή άγνωστος. Περαιτέρω ταξινόμηση διαιρεί το φλεβικό σύστημα σε 18 επίπεδα στα οποία μπορεί να εντοπίζονται τα παραπάνω.

Η κατηγοριοποίηση CEAP αποτελεί το ευρύτερα χρησιμοποιούμενο εργαλείο για την εκτίμηση της φλεβικής νόσου ενώ αναθεωρείται και βελτιώνεται συνεχώς⁴⁶. Αδυναμίες της αποτελούν ωστόσο, ότι δεν μπορεί να χρησιμοποιηθεί μόνη της για την επιλογή θεραπείας για κάθε ασθενή όπως και ότι δε λαμβάνει υπόψη παραμέτρους όπως η ηλικία, η μεικτή αρτηριακή / φλεβική νόσος, η φλεβική νευροπάθεια, η φλεβική διαλείπουσα χωλότητα και η παχυσαρκία.

4.4 Η σημασία των υπερηχογραφικών ευρημάτων στην επιλογή θεραπείας με παραδείγματα

Τα υπερηχογραφικά ευρήματα αποτελούν πλέον ακρογωνιαίο λίθο στην επιλογή της καταλληλότερης θεραπείας για τον κάθε ασθενή με φλεβική νόσο⁴⁷. Στη χειρουργική ή ενδαγγειακή παρέμβαση η κύρια αρχή είναι η αφαίρεση ή καταστροφή του φλεβικού κλάδου που ανεπαρκεί. Το έγχρωμο Doppler υπερηχογράφημα που προηγείται πρέπει πρώτα από όλα να αποκλείσει απόφραξη του εν τω βάθει δικτύου, που αποτελεί αντένδειξη για χειρουργική ή ενδαγγειακή παρέμβαση στο επιπολής δίκτυο, καθώς αυτό είναι απαραίτητο για τη φλεβική απορροή. Επίσης είναι απαραίτητο, επειδή προσδιορίζει την επάρκεια του εν τω βάθει φλεβικού δικτύου. Στην περίπτωση ταυτόχρονης ανεπάρκειας του επιπολής και εν τω βάθει φλεβικού δικτύου, σε καταστροφή του επιπολής μπορεί το εν τω βάθει να καταστεί επαρκές (βελτίωση) ή να παραμείνει ανεπαρκές με κατάληξη τη φλεβική υπέρταση⁴⁸.

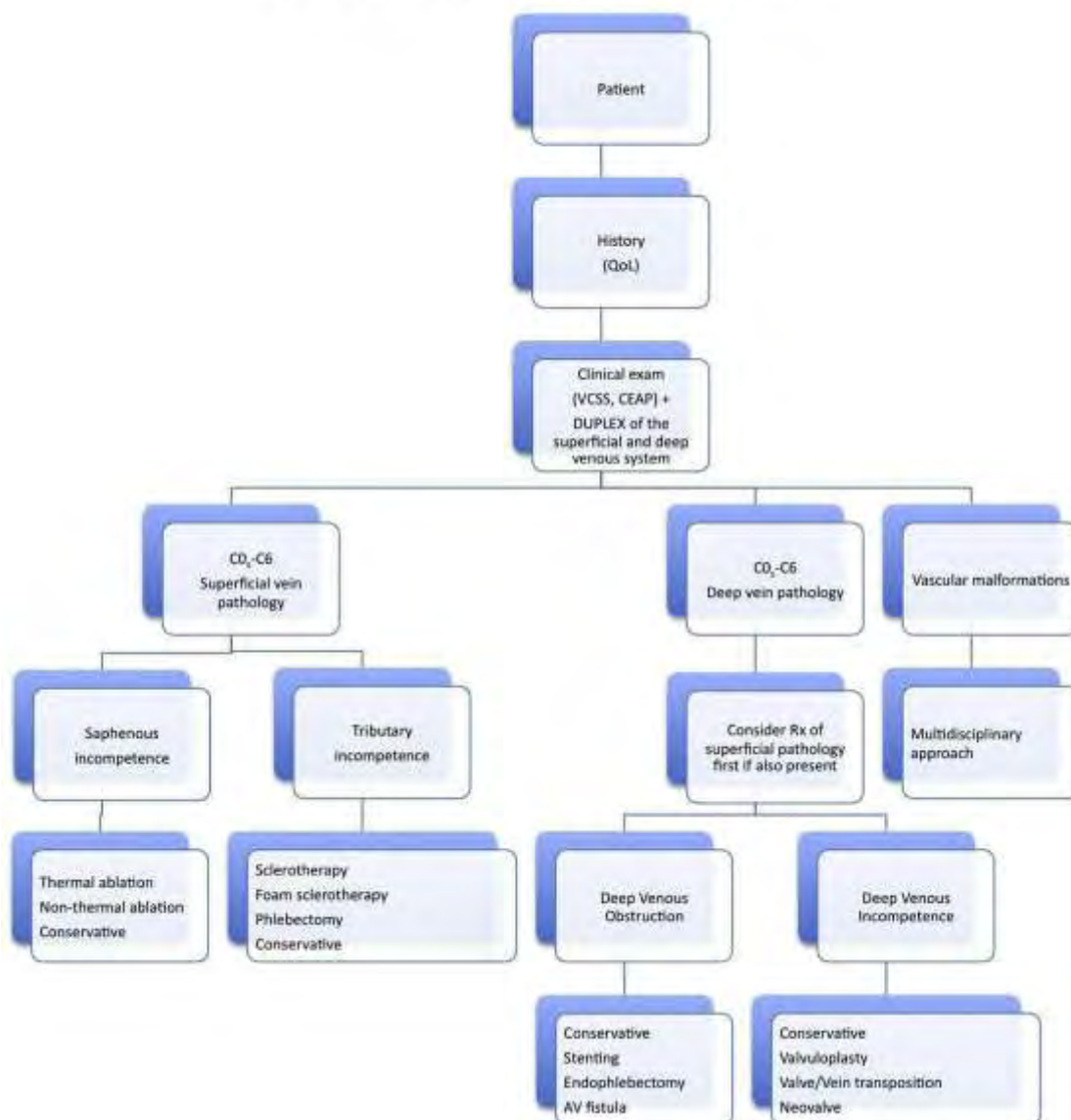
Σημαντική είναι και η ακριβής υπερηχογραφική διάγνωση της πηγής της παλινδρόμησης που προηγείται της αντιμετώπισης σε ανεπάρκεια της μείζονος σαφηνούς φλέβας, επειδή διαφορετικά αυξάνεται σημαντικά η εμφάνιση υποτροπών⁴⁹. Οι περισσότερες περιπτώσεις πρωτοπαθών κιρσών στα κάτω άκρα προέρχονται από παλινδρόμηση στο επίπεδο της σαφηνομηριαίας ή της σαφηνοϊγνυακής συμβολής. Συγκεκριμένα σε ανεπάρκεια της μείζονος σαφηνούς φλέβας είναι σημαντικό να εξετάζεται περισσότερο διαφοροποιημένα η σαφηνομηριαία συμβολή, καθώς είναι γνωστό ότι σε ποσοστό έως και 30% η πηγή της παλινδρόμησης δεν είναι η μηριαία φλέβα⁵⁰. Η παλινδρόμηση αυτή είναι πιθανό να προέρχεται από μικρότερους κλάδους της περιοχής της σαφηνομηριαίας συμβολής, όπως η πρόσθια και η οπίσθια επικουρική της μείζονος σαφηνούς φλέβας, η επιπολής περισπώμενη λαγόνια φλέβα, η επιπολής επιγάστρια φλέβα και η έξω αιδοϊκή φλέβα. Κατά συνέπεια ιδίως σε πολύτοκες γυναίκες όπου η φλεβική ανεπάρκεια σχετίζεται συχνά με την ανεπάρκεια των πυελικών φλεβών, η σαφηνομηριαία συμβολή πιθανόν να είναι επαρκής και η ανεπαρκής σαφηνής φλέβα να τροφοδοτείται από την κάτω επιγάστρια φλέβα⁴⁹.

Επίσης οι θεραπείες που χρησιμοποιούν ενδαγγειακό καθετήρα απαιτούν να προηγείται η διαπίστωση με το duplex ότι ο αγγειακός κλάδος είναι κατάλληλος για μία τέτοια προσπέλαση, δηλαδή ακολουθεί ευθεία και όχι ελικοειδή πορεία, έχει ικανό εύρος και δεν υπάρχουν θρομβωτικά κατάλοιπα που θα εμποδίσουν τη διέλευση του καθετήρα.

Επιπλέον η ακριβής μέτρηση της διαμέτρου του αγγείου με το υπερηχογράφημα

μπορεί να υπαγορεύσει την καταλληλότερη μέθοδο αντιμετώπισης των εκδηλώσεων της φλεβικής νόσου. Για παράδειγμα περιπτώσεις που το επιφανειακό διαδερμικό laser (TCL) είναι καταλληλότερο από τη σκληροθεραπεία για τη θεραπεία μικρών φλεβών, είναι οι φλέβες με διάμετρο μικρότερη των 0,5mm. Η σκληροθεραπεία με τη σειρά της χρησιμοποιείται ευρέως για τη θεραπεία μικρότερων κισρών⁵¹, ενώ συνοδεύεται από μεγάλο ποσοστό επανασηραγοποίησης σε φλέβες με διάμετρο μεγαλύτερη των 5-7 mm. Στην περίπτωση αυτή η μέτρηση της διαμέτρου του αγγείου με το duplex προφυλάσσει τον ασθενή από την υποτροπή των κισρών και την ανάγκη εκ νέου αντιμετώπισης τους.

Flowchart 'Management of chronic venous disease'



Πίνακας 1. Διάγραμμα αντιμετώπισης της χρόνιας φλεβικής ανεπάρκειας

Editor's Choice Management of Chronic Venous Disease Clinical Practice Guidelines of the European Society for Vascular Surgery (ESVS) Eur J Vasc Endovasc Surg (2015) 49, 678e737.

Κεφάλαιο 5 Συζήτηση

5.1 Συμπεράσματα

Η υπερηχογραφία είναι από καιρό και παραμένει μέχρι σήμερα η μέθοδος εκλογής για τη διάγνωση της φλεβικής νόσου, τόσο όσον αφορά τη φλεβική θρόμβωση, όσο και τη φλεβική ανεπάρκεια. Οι πληροφορίες που παρέχει ολοκληρώνουν την κλινική εκτίμηση και σκιαγραφούν με ακρίβεια τη φύση και την έκταση του αγγειακού προβλήματος του ασθενούς. Η μαγνητική τομογραφία λόγω της δυσχερέστερης πρόσβασης σε αυτήν, του αυξημένου κόστους της, της χρήσης σκιαστικού μέσου⁵¹ και η αξονική τομογραφία λόγω παρόμοιων μειονεκτημάτων και επιπλέον της ακτινικής επιβάρυνσης παραμένουν μέθοδοι που χρησιμοποιούνται συμπληρωματικά και με συγκεκριμένες ενδείξεις. Οι επεμβατικές μέθοδοι (ανιούσα και κατιούσα κλασσική φλεβογραφία) χρησιμοποιούνται πλέον ως βάση για τη θεραπεία σε ορισμένες μόνο περιπτώσεις και δεν έχουν θέση στην αρχική διάγνωση και τη μετεπεμβατική παρακολούθηση.

Στην επιλογή της θεραπείας το υπερηχογράφημα παίζει επίσης νευραλγικό ρόλο, καθώς είναι σε θέση να προσφέρει αναλυτική περιγραφή της ανατομίας του φλεβικού συστήματος του κάτω άκρου, του μεγέθους και της εντόπισης των ανεπαρκών φλεβών, του βαθμού παλινδρόμησης της ροής του αίματος και των προηγούμενων επεμβάσεων σε αυτές. Έτσι ο θεραπευτής μπορεί να επιλέξει την καλύτερη μέθοδο αντιμετώπισης για κάθε ασθενή από μία ευρεία γκάμα που διαθέτει η σύγχρονη αγγειοχειρουργική.

5.2 Περιθώριο για μελέτη στο μέλλον

Υπάρχει ακόμα μεγάλο περιθώριο μελέτης για να αποσαφηνιστεί ποιες από τις μορφολογικές μεταβολές που διαπιστώνονται με το duplex σε τμήματα του φλεβικού συστήματος είναι κλινικά σημαντικές. Ομοίως πρέπει να εξακριβωθεί σε ποιο βαθμό και ποια μοντέλα παλινδρόμησης στις επιφανειακές και στις διαπιτρώσες φλέβες σχετίζονται με τη δημιουργία χρόνιας φλεβικής ανεπάρκειας. Επιπλέον σε παθοφυσιολογικό επίπεδο πρέπει να διερευνηθούν περαιτέρω οι παράγοντες που οδηγούν σε ανεπάρκεια των βαλβίδων (ενδοθηλιακή δυσλειτουργία, γενετική προδιάθεση, ορμονικά αίτια, φλεβική υπέρταση, τρόπος ζωής) καθώς και να διαλευκανθεί με ποιο μηχανισμό οι ανεπαρκείς φλέβες προκαλούν τις δερματικές αλλοιώσεις που σχετίζονται με τη ΧΦΑ στους ιστούς του κάτω άκρου⁵².

Βιβλιογραφία

1. Vinit Baliyan, Shahein Tajmir, Sandeep S. Hedgire, Suvaranu Ganguli, Anand M. Prabhakar (2016). *Lower extremity venous reflux*. Cardiovasc Diagn Ther 2016;6(6):533-543 doi: 10.21037/cdt.2016.11.14
2. P. L. Allan, M.D. (2001). *Role of Ultrasound in the Assessment of Chronic Venous Insufficiency*, In: Ultrasound Quarterly, Vol. 17, No. 1, 2001.
3. Robert T. Eberhardt, MD; Joseph D. Raffetto, MD (2014). *Chronic Venous Insufficiency*, In: Circulation. 2014;130:333-346.
4. Cynthia de Almeida Mendes,I,III Alexandre de Arruda Martins,I,III Juliana Maria Fukuda,I,* Jose´ Ben-Hur Ferraz Parente,I Marco Antonio Soares Munia,I Alexandre Fioranelli,I,II Marcelo Passos Teivelis,I Andrea Yasbek, Monteiro Varella,I Roberto Augusto Caffaro,II Sergio Kuzniec,I Nelson Wolosker (2016). *Randomized trial of radiofrequency ablation versus conventional surgery for superficial venous insufficiency if you don't tell, they won't know*. In: Clinics. 2016;71(11):650-656 , DOI: 10.6061/clinics/2016(11)06.
5. Rajiv Mallick, PhD; Aditya Raju, MS, BPharm; Chelsey Campbell, PharmD, MBA; Rashad Carlton, PharmD, MSPH; David Wright, MD; Kimberly Boswell, MD; Michael Eaddy, PharmD, PhD (2016). *Treatment Patterns and Outcomes in Patients with Varicose Veins*. In: Am Health Drug Benefits. 2016;9(8):455-465.
6. Hjalti M. Thorisson, MD, Jeffrey S. Pollak, MD, and Leslie Scoutt, MD. (2007). *The Role of Ultrasound in the Diagnosis and Treatment of Chronic Venous Insufficiency*. In: Ultrasound Quarterly & Volume 23, Number 2, June 2007.
7. Paul G. Newman, MD, and Grace S. Rozycki, MD, FACS (1998). *The history of ultrasound*, In: Surgeon-performed ultrasound 0039-6109/98.
8. Gillespie, D., MD, and Glass, C., MD *Importance of Ultrasound Evaluation in the Diagnosis of Venous Insufficiency: Guidelines and Techniques*. In: Semin Vasc Surg 23:85-89 2010 Elsevier Inc. All rights reserved.
9. Coleridge-Smith, P., Labropoulos, N., Partsch, H., Myers, K., Nicolaides, A., and Cavezzi A. (2006). *Duplex Ultrasound Investigation of the Veins in Chronic Venous Disease of the Lower Limbs—UIP Consensus Document. Part I. Basic Principles* In: Eur J Vasc Endovasc Surg 31, (83–92) . doi:10.1016/j.ejvs.2005.07.019
10. Cavezzi, A., Labropoulos, N., Partsch, H., Ricci, S., Caggiati, A., Myers, K., Nicolaides A., and Smith P.C. (2006). *Duplex Ultrasound Investigation of the Veins in Chronic Venous Disease of the Lower Limbs—UIP Consensus Document. Part II. Anatomy*. In: Eur J Vasc Endovasc Surg 31, (288–299) doi:10.1016/j.ejvs.2005.07.020
11. Μοσχούρης, Ι. , Παπαδάκη, Μ. Γ., (2013) *Βασική ανατομία του επιπολής φλεβικού συστήματος του κάτω άκρου με υπερηχογραφική συσχέτιση*, Ελληνική Ακτινολογία Τόμος 44, (4):223-234.
12. Neil M. Khilnani, M.D., and Robert J. Min, M.D. (2005). *Imaging of Venous Insufficiency*. Venous Insufficiency; Editors in Chief, Brian Funaki, M.D., Peter R. Mueller, M.D.; Guest Editor, R. Torrance Andrews, M.D. Seminars in Interventional Radiology, volume 22, number 3, 2005.
13. David Gillespie, MD, and Carolyn Glass, MD (2010). *Importance of Ultrasound Evaluation in the Diagnosis of Venous Insufficiency: Guidelines and Techniques* In: Seminars in Vascular Surgery 23(2), 85-89
14. Joseph Zygmunt, Jr (2009). *What Is New in Duplex Scanning of the Venous System?* In: Perspectives in Vascular Surgery and Endovascular Therapy / Vol. 21, No. 2, June 2009.

15. Martin Necas (2010). *Duplex ultrasound in the assessment of lower extremity venous insufficiency*. In: AJUM November 2010; 13 (4): 37–45.
16. Joseph Zygmunt, Jr (2014). *Duplex Ultrasound for Chronic Venous Insufficiency* In: JIC 26(11):E149-E155.
17. R. D. Malgor and N. Labropoulos (2012). *Diagnosis and follow-up of varicose veins with duplex ultrasound: how and why?* Phlebology 2012;27 Suppl 1:10–15. DOI: 10.1258/phleb.2011.012S05.
18. Ozgur, O., Alimoglu, E., Sindel, T., Ceken, K., Arslan, G.(2013). *Patterns of Chronic Venous Insufficiency of Lower Extremity Veins Detected with Doppler Ultrasound*. In: Congress: ECR 2013 Poster No.: C-0495.
19. Gloviczki, P., MD, Comerota, A. J., MD, Dalsing, M. C., MD, Eklof, B. G., MD, Gillespie, D. L MD, Gloviczki, M. L., MD, PhD, Lohr, J. M., MD, McLafferty, R. B., MD, Meissner, M. H., MD, Murad, M. H., MD, MPH, Padberg, F. T. , MD, Pappas, P. J. , MD, Passman, M. A. MD, Joseph, I., Raffetto, D. MD, Vasquez, M. A., MD, RVT, n and Wakefield, T. W. MD, o (2011). *The care of patients with varicose veins and associated chronic venous diseases: Clinical practice guidelines of the Society for Vascular Surgery and the American Venous Forum*. Copyright 2011 by the Society for Vascular Surgery. doi:10.1016/j.jvs.2011.01.079
20. P. Coleridge-Smith, N. Labropoulos, H. Partsch, K. Myers, A. Nicolaidis and A. Cavezzi (2006). *Duplex Ultrasound Investigation of the Veins in Chronic Venous Disease of the Lower Limbs—UIP Consensus Document. Part I. Basic Principles*. Eur J Vasc Endovasc Surg 31, 83–92 (2006) doi:10.1016/j.ejvs.2005.07.019.
21. Rulon L. Hardman, MD, PhD Paul J. Rochon, MD, RPVI (2013). *Role of Interventional Radiologists in the Management of Lower Extremity Venous Insufficiency*. In: Semin Intervent Radiol 2013;30:388–393
22. R.D. Malgor and N.Labropoulos (2013). *Diagnosis of venous disease with duplex ultrasound*. In: Phlebology 2013;28 Suppl 1:158–161. DOI: 10.1177/0268355513476653
23. Neil M. Khilnani (2014). *Duplex Ultrasound Evaluation of Patients With Chronic Venous Disease of the Lower Extremities* AJR:202, March 2014 AJR 2014; 202:633–642 0361–803X/14/2023–633, DOI:10.2214/AJR.13.11465.
24. P. L. Allan, M.D. (2001). *Role of Ultrasound in the Assessment of Chronic Venous Insufficiency* In: Ultrasound Quarterly, Vol. 17, No. 1, 2001.
25. Chang-Hsien Liu*, Ching-Jiunn Wu, Chih-Yung Yu, Wei-Chou Chang, Guo-Shu Huang (2013). *Evaluation of Lower Limb Varicose Vein by Ultrasonic Venous Duplex Examination*. In: Journal of Medical Ultrasound (2013) 21, 76e80.
26. Guideline prepared by members of the Society for Vascular Ultrasound (SVU) (2010). *Lower Extremity Venous Insufficiency Evaluation*. In: Society for Vascular Ultrasound.
27. B.-M. Taute (2010). *Chronische venöse Insuffizienz* Der Internist 3 · 2010, 51:351–358 DOI 10.1007/s00108-009-2516-6.
28. Ramon L. Varcoe, MBBS, MS, FRACS, PhD Shannon D. Thomas, MBBS, FRACS Victor Bourke, MBBS, MS, FRACS Nicole M.K. Rübesamen, MD and Andrew F. Lennox, MBBS, MSc, FRACS (2017). *Utility of Adjunctive Digital Subtraction Venography for the Treatment of Saphenous Vein Insufficiency*. In: Journal of Endovascular Therapy, 1-7 , DOI: 10.1177/1526602816686734
29. P.B. Rudolphi , A. Recke , E.A. Langan , P. Hunold , B.K. Kahle (2016). *Are Sonographically Measured Vascular Haemodynamic Parameters Reproducible Using Magnetic Resonance Imaging?* Eur J Vasc Endovasc Surg (2016) , 1-8, <http://dx.doi.org/10.1016/j.ejvs.2016.08.004>.
30. Bettina Santler , Tobias Goerge (2017). *Chronic venous insufficiency, a review of pathophysiology, diagnosis, and treatment* 2017 Deutsche Dermatologische Gesellschaft

(DDG). Published by John Wiley & Sons Ltd. | JDDG | 1610-0379/2017/1505. DOI: 10.1111/ddg.13242.

31. Gabriele Menzinger (2016) *Moderne Diagnostik der CVI*. Wien Med Wochenschr(2016) 166:275–277, DOI 10.1007/s10354-016-0475-9.
32. Shyam Krishnan, M.D., F.A.C.S., and Stephen C. Nicholls, M.D. (2005). *Chronic Venous Insufficiency: Clinical Assessment and Patient Selection* Seminars in interventional radiology/volume 22, number 3 2005.
33. P. Pittaluga, S. Chastanet, B. Rea and R. Barbe (2008). *Classification of saphenous refluxes: implications for treatment*. P Pittaluga et al. Classification of saphenous refluxes Venous disease A–Z series no. 2.
34. Gloviczki, P., MD, Comerota, A. J., MD, Dalsing, M. C., MD, Eklof, B. G., MD, Gillespie, D. L MD, Gloviczki, M. L., MD, PhD, Lohr, J. M., MD, McLafferty, R. B., MD, Meissner, M. H., MD, Murad, M. H., MD, MPH, Padberg, F. T. , MD, Pappas, P. J. , MD, Passman, M. A. MD, Joseph, I., Raffetto, D. MD, Vasquez, M. A., MD, RVT,n and Wakefield, T. W. MD,o (2011). *The care of patients with varicose veins and associated chronic venous diseases: Clinical practice guidelines of the Society for Vascular Surgery and the American Venous Forum*. the Society for Vascular Surgery.doi:10.1016/j.jvs.2011.01.079
35. American College of Phlebology (2014). *Treatment of Superficial Venous Disease of the Lower Leg*. Practice Guidelines: Superficial Venous Disease rev102314.
36. Writing Committee a) Wittens, C., Davies, A. , Bækgaard, N., Broholm, R., Cavezzi, A., Chastanet, S., de Wolf, M., Eggen, C., Giannoukas, A., Gohel, M., Kakkos, S., Lawson, J., Noppeney, T., Onida, S., Pittaluga, P., Thomis, S., Toonder, I., Vuylsteke, M., ESVS Guidelines Committee b) Kolh, P., de Borst, G.J. , Chakfé, N., Debus, S., Hinchliffe, R., Koncar, I., Lindholt, J., de Ceuiga, M.V., Vermassen, F., Verzini, F., Document Reviewers c) De Maeseneer, M., Blomgren, L., Hartung, O., Kalodiki, E., Korten, E., Lugli, M., Naylor, R., Nicolini, P., Rosales, A. (2015). *Management of Chronic Venous Disease ,Clinical Practice Guidelines of the European Society for Vascular Surgery (ESVS)*.In: Eur J Vasc Endovasc Surg 49,(1-60) Doi: <http://dx.doi.org/10.1016/j.ejvs.2015.02.007>
37. A. Baeshko, PhD, N. Shestak, MD, and S. Korytko, MD (2016). *Results of Ultrasound-Guided Foam Sclerotherapy of the Great Saphenous Vein With New Parameters of the Technique* In: Vascular and Endovascular Surgery 1-6 DOI: 10.1177/153857441667548
38. Manish Kumar Mishra & Rajesh Kumar Soni & Ravindra Singh Mohil & Ajit Sinha (2016) *Comparative Study of Outcome of Duplex Ultrasound-Guided, Catheter-Directed Foam Sclerotherapy and Radio-frequency Ablation in the Management of Great Saphenous Varicose Veins*. Indian J Surg, DOI 10.1007/s12262-016-1485-y.
39. Thomas Proebstle and Renate van den Bos (2017). *Endovenous ablation of refluxing saphenous and perforating veins*.In: Vasa (2017), 46 (3), 159–16 <https://doi.org/10.1024/0301-1526/a000610>.
40. Lars Rasmussen, MD, Martin Lawaetz, MB, Lars Bjoern, MD, Allan Blemings, MSc, and Bo Eklof, MD, PhD, (2013). *Randomized clinical trial comparing endovenous laser ablation and stripping of the great saphenous vein with clinical and duplex outcome after 5 years*. Journal of vascular surgery Rasmussen et al August 2013, <http://dx.doi.org/10.1016/j.jvs.2012.12.048>.
41. M.A. Sharif, L.L. Lau, B. Lee, R.J. Hannon, and C.V. Soong, (2007). *Role of Endovenous Laser Treatment in the Management of Chronic Venous Insufficiency* Ann Vasc Surg 2007; 21: 551-555 DOI: 10.1016/j.avsg.2007.07.007, Annuals of Vascular Surgery Inc.
42. Knuth Rass, MD; Norbert Frings, MD; Paul Glowacki; Corinna Hamsch, MD; Stefan Graeber, MD; Thomas Vogt, MD; Wolfgang Tilgen, MD (2012). *Comparable Effectiveness of Endovenous Laser Ablation and High Ligation With Stripping of the Great Saphenous Vein Two-Year Results of a Randomized Clinical Trial (RELACS Study)* ARCH DERMATOL/VOL 148 (NO. 1), JAN 2012, doi:10.1001/archdermatol.2011.272.

43. Orhan Bozoglan, Bulent Mese, Erdinc Eroglu, Hasan Cetin Ekerbiçer, Alptekin Yasim(2017). *Comparison of Endovenous Laser and Radiofrequency Ablation in Treating Varices in the Same Patient*. In: J Lasers Med Sci 2017 Winter;8(1):13-16
44. Writing Committee a) Wittens, C., Davies, A. , Bækgaard, N., Broholm, R., Cavezzi, A., Chastanet, S., de Wolf, M., Eggen, C., Giannoukas, A., Gohel, M., Kakkos, S., Lawson, J., Noppeney, T., Onida, S., Pittaluga, P., Thomis, S., Toonder, I., Vuylsteke, M., ESVS Guidelines Committee b) Kolh, P., de Borst, G.J. , Chakfé, N., Debus, S., Hinchliffe, R., Koncar,I., Lindholt,J., de Ceniga, M.V., Vermassen,F., Verzini,F., Document Reviewers c) De Maeseneer, M., Blomgren, L., Hartung, O., Kalodiki, E., Korten, E., Lugli, M., Naylor, R., Nicolini, P., Rosales,A. (2015). *Management of Chronic Venous Disease ,Clinical Practice Guidelines of the European Society for Vascular Surgery (ESVS)*.In: Eur J Vasc Endovasc Surg 49,(1-60) Doi: <http://dx.doi.org/10.1016/j.ejvs.2015.02.007>
45. Predrag A Matic, Hristina D Vlajinac, Jelena M Marinkovic, Milos Z Maksimovic and Đorđe J Radak, (2014).*Chronic venous disease: Correlation between ultrasound findings and the clinical, etiologic, anatomic and pathophysiologic classification*. Phlebology 2014, Vol. 29(8) 522–527, DOI: 10.1177/0268355513497360.
46. B.-M. Taute (2010). Chronische venöse Insuffizienz Der Internist 3 · 2010, ·51:351–358 DOI 10.1007/s00108-009-2516-6.
47. Blomgren, L., Johansson, G., Emanuelsson, L., Dahlberg-Akerman, A., Thermaenius, P., and Bergqvist D. (2011). *Late follow-up of a randomized trial of routine duplex imaging before varicose vein surgery*. In:Wiley Online Library (www.bjs.co.uk). DOI: 10.1002/bjs.7579. 20. Roberto Chiesa, MD, Enrico Maria Marone, MD, Costanzo Limoni, MSc, Marina Volontè, DVM ,and Orlando Petrini, MD, PhD,(2007).*Chronic venous disorders: Correlation between visible signs, symptoms, and presence of functional disease* In: J Vasc Surg 2007;46:322-30.
48. William A. Marston, MD, V. Wells Brabham, MD, Robert Mendes, MD, Daniel Berndt, BS, Meredith Weiner, BS, and Blair Keagy, MD, (2008).*The importance of deep venous reflux velocity as a determinant of outcome in patients with combined superficial and deep venous reflux treated with endovenous saphenous ablation* JOURNAL OF VASCULAR SURGERY Volume 48, Number 2 Marston et al, Copyright © 2008 by The Society for Vascular Surgery. doi:10.1016/j.jvs.2008.03.039.
49. M. Stucker, R. Moritz, P. Altmeyer† and S. Reich-Schupke (2013). *New concept: different types of insufficiency of the saphenofemoral junction identified by duplex as a chance for a more differentiated therapy of the great saphenous vein*. Phlebology 2013;28:268–274. DOI: 10.1177/0268355513476215.
50. Paul Zollmann,Christine Zollmann, Philipp Zollmann, Juergen Veltman, Dennis Kerzig, Martin Doerler, and Markus Stücker (2017). *Determining the origin of superficial venous reflux in the groin with duplex ultrasound and implications for varicose vein surgery*. Journal of Vascular Surgery: Venous and Lymphatic Disorders, Volume 5, Number 1 , <http://dx.doi.org/10.1016/j.jvsv.2016.10.001>.
51. . Arnoldussen, C. W. K. P, De Graaf , R., Wittens, C .H. A., & De Haan, M.W. (2013). *Value of magnetic resonance venography and computed tomographic venography in lower extremity chronic venous disease*. Phlebology, 1 (169–175). DOI: 10.1177/0268355513477785
52. Pant HP, Sharma S , Bhattarai S, Pandit SP , Maharjan D (2014). *Doppler ultrasound evaluation of pattern of venous incompetence and relation with skin changes in varicose vein patients*. In: Journal of College of Medical Sciences-Nepal, 2014, Vol-10, No-3.