



ΔΙΑΚΡΑΤΙΚΟ
ΔΙΑΤΜΗΜΑΤΙΚΟ
ΠΡΟΓΡΑΜΜΑ
ΜΕΤΑΠΤΥΧΙΑΚΩΝ
ΣΠΟΥΔΩΝ

ΙΑΤΡΙΚΗ ΣΧΟΛΗ
ΠΑΝΕΠΙΣΤΗΜΙΟ ΘΕΣΣΑΛΙΑΣ
σε συνεργασία με το
UNIVERSITÀ DEGLI STUDI
DI GENOVA



Μεταπτυχιακή Διπλωματική Εργασία

***"Η ΣΥΜΒΟΛΗ ΤΗΣ ΥΠΕΡΗΧΟΓΡΑΦΙΚΗΣ ΜΕΘΟΔΟΥ
ΣΤΗΝ ΔΙΑΓΝΩΣΗ ΤΩΝ ΠΑΘΗΣΕΩΝ ΤΩΝ ΝΕΦΡΙΚΩΝ
ΑΡΤΗΡΙΩΝ ΤΩΝ ΠΑΙΔΙΩΝ"***

υπό

ΑΝΔΡΕΑ Χ. ΜΑΡΚΟΥ

Ακτινοδιαγνώστη

Υπεβλήθη για την εκπλήρωση μέρους των
απαιτήσεων για την απόκτηση του
Διακρατικού Μεταπτυχιακού Διπλώματος Ειδίκευσης
*«Υπερηχογραφική Λειτουργική Απεικόνιση για την πρόληψη & διάγνωση
των αγγειακών παθήσεων»*

Λάρισα, 2017

ΕΠΙΒΛΕΠΩΝ ΚΑΘΗΓΗΤΗΣ:

Νικόλαος Ρούσας, Αγγειοχειρουργός, Επιμελητής Β' Π.Γ.Ν. Λάρισας

ΤΡΙΜΕΛΗΣ ΣΥΜΒΟΥΛΕΥΤΙΚΗ ΕΠΙΤΡΟΠΗ:

Νικόλαος Ρούσας, Αγγειοχειρουργός, Επιμελητής Β' Π.Γ.Ν. Λάρισας

Δημήτριος Καρδούλας, Μηχανικός Βιοϊατρικής Τεχνολογίας Τμήμα Ιατρικής,
Πανεπιστήμιο Κρήτης

Μιλτιάδης Λαζαρίδης, Επισκέπτης Καθηγητής Αγγειοχειρουργικής, Τμήμα
Ιατρικής, Πανεπιστήμιο Κύπρου, Λευκωσία

Κούβελος Γεώργιος (αναπληρωματικό μέλος), Αγγειοχειρουργός,
Επικουρικός Επιμελητής Π.Γ.Ν. Λάρισας

ΕΥΧΑΡΙΣΤΙΕΣ

Θα ήθελα να απευθύνω τις εγκάρδιες ευχαριστίες μου στον **κ. Νικόλαο Ρούσα**, επιβλέποντα καθηγητή της διπλωματικής μου εργασίας, για την πολύτιμη καθοδήγησή του και τις σημαντικές παρατηρήσεις του προκειμένου να ολοκληρωθεί αυτή η εργασία, καθώς και για την εμπιστοσύνη που μου έδειξε.

Θερμότερες ευχαριστίες οφείλω να εκφράσω στον **κ. Αθανάσιο Γιαννούκα**, καθηγητή Αγγειοχειρουργικής και επιστημονικά υπεύθυνο του ανωτέρω Διακρατικού Διατμηματικού Προγράμματος Μεταπτυχιακών Σπουδών, καθώς μεταλαμβάνοντας πλούσια γνώση και εμπειρία μας παρείχε την δυνατότητα εξειδικευμένης κατάρτισης στην υπερηχογραφική διερεύνηση των αγγειακών παθήσεων. Ευχαριστώ επίσης και **όλους τους διδάσκοντες**, οι οποίοι με τα μαθήματά τους συνέβαλαν ουσιαστικά σε αυτή την προσπάθεια.

Τέλος, θέλω να ευχαριστήσω την γυναίκα μου και τα τρία παιδιά μας για την υπομονή και την κατανόηση που επέδειξαν καθ' όλη την διάρκεια των μεταπτυχιακών μου σπουδών και ιδιαίτερα κατά την διάρκεια εκπόνησης της διπλωματικής μου εργασίας.

Ανδρέας Χ. Μάρκου

Περίληψη:

Εισαγωγή: Η αρτηριακή υπέρταση (ΑΥ) προσβάλλει το 1-5% των παιδιών και στο 5-10% αυτών είναι νεφραγγειακής αιτιολογίας. Οι νεφρικές αρτηρίες προσβάλλονται σε πλήθος νοσημάτων στα παιδιά προκαλώντας νεφραγγειακή υπέρταση (NAY). Η ινομυική δυσπλασία, οι αγγείτιδες και τα γενετικά νοσήματα κατέχουν το μεγαλύτερο ποσοστό. Η εξέταση εκλογής για την διάγνωση της NAY είναι η ψηφιακή αφαιρετική αγγειογραφία (DSA), ωστόσο και μη επεμβατικές μέθοδοι, όπως το Doppler υπερηχογράφημα, θέτουν αξιόπιστα την διάγνωση σε μεγάλο ποσοστό ασθενών.

Σκοπός: Ο στόχος της παρούσας ανασκοπικής μελέτης είναι να διερευνήσει το ρόλο του έγχρωμου Doppler υπερηχογραφήματος στην διάγνωση των παθήσεων των νεφρικών αρτηριών, κλινική έκφανση των οποίων είναι η NAY.

Υλικά και Μέθοδοι: Διερευνήθηκαν και ελήφθησαν δεδομένα από 17 μελέτες, που αφορούν στον υπερηχογραφικό έλεγχο των νεφρικών αρτηριών σε παιδιά με υποψία NAY [συγκεκριμένα 9 αναδρομικές, 4 περιπτώσιολογικές (case reports) και 4 ανασκοπήσεις (reviews)]. Ως βασικό κριτήριο για τη μελέτη μας τέθηκε η διενέργεια αρχικά Doppler υπερηχογραφήματος και έπειτα επιβεβαίωση της νόσου με DSA. Από τα 403 παιδιά όλων των μελετών που εκτιμήθηκαν, τα κριτήριά μας πληρούσαν 284 ασθενείς, οι οποίοι και αποτέλεσαν το υλικό για την εξαγωγή των συμπερασμάτων μας ως προς την ευαισθησία και ειδικότητα του υπερηχογραφικού ελέγχου στη συγκεκριμένη νόσο.

Αποτελέσματα: Ο υπερηχογραφικός έλεγχος ανέδειξε παθολογικά ευρήματα σε 131 ασθενείς, όμως η DSA τα επιβεβαίωσε σε 117 ασθενείς. Επομένως, σε 14 παιδιά τα υπερηχογραφικά ευρήματα κρίθηκαν ψευδώς θετικά (4,9%). Ωστόσο, υπήρξαν και 42 παιδιά εκ του συνόλου, που ενώ ο υπέρηχος ήταν φυσιολογικός, η DSA ανέδειξε παθολογικά ευρήματα (14,7%). Συνολικά η DSA ανέδειξε ευρήματα NAY σε 159 παιδιά. Η ευαισθησία και ειδικότητα του Doppler-υπερηχογραφήματος

στην διάγνωση της NAY καταγράφηκε από 63% έως 88% και από 70% έως 100% αντίστοιχα στις περιληφθείσες αναδρομικές μελέτες και στο σύνολο των 284 παιδιών της παρούσας εργασίας 73,6% και 88,8% αντίστοιχα.

Συμπέρασμα: Το έγχρωμο Doppler-Υπερηχογράφημα αποτελεί φθηνή, ευρέως διαθέσιμη και χρήσιμη εξέταση στην εκτίμηση παιδιών με NAY, αναδεικνύοντας αξιόπιστα την παθολογία των νεφρικών αρτηριών στα περισσότερα παιδιά. Υστερεί στον εντοπισμό αλλοιώσεων στους ενδονεφρικούς αρτηριακούς κλάδους και στις επικουρικές νεφρικές αρτηρίες. Επιδέχεται αξιόλογης βελτίωσης με σωστή εκπαίδευση του υπερηχογραφιστή. Η λοιπή κλινικοεργαστηριακή συνεκτίμηση του παιδιού είναι καθοριστική, ώστε να γίνει ορθή διαλογή των ασθενών που θα ελεγχθούν περαιτέρω με DSA, ανεξάρτητα από το υπερηχογραφικό αποτέλεσμα.

Λέξεις κλειδιά: Στένωση νεφρικών αρτηριών, νεφραγγειακή υπέρταση, Doppler υπερηχογράφημα, παιδιά

Abstract:

Introduction: Hypertension is found in 5-10% of children and 5-10% of those have renovascular disease (RVD). Although the renal arteries are affected in many childhood diseases, fibromuscular dysplasia, vasculitides and genetic disorders are the most common causes and lead to RVD. The gold standard for the diagnosis of RVD is digital subtraction arteriography (DSA), however, non-invasive imaging methods such as Doppler ultrasound (DUS) can also detect renovascular disease.

Objective: The purpose of this study is to determine the utility of DUS in the diagnosis of renal artery diseases in children.

Materials and method: This review evaluated 17 studies (9 retrospective studies, 4 case reports and 4 reviews), that studied the role of renal DUS in detecting renal vascular disease in children with clinical suspicion of RVD. The basic criteria for including studies was the performance of a renal DUS followed by DSA. In total, 403 children suspected of RVD were evaluated and reliable results were reported in 284 of them.

Results: DUS detected pathological findings in 131 children and DSA confirmed 117 of those cases for a total of 14 false positives (4,9%). DSA revealed pathological findings consistent with RVD in 159 children total. DUS failed to detect those pathological findings in 42 cases (42 false negatives-14,7%). According to the included retrospective studies, DUS has a sensitivity and specificity of 63-88% and 70-100%, respectively, in detecting a renovascular cause of hypertension. The present study revealed a sensitivity and specificity of 73,6% and 88,8%, respectively, in detecting RVD.

Conclusion: DUS is an inexpensive, widely available method for evaluating children with hypertension and can reliably detect pathological findings in most children with RVD. Its sensitivity can be improved with proper training of the sonographer. DUS has difficulties in detecting stenosis of small renal artery branches, segmental renal arteries and accessory renal arteries. Clinical risk classification and the laboratory test results are helpful in determining which children should proceed with DSA regardless of the DUS results.

Keywords: renal artery stenosis, renovascular hypertension, Doppler ultrasound, children

Εισαγωγή:

Οι παθολογικές οντότητες των νεφρικών αρτηριών (NA) των παιδιών εκδηλώνονται κλινικά κυρίως ως αρτηριακή υπέρταση (AY). Η επίπτωση της AY στην παιδική ηλικία είναι σπάνια, προσβάλλοντας το 1-5% των παιδιών και στο 5-10% αυτών, η αιτιοπαθογένειά της είναι νεφραγγειακή. Τα αίτια δε, της νεφραγγειακής υπέρτασης (NAY) διαφέρουν από αυτά των ενηλίκων, με την ινομυική δυσπλασία να κατέχει την πρώτη θέση (1, 2)

Η διάγνωση της AY στην παιδική ηλικία είναι δυσχερής, τόσο γιατί η μέτρησή της είναι τεχνικά δυσκολότερη από τους ενήλικες, όσο και γιατί δεν υφίσταται κάποιο όριο πάνω από το οποίο ορίζεται ως AY, αλλά εξαρτάται από την ηλικία και το μέγεθος του σώματος του παιδιατρικού ασθενή. (3) Η έγκαιρη ανεύρεση της AY είναι ζωτικής σημασίας, καθώς η καθυστέρηση αντιμετώπισής της συνοδεύεται από σημαντική νοσηρότητα, όπως υπερτασική εγκεφαλοπάθεια, αγγειακό εγκεφαλικό έμφρακτο, καρδιακή διαστολική δυσλειτουργία και υπερτροφία της αριστερής κοιλίας της καρδιάς.(4) Επιπρόσθετα, η διάγνωση της νεφραγγειακής υπέρτασης ως αίτιο της AY στα παιδιά, μεταβάλλει τα θεραπευτικό πλάνο τους, αφού υφίστανται ενδαγγειακές αλλά και χειρουργικές επεμβάσεις, οι οποίες αποκαθιστούν το πρόβλημα στις νεφρικές αρτηρίες και συνεπώς την AY. Έτσι, αυτά τα παιδιά μπορούν να απαλλαχθούν από την μακρόχρονη αντιυπερτασική αγωγή και τις επιπλοκές της εν λόγω πάθησης.(4)

Στον πίνακα 1 αναφέρονται συνοπτικά τα κλινικά σημεία και εργαστηριακά ευρήματα που θέτουν την υποψία της NAY. (2)

Η εξέταση εκλογής για την διάγνωση της NAY είναι η Ψηφιακή Αφαιρετική Αγγειογραφία (DSA), όπου απεικονίζονται λεπτομερώς οι κύριες και οι επικουρικές νεφρικές αρτηρίες, καθώς και οι ενδονεφρικές αρτηρίες. Ωστόσο, η DSA δεν προσφέρεται για screening του συνόλου του παιδιατρικού πληθυσμού με AY, καθώς είναι επεμβατική και ακριβή μέθοδος.

Οι υπόλοιπες απεικονιστικές επιλογές είναι η Αξονική Αγγειογραφία, η Μαγνητική Αγγειογραφία και το Doppler Υπερηχογράφημα. Ο υπερηχογραφικός έλεγχος, σε αντίθεση με τις άλλες, είναι εξέταση χαμηλού κόστους, ακίνδυνη και ανεκτή για τον ασθενή, διαθέσιμη σε κάθε νοσοκομείο και μονάδα υγείας και πολύ διαφωτιστική στην εκτίμηση των νεφρών και γενικότερα της παιδιατρικής κοιλίας. (1)

Σκοπός της παρούσας μελέτης είναι να διερευνήσει τον ρόλο του υπερηχογραφήματος στη διάγνωση των παθήσεων των νεφρικών αγγείων των παιδιών διενεργώντας συστηματική ανασκόπηση στην διεθνή βιβλιογραφία, η οποία για την παιδική ηλικία είναι σημαντικά πιο περιορισμένη συγκριτικά με αυτή των ενηλίκων και συχνά βασίζεται σε αυτήν.

ΠΙΝΑΚΑΣ 1

ΚΛΙΝΙΚΑ ΣΗΜΕΙΑ ΚΑΙ ΕΡΓΑΣΤΗΡΙΑΚΑ ΕΥΡΗΜΑΤΑ ΕΝΔΕΙΚΤΙΚΑ ΝΑΥ

- 1) Πολύ υψηλή Αρτηριακή Πίεση.
- 2) Δευτεροπαθή συμπτώματα λόγω υψηλής Αρτηριακής Πίεσης (περιλαμβάνοντας καρδιακή ανεπάρκεια και υπερτασική εγκεφαλοπάθεια).
- 3) ΑΥ που δεν ελέγχεται με δυο ή περισσότερα αντιυπερτασικά φάρμακα.
- 4) Διάγνωση συνδρόμου με υψηλή πιθανότητα αγγειακής νόσου, όπως νευροϊνωμάτωση τύπου 1, οζώδη σκλήρυνση και σύνδρομο Williams.
- 5) Ευρήματα-σημεία αγγειίτιδας, όπως νόσο Takayasu.
- 6) Γνωστό ιστορικό αγγειακής επέμβασης ή συμβάντος, όπως καθετηριασμό ομφαλικής αρτηρίας ή θρόμβωσης της νεφρικής αρτηρίας.
- 7) Φύσημα στην περιοχή των νεφρικών αρτηριών περιομφαλικά ή στην οσφύ
- 8) Υψηλά επίπεδα ρενίνης στο περιφερικό πλάσμα ή υποκαλιαιμία.

Αιτίες

Όπως προαναφέραμε τα αίτια νεφραγγειακής υπέρτασης στην παιδική ηλικία διαφέρουν από αυτά των ενηλίκων , περιλαμβάνουν ένα ευρύ φάσμα ασθενειών και οφείλονται κυρίως σε δυσπλασίες εντοπιζόμενες στις νεφρικές αρτηρίες.(1, 2, 6, 15-18).

Οι αιτίες την ΝΑΥ μπορούν να κατηγοριοποιηθούν σε 3 κύριες ομάδες :

A. Νόσοι της θωρακικής και κοιλιακής αορτής:

1) Υποπλασία αορτής (απαντάται σε νευροϊνωμάτωση τύπου 1-NF1, σύνδρομο Williams) 2) Ανεύρυσμα κοιλιακής αορτής (απαντάται σε σύνδρομο Marfan, σύνδρομο Ehlers-Danlos, μυκωτικό ανεύρυσμα, αγγειίτιδες- αρτηρίτιδα Takayasu, νόσος Kawasaki και σε μεταστενωτικές ανωμαλίες) 3) Μέσο αορτικό σύνδρομο (στένωση της αορτής συγγενής ή επίκτητη σε νόσους, όπως νευροϊνωμάτωση τύπου 1, γιγαντοκυτταρική αρτηρίτιδα, βλεννοπλυσσακχαρίδωση, σύνδρομο Williams). (2, 4, 6, 18)

B. Εξωτερική συμπίεση:

NAY λόγω πίεσης των νεφρικών αρτηριών από παθολογία του οπισθοπεριτοναϊκού χώρου. Περιλαμβάνονται το οπισθοπεριτοναϊκό αιμάτωμα, οι οπισθοπεριτοναϊκοί όγκοι (νεφροβλάστωμα, νευροβλάστωμα, φαιοχρωμοκύττωμα, λέμφωμα), η οπισθοπεριτοναϊκή ίνωση και η λεμφαδενοπάθεια. (3, 15)

Γ. Παθολογία εντοπιζόμενη στις νεφρικές αρτηρίες -(ΠΙΝΑΚΑΣ 2)

ΠΙΝΑΚΑΣ 2

ΠΑΘΗΣΕΙΣ ΤΩΝ ΝΕΦΡΙΚΩΝ ΑΡΤΗΡΙΩΝ ΣΤΗΝ ΠΑΙΔΙΚΗ ΗΛΙΚΙΑ

- | | |
|----|---|
| 1) | ΑΝΑΠΤΥΞΙΑΚΗ ΑΡΤΗΡΙΑΚΗ ΔΥΣΠΛΑΣΙΑ - ΙΝΟΜΥΙΚΗ ΔΥΣΠΛΑΣΙΑ |
| 2) | ΓΕΝΕΤΙΚΑ ΝΟΣΗΜΑΤΑ
NFI
Σύνδρομο Williams
Σύνδρομο Feuerstein-Mimms
Σύνδρομο Klippel-Trenaunay-Weher
Ελαστικό Ψευδοξάνθωμα |
| 3) | ΑΓΓΕΙΙΤΙΔΕΣ
Αγγειίτιδα Takayasu
Νόσος Moyaoya
Οζώδης πολυαρτηρίτιδα
Νόσος Kawasaki
Αορτίτιδα |
| 4) | ΘΡΟΜΒΟΕΜΒΟΛΙΣΜΟΣ
Καθετηριασμός της ομφαλικής αρτηρίας
Ιατρογενής
Μετατραυματικός |
| 5) | ΑΘΗΡΟΣΚΛΗΡΩΣΗ
Σύνδρομο Hutchinson-Gilford
Υπερλιπιδαιμία |
| 6) | ΑΡΤΗΡΙΟΦΛΕΒΩΔΕΣ ΣΥΡΙΓΓΙΟ Ή ΑΝΕΥΡΥΣΜΑ |

Η ινομυική δυσπλασία είναι η κυριότερη αιτία NAY στην Ευρώπη και την Αμερική. Η Castelli αναφέρει την ινομυική δυσπλασία ως αναπτυξιακή αρτηριακή δυσπλασία θεωρώντας την ξεχωριστή οντότητα της ινομυικής δυσπλασίας των ενηλίκων και περιγράφει πως προσβάλλει όλους τους χιτώνες του αγγείου προκαλώντας ινώδη δυσπλασία του έσω χιτώνα, λέπτυνση του μέσου χιτώνα και πάχυνση του εξωτερικού ελαστικού χιτώνα. (4, 18) Ουσιαστικά, η ινομυική δυσπλασία - αναπτυξιακή αρτηριακή δυσπλασία προκαλεί στένωση του αυλού της νεφρικής αρτηρίας, ή στενώσεις και μεταστενωτικές διατάσεις και σπανιότερα αποκλειστικά και μόνο ανευρυσματική διάταση του αγγείου. (2, 4, 5, 6, 7, 8, 9, 10, 12, 14, 15, 18) Αγγειογραφικά, χαρακτηριστική είναι η απεικόνιση με μορφή κομπολογιού, λόγω εναλλαγής στενώσεων και διατάσεων στο προσβεβλημένο αγγείο.

Τα ανευρύσματα κατηγοριοποιούνται ως ατρακτοειδή, σακοειδή, διαχωριστικά και ενδονεφρικά. Τα σακοειδή απαντώνται συχνότερα μεταστενωτικά στην ινομυική δυσπλασία, τα ενδονεφρικά σε αγγειίτιδες, τα ατρακτοειδή στο διχασμό των νεφρικών αρτηριών και τα διαχωριστικά ως αποτέλεσμα τραύματος ή επέκτασης στις νεφρικές αρτηρίες διαχωριστικού ανευρύσματος της αορτής.

Οι αγγειίτιδες είναι η συχνότερη αιτία σε κάποιες χώρες της Αφρικής και της Ασίας προκαλώντας ομόκεντρη πάχυνση του τοιχώματος του αγγείου, εστιακές στενώσεις, αποφράξεις και ανευρύσματα.(1, 2, 14, 15, 18) Εκτός των γνωστών αγγειίτιδων που αναφέρονται στον πίνακα 2, παρόμοιες αλλοιώσεις στις αρτηρίες μπορεί να προκαλέσει η αγγειίτιδα κατόπιν ακτινοθεραπείας.(18)

Γενετικά νοσήματα, όπως η νευροϊνωμάτωση τύπου 1 (NF1), η οζώδη σκλήρυνση και το σύνδρομο Williams μπορούν να προκαλέσουν NAY προσβάλλοντας τις νεφρικές αρτηρίες. Η NF1 αποτελεί στατιστικά σημαντική αιτία NY στην παιδική ηλικία με τα ποσοστά της να κυμαίνονται από 7% έως 58% στην βιβλιογραφία. Η NF1 προκαλεί συνήθως στένωση των νεφρικών αρτηριών λόγω

ινώδους πάχυνσης του έσω χιτώνα αυτών, και σπανιότερα λόγω χωροκατακτητικών φαινομένων από τα νευροινώματα που αναπτύσσονται στον έξω χιτώνα των αρτηριών ή σε δομές γειτονικές των αρτηριών. Τα υπόλοιπα γενετικά νοσήματα προσβάλλουν τις αρτηρίες με αλλοιώσεις ανάλογες της ινομυϊκής δυσπλασίας . (1, 4, 9, 15, 19)

Σπανιότερα η NAY είναι απότοκος ιατρογενούς ή μετατραυματικού θρομβοεμβολισμού των νεφρικών αρτηριών και καθετηριασμού της ομφαλικής αρτηρίας. (15, 18)

Επίσης, πιο σπάνια αίτια NAY στην παιδική ηλικία είναι οι αθηροσκληρυντικές αλλοιώσεις στα πλαίσια οικογενούς υπερλιπιδαιμίας ή του συνδρόμου Hutchinson-Gilford (προγερία).(15)

Τέλος, το αρτηριοφλεβώδες συρίγγιο ή ανεύρυσμα, συγγενές ή επίκτητο αποτελεί ασύνηθες αίτιο NAY. Το επίκτητο συνήθως είναι απότοκο τραύματος, φλεγμονής, αγγειοπλαστικής των νεφρικών αγγείων και χειρουργικής επέμβασης ή βιοψίας στον νεφρό, όπου μπορεί να δημιουργηθεί και ψευδοανεύρυσμα νεφρικής αρτηρίας. Το συγγενές είναι εξαιρετικά σπάνιο με την διεθνή βιβλιογραφία να αναφέρει μετρημένα περιστατικά.(11, 12, 13)

Τα παιδιά με NAY μπορούν να κατηγοριοποιηθούν και με βάση την ύπαρξη ή όχι κάποιου υποκείμενου συνδρόμου (όπως νευροϊνωμάτωση τύπου 1 ή οζώδη σκλήρυνση). Στα παιδιά της πρώτης ομάδας οι αλλοιώσεις εντοπίζονται στην αορτή και τις κύριες νεφρικές αρτηρίες σε μεγαλύτερο ποσοστό συγκριτικά με τους ασθενείς χωρίς υποκείμενα σύνδρομα.

Κάτι ακόμα που αξίζει να σημειωθεί είναι η διαφορά με τους ενήλικες, όπου κυριαρχεί η αθηροσκλήρωση των νεφρικών αρτηριών στην αιτιοπαθογένεια της NAY. Αυτό εξηγεί και την διαφορά στην συχνότητα των τμημάτων της νεφρικής

αρτηρίας που προσβάλλονται, καθώς οι αθηροσκληρυντικές αλλοιώσεις εντοπίζονται κυρίως στο εγγύς (κεντρικό) τμήμα των νεφρικών αρτηριών. (1, 15, 16)

Παράμετροι και κριτήρια NAY στην υπερηχογραφική εξέταση

Η υπερηχογραφική εξέταση των νεφρικών αρτηριών γίνεται με κυρτή κεφαλή 2,5-5 MHz ή ακόμα και επίπεδη-linear 7-15MHz σε μικρότερους ασθενείς με τον ασθενή νησικό για 6 ώρες και έχοντας πει ένα λίτρο νερό δυο ώρες πριν την εξέταση, όσο αυτό είναι εφικτό στα νεογνά και τα μικρότερα παιδιά. Σε ύπτια και πλάγια θέση του σώματος εκτιμάται το κεφαλουραίο μήκος και πλάτος του νεφρού, το πάχος και πιθανές αλλοιώσεις του φλοιού του σαρώνοντας τον νεφρό επιμήκως και εγκάρσια. Ακολούθως σε ύπτια ή λοξή θέση ελέγχονται οι νεφρικές αρτηρίες στην έκφυσή τους και όσο τον δυνατόν μεγαλύτερο τμήμα αυτών έως την πύλη του νεφρού υπολογίζοντας το εύρος τους, εκτιμώντας την αιμάτωση και την κυματομορφή τους στο έγχρωμο Doppler. Πάντοτε γίνεται προσπάθεια ανεύρεσης και εκτίμησης τυχόν επικουρικών νεφρικών ή και πολικών αρτηριών, καθώς στο 20-30% του πληθυσμού υφίστανται περισσότερες από μια νεφρική αρτηρία για κάθε νεφρό. Στη συνέχεια ελέγχονται οι τμηματικές αρτηρίες στον άνω και κάτω πόλο καθώς και στη μεσότητα του νεφρού. Απαραίτητο κομμάτι της εξέτασης είναι ο έλεγχος της κοιλιακής αορτής και η εκτίμηση της μέγιστης συστολικής ταχύτητας στο επίπεδο έκφυσης των νεφρικών αρτηριών. Λαμβάνεται και εκτιμάται η κυματομορφή στην αορτή, στο εγγύς, στο μέσο και άπω (κοντά στην πύλη) τμήμα της νεφρικής αρτηρίας και στις προαναφερθείσες τμηματικές αρτηρίες. Επιπρόσθετα των ανωτέρω αγγείων, εκτιμάται η κυματομορφή και στις επικουρικές νεφρικές αρτηρίες, καθώς παθολογική οντότητα ακόμα και αποκλειστικά σε αυτές μπορεί να οδηγήσει σε NAY. Καταγράφεται η μέγιστη συστολική ταχύτητα (Peak Systolic Velocity-PSV), η τελοδιαστολική ταχύτητα (End Diastolic Velocity-EDV), ο δείκτης αντίστασης (Resistance Index-RI), ο χρόνος επιτάχυνσης (AccelARATION Time-AT) και

προαιρετικά ο δείκτης επιτάχυνσης (Acceleration Index-AI) και ο δείκτης παλμικότητας (Pulsative Index-PI).Επίσης εκτιμάται ο νεφρονεφρικός λόγος (Renal-Interlobar Ratio, RIR) και ο νεφρο-αορτικός λόγος (Renal-Aorta Ratio, RAR). Τέλος, απαραίτητη θεωρείται και η εκτίμηση των νεφρικών φλεβών για τυχόν θρόμβωση ή άλλη παθολογία αυτών. (20, 21, 22, 23)

Αδυναμία ελέγχου των παραπάνω τμημάτων και παραμέτρων πρέπει να αναγράφεται στο πόρισμα. Παθολογικά υπερηχογραφικά ευρήματα των ανωτέρω αγγείων και της κυματομορφής τους αναφέρονται στον πίνακα 3.

ΠΙΝΑΚΑΣ 3

ΥΠΕΡΗΧΟΓΡΑΦΙΚΑ ΕΥΡΗΜΑΤΑ ΕΝΔΕΙΚΤΙΚΑ ΝΑΥ

- 1) Μείωση του αυλού του αγγείου
- 2) Τυρβώδης ροή με μωσαϊκό χρωμάτων (aliasing) στην περιοχή της στένωσης
- 3) PSV > 180-200 cm/s
- 4) RAR > 3,5
- 5) RI > 0,7 (ανάλογα με την ηλικία του παιδιού, αναλύεται παρακάτω*)
- 6) Ανεύρυσμα νεφρικής αρτηρίας ή ενδονεφρικών κλάδων
- 7) Κυματομορφή tardus parvus μεταστενωτικά και RI < 0.5
- 8) AT > 0,07sec
- 9) Διαφορά στο μήκος των νεφρών > 1,5 εκ.
- 10) Μειωμένο μέγεθος νεφρού/νεφρών ανάλογα με την ηλικία του παιδιού
- 11) Διαφορά των RI των δυο νεφρών > 5%
- 12) RIR > 5
- 13) AI < 3m/s²

Τα 6 πρώτα ευρήματα θεωρούνται άμεσα υπερηχογραφικά σημεία ΝΑΥ και τα υπόλοιπα έμμεσα σημεία ΝΑΥ

*Ο δείκτης αντίστασης (resistance index) των νεφρικών αρτηριών σε υγιή παιδιά εξαρτάται από την ηλικία αυτών. Ο RI των νεφρικών αρτηριών των υγιών παιδιών κάτω των 6 ετών έχει μέση τιμή 0,705 και εύρος από 0,67 έως 0,75. Ειδικότερα ο RI των βρεφών κάτω των 3 μηνών είναι ακόμα υψηλότερος με μέση τιμή 0,724 και φυσιολογικό εύρος από 0,6 έως 0.84. Οι τιμές αυτές είναι μεγαλύτερες

από τον RI των υγιών παιδιών που είναι μεγαλύτερα των 6 ετών και ο RI σε αυτή την ηλικία σταθεροποιείται και προσεγγίζει αυτό των ενηλίκων με μέση τιμή 0,605 και εύρος 0.55 έως 0,66. (24, 25)

Η εκτίμηση της PSV στο μεσαίο τμήμα της κύριας νεφρικής αρτηρίας χρειάζεται ιδιαίτερη προσοχή, καθώς θεωρώντας ταχύτητες > 180-200 cm/s ως παθολογικές, οδηγεί σε ψευδώς θετικά αποτελέσματα σε μεγαλύτερο ποσοστό σε σύγκριση με τα άλλα τμήματα. Το εύρημα αυτό απαντάται συχνότερα σε ενήλικες και πολύ σπανιότερα σε παιδιά και οφείλεται στην ελικοειδή πορεία του αγγείου σε αυτό το επίπεδο. (26, 27)

Προϋπόθεση βέβαια των ανωτέρω για μια ορθή εξέταση είναι η σωστή ρύθμιση σε κάθε επίπεδο ελέγχου όλων των παραμέτρων του έγχρωμου Doppler που αναφέρονται στον πίνακα 4.

ΠΙΝΑΚΑΣ 4

- 1) Angle-γωνιά (μικρότερη των 60° ανάμεσα στο κέρσορα και την κατεύθυνση του ρέοντος αίματος στο αγγείο και ειδικότερα γωνία περίπου 20° όταν εκτιμάται ο δείκτης επιτάχυνσης).
- 2) Focus-εστίαση στο επίπεδο ελέγχου
- 3) Depth-βάθος απεικόνισης
- 4) PRF-συχνότητα εκπομπής παλμών
- 5) Color Box-Παραλληλόγραμμα χρωματικό πλαίσιο
- 6) Gain-ενίσχυση της δέσμης
- 7) Wall Filter-Ψηφιακά φίλτρα
- 8) Frequency-Συχνότητα

Μεθοδολογία:

Στην παρούσα συστηματική ανασκόπηση συμπεριλήφθησαν 17 μελέτες ελέγχου των νεφρικών αρτηριών σε παιδιά με Doppler-Υπερηχογράφημα και DSA σε παιδιά με υποψία NAY. Από αυτές 9 ήταν αναδρομικές μελέτες, 4 περιπτωσιολογικές μελέτες (case report) και 4 ανασκοπήσεις (reviews). (ΠΙΝΑΚΑΣ 5)

Επιπλέον, εκτιμήθηκαν και δυο αναδρομικές μελέτες με πληροφορίες από τον υπερηχογραφικό έλεγχο των νεφρικών αρτηριών αποκλειστικά υγιών παιδιών (222 συνολικά) με σκοπό την παροχή αξιόπιστων δεδομένων.

Πιο συγκεκριμένα, στις 4 ανασκοπήσεις, ο τίτλος ή η περίληψη τους αναφέρουν πως αφορούν ασθενείς παιδικής ηλικίας και μελετούν την NAY με απεικονιστικές εξετάσεις, επεμβατικές και μη. Ωστόσο, και στις 4 υπάρχουν σημαντικές ελλείψεις, καθώς καμία δεν βασίζεται σε δεδομένα προερχόμενα αποκλειστικά από παιδιατρικούς ασθενείς, αλλά μεταφέρουν την γνώση από αντίστοιχες μελέτες σε ενήλικες και σε συνδυασμό με την κλινική εμπειρία στα παιδιά εξαγουν συμπεράσματα. Επίσης, δυο από αυτές δεν περιλαμβάνουν καμία από τις αναδρομικές μελέτες NAY σε παιδιά και άλλες δυο περιλαμβάνουν μια μόνο αναδρομική μελέτη παιδιατρικών ασθενών, όπου απλά αναφέρεται ο αριθμός τους. Για τους παραπάνω λόγους οι ανασκοπήσεις δεν χρησιμοποιήθηκαν για την εξαγωγή αποτελεσμάτων.

Για τη δική μας εργασία λοιπόν, χρησιμοποιήθηκαν οι ασθενείς με υποψία NAY των αναδρομικών και περιπτώσιολογικών μελετών και ως βασικό κριτήριο τέθηκε η διενέργεια αρχικά Doppler υπερηχογραφήματος και έπειτα επιβεβαίωση της νόσου με DSA. Από τα 403 παιδιά όλων των μελετών που εκτιμήθηκαν, τα κριτήριά μας πληρούσαν 284 ασθενείς, οι οποίοι και αποτέλεσαν το υλικό για την εξαγωγή των συμπερασμάτων μας ως προς την ευαισθησία και ειδικότητα του υπερηχογραφικού ελέγχου στη συγκεκριμένη νόσο. Τα υπόλοιπα παιδιά εξαιρέθηκαν είτε γιατί η DSA προηγήθηκε του υπερήχου και η διάγνωση είχε τεθεί, είτε γιατί υπήρχαν ελλιπή δεδομένα.

ΠΙΝΑΚΑΣ 5

Συγγραφέας	Έτος	Περιοδικό	Τύπος Μελέτης	Αντικείμενο Μελέτης
Bunchman	1991	Pediatr Radiol.	Case report	Μελέτη ανευρύσματος NA παιδιού με Υπέρηχο.
Ingelfinger	1993	Kidney Int.	Ανασκόπηση	NAY σε παιδιά.
Rosendahl	1994	Eur J Pediatr.	Αναδρομική	Μελέτη NAY σε παιδιά με έγχρωμο Doppler.
Garel	1995	Radiology	Αναδρομική	Μελέτη NAY παιδιών - πρόγνωση θεραπείας με αρνητικό Υπέρηχο.
Brun	1997	Pediatr Nephrol.	Αναδρομική	Συμβολή του Doppler στην διάγνωση στένωσης NA παιδιών.

Kchouk	1997	J MAL Vasc.	Αναδρομική	Στένωση NA σε παιδιά με ΑΥ. Συσχέτιση Doppler με DSA.
Chauvapun	2005	J Vasc Surg.	Case report	Echo έλεγχος Νεφρικού Αρτηριοφλεβώδους ανευρύσματος σε παιδί.
Tullus	2010	Pediatr Nephrol.	Ανασκόπηση	Η συμβολή της απεικόνισης στην NAY σε παιδιά.
Marks	2012	Curr Hypertens Rep	Ανασκόπηση	Update στην συμβολή της απεικόνισης στην διάγνωση της NAY σε παιδιά.
Cabral	2013	BMJ Case Rep.	Case report	Ανεύρυσμα NA - NAY παιδιού.
Castelli	2013	AJR Am J Roentgenol.	Ανασκόπηση	Απεικονιστική διερεύνηση NAY σε παιδιά.
Chhadia	2013	Pediatr Radiol.	Αναδρομική	Doppler εκτίμηση NA σε παιδιά με ΑΥ- Αιτιολογημένο μέσο screening?
Castelli	2014	Pediatr Radiol.	Αναδρομική	Doppler εκτίμηση NA παιδιών με πιθανή NAY. Αρκεί?
Voiculescu	2014	Ultrasound Med Biol.	Αναδρομική	Υπερηχογραφικά ευρήματα παιδιών με NAY πριν κ' μετά χειρουργικής αποκατάστασης.
Humbert	2015	Eur J Pediatr.	Αναδρομική	Διαγνωστική προσέγγιση παιδιών με NAY. Μονοκεντρική μελέτη.
Chen	2016	Indian J Pediatr.	Case report	Ιατρογενές ψευδοανεύρυσμα NA σε παιδί.
Trautmann	2016	Pediatr Nephrol.	Αναδρομική	Οι μη επεμβατικές απεικονίσεις δεν μπορούν να αντικαταστήσουν την DSA σε παιδιά με NAY

Αποτελέσματα:

Εκ των 284 παιδιών που μελετήθηκαν, ο υπερηχογραφικός έλεγχος ανέδειξε παθολογικά ευρήματα σε 131 ασθενείς, από τους οποίους όμως, η DSA επιβεβαίωσε τα παθολογικά ευρήματα μόνο σε 117 ασθενείς. Επομένως, σε 14 παιδιά τα υπερηχογραφικά ευρήματα κρίθηκαν ψευδώς θετικά (4,9% επί του συνόλου των 284 παιδιών). Ωστόσο, υπήρξαν και 42 παιδιά εκ του συνόλου, που ενώ ο υπέρηχος ήταν φυσιολογικός, η DSA ανέδειξε παθολογικά ευρήματα και έθεσε την διάγνωση

της NAY (ψευδώς αρνητικά αποτελέσματα σε ποσοστό 14,7%). Τα ανωτέρω στοιχεία αναφέρονται και επεξηγούνται στον ΠΙΝΑΚΑ 6, ο οποίος παραθέτει τα δεδομένα των αναδρομικών και περιπτωσιολογικών μελετών.

ΠΙΝΑΚΑΣ 6

Έρευνα	Αριθμός παιδιών	(+) echo ευρήματα	Αληθώς (+) echo ευρήματα	Ψευδώς (+) echo ευρήματα	Ψευδώς (-) echo ευρήματα	Παιδιά με NAY (+) DSA
Trautmann	127	75	72	3	27	99
Voiculescu*	(36)	(36)	(36)	-	-	(36)
Castelli	48-25=23	14	11	3	2	13
Humbert	10	5	5	0	4	9
Chhadia	62	17	11	6	6	17
Brun	22	12	10	2	2	12
Garel**	(29)				(8)	
Rosendal	36	4	4	0	1	5
Kchouk****	(29)			(2)	(3)	
Bunchman	1	1	1	0	0	1
Chauvarun	1	1	1	0	0	1
Cabral	1	1	1	0	0	1
Chen	1	1	1	0	0	1
Σύνολο	403 - (36 +25+29+29)=284	131	117	14	42	159

Τα αποτελέσματα των κατωτέρω ερευνών δεν λήφθηκαν υπόψη στου υπολογισμό της ευαισθησίας και της ειδικότητας του υπερήχου στην διάγνωση παθήσεων των ΝΑ.

*Η αναδρομική μελέτη της Voiculescu εξαιρέθηκε γιατί είχαμε δεδομένα για τους υπερηχογραφικούς ελέγχους που διενεργήθηκαν αφού είχε τεθεί η διάγνωση με DSA.

** Από την αναδρομική μελέτη του Castelli εξαιρέθηκαν 25 άτομα, γιατί δεν διενεργήθηκε DSA προς επιβεβαίωση, αλλά CTA ή MRA. Στα υπόλοιπα 23 έγινε DSA.

***Η αναδρομική μελέτη του Garel εξαιρέθηκε γιατί περιελάμβανε νεφρικά μοσχεύματα και είχε ελλιπή δεδομένα.

**** Η αναδρομική μελέτη του Kchouk εξαιρέθηκε γιατί είχε ελλιπή δεδομένα.

Επίσης, εκτός από την *ευαισθησία και την ειδικότητα* του υπερήχου στην ΝΑΥ, καταγράφηκαν και μελετήθηκαν τα *υπερηχογραφικά κριτήρια* που θέτουν τη διάγνωση της εν λόγω πάθησης, καθώς και άλλα δεδομένα όπως το *ποσοστό αμφοτερόπλευρης προσβολής των νεφρικών αρτηριών* και το *ποσοστό συμμετοχής των ενδονεφρικών τμημάτων*. Ακολουθεί αναλυτική παράθεση των ανωτέρω στοιχείων.

Η ευαισθησία και ειδικότητα του έγχρωμου Doppler υπερηχογραφήματος στην διάγνωση των παθήσεων των νεφρικών αρτηριών που οδηγούν σε ΝΑΥ στις αναδρομικές μελέτες του πίνακα 5 κυμάνθηκε από 63% έως 88% και από 70% έως 100% αντίστοιχα. Σε όλες τις περιπτωσιολογικές μελέτες η διάγνωση τέθηκε από τον υπερηχογραφικό έλεγχο και η DSA επιβεβαίωσε τα ευρήματα. Στο σύνολο των 284 παιδιών της παρούσας εργασίας η ευαισθησία και ειδικότητα του Doppler στην διάγνωση των παθήσεων των νεφρικών αρτηριών-ΝΑΥ υπολογίστηκε 73,6% και 88,8% αντίστοιχα, με δεδομένο βέβαια το γεγονός ότι οι περιληφθείσες μελέτες δεν χρησιμοποίησαν όλες τα ίδια υπερηχογραφικά κριτήρια για την διάγνωση της ΝΑΥ.(ΠΙΝΑΚΑΣ 7)

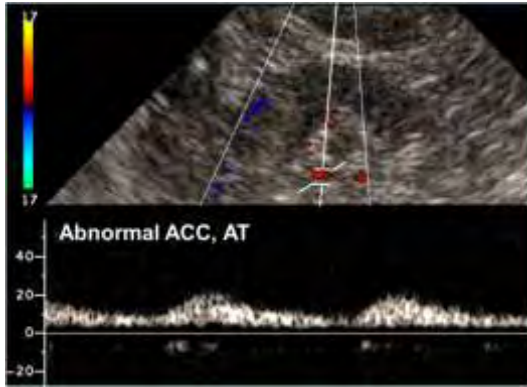
ΠΙΝΑΚΑΣ 7

Σύγκριση echo-doppler με DSA	Παιδιά με παθολογικά ευρήματα στο echo-doppler	Παιδιά με φυσιολογικά ευρήματα στο echo-doppler	Σύνολο
Παιδιά με παθολογικά ευρήματα στην DSA	117	42	159
Παιδιά με φυσιολογικά ευρήματα στην DSA	14	111	125
Σύνολο	131	153	284

ΕΥΑΙΣΘΗΣΙΑ:73,6% (117/ 159) ΚΑΙ ΕΙΔΙΚΟΤΗΤΑ:88,8% (111/125)

Οι αναδρομικές μελέτες στους παιδιατρικούς πληθυσμούς χρησιμοποίησαν τα ακόλουθα κριτήρια για την διάγνωση της NAY:

- PSV > 1,8-2m/s
- RI<0,5
- AT > 80 ms
- RAR > 3
- Διαφορά των RI των δυο νεφρών > 5%
- Διαφορά μεγαλύτερη του 1 εκατοστού του κεγαλουραίου μήκους των δυο νεφρών
- Κυματομορφή tardus parvus (Εικόνα 1)



Εικόνα 1. Η μέγιστη συστολική ταχύτητα είναι παθολογικά χαμηλή και ο ρυθμός συστολικής επιτάχυνσης είναι επίσης παθολογικά χαμηλός.

Το ποσοστό της αμφοτερόπλευρης προσβολής των νεφρικών αρτηριών των παιδιών με νεφρική αρτηριακή στένωση (ΝΑΣ) καταγράφηκε από 24% έως 48% και το ποσοστό εντόπισης της νόσου σε ενδονεφρικά τμήματα των αρτηριών από 16% έως 45% στις περιληφθείσες παρακάτω αναδρομικές μελέτες.(2, 4-6, 10) Ο K. Tullus (2) σε μελέτη 33 ασθενών με ΝΑΣ αναφέρει στένωση της νεφρικής αρτηρίας αμφοτερόπλευρα σε 16 ασθενείς (48%) και ενδονεφρική αρτηριακή συμμετοχή στο 45% των ασθενών. Ο J. Humbert (10) σε μελέτη 10 παιδιών με επιβεβαιωμένη αγγειογραφικά ΝΑΣ αναφέρει αμφοτερόπλευρη προσβολή των νεφρικών αρτηριών σε 4 ασθενείς (40%), σε ένα μόνο εκ των οποίων είχε αναδειχθεί η αμφοτερόπλευρη στένωση υπερηχογραφικά. Η A.Voilculescu (5) σε διερεύνηση 21 παιδιών με ΝΑΣ αναφέρει 5 ασθενείς (24%) με αμφοτερόπλευρη προσβολή των νεφρικών αρτηριών. Η P. Castelli (4) σε διερεύνηση 9 ασθενών με ΝΑΣ ταυτοποίησε σε 3 ασθενείς (33%) αμφοτερόπλευρη συμμετοχή των νεφρικών αρτηριών και σε 5 ασθενείς (55%) η στένωση εντοπιζόταν σε τμηματικές αρτηρίες. Σε πρόσφατη μελέτη με μεγάλο δείγμα παιδιατρικών ασθενών (99 παιδιά) των A.Trautmann και K Tullus (6) αναφέρεται αμφοτερόπλευρη ΝΑΣ σε 47 παιδιά (47,4%) και προσβολή ενδονεφρικών τμημάτων των αρτηριών σε 16 παιδιά (16%).

Εκ των περιπτώσιολογικών μελετών ο υπερηχογραφικός έλεγχος ανέδειξε:

1) αρτηριοφλεβώδη επικοινωνία με ανεύρυσμα στην αριστερή νεφρική αρτηρία σε τετράχρονο υπερτασικό παιδί χωρίς ιστορικό τραύματος, 2) ψευδοανεύρυσμα στην

δεξιά νεφρική αρτηρία μετά από βιοψία σε παιδί 13 χρονών με αιματοουρία και ιστορικό Henoch-Schonlein πορφύρας, 3) ανεύρυσμα δίκην αλτήρα στην δεξιά νεφρική αρτηρία σε υπερτασικό πεντάχρονο παιδί και 4) σακοειδές ανεύρυσμα στην αριστερή νεφρική αρτηρία σε οχτάχρονο υπερτασικό παιδί. Η DSA επιβεβαίωσε τα υπερηχογραφικά ευρήματα σε όλες τις περιπτώσεις. Τα case reports αναδεικνύουν τις ανευρυσματικές παθολογικές καταστάσεις των νεφρικών αρτηριών των παιδιών, οι οποίες ως μεμονωμένο εύρημα απαντώνται σπάνια (περιορισμένος μόνο αριθμός τέτοιων μελετών στην διεθνή βιβλιογραφία) και μπορούν να οδηγήσουν σε NAY. (11, 12, 13, 14)

Συζήτηση:

Ευαισθησία και ειδικότητα, καθώς και περιθώρια βελτίωσής τους.

Στις αναδρομικές μελέτες που συμπεριλάβαμε στην εργασία μας, η ευαισθησία και η ειδικότητα του υπερηχογραφικού ελέγχου στην διάγνωση της NAY καταγράφηκαν από 63% έως 88% και από 70% έως 100% αντίστοιχα. (1, 4, 5, 6, 7, 9, 19). Σε ανάλογες μελέτες σε ενήλικες τα ποσοστά κυμαίνονται από 73% έως 85% και από 71% έως 92% αντίστοιχα. (2) Συνεπώς στους παιδιατρικούς ασθενείς υφίσταται μεγαλύτερο εύρος στα ποσοστά ευαισθησίας και ειδικότητας συγκριτικά με τους ενήλικες, ωστόσο οι μέσες τιμές στους δυο πληθυσμούς δεν αποκλίνουν σημαντικά. Στη δική μας μελέτη, η οποία αποτελεί και την πρώτη στην διεθνή βιβλιογραφία που βασίζεται αποκλειστικά σε ασθενείς παιδικής ηλικίας, στο σύνολο των 284 παιδιών, η ευαισθησία και ειδικότητα του Doppler στην διάγνωση της NAY υπολογίστηκε 73,6% και 88,8% αντίστοιχα.

Αξίζει να σημειωθεί ότι τα ανωτέρω ποσοστά της παρούσας μελέτης διαμορφώθηκαν σε μεγάλο ποσοστό από τις μελέτες του S.Chhadia και του A.

Trautmann, καθώς περιελάμβαναν τον μεγαλύτερο αριθμό παιδιών από όλες τις μελέτες. Η μελέτη του A. Trautmann είναι η πιο πρόσφατη αναδρομική μελέτη στην διεθνή βιβλιογραφία (έτος 2016), ερευνά τον μεγαλύτερο αριθμό παιδιών (127 παιδιά) και χρησιμοποιεί το μεγαλύτερο αριθμό υπερηχογραφικών κριτηρίων (5 τον αριθμό) για την διάγνωση της NAY, συγκριτικά με τις υπόλοιπες αναδρομικές μελέτες.

Οι αναδρομικές μελέτες σε παιδιατρικούς πληθυσμούς χρησιμοποίησαν 1 έως 5 κριτήρια για την διάγνωση της NAY εκ των 13 υπερηχογραφικών ευρημάτων που είναι ενδεικτικά για NAY και περιγράφονται στον πίνακα 3. Βασίστηκαν στην PSV (5 μελέτες), στην κυματομορφή tardus parvus (4 μελέτες), στο AT (2 μελέτες), στο RI (2 μελέτες), στο RAR (1 μελέτη), στο μωσαϊκό χρωμάτων (aliasing) στην περιοχή της στένωσης (1 μελέτη) και στην διαφορά στο μήκος των νεφρών (1 μελέτη).

Η διενέργεια λεπτομερούς υπερηχογραφικού ελέγχου των νεφρών και των νεφρικών αγγείων, όπως προαναφέρεται στην προηγούμενη ενότητα, απαιτεί σημαντικό χρόνο, περίπου 30-60 λεπτά, ωστόσο δύναται να αυξήσει την ευαισθησία και την ειδικότητά του στη διάγνωση της NAY. Στις περιπτώσεις παιδιών με υψηλή και μέτρια κλινική υποψία για NAY (πίνακας 1), είναι φρόνιμο ο υπερηχογραφιστής να βασίζεται σε περισσότερα ευρήματα (πίνακας 3) αν η πρώτη εκτίμησή του είναι αρνητική για NAY ή να διενεργείται και δεύτερος υπερηχογραφικός έλεγχος από τον ίδιο ή άλλον εξεταστή, καθώς η εξέταση είναι ακίνδυνη, φθηνή και καλώς ανεκτή για τον ασθενή. Βέβαια, και η συνδρομή σύγχρονων υπερηχογραφικών μηχανημάτων είναι χρήσιμο εργαλείο στην διερευνητική προσπάθεια του ιατρού.

Η ευαισθησία και η ειδικότητα του υπερηχογραφικού ελέγχου στην διάγνωση της NAY με τον ανωτέρω τρόπο μπορεί να βελτιωθεί σημαντικά και ρεαλιστικά και αυτό φαίνεται και από τις αναδρομικές μελέτες της Voiculescu και του Brun. (5, 8)

Η Voiculescu μελέτησε 36 παιδιά, εκ των οποίων 21 είχαν διαγνωστεί με στένωση των νεφρικών αρτηριών και 15 με μέσο αορτικό σύνδρομο (ΜΑΣ). Η

διάγνωση είχε τεθεί στην πλειονότητα των ασθενών με DSA. Ο υπερηχογραφικός έλεγχος που ακολούθησε ανέδειξε σε όλα τα παιδιά παθολογικά υψηλή PSV στην περιοχή στένωσης. Στα παιδιά με στένωση των νεφρικών αρτηριών καταγράφηκε μέση ταχύτητα 350 cm/s και εύρος 230-600 cm/s και στα παιδιά με ΜΑΣ μέση ταχύτητα 323 cm/s και εύρος 225-530 cm/s. Συνεπώς, παρατηρούμε στην μελέτη της Voiculescu ότι ακόμα και η χαμηλότερη PSV στην πάσχουσα περιοχή του αγγείου είναι αισθητά μεγαλύτερη των 180-200 cm/s που προτείνεται ως υπερηχογραφικό κριτήριο ενδεικτικό για ΝΑΥ. Ενδιαφέρον παρουσιάζει ο υπερηχογραφικός έλεγχος των παιδιών μετά την αποκατάσταση της στένωσης, όπου στα παιδιά με ΝΑΣ η μέση PSV εκτιμήθηκε σε 145 cm/s και στα παιδιά με ΜΑΣ η μέση PSV εκτιμήθηκε σε 99 cm/s.

Ο Brun, σε μελέτη 22 παιδιών με ΑΥ, αναφέρει ευαισθησία και ειδικότητα του υπερηχογραφικού ελέγχου σε ποσοστό 83% και 78% αντίστοιχα με δυο ψευδώς θετικά και δυο ψευδώς αρνητικά αποτελέσματα. Διενεργήθηκε υπερηχογραφικός επανέλεγχος μετά την DSA. Εκ των ασθενών με ψευδώς αρνητικά αποτελέσματα, ο υπερηχογραφικός επανέλεγχος απέτυχε στον πρώτο παιδί, το οποίο έπασχε από ελαστικό ψευδοξάνθωμα και είχε στενώσεις και ανευρύσματα σε άπω τμήματα των νεφρικών αρτηριών, αλλά ανέδειξε την παθολογική περιοχή στο δεύτερο παιδί, όπου υπήρχε στένωση σε κλάδο της αριστερής νεφρικής αρτηρίας και αναδείχθηκε σε οπίσθιες σαρώσεις των νεφρών. Ο υπερηχογραφικός επανέλεγχος και των δυο παιδιών με ψευδώς θετικά αποτελέσματα ανέδειξε φυσιολογικά ευρήματα σε αμφότερα τα παιδιά και ο συγγραφέας αναφέρει πως και τα δυο παιδιά είχαν εξεταστεί στα αρχικά στάδια της μελέτης, όπου πιθανόν υπήρχε μικρότερη εμπειρία στην ορθή εκτέλεση της εξέτασης. Συνεπώς, ο προσεκτικότερος έλεγχος των νεφρικών αρτηριών, με σαρώσεις σε ύπτια και λοξή θέση και διερεύνηση των δύσκολων περιοχών ελέγχου, μπορεί να αυξήσει σημαντικά την διαγνωστική αξία του υπερηχογραφικού ελέγχου.

Αδυναμίες υπερηχογραφικού ελέγχου.

Ο υπερηχογραφικός έλεγχος υστερεί στην ανάδειξη στενώσεων σε ενδονεφρικούς κλάδους των νεφρικών αρτηριών, όπως τις τμηματικές και τις μεσολόβιες, καθώς και στις επικουρικές νεφρικές αρτηρίες, όπου ακόμα και η ανίχνευση των τελευταίων συχνά αποτελεί πρόκληση για τον υπερηχογραφιστή. (2, 4, 7) Το ποσοστό εντόπισης της νόσου σε ενδονεφρικά τμήματα των αρτηριών στην παρούσα ανασκόπηση καταγράφηκε από 16% έως 45%, συνεπώς αφορά σημαντικό τμήμα των ασθενών.

Επιπρόσθετα, η εξάρτηση του υπερηχογραφικού ελέγχου-αποτελέσματος από τον ιατρό που εκτελεί την εξέταση αποτελεί μειονέκτημα της μεθόδου, καθώς η έλλειψη σωστής εκπαίδευσης μπορεί να οδηγήσει σε λανθασμένες και ψευδείς διαγνώσεις.

Πρόγνωση και διαχείριση των ασθενών με ψευδώς αρνητικός υπερηχογραφικό έλεγχο.

Στην παρούσα ανασκόπηση τα παιδιά με ψευδώς αρνητικό υπερηχογραφικό έλεγχο για NAY ανήλθαν σε 42, κατέχοντας ποσοστό 14,7% επί του συνόλου των 284 παιδιών. Παιδιά με NAY επιβεβαιωμένα με DSA και ψευδώς αρνητικό υπερηχογραφικό έλεγχο έχουν περισσότερες πιθανότητες συγκριτικά με παιδιά με θετικό υπερηχογραφικό έλεγχο να θεραπευτούν με ενδαγγειακές ή χειρουργικές επεμβάσεις. (28)

Ο υπερηχογραφικός έλεγχος για NAY, ακόμα και όταν είναι αρνητικός, μπορεί να συνεισφέρει θετικά στον περαιτέρω απεικονιστικό έλεγχο του παιδιού με κλινική υποψία NAY βοηθώντας τον ιατρό που θα διενεργήσει την DSA να την σχεδιάσει και να την προσαρμόσει κατάλληλα, πιθανόν εκλεκτικά ή υπερεκλεκτικά, και εφιστώντας

την προσοχή του στις περιοχές αδυναμίας του υπερηχογραφικού ελέγχου (ενδονεφρικούς κλάδους και επικουρικές αρτηρίες).

Η DSA είναι αδιαμφισβήτητα η εξέταση εκλογής για την διάγνωση της NAY. Ωστόσο, επιβαρύνει τον μικρό ασθενή με υψηλή δόση ακτινοβολίας, είναι δύσκολα ανεκτή και εκτελέσιμη και ενέχει του κινδύνους και τους περιορισμούς της αναισθησίας. Συνεπώς, είναι σημαντικό να καθιερωθούν νέα κριτήρια για την παραπομπή για DSA των παιδιατρικών ασθενών με ΑΥ και αρνητικό υπερηχογραφικό έλεγχο από επιστημονική ομάδα, αποτελούμενη από παιδονεφρολόγους, ακτινοδιαγνώστες, αγγειοχειρουργούς και παιδιάτρους. Στην βιβλιογραφία υφίστανται κλινικά πρωτόκολλα, όπου οι μικροί ασθενείς κατηγοριοποιούνται σε τρεις ομάδες με βάση την ΑΥ (ήπια, μέτρια και σοβαρή), την ηλικία και την ανταπόκριση στην αντιυπερτασική αγωγή με ένα ή περισσότερα φάρμακα. (1) Με βάση τα προαναφερθέντα πρωτόκολλα, τα κλινικά σημεία και ευρήματα του πίνακα 1 και εκτιμώντας τα νέα δεδομένα και την εξέλιξη της τεχνολογίας της έγχρωμης υπερηχογραφίας μπορούν να θεσπιστούν νέα κριτήρια για την παραπομπή των παιδιών με ΑΥ για DSA. Απαραίτητη προϋπόθεση των ανωτέρω είναι ο ιατρός που διενεργεί τον υπερηχογραφικό έλεγχο να είναι σωστά εκπαιδευμένος και να επιτύχει την καλύτερη δυνατή συνεργασία του παιδιού. Έτσι, θα περιοριστούν οι περιττές αγγειογραφίες, αλλά και δεν θα διαφύγουν του ελέγχου παιδιά με NAY και αρνητικό υπερηχογραφικό έλεγχο, λαμβάνοντας μακροχρόνια αντιυπερτασική αγωγή και επωμιζόμενα τις επιπλοκές της ΑΥ.

Ψευδώς θετικός υπερηχογραφικός έλεγχος και θετικός με ψευδώς αρνητική DSA.

Σε 14 ασθενείς τα αποτελέσματα κρίθηκαν ψευδώς θετικά συγκριτικά με τα αποτελέσματα της DSA, ποσοστό 4,9% επί του συνόλου των 284 παιδιών. Το προαναφερθέν ποσοστό είναι σημαντικό χαμηλό, αναδεικνύοντας την εγκυρότητα και

την χρησιμότητα ενός παθολογικού υπερηχογραφικού ελέγχου, ως πολύτιμο εργαλείο στη διαθεσιμότητα του κλινικού ιατρού στην διερεύνηση υπερτασικού παιδιού.

Στην διεθνή βιβλιογραφία έχει αναφερθεί παιδιατρικός ασθενής με NAY με παθολογικό υπερηχογραφικό έλεγχο και ψευδώς αρνητική αγγειογραφία, η οποία διενεργήθηκε με γενική αναισθησία. Στον υπερηχογραφικό έλεγχο η δεξιά νεφρική αρτηρία ελέγχθηκε με εμφανώς αυξημένη ταχύτητα, PSV 4m/s, και η αρτηριογραφία δεν ανέδειξε παθολογικά ευρήματα. Ακολούθησε δεύτερη DSA υπό τοπική αναισθησία, όπου απεικονίστηκε η στένωση στην δεξιά κύρια νεφρική αρτηρία. Το ψευδώς αρνητικό αποτέλεσμα της πρώτης αγγειογραφίας αποδόθηκε στην αγγειοδιασταλτική δράση της γενικής αναισθησίας. (8) Δεδομένου ότι πρόκειται για παιδιατρικούς ασθενείς, όπου συχνά η συνεργασία του παιδιού είναι πλημμελής και δυσχερής για την επεμβατική πράξη της DSA, όταν πρόκειται να χορηγηθεί γενική αναισθησία, ο ιατρός πρέπει να είναι ενήμερος για το ενδεχόμενο του ψευδώς αρνητικού αποτελέσματος της DSA. Συνεπώς, στην περίπτωση παιδιού με σημαντική κλινική υποψία NAY, παθολογικά ευρήματα στον υπερηχογραφικό έλεγχο των νεφρικών αρτηριών και αρνητική DSA υπό την χορήγηση φαρμάκων με αγγειοδιασταλτική δράση θα πρέπει να εκλαμβάνεται σοβαρά το ενδεχόμενο διενέργειας δεύτερης αγγειογραφίας ή άλλης μη επεμβατικής εξέτασης, όπως MRA ή CTA.

Συμπεράσματα:

Το έγχρωμο Doppler-Υπερηχογράφημα αποτελεί ευρέως διαθέσιμη, χρήσιμη και διαφωτιστική εξέταση στην εκτίμηση παιδιών με AY, αναδεικνύοντας αξιόπιστα την παθολογία των νεφρικών αρτηριών στα περισσότερα παιδιά. Υστερεί στον εντοπισμό αλλοιώσεων στους ενδονεφρικούς αρτηριακούς κλάδους και στις

επικουρικές νεφρικές αρτηρίες, όπου χρειάζεται να υπάρξει περισσότερη προσπάθεια και έρευνα. Ο υπερηχογραφικός έλεγχος των νεφρικών αρτηριών επιδέχεται περαιτέρω βελτίωσης με την σωστή εκπαίδευση του υπερηχογραφιστή, ώστε να αυξηθούν τα ποσοστά ευαισθησίας και ειδικότητας για την διάγνωση της NAY. Δεδομένου ότι υφίστανται ψευδώς θετικά και αρνητικά αποτελέσματα, η λοιπή κλινικοεργαστηριακή συνεκτίμηση του παιδιού είναι σημαντική και καθοριστική, ώστε να γίνει ορθή διαλογή των ασθενών που θα ελεγχθούν περαιτέρω με DSA, ανεξάρτητα από το υπερηχογραφικό αποτέλεσμα. Η DSA παραμένει εξέταση εκλογής και σε παιδιά υψηλού και μέτριου κινδύνου για NAY είναι απαραίτητη. Τέλος, ο υπερηχογραφικός έλεγχος, πέραν του γεγονότος ότι είναι ακίνδυνη, φθηνή, εύκολα επαναλαμβανόμενη και καλώς ανεκτή εξέταση για το παιδί, παρέχει χρήσιμες πληροφορίες για την εκτίμηση της κοιλιακής χώρας του υπερτασικού παιδιού και συμβάλλει στην παρακολούθηση του παιδιού μετά την χειρουργική ή ενδαγγειακή αποκατάσταση της στένωσης των νεφρικών αρτηριών.

Βιβλιογραφία:

- 1) Chhadia S, Cohn RA, Vural G, Donaldson JS. Renal Doppler evaluation in the child with hypertension: a reasonable screening discriminator? *Pediatr Radiol.* 2013 Dec;43(12):1549-56.
- 2) Tullus K, Roebuck DJ, McLaren CA, Marks SD. Imaging in the evaluation of renovascular disease. *Pediatr Nephrol.* 2010 Jun;25(6):1049-56.
- 3) Banker A, Gupta-Malhotra M, Rao PS. Childhood hypertension: A Review. *J Hypertens* 2: 128
- 4) Castelli PK, Dillman JR, Kershaw DB, Khalatbari S, Stanley JC, Smith EA. Renal sonography with Doppler for detecting suspected pediatric renin-mediated hypertension - is it adequate? *Pediatr Radiol.* 2014 Jan;44(1):42-9.
- 5) Voiculescu A, Heusch A, Düppers P, Pourhassan S, Klee D, Rump LC, Sandmann W. Duplex ultrasound findings before and after surgery in children and adolescents with renovascular hypertension. *Ultrasound Med Biol.* 2014 Dec;40(12):2786-93
- 6) Trautmann A, Roebuck DJ, McLaren CA, Brennan E, Marks SD, Tullus K. Non-invasive imaging cannot replace formal angiography in the diagnosis of renovascular hypertension. *Pediatr Nephrol.* 2017 Mar;32(3):495-502.
- 7) Kchouk H, Brun P, Sentou Y, Raynaud A, Gaux JC, Loirat C. Renal stenosis in hypertensive children. Doppler/arteriographic correlation. *J Mal Vasc.* 1997 May;22(2):86-90.
- 8) Brun P, Kchouk H, Mouchet B, Baudouin V, Raynaud A, Loirat C, Azancot-Benisty A. Value of Doppler ultrasound for the diagnosis of renal artery stenosis in children. *Pediatr Nephrol.* 1997 Feb;11(1):27-30.

- 9) Rosendahl W, Grunert D, Schöning M. Duplex sonography of renal arteries as a diagnostic tool in hypertensive children. *Eur J Pediatr.* 1994 Aug;153(8):588-93.
- 10) Humbert J, Roussey-Kesler G, Guerin P, LeFrançois T, Connault J, Chenouard A, Warin-Fresse K, Salomon R, Bruel A, Allain-Launay E. Diagnostic and medical strategy for renovascular hyper-tension: report from a monocentric pediatric cohort. *Eur J Pediatr.* 2015 Jan;174(1):23-32.
- 11) Chauvapun JP, Caty MG, Harris LM. Renal arteriovenous aneurysm in a 4-year-old patient. *J Vasc Surg.* 2005 Mar;41(3):535-8.
- 12) Bunchman TE, Walker HS 3rd, Joyce PF, Danter ME, Silberstein MJ. Sonographic evaluation of renal artery aneurysm in childhood. *Pediatr Radiol.* 1991;21(4):312-3.
- 13) Chen X, Dou C, Jin YT, Sun SZ, Zhou AH, Wang YL. Interventional Treatment for Post-biopsy Renal Artery Pseudoaneurysm. *Indian J Pediatr.* 2016 Mar;83(3):264-5.
- 14) Cabral AJ, Silvestre C, Loureiro H, Almeida HI. Renovascular hypertension in an 8-year-old girl. *BMJ Case Rep.* 2013 May 3;2013.
- 15) Ingelfinger JR. 'Renovascular disease in children' *Kidney Int.* 1993 Feb;43(2):493-505.
- 16) Rountas C, Vlychou M, Vassiou K, Liakopoulos V, Kapsalaki E, Koukoulis G, Fezoulidis IV, Stefanidis I. Imaging modalities for renal artery stenosis in suspected renovascular hypertension: prospective intraindividual comparison of color Doppler US, CT angiography, GD-enhanced MR angiography, and digital subtraction angiography. *Ren Fail.* 2007;29(3):295-302.

- 17) Rupprecht T, Wenzel D, Schmitzer E, Hofbeck M, Böwing B, Neubauer U. Diagnosis of moyamoya disease with additional renal artery stenosis by colour coded Doppler sonography. *Pediatr Radiol.* 1992;22(7):527-8.
- 18) Castelli PK, Dillman JR, Smith EA, Vellody R, Cho K, Stanley JC. 'Imaging of renin mediated hypertension in children' *AJR Am J Roentgenol.* 2013 Jun;200(6):W661-72.
- 19) Marks SD, Tullus K. Update on imaging for suspected renovascular hypertension in children and adolescents. *Curr Hypertens Rep.* 2012 Dec;14(6):591-5.
- 20) Chavhan GB, Parra DA, Mann A, Navarro OM. Normal Doppler spectral waveforms of major pediatric vessels: specific patterns. *Radiographics.* 2008 May-Jun;28(3):691-706.
- 21) Γιαννούκας Α., Λαμπρόπουλος Ν. (2013) Υπερηχογραφική Διερεύνηση Των Αγγειακών Παθήσεων, Απτική: Παρισιάνου Α.Ε.
- 22) Zwiebel W., Pellerito J (2004) *Introduction to Vascular Ultrasonography* Philadelphia: Elsevier Saunders.
- 23) Native Renal Artery Duplex Sonography-AIUM, ACR, SPR, SRU 2013.
- 24) Kuzmić AC, Brkljacić B, Ivanković D, Galesić K. Doppler sonographic renal resistance index in healthy children. *Eur Radiol.* 2000;10(10):1644-8.
- 25) Andriani G, Persico A, Tursini S, Ballone E, Cirotti D, Lelli Chiesa P. The renal-resistive index from the last 3 months of pregnancy to 6 months old. *BJU Int.* 2001 Apr;87(6):562-4.
- 26) Lo R, Donaldson C. Vessel tortuosity causing false positives in detecting renal artery stenosis on Doppler ultrasound. *Ultrasound Q.* 2013 Mar;29(1):47-50.

27) Lee JJ, Pai KS, Shin JI, Park SJ. Renovascular Hypertension Treated by Renal Artery Embolization. *Yonsei Med J.* 2014 Jan;55(1):273-5.

28) Garel L, Dubois J, Robitaille P, Russo P, Filiatrault D, Grignon A, Dubé J. Renovascular hypertension in children: curability predicted with negative intrarenal Doppler US results. *Radiology.* 1995 May;195(2):401-5.