



**ΠΑΝΕΠΙΣΤΗΜΙΟ ΘΕΣΣΑΛΙΑΣ**  
**ΣΧΟΛΗ ΕΠΙΣΤΗΜΩΝ ΥΓΕΙΑΣ**  
**ΤΜΗΜΑ ΙΑΤΡΙΚΗΣ**



**ΝΕΥΡΟΛΟΓΙΚΗ ΚΛΙΝΙΚΗ**

**Διευθυντής: Καθηγητής ΓΕΩΡΓΙΟΣ Μ. ΧΑΤΖΗΓΕΩΡΓΙΟΥ**

---

***Διδακτορική Διατριβή***

***Πρώιμα Σημεία Ισχαιμικής Βλάβης  
στην Αξονική Τομογραφία Εγκεφάλου***

υπό  
**ΔΗΜΗΤΡΙΟΥ Γ. ΚΑΔΙΤΗ**  
Ακτινοδιαγνώστη

Υπεβλήθη για την εκπλήρωση μέρους των  
απαιτήσεων για την απόκτηση του  
Διδακτορικού Διπλώματος

Λάρισα, 2016

© 2016 Δημήτριος Καδίτης

Η έγκριση της διδακτορικής διατριβής από το Τμήμα Ιατρικής της Σχολής Επιστημών Υγείας του Πανεπιστημίου Θεσσαλίας δεν υποδηλώνει αποδοχή των απόψεων του συγγραφέα (Ν. 5343/32 αρ. 202 παρ. 2).

***Πρώιμα Σημεία Ισχαιμικής Βλάβης  
στην Αξονική Τομογραφία Εγκεφάλου***

υπό  
**ΔΗΜΗΤΡΙΟΥ Γ. ΚΑΔΙΤΗ**  
Ακτινοδιαγνώστη



## **ΤΡΙΜΕΛΗΣ ΣΥΜΒΟΥΛΕΥΤΙΚΗ ΕΠΙΤΡΟΠΗ**

(Γενική Συνέλευση Ειδικής Σύνθεσης του Τμήματος Ιατρικής  
Πανεπιστημίου Θεσσαλίας: 5<sup>η</sup> /11-05-2011)

**1. Γεώργιος Ν. Χατζηγεωργίου**

*Καθηγητής Νευρολογίας*

*Τμήμα Ιατρικής, Πανεπιστήμιο Θεσσαλίας (Επιβλέπων)*

**2. Αλέξανδρος Παπαδημητρίου**

*Ομότιμος Καθηγητής Νευρολογίας, Τμήμα Ιατρικής, Πανεπιστήμιο Θεσσαλίας*

**3. Ηλίας Ζιντζαράς**

*Καθηγητής Βιομαθηματικών, Τμήμα Ιατρικής, Πανεπιστήμιο Θεσσαλίας*

## **ΕΠΤΑΜΕΛΗΣ ΕΞΕΤΑΣΤΙΚΗ ΕΠΙΤΡΟΠΗ**

(Γενική Συνέλευση Ειδικής Σύνθεσης του Τμήματος Ιατρικής  
Πανεπιστημίου Θεσσαλίας: 14<sup>η</sup> /20.07.2016)

**1<sup>ος</sup> Εξεταστής  
(Επιβλέπων)**

**Γεώργιος Ν. Χατζηγεωργίου**

*Καθηγητής Νευρολογίας*

*Τμήμα Ιατρικής, Πανεπιστήμιο Θεσσαλίας*

**2<sup>ος</sup> Εξεταστής**

**Αλέξανδρος Παπαδημητρίου**

*Ομότιμος Καθηγητής Νευρολογίας*

*Τμήμα Ιατρικής, Πανεπιστήμιο Θεσσαλίας*

**3<sup>ος</sup> Εξεταστής**

**Ηλίας Ζιντζαράς**

*Καθηγητής Βιομαθηματικών*

*Τμήμα Ιατρικής, Πανεπιστήμιο Θεσσαλίας*

**4<sup>ος</sup> Εξεταστής**

**Ιωάννης Στεφανίδης**

*Καθηγητής Παθολογίας- Νεφρολογίας*

*Τμήμα Ιατρικής, Πανεπιστήμιο Θεσσαλίας*

**5<sup>ος</sup> Εξεταστής**

**Ευτυχία Καψαλάκη**

*Αναπληρώτρια Καθηγήτρια Ακτινολογίας*

*Τμήμα Ιατρικής, Πανεπιστήμιο Θεσσαλίας*

**6<sup>ος</sup> Εξεταστής**

**Πατεράκης Κωνσταντίνος**

*Επίκουρος Καθηγητής Νευροχειρουργικής*

*Τμήμα Ιατρικής, Πανεπιστήμιο Θεσσαλίας*

**7<sup>ος</sup> Εξεταστής**

**Δαρδιώτης Ευθύμιος**

*Επίκουρος Καθηγητής Νευρολογίας*

*Τμήμα Ιατρικής, Πανεπιστήμιο Θεσσαλίας*



*Στους γονείς μου*





## *Ευχαριστίες*

Θα ήθελα να ευχαριστήσω τον επιβλέποντα Καθηγητή Νευρολογίας κ. Γ. Χατζηγεωργίου και τον Καθηγητή Νευρολογίας κ. Α. Παπαδημητρίου για τις ουσιώδεις παρατηρήσεις και επισημάνσεις τους κατά τη διαμόρφωση του θέματος της διατριβής, την προετοιμασία και εκτέλεση του ερευνητικού πρωτοκόλλου καθώς και για τη συνεχή υποστήριξή τους. Επίσης, θέλω να ευχαριστήσω τον Καθηγητή Βιομετρίας κ. Η. Ζιντζαρά, χωρίς τις καίριες μεθοδολογικές παρατηρήσεις του οποίου καθώς και την αμέριστη συμπαράστασή του δε θα ήταν δυνατή η ολοκλήρωση αυτής της διατριβής.



## ***Πίνακας Περιεχομένων***

**Πρόλογος..... 17**

### **ΓΕΝΙΚΟ ΜΕΡΟΣ**

**Κεφάλαιο 1. Ανατομία και αιμάτωση του κεντρικού νευρικού συστήματος.....21**

**Κεφάλαιο 2. Σύστημα ελέγχου της οφθαλμοκινητικότητας και οπτική οδός..... 29**

**Κεφάλαιο 3. Το ισχαιμικό αγγειακό εγκεφαλικό επεισόδιο..... 37**

**Κεφάλαιο 4. Επιπλοκές ισχαιμικού αγγειακού εγκεφαλικού επεισοδίου.....53**

**Κεφάλαιο 5. Θεραπεία ισχαιμικού αγγειακού εγκεφαλικού επεισοδίου.....57**

**Κεφάλαιο 6. Πρότυπα ισχαιμικής βλάβης του κεντρικού νευρικού συστήματος και  
διαγνωστικές απεικονιστικές μέθοδοι.....59**

**Κεφάλαιο 7. Η οριζόντια συζυγής απόκλιση των οφθαλμών (Prevest's sign)  
ως πρώιμο διαγνωστικό σημείο αγγειακού εγκεφαλικού επεισοδίου.....66**

### **ΕΙΔΙΚΟ ΜΕΡΟΣ**

**Κεφάλαιο 1. Σκοπός και υπόθεση της διατριβής.....75**

**Κεφάλαιο 2. Ασθενείς και μέθοδοι.....77**

**Κεφάλαιο 3. Αποτελέσματα.....83**

**Κεφάλαιο 4. Συζήτηση.....91**

**Βιβλιογραφία.....99**

**ΔΗΜΟΣΙΕΥΣΗ ΤΗΣ ΔΙΑΤΡΙΒΗΣ.....107**

**Περίληψη στα Ελληνικά.....115**

**Summary in English.....117**













## Πρόλογος

Το Αγγειακό Εγκεφαλικό Επεισόδιο (ΑΕΕ) αποτελεί την τρίτη αιτία θανάτου στις Ηνωμένες Πολιτείες Αμερικής. Η εφαρμογή της υπολογιστικής τομογραφίας εγκεφάλου την δεκαετία του '70 ανέδειξε τα απεικονιστικά ευρήματα που συνοδεύουν τα οξέα νευρολογικά ευρήματα που οξέως εμφανίζονται σε έναν ασθενή. Η θεραπεία παρέμενε υποστηρικτική με πενιχρά αποτελέσματα μέχρι τα μέσα της δεκαετίας του '90 οπότε και καθιερώθηκε η ενδοφλέβια χορήγηση θρομβολυτικών παραγόντων (rtPA) εντός 3 ωρών από την έναρξη των συμπτωμάτων. Στη συνέχεια και κυρίως στην πρώτη δεκαετία του 2000 ξεκίνησε η ευρεία χρήση της μαγνητικής τομογραφίας εγκεφάλου για τον ακριβέστερο προσδιορισμό της ισχαιμικής αλλοίωσης αλλά και η εφαρμογή επιθετικών θεραπευτικών παρεμβάσεων όπως η ενδαρτηριακή θρομβόλυση και η μηχανική θρομβεκτομή. Τα αποτελέσματα της σύγχρονης θεραπευτικής αντιμετώπισης είναι αξιόλογα εφόσον ο ασθενής προσέλθει στο Τμήμα Επειγόντων Περιστατικών τις πρώτες ώρες από την έναρξη των νευρολογικών συμπτωμάτων και εφόσον η διάγνωση τεθεί έγκαιρα.

Η συχνότερα χρησιμοποιούμενη απεικονιστική εξέταση για τη διάγνωση ενός ισχαιμικού ΑΕΕ είναι η υπολογιστική τομογραφία χωρίς σκιαγραφικό (non-enhanced computed tomography-NECT), αλλά τις πρώτες ώρες από την έναρξη των συμπτωμάτων έχει χαμηλή ευαισθησία. Για το λόγο αυτό, η διάγνωση του ισχαιμικού ΑΕΕ γίνεται τις περισσότερες φορές έμμεσα από πρώιμα σημεία ισχαιμικής βλάβης που εμφανίζονται στη NECT. Ένα από τα πρώιμα σημεία του οποίου η διαγνωστική αξία εξετάζεται είναι η οριζόντια συζυγής απόκλιση των οφθαλμών (conjugate eye deviation-CED).

Κλινικά η οριζόντια απόκλιση των οφθαλμών περιγράφηκε το 1865 από τον Prevost σε αρκετές περιπτώσεις ΑΕΕ. Η παρατήρηση αυτή αποδείχθηκε ιδιαίτερα χρήσιμη αφού στις δεκαετίες που ακολούθησαν η οριζόντια συζυγής απόκλιση των οφθαλμών στη NECT έγινε προσπάθεια να μελετηθεί ως ένα από τα πρώιμα σημεία ισχαιμικής αλλοίωσης και κυρίως στην περιοχή αιμάτωσης της μέσης εγκεφαλικής αρτηρίας. Στην παρούσα διατριβή έγινε προσπάθεια να μελετηθεί η διαγνωστική αξία της οριζόντιας απόκλισης των οφθαλμών τόσο για ισχαιμικές αλλοιώσεις στον εγκεφαλικό φλοιό όσο και σε υποφλοιώδεις περιοχές. Επιπλέον, συγκρίθηκε με άλλα αναγνωρισμένα πρώιμα σημεία ισχαιμικής αλλοίωσης στην NECT ως προς την ευαισθησία, ειδικότητα, θετική και αρνητική προγνωστική αξία.

Θα ήθελα να ευχαριστήσω και από τη θέση αυτή τον επιβλέποντα Καθηγητή Νευρολογίας κ. Γ. Χατζηγεωργίου και τον Καθηγητή Νευρολογίας κ. Α. Παπαδημητρίου για τις ουσιώδεις παρατηρήσεις και επισημάνσεις κατά την προετοιμασία και εκτέλεση του ερευνητικού πρωτοκόλλου καθώς και για τη συνεχή υποστήριξή τους κατά την εκπόνηση της διατριβής. Επίσης, θέλω να ευχαριστήσω τον Καθηγητή Βιομετρίας κ. Η. Ζιντζαρά, χωρίς τις καίριες παρατηρήσεις του οποίου καθώς και την αμέριστη συμπαράστασή του δε θα ήταν δυνατή η ολοκλήρωση αυτής της διατριβής.

# **ΓΕΝΙΚΟ ΜΕΡΟΣ**



## **Κεφάλαιο 1**

### **ΑΝΑΤΟΜΙΑ ΚΑΙ ΑΙΜΑΤΩΣΗ ΤΟΥ ΚΕΝΤΡΙΚΟΥ ΝΕΥΡΙΚΟΥ ΣΥΣΤΗΜΑΤΟΣ**

#### **Νευρικός ιστός και μήνιγγες του εγκεφάλου**

Κάθε νευρικό κύτταρο (νευρώνας) αποτελείται από το κυτταρικό σώμα και τις αποφυάδες, η μεγαλύτερη εκ των οποίων ονομάζεται νευρική ίνα και είναι εκείνη μέσω της οποίας επικοινωνούν τα νευρικά κύτταρα μεταξύ τους. Μεταξύ των νευρικών κυττάρων μεσολαβεί ο μεσοκυττάριος χώρος. Τα νευρικά κύτταρα περιβάλλονται από τα νευρογλοιακά κύτταρα τα οποία συμβάλλουν στην θρέψη του νευρικού ιστού καθώς και στην απομόνωση των νευρικών ώσεων. Το κεντρικό νευρικό σύστημα (ΚΝΣ) είναι δομημένο σε δεμάτια νευρικών ινών (λευκή ουσία) και σε συγκεντρώσεις κυτταρικών σωμάτων (φαιά ουσία).

Ο εγκέφαλος περιβάλλεται από τρεις χιτώνες, οι οποίοι από έξω προς τα μέσα είναι η σκληρή μήνιγγα που βρίσκεται σε στενή επαφή με την εσωτερική επιφάνεια του κρανίου, η αραχνοειδής μήνιγγα και η χοριοειδής μήνιγγα. Η χοριοειδής μήνιγγα καταδύεται εντός των αυλάκων του εγκεφαλικού φλοιού. Μεταξύ της αραχνοειδούς και της χοριοειδούς μήνιγγας βρίσκεται ο υπαραχνοειδής χώρος, ο οποίος περιέχει το εγκεφαλονωτιαίο υγρό. Το εγκεφαλονωτιαίο υγρό αποτελεί ένα διήθημα του αίματος της συστηματικής κυκλοφορίας, παράγεται εντός των κοιλιών του εγκεφάλου (δύο πλάγιες κοιλίες, 3<sup>η</sup> κοιλία, 4<sup>η</sup> κοιλία) από τα χοριοειδή πλέγματα και διανέμεται στους υπαραχνοειδείς χώρους [1 ,2].

#### **Εγκεφαλικά ημισφαίρια, αύλακες και σχισμές**

Ο εγκέφαλος αποτελείται από τα δύο εγκεφαλικά ημισφαίρια που συνδέονται μεταξύ τους με το μεσολόβιο, από το στέλεχος (διάμεσος εγκέφαλος, μέσος εγκέφαλος, γέφυρα, προμήκης μυελός) και από την παρεγκεφαλίδα. Κάθε εγκεφαλικό ημισφαίριο κατανέμεται σε 5 λοβούς δηλαδή τον μετωπιαίο λοβό, τον κροταφικό, τον βρεγματικό, τον ινιακό καθώς και τη νήσο του Reil που ονομάζεται και κεντρικός λοβός. Κάθε εγκεφαλικό ημισφαίριο περιλαμβάνει τις κύριες σχισμές και αύλακες: την κεντρική αύλακα που διαχωρίζει τον μετωπιαίο από τον βρεγματικό λοβό, την πλάγια σχισμή που οριοθετεί τον βρεγματικό λοβό σε σχέση με τον κροταφικό και την βρεγματοϊνιακή σχισμή που χωρίζει τον βρεγματικό από τον ινιακό λοβό [3].

Σε κάθε εγκεφαλικό ημισφαίριο υπάρχουν σημαντικού μεγέθους δομές φαιάς ουσίας κάτω από τον εγκεφαλικό φλοιό όπως τα βασικά γάγγλια που αποτελούνται από την κεφαλή του κερκοφόρου πυρήνα και τον φακοειδή πυρήνα (κέλυφος και ωχρά σφαίρα) καθώς και τον θάλαμο. Τα βασικά γάγγλια είναι τροποποιητικά κέντρα των κινητικών νευρικών οδών, ενώ ο θάλαμος αποτελεί ενδιάμεσο σταθμό της αισθητικής οδού η οποία μεταφέρει ερεθίσματα από τους τελικούς υποδοχείς της περιφέρειας προς τα φλοιϊκά κέντρα.

### **Βασικά λειτουργικά κέντρα του εγκεφαλικού φλοιού**

Εκατέρωθεν της κεντρικής αύλακας βρίσκεται προς την πλευρά που ανήκει στον μετωπιαίο φλοιό η πρόσθια κεντρική έλικα και προς την πλευρά του βρεγματικού φλοιού η οπίσθια κεντρική έλικα. Η πρόσθια κεντρική έλικα είναι το βασικό κέντρο των εκούσιων κινήσεων του ανθρώπινου σώματος, ενώ στην οπίσθια κεντρική έλικα εδράζονται λειτουργικά κέντρα στα οποία συγκεντρώνονται οι αισθητικές πληροφορίες από τους υποδοχείς της περιφέρειας. Στον κροταφικό λοβό και εγγύς της πλάγιας σχισμής εντοπίζεται η έλικα του Heschl, όπου εδράζεται το κύριο κέντρο της ακοής. Ο ινιακός φλοιός στο ύψος της πληκτραίας σχισμής φιλοξενεί το κύριο κέντρο της όρασης (κύρια οπτική χώρα). Τέλος, η νήσος του Reil που εντοπίζεται στο βάθος της πλάγιας σχισμής περιλαμβάνει κέντρα που εμπλέκονται στις σπλαγχνικές λειτουργίες [1 ,4].

### **Πυραμιδική και αισθητική οδός**

#### *Πυραμιδική οδός*

Η πυραμιδική οδός αφορά τις νευρικές ίνες που διακινούν τις εντολές του εγκεφαλικού φλοιού προς τους μύες της περιφέρειας προκειμένου να πραγματοποιηθούν όλες οι εκούσιες κινήσεις. Οι ίνες της πυραμιδικής οδού ξεκινούν από τα κινητικά κέντρα του φλοιού και διαμέσου του ακτινωτού στεφάνου και του οπισθίου σκέλους της έσω κάψας διέρχονται από το μέσο εγκέφαλο και τη γέφυρα και φτάνουν στον προμήκη όπου και χιάζονται. Για παράδειγμα, οι ίνες που ξεκινούν από το δεξιό ημισφαίριο καταλήγουν στο αριστερό ημιμόριο του προμήκη. Στη συνέχεια, η πυραμιδική οδός κατέρχεται στο νωτιαίο μυελό διαμέσου κυρίως του φλοιονωτιαίου δεματίου και συνάπτεται με τους κατώτερους κινητικούς νευρώνες των πρόσθιων κεράτων του νωτιαίου μυελού. Οι κινητικές ίνες από το πρόσθιο κέρασ (τελική κινητική οδός) και οι αισθητικές ίνες από το οπίσθιο κέρασ του νωτιαίου μυελού σχηματίζουν στο ύψος κάθε μεσοσπονδυλίου τμήματος

το αντίστοιχο νωτιαίο νεύρο το οποίο είτε αυτόνομα είτε συμμετέχοντας σε νευρικά πλέγματα κατανέμεται στο αντίστοιχο εκτελεστικό όργανο (ομάδες μυών της περιφέρειας) [1 ,4].

#### *Αισθητική οδός*

Η αισθητική οδός ξεκινάει από τους υποδοχείς της περιφέρειας που βρίσκονται συνήθως στο υποδόριο του δέρματος (διακριτική αφή, αισθητικότητα των δονήσεων, άλγος και θερμοκρασία) καθώς και στους μύες και τις αρθρώσεις (υποδοχείς για την κίνηση και τη θέση των διαφόρων μελών του σώματος). Στη συνέχεια οι νευρικές ίνες εισέρχονται στο νωτιαίο μυελό μέσω των οπίσθιων ριζών των νωτιαίων νεύρων και σχηματίζουν τα ανιόντα δεμάτια (λευκή ουσία) του νωτιαίου μυελού με φορά προς τον εγκέφαλο. Αφού φθάσουν στον προμήκη και διασυνδεθούν με ενδιάμεσους σταθμούς της αισθητικής οδού στον εγκέφαλο (έσω λημνίσκος, έσω επιμήκης δεσμίδα) διατρέχουν τη γέφυρα, το μέσο εγκέφαλο και καταλήγουν στο θάλαμο. Από το θάλαμο μέσω της έσω κάψας και του ακτινωτού στεφάνου απολήγουν σε κέντρα αισθητικότητας του εγκεφαλικού φλοιού [1 ,4].

#### **Αιμάτωση του εγκεφάλου – αιματοεγκεφαλικός φραγμός**

Η αιμάτωση του ΚΝΣ βασίζεται σε 3 συστήματα [1 ,2 ,4]:

- 1) Τα 4 κύρια αρτηριακά στελέχη (δύο έσω καρωτίδες και δύο σπονδυλικές αρτηρίες) τα οποία εισέρχονται στον εγκέφαλο και συνενούμενα μεταξύ τους σχηματίζουν έναν ενιαίο αρτηριακό κορμό (τον κύκλο του Willis) από τον οποίο το αίμα διανέμεται στον νευρικό ιστό μέσω των 3 κύριων εγκεφαλικών αρτηριών (πρόσθια, μέση και οπίσθια εγκεφαλική αρτηρία). Οι 3 εγκεφαλικές αρτηρίες διεισδύουν εντός των δομών του εγκεφάλου καταλήγοντας σε πολυάριθμα αρτηριόλια και τριχοειδή. Τα αρτηριακά τριχοειδή του εγκεφάλου έχουν δύο ιδιαιτερότητες: 1) τα ενδοθηλιακά κύτταρα που τα καλύπτουν συνδέονται πολύ στενά μεταξύ τους 2) στο τοίχωμα των τριχοειδών επικάθονται νευρογλοιακά κύτταρα. Ως συνέπεια λίγα μόνο μόρια καταφέρνουν να εισέρχονται διαμέσου του τοιχώματος των τριχοειδών αγγείων στο κεντρικό νευρικό σύστημα (όπως γλυκόζη και οξυγόνο). Η ιδιαίτερη αυτή δομή των εγκεφαλικών τριχοειδών αγγείων ονομάζεται αιματοεγκεφαλικός φραγμός. Με τον αιματοεγκεφαλικό φραγμό και την ικανότητα σύσπασης-χάλασης των εγκεφαλικών αρτηριολίων ο εγκέφαλος διατηρεί τη δυνατότητα αυτορρύθμισης της εγκεφαλικής αιματικής ροής ανεξάρτητα από την συστηματική αρτηριακή πίεση (υψηλή ή χαμηλή).

- 2) Το φλεβικό σύστημα που περιλαμβάνει τα φλεβικά τριχοειδή και τους φλεβώδεις κόλπους. Η σκληρή μήνιγγα με ανακάμψεις της δημιουργεί κοιλότητες που ονομάζονται φλεβώδεις κόλποι και είναι εκείνοι στους οποίους καταλήγουν τα φλεβικά τριχοειδή του εγκεφάλου που απάγουν το φλεβικό αίμα. Το φλεβικό αίμα που συσσωρεύεται στους φλεβώδεις κόλπους στη συνέχεια συγκεντρώνεται στην έσω και έξω σφαγίτιδα και από εκεί στις δεξιές καρδιακές κοιλότητες για να ακολουθήσει ένας νέος κύκλος οξυγόνωσης.
- 3) Το εγκεφαλονωτιαίο υγρό (ENY) το οποίο κυκλοφορεί εντός των κοιλιών του εγκεφάλου και των υπαραχνοειδών χώρων. Το ENY χρησιμεύει τόσο για την τροφοδοσία του νευρικού ιστού με θρεπτικές ουσίες όσο και για τη ρύθμιση της ενδοκράνιας πίεσης. Το ENY απάγεται διαμέσου του συστήματος των φλεβωδών κόλπων (αραχνοειδή ή πακχιόνια σωμάτια) και παράγεται συνεχώς κυρίως στις πλάγιες κοιλίες από τα χοριοειδή πλέγματα.

### **Περιοχές αιμάτωσης των τριών κύριων εγκεφαλικών αρτηριών**

Σκοπός της αναφοράς μας στις περιοχές άρδευσης κάθε μίας από τις 3 κύριες εγκεφαλικές αρτηρίες είναι να αναδείξουμε τις εγκεφαλικές δομές που θα υποστούν ισχαιμικές αλλοιώσεις μετά από απόφραξη κλάδου κάποιας εγκεφαλικής αρτηρίας. Αυτό θα βοηθήσει τον αναγνώστη να κατανοήσει τα πρότυπα κατανομής ισχαιμικών ΑΕΕ τόσο σε φλοιϊκές όσο και σε υποφλοιώδεις δομές η ανίχνευση των οποίων αποτελεί σημαντικό στόχο της παρούσας διατριβής.

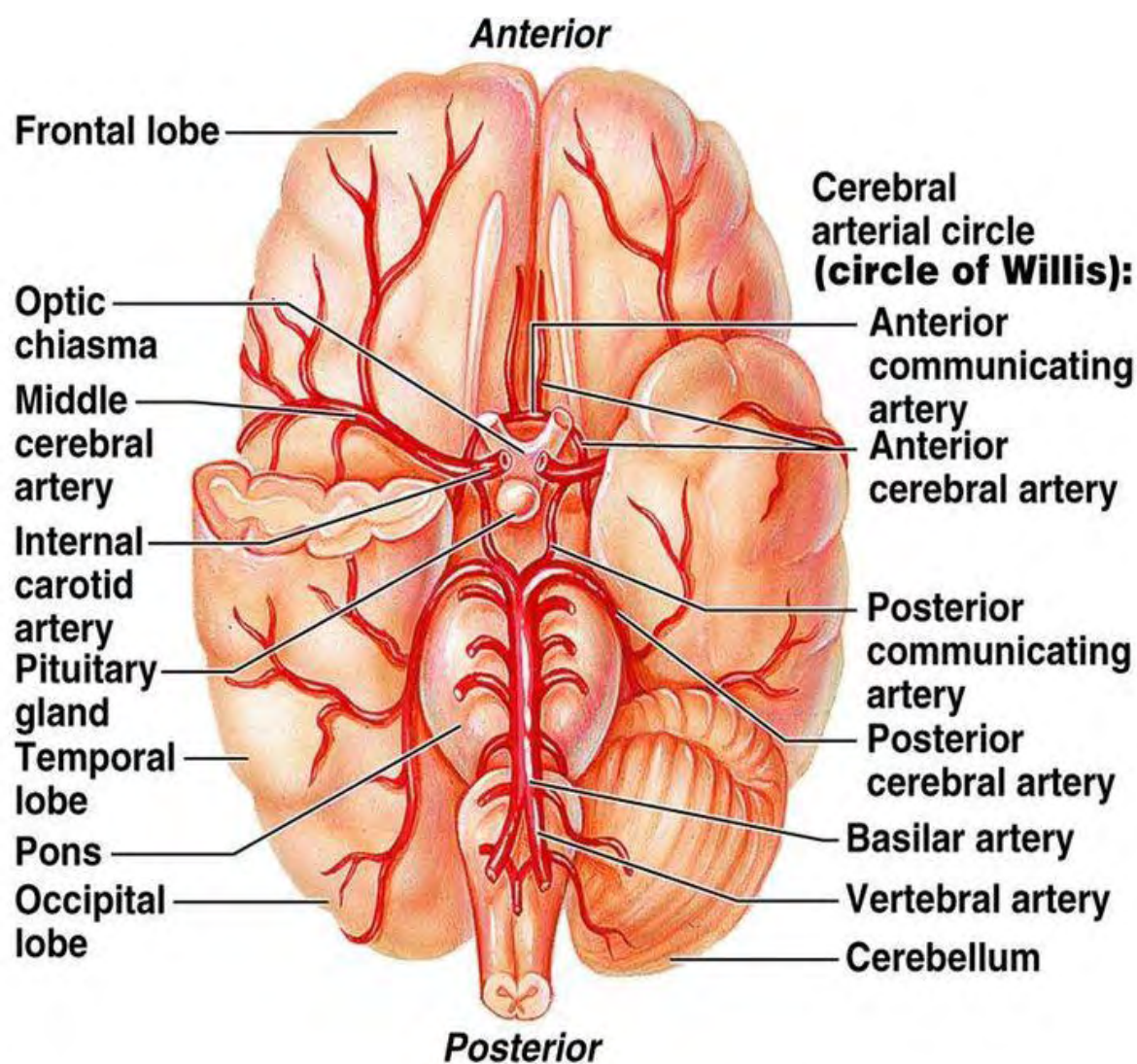
Η πρόσθια εγκεφαλική αρτηρία αιματώνει κατά κύριο λόγο το οπτικό χίασμα, το διαφανές διάφραγμα, το ρύγχος και το γόνυ του μεσολοβίου, την έσω μοίρα της βάσης του μετωπιαίου λοβού, τον οσφρητικό λοβό καθώς και τον φλοιό της έσω επιφάνειας του μετωπιαίου και του βρεγματικού λοβού (Εικόνες 1-2). Η αρτηρία Heubner εκφύεται από την πρόσθια εγκεφαλική αρτηρία και αρδεύει σε κάθε εγκεφαλικό ημισφαίριο την κεφαλή του κερκοφόρου πυρήνα και τμήμα της έσω κάψας. Η πρόσθια χοριοειδής αρτηρία η οποία είναι κλάδος της έσω καρωτίδας αιματώνει το οπίσθιο σκέλος της έσω κάψας, τον υπόκαμπο, τον αμυγδαλοειδή πυρήνα και την ωχρά σφαίρα.

Η μέση εγκεφαλική αρτηρία αρδεύει την ωχρά σφαίρα, τμήματα του θαλάμου, το γόνυ και το πρόσθιο σκέλος της έσω κάψας, το φλοιό της νήσου και το προτείχισμα καθώς και την έξω κάψα. Επίσης, χορηγεί κλάδους για την έξω επιφάνεια του μετωπιαίου και του κροταφικού καθώς και του βρεγματικού λοβού. Επιπλέον αιματώνει μεγάλο τμήμα των

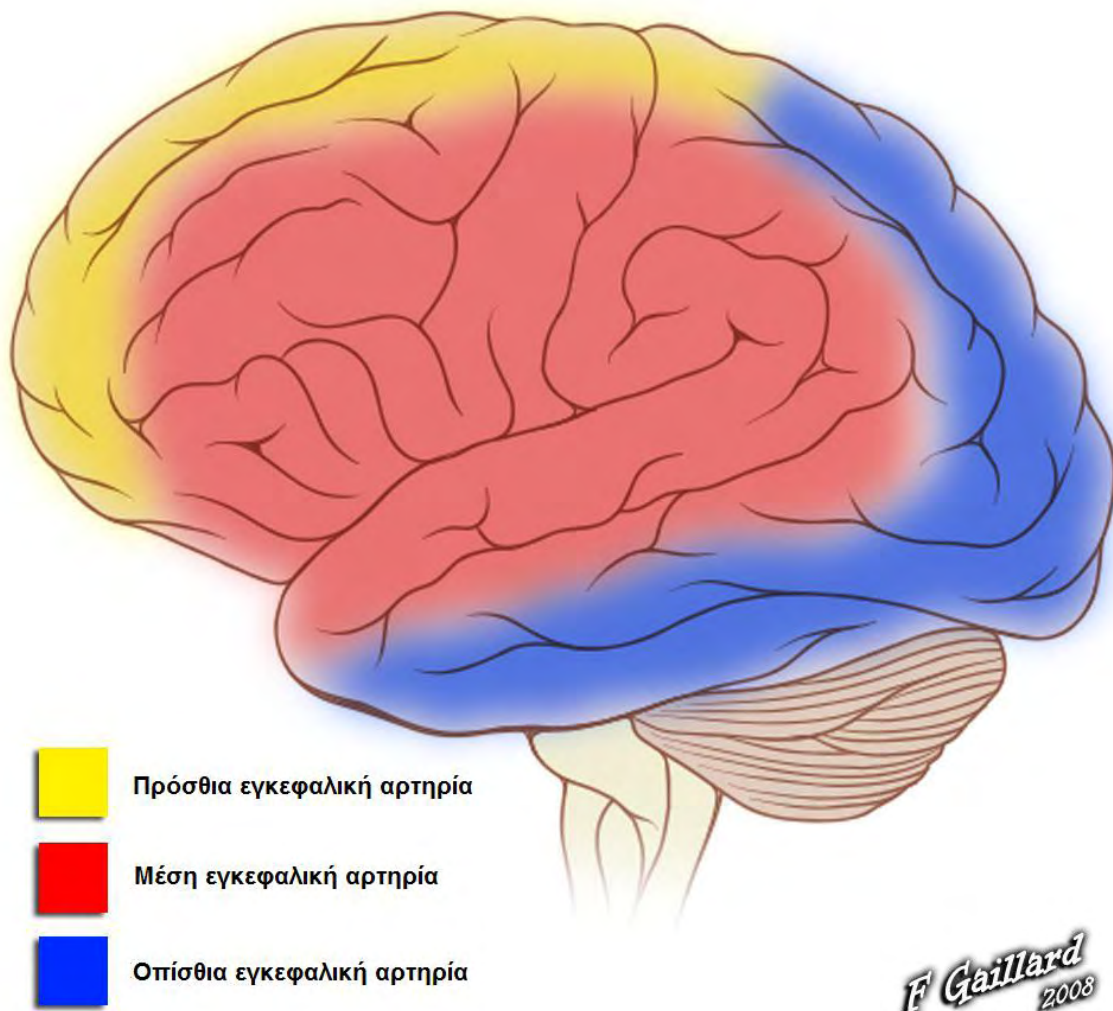


κεντρικών ελίκων και του κροταφικού πόλου, τη λευκή ουσία μέχρι την πλάγια κοιλία καθώς και το μέσο τμήμα της οπτικής ακτινοβολίας (Εικόνες 1-2).

Η οπίσθια κυκλοφορία αποτελείται από τις δύο σπονδυλικές αρτηρίες οι οποίες συνενώνονται και σχηματίζουν τη βασική αρτηρία που στη συνέχεια διαιρείται στις δύο οπίσθιες εγκεφαλικές αρτηρίες. Η βασική αρτηρία χορηγεί κλάδους για τη βάση της γέφυρας και το άνω τμήμα της παρεγκεφαλίδας. Η οπίσθια εγκεφαλική αρτηρία αιματώνει τα σκέλη του εγκεφάλου, το προσκέφαλο, τα γονατώδη σώματα και άλλα τμήματα των θαλάμων, το τετράδυμο, το σπληνίο του μεσολοβίου, το φλοιό της βασικής επιφάνειας του κροταφικού λοβού καθώς και τον ινιακό λοβό και συγκεκριμένα τον οπτικό φλοιό και τους ινιακούς πόλους (Εικόνες 1-2).



Εικόνα 1. Πρόσθια, μέση και οπίσθια εγκεφαλική αρτηρία: κλάδοι και κατανομή αυτών



*F Gaillard*  
2008

© Radiopaedia.org

Line drawing of brain by Patrick Lynch (patricklynch.net)

**Εικόνα 2.** Περιοχές αιμάτωσης πρόσθιας, μέσης και οπίσθιας εγκεφαλικής αρτηρίας



## Κεφάλαιο 2

### ΣΥΣΤΗΜΑ ΕΛΕΓΧΟΥ ΤΗΣ ΟΦΘΑΛΜΟΚΙΝΗΤΙΚΟΤΗΤΑΣ ΚΑΙ ΟΠΤΙΚΗ ΟΔΟΣ

#### Οφθαλμοκινητικοί μύες

Κάθε οφθαλμικός βολβός εδράζεται εντός του αντίστοιχου οφθαλμικού κόγχου. Οι εξωβολβικοί μύες για κάθε οφθαλμικό βολβό είναι οι 4 ορθοί (άνω, κάτω, έσω ορθός και έξω ορθός) καθώς και οι άνω λοξός και κάτω λοξός. Ο άνω ορθός στρέφει το βολβό προς τα άνω και έσω. Ο κάτω ορθός στρέφει το βολβό προς τα κάτω και έσω. Ο έσω ορθός στρέφει το βολβό οριζόντια με κατεύθυνση προς το μεσορρίνιο. Ο έξω ορθός στρέφει το βολβό σε οριζόντια κατεύθυνση κροταφικά. Ο άνω λοξός στρέφει το βολβό προς τα κάτω και έξω. Ο κάτω λοξός στρέφει το βολβό προς τα άνω και έξω. Στη συνέχεια περιγράφουμε συνοπτικά την πορεία εντός του εγκεφάλου του οπτικού νεύρου, καθώς και την διαδρομή των 3 εγκεφαλικών συζυγιών που νευρώνουν τους εξωβολβικούς οφθαλμοκινητικούς μύες.

#### Οπτικό νεύρο (εγκεφαλική συζυγία II)

Το οπτικό νεύρο είναι αμιγώς αισθητικό νεύρο του οποίου η πλειονότητα των νευρικών ινών καταλήγουν στον ινιακό λοβό. Σχηματίζεται από τους νευρίτες των κωνίων και των ραβδίων τα οποία αντιπροσωπεύουν αισθητικούς υποδοχείς για την όραση και συναποτελούν την εσώτερη στιβάδα του οφθαλμικού βολβού που ονομάζεται αμφιβληστροειδής. Το οπτικό νεύρο εισέρχεται στο εγκεφαλικό κρανίο διαμέσου του οπτικού τρήματος. Σε μικρή σχετικά απόσταση από την είσοδό του εντός της κρανιακής κοιλότητας και συγκεκριμένα στη βασική επιφάνεια του διάμεσου εγκεφάλου χιάζεται κατά το ήμισυ. Δηλαδή οι ίνες που αντιστοιχούν στο ρινικό ημιμόριο κατευθύνονται στον αντίπλευρο ινιακό φλοιό, ενώ οι υπόλοιπες μισές νευρικές ίνες και συγκεκριμένα αυτές που αντιστοιχούν στο κροταφικό ημιμόριο δεν χιάζονται αλλά συνεχίζουν κανονικά την πορεία τους μέχρι το σύστοιχο ινιακό φλοιό.

Σε κάθε ημισφαίριο μετά το χιασμό πορεύονται ταυτόχρονα χιασμένες και αχίαστες νευρικές ίνες οι οποίες κατευθύνονται σε έναν ενδιάμεσο σταθμό της οπτικής οδού που ονομάζεται οπτική ταινία. Η οπτική ταινία βρίσκεται στη βάση του διάμεσου εγκεφάλου. Από κάθε οπτική ταινία (δεξιά-αριστερή) ξεκινούν δύο ειδών νευρικά δεμάτια: 1) η έσω

ρίζα που καταλήγει στο πρόσθιο διδύμιο (μέσος εγκέφαλος) αφού διέλθει από το έσω γονατώδες σώμα (θάλαμος) και η οποία σχετίζεται με τη ρύθμιση των οπτικών αντανακλαστικών. 2) η έξω ρίζα που διέρχεται από το έξω γονατώδες σώμα (θάλαμος) και μέσω νευρικών ινών οι οποίες χαρακτηρίζονται ως οπτική ακτινοβολία καταλήγει στον ινιακό φλοιό. Εκεί μέσω μιας πολύπλοκης διαδικασίας γίνεται η επεξεργασία των νευρικών σημάτων για τον ανασχηματισμό της εικόνας.

### **Κοινό κινητικό νεύρο (εγκεφαλική συζυγία III)**

Το κοινό κινητικό νεύρο είναι το κυριότερο οφθαλμοκινητικό νεύρο. Αναδύεται από το μεσοσκελιαίο βόθρο και πορεύεται κατά μήκος του έξω τοιχώματος του σύστοιχου σηραγγώδους κόλπου. Εισέρχεται εντός του οφθαλμικού κόγχου διαμέσου του υπερκόγχιου σχίσματος και στη συνέχεια διαιρείται σε άνω και κάτω κλάδο. Ο άνω κλάδος νευρώνει τον ανελκτήρα μυ του άνω βλεφάρου και τον άνω ορθό μυ. Οι νευρικές ίνες του κάτω κλάδου διανέμονται στον κάτω ορθό μυ, στον έσω ορθό μυ, στον κάτω λοξό μυ, ενώ περιλαμβάνει και προγαγγλιακές παρασυμπαθητικές ίνες για το οφθαλμικό γάγγλιο.

### **Τροχλιακό νεύρο (εγκεφαλική συζυγία IV)**

Το τροχλιακό νεύρο εκφύεται από τον πυρήνα που βρίσκεται στο μέσο εγκέφαλο ισοϋψώς με τα οπίσθια διδύμια. Οι νευρικές ίνες του χιάζονται πάνω από τον υδραγωγό του Sylvius. Στη συνέχεια το τροχλιακό νεύρο αναφύεται επί τα εκτός του χαλινού του πρόσθιου μυελίνου ιστίου. Ακολουθώντας, φέρεται προς τη βάση του κρανίου και το έξω τοίχωμα του σηραγγώδους κόλπου. Εισέρχεται εντός του οφθαλμικού κόγχου από το υπερκόγχιο σχίσμα και οι τελικές ίνες του διανέμονται στον άνω λοξό μυ.

### **Απαγωγό νεύρο (εγκεφαλική συζυγία VI)**

Το απαγωγό νεύρο εκφύεται από τον πυρήνα που εντοπίζεται στη γέφυρα και υπό τον ρομβοειδή βόθρο. Στη συνέχεια πορεύεται κατά μήκος της οπίσθιας γεφυρικής αύλακας και διέρχεται από το έξω τοίχωμα του σηραγγώδους κόλπου. Εισέρχεται εντός του οφθαλμικού κόγχου διαμέσου του υπερκόγχιου σχίσματος. Οι τελικές ίνες του διανέμονται στον έξω ορθό μυ.

### **Γενική θεώρηση του συστήματος ελέγχου της οφθαλμοκινητικότητας**

Οι οφθαλμικοί βολβοί φυσιολογικά εκτελούν μόνο συζυγείς κινήσεις δηλαδή οι δύο οπτικοί άξονες παρουσιάζουν από μηδενική έως ελάχιστη απόκλιση μεταξύ τους. Η συζυγής κίνηση των οφθαλμών μπορεί να αφορά σε οριζόντιες κινήσεις (δεξιά ή αριστερά), σε κάθετες κινήσεις (άνω ή κάτω) ή σε συνδυασμένες κινήσεις οι οποίες αποτελούν τη συνισταμένη ταυτόχρονα εκτελούμενων κάθετων και οριζόντιων κινήσεων. Οι συνδυασμένες κινήσεις είναι αυτές που συχνότερα εκτελούν οι οφθαλμικοί βολβοί και πρόκειται για σύνθετες κινήσεις των οφθαλμών [5]. Δεν πρόκειται για τυχαίες κινήσεις των οφθαλμών αλλά για οργανωμένη μετακίνηση των οπτικών αξόνων σε σχέση με ένα παρατηρούμενο αντικείμενο. Για να γίνει τούτο δυνατό, απαιτείται ένας συντονισμένος έλεγχος τόσο από φλοιϊκά όσο και από υποφλοιώδη κέντρα. Συνεπώς υπάρχει στενή διασύνδεση των πυρήνων των εγκεφαλικών συζυγιών που νευρώνουν τους οφθαλμοκινητικούς μύες με κέντρα οφθαλμοκινητικότητας εντοπισμένα τόσο σε συγκεκριμένες περιοχές του φλοιού όσο και σε υποφλοιώδεις περιοχές [6]. Ένα πολύπλοκο δίκτυο νευρικών ινών, διεισδύουν στη λευκή ουσία αμφοτέρων των εγκεφαλικών ημισφαιρίων, χρησιμοποιούν το μεσολόβιο για να συνδέσουν κέντρα οφθαλμοκινητικότητας του δεξιού με κέντρα του αριστερού ημισφαιρίου και επιπλέον εισχωρούν σε δομές του στελέχους [7].

Επειδή ακριβώς οι νευρικές ίνες για την κίνηση των οφθαλμικών βολβών είναι διασκορπισμένες σε μεγάλη έκταση στο κεντρικό νευρικό σύστημα η λειτουργία της οφθαλμοκινητικότητας καθίσταται ευάλωτη σε μικρής ή μεγάλης έκτασης βλάβες του εγκεφάλου όπως είναι για παράδειγμα το ισχαιμικό έμφρακτο [8]. Για τον ίδιο λόγο η οφθαλμοκινητικότητα αποτελεί και έναν ευαίσθητο δείκτη πιθανής δυσλειτουργίας των διαφόρων δομών του εγκεφάλου. Ταυτόχρονα, επειδή τα κέντρα οφθαλμοκινητικότητας έρχονται σε στενή λειτουργική επαφή με κέντρα αισθητικότητας ή κινητικότητας του ανώτερου φλοιού αναπόφευκτα οι κινήσεις των οφθαλμών επηρεάζονται τόσο από εξωτερικά όσο και από εσωτερικά ερεθίσματα. Έτσι η οφθαλμοκινητικότητα επηρεάζεται από την παρεγκεφαλίδα που δέχεται αισθητικές πληροφορίες για την ισορροπία του σώματος, από το έσω ους καθώς και από το νωτιαίο μυελό που εισάγει στο κεντρικό νευρικό σύστημα αισθητικές πληροφορίες από το εξωτερικό περιβάλλον [9 ,10]. Ακόμα, το σύστημα της οφθαλμοκινητικότητας επηρεάζεται και από το μεταχιακό σύστημα.

### **Τύποι οφθαλμικών κινήσεων**

Οι συνδυασμένες κινήσεις των οφθαλμών δηλ. η συζυγής μετακίνηση των οπτικών αξόνων ταυτόχρονα κατά τον οριζόντιο αλλά και κατά τον κάθετο άξονα υπακούουν σε συγκεκριμένους κανόνες και βρίσκονται κάτω από τον στενό έλεγχο φλοιωδών και υποφλοιωδών κέντρων. Υπάρχουν διάφοροι τύποι συνδυασμένων οφθαλμικών κινήσεων [7,8]:

1. Οι σακκαδικές κινήσεις (saccades) όπου οι οφθαλμοί μετακινούνται ταχέως από ένα ορισμένο σημείο σε ένα άλλο.
2. Οι ομαλές κινήσεις προσήλωσης (smooth pursuit) κατά τις οποίες οι οφθαλμοί εστιάζουν σε ένα κινούμενο αντικείμενο.
3. Οι κινήσεις σύγκλισης των οφθαλμών (vergence eye movements) στη διάρκεια των οποίων οι οφθαλμοί παρατηρούν συνεχώς ένα αντικείμενο που απομακρύνεται ή πλησιάζει προς τον παρατηρητή ενώ οι οπτικοί άξονες αποκλίνουν ή συγκλίνουν αντίστοιχα.
4. Το αιθουσο-οφθαλμικό αντανακλαστικό.
5. Τα νωτιαιο-οφθαλμικά αντανακλαστικά.

Από τις παραπάνω αναφερόμενες μορφές οφθαλμοκινητικότητας οι δύο περισσότερο χρησιμοποιούμενες από τους οφθαλμικούς βολβούς οι οποίες και έχουν γίνει συχνό αντικείμενο μελέτης είναι οι σακκαδικές κινήσεις και οι ομαλές κινήσεις προσήλωσης. Όπως προαναφέρθηκε οι κινήσεις αυτές είναι το αποτέλεσμα μετακίνησης των οπτικών αξόνων ταυτόχρονα στον οριζόντιο και κάθετο άξονα.

### **Βασικές νευρικές οδοί και φλοιϊκά ή υποφλοιώδη κέντρα που εμπλέκονται σε αμιγώς οριζόντιες ή κάθετες συζυγείς κινήσεις των οφθαλμικών βολβών**

Προκειμένου να γίνει κατανοητή η λειτουργία των νευρωνικών οδών που ελέγχουν τις οφθαλμικές κινήσεις θα αναλυθεί στη συνέχεια ο μηχανισμός εκτέλεσης της απλούστερης δυνατής συζυγούς κίνησης δηλαδή είτε αμιγώς οριζόντια συζυγής μετακίνηση των οφθαλμών είτε αμιγώς κάθετη. Να σημειωθεί ότι αμιγώς οριζόντιες ή κάθετες συζυγείς οφθαλμικές κινήσεις σπάνια πραγματοποιούνται και στη θέση τους εκτελούνται συνήθως οι σύνθετες κινήσεις που αναφέρθηκαν ανωτέρω.

Για να καταστεί δυνατόν οι δύο οφθαλμικοί βολβοί να πραγματοποιήσουν μια αμιγώς συζυγή οριζόντια κίνηση είτε προς τα δεξιά, είτε προς τα αριστερά θα πρέπει ο ένας οφθαλμός να κινηθεί προς τα έσω (δηλαδή ρινικά) και ο άλλος οφθαλμός να κινηθεί προς

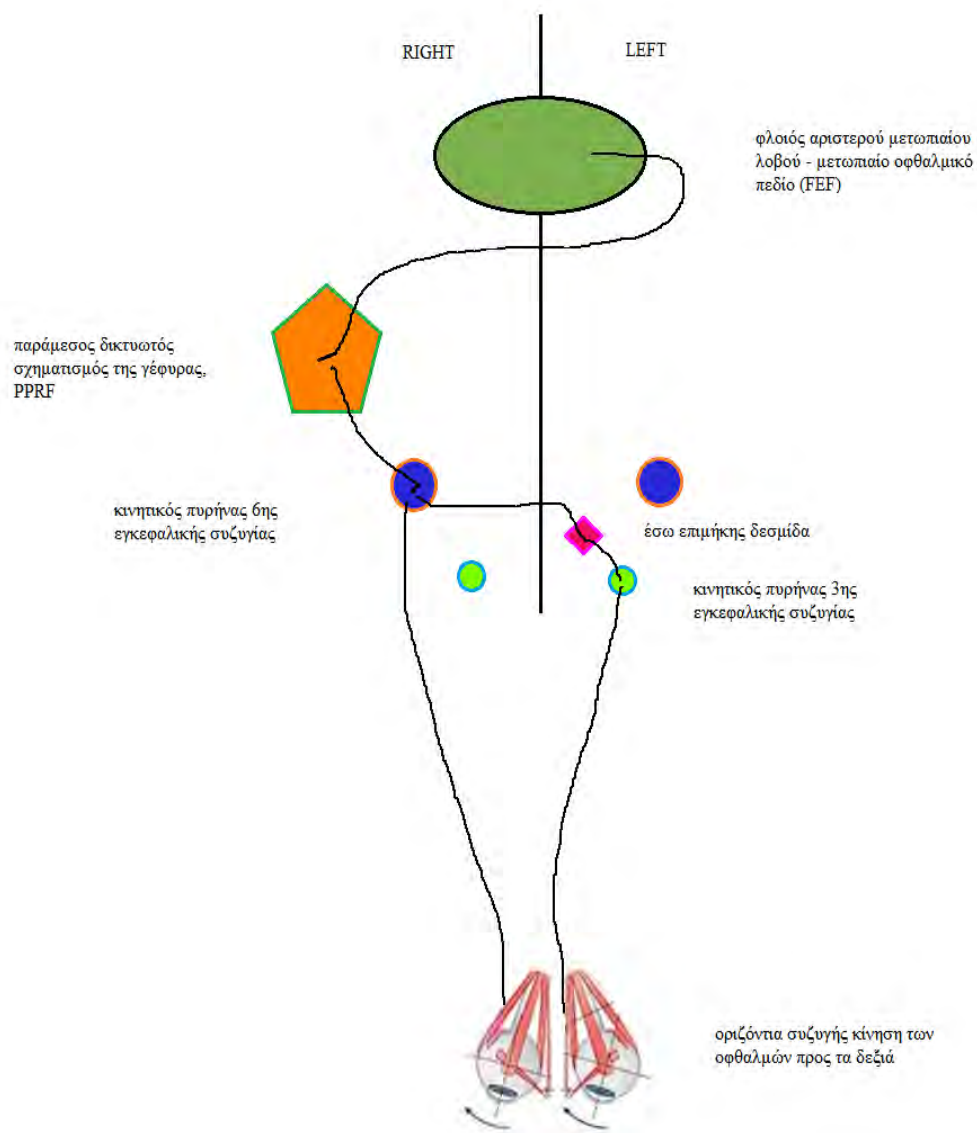


τα έξω (δηλαδή κροταφικά). Κατά την εκτέλεση αμιγώς οριζόντιων συζυγών κινήσεων των οφθαλμών συσπώνται ο έσω ορθός μυς (medial rectus muscle) του ενός οφθαλμικού βολβού (κοινό κινητικό ν.) ταυτόχρονα με τον έξω ορθό μυ (lateral rectus muscle) του αντίπλευρου οφθαλμικού βολβού (απαγωγό νεύρο ν.) [1]. Εάν η συζυγής οριζόντια μετακίνηση των οφθαλμών πρέπει να γίνει προς τα δεξιά, τότε νευρικές ώσεις που δημιουργούνται σε κέντρα του φλοιού του αριστερού μετωπιαίου λοβού οδηγούνται διαμέσου προβολικών νευρικών ινών της λευκής ουσίας στους πυρήνες του δεξιού απαγωγού νεύρου και του αριστερού κοινού κινητικού νεύρου. Η μετακίνηση της νευρικής ώσης ταυτόχρονα και στους δύο πυρήνες γίνεται διαμέσου των ινών της έσω επιμήκου δεσμίδας (άμφω). Έτσι το απαγωγό νεύρο θα δώσει εντολή στον έξω ορθό μυ του δεξιού οφθαλμού να τον στρέψει κροταφικά (δεξιά) και το κοινό κινητικό νεύρο θα δώσει εντολή στον έσω ορθό μυ του αριστερού οφθαλμού να τον στρέψει ρινικά (δεξιά) [5 ,6 ,9].

Η έσω επιμήκης δεσμίδα (medial longitudinal fasciculus) εδράζεται στον προμήκη μυελό και στη γέφυρα και είναι η τελευταία επιτελική δομή που συντονίζει τους πυρήνες των οφθαλμοκινητικών νεύρων έτσι ώστε πάντα υπό φυσιολογικές συνθήκες να πραγματοποιείται συζυγής κίνηση των οφθαλμών είτε αυτοί εκτελούν αμιγώς οριζόντιες ή κάθετες κινήσεις είτε συνδυασμένες κινήσεις ταυτόχρονα στον οριζόντιο και στον κάθετο άξονα. Οι μύες που συστέλλονται για την πραγματοποίηση της αμιγώς συζυγούς οριζόντιας μετακίνησης των οφθαλμών (έσω ορθός για τον έναν οφθαλμό και έξω ορθός για τον έτερο οφθαλμό) ονομάζονται αγωνιστές. Όταν βρίσκονται σε συστολή οι συγκεκριμένοι μύες τότε για να πραγματοποιηθεί η συζυγής οριζόντια απόκλιση των οφθαλμών θα πρέπει να χαλαρώσουν οι ανταγωνιστές μύες. Δηλαδή στην συγκεκριμένη περίπτωση όταν συστέλλεται ο έσω ορθός θα πρέπει στον ίδιο οφθαλμό να χαλαρώσει ο έξω ορθός και όταν συστέλλεται στον αντίπλευρο οφθαλμό ο έξω ορθός θα πρέπει να χαλαρώσει στον αντίπλευρο οφθαλμό ο έσω ορθός. Ο συντονισμός αυτός επιτυγχάνεται με την ενεργοποίηση του υποφλοιώδους κέντρου οριζόντιων κινήσεων της γέφυρας (παράμεσος δικτυωτός σχηματισμός της γέφυρας, PPRF). Συνεπώς, η πραγματοποίηση ακόμα και αμιγώς οριζόντιων οφθαλμικών κινήσεων είναι ένα πολύπλοκο φαινόμενο που απαιτεί συντονισμένη συνεργασία πολλαπλών νευρωνικών κυκλωμάτων που εμπλέκονται στην οφθαλμοκινητικότητα [11]. Σημειώνεται ότι το υποφλοιώδες κέντρο για τις κάθετες συζυγείς οφθαλμικές κινήσεις εδράζεται στο μέσο εγκέφαλο.

Ανακεφαλαιώνοντας, οι πυρήνες των οφθαλμοκινητικών νεύρων για τις οριζόντιες κινήσεις (εγκεφαλικές συζυγίες III και VI) μέσω της έσω επιμήκου δεσμίδας δέχονται

εντολές από τον παράμεσο δικτυωτό σχηματισμό της γέφυρας. Ο σχηματισμός αυτός με τη σειρά του δέχεται εντολές τόσο από φλοιϊκά οφθαλμοκινητικά κέντρα όσο και από κέντρα οφθαλμοκινητικότητας του μέσου εγκεφάλου όπως είναι τα άνω διδύμια, καθώς και από ερεθίσματα από το αιθουσαίο νεύρο. Έτσι επιτυγχάνεται συντονισμός για τις οριζόντιες οφθαλμικές κινήσεις. Τα νευρωνικά κυκλώματα τα οποία εμπλέκονται στις αμιγώς οριζόντιες κινήσεις των οφθαλμικών βολβών φαίνονται σχηματικά στην Εικόνα 3.



**Εικόνα 3.** Νευρωνικά κυκλώματα τα οποία εμπλέκονται στην εκτέλεση των οριζόντιων συζυγών κινήσεων των οφθαλμών.  
<http://www.slideshare.net/AymanAlmalt/update-of-nystagmus-14-112012>  
 LinkedIn Corporation © 2016



## Κεφάλαιο 3

### ΤΟ ΙΣΧΑΙΜΙΚΟ ΑΓΓΕΙΑΚΟ ΕΓΚΕΦΑΛΙΚΟ ΕΠΕΙΣΟΔΙΟ

#### Γενική θεώρηση ισχαιμικού αγγειακού εγκεφαλικού επεισοδίου

Το αγγειακό εγκεφαλικό επεισόδιο (ΑΕΕ) ορίζεται ως η παθολογική εκείνη κατάσταση κατά την οποία διαταραχές της ροής του αίματος στα αγγεία της εγκεφαλικής κυκλοφορίας οδηγούν σε μη αναστρέψιμη βλάβη τμήματος του νευρικού ιστού.

Το ΑΕΕ διακρίνεται σε τρεις υποκατηγορίες: παροδικό ΑΕΕ, ισχαιμικό ΑΕΕ και αιμορραγικό ΑΕΕ.

Το παροδικό ισχαιμικό ΑΕΕ ορίζεται ως αιφνίδια εμφάνιση νευρολογικών ελλειμμάτων μικρής χρονικής διάρκειας που έχουν σαν αιτία μια προσωρινή διακοπή της άρδευσης εγκεφαλικής περιοχής που αντιστοιχεί σε μια αγγειακή κατανομή. Δεν αφήνει μόνιμα νευρολογικά ελλείμματα [12].

Το ισχαιμικό ΑΕΕ προσδιορίζεται ως η απότομη διακοπή της παροχής αίματος προς συγκεκριμένη περιοχή του ΚΝΣ ως αποτέλεσμα της απόφραξης κύριας εγκεφαλικής αρτηρίας ή κλάδου αυτής.

Το αιμορραγικό ΑΕΕ αφορά διαφυγή αίματος λόγω ρήξης του τοιχώματος αρτηρίας που δεν οφείλεται σε ρήξη ανευρύσματος και χωρίς ο όγκος αίματος που εξαγγειώνεται να προκαλεί πιεστικά φαινόμενα (mass effects) στους περιβάλλοντες ιστούς.

Τα τελευταία χρόνια η κατανόηση της παθογένειας του ΑΕΕ οδήγησε στην περιγραφή περισσότερων υπότυπων.

#### Παροδικό ΑΕΕ: Γενικά χαρακτηριστικά

Η διάγνωση του παροδικού ΑΕΕ (transient ischemic attack-TIA) στηρίζεται κυρίως στο περιγραφόμενο από τον ασθενή ιστορικό, καθώς τα νευρολογικά συμπτώματα εξαλείφονται πολύ γρήγορα. Η πιο κατάλληλη και ευαίσθητη μέθοδος για την απεικονιστική ανάδειξη ακόμα και πολύ μικρών ισχαιμικών αλλοιώσεων που συνδέονται με παροδικό ΑΕΕ είναι η ακολουθία διάχυσης της μαγνητικής τομογραφίας (MRI Diffusion Weighted Image, MRI-DWI) [13]. Στις περισσότερες περιπτώσεις παροδικού ΑΕΕ, η μαγνητική τομογραφία είναι αρνητική για νευρο-αγγειακή παθολογία. Η πιθανότερη εξήγηση είναι ότι η βραχεία διακοπή της αιμάτωσης σε υποπηματικό κλάδο κύριας εγκεφαλικής αρτηρίας διαρκεί τόσο λίγο ώστε δεν προκαλεί απεικονίσιμες

ισχαιμικές βλάβες, δηλαδή έχουμε ταχεία και αποτελεσματική αποκατάσταση της παροχής αίματος. Πιθανώς όμως να εμπλέκονται και άλλοι παράγοντες οι οποίοι προς το παρόν δεν έχουν μελετηθεί διεξοδικά. Ο λόγος που γίνεται μεγάλη προσπάθεια να διατυπωθούν διαγνωστικά κριτήρια για το παροδικό ΑΕΕ είναι το γεγονός ότι σχετίζεται με αυξημένο κίνδυνο ισχαιμικού ΑΕΕ. Έτσι ενδεχομένως μπορεί να προληφθεί μια ισχαιμική βλάβη πιθανόν χειρότερης πρόγνωσης.

### **Ισχαιμικό ΑΕΕ**

Το ισχαιμικό ΑΕΕ δεν εμφανίζεται απαραίτητα με εστιακά νευρολογικά ελλείμματα αλλά και με μη ειδικά συμπτώματα όπως κεφαλαλγία, κόπωση, αδιαθεσία. Για παράδειγμα, ισχαιμικά ΑΕΕ που οφείλονται σε αγγεϊτίδα ΚΝΣ, εγκεφαλική αυτοσωματική επικρατούσα αρτηριοπάθεια με έμφρακτα σε υποφλοιώδεις δομές ή λευκο-εγκεφαλοπάθεια μπορεί να εκδηλωθούν με μειωμένο επίπεδο συνείδησης, επιληπτικές κρίσεις, κεφαλαλγία ή άνοια. Στις κλινικές καταστάσεις οι οποίες μιμούνται ΑΕΕ (stroke mimics) συμπεριλαμβάνονται: α) η μιτοχονδριακή εγκεφαλοπάθεια, β) η γαλακτική οξέωση, γ) το σύνδρομο PRES (posterior reversible encephalopathy syndrome), και δ) η παροδική ολική αμνησία (global amnesia) [14].

### **Διεύρυνση της έννοιας του ΑΕΕ: Έμφρακτο του ΚΝΣ**

Το 2013 δημοσιεύθηκαν οι θέσεις ομοφωνίας ομάδας εργασίας των American Heart Association και American Stroke Association οι οποίες αφορούν το έμφρακτο του ΚΝΣ [15]. Ως έμφρακτο του ΚΝΣ ορίστηκε η καταστροφή νευρικών κυττάρων σε περιοχή του εγκεφάλου, του νωτιαίου μυελού ή του αμφιβληστροειδούς με τη διάγνωση να στηρίζεται τόσο στην κλινική εξέταση του ασθενούς όσο και σε παθολογικά απεικονιστικά ευρήματα που αφορούν το αγγειακό δίκτυο. Σύμφωνα με το νεώτερο ευρύτερο ορισμό τα κλινικά ευρήματα θα πρέπει να έχουν διάρκεια μεγαλύτερη των 24 ωρών, ενώ είναι δυνατόν να ενταχθούν υπό το ίδιο διαγνωστικό σχήμα τόσο η ενδοεγκεφαλική αιμορραγία όσο και η υπαραχνοειδής αιμορραγία. Η καταστροφή νευρικού ιστού συχνά περιλαμβάνει ευάλωτες στην υποξία δομές όπως ο ιππόκαμπος, ο νεοφλοιός του εγκεφάλου, ο θάλαμος, η παρεγκεφαλίδα και τα βασικά γάγγλια.

## **Αιτιολογία του ισχαιμικού ΑΕΕ: θρόμβος, έμβολο και άγνωστοι μηχανισμοί**

Περίπου 45% των ισχαιμικών ΑΕΕ οφείλονται σε σχηματισμό θρόμβου εντός των εγκεφαλικών αγγείων, 20% προκαλούνται από έμβολο και οι υπόλοιπες έχουν άγνωστη παθογένεια [16]. Η ροή αίματος διαμέσου των ενδοκρανιακών και ενδεχομένως εξωκρανιακών αρτηριών ελαττώνεται και εφόσον δεν αποκατασταθεί διαμέσου παραπλεύρων συστημάτων, ελαττώνεται η αιμάτωση με αποτέλεσμα νέκρωση νευρικού ιστού. Η ισχαιμία που προκαλείται από στένωση της μιας εκ των δύο καρωτίδων μπορεί να είναι πιο ήπια στην περίπτωση που στον ασθενή λειτουργούν οι αναστομώσεις του κύκλου του Willis.

Θρόμβος μπορεί να σχηματισθεί τόσο στις εξωκρανιακές όσο και στις ενδοκρανιακές αρτηρίες. Η διάσπαση της συνέχειας του ενδοθηλίου είτε λόγω οξειδωτικών διεργασιών, είτε λόγω στροβιλώδους αιματικής ροής δημιουργεί τις κατάλληλες προϋποθέσεις για την δημιουργία τοπικών θρομβώσεων της εσωτερικής επιφάνειας των αγγείων και ανάπτυξης χρόνιας φλεγμονής τοπικά. Έτσι, το ενδοθήλιο των αγγείων στα συγκεκριμένα αυτά σημεία δυσλειτουργεί και ευνοείται η δημιουργία αθηρωματικής αλλοίωσης [17]. Προδιαθεσικοί παράγοντες για τον σχηματισμό αθηρωματικών αλλοιώσεων στα αρτηριακά τοιχώματα αποτελούν η υπερχοληστερολαιμία, η υπερτριγλυκεριδαμία, η αύξηση των χαμηλής πυκνότητας λιποπρωτεϊνών (LDL), το κάπνισμα και οι αυξημένες συγκεντρώσεις ομοκυστεΐνης στον ορό του αίματος οι οποίες ευνοούν τη συσσώρευση αιμοπεταλίων.

Επιπλέον, οι αθηρωματικές αλλοιώσεις εφόσον αποσπασθούν από την περιοχή δημιουργίας τους (π.χ. καρωτίδα) μπορούν να λειτουργήσουν ως έμβολα στην εγκεφαλική κυκλοφορία. Η πιθανότητα αποκόλλησης μιας αθηρωματικής αλλοίωσης από αρτηριακό τοίχωμα είναι αυξημένη όταν αυτή δεν έχει αποτιτανωμένη την επιφάνεια της προς τον αυλό του αγγείου που έρχεται σε επαφή με την ροή του αίματος. Γενικότερα οι πλήρως αποτιτανωμένες αθηρωματικές αλλοιώσεις σπανίως αποκολλώνται από το τοίχωμα ενός αγγείου [18]. Μεγαλύτερες πιθανότητες αποκόλλησης έχουν αλλοιώσεις που αναπτύσσονται σε σύντομο χρονικό διάστημα με αποτέλεσμα να μην προλαβαίνουν να αποτιτανωθούν. Ιδιαίτερα επισφαλείς για ρήξη είναι πλάκες που εμπεριέχουν ικανών διαστάσεων λιπιδικό νεκρωτικό πυρήνα, είναι πλήρως απογυμνωμένες από ενδοθηλιακή επένδυση, περιέχουν ινώδη ιστό, φλεγμαίνουν ή αποφράσσουν σημαντικά τον αυλό της αρτηρίας. Ειδικά οι αθηρωματικές αλλοιώσεις των κοινών και έσω καρωτίδων που

τροφοδοτούν απευθείας με αιματική ροή την εγκεφαλική κυκλοφορία μπορούν να αποτελέσουν πηγές δημιουργίας αθηρωματικών εμβόλων. Η συχνότερη θέση δημιουργίας αρτηριοσκληρύνωσης των καρωτίδων είναι ο διχασμός τους λόγω της στροβιλώδους ροής και των υψηλών αντιστάσεων που αναπτύσσονται εκεί.

Έμβολα στα εγκεφαλικά αγγεία μπορεί να προέλθουν και από την καρδιά. Σε περιπτώσεις στένωσης της μιτροειδούς βαλβίδας (π.χ. ρευματικός πυρετός ή πάχυνση των γλωχίνων της) διαταράσσεται η συσταλτικότητα του αριστερού κόλπου με αποτέλεσμα κολπική μαρμαρυγή. Η κολπική μαρμαρυγή συνεπάγεται στάση του αίματος εντός του αριστερού κόλπου και πιθανή δημιουργία θρόμβων. Οι θρόμβοι αυτοί στη συνέχεια μπορεί να μετακινηθούν στη συστηματική κυκλοφορία μέσω της αριστερής κοιλίας και άρα και στο αρτηριακό δίκτυο του εγκεφάλου προκαλώντας απόφραξη αρτηριών μικρότερου εύρους από την μέγιστη διάμετρο του αυτοτελούς θρόμβου [19].

Οι μεταλλικές βαλβίδες που αντικαθιστούν την μιτροειδή ή αορτική βαλβίδα αποτελούν από μόνες τους ξένα σώματα που δεν καλύπτονται από ενδοθήλιο και άρα λειτουργούν ως θρομβογόνες επιφάνειες. Το ενδοθήλιο περιέχει αντιθρομβωτικούς παράγοντες που αναστέλλουν την απρόσφορη παραγωγή θρόμβων. Οι θρόμβοι αυτοί προσκολλημένοι ατελώς επάνω στις τεχνητές βαλβίδες είναι εύκολο να αποκολληθούν καθώς υφίστανται τις δυναμικές πιέσεις της ροής του αίματος και έτσι να μετακινηθούν προς τις αρτηρίες της περιφέρειας της συστηματικής κυκλοφορίας. Μία άλλη παθολογική κατάσταση όπως είναι το έμφραγμα του μυοκαρδίου συνήθως προκαλεί διάταση των τοιχωμάτων των καρδιακών κοιλοτήτων σε συνδυασμό με ελαττωμένη συσταλτικότητα της αριστερής κοιλίας. Έτσι, διαμορφώνονται οι συνθήκες συσσώρευσης θρόμβων εντός των αριστερών κοιλοτήτων που μπορεί να αποτελέσουν έμβολα απόφραξης εγκεφαλικών αρτηριών [20]. Συγγενείς καρδιαγγειακές ανωμαλίες όπως η μεσοκολπική ή μεσοκοιλιακή επικοινωνία μπορούν να λειτουργήσουν ως εναλλακτικές οδοί μεταφοράς των θρόμβων της εν τω βάθει φλεβικής κυκλοφορίας των κάτω άκρων απευθείας στην αριστερή κοιλία και κατά συνέπεια στα αγγεία της συστηματικής κυκλοφορίας. Έμβολα μπορούν να δημιουργηθούν και στη διάρκεια καρδιοχειρουργικών ή ορθοπαιδικών επεμβάσεων με τη μορφή θρόμβων, λίπους ή αέρα. Ο διαχωρισμός του τοιχώματος αρτηριών που βρίσκονται μεταξύ του αορτικού τόξου και ενδοκρανιακών αρτηριών δημιουργεί τις προϋποθέσεις για την παραγωγή θρόμβων και άρα την εμβολή εγκεφαλικών αρτηριών.

Άλλα σπανιότερα αίτια ισχαιμίας των εγκεφαλικών αρτηριών είναι τα σηπτικά έμβολα, ο συστηματικός ερυθματώδης λύκος καθώς και η ακτινοθεραπεία του ΚΝΣ για



την εξάλειψη όγκων. Το τραύμα μπορεί να προκαλέσει επισκληρίδια, υποσκληρίδια ή υπαραχνοειδή αιμορραγία, μετατόπιση της μέσης γραμμής και εγκολεασμό και ισχαιμία εγκεφαλικής ουσίας. Ένα μεγάλο αιμαγγείωμα στο ήπαρ πιθανόν να οδηγήσει σε καρδιακή ανεπάρκεια και κατά συνέπεια υποάρδευση περιοχών του εγκεφάλου με οξυγονωμένο αίμα και συνεπακόλουθη ισχαιμία. ΑΕΕ μπορούν να προκαλέσουν και οι διάφορες μορφές αγγειίτιδας των εγκεφαλικών αγγείων.

Ακόμα, η πρωτοπαθής πολυκυτταραιμία αυξάνει τη γλοιότητα του αίματος και είναι δυνατόν να οδηγήσει σε αυξημένη πιθανότητα απόφραξης των εγκεφαλικών αρτηριολίων με μικρή διάμετρο αυλού. Ταυτόχρονα, η παθολογικά αυξημένη συγκέντρωση διαφόρων φυσικών αιμοστατικών παραγόντων του αίματος, όπως το ινωδογόνο, ο παράγοντας von Willebrand και ο παράγοντας VII, μπορούν να δημιουργήσουν θρόμβους-έμβολα για τα εγκεφαλικά αγγεία.

Αξιοσημείωτο είναι ότι μετά την εγκατάσταση μίας ή περισσότερων από τις παραπάνω παθολογικές καταστάσεις και την έναρξη παραγωγής θρόμβων δεν είναι αυτονόητο ότι οι θρόμβοι αυτοί θα φτάσουν σε αγγεία της περιφέρειας και κατά συνέπεια και της εγκεφαλικής κυκλοφορίας. Αυτό οφείλεται στο ότι το ενδοθήλιο παράγει τόσο αγγειοδιασταλτικές ουσίες (π.χ. μονοξειδίο του αζώτου) όσο και αγγειοσυσταλτικές ουσίες (π.χ. αγγειοτενσίνη II) οι οποίες λειτουργούν αποτρεπτικά για τη δημιουργία θρόμβων. Επομένως, για να δημιουργηθούν έμβολα που θα αποφράξουν εγκεφαλικές αρτηρίες θα πρέπει να έχουν διαταραχθεί μία ομάδα από ομοιοστατικούς μηχανισμούς οι οποίοι δρουν για να προστατεύουν τα περιφερικά αγγεία από τυχόν θρομβώσεις.

### **Παράγοντες κινδύνου για ΑΕΕ**

*Υπέρταση:* Είναι γενικότερα αποδεκτό ότι η αυξημένη αρτηριακή πίεση στην συστηματική κυκλοφορία οδηγεί σε αυξημένη εγκεφαλική αιματική ροή. Με άλλα λόγια η αυτορρύθμιση της εγκεφαλικής αιματικής ροής δεν μπορεί να αντιμετωπίσει πλήρως τις υψηλές πιέσεις της συστηματικής κυκλοφορίας. Έτσι, το ενδοθήλιο των ενδοκράνιων αγγείων είναι εκτεθειμένο σε υψηλότερες αρτηριακές πιέσεις με αποτέλεσμα αυξημένη πιθανότητα δημιουργίας τοιχωματικών αθηρωματικών αλλοιώσεων [21].

*Σακχαρώδης διαβήτης και υπελιπιδαιμία:* Ο ασθενής που πάσχει μόνο από σακχαρώδη διαβήτη τύπου I και δεν έχει κανέναν άλλο επιβαρυντικό παράγοντα παρουσιάζει τριπλάσιες πιθανότητες να υποστεί ΑΕΕ σε σχέση με τον υγιή πληθυσμό. Τα υψηλά

επίπεδα γλυκόζης στο αίμα προδιαθέτουν σε βλάβες του αγγειακού ενδοθηλίου [21]. Η θεραπεία με στατίνες ασθενών οι οποίοι πάσχουν από σακχαρώδη διαβήτη και υπερλιπιδαιμία ελαττώνει σημαντικά τη συχνότητα ΑΕΕ [22].

*Κάπνισμα:* Το κάπνισμα αυξάνει τον κίνδυνο ΑΕΕ κατά τουλάχιστον 2 φορές [23].

*Κολπική μαρμαρυγή:* Η κολπική μαρμαρυγή σχετίζεται με 4-5 φορές αυξημένο κίνδυνο ΑΕΕ [24].

*Ηλικία και φύλο:* Η επίπτωση ΑΕΕ αυξάνεται με την ηλικία ενώ είναι υψηλότερη στους άνδρες [23].

Άλλοι γνωστοί παράγοντες κινδύνου για ΑΕΕ είναι η ασυμπτωματική στένωση της καρωτίδας, η ελαττωμένη φυσική δραστηριότητα και η δρεπανοκυτταρική νόσος.

### **Παθοφυσιολογία της ισχαιμίας του εγκεφαλικού ιστού**

Το ισχαιμικό ΑΕΕ αποτελεί μια παθολογική κατάσταση με δυναμική εξέλιξη σε σύντομο χρονικό διάστημα. Η περιοχή που ισχαιμεί μπορεί στη διάρκεια ωρών να αυξηθεί ή οριακά να μειωθεί σε μέγεθος και η εξέλιξη αυτή επηρεάζεται από ποικίλους παράγοντες (π.χ. υπέρταση) που δρουν ο καθένας ανεξάρτητα ή σε συνέργεια μεταξύ τους. Σημαντική βαρύτητα επίσης για την εξέλιξη του φαινομένου έχει η θέση μέσα στο ΚΝΣ όπου εντοπίζεται η ισχαιμική περιοχή. Άλλης βαρύτητας επιπτώσεις θα έχουμε από ένα μικρό ισχαιμικό στη γέφυρα όπου υπάρχει μεγάλη πυκνότητα νευρικών ινών που διανέμονται σε όλη σχεδόν την έκταση του φλοιού και άλλες συνέπειες από ένα ισχαιμικό ΑΕΕ σε περιορισμένη περιοχή του ακτινωτού στεφάνου όπου οι ίνες προορίζονται για συγκεκριμένη περιοχή του φλοιού. Προτού αναπτύξουμε την αλυσίδα παθοφυσιολογικών μεταβολών που ακολουθούν το ΑΕΕ, θα περιγράψουμε σύντομα τη φυσιολογία του νευρικού ιστού.

#### *Αιματοεγκεφαλικός φραγμός*

Τα νευρογλοιακά κύτταρα διακρίνονται σε: ολιγοδενδρογλοιακά κύτταρα, αστροκύτταρα, μικρογλοιακά κύτταρα και κύτταρα Schwann. Συντελούν στην ομοιοστάση των υγρών του εξωκυττάριου χώρου, υποστηρίζουν μεταβολικά τους νευρώνες, παράγουν την μυελίνη που περιβάλλει τους νευράξονες και βοηθούν στη δημιουργία ενός σταθερού περιβάλλοντος των νευρώνων, έτσι ώστε να υπάρχει απρόσκοπτη διάδοση των νευρικών ώσεων. Τα αστροκύτταρα περιβάλλουν πλήρως τα αρτηρίδια και τα τριχοειδή. Ταυτόχρονα, το τοίχωμα των εγκεφαλικών αρτηριδίων και

τριχοειδών επενδύεται από μη θυριδωτό ενδοθήλιο. Τα ενδοθηλιακά κύτταρα συναρμόζονται στενά μεταξύ τους δημιουργώντας τον αιματοεγκεφαλικό φραγμό. Οι υδατοδιαλυτές ουσίες δεν μπορούν να διαπεράσουν τον αιματοεγκεφαλικό φραγμό παρά μόνο ελάχιστες μέσω ενεργούς μεταφοράς με πρωτεϊνικούς μεταφορείς. Αντίθετα οι λιποδιαλυτές ουσίες τον διαπερνούν ευκολότερα.

#### *Αντλία ιόντων $Na^+-K^+$*

Στην εξωτερική μεμβράνη των νευρικών κυττάρων εντοπίζεται μία αντλία ιόντων  $Na^+-K^+$ , η οποία με δαπάνη ενέργειας μεταφέρει στον εξωκυττάριο χώρο τρία ιόντα  $Na^+$  για κάθε δύο ιόντα  $K^+$  που μεταφέρονται στο εσωτερικό του κυττάρου. Εάν μεταξύ εξωκυττάρου χώρου και κυτταροπλάσματος υπάρχει διαφορά στη συγκέντρωση χημικών ουσιών τότε μόρια ύδατος διαμέσου της κυτταροπλασματικής μεμβράνης κατευθύνονται λόγω ώσμωσης (παθητικά) προς την κατεύθυνση της υψηλής συγκέντρωσης ιόντων. Έτσι, εάν η υψηλή συγκέντρωση ιόντων βρίσκεται στον εξωκυττάριο χώρο, τότε μόρια ύδατος μετακινούνται από το εσωτερικό του νευρικού κυττάρου προς τον εξωκυττάριο χώρο. Επειδή το εσωτερικό των νευρικών κυττάρων έχει πάντα μεγαλύτερη συγκέντρωση ουσιών σε σχέση με τον εξωκυττάριο χώρο, η αντλία  $Na-K$  λειτουργεί συνεχώς.

#### *Αυτορρύθμιση της εγκεφαλικής αιματικής ροής*

Η αυτορρύθμιση της εγκεφαλικής αιματικής ροής (cerebral autoregulation) διαμέσου της συστολής ή της διαστολής των αρτηριολίων εξασφαλίζει ότι εντός των ενδοκράνιων αρτηριών η μέση αρτηριακή πίεση θα κυμαίνεται πάντα μεταξύ των τιμών 70-150 mmHg. Αυτό εξασφαλίζει την ομαλή ανταλλαγή οξυγόνου, γλυκόζης, διοξειδίου του άνθρακα και παραπροϊόντων του μεταβολισμού μεταξύ του πλάσματος του αίματος και του εξωκυττάρου χώρου του νευρικού ιστού. Παρόλα αυτά, η ροή στις εγκεφαλικές αρτηρίες είναι σχετικά μόνο σταθερή και όχι απόλυτα σταθερή αφού έχει αποδειχτεί σε μελέτες ότι οι διακυμάνσεις της αρτηριακής πίεσης της συστηματικής κυκλοφορίας ακολουθούνται από ανάλογες διακυμάνσεις στην εγκεφαλική αιματική ροή [25,26].

#### *Ανατροπή της φυσιολογίας του υγιούς εγκεφαλικού ιστού κατά την έναρξη του ισχαιμικού εγκεφαλικού επεισοδίου*

Με την απότομη διακοπή της κυκλοφορίας του αίματος σε κάποιο κλάδο εγκεφαλικής αρτηρίας λόγω ενσφήνωσης εμβόλου ή ανάπτυξης θρόμβου η παροχή του αίματος σε συγκεκριμένη περιοχή του εγκεφαλικού ιστού ελαττώνεται σημαντικά. Επομένως, σε πρώτο στάδιο αποδιοργανώνεται πλήρως η εγκεφαλική αυτορρύθμιση [27].

Αυτό συμβαίνει λόγω της δραματικής μείωσης του όγκου αίματος που φτάνει στην περιοχή εξαιτίας της ισχαιμίας. Τόσο τα νευρογλοιακά κύτταρα, όσο και οι νευρώνες δεν μπορούν να ανεχθούν για περισσότερο από κάποια δευτερόλεπτα την ισχαιμία χωρίς να υποστούν ανεπανόρθωτη βλάβη. Άρα με δραστικά μειωμένο όγκο αίματος τόσο η διαστολή όσο και η συστολή των εγκεφαλικών αρτηριολίων δε δύναται να αντιστρέψει τη σειρά των γεγονότων τουλάχιστον όσον αφορά τον ισχαιμικό πυρήνα [28 ,29].

Σε δεύτερη φάση λόγω μη προσφοράς οξυγόνου σε τμήμα του εγκεφαλικού ιστού τα νευρικά κύτταρα δεν μπορούν να καταναλώσουν ενέργεια. Επομένως, απομειώνονται οι ομοιοστατικές λειτουργίες τους και η εξωτερική κυτταρική μεμβράνη παύει να εξισορροπεί τις ωσμωτικές πιέσεις μεταξύ του εξωκυττάρου χώρου και του εσωτερικού των κυττάρου. Έτσι, λόγω της μεγαλύτερης συγκέντρωσης ουσιών στο εσωτερικό του κυττάρου, μόρια ύδατος λόγω ώσμωσης διαχέονται διαμέσου της μεμβράνης από τον εξωκυττάριο χώρο προς το εσωτερικό των νευρικών κυττάρων. Τα νευρικά κύτταρα σταδιακά διογκώνονται από την περίσσεια ύδατος που συσσωρεύεται στο εσωτερικό τους, ενώ ο εξωκυττάριος χώρος μειώνεται. Οι μεταβολές αυτές καταγράφονται ως μειωμένη διάχυση στη ακολουθία MRI diffusion της μαγνητικής τομογραφίας εγκεφάλου. Καθώς τα νευρικά κύτταρα διογκώνονται κάποια στιγμή συμβαίνει ρήξη αυτών και επαφή του περιεχομένου τους με τα υγρά του μεσοκυττάρου χώρου δηλ. κυτταροτοξικό οίδημα που αναδεικνύεται σαν υπόπυκνη περιοχή στην υπολογιστική τομογραφία εγκεφάλου [30 ,31].

Μετά την έναρξη της ισχαιμίας του εγκεφαλικού ιστού προκαλείται απότομη διακοπή τροφοδοσίας των νευρικών κυττάρων με οξυγόνο και γλυκόζη, ενώ τίθεται εκτός λειτουργίας η αντλία ιόντων  $\text{Na}^+\text{-K}^+$  στην κυτταρική μεμβράνη. Μέσω άλλων καναλιών και οδών διέλευσης της κυτταρικής μεμβράνης αυξάνεται η συγκέντρωση ασβεστίου στο κυτταρόπλασμα των νευρώνων. Κατόπιν, μέσω πολλαπλών οδών συντίθενται εντός του νευρικού κυττάρου μονοξειδίο του αζώτου και ελεύθερες ρίζες που στη συνέχεια δρουν βλαπτικά στη λειτουργία των μιτοχονδρίων και τη λειτουργία του DNA με αποτέλεσμα τον κυτταρικό θάνατο [30].

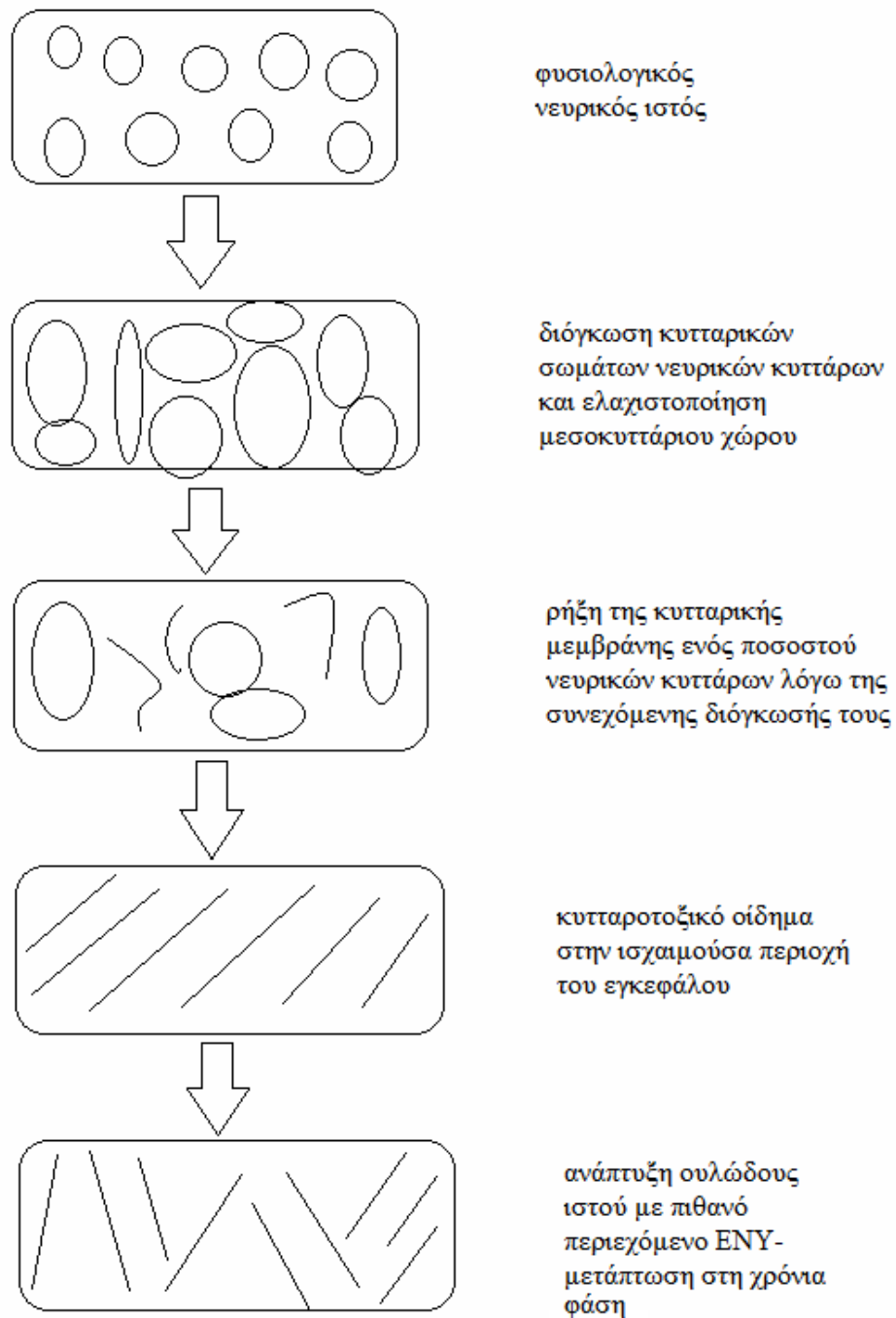
Στις 7-10 ημέρες από την έναρξη των κλινικών συμπτωμάτων, παρατηρείται ψευδο-εξομάλυνση της μειωμένης διάχυσης στον εξωκυττάριο χώρο διότι κάποια νευρικά κύτταρα παρουσιάζουν ρήξη της κυτταρικής μεμβράνης τους ενώ κάποια άλλα είναι διογκωμένα με αποτέλεσμα αθροιστικά ο συνολικός όγκος του νευρικού ιστού να εμφανίζεται φυσιολογικός. Στις 14 ημέρες έχουμε την πλήρη ανάπτυξη του κυτταροτοξικού οιδήματος. Η καταστροφή και απόπτωση των νευρικών κυττάρων καθώς

και η έκλυση των συστατικών τους στον εξωκυττάριο χώρο πυροδοτεί σύνθετες βιοχημικές αντιδράσεις. Μετά την καταστροφή τόσο των νευρώνων όσο και των νευρογλοιακών κυττάρων που τα περιβάλλουν ακολουθεί αποδόμηση της στενής διάταξης των νευρογλοιακών και ενδοθηλιακών κυττάρων που εξυπηρετεί τη λειτουργία του αιματοεγκεφαλικού φραγμού. Έτσι, υπάρχει πλέον πιθανότητα ανεξέλεγκτης ροής αίματος εντός του κατεστραμμένου νευρικού ιστού και αιμορραγικής μετατροπής του ισχαιμικού πυρήνα [30]. Οι ιστολογικές μεταβολές που συνοδεύουν την ισχαιμία του εγκεφαλικού ιστού παριστάνονται σχηματικά στην Εικόνα 4.

#### *Χρόνιες παθοφυσιολογικές συνέπειες της οξείας ισχαιμίας του εγκεφαλικού ιστού*

Ακόμη και μήνες μετά την εγκατάσταση ενός ισχαιμικού ΑΕΕ επηρεάζεται η εγκεφαλική αιματική ροή όχι μόνο περιφερικά της βλάβης, αλλά σε ολόκληρο το ημισφαίριο το οποίο περιλαμβάνει το έμφρακτο. Μερικές φορές μάλιστα επηρεάζεται αρνητικά η εγκεφαλική αιματική ροή όχι μόνο του προσβληθέντος ημισφαιρίου αλλά ολόκληρου του εγκεφάλου. Στις περιπτώσεις αθηροσκλήρωσης μεγάλης διαμέτρου αρτηριών η εγκεφαλική αυτορρύθμιση στο ημισφαίριο όπου έχει συμβεί ισχαιμικό ΑΕΕ είναι πιο περιορισμένη σε σχέση με το αντίπλευρο υγιές ημισφαίριο. Αντίθετα στην απόφραξη των μικρών αγγείων που προσβάλλει μόνο το ένα ημισφαίριο η εγκεφαλική αυτορρύθμιση είναι στον ίδιο βαθμό περιορισμένη και στα δύο ημισφαίρια.

Ως μακροπρόθεσμη συνέπεια του ισχαιμικού εμφράκτου, η εγκεφαλική ατροφία επεκτείνεται συνεχώς από το ισχαιμικό έμφρακτο περιφερικά λόγω περιορισμένης αυτορρύθμισης της εγκεφαλικής αιματικής ροής [32]. Γνωρίζουμε ότι ο φλοιός της νήσου και οι αμυγδαλές αποτελούν κέντρα του αυτόνομου νευρικού συστήματος τα οποία ρυθμίζουν την αγγειοσύσπαση των εγκεφαλικών αρτηριολίων. Τόσο η εγκεφαλική αυτορρύθμιση, όσο και η λειτουργία του αυτόνομου νευρικού συστήματος επηρεάζονται αρνητικά από την εγκατάσταση ενός ισχαιμικού ΑΕΕ στο φλοιό της νήσου [33].



**Εικόνα 4.** Ιστολογικές μεταβολές που συνοδεύουν την ισχαιμία του εγκεφαλικού ιστού.

## **Κλινικές συνέπειες ισχαιμικού αγγειακού εγκεφαλικού επεισοδίου**

Αφού εγκατασταθεί ένα ισχαιμικό ΑΕΕ μέσω του κυτταροτοξικού οιδήματος που σχηματίζεται στον πυρήνα του ασκεί πίεση στους γύρω ιστούς και εμποδίζει την επαρκή αιμάτωσή τους. Στη συνέχεια φλεγμονώδεις παράγοντες και νευροδιαβιβαστές οδηγούν σε διαταραχή της εγκεφαλικής αιματικής ροής και σε επέκταση του ισχαιμικού εμφράκτου. Τα συμπτώματα με τα οποία μπορεί να εκδηλωθεί ένα ισχαιμικό αγγειακό εγκεφαλικό επεισόδιο περιλαμβάνουν: πονοκέφαλο, σύγχυση, απώλεια συνείδησης, γενικευμένοι τονικο-κλονικοί σπασμοί, διαταραχές λόγου, θολή όραση, διπλωπία, αστάθεια, απώλεια αισθήσεων, αιμωδίες, ημιπάρεση και ημιπληγία. Τα συχνότερα απαντώμενα συμπτώματα είναι οι διαταραχές λόγου, οι αιμωδίες, η ημιπάρεση και η ημιπληγία [21].

Εφόσον το ισχαιμικό ΑΕΕ προέρχεται από έμβολο που αποφράσσει υποτμηματικό κλάδο κύριας εγκεφαλικής αρτηρίας τότε ίδιου όγκου ισχαιμικά ΑΕΕ εγκατεστημένα σε διαφορετικές περιοχές εγκεφαλικού ιστού δεν παράγουν ισοδύναμα κλινικά συμπτώματα. Η σοβαρότητα των κλινικών συμπτωμάτων ισχαιμικών ΑΕΕ εξαρτάται από τη θέση τους. Για παράδειγμα, ένα πολύ μικρής έκτασης ισχαιμικό ΑΕΕ σε τμήμα της έσω κάψας παράγει σοβαρότερα κλινικά συμπτώματα (π.χ. ημιπληγία) από ένα διπλάσιας έκτασης ισχαιμικό ΑΕΕ εντοπισμένο στην περικοιλιακή λευκή ουσία (π.χ. ημιπάρεση). Αντίθετα, εκτεταμένα ισχαιμικά ΑΕΕ σε οποιασδήποτε περιοχή παράγουν πάντα ισχυρά κλινικά συμπτώματα αφού ανεξαρτήτως θέσης προκαλούν μείωση της οξυγόνωσης του νευρικού ιστού, αύξηση της ενδοκράνιας πίεσης ή εγκολεασμό δομών του εγκεφάλου. Δηλαδή προκαλούν γενικευμένες συνέπειες στην εγκεφαλική λειτουργία και δεν έχουν απλώς μια τοπική αρνητική επίδραση στον περιβάλλοντα εγκεφαλικό ιστό.

Είναι αξιοσημείωτο ότι ΑΕΕ που σχετίζονται με κλάδους της μέσης εγκεφαλικής αρτηρίας σε μερικές περιπτώσεις είναι ασυμπτωματικά. Η εξήγηση έγκειται στο βαθμό παράπλευρης κυκλοφορίας (collateral circulation). Από την άλλη πλευρά η αιμορραγική μετατροπή μιας ισχαιμούσας εγκεφαλικής περιοχής επιβαρύνει πάντα την κλινική εικόνα.

## **Φάσεις – σταδιοποίηση ισχαιμικού ΑΕΕ**

Το οξύ ισχαιμικό ΑΕΕ είναι δυνατόν για συστηματικούς λόγους να διαιρεθεί σε 5 συνολικά χρονικές φάσεις [34]:

1. *Πρώιμη υπεροξεία φάση*, η οποία διαρκεί από την έναρξη των νευρολογικών συμπτωμάτων έως και 6 ώρες μετά

2. *Όψιμη υπεροξεία φάση*, η οποία εκτείνεται από τις 6 ώρες έως 24 ώρες από το χρονικό σημείο της απόφραξης της εγκεφαλικής αρτηρίας
3. *Οξεία φάση*, που διαρκεί από 24 ώρες έως 7 ημέρες
4. *Υποξεία φάση*, η οποία διαρκεί από 7 έως 21 ημέρες
5. *Χρόνια φάση* που αντιστοιχεί στο χρονικό διάστημα που ακολουθεί μετά τις 3 εβδομάδες.

### **Κλινική εικόνα ισχαιμικού ΑΕΕ και αγγειακή κατανομή ισχαιμούσας περιοχής**

#### *Πρόσθια εγκεφαλική αρτηρία*

Όταν η απόφραξη αφορά τη συνολική διατομή της αρτηρίας αλλά εντοπίζεται στο τέλος του στελέχους της (διχασμός), τότε ισχαιμεί κυρίως η έσω μετωπιαία έλικα του σύστοιχου ημισφαιρίου και προκύπτει αδυναμία του ετερόπλευρου κάτω άκρου, απώλεια αισθητικότητας στο ετερόπλευρο άκρο πόδι, κινητικού ή αισθητικού τύπου αφασία και δυσπραξία του ομόπλευρου κάτω άκρου [4]. Όταν η απόφραξη αφορά ολόκληρη τη διατομή της αρτηρίας αλλά βρίσκεται σε θέση πλησίον της έκφυσής της τότε προκύπτει ισχαιμία της έσω μετωπιαίας έλικας του αντίστοιχου ημισφαιρίου και επιπλέον ο ασθενής εμφανίζει ακράτεια κοπράνων και ούρων, ετερόπλευρη ημιπληγία, αβουλία, κινητικού ή αισθητικού τύπου αφασία και δυσπραξία του ομόπλευρου κάτω άκρου.

#### *Μέση εγκεφαλική αρτηρία*

Σε περιπτώσεις που αποφράσσεται ολόκληρη η διατομή της αρτηρίας και καταλαμβάνεται ολόκληρη η έκταση του στελέχους της τότε προκύπτει ισχαιμία κυρίως των 2/3 της έκτασης του κροταφικού και βρεγματικού λοβού και ως συνέπεια εμφανίζεται ετερόπλευρη παράλυση βλέμματος, ημιπληγία, απώλεια αισθητικότητας του ετερόπλευρου ημίσεος του σώματος, ημιανοψία, ολική αφασία (εφόσον η ισχαιμική βλάβη εκτείνεται στο δεξιό ημισφαίριο), και πιθανώς πτώση του επιπέδου συνείδησης [4]. Εάν το έμβολο ή ο θρόμβος προκαλούν απλά στένωση της αρτηρίας και προσβάλλουν τις εκφύσεις των θαλαμοραβδωτών αρτηριών, τότε ο ασθενής παρουσιάζει ισχαιμία των βασικών γαγγλίων με αποτέλεσμα ετερόπλευρη ημιπληγία, απώλεια αισθητικότητας ημίσεος του σώματος και κινητικού ή αισθητικού τύπου αφασία εφόσον η ισχαιμική βλάβη εντοπίζεται στο αριστερό ημισφαίριο.



Στις περιπτώσεις που το έμβολο ή ο θρόμβος αποφράσσουν πλήρως τον αυλό λίγο πριν το διχασμό της μέσης εγκεφαλικής αρτηρίας σε άνω και κάτω κλάδο τότε η ισχαιμία αφορά κυρίως την κάτω μετωπιαία έλικα, την άνω κροταφική έλικα και την υπερχειλία έλικα και προκύπτει ετερόπλευρη αδυναμία και απώλεια αισθητικότητας του προσώπου και της άκρας χειρός και αφασία, απραξία και κατασκευαστική δυσπραξία εάν η ισχαιμική βλάβη αφορά το δεξιό ημισφαίριο [4].

Εάν η απόφραξη αφορά μόνο τον άνω κλάδο τότε προκύπτει ισχαιμία κυρίως της μέσης μετωπιαίας, κάτω μετωπιαίας, πρόσθιας κεντρικής και οπίσθιας κεντρικής έλικας και συνεπώς ο ασθενής εμφανίζει ετερόπλευρη ημιπληγία και απώλεια αισθητικότητας ημίσεος του σώματος ετερόπλευρα, παράλυση βλέμματος, και αγνωσία χώρου και αφασία Broca όταν συμμετέχει το αριστερό ημισφαίριο. Στις περιπτώσεις που αποφράσσεται ο κάτω κλάδος της μέσης εγκεφαλικής αρτηρίας τότε προκύπτει ισχαιμία άνω, μέσης και κάτω κροταφικής έλικας και η κλινική εικόνα περιλαμβάνει ετερόπλευρη ημιανοψία ή άνω τεταρτοκυκλική ανοψία και αφασία Wernicke εάν προσβάλλεται το αριστερό ημισφαίριο ή κατασκευαστική δυσπραξία εάν η ισχαιμία αφορά το δεξιό ημισφαίριο [4].

#### *Οπίσθια εγκεφαλική αρτηρία*

Απόφραξη του κλάδου που αιματώνει το θάλαμο οδηγεί σε ισχαιμία ολόκληρου του θαλάμου με αποτέλεσμα διαταραχές στις εξωπυραμιδικές κινήσεις, ημιαταξία και σύνδρομο Weber, δηλαδή σύστοιχη πάρεση οφθαλμοκινητικού νεύρου με ετερόπλευρη ημιπάρεση. Απόφραξη κλάδων που αιματώνουν τον φλοιό συνεπάγεται ετερόπλευρη ομώνυμη ημιανοψία, αλεξία και περιορισμό της μνήμης όταν συμμετέχει το κυρίαρχο ημισφαίριο και αποπροσανατολισμό εάν προσβάλλεται το μη κυρίαρχο ημισφαίριο. Απόφραξη αμφοτέρων των οπίσθιων εγκεφαλικών αρτηριών οδηγεί σε οπτική αγνωσία ή φλοιϊκή τύφλωση και σοβαρή απώλεια μνήμης [4].

#### *Προσβολή της οπτικής οδού (5)*

Σε περίπτωση ισχαιμικής βλάβης της οπτικής οδού παρουσιάζονται διαφορετικά πρότυπα ελλειμμάτων όρασης ανάλογα με το τμήμα της οπτικής οδού που προσβάλλεται. Σε προσβολή του ενός οπτικού νεύρου όπου η βλάβη εκτείνεται στην πλήρη εγκάρσια διατομή του προκύπτει ολική απώλεια όρασης στο σύστοιχο οφθαλμό. Σε περίπτωση προσβολής του οπτικού χιάσματος κατά τη μεσότητά του παρουσιάζεται αμφικροταφική

(ετερόνυμη) ημιανοψία. Αντίθετα, προσβολή του οπτικού χιάσματος περιφερικά (δεξιά ή αριστερά) οδηγεί σε ρινική μονόπλευρη ημιανοψία στο σύστοιχο οφθαλμό [4].

Ισχαιμία των μεταχιασματικών οπτικών ινών προτού αυτές καταλήξουν στην οπτική ταινία εκδηλώνεται ως ομώνυμη ημιανοψία ετερόπλευρα. Όταν προσβάλλονται οι κατώτερες ίνες της οπτικής ακτινοβολίας τότε προκύπτει ετερόπλευρα ομώνυμη κάτω τεταρτοκυκλική ημιανοψία. Βλάβη των ανώτερων ινών της οπτικής ακτινοβολίας συνεπάγεται ομώνυμη άνω τεταρτοκυκλική ημιανοψία ετερόπλευρα. Ακόμη ισχαιμική βλάβη στον οπτικό φλοιό (ινιακός λοβός) οδηγεί σε ετερόπλευρη ομώνυμη ημιανοψία.

Τέλος αξίζει να σημειωθεί ότι υπάρχουν και τα μεθοριακά έμφρακτα δηλαδή εκείνα που αφορούν περιοχές, οι οποίες οριακά τροφοδοτούνται από περιφερικούς κλάδους που ανήκουν σε 2 τουλάχιστον κλάδους κύριων εγκεφαλικών αρτηριών. Σε περιπτώσεις όπου προσβάλλονται ταυτόχρονα υποτμηματικοί κλάδοι που ανήκουν σε 2 ή περισσότερες κύριες εγκεφαλικές αρτηρίες δεν είναι δυνατή σαφής πρόβλεψη της κλινικής εικόνας που θα προκύψει.

### **Παθολογικές καταστάσεις που μιμούνται την κλινική εικόνα ισχαιμικού αγγειακού εγκεφαλικού επεισοδίου (stroke mimics)**

Το μεγάλο εύρος μη ειδικών συμπτωμάτων του ισχαιμικού ΑΕΕ ειδικότερα στα περιστατικά όπου δεν ανευρίσκεται εστιακή συμπτωματολογία κάνει απαραίτητη την ένταξη και άλλων νοσολογικών οντοτήτων στη διαφορική διάγνωση. Ένα πλήθος δημοσιευμένων εργασιών αναφέρεται σε περιπτώσεις ασθενών, όπου κλινική συμπτωματολογία παρόμοια με αυτή μιας ισχαιμικής βλάβης εκλύεται όχι από απόφραξη κάποιας εγκεφαλικής αρτηρίας ή κλάδου της, αλλά από άλλες παθολογικές καταστάσεις. Οι καταστάσεις αυτές αποτελούν αυτοτελείς νοσολογικές οντότητες με κλινική εικόνα που προσομοιάζει με εκείνη ενός ισχαιμικού ΑΕΕ και ονομάζονται stroke mimics. Στη διαφορική διάγνωση επομένως εντάσσονται εξεργασίες οι οποίες οδηγούν σε πειστικά φαινόμενα: μηνιγγίωμα, πρωτοπαθείς και μεταστατικοί όγκοι, αιμορραγία, υδροκέφαλος ή εγκεφαλικό οίδημα. Επίσης μεταβολικές διαταραχές (π.χ. υπογλυκαιμία), λοιμώξεις του ΚΝΣ, απομυελίνωση, δηλητηρίαση από φάρμακα, τραυματικές βλάβες αλλά και η επιπλεγμένη ημικρανία μιμούνται κλινικά το ΑΕΕ [14 ,35].

Η συχνότητα των stroke mimics σε ασθενείς που εμφανίζουν συμπτωματολογία ΑΕΕ ποικίλλει από 4,8% έως 30% [14 ,35 ,36]. Όλοι οι ερευνητές συμφωνούν ότι τα «stroke mimics» παρουσιάζονται συχνότερα σε ασθενείς με ηλικία μικρότερη των 50 ετών,

ενώ σε μεγαλύτερες ηλικίες τα περισσότερα περιστατικά με νευρολογικά ελλείμματα παρουσιάζουν ισχαιμική αγγειακή βλάβη του εγκεφάλου.



## Κεφάλαιο 4

### ΕΠΙΠΛΟΚΕΣ ΙΣΧΑΙΜΙΚΟΥ ΑΓΓΕΙΑΚΟΥ ΕΓΚΕΦΑΛΙΚΟΥ ΕΠΕΙΣΟΔΙΟΥ

#### Αιμορραγική μετατροπή

Η αιμορραγική μετατροπή είναι μία από τις σημαντικότερες επιπλοκές ενός ισχαιμικού ΑΕΕ, η οποία ακόμα και εάν δεν οδηγήσει σε κακή πρόγνωση και θνησιμότητα, συμβάλλει στην υποβάθμιση της ποιότητας ζωής του ασθενούς [37]. Αιμορραγική μετατροπή ονομάζουμε την παρουσία ελεύθερης συλλογής αίματος εντός της ισχαιμούσας περιοχής του εγκεφαλικού ιστού. Η αιμορραγική μετατροπή μπορεί να εμφανιστεί απεικονιστικά με δύο κυρίως μορφές: α) το αιμορραγικό έμφρακτο (hemorrhagic infarction) ή β) η παρεγχυματική αιμορραγία (parenchymal hemorrhage) [37]. Το αιμορραγικό έμφρακτο αφορά στικτές αιμορραγικές εστίες εντός του κατεστραμμένου νευρικού ιστού ενώ η παρεγχυματική αιμορραγία αποτελεί συμπαγόμορφη περιοχή αιματώματος εντός της πρόσφατης ισχαιμικής αλλοίωσης.

Υπάρχουν παράγοντες που μπορούν να αυξήσουν την πιθανότητα αιμορραγικής μετατροπής εντός της ισχαιμικής βλάβης. Τέτοιος παράγοντας είναι η θεραπεία του ασθενούς με ενδοφλέβια χορήγηση αντιθρομβωτικών παραγόντων. Επίσης, η παρουσία τις πρώτες ώρες από την έναρξη ενός ισχαιμικού ΑΕΕ πρώιμων σημείων ισχαιμικής βλάβης στην αξονική τομογραφία εγκεφάλου χωρίς σκιαγραφικό, καθώς και η προχωρημένη ηλικία. Η κακοήθης υπέρταση είναι ένας άλλος παράγοντας κινδύνου για αιμορραγική μετατροπή [21].

Μελέτες έχουν γίνει για να διερευνηθεί εάν οι χάρτες απεικόνισης της CT perfusion που αφορούν τιμές του λόγου διαπερατότητας-επιφάνειας σε σημεία του εγκεφαλικού ιστού δείχνουν διαφορές μεταξύ ασθενών με αιμορραγικό ΑΕΕ και ασθενών με μη αιμορραγικό ΑΕΕ. Τα αποτελέσματα έδειξαν ότι οι ασθενείς με αιμορραγική μετατροπή παρουσιάζουν σημαντικά υψηλότερο λόγο διαπερατότητας-επιφάνειας σε σύγκριση με εκείνους τους ασθενείς που δεν έχουν αιμορραγία [38].

#### Κακόηθες ισχαιμικό ΑΕΕ

Το κακόηθες ισχαιμικό ΑΕΕ παρουσιάζει τα συνήθη συμπτώματα απόφραξης της μέσης εγκεφαλικής αρτηρίας (π.χ. ημιπάρεση, στροφή βλέμματος) συνοδευόμενα από

εκδηλώσεις αυξημένης ενδοκρανιακής πίεσης (κεφαλαλγία, εμέτους, μειωμένο επίπεδο συνείδησης). Η θνητότητα του επιπλεγμένου αυτού ΑΕΕ φθάνει το 80% και η αντιμετώπισή του περιλαμβάνει αποσυμπιεστική ημικρανιεκτομή. Στην MRI diffusion (weighted imaging) ανιχνεύεται εικόνα όγκου που αντιστοιχεί στο ισχαιμικό έμφρακτο [39].

### **Υποτροπή εγκεφαλικού επεισοδίου (Recurrent stroke)**

Υπάρχουν συγκεκριμένες προϋποθέσεις που θα πρέπει να εκπληρώνονται προκειμένου μια πρόσφατη ισχαιμική βλάβη να χαρακτηριστεί ως δεύτερο ισχαιμικό ΑΕΕ (recurrent ischemic stroke) και όχι ως όψιμη συνέχεια της πρώτης ισχαιμικής αλλοίωσης [40]:

1. Εμφάνιση νευρολογικού ελλείμματος που δεν προϋπήρχε ή απαιτείται αναζωπύρωση προηγούμενου κλινικού συμπτώματος το οποίο δεν μπορεί να αποδοθεί στη θεραπεία που λαμβάνει ο ασθενής ή να χαρακτηριστεί ως άμεσα συνδεδεμένο με την εξέλιξη της πρώτης ισχαιμικής βλάβης.
2. Απεικονιστικά ευρήματα που να αντιστοιχούν στη νέα συμπτωματολογία.
3. Νευρολογικά συμπτώματα που εμφανίστηκαν τουλάχιστον 21 ημέρες μετά το πρώτο ισχαιμικό ΑΕΕ ή σε περίπτωση νωρίτερης εμφάνισης η δεύτερη ισχαιμική βλάβη να εδράζεται σε διαφορετική θέση από την πρώτη (διαφορετική αγγειακή κατανομή).

Στους παράγοντες που συμβάλλουν στην επανεμφάνιση ισχαιμικής αλλοίωσης περιλαμβάνονται: το κάπνισμα, ο σακχαρώδης διαβήτης, η κοιλιακή μαρμαρυγή, η προϋπάρχουσα καρδιακή ανεπάρκεια, τυχόν προηγηθέν παροδικό ισχαιμικό επεισόδιο (transient ischemic attack), το προϋπάρχον έμφρακτο του μυοκαρδίου, η διαλείπουσα χωλότητα (intermittent claudication), η αρτηριακή υπέρταση και η εμμένουσα διαστολική αρτηριακή πίεση >100 mmHg [40].

Ο απόλυτος κίνδυνος (absolute risk) για εμφάνιση δεύτερης ισχαιμικής βλάβης εγκεφάλου σε ασθενή με προϋπάρχον έμφρακτο σε μια μελέτη από το Ηνωμένο Βασίλειο ήταν 29,7% (95% διάστημα αξιοπιστίας 19% έως 40%) εντός 5 ετών και ήταν σημαντικά υψηλότερος συγκριτικά με εκείνον ατόμου χωρίς ιστορικό ΑΕΕ [40]. Οι 6 πρώτοι μήνες μετά το πρωτοεμφανιζόμενο ισχαιμικό ΑΕΕ ήταν η περίοδος με την υψηλότερη πιθανότητα να εμφανιστεί δεύτερη ισχαιμική βλάβη. Σε μια δεύτερη πληθυσμιακή μελέτη από το Perth (Αυστραλία) εκτιμήθηκε ο κίνδυνος δεύτερου ΑΕΕ (συμπεριλαμβανομένου του ισχαιμικού και άλλων υπότυπων) εντός 10ετίας από το πρώτο και βρέθηκε 6πλασιος

συγκριτικά με τον γενικό πληθυσμό [41]. Η θνητότητα μετά από δεύτερο ΑΕΕ (ισχαιμικό, αιμορραγικό ή υπαραχνοειδής αιμορραγία) για τις πρώτες 30 ημέρες ήταν 41% (95% διάστημα αξιοπιστίας 29% έως 53%).





## Κεφάλαιο 5

### ΘΕΡΑΠΕΙΑ ΙΣΧΑΙΜΙΚΟΥ ΑΓΓΕΙΑΚΟΥ ΕΓΚΕΦΑΛΙΚΟΥ ΕΠΕΙΣΟΔΙΟΥ

#### Θρομβολυτική και αντιπηκτική αγωγή

Εφόσον η αρχική αξονική τομογραφία εγκεφάλου χωρίς σκιαγραφικό (non-enhanced computed tomography-NECT) δεν ανιχνεύσει αιμορραγία και τα κλινικά συμπτώματα που θέτουν υποψία ισχαιμικού ΑΕΕ συνεχίζουν να υφίστανται, χορηγούνται ενδοφλεβίως θρομβολυτικά φάρμακα (αλτεπλάση-rtPA) [21]. Τα ενδοφλέβια θρομβολυτικά φάρμακα που διατρέχουν όλη την συστηματική κυκλοφορία έχουν σαν στόχο τον περιορισμό της παρασκιάς (penumbra) δηλαδή την περιοχή χαμηλής αιμάτωσης (περιοχή αντιστρεπτής ισχαιμίας) η οποία περιβάλλει τον πυρήνα ισχαιμικής νέκρωσης (περιοχή μη αντιστρεπτής ισχαιμίας) [42 ,43]. Για να είναι αποτελεσματική η ενδοφλέβια θρομβόλυση θα πρέπει να χορηγηθεί εντός 3 ωρών από την έναρξη των συμπτωμάτων. Οι σημαντικότερες αντενδείξεις είναι: η παρουσία αιμορραγικής διάθεσης ή ενεργού αιμορραγίας, η παράταση του χρόνου προθρομβίνης, η θρομβοπενία, η υψηλή αρτηριακή πίεση και το ιστορικό εγκεφαλικής αιμορραγίας, ανευρύσματος ή κρανιοεγκεφαλικής κάκωσης.

Επιπλέον χορηγούνται φάρμακα δευτεροπαθούς πρόληψης δηλαδή χαμηλού μοριακού βάρους ηπαρίνη (π.χ. φραξιπαρίνη [21 ,44]. Αμέσως μετά την έναρξη ενός πρόσφατου ισχαιμικού ΑΕΕ αυξάνεται η πιθανότητα σχεδόν ταυτόχρονης εμφάνισης (με ελάχιστη διαφορά χρόνου έναρξης) δεύτερου οξέως ισχαιμικού επεισοδίου στο ίδιο ή το αντίπλευρο εγκεφαλικό ημισφαίριο που έχει υποστεί το πρώτο ισχαιμικό ΑΕΕ. Η φραξιπαρίνη προλαμβάνει και εμποδίζει την έναρξη δεύτερου εγκεφαλικού επεισοδίου.

#### Ενδαρτηριακή θρομβόλυση

Εφόσον πληρούνται οι προϋποθέσεις μπορεί να γίνει εκλεκτική θρομβόλυση του κλάδου εγκεφαλικής αρτηρίας που έχει αποφραχθεί (ενδαρτηριακή θρομβόλυση) [21 ,45]. Αυτό απαιτεί τη λειτουργία τμήματος επεμβατικής ακτινολογίας με δυνατότητα εγκεφαλικής αγγειογραφίας. Η ενδαρτηριακή θρομβόλυση χρησιμοποιείται σε αυστηρά επιλεγμένους ασθενείς με διάρκεια συμπτωμάτων <6 ωρών και απόφραξη της μέσης εγκεφαλικής αρτηρίας οι οποίοι έχουν αντενδείξεις για τη χρήση ενδοφλέβιας

θρομβόλυσης [46]. Επιπλέον υποψήφιοι είναι ασθενείς των οποίων τα συμπτώματα δε βελτιώθηκαν με την ενδοφλέβια θρομβόλυση.

Η ενδαρτηριακή θρομβόλυση επιτρέπει την επίτευξη υψηλότερων συγκεντρώσεων θρομβολυτικού παράγοντα στο σημείο της απόφραξης συγκριτικά με την ενδοφλέβια οδό και μπορεί να οδηγήσει στην επαναδιάνοιξη κλάδων που αιματώνουν την περιοχή μερικής ισχαιμίας. Μία σημαντική όμως πιθανή επιπλοκή της ενδαρτηριακής θρομβόλυσης είναι η αιμορραγική μετατροπή του ισχαιμικού ΑΕΕ αφού η επανασηραγγοποίηση του αποφραχθέντος αγγείου θα οδηγήσει σε επαναιμάτωση μίας περιοχής με κυτταροτοξικό οίδημα και νεκρωμένα κύτταρα κατάσταση που πιθανόν να οδηγήσει σε ενδοεγκεφαλική αιμορραγία [47].

Τα τελευταία χρόνια είναι διαθέσιμες συσκευές για μηχανική θρομβεκτομή με ή χωρίς χορήγηση ενδοφλέβιου θρομβολυτικού [48]. Όμως οι ακριβείς ενδείξεις της θεραπευτικής αυτής παρέμβασης δεν έχουν καθορισθεί με ακρίβεια.

### **Άλλες υποστηρικτικές παρεμβάσεις**

Συνεχής ΗΚΓ παρακολούθηση είναι απαραίτητη για τη διάγνωση και αντιμετώπιση των καρδιακών αρρυθμιών και ιδιαίτερα της κολπικής μαρμαρυγής. Σε ασθενείς με αρτηριακή υπέρταση η συστολική πίεση θα πρέπει να διατηρείται μικρότερη των 180 mmHg και η διαστολική μικρότερη των 105 mmHg προκειμένου να είναι ασφαλής η χορήγηση ενδοφλέβιας θρομβόλυσης. Η υπεργλυκαιμία σχετίζεται με χειρότερη πρόγνωση του ΑΕΕ και συνεπώς θα πρέπει να αντιμετωπίζεται θεραπευτικά. Ασθενής με ελαττωμένο επίπεδο συνείδησης και αδυναμία προστασίας του βρογχικού δένδρου από εισρόφηση θα χρειασθεί διασωλήνωση και μηχανικό αερισμό. Χορήγηση οξυγόνου απαιτείται σε ασθενείς με υποξαιμία ενώ είναι αναγκαία η εξασφάλιση ικανοποιητικού κλάσματος εξώθησης του μυοκαρδίου [21].

## **Κεφάλαιο 6**

### **ΠΡΟΤΥΠΑ ΙΣΧΑΙΜΙΚΗΣ ΒΛΑΒΗΣ ΤΟΥ ΚΕΝΤΡΙΚΟΥ ΝΕΥΡΙΚΟΥ ΣΥΣΤΗΜΑΤΟΣ ΚΑΙ ΔΙΑΓΝΩΣΤΙΚΕΣ ΑΠΕΙΚΟΝΙΣΤΙΚΕΣ ΜΕΘΟΔΟΙ**

#### **Επιλογή απεικονιστικής μεθόδου για τη διάγνωση του ισχαιμικού εγκεφαλικού επεισοδίου**

Οι διαθέσιμες απεικονιστικές μέθοδοι για τη διάγνωση του ΑΕΕ έχουν συγκριτικά πλεονεκτήματα και μειονεκτήματα. Ανάλογα με τις διαγνωστικές δυσκολίες που παρουσιάζει κάθε ασθενής με κλινική εικόνα ενδεικτική ΑΕΕ και τις δυνατότητες που υπάρχουν σε κάθε νοσοκομείο θα πρέπει να επιλεγεί η κατάλληλη απεικονιστική μέθοδος. Ο ασθενής πιθανόν να είναι διεγερτικός, συγχυτικός ή με χαμηλό επίπεδο συνείδησης, να εμφανίζει κλειστοφοβία κατά την εξέταση στον μαγνητικό τομογράφο ή να είναι αδύνατη η χορήγηση ενδοφλέβιου σκιαγραφικού σε ασθενή λόγω νεφρικής ανεπάρκειας ή προηγούμενης αλλεργίας. Εναλλακτικά, μπορεί να παρουσιάζει αντενδείξεις για ψηφιακή αγγειογραφία εξαιτίας εκσεσημασμένων αθηρωματικών αλλοιώσεων στο τοίχωμα των αρτηριών. Επομένως, η γνώση των ιδιαίτερων χαρακτηριστικών, πλεονεκτημάτων και μειονεκτημάτων των διαθέσιμων απεικονιστικών μεθόδων σε συνδυασμό με την κλινική εικόνα κάθε ασθενούς διευκολύνουν την επιλογή του κατάλληλου διαγνωστικού αλγορίθμου.

#### **Αγγειακά πρότυπα ισχαιμικής βλάβης**

Σε περιπτώσεις υποξαιμίας από την οποία δεν υποφέρει συγκεκριμένο τμήμα του εγκεφάλου, αλλά σε συστηματικά αίτια (π.χ. σοβαρή κυκλοφορική καταπληξία) οι πιο ευάλωτες θέσεις για ισχαιμική βλάβη είναι τα βασικά γάγγλια, οι θάλαμοι και ο ιππόκαμπος. Αντίθετα, όταν υπάρχει εντοπισμένη απόφραξη κλάδου ή κλάδων εγκεφαλικής αρτηρίας τότε η ισχαιμική βλάβη έχει χαρακτηριστική εντόπιση που αντιστοιχεί στην περιοχή η οποία αρδεύεται από τα συγκεκριμένα αγγεία. Το ισχαιμικό ΑΕΕ αποτελείται από 3 βασικές περιοχές: α) τον πυρήνα του ισχαιμικού ΑΕΕ ο οποίος περιλαμβάνει νεκρωμένα νευρικά κύτταρα και συνδυασμό κυτταροτοξικού και αγγειογενούς οιδήματος. β) την περιβάλλουσα τον πυρήνα ζώνη της παρασκιάς (penumbra) που αντιστοιχεί σε νευρικό ιστό που υπο-αιματώνεται λόγω του εμβόλου σε

τμηματικό, υποτμηματικό ή κύριο κλάδο εγκεφαλικής αρτηρίας. γ) την περιβάλλουσα ζώνη της παρασκιάς η οποία είναι περιοχή ολιγαϊμίας και είναι η λιγότερο επηρεαζόμενη από την ισχαιμία του πυρήνα του ισχαιμικού ΑΕΕ.

Οι συνηθέστερες αγγειακής κατανομής ισχαιμικές βλάβες του εγκεφάλου κατά μειούμενη συχνότητα εμφάνισης αφορούν: τη μέση εγκεφαλική αρτηρία, νόσο μικρών αγγείων, αρτηρίες στελέχους, τμήματα που αρδεύονται από κλάδους περισσότερων της μιας κύριων εγκεφαλικών αρτηριών, την οπίσθια εγκεφαλική αρτηρία, την πρόσθια εγκεφαλική αρτηρία και τις παρεγκεφαλιδικές αρτηρίες [49].

Η βαρύτερη κλινική συμπτωματολογία συνοδεύει ισχαιμικά ΑΕΕ στα οποία εμπλέκονται έμβολα σε κλάδους που αφορούν περισσότερες της μιας κύριες εγκεφαλικές αρτηρίες. Τα έμφρακτα που αφορούν τη μέση, πρόσθια και οπίσθια εγκεφαλική αρτηρία προκαλούν κινητικά, νοητικά και συμπεριφορολογικά ελλείμματα [49]. Οι ισχαιμικές αλλοιώσεις της παρεγκεφαλίδας σχετίζονται με μικρότερης βαρύτητας ελλείμματα, ενώ η νόσος των μικρών αγγείων του εγκεφάλου έχει τη μικρότερη επίπτωση σε διανοητικές ή κινητικές λειτουργίες. Πιο συγκεκριμένα, το ΑΕΕ της πρόσθιας εγκεφαλικής αρτηρίας συνοδεύεται από δυσλειτουργίες στην προσοχή, τη μνήμη, ενώ μπορεί ενίοτε να εμφανίζεται αβουλία και κατάθλιψη. Ελλείμματα στην οργάνωση του λόγου και στην αρτιότητα της στερεοσκοπικής όρασης αποτελούν συνήθως συνέπειες ΑΕΕ της μέσης ή οπίσθιας εγκεφαλικής αρτηρίας.

### **Ισχαιμικό αγγειακό εγκεφαλικό επεισόδιο και ευρήματα στην αξονική τομογραφία εγκεφάλου**

Η πυκνότητα με την οποία απεικονίζεται η ισχαιμική βλάβη του εγκεφάλου στην υπολογιστική τομογραφία εξαρτάται από την ποσότητα του κυτταροτοξικού οιδήματος στο μεσοκυττάριο χώρο. Μία αύξηση του όγκου του κυτταροτοξικού οιδήματος στο μεσοκυττάριο χώρο των νευρικών κυττάρων κατά 1% συνεπάγεται αύξηση της απορρόφησης της ακτινοβολίας που διαπερνά την ισχαιμική βλάβη και ταυτόχρονα μείωση της πυκνότητας απεικόνισης της ισχαιμικής βλάβης κατά 2,5 μονάδες της κλίμακας Hounsfield [50]. Επειδή, όμως το κυτταροτοξικό οίδημα αυξάνεται αργά στο μεσοκυττάριο χώρο και στη διάρκεια ημερών προκύπτει ότι η NECT τις πρώτες ώρες του ισχαιμικού ΑΕΕ είναι δύσκολο να είναι διαγνωστική. Αυτό συμβαίνει γιατί η ποσότητα του κυτταροτοξικού οιδήματος δεν είναι αρκετή ώστε να αυξήσει σημαντικά την

απορρόφηση της ακτινοβολίας στην περιοχή της βλάβης και συνεπώς να απεικονιστεί η βλάβη ως υπόπυκνη περιοχή.

Η πυκνότητα του εγκεφαλικού φλοιού, της λευκής ουσίας και του νερού έχουν παρόμοιες πυκνότητες σε μονάδες Hounsfield και συνεπώς το συνολικό εγκεφαλικό παρέγχυμα απεικονίζεται με μικρές διαφορές όσον αφορά την αντίθεση μεταξύ των ιστών. Δηλαδή η απεικόνιση του φυσιολογικού εγκεφαλικού παρεγχύματος δεν περιέχει τέτοιας πυκνότητας δομές ώστε να απεικονίζονται με σημαντική αντίθεση στην υπολογιστική τομογραφία. Επομένως, μια μείωση της πυκνότητας σε συγκεκριμένη περιοχή του εγκεφαλικού ιστού λόγω κυτταροτοξικού οιδήματος δεν θα μεταβάλλει σημαντικά την ήδη χαμηλή αντίθεση μεταξύ των δομών του εγκεφάλου. Για το λόγο αυτό έχουν αναπτυχθεί ειδικά ιστογράμματα στα οποία για κάθε τιμή πυκνότητας σε μονάδες Hounsfield αντιστοιχίζεται περιοχή φυσιολογικού ή παθολογικού ιστού. Με τη μέθοδο αυτή αυξάνεται σημαντικά η ευαισθησία της υπολογιστικής τομογραφίας για την ανίχνευση οξέος ισχαιμικού ΑΕΕ [51].

#### *Αξονική τομογραφία χωρίς σκιαγραφικό (NECT)*

Πρόκειται για την εξέταση εκλογής όσον αφορά στη διαγνωστική διερεύνηση πιθανού ΑΕΕ επειδή γίνεται ταχύτατα και είναι ευρύτατα διαθέσιμη [52]. Παρέχει ευαισθησία έως 57% και ειδικότητα έως 100% [51]. Πραγματοποιείται κυρίως για τον αποκλεισμό πρόσφατης ενδοκρανιακής αιμορραγίας ή εκτεταμένων αλλοιώσεων τις πρώτες ώρες από την έναρξη των συμπτωμάτων, έτσι ώστε να διαπιστωθούν τυχόν αντενδείξεις για την επείγουσα ενδοφλέβια χορήγηση θρομβολυτικού παράγοντα [31]. Επίσης, η NECT μπορεί να χρησιμεύσει για τον αποκλεισμό όγκου εγκεφάλου, ο οποίος θα μπορούσε να δίνει ανάλογα συμπτώματα με μια πρόσφατη ισχαιμική αλλοίωση [53].

#### *Αγγειογραφία με τη βοήθεια της υπολογιστικής τομογραφίας (CT angiography)*

Η αγγειογραφία με τη βοήθεια της υπολογιστικής τομογραφίας παρουσιάζει ορισμένα πλεονεκτήματα σε σχέση με την μαγνητική αγγειογραφία όπως ταχύτερη εξέταση, λιγότερα κινητικά artifacts και συμβατότητα με ξένα σώματα στον ασθενή όπως είναι ο βηματοδότης [54]. Αρκετές πληροφορίες για την καλύτερη θεραπευτική αντιμετώπιση του πάσχοντος από ισχαιμικό ΑΕΕ ασθενή είναι διαθέσιμες με την τεχνική αυτή. Καταρχήν, είναι δυνατόν να υπολογίσουμε την έκταση του θρόμβου εντός των ενδοκράνιων αρτηριών [54]. Έμβολα μικρότερου μεγέθους είναι πιθανότερο να

ανταποκριθούν στην ενδοφλέβια θρομβόλυση και οι ασθενείς έχουν καλύτερη πρόγνωση. Εκτός από αυτήν την πληροφορία, η υπολογιστική αγγειογραφία είναι κατάλληλη για την απεικόνιση λεπτομηνιγγικών παράπλευρων αρτηριών (αναστομώσεων) [54]. Οι αναστομώσεις αυτές είναι κρίσιμης σημασίας για την υποστήριξη της αιμάτωσης του εγκεφαλικού ιστού που περιβάλλει τον πυρήνα ισχαιμίας (penumbra).

Με την συγκεκριμένη απεικονιστική μέθοδο μπορούν να εκτιμηθούν τα τοιχώματα του αορτικού τόξου και των καρωτίδων και να αντληθούν χρήσιμες πληροφορίες που θα αξιοποιηθούν σε περίπτωση που ο ασθενής υποβληθεί σε ενδαρτηριακή θρομβόλυση. Ακόμα, μπορούν να ελεγχθούν οι καρωτίδες για την περίπτωση παρουσίας διαχωρισμού ως αιτίας του εμβόλου ή να διερευνηθούν οι ιδιότητες των αθηρωματικών αλλοιώσεων και συγκεκριμένα εάν πρόκειται για μαλακής υφής ή αποτιτανωμένες βλάβες. Από τις πληροφορίες για το είδος των αθηρωματικών αλλοιώσεων μπορεί να αξιολογηθεί η πιθανότητα ο ασθενής να υποστεί και δεύτερο ισχαιμικό ΑΕΕ σε σύντομο σχετικά χρονικό διάστημα από το πρώτο [54].

#### *Υπολογιστική τομογραφία αιμάτωσης (CT perfusion)*

Με τη μέθοδο αυτή το ανατομικό θέμα υποδιαιρείται στην ψηφιακή εικόνα σε μικρότερα εμβαδά (pixels) [52 ,53]. Έτσι προκύπτει συγκεκριμένος αριθμός τετραγωνιδίων που αντιστοιχούν σε κάθε σημείο εγκεφαλικού ιστού στην περιοχή της ισχαιμίας. Στο κάθε pixel ο αξονικός τομογράφος καταγράφει δύο τιμές. Η μία τιμή αφορά την εγκεφαλική αιματική ροή (cerebral blood flow, CBF) στο συγκεκριμένο τετραγωνίδιο που έχει υποδιαιρεθεί η πάσχουσα περιοχή. Η άλλη τιμή αφορά τον όγκο αίματος στις εγκεφαλικές αρτηρίες (cerebral blood volume, CBV) στο συγκεκριμένο τετραγωνίδιο που εξετάζουμε κάθε φορά [14 ,54]. Οι δύο αυτές τιμές είναι εξίσου μειωμένες στην περιοχή της μόνιμης ισχαιμίας δηλαδή στον πυρήνα του ισχαιμικού εμφράκτου. Αντίθετα, στην περιοχή της παρασκιάς (penumbra) που περιβάλλει τον ισχαιμικό πυρήνα η τιμή CBF είναι μειωμένη, ενώ η τιμή CBV παραμένει σχετικά σταθερή. Συνεπώς ο πυρήνας της ισχαιμίας παρουσιάζει διαφορετικής κατεύθυνσης μεταβολές στα CBV και CBF σε σχέση με την περιοχή της παρασκιάς. Χρησιμοποιούνται λοιπόν οι τιμές CBV και CBF για να οριοθετηθούν τόσο ο πυρήνας της ισχαιμίας όσο και η παρασκιά (penumbra).

## **Ισχαιμικό αγγειακό εγκεφαλικό επεισόδιο και ευρήματα στη μαγνητική τομογραφία εγκεφάλου**

*Κλασικές ακολουθίες (T1, T2 και flair) και εκτίμηση της «ηλικίας» του εμφράκτου*

Η μαγνητική τομογραφία επιτρέπει την εκτίμηση της «ηλικίας» του ισχαιμικού εμφράκτου [53]. Ένα ισχαιμικό ΑΕΕ χαρακτηρίζεται ως *οξύ* (πρώτες 24 ώρες έως 7 ημέρες) εφόσον δεν προσλαμβάνει σκιαγραφικό και έχει χαμηλό σήμα στις T1 και ADC και υψηλό σήμα στις T2, flair και diffusion. Το *υποξύ* ισχαιμικό επεισόδιο (7 έως 21 ημέρες) παρουσιάζει υψηλή πρόσληψη σκιαγραφικού και μείωση του οιδήματος με χαμηλό σήμα στην T1, υψηλό σήμα στην T2 φυσιολογικό σήμα στην ADC. *Χρόνιο* ισχαιμικό ΑΕΕ (>21 ημέρες) χαρακτηρίζεται από χαμηλό σήμα στην T1, T2, flair και diffusion.

*Μαγνητική τομογραφία διάχυσης-αιμάτωσης (MRI DWI/PWI – diffusion/perfusion)*

Τα όρια της προσφάτως νεκρωθείσας περιοχής απεικονίζονται μέσω της ακολουθίας διάχυσης της μαγνητικής τομογραφίας (MRI diffusion) [55]. Η ακολουθία αιμάτωσης (MRI perfusion) απεικονίζει συνολικά τα όρια της οριστικά νεκρωθείσας περιοχής καθώς και της περιοχής που βρίσκεται σε κίνδυνο για νέκρωση. Αφαιρώντας την παθολογική περιοχή που απεικονίζεται στην MRI diffusion από την παθολογική περιοχή που οριοθετείται στην MRI perfusion αναδεικνύεται η περιοχή που βρίσκεται σε κίνδυνο για μη αναστρέψιμη ισχαιμία. Όσον αφορά την περιοχή που έχει ήδη νεκρωθεί (πυρήνας εμφράκτου), αυτή δεν μπορεί να επανέλθει και η καταστροφή των νευρικών κυττάρων είναι πλήρης. Δηλαδή η MRI diffusion δείχνει τελική νέκρωση εγκεφαλικού ιστού. Αντίθετα, η MRI perfusion μας απεικονίζει τόσο την ελάχιστη αιμάτωση που μπορεί να εμφανίζει η μη αναστρέψιμη ισχαιμούσα περιοχή όσο και την μειωμένη αιμάτωση που μπορεί να έχει η περιοχή εγκεφαλικού ιστού η οποία αντιμετωπίζει κίνδυνο νέκρωσης (περιοχή αναστρέψιμης ισχαιμίας) [56].

Μελέτες δείχνουν ότι εφόσον η διαφορά στην έκταση του παθολογικού σήματος στις ακολουθίες διάχυσης και αιμάτωσης είναι μεγαλύτερη του 20%, η ενδαρτηριακή θρομβόλυση μπορεί να είναι επωφελής για την πρόγνωση του ΑΕΕ [55]. Άρα τα ευρήματα των δύο αυτών ακολουθιών λαμβάνονται σοβαρά υπόψη προκειμένου να αποφασισθεί εάν ο ασθενής θα αντιμετωπισθεί με επεμβατική μέθοδο (intra-arterial thrombolysis). Επιπλέον, η ακολουθία διάχυσης είναι από τις ελάχιστες απεικονιστικές εξετάσεις μέσω των οποίων μπορεί να ανιχνευθεί το υπεροξύ ισχαιμικό ΑΕΕ (πρώτες 24 ώρες) [55].

### *Μαγνητική αγγειογραφία (MRA)*

Η μαγνητική αγγειογραφία η οποία πραγματοποιείται με ή χωρίς την ενδοφλέβια χορήγηση παραμαγνητικής ουσίας συμβάλλει καταρχήν στην ανίχνευση κυρίως των μεγάλου βαθμού αθηρωματικών αλλοιώσεων στις αρτηρίες του τραχήλου και του εγκεφάλου [53]. Επίσης, χάρη στη συγκεκριμένη απεικονιστική μέθοδο δύναται να ανευρεθούν σπάνιες αιτίες που προκαλούν ισχαιμικό ΑΕΕ όπως διαχωρισμός σπονδυλικής αρτηρίας, ινομυϊκή δυσπλασία ή θρόμβωση φλεβωδών κόλπων. Η πραγματοποίηση μαγνητικής αγγειογραφίας εγκεφάλου προσθέτει επιπλέον χρόνο περίπου 10 λεπτών στη συνήθη μαγνητική τομογραφία και υπάρχει η δυνατότητα δισδιάστατης και τρισδιάστατης απεικόνισης των εγκεφαλικών αγγείων.

### **Πρώιμα σημεία οξείας ισχαιμικής βλάβης στην υπολογιστική τομογραφία εγκεφάλου χωρίς σκιαγραφικό (NECT)**

Όπως αναφέρθηκε η υπολογιστική τομογραφία εγκεφάλου χωρίς χορήγηση ενδοφλέβιου σκιαγραφικού αποτελεί την εξέταση πρώτης γραμμής στην πλειονότητα των νοσοκομείων και σε πολλές χώρες γιατί είναι οικονομική, πραγματοποιείται ταχύτητα και συμβάλλει ουσιαστικά στην ανίχνευση αντενδείξεων για τη χορήγηση ενδοφλέβιας θρομβόλυσης (π.χ. αιμορραγίας ή όγκου εγκεφάλου). Σε αρκετές περιπτώσεις απεικονίζει το ισχαιμικό ΑΕΕ τις πρώτες ώρες από την έναρξη των συμπτωμάτων [50]. Αλλά και στην περίπτωση που δεν υπάρχουν σαφή ευρήματα ισχαιμικής αλλοίωσης, εμφανίζονται περιστασιακά ορισμένα *πρώιμα σημεία οξείας ισχαιμικής βλάβης*.

Πρώιμα σημεία οξείας ισχαιμικής βλάβης είναι [31]: η εξάλειψη του φακοειδούς πυρήνα (obscuration of lentiform nucleus), η απώλεια σαφούς περιγράμματος της νήσου του Reil (loss of insular ribbon), η ασαφοποίηση της δομής του εγκεφαλικού φλοιού (cortical ribbon sign), η εξάλειψη των αυλάκων του εγκεφαλικού φλοιού (effacement of the cerebral sulci), η απώλεια της διαφοροποίησης μεταξύ φαιάς και λευκής ουσίας (loss of differentiation between gray and white matter) και η υπέρπυκνη μέση εγκεφαλική αρτηρία (hyperdensity of middle cerebral artery). Αυτά τα σημεία βοηθούν στην πρόιμη διάγνωση της ισχαιμικής αλλοίωσης και είναι ευκολότερο να ανιχνευθούν με τους αξονικούς τομογράφους τελευταίας γενιάς οι οποίοι επιτρέπουν τρισδιάστατη απεικόνιση των εγκεφαλικών βλαβών ακόμη και μικρής έκτασης.



Σε μία μελέτη αξιολογήθηκαν το είδος και η συχνότητα πρώιμων σημείων στην αξονική τομογραφία εγκεφάλου χωρίς σκιαγραφικό (NECT) σε ασθενείς με ΑΕΕ [57]. Η αξονική τομογραφία εγκεφάλου πραγματοποιήθηκε με μέση χρονική απόσταση από την έναρξη των νευρολογικών συμπτωμάτων  $112 \pm 5$  λεπτά δηλαδή εντός 3 ωρών από την εγκατάσταση της απόφραξης του εγκεφαλικού αγγείου. Στο 64% των ασθενών, η NECT απεικόνισε τουλάχιστον ένα πρώιμο σημείο ισχαιμικής αλλοίωσης. Σε ποσοστό 28% των ασθενών ανιχνεύθηκε απώλεια του σαφούς περιγράμματος της νήσου του Reil δηλ. υπόπυκνη απεικόνιση των ορίων της νήσου. Σε ποσοστό 33% διαπιστώθηκε εξάλειψη του φακοειδούς πυρήνα, ενώ στο ίδιο ποσοστό (33%) βρέθηκε υπόπυκνη απεικόνιση ή εξάλειψη της χαρακτηριστικής δομής του εγκεφαλικού φλοιού. Τέλος, σε 18% των αξονικών τομογραφιών του εγκεφάλου διαγνώσθηκε το σημείο της υπέρπυκνης μέσης εγκεφαλικής αρτηρίας λόγω θρόμβου εντός του αυλού της.

## Κεφάλαιο 7

### **Η ΟΡΙΖΟΝΤΙΑ ΣΥΖΥΓΗΣ ΑΠΟΚΛΙΣΗ ΤΩΝ ΟΦΘΑΛΜΩΝ (Prevost's sign) ΩΣ ΠΡΩΙΜΟ ΔΙΑΓΝΩΣΤΙΚΟ ΣΗΜΕΙΟ ΑΓΓΕΙΑΚΟΥ ΕΓΚΕΦΑΛΙΚΟΥ ΕΠΕΙΣΟΔΙΟΥ**

**Αγγειακό εγκεφαλικό επεισόδιο και συζυγής απόκλιση των οφθαλμών:**

#### **Ιστορική αναδρομή**

Η συζυγής απόκλιση των οφθαλμών που είναι επακόλουθο πρόσφατης ισχαιμικής αλλοίωσης στον εγκέφαλο μελετήθηκε διεξοδικά από το 1981 και μετά, αλλά αρκετές μελέτες οι οποίες εστίασαν σε αυτό το φαινόμενο είχαν ήδη δημοσιευθεί τις προηγούμενες δεκαετίες. Η πρώτη επίσημη αναφορά για το συγκεκριμένο κλινικό σημείο της απόκλισης των οφθαλμών μετά από οξύ ισχαιμικό ΑΕΕ έγινε το 1865 από τον Prevost ο οποίος διαπίστωσε ότι οι οφθαλμοί «κοιτούν προς την πλευρά της βλάβης» δηλ. προς την πλευρά του εγκεφαλικού ημισφαιρίου όπου εγκαθίσταται η ισχαιμική βλάβη [58]. Ο ίδιος ερευνητής τρία έτη αργότερα (1868) δημοσίευσε μελέτη στην οποία περιέγραψε 58 ασθενείς με συζυγή απόκλιση των οφθαλμών (conjugate eye deviation-CED) οι οποίοι απεβίωσαν και η πλειονότητα των οποίων κατά την παθολογοανατομική εξέταση είχε αλλοιώσεις στο ραβδωτό σώμα καθώς και στις προβολικές νευρικές ίνες που κατέληγαν στα εγκεφαλικά σκέλη.

Το 1907 ο Weisenburg μελέτησε 16 περιπτώσεις ασθενών με συζυγή απόκλιση των οφθαλμών και της κεφαλής και διατύπωσε για πρώτη φορά τη θεωρία ότι συγκεκριμένα κέντρα στον εγκέφαλο ελέγχουν την οφθαλμοκινητικότητα [59]. Ο συγγραφέας επεσήμανε ότι τα κέντρα αυτά συνδέονται μεταξύ τους, με συνέπεια διακοπή των νευρικών αυτών οδών σε κάποιο σημείο από μια βλάβη να έχει ως αποτέλεσμα συζυγή απόκλιση των οφθαλμών. Το 1952 οι Okinaka και συνεργάτες ανακοίνωσαν ότι ισχαιμικά ΑΕΕ στο φλοιό των ημισφαιρίων προκαλούν οριζόντια συζυγή απόκλιση των οφθαλμών προς την πλευρά της βλάβης, ενώ πρόσφατη ισχαιμία εντοπισμένη στη γέφυρα σχετίζεται με οριζόντια συζυγή απόκλιση των οφθαλμών ετερόπλευρα προς τη βλάβη [60]. Το 1981 και μετά την εισαγωγή της υπολογιστικής τομογραφίας στο διαγνωστικό οπλοστάσιο της ιατρικής οι Pedersen και Troost προσδιόρισαν συγκεκριμένες νευρικές οδούς και κέντρα του εγκεφάλου που εμπλέκονται στον έλεγχο των συζυγών οριζόντιων και κάθετων

κινήσεων των οφθαλμών καθώς και τις συνέπειες μιας ισχαιμικής βλάβης εντοπιζόμενης σε κάποια από τις παραπάνω οδούς [61].

### **Συζυγής οριζόντια απόκλιση των οφθαλμών και ΑΕΕ εντοπιζόμενο στα εγκεφαλικά ημισφαίρια**

Το 1982 οι de Renzi και συνεργάτες περιέγραψαν επιπλέον χαρακτηριστικά της συζυγούς απόκλισης των οφθαλμών η οποία συνοδεύει πρόσφατο ισχαιμικό ΑΕΕ. Συγκεκριμένα υποστήριξαν ότι η απόκλιση των οφθαλμών σε περίπτωση ισχαιμικού ΑΕΕ συνδέεται με σοβαρά νευρολογικά ελλείμματα και υψηλή θνητότητα, εμφανίζεται συχνότερα στις γυναίκες και συνοδεύει κυρίως ισχαιμικές βλάβες που εντοπίζονται στο δεξιό εγκεφαλικό ημισφαίριο [62]. Επιπλέον οι συγγραφείς παρατήρησαν ότι τα κέντρα ελέγχου της οφθαλμοκινητικότητας δεν είναι οργανωμένα κατά τον ίδιο τρόπο στα δύο εγκεφαλικά ημισφαίρια.

Το 1984 οι Steiner και Melamed ανέλυσαν διεξοδικότερα μια άλλη πτυχή της συζυγούς απόκλισης των οφθαλμών και συγκεκριμένα τη διάρκεια της μετά την έναρξη ενός ισχαιμικού ή αιμορραγικού ΑΕΕ [63]. Στην πλειονότητα των ισχαιμικών ή αιμορραγικών ΑΕΕ (90%) η συζυγής απόκλιση των οφθαλμών δεν διαρκεί περισσότερο από 5 ημέρες και η διάρκεια της δε σχετίζεται με την πορεία των νευρολογικών ελλειμμάτων δηλ. το εάν υποχωρούν ή επιδεινώνονται περαιτέρω. Εφόσον μια πρόσφατη ισχαιμική βλάβη επισυμβεί σε ασθενή με προϋπάρχουσα περιχαρρακωμένη αλλοίωση προηγηθέντος ΑΕΕ στον ετερόπλευρο μετωπιαίο λοβό, τότε η διάρκεια της απόκλισης των οφθαλμών θα είναι μεγαλύτερη.

Το 1986 οι Kelley και Kovacs ερευνώντας τα χαρακτηριστικά ενός δείγματος 156 ασθενών που έπασχαν από ΑΕΕ, κατέληξαν στο συμπέρασμα ότι η απόκλιση των οφθαλμών συνδέεται με μεγαλύτερης έκτασης ΑΕΕ, ενώ όσοι ασθενείς ταυτόχρονα με την οριζόντια απόκλιση των οφθαλμών παρουσιάζουν και ομώνυμη ημιανοψία έχουν βαρύτερη πρόγνωση σε σχέση με εκείνους που πάσχουν μόνο από ομώνυμη ημιανοψία [64]. Το επόμενο έτος, οι Bogousslavsky και Meienberg μελέτησαν αποκλειστικά περιπτώσεις ΑΕΕ του σπονδυλοβασικού συστήματος δηλ. εκείνες που αφορούν το στέλεχος και την παρεγκεφαλίδα ως προς τις διαταραχές της οφθαλμοκινητικότητας που αυτές προκαλούν όπως οριζόντια απόκλιση οφθαλμών και νυσταγμό [65].

Το 1991 οι Tijssen και συνεργάτες διευκρίνισαν περαιτέρω τη σημασία του φαινομένου της οριζόντιας απόκλισης των οφθαλμών για την πρόγνωση των ασθενών με

πρόσφατο ΑΕΕ [66]. Η συγκεκριμένη ερευνητική εργασία είχε ιδιαίτερη κλινική σημασία καθώς δεν είχαν ακόμη περιγραφεί αποτελεσματικές θεραπευτικές παρεμβάσεις για το ΑΕΕ. Συνεπώς, η περιγραφή προγνωστικών παραμέτρων είχε μεγάλο επιστημονικό ενδιαφέρον. Οι ασθενείς με ΑΕΕ και οριζόντια απόκλιση οφθαλμών έχουν μεγαλύτερη βαρύτητα νευρολογικών ελλειμμάτων και θνητότητα συγκριτικά με εκείνους χωρίς απόκλιση. Επίσης, η θνητότητα είναι σημαντικά μεγαλύτερη όταν η οριζόντια συζυγής απόκλιση των οφθαλμών είναι προς τα αριστερά σε σχέση με ασθενείς με απόκλιση προς τα δεξιά [66].

Ο ίδιος συγγραφέας σε επόμενη δημοσίευση περιέγραψε προσβολή δομών του εγκεφάλου από ΑΕΕ με ταυτόχρονη συζυγή, οριζόντια απόκλιση των οφθαλμών [67]. Συγκεκριμένα, σε ένα δείγμα 78 ασθενών επιβεβαιώθηκε ότι η απόκλιση των οφθαλμών είναι συχνότερη σε ΑΕΕ με εντόπιση στο δεξιό ημισφαίριο. Οι βλάβες στο δεξιό ημισφαίριο αφορούν συχνότερα την υποφλοιώδη μετωπο-βρεγματική περιοχή και την έσω κάψα. Αντίθετα, οι βλάβες του αριστερού ημισφαιρίου εντοπίζονται συχνότερα στην σύστοιχη μετωπο-κροταφο-βρεγματική περιοχή.

Σταδιακά, οι γνώσεις οι σχετικές με τη συζυγή απόκλιση των οφθαλμών στο ΑΕΕ συστηματοποιήθηκαν [68]:

- α) περιγράφηκε η μέτρηση της οριζόντιας απόκλισης των οφθαλμών στη βάση της απεικόνισης των οφθαλμών που προσφέρει η υπολογιστική τομογραφία εγκεφάλου
- β) η έρευνα προσανατολίσθηκε κυρίως στην οριζόντια συζυγή απόκλιση των οφθαλμών που προκαλεί ένα ισχαιμικό ΑΕΕ, ενώ ελάχιστες εργασίες εστιάσθηκαν στα αιμορραγικά ΑΕΕ
- γ) έγινε προσπάθεια αξιολόγησης της διαγνωστικής αξίας της απόκλισης των οφθαλμών για τη διάγνωση ενός ισχαιμικού ΑΕΕ.

### **Συζυγής οριζόντια απόκλιση των οφθαλμών και ΑΕΕ στο στέλεχος και την παρεγκεφαλίδα**

Σε περιγραφές μικρών σειρών ασθενών, καταγράφηκε η συσχέτιση ΑΕΕ σε υποφλοιώδη κέντρα με την συζυγή οριζόντια απόκλιση των οφθαλμών. Το 2007 οι Kinoshita και συνεργάτες παρουσίασαν τρεις περιπτώσεις ασθενών με πρόσφατο ισχαιμικό ΑΕΕ στον προμήκη μυελό και οριζόντια συζυγή απόκλιση των οφθαλμών [69]. Παρόμοια περιγραφή ασθενούς με έμφρακτο στη γέφυρα δημοσιεύθηκε το ίδιο έτος [70]. Ακολούθως, οι Fukutake και συνεργάτες παρουσίασαν περιπτώσεις ασθενών με μικρές

ισχαιμικές αλλοιώσεις στην παρεγκεφαλίδα και ταυτόχρονη απόκλιση των οφθαλμών [71]. Οι Mahajan και συνεργάτες υποστήριξαν ότι η παρουσία οριζόντιας απόκλισης των οφθαλμών χωρίς ξεκάθαρη απεικόνιση ΑΕΕ στην πρώτη υπολογιστική τομογραφία εγκεφάλου χωρίς σκιαγραφικό, θα πρέπει να κατευθύνει τον ακτινοδιαγνώστη σε λεπτομερέστερη μελέτη της εξέτασης για την ανίχνευση αμυδρά απεικονιζόμενης υπόπυκνης περιοχής που αντιστοιχεί σε αρχόμενο έμφρακτο [72].

### **Σχέση αιμορραγικού ΑΕΕ και οριζόντιας συζυγούς απόκλισης των οφθαλμών**

Σε πρόσφατη μελέτη (2012) αναλύεται με μεθοδικό τρόπο η σχέση της συζυγούς, οριζόντιας απόκλισης των οφθαλμών και της ενδοπαρεγχυματικής εγκεφαλικής αιμορραγίας [73]. Η συχνότητα απόκλισης των οφθαλμών είναι μεγαλύτερη στους ασθενείς με ενδοπαρεγχυματική αιμορραγία συγκριτικά με εκείνους που παρουσιάζουν ισχαιμικό έμφρακτο [74, 75]. Οι Sato και συνεργάτες διαπίστωσαν ότι το 45% των ασθενών με υπερσκληνιδιακή αιμορραγία εμφάνισαν οριζόντια απόκλιση των οφθαλμών κατά τις πρώτες ώρες έναρξης του ΑΕΕ [73]. Σύμφωνα με την ίδια μελέτη, η απόκλιση που εκλύεται από αιμορραγία στο δεξιό ημισφαίριο είναι συχνότερη και μεγαλύτερης διάρκειας από εκείνη που εκλύεται από αντίστοιχο αιμάτωμα στο αριστερό ημισφαίριο. Αιμορραγία που περιλαμβάνει τόσο το πρόσθιο όσο και το οπίσθιο σκέλος της έσω κάψας καθώς και το σύστοιχο θάλαμο αποτελούν ισχυρό εκλυτικό αίτιο συζυγούς οριζόντιας απόκλισης των οφθαλμών.

### **Παθοφυσιολογία της συζυγούς οριζόντιας απόκλισης των οφθαλμών**

Τρία είδη οριζόντιας απόκλισης των οφθαλμών έχουν αναγνωρισθεί: α) συζυγής απόκλιση των οφθαλμών (οι δύο οπτικοί άξονες σχηματίζουν γωνία μεταξύ τους  $<10^\circ$ ), β) απόκλιση μόνο του ενός οφθαλμού η οποία οφείλεται σε παράλυση ή πάρεση οφθαλμοκινητικού νεύρου και γ) μη συζυγής απόκλιση των οφθαλμών (γωνία  $>10^\circ$  μεταξύ των δύο οπτικών αξόνων) η οποία μπορεί να οφείλεται επίσης σε παράλυση οφθαλμοκινητικού νεύρου [76]. Εφόσον δεν υφίσταται συγγενής διαταραχή (π.χ. διαπυρηνική οφθαλμοπληγία), επίκτητη παθολογία των οφθαλμικών βολβών (π.χ. χειρουργείο καταρράκτη) και η οπτική οδός δεν έχει προσβληθεί από χρόνια νοσήματα τότε η απότομη συζυγής απόκλιση των οφθαλμών οφείλεται σε οξεία παθολογία του εγκεφάλου. Το φαινόμενο της απόκλισης των οφθαλμών παρατηρείται κυρίως στο πρόσφατο ισχαιμικό ΑΕΕ, διαρκεί 1-5 ημέρες και ο ασθενής δυσκολεύεται να μετακινήσει

τους οφθαλμούς κατά τον οριζόντιο άξονα και σε κατεύθυνση αντίθετη από εκείνη προς την οποία αποκλίνουν [61].

Η οριζόντια απόκλιση των οφθαλμών στο ΑΕΕ δεν οφείλεται σε βλάβη των τριών εγκεφαλικών συζυγιών οι οποίες νευρώνουν τους οφθαλμοκινητικούς μύες, γιατί σε αυτή την περίπτωση θα προέκυπτε μόνιμη παράλυση των μυών και όχι προσωρινή όπως παρατηρείται με το σημείο Prevest. Αντίθετα, η οριζόντια απόκλιση των οφθαλμών στο πρόσφατο ισχαιμικό έμφρακτο οφείλεται κυρίως σε προσβολή των προβολικών ινών οι οποίες διέρχονται μέσα από την περιοχή ισχαιμίας και οι οποίες συνδέουν τα κέντρα οφθαλμοκινητικότητας του φλοιού με τα κέντρα ελέγχου των συζυγών κινήσεων των οφθαλμών στο στέλεχος του εγκεφάλου (παράμεσος δικτυωτός σχηματισμός γέφυρας-έσω επιμήκης δεσμίδα) [8].

Η γρήγορη βελτίωση της απόκλισης των οφθαλμών μπορεί να εξηγηθεί με δύο πιθανούς μηχανισμούς:

α) Οι ίνες που συνδέουν τα οφθαλμοκινητικά κέντρα του φλοιού του εγκεφάλου με τα κέντρα συζυγών κινήσεων των οφθαλμών στη γέφυρα και τον προμήκη καθώς και οι ίνες που συνδέουν το μεσεγκέφαλο με τους πυρήνες των οφθαλμοκινητικών εγκεφαλικών συζυγιών είναι παρούσες και στα δύο εγκεφαλικά ημισφαίρια και εξαιτίας του ΑΕΕ χάνεται παροδικά η ισορροπία ρύθμισης των οριζόντιων συζυγών κινήσεων μεταξύ των δύο ημισφαιρίων. Σταδιακά η ισορροπία αυτή αποκαθίσταται πιθανώς με την έναρξη λειτουργίας άλλων νευρωνικών κυκλωμάτων που διέρχονται μέσα από τον εναπομείναντα υγιή εγκεφαλικό ιστό [11].

β) Με την καταστροφή νευρικών ινών που ξεκινούν αφενός από το φλοιό και καταλήγουν στη γέφυρα και αφετέρου από τη γέφυρα και την έσω επιμήκη δεσμίδα και καταλήγουν στους πυρήνες των οφθαλμοκινητικών νευρών δεν είναι δυνατή η ρύθμιση των οριζόντιων συζυγών κινήσεων. Πιθανόν υφίσταται ένα πολύπλοκο δίκτυο νευρωνικών κυκλωμάτων και εναλλακτικών οδών που συνδέουν τα κέντρα οφθαλμοκινητικότητας και απαιτείται κάποιος χρόνος ώστε να επαναρυθμιστεί το σύστημα [11].

### **Διαγνωστική αξία της μέτρησης της οριζόντιας απόκλισης των οφθαλμών**

Το 2009 οι Lesley και συνεργάτες υποστήριξαν ότι πρόσφατη ισχαιμική αλλοίωση στην περιοχή του εγκεφάλου με κατανομή μέσης εγκεφαλικής αρτηρίας σχετίζεται σημαντικά με μέση οριζόντια συζυγή απόκλιση των οφθαλμών μεγαλύτερη των 14° (average ocular gaze deviation OGD > 14°) προς το εγκεφαλικό ημισφαίριο όπου επισυνέβη

το AEE [77]. Συνεπώς, οι συγκεκριμένοι συγγραφείς κατέληξαν ότι όταν η υπολογιστική τομογραφία εγκεφάλου χωρίς σκιαγραφικό που πραγματοποιείται εντός 3 ωρών από την έναρξη των συμπτωμάτων είναι αρνητική για πρόσφατη ισχαιμική βλάβη, ενώ συνυπάρχει μέση απόκλιση των οφθαλμών μεγαλύτερη των 14°, τότε είναι πιθανό να υπάρχει ισχαιμική βλάβη η οποία θα αναδειχθεί σε δεύτερη λεπτομερέστερη εξέταση όπως η μαγνητική τομογραφία εγκεφάλου. Η δημοσίευση των Lesley και συνεργατών ήταν η πρώτη στην οποία ποσοτικοποιήθηκε η απόκλιση των οφθαλμών στην υπολογιστική τομογραφία εγκεφάλου που διενεργείται κατά την εισαγωγή του ασθενή στο Τμήμα Επειγόντων Περιστατικών.

Το 2014 οι McKean και συνεργάτες προσπάθησαν να αναγνωρίσουν ένα όριο πάνω από το οποίο η γωνία της απόκλισης θα ήταν προγνωστικός δείκτης για την παρουσία AEE [78]. Για το σκοπό αυτό μελέτησαν αναδρομικά τις εξετάσεις μαγνητικής τομογραφίας εγκεφάλου 517 ασθενών οι οποίοι είχαν κλινική εικόνα ενδεικτική για AEE. Βρέθηκε ότι μέση απόκλιση των οφθαλμών μεγαλύτερη των 11,95° παρουσιάζει υψηλή ειδικότητα (95,9%) αλλά πολύ χαμηλή ευαισθησία (17%) για την ανεύρεση οξέως ισχαιμικού εμφράκτου. Ακολούθησε η αναδρομική μελέτη των Coffman και συνεργατών, οι οποίοι ανατρέχοντας στο ηλεκτρονικό αρχείο του University of California at San Diego, κατέληξαν ότι απόκλιση οφθαλμών μεγαλύτερη των 15° στην υπολογιστική τομογραφία εγκεφάλου χωρίς σκιαγραφικό σχετίζεται με αυξημένη συχνότητα παρουσίας AEE [79]. Συγκεκριμένα, η συχνότητα AEE ήταν 63.9% στους ασθενείς στους οποίους η απόκλιση ξεπερνούσε τις 15° έναντι 47.9% σε εκείνους με μικρότερη γωνία ( $P = 0,03$ ).

Οι Johkura και συνεργάτες σε μεγάλο αριθμό ασθενών με AEE ( $n=968$ ) διαπίστωσαν ότι η συχνότητα οφθαλμικής απόκλισης με κατεύθυνση αντίθετη προς το ημισφαίριο που εδράζεται η βλάβη παρατηρείται μόλις στο 1,2% των περιπτώσεων και συνοδεύει εκτεταμένα αιμορραγικά AEE ή ισχαιμικά έμφρακτα που αφορούν μεγάλη έκταση του ενός εγκεφαλικού ημισφαιρίου [80]. Τέλος, οι Schwartz και συνεργάτες υπογράμμισαν ότι οριζόντια συζυγής απόκλιση των οφθαλμών μπορεί να συνυπάρξει και με άλλη παθολογία του εγκεφάλου εκτός από AEE, αλλά σε μικρότερη συχνότητα και γωνία [81].





# **ΕΙΔΙΚΟ ΜΕΡΟΣ**



## Κεφάλαιο 1

### ΣΚΟΠΟΣ ΚΑΙ ΥΠΟΘΕΣΗ ΤΗΣ ΔΙΑΤΡΙΒΗΣ

Η επείγουσα απεικόνιση του εγκεφάλου είναι απαραίτητη σε ασθενείς με συμπτώματα ΑΕΕ προκειμένου να αναγνωρισθούν τυχόν αντενδείξεις για τη χορήγηση rtPA ή να αποκλειστεί η πιθανότητα μη αγγειακής βλάβης του εγκεφάλου. Η NECT είναι η συχνότερη απεικονιστική εξέταση στην οποία υποβάλλεται ο ασθενής εντός 3 ωρών από την έναρξη των νευρολογικών συμπτωμάτων [21]. Όμως η ενδοπαρεγχυματική βλάβη λόγω ισχαιμικού εμφράκτου δύσκολα αναδεικνύεται στην NECT [31 ,82]. Αξίζει να σημειωθεί ότι πρώιμα σημεία ισχαιμικής βλάβης αναδεικνύονται από έμπειρους νευροακτινολόγους σε λιγότερο από 67% των περιπτώσεων [21].

Η συζυγής οριζόντια απόκλιση των οφθαλμών (CED) η οποία περιγράφεται ως σημείο του Prevoست αποτελεί πρώιμο κλινικό εύρημα του ΑΕΕ [74]. Σε ασθενείς με βλάβη στα εγκεφαλικά ημισφαίρια (ισχαιμικό έμφρακτο ή αιμορραγία), η οριζόντια συζυγής απόκλιση των οφθαλμών προς τη δεξιά πλευρά συνοδεύει αλλοιώσεις της έσω κάψας ή της υποφλοιώδους μετωπο-βρεγματικής περιοχής σύστοιχα [67]. Η οριζόντια απόκλιση των οφθαλμών προς την αριστερή πλευρά συνήθως σχετίζεται με βλάβες της αριστερής μετωπο-βρεγματικής περιοχής [67]. Αντίθετα, αγγειακή απόφραξη στο σπονδυλο-βασικό σύστημα συνοδεύεται από οριζόντια απόκλιση των οφθαλμών σε κατεύθυνση ετερόπλευρη σχετικά με την εγκεφαλική βλάβη [71 ,72].

Η συζυγής οριζόντια απόκλιση των οφθαλμών στη NECT απαντάται με μικρότερη συχνότητα σε ασθενείς με διαταραχές εκτός της οξείας ισχαιμικής βλάβης [81]. Στις περιπτώσεις αυτές, ο βαθμός της απόκλισης των οφθαλμών είναι μικρότερος συγκριτικά με ασθενείς που πάσχουν από ΑΕΕ [81]. Όπως αναφέρθηκε στο Γενικό Μέρος, έως σήμερα δεν έχει καθορισθεί μια συγκεκριμένη γωνία απόκλισης των οφθαλμών στην NECT με βάση την οποία να είναι δυνατή η αναγνώριση των ασθενών με πρόσφατο ισχαιμικό ΑΕΕ από εκείνους με άλλη παθολογία του εγκεφάλου η οποία επίσης προκαλεί απόκλιση των οφθαλμικών αξόνων. Οι Lesley και συνεργάτες διαπίστωσαν ότι το οξύ ισχαιμικό ΑΕΕ με κατανομή μέσης εγκεφαλικής αρτηρίας σχετίζεται σημαντικά με μέση οριζόντια απόκλιση των οφθαλμών (OGD)  $>14^\circ$  [77].

Στην παρούσα διατριβή έγινε προσπάθεια να επιβεβαιωθούν και να επεκταθούν τα συμπεράσματα των Lesley και συνεργατών. Υποθέσαμε ότι μέση απόκλιση των παράλληλων αξόνων των δύο οφθαλμών (OGD)  $>14^\circ$  στην αρχική αξονική τομογραφία χωρίς σκιαγραφικό, ασθενούς με κλινική συμπτωματολογία ενδεικτική ΑΕΕ, μπορεί να προβλέψει την παρουσία οξείας ισχαιμικής βλάβης η οποία αφορά κλάδο ή κλάδους της πρόσθιας, μέσης ή οπίσθιας εγκεφαλικής αρτηρίας, όπως αυτή αναδεικνύεται σε δεύτερη λεπτομερέστερη εξέταση (αξονική με χορήγηση σκιαγραφικού ή μαγνητική τομογραφία). Επιπλέον, σκοπός της παρούσας διατριβής ήταν να υπολογισθεί η ευαισθησία, η ειδικότητα, η θετική και αρνητική προγνωστική αξία της μέσης απόκλισης των οφθαλμών (OGD)  $>14^\circ$  συγκριτικά με άλλα γνωστά πρώιμα σημεία ισχαιμικής βλάβης που αναδεικνύονται στην NECT.

## Κεφάλαιο 2

### ΑΣΘΕΝΕΙΣ ΚΑΙ ΜΕΘΟΔΟΙ

#### Ασθενείς

Στη διάρκεια 12 μηνών, μελετήσαμε προοπτικά ασθενείς οι οποίοι εισήχθησαν στο Τμήμα Επειγόντων Περιστατικών εμφανίζοντας ένα ή περισσότερα από τα ακόλουθα συμπτώματα: α) κεφαλαλγία β) σύγχυση γ) απώλεια συνείδησης δ) εστιακά νευρολογικά ευρήματα (οξεία ημιπάρεση ή ημιπληγία, αιμωδίες, απώλεια αισθήσεων, διπλωπία, θόλωση όρασης, διαταραχές ομιλίας, αφασία). Οι ασθενείς υποβλήθηκαν σε υπολογιστική τομογραφία εγκεφάλου χωρίς σκιαγραφικό εντός 3 ωρών από την έναρξη των συμπτωμάτων ακολουθούμενη από μία δεύτερη λεπτομερέστερη εξέταση για τον οριστικό αποκλεισμό ενός ισχαιμικού ΑΕΕ δηλ. υπολογιστική τομογραφία με σκιαγραφικό ή μαγνητική τομογραφία εγκεφάλου [82].

Κριτήρια αποκλεισμού ασθενών από τη μελέτη ήταν: α) ιστορικό προηγούμενων ισχαιμικών εγκεφαλικών εμφράκτων, β) κατάγματα οστών του κρανίου, γ) ενδοκρανιακή μάζα, εγκεφαλική αιμορραγία ή αυξημένες διαστάσεις του κοιλιακού συστήματος, δ) προηγηθείσα επέμβαση στους φακούς των οφθαλμών λόγω καταρράκτη, ε) γνωστές διαταραχές της οφθαλμοκινητικότητας (π.χ. διαπυρηνική οφθαλμοπληγία ή πολλαπλή σκλήρυνση-οπτική νευρίτιδα), ή ε) σχηματιζόμενη γωνία  $>10^\circ$  μεταξύ των δύο οπτικών αξόνων των οφθαλμών (μη συζυγής απόκλιση οφθαλμών). Γωνία μεταξύ των δύο οπτικών αξόνων  $>10^\circ$  μπορεί να οφείλεται σε εξωφορία, εξωτροπία ή διαπυρηνική οφθαλμοπληγία [77].

Το πρωτόκολλο της μελέτης εγκρίθηκε από το επιστημονικό συμβούλιο του Πανεπιστημιακού Νοσοκομείου Λάρισας και όλοι οι ασθενείς υπέγραψαν γραπτή συγκατάθεση για συμμετοχή στη μελέτη.

#### Ανάλυση εικόνας

Η ανάλυση της εικόνας πραγματοποιήθηκε με τη χρήση του λογισμικού RadiAnt DICOM Viewer-version 1.8.6.6744 (Medixant Inc. Πολωνία) [77]. Προκειμένου να ολοκληρωθούν οι μετρήσεις για κάθε ασθενή, επιλέχθηκε από τη συνολική σειρά εικόνων υπολογιστικής τομογραφίας εγκεφάλου εκείνη η δισδιάστατη εικόνα που περιελάμβανε και

τους δύο οφθαλμικούς βολβούς στη μεγαλύτερή τους διάμετρο, τους φακούς των οφθαλμών καθώς και τις δομές της ρινός που βρίσκονται στη μέση γραμμή.

Αρχικά, υπολογίστηκε η οριζόντια απόκλιση για κάθε οφθαλμό (OGD), όπως δείχνει η Εικόνα 1. Πιο συγκεκριμένα, μία οβελιαία γραμμή (CD) χαράχθηκε διαμέσου του μεσορρινίου και της μέσης οβελιαίας σχισμής η οποία διασχίζεται από το δρέπανο του εγκεφάλου. Μία δεύτερη γραμμή (AB) διερχόμενη από το κέντρο κάθε οφθαλμικού βολβού σχεδιάστηκε κάθετα στην πρώτη γραμμή (CD). Μία τρίτη γραμμή (EF) ή (GH) σε κάθε οφθαλμό χαράχθηκε έτσι ώστε να διασχίζει τον επιμήκη άξονα του φακού του κάθε οφθαλμού. Η οριζόντια απόκλιση του κάθε οφθαλμού (OGD) ορίστηκε ως η οξεία γωνία μεταξύ των γραμμών (AB) και (EF) ή (GH).

Η οριζόντια απόκλιση του κάθε οφθαλμού ήταν θετική (OGD+) εφόσον ο οφθαλμός είχε απόκλιση προς τα δεξιά και αρνητική (OGD-) εφόσον είχε απόκλιση προς τα αριστερά. Η μέση οριζόντια συζυγής απόκλιση των οφθαλμών (average OGD) υπολογίστηκε ως εξής:

$$\text{average OGD} = [ | \text{right eye OGD} | + | \text{left eye OGD} | ] / 2$$

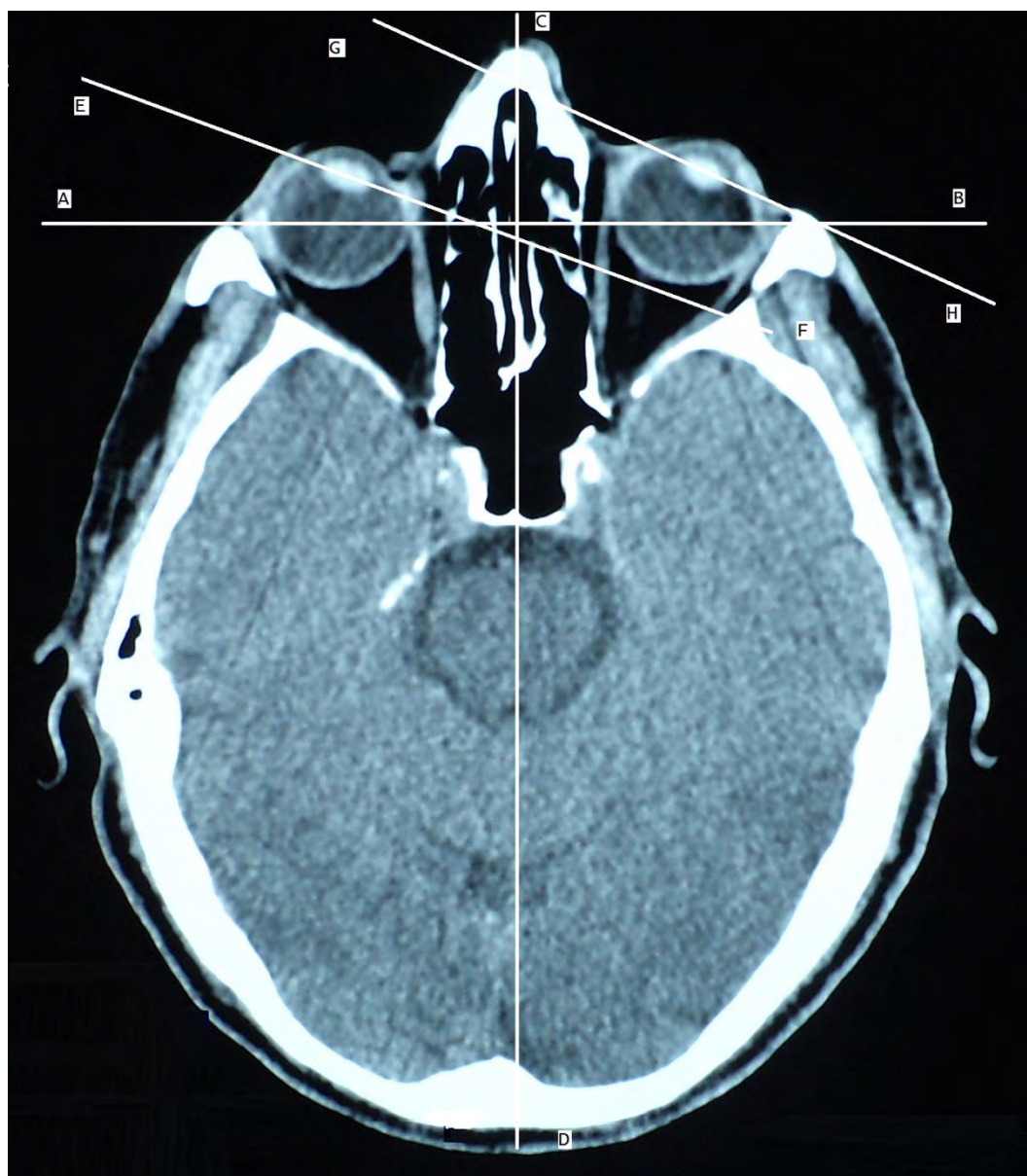
Επιπλέον, μετρήθηκε η γωνία μεταξύ των δύο οπτικών αξόνων προκειμένου να αναγνωρισθούν οι περιπτώσεις μη συζυγούς απόκλισης των οφθαλμών:

$$\text{Γωνία μεταξύ των 2 οπτικών αξόνων} = | \text{γωνία δεξιού οφθαλμού} - \text{γωνία αριστερού οφθαλμού} |.$$

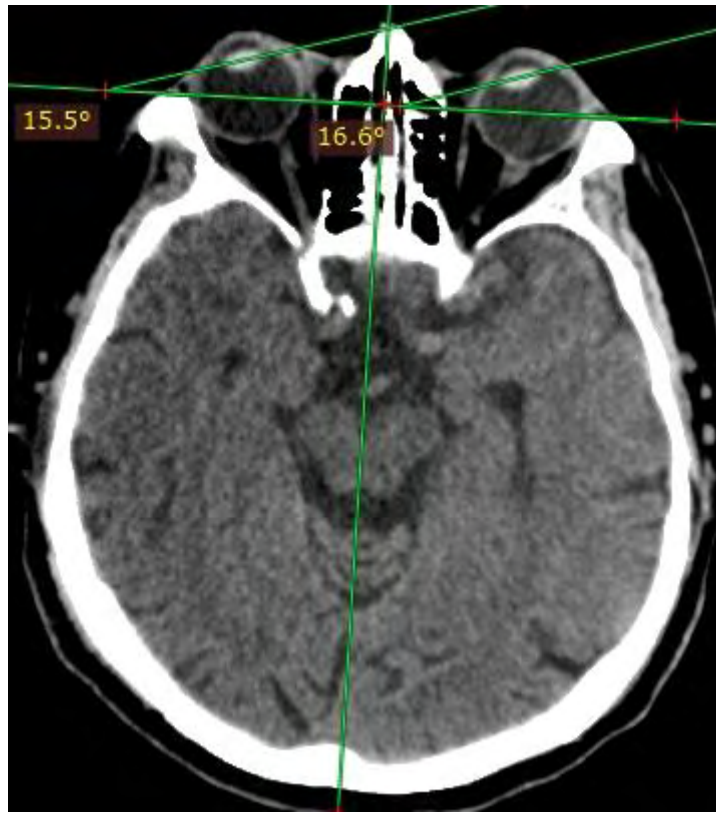
Εάν η γωνία ήταν μικρότερη από  $10^\circ$ , ο ασθενής εξ' ορισμού είχε συζυγή κίνηση των οφθαλμών. Εάν η γωνία ήταν  $\geq 10^\circ$  τότε οι κινήσεις των οφθαλμών θεωρήθηκαν μη συζυγείς και ο ασθενής εξαιρέθηκε από περαιτέρω ανάλυση [9]. Παραδείγματα ασθενών με μέση οριζόντια συζυγή απόκλιση των οφθαλμών μεγαλύτερη και μικρότερη των  $14^\circ$  παρουσιάζονται στις εικόνες 2 και 3.

Περιστασιακά εμφανιζόμενα *πρώιμα σημεία οξείας ισχαιμικής βλάβης* (πρώιμα σημεία εμφράκτου) αποτελούν: η εξάλειψη του φακοειδούς πυρήνα (obscuration of lentiform nucleus), η απώλεια σαφούς περιγράμματος της νήσου του Reil (loss of insular ribbon), η ασαφοποίηση της δομής του εγκεφαλικού φλοιού (cortical ribbon sign), η εξάλειψη των αυλάκων του εγκεφαλικού φλοιού (effacement of the cerebral sulci), η

απώλεια της διαφοροποίησης μεταξύ φαιάς και λευκής ουσίας (loss of differentiation between gray and white matter) και η υπέρπυκνη μέση εγκεφαλική αρτηρία (hyperdensity of middle cerebral artery).

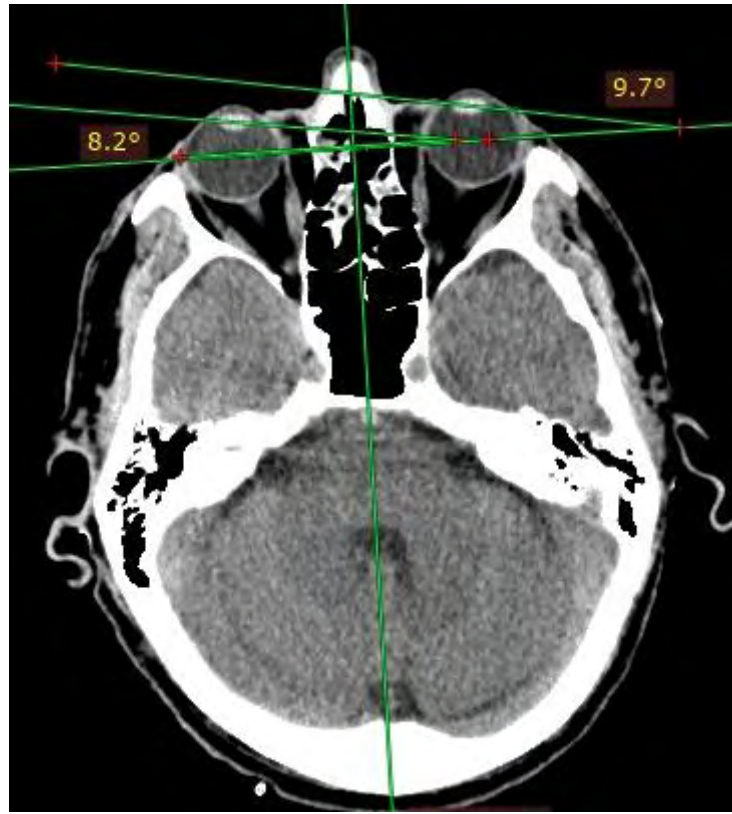


**Εικόνα 1.** Μία οβελιαία γραμμή (CD) σχεδιάστηκε μεταξύ του μεσορρίνιου και της μέσης οβελιαίας σχισμής και μία δεύτερη γραμμή (AB) χαράχθηκε κάθετα στη γραμμή (CD) διερχόμενη από το κέντρο κάθε οφθαλμού. Μία τρίτη γραμμή (EF) ή (GH) σχεδιάστηκε παράλληλα με τον επιμήκη άξονα κάθε φακού. Η οριζόντια απόκλιση κάθε οφθαλμού (OGD) ορίστηκε ως η οξεία γωνία που σχηματίζεται μεταξύ των γραμμών (AB) και (EF) ή (GH).



**Εικόνα 2.** Πρόσφατη ισχαιμική αλλοίωση με μέση οριζόντια συζυγή απόκλιση των οφθαλμών μεγαλύτερη των  $14^\circ$  (average OGD  $> 14^\circ$ ).





**Εικόνα 3.** Απουσία πρόσφατης ισχαιμικής βλάβης και μέση οριζόντια συζυγής απόκλιση των οφθαλμών μικρότερη των  $14^\circ$  (average OGD  $< 14^\circ$ ).

### **Ανάλυση δεδομένων**

Προκειμένου να συγκριθούν οι ασθενείς που παρουσίαζαν μέση οριζόντια απόκλιση οφθαλμών (OGD) $>14^\circ$  με εκείνους που εμφάνιζαν  $OGD \leq 14^\circ$  ως προς τη συχνότητα οξείας ισχαιμικής βλάβης στη δεύτερη λεπτομερέστερη εξέταση (υπολογιστική τομογραφία με ενδοφλέβιο σκιαγραφικό ή μαγνητική τομογραφία εγκεφάλου) εφαρμόστηκε η στατιστική δοκιμασία  $\chi^2$ . Ο λόγος πιθανοτήτων (odds ratio) και το 95% διάστημα αξιοπιστίας (95% confidence interval) για τον εντοπισμό ισχαιμικής βλάβης εγκεφάλου στη δεύτερη εξέταση στους ασθενείς με μέση  $OGD > 14^\circ$  στην NECT συγκριτικά με εκείνους με μέση  $OGD \leq 14^\circ$  υπολογίστηκε με τη βοήθεια της μονοπαραγοντικής ανάλυσης λογαριθμιστικής παλινδρόμησης. Ο λόγος πιθανοτήτων (odds ratio) και το 95% διάστημα αξιοπιστίας (95% confidence interval) επανυπολογίστηκε έχοντας αφαιρέσει τους ασθενείς με ισχαιμική βλάβη αποκλειστικά στον εγκεφαλικό φλοιό.

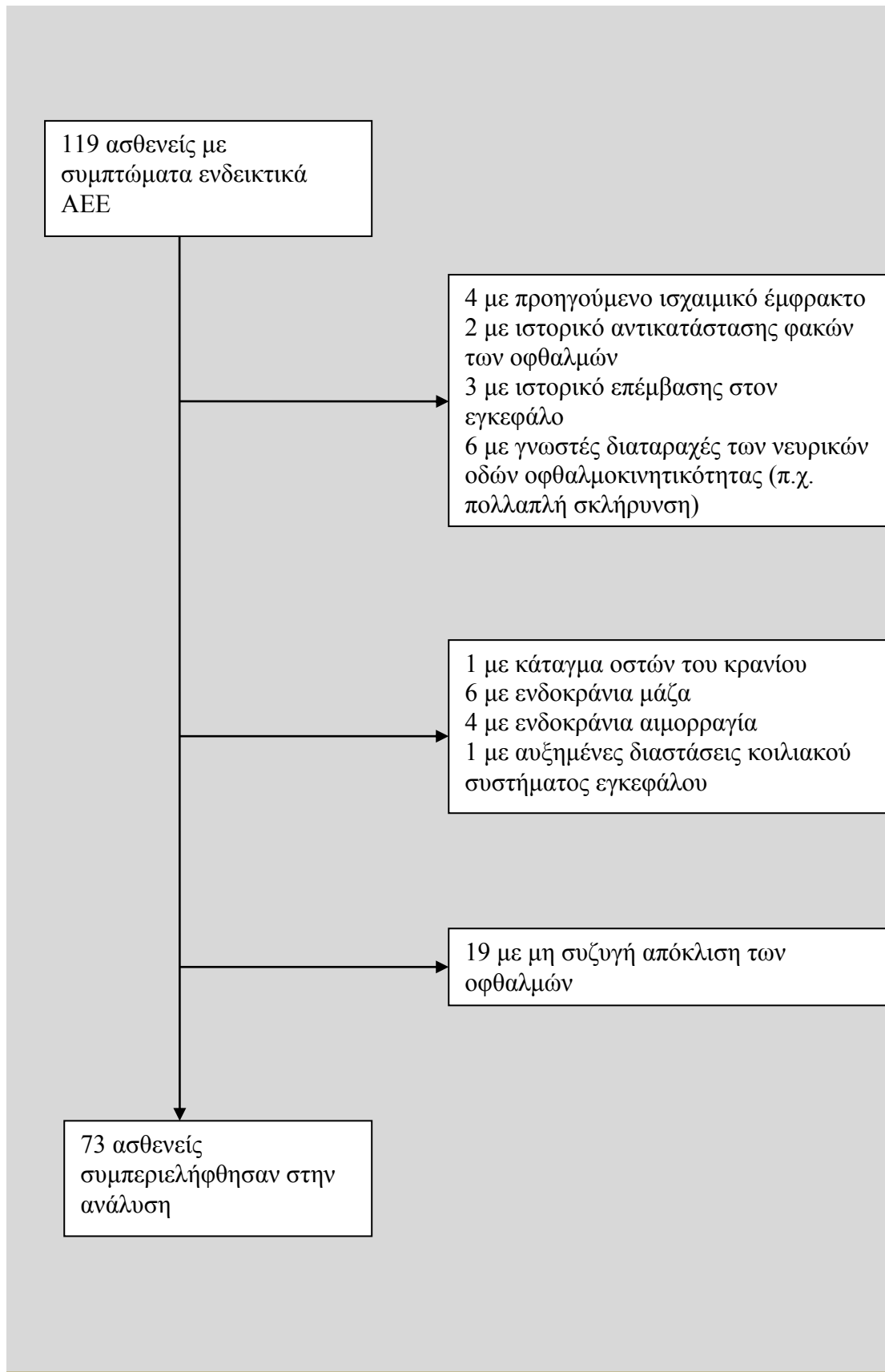
Υπολογίσθηκε η ευαισθησία, η ειδικότητα και η θετική και αρνητική προγνωστική αξία για μέση απόκλιση οφθαλμών (average OGD>14°) όσον αφορά την πρόβλεψη ευρημάτων οξείας ισχαιμικής βλάβης στην δεύτερη εξέταση. Επίσης, υπολογίσθηκε η ευαισθησία, η ειδικότητα και η θετική και αρνητική προγνωστική αξία για βιβλιογραφικά καθιερωμένα πρώιμα σημεία ισχαιμικής βλάβης στην πρώτη εξέταση (υπολογιστική τομογραφία εγκεφάλου χωρίς σκιαγραφικό-NECT). Το μέτρο της μέσης απόκλισης οφθαλμών μεγαλύτερης από 14° (average OGD>14°) και τα πρώιμα σημεία ισχαιμικής βλάβης συγκρίθηκαν ως προς την ευαισθησία, την ειδικότητα και την θετική και αρνητική προγνωστική αξία κάνοντας χρήση του McNemar's test.

## Κεφάλαιο 3

### ΑΠΟΤΕΛΕΣΜΑΤΑ

#### Χαρακτηριστικά ασθενών

109 ασθενείς με νευρολογική συμπτωματολογία ενδεικτική ΑΕΕ υποβλήθηκαν σε δύο απεικονιστικές εξετάσεις: υπολογιστική τομογραφία εγκεφάλου χωρίς σκιαγραφικό ακολουθούμενη από υπολογιστική τομογραφία με σκιαγραφικό ή μαγνητική τομογραφία. Όπως φαίνεται στο Σχήμα 1, 36 άτομα με μέση ηλικία  $63,2 \pm 17,2$  έτη και τις γυναίκες να αποτελούν το 55,6%, εξαιρέθηκαν από τη συμμετοχή τους στη μελέτη επειδή εκπλήρωναν τουλάχιστον ένα από τα κριτήρια εξαίρεσης. Πέντε από τους 36 ασθενείς (13,9%) που εξαιρέθηκαν βρέθηκε να πάσχουν από ΑΕΕ στη δεύτερη λεπτομερέστερη απεικονιστική εξέταση. Επομένως, αναλύθηκαν δεδομένα από 73 άτομα με μέση ηλικία  $64,2 \pm 20,8$  έτη και αναλογία γυναικών 49,3%. Τα κλινικά συμπτώματα και σημεία με τα οποία εμφανίσθηκαν στο Τμήμα Επειγόντων Περιστατικών συνοψίζονται στον Πίνακα 1. Το διάμεσο χρονικό διάστημα μεταξύ της 1<sup>ης</sup> και 2<sup>ης</sup> απεικονιστικής εξέτασης ήταν 56 ώρες (25<sup>0</sup>-75<sup>0</sup> εκατοστημόριο: 22 – 109,3 ώρες).



**Σχήμα 1.** Διάγραμμα που περιγράφει τους ασθενείς που συμπεριλήφθηκαν ή δεν συμπεριλήφθηκαν στην τελική ανάλυση δεδομένων.

**Πίνακας 1.** Τα αρχικά νευρολογικά συμπτώματα και σημεία των 73 ασθενών των οποίων τα στοιχεία αναλύθηκαν.

<b>Κλινική συμπτώματα ή σημεία</b>	<b>Αριθμός ασθενών</b>
Κεφαλαλγία	17
Σύγχυση	1
Απώλεια συνείδησης	3
Γενικευμένοι τονικοκλονικοί σπασμοί	3
Διαταραχή ομιλίας	4
Θόλωση όρασης	1
Διπλωπία	2
Αστάθεια	6
Υπαισθησία	1
Αιμοδιές	4
Ημιπάρεση	19
Ημιπληγία	12

**Συζυγής απόκλιση των οφθαλμών (CED) με μέση γωνία (OGD>14°) ως προγνωστικό σημείο ισχαιμικής βλάβης εγκεφάλου**

Στην αρχική υπολογιστική τομογραφία εγκεφάλου χωρίς σκιαγραφικό (NECT), 24 από τα 73 (32,9%) άτομα είχαν οριζόντια συζυγή απόκλιση των οφθαλμών (CED) με μέση γωνία (average OGD) > 14°. Στη δεύτερη λεπτομερέστερη απεικονιστική εξέταση, ισχαιμική βλάβη του εγκεφάλου εντοπίστηκε σε 32 από τους 73 (43,8%) ασθενείς (Πίνακας 2). Από τα 32 άτομα με οξεία ισχαιμική βλάβη εγκεφάλου, 19 (59,4%) είχαν μέση απόκλιση οφθαλμών, (average OGD) > 14° και 13 είχαν μέση απόκλιση οφθαλμών (average OGD) ≤ 14°. Το εύρος της μέσης απόκλισης των οφθαλμών κυμαινόταν από 4,4° έως 30,2° στην αρχική υπολογιστική τομογραφία εγκεφάλου χωρίς σκιαγραφικό (NECT).

**Πίνακας 2.** Ασθενείς με ή χωρίς συζυγή απόκλιση των οφθαλμών (CED) και γωνία (average OGD)  $>14^\circ$  στην αρχική υπολογιστική τομογραφία εγκεφάλου χωρίς σκιαγραφικό (NECT) και με ή χωρίς οξεία ισχαιμική βλάβη εγκεφάλου στη δεύτερη λεπτομερέστερη απεικονιστική εξέταση.

		Απόκλιση οφθαλμών $>14^\circ$ στην πρώτη εξέταση		Σύνολα ασθενών
		Ναι	Όχι	
<b>Οξεία ισχαιμική βλάβη στη δεύτερη εξέταση*</b>	<b>Ναι</b>	19	13	32
	<b>Όχι</b>	5	36	41
Σύνολα ασθενών		24	49	73

\* Ασθενείς με μέση οριζόντια απόκλιση οφθαλμών (average OGD)  $>14^\circ$  διαφέρουν στατιστικά σημαντικά ως προς τη συχνότητα οξείας ισχαιμικής βλάβης εγκεφάλου στη δεύτερη εξέταση συγκρινόμενοι με συμμετέχοντες οι οποίοι είχαν μέση απόκλιση (average OGD)  $\leq 14^\circ$

Από τους 32 ασθενείς με ισχαιμική βλάβη εγκεφάλου, 19 (59,4%) παρουσίαζαν ΑΕΕ στον φλοιό και την παρακείμενη λευκή ουσία, 6 (18,8%) είχαν υποφλοιώδεις ισχαιμικές βλάβες (βασικά γάγγλια, θάλαμος, νήσος του Reil, εγκεφαλικό στέλεχος και παρεγκεφαλίδα) και σε 7 (21,9%) περιπτώσεις έπασχαν ταυτόχρονα και ο εγκεφαλικός φλοιός καθώς και υποφλοιώδεις δομές.

Σε 15 περιπτώσεις ασθενών (46,9%) το ισχαιμικό ΑΕΕ εντοπιζόνταν στο δεξιό εγκεφαλικό ημισφαίριο και σε 17 (53,1%) άτομα το ισχαιμικό ΑΕΕ προσέβαλε το αριστερό εγκεφαλικό ημισφαίριο. Σε 21 περιπτώσεις υπήρχε απόφραξη τμηματικών ή υποτμηματικών κλάδων μίας μόνο κύριας εγκεφαλικής αρτηρίας (πρόσθια, μέση ή οπίσθια εγκεφαλική αρτηρία). Στις υπόλοιπες 11 περιπτώσεις ασθενών με οξύ ισχαιμικό ΑΕΕ, εντοπίσθηκε απόφραξη σε τμηματικούς ή υποτμηματικούς κλάδους σε περισσότερες από μία κύριες εγκεφαλικές αρτηρίες.

Οι ασθενείς που παρουσίαζαν μέση απόκλιση οφθαλμών (average OGD)  $>14^\circ$  στην αρχική εξέταση, είχαν σημαντικά υψηλότερη συχνότητα ισχαιμικής βλάβης στην δεύτερη λεπτομερέστερη απεικονιστική εξέταση έναντι εκείνων που στην αρχική απεικόνιση

παρουσίαζαν απόκλιση (average OGD)  $\leq 14^\circ$ : 79,2% έναντι 26,5% αντίστοιχα (P < 0,001- Πίνακας 2).

Η λογαριθμιστική παλινδρόμηση τεκμηριώνει ότι η παρουσία μέσης απόκλισης οφθαλμών (average OGD)  $>14^\circ$  στην αρχική υπολογιστική τομογραφία χωρίς σκιαγραφικό (NECT) συνδέεται με 10πλάσια πιθανότητα παρουσίας οξείας ισχαιμικής βλάβης στη δεύτερη λεπτομερέστερη εξέταση (υπολογιστική τομογραφία με σκιαγραφικό ή μαγνητική τομογραφία εγκεφάλου):

Odds ratio (95% διάστημα αξιοπιστίας-confidence interval) = 10,5 (3,33 – 33,9)  
με P = 0,002.

Όταν εξαιρέθηκαν οι ασθενείς που έπασχαν αποκλειστικά από φλοιώδεις βλάβες, η συσχέτιση μεταξύ της μέσης απόκλισης  $>14^\circ$  και οξείας ισχαιμικής βλάβης παρέμεινε στατιστικά σημαντική:

Odds ratio (95% confidence interval) = 13,2 (3,4-51,7)  
με P < 0,001.

Η συζυγής απόκλιση των οφθαλμών (CED) με γωνία (average OGD)  $>14^\circ$  στην πρώτη εξέταση υπολογιστικής τομογραφίας εγκεφάλου χωρίς σκιαγραφικό (NECT) είχε ευαισθησία 59,4% (95% confidence interval 42,4%-76,4%) και ειδικότητα 87,8% (95% confidence 77,8%-97,8%) όσον αφορά την πρόβλεψη ισχαιμικής βλάβης στη δεύτερη λεπτομερέστερη απεικονιστική εξέταση.

Μόνο 7 από τους 32 συμμετέχοντες με ισχαιμικό ΑΕΕ παρουσίασαν πρώιμα σημεία εμφράκτου στην αρχική υπολογιστική τομογραφία εγκεφάλου χωρίς σκιαγραφικό (NECT) και συγκεκριμένα: εξάλειψη του φακοειδούς πυρήνα (n=2), απώλεια του περιγράμματος της νήσου του Reil (n=2), εξάλειψη εγκεφαλικών αυλάκων (n=2) και υπέρπυκνη απεικόνιση της μέσης εγκεφαλικής αρτηρίας (n=1).

Η ευαισθησία συνολικά των πρώιμων σημείων ισχαιμικής βλάβης άλλων από τη συζυγή απόκλιση των οφθαλμών (CED) στην αρχική υπολογιστική τομογραφία εγκεφάλου χωρίς σκιαγραφικό (NECT) όσον αφορά την πρόβλεψη της παρουσίας οξείας ισχαιμίας στην δεύτερη λεπτομερέστερη εξέταση ήταν μόνο 21,9% (95% confidence interval 7,6%-36,2%) με ειδικότητα 90,2% (95% confidence interval 81,2%-99,3%). Η μέση απόκλιση των οφθαλμών που υπερέβαινε τις  $14^\circ$  (average OGD)  $>14^\circ$  είχε στατιστικά σημαντικά

υψηλότερη ευαισθησία ( $P=0,01$ ) και παρόμοια ειδικότητα ( $P=0,74$ ) συγκριτικά με τα υπόλοιπα πρώιμα σημεία ισχαιμικού εμφράκτου.

### **Ισχαιμική βλάβη εγκεφάλου με μέση απόκλιση οφθαλμών (average OGD) $\leq 14^\circ$ και απουσία ισχαιμικής βλάβης με απόκλιση (average OGD) $>14^\circ$**

Δεκατρείς από τις 32 περιπτώσεις οξέως ισχαιμικού ΑΕΕ απεικονιζόμενου στη δεύτερη εξέταση παρουσίαζαν μέση οφθαλμική απόκλιση (average OGD)  $\leq 14^\circ$  στην αρχική υπολογιστική τομογραφία εγκεφάλου. Σε 6 από αυτούς τους ασθενείς, η μέση απόκλιση κυμαίνονταν μεταξύ  $10^\circ$  και  $14^\circ$  και οι ισχαιμικές βλάβες αφορούσαν μικρές δομές του εγκεφάλου: α) δεξιό τμήμα της γέφυρας β) δεξιά μέση και κάτω μετωπιαία έλικα γ) δεξιός φακοειδής πυρήνας δ) βασικά γάγγλια του αριστερού ημισφαιρίου με επέκταση στο σύστοιχο ημιοειδές κέντρο ε) κατώτερη επιφάνεια του δεξιού παρεγκεφαλιδικού ημισφαιρίου ζ) αριστερός κερκοφόρος πυρήνας με επέκταση στο σύστοιχο πρόσθιο και οπίσθιο σκέλος της έσω κάψας.

Από τους 24 ασθενείς με οφθαλμική απόκλιση (average OGD)  $>14^\circ$ , 5 άτομα δεν παρουσίασαν ισχαιμική βλάβη εγκεφάλου στη δεύτερη εξέταση. Το πρωταρχικό σύμπτωμα στους ασθενείς αυτούς ήταν: ίλιγγος ( $n=2$ ), αστάθεια ( $n=1$ ), κεφαλαλγία ( $n=2$ ). Μόνο ένας ασθενής είχε ευρήματα στη δεύτερη εξέταση (ήπια εγκεφαλική ατροφία συμβατή με την ηλικία του ασθενούς). Συμπερασματικά, η μέση απόκλιση οφθαλμών (average OGD)  $> 14^\circ$  στην αρχική υπολογιστική τομογραφία εγκεφάλου χωρίς σκιαγραφικό (NECT) είχε: θετική προγνωστική αξία 79,2% (95% confidence interval 62,9%-95,4%) και αρνητική προγνωστική αξία 73,5% (95% confidence interval 61,1%-85,8%) (Πίνακας 2). Τα πρώιμα σημεία ισχαιμικής βλάβης είχαν παρόμοια θετική προγνωστική αξία (63,6% [95% confidence interval 35,2%-92,1%] με  $P= 0,36$ ), αλλά σημαντικά χαμηλότερη αρνητική προγνωστική αξία (59,7% [95% confidence interval 47,5%-71,9%] με  $P= 0,004$ ).

### **Συζυγής απόκλιση οφθαλμών (CED) με average OGD $> 14^\circ$ και εντόπιση της ισχαιμικής βλάβης εγκεφάλου**

Η πλειονότητα των ασθενών με συζυγή απόκλιση των οφθαλμών (average OGD)  $>14^\circ$  και ισχαιμικό ΑΕΕ στον εγκεφαλικό φλοιό ή με συνδυασμό βλαβών στο φλοιό και σε υποφλοιώδεις δομές παρουσίαζε μετακίνηση των οφθαλμών προς την πλευρά της βλάβης (Πίνακας 3). Αντίθετα, 4 από τα 6 άτομα με απόκλιση (average OGD)  $>14^\circ$  και ισχαιμικό



ΑΕΕ αποκλειστικά σε υποφλοιώδεις δομές είχαν μετακίνηση των οφθαλμών αντίπευρα σε σχέση με το ημισφαίριο όπου εντοπιζόταν η ισχαιμική βλάβη (Πίνακας 3).

**Πίνακας 3.** Συζυγής απόκλιση των οφθαλμών (CED) με μέση γωνία (average OGD) >14°, ισχαιμικό ΑΕΕ απεικονιζόμενο στη δεύτερη λεπτομερέστερη εξέταση και εντόπιση της οξείας ισχαιμικής αλλοίωσης.

<b>Επίπεδο της βλάβης</b>	<b>Συζυγής απόκλιση οφθαλμών σύστοιχη προς την ισχαιμική βλάβη</b>	<b>Συζυγής απόκλιση οφθαλμική αντίπευρα προς την ισχαιμική βλάβη</b>	<b>Σύνολο</b>
<b>Ισχαιμική βλάβη στο φλοιό και την παρακείμενη λευκή ουσία</b>	7 (87.5%)	1 (12.5%)	8 (100%)
<b>Ισχαιμική βλάβη σε υποφλοιώδεις δομές</b>	2 (33.3%)	4 (66.7%)	6 (100%)
<b>Ισχαιμική βλάβη στο φλοιό, παρακείμενη λευκή ουσία και υποφλοιώδεις δομές*</b>	4 (80%)	1 (20%)	5 (100%)
<b>Σύνολο</b>	<b>13</b>	<b>6</b>	<b>19</b>

\*Βασικά γάγγλια, θάλαμος, γέφυρα, προμήκης, παρεγκεφαλίδα



## Κεφάλαιο 4

### ΣΥΖΗΤΗΣΗ

#### Σύνοψη των ευρημάτων

Από την παρούσα μελέτη προκύπτει ότι μέση συζυγής απόκλιση των οφθαλμών (average OGD) η οποία υπερβαίνει τις 14° σε ασθενή που υποβάλλεται σε υπολογιστική τομογραφία εγκεφάλου χωρίς σκιαγραφικό (NECT) εντός 3 ωρών από την έναρξη νευρολογικών συμπτωμάτων συμβατών με ΑΕΕ, σχετίζεται σημαντικά με αυξημένο κίνδυνο ισχαιμικής βλάβης στον εγκεφαλικό φλοιό ή σε υποφλοιώδεις δομές. Η ισχαιμική αυτή βλάβη συνήθως αναδεικνύεται σε δεύτερη περισσότερο λεπτομερή απεικονιστική εξέταση δηλ. υπολογιστική τομογραφία εγκεφάλου με σκιαγραφικό ή μαγνητική τομογραφία εγκεφάλου.

Η παρούσα εργασία επιβεβαιώνει και επεκτείνει τα ευρήματα της μελέτης των Lesley και συνεργατών οι οποίοι έδειξαν ότι η παρουσία ισχαιμικής βλάβης με κατανομή μέσης εγκεφαλικής αρτηρίας σχετίζεται με μέση συζυγή απόκλιση των οφθαλμών (average OGD) > 14° [77]. Αξίζει να σημειωθεί ότι βλάβες που προσβάλλουν τον εγκεφαλικό φλοιό και την παρακείμενη λευκή ουσία συνοδεύονται από ομόπλευρη απόκλιση των οφθαλμών, ενώ βλάβες που εκτείνονται μόνο σε υποφλοιώδεις δομές συνδέονται με ετερόπλευρη απόκλιση των οφθαλμών.

#### Σημασία της έγκαιρης διάγνωσης του ισχαιμικού ΑΕΕ

Το ισχαιμικό ΑΕΕ ορίζεται ως απότομη διακοπή της ροής αίματος σε κάποια κύρια εγκεφαλική αρτηρία ή κλάδο αυτής [83]. Η θεραπεία για ένα οξύ ισχαιμικό ΑΕΕ είναι ανάλογη με τις θεραπευτικές παρεμβάσεις που αντιμετωπίζουν ένα οξύ έμφραγμα του μυοκαρδίου [21]. Η ινωδολυτική θεραπεία με rtPA πρέπει να εφαρμοστεί εντός μίας ώρας από την άφιξη του ασθενούς στο τμήμα επειγόντων περιστατικών και εντός 3-4,5 ωρών από την έναρξη των νευρολογικών συμπτωμάτων με στόχο τη βελτίωση της κλινικής εικόνας του ασθενούς [84].

Εφόσον η ενδοπαρεγχυματική εγκεφαλική αιμορραγία αποτελεί την κύρια και απόλυτη αντένδειξη για εφαρμογή θρομβολυτικής θεραπείας, η υπολογιστική τομογραφία εγκεφάλου χωρίς σκιαγραφικό (NECT) είναι η συνηθέστερη απεικονιστική εξέταση

πρώτης γραμμής που εφαρμόζεται με σκοπό τον αποκλεισμό της παρουσίας αιμορραγίας [21 ,56 ,85]. Όσο συντομότερα διαγνωσθεί και αντιμετωπισθεί θεραπευτικά ένα ισχαιμικό ΑΕΕ τόσο καλύτερη είναι η πρόγνωση του ασθενούς [21]. Πιο συγκεκριμένα, εντός 3 ωρών από την έναρξη των νευρολογικών συμπτωμάτων θα πρέπει να χορηγηθούν στον ασθενή με ισχαιμική βλάβη εγκεφάλου ενδοφλέβια αντιθρομβωτικοί παράγοντες (rtPA) προκειμένου να περιοριστούν τα όρια της ισχαιμώσας περιοχής [21]. Δυστυχώς μεγάλη αναλογία ασθενών με συμπτώματα ύποπτα για ισχαιμικό ΑΕΕ προσέρχονται στο Τμήμα Επειγόντων Περιστατικών αρκετά αργά ή έχουν αντενδείξεις για την εφαρμογή θρομβολυτικής θεραπείας [85 ,86].

Όταν ο ασθενής προσέρχεται με καθυστέρηση στο νοσοκομείο ή όταν δεν υπάρχει βελτίωση μετά την εφαρμογή θρομβολυτικής θεραπείας, τότε η ενδαρτηριακή θεραπεία και η μηχανική θρομβεκτομή αποτελούν επιπλέον επιλογές. Η ενδαρτηριακή θεραπεία (εκλεκτική θρομβόλυση του κλάδου της εγκεφαλικής αρτηρίας που είναι αποφραγμένος) θα πρέπει να πραγματοποιηθεί εντός 6 ωρών από την έναρξη των συμπτωμάτων και η μηχανική θρομβεκτομή εντός 8 ωρών [83]. Τα χρονικά αυτά περιθώρια είναι κρίσιμης σημασίας για την πρόγνωση του ασθενούς επειδή τυχόν καθυστερήσεις μπορούν να έχουν ως αποτέλεσμα σημαντικά νευρολογικά ελλείμματα (ημιπληγία άνω ή κάτω άκρου) με σημαντικές επιπτώσεις στην ποιότητα ζωής του ασθενούς [21].

Για την περαιτέρω εκτίμηση του ασθενούς και την ενδεχόμενη εφαρμογή ενδαρτηριακής θεραπείας ή μηχανικής θρομβεκτομής, τρεις δυνητικές στρατηγικές απεικόνισης μπορούν να χρησιμοποιηθούν: α) NECT ακολουθούμενη από ψηφιακή αφαιρετική αγγειογραφία, β) NECT και αγγειογραφία μέσω υπολογιστικής τομογραφίας με ή χωρίς τομογραφία αιμάτωσης (CT perfusion), ή γ) μαγνητική τομογραφία σε συνδυασμό με μαγνητική αγγειογραφία με ή χωρίς τομογραφία αιμάτωσης (MRI perfusion) [56].

Παρά την επιτακτική ανάγκη ταχείας επιβεβαίωσης της διάγνωσης ενός ισχαιμικού ΑΕΕ, υπάρχουν αντικειμενικοί λόγοι που δρουν ανασχετικά στην οριστικοποίηση της διάγνωσης μιας ισχαιμικής αλλοίωσης: α) ο μεγάλος φόρτος εργασίας στα τμήματα επειγόντων περιστατικών των νοσοκομείων, β) η έλλειψη οργανωμένων μονάδων φροντίδας για τους ασθενείς με ΑΕΕ (stroke units) στις περισσότερες μονάδες υγείας με αποτέλεσμα να μην υπάρχει επαρκώς εξειδικευμένο προσωπικό για να ασχοληθεί οργανωμένα και αποκλειστικά με τους συγκεκριμένους ασθενείς, και γ) η ύπαρξη παθήσεων του εγκεφάλου που μιμούνται την κλινική εικόνα ενός ισχαιμικού ΑΕΕ (stroke mimics) με αποτέλεσμα να είναι συχνά δυσχερής η έγκαιρη διάγνωση [36].

Τα περιγραφόμενα στη βιβλιογραφία ως “stroke mimics” αποτελούν παθολογικές καταστάσεις του εγκεφάλου που δεν σχετίζονται με παθήσεις των εγκεφαλικών αγγείων, αλλά δηλώνονται με κλινικά συμπτώματα ανάλογα εκείνων του ΑΕΕ. Σε σειρές ασθενών με συμπτώματα ενδεικτικά ΑΕΕ, η συχνότητα “stroke mimics” ποικίλλει από 4,8% έως 30% [14 ,35 ,36 ,87]. Παρά την ποικίλη συχνότητα των “stroke mimics” από μελέτη σε μελέτη, οι Vroomen και συνεργάτες καθώς και οι Merino και συνεργάτες συμφωνούν ότι παρουσιάζονται σε υψηλό ποσοστό ασθενών, αλλά πάντα σε μικρότερη αναλογία συγκρινόμενα με τα ΑΕΕ κυρίως σε ηλικίες μικρότερες των 50 ετών. Αντίθετα, σε ηλικίες μεγαλύτερες των 50 ετών τα περισσότερα περιστατικά με νευρολογικά ελλείμματα σχετίζονται με ισχαιμική αγγειακή βλάβη του εγκεφάλου.

### **Πρώιμα σημεία εγκεφαλικής ισχαιμίας στη NECT**

Η οριστική διάγνωση ενός ισχαιμικού ΑΕΕ δεν μπορεί να τεθεί με ασφάλεια εάν δεν υπάρχει ταυτόχρονα και επιβεβαίωση από την απεικόνιση του εγκεφάλου, ανεξαρτήτως από την ειδικότητα των νευρολογικών συμπτωμάτων. Η περισσότερο προσβάσιμη, σχετικά οικονομική και με ελάχιστα artifacts απεικονιστική μέθοδος είναι η υπολογιστική τομογραφία χωρίς σκιαγραφικό (NECT). Η αναγνώριση πρώιμων σημείων ισχαιμίας περιοχών του εγκεφάλου στη NECT ενισχύει τις ενδείξεις χορήγησης υποστηρικτικής αγωγής και καθορίζει τις αποφάσεις για λεπτομερέστερη απεικόνιση και εφαρμογή ενδαρτηριακής θεραπείας [21]. Τέτοια πρώιμα σημεία εγκεφαλικού εμφράκτου είναι: η εξάλειψη του φακοειδούς πυρήνα (obscuration of lentiform nucleus), η απώλεια σαφούς περιγράμματος της νήσου του Reil (loss of insular ribbon), η ασαφοποίηση της δομής του εγκεφαλικού φλοιού (cortical ribbon sign), η εξάλειψη των αυλάκων του εγκεφαλικού φλοιού (effacement of the cerebral sulci), η απώλεια της διαφοροποίησης μεταξύ φαιάς και λευκής ουσίας (loss of differentiation between gray and white matter), η μειωμένη πυκνότητα του εγκεφαλικού παρεγχύματος (hypodensity) και η παρουσία υπέρπυκνης μέσης εγκεφαλικής αρτηρίας (hyperdensity of middle cerebral artery) [21 ,88].

Δυστυχώς, η αναγνώριση πρώιμων σημείων ισχαιμικής βλάβης στη NECT ακόμη και από έμπειρους νευροακτινολόγους είναι δυσχερής. Οι Sarikaya και συνεργάτες έδειξαν ότι η συχνότητα εμφάνισης πρώιμων σημείων στη NECT στις 6 ώρες από την έναρξη των συμπτωμάτων ήταν 53% για την ανίχνευση υπόπυκνης περιοχής (hypodensity) και 46% για την απώλεια του περιγράμματος της νήσου και την εξάλειψη του φακοειδούς πυρήνα [88]. Η συχνότητα ανίχνευσης των πρώιμων σημείων ισχαιμικής βλάβης εγκεφάλου που

αναδεικνύονται στη NECT εντός 3 ωρών από την έναρξη των συμπτωμάτων εξαρτάται από την εμπειρία του ακτινολόγου καθώς και τον αλγόριθμο και τα παράθυρα που χρησιμοποιούνται στη NECT και στη βιβλιογραφία δεν ξεπερνά το 67% .

Μολονότι η αναγνώριση των πρώιμων σημείων εμφράκτου είναι δύσκολη, η NECT παρουσιάζει γενικότερα πλεονεκτήματα ως αρχική απεικονιστική μέθοδος για το ισχαιμικό ΑΕΕ:

α) Μπορεί να ολοκληρωθεί και να μελετηθεί σε σχετικά σύντομο χρονικό διάστημα (45 λεπτά ή και μικρότερο).

β) Είναι συγκρίσιμη με την μαγνητική τομογραφία ως προς την ανίχνευση της ενδοκράνιας αιμορραγίας, του εγκεφαλικού οιδήματος ή του νεοπλασματικού όγκου.

γ) Συνοδεύεται από ελάχιστα κινητικά artifacts στους ασθενείς που χαρακτηρίζονται από μειωμένη τιμή της κλίμακας Γλασκώβης.

δ) Δεν έχει κάποιες από τις αντενδείξεις της μαγνητικής τομογραφίας όπως τα μεταλλικά εμφυτεύματα και το κόστος της είναι χαμηλό [1, 12].

ε) Η προσβασιμότητα σε μαγνητική τομογραφία ή άλλες προηγμένες απεικονιστικές μεθόδους είναι περιορισμένη σε αρκετές περιοχές του κόσμου, όπου η NECT αποτελεί συχνά το μόνο διαθέσιμο διαγνωστικό εργαλείο για τον εντοπισμό ισχαιμικών εγκεφαλικών βλαβών [16, 17].

### **Η συζυγής απόκλιση των οφθαλμών ως διαγνωστικό εργαλείο για την αναγνώριση του πρόσφατου ισχαιμικού ΑΕΕ**

Ακόμα και από την εποχή που δεν είχε ανακαλυφθεί η υπολογιστική τομογραφία (CT) έγιναν προσπάθειες για τη διάγνωση της ισχαιμικής βλάβης του εγκεφάλου μέσω κλινικής παρατήρησης (Prevost, 1865). Τα τελευταία 150 περίπου χρόνια, η κλινικά διαπιστούμενη οριζόντια συζυγής απόκλιση των οφθαλμών συσχετίστηκε με την παρουσία ισχαιμικής αλλοίωσης στον εγκέφαλο. Η οριζόντια απόκλιση των οφθαλμών είναι δυνατόν να μετρηθεί αντικειμενικά στην αξονική τομογραφία εγκεφάλου.

Στην παρούσα μελέτη δείχθηκε ότι η μέτρηση της συζυγούς απόκλισης των οφθαλμών (CED) η οποία δεν απαιτεί την παρουσία εξειδικευμένου νευροακτινολόγου βελτιώνει την ευαισθησία της NECT όσον αφορά τη διάγνωση του ισχαιμικού ΑΕΕ με ικανοποιητική θετική προγνωστική αξία που προσεγγίζει το 80%. Η μέτρηση της CED είναι μια αντικειμενική μέθοδος που δεν βασίζεται στην υποκειμενική αντίληψη ενός εξειδικευμένου ακτινολόγου. Μέση απόκλιση (average OGD)  $>14^\circ$  βρέθηκε σε περίπου

60% των ασθενών του δείγματος της παρούσας μελέτης, ένα εύρημα συμβατό με εκείνα προηγηθεισών μελετών [81]. Στις μισές από τις περιπτώσεις ισχαιμικού ΑΕΕ με average OGD  $\leq 14^\circ$ , το έμφρακτο αφορούσε μικρές ανατομικές δομές του εγκεφάλου.

Η παρούσα εργασία επεκτείνει τα συμπεράσματα των Lesley και συνεργατών καθώς οι συγκεκριμένοι συγγραφείς εστίασαν στην ισχαιμία κατανομής μόνο της μέσης εγκεφαλικής αρτηρίας [77]. Αναδείξαμε την οριζόντια απόκλιση  $>14^\circ$  ως ένα χρήσιμο προγνωστικό εργαλείο ακόμα και για ισχαιμικές βλάβες που προσβάλλουν αποκλειστικά υποφλοιώδεις δομές. Επιπλέον, η αναγνώριση παθολογικών ευρημάτων στην NECT σε δομές του εγκεφάλου που εντοπίζονται στον οπίσθιο κρανιακό βόθρο όπως ένα ισχαιμικό έμφρακτο της παρεγκεφαλίδας προκαλούμενο από διαχωρισμό της σπονδυλικής αρτηρίας δυσχεραίνεται από την παρουσία πληθώρας artifacts [89,90]. Επομένως, η παρουσία μέσης συζυγούς απόκλισης των οφθαλμών (average OGD)  $> 14^\circ$  θα μπορούσε να αποτελέσει ένα ύποπτο εύρημα για τον κλινικό ιατρό προκειμένου να προχωρήσει στη διεξαγωγή μιας περισσότερο λεπτομερούς απεικονιστικής εξέτασης ακόμα και εάν στη NECT δεν ανιχνεύεται κανένα σημείο ισχαιμίας στα δύο εγκεφαλικά ημισφαίρια [90].

Άλλοι συγγραφείς έχουν επίσης μελετήσει τη σχέση ανάμεσα στην οριζόντια CED και την παρουσία ισχαιμικού ΑΕΕ [77]. Οι Simon και συνεργάτες διαπίστωσαν ότι η απόκλιση των οφθαλμών στην υπολογιστική τομογραφία εγκεφάλου έχει κατεύθυνση προς το εγκεφαλικό ημισφαίριο που προσβάλλεται από την ισχαιμική βλάβη και έχει θετική προγνωστική αξία για ΑΕΕ 93% [20]. Οι Tijssen και συνεργάτες μελέτησαν 78 ασθενείς με οριζόντια συζυγή απόκλιση των οφθαλμών και περιέγραψαν πτωχή πρόγνωση σε ένα χρονικό διάστημα 3 μηνών μετά τη διάγνωση του ισχαιμικού ΑΕΕ [66]. Στην ίδια ομάδα ασθενών με οριζόντια απόκλιση των οφθαλμών, ήταν συχνότερη η προσβολή της δεξιάς υποφλοιώδους μετωπο-βρεγματικής περιοχής και της έσω κάψας, ενώ ισχαιμικές βλάβες που εντοπίζονταν στην αριστερή μετωπο-κροταφο-βρεγματική περιοχή εμφανίζονταν με χαμηλότερη συχνότητα [67]. Οι Singer και συνεργάτες μελέτησαν 73 ασθενείς με εγκεφαλική ισχαιμία χρησιμοποιώντας MRI diffusion/perfusion και επιβεβαίωσαν ότι οριζόντια απόκλιση των οφθαλμών εμφανίζεται συχνότερα σε ισχαιμικές βλάβες που εντοπίζονται στο δεξιό ημισφαίριο παρά στο αριστερό [74].

Οι Schwartz και συνεργάτες διαπίστωσαν ότι η συχνότητα οριζόντιας απόκλισης των οφθαλμών ήταν 14% σε άτομα που υποβάλλονταν σε NECT για άλλες ενδείξεις εξαιρουμένου του ΑΕΕ, 36% σε ασθενείς που λάμβαναν rtPA για συμπτώματα συμβατά με ισχαιμικό ΑΕΕ και 50% σε συμμετέχοντες που υποβάλλονταν σε ενδαρτηριακή θεραπεία

για ισχαιμικό ΑΕΕ και με μέση γωνία (OGD) 19°, 25° και 27° αντίστοιχα [81]. Παρόλα αυτά οι συγκεκριμένοι συγγραφείς δεν προσδιόρισαν το βαθμό της συζυγούς οριζόντιας απόκλισης των οφθαλμών που επιτρέπει το διαχωρισμό των ασθενών που πάσχουν από ισχαιμικό ΑΕΕ από εκείνους που τελικά διαπιστώνεται από άλλες νοσολογικές οντότητες, διαφορετικές από το ΑΕΕ. Στο 87% των περιπτώσεων με ισχαιμικό ΑΕΕ και απόκλιση των οφθαλμών, η στροφή ήταν προς κατεύθυνση σύστοιχη με το εγκεφαλικό ημισφαίριο στο οποίο εδραζόταν η ισχαιμική βλάβη. Η διαγνωστική αξία της συζυγούς απόκλισης των οφθαλμών τονίζεται επίσης στη μελέτη των Mahajan και συνεργατών στην οποία υπογραμμίζεται ότι διευκολύνει την αναγνώριση υπόπυκνης εγκεφαλικής βλάβης οξείας ισχαιμικής αιτιολογίας [72].

Πολυάριθμες μελέτες που αφορούν την ανατομία και φυσιολογία της οφθαλμοκινητικότητας έχουν αναγνωρίσει κέντρα εντοπιζόμενα στο φλοιό όλων σχεδόν των λοβών των εγκεφαλικών ημισφαιρίων και τα οποία συνδέονται μεταξύ τους [5 ,6 ,91-93]. Συγκεκριμένα, ο έλεγχος των οριζόντιων οφθαλμικών κινήσεων βασίζεται στη δραστηριότητα φλοιωδών κέντρων των μετωπιαίων, βρεγματικών, κροταφικών και ινιακών λοβών τα οποία συνδέονται με υποφλοιώδη κέντρα εδραζόμενα στο θάλαμο, στον υπόκαμπο, στο μεσεγκέφαλο, στο στέλεχος και στην παρεγκεφαλίδα διαμέσου εγκεφαλο-μεσεγκεφαλο-γεφυρο-παρεγκεφαλιδικών νευρικών οδών [5 ,69-71 ,92 ,94]. Τόσο στην παρούσα εργασία όσο και σε παλαιότερες αναφορές βρέθηκε ότι η ισχαιμική βλάβη που εντοπίζεται σε ένα φλοιώδες κέντρο συνοδεύεται από απόκλιση των οφθαλμών σύστοιχα προς την πλευρά της βλάβης, ενώ ισχαιμικές αλλοιώσεις που αφορούν υποφλοιώδεις δομές όπως για παράδειγμα έμφρακτα στο θάλαμο, τη γέφυρα ή τον προμήκη συνδέονται με απόκλιση ετερόπλευρα προς το ημισφαίριο όπου εντοπίζεται η βλάβη [63 ,69-71 ,80 ,94].

### **Συμπεράσματα**

Η μέτρηση της οριζόντιας συζυγούς απόκλισης των οφθαλμών σε μια αρχική αξονική τομογραφία εγκεφάλου χωρίς σκιαγραφικό, η οποία πραγματοποιείται σε ασθενείς με κλινική εικόνα ενδεικτική ισχαιμικού αγγειακού εγκεφαλικού επεισοδίου, επιτρέπει με ικανοποιητική διαγνωστική ευαισθησία την αναγνώριση εκείνων που έχουν υψηλό κίνδυνο για ισχαιμικά έμφρακτα στον εγκεφαλικό φλοιό ή σε υποφλοιώδεις δομές. Μέση οριζόντια απόκλιση των οφθαλμών η οποία υπερβαίνει τις 14° θα μπορούσε δυνητικά να διευκολύνει αποφάσεις για περαιτέρω λεπτομερείς απεικονιστικές εξετάσεις εγκεφάλου που επιτρέπουν την πρόιμη χρήση ενδαγγειακής θεραπείας στις περιπτώσεις που αυτό απαιτείται.







## Βιβλιογραφία

1. Snell RS. *Κλινική Νευροανατομική*. Αθήνα: Ιατρικές Εκδόσεις Λίτσας, 2008.
2. Snell RS. *Κλινική Ανατομική*. Αθήνα: Ιατρικές Εκδόσεις Λίτσας, 2009.
3. Yousem DM, Grossman RI. *Neoradiology: The Requisites*. Philadelphia, PA: Mosby Elsevier, 2010.
4. Jones HR, Jr., Srinivasan J, Allam G, et al. *Netter's Neurology*. 2nd ed. Philadelphia, PA: Elsevier Saunders, 2012.
5. Pierrot-Deseilligny C, Milea D, Muri RM. Eye movement control by the cerebral cortex. *Current opinion in neurology* 2004;17:17-25.
6. Anderson EJ, Jones DK, O'Gorman RL, et al. Cortical network for gaze control in humans revealed using multimodal MRI. *Cereb Cortex* 2012;22:765-75.
7. Tanabe J, Tregellas J, Miller D, et al. Brain activation during smooth-pursuit eye movements. *NeuroImage* 2002;17:1315-24.
8. McDowell JE, Dyckman KA, Austin BP, et al. Neurophysiology and neuroanatomy of reflexive and volitional saccades: evidence from studies of humans. *Brain Cogn* 2008;68:255-70.
9. Bae YJ, Kim JH, Choi BS, et al. Brainstem pathways for horizontal eye movement: pathologic correlation with MR imaging. *Radiographics* 2013;33:47-59.
10. Versino M, Hurko O, Zee DS. Disorders of binocular control of eye movements in patients with cerebellar dysfunction. *Brain* 1996;119 ( Pt 6):1933-50.
11. Thier P, Ilg UJ. The neural basis of smooth-pursuit eye movements. *Current opinion in neurobiology* 2005;15:645-52.
12. Easton JD, Saver JL, Albers GW, et al. Definition and evaluation of transient ischemic attack: a scientific statement for healthcare professionals from the American Heart Association/American Stroke Association Stroke Council; Council on Cardiovascular Surgery and Anesthesia; Council on Cardiovascular Radiology and Intervention; Council on Cardiovascular Nursing; and the Interdisciplinary Council on Peripheral Vascular Disease. The American Academy of Neurology affirms the value of this statement as an educational tool for neurologists. *Stroke* 2009;40:2276-93.
13. Brazzelli M, Chappell FM, Miranda H, et al. Diffusion-weighted imaging and diagnosis of transient ischemic attack. *Ann Neurol* 2014;75:67-76.

14. Hemmen TM, Meyer BC, McClean TL, et al. Identification of nonischemic stroke mimics among 411 code strokes at the University of California, San Diego, Stroke Center. *Journal of stroke and cerebrovascular diseases : the official journal of National Stroke Association* 2008;17:23-5.
15. Sacco RL, Kasner SE, Broderick JP, et al. An updated definition of stroke for the 21st century: a statement for healthcare professionals from the American Heart Association/American Stroke Association. *Stroke* 2013;44:2064-89.
16. Koo J. The Latest Information on Intracranial Atherosclerosis: Diagnosis and Treatment. *Interventional neurology* 2015;4:48-50.
17. Kokotailo RA, Hill MD. Coding of stroke and stroke risk factors using international classification of diseases, revisions 9 and 10. *Stroke* 2005;36:1776-81.
18. Boussel L, Cakmak S, Wintermark M, et al. Ischemic stroke: etiologic work-up with multidetector CT of heart and extra- and intracranial arteries. *Radiology* 2011;258:206-12.
19. Petrovicova A, Kurca E, Brozman M, et al. Detection of occult paroxysmal atrial fibrillation by implantable long-term electrocardiographic monitoring in cryptogenic stroke and transient ischemic attack population: a study protocol for prospective matched cohort study. *BMC cardiovascular disorders* 2015;15:160.
20. Al-Ansari Y, Otalvaro L, Damluji AA. Ischaemic stroke after ST-elevation myocardial infarction. *Heart* 2016;102:39, 85.
21. Jauch EC, Saver JL, Adams HP, Jr., et al. Guidelines for the early management of patients with acute ischemic stroke: a guideline for healthcare professionals from the American Heart Association/American Stroke Association. *Stroke* 2013;44:870-947.
22. Collins R, Armitage J, Parish S, et al. MRC/BHF Heart Protection Study of cholesterol-lowering with simvastatin in 5963 people with diabetes: a randomised placebo-controlled trial. *Lancet* 2003;361:2005-16.
23. Goldstein LB, Bushnell CD, Adams RJ, et al. Guidelines for the primary prevention of stroke: a guideline for healthcare professionals from the American Heart Association/American Stroke Association. *Stroke* 2011;42:517-84.
24. Wolf PA, Abbott RD, Kannel WB. Atrial fibrillation as an independent risk factor for stroke: the Framingham Study. *Stroke* 1991;22:983-8.

25. Brady K, Joshi B, Zweifel C, et al. Real-time continuous monitoring of cerebral blood flow autoregulation using near-infrared spectroscopy in patients undergoing cardiopulmonary bypass. *Stroke* 2010;41:1951-6.
26. Guo ZN, Liu J, Xing Y, et al. Dynamic cerebral autoregulation is heterogeneous in different subtypes of acute ischemic stroke. *PloS one* 2014;9:e93213.
27. Hu K, Lo MT, Peng CK, et al. A nonlinear dynamic approach reveals a long-term stroke effect on cerebral blood flow regulation at multiple time scales. *PLoS computational biology* 2012;8:e1002601.
28. Purkayastha S, Fadar O, Mehregan A, et al. Impaired cerebrovascular hemodynamics are associated with cerebral white matter damage. *J Cereb Blood Flow Metab* 2014;34:228-34.
29. Salinet AS, Robinson TG, Panerai RB. Effects of cerebral ischemia on human neurovascular coupling, CO<sub>2</sub> reactivity, and dynamic cerebral autoregulation. *J Appl Physiol (1985)* 2015;118:170-7.
30. Pandya RS, Mao L, Zhou H, et al. Central nervous system agents for ischemic stroke: neuroprotection mechanisms. *Central nervous system agents in medicinal chemistry* 2011;11:81-97.
31. Sandhu GS, Sunshine JL. Advanced neuroimaging to guide acute stroke therapy. *Current cardiology reports* 2012;14:741-53.
32. Aoi MC, Hu K, Lo MT, et al. Impaired cerebral autoregulation is associated with brain atrophy and worse functional status in chronic ischemic stroke. *PloS one* 2012;7:e46794.
33. Powers WJ, Videen TO, Diringner MN, et al. Autoregulation after ischaemic stroke. *J Hypertens* 2009;27:2218-22.
34. Allen LM, Hasso AN, Handwerker J, et al. Sequence-specific MR imaging findings that are useful in dating ischemic stroke. *Radiographics* 2012;32:1285-97; discussion 97-9.
35. Vroomen PC, Buddingh MK, Luijckx GJ, et al. The incidence of stroke mimics among stroke department admissions in relation to age group. *Journal of stroke and cerebrovascular diseases : the official journal of National Stroke Association* 2008;17:418-22.
36. Tuntiyatorn L, Saksornchai P, Tunlayadechanont S. Identification of stroke mimics among clinically diagnosed acute strokes. *J Med Assoc Thai* 2013;96:1191-8.

37. Larrue V, von Kummer R, del Zoppo G, et al. Hemorrhagic transformation in acute ischemic stroke. Potential contributing factors in the European Cooperative Acute Stroke Study. *Stroke* 1997;28:957-60.
38. Bennink E, Horsch AD, Dankbaar JW, et al. CT perfusion analysis by nonlinear regression for predicting hemorrhagic transformation in ischemic stroke. *Med Phys* 2015;42:4610-8.
39. Heiss WD. Malignant MCA Infarction: Pathophysiology and Imaging for Early Diagnosis and Management Decisions. *Cerebrovasc Dis* 2016;41:1-7.
40. Burn J, Dennis M, Bamford J, et al. Long-term risk of recurrent stroke after a first-ever stroke. The Oxfordshire Community Stroke Project. *Stroke* 1994;25:333-7.
41. Hardie K, Hankey GJ, Jamrozik K, et al. Ten-year risk of first recurrent stroke and disability after first-ever stroke in the Perth Community Stroke Study. *Stroke* 2004;35:731-5.
42. Akins PT, Delemos C, Wentworth D, et al. Can emergency department physicians safely and effectively initiate thrombolysis for acute ischemic stroke? *Neurology* 2000;55:1801-5.
43. Wang DZ, Rose JA, Honings DS, et al. Treating acute stroke patients with intravenous tPA. The OSF stroke network experience. *Stroke* 2000;31:77-81.
44. Diener HC, Ringelstein EB, von Kummer R, et al. Treatment of acute ischemic stroke with the low-molecular-weight heparin certoparin: results of the TOPAS trial. Therapy of Patients With Acute Stroke (TOPAS) Investigators. *Stroke* 2001;32:22-9.
45. Broderick JP, Palesch YY, Demchuk AM, et al. Endovascular therapy after intravenous t-PA versus t-PA alone for stroke. *N Engl J Med* 2013;368:893-903.
46. Furlan A, Higashida R, Wechsler L, et al. Intra-arterial prourokinase for acute ischemic stroke. The PROACT II study: a randomized controlled trial. Prolyse in Acute Cerebral Thromboembolism. *JAMA* 1999;282:2003-11.
47. Hacke W, Kaste M, Bluhmki E, et al. Thrombolysis with alteplase 3 to 4.5 hours after acute ischemic stroke. *N Engl J Med* 2008;359:1317-29.
48. Smith WS, Sung G, Starkman S, et al. Safety and efficacy of mechanical embolectomy in acute ischemic stroke: results of the MERCI trial. *Stroke* 2005;36:1432-8.

49. Ng YS, Stein J, Ning M, et al. Comparison of clinical characteristics and functional outcomes of ischemic stroke in different vascular territories. *Stroke* 2007;38:2309-14.
50. Srinivasan A, Goyal M, Al Azri F, et al. State-of-the-art imaging of acute stroke. *Radiographics* 2006;26 Suppl 1:S75-95.
51. Lev MH, Farkas J, Gemmete JJ, et al. Acute stroke: improved nonenhanced CT detection--benefits of soft-copy interpretation by using variable window width and center level settings. *Radiology* 1999;213:150-5.
52. Menon BK, Goyal M. Imaging Paradigms in Acute Ischemic Stroke: A Pragmatic Evidence-based Approach. *Radiology* 2015;277:7-12.
53. Birenbaum D, Bancroft LW, Felsberg GJ. Imaging in acute stroke. *The western journal of emergency medicine* 2011;12:67-76.
54. Bash S, Villablanca JP, Jahan R, et al. Intracranial vascular stenosis and occlusive disease: evaluation with CT angiography, MR angiography, and digital subtraction angiography. *AJNR. American journal of neuroradiology* 2005;26:1012-21.
55. Roldan-Valadez E, Lopez-Mejia M. Current concepts on magnetic resonance imaging (MRI) perfusion-diffusion assessment in acute ischaemic stroke: a review & an update for the clinicians. *Indian J Med Res* 2014;140:717-28.
56. Wintermark M, Sanelli PC, Albers GW, et al. Imaging recommendations for acute stroke and transient ischemic attack patients: a joint statement by the American Society of Neuroradiology, the American College of Radiology and the Society of NeuroInterventional Surgery. *Journal of the American College of Radiology : JACR* 2013;10:828-32.
57. Scott JN, Buchan AM, Sevick RJ. Correlation of neurologic dysfunction with CT findings in early acute stroke. *Can J Neurol Sci* 1999;26:182-9.
58. Prevost JL. Deviation des yeux et de la tete dans quelques cas d' hemiplegie. *Gaz Hebdomadaire Med Chir* 1865;41:649-50.
59. Weisenburg TH. Conjugate deviation of the eyes and head and disorders of the associated ocular movements in tumors and other lesions of the cerebrum. *JAMA* 1907;XLVIII:1003-9.
60. Okinaka S, Toyokura Y, Nakamura H, et al. A contribution to the study of pathogenesis of conjugate deviation of eyes in cerebral apoplexy. *Folia psychiatrica et neurologica japonica* 1952;6:125-37.

61. Pedersen RA, Troost BT. Abnormalities of gaze in cerebrovascular disease. *Stroke* 1981;12:251-4.
62. De Renzi E, Colombo A, Faglioni P, et al. Conjugate gaze paresis in stroke patients with unilateral damage. An unexpected instance of hemispheric asymmetry. *Arch Neurol* 1982;39:482-6.
63. Steiner I, Melamed E. Conjugate eye deviation after acute hemispheric stroke: delayed recovery after previous contralateral frontal lobe damage. *Ann Neurol* 1984;16:509-11.
64. Kelley RE, Kovacs AG. Horizontal gaze paresis in hemispheric stroke. *Stroke* 1986;17:1030-2.
65. Bogousslavsky J, Meienberg O. Eye-movement disorders in brain-stem and cerebellar stroke. *Arch Neurol* 1987;44:141-8.
66. Tijssen CC, Schulte BP, Leyten AC. Prognostic significance of conjugate eye deviation in stroke patients. *Stroke* 1991;22:200-2.
67. Tijssen CC, van Gisbergen JA, Schulte BP. Conjugate eye deviation: side, site, and size of the hemispheric lesion. *Neurology* 1991;41:846-50.
68. Simon JE, Morgan SC, Pexman JH, et al. CT assessment of conjugate eye deviation in acute stroke. *Neurology* 2003;60:135-7.
69. Kinoshita Y, Yasukouchi H, Harada A, et al. [Conjugate deviation in ischemia of medial medullary oblongata--report of three cases]. *Brain and nerve = Shinkei kenkyu no shinpo* 2007;59:277-83.
70. Uemura J, Shibazaki K, Inoue T, et al. [A case of pontine infarction presenting with conjugate deviation and unilateral conjugate gaze palsy]. *Rinsho Shinkeigaku* 2007;47:231-3.
71. Fukutake T, Imoto N, Mukai Y, et al. [Small cerebellar vascular lesion can produce isolated conjugate deviation of the eyes]. *Brain and nerve = Shinkei kenkyu no shinpo* 2008;60:653-8.
72. Mahajan V, Minshew PT, Khoury J, et al. Eye position information on CT increases the identification of acute ischemic hypoattenuation. *AJNR. American journal of neuroradiology* 2008;29:1144-6.
73. Sato S, Koga M, Yamagami H, et al. Conjugate eye deviation in acute intracerebral hemorrhage: stroke acute management with urgent risk-factor assessment and improvement--ICH (SAMURAI-ICH) study. *Stroke* 2012;43:2898-903.



74. Singer OC, Humpich MC, Laufs H, et al. Conjugate eye deviation in acute stroke: incidence, hemispheric asymmetry, and lesion pattern. *Stroke* 2006;37:2726-32.
75. Chung CS, Caplan LR, Yamamoto Y, et al. Striatocapsular haemorrhage. *Brain* 2000;123 ( Pt 9):1850-62.
76. Serra A, Liao K, Matta M, et al. Diagnosing disconjugate eye movements: phase-plane analysis of horizontal saccades. *Neurology* 2008;71:1167-75.
77. Lesley WS, Rangaswamy R, Smith KH, et al. Predicting acute ischemic stroke by measuring the degree of ocular gaze deviation (Prevost's sign) on CT. *Journal of neurointerventional surgery* 2009;1:32-4.
78. McKean D, Kudari M, Landells M, et al. Validating a threshold of ocular gaze deviation for the prediction of acute ischaemic stroke. *Clinical radiology* 2014;69:1244-8.
79. Coffman CR, Raman R, Ernstrom K, et al. The "DeyeCOM Sign": Predictive Value in Acute Stroke Code Evaluations. *Journal of stroke and cerebrovascular diseases : the official journal of National Stroke Association* 2015;24:1299-304.
80. Johkura K, Nakae Y, Yamamoto R, et al. Wrong-way deviation: contralateral conjugate eye deviation in acute supratentorial stroke. *J Neurol Sci* 2011;308:165-7.
81. Schwartz KM, Ahmed AT, Fugate JE, et al. Frequency of eye deviation in stroke and non-stroke patients undergoing head CT. *Neurocritical care* 2012;17:45-8.
82. Smajlovic D, Sinanovic O. Sensitivity of the neuroimaging techniques in ischemic stroke. *Medicinski arhiv* 2004;58:282-4.
83. Kurz MW, Kurz KD, Farbu E. Acute ischemic stroke--from symptom recognition to thrombolysis. *Acta neurologica Scandinavica. Supplementum* 2013:57-64.
84. Tissue plasminogen activator for acute ischemic stroke. The National Institute of Neurological Disorders and Stroke rt-PA Stroke Study Group. *N Engl J Med* 1995;333:1581-7.
85. de Los Rios la Rosa F, Khoury J, Kissela BM, et al. Eligibility for Intravenous Recombinant Tissue-Type Plasminogen Activator Within a Population: The Effect of the European Cooperative Acute Stroke Study (ECASS) III Trial. *Stroke* 2012;43:1591-5.
86. Ratanakorn D, Keandoungchun J, Sittichanbuncha Y, et al. Stroke fast track reduces time delay to neuroimaging and increases use of thrombolysis in an academic

- medical center in Thailand. *Journal of neuroimaging : official journal of the American Society of Neuroimaging* 2012;22:53-7.
87. Merino JG, Luby M, Benson RT, et al. Predictors of acute stroke mimics in 8187 patients referred to a stroke service. *Journal of stroke and cerebrovascular diseases : the official journal of National Stroke Association* 2013;22:e397-403.
  88. Sarikaya B, Provenzale J. Frequency of various brain parenchymal findings of early cerebral ischemia on unenhanced CT scans. *Emergency radiology* 2010;17:381-90.
  89. Masuda Y, Tei H, Shimizu S, et al. Factors associated with the misdiagnosis of cerebellar infarction. *Journal of stroke and cerebrovascular diseases : the official journal of National Stroke Association* 2013;22:1125-30.
  90. Ertl-Wagner B, Eftimov L, Blume J, et al. Cranial CT with 64-, 16-, 4- and single-slice CT systems-comparison of image quality and posterior fossa artifacts in routine brain imaging with standard protocols. *Eur Radiol* 2008;18:1720-6.
  91. Doron KW, Funk CM, Glickstein M. Fronto-cerebellar circuits and eye movement control: a diffusion imaging tractography study of human cortico-pontine projections. *Brain Res* 2010;1307:63-71.
  92. Gamlin PD, Yoon K, Zhang H. The role of cerebro-ponto-cerebellar pathways in the control of vergence eye movements. *Eye (Lond)* 1996;10 ( Pt 2):167-71.
  93. Ferraina S, Pare M, Wurtz RH. Comparison of cortico-cortical and cortico-collicular signals for the generation of saccadic eye movements. *J Neurophysiol* 2002;87:845-58.
  94. Boleas-Aguirre MS, Chiron F. [Ocular tilt reaction in thalamic infarct]. *Acta Otorrinolaringol Esp* 2009;60:454-5.


# **ΔΗΜΟΣΙΕΥΣΗ ΔΙΑΤΡΙΒΗΣ**





Contents lists available at ScienceDirect

## Clinical Neurology and Neurosurgery

journal homepage: [www.elsevier.com/locate/clineuro](http://www.elsevier.com/locate/clineuro)

## Conjugate eye deviation as predictor of acute cortical and subcortical ischemic brain lesions



Dimitrios G. Kaditis<sup>a,\*</sup>, Elias Zintzaras<sup>b</sup>, Dimitra Sali<sup>c</sup>, Grigorios Kotoulas<sup>d</sup>,  
Alexandros Papadimitriou<sup>a</sup>, Georgios M. Hadjigeorgiou<sup>a</sup>

<sup>a</sup> Department of Neurology, University of Thessaly School of Medicine and Larissa University Hospital, Larissa, Greece

<sup>b</sup> Department of Biomathematics, University of Thessaly School of Medicine and Larissa University Hospital, Larissa, Greece

<sup>c</sup> Department of Neurology, Euroclinic Hospital, Athens, Greece

<sup>d</sup> Department of Radiology, Euroclinic Hospital, Athens, Greece

### ARTICLE INFO

#### Article history:

Received 21 December 2015

Received in revised form 2 February 2016

Accepted 7 February 2016

Available online 9 February 2016

#### Keywords:

Conjugate eye deviation

Ischemic brain injury

Prevost's sign

Stroke

### ABSTRACT

**Objectives:** Non-enhanced computed tomography (NECT) of the brain is used to exclude intracranial hemorrhage in patients who are considered for treatment with tissue plasminogen activator due to stroke symptoms. However, early infarct signs on NECT have low sensitivity for ischemic stroke. It was hypothesized that horizontal conjugate eye deviation (average ocular gaze deviation-OGD >14°) on NECT predicts ischemic brain injury on a second detailed examination.

**Patients and methods:** Patients who underwent brain NECT within three hours after the onset of stroke symptoms and subsequently had brain CT scan with intravenous contrast or MRI were potential participants. OGD was measured from the cross-sectional image including both globes at their maximum diameter.

**Results:** 73 subjects were studied (mean age 64.2 ± 20.8 years) with a median interval (interquartile range) of 56 h (22–109.3 h) between NECT and the second examination. On NECT, 24 of 73 (32.9%) subjects had OGD >14°. Of 32 individuals with acute ischemic injury on the second examination, 19 (59.4%) had OGD >14° on NECT. OGD >14° was associated with increased risk of ischemic injury: OR= 10.5 (95% confidence interval 3.33–33.9); P=0.002. OGD >14° had significantly higher sensitivity and negative predictive value than early infarct signs on NECT (59.4% vs. 21.9% and 73.5% vs. 59.7%, respectively; P<0.05), and similar specificity and positive predictive value (87.8% vs. 90.2% and 79.2% vs. 63.6%; P>0.05).

**Conclusion:** In the presence of stroke symptoms, average OGD >14° on the initial brain NECT is early predictor of ischemic brain injury.

© 2016 Elsevier B.V. All rights reserved.

### 1. Introduction

Emergency imaging of the brain is recommended for symptoms of acute stroke in order to identify contraindications for intravenous administration of recombinant tissue plasminogen activator (rtPA) or to exclude nonvascular etiology of the neurological manifestations [1]. Computed tomography (CT) scan of the brain without administration of intravenous contrast (non-enhanced CT-NECT) is the most common imaging examination performed within the first 3 h after the onset of neurological manifestations, but

parenchymal injury due to acute ischemic stroke is not apparent in most cases [2,3]. Early infarct signs can be recognized by experienced radiologists in fewer than 67% of cases [1].

Horizontal conjugate eye deviation (CED) or Prevost's sign is an early clinical finding of stroke [4]. In patients with cerebral hemispheric injury (infarct or hemorrhage), CED towards the right side is associated with lesions in the internal capsule or the subcortical fronto-parietal region ipsilaterally [5]. CED towards the left side is usually related to lesions of the entire left fronto-parietal region [5]. In contrast, occlusion of the vertebrobasilar system is accompanied by CED contralateral to the brain injury [6,7].

CED is infrequent in patients undergoing NECT for disorders other than ischemic brain injury [8]. If it occurs in the presence of other diseases, the degree of eye deviation is lesser than in subjects with stroke [8]. Nevertheless, a cut-off value that would allow clear separation of these two patient groups by NECT has not

**Abbreviations:** CED, conjugate eye deviation; 95% CI, 95% confidence interval; CT, computed tomography; MRI, magnetic resonance imaging; NECT, non-enhanced CT; OGD, ocular gaze deviation; rtPA, recombinant tissue plasminogen activator.

\* Corresponding author at: 31 Theatrou St., Piraeus 185.34, Greece.

E-mail address: [kaditis@hotmail.com](mailto:kaditis@hotmail.com) (D.G. Kaditis).

<http://dx.doi.org/10.1016/j.clineuro.2016.02.011>  
0303-8467/© 2016 Elsevier B.V. All rights reserved.

been reported. Lesley et al., have found that acute ischemic stroke involving the middle cerebral artery (MCA) territory is significantly associated with an average ocular gaze deviation (OGD)  $>14^\circ$  [9]. In the current study, an attempt was made to confirm and extend the observation by Lesley et al., It was hypothesized that an average OGD  $>14^\circ$  identified on a brain NECT that was performed in the context of clinical findings indicative of stroke is associated with increased risk of acute ischemic brain injury in the territories of anterior, middle or posterior cerebral arteries or in the brainstem. Thus, the main aim of this investigation was to assess the diagnostic value of average OGD as a predictor of cortical or subcortical ischemic lesions. A secondary goal was to calculate the sensitivity, specificity, positive and negative predictive values of OGD  $>14^\circ$  and of early infarct signs on the brain NECT as tools to predict ischemic brain injury.

## 2. Patients and methods

### 2.1. Patients

We have studied prospectively consecutive patients who presented to the emergency department over a period of 12 months with one or more of the following complaints: (i) headache; (ii) confusion; (iii) loss of consciousness; or (iv) focal neurologic findings i.e., acute hemiparesis or hemiplegia, numbness, sensory loss, diplopia, blurred vision, impaired speech, aphasia. Eligible patients for participation to the study underwent NECT of the brain within three hours after the onset of symptoms followed by a second more detailed examination i.e., computed tomography scan with intravenous contrast or magnetic resonance imaging-MRI of the brain in order to rule out acute ischemic stroke [3].

Exclusion criteria for participation to the study were: (i) history of prior ischemic infarcts, intraocular lens placement, brain surgery or known disorders of the ocular motor pathways (e.g., intranuclear ophthalmoplegia, or multiple sclerosis-optic neuritis); (ii) skull bone fracture, intracranial mass, cerebral hemorrhage or increased size of the ventricular system on the initial imaging study; or (iii) an angle  $>10^\circ$  between the optical axes of the eyes (disconjugate eye deviation). An angle between the two optical axes  $>10^\circ$  may be the result of exophoria, exotropia or internuclear ophthalmoplegia [9]. The study protocol has been approved by the Larissa University Hospital Scientific Council and all patients have provided written informed consent for participation to the study.

### 2.2. Image analysis

Image analysis of brain NECT and MRI examinations was completed similar to the study by Lesley et al., using the software RadiAnt DICOM Viewer; version 1.8.6.6744 (Medixant Inc., Poznan, Poland) [9]. For the study measurements, the cross-sectional image including both globes at their maximum diameter, the lens and the midline nasal structures was selected. In a first step, OGD for each eye was calculated. A sagittal line (AB) was drawn between the midline of the nasal structures and the falx cerebri and a second line (CD) was pulled perpendicular to AB and passing through the center of each globe (Fig. 1). One more line was drawn through the longitudinal axis of each lens (EF and GH). The OGD for each eye was defined as the acute angle between lines CD and EF or GH. The OGD was positive if the eye deviated to the right and negative if it deviated to the left. The average OGD was calculated as:

$$\text{Average OGD} = \frac{|\text{right eye OGD}| + |\text{left eye OGD}|}{2}.$$

The angle between the two optical axes was also measured in order to recognize disconjugate eye deviation:

$$\text{Angle between the two optical axis} = |\text{right eye OGD} - \text{left eye OGD}|.$$

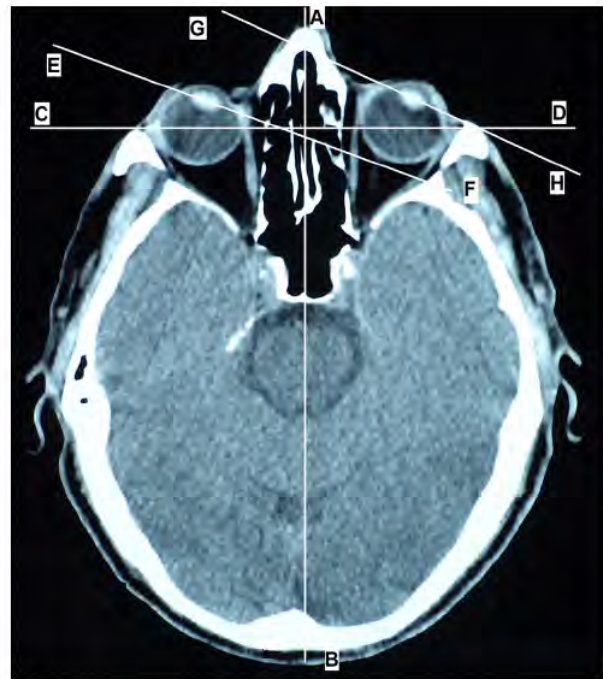

Fig. 1. A sagittal line (AB) was drawn between the midline of the nasal structures and the falx cerebri and a second line (CD) was pulled perpendicular to AB and passing through the center of each globe. A third line (EF or GH) was drawn through the longitudinal axis of each lens. The OGD for each eye was defined as the acute angle between lines CD and EF or GH.

If this angle was  $<10^\circ$ , the patient by definition had conjugate visual axes; if the angle was  $\geq 10^\circ$ , the optical axes were disconjugate and the respective subject was excluded from further analysis [9]. Minor early signs of acute ischemic injury (early infarct signs) other than CED i.e., obscuration of lentiform nucleus, loss of insular ribbon, cortical ribbon sign, effacement of the cerebral sulci, loss of differentiation between gray and white matter, hyperdensity of middle cerebral artery or “dot” sign were also recorded.

### 2.3. Data analysis

$\chi^2$  test was used to compare patients with an average OGD  $>14^\circ$  to those with an average OGD  $\leq 14^\circ$  regarding frequency of acute ischemic injury on the second detailed examination (CT scan with intravenous contrast or MRI of the brain). Odds ratio and 95% confidence interval (CI) for identifying ischemic brain injury on the second examination among patients with an average OGD  $>14^\circ$  on NECT as compared to participants with OGD  $\leq 14^\circ$  was calculated by univariate logistic regression analysis. Odds ratio and 95% CI were recalculated after patients with ischemic lesions only in the cortex were excluded.

Sensitivity, specificity, positive and negative predictive values of an average OGD  $>14^\circ$  in predicting findings of acute ischemic stroke on the second exam were calculated. Sensitivity, specificity, positive and negative predictive values were also calculated for minor early signs other than CED as predictors of acute ischemic stroke were also calculated. Average OGD  $>14^\circ$  and minor early signs of ischemia were compared regarding sensitivity, specificity, positive and negative predictive values using McNemar's test.

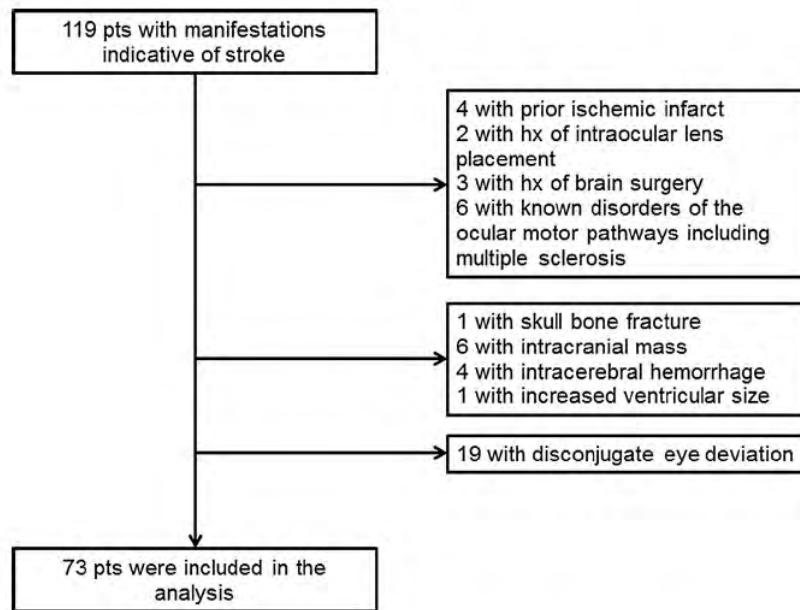


Fig. 2. Flow diagram presenting patients not included in the data analysis.

**Table 1**  
Main clinical manifestations of study participants.

Symptoms and signs	N
Headache	17
Confusion	1
Loss of consciousness	3
Generalized tonic-clonic seizures	3
Speech disorders	4
Blurred vision	1
Diplopia	2
Gait instability/vertigo	6
Sensory loss	1
Numbness	4
Hemiparesis	19
Hemiplegia	12

### 3. Results

#### 3.1. Participants' characteristics

One hundred and nineteen patients with neurological manifestations that were indicative of stroke underwent two successive imaging studies (brain NECT followed by CT with contrast or MRI) and were considered for recruitment. Thirty six subjects (mean age  $63.2 \pm 17.2$  years; 55.6% female) were excluded from participation to the study because they fulfilled at least one of the exclusion criteria (Fig. 2). Five of the 36 (13.9%) excluded patients were found to have stroke on the subsequent detailed imaging examination. Thus, data of 73 subjects were analyzed ( $64.2 \pm 20.8$  years; 49.3% female; Table 1). The median interval (interquartile range) between the two examinations was 56 h (22–109.3 h).

#### 3.2. CED with average OGD $>14^\circ$ as a predictor of ischemic brain injury

On the initial brain NECT, 24 of 73 (32.9%) subjects had CED with average OGD  $>14^\circ$ . On the second examination, ischemic brain injury was demonstrated in 32 of 73 (43.8%) subjects (Table 2). Of 32 individuals with acute ischemic brain injury, 19 (59.4%) had an

average OGD  $>14^\circ$  and 13 had an average OGD  $\leq 14^\circ$  (average OGD range  $4.4\text{--}30.2^\circ$ ) on NECT.

Of 32 patients with ischemic brain injury, 19 (59.4%) had stroke of the cortex and adjacent white matter, 6 (18.8%) had subcortical lesions (basal ganglia, thalamus, Reil's isle, brainstem and cerebellum) and in 7 (21.9%) cases both the cerebral cortex and the subcortical structures were affected. Fifteen subjects (46.9%) had right cerebral stroke and 17 (53.1%) patients had left cerebral stroke. In 21 cases, there was occlusion of segmental or subsegmental branches of only one of the major cerebral arteries (anterior, middle or posterior cerebral arteries). In the remaining 11 patients with acute stroke, obstruction of segmental or subsegmental branches of more than one of the major cerebral arteries was identified.

Patients with an average OGD  $>14^\circ$  differed significantly regarding frequency of acute ischemic brain injury on the second examination as compared to participants with average OGD  $\leq 14^\circ$  (79.2% vs. 26.5%;  $P < 0.001$ ; Table 2). Univariate logistic regression analysis indicated that average OGD  $>14^\circ$  on brain NECT was associated with a 10-fold increased risk of ischemic brain injury on the second detailed examination (CT scan with contrast or MRI): OR (95% CI) = 10.5 (3.33–33.9);  $P = 0.002$ . When patients with cortical lesions only were excluded, the association remained significant: OR (95% CI) = 13.2 (3.4–51.7);  $P < 0.001$ . CED with average OGD  $>14^\circ$  on the first brain NECT had sensitivity of 59.4% (95% confidence interval-CI 42.4–76.4%) and specificity 87.8% (95% CI 77.8–97.8%) for predicting ischemic brain injury on the second detailed examination.

Only 7 of 32 participants with stroke had early infarct signs on the first brain NECT: obscuration of lentiform nucleus ( $n = 2$ ); loss of insular ribbon ( $n = 2$ ); effacement of the cerebral sulci ( $n = 2$ ); and hyperdensity of middle cerebral artery ( $n = 1$ ). The sensitivity of early ischemia signs other than CED on the initial brain NECT for the prediction of acute stroke on the second more detailed examination was only 21.9% (95% CI 7.6–36.2%) with a specificity of 90.2% (95% CI 81.2–99.3%). Average OGD  $>14^\circ$  had significantly higher sensitivity ( $P = 0.01$ ) and similar specificity ( $P = 0.74$ ) compared to early infarct signs.

**Table 2**

Patients with or without CED (average OGD &gt;14°) on NECT and with or without acute ischemic brain injury on the second detailed examination.

		CED with average OGD >14° on NECT		N
		Yes	No	
Acute ischemic injury on second examination <sup>a</sup>	Yes	19 (79.2%)	13 (26.5%)	32
	No	5 (20.8%)	36 (73.5%)	41
N		24 (100%)	49 (100%)	73

NECT non-enhanced computed tomography.

<sup>a</sup> Patients with an average OGD >14° differed significantly regarding frequency of acute ischemic brain injury on the second examination as compared to participants with average OGD ≤14°.

### 3.3. Ischemic brain injury with average OGD ≤14° and absence of ischemic brain injury with average OGD >14°

Thirteen of 32 cases with acute ischemic stroke on the second imaging examination had an average OGD ≤14° on the initial brain NECT. In 6 of these patients, average OGD ranged from 10° to 14° and ischemic lesions affected small brain structures: (i) right pons; (ii) right middle and inferior frontal gyrus cortex; (iii) right lenticular nucleus; (iv) left basal ganglia with extension to the ipsilateral semi-oval center; (v) lower surface of the right cerebellar hemisphere; and (vi) left caudate nucleus along with the ipsilateral anterior and posterior limb of internal capsule.

Of 24 patients with average OGD >14°, five subjects did not have ischemic brain injury on the second examination. The presenting complaint was one of the following: vertigo ( $n = 2$ ); gait instability ( $n = 1$ ); or headache ( $n = 2$ ). Only one subject had findings on the second examination (mild brain atrophy consistent with the patient's age). Thus, average OGD >14° on the initial brain NECT had a positive predictive value of 79.2% (95% CI 62.9–95.4%) and a negative predictive value of 73.5% (95% CI 61.1–85.8%) (Table 2). Early signs of ischemia had similar positive predictive value (63.6% [95% CI 35.2–92.1%];  $P = 0.36$ ), but significantly lower negative predictive value (59.7% [95% CI 47.5–71.9%];  $P = 0.004$ ).

### 3.4. CED with average OGD >14° and localization of ischemic brain injury

The great majority of CED with average OGD >14° in the presence of cortical stroke or combination of lesions in the cortex and subcortical structures had eye deviation toward the ischemic lesion (Table 3). In contrast, 4 of 6 subjects with average OGD >14° and stroke exclusively in subcortical structures had eye deviation contralateral to the ischemic lesion (Table 3).

## 4. Discussion

In this study, it was demonstrated that an average OGD >14° in a patient undergoing brain NECT within three hours after the onset of stroke symptoms is associated with increased risk of identifying ischemic injury in the cortex or subcortical structures on a subsequent more detailed examination i.e., brain CT with intravenous contrast or MRI. The current report confirms and extends the findings by Lesley et al., who have shown that presence of middle cerebral artery stroke is associated with an average OGD >14°. Furthermore, lesions involving the cortex or the adjacent white matter are related to ipsilateral CED, whereas those affecting exclusively subcortical structures are associated with contralateral CED.

Ischemic stroke is defined as the abrupt interruption of blood flow in a main or secondary branch of the cerebral arteries [10]. Treatment for acute ischemic stroke is as urgent as therapeutic interventions for acute myocardial infarction [1]. Fibrinolytic treatment with intravenous recombinant tissue plasminogen activator (rtPA) should be initiated within one hour after the patient's arrival to the emergency department and within 3–4.5 h after the initiation

of neurological symptoms in order to improve clinical outcomes [11]. Since parenchymal haemorrhage is the main and an absolute contraindication to treatment with rtPA, NECT is the most frequently used first-line imaging modality for excluding intracerebral haemorrhage [1,12,13].

Unfortunately, a large proportion of patients with suspicious symptoms arrive to the emergency department too late or have contraindications to administration of rtPA [13,14]. In such cases or when there is no improvement after intravenous rtPA, endovascular treatment may be considered and three potential imaging strategies can be applied for further evaluation: NECT followed by digital subtraction angiography; NECT plus CT angiography with or without perfusion CT; or MRI plus magnetic resonance angiography (MRA) with or without perfusion MRI [12].

Recognition of early signs of brain ischemia on NECT facilitates decisions for further more advanced imaging and possibly endovascular treatment and could accelerate initiation of supportive treatment [1]. Such early infarct signs include hypodensity of a cortical or subcortical structure, loss of the differentiation limits between gray and white matter of the brain (e.g., obscuration of lentiform nucleus, loss of insular ribbon), sulcal effacement or hyperdense middle cerebral artery [1,15]. In one study, the frequency of early infarct signs on NECT at 6 h was 53% for parenchymal hypodensity and 46% for loss of insular ribbon and obscuration of lentiform nucleus [15]. Depending on the experience of the radiologist and the algorithm and NECT windows used, the frequency of early signs at 3 h after the onset of symptoms can be 67% or lower [1].

Although the recognition of early infarct signs is difficult, NECT has several advantages as an initial imaging modality for stroke. It can be completed and interpreted in a relatively short period of time i.e., 45 min or fewer. In addition, it is comparable to MRI in the detection of intracranial hemorrhage, brain edema or tumor while it is accompanied by fewer motion artifacts in restless patients. Furthermore, NECT lacks the contraindications of MRI such as metal implants and has a lower cost [1,12]. Finally, access to MRI and other advanced imaging modalities is limited in many regions of the world where NECT is often the only available diagnostic tool for detecting ischemic brain lesions [16,17].

The current study suggests that measurement of CED that does not require presence of a trained neuroradiologist 24/7 can improve remarkably the sensitivity of NECT for diagnosing ischemic stroke with a satisfactory positive predictive value of approximately 80%. The measurement of CED is an objective method which is not based on the subjective impression of a skilled radiologist. Average OGD >14° has been found in approximately 60% of subjects with stroke in the present cohort, a finding consistent with previous reports [8]. In half of the cases that patients with stroke had average OGD ≤14°, the infarct affected small brain structures.

The present report extends the results of the study by Lesley et al., which has focused on ischemia of the middle cerebral artery territory. We have shown that CED is a useful predictor of brain ischemia even when subcortical structures are affected. Diagnosis of pathology in brain structures located in the posterior



**Table 3**

Conjugate eye deviation (CED) with average OGD &gt;14° in patients with ischemic stroke on the second detailed examination and localization of the acute ischemic lesion.

Level of injury	Conjugate eye deviation ipsilateral to ischemic lesion	Conjugate eye deviation contralateral to ischemic lesion	Total
Ischemic injury in the cortex and adjacent white matter	7 (87.5%)	1 (12.5%)	8 (100%)
Ischemic injury in subcortical structures <sup>a</sup>	2 (33.3%)	4 (66.7%)	6 (100%)
Ischemic injury in the cortex, adjacent white matter and subcortical structures <sup>a</sup>	4 (80%)	1 (20%)	5 (100%)
Total	13	6	19

<sup>a</sup> Basal ganglia, thalamus, pons, medulla, cerebellum.

cranial fossa such as cerebellar infarction caused by vertebral artery dissection is challenging due to the presence of artifacts [18,19]. Therefore, the presence of an average OGD >14° should alert the physician to proceed with a more detailed imaging modality even if there are no signs of ischemia in the cerebral hemispheres [19].

Other authors have also studied the relationship between horizontal CED and the presence of stroke [9]. Simon et al., found that eye deviation on head CT lateralizes to the ischemic hemisphere and has a positive predictive value for stroke of 93% [20]. Tijssen et al., reported that CED predicted poor disability and mortality outcomes in a cohort of patients with stroke followed over a 3-month period [21]. In the same cohort of 78 patients with stroke and CED, the right subcortical fronto-parietal region and the internal capsule were affected in most cases, whereas ischemic lesions located in the entire left fronto-temporo-parietal area were present less frequently [5]. In a report by Singer et al., 73 patients with cerebral ischemia were studied using diffusion- and perfusion-weighted MRI [4]. The authors confirmed that CED occurs more frequently with ischemic lesions in the right hemisphere and less frequently with ischemia in the left hemisphere.

Schwartz et al., reported that the frequency of CED was 14% in subjects who underwent NECT for indications other than stroke, 36% in patients treated with rtPA for symptoms consistent with stroke and 50% in participants who were subjected to intra-arterial stroke therapy with average OGD of 19°, 25° and 27°, respectively [8]. Nevertheless, the authors did not define a cut-off value separating the patients with stroke from those who underwent NECT for other indications. In 87% of participants with stroke and CED, eye deviation was ipsilateral to the side of ischemic infarction identified later on brain imaging. The diagnostic value of CED was emphasized in a study of Mahajan et al., which concluded that demonstration of CED on NECT facilitates the recognition of acute ischemic hypodensity even when the Alberta Stroke Program Early CT Score is used [6].

Numerous studies on the anatomy and physiology of the ocular motor system have been published demonstrating that centers for ocular motility are located in all cortical lobes and in many subcortical structures and these centers are inter-related [22–26]. More specifically, accumulating evidence indicates that the control of horizontal gaze movements is based on the action of cortical centers located in the frontal, parietal, occipital and temporal lobes which are linked with subcortical centers in the thalamus, hippocampus, midbrain, brainstem and cerebellum via cerebral-mesencephalic-ponto-cerebellar pathways [7,22,24,27–29]. Both in our study and in previous reports, it was found that ischemic injury of a cortical center is accompanied by eye deviation ipsilateral to the lesion, whereas ischemic lesions in subcortical structures e.g., thalamic, pontine or medial medullary infarcts are associated with CED contralateral to the lesion [7,27–31].

## 5. Conclusions

Measurement of horizontal CED on an initial brain NECT performed for neurological manifestations of stroke is a simple method to recognize patients at high risk for ischemic infarcts in the

cerebral cortex or subcortical structures. An average OGD >14° could potentially facilitate decisions for more advanced brain imaging and endovascular treatment.

## Conflicts of interest

None of the authors has any conflicts of interest.

## Acknowledgements

This study had no funding support.

## References

- [1] E.C. Jauch, J.L. Saver, H.P. Adams Jr., A. Bruno, J.J. Connors, B.M. Demaerschalk, et al., Guidelines for the early management of patients with acute ischemic stroke: a guideline for healthcare professionals from the American Heart Association/American Stroke Association, *Stroke* 44 (2013) 870–947.
- [2] G.S. Sandhu, J.L. Sunshine, Advanced neuroimaging to guide acute stroke therapy, *Curr. Cardiol. Rep.* 14 (2012) 741–753.
- [3] D. Smajlovic, O. Sinanovic, Sensitivity of the neuroimaging techniques in ischemic stroke, *Med. Arhiv.* 58 (2004) 282–284.
- [4] O.C. Singer, M.C. Humpich, H. Laufs, H. Lanfermann, H. Steinmetz, T. Neumann-Haefelin, Conjugate eye deviation in acute stroke: incidence, hemispheric asymmetry, and lesion pattern, *Stroke* 37 (2006) 2726–2732.
- [5] C.C. Tijssen, J.A. van Gisbergen, B.P. Schulte, Conjugate eye deviation: side, site, and size of the hemispheric lesion, *Neurology* 41 (1991) 846–850.
- [6] V. Mahajan, P.T. Minshew, J. Khoury, P.P. Shu, M. Muzaffar, T. Abruzzo, et al., Eye position information on CT increases the identification of acute ischemic hypodensity, *AJNR Am. J. Neuroradiol.* 29 (2008) 1144–1146.
- [7] T. Fukutake, N. Imoto, Y. Mukai, M. Kamada, D. Kurihara, H. Hirata, et al., Small cerebellar vascular lesion can produce isolated conjugate deviation of the eyes, *Brain Nerve* 60 (2008) 653–658.
- [8] K.M. Schwartz, A.T. Ahmed, J.E. Fugate, F.E. Diehn, L.J. Eckel, C.H. Hunt, et al., Frequency of eye deviation in stroke and non-stroke patients undergoing head CT, *Neurocrit. Care.* 17 (2012) 45–48.
- [9] W.S. Lesley, R. Rangaswamy, K.H. Smith, D.M. Watkins, Predicting acute ischemic stroke by measuring the degree of ocular gaze deviation (Prevost's sign) on CT, *J. Neurointerv. Surg.* 1 (2009) 32–34.
- [10] M.W. Kurz, K.D. Kurz, E. Farbu, Acute ischemic stroke—from symptom recognition to thrombolysis, *Acta. Neurol. Scand. Suppl.* 5 (2013) 7–64.
- [11] The National Institute of Neurological Disorders and Stroke rt-PA Stroke Study Group, Tissue plasminogen activator for acute ischemic stroke. *N. Engl. J. Med.* 333 (1995) 1581–1587.
- [12] M. Wintermark, P.C. Sanelli, G.W. Albers, J.A. Bello, C.P. Derdeyn, S.W. Hetts, et al., Imaging recommendations for acute stroke and transient ischemic attack patients: a joint statement by the American Society of Neuroradiology, the American College of Radiology and the Society of Neuro Interventional Surgery, *J. Am. Coll. Radiol. JACR* 10 (2013) 828–832.
- [13] F. de Los Rios la Rosa, J. Khoury, B.M. Kissela, M.L. Flaherty, K. Alwell, C.J. Moomaw, et al., Eligibility for Intravenous recombinant tissue-type plasminogen activator within a population: the effect of the European Cooperative Acute Stroke Study (ECASS) III trial, *Stroke* 43 (2012) 1591–1595.
- [14] D. Ratanakorn, J. Keandoungchun, Y. Sittichanbuncha, J. Laothamatas, C.H. Tegeler, Stroke fast track reduces time delay to neuroimaging and increases use of thrombolysis in an academic medical center in Thailand, *J. Neuroimaging* 22 (2012) 53–57.
- [15] B. Sarikaya, J. Provenzale, Frequency of various brain parenchymal findings of early cerebral ischemia on unenhanced CT scans, *Emerg. Radiol.* 17 (2010) 381–390.
- [16] L. Kumar, M. Husain, I. Ahmad, Level of accessibility of radiological diagnostic tools of high technology and its effect on human health: study of ultrasonography, CT scan and MRI in different perspective, *J. Indian Med. Assoc.* 110 (2012) 148–152.
- [17] K.W. Loo, S.H. Gan, Burden of stroke in Cambodia, *Int. J. Stroke* 8 (2013) 475–478.

- [18] Y. Masuda, H. Tei, S. Shimizu, S. Uchiyama, Factors associated with the misdiagnosis of cerebellar infarction, *J. Stroke Cerebrovasc. Dis.* 22 (2013) 1125–1130.
- [19] B. Ertl-Wagner, L. Eftimov, J. Blume, R. Bruening, C. Becker, J. Cormack, et al., Cranial CT with 64-, 16-, 4- and single-slice CT systems-comparison of image quality and posterior fossa artifacts in routine brain imaging with standard protocols, *Eur. Radiol.* 18 (2008) 1720–1726.
- [20] J.E. Simon, S.C. Morgan, J.H. Pexman, M.D. Hill, A.M. Buchan, CT assessment of conjugate eye deviation in acute stroke, *Neurology* 60 (2003) 135–137.
- [21] C.C. Tijssen, B.P. Schulte, A.C. Leyten, Prognostic significance of conjugate eye deviation in stroke patients, *Stroke* 22 (1991) 200–202.
- [22] C. Pierrot-Deseilligny, D. Milea, R.M. Muri, Eye movement control by the cerebral cortex, *Curr. Opin. Neurol.* 17 (2004) 17–25.
- [23] K.W. Doron, C.M. Funk, M. Glickstein, Fronto-cerebellar circuits and eye movement control: a diffusion imaging tractography study of human cortico-pontine projections, *Brain Res.* 1307 (2010) 63–71.
- [24] P.D. Gamlin, K. Yoon, H. Zhang, The role of cerebro-ponto-cerebellar pathways in the control of vergence eye movements, *Eye (Lond.)* 10 (Pt 2) (1996) 167–171.
- [25] E.J. Anderson, D.K. Jones, R.L. O’Gorman, A. Leemans, M. Catani, M. Husain, Cortical network for gaze control in humans revealed using multimodal MRI, *Cereb. Cortex.* 22 (2012) 765–775.
- [26] S. Ferraina, M. Pare, R.H. Wurtz, Comparison of cortico-cortical and cortico-collicular signals for the generation of saccadic eye movements, *J. Neurophysiol.* 87 (2002) 845–858.
- [27] M.S. Boleas-Aguirre, F. Chiron, Ocular tilt reaction in thalamic infarct, *Acta Otorrinolaringol. Esp.* 60 (2009) 454–455.
- [28] J. Uemura, K. Shibasaki, T. Inoue, Y. Iguchi, K. Kimura, A case of pontine infarction presenting with conjugate deviation and unilateral conjugate gaze palsy, *Rinsho Shinkeigaku* 47 (2007) 231–233.
- [29] Y. Kinoshita, H. Yasukouchi, A. Harada, E. Tsuru, T. Okudera, Conjugate deviation in ischemia of medial medullary oblongata—report of three cases, *Brain Nerve* 59 (2007) 277–283.
- [30] K. Johkura, Y. Nakae, R. Yamamoto, M. Mitomi, Y. Kudo, Wrong-way deviation: contralateral conjugate eye deviation in acute supratentorial stroke, *J. Neurol. Sci.* 308 (2011) 165–167.
- [31] I. Steiner, E. Melamed, Conjugate eye deviation after acute hemispheric stroke: delayed recovery after previous contralateral frontal lobe damage, *Ann. Neurol.* 16 (1984) 509–511.

## *Περίληψη στα Ελληνικά*

**Σκοπός και υπόθεση της μελέτης:** Ασθενείς οι οποίοι εμφανίζουν συμπτώματα ενδεικτικά αγγειακού εγκεφαλικού επεισοδίου (ΑΕΕ) υποβάλλονται σε υπολογιστική τομογραφία εγκεφάλου χωρίς σκιαγραφικό (NECT) προκειμένου να αποκλεισθεί η πιθανότητα ενδοκράνιας αιμορραγίας και να λάβουν ενδοφλέβια θρομβόλυση (rtPA). Όμως η υπολογιστική τομογραφία εγκεφάλου χωρίς σκιαγραφικό παρουσιάζει χαμηλή ευαισθησία για την ανίχνευση πρώιμων σημείων ισχαιμικού εμφράκτου. Στην παρούσα μελέτη, υποθέσαμε ότι η οριζόντια, συζυγής απόκλιση των οφθαλμών (average ocular gaze deviation-OGD)  $>14^\circ$  στην υπολογιστική τομογραφία εγκεφάλου χωρίς σκιαγραφικό είναι σημαντικός προγνωστικός δείκτης για την ανίχνευση ισχαιμικής εγκεφαλικής βλάβης σε μια δεύτερη λεπτομερέστερη απεικονιστική εξέταση (αξονική τομογραφία με σκιαγραφικό ή μαγνητική τομογραφία).

**Μέθοδοι:** Στη μελέτη συμμετείχαν ασθενείς που υποβλήθηκαν σε NECT εντός τριών ωρών από την έναρξη συμπτωμάτων ενδεικτικών ΑΕΕ και σε δεύτερη φάση σε αξονική τομογραφία με σκιαγραφικό ή σε μαγνητική τομογραφία. Η μέση απόκλιση των οφθαλμών (OGD) υπολογίστηκε σε εγκάρσιες τομές της NECT που περιλάμβαναν και τους δύο οφθαλμούς κατά την μεγαλύτερή τους διάμετρο.

**Αποτελέσματα:** 73 άτομα μελετήθηκαν (μέση ηλικία  $64,2 \pm 20,8$  έτη) με διάμεσο χρονικό διάστημα μεταξύ 1<sup>ης</sup> και 2<sup>ης</sup> εξέτασης ίσο με 56 ώρες ( $25^0-75^0$  εκατοστημόριο: 22-109,3 ώρες). Από τους 73 συμμετέχοντες, οι 24 (32,9%) είχαν OGD  $>14^\circ$ . Από τα 32 άτομα με οξεία ισχαιμική βλάβη (αποδεικνυόμενη στη δεύτερη απεικονιστική εξέταση), 19 (59,4%) παρουσίαζαν OGD  $>14^\circ$  με βάση την αρχική NECT. OGD  $>14^\circ$  σχετίζονταν σημαντικά με αυξημένο κίνδυνο ανίχνευσης ισχαιμικής βλάβης: OR = 10,5 (95% διάστημα αξιοπιστίας: 3,33-33,9 με  $P=0,002$ ). Η συζυγής οριζόντια απόκλιση των οφθαλμών (OGD)  $>14^\circ$  είχε σημαντικά υψηλότερη ευαισθησία και αρνητική προγνωστική αξία συγκριτικά με τα πρώιμα σημεία ισχαιμικού εμφράκτου που ανιχνεύθηκαν στη NECT (59,4% έναντι 21,9% και 73,5% έναντι 59,7% αντίστοιχα, με  $P < 0,05$ ), αλλά παρόμοια ειδικότητα και θετική προγνωστική αξία (87,8% έναντι 90,2% και 79,2% έναντι 63,6% με  $P > 0,05$ ).

**Συμπέρασμα:** Σε ασθενείς με συμπτώματα ενδεικτικά ΑΕΕ, μέση οριζόντια συζυγής απόκλιση των οφθαλμών (OGD)  $>14^\circ$  στην αρχική ΝΕCΤ, είναι σημαντικός προγνωστικός δείκτης για την παρουσία οξείας ισχαιμικής εγκεφαλικής βλάβης.

## *Summary in English*

**Background and objectives:** Non-enhanced computed tomography (NECT) of the brain is used to exclude intracranial hemorrhage in patients who are considered for treatment with tissue plasminogen activator due to stroke symptoms. However, early infarct signs on NECT have low sensitivity for ischemic stroke. It was hypothesized that horizontal conjugate eye deviation (average ocular gaze deviation-OGD  $>14^\circ$ ) on NECT predicts ischemic brain injury on a second detailed examination.

**Methods:** Patients who underwent brain NECT within three hours after the onset of stroke symptoms and subsequently had brain CT scan with intravenous contrast or MRI were potential participants. OGD was measured from the cross-sectional image including both globes at their maximum diameter.

**Results:** 73 subjects were studied (mean age  $64.2 \pm 20.8$  years) with a median interval (interquartile range) of 56 hours (22-109.3 hours) between NECT and the second examination. On NECT, 24 of 73 (32.9%) subjects had OGD  $>14^\circ$ . Of 32 individuals with acute ischemic injury on the second examination, 19 (59.4%) had OGD  $>14^\circ$  on NECT. OGD  $>14^\circ$  was associated with increased risk of ischemic injury: OR=10.5 (95% confidence interval 3.33-33.9);  $P=0.002$ . OGD  $>14^\circ$  had significantly higher sensitivity and negative predictive value than early infarct signs on NECT (59.4% vs. 21.9% and 73.5% vs. 59.7%, respectively;  $P < 0.05$ ), and similar specificity and positive predictive value (87.8% vs. 90.2% and 79.2% vs. 63.6%;  $P > 0.05$ ). **Conclusions:** In the presence of stroke symptoms, average OGD  $>14^\circ$  on the initial brain NECT is early predictor of ischemic brain injury.





