



ΔΙΑΚΡΑΤΙΚΟ
ΔΙΑΤΜΗΜΑΤΙΚΟ
ΠΡΟΓΡΑΜΜΑ
ΜΕΤΑΠΤΥΧΙΑΚΩΝ
ΣΠΟΥΔΩΝ

ΙΑΤΡΙΚΗ ΣΧΟΛΗ
ΠΑΝΕΠΙΣΤΗΜΙΟ ΘΕΣΣΑΛΙΑΣ
σε συνεργασία με το
UNIVERSITÀ DEGLI STUDI
DI GENOVA



Μεταπτυχιακή Διπλωματική Εργασία

"Η συμβολή της έγχρωμης Doppler υπερηχογραφίας για την επιλογή κατάλληλης θέσης για τη δημιουργία αρτηριοφλεβικής επικοινωνίας για αιμοκάθαρση "

υπό

ΓΕΩΡΓΙΟΥ Β. ΤΣΙΝΟΠΟΥΛΟΥ

Ειδικού καρδιολόγου

Υπεβλήθη για την εκπλήρωση μέρους των

απαιτήσεων για την απόκτηση του

Διακρατικού Μεταπτυχιακού Διπλώματος Ειδίκευσης

«Υπερηχογραφική Λειτουργική Απεικόνιση για την πρόληψη & διάγνωση των αγγειακών παθήσεων»

Λάρισα, 2017

ΤΡΙΜΕΛΗΣ ΣΥΜΒΟΥΛΕΥΤΙΚΗ ΕΠΙΤΡΟΠΗ

- 1. Μιλτιάδης Λαζαρίδης, *Επισκέπτης Καθηγητής* Πανεπιστημίου Κύπρου
(Επιβλέπων)**
- 2. Μιλτιάδης Ματσάγκας, *Καθηγητής* Αγγειοχειρουργικής Πανεπιστημίου
Θεσσαλίας**
- 3. Χρήστος Καραθάνος *Επιμελητής* Αγγειοχειρουργικής Π.Γ.Ν.Λάρισας**

ΕΥΧΑΡΙΣΤΙΕΣ

Η διπλωματική αυτή εργασία αποτελείται από πέντε κεφάλαια. Ο σχεδιασμός της έγινε από τον επιβλέποντα, Καθηγητή κ.Μίλτο Λαζαρίδη, τον οποίο και ευχαριστώ θερμά για την πολύτιμη βοήθεια και υποστήριξη, καθώς και την τεράστια κατανόηση που έδειξε κατά τη διαδικασία της συγγραφής της.

Ακόμη ευχαριστώ θερμά και τα άλλα δύο μέλη της συμβουλευτικής επιτροπής, τον Καθηγητή Αγγειοχειρουργικής του Πανεπιστημίου Θεσσαλίας κ. Μιλτιάδη Ματσάγκα και τον Επιμελητή Αγγειοχειρουργικής του Π.Γ.Ν.Λάρισας κ. Χρήστο Καραθάνο για τις χρήσιμες επισημάνσεις τους.

Ευχαριστώ επίσης τον Καθηγητή Αγγειοχειρουργικής του Τμήματος Ιατρικής του Πανεπιστημίου Θεσσαλίας, κ. Αθανάσιο Γιαννούκα που οργάνωσε και συντόνισε το Διακρατικό Διατμηματικό Πρόγραμμα Μεταπτυχιακών Σπουδών (ΔΔΠΜΣ) του Τμήματος Ιατρικής της Σχολής Επιστημών Υγείας του Πανεπιστημίου Θεσσαλίας σε συνεργασία με το Τμήμα Ιατρικής του Università degli Studi di Genova, Ιταλίας, με τίτλο “ΥΠΕΡΗΧΟΓΡΑΦΙΚΗ ΛΕΙΤΟΥΡΓΙΚΗ ΑΠΕΙΚΟΝΙΣΗ ΓΙΑ ΤΗΝ ΠΡΟΛΗΨΗ & ΔΙΑΓΝΩΣΗ ΤΩΝ ΑΓΓΕΙΑΚΩΝ ΠΑΘΗΣΕΩΝ” και μου έδωσε τη δυνατότητα να αποκτήσω τον συγκεκριμένο τίτλο μεταπτυχιακών σπουδών.

Τέλος, θα ήταν παράλειψη να μην ευχαριστήσω τον Διευθυντή της Α Προπαιδευτικής Παθολογικής Κλινικής Α.Π.Θ, Νοσοκομείο ΑΧΕΠΑ, Καθηγητή κ. Απόστολο Χατζητόλιο και τον Αναπληρωτή Διευθυντή της Α Προπαιδευτικής Παθολογικής Κλινικής Α.Π.Θ, Νοσοκομείο ΑΧΕΠΑ, Αναπλ. Καθηγητή κ. Χρήστο Σαββόπουλο για τη δυνατότητα που μου έδωσαν, να αποτελώ Επιστημονικό Συνεργάτη της και να συμμετέχω στις επιστημονικές δραστηριότητές της.. Η καθοδήγησή τους είναι για μένα σημαντική, καθώς βρίσκονται στο πλευρό μου σε μια πορεία που ξεκίνησε από την παρουσία μου ως φοιτητής του ΑΠΘ στους χώρους της κλινικής και συνεχίζεται μέχρι σήμερα.

Η διπλωματική αυτή εργασία αφιερώνεται στην οικογένειά μου για την συμπαράσταση που μου δείχνει όλα τα χρόνια της επιστημονικής μου πορείας – τη σύζυγο μου Κατερίνα και τα παιδιά μου Βάιο και Στέλλα-Μαρία.

Γεώργιος Β. Τσινόπουλος

Περίληψη

Η δημιουργία αποτελεσματικής αγγειακής προσπέλασης έχει μεγάλη σημασία για μεγάλο αριθμό ασθενών με νεφρική ανεπάρκεια τελικού σταδίου. Έχει αποδειχτεί ότι η καλύτερη μορφή αγγειακής προσπέλασης είναι η αυτόλογη αρτηριοφλεβική αναστόμωση (AVF-fistula). Στην κατεύθυνση της δημιουργίας επαρκών AVF απαραίτητος είναι ο προεγχειρητικός έλεγχος για την λεπτομερή καταγραφή των αγγείων που θα χρησιμοποιηθούν και την επιλογή της θέσης στην οποία θα γίνει η αναστόμωση. Πολύτιμο εργαλείο είναι η υπερηχογραφική μέθοδος, η οποία με χαμηλό κόστος και χωρίς κινδύνους μας παρέχει στοιχεία για την ανατομία και τη λειτουργικότητα των αγγείων στην περιοχή ενδιαφέροντος. Η χρήση υπερήχου προεγχειρητικά αποτελεί σύσταση των διεθνών κατευθυντήριων οδηγιών, ωστόσο δεν υπάρχει μέχρι τώρα ομοφωνία. Δεδομένα από πρόσφατες τυχαιοποιημένες μελέτες και μετα-αναλύσεις συγκλίνουν στο συμπέρασμα ότι πρέπει να υποστηριχθεί η πρακτική της καθολικής χρήσης προεγχειρητικού υπερηχογραφικού ελέγχου για τη δημιουργία αρτηριοφλεβικής επικοινωνίας για αιμοκάθαρση. Ένα ερωτηματολόγιο σε Έλληνες αγγειοχειρουργούς έδειξε ότι στην πλειοψηφία τους (74%) υιοθετούν την συστηματική προεγχειρητική χρήση έγχρωμης Doppler υπερηχογραφίας.

Abstract

Creating an effective vascular access for dialysis is very important for most patients with end stage chronic kidney disease. It has been previously shown that the best type of vascular access is the autologous arteriovenous fistula (AVF). In order to create a durable AVF, it is necessary to perform a preoperative assessment in order to assess the arteries and veins that are going to be used and most important to select the exact site of anastomosis. The ultrasonographic method is of great help in this effort, as it is cheap and safe for the patients, and in the same time it gives a lot of information on the anatomy and the functional characteristics of arteries and veins in the region of interest. Existing guidelines suggest routine use of preoperative color Doppler ultrasound vessel mapping, however there is no consensus on it. However, recent randomized studies and moreover meta-analyses support the use of routine preoperative ultrasound mapping for every patient undergoing a procedure for a dialysis access creation. A survey was performed among greek vascular surgeons and routine preoperative ultrasound mapping was adopted by most (74%) of them.

Πίνακας Περιεχομένων

Κεφάλαιο 1. Εισαγωγή στις αρχές της δημιουργίας αγγειακής προσπέλασης για αιμοκάθαρση.....	7
1.1 Βασικές αρχές - Ιστορική αναδρομή.....	7
1.2 Ανατομία - Είδη αγγειακών προσπελάσεων.....	8
1.3 Πλεονεκτήματα AVF έναντι AVG.....	9
Κεφάλαιο 2. Υπερηχογραφική μέθοδος στην δημιουργία αγγειακής προσπέλασης – τεχνικές.....	10
2.1 Φυσική εξέταση.....	10
2.2 Χρησιμότητα αγγειακού υπερήχου.....	11
2.3 Εξοπλισμός – είδη υπερηχογραφικών κεφαλών.....	12
2.4 Διαδικασία εξέτασης.....	12
2.5 Περιορισμοί της εξέτασης.....	19
Κεφάλαιο 3. Προεγχειρητικός υπερηχογραφικός έλεγχος (mapping) : σε ποιούς και πότε εφαρμόζεται	20
3.1 Κατευθυντήριες οδηγίες (KDOQI –EBPG).....	20
3.2. Μετά τις κατευθυντήριες οδηγίες- νεότερα δεδομένα.....	22
Κεφάλαιο 4. Ειδικό μέρος: ερωτηματολόγιο σχετικό με τις πρακτικές που εφαρμόζονται στον Ελληνικό χώρο στη δημιουργία αγγειακών προσπελάσεων.....	29
4.1 Εισαγωγή –Μέθοδοι.....	29
4.2 Αποτελέσματα.....	30
4.3. Επεξεργασία – Συμπεράσματα.....	36
Κεφάλαιο 5. Πεδία μελλοντικής έρευνας στο αντικείμενο μελέτης της παρούσας εργασίας.....	37
5.1 Επιλογή ασθενών για mapping.....	37
5.2 Καθορισμός λεπτομερών κριτηρίων.....	37
5.3 Στόχος: το καλύτερο μακροχρόνιο αποτέλεσμα για την ποιότητα ζωής και την επιβίωση του ασθενούς.....	38
ΠΑΡΑΡΤΗΜΑ Α.....	40

Κεφάλαιο 1. Εισαγωγή στις αρχές της δημιουργίας αγγειακής προσπέλασης για αιμοκάθαρση.

1.1 Βασικές αρχές - Ιστορική αναδρομή.

Η μακρά επιβίωση στην νεφρική νόσο τελικού σταδίου (end-stage renal disease, ESRD) εξαρτάται από την επάρκεια και αποτελεσματικότητα της θεραπείας νεφρικής υποκατάστασης. Πάνω από το 85% του παγκόσμιου πληθυσμού αυτής της κατηγορίας είναι εξαρτώμενο από την αιμοκάθαρση.[1]

Η επίτευξη ικανοποιητικής αιμοκάθαρσης σε ασθενείς με νεφρική νόσο τελικού σταδίου σχετίζεται άμεσα με την δημιουργία και τη διατήρηση κατάλληλης αγγειακής προσπέλασης, καθώς αυτή αποτελεί κύρια αιτία για νοσηλείες και νοσηρότητα στους νεφροπαθείς.

Η πρώτη αυτόλογη αρτηριοφλεβική επικοινωνία (arteriovenous fistula, AVF) δημιουργήθηκε το 1965. Από τότε χρησιμοποιήθηκε σε χιλιάδες ασθενείς που υποβάλλονται σε αιμοκάθαρση, ενώ τα ποσοστά των διαβητικών και υπερηλίκων σ' αυτόν τον πληθυσμό αυξάνονται και μαζί τους αυξάνονται οι προκλήσεις στην προσπάθεια δημιουργίας αποτελεσματικής και ανθεκτικής στο χρόνο αγγειακής προσπέλασης. [2]

Η πρώτη AVF κατασκευασμένη για αγγειακή προσπέλαση για αιμοκάθαρση δημιουργήθηκε από τον Kenneth Appell τον Φεβρουάριο του 1965 στο Bronx Veterans Administration Hospital σε συνεργασία με τους νεφρολόγους James Cimino, (Chief of Nephrology) και Michael Brescia και Baruch Hurwich. Παρουσίασαν την αρχική τους σειρά 12 ασθενών το 1966 με τη χρήση της κερκιδικής αρτηρίας και της κεφαλικής φλέβας στον καρπό, radio-cephalic AVF, RC-AVF. Πριν από αυτή την ιστορική δημοσίευση, η αγγειακή προσπέλαση για αιμοκάθαρση γινόταν μόνο με άμεσο καθετηριασμό των μεγάλων αγγείων, ή με ένα Scribner external vascular shunt. Η νέα μέθοδος έγινε δεκτή με ενθουσιασμό σε Αμερική και Ευρώπη και στις επόμενες δεκαετίες αναπτύχθηκαν διάφορες επεμβάσεις για δημιουργία αγγειακής προσπέλασης, είτε αυτόλογης (σε κεντρικότερα σημεία ή πιο σύνθετες) είτε με χρήση μοσχευμάτων (συνθετικά και βιολογικά), αλλά και με χρήση καθεθέρων (μικρής ή μεγαλύτερης διάρκειας χρήσης). Η αρχική όμως fistula παραμένει δημοφιλής και σήμερα αναφερόμαστε σε αυτήν με τον όρο κερκιδιο-κεφαλική αρτηριοφλεβική επικοινωνία - radiocephalic arteriovenous fistula (γνωστή και ως Cimino fistula, Brescia-Cimino fistula, και fistula καρπού – wrist fistula. [3]

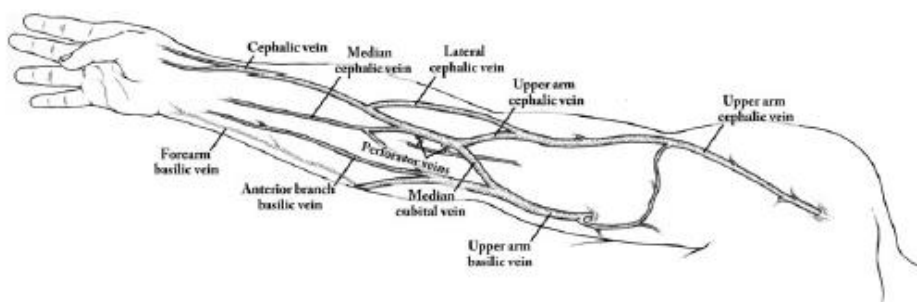
Είναι συνεπώς προφανής η σημασία του σωστού σχεδιασμού για τη δημιουργία αγγειακής προσπέλασης για αιμοκάθαρση. Ο στόχος της προεγχειρητικής εκτίμησης είναι η δημιουργία μιας αλληλουχίας επιλογών και ενεργειών που θα έχουν αποτέλεσμα την παροχή αγγειακής προσπέλασης σε όλη τη διάρκεια της ζωής των ασθενών με νεφρική

νόσο τελικού σταδίου. Επιθυμητή είναι η δημιουργία μιας ανθεκτικής αγγειακής προσπέλασης, σε εύλογο χρονικό διάστημα, η οποία να χρειάζεται στη συνέχεια όσο το δυνατόν λιγότερες παρεμβάσεις, χωρίς με τη δημιουργία της να υπονομεύουμε τις μελλοντικές δυνατότητες για δημιουργία εναλλακτικών προσπελάσεων. Στη διαδικασία αυτή, πρέπει να λαμβάνεται υπόψη και η φυσική ιστορία των προσπελάσεων, ότι δηλαδή κάθε προσπέλαση κάποια στιγμή θα δυσλειτουργήσει και θα χρειαστεί δημιουργία μιας άλλης, οπότε η πρώτη προσπέλαση δεν πρέπει να γίνεται σε καθεστώς βιασύνης, αλλά με σύνεση. [1].

Η ιδανική αγγειακή προσπέλαση παρέχει ροή αίματος επαρκή για την απαιτούμενη αιμοκάθαρση, έχει μακρό χρόνο ζωής και χαμηλό ποσοστό επιπλοκών (λοίμωξη, στένωση, θρόμβωση, ισχαιμία). [4]

Η αρτηρία εισροής και η φλέβα απορροής για την προσπέλαση έχουν ύψιστη σημασία. Αφού ανευρεθούν, ο εκτιμητής αναζητά τη δημιουργία αγωγού (του τμήματος που θα παρακεντείται με βελόνα κατά την αιμοκάθαρση) Οι υπάρχουσες φλέβες αποτελούν φυσικό αγωγό. Εάν αυτές δεν υπάρχουν, υπάρχει η λύση τεχνητού αγωγού (συνθετικό μόσχευμα, arteriovenous graft, AVG).[1]

1.2 Ανατομία - Είδη αγγειακών προσπελάσεων



Ανατομία επιτολής φλεβικού δικτύου του άνω άκρου (από Wilson NA, Shenoy S. Ultrasound in preoperative evaluation for dialysis-access placement. Semin Dial. 2014).

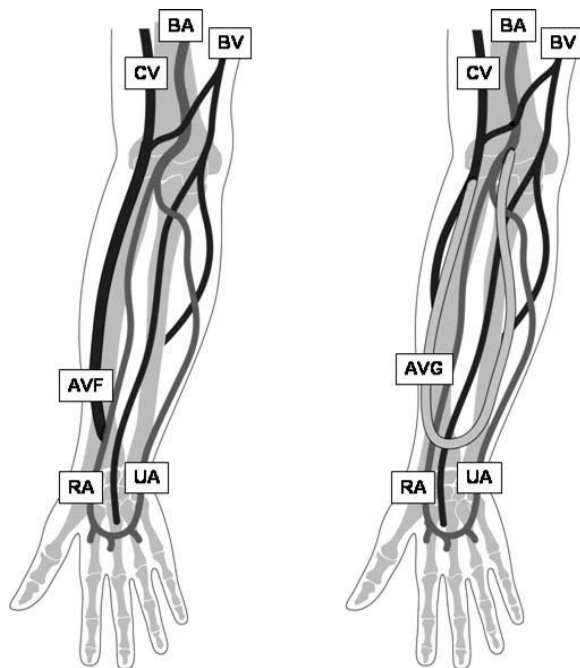
Η φλεβική ανατομία του άνω άκρου αποτελείται από τις επιτολής φλέβες (επιτολής της εν τω βαθι περιτονίας) και τω εν τω βαθι φλεβικό δίκτυο. Η κεφαλική φλέβα, που είναι επιφανειακή φλέβα τόσο στο αντιβράχιο όσο και στο ανώτερο άνω ακρο, είναι η πιο συχνά χρησιμοποιούμενη για να παρέχει απορροή για την αγγειακή προσπέλαση. Η βασιλική φλέβα (που δεν χρησιμοποιείται το ίδιο συχνά λόγω της θέσης της) είναι επιφανειακή στο

αντιβράχιο αλλά ενώνεται με το εν τω βαθει δίκτυο στο κατώτερο τρίτο του βραχίονα. Ο εξεταστής που διενεργεί τον υπερηχογραφικό προεγχειρητικό έλεγχο πρέπει να είναι γνώστης της χειρουργικής ανατομίας για τη δημιουργία προσπέλασης στο ανω άκρο, καθώς και για τις θέσεις που συνήθως δημιουργούνται αγγειακές προσπελάσεις. Παράδειγμα αποτελεί η προσοχή που πρέπει να δίνεται στην εκτίμηση της συνέχειας και του σημείου που εκβάλλει όποια φλέβα είναι υποψήφια για να χρησιμοποιηθεί για τη δημιουργία προσπέλασης. Πολύ σημαντικό είναι επίσης κατά την εξέταση οι φλέβες να είναι διατεταμένες (με χρήση περίσφιγξης), καθώς σε διαφορετική περίπτωση ικανοποιητικές φλεβες μπορεί να απορριφθούν. Επιπλέον στοιχείο της ανατομίας είναι και η υψηλή έκφυση της κερκιδικής αρτηρίας, καθώς αν δημιουργηθεί φίστουλα στον καρπό σε αυτό το αγγείο υπάρχει η τάση να έχει χαμηλότερες ροές, καθυστερημένη ωρίμανση, και να υπόκειται σε υψηλότερο κίνδυνο αποτυχίας.[5]

Η παροχή επαρκούς αιμοκάθαρσης εξαρτάται από την επαναλαμβανόμενη και αξιόπιστη πρόσβαση στην κεντρική κυκλοφορία. Η ιδανική αγγειακή προσπέλαση παρέχει επαρκή ροή για ικανοποιητική αιμοκάθαρση, έχει μακρά διάρκεια ζωής και χαμηλό ποσοστό επιπλοκών. Παρότι τέλεια προσπέλαση δεν υπάρχει, η αυτόλογη αρτηριοφλεβική αναστόμωση πλησιάζει περισσότερο σε αυτό το πρότυπο. [2]

1.3 Πλεονεκτήματα AVF έναντι AVG

Η μακράς διάρκειας αιμοκάθαρση γίνεται μέσω αυτόλογων αρτηριοφλεβικών αναστομώνσεων (AVF) ή αρτηριοφλεβικών μοσχευμάτων (arteriovenous grafts, AVG). Οι πρώτες είναι σαφώς προτιμώμενες, αφού δείχνουν αντοχή στο χρόνο, ενώ απαιτούν και τον μικρότερο αριθμό παρεμβάσεων, μετά τη δημιουργία τους, για να διατηρούνται σε λειτουργία. Από την άλλη όμως είναι δυσκολότερη η δημιουργία τους και παρουσιάζουν υψηλό ποσοστό αποτυχίας ωρίμανσης,. Τα μοσχεύματα από την άλλη, έχουν υψηλότερα ποσοστά αρχικής-πρώιμης επιτυχίας και είναι έτοιμα προς χρήση συντομότερα μετά τη δημιουργία τους (3-5 εβδομάδες), ενώ τα τελευταία χρόνια έχουν αναπτυχθεί και μοσχεύματα για άμεση χρήση μετά την τοποθέτησή τους. Ωστόσο, όλα τα μοσχεύματα δείχνουν να δυσλειτουργούν οριστικά κατα μέσο όρο μετά από δύο χρόνια, ενώ απαιτούν κατα μέσο όρο και 2,5 παρεμβάσεις για να διατηρήσουν τη λειτουργικότητά τους. Παράλληλα, έχουν μεγαλύτερο κίνδυνο επιπλοκών λόγω λοίμωξης. [1]



Σχηματική απεικόνιση, αριστερά μιας αυτόλογης κερκίδο-κεφαλικής αρτηριοφλεβικής επικοινωνίας και δεξιά ενός συνθετικού μοσχεύματος στο αντιβράχιο (από Planken RN, et al. Current techniques for assessment of upper extremity vasculature prior to hemodialysis vascular access creation. Eur Radiol. 2007)

Η επιτυχής δημιουργία AVF έχει σημαντικό αντίκτυπο στους ασθενείς που χρειάζονται αιμοκάθαρση. Διευκολύνει την πρώιμη πρόσβαση στην αιμοκάθαρση, μειώνει την ανάγκη για οξεία πρόσβαση στην αιμοκάθαρση, μειώνει τον αριθμό των νοσηλείων λόγω οξείας ηλεκτρολυτικής διαταραχής, μεταβολικής οξέωσης και υπερφόρτωσης υγρών και, ως εκ τούτου, βελτιώνει τη νοσηρότητα και τη θνησιμότητα. Η επιτυχής πρόσβαση στα αγγεία από την πρώτη φορά μειώνει το κόστος της διαχείρισης των αποτυχημένων αναστομώνσεων, οι οποίες ενδέχεται να χρειαστούν επανεπέμβαση ή αναθεώρηση-revision, αυξάνοντας κατ'αυτόν τον τρόπο το κόστος της υγειονομικής περίθαλψης για τους ασθενείς αλλά και για το νοσοκομείο. [6]

Κεφάλαιο 2. Υπερηχογραφική μέθοδος στην δημιουργία αγγειακής προσπέλασης – τεχνικές

2.1 Φυσική εξέταση

Η εκτίμηση του αγγειακού δικτύου του άνω άκρου είναι απαραίτητη πριν τη δημιουργία προσπέλασης. Η κλασική προεγχειρητική φυσική εξέταση των αρτηριών και φλεβών του αντιβραχίου περιλαμβάνει επιθεώρηση των φλεβών μετά απο περίσφιγξη, ώστε να προκληθεί συμφόρησή τους, αλλά και ψηλάφηση των αρτηριών για να εκτιμηθεί η ποιότητα του αρτηριακού παλμού. Παρόλαυτα, σε πολλούς ασθενείς τα αγγεία δεν είναι

ορατά σε όλη την πορεία τους, ενώ ιδιαίτερα στους παχύσαρκους, η κλινική ανίχνευση των φλεβών και εκτίμηση της δυνατότητάς τους να διαταθούν είναι αδύνατη. Σε άλλους, προηγούμενη χρήση κεντρικών φλεβικών καθετήρων μπορεί να δημιουργήσει στένωση των κεντρικών φλεβικών στελεχών και προβλήματα απορροής που γίνονται πιο εμφανή μετά τη δημιουργία της προσπέλασης..[2][7]

Η εξέταση, τόσο η φυσική όσο και μέσω της υπερηχογραφίας – duplex sonography, θα πρέπει να λάβει χώρα σε ένα ζεστό δωμάτιο, με τον ασθενή χαλαρό και σε άνετη ύπτια θέση (ο φόβος και το κρύο οδηγεί σε αγγειοσυστολή). [2]

2.2 Χρησιμότητα αγγειακού υπερήχου

Ήδη αναφέρθηκε η σημασία στην επιτυχή εντόπιση των κατάλληλων αγγείων τα οποία θα σχηματίσουν την αρτηριοφλεβική αναστόμωση. Στην κατεύθυνση αυτή μας ενδιαφέρει τόσο η επιτυχία της σχεδιαζόμενης αναστόμωσης, όσο και η αποφυγή δημιουργίας αναστομώσεων που δεν έχουν καλές πιθανότητες επιτυχίας/ωρίμανσης.

Μεγάλη σημασία έχει η ανίχνευση ασθενών στους οποίους η σχεδιαζόμενη αγγειακή προσπέλαση πιθανότατα θα αποτύχει. Από την άλλη πλευρά, ο υπερηχογραφικός έλεγχος μπορεί να συμβάλλει στην αποκάλυψη αγγείων (και ιδίως περιφερικότερα στο άνω άκρο) που δεν ήταν εμφανή κλινικά, με αποτέλεσμα την αύξηση του αριθμού των αυτόλογων αγγειακών προσπελάσεων που μπορούν να δημιουργηθούν.

Στόχος βεβαίως μιας προσανατολισμένης στον ασθενή πρακτικής δεν είναι η με κάθε τρόπο αύξηση του αριθμού των αυτόλογων προσπελάσεων, αλλά η δημιουργία επιτυχημένων τέτοιων προσπελάσεων, οι οποίες να αντέξουν στο χρόνο και να αποδειχτούν λειτουργικές.

Ιδίως πρέπει να τονιστεί η το πλεονέκτημα του να αποφύγουν οι ασθενείς την εισαγωγή ή και την παραμονή στην αιμοκάθαρση με τη χρήση κεντρικών φλεβικών καθετήρων. Υπάρχει δηλαδή η πρακτική της με κάθε τρόπο αποφυγής καθετήρων. Σε αυτά τα πλαίσια, η αποτυχημένη αυτόλογη προσπέλαση (που θα οδηγήσει τον ασθενή για κάποιο διάστημα σε χρήση κεντρικού φλεβικού καθετήρα) ίσως δεν θα πρεπε να επιδιώκεται, αλλά να προτιμάται η χρήση συνθετικού μοσχεύματος, με την δεδομένη υπεροχή της AVF έναντι αυτού (αλλά και την αδιαμφισβήτητη υπεροχή του μοσχεύματος σε σχέση με τον κεντρικό φλεβικό καθετήρα). Επιθυμητή είναι η αποφυγή καθυστερήσεων στον προγραμματισμό και τη δημιουργία αγγειακής προσπέλασης (αν ο ασθενής ξεκινήσει αιμοκάθαρση με καθετήρα είναι μειονέκτημα για τη διατήρηση μελλοντικής προσπέλασης).

Με τη χρήση των υπερηχογραφικών μεθόδων, τα αγγεία μπορούν να αξιολογηθούν για το μέγεθός τους, καθώς και για τυχόν στενώσεις και αποφράξεις. Η αυξημένη ανατομική γνώση που λαμβάνεται με την υπερηχογραφική χαρτογράφηση, συμβάλλει στον

προεγχειρητικό αλλά και διεγχειρητικό σχεδιασμό και είναι ιδιαίτερα πολύτιμη σε ασθενείς που συνιστούν επιπλεγμένα χειρουργικά περιστατικά (π.χ. παχυσαρκία, διαβήτης, ιστορικό προηγούμενης πρόσβασης, ηλικιωμένες γυναίκες). Τα φλεβικά προβλήματα είναι κοινά σε αυτούς τους ασθενείς, και, κατά συνέπεια, η φυσική εξέταση μπορεί να είναι δύσκολη. [7]

Η υπερηχογραφική εξέταση εξαρτάται σε μεγάλο βαθμό από τον εξεταστή, συνεπώς είναι σημαντικό αυτός να είναι εξοικειωμένος με τεχνικές διάταξης των φλεβών, της αρτηριακής και φλεβικής ανατομίας και να λαμβάνει αποφάσεις με βάση αυτά τα στοιχεία. Αυτές οι συνθήκες είναι εύκολο να πληρούνται όταν εξεταστής είναι ο ίδιος ο χειρουργός.[1]

2.3 Εξοπλισμός – είδη υπερηχογραφικών κεφαλών

Η εξέταση των αγγείων πριν από μια επέμβαση αγγειακής προσπέλασης απαιτεί μία γραμμική κεφαλή υψηλών συχνοτήτων. Γενικά, για ένα δεδομένο βάθος, μια χαμηλότερη συχνότητα θα πρέπει να χρησιμοποιείται για το Doppler από εκείνη που είναι ιδανική για την δισδιάστατη απεικόνιση. [2]

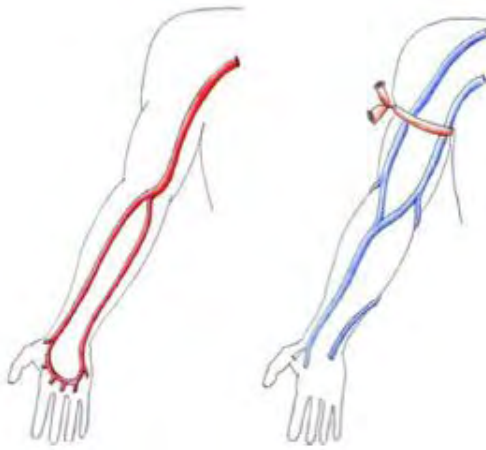
Ο υπερηχογράφος πρέπει να έχει τη δυνατότητα εξέτασης με B-mode και Doppler mode. Οι γραμμικές κεφαλές συχνοτήτων 7 MHz ή υψηλότερων για B-mode, και 5 MHz ή υψηλότερων για παλμικό και έγχρωμο Doppler, είναι κατάλληλες για τα περισσότερα αγγεία. [8]

2.4 Διαδικασία εξέτασης

Η εξέταση, τόσο η φυσική όσο και μέσω της υπερηχογραφίας – duplex sonography, θα πρέπει να λάβει χώρα σε ένα ζεστό δωμάτιο, με τον ασθενή χαλαρό και σε άνετη ύπτια θέση (ο φόβος και το κρύο οδηγεί σε αγγειοσυστολή), ενώ η γέλη για την εξέταση πρέπει να έχει θερμανθεί και αυτή [2]

Ο βραχίονας του ασθενούς είναι άνετα τοποθετημένος σε περίπου 45 ° από το σώμα.

Μία τυπική εξέταση εκτελείται ξεκινώντας από την κεφαλική φλέβα στο αντιβράχιο μέχρι την κεφαλική και βασιλική φλέβα στο άνω τμήμα του βραχίονα και από τις κερκιδική και ωλένιο αρτηρίες στον καρπό μέχρι τη βραχιόνιο αρτηρία.[2]



Αριστερά: χαρτογράφηση αρτηριακού δικτύου, δεξιά: αντίστοιχη φλεβικού δικτύου (από Zamboli P, et al Color Doppler ultrasound and arteriovenous fistulas for hemodialysis. J Ultrasound. 2014).

Μία περίσφιξη (tourniquet) τοποθετείται στη μεσότητα του αντιβραχίου, και γίνονται επικρουστικοί χειρισμοί. Η διάμετρος της κεφαλικής φλέβα μετράται στον καρπό. Αν η διάμετρος είναι 2,5 mm ή μεγαλύτερη, η κεφαλική φλέβα ακολουθείται προς τον αγκώνα. Στη συνέχεια τοποθετείται το tourniquet κεντρικότερα. AVF στην κεφαλική φλέβα του αντιβραχίου εξακολουθεί να είναι δυνατή αν η κεφαλική φλέβα είναι αποφραγμένη ή μικρότερη από 2,5 mm στο άνω τμήμα του βραχίονα, με την προϋπόθεση πως η κεφαλική φλέβα του αντιβραχίου αποχετεύεται σε μία αποδεκτού μεγέθους μεσοβασιλική/λοξή φλέβα στο αντιβράχιο και στη βραχιόνια ή βασιλική φλέβα (προς την υποκλείδια φλέβα). [7]

Αν δεν βρεθεί κατάλληλη φλέβα στο αντιβράχιο, η αρτηριακή διάμετρος της βραχιονίου μετρείται στο πρόσθιο τμήμα του αγκώνα . Γίνεται οπτική εκτίμηση και συμπίεση, και το ίδιο και για τις φλέβες που παροχετεύουν (draining veins) [7].

Όταν λίγες μόνο φλέβες είναι παρούσες, τόσο τα αντιβράχια όσο και οι βραχιόνες ενδέχεται να χρειαστεί να εξεταστούν. Σε αυτές τις περιπτώσεις, η υπερηχογραφική χαρτογράφηση μπορεί να είναι μια μακρά και επίπονη διαδικασία. Μια τυπική εξέταση και των δύο αντιβραχίων και ενός ή αμφοτέρων βραχιόνων όταν πραγματοποιείται από έμπειρο υπερηχογραφιστή και διαρκεί 45 λεπτά. Η υποκλείδια φλέβα εξετάζεται από την πλευρά όπου ανευρίσκεται η κατάλληλη ανατομία. Πλήρεις αμφοτερόπλευρες εξετάσεις δε διενεργούνται εάν ανευρεθούν οι κατάλληλες ανατομικές δομές για τη δημιουργία αναστόμωσης στο ένα αντιβράχιο. [7]

Η βατότητα της φλέβας εκτιμάται με την διαλείπουσα πίεση με την κεφαλή, με την οποία προκαλείται πλήρης σύμπτωση των τοιχωμάτων της. Η αδυναμία συμπίεσης της φλέβας είναι ένδειξη απόφραξης και συχνά συνοδεύεται απο παρουσία ηχογενούς υλικού στον αυλό. Περαιτέρω επιβεβαίωση μπορεί να γίνει με το έγχρωμο Doppler σε ρύθμιση με χαμηλό PRF – pulse repetition frequency, ή με τον έλεγχο Doppler των ταχυτήτων μέσα στον

αυλό (πρέπει να είναι χαμηλής ταχύτητας συνεχή ροή, που γίνεται πιο φασική όσο πληθαίνουμε κεντρικότερα). Πρέπει επίσης να διαστέλεται με την περιφερικότερη συμπίεση του άκρου.

Το σήμα Doppler μπορεί να μας δώσει και έμμεσα στοιχεία για τη βατότητα των ανωνύμων φλεβών και της άνω κοίλης φλέβας. Η ανεύρεση ροής στην υποκλείδιο ή τη σφαγίτιδα που μεταβάλλεται με την αναπνευστική και την καρδιακή λειτουργία είναι ένδειξη βατότητας της σύστοιχης ανωνύμου φλέβας και της άνω κοίλης, ενώ μονοφασική ροή είναι ύποπτη για στένωση/απόφραξη. Μια τέτοια υποψία απαιτεί σε κάθε περίπτωση τη διενέργεια φλεβογραφίας. [9]

Εάν δέν βρεθεί κατάλληλη κεφαλική φλέβα, εξετάζεται η βασιλική.

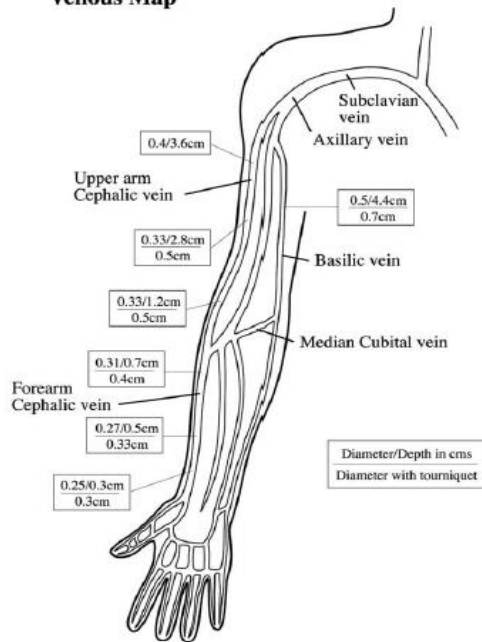
Τα κριτήρια για την καταλληλότητα της κεφαλικής φλέβας για το σχηματισμό αρτηριοφλεβικής αναστόμωσης είναι η εμφάνιση, η διάμετρος, η διατασιμότητα, το σήμα Doppler και η καταλληλότητα για παρακεντηση.[8]

Η φυσιολογική φλέβα έχει λεπτό και ομαλό τοίχωμα ανηχοϊκό αυλό και είναι πλήρως συμπίεσιμη. Για να χρησιμοποιηθεί για φίστουλα πρέπει να έχει ικανοποιητικό μήκος για την παρακέντηση με βελόνα καθώς και να μην βρίσκεται σε βάθος μεγαλύτερο των 6 mm. [8]

Για την εκτίμηση της διαμέτρου και της διατασιμότητας της φλέβας, γίνονται μετρήσεις κατά μήκος της, αλλά πρέπει οπωσδήποτε να αποφευχθεί η άσκηση πίεσης με την κεφαλή, με τη χρήση αρκετής ποσότητας γέλης και την στήριξη της παραπλεύρωσ της φλέβας. Οι διάμετροι μετρούνται πριν και 2 λεπτά μετά περισφιξη με tourniquet, ώστε να εκτιμηθεί το ποσοστό διάτασης της φλέβας. Επειδή υπάρχουν καθημερινές μεταβολές στο εύρος των φλεβών, δίνουμε προσοχή στις συνθήκες μέτρησεις που αναφέρθηκαν πιο πάνω. [8]

Φλεβική μελέτη: Αν βρεθεί σημαντική στένωση ή ανωμαλία, που θέτει σε κίνδυνο την επιτυχία της AVF, η εξέταση σταματάει. Παράμετροι που μετρούνται είναι το βάθος του αγγείου, η εσωτερική διάμετρος με και χωρίς περισφιξη, η συνέχεια με το εν τω βάθει φλεβικό σύστημα και η ύπαρξη στενώσεων ή θρομβώσεων. Οι φλέβες πρέπει να διατείνται κατά περίπου 50% με τη χρήση tourniquet. Πρέπει να υπάρχει αναπνευστική διακύμανση στην υποκλείδιο φλέβα και ενδεχομένως να καταγράφεται η φλεβική ροή κατά τη διάρκεια ήρεμης εισπνοής. Οι μετρήσεις βάθους και διαμέτρου καταγράφονται σε διάγραμμα το οποίο ακολουθεί τον ασθενή στην αίθουσα χειρουργείου. [10]

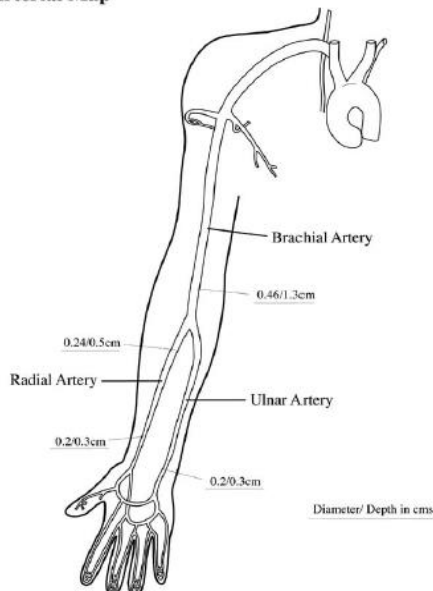
Venous Map



Ενδεικτικό διάγραμμα καταγραφής των διαμέτρων των φλεβών του άνω άκρου κατά την υπερηχογραφική εξέταση (από Brown PW. Preoperative radiological assessment for vascular access. Eur J Vasc Endovasc Surg. 2006).

Αρτηριακή μελέτη: Καταγράφονται διάμετροι στα διάφορα επίπεδα, επασβεστώσεις και παθολογικές παχύνσεις του τοιχώματος σε κατάλληλο διάγραμμα.

Arterial Map



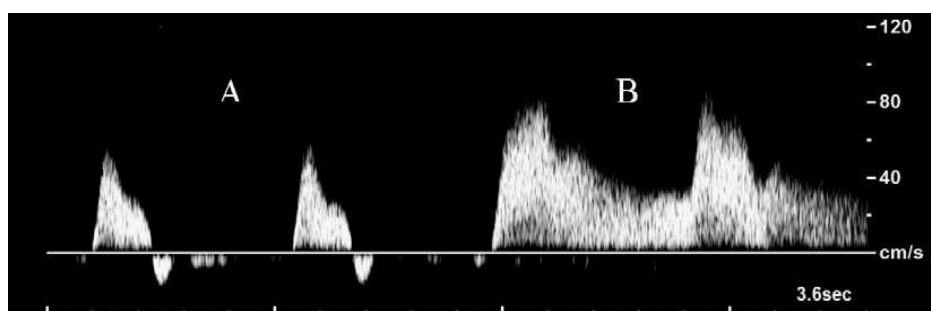
Ενδεικτικό διάγραμμα καταγραφής των διαμέτρων των αρτηριών του άνω άκρου κατά την υπερηχογραφική εξέταση (από Brown PW. Preoperative radiological assessment for vascular access. Eur J Vasc Endovasc Surg. 2006).

Η κερκιδική αρτηριακή ροή καταγράφεται στο επίπεδο του καρπού, και η κερκιδική αρτηριακή διάμετρος μετριέται. Εάν η κερκιδική αρτηριακή διάμετρος είναι μικρότερη από 2,0 mm, η αρτηριακή διάμετρος της ωλένης μετράται στον καρπό. Αν ούτε η κερκιδική ούτε η ωλένια αρτηρία είναι 2,0 mm ή μεγαλύτερες, οι αρτηρίες δεν είναι κατάλληλες για τη δημιουργία AVF στο αντιβράχιο. Στην περίπτωση αυτή, ο βραχίονας στη συνέχεια αξιολογείται για την πιθανότητα δημιουργίας AVF. [7]

Η κυματομορφή της αρτηρίας αξιολογείται τόσο κεντρικότερα όσο και περιφερικότερα και ιδίως στο σημείο της προτεινόμενης αναστόμωσης. Καταγράφεται η μέγιστη συστολική ταχύτητα. Η φυσιολογική κυματομορφή πρέπει να είναι τριφασική, υψηλών αντιστάσεων, χωρίς στοιχεία επιπέδωσης της ροής που μπορεί να σημαίνουν μια στένωση σε κεντρικότερο σημείο. Μετά τη δημιουργία της AVF, η ροή αίματος δια της αρτηρίας αυξάνεται και η περιφερική αντίσταση μειώνεται, λόγω εκτροπής της ροής του αίματος προς τη χαμηλής αντίστασης φλεβική κυκλοφορία. Η κυματομορφή Doppler μεταβάλλεται σε διφασική χαμηλών αντιστάσεων με αυξημένη διαστολική ροή.[10]

Η αντιδραστική υπεραϊμία (Reactive Hyperaemia – RH) προσομοιώνει την ελαττωμένη αγγειακή αντίσταση μετά τη δημιουργία αναστόμωσης και η κυματομορφή Doppler μπορεί να χρησιμοποιηθεί σαν δοκιμασία για να εκτιμηθεί η ικανότητα μιας αρτηρίας να διατηρήσει αυξημένη ροή. Η αντιδραστική υπεραϊμία προκαλείται όταν ανοίξει η γροθιά, που είχε παραμείνει σφιγμένη για δύο λεπτά. Η αλλαγή στην κυματομορφή καταγράφεται με μέτρηση του RI – resistive index και τις αλλαγές στην μέγιστη συστολική και τελοδιαστολική ταχύτητα. [10]

Τιμές του RI μεγαλύτερες του 0,7 δείχνουν ότι η ροή στη συγκεκριμένη αρτηρία δεν αυξάνεται επαρκώς κατά την υπεραϊμία, αποτελεί δε αυτό μια ένδειξη ότι ενδεχομένη αγγειακή προσπέλαση στο συγκεκριμένο σημείο ίσως να μην καταφέρει να φτάσει σε ωρίμανση. Ο RI υπολογίζεται ως εξής: $RI = (A-B)/A$, όπου A είναι η μέγιστη συστολική ταχύτητα και B η ελάχιστη διαστολική ταχύτητα. Ο RI λαμβάνει τιμές >1 σε αρτηρίες με φυσιολογική τριφασική ροή (διότι μετρούνται τιμές αρνητικές στην διαστολή), ωστόσο παίρνει τιμές <1 σε αρτηρίες που αρδεύουν συμπαγή όργανα (νεφροί), σε ύπαρξη αυτόλογης αρτηριοφλεβικής αναστόμωσης ή συνθηκών αντιδραστικής υπεραϊμίας περιφερικότερα.[2]



Doppler καταγραφή ροής κερκιδικής αρτηρίας με σφιγμένη γροθιά (A) και μετά την χαλάρωσή της (B), όπου φαίνεται η υπεραϊμική αντίδραση στη ροή. (από Brown PW. Preoperative radiological assessment for vascular access. Eur J Vasc Endovasc Surg. 2006).

Φαίνεται ωστόσο ότι η παραπάνω ιδιότητα των αρτηριών να διατείνονται, ενώ έχει μεγάλη σημασία για τις μικρότερες αρτηρίες, πάνω από ένα κρίσιμο όριο των 2mm παύει να έχει τόσο μεγάλη σημασία [10].

Οι αρτηρίες του άνω άκρου ελέγχονται κατά μήκος του με το έγχρωμο Doppler, από το περιφερικό τμήμα της υποκλειδίου έως την κερκιδική και την ωλένιο. Τμήματα με παθολογικό σήμα ελέγχονται περαιτέρω με B-mode και φασματικό Doppler για να

ανιχνευθεί πιθανή στένωση ή απόφραξη. Μια στένωση 50% του αυλού ή ο διπλασιασμός της μέγιστης συστολικής ταχύτητας υποδηλώνουν αιμοδυναμικά σημαντική στένωση. Παρολαυτα, ακόμα και μια μικρότερη στένωση μπορεί να καταστεί σημαντική μετά τη δημιουργία της αναστόμωσης, καθώς αυξάνεται κατά πολύ η αιματική ροή. Η καταλληλότητα της κερκιδικής για δημιουργία φίστουλας δεν βασίζεται στην εκτίμηση της ροής της, καθώς είναι αγγείο πολύ μικρής διαμέτρου. Αντιθέτως χρησιμοποιούμε άλλα κριτήρια όπως η διάμετρος, η μορφολογία του τοιχώματος και η αντιδραστική υπεραϊμία. [8]

Η αρτηριακή διάμετρος μετρείται σε επιμήκεις ή εγκάρσιες τομές της κερκιδικής αρτηρίας στον καρπό και το αντιβράχιο. Η μέτρηση αυτή συσχετίζεται πολύ καλά με τη διεγχειρητική μέτρηση της διαμέτρου. [8]

Η προεγχειρητική υπερηχογραφική αγγειακή χαρτογράφηση ρουτίνας αυξάνει τον εντοπισμό των πλέον κατάλληλων φλεβών για τη δημιουργία αυτόλογης αρτηριοφλεβικής επικοινωνίας. Πολλοί ασθενείς βρέθηκαν να έχουν φλέβες μεγάλου διαμετρήματος που είναι απλώς πολύ βαθιά για να είναι ορατές στη φυσική εξέταση. Ο Malonrh ανέφερε ότι κατάλληλες φλέβες ήταν κλινικά ορατές μόνο σε 54 από 116 ασθενείς (46,5%) και ότι κατάλληλες φλέβες ανιχνεύθηκαν με υπερήχους σε 48 από 62 ασθενείς (77,4%). Μετά την κατασκευή AVF, η φλέβα διαστέλλει υπό την επίδραση της αυξημένης ροής και της πίεσης του αίματος.

Αυτή η ικανότητα της φλέβας να διαστέλλεται μπορεί να προβλεφθεί με μέτρηση της αύξησης στην εσωτερική διάμετρο (Internal Diameter-IDV) μετά από εγγύς συμπίεσή της. Ένα περιβραχιόνιο πιεσόμετρο θα πρέπει να τοποθετείται γύρω από τον βραχίονα όσο το δυνατόν εγγύτερα και να φουσκώνεται με 50 mmHg για τουλάχιστον 2 λεπτά (Εικ. 1). Η προγνωστική αξία της φλεβικής διαμέτρου για επιτυχείς αυτόλογες αρτηριοφλεβικές επικοινωνίες δεν έχει εξακριβωθεί. Καλά ποσοστά βατότητας αναφέρθηκαν σε ασθενείς με αυτόλογες αρτηριοφλεβικές αναστομώσεις που δημιουργήθηκαν με βάση την επιλογή επαρκών φλεβών (διάμετρος της κεφαλικής φλέβας στον καρπό $\geq 2-2.5$ mm ή φλέβες άνω βραχίονα > 3 mm), ενώ φλεβική διάμετρος $< 1,6$ mm σχετίζεται με αποτυχία της AVF. Σε αυτή την αποτυχημένη ομάδα αυτόλογων αρτηριοφλεβικών αναστομώσεων, η IDV αυξήθηκε μετά εγγύς συμπίεση κατά τη διάρκεια προεγχειρητικής υπερηχογραφίας μόνο στο 11,8% των ασθενών, σε σύγκριση με 48% στην ομάδα των επιτυχημένων αναστομώσεων. [2]

Τα προεγχειρητικά κριτήρια για τις διαμέτρους των αγγείων που χρησιμοποιούνται είναι (α) όλες οι αρτηρίες 2,0 χιλιοστών ή μεγαλύτερες και (β) όλες οι φλέβες, τόσο στο αντιβράχιο όσο και στον βραχίονα, 2,5 mm ή μεγαλύτερες για τη δημιουργία AVF, ή φλέβες 4.0 mm ή μεγαλύτερες για τη δημιουργία μοσχευμάτων. Η φλεβική προσθιοπίσθια διάμετρος μετράται στο εγκάρσιο επίπεδο, με ελάχιστη πίεση επί της φλέβας. [7]

Η εσωτερική διάμετρος της κερκιδικής αρτηρίας χρησιμοποιήθηκε σε αρκετές μελέτες για να προβλέψει την έκβαση της κερκιδοκεφαλικής αναστόμωσης (αποτυχία ή μη ωρίμανση), ή για να αναπτυχθούν στρατηγικές δημιουργίας προσπέλασης. Η φυσιολογική διάμετρος

ων κερκιδικών αρτηριών κυμαίνεται απο 2 έως 3,5mm. Η προτεινόμενη διάμετρος για τη δημιουργία αναστόμωσης είναι 1,6-2,5mm. Αυτά τα όρια παραμένουν υπό συζήτηση για το αν αποτελούν απόλυτα όρια στη διαδικασία δημιουργίας προσπέλασης, αφού δεν υπάρχουν προοπτικές μελέτες της επίδρασης της ποιότητας των αγγείων και της διαμέτρου τους στα ποσοστά επιτυχίας.[2]

Η μη επεμβατική έγχρωμη Doppler υπερηχογραφία είναι χρήσιμη στον εντοπισμό φλεβών που δεν είναι κλινικά ορατές, ενώ παρέχει και πληροφορίες σχετικές με τα λειτουργικά χαρακτηριστικά των φλεβών, όπως και της φλεβικής απορροής. Είναι δε μέθοδος εκλογής για την εκτίμηση των αρτηριών. Με βάση τα στοιχεία αυτά, επιλέγεται το καλύτερο σημείο για τη δημιουργία αρτηριοφλεβικής αναστόμωσης. Η τελευταία είναι φρόνιμο να δημιουργείται εγκαίρως, ώστε να έχει χρόνο για να ωριμάσει και να ελαχιστοποιείται το άγχος των ασθενών καθώς και οι μελλοντικές χειρουργικές επεμβάσεις και κόστη.[2]

Υπάρχουν διαφορές κατά περιοχή στην προσέγγιση της δημιουργίας προσπέλασης για αιμοκάθαρση. Κάποιες ομάδες δημιουργούν AVF μόνο σε αγγεία άριστης ποιότητας. Αν αυτά δεν βρεθούν στον καρπό, προχωρούν στο αντιβράχιο ή στο βραχίονα. Αντιθέτως, υπάρχουν ομάδες, ιδίως όσες εξασκούν μικροχειρουργική και είναι σε συνεργασία με επεμβατικούς ακτινολόγους και νεφρολόγους, που θα προσπαθήσουν για μια αρτηριοφλεβική επικοινωνία στο αντιβράχιο, παρότι υπάρχουν (στον υπέρηχο) μικρά (αλλά όχι με στενώσεις) αγγεία. Οι τελευταίοι αντιμετωπίζουν υψηλότερο κίνδυνο αρχικής αποτυχίας και καθυστέρηση στην επίτευξη προσπέλασης, ωστόσο έχουν λιγότερη μέση και μακροχρόνια νοσηρότητα, αφού σύνδρομα υποκλοπής και υπερβολικά αυξημένες ροές είναι πολύ λιγότερο συχνές στις αρτηριοφλεβικές επικοινωνίες στο αντιβράχιο. [2]

Κριτήρια για αγγειακή προσπέλαση:

Αρτηριοφλεβική επικοινωνία αντιβραχίου: διάμετρος κερκιδικής αρτηρίας 2.0 mm ή μεγαλύτερη και κεφαλική φλέβα 2.5 mm ή μεγαλύτερη σε όλη την πορεία της έως την υποκλείδια φλέβα. Αποδεκτή επίσης και η απορροή της κεφαλικής σε μεγάλη (2,5 mm) μέση φλέβα του αγκώνα και στη συνέχεια τη βραχιόνιο ή τη βασιλική φλέβα.

Αρτηριοφλεβική επικοινωνία βραχίονα : δεν υπάρχουν σαφώς καθορισμένα κριτήρια συνδυασμού φλέβας-αρτηρίας στον βραχίονα. Μια επαρκούς μεγέθους κεφαλική ή βασιλική φλέβα στον βραχίονα χωρίς στενώση ή απόφραξη είναι κατάλληλη.[2]

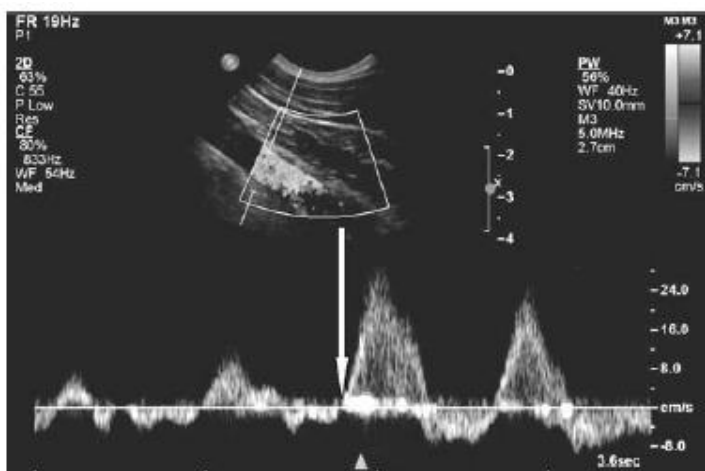
Στην αρτηριακή διάμετρο της κερκιδικοκεφαλικής αναστόμωσης, παρατηρήθηκε υψηλό ποσοστό αποτυχιών όταν ήταν <1,6mm. Όσο μεγαλύτερη είναι η διάμετρος, τόσο πιο πιθανή είναι και η βατότητα της προσπέλασης. Το ιδανικό όριο για την ωρίμανση της AVF και την επάρκεια για αιμοκάθαρση δεν είναι γνωστό, ενδεχομένως επειδή και άλλοι παράγοντες όπως η παρουσία αρτηριακής νόσου παίζουν ρόλο στην επιτυχία. Η ελάχιστη διάμετρος των 2 mm για την κερκιδική αρτηρία, η οποία προτάθηκε αρχικά απο τον Silva, είναι το όριο που έχει καθιερωθεί περισσότερο απο όλα. [8]

Για την βραχιόνιο αρτηρία δεν υπάρχουν καθορισμένα όρια, καθώς λόγω μεγαλύτερης διαμέτρου η μέτρησή της είναι λιγότερο σημαντική για το αποτέλεσμα. Ο υπέρηχος ωστόσο σ αυτήν την περίπτωση μπορεί να αποκαλύψει την ανατομική παραλλαγή του υψηλού διχασμού της βραχιονίου, ο οποίος οδηγεί σε αρτηρίες μικρότερης διαμέτρου στο αντιβράχιο. [8]

2.5 Περιορισμοί της εξέτασης

Όπως αναφέρθηκε, υπάρχει δυσκολία στην εκτίμηση κεντρικών φλεβών με τον υπέρηχο, το οποίο μπορεί να είναι απαραίτητο σε ασθενείς που είχαν στο παρελθόν μόνιμους καθετήρες, οπότε και αυξημένες πιθανότητες στενώσεων στις κεντρικές φλέβες τους. Παρόλαυτα μπορούν να αξιολογηθούν με έμμεσο τρόπο.

Το υπερηχογραφήμα μπορεί να χρησιμοποιηθεί για την ανίχνευση θρόμβωσης στην περιφερική μοίρα των βραχιοκεφαλικών ή των υποκλειδίων φλεβών, οι οποίες δεν είναι προσπελάσιμες με άμεση υπερηχογραφική εξέταση. Η τελευταία μπορεί να απεικονίσει θρόμβους στην μασχαλαία και στην περιφερική μοίρα της υποκλειδίου φλέβας. Τα φυσιολογικά σήματα Doppler από την εξέταση των φλεβών του τραχήλου και του ανώτερου άκρου χαρακτηρίζονται από φασικότητα, τόσο με τον καρδιακό κύκλο (επέκταση των αυξομειώσεων της πίεσης στον δεξιό κόλπο) όσο και τον αναπνευστικό (αύξηση της φλεβικής επιστροφής κατά την εισπνοή). Η ισοπέδωση ή η απουσία φασικότητας αναπνευστικής και καρδιακής συναντάται σε μερικές ή πλήρως αποφραγμένες φλέβες, ακόμα και αν υπάρχει ορθόδρομη φλεβική ροή. Τα ευρήματα από τη μελέτη δείχνουν ότι φυσιολογικά υπερηχογραφικά ευρήματα σε σχέση με καρδιακή και αναπνευστική φασική διακύμανση στα προσπελάσιμα φλεβικά τμήματα αποκλείουν την ύπαρξη θρόμβων στα κεντρικότερα μη προσπελάσιμα τμήματα. Η καρδιακή διακύμανση είναι πιο ευαίσθητος δείκτης θρόμβωσης. [11]



Η επίδραση της εισπνοής στη ροή στην υποκλειδίου φλέβα σε Doppler καταγραφή. Με το βέλος η αρχή της βαθιάς εισπνοής. Από Planken RN, Tordoir JH, et al. Current techniques for assessment of upper extremity vasculature prior to hemodialysis vascular access creation. Eur Radiol. 2007

Ασθενείς σε υψηλό κίνδυνο για κεντρική φλεβική στένωση όπως ασθενείς με βηματοδότες, θωρακικό επίφλεβο ή με μακρά χρήση κεντρικού φλεβικού καθετήρα πρέπει να υποβληθούν σε φλεβογραφία συμβατική ή μαγνητική. [7]

Κεφάλαιο 3. Προεγχειρητικός υπερηχογραφικός έλεγχος (mapping) : σε ποιούς και πότε εφαρμόζεται

3.1 Κατευθυντήριες οδηγίες (KDOQI –EBPG)

Οι κατευθυντήριες οδηγίες για τις αγγειακές προσπελάσεις σε Ευρώπη και Αμερική (EBPG. KDOQI αντίστοιχα) συστήνουν ένα πλάνο πρώιμου σχεδιασμού για κάθε ασθενή, με έμφαση στη διατήρηση των φλεβών/πιθανών θέσεων αγγειακών προσπελάσεων. Συστήνεται η δημιουργία αρτηριοφλεβικής επικοινωνίας 2-3 μήνες (6 μήνες DOQI) πριν την πιθανή έναρξη αιμοκάθαρσης (ώστε εκτός από την ωρίμανση να υπάρχει χρόνος και για πιθανή διόρθωση). Στόχος κάθε ασθενής να ξεκινάει αιμοκάθαρση με μια μόνιμη προσπέλαση (όχι καθετήρα, ο οποίος αυξάνει τις επιπλοκές).[12][4]

Τονίζεται επίσης η στρατηγική διατήρησης των φλεβών, με αποφυγή φλεβοκεντήσεων και τοποθέτησης καθετήρων, ώστε να είναι διαθέσιμες για πιθανή δημιουργία προσπέλασης [4]

Σε ότι αφορά τον προεγχειρητικό έλεγχο, συστήνεται σε όλους τους ασθενείς κλινική εξέταση μαζί με υπερηχογραφικό έλεγχο σε αρτηρίες και φλέβες του άνω άκρου πριν την δημιουργία προσπέλασης. Απεικόνιση κεντρικών φλεβών ενδείκνυται σε όσους είχαν κεντρικούς φλεβικούς καθετήρες ή ηλεκτρόδια μόνιμου βηματοδότη.[12][4]

Στις οδηγίες δίνεται έμφαση εξάλλου στο υψηλό ποσοστό αποτυχιών στις αγγειακές προσπελάσεις και επισημαίνεται ότι με τον πληθυσμό να είναι όλο και πιο γηρασμένος και πιθανότερο να έχει διαβήτη, περιφερική αγγειοπάθεια και ισχαιμική καρδιοπαθεια, οι προκλήσεις στην προσπάθεια δημιουργίας προσπέλασης αυξάνονται διαρκώς, καθώς σε τέτοιους ασθενείς είναι αναμενόμενο να συναντώνται αγγεία φτωχής ποιότητας για δημιουργία αρτηριοφλεβικής επικοινωνίας .[12]

Σε ότι αφορά τη φυσική εξέταση, συνιστάται προσεκτική επιλογή των κατάλληλων αγγείων με βάση αντικειμενική παρατήρηση. Εκτιμάται ο αρτηριακός παλμός και η παρουσία, διάμετρος και πορεία των επιπολής φλεβών αντιβραχίου και βραχίονα.Κάτι τέτοιο όμως είναι ενδεχομένως δύσκολο σε παχύσαρκους ασθενείς και εξαρτάται και απο την εμπειρία

Author	Radial artery (mm)	Cephalic vein (mm)
Wong <i>et al.</i> [10]	1.6	1.6
Malovrh [12]	1.5	1.6
Silva <i>et al.</i> [3]	2.0	2.5
Ascher <i>et al.</i> [21]	—	2.5

Οι προτεινόμενες διαμέτροι κερκδικής αρτηρίας και κεφαλικής φλέβας για δημιουργία αναστόμωσης, από Tordoir J, et al EBPG on Vascular Access. Nephrol Dial Transplant. 2007 May)

του εξεταστή. Γι αυτό θεωρήθηκε ιδιαιτέρως χρήσιμο το mapping σε παχύσαρκους, γιατί δίνει τη δυνατότητα για παρόμοια ποσοστά δημιουργίας AVF.[12]

Επιλογή κατάλληλης αρτηρίας και φλέβας

Ελάχιστη διάμετρος αρτηρίας και φλέβας 2mm για επιτυχή φίστουλα στον καρπό. Για κεντρικότερες θέσεις (αγκώνας/βραχίονας) δεν έχουν καθοριστεί όρια. Η μελέτη των Silva *et al* προτείνει 2,5mm για τις φλέβες όταν πρόκειται για αυτόλογη αρτηριοφλεβική επικοινωνία και 4mm όταν πρόκειται για μόσχευμα. Ειδικά για τις φλέβες, η διάταση τους μετά την περίσφιξη φαίνεται να είναι προγνωστικός παράγοντας για την επιτυχία της προσπέλασης.[12] Από την άλλη (DOQI) γίνεται επίσης λόγος για το όριο 2-2,5 mm για τις φλέβες με βάση τα μέχρι τότε στοιχεία.[4]

Οι αυτόλογες αρτηριοφλεβικές επικοινωνίες προτιμώνται έναντι των μοσχευμάτων και αυτά έναντι των καθετήρων. Η αρτηριοφλεβική επικοινωνία άνω άκρου είναι η προτιμώμενη προσπέλαση και πρέπει να τοποθετείται όσο περιφερικότερα γίνεται. [12]

Για χρόνια υπήρχε σημαντική διαφορά στην στρατηγική για τις προσπελάσεις σε Ευρώπη και ΗΠΑ, με την Ευρώπη να κάνει κυρίως αυτόλογες αρτηριοφλεβικές επικοινωνίες, ενώ οι ΗΠΑ χρησιμοποιούσαν σε υψηλό ποσοστό μοσχεύματα. Ως πιθανή εξήγηση τέθηκε το θέμα της μεγαλύτερης συννοσηρότητας των ασθενών στις ΗΠΑ (περισσότεροι ασθενείς με διαβήτη, περιφερική αγγειοπάθεια και ισχαιμική καρδιοπαθεια). [12]

Ωστόσο οι οδηγίες τονίζουν ότι παρά τη σημασία της αύξησης του ποσοστού των αυτόλογων αρτηριοφλεβικών επικοινωνιών σε χρήση, δεν ισχύει πάντα το «αρτηριοφλεβική επικοινωνία με κάθε κόστος», ούτε για όλα τα άτομα. Ο στόχος είναι μια λειτουργική αρτηριοφλεβική επικοινωνία, όχι απλά η δημιουργία μιας που θα έχει φτωχές πιθανότητες να ωριμάσει. Έτσι θα ελαττωθεί ο χαμένος χρόνος και θα ελαττωθούν οι πρώιμες αποτυχίες και επεμβάσεις διάσωσης [4].

Αν και δεν υπάρχει πρότυπο για το αγγειακό mapping, η αρτηριακή εκτίμηση περιλαμβάνει έλεγχο σφυγμού, διαφορών πίεσης στα άνω άκρα, εκτίμηση της βατότητας του παλαμιαίου τόξου, διάμετρος της αρτηρίας και η παρουσία επασβεστώσεων. Διάμετρος <1,6 mm παραπέμπει σε υψηλό ποσοστό αποτυχίας για κερκδοκεφαλική αρτηριοφλεβική επικοινωνία. Ενώ η φλεβική εκτίμηση απαιτεί διάμετρο τουλάχιστον 2,5mm, συνέχεια με τις κεντρικές φλέβες και απουσία απόφραξης. Η βατότητα των κεντρικών φλεβών μπορεί έμμεσα να ελεγχθεί με τον υπέρηχο [4]

Είναι καλό να υπάρχει μια δομημένη στρατηγική στη δημιουργία προσπελάσεων, ώστε να μεγιστοποιηθεί η επιβίωσή τους και να ελαχιστοποιηθούν οι επιπλοκές: Η προσπέλαση δημιουργείται κατά προτίμηση στα άνω άκρα και όσο πιο περιφερικά γίνεται, με την αυτόλογη αρτηριοφλεβική επικοινωνία να έχει τον πρώτο λόγο, ακολουθούμενη από τα μοσχεύματα, ενώ καθετήρες θα πρέπει να αποφεύγονται και να χρησιμοποιούνται μόνο σε έλλειψη εναλλακτικών. [4]

Η καλή χειρουργική πρακτική υπαγορεύει κατά τη δημιουργία προσπέλασης να ξεκινάμε από το περιφερικότερο σημείο: έτσι διασφαλίζουμε τον μεγαλύτερο δυνατό αριθμό εναλλακτικών για πιθανή δημιουργία προσπέλασης στο μέλλον. Αρχικά από την ανατομική ταμβακοθήκη (snuff box AVF) και συνεχίζοντας με την αρτηριοφλεβική επικοινωνία καρπού, και σταδιακά προχωράμε κεντρικότερα. Αν στο αντιβράχιο εξαντληθούν οι δυνατότητες προχωρούμε στον αγκώνα και τον βραχίονα. Υπάρχει επίσης και η περίπτωση της δημιουργίας μοσχεύματος αρχικά, με την πρόβλεψη να μετατραπεί στη συνέχεια σε αυτόλογη αρτηριοφλεβική επικοινωνία. [4]

Η αυτόλογη αρτηριοφλεβική αναστόμωση στον καρπό είναι η πρώτη επιλογή για προσπέλαση: απλή στη δημιουργία, διατηρεί τα κεντρικότερα αγγεία άθικτα για πιθανή μελλοντική δημιουργία προσπελάσεων, και έχει λίγες επιπλοκές, με χαμηλά ποσοστά υποκλοπής και όταν ωριμάσει, χαμηλά ποσοστά θρόμβωσης και λοίμωξης. Το κύριο μειονέκτημα είναι οι χαμηλότερες ροές αίματος και το υψηλό ποσοστό πρωτογενούς αποτυχίας[4]

3.2. Μετά τις κατευθυντήριες οδηγίες- νεότερα δεδομένα

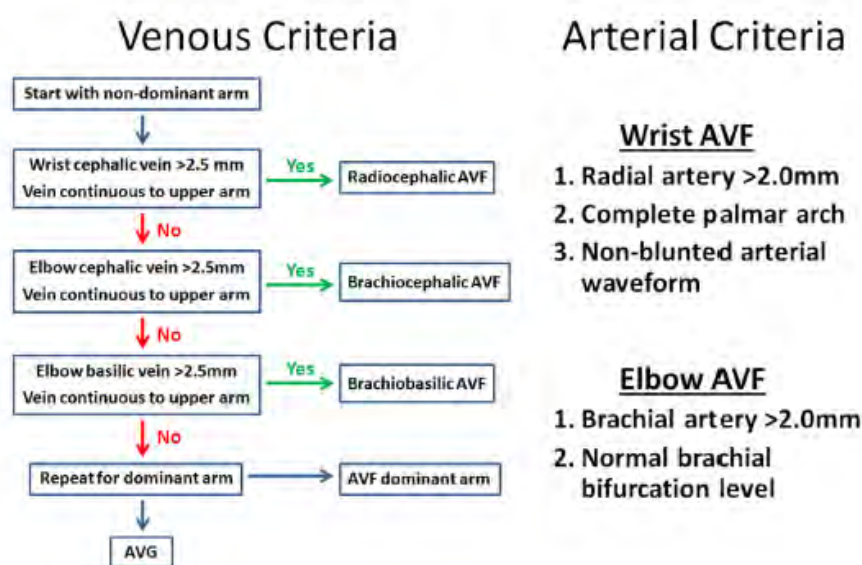
Οι κατευθυντήριες οδηγίες, ιδίως στο θέμα της καθολικής χρήσης του προεγχειρητικού υπερηχογραφικού ελέγχου, βασίστηκαν σε περιορισμένα δεδομένα, και σε μια μονο τυχαιοποιημένη μελετη [13].

Ωστόσο, στα χρόνια που ακολούθησαν την έκδοσή τους (μετά το 2007) προέκυψαν μελέτες και δεδομένα που ενισχύουν την χρησιμότητα της εξέτασης.

Σε μη τυχαιοποιημένη αναδρομική μελέτη (Barreto) 108 ασθενών με 86 προσπελάσεις, 91% ήταν AVFs. Λίγες πρώτες AVFs. Όλοι οι ασθενείς υποβλήθηκαν σε υπερηχο, και μόνο αγγεία που πληρούσαν τα ελάχιστα κριτήρια χρησιμοποιήθηκαν (2,5 mm για φλεβες και 2 mm για αρτηρίες). Λειτουργικά χαρακτηριστικά των αγγείων επίσης αξιολογήθηκαν, με τη βοήθεια υπερήχου: συμπύκνωση φλεβών, διατασιμότητα, απόσταση από την επιφάνεια του δέρματος, συνέχεια με το εν τω βαθει φλεβικό σύστημα, και αποκλεισμό ύπαρξης στένωσης ή απόφραξης με έλεγχο για οίδημα, παράπλευρα αγγεία ή διαταραχή στην φλεβική πλήρωση στην εισπνοή (εξάλειψη της φυσιολογικά αναμενόμενης αυξημένης φλεβικής επιστροφής στην εισπνοή). Κατά τον έλεγχο του αρτηριακού σκέλους, έγινε έλεγχος για ύπαρξη στενώσεων, και διατασιμότητας μετά αντιδραστική υπεραιμία. Με τη

βοήθεια της υπερηχογραφικής εξέτασης, αποφεύχθηκε η δημιουργία AVF σε αρτηρίες επασβεστωμένες με αρνητική δοκιμασία υπεραϊμίας, σε σημεία περιφερικότερα απο στενώσεις μεγαλύτερες του 50% και σε ύπαρξη αρτηρίας του αγκώνα με στένωση ή διάμετρο <1,5mm. Σε υψηλό διχασμό βραχιονίου χρησιμοποιούνταν η μεγαλύτερη ωλένιος αρτηρία. Πολύ σημαντικό όφελος απο την υπερηχογραφία η ελάττωση των διερευνητικών χειρουργείων σε ασθενείς με φτωχή ανατομία. Στους ασθενείς της μελέτης (με πολλούς ηλικιωμένους , διαβητικούς, γυναίκες, με συννοσηρότητες), συνιστούμε την προσέγγιση: ανάγκη για αποφυγή καθετήρων παρά για προτεραιότητα στις φιστουλες (catheter last instead of fistula first approach).[14]

Σε αναδρομική μελέτη του 2015 (Kim) ευρήματα από το αρτηριακό mapping είναι πολύ πιθανό να αλλάξουν το πλάνο του χειρουργείου για αγγειακή προσπέλαση, ιδίως όταν προγραμματίζεται η δημιουργία RC-AVF (κερκιδοκεφαλικής AVF). Το αρτηριακό mapping περιελάμβανε διαμέτρους κερκιδικής και βραχιονίου αρτηρίας, ύψος διχασμου βραχιονίου, και Doppler Allen's test.[15]



Υπερηχογραφικά κριτήρια για αρτηρίες και φλέβες για δημιουργία αυτόλογης αρτηριοφλεβικής αναστόμωσης, (από Kim JJ, et al. The Addition of Ultrasound Arterial Examination to Upper Extremity Vein Mapping before Hemodialysis Access. Ann Vasc Surg. 2016)

Επί υψηλού διχασμού γινόταν χρήση της ωλένιου αρτηρίας. Παρατηρήθηκε, ότι η πιθανότητα μεταβολής του αρχικού χειρουργικού πλάνου ήταν μεγαλύτερη, όταν αυτό περιελάμβανε αρχικά τη δημιουργία κερκιδοκεφαλικής AVF στον καρπό. Το δε Doppler

Allen test θεωρήθηκε πιο ικανοποιητικό στη διερεύνηση του παλαμιαίου τόξου σε σχέση με το αντίστοιχο της κλινικής εξέτασης. [15]

Τυχαιοποιημένες μελέτες και μετά-αναλύσεις

Αν και οι κατευθυντήριες οδηγίες συστήνουν συστηματική χρήση υπερήχου πριν τη δημιουργία AVF, δεν υπάρχει ομοφωνία σχετικά με αυτό. Οι δε οδηγίες βασίστηκαν μόνο σε μια τυχαιοποιημένη μελέτη (13), που σύγκρινε τον συστηματικό υπερηχο με την κλινική εξέταση χωρίς υπερηχο (Mihmanli), χωρίς να λάβει υπόψη το ενδεχόμενο όφελος από την πρακτική του επιλεκτικού υπερηχου.

Σε τέσσερις μη τυχαιοποιημένες συγκριτικές μελέτες (Silva, Allon, McGill, Ilhan) παρατηρήθηκε ότι η συστηματική χρήση υπερήχων αύξησε τη δημιουργία αυτόλογων αρτηριοφλεβικών αναστομώνσεων, ενώ σε τρεις από αυτές βρέθηκαν οφέλη στην βατότητα, την επάρκεια ή την πρώιμη αποτυχία των αναστομώνσεων, όταν γινόταν συστηματική χρήση υπερήχου. [16]

	Comparison	Patients with RDUS (n)	Proportion of AVF placement over grafts (%)	Outcome (%)
Silva et al. ²	Historical controls	108	63 vs. 14*	Early failure 8.3 vs. 38.0*; 1 year patency 83 vs. 48*
Allon et al. ³	Historical controls	138	64 vs. 34*	Adequacy of forearm AVF 54 vs. 34*
McGill et al. ⁴	Historical controls	~600	72 vs. 32	—
Ilhan et al. ⁵	Concurrent controls	63	89 vs. 66*	6 month patency 93 vs. 80*

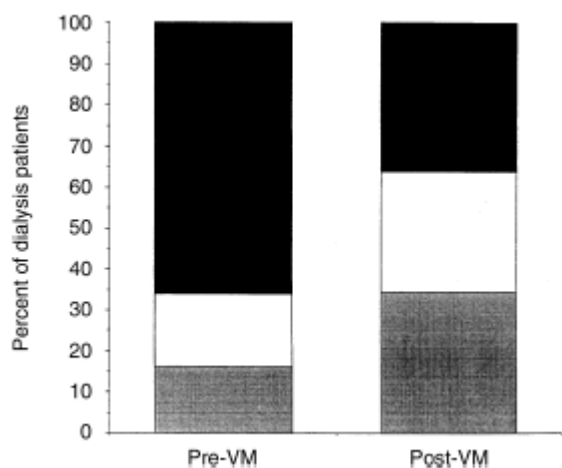
Note. RDUS = Routine Doppler US mapping.
* Statistically significant.

Μη τυχαιοποιημένες μελέτες, συγκριτικά στοιχεία , από Georgiadis GS, Charalampidis DG, Argyriou C, Georgakarakos EI, Lazarides MK. The Necessity for Routine Pre-operative Ultrasound Mapping Before Arteriovenous Fistula Creation: A Meta-analysis. Eur J Vasc Endovasc Surg. 2015

Σε μια αναδρομική μελέτη (Ilhan) συγκρίθηκαν τα αποτελέσματα επεμβάσεων για αγγειακές προσπελάσεις μεταξύ 63 ασθενών που υποβλήθηκαν σε κλινική εξέταση και υπερηχογραφικό φλεβικό mapping, και 76 ασθενών που δέχτηκαν μόνο κλινική εξέταση. Τα αποτελέσματα ήταν υπέρ της ομάδας με τον υπερηχογραφικό έλεγχο, που παρουσίασε μεγαλύτερη επιτυχία δημιουργίας AVF και βατότητας. Σημαντικό είναι ότι σε όλους τους ασθενείς που προηγήθηκε mapping δημιουργήθηκε αγγειακή προσπέλαση, ενώ στην άλλη ομάδα υπήρχαν 18,4% αρνητικές χειρουργικές διερευνήσεις (negative surgical explorations) [17]

Στην ιστορική μελέτη των Silva et al εξετάστηκε η ικανότητα μη επεμβατικού προεγχειρητικού αγγειακού ελέγχου με υπερηχογραφία στην ανίχνευση κατάλληλων αρτηριών και φλεβών στο άνω άκρο για τη δημιουργία αυτόλογης αναστόμωσης για αιμοκάθαρση. Χρησιμοποιήθηκαν τα κριτήρια: αρτηρίες: απουσία διαφοράς πίεσης μεταξύ των δύο ανω άκρων, βατό παλαμιαίο τόξο, και διάμετρος αρτηρίας τουλάχιστον 2 mm. Για το φλεβικό σκέλος, κρίθηκε απαραίτητη η διάμετρος φλέβας τουλάχιστον 2,5 mm για φίστουλα και τουλάχιστον 4mm για συνθετικό μόσχευμα. Διαπιστώθηκε ακρίβεια των υπερηχογραφικών μετρήσεων σε σχέση με τα διεγχειρητικά ευρήματα σε ποσοστό 98% . Το αποτέλεσμα ήταν η βελτιωμένη βατότητα των AVFs και η μείωση των πρώιμων αποτυχιών σε σύγκριση με την περίοδο πριν την εφαρμογή του προεγχειρητικού mapping. Κατόπιν τούτου συστήθηκε το προεγχειρητικό mapping σε όλους τους ασθενείς, ώστε να καταγραφεί η επάρκεια αρτηριακής εισροής και να μεγιστοποιηθούν οι πιθανότητες να σχηματιστεί φίστουλα. [18]

Στη μελέτη των Allon et al εκτιμήθηκε το αποτέλεσμα του καθολικού προεγχειρητικού αγγειακού mapping στν τύπο των προσπελάσεων που δημιουργήθηκαν και στα αποτελέσματα τους. Το ποσοστό των αυτόλογων προσπελάσεων αυξήθηκε απο 34% σε 64%, ενώ παρατηρήθηκε και βελτιωμένη επάρκεια των AVFs στο αντιβράχιο. Τονίστηκε ωστόσο η ανάγκη για έγκαιρη δημιουργία προσπελάσεων, αφού η δημιουργία AVF σε ασθενή που ήδη αιμοκαθαίρεται με καθετήρα, σημαίνει ότι θα παραμείνει με αυτον περίπου δυο μήνες παραπάνω, σε σύγκριση με την περίπτωση που θα δεχόταν απο την αρχή συνθετικό μόσχευμα. Το τελικό αποτέλεσμα στο κέντρο αυτό ήταν ο διπλασιασμός του ποσοστού των ασθενών που χρησιμοποιούν AVF για αιμοκάθαρση. [19]



Αποτελέσματα πριν και μετά την εφαρμογή του προεγχειρητικού υπερηχογραφικού ελέγχου ρουτίνας. Από Allon M, Lockhart ME, et al. Effect of preoperative sonographic mapping on vascular access outcomes in hemodialysis patients. *Kidney Int.* 2001

surgeons (post-VM; $P < 0.001$ for the comparison). Symbols are: (■) fistula not placed; (□) fistula placed but not adequate; (▨) fistula placed and adequate.

Σε πρόσφατη (Georgiadis 2015) μετα-ανάλυση εκτιμήθηκε η αξία του υπερηχογραφικού doppler ελέγχου σε όλους τους ασθενείς, σε σχέση με την κλινική εξέταση και τον εκλεκτικό έλεγχο με υπέρηχο .

5 τυχαιοποιημένες μελέτες περιληφθησαν στην μελέτη. Ελέγχθηκε η συχνότητα άμεσης αποτυχίας της προσπέλασης (immediate failure rate). Δύο απο αυτές εμφάνισαν πολύ ελαττωμένη άμεση αποτυχία όταν χρησιμοποιήθηκε υπερηχος σαν εξέταση ρουτίνας για το προεγχειρητικό mapping των ασθενων. Τέσσερις ανέφεραν στοιχεία για

πρώιμη/μεσοπρόθεσμη επάρκεια υπερ της ομάδας του υπερήχου ρουτίνας. Μόνο δύο ανέφεραν βατότητα στον ένα χρόνο, στη μια δε απο αυτές η υποβοηθούμενη πρωτογενής βατότητα ήταν καλύτερη στην ομάδα του υπερήχου. [16]

Αναλυτικότερα, σε τρεις απο τις μελέτες βρέθηκε σημαντικό όφελος απο τη συστηματική χρήση υπερήχου (Mihmanli, Zhang, Ferring).

Στη μελέτη του Ferring συγκρίθηκε η συστηματική χρήση υπερήχου προεγχειρητικά σε σχέση με την κλινική εξέταση. Παρατηρήθηκαν βελτιωμένα αποτελέσματα σε βατότητα προσπέλασης και τη χρήση της για αιμοκάθαρση. Η άμεση αποτυχία ήταν σημαντικά μεγαλύτερη στην ομάδα της κλινικής εξέτασης. Δεν βρέθηκε στατιστικώς σημαντική διαφορά σε πρωτογενή αποτυχία ή πρωτογενή επιβίωση της προσπέλασης [20]

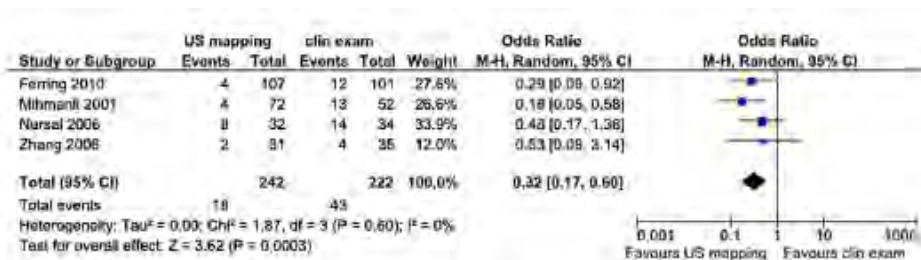
Στους Mihmanli et al εκτιμήθηκε αν η χρήση υπερήχου βελτιώνει την άμεση επιτυχία στις αυτόλογες αρτηριοφλεβικές επικοινωνίες που δημιουργήθηκαν, σε σχέση με την κλινική εξέταση. Στην ομάδα που ο υπέρηχος καθόρισε το χειρουργικό πλάνο (επιλέγοντας το άκρο), υπήρχε στατιστικώς σημαντική μεγαλύτερη επιτυχία. Δυστυχώς στη μελέτη δεν υπήρχε μακροχρόνια παρακολούθηση [13].

Σε μελέτη από την Κίνα (Zhang): η ομάδα που υποβλήθηκε σε υπέρηχο παρουσίασε πρωτογενή βατότητα 90% σε σχέση με το 80% της ομάδας της κλινικής εξέτασης.

Από τις δυο υπόλοιπες μελέτες: η μία (Smith), συγκρίνοντας τον συστηματικό με τον εκλεκτικό υπέρηχο, δεν μπορούσε να δείξει στατιστικώς σημαντική διαφορά γιατί απλά ήταν σχεδιασμένη να ανιχνεύσει διαφορά στο ποσοστό πρωτογενούς αποτυχίας της ταξης του 27%, ενώ η διαφορά που παρατηρήθηκε υπέρ της ομάδας του συστηματικού υπερήχου ήταν 15%. Το δε δείγμα ήταν μάλλον μικρό. [21]

Στη μελέτη του Nursal, τα αποτελέσματα δεν έδειξαν πλεονέκτημα για τη χρήση προεγχειρητικά υπερήχου σε σχέση με τη λειτουργία της AVF, σε ασθενείς όμως με ιδανική ανατομία αγγείων στο βραχίονα. Δεν υπήρχε διαφορά στην άμεση επιτυχία των αναστομώνσεων (ανίχνευση ροίζου). Παρόμοια ήταν επίσης και τα ποσοστά βατότητας ως και την τελευταία εκτίμηση των ασθενών. Από τη μελέτη είχαν αποκλειστεί οι παχύσαρκοι ασθενείς (ως μη έχοντες ιδανικά χαρακτηριστικά στα αγγεία του άνω άκρου). Είναι γνωστό όμως ότι ακριβώς σε αυτήν την κατηγορία η χρήση του αγγειακού υπερήχου προσφέρει πολλά, με αποκάλυψη αγγείων που δεν είναι ορατά στην κλινική εξέταση [22].

Συνολικά στα πλαίσια αυτής της μετα-ανάλυσης, παρατηρήθηκε στατιστικώς σημαντική διαφορά στην άμεση αποτυχία των προσπελάσεων που προήλθαν από τις ομάδες ασθενών που υποβλήθηκαν σε υπερηχογραφικό έλεγχο ρουτίνας, οι οποίες είχαν και τα χαμηλότερα ποσοστά αποτυχίας.



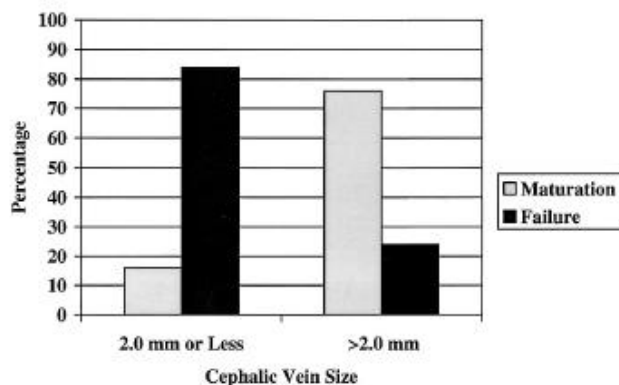
Διάγραμμα forest plot που δείχνει συγκεντρωτικά τα αποτελέσματα όπου φαίνεται η πιθανότητα άμεσης αποτυχίας σε ασθενείς που υποβλήθηκαν σε υπέρηχο ρουτίνας, σε σχέση με όσους υποβλήθηκαν μόνο σε κλινική εξέταση ή και σε εκλεκτικό υπέρηχο. Από Georgiadis GS, et al The necessity for Routine Pre-operative Ultrasound Mapping Before Arteriovenous Fistula Creation: A Meta-analysis. Eur J Vasc Endovasc Surg. 2015.

Αξιολογες προηγούμενες μελέτες

Στη μελέτη των Wells et al εξετάστηκε η συσχέτιση κλινικών και υπερηχογραφικών δεδομένων πριν τη δημιουργία προσπέλασης. Σε όσους το έγχρωμο Doppler υπερηχογραφήμα δεν κρίθηκε απαραίτητο με κλινικά κριτήρια (καλός αρτηριακός σφυγμός, φλέβα μεγαλύτερη των 2 mm, θετική δοκιμασία επίκρουσης σε φλέβα για >10 εκατοστά), το υπερηχογραφήμα που ακολούθησε άλλαξε τον σχεδιασμό για την προσπέλαση μόνο σε μία περίπτωση (απο τους 106).[23]

Στους υπόλοιπους 39, οι 18 από αυτούς επηρεάστηκε η αντιμετώπισή τους από τα αποτελέσματα του υπερηχογραφικού ελέγχου. Δεν διαπιστώθηκε διαφορά στην βατότητα των προσπελάσεων μεταξύ των δυο ομάδων. [23]

Στην περίπτωση των Mendes et al διερευνήθηκε αν η προεγχειρητική ελάχιστη διάμετρος της κεφαλικής φλέβας προέβλεπε την επιτυχή ωρίμανση της προσπέλασης και τη δημιουργία λειτουργικής προσπέλασης. Δεν χρησιμοποιήθηκε περίσφιξη. Παρατηρήθηκε σημαντικά υψηλότερο ποσοστό ωρίμανσης για τις αυτόλογες αρτηριοφλεβικές αναστομώσεις που βασίστηκαν σε κεφαλικές φλέβες με διάμετρο μεγαλύτερη των 2 mm [24].



Αποτελέσματα ανάλογα με την ελάχιστη διάμετρο της κεφαλικής φλέβας. Από Mendes RR, et al. Prediction of wrist arteriovenous fistula maturation with preoperative vein mapping with ultrasonography. J Vasc Surg. 2002

Αν και οι χειρουργοί προσπελάσεων επιδιώκουν τη δημιουργία αυτόλογων αρτηριοφλεβικών επικοινωνιών, δεδομένης της καλύτερης λειτουργικότητάς τους όταν ωριμάσουν, αυτό δεν πρέπει να αποτελεί αυτοσκοπό. Σκοπός πρέπει να είναι η δημιουργία ανθεκτικής προσπέλασης κατάλληλης για αιμοκάθαρση. [24]

Σε παρόμοια μελέτη, η υπερηχογραφική μελέτη οδήγησε σε μεταβολή του χειρουργικού σχεδίου στο 23% των ασθενών, ενώ παρατηρήθηκαν βελτιωμένα αποτελέσματα σε γυναίκες και διαβητικούς. [25].

Ο Bashar (2014) αναφέρει ότι η κλινική εξέταση μόνη της δεν είναι αξιόπιστη για σχεδιασμό AVF, τονίζει τη χρησιμότητα του υπερηχογραφικού ελέγχου, ιδίως του εκλεκτικού, ενώ καταλήγει ότι δεν υπάρχουν επαρκή στοιχεία προς το παρόν για την καθολική εφαρμογή του αγγειακού υπερηχογραφικού mapping [26]. Παραθέτει δε μια ποικιλία κριτηρίων που εφαρμόζονται, δεδομένης τη μη ύπαρξης ομοφωνίας επ' αυτού:

TABLE II - ULTRASOUND PARAMETERS ASSOCIATED WITH SUCCESSFUL MATURATION

Author	Year	Study type	Fistula type	Venous criteria	Arterial criteria
Silva (12)	1998	Prospective cohort	Brachiocephalic	Venous diameter >2.5 mm	Lumen diameter >2 mm
Wong (13)	1996	Prospective cohort	Radiocephalic	Venous diameter >1.6 mm	Diameter >1.6 mm
Malovrh (14)	1998	Prospective cohort	Radiocephalic	Not evaluated	Arterial diameter >1.5 mm
Mihmanli (10)	2001	RCT	Radiocephalic and brachiocephalic	-	Radial artery flow >200 ml/min
Nursal (11)	2006	RCT	Radiocephalic and brachiocephalic	-	Diameter >2 mm
Ferring (9)	2010	RCT	Radiocephalic	Diameter >1.6 mm	Diameter >1.6 mm

Από: Bashar K, Clarke-Moloney M, Walsh SR. Pre-operative ultrasonography and arteriovenous fistulae maturation. J Vasc Access. 2014

Σε μικρή προοπτική μελέτη η έγχρωμη υπερηχογραφία Doppler μετέβαλλε τον αρχικό χειρουργικό σχεδιασμό, που είχε βασιστεί στην κλινική εξέταση, στο 30% των ασθενων (Smith 2011) (27). Σε μια κλινική δημιουργίας προσπελάσεων «σε μια στάση» (one stop clinic), όπου οι χειρουργοί διενεργούσαν οι ίδιοι τις προεγχειρητικές υπερηχογραφικές εξετάσεις. Στο ένα τέταρτο των ασθενων βρέθηκαν στοιχεία που θα μπορούσαν να επηρεάσουν αρνητικά μια αρτηριοφλεβική επικοινωνία σε συγκεκριμένη θέση, ενώ σε έναν στους δέκα ασθενείς κατέστη δυνατή η δημιουργία προσπέλασης σε περιφερικότερη θέση από την αρχικά σχεδιασμένη (καλύτερη γνώση για την επάρκεια των αγγείων). Η πρακτική αυτή έχει εξίσου καλά αποτελέσματα με την τυπική διενέργεια του mapping στο ακτινολογικό εργαστήριο, με το πλεονέκτημα της ταχύτητας, σχετικά φθηνής και χρήσιμης εξέτασης. Κατόπιν τούτου, προτείνεται η άσκηση στο αγγειακό εργαστήριο με τη μορφή ενεργού επαίδευσης στον υπερηχο των αγγείων να αποτελέσει απαραίτητο κομμάτι της εκπαίδευσης των αγγειοχειρουργών. [27]

Στη μελέτη του Jennings 75 RC-AVF δημιουργήθηκαν σε σύνολο 796 αγγειακών προσπελάσεων. Χρησιμοποιήθηκε σε όλες τις περιπτώσεις υπερηχογραφικός έλεγχος, ενώ τονίζεται η χρησιμότητα του να εκτελεί ο αγγειοχειρουργός την εξέταση. Στα 5 χρόνια της παρατήρησης δεν τοποθετήθηκε κανένα μόσχευμα. Μόνο το 8,9% έλαβε RC-AVF, πιθανότατα λόγω των αυστηρών κριτηρίων που είχε η μελέτη. [3]

Στο best evidence topic του Bashar (2015), τονίζεται η ανάγκη μιας μεγάλης πολυκεντρικής τυχαιοποιημένης κλινικής δοκιμής που να εκτιμήσει τα διαφορετικά μεγέθη φλεβών πριν και μετά περισφιγξη. Μέχρι τότε, αναφέρει ότι η φλεβική διάμετρος <2.5 mm θα πρέπει να θεωρείται ανεπαρκής για τη δημιουργία αυτόλογης αρτηριοφλεβικής αναστόμωσης, ιδίως αν οι μετρήσεις αυτές παραμένουν αμετάβλητες μετά τη χρήση tourniquet.[28]

Κεφάλαιο 4. Ειδικό μέρος: ερωτηματολόγιο σχετικό με τις πρακτικές που εφαρμόζονται στον Ελληνικό χώρο στη δημιουργία αγγειακών προσπελάσεων.

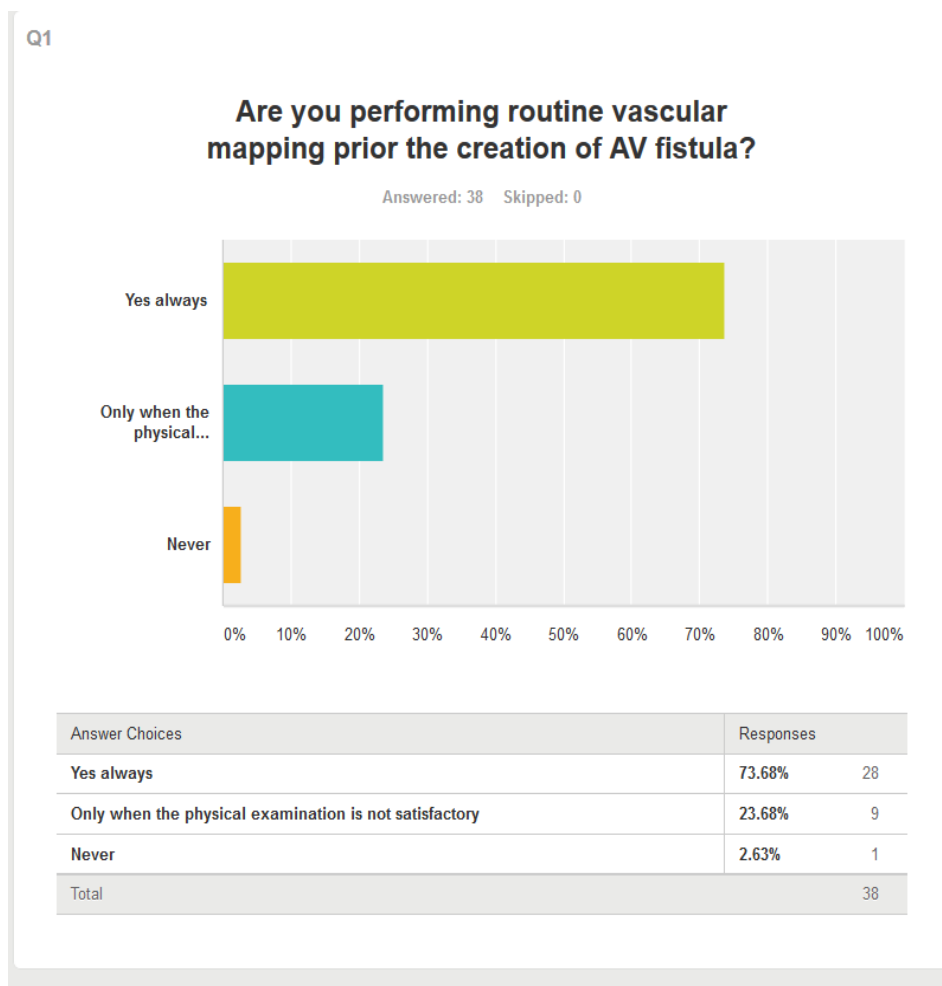
4.1 Εισαγωγή –Μέθοδοι

Στα πλαίσια της μελέτης μας έγινε διανομή μέσω διαδικτύου ηλεκτρονικού ερωτηματολογίου (βλ. Παράρτημα Α) σχετικού με τη διενέργεια προεγχειρητικού mapping στα μέλη της Ελληνικής Αγγειοχειρουργικής Εταιρείας. Ο τρόπος συλλογής των αποτελεσμάτων ήταν μέσω ηλεκτρονικής πλατφόρμας (SurveyMonkey) με τρόπο που διασφάλιζε την ανωνυμία των απαντήσεων. Ζητήθηκαν απαντήσεις μέσω e-mail από 120 άτομα. Η αποστολή ερωτηματολογίων έγινε δύο φορές σε διάστημα είκοσι ημερών, με σκοπό την αύξηση του ρυθμού απάντησης στην έρευνα. Για τον ίδιο λόγο, στην δομή του ερωτηματολογίου αναφερόταν σαφώς ο αριθμός των λεπτών που θα απαιτούνταν για να απαντήσει κάποιος πλήρως σε αυτό.[29][30]

Ελήφθησαν απαντήσεις από 38 άτομα. Το ποσοστό απάντησης/ανταπόκρισης στην έρευνα ήταν 31,6%. Ποσοστά αυτής της τάξης θεωρούνται διεθνώς ικανοποιητικά, καθώς είναι γνωστό ότι τα ποσοστά απάντησης (response rates) είναι αρκετά χαμηλά στις περιπτώσεις των ηλεκτρονικών ερωτηματολογίων (web surveys).[30][31][32][33]

Επίσης δεδομένου ότι υπήρχαν και μέλη της εταιρείας που δεν είναι αγγειοχειρουργοί, και επειδή η φύση του ερωτηματολογίου ήταν τέτοια που ουσιαστικά απαιτούσε να είναι ο ερωτώμενος χειρουργός αγγειακών προσπελάσεων, θεωρούμε και για αυτόν τον λόγο ότι το ποσοστό απάντησης ήταν ικανοποιητικό.

4.2 Αποτελέσματα

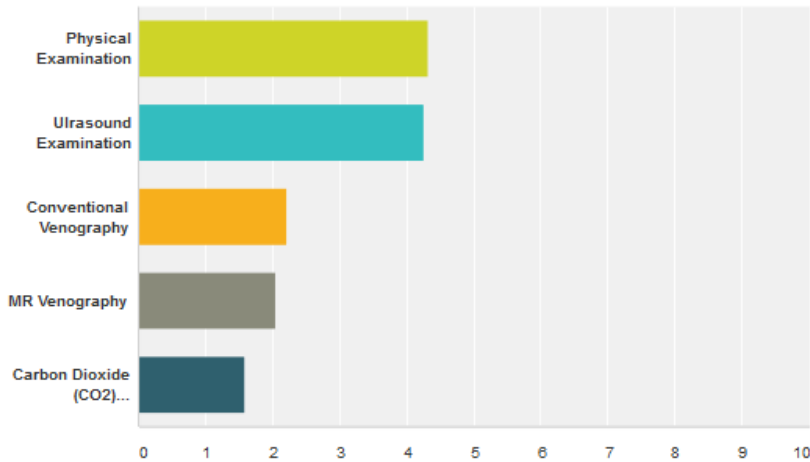


Στο ερώτημα αν διενεργείται αγγειακός υπέρηχος επιπλέον της κλινικής εξέτασης πριν τη δημιουργία αγγειακής προσπέλασης, 28 (73,6%) απάντησαν ότι διενεργούν πάντα υπέρηχο, 9 (23,7%) ότι τον διενεργούν μόνο όταν η φυσική εξέταση δεν είναι ικανοποιητική και μόνο ένας ότι δεν κάνει ποτέ αγγειακό mapping.

Q2

Based on your experience what is the value of the following vascular mapping techniques?

Answered: 38 Skipped: 0



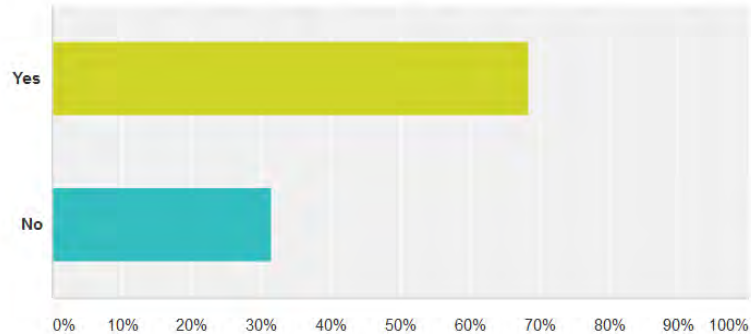
	Not Important 0.	Little Importance 1.	Average Importance 2.	Very Important 3.	Absolutely Essential 4.	Total	Weighted Average
Physical Examination	2.63% 1	2.63% 1	10.53% 4	28.95% 11	55.26% 21	38	4.32
Ultrasound Examination	2.63% 1	2.63% 1	7.89% 3	39.47% 15	47.37% 18	38	4.26
Conventional Venography	31.58% 12	28.95% 11	26.32% 10	13.16% 5	0.00% 0	38	2.21
MR Venography	28.95% 11	47.37% 18	13.16% 5	10.53% 4	0.00% 0	38	2.05
Carbon Dioxide (CO2) Venography	60.53% 23	26.32% 10	7.89% 3	5.26% 2	0.00% 0	38	1.58

Στην ερώτηση σχετικά με τη βαρύτητα των διαφορετικών αγγειακών τεχνικών mapping και την αξία τους για τους ιατρούς που δημιουργούν αγγειακές προσπελάσεις, προέκυψε η σημασία της κλινικής εξέτασης (απολύτως απαραίτητη – 55,26% , πολύ σημαντική – 28,95%) και της υπερηχογραφικής εξέτασης (απολύτως απαραίτητη – 47,37% , πολύ σημαντική – 39,47%). Πολύ σημαντική θεωρεί το 13,16% (5 άτομα) τη συμβατική φλεβογραφία και το 10,53% την μαγνητική αγγειογραφία. Στην αντίθετη κατεύθυνση, υπάρχει μεγάλη συμφωνία για την έλλειψη σημαντικότητας στη διενέργεια φλεβογραφίας με CO₂ (60,53%, και το 26,32% δηλώνουν ότι έχει μικρή σημασία).

Q3

During ultrasound vascular mapping are you using atourniquet/blood pressure cuff for maximum dilatation of the veins?

Answered: 38 Skipped: 0

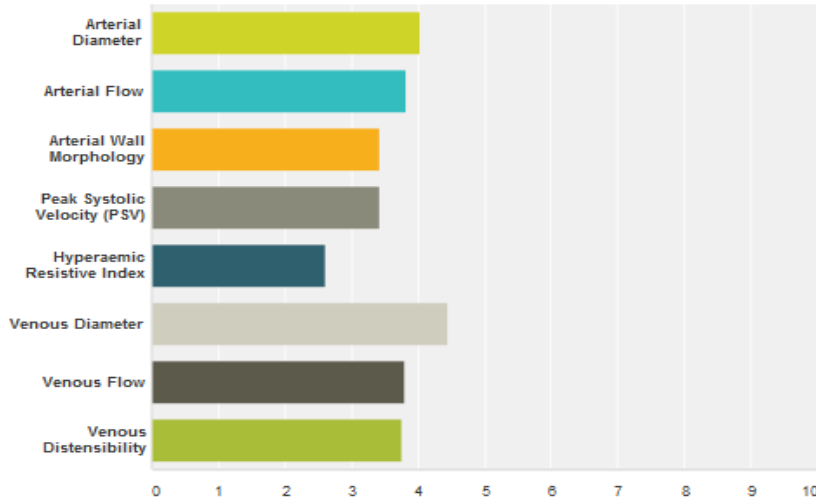


Answer Choices	Responses	
Yes	68.42%	26
No	31.58%	12
Total		38

Στην επόμενη ερώτηση, τα 2/3 περίπου των ιατρών δήλωσαν ότι χρησιμοποιούν tourniquet ή περιχειρίδα πιεσομέτρου με σκοπό την ικανοποιητική διάταση των φλεβών του άνω άκρου πριν τη διενέργεια του mapping. Συγκεκριμένα 26 (ποσοστό 68,42%) ακολουθούν αυτή την πρακτική, ενώ οι υπόλοιποι 12 όχι.

When performing ultrasound vascular mapping which of the following criteria do you consider important for successful AVF construction?

Answered: 38 Skipped: 0



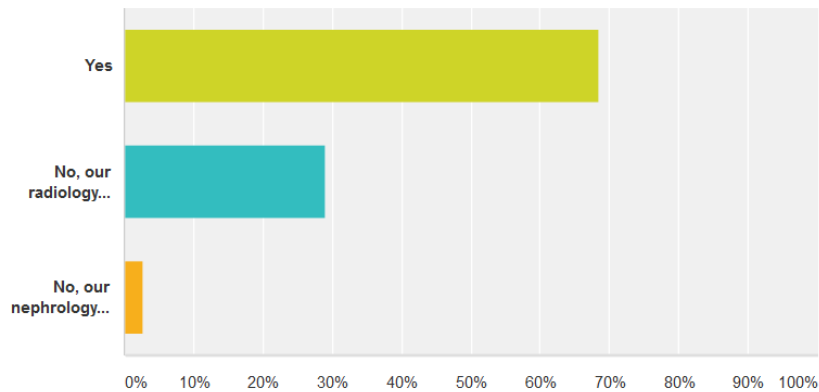
	Not Important0.	Little Importance1.	Average Importance2.	Very Important3.	Absolutely Essential4.	Total	Weighted Average
Arterial Diameter	2.63% 1	2.63% 1	13.16% 5	52.63% 20	28.95% 11	38	4.03
Arterial Flow	2.63% 1	10.53% 4	15.79% 6	44.74% 17	26.32% 10	38	3.82
Arterial Wall Morphology	2.63% 1	15.79% 6	23.68% 9	52.63% 20	5.26% 2	38	3.42
Peak Systolic Velocity (PSV)	2.63% 1	13.16% 5	28.95% 11	50.00% 19	5.26% 2	38	3.42
Hyperaemic Resistive Index	7.89% 3	47.37% 18	21.05% 8	23.68% 9	0.00% 0	38	2.61
Venous Diameter	2.63% 1	2.63% 1	0.00% 0	36.84% 14	57.89% 22	38	4.45
Venous Flow	5.26% 2	10.53% 4	13.16% 5	42.11% 16	28.95% 11	38	3.79
Venous Distensibility	5.26% 2	5.26% 2	18.42% 7	50.00% 19	21.05% 8	38	3.76

Όταν ερωτήθηκαν για το ποια υπερηχογραφικά κριτήρια θεωρούν περισσότερο σημαντικά, στις πρώτες θέσεις βρέθηκαν η φλεβική και η αρτηριακή διάμετρος, η αρτηριακή παροχή, και λίγο πιο κάτω φλεβική αποροή και η διατασιμότητα της φλέβας, η μορφολογία του αρτηριακού τοιχώματος, η μέγιστη συστολική ταχύτητα, ο δείκτης RI μετά από υπεραϊμία.

Q5

Do you perform ultrasound vascular mapping on your own?

Answered: 38 Skipped: 0

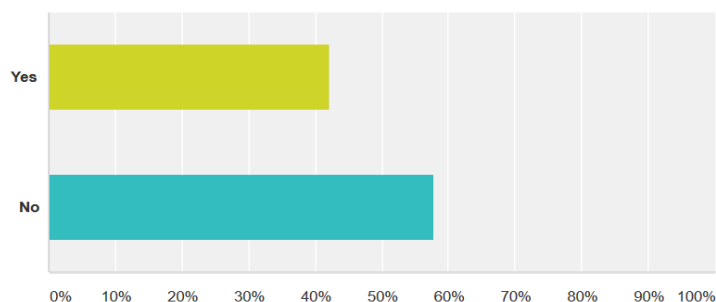


Answer Choices	Responses
Yes	68.42% 26
No, our radiology department is performing the mapping	28.95% 11
No, our nephrology department is performing the mapping	2.63% 1
Total	38

Ενδιαφέρον παρουσιάζει το γεγονός ότι το 68,42% (26) των αγγειοχειρουργών δηλώνουν ότι διενεργούν οι ίδιοι το υπερηχογραφικό mapping. Οι 11 (28,95%) δηλώνουν ότι διενεργείται από το ακτινολογικό τμήμα, ενώ σε μία περίπτωση αυτό γίνεται στο νεφρολογικό τμήμα. Η πρακτική του να γίνεται η εξέταση από τον ίδιο τον χειρουργό έχει το επιπρόσθετο πλεονέκτημα της συντόμευσης της προεγχειρητικής διαδικασίας (one stop clinic) και αντικρούει το επιχείρημα όσων έχουν αντιρρήσεις για τον προεγχειρητικό υπέρηχο ισχυριζόμενοι ότι προκαλεί περαιτέρω καθυστερήσεις και επιβάρυνση του συστήματος.

Do you get all the information needed in case you don't perform mapping on your own?

Answered: 38 Skipped: 0



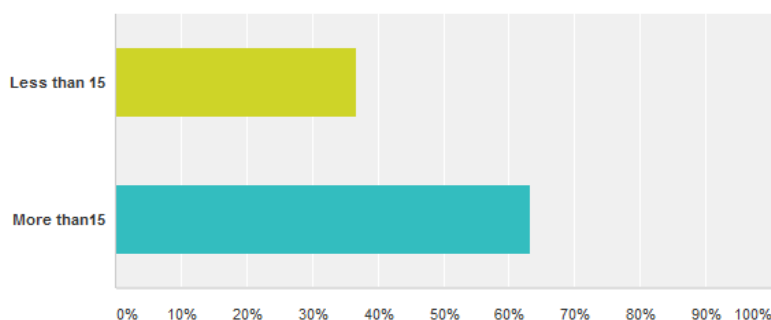
Answer Choices	Responses
Yes	42.11% 16
No	57.89% 22
Total	38

Στη περίπτωση που ο έλεγχος δεν γίνεται απο τους ιδίους, το 60% περίπου δηλώνει ότι δεν λαμβάνει όλες τις πληροφορίες που χρειάζεται για το σχεδιασμό της προσπέλασης. Υπάρχει συνεπώς πεδίο βελτίωσης της επικοινωνίας μεταξύ των εμπλεκόμενων ειδικοτήτων, με άξονα την βελτιστοποίηση των υπηρεσιών προς τον ασθενή. Νεφρολόγοι, ακτινολόγοι, χειρουργοί, πρέπει να δημιουργήσουν κώδικες και διαδικασίες συνεργασίας που να εξασφαλίζουν το επιθυμητό, υψηλής ποιότητας αποτέλεσμα.

Q7

How many vascular access procedures do you perform per year?

Answered: 38 Skipped: 0



Answer Choices	Responses
Less than 15	36.84% 14
More than 15	63.16% 24
Total	38

Οι περισσότεροι από τους αγγειοχειρουργούς διενεργούν πάνω από 15 επεμβάσεις δημιουργίας αγγειακής προσπέλασης ετησίως (24 – ποσοστό 63,16%). Αυτό δείχνει ότι οι χειρουργοί που συμμετείχαν στην μελέτη έχουν στην πλειοψηφία τους συστηματική εμπλοκή με το αντικείμενο της αγγειακής προσπέλασης, οπότε έχει ανάλογη βαρύτητα και η άποψή τους.

4.3. Επεξεργασία – Συμπεράσματα

Όπως φαίνεται από τις απαντήσεις των αγγειοχειρουργών, η μεγάλη πλειοψηφία αυτών εφαρμόζει τη συστηματική προεγχειρητική εκτίμηση με χρήση έγχρωμης Doppler υπερηχογραφίας (περίπου 75%). Η παρατήρηση αυτή βρίσκεται σε απόλυτη συμφωνία με τις ισχύουσες κατευθυντήριες οδηγίες, γεγονός που δείχνει ότι βρισκόμαστε στο σωστό δρόμο σε ότι αφορά την φροντίδα των νεφροπαθών σε ότι αφορά την δημιουργία αξιόπιστων αγγειακών προσπελάσεων.

Παράλληλα, το υψηλό ποσοστό των αγγειοχειρουργών που διενεργούν μόνοι τους τον προεγχειρητικό υπερηχογραφικό έλεγχο είναι επίσης ενθαρρυντικό, αφού πρόκειται για πρακτική που έχει ξεκάθαρα οφέλη για όλα εμπλεκόμενα μέρη στη διαδικασία αυτή. Η δε εκπαίδευση των αγγειοχειρουργών στην υπερηχογραφική και λειτουργική απεικόνιση των αγγείων θα έπρεπε να είναι αναπόσπαστο κομμάτι της εκπαίδευσής τους.

Αναμενόμενη τέλος ήταν και η πολύ μεγάλη σημασία που δίνουν ως εξεταστές στην εκτίμηση της διαμέτρου των αγγείων που θα χρησιμοποιηθούν, και ιδίως των φλεβών, όπως επίσης και στην σημασία της χρησιμοποίησης περίσφιξης για την επίτευξη ικανοποιητικής διάτασης των φλεβών. Τα κριτήρια αυτά είναι αυτά που προτείνονται διεθνώς και φαίνονται να επηρεάζουν την πρόγνωση των αναστομώνσεων.

Κεφάλαιο 5. Πεδία μελλοντικής έρευνας στο αντικείμενο μελέτης της παρούσας εργασίας.

5.1 Επιλογή ασθενών για mapping

Η υπερηχογραφική μέθοδος για προεγχειρητικό mapping είναι μια αξιόπιστη και μη επεμβατική τεχνική, με την οποία απεικονίζεται το αγγειακό δέντρο και εκτιμάται η λειτουργική ακεραιότητά του. Η ύπαρξη ερωτημάτων που επιζητούν περισσότερες τυχαιοποιημένες μελέτες που να αποδεικνύουν τη ανωτερότητα του έναντι της κλινικής εξέτασης δεν μπορεί παρά να μην έχουν λογικό έρεισμα. Κι αυτό γιατί η υπερηχογραφική τεχνική δεν είναι παρά συμπλήρωμα της κλασικής κλινικής εξέτασης και έχει δημιουργηθεί για να ενισχύσει την ικανότητα της να εκτιμά τα αγγεία των ασθενών που προορίζονται για τη δημιουργία αγγειακής προσπέλασης. Μάλιστα, στην καλύτερη ίσως έκφραση της τεχνικής αυτής, την υπερηχογραφική εξέταση διενεργεί ο χειρουργός, ο ίδιος δηλαδή ιατρός που εξετάζει και κλινικά τον άρρωστο και θα σχεδιάσει τη δημιουργία της αρτηριοφλεβικής επικοινωνίας .[5]

5.2 Καθορισμός λεπτομερών κριτηρίων

Τόσο στις κατευθυντήριες οδηγίες (ΚΔΟQI, EBPG), όσο και στην καθημερινή κλινική πρακτική, τα κριτήρια που χρησιμοποιούνται για την αξιοποίηση των ευρημάτων του υπερηχογραφικού mapping δεν είναι αυστηρά καθορισμένα, παρά βασίζονται σε καθιερωμένες, ιστορικές μελέτες που έθεσαν τα συχνότερα χρησιμοποιούμενα εξ αυτών (βλ Silva, Malonrh).

Προκύπτει ωστόσο σαφώς η ανάγκη για ανάπτυξη σαφών και λεπτομερών κριτηρίων, τα οποία θα πρέπει να βασιστούν ωστόσο σε καινούριες, καλά σχεδιασμένες τυχαιοποιημένες μελέτες, οι οποίες θα έχουν σκοπό να αποκαλύψουν τους προεγχειρητικούς εκείνους παράγοντες που προβλέπουν την επιτυχή δημιουργία AVF και την ωρίμανσή της για αποτελεσματική χρήση της για αιμοκάθαρση.[12]

Στις μελλοντικές μελέτες θα πρέπει να αξιολογείται και το στοιχείο της ωρίμανσης των προσπελάσεων, καθώς αναφέρονται υψηλά ποσοστά αποτυχιών. Είναι δε ανάγκη σε όλα τα παραπάνω να προστεθούν και αναλύσεις κόστους/οφέλους, απαραίτητες στον τομέα της υγείας τη σημερινή εποχή.

5.3 Στόχος: το καλύτερο μακροχρόνιο αποτέλεσμα για την ποιότητα ζωής και την επιβίωση του ασθενούς

Δεν θα πρέπει να ξεχνάμε τέλος ότι η δημιουργία όλο και περισσότερων αυτόλογων αρτηριοφλεβικών αναστομώνσεων δεν είναι αυτοσκοπός, ακόμα και αν έχει αποδειχτεί η ανωτερότητά τους έναντι των υπολοίπων αγγειακών προσπελάσεων. Το ζητούμενο είναι η επιλογή για κάθε ασθενή του καταλληλότερου είδους αγγειακής προσπέλασης, ως τμήμα μιας συνολικότερης προσπάθειας παροχής ολοκληρωμένων υπηρεσιών στην κατεύθυνση της υποκατάστασης της νεφρικής του λειτουργίας. Σε κάθε περίπτωση βέβαια, αυτό που θα πρέπει να αποφεύγεται πρώτα απ'όλα είναι το να ξεκινάει κάποιος αιμοκάθαρση με προσωρινή προσπέλαση (καθετήρα), δεδομένων των αναμφισβήτητων μειονεκτημάτων και υψηλού ποσοστού επιπλοκών που αυτή η πρακτική επιφέρει για τον ασθενή.

Διαπιστώθηκε ότι στις μελλοντικές μελέτες πρέπει να συμπεριλαμβάνεται και το στοιχείο των προσπελάσεων που έφτασαν σε ωρίμανση, καθώς παρατηρούνται υψηλά ποσοστά αποτυχιών. Τονίζεται επίσης η δυσμενής επίδραση της ύπαρξης καθετήρα για αιμοκάθαρση, αφού συνδέονται με αυξημένη νοσηρότητα και θνησιμότητα, κυρίως λόγω κεντρικών στενώσεων και λοιμώξεων (η κεντρική στένωση εμποδίζει την ωρίμανση της αρτηριοφλεβικής αναστόμωσης). Δεν υπήρξαν ισχυρά δεδομένα για να απαντηθούν τα παραπάνω ερωτήματα. Σημαντική προβάλλει η ανάγκη για σαφή προτυποποίηση της διαδικασίας του προεγχειρητικού υπερηχογραφικού mapping, ώστε να επιτευχθεί ομοφωνία και κοινές πρακτικές. Επίσης δεν έχει ελεγχθεί επαρκώς το θέμα του κόστους στις διάφορες πρακτικές. Ενώ σημαντικότερη όλων είναι η ανάγκη για μεγάλες τυχαιοποιημένες μελέτες που να δώσουν οριστικές απαντήσεις στα οφέλη της πρακτικής αυτής σε σχέση με την έκβαση τόσο της αγγειακής προσπέλασης, όσο και την πορεία του ασθενούς. [34]

Συμπεράσματα

Η προεγχειρητική έγχρωμη Doppler υπερηχογραφία έχει καθιερωθεί ως απαραίτητο κομμάτι του προεγχειρητικού ελέγχου κατα τη δημιουργία αρτηριοφλεβικής αναστόμωσης για αιμοκάθαρση. Τα οφέλη της, που προκύπτουν τόσο από τις ήδη υπάρχουσες μελέτες, όσο και από την κοινή χειρουργική λογική (διατήρηση στο μέγιστο βαθμό των δυνατοτήτων για τη δημιουργία εναλλακτικών προσπελάσεων στο μέλλον), αναμένουμε να γίνουν ακόμα πιο εμφανή με τα δεδομένα που θα συνεχίσουν να έρχονται τα επόμενα χρόνια.

Ιδιαίτερα ενθαρρυντική είναι η εικόνα που σχηματίστηκε μέσα απο το ερωτηματολόγιο της μελέτης μας σχετικά με τις πρακτικές των αγγειοχειρουργών στην Ελλάδα γύρω από τον προεγχειρητικό αγγειακό υπερηχογραφικό έλεγχο των ασθενών τους. Πρώτα απ'όλα, το ότι τα $\frac{3}{4}$ αυτών υποστηρίζει τη συστηματική προεγχειρητική υπερηχογραφική εκτίμηση των ασθενών τους πριν τη δημιουργία αρτηριοφλεβικής αναστόμωσης, είναι εξαιρετικά αισιόδοξο μήνυμα, συμμόρφωσης στις διεθνείς οδηγίες και στην ποιότητα της παρεχόμενης ιατρικής φροντίδας. Το γεγονός ότι η πλειοψηφία είναι σε θέση να διεκπεραιώσουν μόνοι τους την εξέταση τους δίνει ένα πλεονέκτημα, στον αγώνα για την επίτευξη της καλύτερης δυνατής αγγειακής προσπέλασης για τους ασθενείς τους και μάλιστα για μακρό χρονικό διάστημα.

ΠΑΡΑΡΤΗΜΑ Α

Το ερωτηματολόγιο της μελέτης

Pre-Operative Evaluation of Hemodialysis A-V Fistula Site

The following questionnaire is anonymous, consists of 7 questions and is a part of the dissertation written for the [Advanced Ultrasonic Functional Imaging and Research for Prevention and Diagnosis of Vascular Diseases](#) Master degree. Professor Miltos Lazarides and Professor Athanasios Giannoukas are the supervising professors of the dissertation. Data collected from this questionnaire may be published in the international medical press.

* 1. Are you performing routine vascular mapping prior the creation of AV fistula?

- Yes always
- Only when the physical examination is not satisfactory
- Never

* 2. Based on your experience what is the value of the following vascular mapping techniques?

	Not Important 0.	Little Importance 1.	Average Importance 2.	Very Important 3.	Absolutely Essential 4.
Physical Examination	<input type="radio"/>	<input type="radio"/>	<input type="radio"/>	<input type="radio"/>	<input type="radio"/>
Ultrasound Examination	<input type="radio"/>	<input type="radio"/>	<input type="radio"/>	<input type="radio"/>	<input type="radio"/>
Conventional Venography	<input type="radio"/>	<input type="radio"/>	<input type="radio"/>	<input type="radio"/>	<input type="radio"/>
MR Venography	<input type="radio"/>	<input type="radio"/>	<input type="radio"/>	<input type="radio"/>	<input type="radio"/>
Carbon Dioxide (CO ₂) Venography	<input type="radio"/>	<input type="radio"/>	<input type="radio"/>	<input type="radio"/>	<input type="radio"/>

* 3. During ultrasound vascular mapping are you using a tourniquet/blood pressure cuff for maximum dilatation of the veins?

- Yes
- No

* 4. When performing ultrasound vascular mapping which of the following criteria do you consider important for successful AVF construction?

	Not Important 0.	Little Importance 1.	Average Importance 2.	Very Important 3.	Absolutely Essential 4.
Arterial Diameter	<input type="radio"/>	<input type="radio"/>	<input type="radio"/>	<input type="radio"/>	<input type="radio"/>
Arterial Flow	<input type="radio"/>	<input type="radio"/>	<input type="radio"/>	<input type="radio"/>	<input type="radio"/>
Arterial Wall Morphology	<input type="radio"/>	<input type="radio"/>	<input type="radio"/>	<input type="radio"/>	<input type="radio"/>
Peak Systolic Velocity (PSV)	<input type="radio"/>	<input type="radio"/>	<input type="radio"/>	<input type="radio"/>	<input type="radio"/>
Hyperaemic Resistive Index	<input type="radio"/>	<input type="radio"/>	<input type="radio"/>	<input type="radio"/>	<input type="radio"/>
Venous Diameter	<input type="radio"/>	<input type="radio"/>	<input type="radio"/>	<input type="radio"/>	<input type="radio"/>
Venous Flow	<input type="radio"/>	<input type="radio"/>	<input type="radio"/>	<input type="radio"/>	<input type="radio"/>
Venous Distensibility	<input type="radio"/>	<input type="radio"/>	<input type="radio"/>	<input type="radio"/>	<input type="radio"/>

* 5. Do you perform ultrasound vascular mapping on your own?

- Yes
- No, our radiology department is performing the mapping
- No, our nephrology department is performing the mapping

* 6. Do you get all the information needed in case you don't perform mapping on your own?

- Yes
- No

* 7. How many vascular access procedures do you perform per year?

- Less than 15
- More than 15

Βιβλιογραφία

- 1 Okada S, Shenoy S. Arteriovenous access for hemodialysis: preoperative assessment and planning. *J Vasc Access*. 2014;15 Suppl 7:S1-5. doi:10.5301/jva.5000255.
- 2 Malovrh M. The role of sonography in the planning of arteriovenous fistulas for hemodialysis. *Semin Dial*. 2003 Jul-Aug;16(4):299-303.
- 3 Jennings WC, Kindred MG, Broughan TA. Creating radiocephalic arteriovenous fistulas: technical and functional success. *J Am Coll Surg*. 2009 Mar;208(3):419-25. doi: 10.1016/j.jamcollsurg.2008.11.015. Epub 2009 Jan 21.
- 4 No authors listed. National Kidney Foundation Kidney Disease Outcomes Quality Initiative (DOQI): clinical practice guidelines for vascular access. *Am J Kidney Dis* 2006;48(Suppl. 1):S176e-247.
- 5 Wilson NA, Shenoy S. Ultrasound in preoperative evaluation for dialysis-access placement. *Semin Dial*. 2014 Nov-Dec;27(6):593-5. doi: 10.1111/sdi.12284.
- 6 Wong CS, McNicholas N, Healy D, Clarke-Moloney M, Coffey JC, Grace PA, Walsh SR. A systematic review of preoperative duplex ultrasonography and arteriovenous fistula formation. *J Vasc Surg*. 2013 Apr;57(4):1129-33. doi:10.1016/j.jvs.2012.11.094.
- 7 Robbin ML, Gallichio MH, Deierhoi MH, Young CJ, Weber TM, Allon M. US vascular mapping before hemodialysis access placement. *Radiology*. 2000 Oct;217(1):83-8.
- 8 Ferring M, Henderson J, Wilmink A, Smith S. Vascular ultrasound for the pre-operative evaluation prior to arteriovenous fistula formation for haemodialysis: review of the evidence. *Nephrol Dial Transplant*. 2008 Jun;23(6):1809-15. doi: 10.1093/ndt/gfn001.
- 9 Zamboli P, Fiorini F, D'Amelio A, Fatuzzo P, Granata A. Color Doppler ultrasound and arteriovenous fistulas for hemodialysis. *J Ultrasound*. 2014 Jul 11;17(4):253-63. doi: 10.1007/s40477-014-0113-6.
- 10 Brown PW. Preoperative radiological assessment for vascular access. *Eur J Vasc Endovasc Surg*. 2006 Jan;31(1):64-9.
- 11 Patel MC, Berman LH, Moss HA, McPherson SJ. Subclavian and Internal Jugular Veins at Doppler US: Abnormal Cardiac Pulsatility and Respiratory Phasicity as a Predictor of Complete Central Occlusion. *Radiology* 1999;211:579-583.
- 12 Tordoir J, Canaud B, Haage P, Konner K, Basci A, Fouque D, et al. EBPG on Vascular Access. *Nephrol Dial Transplant*. 2007 May;22 Suppl 2:ii88-117.

- 13 Mihmanli I, Besirli K, Kurugoglu S, Atakir K, Haider S, Ogut G, et al. Cephalic vein and hemodialysis fistula: surgeon's observation versus color Doppler ultrasonographic findings. *J Ultrasound Med* 2001;20:217e22.
- 14 Barreto P, Almeida P, de Matos N, Queirós JA, Pinheiro J, Silva F, Carvalho T, Almeida R, Cabrita A. Preoperative vessel mapping in chronic kidney disease patients - a center experience. *J Vasc Access*. 2016 Jul 12;17(4):320-7. doi:10.5301/jva.5000559.
- 15 Kim JJ, Koopmann M, Ihenachor E, Zeng A, Ryan T, deVirgilio C. The Addition of Ultrasound Arterial Examination to Upper Extremity Vein Mapping before Hemodialysis Access. *Ann Vasc Surg*. 2016 May;33:109-15. doi: 10.1016/j.avsg.2016.02.001.
- 16 Georgiadis GS, Charalampidis DG, Argyriou C, Georgakarakos EI, Lazarides MK. The Necessity for Routine Pre-operative Ultrasound Mapping Before Arteriovenous Fistula Creation: A Meta-analysis. *Eur J Vasc Endovasc Surg*. 2015 May;49(5):600-5. doi: 10.1016/j.ejvs.2015.01.012.
- 17 Ilhan G, Esi E, Bozok S, Yürekli I, Özpak B, Özelçi A, Destan B, Gürbüz A. The clinical utility of vascular mapping with Doppler ultrasound prior to arteriovenous fistula construction for hemodialysis access. *J Vasc Access*. 2013 Jan-Mar;14(1):83-8. doi: 10.5301/jva.5000097.
- 18 Silva Jr MB, Hobson 2nd RW, Pappas PJ, Jamil Z, Araki CT, Goldberg MC, et al. A strategy for increasing use of autogenous hemodialysis access procedures: impact of pre-operative noninvasive evaluation. *J Vasc Surg* 1998;27:302e8.
- 19 Allon M, Lockhart ME, Lilly RZ, Gallichio MH, Young CJ, Barker J, Deierhoi MH, Robbin ML. Effect of preoperative sonographic mapping on vascular access outcomes in hemodialysis patients. *Kidney Int*. 2001 Nov;60(5):2013-20.
- 20 Ferring M, Claridge M, Smith SA, Wilmink T. Routine preoperative vascular ultrasound improves patency and use of arteriovenous fistulas for hemodialysis: a randomized trial. *Clin J Am Soc Nephrol*. 2010 Dec;5(12):2236-44. doi:10.2215/CJN.02820310.
- 21 Smith GE, Barnes R, Chetter IC. Randomized clinical trial of selective versus routine preoperative duplex ultrasound imaging before arteriovenous fistula surgery. *Br J Surg*. 2014 Apr;101(5):469-74. doi: 10.1002/bjs.9435.
- 22 Nursal TZ, Oguzkurt L, Tercan F, Torer N, Noyan T, Karakayali H, Haberal M. Is routine preoperative ultrasonographic mapping for arteriovenous fistula creation necessary in patients with favorable physical examination findings? Results of a randomized controlled trial. *World J Surg*. 2006 Jun;30(6):1100-7.

- 23 Wells AC, Fernando B, Butler A, Huguet E, Bradley JA, Pettigrew GJ. Selective use of ultrasonographic vascular mapping in the assessment of patients before haemodialysis access surgery. *Br J Surg*. 2005 Nov;92(11):1439-43.
- 24 Mendes RR, Farber MA, Marston WA, Dinwiddie LC, Keagy BA, Burnham SJ. Prediction of wrist arteriovenous fistula maturation with preoperative vein mapping with ultrasonography. *J Vasc Surg*. 2002 Sep;36(3):460-3.
- 25 Lampropoulos G, Papadoulas S, Katsimperis G, Ieronimaki AI, Karakantza M, Kakkos SK, Tsolakis I. Preoperative evaluation for vascular access creation. *Vascular*. 2009 Mar-Apr;17(2):74-82.
- 26 Bashar K, Clarke-Moloney M, Walsh SR. Pre-operative ultrasonography and arteriovenous fistulae maturation. *J Vasc Access*. 2014;15 Suppl 7:S60-3. doi: 10.5301/jva.5000249.
- 27 Smith GE, Samuel N, Khan J, Johnson BF, Chetter IC. Targeted duplex ultrasound in a one-stop dialysis vascular access assessment clinic. *Ann Vasc Surg*. 2011 Nov;25(8):1099-103. doi: 10.1016/j.avsg.2011.02.043.
- 28 Bashar K, Clarke-Moloney M, Burke PE, Kavanagh EG, Walsh SR. The role of venous diameter in predicting arteriovenous fistula maturation: when not to expect an AVF to mature according to pre-operative vein diameter measurements? A best evidence topic. *Int J Surg*. 2015 Mar;15:95-9. doi: 10.1016/j.ijsu.2015.01.035.
- 29 McPeake J, Bateson M, O'Neill A. Electronic surveys: how to maximise success. *Nurse Res*. 2014 Jan;21(3):24-6. doi: 10.7748/nr2014.01.21.3.24.e1205.
- 30 Nota SP, Strooker JA, Ring D. Differences in response rates between mail, e-mail, and telephone follow-up in hand surgery research. *Hand (N Y)*. 2014 Dec;9(4):504-10. doi: 10.1007/s11552-014-9618-x.
- 31 Mastrodonardo M, Bonamonte D, Carlis X, Fortunato F, Mazzarella F, Romita P, Foti C. Acne and cosmetics: a cross-sectional, web-based "Questionnaire survey" of the views and opinions of Italian dermatologists on the use of camouflage cosmetics in female patients. *G Ital Dermatol Venereol*. 2016 Jun 10. [Epub ahead of print]
- 32 Reinisch JF, Yu DC, Li WY. Getting a Valid Survey Response From 662 Plastic Surgeons in the 21st Century. *Ann Plast Surg*. 2016 Jan;76(1):3-5. doi: 10.1097/SAP.0000000000000546.
- 33 Hardigan PC, Succar CT, Fleisher JM. An analysis of response rate and economic costs between mail and web-based surveys among practicing dentists: a randomized trial. *J Community Health*. 2012 Apr;37(2):383-94. doi: 10.1007/s10900-011-9455-6.
- 34 Kosa SD, Al-Jaishi AA, Moist L, Lok CE. Preoperative vascular access evaluation for haemodialysis patients. *Cochrane Database Syst Rev*. 2015 Sep 30;(9):CD007013. doi: 10.1002/14651858.CD007013.pub2.