



ΠΑΝΕΠΙΣΤΗΜΙΟ ΘΕΣΣΑΛΙΑΣ
ΣΧΟΛΗ ΕΠΙΣΤΗΜΩΝ ΥΓΕΙΑΣ
ΤΜΗΜΑ ΙΑΤΡΙΚΗΣ

ΜΕΤΑΠΤΥΧΙΑΚΟ ΠΡΟΓΡΑΜΜΑ ΣΠΟΥΔΩΝ
«ΚΛΙΝΙΚΕΣ ΕΦΑΡΜΟΓΕΣ ΜΟΡΙΑΚΗΣ ΙΑΤΡΙΚΗΣ»

ΠΑΘΟΛΟΓΙΚΗ ΚΛΙΝΙΚΗ ΚΑΙ ΟΜΩΝΥΜΟ
ΕΡΕΥΝΗΤΙΚΟ ΕΡΓΑΣΤΗΡΙΟ ΠΑΝΕΠΙΣΤΗΜΙΟΥ
ΘΕΣΣΑΛΙΑΣ

Διευθυντής: Καθηγητής Γεώργιος Ν. Νταλέκος



Μεταπτυχιακή Διπλωματική Εργασία

**"Ανοσοϊστοχημική έκφραση της eNOS και του HIF – 1α, σε
αθηροσκληρυντικές πλάκες ApoE knock-out ποντικών, μετά από
χορήγηση υδροξυχλωροκίνης και κροκίνης"**

Ειρήνη Πουλακίδα
Βιοχημικός – Βιοτεχνολόγος

Επιβλέπων Καθηγητής:

Κωνσταντίνος Π. Μακαρίτσης, *Επίκουρος Καθηγητής Παθολογίας, Τμήμα Ιατρικής,
Πανεπιστήμιο Θεσσαλίας*

Λάρισα, 2013

‘Immunohistochemical expression of HIF - 1 α and eNOS in ApoE knockout mice aorta after hydroxychloroquine and crocin administration’

Eirini Poulakida

Larissa, 2013

"Ανοσοϊστοχημική έκφραση της eNOS και του HIF – 1α, σε αθηροσκληρυντικές πλάκες ApoE knock-out ποντικών, μετά από χορήγηση υδροξυχλωροκίνης και κροκίνης"

ΕΙΡΗΝΗ ΠΟΥΛΑΚΙΔΑ

Πανεπιστήμιο Θεσσαλίας, Τμήμα Ιατρικής, 2013

Επιβλέπων Καθηγητής

Κωνσταντίνος Π. Μακαρίτσης, *Επίκουρος Καθηγητής Παθολογίας, Τμήμα Ιατρικής,
Πανεπιστήμιο Θεσσαλίας*

ΤΡΙΜΕΛΗΣ ΕΞΕΤΑΣΤΙΚΗ ΕΠΙΤΡΟΠΗ

1. **Δρ. Αναστάσιος Ε. Γερμενής**, *Καθηγητής Ανοσολογίας, Τμήμα Ιατρικής,
Πανεπιστήμιο Θεσσαλίας*
2. **Δρ. Κωνσταντίνος Π. Μακαρίτσης**, *Επίκουρος Καθηγητής Παθολογίας, Τμήμα
Ιατρικής, Πανεπιστήμιο Θεσσαλίας - (Επιβλέπων)*
3. **Δρ. Ιωάννου Μαρία**, *Επίκουρος Καθηγήτρια Παθολογικής Ανατομικής, Τμήμα
Ιατρικής, Πανεπιστήμιο Θεσσαλίας*

Ευχαριστίες

Η ολοκλήρωση της παρούσας διπλωματικής εργασίας, υλοποιήθηκε με την υποστήριξη ενός αριθμού ανθρώπων στους οποίους θα ήθελα να εκφράσω τις θερμότερες ευχαριστίες μου. Η παρούσα διπλωματική εργασία εκπονήθηκε στην Παθολογική Κλινική και το Ομώνυμο Ερευνητικό Εργαστήριο, του Πανεπιστημίου Θεσσαλίας και στο εργαστήριο Παθολογικής Ανατομικής του τμήματος Ιατρικής του Πανεπιστημίου Θεσσαλίας. Θα ήθελα να ευχαριστήσω αρχικά, τον Καθηγητή Παθολογίας, κ. Νταλέκο Γεώργιο για τη δυνατότητα να πραγματοποιήσω τη διπλωματική μου εργασία της Παθολογικής Κλινικής. Επίσης, θα ήθελα να εκφράσω τις ευχαριστίες μου στο διευθυντή του τμήματος και Καθηγητή Παθολογικής Ανατομικής, κ. Κουκούλη Γεώργιο, ο οποίος συνέβαλε στην ολοκλήρωση του πειραματικού μέρους της διπλωματικής μου εργασίας.

Ιδιαίτερα θα ήθελα να εκφράσω τις ειλικρινείς μου ευχαριστίες στον επιβλέποντα καθηγητή της παρούσας εργασίας, κ. Μακαρίτση Κωνσταντίνο, Επίκουρο Καθηγητή Παθολογίας, του τμήματος Ιατρικής, του Πανεπιστημίου Θεσσαλίας, για την πολύτιμη βοήθειά του, τη διαρκή υποστήριξή του και την εμπιστοσύνη που έδειξε στο πρόσωπό μου. Επιπλέον, θα ήθελα να ευχαριστήσω την Επίκουρη Καθηγήτρια Παθολογικής Ανατομικής, του τμήματος Ιατρικής του Πανεπιστημίου Θεσσαλίας, κα Ιωάννου Μαρία, για την αμέριστη βοήθεια και συμβολή της στη διεξαγωγή των αποτελεσμάτων.

Ακόμη, θα ήθελα να εκφράσω τις ευχαριστίες μου, στο Βιολόγο και Επιστημονικό συνεργάτη του Πανεπιστημίου Θεσσαλίας, κ. Κουβαρά Ευάγγελο, για τις χρήσιμες συμβουλές του και την καθοδήγηση καθ' όλα τα στάδια διεκπεραίωσης της εργασίας, καθώς και στη Τεχνολόγο και συνεργάτη του τμήματος Παθολογικής Ανατομικής της Ιατρικής Σχολής Λάρισας, κα Νέτσικα Μαρία για την άμεση και ανιδιοτελή βοήθειά της κατά τη διεξαγωγή του πειραματικού μέρους της παρούσας εργασίας. Επίσης, θα ήθελα να ευχαριστήσω τον κ. Ταραντίλη Πέτρο, Επίκουρο Καθηγητή Ενόργανης Ανάλυσης Φυτών, του Εργαστηρίου Χημείας, του Γεωπονικού Πανεπιστημίου Αθηνών.

Τέλος, θα ήθελα να ευχαριστήσω την οικογένεια μου, και κυρίως τη μητέρα μου, η οποία με στηρίζει καθ' όλη τη διάρκεια των σπουδών μου, ούτως ώστε να πραγματοποιήσω τους στόχους μου και τα όνειρα μου.

Πίνακας περιεχομένων

| | |
|--|----|
| Ευχαριστίες..... | 4 |
| Περίληψη..... | 11 |
| Abstract | 12 |
| 1. Εισαγωγή | 13 |
| 1.1. Αθηροσκλήρυνση | 13 |
| 1.1.1 Αίτια..... | 13 |
| 1.1.2 Παράγοντες κινδύνου..... | 17 |
| 1.1.3 Παθοφυσιολογία | 20 |
| 1.2 ApoE knockout ποντίκια | 22 |
| 1.3 Υδροξυχλωροκίνη | 23 |
| 1.3.1 Υδροξυχλωροκίνη και αθηροσκληρυνση..... | 25 |
| 1.4 Κροκίνη | 29 |
| 1.4.1 Κροκίνη και αθηροσκληρυνση | 31 |
| 1.5 Παράγοντας επαγόμενος από την υποξία (HIF – 1α)..... | 33 |
| 1.5.1 HIF – 1α και αθηροσκλήρυνση..... | 36 |
| 1.6 Ενδοθηλιακή συνθετάση του μονοξειδίου του αζώτου (eNOS)..... | 40 |
| 1.6.1 eNOS και αθηροσκλήρυνση | 41 |
| 2. Σκοπός διπλωματικής εργασίας..... | 44 |
| 3. Υλικά και μέθοδοι | 45 |
| 3.1 Υδροξυχλωροκίνη | 45 |
| 3.2 Κροκίνη | 45 |
| 3.3 Θεραπευτική αγωγή | 45 |
| 3.4 Πειραματόζωα..... | 45 |
| 3.5 Δημιουργία τομών..... | 46 |
| 3.6 HIF – 1α ανοσοϊστοχημεία..... | 46 |

| | |
|---|----|
| 3.7 eNOS ανοσοϊστοχημεία | 47 |
| 3.8 Έκφραση HIF – 1α και eNOS..... | 47 |
| 3.9 Ποσοτικοποίηση των επιπέδων έκφρασης του HIF – 1α | 47 |
| 3.10 Ποσοτικοποίηση των επιπέδων έκφρασης της eNOS | 48 |
| 3.11 Στατιστική ανάλυση..... | 49 |
| 4. Αποτελέσματα..... | 50 |
| 4.1. HIF – 1α | 50 |
| 4.1.1 Ποσοτική έκφραση του HIF – 1α | 50 |
| 4.1.1.1 Έκφραση του HIF – 1α σε ApoE knockout ποντίκια που έλαβαν υδροξυχλωροκίνη | 50 |
| 4.1.1.2 Έκφραση του HIF – 1α σε ApoE knockout ποντίκια που έλαβαν κροκίνη..... | 52 |
| 4.1.2 Συσχέτιση της έκφρασης του HIF – 1α με το μέγεθος της αθηροσκληρυντικής πλάκας | 54 |
| 4.1.2.1 Μέγεθος αθηροσκληρυντικής πλάκας και έκφραση του HIF – 1α σε ApoE knockout ποντίκια που έλαβαν υδροξυχλωροκίνη..... | 55 |
| 4.1.2.2 Μέγεθος αθηροσκληρυντικής πλάκας και έκφραση του HIF – 1α σε ApoE knockout ποντίκια που έλαβαν κροκίνη | 55 |
| 4.2. eNOS | 56 |
| 4.2.1 Ποσοτική έκφραση της eNOS..... | 56 |
| 4.2.1.1 Έκφραση της eNOS σε ApoE knockout ποντίκια που έλαβαν υδροξυχλωροκίνη..... | 56 |
| 4.2.1.2 Έκφραση της eNOS σε ApoE knockout ποντίκια που έλαβαν κροκίνη | 58 |
| 4.2.2 Συσχέτιση της έκφρασης της eNOS με το μέγεθος της αθηροσκληρυντικής πλάκας..... | 60 |
| 4.2.2.1 Μέγεθος αθηροσκληρυντικής πλάκας και έκφραση της eNOS σε ApoE knockout ποντίκια που έλαβαν υδροξυχλωροκίνη..... | 61 |
| 4.2.2.2 Μέγεθος αθηροσκληρυντικής πλάκας και έκφραση της eNOS σε ApoE knockout ποντίκια που έλαβαν κροκίνη | 61 |
| 5. Συζήτηση - Συμπεράσματα | 63 |
| Συνοτομογραφίες | 69 |
| Βιβλιογραφία..... | 72 |

Ευρετήριο εικόνων

| | |
|---|----|
| Εικόνα 1: Στάδια αθηροσκλήρυνσης | 14 |
| Εικόνα 2: Σχηματισμός <<αφρωδών>> κυττάρων..... | 20 |
| Εικόνα 3: Σχηματισμός ινώδους πλάκας | 21 |
| Εικόνα 4: Σχηματισμός θρόμβου | 22 |
| Εικόνα 5: Υδροξυχλωροκίνη | 23 |
| Εικόνα 6: Περιοχή αθηροσκληρυντικής πλάκας σε controls θηλυκά ποντίκια (A) και σε θηλυκά ποντίκια που έλαβαν υδροξυχλωροκίνη 100 mg/kg (B) | 28 |
| Εικόνα 7: Περιοχή αθηροσκληρυντικής πλάκας σε controls αρσενικά ποντίκια (A) και σε αρσενικά ποντίκια που έλαβαν υδροξυχλωροκίνη 100 mg/kg (B) | 28 |
| Εικόνα 8: Έκφραση της eNOS σε controls ποντίκια (A) και σε ποντίκια που έλαβαν υδροξυχλωροκίνη 100 mg/kg (B)..... | 29 |
| Εικόνα 9: Κροκίνη | 29 |
| Εικόνα 10: Μέγεθος αθηροσκληρυντικής πλάκας σε mm ² , σε ApoE knockout ποντίκια που έλαβαν αγωγή με κροκίνη 100 mg/kg | 31 |
| Εικόνα 11: Επίπεδα LDL χοληστερόλης σε ApoE knockout ποντίκια που έλαβαν αγωγή με κροκίνη 100 mg/kg..... | 32 |
| Εικόνα 12: Αντιαιμοπεταλιακή δράση της κροκίνης | 32 |
| Εικόνα 13: Δομή των δύο υπομονάδων του HIF – 1 | 34 |
| Εικόνα 14: Παρουσία υποξίας στα διάφορα στάδια της αθηροσκλήρυνσης (μπλε χρώμα) . | 36 |
| Εικόνα 15: Σύνοψη των αποτελεσμάτων της ενεργοποίησης του HIF, στην αθηροσκλήρυνση και στα αρτηριακά ανευρύσματα..... | 37 |
| Εικόνα 16: Έκφραση του HIF – 1α σε ApoE knockout ποντίκια που έλαβαν αγωγή με υδροξυχλωροκίνη 100 mg/kg..... | 38 |
| Εικόνα 17: Παθολογικές διεργασίες, που προκαλούνται από την ενεργοποίηση του μονοπατιού του παράγοντα HIF, και μπορούν να οδηγήσουν σε αναδιαμόρφωση του αγγειακού τοιχώματος, σε αγγειακές παθήσεις | 39 |
| Εικόνα 18: Η επίδραση των διάφορων παθοφυσιολογικών και παθολογικών καταστάσεων στις θέσεις φωσφορυλίωσης της eNOS..... | 41 |
| Εικόνα 19: Ο ρόλος της eNOS στην αθηροσκλήρυνση | 42 |

| | |
|---|----|
| Εικόνα 20: Επίπεδα έκφρασης της eNOS στην περιοχή της αθηροσκληρυντικής πλάκας, AroE knock-out ποντικών τα οποία έλαβαν αγωγή με υδροξυχλωροκίνη 100 mg/kg | 43 |
| Εικόνα 21: Κλίμακα υπολογισμού της έντασης της χρώσης..... | 48 |
| Εικόνα 22: Γράφημα έκφρασης του HIF - 1α σε AroE knock-out ποντίκια | 52 |
| Εικόνα 23: Γράφημα έκφρασης HIF – 1α στα αρσενικά AroE knock-out ποντίκια που έλαβαν κροκίνη 100 mg/kg..... | 53 |
| Εικόνα 24: Μέγεθος αθηροσκληρυντικής πλάκας σε mm ² σε AroE knock-out ποντίκια, στα οποία χορηγήθηκε υδροξυχλωροκίνη 10 mg/kg..... | 54 |
| Εικόνα 25: Μέγεθος αθηροσκληρυντικής πλάκας σε AroE knock-out ποντίκια που έλαβαν αγωγή με κροκίνη 100 mg/kg..... | 55 |
| Εικόνα 26: Γράφημα έκφρασης της eNOS σε AroE knock-out ποντίκια που έλαβαν υδροξυχλωροκίνη | 58 |
| Εικόνα 27: Γράφημα έκφρασης της eNOS σε AroE knock-out ποντίκια που έλαβαν κροκίνη 60 | |
| Εικόνα 28: Περιοχή αθηρωματικής πλάκας σε control αρσενικά ποντίκια (A) και σε αρσενικά ποντίκια που έλαβαν κροκίνη (B) | 61 |
| Εικόνα 29: Περιοχή αθηρωματικής πλάκας σε control θηλυκά (A) και σε θηλυκά ποντίκια που έλαβαν κροκίνη (B)..... | 62 |

Ευρετήριο Πινάκων

| | |
|---|----|
| Πίνακας 1: Κατάταξη των τύπων της αθηροσκληρυντικής βλάβης | 16 |
| Πίνακας 2: Γενετικοί παράγοντες κινδύνου ανάπτυξης αθηροσκλήρυνσης | 17 |
| Πίνακας 3: Περιβαλλοντικοί παράγοντες κινδύνου ανάπτυξης αθηροσκλήρυνσης | 18 |
| Πίνακας 4: Χαρακτηριστικά των ApoE knockout ποντικών | 22 |
| Πίνακας 5: Παράγοντες κινδύνου ανάπτυξης αθηροσκλήρυνσης σε ασθενείς με αυτοάνοσα ρευματικά νοσήματα | 25 |
| Πίνακας 6: Επιδράσεις ανθελονοσιακών φαρμάκων στην ανάπτυξη αθηροσκλήρυνσης και θρόμβωσης..... | 26 |
| Πίνακας 7: Μελέτες και πιθανοί μηχανισμοί βελτίωσης της υπερλιπιδαιμίας με τη χορήγηση υδροξυχλωροκίνης | 27 |
| Πίνακας 8: Η χρήση του σαφράν και της κροκίνης ως εναλλακτική θεραπεία | 30 |
| Πίνακας 9: Φλεγμονώδεις παθήσεις που σχετίζονται με έκφραση του HIF - 1α σε ιστούς ασθενών | 35 |
| Πίνακας 10: Κλίμακα υπολογισμού της έκφρασης της eNOS..... | 48 |
| Πίνακας 11: Επίπεδα έκφρασης του HIF - 1α, με βάση το Q score, σε ποντίκια που έλαβαν υδροξυχλωροκίνη 10 mg/kg..... | 50 |
| Πίνακας 12: Μέση τιμή ± σταθερό σφάλμα στην έκφραση του HIF - 1α ανά ομάδα ποντικών..... | 51 |
| Πίνακας 13: Μέση ± σταθερό σφάλμα στην έκφραση του HIF - 1α | 51 |
| Πίνακας 14: Επίπεδα έκφρασης του HIF – 1α, με βάση το Q score, στα ποντίκια που έλαβαν κροκίνη 100 mg/kg..... | 52 |
| Πίνακας 15: Μέση τιμή ±σταθερό σφάλμα στην έκφραση του HIF – 1α, ανά ομάδα ποντικών..... | 53 |
| Πίνακας 16: Μέση τιμή ± σταθερό σφάλμα του μεγέθους της αθηροσκληρυντικής πλάκας σε mm ² , σε ApoE knockout ποντίκια που έλαβαν υδροξυχλωροκίνη | 54 |
| Πίνακας 17: Μέση ± σταθερό σφάλμα του μεγέθους της αθηροσκληρυντικής πλάκας σε mm ² , σε ApoE knockout ποντίκια που έλαβαν κροκίνη | 55 |
| Πίνακας 18: Επίπεδα έκφρασης της eNOS σε ApoE knockout ποντίκια που έλαβαν υδροξυχλωροκίνη 10 mg/kg..... | 57 |
| Πίνακας 19: Μέση τιμή ± σταθερό σφάλμα έκφρασης της eNOS | 57 |

| | |
|--|----|
| Πίνακας 20: Επίπεδα έκφρασης της eNOS σε ApoE knockout ποντίκια που έλαβαν κροκίνη 100 mg/kg..... | 58 |
| Πίνακας 21: Μέση τιμή ± σταθερό σφάλμα έκφρασης της eNOS | 59 |

Περίληψη

Η αθηροσκλήρυνση είναι μια πολυπαραγοντική νόσος των αρτηριών, η οποία θεωρείται ότι κυρίως οφείλεται στις αλληλεπιδράσεις των λιποπρωτεϊνών με το αρτηριακό τοίχωμα και τα κύτταρα του αίματος. Πιστεύεται ότι η νόσος προκαλείται από μια αρχική βλάβη του ενδοθηλίου, η οποία καθιστά το αρτηριακό τοίχωμα ευάλωτο στο σχηματισμό αθηροσκληρυντικής πλάκας από τα <<αφρώδη>> κύτταρα.

Η υδροξυχλωροκίνη είναι ένα ανθελονοσιακό φάρμακο, το οποίο συχνά χρησιμοποιείται ως συμπληρωματική θεραπεία ορισμένων αυτοάνοσων νοσημάτων. Οι ασθενείς με αυτοάνοσα νοσήματα, έχει παρατηρηθεί ότι αναπτύσσουν αθηροσκλήρυνση πιο συχνά σε σύγκριση με το γενικό πληθυσμό. Πολλές αναδρομικές μελέτες έχουν δείξει ότι η υδροξυχλωροκίνη μπορεί να συνεισφέρει στη μείωση των καρδιαγγειακών συμβαμάτων στους ασθενείς αυτούς, αλλά αυτό δεν έχει επιβεβαιωθεί ακόμη, αφού υπάρχουν μελέτες που δεν δείχνουν κάποιο όφελος από τη χορήγηση υδροξυχλωροκίνης.

Η κροκίνη αποτελεί εκχύλισμα του φυτού *Crocus Sativus L.* και πιστεύεται ότι έχει πολλαπλές θεραπευτικές ιδιότητες έναντι διαφόρων νοσημάτων, μεταξύ των οποίων και η αθηροσκλήρυνση. Η δράση της έναντι της αθηροσκλήρυνσης φαίνεται να ασκείται μέσω των υπολιπιδαιμικών και αντιοξειδωτικών ιδιοτήτων της, αν και ο ακριβής μηχανισμός δεν είναι ακόμα γνωστός.

Στην παρούσα διπλωματική εργασία, χορηγήθηκε για 16 εβδομάδες είτε υδροξυχλωροκίνη 10 mg/kg είτε κροκίνη 100 mg/kg σε ApoE knockout ποντίκια, τα οποία θεωρούνται ως το κλασικό πειραματικό μοντέλο μελέτης της αθηροσκλήρυνσης. Στη συνέχεια μελετήθηκε η επίδραση των παραπάνω παραγόντων στην έκφραση του επαγόμενου από την υποξία παράγοντα 1α (HIF – 1α) και της ενδοθηλιακής συνθετάσης του μονοξειδίου του αζώτου (eNOS), στις αθηρωματικές πλάκες της ανιούσας αορτής. Ο HIF – 1α και η eNOS επιλέχθηκαν επειδή παίζουν σημαντικό ρόλο στις διεργασίες ανάπτυξης αθηρωματικών πλακών.

Με μεθόδους ανοσοϊστοχημείας παρατηρήθηκε ότι στα ποντίκια που έλαβαν αγωγή με υδροξυχλωροκίνη 10 mg/kg, υπήρξε σημαντική μείωση του μεγέθους της αθηροσκληρυντικής πλάκας και μείωση των επιπέδων έκφρασης του HIF – 1α, ενώ η έκφραση της eNOS βρέθηκε σημαντικά αυξημένη. Τα ποντίκια που έλαβαν κροκίνη 100 mg/kg, παρουσίασαν επίσης σημαντική μείωση της αθηροσκληρυντικής βλάβης καθώς και μείωση των επιπέδων έκφρασης του HIF – 1α και αύξηση της έκφρασης της eNOS.

Λέξεις κλειδιά: αθηροσκλήρυνση, αθηροσκληρυντική πλάκα, υδροξυχλωροκίνη, κροκίνη, ApoE knockout ποντίκια, HIF – 1α, eNOS

Abstract

Atherosclerosis is a multifactorial disease of the arteries, due to interactions between lipoproteins, arterial wall and blood cells. It is supposed that the disease is caused by an initial endothelial damage, which makes the artery vulnerable to the formation of atherosclerotic plaque by <<foam>> cells.

Hydroxychloroquine is an antimalarial drug which is often used as a combination treatment in certain autoimmune diseases. Patients with autoimmune diseases seem to develop atherosclerosis more frequently than the general population. Retrospective studies have shown that hydroxychloroquine may contribute to the reduction of cardiovascular events in these patients. However, other studies failed to show any benefit with the use of hydroxychloroquine.

Crocin is an extract of the plant *Crocus Sativus* L. and is believed to have multiple therapeutic effects on various diseases, including atherosclerosis. Although the complete mechanism is still unknown, it is believed that crocin has hypolipidemic and antioxidant properties, which may contribute to the prevention of atherosclerosis.

In the present study, either hydroxychloroquine 10 mg/kg BW or crocin 100 mg/kg BW, were administered to ApoE knockout mice, which are considered as the classic experimental model for the study of atherosclerosis, for 16 weeks. At the end of the treatment, the effect of the drugs on the atherosclerosis area of the ascending aorta was measured. The expression of HIF – 1 α and eNOS at the atherosclerotic plaque was also evaluated by immunohistochemistry, since these two molecules have been found to play a significant role in the development of atherosclerosis.

Atherosclerosis area was significantly reduced in mice treated with hydroxychloroquine 10 mg/kg compared to their controls. It was also shown by immunohistochemistry that the expression of HIF – 1 α in the atherosclerotic plaque was also reduced in treated mice compared to their controls, while the expression of eNOS was significantly increased. Crocin administration had similar beneficial effects on lesion area along with reduction of HIF-1 α expression, accompanied by a significant eNOS expression at the atherosclerotic plaque as well.

Keywords: Atherosclerosis, atherosclerotic plaque, hydroxychloroquine, crocin, ApoE knockout mice, HIF – 1 α , eNOS

1. Εισαγωγή

1.1 Αθηροσκλήρυνση

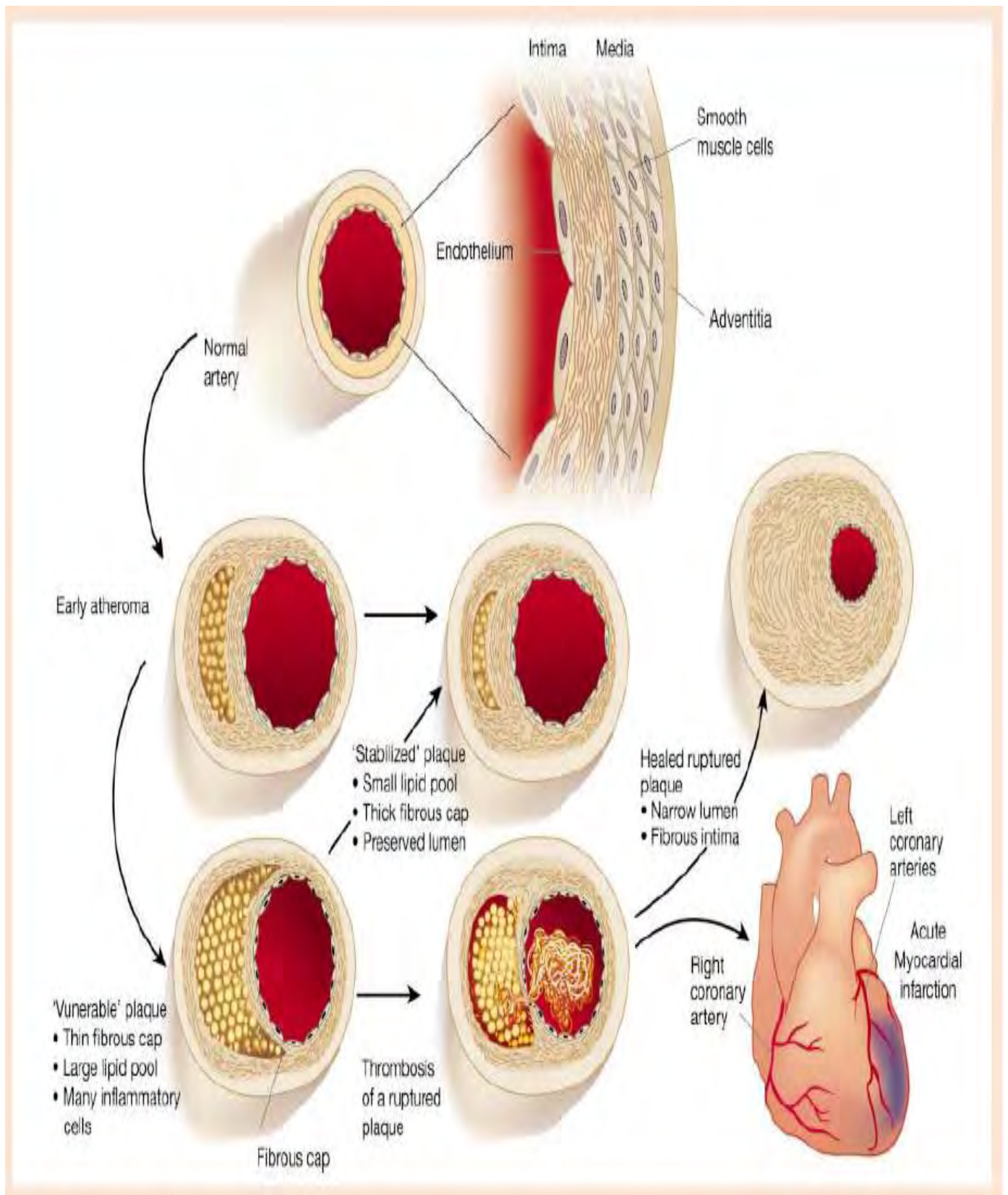
Η αθηροσκλήρυνση ή αθηρωμάτωση, είναι μια εξελισσόμενη νόσος, που χαρακτηρίζεται από την εναπόθεση λιπιδίων και ινώδους ιστού, κυρίως στις μεγάλες αρτηρίες. Οι πρώιμες βλάβες της αθηροσκλήρυνσης συνίστανται στις υποενδοθηλιακές συσσωρεύσεις χοληστερόλης από τα <<αφρώδη>> κύτταρα (μακροφάγα κύτταρα). Στους ανθρώπους, οι αλλοιώσεις αυτές, εντοπίζονται κυρίως στην αορτή κατά την πρώτη δεκαετία της ζωής, στις στεφανιαίες αρτηρίες κατά τη δεύτερη και στις εγκεφαλικές αρτηρίες κατά την τρίτη ή τέταρτη δεκαετία της ζωής (1). Η αθηρωμάτωση είναι η συνηθέστερη αιτία στεφανιαίας νόσου, και οξέος εμφράγματος του μυοκαρδίου, καθώς και εγκεφαλικών επεισοδίων, νοσημάτων που αποτελούν τις πρώτες αιτίες θανάτου στο Δυτικό κόσμο (2).

1.1.1 Αίτια

Η νόσος βασικά οφείλεται σε διάφορες αλληλεπιδράσεις μεταξύ των λιποπρωτεϊνών, των κύτταρων του αίματος και του αρτηριακού τοιχώματος. Αν και η αθηροσκλήρυνση είναι ουσιαστικά μια πολυπαραγοντική νόσος, τέσσερις θεωρούνται οι βασικοί παράγοντες για την εξέλιξή της (3):

1. Η υπερλιπιδαιμία, δηλαδή η αύξηση των λιπιδίων στο αίμα, με αποτέλεσμα συσσώρευση μεγάλων ποσοτήτων λιποπρωτεϊνών στον έσω χιτώνα της αρτηρίας.
2. Αιμοδυναμικοί και μηχανικοί παράγοντες της ροής του αίματος που καθιστούν ευάλωτο το αρτηριακό τοίχωμα (π.χ. αυξημένη ροή αίματος σε θέσεις διχασμού των αρτηριών).
3. Οι παράγοντες πήξης που συμμετέχουν τόσο στο σχηματισμό της αθηρωματικής πλάκας, αλλά ευθύνονται και για τα οξέα στεφανιαία συμβάματα, εξαιτίας της δημιουργίας θρόμβων.
4. Οι λοιμώξεις που πυροδοτούν αντιδράσεις φλεγμονής, στοιχεία τα οποία πιστεύεται ότι εμπλέκονται άμεσα στη διαδικασία της αθηροσκλήρυνσης (3). Ο ρόλος της φλεγμονής και του ανοσοποιητικού συστήματος, στη διαδικασία δημιουργίας αθηροσκλήρυνσης, βρίσκονται τα τελευταία χρόνια στο επίκεντρο των ερευνών αφού θεωρείται ότι η κατανόηση των ρόλων των δύο αυτών παραγόντων θα βοηθήσει τόσο στην κλινική αντιμετώπιση της νόσου όσο και στην πρόληψή της (4).

Τα αρχικά στάδια της νόσου χαρακτηρίζονται από εναπόθεση χοληστερόλης στον έσω χιτώνα και συσσώρευση μακροφάγων, τα οποία προσλαμβάνουν τη χοληστερόλη και μετατρέπονται σε <<αφρώδη>> κύτταρα (3). Οι αρχικές βλάβες δεν θεωρούνται κλινικά σημαντικές, ωστόσο αποτελούν πρόδρομο στάδιο των πιο προηγμένων βλαβών, που μπορεί να οδηγήσουν σε απειλητικές για τη ζωή καταστάσεις, όπως είναι η οξεία απόφραξη μιας αρτηρίας λόγω σχηματισμού θρόμβου, με αποτέλεσμα το έμφραγμα του μυοκαρδίου ή το εγκεφαλικό επεισόδιο (1) (Εικόνα 1).



Εικόνα 1: Στάδια αθηροσκλήρυνσης (69)

Τα στάδια εξέλιξης της αθηροσκλήρυνσης είναι έξι (Τύπος I – VI) και θεωρούνται συνεχόμενα (3) (Πίνακας 1):

1) Τύπος I: παρατηρείται μικρή εναπόθεση λιπιδίων στον έσω χιτώνα και χαμηλά ποσοστά <<αφρωδών>> κυττάρων. Αυτές οι αλλοιώσεις είναι συνήθεις στο γενικό πληθυσμό και εντοπίζονται τόσο σε ενήλικες, όσο και σε παιδιά και βρέφη.

2) Τύπος II: παρατηρούνται περισσότερα <<αφρώδη>> κύτταρα, ορισμένα λεία μυϊκά κύτταρα με σταγονίδια λίπους και μικρή ποσότητα εξωκυττάριας χοληστερόλης, στη θεμέλια ουσία του έσω χιτώνα. Μακροσκοπικά, οι αλλοιώσεις φαίνονται σαν κίτρινες ραβδώσεις ή κηλίδες (λόγω της εναπόθεσης του λίπους).

Παρόλα αυτά, δεν εξελίσσονται όλες οι βλάβες τύπου II σε πιο προχωρημένα στάδια της νόσου. Οι παράγοντες, που καθορίζουν την εξέλιξη της νόσου, είναι τα επίπεδα χοληστερόλης στο αίμα και η θέση της βλάβης, το αν δηλαδή βρίσκεται σε περιοχή αυξημένης ταχύτητας του αίματος, όπως είναι τα σημεία διχασμού των αρτηριών, οπότε αυξάνεται η πιθανότητα εισόδου της χοληστερόλης στον έσω χιτώνα.

3) Τύπος III: αυξάνεται ο αριθμός των <<αφρωδών>> κυττάρων και η εξωκυττάρια εναπόθεση λίπους.

Οι τρεις παραπάνω τύποι είναι συνήθως ασυμπτωματικοί. Ο Τύπος III θεωρείται το μεταβατικό στάδιο από τις <<φυσιολογικές>> αθηρωματικές αλλοιώσεις, στις πιο προχωρημένες βλάβες (Τύποι IV – VI), οι οποίες τελικά προκαλούν τις κλινικές εκδηλώσεις.

4) Τύπος IV: παρατηρείται σημαντική ποσότητα εξωκυττάριας λίπους, που σχηματίζει το λιπώδη πυρήνα, μέσα στον έσω χιτώνα. Στο λιπώδη πυρήνα εντοπίζονται κυτταρικά υπολείμματα από <<νεκρά>> <<αφρώδη>> κύτταρα και μικρές ποσότητες ιών κολλαγόνου. Ταυτόχρονα, συνεχίζεται η συσσώρευση μακροφάγων και λείων μυϊκών κυττάρων στον έσω χιτώνα.

5) Τύπος V: χαρακτηρίζεται από σημαντική εναπόθεση συνδετικού ιστού, κυρίως κολλαγόνου, που σχηματίζει το ινώδες περίβλημα της πλάκας. Συχνό φαινόμενο είναι και η δημιουργία νέων αγγείων στην πλάκα, μέσω της διαδικασίας της νεοαγγειογένεσης. Αυτή είναι και η τελική σύνθεση της αθηροσκληρυντικής πλάκας με τα δύο κύρια χαρακτηριστικά της: το λιπώδη πυρήνα και το ινώδες περίβλημα.

6) Τύπος VI: οι αθηροσκληρυντικές πλάκες είναι επιρρεπείς σε ρήξεις του ενδοθηλίου και του ινώδους περιβλήματος. Σε αυτήν την περίπτωση, ο λιπώδης πυρήνας εκτίθεται στα συστατικά του αίματος, προκαλώντας τη μετανάστευση, συσσώρευση και συγκόλληση των αιμοπεταλίων και την ενεργοποίηση του μηχανισμού της πήξης, με αποτέλεσμα τη θρόμβωση.

Πίνακας 1: Κατάταξη των τύπων της αθηροσκληρυντικής βλάβης (5)

| Τύπος και ιστολογικά ευρήματα | Εξέλιξη | Κύριος μηχανισμός αύξησης της αθηροσκληρυντικής πλάκας | Έναρξη | Κλινική εικόνα |
|--|---------|---|------------------|--|
| <p>Τύπος I (αρχική βλάβη): Μεμονωμένα μακροφάγα και <<αφρώδη>> κύτταρα</p> | | <p>Η αύξηση της αθηροσκληρυντικής πλάκας οφείλεται κυρίως στη συσσώρευση λιπιδίων</p> | Πρώτη δεκαετία | <p>Χωρίς κλινικά συμπτώματα</p> |
| <p>Τύπος II (ραβδώσεις): Συσσώρευση ενδοκυττάρων λιπιδίων</p> | | | | |
| <p>Τύπος III (ενδιάμεση βλάβη): Αυξημένη εναπόθεση λιπιδίων</p> | | | | |
| <p>Τύπος IV (αθήρωμα): Λιπώδης πυρήνας, <<νεκρά>> <<αφρώδη>> κύτταρα</p> | | <p>Εναπόθεση κολλαγόνου και λείων μυϊκών κυττάρων</p> | Τρίτη δεκαετία | <p>Είτε χωρίς κλινικά συμπτώματα, είτε με εμφάνιση συμπτωμάτων</p> |
| <p>Τύπος V (ινώδες περίβλημα): Λιπώδης πυρήνας με ινώδες περίβλημα</p> | | | | |
| <p>Τύπος VI: Ρήξη επιθηλίου, αιμορραγία - αιμάτωμα, θρόμβωση</p> | | <p>Θρόμβωση, αιμάτωμα</p> | Τέταρτη δεκαετία | |

1.1.2 Παράγοντες κινδύνου

Επιδημιολογικές μελέτες, τα τελευταία 50 χρόνια, έχουν ανακαλύψει πληθώρα παραγόντων κινδύνου, που σχετίζονται με την ανάπτυξη αθηροσκλήρυνσης. Οι παράγοντες αυτοί, μπορούν να ομαδοποιηθούν σε δύο μεγάλες κατηγορίες: σε παράγοντες με ισχυρό γενετικό υπόβαθρο και σε περιβαλλοντικούς παράγοντες (1) (Πίνακες 2,3).

Πίνακας 2: Γενετικοί παράγοντες κινδύνου ανάπτυξης αθηροσκλήρυνσης (1)

Παράγοντες κινδύνου με ισχυρό γενετικό υπόβαθρο

Αυξημένα επίπεδα LDL/VLDL

Επιδημιολογικές μελέτες, μελέτες σε ζωικά μοντέλα και κλινικές μελέτες έχουν δείξει σημαντικά οφέλη από τη μείωση της χοληστερόλης.

Μειωμένα επίπεδα HDL

Επιδημιολογικές μελέτες, μελέτες σε ζωικά μοντέλα και κλινικές μελέτες έχουν δείξει σημαντική συσχέτιση.

Αυξημένα επίπεδα λιποπρωτεΐνης A

Ορισμένες επιδημιολογικές μελέτες έχουν δείξει συσχέτιση μεταξύ των επιπέδων της λιποπρωτεΐνης A και της αθηροσκλήρυνσης. Οι μελέτες σε ζωικά μοντέλα δεν έδωσαν τα ίδια αποτελέσματα.

Αυξημένη αρτηριακή πίεση

Έχει παρατηρηθεί συσχέτιση σε επιδημιολογικές μελέτες. Κλινικές δοκιμές έχουν δείξει σημαντικά οφέλη από τη μείωση της αρτηριακής πίεσης, ιδιαίτερα όσον αφορά στα εγκεφαλικά επεισόδια.

Αυξημένα επίπεδα ομοκυστεΐνης

Η υπερομοκυστεϊναιμία μπορεί να οδηγήσει σε σοβαρή αγγειακή αποφρακτική νόσο.

Οικογενειακό ιστορικό

Όταν όλοι οι γνωστοί παράγοντες κινδύνου ελέγχονται επαρκώς, το οικογενειακό ιστορικό παραμένει ένας πολύ σημαντικός ανεξάρτητος παράγοντας.

Διαβήτης και παχυσαρκία

Συσχέτιση παρατηρήθηκε τόσο σε επιδημιολογικές μελέτες όσο και σε δοκιμές σε ζωικά μοντέλα.

Αυξημένα επίπεδα των παραγόντων πήξης

Έχει παρατηρηθεί συσχέτιση με αυξημένα επίπεδα του ινωδογόνου, του αναστολέα

| | |
|--|--|
| | του ενεργοποιητή του πλασμινογόνου 1 και με την αντιδραστικότητα των αιμοπεταλίων. |
| Κατάθλιψη και άλλες διαταραχές της συμπεριφοράς | Αρκετές μελέτες έχουν δείξει συσχέτιση. |
| Φύλο | Οι άνδρες αναπτύσσουν αθηροσκλήρυνση σε ποσοστό διπλάσιο από τις γυναίκες. |
| Συστηματική φλεγμονή | Αυξημένα επίπεδα φλεγμονωδών μορίων, όπως η C – αντιδρώσα πρωτεΐνη (CRP), έχουν συσχετιστεί με στεφανιαία νόσο, όπως και συστηματικά φλεγμονώδη νοσήματα, όπως η ρευματοειδής αρθρίτιδα. |
| Μεταβολικό σύνδρομο | Συνδέεται στενά με την ανάπτυξη στεφανιαίας νόσου. |

Πίνακας 3: Περιβαλλοντικοί παράγοντες κινδύνου ανάπτυξης αθηροσκλήρυνσης (1)

Περιβαλλοντικοί παράγοντες

| | |
|--|---|
| Δίαιτα υψηλής περιεκτικότητας σε λιπαρά | Πληθυσμιακές μελέτες δείχνουν ισχυρή συσχέτιση μεταξύ του τρόπου ζωής και της διαίτας, με την αθηροσκλήρυνση. Δίαιτα υψηλής περιεκτικότητας σε χοληστερόλη είναι συνήθως αρκετή ώστε να αναπτυχθεί αθηροσκλήρυνση σε πειραματικά μοντέλα. |
| Κάπνισμα | Πολλές επιδημιολογικές μελέτες έχουν δείξει ισχυρή συσχέτιση, ενώ κλινικές μελέτες έχουν αποδείξει σημαντικά οφέλη από τη διακοπή του καπνίσματος. |
| Χαμηλά επίπεδα αντιοξειδωτικών ουσιών | Τα κλινικά αποτελέσματα με τη χρήση αντιοξειδωτικών ουσιών δεν ήταν τα αναμενόμενα. Ωστόσο, η χορήγηση αντιοξειδωτικών ουσιών σε πειραματικά μοντέλα φαίνεται να προστατεύει από την ανάπτυξη της νόσου. |
| Έλλειψη άσκησης και καθιστική ζωή | Ισχυρός, ανεξάρτητος παράγοντας κινδύνου |

Λοιμώδεις παράγοντες

Επιδημιολογικές μελέτες παρέχουν ενδεικτικά στοιχεία σχετικά με τη συσχέτιση των λοιμωδών παραγόντων, όπως είναι η *Chlamydia pneumoniae*, και τα αθηροσκληρώση. Οι μελέτες σε πειραματικά μοντέλα φαίνεται να επιβεβαιώνουν τη συσχέτιση αυτή.

Επιπλέον, μελέτες συσχέτισης του γονιδιώματος (Genome – Wide Association Studies, GWAS) που πραγματοποιήθηκαν τα τελευταία χρόνια, έδωσαν μια πρώτη εικόνα για διάφορα γονίδια που συμμετέχουν στην ανάπτυξη κοινών καρδιαγγειακών παθήσεων, όπως είναι η αθηροσκληρώση (6).

Ωστόσο, πριν από την εποχή των GWAS, οι προσπάθειες για τον εντοπισμό γονιδίων που σχετίζονται με την αθηροσκληρώση είχαν περιοριστεί σε μελέτες για υποψήφια γονίδια σε πειραματικά μοντέλα, κυρίως ποντίκια. Με μελέτες αυτού του τύπου, αναγνωρίστηκαν πολλά γονίδια και γενετικοί τόποι που σχετίζονται με την αθηροσκληρώση, όπως είναι ο γενετικός τόπος της μεταφοράς των ομάδων αίματος (ABO), ο οποίος παρατηρήθηκε για πρώτη φορά πριν 50 χρόνια και σχετίζεται με καρδιαγγειακά νοσήματα και θρόμβωση και το γονίδιο που κωδικοποιεί την απολιποπρωτεΐνη E, η οποία ελέγχει τα επίπεδα της χοληστερόλης και των τριγλυκεριδίων στο πλάσμα του αίματος. Σε άλλες μελέτες σύνδεσης βρέθηκε ότι στη δημιουργία αθηροσκληρώσεως συμμετέχει το γονίδιο που κωδικοποιεί τη λιποξυγενάση και ένα γονίδιο που κωδικοποιεί το μεταγραφικό παράγοντα USF1 και συμμετέχει στην οικογενή υπερχοληστερολαιμία. Ωστόσο, μετά την εισαγωγή των GWAS, αρκετοί από τους παραπάνω γενετικούς τόπους δεν φάνηκε να παρουσιάζουν καμία συσχέτιση με τη δημιουργία αθηρωμάτωσης (6).

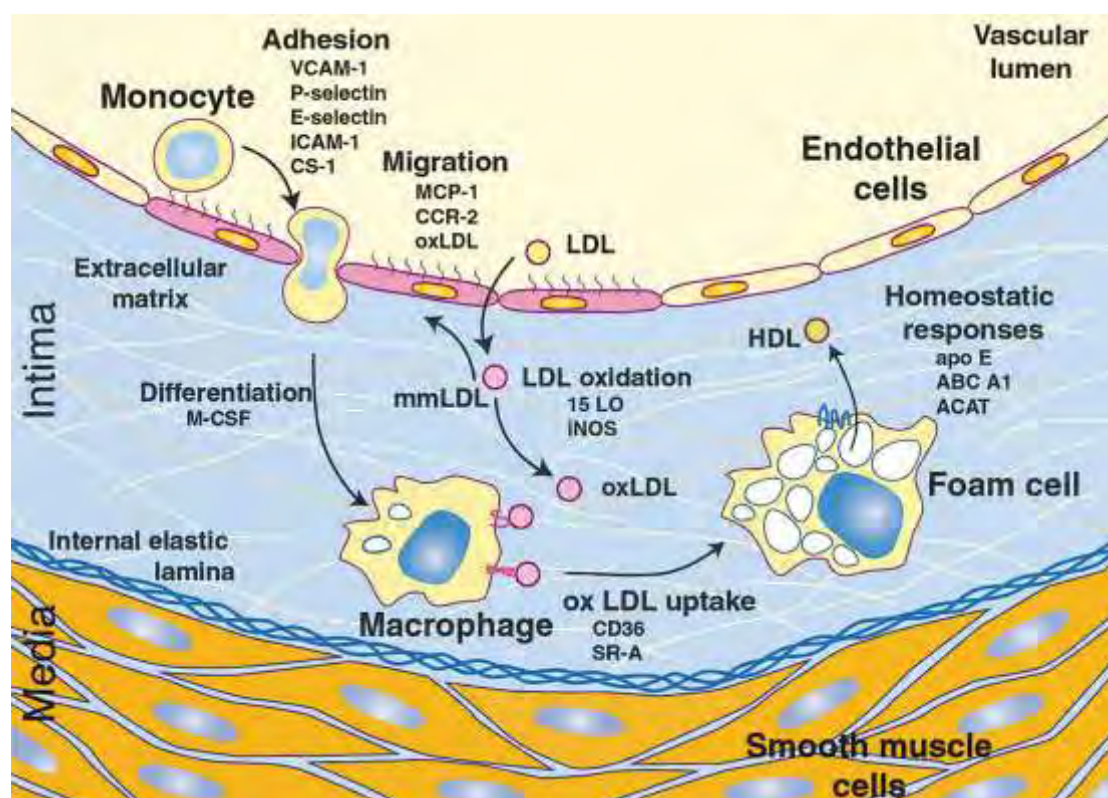
Το πρόγραμμα του ανθρώπινου γονιδιώματος (HarMap Project), οι μεταγενέστερες μελέτες και η εύρεση της τεχνολογίας των μικροσυστοιχιών, οδήγησε στην αναγνώριση και την ταυτοποίηση πολλών SNPs (μονονουκλεοτιδικός πολυμορφισμός) που είναι κοινά στον πληθυσμό και σχετίζονται με τα καρδιαγγειακά νοσήματα. Η μεγαλύτερη μελέτη GWAS για τα καρδιαγγειακά νοσήματα (CARDIoGRAM study) που πραγματοποιήθηκε σε περισσότερους από 100.000 Ευρωπαίους και σε μερικούς Ασιατικούς πληθυσμούς, αποκάλυψε περίπου 30 γενετικούς τόπους που σχετίζονται με τον κίνδυνο ανάπτυξης αθηροσκληρώσεως, στα άτομα που φέρουν το συγκεκριμένο αλληλόμορφο. Ανάμεσα σε αυτούς τους γενετικούς τόπους, υπάρχουν και γενετικοί τόποι που σχετίζονται με γονίδια που γνωρίζαμε ότι συμμετέχουν στη διαδικασία της αθηρωμάτωσης, όπως είναι ο υποδοχέας της LDL. Ωστόσο, κάποιοι άλλοι γενετικοί τόποι, όπως είναι το CYP4A1 (κυτόχρωμα P450, υποοικογένεια A1) και η κυκλίνη A₂, φαίνεται να παρουσιάζουν συσχέτιση με την ανάπτυξη καρδιαγγειακών νόσων αν και μέχρι σήμερα δεν είχε υπάρξει ποτέ σχετική αναφορά. Είναι επίσης σημαντικό, ότι γενετικοί τόποι που σχετίζονται με τα επίπεδα των HDL, όπως είναι η πρωτεΐνη μεταφοράς των εστέρων χοληστερόλης του

πλάσματος (CETP), δεν βρέθηκε να παρουσιάζει σημαντική συσχέτιση με τη ανάπτυξη αρτηριοσκλήρυνσης (6).

1.1.3 Παθοφυσιολογία

Μέσα στο αρτηριακό τοίχωμα, το οξειδωτικό stress και η φλεγμονή, παίζουν σημαντικό ρόλο, στην επιτάχυνση της αθηροσκληρυντικής διαδικασίας (7). Η υποκείμενη παθολογία χαρακτηρίζεται από μια χρόνια φλεγμονώδη διεργασία του αρτηριακού τοιχώματος, που εμφανίζεται σε περιοχές όπου υπάρχει διαταραγμένη ροή του αίματος, όπως είναι τα σημεία του διχασμού των αρτηριών. Η ενδοθηλιακή δυσλειτουργία και οι δομικές αλλαγές του αρτηριακού τοιχώματος, που προκύπτουν από τη διαταραγμένη ροή του αίματος, επιτρέπουν την υποενδοθηλιακή συσσώρευση της χαμηλής πυκνότητας λιποπρωτεΐνης (LDL) (8).

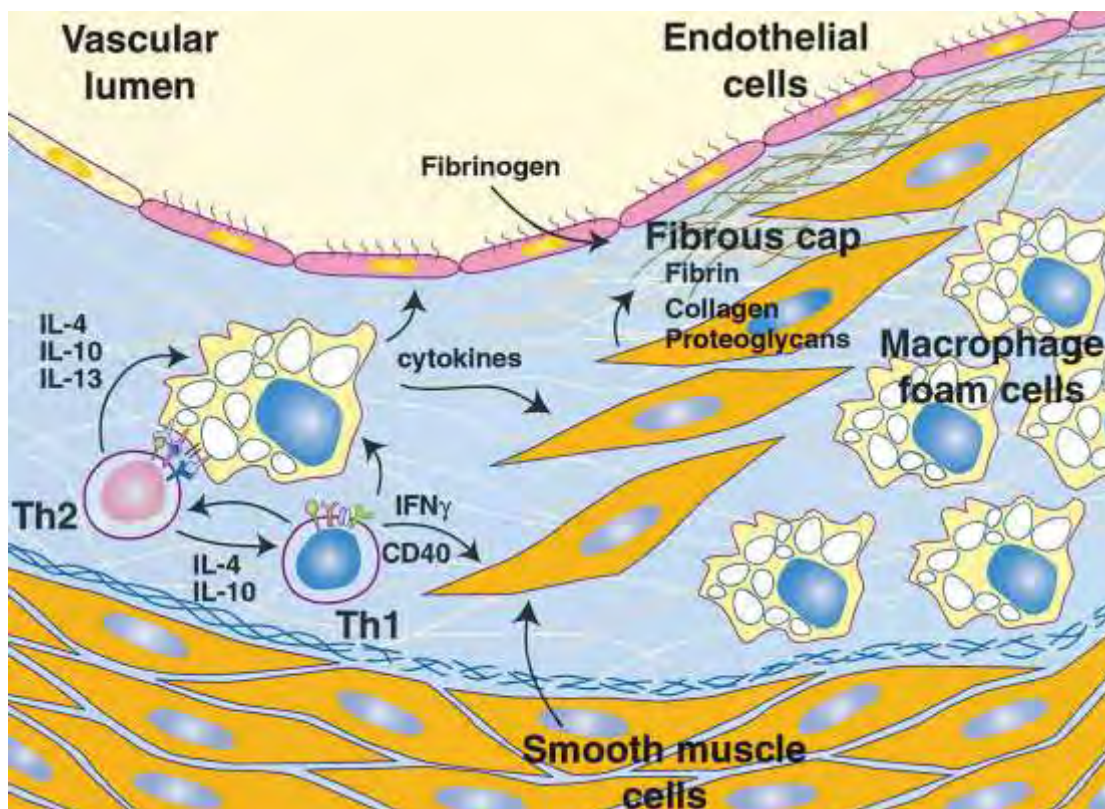
Η LDL υπόκειται σε οξειδωτικές τροποποιήσεις στον υποενδοθηλιακό χώρο και μετατρέπεται από ελάχιστα τροποποιημένη LDL (mmLDL), σε εκτεταμένα οξειδωμένη LDL (oxLDL). Τα μονοκύτταρα προσκολλώνται στο ενδοθήλιο, το οποίο εκφράζει μόρια προσκόλλησης, όπως είναι το VCAM – 1 (μόριο προσκόλλησης στα αγγειακά κύτταρα – 1), η οποία φυσιολογικά δεν ευνοείται, και εισέρχονται στο υποενδοθηλιακό χώρο. Εκεί, διαφοροποιούνται σε μακροφάγα. Τα μακροφάγα εκφράζουν υποδοχείς <<ρακοσυλλέκτες>>, οι οποίοι προσλαμβάνουν την oxLDL και μετατρέπονται σε <<αφρώδη>> κύτταρα (9) (Εικόνα 2).



Εικόνα 2: Σχηματισμός <<αφρώδων>> κυττάρων (9)

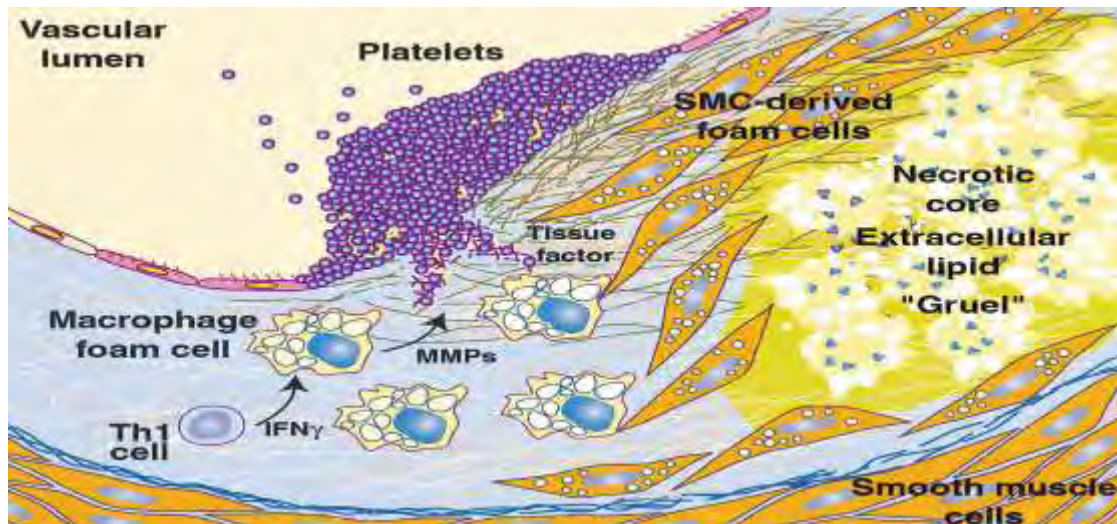
Οι αλληλεπιδράσεις μεταξύ των <<αφρώδων>> κυττάρων και των κυττάρων Th1 (βοηθητικά T κύτταρα τύπου 1) και Th2 (βοηθητικά T κύτταρα τύπου 2), δημιουργούν μια

χρόνια φλεγμονώδη εξεργασία. Οι κυτταροκίνες που εκκρίνονται από τα λεμφοκύτταρα και τα <<αφρώδη>> κύτταρα ασκούν τόσο προ – όσο και αντι – αθηρογόνο δράση σε καθένα από τα στοιχεία του τοιχώματος του αγγείου. Τα λεία μυϊκά κύτταρα, υπό την επίδραση κυτταροκινών, μεταναστεύουν από το μεσαίο τμήμα του αρτηριακού τοιχώματος, πολλαπλασιάζονται και εκκρίνουν ουσίες, όπως είναι το κολλαγόνο, με αποτέλεσμα το σχηματισμό της ινώδους πλάκας (9)(Εικόνα 3).



Εικόνα 3: Σχηματισμός ινώδους πλάκας (9)

Τα <<αφρώδη>> κύτταρα προκαλούν τον αποπτωτικό θάνατο, τόσο των μακροφάγων όσο και των λείων μυϊκών κυττάρων, με αποτέλεσμα τη δημιουργία ενός νεκρωτικού πυρήνα και τη συσσώρευση της εξωκυττάριας χοληστερόλης. Τα μακροφάγα εκκρίνουν μεταλλοπρωτεϊνάσες (MMP) και παράγοντες νεοαγγείωσης, με αποτέλεσμα την αποδυνάμωση της ινώδους πλάκας. Αυτό έχει ως αποτέλεσμα τη ρήξη της ινώδους πλάκας και την έκθεση της στα συστατικά του αίματος. Αυτό οδηγεί στην ενεργοποίηση του μηχανισμού της πήξης, τη συσσώρευση των αιμοπεταλίων και τελικά το σχηματισμό θρόμβου (9) (Εικόνα 4).



Εικόνα 4: Σχηματισμός θρόμβου (9)

1.2 ApoE knockout ποντίκια

Η απολιποπρωτεΐνη Ε (ApoE) είναι μια γλυκοπρωτεΐνη που συντίθενται κυρίως στο ήπαρ και στον εγκέφαλο και είναι συστατικό όλων των λιποπρωτεϊνών, εκτός από την LDL. Λειτουργεί ως προσδέτης των υποδοχέων κάθαρσης των χυλομικρών και των πολύ χαμηλής πυκνότητας λιποπρωτεϊνών (VLDL). Η ApoE συντίθενται επίσης από τα μονοκύτταρα και τα μακροφάγα στα αγγεία, και πιστεύεται ότι παίζει ρόλο στην ομοίωση της χοληστερόλης και στις φλεγμονώδεις διεργασίες των αθηροσκληρυντικών αγγείων. Ενδέχεται, επίσης, να έχει κάποιο ρόλο, στην απορρόφηση και τη χολική έκκριση της χοληστερόλης (10).

Το πρώτο ApoE knockout ποντίκι (ποντίκια, από τα οποία απουσιάζει το γονίδιο της ApoE) δημιουργήθηκε το 1992 ταυτόχρονα από δύο εργαστήρια, το Smithies' Department (Dr Nobuyo Maeda) (University of North Carolina) και το Rockefeller University. Μέχρι και σήμερα τα ApoE knockout ποντίκια θεωρούνται ιδανικά ζωικά μοντέλα για την μελέτη της αθηροσκλήρυνσης (Πίνακας 4), αφού στα ποντίκια αυτά παρατηρείται όλο το φάσμα των αλλοιώσεων της αθηροσκλήρυνσης και οι αλλοιώσεις αυτές είναι παρόμοιες με αυτές που παρουσιάζουν οι άνθρωποι (11). Στα ApoE knockout ποντίκια τα επίπεδα της χοληστερόλης είναι αυξημένα κατά 5 – 8 φορές περισσότερο, σε σύγκριση με τα ποντίκια που διαθέτουν το γονίδιο της ApoE, και επιπλέον αναπτύσσουν αυτόματα σοβαρή αθηροσκλήρυνση ακόμη και αν ακολουθούν δίαιτα χαμηλή σε λιπαρά. Οι αθηροσκληρυντικές αλλοιώσεις αρχίζουν να γίνονται εμφανείς από την 8^η εβδομάδα ζωής, ενώ γίνονται σοβαρότερες όσο προχωράει η ανάπτυξη του ζώου (12).

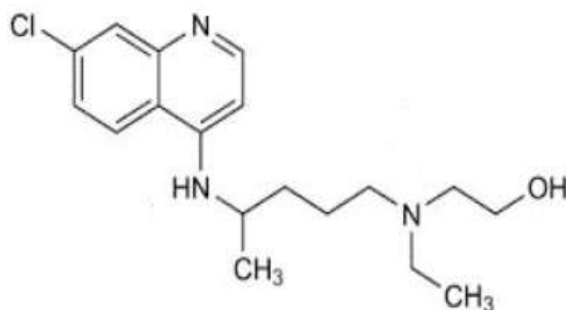
Πίνακας 4: Χαρακτηριστικά των ApoE knockout ποντικών (13)

| Χαρακτηριστικά των ApoE knock out ποντικών | |
|--|---|
| 1 | Ομόζυγα για την έλλειψη του ApoE γονιδίου |
| 2 | Πλήρης απουσία της απολιποπρωτεΐνης Ε |

| | |
|---|---|
| 3 | Αυξημένα επίπεδα χοληστερόλης στο πλάσμα του αίματος |
| 4 | Σχετικά φυσιολογικά επίπεδα τριγλυκεριδίων |
| 5 | Μετατόπιση της κανονικής κατανομής των λιπιδίων από τις HDL στις VLDL και IDL |
| 6 | Πρόωρη, αυτόματη και σοβαρή ανάπτυξη αθηροσκληρυντικών αλλοιώσεων |
| 7 | Φυσιολογική αναπαραγωγική ικανότητα μεταξύ αρσενικών και θηλυκών ApoE knockout ποντικών |
| 8 | Εμφάνιση παρόμοιων χαρακτηριστικών με την ανεπάρκεια της ApoE στους ανθρώπους |

Η ανεπάρκεια της ApoE στους ανθρώπους είναι εξαιρετικά σπάνια. Συνήθως, παρατηρούνται διάφοροι πολυμορφισμοί του γονιδίου της ApoE, που φαίνεται να σχετίζονται με αυξημένα επίπεδα LDL χοληστερόλης και αυξημένο κίνδυνο ανάπτυξης αθηρωμάτωσης. Αν και η αθηροσκλήρυνση δεν αποτελεί χαρακτηριστικό γνώρισμα της ανεπάρκειας της ApoE στους ανθρώπους, στα ποντίκια η ανεπάρκεια της ApoE και μόνο είναι αρκετή για την αυτόματη ανάπτυξη αθηρωμάτωσης (14).

1.3 Υδροξυχλωροκίνη



Εικόνα 5: Υδροξυχλωροκίνη (70)

Η υδροξυχλωροκίνη είναι ένα παράγωγο της 4 - αμινοκινολίνης, που παρασκευάζεται με β - υδροξυλίωση της χλωροκίνης. Χρησιμοποιείται τόσο στη θεραπεία της ελονοσίας, όσο και στη θεραπεία ορισμένων αυτοάνοσων νοσημάτων, όπως είναι ο συστηματικός ερυθματώδης λύκος (ΣΕΛ) και η ρευματοειδής αρθρίτιδα (15).

Η υδροξυχλωροκίνη μπορεί να αποτρέψει τη διάσπαση της αιμοσφαιρίνης στα ανθρώπινα ερυθρά αιμοσφαίρια από τα παράσιτα της ελονοσίας. Το φάρμακο είναι αποτελεσματικό έναντι των παρασίτων της ελονοσίας *P. vivax*, *P. malariae*, *P. ovale*, και των ευαίσθητων στελεχών του *P. falciparum*.

Η υδροξυχλωροκίνη, εκτός από την κατηγορία των ανθελονοσιακών φαρμάκων, ανήκει και στην κατηγορία των φαρμάκων που επηρεάζουν την εξέλιξη ορισμένων ρευματικών παθήσεων (DMARDs) (16). Στη ρευματοειδή αρθρίτιδα μπορεί να ελαττώσει τη φλεγμονή και έτσι να ελαττώσει τον πόνο, το οίδημα και τη δυσκαμψία των αρθρώσεων ενώ στον συστηματικό ερυθματώδη λύκο χρησιμοποιείται για την αντιμετώπιση των δερματικών εξανθημάτων. Ο τρόπος δράσης της υδροξυχλωροκίνης σε αυτή την περίπτωση δεν είναι πλήρως γνωστός και κατανοητός. Φαίνεται ωστόσο, ότι το φάρμακο αναστέλλει

τη σύνθεση του DNA, του RNA και των πρωτεϊνών αλληλεπιδρώντας με νουκλεϊκό οξύ, ενώ υπάρχουν ενδείξεις ότι η υδροξυχλωροκίνη έχει ανοσοκατασταλτικές δράσεις. Όσον αφορά την ανοσοκατασταλτική δράση της υδροξυχλωροκίνης, έχει αποδειχθεί ότι η ουσία αυτή σταθεροποιεί τη μεμβράνη των λυσοσωματίων και έτσι μειώνεται η απελευθέρωση διάφορων ουσιών που συμμετέχουν στη φλεγμονώδη απάντηση όπως είναι η ισταμίνη. Η μαζική άθροιση της υδροξυχλωροκίνης στα λυσοσώματα, κυρίως των λεμφοκυττάρων, των μακροφάγων και των πολυμορφοπύρηνων, μπορεί να ευθύνεται για την αντιρρευματική και ανοσοκατασταλτική της δράση. Επίσης, η υδροξυχλωροκίνη αναστέλλει τις αντιδράσεις αντιγόνου – αντισώματος, καταστέλλει τη λεμφοκυτταρική απάντηση και αναστέλλει τη χημειοταξία των ουδετερόφιλων (17). Η χορήγηση του συγκεκριμένου φαρμάκου στα αυτοάνοσα νοσήματα ενδείκνυται σε ήπια νόσο που δεν ανταποκρίνεται στα μη στεροειδή αντιφλεγμονώδη ή παρουσιάζει σημεία επιδείνωσης (16).

Η δοσολογία της υδροξυχλωροκίνης δεν είναι σταθερή και μεταβάλλεται ανάλογα με την ασθένεια για την οποία χορηγείται και με τα συμπτώματα του ασθενούς. Η συνήθης δόση για τη θεραπεία της ελονοσίας σε ενήλικες ασθενείς είναι 800 mg αρχικά και στη συνέχεια 400 mg έξι ώρες αργότερα και 400 mg τη δεύτερη και την τρίτη μέρα. Η συνιστώμενη δόση σε ενήλικες ασθενείς με ρευματοειδή αρθρίτιδα είναι 400 – 600 mg ημερησίως για διάστημα 4 – 12 εβδομάδων και στη συνέχεια 200 – 400 mg ημερησίως. Τέλος, η δόση που χορηγείται σε ασθενείς με συστηματικό ερυθηματώδη λύκο είναι 400 – 600 mg ημερησίως ακολουθούμενη από 200 mg ημερησίως. Η θεραπεία με υδροξυχλωροκίνη μπορεί να συνεχιστεί για εβδομάδες ή και μήνες σε ασθενείς με αυτοάνοσα νοσήματα ανάλογα με την ανταπόκριση του ασθενούς. Ωστόσο, αν δεν επιτευχθεί βελτίωση εντός έξι μηνών, η θεραπεία πρέπει να διακόπτεται (16).

Η υδροξυχλωροκίνη σπάνια παρουσιάζει σοβαρές ανεπιθύμητες ενέργειες. Οι πιο συχνά αναφερόμενες παρενέργειες είναι η ναυτία και η διάρροια, οι οποίες συνήθως βελτιώνονται με την πάροδο του χρόνου ή τη λήψη του φαρμάκου μετά το φαγητό. Λιγότερα συχνά παρατηρούμενες ανεπιθύμητες ενέργειες είναι τα δερματικά εξανθήματα, οι αλλαγές στη χροιά του δέρματος ή των τριχών και η αδυναμία. Σε πιο σπάνιες περιπτώσεις, η υδροξυχλωροκίνη μπορεί να προκαλέσει αναιμία και μυελοτοξικότητα. Τέλος, η υδροξυχλωροκίνη σε υψηλές δόσεις μπορεί να προκαλέσει αμφιβληστροειδοπάθεια και να οδηγήσει σε απώλεια της όρασης χωρίς προηγούμενα συμπτώματα. Γι' αυτό το λόγο, όταν ακολουθείται θεραπεία με υδροξυχλωροκίνη για μεγάλο χρονικό διάστημα και σε μεγάλες δόσεις, απαιτούνται τακτικές οφθαλμολογικές εξετάσεις με εξέταση οπτικών πεδίων και ενδεχομένως ηλεκτροαμφιβληστροειδογραφία ακόμη και αν δεν παρατηρούνται αντίστοιχα συμπτώματα. Ωστόσο, έχει διαπιστωθεί ότι αν η δόση δεν υπερβαίνει τα 200 mg ημερησίως, οι βλάβες από τους οφθαλμούς σπανιώτατα εμφανίζονται.

1.3.1 Υδροξυχλωροκίνη και αθηροσκλήρυνση

Τα περισσότερα αυτοάνοσα νοσήματα έχουν συσχετιστεί με την ανάπτυξη αθηροσκλήρυνσης και διαφόρων καρδιοαγγειακών παθήσεων (18). Αν και οι ασθενείς που πάσχουν από αυτοάνοσα ρευματικά νοσήματα ζουν πλέον περισσότερο λόγω των βελτιωμένων θεραπειών και των προληπτικών μέτρων, οι θάνατοι που οφείλονται στην αθηροσκλήρυνση και ιδιαίτερα στο έμφραγμα του μυοκαρδίου συνεχώς αυξάνονται, λόγω των επιπρόσθετων παραγόντων κινδύνου που εμφανίζουν οι ασθενείς αυτοί (Πίνακας 5). Η αύξηση του κινδύνου εμφάνισης αθηροσκλήρυνσης σε ασθενείς με αυτοάνοσα νοσήματα κυμαίνεται από 1.6 περίπου στην αγκυλοποιητική σπονδυλίτιδα και την ψωριασική αρθρίτιδα, σε 0.3 στη ρευματοειδή αρθρίτιδα και σε 6 στο συστηματικό ερυθρελάτη. Σε ενήλικες ασθενείς με ΣΕΛ ή ρευματοειδή αρθρίτιδα παρατηρείται αυξημένη επίπτωση αθηροσκληρωτικής νόσου σε σύγκριση με το γενικό πληθυσμό, σε όλες τις ηλικιακές ομάδες (19).

Πίνακας 5: Παράγοντες κινδύνου ανάπτυξης αθηροσκλήρυνσης σε ασθενείς με αυτοάνοσα ρευματικά νοσήματα (19)

Ηλικία

Το ίδιο το νόσημα: Μεγαλύτερος κίνδυνος

Καθημερινή χρήση κορτικοστεροειδών φαρμάκων

Φύλο (οι άνδρες παρουσιάζουν αυξημένο κίνδυνο ανάπτυξης αθηρωμάτωσης έναντι των γυναικών)

Αρτηριακή υπέρταση

Διαβήτης

Μεταβολικό σύνδρομο

Υπερλιπιδαιμία (ολική χοληστερόλη, LDL χοληστερόλη)

Βιοδείκτες (ESR, CRP, oxLDL, υπερομοκυστεϊναιμία)

Όπως προαναφέρθηκε, οι ασθενείς που πάσχουν από αυτοάνοσα νοσήματα, όπως η ρευματοειδής αρθρίτιδα, ο συστηματικός ερυθρελάτης και το αντιφωσφολιπιδικό σύνδρομο, εκτός από τη συνήθη φαρμακευτική αγωγή που συνήθως

περιλαμβάνει στεροειδή φάρμακα, μπορεί να λαμβάνουν και υδροξυχλωροκίνη για τη βελτίωση των συμπτωμάτων τους.

Η χρήση της υδροξυχλωροκίνης, ως θεραπεία στα αυτοάνοσα νοσήματα ξεκίνησε το 1950, όταν παρατηρήθηκε ότι η τοξικότητα της υδροξυχλωροκίνης ήταν μικρότερη σε σύγκριση με την τοξικότητα της χλωροκίνης, και από τότε η χρησιμοποίησή της ως συμπληρωματική θεραπεία της ρευματοειδούς αρθρίτιδας και του ΣΕΛ έγινε συνήθης στην κλινική πράξη. Στη ρευματοειδή αρθρίτιδα, η υδροξυχλωροκίνη αποτελεί μέρος της τριπλής, συνήθως, θεραπείας με μεθοτρεξάτη και σουλφασαλαζίνη. Στο ΣΕΛ, οι ευεργετικές επιδράσεις της υδροξυχλωροκίνης αφορούν τόσο στις δερματικές εκδηλώσεις της νόσου, όσο και στην αρθρίτιδα και στις αιματολογικές ανωμαλίες, που φαίνεται να βελτιώνονται με τη χρήση του φαρμάκου. Επιπλέον, η χορήγηση υδροξυχλωροκίνης σε ασθενείς με ΣΕΛ έχει συσχετιστεί με βελτίωση της συνολικής επιβίωσης, ενώ η διακοπή του φαρμάκου με αυξημένο κίνδυνο εξάρσεων της νόσου (20).

Η χρήση της υδροξυχλωροκίνης, σε ασθενείς με αυτοάνοσα νοσήματα, έχει συσχετιστεί σε πολλές κλινικές μελέτες με τη βελτίωση των επιπέδων της LDL χοληστερόλης και μειωμένο κίνδυνο ανάπτυξης αθηροσκλήρυνσης και θρόμβωσης, επιπλοκές, που όπως προαναφέρθηκε, εμφανίζονται με αυξημένη συχνότητα στους ασθενείς αυτούς (Πίνακας 6) (21). Επιπλέον, υπάρχουν μελέτες που αναφέρουν βελτίωση του λιπιδαιμικού προφίλ με τη χορήγηση υδροξυχλωροκίνης σε ασθενείς που δεν πάσχουν από αυτοάνοσα νοσήματα και πιστεύεται ότι ίσως η υδροξυχλωροκίνη μπορεί να αποτελέσει ένα καλό φαρμακευτικό παράγοντα για την υπερλιπιδαιμία (Πίνακας 7) (20).

Πίνακας 6: Επιδράσεις ανθελονοσιακών φαρμάκων στην ανάπτυξη αθηροσκλήρυνσης και θρόμβωσης (22)

| Αναφορά | Έτος | Αριθμός ασθενών | Επιδράσεις ανθελονοσιακών φαρμάκων |
|----------------------------------|-------------|------------------------|---|
| Roman et al (23) | 2003 | 197 | Μειωμένη παρουσία καρωτιδικής πλάκας |
| Ruiz-Irastorza et al (24) | 2006 | 232 | Μειωμένος κίνδυνος εμφάνισης θρόμβωσης – αυξημένη επιβίωση |
| Tam et al (25) | 2000 | 123 | Θετική επίδραση στο λιπιδαιμικό προφίλ |
| Sachet et al (26) | 2007 | 30 | Αυξημένη κάθαρση της LDL χοληστερόλης |
| A Sisó, et al (22) | 2007 | 206 | Χαμηλότερος κίνδυνος ανάπτυξης υπέρτασης – προστασία από θρόμβωση |

Πίνακας 7: Μελέτες και πιθανοί μηχανισμοί βελτίωσης της υπερλιπιδαιμίας με τη χορήγηση υδροξυχλωροκίνης (20)

| Δυσλιπιδαιμία | Μελέτες | Μηχανισμός |
|----------------------|---|--|
| | Αναδρομικές μελέτες | Αυξημένη κάθαρση λιπιδίων |
| | Προοπτικές μελέτες, διπλή – τυφλή μελέτη με τη χρήση εικονικού φαρμάκου (placebo) | Αύξηση της έκφρασης του υποδοχέα της LDL |
| | Διαχρονικές – διαμήκεις μελέτες | |

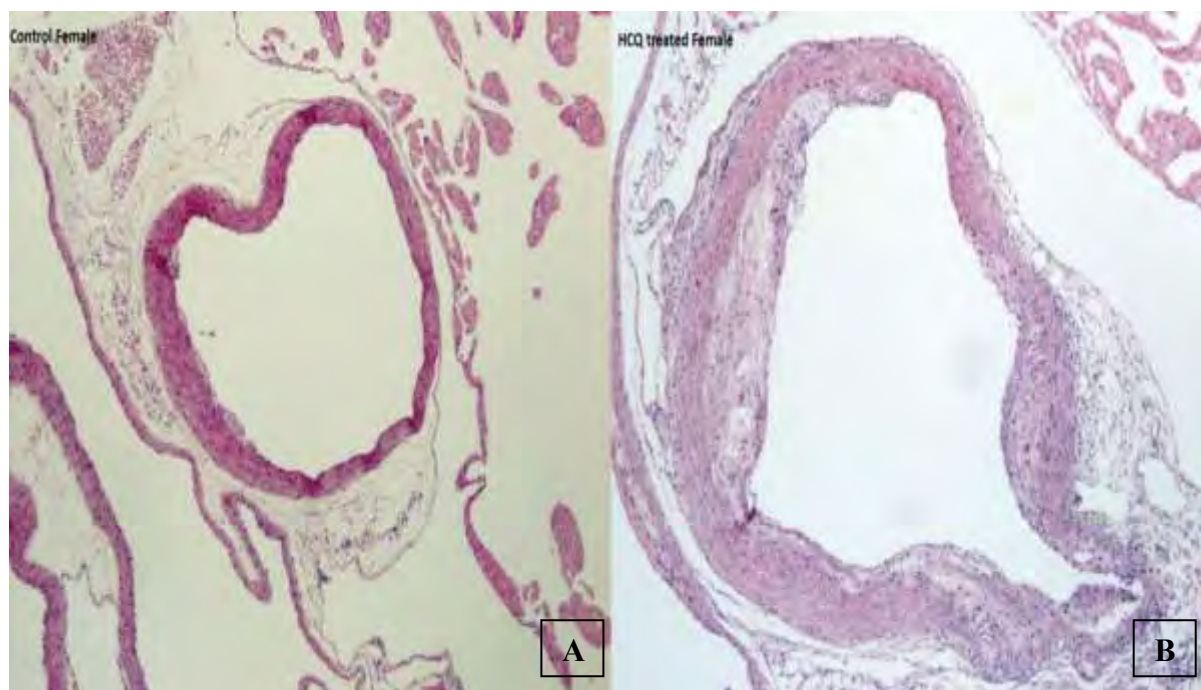
Ειδικότερα σε ασθενείς με αυτοάνοσα νοσήματα έχει παρατηρηθεί ότι η υδροξυχλωροκίνη μπορεί να μειώσει τα επίπεδα της LDL χοληστερόλης, καθώς επίσης και την παραγωγή τριγλυκεριδίων με συνέπεια, το μειωμένο κίνδυνο ανάπτυξης αθηροσκλήρυνσης (27).

Επιπλέον, σε πειραματική μελέτη που πραγματοποιήθηκε το 1997, αποδείχθηκε ότι η υδροξυχλωροκίνη μπορεί να αναστρέψει τη θρομβογένεση σε ποντίκια στα οποία ενέθηκαν αντιφωσfolιπιδικά αντισώματα. Προηγούμενες μελέτες έχουν δείξει ότι τα ανθρώπινα μονοκλωνικά και πολυκλωνικά αντισώματα καρδιολιπίνης έχουν θρομβογόνες ιδιότητες *in vivo*. Έτσι, σε αυτό το πείραμα, χρησιμοποιήθηκαν ποντίκια στα οποία ενέθηκαν αντισώματα από ασθενή με αντιφωσfolιπιδικό σύνδρομο και στη συνέχεια τους χορηγήθηκε υδροξυχλωροκίνη σε διάφορες δόσεις, με σκοπό τη μελέτη της επίδρασης του φαρμάκου στην ανάπτυξη θρόμβωσης. Τα αποτελέσματα έδειξαν ότι η χορήγηση υδροξυχλωροκίνης μείωσε την ανάπτυξη θρόμβωσης σε σύγκριση με τα control ποντίκια (28).

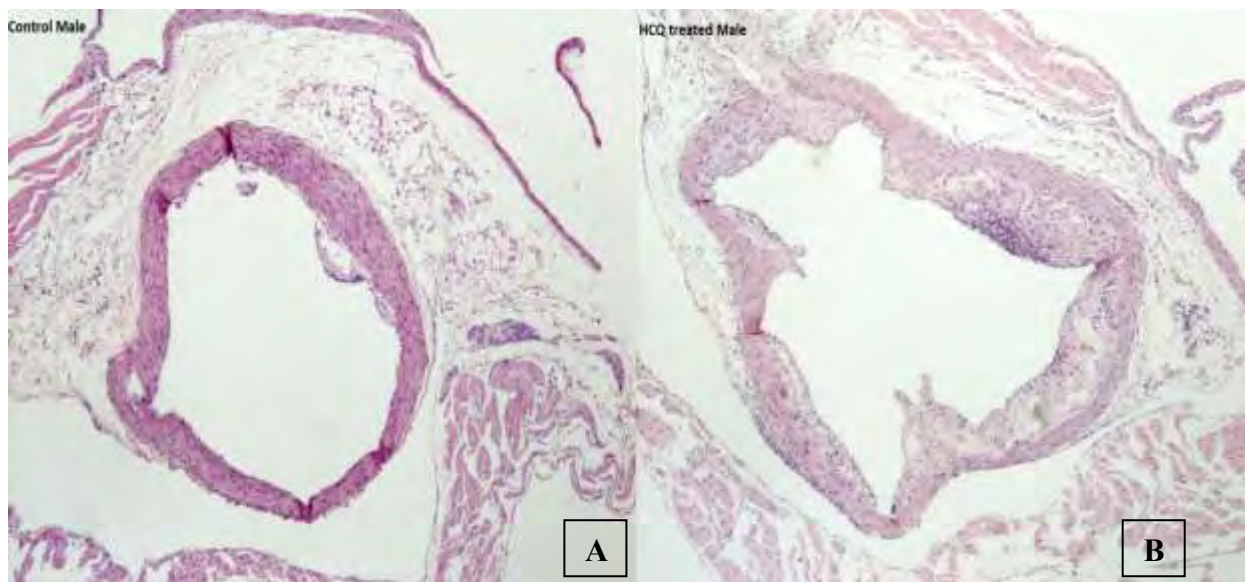
Παρόλο που αρκετές μελέτες αναφέρουν όφελος από τη χορήγηση υδροξυχλωροκίνης όσον αφορά στην ανάπτυξη αθηροσκλήρυνσης και θρόμβωσης και τη βελτίωση των επιπέδων της LDL χοληστερόλης, άλλες μελέτες έχουν δείξει αντικρουόμενα αποτελέσματα (29).

Σε πρόσφατη πειραματική μελέτη διαπιστώθηκε ότι η *per os* χορήγηση υδροξυχλωροκίνης σε δοσολογία 100 mg/kg επί 16 εβδομάδες σε ApoE knockout ποντίκια αύξησε το μέγεθος της αθηροσκληρυντικής πλάκας και τα επίπεδα της LDL χοληστερόλης. Πιο συγκεκριμένα, χορηγήθηκε υδροξυχλωροκίνη 100 mg/kg σε 48 ApoE knockout ποντίκια (22 αρσενικά και 22 θηλυκά) για 16 εβδομάδες, ενώ 22 ποντίκια χρησιμοποιήθηκαν ως controls. Τα αποτελέσματα έδειξαν παράδοξη αύξηση του μεγέθους της αθηροσκληρυντικής πλάκας στα ποντίκια τα οποία ακολούθησαν φαρμακευτική αγωγή με υδροξυχλωροκίνη σε σχέση με τα controls (Εικόνες 6, 7). Στο ίδιο πείραμα, μετρήθηκαν τα επίπεδα της eNOS μετά το τέλος της αγωγής με υδροξυχλωροκίνη. Παρατηρήθηκε

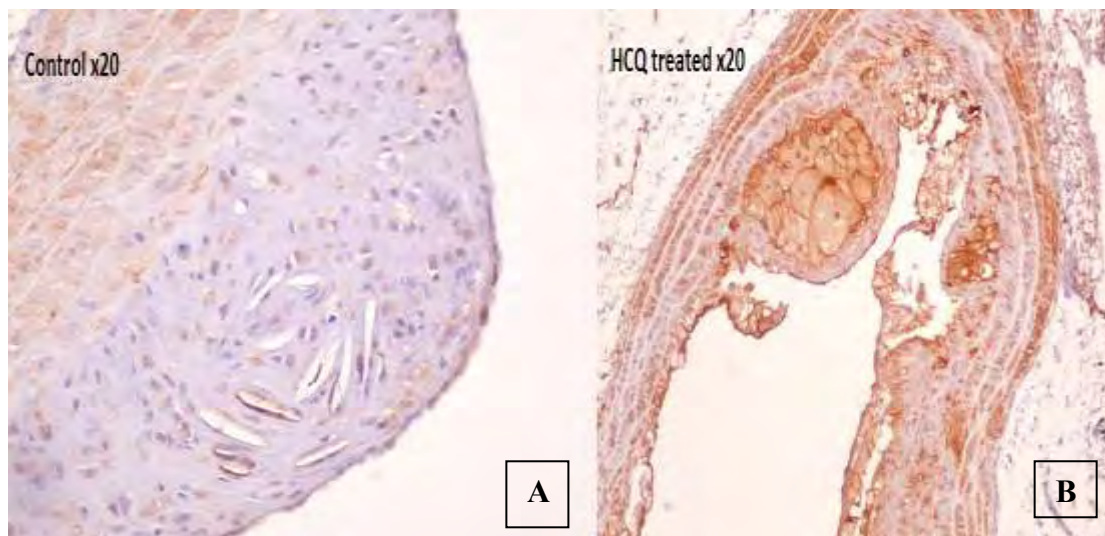
υπερέκφραση της eNOS στα ποντίκια στα οποία χορηγήθηκε υδροξυχλωροκίνη σε σύγκριση με τα controls (Εικόνα 8), εύρημα το οποίο υποδηλώνει ότι η υπερέκφραση της eNOS λόγω μείωσης της BH₄ και η παραγωγή ελευθέρων ριζών οξυγόνου και υπεροξειδίου, ίσως αποτελεί έναν από τους υποκείμενους μηχανισμούς επιδείνωσης της αθηροσκληρυντικής πλάκας στα ApoE knock-out ποντίκια που έλαβαν υδροξυχλωροκίνη (30).



Εικόνα 6: Περιοχή αθηροσκληρυντικής πλάκας σε controls θηλυκά ποντίκια (A) και σε θηλυκά ποντίκια που έλαβαν υδροξυχλωροκίνη 100 mg/kg (B) (31)



Εικόνα 7: Περιοχή αθηροσκληρυντικής πλάκας σε controls αρσενικά ποντίκια (A) και σε αρσενικά ποντίκια που έλαβαν υδροξυχλωροκίνη 100 mg/kg (B) (31)

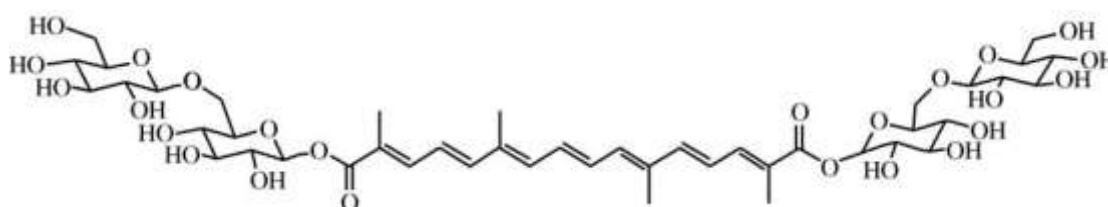


Εικόνα 8: Έκφραση της eNOS σε controls ποντίκια (A) και σε ποντίκια που έλαβαν υδροξυχλωροκίνη 100 mg/kg (B) (31)

Παρόλα αυτά, χορήγηση του φαρμάκου σε χαμηλότερη δόση (10 mg/kg) είχε ως αποτέλεσμα τη σημαντική μείωση της αθηροσκληρυντικής πλάκας στα ποντίκια που έλαβαν υδροξυχλωροκίνη έναντι των controls. Ως εκ τούτου, φαίνεται ότι η επίδραση της υδροξυχλωροκίνης στην αθηροσκληρυντική πλάκα των ApoE knockout ποντικίων είναι δόσοεξαρτώμενη, καθώς υψηλή δόση του φαρμάκου ευνοεί την επιδείνωση της αθηρωμάτωσης, ενώ αντιθέτως χαμηλή δόση οδηγεί σε ελάττωση της αθηροσκληρυντικής διαδικασίας σε αυτό το κλασικό πειραματικό μοντέλο.

1.4 Κροκίνη

Η κροκίνη (Εικόνα 9) παράγεται από το φυτό *Crocus sativus* L, επίσης γνωστό ως σαφράν. Αποτελεί εκχύλισμα του φυτού και πρόκειται για ένα υδατοδιαλυτό καρτονοειδές που χρησιμοποιείται ευρέως, τόσο ως καρύκευμα όσο και ως εναλλακτική θεραπεία (Πίνακας 8) (32).



Εικόνα 9: Κροκίνη (33)

Τα τελευταία χρόνια, η κροκίνη έχει γίνει στόχος πολλών μελετών σχετικά με τις φαρμακευτικές της ιδιότητες. Η ουσία αυτή αποτελεί τροποποιητή της γαστρεντερικής λειτουργίας. Μελέτες αναφέρουν ότι η κροκίνη μπορεί να υποκινήσει την όρεξη και ότι συμβάλει σημαντικά στην πρόληψη της γαστρικής ατονίας. Επιπλέον, η κροκίνη φαίνεται να

είναι αποτελεσματική και σε προβλήματα του αναπνευστικού συστήματος, όπως είναι η χρόνια βρογχίτιδα, αλλά και του γεννητικού συστήματος, όπως είναι η δυσμηνόρροια (32).

Γενικά, θεωρείται ότι η κροκίνη έχει πληθώρα δράσεων (Πίνακας 8). Γι' αυτό το λόγο, έχει χρησιμοποιηθεί ως αντισπασμωδικό, αντικαταθλιπτικό και αντιβηχικό. Φαίνεται ότι η κροκίνη έχει, επίσης, αντιφλεγμονώδεις, αντιοξειδωτικές και υπολιπιδαιμικές δράσεις. Τέλος, πιστεύεται ότι προσφέρει προστατευτική δράση έναντι της νόσου του Parkinson, του σακχαρώδη διαβήτη, των νεοπλασμάτων και των καρδιαγγειακών νοσημάτων (34).

Πίνακας 8: Η χρήση του σαφράν και της κροκίνης ως εναλλακτική θεραπεία (34)

| Σύστημα/δράσεις | Χρήση |
|---|--|
| Αναλγητικές και αντιφλεγμονώδεις δράσεις | Όταλγία, πονόλαιμος, οίδημα, ωτίτιδα, ουλίτιδα, χρόνιος πόνος καρκινοπαθών |
| Καρδιαγγειακό σύστημα | Καρδιοτονωτικό, απομάκρυνση θρόμβων από τα αγγεία |
| Κεντρικό νευρικό σύστημα | Ναρκωτικό, διεγερτικό του ΚΝΣ, υπνωτικό, ηρεμιστικό, αντισπασμωδικό |
| Οφθαλμοί | Δακρύρροια, επώδυνοι οφθαλμοί, τύφλωση, ασθένειες του κερατοειδούς, καταρράκτης, πυώδης λοίμωξη του οφθαλμού, κακή όραση |
| Γαστρεντερικό σύστημα | Θεραπεία αιμορροϊδων, πρόπτωση πρωκτού, ίκτερος, ηπατομεγαλία, μετεωρισμός |
| Ουροποιογεννητικό σύστημα | Αμηνόρροια, στυτική δυσλειτουργία, αντισυλληπτικό, αποβολή εμβρύου, επώδυνη ούρηση, διουρητικό, νεφρολιθίαση |
| Λοιμώδη νοσήματα | Αντιβακτηριδιακό, αντισηπτικό, αντιμυκητιασικό, ιλαρά, οστρακιά, ευλογία |
| Αναπνευστικό σύστημα | Άσθμα, βρογχίτιδα, δύσπνοια, κοκκύτης, πλευρίτιδα, διφθερίτιδα, αντιβηχικό |
| Δέρμα | Ψωρίαση, έκζεμα, ακμή |
| Διάφορα | Ανοσοδιεγερτικό, αντικαρκινικό |

1.4.1 Κροκίνη και αθηροσκλήρυνση

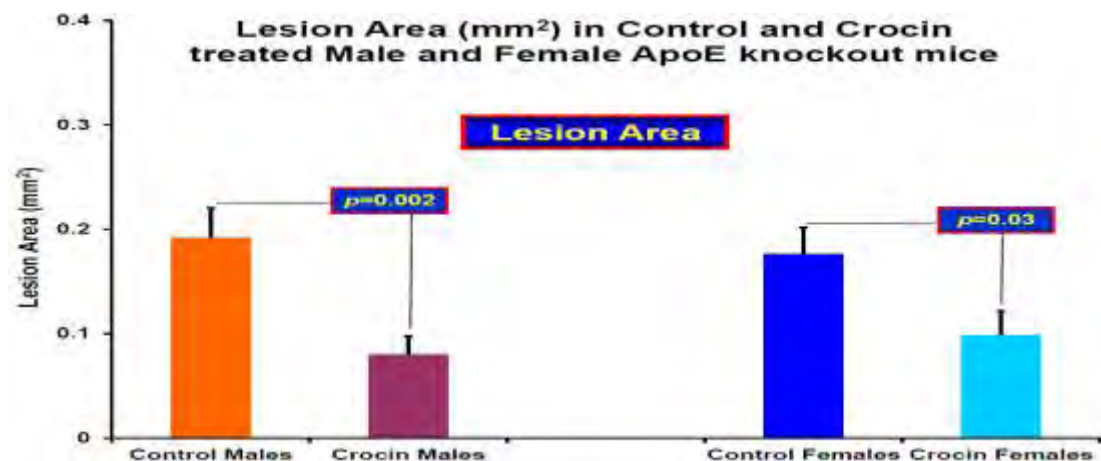
Αρκετές μελέτες αναφέρουν, εκτός από τις παραπάνω ιδιότητες της κροκίνης, και πιθανή υπολιπιδαιμική και αντιοξειδωτική δράση της ουσίας, ενώ φαίνεται να είναι και προστατευτική έναντι της αθηροσκλήρυνσης.

Στην παθογένεση της αθηροσκλήρυνσης σημαντικό ρόλο παίζει η oxLDL χοληστερόλη. Το μόριο αυτό έχει την ικανότητα να επάγει τη μεταγραφή διαφόρων γονιδίων, τα οποία μπορούν να οδηγήσουν σε επιτάχυνση της αθηρωμάτωσης. Επιπλέον, η oxLDL χοληστερόλη είναι απαραίτητη για το σχηματισμό των <<αφρωδών>> κυττάρων και της αθηρωματικής πλάκας (35).

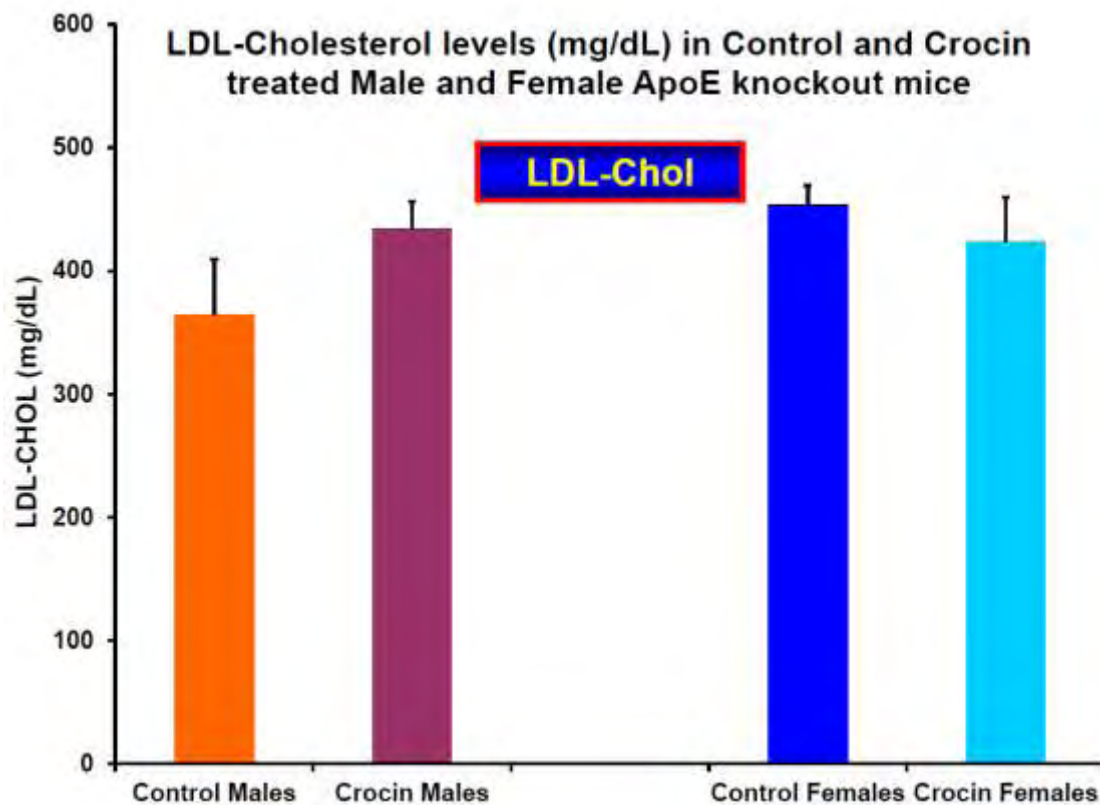
Σε πρόσφατες μελέτες βρέθηκε ότι η κροκίνη ασκεί ισχυρή υποτριγλυκεριδαιμική και υποχοληστερολαιμική δράση σε αθηρωματικές βλάβες ορτυκίων (35). Ο μηχανισμός δράσης της δεν είναι πλήρως γνωστός. Φαρμακοκινητικές μελέτες έδειξαν ότι η κροκίνη δεν μπορούσε να ανιχνευθεί στην κυκλοφορία, όταν χορηγείτο per os σε ποντίκια και αρουραίους, γεγονός που υποδηλώνει ότι η δράση της περιορίζεται στο γαστρεντερικό σύστημα (33).

Άλλες μελέτες αναφέρουν ότι η υπολιπιδαιμική δράση της κροκίνης οφείλεται σε αναστολή της παγκρεατικής λιπάσης. Πιο συγκεκριμένα, χορηγήθηκε κροκίνη, σε διάφορες δοσολογίες, σε αρσενικά ποντίκια τα οποία ακολουθούσαν δίαιτα υψηλή σε λιπαρά. Στη συνέχεια, μετρήθηκαν τα επίπεδα των τριγλυκεριδίων, της LDL, της VLDL και της HDL. Τόσο τα τριγλυκερίδια όσο και η LDL και η VLDL μειώθηκαν σημαντικά, ενώ παρατηρήθηκε και αύξηση της HDL. Επιπλέον, μετρήθηκε η ενεργότητα της παγκρεατικής λιπάσης, η οποία βρέθηκε μειωμένη. Τα παραπάνω ευρήματα, οδήγησαν στο συμπέρασμα ότι η κροκίνη μειώνει ενδεχομένως τη χοληστερόλη μέσω αναστολής της παγκρεατικής λιπάσης, η οποία παίζει σημαντικό ρόλο στο μεταβολισμό των λιπιδίων (33).

Ωστόσο, η per os χορήγηση κροκίνης σε δοσολογία 100 mg/kg επί 16 εβδομάδες σε ApoE knockout ποντίκια, ενώ έδειξε σημαντική μείωση της αθηροσκληρυντικής πλάκας σε σχέση με τα controls (Εικόνα 10), δεν παρουσίασε σημαντική μείωση της ολικής χοληστερόλης και της LDL χοληστερόλης (Εικόνα 11) (36).

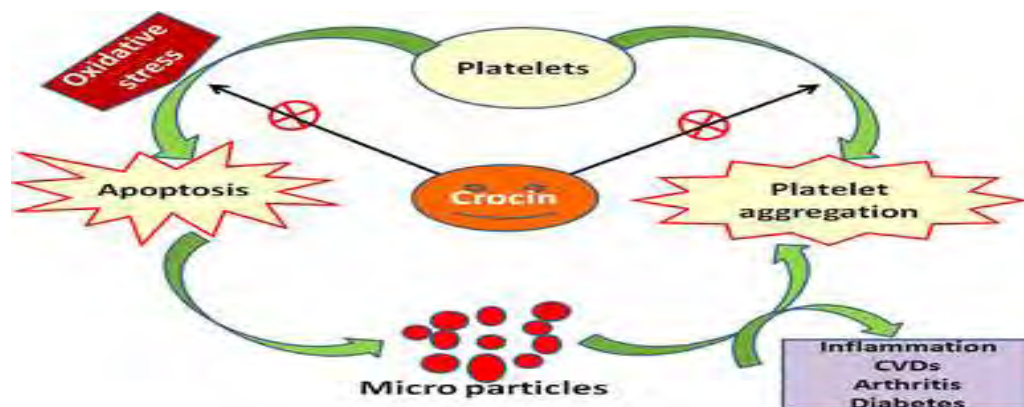


Εικόνα 10: Μέγεθος αθηροσκληρυντικής πλάκας σε mm², σε ApoE knockout ποντίκια που έλαβαν αγωγή με κροκίνη 100 mg/kg (36)



Εικόνα 11: Επίπεδα LDL χοληστερόλης σε ApoE knockout ποντίκια που έλαβαν αγωγή με κροκίνη 100 mg/kg (36)

Τέλος, μελέτες αναφέρουν ότι η κροκίνη προστατεύει και από τη δημιουργία θρόμβων, μέσω αναστολής της συσσώρευσης των αιμοπεταλίων, τα οποία κατέχουν ενεργό ρόλο στη διαδικασία της θρομβογένεσης (Εικόνα 12). Σε πρόσφατη πειραματική μελέτη, η κροκίνη επώαστηκε με αιμοπετάλια υγιών ατόμων και βρέθηκε ότι η ουσία αυτή οδήγησε σε μείωση της παραγωγής των δραστικών ριζών οξυγόνου (ROS) και του υπεροξειδίου του υδρογόνου (H_2O_2), τα οποία παίζουν σημαντικό ρόλο στη βλάβη του ενδοθηλίου και συνεπώς στην αθηροσκληρυντική διεργασία. Επιπλέον, παρατηρήθηκε αναστολή της συσσώρευσης των αιμοπεταλίων κατά 97% σε δοσολογία 25 $\mu\text{g/ml}$, ενώ σε μεγαλύτερη δοσολογία η αναστολή πλησίαζε το 100% (37).



Εικόνα 12: Αντιαιμοπεταλιακή δράση της κροκίνης (37)

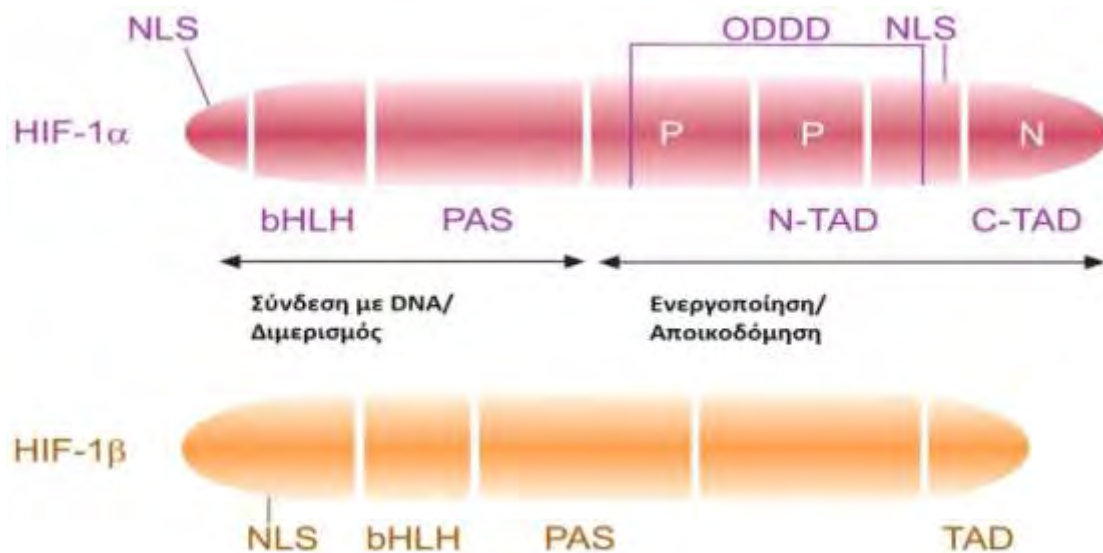
Τα παραπάνω δεδομένα οδηγούν στο συμπέρασμα ότι η κροκίνη θα μπορούσε να αποτελέσει μια συμπληρωματική εναλλακτική θεραπεία σε ασθενείς με αθηροσκληρυντικές βλάβες, καθώς δεν παρουσιάζει σοβαρές παρενέργειες και επιπλέον συνδυάζει αντιαιμοπεταλιακή και υπολιπιδαιμική δράση μαζί (37).

1.5 Παράγοντας επαγόμενος από την υποξία (HIF – 1α)

Το οξυγόνο (O_2) είναι ένα στοιχείο απαραίτητο για την επιβίωση όλων των πολυκύτταρων οργανισμών, συμπεριλαμβανομένου του ανθρώπου. Αποτελεί υπόστρωμα για την παραγωγή του ATP (τριφωσφορική αδενοσίνη), την κύρια πηγή ενέργειας των οργανισμών, αλλά όταν βρίσκεται σε περίσσεια, μπορεί να οδηγήσει στο σχηματισμό ROS (δραστικές ρίζες οξυγόνου) και οξειδωτική βλάβη των κυττάρων. Ως εκ τούτου, η ομοιόστασή του πρέπει να είναι ισορροπημένη. Ο παράγοντας επαγόμενος από την υποξία (HIF) είναι ένας μεταγραφικός παράγοντας, ο οποίος εμπλέκεται στην ομοιόσταση του O_2 , και επιτρέπει στους οργανισμούς να προσαρμοστούν σε συνθήκες υποξίας. Αυτό επιτυγχάνεται μέσω μεταγραφικής ενεργοποίησης, περισσότερων από 200 γονιδίων, πολλά από τα οποία είναι κρίσιμα για την κυτταρική επιβίωση (38).

Ο HIF είναι ένα ετεροδιμερές σύμπλοκο που περιέχει δύο υπομονάδες, τον HIF – 1α και τον HIF – 1β (ARNT) (39). Το γονίδιο του HIF – 1α έχει χαρτογραφηθεί στο χρωμόσωμα 14, ενώ το γονίδιο του HIF – 1β, στο χρωμόσωμα 21. Έχει βρεθεί, ότι σε επίπεδο mRNA, και οι δύο υπομονάδες του HIF – 1 εκφράζονται συνεχώς. Ωστόσο, σε επίπεδο πρωτεΐνης μόνο ο HIF – 1α εκφράζεται σε υποξικά κύτταρα, σε αντίθεση με τον HIF – 1β που εκφράζεται συνεχώς (40).

Η κάθε υπομονάδα του HIF – 1 περιλαμβάνει δύο δομές: τη δομή bHLH (δομή έλικα – θηλιά – έλικα) και τη δομή PAS (Εικόνα 13) (41). Η δομή PAS είναι υπεύθυνη για την αλληλεπίδραση του HIF – 1 με άλλες πρωτεΐνες, ενώ η δομή bHLH είναι απαραίτητη για την πρόσδεση του μεταγραφικού παράγοντα στο DNA και για το διμερισμό με την HIF – 1α υπομονάδα. Για την ενεργοποίηση του HIF – 1 απαιτείται ο διμερισμός της HIF – 1α υπομονάδας με τη HIF – 1β. Η ενεργοποίηση του HIF – 1 επιτρέπει τη σύνδεση του παράγοντα στη HRE (hypoxia response element) περιοχή του υποκινητή του γονιδίου – στόχου (42).



Εικόνα 13: Δομή των δύο υπομονάδων του HIF – 1 (42)

Ο HIF – 1α είναι μια πρωτεΐνη, μεγέθους 120 kD και αποτελείται από 826 αμινοξέα. Ο HIF – 1α εκτός από τις περιοχές NLS, bHLH και PAS που περιέχει και ο HIF1 – β, περιέχει και κάποιες μοναδικές περιοχές, τις TAD και τις ODDD(Εικόνα 13). Οι TAD περιοχές (trans – activation domain) είναι υπεύθυνες για τη μεταγραφική ρύθμιση των γονιδίων – στόχων του HIF – 1. Επιπλέον, σε αυτές τις περιοχές μπορούν να προσδένονται και συνενεργοποιητές που είναι απαραίτητοι για την ομαλή ενεργοποίηση του HIF – 1. Η περιοχή ODDD (oxygen dependent degradation domain) εντοπίζεται στο καρβοξυτελικό άκρο του HIF – 1α και είναι υπεύθυνη για τη ρύθμιση της έκφρασης του HIF – 1α και την αποδόμησή του σε φυσιολογικές συνθήκες οξυγόνου (42). Η δραστηριότητα του HIF – 1α, εντός του κυττάρου, εξαρτάται από τα επίπεδα O_2 και η έκφρασή του είναι μειωμένη σε συνθήκες νορμοξίας, ενώ αυξάνεται σε συνθήκες υποξίας (39).

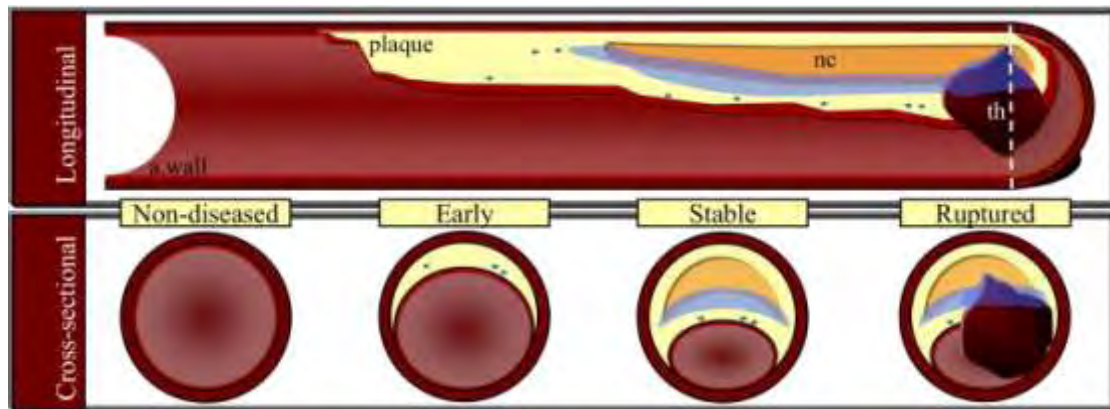
Ο παράγοντας HIF – 1, και συνηθέστερα η υπομονάδα HIF – 1α, έχει δειχθεί ότι εμπλέκεται σε διάφορες φυσιολογικές και παθολογικές διεργασίες (Πίνακας 9). Έτσι, έχει βρεθεί ότι ο HIF – 1α ενεργοποιεί την έκφραση της ενδοθηλίνης – 1 (ισχυρού αγγειοσυσταλτικού παράγοντα) στα αγγειακά κύτταρα, ενώ η αγγειοτενσίνη II επάγει την έκφραση του HIF – 1 στα λεία μυϊκά κύτταρα της πνευμονικής αρτηρίας. Επίσης, λόγω του μεγάλου εύρους των γονιδίων στόχων του HIF – 1, φαίνεται ότι ο μεταγραφικός παράγοντας εμπλέκεται και σε παθολογικές καταστάσεις, όπως είναι η ανάπτυξη ισχαιμικών καρδιαγγειακών συμβαμάτων και πνευμονικής υπέρτασης, η εμφάνιση διαταραχών κατά τη κύηση και η ανάπτυξη καρκίνου (43). Πιο συγκεκριμένα, ο HIF – 1α έχει βρεθεί να υπερέκφράζεται σε ορισμένους κοινούς τύπους καρκίνου, όπως είναι ο καρκίνος του πνεύμονα και μάλιστα η υπερέκφρασή του αποτελεί κακό προγνωστικό δείκτη για την εξέλιξη του συγκεκριμένου τύπου καρκίνου (44). Η υπερέκφραση του HIF – 1α οδηγεί στην υπερέκφραση και άλλων πρωτεϊνών, όπως είναι ο VEGF (αγγειακός ενδοθηλιακός αυξητικός παράγοντας) ο οποίος έχει ενεργό ρόλο στην νεοαγγειογένεση και την επαγωγή του πολλαπλασιασμού των ενδοθηλιακών κυττάρων (45). Έτσι, ο νεοπλασματικός ιστός τροφοδοτείται με νέα αγγεία, τα οποία συμβάλλουν στην επιβίωση και εξάπλωσή του (46).

Πίνακας 9: Φλεγμονώδεις παθήσεις που σχετίζονται με έκφραση του HIF - 1α σε ιστούς ασθενών (47)

| Ασθένεια | Εντόπιση HIF – 1α | Επίπεδα έκφρασης HIF – 1α |
|-----------------------------------|---|----------------------------------|
| Άσθμα | Υποβλεννογόνιος περιοχή | ↑ |
| Χρόνια αποφρακτική πνευμονοπάθεια | Βρογχικό επιθήλιο | ↑ |
| Χρόνια αποφρακτική πνευμονοπάθεια | Ενδοθηλιακά και κυψελιδικά κύτταρα διαφράγματος | ↓ |
| Κυστική ίνωση | Άγνωστη | ↑ |
| Ιδιοπαθής πνευμονική ίνωση | Επιθηλιακά κύτταρα κυψελίδων | ↑ |
| Πνευμονική υπέρταση | Ενδοθηλιακά κύτταρα, κυψελιδικά μακροφάγα, λεία μυϊκά κύτταρα, βρογχικό επιθήλιο | ↑ |
| Χρόνια νεφρική ανεπάρκεια | Νεφρικά σωληνάκια | ↑ |
| Ισχαιμική κολίτιδα | Επιθήλιο, διάμεσα φλεγμονώδη κύτταρα | ↑ |
| Φλεγμονώδης νόσος του εντέρου | Επιθηλιακά κύτταρα, ινοβλάστες | ↑ |
| Αθηροσκλήρυνση | Μακροφάγα, ενδοθηλιακά κύτταρα αγγείων, λεία μυϊκά κύτταρα αρτηριών, περιαγγειακή περιοχή, φλεγμονώδεις και υποξικές περιοχές | ↑ |
| Ρευματοειδής αρθρίτιδα | Ενδοθηλιακά κύτταρα, ινοβλάστες, μακροφάγα | ↑ |
| Διαβητική αμφιβληστροειδοπάθεια | Περιοαμφιβληστροειδείς μεμβράνες, υαλοειδές υγρό ματιού | ↑ |
| Νεογνικό σύνδρομο λύκου | Συνδετικός ιστός καρδιάς | ↑ |
| Κοιλιοκάκη | Εντερικές λάχνες | ↑ |
| Ψωρίαση | Επιδερμίδα και χόριο | ↑ |
| Νόσος Alzheimer | Μετωπιαίος εγκεφαλικός φλοιός | ↓ |
| Σκλήρυνση κατά πλάκας | Αστροκύτταρα, ολιγοδενδροκύτταρα | ↑ |

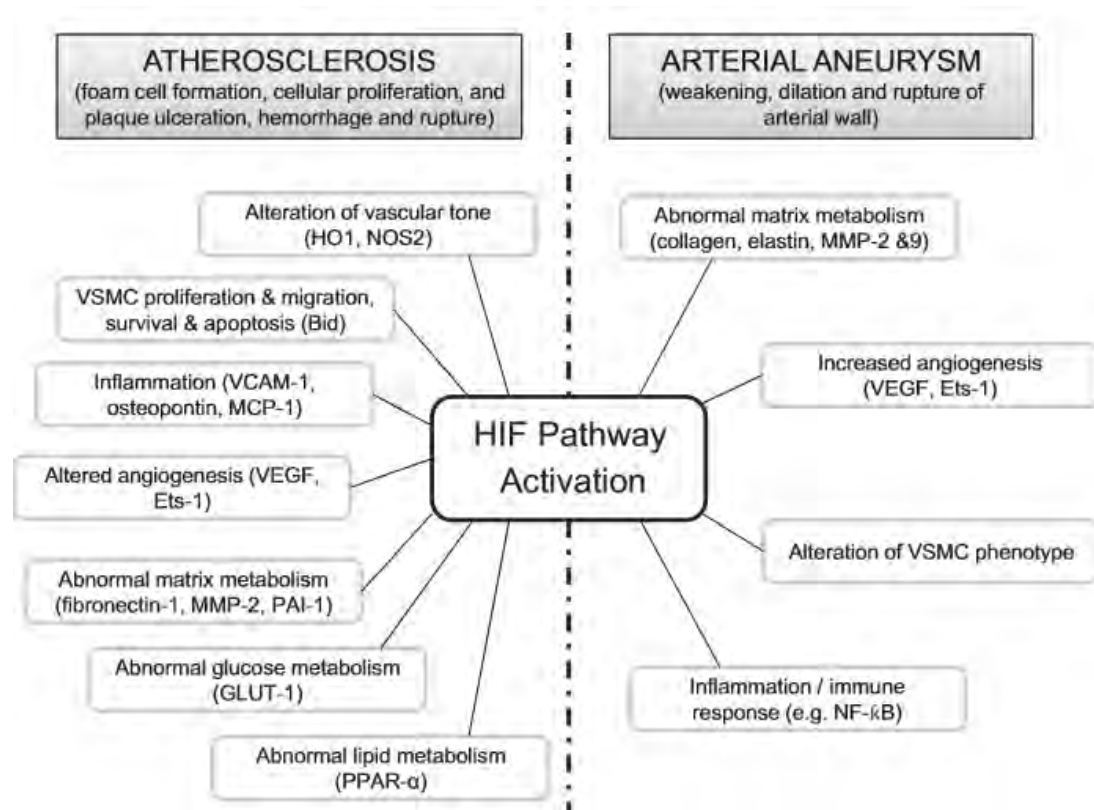
1.5.1 HIF – 1α και αθηροσκλήρυνση

Η υποξία, έχει αποδειχθεί, ότι είναι παρούσα στις αθηροσκληρυντικές πλάκες (Εικόνα 14), με τη μέτρηση τόσο του HIF – 1α, όσο και των υπολοίπων μεταβολιτών και βιοδεικτών της υποξίας. Οι υποξικές συνθήκες που υπάρχουν στην περιοχή της αθηρωματικής πλάκας, είναι πιθανόν να συμμετέχουν στην πάχυνση του έσω χιτώνα και στην ασβεστοποίηση της πλάκας, με αποτέλεσμα τον περιορισμό της διάχυσης του O₂ στο αρτηριακό τοίχωμα. Επιπλέον, είναι γνωστό ότι η υποξία στην αθηρογένεση, συμβάλλει στην αύξηση της αγγειογένεσης, στην απελευθέρωση προαγουσών τη φλεγμονή κυτταροκινών, την ενεργοποίηση των μεταλλοπρωτεϊνών (MMPs), στο σχηματισμό των ROS και στη δυσλιπιδαιμία, συμπεριλαμβανομένης της οξείδωσης των LDL. Αυτές οι διαδικασίες, είναι γνωστό ότι συμμετέχουν στην έναρξη, την εξέλιξη και τέλος την αποσταθεροποίηση των αθηρωματικών πλακών (48).



Εικόνα 14: Παρουσία υποξίας στα διάφορα στάδια της αθηροσκλήρυνσης (μπλε χρώμα) (49)

Στις ανθρώπινες αθηρωματικές πλάκες, ο HIF – 1α εντοπίζεται στους περιαγγειακούς ιστούς, στα φλεγμονώδη μακροφάγα και στα κύτταρα του λείου μυϊκού χιτώνα. Αυτά τα ευρήματα υποστηρίζουν τη σύνδεση του HIF – 1α με την αγγειογένεση και τη φλεγμονή, που παρατηρούνται στην αθηροσκλήρυνση. Επιπλέον, διάφορα γονίδια, που ρυθμίζονται από τον HIF, έχει προταθεί ότι συμβάλλουν στην αθηρογένεση (Εικόνα 15). Η αυξημένη έκφραση του HIF – 1α στην περιοχή της αθηροσκληρυντικής βλάβης, μπορεί να επηρεάσει τον πολλαπλασιασμό και τη μετανάστευση των λείων μυϊκών κυττάρων των αγγείων. Η έκφραση του ανασταλτικού παράγοντα μετανάστευσης των μακροφάγων (MIF), ενός προφλεγμονώδους παράγοντα που ρυθμίζει τον πολλαπλασιασμό και τη μετανάστευση των λείων μυϊκών κυττάρων, έχει αποδειχθεί ότι επηρεάζεται από τον HIF – 1α σε ανθρώπινα λεία μυϊκά κύτταρα που εκτίθενται σε συνθήκες υποξίας. Επιπλέον, μελέτες έδειξαν ότι ο HIF – 1α και τα γονίδια – στόχοι του, σχετίζονται με την αγγειογένεση που παρατηρείται στην αθηροσκλήρυνση και συμβάλλουν στην εξέλιξη και τη ρήξη της πλάκας. Μια μελέτη που πραγματοποιήθηκε με τη χρήση 29 δειγμάτων αθηρωματικής βλάβης από καρωτίδες ανθρώπων, έδειξε ότι ο HIF – 1α, ο VEGF και ο E26 ειδικός παράγοντας μετασχηματισμού – 1 (Ets – 1), εντοπίζονται στο βαθύ στρώμα της πλάκας, όπου η αγγειογένεση είναι σημαντικά αναπτυσσόμενη (48).



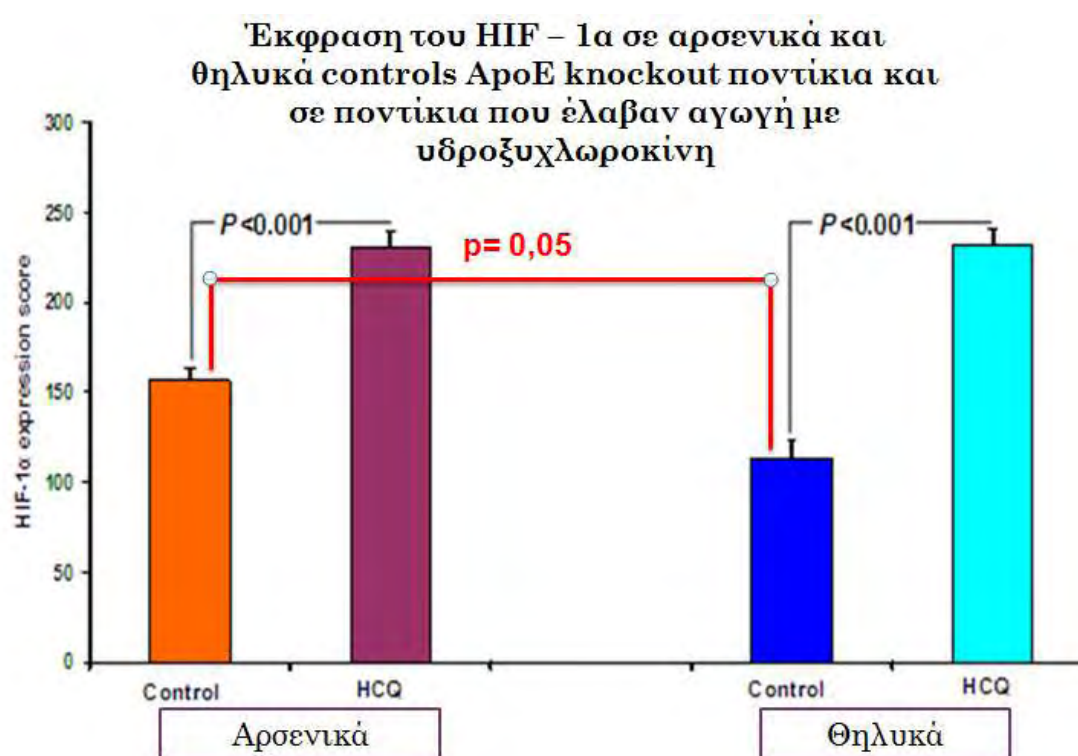
Εικόνα 15: Σύνοψη των αποτελεσμάτων της ενεργοποίησης του HIF, στην αθηροσκλήρυνση και στα αρτηριακά ανευρύσματα (48)

Επιπλέον, αυξημένη δραστηριότητα του HIF – 1α μπορεί να μεταβάλλει το μεταβολισμό των λιπιδίων στα μακροφάγα και τα λεία μυϊκά κύτταρα, συμβάλλοντας έτσι στο σχηματισμό των <<αφρωδών>> κύτταρων και της αθηρωματικής πλάκας. Μια in vitro μελέτη που πραγματοποιήθηκε με τη χρήση μεθόδων RNA παρεμβολής (RNAi) για τον HIF – 1α, έδειξε ότι αυτά τα RNAi μόρια μπορούν να αναστείλουν το σχηματισμό των <<αφρωδών>> κύτταρων. Επίσης, έχει αποδειχθεί ότι ο HIF – 1α συμβάλλει στη συσσώρευση των τριγλυκεριδίων και στην πρόσληψη της oxLDL από τα μακροφάγα (48).

Έχει αποδειχθεί ότι τα λεμφοκύτταρα αποτελούν ένα σημαντικό καθοριστικό παράγοντα για την ανάπτυξη και την εξέλιξη της αθηροσκληρυντικής βλάβης. Στις αθηροσκληρυντικές βλάβες εντοπίζονται κυρίως τα Th1, τα οποία εκκρίνουν κυτταροκίνες όπως είναι η ιντερφερόνη – γ (IFN – γ), η ιντερλευκίνη – 2 (IL – 2) και ο παράγοντας νέκρωσης των όγκων – α (TNF – α) και μπορούν έτσι να διεγείρουν τα μακροφάγα και τα ενδοθηλιακά κύτταρα, προάγοντας την εξέλιξη της φλεγμονής (4). Πρόσφατα πειράματα αποδεικνύουν ότι η υπερέκφραση του HIF – 1α προκαλεί προαγωγή της φλεγμονώδους απάντησης με αποτέλεσμα την αυξημένη παραγωγή κυτταροκινών μέσω του TCR (κυτταρικός υποδοχέας των T – λεμφοκυττάρων), ενώ παράλληλα, μειώνοντας τη σηματοδότηση, επηρεάζει τα επίπεδα του ενδοκυττάρου ασβεστίου. Συνολικά, αυτά τα ευρήματα υποδηλώνουν ότι ο HIF – 1α ευοδώνει τη διάδοση της κυτταρικής απάντησης μέσω των Th2 λεμφοκυττάρων, ενώ μειώνει την κυτταρική απάντηση μέσω των Th1 λεμφοκυττάρων. Γι' αυτό το λόγο, πραγματοποιήθηκαν πειράματα σε ApoE knockout ποντίκια, στα οποία χορηγήθηκε πλασμίδιο, που έφερε το ανθρώπινο γονίδιο του HIF – 1α,

σε κύτταρα του σπλήνα. Στη συνέχεια, αφαιρέθηκε ο σπλήνας και η αορτή των ποντικών αυτών και μετρήθηκε τόσο η έκφραση του HIF – 1α και της IFN – γ , όσο και το μέγεθος της αθηροσκληρυντικής πλάκας. Τα αποτελέσματα έδειξαν υπερέκφραση του HIF – 1α, μείωση της έκφρασης της IFN – γ και σημαντική μείωση του μεγέθους της αθηροσκληρυντικής πλάκας, οπότε οι ερευνητές κατέληξαν στο συμπέρασμα ότι η υπερέκφραση του HIF – 1α σε λεμφοκύτταρα των ApoE knock-out ποντικών μπορεί να οδηγήσει στη μείωση του μεγέθους της αθηροσκληρυντικής βλάβης (50).

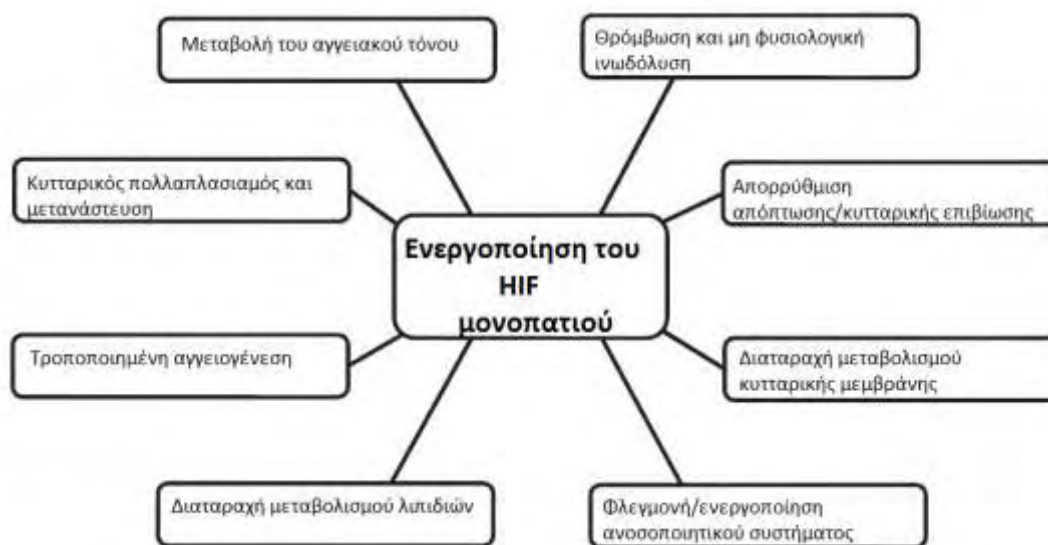Επιπλέον, σε πρόσφατη πειραματική μελέτη, αποδείχθηκε ότι ο HIF – 1α υπερεκφράζεται στις αθηρωματικές πλάκες ApoE knock-out ποντικών, τόσο των control ποντικών, όσο και αυτών που έλαβαν αγωγή με υδροξυχλωροκίνη 100 mg/kg, και μάλιστα η έκφρασή του διαφέρει ανάμεσα στα δύο φύλα και είναι οριακά μεγαλύτερη στα αρσενικά έναντι των θηλυκών ποντικών (Εικόνα 16) (30).



Εικόνα 16: Έκφραση του HIF – 1α σε ApoE knock-out ποντίκια που έλαβαν αγωγή με υδροξυχλωροκίνη 100 mg/kg (30)

Τέλος, σε πειράματα που πραγματοποιήθηκαν σε δείγματα καρδιάς ασθενών μελετήθηκε με μεθόδους ανοσοϊστοχημείας η έκφραση του HIF – 1α ώστε να προσδιοριστεί η συσχέτιση του παράγοντα αυτού με την ισχαιμία του μυοκαρδίου, η οποία μπορεί να οδηγεί σε έμφραγμα. Τα αποτελέσματα των πειραμάτων έδειξαν ότι η έκφραση του HIF – 1α δεν είναι σημαντική στα φυσιολογικά καρδιακά κύτταρα ενώ η έκφρασή του αυξάνεται σημαντικά μέσα σε 2 ώρες μετά από την εμφάνιση εμφράγματος του μυοκαρδίου. Έτσι, ο HIF – 1α θα μπορούσε να χρησιμοποιηθεί ως διαγνωστικός δείκτης του εμφράγματος του μυοκαρδίου και ιδιαίτερα σε περιπτώσεις ασυμπτωματικών ασθενών (51).

Συμπερασματικά, το μονοπάτι του HIF συμβάλλει τόσο στη φυσιολογική όσο και στην παθολογική αναδιαμόρφωση του αρτηριακού τοιχώματος. Η παθολογική αναδιαμόρφωση του αγγειακού τοιχώματος, είναι πολύ συχνή στις αγγειακές παθήσεις, και έχει βρεθεί να συνδέεται με μια μεταλλαγμένη μορφή του παράγοντα HIF (Εικόνα 17). Συνήθως, οι αλλαγές αυτές οφείλονται σε αυξημένη έκφραση και δραστηριότητα του HIF, και πιο συγκεκριμένα της υπομονάδας 1α. Ωστόσο, δεν είναι ακόμα πλήρως κατανοητό αν είναι η αυξημένη έκφραση του HIF που ασκεί προστατευτικές ή παθολογικές δράσεις στις ασθένειες αυτές. Η έκφραση και η ενεργοποίηση του HIF μπορεί να προστατεύσει τα κύτταρα του αγγειακού τοιχώματος από καταπονήσεις, όπως είναι η υποξία και οι διατμηματικές τάσεις, που ασκούνται σ' αυτό. Από την άλλη μεριά, η υπερέκφραση του HIF μπορεί να οδηγήσει σε διάφορες αλλαγές, όπως είναι ο αυξημένος πολλαπλασιασμός των λειών μυϊκών ινών των αγγείων, η αποδόμηση των πρωτεϊνών της κυτταρικής μεμβράνης και η αλλοίωση του αγγειακού τόνου, που οδηγούν σε παθολογική αναδιαμόρφωση του κυτταρικού τοιχώματος. Θεωρείται πιθανό, ότι κατά τα αρχικά στάδια της εκδήλωσης των ασθενειών αυτών, ο HIF ενεργοποιείται με στόχο την προστασία των αγγειακών κυττάρων. Ωστόσο, η χρόνια και επαναλαμβανόμενη ενεργοποίηση του μονοπατιού του HIF στα αγγειακά κύτταρα προκαλεί υπερβολικές αλλαγές, που τελικά συμβάλλουν στη παθολογική αναδιαμόρφωση του αγγειακού τοιχώματος (48).



Εικόνα 17: Παθολογικές διεργασίες, που προκαλούνται από την ενεργοποίηση του μονοπατιού του παράγοντα HIF, και μπορούν να οδηγήσουν σε αναδιαμόρφωση του αγγειακού τοιχώματος, σε αγγειακές παθήσεις (48)

1.6 Ενδοθηλιακή συνθετάση του μονοξειδίου του αζώτου (eNOS)

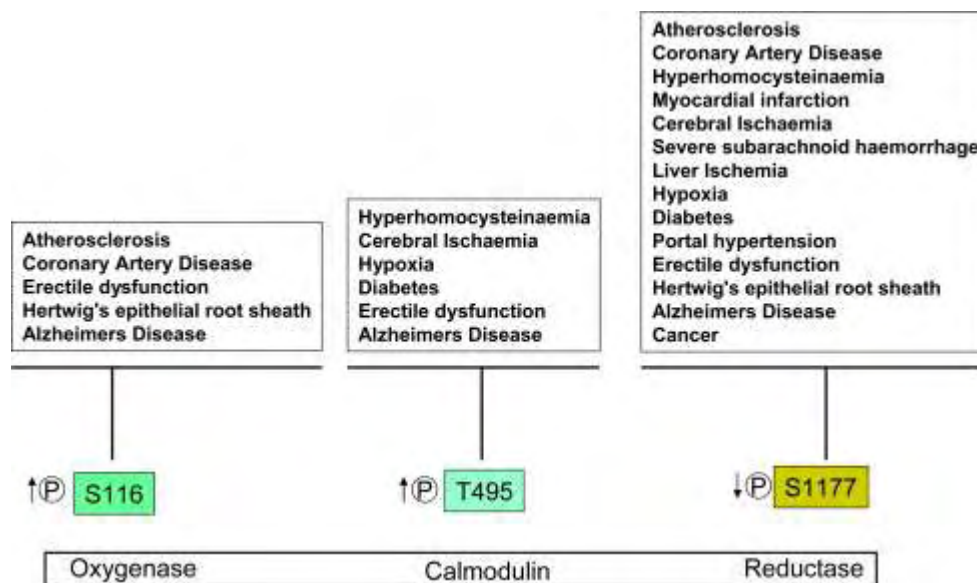
Το μονοξείδιο του αζώτου (NO) είναι ένα αέριο, με χρόνο ημιζωής αρκετών δευτερολέπτων. Παράγεται από τη δράση μιας οικογένειας ενζύμων, τις συνθετάσες του μονοξειδίου του αζώτου (NOS), οι οποίες παράγουν NO με τη μετατροπή της L – αργινίνης σε L – κιτροουλίνη. Έχουν βρεθεί τρεις κυρίαρχες ισομορφές NOS, τόσο στον άνθρωπο όσο και σε άλλους οργανισμούς. Οι δύο από αυτές εκφράζονται συνεχώς και πρόκειται για την nNOS (νευρωνική συνθετάση του NO), ή αλλιώς γνωστή ως NOS – 1, επειδή ήταν η πρώτη που ανακαλύφθηκε, και για την eNOS (ενδοθηλιακή συνθετάση του NO) ή NOS – 3. Τα δύο αυτά ένζυμα ρυθμίζονται από το ασβέστιο (Ca^{2+}) και την καλμοδουλίνη και η δράση τους καθορίζεται από τη μετα – μεταφραστική τροποποίησή τους. Η τρίτη ισομορφή της NOS είναι η iNOS (επαγωγίμη συνθετάση του NO) ή NOS – 2. Η iNOS ρυθμίζεται κυρίως από κυτταροκίνες, αλλά οι ποσότητες NO που παράγει δεν διαφέρουν σε σύγκριση με τις άλλες δύο ισομορφές. Όλα τα ένζυμα απαιτούν αρκετούς συμπαράγοντες, για τη σωστή λειτουργία τους, όπως είναι η τετραϋδροβιοπτερίνη (BH_4), το FAD (φλαβινο – αδενινο – δινουκλεοτίδιο σε οξειδωμένη μορφή) και το FMN (φλαβινο – μονονουκλεοτίδιο σε οξειδωμένη μορφή) (52).

Το NO είναι ένα πολύ σημαντικό μόριο για τον ανθρώπινο οργανισμό. Είναι νευροδιαβιβαστής, δεύτερος αγγελιαφόρος, δείκτης φλεγμονής και πιθανός θεραπευτικός παράγοντας (53). Έτσι, το NO που παράγεται από το ενδοθήλιο, μέσω της eNOS, αποτελεί μια ισχυρή αγγειοδιασταλτική ουσία. Επιπλέον, το NO είναι υπεύθυνο για τη ρύθμιση ενός ευρέος φάσματος φυσιολογικών λειτουργιών, όπως είναι η μετανάστευση των ενδοθηλιακών κυττάρων και ο πολλαπλασιασμός τους, η αποδόμηση της κυτταρικής μεμβράνης και η αγγειογένεση. Επίσης, αποτελεί ένα βασικό συστατικό της εξαρτώμενης από το ενδοθήλιο ρύθμισης του αγγειακού τόνου, της λειτουργίας των αιμοπεταλίων, της αγγειογένεσης και της μιτογένεσης, στοιχεία σημαντικά για τη φυσιολογική καρδιαγγειακή λειτουργία. Πιθανός είναι και ο αντιφλεγμονώδης ρόλος του NO, αφού φαίνεται ότι αναστέλλει τις αλληλεπιδράσεις των λευκοκυττάρων με το τοίχωμα των αγγείων, μειώνοντας έτσι τη διεργασία της φλεγμονής και της θρόμβωσης. Μελέτες, όπου χρησιμοποιήθηκαν eNOS knockout ποντίκια, έδειξαν ότι η προσκόλληση των λευκοκυττάρων στο αγγειακό τοίχωμα είναι αυξημένη κατά δέκα φορές. Τέλος, το NO αναστέλλει τη φλεγμονή σε διάφορα μοντέλα αγγειακών παθήσεων, όπως είναι το έμφραγμα του μυοκαρδίου, η σπειραματονεφρίτιδα, η πνευμονική βλάβη και το εγκεφαλικό επεισόδιο. Η απώλεια της ενδοθηλιακής λειτουργίας, λόγω φωσφορυλίωσης και του υποκυτταρικού εντοπισμού της eNOS, έχει εμπλακεί σε μια ποικιλία καρδιαγγειακών παθήσεων, καθιστώντας έτσι, τη ρύθμιση της eNOS μέσω μετα – μεταφραστικών τροποποιήσεων, έναν πολλά υποσχόμενο θεραπευτικό στόχο (54).

Το γονίδιο της eNOS έχει 26 εξόνια, 25 ιντρόνια και εντοπίζεται στο χρωμόσωμα 7. Η πρωτεΐνη αποτελείται από 1203 αμινοξέα και έχει μοριακό βάρος 133kDA (55). Η eNOS είναι μια ομοδιμερής πρωτεΐνη, που μπορεί και δεσμεύει έναν αριθμό διαφορετικών συμπαράγοντων, οι οποίοι απαιτούνται για τη μετατροπή της L – αργινίνης και του O_2 , σε L – κιτροουλίνη και NO (53). Η eNOS ενεργοποιείται με την αύξηση των ενδοκυττάρων

επιπέδων του Ca^{2+} και την επακόλουθη ενεργοποίηση του πεδίου σύνδεσης CaM από την καλμοδουλίνη (CaM binding domain). Η eNOS αποτελείται από μια περιοχή αναγωγής, που εντοπίζεται στο καρβοξυτελικό της άκρο, η οποία μεταφέρει ηλεκτρόνια μέσω του NADPH (φωσφορικό νικοτιναμίδιο – αδενίνο – διουκλεοτίδιο σε ανηγμένη μορφή) στην περιοχή οξυγενάσης του αμινοτελικού της άκρου, το οποίο περιέχει ένα μόριο αίμης, και θέσεις δέσμευσης για την αργινίνη, την καλμοδουλίνη και την BH_4 . Η φωσφορυλίωση της eNOS επιτρέπει την ενεργή ροή ηλεκτρονίων από την περιοχή της αναγωγής για την παραγωγή του NO, στην περιοχή της οξυγενάσης για τη διακοπή της παραγωγής του NO. Η δραστηριότητα της eNOS επάγεται από διάφορους αγωνιστές, όπως είναι η ακετυλοχολίνη, ο υποδοχέας της βραδυκινίνης B2, η θρομβίνη και το ATP μέσω αύξησης των ενδοκυττάρων επιπέδων του Ca^{2+} (54).

Η ενεργοποίηση της eNOS, και συνεπώς η παραγωγή NO, εξαρτάται από τη φωσφορυλίωση των κατάλληλων καταλοίπων από κινάσες. Οι πρωτογενείς θέσεις φωσφορυλίωσης στο μόριο της eNOS είναι τα κατάλοιπα σερίνης (Ser) και σε μικρότερο βαθμό τα κατάλοιπα τυροσίνης (Tyr) και θρεονίνης (Thr). Ενώ η φωσφορυλίωση της Ser617, 635 και 1179 έχει ως αποτέλεσμα την ενεργοποίηση της eNOS, η φωσφορυλίωση της Thr497 και της Ser116 μειώνει τη λειτουργία της eNOS. Τα διάφορα φωσφορυλιώμενα κατάλοιπα του μορίου της eNOS έχουν συνδεθεί με διάφορες ασθένειες και παθολογικές καταστάσεις, όπως είναι η αθηροσκλήρυνση, η στεφανιαία νόσος, η νόσος Alzheimer, ο σακχαρώδης διαβήτης και ο καρκίνος (Εικόνα 18) (54).



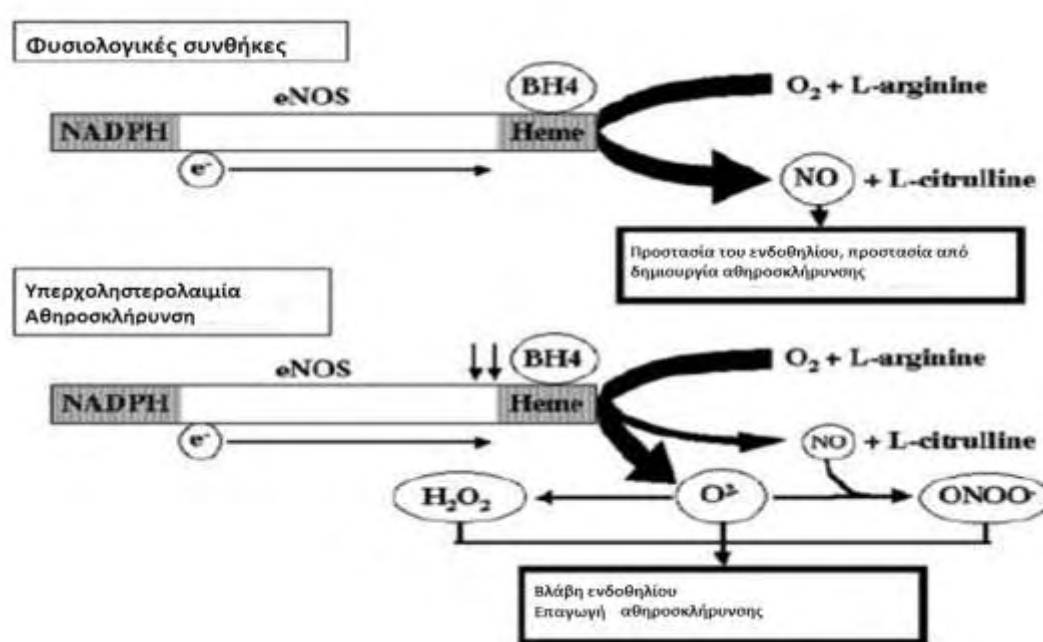
Εικόνα 18: Η επίδραση των διάφορων παθοφυσιολογικών και παθολογικών καταστάσεων στις θέσεις φωσφορυλίωσης της eNOS (54)

1.6.1 eNOS και αθηροσκλήρυνση

Η αθηροσκλήρυνση είναι η κύρια αιτία των χρόνιων αγγειακών παθήσεων, όπως είναι η στεφανιαία νόσος, η εγκεφαλική αρτηριακή νόσος και η περιφερική αρτηριακή αποφρακτική νόσος. Οι αθηροσκληρωτικές αλλοιώσεις χαρακτηρίζονται από μειωμένη δραστηριότητα της eNOS και μειωμένη βιοδιαθεσιμότητα του NO και αυξημένη έκφραση

μορίων προσκόλλησης όπως είναι το VCAM – 1 και το ICAM – 1. Η αναστολή της eNOS έχει αποδειχθεί επίσης, ότι συμβάλλει στην επιτάχυνση της αθηροσκληρυντικής διαδικασίας, γεγονός που υποδηλώνει ότι το NO μπορεί να αναστείλει διάφορα βασικά βήματα της αθηροσκληρυντικής διεργασίας (54).

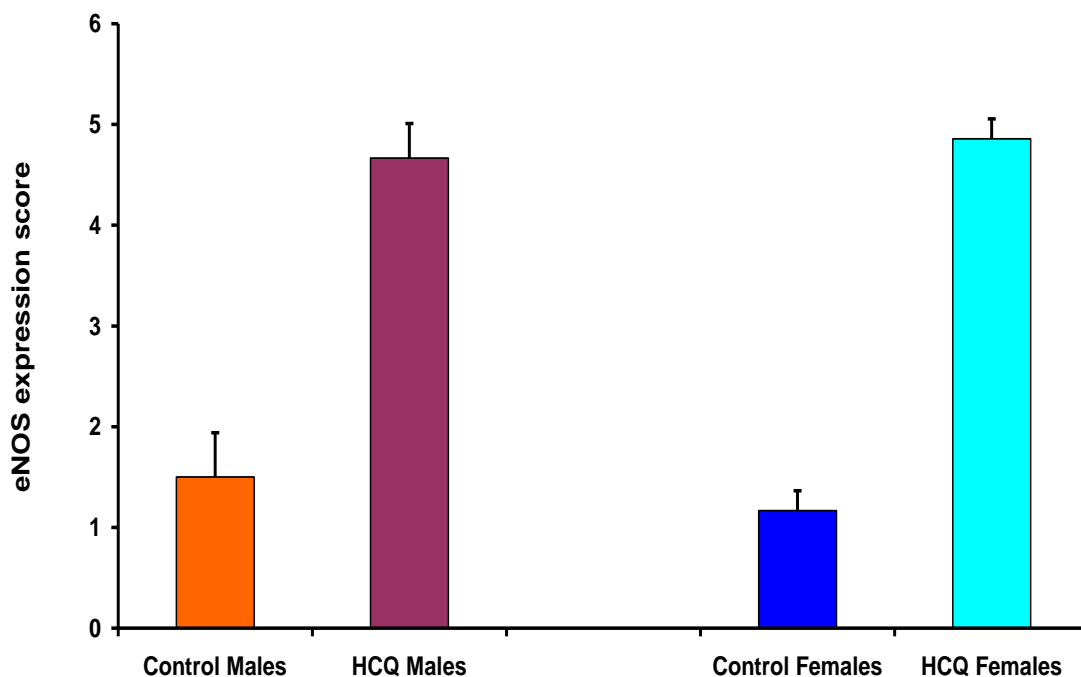
Ο μοριακός μηχανισμός με τον οποίο η eNOS και το NO συμμετέχουν στην αθηροσκληρυντική διαδικασία δεν είναι πλήρως κατανοητός. Πιστεύεται ότι η βλάβη του ενδοθηλίου και το αυξημένο οξειδωτικό stress, που παρατηρούνται στην αθηροσκλήρυνση, έχει ως συνέπεια τη μείωση της βιοδραστικότητας της ενδοθηλιακής συνθετάσης του NO (eNOS), λόγω μείωσης των επιπέδων του συμπαραγόντα BH₄, με αποτέλεσμα τη μειωμένη απελευθέρωση του NO σε συνδυασμό με την παραγωγή ROS, και υπεροξειδίου του υδρογόνου (Εικόνα 19) (56).



Εικόνα 19: Ο ρόλος της eNOS στην αθηροσκλήρυνση (56)

Σε πρόσφατη πειραματική μελέτη βρέθηκε ότι η eNOS υπερεκφράζεται σε μεγάλο βαθμό σε αθηρωματικές πλάκες ApoE knock-out ποντικών που έλαβαν αγωγή επί 16 εβδομάδες με υδροξυχλωροκίνη 100 mg/kg. Πιο συγκεκριμένα, η έκφραση της eNOS αυξήθηκε κατά τρεις φορές στα αρσενικά ποντίκια που έλαβαν υδροξυχλωροκίνη σε σύγκριση με τα ποντίκια μάρτυρες, ενώ στα θηλυκά ποντίκια που έλαβαν υδροξυχλωροκίνη παρατηρήθηκε αύξηση των επιπέδων έκφρασης της eNOS τετραπλάσια έναντι των μαρτύρων (Εικόνα 20). Δηλαδή, η χορήγηση υδροξυχλωροκίνης είχε ως αποτέλεσμα την υπερέκφραση της eNOS. Τα ανωτέρω ευρήματα υποδηλώνουν ότι η υπερέκφραση της eNOS λόγω μείωσης της BH₄ και η παραγωγή ελευθέρων ριζών οξυγόνου και υπεροξειδίου είναι ίσως ένας από τους πιθανούς υποκείμενους μηχανισμούς για την επιδείνωση της αθηροσκληρυντικής βλάβης που διαπιστώθηκε στα ποντίκια που έλαβαν αγωγή με υδροξυχλωροκίνη σε δόση 100 mg/kg (30). Επιπροσθέτως, τα ευρήματα αυτά συμφωνούν με μελέτη, όπου διαπιστώθηκε παρόμοια αύξηση της αθηροσκληρυντικής πλάκας σε ApoE knock-out ποντίκια στα οποία είχε υπερεκφραστεί η eNOS (57).

eNOS expression score in Control and Hydroxychloroquine (HCQ) treated Male and Female ApoE knockout mice



Εικόνα 20: Επίπεδα έκφρασης της eNOS στην περιοχή της αθηροσκληρυντικής πλάκας, ApoE knockout ποντικών τα οποία έλαβαν αγωγή με υδροξυχλωροκίνη 100 mg/kg (31)

Τέλος, αρκετές μελέτες, που έχουν χρησιμοποιήσει eNOS knockout ποντίκια, έχουν επιβεβαιώσει τον ουσιαστικό ρόλο της eNOS στη ρύθμιση της καρδιαγγειακής λειτουργίας. Τα eNOS knockout ποντίκια παρουσιάζουν αύξηση του πάχους του έσω χιτώνα των αγγείων και ανώμαλη αναδιαμόρφωση της καρωτίδας ως απόκριση σε μόνιμη απολίπωση της αριστερής καρωτίδας (58).

2. Σκοπός διπλωματικής εργασίας

Σε προηγούμενες πειραματικές μελέτες έχει αποδειχθεί ότι τόσο ο HIF – 1α, όσο και η eNOS υπερεκφράζονται στις αθηροσκληρυντικές πλάκες ApoE knockout ποντικών (30, 31).

Στόχος της παρούσας διπλωματικής εργασίας είναι η μελέτη της έκφρασης των επιπέδων της eNOS και του HIF – 1α, με ανοσοϊστοχημικές μεθόδους, σε αθηροσκληρυντικές πλάκες ApoE knockout ποντικών, τα οποία έλαβαν αγωγή επί 16 εβδομάδες με κροκίνη 100 mg/kg και αγωγή επί 16 εβδομάδες με υδροξυχλωροκίνη 10 mg/kg.

Επιπλέον, η έκφραση του HIF – 1α και της eNOS, συσχετίστηκε με το μέγεθος των αθηροσκληρυντικών πλακών και έγινε σύγκριση των αποτελεσμάτων με τα αποτελέσματα προηγούμενων μελετών (30, 31).

3. Υλικά και μέθοδοι

3.1 Υδροξυχλωροκίνη

Η υδροξυχλωροκίνη αγοράστηκε από την εταιρεία Sanofi – Aventis Co.

3.2 Κροκίνη

Η κροκίνη χορηγήθηκε από τον κ. Πέτρο Ταραντίλη, Επίκουρο Καθηγητή Ενόργανης Ανάλυσης Φυτών, του Γεωπονικού Πανεπιστημίου Αθηνών.

3.3 Θεραπευτική αγωγή

Η υδροξυχλωροκίνη χορηγήθηκε στα ποντίκια, από την ηλικία των 16 εβδομάδων μέχρι και τις 32 εβδομάδες, σε δόση 10 mg/kg στο πόσιμο νερό, ενώ η κροκίνη σε δόση 100 mg/kg. Η ποσότητα της δοσολογίας καθορίστηκε λαμβάνοντας υπόψη το γρήγορο μεταβολισμό του φαρμάκου στα ποντίκια αλλά και προηγούμενες μελέτες χορήγησης υδροξυχλωροκίνης σε ποντίκια (59). Τα διαλύματα που χορηγήθηκαν προετοιμάζοντο κάθε 2 – 3 ημέρες και καθορίστηκαν με βάση το μέσο όγκο νερού που καταναλώνεται ανά ημέρα από τα ποντίκια (3mL) καθώς και με βάση το σωματικό βάρος που αυξάνεται σταδιακά από περίπου 24 g σε 30 g ανά ποντίκι, καθ' όλη τη διάρκεια της θεραπείας, που διήρκεσε 16 εβδομάδες.

3.4 Πειραματόζωα

Για το πείραμα με τη χορήγηση υδροξυχλωροκίνης, χρησιμοποιήθηκαν συνολικά σαράντα επτά (47) ποντίκια, τα οποία χωρίστηκαν σε τέσσερις ομάδες ως εξής: δεκαέξι (16) ζώα (10 αρσενικά και 6 θηλυκά) στα οποία χορηγήθηκε υδροξυχλωροκίνη 10 mg/kg και τριάντα ένα (31) ζώα (17 αρσενικά και 14 θηλυκά), τα οποία χρησιμοποιήθηκαν ως μάρτυρες (controls).

Για το πείραμα με τη χορήγηση κροκίνης, χρησιμοποιήθηκαν συνολικά εξήντα δύο (62) ποντίκια, τα οποία χωρίστηκαν σε τέσσερις ομάδες ως εξής: τριάντα ένα (31) ζώα (17 αρσενικά και 14 θηλυκά) στα οποία χορηγήθηκε κροκίνη 100 mg/kg και τριανταένα (31) ζώα (17 αρσενικά και 14 θηλυκά), τα οποία χρησιμοποιήθηκαν ως μάρτυρες (controls).

Όλα τα πειράματα διεξήχθησαν σύμφωνα με τις κατευθυντήριες οδηγίες για τη φροντίδα και τη χρήση των ζώων που έχουν εγκριθεί από την Επιτροπή για τη ζωική φροντίδα, της Ιατρικής Σχολής του Πανεπιστημίου Θεσσαλίας.

Όλα τα ποντίκια αγοράστηκαν από το Jackson Laboratory, USA και χαρακτηρίζονται ως C57BL/6J – ΑρσΕ. Τα ποντίκια αυτά, αρσενικά και θηλυκά, ήταν ομοζυγωτικά για την έλλειψη του γονιδίου της απολιποπρωτεΐνης Ε, και είχαν διασταυρωθεί για 10 γενεές. Τα ποντίκια παρελήφθησαν σε ηλικία 8 εβδομάδων και ελάμβαναν τροφή που περιείχε 5% λιπαρών, ενώ είχαν συνεχή και ελεύθερη πρόσβαση σε φαγητό και νερό καθ' όλη τη

διάρκεια της μελέτης. Μετά από 8 εβδομάδες εγκλιματισμού ξεκίνησε η χορήγηση υδροξυχλωροκίνης και κροκίνης, δηλαδή σε ηλικία 16 εβδομάδων. Η θεραπεία διήρκεσε 16 εβδομάδες. Σε ηλικία 32 εβδομάδων και κάτω από γενική αναισθησία με φαινοβαρβιτάλη, πραγματοποιήθηκε κοιλιακή τομή και ελήφθη δείγμα αίματος από την κάτω κοίλη φλέβα με σκοπό τον προσδιορισμό των λιπιδίων του πλάσματος. Στη συνέχεια, πραγματοποιήθηκε καθετηριασμός της αριστερής κοιλίας της καρδιάς και πραγματοποιήθηκε έγχυση PBS και διαλύματος φορμαλδεΰδης 4%, με σκοπό την έκπλυση του αίματος από το αγγειακό δίκτυο των πειραματόζων. Τέλος, τα ποντίκια υποβλήθηκαν σε ευθανασία με χορήγηση υπερβολικής δόσης φαινοβαρβιτάλης. Ακολούθως, αφαιρέθηκαν η καρδιά και η αορτή.

3.5 Δημιουργία τομών

Η καρδιά και η αορτή που αφαιρέθηκαν, ζυγίστηκαν και διατηρήθηκαν σε διάλυμα φορμαλδεΰδης καθ' όλη τη διάρκεια της νύχτας. Στη συνέχεια, η καρδιά και η αορτή τεμαχίστηκαν με νυστέρι όπως περιγράφεται από τους Paigen et al (60). Ο ιστός υποβλήθηκε σε επεξεργασία και ενσωματώθηκε σε παραφίνη με συμβατικές μεθόδους. Κατόπιν έγιναν τομές σε μέγεθος 3 μm με τη χρήση του μικροτόμου Leica TP1020 και βάφτηκαν με χρώσεις αιματοξυλίνης και ηωσίνης. Οι τομές που πάρθηκαν από την περιοχή της εγγύς ανιούσας αορτής χρησιμοποιήθηκαν για μορφομετρική ανάλυση όπως περιγράφεται από τους Paigen et al (60).

3.6 HIF – 1α ανοσοϊστοχημεία

Η αποπαραφίνωση των τομών πραγματοποιήθηκε με εμβάπτιση σε ξυλόλη (2 x 10 min). Ακολούθησε ενυδάτωση των τομών σε κατιούσα συγκέντρωση αλκοολών (100% αιθανόλη – 10 min, 96% αιθανόλη – 2 min, 96% αιθανόλη – 1 min, 96% αιθανόλη – 1 min) και έκπλυση με απεσταγμένο νερό για 5 min και στη συνέχεια οι τομές τοποθετήθηκαν σε διάλυμα κιτρικού οξέος (pH = 6) και θερμάνθηκαν σε φούρνο μικροκυμάτων για 20 λεπτά στη μέγιστη θερμοκρασία. Στη συνέχεια, οι τομές ψύχθηκαν και ξεπλύθηκαν με απεσταγμένο νερό. Μετά την έκπλυση με απεσταγμένο νερό, ακολούθησε έκπλυση με διάλυμα TBST (3 x 5 min), και η προσθήκη του πρωτογενούς αντισώματος. Οι τομές επώαστηκαν με 200 μl η κάθε μία, του διαλύματος του πρωτογενούς αντισώματος (μονοκλωνικό αντίσωμα ποντικού, Novus Biological, αραιώση 1:25) για όλη τη διάρκεια της νύχτας στους 4° C. Την επόμενη μέρα, οι τομές εκπλύθηκαν με TBST (3 x 5 min) και τοποθετήθηκαν σε διάλυμα υπεροξειδίου του υδρογόνου (H₂O₂) 10% για 10 λεπτά με στόχο την κατανώση της ενδογενούς υπεροξειδάσης. Αφού πραγματοποιήθηκε έκπλυση των τομών με TBST (3 x 5 min), προστέθηκαν 200 μl του αντιδραστηρίου Envision (DAKO, πολυμερές συζευγμένο με υπεροξειδάση που φέρει αντισώματα έναντι των ανοσοσφαιρινών του κουνελιού και του ποντικού) και επώαστηκαν για 30 λεπτά σε θερμοκρασία δωματίου. Μετά την πάροδο των 30 λεπτών, ακολούθησε έκπλυση με διάλυμα TBST (3 x 5 min) και προστέθηκε 200 μl του διαλύματος χρωμογόνου 3,3 τετραϋδροχλωρική διαμινοβενζιδίνη (DAB) και οι τομές επώαστηκαν για 5 λεπτά σε θερμοκρασία δωματίου. Ακολούθησε έκπλυση με απεσταγμένο νερό και εναντιοχρωμασία με αιματοξυλίνη Harris 10% για 1 λεπτό. Τέλος, οι τομές εκπλύθηκαν με απεσταγμένο νερό,

αφυδατώθηκαν σε ανιούσα συγκέντρωση αλκοολών (970% αιθανόλη – 1 min, 80% αιθανόλη – 1 min, 96% αιθανόλη – 1 min, 100% αιθανόλη – 1 min), εμβαπτίστηκαν σε ξυλόλη για 5 λεπτά και τοποθετήθηκαν σε αυτές καλυπτρίδες. Ως θετικοί μάρτυρες χρησιμοποιήθηκαν τομές παραφίνης από καρκίνο νεφρού ενώ ως αρνητικοί μάρτυρες χρησιμοποιήθηκαν τομές από φυσιολογικά ποντίκια.

3.7 eNOS ανοσοϊστοχημεία

Η αποπαραφίνωση των τομών πραγματοποιήθηκε με εμβάπτιση τους σε ξυλόλη (2 x 10 min). Μετά την αποπαραφίνωση ακολούθησε η ενυδάτωση των τομών σε κατιούσα συγκέντρωση αλκοολών (100% αιθανόλη – 10 min, 96% αιθανόλη – 2 min, 96% αιθανόλη – 1 min, 96% αιθανόλη – 1 min) και έκπλυση με απεσταγμένο νερό για 5 min, και στη συνέχεια, οι τομές τοποθετήθηκαν σε διάλυμα κιτρικού οξέος (pH = 6) και θερμάνθηκαν σε φούρνο μικροκυμάτων για 25 λεπτά, στη μέγιστη θερμοκρασία. Στη συνέχεια, οι τομές ψύχθηκαν και ξεπλύθηκαν με απεσταγμένο νερό. Μετά την έκπλυση με απεσταγμένο νερό, ακολούθησε έκπλυση με διάλυμα TBST (3 x 5 min), και η προσθήκη του πρωτογενούς αντισώματος. Οι τομές επώαστηκαν με 200 μl η κάθε μία, του διαλύματος του πρωτογενούς αντισώματος (μονοκλωνικό αντίσωμα ποντικού, Novus Biological, αραιώση 1:50) για 30 λεπτά. Στη συνέχεια, οι τομές εκπλύθηκαν με TBST (3 x 5 min) και τοποθετήθηκαν σε διάλυμα υπεροξειδίου του υδρογόνου (H₂O₂) 10% για 10 λεπτά με στόχο την κατανάλωση της ενδογενούς υπεροξειδάσης. Αφού πραγματοποιήθηκε έκπλυση των τομών με TBST (3 x 5 min), προστέθηκαν 200 μl του αντιδραστηρίου Envision (DAKO, πολυμερές συζευγμένο με υπεροξειδάση που φέρει αντισώματα έναντι των ανοσοσφαιρινών του κουνελιού και του ποντικού) και επώαστηκαν για 30 λεπτά σε θερμοκρασία δωματίου. Μετά την πάροδο των 30 λεπτών, ακολούθησε έκπλυση με διάλυμα TBST (3 x 5 min) και προστέθηκε 200 μl του διαλύματος χρωμογόνου 3,3 τετραϋδροχλωρική διαμινοβενζιδίνη (DAB) και οι τομές επώαστηκαν για 5 λεπτά σε θερμοκρασία δωματίου. Ακολούθησε έκπλυση με απεσταγμένο νερό και εναντιοχρωμασία με αιματοξυλίνη Harris 10% για 1 λεπτό. Τέλος, οι τομές εκπλύθηκαν με απεσταγμένο νερό, αφυδατώθηκαν σε ανιούσα συγκέντρωση αλκοολών (970% αιθανόλη – 1 min, 80% αιθανόλη – 1 min, 96% αιθανόλη – 1 min, 100% αιθανόλη – 1 min), εμβαπτίστηκαν σε ξυλόλη για 5 λεπτά και τοποθετήθηκαν σε αυτές καλυπτρίδες.

3.8 Έκφραση του HIF – 1α και της eNOS

Οι τομές παρατηρήθηκαν σε οπτικό μικροσκόπιο Leica DM2000.

3.9 Ποσοτικοποίηση των επιπέδων του HIF – 1α

Η ποσοτικοποίηση των επιπέδων έκφρασης του HIF – 1α βασίστηκε στην έκταση και στην ένταση της χρώσης. Για τον υπολογισμό των επιπέδων του HIF – 1α χρησιμοποιήθηκε το “Q score” (Quick score), το οποίο δίνεται από τον τύπο:

Q = Ποσοστό πυρήνων που εκφράζουν τον HIF – 1α x Ένταση χρώσης I

Δηλαδή, Q = P x I

Το ποσοστό των πυρήνων που εκφράζουν τον HIF – 1α υπολογίστηκε μετρώντας τον αριθμό των πυρήνων που εκφράζουν τον HIF – 1α (καφέ χρώμα) στην περιοχή της αθηρωματικής πλάκας και στη συνέχεια το άθροισμα αυτό διαιρέθηκε με το συνολικό αριθμό των πυρήνων στην περιοχή της αθηρωματικής πλάκας, δηλαδή το άθροισμα των πυρήνων που εκφράζουν τον HIF – 1α (καφέ χρώμα) με τους πυρήνες που δεν τον εκφράζουν (μπλε χρώμα).

Η ένταση της χρώσης υπολογίστηκε με βάση την παρακάτω κλίμακα (Εικόνα 21) (61):

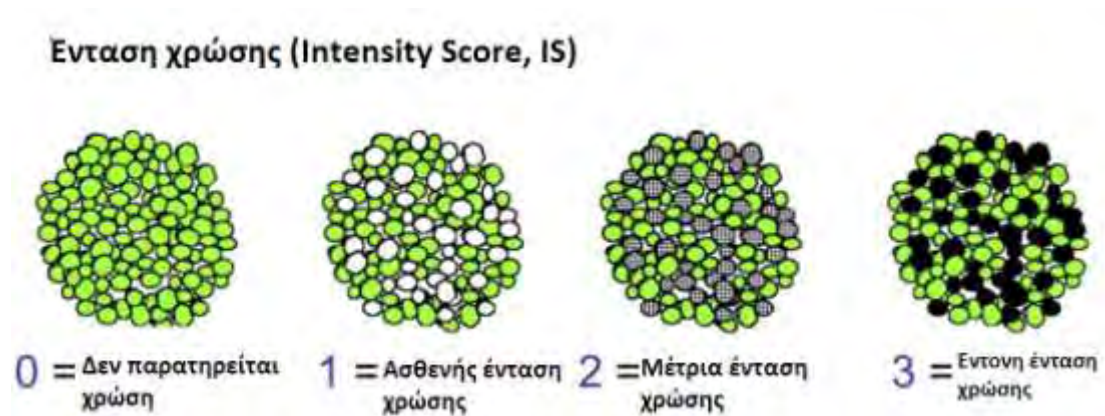
0 πόντοι → δεν παρατηρείται χρώση

1 πόντος → ασθενής ένταση χρώσης

2 πόντοι → μέτρια ένταση χρώσης

3 πόντοι → έντονη ένταση χρώσης

Η μέγιστη τιμή που μπορεί να έχει το Q είναι 300, ενώ η ελάχιστη είναι 0.



Εικόνα 21: Κλίμακα υπολογισμού της έντασης της χρώσης (61)

3.10 Ποσοτικοποίηση των επιπέδων της eNOS

Τα επίπεδα έκφρασης της eNOS υπολογίστηκαν με βάση τον αριθμό των κυτταροπλασμάτων των κυττάρων που εκφράζουν την eNOS και με βάση την ένταση της αντίστοιχης χρώσης. Το ποσοστό των κυτταροπλασμάτων που εκφράζουν την eNOS βαθμολογήθηκαν με: 1 βαθμός για ποσοστό = 1 – 25%, 2 βαθμοί για ποσοστό 26 – 50% και 3 βαθμοί για ποσοστό μεγαλύτερο από 50% (Πίνακας 10). Η ένταση υπολογίστηκε με βάση την κλίμακα της Εικόνας 21. Τέλος, οι βαθμοί του ποσοστού των πυρήνων που εκφράζουν την eNOS και οι βαθμοί της έντασης, για την κάθε τομή, προστέθηκαν.

Πίνακας 10: Κλίμακα υπολογισμού της έκφρασης της eNOS

| Score | +1 | +2 | +3 |
|-----------------------------|---------|----------|------|
| Ποσοστό κυτταροπλασμάτων | 1 – 25% | 26 – 50% | >50% |

3.11 Στατιστική ανάλυση

Η στατιστική ανάλυση πραγματοποιήθηκε με one – way ANOVA μεταξύ των ομάδων και 2 – tailed unpaired Student' s t test. Όλα τα αποτελέσματα εκφράζονται ως μέση τιμή \pm σταθερό σφάλμα .

4. Αποτελέσματα

4.1 HIF – 1α

Ο προσδιορισμός της έκφρασης του HIF – 1α έγινε με ανοσοϊστοχημική μέθοδο σε τομές της εγγύς ανιούσας αορτής ApoE knockout ποντικών, στα οποία είχε προηγηθεί αγωγή με υδροξυχλωροκίνη 10 mg/kg, και αγωγή με κροκίνη 100 mg/kg, με βάση το πρωτόκολλο που περιγράφεται ανωτέρω, στην ενότητα Υλικά και Μέθοδοι. Οι τομές παρατηρήθηκαν σε οπτικό μικροσκόπιο για την ανίχνευση της έκφρασης του HIF – 1α και η ποσοτικοποίηση της έκφρασης του HIF – 1α πραγματοποιήθηκε με βάση την ένταση και την έκταση της χρώσης (Q score).

4.1.1 Ποσοτική έκφραση του HIF – 1α

Για την εκπόνηση της παρούσας διπλωματικής εργασίας χρησιμοποιήθηκαν συνολικά εκατόν εννέα (109) ApoE knockout ποντίκια. Από αυτά, χορηγήθηκε υδροξυχλωροκίνη 10mg/kg, σε δέκα (10) αρσενικά [HM(10)] και σε έξι (6) θηλυκά [HF(10)] ενώ ως μάρτυρες (controls) χρησιμοποιήθηκαν δεκαεπτά (17) αρσενικά (CM) και δεκατέσσερα (14) θηλυκά ποντίκια (CF). Κροκίνη 100 mg/kg χορηγήθηκε σε δεκαεπτά (17) αρσενικά ποντίκια (KM) και δεκατέσσερα (14) θηλυκά (KF), ενώ ως controls χρησιμοποιήθηκαν δεκαεπτά (17) αρσενικά και δεκατέσσερα (14) θηλυκά ApoE knockout ποντίκια.

Τα επίπεδα έκφρασης του HIF – 1α υπολογίστηκαν με βάση τον αριθμό των πυρήνων που εκφράζουν τον HIF – 1α και με βάση την ένταση της αντίστοιχης χρώσης. Από τα αποτελέσματα που προέκυψαν υπολογίστηκε ο μέσος όρος έκφρασης του HIF – 1α σε κάθε ομάδα ποντικών. Η έκφραση του HIF – 1α μετρήθηκε στα ποντίκια που έλαβαν αγωγή με υδροξυχλωροκίνη 10 mg/kg και σε αρσενικά ποντίκια που έλαβαν αγωγή με κροκίνη με 100 mg/kg.

4.1.1.1 Έκφρασης του HIF – 1α σε ApoE knockout ποντίκια που έλαβαν υδροξυχλωροκίνη

Υδροξυχλωροκίνη 10 mg/kg χορηγήθηκε σε δέκα (10) αρσενικά και έξι (6) θηλυκά ApoE knockout ποντίκια. Η έκφραση του HIF – 1α, σε αυτή την ομάδα ποντικών, φαίνεται στους παρακάτω πίνακες (Πίνακες 11,12,13).

Πίνακας 11: Επίπεδα έκφρασης του HIF - 1α, με βάση το Q score, σε ποντίκια που έλαβαν υδροξυχλωροκίνη 10 mg/kg

| | CM | HM(10) | CF | HF(10) |
|---|-----|----------------------------------|-----|----------------------------------|
| 1 | 150 | Μη ανιχνεύσιμη αθηρωματική πλάκα | 160 | Μη ανιχνεύσιμη αθηρωματική πλάκα |
| 2 | 120 | Μη ανιχνεύσιμη | 140 | Μη ανιχνεύσιμη |

| | | αθηρωματική πλάκα | | αθηρωματική πλάκα |
|----|-----|--|-----|--|
| 3 | 160 | Μόνο κυτταροπλασματική έκφραση | 160 | 10 |
| 4 | 160 | 60 | 120 | Μόνο κυτταροπλασματική έκφραση |
| 5 | 140 | Μη ανιχνεύσιμη αθηρωματική πλάκα | 120 | Μη ανιχνεύσιμη αθηρωματική πλάκα |
| 6 | 160 | Μη ανιχνεύσιμη αθηρωματική πλάκα | 80 | |
| 7 | 140 | Μόνο κυτταροπλασματική έκφραση | 150 | |
| 8 | 180 | Μη ανιχνεύσιμη αθηρωματική πλάκα | 100 | |
| 9 | 160 | Μη ανιχνεύσιμη αθηρωματική πλάκα | 95 | |
| 10 | 195 | | 80 | |
| 11 | | | 85 | |
| 12 | | | 70 | |

Πίνακας 12: Μέση τιμή ± σταθερό σφάλμα στην έκφραση του HIF - 1α ανά ομάδα ποντικών

| HIF – 1α expression | | | |
|------------------------------|-------------|------------|---------------|
| score | Mean | SEM | |
| Controls Males (CM) | 156,50 | 6,67 | p=0,05 |
| Controls Females (CF) | 113,33 | 9,50 | |

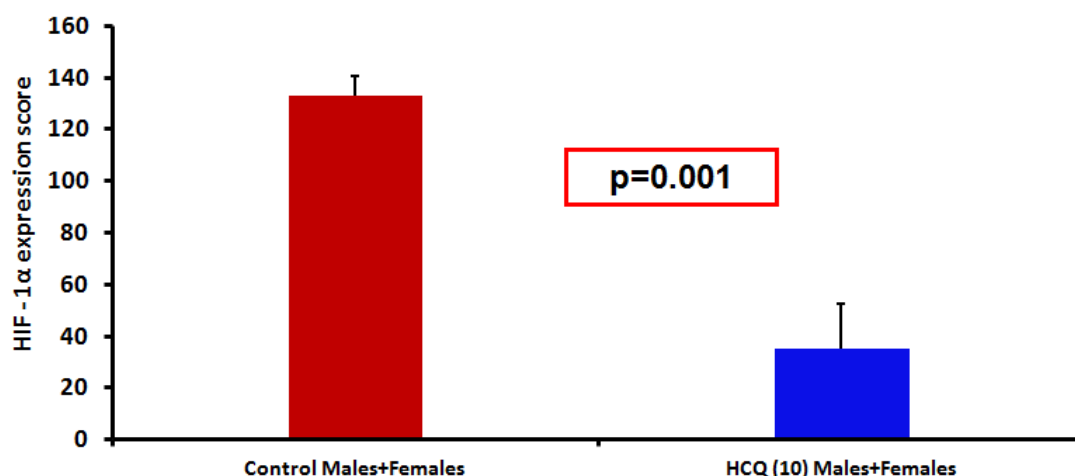
Συγκρίνοντας την έκφραση του HIF – 1α στα controls αρσενικά και θηλυκά ποντίκια, διαπιστώσαμε ότι η έκφρασή του ήταν οριακά μεγαλύτερη στα αρσενικά έναντι των θηλυκών. Αυτό το αποτέλεσμα έρχεται σε αντίθεση με το μέγεθος της αθηρωματικής πλάκας, η οποία βρέθηκε σε προηγούμενη μελέτη να είναι μεγαλύτερη στα θηλυκά controls έναντι των αρσενικών controls ApoE knockout ποντικών (31).

Πίνακας 13: Μέση ± σταθερό σφάλμα στην έκφραση του HIF - 1α

| HIF – 1α expression | | | |
|--------------------------------|-------------|------------|----------------|
| score | Mean | SEM | |
| Control Males + Females | 132,955 | 7,514 | p=0.001 |
| HCQ Males + Females | 35 | 17,67 | |

Συγκρίνοντας τα παραπάνω αποτελέσματα (Πίνακες 11, 12 και 13), παρατηρούμε ότι ο HIF – 1α εκφράζεται σε μικρό ποσοστό, στα ποντίκια που έλαβαν αγωγή με υδροξυχλωροκίνη 10 mg/kg (HF, HM), σε σχέση με τα ποντίκια μάρτυρες (CF,CM). Πιο συγκεκριμένα, η χορήγηση της υδροξυχλωροκίνης μείωσε το μέγεθος της αθηροσκληρυντικής πλάκας σε τέτοιο ποσοστό, ούτως ώστε σε ορισμένα ποντίκια να μην παρατηρείται καθόλου αθηρωματική πλάκα, και συνεπώς ούτε έκφραση του HIF – 1α. Επιπλέον, σε ορισμένα ποντίκια παρατηρείται μόνο κυτταροπλασματική έκφραση του HIF – 1α. Η κυτταροπλασματική έκφραση του HIF – 1α υποδηλώνει ότι ο παράγοντας αν και εκφράζεται είναι ανενεργός. Τέλος, τα θηλυκά ποντίκια μάρτυρες (CF) εκφράζουν σε μικρότερο ποσοστό τον HIF – 1α έναντι των αντίστοιχων αρσενικών (CM), ενώ τόσο στα αρσενικά όσο και στα θηλυκά ποντίκια που έλαβαν υδροξυχλωροκίνη παρατηρείται παραπλήσια έκφραση του HIF – 1α.

HIF - 1α expression in Control and HCQ treated male and female ApoE knockout mice
HCQ 10 mg/kg



Εικόνα 22: Γράφημα έκφρασης του HIF - 1α σε ApoE knockout ποντίκια

4.1.1.2 Έκφρασης του HIF – 1α σε ApoE knockout ποντίκια που έλαβαν κροκίνη

Η έκφραση του HIF – 1α μελετήθηκε και σε δέκα (10) αρσενικά ApoE knockout ποντίκια τα οποία έλαβαν κροκίνη 100 mg/kg. Η έκφραση του HIF – 1α, σε αυτή την ομάδα ποντικίων, φαίνεται στους παρακάτω πίνακες (Πίνακας 14,15).

Πίνακας 14: Επίπεδα έκφρασης του HIF – 1α, με βάση το Q score, στα ποντίκια που έλαβαν κροκίνη 100 mg/kg

| | CM | Crocini Males |
|---|-----|--------------------------------|
| 1 | 150 | 25 |
| 2 | 120 | 25 |
| 3 | 160 | Μόνο κυτταροπλασματική έκφραση |

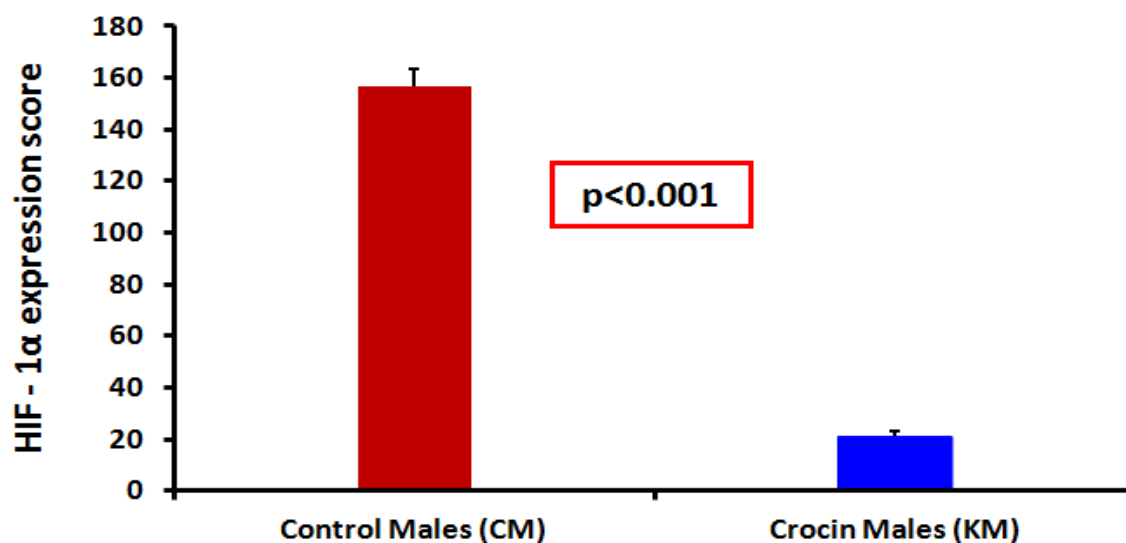
| | | |
|----|-----|--------------------------------|
| 4 | 160 | Μόνο κυτταροπλασματική έκφραση |
| 5 | 140 | Μόνο κυτταροπλασματική έκφραση |
| 6 | 160 | Μόνο κυτταροπλασματική έκφραση |
| 7 | 140 | Μόνο κυτταροπλασματική έκφραση |
| 8 | 180 | 15 |
| 9 | 160 | Μόνο κυτταροπλασματική έκφραση |
| 10 | 195 | 20 |
| 11 | | |
| 12 | | |

Πίνακας 15: Μέση τιμή \pm σταθερό σφάλμα στην έκφραση του HIF – 1 α , ανά ομάδα ποντικών

| HIF – 1 α expression score | Mean | SEM | |
|-----------------------------------|--------|--------|-------------------|
| Control Males (CM) | 156,50 | 6,67 | p<0.001 |
| Crocini Males (KM) | 21,25 | 2,1409 | |

Συγκρίνοντας τα παραπάνω αποτελέσματα (Πίνακες 14, 15), παρατηρούμε ότι ο HIF – 1 α εκφράζεται σε μικρό ποσοστό, στα αρσενικά ποντίκια που έλαβαν κροκίνη 100 mg/kg σε σχέση με τα controls. Όπως, φαίνεται στον Πίνακα 14, η έκφραση του HIF – 1 α σε πολλά ποντίκια είναι μόνο κυτταροπλασματική, δηλαδή ο παράγοντας ενώ εκφράζεται δεν είναι ενεργός.

HIF - 1 α expression in Control and Crocin treated male ApoE knockout mice Crocini 100 mg/kg



Εικόνα 23: Γράφημα έκφρασης HIF – 1 α στα αρσενικά ApoE knockout ποντίκια που έλαβαν κροκίνη 100 mg/kg

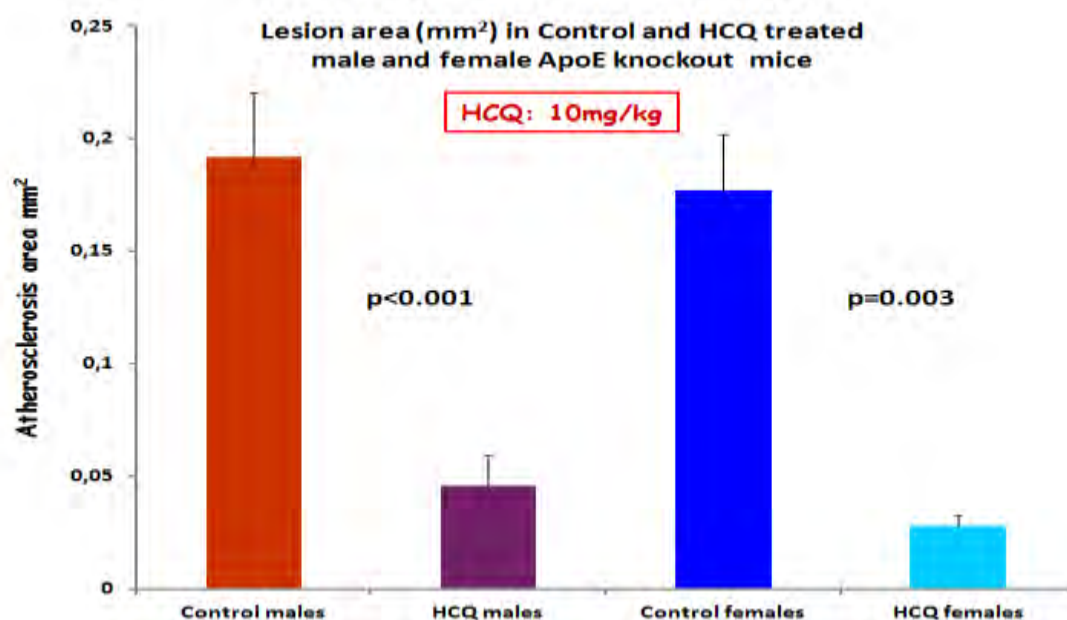
4.1.2 Συσχέτιση της έκφρασης του HIF - 1α με το μέγεθος της αθηροσκληρυντικής πλάκας

Σε προηγούμενο πείραμα μετρήθηκε το μέγεθος της αθηροσκληρυντικής πλάκας κάθε τομής, τόσο στα ApoE knockout ποντίκια που έλαβαν υδροξυχλωροκίνη 10 mg/kg, όσο και στα ApoE knockout ποντίκια που έλαβαν κροκίνη 100 mg/kg. Οι τομές παρατηρήθηκαν σε οπτικό μικροσκόπιο και φωτογραφήθηκαν σε μεγέθυνση 100x. Η λήψη των φωτογραφιών πραγματοποιήθηκε με την κάμερα Nikon DS – 5M – L1 Digital Sight Camera System και οι φωτογραφίες αναλύθηκαν με το λογισμικό <<Image J for microscopy>>. Με τη χρήση του προγράμματος αυτού, υπολογίστηκε το μέγεθος της αθηροσκληρυντικής πλάκας σε mm² (τετραγωνικά χιλιοστά) με βάση τον αριθμό των pixels που παρατηρούνται σε κάθε τομή (1mm = 1794 pixels, άρα 1 mm² = 3.218.486 pixels).

4.1.2.1 Μέγεθος αθηροσκληρυντικής πλάκας και έκφραση του HIF - 1α, σε ApoE knockout ποντίκια που έλαβαν υδροξυχλωροκίνη

Πίνακας 16: Μέση τιμή ± σταθερό σφάλμα του μεγέθους της αθηροσκληρυντικής πλάκας σε mm², σε ApoE knockout ποντίκια που έλαβαν υδροξυχλωροκίνη

| Lesion area | Mean (mm ²) | SEM | |
|----------------------|-------------------------|---------|---------|
| Control Males (CM) | 0,192 | 0,0284 | P<0,001 |
| HCQ(10) Males (HM) | 0,0456 | 0,0140 | |
| Control Females (CF) | 0,177 | 0,0250 | p=0,003 |
| HCQ Females (HF) | 0,0278 | 0,00565 | |



Εικόνα 24: Μέγεθος αθηροσκληρυντικής πλάκας σε mm² σε ApoE knockout ποντίκια, στα οποία χορηγήθηκε υδροξυχλωροκίνη 10 mg/kg

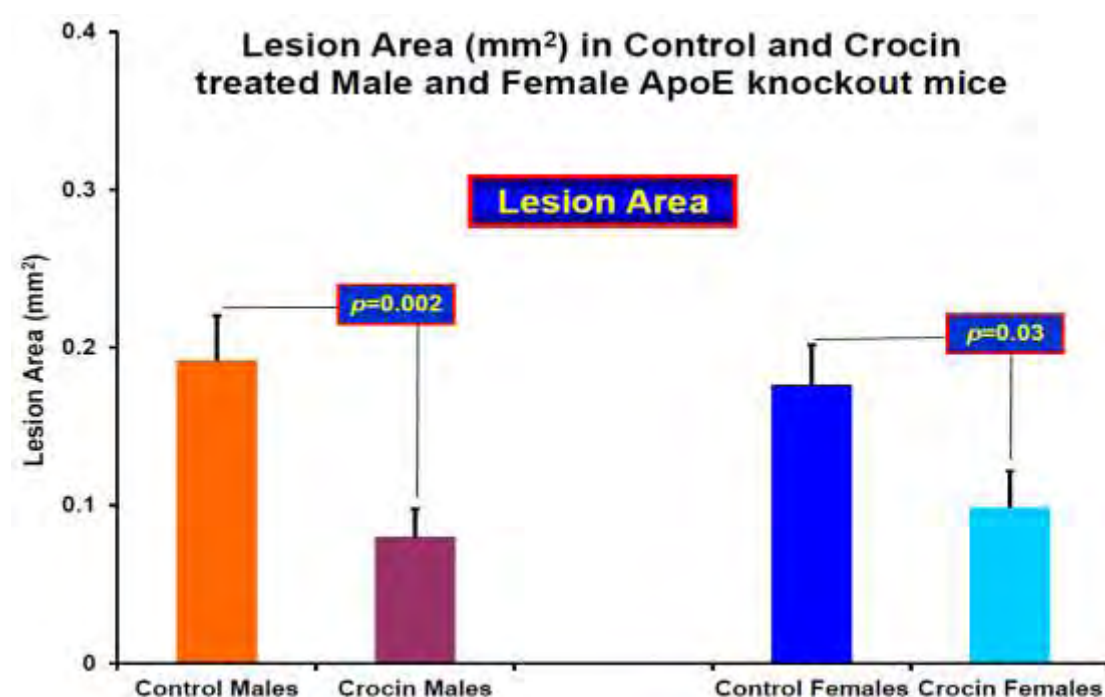
Όπως φαίνεται από τα παραπάνω αποτελέσματα, η χορήγηση υδροξυχλωροκίνης σε δοσολογία 10 mg/kg μείωσε σημαντικά το μέγεθος της αθηροσκληρυντικής πλάκας. Το

αποτέλεσμα αυτό βρίσκεται σε συμφωνία με τα επίπεδα έκφρασης του HIF – 1α, τα οποία είναι σημαντικά μειωμένα στα ποντίκια στα οποία χορηγήθηκε υδροξυχλωροκίνη, σε σύγκριση με τα controls. Από τη στιγμή που το μέγεθος της αθηρωματικής πλάκας μειώνεται, είναι αναμενόμενο να μειωθούν και τα επίπεδα έκφρασης του HIF – 1α, ο οποίος φυσιολογικά υπερεκφράζεται στην περιοχή όπου παρατηρείται αθηροσκληρυντική βλάβη. Το φάρμακο μείωσε σε τέτοιο ποσοστό το μέγεθος της αθηρωματικής πλάκας, με αποτέλεσμα σε ορισμένα ποντίκια να μην παρατηρούνται αθηροσκληρυντικές βλάβες και συνεπώς έκφραση του HIF – 1α.

4.1.2.2 Μέγεθος αθηροσκληρυντικής πλάκας και έκφραση του HIF – 1α, σε ApoE knockout ποντίκια που έλαβαν κροκίνη

Πίνακας 17: Μέση \pm σταθερό σφάλμα του μεγέθους της αθηροσκληρυντικής πλάκας σε mm^2 , σε ApoE knockout ποντίκια που έλαβαν κροκίνη

| Lesion area | Mean (mm^2) | SEM | |
|----------------------|------------------------|--------|---------------|
| Control Males (CM) | 0,1918 | 0,0283 | p=0.02 |
| Crocic Males | 0,0798 | 0,0177 | |
| Control Females (CF) | 0,1765 | 0,0250 | P=0.03 |
| Crocic Females | 0,0986 | 0,0230 | |



Εικόνα 25: Μέγεθος αθηροσκληρυντικής πλάκας σε ApoE knockout ποντίκια που έλαβαν αγωγή με κροκίνη 100 mg/kg

Όπως φαίνεται από τα παραπάνω αποτελέσματα, η χορήγηση κροκίνης σε δοσολογία 100 mg/kg μείωσε σημαντικά το μέγεθος της αθηροσκληρυντικής πλάκας. Το αποτέλεσμα αυτό βρίσκεται σε συμφωνία με τα επίπεδα έκφρασης του HIF – 1α, τα οποία είναι σημαντικά μειωμένα στα ποντίκια στα οποία χορηγήθηκε υδροξυχλωροκίνη, σε

σύγκριση με τα controls. Από τη στιγμή που το μέγεθος της αθηρωματικής πλάκας μειώνεται, είναι αναμενόμενο να μειωθούν και τα επίπεδα έκφρασης του HIF – 1α, ο οποίος φυσιολογικά υπερεκφράζεται στην περιοχή όπου παρατηρείται αθηροσκληρυντική βλάβη.

4.2 eNOS

Ο προσδιορισμός της έκφρασης της eNOS έγινε με ανοσοϊστοχημική μέθοδο σε τομές της εγγύς ανιούσας αορτής ApoE knockout ποντικών, στα οποία είχε προηγηθεί αγωγή με υδροξυχλωροκίνη 10 mg/kg και κροκίνη 100 mg/kg, με βάση το πρωτόκολλο που περιγράφεται ανωτέρω, στην ενότητα Υλικά και Μέθοδοι. Οι τομές παρατηρήθηκαν σε οπτικό μικροσκόπιο για την ανίχνευση της έκφρασης της eNOS και η ποσοτικοποίηση της έκφρασης της eNOS πραγματοποιήθηκε με το άθροισμα του ποσοστού των πυρήνων που εκφράζουν την eNOS και την ένταση της χρώσης.

4.2.1 Ποσοτική έκφραση της eNOS

Για την εκπόνηση της παρούσας διπλωματικής εργασίας χρησιμοποιήθηκαν συνολικά εκατόν εννέα (109) ApoE knockout ποντίκια. Από αυτά, χορηγήθηκε υδροξυχλωροκίνη 10mg/kg, σε δέκα (10) αρσενικά [HM(10)] και σε έξι (6) θηλυκά [HF(10)] ενώ ως μάρτυρες (controls) χρησιμοποιήθηκαν δεκαεπτά (17) αρσενικά (CM) και δεκατέσσερα (14) θηλυκά ποντίκια (CF). Κροκίνη 100 mg/kg χορηγήθηκε σε δεκαεπτά (17) αρσενικά ποντίκια (KM) και δεκατέσσερα (14) θηλυκά (KF), ενώ ως controls χρησιμοποιήθηκαν δεκαεπτά (17) αρσενικά και δεκατέσσερα (14) θηλυκά ApoE knockout ποντίκια.

Τα επίπεδα έκφρασης της eNOS υπολογίστηκαν με βάση τον αριθμό των κυτταροπλασμάτων των κυττάρων που εκφράζουν την eNOS και με βάση την ένταση της αντίστοιχης χρώσης. Το ποσοστό των πυρήνων που εκφράζουν την eNOS βαθμολογήθηκαν με: 1 βαθμός για ποσοστό κυτταροπλασμάτων 1 – 25%, 2 βαθμοί για ποσοστό 26 – 50% και 3 βαθμοί για ποσοστό μεγαλύτερο από 50% (Πίνακας 10). Η ένταση υπολογίστηκε με βάση την κλίμακα της Εικόνας 21. Τέλος, οι βαθμοί του ποσοστού των πυρήνων που εκφράζουν την eNOS και οι βαθμοί της έντασης, για την κάθε τομή, προστέθηκαν.

Από τα αποτελέσματα που προέκυψαν υπολογίστηκε ο μέσος όρος έκφρασης της eNOS σε κάθε ομάδα ποντικών [CF, HF(10), CM, HM(10), KM, KF]. Η έκφραση της eNOS μετρήθηκε στα ποντίκια που έλαβαν, τόσο αγωγή με υδροξυχλωροκίνη 10 mg/kg, όσο και αγωγή με κροκίνη 100 mg/kg.

4.2.1.1 Έκφρασης της eNOS σε ApoE knockout ποντίκια που έλαβαν υδροξυχλωροκίνη

Υδροξυχλωροκίνη 10 mg/kg χορηγήθηκε σε δέκα (10) αρσενικά και έξι (6) θηλυκά ApoE knockout ποντίκια. Η έκφραση της eNOS, σε αυτή την ομάδα ποντικών, φαίνεται στους παρακάτω πίνακες (Πίνακας 18,19).

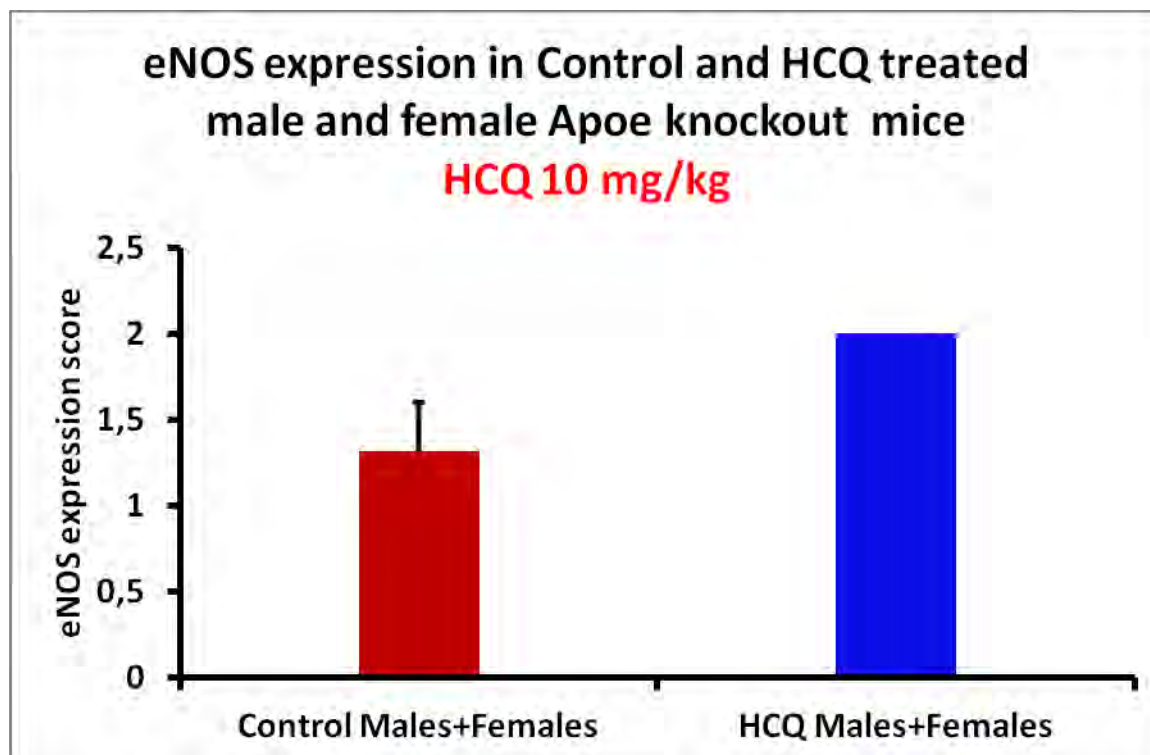
Πίνακας 18: Επίπεδα έκφρασης της eNOS σε ApoE knock-out ποντίκια που έλαβαν υδροξυχλωροκίνη 10 mg/kg

| | HM(10) | HF(10) |
|----|----------------------------------|----------------------------------|
| 1 | Μη ανιχνεύσιμη αθηρωματική πλάκα | Μη ανιχνεύσιμη αθηρωματική πλάκα |
| 2 | Μη ανιχνεύσιμη αθηρωματική πλάκα | Μη ανιχνεύσιμη αθηρωματική πλάκα |
| 3 | 2 | Μη ανιχνεύσιμη αθηρωματική πλάκα |
| 4 | 2 | 2 |
| 5 | 2 | Μη ανιχνεύσιμη αθηρωματική πλάκα |
| 6 | Μη ανιχνεύσιμη αθηρωματική πλάκα | |
| 7 | Μη ανιχνεύσιμη αθηρωματική πλάκα | |
| 8 | Μη ανιχνεύσιμη αθηρωματική πλάκα | |
| 9 | Μη ανιχνεύσιμη αθηρωματική πλάκα | |
| 10 | | |
| 11 | | |
| 12 | | |

Πίνακας 19: Μέση τιμή ± σταθερό σφάλμα έκφρασης της eNOS

| eNOS expression score | Mean | SEM |
|-------------------------|----------|----------|
| Control Males + Females | 1,318182 | 0,282125 |
| Crocic Males + Females | 2 | 0 |

Συγκρίνοντας τα παραπάνω αποτελέσματα (Πίνακες 18, 19) παρατηρούμε ότι η eNOS εκφράζεται σε μεγαλύτερο ποσοστό, στα ποντίκια που έλαβαν αγωγή με υδροξυχλωροκίνη 10 mg/kg (KF, KM), σε σχέση με τα ποντίκια μάρτυρες (CF,CM). Ωστόσο, το φάρμακο προκάλεσε σημαντική μείωση της αθηρωματικής πλάκας, και έτσι υπάρχουν ποντίκια στα οποία δεν παρατηρούνται αθηρωματικές βλάβες, και συνεπώς δεν μπορεί να μετρηθεί η έκφραση της eNOS. Τα αποτελέσματα αυτά είναι αναμενόμενα, αφού η eNOS εμφανίζει αυξημένη δραστηριότητα και έκφραση στην περιοχή της αθηρωματικής πλάκας.



Εικόνα 26: Γράφημα έκφρασης της eNOS σε ApoE knockout ποντίκια που έλαβαν υδροξυχλωροκίνη

4.2.1.2 Έκφρασης της eNOS σε ApoE knockout ποντίκια που έλαβαν κροκίνη

Κροκίνη 100 mg/kg χορηγήθηκε σε δεκαοκτώ (18) αρσενικά και δώδεκα (12) θηλυκά ApoE knockout ποντίκια. Η έκφραση της eNOS, σε αυτή την ομάδα ποντικίων, φαίνεται στους παρακάτω πίνακες (Πίνακας 20,21).

Πίνακας 20: Επίπεδα έκφρασης της eNOS σε ApoE knockout ποντίκια που έλαβαν κροκίνη 100 mg/kg

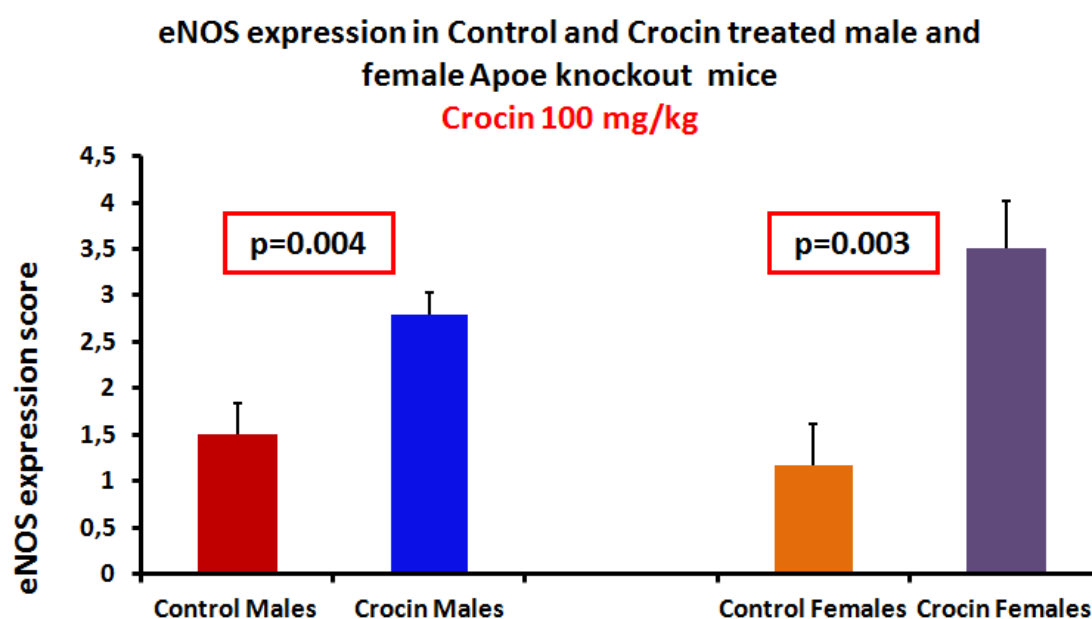
| | KM | KF |
|---|----|----------------|
| 1 | 2 | 4 |
| 2 | 2 | 2 |
| 3 | 2 | 2 |
| 4 | 2 | 5 |
| 5 | 3 | Μη ανιχνεύσιμη |

| | | αθηρωματική πλάκα |
|----|--|--|
| 6 | 3 | 6 |
| 7 | 4 | 3 |
| 8 | 4 | 6 |
| 9 | 4 | 2 |
| 10 | 2 | 3 |
| 11 | Μη ανιχνεύσιμη αθηρωματική πλάκα | 2 |
| 12 | 4 | Μη ανιχνεύσιμη αθηρωματική πλάκα |
| 13 | Μη ανιχνεύσιμη αθηρωματική πλάκα | |
| 14 | 2 | |
| 15 | 2 | |
| 16 | Μη ανιχνεύσιμη αθηρωματική πλάκα | |
| 17 | Μη ανιχνεύσιμη αθηρωματική πλάκα | |
| 18 | 3 | |

Πίνακας 21: Μέση τιμή ± σταθερό σφάλμα έκφρασης της eNOS

| eNOS expression score | Mean | SEM | |
|-----------------------------|----------|----------|----------------|
| Control Males (CM) | 1,5 | 0,341565 | p=0.004 |
| Crocin Males (KM) | 2,785714 | 0,238553 | |
| Control Females (CF) | 1,66667 | 0,440959 | p=0.003 |
| Crocin Females (KF) | 3,5 | 0,521749 | |

Συγκρίνοντας τα παραπάνω αποτελέσματα (Πίνακες 20, 21) παρατηρούμε ότι η eNOS εκφράζεται σε μεγάλο ποσοστό, στα ποντίκια που έλαβαν αγωγή με κροκίνη 100 mg/kg (KF, KM), σε σχέση με τα ποντίκια μάρτυρες (CF,CM), όπως συμβαίνει και με την έκφραση της eNOS και τη χορήγηση υδροξυχλωροκίνης 10 mg/kg. Με βάση τα δεδομένα του πίνακα 20, οδηγούμε στο συμπέρασμα ότι η κροκίνη μείωσε την αθηρωματική πλάκα σε τέτοιο βαθμό, ούτως ώστε σε κάποια ποντίκια, η πλάκα να μην είναι ανιχνεύσιμη και ως εκ τούτου να μην μπορεί να παρατηρηθεί η έκφραση της eNOS.



Εικόνα 27: Γράφημα έκφρασης της eNOS σε ApoE knockout ποντίκια που έλαβαν κροκίνη

4.2.2 Συσχέτιση της έκφρασης του eNOS με το μέγεθος της αθηροσκληρυντικής πλάκας

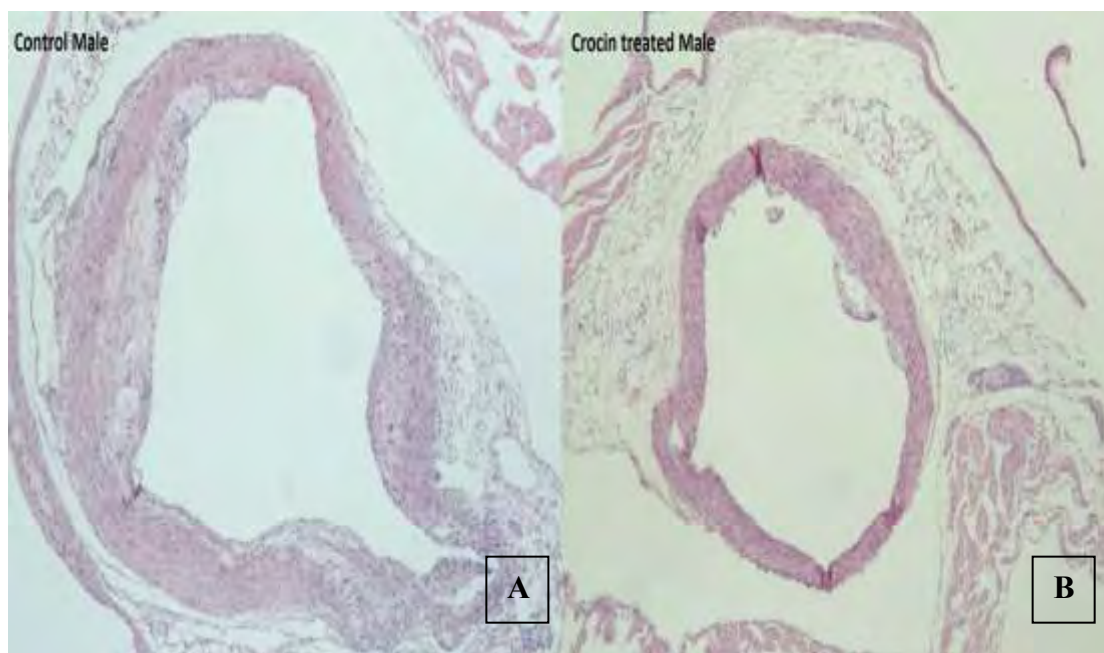
Σε προηγούμενο πείραμα μετρήθηκε το μέγεθος της αθηροσκληρυντικής πλάκας κάθε τομής, τόσο στα ApoE knockout ποντίκια που έλαβαν αγωγή με υδροξυχλωροκίνη 10 mg/kg, όσο και σε αυτά που έλαβαν αγωγή με κροκίνη 100 mg/kg (36). Οι τομές παρατηρήθηκαν σε οπτικό μικροσκόπιο και φωτογραφήθηκαν σε μεγέθυνση 100x. Η λήψη των φωτογραφιών πραγματοποιήθηκε με την κάμερα Nikon DS – 5M – L1 Digital Sight Camera System και οι φωτογραφίες αναλύθηκαν με το λογισμικό <<Image J for microscopy>>. Με τη χρήση του προγράμματος αυτού, υπολογίστηκε το μέγεθος της αθηροσκληρυντικής πλάκας σε mm² (τετραγωνικά χιλιοστά) με βάση τον αριθμό των pixels που παρατηρούνται σε κάθε τομή (1mm = 1794 pixels, άρα 1 mm² = 3.218.486 pixels).

4.2.2.1 Μέγεθος αθηροσκληρυντικής πλάκας και έκφραση της eNOS, σε ApoE knockout ποντίκια που έλαβαν υδροξυχλωροκίνη

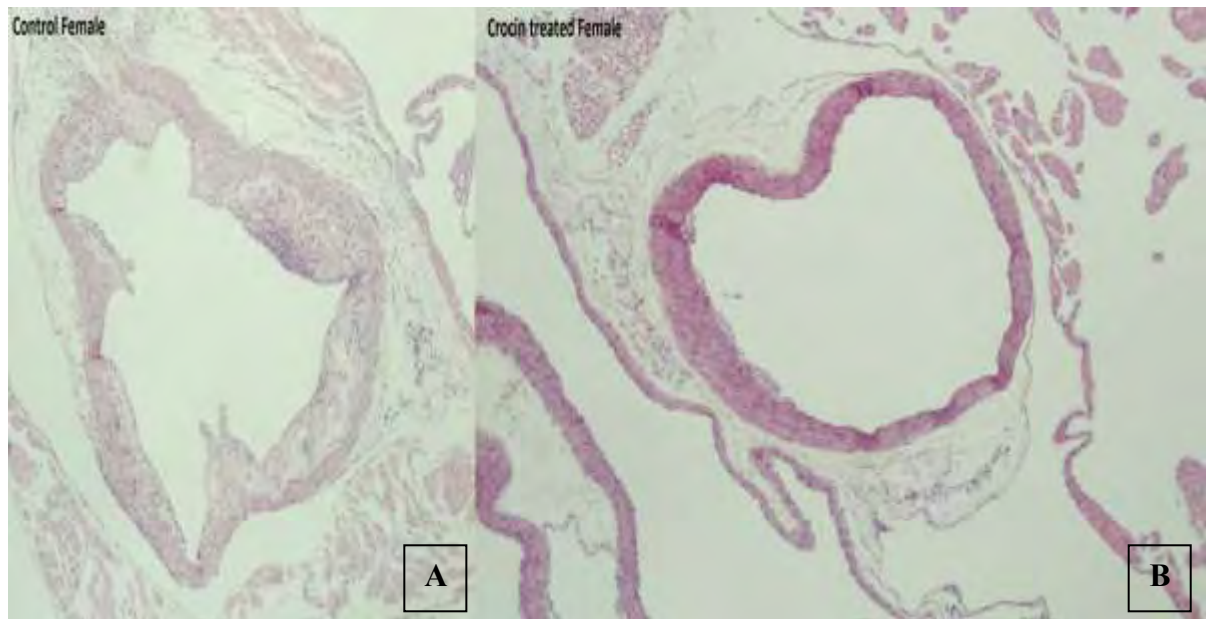
Όπως φαίνεται από τα αποτελέσματα του Πίνακα 16 και της Εικόνας 24, η χορήγηση υδροξυχλωροκίνης σε δοσολογία 10 mg/kg μείωσε σημαντικά το μέγεθος της αθηροσκληρυντικής πλάκας. Το αποτέλεσμα αυτό βρίσκεται σε συμφωνία με τα επίπεδα έκφρασης της eNOS, η έκφραση της οποίας βρίσκεται αυξημένη στα ποντίκια στα οποία χορηγήθηκε υδροξυχλωροκίνη, σε σύγκριση με τα controls. Από τη στιγμή που το μέγεθος της αθηρωματικής πλάκας μειώνεται, είναι αναμενόμενο να αυξηθούν τα επίπεδα της eNOS, η οποία φυσιολογικά παρουσιάζει αυξημένη έκφραση στην περιοχή της αθηρωματικής βλάβης. Το φάρμακο μείωσε σε τέτοιο ποσοστό το μέγεθος της αθηρωματικής πλάκας, με αποτέλεσμα σε ορισμένα ποντίκια να μην παρατηρούνται αθηροσκληρυντικές βλάβες και συνεπώς να μην είναι δυνατή η μελέτη της έκφρασης της eNOS.

4.2.2.2 Μέγεθος αθηροσκληρυντικής πλάκας και έκφραση της eNOS, σε ApoE knockout ποντίκια που έλαβαν κροκίνη

Όπως φαίνεται από τα αποτελέσματα του Πίνακα 17 και της Εικόνας 25, η χορήγηση κροκίνης σε δοσολογία 100 mg/kg μείωσε σημαντικά το μέγεθος της αθηροσκληρυντικής πλάκας (Εικόνες 28,29).



Εικόνα 28: Περιοχή αθηρωματικής πλάκας σε control αρσενικά ποντίκια (A) και σε αρσενικά ποντίκια που έλαβαν κροκίνη (B) (36)



Εικόνα 29: Περιοχή αθηρωματικής πλάκας σε controls θηλυκά ποντίκια (A) και θηλυκά ποντίκια που έλαβαν κροκίνη (B) (36)

Το αποτέλεσμα αυτό βρίσκεται σε συμφωνία με τα επίπεδα έκφρασης της eNOS, τα οποία είναι σημαντικά αυξημένα στα ποντίκια στα οποία χορηγήθηκε κροκίνη 100 mg/kg, σε σύγκριση με τα controls.

5. Συζήτηση – Συμπεράσματα

Η αθηροσκλήρυνση είναι μια συστηματική και πολυεστιακή νόσος, η οποία αρχίζει νωρίς στη ζωή του ανθρώπου, και διαρκεί συνήθως δεκαετίες μέχρι να εμφανιστούν τα πρώτα έκδηλα συμπτώματα, ως συνέπεια της προοδευτικής απόφραξης ή της οξείας θρόμβωσης των αγγείων. Θεωρείται ότι οφείλεται στις αλληλεπιδράσεις των λιποπρωτεϊνών με το αρτηριακό τοίχωμα, με αποτέλεσμα την έναρξη μιας φλεγμονώδους διεργασίας και την δημιουργία αθηρωματικής πλάκας. Κατά τη διάρκεια της ζωής, οι αθηροσκληρυντικές βλάβες μπορεί να παραμένουν ασυμπτωματικές, μερικές μπορεί να οδηγήσουν σε αποφρακτικά φαινόμενα, ενώ άλλες μπορούν να υποστούν ρήξη και θρόμβωση, γεγονός που μπορεί να οδηγήσει σε αθηροθρομβωτικά επεισόδια όπως είναι τα οξέα στεφανιαία συμβάματα, το εγκεφαλικό επεισόδιο και η ισχαιμία των άκρων (62).

Η αθηροσκλήρυνση θεωρείται πολυπαραγοντική νόσος και πολλές παράμετροι παίζουν ρόλο στην παθοφυσιολογία της νόσου. Η αύξηση των λιπιδίων στο αίμα, αιμοδυναμικοί και μηχανικοί παράγοντες της ροής του αίματος που καθιστούν ευάλωτο το αρτηριακό τοίχωμα, οι παράγοντες πήξης και θρόμβωσης και οι λοιμώξεις αποτελούν τους βασικούς παράγοντες για την έναρξη και την πρόοδο της νόσου (3). Η αθηροσκληρυντική πλάκα οφείλεται στη συσσώρευση κυρίως των λιπιδίων, αλλά και πρωτεϊνών και υδατανθράκων και στον υπέρμετρο πολλαπλασιασμό των λείων μυϊκών κυττάρων. Αυτή η κατάσταση, οδηγεί στην πρόσληψη των λιπιδίων από τα μονοκύτταρα και τα μακροφάγα, και τη μετατροπή τους σε <<αφρώδη>> κύτταρα, με αποτέλεσμα την πάχυνση του έσω χιτώνα των αρτηριών (63).

Πολλές μελέτες, προτείνουν ως πιο σημαντικούς παράγοντες κινδύνου ανάπτυξης αθηροσκλήρυνσης και συνεπώς καρδιαγγειακής νόσου, τη δυσλιπιδαιμία, την υπέρταση, την υπεργλυκαιμία, την υπερομοκυστεϊναιμία και το κάπνισμα. Όλοι αυτοί οι παράγοντες συμβάλλουν τόσο στη βλάβη του ενδοθηλίου και στην έναρξη της νόσου, όσο και στην εξέλιξή της και στην δημιουργία ίνωσης (64).

Η αθηρωμάτωση έχει συσχετιστεί έντονα τα τελευταία χρόνια με τη διαδικασία της φλεγμονής και πιστεύεται ότι η φλεγμονώδης αντίδραση σχετίζεται με την έναρξη της βλάβης. Επιπλέον, πολλοί διαμεσολαβητές της φλεγμονής καθώς και τα λευκά αιμοσφαίρια παίζουν σημαντικό ρόλο στη διαδικασία σχηματισμού της αθηροσκληρυντικής πλάκας (4). Σημαντικό ρόλο στην ανάπτυξη της νόσου παίζει και το γενετικό υπόβαθρο του ανθρώπου, αφού έχει βρεθεί πλήθος γονιδίων που σχετίζονται με την έναρξη και την εξέλιξη της αθηροσκληρυντικής διαδικασίας (6).

Η έρευνα για τη μελέτη της αθηροσκλήρυνσης, οδήγησε στη δημιουργία πειραματικών μοντέλων (συνήθως ζωικών). Τα ApoE knockout ποντίκια αποτελούν ένα από τα πιο συχνά χρησιμοποιούμενα ζωικά μοντέλα στη μελέτη της αθηροσκλήρυνσης. Τα ποντίκια αυτά αναπτύσσουν αθηροσκλήρυνση αυτόματα ενώ επίσης παρατηρείται όλο το φάσμα των αλλοιώσεων κατά τη διάρκεια ανάπτυξης αθηροσκλήρυνσης, το οποίο είναι παρόμοιο με αυτό που παρατηρείται στον άνθρωπο (11).

Στην παρούσα μελέτη, χορηγήθηκε υδροξυχλωροκίνη και κροκίνη σε ApoE knockout ποντίκια για 16 εβδομάδες, με στόχο τον προσδιορισμό των επιπέδων του παράγοντα που επάγεται από την υποξία, HIF – 1α και της ενδοθηλιακής συνθετάσης του μονοξειδίου του αζώτου, eNOS. Επιπλέον, τα επίπεδα έκφρασης του HIF – 1α και της eNOS συσχετίστηκαν με το μέγεθος της αθηροσκληρυντικής πλάκας και με αποτελέσματα προηγούμενων μελετών (31, 36).

Η υδροξυχλωροκίνη είναι ένα ευρέως χρησιμοποιούμενο φάρμακο για τη θεραπεία των αυτοάνοσων νοσημάτων, όπως είναι η ρευματοειδής αρθρίτιδα και ο συστηματικός ερυθηματώδης λύκος (20). Ένα κύριο χαρακτηριστικό των ασθενών αυτών είναι η ανάπτυξη αθηροσκλήρυνσης πιο συχνά και πιο πρώιμα, σε σύγκριση με το γενικό πληθυσμό. Συνήθως, η ανάπτυξη αθηροσκλήρυνσης είναι συνέπεια της χρόνιας συστηματικής φλεγμονής και της θεραπείας με στεροειδή φάρμακα, τα οποία πιστεύεται ότι είναι αθηρογόνα λόγω της επίδρασής τους στις λιποπρωτεΐνες του πλάσματος (65).

Η επίδραση της υδροξυχλωροκίνης στην ανάπτυξη και την πρόοδο της αθηροσκλήρυνσης σε ασθενείς με αυτοάνοσα νοσήματα έχει αποτελέσει αντικείμενο έρευνας διαφόρων ερευνητικών ομάδων. Από τις μέχρι τώρα κλινικές μελέτες, φαίνεται ότι η χορήγηση υδροξυχλωροκίνης στους ασθενείς αυτούς μπορεί να μειώσει την LDL χοληστερόλη καθώς και την παραγωγή τριγλυκεριδίων με συνέπεια τη μειωμένη ανάπτυξη αθηροσκλήρυνσης (27). Επιπλέον, σε πρόσφατες μελέτες αναφέρεται ότι η υδροξυχλωροκίνη βελτιώνει τα επίπεδα των λιπιδίων στο αίμα των ασθενών, ενώ επίσης η χρήση της συνδέεται με το σχηματισμό μικρότερου ποσοστού αθηρωματικής πλάκας στις αρτηρίες (66). Τέλος, σε πείραμα που πραγματοποιήθηκε σε ποντίκια αποδείχθηκε ότι η υδροξυχλωροκίνη μπορεί να αντιστρέψει τη θρομβογένεση που προκαλείται από τα αντιφωσφολιπιδικά αντισώματα στα ποντίκια (59).

Παρόλα αυτά, υπάρχουν κλινικές μελέτες που απέτυχαν να καταδείξουν κάποιο όφελος από τη χορήγηση της υδροξυχλωροκίνης όσον αφορά στην εξέλιξη της αθηροσκλήρυνσης (29). Σε πρόσφατη πειραματική μελέτη διαπιστώθηκε ότι η υδροξυχλωροκίνη μπορεί να προκαλέσει δοσοεξαρτώμενη αύξηση του μεγέθους της αθηροσκληρυντικής πλάκας και των επιπέδων της LDL χοληστερόλης σε ApoE knockout ποντίκια. Η υπερέκφραση της eNOS στην περιοχή της αθηρωματικής πλάκας από τη χορήγηση υψηλής δόσης (100 mg/kg) υδροξυχλωροκίνης με μείωση της BH₄, ίσως αποτελεί το μηχανισμό μέσω του οποίου η υδροξυχλωροκίνη επιδεινώνει την αθηροσκληρυντική βλάβη (30). Συγχορήγηση BH₄ και υδροξυχλωροκίνης σε υψηλή δόση 100 mg/kg θα μπορούσε να διαλευκάνει τον πιθανό μηχανισμό της δράσης της υδροξυχλωροκίνης στην αθηρωματική πλάκα και στην έκφραση της eNOS σε ApoE knockout ποντίκια.

Η κροκίνη αποτελεί εκχύλισμα του φυτού *Crocus sativus* L. και παραδοσιακά χρησιμοποιείται ως χρωστική ή αρωματική ουσία. Ωστόσο, πρόσφατες μελέτες έχουν καταδείξει ένα σημαντικό ρόλο της κροκίνης στην υγεία. Η κροκίνη φαίνεται να προλαμβάνει προβλήματα υγείας, όπως είναι οι διαταραχές του γαστρεντερικού συστήματος, οι καρδιαγγειακές παθήσεις, ο σακχαρώδης διαβήτης, η κατάθλιψη, το άγχος (67).

Εκτός από τις παραπάνω ευεργετικές ιδιότητες της κροκίνης, φαίνεται ότι η ουσία αυτή έχει ισχυρή υπολιπιδαιμική και αντιοξειδωτική δράση και είναι προστατευτική έναντι της ανάπτυξης αθηροσκληρυνσης. Ωστόσο, πρόσφατη πειραματική μελέτη αναφέρει ότι η χορήγηση κροκίνης 100 mg/kg, σε ApoE knock-out ποντίκια, ενώ προκάλεσε σημαντική μείωση της αθηρωματικής πλάκας, δεν επηρέασε ιδιαίτερα τα επίπεδα της ολικής και της LDL χοληστερόλης (36).

Ενενήντα επτά (97) ApoE knock-out ποντίκια χρησιμοποιήθηκαν στην παρούσα μελέτη, από τα οποία σε δεκατέσσερα (14) χορηγήθηκε υδροξυχλωροκίνη 10 mg/kg (9 αρσενικά και 5 θηλυκά) και σε τριάντα (30) χορηγήθηκε κροκίνη 100 mg/kg (18 αρσενικά και 12 θηλυκά), στο πόσιμο νερό. Είκοσι δύο ποντίκια (22) χρησιμοποιήθηκαν ως μάρτυρες (controls) στο πείραμα με την υδροξυχλωροκίνη (10 αρσενικά και 12 θηλυκά), και τριαντάνα (31) ποντίκια χρησιμοποιήθηκαν ως μάρτυρες στο πείραμα με την κροκίνη (17 αρσενικά και 14 θηλυκά). Η χορήγηση της υδροξυχλωροκίνης και της κροκίνης ξεκίνησε σε ηλικία 16 εβδομάδων και η θεραπεία διήρκεσε για 16 εβδομάδες.

Η μέτρηση της αθηροσκληρυντικής πλάκας των ποντικίων αυτών, μετά το τέλος της θεραπείας με υδροξυχλωροκίνη έδειξε σημαντική μείωση του μεγέθους της πλάκας στα ποντίκια που έλαβαν υδροξυχλωροκίνη συγκριτικά με τα ποντίκια μάρτυρες. Συμπερασματικά, η αγωγή με υδροξυχλωροκίνη σε δόση 10 mg/kg σε ApoE knock-out ποντίκια βελτίωσε σημαντικά τις αθηροσκληρυντικές βλάβες. Ως εκ τούτου, φαίνεται ότι η επίδραση της υδροξυχλωροκίνης στην αθηροσκληρυντική πλάκα των ApoE knock-out ποντικίων είναι δοσοεξαρτώμενη, καθώς υψηλή δόση του φαρμάκου ευνοεί την επιδείνωση της αθηρωμάτωσης (31), ενώ αντιθέτως χαμηλή δόση οδηγεί σε ελάττωση της αθηροσκληρυντικής διαδικασίας σε αυτό το κλασικό πειραματικό μοντέλο.

Η μέτρηση της αθηροσκληρυντικής πλάκας των ποντικίων, που έλαβαν αγωγή με κροκίνη 100 mg/kg, έδειξε επίσης σημαντική μείωση του μεγέθους της πλάκας στα ποντίκια που έλαβαν κροκίνη συγκριτικά με τα ποντίκια μάρτυρες. Ωστόσο, δεν υπήρξε σημαντική μείωση της χοληστερόλης. Συμπερασματικά, η αγωγή με κροκίνη σε δόση 100 mg/kg σωματικού βάρους σε ApoE knock-out ποντίκια βελτίωσε σημαντικά τις αθηροσκληρυντικές βλάβες, αλλά ο μηχανισμός με τον οποίο η κροκίνη οδηγεί στη μείωση της αθηρωματικής πλάκας παραμένει αδιευκρίνιστος και απαιτούνται περαιτέρω πειράματα.

Η πρωτεΐνη HIF – 1α, έχει βρεθεί να εμπλέκεται σε διάφορες παθολογικές διεργασίες, όπως είναι η ανάπτυξη ισχαιμικών καρδιαγγειακών συμβαμάτων, η πνευμονική υπέρταση, διαταραχές κατά τη κύηση και η ανάπτυξη καρκίνου (68). Επιπλέον όπως είναι γνωστό, τα αφρώδη κύτταρα που είναι υπεύθυνα για τη δημιουργία της αθηροσκληρυνσης, προέρχονται από τη φαγοκυττάρωση της οξειδωμένης LDL χοληστερόλης από τα μακροφάγα (3). Τα μακροφάγα έχουν την τάση να εντοπίζονται και να παραμένουν σε υποξικές περιοχές των αθηροσκληρυντικών πλακών. Κατά την ανάπτυξη της αθηροσκληρυντικής βλάβης, η υποξία επιδεινώνεται τόσο από τη συνεχόμενη πάχυνση του αρτηριακού τοιχώματος, όσο και από τη συνεχόμενη ζήτηση οξυγόνου από τα μακροφάγα (49). Επίσης, έχει παρατηρηθεί ότι στις αθηροσκληρυντικές πλάκες αναπτύσσονται νέα αγγεία, με τη διαδικασία της νεοαγγειογένεσης, η οποία σχετίζεται με την πρόοδο ανάπτυξης της πλάκας. Η νεοαγγειογένεση είναι μια σημαντική συνέπεια της υποξίας σε

διάφορους ιστούς, οπότε η δημιουργία νέων αγγείων σε αθηροσκληρυντικές πλάκες, υποδηλώνει την ύπαρξη υποξίας. Ένα υποξικό κύτταρο, κατά κανόνα ενεργοποιεί τον HIF – 1α. Δηλαδή, ο HIF – 1α εκφράζεται <<φυσιολογικά>> στην περιοχή της αθηροσκληρυντικής πλάκας. Ως εκ των ανωτέρω, διερευνήθηκε η έκφραση του HIF – 1α στις αθηροσκληρυντικές πλάκες των ApoE knockout ποντικών που είχαν λάβει υδροξυχλωροκίνη 10 mg/kg έναντι των controls.

Η έκφραση του HIF – 1α στις αθηροσκληρυντικές πλάκες των ApoE knockout ποντικών, που έλαβαν υδροξυχλωροκίνη 10 mg/kg, μελετήθηκε με μεθόδους ανοσοϊστοχημείας. Επίσης, η έκφραση του HIF – 1α μελετήθηκε σε δέκα (10) αρσενικά ApoE knockout ποντικά, τα οποία έλαβαν κροκίνη 100 mg/kg. Τα επίπεδα έκφρασης του παράγοντα αυτού προσδιορίστηκαν με βάση την ένταση και την έκταση της χρώσης. Για την ποσοτικοποίηση της έκφρασης του HIF – 1α χρησιμοποιήθηκε το “Quick score”, δηλαδή το γινόμενο των πυρήνων που εκφράζουν τον HIF – 1α στην αθηροσκληρυντική πλάκα επί την ένταση της χρώσης.

Τα αποτελέσματα των πειραμάτων έδειξαν ότι η έκφραση του HIF – 1α είναι σημαντικά μειωμένη στις αθηροσκληρυντικές πλάκες των ποντικών που έλαβαν αγωγή με υδροξυχλωροκίνη 10 mg/kg, έναντι των controls. Τα αποτελέσματα αυτά συμφωνούν με τα ευρήματα που αφορούν στο μέγεθος της αθηροσκληρυντικής πλάκας, καθόσον στα ποντικά όπου παρατηρείται μείωση του μεγέθους της πλάκας είναι αναμενόμενο να μειώνεται και το επίπεδο έκφρασης του HIF – 1α. Ωστόσο, η παρατηρηθείσα διαφορά στην έκφραση του HIF – 1α στις πλάκες μεταξύ των αρσενικών και θηλυκών control ποντικών μπορεί να οφείλεται σε φυλοεξαρτώμενη έκφραση του HIF – 1α στα ApoE knockout ποντικά.

Η έκφραση του HIF – 1α βρέθηκε σημαντικά μειωμένη και στα ApoE knockout ποντικά που έλαβαν αγωγή με κροκίνη 100 mg/kg έναντι των controls. Και σε αυτή την περίπτωση, τα αποτελέσματα συμφωνούν με τα ευρήματα του μεγέθους της αθηροσκληρυντικής πλάκας, το μέγεθος της οποίας, και στην περίπτωση της έχει μειωθεί σημαντικά.

Η χορήγηση των δύο ουσιών, δηλαδή της υδροξυχλωροκίνης 10 mg/kg και της κροκίνης 100 mg/kg, μείωσε σε σημαντικό ποσοστό το μέγεθος της αθηρωματικής πλάκας, με αποτέλεσμα σε ορισμένα ποντικά η αθηρωματική βλάβη να μην είναι ανιχνεύσιμη και συνεπώς να μην είναι δυνατή η μελέτη της έκφρασης του HIF – 1α. Σε ορισμένα ποντικά, η έκφραση του HIF – 1α είναι μόνο κυτταροπλασματική, δηλαδή, ο HIF – 1α εκφράζεται, αλλά δεν είναι ενεργός.

Το NO είναι ένα αέριο, το οποίο αποτελεί ένα από τα σημαντικότερα μόρια για τον ανθρώπινο οργανισμό. Ο ρόλος του είναι πολλαπλός, αφού έχει δράση δευτέρου αγγελιοφόρου μορίου, δείκτη φλεγμονής, και πιθανώς, θεραπευτικού παράγοντα (53). Παράγεται από τη δράση της οικογένειας των συνθεσών του NO (NOS), από τη μετατροπή της L – αργινίνης σε L – κιτρολίνη. Η eNOS είναι μία από τις ισομορφές των NOS, η οποία εκφράζεται από τα ενδοθήλια. Η δράση της εξαρτάται από την καλμοδουλίνη

και το διαθέσιμο Ca^{2+} και απαιτεί την παρουσία αρκετών συμπαραγόντων, όπως είναι η BH4 , το FAD και το FMN (52).

Το NO, που παράγεται μέσω της δράσης της eNOS, είναι μια ισχυρή αγγειοδιασταλτική ουσία που εμπλέκεται στη ρύθμιση πολλών λειτουργιών, όπως είναι η αγγειογένεση, η ρύθμιση του αγγειακού τόνου, η σωστή λειτουργία των αιμοπεταλίων. Όλες οι παραπάνω λειτουργίες θεωρούνται βασικές για την έρρυθμη καρδιαγγειακή λειτουργία (54).

Η αθηροσκλήρυνση χαρακτηρίζεται τόσο από τη μειωμένη δραστηριότητα της eNOS, όσο και από τη μειωμένη βιοδιαθεσιμότητα του NO (54). Αν και ο μηχανισμός μέσω του οποίου η eNOS εμπλέκεται στη δημιουργία αθηρωμάτωσης δεν είναι πλήρως γνωστός, πιστεύεται ότι η βλάβη του ενδοθηλίου και το αυξημένο οξειδωτικό stress, που παρατηρείται στην αθηροσκλήρυνση, οδηγεί σε υπερέκφραση της ενδοθηλιακής συνθετάσης του NO (eNOS), με συνέπεια τη μείωση της βιοδραστηριότητας της λόγω μείωσης των επιπέδων του συμπαραγόντά της, BH4 με τελικό αποτέλεσμα τη μειωμένη απελευθέρωση του NO σε συνδυασμό με την παραγωγή δραστικών μορφών οξυγόνου, όπως είναι το υπεροξειδίο του υδρογόνου (56). Ως εκ των ανωτέρω, διερευνήθηκε η έκφραση της eNOS στις αθηροσκληρυντικές πλάκες των ApoE knockout ποντικών που είχαν λάβει υδροξυχλωροκίνη 10 mg/kg και κροκίνη 100 mg/kg.

Η έκφραση της eNOS στις αθηροσκληρυντικές πλάκες των ApoE knockout ποντικών μελετήθηκε με μεθόδους ανοσοϊστοχημείας. Τα επίπεδα έκφρασης του ενζύμου αυτού προσδιορίστηκαν με βάση την ένταση της χρώσης και το ποσοστό των κυτταροπλασμάτων των κυττάρων που εκφράζουν την eNOS.

Τα αποτελέσματα των πειραμάτων έδειξαν ότι η eNOS εκφράζεται σε σημαντικό αυξημένο ποσοστό στις αθηροσκληρυντικές πλάκες των ποντικών που έλαβαν αγωγή με υδροξυχλωροκίνη 10 mg/kg έναντι των controls. Τα αποτελέσματα αυτά συμφωνούν με τα ευρήματα που αφορούν στο μέγεθος της αθηροσκληρυντικής πλάκας, καθόσον στα ποντίκια όπου παρατηρείται μείωση του μεγέθους της πλάκας είναι αναμενόμενο τα επίπεδα έκφρασης της eNOS να είναι αυξημένα, αφού φυσιολογικά η eNOS παρουσιάζει αυξημένη έκφραση στην περιοχή της αθηροσκληρυντικής πλάκας.

Τα ίδια αποτελέσματα παρατηρήθηκαν και στα ApoE knockout ποντίκια που έλαβαν κροκίνη 100 mg/kg. Και σε αυτή την περίπτωση, η έκφραση της eNOS βρέθηκε αυξημένη σε σύγκριση με τα controls ποντίκια.

Σε προηγούμενη μελέτη βρέθηκε ότι η χορήγηση υδροξυχλωροκίνης 100 mg/kg σε ApoE knockout ποντίκια προκάλεσε παράδοξη επιδείνωση της αθηροσκλήρυνσης, ενώ στο ίδιο πείραμα βρέθηκε ότι η eNOS υπερεκφράζεται στις αθηροσκληρυντικές πλάκες των ApoE knockout ποντικών που έλαβαν υδροξυχλωροκίνη 100 mg/kg έναντι των μαρτύρων. Πιο συγκεκριμένα, η έκφραση της eNOS αυξήθηκε κατά τρεις φορές στα αρσενικά ποντίκια που έλαβαν υδροξυχλωροκίνη σε σύγκριση με τα ποντίκια μάρτυρες, ενώ στα θηλυκά ποντίκια που έλαβαν υδροξυχλωροκίνη παρατηρήθηκε αύξηση των επιπέδων έκφρασης της eNOS τετραπλάσια έναντι των μαρτύρων. Δηλαδή, η χορήγηση υδροξυχλωροκίνης σε δοσολογία 100 mg/kg είχε ως αποτέλεσμα την υπερέκφραση της eNOS (30). Ωστόσο, η

χορήγηση υδροξυχλωροκίνης 10 mg/kg, προκάλεσε μείωση του μεγέθους της αθηρωματικής πλάκας. Αυτό το εύρημα ενισχύει την άποψη ότι πιθανώς η δράση της υδροξυχλωροκίνης να είναι δοσοεξαρτώμενη.

Αν και ο μηχανισμός με τον οποίο η eNOS συμμετέχει στην αθηρογένεση δεν έχει γίνει ακόμα γνωστός, η αύξηση των επιπέδων της eNOS στα ApoE knockout ποντίκια τα οποία έλαβαν υδροξυχλωροκίνη 100 mg/kg υποδηλώνουν ως πιθανό μηχανισμό την υπερέκφραση της eNOS λόγω μείωσης της BH4 και την παραγωγή ελευθέρων ριζών οξυγόνου και υπεροξειδίου. Η μείωση των επιπέδων της eNOS στα ποντίκια που έλαβαν υδροξυχλωροκίνη 10 mg/kg, η οποία ωστόσο παραμένει σημαντικά αυξημένη σε σύγκριση με τα controls ποντίκια συνηγορεί υπέρ αυτής της άποψης.

Η παρούσα διπλωματική εργασία έδειξε ότι η χορήγηση υδροξυχλωροκίνης σε δόση 10 mg/kg σε ApoE knockout ποντίκια βελτιώνει σημαντικά το μέγεθος της αθηρωματικής πλάκας. Αυτό έχει ως συνέπεια να μειωθεί το επίπεδο έκφρασης διαφόρων παραγόντων που <<φυσιολογικά>> εκφράζονται στην περιοχή της αθηροσκληρυντικής πλάκας, όπως είναι ο HIF – 1α. Το εύρημα καταδεικνύει μια δοσοεξαρτώμενη δράση του φαρμάκου. Τα αυξημένα επίπεδα της έκφρασης της eNOS, που βρέθηκαν στα ποντίκια τα οποία έλαβαν υδροξυχλωροκίνη 10 mg/kg, συνηγορούν υπέρ της άποψης ότι η υπερέκφραση της eNOS στις αθηροσκληρυντικές πλάκες, των ApoE knockout ποντικίων που έλαβαν αγωγή με υδροξυχλωροκίνη, λόγω μείωσης της BH4 με συνέπεια την παραγωγή ελευθέρων ριζών οξυγόνου και υπεροξειδίου είναι ενδεχομένως ένας από τους πιθανούς μηχανισμούς που εξηγεί την επιδείνωση της αθηροσκλήρυνσης στα ποντίκια που έλαβαν αγωγή σε υψηλή δοσολογία και τη βελτίωση της αθηροσκλήρυνσης στα ποντίκια που έλαβαν χαμηλή δοσολογία. Γι' αυτό το λόγο απαιτούνται επιπλέον πειράματα με την ταυτόχρονη χορήγηση υδροξυχλωροκίνης και BH₄ σε ApoE knockout ποντίκια.

Τέλος, η παρούσα εργασία έδειξε ότι η χορήγηση κροκίνης 100 mg/kg μπορεί να προκαλέσει σημαντική βελτίωση των αθηροσκληρυντικών βλαβών. Το εύρημα αυτό βρίσκεται σε συμφωνία με τα επίπεδα έκφρασης του HIF – 1α, τα οποία βρέθηκαν μειωμένα στα ποντίκια που έλαβαν κροκίνη, αλλά και με τα επίπεδα έκφρασης της eNOS τα οποία βρέθηκαν αυξημένα έναντι των controls. Ωστόσο, ο μηχανισμός δράσης της ουσίας δεν είναι γνωστός, και γι' αυτό το λόγο απαιτούνται επιπλέον πειράματα.

Συντομογραφίες

- ABO** *Blood group system* (Ομάδες αίματος ανθρώπου)
- ApoE** *Apolipoprotein E* (Απολιποπρωτεΐνη E)
- ATP** *Adenosine Triphosphate* (Τριφωσφορική αδενοσίνη)
- BH₄** *Tetrahydrobiopterin* (Τετραϋδροβιοπτερίνη)
- bHLH** *basic helix – loop – helix* (Δομή έλικα – θηλιά – έλικα)
- Ca²⁺** *Calcium* (Ασβέστιο)
- CAM** *Calmodulin* (Καλμοδουλίνη)
- CEPT** *Cholesteryl ester Transfer Protein* (Πρωτεΐνη μεταφοράς εστέρων χοληστερόλης)
- CRP** *C reactive Protein* (C αντιδρώσα πρωτεΐνη)
- CYP1A1** *Cytochrome P450 of subfamily A1* (Κυτόχρωμα P450, υποοικογένεια A1)
- DMARDs** *Disease Modifying Antirheumatic Drugs* (Αντιρευματικά φάρμακα που επηρεάζουν την εξέλιξη ορισμένων ρευματικών παθήσεων)
- DNA** *Deoxyribonucleic Acid* (Δεοξυριβονουκλεϊκό οξύ)
- eNOS** *Endothelial Nitric Oxide Synthase* (Ενδοθηλιακή συνθετάση του νιτρικού οξειδίου)
- ESR** *Estrogen Receptor* (Υποδοχέας οιστρογόνων)
- FAD** *Flavin Mononucleotide* (Φλαβινο – αδενινο – δινουκλεοτίδιο σε οξειδωμένη μορφή)
- FMN** *Flavin Mononucleotide* (Φλαβινο – μονονουκλεοτίδιο σε οξειδωμένη μορφή)
- GWAS** *Genome Wide Association Study* (Μελέτες συσχέτισης του γονιδιώματος)
- H₂O₂** *Hydrogen Peroxide* (Υπεροξειδίο του υδρογόνου)
- HCQ** *Hydroxychloroquine* (Υδροξυχλωροκίνη)
- HDL** *High Density Lipoprotein* (Λιποπρωτεΐνη υψηλής πυκνότητας)
- HIF – 1** *Hypoxia Inducible Factor 1* (παράγοντας επαγόμενος από την υποξία 1)
- HRE** *Hypoxia Response Element* (Στοιχείο απόκρισης στην υποξία)
- ICAM – 1** *Intercellular Adhesion Molecule 1* (Μόριο ενδοκυτταρικής συγκολλησεως 1)
- IFN γ** *Interferon gamma* (Ιντερφερόνη γ)
- IL – 2** *Interleukin – 2* (Ιντερλευκίνη 2)

iNOS *Inducible Nitric Oxide Synthase* (Επαγόμενη συνθετάση του νιτρικού οξειδίου)

LDL *Low Density Lipoprotein* (Λιποπρωτεΐνη χαμηλής πυκνότητας)

MIF *Macrophage Migration Inhibitory Factor* (Ανασταλτικός παράγοντας μετανάστευσης των μακροφάγων)

mmLDL *Minimally Modified Low-Density* (Ελάχιστα τροποποιημένη χαμηλής πυκνότητας λιποπρωτεΐνη)

mRNA *Messenger RNA* (Αγγελιοφόρο RNA)

MMP *Matrix metalloproteinase* (Μεταλλοπρωτεϊνάση)

NADPH *Nicotinamide Adenine Dinucleotide Phosphate* (Φωσφορικό νικοτιναμίδιο – αδενίνο – δινουκλεοτίδιο σε ανηγμένη μορφή)

nNOS *Neural Nitric Oxide Synthase* (Νευρωνική συνθετάση του νιτρικού οξειδίου)

NO *Nitric Oxide* (Νιτρικό οξύ)

NOS *Nitric Oxide Synthase* (Συνθετάση του νιτρικού οξειδίου)

O₂ *Oxygen* (Οξυγόνο)

ODDD *Oxygen dependent degradation domain*

oxLDL *Oxidized Low Density Lipoprotein* (Οξειδωμένη LDL χοληστερόλη)

PAS *Per-Arnt-Sim domain*

RNA *Ribonucleic Acid* (Ριβονουκλεϊκό οξύ)

RNAi *RNA interference* (RNA παρεμβολή)

ROS *Reactive Oxygen Species* (Δραστικές μορφές οξυγόνου)

Ser *Serine* (Σερίνη)

SNP *Single Nucleotide Polymorphism* (Μονονουκλεοτιδικός πολυμορφισμός)

TAD *Trans – activation domain*

TCR *T cell Receptor* (Υποδοχέας Τ λεμφοκυττάρων)

Th *Helper T cell* (Βοηθητικό Τ – κύτταρο)

Thr *Threonine* (Θρεονίνη)

TNF α *Tumor Necrosis Factor α* (Παράγοντας νέκρωσης όγκων α)

Tyr *Tyrosine* (Τυροσίνη)

USF1 *Upstream Stimulatory Factor 1* (Upstream παράγοντας διέγερσης 1)

VCAM – 1 *Vascular Cell Adhesion Molecule 1* (Μόριο προσκόλλησης στα αγγειακά κύτταρα – 1)

VEGF *Vascular Endothelial Growth Factor* (Αγγειακός ενδοθηλιακός αυξητικός παράγοντας)

VLDL *Very Low Density Lipoprotein* (Λιποπρωτεΐνη πολύ χαμηλής πυκνότητας)

Βιβλιογραφία

1. **Aldons J. Lusis**, Atherosclerosis. *Nature* | Vol 407 | 14 September 2000.
2. **Tao Wang, Daniel Palucci, Kelsey Law, Bobby Yanagawa, Jennifer Yam, Jagdish Butany**. Atherosclerosis:pathogenesis and pathology. *Diagnostic Histopathology* 18:11, 2012.
3. **Αθανασία Τερτίπη, Φίλιππος Καλδρυμίδης, Σ. Τουρνής, Α. Παπατζιάλα, Μ. Ζαχαρίου, Δ. Τσικαλάκης**. *Δυσλιπιδαιμίες*. Αθήνα : s.n., 2001. ISBN: 960-91541-0-7.
4. **Χαράλαμπος Κωτίδης, Κωνσταντίνος Μακαρίτσης**. Αντιφλεγμονώδης Δράση των Στατινών και Αθηρωματογένεση. *Καρδιακή Ανεπάρκεια, Τομ. 4, Τευχ. 2, Σελ. 89 - 109*. 2007.
5. **L. Maximilian Buja and Hugh A. McAllister**, Atherosclerosis: Pathologic Anatomy and Pathogenesis. [συγγρ. βιβλίου] J.T, Cohn, J.N, Wellens, H.J.J., Holmes, D.R. (Eds.) Willerson. *Cardiovascular Medicine*. s.l. : Springer London, 2007.
6. **Aldons J. Lusis**, Genetics of atherosclerosis. *Trends in Genetics* xx (2012) 1–9, doi:10.1016/j.tig.2012.03.001. .
7. **David P. Hajjar and Antonio M. Gotto**, Biological Relevance of Inflammation and Oxidative Stress in the Pathogenesis of Arterial Diseases. *The American Journal of Pathology, Vol. 182, No. 5*. May 2013.
8. **Christian Weber, Heidi Noels**. Atherosclerosis: current pathogenesis and therapeutic options. *Nature Medicine, Volume 17 | Number 11*. November 2011.
9. **Christopher K. Glass, Joseph L. Witztum**. Atherosclerosis: The Road Ahead. *Cell, Vol. 104, 503–516*. February 2001.
10. **Karen S. Meir, Eran Leitersdorf**. Atherosclerosis in the Apolipoprotein E–Deficient Mouse A Decade of Progress. *Arterioscler Thromb Vasc Biol.;24:1006-1014*. 2004.
11. **P.Michael. Conn**, *Sourcebook of models for biomedical research*. New Jersey : Humana Press Inc., 2008.
12. **Angela F. Drew**, *Atherosclerosis Experimental Methods and Protocols*. New Jersey : Humana Press Inc., 2001.
13. Apoe Targeted Mutation Mice. *Taconic, Hudson, NY*.
14. **Avani A. Pendse, Jose M. Arbones-Mainar, Lance A. Johnson, Michael K. Altenburg, and Nobuyo Maeda**. Apolipoprotein E knock-out and knock-in mice: atherosclerosis, metabolic syndrome, and beyond. *Journal of Lipid Research* . 2009, Τόμ. April Supplement.
15. **Kathy Marquardt, Pharm D. and Timothy E. Albertson**. Treatment of Hydroxychloroquine Overdose. *American Journal of Emergency Medicine* . September 2001, Τόμ. Volume 19, Number 5.

16. *Εθνικό Συνταγολόγιο*. s.l. : Εθνικός Οργανισμός Φαρμάκων, 2007.
17. **Robert I. Fox**, Mechanism of action of hydroxychloroquine as an antirheumatic drug. *Seminars in Arthritis and Rheumatism*. Volume 23, Issue 2, Supplement 1, October 1993, Pages 82–91.
18. **Giuseppe Murdaca, Barbara Maria Colombo, Paola Cagnati, Rossella Gulli, Francesca Spanò, Francesco Puppo**. Endothelial dysfunction in rheumatic autoimmune diseases. *Atherosclerosis xxx 1-9*. 2012.
19. **Bevra H. Hahn, Jennifer Grossman, Weiling Chen, Maureen McMahon**. The pathogenesis of atherosclerosis in autoimmune rheumatic diseases: Roles of inflammation and dyslipidemia. *Journal of Autoimmunity*. 28 69e75, 2007.
20. **Nancy J.Olsen, Michele A. Schleich, David R. Karp**. Multifaceted effects of hydroxychloroquine in human diseases. *Seminars in Arthritis and Rheumatism*. 2013.
21. **Cristina C. Belizna, Vincent Richard, Christian Thuillez, Hervé Lévesque, Yehuda Shoenfeld**. Insights into atherosclerosis therapy in antiphospholipid syndrome. *Autoimmunity Reviews 7 46–51*. 2007.
22. **A Sisó, M Ramos-Casals, A Bové, P Brito-Zerón, N Soria, S Muñoz, A Testi, J Plaza, J Sentís and A Coca**. Previous antimalarial therapy in patients diagnosed with lupus nephritis: Influence on outcomes and survival. *Lupus 17, 281–288*. 2008.
23. **Mary J. Roman, Beth-Ann Shanker, Adrienne Davis, Michael D. Lockshin, Lisa Sammaritano, Ronit Simantov, Mary K. Crow, Joseph E. Schwartz, Stephen A. Paget, Richard B. Devereux, Jane E. Salmon**. Prevalence and Correlates of Accelerated Atherosclerosis in Systemic Lupus Erythematosus. *New England Journal of Medicine 349;25*. August 2003.
24. **Ruiz-Iratorza G, Egurbide MV, Pijoan JI, Garmendia M, Villar I, Martinez-Berriotxo A, Erdozain JG, Aguirre C**. Effect of antimalarials on thrombosis and survival in patients with systemic lupus erythematosus. *Lupus.15(9):577-83*. 2006.
25. **Tam LS, Gladman DD, Hallett DC, Rahman P, Urowitz MB**. Effect of antimalarial agents on the fasting lipid profile in systemic lupus erythematosus. *J Rheumatol. 27(9):2142-5*. September 2000.
26. **Sachet JC, Borba EF, Bonfá E, Vinagre CG, Silva VM, Maranhão RC**. Chloroquine increases low-density lipoprotein removal from plasma in systemic lupus patients. *Lupus.16(4):273-8*. 2007.
27. **Zoltán Szekanecz and Alisa E. Koch**, Vascular involvement in rheumatic diseases: ‘vascular rheumatology’. *Arthritis Research & Therapy 10:224* . 2008.
28. **Michael H. Edwards, Silvia Pierangeli, XiaoWei Liu, John H. Barker, Gary Anderson, E. Nigel Harris**. Hydroxychloroquine Reverses Thrombogenic Properties of Antiphospholipid Antibodies in Mice. *Circulation 96:4380-4384*. 1997.

29. **G. Ruiz-Irastorza, M. Ramos-Casals, P. Brito-Zeron, M. A. Khamashta.** Clinical efficacy and side effects of antimalarials in systemic lupus erythematosus: a systematic review. *Ann Rheum Dis* 69:20–28. 2010.
30. **Konstantinos Makaritsis, Maria Ioannou, Kleopatra Kapatou, Evangelos Kouvaras, Eirini Poulakida, Elias Begas, George Koukoulis, George Dalekos.** HIF - 1 α and eNOS are overexpressed in the aorta of hydroxycloquine treated ApoE knockout mice. *Eur J Intern Med* 22 (1): 556. 2011.
31. **Μακαρίτσης Κ., Ιωάννου Μ., Καπάτου Κ., Κουβάρης Ε., Μπέγας Η., Κουκούλης Γ., Νταλέκος Γ.** Η υδροξυχλωροκίνη προκαλεί επιδείνωση της αθηρωμάτωσης σε ApoE knockout ποντίκια. *2ο Συνέδριο Παθολογίας Κεντρικής Ελλάδος.* 2010, Λάρισα.
32. **Mario Giaccio,** Crocetin from Saffron: An Active Component of an Ancient Spice. *Critical Reviews in Food Science and Nutrition.* 44:155–172, 2004.
33. **Liang Sheng, Zhiyu Qian, Shuguo Zheng, Liang Xi.** Mechanism of hypolipidemic effect of crocin in rats: Crocin inhibits pancreatic lipase. *European Journal of Pharmacology* 543 116–122. 2006.
34. **Nassiri-Asl, Hossein Hosseinzadeh and Marjan.** Avicenna's (Ibn Sina) the Canon of Medicine and Saffron (*Crocus sativus*): A Review. *Phytother. Res.* 27: 475–483. 2013.
35. **Shu-Ying He, Zhi-Yu Qian, Fu-Tian Tang, Na Wen, Guang-Lin Xu, Liang Sheng.** Effect of crocin on experimental atherosclerosis in quails and its mechanisms. *Life Sciences* 77 907–921. 2005.
36. **Χ. Κωτίδης, Μ. Ιωάννου, Κ. Παπαχαραλάμπους, Ε. Κουβαράς, Η. Μπέγας, Π. Ταραντίλης, Γ. Κουκούλης, Γ. Νταλέκος, Κ. Μακαρίτσης.** Η κροκίνη προκαλεί μείωση της αθηρωμάτωσης σε ApoE knockout ποντίκια. *4ο Συνέδριο Παθολογίας Κεντρικής Ελλάδος.* Μάρτιος 2012.
37. **R. M. Thushara, M. Hemshekhar, M. Sebastin Santhosh, S. Jnaneshwari, S. C. Nayaka, S. Naveen, K. Kemparaju, K. S. Girish.** Crocin, a dietary additive protects platelets from oxidative stress-induced apoptosis and inhibits platelet aggregation. *Mol Cell Biochem* 373:73–83. 2013.
38. **Christian M. Girgis, Kim Cheng, Christopher H. Scott, Jenny E. Gunton.** Novel links between HIFs, type 2 diabetes, and metabolic syndrome. *Trends in Endocrinology and Metabolism, Volume 23, Issue 8, Pages 372–380.* August 2012.
39. **Sang-Ging Ong, Derek J. Hausenloy.** Hypoxia-inducible factor as a therapeutic target for cardioprotection. *Pharmacology & Therapeutics* 136, 69 - 81. 2012.
40. **Hao Zhu, Tim Jackson and H. Franklin Bunn.** Detecting and responding to hypoxia. *Nephrology Dialysis Transplantation, 17 [Suppl 1]: 3–7.* 2002.
41. **Guang L. Wang, Bing-Hua Jiang, Elizabeth A. Rue, Gregg L. Semenza.** Hypoxia-inducible factor 1 is a basic-helix-loop-helix-PA . *PNAS, Vol. 92, pp. 5510-5514.* June 1995.

42. **U. Berchner-Pfannschmidt, S. Frede, C. Wotzlaw and J. Fandrey.** Imaging of the hypoxia-inducible factor pathway: insights into oxygen sensing. *European Respiratory Journal*, 32: 210–217. 2008.
43. **Gregg. L.Semenza,** HIF-1 and human disease: one highly involved factor. *Genes & Development*, 14:1983–1991. 2000.
44. **Gaurav Mrinal Sharma.** Hypoxia Inducible Factor-1 α (HIF-1 α) and its Role in Tumour Progression to Malignancy. . *OJHAS Vol. 7, Issue 2.* 2008.
45. **Gregg L. Semenza,** Involvement of Hypoxia-Inducible Factor 1 in Pulmonary Pathophysiology. . *Chest*;128;592S-594S. 2005.
46. **Jeremy M. Berg, John L. Tymoczko, Lubert Stryer.** *Βιοχημεία (Τόμος Ι).* Ηράκλειο : Πανεπιστημιακές Εκδόσεις Κρήτης, 2006. ISBN: 960-254-190-0.
47. **Nels Olson, Albert van der Vliet.** Interactions between nitric oxide and hypoxia-inducible factor signaling pathways in inflammatory disease. *Nitric Oxide.* August 2011, Τόμ. Volume 25, Issue 2, Pages 125–137.
48. **Chung S. Lim, Serafim Kiriakidis, Ann Sandison, Ewa M. Paleolog, Ewa M. Paleolog.** Hypoxia-inducible factor pathway and diseases of the vascular wall. *Journal of Vascular Surgery.* July 2013, Volume 58, Issue 1, Pages 219–230.
49. **Annika Asplund, Gunnel Ostergren-Lunden, German Camejo, Pia Stillemark-Billton, Goran Bondjers.** Hypoxia increases macrophage motility, possibly by decreasing the heparan sulfate proteoglycan biosynthesis. *Journal of Leukocyte Biology vol. 86 no. 2 381-388.* 2009.
50. **Jeremy Ben-Shoshan, Arnon Afek, Sofia Maysel-Auslender, Aya Barzelay, Ardon Rubinstein, Gad Keren, Jacob George.** HIF - 1 α Overexpression and Experimental Murine Atherosclerosis. *Arterioscler Thromb Vasc Biol.*29:665-670. 2009.
51. **José Blanco Pampín, Sonia Aranzazu García Rivero, Xosé Luis Otero Cepeda, Angel Vázquez Boquete, Jerónimo Forteza Vila.** Immunohistochemical Expression of HIF-1 α in Response to Early Myocardial Ischemia. *Journal of Forensic Sciences.* Vol.51, No.1, January 2006.
52. **Claudio Napoli, Filomena de Nigris, Sharon Williams-Ignarro, Orlando Pignalosa, Vincenzo Sica, Louis J. Ignarro.** Nitric oxide and atherosclerosis: An update. *Nitric Oxide: Biology and Chemistry, Nitric Oxide 15,* 265–279. 2006.
53. **Jan F. Gielis, Judy Y. Lin, Kirstin Wingler, Paul E.Y. Van Schil, Harald H. Schmidt, An L. Moens.** Pathogenetic role of eNOS uncoupling in cardiopulmonary disorders. *Free Radical Biology and Medicine.* April 2011, Τόμ. Volume 50, Issue 7, Pages 765–776.
54. **Gopi Krishna Kolluru, Jamila H. Siamwala, Suvro Chatterjee.** eNOS phosphorylation in health and disease. *Biochimie 92,1186.* 2010.

55. **Michael Demosthenous, Charalambos Antoniadis, Dimitris Tousoulis, Marios Margaritis, Kyriakoula Marinou, Christodoulos Stefanadis.** Endothelial nitric oxide synthase in the vascular wall: Mechanisms regulating its expression and enzymatic function. *Artery Research*. June 2011, Volume 5, Issue 2.
56. **Seinosuke Kawashima, Mitsuhiro Yokoyama.** Dysfunction of Endothelial Nitric Oxide Synthase and Atherosclerosis. . *Arteriosclerosis, Thrombosis and Vascular Bioliology*; 24;998-1005. 2004.
57. **Ozaki M, Kawashima S, Yamashita T, Hirase T, Namiki M, Inoue N, Hirata K, Yasui H, Sakurai H, Yoshida Y, Masada M, Yokoyama M.** Overexpression of endothelial nitric oxide synthase accelerates atherosclerotic lesion formation in apoE-deficient mice. *J Clin Invest*. 110(3): 331–340. . August 2012.
58. **Pitchai Balakumar, Sonam Kathuria, Gaurav Taneja, Sanjeev Kalra, Nanjain Mahadevan.** Is targeting eNOS a key mechanistic insight of cardiovascular defensive potentials of statins? *Journal of Molecular and Cellular Cardiology*. January 2012, Τόμ. Volume 52, Issue 1, Pages 83–92.
59. **Michael H. Edwards,** Hydroxychloroquine Reverses Thrombogenic Properties of Antiphospholipid Antibodies in Mice. *Circulation*. 1997.
60. **Beverly Paigen, Brian Y. Ishida, Judy Verstuyft, Robert B. Winters, and Deborah Albee.** Atherosclerosis Susceptibility Differences among Progenitors of Recombinant Inbred Strains of Mice. *Arteriosclerosis, Thrombosis, and Vascular Biology*;10;316-323. 1990.
61. **Kingshuk Roy Choudhury, Kevin J. Yagle, Paul E. Swanson, Kenneth A. Krohn and Joseph G. Rajendran.** A Robust Automated Measure of Average Antibody Staining in Immunohistochemistry Images. *Journal of Histochemistry & Cytochemistry*. Volume 58(2): 95–107. 2010.
62. **Augusto Gallino, Matthias Stuber, Filippo Crea, Erling Falk, Roberto Corti, John Lekakis, Jürg Schwitler, Paolo Camici, Oliver Gaemperli, Marcello Di Valentino, John Prior, Hector M. Garcia-Garcia, Charalambos Vlachopoulos, Francesco Cosentino, Stephan Wi.** “In vivo” imaging of atherosclerosis. *Atherosclerosis*, Volume 224, Issue 1, September 2012, Pages 25–36.
63. **Wuchen Wang, Yugyung Lee, Chi H. Lee.** Review: The physiological and computational approaches for atherosclerosis treatment. *International Journal of Cardiology*, Volume 167, Issue 5, 1 September 2013, Pages 1664–1676.
64. **Tao-Hua Lan, Xiong-Qing Huang, Hong-Mei Tan.** Vascular fibrosis in atherosclerosis . *Cardiovascular Pathology*, Volume 22, Issue 5, September–October 2013, Pages 401–407.
65. **Karina de Leeuw, Gees Kallenberg, Marc Bijl.** Accelerated Atherosclerosis in Patients with Systemic Autoimmune Diseases. *Annals of the New York Academy of Sciences*, 1051: 362–371 . 2005.

66. **Michael D. Lockshin, Lisa Sammaritano, Ronit Simantovary J. Roman, Beth-Ann Shanker, Adrienne Davis, Mary K. Crow, Joseph E. Schwartz, Stephen A. Paget, Richard B. Devereux, Jane E. Salmon.** Prevalence and Correlates of Accelerated Atherosclerosis in Systemic Lupus Erythematosus. *New England Journal of Medicine*. December 2003.
67. **John P. Melnyk, Sunan Wang, Massimo F. Marcone.** Chemical and biological properties of the world's most expensive spice: Saffron. *Food Research International*. Volume 43, Issue 8, Pages 1981–1989, October 2010.
68. **Gregg L. Semenza,** HIF-1 and human disease: one highly involved factor. *Genes Dev.* 2000 14: 1983-1991.
69. **Peter. Libby,** Inflammation in atherosclerosis. *Nature | Vol 420* . December 2002.
70. **Thomas J. Manning, Thomas Leggett, Dustin Jenkins, Ivan Furtado, Dennis Phillips, Greg Wylie, Benjamin J. Bythell, Fengli Zhang.** Structural and some medicinal characteristics of the copper(II)–hydroxychloroquine complex. *Bioorganic & Medicinal Chemistry Letters*. 1 August 2013, Τόμ. Volume 23, Issue 15, Pages 4453–4458.