



**ΠΑΝΕΠΙΣΤΗΜΙΟ ΘΕΣΣΑΛΙΑΣ
ΣΧΟΛΗ ΕΠΙΣΤΗΜΩΝ ΥΓΕΙΑΣ
ΤΜΗΜΑ ΙΑΤΡΙΚΗΣ**



ΕΡΓΑΣΤΗΡΙΟ ΚΥΤΤΑΡΟΓΕΝΕΤΙΚΗΣ ΚΑΙ ΜΟΡΙΑΚΗΣ ΓΕΝΕΤΙΚΗΣ

**ΠΡΟΓΡΑΜΜΑ ΜΕΤΑΠΤΥΧΙΑΚΩΝ ΣΠΟΥΔΩΝ
«ΓΕΝΕΤΙΚΗ ΤΟΥ ΑΝΘΡΩΠΟΥ»**

ΔΙΠΛΩΜΑΤΙΚΗ ΕΡΓΑΣΙΑ

«RENDU-OSLER-WEBER: γονότυπος και φαινότυπος»

ΑΛΕΞΙΟΥ ΓΙΩΡΓΟΣ

ΒΙΟΧΗΜΙΚΟΣ-ΒΙΟΤΕΧΝΟΛΟΓΟΣ

ΛΑΡΙΣΑ

ΙΟΥΝΙΟΣ, 2014

ΔΙΕΥΘΥΝΤΡΙΑ ΤΟΥ ΠΡΟΓΡΑΜΜΑΤΟΣ

ΚΑΘΗΓΗΤΡΙΑ Α. ΤΣΕΖΟΥ

ΤΡΙΜΕΛΗΣ ΕΠΙΤΡΟΠΗ

Κυριάκου Δέσποινα, Αν. Καθηγήτρια Αιματολογίας Πανεπιστημίου Θεσσαλίας
(Επιβλέπουσα)

Τσέζου Ασπασία, Καθηγήτρια Ιατρικής Γενετικής Πανεπιστημίου Θεσσαλίας
(Συνεπιβλέπουσα)

Τζέτη Μαρία, Επίκουρη Καθηγήτρια Εθνικού Καποδιστριακού Πανεπιστημίου
Αθηνών

Περιεχόμενα

Σελ.

Περίληψη	3
1.Εισαγωγή	4
1.1 ΙΣΤΟΡΙΚΗ ΑΝΑΔΡΟΜΗ ΤΗΣ ΝΟΣΟΥ ΗΗΤ	4
1.2 ΚΛΗΡΟΝΟΜΙΚΟΤΗΤΑ ΤΗΣ ΝΟΣΟΥ	4
1.3 ΚΛΙΝΙΚΕΣ ΕΚΔΗΛΩΣΕΙΣ ΤΗΣ ΝΟΣΟΥ	5
1.3.1 Πνευμονικές αρτηριοφλεβώδεις δυσπλασίες AVMs	7
1.3.2 Εγκεφαλικές αρτηριοφλεβώδεις δυσμορφίες AVMs	9
1.3.3 Ηπατικές αρτηριοφλεβώδεις δυσπλασίες AVMs	11
1.3.4 Δυσλειτουργίες στον γαστρεντερικό σωλήνα	14
1.3.5 Στοματικός και ρινικός βλεννογόνος	15
1.3.6 Δέρμα	16
1.3.7 Ειδικά ζητήματα για την εγκυμοσύνη	16
1.3.8 Νοσητικές καταστάσεις σε παιδιά	17
1.3.9 Συνδυασμός ΗΗΤ με άλλες κλινικές εκδηλώσεις	17
1.4 ΔΙΑΓΝΩΣΤΙΚΑ ΚΡΙΤΗΡΙΑ ΤΗΣ ΝΟΣΟΥ	18
1.5 ΑΝΤΙΜΕΤΩΠΙΣΗ ΚΑΙ ΘΕΡΑΠΕΙΑ ΤΗΣ ΗΗΤ	21
1.6 ΓΟΝΙΔΙΑΚΗ ΧΑΡΤΟΓΡΑΦΗΣΗ ΤΗΣ ΗΗΤ	25
1.6.1 Βιολογία της νόσου	28
1.6.2 Σηματοδότηση TGF-β και αγγειογένεση	31
1.6.3 Μοριακή και γενετική βάση της νόσου	33
2. ΣΥΜΠΕΡΑΣΜΑΤΑ	59
3. ΒΙΒΛΙΟΓΡΑΦΙΑ	61

ΠΕΡΙΛΗΨΗ

Η κληρονομική αιμορραγική τηλαγγειεκτασία (HHT) ή νόσος Rendu-Osler-Weber, συνιστά μία αυτοσωματική επικρατή νόσο που σήμερα προσβάλλει ένα αξιοσημείωτο ποσοστό του πληθυσμού. Δεν υπάρχει διαφορά μεταξύ ανδρών και γυναικών, αλλά ούτε εντοπίζεται σε συγκεκριμένες περιοχές. Η νόσος παρουσιάζει ευρεία γεωγραφική κατανομή και έχει περιγραφεί σε πολλές φυλετικές ομάδες, σχεδόν σε όλες τις χώρες του κόσμου. Οι φαινοτυπικές εκδηλώσεις της νόσου οφείλονται, ως επί το πλείστον, σε ανωμαλίες της δομής και της ανάπτυξης των αγγείων. Τα άτομα που νοσούν από την ασθένεια αυτή, εκδηλώνουν πληθώρα συμπτωμάτων, με τις κλινικές εκδηλώσεις να διαφέρουν μεταξύ των οικογενειών και μεταξύ των ατόμων της ίδιας οικογένειας. Οι διάφορες κλινικές εκδηλώσεις της νόσου περιλαμβάνουν αγγειακές δυσπλασίες (AVMs) στους πνεύμονες, στο ήπαρ, στο γαστρεντερικό βλεννογόνο, στον εγκέφαλο, στο ρινικό και στοματικό βλεννογόνο και στο δέρμα. Η νόσος HHT παρουσιάζει ετερογένεια και διακρίνεται σε πέντε διαφορετικούς τύπους, οι οποίοι είναι κλινικά δυσδιάκριτοι. Όλα τα γονίδια, που είναι γνωστά και συνδέονται με την HHT κωδικοποιούν πρωτεΐνες, που ανήκουν στο μονοπάτι σηματοδότησης TGF-β. Ένα σύνολο 900 περίπου διαφορετικών μεταλλάξεων είναι γνωστό, μέχρι σήμερα. Ο τύπος HHT1 και HHT2 οφείλονται σε μεταλλάξεις στα γονίδια της ενδογλίνης (ENG) και της ακτιβίνης A υποδοχέα τύπου II (ACVRL1), αντίστοιχα. Ο τύπος HHT5 οφείλεται σε μετάλλαξη του γονιδίου SMAD4/MADH4 και αποτελεί ένα συνδυασμό της νόσου HHT και της νενανικής πολυποδίασης (JPHT). Όσον αφορά τους τύπους 3 και 4 τα υπεύθυνα γονίδια χαρτογραφήθηκαν στο χρωμόσωμα 5q μεταξύ του γενετικού τόπου D5S2011 και D5S2490 και στο χρωμόσωμα 7p μεταξύ του γενετικού τόπου D7S2252 και D7S510, αντίστοιχα. Είναι πλέον βέβαιο πως υπάρχουν και άλλα γονίδια που ευθύνονται για την νόσο HHT, με ποικίλες μεταλλάξεις, αφού στο 15% των περιπτώσεων ατόμων που πάσχουν από την νόσο δεν έχει γίνει ερμηνεία της γονιδιακής παραμέτρου. Η κλινική διάγνωση της νόσου HHT πραγματοποιείται με βάση την κλασική διαγνωστική τριάδα και αποτελεί το διαγνωστικό εργαλείο της νόσου HHT όλα τα τελευταία χρόνια (διαγνωστικά κριτήρια Curaçao), παρόλο που σε αρκετές περιπτώσεις κρίνεται δύσκολη. Όσον αφορά τις θεραπευτικές τεχνικές της νόσου HHT, χρησιμοποιούνται πολλές μέθοδοι αντιμετώπισης που ποικίλουν ανάλογα με τα διάφορα κλινικά συμπτώματα, την ψυχοσωματική κατάσταση κάθε ασθενούς, και τα κλινικά και θεραπευτικά πρωτόκολλα που χρησιμοποιεί το εκάστοτε ίδρυμα.

1. ΕΙΣΑΓΩΓΗ

1.1 ΙΣΤΟΡΙΚΗ ΑΝΑΔΡΟΜΗ ΤΗΣ ΝΟΣΟΥ ΗΗΤ

Στις αρχές του 19ου αιώνα ερευνητές περιέγραψαν τα πιο κοινά χαρακτηριστικά της Κληρονομικής αιμορραγικής τηλαγγειεκτασίας (ΗΗΤ) και πιο συγκεκριμένα τις επαναλαμβανόμενες αιμορραγίες της μύτης και την κληρονομική φύση της νόσου (Sutton HG, 1864). Ο HJ. Rendu παρατήρησε τις αλλοιώσεις του δέρματος και των βλεννογόνων, και διαχώρισε την κατάσταση αυτή από εκείνη της αιμοφιλίας (Rendu HJ, 1896). Ο W. Osler κατάφερε με μία έκθεση του 1901 να περιγράψει τις χαρακτηριστικές βλάβες του πεπτικού σωλήνα (Osler W, 1901). Ο γιατρός FP. Weber ανέφερε αναλυτικά τα κλινικά χαρακτηριστικά της ασθένειας το 1907 σε μία σειρά περιστατικών (Weber FP, 1907). Ο όρος "κληρονομική αιμορραγική τηλαγγειεκτασία" χρησιμοποιήθηκε για πρώτη φορά από τον Αμερικάνο γιατρό Frederic M. Hanes, σε ένα άρθρο του 1909 και αργότερα ονομάστηκε νόσος Osler-Weber-Rendu (OWR) (Hanes FM, 1909).

1.2 ΚΛΗΡΟΝΟΜΙΚΟΤΗΤΑ ΤΗΣ ΝΟΣΟΥ

Η ΗΗΤ (επίσης γνωστή ως σύνδρομο Rendu - Osler - Weber) είναι μία αυτοσωματική επικρατής κληρονομική αγγειακή νόσος, η οποία προσβάλλει έναν στους 5,000 με 8,000 ανθρώπους σε όλο τον κόσμο. Δεν υπάρχει διαφορά μεταξύ ανδρών και γυναικών, αλλά ούτε εντοπίζεται σε συγκεκριμένες περιοχές. Η νόσος παρουσιάζει ευρεία γεωγραφική κατανομή και έχει περιγραφεί σε πολλές φυλετικές ομάδες, σχεδόν σε όλες τις χώρες του κόσμου. Στις περισσότερες περιπτώσεις υπάρχει θετικό οικογενειακό ιστορικό, ενώ αναφέρεται ένας μικρός αριθμός σποραδικών περιπτώσεων. Αν και πρόκειται για μία ιδιαίτερα διεισδυτική νόσο (η διεισδυτικότητα υπολογίζεται περίπου στο 97%), μπορεί να μην εμφανιστούν συμπτώματα μέχρι την ηλικία των 30 ετών (Plauchu et al. 1989). Η διεισδυτικότητα του φαινοτύπου εξαρτάται από την ηλικία και η εκδήλωση των συμπτωμάτων ολοκληρώνεται περίπου μέχρι την ηλικία των 40 ετών. Η μελέτη για την επίπτωση και την ιστορία της νόσου ΗΗΤ οδήγησε στην συλλογή στοιχείων, που ήταν διαθέσιμα από διάφορες χώρες και προέκυψε ότι η συχνότητα εμφάνισης της ασθένειας είναι της τάξης του 1/10.000 και όχι του 1/100.000, όπως πίστευαν παλιότερα (Guttmacher et al. 1995). Η εμφάνιση είναι υψηλότερη σε κάποιες γεωγραφικά απομονωμένες περιοχές φτάνοντας το μέγεθος του 12,5/100.000 στο γαλλικό διαέρισμα της Ain και στο Haut de Jural, 5,6/100.000 στη νήσο Fumen στη Δανία, και 2,5/100.000 στην περιοχή του Newcastle της Αγγλίας (Plauchu et al. 1984). Στην πολιτεία του Vermont, στις Η.Π.Α υπολογίστηκε μία συχνότητα εμφάνισης του ύψους 6,1/100.000, ενώ οι μελετητές πιστεύουν ότι η συχνότητα εμφάνισης της νόσου είναι σημαντικά μεγαλύτερη αφού συμπεριλήφθησαν σχεδόν μόνο ασθενείς με σημαντικά συμπτώματα. Η συχνότερη εμφάνιση της νόσου παρουσιάζεται στον αфро-καραβαϊκό πληθυσμό των Ολλανδικών Αντιλλών και φτάνει το 19,4/100.000 (Guttmacher et al. 1995). Η πληθυσμιακή επικράτηση στην περιοχή της Akita της βόρειας Ιαπωνίας είναι 1/5.000 με 1/8.000 όμοια με εκείνη του αναφέρθηκε

στην Αμερική και σε Ευρωπαϊκούς πληθυσμούς, γεγονός που απέρριψε στην θεωρία ότι η νόσος είναι σπάνια στους Ασιάτες (Dakeishi et all. 2002).

1.3 ΚΛΙΝΙΚΕΣ ΕΚΔΗΛΩΣΕΙΣ ΤΗΣ ΝΟΣΟΥ

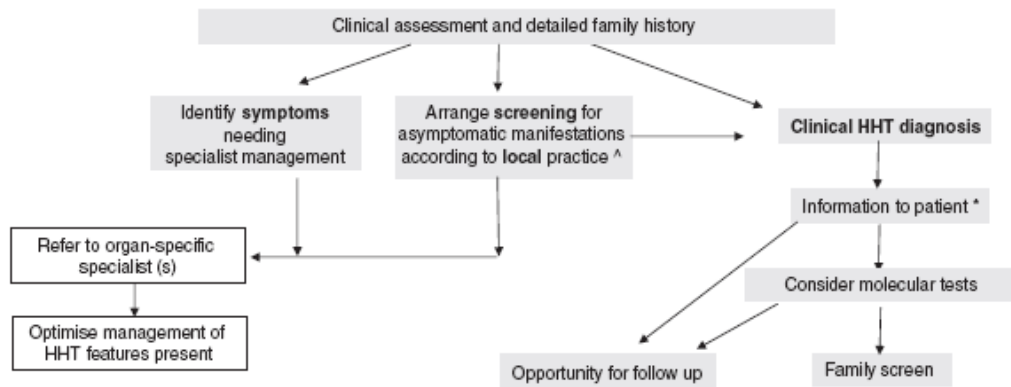
Η ΗΗΤ περιγράφηκε για πρώτη φορά ως μια οικογενής νόσος που χαρακτηρίζεται από αναιμία, σοβαρές επαναλαμβανόμενες ρινορραγίες και απώλεια αίματος του γαστρεντερικού σωλήνα (Rendu HJ et all. 1896). Η έγκαιρη αναγνώριση των ατόμων με ΗΗΤ που αναπτύσσουν μη φυσιολογικές αγγειακές δομές, οδήγησε στην ανίχνευση δυσπλασιών της πνευμονικής, ηπατικής και εγκεφαλικής κυκλοφορίας (Legg W. 1876, Rundles RW. 1945, Smith H and Lineback M. 1954). Η πλειοψηφία των ασθενών που πάσχουν από την νόσο ΗΗΤ θα υποστεί αρτηριοφλεβώδεις δυσπλασίες (AVMs) σε τουλάχιστον μία από αυτές τις περιοχές, με τις AVMs συνήθως να παραμένουν σιωπηλές (Guttmacher et all. 1995). Πρόσφατα, το φάσμα της ασθένειας ΗΗΤ επεκτάθηκε περαιτέρω με την προσθήκη ως σύμπτωμα την πνευμονική υπέρταση (υπάρχουν δύο μορφές που κυριαρχούν στην ΗΗΤ), τη νεανική πολυποδίαση , μία προθρομβωτική κατάσταση και την δυσλειτουργία της αποτελεσματικότητας του ανοσοποιητικού συστήματος. Τα πρότυπα εμφάνισης της ΗΗΤ είναι εξαιρετικά μεταβλητά ακόμα και μέσα στις οικογένειες. Αυθόρμητες επαναλαμβανόμενες ρινορραγίες είναι η πιο κοινή και συνήθως πρώτη κλινική εκδήλωση της ΗΗΤ, και συχνά αρχίζει πριν από την σχολική ηλικία. Οι τηλαγγειεκτασίες του δέρματος και του στοματικού βλεννογόνου τυπικά υπάρχουν από περίπου την τρίτη δεκαετία της ζωής του ατόμου, και αυξάνεται με την ηλικία. Οι επαναλαμβανόμενες αιμορραγίες από το γαστρεντερικό σωλήνα αποτελεί ένα χαρακτηριστικό γνώρισμα των τελευταίων χρόνων σε ένα 15-20% των ατόμων με ΗΗΤ (Plauchu et all. 1989). Σημαντικές επιπλοκές της ΗΗΤ περιλαμβάνουν σοβαρή αναιμία, χρόνια ρινική και γαστρεντερική αιμορραγία, εγκεφαλικό (ισχαιμικό και εγκεφαλικό απόστημα από πνευμονικές αρτηριοφλεβώδεις δυσπλασίες), σοβαρή φλεβική θρόμβωση, και σε πιο σπάνιες περιπτώσεις, σοβαρή πνευμονική υπέρταση, θάνατοι που σχετίζονται με την εγκυμοσύνη και συμπτωματική ηπατική νόσο που απαιτεί μεταμόσχευση ήπατος. Τα περισσότερα άτομα προσβεβλημένα με ΗΗΤ, δεν θα έχουν συνέπειες σχετιζόμενες με την ζωή τους (Kjeldsen et all. 1999). Λόγω των προγραμμάτων προσυμπτωματικού ελέγχου, γίνεται κατανοητό ότι πριν από τον έλεγχο διάγνωσης, η πλειοψηφία των προσβεβλημένων ατόμων δεν έχουν επίγνωση της ύπαρξης της νόσου ΗΗΤ (Shovlin et all. 2008). Ο στόχος της διαχείρισης της ασθένειας ΗΗΤ είναι να βελτιστοποιηθεί η εξέλιξη της νόσου των προσβεβλημένων ατόμων, χωρίς να προβάλλει υπερβολικό συναγερμό σχετικά με τις αγγειακές βλάβες που μπορεί να είναι μικρής σημασίας. Συμπτωματικοί ασθενείς με ιατρικά προβλήματα εξαιτίας της ΗΗΤ, τους αξίζει εξέταση από ενημερωμένες εξειδικευμένες υπηρεσίες. Για άτομα με ΗΗΤ που είναι καλά, η εστίαση είναι τόσο στην εκπαίδευση (συμπεριλαμβανομένων των πρόσφατων δημοσιεύσεων όσον αφορά την οδοντιατρική φροντίδα και τη διαχείριση της εγκυμοσύνης) όσο και στα προγράμματα προσυμπτωματικού ελέγχου. Το πρωτόκολλο της ακριβούς κλινικής διαχείρισης διαφέρει μεταξύ των χωρών,

κυρίως λόγω των διαφορετικών πρακτικών υγειονομικής περίθαλψης (Fatima S Govani and Claire L Shovlin,2009).

Τα συμπτώματα της αιμορραγικής τηλαγγειεκτασίας ποικίλουν ανάλογα με το όργανο. Ανάλογα με την τοποθεσία των τηλαγγειεκτασιών προκύπτουν συγκεκριμένα προβλήματα. Άτομα με μη φυσιολογικό γαστρεντερικό σωλήνα θα πρέπει να ελέγχονται για αιμορραγίες και σοβαρή αναιμία. Άτομα με αρτηριοφλεβώδεις δυσπλασίες στον πνεύμονα ή τον εγκέφαλο αντιμετωπίζουν προβλήματα όπως πνευμονορραγίες, εγκεφαλικά επεισόδια και εγκεφαλικά αποστήματα κατά την διάρκεια της εγκυμοσύνης (Buscarini et all. 2004). Γενικά τα άτομα που πάσχουν από την νόσο HHT δεν έχουν προειδοποιητικά συμπτώματα πριν από μία απειλητική για την ζωή αιμορραγία του εγκεφάλου ή μία καρδιακή ανεπάρκει λόγω της υψηλής ροής του αίματος (Nanthakumar et all. 2001). Ανεξαρτήτως της θέσης ή του μεγέθους της αρτηριοφλεβώδους δυσπλασίας τα παθολογικά αιμοφόρα αγγεία έχουν μεγαλύτερη τάση για ρήξη από τα φυσιολογικά αιμοφόρα αγγεία.

Τα άτομα που πάσχουν από την νόσο HHT εμφανίζουν ανωμαλίες στα αιμοφόρα αγγεία: στους πνεύμονες, στο δέρμα, στον εγκέφαλο, στο ρινικό και στοματικό βλεννογόνο, στο γαστρεντερικό σωλήνα και στο ήπαρ.

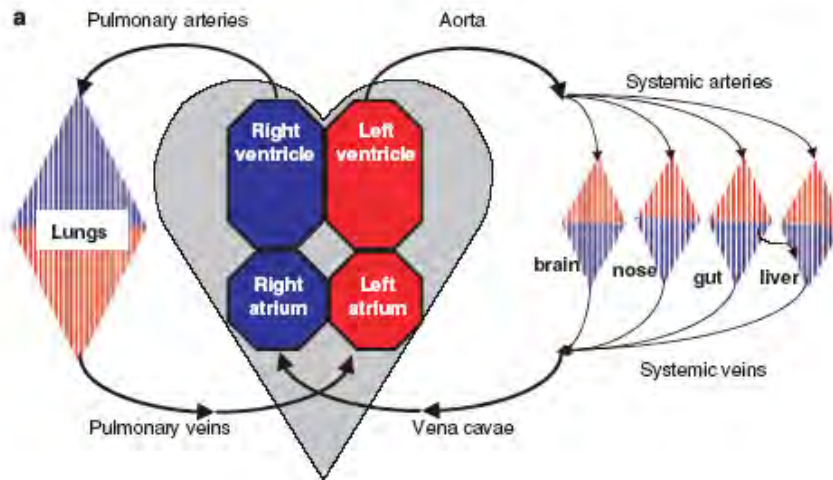
Η ιατρική αιτιολόγηση όσον αφορά τον έλεγχο της διάγνωσης σε ασυμπτωματικά άτομα από τον πληθυσμό που νοσούν με την HHT επικεντρώνεται στον βαθμό κινδύνου που προκύπτει από τις σιωπηλές αρτηριοφλεβώδεις δυσπλασίες AVMs, στην ασφάλεια/ανεκτικότητα του πρωταρχικού διαγνωστικού εργαλείου που χρησιμοποιείται, στα πλεονεκτήματα που προσφέρονται από την ορθή διάγνωση όσον αφορά τη διαχείριση των ασθενών και την παρακολούθηση τους και στην ασφάλεια των αποτελεσματικών θεραπειών. Στην συνέχεια, αξιολογήσεις κινδύνου-οφέλους διεξάγονται για να προσδιοριστεί κατά πόσον η ανίχνευση και θεραπεία των ασυμπτωματικών αρτηριοφλεβώδων δυσπλασιών AVMs είναι πιθανό να φέρει συνολικά θετικά οφέλη στην υγεία του ασθενούς. Σε όποιες περιπτώσεις οι μελέτες κινδύνου-οφέλους είναι λιγότερο σαφείς, διαφορετικές ερμηνείες παρατηρούνται και γενικά αντανakλούν τις συνολικές πρακτικές της υγειονομικής περίθαλψης συγκεκριμένων χωρών και πολιτισμών. Για να αντικατοπτριστούν οι διαφορετικές πρακτικές και η εξελισσόμενη φύση των προτάσεων με την μορφή νέων δεδομένων σχετικά με την φυσική ιστορία και τη θεραπεία με στοιχεία ασφάλειας / αποτελεσματικότητας, γίνει διαθέσιμη, στην εικόνα 1 παρουσιάζονται περιορισμένα στοιχεία σχετικά με τον έλεγχο και τη διαχείριση των προτάσεων (Fatima S Govani et Claire L Shovlin,2009).



Εικόνα 1. Σχηματική παρουσίαση της προσέγγισης για την κλινική διάγνωση και την αντιμετώπιση της νόσου HHT, όπως πραγματοποιείται στα περισσότερα εξειδικευμένα ιδρύματα (Fatima S Govani et Claire L Shovlin,2009).

1.3.1 Πνευμονικές αρτηριοφλεβώδεις δυσπλασίες AVMs

Οι πνευμονικές αρτηριοφλεβικές δυσπλασίες (PAVMs) χαρακτηρίζονται από απευθείας συνδέσεις ανάμεσα σε μια πνευμονική αρτηρία και μια πνευμονική φλέβα μέσω ενός ανευρύσματος με λεπτά τείχη (Gallione et al. 2000). Τα PAVMs είναι συνήθως πολλαπλά και εμφανίζονται και στους δύο πνεύμονες, με μια προτίμηση στους χαμηλότερους λοβούς. Η εμφάνιση των πνευμονικών αρτηριοφλεβωδών δυσπλασιών (PAVMs) ποικίλει ανάλογα με το γονίδιο, που ευθύνεται για την νόσο (Nanthakumar et al. 2001). Τα PAVMs τείνουν να αυξηθούν σε μέγεθος, ειδικά αν είναι πολλαπλά, και αναφέρονται πιο συχνά σε γυναίκες από ότι σε άντρες. Ο βαθμός θνησιμότητας σε συμπτωματικούς αλλά μη θεραπευμένους ασθενείς κυμαίνεται σε ποσοστό 4-22% και σε οξείες περιπτώσεις μέχρι και 40% (Plauchu et al. 1989). Τα ανώμαλα αγγεία μπορεί να σπάσουν και να αιμορραγήσουν στους βρόγχους ή στην πλευριτική κοιλότητα, μερικές φορές με θανατηφόρο αποτέλεσμα. Η απευθείας σύνδεση της πνευμονικής και συστηματικής κυκλοφορίας παρακάμπτει το τριχοειδές δίκτυο με αποτέλεσμα να προκαλούνται τα πιο συνηθισμένα προβλήματα της νόσου. Τέτοιες διαφυγές αριστερά προς δεξιά προκαλούν υποξαιμία. Η έλλειψη του τριχοειδούς δικτύου, που λειτουργεί ως φίλτρο, επιτρέπει τον εμβολισμό, ο οποίος μπορεί να φτάσει τις συστηματικές αρτηρίες, περιλαμβάνοντας κλινικά επακόλουθα, ειδικά στην εγκεφαλική κυκλοφορία με την μορφή εγκεφαλικών αποστημάτων και καρδιακής προσβολής. Αυτά τα χαρακτηριστικά ερμηνεύουν κλινικές εκδηλώσεις όπως δύσπνοια, κόπωση, αιμόπτυση, κυάνωση, και πολυκυτταραιμία (Nanthakumar et al. 2001).

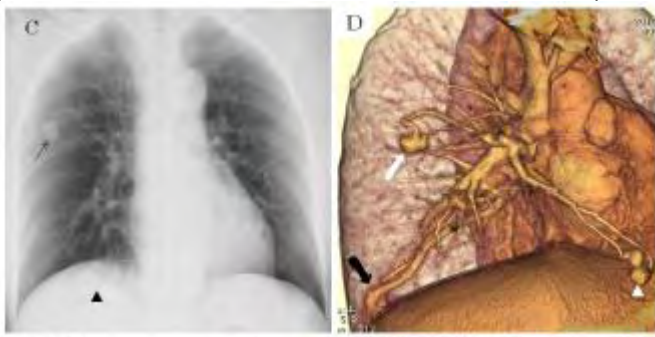


Εικόνα 2. Κυκλοφορική επεξήγηση των ΗΗΤ φαινοτύπων. α) Η σχηματική συστηματική και πνευμονική κυκλοφορία απεικονίζει τριχοειδή, στα οποία συμβαίνουν οι τηλαγγειεκτασίες και οι δυσπλασίες της ΗΗΤ. Σημαντικό είναι ότι οι πνευμονικές φλέβες βρίσκονται σε άμεση επικοινωνία με την αριστερή αρτηρία και την πυλαία φλέβα που κυκλοφορεί από το γαστρεντερικό σωλήνα στο συκώτι (Fatima S Govani et Claire L Shovlin, 2009).

Τα μικρά PAVMs με έλλειψη μικρότερη του 25% της πνευμονικής ροής αίματος είναι ασυμπτωματικά στο 50% των περιπτώσεων. Οι πνευμονικές αρτηριοφλεβώδεις δυσπλασίες είναι συνήθως σιωπηλές κατά τη περίοδο των προκαλούμενων από τις AVMs εγκεφαλικών επεισοδίων και αποστημάτων στον εγκέφαλο και μπορούν να διαγνωστούν με χαμηλού κινδύνου προσεγγίσεις έχοντας μια αποτελεσματική και ασφαλή θεραπεία με εμβολιασμό που φαίνεται να μειώνει ή να καταργεί τους νευρολογικούς κινδύνους. Ως εκ τούτου, η ανίχνευση και θεραπεία των ασυμπτωματικών πνευμονικών δυσπλασιών συνιστάται σε όλο τον κόσμο για τους ενήλικες. Περίπου το 50-85% των πνευμονικών αρτηριοφλεβοδών δυσπλασιών σχετίζονται με την εμφάνιση της νόσου ΗΗΤ. (Amitabha Sengupta et all, 2013).

Για ελέγχους διάγνωσης με μεγάλη ευαισθησία, η επιλογή έγκειται μεταξύ θωρακικών αξονικών τομογραφιών (CT) (Shovlin et all. 2008), οι οποίες ανιχνεύουν με ακρίβεια όλες τις πνευμονικές αρτηριοφλεβώδεις δυσπλασίες PAVMs μεγαλύτερες των 3mm (Marie-France Carette et all. 2008), και ηχοκαρδιογραφήματος (CE). Η χρήση και των δύο τεστ σημαίνει ότι οι πολύ λίγες πνευμονικές αρτηριοφλεβώδεις δυσπλασίες PAVMs θα χαθούν σε έναν πληθυσμό ατόμων που νοσούν από ΗΗΤ, ενώ οι ακτινογραφίες θώρακος και τα επίπεδα του οξυγόνου στο αίμα είναι αρκετά ευαίσθητα ώστε να αποκλειστούν οι πνευμονικές αρτηριοφλεβώδεις δυσπλασίες AVMs. Τόσο η CT, όσο και η CE επιτρέπουν την ανίχνευση σοβαρής πνευμονικής υπέρτασης, η οποία αποτελεί μια σχετική αντένδειξη στον εμβολιασμό. Πολλές εξειδικευμένες μονάδες χρησιμοποιούν ένα πρόγραμμα διαλογής πολλών βαθμίδων χρησιμοποιώντας την CE ως καλύτερη διαγνωστική μέθοδο. Μετά από ενδοφλέβια έγχυση των μικροφουσαλιδίων, οι οποίες θα πρέπει να αφαιρούνται από την φυσιολογικό πνευμονικό τριχοειδικό στρώμα, μέσω των πνευμονικών αρτηριοφλεβώδων

δυσπλασιών AVMs προκύπτει η εμφάνιση των μικροφουσσαλίδων στην αριστερή καρδιακή κυκλοφορία. Μετά από μια θετική μελέτη, οι ασθενείς προβαίνουν σε αξονική τομογραφία θώρακα για να καθοριστούν τα ανατομικά χαρακτηριστικά και η καταλληλότητα για τη θεραπεία μέσω εμβολιασμού (Shonlin et al. 2008). Επιπλέον, υπάρχει συσχέτιση μεταξύ HHT και πνευμονικής υπέρτασης (PPH) (Kjeldsen et al. 2000). Τα ιστολογικά και παθοφυσιολογικά χαρακτηριστικά της HHT και της PPH διαφέρουν. Μια εξέταση ελέγχου για τα PAVMs συνιστάται εξαιτίας των σοβαρών επιπλοκών, που μπορεί να προκύψουν. Η ύπτια και όρθια οξυμετρία παλμού, η ακτινογραφία θώρακος και η ανάλυση των αερίων του αίματος των αρτηριών, αποτελούν σημαντικούς μεθόδους ελέγχου για την ανίχνευση ατόμων που είναι ύποπτοι για PAVMs. Όμως, παρόλο που οι καθιερωμένες οπίσθιες-πρόσθιες και πλευρικές ακτινογραφίες θώρακος επιδεικνύουν μια τυπική μάζα μεγεθυμένων αρτηριών, πολλά PAVMs είναι λεπτά και εμφανίζονται κάτω από το διάφραγμα εξαιτίας της οπίσθιας θέσης τους στον πνεύμονα, κάνοντας την ακτινογραφία θώρακος αναποτελεσματική για τον έλεγχο ασθενών με HHT. Πολλές μελέτες απέδειξαν, ότι η ηχοκαρδιογραφία έχει την ικανότητα να ανιχνεύει ενδοκαρδιακές διαφυγές και επίσης να ανιχνεύει τα PAVMs, όταν η εξέταση οξυμετρίας παλμού ή ακόμα και η αγγειογραφία πνεύμονα είναι αρνητικές (Nanthakumar et al. 2001). Η παρουσία των ελλείψεων, που ανιχνεύονται από την ηχοκαρδιογραφία αντίθεσης μπορεί να επαληθευτεί με αξονική τομογραφία με τρισδιάστατες ανακατασκευές. Αυτή η διαδικασία αναγνωρίζει μικρές και ταυτόχρονα πολλαπλές βλάβες και αναδεικνύει αποτελεσματικά την αρχιτεκτονική των αγγείων στα PAVMs (Cohen et al. 2005). Επιπλέον, η πνευμονική αγγειογραφία προβάλλεται ως μια σημαντική μέθοδος ελέγχου για PAVMs. Η πνευμονική αγγειογραφία απαιτείται για θεραπευτικό εμβολισμό και είναι επίσης υποχρεωτική για τον προσδιορισμό της θέσης και της δομής των ανώμαλων βλαβών των αγγείων πριν από τη χειρουργική επέμβαση (Trembath et al. 2001, Abdalla et al. 2004).



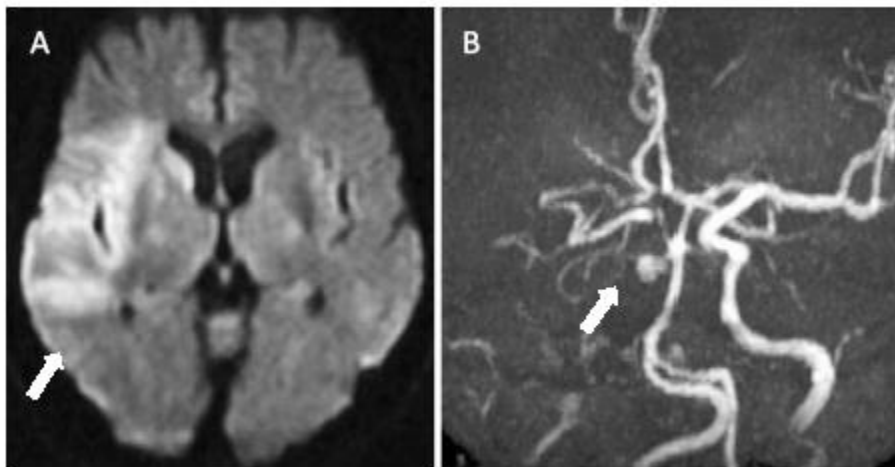
Εικόνα 3. C: Η ακτινογραφία θώρακος αποκαλύπτει ένα οζίδιο στον δεξιό άνω λοβό και μη φυσιολογικές σκιές στην δεξιά βάση του πνεύμονα. D: Η εικόνα προέκυψε χρησιμοποιώντας τρισδιάστατη αξονική αγγειακή τομογραφία και αποκαλύπτει τρεις πνευμονικές αρτηριοφλεβώδεις δυσπλασίες AVMs (Shintaro Akiyama et al. 2013).

1.3.2 Εγκεφαλικές αρτηριοφλεβώδεις δυσμορφίες AVMs

Οι εγκεφαλικές αγγειακές δυσμορφίες (CVMs) και οι περισσότερες από τις επιπλοκές τους εμφανίζονται σε ποσοστό μεγαλύτερο από 15% των ασθενών με

ΗΗΤ (Willinsky et al. 1990). Τα νευρολογικά συμπτώματα περιλαμβάνουν ημικρανίες, εγκεφαλικά επεισόδια, προσωρινά ισχαιμικά επεισόδια, καρδιακά επεισόδια, προσβολή και ενδοεγκεφαλική και υπαραχνοειδή αιμορραγία, ιδιαιτέρως προσβάλλοντας ασθενείς με PAVMs. Στα 2/3 των περιστατικών, στα οποία αναπτύσσονται κυρίως νευρολογικά συμπτώματα, οι πνευμονικές αρτηριοφλεβώδεις δυσμορφίες PAVMs είναι η αιτία των συμπτωμάτων (Kjeldsen et al. 2000). Στο υπόλοιπο 1/3 τα εγκεφαλικά AVMs (CAVMs) ή τα AVMs της σπονδυλικής στήλης προκαλούν υπαραχνοειδή αιμορραγία και προσβολή (Bayrak Toydemir P et al. 2004). Στον εγκέφαλο, οι AVMs μπορεί να δημιουργήσουν πίεση, οδηγώντας σε πονοκεφάλους (Steele JG et al. 1993). Μπορούν επίσης να αυξήσουν τον κίνδυνο κρίσεων, όπως θα έκανε οποιοσδήποτε παθολογικός ιστός στον εγκέφαλο. Τέλος, η αιμορραγία από AVMs μπορεί να οδηγήσει σε ενδοεγκεφαλική αιμορραγία (αιμορραγία στον εγκέφαλο) ή υπαραχνοειδή αιμορραγία (Easey AJ. et al. 2003, Willinsky et al. 1990).

Ο έλεγχος διάγνωσης των ασυμπτωματικών ασθενών για εγκεφαλικές αρτηριοφλεβώδεις δυσπλασίες συνιστάται σε πολλές χώρες, αλλά παραμένει αμφιλεγόμενη σε άλλες. Η εγκεφαλική αιμορραγία σε ασθενείς με ΗΗΤ συνήθως αλλάζει τη ζωή τους και μπορεί να αποβεί μοιραία. Αντιστρόφως, οι περισσότερες εγκεφαλικές αρτηριοφλεβώδεις δυσπλασίες που σχετίζονται με την ΗΗΤ ποτέ δεν θα αιμορραγήσουν, και οι διάφορες θεραπείες που θα εφαρμοσθούν εγκυμονούν κινδύνους. Και οι δύο εκτιμήσεις διαφέρουν ανάλογα με την ακριβή ανατομία και την θέση της AVM. Άλλοι σημαντικοί παράγοντες είναι ότι οι εγκεφαλικές αρτηριοφλεβώδεις δυσμορφίες είναι πιο συχνές σε οικογένειες που πάσχουν από την ΗΗΤ1 και ότι ο δια βίου κίνδυνος της αιμορραγίας είναι υψηλότερος για νεότερους ασθενείς λόγω της μεγαλύτερης προβλεπόμενης διάρκειας ζωής τους (Bayrak Toydemir P. et al. 2006, Letteboer TG. et al. 2006).



Εικόνα 4. A: Απεικόνιση ενός σήματος υψηλής έντασης στη δεξιά κύρια εγκεφαλική αρτηρία (λευκό βέλος) μέσω αξονικής μαγνητικής τομογραφίας.
B: Η μαγνητική αγγειακή τομογραφία (MRA) αποκάλυψε απόφραξη της δεξιάς βασικής εγκεφαλικής και καρωτιδικής αρτηρίας (λευκό βέλος) (Shintaro Akiyama et al. 2013).

1.3.3 Ηπατικές αρτηριοφλεβώδεις δυσπλασίες AVMS

Το είδος της ανώμαλης σύνδεσης που σχηματίζεται μεταξύ των αιμοφόρων αγγείων στο ήπαρ καθορίζει τα ποικίλα συμπτώματα λόγω της παρουσίας αρτηριοφλεβώδων δυσπλασιών AVMS στο ήπαρ. Εάν η σύνδεση είναι μεταξύ των αρτηριών και των φλεβών, τότε μια μεγάλη ποσότητα αίματος δεν διέρχεται από τα όργανα του σώματος, και η καρδιά αντισταθμίζει με την αύξηση της καρδιακής παροχής με αποτέλεσμα να προκύπτει συμφορητική καρδιακή ανεπάρκεια (Nanthakumar et al. 2001). Εάν η AVM του ήπατος δημιουργεί μια σύνδεση ανάμεσα στην πυλαία φλέβα και τα αιμοφόρα αγγεία του ήπατος, το αποτέλεσμα μπορεί να οδηγήσει σε υπέρταση, κίρσους στον οισοφάγο, και έντονη αιμορραγία (Buscarini et al. 2004). Επιπλέον, η αυξημένη πίεση στην πυλαία μπορεί να οδηγήσει σε ασκίτη (Garcia Tsao G. et al. 2000). Αν η ροή στις αρτηριοφλεβώδεις δυσπλασίες AVMS είναι προς την κάτω κοίλη, το φλεβικό αίμα ρέει κατευθείαν στις φλέβες και όχι μέσω του ήπατος, γεγονός, που μπορεί να οδηγήσει σε ηπατική εγκεφαλοπάθεια (Naganuma et al. 1995). Σπάνια, τα χοληφόρα ισχαιμούν με αποτέλεσμα την σοβαρή χολαγγειίτιδα (φλεγμονή των χοληφόρων). Οι αρτηριοφλεβώδεις δυσπλασίες στο ήπαρ είναι ανιχνεύσιμες σε πάνω από το 70% των ατόμων με ΗΗΤ, αλλά μόνο το 10% εμφανίζουν τα διάφορα συμπτώματα (Buscarini et al. 2005). Οι επιπλοκές του ήπατος στην ΗΗΤ χαρακτηρίζονται από εκτεταμένες διαχεόμενες ηπατικές αγγειακές δυσπλασίες (vascular malformations, VMs) που, δεδομένου του διπλού εφοδιασμού αίματος του ήπατος, χωρίζονται σε 3 τύπους καταλήξεων: την αρτηριοφλεβική (ηπατική αρτηρία προς ηπατική φλέβα), την αρτηριοπυλαία (ηπατική αρτηρία προς πυλαία φλέβα) και την πυλαιοφλεβική (πυλαία φλέβα προς ηπατική φλέβα).

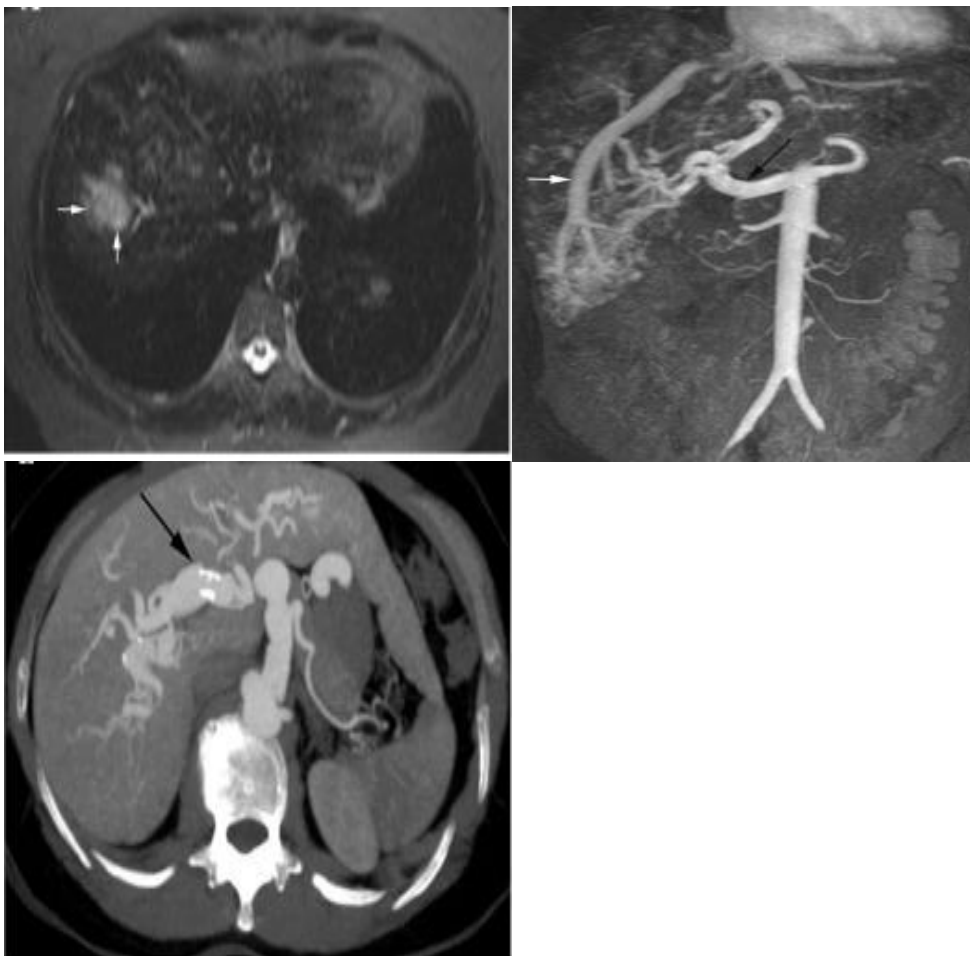
Ανατομικά, οι αγγειακές ανωμαλίες του ήπατος διαφέρουν ως προς το μέγεθος. Παρόλο, που μακροσκοπικά οι AVMS φαίνονται με ακτινολογικές εξετάσεις, μικροσκοπικά οι μη φυσιολογικές άμεσες επικοινωνίες ανάμεσα σε αρτηρίδια και εκτατικά κολποειδή (αρτηριοφλεβικές καταλήξεις) και ανάμεσα σε πυλαίες φλέβες και εκτατικά κολποειδή (πυλαιοφλεβικές καταλήξεις) αποδεικνύονται ιστολογικά και με τρισδιάστατη ιστολογική ανακατασκευή ενός ήπατος ασθενή που έπασχε από την νόσο ΗΗΤ. Οι τρεις τύποι καταλήξεων πιθανώς συμβαίνουν συνδυαστικά αλλά κατά κανόνα η μία εξ αυτών επικρατεί λειτουργικά. Ο τύπος κατάληξης, που επικρατεί είναι δυνατό να αλλάζει με το χρόνο (Sawabe M et al. 2001). Τα περιστατικά με ηπατική εμπλοκή στην ΗΗΤ εκτιμώνται στο 41-78% (Memeo M. et al. 2004). Τα συμπτώματα προκύπτουν στο 8% των ασθενών με την νόσο ΗΗΤ και ηπατικά AVMS και εμφανίζονται περίπου στο 30 έτος της ηλικίας κυρίως σε γυναίκες. Οι πιο κοινές κλινικές εκδηλώσεις είναι η καρδιακή ανεπάρκεια, η πυλαία υπέρταση και οι επιπλοκές της χοληφόρου. Είναι σημαντικό να αναφερθεί πως αυτές οι εκδηλώσεις μπορεί να συμβούν συγχρόνως ή διαδοχικά και να έχουν αυθόρμητες επιδεινώσεις και υποχωρήσεις (Sawabe M et al. 2001). Η καρδιακή ανεπάρκεια είναι η πιο συνήθης αρχική κλινική εκδήλωση. Συμβαίνει κυρίως σε γυναίκες μέσης ηλικίας. Χαρακτηρίζεται από μείωση της αναπνοής, δύσπνοια κατά την άσκηση, ορθόπνοια, ασκίτες ή και οίδημα. Ένα ερέθισμα ή φύσημα στο επιγάστριο ή το δεξί πάνω τεταρτημόριο

αναφέρεται στις μισές περιπτώσεις ασθενών αλλά φαίνεται να είναι πιο συχνό (Garcia Tsao G. et all. 2000). Αν και η καρδιακή παροχή αυξάνεται σε όλους τους ασθενείς με συμπτωματικά AVMs ασχέτως του τύπου του AVM που εκδηλώνεται, οι υψηλότερες τιμές εντοπίζονται στην ομάδα ασθενών που πάνω από το 90% αυτών έχουν καρδιακή παροχή μεγαλύτερη από 8L/min (Garcia Tsao G. et all. 2000). Η υψηλής παροχής καρδιακή ανεπάρκεια είναι αποτέλεσμα της διαφυγής του αίματος από την ηπατική αρτηρία ή/και την πυλαία φλέβα προς την συστηματική κυκλοφορία που σταδιακά οδηγεί σε υψηλής παροχής καρδιακή ανεπάρκεια (Sawabe M et all. 2001). Η πυλαία υπέρταση είναι η δεύτερη συχνότερη εκδήλωση μετά την καρδιακή ανεπάρκεια (Garcia Tsao G. et all. 2000). Συμβαίνει εξίσου σε άντρες και γυναίκες με μέσο όρο ηλικίας τα 62 έτη. Παρουσιάζεται κυρίως με ασκίτες αλλά και με κίρσους. Αυτά τα συμπτώματα με την παρουσία οζώδους ήπατος μπορεί να οδηγήσουν σε λανθασμένη διάγνωση περί κίρρωσης ήπατος. Η κλίση των τιμών της πίεσης στην πυλαία από την φλεβική πίεση (HVPG) υποδεικνύουν κολποειδή τύπου πυλαία υπέρταση. Αξιοσημείωτο είναι το γεγονός ότι αιμορραγίες από αρτηριοφλεβικές δυσπλασίες του γαστρεντερικού συμβαίνουν κυρίως σε ασθενείς με αυτό το χαρακτηριστικό. Η ανάπτυξη της πυλαίας υπέρτασης έχει δύο πιθανούς μηχανισμούς. Ο πρώτος και πιο εμφανής είναι μέσω της διαφυγής του αίματος από την ηπατική αρτηρία προς την πυλαία φλέβα. Ο δεύτερος μηχανισμός είναι δευτερογενής της οζιδικής αναγεννητικής υπερπλασίας (nodular regenerative hyperplasia, NRH) (Wanless JR. et all. 1986).

Οι ασθένειες των χοληφόρων χαρακτηρίζονται από πόνο στο άνω δεξί τεταρτημόριο και χολόσταση με ή χωρίς χολαγγειίτιδα και προσβάλλουν γυναίκες με μέση ηλικία τα 40 έτη. Συχνά υπάρχει λανθασμένη διάγνωση χολοκυστίτιδας επειδή εκεί οδηγεί η παρουσία του πόνου του δεξιού υποχονδρίου και τα τεστ ηπατικής λειτουργίας. Σε ακραίες καταστάσεις η ισχαιμία της χοληφόρου μπορεί να οδηγήσει σε νέκρωση του πόρου της χολής και σε ηπατική νέκρωση. Το πρόβλημα των χοληφόρων οφείλεται σε ισχαιμία. Η παροχή αίματος στο χοληφόρο δέντρο γίνεται μέσω της ηπατικής αρτηρίας και η διαφυγή του αίματος από την ηπατική αρτηρία προς την πυλαία ή και την ηπατική φλέβα θα προκαλέσει ισχαιμία ή και νέκρωση των χοληφόρων με κύστες (Garcia Tsao G. et all. 2000). Η πυλαίο-συστηματική (PSE) εγκεφαλοπάθεια είναι λιγότερο συνήθης καθώς ελάχιστα είναι τα περιστατικά, στα οποία αναφέρεται αυτό το σύμπτωμα (Naganuma et all. 1995). Η εγκεφαλοπάθεια είναι αποτέλεσμα της διαφυγής από την πυλαία φλέβα προς την ηπατική φλέβα και την συστηματική κυκλοφορία και αντιστοιχεί στον πρόσφατα ορισμένο τύπο της Β εγκεφαλοπάθειας (Ferenci P. et all. 2002). Ένα ενδιαφέρον εύρημα είναι το, ότι σε ασθενείς με ΗΗΤ και ηπατικό πρόβλημα χωρίς εμφανή PSE, έχει περιγραφεί μια υπερπυκνότητα των βασικών γαγγλίων και της ωχρής σφαίρας μέσω MRI (Kobayashi Z. et all. 2005). Διάφορα ευρήματα, που είναι συνήθη στην ηπατική εγκεφαλοπάθεια καταδεικνύουν ένα κοινό ρόλο για την πυλαίοσυστηματική διαφυγή στην παθογένεσή τους. Σε ασθενείς, που δεν είναι γνωστό αν πάσχουν από ΗΗΤ, η διάγνωση για εμπλοκή του ήπατος απαιτεί υψηλό βαθμό υποκειμενικότητας. Ατομικό ή και οικογενειακό ιστορικό ρινορραγιών, τηλαγγειεκτασιών, καρδιακής ανεπάρκειας, εγκεφαλοαγγειακών συμπτωμάτων,

αποστημάτων ή ασθενών του ήπατος με «κίρρωση» και χολαγγειίτιδας αυξάνουν την υπόνοια για ΗΗΤ και ηπατικών AVMs. Σε ασθενείς, που πάσχουν από ΗΗΤ η παρουσία αναπνευστικής ανεπάρκειας ή οιδήματος, ενώ δεν υπάρχει PAVM ή αναιμία, ή η παρουσία ασκίων, κίρσικων αιμορραγιών, κοιλιακού πόνου, εγκεφαλοπάθειας ή χολαγγειίτιδας πρέπει να αυξάνουν την υπόνοια της εμπλοκής του ήπατος (Garcia Tsao G. et all. 2000).

Εφόσον υπάρχει αυξημένη υπόνοια, η οριστική διάγνωση της εμπλοκής του ήπατος γίνεται με απεικονιστικές μεθόδους. Τα χαρακτηριστικά ευρήματα είναι η ενδοηπατική υπεραγγείωση και η διεσταλμένη κοινή ηπατική αρτηρία. Οι ανωμαλίες αυτές καταδुकνείονται αγγειογραφικά (Garcia Tsao G. et all. 2000), με υπερηχογραφία Doppler (Buscarini et all. 2004), με ελικοειδή και πολυφασική αξονική τομογραφία (Ravard G. et all. 2004) και με μαγνητική τομογραφία (Milot L. et all. 2006). Η αγγειογραφία είναι η κύρια μέθοδος διάγνωσης ηπατικών VMs και πιθανόν η καλύτερη μέθοδος ανίχνευσης δυσδιάκριτων ανωμαλιών όπως οι πυλαιοφλεβικές διαφυγές. Στην αξονική τομογραφία οι ασθενείς έχουν διάχυτες ηπατικές τηλαγγειεκτασίες, που οδηγούν σε αξιοσημείωτα ετερογενή πρότυπα ηπατικής ενίσχυσης και μια αξιοσημείωτα διασταλμένη αρτηρία. Ο τύπος της διαφυγής μπορεί να διευκρινιστεί σε πάνω από τα 2/3 των ασθενών αναζητώντας πρώιμες ή διαφορικές ενισχύσεις της ηπατικής φλέβας ή της πυλαίας φλέβας κατά τη διάρκεια διαφόρων φάσεων απεικόνισης. Αν και η αρτηριοπυλαία διαφυγή υπάρχει πολύ πιο συχνά σε ασθενείς, δεν υπάρχει καμία πραγματική συσχέτιση ανάμεσα στα ευρήματα της αξονικής και την κλινική εικόνα. Η απεικόνιση των ανωμαλιών του χοληφόρου είναι πιο διαδεδομένη σε συμπτωματικούς ασθενείς παρά σε μη συμπτωματικούς, καταδεικνύοντας πως η ανάπτυξη των ανωμαλιών του χοληφόρου συμβαίνει αργότερα κατά την ανάπτυξη της ασθένειας σε χρόνο στον οποίο ο βαθμός της διαφυγής και η ισχαιμία του χοληφόρου μπορεί να είναι μεγαλύτερα (Wu JS. et all. 2006). Ο έλεγχος για ηπατικές αρτηριοφλεβώδεις δυσπλασίες AVMs σε ασυμπτωματικά άτομα διαφέρουν από εκείνες για τις εγκεφαλικές και πνευμονικές δυσπλασίες, καθώς οι ηπατικές αρτηριοφλεβώδεις δυσπλασίες AVMs κλείνουν περισσότερο προς συμπτωματικούς ασθενείς που λαμβάνουν εντατική ιατρική περίθαλψη, με μεταμόσχευση ήπατος (Buscarini E. et all. 2006) (η οποία είναι αποτελεσματική στην ΗΗΤ) (Lerut et all. 2006) που προορίζεται για αυτούς που δεν ανταποκρίνονται. Ωστόσο, καθώς υπάρχει ένα εντελώς μη επεμβατικό και αποτελεσματικό εργαλείο διάγνωσης και επειδή μία σωστή διάγνωση μπορεί να βοηθήσει να αποσαφηνιστεί η ύπαρξη της νόσου ΗΗΤ και να βελτιωθεί η επακόλουθη διαχείριση των ασθενών, η εξέταση των ασυμπτωματικών ατόμων για τις ηπατικές αρτηριοφλεβώδεις δυσπλασίες VMs προτείνεται συχνά (Buscarini E. et all. 2006).



Εικόνα 5. Απεικόνιση ηπατικών αγγειακών ανωμαλιών και δυσπλασιών μέσω ηπατική MRI. Η πρώτη εικόνα δείχνει μια υπερογκώδη μάζα που αφορά μία αγγειακή δυσπλασία (άσπρα βέλη). Στην δεύτερη εικόνα η σκιαγραφική αγγειακή (με αντίθεση στεφανιαίας αρτηριακής φάσης) MR δείχνει διεύρυνση της ηπατικής αρτηρίας (μαύρο βέλος) και την διαφυγή της ηπατικής αρτηρίας σε ηπατική φλέβα προβάλλοντας την ηπατική αγγειακή δυσπλασία (άσπρο βέλος). Στην τελευταία εικόνα, μέσω της αξονικής με μέγιστη ένταση προβολής MDCT, προβάλλεται μία σημαντική υπερτροφία της ηπατικής αρτηρίας με αρτηριακές απολιθώσεις/κακώσεις (μαύρο βέλος) και μία υπερτροφία στον κοιλιακό κορμό σε έναν ασθενή με μία γιγαντιαία βασική πνευμονικής αρτηριοφλεβώδη δυσπλασία PAVM (αστερίσκος) (Marie-France Carette et all. 2009).

1.3.4 Δυσλειτουργίες στον γαστρεντερικό σωλήνα

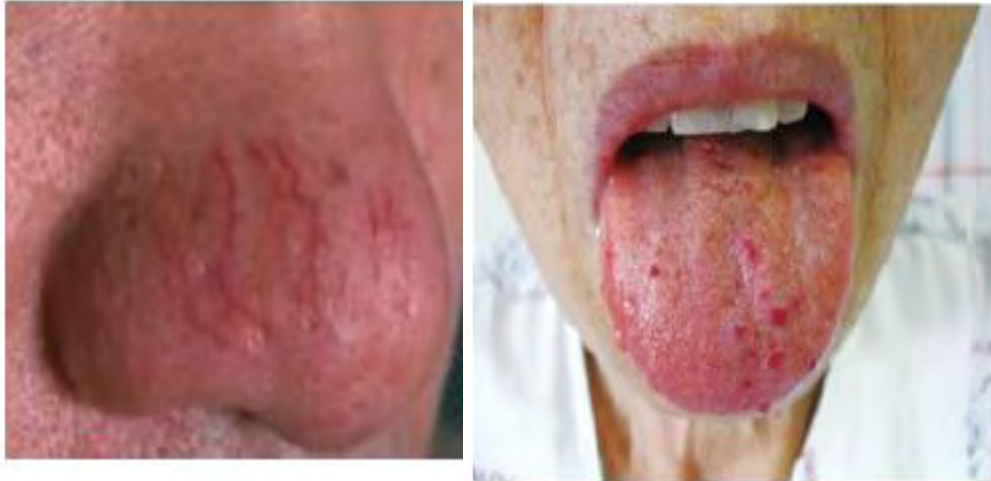Οι τηλαγγειεκτασίες της γαστρεντερικής οδού (GI) έχουν μεγάλη βαρύτητα αφού μπορούν να οδηγήσουν σε σοβαρά αιμορραγικά επεισόδια κυρίως στην έκτη και έβδομη δεκαετία της ζωής. Οι αιμορραγίες αυτές συμβαίνουν στο 25-35% των ασθενών που νοσούν από την ΗΗΤ και μπορούν να προκαλέσουν σοβαρή αναιμία και τακτικές υποχρεωτικές μεταγγίσεις αίματος. Η ρινορραγία είναι πιο συνήθης αιτία σιδηροπενικής αναιμίας σε σχέση με την αιμορραγία στη γαστρεντερική οδό. Η αιμορραγία του GI στην ΗΗΤ μπορεί να είναι δύσκολο να

διαγνωσθεί καθώς πολλοί ασθενείς με ΗΗΤ παίρνουν επιπρόσθετο συμπλήρωμα σιδήρου, το οποίο μπορεί να συμβάλλει σε μία μακροχρόνια κατάσταση σκούρων κοπράνων κάνοντας την αναγνώριση της μέλαινας ουσίας δύσκολη. Επιπλέον, η ρινορραγία μπορεί να προκαλέσει κατάποση του αίματος, το οποίο μιμείται την αιμορραγία της γαστρεντερικής οδού GI (Kjeldsen AD and Kjeldsen J. 2000). Οι τηλαγγειεκτασίες κατανέμονται σε ολόκληρη τη γαστρεντερική οδό αλλά συνήθως εντοπίζονται στο στομάχι, το δωδεκαδάχτυλο και τη νήστιδα (FERENCE BA. et all. 1994). Συνήθως είναι ίδιες σε μέγεθος με αυτές του ρινικού και στοματικού βλεννογόνου, αλλά παρουσιάζονται συχνά και μεγαλύτερες αρτηριοφλεβώδεις δυσπλασίες AVMS καθώς και αγγειοδυσπλασίες (Nanthakumar K. et all. 2001). Οι τηλαγγειεκτασίες του γαστρεντερικού σωλήνα δεν είναι ορατές με κάποια μέθοδο απεικόνισης, ωστόσο οι μεγαλύτερες AVMS μπορούν περιστασιακά να φανούν με αξονική τομογραφία ή αξονική αγγειογραφία. Η ενδοσκοπία είναι ιδιαίτερα χρήσιμη στην εύρεση τηλαγγειεκτασιών που εντοπίζονται στην νήστιδα και τον ειλεό (Jaskolka J. et all. 2004).

1.3.5 Στοματικός και ρινικός βλεννογόνος

Το πιο συνηθισμένο σύμπτωμα του στοματικού και ρινικού βλεννογόνου είναι η αιμορραγία της μύτης (επίσταξη), η οποία ξεκινά τις περισσότερες φορές από την παιδική ηλικία και επηρεάζει περίπου το 90-95% των ατόμων που πάσχουν από την νόσο ΗΗΤ (Haitjema et all. 1996). Όμως, παρόλο, που κάποιοι ασθενείς πάσχουν από σημαντικές ρινορραγίες σε καθημερινή βάση κατά την διάρκεια ολόκληρης της ζωής τους, σε άλλους ασθενείς εμφανίζονται περιστασιακά. Η έναρξη της εμφάνισης της έχει περιγραφεί σε πολλά περιστατικά να συμβαίνει από την ηλικία των 10 ετών ενώ στις περισσότερες περιπτώσεις η έναρξη γίνεται γύρω στα 21 έτη, ακολουθώμενη από κλιμακωτή επιδείνωση τις μετέπειτα δεκαετίες της ζωής στα 2/3 των περιστατικών των ατόμων που πάσχουν από την νόσο ΗΗΤ. Η ρινορραγία όπως και οι αιμορραγίες από αγγειώματα και αγγειοδυσπλασίες του γαστρεντερικού σωλήνα μπορεί να οδηγήσουν σε χρόνια αναιμία (Haitjema et all. 1996).

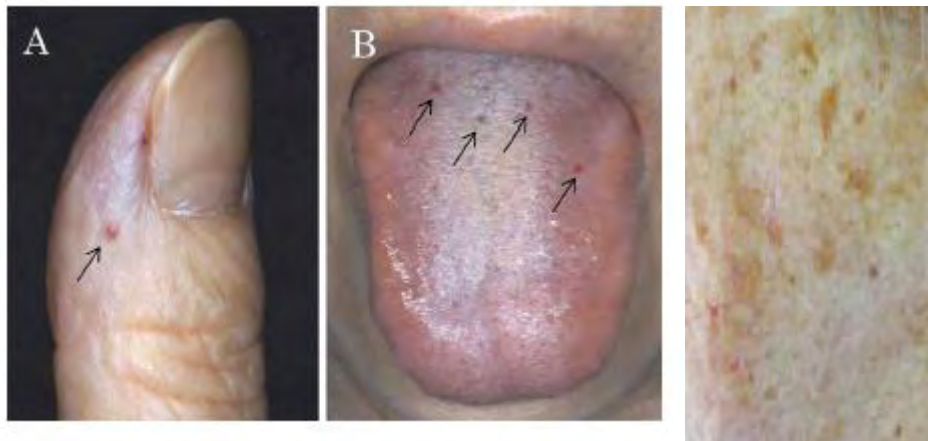
Οι βλάβες στο δέρμα και στο στόμα δεν είναι τόσο συχνές και δεν οδηγούν σε κάποια αρνητική συνέπεια, αλλά μπορεί να είναι αισθητικά δυσάρεστες και εμφανίζονται περίπου στο 80% των ασθενών με ΗΗΤ.



Εικόνα 6. Τηλαγγειεκτασίες στοματικού και ρινικού βλεννογόνου.

1.3.6 Δέρμα

Οι βλάβες του δέρματος συμβαίνουν στο 50-80% των περιπτώσεων των ασθενών με ΗΗΤ. Εμφανίζονται χαρακτηριστικά στα χείλη, τη μύτη και τα δάχτυλα. Κάνουν την εμφάνισή τους ξαφνικά, ενώ ο αριθμός και το μέγεθος τους αυξάνεται με την πάροδο του χρόνου. Οι βλάβες στο δέρμα, εν μέρει, αποχρωματίζονται με άσκηση πίεσης, αν και σε ασθενείς με αναιμία οι μικρές τηλαγγειεκτασίες ίσως είναι δύσκολο να ανιχνευτούν. Αυτές οι τηλαγγειεκτασίες εμφανίζονται στους ασθενείς αργότερα σε σχέση με τις επιστάξεις αλλά τυπικά παρατηρούνται σε νεανική ηλικία (Plauchu et al. 1989).



Εικόνα 7. Τηλαγγειεκτασίες παρουσιάζονται στο αντίχειρα του πάσχοντα (A), στην γλώσσα και στο στόμα του (B) και στο δέρμα του. Παρατηρούνται, επίσης, μικρές πληγές (βέλη).

1.3.7 Ειδικά ζητήματα για την εγκυμοσύνη

Η συντριπτική πλειοψηφία των κυήσεων σε γυναίκες με ΗΗΤ προχωρά κανονικά, αλλά υπάρχουν κίνδυνοι και επιπλοκές που είναι απειλητικοί για τη ζωή της

μητέρας. Σε μια πρόσφατη μελέτη, μία σειρά από 484 εγκυμοσύνες, το 1,02 % είχε ως αποτέλεσμα μια σημαντική αιμορραγία μιας αρτηριοφλεβώδους δυσπλασίας PAVMs, το 1,24 % ένα εγκεφαλικό επεισόδιο (δεν ήταν όλα σχετιζόμενα με την ΗΗΤ) και το 1 % κατέληξε σε μητρικό θάνατο (Shovlin CL. Et all. 2008).

1.3.8 Νοσιακές καταστάσεις σε παιδιά

Μερικές φορές, τα παιδιά που προέρχονται από οικογένειες που πάσχουν από την νόσο ΗΗΤ έχουν σημαντικές επιπλοκές από την νόσο ΗΗΤ, αλλά η πλειοψηφία των παιδιών έχουν υγιή παιδική ηλικία, με ή χωρίς ρινορραγίες, και συνήθως χωρίς αναιμία. Οι δυσπλασίες μπορεί να είναι παρούσες (εγκεφαλικές αρτηριοφλεβώδεις δυσπλασίες AVMs συνήθως αναπτύσσονται με τον τοκετό και μπορεί να υπάρχουν αιμορραγίες στην παιδική ηλικία, πνευμονικές δυσπλασίες που μπορεί να αναπτυχθούν στην προ - εφηβική περίοδο), αλλά οι επιπλοκές σε ασυμπτωματικά παιδιά είναι εξαιρετικά σπάνιες (Shovlin CL. et all. 2008). Υπάρχουν λίγα στοιχεία όσον αφορά την ειδική σχέση κινδύνου-οφέλους με εκτιμήσεις για τον παιδιατρικό πληθυσμό, ιδιαίτερα σχετικά με την αυξημένη ευαισθησία τους στην διάγνωση, προκαλούμενη από την ακτινοβολία, τη νοσηρότητα από τις CT τεχνικές (Brenner et all. 2001, Chodick G. et all. 2007) και την αγγειογραφία (Thierry-Chef I et all. 2008). Η πρακτική κυμαίνεται από διαλογή για όλες τις εκδηλώσεις της νόσου ΗΗΤ μέχρι την αναβολή του ελέγχου στα περισσότερα ασυμπτωματικά παιδιά μέχρι πριν την προ-εφηβεία, εκτός αν υπαγορεύεται διαφορετικά από το οικογενειακό ιστορικό (Fatima S Govani et Claire L Shovlin, 2009).

1.3.9 Συνδυασμός ΗΗΤ με άλλες κλινικές εκδηλώσεις

Σε κάποιες πιο σπάνιες περιπτώσεις, παρουσιάστηκε συνδυασμός της νόσου ΗΗΤ με άλλες ασθένειες, που επιβάρυναν την ζωή των ασθενών. Μία τέτοια περίπτωση αποτελεί η ΗΗΤ σε συνεργασία με την πολυποδίαση τζουβελίνης (JP), που συνδέεται με μία μετάλλαξη στο γονίδιο SMAD4 και οδηγεί σε οξεία λεμφοβλαστική λευχαιμία, θετική για μετάθεση στο χρωμόσωμα Philadelphia και με σύμπλεγμα καρυοτύπου. Αυτή η συνεργειακή ασθένεια συμβαίνει στην περίπτωση που η μετάλλαξη του γονιδίου SMAD4 βρίσκεται στο καρβοξυτελικό άκρο της M22 περιοχής της πρωτεΐνης. Η νόσος JPHT μπορεί να έχει κλινικά χαρακτηριστικά, τόσο της JP (πολύποδες στον πρωκτό και στον γαστρεντερικό σωλήνα, κοιλιακό πόνο, διάρροια, ορθική αιμορραγία, αναιμία), όσο και της ΗΗΤ (επιστάξεις, αγγειακές δυσπλασίες, τηλαγγειεκτασίες). Συνήθως, οι δυσπλασίες είναι εκ γενετής, ενώ οι επιστάξεις και οι τηλαγγειεκτασίες εμφανίζονται κατά την δεύτερη ή τρίτη δεκαετία της ζωής. Γι' αυτό τον λόγο οι ασθενείς με JPHT, η οποία έχει διεισδυτικότητα 100%, θα πρέπει να διαγνώσκονται για αγγειακές δυσπλασίες στα εσωτερικά όργανα για να αποφευχθούν οι σοβαρές ιατρικές επιπτώσεις της ΗΗΤ (Chiara Sartor et all. 2013).

Μία αρκετά ασυνήθιστη συνέπεια της ΗΗΤ είναι η σοβαρή καρδιακή ανεπάρκεια, η οποία προκαλείται από την παρεμπόδιση της ροής του αίματος από τις αγγειακές δυσπλασίες στο συκώτι και συμβάλλει στην κατανόηση της νόσου και στην εναλλακτική διάγνωση των συνδρόμων καρδιακής ανεπάρκειας (Donghyuk Cho et all. 2012).

Η πρωταρχική ηπατική κίρρωση αποτελεί μία αυτοάνοση ηπατική ασθένεια με αργή εμφάνιση, που επηρεάζει κυρίως μεσήλικες γυναίκες και μπορεί να συνυπάρχει με την νόσο ΗΗΤ, αυξάνοντας τις ανεπιθύμητες συνέπειες τις οποίες έχει η ιστολογία του ήπατος στην νόσο ΗΗΤ (Fabio Salvatore Macaluso et all. 2013).

Πιο σπάνια, η ΗΗΤ μπορεί να συνοδεύεται από δύσπνοια και σοβαρή αναιμία. Η διάγνωση σε αυτήν την περίπτωση είναι πιο δύσκολη, αφού παρουσιάζονται ως συμπτώματα μία σοβαρή αναιμία με έντονο ξηρό βήχα και δύσπνοια. Μετά την διάγνωση γίνονται εξετάσεις για διάφορες δυσλειτουργίες, με συνέπεια την εμφάνιση αγγειακών δυσπλασιών διαφόρων σπλαχνικών οργάνων και τηλαγγειεκτασία του δέρματος (Amitabha Sengupta et all. 2013).

Γνωστές είναι πολλές περιπτώσεις ασθενών που εμφανίζουν συμπτώματα από την νόσο ΗΗΤ και την πολυποδίαση τζουβελίνης, εξ' αιτίας του γενετικού συνδυασμού των δύο μορφών ασθενειών. Αυτός ο γενετικός ανασυνδυασμός οδηγεί στην εμφάνιση μιας καινούριας ομοζυγωτικής μετάλλαξης στο γονίδιο SMAD4. Άτομα που πάσχουν από μία τέτοια κλινική κατάσταση μπορεί να πάσχουν από σοβαρή έλλειψη σιδήρου-αναιμία, επίσταξη, κυάνωση, υποξαιμία, παρουσία δύο πολυπόδων τζουβελίνης, φαρυγγικές τηλαγγειεκτασίες και πολλαπλές αγγειακές δυσπλασίες των πνευμόνων (Oya BALCI and Figen OZCAY, 2012).

1.4 ΔΙΑΓΝΩΣΤΙΚΑ ΚΡΙΤΗΡΙΑ ΤΗΣ ΝΟΣΟΥ

Η κλινική διάγνωση της νόσου ΗΗΤ πραγματοποιείται με βάση την κλασική διαγνωστική τριάδα και αποτελεί το διαγνωστικό εργαλείο της νόσου ΗΗΤ όλα τα τελευταία χρόνια. Η κλινική διάγνωση της ΗΗΤ απαιτεί την παρουσίαση τριών από τα ακόλουθα κριτήρια: 1) ένας συγγενής πρώτου βαθμού που πάσχει από ΗΗΤ να εμφανίζει συμπτώματα, 2) να υπάρχουν επιστάξεις (αυθόρμητες και υποτροπιάζουσες ρινορραγίες), 3) να υπάρχουν πολλαπλές βλεννοδερματικές τηλαγγειεκτασίες και 4) να υπάρχουν μεγάλες δυσπλασίες σε σπλαχνικά όργανα, συμπεριλαμβανομένων του εγκεφάλου, των πνευμόνων και του ήπατος. (Sabine Bailly et all, 2010).

Η διάγνωση είναι σχετικά απλή, αλλά αυτό συναντάται μόνο σε μια ποσοστό των περιπτώσεων της νόσου ΗΗΤ. Τώρα η διάγνωση της ΗΗΤ μπορεί να διαπιστωθεί με μόνο δύο από τις τέσσερις εκδηλώσεις: ρινορραγία, τηλαγγειεκτασία, οικογενειακό ιστορικό και αγγειακές βλάβες (Begbie ME et all. 2003). Εντούτοις, η σοβαρότητα των δυσδιάκριτων εκδηλώσεων της ασθένειας συχνά παραβλέπεται. Αντιστρόφως, μέσα σε οικογένειες με ΗΗΤ υπάρχει κίνδυνος υπερδιάγνωσης, δεδομένου πως ένα άτομο μπορεί να διαγνωστεί ως προσβεβλημένο με βάση μόνο την ρινορραγία ή μια λάθος ερμηνεία των δερματικών αγγειακών βλαβών, δημιουργώντας προβλήματα στην κλινική

αντιμετώπιση της νόσου και στην ερευνητική προσπάθεια που γίνεται για την αντιμετώπιση της ασθένειας. Γι' αυτό η επιστημονική συμβουλευτική επιτροπή του διεθνούς ιδρύματος HHT, HHT Foundation International Inc., έδωσε τα διαγνωστικά κριτήρια Curacao για την HHT, τα οποία και παρατίθενται στον παρακάτω πίνακα 1 (Shovlin CL et all. 2000):

ΚΡΙΤΗΡΙΑ		
1.	Οικογενειακό ιστορικό	Ένας συγγενής πρώτου βαθμού που πάσχει από HHT να εμφανίζει συμπτώματα
2.	Επιστάξεις	Σποραδικές, αυθόρμητες και υποτροπιάζουσες ρινορραγίες
3.	Τηλαγγειεκτασίες	Πολλαπλές βλεννοδερματικές τηλαγγειεκτασίες(μύτη, στόμα, δάχτυλα)
4.	Αγγειακές δυσπλασίες	Δυσπλασίες σε σπλαχνικά όργανα, όπως του εγκεφάλου, των πνευμόνων και του ήπατος

Πίνακας 1. Διαγνωστικά κριτήρια νόσου.

Έτσι προκύπτει ότι η διάγνωση για την ασθένεια HHT είναι θετική αν παρουσιάζονται 3 από τα κριτήρια, πιθανή αν παρουσιάζονται 2 κριτήρια και αρνητική αν παρουσιάζονται λιγότερα από 2 κριτήρια στους εξεταζόμενους.

Η κλινική διάγνωση των κριτηρίων της νόσου HHT γίνεται η παρουσία τουλάχιστον τριών ξεχωριστών συμπτωμάτων: αυθόρμητη επαναλαμβανόμενη ρινορραγία, βλεννοδερματική τηλαγγειεκτασία (πολλαπλή σε χαρακτηριστικά σημεία: δάχτυλα, χείλη, βλεννογόνος του στόματος ή της γλώσσας), σπλαχνική δυσλειτουργία (πνευμονική, ηπατική, εγκεφαλική αρτηριοφλεβώδης δυσπλασία) και οικογενειακό ιστορικό: ένας συγγενής πρώτου βαθμού που εμφανίζει αυτά τα συμπτώματα. Οι γενετικές εξετάσεις είναι διαθέσιμες για τις μεταλλάξεις των γονιδίων ENG, ACVRL1 και MADH4 που ευθύνονται για διάφορους τύπους της νόσου HHT. Η εξέταση δεν είναι πάντα απαραίτητη για τη διάγνωση, επειδή τα συμπτώματα είναι επαρκή για να διακρίνουν την ασθένεια HHT από άλλες διαγνώσεις. Υπάρχουν περιπτώσεις στις οποίες η εξέταση μπορεί να είναι ιδιαίτερα χρήσιμη. Τα παιδιά και οι νέοι ενήλικες με έναν γονέα με διαπιστωμένη νόσο HHT μπορεί να έχουν περιορισμένα συμπτώματα, εάν η μετάλλαξη είναι γνωστή στον πάσχοντα γονέα (απουσία αυτής της μετάλλαξης στο παιδί θα αποτρέψει την ανάγκη για περαιτέρω εξετάσεις). Η ανάλυση αλληλουχίας των εμπλεκόμενων γονιδίων είναι η πιο χρήσιμη προσέγγιση (ευαισθησία 75%), ακολουθούμενη από επιπλέον εξετάσεις για την ανίχνευση μεγάλων ελλείψεων και διπλασιασμών (επιπλέον 10%). Δεν έχουν συνδεθεί όλες οι μεταλλάξεις σε αυτά τα γονίδια με τη νόσο (Amitabha Sengupta et all, 2013).

Κατά την επανεξέταση των ατόμων από οικογένειες που πάσχουν από την νόσο HHT, οι κλινικοί γιατροί συχνά ήταν αντιμετώπι με άτομα με ένα επιπλέον διαγνωστικό κριτήριο. Πρακτικά στην κλινική ιατρική, εάν ένα μη οικογενές κριτήριο είναι μία σπλαχνική αρτηριοφλεβώδης δυσπλασία AVM, η οποία είναι

πολύ σπάνια στο γενικό πληθυσμό, η διάγνωση της HHT ουσιαστικά επιβεβαιώνεται. Αυτό δεν αποτελεί και την περίπτωση της αιμορραγίας της μύτης, η οποία είναι κοινή στο γενικό πληθυσμό ή η τηλεαγγειεκτασία, η οποία μπορεί να συγχέεται εύκολα με μη παθολογικά συμπτώματα της νόσου HHT. Όσον αφορά τις επιδημιολογικές μελέτες, οι υποψίες για την νόσο HHT θα πρέπει να εφαρμόζονται για όλα τα άτομα με μόνο δύο διαγνωστικά κριτήρια (Shovlin et al. 2000). Αν και η νόσος HHT είναι πιθανότερο να εκδηλωθεί με ρινορραγίες κατά την παιδική ηλικία, η κλινική κατάσταση δεν μπορεί να είναι σίγουρη, ακόμη και στην ηλικία των 30-40 ετών. Για ένα φαινομενικά ανεπηρέαστο παιδί ενός γονέα που πάσχει από την νόσο HHT, τα κλινικά δεδομένα σχετικά με την διεισδυτικότητα της νόσου σχετίζεται με την ηλικία στους Ευρωπαϊκούς πληθυσμούς και επιτρέπεται η εκτίμηση της πιθανότητας για την νόσο HHT να κυμαίνεται από 0,5 στα 0 χρόνια, 0.22 στα 16 χρόνια, 0,05 στα 40 χρόνια και σε 0,01 στα 60 χρόνια (Porteous MEM et al. 1992, Shovlin et al. 2000).

Ο γενετικός έλεγχος για την ενδογλίνη και τα ALK1/ACVRL1 και Smad4 είναι διαθέσιμος και μπορεί να επιβεβαιώσει την διάγνωση της νόσου HHT για την οικογένεια, και να επιβεβαιώσει ή να διαψεύσει την διάγνωση στα μέλη της οικογένειας. Οι στρατηγικές όσον αφορά τη χρήση γενετικών εξετάσεων ποικίλλουν. Για τους ασθενείς με κλινικά σαφή νόσο HHT, οι μοριακές εξετάσεις δεν απαιτούνται για να επιβεβαιώσουν τη διάγνωση της νόσου, αλλά μπορούν να βοηθήσουν στη διαχείριση των άλλων μελών της οικογένειας. Οι μεταλλάξεις δεν βρίσκονται σε περίπου 20% των οικογενειών που πάσχουν από HHT, ως εκ τούτου, η αποτυχία για την ανίχνευση μιας μετάλλαξης αιτιολογικής για την νόσο HHT σε μια οικογένεια δεν αποκλείει την HHT. Δεν οδηγούν όλες οι διαφορετικές γονιδιακές αλληλουχίες των ENG/ACVRL1/Smad4 στις οικογένειες στην νόσο HHT αλλά σε εκείνες τις περιπτώσεις στις οποίες είναι δύσκολο να διακριθούν από πολυμορφισμούς, η εκτίμηση της διάγνωσης σε ένα μακρινό συγγενή μπορεί να είναι χρήσιμη. Ο γενετικός έλεγχος είναι πιο χρήσιμος όταν σε ένα δυνητικό μέλος της οικογένειας, η διάγνωση της HHT δεν μπορεί να αποδειχθεί κλινικά και σε ένα ασθενή με ενδεικτικά, αλλά όχι επιβεβαιωμένα, κλινικά χαρακτηριστικά της νόσου HHT, στον οποίο ένα θετικό τεστ θα ήταν ταυτόχρονα διαγνωστικό. Η βασική προσέγγιση για τις ύποπτες περιπτώσεις της νόσου HHT, μετά από μια κλινική αξιολόγηση, συμπεριλαμβανομένου ενός λεπτομερούς οικογενειακού ιστορικού, ακολουθεί τα εξής στοιχεία: εξασφαλίζοντας ότι οι ασθενείς με ένα συγκεκριμένο πρόβλημα είναι υπό αξιολόγηση από έναν ειδικό όργανο-εξειδικευμένο γνώστη των λεπτομερειών της νόσου HHT, κάνοντας διαλογή για ασυμπτωματικές αρτηριοφλεβώδεις δυσπλασίες AVMs σύμφωνα με τοπικές ή άλλες πρακτικές, επισημοποιώντας τη διάγνωση της HHT η οποία μπορεί να απαιτήσει μοριακό έλεγχο και παρέχοντας πληροφορίες αλλά και τη δυνατότητα για παρακολούθηση των ασθενών (Fatima S Govani et Claire L Shovlin, 2009).

Με βάση τα διαφορετικά κλινικά χαρακτηριστικά, η διάγνωση της HHT με τις τρέχουσες μεθόδους, συμπεριλαμβανομένης και της γενετικής διάγνωσης, μπορεί να είναι απαιτητική, χρονοβόρα, ακριβή και με χαμηλή ευαισθησία. Για αυτό τον λόγο, τα τελευταία χρόνια, γίνεται προσπάθεια για εύρεση ενός διαγνωστικού εργαλείου, το οποίο βελτιώνει την διάγνωση της νόσου HHT και

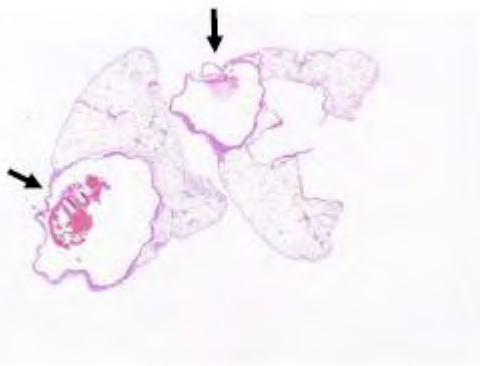
διευκολύνει την διάγνωση από άτομα που δεν έχουν καλή γνώση και εμπειρία πάνω στην συγκεκριμένη νόσο. Παράδειγμα ενός τέτοιου διαγνωστικού εργαλείου αποτελεί η υπέρυθη MID-IR φασματοσκοπία, η οποία χρησιμοποιούταν κυρίως στον έλεγχο ποιότητας σε χημικές βιομηχανίες και άλλες επιστήμες. Η IR φασματοσκοπία των σωματικών υγρών, όπως του πλάσματος και του ορού του αίματος και των ούρων, αλλά και άλλων συστατικών (χοληστερόλη, γλυκόζη, τρι-γλυκερίδια, κρεατινίνη, αλβουμίνη, αιμογλοβίνη) δείχνει διαφορετικές φασματοσκοπικές κορυφές σε διάφορες ασθένειες, μέσω μοριακών δονήσεων σε διαφορετικές χημικές ομάδες. Αυτή η τεχνική οδηγεί σε μια συνολική μοριακή σύνθεση διαφορετικών μορίων για τα άτομα που πάσχουν από την νόσο ΗΗΤ, η οποία διαφέρει από εκείνη των μη προσβεβλημένων ατόμων και οδηγεί σε ένα χαρακτηριστικό για την ασθένεια IR-αποτύπωμα. Αυτά τα φασματοσκοπικά διαγνωστικά δεδομένα που προκύπτουν αναλύονται και κατηγοριοποιούνται μέσω μίας ανάλυσης τεχνητού νευρικού δικτύου (ANN) και μίας οπτικής τεχνικής, που χρησιμοποιεί τις κορυφές που προκύπτουν από την ανάλυση σωματικών υγρών (συνήθως από το πλάσμα του αίματος), αντίστοιχα. Η MID-IR φασματοσκοπία με συνδυασμό με την τεχνική ANN έχουν ευαισθησία και ειδικότητα 95% (Andreas Lux et al. 2013).

1.5 ΑΝΤΙΜΕΤΩΠΙΣΗ ΚΑΙ ΘΕΡΑΠΕΙΑ ΤΗΣ ΗΗΤ

Όταν επιλέγουμε θεραπεία για την νόσο ΗΗΤ, πρέπει να λαμβάνονται υπόψη τόσο τα οφέλη, όσο και οι κίνδυνοι που αντιμετωπίζει ο ασθενής. Για την αντιμετώπιση της ρινορραγίας είναι διαθέσιμες διάφορες θεραπευτικές μέθοδοι. Αυτές αποτελούν τον άμεσο επιπωματισμό, το χειρουργείο δερμοπλαστικού διαφράγματος, την τοπική και στοματική χορήγηση οιστρογόνων, την θερμοπηξία και την χειρουργική με λέιζερ. Ο καυτηριασμός είναι καλύτερα να αποφεύγεται εξαιτίας της βλάβης των αναπτυσσόμενων ρινικών αγγείων. Η μοναδική αντ αιμορραγική θεραπεία, η οποία στηρίζεται αποδεδειγμένα είναι η χρήση ορμονών, όπως 50 μg αιθυλικής οιστραδιόλης και 1 mg νορεθιστερόνης ημερησίως (Kjeldsen et al. 2000). Μπορούν επίσης να χρησιμοποιηθούν επαναλαμβανόμενες θεραπείες με λέιζερ. Το χειρουργείο έχει περιορισμένη επιτυχία λόγω της επανεμφάνισης των τηλαγγειεκτασιών και χρησιμοποιείται μόνο για επείγουσα θεραπεία της αιμορραγία (Abdalla SA et al. 2006).

Για τις πνευμονικές αρτηριοφλεβώδεις δυσπλασίες PAVMs παλαιότερα η μόνη μέθοδος θεραπείας ήταν η χειρουργική. Η χειρουργική εκτομή μπορεί να είναι ακόμα και σήμερα σημαντική σε ασθενείς στους οποίους η δεξιά προς αριστερά διαφυγή εμμένει μετά από τον εμβολισμό όλων των εφικτών αγγείων, ή αν ένας ασθενής έχει οξεία αλλεργία, αποκλείοντας την δυνατότητα αγγειογραφίας (Longacre AV et al. 2003). Όσον αφορά την θεραπεία του εμβολισμού οι πνευμονικές αρτηριοφλεβώδεις δυσπλασίες PAVMs αποτοποθετούνται με πνευμονική αγγειογραφία: αποκολλησιμα μπαλόνια ή ανοξειδωτα πηνία χάλυβα τοποθετούνται κοντά στην PAVM μέχρι η ροή του αίματος στην PAVM να διακοπεί. Πιο πρόσφατα, άρχισαν να χρησιμοποιούνται βύσματα Amplatzer για την εμβολή της PAVM, αν και υπάρχουν επιφυλάξεις σχετικά με τους κινδύνους. Η διατήρηση μίας PAVM μετά την εμβολή μπορεί να οφείλεται στην

επανασύνδεση του αγγείου που εμβολίστηκε, στην ανάπτυξη μιας βοηθητικής αρτηρίας, που είτε δεν υπήρχε πριν είτε ήταν μικρή, στην παράπλευρη ροή πνευμονικών αρτηριών, που περιβάλλουν την απόφραξη και στην παράπλευρη ροή βρογχικής ή πνευμονικής αρτηρίας προς την πνευμονική αρτηρία μετά από τόπο, όπου έγινε η εμβολή. Οι επιπλοκές της θεραπείας εμβολής περιλαμβάνουν πλευριτικό θωρακικό πόνο, πνευμονικό κάταγμα, εμβολισμό του αέρα με κυνάγχη και βραδυκαρδία και μετατόπιση του εμβόλου (Jaskolka J et all. 2004). Ένα διαφορετικό θεραπευτικό μοντέλο ακολουθείται σε μερικές περιπτώσεις λόγω της παρουσίας εγκεφαλικών αποστημάτων και άλλων επιπλοκών, εκείνο του υποβοηθούμενου με βίντεο θωρακοσκοπικού χειρουργείου (VATS) που σε πολλές περιπτώσεις μειώνει στο ελάχιστο τις δυσμενείς συνέπειες των πιο συνηθισμένων θεραπευτικών στρατηγικών (Shintaro Akiyama et all. 2013).



Εικόνα 8. Τα παθολογικά ευρήματα των πνευμονικών αρτηριοφλεβικών δυσπλασιών παρουσιάζουν σημαντική πάχυνση και οργάνωση θρόμβων (βέλη) που παρατηρήθηκαν κατά τη διάρκεια της βίντεο-υποβοηθούμενης θωρακοσκοπικής χειρουργικής επέμβασης (Shintaro Akiyama et all. 2013).

Ανεξάρτητα από το μέγεθος ή τα συμπτώματα, οι πνευμονικές αρτηριοφλεβώδεις δυσπλασίες εγκυμονούν κινδύνους για ξαφνικά εμβόλιμα εγκεφαλικά και αποστήματα στον εγκέφαλο, τα οποία μπορούν να μειωθούν ή να καταργηθούν μέσω εμβολισμού (David I et all. 2007). Επειδή τα εγκεφαλικά αποστήματα συνδέονται με στοματικούς μικροοργανισμούς, μία σχολαστική οδοντική υγιεινή και μία πλήρης αντιβιοτική προφύλαξη κατά τη στιγμή οδοντιατρικών επεμβάσεων έχουν προταθεί, διαχωρίζοντας τις περιπτώσεις της ΗΗΤ και των PAVMs, με τα άτομα που κινδυνεύουν από λοιμώδη ενδοκαρδίτιδα να μην προφυλάσσονται (Shovlin CL et all. 2008).

Για την αντιμετώπιση των GI τηλαγγεκτασιών χρησιμοποιούνται διάφορες φαρμακευτικές θεραπείες όπως συνδυασμός αιθυνιλικής οιστραδιόλης με νορεθιστερόνη, δαναζόλη (ένα ασθενές ανδρογόνο) και αμινοκαπροϊκό οξύ το οποίο αναστέλλει την ινωδόλυση, ενώ επίσης χρησιμοποιούνται λείζερ και καυτηριασμός των τηλαγγειεκτασιών. Οι περισσότεροι ασθενείς λαμβάνουν στοματικά θεραπεία για τον σίδηρο και αν είναι απαραίτητο και κάνουν μεταγγίσεις αίματος. Η οξεία σιδηροπενική αναιμία αντιμετωπίζεται με την υποκατάσταση σιδήρου ή με την μετάγγιση αίματος. Ο εφοδιασμός σιδήρου στην διατροφή είναι αποτελεσματικός για πολλούς ασθενείς με ΗΗΤ ενώ μερικά περιστατικά απαιτούν μεταγγίσεις αίματος (Lasjaunias P et all. 2007). Είναι

ασυνήθιστο να είναι δυνατό να αντιμετωπιστεί η ρινική και γαστρεντερική αιμορραγία. Η πρόληψη και η αντιμετώπιση της αναιμίας γίνεται υψίστης σημασίας σε τουλάχιστον ένα τρίτο των ασθενών που πάσχουν από την νόσο HHT. Οι διατροφικές συμβουλές για τις τροφές που περιέχουν σίδηρο, και την ταυτοποίηση των πηγών σιδήρου που λαμβάνονται από το στόμα και είναι συμβατικές για συγκεκριμένες περιπτώσεις ατόμων που νοσούν από την HHT αποτελούν σημαντικά βήματα για την μείωση της ανάγκης ή τη συχνότητα των μεταγγίσεων ή εγχύσεων σιδήρου που απαιτούνται για τις σοβαρές περιπτώσεις (Fatima S Govani et Claire L Shovlin,2009). Άλλη σημαντική θεραπευτική επιλογή αποτελεί η ενδοσκοπική πήξη του αργού πλάσματος (APC) ή η αγωγή με bevacizumab. Ορισμένες έρευνες αναφέρουν ως εξαιρετικά αποτελεσματική την θεραπεία με θαλιδομίνη, ύστερα από μη αποτελεσματική θεραπεία της νόσου μέσω της τεχνικής APC (X.- Y. Wang et all. 2013).

Οι θεραπευτικές επιλογές για τις εγκεφαλικές αρτηριοφλεβώδεις δυσλασίες CVMs εξαρτώνται από το μέγεθος και την αγγειακή αρχιτεκτονική της δυσπλασίας, την τοποθεσία της και τα συμπτώματά της. Μεγάλες βλάβες ειδικά αυτές με υψηλή ροή αίματος απαιτούν αντιμετώπιση και συνιστάται η ενδοαγγειακή εμβολή ως πολύτιμη εναλλακτική της χειρουργικής εκτομής ή της ραδιοθεραπείας (Kjeldsen et all. 2000). Οι HHT - πληγείσες οικογένειες θα πρέπει να γνωρίζουν ότι σε περίπτωση εγκεφαλικού επεισοδίου, οι γιατροί τους θα χρειαστεί να είναι σε εγρήγορση για τρεις πιθανούς τύπους εγκεφαλικού επεισοδίου (αιμορραγική , ισχαιμική και εγκεφαλικό απόστημα), που οδηγούν στη διαφοροποίηση της διάφορων πρωτοκόλλων απέναντι στα εγκεφαλικά επεισόδια (Fatima S Govani et Claire L Shovlin,2009). Η αντιμετώπιση του εγκεφαλικού αποστήματος συχνά απαιτεί ένα συνδυασμό φαρμακευτικής και χειρουργικής προσέγγισης. Για την αντιμετώπιση, οι συστάσεις περιλαμβάνουν χειρουργικές παροχετεύσεις για βλάβες μεγαλύτερες από 2,5 cm σε διάμετρο, δύο φορές την εβδομάδα απεικόνιση με CT και MRI και 6-8 εβδομάδες λήψη αντιβιοτικών. Μη επεμβατικές θεραπείες είναι αποτελεσματικές σε κάποιες περιπτώσεις αλλά αυτή η προσέγγιση θα πρέπει να επιλέγεται για ασθενείς με βλάβες μη προσβάσιμες χειρουργικά, για άτομα που δεν έχουν δυνατότητα χειρουργείου ή για μικρές βλάβες σε καλά αγγειωμένες περιοχές που έχουν υψηλή απόκριση μόνο σε αντιβιοτικά. Η θεραπεία επιλογής συχνά φέρεται να είναι η στερεοτακτική παροχέτευση, η οποία προσφέρει το πλεονέκτημα, ότι είναι λιγότερο επεμβατική από την κраниοτομία και πιο ακριβής από μη στερεοτακτικές διαδικασίες εισπνοής (Haitjema T et all. 1995). Η προφύλαξη έναντι στη βαθιά φλεβική θρόμβωση είναι συχνά τροποποιημένη ώστε να βοηθά ασθενείς με αιμορραγικές καταστάσεις, όπως στη νόσο HHT. Πρόσφατα στοιχεία υπογραμμίζουν ότι οι άνθρωποι που νοσούν από HHT βρίσκονται σε κίνδυνο θρομβωτικών επεισοδίων, και θα πρέπει να κατευθύνονται για την πλήρη προφύλαξη σε κατάλληλους φορείς, ιδίως σε περιόδους που ακολουθούν μετά από την εμφάνιση μια πνευμονικής αρτηριοφλεβώδους δυσπλασία AVM στον εγκέφαλο (Shovlin CI et all. 2007). Σε πολλές περιπτώσεις θρομβωτικών επεισοδίων και ισχαιμικών εγκεφαλικών, καθίσταται επιτακτική η αναγκαιότητα της χρήσης αντιθρομβωτικών και αντιπηκτικών φαρμάκων. Παρόλο που η συγκεκριμένη αγωγή βοηθά θετικά τα συμπτώματα αυτά, έχουν δυσμενείς επιπτώσεις στις

αιμορραγικές τάσεις των ατόμων που πάσχουν από την νόσο ΗΗΤ. Παρά το γεγονός ότι σε πολλές περιπτώσεις ασθενείς δεν είδαν διαφορά στην συχνότητα των αιμορραγιών ή είχαν θετική ανταπόκριση στον συγκεκριμένο τρόπο θεραπείας, προτείνεται μία πολύ συντηρητική και προσεκτική χρήση της, αφού ένα εξίσου μεγάλο ποσοστό ασθενών είχε αρνητική ανταπόκριση και αύξηση της συχνότητας των αιμορραγιών (Hannah L. Devlin et all. 2013).

Στους ασθενείς με ΗΗΤ, που δεν έχουν συμπτώματα στο ήπαρ δεν συνιστάται θεραπεία για το ήπαρ. Για αυτούς, που έχουν συμπτώματα η θεραπεία χωρίζεται σε θεραπεία συμπτωμάτων συγκεκριμένων επιπλοκών που στοχεύει στην μείωση της διαφυγής και σε μεταμόσχευση ήπατος. Οι επεμβατικές θεραπείες πρέπει να εφαρμόζονται μόνο στις περιπτώσεις στις οποίες δεν υπάρχει επιτυχής ανταπόκριση σε εντατικές θεραπείες (Sawabe M et all. 2001). Οι ηπατικές αρτηριοφλεβώδεις δυσπλασίες AVMS συνήθως οδηγούν σε ασυμπτωματικές ανωμαλίες που εντοπίζονται στους βιοχημικούς δείκτες της cholestasis, και στην καλοήγη κατάσταση της οζώδους υπερπλασίας. Αυτά είναι μικρής κλινικής σημασίας, αλλά θα μπορούσε ενδεχομένως να οδηγήσουν σε περιττές διαγνωστικές εξετάσεις. Οι ασθενείς με ΗΗΤ θα πρέπει να συνιστανται να αποκλείουν την βιοψία ήπατος, εκτός αν μια διαγνωστική τεχνική έχει αποκλείσει τις ηπατικές αρτηριοφλεβώδεις δυσπλασίες AVMS (Buscarini E et all. 2006). Η θεραπεία της καρδιακής ανεπάρκειας υψηλής ροής και των επιπλοκών της πυλαίας υπέρτασης είναι η ίδια με αυτή, που δίνεται και για άλλες αιτιολογίες. Η υψηλής ροής καρδιακή ανεπάρκεια αποκρίνεται στην πλειονότητα της σε διόρθωση της αναιμίας και της αρρυθμίας. Οι επιπλοκές της πυλαίας αρρυθμίας πρέπει να θεραπεύονται, όπως γίνεται με τους ασθενείς με κίρρωση του ήπατος (Sawabe M et all. 2001). Ο κοιλιακός πόνος από την ισχαιμία των χοληφόρων όταν συνδυάζεται με χολαγγειίτιδα, θεραπεύεται με αναλγητικά με την προσθήκη συστηματικών αντιβιοτικών. Επίσης μπορεί να χορηγηθεί ursodeoxycholic acid αν και δεν υπάρχει ένδειξη ωφέλιμης δράσης της συγκεκριμένης ουσίας. Η εμβολή δια μέσου αρτηρίας και η χειρουργική σύνδεση της ηπατικής αρτηρίας χρησιμοποιείται κυρίως για την θεραπεία της υψηλής ροής καρδιακής ανεπάρκειας αλλά και για περιπτώσεις πυλαίας υπέρτασης και συνδρόμου υποκλοπής μεσεντερίου. Η εμβολή/σύνδεση της ηπατικής αρτηρίας είναι ριψοκίνδυνη μέθοδος η οποία θα πρέπει να εφαρμόζεται κυρίως σε μη μεταμοσχευματικούς ασθενείς οι οποίοι απέτυχαν στην μέγιστη ιατρική θεραπεία και στους οποίους οι πυλαιοφλεβικές διαφυγές έχουν αποκλειστεί (Milot L et all. 2006). Η μεταμόσχευση ήπατος ενδείκνυται σε ασθενείς με ισχαιμική νέκρωση των χοληφόρων και σε αυτούς, που έχουν καρδιακή ανεπάρκεια ή πυλαία υπέρταση αλλά δεν αποκρίνονται σε άλλες θεραπείες (Sawabe M et all. 2001), αν και έχει προταθεί πως είναι η μόνη οριστική θεραπεία για την εμπλοκή του ήπατος στην ΗΗΤ. Έως και σήμερα δεν έχουν αποσαφηνιστεί τα κριτήρια για τον προσδιορισμό του κατάλληλου χρόνου μεταμόσχευσης (Milot L et all. 2006). Όσον αφορά την εγκυμοσύνη ανεξάρτητα από οποιαδήποτε προηγούμενη διάγνωση και θεραπεία, οι μαιευτήρες θα πρέπει να είναι σε εγρήγορση για την παρουσία της νόσου ΗΗΤ σε όλες τις γυναίκες που πάσχουν από την ΗΗΤ. Κάθε αιμόπτυση ή ξαφνική σοβαρή δύσπνοια θα πρέπει να θεωρηθεί ως έκτακτη

ανάγκη, με αποτέλεσμα την άμεση εισαγωγή στο νοσοκομείο (Lasjaunlas P et al. 2007).

Είναι σημαντικό να σημειωθεί ότι πρέπει να παρέχεται μία γενική συμβουλή για όλη την οικογένεια, με ιδιαίτερη έμφαση σε μεμονωμένους ασθενείς, σύμφωνα με τα ιδιαίτερα χαρακτηριστικά της νόσου HHT που είναι ήδη είναι γνωστά ότι τους επηρεάζουν. Αυτό είναι ιδιαίτερα σημαντικό όταν η παρουσία της HHT θα τροποποιήσει γενικά τα κλινικά πρωτόκολλα για τη διαχείριση των κοινών συνθηκών, όπως το εγκεφαλικό επεισόδιο, και η προφύλαξη έναντι της βαθιάς φλεβικής θρόμβωσης (Fatima S Govani et Claire L Shovlin, 2009).

1.6 ΓΟΝΙΔΙΑΚΗ ΧΑΡΤΟΓΡΑΦΗΣΗ ΤΗΣ ΗΗΤ

Η κληρονομική αγγειακή τηλαγγειεκτασία αποτελεί μία γενετική ασθένεια που κληρονομείται με αυτοσωματικό επικρατή τρόπο και εμπλέκεται με την εμφάνιση ενός ευρούς φάσματος αγγειακών δυσπλασιών, οι οποίες σχετίζονται με πολλά όργανα (Takeo Nishida et al 2012). Ανάλογα με τον διαφορετικό γενετικό τόπο στον οποίο εντοπίζεται η μετάλλαξη, προκύπτουν πέντε διαφορετικοί τύποι της νόσου HHT, οι οποίοι είναι κλινικά δυσδιάκριτοι. Τα γονίδια-στόχοι εκφράζονται κυρίως στα αγγειακά ενδοθηλιακά κύτταρα και καθορίζουν ένα συγκεκριμένο μονοπάτι στο ενδοθήλιο (Abdalla SA et al. 2006).

Ετερόζυγες μεταλλάξεις στο γονίδιο της ενδογλίνης (ENG) και στο γονίδιο του υποδοχέα κινάσης 1, όμοιο με εκείνο της ακτιβίνης (ACVRL1, ALK1) προκαλούν τον τύπο 1 (HHT1) και τον τύπο 2 (HHT2) αντίστοιχα. Οι HHT1 και HHT2 αντιπροσωπεύουν το 80 % των περιπτώσεων HHT, με τις μεταλλάξεις στο ENG να είναι πιο συχνές (61%) από ότι στο ACVRL1 (37%). Ένα υποσύνολο των ασθενών με HHT παρουσιάζουν μεταλλάξεις στο γονίδιο Smad4/ MADH4 και αναπτύσσουν ένα σύνδρομο που συνδυάζει την HHT και την νεανική πολυποδίαση (JP - HHT) και κληρονομείται με αυτοσωματικό επικρατή τρόπο. Οι MADH4 μεταλλάξεις, οι οποίες μπορούν να προκαλούν νεανική πολυποδίαση, περιλαμβάνουν περίπου το 2% των μεταλλάξεων (Amitabha Sengupta et al, 2013).

Ένα σύνολο 900 περίπου διαφορετικών μεταλλάξεων είναι γνωστό. Σύμφωνα με το ARUP Scientific Resource for Research and Education του πανεπιστημίου της Utah, οι υπεύθυνες μεταλλάξεις στα τρία κύρια γονίδια που είναι υπεύθυνα για τους διάφορους φαινοτύπους της νόσου HHT, φτάνουν στον αριθμό τις 933 μέχρι σήμερα. (University of Utah, 2014). Αυτός ο τεραστίος αριθμός μεταλλάξεων προκύπτει μόνο από τα γνωστά γονίδια, μέχρι σήμερα, γονίδια που οδηγούν στους διάφορους φαινοτύπους της HHT. Είναι πλέον βέβαιο πως υπάρχουν και άλλα γονίδια που ευθύνονται για την νόσο HHT, με ποικίλες μεταλλάξεις, αφού στο 15% των περιπτώσεων ατόμων που πάσχουν από την νόσο δεν έχει γίνει ερμηνεία της γονιδιακής παραμέτρου (Whitney et al. 2013). Οι ENG μεταλλάξεις είναι πιο πιθανό να προκαλέσουν προβλήματα στους πνεύμονες, ενώ οι ACVRL1 μεταλλάξεις μπορεί να προκαλέσουν περισσότερα προβλήματα στο ήπαρ, με την πνευμονική υπέρταση να είναι ένα ιδιαίτερο πρόβλημα σε άτομα με μεταλλάξεις στο γονίδιο ACVRL1 (Amitabha Sengupta et al, 2013). Οι γονιδιακές μεταλλάξεις της HHT οδηγούν στην ανάπτυξη ανώμαλων αγγειακών δομών, οι

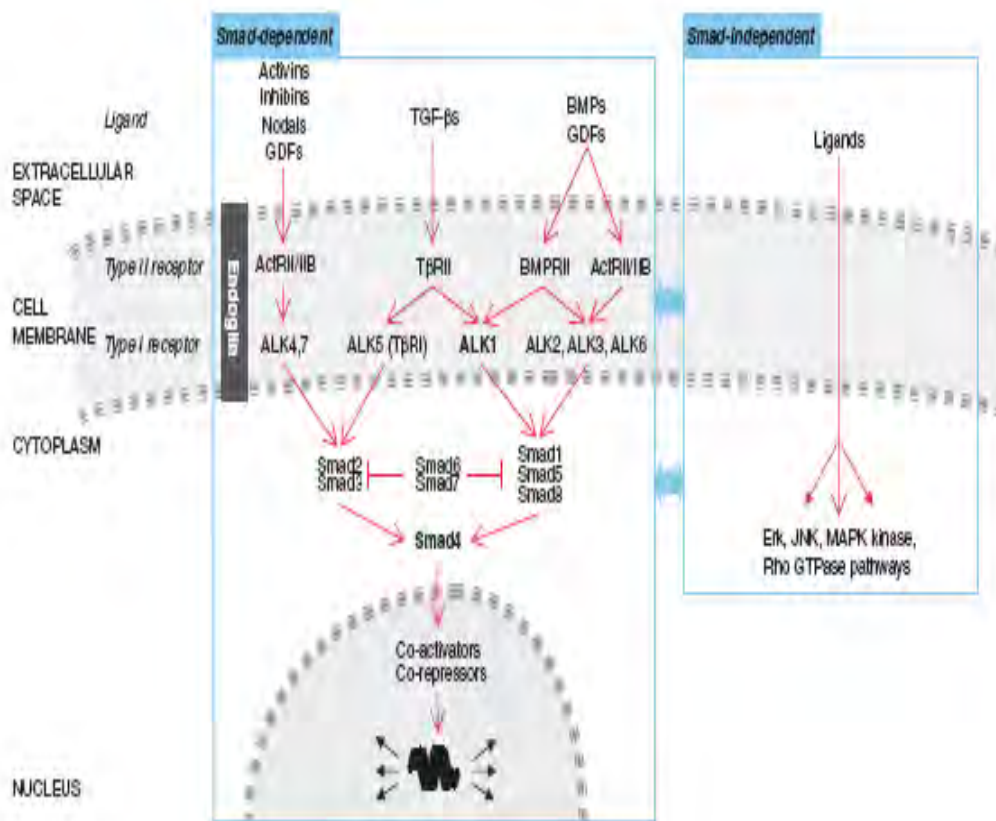
οποίες κυμαίνονται από διεσταλμένα μικροαγγεία μέχρι μεγάλες αρτηριοφλεβώδεις δυσπλασίες (AVMs) που μετρώνται σε πολλά εκατοστά σε διάμετρο. Αυτές εμφανίζονται σε συγκεκριμένες θέσεις στη συστηματική και πνευμονική κυκλοφορία. Οι εγκεφαλικές και πνευμονικές αρτηριοφλεβώδεις δυσπλασίες είναι πιο συνήθεις στον τύπο HHT1, ενώ οι ηπατικές στον τύπο HHT2 (Amitabha Sengupta et al., 2013). Εύθραυστα τοιχώματα και ανεξέλεγκτη ροή του αίματος καθιστούν τα αγγεία αυτά πιο επιρρεπή σε αιμορραγία από φυσιολογικά αγγεία. Ωστόσο, για τις πνευμονικές και ηπατικές δυσπλασίες, είναι οι συνέπειες των αρτηριοφλεβικών διακλαδώσεων που οδηγούν σε πιο κλινικά χαρακτηριστικά. Οι επιπλοκές συνήθως συμβαίνουν από πιο πρώιμες δυσπλασίες (σιωπηλές) και μπορεί να γίνει πρόληψη αν οι δυσπλασίες αναγνωριστούν και αντιμετωπιστούν (Fatima S Govani et Claire L Shovlin, 2009). Επιπλέον, δύο ακόμη γενετικοί τόποι που προσδιορίζονται και χαρτογραφούνται στα χρωμοσώματα 5 και 7, οδηγούν στον τύπο 3 (HHT3) και 4 (HHT4), αντιστοίχως. Είναι ενδιαφέρον, πως και τα τρία HHT γονίδια που έχουν ταυτοποιηθεί (Eng, ALK1 και Smad4), κωδικοποιούν τον μετασχηματιστικό αυξητικό παράγοντα β του TGF- β σηματοδοτικού μονοπατιού. Έτσι, η HHT έχει θεωρηθεί ως μία ασθένεια που ευθύνεται για την απορύθμιση της μεταγωγής σήματος της οικογένειας TGF- β (Eun-Jung Choi et al., 2012). Η υπεροικογένεια TGF- β αποτελείται από 33 μέλη, τα περισσότερα, από τα οποία κωδικοποιούν διμερή εκκρινόμενα πολυπεπτίδια, τα οποία ελέγχουν αναπτυξιακές διαδικασίες όπως η γαστριδιοποίηση, ο άξονας ασυμμετρίας του σώματος, η μορφογένεση ειδικών οργάνων, η διαφοροποίηση ιστών, η μεσεγχυματική ρύθμιση και οι λειτουργίες των ανοσοποιητικών κυττάρων (Chang H et al., 2001). Σε κυτταρικό επίπεδο ρυθμίζουν την κυτταρική ανάπτυξη, διαφοροποίηση, προσκόλληση, μετανάστευση και απόπτωση πολλών διαφορετικών κυτταρικών τύπων (Massague J et al., 2000). Η οικογένεια TGF- β αποτελείται από ένα μεγάλο αριθμό εκκρινόμενων πλειοτροπικών κυτοκινών που μπορούν να ταξινομηθούν στις εξής υποοικογένειες: την TGF- β , ακτιβίνης/αναστολίνης, την οικογένεια του παράγοντα ανάπτυξης και διαφοροποίησης (GDF), εκείνη της πρωτεΐνης μορφογένεσης των οστών (BMP) και της μυστατίνης. Οι προσδέτες της TGF- β οικογένειας επηρεάζουν τον κυτταρικό πολλαπλασιασμό, τη διαφοροποίηση, και την απόπτωση μέσω της αλληλεπίδρασης με τριών ειδών κυτταρικούς υποδοχείς επιφάνειας. Δύο μέλη της υπεροικογένειας TGF- β , οι TGF- β και οι BMPs, συμμετέχουν στην ανάπτυξη του αγγειακού συστήματος και εμπλέκονται σε αγγειακές δυσλειτουργίες όπως η αθηροσκλήρωση, η πνευμονική υπέρταση και η HHT (Chang H et al., 2001). Το πλέον σίγουρο γεγονός, ότι ο BMP9 δρα ως ειδικός προσδέτης του υποδοχέα ALK1 και η ενδογλίνη ως συναγωνιστικός προσδέτης του, δείχνει ότι το συγκεκριμένο σηματοδοτικό μονοπάτι εμπλέκεται στο αναπτυξιακό στάδιο της αγγειογένεσης (Sabine Baily et al., 2010). Συγκεκριμένα οι ισομορφές TGF- β 1, TGF- β 2, TGF- β 3 και οι BMP-2, BMP-4, BMP-6 και BMP-7 εκφράζονται στα ενδοθηλιακά κύτταρα των τοιχωμάτων των αγγείων και μπορούν να τροποποιούν την αγγειακή ανάπτυξη, καθώς ασκούν πολλαπλές επιδράσεις σε αυτά τα κύτταρα (Chang H et al., 2001). Στα θηλαστικά, ταυτοποιήθηκαν επτά διαμεμβρανικοί υποδοχείς τύπου I (ALK1-7), πέντε διαμεμβρανικοί υποδοχείς τύπου II (TGFBR2, ACVR2A, ACVR2B, BMPR2

και MISR2), και δύο διαμεμβρανικοί υποδοχείς τύπου III (ENG και β-γλυκάνη) (Eun-Jung Choi et all. 2012).

Τα TGF-β μονοπάτια μεταγωγής σήματος περιλαμβάνουν τύπου I και τύπου II υποδοχείς κινάσων σερίνης / θρεονίνης. Όλοι οι TGF-β προσδέτες μεταφέρουν τη βιολογική τους πληροφορία στα κύτταρα μέσω σύνδεσης με τους υποδοχείς τύπου I και II. Αυτή η σύνδεση οδηγεί στον σχηματισμό ετεροτετραμερών συμπλόκων παρουσία των διμερών προσδετών. Οι υποδοχείς τύπου I και II είναι διαμεμβρανικοί υποδοχείς και αποτελούνται από μικρά εξωκυττάρια τμήματα πλούσια σε κυστεΐνες, από μια απλή διαμεμβρανική περιοχή και τα ενδοκυτταρικά τμήματα, που περιλαμβάνουν τις περιοχές με δράση κινάσης σερίνης/θρεονίνης. Ενδοκυτταρικά χαρακτηρίζονται από μια κυτταροπλασματική περιοχή κινάσης, που έχει δυνατή δράση κινάσης σερίνης/θρεονίνης και αδύναμη δράση κινάσης τυροσίνης, γεγονός, που τους κατατάσσει ως κινάσες διπλής ειδικότητας (Lebrin F et all. 2005). Οι TGF-β προσδέτες δεσμεύουν τους υποδοχείς τύπου II, με αποτέλεσμα την επακόλουθη πρόσληψη του τύπου I υποδοχέων στο σύμπλοκο προσδέτη/υποδοχέα II. Η φωσφορυλίωση των υποδοχέων τύπου I, μπορεί να οδηγήσει σε φωσφορυλίωση/ενεργοποίηση των ενδοκυτταρικών πρωτεϊνών γνωστές ως Smads. Ο ALK1 είναι ένας υποδοχέας τύπου I ενώ η ενδογλίνη, η οποία εκφράζεται κυρίως σε ενδοθηλιακά κύτταρα (ECS), είναι ένα κομμάτι του υποδοχέα που συνεργάζεται με ALK1 για να πραγματοποιηθεί η κυτταρική μετανάστευση και ο κυτταρικός πολλαπλασιασμός. Είναι πλέον γνωστό ότι η παρεκκλίνουσα TGF-β σηματοδότηση που προκαλείται από μεταλλάξεις στα γονίδια ENG ή ALK1 επηρεάζει κυρίως τα ενδοθηλιακά κύτταρα σε ασθενείς με HHT. Τα πρωτεϊνικά επίπεδα της ENG και ALK1 έχει αποδειχθεί ότι μειώνονται στα ενδοθηλιακά κύτταρα ασθενών με HHT, το οποίο οδηγεί σε εναλλακτική TGF-β σηματοδότηση, η οποία ίσως είναι υπεύθυνη για την ενδοθηλιακή δυσλειτουργία η οποία παρατηρείται και συμβάλλει στις αγγειακές αλλοιώσεις χαρακτηριστικές σε άτομα που νοσούν από HHT. Τα αγγειογενετικά κύτταρα (CACs) που βρίσκονται στην κυκλοφορία, και αναφέρονται ως ενδοθηλιακά προγονικά κύτταρα (EPCs) , προέρχονται από τον μυελό των οστών και περιλαμβάνουν ένα τμήμα του κυκλοφορούντος μονοπύρηνου κυτταρικού πληθυσμού. Μπορούν να διαφοροποιηθούν σε ώριμα, λειτουργικά ενδοθηλιακά κύτταρα τα οποία μπορούν να ενσωματωθούν σε αγγεία και μπορούν να παράγουν αγγειογόνους παράγοντες που συμβάλλουν στην αγγειακή επισκευή και αναγέννηση. Τα EPCs είναι πιθανά για την θεραπευτική αγγειογένεση ή την εξέταση των EPCs ως πιθανούς βιοδείκτες για την καρδιαγγειακή νόσο. Αυτά τα EPCs δεν είναι ομοιογενή, αλλά αποτελούν μάλλον έναν ετερογενή πληθυσμό που προέρχεται κυρίως από τα μυελοειδή αιμοποιητικά κύτταρα. Επιπλέον, η φαινοτυπική ανάλυση αποκάλυψε ότι λίγα EPCs εκφράζουν δείκτες βλαστικών κυττάρων. Από αυτά τα ευρήματα προκύπτει ότι είναι αμφιλεγόμενο να ονομάσουμε αυτά τα κύτταρα EPCs και ο όρος "CACs" έχει προταθεί, δεδομένου ότι αυτά τα κύτταρα έχουν αποδειχθεί ότι προάγουν την αγγειογένεση και την αγγειακή αναγέννηση. Προέκυψε ότι η λειτουργία των CACs κυττάρων από ασθενείς με την νόσο HHT είναι μειωμένη (Liana Zucco et all,2014).

1.6.1 Βιολογία της νόσου

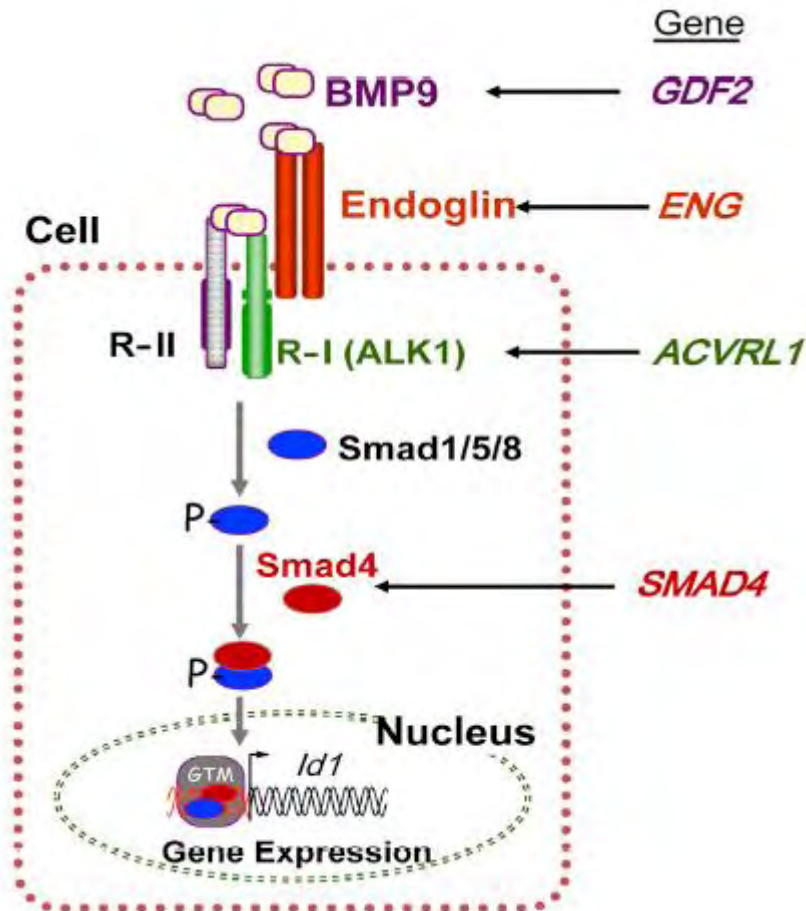
Φαινοτυπικές αναλύσεις και η ανάλυση της έκφρασης των μεταλλαγμένων πρωτεϊνών της ενδογλίνης και της ALK1 οδηγούν στο συμπέρασμα ότι η αντίστοιχη πρωτεΐνη αποτελεί κύρια αιτία της HHT1 και HHT2 (Abdalla SA et al. 2006). Επικρατεί αρνητικές μεταλλάξεις στο γονίδιο της ενδογλίνης μπορούν να προκύψουν, αλλά μπορεί να οδηγήσουν σε διαφορετικούς φαινοτύπους (Venkatensha S et al. 2006). Τα γονίδια που μεταλλάσσονται και οδηγούν στην νόσο HHT κωδικοποιούν πρωτεΐνες που εμπλέκονται στην σηματοδότηση του μονοπατιού της TGF- β οικογένειας σηματοδότησης, για αυτό και η διατάραξη αυτών των μονοπατιών σηματοδότησης οδηγεί στην παθογένεση της νόσου HHT. Οι υποδοχείς της οικογένειας αυτής, όπως οι TGF- β s, οι BMPs, οι ακτιβίνες και οι GDFs συνήθως ρυθμίζουν ποικίλες κυτταρικές λειτουργίες, όπως η κυτταρική επιβίωση, ο πολλαπλασιασμός και η διαφοροποίηση, μέσω σύνδεσης με ένα σύμπλοκο τύπου I και τύπου II διαμεμβρανικών υποδοχέων κινάσης σερίνης / θρεονίνης (T β RI, T β RII).



Εικόνα 9. Σηματοδοτικό μονοπάτι της υπερ-οικογένειας TGF- β .

Οι TGF- β έχουν μεγάλη συγγένεια για τον υποδοχέα T β RII και μετά την σύνδεση του προσδέτη επιστρατεύεται ένας συγκεκριμένος T β RI δημιουργώντας ένα ετεροτετραμερές σύμπλοκο υποδοχέα. Σε μερικές περιπτώσεις, η συγγένεια του προσδέτη για τον υποδοχέα είναι χαμηλή. Η αλληλεπίδραση υψηλής συγγένειας

διεγείρεται από τους συν-υποδοχείς όπως η βηταγλυκάνη και η ενδογλίνη. Σε αυτό το σύμπλοκο, που σχηματίζεται ο TβRI τρανσ-φωσφορυλιώνεται σε συγκεκριμένα κατάλοιπα σερίνης και θρεονίνης από τον TβRII. Αυτό έχει ως συνέπεια μια αλλαγή στην διαμόρφωση και την ενεργοποίηση του TβRI, ο οποίος μπορεί διαδοχικά να διαδώσει το σήμα μέσα στο κύτταρο μέσω ενός καταρράκτη ενδοκυτταρικών μεσολαβητών (Moustakas A et al. 2009). Η σηματοδότηση μπορεί να πραγματοποιείται μέσω Smad - εξαρτώμενων και μη εξαρτώμενων Smad μονοπατιών (Derynek R et al. 2003). Οι Smads αποτελούνται από 3 περιοχές: μία άμινο-τελική περιοχή Mad-homology 1 (MH1), που μπορεί να αλληλεπιδράσει με άλλες πρωτεΐνες και φέρει ενδοπυρηνικά σήματα εντοπισμού (nuclear localization signals, NLSs) και μια περιοχή πρόσδεσης στο DNA. Επίσης αποτελούνται από μια μέση περιοχή συνδέτη, που είναι πλούσια σε προλίνες και φωσφορυλιούμενες σερίνες και θρεονίνες, η οποία αλληλεπιδρά με προλυλο-ισομεράσες και ουμπικουιτίνες (ubiquitin) λιγάσες και μια καρβόξυ-τελική MH2 περιοχή, που συνδέεται στους υποδοχείς τύπου I και αλληλεπιδρά με άλλες πρωτεΐνες και αυτή μεσολαβεί στον ομο- και πολύ- ολιγομερισμό των Smad και στην δυναμική διενεργοποίηση των πυρηνικών συμπλόκων Smad (Nassague J et al. 2000). Υπάρχουν τρεις διαφορετικοί τύποι των Smad πρωτεϊνών: οι Smad, που ρυθμίζονται από τους υποδοχείς (receptor regulated Smads, R-Smads), που περιλαμβάνουν τις Smad1, Smad2, Smad3, Smad5 και Smad8, οι κοινοί μεσολαβητές Smad (common mediator Smads, co-Smads), που περιλαμβάνει τη Smad4 και οι ανασταλτικές Smad (inhibitory Smads, I-Smads), που περιλαμβάνουν τις Smad6 και Smad7 (Derynek R et al. 2003). Οι R-Smads χωρίζονται περαιτέρω σε δύο κατηγορίες, τις BMP-Smads (Smad1, 5, 8) και τις TGFβ/activin Smads (Smad2, 3). Μετά την ενεργοποίηση του συμπλόκου υποδοχέα, οι R-Smads φωσφορυλιώνονται από τον TβRI στα ακραία κατάλοιπα σερίνης του καρβόξυ-τελικού άκρου. Αυτό επιτρέπει στις R-Smads να επικοινωνούν με την Co-Smad και να σχηματίζουν ετερομερή σύμπλοκα. Το ολιγομερές Smad, που προκύπτει θεωρείται πως αποτελείται από ένα τριμερές δύο R-Smad και μίας μόνο Co-Smad. Αυτά τα σύμπλοκα στη συνέχεια μετατοπίζονται στον πυρήνα και ρυθμίζουν την γονιδιακή έκφραση (Van den Driesche et al. 2003). Στο μονοπάτι που εξαρτάται από την Smad, στο οποίο συμμετέχουν και τα τρία κύρια γονίδια που σχετίζονται με την νόσο HHT, η σύνδεση ενός προσδέτη ενεργοποιεί έναν υποδοχέα TGF - β τύπου II, που με τη σειρά φωσφορυλιώνει και ενεργοποιεί έναν υποδοχέα τύπου I. Ο υποδοχέας τύπου I στη συνέχεια φωσφορυλιώνει και ενεργοποιεί τον υποδοχέα που συνδέεται με τις R - Smads (Smads 1 , 2 , 3 , 5 και 8), οι οποίες δεσμεύονται με την Smad4 και μετατοπίζονται στον πυρήνα , όπου επηρεάζουν την μεταγραφική ενεργοποίηση μέσω συν-ενεργοποιητών και συν-καταστολέων. Οι ανασταλτικές Smads (Smad6,7) στοχεύουν τις R - Smads για αποικοδόμηση επηρεάζοντας αρνητικά το μονοπάτι. Στους περισσότερους τύπους κυττάρων, η σηματοδότηση του TβRII πραγματοποιείται μέσω του Alk5 (TβRI) μέσω των σηματοδοτικών μονοπατιών Smad2 και 3. Στα ενδοθηλιακά κύτταρα, ωστόσο, η σηματοδότηση του TβRII μπορεί επίσης να επιτευχθεί με τον ALK1 μέσω των μονοπατιών Smad1, 5 και 8. Προσδέτες του ALK1 αποτελούν οι BMP9 και BMP10 και μπορούν επίσης να δεσμεύσουν την ενδογλίνη (Scharpfenecker M et al. 2007).



Εικόνα 10. Ο BMP9 δεσμεύεται σε ειδικούς υποδοχείς κυτταρικής επιφάνειας τύπου I και II (RI και R-II) και ενεργοποιεί τη δραστηριότητα της κινάσης σερίνης-θρεονίνης, καθώς και τον βοηθητικό υποδοχέα της ενδογλίνης. Με την δέσμευση του προσδέτη, ο R-II φωσφορυλιώνει τον ALK1 (RI), ο οποίος στη συνέχεια δίνει το σήμα μέσω φωσφορυλίωσης του υποδοχέα που ρυθμίζεται από τις R-Smads (Smad1, Smad5 και Smad8). Ύστερα οι R-Smads σχηματίζουν ετεροδιμερή σύμπλοκα με ένα βοηθητικό ομόλογο, την Smad4, και μετατοπίζονται στον πυρήνα όπου ρυθμίζουν την μεταγραφική δραστηριότητα των γονιδίων-στόχων, συμπεριλαμβανομένου και του.

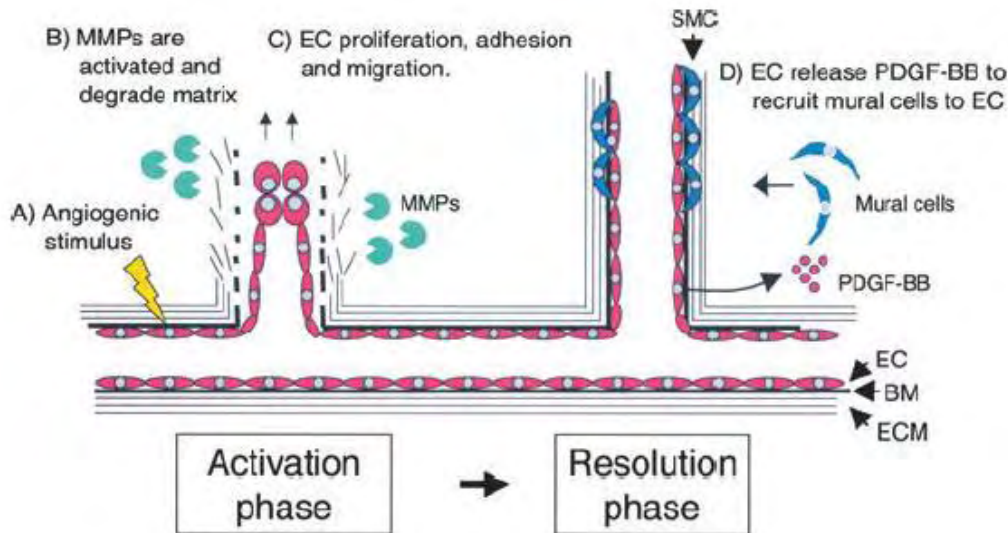
Ο ρόλος των BMP9 και BMP10 στη σηματοδότηση είναι τέτοιος, που τους καθιστά τους φυσιολογικούς λειτουργικά ισοδύναμους προσδέτες του ALK1 στην αγγειακή ανάπτυξη. Μέσω γονιδιακού ανασυνδυασμού, προέκυψε ότι ο BMP10 έχει μία αποκλειστική λειτουργία στην ανάπτυξη της καρδιάς, η οποία δεν μπορεί να υποκατασταθεί από τον παράγοντα BMP9 (Chen H. et al. 2013). Ειδικά σύμπλοκα TGF-β-Smad ή BMP-Smad προάγουν την έκφραση των I-Smads, Smad6 και Smad7, οι οποίες ρυθμίζουν αρνητικά τη δύναμη και τη διάρκεια της σηματοδότησης, σχηματίζοντας έτσι μια κυκλική αρνητική ανατροφοδότηση. Οι Smad6 και Smad7 συνδέονται στους υποδοχείς τύπου I και αναστέλλουν ανταγωνιστικά τη φωσφορυλίωση των R-Smad και επιστρατεύουν φωσφατάσες και Smurf ουμπιτίνες (ubiquitin) - λιγάσες που ρυθμίζουν την μείωση των επιπέδων του υποδοχέα και την λειτουργία του (Itoh S et al. 2007). Η Smad7

αναστέλλει και το TGF και το BMP μονοπάτι μέσω ειδικών καταλοίπων λυσίνης στην MH2 περιοχή του, ενώ η Smad6 δείχνει μεγαλύτερη εκλεκτικότητα για τους BMP υποδοχείς τύπου I (Goto K et al. 2007). Δύο ρυθμιστικοί μηχανισμοί που μεσολαβούν στην SMAD7-εξαρτώμενη ουβικιτιλίωση και απορύθμιση του υποδοχέα TGF-β ανακαλύφθηκαν πρόσφατα, η συνοδός πρωτεΐνη HSP90 συνδέεται στον TβRII και στον TβRI και τους προστατεύει από την ουβικιτιλίωση από την SMURF2 συνεισφέροντας θετικά στην TGF-β σηματοδότηση. Αντιστρόφως, η SIK (salt-inducible kinase), μια κινάση, που ρυθμίζεται από το AMP, επάγεται σε επίπεδα mRNA και πρωτεΐνης από την σηματοδότηση TGF-B και ακολούθως με την επαγωγή των SMAD7 και SMURF2. Η SIK συνδέεται με την SMAD7 και με τον TβRI για να προάγει την απορύθμιση του υποδοχέα (Kowanetz M et al. 2008).

Ένα πολυσυζητημένο μοντέλο έχει δημιουργηθεί από δεδομένα με επίκεντρο τους δύο υποδοχείς TβRII, που σχετίζονται με τους υποδοχείς τύπου I (ALK5 και ALK1), γεγονός που υποδηλώνει ότι η ενδοθηλιακή κατάσταση εξαρτάται από τον κυριότερο υποδοχέα τύπου I και ότι η ανώμαλη δημιουργία αγγείων στην νόσο HHT προκύπτει από μια διαταραχή αυτής της ισορροπίας. Για αυτό τον λόγο αυτό το μοντέλο αποτελεί ένα χρήσιμο εργαλείο για την αποσαφήνιση της αλληλεπίδρασης των σηματοδοτικών μονοπατιών (Fatima S Govani et Claire L Shovlin, 2009).

1.6.2 Σηματοδότηση TGF-β και αγγειογένεση

Το καρδιαγγειακό σύστημα αποτελεί το σημαντικότερο λειτουργικό σύστημα οργάνων που δημιουργείται κατά την εμβρυογένεση. Η ανάπτυξη του συστήματος αρχίζει με την δημιουργία νησίδων αίματος στον λεκιθικό σάκο. Εξωεμβρυονικά μεσοδερμικά κύτταρα παραγόμενα από το εξωτερικό δέρμα του βλαστοδέρματος διαφοροποιούνται σε αιμαγγειοβλάστες, πολυδύναμα βλαστικά κύτταρα ικανά να διαφοροποιούνται σε αιματοποιητικά και ενδοθηλιακά κύτταρα. Οι αιμαγγειοβλάστες σχηματίζουν ένα αρχέγονο δίκτυο σε μια διαδικασία που είναι γνωστή ως αγγειογένεση. Το αγγειακό δίκτυο που δημιουργείται, υπόκειται σε γρήγορη αναδιαμόρφωση για να σχηματίσει ένα άλλο ώριμο δίκτυο σαν δέντρο με μεγαλύτερα αγγεία, που τροφοδοτούν τα διάφορα μικρότερα τριχοειδή. Η αγγειογένεση εμπλέκει την διαφορική ανάπτυξη και εξάπλωση των ενδοθηλιακών σωλήνων και την διαφοροποίηση των μεσεγχυματικών κυττάρων σε αγγειακά λεία μυϊκά κύτταρα και περικύτταρα. Η αγγειογένεση απαιτεί εκτεταμένες αλληλεπιδράσεις των ενδοθηλιακών κυττάρων με τα ίδια τα ενδοθηλιακά κύτταρα και την εξωκυττάρια ουσία, τα περικύτταρα ή τα λεία μυϊκά κύτταρα (Pardali E et al. 2010). Η αγγειογένεση μπορεί να θεωρηθεί ως δύο χωριστές αλλά ισορροπημένες φάσεις.



Εικόνα 11. A) Αγγειογενετικά ερεθίσματα δίνουν το έναυσμα για την ενεργοποίηση των σηματοδοτικών μονοπατιών. B) Γίνεται ενεργοποίηση μεταλλοπρωτεασών, οι οποίες αποσυνθέτουν την κυτταρική μεμβράνη. C) Πραγματοποιείται διαίρεση και μετανάστευση έξω από το τοίχωμα των τριχοειδών αγγείων. D) Τα ενδοθηλιακά κύτταρα απελευθερώνουν το PDGF-BB, το οποίο έχει χημειοτακτική δράση για τα περικύτταρα και τα λεία μυϊκά κύτταρα (SMCs). Τα SMCs καλύπτουν τον κενό ενδοθηλιακό σωλήνα αναστέλλοντας τον πολλαπλασιασμό και την μετανάστευση των ενδοθηλιακών κυττάρων και ενισχύοντας την διαφοροποίηση, την ηρεμία και την επιβίωση των ενδοθηλιακών κυττάρων (Goumans et al. 2003).

Μια φάση ενεργοποίησης, που περιλαμβάνει αυξημένη αγγειακή διαπερατότητα, εκφυλισμό της βασικής μεμβράνης, πολλαπλασιασμό και μετανάστευση των ενδοθηλιακών κυττάρων και μια φάση διαχωρισμού, που περιλαμβάνει αναστολή του πολλαπλασιασμού και της μετανάστευσης των ενδοθηλιακών κυττάρων, επαναφορά της βασικής μεμβράνης και σταθεροποίηση των αγγείων μέσω της επιστράτευσης και της διαφοροποίησης των μεσεγγυματικών κυττάρων σε περικύτταρα και λεία μυϊκά κύτταρα (Lebrin F et al. 2005). Η επιστράτευση των μεσεγγυματικών κυττάρων στα νέα αγγεία μεσολαβείται από παράγοντες όπως ο PDGF-BB και ο TGF- β . Μόλις έρθουν σε επαφή τα μεσεγγυματικά κύτταρα με τα ενδοθηλιακά, ο TGF- β ενεργοποιείται και έτσι προάγει την διαφοροποίηση των μεσεγγυματικών κυττάρων σε περικύτταρα και λεία μυϊκά κύτταρα. Τα περικύτταρα συνεισφέρουν εν μέρει στην επιβίωση και την σταθερότητα των ενδοθηλιακών κυττάρων μέσω της έκφρασης του αγγειακού ενδοθηλιακού αυξητικού παράγοντα (vascular endothelial growth factor, VEGF). Στα ενδοθηλιακά κύτταρα λοιπόν ο TGF- β έχει διπλή δράση: αφ' ενός προάγει και αφ' ετέρου αναστέλλει την διαίρεση τους. Αυτή η διπλή δράση οφείλεται στην ύπαρξη δύο υποδοχέων τύπου I και είναι δοσο-εξαρτώμενη. Σε χαμηλές συγκεντρώσεις ο TGF- β διεγείρει τον πολλαπλασιασμό και την μετανάστευση των ενδοθηλιακών κυττάρων, ενώ σε υψηλές συγκεντρώσεις αναστέλλει αυτές τις δράσεις (Goumans et al. 2003).

1.6.3 Μοριακή και γενετική βάση της νόσου

Ανάλογα με τον διαφορετικό γενετικό τόπο στον οποίο εντοπίζεται η μετάλλαξη, προκύπτουν πέντε διαφορετικοί τύποι της νόσου HHT, οι οποίοι είναι κλινικά δυσδιάκριτοι. Τα γονίδια-στόχοι εκφράζονται κυρίως στα αγγειακά ενδοθηλιακά κύτταρα και καθορίζουν ένα συγκεκριμένο μονοπάτι στο ενδοθήλιο (Abdalla SA et al. 2006). Όλα τα γονίδια, που είναι γνωστά και συνδέονται με την HHT κωδικοποιούν πρωτεΐνες, που ανήκουν στο μονοπάτι σηματοδότησης TGF-β και συμμετέχουν στη μεταγωγή μηνυμάτων των ορμονών του TGF-β.

Ο τύπος HHT 1 είναι αποτελέσματα μετάλλαξης στο γονίδιο ENG που κωδικοποιεί την ενδογλίνη και βρίσκεται στο μακρύ σκέλος του χρ.9 (9q33-34) (Mc Allister KA et al. 1994). Ο τύπος HHT 2 είναι αποτελέσματα μετάλλαξης στο ACVRL1 που κωδικοποιεί την πρωτεΐνη ALK1 (μακρύ σκέλος του χρ. 12 (12q13) (Johnson DW et al. 1996). Αυτοί οι δύο τύποι είναι αδύνατον να διακριθούν κλινικώς και έχουν πολλούς φαινοτύπους. Ωστόσο, φαίνεται να υπάρχει κάποια διαφορά στη συχνότητα ορισμένων κλινικών εκδηλώσεων τους. Οι ENG μεταλλάξεις είναι πιο πιθανό να προκαλέσουν προβλήματα στους πνεύμονες, ενώ οι ACVRL1 μεταλλάξεις μπορεί να προκαλέσουν περισσότερα προβλήματα στο ήπαρ, με την πνευμονική υπέρταση να είναι ένα ιδιαίτερο πρόβλημα σε άτομα με μεταλλάξεις στο γονίδιο ACVRL1. Οι εγκεφαλικές και πνευμονικές αρτηριοφλεβώδεις δυσπλασίες είναι πιο συνήθεις στον τύπο HHT1, ενώ οι ηπατικές στον τύπο HHT2. Γενικά, ασθενείς με τον τύπο HHT2 τείνουν να εμφανίζουν αργότερα έναρξη των συμπτωμάτων και ηπιότερο φαινότυπο (Amitabha Sengupta et al, 2013). Περισσότερες από 900 διαφορετικές μεταλλάξεις έχουν βρεθεί στα γονίδια ENG, ACVR ή SMAD4 σε οικογένειες με HHT. Κανένα γονίδιο δεν εμφανίζει μια συνηθισμένη μετάλλαξη, και η πλειοψηφία των μεταλλάξεων έχουν αναφερθεί μόνο μία φορά. Όλοι οι τύποι των μεταλλάξεων παρατηρούνται κυρίως, στα γονίδια ENG και ACVRL1, συμπεριλαμβανομένων, προσθηκών, παρερμηνεύσιμων, ανερμηνεύσιμων και λανθασμένου ματίσματος.

Η νόσος HHT σε συνεργασία με την νεανική πολυποδίαση (JPHT), οφείλεται σε μετάλλαξη στο γονίδιο MADH4 (Gallione CJ et al. 2004). Αυτή η JP είναι δυσδιάκριτη από την JP που παρατηρείται στον γενικό πληθυσμό (με απουσία HHT) και η οποία οφείλεται σε μεταλλάξεις στο γονίδιο BMPRII. Οι MADH4 μεταλλάξεις, οι οποίες προκαλούν νεανική πολυποδίαση, περιλαμβάνουν περίπου το 2% των μεταλλάξεων (Amitabha Sengupta et al, 2013).

Υπάρχουν τουλάχιστον δύο ακόμα άγνωστα γονίδια που μπορούν να προκαλέσουν την κλασική HHT, το ένα χαρτογραφήθηκε στο χρωμόσωμα 5q μεταξύ του γενετικού τόπου D5S2011 και D5S2490 και το άλλο στο χρωμόσωμα 7p μεταξύ του γενετικού τόπου D7S2252 και D7S510 (26,27 rev).

Περίπου το 15% των ατόμων που αποδείχθηκε κλινικά ότι πάσχουν από την νόσο HHT, ακόμα και μέχρι σήμερα δεν έχουν καμία τεκμηριωμένη γενετική απόδειξη, ότι κάποια μετάλλαξη γονιδίου ευθύνεται για την κλινική κατάσταση που εμφανίζουν. Αυτό το γεγονός υποδηλώνει ότι υπάρχουν κάποια γονίδια, τα οποία δεν έχουν ανακαλυφθεί ακόμη, και πιθανότατα συνδέονται με την νόσο HHT. Οι δερματικές τηλαγγειεκτασίες και οι εγκεφαλικές αρτηριοφλεβώδεις

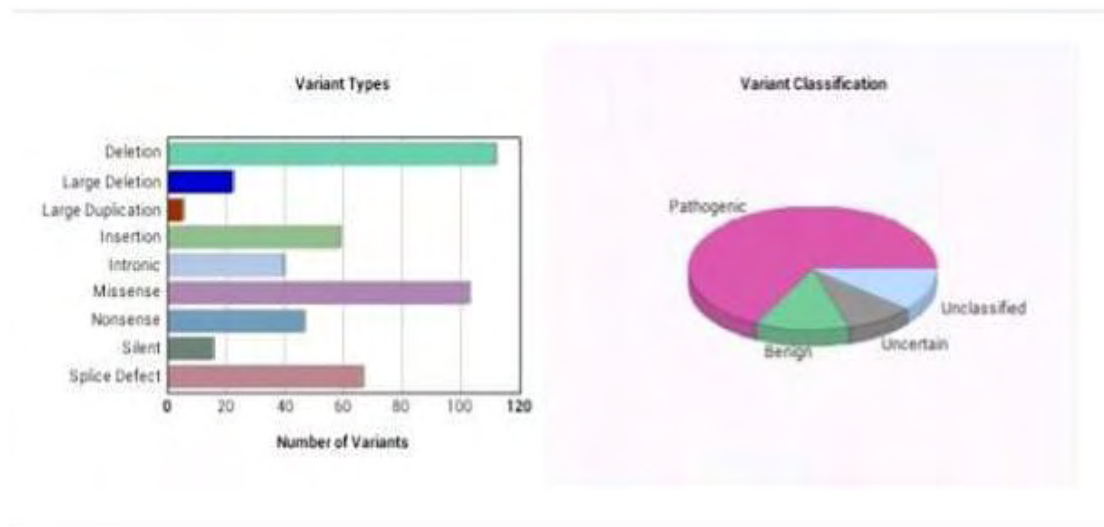
δυσπλασίες αποτελούν, επίσης, χαρακτηριστικά του συνδρόμου των τριχοειδών δυσπλασιών (CM)-AVM, που προκαλείται από μεταλλάξεις στο γονίδιο *RASA1*. Επαναλαμβανόμενες ρινορραγίες δεν περιγράφηκαν στην συγκεκριμένη κατάσταση και οι τυπικές δερματικές τηλαγγειεκτασίες γενικά διαφέρουν από εκείνες της νόσου HHT, τόσο στην τοποθεσία όσο και την εμφάνιση. Οι τηλαγγειεκτασίες που παρατηρήθηκαν στην ασθένεια CM-AVM περιλαμβάνουν αφ' ενός τις μικρές στικτές αγγειακές βλάβες που είναι χαρακτηριστικές για την νόσο HHT και αφ'ετέρου τις μεγαλύτερες τηλαγγειεκτασίες που αναφέρεται ως CVs. Οι στικτές τηλαγγειεκτασίες που παρατηρούνται στην (CM)AVM, συνήθως διαχέονται και τείνουν να συγκεντρώνονται σε μία περιοχή του κορμού ή των άκρων (Whitney et al. 2013).

HHT	OMIM	HHT type	Chromosome	Approved gene symbol	Protein	Sequence accession IDs	Earlier symbols	Aliases
HHT1	#187300	Type 1	9	<i>ENG</i>	Endoglin	AF035753	ORW1, ORW	HHT1, END, CD105
HHT2	#600376	Type 2	12	<i>ACVRL1</i>	Activin receptor-like kinase ALK-1	L17075	ACVRLK1, ORW2	HHT2, ALK1
HTJP	#175050	HTJP	18	<i>SMAD4</i>	Smad 4	NM 005359	MADH4	DPC4
HHT3	%601101	Type 3	5					
HHT4	%610655	Type 4	7					

Πίνακας 2. Απεικόνιση της γονιδιακής χαρτογράφησης της νόσου HHT.

Η ενδογλίνη (*ENG*), όπως αναφέρθηκε και πιο πάνω, αποτελεί μία διαμεμβρανική πρωτεΐνη, απαραίτητη στην διαδικασία της αγγειογένεσης. Ορίζεται ως ένας συν-υποδοχέας για τα μέλη της οικογενείας του μετασχηματιστικού αυξητικού παράγοντα-β (*TGF-β*), εκφράζεται σε υψηλά επίπεδα στα ενδοθηλιακά κύτταρα και έχει μία ουσιαστική συνεισφορά στην ανάπτυξη του αγγειακού συστήματος. Η ενδογλίνη, επίσης, απαιτείται για να η δημιουργία του αγγειακού συστήματος μέσω των ενδοθηλιακών, προερχόμενων από τα βλαστικά, κυττάρων. Η ενδογλίνη είναι ένας υποδοχέας του *TGF-β*. Στα ενδοθηλιακά κύτταρα ο *TGF-β* έχει αποδειχθεί, ότι ενεργοποιεί δύο διαφορετικά μονοπάτια: το πρώτο μέσω του υποδοχέα *ALK5* επάγει την φωσφορυλίωση των *Smad2/3* και το δεύτερο μέσω του *ALK1*, που επάγει την φωσφορυλίωση των *Smad1/5/8*. Η ενδογλίνη δεσμεύει μόνο προσδέτες (την ακτιβίνη A, τη *BMP2* και τη *BMP7*), ενώ σε συνεργασία με τον *TGF-β* τύπου II υποδοχέα (*TβR-II*) μπορεί να δεσμεύει *TGF-β1* και *TGF-β3* αποτελεσματικά, αλλά όχι τον *TGF-β2*. Η ενδογλίνη αποτελεί έναν αρνητικό ρυθμιστή της σηματοδότησης *TGF-β/ALK5*. Η έκφραση της ενδογλίνης μεταβάλλει την φωσφορυλίωση του *TβR-II* και του *ALK5*, και αυξάνει την φωσφορυλίωση της *Smad2* ενισχύοντας την δραστηριότητα της. Στους περισσότερους τύπους κυττάρων, το μονοπάτι του *TGFβ* γίνεται μέσω του *ALK-5* υποδοχέα, ενώ στα ενδοθηλιακά κύτταρα μπορεί επίσης να γίνει μέσω του υποδοχέα *ALK-1*. Το μονοπάτι του υποδοχέα *ALK5* ρυθμίζεται ενεργά από τις *Smad2/3*, ενώ εκείνο του υποδοχέα *ALK-1* επιτυγχάνεται με τη μεσολάβηση των *Smad1/5/8*. Επιπλέον, η ενδογλίνη έχει αποδειχθεί, ότι δεσμεύει και άλλα μέλη της *TGF-β* υπεροικογένειας, συμπεριλαμβανομένων της ακτιβίνης και *BMP*, και

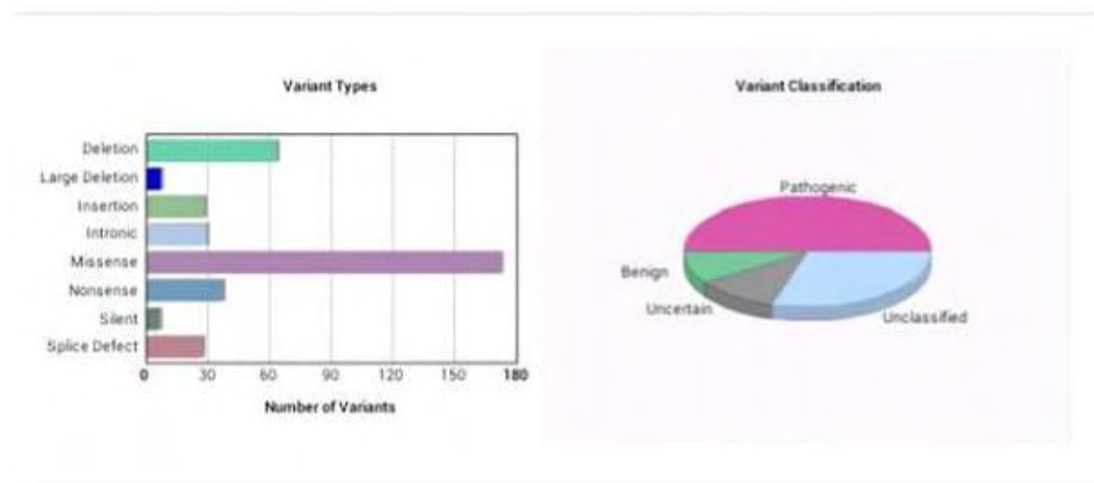
στην περίπτωση αυτή μπορεί να αλληλεπιδράσει με τον υποδοχέα της ακτιβίνης τύπου II. Το κυτταροπλασματικό τμήμα της ενδογλίνης στερείται μιας ενζυματικής περιοχής αλλά είναι πλούσια σε κατάλοιπα αμινοξέων σερίνης και θρεονίνης, τα οποία φωσφορυλιώνονται από τον ALK5 ή τον TβR-II. Η έκφραση της ενδογλίνης έχει αποδειχθεί, ότι αναστέλλει τον TGF-β, που προκαλεί αναστολή της ανάπτυξης των μονοκυττάρων και των μυοβλαστών. Σε πιθανή έλλειψη της δραστηριότητας και λειτουργίας της ενδογλίνης, προκαλείται εξουδετέρωση της ανασταλτικής δράσης του TGF-β για την μετανάστευση των ενδοθηλιακών κυττάρων (Zhen Liu et al. 2014). Επιπλέον, η ενδογλίνη έχει αποδειχθεί, ότι συνδέεται δραστικά με τον ALK-1, με στόχο να ενισχύσει το ALK-1/Smad1/5/8 μονοπάτι, και να αναστείλλει το μονοπάτι ALK-5/Smad3 σε COS διαμολυσμένα κύτταρα (Pecce-Barbara N et al. 2005). Τα είδη των μεταλλάξεων της ενδογλίνης έχουν μεγάλο εύρος, με το μεγαλύτερο ποσοστό τους να είναι παθολογικό. Σήμερα, υπάρχουν καταχωρήσεις για 470 μεταλλάξεις του γονιδίου.



Εικόνα 12. Απεικόνιση του είδους και του αριθμού των μεταλλάξεων της ενδογλίνης, αλλά και της κατάταξής τους ως παθολογικές ή μη παθολογικές (www.arup.utah.edu, 2014).

Ο δεύτερος γενετικός τόπος για την ΗΗΤ εντοπίστηκε έπειτα από μελέτες σύνδεσης στην περικεντρομερική περιοχή του χρωμοσώματος 12 (Attisano L et al. 1993). Επιπλέον μελέτες έδειξαν πως το γονίδιο βρίσκεται ανάμεσα στους μικροδορυφορικούς δείκτες D12S347 και D12S368 στην περιοχή 12q11-q14 καταλαμβάνοντας μια έκταση 15.943 bp. Το υπεύθυνο γονίδιο είναι το Activin-A receptor type II-like kinase 1 (ACVRL1), το οποίο κωδικοποιεί στην θετική αλυσίδα τον υποδοχέα ALK1. Υπάρχουν δύο προσεγγίσεις όσον αφορά την 5' αμετάφραστη αλληλουχία του DNA. Η πρώτη αναφέρει πως η 5' αμετάφραστη περιοχή είναι μέρος του εξονίου 2. Η δεύτερη προτείνει ότι η 5' αμετάφραστη περιοχή αποτελεί ένα εναλλακτικό μάτισμα, που προέρχεται από το μάτισμα του

εξονίου 1 με μία θέση ματίσματος 7bp πάνω από το κωδικόνιο έναρξης στο εξόνιο 2. Το εξόνιο 1 περιέχει την 5' αμετάφραστη περιοχή και το οποίο μεταγράφεται αλλά δεν μεταφράζεται. Η κωδική περιοχή εμπεριέχεται σε 9 εξόνια, με το κωδικόνιο έναρξης να εντοπίζεται στο εξόνιο 2 και το κωδικόνιο λήξης στο εξόνιο 10. Όλα τα ιντρόνια ακολουθούν τον GT-AC κανόνα εκτός από το ιντρόνιο 6 το οποίο έχει μια μη συναινετική αλληλουχία στην 5' θέση, όπου υπάρχει η θέση ματίσματος TAGgcaag. Αυτά καταλήγουν στην δημιουργία δύο διαφορετικών μεταγράφων mRNA, και συνάδουν στον χαρακτηρισμό της 5' αμετάφραστης περιοχής και της περιοχής του υποκινητή του γονιδίου ALK1 (Garrido-Martin EM et al. 2010). Τα είδη των μεταλλάξεων του ACVRL1 έχουν μεγάλο εύρος, με τις μισές να είναι παθολογικές και τις άλλες μισές να διακρίνονται σε μη ταξινομημένες, σε αβέβαιες και σε καλοήθειες. Σήμερα, υπάρχουν καταχωρήσεις για 375 μεταλλάξεις του γονιδίου.

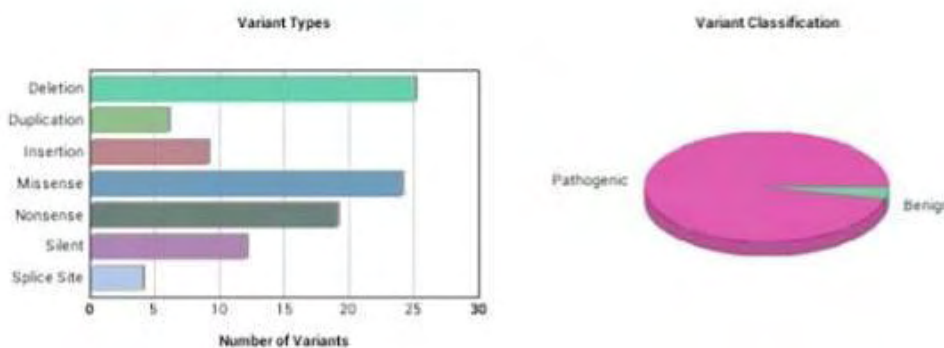


Εικόνα 13. Απεικόνιση του είδους και του αριθμού των μεταλλάξεων του ACVRL1, αλλά και της κατάταξής τους ως παθολογικές ή μη παθολογικές (www.arup.utah.edu. 2014).

Υπάρχουν τουλάχιστον δύο ακόμα άγνωστα γονίδια που μπορούν να προκαλέσουν την κλασική HHT. Το ένα χαρτογραφήθηκε στο χρωμόσωμα 5q μεταξύ του γενετικού τόπου D5S2011 και D5S2490 και το άλλο στο χρωμόσωμα 7p μεταξύ του γενετικού τόπου D7S2252 και D7S510 (Cole SG et al. 2005, Bayrak Toydemir P et al. 2006). Η περιοχή του πρώτου γονιδίου έχει μήκος 5,7 Mb και βρίσκεται ανάμεσα στους μικροδορυφορικούς δείκτες D5S2011 και D5S2490. Αυτή η περιοχή περιλαμβάνει 38 γονίδια, τα οποία χωρίζονται σε δύο κατηγορίες υποψηφίων γονιδίων. Η πρώτη κωδικοποιεί πρωτεΐνες, που εμπλέκονται στην αγγειογένεση όπως τα PCDH12, SPRY4 και FGF1 και η δεύτερη κωδικοποιούν πρωτεΐνες, που εμπλέκονται στη σηματοδότηση μέσω κινασών σερίνης/θρεονίνης όπως η PPP2R2B και η STK32A. Έως τώρα οι πρωτεΐνες VE-Cadherin-2 και Sprouty4, που κωδικοποιούνται από τα γονίδια PCDH12 και SPRY4 αντίστοιχα έχουν αποκλειστεί από τη συσχέτιση με την HHT3 (Gallione CJ et al. 2004).

Όσον αφορά το τέταρτο γονίδιο που οδηγεί στην φαινοτυπική εμφάνιση της ΗΗΤ4, βρέθηκε πως το γονίδιο βρίσκεται στο χρωμόσωμα 7 στην περιοχή p14 ανάμεσα στους δείκτες D7S2252 και D7S510 σε μία έκταση 7Mb. Σε αυτήν την περιοχή υπάρχουν 47 γνωστά και 23 υποτιθέμενα γονίδια (Bayrak Toydemir P et all. 2006).

Η νόσος ΗΗΤ σε συνεργασία με την νεανική πολυποδίαση (JPHT), οφείλεται σε μετάλλαξη στο γονίδιο MADH4 (Gallione CJ et all. 2004). Αυτή η JP είναι δυσδιάκριτη από την JP που παρατηρείται στον γενικό πληθυσμό (με απουσία ΗΗΤ) και η οποία οφείλεται σε μεταλλάξεις στο γονίδιο BMPRII (103,104). Οι μεταλλάξεις στον τύπο JPHT που έχουν βρεθεί μέχρι σήμερα βρίσκονται στα τελευταία τέσσερα εξώνια του γονιδίου Smad4 (εξώνια 8-11) και διακρίνονται σε παρερμηνεύσιμες, ανερμηνεύσιμες και μετατόπισης πλαισίου, με υψηλή συχνότητα σε de novo μεταλλάξεις (Gallione CJ et all. 2004, Gallione CJ et all. 2006). Τα είδη των μεταλλάξεων του SMAD4 έχουν, επίσης, μεγάλο εύρος, με το συντριπτικό ποσοστό τους να είναι παθολογικό. Σήμερα, υπάρχουν καταχωρήσεις για 88 μεταλλάξεις του SMAD4 γονιδίου.



Εικόνα 14. Απεικόνιση του είδους και του αριθμού των μεταλλάξεων του SMAD4, αλλά και της κατάταξής τους ως παθολογικές ή μη παθολογικές (www.arup.utah.edu. 2014).

Περισσότερες από 900 διαφορετικές μεταλλάξεις έχουν βρεθεί στα γονίδια ENG, ACVR ή SMAD4 σε οικογένειες με ΗΗΤ. Σύμφωνα με το ARUP Scientific Resource for Research and Education του πανεπιστημίου της Utah, οι υπεύθυνες μεταλλάξεις στα τρία κύρια γονίδια που είναι υπεύθυνα για τους διάφορους φαινοτύπους της νόσου ΗΗΤ, φτάνουν στον αριθμό τις 933 μέχρι σήμερα (University of Utah, 2014).

Location	Mutation type	Nucleotide change	Protein change	Classification
5'UTR	Regulatory	c.-9G>A		Pathogenic
5'UTR	Regulatory	c.-10C>T		Pathogenic
Exon 1	Large Deletion	c.-?_67+?del	Deletion Exon 1	Pathogenic
Exon 1	Large Deletion	c.-?_360+?del	Deletion Exon 1	Pathogenic
Exon 1	Large Deletion	EX1del	Deletion Exon 1	Pathogenic
Exon 1	Missense	c.1A>G	p.Met1Val	Pathogenic
Exon 1	Missense	c.2T>C	p.Met1Thr	
Exon 1	Missense	c.2T>G	p.Met1Arg	Pathogenic
Exon 1	Missense	c.3G>A	p.Met1Ile	
Exon 1	Missense	c.7C>T	p.Arg3Cys	
Exon 1	Missense	c.14C>T	p.Thr5Met	Benign
Exon 1	Missense	c.23T>C	p.Leu8Pro	Pathogenic
Exon 1	Missense	c.32C>A	p.Ala11Asp	
Exon 1	Insertion	c.34_35ins	p.Leu12fs	Pathogenic
Exon 1	Missense	c.35T>C	p.Lys12Pro	Uncertain
Exon 1	Missense	c.35T>G	p.Leu12Arg	
Exon 1	Insertion	c.41_51dup	p.Ser18fsX46	Pathogenic
Exon 1	Missense	c.41T>C	p.Leu14Pro	Pathogenic
Exon 1	Deletion	c.63delC	p.Thr22fs	Pathogenic
Exon 1	Deletion	c.67delA	p.Ser23fs	Pathogenic
Intron 1	Splice Defect	c.67+14C>T		Benign
Intron 1	Splice Defect	c.67+1G>A		Pathogenic
Intron 1	Splice Defect	c.67+3A>T		
Intron 1	Splice Defect	c.67+5G>A		Pathogenic
Intron 1	Splice Defect	c.67+25G>T		Uncertain
Intron 1	Splice Defect	c.67+2delT		Pathogenic
Intron 1	Splice Defect	c.68-1G>A		Pathogenic
Intron 1	Intronic SNV	c.68-18C>A		Benign
Intron 1	Splice Defect	c.68G>A	p.Ser23fs	Pathogenic
Ex. 2-4	Large Duplication	c.68-?_523+?d	Dup. Exons 2-4	Pathogenic
Ex. 2-8	Large Duplication	EX2_8dup	Dup. Exons 2-8	Pathogenic
Ex. 2-9	Large Deletion	c.68-?_?del	Del. Exons 2-9	Pathogenic
Ex.2-10	Large Deletion	EX2_10	Del. Exons 2-10	Pathogenic
Exon 2	Deletion	c.77delA	p.Glu26fs	Pathogenic
Exon 2	Nonsense	c.90T>A	p.Cys30X	Pathogenic
Exon 2	Missense	c.95T>A	p.Leu32His	Pathogenic
Exon 2	Missense	c.95T>G	p.Leu32Arg	
Exon 2	Deletion	c.96_102del	p.Leu32fs	Pathogenic
Exon 2	Nonsense	c.97C>T	p.Gln33X	Pathogenic
Exon 2	Deletion	c.107delG	p.Gly36fs	Pathogenic
Exon 2	Deletion	c.111delC	p.Pro37fs	Pathogenic

Exon 2	Deletion	c.115delA	p.Arg39fs	Pathogenic
Exon 2	Silent	c.120C>T	p.Gly40Gly	Benign
Exon 2	Nonsense	c.121G>T	p.Glu41X	Pathogenic
Exon 2	Nonsense	c.142C>T	p.Gln48X	Pathogenic
Exon 2	Missense	c.145G>T	p.Val49Phe	Pathogenic
Exon 2	Missense	c.154G>C	p.Gly52Arg	
Exon 2	Missense	c.155G>A	p.Gly52Asp	
Exon 2	Missense	c.155G>T	p.Gly52Val	
Exon 2	Missense	c.157T>C	p.Cys53Arg	Pathogenic
Exon 2	Nonsense	c.159C>A	p.Cys53X	Pathogenic
Exon 2	Deletion	c.164delC	Unknown	Pathogenic
Exon 2	Nonsense	c.166C>T	p.Gln56X	Pathogenic
Exon 2	Missense	c.179-180CC>AA	p.Ala60Glu	Uncertain
Exon 2	Insertion	c.195_196dup	p.His65fs	Uncertain
Exon 2	Silent	c.207G>A	p.Leu69Leu	Benign
Exon 2	Deletion	c.210delG	p.Leu69fs	Pathogenic
Exon 2	Insertion	c.212219+6del14	p.Phe71fs	Pathogenic
Exon 2	Deletion	c.214_215delCC	p.Pro72fs	Pathogenic
Exon 2	Splice Site/Silent	c.219G>A	p.Thr73Thr	Uncertain
Intron 2	Intronic SNV	c.219+23CG>GA		Benign
Intron 2	Intronic SNV	c.219+25 G>T		Benign
Intron 2	Intronic Indel	c.219+22-23delC		Benign
Intron 2	Intronic SNV	c.219+22C>T		Benign
Intron 2	Intronic SNV	c.219+25G>A		Benign
Intron 2	Intronic SNV	c.219+25G>T		Benign
Intron 2	Splice Defect ?	c.219+5G>A		
Intron 2	Splice Defect ?	c.219+5G>C		
Intron 2	Splice Defect	c.220-2A>G		Pathogenic
Exon 3	Large Deletion	c.220-?_360+?del	Deletion Exon 3	Pathogenic
Exon 3	Large Deletion	EX3del	Deletion Exon 3	Pathogenic
Exon 3	Large Duplication	EX3dup	Dup. Exon 3	Pathogenic
Ex. 3-4	Large Deletion	EX3_4del	Del. Exon 3-4	Pathogenic
Ex. 3-8	Large Deletion	EX3_8del	Del. Exon 3-8	Pathogenic
Exon 3	Deletion	c.224delC	p.Pro75fs	Pathogenic
Exon 3	Silent	c.225G>A	p.Pro75Pro	Benign
Exon 3	Nonsense	c.229C>T	p.Gln77X	Pathogenic
Exon 3	Silent	c.234G>A	p.Leu78Leu	Benign
Exon 3	Nonsense	c.247C>T	p.Gln83X	Pathogenic
Exon 3	Insertion	c.258_276dup	p.Lys85_Gln86	Uncertain
Exon 3	Nonsense	c.273274GC>AA	p.Trp91X	Pathogenic
Exon 3	Nonsense	c.277C>T	p.Arg93X	Pathogenic
Exon 3	Deletion	c.277delC	p.Arg93fs	Pathogenic
Exon 3	Missense	c.287T>C	p.Leu96Pro	Pathogenic

Exon 3	Missense	c.290T>G	p.Leu97Arg	Pathogenic
Exon 3	Deletion	c.298_299delAG	p.Ser100CysfsX	Pathogenic
Exon 3	Deletion	c.305delA	p.Asn102ThrfsX	Pathogenic
Exon 3	Deletion/Inframe	c.309311delCAG	p.Ser104del	Pathogenic
Exon 3	Missense	c.314T>A	p.Val105Asp	
Exon 3	Missense	c.320T>G	p.Leu107Arg	
Exon 3	Insertion	c.324dupT	p.Leu109fs	Pathogenic
Exon 3	Deletion	c.326_327delTC	p.Leu109fs	Pathogenic
Exon 3	Missense	c.331G>A	p.Ala111Thr	Pathogenic
Exon 3	Deletion	c.332_338delCCC	p.Ala111fs	Pathogenic
Exon 3	Deletion	c.338delG	p.Leu112fs	Pathogenic
Exon 3	Deletion	c.344delC	p.Pro115fs	Pathogenic
Exon 2	Splice Defect	c.360+4_7delAG		Pathogenic
Exon 3	Splice Defect	c.360+1G>A	p.G74_Y120del	Pathogenic
Exon 3	Nonsense	c.360C>A	p.Tyr120X	Pathogenic
Exon 3	Silent	c.360C>T	p.Tyr120Tyr	Benign
Intron 3	Splice Defect	c.360+1G>C	p.Gly74_Tyr120	Pathogenic
Intron 3	Splice Defect	c.360+4A>G		Pathogenic
Intron 3	Splice Defect ?	c.360+5G>A		Uncertain
Intron 3	Splice Defect ?	c.360+5G>C		Uncertain
Intron 3	Intronic SNV	c.360+91C>T		Benign
Intron 3	Intronic SNV	c.360+21C>T	Deletion Exon 4	Benign
Intron 3	Large Duplication	c.361?1134+?dup		Pathogenic
Intron 3	Large Deletion	c.361-?_523+?del		Pathogenic
Intron 3	Deletion	c.361-113_109del		Pathogenic
Intron 3	Splice Defect	c.361-2A>C	Del. Exon 4-6	Pathogenic
Intron 3	Splice Defect	c.361-2A>G	Del. Exon 4-7	Pathogenic
Ex. 4-6	Large Deletion	c.361-?_816+?del	p.Val125Asp	Pathogenic
Ex. 4-7	Large Deletion	EX4_7del	p.Val125Ala	Pathogenic
Exon 4	Missense	c.374T>A	p.Pro130Ser	Uncertain
Exon 4	Missense	c.374T>C	p.Pro131Leu	Uncertain
Exon 4	Missense	c.388C>A		Uncertain
Exon 4	Missense	c.392C>T		?Benign
Exon 4	Deletion	c.392delC	p.Pro131fs	Pathogenic
Exon 4	Deletion	c.422delT		Pathogenic
Exon 4	Missense	c.446G>C	p.Trp149Ser	Uncertain
Exon 4	Nonsense	c.447G>A	p.Trp149X	Uncertain
Exon 4	Missense	c.447G>C	p.Trp149Cys	Pathogenic
Exon 4	Deletion	c.461delG	p.Gly154fs	Pathogenic
Exon 4	Deletion	c.471_472delCT	p.Ser158fs	Pathogenic
Exon 4	Missense	c.479C>A	p.Ala160Asp	
Exon 4	Missense	c.493C>T	p.Pro165Ser	Uncertain
Exon 4	Missense	c.494C>G	p.Pro165Arg	Uncertain

Exon 4	Missense	c.494C>T	p.Pro165Leu	Uncertain
Exon 4	Deletion	c.495_496delCC	p.Pro165fs	Pathogenic
Exon 4	Deletion	c.496delC	p.Gln166fs	Pathogenic
Exon 4	Insertion	c.496dupC	p.Gln166fs	Pathogenic
Exon 4	Insertion	c.497_498insC	p.Gln166fs	Pathogenic
Exon 4	Nonsense	c.511C>T	p.Arg171X	Pathogenic
Exon 4	Missense	c.523G>A	p.Ala175Glu	Pathogenic
Exon 4	Splice/ Missens	c.523G>C	p.Ala175Pro	Pathogenic
Intron 4	Splice Defect	c.524-1G>A		Pathogenic
Intron 4	Splice Defect	c.524-2A>G		Pathogenic
Intron 4	Intronic SNV	c.524-15C>T		Benign
Exon 5	Large Deletion	EX5del	Deletion Exon 5	Pathogenic
Exon 5	Nonsense	c.526C>T	p.Glu176X	Pathogenic
Exon 5	Deletion	c.537_538delGT	p.Ser180fs	Pathogenic
Exon 5	Insertion	c.562_563insC	p.Gln188fs	Pathogenic
Exon 5	Missense	c.572G>A	p.Gly191Asp	Benign
Exon 5	Deletion	c.574delC	p.Arg192fs	Pathogenic
Exon 5	Deletion/Inframe	c.576_596del21	p.Arg192Pro198	Pathogenic
Exon 5	Insertion	c.577_578insGC	p.Thr193fs	Pathogenic
Exon 5	Insertion/InFrame	c.577582delins	p.Thr193_L194	Pathogenic
Exon 5	Insertion	c.580_581ins	p.Leu194fs	Pathogenic
Exon 5	Deletion/Inframe	c.580_591del	p.194_197del	Pathogenic
Exon 5	Deletion	c.580_596del17	p.LeuGluTrpArgPro delArg	Pathogenic
Exon 5	Missense	c.581T>C	p.Leu194Pro	Uncertain
Exon 5	Deletion	c.586_604del	p.Trp196fs	Pathogenic
Exon 5	Missense	c.586T>C	p.Trp196Arg	Pathogenic
Exon 5	Nonsense	c.587G>A	p.Trp196X	Pathogenic
Exon 5	Nonsense	c.588G>A	p.Trp196X	Pathogenic
Exon 5	Missense	c.590G>A	p.Arg197Gln	
Exon 5	Missense	c.590G>C	p.Arg197Pro	
Exon 5	Deletion	c.591_619del29	p.Pro198fs	Pathogenic
Exon 5	Deletion	c.591delG	p.Arg197fs	Pathogenic
Exon 5	Missense	c.593C>T	p.Pro198Leu	Pathogenic
Exon 5	Insertion	c.596_597insCG	p.Arg199fs	Pathogenic
Exon 5	InDel/Frameshift	c.604_607delins	p.Ala202ProfsX	Pathogenic
Exon 5	Missense	c.614G>C	p.Arg205Pro	Uncertain
Exon 5	Deletion	c.617delG	p.Gly206fs	Pathogenic
Exon 5	Deletion/Inframe	c.619_621delTGC	p.Cys207del	Pathogenic
Exon 5	Intronic deletion	c.625+110130del		Benign
Exon 5	Nonsense	c.626T>A	p.Leu209X	Pathogenic
Exon 5	Deletion	c.640_643delGG	p.Gly214fs	Pathogenic
Exon 5	Deletion	c.644delA	p.His215fs	Pathogenic
Exon 5	Missense	c.646A>G	p.Lys216Gln	

Exon 5	Deletion	c.647delA	p.Lys216fs	Pathogenic
Exon 5	Insertion	c.653insC	p.His219fs	Pathogenic
Exon 5	Deletion	c.657_658delCA	p.Ile220fs	Pathogenic
Exon 5	Missense	c.659_660TC>AT	Complex	Uncertain
Exon 5	Missense	c.659T>A	p.Ile220Asn	Pathogenic
Exon 5	Missense	c.659T>C	p.Ile220Thr	Pathogenic
Exon 5	Missense	c.662T>C	p.Leu221Pro	Pathogenic
Exon 5	Missense	c.674C>T	p.Pro252Leu	Uncertain
Exon 5	Deletion	c.682_686del	p.Ser228fs	Pathogenic
Intron 5	Intronic SNV	c.689+99T>A		Benign
Intron 5	Intronic insertion	c.689+67_68insC		Benign
Intron 5	Intronic deletion	c.689+1_689+del		Benign
Intron 5	Splice Defect	c.689+2T>C		Pathogenic
Intron 5	Intronic insertion	c.689+66_67insC		Benign
Intron 5	Splice Defect	c.690-1G>A		Pathogenic
Intron 5	Splice Defect	c.690-2A>T		Pathogenic
Exon 6	Deletion/Inframe	c.694_699del	p.Arg232_Thr233del	Pathogenic
Exon 6	Insertion	c.701_702ins	p.Val234fs	Pathogenic
Exon 6	Deletion	c.704delC	p.Thr235fs	Pathogenic
Exon 6	Missense	c.713T>A	p.Val238Glu	Uncertain
Exon 6	Insertion	c.715_716insG	p.Glu239fs	Pathogenic
Exon 6	Nonsense	c.715G>T	p.Glu239X	Uncertain
Exon 6	Insertion	c.716_717dupG	p.Glu239fs	Pathogenic
Exon 6	Deletion	c.721_725del	p.Ser241fs	Pathogenic
Exon 6	Nonsense	c.726C>A	p.C242X	Pathogenic
Exon 6	Deletion	c.733delG	p.Gly245fs	Pathogenic
Exon 6	Deletion	c.736delG	p.Asp246fs	Pathogenic
Exon 6	Missense	c.738T>A	p.Asp246Gln	
Exon 6	Deletion	c.740delT	p.Asp248fs	Pathogenic
Exon 6	Deletion	c.743delA	p.Asp248fs	Pathogenic
Exon 6	Deletion/Inframe	c.751_753delCTC	p.Leu251del	
Exon 6	Insertion	c.761_767dup	p.Pro257GlyfsX	Pathogenic
Exon 6	Missense	c.764G>A	p.Gly255Asp	Uncertain
Exon 6	Missense	c.764G>T	p.Gly255Val	Uncertain
Exon 6	Insertion	c.766_767insC	p.Pro256fs	Pathogenic
Exon 6	Insertion	c.771_772insC	p.Tyr258fs	Pathogenic
Exon 6	Deletion	c.771delC	p.Pro257fs	Pathogenic
Exon 6	Insertion	c.771dupC	p.Tyr258fs	Pathogenic
Exon 6	Insertion	c.772_773insC	p.Tyr258fs	Pathogenic
Exon 6	Deletion	c.772delT	p.Tyr258fs	Pathogenic
Exon 6	Deletion	c.773_4del/ins	p.Tyr258fs	Pathogenic
Exon 6	Nonsense	c.774C>G	p.Tyr258X	Pathogenic
Exon 6	Deletion	c.775delG	p.Val259fs	Pathogenic

Exon 6	Missense	c.778T>C	p.Ser260Pro	
Exon 6	Insertion	c.780ins8	p.Ser260fs	Pathogenic
Exon 6	Missense	c.781T>C	p.Trp261Arg	
Exon 6	Nonsense	c.782G>A	p.Trp261X	Pathogenic
Exon 6	Deletion	c.785_789del	p.Leu262fs	Pathogenic
Exon 6	Deletion/Inframe	c.787_789delATC	p.Ile263del	
Exon 6	Missense	c.788T>C	p.Ile263Thr	
Exon 6	Missense	c.790G>A	p.Asp264Asn	
Exon 6	Missense	c.812 T>A	p.Ile271Asn	
Exon 6	Nonsense	c.815G>A	p.Trp272X	Pathogenic
Exon 6	Nonsense	c.816G>A	p.Trp272X	Pathogenic
Intron 6	Splice Defect	c.816+2T>A		Pathogenic
Intron 6	Splice Defect	c.816+2T>C		Pathogenic
Intron 6	Splice Defect ?	c.816+5G>C		
Intron 6	Intronic SNV	c.817-79C>A		Benign
Intron 6	Intronic Indel	c.817_1134delins	p.Thr273_Ala378del	Pathogenic
Intron 6	Intronic deletion	c.817-27delCT		Benign
Intron 6	Splice Defect	c.817-2A>T		Pathogenic
Intron 6	Splice Defect ?	c.817-7C>G		
Ex. 7-8	Large Deletion	EX7_8del	Deletion Ex. 7-8	Pathogenic
Exon 7	InDel/Frameshift	c.820_826del/ins	p.Thr274fs	Pathogenic
Exon 7	Insertion	c.828_829insA	p.Tyr277fs	Pathogenic
Exon 7	Nonsense	c.831C>G	p.Tyr277X	Pathogenic
Exon 7	Deletion	c.834_837delCTT	p.Phe279fs	Pathogenic
Exon 7	Insertion	c.834dupC	p.Phe279fs	Pathogenic
Exon 7	Deletion/Inframe	c.835_837delTTC	p.Phe279del	?Pathogenic
Exon 7	Deletion/Inframe	c.872_883del12	p.Lys291_Asp	?Pathogenic
Exon 7	Missense	c.875T>A	p.Leu292His	Uncertain
Exon 7	Insertion	c.878dupC	p.Asp294fs	Pathogenic
Exon 7	Deletion/Inframe	c.882_920del39	p.Thr295_Asn307del	
Exon 7	InDel/Frameshift	c.887_918del/ins	p.Glu297fs	Pathogenic
Exon 7	Nonsense	c.889C>T	p.Gln297X	Pathogenic
Exon 7	Missense	c.890A>C	p.Gln297Pro	? Benign
Exon 7	Deletion	c.893delG	p.Gly298fs	Pathogenic
Exon 7	Deletion	c.896del186		Pathogenic
Exon 7	Missense	c.899T>C	p.Leu300Pro	Pathogenic
Exon 7	Insertion	c.904_905insGG	p.Glu302fs	Pathogenic
Exon 7	Nonsense	c.904G>T	p.Glu302X	Pathogenic
Exon 7	Insertion	c.905_906insG	p.Glu302fs	Pathogenic
Exon 7	Deletion/Inframe	c.909_929del	p.Arg304_Ile310	
Exon 7	Missense	c.917T>C	p.Leu306Pro	
Exon 7	Missense	c.923C>A	p.Ala308Asp	
Exon 7	Missense	c.932T>G	p.Val311Gly	Uncertain

Exon 7	Insertion	c.953_954insC	p.Pro318fs	Pathogenic
Exon 7	Deletion	c.967_968delGT	p.Val323fs	Pathogenic
Exon 7	Insertion	c.967_968insT	p.Val323fs	Pathogenic
Exon 7	Insertion	c.982_983insGCC	p.Ser328fs	Pathogenic
Exon 7	Missense	c.991G>A	p.Gly331Ser	Pathogenic
Intron 7	Intronic insertion	c.991+21_6ins		Benign
Intron 7	Intronic insertion	c.991+25_26ins		Benign
Intron 7	Splice Defect	c.991+2T>G		Pathogenic
Intron 7	Intronic SNV	c.991+58A>T		Benign
Intron 7	Splice Defect	c.992-1G>A		Pathogenic
Intron 7	Large Deletion	c.992-25_1120del		Pathogenic
Intron 7	Splice Defect	c.992-2A>G		Pathogenic
Exon 8	Large Deletion	EX8del	Deletion Exon 8	Pathogenic
Exon 8	Deletion	c.993_1134del	p.Gly332fs	Pathogenic
Exon 8	Deletion	c.995delG	p.Gly332fs	Pathogenic
Exon 8	Deletion	c.997_1001del	p.Arg333fs	Pathogenic
Exon 8	Nonsense	c.1010C>G	p.Ser337X	Pathogenic
Exon 8	Missense	c.1019C>T	p.Pro340Leu	?Benign
Exon 8	Silent	c.1029C>T	p.Thr343Thr	Benign
Exon 8	Insertion	c.1048_1049dupT	p.Thr349fs	Pathogenic
Exon 8	Nonsense	c.1050T>A	p.Cys350X	Pathogenic
Exon 8	Missense	c.1055C>T	p.Pro352Leu	
Exon 8	Silent	c.1060C>T	p.Leu354Leu	Benign
Exon 8	Missense	c.1076T>C	p.Ile359Thr	Pathogenic
Exon 8	Nonsense	c.1078C>T	p.Gln360X	Pathogenic
Exon 8	Deletion	c.1080_1083del	p.Gln360fs	Pathogenic
Exon 8	Deletion	c.1085delA	p.Lys362fs	Pathogenic
Exon 8	Missense	c.1087T>A	p.Cys363Ser	Pathogenic
Exon 8	Missense	c.1088G>A	p.Cys363Tyr	
Exon 8	Deletion	c.1089_1090del	p.Ala363fs	Pathogenic
Exon 8	Silent	c.1095C>T	p.Asp365Asp	Benign
Exon 8	Missense	c.1096G>C	p.Asp366His	Benign
Exon 8	Deletion	c.1097_1119del23	p.Asp366fs	Uncertain
Exon 8	Insertion	c.1098_1099insT	p.Ala367fs	Pathogenic
Exon 8	Missense	c.1103T>C	p.Met368Thr	
Exon 8	Insertion	c.1108_1109insC	p.Leu370fs	Pathogenic
Exon 8	Missense	c.1109T>C	p.Leu370Pro	Uncertain
Exon 8	Insertion	c.1111_1112insG	p.Val371fs	Pathogenic
Exon 8	Deletion	c.1111_1133del23	p.Val371fs	Pathogenic
Exon 8	Insertion	c.1117_1118insT	p.Lys373fs	Pathogenic
Exon 8	Deletion/Inframe	c.1119_1121del	p.K374del	Uncertain
Exon 8	Deletion	c.1120_1123del	p.Lys374fs	Pathogenic
Exon 8	Missense	c.1121_1122AA>	complex	Pathogenic

Exon 8	Insertion	c.1122_1123insA	p.Glu375fs	Pathogenic
Exon 8	Nonsense	c.1123G>T	p.Glu375X	Pathogenic
Exon 8	Deletion	c.1124_1125del	p.Leu375fs	Pathogenic
Exon 8	Splice Site/silent	c.1134G>A	p.Ala378Ala	Pathogenic
Intron 8	Intronic SNV	c.1134+164C>T		Benign
Intron 8	Intronic SNV	c.1134+92G>A		Benign
Intron 8	Intronic SNV	c.1134+93G>T		Benign
Intron 8	Insertion/InFrame	c.1134_1135ins	p.Ala378_His379	Pathogenic
Intron 8	Splice Defect	c.1134+1G>A		Pathogenic
Intron 8	Intronic deletion	c.1134+3_1134		
Intron 8	Intronic SNV	c.1134+54C>T		Benign
Exon 9	Large Deletion	EX9del	Deletion Exon 9	Pathogenic
Ex. 9-10	Large Deletion	EX9_10del	Del. Exon 9-10	Pathogenic
Ex. 9-13	Large Deletion	EX9_13del	Del. Exon 9-13	Pathogenic
Ex.9-14	Large Deletion	EX9_14cdel	Del. Exon 9-14c	Pathogenic
Exon 9	Insertion	c.1142_1143insT	p.Lys381fs	Pathogenic
Exon 9	Missense	c.1144T>G	p.Cys382Gly	Uncertain
Exon 9	Nonsense	c.1146C>A	p.Cys382X	Pathogenic
Exon 9	Missense	c.1146C>G	p.Cys382Trp	
Exon 9	Deletion/Inframe	c.1166_1168del	p.Phe389del	Pathogenic
Exon 9	Nonsense	c.1169G>A	p.W390X	Pathogenic
Exon 9	Deletion	c.1186delG	p.Ala396fs	Pathogenic
Exon 9	Insertion	c.1190_1191dup	p.Asp398Argfs	Pathogenic
Exon 9	Deletion	c.1195delA	p.Arg339fs	Pathogenic
Exon 9	Deletion	c.1199delG	p.Gly400fs	Pathogenic
Exon 9	Deletion	c.1205delA	p.Lys402Serfs	Pathogenic
Exon 9	Deletion	c.1206delG	p.Leu402fs	Pathogenic
Exon 9	Missense	c.1208T>C	p.Phe403Ser	
Exon 9	Insertion	c.1213_1214ins11	p.Leu405fs	Pathogenic
Exon 9	Missense	c.1220G>A	p.Ser407Asn	
Exon 9	Deletion/Inframe	c.1231_1233del	p.Ser411del	Pathogenic
Exon 9	Missense	c.1234T>A	p.Cys412Ser	
Exon 9	Missense	c.1235G>A	p.Cys412Tyr	Uncertain
Exon 9	Missense	c.1238G>T	p.Gly413Val	
Exon 9	Nonsense	c.1243C>T	p.Gln415X	Pathogenic
Exon 9	Deletion	c.1255delA	p.Ser419fs	Pathogenic
Exon 9	Deletion	c.1267delA	p.Asn423fs	Pathogenic
Exon 9	Missense	c.1268A>G	p.Asn423Ser	
Exon 9	Deletion	c.1268delA	p.Asn423fs	Pathogenic
Intron 9	Splice Defect	c.1273-1G>A		Pathogenic
Intron 9	Splice Defect	c.1273-1G>C		Pathogenic
Intron 9	Splice Defect	c.1273-2A>G		Pathogenic
Intron 9	Splice Defect	c.1273-4G>A		Pathogenic

Exon 10	Missense	c.1274 C>G	p.Ala452Gly	
Exon 10	Missense	c.1277T>G	p.Val426Gly	
Exon 10	Nonsense	c.1292C>A	p.Ser431X	Pathogenic
Exon 10	Nonsense	c.1306C>T	p.Gln436X	Pathogenic
Exon 10	Missense	c.1309C>T	p.Arg437Trp	Pathogenic
Exon 10	Deletion	c.1310delG	p.Arg437fs	Pathogenic
Exon 10	Missense	c.1310G>A	p.Arg437Gln	Pathogenic
Exon 10	Splice Site/silent	c.1311G>A	p.Arg437Arg	
Exon 10	Splice Site/silent	c.1311G>C	p.Arg437Arg	
Exon 10	Splice Defect	c.1311+1_2insG		Pathogenic
Exon 10	Splice Defect	c.1311+2T>G		Pathogenic
Exon 10	Intronic SNV	c.1311+89C>T		Benign
Intr. 9b	Splice Site/silent	c.1311G>T	p.Arg437Arg	?Pathogenic
Intr. 9b	Splice Defect	c.1311+2T>A		Pathogenic
Intr. 9b	Intronic SNV	c.1311+47C>G		Uncertain
Ex.10-13	Large Deletion	EX10_13del	Del. Exon 10-13	Pathogenic
Exon 10	Intronic SNV	c.1312-66C>A		Benign
Exon 10	Insertion	c.1315_1322dup	p.His441fs	Pathogenic
Exon 10	Insertion	c.1317_1318insA	p.Val440fs	Pathogenic
Exon 10	Deletion	c.1334delT	p.Met445Argfs	Pathogenic
Exon 10	Deletion	c.1342_1343del	p.Ser449fs	Pathogenic
Exon 10	Deletion	c.1346_1347del	p.Ser449fs	Pathogenic
Exon 10	Insertion	c.1347_1348ins	p.Phe450fs	Pathogenic
Exon 10	Deletion	c.1347_1350del	p.Phe450fs	Pathogenic
Exon 10	Insertion	c.1350_1351insT	p.Phe450fs	Pathogenic
Exon 10	Nonsense	c.1350C>T	p.Gln451X	Pathogenic
Exon 10	Insertion	c.1361_1362dupT	p.Tyr455fs	Pathogenic
Exon 10	Nonsense	c.1365C>A	p.Tyr455X	Pathogenic
Exon 10	Silent	c.1374A>G	p.Pro458Pro	Benign
Exon 10	Insertion	c.1392_1393dupC	p.Asn465fs	Pathogenic
Exon 10	Missense	c.1396A>C	p.Thr466Pro	?Pathogenic
Exon 10	Silent	c.1407G>A	p.Pro469Pro	Benign
Exon 10	Deletion	c.1410delG	p.Gly470fs	Pathogenic
Exon 10	Nonsense	c.1414C>T	p.Gln472X	Pathogenic
Exon 10	InDel	c.14151417delins	p.Gln472fs	Pathogenic
Exon 10	Splice Site/silent	c.1428G>A	p.Gln476Gln	
Exon 10	Splice/ Missens	c.1428G>C	p.Gln476His	
Intr. 10	Splice Defect	c.1428+1G>A		Pathogenic
Intr. 10	Splice Defect	c.1428+2T>G		Pathogenic
Intr. 10	Splice Defect	c.1429-1G>A		Pathogenic
Exon 11	Deletion	c.1432_1433del	p.Arg478fs	Pathogenic
Exon 11	Missense	c.1445C>T	p.Ala482Val	Uncertain
Exon 11	Silent	c.1452C>T	p.Ser484Ser	?Benign

Exon 11	Missense	c.1469T>C	p.Leu490Ser	Uncertain
Exon 11	Nonsense	c.1469T>G	p.Leu490X	Pathogenic
Exon 11	Insertion	c.1470_1471dupA	p.Asp491fs	Pathogenic
Exon 11	Insertion	c.1470_1471insA	p.Asp491fs	Pathogenic
Exon 11	Insertion	c.1470_1471ins	p.Asp491fs	Pathogenic
Exon 11	Deletion	c.1472_1475del	p.Asp491fs	Pathogenic
Exon 11	Insertion	c.1476insC	p.Cys493fs	Pathogenic
Exon 11	Deletion	c.1478delG	p.Ser492fs	Pathogenic
Exon 11	Deletion	c.1479_1480delC	p.H494fs	Pathogenic
Exon 11	Deletion	c.1509delC	p.Thr503	Pathogenic
Exon 11	Missense	c.1510G>A	p.Val504Met	? Benign
Exon 11	Nonsense	c.1513G>T	p.Glu505X	Pathogenic
Exon 11	Nonsense	c.1522C>T	p.Gln508X	Pathogenic
Exon 11	Deletion	c.1526delG	p.Gly509fs	Pathogenic
Exon 11	Deletion	c.1550_1551del	p.Val517fs	Pathogenic
Exon 11	Deletion	c.1553_1554del	p.Ser518fs	Pathogenic
Exon 11	Deletion	c.1554_1555del	p.Leu519fs	Pathogenic
Exon 11	Insertion	c.1583_1584dupC	p.Arg529fs	Pathogenic
Exon 11	Missense	c.1585C>T	p.Arg529Cys	Uncertain
Exon 11	Missense	c.1586G>A	p.Arg529His	Pathogenic
Exon 11	Missense	c.1595T>C	p.Phe532Ser	Uncertain
Exon 11	Deletion	c.1605_1627del23	p.His535fs	Pathogenic
Exon 11	Deletion	c.1609delT	p.Tyr537fs	Pathogenic
Exon 11	Nonsense	c.1611C>A	p.Tyr537X	Pathogenic
Exon 11	Insertion	c.1623_1624dupA	p.Pro542fs	Pathogenic
Exon 11	Insertion	c.1627_1628dup	p.Lys543fs	Pathogenic
Exon 11	Deletion	c.1630delA	p.Thr544fs	Pathogenic
Exon 11	Missense	c.1634G>A	p.Gly545Asp	Uncertain
Exon 11	Missense	c.1640T>C	p.Leu547Pro	Pathogenic
Exon 11	Missense	c.1640T>G	p.Leu547Arg	Pathogenic
Exon 11	Missense	c.1646G>A	p.Cys549Tyr	Uncertain
Exon 11	Deletion	c.1655delC	p.Ala552fs	Pathogenic
Exon 11	Deletion	c.1657delC	p.Leu553fs	Pathogenic
Exon 11	Silent	c.1671C>T	p.Thr557Thr	Benign
Exon 11	Deletion	c.1672_1684del	p.Gln558fs	Pathogenic
Exon 11	Insertion	c.1672_1684dup	p.Gln562fs	Pathogenic
Exon 11	Nonsense	c.1678C>T	p.Gln560X	Pathogenic
Exon 11	Nonsense	c.1684C>T	p.Gln562X	Pathogenic
Exon 11	Intronic SNV	c.1686+99T>A		Benign
Intr. 11	Splice Defect	c.1686+1delG		Pathogenic
Intr. 11	Splice Defect	c.1686+2T>C		Pathogenic
Intr. 11	Splice Defect ?	c.1686+3A>G		Uncertain
Intr. 11	Splice Defect ?	c.1686+5G>C		Uncertain

Intr. 12	Splice Defect ?	c.1687-7C>T		
Intr. 12	Splice Defect	c.1687-2A>G		Pathogenic
Exon 12	Large Duplication	c.1687_1741+dup	Dup. Exon 12	Uncertain
Exon 12	Deletion	c.1687delG	p.Glu563LysfsX	Pathogenic
Exon 12	Nonsense	c.1687G>T	p.Glu563X	Pathogenic
Exon 12	Deletion	c.1689_1699del	p.Glu563fs	Pathogenic
Exon 12	Deletion	c.1698delG	p.Arg566fs	Pathogenic
Exon 12	Deletion	c.1707delC	p.Phe569fs	Pathogenic
Exon 12	Deletion	c.1712delG	p.Arg571fs	Pathogenic
Exon 12	Missense	c.1712G>A	p.Arg571His	? Benign
Exon 12	Nonsense	c.1715T>A	p.Leu572X	Pathogenic
Exon 12	Missense	c.1724T>C	p.Ile575Thr	
Exon 12	Missense	c.1726A>G	p.Ser576Gly	Benign
Exon 12	Deletion	c.1730_1731del	p.Pro577X	Pathogenic
Exon 12	Deletion	c.1733_1737del	p.Asp578fs	Pathogenic
Exon12	Insertion	c.1741_1742ins	p.Gly581fs	Pathogenic
Intr. 12	Splice/ Missense	c.1741G>A	p.Gly581Ser	
Intr. 12	Intronic SNV	c.1741+79G>A		Benign
Intr. 12	Intronic SNV	c.1741+35G>A		Uncertain
Intr. 12	Intronic SNV	c.1742+35G>A		Benign
Intr. 12	Intronic SNV	c.1742-72 C>T		Benign
Intr. 12	Intronic SNV	c.1742-72 T>C		Benign
Intr. 12	Intronic SNV	c.1742-31T>C		Benign
Intr. 12	Intronic SNV	c.1742-72T>C		Benign
Ex.13-14	Large Deletion	c.1742_1977+?del	Del.Exons 13-14	Pathogenic
Exon 13	Silent	c.1794T>C	p.Gly598Gly	Benign
Exon 13	Silent	c.1794T>G	p.Gly598Gly	Benign
Exon 14	Missense	c.1811C>A	p.Ala604Asp	
Exon 14	Missense	c.1844C>T	p.Ser615Leu	? Benign
Exon 14	Silent	c.1932C>T	p. Ile644Ile	Benign
Intron 1	Intronic SNV	c.-38C>T		Benign
Exon 2	Deletion	c.31_50del20bp	p.Leu11fs	Pathogenic
Exon 2	Deletion	c.37delC	p.Leu13fs	Pathogenic
Exon 2	Deletion	c.50_53delTGGT	p.Leu17fs	Pathogenic
Exon 2	Insertion	c.50-51insT	p.Leu17fs	Pathogenic
Intron 2	Intronic SNV/Spl	c.61+10G>A		
Intron 2	Intronic SNV	c.61+22A>G		Benign
Exon 3	InDel/Frameshift	c.74_78delGins17	p.Lys25fs	Pathogenic
Ex. 3-8	Large Deletion	c.61-?_1049+?del	Del. Exons 3-8	Pathogenic
Exon 3	Missense	c.77C>T	p.Pro26Leu	Uncertain
Exon 3	Deletion	c.83delG	p.Arg28fs	Pathogenic
Exon 3	Deletion	c.86delG	p.Gly29fs	Pathogenic
Exon 3	Missense	c.88C>T	p.Pro30Ser	

Exon 3	Missense	c.95T>G	p.Val32Gly	
Exon 3	Deletion	c.100_115del16	p.Cys34fs	Pathogenic
Exon 3	Insertion	c.100_101insT	p.Cys34fs	Pathogenic
Exon 3	Missense	c.101G>A	p.Cys34Tyr	
Exon 3	Nonsense	c.102C>A	p.Cys34X	Pathogenic
Exon 3	Missense	c.106T>C	p.Cys36Arg	
Exon 3	Missense	c.107G>A	p.Cys36Tyr	
Exon 3	Insertion	c.115_118dupCC	p.His40fs	Pathogenic
Exon 3	Missense	c.121T>C	p.Cys41Arg	Pathogenic
Exon 3	Deletion	c.128_132del	p.Gly43fs	Pathogenic
Exon 3	Deletion	c.129delG	p.Pro44fs	Pathogenic
Exon 3	InDel/Frameshift	c.136_137delTGi	p.Cys46Leu	
Exon 3	Nonsense	c.138C>A	p.Cys46X	Pathogenic
Exon 3	Insertion	c.139dupC	p.Arg47fs	Pathogenic
Exon 3	Insertion	c.139_140dupCG	p.Arg47ProfsX7	Pathogenic
Exon 3	Insertion	c.139_140insG	p.Gly48fs	Pathogenic
Exon 3	Missense	c.140G>C	p.Arg47Pro	
Exon 3	Missense	c.142G>A	p.Gly48Arg	Pathogenic
Exon 3	Complex	c.143G>A145del	p.GlyGlu,AlaPro	Pathogenic
Exon 3	Missense	c.143G>A	p.Gly48Glu	Pathogenic
Exon 3	Insertion	c.144_145insG	p.Ala49fs	Pathogenic
Exon 3	Deletion	c.145delG	p.Ala49fs	Pathogenic
Exon 3	Missense	c.148T>G	p.Trp50Gly	
Exon 3	Nonsense	c.149G>A	p.Trp50X	Pathogenic
Exon 3	Missense	c.150G>T	p.Trp50Cys	Pathogenic
Exon 3	Nonsense	c.150G>A	p.Trp50X	Pathogenic
Exon 3	Missense	c.152G>A	p.Cys51Tyr	Pathogenic
Exon 3	Missense	c.154A>G	p.Thr52Ala	
Exon 3	Deletion/InFrame	c.164_169del	p.Leu55Val56del	Pathogenic
Exon 3	Nonsense	c.172G>T	p.Glu58X	Pathogenic
Exon 3	Deletion	c.183delG	p.Arg61fs	Pathogenic
Exon 3	Deletion	c.190delC	p.Gln64fs	Pathogenic
Exon 3	Deletion	c.191delA	p.Gln64fs	Pathogenic
Exon 3	Missense	c.197A>C	p.His66Pro	
Exon 3	Missense	c.199C>T	p.Arg67Trp	Pathogenic
Exon 3	Missense	c.200G>A	p.Arg67Gln	Pathogenic
Exon 3	Missense	c.202G>T	p.Gly68Cys	
Exon 3	Deletion	c.203delG	p.Gly68fs	Pathogenic
Exon 3	Insertion	c.203_204insG	p.Gly68fs	Pathogenic
Exon 3	Insertion	c.205_209dup	p.Gly70fs	Pathogenic
Exon 3	Missense	c.205T>C	p.Cys69Arg	
Exon 2	Missense	c.206G>T	p.Cys69Phe	Pathogenic
Exon 3	Missense	c.206G>A	p.Cys69Tyr	

Exon 3	Silent	c.207C>T	p.Cys69Cys	Benign
Exon 3	Missense	c.208G>A	p.Gly70Arg	
Exon 3	Deletion/InFrame	c.214_219del	p.7273delLeuHis	?Pathogenic
Exon 3	Deletion	c.215delT	p.Leu72fs	Pathogenic
Exon 3	Insertion	c.218_219insAA	p.His73Gln fs	Pathogenic
Exon 3	Deletion/InFrame	c.229_240del	p.Cys77Arg80del	?Pathogenic
Exon 3	Missense	c.230G>A	p.Cys77Tyr	
Exon 3	Missense	c.231C>G	p.Cys77Trp	
Exon 3	Missense	c.235G>A	p.Gly79Arg	
Exon 3	Insertion	c.237_238insG	p.Arg80fs	Pathogenic
Exon 3	Deletion	c.243delC	p.Pro81fs	Pathogenic
Exon 3	Insertion	c.243_244dupC	p.Thr82fs	Pathogenic
Exon 3	Deletion/InFrame	c.244_246del	p.Thr82del	?Pathogenic
Exon 3	Deletion	c.246delC	p.Thr82fs	Pathogenic
Exon 3	Missense	c.259C>G	p.His87Asp	
Exon 3	Missense	c.263A>G	p.Tyr88Cys	
Exon 3	Missense	c.265T>C	p.Cys89Arg	Uncertain
Exon 3	Missense	c.266G>A	p.Cys89Tyr	
Exon 3	Nonsense	c.270C>A	p.Cys90X	Pathogenic
Exon 3	Missense	c.283T>C	p.Cys95Arg	
Exon 3	Missense	c.286A>G	p.Asn96Asp	
Exon 3	Deletion/InFrame	c.289_294del	p.His97Asn98del	Pathogenic
Exon 3	Missense	c.293A>G	p.Asn98Ser	
Exon 3	Deletion	c.301_307del	p.Leu101fs	Pathogenic
Exon 3	Intronic SNV	c.313+40G>C		Benign
Intron 3	Intronic SNV	c.313+11C>T		Benign
Intron 3	Intronic SNV	c.313+40G>A		Benign
Intron 3	Splice Defect	c.313+1G>A		Pathogenic
Intron 3	Intronic SNV	c.314-35A>G		Benign
Intron 3	Intronic SNV	c.314-49G>A		Benign
Intron 3	Intronic SNV	c.314-49G>C		Benign
Intron 3	Splice Defect	c.314-3C>G		
Exon 4	Large Deletion	EX4del	Deletion Exon 4	Pathogenic
Exon 4	Deletion	c.319delC	p.Gln107fs	Pathogenic
Exon 4	Deletion	c.321delA	p.Glu107fs	Pathogenic
Exon 4	Silent	c.330G>A	p.Ser110Ser	Benign
Exon 4	Nonsense	c.352C>T	p.Gln118X	Pathogenic
Exon 4	Insertion	c.353_360dup	p.Leu121fs	Pathogenic
Exon 4	Insertion	c.372_373insCC	p.Pro125fs	Pathogenic
Exon 4	Missense	c.381G>A	p.Leu127Leu	Benign
Exon 4	Missense	c.383C>A	p.Ala128Asp	
Exon 4	Deletion	c.400delG	p.Ala134fs	Pathogenic
Exon 4	Missense	c.401C>A	p.Ala134Asp	Uncertain

Exon 4	Deletion	c.406_409del	p.Gly136fs	Pathogenic
Exon 4	Nonsense	c.423G>A	p.Trp141X	Pathogenic
Exon 4	Nonsense	c.430C>T	p.Arg144X	Pathogenic
Exon 4	Deletion	c.434delG	p.Arg145fs	Pathogenic
Exon 4	Insertion	c.436dupG	p.Arg146fs	Pathogenic
Exon 4	Nonsense	c.439C>T	p.Gln147X	Pathogenic
Exon 4	Nonsense	c.448C>T	p.Gln150X	Pathogenic
Exon 4	Silent	c.474A>T	p.Gly158Gly	Benign
Exon 4	Nonsense	c.475G>T	p.Glu159X	Pathogenic
Exon 4	Deletion	c.476_477delAG	p.Glu159fs	Pathogenic
Exon 4	Deletion	c.480_481delCA	p.Ser161fs	Pathogenic
Exon 4	Missense	c.481A>G	p.Ser161Gly	Uncertain
Exon 4	Missense	c.500C>G	p.Ser167Cys	
Exon 4	Deletion	c.510delC	p.Gly170fs	Pathogenic
Exon 4	Splice Defect	c.525+1delG		Pathogenic
Exon 4	Splice Defect	c.525_525+1del		Pathogenic
Intron 4	Intronic SNV	c.525-49G>C		Benign
Intron 4	Splice Defect	c.525+1G>A		Pathogenic
Intron 4	Splice Defect	c.525+2T>C		Pathogenic
Intron 4	Splice Defect ?	c.525+3A>G		Uncertain
Intron 4	Splice Defect ?	c.526-7C>G		
Exon 5	Large Deletion	EX5del	Deletion Exon 5	Pathogenic
Exon 5	Large Deletion	c.526-?_625+?del	Deletion Exon 5	Pathogenic
Exon 5	Deletion	c.526delG	p.Asp176fs	Pathogenic
Exon 5	Missense	c.526G>T	p.Asp176Tyr	
Exon 5	Missense	c.536A>C	p.Asp179Ala	
Exon 5	Insertion	c.540_541insA	p.Asp181fs	Pathogenic
Exon 5	Deletion	c.563delC	p.Thr188fs	Pathogenic
Exon 5	Deletion	c.567delG	p.Gly189fs	Pathogenic
Exon 5	Deletion/	c.573delC	p.Phe192fs	Pathogenic
Exon 5	Missense	c.586A>G	p.Arg196Gly	
Exon 5	Missense	c.590C>T	p.Thr197Ile	
Exon 5	Nonsense	c.601C>T	p.Gln201X	Pathogenic
Exon 5	Missense	c.602A>C	p.Gln201Pro	Uncertain
Exon 5	Missense	c.611T>G	p.Leu204Trp	?Pathogenic
Exon 5	Insertion	c.625_626insTG	p.Gly209fs	Pathogenic
Intron 5	Splice Defect	c.625+1delGins		
Intron 5	Intronic deletion	c.625+110130del		Benign
Intron 5	Intronic insertion	c.62660_59delGin		Benign
Intron 5	Intronic deletion	c.62658_60del		Benign
Intron 5	Intronic SNV	c.626-53C>T		Benign
Intron 5	Intronic SNV	c.626-30G>A		Benign
Intron 5	Splice Defect ?	c.626-9_630del		

Intron 5	Splice Defect ?	c.626-6del14		
Intron 5	Splice Defect	c.626-3C>G	r.526/6_772del	Pathogenic
Exon 6	Missense	c.632G>A	p.Gly211Asp	
Exon 6	Missense	c.632G>C	p.Gly211Ala	
Exon 6	Missense	c.643G>A	p.Glu215Lys	
Exon 6	Missense	c.647T>G	p.Val216Gly	Uncertain
Exon 6	Nonsense	c.650G>A	p.Trp217X	Pathogenic
Exon 6	Nonsense	c.651G>A	p.Trp217X	Pathogenic
Exon 6	Missense	c.656G>A	p.Gly219Asp	
Exon 6	Nonsense	c.662G>A	p.Trp221X	Pathogenic
Exon 6	Nonsense	c.663G>A	p.Trp221X	Pathogenic
Exon 6	Deletion	c.664_668del	p.His222fs	Pathogenic
Exon 6	Missense	c.666C>T	p.His222His	Benign
Exon 6	Missense	c.667G>C	p.Gly223Arg	
Exon 6	Missense	c.670G>A	p.Glu224Lys	
Exon 6	Deletion	c.673_674delAG	p.Ser225fs	Pathogenic
Exon 6	Deletion	c.682delG	p.Val228fs	Pathogenic
Exon 6	Missense	c.683T>A	p.Val228Asp	Uncertain
Exon 6	Missense	c.686A>G	p.Lys229Arg	
Exon 6	Missense	c.686A>T	p.Lys229Met	
Exon 6	Deletion/InFrame	c.696_698delCTC	p.Ser233del	Pathogenic
Exon 6	Missense	c.698C>T	p.Ser233Leu	Pathogenic
Exon 6	Deletion	c.704delA	p.Asp235fs	Pathogenic
Exon 6	Missense	c.709C>A	p.Gln237Lys	
Exon 6	Nonsense	c.709T>C	p.Gly237X	Pathogenic
Exon 6	Nonsense	c.716G>A	p.Trp239X	Pathogenic
Exon 6	Silent	c.747G>A	p.Val249Val	Benign
Exon 6	Deletion/InFrame	c.759_761del	p.Asp254del	Pathogenic
Exon 6	Deletion/InFrame	c.760_762del	p.Asp254del	Pathogenic
Intron 6	Intronic SNV	c.772+21T>A		
Intron 6	Intronic SNV	c.772+24C>T		Benign
Intron 6	Intronic SNV	c.772+27G>C		Benign
Intron 6	Intronic insertion	c.773-59insT		Benign
Intron 6	Splice Defect	c.773-3C>G		Uncertain
Intron 6	Splice Defect	c.773-2A>C		Pathogenic
Intron 6	Splice Defect	c.773-2A>G		Pathogenic
Exon 7	Missense	c.778A>C	p.Ile260Leu	
Exon 7	Missense	c.793A>C	p.Thr265Pro	
Exon 7	Deletion	c.810_822del	p.Ser271fs	Pathogenic
Exon 7	Missense	c.812C>A	p.Thr271Lys	Uncertain
Exon 7	Missense	c.817C>T	p.Leu273Leu	Benign
Exon 7	Missense	c.818T>C	p.Leu273Pro	Uncertain
Exon 7	Nonsense	c.822G>A	p.Trp274X	Pathogenic

Exon 7	Insertion	c.824_825ins	p.Lys273fs	Pathogenic
Exon 7	Missense	c.827T>C	p.Ile276Thr	
Exon 7	Insertion/Inframe	c.838_846dup	p.His280_282dup	Pathogenic
Exon 7	Missense	c.838C>A	p.His280Asp	
Exon 7	Nonsense	c.841G>T	p.Glu281X	Pathogenic
Exon 7	Deletion	c.842delA	p.Glu281fs	Pathogenic
Exon 7	Missense	c.851C>T	p.Ser284Phe	
Exon 7	Missense	c.853C>T	p.Leu285Phe	Pathogenic
Exon 7	Nonsense	c.858C>A	p.Tyr286X	Pathogenic
Exon 7	Nonsense	c.858C>G	p.Tyr286X	Pathogenic
Exon 7	Insertion	c.864_865insT	p.Leu289fs	Pathogenic
Exon 7	Missense	c.866T>C	p.Leu289Pro	Pathogenic
Exon 7	Deletion	c.870delG	p.Arg291fs	Pathogenic
Exon 7	Nonsense	c.874C>T	p.Gln292X	Pathogenic
Exon 7	Missense	c.875A>C	p.Gln292Pro	
Exon 7	Missense	c.890A>G	p.His297Arg	
Exon 7	Missense	c.899T>C	p.Leu300Pro	
Exon 7	Missense	c.905T>G	p.Leu302Arg	
Exon 7	Deletion	c.913delT	p.Ser305fs	Pathogenic
Exon 7	Missense	c.913T>C	p.Ser305Pro	
Exon 7	Missense	c.914C>T	p.Ser305Phe	Pathogenic
Exon 7	Missense	c.916G>C	p.Ala306Pro	
Exon 7	Missense	c.919G>C	p.Ala307Pro	Uncertain
Exon 7	Insertion	c.921_927dup	p.Leu310fs	Pathogenic
Exon 7	Nonsense	c.924C>A	p.Cys308X	Pathogenic
Exon 7	Missense	c.925G>A	p.Gly309Ser	Pathogenic
Exon 7	Missense	c.925G>T	p.Gly309Cys	
Exon 7	Missense	c.931G>A	p.Ala311Thr	Uncertain
Exon 7	Splice Site/Silent	c.933G>A	p.Ala311Ala	Uncertain
Exon 7	Missense	c.940C>T	p.His314Tyr	
Exon 7	Missense	c.950T>C	p.Ile317Thr	Uncertain
Exon 7	Missense	c.956G>A	p.Gly319Asp	
Exon 7	Nonsense	c.961C>T	p.Gln321X	Pathogenic
Exon 7	Deletion	c.972delA	p.Pro324fs	Pathogenic
Exon 7	Missense	c.976A>G	p.Ile326Val	
Exon 7	Missense	c.982C>T	p.His328Tyr	Uncertain
Exon 7	Missense	c.983A>C	p.His328Pro	Uncertain
Exon 7	Missense	c.986G>A	p.Arg329His	Pathogenic
Exon 7	Missense	c.988G>A	p.Asp330Asn	
Exon 7	Missense	c.988G>T	p.Asp330Tyr	
Exon 7	Missense	c.992T>C	p.Phe331Ser	
Exon 7	Missense	c.997A>G	p.Ser333Gly	
Exon 7	Missense	c.998G>T	p.Ser333Ile	Pathogenic

Exon 7	InDel/Frameshift	c.1000_1005del	p.Arg334Asn335	Pathogenic
Exon 7	Missense	c.1007T>A	p.Val336Glu	Uncertain
Exon 7	Deletion	c.1010delT	p.Leu337fs	Pathogenic
Exon 7	Missense	c.1010T>C	p.Leu337Pro	
Exon 7	Missense	c.1023C>G	p.Asn341Lys	
Exon 7	Missense	c.1025T>C	p.Leu342Pro	Uncertain
Exon 7	Nonsense	c.1027C>T	p.Gln343X	Pathogenic
Exon 7	Missense	c.1030T>C	p.Cys344Arg	Pathogenic
Exon 7	Missense	c.1031G>A	p.Cys344Tyr	Pathogenic
Exon 7	Missense	c.1031G>T	p.Cys344Phe	
Exon 7	Missense	c.1039G>C	p.Ala347Pro	
Exon 7	Deletion	c.1042delG	p.Asp348fs	Pathogenic
Exon 7	Missense	c.1046T>G	p.Leu349Arg	Uncertain
Exon 7	Missense	c.1048G>C	p.Gly350Arg	?Pathogenic
Exon 7	Missense	c.1048G>A	p.Gly350Ser	
Intron 7	Splice Defect	c.1048+1G>C		?Pathogenic
Intron 7	Splice Defect	c.1048+1G>A		?Pathogenic
Intron 7	Splice Defect	c.1048+5G>A		?Pathogenic
Intron 7	Splice Defect	c.1048+5G>T		?Pathogenic
Intron 7	Intronic deletion	c.1048+55_58		Benign
Intron 7	Intronic InDel	c.1049-4_-2del		
Exon 8	Missense	c.1054G>C	p.Ala352Pro	
Exon 8	Missense	c.1055C>A	p.Ala352Asp	Pathogenic
Exon 8	Silent	c.1060C>T	p.Leu354Leu	Benign
Exon 8	Deletion	c.1061_1068del	p.Met354fs	Pathogenic
Exon 8	Missense	c.1061T>A	p.Met354Lys	
Exon 8	Nonsense	c.1069C>T	p.Gln357X	Pathogenic
Exon 8	Deletion	c.1071delG	p.Gln357fs	Pathogenic
Exon 8	Insertion	c.1080_1099dup	p.Tyr361fs	Pathogenic
Exon 8	Silent	c.1092C>T	p.Ile364Ile	Benign
Exon 8	Deletion	c.1107_1108del	p.Arg369fs	Pathogenic
Exon 8	Missense	c.1111G>A	p.Gly371Ser	Uncertain
Exon 8	Insertion	c.1112_1113dupG	p.Gly371fs	Pathogenic
Exon 8	Missense	c.1112G>T	p.Gly371Val	Uncertain
Exon 8	Missense	c.1115C>T	p.Thr372Ile	
Exon 8	Deletion/InFrame	c.1120_1137del18	p.Arg374Glu379	Pathogenic
Exon 3	Missense	c.1120C>T	p.Arg374Trp	Pathogenic
Exon 7	Missense	c.1121G>A	p.Arg374Gln	Pathogenic
Exon 8	Missense	c.1123T>C	p.Tyr375His	Uncertain
Exon 8	Insertion	c.1125_1126ins	p.Met376fs	Pathogenic
Exon 8	Missense	c.1126A>G	p.Met376Val	Pathogenic
Exon 8	Missense	c.1127T>G	p.Met376Arg	Pathogenic
Exon 8	Missense	c.1127T>A	p.Met376Lys	Pathogenic

Exon 8	Missense	c.1127T>C	p.Met376Thr	Pathogenic
Exon 8	Missense	c.1129G>A	p.Ala377Thr	Uncertain
Exon 8	Missense	c.1130C>T	p.Ala377Val	Uncertain
Exon 8	Missense	c.1131A>G	p.Ala377Ala	Uncertain
Exon 8	Missense	c.1132C>T	p.Pro378Ser	Uncertain
Exon 8	Missense	c.1133C>A	p.Pro378His	
Exon 8	Missense	c.1133C>T	p.Pro378Leu	
Exon 8	Missense	c.1135G>A	p.Glu379Lys	?Pathogenic
Exon 8	Missense	c.1139T>G	p.Val380Gly	
Exon 8	Missense	c.1144G>C	p.Asp382His	Uncertain
Exon 8	Missense	c.1157G>A	p.Arg386His	
Exon 8	Missense	c.1166G>A	p.Cys389Tyr	
Exon 8	Nonsense	c.1171G>T	p.Glu391X	Pathogenic
Exon 8	Missense	c.1187C>A	p.Thr396Asn	?Pathogenic
Exon 8	Missense	c.1189G>A	p.Asp397Asn	
Exon 8	Missense	c.1190A>G	p.Asp397Gly	
Exon 8	Missense	c.1193T>A	p.Ile398Asp	
Exon 8	Missense	c.1196G>C	p.Trp399Ser	
Exon 8	Missense	c.1199C>A	p.Ala400Glu	
Exon 8	Missense	c.1204G>A	p.Gly402Ser	
Exon 8	Missense	c.1205 G>A	p.Gly402Asp	
Exon 8	Missense	c.1208T>C	p.Leu403Pro	
Exon 8	Missense	c.1214T>A	p.Leu405Gln	?Pathogenic
Exon 8	Deletion	c.1215delG	p.Leu405fs	Pathogenic
Exon 8	Missense	c.1218G>C	p.Trp406Cys	
Exon 8	Missense	c.1218G>T	p.Trp406Cys	
Exon 8	Missense	c.1220A>G	p.Glu407Gly	Pathogenic
Exon 8	Missense	c.1221G>T	p.Glu407Asp	Pathogenic
Exon 8	Missense	c.1231C>T	p.Arg411Trp	Uncertain
Exon 8	Missense	c.1232G>A	p.Arg411Gln	Pathogenic
Exon 8	Missense	c.1232G>C	p.Arg411Pro	Pathogenic
Exon 8	Missense	c.1246G>A	p.Gly416Ser	Uncertain
Intron 8	Splice Defect	c.1246+1G>A		Pathogenic
Intron 8	Splice Defect	c.1246+2T>G		Pathogenic
Intron 8	Splice Defect ?	c.1246+5G>A		
Intron 8	Splice Defect ?	c.1246+9C>T		Uncertain
Intron 8	Intronic SNV	c.1246+19C>T		Uncertain
Intron 8	Intronic SNV	c.1247-86ATA>		Benign
Ex. 9-10	Large Deletion	c.1247_1512del	p.Gly416_Gln503	Pathogenic
Ex. 9-10	Large Deletion	EX9_10del	Del. Exons 9-10	Pathogenic
Exon 9	Missense	c.1249A>T	p.Ile417Phe	Uncertain
Exon 9	Deletion	c.1250_1269del20	p.Ile417 fs	Pathogenic
Exon 9	Missense	c.1261 T>G	p.Tyr421Asp	

Exon 9	Deletion	c.1269delA	p.Phe425fs	Pathogenic
Exon 9	Missense	c.1270C>A	p.Pro424Thr	
Exon 9	Missense	c.1270C>T	p.Pro424Ser	
Exon 9	Missense	c.1271C>T	p.Pro424Leu	
Exon 9	Missense	c.1273T>G	p.Phe425Val	
Exon 9	Deletion/InFrame	c.1274_1276del	p.Phe425del	
Exon 9	Missense	c.1275C>G	p.Phe425Leu	
Exon 9	Missense	c.1276A>G	p.Tyr426Cys	
Exon 9	Missense	c.1280A>T	p.Asp427Val	
Exon 9	Missense	c.1297C>T	p.Pro433Ser	
Exon 9	Missense	c.1298C>G	p.Pro433Arg	
Exon 9	Deletion	c.1299delC	p.Pro433fs	Pathogenic
Exon 9	InDel/Frameshift	c.13021303delTin	p.Ser434fs	Pathogenic
Exon 9	Deletion	c.1309delG	p.Asp437fs	Pathogenic
Exon 9	Missense	c.1310A>G	p.Asp437Gly	Uncertain
Exon 9	Missense	c.1313T>G	p.Met438Arg	Pathogenic
Exon 9	Missense	c.1313T>C	p.Met438Thr	
Exon 9	Nonsense	c.1315A>T	p.Lys440X	Pathogenic
Exon 9	Deletion/InFrame	c.1318_1320del	p.Lys440del	
Exon 9	Missense	c.1321G>A	p.Val441Met	
Exon 9	Deletion/InFrame	c.1324_1326del	p.Val442del	Uncertain
Exon 9	Missense	c.1325T>C	p.Val442Ala	Uncertain
Exon 9	Insertion	c.1332_1333ins	p.Asp445fs	Pathogenic
Exon 9	Nonsense	c.1336C>T	p.Gln446X	Pathogenic
Exon 9	Missense	c.1346C>T	p.Pro449Leu	
Exon 9	Insertion	c.1347_1348insC	Framehift	Pathogenic
Exon 9	Missense	c.1355C>T	p.Pro452Leu	Pathogenic
Exon 9	Missense	c.1377G>A	p.Pro459Pro	Uncertain
Intron 9	Splice Defect	c.1377+1G>A		Pathogenic
Intron 9	Intronic SNV	c.1377+45T>C		Benign
Intron 9	Intronic SNV	c.1378-68A>G		Benign
Intron 9	Intronic SNV	c.1378-62C>A		Benign
Intron 9	Intronic SNV	c.1378-30T>C		Benign
Intron 9	Splice Defect	c.1378-2A>G		Pathogenic
Intron 9	Splice Defect	c.1378-1G>T		Pathogenic
Exon 10	Large Deletion	EX10del	Del. Exon 10	Pathogenic
Exon 10	Deletion/InFrame	c.1378_1512del	p.Val460_Gln503	
Exon 10	Nonsense	c.1385C>G	p.Ser462X	Pathogenic
Exon 10	Nonsense	c.1396C>T	p.Gln466X	Pathogenic
Exon 10	Nonsense	c.1408G>T	p.Glu470X	Pathogenic
Exon 10	Missense	c.1411T>C	p.Cys471Arg	
Exon 10	Nonsense	c.1413C>A	p.Cys471X	Pathogenic
Exon 10	Insertion	c.1428_1429dupC	p.Ser477fs	Pathogenic

Exon 10	Nonsense	c.1435C>T	p.Arg479X	Pathogenic
Exon 10	Missense	c.1436G>A	p.Arg479Gln	Pathogenic
Exon 10	Missense	c.1436G>C	p.Arg479Pro	Uncertain
Exon 10	Missense	c.1436G>T	p.Arg479Leu	
Exon 10	Missense	c.1438C>T	p.Leu480Phe	Uncertain
Exon 10	Missense	c.1445C>T	p.Ala482Val	Benign
Exon 10	Missense	c.1450C>T	p.Arg484Trp	
Exon 10	Complex	c.1450C>T1450	p.Arg484Trpfs	Pathogenic
Exon 10	Missense	c.1451G>A	p.Arg484Gln	?Pathogenic
Exon 10	Missense	c.1452G>A	p.Arg484Arg	
Exon 10	Insertion	c.1452insA	p.Ile485fs	Pathogenic
Exon 10	Deletion/InFrame	c.1460_1462del	p.487delLys	Uncertain
Exon 10	Missense	c.1460A>C	p.Lys487Thr	
Exon 10	Nonsense	c.1468C>T	p.Gln490X	Pathogenic
Exon 10	Missense	c.1475T>A	p.Ile492Asn	
3'UTR	Intronic SNV	c.1512+58G>A		Benign
	Large Deletion	c.-17093- ?_1659+?del	Deletion of entire gene	Pathogenic
Exon 3	Indel	c.189_97del/ins	p.Thr63fs	Pathogenic
Exon 4	Nonsense	c.302G>A	p.Trp101X	Pathogenic
Exon 4	Silent	c.354G>A	p.Ala118Ala	Benign
Exon 4	Insertion	c.373_4insAT	p.Ser125fs	Pathogenic
Exon 4	Duplication	c.375dup7	p.Val128fs	Pathogenic
Exon 4	Nonsense	c.403C>T	p.Arg135X	Pathogenic
Intron 4	Splice Site	c.424+1G>A		Pathogenic
Intron 4	Splice Site	c.425-6A>G		Pathogenic
Exon 5	Deletion	c.430_431delTC	p.Ser144fs	Pathogenic
Exon 6	Nonsense	c.437T>A	p.Leu146X	Pathogenic
Exon 6	Deletion	c.516_527del	p.Leu172fs	Pathogenic
Exon 6	Nonsense	c.533C>G	p.Ser178X	Pathogenic
Exon 6	Nonsense	c.538C>T	p.Gln180X	Pathogenic
Exon 6	Deletion	c.608delC	p.Pro203fs	Pathogenic
Exon 7	Large Deletion	c.668?_1659+?d el	Del. Of coding ex. 7-13	Pathogenic
Exon 7	Insertion	c.687insG	p.Leu229fs	Pathogenic
Exon 7	Duplication	c.692dupG	p.Ser232fs	Pathogenic
Exon 7	Insertion	c.729_730ins	p.Pro244fs	Pathogenic
Intron 7		c.788-32A>T		Benign
Exon 8	Large Deletion	c.788?_1659+?d el	Del. Of coding ex. 8-13	Pathogenic
Exon 8	Deletion	c.829_830del	p.Thr276fs	Pathogenic
Exon 8	Deletion	c.831_832del	p.Pro278fs	Pathogenic
Intron 8		c.905-52A>G		Benign

Exon 9	Duplication	c.925_929dup	p.Phe310fs	Pathogenic
Exon 10	Missense	c.970T>C	p.Cys324Arg	Pathogenic
Exon 10	Deletion	c.971delG	p.Cys324fs	Pathogenic
Exon 10	Insertion	c.982_983insT	p.Tyr328fs	Pathogenic
Exon 10	Missense	c.988G>A	p.Glu330Lys	Pathogenic
Exon 10	Missense	c.989A>G	p.Glu330Gly	Pathogenic
Exon 10	Deletion	c.1037delC	p.Pro346fs	Pathogenic
Exon 10	Deletion	c.1042delGT	p.Val348fs	Pathogenic
Exon 10	Missense	c.1054G>A	p.Gly352Arg	Pathogenic
Exon 10	Missense	c.1055G>A	p.Gly352Glu	Pathogenic
Exon 10	Missense	c.1058A>C	p.Tyr353Ser	Pathogenic
Exon 10	Missense	c.1081C>A	p.Arg361Ser	Pathogenic
Exon 10	Missense	c.1081C>G	p.Arg361Gly	Pathogenic
Exon 10	Missense	c.1081C>T	p.Arg361Cys	Pathogenic
Exon 10	Missense	c.1082G>A	p.Arg361His	Pathogenic
Exon 10	Missense	c.1082G>T	p.Arg361Leu	Pathogenic
Exon 10	Missense	c.1087T>C	p.Cys363Arg	Pathogenic
Exon 10	Deletion	c.1088_1090del	p.Cys363del	Pathogenic
Exon 10	Missense	c.1091T>G	p.Leu364Trp	Pathogenic
Exon 10	Deletion	c.1102_1103del	p.Ser368fs	Pathogenic
Exon 10	Deletion	c.1113delC	p.His371fs	Pathogenic
Intr. 10	Splice Site	c.1139G>A		Pathogenic
Intr.10	Splice Site	c.1139+1G>A		Pathogenic
Exon 11	Missense	c.1148T>A	p.Ile383Lys	Pathogenic
Exon 11	Missense	c.1157G>A	p.Gly386Asp	Pathogenic
Exon 11	Nonsense	c.1162C>T	p.Gln388X	Pathogenic
Exon 11	Missense	c.1168G>A	p.Glu390Lys	Pathogenic
Exon 11	Nonsense	c.1193G>A	p.Trp398X	Pathogenic
Exon 11	Deletion	c.1228-29delCA	p.Gln410fs	Pathogenic
Exon 11	Nonsense	c.1236C>G	p.Tyr412X	Pathogenic
Exon 11	Deletion	c.1242_45del	p.Asp415fs	Pathogenic
Exon 11	Deletion	c.1242delA	p.Asp415fs	Pathogenic
Exon 11	Deletion	c.1244_1247del	p.Asp415fs	Pathogenic
Exon 11	Deletion	c.1268delG	p.Gly423fs	Pathogenic
Exon 12	Nonsense	c.1333C>T	p.Arg445X	Pathogenic
Exon 12	Nonsense	c.1342C>T	p.Gln448X	Pathogenic
Exon 12	Deletion	c.1343_65del22	p.Gln448fs	Pathogenic
Exon 12	Deletion	c.1361_1364del	p.Ala454fs	Pathogenic
Exon 12	Insertion	c.1409_1410ins	p.Pro470fs	Pathogenic
Exon 12	Deletion	c.1411-35del25	p.Gly471fs	Pathogenic
Exon 12	Deletion	c.1421delC	p.Ser474fs	Pathogenic
Intr. 12	Splice Site	c.1447+1G>A		Pathogenic
Exon 13	Missense	c.1472G>T	p.Gly491Val	Pathogenic

Exon 13	Missense	c.1478A>C	p.Asp493Ala	Pathogenic
Exon 13	Missense	c.1525T>A	p.Trp509Arg	Pathogenic
Exon 13	Nonsense	c.1527G>A	p.Trp509X	Pathogenic
Exon 13	Missense	c.1529G>T	p.Gly510Val	Pathogenic
Exon 13	Deletion	c.1544delG	p.Arg515fs	Pathogenic
Exon 13	Duplication	c.1547_1550dup	p.Ser517fs	Pathogenic
Exon 13	Insertion	c.1550_1551ins	p.Ser517fs	Pathogenic
Exon 13	Deletion	c.1564_1565del	p.Pro522fs	Pathogenic
Exon 13	Missense	c.1571G>T	p.Trp524Leu	Pathogenic
Exon 13	Duplication	c.1586dupA	p.Leu529fs	Pathogenic
Exon 13	Deletion	c.1588delC	p.His530fs	Pathogenic
Exon 13	Duplication	c.1587_88dup	p.His530fs	Pathogenic
Exon 13	Deletion	c.1594delG	p.Ala532fs	Pathogenic
Exon 13	Del, Insertion	c.1596_97del/in	p.Ala532fs	Pathogenic
Exon 13	Deletion	c.1596delC	p.Leu533fs	Pathogenic
Exon 13	Missense	c.1597C>G	p.Leu533Val	Pathogenic
Exon 13	Missense	c.1598T>G	p.Leu533Arg	Pathogenic
Exon 13	Nonsense	c.1600C>T	p.Gln534X	Pathogenic
Exon 13	Missense	c.1598T>C	p.Leu533Pro	Pathogenic
Exon 13	Insertion	c.1607insT	p.Leu536fs	Pathogenic
Exon 13	Deletion	c.1612_1625del	p.Glu538fs	Pathogenic

Πίνακας 3. Απεικόνιση του τύπου και της τοποθεσίας των μεταλλάξεων των γονιδίων ENG, **ACVRL1** και **SMAD4**, της πρωτεϊνικής και νουκλεοτιδικής αλλαγής που επιφέρουν οι μεταλλάξεις αυτές, καθώς και της ταξινόμησης τους με το κριτήριο αν είναι παθολογικές ή όχι (www.arup.utah.edu, 2014).

2. ΣΥΜΠΕΡΑΣΜΑΤΑ

Οι πρόσφατες μεγάλες μελέτες υποστηρίζουν τις αρχικές παρατηρήσεις, βρίσκοντας τις πνευμονικές και εγκεφαλικές αρτηριοφλεβώδεις δυσπλασίες (AVMs) πιο κοινές στην HHT1 (Μεταλλάξεις ENG), και τις ηπατικές αρτηριοφλεβώδεις δυσπλασίες (AVMs) πιο συχνές στην HHT2 (ACVRL1 μεταλλάξεις) (Bayrak Toydemir P et all. 2006, Kjeldsen AD et all. 2005, Berg JN et all. 2003).

Αν και υπήρχε μια αρχική ένδειξη ότι η συνολική βαρύτητα της νόσου είναι μεγαλύτερη στην HHT1 σε σχέση με την HHT2 (Berg JN et all. 2003), μεταγενέστερες μελέτες έδειξαν μέσω της διάγνωσης της πνευμονικής υπέρτασης, ότι δεν υπήρχε διαφορά στη θνησιμότητα.

Η πνευμονική υπέρταση και η νεανική πολυποδίαση αναγνωρίζονται ως μέρος του φάσματος της νόσου HHT. Η πνευμονική υπέρταση δεν είναι μια ενιαία νοσολογική οντότητα και μπορεί να προκύψει από πολλαπλές δευτερεύουσες αιτίες στην νόσο HHT. Ο φαινότυπος της καθαρής πνευμονικής αρτηριακής υπέρτασης (PAH) που παρατηρήθηκε σε ασθενείς που έπασχαν από την νόσο

ΗΗΤ είναι δυσδιάκριτη στο γενικό πληθυσμού λόγω μεταλλάξεων στο σχετιζόμενο με την ασθένεια γονίδιο BMPRII.

Η νεανική πολυποδίαση (JP) που παρατηρήθηκε σε ασθενείς με ΗΗΤ με μεταλλάξεις στο γονίδιο Smad4 είναι δυσδιάκριτη στον γενικό πληθυσμό και πιο συχνά οφείλεται σε μεταλλάξεις στο γονίδιο BMPR1A, το οποίο κωδικοποιεί μια άλλη σχετιζόμενη πρωτεΐνη (Alk3).

Στην νόσο ΗΗΤ, η πνευμονική υπέρταση και η νεανική πολυποδίαση JP θεωρήθηκε αρχικά ότι οφείλονται αποκλειστικά στις μεταλλάξεις των γονιδίων ACVRL1 και Smad4, αντιστοίχως. Υπάρχουν σπάνιες αναφορές τόσο πνευμονικής υπέρτασης και νεανικής πολυποδίασης που τις συνδέουν με ανερμηνεύσιμες μεταλλάξεις στο ENG γονίδιο.

Η περαιτέρω αξιολόγηση είναι απαραίτητη προκειμένου να καθοριστεί κατά πόσον αυτές οι αλλαγές στην αλληλουχία του ENG σχετίζονται με αιτιολογία της νόσου ΗΗΤ ή με καλοήθεις παραλλαγές. Οι μελέτες συσχέτισης γονοτύπου-φαινοτύπου υποδηλώνουν ότι, παρόλο που η κανονική λειτουργία των γονιδιακών προϊόντων των πρωτεϊνών ENG, ACVRL1 και MADH4 απαιτούνται για να εμποδίσουν την ανάπτυξη ενός ΗΗΤ φαινοτύπου, είναι πιθανόν να υπάρχουν διαφορές στις φυσιολογικές απαιτήσεις για τις τρεις πρωτεΐνες σε διαφορετικά αγγειακά επίπεδα και κυτταρικούς τύπους (Fatima S Govani et Claire L Shovlin,2009).

3. ΒΙΒΛΙΟΓΡΑΦΙΑ

- Sutton HG. Epistaxis as an indication of impaired nutrition and of degeneration of the vascular system. *Med Mirror* 1864; 769-81.
- Rendu HJ. Epistaxis repereez chez un sujet porteur de petits angiomes cutanes et muqueux. *Gaz Hop* 1896; 1322-3.
- Osler W. On a family form of recurring epistaxis, associated with multiple telangiectases of the skin and mucous membranes. *Bull Johns Hopkins Hosp* 1901; 12:333-7.
- Weber FP. Multiple hereditary developmental angiomas (telangiectases) of the skin and mucous membranes associated with recurring hemorrhages. *Lancet* 1907; 2:160-162.
- Hanes FM. Multiple hereditary telangiectases causing hemorrhage (hereditary hemorrhagic telangiectasia). *Bull Johns Hosp* 1909; 20:63-73.
- Plauchu H, de Chidarevuan JP, Bideau A, Robert JM. Age-related clinical profile of HHT in an epidemiologically recruited population. *Am J Med Genet* 1989; 32:291-97.
- Guttmacher AE, Marchuk A, DA, White RI. Hereditary hemorrhagic telangiectasia. *N Engl J Med* 1995; 333:918-24.
- Plauchu H, Bideau A. epidemiologie et constitution d'une register de population a propos d'une concentration géographique d'une maladie hereditaire rare. *Popularion* 1984; 4-5:765-786.
- Dakeishi M, Shioya T, Wada T, et all. Genetic epidemiology of HHT in a local community in the northern part of Japan. *Hum Mutat* 2002; 19:140-8.
- Legg W: A case of haemophilia complicated with multiple naevi. *Lancet* 1876; 2: 856– 857.
- Rundles RW: Hemorrhagic telangiectasia with pulmonary artery aneurysm: case report. *Am J Med Sci* 1945; 210: 76– 81.
- Smith JL, Lineback MI: Hereditary hemorrhagic telangiectasia, nine cases in one Negro family with special reference to hepatic lesions. *Am J Med* 1954; 17: 41– 49.
- Roma´n G, Fisher M, Perl DP et al: Neurological manifestations of hereditary hemorrhagic telangiectasia (Rendu-Osler-Weber Disease): report of 2 cases and review of the literature. *Ann Neurol* 1978; 4: 130– 144.
- Plauchu H, de Chadare´vian J-P, Bideau A et al: Age-related clinical profile of hereditary hemorrhagic telangiectasia in an epidemiologically recruited population. *Am J Med Genet* 1989; 32:291– 297.
- Kjeldsen AD, Vase P, Green A: Hereditary haemorrhagic telangiectasia: a population-based study of prevalence and mortality in Danish patients. *J Intern Med* 1999; 245: 31– 39.
- Shovlin CL, Jackson JE, Bamford KB et al: Primary determinants of ischaemic stroke/brain abscess risks are independent of severity of pulmonary arteriovenous malformations in hereditary haemorrhagic telangiectasia. *Thorax* 2008; 63: 259– 266.

- Fatima S Govani and Claire L Shovlin, Hereditary haemorrhagic telangiectasia: a clinical and scientific review *European Journal of Human Genetics* (2009) 17, 860–871.
- Buscarini L, Danesino C, Plauchu H, de Fazio C, Olivieri C, Brambilla G, Menozzi F, Reduzzi I, Blotta P, Gazzaniga P, Pagella F, Grosso M, Pangiglione G, Capiello J, Zambelli A. high prevalence of hepatic focal nodular hyperplasia in subjects with HHT. *Ultrasound Med Biol* 2004;30:1089-97.
- Nanthakumar K, Graham AT, Robinson TI, Grande P, Pugash RA, Clarke JA, Hutchison SJ, Mandzia JL, Hyland RH, Faughnan ME. Contrast echocardiography for detection of PAVM. *Am Heart J* 2001;141:243-46.
- Gallione CJ, Scheessele EA, Reinhardt D, Duits AJ, Berg JN, Westermann CJ, Marchuk DA. Two common endoglin mutations in families with hereditary hemorrhagic telangiectasia in the Netherlands Antilles: evidence for a founder effect. *Hum Genet.* 2000 Jul;107(1):40-4.
- Sengupta A, Saha K, Jash D, Banerjee SN. Asian J Transfus Sci. Dyspnea with anemia turned out to be a case of hereditary hemorrhagic telangiectasia. 2013 Jan;7(1):75-8.
- Shovlin CL, Gibbs JSR, Jackson JE: Management of pulmonary arteriovenous malformations in pulmonary hypertensive patients. A pressure to embolise? *Eur Respir Rev* 2008; 18: 111; 4–6.
- Marie-France Carette, Cosmina Nedelcu, Marc Tassart, Jean-Didier Grange, Marie Wislez and Antoine Khalil. Imaging of Hereditary Hemorrhagic Telangiectasia. *Cardiovasc Intervent Radiol.* Jul 2009; 32(4): 745–757.
- Kjeldsen AD, Oxhøj H, Andersen PE et al. Prevalence of PAVM and occurrence of neurological symptoms in patients with HHT. *J Intern Med* 2000;248:255-62.
- Cohen JH, Faughnam ME, Letarte M, Vandezande K, Kennedy SJ, Krahn MD. Cost comparison of genetic and clinical screening in families with HHT. *Am J Med Genet* 2005;137:153-160.
- Trembath RC, Thomson JR, Machado RD, Morgan NV, Atkinson C, Winship I, Simonneau G, Galie N, Loyd JE, Humbert M, Nichols WC, Morrell NW, Berg J, Manes A, McGaughran J, Pauciulo M, Wheeler L. Clinical and molecular genetic features of pulmonary hypertension in patients with hereditary hemorrhagic telangiectasia. *N Engl J Med.* 2001 Aug 2;345(5):325-34.
- Abdalla SA, Gallione CJ, Barst RJ, Horn EM, Knowles JA, Marchuk DA, Letarte M, Morse JH. Primary pulmonary hypertension in families with hereditary hemorrhagic telangiectasia. *Eur Respir J.* 2004 Mar;23(3):373-7.
- Shintaro Akiyama, Shigeo Hanada, Hironori Uruga, Hisashi Takaya, Atsushi Miyamoto, Nasa Morokawa, Atsuko Kurosaki, Takeshi Fujii, Tadasu Kohno and Kazuma Kishi. Hereditary Hemorrhagic Telangiectasia with Pulmonary Arteriovenous Malformations and Embolic Strokes

- Treated Successfully with Video-assisted Thoracoscopic Resection. *Intern Med* 52: 1091-1094, 2013.
- Willinsky RA, Lasjaunias P, Terbrugge K, Burrows P. Multiple cerebral arteriovenous malformations (AVMs). Review of our experience from 203 patients with cerebral vascular lesions. *Neuroradiology*. 1990;32(3):207-10.
 - Bayrak-Toydemir P, Mao R, Lewin S et al. HHT: an overview of diagnosis and management in the molecular era for clinicians. *Genet med* 2004;6:175-91.
 - Steele JG, Nath PU, Burn J et al. An association between migranous ayra and HHT. *Headache* 1993;33:145-8.
 - Easey AJ, Wallace GM, Hughes JM, Jackson JE, Taylor WJ, Shovlin CL. Should asymptomatic patients with hereditary hemorrhagic telangiectasia (HHT) be screened for cerebral vascular malformations? *J Neurol Neurosurg Psychiatry*. 2003 Jun;74(6):743-8.
 - Bayrak-Toydemir P, McDonald J, Markewitz B et al: Genotype-phenotype correlation in hereditary hemorrhagic telangiectasia. *Am J Med Genet* 2006A; 140: 463– 470.
 - Letteboer TG, Mager JJ, Snijder RJ et al: Genotype-phenotype relationship in hereditary haemorrhagic telangiectasia. *J Med Genet* 2006; 43: 371– 377.
 - Garcia-Tsao G, Korzenik JR, Young L, Henderson KJ, Jain D, Byrd B, Pollak JS, White RL. Liver disease in patients with HHT. *Engl J Med* 2000;343:931-6.
 - Naganuma H, Ishida H, Niizawa M, Igarashi K, Shioya T, Masamune O. Hepatic involvement in Osler-Weber-Rendu disease: findings on pulsed and color Doppler sonography. *AJR Am J Roentgenol*. 1995 Dec;165(6):1421-5.
 - Buscarini E, Danesino C, Olivieri C, Lupinacci G, Zambelli A. Liver involvement in hereditary hemorrhagic telangiectasia or Rendu-Osler-Weber disease. *Dig Liver Dis*. 2005 Sep;37(9):635-45.
 - Sawabe M, Arai T, Esaki Y, Tsuru M, Fukazawa T, Takubo K Three-dimensional organization of the hepatic microvasculature in hereditary hemorrhagic telangiectasia. *Arch Pathol Lab Med*. 2001 Sep;125(9):1219-23.
 - Memeo M, Stabile Ianora AA, Scardapane A, Buonamico P, Sabbà C, Angelelli G. Hepatic involvement in hereditary hemorrhagic telangiectasia: CT findings. *Abdom Imaging*. 2004 Mar-Apr;29(2):211-20.
 - Garcia-Tsao G, Korzenik JR, Young L, Henderson KJ, Jain D, Byrd B, Pollak JS, White RI Jr. Liver disease in patients with hereditary hemorrhagic telangiectasia. *N Engl J Med*. 2000 Sep 28;343(13):931-6.
 - Wanless IR, Gryfe A. Nodular transformation of the liver in hereditary hemorrhagic telangiectasia. *Arch Pathol Lab Med*. 1986 Apr;110(4):331-5.
 - Ferenci P, Lockwood A, Mullen K, Tarter R, Weissenborn K, Blei AT. Hepatic encephalopathy-definition, nomenclature, diagnosis, and quantification: final report of the working party at the 11th World

- Congresses of Gastroenterology, Vienna, 1998. *Hepatology*, 2002 Mar;35(3):716-21.
- Kobayashi Z, Tani Y, Watabiki S, Himeno Y, Ishiai S. Brain MRI of hereditary hemorrhagic telangiectasia (HHT) with intrahepatic arteriovenous shunts. *Intern Med*. 2005 Jul;44(7):773-4.
 - Ravard G, Soyer P, Boudiaf M, Terem C, Abitbol M, Yeh JF, Brouard R, Hamzi L, Rymer R. Hepatic involvement in hereditary hemorrhagic telangiectasia: helical computed tomography features in 24 consecutive patients. *J Comput Assist Tomogr*. 2004 Jul-Aug;28(4):488-95.
 - Milot L, Gautier G, Beuf O, Pilleul F. Hereditary hemorrhagic telangiectases: magnetic resonance imaging features in liver involvement. *J Comput Assist Tomogr*. 2006 May-Jun;30(3):405-11. 77. Matsumoto S, Mori H, Yamada Y, Hayashida.
 - Wu JS, Saluja S, Garcia-Tsao G, Chong A, Henderson KJ, White RI Jr. Liver involvement in hereditary hemorrhagic telangiectasia: CT and clinical findings do not correlate in symptomatic patients. *AJR Am J Roentgenol*. 2006 Oct;187(4):W399-405.
 - Buscarini E, Plauchu H, Garcia Tsao G et al: Liver involvement in hereditary hemorrhagic telangiectasia: consensus recommendations. *Liver Int* 2006; 26: 1040– 1046.
 - Lerut J, Orlando G, Adam R et al, European Liver Transplant Association: Liver transplantation for hereditary hemorrhagic telangiectasia: report of the European liver transplant registry. *Ann Surg* 2006; 244: 854– 862.
 - Kjeldsen AD, Kjeldsen J. Gastrointestinal bleeding in patients with hereditary hemorrhagic telangiectasia. *Am J Gastroenterol*. 2000 Feb;95(2):415-8.
 - Ference BA, Shannon TM, White RI et al. Life threatening pulmonary hemorrhage with PAVM and HHT. *Chest* 1994;106:1387-90.
 - Jaskolka J, Wu L, Chan RP, Faughnan ME. Imaging of hereditary hemorrhagic telangiectasia. *AJR Am J Roentgenol*. 2004 Aug;183(2):307-14.
 - Haitjema T, Balder W, Disch FJ, Westermann CJ. Epistaxis in hereditary hemorrhagic telangiectasia. *Rhinology*. 1996 Sep;34(3):176-8.
 - Shovlin CL, Sodhi V, McCarthy A et al: Estimates of maternal risks of pregnancy for women with hereditary haemorrhagic telangiectasia: suggested approach for obstetrics services. *BJOG* 2008; 115: 1108– 1115.
 - Brenner D, Elliston C, Hall E, Berdon W: Estimated risks of radiation-induced fatal cancer from pediatric CT. *AJR Am J Roentgenol* 2001; 176: 289– 296.
 - Chodick G, Ronckers CM, Shalev V, Ron E: Excess lifetime cancer mortality risk attributable to radiation exposure from computed tomography examinations in children. *Isr Med Assoc J* 2007; 9: 584– 587.
 - Thierry-Chef I, Simon SL, Land CE, Miller DL: Radiation dose to the brain and subsequent risk of developing brain tumors in pediatric patients

- undergoing interventional neuroradiology procedures. *Radiation Res* 2008; 170: 553– 565.
- Chiara Sartor, Cristina Papayannidis, Maria Chiara Abbenante, Ilaria Iacobucci. Recurrent gastrointestinal hemorrhage in treatment with dasatinib in a patient showing SMAD4 mutation with acute lymphoblastic leukemia Philadelphia positive and juvenile polyposis hereditary hemorrhagic telangiectasia syndrome. *Hematology reports* 2013; vol 5:e7.
 - Donghyuk Cho, MD, Sua Kim, MD, Mina Kim, MD, Young Ho Seo, MD, Woohyeun Kim, MD, Seong Hee Kang, MD, Sung-Mi Park, MD, and Wanjoo Shim. Two Cases of High Output Heart Failure Caused by Hereditary Hemorrhagic Telangiectasia MD. *Korean Circ J* 2012;42:861-865.
 - Fabio Salvatore Macaluso, Marcello Maida, Nicola Alessi, Giuseppe Cabibbo, Daniela Cabibi Primary biliary cirrhosis and hereditary hemorrhagic telangiectasia: When two rare diseases coexist. *World J Hepatol* 2013 May 27; 5(5): 288-291.
 - Amitabha Sengupta, Kaushik Saha, Debraj Jash and Sourindra N. Banerjee. Dyspnea with anemia turned out to be a case of hereditary hemorrhagic telangiectasia. *Asian J Transfus Sci.* 2013 Jan-Jun; 7(1): 75–78.
 - Oya BALCI, Figen ΦZHAY Turk J. Two juvenile polyps, hereditary hemorrhagic telangiectasia and SMAD4 mutation. *Gastroenterol* 2013; 24 (1): 57-60.
 - Sabine Bailly, Sophie Dupuis-Girod et Henri Plauchu. Rendu-Osler disease: clinical and molecular update. *Med Sci (Paris)* 2010 ; 26 : 855–860.
 - Begbie ME, Wallace GM, Shovlin CL. Hereditary hemorrhagic telangiectasia (Osler-Weber-Rendu syndrome): a view from the 21st century. *Postgrad Med J.* 2003 Jan;79(927):18-24.
 - Porteous MEM, Burn J, Proctor SJ: Hereditary haemorrhagic telangiectasia: a clinical analysis. *J Med Genet* 1992; 29: 527– 530.
 - Andreas Lux, Ralf Müller, Mark Tulk, Carla Olivieri, Roberto Zarrabeita, Theresia Salonikios and Bernhard Wirtzner. HHT diagnosis by Mid-infrared spectroscopy and artificial neural network analysis. *Orphanet Journal of Rare Diseases* 2013, 8:94.
 - Abdalla SA, Letarte M. Hereditary hemorrhagic telangiectasia: current views on genetics and mechanisms of disease. *J Med Genet.* 2006 Feb;43(2):97-110.
 - Longacre AV, Gross CP, Gallitelli M, Henderson KJ, White RI Jr, Proctor DD. Diagnosis and management of gastrointestinal tract in patient with hereditary hemorrhagic telangiectasia. *Am J Gastroenterol.* 2003 Jan;98(1):59-65.

- Jaskolka J, Wu L, Chan RP, Faughnan ME. Imaging of hereditary hemorrhagic telangiectasia. *AJR Am J Roentgenol.* 2004 Aug;183(2):307-14.
- David L, Mallet C, Mazerbourg S et al: Identification of BMP9 and BMP10 as functional activators of the orphan activin receptor-like kinase 1 (ALK1) in endothelial cells. *Blood* 2007; 109: 1953–1961.
- Shovlin CL, Bamford KB, Wray D: Post NICE 2008: antibiotic prophylaxis prior to dental procedures for patients with pulmonary arteriovenous malformations (PAVMs) and hereditary haemorrhagic telangiectasia. *Br Dent J* 2008; 205: 531–533.
- Lasjaunias P: Cerebro medullary arteriovenous locations in children and adults with HHT. *Hematology Meeting Reports* 2007; 1: 43.
- X.-Y. WANG, Y. CHEN, Q. DU. Successful treatment of thalidomide for recurrent bleeding due to gastric angiodysplasia in hereditary hemorrhagic telangiectasia. *European Review for Medical and Pharmacological Sciences* 2013; 17: 1114-1116.
- Haitjema T, Disch F, Overtom TT, Westermann CJ, Lammers JW. Screening family members of patients with hereditary hemorrhagic telangiectasia. *AmJMed.*1995Nov;99(5):519-24.
- Shovlin CL, Sulainam NL, Govani FS et al: Elevated factor VIII in hereditary haemorrhagic telangiectasia (HHT): association with venous thromboembolism. *Thromb Haemost* 2007; 98: 1031– 1039.
- Hannah L. Devlin, Anna E. Hosman Claire L. Shovlin. Antiplatelet and Anticoagulant Agents in Hereditary Hemorrhagic Telangiectasia *Engl J Med* 2013; 368:876-878.
- Takeo Nishida, Marie E. Faughnan, Timo Krings, Murali Chakinala, James R.Gossage, William L. Young, Helen Kim, Tony Pourmohamad, Katharine J. Henderson, Stacy D. Schrum, Melissa James, Nancy Quinine, Aditya Bharatha, Karel G. terBrugge and Robert I. White Jr. Brain Arteriovenous Malformations associated with Hereditary Hemorrhagic Telangiectasia: Gene-Phenotype Correlations. *Am J Med Genet A.* 2012 November ; 0(11): 2829–2834.
- Whitney L. Wooderchak-Donahue, Jamie McDonald, Brendan O’Fallon, Paul D. Upton, Wei Li, Beth L. Roman, Sarah Young, Parker Plant, Gyula T. Fulop, Carmen Langa, Nicholas W. Morrell, Luisa M. Botella, Carmelo Bernabeu, David A. Stevenson, James R. Runo, and Pinar Bayrak-Toydemir. BMP9 Mutations Cause a Vascular-Anomaly Syndrome with Phenotypic Overlap with Hereditary Hemorrhagic Telangiectasia. *The American Journal of Human Genetics* 93, 530–537, September 5, 2013.
- Eun-Jung Choi., Yong Hwan Kim, Se-woon Choe, Yu Gyoung Tak, Eva M. Garrido-Martin, Myron Chang, Young Jae Lee, S. Paul Oh. Enhanced Responses to Angiogenic Cues Underlie the Pathogenesis of Hereditary Hemorrhagic Telangiectasia. *May 2013 | Volume 8 | Issue 5 | e63138.*

- Chang H, Lau AL, Matzuk MM. Studying TGF-beta superfamily signaling by knockouts and knockins. *Mol Cell Endocrinol.* 2001 Jun 30;180(1-2):39-46.
- Massagué J, Blain SW, Lo RS. TGFbeta signaling in growth control, cancer, and heritable disorders. *Cell.* 2000 Oct 13;103(2):295-309.
- Lebrin F, Deckers M, Bertolino P, Ten Dijke P. TGF-beta receptor function in the endothelium. *Cardiovasc Res.* 2005 Feb 15;65(3):599-608.
- Liana Zucco, Qiuwang Zhang., Michael A. Kuliszewski, Ivana Kandic, Marie E. Faughnan, Duncan J. Stewart, Michael J. Kutryk. Circulating Angiogenic Cell Dysfunction in Patients with Hereditary Hemorrhagic Telangiectasia. February 2014 | Volume 9 | Issue 2 | e89927.
- Venkatesha S, Toporsian M, Lam C et al: Soluble endoglin contributes to the pathogenesis of preeclampsia. *Nat Med* 2006; 12: 642– 649.
- Moustakas A, Heldin CH. The regulation of TGFbeta signal transduction. *Development.* 2009 Nov;136(22):3699-714.
- Derynck R, Zhang YE: Smad-dependent and Smad-independent pathways in TGF-beta family signalling. *Nature* 2003; 425: 577–584.
- Van den Driesche S, Mummery CL, Westermann CJ. Hereditary hemorrhagic telangiectasia: an update on transforming growth factor beta signaling in vasculogenesis and angiogenesis. *Cardiovasc Res.* 2003 Apr 1;58(1):20-31.
- Scharpfenecker M, van Dinther M, Liu Z et al: BMP-9 signals via ALK1 and inhibits bFGF-induced endothelial cell proliferation and VEGF-stimulated angiogenesis. *J Cell Sci* 2007; 120: 964– 972.
- Chen H, Brady Ridgway J, Sai T, Lai J, Warming S, Chen H, Roose-Girma M, Zhang G, Shou W, Yan M. Context-dependent signaling defines roles of BMP9 and BMP10 in embryonic and postnatal development. *Proc Natl Acad Sci USA.* 2013 Jul 16;110(29):11887-92
- Itoh S, ten Dijke P. Negative regulation of TGF-beta receptor/Smad signal transduction. *Curr Opin Cell Biol.* 2007 Apr;19(2):176-84.
- Goto K, Kamiya Y, Imamura T, Miyazono K, Miyazawa K. Selective inhibitory effects of Smad6 on bone morphogenetic protein type I receptors. *J Biol Chem.* 2007 Jul 13;282(28):20603-11.
- Kowanetz M, Lönn P, Vanlandewijck M, Kowanetz K, Heldin CH, Moustakas A. TGFbeta induces SIK to negatively regulate type I receptor kinase signaling. *J Cell Biol.* 2008 Aug 25;182(4):655-62.
- Pardali E, Goumans MJ, ten Dijke P. Signaling by members of the TGF-beta family in vascular morphogenesis and disease. *Trends Cell Biol.* 2010Sep;20(9):556-67.
- Goumans MJ, Liu Z, ten Dijke P. TGF-beta signaling in vascular biology and dysfunction. *Cell Res.* 2009 Jan;19(1):116-27.
- McAllister KA, Grogg KM, Johnson DW et al: Endoglin, a TGF-beta binding protein of endothelial cells, is the gene for hereditary haemorrhagic telangiectasia type 1. *Nat Genet* 1994; 8: 345– 351.

- Johnson DW, Berg JN, Baldwin MA et al: Mutations in the activin receptor-like kinase 1 gene in hereditary haemorrhagic telangiectasia type 2. *Nat Genet* 1996; 13: 189– 195.
- Gallione CJ, Repetto GM, Legius E et al: A combined syndrome of juvenile polyposis and hereditary haemorrhagic telangiectasia associated with mutations in MADH4 (SMAD4). *Lancet* 2004; 363: 852– 859.
- Pece-Barbara N, Vera S, Kathirkamathamby K, Liebner S, Di Guglielmo GM, Dejana E, Wrana JL, Letarte M. Endoglin null endothelial cells proliferate faster and are more responsive to transforming growth factor beta1 with higher affinity receptors and an activated Alk1 pathway. *J Biol Chem.* 2005 Jul 29;280(30):27800-8.
- Attisano L, Cárcamo J, Ventura F, Weis FM, Massagué J, Wrana JL. Identification of human activin and TGF beta type I receptors that form heteromeric kinase complexes with type II receptors. *Cell.* 1993 Nov 19;75(4):671-80.
- Garrido-Martin EM, Blanco FJ, Fernandez-L A, Langa C, Vary CP, Lee UE, Friedman SL, Botella LM, Bernabeu C. Characterization of the human Activin-A receptor type II-like kinase 1 (ACVRL1) promoter and its regulation by Sp1. *BMC Mol Biol.* 2010 Jun 29;11:51.
- Cole SG, Begbie ME, Wallace GMF, Shovlin CL: A new locus for hereditary haemorrhagic telangiectasia (HHT3) maps to chromosome 5. *J Med Genet* 2005; 42: 577– 582.
- Bayrak-Toydemir P, McDonald J, Akarsu N et al: A fourth locus for hereditary hemorrhagic telangiectasia maps to chromosome 7. *Am J Med Genet A* 2006; 140: 2155– 2162.
- Gallione CJ, Richards JA, Letteboer TG et al: SMAD4 mutations found in unselected HHT patients. *J Med Genet* 2006; 43: 793–797.
- Berg JN, Porteous MEM, Reinhardt D et al: Hereditary haemorrhagic telangiectasia: a questionnaire based study to delineate the different phenotypes caused by endoglin and ALK 1 mutations. *J Med Genet* 2003; 40: 585– 590.

